TÜRK NÖROLOJİ DERNEĞİ • TURKISH NEUROLOGICAL SOCIETY • 1992

20. Yıl

48. ULUSAL NÖROLOJİ KONGRESİ

ANA TEMA: Yaşam Boyu Nöroloji
Çocuk Nörolojisi

16 - 22 KASIM 2012, ANTALYA
Maritim Pine Beach Resort

EFNS EUROPEAN FEDERATION OF NEUROLOGICAL SOCIETIES

yaşam boyu nöroloji

KONUŞMA METİNLERİ VE BİLDİRİ ÖZETLERİ

İÇİNDEKİLER

KURULLAR *5*

SÖZEL BİLDİRİLER *7*

HEMŞİRELİK OTURUMU SÖZEL/POSTER BİLDİRİLER *60*

POSTER BİLDİRİLER *67*

YAZAR DİZİNİ *235*

POSTER BİLDİRİ SUNUM DETAYLARI *246*

HOŞGELDİNİZ

Değerli Meslektaşlarımız,

48. Ulusal Nöroloji Kongresi, 16 – 22 Kasım 2012 tarihleri arasında, Antalya'da tamamen yenilenmiş olan Maritim Pine Beach Otel ve Kongre Merkezi'nde gerçekleştirilecektir. Toplam 27 yarım gün, 3 tam gün kurs yapılacağı kongremizde kurslar ve kongre oturum programları çalışma gruplarınca düzenlenmiştir. Katılımcıların istedikleri kredili oturuma katılabilmeleri için kursların kontenjanlarla sınırlı olması nedeniyle ön kayıt yaptırmaları gerekmektedir. Kongremizin bu seneki parolası "Yaşam boyu Nöroloji" olup ana tema "Çocuk Nörolojisi" olacaktır. Yurtdışından yabancı konuşmacılar ve yurtdışında yaşayan vatandaş nörolog konuşmacılarımız da kongre programında yer alacak ve bilgilerini bizlerle paylaşacaklardır. Sözel ve poster sunumları çalışma guruplarının önereceği ve TND tarafından atanacak jüriler tarafından değerlendirilecektir.

Bu yıl nöroloji hemşirelerine yönelik birbuçuk günlük bir kurs düzenlenecektir. Özel sağlık kuruluşlarında çalışan ve mecburi hizmet görevini yürüten nöroloji uzmanlarının karşılaştıkları sorunlar son gün ayrı bir çalıştayda tartışılacaktır. Kongre boyunca bu konularda soru ve dileklerin toplanıp çalıştay öncesinde moderatörlere iletilmesi sağlanacaktır. "In the Region" toplantısında komşu Ülke temsilcileriyle ortak konularımız tartışılacak, "Nöronlar Yarışıyor" programı 18 Kasım akşamı yeni sürprizlerle programda yer alacaktır.

Türk Tabipleri Birliği ve European Federation of Neurological Societies (EFNS) tarafından kredilendirilecek olan kongre 8. Nöroloji Yeterlik Sınavı'na da ev sahipliği yapacaktır. Bu yıl da kongreye bildiri ile katılacak belli sayıda katılımcıya Türk Nöroloji Derneğince kongre kayıt, ulaşım ve konaklama desteğinin verilmesi planlanmaktadır.

Ayrıca bu yılki kongremizde bir ilk yaşanacak ve Türk Nöroloji Derneğinin seçimli olağan genel kurul toplantısı gerçekleştirilecektir.

48. Kongrenin nöroloji ailesi için yararlı ve güzel geçmesi umudunu taşıyoruz.
Saygılarımızla

TÜRK NÖROLOJİ DERNEĞİ
KONGRE DÜZENLEME VE BİLİMSEL KURULU

KURULLAR

KONGRE BİLİMSEL KURULU

Prof.Dr. Ersin Tan (Başkan)
Prof.Dr. Murat Aksu
Prof.Dr. Ayşe Altıntaş
Doç.Dr. Hüseyin Tuğrul Atasoy
Prof.Dr. Barış Baklan
Prof.Dr. Betül Baykan
Prof.Dr. Ayşe Bingöl
Prof.Dr. Ayşe Bora Tokçaer
Prof.Dr. Turgay Dalkara
Prof.Dr. Gülşen Akman Demir
Prof.Dr. Feza Deymeer
Prof.Dr. Babür Dora
Prof.Dr. Bülent Elibol
Prof.Dr. Candan Gürses
Prof.Dr. Fethi İdiman
Doç.Dr. Levent İnan
Prof.Dr. Tülay Kansu
Prof.Dr. Rana Karabudak
Doç.Dr. Filiz Koç
Prof.Dr. Reha Kuruoğlu
Prof.Dr. Şerefnur Öztürk
Prof.Dr. Yakup Sarıca
Prof.Dr. Kaynak Selekler
Prof.Dr. Aksel Siva
Prof.Dr. Özden Şener
Prof.Dr. Hadiye Şirin
Prof.Dr. Tülin Tanrıdağ
Prof.Dr. Reha Tolun
Doç.Dr. M.Akif Topçuoğlu
Doç.Dr. Kayıhan Uluç
Prof.Dr. Hilmi Uysal
Prof.Dr. Nevzat Uzuner
Prof.Dr. Kubilay Varlı
Prof.Dr. Zuhal Yapıcı
Prof.Dr. Görsev Yener

**** Bilimsel Kurulumuz; Eski Başkanlar, Yönetim Kurulu, Çalışma Grubu Başkanları ve Bilim Kurulu Üyelerinden oluşmaktadır.***

BİLDİRİ DEĞERLENDİRME KURULU

Prof. Dr. Ayşe Bora Tokçaer (Başkan)
Doç. Dr. Murat Aksu
Prof. Dr. Berrin Aktekin
Prof. Dr. Ali Akyol
Prof. Dr. Betül Baykan
Doç. Dr. Nerses Bebek
Uzm. Dr. Başar Bilgiç
Prof. Dr. Neşe Çelebisoy
Prof. Dr. Zafer Çolakoğlu
Prof. Dr. Gülşen Akman Demir
Prof. Dr. Meltem Demirkıran
Prof. Dr. Babür Dora
Prof. Dr. Taşkın Duman
Prof. Dr. Zehra Durna
Doç. Dr. Füsun Erdoğan
Doç. Dr. Ufuk Ergün
Prof. Dr. Sibel Ertan
Doç. Dr. Muhteşem Gedizlioğlu
Doç Dr. Semih Giray
Doç. Dr. Hülya Aydın Güngör
Prof. Dr. Candan Gürses
Prof. Dr. Ceyla İrkeç
Prof. Dr. Tülay Kansu
Prof. Dr. Ayfer Karadakovan
Prof. Dr. Hatice Karasoy
Prof. Dr. Necdet Karlı
Doç. Dr. Nefati Kıylıoğlu
Prof. Dr. Ayşe Sağduyu Kocaman
Doç. Dr. Filiz Koç
Doç. Dr. Belgin Koçer
Doç. Dr. Aslı Kurne
Prof. Dr. Hatice Mavioğlu
Doç. Dr. Bijen Nazlıel
Prof. Dr. Piraye Oflazer
Doç. Dr. Özcan Özdemir
Prof. Dr. Aynur Özge
Prof. Dr. Çiğdem Özkara
Prof. Dr. Mehmet Özmenoğlu
Doç. Dr. İbrahim Öztura
Uzm. Dr. Musa Öztürk
Prof. Dr. Sabahattin Saip
Doç. Dr. Serhan Sevim
Doç. Dr. Hüseyin Şahin
Prof. Dr. Özden Şener
Doç. Dr. İhsan Şengün
Prof. Dr. Hadiye Şirin
Doç. Dr. Murat Terzi
Prof. Dr. Ufuk Utku
Prof. Dr. Kubilay Varlı
Doç. Dr. Zuhal Yapıcı
Prof. Dr. Canan Yücesan
Prof. Dr. Nur Yüceyar
Prof. Dr. Mehmet Zarifoğlu
Uzm. Dr. Yaşar Zorlu

ÇALIŞMA GRUPLARI

* Algoloji Bilimsel Çalışma Grubu
* Başağrısı Bilimsel Çalışma Grubu
* Beyin Damar Hastalıkları Bilimsel Çalışma Grubu
* Çocuk Nörolojisi Bilimsel Çalışma Grubu
* Davranış Nörolojisi Bilimsel Çalışma Grubu
* Epilepsi Bilimsel Çalışma Grubu
* Genç Nörologlar Çalışma Grubu
* Girişimsel Nöroloji Bilimsel Çalışma Grubu
* Hareket Bozuklukları Bilimsel Çalışma Grubu
* Multipl Skleroz Bilimsel Çalışma Grubu
* Nöro-Behçet Bilimsel Çalışma Grubu
* Nörogenetik Bilimsel Çalışma Grubu
* Nöroimmünoloji Bilimsel Çalışma Grubu
* Nörolojik Yoğun Bakım Bilimsel Çalışma Grubu
* Nöromüsküler Hastalıklar Bilimsel Çalışma Grubu
* Nöro-nutrisyon Bilimsel Çalışma Grubu
* Nöro-oftalmoloji/Nöro-otoloji Bilimsel Çalışma Grubu
* Nöropatik Ağrı Bilimsel Çalışma Grubu
* Uyku bozuklukları Bilimsel Çalışma Grubu
* Yürüme ve Denge Bozuklukları Bilimsel Çalışma Grubu

KONGRE BİLDİRİ ÖDÜLLERİ BELİRLEME ETİK KURULU

Prof. Dr. Bülent Elibol (Başkan)
Prof. Dr. Feza Deymeer
Prof. Dr. Ayşen Gökyiğit
Prof. Dr. Derya Karadeniz
Prof. Dr. Ayşe Sağduyu Kocaman
Prof. Dr. Kürşad Kutluk
Prof. Dr. Deniz Selçuki
Prof. Dr. Özden Şener

SÖZEL BİLDİRİLER
(S-1 / S-124)

SÖZEL BİLDİRİ OTURUMU 1 (S1-S6)

S-1

LÖKOSİT VE NÖTROFİL: İNME PROGNOZUYLA İLİŞKİLİ MİDİR?

BURCU ZEYDAN , BAŞAK YILMAZ , DERYA ULUDÜZ , BİRSEN İNCE , BAKİ GÖKSAN , GÖKHAN ERKOL

İSTANBUL ÜNİVERSİTESİ CERRAHPAŞA TIP FAKÜLTESİ NÖROLOJİ ANABİLİM DALI

Amaç:

İnmenin inflamatuvar reaksiyonları tetikleyebildiği bilinmektedir. İnflamatuvar cevabın aktivasyon derecesi genellikle serebral enfarkt büyüklüğü ve fonksiyonel sonuçla ilişkilidir. Periferal lökosit, nötrofil ve monosit sayısı ile inmenin akut evre ve prognozu arasındaki ilişkiye yönelik yeterli veri bulunmamaktadır.

Gereç ve Yöntem:

Ocak 2010-Şubat 2012 arasında ilk kez inme geçiren ve ilk 12 saat içinde başvurarak servisimizde izlenen 370 hasta retrospektif ve gözlemsel çalışmamıza alınmıştır. İstatistiksel analizde chi-square, student's t-test, Wilcoxon rank sum ve lineer regresyon modeli kullanılmıştır.

Bulgular:

Hastaların 199'u erkek, 171'i kadın, ortalama yaş 66.8±7.19 bulunmuştur. İlk başvuru ve 5. gündeki NIH (National Institute of Health) inme skorları sırasıyla 5.72±4.5 ve 3.83±4.36 (p<0,001)'dır. Sigara içme oranı %28.4 iken hastaların %18.4'ünde kardiyak patolojiler, %27'sinde atriyal fibrilasyon, %36.2'sinde diyabetes mellitus ve %20'sinde hiperlipidemi saptanmıştır. İlk başvurudaki lökosit, nötrofil ve monosit değerleri sırasıyla 10203±5894/mm^3, 6640±4200/mm^3 ve 430±460/mm^3, 5.günde sırasıyla 8495±3213/mm^3, 5490±2800/mm^3 ve 750±280/mm^3 olarak bulunmuştur. İlk başvurudaki lökosit ve nötrofil düzeylerinin anlamlı derecede daha yüksek olduğu (sırasıyla p=0.002 ve 0.42) gözlenmiştir. Daha yüksek NIH inme skoru ve modifiye Rankin (mR) skoruna sahip vakalarda lökosit ve nötrofil değerlerinin anlamlı düzeyde olmasa da daha yüksek olduğu saptanmıştır. Enfarkt lokalizasyonu, yaş, cinsiyet ve risk faktörlerine bağlı olarak inflamatuvar belirteçlerinde değişiklik görülmemiştir.

Sonuç:

Sonuçlarımız periferik kan lökosit ve nötrofil sayımı ile iskemik inmenin ciddiyeti arasında bir ilişki olduğunu desteklemektedir. İnflamatuvar cevabı hedefleyen tedavi stratejileri ile doku hasarı progresyonunu engellemek mümkün olabilir.

.....

S-2

TROMBOLİTİK TEDAVİ SONRASI KLİNİK GİDİŞ TAKİBİNDE PULSATİLİTE İNDEKSİ

ÖZCAN ÖZDEMİR , NEVZAT UZUNER

ESKİŞEHİR OSMANGAZİ ÜNİVERSİTESİ

Amaç:

Bu çalışmada amaç; basit, ucuz, girişimsel olmayan, tekrarlanabilen, yatak başı uygulanabilen bir tetkik olan transkranyal Doppler ile orta serebral arter alanında akut iskemisi olan ve rTPA uygulanan hastalarda pulsatilite indeksinin akut ve kronik dönemdeki klinik gidiş ile ilişkili olup olmadığını araştırmaktı.

Gereç ve Yöntem:

Çalışmaya orta serebral arter alanında akut iskemisi olan, belirti başlangıcından sonraki ilk 4,5 saat içinde hastanemize başvuran ve rTPA uygulaması ile 24 saat içinde tam rekanalize olan 48 hasta dahil edildi.

Bulgular:

Hastaların 19'u kadın, 29'u erkek idi. Ortalama yaş 62 (36-78) olarak bulundu. Etyolojik (TOAST) sınıflamasına göre 10 hasta aterosklerotik, 25 hasta kardiyoembolik ve 13 hasta kriptojenik olarak değerlendirildi. Hastaların risk faktörlerinin sıralaması hipertansiyon (%52), hiperlipidemi (%50), sigara içilmesi (%40), AF (%33) ve diabet (%27) şeklide idi. Hastaların 38 tanesine ilk 3 saatte, 10 tanesine 3-4,5 saat aralığında rTPA verildi (ortalama 2,5 saat). rTPA verilmeden önce, 1 saat sonra ve 24 saat sonra TCD ile MCA kan akım hızı ölçüldü ve TIMI derecelendirmesi ile rekanalizasyon değerlendirildi. Sonraki değerlendirmelerde kan akım hızı parametrelerinden PI'i değerlendirmeye alındı. Bir saat sonraki ortalama PI 1,1 (0,7-1,8) olarak bulundu. PI ile 24 saat sonraki NIHSS (ortalama 4,3), 3 ay sonraki NIHSS (ortalama 2,6) ve 3 ay sonraki mRS (1,2) değerleri arasında anlamlı pozitif ilişki saptandı (sırası ile p=0,004; p=0,003 ve p<0,001). Hastaların 37 tanesi 24 saat sonra dramatik iyileşme gösterdi (NIHSS değeri 0-1 arasında olanlar ile NHISS değerinde 8 kademe azalma). Bu durum PI'nin 1,4 ve altında olması ile birliktelik gösterdi ancak anlamlı değildi (duyarlılık %100, özgüllük %36, p=0,3). Üç ay sonraki değerlendirmede 40 hasta çok iyi gidiş (mRS 0-1 olanlar) gösterdi. Bu durum PI'nin 1,1 ve altında olması ile anlamlı birliktelik gösterdi (duyarlılık %80, özgüllük %88, p=0,0001). Benzer şekilde 3 ay sonraki değerlendirmede 42 hasta iyi gidiş (mRS 0-2 olanlar) gösterdi. Bu durum da PI'nin 1,4 ve altında olması ile anlamlı birliktelik gösterdi (duyarlılık %100, özgüllük %67, p=0,0019).

Sonuç:

Akut ve kronik dönemde hastalığın durumunu gösteren parametreler (NIHSS ve mRS) ile PI arasında anlamlı korelasyonlar olması, PI'nin bir takip yöntemi olarak kullanılabileceğini göstermektedir. Önemli bulgulardan biri de kronik dönemde tam yada tama yakın iyileşme beklentisinin PI'nin belli bir düzeyin altında olduğu durumlarda olmasıdır. Bu bize tam rekanalizasyonun sağlandığı durumlarda bile reperfüzyonun yeterli olmadığına işaret etmektedir. Yetersiz reperfüzyonun altında yatan nedenlere bağlı olmaksızın PI bu durumu gösterebilmektedir. Kısaca, akut iskemik inmede basit bir inceleme yöntemi olan transkranyal Doppler ile ölçülen kan akım parametreleri içerisinde, ölçüm zaaflarından etkilenmeyen bir indeks olan pulsatilite indeksinin ölçümü ile akut ve kronik dönemde tedaviden bağımsız olarak hastalık gidişatı hakkında önemli bilgiler edinilebileceği sonucuna varılmıştır.

.....

S-3

MEDYAL BULBER İNFARKT: 24 OLGU SUNUMU

F.İNCİ ESEN ERTAŞ [1], NİLÜFER YEŞİLOT BARLAS [2], OĞUZHAN ÇOBAN [2], SARA BAHAR [2], REZZAN TUNCAY [2]

[1] *İSTANBUL MEDICINE HOSPITAL*
[2] *İSTANBUL ÜNİVERSİTESİ İSTANBUL TIP FAKÜLTESİ*

Amaç:

Medyal bulber infarkt arka sistem iskemik inme olgularının %1'inden azını oluşturur. İpsilateral dil zaafı, kontralateral hemiparezi ve derin duyu kusurundan oluşan klasik triadı

bilinmektedir. Magnetik rezonans görüntülemenin rutin uygulamaya girmesi ile bildirilen vaka sayısı artmış, farklı klinik bulgular bildirilmeye başlanmıştır. Bu çalışmada 1997-2012 yılları arasında İstanbul Tıp Fakültesi İnme Veri Bankasında kayıtlı medyal bulber infarktlı olgular değerlendirildi.

Gereç ve Yöntem:
Olguların demografik özellikleri, risk faktörleri, klinik ve radyolojik bulguları kaydedildi. Medyal bulber lezyonlar radyolojik olarak yerleşimlerine göre sınıflandırıldı. Etyolojik değerlendirmeleri yapıldı ve prognoz açısından 6 aylık izlem gerçekleştirildi.

Bulgular:
38-79 yaşları arasında (ortalama yaş:59,25, SD:11,07) 15 erkek, 9 kadın olmak üzere toplam 24 medyal bulber infarktlı olgu saptandı (19 unilateral, 5 bilateral). Medyal bulber infarkta 4 olguda lateral bulber infarkt, 1 olguda pons infarktı eşlik ediyordu. Lezyon yerleşimi değerlendirildiğinde en sık rostral ve ventral medulla tutulumu görüldü. Klinik değerlendirmede olguların hiç birinde klasik triad görülmedi. 18 olguda kontralateral hemiparezi, 5 olguda kuadriparezi saptanırken 1 olguda parezi saptanmadı. 12(%50) olguda karşı tarafta vibrasyon duyusu azalmıştı, 6(%25) olguda karşı tarafta pozisyon duyusu bozuk bulundu. İpsilateral dil zaafı 9(%38) olguda görüldü. Etyolojik değerlendirmede 12(%50) olguda büyük damar aterosklerozu, 6(%25) olguda küçük damar hastalığı, 1(%4) olguda kalp kaynaklı emboli saptandı. 2(%8) olguda birden fazla neden bulunurken, 2(%8) olguda neden belirlenemedi. 6 aylık izlem sonucunda, hastaların sadece %21'i günlük aktivitelerinde bağımsızdı(mRS <3).

Sonuç:
Medyal bulber infarktlarda klinik tablo nadiren klasik triad şeklindedir. Manyetik resonans görüntülemenin yaygın kullanımı ile klasik klinik tablonun eşlik etmediği medyal bulber infarktlar saptanmaktadır.

.....

S-4

İNTRAVENÖZ TROMBOLİTİK TEDAVİYE BAĞLI OLUŞAN SEMPTOMATİK İNTRASEREBRAL HEMAROJİLİ HASTALARIN KLİNİK VE NÖROGÖRÜNTÜLEME KARAKTERİSTİKLERİ

ÖZCAN ÖZDEMİR , EZGİ SEZER , SERHAT ÖZKAN , NEVZAT UZUNER

ESOGÜ TIP FAKÜLTESİ

Amaç:
IV rt-PA sonrası oluşan semptomatik ve asemptomatik ISH'nin nedenlerini ve karakterlerini araştırmak.

Gereç ve Yöntem:
Çalışmaya ilk 4.5 saat içerisinde IV rt-PA uygulanan anterior sirkülasyon inmesi olan 171 hasta alındı.Bütün hastaların beyin bilgisayarlı tomografisi tedavi öncesi ve sonrası ilk 36 saat içerisinde çekildi. Semptomatik ISH olan ve olmayan hastaların, asemptomatik ISH olan ve olmayan hastaların geliş inme ciddiyetleri, ASPECT skorları, geliş glukozları, yaşları, cinsiyetleri ve inme risk faktörleri istatiksel olarak karşılaştırıldı.

Bulgular:
Hastaların 8'inde (% 4.7) semptomatik intraserebral hematom (NIHSS ≥ 4 klinik kötüleşme yaratan hematom) mevcuttu. ISH'li hastalarda, olmayanlara göre inme ciddiyeti ($p<0.05$), inme risk faktörleri ($p<0.05$), geliş sistolik ve diastolik kan basınç değerleri açısından istatiksel anlamlı fark bulunmadı. Semptomatik ISH'li hastalarda geliş glukoz düzeyi (187±79), olmayanlara göre (143±51) daha fazla olarak bulundu ($p=0.023$). Bununla beraber ISH'li hastalarda, BT'de ASPECT >7 (infarktı daha az oturmuş) olan hastaların oranı, olmayanlara göre daha az bulundu ($p=0.020$).

Sonuç:
İV rt-PA'ya bağlı ISH'nin büyük bölümü asemptomatik olarak seyreder. rt-PA'ya bağlı semptomatik ISH'li hastalarda geliş glukozu, olmayanlara göre yüksek seyredebilir. Özellikle BT'de geliş ASPECT skoru <8 olan hastalarda yüksek glukoz düzeylerini, semptomatik intraserebral hemoraji riski açısından agresif tedavi etmek gerekebilir.

.....

S-5

GAMA GLUTAMİL TRANSFERAZ DÜZEYLERİ VE İSKEMİK SEREBROVASKÜLER HASTALIK

NURBANU GURBUZER , EREN GÖZKE , ZELİHA AYHAN BAŞTÜRK

FSM EĞİTİM VE ARAŞTIRMA HASTANESİ NÖROLOJİ KLİNİĞİ, İSTANBUL

Amaç:
İskemik inme geçirmiş hastalarda Gama Glutamil Transferaz (GGT) düzeyi ile serebrovasküler hastalık (SVH) ilişkisinin araştırılması amaçlandı.

Gereç ve Yöntem:
İskemik SVH tanısıyla yatırılan 60 hasta (28 kadın, 32 erkek) ve başka nedenlerle başvuran, SVH öyküsü olmayan 44 kişi (25 kadın, 19 erkek) incelendi. İnme geçirenler total anterior sirkulasyon infarktları (TACI), parsiyel anterior sirkulasyon infarktları (PACI), lakuner infarktlar (LACI), posterior sirkulasyon infarktları (POCI) olmak üzere dört gruba ayrıldı. Tüm olgular diyabet (DM), hipertansiyon (HT), hiperlipidemi (HL), GGT düzeyi açısından incelendi. Hastalar ayrıca karotis- vertebral Doppler ile değerlendirilerek; normal, non stenotik aterosklerotik plak (NSAP), internal karotis stenozu ve vertebrobaziler yetmezlik (VBY) olmak üzere 4 gruba ayrıldı.

Bulgular:
Yaş ortalamalarında anlamlı fark saptanmadı (kontrol: 69,5 ± 8,7; SVH: 71,7 ± 9,9). Hasta ve kontrol grubunda DM, HT, HL varlığı ve cinsiyet dağılımı benzer bulundu. SVH grubunda GGT ortalaması anlamlı olarak daha yüksekti. GGT düzeyi infarkt alanı yerleşimine göre anlamlı farklılık gösteriyor ancak infarkt alanının büyüklüğüyle parelellik göstermiyordu. En düşük GGT ortalaması LACI grubunda, en yüksek ise PACI grubunda idi. NSAP grubundaki GGT ortalaması daha düşük bulundu. En yüksek GGT ortalaması VBY grubunda idi.

Sonuç:
GGT ortalamasının SVH grubunda daha yüksek bulunması GGT'nin oksidatif stres ve inflamasyon ile ilişkisini desteklemektedir. Ancak infarkt genişliği ve Doppler bulguları ile paralellik göstermemesi iskemik SVH derecesini öngörmede yeterli olmadığına işaret etmektedir.

.....

S-6
BİLDİRİ GERİ ÇEKİLMİŞTİR.

.....

SÖZEL BİLDİRİ OTURUMU 2 (S7-S10)

S-7

EPİLEPSİ HASTALARINDA ÖNEMLİ BİR KOMORBİDİTE: PARASOMNİ

MECBURE NALBANTOĞLU , GÜLÇİN BENBİR , DERYA KARADENİZ , CENGİZ YALÇINKAYA

İSTANBUL ÜNİVERSİTESİ CERRAHPAŞA TIP FAKÜLTESİ NÖROLOJİ ANABİLİM DALI

Amaç:
Epileptik nöbetlerin bazıları büyük oranda uyku esnasında ortaya çıkmakta, nöbet ile parasomninin ayırıcı tanı ve tedavisinde zorluğa yol açmaktadır. Uykuda motor ve otonom aktivasyonla seyreden parasomniler, nadir olmayarak epilepsiler ile birlikte ortaya çıkabilmektedir. Bu birliktelik, hastaların prognoz ve izlemi açısından önemlidir.

Gereç ve Yöntem:
Çalışmamızda son iki yılda uyku laboratuarımızda epilepsi ve/veya parasomni ön tanıları ile 16 kanal elektroensefalografili polisomnografi (EEG+PSG) tetkiki yapılan 18 yaş ve altındaki hastaların uyku parametreleri ve video kayıtları gözden geçirilmiştir. Bu hastalar içinde epilepsi tanısı alanlarda eşlik eden klinik ve/veya polisomnografik parasomni bulguları araştırılmıştır.

Bulgular:
Toplam 29 erkek(%67,4) ve 14 kız(%32,6) hasta olmak üzere 43 hastanın PSG kayıtları incelendi. Hastaların yaş ortalaması 11,5±4,3 yaş (3-18 yaş) olarak hesaplandı. Hastaların 19'unda (%44,2) klinik olarak epilepsi mevcuttu; bunların 14'ü (%73,6) antiepileptik ilaç kullanmaktaydı. Tetkik esnasında 14 hastada (%73,6) epileptik EEG aktivitesi, 2 hastada (%10,5) nöbet kaydedildi. Epilepsi hastalarının 9'unda (%47,4) parasomnilerin PSG bulgularından biri olan delta-alfa paroksizmleri(DAP) ile uykuda yüzeyelleşme izlendi; bunların 7'sinde tetkik esnasında parasomni atağı gözlendi. DAP saptanan hastaların hepsinde epileptik EEG aktivitesi mevcuttu.

Sonuç:
Çalışmamızda, epilepsi hastalarının yarıya yakınında klinik ve/veya PSG bulguları ile parasomnilerin eşlik ettiği saptanmıştır. Bu hastalarda sık olarak görülen parasomni atakları, yanlışlıkla epilepsi nöbeti olarak değerlendirilebilir, gereksiz ilaç dozu arttırılması ile sonuçlanabilmektedir. Bu nedenle, epilepsi hastalarında gece atakları dikkatlice ele alınmalı, epilepsi-parasomni birlikteliğinin sık olarak görülebileceği akılda tutulmalıdır.

.....

S-8

PELİZAEUS-MERZBACHER HASTALARINDA BEYİN DİFÜZYON TENSÖR GÖRÜNTÜLEME VE FİBER TRAKTOGRAFİ İNCELEMESİ

HACI ALİ ERDOĞAN [1], ALP DİNÇER [2], BİRDAL BİLİR [3], ESRA BATTALOĞLU [3], MEFKURE ERAKSOY [4], PINAR TOPALOĞLU TEKTÜRK [4], ZUHAL YAPICI [4]

[1] KANUNİ SULTAN SÜLEYMAN EĞİTİM ARAŞTIRMA HASTANESİ
[2] ACIBADEM ÜNİVERSİTESİ TIP FAKÜLTESİ RADYOLOJİ AD
[3] BOĞAZİÇİ ÜNİVERSİTESİ MOLEKÜLER BİYOLOJİ VE GENETİK BÖLÜMÜ
[4] İSTANBUL ÜNİVERSİTESİ İSTANBUL TIP FAKÜLTESİ NÖROLOJİ AD, ÇOCUK NÖROLOJİSİ BİLİM DALI

Amaç:
Pelizaeus-Merzbacher Hastalığı (PMH) Xq22'de protelipid protein1(PLP1)genmutasyonuolanX-geçişlibirlökodistrofidir.Son yıllarda otozomal resesif (OR) formlar tanımlanmıştır. Difüzyon tensor görüntüleme-fiber traktografi (DTI-FT) ak madde liflerinin içeriğini ve oryantasyonunu gösteren yeni bir metodtur.
X ve OR geçişli geniş bir PMH grubunda farklı mutasyonları saptayarak bu alt gruplardaki klinik ve DTI-FT farklılıklarını belirlemek ve böylece genetik-klinik-DTI korelasyonu olup olmadığını ortaya koymak amaçlanmıştır.

Gereç ve Yöntem:
1995-2006 yıllarında klinik ve MRG bulguları ile PMH düşünülen 19 hastanın moleküler genetik analizi yapılmıştır. Bu hastalar ve kontrol grubuna 3 Tesla MRG, DTI-FT incelenmesi yapılmış, ve genetik sonuçları bilinmeksizin tek bir radyolog tarafından değerlendirilmiştir. Sonuçlar "SPSS for windows 10" metodu ile istatistiksel olarak analiz edilmiş ve karşılaştırmalarda Mann Whitney u testi kullanılmıştır.

Bulgular:
Kortikospinal trakt (KST) başta olmak üzere farklı lokasyonlardan elde edilen fraksiyonal anizotropi (FA) değerleri kontrol grubu ile karşılaştırıldığında anlamlı farklılıklar saptanmıştır. Hem X-geçişli hem de OR geçişli grupta klinik heterojenite olmakla birlikte iyi klinik gösterenler PLP1 dublikasyonlarıdır ve FA değerleri daha yüksek saptanmıştır. Klinik olarak PLP1 nokta mutasyonları daha ağır seyir göstermiştir. Hafif olgularda KST'de daha hafif FA azalması saptanmıştır.Kortikospinal trakt (KST) başta olmak üzere farklı lokasyonlardan elde edilen fraksiyonal anizotropi (FA) değerleri kontrol grubu ile karşılaştırıldığında anlamlı farklılıklar saptanmıştır. Hem X-geçişli hem de OR geçişli grupta klinik heterojenite olmakla birlikte iyi klinik gösterenler PLP1 dublikasyonlarıdır ve FA değerleri daha yüksek saptanmıştır. Klinik olarak PLP1 nokta mutasyonları daha ağır seyir göstermiştir. Hafif olgularda KST'de daha hafif FA azalması saptanmıştır.

Sonuç:
Bu sonuçlar ak madde tutulumunun PMH'de yaygın olduğunu söylemek için yeterlidir. Mutasyon farklılıkları oligodendrosit apopitozunu farklı şiddette etkileyerek olasılıkla farklı fenotiplere neden olmaktadır. Ağır dizabiliteli hastaların FA değerlerinin farklı bulunması bu bilgiyi desteklemektedir. Bundan sonraki çalışmalarda KST hastalık şiddetini belirlemede endikatör bir lokalizasyon olabilir. DTI-FA yapısal farklılıkları görüntülemede non-invazif bir metod olarak klinik araştırmalarda kullanılarak bilimsel veriler zenginleştirilmelidir.

.....

S-9

ÇOCUKLUK ÇAĞI ÇENE YAPISI BOZUKLUĞUNUN GİDERİLMESİNİN UYKU KALİTESİ ÜZERİNE ETKİSİ

HAKAN EKMEKCİ [1], ÖZLEM AKINCI [1], ABDULLAH DEMİR [2], ŞEREFNUR ÖZTÜRK [1]

[1] SELÇUK ÜNİVERSİTESİ TIP FAKÜLTESİ NÖROLOJİ AD
[2] SELÇUK ÜNİVERSİTESİ DİŞ HEKİMLİĞİ FAKÜLTESİ

Amaç:
Uyku kalitesi özellikle çocukluk çağında başta büyüme gelişim olmak üzere pek çok sistem için önemlidir. Toplumda %30 oranında görülen maloklüzyonun çocukluk çağında obstrüktif uyku apne sendromu için en belirgin risk faktörü olduğu ileri sürülmüştür. Bu çalışmada çocukluk çağında malokluzyonun ve malokluzyonu düzeltici girişimin uyku üzerine etkisinin PSG ile araştırılması hedeflenmiştir.

Gereç ve Yöntem:
Tip II maloklüzyonu tanısı konulan ve tedaviye alınan 10-13 yaş aralığında 22 çocuktan oluşan hasta grubuna karşılık yaş ve cinsiyet uyumlu 22 sağlıklı çocuktan oluşan kontrol grubu PSG laboratuarımızda değerlendirilmiştir. Her iki gruptan 1. gün, apareyin uygulandığı 7. gün ve ortalama 90. gün sonra PSG analizleri yapılmıştır. Toplam 132 ayrı gece boyunca tüm olgular konvansiyonel ölçekler çerçevesinde uyku yönünden analiz edilmiştir.

Bulgular:
PSG analizlerinde, malokluzyonu olan çocukların başlangıçta REM uyku geçiş latans süresinde, uykunun N3 evresinde kontrol grubuna göre belirgin farklılık varken (sırasıyla p=0,008;p=0,002) bu farklılık aparey takıldıktan sonra kontrol grubuna benzer seviyeye gelmiştir (sırasıyla p=0,733; 0,94). REM uyku geçiş latans süresinde 7. günde (p=0.027) ve 70. günde (p<0.001) ise daha belirgin bir kısalmanın, uykunun evre N3 döneminde gruplar arasında özellikle 90. günden sonra anlamlı uzama (p=0.016), uyku etkinliğinin ise 7. günde fark etmediği ancak 90. günde özellikle erkek çocuklarında (p=0.058) kız çocuklarına göre (p=0.091) daha belirgin olarak iyileşme olduğu saptanmıştır.

Sonuç:
Çalışmamız toplumda oldukça yaygın olan çene anomalilerinin uyku bozukluğuna ve düzeltici girişimin çocukluk çağında uyku etkinliği, Evre N3 ve REM uykusuna geçiş latanslarında erken dönmede iyileşmeyi sağladığını düşündürmektedir ve bu alanda yapılan ilk çalışma olma özelliği de taşımaktadır. Daha geniş serilerle yapılacak çalışmalar çocukluk çağı uyku problemlerine önemli katkılar sağlayabilecektir.

.....

S-10

PELİZAEUS-MERZBACHER HASTALIĞI'NDA GENOTİP-FENOTİP ÖZELLİKLERİNİN KARŞILAŞTIRILMASI

ELİF GÖKÇAL [1], ESRA BATTALOĞLU [2], RESA AYDIN [3], DEMİRHAN DIRAÇOĞLU [3], PINAR TOPALOĞLU [1], MEFKURE ERAKSOY [1], ZUHAL YAPICI [1]

[1] İSTANBUL TIP FAKÜLTESİ ÇOCUK NÖROLOJİSİ BİLİM DALI
[2] BOĞAZİÇİ ÜNİVERSİTESİ MOLEKÜLER BİYOLOJİ VE GENETİK BÖLÜMÜ
[3] İSTANBUL TIP FAKÜLTESİ FİZİK TEDAVİ VE REHABİLİTASYON ANABİLİM DALI

Amaç:
Bu çalışmada X geçişli ve OR geçişli Pelizaeus Merzbacher Hastalığı (PMH) tiplerinin klinik farklılıklarının belirlenmesi amaçlanmıştır.

Gereç ve Yöntem:
Genetiği gösterilmiş ve 3-12 yıl arasında takip edilmiş 20 PMH çalışmaya dahil edildi. Tüm hastalara klinik skalalar uygulandı. Ayrıca hastalar gelişim basamaklarının gidişatına göre 3 gruba ayrıldı.

Bulgular:
11 hasta OR geçişli, dokuzu X geçişliydi. SARA ataksi ve Berg denge skalaları , Global Değerlendirme Ölçeği, EDSS ve

Aschworth skalalarından X geçişliler OR geçişlilere göre daha kötü puan aldılar. OR geçişlilerin çoğu gelişim basamaklarını zamanında tamamlayabilen gruptaydı.

Tartışma:
OR geçişlilerin uygulanan tüm skalalardan daha iyi puanlar elde etmesi X geçişlilere göre daha hafif kliniğe sahip olduklarını düşündürmektedir. Gelişim basamakları incelendiğinde OR geçişliler X geçişlilere göre daha hafif tutulum göstermektedir.. Çalışmamızda her iki gruptaki farklı mutasyon tipleri de incelenmiştir. X geçişliler arasında en fazla heterojenite duplikasyon mutasyonunda görülmüştür. Delesyon tipinde erken dönemlerde daha hafif klinik bulgular görülmüş ve progresyon hızı daha yavaş saptanmıştır.. Missens mutasyonu olanlarda hem erken hem geç dönemlerde klinik bulgular şiddetli saptanmıştır. OR geçişliler arasında delesyon mutasyonu taşıyanlar erken ve geç dönemde şiddetli tutuluma sahipken missens ve duplikasyon olanlarda orta şiddette bir tutulum görülmüştür.

Yorum:
X geçişli PMH, OR geçişlilere gore daha ağır tutuluma sahip olmaktadır ve her iki gruba ait farklı mutasyonlar arasında klinik tutulum şiddetleri ve progresyon hızları değişken olabilmektedir. Bu amaçla daha geniş hasta gruplarında yeni çalışmalara ihtiyaç vardır.

.....

SÖZEL BİLDİRİ OTURUMU 3 (S11-S15)

S-11

TRİGEMİNAL NEVRALJİ TEDAVİSİNDE BOTULİNUM TOKSİNİNİN YERİ

GÖKÇEN GÖZÜBATIK ÇELİK , FERAY KARAALİ SAVRUN , DENİZ ELMALI , TOGRUL MESTANZADE , BAŞAK YILMAZ , DERYA ULUDÜZ

İSTANBUL ÜNİVERSİTESİ CERRAHPAŞA TIP FAKÜLTESİ NÖROLOJİ ANABİLİM DALI

Amaç:
Trigeminal nevralji (TN) trigeminal sinir boyunca görülen çok şiddetli, şimşekvari, paroksizmal bir ağrıdır. İlk olarak tedavi medikalken, yanıtsız olgularda cerrahi teknikler kullanılagelmiştir. Cerrahi uygulamaların yan etkileri nedeniyle yakın zamanda TN 'de Botulinum toksini (BT) uygulamasından bahsedilmektedir. Kliniğimizde TN tanısı almış; eşlik eden hemifasyal spazm, bruksizm, oftalmik zoster veya intrakranyal hipotansiyonu olan olgularda BT uygulamasının sonuçlarını sunmayı amaçladık.

Gereç ve Yöntem:
Cerrahpaşa Tıp Fakültesi Nöroloji Anabilim Dalı ilgili öğretim üyesine, 2011-2012 tarihleri arasında TN tanısıyla başvuran 60 olgudan, medikal/ cerrahi tedaviye dirençli 8'ine BT uygulandı. Olguların 2'sinde hemifasiyal spazm(HFS), 1'inde bruksizm ve 1 olguda intrakranyal hipotansiyona bağlı başağrısı mevcuttu. Bir olguda ağrılar oftalmik varisella zoster infeksiyonu sonrasında başlamıştı. Tüm olguların kranyal MR görüntülemeleri normaldi. BT uygulama öncesinde olgularda bir çok farklı medikal tedaviler denenmişti. Medikal tedaviye yanıtsız 2 olguya ganglion sinir blokajı yapılmasına rağmen ağrıları devam etmekteydi. Trigeminal sinir trasesi boyunca özellikle tetik noktalarına 50 ile 250 ünite farklı zaman aralıklarında BT uygulandı. Ağrı şiddeti ve tedavi yanıtı vizüel analog skala ile değerlendirildi.

Bulgular:
Olguların yaşları 27 ile 73 arasında değişmekteydi (ortalama 50.2±16.6 yıl) ve 4'ü erkekti (%50). İlk düşük doz uygulamanın ardından tedaviye kısmi yanıt alınanlarda BT 3. Haftada tekrarlandı; 2'sinde tam yanıt (%25), diğerlerinde %50-80 arasında ağrı sıklığı ile şiddetinde azalma gözlendi. 6 olgu (%75) uygulama bölgelerinde keçeleşme gibi duyusal defisit tariflerken hiçbirinde motor defisit gözlenmedi. HFS ve bruksizmin tanılı olgular BT uygulamasından en uzun süreli, tama yakın yanıt alınanlardı.

Sonuç:
Medikal tedaviye dirençli TN olgularında invaziv tedavi yöntemlerinden önce, BT geri dönüşümlü ve daha düşük yan etki profili ile etkinliği denenmesi gereken bir tedavi seçeneği olabilir.

.....

S-12

KARPAL TÜNEL SENDROMU TEDAVİSİNDE TEK VE TEKRARLAYAN LİDOKAİN ENJEKSİYONLARININ KARŞILAŞTIRILMASI

ÖMER KARADAŞ [1], FATİH TOK [2], SELİM AKARSU [3], HAKAN LEVENT GÜL [4]

[1] ERZİNCAN ASKER HASTANESİ NÖROLOJİ SERVİSİ
[2] İSKENDERUN ASKER HASTANESİ FİZİK TEDAVİ SERVİSİ
[3] GATA HAYDARPAŞA FİZİKSEL TIP VE REHABİLİTASYON ANABİLİM DALI
[4] KARTAL EĞİTİM VE ARAŞTIRMA HASTANESİ NÖROLOJİ KLİNİĞİ

Amaç:
Karpal tünel sendromu(KTS) tedavisinde, karpal tünel'e tek sefer lidokain veya tekrarlayan lidokain enjeksiyonlarının etkinliğini tanımlamaktır.

Gereç ve Yöntem:
Çalışmaya klinik ve elektrofizyolojik olarak KTS saptanan 42 hasta(42 median sinir) dahil edildi. randomize olarak 2 gruba ayrıldı: grup 1'e 4cc %1 lidokain tek sefer enjekte edildi ve grup 2'ye 4 cc %1 lidokain 2 hafta süre ile,haftada 2 kez enjekte edildi. Klinik ve elektrofizyolojik değerlendirmeler çalışma başlangıcında, enjeksiyondan 6 ve 12 hafta sonra yapıldı.

Bulgular:
Çalışmanın başlangıcında gruplar arasında klinik ve elektrofizyolojik parametreler açısından önemli farklılık gözlenmemiştir. Ancak, DML (distal motor latans), BKAP(birleşik kas aksiyon potansiyeli), DSAP (duyusal sinir aksiyon potansiyeli) amplitüdü, DSİH (duyusal sinir iletim hızı) ile VAS (vizüel analog skala) 6 haftalık tedavi sonrası Grup 2'de dikkat çekici biçimde gelişmişti ($p < 0.05$). bu gelişme 12.haftada da devam etti. VAS skorları Grup 1'de tedaviden 6 hafta sonra anlamlı şekilde düzelme gösterdi ($P > 0.05$). bu düzelme 12.haftada da devam etti. Grup 2'nin 6 ve 12. haftada BKAP amplitüdünde ve VAS skorlarında daha iyi yanıtları mevcuttu($p < 0.05$).

Sonuç:
Tekrarlayan lokal lidokain enjeksiyonları KTS semptomlarının azalması ve elektrofizyolojik bulguların düzelmesinde daha etkilidir.

.....

S-13

NÖROPATİK AĞRIDA PREGABALİN'İN ETKİNLİĞİNİN DEĞERLENDİRİLMESİ

ÖMER KARADAŞ [1], HAKAN LEVENT GÜL [2], PINAR YALINAY [3], BİLGİN ÖZTÜRK [4], ZEKİ ODABAŞI [5]

[1] ERZİNCAN ASKER HASTANESİ NÖROLOJİ SERVİSİ
[2] KARTAL EĞİTİM VE ARAŞTIRMA HASTANESİ NÖROLOJİ KLİNİĞİ
[3] ACIBADEM ÜNİVERSİTESİ NÖROLOJİ ANABİLİM DALI
[4] GİRNE ASKER HASTANESİ NÖROLOJİ SERVİSİ
[5] GATA NÖROLOJİ ANABİLİM DALI

Amaç:
Nöropatik ağrı, sinir sistemi içindeki bir lezyon veya disfonksiyon nedeniyle ortaya çıkan ağrı olarak tanımlanır. Çalışmamızda,nöropatik ağrı tedavisinde kullanılmakta olan pregabalinin, farklı dozlardaki etkinlikleri Leeds nöropatik belirti ve bulgu değerlendirmesi (LANSS) ve görsel analog ağrı skalası(VAS) kullanılarak değerlendirildi.

Gereç ve Yöntem:
Nöropatik ağrı tanısı almış 30 hasta(15 kadın,15 erkek) çalışmaya dahil edildi. Tedavi öncesi hastaların LANSS ve VAS değerleri kayıt edildi. Grup 1'deki 15 hastaya 300mg/gün pregabalin, Grup 2'deki 15 hastaya 600mg/gün pregabalin tedavisi başlandı ve hastaların LANSS ve VAS değerleri 12 hafta sonra değerlendirildi.

Bulgular:
Çalışmamızda, pregabalinin her iki grupta etkili olduğu saptandı. Grup 2'nin daha iyi etkinliği mevcut idi ancak dozlar arttıkça,yan etkilerde artmaktaydı.

Sonuç:
Gelecek denemeler için komorbidite, yaşam kalitesi, semptom ve işaretlerin değerlendirilmesi amacıyla, standart gereçlerin kullanıldığı ve spesifik ilaç tedavi yanıtlarının iyi tanımlandığı plasebo kontrollü çalışmalara ihtiyaç vardır.

.....

S-14

NÖROPATİK AĞRIDA AMİTRİPTİLİNİN ETKİNLİĞİNİN DEĞERLENDİRİLMESİ

ÖMER KARADAŞ [1], HAKAN LEVENT GÜL [2]

[1] ERZİNCAN ASKER HASTANESİ,NÖROLOJİ SERVİSİ
[2] KARTAL EĞİTİM VE ARAŞTIRMA HASTANESİ,NÖROLOJİ KLİNİĞİ

Amaç:
Nöropatik ağrı, sinir sistemindeki primer bir lezyon ya da disfonksiyon sonucunda ortaya çıkan ağrı şeklinde tanımlanmaktadır ve klinik pratikte sıklıkla karşımıza çıkmaktadır. Bu çalışmada; Leeds Nöropatik Semptom ve Bulgu Değerlendirmesi(LANSS) ve görsel analog skala(VAS) kullanarak, nöropatik ağrı tedavisinde farklı dozlarda amitriptilin etkinliğini değerlendirmeyi amaçladık.

Gereç ve Yöntem:
Nöropatik ağrı tanısı almış olan 40 hasta çalışmaya dahil edildi. Bunlardan 20'sine(Grup 1) 25mg/gün, diğer 20'sine(Grup 2) 50mg/gün amitriptilin tedavisi başlandı. Hastaların LANSS ve VAS değerleri tedavi öncesi ve tedavi başlandıktan 8 hafta sonra kayıt edildi ve karşılaştırıldı.

Bulgular:
Çalışmamızda VAS ve LANSS skorlarında,50mg/gün dozundaki amitriptilin tedavisi sonrası, 25mg/gün dozundaki tedavi sonrasına oranla nöropatik ağrıda daha iyi yanıt elde edildiği gözlendi.

Sonuç:
Amitriptilin tedavisinin nöropatik ağrıdaki etkinliğine yönelik çeşitli çalışmalarda değişken sonuçlar gösterilmiş olsa da,çoğu çalışma etkin olduğunu kanıtlamıştır. Çalışmamızda da özellikle yüksek dozlarda amitriptilin'in hem etkin hem de ekonomik bir tedavi seçeneği olduğunu tesbit ettik.
Uzun dönem etkinliğinin ve yan etki profilinin daha iyi anlaşılması için geniş kapsamlı ve uzun takipli plasebo kontrollü çalışmalara ihtiyaç vardır.

.....

S-15

AKCİĞER KANSERİ HASTALARINDA POLİNÖROPATİ VARLIĞI

ALİ ZENGİN [1], KAZIM UYGUN [1], AZAD KOCKAYA [2], EMRE AYDIN [2], FAİK BUDAK [2]

[1] KOCAELİ ÜNİVERSİTESİ TIP FAKÜLTESİ İÇ HASTALIKLARI ANABİLİMDALI
[2] KOCAELİ ÜNİVERSİTESİ TIP FAKÜLTESİ NÖROLOJİ ANABİLİM DALI

Amaç:
Yeni akciğer kanseri tanısı almış ve herhangi bir tedaviye başlanmamış hastalarda polinöropati varlığını araştırmak.

Gereç ve Yöntem:
Ocak-Aralık 2011 tarihleri arasında Kocaeli Üniversitesi Tıp Fakültesi Onkoloji Polikliniğinde yeni tanı almış 15 küçük hücreli akciğer kanseri (KHAK) ve 25 küçük hücreli dışı akciğer kanseri (KHDAK) toplam 40 hasta ile aynı yaş gurubundan sağlıklı 40 erişkin olguda sinir ileti hızları çalışıldı ve nörolojik muayene yapıldı.Gruplar arasında siinir ileti parametreleri, tümör tipi ve evresi,yaş,cinsiyet vücutkitle endeksi, sigara kulanımı verileri istatiksel olarak karşılaştırıldı.

Bulgular:
Akciğer kanserli hastaların sinir ileti hızları ortalamaları kontrol gurubu ortalamarına göre istatiksel olarak anlamlı bir şekilde düşük saptandı. KHAK ve KHDAK gurupları arasında ortalama sinir ileti hızları bakımından anlamlı fark saptanmadı. Akciğer kanserli hastaların %62,5 'unda (25 kişi, 8 KHAK, 17 KHDAK) polinöropati saptandı. 10 hastada duyusal 15 hastada sensorimotor tipte polinöropati saptandı. Tümör evresi ve ileri yaş polinöropati gelişme riski ile istatiksel olarak anlamlı saptanırken, Vücut kitle indeksi, sigara kulanımı, ve cinsiyet faktörleri ile ilişkili olarak istatiksel olarak anlamlı fark elde edilememiştir.

Sonuç:
Polinöropati Akciğer kanserli hastalarda fazla oranda gözükmekte olup paraneoplastik faktörler polinöropati gelişimesinde rol oynayabileceği düşünülmektedir.

.....

SÖZEL BİLDİRİ OTURUMU 4 (S16-S20)

S-16

SIÇANLARDA OLUŞTURULAN DİYABETİK NÖROPATİDE, LEVETİRACETAM' IN NÖROPROTEKTİF ETKİSİNİN ELEKTROFİZYOLOJİK, HİSTOLOJİK VE MOTOR GÜÇ TESTİ İLE GÖSTERİLMESİ

OYTUN ERBAŞ [1], MUSTAFA YILMAZ [2], FATİH OLTULU [1], ALTUĞ YAVAŞOĞLU [1], DİLEK TAŞKIRAN [1]

[1] EGE ÜNİ.
[2] MUĞLA ÜNİ.

Amaç:
Diyabet ve özellikle nörolojik komplikasyonları en temel toplum sağlığı sorunlarındandır. Levetiracetam yeni kuşak bir antiepileptiktir ve nöroprotektif etkileri konusunda çalışmalar sürmektedir. Sunulan çalışmamızda, streptozosin (STZ) ile oluşturulmuş sıçan diyabet modelinde, periferik nöropati gelişimi EMG ve davranış testleri ile doğrulanmış bu sıçanlara levetiracetam tedavisi uygulanmıştır. Ardından EMG, histololojik ve davranış testleri ile ilaç etkileri ortaya konmuştur.

Gereç ve Yöntem:
6-8 haftalık, 28 erkek Sprague Dawley sıçanlar kullanıldı. 21 sıçana diyabet oluşturmak için 60 mg/kg STZ (Sigma-Aldrich) tek doz i.p. uygulandı. Kırksekiz saat sonra kuyruk veni kanında glukoz ölçümleri yapıldı, plazma glukoz düzeyi, 250 mg/dL ve üzerinde olan sıçanlar diyabetik sayılıp, çalışmaya alındı ve çalışma boyunca sıçanlara insülin uygulanmadı. 7 sıçan normal olarak çalışmaya alındı.
Yirmi gün sonra, genel anestezi (i.p. 40 mg/kg ketamin ve 4 mg/kg ksilazin) altındaki diyabetik sıçanların sağ arka bacak aşil tendonları düzeyinden siyatik sinire supramaksimal yanıt alınacak düzeyde uyaran verilip, sağ ayak 2. ve 3. interdijital kaslardan EMG yazdırılmıştır. BKAP (Bileşik kas aksiyon potansiyeli) latans ve amplitüdleri değerlendirildi. Ayrıca motor güçleri eğimli tablada ölçüldü. Normal sıçanlara göre, EMG 'de BKAP amplitünde azalma, latans uzaması gösteren diyabetik sıçanlar diyabetik nöropati kabul edilip çalışmaya alındı.
Sıçanlar 3 gruba ayrıldı (n=7) . 1. Grup sıçanlara 1 ml/kg izotonik NaCl, 2.Grup sıçanlara 300 mg/kg/gün levetirasetam (Keppra Flakon, UCB Farma), 3. Grup sıçanlara ise 600 mg/kg/gün levetirastam 4 hafta süreyle IP uygulandı. Sonrasında EMG, motor testler tekrarlandı. Sakrifiye edilen sıçanların siyatik sinirleri çıkarılıp aksonları histolojik olarak (epinöral kalınlık, bax-bcl-CASPASE 3 immunhistokimyası) incelenmiş ve ilaç etkileri ortaya konmuştur. Sıçanların plazmalarında glutatyon, total antioksidan kapasite ve lipid peroksidayon ürünlerine (malondialdehit) bakıldı.

Bulgular:
Levetiracetam özellikle 600 mg/kg dozunda belirgin olmak üzere nöropatili sıçanlarda, izotonik grubu ile karşılaştırıldığında istatiksel anlamlı olarak BKAP amplitüdünde artma, latans süresinde kısalma ve motor güçte artma oluşturmuştur.
Ayrıca levetiracetam, izotonik grubu ile karşılaştırıldığında histolojik olarak siyatik sinirde istatiksel anlamlı epinöral fibrozis kalınlığında azalma ve bax-CASPASE 3 (apoptotik markerler) ekspresyonunda azalma oluşturmuştur.
Levetiracetam özellikle 600 mg/kg dozunda belirgin olmak üzere, izotonik grubu ile karşılaştırıldığında istatiksel anlamlı olarak plazma glutatyon (antioksidan), total anti-oksidan kapasitede artma ve malondialdehit(oksidan marker) seviyesinde azalma oluşturmuştur.

Sonuç:
Levetirasetam muhtemel anti-inflamatuar ve anti-oksidan etkilerle hiperglisemiye bağlı gelişen sinir hasarını önlemiş ve nöroprotektif etki oluşturmuştur.

.....

S-17

SPİNOSEREBELLAR ATAKSİ VE FRİEDREİCH ATAKSİLİ HASTALARDA ELEKTROFİZYOLOJİK İNCELEME

BLERIM MYFTIU , ELİF KOCASOY ORHAN , MEHMET BARIŞ BASLO

İSTANBUL ÜNİVERSİTESİ İSTANBUL TIP FAKÜLTESİ

Amaç:
Çalışmamız, incelenen sinir ve kasların parametrelerini standardize edip, kaydedilen bilgileri kontrol grubuyla kıyaslayarak, spinoserebellar ataksi (SCA) ve Friedreich ataksili (FRDA) hastalardaki periferik sinir tutulumunun ağırlığı ve dağılımı hakkında bilgi toplamayı amaçlamaktadır.

Gereç ve Yöntem:
Genetik tanılı, 18 yaş üzeri SCA ve FRDA toplam 18 hasta çalışmaya katıldı. Kontroller, hastaların yaş ve cinsiyet dağılımına uyan 31 sağlıklı bireyden oluşturuldu. Her iki grupta sağ üst ve alt ekstremitelerde duysal ve motor ileti incelemeleri, F yanıtları, proksimal ve distal kasların iğne elektromiyografisi ile distal kaslardan motor ünite sayı tahmini çalışıldı. Kontrol ve hasta grubunda ölçümü yapılan parametreler için tanımlayıcı istatistikler gerçekleştirildi. Ortalama, standart sapma, minimum ve maksimum değerler hesaplandı. Ortalama temelli grup kıyaslamaları gerçekleştirildi.

Bulgular:
Bütün duysal cevapların amplitüdleri ve ulnar duysal ileti hızı hasta grubunda anlamlı derecede düşüktü. Medyan ve peroneal motor cevap amplitüdleri de düşük bulunurken; medyan, peroneal, ulnar ve tibyal motor ileti hızları anlamlı derecede yavaştı. M. abdüktor pollisis brevis ve m. tibyalis anterior kaslarında hesaplanan motor ünite sayıları hasta grubunda anlamlı derecede düşük bulundu. Hastaların 1/3'ünde iğne elektromiyografisi ile nörojen bulgular saptandı.

Sonuç:
SCA ve FRDA hastalarında periferik polinöropati sendromu sıklıkla eşlik etmektedir. Polinöropati sendromu duysal liflerde ve distalde baskın olup, motor liflerde de etkilenme ile seyretmektedir. Motor ünite sayısı tahmin yöntemleri ile bu hastalarda motor tutulum hakkında kantitatif bilgi sahibi olunabilir. Özellikle genetik kusurun gösterilebildiği ataksi hastalarında periferik polinöropati sendromunun klinik ve elektrofizyolojik bulguları daha çarpıcıdır.

.....

S-18

ÜLKEMİZDE POST-ENJEKSİYON SİYATİK SİNİR HASARI: KLİNİK, ELEKTROFİZYOLOJİK BULGULAR VE PROGNOZ

MURAT ÇABALAR [1], VOLKAN ÜNAL [2], ZİYAETTİN ERDEM [2], SADİ ÇAĞDIR [2], VİLDAN YAYLA [1]

[1] BAKIRKÖY DR. SADİ KONUK EĞİTİM VE ARAŞTIRMA HASTANESİ NÖROLOJİ KLİNİĞİ-İSTANBUL
[2] İSTANBUL ADLİ TIP KURUMU

Amaç:
Ülkemizde görülen post-enjeksiyon siyatik sinir hasarının prognoz, klinik ve elektrofizyolojik özelliklerini araştırmak.

Gereç ve Yöntem:
İstanbul Adli Tıp Kurumu ve Bakırköy Dr. Sadi Konuk EAH Nöroloji Kliniği'nde görülen 24 olgunun erken-geç dönem klinik ve elektrofizyolojik değerlendirilmeleri yapıldı, çalışma halen devam etmektedir. İstatistiksel anlamlılık $p < 0.05$ düzeyinde değerlendirildi.

Bulgular:
Olguların 19'u erkek (ort.yaş: 35.21), 5'i kadındı (ort.yaş: 17.80). Onbeş olguda sol, 9 olguda ise sağ siyatik sinir hasarı vardı. Hasardan sorumlu ajan 15 olguda diklofenak sodyum, 4 olguda sultamisilin, diğer olgularda metilprednizolon, tiyokolşikosid, ampisilin, diazepam ve metamizoldu. İlk ve son EMG arası ortalama süre 13.39 ay idi. Erken dönem EMG'lerde 5 olguda peroneal, 1 olguda tibial sinir motor yanıtları kaydedilemedi, 9 olguda peroneal (0.2-1.98 mv), 5 olguda tibial (0.24-3.1 mv) sinir CMAP amplitüdleri düşüktü. Diğer olgularda iğne EMG'de hafif derecede aksonal hasar izlendi. Geç dönem EMG'lerde 3 olguda peroneal, 2 olguda tibial CMAP yoktu, 6 olguda peroneal, 2 olguda tibial sinir amplitüdü düşüktü. Erken ve geç dönem EMG parametrelerinde peroneal superfisial, sural, peroneal ve tibial sinir değerleri arasında anlamlı fark görülmedi. Klinik muayene bulguları karşılaştırıldığında dorsal fleksiyon kas güçleri arasında anlamlı derecede fark saptandı ($p=0.008$).

Sonuç:
Post-enjeksiyon siyatik sinir hasarı sık görülen bir mononöropatidir. Doğru endikasyon, sağlık personelinin özel eğitimi, ilaç seçimi ve ilaç uygulama yolu değişiklikleri bu sıklığı azaltabilir.

.....

S-19

MULTİPL SKLEROZ, BEHÇET VE İNME HASTALARINDA BEYİNSAPI REFLEKS ANORMALLİKLERİNİN KARŞILAŞTIRILMASI VE TOPODİAGNOSTİK DEĞERİ

RAHŞAN ADVİYE İNAN [1], MERAL ERDEMİR KIZILTAN [2], GÜLÜMSER KIZILTAŞ TOKTAŞ [2], UĞUR UYGUNOĞLU [2], SEBAHATTİN SAİP [2]

[1] DR.LÜTFİ KIRDAR KARTAL EĞİTİM VE ARAŞTIRMA HASTANESİ
[2] İSTANBUL ÜNİVERSİTESİ CERRAHPAŞA TIP FAKÜLTESİ

Amaç:
Beyinsapı refleks fizyolojisi üzerine bugün edindiğimiz bilgiler bu refleks döngüleri ortaya koyan anatomik- fonksiyonel korrelasyon çalışmalarına dayanmaktadır. Bu yolla refleks anormallikleri lezyon lokalizasyonunu tayin etmede belirteç olarak kullanılmıştır. Biz de bu çalışmada beyinsapında lezyona neden olan üç farklı hastalık grubunda beyinsapı refleks anormalliklerinin lezyon lokalizasyonuyla olan ilişkisini ortaya koymayı amaçladık.

Gereç ve Yöntem:
Magnetik rezonans görüntüleme ile beyinsapı lezyonu olduğu gösterilen 21 Multipl Skleroz (MS), 15 iskemik beyin damar hastalığı, 17 Behçet hastasında göz kırpma refleksi (GKR) ve masseter inhibitör refleks (MIR) yanıtları çalışıldı. Refleks yanıtların latans ve süreleri ile sessiz period latans, süre ve supresyon oranı değerleri hastalık grubu içinde birbiriyle ve 20

sağlıklı gönüllünün verileri ile karşılaştırıldı.

Bulgular:
GKR yanıtlarında hasta grubunda R1 ve R2 latanslarında uzama kaydedildi. En fazla bozukluk MS grubunda izlenirken bunu vasküler ve Behçet grubu takip etti. MIR çalışmalarında hasta gruplarında sessiz period latanslarının uzadığı, süre ve supresyon oranlarının azaldığı izlendi. En fazla anormallik yine MS grubunda saptanırken, en fazla ES2 değerlerinde bozukluk olduğu gözlendi. Anormal bulguların izlendiği refleks yanıtlar sıklık sırasına göre ES2, R2 ve R1 olarak izlendi

Sonuç:
Literatürde bizim çalışmamızla uyumlu olarak topodiagnostik yaklaşımla intraaksiyel lezyonlu olgularda uzun latanslı refleks yanıtlardaki supresyonun daha yaygın olduğu bildirilmiş ve buna neden olarak da bu refleks döngülerin karmaşık yapıda olması ve kaudalde medullaya kadar uzanması gösterilmiştir. Çalışmamızda en az anormalliğin Behçet grubunda olması lezyon alanının daha çok mezensefalona doğru olan bölgeyi tutması ve böylece MIR ve GKR döngüsünün üzerinde kalması ile açıklanabilir.

.....

S-20

LATERAL MEDULLER SENDROM: YUTMA, SOLUNUM, HIÇKIRIK ELEKTROFİZYOLOJİK KAYITLAMALARI İLE NÖROJENİK OROFARİNGEAL DİSFAJİ VE BEYİN SAPI RETİKULER AĞA BAKIŞ

SEZİN ALPAYDIN , İBRAHİM AYDOĞDU , CUMHUR ERTEKİN

EGE ÜNİVERSİTESİ TIP FAKÜLTESİ NÖROLOJİ AD NÖROFİZYOLOJİ BD

Olgu:
Beyin sapı retikuler formasyonu lateral ve medial bölgeler olmak üzere iki fonksiyonel anatomik bölgeye ayrılmaktadır. Mediyal retikuler ağ nöronları devinim, postur, ağrı, otonomik işlevler ve bilinçlilik durumunda rol alırken; lateral retikuler ağa ait 'bulber' nöronlar yutma, kusma, solunum ritmi, öksürük, hıçkırık ve hapşırma ile ilişkili 'santral pattern generator'lerin de yer aldığı karmaşık nöronal ağ düzeneğine katılırlar. Lateral meduller infarkt olgusunun 7. ve 10. günlerinde yapılan yutma EMG kayıtlarını ve klinik tabloya hakim olan dirençli hıçkırık patterninin elektrofizyolojik kayıtlarını paylaşmayı ve beyin sapı retikuler ağ yapısını literatür eşliğinde tartışmayı amaçladık. 31y erkek, yüksekten düşme, boyun ağrısı ardından ani gelişen baş dönmesi, dengesizlik, bulantı-kusma yakınması ile başvurdu. Alt kraniyel sinir bakısında uvula primer pozisyonda sağa deviye, sol palatal ark deprese, gag refleksi bilateral alınamıyordu. KBB bakısında sol vocal kord paralizisi mevcuttu. Nörogörüntülemede sol dorsolateral meduller sahada hemorajik infarkt, V3 distalinde disseksiyon ile uyumlu görünüm saptandı. Elektrofizyolojik çalışmalarda; tek yutma analizinde orofaringeal tetikleme güçlüğü ve yutma süresinde uzama ile uyumlu A-0 ve A-C uzaması, 1-3 ml disfaji limiti, solunum-eş zamanlı ardışık yutma analizlerinde absolu apnenin korunmadığı, yutma solunum ilişkisinin bozulmuş olduğu ileri nörojenik orofaringeal disfaji lehine bulgular izlendi. Spontan solunum kayıtlamalarında solunum ritmindeki düzensizlik dikkati çekti. Yüzeyel diyafram kası emg-eş zamanlı solunum kayıtlamaları ile hıçkırık kaydedildi.

Lateral meduller sendrom sık görülen bir sendrom olup ileri disfaji, solunum ritm düzensizlikleri, dirençli hıçkırık ile yüksek morbidite ve mortalite riskine sahiptir. Beyin sapı retikuler formasyonunu oluşturan multi nöronal ağ yapısını tanımlayabilmek, sendromun tanı ve tedavisine yön verebilmek, oldukça güç ancak bir o kadar değerlidir.

SÖZEL BİLDİRİ OTURUMU 5 (S21-S26)

S-21

MULTİPLE SKLEROZ HASTALARINDA BETA INTERFERON 1-A KULLANIMI(10 YILLIK DENEYİM)

HALİL ATİLLA İDRİSOĞLU [1], MELDA FATMA İDRİSOĞLU [2], ALİ SAZCI [3]

[1] İSTANBUL TIP FAKÜLTESİ NÖROLOJİ ANA BİLİM DALI
[2] KOCAELİ ÜNİVERSİTESİ TIP FAKÜLTESİ
[3] KOCAELİ ÜNİVERSİTESİ MOLEKÜLER BİYOLOJİ VE GENETİK AB

Amaç:
Multiple Sklerozda kullanılan immün modülatörlerin kullanımının yararları ve yan etkileri konusunda 10 yıllık deneyimimizi bildirmek istedik.

Gereç ve Yöntem:
1995-2005 yılları arasında kliniğimize başvuran 140 RRMS MS'li hastaya ilk akut atak pulse (kortiko steroid) tedavisi uygulandıktan hemen sonra immün modülatör İnterferon Beta1a kullanıldı. Bu süre içinde hastaların atak sayısı, prognosu, görüntüleme bulguları, klinik semptomatik bulgular ve özürlülük puanı değerlendirildi. İnterferonun yan etkileri değerlendirildi.

Bulgular:
Kesin MS tanısı konulan 140 hastanın; yaş aralığı 17-65 arasında idi. Yaş ortalaması 33 idi. Aktif kullanan 50 erkek, 72 kadın; kullanım dışı olan 18 hastanın; 2 'si erkek, 16 'sı kadın idi. Bu 18 hastanın 3 'ünde psikoz , 6 'sı ekonomik nedenler 6 'sı da 5 yıl gibi uzun bir süre kullandıktan sonra kendi kişisel sebepleri ile kesti. 3 hastada gebelik nedeni ile ilaç kesildi. Kalan 122 hastanın; 6 'sının takibi olmadığı için kullanım dışı oldu. 6 'sında atak sıklığında değişiklik olmadığı ve yararsız olduğunu düşündüğü için ilacı kesti. 6 'sında uzun süreli takip sonucunda izole sendrom düşünülerek 5 yıl kullandıktan sonra ilaç'ın bırakılmasına karar verildi. 4 'ünde de yan etki ve tolere etmediği için ilaç kesilmesi oldu.

Sonuç:
Bu çalışmaya göre 140 hastanın %60 'ında İnterferonBeta-1a'nın yararlı olduğu saptandı. Bu bulgu literatür ile uyum göstermekte idi. Bu hastalarda ACE gen mutasyonuna bakıldığında ID gen mutasyonlu hastaların İnterferon beta1a'dan yarar gördüğü dikkatimizi çekmekte idi.

.....

S-22

TÜRKÇE MULTİPL SKLEROZ YÜRÜYÜŞ ÖLÇEĞİ (MSWS-12V2T): ORİJİNALİ İLE AYNI ÖLÇÜM MÜDÜR?

YUSUF TAMAM [1], MURAT TERZİ [2], HÜSEYİN DİB [3], JEREMY HOBART [4]

[1] DİCLE ÜNİVERSİTESİ NÖROLOJİ ABD
[2] ONDOKUZ MAYIS ÜNİVERSİTESİ NÖROLOJİ ABD
[3] GEN İLAÇ MEDİKAL DEPARTMANI
[4] PENİNSULA COLLEGE OF MEDİCİNE AND DENTİSTRY

Amaç:
Uluslararası klinik çalışmalar, hastalar tarafından doldurulan ölçeklerdeki derecelendirmenin çapraz kültürel ölçüm denkliğini sağlamayı garanti edebilecek şekilde bir çok dilde sunulabilir olmasını gerektirir. Bu çalışmada MSWS-12v2'nin Türkçe versyonunu geliştirmeyi ve ölçüm özelliklerini ve orijinal

İnglizce versyonu ile karşılaştırarak ölçüm denkliğini test etmeyi amaçladık.

Gereç ve Yöntem:
Önerilen bir yaklaşım ile MSWS-12v2'nin Türkçe versyonu (MSWS-12v2T) oluşturulmuştur: iki dil bilen kişiler ileriye dönük(İnglizce'den Türkçe'ye) ve geriye dönük(Türkçe'den İnglizce'ye) çeviriler gerçekleştirmiş ve çelişkileri çözümlemiştir. İki aşamalı psikometrik değerlendirme yapılmıştır: MS'li 127 türk hastanın verileri standart Rash ölçüm teorisi ile analiz edilmiş ve Türkler ve İnglizler(n=150) arasında herhangi bir sorunun performans denkliği (''differential item functioning'' DIF) incelenmiştir.

Bulgular:
Rash ölçüm teori analizleri MSWS-12v2T'nin güvenilirliğini ve validasyonunu desteklemektedir. Bununla birlikte, İnglizce olan MSWS-12v2 ile karşılaştırdığında MSWS-12v2T'de yer alan 8 soruda, soruların algılanmasında çapraz kültürel farklılıklar olduğuna işaret edecek şekilde anlamlı DIF tespit edilmiştir. Soru DIF'inin gerçek mi yoksa telafi edilebilir mi olduğunu belirlemek için bu sorular DIF şiddeti sırasına göre çıkarılmıştır. Dört soru çıkarıldığında DIF tespit edilmediği belirlenmiştir.

Sonuç:
MSWS-12v2T güvenilebilir ve uygun gibi görünsede, hastaların 4 soruya(ayakta durma, merdiven, denge ve yürüme) verdikleri cevaplarda kültürel farklılıklar vardı. Ölçüm denkliğini garanti altında almak için bu farklılıklar post hoc analizler ile ''düzeltilebilir'' olsa da Türk hastaların bu dört soruyu neden daha zor algıladıklarını açıklamak için kalitatif araştırma yapmak gerekmektedir. Önemli olarak, bu çalışmadaki bulgular ''geçerli=valide'' ölçek çevirileri üretmek için kullanılan standart yöntemin-linguistik denklik elde etmek için ileriye ve geriye dönük olarak çeviri-ölçüm denkliğini garanti etmediğine işaret etmektedir. Bu durum uluslararası klinik çalışmalardan elde edilen sonuçların değerini önemli ölçüde etkileyebilir.

.....

S-23
LOW DOSE NALTREXAN RELAPSİNG REMİTTİNG MULTİPLE SCLEROSİS PİLOT ÇALIŞMA

HALİL ATİLLA İDRİSOĞLU [1], MELDA FATMA İDRİSOĞLU [2], ALİ SAZCI [3]

[1] İSTANBUL TIP FAKÜLTESİ NÖROLOJİ ANA BİLİM DALI
[2] KOCAELİ ÜNİVERSİTESİ TIP FAKÜLTESİ
[3] KOCAELİ ÜNİVERSİTESİ MOLEKÜLER BİYOLOJİ VE GENETİK ANA BİLİM DALI

Amaç:
9 aylık düşük doz opiat antagonisti naltrexan LDN 75 MS 'li hastada kullanıldı. Bu çalışmada 1.amacımız; ilacın naltrexanın emniyeti ve etkisini ortaya koymaktı. 2.amacımız; spastisite, ağrı, yorgunluk, depresyon ve hayat kalitesi üzerine etkisini ortaya koymaktı.

Gereç ve Yöntem:
75 hastanın yaş aralığı 21-67 arasında değişmekte idi. 47'si kadın, 28 'i erkek idi. Düşük doz akşam (4,5 mg) kullanıldı. Bu hastaların her birinde naltrexon ile birlikte interferon beta1a kullanıldı.

Bulgular:
3. bir gözlemde atak sayısı ve atak sıklığı da ortaya koymak idi. 9 aylık süre içinde 8 hasta dropout oldu. Bunun 4 'ü baş ağrısı nedeni ile 4 'üde yarar görmediği için bırakmak zorunda kaldı. 67 hastanın; 7 'sinde naltrexon'un etkili ve yararlı olmadığını saptadık. Buna karşılık yan etki yoktu. Diğer hastalarda semptomatik tam düzelme ve bunun yanı sıra 5 hastada beyindeki plaklarda azalma saptandı.

Sonuç:
Bu çalışmada naltrexon emin, yan etkisi az, iyi tolero edilebilen, klinik semptomatik iyileşme etkisi gösteren ve MS progresyonunu önleyebilen bir ilaç olarak kullanılabilir. Aynı zamanda hastanın hayat kalitesini düzeltmektedir. Daha fazla vaka ve daha uzun takipler ile birlikte çalışmaların düzenlenmesi ve yapılması uygundur.

.....

S-24
LATE ONSET MULTİPLE SCLEROSİS(LOMS)

HALİL ATİLLA İDRİSOĞLU [1], MELDA FATMA İDRİSOĞLU [2], ALİ SAZCI [3], NURKAN POLAT [4]

[1] İSTANBUL TIP FAKÜLTESİ NÖROLOJİ ANA BİLİM DALI
[2] KOCAELİ ÜNİVERSİTESİ TIP FAKÜLTESİ
[3] KOCAELİ ÜNİVERSİTESİ MOLEKÜLER BİYOLOJİ VE GENETİK ANA BİLİM DALI
[4] İSTANBUL TIP FAKÜLTESİ

Amaç:
Geç başlayan multiple sclerosis 'in ele alınması, adult yaşta başlayan multiple sclerosis 'den farklı olarak özel bir dikkat ister. Geç başlayan MS 'li hastaların tedavi stratejileri de ayrıcalık göstermektedir. Geç başlayan MS demek için 50 yaşın üzerinde ilk atağın olması bu tanıyı içermektedir. Bu çalışmada 1998-2011 yılları arasında kliniğimize baş vuran 20 geç başlayan MS 'in tanı kriterleri ve tedavisi gözden geçirilecektir.

Gereç ve Yöntem:
İstanbul Tıp Falkültesi Nöroloji kliniğine baş vurarak takip ettiğimiz 50 yaş üzerinde 20 hastanın; 13E - 7K hasta idi. Yaş aralığı 50- 74 arasında değişmekte idi. Yaş ortalaması 67 idi. Hastalar en az 3 yıl; en çok 7 yıldan beri takip edilmekte idi.

Bulgular:
Klinik bulgular olarak daha çok nörolojik spinal bulgular saptandı. MR incelemesinde de spinal lezyonlar ve supra tentorial lezyonlar yoktu. Tedavi de İnterferon beta kullanılan hastaların 3 'ü dışında kötü prognoziz saptanmadı.

Sonuç:
Bizim vakalarımız da geç başlayan MS klinik + Nöro görüntüleme ve tedavi açısından literatürde bildirildiği gibi kötü prognoz göstermemekte idi.

.....

S-25

DESTRÜKTİF AK MADDE YIKIMI İLE GİDEN BİR MARBURG OLGUSU

MELEK ÇOLAK ATMACA , MEHMET ALİ ALDAN , NAZAN KARAGÖZ SAKALLI , NİLÜFER KALE İÇEN , AYSUN SOYSAL

BAKIRKÖY PROF. DR. MAZHAR OSMAN RUH SAĞLIĞI VE SİNİR HASTALIKLARI EĞİTİM VE ARAŞTIRMA HASTANESİ, 3. NÖROLOJİ KLİNİĞİ

Olgu:

Marburg hastalığı sık ve ağır ataklarla hızla ilerleyebilen SSS'nin akut, inflamatuar, demiyelinizan hastalıklarının nadir görülen bir formudur. Bu çalışmada progresif seyirli, nörogörüntülemede tümefaktif Marburg varyantı ile uyumlu, biopside demiyelinizasyonun doğrulandığı bir olgu tartışılacaktır. 2007 yılında epileptik nöbet nedeniyle başvuran 22 yaşında kadın hastanın kraniyal MR'ında sol parietal lob posteriordan başlayıp oksipital loba kadar uzanan FLAIR ve T2 hiperintens, minimal kontrastlanma gösteren lezyon izlendi. Antiepileptik tedavi başlanıp takibe alınan hastanın 2008 ve 2011'de tekrarlanan kraniyal MR'larda lezyonların büyük oranda kaybolduğu gözlendi. Ocak 2012'de 1 aydır sol kolunda ağrı, sol kol ve bacakta kasılma şikayetiyle başvuran hastanın NM'de konuşma hipofonik, kooperasyonu kısıtlı, tekli emir alıyordu, kas gücü sağda 4/5, DTR leri sağda artmış, TCR sağda lakaytti. Kraniyal MR'ında solda daha belirgin bilateral paryetoksipital bölgede, heterojen kontrast tutulumu olan kitlesel lezyonlar izlenen hastanın servikal ve torakal MR'ları normaldi. Rutin biyokimya, hemogram, TFT, vaskülite yönelik incelemeleri normal olan hastanın oligoklonal bandı pozitif, IgG indeksi yüksek, NMO antikoru negatifti. Beyin biopsisi yapılan hastaya 10 gün İVMP verildi. Tedavi sonrası MR'larındaki lezyonları gerileyip desteksiz yürüyebilir hale gelen hasta taburcu edildi. 1 ay sonra bilinç bozukluğu, yürüyememe nedeni ile yeniden başvuran hasta nonkoopere ve tetraparezikti. Beyin biopsisinde perivasküler bölgelerde belirgin lenfositik infiltrasyon, köpüksü makrofajlar, yaygın reaktif gliozis saptanıp MS ya da lökodistrofiyle uyumlu olduğu saptandı. Kraniyal MR'da kontrast tutan yeni lezyonlar görülen hasta halen yoğun bakımda izleniyor.

Tartışma:

Marburg hastalığı SSS demiyelinizan hastalıklarının geleneksel tedavilere yanıt vermeyen, ağır sekeller veya ölüme neden olabilen klinik seyrin kötü olduğu formudur ve kesin tanısı beyin biopsisi ile konabilir.

.....

S-26

KLİNİK İZOLE SENDROMDAN MULTİPL SKLEROZA DÖNÜŞÜMDE ETKİLİ OLAN BAŞLANGIÇ ÖZELLİKLERİNİN ÖNGÖRÜ DEĞERİ

BİLGE PİRİ ÇINAR , SERKAN ÖZAKBAŞ , EGEMEN İDİMAN

DOKUZ EYLÜL ÜNİVERSİTESİ NÖROLOJİ ANABİLİMDALI

Amaç:

Klinik İzole Sendrom (KİS) hastalarının %85'i MS'e döner.İdeal öngörü ölçütleri,erken tanıya olanak sağlayıp yanlış pozitif tanıyı önlemeye yardımcı olmalıdır.Bu çalışmada amacımız;KİS'ten MS'e dönüşümde öngörü etmenlerini klinik,MRG ve BOS bulguları temelinde prospektif olarak araştırmaktır.

Gereç ve Yöntem:

Çalışmaya 41 KİS hastası alındı ve 2 yıl süreyle takip edildi. Atak döneminde olan tüm hastalar klinik,BOS ve MRG parametrelerine göre değerlendirildi.

Bulgular:

41 KİS hastasının 35'i (%85) 2 yıl içinde KKMS'e döndü.Ortalama dönüşüm süresi 10 aydı.BOS'ta OKB varlığı MS'e dönen grupta daha fazlaydı.33 hastanın başlangıç MRG'si Barkoff-Tintore ölçütlerini karşılıyordu,bu hastaların 30'u MS'e döndü.MRG'de kallosal lezyon varlığı MS'e dönen grupta anlamlı biçimde daha fazlaydı (p=0.04).Dönüşüm zamanları incelendiğinde OKB pozitif olanların MS'e dönme süresi 9.15 ay,negatif olanların dönme süresi 12.66 aydı,ancak iki grup arasındaki bu fark anlamlı değildi.Başlangıç MRG'de T1 hipointens lezyonları olanlar olmayanlara göre daha erken MS'e döndü (p=0.041). Başlangıç MRG'de Gd tutan lezyonu olanlar olmayanlara göre daha erken MS'e döndü.İlk MRG'de McDonald 2010 ölçütlerini karşılayan hastalar karşılamayanlara göre anlamlı biçimde MS'e döndü (p=0.017).

Sonuç:

Sonuçlarımız KİS'te OKB varlığının MS'e dönüşümde yüksek risk faktörü olduğunu göstermiştir.İlk MRG'de Gd tutan lezyon ve karadelik varlığı MS'e dönüşümde güçlü öngörü etmeni gibi görünmektedir.Anormal MRG varlığına pozitif BOS'u eklediğimizde MS'e dönüşüm zamanı belirgin biçimde kısalmaktadır.Sonuç olarak MS'e dönüşüm riskini tanımlamak için ilk klinik olayda hastanın BOS bulgularını,MRG lezyonlarını,semptom ve bulgularını değerlendirmek oldukça önem taşımaktadır.KİS hastalarında immünmodülatör tedavi başlanması düşünüldüğünde,MS'e dönüşümde etkili olduğu belirlenen risk faktörleri yol gösterici olabilir.

.....

SÖZEL BİLDİRİ OTURUMU 6 (S27-S32)

S-27

OPTİK NÖRİTTE RENKLİ VİSÜEL UYARILMIŞ POTANSİYELLER

NİHAL IŞIK , İLKNUR AYDIN CANTÜRK , ARİF ÇAKIR , TURGUT ADATEPE , MUZAFFER TÜRKEŞ , ECE BALKUV , FATMA CANDAN, MUSTAFA ERTAŞ

MEDENİYET ÜNİVERSİTESİ İSTANBUL GÖZTEPE EĞİTİM VE ARAŞTIRMA HASTANESİ

Amaç:

Optik nörit (ON), multipl skleroz (MS)'da visüel yolakların en sık tutulum şeklidir. Siyah/beyaz pattern-reversal visüel uyarılmış-evoked potansiyeller (PR-VEP), ON tanısında sıklıkla kullanılmaktadır. Görme keskinliğinin ve ışığa duyarlılığın azaldığı ON'te renkli görme de etkilenebilmektedir. Renkli PR-VEP (RPR-VEP), ON'teki renkli görme değişikliklerinin elektrofizyolojik bir belirleyicisi olabilir. Çalışmamızda, ON'te RPR-VEP duyarlılığını incelemeyi ve PR-VEP ile karşılaştırmayı amaçladık.

Gereç ve Yöntem:

Çalışmaya ON geçirmiş 94 MS hastası (62 kadın, 32 erkek) ve yaş uyumlu 51 sağlıklı birey (39 kadın, 12 erkek) alındı. PR-VEP ve farklı renk uyaranlarında (mavi/sarı, kırmızı/yeşil) RPR-VEP'ler kayıtlandı. Hasta ve kontrol gruplarının P100 dalgası amplitüd ve latansları karşılaştırıldı.

Bulgular:

MS hastalarında kontrole göre PR-VEP ve RPR-VEP ile P100 amplitüdünde belirgin düşüklük, latanslarında ise belirgin artış saptandı ($p<0.0001$; $p<0.0001$). PR-VEP ile P100 latansı, MS hastalarının %81.3'ünde 110 ms üzerindeydi. RPR-VEP ile MS hastalarında P100 latansı, mavi/sarı uyaran ile %79.1 hastada; kırmızı/yeşil uyaran ile %81.8 hastada 110 ms üzerinde saptandı. PR-VEP ve RPR-VEP ile MS hastalarının ortalama P100 latanslarında anlamlı fark saptanmadı ($p=0.517$). MS hastalarında ortalama P100 amplitüdleri, mavi/sarı (5.65±3.01) ve kırmızı/yeşil (4.83±2.75) RPR-VEP'de, PR-VEP'e göre anlamlı olarak düşüktü (6.91±3.6) ($p<0.0001$). Kontrol grubunda da RPR-VEP'de mavi/sarı (8.67±2.04) ve kırmızı/yeşil (7.29±1.59) uyaranlarda PR-VEP'e göre (10.4±2.13) benzer amplitüd düşüklüğü saptandı ($p<0.0001$).

Sonuç:

MS hastalarında kontrollere göre PR-VEP ve RPR-VEP ile P100 latans ve amplitüdlerinde anlamlı fark saptanmıştır. Bununla beraber MS hastalarında PR-VEP ve RPR-VEP arasında anlamlı avantaj farkı bulunmamıştır. Çalışmamız, ON'te PR-VEP'in yanında RPR-VEP'in de etkilendiğini ancak RPR-VEP'in PR-VEP'e göre bir avantajının bulunmadığını göstermektedir.

.....

S-28

MYASTENİA GRAVİS TANILI HASTALARDA MHC KLAS I VE II ANTİJEN DAĞILIMI

BEDİLE İREM TİFTİKCİOĞLU [1], MELTEM KORUCUK [1], YAŞAR ZORLU [1], ALP SARITEKE [1], İBRAHİM PİRİM [2]

[1] TCSB İZMİR TEPECİK EĞİTİM VE ARAŞTIRMA HASTANESİ, NÖROLOJİ KLİNİĞİ
[2] TCSB İZMİR TEPECİK EĞİTİM VE ARAŞTIRMA HASTANESİ, DOKU TİPLENDİRME LABORATUVARI, GENETİK DEPARTMANI

Amaç:

Myastenia gravis(MG), nöromüsküler bileşkenin en sık rastlanılan hastalığı olup, postsinaptik reseptörlerin etkilendiği antikor aracılı otoimmün bir hastalıktır. Diğer otoimmün hastalıklarda olduğu gibi, belirtilerin ortaya çıkmasında çevresel faktörlerin tekikleyici rolünün yanısıra, genetik yatkınlığın da önemli bir faktör olduğu düşünülmektedir. Son yıllarda pek çok araştırıcı değişik etnik kökenli hasta gruplarında majör histo kompatibilite (MHC) klas alelleri ile MG arasındaki ilişkileri incelemektedir. Bu çalışmada da, MHC klas I ve II alellerinin kliniğimizde takipli tanısı kesinleşmiş edinsel otoimmün MG hastalarındaki dağılımı incelenmiştir.

Gereç ve Yöntem:

Kliniğimizde takipte olan ve aralarında akrabalık ilişkisi bulunmayan toplam 71 otoimmün MG hastası ile sağlıklı 231 bireyin MHC I ve II alelleri karşılaştırılmıştır. MG hastaları semptom başlama yaşı, hastalık tipi ve eşlik eden otoimmün hastalık olmasına göre alt gruplara ayrılarak da analiz yapılmıştır.

Bulgular:

HLA alel dağılımı incelendiğinde HLA-B61 ve DQB1*02alelleri ile A1/B8/DRB1*03, CW5/B44 ve DR14/DQB1*05 alel kombinasyonlarının MG hastalarında sağlıklı kontrollere göre anlamlı olarak daha fazla bulunduğu saptanmıştır. MG alt grup analizlerinde HLA-B44 oküler başlangıçlı, HLA-A2 hastalık başlangıcı ≥40 yaş, HLA-DQB1*02 ise <40 yaş olan grupta daha yüksek oranda saptanmıştır. Eşlik eden otoimmün hastalıklar incelendiğinde Hashimoto tiroiditi olan hastaların daha yüksek oranda HLA-DRB1*10 taşıdığı görülmüştür.

Sonuç:

Otoimmün hastalıklarda genetik yatkınlığın olduğu uzun süredir bilinmektedir. Ancak MG ile kesin olarak ilişkilendirilmiş bir MHC aleli henüz bildirilmemiştir. Bu çalışmanın verileri bazı yeni genetik birliktelikler saptamış olması nedeniyle değerlidir.

.....

S-29

SANTRAL SİNİR SİSTEMİNİN BİR DİĞER DEMİYELİNİZAN HASTALIĞI: PROGRESİF MULTİFOKAL LÖKOENSEFALOPATİ

NAZİRE PINAR ACAR [1], AYDAN GÖZÜTOK KÖYSÜREN [1], NERGİZ AĞAYEVA [1], EZGİ YETİM [1], RAHŞAN GÖÇMEN [2], KADER KARLI OĞUZ [2], DENİZ AYVAZ [3], BÜLENT ELİBOL [1], ESEN SAKA TOPÇUOĞLU [1], ASLI TUNCER KURNE [1]

[1] HACETTEPE ÜNİVERSİTESİ TIP FAKÜLTESİ NÖROLOJİ ANABİLİM DALI
[2] HACETTEPE ÜNİVERSİTESİ TIP FAKÜLTESİ RADYOLOJİ ANABİLİM DALI
[3] HACETTEPE ÜNİVERSİTESİ TIP FAKÜLTESİ ÇOCUK SAĞLIĞI VE HASTALIKLARI İMMUNOLOJİ ÜNİTESİ

Olgu:

Progresif multifokal lökoensefalopati (PML) santral sinir sisteminin ağır seyirli demiyelinizan hastalığıdır. Polyomavirus ailesinden olan fırsatçı JC virüs reaktivasyonuna bağlı olarak gelişmektedir. Sıklıkla immün sistemi herhangi bir nedenle baskılanmış olan bireylerde görülmektedir. Amacımız izlemlerinde SSS beyaz cevher tutulumuna bağlıilerleyici nörolojik semptomları gelişen ve PML tanısı alan üç olguyu klinik, BOS ve MRG ile tartışmaktır.

Olgu I: Ağır kombine immun yetmezlik tanısıyla izlenen,msağ

taraflı kuvvetsizlik şikayeti ile başvuran 19 yaşında erkek hastanın MRG'sinde sol hemisferde yaygın, sağda pariyetal bölgede birkaç adet T2A görüntülerde hiperintens, kontrast tutmayan lezyonu saptanmıştır. Hastaya IVIG ve sidofovir tedavisi başlanmasına rağmen hasta şikayetleri başladıktan 1 yıl sonra kaybedilmiştir.

Olgu II: Akciğer kanseri tanısıyla 2009 yılından beri izlenen kemoterapi ve radyoterapi almış, dizartri, yürüyüş bozukluğuyla başvuran 46 yaşında erkek hastanın çekilen MRG'sinde bilateral serebral, serebellar beyaz cevheri tutan yaygın T2A görüntülerde hiperintens, kontrastlanmayan lezyon saptanmıştır. Hasta tanı konulduktan 2 ay sonra kaybedilmiştir.

Olgu III: Bilinen bir hastalığı olmayan, sol tarafında ilarleyici kuvvet kaybı, dizartri şikayeti ile hastanemize başvuran 23 yaşında erkek hastanın çekilen MRG'sinde sağ frontopariyetal bölgede yaygın kontrastlanmayan T2A görüntülerde hiperintens lezyon saptanmıştır. Sık enfeksiyon hikayesi olduğu öğrenilen hastada hiper IgE sendromu ve lenfoma tespit edilmiştir. Hastaya IVIG, sidofovir ve kemoradyoterapi başlanmıştır.
Olgularda BOS'tan gönderilen JC virüs PCR pozitif gelmiştir.

Tartışma:
SSS inde ilerleyici demiyelinizasyona bağlı gelişen, klinikte bilişsel,motor ve görsel yetilerde kayıp ile ortaya çıkan PML sınırlandırılması zor bir enfeksiyondur. Kazanılmış immün yetmezlik durumları dışında herhangi bir nedenle immünsupresan tedavi alan bireylerde de ortaya çıkabileceği ve farklı MRG bulguları olabileceği akılda tutulmalıdır.

.....

S-30

FAMİLYAL ANATOMİK MEGALOENSEFALİ VE İLGİLİ GENLER

HİLMİ UYSAL [6], ESRA MANGUOĞLU [1], HAKAN GÜLKESEN [2], NURTEN AKARSU [3], ÖZGÜR ARUN [5], BEKİR KAPLAN [4], GÜVEN LÜLECİ [1]

[1] AKDENİZ ÜNİVERSİTESİ TIP FAKÜLTESİ TIBBİ BİYOLOJİ ANABİLİM DALI
[2] AKDENİZ ÜNİVERSİTESİ TIP FAKÜLTESİ BİYOİSTATİSTİK BÖLÜMÜ
[3] HACETTEPE ÜNİVERSİTESİ TIP FAKÜLTESİ TIBBİ BİYOLOJİ ANABİLİM DALI
[4] AKDENİZ ÜNİVERSİTESİ TIP FAKÜLTESİ DÖNEM IV
[5] AKDENİZ ÜNİVERSİTESİ EDEBİYAT FAKÜLTESİ GERONTOLOJİ ANA BİLİM DALI
[6] AKDENİZ ÜNİVERSİTESİ TIP FAKÜLTESİ NÖROLOJİ ANABİLİM DALI

Amaç:
Baş çevresi büyüklüğü normal populasyonun üstünde olup, nörolojik bozukluğu olmayan olgular DeMayer tarafından Familyal Anatomik Megaloensefali olarak tanımlanmıştır. Bu olgular doğumdan itibaren baş çevrelerinin büyüklüğü ile seyretmekte ve erişkin yaşta da normal populasyon dağılımının üstünde yer almaktadırlar. Ailesel bir eğilimin gözlendiği ve düşük penetranslı otozomal dominant geçiş izlenimi veren bir özellik göstermektedirler. Henüz sorumlu olan gen veya genler belirlenememiştir.

Gereç ve Yöntem:
Bu bildiride hipertansiyon ve baş ağrısı nedeniyle izlenen 44 yaşındaki erkek olgunun kraniumundaki büyüklüğün dikkati çekmesiyle ailesel özelliği araştırılıp değerlendirilen olgunun üyesi olduğu geniş bir populasyon incelenmiştir. Olgunun baş çevresi 62 cm. olarak ölçülmüştür. Aile bireylerinin tek tek aydınlatılmış onamı alınarak baş çevreleri ölçülmüştür. Ülkemizde baş çevresi ile ilgili standart cetvel çalışmaları çocuklarda yapılmıştır ancak erişkinlere ait değerler bilinmemektedir. Bu nedenle 20 ve 60+ yaş grubundan 275 kadın 252 erkek toplam 527 normal olgunun baş çevreleri ölçülmüş ve 20 yaş grubu için kadınlarda 55.7±1.4 cm. erkeklerde 57.8±1.5 cm ile 60+ yaş grubunda kadınlarda 55.04±2.07 cm, erkeklerde 56.63±1.76 cm. olarak bulunmuştur. Bizim çalışmamızda da çocuk yaş grubu için K.Yalaz ve S.Epir'in çalışmasındaki cetvel kullanılmıştır. Literatürde kabul gören Nellhausun önerdiği erişkinler için normal BÇ ortalama değeri erkeler için 55.95±1.34 cm., kadınlar için 54.94 ±1.4 cm.dir. Bu verilere dayanarak FAM olarak tanımlanabilecek baş çevreleri ortalamadan 2 standart sapan olgular ele alınmıştır.

Bulgular:
Aileden 28 kadın (59.6%), 19 erkek (40.4%) toplam 47 birey incelenmiştir. 7 birey (14.9%) eştir. Yaş ortalaması 30±18 yıldır. Ailede 12 (25.5%) bireyde BÇ yaşına göre ortalamadan 2 SD üst sınırındadır ve bu olgular FAM olarak kabul edilmişlerdir.

Ailede FAM ların BÇ si 59.0±4.0 cm ve diğer bireylerin BÇ si 54.5±3.0 cm. dir. Ailede farklı yaşta bireyler yani çocukların bulunması nedeniyle BÇ ortalaması tek başına bir anlam ifade etmemektedir. BÇ ile yaş ve cinsiyet arasındaki ilişki daha önemlidir. Ailede FAM olarak tanımlanan 12 olgudan 7 si erkek 5 i kadındır. İndeks olguda, literatürde yakınlarda bildirilen ve FAM la ilişkili olduğu belirtilen *HEPACAM* gen mutasyonu 1-7 ekzonlar taranarak aranmış ancak normal bulunmuştur.

Sonuç:
Bulgularımızın FAM ile ilişkilendirilebilecek genetik mekanizmasının multi genik ve kompleks herediter özellikler gösterebileceğini desteklediği kanısındayız.

.....

S-31

NÖRODEJENERATİF HASTALIKLARDA KIYASLAMALI MORTALİTE VE MORBİDİTE İLE TEDAVİ YANITLARI

HALİL ATİLLA İDRİSOĞLU [1], MELDA FATMA İDRİSOĞLU [2], ALİ SAZCI [3], NURKAN POLAT [4]

[1] İSTANBUL TIP FAKÜLTESİ NÖROLOJİ ANA BİLİM DALI
[2] KOCAELİ ÜNİVERSİTESİ TIP FAKÜLTESİ
[3] KOCAELİ ÜNİVERSİTESİ MOLEKÜLER BİYOLOJİ VE GENETİK ANA BİLİM DALI
[4] İSTANBUL TIP FAKÜLTESİ

Amaç:
Nörodejeneratif hastalıklar bugün için kesin tedavisi olmayan hastalıklar gurubunu içermektedir. Nörodejeneratif hastalık deyince ALS, PH, Demans, ET ve Hungtington hastalığı akla gelmektedir. 2004-2012 yılları arasında prospektif olarak izlediğimiz 1350 nörodejeneratif hastalıklı hastanın mortalite ve morbidite yönünden sonuçlarının bildirilmesini istedik.

Gereç ve Yöntem:
1350 hastanın 485 'i ALS gurubu içinde, 465 'i PH hastalığı, 215 'i demans gurubu içindeydi. 185 hastada ise ET saptadık. Bu hastaları yaş, cinsiyet, yaş ortalaması ve Türkiyedeki dağılım yönünden inceledik. Mortalite ve morbiditeleriyle hastalık sürelerini çıkarttık.

Bulgular:
ALS 'de yaş ortalaması yönünden 17 ila 80, PH 'da 20 ila 112, demansta 29 ila 90, ET 'da 13 ila 90 arasında değişmeteydi. Mortalite yönünden bu süre içerisinde ALS hastalarının 103 'ü EX oldu. PH hastalarının 30 'u hastalığa bağlı olmadan kardiyovasküler ve kardiyo pulmoner hastalıklarla EX oldu. Demansiyel sendromlu hastaların 13 'ünde saptanan EX durumu PH hastalığı ile ölenlerin sebepleriyle benzerlik göstermektedir. ET 'li hastalarda ölüm saptanmadı.
Sonuç:
Nörodejeneratif hastalıklarda kötü prognoz mortalite ve morbidite ALS 'de belirgindir. Daha sonra bunu PH ve demantiyel sendromlar takip etmektedir. ET 'lar ise mortalite ve morbidite yönünden kötü prognoz gösterdiği saptanmadı.
.....

S-32
EPİZODİK ATAKSİ TİP II OLGUSU
FETHİ İDİMAN [1], DERYA KAYA [2], AFİG BERDELİ [3], EGEMEN İDİMAN [1]

[1] DEÜTF NÖROLOJİ ANABİLİM DALI
[2] ORDU DEVLET HASTANESİ NÖROLOJİ BÖLÜMÜ
[3] EÜTF ÇOCUK SAĞLIĞI VE HASTALIKLARI ANABİLİM DALI

Olgu:
Epizodik ataksi, bazen migren, epilepsi ya da başka nörolojik defisitlerle birlikte kendini gösteren otozomal dominant geçişli ender bir hastalıktır. Tip I ve II epizodik ataksiler görece en sık görülenlerdir. KCNA1 ve CACNA1A gen mutasyonları görülebilir.Bazı hastalar Ca kanal blokörleri ve asetazolamidden yararlanabilir. Genetik analiz ile doğrulanmış epizodik ataksi tip II olgusu sunularak, epizodik ataksiler klinik ve genetik olarak değerlendirilecek, fizyopatolojileri ve sağaltım yaklaşımları irdelenecektir.
Olgu 40y kadın. 2011 de emosyonel travma ardından 17 kg kaybetmiş, çok ağır konuşma, yürüme, denge bozuklukları başlamış.Lenfadenopatileri nedeni ile enfeksiyöz mononükleoz, sarkoidoz, lenfoma başta olmak birçok etiyoloji açısından incelenmiş.Multipl skleroz(MS) düşünülmüş,10 gün1gm IVMP uygulanmış,yaralanmamış.15-20 gün sonra spontan düzelmiş. Son 1 yılda 1-2 ayda bir 10-15 gün süreli kötüleşme atakları yinelenmiş.Ataklarla birlikte başağrıları olmaktaymış.Başağrıları 15-20 yıldır ayda 2-3 kez yineleyen sol hemikraniyal,3 gün süren, çok şiddetli özellikteymiş ve foto-fono-osmo fobi eşlik ediyormuş.Başağrısı ile birlikte sağ hemiparezi,lineer vertigo, ataksi ve sık sık düşmeler oluyormuş.Nörolojik bakısında; Romberg(+) liği,serebellar bulgular,sağda hemihipoestezi ve sağda Mingazzini(+)liği saptandı.Ayrıntılı yardımcı incelemeler normal bulundu.Auralı/hemiplejik migren ve birlikte serebellar ataksi epizodları değerlendirilen hastada epizodik ataksi tip II düşünüldü.CACNA1A genine yönelik genetik analizde Glu993Val aminoasit mutasyonu saptandı.Asetazolamid ile topiramat başlandı 4 aydan bu yana hastalık epizodu yaşamıyor.
Biri hastalık epizodunda, diğeri tedavi sonrası olmak üzere iki videosunu sunacağımız olgumuzu, az tanınan epizodik ataksiler konusunu anımsatarak,gereksiz yardımcı incelemeleri önlemek, hastaların ekonomik yükünü düşürmek, yaşam kalitesini yükseltmek için gerekenleri tartışmak amacıyla sunmaya değer bulduk.
.....

SÖZEL BİLDİRİ OTURUMU 7 (S33-S42)

S-33
SIÇANLARDA SEREBRAL İSKEMİK HASAR SONRASI MEZENKİMAL KÖK HÜCRE VE MİNOSİKLİN İLE TEDAVİ ETKİNLİĞİNİN DEĞERLENDİRİLMESİ
ŞULE BİLEN [1], FERDA PINARLI [2], FİKRİ AK [1], ERSİN FADILLIOĞLU [3], AYNUR ALBAYRAK [4], GÜLBAHAR BÖYÜK [2], OSMAN GÖKHAN GÜLER [2], GÖNÜL ERDEN [5], TULGA ULUS [1], TUNCAY DELİBAŞI [6]

[1] SB ANKARA NUMUNE EĞİTİM VE ARAŞTIRMA HASTANESİ NÖROLOJİ KLİNİĞİ
[2] SB ANKARA DIŞKAPI YILDIRIM BEYAZIT EĞİTİM VE ARAŞTIRMA HASTANESİ TIBBİ ARAŞTIRMA MERKEZİ
[3] HACETTEPE ÜNİVERSİTESİ TIP FAKÜLTESİ FİZYOLOJİ ANA BİLİM DALI
[4] SB ANKARA DIŞKAPI YILDIRIM BEYAZIT EĞİTİM VE ARAŞTIRMA HASTANESİ PATOLOJİ BÖLÜMÜ
[5] SB ANKARA DIŞKAPI YILDIRIM BEYAZIT EĞİTİM VE ARAŞTIRMA HASTANESİ BİYOKİMYA BÖLÜMÜ
[6] SB ANKARA DIŞKAPI YILDIRIM BEYAZIT EĞİTİM VE ARAŞTIRMA HASTANESİ ENDOKRİNOLOJİ VE METABOLİZMA KLİNİĞİ

Amaç:
Çalışmamızda serebral iskemik hasar oluşturulmuş sıçanlarda mezenkimal kök hücre, minosiklin ve kombine tedavilerinin, fonksiyonel ve histolojik iyileşme üzerine olan etkilerinin araştırılması amaçlandı.

Gereç ve Yöntem:
Yirmisekiz adet, Sprague Dawley cinsi, 250-300 gr ağırlığında dişi sıçan ve kemik iliği üretimi için aynı özelliklerde, iki adet erkek sıçan kullanıldı. Serebral iskemik hasar oluşturmak amacı ile tüm sıçanların sağ karotis kommunis arteri iki uçtan bağlandıktan sonra ortadan kesildi. Grup 1 e (kontrol grubu) fosfat tamponu intraperitoneal olarak enjekte edildi. Grup 2 ye sadece minosiklin , grup 3 e sadece mezenkimal kök hücre, Grup 4 e mezenkimal kök hücre ve minosiklin intraperitoneal olarak verildi. Nörolojik motor fonksiyonlar Bederson metodu ile değerlendirildi. Hücre dejenerasyonunu değerlendirmek için hematoksilen & eozin boyama, hücre rejenerasyonunu değerlendirmek amacı ile Neu N ve GFAP antikoru ile immunohistokimya boyama yapıldı.

Bulgular:
Grup 4 de hücre dejenerasyonu diğer gruplara göre daha az izlendi. Grup 4 de astrosit özelliği gösteren(GFAP antikoru ile pozitif boyanan) hücreler en fazla iken grup 1 de en azdı. Grup 1 diğer gruplar ile karşılaştırıldığında Neu N ile pozitif boyanma açısından diğer gruplara göre boyanan hücre sayısı(nörosit özelliği gösteren hücreler) istatistiksel olarak azdı.
Gruplar ikinci haftanın sonunda fonksiyonel olarak iyileşme açısından sıralandığında en iyi olan grup 4, takiben grup 2 ve daha sonra grup 3, en son olarak da grup 1 gelmekte idi.

Sonuç:
Kemik iliği kaynaklı mezenkimal kök hücreler serebral iskemik hasar varlığında, ilk 24 saat gibi erken dönemde, nöroprotektif bir ajan olan minosiklin ile birlikte uygulandığında histolojik ve fonksiyonel olarak iyileşmeye neden olabilmektedir.
.....

S-34

TRANSKALLOSAL MOTOR LİFLERİN AĞIR KRONİK İNMEDEKİ KRİTİK ROLÜ: BİR DİFÜZYON TENSOR GÖRÜNTÜLEME VE TRANSKRANİAL MANYETİK STİMÜLASYON ÇALIŞMASI

ASLI DEMİRTAŞ TATLIDEDE [1], MIGUEL ALONSO-ALONSO [2], RAVI SHETTY [3], ITAMAR RONEN [3], ALVARO PASCUAL-LEONE [2], FELIPE FREGNI [2]

[1] İSTANBUL ÜNİVERSİTESİ ISTANBUL TIP FAKÜLTESİ NÖROLOJİ ANA BİLİM DALI VE BAKIRKÖY SADİ KONUK EĞİTİM VE ARAŞTIRMA HASTANESİ
[2] BETH ISRAEL DEACONESS MEDICAL CENTER, HARVARD MEDICAL SCHOOL, BOSTON, MA
[3] BOSTON UNIVERSITY, CENTER FOR BIOMEDICAL IMAGING, BOSTON, MA

Amaç:
Homolog motor korteksler arasındaki interhemisferik bağlantı, inme sonrası motor iyileşme için kritik önem taşır. Bu çalışmada ağır motor etkilenme görülen inme hastalarında interhemisferik dengesizliğin repetetif transkranial manyetik stimulasyon uygulamaları (rTMS) ile modülasyonu ve transkallozal motor liflerin bütünlüğü arasındaki ilişkinin araştırması amaçlanmıştır.

Gereç ve Yöntem:
Kronik dönemde supratentoriyel tek bir lezyona sekonder ağır motor etkilenme görülen 10 hastada, arka arkaya 10 seans kontralezyonel 1 Hz rTMS uygulamasından önce ve sonra, motor fonksiyon ve kortikal eksitabilite değerlendirmeleri yapılmıştır. rTMS seanslarının tamamlanmasından sonra hastalar 4 hafta süreyle izlenmişlerdir. Her iki hemisfer el motor alanları arasındaki transkallozal lifler Difüzyon Tensor Görüntüleme- Probabilistik Traktografi metodu kullanılarak incelenmiştir. Fraksiyonel anizotropi (FA) değerleri, kortikal eksitabilite ölçümleri ve motor değerlendirme skorları arasındaki ilişkiler araştırılmıştır.

Bulgular:
Transkallozal FA değerleri rTMS sonrası görülen motor iyileşme ile doğru orantı gösterdi; daha iyi düzelme gözlenen hastalarda FA değerlerinin daha yüksek olduğu görüldü. Kortikal eksitabilite değerleri kısa-süreli intrakortikal inhibisyon ölçümleri için anlamlı bir değişiklik gösterdi ve rTMS sonrası plastisitede bir değişikliğin meydana geldiğine işaret etti.

Sonuç:
Bulgularımız ağır inme sonrası motor iyileşmede kallozal liflerin kritik bir role sahip olduğunu desteklemektedir. İyileşme ile ilgili mekanizmalar etkilenmiş motor korteksin azalmış transkallozal inhibisyonunu ve/veya transkallosal fasilitasyonu içerebilir. İleri çalışmalar bu bulguların ağır inmeli hastaların nörorehabilitasyonundaki klinik yerini belirleyecektir.

.....

S-35

SÜPERİOR SEREBELLAR ARTERİOVENÖZ MALFORMASYON İLE İLİŞKİLİ BİR TRİGEMİNAL NEVRALJİ OLGUSU

BAHAR KAYMAKAMZADE [1], GÜLSÜN AKANSOY [1], AHMET EBEOĞLU [2], SÜHA AKPINAR [3]

[1] DR. BURHAN NALBANTOĞLU DEVLET HASTANESİ, NÖROLOJİ KLİNİĞİ
[2] DR. BURHAN NALBANTOĞLU DEVLET HASTANESİ, NÖROŞİRÜRJİ KLİNİĞİ
[3] DR. BURHAN NALBANTOĞLU DEVLET HASTANESİ, RADYOLOJİ KLİNİĞİ

Olgu:
46 yaşında kadın hasta, altı ay önce kliniğimize sol yüz yarısında elektrik çarpar şekilde ataklar halinde gelen ağrı şikayeti ile başvurdu. Trigeminal nevralji tanısı konan hastanın istenen kraniyal MRG'sinde bir patolojiye rastlanılmadı. Karbamazepin başlanan ve 800mg/gün dozda şikayetleri düzelen hasta poliklinik takibi ile izlenmekteydi. 3 gün önce, ani başlayan sol yüz yarısında uyuşma şikayeti ile bir devlet hastanesi acil servisine başvuran hastanın burada aniden bilincinin kapanması ve kusması nedeniyle hasta acil olarak hastanemize sevk edilmiş. Hastanın geliş nörolojik muayenesinde bilinci açık, emirlere koopere idi. Sol göz içe deviye, sol santral fasiyal paralizi ve sağ hemipleji mevcuttu. Kraniyal BT'de sol taraflı pontoserebellar kanama ile uyumlu görünüm izlendi. Nöroloji Yoğun Bakım Ünitesi'ne yatırılan hastaya yapılan konvansiyonel anjioda sol superior serebellar arterde arteriovenöz malformasyon (AVM) tespit edildi. Endovasküler tedavi ile AVM'ye müdahale edilmesi planlandı.

.....

S-36

AKUT İNMEDE İNTRAVENÖZ VE İNTRAARTERİEL TROMBOLİTİK TEDAVİ: KIBRIS ADASINDA İLK UYGULAMALAR

BAHAR KAYMAKAMZADE [1], GÜLSÜN AKANSOY [1], SÜHA AKPINAR [2], AMBER EKER [3], İLKER İPEKDAL [1], LEMAN ERGÜVEN [1], EYLEM BARBİN SAYILGAN [1], SÜREYYA VUDALI DOĞRUYOL [2], MEHMET ÖZMENOĞLU [3], TURGAY AKALIN [1]

[1] DR.BURHAN NALBANTOĞLU DEVLET HASTANESİ,NÖROLOJİ KLİNİĞİ
[2] DR.BURHAN NALBANTOĞLU DEVLET HASTANESİ, RADYOLOJİ KLİNİĞİ
[3] YAKIN DOĞU ÜNİVERSİTESİ TIP FAKÜLTESİ, NÖROLOJİ ABD

Amaç:
Kıbrıs adasında akut iskemik inmede uygulanmaya başlanan trombolitik tedavinin ilk sonuçlarını paylaşmak.

Gereç ve Yöntem:
Akut iskemik inmeyle başvuran hastaların muayeneleri Ulusal Sağlık Enstitüsü İnme Skalası(NIHSS)'e göre puanlandı. Hastalar beyin BT'yle incelendi. Amerikan Kalp Derneği/İnme Derneği Klavuzu kriterlerine uygun hastalara trombolitik tedavi uygulandı. İntravenöz tPA uygulaması ardından intraarteriyel tPA uygulandı ve trombüsün fragmantasyonuna çalışıldı.
Serebral kanama Avrupa Ortak Akut İnme Çalışması'na(ECASS) göre tiplendirildi.Trombolitik tedaviye cevap işlem sonrası 1.saat ve 1.haftada NIHHS skoru ve uzun dönemde modifiye Rankin Skalası(mRS)'yla belirlendi.

Bulgular:
Trombolitik tedavi uygulanan 9 hastanın birinde internal karotid arter t-oklüzyonu, beşinde orta serebral arter ve üçünde baziller arter oklüzyonu izlendi. Başvurudaki ortalama NIHSS skoru 26.1'di.Serebral anjioda sekiz hastada rekanalizasyon izlendi. İşlem sonrası ortalama NIHSS skoru 14.2'ydi. Üç hastada ECASS tip-1 ve bir hastada tip-2 intraparankimal hematom izlendi. 1.hafta ortalama NIHSS skorları 5.6'ydı. Takiplerinde değerlendirilen mRS 2.2idi.

Sonuç:
Kıbrıs'ta ilk kez uygulanan trombolitik tedaviyle akut iskemik inmeyle başvuran hastalarının mortalite ve morbiditesinde azalma sağlanmıştır.

.....

S-37

ARKA SİSTEM İNMESİNDE MISMATCH TEMELLİ REVASKULARİZASYON TEDAVİSİ : PROGNOSTİK DEĞERLENDİRME

YAVUZ BEKMEZCİ [1], BAHAR AKSAY KOYUNCU [2], EBRU ALTINDAĞ [3], ÖZLEM GÜNGÖR TUNCER [1], REHA TOLUN [4], YAKUP KRESPİ [2]

[1] İSTANBUL BİLİM ÜNİVERSİTESİ, TIP FAKÜLTESİ, NÖROLOJİ ABD, İSTANBUL
[2] MEMORİAL İNME REHABİLİTASYON VE ARAŞTIRMA ÜNİTESİ
[3] ŞİŞLİ FLORANCE NİGHTİNGALE HASTANESİ, İNME ÜNİTESİ, ŞİŞLİ, İSTANBUL
[4] MEMORİAL HİZMET HASTANESİ İNME AKUT TEDAVİ ÜNİTESİ, İSTANBUL

Amaç:
Arka sistem inmesi kötü prognoz ve yüksek mortalite ile ilişkilidir. Bu tek merkezli ve retrospektif analizde, revaskülarizasyon tedavisi alan (RT) veya almayan arka sistem inmesi olan olgularda geç dönem mortalite ve prognostik özellikleri incelendi.

Gereç ve Yöntem:
Ocak 2006 ve Aralık 2009 tarihleri arasında Florance Nightingale İnme Merkezine klinik tablonun ilk 12 saati içerisinde ardışık olarak başvuran 82 arka sistem inme olgusunun verileri değerlendirirdi. Gözle PWI/DWI uyumsuzluğu (mismatch) varlığı belirlenen olgulara RT uygulandı. Üçüncü ay modifiye Rankin Skoru (mRS) ve mortalite ana prognostik ölçütler olarak belirlendi.

Bulgular:
İncelenen 82 olgunun (48 erkek; yaş ort:68 (27-92)) ortalama inme-kapı zamanı (İKZ) 258(SD:243) dakikaydı. Yetmiş sekiz olgu MRG ile 4 olgu ise BT ile incelendi. Revaskularizasyon tedavisi (TG) gören 21 olgunun 11'inde intravenöz (IV) tromboliz; 6'sında endovasküler multimodal tedavi ve 4 olguda ise kombine tedavi uygulandı. Ortalama NIHSS skoru 8 (dağılım:0-38) [TG:13(2–38);KG:7(0–32)p:0,009] idi. Arter oklüzyonu %43 olguda (TG:57,1%;KG:37,3%;p:0,190) saptandı. Ortalama kapı-tedavi zamanı(KTZ) 152(SD:282) dakika, ortalama İnme-tedavi zamanı(İTZ) ise 409(SD:281) dakikaydı. Çıkış NIHSS skor ortalaması 6 (dağılım:0-32) [TG: 9(0–30);KG:5(0–32) p:0,009] mRS 0-1 oranı %47,6 (TG:23,8%;UTG:55,7%;p:0,013); hastane içi ölüm oranı ise %8,5 (TG:14,3%;KG:6,6%;p:0,365) idi. Birinci ay (TG:38,6%;UTG:57,1%) ve 3.ay (TG:46,7%;KG:50%) mRS 0-1 (p:0,174 vs. 1, sırasıyla) oranı ile mortalite (1.ay:TG:21,1%;KG:11,9%) (3.ay:TG:26,7%;KG:17,9%) oranları (p:0,286 vs. 0,696, sırasıyla) gruplar arasında benzerdi.

Sonuç:
RT uygulanan grubun başvuru ve hastaneden çıkış sırasında daha ağır klinik tabloda olmasına rağmen, uzun dönemde hafif klinik tablo ile başvuran ve RT gerektirmeyen konservatif tedavi ile takip edilen olgulara benzer prognostik düzeyi yakaladığı görüldü.

.....

S-38

AKUT İSKEMİK İNMEDE TROMBOLİTİK TEDAVİDE ERKEN DÖNEM PROGNOSTİK BELİRTEÇLER

YAVUZ BEKMEZCİ [1], BAHAR AKSAY KOYUNCU [3], ÖZLEM GÜNGÖR TUNCER [1], EBRU ALTINDAĞ [2], REHA TOLUN [4], YAKUP KRESPİ [3]

[1] 2 İSTANBUL BİLİM ÜNİVERSİTESİ, TIP FAKÜLTESİ, NÖROLOJİ ABD, İSTANBUL
[2] ŞİŞLİ FLORANCE NİGHTİNGALE HASTANESİ, İNME ÜNİTESİ, ŞİŞLİ, İSTANBUL
[3] MEMORİAL ŞİŞLİ İNME REHABİLİTASYON VE ARAŞTIRMA ÜNİTESİ
[4] MEMORİAL HİZMET HOSTANESİ İNME AKUT TEDAVİ ÜNİTESİ

Amaç:
Akut iskemik inmede revaskularizasyon tedavisi (RT) iyi prognoz ile ilişkilidir. Geniş zaman penceresinde MRG temelli RT sonrası uzun dönem prognozun erken belirleyiciler incelenmiştir.

Gereç ve Yöntem:
Ocak 2006 ve Aralık 2009 tarihleri arasında Florance Nightingale İnme Merkezine yakınmalarının ilk 12 saati içerisinde MCA sulama alanında akut iskemik inme ile başvuran ve MRG temelli RT uygulanan hastalar çalışmaya alındı. Gözle değerlendirme yöntemiyle DWI/PWI lezyon uyumsuzluğunun yaklaşık olarak en az %20 oranında olması "mismatch" olarak tanımlandı. Prognozu etkileyebilecek belirteçler; giriş NIHSS skoru, yaş, cinsiyet, bilinen vaskuler risk faktörleri, etiyoloji, giriş DWI ve PWI/DWI "mismatch" hacmi, proksimal vaskuler oklüzyon(PVO), RT tipi, inme-tedavi zamanı(İKZ), kapı-tedavi zamanı(KTZ) olarak belirlendi. Üçüncü ay mRS 0-2 olarak tanımlanan iyi prognoz prediktörleri çoklu lojistik regresyon analiz yöntemiyle belirlendi.

Bulgular:
İncelenen 69 olgunda(35 erkek;yaş ort.69;(30-96)) medyan İKZ, KTZ ve İTZ sırasıyla 143(SD:178), 129,5(SD:80) ve 270(SD:211,6) dakikaydı. Ortalama giriş NIHSS skoru 12'di. Ortalama DWI hacmi ve PWI/DWI "mismatch" hacmi sırasıyla 24 ml(median:14;min:0-maks:124) ve 79 ml(median:88;min:0;max:100)idi. PVO oranı ise %55,1 idi. İntravenöz tromboliz 39, Endovaskuler multimodal 11 ve kombine tedavi 19 olguda uygulandı. Beş olguda 3.ay takibi yapılamadı. Üçüncü ay mRS 0-2 oranı %55,1 mortalite oranı ise %13,6'ydı. Multivaryant analiz sonucunda sadece düşük giriş NIHSS skoru (OR:1,221;%95CI:1,077-1,384,p=0.002) ve kombine tedavi (OR:8,122;%95CI:1,366-48,272,p=0.021) iyi prognoz ile anlamlı olarak ilişkiliydi.

Sonuç:
Çalışmamız; PWI/DWI mismatch yöntemiyle dikkatli seçilen olgularda klinik tablonun ilk 12 saati içerisinde revaskularizasyon tedavisi uygulandığında, giriş NIHSS skorunun prognoz tahminindeki değerini doğrulamıştır. Ayrıca, çalışmamız, İTZ ve yatış DWI lezyon hacminden bağımsız, bu hastalarda kombine tedavinin en iyi tedavi seçeneği olabileceğini düşündürmektedir.

.....

S-39

NIHSS SKORU SOL HEMISFERDE BÜYÜK DAMAR TUTULUMUNU DAHA GÜVENILIR OLARAK TAHMIN EDER

YAVUZ BEKMEZCİ [2], BAHAR AKSAY KOYUNCU [3], ÖZLEM GÜNGÖR TUNCER [2], EBRU ALTINDAĞ [1], REHA TOLUN [4], YAKUP KRESPİ [3]

[1] ŞİŞLİ FLORANCE NİGHTİNGALE HASTANESİ, İNME ÜNİTESİ, ŞİŞLİ, İSTANBUL
[2] İSTANBUL BİLİM ÜNİVERSİTESİ, TIP FAKÜLTESİ, NÖROLOJİ ABD, İSTANBUL
[3] MEMORİAL ŞİŞLİ İNME REHABİLİTASYON VE ARAŞTIRMA ÜNİTESİ
[4] MEMORİAL HİZMET HOSTANESİ İNME AKUT TEDAVİ ÜNİTESİ

Amaç:
NIHSS akut inmede kliniğin ağırlığını belirlemede güvenilir bir skorlamadır. Bu çalışmanın amacı; ileri semptomatik stenoz (%50–99) veya damar tıkanıklığı olarak tanımlanan büyük damar tutulumunu (BDT) öngördüren akut NIHSS skorunun hemisferler arasında farklı olup olmadığını araştırmaktır.

Gereç ve Yöntem:
Ocak 2006 ve Aralık 2009 tarihleri arasında Florance Nightingale İnme Merkezine yakınmalarının ilk 12 saati içerisinde izole MCA infarktı ile başvuran ve MRG ile incelenen 139 olgu çalışmaya alındı. Her hemisfer için NIHSS skoronun duyarlılık, özgüllük, pozitif (PPV) ve negatif prediktif (NPV) değerleri hesaplandı.

Bulgular:
Ortalama inme-radyoloji zamanı(İRZ) 270(SD:198) dakika idi. İRZ'na göre düzeltme yapıldıktan sonra BDT varlığı NIHSS (OR:1,2; 95%CI:1,108–1,307) ile bağımsız ilişkili bulundu. Sol hemisferde BDT'nu düşündüren NIHSS skorunun ≥ 8 olmasının duyarlılık değeri %78; özgüllük değeri %90; PPV %82; NPV %83 iken, sağ hemisferde ise duyarlılık değeri %70; özgüllük değeri %70; PPV %74; NPV %69. Her iki hemisfer arasında bu fark (z: 2.24; p: 0.026) istatistiksel olarak anlamlıydı.

Sonuç:
NIHSS skorunun eşik değeri 8 olarak belirlendiğinde BDT ile arasındaki ilişki sol hemisfer için daha güvenilirdir.

.....

S-40

INTERNAL KAROTİS ARTER OKLÜZYONUNDA SEREBRAL VAZOMOTOR REAKTİVİTENİN SİMULTANE PERFÜZYON BT VE TRANSKRANİAL DOPPLER ASETAZOLAMİD TESTİ İLE DEĞERLENDİRİLMESİ: BİR VALİDASYON ÇALIŞMASI

ATAY VURAL [1], ETHEM MURAT ARSAVA [1], ESER ŞAZİYE ŞANVERDİ TOPALOĞLU [3], RAHŞAN GÖÇMEN [2], ÖZLEM KAYIM YILDIZ [4], KADER KARLI OĞUZ [2], MEHMET AKİF TOPÇUOĞLU [1]

[1] HACETTEPE ÜNİVERSİTESİ NÖROLOJİ ABD
[2] HACETTEPE ÜNİVERSİTESİ RADYOLOJİ ABD
[3] ANKARA ÖZEL GÜVEN HASTANESİ
[4] CUMHURİYET ÜNİVERSİTESİ TIP FAKÜLTESİ NÖROLOJİ ABD

Amaç:
BT perfüzyon (BTP) asetazolamid vazomotor reaktivite (aVMR) testi metodolojisinin transkranial Doppler (TCD) aVMR ile validasyonu ve hemisferik aVMR'nin bölgesel değişikliklerinin tanımlanması.

Gereç ve Yöntem:
On (Dokuzu unilateral, biri bilateral; ortalama yaşları 45±11; beşi kadın, beşi erkek) internal karotis arter oklüzyonu (ICAO) olgusunda aVMR, simultane olarak hem BTP (Serebral kan volümü-CBV haritalaması) hem de TCD (Bilateral orta serebral arter ortalama kan akım hızı-MCA Vmean) yöntemleri ile kaydedildi. VMR MCA Vmean ve bölgesel CBV'nin asetazolamid öncesi değere göre yüzde artışı ile hesaplandı. Bölgesel CBV ölçümü için bölgeler ASPECTS metoduna göre belirlendi. Yöntemlerin korelasyonu, uyumluluğu ve farklılığı korelasyon katsayısı, Passing-Bablok Regresyon (PBR) ve Cronbach alfa (CA) istatistikleri kullanılarak değerlendirildi.

Bulgular:
Etkilenmiş hemisferde (n=11) TCD ve BTP aVMR [ortalamalar sırasıyla %27,3±21,8 ve %9,1±11,8] birbiri ile hafif ama pozitif olarak korele [r=0,453; p=0,045); orta derecede güvenilir (CA=0,826) ama oransal olarak farklıdır (PBR A=11,1 ve B=2,49). Etkilenmemiş hemisferde (n=9) BTP ve TCD aVMR (ortalamalar sırasıyla %7,3±6,4 ve %52,7±26,4) benzer şekilde orta derecede korele (r=0,655, p=0,050) ve güvenilir (CA=0,799) ama oransal olarak belirgin farklıdır (PBR A=45,8 ve B=2,63). Korelasyon değeri ve güvenilirliği donör hemisferin anterior bölümünde (ASPECTS M1-3) daha iyi iken etkilenmiş hemisferde en güçlü korelasyon orta bölgelerde (ASPECTS insula ve M5) görülmüştür.

Sonuç:
BTP aVMR testi teknik problemlerin yanı sıra TCD ile ancak orta derecede korelasyon göstermektedir. aVMR MCA alanı boyunca heterojen olup sınır bölgelerde (ASPECTS M1,3, 4,6) korelasyonun azalması watershed şiftinin bir göstergesi olarak yorumlanabilir.

.....

S-41

İSKEMİK İNMEDE YAŞIN LEPTOMENİNGEAL KOLLATERAL MİKTARI ÜZERİNE OLUMSUZ ETKİSİNİN GÖSTERİLMESİ

ATAY VURAL [1], ERHAN AKPINAR [2], RAHŞAN GÖÇMEN [2], SERAY AKÇALAR YILDIRIM [2], KADER KARLI OĞUZ [2], MEHMET AKİF TOPÇUOĞLU [1], ETHEM MURAT ARSAVA [1]

[1] HACETTEPE ÜNİVERSİTESİ TIP FAKÜLTESİ NÖROLOJİ ABD
[2] HACETTEPE ÜNİVERSİTESİ TIP FAKÜLTESİ RADYOLOJİ ABD

Amaç:
İskemik inmeli hastalarda yaşın kurtarılabilir penumbra dokusu üzerine olumsuz etkisi bilinmektedir. Penumbra dokusunun kaderini belirleyen bir diğer kritik faktör de kollateral dolaşımdır. Deneysel hayvan modellerinde kollateral dolaşım miktarının yaşla azaldığı gösterilmiştir. Bu çalışma ile bu gözlemin insanlarda da geçerli olup olmadığını araştırmayı hedefledik.

Gereç ve Yöntem:
Proksimal orta serebral arter tıkanıklığı olan bir grup hastada, retrospektif olarak, bilgisayarlı tomografi anjiografi (BTA) kaynak görüntüleri ile kollateral dolaşımın miktarı değerlendirildi. İstatistiksel olarak, bivariat ve multivariat analiz yöntemleriyle hasta yaşı ile kollateral dolaşımın derecesi arasındaki ilişki araştırıldı.

Bulgular:
Toplam 70 hasta çalışmaya dâhil edildi. Bivariat analizlerde ileri hasta yaşı (p=0,005), hipertansiyon (p=0,036), yüksek başvuru NIHSS skoru (p=0,013) ve BTA yapılana kadar geçen

süre (p=0,013) yetersiz kollateral miktarı ile ilişkili bulundu. Multivariat analizlerde ise yalnızca ileri yaş (p=0,008) ve yüksek NIHSS skorunun (p=0,032) yetersiz kollateral miktarı ile ilişkili olduğu bulundu. Hasta yaşındaki her 10 yıllık artışın, yetersiz kollateral dolaşım ihtimalini 1,87 kat arttırdığı (%95 CI, 1.18-2.97) tespit edildi.

Sonuç:
Bulgularımız proksimal orta serebral arter oklüzyonu olan hastalarda hastanın yaşı ile leptomeningeal kollateral miktarı arasında istatistiksel olarak önemli bir ilişki olduğunu göstermektedir.

.....

S-42

ORTALAMA TROMBOSİT HACMİ VE KAROTİS DARLIĞI İLİŞKİSİ

SEVDA DEMİRCİ İSMAİLOĞULLARI , MEHMET FATİH YETKİN , ALİ SÖNMEZ , ALİ ÖZDEMİR ERSOY

ERCİYES ÜNİVERSİTESİ TIP FAKÜLTESİ NÖROLOJİ ANABİLİMDALI

Amaç:
Trombositler, endotel ve lokositler ile etkileşerek ya da inflamasyonu stimule edecek mediatorler salgılayarak inflamasyon, tromboz ve aterogenezde önemli rol oynarlar. Büyük trombositler potansiyel olarak daha reaktif olabileceğinden, trombosit hacmi trombosit fonksiyonu için iyi bir belirtec olabilir. Artmış ortalama trombosit hacminin(MPV) akut inme, kronik vasküler hastalık ya da vasküler risk faktörleri ile ilişkisi bildirilmiştir. Bu çalışmanın amacı artmış MPV ile karotis darlığının ilişkisini ortaya koymaktır.

Gereç ve Yöntem:
Çalışmaya 2009 ve 2012 yılları arasında Erciyes Üniversitesi Tıp Fakültesinde karotis darlığı tanısıyla yatmış olan 87 hasta dahil edilmiştir. Tüm hastalara konvansiyonel karotis anjiografi ile tanı konmuştur. Hastaların yatışında alınan kan örneklerinden çalışılan tam kan sayımından elde edilen MPV değerleri değerlendirmeye alınmıştır.

Bulgular:
Çalışmaya 70' i erkek, 17' si kadın olmak üzere toplam 87 hasta dahil edilmiştir. Yaş ortalaması 69' dur. Hastaların 60'ında(%69) hipertansiyon, 28'inde (%32) koroner arter hastalığı, 26'sında(%29.9) diabet mevcuttu. Hastaların 25'i (%28) sigara içiciydi. Hastaların 73'ü (%83) semptomatikti. Karotis anjiografi ile saptanan sağ(n=0.001) ve sol(=0.02) karotis darlığı ile MPV değerleri arasında korelasyon saptandı.

Sonuç:
Çalışmamız anjiografi ile saptanan karotis darlığı dercesi ile MPV ilişkisini gösteren ilk çalışmadır. Mevcut bulgular artmış MPV'un karotis darlığı için risk faktoru olduğunu göstermektedir.

.....

SÖZEL BİLDİRİ OTURUMU 8 (S43-S47)

S-43

ALZHEIMER HASTALIĞI BESİN TERCİHİNİ DEĞİŞTİRİYOR MU?

FATMA YILMAZ CAN , UFUK ERGÜN , ASLI DEVRİM , LEVENT İNAN

SB ANKARA EĞİTİM ARAŞTIRMA HASTANESİ

Amaç:
Alzheimer hastalığı (AH) ile bazı metabolik durumların birlikteliği bilinmekte ancak beslenme tercihlerinin, AH ile bir bağlantısı olup olmadığı bilinmemektedir.
Bu çalışmanın amacı; bireylerin kendi tercihleri olan beslenme içeriğinin, AH ve sağlıklılarda farkının ya da bir eğilimin olup olmadığını araştırmaktır.

Gereç ve Yöntem:
Herhangi metabolik hastalık, depresyon vb olmayan, beslenmesinde kendi tercihini kullanabilecek bir yaşamı olan, 60 yaş üzeri kadın ve erkek, 65 AH ve 47 kontrol alındı.
Üç gün boyunca aldıkları besini, miktarlarıyla yazmaları istendi. Bu listeler, bir beslenme programında kantitatif olarak hesaplandı.
İki grubun tercihlerinin içeriği karşılaştırıldı, MMSE puanları ile korelasyonlarına bakıldı.

Bulgular:
AH, kontrollerden anlamlı derecede fazla KH ve protein tüketmektedir. Ağır demanslılar, orta derece demanslılardan fazla KH ve protein tüketmektedir.
AH, kontrollere göre kompleks şekerleri daha çok tüketmiştir. Ağır demanslılar, orta olanlara göre basit şekerleri daha çok tüketmiştir.
*Glisemik indeksler hesaplanmaktadır.

Sonuç:
Bu çalışma, AH ve kontroller arasında, besin tercihlerinin farklı olduğunu, demanslıların KH ve protein ağırlıklı beslenmeyi seçtiklerini göstermiştir. Çalışma gruplarında, bu bulguları ilişkilendirebileceğimiz bir hastalık yoktur.
AH'da beyin, fonsiyonelliğini sürdürmek için kompanzasyon mekanizması olarak KH ve protein alımını artırıyor olabilir. Beslenme ile beynin enerji gereksinimi sağlanabiliyorsa, hasarlı beyin için farklı bir beslenme sistemi gerekiyor olabilir. Bu çalışma, bildiğimiz kadarıyla alanındaki ilk örnektir.

.....

S-44

MİNİ MENTAL DURUM TESTİNİN EĞİTİMSİZLER İÇİN OLAN TÜRKÇE VERSİYONUNUN GEÇERLİLİK VE GÜVENİRLİĞİ

GÜLSEN BABACAN-YILDIZ [1], AHMET TURAN IŞIK [2], EMEL UR-ÖZÇELİK [3], EMİNE AYDEMİR [2], ESRA GÜRSOY [1], MEHMET KOLUKISA [1], ARİF ÇELEBİ [1]

[1] BEZMİALEM VAKIF ÜNİVERSİTESİ TIP FAKÜLTESİ NÖROLOJİ AD
[2] BEZMİALEM VAKIF ÜNİVERSİTESİ TIP FAKÜLTESİ GERİATRİ BD
[3] KANUNİ SULTAN SÜLEYMAN HASTANESİ NÖROLOJİ

Amaç:
Tüm dünyada en yaygın olarak kullanılan nöropsikolojik test olan Mini Mental Durum Testinin eğitimsizler için olan Türkçe versiyonunun (MMSE-E) kültürümüze uyarlanması ve demans tanısı için testin geçerlilik ve güvenilirlik çalışmasının yapılması amaçlanmıştır.

Gereç ve Yöntem:
Çalışmamıza Bezmiâlem Üniversitesi Hastanesi Nöroloji ve Geriatri polikliniğine başvuran 60 yaş ve üzeri okuma-yazma bilmeyen 107 demans hastası (kadın:65, erkek:42) ile 68 (kadın:36, erkek:32) gönüllü sağlıklı alındı. Tüm deneklere MMSE-E, Geriatrik Depresyon Skalası (GDS) ve Temel ve Enstrümental Günlük Yaşam Aktiviteleri ölçeği (T-GYA ev E-GYA) uygulanmış ve hastalık Klinik Demans Derecelendirme Ölçeği'ne (CDR) göre evrelendirildi. Normal ve demans hastalarının ayrımında MMSE-E'nin en uygun kesme noktasını belirlemek için ROC analizleri yürütüldü. Ayrıca en uygun kesme değeri (cut-off score) için PPV ve NPV değerleri ve PLR ve NLR değerleri hesaplandı. MMSE-E'nin güvenirlik analizini gerçekleştirmek üzere, MMSE'nin alt testlerinin her biri değişken olarak analize sokulmuş ve Cronbach α katsayısısı belirlendi. Ayrıca MMSE-E'nin CDR, T-GYA, EGYA ve GDS ile korelasyonuna bakıldı.

Bulgular:
Gruplar arasında cinsiyet, yaş ve el dominansisi açısından anlamlı fark bulunmadı**.** ROC analizi sonucuna göre, en yüksek duyarlık (99,0/100,0) ve özgüllük (98,5/97,0) sonuçlarına göre en uygun MMSE-E toplam puan için kesme değeri 23/24 puan olarak belirlenmiştir

Sonuç:
MMSE-E toplam puanının demanslı hastaları yaş ve cins açısından eşleştirilmiş normal sağlıklı bireylerden ayırabildiği gözlenmiştir.

.....

S-45

NÖROSİFİLİZ KLİNİK VE RADYOLOJİK OLARAK ERKEN BAŞLANGIÇLI ALZHEIMER HASTALIĞI'NA BENZER Mİ?

AYCA ALTINKAYA [1], MESUDE ÖZERDEN [2], NESLİHAN BEHREM [2], MELEK ÇOLAK [2], NAZAN KARAGOZ SAKALLI [2], PAKİZE NEVİN SÜTLAŞ [2], ÖZLEM GÜNGÖR TUNCER [1], EBRU ALTINDAĞ [3], DURSUN KIRBAŞ [2], BARIŞ TOPÇULAR [1]

[1] İSTANBUL BİLİM ÜNİVERSİTESİ TIP FAKÜLTESİ NÖROLOJİ A.B.D.
[2] BAKIRKÖY PROF. DR. MAZHAR OSMAN RUH SAĞLIĞI VE SİNİR HASTALIKLARI EĞİTİM VE ARAŞTIRMA HASTANESİ 3. NÖROLOJİ KLİNİĞİ
[3] ŞİŞLİ FLORENCE NİGHTİNGALE HASTANESİ NÖROLOJİ KLİNİĞİ

Amaç:
Yakın zamanlı bazı çalışmalar nörosifiliz(NS) hastalarında erken başlangıçlı Alzheimer(EAH) benzeri kognitif tutulum olduğunu göstermektedir. Biz bu çalışmamızda, retrospektif olarak nörosifiliz hastalarındaki klinik, kognitif ve radyolojik özellikleri EAH hastalarıyla kıyasladık.

Gereç ve Yöntem:
NS ve EAH hastaları retrospektif olarak klinik, nöropsikolojik ve radyolojik özellikleri açısından karşılaştırıldılar.

Bulgular:
16 NS ve 44 EAH hastası vardı. NS grubunda ortalama başlangıç yaşı ve ortalama izlem süresi 48 ve 2,12 yıldı. EAH hastalarında ortalama başlangıç yaşı ve ortalama izlem süresi 56,82 ve 2,84 yıldı. EAH' ta kadın/erkek oranı 0,92 idi ancak tüm NS hastaları erkekti. Nöropsikolojik değerlendirmede NS ile EAH benzer özellikler göstermekteydi. EAH ve nörosifiliz hastalarında özellikle hafıza, dil ve yürütücü işlev fonksiyonlarında test performansları benzerdi. Ancak nörosifiliz hastalarında dikkat, EAH' ta ise vizyospasyal fonksiyonlar daha çok etkilenmişti. Nörosifiliz hastaları EAH ile kıyaslandığında daha fazla psikiyatrik semptom gösteriyorlardı. Radyolojik olarak kıyaslandığında ise EAH' ta daha fazla olmak üzere her iki grupta medial temporal atrofi mevcuttu.

Sonuç:
Bizim çalışmamızın sonuçları, yapılmış önceki çalışmaları destekler şekilde nörosifiliz ve EAH' ın benzer klinik özellikleri olduğunu göstermekteydi. Ancak çalışmamızda, buna ek olarak nörosifiliz ve EAH' ta benzer radyolojik özellikler olduğunu gördük.

.....

S-46

PET İLE TANISI KESİNLEŞTİRİLMİŞ PRİMER PROGRESİF AFAZİ OLGULARI:VİDEOLU SUNUM

GÜLDEREN ALTAN , GÜL YALÇIN ÇAKMAKLI , BERNA ARLI , NEŞE ÖZTEKİN , FİKRİ AK

ANKARA NUMUNE EĞİTİM VE ARAŞTIRMA HASTANESİ NÖROLOJİ KLİNİĞİ

Olgu:
lk olarak 1982 yılında Mesulam tarafından tanımlanan primer progresif afazi, ilk 2 yıl boyunca diğer demans bulgularının eşlik etmedeği, günlük yaşam aktivitelerinde bozulmanın görülmediği, ilerleyici ve sinsi bir konuşma bozukluğudur. İlerleyen dönemlerde diğer demans bulgularının da eklenmesiyle özellikle Alzheimer tipi demansla daha fazla karışmaktadır. Fonksiyonel görüntüleme yöntemleri ayırıcı tanıda yardımcıdır.
Hastanemiz demans polikliniğine başvuran 56 yaşındaki kadın hastanın 4 yıldır kelimeleri bulma güçlüğü, konuşma içeriğinde fakirleşme ve takiben eklenen unutkanlık ve günlük yaşam aktivitelerinde bozulma yakınmaları vardı. Özgeçmişinde ve soygeçmişinde özellik olmayan hastanın nörolojik muayenesinde anlama ve isimlendirme bozukluğu saptandı. Minimental testten 19 puan alan hastaya ayrıca Gülhane Afazi testi uygulandı ve videoya kaydedildi. Beyin MRG'sinde yaygın serebral atrofi izlenen hastanın EEG'sinde sol hemisferde hafif zemin aktivitesi düzensiliği vardı. Beyin-omurilik sıvısı incelemesinde patoloji saptanmadı. Beyin PET görüntülemesinde sol frontalde hipometabolizma izlendi.
83 yaşında erkek hasta benzer şekilde 1 yıldır ilerleyen konuşma bozukluğu nedeniyle başvurdu. Minimetal testten 17 puan alan hastaya Gülhane afazi testi uygulandı ve videoya kaydedildi. Beyin MRG'sinde yaygın serebral atrofi saptanan hastanın beyin PET'inde sol frontal hipometabolizma izlendi.
Demans polikliniğinde çok sık olmayarak karşımıza çıkabilecek primer progresif afazi tanısını netleştirmede beyin PET oldukça yararlı bir yöntemdir.

.....

S-47

MULTİPL BEYİN LEZYONLARI VE DEĞİŞKEN OPTİK SİNİR BULGULARI OLAN BİR NÖROMİYELİTİS OPTİKA OLGUSU

DÜRDANE AKSOY [1], ERKAN GÖKÇE [2], SEMİHA GÜLSÜM KURT [1], BETÜL ÇEVİK [1], HELİN DENİZ DEMİR [3]

[1] GAZİOSMANPAŞA ÜNİVERSİTESİ TIP FAKÜLTESİ NÖROLOJİ ANA BİLİM DALI
[2] GAZİOSMANPAŞA ÜNİVERSİTESİ TIP FAKÜLTESİ RADYOLOJİ ANA BİLİM DALI
[3] GAZİOSMANPAŞA ÜNİVERSİTESİ TIP FAKÜLTESİ GÖZ HASTALIKLARI ANA BİLİM DALI

Olgu:

Nöromiyelitis Optika (NMO), özellikle spinal kord ve optik sinirlerin tutulumuyla giden, birçok yönüyle multipl sklerozdan ayrı tutulan inflamatuar, demyelinizan bir merkezi sinir sistemi hastalığıdır. NMO antikoru (NMO-IgG) pozitifliği bu hastalık için oldukça spesifiktir, hatta hastalığın şiddeti ve lezyonların büyüklüğü ile de ilişkilendirilmiştir.

Bu yazıda başlangıçta çok sayıda serebral lezyon ve spinal kord tulumu ile gelen, ancak NMO-IgG' si negatif olan ve takipleri sırasında ortaya çıkan yeni nörolojik ve laboratuvar bulguları ile NMO kesin tanısı koyduğumuz 46 yaşında bir kadın hastayı sunduk.

Hastamızın baş dönmesi, bulantı, kusma şikayetiyle geldiği ilk atağında beyin ve spinal Manyetik Rezonans Görüntülemesinde (MRG) yaygın, kontrast tutan spinal kord ve serebral lezyonları vardı, ancak kontrast tutan optik sinirlerine karşın oftalmolojik muayenesinde, Vizüel Evoked Potansiyeller (VEP) ve görme alanı tetkiklerinde optik nörit bulgusu yoktu. Görme bulanıklığı ve gözlerde ağrı şikayetleriyle geldiği 5 ay sonraki ikinci atağında ise her iki optik sinir tutulumunun klinik ve elektrofizyolojik bulguları mevcuttu ve NMO-IgG' si pozitifleşmişti. Hastanın ikinci atağında saptanan görme alanı tetkikinde altitüdinal görme alanı defekti vardı, tekrarlanan VEP sonuçlarıyla birleştirildiğinde bu bulgular NMO' da vaskülosentrik immünolojik mekanizmaların varlığı görüşünü destekliyordu.

Sonuç:

NMO' da semptomatik ve/veya asemptomatik multipl beyin lezyonları gözlenebilir. MR görüntülemesinde optik sinirlerin belirgin kontrast tutması klinik olarak optik nörit kesin tanısını koydurmaz. Kontrast tutan yaygın spinal kord ve beyin lezyonlarına rağmen NMO-IgG negatif çıkabilir, tetkikin tekrarlanması kesin tanı ve erken tedavi için yararlıdır.

.....

SÖZEL BİLDİRİ OTURUMU 9 (S48-S53)

S-48

SIÇANLARDA SEPSİS İLE İNDUKLENEN KRİTİK HASTA POLİNÖROPATİSİ (KHPN) MODELİNDE OKSİTOSİN VE MELATONİNİN KORUYUCU ETKİLERİNİN ELEKTROMİYOGRAFİ (EMG) İLE GÖSTERİLMESİ VE BU ETKİLERİN PLAZMA TNF-ALFA, OKSİDAN VE ANTİ-OKSİDAN DÜZEYİ İLE KORELASYONU

OYTUN ERBAŞ , DİLEK TAŞKIRAN , METE ERGENOĞLU , ALİ AKDEMİR , ÖZGÜR YENİEL

EGE ÜNİVERSİTESİ

Amaç:

Kritik hastalık ve buna bağlı gelişen nöromusküler belirtiler, bir haftadan daha uzun süre yoğun bakım ünitesinde (YBÜ) yatan hastalarda sık görülmektedir. Ekstremite ve solunum kaslarında meydana gelen kuvvet kaybı ve bunlara eşlik eden mekanik ventilatörden ayrılma güçlüğü ile kendini gösteren kritik hastalık polinöropatisi (KHPN), yüksek oranda morbidite ve mortalite ile ilişkilidir ve seyiri altta yatan hastalık ile direkt bağlantılıdır. KHPN de halen özel bir tedavi bulunmamaktadır. Bizim amacımız KHPN modeli geliştrilen sıçanlarda oksitosin ve melatoninin nöropati üzerine olası koruyucu etkilerini araştırmaktır.

Gereç ve Yöntem:

Çalışmada 48 adet 8-12 haftalık Sprague-Dawley tipi sıçan kullanıldı. 6 sıçan normal olarak çalışmaya alındı. Bu sıçanlara herhangi bir cerrahi işlem uygulanmadı. Sepsis modeli geliştirmek için 36 sıçana anestezi altında çekum bağlama ve delme modeli uygulandı. (CLP) Bunun için 36 sıçanın karın bölgesi traş edildikten sonra 3 cm lik vertikal kesi oluşturulup laparotomi yapıldı. Daha sonra çekum eksplore edildi. Çekum ileoçekal valvin distalinden pasaja izin verecek şekilde (kör loop oluşturup) 3/0 ipekle bağlanıp 22 G iğne ile delindi. Minimal fekal çıkış gösterilmesinden sonra intestinal anslar batın içine yerleştirilip, batın 4/0 poliglikan sütür ile kapatıldı. Bu modelde sıçanlarda 5 saat sonra sepsis oluşmaktadır. 6 sıçan sham grubu olarak çalışmaya alındı. Bu sıçanlara laparotomi uygulandı ancak çekum perforasyonu yapılmadan tekrar 4/0 poligilan sütür ile batın kapatıldı.

Sepsis modeli oluşturulan sıçanlar (n=36) random 6 gruba ayrıldı. (n=6). Çekum bağlama ve delme işleminden 1 saat sonra belirtilen ilaç uygulamaları yapıldı. Sıçan gruplarına sırasıyla izotonik NaCl (1 ml/kg), 0,4/ 0,8/ 1,6 mg/kg oksitosin, 10/ 20/ 40 mg/kg melatonin intraperitoneal olarak uygulandı. 24 saat sonra sıçanlara anestezi altında EMG yapıldı. EMG lerdeki BKAP (Bileşik kas aksiyon potansiyeli) latans, amplitüd ve süresi değerlendirildi. Daha sonra sıçanlar sakrifiye edildi ve alınan plazmalarda TNF-alfa, antioksidan ve oksidan merkerlere (malondialdehit) bakıldı.

Bulgular:

Melatonin 20 mg/kg dozunda, oksitosin ise 0,8 mg/kg dozunda belirgin olmak, izotonik alan grupla karşılaştırıldığında tüm dozlarda BKAP amplitünde artma, distal latans süresinde anlamlı kısalma oluşturdu.

Oksitosin ve melatonin alan sıçanlarda, izotonik alan grupla karşılaştırıldığında tüm dozlarda plazma TNF düzeyi ve oksidan streste anlamlı azalma, anti-oksidan düzeyinde ise anlamlı artma izlendi.

Sonuç:

Oksitosin ve melatonin ani-inflamatuar ve anti-oksidan

etkilerine bağlı olarak kritik hasta nöropatisinden koruyucu etkiler göstermişlerdir.

.....

S-49

LATERAL PEKTORAL SİNİR LEZYONU

FAİK BUDAK [1], MÜGE ALVUR [2], EMRE AYDIN [1], AZAD KOCKAYA [1]

[1] KOCAELİ ÜNİVERSİTESİ TIP FAKÜLTESİ NÖROLOJİ AD
[2] KOCAELİ ÜNİVERSİTESİ TIP FAKÜLTESİ AİLE HEKİMLİĞİ AD

Olgu:

Lateral pectoral sinir pectoral major kasının proksimal üçte ikisini innerve eder. Sinirin etkilenimi oldukça ender görülür. Lateral pectoral sinirin kronik travmasına bağlı pectoralis major kasının klavikular kısmında ilerleyici atrofi ve güç kaybı gelişen iki olgu sunuyoruz.

Olgu 1: Kick box spor antrenmanında göğüs ile omuz arasına uzun süredir tekrarlayıcı yumruk ya da tekme atılması öyküsü; **Olgu 2:** işçi olarak çalıştığı otomobil fabrikasında otomobil altına girerek dar bir alanda kullandığı aleti omuz ile göğüs arasına dayayarak çalışma öyküsü vardı. EMG incelemesi lateral pectoral sinir lezyonu gelişimini destekledi. Eksternal tekrarlayıcı travmalar sonucu sinir pectoralis major kasının ince klavi-pectoral fasiyasından geçerken gerilir veya komprese olur. Bu kronik travmatizasyon sinir disfonksiyonu ile sonuçlanan intranöral iskemi veya ödeme neden olduğu düşünülmektedir. Çalışma veya spor aktivite koşullarının değişimi, etkilenen kısmın istirahati, fizyoterapi ve egzersiz programı sinir hasarını önleyebilir ve iyileşmeyi sağlar.

.....

S-50

FARKLI ETİYOLOJİLERE BAĞLI İKİ HİPOKALEMİK PARALİZİ OLGUSU

DAMLA KIZILTAN ÇELİK , ZAUR MEHDİYEV ,İHSAN ŞÜKRÜ ŞENGÜN , REFİK KUNT

DOKUZ EYLÜL ÜNİVERSİTESİ TIP FAKÜLTESİ NÖROLOJİ ANABİLİMDALI

Olgu:

Hipokalemik periyodik paralizi ataklar halinde gelen kas güçsüzlüğüne neden olan bir hastalıktır. Ailesel öyküsü olmayan hipokalemik paralizi atağı ile başvuran hastalarda sekonder nedenler araştırılmalıdır. İlk olgu 47 yaşında kadın, 10 gündür kollarda bacaklarda ağrı ve ilerleyici güçsüzlük ile başvurdu. Nörolojik muayenesinde alt ekstiremitelerde belirgin, ağır kuadriparezi mevcuttu. EMG' de altta daha belirgin segmental demiyelizasyonla giden motor polinöropati ile uyumlu elektrofizyolojik bulgular saptandı. Hastanın laboratuar tetkiklerinde kan potasyumu 1,7 mmol/L idi. Elektrolit imbalansı açısından nefroloji bölümü tarafından değerlendirilen hastaya distal renal tübüler asidoz tanısı kondu. Potasyum infüzyonu ile nörolojik defisiti tam olarak düzeldi. Özgeçmişinde ve soygeçmişinde benzer öyküsü olmayan hasta sekonder nedenler açısından araştırıldı. Yapılan immunolojik testlerinde 1/1000 ANA ve 1/1000 AMA pozitif saptandı. Yapılan dudak biyopsisi; fokal lenfositik infiltrasyon Sjögren sendromu ile uyumlu saptandı. Bulgular Sjögren sendromunun böbrek tutulumu ile distal renal tübüler asidoza neden olarak hipokalemik paralizi atağı sonucu oluşmuştu. İkinci olgu 30 yaşında erkek, ani gelişen bacaklarda güçsüzlük şikayeti ile başvurdu. Bir yıl önce benzer şekilde bacaklarında güçsüzlük oluşmuş olduğu ve kendiliğinden düzeldiği öğrenildi. Nörolojik muayenesinde alt ekstiremilerde früst parezi saptandı. Laboratuar tetkiklerinde kan potasyumu 2,6 mmol/L, 75 gr. OGTT (0 dk) 244 mg/dl, 75 gr. OGTT (2 saat) 257 mg/dl saptandı. Tip 2 diyabetes mellitus tanısı kondu. Bu olguda da hiperglisemi nedeniyle oluşan hipokalemi, paralizi atağını ortaya çıkarmıştı. Bu olgular çerçevesinde hipokalemik paralizinin sekonder nedenleri ve başvuru şekilleri tartışılmıştır.

.....

S-51

KRAMP FASİKÜLASYON SENDROMU: BİR OLGU SUNUMU

FİKRET AYSAL [1], ŞEBNEM USTA [2], SEMA DEMİRCİ [1], LÜTFÜ HANOĞLU [1], MESUT SAYGIN [1]

[1] ÖZEL MEDİPOL ÜNİVERSİTESİ TIP FAKÜLTESİ
[2] ÖZEL ÇAMLICA ERDEM HASTANESİ

Giriş:

Kramp fasikülasyon sendromu (KFS), bir periferik sinir hipereksitabilite bozukluğudur. Fasikülasyonlar, kramplar, ağrı, yorgunluk ve kas katılığı ile kendini gösterebilir. Motor sinir uçlarında ve bunların intramüsküler bölümlerinde potasyum kanallarına karşı antikor oluştuğu, bunun aksiyon potansiyelinin repolarizasyonunda gecikmeye yol açması ilehipereksitabilitenin ortaya çıktığı açıklanmaktadır. Genellikle benign, bazen paraneoplastik olabilir. Nadir görülür.

Amaç:

Bir olgu nedeniyle KFS'nin klinik ve elektrofiyolojik tartışılması amaçlandı.

Olgu:

51 yaşında erkek hastanın iki aydır her iki kalçasında ağrı, 4-5 yıldır çok seyrek olarak olan seyirmelerinde artma, ayak tabanlarında yanma ve uykusuzluk başlamış. Nörolojik muayenede seyrek fasikülasyonlar ve miyokimiler dışında patoloji yoktu. Elektrofizyolojik incelemede; duysal ileti çalışmaları normaldi, motor ileti ve F-dalgası çalışmalarında bileşik kas aksiyon potansiyeli (BKAP) ve F-dalgası sonrasında ard boşalımlar (after discharges) dikkati çekiyordu. Ard boşalımların varlığı periferik sinir hipereksitabilitesini düşündürdü. İğne EMG'sinde, motor ünitelerin morfoloji ve katılımları normaldi, patolojik spontan aktivite yoktu, istirahat halinde çok seyrek ortaya çıkan düşük frekanslı taslak nöromiyotonik boşalımlar, miyokimik boşalımlar ve fasikülasyonlar görüldü. Anti-voltaj kapılı potasyum antikorları pozitif bulundu. Rutin biyokimya, EEG, toraks/batın BT ve FDG PET tetkikleri normaldi. Fenitoin 200 mg/gün tedavisine cevap alınamadı, karbamazepin 200 mg/gün eklendi. Yakınmaları büyük oranda geriledi, sadece yoğun egzersizi takiben uyluk ön bölgesi kaslarında ağrı oluyordu.

Sonuç:

Ard boşalımlar, periferik sinir hipereksitabilitesini göstermede değerli bir bulgudur. Çok seyrek olduklarında fasikülasyon, miyokimi, nöromiyotoni vb. iğne EMG'sinde gözden kaçabilirler. Rutin ileti çalışmalarında, M-yanıtından sonra ortaya çıkan düzensizliklerin, ard boşalım olup olmadığını araştırmak yararlı olabilir.

.....

S-52

ALS HASTALARINDA SOLUNUM VE YUTMANIN BİRBİRİYLE İLİŞKİSİ

NAZAN ŞİMŞEK ERDEM [1], KAMİL KARAALİ [2], ALİ ÜNAL [1], FERAH KIZILAY [1], CANDAN ÖĞÜŞ [3], HİLMI UYSAL [1]

[1] AKDENİZ UNİVERSİTESİ NÖROLOJİ
[2] AKDENİZ UNİVERSİTESİ RADYOLOJİ
[3] AKDENİZ ÜNİVERSİTESİ GÖĞÜS HASTALIKLARI

Amaç:
ALS üst ve alt motor nöronların birlikte tutulduğu progresif seyirli nörodejeneratif bir hastalıktır. ALS hastalarında solunum ve yutma fonksiyon bozukluğunun birbiriyle ilişkisini inceledik.

Gereç ve Yöntem:
Disfaji limitine yutma EMG'si yapılarak bakıldı.Hastaların l beyin MR tetkiki ve motor uyarılmış potansiyelleri yapıldı. Solunum fonksiyonları Forced vital kapasite, SNİFF nazal pressure testi ile değerlendirildi.

Bulgular:
23 hasta alındı. 18'i erkekti, 5'İ kadın. 19 hasta ekstremite başlangıçlı ,4'ü bulbar başlangıçlıydı. Bulbar başlangıçlıların 1'inin solunum testleri normaldi. beyin MR görüntülemelerinden 2 hastada kortikospinal intensite artışı izlendi. 14 hastanın disfaji limiti normaldi, 8 hastanın patolojikti. 4hastanın sniff testi < 4O cm H20 idi. 12sinin vital kapasitesi prediktif değerin % 70'in altındaydı. 17 hastanın MEP'i patolojikti.

Sonuç:
Solunum ve yutma fonksiyon bozukluklarının benzer oranlarda ve birbirleriyle bir ölçüde bağlantılıdır.

.....

S-53

DİRENÇLİ POLİMİYOZİT OLGUSU: RİTUKSİMAB TECRÜBESİ

SERKAN DEMİR , BORA GÜLAY , HAKAN TEKELİ , RIZA SONKAYA, MEHMET GÜNEY ŞENOL

GATA HAYDARPAŞA EĞİTİM HASTANESİ NÖROLOJİ SERVİSİ

Giriş:
Polimiyozit etyolojisi net olarak bilinmeyen çizgili kasın inflamasyonu ile karakterize, , edinsel, kronik olabilen ve nadir görülen bir hastalıktır. Hastalığın viral veya paraziter enfeksiyonlar, bazı ilaçlar, maligniteler, aşırı fizik egzersiz ve bazı immünolojik bozukluklarla ilişkili olduğu düşünülmektedir. Klinik olarak ekstremitelerin proksimalinde, boyun ve faringeal kaslarda zayıflık ile karakterizedir ve başlıca yakınmalar kas güçsüzlüğünden kaynaklanır. Hastalığın tedavisinde kortikostreoidler, immunsupresanlar, IVIG ve monoklonal antikorlar (infliximab-rituksimab) kullanılabilinir. Rituksimab sonrası siklofosfamid başlanan tedaviye yanıt yaklaşık 2 sene sonra sağlanabilen hastamızı sunuma değer bulduk.

Olgu:
20 yaşındaki erkek hasta 1 senedir merdiven çıkmakta zorlanma, çabuk yorulma şikayetleri ile iç hastalıkları polikliniğine başvurmuş. Yapılan tetkiklerinde kreatinin kinaz (CK) düzeyi 15000 U/L, AST 264 U/L, ALT 284 U/L olarak bulunmuş. Polikliniğimize yönlendirilen hastanın yapılan nörolojik muayenesinde Motor kuvvet 4 ekstremite proksimallerinde 4+/5, istirahat halinde hafif palpasyonla ciddi ağrıları olduğunu tarifliyor, DTR ler normoaktif, TCR bilateral fleksör. Yürüme ve diğer muayene bulguları normaldi. Yapılan EMG'si miyopati ile uyumlu saptanan hasta miyozit öntanısı ile kliniğimize yatırıldı. Yapılan batın ultrasonunda hepatosplenomegali saptandı. Hastanın yapılan kas biyopsisi miyozit ile uyumlu bulundu. Hastaya 1,5 mg/kg/gün dozunda oral kortizon ve azathiopurin 2 mg/kg dozunda başlandı. Hastanın serum CK değerleri 2000 U/l düzeylerine geriledi. Klinik olarak belirgin düzelme saptanmadı ve bir süre istirahat verilerek kontrole çağrıldı. Hastanın 3 ay sonra ikinci yatışında serum CK düzeyleri düşüş göstermiş olmasına rağmen motor kuvveti 4 ekstremite proksimallerinde 3/5 düzeyine geriledği görüldü. Hasta desteksiz bir şekilde 200 metre yürüyebiliyordu. İnspeksiyonda ekstremite proksimallerideki hafif atrofi mevcuttu. Hastanın alınan Romatoloji konsültasyonu sonrası azathiopurin tedavisi kesilerek daha kısa sürede etki edeceği düşünülerek metotreksat (mtx) başlandı. Belli bir süre hospitalize edilen hasta yakınmalarının kısmen azaldığını belirtti ve kontrollerine gelmek üzere taburcu edildi. 2 ay sonraki kontrollerinde ekstremite proksimallerindeki motor kuvvet 2/5 ve beliğin atrofi tespit edilen hasta yardımsız 50 metre yürüyebiliyordu. Hastanın herediter miyopati ayırıcı tanısı için yeni kas biyopsisi yapıldı ve eski biyopsisi revizyon edildi ve miyozit olarak raporlandı. Hastaya 5 gün 0,4/gr/kg dozunda IVIG verildi. Takiplerinde yanıt alınamayan Hastaya rituksimab tedavisine karar verildi. Haftada bir gün 4 hafta süre ile 375 mg/m2 dozunda rituksimab uygulandı. Hastanın ilaç verimi sonrası alınan serum CK düzeyleri normale yakın değerlerde bulundu. Fakat bir gün sonra alınan kan tahlillerinde tekrar yükseldiği tespit edildi. Bu durum açıklanamadı. Hastanın rituksimab tedavisi sonrası yakınmalarında gerileme olmayan ve kas atrofileri belirgin hale gelen, motor kuvvet muayenesi ekstremite proksimallerinde 1-2/5 düzeylerine gerileyen hastaya siklofosfamid başlandı. Van'da ikamet eden hasta telefonla takip edildi. Bir ay sonra kendisini daha iyi hissettiği belirten hasta kontrol muayenesinde ekstremite proksimallerindeki kas kuvvetinin 3/5 düzeyinde olduğu görüldü. Kortizonun yan etkileri nedeni ile dozu düşüldü. Atrofilerinin kısmen düzeldiği görüldü. Ağrılarının artık olmadığını belirten hastanın serum CK, karaciğer enzim düzeylerinin normal sınırlara gerilediği tespit edildi. Siklofosfamid tedavisine devam edilen hasta rehabilitasyon amacı ile fizk tedavi servisine yönlendirildi.

Sonuç:
Polmiyozit genel olarak eşlik eden komplikasyon yoksa tedaviye yanıt veren inflamatuar kas hastalığıdır. Hastalığın aktivasyon süresi değişkendir ama genelde 2 yıl civarındadır. Çoğu vaka kortikostreoid tedavisi ile düzelir. Fakat bazı vakalar tedaviye dirençlidir. Bu olgularda kortikoterapiye, immunsupresanlar eklenebilir. Belli bir süre yanıt alınamayan hastalarda immunsupresan tedavi değiştirilebilir veya IVIG verilebilir. Biz olgumuzun tedaviye dirençli olduğunu düşünerek mtx tedavisi sonrası immunsupresan tedaviyi değiştirmek yerine önce IVIG sonra da Rituksimab uyguladık. Fakat 6 ay daha takip ettiğimiz hastanın kliniğinde bir düzelme saptayamadık. Bunun üzerine bir basamak geri gelerek hastamıza siklofosfamid başladık ve takiplerinde hastanın kliniğinde belirgin düzelme , ağzılarının tamamen azaldığını ve serum CK düzeylerinin normale döndüğünü gözlemledik. Tedaviye dirençli rituksimabdan fayda görmeyen siklofosfamidten fayda gördüğünü düşündüğümüz vakayı sunuma değer bulduk.

.....

SÖZEL BİLDİRİ OTURUMU 10 (S54-S63)

S-54

12-17 YAŞ ARASI YETİM ÇOCUKLARDA PRİMER BAŞAĞRISI SIKLIĞI VE KLİNİK ÖZELLİKLERİ

ASLI ŞENTÜRK [1], SABAHATTİN SAİP [2]

[1] GAZİANTEP İSLAHİYE DEVLET HASTANESİ
[2] İSTANBUL ÜNİVERSİTESİ CERRAHPAŞA TIP FAKÜLTESİ NÖROLOJİ ANABİLİMDALI

Amaç:
Çocuklarda boşanmış ebeveyn veya ebeveyn kaybı,başağrısı için risk faktörü olarak gösterilmiştir. Çalışmamızda babasını kaybetmiş çocuklarda sık görülen primer başağrılarından migren ve GTBA sıklığını, klinik özelliklerini, tetikleyici faktörlerini, komorbidite gösteren durumları, başağrısının günlük yaşama etkilerini ve eşlik eden psikolojik problemleri araştırmayı amaçladık.

Gereç ve Yöntem:
12-17 yaş grubunda 415 öğrenci çalışmaya dahil edildi. Öğrenciler başağrısı sorgulama formu, PedMIDAS ve GGA ile değerlendirildi.

Bulgular:

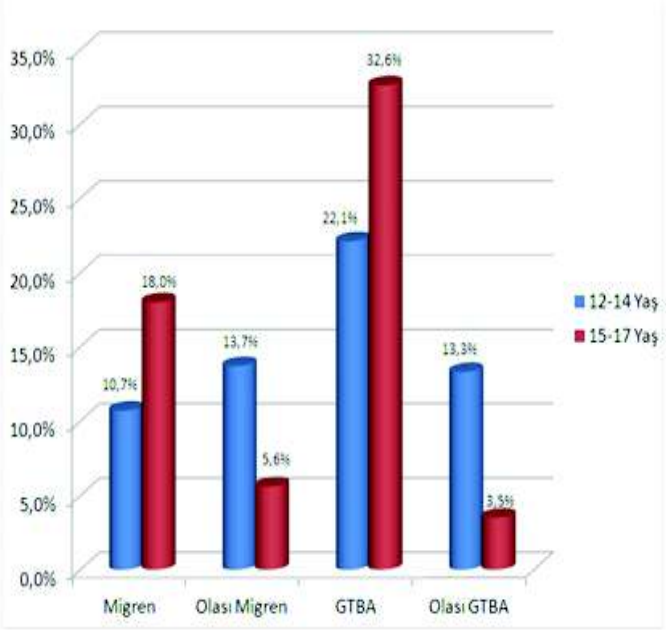

12-14 yaşta başağrısı sıklığı %59,8, 15-17 yaştada %59,7 idi.

Sonuç:

BA Sıklığı	12-14 yaş (Grup1)		15-17 yaş (Grup2)	
	Migren	GTBA	Migren	GTBA
<1 / ay	%13,6 (n=9)	%24 (n=23)	%11,8 (n=4)	%23,1 (n=12)
1-3 / ay	%36,4 (n=24)	%53,1 (n=51)	%26,5 (n=9)	%40,4 (n=21)
1-3 / hafta	%36,4 (n=24)	%16,7 (n=16)	%35,3 (n=12)	%25 (n=13)
Hergün	%12,1 (n=8)	%5,2 (n=5)	%26,5 (n=9)	%9,6 (n=5)

Yaş gruplarında başağrısı sıklığı

Ebeveyn kaybı yaşamış çocuklarda başağrısı sıklığı yüksek bulunmuş ve kronikleşmeye eğilimli olduğu gözlenmiştir. Risk faktörü olan bireylerde ağrılı durumların tedavisi kronikleşmeden yapılmalıdır.

.....

S-55

MİGREN BAŞ AĞRILARINDA GÖRSEL UYARI İLE ARKA SEREBRAL ARTERDE OLUŞAN NÖROVASKÜLER REAKTİVİTE

GÜLNUR TEKGÖL UZUNER , NEVZAT UZUNER

ESKİŞEHİR OSMANGAZİ ÜNİVERSİTESİ

Amaç:
Transkranial Doppler ultrasonografi kullanarak, auralı ve aurasız migrenlilerde, atak ve atak sonrasında görsel uyarı ile posterior serebral arterde oluşan nörovasküler reaktiviteyi değerlendirmeyi amaçladık.

Gereç ve Yöntem:
Çalışmaya aurasız migren tanısı almış 69, auralı migren tanısı almış 58 hasta ve 75 kontrol kişisi alındı. Tüm hastalara ağrı atağında ve baş ağrısı tamamen geçtikten en az 5 gün sonra toplam iki kez olmak üzere transkranyal Doppler ile görsel uyarı testi yapıldı. Reaktivite uyarı ve istirahat sırasında ölçülen kan akım hızları arasındaki değişimi göstermekte idi.

Bulgular:
Tüm migren hastaları (127 hasta) değerlendirildiğine başağrılı tarafta ağrısız dönemde kontrol grubuna göre yükseliş (%46'a karşılık %53, p=0,01) bulunmuştur. Migren alt gruplarına göre değerlendirildiğinde auralı migren grubunda reaktivite (%60) hem aurasız migren grubuna göre hem de kontrol grubuna göre yüksek bulunmuştur (p<0,001). Buna karşın aurasız migren grubundaki reaktivite (%48), kontrol grubu (%46) ile benzer bulunmuştur. Başağrılı dönemde tüm migren hastaları birlikte değerlendirildiğinde ortaya çıkan reaktivite (başağrılı tarafta %31, başağrısız tarafta %32), kontrol grubuna göre (%46 ve %44) düşük bulunmuştur (p<0,001 ve p=0,002). Migren alt gruplarına göre değerlendirme yapıldığında, başağrılı tarafta hem auralı migrende (%28) hem de aurasız migrende (%32) ortaya çıkan reaktivite kontrol grubuna (%46) göre düşük kalmıştır (her ikisi içinde p<0,001).

Sonuç:
Auralı migren hastalarında atak dışında kontrol grubuna göre yüksek görsel uyarı cevabı oluşmaktadır. Bu da auralı migren hastalarında başağrısız dönemde kortikal aşırı uyarılabilirlik ile uyumludur. Başağrılı dönemde ise reaktivite her iki migren grubunda kontrol grubuna göre anlamlı derece düşük saptanmıştır. Başağrılı dönemde, dural ve meningeal arterlerdeki inflamasyon ve genişleme, görsel uyarı ile daha fazla genişlemeye olanak vermemekte ve böylece bazal serebral arterlerden geçen bölgeye giden kan akımında yeterli artış olmadığı için kan akım hızı yavaşlamaktadır. Bunun sonucunda da reaktivite düşmektedir.

.....

S-56

MİGRENLİ BİREYLERİN AĞRIDAN ETKİLENME DÜZEYLERİ VE İLİŞKİLİ BAZI FAKTÖRLERİN İNCELENMESİ

SERAP GÜL, MUKADDER MOLLAOĞLU

CUMHURİYET ÜNİVERSİTESİ SAĞLIK BİLİMLERİ FAKÜLTESİ HEMŞİRELİK BÖLÜMÜ

Amaç:
Bu çalışmanın amacı, migren hastalarında ağrının özellikleri,

bireylerin yaşamlarının ağrıdan etkilenme düzeylerini ve ilişkili bazı faktörleri incelemektir.

Gereç ve Yöntem:
Çalışmada bir üniversite hastanesinin nöroloji polikliniğinde ayakta tedavi gören 101 migrenli birey yer almaktadır. Çalışmanın verileri Migrenli Bireylerin Kişisel ve Klinik Özelliklerini Tanıtıcı Form, Görsel Analog Skalası (VAS), Migrene Bağlı Yetersizlik Değerlendirme Formu (MİDAS) ve Baş Ağrısı Etki Testi (HİT) ile elde edilmiştir. Veriler SPSS veri tabanında yüzdelik, ortalama , student- t test, One-Way ANOVA testi, varyans analizi kullanılarak değerlendirilmiştir.

Bulgular:
Yaş ortalaması 34.7 (SD: 6.8) olan migrenli bireylerin, %41.6'sı (n:42) 30 yaş ve altında, %69.3'ü (n:70) kadın, %39.6'sı (n:40) lise, %34.7'sı (n:35) üniversite mezunu %61.4'ü (n:62) evli, %53.5'i (n:54) herhangi bir işte çalışmamaktadır. Ayrıca migrenli bireylerin %72,3'ünün hastalık süresinin ≤10 yıl olduğu, %37,6'sının on beş günde bir baş ağrısı yaşadığı, % 40.6'sının zonklayıcı tarzda baş ağrısı yaşadığı, (%29,7'sinin VAS ağrı skalasına göre genellikle 8. derecede %28,7'sinin 7. derecede ağrı yaşadığı belirlenmiştir. MİDAS'na göre, migrenli bireylerin yarısından fazlasının (%68.3) günlük aktivitelerde şiddetli düzeyde yetersizlik yaşadıkları, ve HİT'e göre, %78.2'sinin migren ağrısı nedeniyle günlük aktivitelerini sürdürmede ciddi derecede etkilendikleri belirlenmiştir. Kadınların, farmakolojik ilaç tedavisi alanların, patlayıcı tarzda ağrı özelliği olanların ve baş ağrısı sıklığı fazla olanların yaşamlarının ağrı nedeniyle daha fazla etkilendiği belirlenmiştir.

Sonuç:
Migrenli bireylerin migrenden etkilenme düzeyi yüksek bulunmuş ve cinsiyet, ilaç alma, baş ağrısı sıklığı ve ağrının şekli gibi faktörler ile hastaların günlük yaşantılarını sürdürmede ağrıdan etkilenme düzeyleri arasında anlamlı ilişki bulunmuştur. Etkili ağrı kontrolünün ve migrenli bireylerin ağrıdan etkilenme düzeylerini azaltmak için gerekli eğitim, danışmanlık hizmetlerinin planlanması ve sunulması önemlidir.

.....

S-57

SIK EPİZODİK GERİLİM TİPİ BAŞ AĞRILI HASTALARIN TEDAVİSİNDE PERİKRANİYAL MİYOFASİYAL TETİK NOKTALARA LİDOKAİN ENJEKSİYONU: PLASEBO KONTROLLÜ RANDOMİZE ÇİFT KÖR ÇALIŞMA

ÖMER KARADAŞ [1], LEVENT E. İNAN [2]

[1] *ERZİNCAN ASKER HASTANESİ NÖROLOJİ SERVİSİ*
[2] *ANKARA EĞİTİM VE ARAŞTIRMA HASTANESİ NÖROLOJİ KLİNİĞİ*

Amaç:
Çalışmanın amacı Epizodik Gerilim Tipi Baş Ağrısı(EGTBA) olan hastalarada, perikranial kaslardaki myofasial tetik noktalara, lidokain uygulamasının tedavi etkinliğini ortaya koymaktır.

Gereç ve Yöntem:
Çalışmamıza 108 Sık Epizodik Gerilim Tipi Baş Ağrısının (SEGTBA) hastası dahil edildi. Hastalar 4 gruba randomize edildi. Grup1'e (n=27) bir seans salin, Grup2'ye (n=27) bir seans %0,5'lik lidokain, Grup3'e (n=27) beş seans salin, Grup4'e (n=27) beş seans %0,5'lik lidokain enjeksiyonu gün aşırı uygulandı. Hastalara iki taraflı; frontal, temporal, masseter, sternokloidomastoid, semispinalis capitis, splenius capitis ve trapezius kaslarına 2'er ml enjeksiyon yapıldı. Hastaların tedavi öncesi ve tedavi sonrası 2. 4. ve 6. aylarda değerlendirmeleri yapılarak, bir ay içerisindeki ağrılı gün sayıları (AGS) ve ağrı şiddetleri (VAS -Vizüel Analog Skala) kaydedildi.

Bulgular:
Hastaların yaş ortalaması 36,28±9,41. Grup2, 3 ve 4'te tedavi sonrası 2. Ayda AGS'de istatistiksel anlamlı düşüş saptandı($p<0,05$). Grup2 ve 4'te tedavi sonrası 2. Ayda VAS skorlarında anlamlı düşüş izlendi($p<0,05$). Fakat sadece grup4'te bu anlamlılık 6. Ay'a kadar devam etti. Grup2'de AGS ve VAS skorları 2. Ve 4. Ayda grup1'e göre istatistiksel daha düşük saptandı (VAS için $P<0.0121$, $P=0.0232$; AGS için $P=0.0003$, $P=0.0004$, sırasıyla). Grup4 tedavi sonrası 2, 4 ve 6. Ay kontrollerinde grup3'e göre AGS ve VAS skorları istatistiksel olarak anlamlı derecede daha düşük olduğu saptandı($p<0,05$).

Sonuç:
Perikraniyal miyofasiyal tetik noktalara lidokain uygulaması, EGTBA'nın tedavisinde etkin bir yöntem olarak kullanılabilir.

.....

S-58

KRONİK MİGRENDE BOTULİNUM TOKSİN TİP A UYGULAMASININ ETKİNLİĞİ

ÖMER KARADAŞ [1], HAKAN LEVENT GÜL [2], LEVENT ERTUĞRUL İNAN [3], ÜMİT HIDIR ULAŞ [4], YAŞAR KÜTÜKÇÜ [4], ZEKİ ODABAŞI [4]

[1] *ERZİNCAN ASKER HASTANESİ NÖROLOJİ SERVİSİ*
[2] *KARTAL EĞİTİM VE ARAŞTIRMA HASTANESİ NÖROLOJİ KLİNİĞİ*
[3] *ANKARA EĞİTİM VE ARAŞTIRMA HASTANESİ NÖROLOJİ KLİNİĞİ*
[4] *GATA NÖROLOJİ ANABİLİM DALI*

Amaç:
Ataklarla seyreden otonomik ve nörolojik semptomların eşlik ettiği primer baş ağrılarından olan migren, bir sendromlar grubudur. Kronik migren (KM) ayda 15 gün veya daha fazla baş ağrısı ile karakterizedir. Önleyici tedavi açısından yapılmış çalışmalar az sayıdadır. Bu çalışmada KM tedavisinde onabotulinumtoksinA uygulamasının sonuçları sunulmuştur.

Gereç ve Yöntem:
Bu çalışmada KM'li hastalarda onabotulinumtoksinA uygulamasının tedavi edici etkinliği araştırıldı. 30 KM'li hasta çalışmaya alındı. Her hastanın baş ve boyun kaslarına toplam 100 ünite Botox® uygulandı. Uygulama öncesinde ve uygulama sonrası 12. ve 24. Haftalarda her hastanın VAS (Görsel Analog Skalası) ile ağrı şiddetleri ve bir ay içerisindeki ağrılı gün sayısı kaydedildi.

Bulgular:
OnabotulinumtoksinA uygulanan KM hastaları değerlendirildiğinde Tedavi sonrası 12. Haftada, bir ay içerisindeki ağrılı gün sayısı ve ağrı şiddeti tedavi öncesine göre istatistiksel olarak anlamlı düzeyde düşmüş idi ($p<0.05$). Bu istatistiksel anlamlılık 24. haftada da devam etmekte idi ($p<0.05$).

Sonuç:
Çalışma sonuçları KM'de, onabotulinumtoksinA tedavisinin etkin ve güvenilir bir tedavi yöntemi olabileceğini ortaya koymaktadır.

.....

S-59

KOMA VE ÖLÜM RİSKİYLE PREZENTE OLAN AĞIR BİR SPONTAN İNTRAKRANİAL HİPOTANSİYON VAKASINA TEDAVİ YAKLAŞIMI

ATAY VURAL [1], HALİL ÖNDER [1], ALTAN ŞAHİN [3], RAHŞAN GÖÇMEN [2], ATİLLA AKBAY [4], BURÇE ÖZGEN MOCAN [2], ERSİN TAN [1], ETHEM MURAT ARSAVA [1], MEHMET AKİF TOPÇUOĞLU [1]

[1] HACETTEPE ÜNİVERSİTESİ NÖROLOJİ ABD
[2] HACETTEPE ÜNİVERSİTESİ RADYOLOJİ ABD
[3] HACETTEPE ÜNİVERSİTESİ ANESTEZİYOLOJİ ABD
[4] HACETTEPE ÜNİVERSİTESİ NÖROŞİRÜRJİ ABD

Giriş:
Spontan intrakranial hipotansiyon (SIH) genellikle konservatif tedaviyle veya lomber epidural kan yaması (EKY) uygulaması ile tedavi edilebilen selim seyirli bir hastalıktır. Ancak, son yıllarda artan sayıda lomber EKY'ye dirençli, kimi zaman bilinç değişikliğine de sebep olabilen dirençli vakalar bildirilmektedir. Bu hastalarda klasik tedavi yaklaşımları yetersiz kalmaktadır ve yeni yaklaşımlar uygulanmaya başlanmıştır.

Olgu:
43 yaşındaki erkek hasta, bir aylık baş ağrısı şikâyeti sonrası çekilen kranial MRG ile SIH tanısı alarak merkezimize kabul edildi. Kranial MRG'sinde bilateral subdural efüzyon; unkal ve foraminal herniasyon ve beyin sapının baskı altında olduğu görülüyordu. İzlemde stupor ve koma tablosu gelişmesi üzerine öncelikle 2 kez lomber yama (10 ve 20cc) uygulandı. Fayda sağlanamayan hastanın Glasgow Koma Skala (GKS) değeri üçe düşünce hasta entübe edildi ve intratekal drenaj kateteri takıldı. Kateter yoluyla ringer laktat infüzyonu yapılarak hastanın durumu stabilize edilir edilmez MR miyelografi yapılarak kaçak yeri C2-C3 vertebra seviyesi olarak saptandı ve ertesi gün BT-klavuzluğunda servikal EKY uygulaması yapıldı. Ertesi gün ekstübe edilen hastanın nörolojik bulguları tamamen düzeldi.

Yorum:
Burada sunulan spontan intrakranial hipotansiyon vakasına uygulanan tedavi yaklaşımı, dünyada son yıllarda uygulanmaya başlanmış güncel yöntemlerin bir koleksiyonu niteliğindedir.

.....

S-60

SUPERIOR SERVİKAL GANGLİON BLOKAJINA YANIT VEREN DİRENÇLİ SUNCT OLGUSU

ÖMER KARADAŞ [1], HAKAN LEVENT GÜL [2], LEVENT ERTUĞRUL İNAN [3], ÜLKÜ TÜRK BÖRÜ [2]

[1] ERZİNCAN ASKER HASTANESİ NÖROLOJİ SERVİSİ
[2] KARTAL EĞİTİM VE ARAŞTIRMA HASTANESİ NÖROLOJİ KLİNİĞİ
[3] ANKARA EĞİTİM VE ARAŞTIRMA HASTANESİ NÖROLOJİ KLİNİĞİ

Giriş:
Konjunktival kızarıklık ve göz yaşarmasının eşlik ettiği unilateral kısa süreli nevraljifom ağrılar sendromu SUNCT olarak tanımlanmıştır.

Olgu:
38 yaşında kadın hasta 7 ay önce başlayan günde 10-15 atakla seyreden, sağ gözün üst kısmında meydana gelen pulsatil tarzda ağrı tariflemektedir. Atakları 3-10 saniye sürmekte ve günün herhangi bir zamanında olabilmekteymiş. Nörolojik ve sistemik muayenesi normal sınırlarda. Tam kan, rutin biyokimya ve hormon profili normaldir. Beyin MR incelemesi normal olarak değerlendirilmiştir. İndometazin, gabapentin ve karbamazepine cevap vermeyen hastada trigeminal nevralji, paroksismal hemikraniye ve primer saplanıcı baş ağrısı ekarte edilmiştir. SUNCT tanısı ile hastaya 48 mg/gün oral metilprednizolon tedavisi başlanmıştır. Bir hafta boyunca yakınmalarında hiçbir değişiklik olmayan hastanın tedavisi sonlandırılıp, superior servikal ganglion (SCG) blokajı yapılmıştır. Aynı gün hastanın yakınmalarında iyileşme olmuş ve 4 haftalık izlemde hastanın otonomik belirtilerin başta olmak üzere ağrıların sıklık ve şiddetinde belirgin azalma saptanmıştır.

Sonuç:
Tedaviye dirençli SUNCT baş ağrsında SCG'na lokal lidokain uygulaması tedavide etkili olabilir.

.....

S-61

MİGRENDE İNTRANAZAL LİDOKAİN UYGULAMASININ ETKİNLİĞİ

ÖMER KARADAŞ [1], ÇİĞDEM ÇEMBERCİ [2], HAKAN LEVENT GÜL [2], RAHŞAN ADVİYE İNAN [2], ÜLKÜ TÜRK BÖRÜ [2]

[1] ERZİNCAN ASKER HASTANESİ NÖROLOJİ SERVİSİ
[2] KARTAL EĞİTİM VE ARAŞTIRMA HASTANESİ NÖROLOJİ KLİNİĞİ

Amaç:
Merkezi sinir sisteminin primer hastalığı ve vasküler değişikliklere sekonder gelişen nörovasküler bozukluk olan migren tedavisinde medikal ve ilaç dışı tedavi yaklaşımları vardır. Bununla birlikte, tedavi seçenekleri ile ilgili yeni çalışmalara ihtiyaç duyulmaktadır. Bu çalışmanın amacı; migrende intranazal lidokain uygulamasının anti-nosiseptif regülasyon üzerinden tedavi edici etkinliğini ortaya koymaktır.

Gereç ve Yöntem:
Çalışmamıza en az 6 aydan beri migren öyküsü olan, 28 hasta dahil edildi. İntranazal lidokain her hastaya iki taraflı olarak uygulandı. Hastalar uygulama sonrası,olası yan etkiler nedeniyle 30 dakika gözlem altında tutuldu. Hastaların aylık ağrılı gün sayısı ve ağrı şiddeti(VAS-görsel analog skala) tedavi öncesi, tedaviden 6 hafta ve 12 hafta sonra kaydedildi.

Bulgular:
Tedavi öncesi dönem ile karşılaştırıldığında, migren hastalarında intranazal lidokain uygulaması, ağrılı gün sayısı ve VAS ile değerlendirilen ağrı şiddetinde azalmalara neden oldu. Bu parametrelerdeki gelişmeler istatistiksel olarak anlamlıydı($p<0.05$).

Sonuç:
İntranazal lokal lidokain uygulaması,migren hastalarında etkili bir yöntem olarak kullanılabilir.

.....

S-62

MİGREN HASTALARINDA CİNSEL FONKSİYON BOZUKLUĞUNU ETKİLEYEN FAKTÖRLERİN ARAŞTIRILMASI

DEFNE ERASLAN [1], PINAR YALINAY DİKMEN [2], ELİF ILGAZ AYDINLAR [2], CEM İNCESU [3]

[1] İSTANBUL PSİKİYATRİ ENSTİTÜSÜ
[2] ACIBADEM ÜNİVERSİTESİ TIP FAKÜLTESİ, NÖROLOJİ AD
[3] ACIBADEM ÜNİVERSİTESİ TIP FAKÜLTESİ, PSİKİYATRİ AD

Amaç:
Bu çalışmanın amacı migren hastalarındaki cinsel fonksiyon bozukluğunun, migren atak sıklığı, atak sırasındaki ağrı şiddeti, migrenden kaynaklanan yeti yitimi, eşlik eden depresyon ve anksiyete düzeyleri ile olan ilişkisinin araştırılmasıdır.

Gereç ve Yöntem:
Çalışmaya 23-47 yaş arası, 50 kadın migren hastası alınmıştır. Hastalara sosyodemografik veri formu, Migrene bağlı yeti yitimini ölçme skalası (MIDAS), kadın cinsel işlev bozukluk indeksi (FSFI), Beck depresyon ve anksiyete ölçekleri uygulanmıştır.

Bulgular:
Hastaların yaş ortalaması 31±6.5, bir aydaki migren atağı sayısı 4.3±2.7 ve MIDAS skorları 19.3±12.8 olarak bulunmuştur. Ortalama FSFI skoru 20.9±5.9'dır ve hastaların %90'ında cinsel işlev bozukluğu olduğu saptanmıştır. Cinsel işlev ile herhangi bir sosyodemografik veri arasında ilişki bulunamamıştır. Hastaların migren atak sıklığı, atak şiddeti, MIDAS skoru, anksiyete düzeyleri ile cinsel işlev bozukluğu arasında korelasyon izlenmezken, depresyon ile kuvvetli ilişki saptanmıştır. Depresif belirtiler cinsel işlevin ağrı dışında tüm alanlarını etkilemektedir.

Sonuç:
Cinselliği etkileyebilecek yaşam dönemleri, bilinen tıbbi ve psikiyatrik hastalıklar, ilaçlar dışlanmış olmasına rağmen çalışma grubumuzda ülkemizde yapılmış diğer çalışmalara göre daha fazla cinsel işlev bozukluğu saptanmıştır. Migreni olan kadın hastalarda cinsel işlev bozukluğunun sık görüldüğü, ancak migrene bağlı yeti yitimi, atak sıklığı, atak sırasındaki ağrı şiddeti ve anksiyete ile ilişkili olmayıp, depresyonun cinsel işlev bozukluğunda belirleyici faktör olduğu gözlenmiştir.

.....

S-63

IGG'YE GÖRE DÜZENLENMİŞ ELİMİNASYON DİYETİNİN MİGREN İLE İRRİTABL BAĞIRSAK SENDROMU OLAN KİŞİLERDEKİ TEDAVİ POTANSİYELİ: ÇİFT- KÖR, RANDOMİZE, PLASEBO KONTROLLÜ, ÇAPRAZ GEÇİŞLİ KLİNİK ÇALIŞMA

ELİF ILGAZ AYDINLAR [1], PINAR YALINAY DİKMEN [1], ARZU TİFTİKÇİ [2], MURAT SARUÇ [2], MÜGE AKSU [3], HÜLYA G GÜNSOY [3], NURDAN TÖZÜN [2]

[1] ACIBADEM ÜNİVERSİTESİ TIP FAKÜLTESİ NÖROLOJİ ANABİLİM DALI
[2] ACIBADEM ÜNİVERSİTESİ TIP FAKÜLTESİ GASTROENTEROLOJİ ANABİLİM DALI
[3] ACIBADEM SAĞLIK GRUBU BESLENME VE DİYET BÖLÜMÜ

Amaç:
Bu çalışmanın amacı, gıdaların IgG antikor düzeyine göre düzenlenmiş eliminasyon diyetinin, irritabl bağırsak sendromu da olan migrenli kişilerde tedavi etkinliğini değerlendirmek.

Gereç ve Yöntem:
Çalışmaya yaş ortalaması 38 ±11.2 ve %85.7'si kadın olan, migren ve irritabl bağırsak sendromu tanısı alan 21 kişi dahil edildi. Çalışma, izlem (her zamanki diyetleri), ilk diyet (eliminasyon ya da provokasyon) ve ikinci diyet (ilk diyetin tam tersi, eliminasyon ya da provokasyon) olmak üzere 3 faz ve 4 görüşme şeklinde düzenlendi.

Bulgular:
Kişilerde 270 gıdaya karşı gelişen IgG antikor reaksiyon sayısı ortalama 23.1±14.1 idi. Eliminasyon diyetinde izlem dönemine göre azalma, özellikle, baş ağrısı atak sayısında (İ: 4.8±2.1; E 2.7±2.0; p<0,001), maksimum atak süresinde (İ: 2,6± 0,6; E: 1,4 ± 1,1 gün; p<0,001), ortalama atak süresinde (İ: 1.8 ± 0.5; E: 1.1 ±0.8 gün; p<0.01), maksimum atak şiddetinde (İ: VAS 8.5 ±1.4; E: VAS 6.6 ±3.3 ; p<0.001) ve analjezik kullanılan atak sayısında (İ: 4.0 ±1.5; E: 1.9 ±1.8 ; p<0.001) görüldü. Ağrı-şişkinlik derecesinde azalma (E: 1.8 ±1.3;P: 3.2 ±0.8; p<0.05), son 10 günde ağrı-şişkinlikte azalma (E: 3.2 ±2.8; P: 5.5 ±3.1; p<0.05) ve yaşam kalitesinde artış (E: 3.6 ±1.4; P: 2.9 ±1.0 ; p<0.05) provokasyon diyeti ile kıyaslandığında, eliminasyon diyetinde oldukça belirgindi.

Sonuç:
Ig G antikorlarına göre düzenlenmiş eliminasyon diyeti irritabl bağırsak sendromu da olan migren hastalarında her iki hastalığa ait şikayetleri belirgin olarak azaltır ve yaşam kalitesini arttırır.

.....

SÖZEL BİLDİRİ OTURUMU 11 (S64-S74)

S-64

EPİLEPSİDE GELENEKSEL TIP UYGULAMALARI: ÇANAKKALE ÖRNEĞİ

GÜLBU TANRIVERDİ [1], MELİKE HİLAL YALÇIN GÜRSOY [1], HALİL MURAT ŞEN [2], HANDAN IŞIN ÖZIŞIK KARAMAN [2]

[1] ÇANAKKALE ONSEKİZ MART ÜNİVERSİTESİ SAĞLIK YÜKSEKOKULU
[2] ÇANAKKALE ONSEKİZ MART ÜNİVERSİTESİ TIP FAKÜLTESİ NÖROLOJİ ANABİLİM DALI

Amaç:
Dünya Sağlık Örgütüne (DSÖ) göre ***"geleneksel tıp"*** fiziksel ve ruhsal hastalıklardan korunma, tanı koyma, iyileştirme veya tedavi etmenin yanında sağlığın sürdürülmesinde de kullanılan, farklı kültürlere özgü teori, inanç ve deneyimlere dayalı açıklaması yapılabilen ya da yapılamayan bilgi, beceri ve uygulamaların bütünüdür. Geleneksel tıbbın kendi kültür ortamının dışında uygulanması ise alternatif veya tamamlayıcı tıp olarak tanımlanmaktadır. Bu çalışmanın amacı, epilepside bilinen geleneksel tıp uygulamalarını Çanakkale il merkezinde tanımlamaktır.

Gereç ve Yöntem:
Tanımlayıcı türde olan bu araştırma Çanakkale il merkezinde 18 yaş ve üzeri bireylerde yapıldı. Araştırmanın evreni 106 bin kişiden oluşmaktaydı. Evrenin biliniyor olduğu durumlardaki sıklık formülü kullanılarak minumum çalışılması gereken birey sayısı 384 olarak belirlendi. Olasılıksız örneklem yöntemi ile çalışmaya katılmayı kabul eden 553 birey örnekleme dahil edildi. İlgili kurumlardan izin alındı. Veriler araştırmacılar tarafından oluşturulan soru formu ile yüzyüze görüşme yöntemiyle Ocak-Mayıs 2011tarihlerini kapsayan beş aylık süre içinde toplandı. Veriler SPSS 13 ile yüzdelik ve ortalama dağılımları şeklinde değerlendirildi.

Bulgular:
Çalışmaya katılanların %3.1'inin (n=17) kendileri de dahil olmak üzere anne, baba ve kardeşleri epilepsi hastası idi. Yine katılımcıların %8.3'ünün (n=46) ikinci dereceden akrabaları, %6'sının (n=33) komşu ve arkadaşları epilepsi tanısı almıştı. Araştırmaya katılanların % 26.4'ü (n=146) epilepsiye yönelik en az bir geleneksel tıp uygulaması biliyordu. Geleneksel tıp uygulamaları arasında yaygın bilinenlerden bazıları: soğan/sarımsak ve kolonya koklatma (n=40), psikolojik destek (n=31), nöbet sırasında dişler kenetlendiğinde kaşık sokmak (n=19), hocaya götürme, okunmuş su içirme ve muska yazdırma gibi dini uygulamalar (n= 14) ile sigara içirmedir (n=7). Ek olarak yılan, kirpi eti, acı kavun, anzak balı yedirilmesi, badem kabuğunun kaynatılıp içirilmesi, kurşun döktürme, tokat atma ve su dökerek uyandırma diğer geleneksel tıp uygulamalarındandır.

Sonuç:
Sonuç olarak, sağlık çalışanlarının içinde yaşadığı toplumun kültürel özelliklerini iyi tanıması ve geleneksel tıp uygulamaları hakkında bilgi sahibi olması, hastaların tedavi yönetimlerinde başarı şansını arttıracaktır.

.....

S-65

TEMPORAL LOP EPİLEPSİLİ ÇOCUKLARDA ARTMIŞ SERUM S-100B DÜZEYLERİ

MUSTAFA ÇALIK [1], MAHMUT ABUHANDAN [2], ABDURRAHMAN SÖNMEZLER [3], HASAN KANDEMİR [4], İBRAHİM ÖZ [5], ABDULLAH TAŞKIN [6], SAHABETTİN SELEK [6], AKIN İŞCAN [7]

[1] HARRAN ÜNİVERSİTESİ TIP FAKÜLTESİ, PEDİATRİ ABD, ÇOCUK NÖROLOJİSİ BD.
[2] HARRAN ÜNİVERSİTESİ TIP FAKÜLTESİ, PEDİATRİ ABD.
[3] HARRAN ÜNİVERSİTESİ TIP FAKÜLTESİ, NÖROLOJİ ABD.
[4] HARRAN ÜNİVERSİTESİ TIP FAKÜLTESİ, ÇOCUK VE ERGEN PSİKİYATRİSİ ABD.
[5] NİĞDE ÇOCUK HASTANESİ, BİOKİMYA VE KLİNİK BİOKİMYA UZMANI
[6] HARAN ÜNİVERSİTESİ TIP FAKÜLTESİ, BİOKİMYA VE KLİNİK BİOKİMYA ABD.
[7] BEZMİALEM VAKIF ÜNİVERSİTESİ TIP FAKÜLTESİ, ÇOCUK NÖROLOJİSİ BD.

Amaç:
Artmış serum S-100B düzeyleri günümüzde santral sinir sistemi hasarını gösteren biokimyasal belirteçlerden biri olarak kabul edilmektedir. Bu çalışma, çocukluk çağı temporal lop epilepsilerinde fokal nöbet sonrasında serum S-100B düzeylerini ölçmeyi amaçlamıştır.

Gereç ve Yöntem:
Bu prospektif çalışma Harran Üniversitesi Tıp Fakültesi Çocuk Nörolojisi Ünitesinde yapıldı. Temporal lop epilepsili 19 çocuk hastada ve 25 sağlıklı çocukta serum S-100B düzeyleri çalışıldı. Hastalardan serum örnekleri nöbet sonrası ilk 30 dk içerisinde alındı ve saklandı. S-100B ölçümü electrochemiluminescence immunoassay yöntemi ile (ECLIA kit, Roche® Diagnostics, Germany) yapıldı.

Bulgular:
Temporal lop epilepsi grubunda ortalama serum S-100B düzeyi 0.12±0.02 µg/L, kontrol grubunda ise 0.07±0.01 µg/L bulundu. Hasta grubu, sağlıklı kontrol grubuna göre anlamlı derecede artmış serum S-100B düzeylerine sahipti ($P<0.001$).

Sonuç:
Bu çalışma, artmış S-100B düzeylerinin temporal lop epilepsili çocuklarda SSS'de nöronal hasarın bir göstergesi olabileceğini gösterdi. Bizim çalışmamız, adult hastalarda daha önce yapılan ve epileptik nöbet sonrası S-100B yüksekliğini bildiren önceki çalışma sonuçlarını desteklemekte idi.

.....

S-66

TEMPORAL VE EKSTRATEMPORAL LOP EPİLEPSİLİ ERİŞKİN HASTALARDA, UYKU İĞCİKLERİNİN, NÖBETLERİN SEKONDER JENERALİZASYONUNDAKİ ROLÜ

F. İRSEL TEZER [1], NURHAN ERBİL [2], SERAP SAYGI [1]

[1] HACETTEPE ÜNİVERSİTESİ TIP FAKÜLTESİ NÖROLOJİ ANABİLİM DALI
[2] HACETTEPE ÜNİVERİTESİ TIP FAKÜLTESİ BİYOFİZİK ANABİLİM DALI

Amaç:
Uykunun NREM döneminin, uyku iğcikleri olarak adlandırılan

fizyolojik senkronize ritimlerinin, idiyopatik jeneralize epilepsi (İJE) grubunda, nöbetlerin ve interiktal epileptiform aktivitelerin (İEA) gelişiminde etkili olduğu savunulmaktadır. Fokal epilepsilerde de NREM'de, İEA'nın ve nöbetlerin, özellikle sekonder jeneralize tonik klonik nöbetlerin (JTKN) arttığı klinik olarak bilinmektedir. Bununla uyumlu olarak, fokal epilepsili hastalarda iğcik ve delta osilasyonlarının; İEA'nın görülmesini kolaylaştırdığı rapor edilmiştir, fakat uykudaki nöbetlerle bu ritimler arasındaki ilişki incelenmemiştir. Çalışmamızda fokal epilepsi grubunda, uykudaki jeneralize nöbetlerin gelişiminde iğciklerin rolünün araştırılması planlanmıştır.

Gereç ve Yöntem:
1999-2010 yılları arasında, monitorize edilen hastaların raporları tarandığında, 77 hastanın JTKN geçirdiği belirlendi. Bunlardan 40'ı (%52) uykuda nöbet geçirmişti. Uykuda nöbet geçirenlerin 21'i; REM dönemi dışında nöbeti olan, aynı cihazda monitorize edilen ve kaydı analiz için uygun olan, lokalizasyonla ilişkili parsiyel epilepsi grubundaki hastalardı. 21 hasta temporal (TLE) - ekstratemporal (ETLE) epilepsisi olarak gruplara ayrıldı. Uykudaki ilk JTKN'lerin, öncesi ve interiktal döneminde, 60-200 sn'lik epoklarda, uyku iğciklerinin yoğunluğu ve güçleri belirlendi. TLE-ETLE gruplarında sonuçlar karşılaştırıldı.

Bulgular:
12 TLE ve 9 ETLE hastasında, uykudaki JTKN öncesinde, uyku iğciği yoğunluğunun azaldığı saptandı (p=0.003). İğcik güçlerine bakıldığında da ETLE'lilerde nöbet öncesi gücün interiktal EEG'dekine göre azaldığı izlendi. Ancak TLE'ldilere, interiktal ve nöbet öncesindeki EEG arasında, iğcik güçleri açısından fark olmadığı gözlendi.

Sonuç:
İJE'de, nöbet başlatma-yayılma mekanizmaları içinde savunulan talamokortikal bağlantıların rolü, fokal epilepsili hastalarda bilinmemektedir. Bizim çalışmamızda TLE ve ETLE'de, iğcik gelişimi ile ilişkili talamokortikal yolakların, nöbetlerin jeneralizasyonunda etkili olmadığı gösterilmiştir. Ayrıca epileptojenik alanının yerine göre, nöbet yayılım mekanizmalarında farklılık olabileceğini düşündürten bulgular elde edilmiştir.

.....

S-67

MEZİAL TEMPORAL LOB EPİLEPSİLİ VE JUVENİL MİYOKLONİK EPİLEPSİLİ HASTALARDA PSİKİYATRİK KOMORBİDİTE VE YAŞAM KALİTESİ ÜZERİNE ETKİSİNİN ARAŞTIRILMASI

DEVRİMSEL HARİKA ERTEM [1], AYTEN CEYHAN DİRİCAN [2], SEVİM BAYBAS [2], AGAH AYDIN [2], VEDAT SÖZMEN [2], MUSA ÖZTÜRK [2]

[1] VAN BÖLGE EĞİTİM VE ARAŞTIRMA HASTANESİ
[2] BAKIRKÖY PROF. DR. MAZHAR OSMAN RUH SAĞLIĞI VE SİNİR HASTALIKLARI EĞİTİM VE ARAŞTIRMA HASTANESİ

Amaç:
Epilepsinin davranışsal, sosyal ve bilişsel alanlardaki etkilerinden dolayı psikiyatrik bozukluklarla ilişkisi büyük bir ilgi alanı oluşturmuştur. Beynin farklı yapılarının etkilendiği epilepsi tiplerinin spesifik psikopatolojik sendrom gelişiminden sorumlu olabileceği ileri sürülmüştür. Bu çalışmada tedaviye dirençli mezial temporal lob epilepsili(MTLE) ve idiopatik jeneralize epilepsi grubundan juvenil miyoklonik epilepsili(JME) hastalarda psikiyatrik komorbidite varlığı ve yaşam kalitesi üzerine etkisi araştırılmıştır.

Gereç ve Yöntem:
Çalışmaya Bakırköy Ruh ve Sinir Hastalıkları EAH Epilepsi Polikliniğine başvuran, ILAE 1989 epileptik sendrom sınıflamasına göre tanı almış 30 MTLE, 30 JME ve 30 sağlıklı kontrol alındı. Hasta ve kontrol grubuna DSM-IV Eksen 1 Bozuklukları için Yapılandırılmış Klinik Görüşme Formu uygulandı.Epilepsi hastalarına epilepside yaşam kalitesi ölçeği olarak QOLIE-89(Quality of Life in Epilepsy Inventory-89) uygulandı. Mevcut veriler eşliğinde psikiyatrik komorbidite varlığı ve epilepsili hastalarda yaşam kalitesi üzerine etkisi değerlendirildi.İstatistiksel analizlerde SPSS 17.0 paket programı kullanıldı.

Bulgular:
JME grubunun %37'sinde ve MTLE grubunun %57'sinde psikiyatrik komorbidite saptandı. Kontrol grubununsa %23'ünde psikiyatrik bozukluk vardı. Hasta gruplarında kontrol grubuna göre psikiyatrik bozukluk daha fazla görülürken(p=0,029),JME ve MTLE hastaları arasında anlamlı farklılık yoktu(p=0,121). Hasta gruplarının demografik ve klinik özellikleriyle yaşam kalitesi skorları kıyaslandığında anlamlı farklılık görülmedi. JME hastalarında duygu durum bozukluğu olanlarda yaşam kalitesi ölçeği alt gruplarından dikkat-konsantrasyonun azaldığı saptandı(p=0,013). MTLE hastalarında psikotik bozukluğu olanlarda yaşam kalitesi ölçeği alt gruplarından sosyal izolasyon, enerji ve yorgunluk skorları düşüktü(p=0,045), somatoform bozukluğu olan hastada ağrı skoru yüksekti(p=0,04).

Sonuç:
Çalışmamızın sonuçlarına göre epilepsi hastalarındaki psikiyatrik komorbid durumlar hastaların yaşam kalitesine etki etmektedir. Epilepsi polikliniğine başvuran hastaların yaşam kalitesinin arttırılması ve epilepsi tedavisinin daha başarılı yürütülmesi için psikiyatrik komorbid durumların erken tanınması ve tedavi edilmesi gerektiği kanısındayız.

.....

S-68

BANYO EPİLEPSİSİ: 28 OLGUNUN KLİNİK VE LABORATUAR ÖZELLİKLERİ

SİNEM YAZICI , MEHMET ŞAKİR DELİL , ÇİĞDEM ÖZKARA , NAZ YENİ , VEYSİ DEMİRBİLEK , CENGİZ YALÇINKAYA

İSTANBUL ÜNİVERSİTESİ CERRAHPAŞA TIP FAKÜLTESİ NÖROLOJİ AD

Amaç:
Farklı duysal uyaranlar ile tetiklenen, seyrek görülen refleks epilepsiler içinde banyo sırasında sıcak su ile tetiklenen nöbetler 'sıcak su epilepsisi' veya 'banyo epilepsisi' olarak adlandırılmaktadır. Sıcak su epilepsisi 37 derece ve üstündeki su ısılarında tetiklenen nöbetleri tanımlar; sporadik ve ailevi görülen tipler mevcut olup, genetik çalışmalarla sorumlu lokuslar tespit edilmiştir. Ancak, banyo epilepsisi tanımı suyun ısısından bağımsız olarak sadece banyo sırasında ortaya çıkan epilepsi nöbetlerini içermektedir. Bu nedenle daha kapsayıcı bir terim olarak banyo epilepsisini tercih etmekteyiz.

Gereç ve Yöntem:
Retrospektif çalışmamızda, 1998 ve 2012 yılları arasında polikliniğimize başvuran epilepsi hastaları içinde nöbetleri sıcak ya da normal su ile tetiklenen, banyo dışındaki su temasından etkilenmeyen 28 olgunun klinik, elektrofizyolojik ve radyolojik bulguları literatür ışığında tartışılacaktır.

Bulgular:
Çalışmamızda erkek kadın oranı 2:1 olup, nöbetlerin başlangıç yaşı 5 ay ile 38 yaş arasında değişmektedir (ortalama 9.3 yaş). En sık kompleks parsiyel tipte nöbetler izlenmiş olup, olguların yaklaşık 2/3'ünde aura tariflenmiştir. Olgularda banyo dışı spontan nöbetlerin varlığı %50, ailede epilepsi görülme sıklığı ise %25 oranındadır.

Sonuç:
Sadece sıcak su ile tetiklenen nöbetler dışında her ısıdaki banyo suyu ile tetiklenen nöbetlerin tanınması ve özelliklerinin bilinmesi, farklı ısılardaki tetikleyicilerin patofizyolojik mekanizmalarının incelemesi açısından önem taşımaktadır.

.....

S-69

SAĞ VE SOL MESİAL TEMPORAL LOB EPİLEPSİLİ HASTALARDA HİPOKAMPAL VE EKSTRAHİPOKAMPAL ALANLARDAKİ VOLUMETRİK DEĞİŞİKLİKLERİN NÖBETE İLİŞKİN FAKTÖRLER İLE İLİŞKİSİ

ŞEHNAZ KILIÇ [1], AYŞE KUTLU [2], YONCA ANIK [3], HÜSNÜ EFENDİ [2], SEZER ŞENER KOMSUOĞLU [2]

[1] KOCAELİ DERİNCE EĞİTİM VE ARAŞTIRMA HASTANESİ NÖROLOJİ KLİNİĞİ
[2] KOCAELİ ÜNİVERSİTESİ TIP FAKÜLTESİ NÖROLOJİ ANA BİLİM DALI
[3] KOCAELİ ÜNİVERSİTESİ TIP FAKÜLTESİ RADYOLOJİ ANA BİLİM DALI

Amaç:
Bu çalışmanın amacı, sağ ve sol mesial temporal lob epilepsili (MTLE) hastalarda hipokampal ve ekstrahipokampal alanları manyetik rezonans volumetri (MRV) yöntemiyle incelemek ve volumetrik değişikliklerin nöbete ilişkin faktörlerle ilişkisini araştırmaktır**.**

Gereç ve Yöntem:
Çalışmaya Kocaeli Üniversitesi Tıp Fakültesi Nöroloji Polikliniğine başvuran 14 sol ve 14 sağ MTLE'li 28 hasta ve 36 sağlıklı kontrol olmak üzere toplam 64 kişi alındı. Sağ ve sol hipokampus, parahipokampal girus, amigdala, talamus, serebellum volumleri ve korpus kallozum volumü üç grup arasında varyans analizi ile karşılaştırıldı. Hasta gruplarında ise volumetrik ölçümler ile febril konvülsiyon öyküsü, nöbet başlangıç yaşı, hastalık süresi, nöbet sıklığı, kullanılan antiepileptik ilaç sayısı gibi faktörler arasında bir ilişki olup olmadığı korelasyon analizleri ile incelendi**.**

Bulgular:
Hipokampal ve ekstrahipokampal volumetrik ölçümler üç grup arasında karşılaştırıldığında; bilateral hipokampus, amigdala, parahipokampal girus ve talamus volumlarının anlamlı düzeyde farklılık gösterdiği belirlendi. Korpus kallozum ve serebellum volumları arasında ise 3 grup arasında istatistiksel olarak anlamlı farklılık mevcut değildi. Grup içi karşılaştırmalarda, hem sağ hem de sol MTLE'li hastalarda nöbet odağının ipsilateralindeki hipokampus, amigdala, parahipokampal girus ve talamus volumlerinin kontrol grubuna göre anlamlı oranda düşük olduğu saptandı. Ayrıca, sol MTLE grubunda, nöbet odağının kontralateralindeki hipokampus ve parahipokampal girus volumleri de kontrol grubuna göre anlamlı olarak daha düşüktü. Çalışmamızda, volumetrik ölçümler ile en fazla ilişkiye sahip nöbete ilişkin faktörlerin febril konvulsiyon öyküsü ve artmış nöbet sıklığı olduğu saptandı.

Sonuç:
Bulgularımız, MTLE'li hastalardaki atrofik değişikliklerin hipokampusa sınırlı olmayıp ekstrahipokampal alanlarda da görülebileceğini, febril konvulsiyon öyküsü ve artmış nöbet sıklığı gibi bazı faktörlerin bu değişiklikler ile ilişkili olabileceğini düşündürmektedir.

.....

S-70

MESİAL TEMPORAL LOB EPİLEPSİLİ HASTALARDA BELLEK İLE İLİŞKİLİ NÖROPSİKOLOJİK TESTLERİN KARŞILAŞTIRILMASI

ŞEHNAZ KILIÇ [1], AYŞE KUTLU [2], GÖKÇEN GÖKÇE [2], HÜSNÜ EFENDİ [2], SEZER ŞENER KOMŞUOĞLU [2]

[1] KOCAELİ DERİNCE EĞİTİM VE ARAŞTIRMA HASTANESİ NÖROLOJİ KLİNİĞİ
[2] KOCAELİ ÜNİVERSİTESİ TIP FAKÜLTESİ NÖROLOJİ ANA BİLİM DALI

Amaç:
Bu çalışmanın amacı, sağ ve sol mesial temporal lob epilepsisi (MTLE) tanısı alan hastalarda sözel, görsel ve mantıksal belleğe ilişkin fonksiyonların nöropsikolojik testlerle değerlendirilmesidir.

Gereç ve Yöntem:
Çalışmaya Kocaeli Üniversitesi Tıp Fakültesi Nöroloji Polikliniğine başvuran 14 sol ve 14 sağ MTLE'li 28 hasta ve 36 sağlıklı kontrol olmak üzere toplam 64 kişi alındı. Bellekle ilişkili kognitif fonksiyonları değerlendirmede; Öktem Sözel Bellek Süreçleri testi (Öktem-SBST), Wechsler hafıza ölçeği (WMS-R) görsel üretim alt testi ve Wechsler Hafıza Ölçeği'nin (WMS-R) mantıksal bellek alt testleri kullanıldı. Üç grup arasında nöropsikolojik test puanlarını karşılaştırmada tek yönlü varyans analizi, gruplar arasındaki farklılıkları belirlemek amacıyla da post hoc testler kullanıldı.

Bulgular:
Araştırmamızda, sözel (verbal) belleğe ilişkin test puanlarının sol MTLE olan grupta sağ MTLE ve kontrol grubuna göre daha düşük olduğu tespit edildi. Mantıksal bellek testlerinin ve sağ hemisferle ilişkili görsel (nonverbal) bellek test puanlarının, sol MTLE'de kontrol grubuna göre daha düşük olduğu ancak sağ ve sol MTLE grupları arasında anlamlı farklılık göstermediği izlendi.

Sonuç:
Bulgularımız, dominant hemisfere özgü sözel ve mantıksal bellek performansının, sol MTLE grubunda daha düşük olduğunu göstermektedir. Ancak sağ hemisferle ilişkilendirilen görsel bellek testlerinin sağ MTLE yerine sol MTLE'de belirgin düşüklük göstermesi, görsel (nonverbal) bellek testlerinin sağ hemisferi lateralize etmede sol hemisferle ilişkili sözel (verbal) testler kadar duyarlı olmamasına, sağ MTLE hastalarının verbalizasyon tekniği ile nonverbal işlev bozukluğunu kompanse etmesine veya atipik lisan dominansına bağlı gelişmiş olabilir.

.....

S-71

MESİAL TEMPORAL LOB EPİLEPSİLİ HASTALARDA DİKKAT VE YÜRÜTÜCÜ İŞLEVLERİN NÖROPSİKOLOJİK TESTLERLE DEĞERLENDİRİLMESİ

ŞEHNAZ KILIÇ [1], AYŞE KUTLU [2], GÖKÇEN GÖKÇE [2], HÜSNÜ EFENDİ [2], SEZER ŞENER KOMSUOĞLU [2]

[1] KOCAELİ DERİNCE EĞİTİM VE ARAŞTIRMA HASTANESİ NÖROLOJİ KLİNİĞİ
[2] KOCAELİ ÜNİVERSİTESİ TIP FAKÜLTESİ NÖROLOJİ ANA BİLİM DALI

Amaç:
Bu çalışmanın amacı, mesial temporal lob epilepsisi (MTLE) tanısı alan hastalarda dikkat ve yürütücü işlevlerin nöropsikolojik testler ile değerlendirilmesidir.

Gereç ve Yöntem:
Çalışmaya Kocaeli Üniversitesi Tıp Fakültesi Nöroloji Polikliniğine başvuran ve MTLE tanısı alan 28 hasta ve 36 sağlıklı kontrol olmak üzere toplam 64 kişi dâhil edildi. İki grup arasında; dikkat ve yürütücü işlevler Wechsler yetişkinler için zekâ ölçeği geliştirilmiş formu (WAIS-R) ileri ve geri sayı menzili alt testleri, sözel akıcılık testi, Stroop testi, Wisconsin kart eşleme testi (WCST), Wechsler Erişkin Zekâ Ölçeği (WAIS-R) İkili Benzerlikler Alt Testi ve saat çizme testleri ile değerlendirildi. Hasta ve kontrol grupları arasındaki nöropsikolojik test puanları Student-t ve/veya Mann-Whitney U testleri ile karşılaştırıldı.

Bulgular:
Kontrol grubuna göre; MTLE tanısı alan hastalarda WCST kategorilerinin neredeyse tamamında, WAIS-R Sayı Menzili testi, Sözel akıcılık, Stroop testi, WAIS-R İkili Benzerlikler Alt Testi, saat çizme testine ait kategorilerin ise tümünde anlamlı düzeyde bozulma olduğu saptandı.

Sonuç:
Çalışmamızda, MTLE'li bireylerde kontrol grubuna göre dikkat ve yürütücü işlevlerin değerlendirildiği nöropsikolojik testlerde belirgin düzeyde düşüklük olduğu saptanmıştır. Bu bulgu, MTLE'de hipokampus kaynaklı epileptik deşarjların sinaptik bağlantılar aracılığıyla frontal loba da yayılabileceğinin bu nedenle de dikkat ve yürütücü işlevler gibi bellek dışı farklı kognitif alanlarda da bozulma ortaya çıkabileceğinin göstergesi olabilir.

.....

S-72

MESİAL TEMPORAL LOB EPİLEPSİSİNDE HİPOKAMPAL VE EKSTRAHİPOKAMPAL ALANLARDAKİ VOLUMETRİK DEĞİŞİKLİKLERİN SÖZEL BELLEK BOZUKLUĞU İLE İLİŞKİSİ

ŞEHNAZ KILIÇ [1], AYŞE KUTLU [2], YONCA ANIK [3], GÖKÇEN GÖKÇE [2], HÜSNÜ EFENDİ [2], SEZER ŞENER KOMSUOĞLU [2]

[1] KOCAELİ DERİNCE EĞİTİM VE ARAŞTIRMA HASTANESİ NÖROLOJİ KLİNİĞİ
[2] KOCAELİ ÜNİVERSİTESİ TIP FAKÜLTESİ NÖROLOJİ ANA BİLİM DALI
[3] KOCAELİ ÜNİVERSİTESİ TIP FAKÜLTESİ RADYOLOJİ ANA BİLİM DALI

Amaç:
Bu çalışmanın amacı, mesial temporal lob epilepsisi (MTLE) tanısı alan hastalarda hipokampal ve ekstrahipokampal alanlardaki volumetrik değişikliklerin sözel bellekte bozulma ile ilişkisi olup olmadığını değerlendirmektir.

Gereç ve Yöntem:
Çalışmaya Kocaeli Üniversitesi Tıp Fakültesi Nöroloji Polikliniğine başvuran ve MTLE tanısı alan toplam 28 hasta alındı. Tüm hastalara hipokampal ve ekstrahipokampal alanlardaki volumetrik değişiklikleri incelemek amacıyla manyetik rezonans volumetri (MRV) yöntemi uygulandı. Çalışma populasyonunun sözel bellek fonksiyonları uygun nöropsikolojik testlerle değerlendirilerek hastalar bu işlevlerde bozulma olan (Grup 1) ve olmayanlar (Grup 2) şeklinde iki gruba ayrıldı. Hipokampal ve ekstrahipokampal alanların MRV ölçümleri iki grup arasında uygun istatistiksel yöntemlerle karşılaştırıldı.

Bulgular:
Grup 1'deki hastalarda, Grup 2'deki hastalara göre sol hipokampal, sol talamik, sol parahipokampal bölgeye ait volumlerin anlamlı olarak daha düşük olduğu izlendi. Korpus kallozum, sağ hipokampus, sağ parahipokampal girus, sağ talamus, sağ ve sol amigdala ve serebelluma ait volumetrik değerler arasında ise iki grup arasında anlamlı farklılık saptanmadı.

Sonuç:
Bulgularımız, sözel bellek işlevlerinde bozulma saptanan MTLE'li bireylerde sol hipokampusun yanı sıra sol parahipokampal girus ve sol talamusta da yapısal değişiklikler olabileceğini göstermektedir. Bu durum, sözel bellek bozukluğu gelişen MTLE'li hastalardaki atrofik değişikliklerin sadece sol hipokampusa sınırlı olmadığını, tekrarlayan epileptik deşarjların hipokampal-parahipokampal bağlantılar aracılığı ile sol parahipokampal girus ve sol talamik bölgeyi de etkileyerek sözel bellekteki bozulmaya katkı sağlayabileceğini düşündürmektedir.

.....

S-73

AMELİYAT OLMUŞ MEZİYAL TEMPORAL EPİLEPSİLİ HASTALARDA KORKU ŞARTLANMASININ TRANSKRANİYAL MANYETİK STİMULASYON İLE İNCELENMESİ

SELİM GÖKDEMİR [2], ÇİĞDEM ÖZKARA [1], MERAL KIZILTAN [1]

[1] TC İSTANBUL ÜNİVERSİTESİ CERRAHPAŞA TIP FAKÜLTESİ NÖROLOJİ AD
[2] TC SAĞLIK BAKANLIĞI İSTANBUL BEYKOZ DEVLET HASTANESİ

Amaç:
Normal bireylerde emosyonel uyaranların kortikospinal yol ve/veya motor korteks üzerinde etkili olduğu, kortikal eksitabiliteyi arttırdığı gösterilmiştir. Öğrenilmiş korku ile ilgili önemli yapılardan biri amigdaladır. Meziyal temporal sklerozda(MTS) amigdala tutulumu da olmakta, korku ve panik reaksiyonu, affektif bozukluklar şeklinde nöbetler ortaya çıkabilmektedir. Çalışmamızda dirençli nöbetler nedeniyle ameliyat olmuş meziyal temporal epilepsili hastalarda korkuya verilen reaksiyon, TMS yanıtlarındaki değişimlerle incelenmiştir.

Gereç ve Yöntem:
Çalışmamızda 15 kontrol, 12 opere epilepsi hastası, toplam 27 olguya TMS uygulandı. TMS her grupta nötral durumda ve korku duygulanımı içeren yüz resimleri (KDİYR) şartlanmasıyla çalışıldı. Karolinska çalışma grubunun KDİY resimleri 250 ms süreyle gösterildi ve müteakip 250 ms'de manyetik uyaran verilerek veriler kaydedildi. Manyetik uyarım işlemi primer

motor korteksin ideal uyarı noktası saptandıktan sonra, koilin merkezi bu noktaya gelecek şekilde orta hattan uyarımı ve iki yanlı APB kaslarından kayıtlama ile yapıldı ve motor uyandırılmış potansiyellerin(MUP) latans, amplitüd ve kortikal sessiz periyod (KSP) değerleri kaydedildi.

Bulgular:
Nötral durumda her iki grubun incelenen parametreleri arasında anlamlı fark yoktu. KDİYR şartlanmasıyla her iki grubun MUP'lerinde amplitüd artışı olduğu kaydedildi ancak bu artış hasta grubunda istatistiksel anlamlılık göstermedi(P=0.96). Hasta grubunda KSP sürelerinin kontrollerden istatistiksel olarak anlamlı düzeyde iki yanlı kısa olduğu görüldü(P=0.034).

Sonuç:
Çalışmamızda meziyal temporal yapıların TMS'de korku şartlanması üzerine etkileri araştırılmış olup elde edilen bulgular ışığında bu yapıların piramidal yolak üzerine korku şartlanmasıyla potansiyalize edici etkilerinin olduğu ve selektif amigdalohipokampektomi operasyonu sonrasında bu etkilerin azaldığı görülmüştür. Yapılacak benzer çalışmaların korku şartlanması ve piramidal yolak ilişkisinin aydınlatılmasında fayda göstereceğine inanmaktayız.

.....

S-74
PRİMER OKUMA EPİLEPSİSİ:OLGU SUNUMU
HAKAN LEVENT GÜL [1], ÖMER KARADAŞ [2], ÜLKÜ TÜRK BÖRÜ [1]

[1] KARTAL EĞİTİM VE ARAŞTIRMA HASTANESİ,NÖROLOJİ KLİNİĞİ
[2] ERZİNCAN ASKER HASTANESİ,NÖROLOJİ SERVİSİ

Amaç:
Okuma epilepsisi ilk kez 1956 yılında Bickford ve arkadaşları tarafınca tanımlanmış nadir görülen bir refleks epilepsi türüdür. Primer okuma epilepsisi olan hastalarda genellikle patolojik bulgu yoktur, nöbetler sadece uzun okumaları takip eder,prodromal belirti olarak çenede hassasiyet hissi olabilir ve EEG çoğunlukla normaldir.
Biz burada valproik asit tedavisine cevap veren primer okuma epilepsisini nadir görülmesi sebebi ile paylaşmak istedik.

Olgu:
21 yaşında erkek hasta kliniğimize hem sessiz hem sesli okuma esnasında ortaya çıkan parsiyel nöbet(çenede uyuşma ve atma) şikayeti ile başvurdu. Hastanın şikayetleri 2 yıldır mevcut idi ve bu süre içerisinde 2 tanesinin jeneralize tonik klonik nöbete dönüştüğü toplam 7 nöbet tariflemekteydi. Hastanın özgeçmişinde özellik yoktu,ailede epilepsi öyküsü yoktu. Hastanın fiziksel ve nörolojik muayenesi,beyin MR'ı doğaldı. EEG'de aktivasyon çalışmaları(uyku deprivasyonu,sessiz ve sesli okuma) normal olarak değerlendirildi.
1000mg/gün valproik asit tedavisi başlanan hastanın 6 aylık takibi esnasında herhangi bir nöbeti olmadı.

Tartışma:
Bazı primer okuma epilepsisi olan hastalarda,özellikle nöbetleri jeneralize olmuyor ise,ilaç tedavisi uygulaması tercih edilmeyebilir. Literatürde okuma epilepsisinin bizim olgumuzda olduğu gibi valproat tedavisine iyi yanıt verdiği bildirilmektedir. Bazı hastalarda karbamazepin nöbetleri arttırabilir fakat klobazam ve klonazepam alternatif olarak kullanılabilir.

.....

SÖZEL BİLDİRİ OTURUMU 12 (S75-S86)

S-75
ERKEN BAŞLANGIÇLI ALZHEIMER HASTALIĞI
NESLİHAN BEHREM [1], AYCA ALTİNKAYA [2], NAZAN KARAGOZ SAKALLI [1], PAKİZE NEVİN SÜTLAŞ [1], DURSUN KIRBAŞ [1], BARIŞ TOPÇULAR [2]

[1] BAKIRKÖY PROF. DR. MAZHAR OSMAN RUH SAĞLIĞI VE SİNİR HASTALIKLARI EĞİTİM VE ARAŞTIRMA HASTANESİ 3. NÖROLOJİ KLİNİĞİ
[2] İSTANBUL BİLİM ÜNİVERSİTESİ TIP FAKÜLTESİ NÖROLOJİ A.B.D.

Amaç:
Erken başlangıçlı demans, 65 yaşından önce başlayan demans tablosu olarak tanımlanmıştır. 30-64 yaş arasında demans prevalansı 100.000'de 54-260 olarak bildirilmektedir. Erken başlangıçlı Alzheimer hastalığı (EAH) ile ilgili yapılan çalışmalarda geç başlangıçlı Alzheimer hastalığına göre farklı sosyodemografik ve klinik özellikler mevcuttur.

Gereç ve Yöntem:
Bu çalışmaya Eylül 2011 ve Ocak 2012 tarihleri arasında Bakırköy Prof.Dr.Mazhar Osman Ruh Sağlığı ve Sinir Hastalıkları Eğitim ve Araştırma Hastanesi ve İstanbul Bilim Üniversitesi Tıp Fakültesi Nöroloji A.B.D. Demans Poliklinikleri'ne başvuran erken başlangıçlı Alzheimer hastaları dahil edildi.

Bulgular:
Toplam 48 EAH mevcuttu. Kadın erkek oranı 0,92 idi.. Şikayetlerinin ortalama başlangıç yaşı 53,32 (36-64), ortalama başvuru yaşı 56,82(41-66) idi. Ortalama öğrenim süresi 4,96 yıl olarak tespit edildi. 48 erken başlangıçlı Alzheimer hastasının ortalama izlem süresi 2,84 yıldı. Başvuru sırasındaki ortalama SMMT skoru 13,34, ortalama CDR skoru 1,66 idi. En çok etkilenen kognitif alan dağılımında bellek %79,16 (n=38) ile ilk sıradaydı. Yürütücü işlev bozukluğu (n=6), dil bozukluğu (n=2), vizyospasyal bozukluk (n=2) diğer etkilenen alanlardı. Kadın erkek oranı geç başlangıçlı Alzheimer Hastalığı' na (GAH) kıyasla düşüktü. İlk vizit sırasında eğitim süreleri ve CDR skorları GAH ile aynıydı. Hafıza dışındaki kognitif performans başlangıçta EAH' ta daha yüksekti.

Sonuç:
EAH sıklığı giderek artmaktadır. Çalışmalar EAH ve GAH' nın klinik özelliklerinin farklı olduğunu göstermektedir.

.....

S-76
KLİNİK İZOLE SENDROMDA ATAK TEDAVİSİNİN BİLİŞSEL DURUM ÜZERİNE ETKİSİNİN İZLEMİNDE ACT'NİN KULLANIMI
SERKAN ÖZAKBAŞ , BİLGE PİRİ ÇINAR , OZAN ÖZTÜRK , ANIL GÜRKAN , EGEMEN İDİMAN

DOKUZ EYLÜL ÜNİVERSİTESİ TIP KAKÜLTESİ NÖROLOJİ A.B.D.

Amaç:
Bilişsel bozukluk, MS hastalarının %40-60'ında görülür. Bilişsel bozukluk,MS'in öncülü kabul edilen KİS'te de görülebilir.İşitsel üçlü sessiz harf sıralama testi (ACT); kısa süreli bellek,bölünmüş dikkat ve bilgi işleme kapasitesini değerlendirmek için geliştirilmiştir.Çalışmamızın amacı; ACT ve PASAT arasındaki bağıntıyı ve atak döneminde KİS olgularında ACT testinin uygulanabilirliğini değerlendirmektir

Gereç ve Yöntem:
Çalışmaya 36'sı kadın,44 KİS hastası (yaş ort. 32.2),kontrol grubu olarak yaş ortalaması 29.83 olan 34 MS hastası alındı.Atak dönemindeki hastalara 5 gün 1000 mg IVMP uygulandı. Tedavi öncesi, 6. günde ve 30. günde tüm ölçekler uygulandı.Yaşam kalitesi,MUSIQoL(Multiple Sclerosis International Quality of Life) ile değerlendirildi

Bulgular:
Tedavi öncesi KİS hastalarında, ACT ve PASAT arasında anlamlı derecede bağıntı saptandı (r=0.474,p=0.005).Bu bağıntı tedavi boyunca ve 30 gün sonunda da devam etti (sırasıyla r=0.515,p= 0.002,r=0.505,p=0.003).Kontrol grubunda,tedavi sonrası ve 30. günde,tedavi öncesine göre daha güçlü bağıntı saptandı(sırasıyla r=0.844,r=0.869 ve r=0.697). KİS olgularında tüm dönemlerde EDSS ve ACT arasında zayıf bir ilişki saptandı. MS hastalarında, EDSS ve ACT arasındaki bağıntı düzeyi benzerdi.KİS ve MS gruplarında,tüm dönemlerde,MUSIQoL ve ACT arasında güçlü bağıntı bulundu.Bilişsel bozukluğun varlığı,erken tanı ve tedaviyi etkileme potansiyeli taşıdığından izlemi gerektirir. KİS'te bilişsel fonksiyonların değerlendirilmesinde EDSS-ACT arasındaki zayıf ilişki ve ACT-MUSIQoL arasındaki güçlü,EDSS ve MUSIQoL arasında zayıf bağıntı saptanmıştır. Hem KİS hem de MS hastalarında atak döneminde ACT ve PASAT arasında güçlü bağıntı saptanmıştır

Sonuç:
ACT'nin,MS'te olduğu gibi KİS'te de bilişsel bozukluğun hızlı değerlendirilmesi için kullanılabileceği sonucuna ulaşılmıştır.

.....

S-77

MULTİPLE SKLEROZİSTE KOGNİTİF BOZUKLUK: MOCA TESTİNİN DEĞERLENDİRİLMESİ

GÜLNUR UZUNER , ASLI AKSOY , DEMET ÖZBABALIK ADAPINAR, NEVZAT UZUNER

ESKİŞEHİR OSMANGAZİ ÜNİVERSİTESİ TIP FAKÜLTESİ NÖROLOJİ AD

Amaç:
Bu çalışmadaki amacımız multiple sklerozis tanısı almış hastaların kognitif fonksiyonlarını MMSE test ve MOCA testleri ile değerlendirmek ve PASAT testi ile karşılaştırmaktır.

Gereç ve Yöntem:
Bu çalışmaya Eskişehir Osmangazi Üniversitesi Nöroloji Anabilimdalı Nöroloji polikliniğine Ocak 2012- Haziran 2012 tarihleri arasında başvuran ve atakta olmayıp çalışmaya katılmayı kabul eden RRMS tanısı ile takip edilen hastalar ile herhangi bir hastalığı, kafa travması ve alkol ya da madde kullanım öyküsü olmayan sağlıklı bireyler dahil edildi. Hastaların yaş, cinsiyet, eğitim durumları kaydedildi. Nörolojik muayeneleri yapılarak EDSS' leri hesaplandı. Her iki gruptaki hastaların kognitif fonksiyonları MMSE, MOCA ve PASAT ile değerlendirildi. Hastalardan bilgilendirilmiş onam formu ve Eskişehir Osmangazi Üniversitesi Tıp Fakültesi Etik Kurulundan onay alındı. Tüm bireylerin değerlendirilmesi Nöroloji Uzmanı tarafından yapıldıktan ve kognitif testler ileilgili gerekli açıklamalar yapıldıktan sonra MMSE, MOCA ve PASAT testleri uygulandı. Sonuçlar nöroloji uzmanı tarafından değerlendirilerek kaydedildi.

Bulgular:
Çalışmaya 48 MS hastası ile 48 kontrol dahil edilmiştir.
MS grubunda 15 erkek, 33 kadın hasta var iken, kontrol grubunda 19 erkek ve 29 kadın bulunmakta idi. Gruplar arasında cinsiyet açısından anlamlı farklılık bulunamadı (p=0,52). MS grubunun yaş ortalaması 35,5±8,1 iken kontrol grubunun yaş ortalaması 32,9±9,3 olarak bulundu. Her iki grubun yaş ortalamaları arasında anlamlı farklılık bulunmadı.
MS hasta grubu ile kontrol grubundaki eğitim düzeylerine ilişkin veriler; MS grubunda ilkokul düzeyinde eğitime sahip kişi sayısı çok iken, kontrol grubunda üniversite düzeyinde kişi sayısında fazlalık görülmektedir, ancak istatistiksel anlamlılık taşımamaktadır (p=0,078).
MS grubu ile kontrol grubunun MMS, MOCA ve PASAT3 değerlendirme ölçeği MS grubunda kontrol grubuna göre anlamlı derecede düşük bulunmuştur (Sırasıyla p=0,006; p<0,001 ve p<0,001). MMS'deki alt ölçeklerden dikkat ve hesaplama MS ve kontrol grubunda farklı bulunmaz iken (p=0,301), hatırlama MS grubunda, kontrol grubuna göre anlamlı derecede düşük (p=0,001) bulunmuştur. MOCA testinin alt ölçeklerinden olan görsel-mekânsal-yönetici işlevler MS ve kontrol grubunda benzer (p=0,27) bulunmuştur. MOCA testinin alt ölçeklerinden olan dikkat, lisan ve soyut düşünme MS grubunda anlamlı olmayarak düşük bulunmuştur (sırasıyla p=,107; P=0,093 ve p=0,393). Yönelim MS ve kontrol grubunda benzer bulunmuş (p=1,00), buna karşın gecikmeli hatırlama MS grubunda kontrol grubuna göre anlamlı derecede düşük (p=0,004) bulunmuştur.

Sonuç:
MS dikkat, bilgi işleme verimliliği, yönetici işlevleri işleme hızı ve uzun süreli belleği içeren çeşitli kognitif fonksiyonları kötü yönde etkiler. İşleme hızı, görsel öğrenme ve hafıza MS' de en sık etkileniyor gibi görünmektedir. Basit dikkat (ör. Sayı tekrarı) ve temel sözel beceriler (ör: kelime adlandırma ve anlama) gibi kognitif alanlar sıklıkla etkilenmez. Bizim sonuçlarımızda multiple sklerozis grubunda her üç test kontrol grubuna göre anlamlı düşük bulundu. MMSE ve MOCA test sonuçları ise hatırlamada kontrol grubuna anlamlı düşüklük saptandı. Bu bulgularımız literatür ile uyumlu idi. Biz MOCA testinin de multiple sklerozisteki kognitif bozukluğun değerlendirilmesinde duyarlı olabileceğini düşünüyoruz.

.....

S-78

ISTANBUL TIP FAKÜLTESİ, NÖROLOJİ ANABİLİM DALI, MULTİPL SKLEROZ BİRİMİNDE FİNGOLİMOD KULLANIMINA İLİŞKİN GÖZLEM SONUÇLARI

ERKİNGÜL SHUGAIV , ELVAN PABUŞÇU , BLERIM MYFTIU , SAMİ YUMERHODZHA , MEFKURE ERAKSOY

İSTANBUL ÜNİVERSİTESİ TIP FAKÜLTESİ NÖROLOJİ ANABİLİM DALI

Amaç:
Multipl skleroz (MS) inflamatuvar ve dejeneratif bir santral sinir sistemi hastalığıdır. Yineleyici MS için onaylanmış olan görece yeni oral tedavi olan Fingolimod doğal sfingozinin bir yapısal analoğudur. Bütün çalışmalarda en sık görülen yan etki ilk doz bradikardisidir. Hastalar ilk dozu aldıklarında 6 saatlik bir monitorizasyon takibi gerekmektedir.Bu bildiride fingolimod endikasyonu konulan, yeni oral tedaviye geçilen olguların demografik özellikleri, özürlülük durumu, ilk doz ve yan etki özellikleri sunulacaktır.

Gereç ve Yöntem:
İstanbul Üniversitesi, İstanbul Tıp Fakültesi Nöroloji ABD Multipl Skleroz ve Miyelin Hastalıkları biriminden izlenen, Ocak 2012- Ağustos 2012 arasında endikasyon dışı onayı alınarak Fingolimod başlanan olgular retrospektif incelendi.

Bulgular:
Yaşları 25-55 arasında değişen 14 hastanın 5'i erkek, 9'u kadındı. Hastalık süresi 2-26 yıl arasındaydı. İlk atak şekli 5'inde beyinsapı, 5'inde duysal, 3'ünde spinal, 1'inde motor'idi. EDSS'leri 1.0-5.0 arasında değişmekteydi. Fingolimod'a geçilmesinin nedeni 8 olguda kullanmakta olduğu enjeksiyonun yan etkisi, 6 olguda sık atak geçirme ve EDSS'deki artış'idi. Fingolimod kullanım süresi 1-7 ay arasındaydı ve bu süreç içerisinde olgularımız atak geçirmedi. İlk doz uygulama sırasında olgularımızda bradikardi görülmedi, sadece 1 olguda aritmi nedeniyle uzamış gözlem yapıldı.

Sonuç:
Yineleyici MS'te özellikle enjeksiyona bağlı yan etkiler nedeniyle günlük yaşam aktivitesi kısıtlanmış hastalarda kullanımı kolay olan fingolimod seçimi öncesi olguların kardiyak açıdan incelenmesi, kullanmakta olduğu kardiyak ilaçların gözden geçirilmesi, ilk doz sırasında dikkatli monitorizayonun yapılması önem taşımaktadır.

.....

S-79
MULTİPL SKLEROZ HASTALARINDA NUTRİSYONEL DURUMUN DEĞERLENDİRİLMESİ

GAMZE AKBULUT [1], GÜRDAL ORHAN [2], ERDEM GÜRKAŞ [2], YEŞİM KARADAĞ [2], FİKRİ AK [2]

[1] GAZİ ÜNİVERSİTESİ BESLENME VE DİYETETİK BÖLÜMÜ
[2] ANKARA NUMUNE EĞİTİM VE ARAŞTIRMA HASTANESİ NÖROLOJİ KLİNİĞİ

Amaç:
Bu çalışmada Multipl Skleroz (MS) hastalarının nutrisyonel durumları, besin tüketim sıklığı anketi ve bazı biyokimyasal parametrelerin analiz edilmesiyle değerlendirilmiştir.

Gereç ve Yöntem:
Bu çalışmaya 63 MS hastası dahil edilmiştir. Antropometrik ölçümler ve besin tüketim sıklığı anketi ile birlikte venöz kandan alınan örneklerde nutrisyonel durumu değerlendirmede kullanılan bazı biyokimyasal parametreler birlikte değerlendirilmiştir.

Bulgular:
Ortalama yaş 34.9±8.59, ortalama Vücut Kitle İndeksi 25.2±4.86 kg/m^2'ydi Çalışma grubunda en sık Relapsing-Remitting tip Multipl Skleroz (RRMS) gözlendi.
Ortalama albumin (p=0.021), prealbumin (p=0.005), homosistein (p=0.007), hemoglobin (p<0.001) düzeyleri erkek hasta grubunda anlamlı olarak daha yüksek saptanırken vitamin B12 düzeyi anlamlı olarak daha düşüktü (p=0.025). Yumurta, tavuk, sebze, meyve, margarin, tereyağı ve zeytin yağı tüketiminde fark saptanmazken, peynir, kırmızı et, beyaz ekmek, şeker ve karbonatlı içeceklerin tanı sonrasında bayanlarda daha az tüketildiği saptandı (p>0.05). Her iki grupta da tanı öncesi ve sonrasında balık tüketimi nadirdi.

Sonuç:
Multipl Skleroz hastalarında beslenme alışkanlıkları tanı öncesi ve sonrasında değişiklik gösterebilir. Daha büyük hasta grupları ile yapılacak çalışmalarda bu farklılık daha belirgin ortaya konabilir. Beslenme alışkanlıklarındaki değişikliğin prognoza etkisinin yeni çalışmalarda ortaya konması halinde MS hastalarının tedavisinde diyetin öneminin artacağı kanısındayız.

.....

S-80
KLİNİK İZOLE SENDROMDA BİLİŞSEL BOZULMANIN ÖZELLİKLERİ VE İLİŞKİLİ ETMENLER

SERKAN ÖZAKBAŞ , BİLGE PİRİ ÇINAR , ANIL GÜRKAN , OZAN ÖZTÜRK , EGEMEN İDİMAN

DOKUZ EYLÜL ÜNİVERSİTESİ NÖROLOJİ ANABİLİMDALI

Amaç:
Multipl skleroz (MS) hastalarında bilişsel etkilenme sık görülmektedir.KİS hastalarında da bilişsel bozukluğun varlığı bildirilmiştir.Bu çalışmanın amacı;KİS hastalarındaki bilişsel etkilenmenin özelliğini ve sıklığını araştırmaktır.

Gereç ve Yöntem:
Çalışmaya ortalama yaşı 36.3 olan 25 KİS hastası, yaş ve cinsiyet olarak eşleştirilmiş 22 sağlıklı kontrol alındı. Bilişsel performans değerlendirmesinde, dikkat, konsantrasyon, sözel bellek, sözel akıcılık ve görsel uzamsal bellek için Paced Auditory Serial Addition Test (PASAT),Stroop,Kontollü sözel kelime çağırma testi (COWAT),Rey işitsel verbal öğrenme testi (RAVLT),Çizgi Yönü Belirleme testi,İz Sürme Testi ve Sayı Dizileri Testi bataryaları kullanıldı.Ayrıca hastalara Beck depresyon ölçeği,Yorgunluk Etki Ölçeği ve Multiple Sclerosis International Quality of Life (MUSIQoL) anketleri uygulandı.

Bulgular:
Hastaların %21'inde en az iki testte bilişsel bozukluk saptandı. Sağlıklı kontroller ile karşılaştırıldığında hastaların %44'ü Stroop testinde başarısız oldu.COVAT'ta %56 olan bu oran,RAVLT,Çizgi Yönü Belirleme Testi,İz Sürme testi ve sayı dizileri testi için göreceli olarak daha düşüktü (sirasiyla%10, %9, %5 ve %12).PASAT'da ise %12 olarak saptandı.KİS hastalari kontrol grubuna gore daha depresif (p=0.045),sosyal (p=0.030) ve bilişsel (p=0.011) olarak daha yorgundu.Bu hastaların MUSIQoL skorları,sağlıklı kontrollerle karşılaştırıldığında çok düşük (p=0.002) saptandı. Yorgunluk (özellikle bilişsel alanda) ile KİS hastalarındaki bilişsel etkilenme arasında bağıntı saptandı.MUSIQoL skorları,Stroop test,PASAT,COVAT ve RAVLT anlamlı derecede bağıntılı bulundu. Bilişsel yorgunluk, Stroop, PASAT ve COVAT ile bağıntılıydı.

Sonuç:
Bulduğumuz sonuçlar demyelinizan hastalıklarda erken başlangıçlı bilişsel etkilenmenin varlığını desteklemektedir. En önemli etkilenme sözel akıcılık (COVAT),dikkat ve yürütücü işlevlerde (Stroop) saptanmıştır. KİS hastalarında yorgunluk (özellikle bilişsel altgrup) bilişsel bozulma ile ilişkili bulunmuştur.

.....

S-81

MULTIPL SKLEROZDA KOGNİTİF REHABİLİTASYONUN UZUN DÖNEM ETKİLERİ: 12 AYLIK İZLEM VERİLERİ

AYCA ALTINKAYA [2], İLKNUR GUCLU [1], ELİF KURT [3], AYHAN BİNGOL [3], DEMET YANDIM KUSCU [1], PAKİZE NEVİN SÜTLAŞ [1], DURSUN KIRBAŞ [1], BARIŞ TOPÇULAR [2]

[1] BAKIRKÖY PROF. DR. MAZHAR OSMAN RUH SAĞLIĞI VE SİNİR HASTALIKLARI EĞİTİM VE ARAŞTIRMA HASTANESİ 3. NÖROLOJİ KLİNİĞİ
[2] İSTANBUL BİLİM ÜNİVERSİTESİ TIP FAKÜLTESİ NÖROLOJİ A.B.D.
[3] MAYIS PSİKOLOJİ MERKEZİ

Amaç:
Multipl Skleroz (MS) hastalarında kognitif disfonksiyon yaygın bir problemdir. Kognitif disfonksiyon özellikle hayat kalitesi, iş ve sosyal hayat üzerine olan olumsuz etkileriyle MS hastalarının yarıdan fazlasını etkilemektedir. Son yıllarda yapılan çalışmalar kognitif rehabilitasyonun MS ilişkili kognitif disfonksiyonda etkili olduğunu kanıtlamıştır. Ancak kognitif rehabilitasyonun etkilerinin uzun dönemde devam edip etmediği belirsizdir.

Gereç ve Yöntem:
İki merkeze başvuran relapsing remitting MS (RRMS) hastalarında Brief Repetable Battery (BRB) ile kognitif değerlendirme yapıldı. En az 2 testte 50.persantilin altında performans gösteren hastalarda 8 haftalık bilgisayar destekli rehabilitasyon programı önerildi. Rehabilitasyona katılan hastalar BRB kullanılarak, kognitif rehabilitasyon sonrası 3, 6 ve 12. aylarda yeniden değerlendirildiler

Bulgular:
Kognitif rehabilitasyon programı sonrası 14 hasta 12 aylık izlemi tamamladı. Kognitif rehabilitasyon programı sonrası kognitif test skorlarında belirgin iyileşme saptandı. Ancak 3,6 ve 12. ay test skorlarında ılımlı, ilerleyici düşüş mevcuttu. Yine de 12. ay BRB skorları kognitif rehabilitasyon öncesi skorlarla kıyaslandığında belirgin olarak daha iyiydi.

Sonuç:
Sonuçlarımız kognitif rehabilitasyonun MS ilişkili kognitif disfonksiyonda uzun dönemde etkili olabileceğine işaret etmektedir. Bu çalışma rehabilitasyonun etkileri azalmasına rağmen uygulamadan 12 ay sonrasına kadar etkili olduğunu göstermiştir. Tekrarlanan kognitif rehabilitasyon çalışmaları veya rehabilitasyon sonrası ev egzersizlerinin bu problemi azaltacağını düşünüyoruz.

.....

S-82

RELAPSING REMITTING MULTİPL SKLEROZDA KOGNİTİF DISFONKSİYON

AYCA ALTINKAYA [1], M. EMİN ÖZCAN [3], DEMET YANDIM KUSCU [2], ELİF KURT [4], AYHAN BİNGOL [4], DURSUN KIRBAŞ [2], BARIŞ TOPÇULAR [1]

[1] İSTANBUL BİLİM ÜNİVERSİTESİ TIP FAKÜLTESİ NÖROLOJİ A.B.D.
[2] BAKIRKÖY PROF. DR. MAZHAR OSMAN RUH SAĞLIĞI VE SİNİR HASTALIKLARI EĞİTİM VE ARAŞTIRMA HASTANESİ 3. NÖROLOJİ KLİNİĞİ
[3] BEZMİ ALEM VAKIF ÜNİVERSİTESİ
[4] MAYIS PSİKOLOJİ MERKEZİ

Amaç:
Multipl skleroz (MS) hastalarındaki hayat kalitesi, fiziksel engellilik ve psikiyatrik semptomlar kadar kognitif problemlerden de etkilenir. Bu nedenle, çalışmamızda relapsing remitting MS (RRMS) hastalarındaki kognitif etkilenmenin prevelansını araştırdık.

Gereç ve Yöntem:
Tüm hastalar Beck Depresyon Ölçeği (BDÖ), Functional Assessment of Multiple Sclerisis (FAMS), Multiple Sclerosis Neuropsychological Questionnairree (MSNQ) ve Brief Repeatable Battery (BRB) ile değerlendirildi. Çalışmaya ardışık 51 RRMS hastası dahil edildi.

Bulgular:
Çalışma grubundaki hastaların yaş ortaması 37,87±9,79 idi. Hastaların %78,4' ü kadın, %21,6' sı erkekti. Hastaların %70,6' sının eğitim seviyesi ilkokul veya daha altında, %19,6' sının yüksek okul, %9,8' inin üniversite ve üzeriydi. En az 2 testte 50.persantilin altında performans gösteren hastalarda kognitif etkilenme (KE) olduğu kabul edildi. Yirmibeş hastada (%49) KE saptandı. KE olan hastalar diğer gruptan anlamlı olarak daha yaşlıydı ($p<0,01$). Erkek ve kadın hastalar arasında anlamlı farklılık saptanmadı ($p>0,05$). Kognitif durum ile eğitim seviyesi ve EDSS skoru, arasında anlamlı korelasyon saptandı ($p<0,05$; $p<0,01$). Kognitif durum ve hastalık süresi arasında anlamlı korelasyon saptanmadı ($p>0,05$). Kognitif etkilenmesi olan hastaların BDÖ skorları daha yüksekti ($p=0,003$) ve kognitif etkilenmesi olmayan hastaların FAMS skorları daha iyiydi ($p=0,001$)

Sonuç:
Çalışmamızın bulguları RRMS hastalarında kognitif etkilenmenin sık olduğunu ve bunun da hayat kalitesini etkilediğini göstermektedir. Düşük eğitim seviyesi RRMS ile ilişkili kognitif etkilenmede en büyük risk faktörü olarak bulundu.

.....

S-83

MULTİPLE SKLEROZ HASTALIĞI VE ALT GRUPLARININ DOGRUSAL MODELİ

YELİZ KARACA [1], ONUR OSMAN [2], MEHMET YÖRUBULUT [3], ERAY ATLI [4], RANA KARABUDAK [5]

[1] MARMARA ÜNİVERSİTESİ, FEN BİLİMLERİ ENSTİTÜSÜ, MATEMATİK BÖLÜMÜ
[2] YENİ YÜZYIL ÜNİVERSİTESİ, MÜHENDİSLİK FAKÜLTESİ, ELEKTRİK ELEKTRONİK BÖLÜMÜ
[3] PRİMER MR GÖRÜNTÜLEME MERKEZİ, RADYOLOJİ BÖLÜMÜ
[4] HACETTEPE ÜNİVERSİTESİ TIP FAKÜLTESİ, RADYOLOJİ ANABİLİM DALI
[5] HACETTEPE ÜNİVERSİTESİ TIP FAKÜLTESİ, NÖROLOJİ ANABİLİM DALI

Amaç:
MS tanısı ve alt gruplarının MRG ve EDSS verilerine göre belirlenmesi.

Gereç ve Yöntem:
Bu çalışmada Hacettepe Üniversitesi Tıp Fakültesi, Nöroloji ve Radyoloji Anabilim Dalları ile Primer MRG merkezinde takip edilen, McDonald kriterlerine göre kesin klinik MS hastası olan, 20 ile 55 yaşları arasında, RRMS, SPMS, PPMS 120 hasta ve kontrol grubu olarak MS olmayan 19 sağlıklı birey alındı. MS olgularının özürlülük dereceleri Özürlülük Durum Ölçeği

(EDSS) kullanılarak belirlendi. Beyin sapı, korpus kallosum-periventriküler, üst servikal bölgeler olmak üzere üç bölgedeki lezyon bilgileri alındı. EDSS değişimi ve üç bölge için okunan MR görüntülerindeki lezyon sayı ve büyüklük bilgilerinin yıllar içerisinde değişimleri karşılaştırıldı. MS hastalarında hastalık süresi izlenirken 1.MR ile 2.MR arasında minimum 3 yıl, 2.MR ile 3.MR arasında maksimum 8 yıl bulunmaktadır.
Bu bilgiler kullanılarak, MS hastalığı ve alt grupları ile kontrol grubunun MR bilgileri ve EDSS skoru sonuçlarını karşılaştırmak için korelasyon katsayıları hesaplandı. Geliştirilmiş olan algoritma (En Küçük Kareler Yöntemi) ile Doğrusal Modeller oluşturuldu.

Bulgular:
Lezyon sayıları ve lezyon sayılarının maksimum, minimum, varyans, ortalama değerlerine göre yapılan doğrusal modelde; hasta/normal ayrımı için %100'lük bir başarım elde edilmiştir. RRMS/SPMS, PPMS ayrımı için %94 , RRMS/SPMS ayrışımı için %78,94'e kadar başarım sağlanmaktadır. Hastaların PPMS olup olmadıkları ise bu değişkenlerle %95'lik bir başarım ile elde edilmiştir. EDSS skorları göz önünde bulundurularak yapılan doğrusal modelde hasta/normal ayrımında %99, RRMS/SPMS, PPMS ayrımı için yapılan modelde %94, RRMS/SPMS ayrımı %64, PPMS ayrımı ise %95 başarı ile yapılmıştır.

Sonuç:
MR görüntülerinden elde edilen çeşitli özelliklerin ve EDSS nun MS tanısı ve alt grupları ile yüksek bir korelasyona sahip olduğu, bu nedenle Doğrusal bir Modelin geliştirilebileceği belirlenmiş olup, bu bildiride en yüksek korelasyona sahip özellikler kullanılarak çeşitli Doğrusal Modeller geliştirilmiş ve yüksek başarım elde edilmiştir.

.....

S-84

MULTİPLE SKLEROZLU HASTALARDA HASTALIK MODİFİYE EDİCİ İLAÇLARA UYUM

ŞAFAK YILDIZ [1], UĞUR UYGUNOĞLU [2], AYHAN BİNGÖL [1], ESRA MAİDE GÖKSEL [1], ASLI KURNE [3], İLKNUR CANTÜRK [4], NİHAL IŞIK [4], NEVİN SÜTLAŞ [5], DEMET YANDIM KUŞÇU [5], BELGİN KOÇER [6], BARIŞ TOPÇULAR [7], GÜLŞEN AKMAN DEMİR [7], ÖMER ANLAR [8], HÜSNÜ EFENDİ [9], ŞEREF DEMİRKAYA [10], TÜLAY BAŞAK [10], VESİLE ÜNVER [10], AYŞE ALTINTAŞ [2], SABAHATTİN SAİP [2], RANA KARABUDAK [3], AKSEL SİVA [2]

[1] MAYIS PSİKOLOJİ MERKEZİ, İSTANBUL
[2] İSTANBUL ÜNİVERSİTESİ, CERRAHPAŞA TIP FAKÜLTESİ, NÖROLOJİ ANA BİLİM DALI, İSTANBUL
[3] HACETTEPE ÜNİVERSİTESİ TIP FAKÜLTESİ, NÖROLOJİ ANA BİLİM DALI, ANKARA
[4] GÖZTEPE EĞİTİM VE ARAŞTIRMA HASTANESİ, NÖROLOJİ ANA BİLİM DALI, İSTANBUL
[5] BAKIRKÖY PROF. DR. MAZHAR OSMAN RUH SAĞLIĞI VE SİNİR HASTALIKLARI EĞİTİM VE ARAŞTIRMA HASTANESİ, NÖROLOJİ ANA BİLİM DALI, İSTANBUL
[6] GAZİ ÜNİVERSİTESİ TIP FAKÜLTESİ, NÖROLOJİ ANA BİLİM DALI, ANKARA
[7] İSTANBUL BİLİM ÜNİVERSİTESİ TIP FAKÜLTESİ, NÖROLOJİ ANA BİLİM DALI, İSTANBUL
[8] ATATÜRK EĞİTİM VE ARAŞTIRMA HASTANESİ, NÖROLOJİ ANA BİLİM DALI, ANKARA
[9] KOCAELİ ÜNİVERSİTESİ TIP FAKÜLTESİ, NÖROLOJİ ANA BİLİM DALI, KOCAELİ
[10] GÜLHANE ASKERİ TIP AKADEMİSİ, ANKARA

Amaç:
Bu çalışmada, Türkiye'de MS hastalarının tedaviye uyumu ve hastaların tedaviye uyumuna engel olan faktörler araştırılmıştır.

Gereç ve Yöntem:
Hasta katılımı gönüllülük esasına dayanmıştır. İlgili çalışma merkezlerinde takip altında olan, kesin MS (revize McDonald kriterleri, 2010) tanılı, en az 6 aydır koruyucu tedavi (Disease Modifying Drugs; DMT) (İnterferonlar ve Glatiramer Acetate) kullanan, eşlik eden parenteral ilaç kullanımı ve ağır mental ya da psikiyatrik hastalık öyküsü olmayan 499 hasta dahil edilmiştir. MS'de tedaviye uyumu değerlendirmek üzere MSTAQ (The Multiple Sclerosis Treatment Adherence Questionnaire) Türkçe'ye çevrilmiş ve validasyonu yapılmıştır. MSTAQ'a ek olarak yaşam kalitesi ve işlevsellik Functional Assessment of Multiple Sclerosis(FAMS) ölçeği ile, depresyon Beck Depresyon Envanteri ile, kognitif özbildirim MSNQ ile değerlendirilmiştir.

Bulgular:
Toplam 499 MS'li birey değerlendirilmiştir. Ortalama yaş 36,33±9,4 ; ortalama eğitim süresi 2,78±1,16; hastalık süresi 6,94±5,74; tedavi süresi 5,58±4,93. BDE, FAMSIV ve MSNQ ortalamaları sırası ile 12,53±9,10; 113,42±31,19; 19,64±12,30'dur. MS hastalarının % 18,8'i tedavi farklılıkları göz önünde bulundurularak, son 1 ay içerisinde en az 1 doz DMT almayı atlamış; %81.2'si ise tedaviye tam uyumluluk göstermiştir. İlaçlara göre dağılım: Galtiramer Acetate (Copaxone, n=108) %72,2; Interferon Beta 1a- intramuscular (Avonex, n=104) %92,3; Interferon Beta 1a- subcutaneous (Rebif, n=116) %75,9; Interferon Beta 1b- subcutaneous (Betaferon, 142) %82,4. Tedaviye uyum gösterenlerle uyum göstermeyenlerin yaş, eğitim, hastalık süresi ve tedavi süresi arasında anlamlı fark yoktur. Tedaviye uyumun BDE ve FAMSIV skorları ile ilişkisi bulunmazken, uyum gösterenlerde MSNQ puanı daha düşüktür(p=.005). Ayrıca MSTAQ- Yan Etkiler alt ölçeği toplam puanındaki bir birimlik artışın, tedaviyi bırakma olasılığını 1,12 kat arttırdığı belirlenmiştir.
MSTAQ Yan Etkiler alt ölçeği puanı yüksek olan hastaların tedaviye uyumu daha düşük iken, MSTAQ Başa Çıkma Stratejileri alt ölçeği puanı yüksek olan hastaların tedaviye uyumu daha yüksek bulunmuştur. Tedaviye uyumsuz hastalarda görülen en yaygın şikayetler; "ilacı alma konusunda endişeli, depresif ve gergin hissetme", "hafıza problemleri", "ilacı almaktan yorulma", "ilaçtan memnun olmama" ve "enjeksiyonların yan etkileri".

Sonuç:
Tedaviye uyum hem prognozu etkileyen, hem de tedavi maliyetini düşüren bir faktör olarak kabul edilmektedir. Uyum, MS hastaları ve sağlık personeli için güç bir sorundur ve birçok faktör tedaviye uyumu etkilemektedir. Uyuma engel olan faktörlerin belirlenmesi, hastaların hastalık ve tedavi ile ilgili bilgilerinin artması ve başa çıkma stratejileri geliştirebilmeleri, hastalığa ve tedaviye uyumu arttıracaktır.

.....

S-85

MULTİPLE SKLEROZLU HASTALARDA DEPRESYONUN YAŞAM KALİTESİ ÜZERİNDEKİ ETKİSİ

AYHAN BİNGÖL [1], ESRA MAİDE GÖKSEL [1], ŞAFAK YILDIZ [1], UĞUR UYGUNOĞLU [2], ONAT DEMİRCİ [2], AYŞE ALTINTAŞ [2], SABAHATTİN SAİP [2], AKSEL SİVA [2]

[1] MAYIS PSİKOLOJİ MERKEZİ
[2] İSTANBUL ÜNİVERSİTESİ, CERRAHPAŞA TIP FAKÜLTESİ, NÖROLOJİ ANA BİLİM DALI, İSTANBUL

Amaç:
Motor, duysal, serebellar, görsel ve kognitif semptomların görülebildiği MS hastalığında depresyona sıklıkla rastlanmakta, çeşitli çalışmalarda sıklığın %25 -50 arasında olduğu bildirilmektedir. Depresyon MS seyri ve belirtileri üzerinde etkili olduğu gibi yaşam kalitesi üzerinde de olumsuz etkilere sahiptir. Bu çalışmada MS'li bireylerde depresyon ile yaşam kalitesi arasındaki ilişki araştırılmıştır.

Gereç ve Yöntem:
Hasta katılımı gönüllülük esasına dayanmıştır. İlgili çalışma merkezinde takip altında olan, kesin MS(2011 revize McDonald) tanılı, eşlik eden parenteral ilaç kullanımı ve ağır mental ya da psikiyatrik hastalık öyküsü olmayan 252 hasta dahil edilmiştir. Yaşam kalitesi ve işlevsellik Functional Assessment of Multiple Sclerosis(FAMS) ölçeği ile, depresyon Beck Depresyon Envanteri ile değerlendirilmiştir.

Bulgular:
Çalışmaya katılan 252 hastanın yaş, eğitim ve hastalık süresi değişkenlerine ilişkin verileri sırasıyla 36,33±9,4; 2,73±1,18; 7,76±6,04'tür. Katılımcıların BDE puanı 10,25±7,62, FAMSIV puanı 119,57±29,40'tır. Depresyon ile yaş, eğitim, hastalık süresi arasında ilişki saptanamamıştır. Bununla birlikte BDE ile FAMSIV arasında anlamlı ters yönde bir ilişki mevcuttur, BDE puanı arttıkça FAMSIV puanı düşmektedir(p=.001).

Sonuç:
Çalışmanın sonucunda; katılımcıların depresyon düzeyleri arttıkça, yaşam kalitelerinin de azaldığı bulunmuştur. MS, yaşam süresinden daha çok yaşam kalitesini etkileyen kronik bir nörolojik hastalıktır. Bu çalışmanın sonuçları, MS seyri açısından kontrol altında tutulması gereken depresyon ve yaşam kalitesinin önemine dikkat çekmektedir. MS'li bireylerde hastalığın tedavisine paralel olarak yaşam kalitesi açısından depresyonun hastalığın en başından itibaren kontrol altında tutulması son derece önemlidir.

.....

S-86

İSTANBUL BİLİM ÜNİVERSİTESİ NÖROLOJİ ANABİLİM DALI FİNGOLİMOD DENEYİMİ

BURCU ALTUNRENDE [1], AHMET YABALAK [1], BARIŞ TOPÇULAR [1], MERYEM KOÇASLAN [2], GÜLŞEN AKMAN DEMİR [1]

[1] İSTANBUL BİLİM ÜNİVERSİTESİ TIP FAKÜLTESİ NÖROLOJİ ANA BİLİM DALI
[2] İSTANBUL BİLİM ÜNİVERSİTESİ TIP FAKÜLTESİ AVRUPA FLORENCE NIGHTINGALE HASTANESİ ARAŞ. VE UYG. MERKEZİ BEDİİ GORBON KANSER MERKEZİ

Amaç:
Fingolimod (Gilenya), Türkiye'de Nisan 2011'de ruhsat alan relapsing remitting multipl skleroz (MS) tedavisinde oral olarak kullanılan ilk ajandır. Bu çalışmada, MS polikliniğimizden takip edilen ve Gilenya tedavisi başlanan hastaların gözden geçirilmesi ve özellikle kısa vadeli güvenliğe ilişkin verilerinin değerlendirilmesi amaçlandı.

Gereç ve Yöntem:
Aralık 2011 tarihinden itibaren 28 hastaya (20 kadın, 8 erkek) fingolimod başlandı. Hastaların yaş ortalaması 37.9±9.01, hastalık süreleri 9.5±5.71 yıl, hastaların fingolimod kullanım süreleri 127± 84 gün idi.

Bulgular:
Fingolimod başlanmadan önce 24 hasta enjeksiyon formunda bir immunmodulatör tedavi ve 1 hasta natalizumab alıyordu. Diğer 3 hasta enjeksiyon fobisi nedeni ile daha önce hiç bir immunmodulatör tedavi almamıştı. Bunun yanı sıra geçmişte 1 hastanın natalizumab, 4 hastanın siklofosfamid, 3 hastanın mitoksantron ve 2 hastanın azathiopirin kullanım öyküsü mevcuttu. 4 hasta antihipertansif tedavi kullanmakta idi. Bir hasta ilk doz gözlemini başka bir merkezde aldı, kalan 27 hastanın hiç birinde ilk doz takibi sırasında semptomatik bradikardi gözlenmedi. Hastaların hiçbirinde ALT, AST değerlerinde 2 katı aşan yükselme gözlenmedi, ancak 1 hastada tedavinin 3.ayında ilacı kesmeyi gerektirecek düzeyde lenfopeni saptandı; 4 hastada antibioterapi ile düzelen idrar yolu enfeksiyonu, 1 hastada tek dermatomda zona gelişti. Hastaların hiç birinde maküla ödemi gözlenmedi. 3 hasta fingolimod tedavisi altında MS atağı geçirdi. Takipte 1 hasta ilacını kendi isteği ile kesti, 1 hastada da lenfopeni nedeni ile ilaca ara verildi.

Sonuç:
Bu verilere bakıldığında, fingolimod ilk 6 aylık sürede, iyi tolere edilebilen, yan etki açısından güvenilir bir profile sahip olan bir ajan olarak görülmektedir; ancak takip süresinin kısalığı nedeniyle etkinlik yönünden herhangi bir değerlendirme yapılamıştır. Etkinlik ve uzun vadeli güvenlik açısından daha uzun süreli gözlemler gereklidir.

.....

SÖZEL BİLDİRİ OTURUMU 13 (S87-S98)

S-87

SIÇANLARDA PEDÜNKÜLOPONTİN ÇEKİRDEKTEKİ ELEKTROFİZYOLOJİK DEĞİŞİKLİKLER VE SUBTALAMİK ÇEKİRDEK STİMÜLASYONUNUN PEDİNKÜLOPONTİN ÇEKİRDEK NÖRAL AKTİVİTESİ ÜZERİNE ETKİSİ

İLKAY SİTTİ [1], GÖKSEMİN ACAR [2], YASİN TEMEL [3], FERİDUN ACAR [1]

[1] PAMUKKALE ÜNİVERSİTESİ TIP FAKÜLTESİ NÖROŞİRÜRJİ ANABİLİM DALI
[2] PAMUKKALE ÜNİVERSİTESİ TIP FAKÜLTESİ NÖROLOJİ ANABİLİM DALI
[3] MAASTRICT ÜNİVERSİTESİ TIP MERKEZİ NÖROŞİRÜRJİ AD, MAASTRICHT, HOLLANDA

Amaç:
Pedünkülopontin nukleus (PPN), duyusal ve davranışsal süreçlerde rol oynadığı bilinen, temelde lokomotor bir merkez olmakla birlikte deney hayvanlarında hareketi başlatma ve sürdürmede önemli rol oynayan bir yapıdır. Henüz işlevleri tam olarak bilinmeyen PPN'un derin beyin stimülasyonu son yıllarda özellikle yürüme bozukluğunun ön planda olduğu ağır idyopatik Parkinson hastalarında yeni bir tedavi hedefi olarak önerilmiş ve incelemeye alınmıştır. Bu çalışmanın amacı, PPN'un sağlıklı sıçanlardaki elektrofizyolojik ortamını belirlemek ve subtalamik nukleus stimulasyonu ile PPN'daki nöronal davranış değişikliklerini araştırmaktır.

Gereç ve Yöntem:
Çalışmaya alınan 14 adet wistar sıçanda bilateral STN'a ve sağ PPN'a sırasıyla stimülasyon ve kayıt elektrotları stereotaksik yöntemlerle implante edildi. Daha sonra sıçanlar sham ve deney grubu olarak ikiye ayrıldı. Sham grubundaki sıçanların PPN'larından mikroelektrot kayıtlaması yapılırken deney grubunda PPN kayıtlaması bilateral STN stimulasyonundan (100mikroA, 60mikrosn, 0,5Hz, 10Hz, 60 Hz, 130 Hz uyarılar 300sn boyunca) önce ve sonra yapıldı. Stimülasyon ve mikroelektrot kayıtlamada PowerLab/8SP ünitesi kullanıldı.

Bulgular:
Sham grubunda STN stimulasyonu olmaksızın PPN'daki nöron gruplarının 3 farklı paternde ateşleme yaptıkları tespit edildi. Sham grubundaki PPN nöronların % 16'sı burst, %16'sı random ve %68'i reguler paternde ateşleme yaparken, deney grubunda STN stimulasyonu öncesinde PPN nöronlarının sham grubuna benzer şekilde %7 oranında burst, %10 oranında random ve %82 oranında reguler ateşleme yaptıkları tespit edildi. Deney grubunda bazal kayıt ve farklı frekanslardaki stimülasyonlar sonrasında elde edilen kayıtlar incelendiğinde bilateral STN'un 60Hz frekansında stimülasyonu sonucunda PPN nöronlarında her 3 tip ateşleme paterninde de belirgin artış olduğu görüldü.

Sonuç:
Bu çalışmanın verileri bilateral STN'un 60 Hz frekansında uyarılması ile PPN nöronları üzerine uyarıcı bir etkisinin olduğunu ortaya koymaktadır. Daha önceki deneysel araştırmalarda PPN'dan STN'a doğru yoğun aksonal projeksiyonlar olduğu ve PPN stimülasyonunun STN ateşleme aktivitesini düzenlediği gösterilmiştir. Bu çalışma sayesinde fizyolojik olarak STN-PPN arasındaki yolağın karşılıklı olduğu ve STN'un düşük frekanslı uyarımının PPN nöronları üzerinde uyarıcı olduğu tespit edilmiştir. Bu çalışmanın özellikle yürüme bozukluğu ön planda olan ağır idyopatik parkinson hastalarında önerilen PPN-DBS yaklaşımına katkıda bulunacağına inanıyoruz.

.....

S-88

PARKİNSON HASTALIĞINDA PATELLA T REFLEKSİ VE PENDULUMUNUN ELEKTROFİZYOLOJİK VE KİNEZİYOLOJİK ÖZELLİKLERİ

MEHMET GÜRBÜZ [1], FERAH KIZILAY [1], YALÇIN ALBAYRAK [2], SİBEL ÖZKAYNAK [1], HİLMİ UYSAL [1]

[1] AKDENİZ ÜNİVERSİTESİ TIP FAKÜLTESİ
[2] AKDENİZ ÜNİVERSİTESİ ELEKTRONİK MÜHENDİSLİĞİ

Amaç:
Parkinson hastalığı tonus artışı ile giden bir hareket bozukluğudur. Bu çalışmada Parkinson Hastalığında bir fazik germe olan ve tonus değişikliğinden belirgin şekilde etkilenen Patella T refleksi ile pendulumunun hastalığa bağlı olabilecek özelliklerinin elektrofizyolojik ve kineziyolojik olarak araştırmak amaçlanmıştır.

Gereç ve Yöntem:
Elektronik tetiklemeli refleks çekici ile patella T refleksi uyarılmış, Quadriceps femoris ve Biceps femoris kaslarından yüzeyel elektrotla kayıtlamayla monosinaptik bir refleks olan Patella T refleksinin elektrofizyolojik özellikleri ile bu refleks sırasında diz ekleminin hareket özelliklerinin Parkinson hastalarındaki değişimi incelenmiştir. Akselerometre ile patella refleks yanıtının başlama zamanı ve de goniometrik bir yaklaşımla refleks sırasında eklem açı değişikliği ve açısal hızı ölçülmüştür.

Bulgular:
Çalışmaya yaş ortalaması 66 ±10 olan 23 erkek 22 kadın toplam 45 olgu alınmıştır. Pendulum sayısı 1,82 ±0,68'dir. Eklem hareketinin açısı 9,20±4,21 derece; tepe zamanı 274,50 ±39,32 milisaniye ve açısal hız 33,73±15,54 derece/saniyedir. Kuadriceps femoris kasından yüzeyel elektrotla kaydedilen Patella T refleksinin latansı 17,88±2,43 milisaniye ve amplitüdü 4467±2528 mikrovolt olarak ölçülmüştür. Akselerometre ile ölçülen eklem hareketinin başlama zamanı 61,73±5,65 milisaniye olarak ölçülmüştür. Normal olgularla karşılaştırıldığında pendulum sayısının belirgin azaldığı, eklem hareketinin açısının küçüldüğü, tepe zamanının kısaldığı ve açısal hızın belirgin yavaşladığı gözlenmiştir. Patella T refleksinin latansında belirgin bir değişme olmaz iken amplitüdü ufalmış ve akselerometre ile ölçülen eklem hareketinin başlama zamanı uzamıştır.

Sonuç:
Parkinson hastalığında Patella T refleksinin kineziyolojik özellikleri belirgin şekilde değişmektedir. Ve en çarpıcı değişim refleksin pendulum sayısında ve ilk hareket açısındadır. Kineziolojik ölçeklerden geliştirilen "Yaltkaya" parametresi parkinson hastalığını normallerden ayırt edebilmektedir.

.....

S-89

ERKEN BAŞLANGIÇLI PARKİNSON HASTALIĞINDA YANLIŞ TANI ALMIŞ DİSFONİ: OLGU SUNUMU

BURCU UĞUREL , BERRİN AKTEKİN , ÖZLEM ERANIL , CANAN AYKUT BİNGÖL

YEDİTEPE ÜNİVERSİTESİ HASTANESİ NÖROLOJİ A.D.

Olgu:
37 y, K, 2008'de stres sonrası ses kısıklığı başlamış. 5 ay

sonra sağ kolunda başlayan güçsüzlük ve yavaşlık, 1 yılda 4 ekstremiteye yayılmış. Hastada parkinsonizm ve spazmodik disfoni düşünülmüş ve tedavi başlanmış. Parkinsonizm bulguları kısmen düzelmiş, ses kısıklığı düzelmemiş. Hasta spazmodik disfoni tanısı ile botox tedavisi için refere edildi. Hastanın nörolojik muayenesi Parkinsonizmle uyumluydu, ses kısıklığı spazmodik disfonilerle uyumlu değildi. Yapılan incelemeler normal saptanan hastada idiopatik Parkinson hastalığı düşünüldü. Motor bulgular dopamin agonistiyle düzeldi, disfonide düzelme gözlenmedi. Disfoni nedenlerine yönelik incelemeler normaldi. Ses kısıklığı her muayenede değişen hastada psikojen ses kısıklığı düşünüldü, provakasyon amaçlı larengeal SF uygulandı, uygulamadan sonra seste düzelme gözlendi ve videoya kaydedildi. Antidepresan tedavi ve ses rehabilitasyonu başlatıldı. 3 ay sonraki kontrolde ses normal olarak değerlendirildi. Parkinson hastalığında ses kısıklıklarının değerlendirilmesi amaçlı hasta tartışmaya değer bulundu.

.....

S-90

HEMİFASİYAL SPAZM TEDAVİSİNDE BOTULİNUM TOKSİN TİP A TEDAVİSİNİN UZUN SÜRELİ ETKİNLİĞİ

AYSU ŞEN , AYSUN SOYSAL , BAKİ ARPACI

BAKIRKÖY PROF DR MAZHAR OSMAN RUH SAĞLIĞI SİNİR HASTALIKLARI EĞİTİM VE ARAŞTIRMA HASTANESİ NÖROLOJİ KLİNİĞİ

Amaç:

Hemifasiyal spazm (HFS) tedavisinde Botulinum toksin tip A (BT-A) enjeksiyonları etkilidir ve etkisi geçici olduğundan tekrarlayıcı enjeksiyonlar yapmak gerekmektedir. Bu nedenle BT-A'nın uzun süreli etkinliği ve güvenilirliğiyle ilgili verilerin toplanması önemlidir. Çalışmamızın amacı HFS hastalarının klinik ve demografik özelliklerini tanımlamak, HFS tedavisinde uzun süreli BT-A tedavi sonuçlarını paylaşmaktır.

Gereç ve Yöntem:

Hastanemiz Nöroloji Kliniği Botulinum Toksin Polikliniği'nde 1998-2012 yılları arasında takip edilerek BT-A alan 115 HFS'li hastanın verileri retrospektif olarak değerlendirildi. Bir yıldan kısa süreli tedavi alanlarla en az üç ardışık enjeksiyon yapılmamış olanlar değerlendirmeye alınmadı.

Bulgular:

Kriterlere uyan 51 (39 kadın, 12 erkek; yaş ortalaması 57,2±10,3 yıl) hastanın 33'ü sol, 16'sı sağ taraflıydı. İki hastada -birinde sağ, diğerinde sol taraf baskın olmak üzere- iki yanlıydı. Hastalık başlama yaşı ortalama 48,2±10,56 yıl, hastalık süresi ortalama 8,89±5,22 yıl, BT-A tedavi başlama gecikmesi ortalama 3,98±2,17 yıl, BT-A tedavi süresi ortalama 4,38±3,04 yıl idi. 0-4 skalasına göre HFS şiddeti ortalaması 3,29±0,56, yanıt süresi ortalama 4,86±3,18 aydı. Global klinik düzelme skalasına göre ilk ve son tedavi yanıtları arasında anlamlı fark yoktu. Hastalardan 34'ünün son BT-A dozu, etkin olan ilk doza göre düşük, yedisinin yüksekti. 10'unun ilk ve son dozu aynıydı. Kuru göz, hafif fasiyal paralizi, göz yaşarması, çift görme gibi hafif ve kısa süreli yan etkiler gözlendi. Hastalarda pitoz, sistemik yan etki ve primer ya da sekonder direnç gözlenmedi.

Sonuç:

Sonuçlarımız uzun süreli HFS tedavisinde BT-A'nın etkin ve güvenilir olduğunu göstermiştir.

.....

S-91

BLEFAROSPAZM VE HEMİFASİYAL SPAZM TEDAVİSİNDE BOTULİNUM TOKSİN TİP A TEDAVİSİNİN ETKİNLİĞİNİN KARŞILAŞTIRMASI

AYSU ŞEN , BAKİ ARPACI

BAKIRKÖY PROF DR MAZHAR OSMAN RUH SAĞLIĞI SİNİR HASTALIKLARI EĞİTİM VE ARAŞTIRMA HASTANESİ NÖROLOJİ KLİNİĞİ

Amaç:

Çalışmamızın amacı Blefarospazm(BFS) ve Hemifasiyal spazm(HFS) hastalarının botulinum toksin tip A (BT-A) tedavisi sonuçlarını karşılaştırmaktır.

Gereç ve Yöntem:

Hastanemiz Nöroloji Kliniği Botulinum Toksin Polikliniği'nde 1998-2012 yılları arasında takip edilerek BT-A alan 29 BFS ve 115 HFS'li hastanın verileri değerlendirildi. Bir yıldan kısa süreli tedavi alanlarla en az üç ardışık enjeksiyon yapılmamış olanlar çalışmaya alınmadı. Grupların demografik özellikleri ve BT-A tedavi sonuçları karşılaştırıldı.

Bulgular:

12 BFS (4 erkek, 8 kadın, yaş ortalaması 67,6±12,73) ve 51 HFS (39 kadın, 12 erkek; yaş ortalaması 57,2±10,3) çalışmaya alındı. Hastalık başlama yaşı BFS'da HFS'a göre anlamlı olarak yüksekti (59,51±11,38 ve 48,2±10,56 yıl). Hastalık süresi BFS'da, HFS'a göre daha kısaydı, fark anlamlı değildi (7,75±3,9 ve 8,89±5,22 yıl). BT-A tedavi başlama gecikmesi (3,25±1,3 ve 3,98±2,17 yıl) ile BT-A tedavi süresi ortalamaları (4,4±3,53 ve 4,38±3,04 yıl) arasında anlamlı fark saptanmadı. Maksimum yanıt süresi ortalaması BFS'da HFS'a göre belirgin olarak kısaydı (2,8±1,42 ve 4,86±3,18 ay). BT-A dozu ortalamaları BFS grubunda HFS grubuna göre belirgin olarak yüksekti (32,8 ve 20,75 Ünite). İlk ve son tedavilerden aynı etkinlikte sonuç alınabilmesi için uygulanması gereken BT-A dozunun BFS hastalarının %58,3'ünde, HFS hastalarının ise %13,7'sinde arttırıldığı saptandı. Yan etkiler açısından anlamlı fark saptanmadı. HFS'da sekonder direnç saptanmazken, BFS'lı üç hastada (%25) sekonder direnç saptandı. Sekonder direnç görülen hastalara diğer marka BT-A uygulandığında yeterli etkinlik gözlendi.

Sonuç:

Sonuçlarımız BFS hastalarının tedavisinde HFS hastalarına göre daha yüksek doz ve daha sık aralıklarla BT-A kullanıldığını ve bu nedenle ilaca karşı antikor gelişme oranının daha yüksek olabileceğini düşündürmüştür. İlaca direnç geliştiğinde diğer marka BT-A kullanımının denenmesi düşünülmelidir.

.....

S-92

PARKİNSON HASTALIĞI OLAN BİREYE BAKIM VERENLERİN BAKIM YÜKÜ VE BAKIM YÜKÜNÜ ETKİLEYEN ETMENLERİN İNCELENMESİ

ZEYNEP ÇİÇEK [1], BERİL DÖNMEZ ÇOLAKOĞLU [2], ÖZLEM KÜÇÜKGÜÇLÜ [3], AHMET ACARER [4], RAİF ÇAKMUR [2]

[1] EGE ÜNİVERSİTESİ TIP FAKÜLTESİ HASTANESİ KARDİYOLOJİ ANABİLİM DALI
[2] DOKUZ EYLÜL ÜNİVERSİTESİ TIP FAKÜLTESİ NÖROLOJİ ANABİLİM DALI
[3] DOKUZ EYLÜL ÜNİVERSİTESİ İÇ HASTALIKLARI HEMŞİRELİĞİ ANABİLİM DALI
[4] EGE ÜNİVERSİTESİ TIP FAKÜLTESİ HASTANESİ NÖROLOJİ ANABLİM DALI

Amaç:
Kronik bir hastalık olan Parkinson Hastalığı sadece hastayı değil hastaya bakım verenleri de fiziksel, psikolojik ve sosyal olarak etkilemektedir. Bu nedenle çalışmamızda Parkinson hastalığı olan bireye bakım verenlerin bakım yükü ve bakım yükünü etkileyen etmenlerin incelenmesi amaçlanmıştır.

Gereç ve Yöntem:
Örneklem 212 Parkinson hastası ve hastaya bakım veren 212 hasta yakınından oluşmuştur. Bakım verenlere Sosyodemografik Özellikler Anket Formu, Bakım Verenlerin Yükü Envanteri (BVYE), Çok Boyutlu Algılanan Sosyal Destek Ölçeği (ÇBASDÖ); hastalara ise Nöropsikiyatrik Envanter (NPI), Mini Mental Test (MMT), Modifiye Hoehn ve Yahr ölçeği, Katz'ın Günlük Yaşam Aktiviteleri İndeksi (GYA) ve Enstrümental Günlük Yaşam Aktiviteleri İndeksi (EGYA) uygulanmıştır. Bakım verenler sosyo-demografik özelliklerine göre gruplara ayrılmış ve bu gruplar arasında fark olup olmadığına bakılmıştır. Verilerin analizinde iki ortalama arasındaki farkın önemlilik testi, Mann Witney U testi, Varyans analizi ve Kruskal Wallis analizleri kullanılmıştır.

Bulgular:
Çalışmada Parkinson hastalarına bakım verenlerin bakım yükü puan ortalaması 56,55±15,31 bulunmuştur. Çalışma durumuna, gelir durumuna, yakınlık derecesine, bakım verme süresine, hastanın yaşına, hastalık evresine, günlük yaşam aktivitelerine ve enstrümental günlük yaşam aktivitelerine göre oluşturulan grupların bakım yükleri arasında anlamlı farklılıklar bulunmuştur. Ayrıca BVYE puanları ile NPI puanları arasında pozitif yönde güçlü bir ilişki olduğu (r: ,63; p: ,000), ÇBASDÖ puanları ve MMT puanları arasında negatif yönde, orta düzeyde bir ilişki olduğu (r: -,448; r: -,371 ve p: , 000) saptanmıştır. Bakım verenin cinsiyetine, yaş grubuna, medeni duruma, eğitim durumuna, bakım verme işinden önceki çalışma durumuna ve hastanın cinsiyetine göre oluşturulan grupların bakım yükleri arasında anlamlı farklılıklar bulunmamıştır.

Sonuç:
Parkinson hastasına bakım vermek aile üyelerinin bakım yükünü arttırmaktadır. Bakım veren yükünü etkileyen faktörlerin belirlenmesi ve bu konularda hasta yakınlarına destek olunması, hastalar ve bakım verenlerin yaşam kalitesini arttırmada oldukça önemli olacaktır.

.....

S-93

KALICI KONJENİTAL AYNA HAREKETLERİ: TMS IŞIĞINDA PATOFİZYOLOJİK MEKANİZMA TARTIŞMASI

SADIKA ALTAŞ [1], GÜL YALÇIN ÇAKMAKLI [1], ÇAĞRI MESUT TEMUÇİN [2], YEŞİM SÜCÜLLÜ KARADAĞ [1], NEŞE ÖZTEKİN [1], FİKRİ AK [1]

[1] ANKARA NUMUNE EĞİTİM VE ARAŞTIRMA HASTANESİ NÖROLOJİ KLİNİĞİ
[2] HACETTEPE ÜNİVERSİTESİ HASTANESİ NÖROLOJİ ANABİLİM DALI

Olgu:
Ayna hareketleri (AH), vücudun bir tarafında, karşı tarafın istemli hareketiyle eş zamanlı olarak ortaya çıkan ve bu hareketin ayna görüntüsü şeklinde olan istem dışı hareketlerdir. Çoğunlukla üst ekstremitelerde görülür. Erken çocukluk döneminde normal motor gelişmenin bir parçası olarak, transkallosal inhibisyonun eksikliğine bağlı olarak görülebilen AH'nin, 11 yaşından sonra hala devam ediyor olması kalıcı konjenital AH olarak adlandırılır. 17 yaşında kadın hasta, bir elin hareketi sırasında diğer elin aynı hareketi istem dışı olarak yapması yakınmasıyla başvurdu. Bu yakınmasının erken çocukluk döneminden bu yana aynı şiddette devam ettiği ve belli bir işi yapmasına engel olmadığı ancak kalabalık ortamlarda utanmasına yol açtığı öğrenildi. Doğum ve gelişme öyküsünde herhangi bir özellik bulunmayan hastanın ailesinde benzer yakınması olan kimsenin olmadığı, anne-baba arasında akrabalık bulunmadığı bildirildi. Nörolojik muayenesinde, her iki elin özellikle parmak sayma gibi ince hareketleri veya anahtarla kapı açma benzeri kompleks hareketleri sırasında karşı elin de benzer hareketi daha düşük amplitüdlü olarak ve istem dışı gerçekleştirdiği izlendi. Beyin MRG'sinde hemisfer asimetrisi ve korpus kallozumda şekil anormalliği saptandı. EEG normal bulundu. Transkraniyal manyetik stimülasyon (TMS) yöntemiyle her bir motor korteksin uyarımı sonucunda iki taraflı motor yanıt elde edildi. Bu bulgularla hastada kalıcı konjenital AH tanısı netleştirildi. Daha sonra TMS ile patofizyolojiye dair ayrıntılı incelemeler yapıldı. Hastanın nörolojik değerlendirmesi videoya kaydedildi.
AH'nin patofizyolojisine dair bugüne kadar iki farklı hipotez ortaya atılmıştır. TMS patofizyolojik mekanizmanın aydınlatılmasında oldukça yardımcı bir tetkiktir.

.....

S-94

TÜRKİYE'DE HAREKET BOZUKLUKLARI CERRAHİSİ İÇİN YÖNLENDİRİLEN HASTALAR : BİR MERKEZİN TECRÜBELERİ

NİHAN ALTAN [1], AYŞEGÜL GÜNDÜZ [1], SABRİ AYDIN [2], SİBEL ERTAN [1], HÜLYA APAYDIN [1], HAŞMET HANAĞASI [3], BURÇ ÇAĞRI POYRAZ [4], SELİN YAĞCI [1], SEMRA OĞUZ [1], GÜNEŞ KIZILTAN [1]

[1] İSTANBUL ÜNİVERSİTESİ, CERRAHPAŞA TIP FAKÜLTESİ, NÖROLOJİ ANABİLİM DALI
[2] İSTANBUL ÜNİVERSİTESİ, CERRAHPAŞA TIP FAKÜLTESİ, NÖROŞİRÜRJİ ANABİLİM DALI
[3] İSTANBUL ÜNİVERSİTESİ, İSTANBUL TIP FAKÜLTESİ, NÖROLOJİ ANABİLİM DALI
[4] İSTANBUL ÜNİVERSİTESİ, CERRAHPAŞA TIP FAKÜLTESİ, PSİKİYATRİ ANABİLİM DALI

Amaç:
Bu çalışmada, kurumumuza derin beyin stimulasyonu (DBS) için başvuran hastaları yönlendiren merkez ile merkezimizin operasyon kararı açısından uyumu, ve uyumsuzluk durumunda

nedenlerinin ortaya konulması amaçlanmıştır.

Gereç ve Yöntem:
Aralık 2010 ve Temmuz 2012 tarihleri arasında DBS için değerlendirilen hastaların tıbbi kayıtları retrospektif olarak incelenmiş ve yaş, cinsiyet, tanı, operasyona dair bilgi kaynağı, verilen karar ve nedeninin dökümü yapılmıştır.

Bulgular:
DBS açısından değerlendirilmek üzere 16 ile 80 yaş aralığında74 hasta (30 kadın) başvurmuştur. Tanılar, idiyopatik Parkinson hastalığı(PH)(n=46), distoni (n=18), Holmes tremoru(n=4), esansiyel tremor(n=2), çeşitli nörolojik hastalıklara bağlı jeneralize tremor (n=3) ve Tourette sendromu(n=1) şeklindeydi. Olguların %55,4'ü(n=41) üçüncü basamak hastanede çalışan ve sürekli takiplerinde oldukları hekimleri,%32,4'ü(n=24) sürekli takip etmeyen hekimleri tarafından yönlendirilmişti, %12,2'si(n=9) ise medya ya da tanıdıkları aracılığıyla bilgi alarak kendi istekleriyle başvurmuştu. Olgulardan 24'ünde(%32,4) operasyon kararı verildi. Operasyon kararı verilmeyen PH'da nedenler,1. Yeterli medikal tedavi uygulanmamış olması,2. Maluliyet oluşturan doz sonu fenomeni ve diskinezi gelişmemiş olması,3. Demans ya da ilaç kullanımından bağımsız sanrı-varsanı gelişmiş olmasıydı. Distonide olumsuz karara yol açan nedenler daha heterojendi: davranış sorunları, yoğun alkol kullanımı, suisid girişimi, yeterli medikal tedavi uygulanmamış olması ve operasyonun risklerinin kabul edilmemesi.

Sonuç:
DBS, çoğunlukla elektif koşullarda uygulanan ve dikkat gerektiren işlemdir. Başarının arttırılması ve komplikasyonların azaltılması, uygun endikasyonlarla hasta seçimi ile başlamaktadır. Çeşitli komplikasyonların geliştiği, medikal tedavide çıkmaza girildiği düşünülen hastalar, hareket bozuklukları konusunda takibi sürdürebilecek merkezlere yönlendirilmelidir. Bu merkezlerin, operasyon gerekliliği gördükleri hastaları DBS uygulanan merkezlere yönlendirmesi hastaların maddi ve manevi zararlarını azaltarak, en iyi yararı elde etmelerini sağlayacaktır.

.....

S-95

BOTULİNUM TOKSİN TEDAVİSİ GÖREN PRİMER SERVİKAL DİSTONİLİ HASTALARDA, AĞRININ KLİNİK ÖZELLİKLERİ VE ELEKTRONÖROMİYOGRAFİ İLE AĞRI EŞİĞİNİN DEĞERLENDİRMESİ

SEVDA ERER ÖZBEK [1], NECDET KARLI [1], ŞÜKRAN YURTOĞULLARI [1], MEHMET ZARİFOĞLU [1], GÖKHAN OCAKOĞLU [2]

[1] ULUDAĞ ÜNİVERSİTESİ NÖROLOJİ ANABİLİM DALI
[2] ULUDAĞ ÜNİVERSİTESİ BİYOİSTATİSTİK ANABİLİM DALI

Amaç:
Servikal distonili (SD) hastaların %70'inde ağrı semptomu tabloya eşlik etmektedir. Ağrının eşlikci olmasında altta yatan patogenez halen daha tam olarak bilinmemektedir. Çalışmamızda, Botulinum toksin (BoNT) tedavisi uygulanan SD'li hastalarda, eşlik eden ağrının tipleri, klinik özelliklerin tanımlanması, tedavi öncesi ve sonrası elektrofizyolojik yöntemle ağrı eşiğinin değerlendirilmesi amaçlanmıştır.

Gereç ve Yöntem:
Çalışmaya Uludağ Universitesi Tıp Fakültesi Parkinson ve HB polikliniğinde primer servikal distoni tanısı almış BoNT tedavisi gören 35 hasta alınmıştır.
Hastalara, BoNT tedavi öncesi ve sonrası ağrı değerlendirme skalası, Unified Dystonia Rating scale (UDRS) değerlendirme skalası uygulandı ve ENMG ile (distonik kaslardan, distonik aktivite olmayan komşu veya kontralateral kastan ve referans kabul ettiğimiz uzak lokalizasyonlu (tibialis ant kası) normal kastan ağrı eşiği değerleri kayıt edildi ve elde edilen tüm veriler tedavi öncesi ve sonrası karşılaştırıldı.

Bulgular:
Çalışmaya hastalaarın (22 K, 8E) yaş ortalaması: 52 (min: 22, max: 82). Hastaların ortalama distoni başlama yaşı: 43 (min: 20, max: 80) olarak bulundu. K/E yaş ortlaması ve distoni başlangıç yaş ortalamaları arası istatistiksel anlamlılık bulunmadı.
Tedavi öncesi distonik kaslarda nondistonik komşu kasa göre ağrı eşiğinin istatistiksel olarak daha yüksek olduğu gözlendi. Tedavi öncesi ve sonrası distonik kaslardan elde edilen ağrı eşiği ortalama değerlerinde değişkenlik saptanmadı. Cinsiyet, UDRS skorları ve VAS grupları ile ağrı eşiği ortalama değerleri arası korelasyon gözlenmedi.

Sonuç:
Tedavi öncesi ve sonrası, servikal distonik, distonik olmayan komşu kas ve referans (tibialis anterior) kaslarından, EMG ile elde edilen ağrı eşik değer ortalamalarında belirgin bir değişkenlik olmamasının, distoni-ağrı ilişkisinde, santral sensitizasyonun gelişmediği, periferik somatik ağrıyla ilişkili periferik sensitizayon mekanizmalarının rol aldığı görüşünü desteklemektedir.

.....

S-96

PARKİNSON-PLUS OLGULARINDA DİSFAJİNİN ELEKTROFİZYOLOJİK ÖZELLİKLERİNİN DEĞERLENDİRİLMESİ

LEYLA BAYSAL KIRAÇ [2], AHMET ACARER [1], SEZİN ALPAYDIN [1], ZEYNEP TANRIVERDİ [3], ZAFER ÇOLAKOĞLU [1], İBRAHİM AYDOĞDU [1], CUMHUR ERTEKİN [1]

[1] EGE ÜNİVERSİTESİ TIP FAKÜLTESİ NÖROLOJİ VE NÖROFİZYOLOJİ ANABİLİM DALI
[2] T. C. SAĞLIK BAKANLIĞI DOÇ DR İSMAİL KARAKUYU SİMAV DEVLET HASTANESİ
[3] ŞİŞLİ ETFAL EĞİTİM VE ARAŞTIRMA HASTANESİ

Amaç:
Parkinson hastalığı (PH) ve progresif supranükleer felç (PSP), multiple sistem atrofi (MSA) gibi Parkinson plus sendromları başlangıç dönemlerinde pek çok ortak özellik gösteren santral sinir sisteminin dejeneratif hastalıklarıdır. Yutma anormallikleri bu hastalıklarda ortak bir problem olup kendini disfaji ya da katı ya da sıvı gıdaların sessiz aspirasyonuyla gösterir ve hastaların hayatında risk oluşturabilir. Bu sendromlarda yutmanın oral ya da faringeal fazına özgü anormallikleri gösteren pek fazla çalışma bulunmamaktadır. Bu çalışmamızda Parkinson plus olgularında disfajinin elektrofizyolojik olarak ayırt edici özelliklerini tanımlayabilmek ve patofizyolojik mekanizmasıyla ilgili bilgilerimizi arttırabilmek amaçlanmıştır.

Gereç ve Yöntem:
Çalışmamıza idiopatik PH tanılı 32 olgu (yaş ort 67), PSP tanılı 20 olgu (yaş ort 62, 8) ve MSA-P ve MSA-C tanılı 17 olgu (yaş ort 63,7) ve normal kontrol olarak 30 olgu (yaş ort 54,7) dahil edildi. PH tanısı için Birleşik Krallık Beyin Bankası , PSP ve MSA tanıları için NINDS SPSP (1996) ve NINDS MSA (2008) tanı kriterleri kullanıldı. Tüm olgulara 3 ml bolus yutma, disfaji

limiti, 100 ml su kullanılarak bardaktan su içme (BSİ) yöntemleri uygulandı ve solunum kayıtlaması yapıldı. Orafaringiyal yutma aktivitesi laringiyal sensor ve submental-EMG kullanılarak kayıtlandı.

Bulgular:
MSA ve PSP olgularında 3 ml bolus yutma testinde total orofaringiyal yutma süresi ve yutmanın tetiklenmesinde uzama yanısıra dikkati çeken diğer bir özellik olguların çoğunun refleks yutma paterni göstermesiydi. Bu olgularda disfaji limiti belirgin olarak daha düşüktü (NK: 25 ml, PH:18,1 ml, PSP: 8,2 ml, MSA: 7,6 ml) ve aspirasyon daha sık gözlendi. Bardaktan su içme testinde Parkinson plus ve PH gruplarında NK grubuna göre yutma hızında (100ml/yutma süresi) ve kapasitesinde (100ml/yutma sayısı) azalma saptandı (hız NK: 11,2 PH: 6,8 PSP: 5,5 MSA: 4,6; kapasite NK: 16,3, PH: 11,1, PSP: 9,6, MSA: 7,9). MSA grubunda disfaji parametlerindeki bozulma PSP grubuna göre daha belirgindi.

Sonuç:
Parkinson plus olgularında disfaji yakınması daha erken ortaya çıkan hem klinik hem de elektrofizyolojik olarak daha şiddetli bir bulgudur. Hem PH hem de Parkinson-plus grubunda yutma hızında ve kapasitesindeki azalmanın orofaringiyal motilitede devinimin ekstrapiramidal sistem etkisi ile yavaşlaması ile ilişkili olduğu düşünülmüştür. Parkinson plus grubunda yutmanın tetiklenmesinde belirgin zorluk ve refleks yutma paterni gibi kortikobulbar etkilenme yönünde bulgular da saptanmıştır. Yöntemimiz disfaji yakınması ile gelen olgularda PH ve Parkinson plus sendromu ayrımında yardımcı olabilir.

.....

S-97
PARKİNSON HASTALIĞINDA SENSORYEL TEMPORAL DİSKRİMİNASYON BULGULARI
ASLI KARAKUŞ , AYŞE BORA TOKÇAER

GAZİ ÜNİVERSİTESİ TIP FAKÜLTESİ HASTANESİ

Amaç:
Parkinson hastalığında (PH) sensoryel defisitlerin patofizyolojideki rolü konusunda araştırmalar azdır. Sensoryel temporal diskriminasyon (STD) iki ayrı somaestetik uyarının farklı iki uyarı olarak algılanabilmesidir. Bu çalışmanın amacı PH'daki bazal ganglion disfonksiyonunun somatosensoryal sistem üzerindeki etkisini STD tekniği ile göstermek, STD eşik değerlerinin klinik bulgularla korelasyonunu araştırmaktır.

Gereç ve Yöntem:
Bu çalışmada UK Beyin Bankası ölçütlerine uyan 21 idiyopatik PH ve 20 sağlıklı gönüllü incelendi. STD eşik değerleri ölçümü alın ve çene bölgesinden yapıldı. Minimal duyusal eşik değeri, asandan (a) ve desandan(d) STD'leri kaydedildi. PH'larının kullandığı dopaminerjik ilaç dozları levodopa eşdeğer dozu (LED) olarak hesaplandı. Olguların on ve off döneminde BPHDÖ III skorları belirlendi.

Bulgular:
Hastaların ilaç on ile off dönemi arasında, alın veya çenede stimulus akım şiddeti ortalaması arasında anlamlı fark yoktu (p >0,05).

Hastaların off döneminde alın ve çene bölgelerinden kaydedilen aSTD ve dSTD eşik değerleri ortalaması, sağlıklı grubunun ortalamasından yüksek olarak bulundu ($p<0.05$). Oysa on döneminde kaydedilen aSTD ve dSTD eşik değerleri ortalamaları sağlıklı bireylerden farklı değildi ($p>0,05$) .

Hastaların levodopa off döneminde alın ve çene bölgesinden elde edilen aSTD ve dSTD eşik değerleri ortalamaları on dönemindeki değerlerden anlamlı yüksekti ($p<0.05$).

Hastaların on dönemi aSTD eşik değerleri ortalaması ve BPHDO-III puanları arasında anlamlı korelasyon yoktu ($p=0.05$).

Sonuç:
Bu çalışma PH'nda duyusal integrasyonun dinamik bozukluğunu ortaya koymaktadır

.....

S-98
MİLİER TÜBERKÜLOZ TANILI OLGUDA KRANİAL TÜBERKÜLOMA EŞLİK EDEN İNTRAMEDÜLLER TÜBERKÜLOM
ALİ SÖNMEZ , MERAL MİRZA , EMEL KÖSEOĞLU , MURAT KENDİRCİ

ERCİYES ÜNİVERSİTESİ TIP FAKÜLTESİ NÖROLOJİ ANABİLİM DALI

Olgu:
Santral sinir sistemi tüberkülozu iyi bilinmesine rağmen intramedüller tüberkülom oranı düşük olup intrakranial tüberkülom ile birlikte görülme oranı oldukça nadirdir. Biz bu vakada milier akciğer tüberkülozu tanısıyla takipte olan elli üç yaşında erkek hastayı ele aldık. Hasta dörtlü antitüberküloz tedavisi aldığı dönemde her iki bacakta ani gelişen ilerleyici güç kaybı şikayetiyle kliniğimize başvurdu. Etyolojiye yönelik kontrastlı beyin ve spinal manyetik rezonans görüntülemesi (MRG) yapıldı. Beyin MRG'de her iki serebellumda,bazal sisternalarda ve medulla sağ yarısında kontast tutan nodüler görünümler olup;spinal MRG'de onuncu ve on ikinci torakal vertebralar seviyesinde intramedüller kontrast tutan nodüler lezyonlar mevcuttu. Aynı zamanda torakal yedi ile torakal on iki vertebralar arası medulla spinaliste T2 ağırlıklı seride hiperintens sinyal görünümü izlendi. Klinik ve radyolojik bulgular santral sinir sistemi tüberkülozu (intrakranial ve intramedüller tüberkülom) ile uyumlu bulundu. 1000 mg/gün intravenöz (i.v) metilprednisolon tedavisi yedi gün uygulandı.Tedavi sonrası hastanın her iki bacağındaki güçsüzlük belirgin düzelmiş olup kontrol amaçlı çekilen torakal MRG'de intramedüller lezyonlarda gerileme izlendi.

.....

SÖZEL BİLDİRİ OTURUMU 14 (S99-S103)

S-99

AKUT İSKEMİK İNME, GEÇİCİ İSKEMİK İNME VE HEMORAJİK İNMENİN ERKEN DÖNEMİNDE SERUM NMDA RESEPTÖR ANTİKORU 2 (NR2) DÜZEYLERİNİN AYIRICI TANIDAKİ YERİ

ERSİN KASIM ULUSOY , ERDEM GÜRKAŞ , GÜRDAL ORHAN , ŞULE BİLEN , FİKRİ AK

ANKARA NUMUNE EĞİTİM VE ARAŞTIRMA HASTANESİ NÖROLOJİ KLİNİĞİ

Amaç:

İnme, kalp hastalıkları ve kanserden sonra ölümün üçüncü nedeni olup sekel bırakıcı bir hastalıktır. Hastane başvurularında ve sağlık harcamalarında önemli bir yer tutan bir hastalık grubu olarak da ön sıralarda yer almaktadır. İlk muayene esnasında inme ön tanısı konulan hastaların zaman kaybetmeden uygun merkezlerde erken teşhis ve tedavisi ile bu hastalığın mortalite ve morbiditesi azaltmak mümkündür. Bu çalışmada acil servise inme kliniği ön tanısı ile getirilen ve akut iskemik inme, geçici iskemik inme ve hemorajik inmenin tanısı alan hastalarda erken dönem serum NR2 düzeylerinin ayırıcı tanıdaki yeri ve iskemik inme alt grubunda inme şiddeti, lezyon büyüklüğü ve 3. ay prognoz ile ilişkisini ölçmeyi planladık.

Gereç ve Yöntem:

Çalışmaya kliniğimizde takip edilen 64 iskemik inme, 31 intraserebral kanama ve 12 geçici iskemik ataklı hasta ile benzer yaş ve cinsiyet dağılımı gösteren 68 sağlıklı kontrol alındı. Tüm hastaların giriş NIH inme skalası skoru ve etyolojik risk faktörleri kayıt edildi; erken dönem serum NR2 düzeyi için venöz kan örnekleri alındı. İskemik inme tanısı alan hastalar 3. ayda Modifiye Rankin Skoru(MRS) ve Barthel İndeksi(BI) ile değerlendirildi.

Bulgular:

Grupların NR2 düzeyi iskemik inme grubunda 2.64±1.43, hematom grubunda 1.98±1.21, TİA grubunda 2.59±0.68, kontrol grubunda 2.28±1.13'tü. NR2 düzeyi kontrol, iskemik inme ve TİA grubunda benzer iken hematom grubunda iskemik inme grubuna göre anlamlı olarak düşüktü(p=0.001).

Sonuç:

Bu çalışmada erken dönem serum NR2 düzeylerinin hemorajik ve iskemik inme ayırıcı tanısında kullanılabileceği gösterilmiştir. Bu testin rutin ve daha kolay uygulanabilir olması ile akut iskemik inmede trombolitik tedavi adaylarının görüntüleme öncesinde seçilerek uygun merkezlere yönlendirilmesi ve merkezlerin tedavi hazırlığının sağlanması açısından önemli katkıları olacağını düşünmekteyiz.

.....

S-100

İSKEMİK İNMELİ HASTALARDA MRA VE DOPPLER USG BULGULARININ KARŞILAŞTIRILMASI

VİLDAN YAYLA [1], AYLA ÇULHA [1], VİLDAN GÜZEL [1], BÜŞRA YURTSEVER [1], MURAT ÇABALAR [1], DİLEK BOZKURT [1], HAKAN SELÇUK [2]

[1] BAKIRKÖY DR. SADİ KONUK EĞİTİM VE ARAŞTIRMA HASTANESİ, NÖROLOJİ KLİNİĞİ. İSTANBUL
[2] BAKIRKÖY DR. SADİ KONUK EĞİTİM VE ARAŞTIRMA HASTANESİ, RADYOLOJİ KLİNİĞİ. İSTANBUL

Amaç:

İskemik inmelerde aterosklerotik lezyonların magnetic rezonans anjiografi (MRA) ile gösterilmesi önemli bir tanı aracı haline gelmiştir. Doppler USG, servikal arterlerin değerlendirilmesinde yaygın olarak kullanılmaktadır. Bu çalışmada iskemik inme tanısı ile izlenen olgularda kranial, servikal MRA ve Doppler USG bulgularını ve risk faktörleri ile ilişkilerini değerlendirmeyi amaçladık.

Gereç ve Yöntem:

Eylül 2010-Eylül 2012 arasında izlenen, MRA ve Doppler USG incelemeleri yapılmış olan hastalar çalışmaya alındı. İskemik inme tanısı kranial BT ve/veya diffüzyon MR ile kondu. İnfarkt lokalizasyonunda OCSP sınıflaması kullanıldı. Vasküler lezyonlar, ekstrakranial (EC), intrakranial (İC) ve görüntüleme bulgularının klinik uyumuna göre semptomatik (S) ve asemptomatik (AS) olarak gruplandırıldı.

Bulgular:

Çalışmaya yaş ort: 64,3±13,2 olan 176 kadın - 235 erkek toplam 411 hasta alındı. Hastaların %52'sine EC, %48' inde İC lezyon mevcuttu. Servikal MRA ile %20 hastada S, %14 hastada S-AS birlikte, %20 hastada ise AS lezyon saptandı. Doppler USG ile %17 hastada S, %13 hastada S-AS birlikte ve %21 hastada AS lezyon saptandı. Servikal MRA ve Doppler USG bulguları iyi korelasyon gösteriyordu (p<0,01).

Sonuç:

İskemik inmeli hastalarda, vasküler ağın ayrıntılı incelenmesinin tedavi stratejileri ve prognoza olumlu katkısı olacağı ve MRA ile Doppler USG incelemelerinin güvenilir yöntemler olduğu kanısına varıldı.

.....

S-101

BİLATERAL KAROTİS DİSEKSİYONU ETYOLOJİSİNDE ÇOK NADİR BİR NEDEN: ÖKSÜRÜK

ERDEM GÜRKAŞ , GÜRDAL ORHAN , M. İLKER YÖN , FİKRİ AK

ANKARA NUMUNE EĞİTİM VE ARAŞTIRMA HASTANESİ NÖROLOJİ KLİNİĞİ GİRİŞİMSEL NÖROLOJİ ÜNİTESİ

Olgu:

Karotis arter diseksiyonları genç hastalarda inmenin en sık nedenleri arasında yer alır. Sıklıkla ekstrakraniyel segmentlerde gözlenir. En sık olarak orta yaş bayanlarda rastlanır. Temel risk faktorleri arasında genetik ve çevresel faktörler, travmatik olaylar, servikal manipülasyon ve herediter bağ dokusu hastalıkları yer alır.

40 yasında bayan hasta, apartmanda yapılan böcek ilaçlaması sonrası başlayan ve birkaç gün boyunca gün içinde ataklar halinde gelen öksürük krizlerini takiben gelişen ve 10 dakika sürüp düzelen sol hemiparezi nedeniyle kliniğimize başvurdu. Yapılan karotis arter renkli doppler USG ve tanısal kateter anjiografide bilateral internal karotis arter servikal segment distalinde akut diseksiyon saptandı.

Hemodinamik yetmezlik bulguları olmaması nedeniyle endovasküler tedavi planlanmayan hasta yatışı süresince uygulanan heparinizasyon tedavisi sonrasında sekelsiz olarak taburcu edildi. Yapılan laboratuvar tetkiklerinde diseksiyon etyolojisinde yer alan ek hastalık saptanmadı.

Literatürde ciddi öksürük krizleri sonrasında gelişen bilateral karotis diseksiyonu sadece bir vakada bildirilmesi nedeniyle bu vakayı karotis diseksiyonlarının etyolojisinde yer alan nadir bir neden olarak sunmak istedik.

.....

S-102

SESSİZ BEYİN İNFARKTLARININ RİSK FAKTÖRLERİ VE BİLİŞSEL ETKİLENİMİ

AZAD KOCKAYA , EMRE AYDIN , FAİK BUDAK

KOCAELİ ÜNİVERSİTESİ TIP FAKÜLTESİ NÖROLOJİ ANABİLİM DALI

Amaç:

Öncesinde inme öyküsü olmayan sağlıklı insanlarda MR ve BT görüntülemesiyle rastlantısal saptanan iskemik lezyonları olan bireylerde risk faktörlerini ve kognitif etkilenemi araştıma çalışmasıdır

Gereç ve Yöntem:

65 yaş altı 92 sağlıklı birey alındı. KrMR görüntülemelerinde iskemik lezyonlar Fazekas gradelemesine göre evrelendirildi. Risk faktörler Hipertansyon, diabet , hiperlipidemi, Hga1 c, Sigara, Metobolik sendrom, migren , homosistein seviyeleri incelendi. Dikkat ,yürütücü işlevler, bellek, görsel mekansal nöropsikolojik incelemeler yapıldı.

Bulgular:

62 bireyde Sessiz Beyin İskemisi saptandı. Fazekas evrelendirilmesinde 49 bireyde periventriküler, 53 subkortikal beyaz madde lezyonu saptandı. SBI sıklığı Hipertansiyon , HgA1c ve sigara ile ilişkili, Diabet, kolesterol ve trigliserd yüksekliği, bel çevresi ve homosistein seviyeleryle ilişkisiz saptandı. SBİ'li bireylerin %64,5'unda dikkat bozukluğu, %88,7' sinde bellek bozukluğu, %54,8'inde görsel vemekansal işlev bozukluğu, Ve %46,7'sinde yürütücü işlevlerinde bozukluk tespit edildi.

Sonuç:

Sesiz beyin infarktlarında değiştirilebilir risk faktörlerini belirleme ve tedavi girişimlerine odaklanma ve Sessiz beyin infarktkarı ile birlikte sık görülen bilişsel bozuklukları saptama ve izlemin önemli olduğu sonucuna varıldı.

.....

S-103

BİLATERAL VERTEBRAL ARTER VE SAĞ KAROTİD ARTER STENOZU OLAN NADİR BİR İNME OLGUSU

VEDAT ALİ YÜREKLİ [1], SANEM AŞÇI [2], ESRA TEKİN [1]

[1] SÜLEYMAN DEMİREL ÜNİVERSİTESİ TIP FAKÜLTESİ NÖROLOJİ AD

[2] ISPARTA GÜLKENT DEVLET HASTANESİ NÖROLOJİ KLİNİĞİ

Giriş:

Karotis arter stenozu kraniyal iskemik enfarkt oluşmasına neden olabilen, önemli bir tıkayıcı arter hastalığıdır. Bilateral vertebral arter(BVA) oklüzyonu ise nadir bir durumdur. Burada tinnitus ve görme bozukluğu şikayetleriyle başvuran, Girişimsel Nöroloji Kliniğimizde yapılan anjiografisi sonucu BVA'leri izlenmeyen ve sağ internal karotis arterde(İKA) total tıkanıklık saptanan nadir bir olgu sunmayı amaçladık.

Olgu:

Yetmişbir yaşında erkek hasta üç yıl önce gelişen görme bozukluğu şikayetiyle bir Nöroloji uzmanına başvurmuş. Çekilen karotis BT anjiografisinde sağ İKA'da total, sol İKA'da %70-80 darlık saptanması üzerine Kalp Damar Cerrahisi kliniğinde sol karotis endarterektomi operasyonu yapılmış. Son zamanlarda kulak çınlaması şikayetinin de artması üzerine tekrar Nöroloji uzmanına başvurmuş. Çekilen karotis-vertebral-doppler ultrasonografisinde BVA'lerde ve bilateral karotis arterlerde ileri derecede stenoz rapor edilmiş. Hastanemize sevk edilen hastanın özgeçmişinde hipertansiyon, gut hastalığı, sigara ve alkol kullanımı mevcuttu. Nörolojik muayenesinde sol homonim hemianopi dışında patoloji saptanmadı. Kliniğimizde çekilen serebral anjiografisinde sağ İKA tam tıkalıydı ve subklavyan enjeksiyonlarda BVA'ler izlenmedi. Sol İKA enjeksiyonunda ise anterior kommunikan arter aracılığı ile karşı tarafta dolum ve posterior kommunikan arter aracılığı ile baziler arter, superior serebellar arterde ve sağ ve sol VA V4 segmentlerinde retrograd zayıf dolum saptandı. Sol İKA'da anlamlı darlık saptanmadı. Hastanın medikal tedavisi düzenlendi ve halen takip edilmektedir.

Tartışma:

BVA stenozu nadirdir ve aterosklerotik veya non-aterosklerotik zeminde gelişebilir. Genellikle etyolojide hipertansiyon vardır. Bilateral extrakranial VA stenozunun prognozu intrakranial VA stenozuna göre daha iyidir. Burada homonim hemianopisi ve tinnitus şikayeti olan, anjiografik olarak bilateral VA ve sağ İKA akımı saptanmayan, sadece sol İKA'den beslenen nadir bir olgu sunduk.

.....

SÖZEL BİLDİRİ OTURUMU 15 (S104-S107)

S-104

FARKLI DESİBELLERDEKİ ÇEŞİTLİ MÜZİK TÜRLERİNİN SEREBRAL OKSİDATİF HASAR ÜZERİNE ETKİLERİ

ÜLKÜHAN DÜZGÜN [1], E. RABİA KOÇ [1], ZÜBEYDE AYTÜRK [1], BÜNYAMİN MUSLU [1], ALEVTİNA ERSOY [1], ŞEMSETTİN ŞAHİN [2], ATİLLA İLHAN [1]

[1] FATİH ÜNİVERSİTESİ TIP FAKÜLTESİ
[2] GAZİ OSMAN PAŞA ÜNİVERSİTESİ

Amaç:
Müzik en genel tanımı ile insan kulağına hoş gelen, sesin biçim ve devinim kazanmış halidir. Müziğin emosyonel stresi azalttığı, relaksasyonu sağladığı, endişeyi, kaygıyı giderdiği, eski çağlardan beri çeşitli ruhsal hastalıkların tedavisinde kullanıldığı bilinen gerçektir. Gürültünün ise serebral oksidatif hasara yol açtığı, ayrıca yüksek sesle dinlenen müziğin de gürültünün yaptığı etkiye benzer iç kulak yapılarında oksidatif hasar oluşturduğu bildirilmiştir. Biz bu çalışmamızda farklı desibellerdeki çeşitli müzik türlerinin serebral oksidatif hasar üzerine etkilerini araştırdık.

Gereç ve Yöntem:
Çalışmamızda 42 adet Wister Albino türü erkek rat kullanıldı. Çalışmaya alınan ratlar her kafeste 6 adet olmak üzere 100 dB (A) ve 50 dB (A) şiddetinde gürültü dinletilen, 100 dB ve 50 dB şiddetinde rock (rak) müzik dinletilen, 100 dB ve 50 dB şiddetinde slow (slov) müzik dinletilen ve kontrol grubu olmak üzere toplam 7 gruba randomize edildi. Deney sonunda serebral korteks, serebellum ve serumda oksidan (MDA, NO, PC) ve antioksidan (SOD, GSH-Px) parametreler çalışıldı.

Bulgular:
Çalışma sonunda kronik maruziyette 100 dB (A) gürültünün dokuda ve serumda oksidatif dengeyi sağladığını (adaptasyona veya işitme eşiği kaymasına neden olarak), 100 dB rock müziğin serebellar doku ve serumda oksitatif stres oluşturduğunu, 50 dB rock müzik ve 50 dB (A) gürültünün ise tüm bölgelerde (serebral korteks, serebellum) ve serumda oksidatif stresi daha fazla oluşturduğunu, buna karşılık 100 dB ve 50 dB slow müziğin oksidatif stres oluşturmayıp özellikle 50 dB slow müziğin oksidatif strese karşı olumlu etkilerinin olabileceğini gözlemledik.

Sonuç:
Rock müzik özellikle düşük desibelde oksidatif stres oluşturmakta, buna karşılık düşük desibel slow müzik oksidatif stres oluşturmayıp, olumlu etkiler sergilemektedir.

.....

S-105

OZMOTİK DEMİYELİNİZASYON SENDROMU: İKİ VAKA BİLDİRİMİ

BEYZA ÇİFTÇİ KAVAKLIOĞLU [1], DİLEK AĞIRCAN [1], İLKNUR AYDIN CANTÜRK [1], NİHAL IŞIK [1], MUZAFFER ŞÜKRİYE ALİYE TÜRKEŞ [1], BAHAR ÇALIŞKAN [1], EMİNE NURSEN KOLTKA [2]

[1] İSTANBUL MEDENİYET ÜNİVERSİTESİ GÖZTEPE EĞİTİM VE ARAŞTIRMA HASTANESİ, NÖROLOJİ KLİNİĞİ
[2] İSTANBUL MEDENİYET ÜNİVERSİTESİ GÖZTEPE EĞİTİM VE ARAŞTIRMA HASTANESİ, ANESTEZİYOLOJİ VE REANİMASYON KLİNİĞİ

Giriş:
Ozmotik demiyelinizasyon sendromu (ODS) akut gelişen pontin ve ekstrapontin miyelinolizis lezyonları ile karakterize, klinikte konfüzyon, kuadripleji ve psödobulbar palsinin izlendiği bir sendromdur. Bu çalışmada hiponatreminin izlenmediği iki ODS vakası görüntülemeler eşliğinde tartışıldı.

Olgu:
İlk vakamız, suisid amaçlı parasetamol ve tiyokolşisid intoksikasyonuyla acil servise başvuran 32 yaşında kadın hastaydı. İlk başvurusundaki nörolojik muayenesi doğal olan hasta, bir hafta sonra locked-in sendromu ile yeniden acil servise getirildi. ODS için karakteristik kabul edilen bifazik klinikle prezente olan hastada elektrolit imbalansı saptanmadı. Yapılan ilk kranial MR görüntülemesinde FLAIR ve T2 sekanslarında santral basis pontiste hiperintens lezyon izlendi. Bir ay sonraki kontrol MR incelemesinde serebellar hemisferler ve talamusta benzer demiyelinizan lezyonlar görüldü. Hasta halen afazik, tetraparetik olarak kliniğimizce takip edilmektedir.
Acil servise konuşamama ve sağ tarafında güçsüzlük nedeniyle başvuran diğer vakamız ise 29 yaşında erkek hastaydı. Öyküsünde kas geliştirme amaçlı karnitin kullanımı dışında özellik yoktu. Nörolojik muayenesinde afazi ve sağ hemiparezi bulunan hastada elektrolit imbalansı saptanmadı. Kranial MR incelemede FLAIR ve T2 sekanslarında basis pontis ve serebellar hemisferlerde demiyelinizan lezyonlar izlendi. Hasta halen disfazik ve sağ hemiparetik olarak kliniğimizce takip edilmektedir.

Sonuç:
Literatürde ODS, kronik alkolizm, malnütrisyon, karaciğer transplantasyonu ve yanık gibi etiyolojik faktörlerle ilişkili olarak bildirilmiştir ve sıklıkla prognozu yüz güldürücüdür. Bu makalede hiponatremi ve karaciğer fonksiyon bozukluğunun eşlik etmediği, klinik ve radyoloji bulguları ile tanının doğrulandığı sıradışı iki ODS vakası, olumsuz prognoz ile ilişkili olarak bildirilmiştir. Akut nörolojik bulgularla prezente olan özellikle genç hastalarda, hiponatremi bulunmasa bile ODS akla getirilmeli ve bifazik klinik seyir de dikkate alınarak bu hastaların gözlem süreleri uzatılmalıdır.

.....

S-106

İNTRAOPERATİF NÖROFİZYOLOJİK MONİTÖRİZASYONUN NÖROŞİRÜRJİYE KATKISI: ACIBADEM TIP FAKÜLTESİ DENEYİMİ

ELİF ILGAZ AYDINLAR [1], GÖKALP SILAV [2], BEHRAM KAYA [3], SERDAR ÖZGEN [2], İLHAN ELMACI [2]

[1] ACIBADEM TIP FAKÜLTESİ NÖROLOJİ ANABİLİM DALI
[2] ACIBADEM TIP FAKÜLTESİ NÖROŞİRÜRJİ ANABİLİM DALI
[3] ACIBADEM MASLAK HASTANESİ NÖROŞİRÜRJİ BÖLÜMÜ

Amaç:
Kraniyal ve spinal kord cerrahisinde gelişebilecek nörolojik hasarı minimuma indirmek için ameliyat esnasında intraoperatif nörofizyolojik monitörizasyonun (IONM) yapılması, son dekatta, yaygın olarak kullanılan bir yöntem haline gelmiştir. Somatosensoriyel uyandırılmış potansiyeller (SEP), motor uyandırılmış potansiyeller (MEP), Direkt (D) dalgası kaydı, beyin sapı işitsel uyandırılmış potansiyeller (BAEP) ameliyata bağlı nörolojik hasar konusunda hızlı bilgi verir. Bu çalışmada, hastanemizde beyin ve spinal cerrahisi esnasında uygulanan IONM'un ameliyata katkısının değerlendirilmesi amaçlanmıştır.

Gereç ve Yöntem:
Merkezimizde, 2010-2012 yılları arasında 56'sı (%59,57) erkek,

37'si (%39,36) kadın olmak üzere 94 hastaya intraoperatif nörofizyolojik monitörizasyon uygulandı. Bu hastaların tümünde ameliyat süresince MEP ve SEP, uygun vakalarda BAEP kayıtlandı. Motor korteks haritalaması gereken vakalarda 8'li kontak strip elektrod kullanıldı. Subkortikal haritalama, açık sinir ve beyin sapı haritalaması monopolar elektrod ile gerçekleştirildi. Spinal cerrahide D dalgası, epidural elektrod ile kayıtlandı.

Bulgular:
94 hastanın 13'ünde (%13,82) ameliyat esnasında IONM verilerinde değişiklik gözlemlendi ve cerraha bildirildi. Yirmiüç (%24,46) vakada motor korteks haritalanarak belirlendi. Onbir (%11,70) vakada internal kapsül mesafesinin belirlenmesi için subkortikal haritalama yapıldı. Onbeş (%15,95) vakada açık sinir, 4 (%4,25) vakada beyin sapı haritalaması yapıldı. 2 vakada (%2,12) olası bir hemiplejinin, 4 (%4,2) vakada monoplejinin önüne geçildi. İki (%2,12) vakada fasiyal sinir, Brackman 2 düzeyinde, kalıcı olarak etkilendi. Hastaların 11'inde (%11,70) postoperatif dönemde saptanan güç kaybının geçici olduğu gözlemlendi. Ekstremitelerde operasyona bağlı kalıcı güç kaybı gelişmedi.

Sonuç:
Lezyonun total ya da totale yakın olarak eksize edilmesi kadar, hastanın yaşam kalitesinin korunması da güncel nöroşirürjikal girişimlerde öncelikli amaç haline gelmiştir. Uygun vakada ameliyat esnasında kontinü olarak uygulanan multimodal nöromonitörizasyonun, cerrahi girişime bağlı olarak gelişebilecek morbiditenin düşürülmesinde önemli fayda sağladığı düşüncesindeyiz.

.....

S-107
MİLİER TÜBERKÜLOZ TANILI OLGUDA KRANİAL TÜBERKÜLOMA EŞLİK EDEN İNTRAMEDÜLLER TÜBERKÜLOM
ALİ SÖNMEZ , MERAL MİRZA , EMEL KÖSEOĞLU , MURAT KENDİRCİ

ERCİYES ÜNİVERSİTESİ TIP FAKÜLTESİ NÖROLOJİ ANABİLİM DALI

Özet:
Santral sinir sistemi tüberkülozu iyi bilinmesine rağmen intramedüller tüberkülom oranı düşük olup intrakranial tüberkülom ile birlikte görülme oranı oldukça nadirdir.

Olgu:
Biz bu vakada milier akciğer tüberkülozu tanısıyla takipte olan elli üç yaşında erkek hastayı ele aldık. Hasta dörtlü antitüberküloz tedavisi aldığı dönemde her iki bacakta ani gelişen ilerleyici güç kaybı şikayetiyle kliniğimize başvurdu. Etyolojiye yönelik kontrastlı beyin ve spinal manyetik rezonans görüntülemesi (MRG) yapıldı. Beyin MRG'de her iki serebellumda,bazal sisternalarda ve medulla sağ yarısında kontast tutan nodüler görünümler olup;spinal MRG'de onuncu ve on ikinci torakal vertebralar seviyesinde intramedüller kontrast tutan nodüler lezyonlar mevcuttu. Aynı zamanda torakal yedi ile torakal on iki vertebralar arası medulla spinaliste T2 ağırlıklı seride hiperintens sinyal görünümü izlendi. Klinik ve radyolojik bulgular santral sinir sistemi tüberkülozu (intrakranial ve intramedüller tüberkülom) ile uyumlu bulundu. 1000 mg/gün intravenöz (i.v) metilprednisolon tedavisi yedi gün uygulandı.Tedavi sonrası hastanın her iki bacağındaki güçsüzlük belirgin düzelmiş olup kontrol amaçlı çekilen torakal MRG'de intramedüller lezyonlarda gerileme izlendi.

Sonuç:
Tüberkülozlu hastalarda kranial tutulum olağan olmakla birlikte seviye veren duyu kusuru,her iki bacakta meydana gelen güç kaybı ve sfinkter kusuru gibi bulgular varlığında spinal tutulum olasığı akılda tutulmalıdır.

.....

SÖZEL BİLDİRİ OTURUMU 16 (S108-S111)

S-108
BEYİN SAPI TUTULUMU OLAN NÖRO-BEHÇET HASTALARINDA MULTİMODAL BEYİN SAPI REFLEKSLERİ
UĞUR UYGUNOĞLU , BURCU ZEYDAN , SABAHATTİN SAİP , DERYA ULUDÜZ , AKSEL SİVA , MERAL E. KIZILTAN

İSTANBUL ÜNİVERSİTESİ CERRAHPAŞA TIP FAKÜLTESİ NÖROLOJİ ANABİLİM DALI

Amaç:
Nörobehçet Sendromu (NBS); multisistemik, vasküler ve inflamatuvar bir hastalık olan Behçet Hastalığı'nın ciddi bir komplikasyonu olup beyin sapı (BS) ve diensefalonun etkilendiği parankim tutulumuyla karakterizedir. Önceki çalışmalarda beyin sapı reflekslerinden göz kırpma refleksinin (GKR) NBS'deki subklinik BS tutulumunu işaret edebileceği belirtilmiştir. Çalışmamızda BS tutulumu olan NBS hastalarında multimodal BS refleksleri ile nörogörüntüleme verilerinin ilişkisini inceledik.

Gereç ve Yöntem:
Çalışmaya beyin sapı lezyonu olan 16 NBS olgusu (9E, 7K) ve yaş-cinsiyet dağılımı benzer 16 sağlıklı kontrol (6E, 10K) katıldı. Trigeminal GKR, ekstratrigeminal somatosensoriyal GKR (s-GKR) ve akustik GKR (a-GKR) ile trigeminoservikal refleksler (TCR) çalışıldı. Herhangi bir refleks yanıtın kaybı, latans uzaması veya taraflar arası asimetri patolojik kabul edildi.

Bulgular:
Ortalama latansları kontrol ve NBS grubunda sırasıyla R1 (10.43±0.9 ve 11.07±1.9), R2 (33.66±4 ve 33±4.2), a-GKR (33±12 ve 34.5±11.7) ve TCR (52.4±8.7 ve 49.1±7.8) ms olarak saptandı. NBS grubunda R1, R2, a-GKR ve TCR sırasıyla 4, 3, 7 ve 8 hastada anormal bulundu, s-GKR pozitifliği açısından gruplar arası anlamlı fark yoktu.

Sonuç:
İncelediğimiz BS tutulumu olan NBS olgularında refleks latans ortalamaları normal sınırlar içindedir, ancak tek tek hasta bazında değerlendirildiğinde anormal sonuçlar bulunabilmektedir, bu durum NBS'deki BS lezyonlarının görece proksimal yerleşimi ile ilişkilendirilebilir.

.....

S-109
BEYİNSAPI TUTULUMU OLAN VE OLMAYAN BEHÇET HASTALIĞINDA KLİNİK VE POLİSOMNOGRAFİK ÖZELLİKLER
UĞUR UYGUNOĞLU , ESER BULUŞ , GÜLÇİN BENBİR , SABAHATTİN SAİP , HAKAN KAYNAK , AKSEL SİVA

İSTANBUL ÜNİVERSİTESİ CERRAHPAŞA TIP FAKÜLTESİ NÖROLOJİ ANABİLİMDALI

Amaç:
Behçet hastalığı(BH) oral aft, genital ülser, göz tutulumu ve artrit bulgularıyla şekillenen ve insan lökosit antijenleriyle(HLA B51) ilişkili bir hastalıktır.Hastaların %5-30'unda nörolojik komplikasyonlar görülebilmekte(NöroBehçetSendromu, NBS ve sıklıkla beyinsapı-diensefalik yapılar etkilenmektedir.Beyin sapında, özellikle REM uyku evresinin düzenlenmesi olmak üzere uykunun makroorganizasyonundan sorumlu alanlar NBS'de sıklıkla etkilenmektedir.Bu bağlamda, BH ve NBS hastalarındaki sübjektif-objektif uyku kalitesini karşılaştırmayı amaçladık.

Gereç ve Yöntem:
Çalışmamızda, beş ay süresince, BH tanısı ile NBS polikliniğimize yönlendirilen tüm hastalar, kraniyal MRG çekilerek beyin sapı tutulumu olan ve olmayan olmak üzere iki gruba ayrılmıştır. Gündüz aşırı uykululuk Epworth Uykululuk Skalası ile, sübjektif gece uyku kalitesi Pittsburgh Uyku Kalitesi Testi ile değerlendirilmiştir.Objektif gece uyku kalitesi tüm gece polisomnografi tetkiki ile incelenmiştir.Değerlendirilen tüm parametreler, her iki grup arasında ve kontrol grubuyla karşılaştırılmıştır.

Bulgular:
BH ve NBS grupları arasında cinsiyet dışındaki klinik ve polisomnografik parametreler arasında anlamlı farklılık saptanmadı.Tüm hastaların kontrol grubuyla karşılaştırılmasında, uyku latansının uzadığı(p=0.006), N2 uyku evresinin arttığı(p=0.018) izlendi.Obstrüktif uyku apne sendromu(OUAS, p=0.010) ve huzursuz bacaklar sendromunun(HBS, p=0.040) hasta grubunda daha sık olduğu görüldü.

Sonuç:
Çalışmamızda, beyinsapı tutulumu olan ve olmayan Behçet hastalarında uyku parametreleri anlamlı farklılık göstermemiştir. Ancak, NBS olsun ya da olmasın tüm BH hastalarında, kontrol grubuna göre uykunun makroyapısında kötüleşme olduğu izlenmiş, uyku bozukluklarının daha yüksek oranda görülmesi dikkati çekmiştir.Bu nedenle, BH hastalarında, özellikle BH ile açıklanamayan somatik şikayetler varlığında, OUAS ve HBS gibi eşlik edebilecek uyku hastalıkları akla getirilmelidir.

.....

S-110
NÖRO-BEHÇET HASTALARINDA KLEPTOMANİ

ERKİNGÜL SHUGAIV [1], ERDEM TÜZÜN [2], MURAT KÜRTÜNCÜ [5], IŞIN BARAL KULAKSIZOĞLU [3], GÜLŞEN AKMAN DEMİR [4]

[1] İSTANBUL ÜNİVERSİTESİ TIP FAKÜLTESİ NÖROLOJİ ANABİLİM DALI
[2] - İSTANBUL ÜNİVERSİTESİ TIP FAKÜLTESİ DENEYSEL TIP ARAŞTIRMA ENSTİTÜSÜ
[3] İSTANBUL ÜNİVERSİTESİ TIP FAKÜLTESİ PSİKİYATRİ ANABİLİM DALI
[4] BİLİM ÜNİVERSİTESİ TIP FAKÜLTESİ NÖROLOJİ ANABİLİM DALI
[5] ACIBADEM ÜNİVERSİTESİ TIP FAKÜLTESİ NÖROLOJİ ANABİLİM DALI

Giriş:
Behçet hastalığı etyolojisi bilinmeyen multisistemik, yineleyici bir inflamatuvar hastalıktır. Merkezi sinir sistemi tutulumu, olguların %5-15'inde görülür, başlıca beyinsapı meningoensefaliti tablosu gösteren parenkimal tutulum ve dural sinüs trombozu olmak üzere iki şekilde ortaya çıkar. Parenkimal nöro-Behçet hastalığı (NBH) farklı klinik prezentasyonlarla ortaya çıkabilmekte, bu olgularda çeşitli psikiyatrik gösteriler de eşlik edebilmektedir. Hastalarda apati veya disinhibisyon yönünde davranış değişikliklerinin görülebildiği bilinmektedir; ancak bir dürtü kontrol bozukluğu olan kleptomani NBH olgularında bildirilmemiştir.

Yöntem:
1984-2012 yılları arasında İstanbul Tıp Fakültesi Nöroloji AD Nöro-Behçet polikliniğinde kayıtlı 350 NBH olgusu retrospektif olarak tarandı. DSM-IV kleptomani tanı ölçütlerine göre kleptomani tanısı almış olguların nörolojik ve psikiyatrik anamnez, muayene, kraniyal görüntüleme ve nöropsikolojik değerlendirme sonuçları incelendi.

Bulgular:
Yapılan taramada 5 olgunun kleptomani tanısıyla izlendiği ve bu tanının NBH tanısını takiben (6ay-3 yıl) konduğu saptandı. Olguların 4'ü erkek, 1'i kadındı ve yaşları 28-56 arasında değişmekteydi. NBH tanısı aldıkları dönemde yapılan MR incelemelerinde ağırlıklı olarak pons ve mezensefalonda T2 hiperintens lezyonlar saptanmıştı ve EDSS skorları 2.0-3.0 arasındaydı. Tüm olguların nöropsikolojik testlerinde frontal işlev bozukluğu saptanmıştı. Kognitif tutulumu olan bu olgularda eşlik eden başka dürtü kontrol veya duygudurum bozukluğu yoktu. Olguların 2'si antipsikotikle düzelmesine rağmen, 2'si tedaviye dirençliydi ve 1 olgu tedaviyi kabul etmedi.

Sonuç:
Kleptomani ile çok değişik hastalıklar arasında ilişki kurulmuş olmakla beraber çeşitli nörolojik hastalıklarda olgu düzeyinde bildiriler nadir bulunmaktadır. Kleptomani tanılı NBH olgularının tamamında frontal işlev bozukluğu ve parenkimal lezyonlar saptanması bu psikiyatrik hastalığın organik beyin bozukluğu temelinde ortaya çıkabileceği görüşünü desteklemekte ve kleptomani bulgularının frontal şebekenin beyinsapı düzeyinde etkilenmesi sonucu ortaya çıkabileceğini düşündürmektedir.

.....

S-111
TEDAVİYE DİRENÇLİ NÖROBEHÇET HASTALARINDA İNFLİKSİMAB DENEYİMİ

BURCU ZEYDAN [1], UĞUR UYGUNOĞLU [1], EMİRE SEYAHİ [2], SERDAL UĞURLU [2], SABAHATTİN SAİP [1], AKSEL SİVA [1]

[1] İSTANBUL ÜNİVERSİTESİ CERRAHPAŞA TIP FAKÜLTESİ NÖROLOJİ ANABİLİM DALI
[2] İSTANBUL ÜNİVERSİTESİ CERRAHPAŞA TIP FAKÜLTESİ İÇ HASTALIKLARI AD., ROMATOLOJİ BD.

Amaç:
Behçet hastalığı (BH) kronik, tekrarlayıcı, inflamatuvar ve multisistemik bir hastalıktır. BH'ında %5-10 oranında görülen Nörobehçet sendromu (NBS), sıklıkla merkezi sinir sisteminin parankimal tutulumuyla seyrederken olguların yaklaşık %20 'sinde serebral venöz sinus trombozu görülmektedir. Erken tedavi prognoz açısından önem taşımaktadır, tedavide immünsupresanlar ilk sırada yer alırken, tedaviye dirençli hastalarda anti-tümör nekrozis faktör-alfa (TNF-a) antikoru olan infliksimab tedavi seçenekleri arasındadır. Burada infliksimabın NBS tedavisindeki yerini ve etkinliğini sunmayı amaçladık.

Gereç ve Yöntem:
Çalışmamıza İ.Ü. Cerrahpaşa Tıp Fakültesi Nörobehçet polikliniğimize başvuran ve infliksimab tedavisi alan, yaş ortalaması 38.7±5.5 yıl olan, 9'u erkek, 2'si kadın 11 NBS olgusu katıldı. Olguların demografik ve klinik özellikleri, kullanılan infliksimab doz ve süresi, ilaç yan etkileri ve tedavi etkinliği incelendi.

Bulgular:
Olguların 9'u parankimal, 1'i ekstraparankimal, 1'i hem parankimal hem de ekstraparankimal tutulumluydu. BH ve NBS ortalama hastalık süreleri sırasıyla 5.5±5.3 yıl ve 2.8±3.6 yıldı. İnfliksimab ortalama tedavi başlangıç yaşı 36.8±5.3, infliksimab tedavisi altında ortalama takip süresi 27.5±22.2

aydı. Üç olguda klinik cevapta düzelme gözlenirken, 8 olguda klinik remisyon elde edildi ve hastaların hiçbirinde yan etki gözlenmedi.

Sonuç:
TNF-a'nın, BH'nin patogenezinde rol oynayan inflamatuvar sitokinlerden biri olduğu bilinmektedir. TNF-a aktivitesini nötralize eden bir monoklonal antikor olan infliksimabın özellikle üveit, gastrointestinal BH ve NBS'de etkili olduğu bildirilmiştir. Bu çalışma; tedaviye dirençli bir NBS olgu grubunda, immünsupresif tedaviye ek olarak veya tek başına infliksimab kullanımının hastalığın klinik ve radyolojik progresyonu üzerine olumlu etkisi olduğunu göstermektedir.

.....

SÖZEL BİLDİRİ OTURUMU 17 (S112-S114)

S-112

OSAS VE BASİT HORLAMA HASTALARININ KOGNİTİF AÇIDAN KARŞILAŞTIRILMASI

BERNA ARLI , ŞULE BİLEN , SEMRA Ö. MUNGAN , AYŞE PINAR M. TİTİZ , MÜGE ÖZCAN , NEŞE ÖZTEKİN , FİKRİ AK

ANKARA NUMUNE EĞİTİM ARAŞTIRMA HASTANESİ

Amaç:
Obstrüktif uyku apne sendromu üst havayolunda tekrarlayan tıkanma ile karakterizedir.OSAS öğrenme, dikkat ve hafızayı etkileyerek kognitif bozulmaya neden olmaktadır. OSAS'lı hastalarda bilişşel etkilenme kognitif fonksiyonlar ve psikomotor performans olmak üzere. iki büyük alanda dikkat çekmiştir: OSAS özellikle muhakeme, anlama ve öğrenme , motor koordinasyon üzerine olumsuz etkide bulunmaktadır.

Gereç ve Yöntem:
Çalışmamıza ANEAH Uyku Merkezinde yatırılarak American Academy of SleepMedicine (2007) kriterlerine göre tanı konulmuş olan 29 orta-ağır OSAS hastası, kontrol grubu olarak AHİ ≤ 5 olan , hipoksisi olmayan 30 basit horlama hastası alınmıştır. Nöropsikolojik inceleme için Rey işitsel sözel öğrenme, çizgi yönü belirleme, iz sürme, STROOP, sözel akıcılık (KAS) ve SDMT testleri uygulanmıştır.

Polisomnografi: Hastaların ANEAH uyku laboratuarında polisonmografik incelemeleri yapıldı. Verilerin analizinde betimleyici istatistik yöntemleri, nonparametrik analizlerden Mann Whitney U analiz yöntemi kullanılmıştır.

Bulgular:
Rey 1, SDMT , Stroop 4 süre ve düzeltme test puanları açısından gruplar arasında anlamlı bir fark olduğu diğer ölçek puanları açısından ise böyle bir farkın olmadığı saptanmıştır. Kontrol grubunun kısa süreli bellek işlevlerinin hasta grubuna göre daha iyi olduğu gösterilmiştir. SDMT puanları,. Stroop 4'de hasta grubu ile kontrol grubu arasında anlamlı farklılık gözlenmiştir. Hastaların dikkatini toplama yeteneğinin kontrol grubuna göre daha bozuk olduğu düşünülmektedir. Uzun süreli bellek işlevlerinde, görsel-mekansal algılama yeteneği, yürütücü işlevler , sözel akıcılık yetenekleri açısından gruplar arasında fark olmadığı söylenebilir.

Sonuç:
Çalışmamızda öncelikli olarak orta ve ağır derecede OSAS'lı hastalarda özellikle hipoksemi ile ilişkili kognitif kayıp gösterilmiştir. Bizim çalışmamızı diğer çalışmalardan ayıran en önemli fark iki grup arasında hem hipoksemiyi hem de uyku fragmantasyonu ve gündüz uykululuğunu karşılaştırma şansımızın olmasıdır.

.....

S-113

OBSTRÜKTİF UYKU APNE SENDROMU TEDAVİSİNİN DEPRESYON, ANKSİYETE VE YAŞAM KALİTESİ ÜZERİNE ETKİLERİ

MECBURE NALBANTOĞLU [1], SEİFİ MEHMETALİ [2], GÜLÇİN BENBİR [1], DERYA KARADENİZ [1]

[1] İSTANBUL ÜNİVERSİTESİ CERRAHPAŞA TIP FAKÜLTESİ NÖROLOJİ ANABİLİM DALI
[2] İSTANBUL ÜNİVERSİTESİ CERRAHPAŞA TIP FAKÜLTESİ PSİKİYATRİ ANABİLİM DALI

Amaç:
Obstrüktif Uyku Apne Sendromu (OUAS) günlük performans düşüklüğü ve konsantrasyonda bozulma gibi psikiyatrik

semptomlarla karşımıza çıkabilmektedir.Toplumda sık görülen depresyon/anksiyete bozuklukları, uyku bozuklukları ile birlikte ortaya çıkabilmekte, uyku bozuklukları bu hastalıkları tetikleyerek yaşam kalitesinin bozulmasına neden olabilmektedir.Çalışmamızda OUAS'ın depresyon/anksiyete bozuklukları ile birlikteliğini, komorbiditenin yaşam/cinsel yaşam kalitesi üzerine etkilerini ve OUAS'ın noninvasiv mekanik ventilasyon(CPAP/BPAP) ile tedavisinin etkilerini araştırdık.

Gereç ve Yöntem:
Çalışmaya polisomnografi incelemesiyle OUAS tanısı konmuş 48 hasta(39 erkek/9 kadın) dahil edildi.Depresyon/anksiyete bozukluğu tanıları psikiyatrik görüşmeyle DSM-IV-TR tanı kriterlerine göre konuldu.Hastalara tedavi öncesi ve bir aylık CPAP/BPAP tedavisi sonrasında psikiyatrik değerlendirme, Beck Anksiyete/Depresyon ölçekleri(BDÖ,BAÖ); SF36 yaşam kalitesi formu; Arizona Cinsel Yaşantılar Ölçeği(ACYÖ) ve gündüz uykululuk için Epworth Uykululuk Skalası(EUS) uygulandı.

Bulgular:
Hastaların yaş ortalaması 48,2±7,6 yaş(27- 60 yaş) olarak hesaplandı.OUAS tedavisi öncesi hastaların 27'sinde (%56,2) psikopatoloji [13'ünde(%27) depresyon, 3'ünde(%6,2) anksiyete, 11'inde(%22,9) depresyon-anksiyete birlikteliği] saptanırken; 21'inde (%43,7) psikopatoloji saptanmadı.Bir aylık CPAP/BPAP tedavisi sonrası 12 hastada(%25), ilaç değişikliği yapmaksızın mevcut psikopatolojilerin iyileştiği izlendi.Tüm hastalarda (psikopatoloji olsun veya olmasın) ACYÖ hariç yapılan tüm ölçeklerde tedavi sonrasında anlamlı düzelme saptandı.

Sonuç:
Çalışmamızda, depresyon ve anksiyete bozukluklarının OUAS hastalarında oldukça yüksek oranda birlikte görüldükleri saptandı.CPAP/BPAP tedavisi sonrasında, duygudurum ve yaşam kalitesi skorlarında belirgin düzelme sağlandı.Depresyon ve anksiyete bozukluklarında, özellikle tedaviye yanıtsız hastalarda, eşlik edebilen OUAS varlığı akla getirilmeli ve uygun tedavisi planlanmalıdır.

.....

S-114

ARNOLD CHİARİ TİP I (ACM-I) MALFORMASYONLU HASTALARDA UYKUYLA İLİŞKİLİ SOLUNUM BOZUKLUKLARI

MURAT YILDIRIM KALE , NERGİZ HÜSEYİNOĞLU

KAFKAS ÜNİVERSİTESİ TIP FAKÜLTESİ NÖROLOJİ AD

Amaç:
ACM-I malformasyonu serebellar tonsillerin foramen magnumun 4 mm altına herniyasyonu olarak tanımlanmıştır. Serebellar ve/veya servikal kord lezyonları ile ilişkili çok çeşitli klinik bulgular verebilir. Bunlardan birisi de uyku ile ilişkili solunum bozukluklarıdır. Çalışmamızda, ACM-I hastalarında uyku ile ilişkili solunum bozukluklarının sıklığını ve herniyasyon derecesi (milimetre) ile uykuda solunum bozukluklarının arasında olası bir ilişki varlığının araştırılmasını amaçladık.

Gereç ve Yöntem:
Çalışmaya ACM-I tanısı almış 30 (20 K, 10 E, 14-60 yaş) hasta alındı. ACM-I tanısı mid-sagittal kraniyal T1 ağırlıklı MR görüntülemelerde serebellar tonsillerin foramen magnuma doğru 4 mm ve üzeri herniyasyonu saptanarak kondu. Hastalara tüm gece polisomnografik uyku tetkiği yapılarak 6 kanal EEG, 2 kanal EOG, çene ve her iki tibialis anterior EMG, vücut pozisyonu, oronazal hava akımı, torakal ve abdominal solunum hareketleri, EKG, solunum sesleri kaydı, O2 saturasyonu ve senkron video paremetleri kaydedildi. Hastalarda uyku ile ilişkili solunum bozuklukları sıklığı araştırılmış ve herniyasyon derecesi ile obstruktif, santral, miks apne-hipopne indeksi ve uyku sırasındaki minimum oksijen saturasyonu değerleri karşılaştırıldı.

Bulgular:
Bildirdiğimiz sonuçlar ön sonuç niteliğinde olup, çalışma halen devam etmektedir. Tüm hastaların % 56'da obstruktif uyku apnesi (OUAS), % 3'de ise santral apne sendromu (SAS) saptandı. OUAS saptanan hastaların %61'de hafif , % 29'da orta, % 10'da ağır derecede OUAS mevcuttu. ACM I hastalarındaki herniyasyon derecesi ile minimum O2 saturasyonu ile apne- hipopne indeksi arasında istatiksel olarak anlamlı bir ilişki bulunmadı.

Sonuç:
ACM-I hastalarında OUAS sıklığı normal popülasyondan daha fazla olmasına karşın, herniyasyon derecesi ile uykuyla ilişkili solunum bozuklukları arasında bir ilişki bulunamadı.

.....

SÖZEL BİLDİRİ OTURUMU 18 (S115-S120)

S-115

ASİSTE REPRODUKTİV TEDAVİLER (ART) MULTİPL SKLEROZU TETİKLER Mİ ?

DERYA KAYA [1], ZEYNEP KUZU [2], EGEMEN İDİMAN [2], SERKAN ÖZAKBAŞ [2]

[1] *ORDU DEVLET HASTANESİ*
[2] *DOKUZ EYLÜL ÜNİVERSİTESİ NÖROLOJİ ANABİLİM DALI*

Amaç:
Gebelik için kullanılan eksojen seks steroidlerinin multipl skleroz (MS) relapsları üzerine etkili olduğu göserilmiştir. Asiste reproduktiv tedaviler (ART) hastanın hormonal durumunu modifiye ederek MS gelişimi üzerine etkili olabilir. Giderek artan gözlem ve çalışmada invitrofertilizasyon (IVF)dan sonra MS li kadınlarda relaps riskinin arttığını bildirilmiştir.

Gereç ve Yöntem:
IVF ile bebek sahibi olmuş 2 multipl skleroz olgusu sunulmakta ve IVF nun multipl skleroz başlangıcı üzerine olası etkileri tartışılmaktadır.

Bulgular:
İlk olgu 35 yaşında. Beş gündür varolan sağ kol ve bacakta uyuşukluk ve karıncalanma yakınmaları ile kliniğimize başvurdu. Özgeçmişinde, over rezervi düşük olduğu için mini tüp bebek uygulaması sonucu gebe kaldığı, sezaryenle sağlıklı çift yumurta ikizlerinin olduğu öğrenildi. İkinci olgu 36 y. On gündür varolan boyun altından başlayan yanma, batma, boyun derisini kalın hissetme yakınmaları ile başvurdu. Özgeçmişinde eşinin oligospermisi nedeniyle recFSH kullanılarak ovulasyon indüksiyonu sonucu intrauterin inseminasyon uygulandığı, gebelik gerçekleşmeyince "recFSH ve GnRH antagonisti" kullanılarak ovulasyon indüksiyonu yapıldığı ve sonrasında IVF uygulanarak gebelik oluştuğu ve sağlıklı ikiz bebekleri olduğu öğrenildi.

Sonuç:
Günümüzde ovulasyonu indükleyen ve implantasyona yardım eden hormonlarla yapılan tedaviler ile gebelik şansı artmıştır. MS'li kadınlarda IVF ya da ovarian stimulusun relaps sıklığında artışa yol açtığı bildirilmesine karşın, relapsların immunoterapinin kesilmesine mi ya da stres etkisine mi yoksa kullanılan hormonlara mı bağlı olduğu konusu kesin netlik kazanmamıştır. Ancak MSli kadınlara ART uygulanması konusunda ihtiyatlı davranılması gerektiği konusunda giderek artan bir bilgi paylaşımı mevcuttur. Doğabilecek riskler jinelolog hekimlerle değerlendirilmelidir.

.....

S-116

SANTRAL SİNİR SİSTEMİNİN ÇOCUKLUK BAŞLANGIÇLI İNFLAMATUVAR DEMİYELİNİZAN HASTALIKLARI: 133 OLGUDA KLİNİK VE PARAKLİNİK PROFİL

DERYA KAYA [1], EGEMEN İDİMAN [2], SERKAN ÖZAKBAŞ [2]

[1] *ORDU DEVLET HASTANESİ NÖROLOJİ BÖLÜMÜ*
[2] *DOKUZ EYLÜL ÜNİVERSİTESİ NÖROLOJİ ANABİLİM DALI*

Amaç:
Santral sinir sisteminin (SSS) çocukluk başlangıçlı demiyelinizan hastalıkları hakkında cevaplanmayı bekleyen birçok soru bulunmaktadır. Bu özel altgrubun birçok özelliği erişkin başlangıçlı olgular ile benzerlik göstermekle birlikte kendine özgü klinik, radyolojik ve laboratuvar özellikleri barındırmaktadır.

Gereç ve Yöntem:
Retrospektif çalışma. MS kliniğimizde izlenen 2369 hastanın dosya kayıtları incelendi, hastalığı 18 yaşından once başlayan 133 (5.6%) olgu saptandı. 98'i relapsing remitting MS (RRMS), 21'i sekonder progresif MS (SPMS), 8'i klinik izole sendrom (KIS), 3'ü nöromiyelitis optika (NMO), 2'si Marburg hastalığı ve 1'i radyolojik izole sendrom (RIS) olgusuydu.

Bulgular:
Olguların yaş ortalaması 15.07 ± 2.72. %41.3'ünde hastalık 16 yaşından önce, %58.7'inde 16 yaşında sonra başlamaktaydı. 16 yaş öncesi K/E oranı 1.3:1 iken 16 yaş sonrası oran 2.1:1 idi. Polisemptomatik prezentasyon en sık başlangıç sekliydi. Olguların %51'i hastalık modifiye edici ya da immunosupresif tedaviler kullanmıştı. 126 hasta için çalışma öncesi son 6 aydaki EDDS skor ortalaması 2.22±1.88. 111 olgunun MRG kaydına ulaşıldı. Ilk başvuruda tanısal MRG özelliklerini karşılamayan olgu sayısı 11di. NMO'lu olguların beyin MRGleri normaldi. 133 olgunun 35'inin oligoklonal bant (OKB) kaydına ulaşıldı, 26 olguda (24 MS, 1 Marburg ve 1 KIS) OKB pozitifti. 6 hastada ailesel MS olgusu mevcuttu.

Sonuç:
Akut demyelinizan olay ile prezente olan tüm çocuklar, erişkinlik dönemine ulaşana kadar hastalık yükünün azaltılmasını amaçlayan eksiksiz bir değerlendirmeye ihtiyaç duyduklarından dolayı ve ayrıca hastalığın erken/başlangıç aşamasındaki patogenezi hakkında bilgi sağlayabilme potansiyelinden dolayı çok özel bir altgruptur. Bu çalışma, SSS'nin çocukluk başlangıçlı demyelinizan hastalıkları hakkında literature katkıda bulunabilecek bazı önemli klinik ve paraklinik özellikler sunmaktadır.

.....

S-117

MULTİPL SKLEROZ FARKLI KLİNİK ALTTİPLERİNE AİT BOS VE SERUM ÖRNEKLERİNDE PROTEOM ÇALIŞMASI: KLİNİK ALTTİPLERE ÖZGÜ PROTEİN BELİRTEÇLERİNİN TANIMLANMASI

TİMUÇİN AVŞAR [1], UĞUR UYGUNOĞLU [2], MELİH TÜTÜNCÜ [2], NURİ ONAT DEMİRCİ [2], SABAHATTİN SAİP [2], AKSEL SİVA [2], EDA TAHİR TURANLI [1]

[1] *İSTANBUL TEKNİK ÜNİVESİTESİ - MOLEKÜLER BİYOLOJİ VE GENETİK BÖLÜMÜ*
[2] *İSTANBUL ÜNİVERSİTESİ - CERRAHAPAŞA TIP FAKÜLTESİ*

Amaç:
Kronik, nöroenflamatuvar, nörodejeneratif bir hastalık olarak tanımlanan Multipl skleroz (MS)'in kompleks patojenezi ve farklı prognozları nedeniyle, tanısının konulmasında ve prognozunun anlaşılmasında yardımcı olacak biyo-belirteçlerin tanımlanması önemlidir. Bu çalışmada amaç, farklı MS klinik alttipleri örneklerinden elde edilen BOS ve serum örneklerinde, proteomik yaklaşımlar kullanılarak ile yeni biyo-belirteçlerin tanımlanmaya çalışılmasıdır.

Gereç ve Yöntem:
Çalışmada 35 CIS, 45 RRMS, 20 PPMS ve 18 kontrol örneği'ne ait BOS ve serum kullanılarak her bir örnekten protein izolasyonu, saflaştırılması yapıldı. 2D-PAGE analizi ile en az 4 kat farklı miktarda ifadelendiği belirlenen protein spotları belirlenmiş ve farklı klinik alttipler ve kontrollerle karşılaştırılmıştır.

Daha sonra elde edilen protein spotları çıkarılarak, kütle spektrometresi (MALDI-TOF-MS) çalışması yapılmış ve protein spotları tanımlanmıştır. Sonrasında bu proteinler için ELISA ve Western blot yöntemleri ile doğrulama çalışmaları yapıldı.

Bulgular:
Kütle spektrometresi yapılmak üzere çıkarılan 192 spottan 179 tanesinin analizi yapıldı. 179 spottan 73 farklı protein elde edildi. Klinik gruplar karşılaştırıldığında, RRMS-kontrol arasında 30, CIS-kontrol arasında 27, PPMS-kontrol arasında 30, CIS-RRMS arasında ise 27 proteinin farklı miktarda ifadelendiği tespit edildi. Yapılan doğrulama çalışmalarında, Transthyretin($p<0.01$), Chain A-Alpha-1 Anti-trpsin($p=0.039$), Apolipoprotein-A4($p<0.01$), ApolipoproteinE($p<0.01$) protein seviyelerinin hastalık alttiplerinde artış gösterirken, alpha2-macroglobulin($p=0.023$) protein seviyesinin sadece RRMS grubunda, human-alpha-1 acid glycoprotein($p=0.041$) and prostaglandin-D2-synthase($p<0.01$) protein seviyesinin ise hem CIS hem de RRMS grubunda kontrole göre artış gösterdiği doğrulanmıştır.

Sonuç:
Klinik olarak farklı MS alttiplerine ait örneklerde yapılan proteom çalışması ile klinik alltipler ve kontrol grubu karşılaştırıldığında hastalık spesifik proteinlerin farklı miktarda ifadelendiği tespit edilmiş ve bu proteinlerin doğrulamaları yapılmıştır. Çalışmamız örnek sayısı arttırılarak ve farklı protein doğrulamaları ile devam etmektedir.

.....

S-118

İNTERFERON-BETA 1A TEDAVİSİ ALAN MULTİPL SKLEROZ HASTALARINDA TH17 İLİŞKİLİ SİTOKİN VE RESEPTÖR DÜZEYLERİNİN DEĞERLENDİRİLMESİ

GÜNEŞ ESENDAĞLI [1], ASLI TUNCER-KURNE [2], GÜLİZ SAYAT [2], AHMET KASIM KILIÇ [2], DİCLE GÜÇ [2], RANA KARABUDAK [2]

[1] HACETTEPE ÜNİVERSİTESİ ONKOLOJİ ENSTİTÜSÜ TEMEL ONKOLOJİ ANABİLİM DALI
[2] HACETTEPE ÜNİVERSİTESİ TIP FAKÜLTESİ NÖROLOJİ ANABİLİM DALI

Amaç:
Multipl skleroz (MS) santral sinir sisteminin (SSS) otoimmün demiyelinizan hastalığıdır. Bu hastalıkta izlenen inflamasyona 'T helper 17' hücrelerinin katkısı önemli olup MS hastalarının BOS örneklerinde, özellikle atak döneminde artmış sayıda Th17 hücreleri saptanmaktadır. MS plaklarında Th17 hücreleri gösterilmiş ve bu durum hastalık şiddeti ile ilişkili bulunmuştur. Naiv CD4+ T hücrelerinin Th17 grubuna dönüşümünde IL-21 ve 23 ün belirleyici olduğu bilinmektedir. Bu çalışmanın amacı relaps ve remisyonlarla seyirli multipl skleroz hastalarında (RRMS) IFN-β1a tedavisinin TH17 ilişkili sitokinler ve onların spesifik reseptörleri üzerindeki kısa ve uzun süreli etkinliğini değerlendirmektir. Progresif faza geçmiş hastalarda da immünsüpresif tedaviye başlamadan önceki etkinlik araştırılmıştır.

Gereç ve Yöntem:
Çalışmaya IFN-β1a tedavisi başlanan RRMS hastaları (15), interferon tedavisini yeterli sürede almasına rağmen yanıt vermeyen MS hastaları (8) ve sağlıklı bireyler (8) dâhil edilmiştir. Serum örnekleri tedavi başlanmadan önce (bazal), 3., 6., 9., 12. aylarda alınmıştır. Periferik kan hücrelerinde, IL17 ve IL23 sitokinlerinin reseptörleri olan IL17RA ve IL23R düzeyleri akım sitometri yöntemi kullanılarak hesaplanmıştır. IL17, IL26 ve IL23 sitokin düzeyleri ELISA kiti kullanılarak ölçülmüştür.

Bulgular:
Tedavi başlamadan önce kontrolller ile RRMS hastaları arasında tüm sitokinler ve reseptör ifadeleri arasında fark saptanmamıştır. Üç sitokin değerlendirildiğinde MS hasta serumlarında IL-26 düzeyi diğerlerine göre anlamlı yüksek bulunmuştur. IFN-β1 tedavisi sırasında IL-17 düzeyi ile ve $CD13^{+}IL\text{-}17R^{+}$ ifadesi taşıyan hücre sayıları ısrarlı düşüş gösterirken IL-23 ve IL-26 düzeylerinde artış izlenmiştir. Progresif fazda olan hastaların RRMS hastalarına göre IL-17 düzeyleri anlamlı yüksektir.

Sonuç:
IFN-β1 tedavisinin immün modülasyon yapan pek çok inflamatuar aracıya etkinliği bilinmektedir. Sonuçlarımız IFN-β1 nın Th-17 ilişkili yanıtları IL-23 ve 26 düzeylerini artırarak ve IL-17 ve IL-17R düzeylerini düşürerek etkilediğini göstermektedir.

.....

S-119

OPTİK NÖRİT GEÇİRMEMİŞ MULTİPL SKLEROZ HASTALARININ RETİNAL SİNİR LİFİ TABAKASI KALINLIKLARININ OPTİK KOHERENS TOMOGRAFİ İLE DEĞERLENDİRİLMESİ: 20 AYLIK TAKİP

NERGİZ HÜSEYİNOĞLU [1], METİN EKİNCİ [1], ÇAĞATAY BÜYÜKUYSAL [2], MURAT YILDIRIM KALE [1], HİLAL ŞAFAK ŞANIVAR [1]

[1] KAFKAS ÜNİVERSİTESİ TIP FAKÜLTESİ NÖROLOJİ AD
[2] ZONGULDAK KARAELMAS ÜNİVERSİTESİ BİYOİSTATİSTİK AD

Amaç:
Vizüel sistem nörodejenerasyon çalışmaları için model olarak kullanılmaktadır. Vizüel sistem inceleme yöntemlerinden biri de optik koherens tomografidir (OKT). Özellikle multipl sklerozlu hastaların takibinde OKT ile retinal sinir lifi tabakasının (RSLT) ölçümü sıkça kullanılmaktadır. Fakat yapılan çalışmalar çoğunlukla optik nörit (ON) geçirmiş gözleri içermektedir. Çalışmamızın amacı, optik nörite bağlı RSLT incelmesini devre dışı bırakarak, ON geçirmemiş gözlerde RSLT değerlerinin ve dolayısıyla da merkezi sinir sisteminde (MSS) nörodejenerasyonun takibini yapmaktır.

Gereç ve Yöntem:
Çalışmaya Nöroloji AD MS polikliniğinde takipli 40 R-R MS hastası (80 göz) ve 25 sağlıklı kontrol denekler dahil edildi. Çalışmaya alınmadan önce son 6 aydır ON atağı olmayan hastalara Şubat 2011 tarihinde OKT ile ilk RSLT kalınlığı, optik disk alanı (ODA), optik sinir başı hacmi (NHV), makulada ganglion hüçre kompleksi (GCC) kalınlığı, makulada fokal (FLV) ve global (GLV) hacim kaybı değerleri ölçüldü. Eylül 2012 tarihinde aynı hastalar kontrole çağrılarak, bu süre içinde MS ve ON atağı olan veya ulaşılamayan hastalar çalışma dışı bırakıldı. Hastalarda (28 hasta- 56 göz) RSLT, ODA, NHV, GCC, FLV ve GLV değerleri tekrar ölçüldü.

Bulgular:
Hasta ve kontrol grupta ODA ve NHV değerleri arasında fark saptanamazken, RSLT, FLV ve GLV değerleri istatiksel olarak farklıydı. Hastaların 1. ve 2. ölçümlerinde FLV, GLV, ODA ve NHV değerleri arasında fark saptanamazken, 1. ve 2. ölçüm RSLT kalınlıkları değerlerinde istatiksel anlamlı bir düşüş saptandı.

Sonuç:
Bu bulgular atağı olmayan hastalarda da RSLT değerlerinde azalma olduğunu, dolayısıyla ataklar dışında da MSS'de de aktif bir nörodejeneratif sürecin var olduğunu desteklemektedir.

.....

S-120

MS'TE NATALİZUMAB TEDAVİSİ SONRASI PROGRESİF MULTİFOKAL LÖKOENSEFALOPATİ

NURAY CAN USTA , CAVİT BOZ

KARADENİZ TEKNİK ÜNİVERSİTESİ

Olgu:
Progresif multifokal lökoensefalopati (PML) human polyomavirus JC virus'un neden olduğu, fatal olma potansiyeli olan oportunistik santral sinir sistemi infeksiyonudur. MS tedavisinde etkin bir şekilde kullanılmakta olan Natalizumab tedavisi PML için risk faktörüdür. Natalizumab tedavisi sonrası gelişen PML ve PML-IRIS olgusunu sunuyoruz. MS başlangıcı 2004 yılına uzanan ve RRMS tanısı ile takip edilmekte olan 28 yaşındaki erkek hasta interferon beta 1a, oral faz III MS ilacı tedavsisi altında sık ataklar geçirmesi nedeni ile Ekim 2009'da natalizumab tedavisine alındı. Bu tedavi altında atak geçirmeyen ve stabil olan hasta Mayıs 2012'de 24. doz natalizumab tedavisini aldı. JC virüs testi pozitif olan hastanın Mayıs 2012'deki olası PML tarama MR'ında PML düşündürecek patoloji saptanmadı. Hasta Ağustos 2012 tarihinde çift görme yakınması ile başvurdu. 4 aydır natalizumab tedavisi alamayan hasta MS relapsı nedeni ile pulse steroid ile tedavi edildi. Relapsı düzelen hastanın MR tetkikinde sağ frontalde kortikal ve subkortikal, parçalı küçük çaplı kontrastlanmaların olduğu 4x6 cm boyutundaki lezyonu saptandı. 7 gün 1 g/gün MP tedavisi verildikten sonra 5 seans plazmaferez uygulanana hastanın takip MR'larında kontrastlanma paterni artış gösterdi.Hastaya tekrarlanan pulse steroid tedavileri verildi. Nöropsikolojik testlerde kognitif bozulma saptanmayan hastanın tedavisi devam etmektedir. Ülkemizdeki ilk PML ve PML-IRIS olgusu sunumu ile erken tanı ve uygun tedavinin prognoza etkisi vurgulanmaktadır.

.....

SÖZEL BİLDİRİ OTURUMU 19 (S121-S124)

S-121

MULTİPL SKLEROZ'LU HASTALARDA "DOUBLE INVERSION RECOVERY" GÖRÜNTÜLEME İLE KONVANSİYONEL MANYETİK REZONANS GÖRÜNTÜLEME BULGULARININ KARŞILAŞTIRILMASI VE GENİŞLETİLMİŞ ÖZÜRLÜLÜK DURUM ÖLÇEĞİ İLE İLİŞKİSİ

GÖNÜL VURAL [1], HAVA DÖNMEZ KEKLİKOĞLU [1], ŞADİYE TEMEL [1], ORHAN DENİZ [1], KARABEKİR ERCAN [2]

[1] YILDIRIM BEYAZIT ÜNİVERSİTESİ ATATÜRK EĞİTİM VE ARAŞTIRMA HASTANESİ NÖROLOJİ KLİNİĞİ
[2] YILDIRIM BEYAZIT ÜNİVERSİTESİ ATATÜRK EĞİTİM VE ARAŞTIRMA HASTANESİ RADYOLOJİ KLİNİĞİ

Amaç:
Multipl Skleroz (MS), santral sinir siteminde ağırlıklı olarak beyaz cevheri etkilemesine rağmen kısmen de gri cevheri etkileyen, inflamatuar demiyelinizan bir hastalıktır. Bu çalışmanın amacı "double inversion recovery" (DIR), "Fluid-attenuated inversion recovery" (FLAIR) ve T2 ağırlıklı manyetik rezonans (MR) tekniklerini kullanarak MS lezyonlarını tespit edip bu tekniklerin sensitivitesini belirlemek ve lezyon sayıları ile "Genişletilmiş Özürlülük Durum Ölçeği (EDSS)" skorları arasındaki korelasyonu araştırmaktır.

Gereç ve Yöntem:
MS'li 34 hasta (20 kadın, 14 erkek) çalışmaya dahil edildi. DIR ve konvansiyonel MR (T2-A, FLAIR) sekansları elde edildi. Lezyonlar sayıldı ve yedi anatomik bölgeye göre sınıflandırıldı: kortikal, jukstakortikal, derin gri cevher, derin beyaz cevher, miks beyaz cevher-gri cevher, periventriküler beyaz cevher ve infratentoryal. Her kategorideki lezyonların sayısı teknikler arasında karşılaştırıldı. Ayrıca bütün hastalarda EDSS skorları ölçüldü. Lezyon sayıları ile EDSS skorları arasındaki korelasyon belirlendi.

Bulgular:
DIR imajlar, hem FLAIR hem de T2 sekansları ile karşılaştırıldığında daha fazla sayıda intrakortikal ve miks beyaz cevher-gri cevher lezyonu gösterdi (p=0, p=0, sırasıyla). DIR ve T2 ağırlıklı görüntüler kullanılarak elde edilen jukstakortikal bölgedeki ortalama lezyon sayıları için anlamlı fark tespit edildi (p=0.002), fakat DIR ile FLAIR sekansları kullanılarak elde edilen jukstakortikal bölge ortalama lezyon sayıları için anlamlı fark bulunmadı (p=0.231). FLAIR ve T2 sekansları, DIR ile karşılaştırıldığında daha fazla sayıda derin beyaz cevher lezyonu gösterdi. Total lezyon sayısı tüm sekanslar için benzerdi. Total T2 lezyon sayısı ve EDSSs arasında korelasyon vardı (r=0.383, p=0.025) fakat DIR ve FLAIR sekansları ile EDSSs arasında anlamlı korelasyon bulunmadı.

Sonuç:
DIR beyin görüntülemeleri, FLAIR ve T2 sekanslarıyla karşılaştırıldığında kortikal ve miks beyaz cevher-gri cevher lezyonlarının tespitinde en yüksek duyarlılığı sağladı. Ek olarak DIR imajlar kullanılarak elde edilen lezyonlar daha "görünülebilir" idi.

.....

S-122

MULTİPLE SKLEROZ'LU HASTALARDA DİFFÜZYON TENSÖR MANYETİK REZONANS GÖRÜNTÜLEME TEKNİĞİ VE HASTALIK DİSABİLİTESİ İLE İLİŞKİSİ

ŞADİYE TEMEL [1], HAVA DÖNMEZ KEKLİKOĞLU [1], GÖNÜL VURAL [1], ORHAN DENİZ [1], KARABEKİR ERCAN [2]

[1] YILDIRIM BEYAZIT ÜNİVERSİTESİ ATATÜRK EĞİTİM VE ARAŞTIRMA HASTANESİ NÖROLOJİ KLİNİĞİ
[2] YILDIRIM BEYAZIT ÜNİVERSİTESİ ATATÜRK EĞİTİM VE ARAŞTIRMA HASTANESİ RADYOLOJİ KLİNİĞİ

Amaç:
Konvansiyonel manyetik rezonans görüntüleme (MRG) teknikleri, multipl skleroz'da (MS) sensitif olarak lezyonları tespit edebilmesine rağmen, MS lezyonlarının histopatolojik özelliklerini spesifik olarak gösteremez. Diffüzyon tensör manyetik rezonans görüntüleme (DT MRG) su diffüzyonunu etkileyen patolojik proçesler hakkında invivo önemli bilgiler sağlar. Bu çalışmanın amacı, MS'li hastalarda plak, plak çevresi bölge ve plaktan uzak normal görünen beyaz cevherde (NGBC) su diffüzyonunun kantitatif olarak tanımlamak ve bu değişikliklerin klinik özürlülük ile korelasyonunu araştırmaktır.

Gereç ve Yöntem:
Hastalara ve kontrol grubuna konvansiyonel MRG ve DT MRG uygulandı. Fraksiyonel anizotropi (FA) ve görünür diffüzyon katsayısı (ADC) haritaları oluşturulup T2 ağırlıklı (T2A) imajlarla birleştirildi. İlgili bölgeler (ROI) aynı tarafta plak, plak çevresi beyaz cevhere ve karşı taraf NGBC'ye ve kontrol grubundaki sağlıklı bireylerin beyaz cevher bölgelerine yerleştirilerek kıyaslamaları yapmak için FA ve ADC değerleri elde edildi.

Bulgular:
MS'li hastalarda beyinsapı dışında tüm bölgelerde plaktan uzaklaştıkça ortalama FA'nın arttığı ortalama ADC'nin ise azaldığı görüldü. Periventriküler bölge, serebellar pedinkül ve lokalizasyon ayrımı gözetmeksizin tüm ROI'lerde en yüksek FA ve en düşük ADC kontrol grubunda bulundu. MS'li hastalarda lokalizasyon ayrımı gözetmeksizin incelenen tüm ROI'lerde kontrollere göre anlamlı fark vardı ($p < 0.001$, tüm kıyaslamalar için). MS'li hastalarda diffüzyon parametreleri ve genişletilmiş özürlülük durum ölçeği (EDSS) skoru arasında anlamlı bir korelasyon yoktu.

Sonuç:
DT MRG hastalık yıkımının tespiti için T2A sekanlardan daha doğru bilgi sağlayabilir, fakat bu hastalık yıkımı, EDSS skoru ile ölçülen klinik özürlülük ile korele olmayabilir.

.....

S-123

CRION HASTALARINDA DİFFÜZYON TENSOR GÖRÜNTÜLEME

AYŞE İLKSEN ÇOLPAK IŞIKAY [1], KADER KARLI OĞUZ [2], ASLI TUNCER KURNE [3], ARZU CEYLAN HAS [2], TÜLAY KANSU [1]

[1] HACETTEPE ÜNİVERSİTESİ TIP FAKÜLTESİ, NÖROLOJİ ANABİLİMDALI, NÖROOFTALMOLOJİ ÜNİTESİ
[2] BİLKENT ÜNİVERSİTESİ ULUSAL MANYETİK REZONANS ARAŞTIRMA MERKEZİ (UMRAM)
[3] HACETTEPE ÜNİVERSİTESİ TIP FAKÜLTESİ, NÖROLOJİ ANABİLİMDALI, NÖROİMMUNOLOJİ ÜNİTESİ

Amaç:
Kronik relapsing inflamatuar optik nöropati(CRION) tanısı alan hastalarda beyaz cevher değişikliklerinin voksele dayalı difüzyon tensor görüntüleme (DTG) ile değerlendirilmesi ve sağlıklı kontrollerle karşılaştırılması.

Gereç ve Yöntem:
Nörooftalmoloji kliniğinde 3 yıldan uzun takibi olan, tekrarlayan optik nörit atakları olan 6 hasta, hastalık süresi, atak sayısı, steroid ve immünsupresan cevabı açısından değerlendirilerek, nörooftalmolojik muayeneleri yapılmıştır. Hastalar ile yaş ve cinsiyet uyumlu sağlıklı bireylere 3T MRG cihazında (Magnetom, Trio TIM, Siemens,Almanya) DTG (TR/TE:8020/83ms, maksimum b değeri:700s/mm2, 60 yön, FOV=230cm, matriks=128x128, tüm beyni kaplayan 2mm kalınlığında 64 kesit) yapılmıştır. Beyaz cevher yapısını değerlendirmek için fraksiyonel anizotropi (FA) kullanılmıştır. DTG, Tract-Based Spatial Statistics(TBSS) ile çalışılarak FA ve mean diffüsivite (MD) değerleri hesaplanmıştır.

Bulgular:
CRION hastalarının (n:6, K/E:5/1, ort yaş: 40.2) ortalama hastalık süresi 124 (36-276) ay, ortalama atak sayısı 8 (4-17) di. Hastaların hepsi steroide atak sırasında cevap vermiş, ancak uzun dönemde immunsupresan tedavi ihtiyacı gelişmiştir. TBSS analizinde, hastalarla kontroller arasında istatistiksel olarak artmış ve azalmış FA ve MD değerleri bulunmuştur. FA optik kiyazmada kontrollere göre artmış olarak gözlenmiştir (hasta FA:0.15, kontrol FA:0.11). Serebellum, sağ superior serebellar pedinkül, optik kiyazma, korpus kallosumun spleniumu, sol talamus, arka singulum ve bilateral inferior fronto-oksipital yollar, inferior longitudinal fasikülde FA'in arttığı, MD'nin azaldığı izlenmiştir.

Sonuç:
CRION'da MRG'de normal görünen beyaz cevherin yaygın olarak etkilendiği gösterilmiştir. DTG bulguları MS ve NMO için literatürde tanımlananlardan farklılık göstermektedir. Çalışmamız CRION'un sadece optik yolları tutan bir hastalık olmaktan çok yaygın beyaz cevher tutulumuyla giden ve diğer primer demyelinizan hastalıklardan farklı özellikleri olan ayrı bir antite olduğunu düşündürmektedir.

.....

S-124

ANJİOGRAFİ KONTRASTINA BAĞLI AKUT SEREBRAL ÖDEM VE GEÇİCİ NÖROLOJİK DEFİSİT OLGUSU.

ALİ ÜNAL , NAZAN ŞİMŞEK ERDEM

AKDENİZ ÜNİVERSİTESİ TIP FAKÜLTESİ NÖROLOJİ ANABİLİMDALI

Olgu:
48 yaşında kadın hasta sağ tarafında uyuşukluk şikâyeti hastanemize başvurdu. Acilde çekilen beyin tomografisi normaldi. Beyin MR' da sol talamik akut enfarktı, her iki serebral hemisferde iskemik gliotik odakları vardı. Hastaya antiagregan başlandı.
Çekilen beyin ve boyun MR anjio sonucunda sağ internal karotid arter çıkışında ~%70 darlık, sağ eksternal karotis arter çıkışında ~%50 darlık, sol internal karotis arter çıkışında %30-40 darlık saptanması üzerine DSA yapıldı. DSA yapıldıktan sonra şiddetli baş ağrısı, sol homonim hemianopsi, ihmal ve sol üst ve alt extremitesinde 4/5 parezi gelişti. Acil beyin tomografisi çekildi ve sağda serebral ödem saptandı. Semptom sonrasında çekilen diffuzyon MR 'da yeni enfarkt saptanmadı. Hiperakut dönemde görüntüleme alındığı için üç saat sonra tekrar kontrol beyin ve diffuzyon MR'ı çekildi, yeni lezyonu yoktu. Hastanın tedavisinde değişiklik yapılmadı. Bir gün sonra nörolojik muayenesi tamamen normal olan hastada anjiografi kontrastına kan beyin bariyerinde bozulma serebral ödem ve fokal nörolojik defisit geliştiği düşünülmüştür

HEMŞİRELİK OTURUMU
POSTER - SÖZEL BİLDİRİLERİ

HEMŞİRELİK OTURUMU
POSTER BİLDİRİLERİ

HP-1
EPİLEPSİDE BİREYSEL YÖNETİMDE SAĞLIK BİLİŞİMİ UYGULAMA ÖRNEKLERİ

BAŞAK MENDİ , ONUR MENDİ

BAHÇEŞEHİR ÜNİVERSİTESİ

Amaç:
Kronik hastalıklarda bakım ve yönetim süreçlerinde yararlanılan sağlık bilişimi uygulamalarının, hataları azaltma, işlemleri kolaylaştırma ve hastanın yaşam kalitesinin yükseltilmesine katkıda bulunma gibi avantajları bulunmaktadır. Sağlıkta bilişim uygulamaları dinamik ve etkileşimli yapılarıyla, kronik hastalıkları olan kişilerin bireysel yönetimlerini geliştirmede önemli bir araç olarak görülmektedir. En sık görülen nörolojik hastalıklardan biri olan epilepsi; kronik bir hastalık olarak yaşam süresinin önemli bir bölümünü etkileyen, bireyin fiziksel, emosyonel, entelektüel ve sosyal yaşamında önemli sınırlılıklara neden olan, günlük aktivitelerinde zorunlu ve travmatik değişikliklere yol açan ve bireyin yaşam kalitesini etkileyen önemli bir sağlık sorunudur. Biyolojik, psikolojik ve sosyal boyutları ile tüm yaşamları etkilenen epilepsili hastaların hastalık sürecinin getirdiği zor ve karmaşık problemlerle başedebilmeleri, komplikasyonlarını etkin bir şekilde kontrol edebilmeleri ve günlük yaşamlarında hastalık yönetimini başarabilmeleri için bilgilendirilmeye ve destek güçlerine gereksinimleri vardır. Epilepsili hastanın bireysel yönetimde; nöbetlerin kontrol altında tutulması ve ortaya çıkabilecek diğer etkilerle baş edilebilmesi için tedavinin, nöbetlerin ve yaşam biçiminin düzenlenmesine yönelik girişimlerin planlanması gerekmektedir.

Gereç ve Yöntem:
Epilepside bireysel yönetimi değerlendiren 24 çalışma incelenmiş ve bu çalışmalarda hastalık yönetiminde bilişim teknolojilerden yararlanılmasının, tedavi sürecindeki hastalarda izlem göstergelerinin ve düzenlenen tedavi boyutlarının değerlendirilmesinde hasta-sağlık bakım sunucusu ilişkisini güçlendirerek doğru ve etkin şekilde bir planlamayı mümkün kılacağı belirtilmektedir.

Bulgular:
Epilepside bireysel yönetimde sağlık bilişim uygulamalarını kapsayan 6 çalışma örnek alınarak kolay uygulanabilir bir model taslağı oluşturulmuştur.

Sonuç:
Bu çalışma kapsamında, epilepside bireysel yönetimi destekleyen sağlık bilişimi uygulamaları incelenmiş ve örnek bir model oluşturulmuştur.

.....

HP-2
DEMANSLI BİREYLERDE HİDRASYONUN ÖNEMİ

EZGİ GÜLEÇ , ÖZLEM KÜÇÜKGÜÇLÜ

DOKUZ EYLÜL ÜNİVERSİTESİ TIP FAKÜLTESİ İÇ HASTALIKLARI HEMŞİRELİĞİ ANABİLİM DALI

Amaç:
Demanslı bireylerde yeterli hidrasyonu sağlamanın önemi ve dehidratasyonun olumsuz sonuçları konusunda literatür incelemesi yapmaktır.

Gereç ve Yöntem:
Veri tabanlarından konu ile ilgili yurt içinde ve yurtdışında yapılmış araştırma makalelerine ulaşılmıştır.

Bulgular:
yaşlı bireylerde çok sayıda faktör dehidratasyon riskini arttırmaktadır. Demans nedeniyle bellek, algılama ve bireysel bakım yeteneğinin bozulmasıyla bireyler günlük yaşam aktivitelerinde bağımlı hale gelirler. Demansın orta evrelerinde bireyin bilinç durumunda bozulma belirginleşir, davranış sorunları, inkontinans, günlük yaşam aktivitelerine yardım gibi sorunlar ortaya çıkmaya başlar. İleri evrede ise konfüzyon ve ajitasyon artar, inkontinans şiddetlenir, hareket yeteneği azalır ya da kaybolur, günlük yaşam aktivitelerinde tamamen bağımlı hale gelir. Demans, yaşlılarda sıvı alımını etkileyen faktörler arasında yer alır. Dehidratasyon demanslı bireylerde yaygın görülen bir durumdur; erken evrede birey su içmeyi unutur, orta evrede ajitasyonları ve kognitif durumda bozulma nedeniyle yeme, içmeyi reddeder, ileri evrede ise fonksiyonel durumda bozulma nedeniyle tamamen bakım verene bağımlı hale gelir ve yutma güçlüğüyle birlikte yiyecekleri ve içtiklerini aspire eder. Dehidratasyon konfüzyonu tetikleyebilir, bası yarası riskini ve düşme riskini arttırabilir. Bu tür nedenlerden dolayı demanslı bireylerde sıvı alımı göz ardı edilmemesi gereken durumların başında gelmektedir. Yetersiz sıvı alımı demanslı bireylerde sık karşılaşılan bir durumdur, hızlı bir şekilde gelişir ve ölümcül sonuçlara neden olabilir.

Sonuç:
Hemşirelerin demanslı bireylerde dehidratasyonun risk faktörlerini bilmesi, dehidratasyon gelişmemesi için gerekli önlemleri alması, bu bireylere bakım verenleri bilinçlendirmesi dehidratasyona bağlı ortaya çıkabilecek sorunların önlenmesinde önem taşımaktadır.

.....

HP-3
ALZHEİMER HASTALARINA UYGULANAN AROMATERAPİNİN AJİTASYON DAVRANIŞI ÜZERİNE ETKİSİ

SEHER GÖNEN [1], ÖZLEM KÜÇÜKGÜÇLÜ [2]

[1] ÇANKIRI KARATEKİN ÜNİVERSİTESİ SAĞLIK YÜKSEKOKULU
[2] DOKUZ EYLÜL ÜNİVERSİTESİ TIP FAKÜLTESİ İÇ HASTALIKLARI HEMŞİRELİĞİ ANABİLİM DALI

Amaç:
Alzheimer hastalarına uygulanan aromaterapinin ajitasyon davranışı üzerine etkisi konusunda literatür incelemesi yapmaktır.

Gereç ve Yöntem:
Veri tabanlarından konu ile ilgili yurt içinde ve yurtdışında yapılmış araştırma makalelerine ulaşılmıştır.

Bulgular:
Non-farmakolojik tedavi yaklaşımlarından birisi olan aromaterapi norepileptik tedaviye göre hem daha az maliyetli hem de daha az yan etkisi olan bir uygulamadır. Aromaterapi Alzheimer tip demanslı bireylerde görülen davranışsal ve psikolojik semptomların tedavisinde uyumayı kolaylaştırmak olumsuz davranışları azaltmak ve istendik davranışların kazanılmasını sağlamak amacıyla kullanılmaktadır. Bu aromaterapik

esansiyel yağların (lavanta ve melisa) sedatize edici etkileri yanı sıra kognisyonu arttırdığı da bilinmektedir. Demanslı bireylerin yaşadığı davranışsal problemler azaltıldığında ya da giderildiğinde hastanın yaşam kalitesinin arttırmasının yanı sıra bakım verenlerin ve sağlık çalışanlarının tükenmişlik ve umutsuzluk duygularının azaltılabileceği düşünülmektedir.

Sonuç:
Alzheimer tip demanslı bireyde bilişsel fonksiyonu ve yaşam kalitesini arttıran, davranışsal ve fiziksel sorunları gideren, relaksasyon ve kolay uyumayı sağlayan, nöroleptiklere göre yok denilecek kadar az yan etkisi olan, maliyeti ucuz ve güvenilir bu uygulamanın farmakolojik tedaviye alternatif olarak kullanımının yaygınlaştırılması gerekmektedir. Aromaterapinin ajitasyonu azaltmada etkili ve önerilen bir yöntem olduğu görülmektedir. Ancak bu konuda daha fazla çalışmaya gereksinim vardır.

.....

HEMŞİRELİK OTURUMU
SÖZEL BİLDİRİLERİ

HS-1

PARKİNSON HASTALIĞI OLAN BİREYE BAKIM VERENLERİN ALGILADIKLARI SOSYAL DESTEK İLE BAKIM VEREN YÜKÜ ARASINDAKİ İLİŞKİNİN İNCELENMESİ

ZEYNEP ÇİÇEK [1], ÖZLEM KÜÇÜKGÜÇLÜ [2], BERİL DÖNMEZ ÇOLAKOĞLU [3]

[1] EGE ÜNİVERSİTESİ TIP FAKÜLTESİ HASTANESİ KARDİYOLOJİ ANABİLİM DALI
[2] DOKUZ EYLÜL ÜNİVERSİTESİ İÇ HASTALIKLARI HEMŞİRELİĞİ ANABİLİM DALI
[3] DOKUZ EYLÜL ÜNİVERSİTESİ TIP FAKÜLTESİ NÖROLOJİ ANABİLİM DALI

Amaç:
Parkinson hastalığı olan bireye bakım verenlerin algıladıkları sosyal destek ile bakım veren yükü arasındaki ilişkinin incelenmesidir.

Gereç ve Yöntem:
Araştırma Mayıs-Ekim 2011 tarihleri arasında Parkinson Hastalığı ve Hareket Bozuklukları Polikliniklerinde yürütülmüştür. Örneklem 212 hasta ve yakınından oluşmuştur. Veriler, Bakım Verenlerin Yükü Envanteri (BVYE), Çok Boyutlu Algılanan Sosyal Destek Ölçeği (ÇBASDÖ) ve Modifiye Hoehn- Yahr Evrelemesi kullanılarak toplanmıştır. ÇBASDÖ puanı ile BVYE puanları arasındaki ilişki pearson korelasyon analizi ve çoklu regresyon analizi kullanılarak incelenmiştir.

Bulgular:
BVYE toplam puanları ile ÇBASDÖ toplam puanları arasında orta düzeyde ve negatif yönde bir ilişki bulunmuştur. Bu ilişki istatistiksel olarak ileri düzeyde anlamlıdır (r:-.45, p<.001). Parkinson hastalığı olan bireye bakım verenlerin, bakım yüklerinin en fazla aileden alınan sosyal destekten etkilendiği, ikinci sırada arkadaştan ve son olarak aile ve arkadaş dışında olan kişilerden alınan destekten etkilendiği bulunmuştur.

Sonuç:
Bakım yükünün azaltılmasında etkin rol oynayan hemşirelerin danışmanlık rolünü kullanarak, bireylerin var olan sosyal destek kaynaklarının farkına varması ve bu sosyal destek kaynaklarının harekete geçirilmesi sayesinde bakım veren yükünü azaltacağı düşünülmektedir.

.....

HS-2

KISA NÜTRİSYONEL DEĞERLENDİRME ÖLÇEĞİ 65+(SHORT NUTRITIONAL ASSESSMENT QUESTIONNAIRE 65+) GEÇERLİK VE GÜVENİRLİK ÇALIŞMASI

E.DİDEM EVCİ KİRAZ , SAKİNE MEMİŞ , FİLİZ ERGİN , MEVLÜT TÜRE

ADNAN MENDERES ÜNİVERSİTESİ

Amaç:
Bu çalışma, 65 yaş ve üstü popülasyonda malnütrisyon taramasında kullanılan Kısa Nütrisyonel Değerlendirme Ölçeği^{65+}'nin (Short Nutritional Assessment Questionnaire^{65+} SNAQ$^{65+)}$geçerlik ve güvenirlik çalışmasını yaparak Türkçe kullanıma sunmak amacıyla planlanmıştır.

Gereç ve Yöntem:
Ölçeğin kullanım izni, ölçeği geliştiren Hanneke A.H. Wijnhoven ile elektronik ortamda yazışarak alınmıştır.
Ölçeğin dil geçerliliği; beslenme konusunda bir uzman danışmanlığında, dil yeterliliği bulunan iki öğretim üyesi tarafından ayrı ayrı İngilizce'den Türkçe'ye çevrildi. Çeviriler danışman tarafından karşılaştırılıp, tartışılarak her cümleyi en iyi ifade eden karşılıkları ile Türkçe metin elde edildi. Daha sonra bu metin bir klinik beslenmeci ve bir İngilizce dil bilimci tarafından yeniden ingilizceye çevrildi.
Ölçeğin içerik geçerliliği; Ölçeğin çevirileri ve orijinal hali klinik nütrisyon konusunda deneyimli uzmanlardan oluşturulan "uzmanlar paneli"ne sunulmuştur. Ölçeğin içeriği hakkında uzmanların görüşleri alınmış ve gelen öneriler doğrultusunda ölçeğe son şekli verilmiştir.
Ölçeğin duyarlılığı ve özgüllüğünü belirmek için; Aydın-Germencik ilçesi Mursallı beldesinde yaşayan 65 yaş ve üzerindeki 92 kişiye (erkek:50, kadın:42) uygulanmıştır. "Golden test" olarak "Mini Beslenme Değerlendirmesi (MNA)" kullanılmıştır.
Etik kurul onayı ve katılımcıların yazılı izni alındıktan sonra ölçekler, bireylerin evlerinde yüz yüze görüşme yöntemiyle ve araştırmacılar tarafından doldurulmuştur.
Tanımlayıcı analizlerde ortalama, yüzdelik ve Ki-kare testi kullanılmıştır.

Bulgular:
Katılımcıların yaş ortalaması 72.58 ± 5.56 (Min:65, Mak:95), %73.9'u evli, %75'i ilkokul mezunu, %91.3'ünün sosyal güvencesi bulunmaktadır.
Katılımcıların %67.4'ü tanılanmış kronik bir hastalığının bulunduğunu (37'si HT, 14'ü kalp hastalığı), %71.7'si düzenli sağlık kontrollerine gitmediklerini beyan etmişlerdir.
Katılımcıların boy ort. 160.01 ± 10.55, kilo ort. 71.50±14.38, BKİ ort. 27.25±4.61 olarak tesbir edilmiştir.
Kısa Nütrisyonel Değerlendirme Ölçeği^{65+} sonuçlarına göre 2 birey kötü beslenme riski altında, 8 birey kötü beslenmiş olarak tesbit edilirken, "Golden test" olan MNA'nın malnütrisyon gösterge puanına göre 15 birey malnütrisyon riski altında ve bir bireyde malnütrisyonlu olarak tesbit edilmiştir.
İki ölçek karşılaştırıldığında SNAQ^{65+} ölçeğinin MNA'ya göre duyarlılığı %43.8 ve özgüllüğü ise %96.1 olarak bulunmuştur. Kappa katsayısı 0.47 olarak bulunmuştur. Bu değer orta düzeyde bir uyumu göstermektedir (p=0.001).

Sonuç:
SNAQ^{65+} kısa zamanda ve kolay uygulanabilen bir ölçek olmasına rağmen toplum taramasında MNA'ya göre özgüllüğü yüksek ancak malnütrisyon riskini tanılamakta duyarlılığı daha azdır. Ancak sağlık ekibi üyelerine uyarıcı olması ve bireyin zaman kaybedilmeden beslenme uzmanlarına yönlendirilmesine zemin hazırlaması açısından bakıldığında kullanılabilir olarak değerlendirmekteyiz.

.....

HS-3
İNMELİ HASTALARDA ORAL ANTİKOAGÜLAN İLAÇ TEDAVİSİNE UYUM

REVA ÇEKMEGELİ [1], CANSU POLAT [2], ZELİHA TÜLEK [3]

[1] İSTANBUL EĞİTİM VE ARAŞTIRMA HASTANESİ
[2] GATA HAYDARPAŞA EĞİTİM HASTANESİ
[3] İSTANBUL ÜNİVERSİTESİ FLORENCE NİGHTİNGALE HEMŞİRELİK FAKÜLTESİ

Amaç:
İnmeli hastalarda oral antikoagülan ilaçlara uyumu değerlendirmek

Gereç ve Yöntem:
Araştırma tanımlayıcı tipte tasarlanmıştır. Ağustos 2012'den bu yana İstanbul Eğitim ve Araştırma Hastanesi Nöroloji polikliniği'nde gerçekleştirilmektedir. Araştırma gelişigüzel örnekleme yöntemi ile toplam 100 hastada yüz yüze görüşme yöntemiyle gerçekleştirilecektir. Çalışmaya 18 yaş üstü, inme tanısı ile takip edilen, en az 3 aydır antikoagülan kullanmakta olan hastalar alınmaktadır. Hastalara sosyodemografik ve klinik özellikleri değerlendiren Hasta Bilgi Formu, tedaviye uyum konusundaki bilgi ve motivasyonlarını değerlendirmek için MedTake ve Modifiye Morisky Ölçeği uygulanmaktadır. Tedaviye uyumu etkileyebilecek faktörler açısından HADÖ (Hastane Anksiyete ve Depresyon Ölçeği), MMSE (Mini Mental Durum Değerlendirmesi), Barthel indeksi (Barthel Günlük Yaşam Aktiviteleri İndeksi), Rankin Skalası (Yetiyitimi Skalası) ve EQ-5D (Yaşam Kalitesi Ölçeği) kullanılmaktadır.

Bulgular:
Araştırma veri toplama aşamasındadır.

Sonuç:
Tedaviye uyumu ölçen MedTake ve Modifiye Morisky Ölçeği ile sosyodemografik, klinik, fonksiyonel parametreler arasındaki ilişkiler değerlendirilerek yorum yapılacaktır.

.....

HS-4
İNMELİ HASTALARDA BESLENME DURUMUNUN DEĞERLENDİRİLMESİ

SERAP ALTIN [1], ZELİHA TÜLEK [2], HAYRİYE KÜÇÜKOĞLU [1], SEVİM BAYBAŞ [1]

[1] BAKIRKÖY RUH VE SİNİR HASTALIKLARI EĞİTİM VE ARAŞTIRMA HASTANESİ II.NÖROLOJİ KLİNİĞİ
[2] İSTANBUL ÜNİVERSİTESİ FLORENCE NİGHTİNGALE HEMŞİRELİK FAKÜLTESİ

Amaç:
İnmede yutma bozukluğu, motor, koordinasyonel ve duyusal bozukluk, bilişsel sorunlar, depresyon, ağrı, oral, gastrointestinal ve respiratuvar sorunlar ve artmış metabolik gereksinim nedeniyle malnütrisyon riski yüksektir. Malnütrisyonun hastaların immün sistemi olumsuz etkilediği, bası yarası riskini artırdığı, hastanede yatış süresini uzattığı, komplikasyon ve mortalite oranını artırdığı bilinmektedir. Bu çalışmada inmeli hastalarda malnütrisyon durumunu değerlendirmek amacıyla gerçekleştirilen bir pilot çalışmanın sonuçlarını paylaşmak amaçlanmaktadır.

Gereç ve Yöntem:
Tanımlayıcı tipte tasarlanan bu araştırma Ağustos-Kasım 2012 tarihlerinde Bakırköy Ruh ve Sinir Hastalıkları Eğitim ve Araştırma Hastanesi II.Nöroloji Kliniği İnme Polikliniklerinde gerçekleştirilmektedir. Araştırmanın yüz yüze görüşme yöntemi kullanılarak gelişigüzel örnekleme ile toplam 80 hasta ile tamamlanması planlanmaktadır. Hastalara sosyodemografik ve klinik özellikleri değerlendiren Hasta Bilgi Formu, beslenme durumlarını değerlendiren MNA (Mini Nutrisyonel Değerlendirme), fonksiyonel durumlarını değerlendiren Barthel indeksi ve Rankin skalası uygulanmaktadır.

Bulgular:
Araştırma veri toplama aşamasındadır.

Sonuç:
İnmeli hastalarda malnütrisyon ile ilgili literatür bilgisi verilecek ve pilot çalışmanın sonuçları paylaşılacaktır.

.....

HS-5
NÖROYOĞUN BAKIMDA ALARM SORUNU
ALİ ÜNAL , GÜLSEN ÇAĞLAR , ETHEM MURAT ARSAVA , MEHMET AKİF TOPÇUOĞLU

HACETTEPE ÜNİVERSİTESİ HASTANELERİ, NÖROLOJİ ANABİLİM DALI, NÖROYOĞUN BAKIM ÜNİTESİ

Amaç:
Nöroyoğun bakım (NYB) pratiğinde fizyolojik alarmların yoğunluk, hız ve klinik validasyonunu saptamak.

Gereç ve Yöntem:
Bir ay boyunca NYB'da izlenen 34 hastadaki 272 monitörizasyon günü için alarm sayı ve tipi (tip-A: Yoğun bakım hemşiresi [YBH] tarafından giderilen sorun; tip-B: Primer olarak YBH tarafından giderilen sorun var ama ünite doktorları bilgilendirilmiş; tip-C: Temel olarak yoğun bakım doktorları tarafından çözülen sorun var) kaydedilmiştir.

Bulgular:
Toplam 9439 alarm (her 41,4 dakikada bir) içinde tip-A ve tip-B %97'dir. Tip-C alarm frekansı ise 1,07/gün'dür. Alarmların dağılımı EKG (%34,6), pulse oksimetre (%33,7), noninvazif kan basıncı (%9,8), solunumsal (%9,7), IV pompalar (%4,5), ventilatör (%3,9), enteral pompalar (%2,1) ve invazif kan basıncı (%1,7) şeklidedir. Tip-C alarmlar ile SAPS-II skoru arasında bağlantı yoktur. İstatistiksel olarak anlamlı diurnal varyasyon tip-A pulse oksimetre ile tip-A ve –B EKG alarmları (Gündüz şiftinde artış) ile tip-A ventilator alarmları (Sabah şiftlerinde azalma) için gözlenmiştir.

Sonuç:
Nöroyoğun bakımlarda sadece %3,1 olayda yoğun bakım doktoru tarafından muhtemelen hastalık spesifik modifikasyon yapılmış olması sorunun en azından bir kısmının teknolojik sistematik ile ilgili ve haliyle çözülebilir olduğunu işaret etmektedir.

.....

HS-6
NÖROLOJİ HASTALARI İÇİN HAYAT ZORDUR: PEKİ YA BAKIM VERENLER İÇİN?
BURCU AKPINAR SÖYLEMEZ , ÖZLEM KÜÇÜKGÜÇLÜ

DOKUZ EYLÜL ÜNİVERSİTESİ HEMŞİRELİK FAKÜLTESİ, İÇ HASTALIKLARI HEMŞİRELİĞİ AD

Amaç:
Nöroloji hastalarına bakım veren aile üyelerinin yasadıkları güçlükler ve bakım sürecinin aileye olan etkisi konusunda literatür incelemesi yapmaktır.

Gereç ve Yöntem:
Veri tabanlarından konu ile ilgili yurt içinde ve yurtdışında yapılmış araştırma makalelerine ulaşılmıştır.

Bulgular:
Nörolojik hastalıklarda bakım verenler hastalardaki fiziksel, bilişsel ve davranışsal pek çok sorunun zamanla ilerlemesi nedeniyle bakımda giderek zorlanmaktadırlar. Parkinson, ALS, İnme, Multiple Skleroz, Myastina Gravis, Gullian Barre ve Demans gibi nöroloji hastalarına bakım verme fiziksel ve emosyonel sağlıkta bozulma, sosyal aktivitelerde azalma, aile ilişkilerinde bozulma gibi olumsuz sonuçları beraberinde getirmektedir. Özellikle delüzyon, halüsinasyon, anksiyete, disinhibisyon, uyku bozukluğu, beslenme bozukluğu gibi nöropsikiyatrik semptomlar bakım verenler için baş edilmesi zor durumlardır. İlk kez 1980 yılında Zarit tarafından tanımlanan bakım yükü kavramı, özellikle nöroloji hastalarına bakım veren bireyleri de yakından ilgilendirmektedir. Sağlık ve sosyal hizmetlerdeki yetersizlikler nedeniyle de hastalarıyla yakından ilgilenmek durumunda kalan bakım verenler özellikle finansal, fiziksel, emosyonel, gelişimsel ve sosyal açılardan bakım yükü yaşamaktadırlar. Bakım yükü aynı zamanda depresyon ve yaşam kalitesi ile de önemli derecede korelasyon içerisindedir. Daha az yük ve depresyon, daha beklendik bakım veren yaşam kalitesi için hastalarla birlikte bakım verenlere de girişimlerde bulunulmalıdır.

Sonuç:
Sistematik, bütüncül ve bilimsel bir yaklaşım felsefesinde olan hemşirelerin eğitimlerinden itibaren hastalarla birlikte bakım verenlerine de tanılama ve girişim yapma sorumluluklarını yerine getirmeleri ve bakım veren yükünü azaltıcı girişimleri uygulamaları gerekmektedir

.....

HS-7
PARKİNSON HASTALIĞINDA GÖRÜLEN UYKU BOZUKLUKLARI VE HEMŞİRELİK BAKIMI
ZEYNEP ÇİÇEK [1], ÖZLEM KÜÇÜKGÜÇLÜ [2]

[1] EGE ÜNİVERSİTESİ TIP FAKÜLTESİ HASTANESİ KARDİYOLOJİ ANABİLİM DALI
[2] DOKUZ EYLÜL ÜNİVERSİTESİ TIP FAKÜLTESİ İÇ HASTALIKLARI HEMŞİRELİĞİ ANABİLİM DALI

Amaç:
Parkinson hastalarında görülen uyku bozuklukları ve hemşirelik bakımı konusunda literatür incelemesi yapmaktır.

Gereç ve Yöntem:
Veri tabanlarından konu ile ilgili yurt içinde ve yurtdışında yapılmış araştırma makalelerine ulaşılmıştır.

Bulgular:
İdiyopatik Parkinson hastalığında (İPH) uyku bozuklukları kompleks etiyolojik nedenlerle ortaya çıkmakta ve %70-96 oranında görülmektedir. İPH' da uykuya başlama ve devam ettirebilme zorluğu (insomnia), gece uykunun sık bölünmesi, noktürnal bacak krampları ve ağrılar, REM uykusu davranış bozuklukları, huzursuz bacak sendromu (HBS), gece kabusları (parasomnialar) ve gündüz uyuklamaları (hipersomnia) gibi uyku bozuklukları görülmektedir.
Uyku bozuklukları nedeniyle hasta ile birlikte bakım vereninde yaşam kalitesi olumsuz etkilenmektedir. Uyku kalitesinin bozulması bireylerin duygu, düşünce ve motivasyonunun bozulmasına neden olabilir. Uyku bozukluğu olan kişilerde fiziksel, bilişsel ve duyuşsal çökkünlük yaşanır. Uykusuzluk yorgunluk, huzursuzluk, bezginlik, depresyon, dikkatte azalma,

ağrıya karşı duyarlılığın artması, konfüzyon, irritabilite, sinirlilik, mantık dışı düşünceler, halüsinasyon, iştahsızlık ve boşaltımda güçlük gibi durumlara sebep olabilir. Ayrıca yaşamı tehdit eden kazalara, iş ve günlük hayatta uyumsuzluklara yol açabilir.

Sonuç:
Parkinson hastalarında görülen uyku bozuklukları var olan diğer semptomlarla birleştiğinde ortaya daha ağır bir tablo çıkmaktadır, bu da hastalığın gidişatını olumsuz etkileyerek iyileşme sürecini uzatmaktadır. Bu yüzden Parkinson hastalarında bağımsız hemşirelik fonksiyonlarından olan nitelikli uykunun sağlanması, yaşam kalitesinin arttırılmasında büyük önem taşımaktadır.

POSTER BİLDİRİLER
(P-1 / P-472)

EP-1

SNEDDON SENDROMU: TEDAVİYE DİRENÇLİ BAŞ AĞRISININ NEDENİ OLABİLİR Mİ?

AYSEL MİLANLIOĞLU [1], AYŞE SERAP KARADAĞ [2], ALPER GÖKGÜL [1], SERAP GÜNEŞ BİLGİLİ [2], TEMEL TOMBUL [1]

[1] YÜZÜNCÜ YIL ÜNİVERSİTESİ NÖROLOJİ AD
[2] YÜZÜNCÜ YIL ÜNİVERSİTESİ DERMATOLOJİ AD

Giriş:
Sneddon sendromu nadir görülen başlıca deri ve beyindeki küçük ve orta çaplı arterlerde aşırı endotelyal proliferasyonun neden olduğu, oklüzyonla karakterize, progresif, inflamatuvar olmayan, trombotik bir vaskülopatidir. Sendromun esas iki ana özelliği livedo retikülaris ve laküner subkortikal infarktlardır. Diğer sık görülen semptomlar vasküler demans, kalp valvülopatisi, böbrek yetmezliği, hipertansiyon, epileptik nöbet, periferik sinir tutulumu, venöz sinüs trombozu ve baş ağrısıdır.

Olgu:
Yirmi yedi yaşında 1,5 yıldır tedaviye dirençli şiddetli baş ağrısı nedeni ile takip edilen bayan olguya Sneddon sendromu tanısı konuldu. Nadir görülen bu sendromda santral sinir sistemi tutulumuna bağlı baş ağrısı semptomu hastaların %85 de görülmektedir, genelde tedaviye dirençlidir ve artmış stroke riskinin bir göstergesidir.

Tartışma:
Her ne kadar bugüne kadar etkili bir tedavinin varlığı ortaya konulmamışsa da antitrombosit ve antikoagülan tedavinin kan viskozitesini azaltarak etkili olabileceğinden bahsedilmiştir. Bizde olgumuza asetilsalisilik asit ve pentoksifilin tedavisi başladık ve hastanın baş ağrılarında tedavinin 3. gününden sonra dramatik azalma saptadık. 1 ay sonraki takibinde de hastanın bu tedaviden oldukça memnun olduğunu gördük.

Sonuç:
Sneddon sendromu çok sayıda sistemi etkileyerek morbidite ve mortaliteye neden olabilen ciddi bir sendromdur. Her ne kadar kesin bir tedavisi olmasa da özellikle tedaviye dirençli baş ağrıları olan hastaların tedavisinde antiplatelet ve periferik vazodilatatör ajanların etkili olabileceği akla gelmelidir.

.....

EP-2

MİGRENLİ HASTALARDA ATAKSIZ DÖNEMDE YÜRÜTÜCÜ İŞLEVLERİN DEĞERLENDİRİLMESİ ARACILIĞI İLE FRONTAL LOBUN NÖROPSİKOLOJİK YÖNDEN İNCELENMESİ

SEDA KARAGÖL , ŞULE BİLEN , BERNA ARLI , AYŞE PINAR TİTİZ , LEYLA KESKİN , ERSİN KASIM ULUSOY , NEŞE ÖZTEKİN , FİKRİ AK

ANKARA NUMUNE EĞİTİM VE ARAŞTIRMA HASTANESİ NÖROLOJİ KLİNİĞİ

Amaç:
Migrenli olgularda, frontal lob fonksiyonlarından olan yürütücü işlevleri değerlendirmek yolu ile ataklar arası dönemlerde bu fonksiyonlarda bir bozulma ve dolayısı ile frontal lobda nöropsikolojik bir patoloji olup olmadığını araştırmayı amaçladık.

Gereç ve Yöntem:
Nöroloji polikliniğine başvuran, 20-63 yaş arasında, migren tanısı almış 50 kadın ve 7 erkek, kontrol grubu olarak da 20-62 yaş arası, 44 sağlıklı kadın ve 13 erkek çalışmaya prospektif olarak dahil edildi. Migren tanısı alan hastalara ataksız dönemde uygulanan ve yürütücü işlevleri değerlendiren nöropsikolojik test sonuçları kendi aralarında ve kontrol grubu ile karşılaştırıldı. Bütün bireylere mini mental durum muayenesi yapıldı. Verilerin analizleri SPSS 17.00 paket programı kullanılarak parametrik analiz yöntemleri ile yapıldı.

Bulgular:
Migrenli olgular Stroop testini kontrol grubuna göre istatistiksel olarak daha uzun sürede tamamlamışlardır ve Stroop 5 de daha çok hata yaptıkları istatistiksel olarak gösterilmiştir. K, A ve S harfi ile kontrol grubuna göre daha az kelime sayabilmişlerdir. Kontrol grubu atasözlerini daha iyi açıklamıştır. 5 yıl veya daha az süredir migreni olan olgular ile 6 yıl ve daha fazla süredir migreni olan olgular arasında, mini mental test puanları, Stroop 5 süre, Stroop 5 hata puanları ve kategori akıcılığı puanları açısından anlamlı bir fark olduğu, diğer testler açısından ise bir fark görülmediği bulunmuştur.

Sonuç:
Migren yürütücü işlevlerde ve davranışı programlama yeteneğinde bozulmalar ile giden, özellikle beynin frontal bölgelerinde bozukluğa neden olabilmektedir. Dolayısı ile migren ataklarının önlenmesi amacı ile yapılacak koruyucu tedaviler beynin ve işlevlerinin korunmasında anlamlı olabilir.

.....

EP-3

İNATÇI BAŞAĞRISI OLAN STURGE WEBER SENDROMLU BİR OLGU SUNUMU

ECE BALKUV [1], NİHAL IŞIK [1], İLKNUR AYDIN CANTÜRK [1], FATMA CANDAN [1], NEJAT IŞIK [2]

[1] İSTANBUL MEDENİYET ÜNİVERSİTESİ GÖZTEPE EĞİTİM VE ARAŞTIRMA HASTANESİ NÖROLOJİ KLİNİĞİ
[2] İSTANBUL MEDENİYET ÜNİVERSİTESİ GÖZTEPE EĞİTİM VE ARAŞTIRMA HASTANESİ NÖROŞİRÜRJİ KLİNİĞİ

Amaç:
Sturge Weber Sendromu (SWS) ipsilateral leptomeninjeal anjiyoma ile ilişkili faysal vasküler nevüsle karakterize nadir bir konjenital hastalıktır. Baş ağrısı SWS'nin nadir bir komponentidir ve ortaya çıktığı zaman sıklıkla migren benzeri bir başağrısına yol açar. Biz bu olgu sunumunda epizodik gerilim tipi baş ağrılı bir olguyu SWS'de görülebilen değişik baş ağrısı tiplerine dikkat çekmek için sunmayı amaçladık.

Gereç ve Yöntem:
21 yaşında SWS tanılı kadın hasta ciddi başağrılarından yakınmaktaydı. Fizik muayenede choroid anjiyomaya bağlı faysal nevüs izlenmekteydi. Nörolojik muayenede üst ekstremitelerde hafif asimetri saptandı. Hastanın 2 yıllık sık aralıklı zonklayıcı olmayan, başın sıkışması tarzında baş ağrısı öyküsü vardı. Baş ağrısına eşlik eden bulantı yada aura benzeri semptomları yoktu. Baş ağrısı gün içinde saatlerce sürüyordu. Ağrı bilateral ve sıkıştırıcı tarzdaydı.

Figure 1: Konjestiv deri lezyonu (porto şarabı lekesi) trigeminal sinir bölgesiyle uyumlu sağ nazal, periorbital,frontal ve maksiler alanlarda görülüyor. Aynı zamanda aynı tarafta belirgin gingival hiperplazi izlenmekte.

Figure 2: Aksiyel kranyal BT görüntüleri sağ parietal bölgede kortikosubkortikal kalsifikasyonlar içermekte ve kalvaryum frontal ve sağ temporal alanlarda kalınlaşmış görülmektedir.

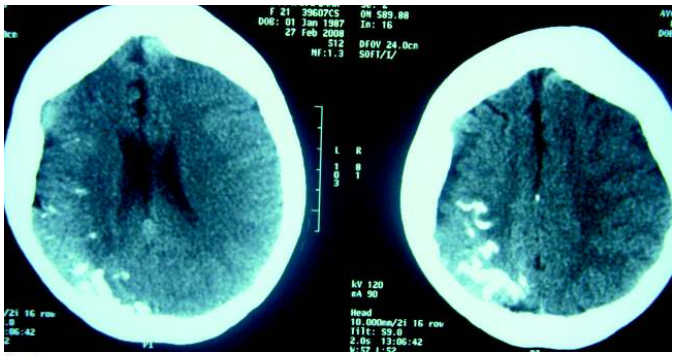

Figure 3: T2 ağırlıklı MR görüntüsünde sağ lateral ventrikül korpusunda ve Galen veni lokalizasyonunda yoğun venöz formasyonlar izlenmekle beraber yaygın vasküler oluşumlar ayrıca perivasküler aralık, üçüncü ventrikül anteriöründe Willis poligonu lokalizasyonunda ve kuadritrigeminal sistern lokalizasyounda sağ temporooksipital bölgede izlenmektedir.

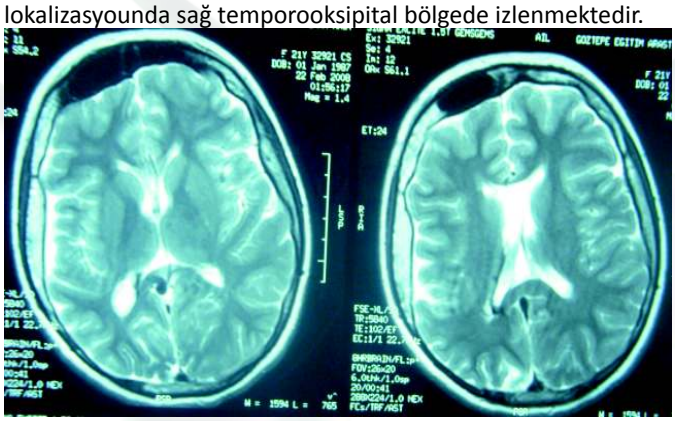

Sonuç:
SWS nadir ancak hem hastalar hem de aileleri için zorlayıcı bir hastalıktır. SWS'de sıklıkla migren benzeri başağrıları görülür ancak gerilim tipi baş ağrısı gibi diğer ağrı tiplerinin de görülebileceği unutulmamalıdır.

.....

EP-4 MİGREN AURASI, ALICE HARİKALAR DİYARINDA SENDROMU

FAİK İLİK [1], M. KEMAL İLİK [2]

[1] NECMETTİN ERBAKAN ÜNİVERSİTESİ MERAM TIP FAKÜLTESİ NÖROLOJİ A.D.
[2] MEVLANA ÜNİVERSİTESİ TIP FAKÜLTESİ BEYİN VE SİNİR CERRAHİ A.D.

Olgu:
Alice Harikalar Diyarında sendromu'nda; epizodlar şeklinde olan görsel ilüzyonlar mevcut olup, objeler normalden küçük ya da büyük, rengi normal renginden daha başka görülebilir. İlk olarak Lipmann'ın tanımladığı bu sendrom infeksiyoz mononükleozis, kompleks parsiyel nöbet ve migrende gözlenmiştir. Ondört yaşında erkek hasta 2 yıldır olan ara ara gelen baş ağrısı şikayetiyle polikliniğimize başvurdu. Hastanın baş ağrısı iki evredeydi ve ilk evredeki semptomlar ile hasta ağrının geleceğini anlayabilmekteydi (aura). Hasta başının ve sağ alt ekstremitenin küçüldüğünü, kendini çok uzun gördüğünü, çok hızlı hareket ettiğini, saç ve giysiler başta olmak üzere renklerin değiştiğini tarfilemekteydi. Yaklaşık 20-30 dakika süren bu epizoddan sonra hastanın tek taraflı zonklayıcı karakterde baş ağrısı olmakta, ışık ve sesin baş ağrısını daha da artırdığını belirtmekteydi. Hastanın ataklarının 1-2 haftada bir tekrarladığı öğrenildi. Gelişim basamaklarında bir problem olmayan hastanın özgeçmişinde de belirgin bir hastalık öyküsü yoktu. Nörolojik ve oftalmolojik muayenesi atak sırasında ve ataklar arasında normal olarak değerlendirildi. Hemogram ve biyokimya tetkikleri normal sınırlarda tespit edildi. Kraniyal MRG incelemesi ve EEG'si de normal olarak değerlendirilen hastaya propranolol 40 mg/gün başlandı. Hastanın baş ağrısı atakları ve şiddeti azaldı ancak görsel ilüzyonlar devam etti. Propranolol kesilerek valproik asit 400 mg/gün başlandı ve 600 mg/gün'e çıkıldı. Bir yıllık takibi yapılan hastanın mevcut tedavi ile baş ağrısı ve görsel ilüzyonları tekrarlamadı. Ensefalit, epileptik nöbet ve migrende bildirilen, nadir görülen bu klinik tablonun tedavisinde önemli nokta, altta yatan nedenin bulunması ve buna yönelik tedavinin yapılmasıdır.

.....

EP-5
PRİMER SAPLANMA BAŞAĞRISI: İKİ VAKA SUNUMU

FAİK İLİK [1], M. KEMAL İLİK [2], HÜSEYİN BÜYÜKGÖL [1]

[1] NECMETTİN ERBAKAN ÜNİVERSİTESİ MERAM TIP FAKÜLTESİ NÖROLOJİ A.D.
[2] MEVLANA ÜNİVERSİTESİ TIP FAKÜLTESİ BEYİN VE SİNİR CERRAHİ A.D.

Olgu:
Primer saplanma baş ağrısı nadir görülen baş ağrısı tiplerindendir. Birkaç saniyelik, gün içinde birden fazla tekrarlayabilen batıcı ağrılarla karakterizedir. İndometazin'e yanıt tipiktir. Tedavisi diğer baş ağrılarından farklı olan bu hastalıkta ağrıların şiddeti düşünüldüğünde tanının erken konulması önemlidir. Vaka 1: Yirmidokuz yaşında olan erkek hastanın 4-5 günde bir olan baş ağrısı şikayeti mevcutmuş. Baş ağrısı bazen 2-3 saniye kadar gelip geçmekte bazen 30 sn sürüyormuş. Ağrı çok şiddetli yanıcı, bıçak saplanır tarzda imiş. En sık sağ periorbital bölgede olmakla birlikte sol periorbital bölge, sağ auriküler bölge ve sağ temporal bölgede de oluyormuş. Nörolojik muayenesi de normal olan hastaya indometazin 50 mg/gün başlandı. Bu tedavi ile şikayetlerinde belirgin gerileme gözlendi. Vaka

2: Kırkbeş yaşında kadın hastanın 3-4 aydır devam eden, hergün olan ve günde bir bazen iki kere olan baş ağrısı şikayeti olıyormuş. Ağrı başın ön kısmında daha sık olmakla birlikte her iki parietal ve oksipital bölgelerde de oluyormuş. Baş ağrısını hasta "elektrik saçan bir aletle bir anda kafasına vuruluyormuş gibi" olarak tarif ediyor. Baş ağrısı bazen birkaç saniye bazen 5-10 sn sürüyormuş. Özgeçmiş ve soygeçmişinde özellik bulunmayan hastanın nörolojik muayenesi normaldi. Ağrıya bulantı, kusma ve otonomik bulgular eşlik etmeyen hastaya, daha önce başvurduğu dış merkezde amitriptilin 25 mg/gün başlanmış ancak hasta fayda görmemiş. Hastanın kan sayımı, biyokimya tetkikleri, sedimentasyon, CRP degerleri normaldi. Hastaya indometain 50 mg/gün başlanıldı. Tedavinin ikinci gününde şikayetlerinde belirgin azalma olması nedeniyle 100 mg/gün'e çıkıldı. Primer saplanma baş ağrısının sık görülmediği düşünülür. Ancak son popülasyon çalışmalarında yaygın olduğu gözlenmiştir. Otonomik bulgular bu baş ağrısı tipine eşlik etmez. Bu da SUNCT, paroksismal hemikrania gibi diğer nadir görülen baş ağrısı tiplerinden ayırıcı tanıyı sağlar.

.....

EP-6

NÖROLOJİ POLİKLİNİĞİNE BAŞ AĞRISI ŞİKAYETİ İLE BAŞVURAN OLGULARDA OBSTRÜKTİF UYKU APNE SENDROMU SEMPTOM PREVALANSI: ÖN ÇALIŞMA SONUÇLARI

EGE GÜLEÇ BALBAY [1], YILDIZ DEĞİRMENCİ [2], AYHAN ÖZTÜRK [2], HULUSİ KEÇECİ [2], MEHMET ALTAN [2]

[1] DÜZCE ÜNİVERSİTESİ TIP FAKÜLTESİ GÖĞÜS HASTALIKLARI ANABİLİM DALI
[2] DÜZCE ÜNİVERSİTESİ TIP FAKÜLTESİ NÖROLOJİ ANABİLİM DALI

Olgu:

Obstruktif Uyku Apne Sendromu(OUAS) % 1-5 sıklıkta görülen horlama, apne, gündüz aşırı uyku hali ile seyreden, tüm organ ve sistemleri etkileyebilen solunumsal uyku bozukluğudur. Çalışmamızda 1 Ağustos- 19 Eylül 2012 tarihleri arasında nöroloji polikliniğine baş ağrısı şikayeti ile başvuranlarda OUAS ile ilişkili semptom prevalansı araştırıldı. Baş ağrısı olan 24 olgu (11 erkek, 13 kadın) OUAS yönünden sorgulandı. Olgularda horlama için %33.3, gündüz aşırı uyku hali için %20.8, tanıklı apne için % 4.2'lik prevalans saptandı. En az bir semptomu olan olgu sayısı 9 (%37.5), iki semptomu olan olgu sayısı 4(%16.7), her 3 semptomu da olan olgu sayısı ise 1 (%4.2) idi. Baş ağrısının nedeni bilinmeyenlerde, bilinenlere göre OUAS major semptomlarının daha yüksek olduğu görüldü. Sonuçta baş ağrısı şikayeti olup nedeni bilinmeyen olgularda OUAS semptom prevalansının sık olduğu görüldü. Nöroloji polikliniğine baş ağrısı şikayeti ile başvuran olgular OUAS açısından sorgulanmalı ve gereğinde Polisomnografik inceleme için Göğüs Hastalıkları kliniklerine yönlendirilmelidirler.

.....

EP-7

İDİYOPATİK İNTRAKRANİAL HİPERTANSİYON OLGULARINDA KİLO KONTROLÜ VE TEDAVİ: 3 OLGU SUNUMU

FAZİLET HİZ , S. MERAL ÇINAR , TUĞBA S. ŞİMŞEK , EMİNE MERCAN , ESRA D. D. POLAT

TAKSİM EĞİTİM VE ARAŞTIRMA HASTANESİ NÖROLOJİ KLİNİĞİ

Olgu:

Santral obezitesi olan idyopatik intrakranyal hipertansiyon olgularında erken tedavi ve kilo kontrolü oluşabilecek görme kaybını engelleme yönünden önemlidir. Üç olgu incelemesinde; 28 yaşındaki hastada bilateral papil ödem saptandı. BOS basıncı 260 mm H2O idi. 82 kilodan 60 kiloya inen başağrısı ve bulanık görmesinin düzeldiği izlendi. 21 yaşında hastanın BOS basıncı 340 mm H2O idi. 80 kilodan 70 kiloya düşen. hastanın sağ frontal bölgeye yayılan ağrı ve görmede azalma yakınması geriledi. 26 yaşında hastanın BOS basıncı 350 mm H2O idi. 103 kilodan 80 kiloya düşen hastanın perdeli görme ve başağrısı şikayetleri düzeldi.

.....

EP-8

BİLATERAL FRONTAL MUKOSEL OLGUSU

AYTEN ÖZDEMİR , BEHİYE ÖZER , FİGEN TOKUÇOĞLU

İZMİR KATİP ÇELEBİ ÜNİVERSİTESİ ATATÜRK EĞİTİM VE ARAŞTIRMA HASTANESİ NÖROLOJİ KLİNİĞİ

Olgu:

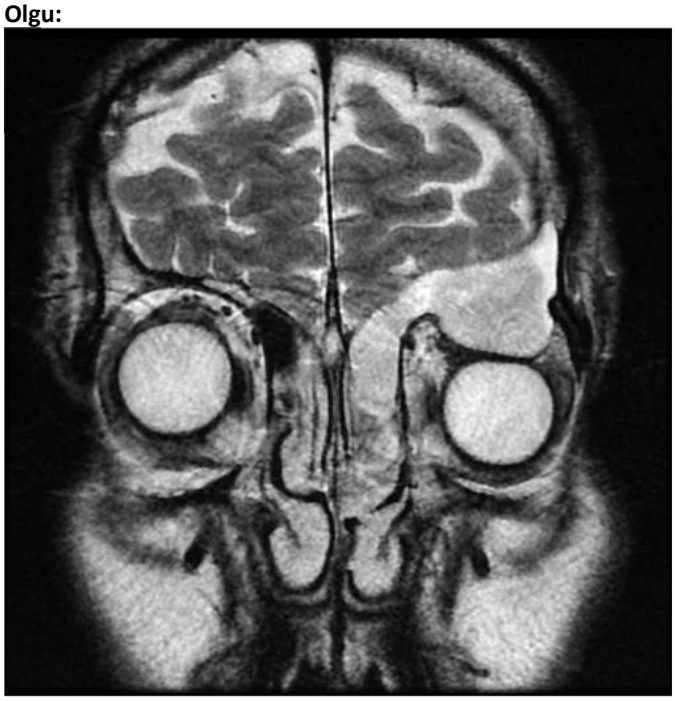

Blefaroptosis Ender görülen bir neden

Amaç:

Göz kapağında düşüklük sık görülen bir nörolojik bulgudur. Sistemik hastalıklar ve bazı göz hastalıkları ile ilgili santral ve periferal nedenleri içeren geniş pek çok etyolojik faktör mevcuttur. Biz olağandışı bir vakayı sunuyoruz.

Olgu:

41 yaşında erkek hasta baş ağrısı ve sol göz kapağında düşüklük yakınmasıyla başvurdu. Öyküsünde bir aydır sol gözünün arkasında ve sol alın bölgesinde şiddetli yanıcı vasıfta ağrısı mevcuttu. Nörolojik muayenesinde sol göz küresinde aşağı doğru propitoz ve blefaropitoz saptandı. Kranial MRG ve orbital MRG'sinde sol göz küresinin aşağı doğru yer değiştirmesine neden olan , sol orbita kavitesine doğru uzanım gösteren, sol frontal sinüs duvarında erozyona neden olan yumuşak doku saptandı. Tanımlanan yumuşak doku T1 ağırlıklı görüntülerde hafif hiperintens, T2 ağırlıklı görüntülerde hiperintens yer yer hipointensite saptandı. Paranazal sinüs BT'si bu bulguları destekledi. Lezyon radyolojik özelliklerine göre mukosel olarak tanımlandı.

Tartışma:
Paranazal sinüs açıklıklarının inflamasyon, travma veya kitle ile tıkanıklığı mukosele neden olmaktadır. Nöroloji pratiğinde pitozun nadir nedenlerindendir. Ancak görme kaybı ve diğer intrakranial komplikasyonlara neden olabilir. Bu nedenle ciddi sonuçlardan kaçınmak için akılda tutulmalıdır.

.....

EP-9
ORBİTAL MİYOZİT: TANIYI GECİKTİREN ATİPİK KÜME BENZERİ BAŞ AĞRISI İLE BAŞVURU

ÖZLEM ÖNDER , ASLI KÖŞKDERELİOĞLU , REHA BİLGİN , MUHTEŞEM GEDİZLİOĞLU

İZMİR BOZYAKA EĞİTİM ARAŞTIRMA HASTANESİ NÖROLOJİ KLİNİĞİ

Amaç:
Bu yazıda migren ve küme tipi baş ağrısı tanılarıyla izlenmiş olan bir idiyopatik orbital miyozit olgusu sunulmuştur.

Yorum:
İdiyopatik orbital miyozit; herhangi bir lokal veya sistemik neden olmaksızın ekstraoküler kasların inflamasyonu ile karakterize olup orbital inflamatuvar sendromun alt tipidir. 1903 yılında Gleason tarafından tanımlanan hastalık sıklıkla orta yaşlı kadın hastalarda görülür. Rekürren unilateral ağrı, periorbital ödem, proptozis, ptozis, kemozis, bakış kısıtlılıkları ve diplopi tablosu hakimdir. Tanı diğer nedenlerin ekarte edilmesi ile konur. Tedavi kortikoterapi olup dirençli olgularda azatioprin, siklofosfamid, siklosporin, methotreksat, IVIG, bölünmüş doz radyoterapi denenebilir ve hatta cerrahi dekompresyon uygulanabilir. Bu olguyu sunmaktaki amacımız, hastanınuzun süre migren ve küme tipi baş ağrısı tanılarıyla izlenmiş olması vebu nedenle tanının gecikmesidir. Literatürde de benzer bir vaka bildirilmiştir. Bu olgu münasebetiyle poliklinikte en sık karşılaşılan hasta grubu olan baş ağrısı olgularının dikkatle değerlendirilmesi gerekliliğine vurgu yapmak istedik.

.....

EP-10
HİPNİK BAŞ AĞRISI VE KÜÇÜK HÜCRELİ AC CA BİRLİKTELİĞİ - OLGU SUNUMU

TAHİR KURTULUŞ YOLDAŞ , CANER BAYDAR , ASLAN YILMAZ, İNCİ MÜLKEM

DIŞKAPI Y. B. EĞİTİM VE ARAŞTIRMA HASTANESİ 3. NÖROLOJİ KLİNİĞİ

Olgu:
Hipnik baş ağrısı ileri yaşta uyku sırasında görülen, en fazla bir saat süren, ayda 15 kez ya da daha sık olabilen, gece uykudan uyandıran 15 dakikadan uzun süren, otonom bulguların eşlik etmediği primer baş ağrısı tipidir. 53 yaşında erkek hasta 4 aydır süren baş ağrısı şikayeti ile başvurdu. Her gece uyuduktan 2-3 saat sonra başlayan, sol şakağından yüzüne doğru yayılan, künt karakterde bir başağrısı tanımlamakta idi. Olgunun sistemik ve nörolojik muayenesi normaldi. Beyin MRG'de periventriküler iskemik gliotik odaklar dışında patoloji saptanmadı. İzleminde ses kısıklığı ve öksürük yakınması olan olguda küçük hücreli akciğer kanseri saptandı. Kemoterapi verilen olgunun başağrıları geriledi. Hipnik başağrısı uykuda görülen pimer başağrılarından olduğu kadar intrakranial hastalıklara bağlı sekonder formlardan(beyin tm,artmış kafa içi basıncı), uyku apnesi ve arteryel hipertansiyondan da(sabah erken başağrısı) ayırıcı tanısının yapılması gerekmektedir. Her nekadar Hipnik baş ağrısı beraberinde komorbid tablolarla gözlenmesede nadir de olsa beraberinde başka hastalıkların gözlemlenebileceği ve bu aşamada tanı ve tedavi için detaylı tarama yapılması gerekteği vurgulanması amacıyla bu olgu sunulmuştur.

.....

EP-11
MİGRENİN PROFİLAKTİK TEDAVİSİNDE TOPİRAMAT KULLANIMI

MUSA OZTÜRK [1], DİDEM SAYIN YILDIZ [1], VASFİYE BURCU DOĞAN [1], YAVUZ ALTUNKAYNAK [1], BELGİN MUNİSE MUTLUAY [1], SEVİM BAYBAŞ [1], AYNUR ÖZGE [2]

[1] BAKIRKÖY RUH VE SİNİR HASTALIKLARI HASTANESİ
[2] MERSİN ÜNİVERSİTESİ TIP FAKÜLTESİ NÖROLOJİ A.B.D.

Amaç:
Migren nörolojik, gastrointestinal ve otonom değişikliklerin görülebildiği,birincil epizodik bir başağrısı bozukluğudur. Migren tedavisinde amaçlar; migren atak sıklığını, süresini ve şiddetini azaltarak yaşam kalitesini arttırmaktır.Migren profilaksisinde kullanılan topiramat, geniş spektrumlu etki mekanizmasına sahip yeni kuşak antikonvulzandır. Çalışmamızda migren profilaksisinde topiramat başladığımız hastalarda ilacın etkinliğinin, yan etkilerinin ve tedaviye uyumun retrospektif olarak değerlendirilmesini amaçladık.

Gereç ve Yöntem:
Çalışmamızda 2004-2011 tarihleri arasında Bakırköy Ruh ve Sinir Hastalıkıları Başağrısı Polikliniğine başvurarak Uluslararası Başağrısı Birliği (IHS) 2004 tanı kriterlerine göre migren tanısıyla takip edilen ve migren profilaksisi için yalnızca topiramat kullanan toplam 133 hasta dosyası retrospektif olarak incelendi. Hastaların demografik ve klinik özellikleri, tedavi öncesi ve sonrasında atak sayısı, atak süresi, şiddeti hazırlanan forma kaydedildi. Ağrı şiddeti tedavi öncesi ve sonrası kaydedilen Visüel analog skala (VAS) skoru ile değerlendirildi. İstatistiksel analizide SPSS for Windows 18.0 programı kullanıldı.

Bulgular:
Çalışmaya 122 kadın, 11 erkek toplam 133 hasta alındı. 18-69 yaş arasında olan hastaların ortalama yaşı 43,78±10.97 idi. Profilaksi tedavisine başlanmadan önce hastaların ortalama atak sayısı 6,72±2,11/ay, atak süresi 24±16,23 saat, Visual Analog Scale (VAS)göre atak şiddeti 8.68±1.42 idi. Hastaların ortalama topiramat kullanım süresi 11,47±9,32 ay, topiramatın doz aralığı 75-200, ortalama 95.30±30.64 mg/gün idi. 11 hasta yan etkiler nedeniyle tedaviyi yarıda bıraktı. Bu hastaların ikisinde emosyonel labilite, ikisinde akut glukom, kalan yedi hastada ise parestezik yakınmalar nedeniyle tedavi kesilmek zorunda kalınmıştı. Topiramat profilaksisinden sonra hastaların ortalama atak sayısı 3,2±2,31/ay, atak süresi 11±9,23 saat,, VAS 7,8±1,12 idi. Tedavi sonrası ağrı özellikleri istatistiksel olarak ileri derecede anlamlı düzelme göstermişti($p<0,000$).

Sonuç:
Sonuçlarımız topiramatın migren profilaksisinde etkili, iyi tolere edilen bir ajan olduğunu göstermektedir.

.....

EP-12

SUNCT SENDROMU: İKİ OLGU SUNUMU

ÇETİN KÜRŞAD AKPINAR , DURSUN AYGÜN , SEDAT ŞEN , HAKAN DOĞRU

ONDOKUZ MAYIS ÜNİVERSİTESİ NÖROLOJİ AD

Olgu:

SUNCT (Short lasting Unilateral Neuralgiform headache with Conjunctival injection and Tearing) sendromu erkeklerde 9 kat daha sık görülür. Ortalama görülme yaşı 50' dir. Literatürde bildirilen başlangıç yaşı 22-77 arasındadır. Klinik de, unilateral, orbital-supraorbital ya da temporal yerleşimli, 5-240 sn. süreli nevraljiform ağrılar ve bu ağrılara aynı tarafta eşlik eden otonom bulgular şeklinde görülmektedir. Bu yazıda literatürde bildirilen yaş aralığının altında ve üstünde olan antiepileptik tedaviye yanıtlı çok nadir görülen iki SUNCT olgusu sunulmuştur.

Olgu 1:

Seksen yaşında erkek hastanın son bir yıldır olan baş ağrısı yakınması başın sağ tarafında, özellikle göz etrafında, orta şiddette, 20-30 saniye süren, gözde yaşarmanın eşlik ettiği, günde nerdeyse 200 defa tekrarlayan ağrılar şeklindeymiş. Beyin görüntülemesi normaldi. Hastaya SUNCT tanısıyla karbamazepin 400 mg/gün başlandı. Takiplerde ağrı yakınması geçen hastanın tedavisi takibin 3. ayında stoplandı.

Olgu 2:

Ondokuz yaşında erkek hastanın başının sağ tarafında bir yıldır olan orta-ağır şiddetteki ağrıları yaklaşık 5 dk kadar sürüyormuş. Ara ara olan iyilik hali 3-4 günü geçmiyormuş. Ağrı günün her saatinde çok sayıda oluyormuş. Ağrı sırasında huzursuzluk, etkilenen tarafdaki gözde kızarıklık ve yaşarma oluyormuş. Beyin görünütülemesi normaldi. SUNCT tanısıyla lamotrijin 75 mg/gün mg/gün alan hastanın takiplerde ağrısı yoktu.

Ağrının başın tek tarafında olması şartıyla atak sayısı gün de 3 ile 200 arasında olmaktadır. Paroksizmler göz bölgesinde hissedilir ve karakteri değişkendir. Ağrılara aynı tarafda değişik otonomik bozukluklar eşlik edebilir. Tedavi için özgün bir ajan yoktur. 18 vakalık bir seride karbamazepin kısmen etkili bulunmuştur. Lamotriginin son zamanlarda faydalı olduğu gösterilmiştir.

Olgularımız literatürde bildirilen yaş aralığının altında ve üstünde olması ve kronik SUNCT sendromunun profilaktik tedavisinde karbamazepin ve lamotriginin yararını göstermesi bakımından önemlidir.

.....

EP-13

SUNCT SENDROMU TAKLİT EDEN HERPEZ ZOSTER OFTALMİCUS: OLGU SUNUMU

ÇETİN KÜRŞAD AKPINAR , TUBA YAZICI , HAKAN DOĞRU , KEMAL BALCI

ONDOKUZ MAYIS ÜNİVERSİTESİ NÖROLOJİ AD

Olgu:

SUNCT (Short lasting Unilateral Neuralgiform headache with Conjunctival injection and Tearing) sendromu erkeklerde kadınlara göre 8 kat daha sık olan ve trigeminal otonomik sefaljilerin nadir görülen bir nedenidir. Varisella zoster virüs (VZV) trigeminal sinir gangliyonunda latent olarak kalabilen, özelliklede trigeminal sinirin oftalmik dalını etkileyen bir virüsdür. Bu yazıda baş ağrısı SUNCT sendromunu düşündüren ancak takip ve tetkikleri ile Herpes Zoster Oftalmikus tanısı alan bir olgu sunulmuştur.

Otuz altı yaşında kadın hasta başının sol yarısında 6 gündür devam eden ağrı yakınmasıyla başvurdu. Ağrının özellikle sol gözünün etrafında, çok şiddetli, iğne batar tarzda, 4-5 saniye süren, günde 200-300 defa tekrarlayan karakterde olduğu ve sol gözde kızarmanın eşlik ettiği öğrenildi. Nörolojik bakısı, beyin manyetik rezonans görüntülemesi ve laboratuvar incelemeleri normal bulundu. SUNCT sendromu düşünülerek karbamazepin 400 mg/gün başlandı. Ağrının sekizinci gününde sağ frontal bölge saçlı deride veziküler tarzda deri döküntüleri görüldü. Cildiye bölümü herpes zoster tanısıyla asiklovir başladı. Karbamazepin tedavisinden fayda görmeyen hasta Pregabalin 450 mg/gün tedavisine yanıt verdi. Erken tanı, tedavi ile oftalmolojik ve nörolojik komplikasyon gözlenmedi. İzleminin üçüncü ayında pregabalin tedavisi kesildi.

Herpes Zoster, VZV'nin reaktivasyonuyla oluşan akut dermatomal bir enfeksiyondur. Zona da tipik tutulum torasik (%53), servikal (%20), oftalmik (%15) ve lumbosakral (%11) bölgelerdedir. Vakamızdaki veziküler döküntü saçlı derideydi. Herpes zoster virus enfeksiyonunun prodromal döneminde görülen ağrının şiddeti ve karakteri değişkendir. Veziküler döküntünün görülmesinden 15 gün öncesine kadar ağrı gözlenebilir. Olgumuzdaki prodromal baş ağrısı veziküler döküntüden sekiz gün önce görülmüştür.

.....

EP-14

MUĞLA'DA İLKÖĞRETİM ÇAĞINDAKİ ÇOCUKLARDA MİGREN SIKLIĞI, KİŞİLİK ÖZELLİKLERİ VE HOBİLERİN BAŞAĞRISI ÜZERİNE ETKİSİ

MUSTAFA YILMAZ [1], METİN PIÇAKCIEFE [2], İRFAN PALALI [1]

[1] *MUĞLA SITKI KOÇMAN Ü. TIP F.NÖROLOJİ AD*

[2] *MUĞLA SITKI KOÇMAN Ü. TIP F. HALK SAĞLIĞI AD*

Amaç:

Migren; başağrısı şikayetiyle acil servise ve nöroloji polikliniklerine en sık başvuru nedenlerindendir. Olguların %50 si 20 yaşından önce görülür. Hastalığı presipite eden faktörler bilinirse başağrısı önlenebilecek, hastanın hem yaşam kalitesi, hem de verimliliği artacaktır. Bizim bu çalışmadaki amacımız çocuklarda migren sıklığını araştırmak, çocukların kişilik özelliklerinin, sınavlarının ve hobilerinin başağrılarına etkilerini incelemektir.

Gereç ve Yöntem:

Muğla il merkezinde bulunan iki farklı bölgedeki ilköğretim okulunda okuyan 8-14 yaş grubu arası öğrenciler çalışmaya dahil edildi ve kesitsel, analitik tipte bir araştırma yapıldı. Tüm öğrencilere ve ebeveynlerine demografik bilgiler, eğer varsa başağrısı özelliklerini kapsayan bir anket uygulandı. *Tanıda Uluslararası Baş Ağrısı Sınıflandırması (* ICHD-II) *kriterleri kullanıldı.* Fisher's Exact Test, Pearson Chi-Square ve Logistic Regressionanalizi kullanıldı, $p<0.05$ anlamlılık sınırı kabul edildi.

Bulgular:

Araştırmaya katılan 511 öğrencinin %31.7'sinin baş ağrısı şikayeti vardı, baş ağrısı olanların %17.6'sı gerilim tipi, %8.8'i migren, %5.3'sı migren ve gerilim tipi baş ağrısına sahipti. Öğrencilerden duygusal olanlarda (p=0 .018), kızlarda (p= 0.013), yaş grubu 11 ve üzerinde olanlarda (p= 0.034), ailesinde baş ağrısı olanlarda (p= .000), uyku bozukluğu olanlarda (p= 0.000) ve obez olanlarda (p=0.039) başağrısı daha sık görüldü. Hobisi olanlarda olmayanlara göre başağrısı sıklığında bir

farklılık bulunamadı (p=0.561).

Sonuç:
Bizim çalışmamızda başağrısı ve migren prevalansı önceki çalışmalardan hafif düşük bulunmuştur. Çocukluk çağında kazandırılan düzenli beslenme ve uyku alışkanlıklarıyla başağrısı sıklığı azaltılabilir.

.....

EP-15
SUNCT TİPİ BAŞ AĞRISINDA GABAPENTİN + AMİTRİPTİLİN KOMBİNASYON TEDAVİSİ

EMRE AYDIN , AZAD KOCKAYA , FAİK BUDAK

KOCAELİ ÜNİVERSİTESİ TIP FAKÜLTESİ NÖROLOJİ ANABİLİM DALI

Olgu:
SUNCT tanısı için günde 3-200arası 5- 240 saniye orbital supraorbital, temporal bölgede baş ağrısı konjuktival kızarıklık semptomlarıyla enaz 20 başağrısı atağı olmalıdır. 34yaşında biryıldır başağrısı SUNCT kriterlerini karşılayan erkek MR, nörolojikmuayenesi doğaldı. Önceki İndometazin, karbamazepin tedavileri etkisizdi.Lamotrijine 400mg gün artırıldı. 1ay içinde cilt mukozal lezyonlari nedeni gabapentine geçildi. 2ay içinde 2400mg/gün çıkıldı başağrısı atak şiddetisıklığında orta derecede azalma gözlendi. yüksek doza gabapentin yanetkileri gelişmesi nedeniyle 600mg çekildi amitiriptilin 25mg/gün eklendi. Lamotrijin, gabapentin ve topiramat gibi antikonvulzanlar tedavide etkilidir. Gabapentin 900-2400 mg dozlarında etkinlik gösterilmiştir. SUNCT tedavisinde gabapentin ve amitiptilin kombinasyonu bulunamadı. Gabapentin Amitiriptilin kombinasyon tedavisi düşükdoz ve yanetki profiliyle SUNCT tedavisinde güvenli kabuledilebiilir.

.....

EP-16
İLAÇ AŞIRI KULLANIMINA BAĞLI BAŞ AĞRISININ (REBOUND BAŞ AĞRISI) LİTERATÜR EŞLİĞİNDE GÖZDEN GEÇİRİLMESİ

TÜRKAN ACAR [1], BİLGEHAN ATILGAN ACAR [2]

[1] S.B. SAKARYA YENİKENT DEVLET HASTANESİ NÖROLOJİ KLİNİĞİ
[2] S.B. SAKARYA ÜNİVERSİTESİ EĞİTİM VE ARAŞTIRMA HASTANESİ NÖROLOJİ KLİNİĞİ

Amaç:
Gerilim tipi ya da migren baş ağrılarında, bir ayda 10 adetten fazla ergotamin ve triptan içerikli veya 15 adetten fazla analjezik ilaçların 3 aydan uzun süre kullanımı, ilaç aşırı kullanımına bağlı baş ağrılarına (İAKBA) neden olabilir. İAKBA, kronik baş ağrılarının bir alt tipi olup, bu çalışmada literatür eşliğinde yeniden gözden geçirmeyi amaçladık.

Gereç ve Yöntem:
Baş ağrısı şikayeti ile polikliniğime başvuran ve anamnez, nörolojik muayene ve kranial görüntüleme sonrası International Headache Society (IHS-2004) kriterlerine göre İAKBA tanısı konulan 18-62 yaş arasındaki 64 hasta değerlendirmeye alındı. 58'i kadın, 6'sı erkek cinsiyetteki hastaların 2'si triptan, 23'ü ergotamin, 39'u analjezik ilaçlar kullanmaktaydı. Hastaların tamamında bu grup ilaçların kullanımı kısıtlandı ve arınma sürecine bırakıldı. Bu süreçte 4 hasta hospitalize edilerek takip edildi. 1 haftalık izlem sürecinde geri kalan 60 hastanın, 26'sına amitriptilin 25 mg/gün, 5 hastaya topiramat 25 mg/gün tedavisi verildi.

Bulgular:
Çalışmamız 6 aylık periyodu kapsamış olup başlangıç döneminde hastaların yaklaşık %50' sine proflaktik tedavi verildi. 6. ay sonunda 58 hasta poliklinik kontrollerine devam etti. Bir hasta, takip döneminde triptan kullanımına devam etmesi nedeniyle çalışmadan çıkarıldı. Arınma dönemi sonrasında ilaç kullanımı sınırlanan ve ilaçsız takip edilen hastalar ile proflaktik tedavi başlanan hastaların büyük çoğunluğunda başağrısının sıklığı ve şiddetinin azaldığı gözlendi.

Sonuç:
Genel popülasyonda % 1-2 oranında görülen İAKBA, toplumumuzda özellikle de kadınlarda daha sık görülmektedir. İAKBA tedavisinde, hastalar bilgilendirilmeli, gerektiğinde proflaksi tedavisi verilmeli hatta bazı durumlarda hospitalize edilmelidir. Doğru tanı, bilgilendirme ve uygun tedavi ile tama yakın düzelme sağlanması, ve sonuçların yüz güldürücü olması nedeniyle çalışmamız sunulmaya değer bulunmuştur.

.....

EP-17
CİNSEL AKTİVİTE SIRASINDA ORTAYA ÇIKAN PREORGAZMİK BAŞAĞRISI: BİR OLGU SUNUMU

TÜRKAN ACAR [1], BİLGEHAN ATILGAN ACAR [2]

[1] S.B. SAKARYA YENİKENT DEVLET HASTANESİ NÖROLOJİ KLİNİĞİ
[2] S.B. SAKARYA ÜNİVERSİTESİ EĞİTİM VE ARAŞTIRMA HASTANESİ NÖROLOJİ KLİNİĞİ

Giriş:
Cinsel aktivite sırasında ortaya çıkan baş ağrısı (CBA) , primer başağrıları grubunda yer alıp, International Headache Society (IHS) tarafından 2004 yılında 3 alt grup halinde tanımlanmıştır: preorgazmik, orgazmik ve orgazm sonrası(1). Genellikle 40 yaş üstü erkek popülasyonda gözlenir (4,5). CBA'ya benzer semptomlar, yaşamı tehdit edebilecek bazı önemli serebral hastalıklarda da görülebileceğinden, tanı konulmadan önce mutlaka ayırıcı tanısı yapılmalıdır (2,3).

Olgu:
Özgeçmişinde herhangi bir hastalık öyküsü bulunmayan 53 yaşındaki erkek hasta, son 5 aydır cinsel aktivite sırasında orgazm olmadan hemen önce ortaya çıkan ve yaklaşık 1 saat süren bilateral yerleşimli zonklayıcı başağrısı şikayeti ile polikliniğimize başvurdu. Ayırıcı tanı açısından yapılan kranial manyetik rezonans görüntüleme ve anjiografisi normal tespit edilen hasta CBA tanısı ile propranolol 50 mg/gün tedavisi verildi. Hasta, 3 aylık takibi sonrasında cinsel aktivite sırasında tekrarlayan başağrısnın olmadığını bildirdi.

Sonuç:
CBA, nadir görülen ve iyi seyirli bir primer başağrısı tipidir. Ayrıntılı öykü alındığında ve sekonder nedenler dışlandıktan sonra uygun tedavi ile başarılı sonuçlar alınabilecek bu klinik durum sunulmaya değer bulunmuştur.

.....

EP-18

PRİMER EGZERSİZ BAŞAĞRISI: BİR OLGU SUNUMU

TÜRKAN ACAR [1], BİLGEHAN ATILGAN ACAR [2]

[1] S.B. SAKARYA YENİKENT DEVLET HASTANESİ NÖROLOJİ KLİNİĞİ
[2] S.B. SAKARYA ÜNİVERSİTESİ EĞİTİM VE ARAŞTIRMA HASTANESİ NÖROLOJİ KLİNİĞİ

Giriş:
Primer egzersiz başağrısı (PEB), sadece ağır egzersiz sırasında ya da sonrasında ortaya çıkabilen ve tekrarlayıcı bir primer başağrısı tipidir. PEB tanısı için, mutlaka hayatı tehdit edebilecek serebrovasküler hastalıklar dahil olmak üzere diğer tüm sekonder başağrısı nedenleri ekarte edilmelidir.

Olgu:
Yaklaşık 1 yıldır aktif olarak amatör bir takımında futbol oynayan 23 yaşındaki erkek hasta, her antreman ve maç döneminde oyun sırasında başlayan, 3-4 saat kadar süren bilateral yerleşimli başağrısı şikayeti ile kliniğimize başvurdu. Başağrısı periyotları zonklayıcı özellikte olup, bulantı ve kusma eşlik ediyormuş. Rutin tetkiklerinde ve yapılan tansiyon takibinde patoloji saptanmayan hastanın, kranial manyetik rezonans inceleme ve anjiografisi normal sınırlarda idi. İndometazin 75 mg/gün tedavisi verildi ve şikayetlerinde belirgin düzelme gözlendi.

Sonuç:
PEB, ayrıntılı öykü alınması ve sekonder başağrı nedenlerinin ekarte edilmesini gerektiren iyi seyirli bir klinik durum olup, nadir görülmesi nedeniyle sunulmuştur.

.....

EP-19

MİGRENDE AKUT FAZ REAKTANLARI

İDRİS SAYILIR , GÖKÇEN GÖZÜBATIK ÇELİK , FERAY KARAALİ SAVRUN , TOĞRUL MESTANZADE , BAŞAK YILMAZ , NİHAN ALTAN , DERYA ULUDÜZ

İSTANBUL ÜNİVERSİTESİ CERRAHPAŞA TIP FAKÜLTESİ NÖROLOJİ ANABİLİM DALI

Amaç:
Migren baş ağrılarında vasküler steril inflamasyon, nöronal aktivasyon ortaya çıkar, perivasküler proinflamatuar nöropeptidler salınır. Ataklardaki tekrarlayan perivasküler inflamasyon serebrovasküler inme riskini artırabilir. C-reaktif protein (CRP) yüksekliği damarlarda inflamasyon, ateroskleroz, prokoagulan durumlara neden olabilir. Bu çalışmada, migren olgularında demografik özellikler, ağrının iktal interiktal dönemleri, şiddeti,süresi ile CRP, fibrinojen, ferritin, sedimentasyon düzeyleri arasında ilişkinin varlığı değerlendirilmiştir.

Gereç ve Yöntem:
Çalışmamıza İstanbul Üniversitesi Cerrahpaşa Tıp Fakültesi Nöroloji Anabilim Dalı'na başvuran ICHD-II kriterlerine göre 'migren tipi baş ağrısı' tanısı almış 43 olgu, kontrol grubu olarak 'gerilim tipi baş ağrısı' tanısı alan 39 olgu dahil edildi. Olgularda ağrı atakları sırasında veya en az 72 saatlik ağrısız dönemin ardından serumda CRP, fibrinojen, ferritin, sedimentasyon değerleri ölçüldü. Migren olguları auralı, aurasız, atak dönemi şeklinde alt gruplara ayrıldı. Tüm gruplar demografik özellikler, migren ağrısı özellikleri, biyokimyasal değerler açısından karşılaştırıldı. İstatistiksel değerlendirme SPSS programı kullanılarak yapıldı.

Bulgular:
Olguların yaşları 18-63 yıl arasındaydı (ortalama 35.3±11.3, 41.8±12.7 yıl). Migren olgularından 8 tanesi (% 18,6) auralı migren tanısı almıştı; 7 olgu (%16,3) akut atak döneminde başvurmuştu. Aurasız ve atak dönemindeki migren olgularında istatistiksel anlamlılığa ulaşmamasına rağmen CRP ve sedimentasyon değerleri yüksekti. 35 yaş üstü ve 10 yıldan uzun süredir migreni olanlarda CRP, sedimentasyon, fibrinojen düzeyleri yüksek bulundu. Tüm grularda biyokimyasal değerler açısından farklılık saptanmadı.

Sonuç:
Sonuçlar henüz sürmekte olan çalışmamızın ön analizi olmasına rağmen migren patofizyolojisinde inflamatuvar süreçlerin rolünü desteklemektedir. Çalışmaya alınan hasta sayısınını artması ve migren alt gruplarının atak ve ataklar arasındaki değerlerinin kıyaslanması migren patofizyolojisinde inflamatuar süreçlerin etkisini daha iyi anlamamızı sağlayacaktır.

.....

EP-20

ATİPİK KLİNİKLİ BİR OKSİPİTAL NEVRALJİ OLGUSU

GÖKÇEN GÖZÜBATIK ÇELİK , ESER BULUŞ , ŞÜKRİYE FERYAL MENKU , TOGRUL MESTANZADE , BAŞAK YILMAZ , DERYA ULUDÜZ , BAKİ GÖKSAN

İSTANBUL ÜNİVERSİTESİ CERRAHPAŞA TIP FAKÜLTESİ NÖROLOJİ ANABİLİM DALI

Giriş:
Oksipital nevralji, majör veya minör oksipital sinir ya da üçüncü oksipital sinir alanında bazen duyusal defisit veya dizestezinin eşlik ettiği paroksismal batıcı bir ağrıdır; primer yada sekonder etyolojide olabilir. Sekonder olarak; enfeksiyonlar, enflamatuar hastalıklar (osteoartrit , vaskülit), kök veya sinir basısı, travmalar, diabet, gut hastalığı gibi sistemik hastalıklar, diskopatiler ve maligniteler yer almakla birlikte boyun kaslarının kronik olarak kasılması yada boyun gerginliği oksipital nevraljiye neden olabilir. Ağrının olduğu bölgede sıklıkla nonspesifik dizestezi gibi duysal şikayetler de hissedilebilir. Kliniği veya nörolojik muayenesi atipik olan olgular daha detaylı incelenmelidir.

Olgu:
6 aydır trigeminal nevralji şikayeti olan 75 yaşında erkek hasta, son 2 aydır ensede hissettiği saplanıcı karakterde, sol oksipitalden sol yüz yarımına yayılan hafif şiddette yeni bir baş ağrısının eklendiği tablo ile kliniğimize başvurdu. Oksipital nevralji tanısı koyulan hastanın nörolojik muayenesi normal sınırlardaydı. İleri yaşta yeni gelişen bir başağrısı olması nedeniyle sekonder etyolojiler düşünüldü ve bu amaçla servikal magnetik rezonans incelemesi yapıldı. Üst servikal bölgede kemik metastazları saptanan olgu primer lezyonun araştırılması amacıyla onkoloji kliniğine yönlendirildi.

Tartışma:
Biz bu olguda, trigeminal nevralji öyküsü eşlik eden, ileri yaşta yeni başlayan oksipital nevralji gelişen bir olguda yapılan nörolojik muayene normal olsa da mutlaka sekonder etyolojilerin akılda tutulması gerektiğini ve görüntülemenin oksipital nevralji etyolojisindeki önemini vurgulamak istedik.

.....

EP-21

İDİYOPATİK İNTRAKRANİAL HİPERTANSİYON HASTALARININ OPTİK KOHERENS TOMOGRAFİ İLE TAKİBİ

PINAR GELENER , SERAP ÜÇLER , ÖZLEM COŞKUN , EMRAH UĞUR ALTIPARMAK , LEVENT ERTUĞRUL İNAN

SB ANKARA EGITIM ARASTIRMA HASTANESI

Amaç:

İdiopatik İntrakranial Hipertansiyon (İİH) beyinde yapısal birlezyon ve beyin omurilik sıvısında (BOS) anormal bir bulgu olmaksızın kafa içi basınç artışı sendromu (KIBAS) belirti ve bulguları saptanan, genellikle doğurganlık çağındaki obez kadınları etkileyen bir tablodur. Çalışmamızda kliniğimizde takip ve tedavileri halen sürmekte olan, geliştirilmiş Dandy ölçütlerine göre İİH tanısı konmuş 57 hastanın optik koherens tomografi (OKT) ile tanı ve takip özelliklerini tespit edip bu verileri literatür ile kıyaslayıp paylaşmayı amaçladık.

Gereç ve Yöntem:

Hastaların oftalmolojik takipleri bu konu ile ilgilenen tek bir göz doktoru tarafından yürütüldü. Hastalara fundus muayenesi, görme keskinliği, perimetri gibi rutin göz muayenesinin yanı sıra yeni bir teknik olan OKT 3 Versiyon 4 ile retinal sinir lifi tabakası (RSLTK) ölçümleri yapıldı. $p<0.05$ için sonuçlar istatistiksel olarak anlamlı kaydedildi.

Bulgular:

Hastaların takiplerinde OKT ile elde edilen ortalama RSLTK, sağ göz için tanı anında 111 mikrometre iken son muayenedeki 96 mikrometre olarak saptandı. Yine sol göz için yapılan OKT'de RSLTK tanı anında 113.50 mirometre iken son muayenedeki 98 mikrometre idi. Bu değerler istatistiksel olarak anlamlı bulundu ($p<0.001$).

Sonuç:

Çalışmamızdaki hasta grubunda, hastalığın tanı anında OKT ile ölçülen başlangıç RSLTK'da, hastaların tedavi sonrası takiplerinde anlamlı gerileme ve düzelme olduğunu saptadık. Bu sonuçlar OKT'nin İİH hastalarındaki optik disk kabarıklığının değerlendirilmesinde ve klinik takiplerinde kullanılabileceğini göstermektedir.

.....

EP-22

PRİMER BAŞ AĞRILI KADINLARDA CİNSEL İŞLEV BOZUKLUKLARI VE HORMONLAR

AYTEKİN CEVİZ [1], VOLKAN SOLMAZ [1], DÜRDANE AKSOY [1], BETÜL ÇEVİK [1], YUSUF GENÇTEN [2], SEMİHA KURT [1]

[1] GAZİOSMANPAŞA ÜNİVERSİTESİ TIP FAKÜLTESİ NÖROLOJİ ANA BİLİM DALI, TOKAT
[2] GAZİOSMANPAŞA ÜNİVERSİTESİ TIP FAKÜLTESİ ÜROLOJİ ANA BİLİM DALI, TOKAT

Amaç:

Migren ve Gerilim Tipi Baş Ağrısı (GTBA) üretkenliği ve günlük yaşam aktivitelerini belirgin şekilde etkiler. Bu çalışmada cinsel işlevlerin migren ve GTBA' lı kadınlarda ne derecede etkilendiğini araştırmayı amaçladık. Baş ağrılarının, özellikle migrenin hormonlarla ilişkisi bilinmektedir. Hiperprolaktineminin atakları indüklediği ve diğer primer baş ağrılarında rol oynadığı bildirilmiştir. Primer baş ağrılarında cinsel işlev bozukluklarının varlığını, baş ağrısının türü, sıklığı, süresi, eğitim durumu, sigara kullanma ve prolaktin düzeyleri ile ilişkisini araştırmayı amaçladık.

Gereç ve Yöntem:

Çalışmaya kliniğimizde tanısı konulan ve ilaç kullanmayan, evli 39 epizodik migren, 33 GTBA'lı kadın hasta ve aynı yaş grubundan 31 kontrol grubu alındı. Gruplara kadın seksüel fonksiyon indeksi' (Female Sexual Function İndex) (FSFI) ve Beck depresyon ölçeği (BDÖ) uygulandı, tüm rutin kan testleriyle birlikte prolaktin düzeylerine bakıldı. Veriler gruplar arasında karşılaştırıldı.

Bulgular:

Grupların yaş ortalaması 36,14 idi. Migrenli ve GTBA' lı hastaların FSFI indeksleri açısından anlamlı farklılıkları yoktu. Ancak her iki grubun FSFI değerleri kontrol grubundan anlamlı şekilde düşüktü ($p=0.001$). Migren hastalarının BDÖ değerleri kontrol grubundan yüksekti. GTBA grubu ile kontrol grubu arasında ise BDÖ açısından anlamlı fark yoktu. Prolaktin düzeyleri açısından gruplar arasında anlamlı bir fark saptanmadı.

Sonuç:

Primer baş ağrıları hastalarda, ağrının kendisi cinsel işlevleri prolaktin düzeyinden veya depresyonun varlığından bağımsız olarak kötü yönde etkiler. Sonuçlar literatürdeki kronik ağrıların cinsel işlevler ve cinsel tatmin açısından negatif bir faktör olduğu bilgisini desteklemektedir.

.....

EP-23

MİGRENÖZ BAŞ AĞRILARININ GÖRÜLDÜĞÜ KLASİK TRİADA SAHİP MELKERSSON ROSENTHAL SENDROMLU OLGU

AYSUN HATİCE AKÇA [1], RECEP DURSUN [2]

[1] BAŞKENT ÜNİVERSİTESİ KONYA UYGULAMA VE ARAŞTIRMA MERKEZİ NÖROLOJİ / KONYA
[2] BAŞKENT ÜNİVERSİTESİ KONYA UYGULAMA VE ARAŞTIRMA MERKEZİ DERMATOLOJİ /KONYA

Giriş:

Fasiyal sinir uzun olması ve dar bir kemik kanal içinde kıvrımlar yaparak seyretmesi nedeniyle kranial motor sinirler içinde en sık fonksiyonu bozulan sinirdir. Fasiyal paralizinin pek çok sebebi olmakla beraber Melkersson Rosenthal Sendromu (MRS) idiyopatik fasiyal paralizi sebepleri arasında unutulmaması gereken ve kendine özgü bulguları ile kolayca tanısı konulabilen bir sendromdur. MRS tekrarlayan periferik fasiyal paralizi, orofasiyal ödem ve fissürlü dil triadı ile karakterize nöro-mukokütan granülomatöz bir hastalıktır. Çocukluk çağında nadir görülen bu sendrom hayatın 2. ve 3. dekadında daha sık görülür. Klasik triadın görülmesi nadirdir ve genellikle monosemptomatik veya oligo semtomatik tutulum izlenir. Bulgulardan bir veya ikisi ile biyopside granülamotöz keilitin varlığı tanı için yeterlidir. MRS lu hastaların bir kısmında migren benzeri baş ağrısı da görülebilir. Melkersson Rosenthal sendromu tekrarlayan fasiyal paralizilerin ayırıcı tanısında düşünülmesi gereken bir hastalıktır.

Olgu:

Otuzbeş yaşında bayan hasta 4 aydır olan dudaklarında şişme yakınması ile başvurdu. Özgeçmişinde, hastanın ilk defa 25 yaşındayken sağ yüz yarısında ve 30 yaşındayken de sol yüz yarısında periferik fasial paralizisi hikayesi varmış. Hastanın faiyal paralizi geçirmeden önece ayda

1 bazen 2 defa olan ve menstruasyon ile ilişkili migrenöz baş ağrılarının olduğu öğrenildi. Fasiyal paralizisi sekelle iyileşen hastanın muayenesinde solda nazaolabial oluk silik, sol frontalis, orbikularis okuli ve oris kaslarında güçsüzlük +, yemek yerken göz yaşı akması (timsah gözyaşı) mevcut. Konuşurken ve gülerken ağzında sağa kayması tespit edildi. Orofasial ödem ve plika linguatası olan hastanın dudak biyopsisi granülomatöz keilitis ile uyumluydu. Melkersson Rosenthal sendromu bu olgu nadir görülen klasik triada ve migrenöz baş ağrılarına sahip olması nedeni ile sunulmaya değer bulunmuştur.

.....

EP-24

BAŞ AĞRISI İLE BAŞVURAN OLGULARDA ETYOLOJİDE NADİR GÖZLENEN FUNGAL SİNÜZİT OLGUSU SUNULMUŞTUR

ŞEHNAZ ARICI , ÖZGE ÖZEN GÖKMUHARREMOĞLU , AYŞEGÜL NOYAN KARATEPE , BEHİYE ÖZER

KâTİP ÇELEBİ ÜNİVERSİTESİ İZMİR ATATÜRK EĞİTİM ARAŞTIRMA HASTANESİ NÖROLOJİ KLİNİĞİ

Olgu:

Altmış yaşındaki olgu baş ağrısı yakınması ile başvurdu. 15 gündür enseden başlayıp sağ göze yayılan analjeziklere kısmi yanıtlı, yatınca artan baş ağrısı mevcuttu. Hastanın dış merkezde çekilen MRG tetkikinde kronik iskemik değişiklikler ve sağ sfenoid sinüste akut sinüzit saptanıp, tedavi başlanmıştı. Bu yakınmayla hasta kliniğimize yatırıldı. Yapılan kranial tomografisinde sağ sfenoid sinüste havalanma kaybı saptanan hastanın paranazal sinüs tomografisinde sağ yanda sfenoid sinüste belirgin total havalanma kaybı oluşturan yumuşak doku dansitesi ve lümen içerisinde yer yer yüksek dansiteli irregüler dansiteler izlendi ve sağ sfenoid sinüzit ile uyumlu saptandı. Ancak ile mantar enfeksiyonu ayırıcı tanıda düşünüldü. Yüz MRG tetkikinde; sağ sfenoid sinüste obliterasyon, santralde T2 kesitlerde hipodens alan kalsiyum ve mineral tuzlarının çöktüğü bölgeye karşılık gelmektedir. Bu görünümü ile kronik sinüzit zemininde mantar topu (Miçetoma) gelişimi ile uyumlu olarak saptandı. KBB ile konsülte edilen hasta KBB kliniğine operasyon açısından nakil verildi. Hastanın KBB kliniği tarafınca yapılan operasyon materyalinde miçetoma ve İnflame sinüs mukozası saptandı. Histokimyasal olarak PAS boyasında çok sayıda Aspergillus hifi izlendi.

Tartışma:

Fungal sinüzit allerjik nedenler, mukoza kalınlaşması, uzun süreli antibiyotik tedavisi, lokal veya sistemik steroid kullanımı, konakta kronik bakteriyel sinüzit, diyabet, karsinom, bağışıklık sisteminin baskılanması, bağışıklığın bozulması(AİDS, RT) gibi hazırlayıcı faktörler olduğunda ortaya çıkabilir. İnvaziv ve non-invaziv olarak iki farklı klinik tablo şeklinde oluşur. Fungal sinüzit tedavisinde cerrahi debridman, sinüs havalandırılması ve medikal tedavi önerilmektedir.

.....

EP-25

MİGREN BAŞ AĞRISI ÜZERİNE EKLENEN SİKLİK KUSMA SENROMLU YETİŞKİN HASTA VE TEDAVİSİ

AYSUN HATİCE AKÇA

BAŞKENT ÜNİVERSİTESİ KONYA UYGULAMA VE ARAŞTIRMA MERKEZİ NÖROLOJİ /KONYA

Olgu:

Siklik kusma sendromu yetişkinlerde tekrarlayan, sterotipik şiddetli bulantı ve kusma atakları ile seyreden bir hastalıktır. 19. yüzyılın sonlarına doğru tanımlanan bu hastalık genelde çocuklarda görülmektedir. Bu sendrom çocuklarda, en sık olarak görülen migren varyantları arasında yer alır. Son zamanlarda yetişkinlerde de görülme sıklığı artan bu sendrom yetişkinlerde de çocuklarda tanı için kullanılan Rome III tanı kriteri ile kolaylıkla tanısı konulabilen bir sendromdur. Bu kriterlere göre sterotipik kusma episodlarını takip eden karekteristik bulgular şöyledir: 1 haftadan daha kısa süren ani ve akut bir başlangıç, 1 yıl içinde 3 veya daha fazla farklı episod ve ataklar arasında semptomsuz olmak. Destekleyici kriter olarak kişide veya ailesinde migren öyküsünün olmasıdır. Migren baş ağrısı sık görülen komorbit hastalık olarak rapor edilmiştir. Çocukluk döneminde görülen bu sendromun patogenezinde disotonomi yer almaktadır. Siklik kusma sendromunda santral nöral yollarda ve bulantı ve kusmanın afferent ve efferent beyin - barsak yollarındaki nöroendokrin mediatörlerde disregülasyon görülür. Yetişkinde patogenez tam olarak bilinmemektedir. 22 yetişkin siklik kusma sendromu tanılı hastada yapılan çalışmada sonuç olarak etyopatogenezde genellikle sempatik sinir sistemini içeren distonomi bulguları saptanmış. Yaklaşık 8-9 yıldır olan, önceleri ayda 1-2 defa olan açlık, uykusuzluk, stresle ve menstrüasyonla tetiklenen yarım ve zonklayıcı vasıfta, bulantı - kusmanın olduğu, ışık ve ses hassasiyetinin yaşandığı genelde gün boyu devam eden baş ağrısı oluyormuş. Ağrısı varken işini gücünü yapamıyormuş. Hastanın ağrıları başladıktan yaklaşık 1,5 yıl sonra ağrı sıklığı ve şiddetinde artış olmuş. 2 yıl önce 1,5 ay kadar süren aynı vasıfta ağrısı olan hastaya migren olduğu söylenerek proflaksi amaçlı çeşitli ilaçlar (sodyum valproat, propranolol, çeşitli antidepresan ilaçlar) verilmiş. Hasta bu ilaç tedavilerinden belirgin fayda görmemiş. Hasta ağustos 2010 da hasta 40 gündür devam eden migrenöz baş ağrısı ile geldi. Baş ağrısı ve bulantı kusmalarının çok şiddetli olması nedeni 20 kg kadar zayıflayan hasta Migren statusu düşünülerek hospitalize edildi. Hastaya akut atak tedavisi ve profilaksi ile baş ağrıları kontrol altına alındı. 3 ay sonra baş ağrısı olmayan hasta aralıklı olan ani başlangıçlı bulantı kusma atakları olması nedeni ile Gastroenterolojiye başvurmuş. Yapılan endoskopi ve diğer tetkikleri normal olan hastaya PPI verilmiş, rahatlaması olmamış. Hastanın ayda 3-4 defa olan ani başlangıçlı, çok şiddetli bulantı kusma ataklarından bir tanesi mutlaka menstrüel dönemi ile ilişkiliymiş. Bu nedenle tekrar 10 kg kadar zayıflaması olmuş. Hastada Rome III kriterlerini karşılaması ve kendisi ve ailesinde migren öyküsünün olması nedeni ile otonom sinir sistemi disfonksiyonu olan siklik kusma sendromu düşünüldü. Baş ağrısı hikayesi olan ve migrenöz baş ağrıları tedavi edildikten sonra migren profilaksisine ara verilen hastada kusma atakları otonom sistem bozukluğunun göstergesi olan siklik kusma sendromu olarak değerlendirildi. Migren baş ağrısına benzer bir şekilde tedavi edildi ve 35 yaşındaki bayan hasta, kolaylıkla tanısı konulabilecek ve tedavisi yapılabilecek olması nedeni ile ve migren hikayesi olan yetişkinlerde siklik kusma sendromunun da görülebileceğini unutmamak adına sunulmaya değer bulundu.

.....

EP-26

SERVİKAL DEJENERATİF DEĞİŞİKLİKLERE BAĞLI OKSİPİTAL NEVRALJİ OLGUSU

ÖZGE ÖZEN GÖKMUHARREMOĞLU , FİGEN TOKUÇOĞLU , HATİCE SABİHA TÜRE , TÜLAY KURT İNCESU , GALİP AKHAN

KATİP ÇELEBİ ÜNİVERSİTESİ İZMİR ATATÜRK EĞİTİM VE ARAŞTIRMA HASTANESİ NÖROLOJİ KLİNİĞİ

Amaç:

Oksipital nevralji, nadir görülen bir primer baş ağrısı tipidir. Oksipital sinirin basıya uğraması veya irritasyonu sonucu ortaya çıkar. Çoğu zaman neden bulunamaz.

Olgu:

Yetmişiki yaşında bayan hasta ani boyun hareketiyle başlayan, boyunda ve başta, sol kulak, yüz, ense ve sol omuza yayılan, gün içinde paroksismal olarak tekrarlayan, kısa süreli, elektrik çarpar tarzda ağrısı yakınması ile başvurdu. Özgeçmişinde diyabet, hipertansiyon, sekel sol yan güçsüzlüğü ve depresyon tanıları vardı. Nörolojik bakısında solda sekel früst hemiparezi , solda yüzü içeren hemihipoaljezi ve sol Babinski pozitif olarak saptandı. Hastanın hemogram, biyokimya, koagülasyon, tiroid fonksiyon testleri normal olarak değerlendirildi. Kontrastlı kranial MRG'de sağ temporoparietalde kronik iskemi ile uyumlu lezyon mevcuttu. Beyin ve karotis MR anjiografi, karotis ve vertebral arter doppler USG tetkikleri normal sınırlarda saptandı. Servikal MRG tetkikinde C3-4 ve C6-7 düzeyinde servikal kanalda daralma ve vertebra korpuslarında dejeneratif değişiklikler saptandı. Nöroşirürji bölümünden konsültasyon istendi, ancak cerrahi girişim düşünülmedi. Oksipital nevralji tanısı ile karbamazepin 200 mg/gün ve amitriptilin 10 mg/gün başlandı, karbamazepin dozu kademeli olarak arttırılarak 1000 mg/güne çıkarıldı. Ağrısı geçen hasta taburcu edildi.

Tartışma:

Oksipital nevralji, suboksipital alandan başlayıp vertekse temporal ve başın ön kısmına doğru yayılabilen, unilateral, genellikle sızlayıcı, yanıcı ve zonklayıcı karakterde, kısa süreli paroksismal ağrı ile karakterizedir. Primer veya sekonder olabilir. Yapısal nedenler içinde travma, artrit, servikal disk hernisi, tümörler, geçirilmiş cerrahi girişim ve sinir tuzaklanması yer almaktadır. Tedavide medikal ve nöromodulatör yöntemler ile cerrahi girişim kullanılmaktadır.

.....

EP-27

DULOKSETİN TEDAVİSİNE CEVAP VEREN YANAN AĞIZ SENDROMU

ARZU TAY [1], YUSUF TAMAM [2], VECDİ CANTÜRK [1], SEBİHA CANSEVER [1]

[1] *DİYARBAKIR EĞİTİM VE ARAŞTIRMA HASTANESİ NÖROLOJİ KLİNİĞİ*
[2] *DİCLE ÜNİVERSİTESİ TIP FAKÜLTESİ NÖROLOJİ AD*

Giriş:

Yanan Ağız Sendromu (YAS) kronik orofasiyal bir ağrı olup nüfusun %3'ünde görüldüğü tahmin edilmektedir. Bu sendromda başta dil olmak üzere bazen damakları ve gingivayı da etkileyen atipik yüz ağrısı ve yanma duyumu vardır. Ağız yanması tablosunun etyolojisi tam olarak bilinmediği için tedavide kullanılan yöntemlerin çok etkili olduğunu söylemek oldukça güçtür. Bu yazıda 55 yaşında duloksetin tedavisine yanıt veren bayan hasta literatür eşliğinde sunulmuştur.

Olgu:

55 yaşında bayan 3 yıldır olan tüm ağız içinde yanma şikayetiyle başvurdu. Hastanın ağzında bazen şiddetlenen acı biber yenmiş gibi sürekli olan ağız yanmaları oluyormuş. Öncelıkle diş kliniğine yönlendirlen hastanın dental patolojileri ekarte edilmiş. Hasta 52 yaşında menapoza girmiş ardından şikayetleri başlamış. 4 yıl önce eşini kaybetmiş, yalnız yaşamaya başlayan daha önce insanlarla yakın ilişkileri olan hasta kendini toplumdan izole etmeye başlamış. Hastaya duloksetin 30 mg başlandı, ve hasta psikiyatriye yönlendirilerek psikoterapi uygulandı. 1 ay sonra kontrole gelen hastanın ağızda yanma şikayetlerinde azalma mevcuttu. Duloksetin 60 mg'a çıkarılan hastanın 2. ay yapılan kontrolünde şikayetleri tamamen düzelmişti.

Sonuç:

YAS hem hastalar hem klinisyenler için zor bir hastalıktır. YAS, etyolojisinde çok sayıda faktör öne sürülmüş olmasına rağmen tam olarak açıklanamamış bir durumdur. Ruh ve kişilik değişiklikleri YAS'nun en önemli belirtilerindendir. Tedavide trisiklik antidepresanlar, benzodiazepinler, bilişsel-davranışçı ve psikodinamik yönelimli psikoterapi yöntemleri gibi seçenekler uygulanmasına rağmen kesin bir tedavi yöntemi yoktur. YAS'nun süreğen olması tedaviyi zorlaştıran faktörlerden biridir. Bizim olgumuzun duloksetin tedavisine olumlu cevap vermiştir. Tedavi seçeneklerimiz arasında duloksetininde yer alması açısından olgumuz sunulmaya değer bulunmuştur.

.....

EP-28

ÇOCUKLUK ÇAĞI PSÖDOTÜMÖR SEREBRİDE KLİNİK VE BAŞ AĞRISI ÖZELLİKLERİ

DUYGU AKSOY , ÖZLEM GELİŞİN , PINAR TEKTÜRK , ZUHAL YAPICI

İSTANBUL ÜNİVERSİTESİ İSTANBUL TIP FAKÜLTESİ NÖROLOJİ ANABİLİM DALI ÇOCUK NÖROLOJİSİ BİLİM DALI

Amaç:

Psödotümör serebri veya idiyopatik intrakranyal hipertansiyon (İİH), diğer intrakranyal hastalıkların ve intrakranyal hipertansiyona yol açacak metabolik, toksik ve hormonal nedenlerin dışlandığı hastalarda günlük ortaya çıkan, yaygın, zonklayıcı olmayan, öksürme ve zorlanmayla artan başağrısına neden olan bir durumdur. Başağrısı İİH'nin en sık semptomlarından biridir (%90). Nörolojik muayenede sıklıkla papilödem, görme alanı defekti, 6. sinir paralizisi ve beyin omurilik sıvısı basıncı (BOS) yüksekliği saptanır. İİH'ye bağlı baş ağrıları, çocukluk çağı başağrıları içinde %1,1 ile yedinci sıradadır.

Gereç ve Yöntem:

Çalışmada İstanbul Tıp Fakültesi Nöroloji AD, Çocuk Nörolojisi BD tarafından takip edilen 13 İİH'li çocuk IHS kriterleri kullanılarak baş ağrıları yönünden değerlendirilmiştir.

Bulgular:

Yaşları 7-15 yıl arasında olan 13 çocuktan sekizi kız, beşi erkektir. Takip süresi 3ay-14 yıl arasındadır. Kliniğe başvuru nedenleri 11 hastamızda baş ağrısıyken, ikisinde çift görmedir ve tüm çocuklarda papilödem ile BOS basıncı yüksekliği saptanmıştır. Baş ağrısı iki çocukta gerilim tipinde, bir çocukta migren tipinde ve diğerlerinde ise migrene benzer özellikte olup

kriterleri tam olarak doldurmamıştır. Takipte tüm hastaların başağrısı düzelmiş, bir hasta asetazolamid tedavisine ek olarak analjezik tedavisine ihtiyaç duymuştur.

Sonuç:
İİH ayırıcı tanıda ensık migren ve gerilim tipi baş ağrısını düşündürse de muayene ve tetkikler sonucu bu tanılardan kolayca ayrılabilen farklı bir baş ağrısı tipidir. Tedavi ile çocuklarda erişkinlere göre daha iyi seyirli olmasıyla dikkat çekicidir.

.....

EP-29
SPONTAN İNTRAKRANİAL HİPOTANSİYON: OLGU SUNUMU
ARZU TAY , SEBİHA CANSEVER , VECDİ CANTÜRK

DİYARBAKIR EĞİTİM VE ARAŞTIRMA HASTANESİ

Giriş:
Spontan İntrakranyal Hipotansiyon (SİH), oturulduğunda ve ayağa kalkıldığında ortaya çıkan ortostatik baş ağrısıdır. Baş ağrısıyla beraber diğer sık görülen semptomlar ense sertliği, bulantı-kusma, fotofobi, interskapular ağrı, görme bozuklukları ve çift görmedir. SİH tanısında MRG en faydalı görüntüleme yöntemidir. SİH benign bir durum olarak tarif edilmekte ve çoğu vaka konservatif tedavi ile düzelebilmektedir.

Olgu:
52 yaşında erkek hasta 1 ay önce ayağa kalkınca enseden oksipital bölgeye yayılan, yatınca hafifleyen zonklar tarzda baş ağrısı ile başvurdu. Hastanın şikayetlerine eşlik eden başka semptomu yoktu. Nörolojik muayenesi normaldi. SİH düşünülen hastaya çekilen kontrastlı kranial MR'da bileteral frontoparietal leptomeningeal kalınlaşma, sağ parietal bölgede komşuluğunda subdural hematom mevcuttu. MR anjiografi ve MRG myelografi'de bir patoloji saptanmadı. Hastaya klinik bulgu ve görüntüleme sonuçlarıyla SİH tanısı konuldu. Hastaya 10 gün süreyle 3000 ml/gün intravenoz sıvı replasmanı yapıldı, oral sıvı alımı arttırıldı. Oral kafein verildi (2-3 fincan kahve/gün). Parasetamol 500 mg 3x1 başlandı. 5. Günden itibaren şikayetleri azalan hastanın, taburcu sonrası 1 ay sonra yapılan kontrolünde şikayetlerinde tamamen düzelme saptandı.

Sonuç:
SİH'a bağlı baş ağrısı, BOS volümü ve basıncının azalmasına bağlı olarak yerçekimi etkisiyle serebral yapıların aşağı doğru yer değiştirmeleri ve bu sırada ağrıya duyarlı yapıların özellikle venöz yapıların, kafatası ve tentoriyumu besleyen geniş arterlerin gerilmesine bağlı olarak ortaya çıkmaktadır. SİH nadir bir hastalık olmamasına rağmen hastaların sıklıkla yanlış tanı aldığı öne sürülmektedir. Baş ağrısı ile gelen bir hastada ağrının ortostatik karakterinin olup olmadığı sorgulanması ve SİH'nin görüntüleme bulgularının bilinmesi tanıda gecikmeyi önlemekle birlikte, konservatif tedavi ile hastalığın tedavi edilebilirliğini sağlamaktadır.

.....

EP-30
TOLOSA HUNT SENDROMU:OLGU SUNUMU
BELMA DOĞAN GÜNGEN , ORHAN YAĞIZ , TAŞKIN GÜNEŞ , SABİRE YILDIRIM , AHMET YILDIRIM , GÜLÇİN KOÇ YAMANYAR , AHMET HAKYEMEZ

İSTANBUL EĞİTİM ARAŞTIRMA HASTANESİ NÖROLOJİ KLİNİĞİ

Olgu:
Tolosa Hunt Sendromu,ağrılı oftalmopleji ile karakterize anterior kavernöz sinüs,superior orbital fissür ve orbital apekste yerleşen,etyolojisi bilinmeyen ve steroidlere iyi yanıt ile karakterize inflamatuvar bir hastalıktır.Diplopi görülebilir. Unilateral orbital ağrıya 3.,4.,6. kranial sinir ,5.sinirin oftalmik ve maksiller dallarından bir veya daha fazlasının tutulumu eşlik edebilir.Kranial MR'da T1 de izointens,T2 de hipoizointens kavernöz sinüse ait genişleme ve kontrast tutulum saptanır. Bu görüntü meningiom,lenfoma,sarkoidoz,bazı kavernöz sinüs patolojilerinde de görülüp tanıda yanıltıcı olabilir.Biz kranyal manyetik rezonans görüntüleme tetkiklerinde kavernöz sinüste kontrast tutan lezyon görülen,oftalmopleji ve diplopisi olan,72 saat içinde steroid tedavisine dramatik yanıt veren Tolosa Hunt Sendromu vakasını sunmayı amaçladık.

.....

EP-31
CİNSEL İLİŞKİ SONRASI BAŞ AĞRISI SENDROMU: OLGU SUNUMU
BELMA DOĞAN GÜNGEN , AYSEL KAYA TEKEŞİN , ORHAN YAĞIZ , H.KÜBRA AVCI , EFTAL GÜRSES SEVİNÇ , İSMET ÜSTÜN , SABİRE YILDIRIM

İSTANBUL EĞİTİM ARAŞTIRMA HASTANESİ NÖROLOJİ KLİNİĞİ

Olgu:
Seksüel eylem sırasında başlayan, genellikle bilateral künt bir ağrı, orgazmla birlikte patlayıcı bir şekilde çok şiddetlenir ve zonklayıcı bir hal alır. Bu tip baş ağrısı ciddi serebral hastalıklarda da görülebilmektedir. İlk olarak serebral hastalıklar ekarte edilmelidir. Çok şiddetli ve akut olmaları nedeniyle ayırıcı tanıda öncelikle subaraknoid kanama olasılığını akla getiren bu ağrılar genellikle yarım-iki saat içinde hafifleyerek kaybolmaktadır. Kişi ilk ağrıdan ziyade ağrının tekrarlaması durumunda başvurmaktadır. Seksüel aktiviteyle ilişkili baş ağrısı,koital baş ağrısı,iyi huylu orgazmik baş ağrısı ve seks ilişkili baş ağrısı şeklinde değişik isimlerle adlandırılır. Uluslarası Baş Ağrısı Derneği tarafından seks ilişkili baş ağrısı başlangıç zamanı ve orgazm durumuna göre üç gruba ayrılarak sınıflandırılmıştır. Preorgazmik, orgazmik ve postural baş ağrısı şeklinde sınıflandırılmıştır. Biz polikliniğimize cinsel ilişki sonrası 2 saat süren bilateral patlayıcı baş ağrısı ile başvuran hastanın Kranial MR tetkikinde patoloji saptanmaması üzerine indometazin başladık ve hastanın diğer analjeziklere yanıt vermezken indomatazine dramatik yanıt verdiğini saptadık. Nadir görülen bir baş ağrısı olması sebebiyle sunmayı amaçladık.

.....

EP-32

İNTRAKRANİYAL HİPERTANSİYON TANISI ALAN HASTALARA GENEL YAKLAŞIM VE TEDAVİSİNİN DÜZENLENMESİ

TUĞBA KORKMAZ , SİNEM ZEYBEK , AYŞIN KISABAY , DENİZ SELÇUKİ

CELAL BAYAR ÜNİVERSİTESİ TIP FAKÜLTESİ

Amaç:

Bu çalışmada 2005-2012 tarihleri arasında izlenen kliniğimizde yatırılarak ayrıntılı olarak incelenen 25 olgu çalışmaya alınmıştır. Özellikle tedavisi ve takibinin yeniden gözden geçirilmesi amaçlanmıştır.

Gereç ve Yöntem:

1985 yılında yapılan modifiye Dany kriterlerine göre ıdıopatik intrakraniyal hipertansiyon tanısı konulan hastalarda; yaş, cinsiyet, kliniği, kullandığı ilaçlar, görüntüleme yöntemleri (Kranial MRG-Mr Venografi), etiyolojisi, BOS bakısı, açılış basıncı, görme alanı bakısı, görme keskinliği ve ek hastalıkları değerlendirilmiştir. Olgular başağrısı polikliniğinde hem başağrısı hem de görme keskinliği açısından takip edilmiş, kliniği, göz dibi bakısı, ve görme alanı takipleri ile tedavisi düzenlenmiştir. Başağrısı şiddeti MIDAS ve VAS ile değerlendirlmiş ve takiplerinde kullanılmıştır.

Bulgular:

Olguların yaşları 20-50 yaşları arasında değişiyordu .Olguların sadece 3 tanesi erkek idi.(%12). 25 olgunun 23'ünde her iki göz dibi sınırları silik veya papil ödemi bulguları mevcuttu. Olgunun tümünde görüntüleme incelemeleri normal idi. BOS açılış basınçları 25-48 cm H2O arasında değişiyordu. Görme alanı patolojileri kör noktada genişleme veya periferik alanda daralma şeklinde idi.(%92) LP sonrası başağrısı yakınmasında azalma oldu.

Sonuç:

Idıopatik intrakranial hipertansiyon iyi seyirli olmasına rağmen, nadiren kalıcı görme kaybı yapabilmektedir. Bu yüzden görme bozukluğu ve başağrısı ile başvuran obez ve genç kadınlarda öncelikle düşünülmeli, tedavisi düzenlenmelidir. Klinik durumuna göre değişik tedavi yöntemleri uygulanmalıdır. (medikal, tekrarlayıcı lomber ponksiyon, cerrahi tedavi) tedaviler sırasında yakından takip edilmelidir.

.....

EP-33

GEÇ BAŞLANGIÇLI AURALI MİGREN

ERKİNGÜL SHUGAİV , BETÜL BAYKAN

İSTANBUL ÜNİVERSİTESİ TIP FAKÜLTESİ

Amaç:

Migren toplumda sık rastlanan genellikle genç yaşlarda başlayan primer başağrısıdır. Migrenlerin %85'ini aurasız, %10-15'ini ise auralı migren oluşturur. Aura genelde başağrısından önce, nadiren beraberinde veya sonrası görülen fokal nörolojik belirtilerdir, doğru tanınması önem taşır. Bazen sadece aura görülebilir ve ayrıcı tanıda güçlük yaratır. 40 yaşın üzerinde, yeni başlayan auralı hastalarda ayırıcı tanılar dikkatle dışlanmalıdır. Geç başlangıçlı auralı migren nadir görülmektedir , özellikleri yeterince araştırılmamıştır. Çalışmamızda auralı migren olgularının incelenerek, geç başlangıçlı auralı hastaların klinik ve aura özelliklerinin araştırılması ve öneminin vurgulanması amaçlandı.

Gereç ve Yöntem:

İstanbul Tıp Fakültesi Nöroloji Başağrısı polikliniğine başvuran, Uluslararası Başağrısı Derneği Kriterlerine göre auralı migren tanısı almış ardışık 131 hasta değerlendirildi. Özellikle 40 yaş üzerinde başlayan ve geç başlangıçlı olarak gruplanan auralı migren olguların klinik ve aura özellikleri irdelendi.

Bulgular:

131 auralı migren olgusunun 97'si kadındı, yaşları 11- 77 arasında değişmekteydi. En sık görsel aura (115 olgu) saptandı. Geç başlangıçlı aurası olan 12 olgu (%9,2) vardı. Bunlardan 8'i görsel, 2'si duysal, 2'si afazi şeklindeydi. Görsel auralı 8 olgunun 2'sinde homonim hemianopsi, 1 olguda görme kaybı, 5 olguda parlak ışık, şekil görme saptandı. İki olguda başağrısız aura vardı. Olguların 6'ında hem auralı, hem aurasız migren beraberdi.

Sonuç:

Geç başlangıçlı auralı migren hastalarında literatürle uyumlu olarak yine en sık görsel aura görülmektedir. Aurayı başağrısı takip etmeyen olgularda uzamış aura görülebilmektedir. Ayırıcı tanı bakımından çok dikkatli olunması gerekmekle birlikte auralı migrenin geç yaşta başlayabileceği bilinmelidir.

.....

EP-34

BİLATERAL TOTAL EKSTERNAL OFTALMOPLEJİ İLE SEYREDEN HANDL SENDROMU: OLGU SUNUMU

MÜCELLA AKGÜN [1], SİBEL MUMCU [1], EMİN TİMER [1], GÜLAY KENANGİL [2], DİLEK NECİOĞLU ÖRKEN [1]

[1] ŞİŞLİ ETFAL EĞİTİM VE ARAŞTIRMA HASTANESİ NÖROLOJİ KLİNİĞİ

[2] ERENKÖY RUH VE SİNİR HASTALIKLARI EĞİTİM VE ARAŞTIRMA HASTANESİ NÖROLOJİ KLİNİĞİ

Giriş:

HaNDL, patogenezi tam olarak bilinmeyen, baş ağrısı, geçici nörolojik defisitler ve beyin omurilik sıvısında lenfositoz ile karakterize bir sendromdur. Oftalmolojik bulgular HaNDL sendromunda nadiren tanımlanmıştır. Olgumuz, total eksternal oftalmopleji ve HHV6 pozitifliği olması nedeni ile sunuma değer bulunmuştur.

Olgu:

Elli beş yaşında erkek hasta, Nöroloji Kliniğine sağ göz çevresinde sıkıştırıcı karakterde, şiddetli, analjezikle gerilemeyen baş ağrısı ve bulantı ile başvurdu. Hastanın özgeçmişinden Tip 2 diyabetes mellitus ve hipertansiyon hastalıkları olduğu öğrenildi. Nörolojik ve sistemik muayene bulguları normal olan hastanın kranial BT ve kranial MR görüntülemelerinde özellik saptanmadı. Lomber ponksiyonda BOS basıncı yüksekti ve protein artışı vardı. Hücre görülmedi. Hastanın yatışının 5. Gününde sol hemiparezi ve 6. gününde ise total eksternal oftalmopleji gelişti. Bu sırada tekrarlanan biyokimya tetkikinde Na:128 mmol/l olarak saptandı. Kranial MRG tekrarlandı ve normal olarak izlendi. Tekrarlanan lomber ponksiyonda BOS basıncı yüksekti, protein artışı mevcuttu. BOS hücre sayımında 48 adet lenfosit izlendi. Bunun üzerine hastaya asiklovir 2250 mg/gün intravenöz tedavi başlandı. BOS polimeraz zincir reaksiyonu HHV 1-5 için negatif, HHV 6 için pozitif saptandı. Hastanın nörolojik muayene bulguları başlangıcından 3 gün sonra tamamen geriledi. Asiklovir tedavisi 3. gününde stoplandı. Hastanın servisteki takipleri boyunca tekrar eden nörolojik defisiti olmadı.

Tartışma:
Şiddetli baş ağrısı, geçici nörolojik bulgular ve BOS lenfositozu ile niteli HaNDL sendromunda duysal semptomlar, konuşma bozuklukları, hemiparezi en sık görülen fokal nörolojik bulgulardır. Oftalmoparezi artmış intrakranial basınç nedeni ile gelişebilir. HaNDL sendromunun etyolojisi tam olarak bilinmemekte, ancak etyopatogenezde viral nedenler sorumlu tutulmaktadır. Biz literatürde nadir görülen, total eksternal oftalmopleji ve HHV6 pozitifliği olan bu vakayı bildirmeyi uygun gördük.

.....

EP-35

PSÖDOTÜMÖR SEREBRİ HASTALARININ OPTİK-KOHERENS TOMOGRAFİ İLE KANTİTATİF OLARAK DEĞERLENDİRİLMESİ

BURCU BULUT [1], ESRA ÖZKAN [1], ÖZDEN KILINÇ [1], ÖZLEM ŞAHİN [2], İPEK MİDİ [1]

[1] MARMARA ÜNİVERSİTESİ PENDİK EAH, NÖROLOJİ ANABİLİM DALI
[2] MARMARA ÜNİVERSİTESİ PENDİK EAH, GÖZ HASTALIKLARI ANABİLİM DALI

Amaç:
Optik koherens tomografi (OCT), biyolojik dokularda yüksek çözünürlüklü kesitsel görüntüleme sağlayan yeni bir yöntemdir. OCT, retinada optik disk ve maküla gibi anatomik yerlerin görüntülenmesinin yanında; retina sinir lifi, fotoreseptörler ve retina pigment epiteli gibi intraretinal yapıların incelenmesini de sağlar. Bu çalışmada, psödotümör serebri hastalarının, OCT ile peripapiller retinal sinir lif kalınlığı (RNFT) ve maküler volümü ölçümlerinin, sağlıklı kontroller ile karşılaştırması ve OCT'nin klinik takipte kullanılmasının önemi amaçlanmıştır.

Gereç ve Yöntem:
Hastanemiz polikliniğine baş ağrısı ile başvuran ve fundoskopik bakıda bilateral papil ödem saptanan 8 kadın hastada, olası diğer nedenler dışlandıktan sonra psödotümör serebri tanısı konulmuş ve bu hastalar yaş, cinsiyet, kilo açısından eş değer 8 kontrol grubu ile kıyaslanmıştır. Olgulara fundoskopik muayene, görme alanı tetkiki yapılmış, psödotümor serebri hastalarının lomber ponksiyon (LP) ile BOS basınçları kaydedilmiştir. Sağlıklı kontrollere etik açıdan uygun olmayacağından LP uygulanmamıştır. Peripapiller retinal sinir lifi kalınlığı OCT 3000 aleti ile değerlendirilmiş, superior, inferior ve ortalama kalınlıklar ve makula volümü not edilmiştir.

Bulgular:
Ortalama vücut kitle indeksi > 25 m2 olan 8 kadın hastanın yaş ortalaması: 34.6 olup, BOS basıncı ortalama: 292.5 mm H2O gelmiştir. RNFT sağ gözde ortalama: 153.9 µm, sol gözde ortalama: 161.33 µm olarak ölçülmüş, bu değerler kontrol grubu ile karşılaştırıldığında istatistiksel olarak anlamlı değer elde edilmiştir ($p<0.001$). Hastaların LP sonrası ve ilaç tedavisi ile giden (topiramat, asatozolamid) 1 ay sonraki takiplerinde klinik olarak semptomlarda azalma olduğu dönemde yapılan OCT değerlerindede azalma izlenmiştir.

Sonuç:
Psödotümör serebri hastalarının takiplerinde fundoskopik muayenede gradeleme ile subjektif olarak değerlendirilen hastaların, numerik değerlerle objektif olarak izlenmesinde OCT oldukça yararlı bir yöntemdir.

.....

EP-36

AURALI MİGREN VAKALARINDA YENİ TANIMLANAN ATRİYAL SEPTAL POŞ'UN SIKLIĞI, KLİNİK ÖNEMİ, PATOFİZYOLOJİK VE ANATOMİK ÖZELLİKLERİNİN KARDİYAK GÖRÜNTÜLEME YÖNTEMLERİ KULLANILARAK DEĞERLENDİRİLMESİ

MURAT YILMAZ [1], METİN YILMAZ [3], MUSTAFA GÖKHAN VURAL [5], RIZA SARPER ÖKTEN [4], ERDEM GÜRKAŞ [2], GÜRDAL ORHAN [2], TAHİR KURTULUŞ YOLDAŞ [1]

[1] ANKARA DIŞKAPI YILDIRIM BEYAZIT EĞİTİM ARAŞTIRMA HASTANESİ NÖROLOJİ KLİNİĞİ
[2] ANKARA NUMUNE HASTANESİ NÖROLOJİ KLİNİĞİ
[3] TÜRKİYE YÜKSEK İHTİSAS HASTANESİ KALP-DAMAR CERRAHİ KLİNİĞİ
[4] TÜRKİYE YÜKSEK İHTİSAS HASTANESİ RADYOLOJİ KLİNİĞİ
[5] KASTAMONU DR. MÜNİF İSLAMOĞLU DEVLET HASTANESİ KARDİYOLOJİ KLİNİĞİ

Amaç:
Atrial Septal Poş (ASP) yeni tanımlanmış bir interatrial füzyon anomalisi olup literatürde distal embolizasyona neden olabileceğini düşündüren vaka takdimleri ile; risk faktörü olabileceği yönünde ciddi bir şüphe oluşturmaya başlamıştır. Yapılan görüntüleme yöntemleri ile bu yapının içinde trombüs formasyonu saptanması bu görüşü destekler niteliktedir. Auralı migrenli hastalarda son yıllarda güç kazanan bir görüş kalpten kaynaklanan mikroembolilerin kortikal yayılan depresyonu veya benzeri bir biyoelektrik olaya yol açarak aura ve migren atağını tetikleyebileceği yönündedir. Çalışmamızın amacı Auralı migrenli hastalarla sağlıklı gönüllü kontrol bireylerinde ASP görülme sıklığını karşılaştırmak, Auralı migrenli hastaların klinik özellikleri ile kardiak görüntüleme bulguları arasındaki ilişkiyi araştırmaktır.

Gereç ve Yöntem:
26 Auralı Migren vakası ile 40 sağlıklı gönüllü çalışmaya dahil edildi. Hastaların yaş, cinsiyet, baş ağrı süresi, atak sıklığı, atak süresi, aura tipi, ağrının zonklayıcımı-sıkıştırıcımı, bilateralmi-unilateralmi olduğu mide bulantısı-kusmanın, fotofobi-fonofobinin eşlik etmesi, baş dönmesi varlığı, VAS skoru, Ailede migren öyküsünün varlığı, özgeçmişinde aterosklerotik risk faktörü mevcudiyeti, kullanılan ilaçlar ve nörolojik muayene bulguları kaydedildi. Kardiak görüntüleme bulguları ayrıca kaydedildi.

Bulgular:
Auralı migren hastalarında ASP sıklığı %38,5 saptanırken, kontrol grubunda ise bu oran %30,0 saptandı. ASP sıklığı Auralı migren grubunda anlamlı olarak daha yüksekti ($p< 0,05$). Ayrıca hasta grubunda klinik özelliklere bakıldığında aterosklerotik risk faktörü taşıyan grupta ASP sıklığı anlamlı olarak artmıştı ($p< 0,05$). Diğer klinik özelliklerde ise anlamlı bir farklılık saptanmadı ($p> 0,05$).

Sonuç:
Çalışmamızın sonuçları; distal embolizasyon için risk faktörü oluşturabilecek ASP' nin Auralı migren hastalarında artmış olması, kalpten kaynaklanan mikroembolilerin kortikal yayılan depresyonu başlatabileceğini destekler niteliktedir. Ancak lokal iskemi bulguların saptanabilmesi için Aura sırasında MR perfüzyon çalışmalarının çok daha net sonuçlar vereceği kanaatini taşımaktayız.

.....

EP-37

MİGRENLİ VE GERİLİM TİPİ BAŞ AĞRILI ERKEKLERDE CİNSEL FONKSİYONLAR VE TESTOSTERON DÜZEYLERİ

VOLKAN SOLMAZ [1], DÜRDANE AKSOY [1], YUSUF GENÇTEN [2], FİKRET ERDEMİR [2], SEMİHA KURT [1], BETÜL ÇEVİK [1]

[1] GAZİOSMANPAŞA ÜNİVERSİTESİ TIP FAKÜLTESİ NÖROLOJİ ANA BİLİM DALI, TOKAT
[2] GAZİOSMANPAŞA ÜNİVERSİTESİ TIP FAKÜLTESİ ÜROLOJİ ANA BİLİM DALI, TOKAT

Amaç:
Literatürde cinsel disfonksiyon ile baş ağrısı, özellikle migren, arasında kompleks bir ilişki olduğu bildirilmiştir. Bazı çalışmalarda ise testosteronun migrenden koruyucu etkisinin varlığından bahsedilmektedir. Bu çalışmada migreni ve gerilim tipi baş ağrısı (GTBA) olan erkek hastalarda cinsel disfonksiyonun varlığını, kan testosteron düzeylerinin baş ağrısının cinsi, süresi ve şiddeti gibi parametrelerle olan ilişkisini araştırmayı hedefledik

Gereç ve Yöntem:
Çalışmamıza kliniğimizde en az bir yıldır baş ağrısı olan, ilaç kullanmayan 18-45 yaş arasında, evli 20 epizodik migren, 17 gerilim tipi baş ağrılı (GTBA) toplam 37 erkek hasta ve 20 sağlıklı erkek dahil edildi. Gruplarda depresyon (Beck depresyon ölçeği kullanılarak), hipo, hipertiroidi, sigara, alkol gibi cinsel fonksiyonları etkileyecek faktörler dışlandıktan sonra international erectil function index (IEF) ölçeği kullanılarak cinsel fonksiyonlar değerlendirildi, Gruplarda kan total testosteron düzeyleri çalışıldı. Migren ve GTBA' lı hastalar ile kontrol grubunun değerleri karşılaştırıldı.

Bulgular:
Migren grubunun yaş ortalaması 36, GTBA› lı grubun 35, kontrol grubunun 33 idi. Yaş ortalamaları açısından gruplar arasında anlamlı fark saptanmadı. Migrenli ve GTBA› lı gruplar arasında IEF değerleri açısından anlamlı fark yoktu, ancak migrenli (IEF:20,15) ve GTBA› lı (IEF:21,12) grubun indeksleri kontrol grubuna (IEF:27,0) göre anlamlı derecede düşüktü. Total testosteron düzeyleri açısından gruplar arasında anlamlı fark saptanmadı.

Sonuç:
Primer baş ağrılı erkek hastalarda, cinsel fonksiyonlar depresyondan bağımsız olarak olumsuz etkilenmektedir. Ayrıca migren ve GTBA' lı erkeklerde cinsel fonksiyon parametreleri testosterondan düzeyleriyle ilişkisiz olarak düşmüştü. Bulgularımız cinsel disfonksiyon gelişmesinde migrenli GTBA' lı erkeklerde kronik ağrılı durumun varlığı ile birlikte psikolojik ve sosyal başka karmaşık faktörlerin varlığını akla getirmektedir.

.....

EP-38

KÜME BAŞ AĞRISI İLE PRESENTE OLAN SİNÜS PATOLOJİSİNDE AĞRI KONTROLÜ

ÖMER KARADAŞ [1], HAKAN LEVENT GÜL [2], LEVENT ERTUĞRUL İNAN [3]

[1] ERZİNCAN ASKER HASTANESİ NÖROLOJİ SERVİSİ
[2] KARTAL EĞİTİM VE ARAŞTIRMA HASTANESİ NÖROLOJİ KLİNİĞİ
[3] ANKARA EĞİTİM VE ARAŞTIRMA HASTANESİ NÖROLOJİ KLİNİĞİ

Giriş:
Küme baş ağrısında (KB) Ağrılı periyotları, ağrısız remisyon dönemleri izler. Otonom bulgular eşlik eder. Nadir görülen bir durum olan, KB kriterlerini karşılayan sinüs patolojisi olgusu sunulmuştur.

Olgu:
23 yaşında erkek hasta 10 gündür sol orbita çevresinde ve temporal bölgede zonklayıcı, bazende oyucu tarzda olan baş ağrısıyla kliniğimize müracaat etti. Ağrıları her gece saat 01:30 sularında olmakta ve gün içerisinde başında dolgunluk hissi bulunmaktaymış. Ağrılarına aynı taraflı konjuktival kanlanma, gözde yaşarma, burun akıntısı ve yüz ağrısıda eşlik ediyormuş. Yapılan nörolojik muayenesi normal sınırlarda olup, sistemik muayenesinde sol sinüs bölgelerinde hassasiyet saptandı. Muayene bulguları nedeniyle paranasal sinüs tomografisi çekilen hastada, sol taraflı maxiller, frontal, ethmoid ve sphenoid sinüslerde inflamasyon izlendi. Bu inflamasyona yönelik tedaviyle hastanın semptomları düzeldi.

Sonuç:
KB'na benzer şiddetli ve sirkadien özellikli baş ağrılarında sinüs patolojileri akla gelmeli ve sinüs patolojisi saptanan hastaların etkene yönelik tedavisiyle ağrı kontrolünün sağlanabileceği bilinmelidir.

.....

EP-39

İSOTRETİNOİN İLE TAM KONTROL ALTINA ALINAN MİGREN BAŞ AĞRISI

ÖMER KARADAŞ [1], HAKAN LEVENT GÜL [2], ALİ KEMAL ERDEMOĞLU [3], LEVENT ERTUĞRUL İNAN [4]

[1] ERZİNCAN ASKER HASTANESİ NÖROLOJİ SERVİSİ
[2] KARTAL EĞİTİM VE ARAŞTIRMA HASTANESİ NÖROLOJİ KLİNİĞİ
[3] KIRIKKALE ÜNİVERSİTESİ TIP FAKÜLTESİ NÖROLOJİ ANABİLİM DALI
[4] ANKARA EĞİTİM VE ARAŞTIRMA HASTANESİ NÖROLOJİ KLİNİĞİ

Giriş:
Migren sendromlar grubudur. Yapılan nörofizyolojik çalışmalarla merkezi sinir sisteminde hipereksitabilite olduğu gösterilmiştir. Patofizyoloji ve tedavi açısından önemli olabilecek ve ağrının tamamen kontrol altına alındığı migren olgusu sunuldu.

Olgu:
17 yaşında erkek hastada bir yıl önce trafik kazası sonrası başlayan, bazen sağ bazende sol taraflı baş ağrıları ile kliniğimize müracaat etti. Baş ağrısı zonklayıcı karakterde olup, ağrılarına bulantı-kusma ile ışık ve ses hassasiyetinin eşlik ettiğini belirtti. Bir ayda 15-20 gün ağrılarının olduğunu ve aktivite ile ağrılarının dahada arttığını söyledi. Migreni için uygulanan propranalol,

topiramat ve valproat gibi ilaçlardan fayda görmemiş. Hastanın nörolojik muayenesi ve beyin MR görüntülemesi normal sınırlardaydı. Hastaya akne tedavisi için verilen isotretinoin tedavisi ile birlikte ağrıları tamamen ortadan kalkmış ve bu ilacı kullandığı 3 aylık dönemde hiç baş ağrısı olmamış. İsotretinoin tedavisi sonrası baş ağrıları aynı şekilde tekrar başlamış.

Sonuç:
İsotretinoin kalsiyum ve nitrik oksit metabolizmasıyla ilişkilidir. Olgumuz isotretinoin ağrı üzerine olan etkisi ve patofizyolojiye katkısı açısından önemli bulunmuştur.

.....

EP-40
RÜPTÜRE DERMOİD KİST İLE İLİŞKİLİ BAŞ AĞRISI, ATAKSİ, HEMİPAREZİ VE 3. KRANİAL SİNİR TUTULUMU: BİR OLGU SUNUMU

GÜLSÜN ERŞEN [1], UĞUR UYGUNOĞLU [1], SABAHATTİN SAİP [1], CİVAN IŞLAK [2]

[1] İSTANBUL ÜNİVERSİTESİ, CERRAHPAŞA TIP FAKÜLTESİ, NÖROLOJİ ANABİLİM DALI
[2] İSTANBUL ÜNİVERSİTESİ, İSTANBUL TIP FAKÜLTESİ, RADYOLOJİ ANABİLİM DALI, NÖRORADYOLOJİ BİLİM DALI

Giriş:
Dermoid kistler keratinize squamoz epitelden oluşan, genellikle saç folikülü, sebase glandlar, tırnak gibi dermal yapılar içeren, benign ve dermal elementlerin sekresyonu ile yavaş büyüme gösteren, nadir görülen, orta hat yerleşimli konjenital ektodermal inklüzyon kistleridir. Dermoid kist nadiren rüptüre olabilir ve kist içeriği subaraknoid ve/ya ventriküler sistem içerisinde dağılarak en sık başağrısı olmak üzere çeşitli kliniklere yol açabilir.

Olgu:
29 yaşında erkek hasta, çift görme ve dengesizlik şikayetleri ile kliniğimize başvurdu. Anamnezinde; 30 gün önce birkaç gün içinde kendiliğinden gerileyen, enseden başlayan ve başının sol tarafında yayılan bir baş ağrısı olduğunu, 12 gün önce ani gelişen baş dönmesi ,mide bulantısı ve görmede bulanıklık sonrası bayıldığını ve kendine geldiğinde çift görme, konuşmada zorluk ve sağ vücut yarımında güç kaybı şikayetleri geliştiğini belirtti. Nörolojik muayenesinde; her iki gözde vertikal bakış paralizisi , sol gözde görme keskinliğinde azalma (20/70) , ataksik yürüyüş ve tandem beceriksizliği saptandı. Hastanın çekilen kranial MR'ında sol frontal horn içerisinde, quadrigeminal plak sisterna , superior ambiant sisterna, interpedinküler sisterna içerisinde, pons etrafında ve sağ 3. Kranial sinir etrafında enflamasyonun eşlik ettiği, multiple rüptüre dermoid kist ile uyumlu olan lezyonlar ve sol talamik perforan arterin oklüzyonuna bağlı talamus medialinde subakut enfarkt saptandı.

Tartışma:
Literatürde dermoid kist rüptürüne bağlı gelişen çeşitli klinik tablolarla ilişkili olgu bildirimleri mevcuttur ancak vakamızda olduğu gibi sinir sisteminin farklı lokalizasyonlarının tutulumuna bağlı birden fazla klinik semptomların bir arada görüldüğü vaka bildirilmemiştir. Ender görülmesi ve zengin klinik tablosu nedeniyle sunulmaya değer görülmüştür.

.....

EP-41
İDİYOPATİK İNTRAKRANİAL HİPERTANSİYON HASTALARINDA BAŞAĞRISI ÖZELLİKLERİ

PINAR GELENER , SERAP ÜÇLER , ÖZLEM COŞKUN , EMRAH UĞUR ALTIPARMAK , LEVENT ERTUĞRUL İNAN

SB ANKARA EĞİTİM ARAŞTIRMA HASTANESİ

Amaç:
İdiyopatik İntrakranial Hipertansiyon (İİH) beyinde tanımlanabilir bir patoloji olmaksızın, intrakraniyal basınç artışı ile giden bir hastalıktır. İİH hastalarında en sık rastlanan semptom başağrısıdır. Kliniğimizde takipli 57 İİH hastasında, hastalığa eşlik eden değişik vasıflardaki başağrılarını tespit etmeyi amaçladık.

Gereç ve Yöntem:
Hastanemizin başağrısı polikliniğinde takipli ve geliştirilmiş Dandy kriterlerine göre İİH tanılı 57 hasta çalışmaya dahil edildi. Hastaların detaylı başağrısı öyküleri için başağrısı poliklinik dosyaları ve hastalığa özel takip formlarından yararlanılıp, eksik bilgiler hasta görüşmeleri ile tamamlandı.

Bulgular:
Çalışmamızdaki hastaların %51.8'inde farklı vasıflarda başağrıları mevcuttu. Hastalarımızın %33.9'unda saplanma başağrısı, %12.5'inde migrenöz başağrısı, %7.1inde gerilim tipi vasfında başağrısı, %5.4'ünde hemikrania kontinua saptandı.

Sonuç:
İİH hastalığına migren ve gerilim tipi başağrılarının ve ilaç aşırı kullanım başağrısının eşlik ettiği bilinmektedir. Literatürde bildirilenden farklı olarak, bizim hasta grubumuzda özellikle saplanma başağrısı yüksek olarak tespit edilmiştir.

.....

EP-42
AFYON BÖLGESİNDE YAŞLI POPÜLASYONDA BAŞAĞRILI HASTALARIN DEMOGRAFİK ÖZELLİKLERİ.

SERDAR ORUÇ [1], GÖKHAN KOYUNCU [1], ŞENOL ÖZTÜRK [1], FATIMA KARAKAYA [1], ZEKİYE TOKLU [2], MEHMET YAMAN [1]

[1] AFYON KOCATEPE ÜNİVERSİTESİ TIP FAKÜLTESİ, NÖROLOJİ A.D. AFYONKARAHİSAR
[2] AFYON DEVLET HASTANESİ NÖROLOJİ KLİNİĞİ AFYONKARAHİSAR

Amaç:
Yaşlı toplumda da baş ağrısı çok önemli bir sağlık sorunudur. Genel popülasyonda tüm baş ağrılarının %90'ı primer (%65i gerilim tipi, %16sı migren) %10'u ise sekonder baş ağrılarından (sinüzit, hipertansiyon, tümör...) oluşmaktadır. Yaşlılarda ise sekonder baş ağrısı oranı rölatif olarak artmakla birlikte yine de en sık neden gerilim tipi baş ağrısıdır. Modern toplumumuzda insanların baş ağrısına tavrı önceki yıllara göre değiştiği tahmin edilmektedir. Bu çalışmadaki amacımız Afyon bölgesinde yaşlı populasyonda baş ağrısı sıklığını ve nedenlerini ortaya koyduktan sonra baş ağrılı hastaların demografik özelliklerini belirlemek olmuştur.

Gereç ve Yöntem:
Mart- Nisan 2012 tarihlerinde Afyon ili Dinar ilçesi merkezinde oturan 65 yaş üstü bütün hastalar değerlendirmeye alındı. 65 yaş üstü 2332 hastaya davet mektubu gönderildi. Bunlardan

683'ü davetimizi kabul etti. Bunun için Dinar Belediyesi binasında poliklinik şartları oluşturularak muayeneleri yapıldı. Hastalara Uluslararası Baş ağrısı Derneği (2004) tanı kriterlerine göre tanıları konuldu. Ayrıca hastaların demografik özellikleri ve başı ağrıdığı zaman ne gibi yöntemlerle mücadele ettiği belirlendi.

Bulgular:
Muayenesi yapılan 683 hastanın; % 51,1'i erkek, % 48,1'i kadın. %42'si okur-yazar değil ve %26,8'i yalnız yaşamaktaydı. % 57.1'i baş ağrısının olduğunu söyledi. Bunların %14,7'si migren, %28,4'ü gerilim tipi ve %56,9'u sekonder baş ağrısı idi. Baş ağrısı nedeniyle doktora müracaat % 33.7 idi. Baş ağrılı hastaların % 44.5'i baş ağrısı için ilaç kullanırken, %28.5'i ilaç almadan istirahat etmekte ve %26.9'u tedavi için geleneksel yöntemler kullanmaktadırlar. Geleneksel tedavi olarak patates sarma, calba otu, çay otu ve masaj yöntemlerine başvurdukları gözlendi. Primer baş ağrısı olanlarda ailede başka baş ağrılı kimse daha fazla idi. Kadınlar baş ağrısından daha fazla yakınmışlardı. Bekar ve dullarda migren anlamlı fazla idi. Baş ağrısı ve tipi ile gelir düzeyi, sigara kullanımı ve çocuk sayısı arasında anlamlı ilişki bulunmadı.

Sonuç:
Bölgede yaşlı hastalarda sekonder baş ağrısı en sık neden olarak karşımıza çıkmasının nedeninin sistemik hastalıklara ve 1995 yılında yaşanan depreme bağlamak mümkündür. Gerilim baş ağrısı ve migren sıklığı literatür ile uyumludur. İnsanların ilaca ulaşmaları eskisine nazaran daha kolay olduğu halde ¼'ü geleneksel yöntemlerle tedavi olmaktadırlar.

.....

EP-43
MİGRENLİ HASTALARDA ORTALAMA TROMBOSİT HACMİ VE TROMBOSİT DÜZEYİ

SEFER VAROL [1], EŞREF AKIL [1], MEHMET UĞUR ÇEVİK [1], TAHSİN ÇELEPKOLU [2], YAVUZ YÜCEL [1], MEHMET HALİS TANRIVERDİ [2], MEHMET UFUK ALUÇLU [1]

[1] *DİCLE ÜNİVERSİTESİ NÖROLOJİ ANABİLİMDALI*
[2] *DİCLE ÜNİVERSİTESİ AİLE HEKİMLİĞİ ANABİLİMDALI*

Amaç:
Ortalama trombosit hacmi (OTH) trombosit fonksiyon ve aktivasyonunun bir göstergesidir. Migrenli hastalarda OTH ve trombosit düzeyinin kontrol grubuna göre artıp azaldığını gösteren araştırma yoktur. Bu çalışmanın amacı trombosit fonksiyon bozukluğunu ve trombosit düzeylerini migrende retrospektif olarak araştırmaktır.

Gereç ve Yöntem:
Ocak 2010 ile Ocak 2012 tarihleri arasında Dicle Üniversitesi Tıp Fakültesi Hastanesi Nöroloji Polikliniğine başvuran International Headache Society (IHS) 2005 tanı kriterlerine göre Migren tanısı alan 193 hasta (kadın/erkek: 128/65, ortalama yaş:31,66±9,01) ile Aile Hekimliği Polikliniği ve Kan Bankasına başvuran 119 sağlıklı olgu (kadın/erkek: 73/46, ortalama yaş:32,27±9,88) çalışmaya alındı. Benzer yaş ve cinsiyette migren tanısı konmuş hastalar ile sağlıklı olan kontrol grubu arasında OTH ve trombosit sayıları karşılaştırıldı.

Bulgular:
Kontrol ve hasta grubunda yaş ve cinsiyet açısından anlamlı fark yoktu (p >0.05). OTH' de kontrol ve hasta grubunda anlamlı fark yoktu (p >0.05). Trombosit düzeyi migrenli hastalarda kontrollere göre anlamlı düzeyde yüksekti (p=0.02).

Sonuç:
Bu bulgular migrenli hastalarda trombosit aktivasyonunun bir göstergesi olan OTH' in değişmediğini göstermektedir. Bu konuda prospektif yeni çalışmalara ihtiyaç vardır.

.....

EP-44
HANDL SENDROMU

UTKU OĞAN AKYILDIZ , DİLEK ÖZTÜRK , NEFATİ KIYLIOĞLU , ALİ AKYOL

ADNAN MENDERES ÜNİVERSİTESİ TIP FAKÜLTESİ NÖROLOJİ ANABİLİM DALI

Olgu:
26 yaşındaki bayan hasta, üç gün önce başlayan başağrısı, bulantı, kusma ve konuşma bozukluğu ile birlikte sol yan güçsüzlüğü nedeni ile acil servise başvurdu. Nörolojik bakısında somnolansta olduğu, konuşamadığı, ağrılı uyaranlara anlamsız sesler çıkardığı izlendi. Meninks iritasyon bulgusu ve papil ödem izlenmedi. Kranyal MRGde herhangi bir patoloji gözlenmedi. EEGde bilateral FIRDA izlendi. BOS incelemesinde basıncı 30cmH2O, protein 150mg/dl ve pleositoz (%70 lenfosit) saptandı. HSV PCR incelemesi negatif olarak değerlendirildi. BOS kültürü normaldi. Hasta, yatışının ertesi günü konuşması ve sol yan güçsüzlüğü düzeldi. Yatışının üçüncü günü herhangi bir yakınması kalmadı. HaNDL (Nörolojik defisit ve serebrospinal sıvıda lenfositoz ile birlikte başağrısı) sendromu 1981 yılında Bartleson tarafından tanımlanmıştır Erkek kadın oranı 4:1dir Nadir görülen HaNDL sendromunu akılda tutmak, benzer belirtilere neden olabilecek viral ensefalitler ve iskemik serebrovasküler olaylarda gereksiz tıbbi uygulamaları (antiviral, trombolitik) engellemek açısından faydalı olacaktır.

.....

EP-45
SYRİNGOMYELİYE BAĞLI SEKONDER ÖKSÜRÜK VE HAPŞIRMA BAŞ AĞRISI

BURCU GÖKÇE [1], ÖMER KARADAŞ [2], ALİ KEMAL ERDEMOĞLU [1]

[1] *KIRIKKALE ÜNİVERSİTESİ TIP FAKÜLTESİ NÖROLOJİ AD.*
[2] *ERZİNCAN ASKER HASTANESİ NÖROLOJİ KLİNİĞİ*

Olgu:
Öksürük başağrısı; ani başlangıçlı, 1 saniyeden 30 dakikaya kadar süren, öksürük, ıkınma, ve/veya valsalva manevrasıyla ve yalnızca bunlarla ilişkili olarak ortaya çıkan nitelikte bir ağrıdır. Özellikle 40 yaŞından önce ve uzun süreli ağrıların varlığında arka çukur veya kraniyovertebral birlesme patolojisi arastırılmalıdır. Burada, syringomyeli ile ilişkili öksürükle ve hapşırmakla olan baş ağrılı bir olguyu sunmaktayız.

.....

EP-46

NADİR GÖRÜLEN BİR BAŞ AĞRISI NEDENİ: TEMPORAL ARTERİT; OLGU SUNUMU

MURAT YILMAZ , CANER BAYDAR , HAFİZE NALAN GÖKÇE GÜNEŞ , SİBEL TAMER , TAHİR KURTULUŞ YOLDAŞ

ANKARA DIŞKAPI YILDIRIM BEYAZIT EĞİTİM ARAŞTIRMA HASTANESİ NÖROLOJİ KLİNİĞİ

Olgu:

Dev hücreli arterıt veya temporal arterit, geniş ve orta boy arterleri tutan kronik bir vaskülittir. Vasküler lezyonun oluşmasında, t hücreleri ve makrofajların artmış sitokin üretiminin olduğu otoimmün bir mekanizma anahtar rol oynamaktadır. Semptomları arasında, halsizlik, kılo kaybı, ateş, yorgunluk, anemi, baş ağrısı, temporal ağrı, çene kladikasyosu, kafa derisinde hassasiyet, görme kaybı sayılabılır. Tanı amerikan romatoloji derneği tarafından verılen beş tanı krıterınden üçünün pozıtıf olması ıle konur. potansıyel olarak cıddı sıstemık ve oftalmık komplıkasyonların gelışebılmesı nedenıyle, temporal arterıt hızlı bır şekılde tanı ve tedavı edılmesı gereken bır hastalıktır. 2 ay önce başlayan sol şakak bölgesinde ağrı tarıfleyen 69 yaşında kadın hasta klınığımıze başvurdu. Hasta bu bölgede zamanla sert şışlıkler oluştuğunu ve dokununca ağrı hıssetığını belırttı. Nörolojık muayenesınde sol temporal arter trasesınde hassasıyet, pulsasyonda azalma saptandı. Ayrıca hastanın çene kladukasyonu mevcuttu. kranıal görüntülemesı normal saptanan hastanın kan tetkıklerınde artmış sedımantasyon hızı saptandı. Hasta amerıkan romatolojı derneğı tanı krıterlerına göre temporal arterıt kabul edıldı. Oral kortıkosteroıd tedavısı başalanan hastanın semptomlarında dramatık düzelme gözlendı. Bu olgu; temporal arterıtın; 50 yaş üstünde başlayan baş ağrılarında erken tanı ıle, önlenebılır görme kaybı ve cıddı dısabılıte yapabılecek bır hastalık olduğunu vurgulamak amacı ıle sunuldu.

.....

EP-47

YENİ TANILI TİP 2 DİYABETES MELLİTUS'LU HASTALARDA POLİNÖROPATİ VE NÖROPATİK AĞRININ DEĞERLENDİRİLMESİ

DUYGU LEMAN ÖZDEN [1], FAZİLET HIZ [1], S.MERAL ÇINAR [1], SEMRA BİLGE [1], SUNA ÖZLEM MUTLU SARI [2], MELTEM CAN İKE [1]

[1] TAKSİM EĞİTİM VE ARAŞTIRMA HASTANESİ NÖROLOJİ KLİNİĞİ
[2] RECEP TAYYİP ERDOĞAN ÜNİVERSİTESİ EĞİTİM VE ARAŞTIRMA HASTANESİ NÖROLOJİ KLİNİĞİ

Amaç:

Çalışmamızda yeni tanılı tip 2 diyabetiklerde; diyabetin en sık kronik komplikasyonu olan distal simetrik diyabetik nöropati ve diyabetik nöropatinin ilk belirtisi olabilen nöropatik ağrının varlığını araştırdık.

Gereç ve Yöntem:

Çalışmamıza (Amerikan Diyabet Cemiyeti) ADA 2011 kriterlerine göre ilk kez tanı alan veya son 1 yıl içinde tanı alan; çalışmaya dahil edilme kriterlerini karşılayan 45 tip 2 diyabetik hasta ve kontrol grubu olarak hastalarla yaş ve cinsiyet olarak uyumluluk gösteren 45 sağlıklı kişi alındı. Nöropati tanısında semptomları değerlendirmede nöropati semptom skoru (NSS), muayene bulgularını değerlendirmede nöropati özürlülük skoru (NDS) ve son olarak polinöropati tanısında altın standart sonlanım noktası olan sinir ileti çalışmalarını kullandık. Nöropatik ağrıyı değerlendirmede LANSS Ağrı Ölçeği'ni kullandık. Bu yöntemlerle elde ettiğimiz bulguları karşılaştırarak sorgulama ve muayene bulguları ile elektrofizyolojik testler arasındaki ilişkiyi değerlendirdik. Ayrıca bulguları; yaş, cinsiyet, beden kitle indeksi (BKİ),açlık kan glukozu ve HbA1c düzeyleri ile karşılaştırarak aralarındaki ilişkiyi değerlendirdik.Sinir ileti incelemelerinin sonuçlarını sağlıklı kontrol grubu ile de karşılaştırdık.

Bulgular:

Sinir ileti çalışmalarında hastaların %51,1' inde (n=23) polinöropati saptandı.Nöropati saptanan hastaların NSS ve NDS skorları anlamlı şekilde yüksek, sinir iletileri elde edilen hastaların ise düşüktü.Hastaların NSS ve NDS skorları arasında istatistiksel olarak aynı yönlü yüksek bir ilişki saptadık. NSS ile BKİ arasında anlamlı ilişki saptadık. İnsülin tedavisi alanların NSS skoru anlamlı şekilde yüksekti.Tüm hastaların (n=45) %26,6' sında (n= 12), sinir ileti çalışmalarında nöropati saptanan hastaların (n=23) ise %43,4'ünde (n=10) nöropatik ağrı tanısı kondu.Nöropati saptanan hastaların LANSS Ağrı Ölçeği skoru yüksek, sinir iletileri elde edilen hastaların ise düşüktü. Tüm ölçekler arasında istatistiksel olarak aynı yönlü yüksek bir ilişki saptandı.Nöropatik ağrısı olan hastaların HbA1c ölçümleri ortalaması yüksekti. Hasta grubu ile sağlıklı kontrol grubu karşılaştırıldığında; hasta grubun ulnar ve tibial F yanıtları ortalamaları yüksek, sağ median motor ve duyusal sinir, sağ ulnar duyusal sinir, bilateral tibial, peroneal ve sural sinir amplitüdleri ile ileti hızı ortalamaları kontrol grubuna göre anlamlı şekilde düşük,sağ median motor sinir ve bilateral peroneal sinir latans ortalamaları da anlamlı şekilde yüksekti.

Sonuç:

Bu bulguların sonucunda tip 2 diyabette nöropatik değişikliklerin tanı anından itibaren bulunabileceğini söyleyebiliriz. Çalışmamızda nöropatik ağrı ile nöropatinin varlığı ve şiddeti arasında anlamlı ilişki saptandı.Diyabetik polinöropati ve nöropatik ağrı gelişmesi ile kötü glisemik kontrol yakın ilişkili bulunmuştur.Distal simetrik diyabetik polinöropati ve nöropatik ağrının erken tanısı, tedavisi ve glisemik kontrol; gelişebilecek komplikasyonların önlenmesinde ve hastanın yaşam kalitesini arttırmada son derece önemlidir.

.....

EP-48

GEBELİĞİNİN ÜÇÜNCÜ TRİMESTERİNDE AĞRILI PERİFERİK NÖROPATİ İLE GELEN VE SLE TANISI ALAN BİR OLGU

VOLKAN SOLMAZ , DÜRDANE AKSOY , BETÜL ÇEVİK , SEMİHA GÜLSÜM KURT , EMRE ÇEVİK , ELMAS PEKDAŞ

GAZİOSMANPAŞA ÜNİVERSİTESİ TIP FAKÜLTESİ NÖROLOJİ ANA BİLİM DALI,TOKAT

Olgu:

Sistemik Lupus Eritematozus (SLE), çok geniş bir yelpazede sistemik bulgular gösteren inflamatuar, otoimmun bir hastalıktır, hastaların bir kısmında nöropsikiyatrik belirtiler gelişir. Bunlar arasında duygu durum bozuklukları, serebrovasküler hastalıklar, kognitif bozukluklar, epileptik nöbetler, myelopatiler, hareket bozuklukları, periferik nöropatiler sayılabilir. Periferik sinir tutulumu distal duyusal veya duyusal-motor polinöropati, tuzak nöropatileri şeklinde olabilir.

20 yaşında, 35 haftalık gebe hasta kliniğimize 20 gündür süren bacak ağrıları, ayaklarda uyuşukluk ve solda düşük ayak ile başvurdu. Başka bir merkezde ağrılarına yönelik kadın doğum kliniğince magnezyum başlanmıştı. Fizik muayenede bilateral

malar raşı mevcuttu. Kraniyal sinirlerin muayenesi normaldi, motor muayenede:sol ayak dorsofleksiyon 2/5, plantar fleksiyon -5/5 düzeyindeydi, diğer kas güçleri tamdı, duyu muayenesinde: çorap tarzında hipoestezi tarifliyordu. Derin tendon refleksleri alınamıyordu, plantar yanıtlar bilateral fleksor, serebellar testleri normaldi. Özgeçmişinde ayda bir defa olan oral ülserler, zaman zaman eklemlerde şişlik, güneş ışığına çıkınca artan malar rash öyküsü vardı. Tekrarlayan düşük, genital ülser öyküsü yoktu. Kullandığı magnezyum kadın doğum kliniğine konsülte edilerek kesildi. Yapılan kraniyal ve spinal MR görüntülemeleri normaldi, hemogram, tam biyokimya, vitamin B12, folat , brusella, tiroit fonksiyon testleri normaldi. ESR: 82mm/sa, CRP:102 idi. Magnezyum kesildikten 12 gün sonraki muayenesinde: patella refleksleri hipoaktifti, aşiller bilateral alınamıyordu, diğerleri normoaktifti. EMG› si duyusal ağırlıklı sensorimotor polinöropati ile uyumluydu. Fizik tedavi konsültasyonu sonucu tanı kriterlerini karşılayan hastaya SLE ve buna bağlı sensorimotor polinopati tanıları konuldu.
Gebelikte SLE kliniğinde alevlenmeler bilinmektedir. Hastamız gebelikten önce hastalığın minör klinik belirtileri nedeniyle tanı alamamış, gebeliğin muhtemel alevlendirmesi sonucu, polinöropati gibi seyrek görülen bir nörolojik tutulumun arkasından SLE tanısını almıştır.

.....

EP-49

MICHIGAN NÖROPATİ TARAMA TESTİNİN OBEZ VE OBEZ OLMAYAN DİYABETİK HASTALARDA DEĞERLENDİRİLMESİ

ÖZGÜR BOYRAZ

TEKİRDAĞ ÇORLU ASKER HASTANESİ

Amaç:
Diyabetik nöropatinin tanısında sinir ileti çalışmaları ve Michigan Nöropati Tarama testi sık olarak kullanılmaktadır. Bu çalışmada obez ve obez olmayan diyabetik hastalarda diyabetik periferik nöropatinin değerlendirilmesinde Michigan Nöropati Tarama testinin hasta versiyonu bölümü ve fiziksel değerlendirme bölümünün tanısal değerini karşılaştırdık.

Gereç ve Yöntem:
Bu çalışma 70 Tip II diyabetik hasta üzerinde yapıldı. Tüm hastalara Michigan Nöropati Tarama Testi'nin hasta versiyonu bölümü ve fiziksel değerlendirme bölümü uygulandı. Diyabetik periferik nöropatinin tanısı için tüm hastalara sinir ileti çalışması yapıldı.

Bulgular:
Vücut-kitle indeksi (BMI)≥30 olan ve periferik nöropatisi olan diyabetik hastalarda,Michigan Nöropati Tarama Testi hasta versiyonu testi anlamlı bulunmadı. Ama bu hastalarda Michigan fiziksel değerlendirme skorları periferik nöropatisi olmayan hastalara göre anlamlı derecede yüksek bulundu. BMI<30 periferik nöropatisi olan diyabetik hastalarda Michigan hasta versiyonu ve fiziksel değerlendirme test skorları anlamlı derecede yüksek bulundu.

Sonuç:
Diyabetik periferik nöropati taraması yapılırken obez diyabetik hastalarda Michigan fiziksel değerlendirme bölümünün kullanılmasının hasta versiyonu bölümüne göre daha yararlı olacağı düşünülmektedir.

.....

EP-50

DİABETİK RATLARDA SİLDENAFİLİN BEYİN VE SİYATİK SİNİR ÜZERİNE KORUYUCU ETKİSİ

ADALET ARIKANOĞLU [1], HARUN ALP [2], HATİCE YÜKSEL [3]

[1] *DİCLE ÜNİVERSİTESİ TIP FAKÜLTESİ NÖROLOJİ ANABİLİMDALI*
[2] *MUSTAFA KEMAL ÜNİVERSİTESİ TAYFUR ATA SÖKMEN TIP FAKÜLTESİ FARMAKOLOJİ ANABİLİMDALI*
[3] *DİCLE ÜNİVERSİTESİ TIP FAKÜLTESİ BİYOKİMYA ANABİLİMDALI*

Amaç:
Diabet hem santral sinir sistemini hemde periferik sinir sistemini etkileyerek çeşitli komplikasyonların ortaya çıkmasına neden olmaktadır. Son dönemde yapılan çalışmalarda diabete bağlı komplikasyonların patogenezinde oksidatif stresin önemli rolü olduğu öne sürülmektedir. Bu çalışmada amacımız streptozotosin (STZ) ile oluşturulan diyabetik rat modelinde beyin ve siyatik sinir hasarı üzerine Sildenafilin koruyucu etkisi olup olmadığını araştırmaktır.

Gereç ve Yöntem:
Çalışmada kullanılan 36 sıçan 4 gruba ayrıldı. Kontrol (n=9) grubu, diabetik grup (n=9,sadece STZ), diabetik olup sildenafil verilen grup (n=9, STZ+sildenafil) ve yalnızca sildenafil verilen grup (n=9).Deneysel diabet tek doz STZ'nin (45 mg/kg) intraperitoneal uygulanması ile oluşturuldu. Sildenafil ratlara 1,5 mg/kg/gün dozunda uygulandı. 21 gün sonunda ratların beyin ve siyatik dokularında Total oksidan kapasite (TOS), Malondialdehit (MDA), Oksidatif stres indexi (OSI), Katalaz ve Total antioksidan kapasite (TAK) düzeyleri ölçüldü.

Bulgular:
Diabet grubunda kontrol grubuna göre beyin ve siyatik sinir dokusunda TOS, MDA ve OSI düzeyi istatistiksel olarak anlamlı düzeyde yüksek, TAK ve katalaz düzeyi ise düşük bulundu. Diabetik olup sildenafil verilen grupta ise diabetik gruba göre TOS, MDA ve OSI düzeyinde istatistiksel olarak anlamlı düzeyde düşme TAK ve katalaz düzeyinde ise yükselme bulundu.

Sonuç:
Sildenafilin diyabete bağlı ratların beyin ve siyatik dokularında oluşan oksidatif hasar üzerine koruyucu etkisi olduğunu göstermektedir

.....

EP-51

ÖKSÜRÜK SONRASI GELİŞEN TESTİKÜLER AĞRIDA TEDAVİ YAKLAŞIMI

ÖMER KARADAŞ [1], HAKAN LEVENT GÜL [2], PINAR YALINAY [3], MEHMET RIFKI ÖNAL [4], DEMET ERDOĞAN [5]

[1] *ERZİNCAN ASKER HASTANESİ NÖROLOJİ SERVİSİ*
[2] *KARTAL EĞİTİM VE ARAŞTIRMA HASTANESİ NÖROLOJİ KLİNİĞİ*
[3] *ACIBADEM ÜNİVERSİTESİ NÖROLOJİ ANABİLİM DALI*
[4] *BALIKESİR ASKER HASTANESİ NÖROLOJİ SERVİSİ*
[5] *NÖRALTERAPİ VE AKUPUNKTUR TEDAVİ MERKEZİ*

Giriş:
Öksürük refleksinin reseptörleri birçok organda bulunur. Refleksin afferent yolunu vagus siniri oluşturur. Trigeminal, glassofarengeal ve frenik sinirler impulsların refleks merkezine iletilmesinde rol oynar. Öksürüğün istemli kontrolü beyin korteksi, refleks kontrolü ise medulla oblongatada bulunan refleks merkezi tarafından yönetilir. Bu yazıda öksürük sonrası

başlayan testiküler ağrı olgusu sunuldu.

Olgu:
32 yaşında erkek hasta uzun süreli öksürük sonrasında meydana gelen testiküler ağrı yakınması ile kliniğimize başvurdu. Hasta bu şikayeti ile ilgili olarak birçok tedavi görmesine rağmen yakınmasında bir düzelme olmamış. Hastaya medikal tedavi dışında radyofrekans tedaviside uygulanmış. Hasta radyofrekans tedavisindende fayda görmemiş. Pleksus prostaticus'a lokal lidokain uygulaması sonrası hastanın semptomlarında önemli ölçüde düzelme izlendi.

Sonuç:
Öksürük sonrası refleks mekanizmalarla meydana gelebilen ağrılı durumlarda periferik sinir blokajlarının etkili olabileceği akılda tutulmalıdır.

.....

EP-52
İDİYOPATİK TRİGEMİNAL NEVRALJİ TEDAVİSİNDE SPHENOPALATİNE GANGLİONA LİDOKAİN UYGULAMASI : OLGU SUNUMU

ÖMER KARADAŞ [1], HAKAN LEVENT GÜL [2], LEVENT ERTUĞRUL İNAN [3]

[1] ERZİNCAN ASKER HASTANESİ NÖROLOJİ SERVİSİ
[2] KARTAL EĞİTİM VE ARAŞTIRMA HASTANESİ NÖROLOJİ KLİNİĞİ
[3] ANKARA EĞİTİM VE ARAŞTIRMA HASTANESİ NÖROLOJİ KLİNİĞİ

Giriş:
Trigeminal nevralji; 5. kranial sinirin daha sıklıkla 2. dalı olan maksiler sinirin ve 3. dalı olan mandibuler sinirin innervasyon alanında bıçak saplanır, şimşek çakar tarzda çok şiddetli ağrıdır. Yazımızda sphenopalatine gangliona lokal lidokain uygulaması ile asemptomatik hale gelen idiopatik trigeminal nevralji olgusunu sunduk.

Olgu:
Kırk yedi yaşındaki kadın hasta 3 ay önce ortaya çıkan, sol yüz yarısında şiddetli, elektrik çarpar tarzda, saniyeler süren ağrı yakınması ile kliniğimize geldi. Günde ortalama 10-20 atak olduğunu belirtti. Hasta şikayetlerinin yüz yıkama, çiğneme ile arttığını söyledi. Hastanın nörolojik muayenesi normal sınırlardaydı. Beyin MRG ile multiple skleroz, baziller arter anevrizması ve serebello-pontin açı tümörü gibi sekonder trigeminal nevralji nedenleri ekarte edildi. Sphenopalatine gangliona lokal lidokain uygulandı. Hasta uygulama sonrası 10 gün içerisinde asemptomatik hale geldi.

Sonuç:
Medikal tedavilerde ilaçların tolare edilememesi, ciddi yan etkilerinin olması ve birçok ilaçla elde edilen düşük başarı oranı göz önüne alındığında Sphenopalatine gangliona lokal lidokain uygulamasının tedavideki etkinliliği açısından uygulanabilirliğini düşünmekteyiz.

.....

EP-53
ULNAR SİNİR TUZAK NÖROPATİ TEDAVİSİNDE İNFERİOR SERVİKAL GANGLİON BLOKAJININ ETKİNLİĞİ

ÖMER KARADAŞ [1], HAKAN LEVENT GÜL [2], RAHŞAN ADVİYE İNAN [2], ALEV LEVENTOĞLU [3], DEMET ERDOĞAN [4]

[1] ERZİNCAN ASKER HASTANESİ NÖROLOJİ SERVİSİ
[2] KARTAL EĞİTİM VE ARAŞTIRMA HASTANESİ NÖROLOJİ KLİNİĞİ
[3] UFUK ÜNİVERSİTESİ TIP FAKÜLTESİ NÖROLOJİ ANABİLİM DALI
[4] NÖRALTERAPİ VE AKUPUNKTUR TEDAVİ MERKEZİ

Giriş:
Kubital tünel sendromu, ulnar sinirin kubital tünel içinde sıkışmasına bağlı olarak gelişen nöropatisidir. Bu yazıda, kubital tünel içerisine ve ayrıca inferior servikal ganglion(İSG) çevresine lokal lidokain uygulanan olgu sunuldu.

Olgu:
Otuz yedi yaşında kadın hasta sol el son iki parmağında üç aydır olan uyuşma şikayetleri ile servisimize kabul edildi. Yakınmalarının giderek arttığını ve son iki parmakta karıncalanma ve uyuşma şikayetlerinin sürekli olmaya başladığını ifade etti. semptomatolojik olarak kubital tunel sendromu tanımlayan hastanın, elektrofizyolojik bulgularıda dirsek seviyesinde unlar tuzak ile uyumlu saptandı. Hastanın tedavisine yönelik olarak, %1 lik lidokain'den kubital tünele 3 cc, İSG'na 3cc enjekte edildi. Enjeksiyon öncesi ve enjeksiyon sonrası 6.haftada sol üst ekstremitede, unlar sinir iletim incelemeleri çalışıldı. Tedavi sonrası 6. Haftada, elektrofizyolojik ve klinik tüm parametrelerde anlamlı düzelmeler görüldü.

Sonuç:
Lokal lidokain uygulamasının antiinflamatuar etkinlik göstererek tünel içerisinde inflamasyonu,ödemi azaltmakta ve ulnar sinir üzerindeki basıncı ortadan kaldırmaktadır. İSG ise median ve ulnar sinirlerin bağlantılı olduğu otonomik gangliondur. İSG'na lokal lidokain uygulaması ulnar sinirin regülasyonunda rol oynamaktadır.

.....

EP-54
AĞIZ YANMASI SENDROMLU BİR OLGU SUNUMU

MEHMET EMİN DAĞ , VEDAT SEMAİ BEK , YAŞAR KÜTÜKÇÜ , ÜMİT HIDIR ULAŞ

GATA NÖROLOJİ AD. ANKARA

Olgu:
Ağız Yanması Sendromu (Burning Mouth Syndrome) kronik orofasiyal bir ağrı olup, klinik muayenede oral mukozada gözle görülür bir bulgu olmaksızın ağrılı yanma hissiyle karakterize bir sendromdur. AYS en sık olarak postmenopozal kadınları etkilemektedir, erkeklerde nadirdir ve çocuklarda hiç bildirilmemiştir. Vakaların çoğunda ağrı bilateral olup periferal sinir anatomisini takip etmez ve tipik olarak en fazla dilde olmak üzere ağzın birden fazla alanında ortaya çıkar.
Olgumuz 58 yaşında erkek olup, bir seneden beri özellikle sabah kalktığında başlayan, akşama doğru artan, gece uyumakla düzelen, dilinde daha fazla olmak üzere ağız içinde yanma yakınması ile başvurdu. Özgeçmişinde; DM tanısıyla tedavi görmekteydi. Nörolojik muayenesi ve oral mukoza muayenesi normal sınırlardaydı. Etyolojiye yönelik yaptığımız araştırmada; rutin biyokimya, paraneoplastik markerlar, tiroid fonksiyon testleri, vitaminler, eser element tetkikleri normal olarak

sonuçlandı. Olası bir beyin sapı lezyonu açısından çekilen beyin MRG normal sonuçlandı. Hastamızın öyküsünde DM olması nedeniyle periferik nöropatiye bağlı olarak değerlendirip başladığımız Pregabalin 75mg 2x1 tedavisine belirgin yanıt aldık. Ağız Yanması Sendromu çok nadir karşımıza çıkması ve literatürde nadir olarak bildirilmesi sebebiyle bu olgu sunulmaktadır.

.....

EP-55

PAİN DETECT AĞRI SORGULAMA FORMUNUN TÜRKÇE VERSİYONUNUN GEÇERLİLİK VE GÜVENİLİRLİK ÇALIŞMASI

BURCU GÖKÇE , ALİ KEMAL ERDEMOĞLU

KIRIKKALE ÜNİVERSİTESİ TIP FAKÜLTESİ NÖROLOJİ AD.

Amaç:

Pain detect ağrı sorgulama formu (PDQ) Freynhagen ve ark. tarafından (2006) nöropatik ağrının tespiti ve tanımlanması için geliştirilmiş bir kendini değerlendirme ölçeğidir.PDQ nöropatik ağrı ile nosiseptif ağrıyı birbirinden ayrımından yardımcı olmaktadır. Bu çalışma ile kronik ağrılı hastalarda PDQ nun Türkçeye uyarlaması ve geçerlilik ve güvenilirliğinin değerlendirilmesi amaçlanmıştır.

Gereç ve Yöntem:

Çalışmaya Kırıkkale Üniversitesi Tıp Fakültesi Nöroloji polikliniğine kronik ağrı yakınması ile başvuran toplam 112 hasta alındı. Güvenilirlik ölçümlerinin değişmezliğini test etmeye yönelik olarak test-tekrar test tekniği ve güvenilirlik iç tutarlılığı test etmek üzere Cronbach alfa güvenilirlik katsayısı kullanıldı.

Bulgular:

Cronbach alfa değeri 0.76 olarak hesaplandı.Uygulamada özgüllük % 72.4, duyarlılık % 88.9 olarak saptandı.

Sonuç:

Bu çalışma PDQ nun türkçe versiyonunun nöropatik ağrı ayırıcı tanısında geçerli ve güvenilir olduğunu göstermektedir.

.....

EP-56

SPONTAN İNTRASEREBRAL HEMORAJİ: ETYOLOJİ VE BİR YILLIK PROGNOZU ETKİLEYEN FAKTÖRLER

İLKAY TEKİNARSLAN , SİBEL GÜLER , UFUK UTKU

TRAKYA ÜNİVERSİTESİ TIP FAKÜLTESİ NÖROLOJİ ANABİLİM DALI

Amaç:

Spontan intraserebral hematom gelişen hastalardaki risk faktörlerini belirlemek ve bu risk faktörlerinin 12 aylık takipte morbidite ve mortalite ve rekürrens sıklığı üzerine etkilerini araştırmaktır.

Gereç ve Yöntem:

Trakya Üniversitesi Tıp Fakültesi Nöroloji kliniğinde spontan intraserebral kanama tanısıyla izlenen 215 hasta çalışmaya dahil edilmiştir. Subaraknoid kanama, epidural, subdural hematom ve arteriyovenöz malformasyona bağlı inme gelişen hastalar dahil edilmemiştir.

Bulgular:

Erkek cinsiyet, yaş ve hipertansiyonun intraserebral hemoraji için risk faktörü olduğu belirlendi. Diabetes mellitus, sigara, alkol kullanımının risk faktörü olmadığı tespit edildi Antiagregan ve antikoagülan kullanan hasta sayısının azlığı dolayısıyla intraserebral hemoraji ile aralarında istatistiksel anlamlı ilişki saptanmadı. Yaşın 65'in üzerinde olması, hipertansiyon, başvuru sırasında hiperglisemi varlığı, hematom hacmi ve intraventriküler hemoraji varlığı, başvuru anında hesaplanan National İnstitutes of Health inme skoru önemli prognostik faktörler olarak saptandı.

Tartışma:

İntraserebral hemoraji risk faktörlerinin bilinmesi alınacak koruyucu önlemler açısından oldukça önemlidir. İntraserebral hemoraji geçiren hastalarda prognozu etkileyebilecek faktörler bilinmelidir. Böylelikle tedavi edilebilir olanların tedavisiyle morbidite oranının azaltılması ve bunun da sağlık sistemi üzerinde gittikçe artan yükün hafifletilmesini sağlayacağı düşünülmektedir.

.....

EP-57

İSKEMİK BİLATERAL OPERKULAR SENDROM

AYSEL MİLANLIOĞLU , MEHMET NURİ AYDIN , ALPER GÖKGÜL, MEHMET HAMAMCI , MEHMET ATİLLA ERKUZU , TEMEL TOMBUL

YÜZÜNCÜ YIL ÜNİVERSİTESİ TIP FAKÜLTESİ NÖROLOJİ AD

Giriş:

Operkular Sendrom nadir görülen fasial, lingual, pharyngeal ve mastikatör kaslarının istemsiz, otamatik ve refleksif fonksiyonlarının korunduğu esas olarak istemli hareketlerin kontrolündeki kayıpla karakterize kortikal tip psödobulber paralizidir.

Olgu:

Biz, istemsiz ve emosyonel hareketlerin korunduğu akut başlangıçlı afonik ve fasiolinguopharyngeomastiktör diplejisisi olan ve Operkular Sendrom tanısı koyduğumuz seksen bir yaşındaki erkek hastayı nadir görülmesi nedeni ile bildirmekteyiz.

Sonuç:

Operkular Sendromun tedavisi ve prognozu etyolojjk nedene bağlıdır fakat klinik iyileşme genellikle iyi değildir. Olgumuzda da olduğu gibi pek çok olguda klinik tablo tekrarlayan serebral stroklar sonrasında geliştiğinden serebrovasküler olayları azaltmaya yönelik tedbirlerin aslında en önemli koruma stratejileri olduğu unutulmamalıdır.

.....

EP-58

SİSTEMİK LUPUS ERİTEMATOZİSE BAĞLI SANTRAL SİNİR SİSTEMİ TUTULUMU: SEREBELLAR ENFARKT

AYSEL MİLANLIOĞLU , MEHMET NURİ AYDIN , TEMEL TOMBUL

YÜZÜNCÜ YIL ÜNİVERSİTESİ TIP FAKÜLTESİ NÖROLOJİ AD

Giriş:

Sistemik lupus eritematozise bağlı santral sinir sistemi tutulumu olguların yaklaşık %60'da görülmektedir. En sık görülen klinik tablolar kognitif bozukluk (%50), baş ağrısı (%25), duygu durum değişiklikleri, epileptik nöbetler, anksiyete, psikoz ve iskemik stroke (%10) şeklindedir.

Olgu:
Sistemik lupus eritematozis nedeni ile takip edilen 31 yaşındaki bayan hastanın ani başlayan baş ağrısı, bulantı, kusma ve dengesizlik şikayeti olup görüntüleme yöntemleriyle serebellum sağ yarıda diffüzyon kısıtlılığı saptandı.

Sonuç:
Sistemik lupus eritematozisin seyrinde akut iskemik stroke tabloları nadirdir fakat erken teşhis, hem lupusun hem de santral sinir sistemi tutulumunun etkin tedavisi iyi prognoz için çok önemlidir.

.....

EP-59
ÜLSERATİF KOLİT SEYRİ SIRASINDA GELİŞEN SEREBRAL VEN TROMBOZU OLGUSU

MÜNEVVER OKAY , MUZAFFER TÜRKEŞ , BAHAR ÇALIŞKAN , NİHAL IŞIK , İLKNUR AYDIN CANTÜRK , FATMA CANDAN

S.B.MEDENİYET ÜNİVERSİTESİ GÖZTEPE EĞİTİM VE ARAŞTIRMA HASTANESİ

Giriş:
Serebral ven trombozu tüm stroke olgularının %1'ini oluşturur. Ülseratif kolit çok sayıda ekstraintestinal komplikasyonlara yol açan kronik inflamatuar barsak hastalığıdır. Serebral ven trombozu ülseratif kolitin nadir rastlanan bir komplikasyonudur. Literatürde şu ana kadar inflamatuar barsak hastalığı ile ilişkili 50 serebral ven trombozlu hasta bildirilmiştir. Burada ülseratif kolit seyri sırasında serebral ven trombozu gelişen 52 yaşında bir erkek hasta sunulmuştur.

Olgu:
Bir yıldır Ülseratif Kolit tanısı mevcut olan 52 yaşında erkek hasta konuşma bozukluğu ve sağ tarafta güç kaybı şikayeti ile başvurdu. Yaklaşık 1 ay önce kolit atağı geçiren hasta azathioprine,meselazine ve ciprofloksasin kullanmaktaydı. Nörolojik muayenesinde bilinci açık koopereydi , motor afazisi ve sağ tarafta hemiplejisi mevcuttu. Kraniyal MR'ında sol frontal parietal ve oksipital lobun bir bölümünü tutan venöz enfarkt izlendi. Kraniyal MR Venografide sol transvers sinüs oklüdeydi. Tetkiklerinde AntiFosfolipid Antikoru IGG - IGM , ASMA ,P-ANCA pozitif olarak geldi. Hastaya oral antikoagülan başlandı. Yatışının 15. günü solunum sıkıntısı ve anizokorisi gelişen hastanın beyin BT'sinde sol hemisferde belirgin kitle etkisine yol açan hemorajik transformasyon izlendi. Sol temporoparietal kraniotomi yapıldı. Postop 7. gününde kardiyopulmoner arrest gelişen hasta exitus lethalis kabul edildi.

Sonuç:
Tromboembolizm inflamatuar barsak hastalığının bilinen bir komplikasyonudur. Ancak ülseratif kolitle eş zamanlı serebral ven trombozu gelişimi nadirdir ve yüksek oranda mortal seyreder. Sıklıkla ülseratif kolit atağı sırasında görülür. Bizim vakamızda yakın bir zamanda kolit atağı öyküsü, ayrıca anti-fosfolipid IG-G ve IG-M pozitifliği mevcuttu. Bu faktörlerin hiperkoagülabiliteye yol açmış olabileceği düşünüldü.

Yorum:
İnflamatuar barsak hastalığı öyküsü olup nörolojik semptomlarla başvuran hastalarda ön tanılar arasında serebral ven trombozu da akla gelmelidir.

.....

EP-60
ITP TANISI İLE İZLENEN HASTADA POSTPARTUM DÖNEMDE GELİŞEN PRES

ÖZLEM ÖZTÜRK , DAMLA ÖZBEK , KAYIHAN ULUÇ

MARMARA ÜNİVERSİTESİ TIP FAKÜLTESİ NÖROLOJİ ANABİLİM DALI

Olgu:
Posterior reversibl ensefalopati sendromu (PRES); baş ağrısı, bulantı, kusma, epileptik nöbetler ve görme kayıpları ile ortaya çıkan bir tablodur. Etyolojik nedenler arasında hipertansiyon, eklampsi-preeklampsi, immünsüpresif ve kemoterapötik ilaç tedavisi, böbrek hastalıkları, ve bazı hematolojik bozukluklar sayılabilir. Mevcut etiyolojik nedene bağlı olarak patogenezde; beyin arka dolaşım sisteminin basınç değişikliklerine daha duyarlı olması suçlanmaktadır. Kranial MRG bulguları hastalığın tanınmasında yol göstericidir. Özellikle beyinin ortak sulama alanlarında belirgin olmak üzere, kortikal, subkortikal alanlarda ve derin beyaz cevherde değişik derecelerde vazojenik ödem meydana gelmesi ile karakterizedir. Bu olgu sunumunda postpartum dönemde nöbetle ortaya çıkan, risk faktörleri arasında hipertansiyon ve idiyopatik trombositopenik purpura (İTP) bulunan bir PRES hastası klinik ve radyolojik bulguları eşliğinde sunulmuştur. Hasta sadece tansiyon değerleri kontrol altına alınarak izlenmiş, klinik ve takip radyolojik bulguları tam düzelme göstermiştir. Bu olgunun sunum amacı, hızlı gelişen ve nörolojik açıdan ciddi klinik bulgular yaratabilen PRES'in, doğru bir şekilde erken evrede tanınmasıyla tam klinik düzelme sağlanabileceğinin hatırlatılmasıdır.

.....

EP-61
AKUT STROK KLİNİĞİNİ TAKLİT EDEN SPONTAN SPİNAL EPİDURAL HEMATOM OLGUSU

BURCU ACAR [1], ZÜBEYDE AYTÜRK [1], EMİNE RABİA KOÇ [1], DURAN BERKER CEMİL [2], DİLEK KÖSEHAN [3], ATİLLA İLHAN [1]

[1] FATİH ÜNİVERSİTESİ TIP FAKÜLTESİ NÖROLOJİ A.D.
[2] FATİH ÜNİVERSİTESİ TIP FAKÜLTESİ BEYİN CERRAHİ A.D.
[3] FATİH ÜNİVERSİTESİ TIP FAKÜLTESİ RADYOLOJİ A.D.

Olgu:
80 yaşındaki kadın hasta acil servisimize sabah uyandığında başlayan boyundan başlayıp omuzlarına ve kollara yayılan çok şiddetli ağrı, sol vücut yarımında güçsüzlük, uyuşma, hissizlik, tansiyon yüksekliği şikayetleriyle geldi. Konuşma bozukluğu veya fasiyal asimetri yoktu. Özgeçmişinde hipertansiyon, KOAH dışında özellik yoktu. Kullanmakta olduğu antiagregan/ antikoagülan bulunmamaktaydı. Bilinen hematolojik bir hastalığı yoktu. Antihipertansif ile kan basıncı o güne kadar regüle seyretmekteydi. Daha önceden TİA/SVO öyküsü olmadığı öğrenildi. Nörolojik muayenesinde kas gücü sol üst ekstremitede 2/5, sol alt ekstremitede 1/5, sol vücut yarımında hipoestezi, sağ vücut yarımında ise hipoaljezi bulunmaktaydı. Babinsky solda pozitif bulundu.Bu şikayetlerle tarafımıza başvuran hastaya acil serviste beyin tomografisi çekildi, akut patolojiye rastlanmadı. Karotid arter disseksiyonu öntanısıyla Doppler ultrasonografi yapıldı ve normaldi. Çekilen beyin diffüzyon MR'da akut diffüzyon kısıtlılığı görülmedi, ancak çok şiddetli radiküler tipte boyun ağrısı tariflemesi üzerine çekilen servikal MR'da spinal kanal içerisinde epidural mesafede C3-C6 düzeyleri arasında, 3.5 cm'lik segmenti etkileyen , spinal kordu anterior ve sağa basılayan epidural hematom ve spinal kordda

C2-C7 seviyeleri arasında ödem tespit edildi. Antiagregan ve antikoagülasyon kesildi ve beyin cerrahisine danışıldı ve opere edildi. Operasyondan sonra kas gücü üst ekstremitede 4/5, alt ekstremite 1/5 idi. Spontan spinal epidural hematom nadir görüldüğü ve strok ayırıcı tanısında akılda tutulması gerektiği için sunmaya değer bulduk.

.....

EP-62

İNTRASEREBRAL KANAMALI HASTALARIN KANINDA TOTAL OKSİDAN/ANTİOKSİDAN DURUMUN ARAŞTIRILMASI

MEHMET UĞUR ÇEVİK [1], ABDULLAH ACAR [1], YAVUZ YÜCEL [1], SEFER VAROL [1], EŞREF AKIL [1], ADALET ARIKANOĞLU [1], HATİCE YÜKSEL [2]

[1] DİCLE ÜNİVRSİTESİ TIP FAKÜLTESİ NÖROLOJİ ANABİLİM DALI DİYARBAKIR TÜRKİYE
[2] DİCLE ÜNİVERSİTESİ TIP FAKÜLTESİ BİYOKİMYA ANABİLİM DALI DİYARBAKIR TÜRKİYE

Amaç:
İskemik inme hastalarında oksidan ve antioksidan durum ile ilgili çok sayıda çalışma olmasına karşın intraserebral kanama (İSK) hastalarında bu konu ile ilgili az sayıda çalışma vardır. Oksidan parametrelerden Malondialdehid (MDA), İSK'lı hastalarda araştırılmış olmasına rağmen total oksidan seviye (TOS) şu ana kadar araştırılmamıştır. Amacımız İSK'lı hastaların kanında sırasıyla oksidan parametrelerden MDA ve TOS, antioksidan parametrelerden ise total antioksidan seviye (TAS) düzeyini çalışmaktır.

Gereç ve Yöntem:
Çalışmamız Dicle Üniversitesi Tıp Fakültesi Hastanesi Nöroloji Kliniğine başvuran ve akut İSK nedeniyle yatırılarak takip ve tedavi edilen 30 hasta ve özgeçmişinde inme ve sistemik hastalığı olmayan 30 kontrol ele alınarak yapıldı. Hasta ve kontrol grubuna ait serum TAS, TOS değerleri özgün, tam otomatik ve kolorimetrik bir ölçüm yöntemi olan Erel metoduyla ölçüldü. MDA ise serumda Ohkawa ve ark.'larının metoduna göre ölçüldü.

Bulgular:
Kontrol grubuna göre İSK'lı hastalarda serum TAS, TOS ve MDA seviyeleri istatistiksel olarak anlamlı düzeyde yüksekti ($p<0.05$). Fakat serum TOS, TAS ve MDA düzeyi ile Glasgow koma skalası (GKS) toplam puanı ve hematom hacmi arasında korelasyon bulunmadı ($p>0.05$).

Sonuç:
İntraserebral kanamalı hastaların serum MDA, TOS ve TAS seviyelerindeki artış oksidatif stresin arttığını gösterir. Bu artış İSK patogenezinde oksidatif stresin önemli bir rolü olabileceğini destekler. Ancak bu parametrelerin artışı İSK'da hematom hacmi ve GKS ile ilişkili bulunmadı.
Anahtar kelimeler: Oksidatif stres, intraserebral kanama

.....

EP-63

ANTERİOR KOROİDAL ARTER ENFARKTI İLE PREZENTE OLAN BİR İNTERNAL SEREBRAL ARTER DİSEKSİYONU

EDA KILIÇ ÇOBAN [1], ERKAN ACAR [1], NİLÜFER KALE İÇEN [1], DURSUN KIRBAŞ [2], AYSUN SOYSAL [1]

[1] BAKIRKÖY RUH VE SİNİR HASTALIKLARI EĞİTİM VE ARAŞTIRMA HASTANESİ 3. NÖROLOJİ KLİNİĞİ
[2] ERENKÖY RUH VE SİNİR HASTALIKLARI EĞİTİM VE ARAŞTIRMA HASTANESİ

Olgu:
Anterior koroidal arter, internal karotis arterin dalı olup en sık laküner sendrom kliniği ile prezente olur. En sık gözlenen nörolojik bulgu hemiparezidir. Horner sendromu ve alt kranyal sinir felçleri izole AChA enfarktları için beklenen bulgular değildir. Bu klinikle karşılaşılan AChA enfarktı olan hastada altta yatan etyolojik neden gözden geçirilmelidir.

42 yaşında erkek hasta hastanemize ağızda kayma, sağ kol ve bacakta güçsüzlük şikayetleri ile başvurdu. Hastanın yapılan nörolojik muayenesinde kranyal alan değerlendirmesinde ani geliştiği belirtilen sol gözde pitoz, sağ nazolabial sulkusu silikliği ve dilin ağız dışında sola deviyasyonu tespit edildi. Hastada sol pupilde sağa göre karanlıkta daha belirgin olmak üzere 1.5 mmlik bir miyozis mevcuttu. Hastanın sağ üst ve alt ekstremitelerinde global olarak 4/5 kas gücü mevcuttu. Sağ taban derisi refleksi lakayttı. Hastanın çekilen kranyal tomografisinde bir patoloji tespit edilmedi. Kranyal ve Difüzyon MR'ında sol AChA alanında akut enfarktı gözlendi. Ayırıcı tanı amaçlı yapılan ekstrakranyal MRA incelemesinde sol İCA distal servikal ve proksimal petrozal kesiminde fokal kalibrasyon incelmesi tespit edilmesi üzerine hastaya DSA yapıldı ve sol İCA subpetröz segmentte diseksiyon tespit edildi. Hastaya düşük molekül ağırlıklı heparin ve oral antikoagülan tedavi başlandı.

ICA diseksiyonu Horner sendromu ve/veya alt kranyal sinir felçleri ile sık olmasa da karşımıza çıkabilir. Her genç hastada akla gelmek üzere özellikle de nörolojik muayene bulguları görüntülenen enfarktı açıklamadığı koşullarda, travma ya da boyun ağrısı anamnezi alınmıyorsa da diseksiyon mutlaka akla gelmesi gereken nedenlerden biri olmalıdır. Zira diseksiyon tanısı koymak karotis tromboz ve embolizmini antikoagülan tedavi ile önleyebilmek adına özellikle genç hastalarda önemlidir.

.....

EP-64

ÇOCUKLUK ÇAĞINDA İNTRASEREBRAL HEMORAJİ: BİR OLGU SUNUMU

AYŞE DENİZ ELMALI [1], NİHAN ALTAN [1], DERYA ULUDÜZ [1], BAKİ GÖKSAN [1], AFŞİN DİVANİ [2]

[1] İSTANBUL ÜNİVERSİTESİ, CERRAHPAŞA TIP FAKÜLTESİ, NÖROLOJİ ANABİLİM DALI
[2] MİNNESOTA UNİVERSİTY, DEPARMENT OF NEUROLOGY

Amaç:
Serebrovasküler hastalıklar, özellikle de intraserebral hemorajiler (ISH) çocuklarda nadir görülen majör mortalite ve morbidite nedenidir. Tanı ve tedavi yaklaşımı kılavuzlarına ihtiyaç duyulmasına rağmen, seyrek görülmeleri nedeniyle, pediyatrik ISH'lerin değerlendirilmesine yönelik veriler kısıtlıdır. Pediyatrik popülasyondaki ISH'lerin en sık sebebi arteriyo-venöz malformasyonlar ve anevrizmalar gibi intrakranyal

vasküler anomalilerdir. Ancak seyrek olgularda, tüm laboratuar ve görüntüleme yöntemlerine rağmen kanamanın etyolojisini belirlemek mümkün olamayabilir.

Olgu:
Özgeçmişinde özellik olmayan 5 yaşında erkek hasta 1 saat önce ani başlayan başağrısı, bulantı, kusma ve uykululuk hali nedeniyle ile ailesi tarafından acile başvurdu. Sistemik muayenesinde taşikardi (kalp atım hızı: 123/dk) dışında özellik saptanmayan olgunun nörolojik muayenesinde sol hemiparezi ve sol fasiyal sinir parezisi mevcuttu. Yapılan kranyal BT tetkikinde 3. ve 4. ventriküle uzanan, yaygın, sağ periventriküler alanda akut hematom, gelişmekte olan hidrosefali ve minimal unkal herniasyon gözlendi. İntrakranyal basınç artışı olasılığı için hastaya acil eksternal ventriküler drenaj yapıldı. Vasküler malformasyon veya olası yer kaplayan lezyon varlığını dışlamak amacıyla yapılan kranyal MR ve kliniğin 3. haftasında yapılan serebral anjiografi tetkikinde özellik yoktu. Kardiyolojik ve ayrıntılı hematolojik incelemeler normaldi. Hastamızda tüm kanama risk faktörleri negatifti. Yoğun fizik tedavi sonrasında 6. ay kontrol muayenesinde klinik tamamen düzeldi. 6. ay kontrastlı kontrol kranyal MR normaldi.

Sonuç:
Spontan ISH ile başvuran pediyatrik olgularda patogenez, risk faktörleri ve etiyolojiye yönelik ayrıntılı tanısal incelemelerin yapılması tedavi yaklaşımı ve prognoz için son derece önemlidir.

Tartışma:
Nadir olgularda ayrıntılı incelemelere rağmen etiyolojinin saptanması mümkün olamayabilir.

.....

EP-65
PANKREAS BAŞI MALİGNİTESİ VE İNME İLİŞKİSİ: OLGU SUNUMU

AYŞE DENİZ ELMALI , TOGHRUL MASTANZADE , DERYA ULUDÜZ, BİRSEN İNCE , BAKİ GÖKSAN

İSTANBUL ÜNİVERSİTESİ, CERRAHPAŞA TIP FAKÜLTESİ, NÖROLOJİ ANABİLİM DALI

Amaç:
Serebrovasküler hastalıkların etiyolojisinde, sistemik maligniteler nadiren yer almaktadır ve seyrek olgularda inme kliniği, malignite tanısına öncülük edebilmektedir. İskemik inmeler sıklıkla lenfoma, karsinom ve solid tümörlerle görülür. Pankreas kanseriyse, gastrointestinal maligniteler arasında en sık tromboemboli nedenidir. Bu bağlamda, kliniğimize iskemik inmeyle başvurmuş ve tetkiklerinde pankreas başında malignite tanısı almış genç bir olguyu sunarak, olası etyolojik mekanizmaları tartışmayı amaçladık.

Olgu:
Özgeçmişinde özellik olmayan 16 yaşında kadın hasta, 3 saat önce başlayan sol vücut yarımında güçsüzlük, hissizlik ve ağızda sağa kayma şikayetiyle başvurdu. Nörolojik muayenesinde sol hemipleji, hemihipoestezi ve sol santral fasiyal parezi mevcuttu. Radyolojik görüntülemelerde sağ orta serebral arter sulama alanına uyan akut enfarkt saptanan olguya intravenöz-trombolitik tedavi uygulandı. Trombolitik tedavi sonrasında kliniğinde belirgin düzelme gözlenen olgu, etiyolojik tarama ve tedavi amacıyla servisimize yatırıldı. Ayrıntılı sistemik muayenesinde sağ üst ekstremite distalinde nabızların alınamaması ve laboratuar incelemelerinde akut faz reaktanlarının yüksek olması nedeniyle Takayasu arteriti ön planda düşünüldü. Tanı amacıyla yapılan pozitron emisyon tomografisinde pankreas başında malignite ile uyumlu tutulum saptanan olguda, biyopsi yapılarak malign epitelyal tümör saptandı.

Sonuç:
Sistemik maligniteler, koagulopati zemininde arteryal trombozlara yolaçabilirler. Ancak sistemik malignitelerde, ilk başvuru semptomlarının, inme kliniğiyle olması son derece nadirdir.

Tartışma:
Özellikle genç inmeli olgularda klasik etiyolojik faktörlerin saptanamadığı durumlarda, daha ayrıntılı değerlendirme ve sistemik muayene, ender görülen ve kötü prognozlu olabilecek hastalıkların erken tanı, teşhis ve tedavisinde önemlidir.

.....

EP-66
SEREBROVASKÜLER HASTALIK, D VİTAMİNİ EKSİKLİĞİ VE OSTEOPOROZ İLİŞKİSİ

DERYA ULUDÜZ [1], AYŞE DENİZ ELMALI [1], MALİK MUHAMMAD ADİL [2], BASİT RAHİM [2], HASEEB ABDUL RAHMAN [2], ADNAN I. QURESHİ [2]

[1] İSTANBUL ÜNİVERSİTESİ, CERRAHPAŞA TIP FAKÜLTESİ, NÖROLOJİ ANABİLİM DALI
[2] ZEENAT QURESHİ STROKE RESEARCH CENTER, DEPARTMENT OF NEUROLOGY, UNİVERSİTY OF MİNNESOTA

Amaç:
Son zamanlarda Vitamin D reseptörlerinin vasküler yapıları da içeren yaygın dağılımlarının ortaya konması ile D vitamini ve serebrovasküler hastalık (SVH) arasında patofizyolojik bir ilişkinin varlığı tartışılmaktadır. D vitamini ve SVH arasında ilişkiden söz edilmekle birlikte, çalışmalarda D vitamini eksikliğine neden olabilecek olası diğer risk faktörleri araştırılmamıştır. Bu çalışmada D vitamini eksikliği ve osteoporoz varlığının SVH ile ilişkisi araştırılmaktadır.

Gereç ve Yöntem:
Çalışmaya 2001-2006 yılları arasında Amerika Birleşik Devletleri Ulusal Sağlık ve Beslenme İnceleme Araştırmasına katılan (National Health and Nutritional Examination Survey [NHANES]) ve SVH tanısı almış olgular dahil edildi. Olgular D vitamini eksikliğinin varlığına göre 2 gruba ayrıldı, demografik ve risk faktörleri SAS programı kullanılarak istatistiksel olarak karşılaştırıldı. SVH olgularında D vitamini eksikliği ile osteoporoz ilişkisi multivaryant analiz ile değerlendirildi.

Bulgular:
10255 katılımcı arasından 415 SVH olgusu (%4.0) çalışmaya alındı (ortalama yaş 67.56 ±17.3 yıl, K/E: 204/211). Vitamin D düzeyleri SVH olgularında farklılık göstermemekle birlikte, osteoporoz öyküsü anlamlı yüksek bulundu (sırasıyla; SVH olgularında %17.9 ve SVH olmayan katılımcılarda %6.9, $p<0.0001$). SVH olgularının %71'inde D vitamini eksikliği saptandı, ancak osteoporoz öyküsü D vitamini eksikliği olanlar ve olmayanlar arasında benzer bulundu. Potansiyel diğer risk faktörlerinin değerlendirildiği istatistiksel regresyon analizi

sonucunda SVH olgularında D vitamini eksikliği ve osteoporoz arasında ilişki saptanmadı.

Sonuç:

D vitamini eksikliği ve osteoporoz SVH olgularında yaygın görülebilmektedir, ancak bu iki durum arasında anlamlı bir bağlantı gösterilememiştir.

.....

EP-67

ESANSİYEL TROMBOZİTOS, SEREBRAL VEN TROMBOZU VE DÜŞME ATAKLARI

FAİK İLİK , HÜSEYİN BÜYÜKGÖL , AYŞEGÜL ÖĞMEGÜL

NECMETTİN ERBAKAN ÜNİVERSİTESİ MERAM TIP FAKÜLTESİ NÖROLOJİ A.D.

Olgu:

Serebral ven trombozu değişik etyolojilerle ortaya çıktığı gibi çok geniş bir spektrumda da klinik bulgular verebilir. Hastamızda esansiyel trombositoz zemininde serebral ven trombozu ortaya çıkmış olup hastanın şikayetlerinin de sadece ara ara olan dengesizlik ve düşme olması nedeniyle sunulmuştur. Kırksekiz yaşında erkek hasta yaklaşık 1.5 yıldır esansiyel trombositoz tanısıyla takip edilmekte olup buna yönelik hidroksiürea 1000 mg/gün kullanıyormış. Hastanın son bir haftadır dengesizlik ve düşme şikayetleri başlamış. Hiç baş ağrısı, bulantı kusma gibi şikayetleri olmamış. Nörolojik muayenesinde ise; iki taraflı olarak derin tendon refleksleri artışı, her iki üst ve alt ekstremitede patolojik refleksler tespit edildi. Kraniyal sinir muayenesi normal olan hastada papil ödem de gözlenmedi. Kan tetkiklerinde tek dikkat çekici bulgu; Trombosit sayısının 694.000 mm³ olmasaydı. Hastanın çekilen kraniyal MRG ve MR venografisi'nde sağ transvers sinuste tromboz görüldü (Resim 1). Esansiyel trombositoz nedeniyle hidroksiürea alan hastada bu ilacın dozu 1500 mg/gün'e çıkıldı ve hastaya asetilsalisilik 300mg/gün ve dipirimadol 75mg günde 3 kere verilmek üzere başlandı. Tedavi ile hastanın şikayetlerinde belirgin düzelme gözlendi. Yatışının onuncu gününde trombosit sayısı 504.000 mm³ olarak ölçüldü. İki yıllık takibi yapılan hastanın ek şikayeti olmadı. Serebral ven trombozunda en sık şikayetler baş ağrısı, bulantı, kusma gibi kafa içi basınç artışı bulgularıdır. Nörolojik muayenede ise en sık bulgu bilateral papilödemdir. Ancak klinik bulgular sunduğumuz olguda olduğu gibi çok çeşitlilik gösterebilir. Yine birçok hastalık neden olabildiği gibi esansiyel trombozitoz gibi nadir (yaklaşık 100.000'de 2-3) hastalıklar da neden olabilir.

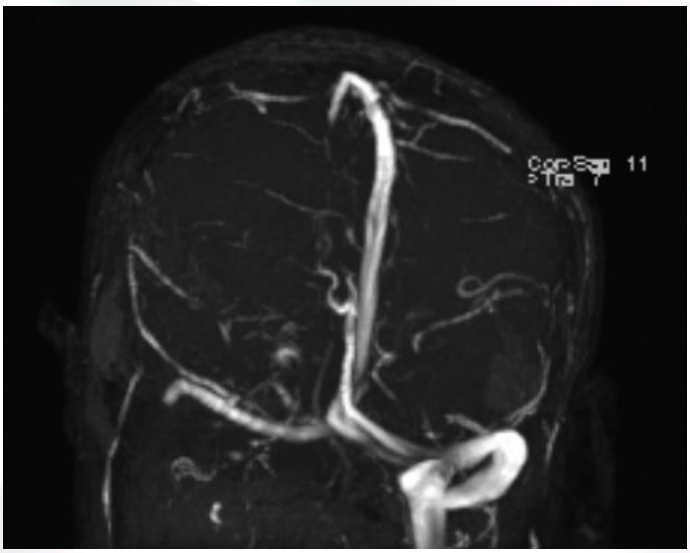

.....

EP-68

WALLENBERG SENDROMU'NA NEDEN OLAN VERTEBRAL ARTER DİSEKSİYONU

FAİK İLİK , HÜSEYİN BÜYÜKGÖL , AYŞEGÜL ÖĞMEGÜL

NECMETTİN ERBAKAN ÜNİVERSİTESİ MERAM TIP FAKÜLTESİ NÖROLOJİ A.D.

Olgu:

Lateral medüller sendrom geleneksel olarak posterior inferior serebellar arter (PICA) tıkanması ile iliskilendirilmiştir. Ancak çalısmalar 10 olgunun 9'unda tıkanan damarın vertebral arter olduğunu gostermiştir. Bildirimizde spontan olarak meydana gelen lateral medüller sendrom klinik tabosuna neden olan vertebral arter diseksiyonu sunulmuştur. Otuzsekiz yaşında erkek hastanın aniden baş ağrısı, bulantı, kusma ve terleme şikayetleri başlamış. Bu şikayetlerine 3-4 saat sonra yutma güçlüğü, hıçkırık, çift görme şikayetleri eklenmiş. Özgeçmişinde son 15 yıldır günde 2 paket sigara içme öyküsü olan hastanın bunun dışında belirgin özellik yoktu. Kraniyal sinir muayenesinde; spontan rotatuar nistagmus, sağ gözde hafif pitoz ve miyozis (Horner sendromu), sağ yüz yarısında hipoestezi ve öğürme refleksinin azaldığı tespit edildi. Diğer nörolojik muayene bulgularında ise; sağda serebellar testler beceriksiz, sağda hemihipoestezi solda ise ağrı ve ısı duyusu bozukluğu tespit edildi. Difüzyon ve kraniyal MRG incelemesinde sağ lateral medullar infarkt tespit edildi (Resim1). Serebral ve kraniyal MR anjiyografi görüntülemesinde sağ vertebral arterde diseksiyona bağlı anevrizmatik görünüm saptanan hastanın tanısı, 4-damar selektif serebral anjiografi incelemesi ile kesinleştirildi (Resim 2). Antiagregan tedavi (asetilsalisilk asit 300mg/gün) başlanan hastanın şikayetlerinde belirgin düzelme gözlendi. Dört yıllık takibinde yeni bir atak gözlenmedi. Diseksiyonlar vertebrobaziler sistemde karotis arter sistemine oranla daha az görülmektedir. Genç yaşta görülen serebrovasküler olaylarda arteryal diseksiyonlar giderek daha fazla oranlarda bildirilmektedir. Travma sık bir nedeni olup spontan gelişebileceği de unutulmamalıdır. Vertebral arter diseksiyonlarında klinik tablo ani ve şiddetli baş ağrısı ile başlar. Bunu beyin sapına ait iskemik belirtiler izler. İntrakranyal yerleşimli vertebrobaziler arter diseksiyonlarında beyin sapı infarktı ile ilişkili klinik tablo, olguların %78'inde görülmektedir.

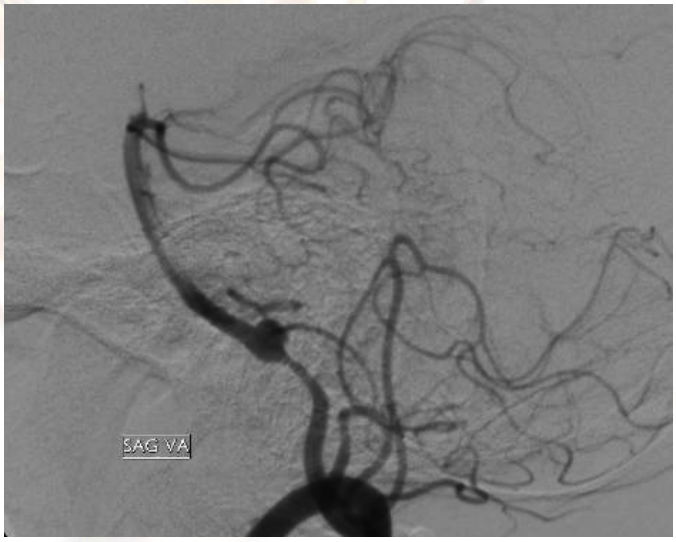

.....

EP-69
BİLDİRİ GERİ ÇEKİLMİŞTİR.

.....

EP-70
ARI SOKMASINA BAĞLI GELİŞEN NADİR BİR KOMPLİKASYON:MULTİPL SEREBRAL İNFARKTLI BİR OLGU

NİHAL DOĞAN , MUSTAFA ÇETİNER , SİBEL CANBAZ KABAY , KADER KIRKAN , SERMİN TOK , AHMET BÜBER , CANAN İNAL

DUMLUPINAR ÜNİVERSİTESİ KÜTAHYA EVLİYA ÇELEBİ EĞİTİM ARAŞTIRMA HASTANESİ

Giriş:
Sokan arılar İnsekta sınıfından Hymenoptera ailesinin üyesidir.Bunlar 'yellow jacket','hornet' ve 'wasp' üyelerinin oluşturduğu vespid'(yaban arısı),'honeybee' ve bumble bee' üyelerinin oluşturduğu apis(bal arısı) olmak üzere iki ailedir.En sık allejik reaksiyona yol açan sarı kanatlı arı,bal arısı ve eşek arısıdır. Her yıl yaklaşık 100 milyon Hymenoptera sokma vakası bildirilmektedir. Arı sokmasına bağlı ödem,eritem gibi lokal allerjik reaksiyonlar ya da kaşıntı,ürtiker,anjioödem anafilaktik şok,miyokard infarktusu,akut pulmoner hemoraji,akut renal yetmezlik gibi sistemik reaksiyonlar görülebilir.

Olgu:
Daha önce arıya karşı reaksiyonu bilinmeyen 43 yaşında erkek hasta acil servisimize arı sokması sonucu bilinç kaybı nedeniyle getirilmiş. Hastaya acil serviste adrenalin, deksametazon ve feniramin maleat yapılmış. Özgemişinde diyabet,hipertansiyon ya da iskemik kalp hastalığı gibi ek hastalık tanımlanmıyor. Hastaneye geldiğinde Glaskow Koma Skalası 6/15,fokal nörolojik defisiti ve menengial irritasyon bulguları yoktu. Hastanın bilinç bozukluğuna yönelik acil serviste çekilen BBT ve difüzyon MRG'sinde patolojik bulgu saptanmadı. Hasta anestezi yoğunbakım ünitesine yatırıldı,izleminde entübe edildi. Antiödem tedavi,DMAH,250 mg/gün metil prednizolon başlandı. Hastada 1 gün sonra ateş yüksekliği ve jeneralize tonik klonik nöbeti gelişti. İntaniye tarafından da değerlendirilen hastaya olası SSS enfeksiyonuna yönelik seftriakson 2x2gr,asiklovir 3x 750 mg IV tedavisi ve nöbetine yönelik 1000 mg/gün levatirasetam başlandı. Hastaya yatışının 2.günü çekilen kontrol BBT si ve difüzyon MRG'sinde bilateral frontotemporoparietal bölgede difüzyon kısıtlılığı saptandı,tedaviye ASA eklendi.Kontrastlı MRG'de leptomenengial kontraslanma, aksiyel flair kesitlerde diffuz kortikal artış saptandı, MR venografisi normaldi.Çekilen EEG sinde yaygın zemin aktivitesi yavaşlaması saptandı.İzleminde kardiyak arrest gelişen hasta yatışının 7.günü ex oldu.

Tartışma:
Arı sokmasına bağlı immunolojik reaksiyon dünya çapında%0.3-3 sıklığında görülmektedir. Arı sokmasına bağlı miyastenia gravis, periferik nöropati, ensefalomyelit, optik nörit, serebral infarkt, parkinsonizm, trigeminal nevralji,pontin hematom,talamik ve mezensefalik hemorajiler,subaraknoid kanama,Guillain Barre sendromu gibi nörolojik komplikasyonlar görülebilir.1964 yılından beri bal arısı ve yaban arısı sokmasına bağlı serebral ve serebellar bulgularla yaklaşık 20 olgu raporlanmıştır.
Arı ve yabani arı sokmasına bağlı vasküler komplikasyonlar nadirdir.Akut miyokard infarktüsü 4 kez raporlanmıştır. Bunun arı sokmasına bağlı mediatörlerin salınımı,eksojen adrenalin verilmesi ve platelet agregasyonuna sekonder koroner vazokonstrüksiyon sonrası olduğu düşünülmüştür. Benzer mekanizma serebral infarkta neden olabilir. Platelet agregasyonu, tromboksanlar, lökotrienler, vasoaktif inflamatuar mediatörlerin indüklediği vasokonstriksiyon,hemoraji,hipok si ve katekolamin salınımına bağlı sekonder hipertansiyonun

inme patogenezinde rol oynadığı bildirilmiştir. Multipl serebral infarktla sonuçlanan hipersensivite vaskuliti olgusunu arı sokmasına bağlı nadir görülen bir komplikasyon olması nedeniyle sunmayı uygun bulduk.

.....

EP-71

POSTERİOR REVERSİBL ENSEFALOPATİ SENDROMU :OLGU SUNUMU

MEHMET UFUK ALUÇLU , ÜNAL ÖZTÜRK

DİCLE ÜNİVERSİTESİ, TIP FAKÜLTESİ, NÖROLOJİ ANABİLİM DALI, DİYARBAKIR.

Giriş:

Posterior reversibl ensefalopati sendromu (PRES); baş ağrısı, görme bozuklukları, mental durum değişiklikleri, nöbet geçirme ve hipertansiyon ile karakterize olan ve klinik, nörolojik, radyolojik olarak tanı konan gecici bir durumdur. Etyolojide hipertansiyon, preeklampsi-eklampsi, immünsüpresif ve kemoterapötik ajanlar, böbrek hastalıkları, kan transfüzyonu bulunur. Gebeliğin 3.trimesterinde bulanık görme, başdönmesi ve status epileptikus tablosu ile gelen ve PRES tanısı konan bir olgu klinik, radyolojik bulguları ile tartışılacaktır.

Olgu:

Bulanık görme ve başdönmesi şikayeti olan 28 haftalık gebe 18 yaşındaki bayan hasta, daha sonra nöbet geçirmesi üzerine hastanemize getirildi. Yapılan nörolojik muaynesinde; bilinç açık, koopere, pupiller izokorik, ışık refleksi bilateral pozitif, kraniyal sinirler intakt bulundu. Tüm ekstremitelerde kas gücü 5/5, DTR normoaktif, patolojik refleks negatif saptandı. Serebellar ve duyu muaynesinde patoloji bulunmadı. Obstetrik USG'de canlı fetus belirlendi. Rutin kan tetkikleri ve EEG'si normal bulunan hastanın kraniyal MR'ında, sol frontal, bilateral pariyetal , temporal, oksipital ve serebellar hemisferlerde subkortikal yerleşmli T2A ve FLAIR sekanslarda hiperintens sinyal değişikliklerinin izlenmesi üzerine hastaya PRES tanısı bırakıldı. Kraniyal MR-venografisi normal bulundu. Anti-ödem tedavi başlanan hastada batında ağrı şikayeti gelişmesi üzerine istenen USG'de fetal kalp atımlarının olmaması üzerine gebelik spontan yolla sonlandırıldı. Hamileliğin sonlanması üzerine hastanın genel durumu hızla düzeldi ve şifa ile taburcu edildi.

Sonuç:

Hamilelikte epilepsi öyküsü olmadan nöbet ile başvuran hastalarda eklamsi dışında ayırıcı tanıda PRES sendromu önemini vurgulamak amacı ile olgu, klinik ve radyolojik bulguları eşliğinde sunuma değer görüldü.

.....

EP-72

İNTERNÜKLEER OFTALMOPLEJİ VE SEREBELLAR ATAKSİ:OLGU SUNUMU

NİHAL GÜZELAY , ZEHRA UYSAL KOCABAŞ , SİBEL ÖZKAYNAK , HİLMİ UYSAL

AKDENİZ ÜNİVERSİTESİ TIP FAKÜLTESİ NÖROLOJİ ANABİLİM DALI

Giriş:

İnternükleeroftalmopleji olgularında kontralateral ataksinin eşlik etmesi çok nadir bir klinik tablodur. Burada internükleeroftalmopleji ve kontralateral ataksi birlikteliği olan 2 olgu sunulmuş ve literatürdeki olgularla birlikte lokalizasyon açısından tartışılmıştır.

Olgu 1:

İlk olgumuz 70 yaşında bilinen hipertansiyon, hiperlipidemi ve diabetes mellitus olan erkek hasta çift görme, dengesizlik, baş dönmesi ve dilinde peltekleşme ile acil servise başvurmuş ve yapılan nörolojik muayenesinde sol göz içe bakış kısıtlılığı ve sağ ataksisi saptandı.Çekilen kranial MRG de mesensefalon sol kesimde aquaduktus serebriden başlayıp, süperior kollikulusa ve talamus medial kesime kadar uzanan akut enfarkt saptandı.

Olgu 2:

İkinci olgumuz 60 yaşında bilinen hiperlipidemi ve hipertansiyonu olan kadın hasta dengesizlik ve çift görme şikayeti olan ve yapılan nörolojik muayenesinde sağ göz içe bakış kısıtlılığı ve sola ataksisi saptandı. Kranial MRG de pons sağ anterolateralinde ve sağ parasantral posteriorunda milimetrik akut enfarkt saptandı.

Tartışma:

Beyin sapı enfarktlarına bağlı olarak gelişen INO olgularında duyusal defisit, dizarti, ataksik yürüyüş ve alt motor nöron fasial paralizi eşlik edebilir. Parsiyel olarak çaprazlaşmış anterior spinoserebellar trakt rostrale doğru giderek medulla oblongata ve ponsu geçer ve superior serebellar pedünkül ve süperior medüller velum yoluyla serebelluma gider. Bizim bu 2 olgumuzda da hem MLF hem de süperior serebellar pedünkül hasarı INO ve serebellar ataksiyi açıklamaktadır. Literatürdeki olgularda lezyon tegmentumda lokalize laküner enfarkt sonucu oluşmuş ve klinikteki INO ve ataksi MLF tutulumu ve süperior serebellar pedinkül tutulumuna bağlanmıştır.

.....

EP-73

SEREBROVASKÜLER OLAY SONRASI MUTLU HASTA

HÜSEYİN BÜYÜKGÖL [1], FAİK İLİK [1], MEHMET ERGİN [2]

[1] NECMETTİN ERBAKAN ÜNİVERSİTESİ MERAM TIP FAKÜLTESİ NÖROLOJİ A.D.

[2] NECMETTİN ERBAKAN ÜNİVERSİTESİ MERAM TIP FAKÜLTESİ ACİL A.D.

Olgu:

Talamus lezyonlarının tremor üzerindeki düzeltici etkisi bilinen bir durumdur ve tremor tedavisinde talamik bölge önemli bir yere sahiptir. İlaçlarla kontrol altına alınamayan Parkinson tremorunun cerrahisinde talamus etkili bir hedeftir. Talamusa uygulanan müdahalelerde %80'e varan oranlarda yanıt alınabilmektedir. Yetmiş yaşında kadın hastanın yaklaşık 4 yıldır yürümede yavaşlama, sağ elde istirahatte olan titreme şikayetleri mevcutmuş. Hasta Parkinson hastalığı tanısıyla izlenmekte olup madopar 600 mg/gün almaktaymış. Hasta sabah kalktığında sağ elindeki titremesinin olmaması üzerine acil servise başvurdu. Özgeçmişinde koroner arter hastalığı ve Parkinson hastalığı olup soygeçmişinde önemli bir özellik yoktu. Nörolojik muayenesinde hipomimi ve dışında diğer bulgular normaldi. Kranial tomografisi normal olan hastanın difüzyon MRG incelemesinde talamusta akut infarkt gözlendi (Resim 1). Hastanın infarkttan hemen sonra sağ elindeki istirahat tremorun tamamen düzeldiği, yürümenin eskiye oranla daha hızlı olduğu görüldü. Üç aylık takiplerinde de hastanın bu iyilik hali devam etmekteydi. Parkinson hastalığı tremoru medikal tedaviye dirençli olabilir. Bu durumlarda cerrahi tedaviler uygulanır. Bu

tedavilerde hedef talamustur. Cerrahi tedavide radyofrekans talamotomi, talamik derin beyin stimulasyonu ve gamma knife ile talamotomi uygulanabilen cerrahi yöntemlerdir. Hastamızda ise talamus infarktı sonrasında tremoru düzelmiştir.

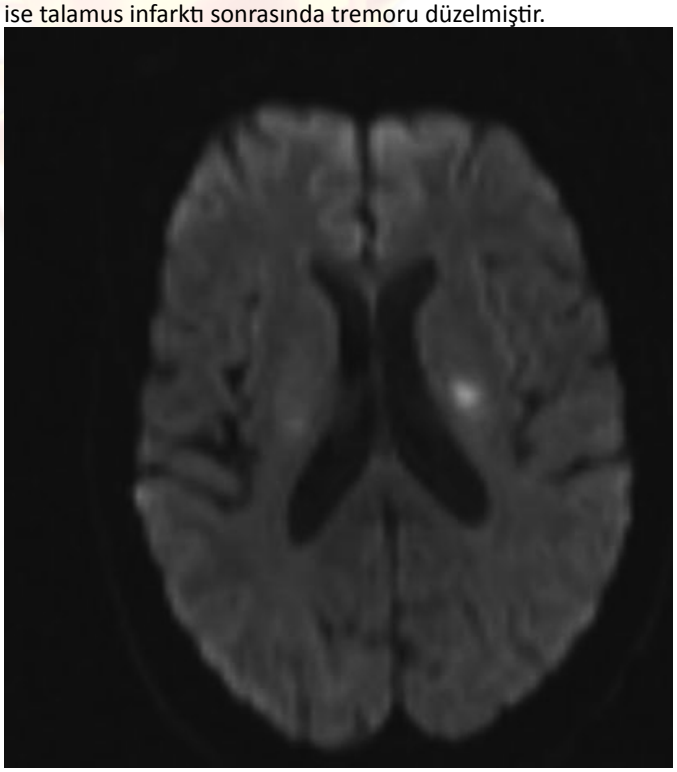

.....

EP-74

YILAN ISIRIĞI SONRASI GELİŞEN ORTASEREBRAL ARTER TIKANIKLIĞI İLE GİDEN OLGU SUNUMU

SELCEN DURAN , GÜLFER ATASAYAR , AYLİN BİCAN DEMİR , ÇİĞDEM SEVDA ERER ÖZBEK

ULUDAĞ ÜNİVERSİTESİ

Giriş:

Her yıl yılan ısırığı görülme oranı 5 milyon olup yılan ısırığından ölüm oranı 35000-50000'dir (1).Yılan ısırığı sonrası sık görülen nörolojk komplikasyonlar deliryum, konvülzyon, koma intraserebral kanama olup iskemik inme daha nadir görülen bir komplikasyondur (2).

Olgu:

56 yaşında erkek hatsa. 27.05.2012 tarihinde sol elinden yılan ısırması sonrasında sol kolda ödem gelişen hasta kliniğinin 2. Gününde hastanın anlamsız konuşma ve ajitasyonu olması nedeniyle tarafımızca konsulte edilmiştir. Hastanın yapılan nörolojik muayenesinde Wernicke afazisi ve sağ Babinski pozitifliği tespit edilmiştir. yapılan incelemesinde sol orta serebral arter angüler dalına uyan lokalizasyonda akut enfarkt gözlendi.

Tartışma:

Yılan zehirinin iskemik enfarkta sebep olmasının nedeni olarak prokoagülan faktörlerin aktifleşmesi ve endotelyal hasarlanma ve hipotansiyonun olduğu bilinmektedir. 322 vakalık yılan ısırığı serisinde %0.3 oranında serebrovasküler komplikasyon bildirilirken(3) 294 vakalık başka bir seride hemorajik enfarkt oranının %5.1 olduğu bildirilmiştir.(4) Literatür eşliğinde nadir görülen bu vakamızı tartışmak istedik.

.....

EP-75

BİLDİRİ GERİ ÇEKİLMİŞTİR.

.....

EP-76

SEREBRAL VENÖZ TROMBOZLU HASTALARDA SEMPTOM VE ETYOLOJİK SEBEPLERİN RETROSPEKTİF İNCELENMESİ

ÖZLEM ÖZTÜRK , MİRUNA ATEŞ , DAMLA ÖZBEK , İPEK MİDİ

MARMARA ÜNİVERSİTESİ TIP FAKÜLTESİ NÖROLOJİ ANABİLİM DALI

Amaç:

Serebral venöz tromboz (SVT), intrakraniyal venlerin ve sinüslerin trombozu olup tüm inmelerin %0.5' inde izlenir. SVT çeşitli nedenlere bağlı gelişebilir. Bu çalışmanın amacı SVT ile gelen hastalarda demografik bilgiler, klinik, etyoloji ve predispozan faktörler ile MR-Venografi (MRV) bulgularını tanımlamaktır.

Gereç ve Yöntem:

Haziran 2001 ve Ağustos 2012 tarihleri arasında Marmara Üniversitesi Hastanesi Nöroloji Anabilim Dalı'na başvuran SVT'

lu 44 hasta retrospektif olarak incelenmiştir. Tüm hastalara beyin MR ve MRV çekilmiş, hastalar dehidratasyon, gebelik veya postpartum dönem ile oral kontraseptif kullanımı açısından sorgulanmıştır. Behçet
hastalığı, geçirilmiş inme, malignite, inflamatuar hastalıklar ve herediter koagülopatiler sistematik olarak araştırılmıştır.

Bulgular:
Kranial MR ve MRV'de SVT saptanan 44 hastanın (E:13, K:31) yaş ortalaması 37.1 (yaş aralığı 17–70) idi. Başvuru sırasında en sık bulgu baş ağrısı (34 hasta, %77.2) olup, diğer bulgular sırası ile vizüel semptomlar (bulanık görme, diplopi gibi - 18 hasta, %40.9); bulantı ve kusma (12 hasta, %27.2); parezi ve parestezi (11 hasta, %25) ve nöbet (10 hasta, %22.7) idi. Görüntülemede 15 hastada (%34) venöz infarkt saptandı. En sık etkilenen bölge transvers sinüs (30 hasta, %68,18) idi. Etyolojik açıdan en sık faktör V Leiden mutasyonu (10 hasta, %22.7) ve Behçet Hastalığı (9 hasta, %20.4) bulunurken, bazı hastalarda birden fazla neden olduğu görüldü.

Sonuç:
SVT, çeşitli nedenlere ikincil olarak gelişen hiperviskozite ile tetiklenir. Bu çalışmada saptanan Behçet hastalığı sıklığı Türk toplumundaki oranı yansıtırken, Faktör V Leiden mutasyonunun hastaların yaklaşık dörtte birinde görülmesi SVT'li hastalarda kalıtsal nedenlerin araştırılması gereğini göstermektedir.

.....

EP-77
İSKEMİK İNMELİ HASTALARDA SERUM S100B PROTEİN DÜZEYLERİ
ÖZLEM SELÇUK , VİLDAN YAYLA , MURAT ÇABALAR , VİLDAN GÜZEL , SAMİYE UYSAL , ASUMAN GEDİKBAŞI

BAKIRKÖY DR. SADİ KONUK E.A.H.

Amaç:
Astrositler tarafından üretilen, sinir gelişimi ve farklılaşımında görevli S100B proteini, beyin hasarından sonra periferik dolaşımda saptanabilmektedir. Çalışmamızda, iskemik inmeli hastalarda serum S100B düzeyi ile infarkt volümü ve klinik durum ilişkisini, S100B'nin erken prognostik belirleyici rolünü araştırmayı amaçladık.

Gereç ve Yöntem:
24 saat içinde hastanemize başvuran 50 iskemik inmeli hasta prospektif olarak değerlendirildi, kontrol grubuyla (n:27) karşılaştırıldı. Hastaların 1-3-5. günlerde S100B düzeyleri, nörolojik bulguları, taburculuktaki, 1.aydaki özürlülük durumları kaydedildi.

Bulgular:
Cinsiyet, yaş ve eşlik eden sistemik hastalıkların, S100B düzeyini etkilemediği görüldü. Hastalarda S100B değerleri, en yüksek 3.günde ölçüldü. İnfarkt büyüklüğü ile S100B seviyelerindeki artış koreleydi. İnme şiddeti ile S100B düzeyleri arasında ilişki bulunmadı. Hastaların 1.aydaki özürlülük durumları ile 3.gün S100B düzeyleri arasında zayıf bir korelasyon saptandı.

Sonuç:
S100B proteininin, iskemik inme sonrasında periferik dolaşımda yüksek saptanması, serumdaki düzeyi ile infarkt büyüklüğü arasında iyi, özürlülükle zayıf korelasyon bulunması nedenleriyle S100B'nin beyin hasarının periferik göstergesi olarak kullanılabileceği kanaatindeyiz.

.....

EP-78
SPONTAN KAROTİKOKAVERNÖZ FİSTÜL OLGUSUNA YAKLAŞIM
H. NALAN GÜNEŞ , CANER BAYDAR , UFUK ŞENER , TAHİR KURTULUŞ YOLDAŞ , İNCİ MÜLKEM

DIŞKAPI Y. B. EĞİTİM VE ARAŞTIRMA HASTANESİ 3. NÖROLOJİ KLİNİĞİ

Olgu:
Karotikokavernöz fistüller internal karotid arter ile kavernöz sinüs arasındaki anormal arteriyovenöz anastamozlardır. Etiyolojileri (spontan ya da travmatik), akım hızları (yüksek ya da düşük hızlı) ya da anatomik özelliklerine (direkt ya da indirekt arteriyel beslenme) göre sınıflandırılabilirler. Klinik olarak genişlemiş ve kıvrıntılı episkleral venler, kemozis, Schlemm kanalında kan varlığı, hafif veya orta derecede pulsatil veya pulsatil olmayan proptozis, kraniyal sinir paralizisi, diplopi, sekonder glokom, baş ağrısı, kulak çınlaması ve görme kaybı izlenebilir. DSA fistülün saptanması ve fistülün besleyicilerinin gösterilmesinde tanısaldır. Travmatik fistüller endovasküler girişimsel veya cerrahi yöntemlerle tedavi edilirler. Bu yazıda akut başlangıçlı sağ göz kapağında düşme, çift görme ve kızarıklık şikayeti başvuran karotikokavernöz fistül tanısı konulan bir olgu sunulmuş ve literatür bilgisi ışığında tartışılmıştır.

.....

EP-79
FAKTÖR XIII EKSİKLİĞİNE BAĞLI TEKRARLAYAN SPONTAN İNTASEREBRAL KANAMA
ÖZGE ÖCEK [1], REHA BİLGİN [1], OKTAY BİLGİR [2], MUHTEŞEM GEDİZLİOĞLU [1]

[1] İZMİR BOZYAKA EĞİTİM ARAŞTIRMA HASTANESİ NÖROLOJİ KLİNİĞİ
[2] İZMİR BOZYAKA EĞİTİM ARAŞTIRMA HASTANESİ HEMATOLOJİ KLİNİĞİ

Giriş:
İntraserebral kanama (İSK) bir çok farklı etkene bağlı olabilir. Bu bildiride ender rastanan koagülasyon bozukluklarından Faktör XIII eksikliğine bağlı tekrarlayan bir İSK olgusu sunuyoruz.

Olgu:
36 yaşında kadın hasta ani gelişen bulantı, kusma, bilinç bozukluğu ile getirildi. 6 yaşında dişeti kanaması ile FXIII eksikliği tanısı alan hastanın beyin dahil olmak üzere bir çok kez farklı organ kanamaları geçirdiği tanımlandı. Bakıda bilinç uykuya eğilimli ve sağ hemiplejikti. BBT'de sol frontoparietal bölgede hematom izlendi. BT-anjio normaldi. Hemogram, biyokimyasal testler, APTT, INR normal;D-dimer ve fibrinojen yüksekti. Protein C-S, antitrombin 3, FX-XI XII düzeyleri normaldi. FXIII erime testi pozitifti. Antiödem ve taze donmuş plazma (TDP) başlandı. Hasta kısmi düzelmeyle taburcu edildi.3 ay sonra şiddetli baş ağrısı nedeniyle çekilen BBT'de sol parietalde yeni bir hematom izlendi. Tekrar TDP verildi. Bu kez nominal afaziyle taburcu edildi.

Tartışma:
FXIII bir transglutaminaz olup, pıhtılaşma sisteminin son basamağında görev almaktadır. FXIII eksikliği 1/2.000.000'da bir görülen ender bir koagülasyon bozukluğudur. Düzeyi %1'in altına düştüğünde kanamalar gelişir. Tanıda pıhtı erime testi kullanılır. Hastamızda da bu test pozitifti. Bir ender faktör eksiklikleri serisinde FXIII eksikliğine bağlı santral sinir sistemi

kanaması oranı yaklaşık %2,4 olup; ülkemizden benzer bir seride ise FXIII eksikliği saptanan olgu yoktu.FXIII eksikliğinebağlı İSK'nın tedavisinde TDP ile yerine koyma önerilir. FXIII'ün yarı ömrü oldukça uzun ve replasman tedavisi başarılıdır.Hastamızda da TDP ile kısa vadede iyileşme sağlanmış ve aylık TDP tedavisi düzenlenmiştir. FXIII eksikliği İSK ile prezenteolabilir. Olgumuzda olduğu gibi tedavisi mükün ve hayat kurtarıcıdır.

.....

EP-80

TAMOKSİFEN KULLANIMININ TETİKLEDİĞİ SİNÜS VEN TROMBOZU

H. NALAN GÜNEŞ , ELİF KAHYA , UFUK ŞENER , TAHİR KURTULUŞ YOLDAŞ , İNCİ MÜLKEM

DIŞKAPI Y. B. EĞİTİM VE ARAŞTIRMA HASTANESİ 3. NÖROLOJİ KLİNİĞİ

Olgu:

Sinus ven trombozu nedenleri kalıtsal trombofililer, inflamatuar barsak hastalıkları, gebelik, dehidratasyon, oral kontraseptif kullanımı, kafa travması ve kanserlerdir. Bu yazıda meme kanseri tedavisi için tamoksifen kullanan ve sinus ven trombozu gelişen bir olgu sunuldu. 53 yaşında kadın olgu polikliniğimize baş ağrısı ve geçici konuşma bozukluğu şikayeti ile başvurdu. 3 yıl önce meme kanseri nedeniyle parsiyel mastektomi geçiren hasta 3 yıldır tamoksifen kullanmaktaydı.Funduskobik muayenesinde bilateral papilödemi saptandı. Diğer nörolojik muayene bulguları normaldi. Beyin MRG'de sol temporooksipital bölgede hemorajik infarkt, MR venografide sol sigmoid sinüs ve sol juguler vende tromboz saptandı. Rutin hemogram, karaciğer ve böbrek fonksiyon testleri, antitrombin III, protein C, protein S, homosistein düzeyi normaldi. Faktör 5 Leiden heterozigot mutasyonu, MTHFR (A1298C) homozigot mutasyonu saptandı. Aktif malignensi olmayan olgu venöz tromboemboli gelişimi için genetik yatkınlığı olmakla birlikte tamoksifen kullanımının da tromboz gelişimini tetikleyen bir faktör

.....

EP-81

VERTİGO OLGULARINDA KAROTİS VE VERTEBRAL ARTER DOPPLER ULTRASONOGRAFİ BULGULARI

SONGÜL ŞENADIM [1], MURAT ÇABALAR [1], VİLDAN YAYLA [1], TAMER YAZAR [2], YASEMİN KARAMANLI [1], YUSUF KAYRAN [1]

[1] *BAKIRKÖY DR. SADİ KONUK EĞİTİM VE ARAŞTIRMA HASTANESİ, NÖROLOJİ KLİNİĞİ*
[2] *ORDU DEVLET HASTANESİ, NÖROLOJİ KLİNİĞİ*

Amaç:

Doppler ultrasonografi (Doppler US), sıklıkla başvurulan noninvazif bir radyolojik incelemedir. Bu çalışmada vertigo olgularının bilateral karotis ve vertebral arter (VA) Doppler US bulguları değerlendirildi.

Gereç ve Yöntem:

Ekim 2010-Haziran 2011 arasında baş dönmesi şikayeti ile başvuran olguların Doppler US sonuçları retrospektif olarak incelendi. Hastaların cinsi, yaşı, aterosklerotik değişiklikleri, VA çapı (mm) ve akım volümleri (ml/dk) kaydedildi. Doppler US ile MR anjio sonuçlarının duyarlılık, özgüllük, pozitif kestirim değeri, negatif kestirim değeri, LR+ değerleri hesaplandı.

Bulgular:

Başvuran 403 olgunu %33.5'i (n=135) kadın (yaş: 54,7±14,1 yıl), %66.5'i (n=268) erkekti (yaş: 57,8±15,5 yıl). Kadınlarda sağ-sol karotis arterlerin aterosklerotik değişiklik oranları ve sağ VA damar çap ortalamaları erkeklere oranla istatistiksel olarak anlamlı derecede düşüktü (p=0,03),(p=0,0001),(p=0,009). Sağ karotis arterde 1 (%0.2) olguda %50'nin altında, 1 (%0.2) olguda %50-60 darlık, 3 (%0.7) olguda %60-70 darlık saptandı. Sol karotis arterde 3 (%0.7) olguda %50'nin altında, 1 (% 0.2) olguda %50-60 darlık, 4 (%1) olguda %60-70 darlık, 2 (%5) olguda %70 üzeri darlık ve 2 (%5) olguda %100 (tam) oklüzyon saptandı. 1 olguda (%0.2) sol VA %100 (tam) oklüde bulundu. 45 yaş üstü olgularda aterosklerotik değişiklik varlığı anlamlı derecede yüksekti (p=0.0001). Doppler US ve MR anjiografi sonuçları karşılaştırıldığında Doppler US'de patoloji saptanan hastaların MR anjiografilerinde de patoloji olma riskinin yaklaşık 2 kat fazla olduğu görüldü (LR(+)=2.03).

Sonuç:

Doppler US, kolay uygulanabilen, hızlı, ucuz, güvenilir ve noninvazif bir görüntüleme yöntemidir. Özellikle ileri yaş vertigo olgularında vertebrobaziler sistemin morfolojik ve hemodinamik yapısı hakkında erken dönemde bize yol göstermesi nedeniyle tercih edilmelidir.

.....

EP-82

BİLATERAL PARAMEDİAN TALAMİK İNFARKTLI HASTALARDA ETYOLOJİ VE KLİNİK BULGULAR

TUBA AYDEMİR ÖZCAN [1], AYTÜL MUTLU [2], FERİHA ÖZER [1], BELGİN PETEK BALCI [2], ÖZLEM ÇOKAR [2], HÜRTAN ACAR [2], SEFER GÜNAYDIN [2], MİTHAT BEDİR [2]

[1] *ORDU ÜNİVERSİTESİ, TIP FAKÜLTESİ, NÖROLOJİ ABD*
[2] *HASEKİ EĞİTİM VE ARAŞTIRMA HASTANESİ, NÖROLOJİ KLİNİĞİ*

Amaç:

Talamus serebral hemisferlerin derininde yerleşmiş çekirdek gruplarından oluşmaktadır. Talamusun kanlanması dört ayrı perforan arter ile sağlanır. Posterior serebral arter (PSA) in herbir P1 segmentinden çıkan paramedian arterler talamusun posteromedyal bölümünü besler.

Gereç ve Yöntem:

Çalışmamız 2006-2011 yılları arasında Haseki Eğitim ve Araştırma Hastanesi Nöroloji Kliniği'nde yatarak izlenmiş olan 906 iskemik inmeli hastanın dosyaları taranarak retrospektif olarak yapıldı. Hastaların demografik özellikleri, özgeçmişleri, atrial fibrilasyon (AF) ve diğer kalp hastalıkları not edildi, risk faktörleri belirlendi. Bilateral paramedian infarkt saptanan hastaların bulguları gözden geçirildi.

Bulgular:

Toplam 906 hasta arasında 6 hastada bilateral paramedian infarkt bulundu. Hastalarımızın % 0.66' sını oluşturan bu grupta kadın/erkek oranı 1/2, yaş ortalaması 57.2 (37-74) olarak bulundu. Hastalarımızın risk faktörleri; HT % 66.7 (n=4) , hiperlipidemi % 66.7 (n=4), DM % 33.3 (n=2), sigara % 16.7 (n=1), AF % 16.7 (n=1) olarak bulundu. % 16.7 (n=1) hastada romatoid artrit mevcuttu.

Hastalarımızın 4'ünde küçük damar hastalığı saptadık. AF' si olan bir hastada eşlik eden diğer faktörler de (HT, HL, 30 paket yılı sigara içme) gözönüne alınarak kardiyoembolik ve küçük damar hastalığının birlikteliği düşünüldü. Genç inme olarak kabul edilen bir hastada etyoloji RA ile ilişkili vaskülit kabul edildi.

Sonuç:
Paramedian arter alanında infarkt olduğunda uyanıklık ve hafızayı etkileyen nöropsikolojik bozukluklar ortaya çıkar. Bilateral talamik infarkt seyrek görülen bir tablodur. Bizim serimizde iskemik inmeli hastalarımızın %0.66'ında bilateral paramedian infarkt gözlendi.
Olgularımızda en sık saptanan bulgular uykuya meyil, piramidal bulgular, talamik afazi, vertikal bakış parezisi olarak bulundu. Bilateral talamik infarktlarda etyolijide en sık neden küçük damar hastalığı iken sırayla arterden artere emboli ve kardiak emboli diğer sık sebeplerdir.
Bilateral paramedian infarktlı hastalarda baziler arter tepe sendromunun da mutlaka akla gelmesi gerekir. Hastalarımızın takiplerinde böyle bir sorunla karşılaşmadık. Sonuç olarak, bilateral paramedian infarkt nadir görülen bir iskemik inme tablosudur. Hastalarımızda en sık klinik bulgu uykuya meyillilik, en sık sebep küçük damar hastalığı olarak bulunmuştur.

.....

EP-83
BÖBREK HÜCRELİ KARSİNOM SEYRİNDE İKİ YANLI KANAMALI HİPOKAMPAL METASTAZI
BLERIM MYFTIU , BARLAS YEŞİLOT NİLÜFER , TUNCAY REZZAN , ÇOBAN OĞUZHAN , BAHAR ZARKO SARA

İSTANBUL ÜNİVERSİTESİ İSTANBUL TIP FAKÜLTESİ

Olgu:
Tümör metastazlarına bağlı kanamalar spontan intrakranyal kanamaların %10'unu oluştururlar. Metastazları kanamaya yol açan tümörler arasında böbrek hücreli karsinom (BHK) da bulunur. Bu tümör erişkin tümörlerin %3'ünü oluşturur.
45 yaşındaki erkek hastada, 2007'de sol nefrektomi ile yapılmış BHK tanısı konmuş. Takibinde metastaz saptanması üzerine, sol sürrenalektomi uygulanmış. Nisan 2009'da baş ağrısı, bulantı ve kusmanın gelişmesi üzerine yapılan BT ve MRG'de sağ hipokampal bölgede ventriküle açılmış hematom ve kontrast tutulumu saptandı. Metastaza bağlı kanama ön tanısıyla opere edilen hastada BHK metastazı gösterildi. Kranyal radyoterapi alan hastaya interferon başlandı ve 1 ay sonra sunitinib malat tedavisine geçildi. Operasyondan sonra SJE nöbetleri olan hastanın 18.06.2011'de, 30 dakika süren kompleks parsiyel nöbeti sonrası yapılan kranyal görüntülemelerinde solda, muhtemelen hipokampustan kaynaklanan ve yan ventrikülleri dolduran, kanama görüldü. Yeni hipokampal hematomun da metastaza bağlı olabileceği düşünüldü, ancak ekstrakranyal metastazları bilinen hastada nöroşirurji ve onkoloji konsültasyonlarında operasyona gerek görülmedi. Kanamayı sunitinib malat tedavisinin tetikleyebileceği düşünülerek sonlandırıldı ve Ekim 2011'de everolimus başlandı. 27.12.2011'de yapılan kontrol kranyal MRG'de ise, sol hipokampusta kontrast tutulumu gösteren 5x8mm boyutlarında nodüler lezyon izlendi. 6 ay sonra yapılan kontrol görüntülemede sol hipokampal metastazın aynı şekilde devam ettiği görüldü ve konzervatif izlem ve kemoterapinin devamına karar verildi.
Sunulan olguda, BHK seyrinde beliren iki yanlı hipokampal hemoraji literatürde bildirilmemiştir. Ancak, çeşitli olgu sunumlarında, BHK'nin beyin içinde hemorajik metastaz yapabildiği gösterilmiştir. RCC'si olan hastalarda kanama odakları görülmesi halinde, metastaza bağlı kanama akla gelmelidir. Sunulan olgudaki gibi, kanamanın tekrarlama olasılığı vardır.

.....

EP-84
PROTEİN C EKSİKLİĞİ, HİPERHOMOSİSTEİNEMİ, SİSTEMİK LUPUS ERİTEMATOSUS'U OLAN OLGU
REFAH SAYIN [1], SALİM DÖNMEZ [2], CENGİZ DEMİR [2]

[1] YÜZÜNCÜ YIL ÜNİVERSİTESİ, TIP FAKÜLTESİ, NÖROLOJİ ANABİLİM DALI
[2] YÜZÜNCÜ YIL ÜNİVERSİTESİ, TIP FAKÜLTESİ, DAHİLİYE ANABİLİM DALI

Olgu:
SLE otoimmün bir hastalıktır. Protein-C eksikliği artmış venöz tromboembolizmle birliktedir. Hiperhomosisteinemi; hem arteriyel hem venöz tromboza neden olur. Biz, ani gelişen sağ hemiparezi şikayeti ile başvuran 27 yaşındaki erkek hastayı sunuyoruz. NM'de; sağ hemiparezi, sol Horner sendromu mevcuttu. 1.5 yıldır DVT tanısıyla izlenen hasta sigara 1 paket/gün kullanıyordu. Beyin MR sol İCA parsiyel tıkanıklığı ile uyumluydu. Carotis dopplerde sol İCA tama yakın tıkanıktı. Sol popliteada %50 oranında tıkanma gözlendi. Homosistein düzeyi 19, Protein-C: 25, antikardiolipin IgG ve ANA pozitifti. Hastaya bu bulgularla SLE tanısı kondu. Sigara, protein-C eksikliği, hiperhomosisteinemi ve SLE'nin inmeye neden olabileceğini vurgulamak isteriz.

.....

EP-85
POSTTRAVMATİK SERVİKAL ARTER DİSEKSİYONU; KAROTİS-VERTEBRAL ARTER DİSEKSİYON TANI VE TEDAVİSİ : 2 OLGU SUNUMU
GÖKSEL SOMAY , GÜLÜMSER KIZILTAŞ TOKMAK , ÖZLEM UYGUN , SÜLEYMAN HİLMİ AKSOY

HİSAR İNTERCONTİNENTAL HOSPİTAL, NÖROLOJİ, İSTANBUL

Olgu:
Servikal arter diseksiyonları, tüm iskemik inmelerin nadir sebebi iken 45 yaş altı genç yaş inmelerin en sık sebeplerindendir. Karotis vertebral arter diseksiyonları spontan veya baş-boyun travmaları ile ortaya çıkabilir. Travmaya ait diseksiyon semptom ve bulguları hemen veya daha geç dönemlerde ortaya çıkabilir. Travmanın şiddeti vakadan vakaya değişiklik gösterebilir. Diseksiyon iskemik/hemodinamik değişikliklere neden olarak serebral veya retinal iskemilere neden olabilir. Baş ve boyun travmasına bağlı geç dönemde ortaya çıkan bilateral internal karotid arter ve unilateral vertebral arter diseksiyonu gelişen 2 olguyu sunduk.

1. Vaka: Vertebral Arter Diseksiyonu
43 yaşında, erkek, baş boyun ağrısı ve başdönmesi ile başvurdu. Şikayetlerin 15 gün önce kusma sonrası ani başladığı öğrenildi. Vertebral doppler USG ve MRA tetkikinde sağ vertebral arter trunkus düzeyinde diseksiyon ve trombus formasyonu ve vertebral arterde % 80 daralma saptandı. Antikoaguan tedavi ile 10.günde semptomları belirgin düzeldi. 3. Ayda diseksiyon membranında ve trombus formunda ve vertebral arter stenoz oranında düzelme gözlendi.
2. Vaka: Bilateral Karotis İnterna Diseksiyonu
51 yaş , erkek**,** AİTK sonrası 6 gün sonra sağ kolda güçsüzlük ve yüzde kayma şikayeti ile başvurdu.Sağ santral fasiyal paralizi, sağ hemiparezi ve sağda tcr ekstansör bulguları saptandı. Kranyal MRG/DW tetkikinde sol serebal hemisferde akut laküner infarkt alanları, Karotis/ Doppler tekikinde solda ICA stenoz ve CT-Anjiografi tetkikinde sol ICA bulber segment distalinde

total okluzyon, sağ karotis arterin post bulber segmentinde internal flep şeklinde dolum defektleri saptandı. Antikoagulan tedavi ile 10.günde semptom ve bulgularında tam düzelme gözlendi. 5 ay sonra yapılan MRA tetkikinde sol ICA total okluzyon bulgusunda değişiklik olmayıp, sağ ICA flep ile uyumlu dolum defekti bulgusunda gerileme saptandı.

.....

EP-86

MEVSİMSEL DEĞİŞİKLİKLERİN İSKEMİK İNME SIKLIĞI VE LOKALİZASYONUNA ETKİSİ

ELİF DEĞİRMENCİ [2], ESER BULUŞ [1], BAŞAK YILMAZ [1], BURCU ZEYDAN [1], DERYA ULUDÜZ [1], BİRSEN İNCE [1], BAKİ GÖKSAN [1]

[1] İSTANBUL ÜNİVERSİTESİ CERRAHPAŞA TIP FAKÜLTESİ NÖROLOJİ ANABİLİMDALI
[2] İSTANBUL ÜNİVERSİTESİ CERRAHPAŞA TIP FAKÜLTESİ ACİL TIP ANABİLİMDALI

Amaç:

Serebrovasküler hastalıkların görülme sıklığı etyolojilere göre farklılık göstermektedir. Son yıllarda inmenin ortaya çıkış saati ve mevsimsel değişikliklerin inme sıklığı üzerine etkisi araştırılmış olmasına rağmen sonuçlar farklılık göstermektedir. Bu çalışmanın amacı iskemik inme olgularında demografik özellikler, risk faktörleri ve lokalizasyonla inmenin ortaya çıkış saati ve mevsiminin karşılaştırılmasıdır.

Gereç ve Yöntem:

Çalışmamıza İstanbul Üniversitesi Cerrahpaşa Tıp Fakültesi Nöroloji Anabilim Dalı'na 2010-2012 tarihleri arasında başvuran iskemik inme tanısı almış 151 olgu dahil edildi. Olguların demografik özellikleri, vasküler risk faktörleri, inme geçirdiği saat ve mevsim kaydedildi. Mevsimlere ve inme saatine göre olgular alt gruplara ayrıldı. Alt gruplar arasında demografik özellikler, risk faktörleri ve inme lokalizasyonu karşılaştırıldı.

Bulgular:

Olguların ortalama yaşı 66.5±13.2 idi (31-82 yıl). İlkbaharda 32 olgu (%21.1), yazda 53 olgu (%35.1), sonbaharda 33 olgu (%21.9) ve kış aylarında 33 olgu (%21.9) inme geçirmişti. Mevsimlere göre inme sıklığı gruplar arasında benzerdi. Gece uyku ve uyanmayı izleyen sabah saatlerinde 72 olguda (%47.7), öğle ve sonrasında 57 olguda (%37.7), akşam saatlerinde 22 olguda (%14.6) inme ortaya çıkmıştı. Mevsimlere ve inme saatine göre olguların yaş, cinsiyet, risk faktörleri ve inme lokalizasyonu açısından farklılık gözlenmedi. İnme sıklığı, gece uyku ve uyanmayı takip eden sabah saatleriyle öğle saatlerinde, akşam saatlerine göre anlamlı oranda yüksek bulunmuştur.

Sonuç:

Mevsimlerin inme üzerine etkisini araştıran çalışmaların birçoğu farklı sonuçlar bildirmektedir. Yapılan çalışmaların bir kısmında özellikle kış aylarında inmenin sıklığında artış gözlenmiştir. Çalışmamızda inme şiddeti, risk faktörleriyle mevsimsel değişimler arasında anlamlı ilişki tespit edilmemiştir ancak gece uyku ve uyanmayı takip eden sabah saatlerinde iskemik inme sıklığı yüksek bulunmuştur.

.....

EP-87

İZOLE 3. KRANİAL SİNİR FELCİ İLE PREZENTE OLAN İNTRAKRANİYAL DURAL ARTERİYOVENÖZ ŞANT OLGUSU

H.NALAN GÜNEŞ , CANER BAYDAR , TAHİR KURTULUŞ YOLDAŞ , UFUK ŞENER , İNCİ MÜLKEM

DIŞKAPI Y.B.EĞİTİM ARAŞTIRMA HASTAHANESİ 3.NÖROLOJİ KLİNİĞİ

Olgu:

Dural arteriyovenöz şantlar dura içinde gelişen anormal arteriyovenöz bağlantı bozukluğudur. 77 yaşında kadın hasta akut pankreatit nedeniyle izlenirken sağ göz kapağında düşme gelişmişti. Nörolojik muayenede sağ göz yukarı ve içe bakış kısıtlığı ve sağ gözde pitoz mevcuttu. Direk ve indirekt ışık refleksi korunmuştu. Kranial MRG ve MR angiyografi normaldi. DSA'da internal karotis arter kavernöz segmenti düzeyinde arteryel fazda dolum gösteren kribriform tarzda vizüalize olan ve dural venlerle drene edilen dural arteriyovenöz şant ile uyumlu görünüm izlendi. Olgu izole kraniyal sinir paralizi ile başvuran hastalarda kavernöz sinüs tutulumunun ayırıcı tanıda düşünülmesi gerektiğini vurgulamak için sunuldu.

.....

EP-88

İNMEDE ÖNEMLİ BİR RİSK FAKTÖRÜ HİPERLİPİDEMİ: DİĞER RİSK FAKTÖRLERİ İLE İLİŞKİSİ

FERAY BÖLÜKBAŞI , İBRAHİM GULAMOV , GÜLÇİN BENBİR , BİRSEN İNCE

İSTANBUL ÜNİVERSİTESİ CERRAHPAŞA TIP FAKÜLTESİ NÖROLOJİ ANABİLİM DALI

Amaç:

Yakın zamandaki büyük gelişmelere karşın, inme halen önemli bir morbidite ve mortalite nedenidir.Bu bağlamda, risk faktörlerinin oldukça iyi bir şekilde bilinmesi, sorgulanması ve etkin tedavisi birincil ve ikincil korumada büyük önem taşımaktadır.Bu çalışmamızda, inme için en önemli risk faktörleri arasında yer alan hiperlipidemi ile diğer risk faktörleri arasındaki ilişkiyi inceledik.

Gereç ve Yöntem:

15 yıldır inme polikliniğimizden takipli 2798 hastanın tıbbi dosyası gözden geçirilmiş ve NCEP (ATPIII) kriterlerine göre hiperlipidemi tanılı hastalarda eşlik eden diğer risk faktörleri incelenmiştir.

Bulgular:

Toplam 2798 hastanın 2534'ünde(%90.5) iskemik inme izlendi; bunlar arasında 790 hastada(%31.2) hiperlipidemi mevcuttu. İnme alt tiplerine bakıldığında, aterotrombotik inmede %42.7, küçük damar hastalığında %37.0, kardiyoembolik inmede %28.8, etiyolojisi bilinmeyen grupta %26.3 ve diğer iskemik inme alttiplerinde ise %13.2 oranında hiperlipidemi mevcuttu ($p<0.001$).Hiperlipidemisi olan hastaların ortalama yaşı 63.6±10.6 iken, olmayanlarda 61.4±14.2 idi ($p<0.001$). Cinsiyet belirgin bir farklılık göstermezken, sigara ve alkol kullananlarda hiperlipidemi daha sık olmasına karşın anlamlı fark bulunmadı ($p=0.113$ ve $p=0.082$).Diğer hastalıklarla birlikteliği incelendiğinde, hiperlipidemi diyabetiklerde(%41.1) ve hipertansiflerde (%34.8) anlamlı olarak yüksek bulundu($p<0.001$). Benzer şekilde, kalp hastalığı olanlarda da(%33.9) olmayanlara(%29.6) göre bu oran anlamlı olarak

yüksek saptandı(p=0.015).

Sonuç:
Çalışmamızda, hiperlipideminin inme hastalarında oldukça yüksek oranda izlendiği, en sık aterotrombotik ve küçük damar hastalığında görüldüğü saptanmıştır.Diyabet, hipertansiyon ve kalp hastalığı olanlarda yüksek oranda saptanması, iskemik inmeli hastalarda bu risk faktörlerinin varlığında, hiperlipideminin de mutlaka araştırılması ve ikincil korumada mutlaka dikkate alınması gerektiğini vurgulamaktadır.

.....

EP-89
İSKEMİK İNME OLGULARINDA DİABETES MELLİTUS, ANEMİ VE YÜKSEK KAN BASINCI VARLIĞININ PROGNOZA ETKİSİ

BAŞAK YILMAZ , BURCU ZEYDAN , GÖKÇEN GÖZÜBATIK ÇELİK , DERYA ULUDÜZ , GÖKHAN ERKOL , BİRSEN İNCE , BAKİ GÖKSAN

İSTANBUL ÜNİVERSİTESİ CERRAHPAŞA TIP FAKÜLTESİ NÖROLOJİ ANABİLİM DALI

Amaç:
İskemik inme olgularında akut dönem kan basıncı yüksekliğinin inme şiddeti ve prognozla ilişkili olduğu düşünülmektedir. Olgularda diabetes mellitus (DM) ve anemi varlığının prognoz ile ilişkisi halen netlik kazanmamıştır. Bu çalışmada, iskemik inmeli olgularda DM öyküsünün ve akut dönemde kan basıncı yüksekliği ve/veya anemi varlığının prognoz ile ilişkisi değerlendirilmiştir.

Gereç ve Yöntem:
İstanbul Üniversitesi Cerrahpaşa Tıp Fakültesi Nöroloji acil birimine ocak 2010-şubat 2012 tarihleri arasında semptomların başlangıcından 12 saat içinde başvuran akut iskemik inmeli 370 olgu değerlendirildi. Olgularda anemi varlığı (hemoglobin ≤10), sistolik - ortalama kan basıncı değerleri ile demografik veriler, hiperlipidemi, kalp hastalığı, atrial fibrilasyon (AF) gibi risk faktörleri, inme alt tipleri, inme şiddeti karşılaştırıldı. DM varlığının inme şiddeti ve prognoza etkisi araştırıldı.

Bulgular:
Çalışmaya dahil edilen 370 olgunun 199'u erkekti; olguların yaşları 18 ile 93 arasında değişmekteydi (ortalama yaş; 66.8±7.19 yıl). Tüm olgularda ortalama NIHHS inme puanı ilk başvuru sırasında5.72±4.5; yatışının 5. günü 3.83±4.36 idi. Başvuru sırasındaki kan basıncı 5. gün değerleri ile karşılaştırıldığında anlamlı yüksek bulundu (p<0,001). Yüksek NIHSS puanı ve bilinen diabetes mellitus öyküsünün yüksek kan basıncıyla anlamlı ilişkisi olmadığı ancak 5.gün modifiye Rankin skalasının (mRS) yüksek kan basıncıyla ilişkisi olduğu gözlendi (p:0.01). AF, hiperlipidemisi ve koroner arter hastalığı olan olgularda kan basıncı anlamlı derecede yüksekti (p:0.029, p:0.042 ve p:0.034). DM varlığı inme için kötü prognozla ilişkili bulunmadı. Anemi kadın olgularda belirgindi (p<0.001); anemi, NIHHS puanları ve mRS arasında anlamlı ilişki saptanmadı.

Sonuç:
Akut iskemik inme olgularında DM varlığı prognozla ilişkili bulunmamıştır. AF, hiperlipidemi, koroner arter hastalığı, anemi ve akut dönemde yüksek kan basıncı inme olgularında kötü prognoz için potansiyel risk faktörleridir.

.....

EP-90
ANTİFOSFOLİPİD SENDROMU İLİŞKİLİ STROKE; OLGU SUNUMU

ÜLKER ANADOL KELLECİ , YUNUS DİLER , HAYRİYE GÜL POLAT , AYŞE DESTİNA YALÇIN

ÜMRANİYE EĞİTİM VE ARAŞTIRMA HASTANESİ NÖROLOJİ KLİNİĞİ

Olgu:
31 yaşındaki kadın hasta 11. gebelik haftasında spontan abortus sonrası 3. günde gelişen konuşmada peltekleşme, sol tarafta güç kaybı şikayeti ile kliniğimize başvurdu. Daha önce iki defa serebrovasküler hastalık tanısı alan ve yapılan ileri tetkikler neticesinde antifosfolipid antikor sendromu tanısı konan hastanın o dönem önerilen antikoagülan tedaviyi hamile kalması nedeniyle kendi kararıyla bıraktığı öğrenildi. Hastanın nörolojik muayenesinde konuşması ileri derecede dizartrikti, sol hemiparezisi mevcuttu. Rutin laboratuar tetkiklerinde Aptt' si uzamıştı, trombositopenisi mevcuttu. Kranial MR 'ında beyin sapında saptanan akut enfaktın klinikten sorumlu olduğu düşünüldü; bunun yanında serebral ak maddede olduğu gibi serebral gri madde de eski lezyonların yoğunluğu dikkat çekti. Hastaya antikoagülan tedavi yeniden başlandı. Klinik takipleri stabil seyreden hasta oral antikoagülan tedavi altında poliklinik takibine alındı. Vakamızdaki enfakt lokalizasyonlarının gri-ak madde seçimi yapmadan oluşturduğu yaygınlık vakayı sunuma değer kılmıştır.

.....

EP-91
AKUT İNME HASTALARINDA HASTANEYE BAŞVURU SIRASINDA SAPTANAN KAN GLUKOZ DÜZEYİNİN KISA DÖNEM PROGNOZ İLE İLİŞKİSİ

GÜLSÜN ÇINARLI GÜL [1], AYTÜL MUTLU [1], FERİHA ÖZER [2], ÖZLEM ÇOKAR [1], HÜRTAN ACAR [1], EMEL OĞUZ AKARSU [3], MİTHAT BEDİR [4], SEFER GÜNAYDIN [1]

[1] *HASEKİ EĞİTİM VE ARAŞTIRMA HASTANESİ*
[2] *ORDU ÜNİVERSİTESİ TIP FAKÜLTESİ*
[3] *ÜMRANİYE EĞİTİM VE ARAŞTIRMA HASTANESİ*
[4] *MARDİN DEVLET HASTANESİ*

Amaç:
Hipergliseminin inmeli hastaların uzun dönem takiplerinde mortalite üzerinde olumsuz etkileri olduğu bilinmektedir. Bu çalışmada iskemik ve hemorajik inmeli hastaların başvuruda ölçülen kan glukoz düzeyi ile takip eden kısa dönem içindeki mortalite ve iyileşme arasındaki ilişkiyi incelemeyi amaçladık.

Gereç ve Yöntem:
Ocak 2011- Mayıs 2011 tarihleri arasında ilk 24 saat içinde başvuran, ilk defa akut inme tanısı alarak yatırılmış hastalar alındı. Olgular diyabetik ve normoglisemik hastalar olmak üzere iki gruba ayrıldı. Hastalara National Institute of Health(NIH) inme skalası ile Barthel indeksi uygulandı.

Bulgular:
Çalışmaya 57 normoglisemik (%67), 28 Diabetes Mellitus (DM) tanılı (%33) toplam 85 (35 kadın, 50 erkek) hasta alındı. Yaşları 32-90 aralığında(ortalama 66,7±12,5) idi. Yaşları arasında anlamlı farklılık yoktu (p>0,05), 71'i (%83,5) iskemik inme, 14'ü (%16,5) hemorajik inme tanısı aldı.

Risk faktörleri açısından iki grupta da en çok hipertansiyon saptandı. Gruplar arasında, eşlik eden hastalık varlığı oranlarında ve EKG sonuçlarında, ortalama arter basınçları arasında, ortalama HDL, LDL, VLDL-kolesterol, TSH, fT3 düzeylerinde bir fark saptanmadı (p>0,05).

Diyabetik ve normoglisemik grupta lezyon hacimleri farklılık göstermedi (p>0,05). Diyabetik grubun HbA1c değeri, ortalama başvuru glukoz ve ortalama açlık kan şekeri düzeyleri normoglisemik gruptan yüksekti.
(p< 0,05).

İki grupta taburculuk NIH skalası değerleri başvuru değerlerine göre anlamlı düşüş gösterdi (p< 0,05), başvuru NIH ve taburculuk NIH değerleri ve Barthel indeksine göre tam bağımsızlık oranları farklılık göstermedi.
(p> 0,05).

Barthel indeks puanları 1-61 aralığında olan grubun başvuru kan şekeri değeri, Barthel indeksi 62-100 arasında olan gruptan daha yüksekti (p < 0,05). Barthel indeks puanına göre açlık kan şekeri değerleri farklılık göstermedi (p> 0,05).

Diyabetik grupta mortalite oranı %3,6, yoğun bakıma sevk %14,3; normoglisemik grupta mortalite oranı %1,8, yoğun bakıma sevk %8,8 olarak saptandı. Taburculuk NIH inme ölçek değerlerinin iki grupta başvuru değerlerine göre anlamlı olarak düşüş gösterdiği saptandı.

Sonuç:
Çalışmamızda ,hastaneye başvuruları sırasında saptanan kan şekeri yüksekliği ile kısa dönem iyileşme ölçütleri ilişkili bulunmuştur.Hiperglisemi akut inmede kısa dönem prognozu kötüleştiren bir risk faktörüdür.

.....

EP-92
KAROTİS STENOZ DERECESİ İLE PLAZMİNOJEN AKTİVATÖR İNHİBİTÖR-1'İN İLİŞKİSİ
SUZAN UFUK YALINKAYA , ÖZLEM COŞKUN , BÜLENT ALİOĞLU , RUHSEN ÖCAL , LEVENT ERTUĞRUL İNAN

SB ANKARA EGITIM ARASTIRMA HASTANESİ

Amaç:
İnme, ölüm ve sakatlık nedenidir. Önlenmesinde risk faktörlerinin belirlenmesi önemlidir. Karotis arter stenozu inme için risk faktörüdür. Sistemik aterosklerozun işaretidir. Plazminojen Aktivatör İnhibitör-1(PAI-1)'in ateroskleroz etyopatogenezinde rol oynadığı düşünülmektedir. Çalışmamızda karotis arter stenozu ile PAI-1'in ilişkisinin araştırılmasını, böylece iskemik inme etyoloji, tedavi ve komplikasyonlarında yeni hedeflerin belirlenmesini amaçladık.

Gereç ve Yöntem:
En az 6 ay önce iskemik inme geçirmiş 75 hasta ve 25 sağlıklı kontrol grubu prospektif olarak çalışmaya alındı. 18 yaşından küçükler, 85 yaşından büyükler, akut iskemik inme hastaları, antikoagulan kullananlar, akut enfeksiyonu olanlar, hematolojik/onkolojik hastalağı olanlar böbrek/karaciğer yetmezliği olanlar, gebeler ve emzirenler çalışma dışı bırakıldı. Hastalardan ayrıntılı öykü alındı.
Ayrıntılı fizik ve nörolojik muayene yapıldı. İnme subtipleri Oxfordshire Community Stroke Project, klinik gidiş modifiye Rankin Skorlaması'na göre değerlendirildi. Karotis arter stenozu boyun manyetik rezonans görüntüleme anjiografi (MRA) kullanılarak değerlendirildi. Hastalar; Boyun MRA normal,Boyun MRA'inde darlığı olan, Boyun MRA'inde okluzyonu olan şeklinde 3 grupta incelendi. PAI-1 örnekleri venöz kandan çalışıldı. İstatistiksel analizde; p<0.05 için sonuçlar istatistiksel olarak anlamlı kabul edildi.

Bulgular:
PAI-1 ile LDL (low density lipoprotein) ve total kolesterol arasında negatif ilişki saptadık. PAI-1 ile karotis stenozu arasında da negatif ilişki saptadık.İnme geçiren hastaların kan basıncı düzeylerini daha yüksek saptadık.

Sonuç:
LDL ateroskleroz için önemli bir risk faktörüdür. Biz LDL, total kolesterol ve karotis stenozu arttıkça PAI-1'in azaldığını saptadık. Kronik dönem inme hastalarında karotis stenoz derecesi ile PAI-1 arasında negatif bir ilişki vardır. Stenoz arttıkça PAI-1 düzeyleri azalmaktadır.

.....

EP-93
TEKRARLAYAN İNMEYE NEDEN OLAN TAKAYUSU ARTERİTİ
ZEYNEP ÖZDEMİR , EDA ÇOBAN , NİLÜFER KALE İÇEN , MESUDE ÖZERDEN , NESLİHAN BEHREM , AYSUN SOYSAL

BAKIRKÖY PROF. DR. MAZHAR OSMAN RUH SAĞLIĞI VE SİNİR HASTALIKLARI EĞİTİM VE ARAŞTIRMA HASTANESİ, 3. NÖROLOJİ KLİNİĞİ

Giriş:
Takayusu arteriti (TA) büyük ve orta çaplı damarları etkileyip stenoz, okluzyon ve anevrizmaya yol açarak sistemik veya serebrovasküler hastalıklara neden olan bir hastalıktır. Kronik seyirli olan TA aynı veya farklı bir bölgede tekrarlama eğilimindedir.

Olgu:
Çift görme, baş dönmesi, bacaklarda güçsüzlük yakınması ile başvuran 48 yaşındaki kadın hastanın 15 yıldır hipertansiyon, 3 yıldır diabet ve hiperlipidemi, 3 kez düşük ve 7 yıl önce sol posterior serebral arter (PSA) enfarktı öyküsü mevcuttu. Geçirdiği PSA enfarktı sonrası tetkik edilen hastaya özel bir hastanede bilateral karotis endartektomi, 6 yıl önce koroner by pass ve 5 yıl önce subklavian greft uygulanıp aspirin ve clopidogrel başlanmıştı. Sağ kolda nabzı alınmayan hastanın NM'de sol früst parezi, solda TCR dorsal, diffüzyon MR incelemesinde sağ orta serebral arter (OSA) ve OSA-PSA sınır bölge infarktı mevcuttu. Ekokardiyografisi normal olan hastanın MRA ve DSA incelemelerinde her iki subklavian, karotis kommunis ve sağ arteria karotis internada endarterektomi lojunda ileri darlık, karotis kommunisde darlık sonrasında dilatasyon, intrakranyal damarlarda yaygın kontür düzensizlikleri saptandı.

Sonuç:
TA nedeni tam bilinmeyen inflamatuvar bir hastalıktır. Tedavisinde hipertansiyona yönelik tedaviler dışında antiagreganlar, tedaviye yanıt vermeyen olgularda kortikosteroidler ve diğer immünsupresan tedaviler önerilmektedir. Bunun yanında kritik darlık olan damarlarda iskemik komplikasyonları önlemek için cerrahi girişimler de önerilmektedir. En önemli nokta bu olguların dikkatle izlenip tekrarlayan darlıklarda ilaçlı stent veya balon anjioplasti gibi alternatifler için cerrahlarla birlikte değerlendirildiği multidisipliner yaklaşımlar gerekmektedir.

.....

EP-94
BİLDİRİ GERİ ÇEKİLMİŞTİR.

.....

EP-95
GENİŞ ORTA SEREBRAL ARTER İNFARKTLI HASTALARDA DEKOMPRESİF CERRAHİ VE YALNIZCA MEDİKAL TEDAVİ SONUÇLARININ KARŞILAŞTIRILMASI

NİHAT ŞENGEZE [1], SÜLEYMAN KUTLUHAN [1], TAMER KARAASLAN [2]

[1] SÜLEYMAN DEMİREL ÜNİVERSİTESİ TIP FAKÜLTESİ NÖROLOJİ ABD.
[2] SÜLEYMAN DEMİREL ÜNİVERSİTESİ TIP FAKÜLTESİ BEYİN CERRAHİ ABD

Amaç:
Geniş orta serebral arter (OSA) infarktında konvansiyonel medikal tedavi intrakranial basıncı azaltmakta yetersiz kalabilir fakat dekompresif cerrahi ödemli beyin dokusunun dışa doğru genişlemesine imkan sağlayıp mortalite oranını düşürebilir. Bu çalışmada geniş OSA infarktlı olgulardan, dekompresif cerrahi yapılanlar ile yalnızca medikal tedaviyle izlenenler arasındaki kısa dönemde mortalite ve uzun dönemde morbidite farklılıklarını karşılaştırmayı amaçladık.

Gereç ve Yöntem:
Hastanemiz Nöroloji Kliniği'nde, 2007 – 2012 yılları arasında geniş OSA infarktıyla izlenen, dekompresif cerrahi ve yalnızca medikal tedavi uygulanan olgular çalışmaya dahil edildi.
Hastaların NIHSS skalası, tedavi öncesi ve sonrası bağımlılık açısından Modifiye Rankin Skalası (mRS) ve Modifiye Bartel İndeksi (mBİ) takipleri 1, 6 ve 12. ayda değerlendirildi.

Bulgular:
Toplam 42 hastanın 22'si yalnızca medikal tedavi ile izlenirken 20'sine dekompresyon cerrahisi uygulandı. Birinci ay sonunda sağkalım oranı dekompresyon grubunda %40 iken, medikal tedavi grubunda %36'ydı.
Altmış yaş ve altında sağkalım, 60 yaş üstüne göre anlamlı oranda daha yüksekti (p: 0.013). İnme semptom başlangıcından sonraki ilk 6 saat içinde tedaviye başlanan bütün hastaların (özellikle dekompresyon yapılan grupta) birinci ayda sağ kalma oranı anlamlı olarak yüksek bulundu (p: 0.023). Dekompresyon yapılanlarda ilk 48 saat içinde cerrahiye alınanların %50'si sağ kalırken, 48 saat sonrası cerrahiye alınanlar % 33 oranında sağ kalmıştı. Her iki grup arasında 6. ay ve 12. ay sonu mRS ve mBİ skorları açısından anlamlı farklılık saptanmadı.

Sonuç:
Altmış yaş altı olgulardaki geniş OSA infarktlarında dekompresyon uygulananlarda sağ kalma oranı fazla olmakla birlikte istatistiksel anlamlılığa ulaşmamıştır. Yine de biz literatürdeki veriler ile birlikte değerlendirdiğimizde; özellikle ilk 48 saat içinde 60 yaş altı olan olgularda dekompresif cerrahinin daima göz önünde bulundurulması kanısı taşımaktayız.

.....

EP-96
TROMBOTİK TROMBOSİTOPENİK PURPURA'DA GLOBAL SEREBRAL İSKEMİ: OLGU SUNUMU

MEHMET UFUK ALUÇLU , ALİ KEMAL KADİROĞLU

DİCLE ÜNİVERSİTESİ, TIP FAKÜLTESİ, NÖROLOJİ VE İÇ HASTALIKLARI ANABİLİM DALI1, DİYARBAKIR.

Giriş:
Trombotik Trombositopenik Purpura (TTP); mikroanjiopatik hemolitik anemi ve trombositopeni ile seyreden multipl organ sistemini etkileyen akut bir sendromdur. Başağrısı, konuşma bozukluğu, kişilik değişikliği, nöbet, konfüzyon, stupor ve koma gibi ciddi nörolojik anormallikler görülebilir. Bu posterde global serebral iskemi gelişen bir olgu klinik ve görüntüleme bulguları ile sunulacaktır.

Olgu:
Anamnezinde Sydenham koresi ve mitral stenozu olan 20 yaşındaki bayan hasta, solunum sıkıntısı ve hemoptizi şikayeti ile hastanemize başvurdu. Akciğer ödemi tanısı alan hasta uygulanan tedaviye yanıt vermedi ve genel durumunun bozulması üzerine entübe edilerek mekanik ventilatöre bağlandı. Trombosit sayısının azalması, periferik yaymada eritrosit fragmantasyonunun izlenmesi ve LDH artışı ile TTP tanısı konuldu. Akut böbrek yetmezliği gelişen hastada bilinç hızla koma düzeyine ilerledi. GKS 3 olan hastanın çekilen kranyal BT'sinde her iki hemisferde frontal, pariyetal ve oksipital bölgelerde yaygın olarak izlenen kortikal ve subkortikal hipodens alanlar izlendi. Diyaliz, plazmaferez ve steroid tedavisi alan hastada GKS 9 düzeyine ilerledi. Trombosit sayısının tekrar azalması üzerine vinkristin tedavisine alınan hastanın tedavisi devam etmektedir.

Sonuç:
Trombosit mikrotrombüslerinin mikrovasküler dolaşımda, arteriol ve kapillerlerin oklüzyonu sonucu enflamasyon olmaksızın peteşiyal kanamalar ve ufak enfarktlar gelişebilir. TTP tanısı alan hastada gelişen ve tüm beyin bölgelerini etkileyen global iskemi klinik, laboratuvar ve görüntüleme bulguları ile sunuma değer görüldü.

.....

EP-97
SİNÜS VEN TROMBOZUNDA GÖRME KAYBI

ABDURRAHMAN SÖNMEZLER , MEHMET TÜRKAY KARCI

HARRAN ÜNİVERSİTESİ TIP FAKÜLTESİ NÖROLOJİ AD

Olgu:
Sinüs ven trombozu daha çok genç kadınlarda görülmektedir. Gebelik,puerperium,oral kontraseptifler başta olmak üzere etyolojide farklı sebepler vardır.Başağrısı,papil ödemi,hareket ve duyu kusuru,nöbet, bilinç değişiklikleri ile prezente olabilen bir serebrovasküler hastalıktır.Akut görme kaybı daha az görülen klinik tablodur.Bu bildiride ani görme kaybı yakınması ile gelen 20 yaşında bir kadın hastayı sunmayı uygun gördük.

.....

EP-98

BAŞ AĞRISI İLE BAŞVURAN ETYOLOJİK NEDENİN BULUNAMADIĞI MULTİPLE SEREBRAL VENÖZ TROMBOZ VAKASI

AYSUN HATİCE AKÇA [1], GÖKÇEN ÇOBAN [2]

[1] BAŞKENT ÜNİVERSİTESİ KONYA UYGULAMA VE ARAŞTIRMA MERKEZİ NÖROLOJİ /KONYA
[2] BAŞKENT ÜNİVERSİTESİ KONYA UYGULAMA VE ARAŞTIMA MERKEZİ RADYOLOJİ /KONYA

Olgu:

Serebral venöz tromboz ilk defa 1875'te tanımlanan arteriel inmeye göre nadir olan ve genellikle gençlerde görülen insidansı tam olarak bilinmemekle beraber tüm strokların %1-2'sinden sorumludur. Etyolojisinde pek çok sebep (gebelik , puerperium, oral kontraseptif kullanımı , koagülopatiler, kafa travması , kollojen bağ doku hastalıkları , Behçet hastalığı, çeşitli ilaçlar, vs)vardır ama tüm araştırmalara rağmen %20 -25'inde etyolojik neden saptanamamıştır. En sık süperior sagittal sinüs etkilenir, sonrasında transvers, sigmoid ve kavernöz sinüs tutulumu olur. Vakaların 1/3'ünde birden fazla sinüste etkilenme olur. En sık semptom baş ağrısıdır. Daha az sıklıkta nöbet, fokal nörolojik defisit, intrakranyal hipertansiyon, baş dönmesi gibidir. OLGU: 23 yaşında bayan hasta kliniğimize baş ağrısı yakınması ile başvurdu. 2-3 yıldır ara ara baş ağrısı yakınması olan hastanın son 1,5 aydır çok şiddetli sürekli vasıfta , beraberinde bulantı kusmanın olmadığı, ışık ses ve koku hassasiyetinin olduğu , günlük aktivitelerini yapmakta zorlanmasına sebep oluyormuş. Hastanın yapılan nörolojik muayenesinde hiçbir patoloji saptanmadı, çekilen BBT sinde sol sigmoid , transvers sinüs hiperdens olarak izlenmesi nedeni ile serebral venöz tromboz olabileceği düşünülerek hasta hastaneye yatırıldı. MRG'sinde venöz trombozu olmayan hastanın MRG venografisinde solda süperior sagittal sinüs, inferior sagittal sinüs, sinüs retus, transvers sinüs ve juguler ven total tromboze izlendi. Hastanın boyun USG sinde, Kardiyak , dermatolojik ve Göz tarafından yapılan incelemesinde kollojen doku hastalığı, vasküler patolojiler ve multisistem tutulumuna neden olan vaskülitlere yönelik incelemeleri, koagülopati markırları normal olarak tespit edildi. Hasta Coumadinize edildi, baş ağrısı yakınmasında azalması da oldu. Sadece baş ağrısı ile başvuran , etyolojik neden saptanamayan ve multiple sinüste trombozun görülmesi nedeni ile hasta sunulmaya değer bulundu. BBT de sol transvers ve sigmoid sinüste hiperdens görünüm MRG Venografide solda int juguler venden itibaren okluzyon görülmektedir.

.....

EP-99

KOMPLİKE BİR POSTERİOR REVESİBL ENSEFALOPATİ SENDROMU OLGUSU

BEDİLE İREM TİFTİKCİOĞLU [1], LEVENT ÖCEK [1], ALP SARITEKE [1], FATMA ESRA KAHYA [1], DİLEK ÖNCEL [2], YAŞAR ZORLU [1]

[1] TCSB İZMİR TEPECİK EĞİTİM VE ARAŞTIRMA HASTANESİ, NÖROLOJİ KLİNİĞİ
[2] TCSB İZMİR TEPECİK EĞİTİM VE ARAŞTIRMA HASTANESİ, RADYOLOJİ KLİNİĞİ

Giriş:

Organ tranplantasyonu geçirmiş, immünsüpresif ve takrolimus kullanımı olduğu bilinen olgunun ani gelişen epileptik nöbetler nedeniyle yapılan klinik değerlendirmesi ve görüntüleme bulguları literatür eşliğinde tartışılmıştır.

Olgu:

24yaşında bayan hasta son 24 saatte 4 kez olan, 10 dakikadan uzun süren jeneralize tonik konvulzif nöbetler nedeniyle değerlendirildi. Önceden nöbet hikayesi olmayan hastanın 10 yıl önce Alport sendromu nedeniyle böbrek transplantasyonu geçirdiği ve halen immünsüpresif tedavi kullandığı öğrenildi. On yıldır kullanmakta olduğu Takrolimus ve 5-FU dirençli ishal nedeniyle 15 gün önce azatiopürin (100mg/gün) ve Deltacortil (10mg/gün) olarak değiştirilmişti. Muayenesinde uykuya meyil, bilateral horizontal bakışlarda nistagmus ve sensorinöral işitme kaybı dışında bulgusu olmayan hastanın ilk ölçülen TA 190/100 mmHg idi. Antiepileptik tedavi başlanmasıyla nöbetler kontrol altına alındı. Görüntülemede bilateral yaygın, kortikal ve subkortikal, T1-hipo, T2-hiperintens patolojik sinyal alanları dikkati çekti. İmmünsüpresif tedavi almakta olan hastanın ayırıcı tanısında SSS lenfoması, progresif multifokal lökoensefalopati ve posterior reversibl ensefalopati sendromu'na(PRES) yönelik tetkikleri yapıldı. İzleminde tansiyon ve nöbet kontrolü sağlanan hastanın 2 gün sonra tekrarlanan görüntülemesinde lezyonların gerilediği izlendi.

Tartışma:

Posterior reversibl ensefalopati sendromu(PRES), tanısı muayene ve radyolojik görüntüleme yöntemleri ile konulabilen geçici bir klinik tablodur. Tanı ve tedavinin gecikmesi morbidite artışına ve mortaliteye neden olmaktadır. Etiyolojide preeklampsi/eklampsi, hipertansiyon, otoimmün hastalıklar, bazı kemoterapötik ve immünsüpresan ajanlar ile elektrolit dengesizlikleri bildirilmiştir. Bazı serilerde nöbet ile prezentasyon %70-88 olarak rapor edilmiştir. Tedavi sonrası nöbet tekrarı nadirdir. Görüntülemede hemisfer arka kesimlerinin etkilenmesi beklenen bir bulgu iken, hastamızdaki gibi, oksipital lobların dışındaki lezyonlar da nadir değildir. Tedavi ile geri-dönüşlü bir tablo olması nedeniyle etiyolojide düşünülmesi ve erken dönemde tedavinin başlanması önemlidir.

.....

EP-100

NADİR RASTLANILAN BİR GENÇ İNME NEDENİ: TAKAYASU ARTERİTİ OLGUSU

BEDİLE İREM TİFTİKCİOĞLU , DERYA GÜNER , ŞULE BİLGİÇ , FATMA ESRA KAHYA , YAŞAR ZORLU

TCSB İZMİR TEPECİK EĞİTİM VE ARAŞTIRMA HASTANESİ, NÖROLOJİ KLİNİĞİ

Amaç :

Takayasu arteritinin insidansı 1/2.6 milyon kişi olarak bildirilmektedir. Her ne kadar hastalık seyri boyunca %10-20 oranında nörolojik şikayetler izlense de, hastalığın inme ile ortaya çıkması çok nadirdir. Burada ikinci atağı ile başvuran bir genç inme hastasının tanısı klinik, laboratuvar ve görüntüleme bulguları ışığında tartışılmıştır.

Olgu:

46 yaşında, ani gelişen sağ taraf güçsüzlüğü nedeniyle değerlendirilen bayan hastanın muayenesinde global afazi ve sağ hemipleji saptandı. 2 yıl önce ani başlayan sol kol ve bacak kuvvetsizliği geçirdiği, tedavi kullanmadığı öğrenildi. Görüntülemede sol orta serebral arter sulama alanında akut iskemik enfarkt ile uyumlu görünüm saptandı. Sistemik muayenesinde kan basıncı sağ kolda TA:150/90mmHg, sol kolda

ölçülemeyen ve nabız alınamayan hastanın çekilen beyin ve boyun MRG anjiografi'de serebral ve karotis sistemde yaygın ateroskleroz ve sol subklaviyan arterde anlamlı darlık saptandı. Laboratuvar tetkiklerinde sedimentasyon, CRP ve LDL yüksekliği dışında bulguya rastlanmadı. Kardiyak tetkikleri de normal olan hastanın yapılan dijital substracting anjiografide(DSA) sol subklavian arter çıkışında >%80 darlık, inen aortada giderek incelme, ekstra ve intrakraniyal arterlerde aterosklerotik değişiklikler izlendi. Fizik muayene bulgularıyla birlikte hastada iskemik inmenin etyolojisi TA olarak değerlendirildi ve tedavisi planlandı.

Tartışma:
Takayasu arteriti aort ve ana dallarını tutan, masif intimal fibrozis ve lümende daralma ile karakterize, çoğunlukla genç kadınları etkileyen bir kronik inflamatuvar vaskülittir. Dolaşım yetersizliğine bağlı organ iskemileri, klaudikasyo, Raynaud fenomeni ve hipertansiyon saptanabilir; serebral iskemiye yol açabilir. Nörolojik tutulum mortalite ve morbiditenin artışına yol açan major nedenlerden birisidir. Akut iskemik inme ile başvuran genç bayan hastalarda, hikayede özellik yok ise, vaskülitler ve özellikle Takayasu arteriti tanıda mutlaka akla getirilmelidir.

.....

EP-101
TEK TARAFLI BAZAL GANGLİA KALSİFİKASYONU NEDENİ: VENÖZ ANOMALİ

BEDİLE İREM TİFTİKCİOĞLU [1], MELTEM KORUCUK [1], TARIK DUKSAL [1], FATMA ESRA KAHYA [1], DİLEK ÖNCEL [2], YAŞAR ZORLU [1]

[1] TCSB İZMİR TEPECİK EĞİTİM VE ARAŞTIRMA HASTANESİ, NÖROLOJİ KLİNİĞİ
[2] TCSB İZMİR TEPECİK EĞİTİM VE ARAŞTIRMA HASTANESİ, RADYOLOJİ KLİNİĞİ

Amaç:
Serebral kalsifikasyonlara rutin bilgisayarlı tomografi (BT) incelemelerinin %0.3-1.2'sinde rastlanmaktadır. Ancak tek taraflı bazal ganglia kalsifikasyonu oldukça nadirdir. Bilateral bazal ganglion kalsifikasyonları nedenleri arasında serum Ca/P dengesizliği, Fahr hastalığı, postinflamatuar-postenfeksiyöz durumlar ile toksik ve iskemik beyin hasarları gibi durumlar yer alırken, tek taraflı bazal ganglia kalsifikasyonlarının lenfoma, granülomatöz hastalıklar, vasküler anomaliler, tedavi edilmiş toxoplazma enfeksiyonu, brusellozis ve HIV gibi nedenlere bağlı olabileceği bildirilmektedir. Burada beyin tomografisi ile tesadüfen tespit edilen tek taraflı kaudat nükleus ve anterior putamen kalsifikasyonu olan bir hastanın etiyolojisi tartışılmıştır.

Olgu:
Kronik başağrısı yakınması olan 73 yaşında bayan hastanın beyin BT'de sol kaudat nükleus ve anterior putamende hiperdens lezyon, sağ talamusta kronik iskemik enfarkt ile uyumlu görünüm saptandı. Solda internal kapsül ön bacağının korunduğu dikkati çekiyordu. 10 yıldır DM ve HT tanıları olan fakat düzenli tedavi kullanmayan hastanın beyin MRG'de sağ serebral pedinkülde T1-düşük, T2-yüksek patolojik sinyal, sağ talamus posteriorunda T1 ve T2 yüksek sinyalli mikrohemorajik odakların varlığı dikkati çekti. Bu bulguların serebellum, mezensefalon ve talamusa dek uzanım gösteren derin vasküler anomaliye ikincil gelişen bazal ganglia kalsifikasyonu ve "çalma sendromu" nedeniyle gelişen iskemik laküner enfarktlar ile uyumlu olduğu düşünüldü. Etiyolojiye yönelik yapılan tüm laboratuvar incelemeleri negatifti.

Tartışma:
Gelişimsel venöz anomaliler toplumda sık rastlanan bir beyin vasküler anomalisidir. Kontrolsüz hipertansiyon eklendiğinde komplikasyonlara, ciddi morbidite artışı ve mortaliteye neden olabilir. Bunun yanı sıra venöz anomali, hastamızda olduğu gibi, ilgili bölgenin venöz drenaj alanında kronik venöz iskemilere ve nadiren de anormal mineralizasyon ve birikime neden olmaktadır. Görüntüleme bulgularının akut hemorajiden ayırt edilmesi gerekmeyen ileri tetkiklerin yapılmasını da engelleyecektir.

.....

EP-102
DİPLOPİ İLE ORTAYA ÇIKAN PARAOFTALMİK-İNTRAKRANİYAL İNTERNAL KAROTİD ARTER ANEVRİZMASI: NADİR BİR OLGU

ALİ SÖYLEMEZ , VEDAT ALİ YÜREKLİ , HATİCE DEĞİRMENCİ

SÜLEYMAN DEMİREL ÜNİVERSİTESİ, NÖROLOJİ A.D.

Giriş:
İnternal karotid arterin (ICA) intrakraniyal anevrizması diğer intraserebral anevrizmalara nazaran oldukça nadirdir. Diplopi, giderek şiddetlenen unilateral baş ağrısı ve retroorbital ağrı klasik semptomlarıdır. Burada diplopi ile prezente olan nadir bir paraoftalmik-intrakranial ICA anevrizma olgusu sunulmuştur.

Olgu:
Kırksekiz yaşında çift görme şikayeti ile göz hastalıkları uzmanına başvuran bayan hastanın yapılan oftalmolojik muayenesinde patoloji saptanmamış. Bunun üzerine ileri tetkik ve tedavi amacı ile hastanemiz acil servisine sevk edilmiş. Diplopi haricinde vital bulguları, nörolojik ve fizik muayene bulguları normaldi. Özgeçmişinde tiroidektomi operasyonu dışında özellik yoktu. Tiroid fonksiyonları ve diğer laboratuar bulgularında patoloji saptanmadı. Kontrastsız bilgisayarlı beyin tomografisinde (BT) sağ ICA bifürkasyon düzeyinde genişleme izlendi. Bunun üzerine çekilen beyin BT anjiografisinde sağ ICA paraoftalmik düzeyde anevrizma saptandı.Hasta nöroşirürji ile konsülte edildi ve endovasküler girişim uygulanabilecek başka bir dış merkeze yönlendirildi.

Tartışma:
Paraoftalmik anevrizmalar tipik olarak oftalmik orjinin distalinde ortaya çıkarlar. Optik aparata yakınlığı nedeniyle kompresif veya iskemik optik nöropatiye yol açarak görme alanı defektleri oluşturur. Yine okulomotor sinir kompresyonu nedeniyle diplopi meydana gelebilir. Olgumuzda da diplopi haricinde başka bulgu saptanmadı. Bu tür anevrizmalarda diplopi yaklaşık %65 oranında görülür. ICA'nın intrakranial anevrizmaları göreceli olarak diğer anevrizmalara göre daha az görülmekte ve semptomları progresif olabilmektedir. Hipertansiyon ve ileri yaş altta yatan risk faktörleridir. Bizim olgumuz ise gençti ve herhangi bir risk faktörü yoktu. Sonuç olarak risk faktörleri olmaksızın tek başına diplopi ile başvuran genç hastalarda da paraoftalmik-intrakraniyal bir anevrizma düşünülmeli ve uygun tetkik ve tedavi planı yapılmalıdır.

.....

EP-103
ATİPİK SİNÜS VEN TROMBOZU
HAVA DÖNMEZ KEKLİKOĞLU , ZEYNEP ISSI , AYŞEN FATMA DİLBAZ , GÖNÜL VURAL , ORHAN DENİZ

YILDIRIM BEYAZIT ÜNİVERSİTESİ ATATÜRK EĞİTİM VE ARAŞTIRMA HASTANESİ NÖROLOJİ KLİNİĞİ

Giriş:
Görüntüleme teknikleri ve venografinin yaygın kullanımı ile sinüs ven trombozları (SVT) daha kolay ve hızlı teşhis edilebilmektedir. Genellikle başağrısı, fokal nörolojik defisit, intrakranyal basınç artışı, mide bulantısı, kusma ve papilödemle kendini belli eder. Bununla beraber SVT nonspesifik veya atipik belirti ve bulgularla ortaya çıkarak teşhiste gecikmeye yolaçabilir. Straight sinüs ven trombozlarında (SSVT) tipik olarak bilateral talamik venöz infarkt oluşur. Bu bildiride tek taraflı talamik infarktla ortaya çıkan atipik bir SSVT olgusunu sunuyoruz.

Olgu:
Pnömoni tanısıyla tedavi görmekte olan 25 Y erkek hastada, düşme ve takiben bilinç bulanıklığı gelişmesi üzerine nöroloji konsültasyonu istenmişti. Nörolojik muayenesinde bilincin uykuya eğilimli, ense sertliğinin (+) olduğu görüldü, DTR hipoaktifti ve diğer muayene yöntemlerine koopere olamadı. Antiödem tedavisi başlanan hastaya bilgisayarlı beyin tomografisi (BBT) çekildi ve lomber ponksiyon yapıldı. Menenjit teşhis edildi ve ek olarak BBT'sinde şüpheli hiperintesite gözlendi. Diffüzyon manyetik rezonan görüntülemede (MRG) sağ talamusta diffüzyon kısıtlaması gösteren akut süreçli infarkt, sol lateral ventrikül konturunu çevreleyen subakut süreçli infarkt izlendi. MR venografide sol transvers ve sigmoid sinüs, sinüs rektus ve inferior sagital sinüste dolum olmadığı tespit edildi. SVT ve menenjit olarak değerlendirildi.

Sonuç:
SVT atipik bulgularla ortaya çıkabilir ya da başka patolojik durumların arkasında gizlenebilir. Santral sinir sistemi hastalıkları incelenirken ön tanılar arasında SVT mutlaka hatırlanmalıdır.

.....

EP-104
EŞ ZAMANLI BİLATERAL ANTERİOR SEREBRAL ARTER İSKEMİSİ
HAVA DÖNMEZ KEKLİKOĞLU , ZEYNEP ISSI , AYŞEN FATMA DİLBAZ , GÖNÜL VURAL , PINAR ÖZTÜRK

YILDIRIM BEYAZIT ÜNİVERSİTESİ ATATÜRK EĞİTİM VE ARAŞTIRMA HASTANESİ NÖROLOJİ KLİNİĞİ

Giriş:
Anterior serebral arter (ASA) sulama alanında iskemik olaylar diğer bölgelere göre daha az sıklıkta görülür. Her iki ASA alanında eş zamanlı iskemi gelişmesi ise çok nadir görülen bir durumdur. Bu bildiride eş zamanlı, bilateral ASA sulama alanında infarkt gelişmiş olan bir olguyu sunuyoruz.

Olgu:
70 Y, kadın hasta, bilinç bulanıklığı ve konuşmada bozulma yakınmalarıyla getirildi. Nörolojik muayenede bilinç uykuya eğilimli, konuşma afazik, DTR (+++) ve taban cildi refleksi bilateral ekstensör bulundu. Bilateral üst ekstremitelerde kas gücü 2/5, sağ alt ekstremitede 1/5 sol alt ekstremitede 2/5 olarak saptandı. Bilgisayarlı beyin tomografisinde (BBT) bilateral ASA alanında akut süreçli infarkt saptandı. BT anjiografisinde her iki ASA'nın sol karotis internadan köken aldığı ve böylece frontal lopların bilateral sol karotis internadan beslendiği görüldü.

Sonuç:
Atipik lokalizasyonlu iskemilerde ya da atipik beraberlik gösteren iki ayrı arterin besleme alanındaki iskemik olaylarda, serebral arterlerin anatomik varyasyonları hatırlanmalıdır.

.....

EP-105
PLATES SONRASI GELİŞEN BİLATERAL VERTEBRAL ARTER DİSEKSİYONU
ESRA ÖZKAN , GÖKÇE KESKİN , ÖZDEN KILINÇ , İPEK MİDİ , NEŞE TUNCE

MARMARA ÜNİVERSİTESİ PENDİK EAH, NÖROLOJİ ANABİLİM DALI

Giriş:
Servikal arter diseksiyonları vasküler riski olmayan 45 yaşın altındaki kişilerde hem ön, hem de arka sistem inme nedenleri arasında yer almaktadır. Özelikle genetik yatkınlığı olanlarda daha yüksek oranda rastlanmakla birlikte, baş ve boyuna yönelik travmalar sonrasında da gelişebilir.

Olgu:
37 yaşında kadın hasta sağ göz yarımını görememe şikayeti ile başvurdu. Sorgulamada, 15 gündür plates sporu yaptığı ve boyna yönelik germe egzersizleri uyguladığı, sonrasında boynun sol tarafında ve ensesinde ağrı, hareket kısıtlılığı olduğunu ifade etmekteydi. Başvurudan 1 gün önce boynuna yönelik hiperekstansiyonu takiben başında bıçak saplanır tarzda çok şiddetli ağrı, kulaklarda çınlama ve görme bulanıklığı şikayeti geliştiğini belirtmekteydi. Nörolojik muayenesinde sağ üst kadran quadronopsisi dışında başka bir nörolojik patoloji saptanmadı. Eklem ağrıları olan hastanın 1 kez abortus, 3 normal sağlıklı doğumu mevcuttu.
Çekilen difüzyon MR'ında sol oksipital lobda akut enfark alanı görüldü. Digital Substraction anjio (DSA)'sunda sol vertebral arterin V4 segmentinde, sağ vertebral arterin ise V3 segmentinin kafa tabanına girdiği lokalizasyona kadar, damar konturlarında yaygın düzensizlik olduğu rapor edildi. Tablo, bilateral vertebral arter diseksiyonu olarak yorumlandı. İntrakranial segmentte diseksiyon tanısı olan hastaya antiagregan tedavi uygulandı. Üç ay sonraki kranial MRA'sunda her iki vertebral arterde rekanalizasyonun sağlandığı görüldü.

Sonuç:
Arka sistem bulguları ile başvuran hastalarda vertebral arter diseksiyonu da düşünülmelidir. Olgu, bilateral diseksiyon vakalarının nadir olması nedeni ile sunulmuştur.

.....

EP-106
BAŞDÖNMESİ ATAKLARI İLE ORTAYA ÇIKAN CADASIL
HAVA DÖNMEZ KEKLİKOĞLU , GÖNÜL VURAL , ZEYNEP ISSI , AYŞEN FATMA DİLBAZ , ORHAN DENİZ

YILDIRIM BEYAZIT ÜNİVERSİTESİ ATATÜRK EĞİTİM VE ARAŞTIRMA HASTANESİ NÖROLOJİ KLİNİĞİ

Giriş:
Serebral otozomal dominant arteriopati ile beraber subkortikal

infark ve lökoensefalopati (CADASIL), NOTCH3 genindeki mutasyonun neden olduğu ve serebral küçük-orta boy damarların etkilendiği herediter bir hastalıktır. Rekürren geçici iskemik atak, epilepsi, migren, kognitif bozukluk ve psikiyatrik semptomlarla ortaya çıkabilir. Bu bildirde başdönmesi ataklarıyla ortaya çıkan bir CADASIL olgusunu sunuyoruz.

Olgu:
43 yaşında kadın hasta 1 aydır devam eden başdönmesi mide bulantısı ve kusma yakınması ile başvurdu. 10 gün önce sağa bakışta çift görmesi olduğu ve birkaç gün içinde kaybolduğunu ifade etti. Hikayesinde zaman zaman ortaya çıkan başdönmeleri ve vasküler özellikte başağrıları tanımlanıyordu. Nörolojik muayenesinde sağ gözde minimal dışa bakış kısıtlılığı dışında patolojik bulgu saptanmadı. Kranyal MRG'de periventriküler alanda, subkortikal beyaz cevher alanlarında yaygın gliotik sinyal değişiklikleri izlendi. Kranyal MRG görünümü CADASIL'i düşündüren olgunun genç strok etyolojisine yönelik tetkikleri normal bulundu. Genetik incelemede NOTCH3 mutasyonu saptandı.
Sonuç:
Tipik olarak rekürren inme ve migren atakları ile bulgu veren CADASIL paroksismal başdönmesi veya vestibüler migren kliniği şeklinde de olabilmektedir. Başdönmesi etyolojisinde CADASIL de hatırlanmalıdır.
.....

EP-107
LOMBER PONKSİYON VENÖZ SİNÜS TROMBOZUNA YOL AÇAR MI?
DERYA GÜNER , NESLİHAN EŞKUT , YAŞAR ZORLU

TC SB TEPECİK EĞİTİM VE ARAŞTIRMA HASTANESİ , NÖROLOJİ KLİNİĞİ

Amaç:
Serebral venöz tromboz (SVT) ,oldukça farklı yakınma ve bulgulara sahip, sık rastlanmayan bir beyin damar hastalık grubudur. Son on yılda'' lomber ponksiyon (LP) SVT'ye neden olur mu?'' tartışmaları artan sayıda olgu sunumları ile tartışılmaktadır. Bu yazı ile LP sonrası SVT gelişen 3 hastamızın verilerini sizlerle paylaşmak ve LP'nin SVT gelişimindeki katkısını tartışmak istedik.

Gereç ve Yöntem:
Ağustos 2007 - Haziran 2012 tarihleri arasında kliniğimizde SVT tanısı ile izlenen 26 hastadan 3'ünde SVT lomber ponksiyon sonrası gelişmişti.

Bulgular:
Olgu 1: 26 yaş, erkek, 2 yıl önce servisimizde SVT tanısı ile izlenmiş, protein S ve AT3 eksikliği saptandığı için warfarin tedavisi ile takipte idi. Warfarin kesilerek spinal anestezi ile geçirdiği cerrahi girişimin 5. günün de baş ağrısı yakınması ile başvuran hastada superior sagittal sinüste tromboz saptandı.
Olgu 2*:* 15 yaş, erkek, burkitt lenfoma tanısı ile tıbbi onkolojinin takibinde idi. İntratekal metotreksat uygulanmasından 3 gün sonra intrakraniyal hipotansiyon ve superior sagittal sinüs ile sol transvers sinüslerde tromboz gelişti.
Olgu 3: 22 yaş, kadın, spinal anestezi ile yapılan sezeryan operasyonu sonucu gelişen şiddetli baş ağrısı nedeniyle epidural kan yaması uygulanmış. Ağrının artarak sürmesi üzerine kliniğimize başvuran hastada sol transvers ve sigmoid ile sağ transvers sinüste tromboz saptandı.

Sonuç:
LP'nin SVT gelişimindeki rolü tartışmalıdır. Primer etiyolojik faktör olarak kabul eden çalışmacılara karşın, pıhtılaşmaya eğilimi olan kişilerde SVT oluşumunu arttırır tezini savunanlar da vardır. Sunduğumuz 3 olguda da SVT gelişimine zemin hazırlayan predispozan klinik ve laboratuar verileri mevcuttu. Bu nedenle LP'nin pıhtılaşmaya yatkınlığı olan kişilerde SVT'ye yol açtığı düşüncesinde olduğumuzu ve bu hastalarda LP yapılması gerektiğinde endikasyon seçimine özen gösterilmesi gerektiğini vurgulamak istedik.
.....

EP-108
AKUT MARCHİAFAVA BİGNAMİ HASTALIĞI
ÖZDEN KILINÇ , DAMLA ÖZBEK , GÖKÇE KESKİN , ESRA ÖZKAN , İPEK MİDİ

MARMARA ÜNİVERSİTESİ PENDİK EAH, NÖROLOJİ ANABİLİM DALI
Amaç:
Marchiafava Bignami Hastalığı (MBH) sıklıkla alkol ile ilişkisi bulunmakla birlikte etyolojisi bilinmeyen nadir rastlanan bir hastalıktır. Korpus kallosumun sentral bölümü etkilenmekle birlikte, daha az olarak dorsal ve ventral bölümlerinde de patolojiye rastlanabilir. MBH'da lezyonlar simetriktir ve konfüzyon, psikotik ve emosyonel semptomlar, depresyon, apati, interhemisferik diskonneksiyon sendromu, nöbet, demans gibi farklı klinik bulgularla karşımıza çıkabilir.
Olgumuz; Literatürden farklı olarak korpus kallasumun tüm bölgelerinin simetrik ve çok yaygın etkilenmesi ve kusma sonrasında gelişen malnütrisyona bağlı akut bir tablo olması nedeni ile sunulmak istendi.

Olgu:
Özgeçmişinde; koroner arter hastalığı, diyabet, hipertansiyon, periferik arter hastalığı, anemi tanıları olan 63 yaşında kadın hasta, akut ve sonrasında gelişen kronik böbrek yetmezliği nedeni ile dahiliye servisinde takip edilirken, bilinç bulanıklığı nedeni ile tarafımıza konsülte edildi. Hastanın başvurudan 15 gün öncesinde başlayan ve şiddeti daha az olacak şekilde devam eden yoğun bulantı ve kusmaları olduğu sorgulamadan öğrenildi. Hastanın çekilen EEG'sinde sağ frontosantral bölgede, karşı hemisfer homolog alanlarına da yayılım gösteren aktif epileptiform anormallik izlendi. Kranial MR' ında korpus kallosumda diffüzyon sekansında bilateral simetrik ve yaygın hiperintens görünümün mevcut olduğu saptandı. Lezyonların yayılımı ve görünümü açısından Marchiafava-Bignami Sendromu ile uyumlu bulundu. Etiyolojiye yönelik olarak yapılan incelemelerde alkol öyküsü olmaması, paraneoplastik panalin negatif gelmesi, böbrek yetmezliği zemininde şiddetli kusma sonrası bu tablunun gelişebileceğini düşündürdü.

Sonuç:
MBH sıklıkla kronik alkol kullanımı sonrasında gelişen bir tablo olmasına rağmen, olgumuzda literatürde bu kadar yaygın korpus kallosum tutulumunun olmaması ve akut bir tablo ile başvurması nedeni ile sunulmaya uygun bulundu.
.....

EP-109

BİLATERAL TALAMİK İNFARKT OLGUSU

MUSTAFA ÇETİNER [1], NİHAL DOĞAN [1], KADER KIRKAN [1], MEHMET KORKMAZ [2], SİBEL CANBAZ KABAY [3]

[1] DUMLUPINAR ÜNİVERSİTESİ KÜTAHYA EVLİYA ÇELEBİ EĞİTİM VE ARAŞTIRMA HASTANESİ NÖROLOJİ KLİNİĞİ
[2] DUMLUPINAR ÜNİVERSİTESİ TIP FAKÜLTESİ RADYOLOJİ ANABİLİM DALI
[3] DUMLUPINAR ÜNİVERSİTESİ TIP FAKÜLTESİ NÖROLOJİ ANABİLİM DALI

Giriş:

Talamik infarktlar, lezyonun lokalizasyonuna bağlı olarak farklı klinik tablolarla başvurabilirler. Paramedian talamik infarktların akut olarak ortaya çıkan bilinç değişiklikleri, nöropsikolojik bozukluklar ve vertikal bakış bozukluklarından oluşan klasik triadı vardır. Letarji, stupor, hipersomnolans görülebilir. Hastalar uyandırılabilir, ancak uyaran kesilir kesilmez tekrar uyuklamaya başlarlar. Bilateral infarktlarda da bulgular benzerdir. Ancak daha ağır ve kalıcıdırlar. Vertikal bakış kusurları daima görülür. Hafıza kusurları daha ciddi ve kalıcıdır.

Olgu:

86 yaşında kadın hasta konuşmada peltekleşme, uykuya meyil ve sol tarafta güçsüzlük yakınması ile kliniğimize getirildi. Öz ve soy geçmişinde özellik yoktu. Nörolojik muayenesinde, Bilinç uykuya meyilli, verbal uyarana gözlerini açıyor, sorulara tek kelimelik yanıtlar veriyordu. Çevreye karşı ilgisi azalmıştı. Basit emirleri yerine getirebiliyordu. Pupiller izokorik, direkt ve indirekt ışık reaksiyonu bilateral pozitifti. İki yanlı vertikal bakış parezisi vardı. Motor Muayenesinde sol hemiparezisi mevcuttu. DTR'ler normoaktif, Taban Cildi Refleksi bilateral lakayttı. Erken dönem Kranial BT incelemesinde özellik saptanmadı. Diffüzyon ağırlıklı Kranial Manyetik Rezonans Görüntüleme ve ve Kranial MRG'de sağda mezensefalona uzanım gösteren her iki talamus medialinde akut infarkt ile uyumlu difüzyon kısıtlılığı ve T2 ağırlıklı kesitlerde hiperintens görünüm mevcuttu.

Sonuç:

Kliniğimizde izlediğimiz bilateral talamik infarkt olgusu, nadir görülmesi ve spesifik kliniği olması nedeniyle litaratür eşliğinde vurgulanmak istenmiştir.

.....

EP-110

SEREBRAL VENÖZ TROMBOZ : 11 OLGUNUN İNCELEMESİ

YUNUS DİLER , ÜLKER ANADOL KELLECİ , MUSTAFA MEN , AYŞE DESTİNA YALÇIN

ÜMRANİYE EĞİTİM VE ARAŞTIRMA HASTANESİ NÖROLOJİ KLİNİĞİ

Amaç:

Serebral venöz sinüslerin trombozu değişik nörolojik bulgulara neden olmaktadır. İlk tanımlandığı dönemlerde ölümcül ve nadir bir hastalık olarak bilinirken, günümüzdeki tanı araçları sayesinde tanı konması kolaylaşan bu tablolar, sanıldığından daha sık görülmektedir.

Gereç ve Yöntem:

Bu çalışmada Mart 2011-Eylül 2012 tarihleri arasında bu tanı ile kliniğimizde yatan 4'ü erkek 11 hastanın etyolojik , topografik ve klinik özellikleri ile prognozları değerlendirilmiştir.

Bulgular:

Hastaların başvuru yakınması 9'unda baş ağrısı, bir hastada baş dönmesi, iki hastada ise epileptik nöbet idi. Üç hastada fokal nörolojik bulgu saptandı. Bir hastada multipl skleroz mevcuttu.
İki hastada oral kontraseptif kullanımı vardı. Bir hastada hemolitik anemi tespit edildi. Bir hasta yoğun bakım ünitesine sevk edildi.
Üç hastada sağ trasvers sinüs, 6 hastada sol transvers sinüs, 1 hastada sol transver sinüs, süperior ve inferior sagittal sinüs, bir hastada sol transvers sinüs ve süperior sagittal sinüs ¼ posterior bölümünde tıkanma vardı. Hastaların hepsi sekelsiz düzeldi.

Sonuç:

Fokal nörolojik bulgusu olmayan hastalarda serebral venöz tromboz tanısının atlanma olasılığı yüksektir. Uygun ve zamanında tedavi ile ölüm ve nörolojik sekel azaltılmaktadır.

.....

EP-111

HEMORAJİK TRANSFORMASYON GELİŞEN ORTA SEREBRAL ARTER ENFARKTLI HASTALARDA RİSK FAKTÖRLERİN İNCELENMESİ

LEVENT ÖCEK , DERYA GÜNER , YAŞAR ZORLU

TCSB İZMİR TEPECİK EĞİTİM VE ARAŞTIRMA HASTANESİ, NÖROLOJİ KLİNİĞİ

Amaç:

İskemik inmenin hemorajik transformasyonu iskemik atağı izleyen herhangi bir dönemde olabilir. Çoğu embolik kökenli inmeler sonrası oluşsa da günümüzde trombolitik tedevi en sık neden olarak görünmektedir. Kliniğimizde Ocak 2010-Ağustos 2012 tarihleri arasında orta serebral arter enfarktı(OSA) nedeniyle izlem altındayken, hemorajik transformasyon(HT) gelişen 37 hastanın verilerini ve risk faktörlerini paylaşmak istedik.

Gereç ve Yöntem:

Çalışmaya 20'si (%56,8) erkek, 17'si (%43,2) kadın, yaş ortalaması 69,98±9,63 (44-85) toplam 37 hasta alındı. Hastaların risk faktörleri, klinik bulguları NIH sistem skoruna(NIHSS) göre değerlendirildi. HT manyetik rezonans görüntülemesi(MRG) ve bilgisayarlı tomografi(BT) bulgularına göre hemorajik infarkt(Hİ) veya parankimal hematom(PH) olarak ayrıldı. Klinik bulgular dikkate alınarak asemptomatik HT(aHT) ve semptomatik(sHT) olarak gruplar oluşturuldu. Hastaların etyolojik sınıflaması Trial of org 10172 in Acute stroke Treatment(TOAST)'ta göre yapıldı.

Bulgular:

37 HT hastanın 25'i(%67,6) Hİ, 12'si(%32,4) PH ve 20'si(%54,1) aHT, 17'si(%45,9) sHT olarak saptandı. En sık risk faktörü hipertansiyon (%86,5) iken, en az risk faktörü kronik böbrek yetmezliğiydi (%2,7). aHT'nu olan hastaların ilk NIHSS'u (8,25±5,23), sHT'lu hastaların NIHSS'undan (%13,47±4,19) anlamlı olarak düşük bulundu (P<0,05). PH ve Hİ hastaların laboratuvar değerlerinde farklılık saptanmadı. aHT'lu hastalar ile sHT hastaların sistolik kan basıncı değerleri (SKB) birbirine yakınken, diastolik kan basıncı(DKB) aHT'lu hastalarda anlamlı olarak sHT'lu hastalara göre yüksek saptandı (P<0,05). En sık etiyolojik neden ateroskleroz (%54) iken, en az küçük damar oklüzyonu (%10,8) idi.

Sonuç:

İskemik Serebrovasküler Hastalık(İSVH) sonrasında gelişen

HT saptadığımız hastalarda en sık risk faktörü hipertansiyon, en sık etyolojik neden ise aterosklerozdu. İlk sırada olmasını beklediğimiz kardiyak nedenler ise ikinci sırada yer almaktaydı. Bu farklılığın önceki çalışmalarda vurgulandığı gibi genetik özelliklerden kaynaklandığını düşündük.

.....

EP-112

ANDROJENİK STEROİD, MULTİVİTAMİN KULLANAN GENÇ BİR SPORCUDA SPİNAL ANESTEZİ SONRASI GELİŞEN SEREBRAL VENÖZ SİNÜS TROMBOZUNUN ETYOLOJİSİNE YÖNELİK VAKA TAKTİMİ

AYLİN BİCAN DEMİR [1], GÜLFER ATASAYAR [1], SELCEN DURAN [1], ÖZLEM TAŞKAPILIOĞLU [1], FERDA ŞÖHRET KAHVECİ [2], NECDET KARLI [1]

[1] ULUDAĞ ÜNİVERSİTESİ TIP FAKÜLTESİ NÖROLOJİ ABD
[2] ULUDAG ÜNİVERSİTESİ TIP FAKÜLTESİ ANESTEZİYOLOJİ VE REANİMASYON ABD

Olgu:

Serebral venöz sinüs trombozu, arteriyel inmeye göre daha nadirdir ve genellikle gençlerde görülür. 22 yaşında erkek hasta şuur bozukluğu ve nöbet geçirme ile acil servise başvurdu. 2 yıldır spor yapan aminaasit ağırlıklı ve yüksek enerjili multivitamin komplekslerden kullandığı ve aylık streoid yaptırdığı öğrenildi. Hastanemize başvurmadan 1 hafta önce spinal anestezi ile dizinden çapraz bağ ameliyatı olduğu belirtildi. Hastanın nörolojik muayenesinde şuuru uykuya meyilli ve spontan hareketleri gözlenip bilateral babinski pozitif idi. Venöz MR' anjioda sol transfer sinüs, sigmoid sinüs ve juguler sinüste tam olmak üzere, sağ transfers ve lateral sinüslerde akımın azaldığı trombüs ile uyumlu görünüm saptandı.Vaskülit markerları, tiroid fonksiyon testleri, protein C ve protein S, antitrombin III düzeyleri, antikardiyolipin antikorlar, lupus antikoagülan, homosistein düzeyleri normal olarak sonuçlandı. Hasta reanimasyonda destek tedavisi altında iken intrakranial kanama gelişti ve takiplerde beyin ölümü gerçekleşti. Sahraian ve Jaillard arkadaşları, 22 ve 32 yaşında erkek sporcuda androjen kullanımı sonrası gelişen venöz sinüs trombozlu vakadan bahsetmektedir. Litaretürde 29 vakalık bir çalışmada lomber ponksiyon sonrası olgularda başağrısı ile birlikte venöz sinüs trombozu ile klinik ortaya çıkmış. .Bizim olgumuzda olduğu gibi hastamız uzun süredir androjen ve multivitamin kullanıp venöz enfarkta predispozisyon oluşturuken spinal anestezi uygulanıp serebral venöz staza yatkın bir ortam yaratarak hemorijik venöz enfraktla sonuçlanmıştır.

.....

EP-113

BEYİN SAPI VASKÜLER OLAYLARINDA RİSK FAKTÖRLERİ VE PROGNOZ

LEVENT ÖCEK , HASAN ARMAĞAN UYSAL , YAŞAR ZORLU

TCSB İZMİR TEPECİK EĞİTİM VE ARAŞTIRMA HASTANESİ, NÖROLOJİ KLİNİĞİ

Amaç:

Beyin sapı vasküler hastalıkları tüm serebral vasküler hastalıkların %8'i kadardır. Sıklıkla beyin sapı penetran arterlerin tıkanması ile ortaya çıkar ve en sık neden ateroskleroz olarak görülür. Bu çalışmada Kasım 2010 -Ağustos 2012 tarihleri arasında kliniğimizde beyinsapı vasküler hastalık tanısı ile izlenen 42 hastanın verilerini paylaşmak istedik.

Gereç ve Yöntem:

Çalışmaya 26'si erkek, 16'sı kadın yaş ortalaması 63±12,72 (25-82) toplam 42 hasta alındı. Hastaların başvuru esnasındaki risk faktörleri, klinik bulguları gözden geçirdi. Lezyon lokalizasyonun gösterilmesinde manyetik rezonans görüntülemesi (MRG) veya bilgisayarlı tomografi (BT) kullanıldı. Hastaların prognozları takip edildi.

Bulgular:

Olguların 39'u(%92,9) iskemik, 3'ü(%7,1) hemorajik vasküler hastalık idi. Lezyonların 7'si (%16,7) mesensefalon (ME), 27'si (%64,3) pons (PO), 7'si (%16,7) medulla oblongatada(MO) idi. Hastaların başvuruları esnasında en sık etkilen kranial sinir 3. kranial sinir (KS)(%19,0), en az etkilenen 6.KS (%9,5) idi. En sık tanımlanan risk faktörü hipertansiyon ve diabetes mellitus birlikteliği iken (%26,2), kronik obstüriktif akciğer hastalığı(%2,4) en az tanımlanan risk faktörü olarak bulundu. Hastaların ortalama izlem süresi 358 (4-660 gün ±230,7gün) gün olup izlenen hastaların %11,9 erken günlerde(4 ve 5 günde) kaybedildi.

Sonuç:

Beyin sapı vasküler hastalıklarda mortalite %58'e kadar çıkan oranlarda verilir. iskemik olanlar hemorajik olanlardan daha iyi prognoza sahiptir. Bu çalışma ile korkulan beyin sapı hastalıkların prognozunun gelişen yoğun bakım şartlarına paralel olarak daha iyi olduğunu gözlemledik.

.....

EP-114

AKUT BAZİLER ARTER TROMBOZU : 14 OLGUNUN ANALİZİ

M. FEVZİ ÖZTEKİN [1], NEŞE ÖZTEKİN [2], RAMAZAN DİKMEN [1], GÖKÇE KULA [1]

[1] ANKARA DIŞKAPI YILDIRIM BEYAZIT EĞİTİM VE ARAŞTIRMA HASTANESİ NÖROLOJİ KLİNİĞİ
[2] ANKARA NUMUNE EĞİTİM VE ARAŞTIRMA HASTANESİ NÖROLOJİ KLİNİĞİ

Amaç:

Akut baziler arter tıkanması yüksek mortalite oranı ile seyreden ağır bir nörolojik tablodur.Nöroradyolojik tetkiklerin yaygın kullanımıyla tanı daha hızlı konulabilmekte ve uygun tedavi başlanılabilmektedir.Bu çalışmanın ile nörolojik yoğun bakım ünitesinde takip edilen akut baziler arter tıkanması tanısı almış hastaların klinik bulgular,kullanılan radyolojik yöntemler,tedavi ve klinik seyrinin analizi amaçlanmıştır.

Gereç ve Yöntem:

Nöroloji yoğun bakımına 2009-2012 yılları arasında yatan 217 hasta arasında akut baziler arter tıkanması tanısı almış 14 hasta değerlendirmeye alınmıştır.Hastalar yaş , cinsiyet, önceye ait strokeöyküsü, hipertansiyon, diabetes mellitus, kalp yetmezliği veya myokard infarktüsü yönünden incelenmişlerdir.İlk nörolojik muayene bulguları, Glaskow Koma Skalası(GKS) ve yatış sırasındaki NIHSS bulguları ve yoğun bakımdaki kalış süreleri analiz edilmiştir.Hastaların kranial komputerize tomografi ve/ veya manyetik rezonans tetkikleri incelenmiştir.

Bulgular:

Erkek hastalar kadın hastalara oranla daha genç yaşta idiler(58.1 /71.3).Erkek hasta sayısı 6 kadın hasta sayısı 8 idi. Sadece bir hasta hayatta kalabildi.4 hastada önceye ait stroke ,8 hastada hipertansiyon, 4 hastada kalp hastalığı öyküsü vardı.

Başvuru sırasındaki ortalama GKS sonuçlar 7,NIHSS sonuçları ise 22 idi. Yoğun bakımda ortalama yatış süresi ise 28 gün saptandı. Hastaların tümü antiagregan veya antikoagülan ilaçlarla tedavi edilmişlerdir.

Sonuç:
Bizim serimiz çok yüksek mortalite oranına sahiptir. Hastaların non-invazif radyolojik inceleme metodları ile araştırılmış olması tanı koyma süresini hızlandırmış olmakla birlikte, özellikle antitrombotik arteriel girişimin yapılamamış olması son yıllarda bu hastalarda bildirilen daha düşük mortalite oranlarına erişilmesini engellediği düşünülmüştür.Bu tanı konulduğunda uygun koşulların mevcut olması halinde intraarteriel girişimden çekinilmemesi görüşüne varılmıştır.

.....

EP-115
İKİ FARKLI KLİNİKLE PREZENTE OLAN BİLATERAL İNTERNAL KAROTİS ARTER TROMBOZU

M.FEVZİ ÖZTEKİN , GÖKÇE KULA , RAMAZAN DİKMEN

ANKARA DIŞKAPI YILDIRIM BEYAZIT EĞİTİM VE ARAŞTIRMA HASTANESİ NÖROLOJİ KLİNİĞİ

Amaç:
Karotid arter kaynaklı multiple hemisferik enfarktlar , akut iskemik inmeler arasında %1-6 oranında yer tutar.Çoğu olguda neden kardiyak ya da aortik emboli olarak saptanmıştır. Bilateral karotis arter tıkanıklığı çok daha nadir bir etiyolojik faktör olarak gözlenir.Bilateral karotis arter trombozu genellikle orta ileri yaşta ateroskleroz, hipertansiyon,diyabet ve dislipidemiye eşlik eder. Kollateral dolaşımın farklılığına bağlı olarak değişik nörolojik tabloların görüldüğü iki bilateral total karotid arter trombozu olgusu sunulmuştur.

Olgu 1:
46 yaşında,sol elli,erkek hasta ani gelişen sağ tarafta güçsüzlük ve bilinç bulanıklığı ile başvurdu.Nörolojik muayenesinde bilinçte hafif uykuya meyil,sağ santral fasial asimetri,sağ üst ve alt ekstremitede motor kayıp,sağda Babinski pozitif saptandı.Beyin tomografisi normal saptanan hastaya yapılan difüzyon MRI da sol frontotemporoparietal alanda akut enfarkt saptandı. Trombektomi amaçlı acil digital substraksiyon angiografi yapıldı. Her iki internal karotis arterde total oklüzyon görüldü. Girişimsel tedavi yapılmayan hastaya antikoagülan tedavi verildi. Etiyolojiye dair araştırmalarında tek faktör olarak sigara saptandı Kısa süre içerisinde nörolojik açıdan düzelen hasta rehabilitasyon servisine nakledildi.

Olgu 2:
83 yaşında, sağ elli,bayan hasta acil servise bilinç kaybı ile başvurdu.Nörolojik muayenesinde bilinçte ileri derecede uykuya meyil, pupillerde bilateral miyozis, ışık reflekslerinde bilateral zayıf pozitif yanıt,ağrılı uyaranla dekortike kasılma, bilateral ekstansör taban cildi yanıtı saptandı. Kısa bir süre sonra entübe edilen hasta mekanik ventilatöre bağlandı. Beyin tomografisinde her iki internel karotid arter bölgesinde bilateral frontotemporoparietalde,bazal ganglion ve kapsuler bölgelerde hipodens alan saptandı. Hasta kardiak arrest sonrası kısa sürede exitus oldu.

Sonuç:
Akut stroke tablosu çok nadiren bilateral karotid arter tıkanmasına bağlı olarak ortaya çıkar. Stroke önceki hastalardaki vasküler yapının klinik bulgular ve prognozdaki çeşitliliği açıklayabileceği düşündürmüştür.

.....

EP-116
DÖRT KUŞAK ÖYKÜSÜ OLAN GENİŞ CADASİL AİLESİ

M. FEVZİ OZTEKİN [1], NEŞE ÖZTEKİN [2], GÖKÇE KULA [1], RAMAZAN DİKMEN [1]

[1] ANKARA DIŞKAPI YILDIRIM BEYAZIT EĞİTİM VE ARAŞTIRMA HASTANESİ NÖROLOJİ KLİNİĞİ
[2] ANKARA NUMUNE EĞİTİM VE ARAŞTIRMA HASTANESİ NÖROLOJİ KLİNİĞİ

Amaç:
CADASİL (Cerebral autosomal-dominant arteriopati with subcortical infarcts and leukoencephalopathy) yavaş ilerleyen migren türü baş ağrıları, tekrarlayan stroke tablolarının görüldüğü ve sonunda demansın geliştiği serebral küçük damar hastalığıdır. Hastalığa NOTCH 3 genindeki mutasyonun yol açtığı saptanmıştır. 15 yıldan beri takip edilen ve 4 kuşaktan hastanın muayene ve tetkileri yapılan geniş bir aileden elde edilen bulgular sunulmuştur.

Gereç ve Yöntem:
İndeks vaka ,disartri ve sağ hemiparezi bulguları ile başvuran 34 yaşındaki erkek hasta idi.Hastadan alınan anamnezde annesinde de stroke öyküsü olduğu,teyzesini ve anneannesinin çok sayıda stroke geçirdikten sonra yatağa bağımlı hale geldikleri ve çevre ile iletişim kurulamayan bir dönemin ardından kaybedildikleri öyküsüne ulaşıldı. Hastaya yapılan MRI tetkikinde subkortikal çok sayıda infarkt saptandı. Hastanın aile ağacı çıkarıldı ve ulaşılabilen 3 kuşaktan hasta yakını muayene edildi. Hastanın annesinde demans ve laküner infarktların yanında ağır atrofinin görüldüğü MRI bulguları saptandı. İndeks vakaa NOTCH 3 gen mutasyonu saptandı.

Bulgular:
Hasta , kardeşleri, çocukları, 2. ve 3. Derece yakınlarından oluşan17 kişiye ulaşıldı. 15 yıl içerisinde hastanın annesi ve kardeşi stroke ardından gelişen demans tablosu ile kaybedildi. Akraba evliliklerinin de sık olduğu saptanan tüm ailede 8 kişide major stroke, 11 kişide migren tablosu saptandı. Hastanın kızında da major stroke gelişmesi üzerine ard arda 4 kuşakta hastalık saptanmış oldu.

Sonuç:
Hastalık genetik olmasına rağmen , çevresel koşulların hastalık üzerine etkileri olduğu gösterilmiştir. CADASİL tablosu düşünüldüğünde mümkün olan tüm aile bireylerine ulaşmak ve hastalık hakkında bilgilendirilmelerini sağlamak ve yakın takip ile mortalitenin ve morbitenin kısmen azaltılması ve geciktirilmesinin mümkün olduğu kanaatine varılmıştır.

.....

EP-117
DEV BAZİLER ARTER ANEVRİZMASI: OLGU SUNUMU

VEDAT ALİ YÜREKLİ , NİHAT ŞENGEZE , SÜLEYMAN KUTLUHAN , SERPİL DEMİRCİ , HASAN RİFAT KOYUNCUOĞLU

SÜLEYMAN DEMİREL ÜNİVERSİTESİ TIP FAKÜLTESİ NÖROLOJİ AD

Giriş:
Tüm intrakranyal anevrizmalar içerisinde, baziler arter anevrizması(BAA) %3-5 oranında görülür. Klinik bulgular izole kranial sinir felçlerinden komaya kadar uzanır. Burada baziler arterde dev fusiform anevrizma saptanan, anevrizmanın büyüklüğü ve yaygınlığı nedeniyle cerrahi veya endovasküler

tedavilerin uygulanamadığı, saptandıktan 3 hafta sonra ex olan bir olguyu sunmayı amaçladık.

Olgu:
Elliyedi yaşında erkek hastanın başağrısı nedeniyle dış merkezde çekilen bilgisayarlı beyin tomografisinde BAA saptanmış ve polikliniğimize gönderilmiş. BT anjiografi tetkiki sonucunda baziler arterde en geniş yerinde transvers çapı yaklaşık 2.5 cm, anterioposterior çapı 2 cm olan dev BAA ile uyumlu görünümü izlendi. Anevrizmatik dilatasyon sol orta serebral artere kadar uzanıyordu. Nöroşirurji tarafından değerlendirildi ve cerrahi müdahalenin yüksek riskli olacağı düşünülerek endovasküler tedavi açısından başka bir merkeze gönderildi. Gittiği dış merkezde endovasküler tedavinin de çok riskli olabileceği belirtilerek müdahale edilemediği öğrenildi. Hasta ilk tanısından yaklaşık 3 hafta sonra bilinç bulanıklığı, başağrısı, sol tarafında güçsüzlük şikayetiyle acil servisimize tekrar başvurdu. Muayenesinde bilinci uykuya eğilimliydi, ense sertliği yoktu, solda fasiyal ve sol kol ve bacağında parezisi vardı. Hasta yoğun bakım ünitesinde takip edildi. Sol hemiparezisi giderek artan, solunumu düzensizleşen hastada 3. gün kardiak arrest tablosu gelişerek ex oldu.

Tartışma:
BAA'lar posterior sirkülasyondaki anevrizmaların en yaygın tipidir. Fuziform anevrizmalar, tüm anevrizmalar içinde tedavi edilmesi zor olan gruptur. Literatürdeki sınırlı sayıdaki vaka için belirtilen tedavi yaklaşımları cerrahi tedavi veya endovasküler oklüzyondur. Endovasküler tedavinin de komplikasyon riski cerrahiyle benzerlik göstermektedir. Sonuç olarak herhangi bir müdahale yapılamayan, litaretürde belirtilen olgulara göre oldukça büyük ve uzun, orta serebral artere kadar uzanan fusiform anevrizmalı olguyu sunmayı uygun gördük.

.....

EP-118
HIZLI İYİLEŞME GÖSTEREN POSTPARTUM PRES SENDROMU
M. FEVZİ ÖZTEKİN , GÖKÇE KULA , RAMAZAN DİKMEN

ANKARA DIŞKAPI YILDIRIM BEYAZIT EĞİTİM VE ARAŞTIRMA HASTANESİ NÖROLOJİ KLİNİĞİ

Amaç:
Posterior reversible ensefalopati sendromu(PRES) klinik, nörolojik ve radyolojik olarak tanı konulan nörolojik bir hastalıktır. Klinikte nonspesifik baş ağrılarından, hafif konfüzyon ve komaya kadar değişkenlik gösteren bilinç dalgalanmalarına, görme kaybı ve lateralizasyon veren nörolojik defisitlerden nöbetlere kadar geniş bir semptom yelpazesine sahiptir.Postpartum ilk 24 saatte eklapsi/preeklampsi olmaksızın gelişen ve klinik ve MRG bulguları açısından hızlı iyileşme gösteren bir PRES vakası sunulmuştur.

Olgu:
İkiz gebeliği bulunan 29 yaşındaki kadın hasta; bebeklerden birinin kalp seslerinin alınmaması üzerine acil olarak sezeryan operasyonuna alınmıştır. Hastada postpartum ilk 24 saat içerisinde bilinç bulanıklığı gelişmesi üzerine nöroloji servisine yatırıldı. Nörolojik muayenesinde bilinç durumu stuporda idi,derin tendon refleksleri hiperaktif ve taban cildi refleksleri bilateral ekstansör saptandı. Göz dibi muayenesinde hipertansif ensefalopatiyi düşündürecek papil ödem saptanmadı. BBT de akut dönemde normaldi. Hastaya yapılan MRG bilateral parietoksipital, bazal ganglionlar ve pons düzeylerinde asimetrik alanlarda vazojenik ödemle uyumlu lezyonlar saptandı. MR venografi normaldi. Takibinde 24 saat içerisinde şuur durumunda hızla düzelme olan hasta kendi isteği ile taburcu edildi.1 hafta sonra yapılan kontrol kranial MRG lezyonlarda tam rezolüsyon görüldü.

Tartışma:
PRES çok değişken klinik tablolara yol açan nörolojik bir hastalıktır. Bu tabloya neden olan birçok faktör saptanmıştır. Bunlar arasında hipertansif ensefalopati, eklampsi/preeklampsi, böbrek yetmezliği, otoimmun hastalıklar, sitotoksik ajanlar ve immunsupresif tedavi bildirilmiştir.
Radyolojik çalışmalar lezyonların arka sistemde özellikle parietooksipital alanda daha belirgin ve tipik olarak yerleşmekle beraber serebellum,beyin sapı,derin beyaz cevherde ve ön sistemde de görülebileceğini göstermiştir.
PRES sendromu ,özellikle risk grubu hastalarda ayırıcı tanıda öncelikli olarak düşünülmeli ve hızlı klinik düzelmenin görülebileceği göz önünde tutulmalıdır.

.....

EP-119
BAZİLER TROMBOZA BAĞLI WEBİNO SENDROMU
M. FEVZİ ÖZTEKİN [1], RAMAZAN DİKMEN [1], NEŞE ÖZTEKİN [2], GÖKÇE KULA [1]

[1] ANKARA DIŞKAPI YILDIRIM BEYAZIT EĞİTİM VE ARAŞTIRMA HASTANESİ NÖROLOJİ KLİNİĞİ
[2] ANKARA NUMUNE EĞİTİM VE ARAŞTIRMA HASTANESİ NÖROLOJİ KLİNİĞİ

Amaç:
WEBİNO (Wall-eyed bilateral internuclear ophthalmoplegia) sendromu çok nadir bildirilen bir sendromdur.Gözlerde bilateral exotropia ve bilateral internükleer oftalmopleji bulgusu saptanır. Bu sendroma medial mezensefalonda bilateral medial longitudinal fasikulus ve medial rektus subnüklesunun lezyonlarının yol açtığı ileri sürülmüştür.Pons düzeyindeki lezyonlarda da görülebileceği bildirilmiştir.Akut baziler tromboza bağlı olarak mezensefalonda ve ponsta lezyonu saptanan hastanın klinik ve radyolojik bulguları sunulmuştur.

Olgu:
Ani bilinç kaybı nedeni olarak ventriküler fibrilasyon(VF) tablosu saptanan ve defibrile edilerek ile acil servisine getirilen 51 yaşındaki erkek hasta önce koroner yoğun bakıma ardından nöroloji yoğun bakıma yatırıldı. Acil ekografide kalp boşluklarında dilatatasyon, ejeksiyon fraksiyonu ise normal saptandı. Nörolojik muayenesinde hasta stupordaydı,ense sertliği yoktu, pupiller izokorik, ışık reaksionu alınıyordu. Okülosefalik refleksler alınıyordu,ağrılı uyaranla sağ üst ve alt ekstremite sola göre daha az hareketli,taban cildi refleksi sağ lakayt, sol fleksör olan hastanın BBT'si normal sınırlardaydı. Hasta yeniden arrest olduktan sonra entübe edildi. Hastada bilateral ışık refleksi kayboldu ve her iki gözde exotropia saptandı. Pupiller 5mm ve dilate idi. (WEBİNO sendreomu). Kontrol MRI tetkikinde mezensefalonda yaygın infarktüs ve baziler arterde tromboz gözlendi. Hasta 6 ay takip sırasında hiç bilinci açılmadı ve hasta kaybedildi.

Yorum:
Olgumuzdaki lezyonların yerleşimi Webino sendromunda lezyon lokalizasyonu olarak bildirilen iki bölgeyi de içermesi

açısından ilginçtir. Hastamızda ışık reaksiyonlarının kaybolmuş olması , hastamızdaki bulguları mezensefalondaki lezyonlara bağlı olarak geliştiğini düşündürmüştür.

.....

EP-120

KRONİK BÖBREK YETMEZLİĞİ HASTALARINDA İNME

TAHİR KURTULUŞ YOLDAŞ , SİBEL TAMER , HAFİZE NALAN GÜNEŞ , MURAT YILMAZ

DISKAPI YILDIRIM BEYAZIT EĞİTİM VE ARAŞTIRMA HASTANESİ

Amaç:

Kronik böbrek yetmezliği hastalarında inme insidansı normal popülasyona göre daha fazladır. Bu çalışmada hemodiyaliz tedavisi uygulanan ve uygulanmayan kronik böbrek yetmezliği tanılı olgularda, inme sıklığı ve erken dönem prognazları değerlendirildi.

Gereç ve Yöntem:

Retrospektif olarak Ocak 2009-Ağustos 2012 yılları arasında hastanemiz nöroloji kliniğinde yatırılarak takip edilen kronik böbrek yetmezliği tanısı olan ve inme geçiren 30 olgunun demografik, klinik ve laboratuvar bulguları değerlendirildi.

Bulgular:

30 hastanın 15'ine son dönem böbrek yetmezliği nedeniyle hemodiyaliz tedavisi uygulanmaktaydı. Hastaların 13(%43.3)'ü kadın, 17(%56.6)'si erkekti. Hemodiyaliz tedavisi uygulananların 5(%33.3)'inde hemorajik inme, 10 (%66.6)''nunda iskemik inme, hemodiyaliz tedavisi uygulanmayanların 2(%13.3)'sinde hemorajik inme, 13(%86.6)'ünde iskemik inme saptandı. Hemodiyaliz tedavisi uygulananların 5(%33.3)'i, hemodiyaliz tedavisi uygulanmayanların 3(%20)'ü exitus oldu.

Sonuç:

İnme(hemorajik/iskemik) sıklığı, kronik böbrek yetmezliği olan ve hemodiyaliz uygulanan hastalarda, hemodiyaliz uygulanmayan hastalarla karşılaştırıldığında, daha fazladır. Ve mortalitesi daha yüksektir.

.....

EP-121

İSKEMİK İNME VE PATENT FORAMEN OVALE

SİBEL TAMER , MURAT YILMAZ , TAHİR KURTULUŞ YOLDAŞ , BÜLENT GÜVEN

DISKAPI YILDIRIM BEYAZIT EĞİTİM VE ARAŞTIRMA HASTANESİ

Olgu:

İskemik inmelerin yaklaşık olarak %40'ında kesin tanımlanabilen etyolojik sebep bulunmamakta ve bu olgular kriptojenik inme olarak adlandırılmaktadır. Kriptojenik inmelerin bir kısmını tespit edilemeyen parodoksik emboliler oluşturmaktadır. Patent foramen ovale (PFO) parodoksal emboliye neden olabilir. Kontraslı transözofageal ekokardiyografi(TEE) incelemesi ile iskemik inmeli 3 erkek hastada PFO saptadık. Hastaların yaşları 47-49 arasında değişiyordu. İki hastada tek, diğer hastada multiple damar alanlarıyla uyumlu enfarkt saptandı. Bir hastada tekrarlayan iskemik inme atakları vardı. bu yazıda etyolojinin aydınlatılmasına yönelik TEE yapılan ve PFO saptanan 3 olguyu sunduk.

.....

EP-122

ANİ GELİŞEN İŞİTME KAYBI VE SEREBELLAR İNFARKT:BİR OLGU SUNUMU

H. KÜBRA AVCI , ŞİRİN İNCE SAÇAK , ORHAN YAĞIZ , BELMA DOĞAN , AHMET YILDIRIM , A.KADİR TUNÇ

İSTANBUL EĞİTİM ARAŞTIRMA HASTANESİ NÖROLOJİ KLİNİĞİ

Olgu:

Serebellum Baziler Arter (BA) dalı olan 3 çift arter ile beslenir. Bunlar Süperior Serebellar Arter (SCA), Posterior İnferior Serebellar Arter (PICA) ve Anterior İnferior Serebellar Arter (AICA)'dır. Serebellar infarktler en sık PICA ve SCA alanlarında görülmektedir. Izole AICA infarktı nadirdir.AICA'nın suladığı alan 3 arter içinde en dar olanıdır. En önemli dalı, iç kulağı kanlandıran internal oditör arterlerdir.

Biz acil servise baş dönmesi, bulantı ve dengesizlik şikayetleriyle başvuran ayrıntılı sorgulandığında ani başlayan işitme kaybı olduğu öğrenilen, kraniyel manyetik rezonans görüntülemede AICA infarktı saptanan olguyu literatür eşliğinde sunmayı uygun bulduk. Bu hastaların periferik nedenli vertigolardan ayırımında iyi öykü almanın ve hastaların kraniyel görüntülemesinin önemine dikkat çekmek istedik.

.....

EP-123

SUBKLAVYEN ÇALMA SENDROMU VE LERİCHE SENDROMU BERABERLİĞİ

ORHAN DENİZ , HAVA DÖNMEZ KEKLİKOĞLU , ZEYNEP ISSI , AYŞEN FATMA DİLBAZ , ÇİLE AKTAN

YILDIRIM BEYAZIT ÜNİVERSİTESİ ATATÜRK EĞİTİM VE ARAŞTIRMA HASTANESİ NÖROLOJİ KLİNİĞİ

Giriş:

Subklavyen çalma sendromu (SKÇS) özellikle kolun hareketleriyle vertebrobaziler sistem yetmezlik belirtilerinin ortaya çıktığı nadir bir durumdur. Leriche sendromu ise, aorta damarının son bölümünde her iki iliak artere ayrıldığı bölgede ateroskleroza bağlı tıkanması sonucu ortaya çıkan bir tablodur. Bu iki sendrom ortak bir etyolojiyle ortaya çıkabileceği gibi farklı etyolojik nedenlere de sahip olabilir. Literatürde, SKÇS ve Lerich sendromu beraberliğini gösteren ve tartışan az sayıda makale vardır. Bu bildiride SKÇS ve Leriche sendromu beraberliği saptanmış bir olguyu sunuyoruz.

Olgu:

54 yaşında erkek hasta, görme bulanıklığı denge bozukluğu ve başağrısı yakınmaları ile kliniğimize başvurdu. Anamnezden 3-4 yıldır, 50 metre yürümekle bacaklarda sızlayıcı ağrıların olduğu öğrenildi. Nörolojik muayenesinde sağa gövde ataksisi dışında patolojik bulgu saptanmadı. Anjiografide arkus aortanın aterosklerotik değişiklikler gösterdiği ve subklavian arterin oklüze idi. Sol vertebral arterin retrograt doluş göstermekte olduğu ve subklavien arter doluşunun bu şekilde sağlandığı gözlendi. Ayrıca abdomen BT Anjiografide abdominal aortanın distale doğru kalibrasyon kaybı göstererek total oklüde olduğu, her iki tarafta kollateral dolaşımlarla ana iliak arterlerin tekrar doluş gösterdiği saptandı. Sol klavyen artere stent konulan hastanın leriche sendromu için de aortik iliak aortaya girişim planlandı.

Sonuç:

Santral yakınmalarla başvuran hastalarda ortak etyolojiye bağlı

sistemik patolojiler de bulunabilir. Az görülmesi nedeniyle ilginç olan bu olguyu sunarken, hastaların bir bütün olarak değerlendirilmesi gereğine dikkat çekmek istiyoruz.

.....

EP-124

AKUT İNME İLE BAŞVURAN VAKALARDA İNTRAKRANİAL-SERVİKAL DARLIKLAR İLE HİPERÜRİSEMİ ARASINDAKİ İLİŞKİ

DEVRAN SÜER , BURCU BULUT , İPEK MİDİ

MARMARA ÜNİVERSİTESİ EĞİTİM VE ARAŞTIRMA HASTANESİ, NÖROLOJİ KLİNİĞİ

Amaç:

Ürik asidin nöroprotektif etki oluşturduğu, yüksek seviyelerinin ise iskemik inme ve kardiyovasküler hastalıklar için risk faktörü olduğu gösterilmiştir. Bu çalışmada hiperüriseminin intrakranial ve ekstrakranial ateroklerozis ile ilişkisinin gösterilmesi amaçlanmıştır.

Gereç ve Yöntem:

Bu çalışmaya akut inme ile başvuran 32 hasta dahil edildi. Kanama diyatezi, gut hastalığı, polisitemi, böbrek yetmezliği olanlar, inmenin başlangıcından 24 saat sonra hastaneye başvuranlar çalışma dışı bırakıldı. İskemik inme risk faktörleri açısından açlık kan şekeri, kolesterol, trigliserid değerleri, hipertansiyon, alkol, sigara ve ailede geçirilmiş SVO öyküsü sorgulandı. Serum ürik asit yüksekliği ile intra ve ekstra kranial darlıklar açısından ilişki araştırıldı.

Bulgular:

21 erkek hastanın 7'sinde(%33),11 kadın hastanın 2'sinde (%16) ürik asit yüksek saptandı (normal değerler erkeklerde:4-7 mg/dl, kadınlarda:3-6,5 mg/dl). 7 erkek hastanın 3'ünde servikal,1'inde intrakranial ateroskleroz, 3'ünde ise servikal ve intrakranial ateroskleroz birlikteliği izlendi, 2 kadın hastanın sadece birinde servikal ve intrakranial ateroskleroz birlikteliği bulundu. Ürik asit yüksekliği olan 9 hastanın %89'unda ön sisteme ilişkin darlık saptanmış, 4 (%44) hastada ön sisteme ait hem intra hem de ekstrakranial darlığın birlikteliği görüldü.

Sonuç:

Bu çalışmada diğer çalışmalardan farklı olarak hem servikal, hem de intrakranial aterosklerozu olan hastalarda ürik asit seviyelerinin daha yüksek olduğu gösterildi. Devam etmekte olan çalışmamızda, hasta popülasyonunun artırılması ile atheroskleroz ve ürik asit arasındaki ilişkinin daha net ortaya konması amaçlanmıştır.

.....

EP-125

BİLATERAL ANA KAROTİS ARTER OKLUZYONU HAYATLA BAĞDAŞIR MI? OLGU SUNUMU

SİBEL MUMCU , MÜCELLA AKGÜN , ZEYNEP TANRIVERDİ , DİLEK NECİOĞLU ÖRKEN

ŞİŞLİ ETFAL EĞİTİM VE ARAŞTIRMA HASTANESİ NÖROLOJİ KLİNİĞİ

Giriş:

Bilateral internal karotis arter (İCA) tıkanıklıklarının aksine bilateral ana karotis arter (CCA) tıkanıklıkları klinik pratikte çok nadir görülür. Etyolojisinde ateroskleroz, travma ve radyoterapi bildirilmiştir. Biz geçici iskemik atak ile başvuran ve bilateral CCA oklüzyonu saptanan bir olguyu çok nadir görülmesi nedeni ile bildirmeyi uygun gördük.

Olgu:

Altmış üç yaşında erkek hasta, konuşmada peltekleşme, sağ ağız kenarında ve sağ kolda uyuşma yakınması ile başvurdu. Nörolojik muayenesinde dizartri, sağ hemihipoestezi saptandı. Hastanın nörolojik muayene bulguları iki saat içinde düzeldi. Son bir ayda üç defa tekrarlayan, beş dakika sürüp geçen, sağ kol ve bacakta uyuşma ataklarının olduğu öğrenildi. Kraniyal BT'de, eski enfarkt alanları saptandı. Diffuzyon ağırlıklı MRG'de akut lezyon görülmedi. Doppler incelemede, sağ ve sol CCA oklüde idi. Her iki ECA'da ters akım mevcuttu, sağ ve sol İCA, ECA'dan gelen kan ile doluyordu. Sağ oftalmik arterde revers akım görüldü. Servikal BT anjiografide her iki CCA oklude idi. ECA'lar, subklavian arterden çıkan servikal kollateraller ile doluyordu. Baziller arter proksimalinde %80 darlık mevcuttu. PCA bilateral normaldi, sağ PcoA görülmedi, solda PcoA ince olarak görüldü. Hastaya antiagregan tedavi başlandı. Atakları tekrarlamayan hasta defisitsiz taburcu edildi.

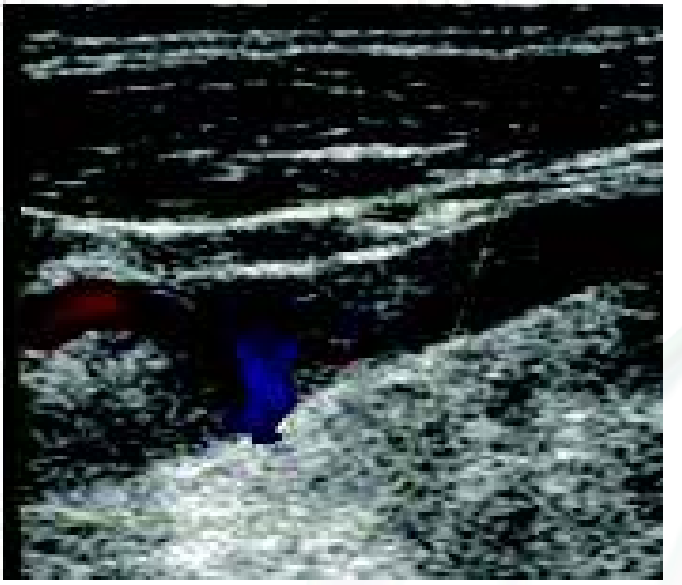

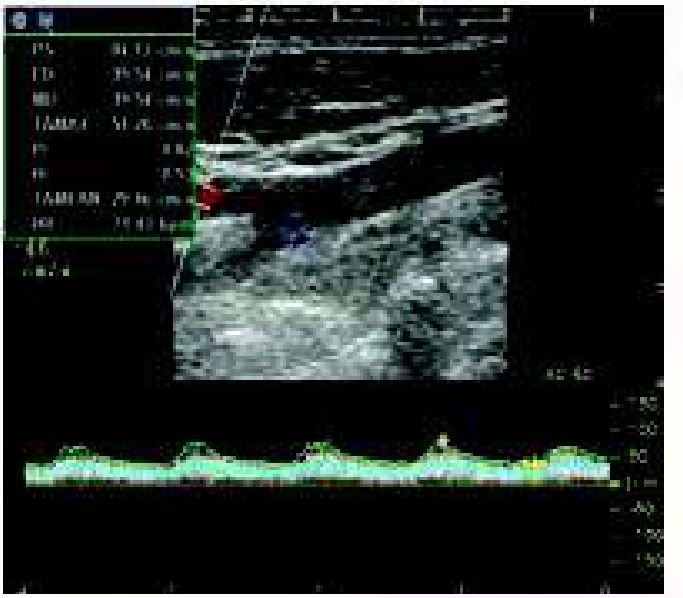

Tartışma:
Bilateral CCA ve İCA oklüzyonlarında en sık görülen klinik tablo inmedir. Eksternal karotis arter ve vertebrabaziller sistem, bilateral CCA okluzyonlarında beynin perfüzyonunu sağlayan ana kollaterallerdir. CCA oklüzyonuna genellikle ipsilateral İCA ve ECA tıkanması eşlik eder. Halen daha bilateral CCA tıkanmalarının klinik gidişi, patofizyolojisi, hemodinamik faktörleri ve tedavisi tam olarak bilinmemektedir. Bizim vakamız, bilateral CCA oklüzyonunun izole olması ve ataklarının tekrar etmemesi nedeni ile sunulmaya değer bulunmuştur.

.....

EP-126
TIKALI İNTERNAL KAROTİS ARTER TEHLİKE OLMAKTAN ÇIKAR MI? OLGU SUNUMU

ELİFNUR TURGUT , MÜCELLA AKGÜN , SİBEL MUMCU , ELİF GÖKÇAL, DİLEK NECİOĞLU ÖRKEN

ŞİŞLİ ETFAL EĞİTİM VE ARAŞTIRMA HASTANESİ NÖROLOJİ KLİNİĞİ

Giriş:
İskemik inme ya da geçici iskemik atak geçiren hastaların yaklaşık %9'unda internal karotis arter (İCA) oklüzyonu saptanmaktadır. Arter tıkandıktan sonra iskemik olayların durmasının beklendiği yönünde görüş birliği olmakla birlikte, oklüde arter alanında yeni inme görülebilir.

Olgu:
Altmış beş yaşında erkek hasta konuşma bozukluğu ve yürümede güçlük yakınması ile acil servise başvurdu. Özgeçmişinde diyabetes mellitus ve hipertansiyon olduğu öğrenildi. Nörolojik muayenede motor afazi ve sağda früst hemiparezi saptandı. Difuzyon magnetik rezonans görüntülemede sol temporal, paryetal, frontal ve insuler kortekste multipl sayıda akut enfarkt ile uyumlu lezyon görüldü. Karotis vertebral arter Doppler incelemesinde sağ karotis sistemde aterosklerotik değişiklikler ve sol İCA okluzyonu görüldü. Serebral dijital subtraksiyon anjiografide sol İCA'nın çıkımından itibaren oklüde olduğu görüldü. İCA oklüzyonu 1cm'lik içinde kalsifikasyon olan bir güdük ile sonlanıyordu. Eksternal karotis arterden (ECA) gelişen kollateral akım ile oftalmik arter ve İCA kavernöz ve supraklinoid segmentleri hafif dolum göstermekteydi. Sol ön sirkulasyon anterior kommunikan arter yoluyla sağdan dolmaktaydı. Antiagregan tedavi başlandı. Yirmi altı gün sonra hasta sekel motor afazi, sağ homonim hemianopsi ve sağ hemipleji ile tekrar yatırıldı. Difuzyon MRG'de solda kaudat ve lentiform nukleusta, sol lateral ventrikul posterior horn komşuluğunda, sol temporal lob kortikal-subkortikal alanlarda akut enfarkt saptandı. Tekrarlanan servikal BT anjiografide bir öncekine göre fark saptanmadı.

Tartışma:
Bu olguda birden çok mekanizma tekrarlayan inmeden sorumlu olabilir. Bu mekanizmalardan biri İCA güdüğünden kopan embolinin eksternal karotis arter yolu ile anastomotik yollardan geçerek intrakranial arterlere varması olabilir. İCA oklüzyonlarında aynı hemisferden tekrarlayan inmelerin sıklığına ve antiagregan dışında tedavi seçeneklerinin düşünülmesi gerektiğine dikkat çekmek istedik.

.....

EP-127
NÖROLOJİK DEFİSİT İLE PREZANTE OLAN AORT DİSEKSİYONU OLGULARI

MÜCELLA AKGÜN , SİBEL MUMCU , DİLEK NECİOĞLU ÖRKEN

ŞİŞLİ ETFAL EĞİTİM VE ARAŞTIRMA HASTANESİ NÖROLOJİ KLİNİĞİ

Giriş:
Aort diseksiyonu ani, şiddetli, yırtıcı göğüs, sırt, bel ve karın ağrısı ile karakterizedir. Ayrıca senkop, hemiparezi-hemipleji, paraparezi-parapleji gibi nörolojik belirtilerle, myokard enfarktüsü, disfaji, yan ağrısı, gastrointestinal yakınmalarla da başvurabilirler. Bu sunumda Şişli Etfal Eğitim ve Araştırma Hastanesi Nöroloji Kliniği'ne beklenmedik yakınmalarla başvuran 2 aort diseksiyonu olgusunun tartışılması amaçlandı.

Olgu 1:
Kırk altı yaşında erkek hasta, sabah uyandırılamaması nedeni ile başvurdu. Nörolojik muayenesi normaldi. Kranial diffuzyon MRG'de sağ serebellar hemisferde enfarkt alanı saptandı. Doppler USG'de sağ brakiosefalik trunkusta ve her iki CCA'da diseksiyon, sağ vertebral arterde çalma fenomeni saptanması üzerine pulmoner BT anjiografi yapıldı. BT anjiografide her iki İCA, CCA boyunca uzanan, arkus aorta, assendan ve desendan aortada diseksiyon saptandı.

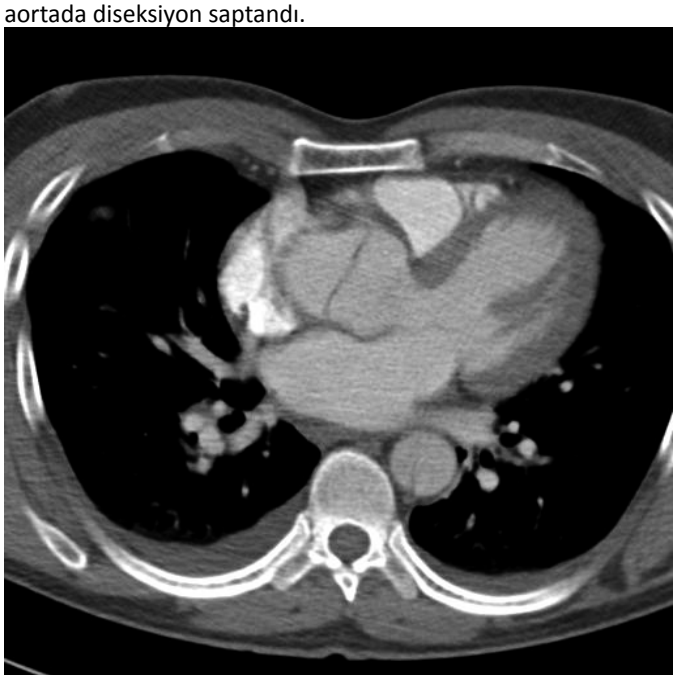

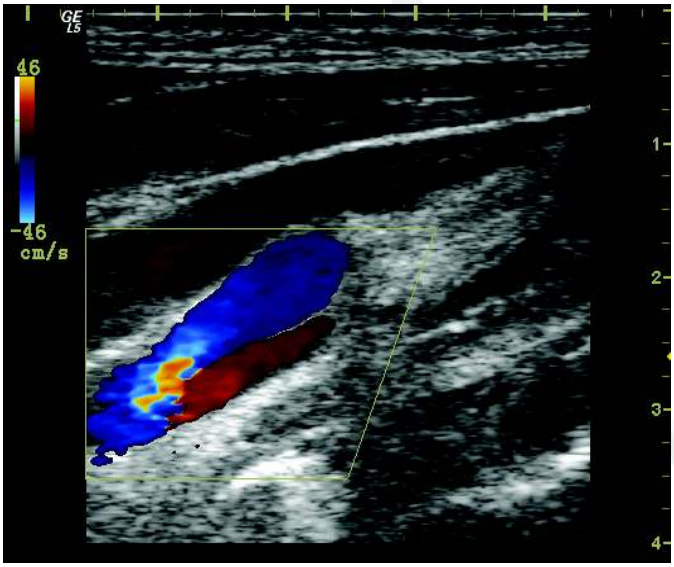

Olgu 2:
Yetmiş bir yaşında kadın hasta peltek konuşma ve sol kolda kuvvetsizlik yakınması ile başvurdu. Nörolojik muayenesinde, dizartri ve sol hemiparezi saptandı. Hastanın bir gün önce mide ve sırt ağrısı ile acil servise başvurduğu, peptik ulkus tedavisi verildiği öğrenildi. Kraniyal diffuzyon MRG'de her iki serebellar ve sağ serebral hemisferde enfarkt alanı görüldü. Doppler USG'de, sağ vertebral arterde ters akım saptanması üzerine hastaya BT anjiografi yapıldı ve çıkan aorta, arkus aorta ve inen aortada diseksiyon saptandı.

Tartışma:
Aort diseksiyonu, yaşamı tehdit eden, ani göğüs ve/veya sırt ağrısı ile karakterize bir hastalıktır. Ancak olguların %10-%55'inde aort diseksiyonunun ağrısız olabileceği akılda tutulmalıdır. Bu vakalar sıklıkla nörolojik defisit, inme, koma veya spinal kord iskemisi, akut renal yetmezlik, miyokard enfarktüsü, mezenterik iskemi ile prezente olabilir. Hızlı ve doğru tanı ile erken tedavi sağlanarak mortalite oranı azaltılabilen aort diseksiyonuna dikkat çekmek istedik.

.....

EP-128
KAROTİS ARTER STENTLEMEDE HİBRİD STENT VE PROKSİMAL KORUMA, ERKEN DÖNEM NÖROLOJİK KOMPLİKASYONLAR AÇISINDAN ENDARTEREKTOMİ KARŞISINDA İYİ BİR SEÇENEK OLABİLİR Mİ ?
ERDEM GÜRKAŞ , GÜRDAL ORHAN , FİKRİ AK

ANKARA NUMUNE EĞİTİM VE ARAŞTIRMA HASTANESİ NÖROLOJİ KLİNİĞİ GİRİŞİMSEL NÖROLOJİ ÜNİTESİ

Amaç:
Karotis revaskülarizasyonu ciddi karotis stenozu olan hastalar arasında inme ve ölümü önlemede yerleşmiş bir tedavi seçeneğidir. Karotis endarterektomi halen birinci seçenek olmaya devam etse de karotis stentleme karotis endarterektomi açısından yüksek riskli hastalarda alternative olarak kabul edilmiştir. CREST (Carotid Revascularisation Endarterectomy versus Stenting Trial) çalışması ile karotis stentlemenin standart risk altındaki hastalarda da primer sonlanım noktası olarak alınan periprosedürel inme, myokard enfarktüsü ve ölüm açısından endarterektomiden benzer sonuçları olduğu gösterilmiştir. Son zamanlarda proksimal ve distal emboli koruma sistemlerini karşılaştıran yeni çalışmalar yayınlanmıştır. Bu çalışmalarda proksimal koruma sistemleri ile daha az mikroembolik sinyaller ve difüzyon ağırlıklı görüntülerde yeni iskemik lezyon sayılarında azalma olduğu gösterilmiştir. Karotis arter stentlemede stent seçimi de oldukça önemlidir. Açık hücreli stentler tortüöz damarlarda avantaj sağlarken kapalı hücreli stentler ise özellikle düzensiz yüzeyli ülsere plaklarda distal emboliyi azaltarak önemli avantaj sağlarlar. Distal ve proksimal uçlarda açık, orta kısımda ise kapalı hücre konfigürasyonuna sahip hibrid stentlerin iki yapıyı tek stentte birarada bulundurması nedeniyle daha avantajlı olabileceği öne sürülmektedir.

Gereç ve Yöntem:
Bu çalışmada semptomatik karotis stentozlu 68 hasta retrospektif olarak değerlendirilmiştir. Tüm hastalarda hybrid stent ve proksimal koruma sistemi birlikte kullanılmıştır. Birincil ve ikincil sonlanım noktası olarak periprosedürel ve 30 gün geçici iskemik atak (GİA), inme ve ölüm alınmıştır.

Bulgular:
1 hastada işlem sonrası minor inme gelişirken işlem sonrası GİA ve ölüm, 30 günlük dönemde inme, GİA ve ölüm gözlenmemiştir.

Sonuç:
Karotis stentleme proksimal koruma sistemleri ve hybrid stentlerin birarada kullanımı ile daha güvenli gerçekleştirilebilir ancak vaka sayısının kısıtlı olması nedeniyle daha büyük kontrollü randomize çalışmalara ihtiyaç vardır.

.....

EP-129
HEMİPAREZİ İLE PREZENTE OLAN NÖROSİFİLİZ: OLGU SUNUMU
AHMET TÜFEKÇİ [1], SERKAN KIRBAŞ [1], SEVİM ÇAKMAK [1], AYŞE ERTÜRK [2]

[1] RECEP TAYYİP ERDOĞAN ÜNİVERSİTESİ TIP FAKÜLTESİ, NÖROLOJİ ANABİLİM DALI, RİZE
[2] RECEP TAYYİP ERDOĞAN ÜNİVERSİTESİ TIP FAKÜLTESİ, ENFEKSİYON HASTALIKLARI ANABİLİM DALI, RİZE

Giriş:
Sifiliz, treponema pallidum tarafından oluşturulan kronik multisistem bir hastalıktır.Tedavi edilmezse primerden; sekonder, latent ve tersiyer evrelere ilerler. Tersiyer sfilizin santral sinir sistemi bulguları meningovasküler sfiliz, paretik nörosfiliz ve tabes dorsalisi içerir. Nörosifiliz olgularının yaklaşık %30 unu meningovasküler sfiliz oluşturur. Semptomları arasında görme kaybı, vertigo, monoparezi ve hemiparezi, başağrısı, işitme kaybı, yürüyüş bozuklukları ve davranış değişiklikleri yer alır.

Olgu:
Yaklaşık bir haftadır başağrısı ve sağ tarafında uyuşma hissi olan 56 yaşındaki bayan hasta, son bir gündür şikayetlerinin artması üzerine acil servisimize başvurmuş. Nörolojik muayenesinde sağ santral fasiyal paralizi ve sağ silik hemiparezi mevcuttu. Çekilen beyin tomografisinde patoloji saptanmaması üzerine serebral enfarktüs ön tanısı ile servisimize yatırıldı. Beyin MR incelemesinde mezensefalonda, periventriküler ve subkortikal düzeyde T1 kesitlerde hipointens T2 kesitlerde hiperintens görünümde milimetrik boyutta yaygın lezyonlar saptandı ve bu lezyonların çoğunda kontrast tutulumu mevcuttu. Yapılan serolojik incelemede serumda VDRL, TPHA ve BOS da VDRL pozitifti ayrıca BOS da oligoklonal bant pozitif saptandı. Ayırıcı tanı ile diğer etyolojik faktörler dışlandı. Tedavi olarak seftriakson 2x1 gr başlandı. Çekilen kontrol beyin MR da lezyonların kontrast tutmadığı ve sayısının azaldığı görüldü. Tedavi sonrası hastanın

parezisi tamamen düzeldi.

Tartışma:
Nörosifiliz, klinik semptomlarının çeşitliliği nedeni ile büyük taklitçi olarak bilinmektedir. Serebral damar oklüzyonun nadir de olsa sebeplerinden birisi meningovasküler sfilizdir. Olgular iskemik inme olarak yanlış tanı alabilmektedir. Bu vaka, klinik pratikte iskemik inme kliniği ile başvuran hastalarda sifiliz tanısının da düşünülmesi gerektiğini vurgulamaktadır.

.....

EP-130
SEKONDER İNTRAKRANYAL HİPOTANSİYONUN NEDEN OLDUĞU SEREBRAL VEN TROMBOZU

BLERIM MYFTIU , ELİF KOCASOY ORHAN , MEHMET BARIŞ BASLO , OĞUZHAN ÇOBAN

İSTANBUL ÜNİVERSİTESİ İSTANBUL TIP FAKÜLTESİ

Olgu:
Intrakranyal hipotansiyonun neden olduğu serebral ven tromboz vakaları ile çok nadir karşılaşılmaktadır. Lomber ponksiyon, miyelografi, epidural anestezi veya intratekal steroid enjeksiyonu sekonder intrakranyal hipotansiyonun en sık nedenleridir. Spontan intrakranyal hipotansiyon ise tüm serebral ven tromboz olaylarının sadece %2'sinden sorumludur.Otuzbir yaşında kadın hastanın epidural anestezi altında sezeryan ile doğum yaptıktan sonra, ayağa kalkmakla artan başağrıları başlamıştı. Doğumdan 10 gün sonra başağrılarına eklenen epileptik nöbeti olmuştu. Ense sertliğinin ileri fleksiyonda dirençli olması dışında genel ve nörolojik muayenesi normaldi. Kranyal MRG'de, bilateral parietal ve frontal alanlarda subdural effüzyon; postkontrast incelemelerde, bilateral frontal, parietal ve oksipital loblarda dural kontrast tutulumu izlendi. MR venografi incelemesinde superior sagital sinüs kalibrasyonunda azalma izlenmiş olup, sinüs rektus net olarak görüntülenemedi. Epidural anestezi öyküsü olan, bu işlemden sonra başağrıları başlayan ve ortostatik pozisyonda ağrıları belirginleşen hastanın, MR korelasyonu görüldükten sonra, başağrısının intrakranyal hipotansiyona bağlı geliştiği düşünüldü. Bu durumun gelişen serebral ven trombozuyla ilintili olduğu varsayıldı. Tromboz tedavisine yönelik düşük molekül ağırlıklı heparin tedavisi başlandı. "Epidural blood patch" ihtimali değerlendirilirse de, ağrıların NSAI'lere verdiği cevaptan dolayı uygulanmadı. Tromboza eğilim yapabilecek etyolojiler dışlandı. İki ay süreyle subkutan antikoagülasyon kullanan hastanın bu süre sonunda kontrol MR ve MR venografi incelemelerinde bulguların büyük oranda gerilediği görüldü. İntrakranyal hipotansiyonun sinüs ven trombozuna yol açması üç ana mekanizmayla açıklanmaya çalışılmaktadır: 1) BOS kaybına bağlı serebral venlerin genişlemesi ve venöz kan akımının yavaşlaması; 2) Beynin "sarkmasına" sebep olan flotasyon kaybı nedeniyle serebral venlerin/sinüslerin traksiyonu, dolayısıyla çeperlerinin mekanik bozulması; ve 3) BOS kaybına bağlı azalmış BOS resorbsiyonunun venöz kompartmanda kan viskozitesini arttırması.

.....

EP-131
KAROTİS PLAK ÖZELLİKLERİNİN MAGNETİK REZONAS GÖRÜNTÜLEME (MRG) İLE DEĞERLENDİRİLMESİ

ZEYNEP TANRIVERDİ [1], SUZAN TUNÇ [2], ALİ ZEYNEL TAK [3], DİLEK NECİOĞLU ÖRKEN [1], ENDER UYSAL [1], MUZAFFER BAŞAK [1]

[1] *ŞİŞLİ ETFAL EĞİTİM VE ARAŞTIRMA HASTANESİ*
[2] *MALATYA DEVLET HASTANESİ*
[3] *ADIYAMAN KAHTA DEVLET HASTANESİ*

Amaç:
Karotis bifurkasyonundaki aterosleroz iskemik strok için major risk faktörüdür. İnme riski hem luminal stenoz derecesi hem de karotis plak yapısının değerlendirilmesi ile belirlenebilir. Bu çalışmada, karotis darlığının bulunduğu lokalizasyondaki plaklarda, intraplak hemoraji, fibröz başlığın durumu ve darlık derecesi ile plak özelliklerinin ilişkisinin değerlendirilmesi amaçlanmıştır.

Gereç ve Yöntem:
Çalışmamıza ilk kez inme geçiren ve geniş arter aterosklerozuna bağlı inme tanısı alan 23 hasta dahil edildi. Hastalar karotid arterdeki darlık derecesi ve plak morfolojisine göre sınıflandırıldı. Plaklar intraplak hemorajinin olup olmamasına ve fibröz başlığın sağlam ve rüptüre olmasına göre gruplandırıldı. Plak morfolojisi ve darlık derecesi karşılaştırıldı.

Bulgular:
Çalışmaya yaş ortalaması 60.7± 6.9 olan 8'i kadın toplam 23 hasta alındı. Onbir semptomatik damarın 5'inde fibröz bant rüptürü ve 5'inde intraplak hemoraji görüldü. Asemptomatik damarların hiçbirinde bu patolojiler saptanmadı. Hastaların darlık dereceleri ile intraplak hemoraji ve fibröz başlık rüptürü arasında anlamlı ilişki bulunmadı (sırası ile p=0,63 ve 0,25).

Sonuç:
İnme riskini belirlemede ve tedavi seçiminde luminal stenoz derecesi kadar karotis plak yapısının değerlendirilmesi de giderek önem kazanmaktadır. Magnetik rezonans görüntüleme (MRG), plak morfolojisini belirlemede non-invazif ve güvenilir bir tetkiktir. Çalışmamızda stenoz derecesi ile plak morfolojisi arasında ilişki saptanmamıştır. Ancak plak yapısını MRG ile değerlendirilmesi ek bilgi sağlamıştır. Daha büyük hasta grupları ile yapılacak çalışmalara gereksinim vardır.

.....

EP-132
PERCHORAN ARTER TIKANIKLIĞI

ZEYNEP BEBEK YILMAZ , KÜRŞAD AKPINAR, NECDET BOLAT, LEVENT GÜNGÖR

ONDOKUZ MAYIS ÜNİVERSİTESİ TIP FAKÜLTESİ NÖROLOJİ ABD.

Giriş:
Percheron arter, talamoperforan arterlerin tek kök olarak çıkıp bilateral talamusu beslediği nadir görülen bir varyasyondur. İskemik inmelerin %0.1-2'sini,talamik enfarktların %4-18'ini oluşturmaktadır.Percheron arter tıkanıklığı olan altı hasta değerlendirilmiştir.

Olgu:
Olguların 4'ü kadın 2'si erkekti. Yaşları 26 ile 73 arasındaydı. En sık semptom 6 olguda görülen bilinç kaybı ve 4 hastada ortaya çıkan vertikal bakış felciydi. Bu hasta grubunda en sık risk faktörü hipertansiyondu. 6 hastanın ikisinde bilateral talamik enfarkta medial temporal ve periaquaductal enfarktlar eşlik ediyordu.
İskemik inme alt tipinin belirlenmesi için yapılan TEE, vertebral-karotis sistemi gösteren BT anjiyografi ve hiperkoagülabilite araştırmaları dört hastada normaldi. Bir hastada kalp duvar hipokinezisi saptandı. Bir hasta erken dönemde SIRS nedeniyle

kaybedildiğinden inceleme yapılamadı.
Dört hasta modifiye Rankin Skoru 4'ün altında taburcu edildi. Bir hasta etyolojisi belirlenemeyen derin anemi sonrası gelişen kardiyak arrest nedeniyle kaybedildi.

Tartışma:
Percheron arter tıkanıklığı nedeniyle gelişen bilateral talamik bölgedeki enfartın en sık klinik bulgusu bilinç değişikliği ve vertikal bakış kısıtlılığıdır. Hastaların kliniği çoğu zaman iyi seyirliyken tüm inmeler gibi immobilizasyona bağlı gelişen komplikasyonlar nedeniyle mortal seyredebilmektedir.

Sonuç:
Percheron arter tıkanıklığı olan dört hastamızda inme nedeni olabilecek başka patoloji saptanamadı. Bu hastalarda aterosklerotik risk faktörlerinin varlığı, Percheron arteri enfarktlarının küçük damar oklüzyonuna bağlı olabileceğini düşündürmektedir.

.....

EP-133
AKUT İSKEMİK İNMEDE İNTRAVENÖZ TROMBOLİTİK TEDAVİ: ŞİŞLİ ETFAL EĞİTİM VE ARAŞTIRMA HASTANESİ NÖROLOJİ KLİNİĞİ DENEYİMİ

ZEYNEP TANRIVERDİ , DİLEK NECİOĞLU ÖRKEN , SELMA AKSOY , NİHAN PARASIZ YÜKSELEN , EMİNE ÖZTÜRK KARGI , SİBEL MUMCU , HULKİ FORTA

ŞİŞLİ ETFAL EĞİTİM VE ARAŞTIRMA HASTANESİ

Amaç:
İnme ülkemizde ölüm nedenleri arasında 3. sırayı almaktadır ve fonksiyon kaybının başta gelen nedenlerindendir. Tüm inmelerin %80'den fazlası iskemik kökenlidir. İlk 3 saatte uygulanan rt-PA akut iskemik inmede en etkili tedavi yöntemidir. Çalışmamızın amacı kliniğimizin trombolitik tedavi deneyimini paylaşmaktır.

Gereç ve Yöntem:
Çalışmamızda 2006-2012 yılları arasında hastanemiz Nöroloji Kliniği Yoğun Bakım Ünitesinde intravenöz trombolitik tedavi uygulanan 15 hastanın Türk Nöroloji Derneği İnme Çalışma Grubu veri tabanında prospektif olarak biriktirilen verileri değerlendirildi. Tüm hastalara inme başlangıcından itibaren ilk 3 saatte intravenöz 0.9 mg/kg rt-PA uygulandı.

Bulgular:
Çalışmaya yaş ortalaması 66.2±13.8 olan 8'i kadın (%53.3) toplam 15 akut iskemik inme tanılı hasta alındı. Hastaların semptom- kapı zamanı ortalama 50,1 dakika (10- 90 dakika arasında) ve semptom-iğne zamanı 132.6dakika (75- 205 dakika arasında) idi. On beş hastanın 8'inde (%53,3) tedaviden sonraki ilk 24 saat içerisinde NIHSS değerlerinde %25 üzerinde klinik iyileşme gözlendi. Beş hastada da ilk haftanın sonunda %100 klinik iyileşme gözlendi.

Sonuç:
Bulgularımız, akut iskemik inme tedavisinde ilk 3 saatte kullanılan rt-PA'nın güvenli bir tedavi olduğunu ve ilk 3 ayda fonksiyon kaybını azalttığını göstermektedir. Akut iskemik inme tedavisinin güvenli uygulanması için, o kurumda inme konusunda eğitimli ve iyi organize olmuş ekiplerin bulunması gerekmektedir. Hastanemiz bu olanaklara sahiptir. Ancak ekipler arasında koordinasyon sağlanması ve kurumsal bir organizasyon şeması gerekmektedir.

.....

EP-134
ROMATOİD ARTRİTLİ İSKEMİK İNME OLGUSU

OSMAN ÖNCEL [1], YUSUF TAMAM [1], ARZU TAY [2], TURAN TANRIKULU [1]

[1] DİCLE ÜNİV. TIP FAKÜLTESİ NÖROLOJİ ABD
[2] DİYARBAKIR EĞİTİM VE ARAŞTIRMA HASTANESİ

Olgu:
Romatoid artrit (RA), bir çok eklemi aynı anda tutabilen, kronik seyirli, etyolojisi bilinmeyen, sistemik iltihabi bir otoimmün hastalıktır. Vaskülite bağlı olarak oluşan damar duvarındaki enflamasyon ve yapısal hasar sonucu sekonder iskemik değişiklikler ve buna özgü patolojik ve klinik özellikler ortaya çıkar. Yetişkin nüfusun %1'ini etkileyen romatoid artrit, konnektif doku hastalıkları içerisinde en sık vaskülit nedenidir. Romatoid artritte olguların %75'inde en az bir inme atağı bulunur. Olgu: Daha önce hiçbir şikayeti olmayan 45 yaşında erkek hasta ani oluşan baş dönmesi, sağ tarafta tutamama, uyuşma şikayetleri ile başvurdu.Hastanın nörolojik muayenesinde; bilinci açık, koopere, oryante, sağda santral fasiyal paralizisi olup, sağ üst ve alt ekstremitede 2/5 kas gücü, babinski sağda pozitifti. Tansiyon arteryel:140/90, nabız:88/dk, el bilek grafisinde interfalangeal periartiküler osteoporotik değişikliklersaptandı. Laboratuvar bulgularında; RF:628, ANTİ CCP:265.6, SEDİM:81mm olup incelenen diğer vaskülit markerları negatifti. Hastanın çekilen kranial MR'ından solda internal kapsül arka bacağında T2A ve FLAİR sekansta hiperintens, diffüzyon ağırlıklı sekanslarda difüzyon kısıtlılığı içeren lezyonu mevcuttu. Hastanın karotis-vertebral doppler incelemesinde her iki CCA'da IMK artışı, ECHO'sunda EF %60, sol ventrikül hipertrofisi mevcuttu. İskemik inme tanısı konan hastaya antiagregan tedavi başlandı. Sonuç: Vaskülitlerde, nörolojik disfonksiyonun mekanizması, doku iskemisidir. RA en sık sekonder vaskülit nedeni olup, SSS'ni ise nadiren tutar. RA'li hastalarda meydana gelen ve nadir olarak görülen inme tablosu literatür eşliğinde tartışılmıştır.

.....

EP-135
SİLDENAFİL KULLANIMINA BAĞLI HEMORAJİK İNME OLGUSU

ARZU TAY [1], YUSUF TAMAM [2]

[1] DİYARBAKIR EĞİTİM VE ARAŞTIRMA HASTANESİ
[2] DİCLE ÜNİV. TIP FAKÜLTESİ NÖROLOJİ ABD

Giriş:
Sildenafil sitrat erektil disfonksiyon tedavisinde sıklıkla kullanılan bir ajandır. Kardiak komplikasyonları hakkında daha ayrıntılı bilgilere sahip olunmasına rağmen sildenafilin kullanımına bağlı inme vakası nadiren bildirilmiştir.

Olgu:
35 yaşında erkek hasta 1 haftadır olan sol kol ve bacakta güç kaybı şikayeti ile başvurdu. Nörolojik muayenesinde sol santral fasial paralizi, sol üst ve alt ekstiremitelerde 4+/5 kas gücü mevcuttu. Çekilen kranial MR'ında sağ frontoparietalde hemorajik infarkt saptandı. Hastadan özgeçmişinde şikayetlerinin başlangıcından 1 gün önce alınan 2 tablet sildenafil kullanmasından başka bir bulgu saptanmadı. Tam kan, biyokimya incelemeleri normaldi. Çekilen EKO ve karotis-vertebrobaziller doppler USG'si normaldi.

Sonuç:
Sildenafil sitrat, selektif ve potent bir fosfodiesteraz 5 (PDE-5) enzimi inhibitörüdür. Bu enzim esas olarak penisde kavernöz

korpüsde yüksek konsantrasyonda bulunmakla birlikte, vasküler düz kaslar, organ düz kasları ve trombositlerde de bulunur. Yan etki olarak baş ağrısı, kızarma (flushing), gastrointestinal rahatsızlık, nazal konjesyon, renki görme bozuklukları, hipotansiyon görülebilir. Nadir olarak akut MI, periarteritis ve ölüm bildirilmiştir. Sildenafil kullanımına bağlı hemorajik infarkt vakası az sayıda bildirilmiş olup, hastanın öyküsünde ve yapılan klinik araştırmasında başka bir patoloji saptanmamıştır.

.....

EP-136

ATRİYAL FİBRİLASYONLU STROKE'LARDA KADIN CİNSİYETİN YERİ

CEMİLE HANDAN MISIRLI , FÜSUN DOMAÇ , DUYGU ÖZKAN , FATMA GÜNGOR

HAYDARPAŞA NUMUNE EĞİTİM VE ARAŞTIRMA HASTANESİ

Amaç:

Atriyal fibrilasyon (AF) komplikasyonu olarak stroke tüm dünyada morbidite ve mortalitede önemli bir nedendir. Her yaş grubunda AF insidansının erkeklerde daha yüksek olmasına rağmen, kadınlardaki stroke önlenmesinde AF tedavisi daha özel yaklaşım gerektirebilir. Bu çalışmada kliniğimizdeki 2 yıllık kadın ve erkek iskemik strokelar AF ve risk faktörleri açısından incelendi ve AF' li kadın hastaların farklılığına bakıldı.

Gereç ve Yöntem:

İki yıllık sürede servisimize çalışmamıza uygun 322 kadın, 300 erkek iskemik stroke hastası yatırıldı. Halen warfarin kullananlar, mitral stenozlu ve opere kapak hastalığı olanlar çalışmaya alınmadı. Tüm hastalar CHA2DS2-VAS skoru ile değerlendirildi . Hastalar 65 yaş altı ve üstü olarak 2 gruba ayrılarak incelendi ve kadın hastaların yaşa göre özellikleri araştırıldı.

Bulgular:

İskemik strokeların kadınlarda erkeklerden biraz daha sık görüldüğü tesbit edildi, kadın %51.8, erkek %48.2, ama istatistiksel anlamı yoktu >0.005. Daha önemlisi AF'li kadın hasta oranı erkeklerden yüksek idi. Yaş gruplarına göre ayrıldığında <65 kadın sayısı 29, erkek ise 19, >65 kadın sayısı 82, erkek ise 42, p<0.0001'dir. Kadın risk faktörleri erkeklerden fazla olup, CHA2DS2-VAS skorları da daha yüksekti. Lone AF olan hastaların sayısı fark etmedi- kadınlar 5, erkekler 4 idi. Komorbiditeler arttıkça iskemik stroke riski her iki cinste de artış gösterdi.

Sonuç:

Çalışmamızda AF'li kadın hastalarda iskemik stroke riski özellikle >65 yaş daha yüksek bulundu. Lone AF'de ise kadın erkek farkı anlamlı değildi, bu da bize 65 yaş altında kadınlarda antikoagülan kullanımının gereksizliğini aynen literatürdeki gibi göstermiş oldu.

Çalışmamızda AF'li kadın hastalarda iskemik stroke riski özellikle >65 yaş daha yüksek bulundu. Lone AF'de ise kadın erkek farkı anlamlı değildi, bu da bize 65 yaş altında kadınlarda antikoagülan kullanımının gereksizliğini aynen literatürdeki gibi göstermiş olduÇalışmamızda AF'li kadın hastalarda iskemik stroke riski özellikle >65 yaş daha yüksek bulundu. Lone AF'de ise kadın erkek farkı anlamlı değildi, bu da bize 65 yaş altında kadınlarda antikoagülan kullanımının gereksizliğini aynen literatürdeki gibi göstermiş oldu göstermiş oldu.

.....

EP-137

AKUT İSKEMİK İNMEDE HASTANEYE ERKEN ULAŞMAYI ETKİLEYEN KLİNİK VE DAVRANIŞSAL FAKTÖRLER

ESİN KULEİN KÖKSAL , SİBEL GAZİOĞLU , CAVİT BOZ

KTÜ TIP FAKÜLTESİ NÖROLOJİ ANABİLİM DALI

Amaç:

Akut iskemik inmede trombolitik tedaviden yararlanmayı engelleyen önemli faktörlerden birisi hastaneye geç ulaşmadır. Bu çalışmada akut iskemik inmeli hastaların klinik özelliklerini, hasta ve yakınlarının davranışlarını araştırarak hastaneye erken ulaşmayı etkileyen faktörleri belirlemeyi amaçladık

Gereç ve Yöntem:

Karadeniz Teknik Üniversitesi Tıp Fakültesi'nde ileriye yönelik yürütülen bu çalışmaya akut iskemik inme tanısı almış 115 hasta alındı. Hastaların demografik ve klinik verileri, hasta ve yakınlarının duygusal ve davranışsal tepkileri değerlendirilip tek ve çok değişkenli analizler ile hastaneye erken ulaşmayı etkileyen faktörler belirlendi.

Bulgular:

Trombolitik tedavi uygulanabilen 3.basamak sağlık merkezine ilk 3 saatte ulaşan hastaların sayısı 55 (%47.8) idi. İnme belirtilerinin başlamasından sonra ilk 3 saatte hastaneye ulaşmayı etkileyen faktörler; ileri yaş, özgeçmişte atriyal fibrilasyon ya da koroner kalp hastalığının olması, inmenin ani başlaması, inme anında panik yada korku hissedilmesi, motor belirtiler ya da bilinç bozukluğunun olması, yüksek National of Health Stroke Scale (NIHSS) skoruna sahip olmak, 112'yi aramak, ilk başvurulan hastanede tedavi almak, hasta ya da yakınlarının başlangıç belirtilerini inme olarak algılaması idi. Çok değişkenli analizde öyküde atriyal fibrilasyon olmasının (OR,4.03; 95% CI 1.04-15.6), yüksek NIHSS skoruna sahip olmanın (OR,1.1; 95% CI, 1.02-1.28), hasta ya da yakınlarının başlangıç belirtilerini inme olarak algılamasının (OR,3.3; 95% CI, 1.2-9.3) hastaneye erken ulaşmayı etkileyen bağımsız faktörler olduğu tespit edildi.

Sonuç:

Akut iskemik inmeli hastaların hastaneye erken başvurmasını etkileyen faktörlerin, hastaların klinik özelliklerinin dışında hasta ya da yakınlarının inmeyi tanımasının ve inmeye karşı verdikleri duygusal ve davranışsal tepkilerinin de önemli olduğu tespit edildi.

.....

EP-138

SPONTAN GELİŞEN SPİNAL EPİDURAL HEMATOMLU GEBE OLGU

ERTUĞRUL UZAR , CÜNEYT GÖÇMEZ , ABDULLAH ACAR , MEHMET UĞUR ÇEVİK

DİCLE ÜNİVERSİTESİ TIP FAKÜLTESİ NÖROLOJİ ANABİLİM DALI

Olgu:

Yirmibir yaşında, 35 haftalık gebe, birinci gebeliği, ani başlayan sırt ve omuz ağrısı, sol kola yayılan ağrısı nedeniyle başvurduğu sağlık kuruluşunda parasetamol tedavisi verildiği ifade edildi. Ertesi gün sol omuza sol kola yayılan ağrıları şiddetlenmiş ve bıçak saplanır tarzda olmaya başlamış. Hasta uyandığında bacaklarında güçsüzlük ve göbek hizasına kadar his kusuru olduğunu farketmiş. Acil olarak değerlendirilen olgu ilerleyen güçsüzlük, duyu kaybı ve solunum sıkıntısı nedeniyle Guillan

Barre sendromu ve akut transvers myelit ön tanılarıyla yoğun bakım imkanlarının olduğu bir merkeze sevkine karar verilmiş. Özgeçmişinde, travma, ateşli bir hastalık, brusella, aspirin alımı ve antikoagulan alımı öyküsü yoktu. İlk yakınmalarının 48 sonra hastanemiz acil servisine başvurduğunda vital bulguları normaldi. Bilinci açık, oryante, kraniyal sinirler doğal, paraplejik, üst ekstremitelerde solda daha belirgin olmak üzere parmaklarında abduksiyon zaafı (4/5), seviye veren his kusuru (T1-2) ve alt ekstremiteler anestezikti. Olguda seviye veren duyu kusuru ve akut gelişen parapleji nedeniyle akut miyelopati tanısıyla hasta kliniğimize yatırıldı. Rutin hemogram biyokimya normaldi. Sinir iletim çalışması F dalgaları normal. Spinal MR incelemesi akut epidural hematom ile uyumlu olması nedeniyle hasta beyin cerrahisine devredildi. Sezeryan ile gebelik sonlandırıldı. Sezaryan sonrası hastaya prone poziyon verilerek C7-T1 sol hemilaminektomi ile organize hematom boşaltıldı. AVM'yi düşündüren vasküler yapılar görüldü ve koterize edildi. Patolojik inceleme AVM ile uyumlu olarak rapor edildi. Operasyon sonrası birinci ayda hastanın yakınmalarında kimsi düzelme saptandı. Spontan gelişen spinal epidural hematomun gebelikte nadir görülmesi ve erken cerrahi dekompresyonun nörolojik sekeli azaltması nedeniyle bu vaka sunuldu.

.....

EP-139

VERTEBRAL ARTER DİSEKSİYONU VE SJÖGREN SENDROMU

İREM YILDIRIM ÇAPRAZ [1], HALE ZEYNEP BATUR ÇAĞLAYAN [1], DİLEK YILMAZ DOĞAN [1], DİLEK YAZICIOĞLU CEZAYİR [1], BERİVAN BİTİK [3], YUSUF ÖNER [2], BİJEN NAZLIEL [1]

[1] GAZİ ÜNİVERSİTESİ TIP FAKÜLTESİ NÖROLOJİ ANABİLİM DALI, ANKARA
[2] GAZİ ÜNİVERSİTESİ TIP FAKÜLTESİ RADYOLOJİ ANABİLİM DALI,ANKARA
[3] GAZİ ÜNİVERSİTESİ TIP FAKÜLTESİ İÇ HASTALIKLARI ANABİLİM DALI, ROMATOLOJİ BİLİM DALI,ANKARA

Giriş:
Vertebral ertebral arter disseksiyonu (VAD) gençlerde görülen önemli bir inme nedenidir. Daha çok ekstrakraniyal orijinli olup intrakraniyal vertebral arter disseksiyonları nadir gözlenir.

Olgu:
Otuzdokuz yaşında kadın hasta, baş ve boyun ağrısı ardından 6 saat sonra ortaya çıkan baş dönmesi, konuşmada peltekleşme, sağ ağız köşesinde kayma, sağ kol ve bacakta güçsüzlük şikayetleri ile başka bir nöroloji kliniğine başvurmuştu. Şikayetleri 12 saat sonra tamamen düzelen hasta kraniyal MRG'de da sol talamusda ve sol oksipital lobda enfarkt ile uyumlu görünüm saptanması üzerine ileri tetkik ve tedavi amacı ile kliniğimize başvurdu. Nörolojik muayenesi normal olan hastanın özgeçmişinde yaklaşık 4 yıldır sedimentasyon yüksekliği nedeniyle dahiliye bölümünce izlendiği ancak bir neden saptanamadığı öğrenildi. Supraaortik MR Anjiografide sol vertebral arter distal intrakranial segmentinde diseksiyona ait olduğu düşünülen çift lümen görünümü saptandı. Etyolojiye yönelik yapılan detaylı incelemelerinde Sedimentasyon hızı 43mm/s saptandı. ANA,Anti- SS A ve Anti Ro'su pozitif bulundu. Göz muyanesinde Schimer testi pozitif ve gözyaşı kırılma zamanı 3 ve 5sn olarak saptanan hastanın tükrük bezi biyopsisi de Sjögren Sendromu(SS) ile uyumlu bulundu. Romatoloji bölümünce de değerlendirilen hastada SS tanısı koyuldu. ASA, klopidogrel, oral steroid ve hidroksiklorokin tedavisi başlanan hastanın takiplerinde tekrar şikayeti olmadı.

Tartışma:
Vertebral arter diseksiyonlarının etyolojisi tam olarak bilinmemekle birlikte travma, hipertansiyon, konnektif doku hastalığı, gibi durumlarda görülebilmektedir. SS'da %10-20 hastada nörolojik tutulum olmakla beraber SSS tutulumu nadir izlenmektedir. İnme, transvers myelit, nöbetler, meningoensefalit görülebilmektedir. Literatürde SS ile vertebral arter diseksiyonu birlikteliği sadece birkaç vakada bildirilmiştir. Hastamızda başka bir etyolojik faktör olmadığından vertebral arter diseksiyonunun SS'na bağlı olabileceği düşünülmüştür.

.....

EP-140

NADİR GÖRÜLEN BİR SEREBRAL EMBOLİ OLGUSU

İREM YILDIRIM ÇAPRAZ [1], HALE ZEYNEP BATUR ÇAĞLAYAN [1], DOĞA VURALLI [1], DİLEK ERER [2], YUSUF ÖNER [3], BİJEN NAZLIEL [1]

[1] GAZİ ÜNİVERSİTESİ TIP FAKÜLTESİ NÖROLOJİ ANABİLİM DALI, ANKARA
[2] GAZİ ÜNİVERSİTESİ TIP FAKÜLTESİ KALP VE DAMAR CERRAHİSİ ANABİLİM DALI, ANKARA
[3] GAZİ ÜNİVERSİTESİ TIP FAKÜLTESİ RADYOLOJİ ANABİLİM DALI,ANKARA

Giriş:
Kist hidatik (Ekinokokkozis) nadir olarak santral sinir sistemi tutulumu gösteren(%1-2) bir parazitik hastalıktır. Klinikte daha çok yer kaplayan lezyona ve intrakraniyal basınç artışına bağlı bulgularla karşımıza çıkar.

Olgu:
41 yaş erkek hasta, ateş, baş dönmesi, gözlerde kararma ardından bayılma ve bilinç değişikliği şikayeti ile bölümümüze danışıldı. Karaciğer kist hidatiği nedeniyle yirmi yıl önce tedavi alan hastanın kontrolleri sırasında çekilen abdomen BT'sinde karaciğerde kistik hidatikle uyumlu lezyon saptanmış ve görüntü alanına giren alt torakal kesitlerde kalpte sol ventrikülde mitral kapak komşuluğunda 4,.5 cm çapında kistik lezyon dikkati çekmişti. Ekosunda Mitral kapakda ve intramyokardiyal kistik yapıda kitle gözlenen hasta kardiyak kist hidatik düşünülerek kalp damar cerrahisi bölümünce operasyonu planlanarak yatırılmıştı. Hastanın nörolojik muayenesi normal olarak saptandı. EEG'si normal olan hastanın Kraniyal MRG'de sağ parietalde iki adet septik emboli odağı ve subaraknoid kanama ile uyumlu olduğu görünüm saptandı. Kraniyal BT Anjiosu normaldi. Enfeksiyon bölümünce hastaya albendazol tedavisi başlandı. Nörolojik durumu iyi olan, bilinci düzelen ve tekrar bayılması olmayan hasta Kalp Damar Cerrahisi tarafından opere edildi. Hastanın patoloji sonucu kist hidatikle uyumlu olarak geldi.

Tartışma:
Kist hidatik hastalığının santral tutulumu genellikle serebral kist şeklinde gözlenirken, çok nadir olarak kardiyak kist hidatiğe bağlı serebral emboli kliniği ile ortaya çıkabilir. Tedavide albendezol tedavisi ve emboli kaynağının cerrahi tedavisi önerilmektedir.

.....

EP-141

ANTON SENDROMU: OLGU SUNUMU

SEHER OKUMUŞ , MEHMET UFUK ALUÇLU

DİCLE ÜNİVERSİTESİ, TIP FAKÜLTESİ, NÖROLOJİ ANABİLİM DALI, DİYARBAKIR

Giriş:
Anton sendromu; striat korteksin iki yanlı lezyonlarında kortikal körlük ortaya çıkması ile karekterizedir. Bu sendromda ışık

refleksi korunmuş olup, hasta körlüğünün farkında değildir veya görmediklerini inkar ederler. Kliniğimizde tanısı konan hasta muayene ve görüntüleme bulguları ile sunuldu.

Olgu:
Hastanemize baş dönmesi, baş ağrısı ve bir hafta sonrasında gelişen şuur bulanıklığı ile başvuran 71 yaşında erkek hastanın yapılan nörolojik muayenesinde; bilinç konfüze, non-koopere, pupiller izokorik, IR +/+, kraniyal sinirler intakt, tüm ekstremitelerinde kas gücü 3/5, DTR normoaktif, patolojik refleks bilateral negatif olarak değerlendirildi. Kranial BT görüntülemesinde bilateral oksipital ve sağ temporal bölgede hipodens alan tespit edildi. Anti-ödem ve antiagregan tedavi verilen hastanın genel durumu düzelince muayenesinde vizüel agnozi tespit edildi. Hasta göremediği halde gördüğünü ifade ediyordu ve bu durumdan rahatsızlık duymuyordu. Kranial BT-anjiografisinde bilateral ICA'larda %50 stenoz ve sol vertebral arterde total okluzyon saptanan hasta, medikal tedavi ile taburcu edildi.

Sonuç:
Nadir görülen Anton sendromu klinik ve görüntüleme bulguları ile literatür bulguları eşliğinde sunuma değer görüldü.

.....

EP-142
TAKAYASU ARTERİTİ OLGUSUNDA GELİŞEN SEREBRAL İSKEMİ
MELTEM KARACAN GÖLEN [1], HALE ZEYNEP BATUR ÇAĞLAYAN [1], MEHMET AKİF ÖZTÜRK [2], ERHAN ILGIT [3], ALİ YUSUF ÖNER [3], ASLI KARAKUŞ [1], BİJEN NAZLIEL [1]

[1] GAZİ ÜNİVERSİTESİ TIP FAKULTESİ, NÖROLOJİ ANABİLİM DALI
[2] GAZİ ÜNİVERSİTESİ TIP FAKÜLTESİ, İÇ HASTALIKLARI ROMATOLOJİ BİLİM DALI
[3] GAZİ ÜNİVERSİTESİ TIP FAKÜLTESİ, RADYOLOJİ ANABİLİM DALI

Giriş:
Aorta ve onun ilk dalları olan büyük elastik arterleri tutan ve genel olarak premenapozal kadınlarda görülen bir vaskülit sendromudur. %10-20 hastada serebrovasküler komplikasyonlar gözlenebilir. Bu komplikasyonlar aort ve ana dallarının okluzif ve stenotik tutulumuna bağlıdır.

Olgu:
15 yıldır Takayasu arteriti tanısı ile izlenen otuzdokuz yaşında kadın hasta, konuşma bozukluğu şikayetiyle romatoloji servisinde görülerek serebrovaskuler hastalık öntanısıyla değerlendirildi. Nörolojik muayenesinde bilinci açık, koopere, oryante, adlandırma tekrarlaması normal , konuşması dizartrikti. Kranial sinir, motor ve duyu sistemlerine ait nörolojik muayene bulgusu saptanmadı. Kranial diffüzyon MR görüntülemesinde solda temporoparietooksipital bileşke, oksipital lob ve talamusda subakut evre iskemi ile uyumlu diffüzyon kısıtlaması saptandı. MR Perfüzyon görüntülemede diffüzyon ağırlıklı inceleme ile korele edildiğinde hipoperfüze parankim alanlarında enfarktı destekler diffüzyon kısıtlama bulgusu saptanmadı, lüks perfüzyon lehine yorumlandı. Selektif serebral anjiografi'de; sağ, sol karotisler ve sol subklavian arter oklüde, sağ subklavian arterde stenozlar ve sağ vertebral arter ostiumunda %70 stenoz izlendi. Hastanın serebral dolaşımı, %70 stenoz saptanan sağ vertebral arter ile sağlandığından girişimsel radyoloji bölümünce vaskuler stent yerleştirildi. Antiagregan tedavisi düzenlendi.

Tartışma:
Hastamızda sol temporoparietooksipitalde saptanan diffüzyon kısıtlamasının sitotoksik ödemden ziyade lüks perfüzyona sekonder olduğu düşünülmüştür. Takayasu arteritli hastalarda nörolojik bulguların dikkatlice değerlendirilmesi ve tetkiki, serebral infarktların önlenmesi açısından çok önemlidir.

.....

EP-143
İSKEMİK İNMELİ OLGUDA SOL ATRİYAL MİKSOMA
ERCAN KÖSE , AHMET ÇETİZ , MEHMET EMİN DAĞ , VEDAT SEMAİ BEK , MEHMET TAYFUN KAŞIKÇI , YAŞAR KÜTÜKÇÜ

GATA NÖROLOJİ AD. ANKARA

Olgu:
İnme özellikle ileri yaş grubunda mortalite ve morbiditenin en önemli nedenlerinden biridir. Gelişiminde sıklıkla karotis arterdeki aterosklerotik plaklar rol oynarken; vakaların yaklaşık % 20'sinden kalp kökenli emboliler sorumludur. Miksoma kalbin en sık görülen primer tümörü olmakla beraber kalp kökenli embolilerin oldukça nadir bir nedenidir.
Olgumuz 47 yaşında kadın hasta olup, ani gelişen sol tarafı görememe, konuşma bozukluğu ve dengesizlik yakınmaları ile başvurdu. Nörolojik muayenesinde, sol homonim hemianopi, dizartik konuşma, bilateral dismetri, ataksik yürüyüş mevcuttu. Çekilen diffüzyon ağırlıklı beyin MRG'de sağ oksipital ve bilateral serebellar alanda akut iskemik infarkt ile uyumlu lezyonlar izlendi. Etyolojiye yönelik yapılan araştırmada transözefageal ekokardiyografide sol atriyal miksoma tespit edildi. Sol atriyal miksomalar iskemik inmenin ender görülen nedenlerinden biri olması sebebiyle sunulmaya değer bulunmuştur.

.....

EP-144
DEKOMPRESYON SONUCU GELİŞEN İNME ÜZERİNE BİR OLGU SUNUMU
ÖMER FARUK TARHAN , ADNAN BİLGİÇ , HAKAN LEVENT GÜL , DUYGU SAYGILI , ÜLKÜ TÜRK BÖRÜ

TC.SAĞLIK BAKANLIĞI DR.LÜTFİ KIRDAR EĞİTİM VE ARŞTIRMA HASTANESİ

Olgu:
Dekompresyon hastalığı(DH);Yetersiz dekompresyon sonucu vucud dokularında çözünmüş bulunan gazların serbest gaz kabarcıkları haline geçerek oluşturduğu hastalıklar haline verilen genel bir isimdir.Biz burada litaretürde az görülen dekompresyon sonrası pons enfaktı gelişen ve hiperbarik O2 tedavisiyle sekelsiz iyileşen olgumuzu paylaşmak istedik.
Öncesinde bilinen herhangi bir hastalığı olmayan 50 yaşındaki erkek hasta acil servise kusma ve baş dönmesi şikayeti ile getirirdi.Hastanın bir gün önce ticari amaçlı yaklaşık 20 m ye 3 kez tüpsüz, hortumla dalma öyküsü mevcuttu.İlk iki dalışta herhangi bir sıkıntı yaşamayan hasta 3.dalıştan sonra yüzeye çıkınca şikayetleri başlamış.Hasta acil serviste ilk görürdüğün de genel durum orta, bilinç açık,sağ santral fasyal parazi,sağda 4/5 -5/5 kas gücü mevcut olup ,TDR de baş parmak dorsiflexiyonu izlendi.TA 150/90 olup rutin hemogram ve biyokimya tetkikleri normal bulundu.Çekilen beyin mr ve mr diff da pons sol yarısın da akut infakt düşünülmesi üzerine hasta inme tanısıyla kliniğimize yatırırdı.Aynı gün antiagregan tdavinin yanıısıra hiperbarik O2 tedavisine alındı.Klinigimizde yattığı süre içerisinde EKG,ECO,carotis-vertebral arter renkli dopler,carotis-vertebral arter mr anjio tetkikleri yapıldı.Tetkiklerinde anlamlı patoloji saptanmadı.Hasta kliniğimizde yattığı süre içerisinde 8 gün günde 1 seans olmak üzere hiperbarik O2 tedavisi aldı. Tedavi bitiminde nörolojik bulguları düzelen hasta sekelsiz olarak taburcu edildi. Dekopresyon hastalığı nöroloji pratiğinde pek rastlanılmayan bir hastalıktır. Bu olguyla DH a bağlı inmenin tedavisinde hiperbarik O2 in tedavi yaklaşımında göz önünde bulundururması gerektiğini düşündük.

.....

EP-145

İNTERNAL KAROTİD ARTER AGENEZİSİ İLE ANEVRİZMA BİRLİKTELİĞİ

UTKU OĞAN AKYILDIZ [1], ABDULKADİR İNCİ [1], DİLEK ÖZTÜRK [1], AYÇA ÖZKUL [1], KUTSİ KÖSEOĞLU [2]

[1] ADNAN MENDERES ÜNİVERSİTESİ TIP FAKÜLTESİ NÖROLOJİ ANABİLİM DALI
[2] ADNAN MENDERES ÜNİVERSİTESİ TIP FAKÜLTESİ RADYOLOJİ ANABİLİM DALI

Olgu:

64 yaşında bayan hasta başağrısı yakınması ile kliniğimize başvurdu. Hastanın nörolojik bakısında olağandı. Karotis oskültasyonunda solda pulsasyon duyulmadı. Kranyal MRG de yaygın lökoariozis ve anterior kominikan arter (AKA) trasesinde anevrizmatik dilatasyon izlenirken solda internal karotid arter (İKA) izlenmedi. Karotid arter doppler USGde sol İKA lokalizasyonunda akım izlenmedi. Yapılan konvansiyonel anjiografide solda İKA izlenmezken sağda AKAda 8mm çaplı anevrizma izlendi. Sol orta serebral arterin posterior dolaşım tarafından kanlandığı görüldü. Kranyal BTde solda karotid kanalın olmadığı izlendi.

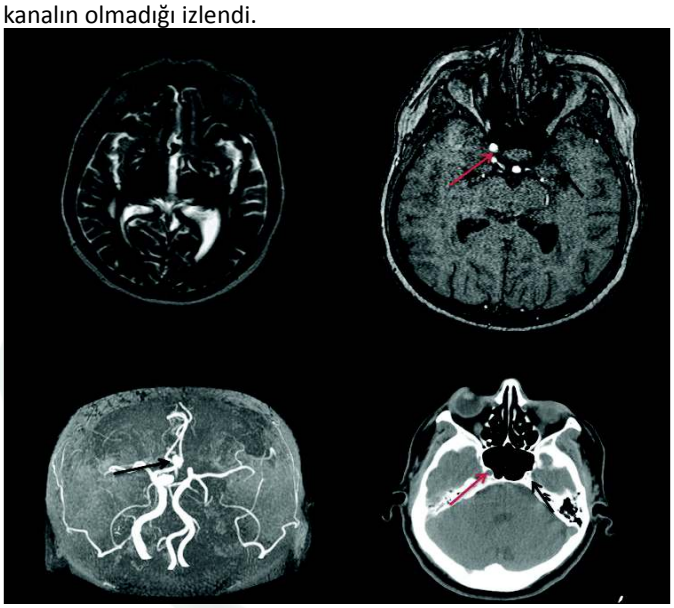

İKA agenezi oldukça nadir görülen bir anomalidir. İnsidansı ile ilgili farklı oranlar olsa da genel olarak % 0,01 olduğu düşünülmektedir. Sol İKA disgenezisi sağa oranla üç kat sık izlenmektedir. İlk kez 1787 yılında Tode otopsi çalışmasında tanımlayıp, 1954 yılında Verbiest, radyolojik olarak İKA agenezisini ortaya koymuştur. Genellikle asemptomatik olsa da diğer vasküler anomaliler ile birlikte olabilir. İntrakranyal anevrizmalar % 24-67 oranında eşlik edebilir. Bu nedenle hastalar, klinik ve radyolojik olarak yakından izlenmelidir.

.....

EP-146

PONTİN İNFARKTA BAĞLI İZOLE HORİZONTAL KONJUGE BAKIŞ PARALİZİSİ; ABDUCENS NÜKLEUS LEZYONU

UTKU OĞAN AKYILDIZ , DİLEK ÖZTÜRK , NEFATİ KIYLIOĞLU , ALİ AKYOL

ADNAN MENDERES ÜNİVERSİTESİ TIP FAKÜLTESİ NÖROLOJİ ANABİLİM DALI

Olgu:

Sağ el dominansa sahip 57 yaşında erkek hasta acil servise akut gelişmiş çift görme yakınması ile başvurdu. Hastanın tip 2 diyabetes mellitus, hiperlipidemi ve koroner arter hastalığı bulunmaktaydı. Bu nedenle hasta ASA 300mg/gün, insulin ve statin kullanmaktaydı. Hastanın vital bulgularında herhangi bir anormallik saptanmadı.

Nörolojik bakıda sağda horizontal konjuge bakış kısıtlılığı dışında herhangi bir patoloji izlenmedi (Şekil 1).

Kranyal MRG incelemesinde; sağda paramediyan pontin tegmentum bölgesinde abducens sinirinin nükleus bölgesine uyan lokalizasyonunda akut iskemik infarkt lehine bulgular izlendi (Şekil 2).

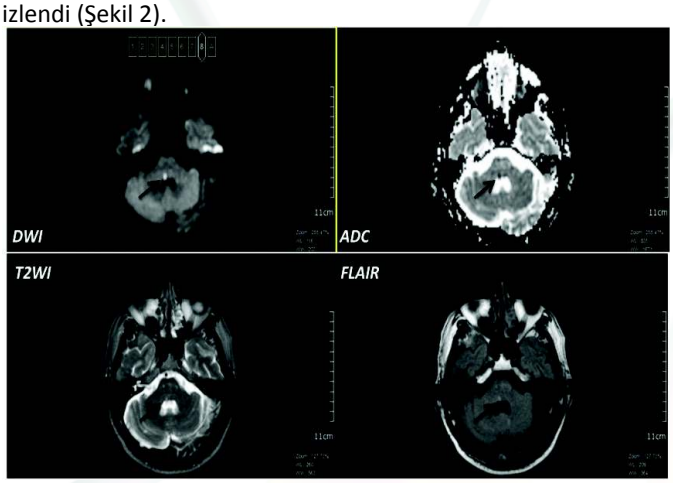

Hastanın üçüncü ay kontrolünde bakış kısıtlılığının değişmediği izlendi.

Vasküler nedenlere bağlı izole konjuge bakış paralizileri nadir olarak tanımlanmıştır. Anatomik olarak ponsta abducens sinir nükleusuna uyan bölgede oluşan iskemik vasküler olay nedeni ile nadir görülen klinik tabloyu sunmak istedik.

.....

EP-147

NADİR BİR BİRLİKTELİK: FASİYAL PARALİZİ İLE ORTAYA ÇIKAN METASTATİK AKCİĞER KANSERİ

BURCU GÖKÇE , YASİN HABİPOĞLU , ALİ KEMAL ERDEMOĞLU

KIRIKKALE ÜNİVERSİTESİ TIP FAKÜLTESİ NÖROLOJİ AD.

Olgu:

Akciğer kanseri dünyadaki en yaygın ikinci kanser tipi olup erkek ve kadınlarda dünya genelinde en sık ölüme neden olan kanser tipidir. Akciğer kanserli olguların yaklaşık üçte birinde uzak metastazlara bağlı semptomlar görülür. Akciğer kanserinin en sık metastaz yaptığı organlar arasında beyin, karaciğer, sürrenal, kemikler, kemik iliği ve karşı akciğer gelmektedir. Baş ve boyun bölgesinde en sık metastaz yeri beyin olup, oral kavite, gingiva,

dil, parotis bezi ve lenf nodlarına da metastaz yapabilmektedir. Metastatik akciğer kanserleri beyin metastazı yaptığında baş ağrısı, hemiparezi, vertigo, konvulziyon ve konuşma bozukluğuna sebep olmaktadır. Nadir olarak da fasiyal paralizi görülebilmektedir. Sunduğumuz olgu, primer akciğer kanseri nedeni ile beyin metastazı sonrası santral fasiyal paralizi ile başvuran hastadır.

.....

EP-148

SPİNAL ANESTEZİ SONRASI GELİŞEN KORTİKAL VENÖZ İNFARKT:OLGU SUNUMU

BURCU GÖKÇE , LEYLA DURUSOY , ERSEL DAĞ , ALİ KEMAL ERDEMOĞLU

KIRIKKALE ÜNİVERSİTESİ TIP FAKÜLTESİ NÖROLOJİ AD.

Olgu:

Serebral sinüs ven trombozu spinal anestezi sonrasında nadir gelişen bir klinik durumdur. Sıklıkla, spinal anestezi sonrası uzamış ve standart tedavilere yanıtsız baş ağrısı ile kendisini gösterir. Burada, spinal anestezi sonrası birinci hafta nöbet nedeniyle acil servisimize başvurması sonrası venöz infarkt tanısı alan 28 yaşındaki erkek hastayı sunmaktayız.

.....

EP-149

NON-TRAVMATİK SPONTAN PRİMER İNTRASEREBRAL HEMATOM VE ATEROSKLEROZ İLİŞKİSİ: PROSPEKTİF BİR ÇALIŞMA

SAMİYE UYSAL , MURAT ÇABALAR , NEJLA SÖZER TOPÇULAR , AYLA ÇULHA , VİLDAN YAYLA

BAKIRKÖY DR.SADİ KONUK EĞİTİM VE ARAŞTIRMA HASTANESİ

Amaç:

Otopsi serilerinin incelendiği intraserebral hemoraji çalışmalarında ateroskleroza rastlanmıştır. Bu çalışmada, semptomatik ya da asemptomatik ateroskleroz ile nontravmatik spontan primer intraserebral hematom arasındaki ilişkiyi değerlendirdik.

Gereç ve Yöntem:

Ocak 2010-Ocak 2011 arasında izlenen, tanısı kranial BT/ Diffüzyon MR ile konan 31 spontan nontravmatik intraserebral hematom ve iskemik inme olgusunun karotis ve vertebral arter Doppler ultrasonografisi (USG) yapıldı. Hastaların risk faktörleri, Doppler USG bulguları değerlendirildi. İnme sınıflamasında NASCET, hematom sınıflamasında ise Warlow (2008) ölçütleri kullanıldı.

Bulgular:

Olguların yaş aralığı 18-90 yıl (hemoraji= 64,33±13,57, iskemi= 62,70±14,93) idi. Çalışmaya katılan hemorajik inme olgularının %64'ü erkek, %35'i kadın; iskemik inmede ise %80'i erkek , %20' si kadındı. Risk faktörlerinden hipertansiyona hemoraji grubunda daha sık rastlanırken, hiperlipidemi ve diabet inme grubunda daha sıktı. İskemik ve intrakranial serebral hematom olguları arasında ateroskeroz sıklığı açısından fark saptanmadı (p>0,05).

Sonuç:

Çalışmamızda intaserebral hematom ile iskemik inmeli hastaların Doppler USG bulguları arasında anlamlı fark bulunmaması, iki grupta da aterosklerozun risk faktörü olarak rol oynadığını ve bu hastaların tedavi planlamasında göz önünde bulundurulması gereken bir faktör olduğunu düşündürmüştür.

.....

EP-150

OPALSKİ SENDROMU

DİLEK ÖZTÜRK [1], ABDULKADİR İNCİ [1], SONGÜL ÖZKAN GÜNEŞ [2], UTKU OĞAN AKYILDIZ [1]

[1] ADNAN MENDERES ÜNİVERSİTESİ TIP FAKÜLTESİ NÖROLOJİ ANABİLİM DALI
[2] ADNAN MENDERES ÜNİVERSİTESİ TIP FAKÜLTESİ ACİL ANABİLİM DALI

Olgu:

62 yaşında erkek hasta, bulantı, kusma, dengesizlik ve hıçkırık şikayetleri ile başvurdu. Nörolojik muayenesinde sol yüz yarısı ve sağ vücutta hipoestezisi, solda horner sendromu, disfoni, öğürme refleksi kaybı, sol kol ve bacakta erken düşme, solda dismetri-disdiadokokinezi ve tandemde sola ataksi saptandı. Kranial MRG'de sol lateral medüller-submedüller akut iskemik infarkt saptandı (Şekil 1).

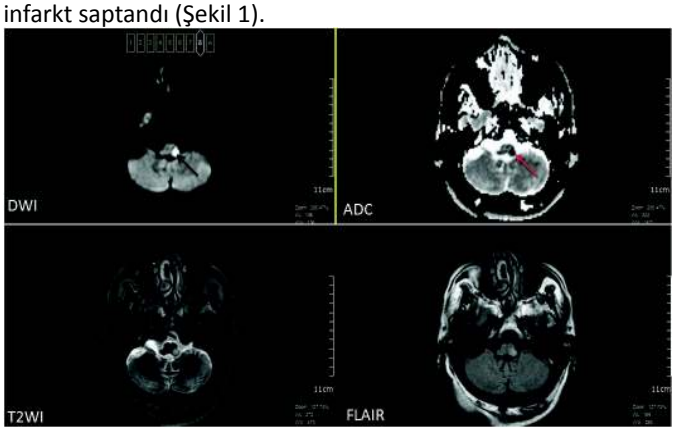

63 yaş erkek hasta sol yüz yarısında uyuşma, baş dönmesi , dengesizlik, hıçkırık ve yutma güçlüğü nedeniyle acil servise başvurdu. Nörolojik muayenesinde solda horner sendromu, sol yüz yarısı ve sağ vücut yarısında hipoestezisi, öğürme refleksi kaybı, hipofoni, sol üst ekstremitede erken düşme, solda dismetri-disdiadokokinezi, tandemde sola ataksi saptandı. Kranial MRG'de sol lateral medüller-submedüller akut iskemik infarkt saptandı.

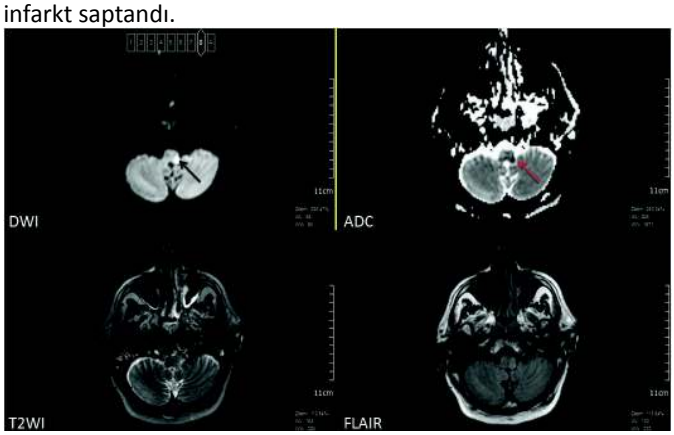

Solunum arresti gelişen hasta entübe edilerek takip edildi. Opalski sendromu 1946 yılında tanımlanmıştır. Opalski sendromu, lateral meduller sendrom bulgularına ek olarak ipsilateral hemiparezinin eşlik ettiği, vertebral arter tıkanıklığına bağlı olarak gelişen, piramidal çaprazdan sonra kortikospinal yolları etkileyen alt medullar lezyonun yol açtığı bir sendromdur. Klasik klinik özelliklerine ek olarak, bu nadir sendromda az sayıda hastada solunum yetmezliği de görülebilir. Opalski sendromu

sık görülen ancak tanıda atlanabilen bir durum olması nedeniyle bu tanıya dikkat çekilmesi amacıyla sunulmuştur.

.....

EP-151

KARDİYAK HİPOKİNEZİYE BAĞLI SEREBRAL EMBOLİZM PATERNLERİ

ERSEGÜL BURÇİN İNCE , YANKI ŞAHİN , İ. LEVENT GÜNGÖR

ONDOKUZ MAYIS ÜNİVERSİTESİ TIP FAKÜLTESİ NÖROLOJİ ANABİLİM DALI

Amaç:

Kardiyak hipokinezi ve ejeksiyon fraksiyonu düşüklüğü olan hastalarda tromboembolizm insidansı yılda 100 hastada 0.9-5.5'dir. Genişlemiş, zayıf kasılan kardiyak bölmelerdeki anormal ve yavaş akım mural trombüs oluşumuna neden olur. Bu retrospektif çalışmada iskemik inmesi kalpte hipokineziye bağlanan hastalardaki serebral enfarkt paternleri belirlenmeye çalışılmıştır.

Gereç ve Yöntem:

Çalışma için kliniğimiz Beyin Damar Hastalıkları Polikliniği veri tabanına kayıtlı Haziran 2005-Eylül 2012 tarihleri arasında iskemik inme geçirmiş 1789 hastanın verileri retrospektif olarak tarandı. İskemik inme nedeni olarak sadece kalpte hipokinezi bulunan 40 hastanın DWI-ADC haritaları veya BT görüntüleri değerlendirildi.

Bulgular:

Yaş ortalaması 70.23 (46-90). Kardiyak hipokinezinin en sık nedeni aterosklerotik kalp hastalığıydı. Otuz iki hastada (%80) ön sistem, yedi hastada (%17.50) arka sistem, bir hastada (%2.50) hem ön hem arka sistem enfarktı görüldü. Yirmiyedi hastada (%67.50) orta ve büyük çaplı arter tıkanıklığına bağlı kortikal ve subkortikal bölgeleri içeren enfarkt mevcuttu. Dört hastada (%10.00) tek başına kortikal pial arter tıkanıklığı vardı. Dokuz hastada (%22.50) sadece perforan arterler tarafından beslenen beyaz cevherde lezyon vardı. Sekiz hastada (%20) lezyon volumu 3 cc'den küçüktü.

Sonuç:

Kardiyak hipokineziye sekonder gelişen trombüslerden kopan embolilerin ön dolaşıma gitme olasılığı posterior sirkülasyona göre yaklaşık dört buçuk kat daha fazladır. Kalpte hipokineziye sekonder trombüs oluştuğunda genelde büyük ve orta çaplı arterlere embolizm olmaktadır. Ön ya da arka sistemde perforan arterler de hipokinetik kalpten çıkan emboliler ile tıkanabilmektedir. Kalp duvarında hipokinezi varlığında oluşan intrakardiyak trombüslerden kopan ve beyine ulaşan emboliler genellikle büyüktür. Ağır nörolojik defisitlere ve yüksek bir mortaliteye sahiptir. Kardiyak hipokinezi saptandığında antikoagülasyon serebral embolizm beklenmeden başlanabilir.

.....

EP-152

SEREBROVASKÜLER HASTALIĞI TAKLİT EDEN TROMBOTİK TROMBOSİTOPENİK PURPURA OLGUSU

İPEK GÜNGÖR , GÜNEŞ ALTIOKKA UZUN , ELİF KOCASOY ORHAN , GÜL GÜZELANT , EMRE OSMANBAŞOĞLU , M. BARIŞ BASLO

İSTANBUL TIP FAKÜLTESİ

Giriş:

Trombotik trombositopenik purpura (TTP), mikroanjiyopatik hemolitik anemi, trombositopeni, ateş, böbrek yetmezliği ve değişik nörolojik bulguların eşlik edebildiği bir hastalıktır. Yüksek mortalitesi olan bu hastalığın erken tanınması ve hızla tedaviye başlanması önemlidir. Bu sunumda nörolojik semptomlarla prezente olan bir TTP olgusu tartışılacaktır.

Olgu:

Otuziki yaşında erkek hasta, 10 gün önce başlayıp aralıksız devam eden başağrıları ile birlikte, ilk 3 gün başağrısına eşlik edip tamamen düzelen sol hemiparezi atakları nedeniyle acil polikliniğimize başvurdu. Başvurusundan 4 saat önce başlayan sağ kol ve bacak güçsüzlüğü ile son 3 gündür 10 dk. sürüp geçen kelime bulma güçlüğü ve tutuk konuşmadan da yakınıyordu.
Acil polikliniğe gelişinde anamnezi kendisinden aldığımız hasta, bu sözlü iletişim esnasında tutuk konuşmaktaydı. Dakikalar içerisinde konuşmasındaki tutukluğun arttığı önce motor afazi, hemen sonrasında global afazi geliştiği görüldü. Eş zamanlı muayenesi de kuadripareziden monopareziye dalgalanıyordu. Bu atakları yaklaşık 35 dk. sürüyor ve sonra hasta yeniden tama yakın düzeliyordu, aralıklı olarak bu ataklar gözlemimizdeki 6 saat süresince aralıklarla tekrarladı.
Hemogram tetkikinde trombosit düzeyi 36.300 (N:150-400bin) idi. Kranyal BT incelemesinde hemoroji saptanmayan hastanın, difüzyon MR incelemesinde iki yanlı sentrum semiovalede milimetrik, DWI hiperintens, ADC hipointens akut iskemi ile uyumlu olabilecek lezyonlar izlendi. Nörolojik tablosu ön planda geçici iskemik atak olarak düşünülen hastanın trombositeponisi ve LDH yüksekliği dikkate alınarak yapılan periferik yaymasında mikrosiferositleri, şiztositleri ve target hücreleri tespit edildi. Hasta TTP ön tanısı ile acil plazmafereze alındı, sonrasında tekrarlayan nörolojik bulgusu olmadı.

Sonuç:

Dalgalanan nörolojik semptomlar, trombositopeni, hemolitik anemi ve ateş varlığında TTP akılda tutulmalıdır. Mortalite oranı %90'dan fazla olan bu hastalıkta, hızlı tanı konularak yapılan plazma değişimi hayat kurtarıcıdır.

.....

EP-153

ÇOKLU GEN MUTASYONU SAPTANAN GENÇ İSKEMİK İNMELİ BİR OLGU

DİLCAN KOTAN , ZEYNEP ÖZÖZEN AYAS , YEŞİM GÜZEY ARAS , GÖZDE ÜNAL

SAKARYA ÜNİVERSİTESİ EĞİTİM VE ARAŞTIRMA HASTANESİ

Olgu:

Genç serebrovasküler hastalıkların etyolojisinde, trombotik gen mutasyonları önemli herediter nedenler arasındadır. Tek başına görülebildikleri gibi, daha nadir olarak çoklu gen mutasyonları saptanabilmektedir. 20 yaşında 36 haftalık gebe, ani başlayan baş dönmesi, bulantı, kusma ve çift görme şikayetleri ile acil

servise başvurdu. Özgeçmişinde bilinen sistemik bir hastalığı olmayan hastanın gebelik öncesinde sigara içme hikayesi mevcuttu. Nörolojik muayenesinde bilinci konfüze, konuşma dizartrik idi, motor muayenesinde lateralizan bulgu saptanmadı. Başvurusunda acil sezaryan ile gebeliği sonlandırıldı. Hastanın trombofili panelinde protrombin 20210GA, faktör XIII ve MTHFR 1298AC heterozigot mutasyonları tespit edildi. Kranyal MRI' da sol serebellar hemisfer inferiyor ve sağ serebellar hemisfer posteroinferiyor bölgelerinde geniş enfarkt alanları izlendi. MR venografide bilateral transvers sinüsler ve superiyor sagital sinüste tromboz ile uyumlu idi. Antiödem tedavi ile takibinin üçüncü gününde şuuru gerileyen olgunun GKS: 6, sağ leyhine anizokorik, bilateral taban derisi refleksi ekstansor idi. Posteriyor sistemde ödemi arttığından acil dekompresyon operasyonuna alındı. İzleminin yirmibeşinci gününde minimal sağ hemiparezi ve sağ hemihipoestezi ile taburcu edildi ve kumadin ile takibe alındı.
Genç serebrovasküler hastalığı olan bu olgumuzda gebelik, sigara içimi, multipl protrombotik risk faktörlerinin varlığının trombozu kolaylaştırdığı düşünülmüştür. Bu sunumda, özellikle genç serebrovasküler hastalıkların etyolojik araştırmasında aynı hastada birden çok risk faktörünün birlikteliğinin mutlaka akılda tutulması gerekliliği vurgulanmak istenmiştir.

.....

EP-154

AKUT İSKEMİK İNMEDE HASTANEYE ULAŞMA SÜRESİNİN İNME BİLGİ DÜZEYİ İLE İLİŞKİSİ

ESİN KULEİN KÖKSAL , SİBEL GAZİOĞLU , CAVİT BOZ

KARADENİZ TEKNİK ÜNİVERSİTESİ NÖROLOJİ ANABİLİM DALI

Amaç:
Akut iskemik inmeli hastaların trombolitik tedaviden yararlanabilmesi için ilk 3 saatte hastaneye ulaşmaları gerekmektedir. Bu çalışma ile akut iskemik inmeli hastaların sağlık yardımı almasında etkili olan kişilerin inme bilgi düzeylerinin değerlendirilmesi ve hastaneye ilk 3 saatte ulaşmadaki rolünün belirlenmesi amaçlandı

Gereç ve Yöntem:
Karadeniz Teknik Üniversitesi Tıp Fakültesi'nde ileriye yönelik yürütülen bu çalışmaya inme tanılı hastaların sağlık yardımı alma kararını veren hasta ya da hasta yakınlarından oluşan 115 kişiden inme konusunda bilgi sahibi olduğunu ifade eden 97 kişi dahil edildi. İnmede etkilenen organ ve inme belirtilerini içeren sorularla değerlendirilen inme bilgi düzeyleri değerlendirildi. İnme bilgisinin demografik özelliklerle ve hastaneye ilk 3 saatte ulaşma ile ilişki incelendi.

Bulgular:
94 kişi (%96.6) en az 1 inme belirtisini, 43 kişi (%44.3) inmenin beyinden kaynaklandığını bildi. En çok bilinen inme belirtileri kuvvet kaybı (%78,4), konuşma bozukluğu (%49.5) ve ağızda eğrilmeydi (%27.8). Eğitim seviyesi yüksek ve 70 yaş altında olanların inmede etkilenen organı beyin olarak yanıtlama oranının daha yüksekti ($p<0.05$). Kadın ve 70 yaşın altında olanların en az 3 inme belirtisi bilme oranı daha yüksekti ($p<0.05$). Hastaneye ilk 3 saatte ulaşan ve ulaşamayanların inme bilgi düzeyleri karşılaştırıldığında inmede tutulan organın beyin olduğunu bilme ve bilinen inme belirtilerinin sayısı açısından anlamlı fark saptanmadı.

Sonuç:
İnme bilgisi ile hastaneye erken varış arasında anlamlı bir ilişki saptanmamıştır. Ancak çalışmamız hastane bazlı bir çalışma olup küçük bir örneklem hacmine sahip olması nedeniyle Trabzon halkının inme bilgi düzeyini tam olarak yansıtmayabilir.

.....

EP-155

LEVETİRASETAM CEVAPLI LANCE-ADAMS SENDROMU

FAİK İLİK [1], M. KEMAL İLİK [2], İLKER ÇÖVEN [3]

[1] NECMETTİN ERBAKAN ÜNİVERSİTESİ MERAM TIP FAKÜLTESİ NÖROLOJİ A.D.
[2] MEVLANA ÜNİVERSİTESİ TIP FAKÜLTESİ BEYİN VE SİNİR CERRAHİ A.D.
[3] BAŞKENT ÜNİVERSİTESİ KONYA UYGULAMA HASTANESİ BEYİN VE SİNİR CERRAHİ KLİNİĞİ

Olgu:
Lance-Adams sendromu kardiyopulmoner arrest sonrasında gözlenen myoklonik nöbetlerle karakterize klinik tablodur. Sendromun diğer özellikleri serebellar ataksi, hafif derecede kognitif bozukluk ve postural dengesizliktir. Onsekiz yaşındaki kadın hastada splenektomi sonrasında kardiyopulmoner arrest gelişmiş ve hasta yoğun bakıma alınmıştır. Hastanın yoğun bakıma yatışının 3. gününde myoklonik nöbetler meydana geldi. Kraniyal CT, difüzyon MRG ve kraniyal MRG incelemesinde belirgin patoloji saptanmadı. Yatışının 7. gününde hastanın bilinci açıldı. Hastaya valproik asit 1500 mg/gün ve klonazepam 3mg/gün başlandı. EEG'de çoklu dikenler gözlendi. Hastanın miyoklonik aktiviteleri devam etti. Hastanın miyoklonileri uyuyunca kaybolmaktayken dokunma, ses ve kas hareketleri sırasında ortaya çıkıyordu. Hastanın nöbetlerine hafif kognitif bozukluk, ataksi, dismetri ve dizartri eklendi. Yatışının 14. Gününde levetirasetam 1000mg/gün başlanan hastanın nöbetleri tamamen kesildi. Diğer antiepileptikler kademeli olarak kesildi. Minimental test 23(30) olan hasta rehabilitasyona devir edildi. Bir yıllık takibinde 1500 mg/gün levetirasetam kullanan hastada nöbet gözlenmedi. Lance-Adams sendromu nadir görülen bir klinik tablo olup kardiyopulmoner arrest sonrası gelişen myoklonik status'tan ayrımı önemlidir. Myoklonik statusta bilinç kapalıdır ve arrest sonrası nöbetler 12-24 saat içinde ortaya çıkar. Nöronal nekroz sonucu iskemik beyin hasarı oluşur. Dolayısıyla prognoz kötüdür. Lance-Adams sendromunda ise genel olarak hasta çevrenin farkındadır, hipoksik beyin hasarı gözlenir ancak geri dönüşsüz nöronal hasar yoktur. İki klinik tablo arasındaki farkın yapılması prognoz hakkında da bilgi verir.

.....

EP-156

NÖROLOJİ YOĞUN BAKIMINDA AKUT SÜPÜRATİF PAROTİT: ÜÇ OLGU SUNUMU

ÇETİN KÜRŞAD AKPINAR , HAKAN DOĞRU , SEDAT SEN , LEVENT GÜNGÖR , KEMAL BALCI

ONDOKUZ MAYIS ÜNİVERSİTESİ TIP FAKÜLTESİ NÖROLOJİ YOĞUN BAKIM VE İNME ÜNİTESİ, SAMSUN

Olgu:
Akut süpüratif parotit genel durumu bozuk, yaşlı hastalarda ya da yeni doğanlarda görülen bir enfeksiyondur. Bu tablonun oluşmasının en sık nedeni tükrük üretim ve akışının azalmasıdır. Genelde etmen staphilcoccus aureus'dur. Bu bildiride nöroloji yoğun bakım ünitesinde yatışları sırasında parotit gelişen üç olgunun klinik özellikleri tanımlanmaktadır.

Olgu 1: Yetmiş beş yaşında kadın hasta bilinç değişikliği ve sol hemiparezi ile başvurdu. Beyin tomografisinde sağ orta serebral arter üst divizyon enfarktı görüldü. Nöroloji yoğun bakım ünitesindeki izleminin 13.gününde sağ kulak altında şişlik ve kızarıklık gelişti. İntravenöz sulbaktam-ampisilin tedavisine yanıt vermediğinden intravenöz vankomisine geçildi. Yedi gün sonra parotit düzeldi.
Olgu 2: Seksen yaşında erkek hasta ani gelişen afazi ve sağ hemiparezi ile başvurdu. Difüzyon manyetik rezonans görüntülemesinde sol orta serebral arter üst divizyon enfarktı görüldü. Nöroloji yoğun bakım ünitesindeki izleminin 11. gününde sağ kulak altında şişlik ve ısı artışı gelişti. Parenteral klindamisin tedavisi altında 24 saat sonra parotit' e ait bulgular geriledi. Ancak yatışının 16. gününde hasta kaybedildi.
Olgu 3: Seksen beş yaşında bakım evinde yaşayan kadın hasta bilinç kaybı nedeniyle hastanemize getirildi. Alzheimer tipi demans zemininde gelişen idrar yolu enfeksiyonuna sekonder akut konfüzyonel durum tanısıyla nöroloji yoğun bakım ünitesine yatırıldı. Yatışından beş gün sonra sağ kulak altında şişlik ve kızarıklık gelişti. Yüzeyel ultrasonografi' de sağ parotiste diffüz boyut artışı vardı. İntravenöz sulbaktam-ampisilin ile beşinci günde tamamen klinik iyileşme gözlendi.

Tartışma:
Parotis bezi inflamasyonla en fazla hastalanan tükrük bezidir. Tanı için ultrasonografi veya tomografi kullanılabilir. En sık etmenler staph aureus ve anaerobik bakterilerdir. Oral hijyenin bozukluğu, dental enfeksiyonlar, tükrük akımının yavaşlaması, malnutrisyon, trakeotomi, oral kavite kanserleri predispozisyon yaratır. Tedavi parenteral antibiyotiktir. Fluktuasyon varsa cerrahi drenaj gerekir .

.....

EP-157
ÖLÜMLE SONUÇLANAN İDİOPATİK REVERSİBLE SEREBRAL VAZOKONSTRUKSİYON SENDROMU (RSVS)
NAZİRE PINAR ACAR [1], ETHEM MURAT ARSAVA [1], SERDAR GEYİK [2], IŞIL SAATÇİ ÇEKİRGE [2], MEHMET AKİF TOPÇUOĞLU [1]

[1] HACETTEPE ÜNİVERSİTESİ TIP FAKÜLTESİ NÖROLOJİ ANABİLİM DALI
[2] HACETTEPE ÜNİVERSİTESİ TIP FAKÜLTESİ RADYOLOJİ ANABİLİM DALI

Olgu:
İdiopatik reversible serebral vazokonstriksiyon sendromu (RSVS; Call Fleming sendromu) genel olarak post-partum ve migrene sekonder olan olgulara göre daha benign seyirlidir. Ölüme yol açan fulminan seyir oranı %2 olarak verilmiştir.
Önceden sağlıklı olan 49 yaşındaki kadın hasta gökgürültüsü baş ağrısına eşlik eden akut sağ hemiparezi ve global afazi ile başvurduğu hastaneden beyin tomografisi normal olmasına karşın merkezimize SAK-vazospazm şüphesiyle refere edilmişti. Gelişinin ilk saatinde bilinci gerileyen ve nihai olarak komatöz hale gelen hastada sol parieto-frontal masif hematom saptandı. Etyolojiyi aydınlatmak için elde olunan diagnostik serebral kateter angiografinin karakteristik diffüz ve multifokal vazokonstrüksiyon ve dilatasyonlar göstermesiyle RSVS tanısına varılmıştır. Osmotik tedavi, nimodipin, kortikosteroid bolusu, dekompresif kraniektomi ve terapötik hipotermi uygulamalarına karşın olgu progresif unkal herniasyon ve rezistan KIBAS nedeniyle kaybedilmiştir. Anjioplasti planı ile yapılan ikinci anjiografide vasküler patolojinin bölgesel olarak düzelme ve kötüleşmeler ile karakterize erken fluktuasyon paterni göstermesi ile RSVS tanısı kesinleştirilmiştir. Bu olgu RSVS'nin uniform olarak benign bir antite olmadığını ortaya koymaktadır. Sendromun tipik klinik ve anjiografik bulguların bilinmesi ile konulacak erken tanı prognozdaki en kritik unsur olarak düşünülmelidir.

.....

EP-158
NÖROLOJİ YOĞUN BAKIMDA HASTA İZLEM SONUÇLARI
REFİK KUNT , ZAUR MEHDİYEV , ERDEM YAKA

DOKUZ EYLÜL ÜNİVERSİTESİ NÖROLOJİ ANABİLİM DALI

Amaç:
Nöroloji Yoğun Bakım Ünitemizde (NYB) izlediğimiz hastaların dökümünü yapmak, sonuçlarını paylaşmak

Gereç ve Yöntem:
Haziran 2009–Eylül 2012 tarihleri arasında Dokuz Eylül Üniversite Hastanesi NYB'da 106'sı erkek,102'si kadın toplam 208 hasta takip edilmiştir. Bu hastaların verileri paylaşılmıştır

Bulgular:
Yaşları 17-96 arasında değişen olguların yaş ortalaması 68.5'di. İzlenen hastaların yoğun bakımda yatış nedenlerinin 152'si serebrovasküler hastalık(%73),25'i solunum yetmezliği gelişmiş nöro-muskuler hastalıklar(%12),6'sı santral sinir sisteminin enfeksiyon hastalıkları(SSSE) (%2.9),6'sı santral sinir sistemi malignitesi(%2.9),5'i hipoksik iskemik ensefalopati(%2.5),4'ü status epileptikus (%2), 3'ü terminal dönem demans hastası (%1.5),2'si nedeni saptanamamış ensefalopati(%1),2'si santral sinir sisteminin demiyelinizan hastalıkları(%1),2'si nöroloji servis izlemi sırasında gelişen gastrointestinal sistem kanama (%1),1'i nöroloji servis izlemi sırasında gelişen akut dekompanse kalp yetmezliği(%0.5),1'i antiepileptik intoksikasyonu(%0.5) idi. Hastaların 122'si nöroloji servisine (%58.7),2'si diğer bölümlerin servislerine(%1), taburculuk için devredilmiştir. 2'si hastaların tanıları nedeniyle diğer bölümlerin yoğun bakımlarına(%1) devredilmiştir.3'ü yoğun bakımdan taburcu(%1.5) olmuştur. Takip edilen hastaların 79'u eksitus olmuştur(%38).

Sonuç:
NYB'da nörolojik hastalıkları nedeniyle hastaneye yatmış, invaziv arteriyel monitörizasyon ihtiyacı olan, mekanik ventilatörde izlemleri gereken, plazmeferez, diyaliz gibi invazif prosedürler uygulanan hastalar takip edilmektedir. Bulaş riski olan SSS enfeksiyonu olan hastaların yatışları yoğun bakımdaki tam izolasyonu sağlanmış odamıza yapılmaktadır. Nöroloji Servisi olan tüm hastanelerde NYB'ların olması gerektiği, hastane yapılanmalarının bu çerçevede yapılması gerektiği düşüncesindeyiz.

.....

EP-159
ASİKLOVİR TEDAVİSİ SONRASI GELİŞEN NÖROTOKSİSİTE OLGUSU
SAFİYE GÜL ÖZMEN , TÜLİN GESOĞLU , HALE ZEYNEP BATUR ÇAĞLAYAN , İREM YILDIRIM ÇAPRAZ , BİJEN NAZLIEL

GAZİ ÜNİVERSİTESİ TIP FAKÜLTESİ NÖROLOJİ ANABİLİM DALI, ANKARA

Giriş:
Herpes ensefaliti ciddi mortalite ve morbiditeye sahip olan

ancak uygun antiviral tedavi ile etkin sonuçlar alınabilen bir viral ensefalittir. Tedavisinde asiklovir sık tercih edilen bir ajandır. Ancak asiklovir tedavisi sonrası renal yetmezlik, trombositopenik purpura/hemolitik üremik ensefalopati gibi tablolar gelişebilmektedir.

Olgu:
Ellisekiz yaşında erkek hasta, yaklaşık bir haftadır gün içinde dalgalanma gösteren bilinç değişikliği ile ileri tetkik için nöroloji servisine kabul edildi. Takibinde jeneralize tonik klonik nöbetleri ve ardından dirençli kusmaları olması üzerine nöroloji yoğun bakım servisine alındı. Nörolojik muayenesinde; bilinci uykuya meyilli, sözel ve taktil uyarana yanıt yok, ağrılı uyaranla dört ekstremiteyi eşit çekiyordu. Ateş yüksekliği gelişen, enfeksiyon hastalıklarına konsulte edilen hastaya herpes ensefaliti açısından ampirik 3x10 mg/kg Asiklovir başlandıktan sonra akut böbrek yetmezliği gelişen hasta hemodiyalize alındı. Diyaliz sonrası böbrek fonksiyonları kısmen düzelmesine rağmen bilinç bulanıklığının yanı sıra gelişinde mevcut olmayan ciddi, yatağa bağlanmayı gerektiren, antipsikotik tedavisi ile kontrol altına alınamayan ajitasyonları özellikle akşam saatlerinde ortaya çıktı. Hastada asiklovire bağlı norotoksisite gelişmiş olabileceği düşünülerek tedavisi kesildi ve intravenöz valasiklovir tedavisine geçildi. Asiklovir tedavisi kesildikten sonra bilinç durumunda ve nörolojik muayenesinde belirgin düzelme oldu.
Tartışma:
Asiklovire bağlı nörotoksisite nadir görülen bir yan etkidir, özellikle böbrek yetmezliği gelişen hastalarda daha sık görülmekte ve tedavinin 2-3 gününden sonra ortaya çıkmaktadır. Asiklovir tedavisinden sonra gelişen ajitasyon, halusinasyon ve konfüzyonu olan hastalarda akılda bulundurulması gereken önemli bir yan etkidir.

.....

EP-160
SİKLEROMİKSÖDEMLE İLİŞKİLİ DERMATO-NÖRO SENDROMLU BİR OLGU
BEDRİYE KARAMAN , SEZİN ALPAYDIN , AYŞE GÜLER , HADİYE ŞİRİN , DİLEK EVYAPAN AKKUŞ , FİGEN GÖKÇAY , NEŞE ÇELEBİSOY

EGE ÜNİVERSİTESİ TIP FAKÜLTESİ NÖROLOJİ AD.

Giriş:
Sikleromiksödem, monoklonal gammopati ile ilişkili dermal müsin birikimi ile giden ekstrakutanöz tutulum da gösterebilen dermatolojik bir tanıdır. Sikleromiksödem seyri esnasında grip benzeri prodromu takiben ateş, koma ve konvülziyonlarla karakterize tablo dermato-nöro sendrom olarak tanımlanmıştır.

Olgu:
Sikleromiksödem tanısı ile Ege Üniversitesi Dermatoloji kliniği tarafından izlenmekte olan 50 yaşında erkek olgu, grip benzeri prodrom sonrası ateş yüksekliği ve bilinç bozukluğu nedeniyle kliniğimize yatırıldı. Kraniyal MRGsi normal saptanan hastaya ayırıcı tanı amacıyla lomber ponksiyon yapıldı. BOS ta 200 lökosit ve protein: 53.3 mg/dl saptanması üzerine hastaya antiviral ve antibakteriyel antibiyoterapi başlandı. Sikleromiksödem nedeniyle aylık IVIG (1gr/kg) tedavisi alan ve öyküde 24 saatten az süren benzer iki epizodu daha olan hastaya plazmaferez ve 500 mg/gün pulse steroid tedavisi uygulandı. Belirgin yarar görülmemesi üzerine IVIG (2g/kg) üç günde verildi. IVIG sonrası tüm klinik ve BOS bulgularının düzeldiği görüldü. Hasta takibe alındı.

Sonuç:
Sikleromiksödem tanısı ile izlenmekte olan olgumuz, grip benzeri prodrom sonrası ateş yüksekliği ve tiroid fonksiyon testi bozukluğu olmaksızın ensefalopati tablosu ile literatürde sadece olgu raporları şeklinde bildirilmiş, oldukça nadir bir antite olan dermato-nöro sendrom olarak değerlendirilmiştir.

.....

EP-161
NORMAL SERUM KARACİĞER FONKSİYON TESTLERİ HEPATİK ENSEFALOPATİYİ EKARTE ETTİRİR Mİ?
FAHRETTİN EGE , ÖZLEM ERGİN BETON , GÜLİN MORKAVUK , ALEV LEVENTOĞLU , IŞIN ÜNAL ÇEVİK

UFUK ÜNİVERSİTESİ TIP FAKÜLTESİ, NÖROLOJİ ANABİLİM DALI

Giriş:
Hepatik ensefalopati, akut ya da kronik karaciğer bozukluğuna bağlı gelişen ciddi bir tablodur. Emosyonel, davranışsal, kognitif değişikler ve hafif motor bulgularla karakterize olan bu tabloya, letarjiden komaya kadar bilinç değişiklikleri de eşlik edebilir. Klinik bulgular karaciğer fonksiyonlarındaki bozulma ve kan-beyin bariyerini geçen nörotoksinlerin düzeyi ile sıklıkla koreledir. Akut karaciğer yetmezliğine bağlı gelişen hepatik ensefalopatinin tanınması kolaydır, ancak kronik hasarlı hastalarda rutin karaciğer fonksiyon testleri tanıya her zaman yardımcı olmayabilir.

Olgu:
76 yaşında bayan hasta bilinç değişikliği nedeniyle acil servise başvurdu. Yakınlarından 20 gün öncesinden başlayan psikomotor yavaşlama, depresif duygudurum yanında görsel halusinasyonlarının olduğu ve son birkaç gündür daha fazla uykulu olduğu öğrenildi. Nörolojik muayenede pozitif bulgular olarak, stupor, sağ nazolabial olukta hafif silinme, ağrılı uyaranla sağda hafif hemiparezi (5-/5) ve sağda plantar cevap lakayt saptandı. Rutin kan tetkikleri normal olan hastanın BBT' sinde akut patoloji saptanmadı. BOS incelemeleri normaldi. EEG'de zemin aktivitesinde teta ritminde yavaşlama yanında trifazik dalgalar gözlenen hastada, tekrarlayan tetkiklerde normal ALT, AST, GGT, ALP ve bilirubin değerlerine rağmen amonyak düzeyi yüksek bulundu. Beyin MRG'de kronik karaciğer hastalığı ile uyumlu bazal ganglionlarda hiperintensite gözlendi. Abdominal USG' si kronik karaciğer hastalığı ile uyumluydu. Hastaya hepatik ensefalopati tedavisi başlandı. Tedaviyle amonyak düzeylerinin normal sınırlara indirilmesine rağmen klinik düzelme daha yavaş seyretti.

Tartışma:
İlerleyici duygu durum ve bilinç bozukluğu olan hastalarda beyin görüntüleme, BOS incelemeleri ve kan tetkikleri yanında elektrofizyolojik yöntemlerin de tanısal önemi vardır. Son dönem karaciğer hastalığında rutin biyokimyasal tetkikler, karaciğer fonksiyonları hakkında doğru bilgi vermeyebilir. Şüphe varlığında kan amonyak düzeyi dahil ileri tetkikler sonrası tedavi planlanmalıdır.

.....

EP-162

NON-HODGKİN LENFOMA SEYRİNDE GELİŞEN AKUT MOTOR DUYSAL AKSONAL (AMSAN)NÖROPATİ

EMİNE RABİA KOÇ [1], ÖZLEM ŞAHİN BALÇIK [2], FATMA KEREN [2], ÜLKÜHAN DÜZGÜN [1], ATİLLA İLHAN [1]

[1] FATİH ÜNÜVERSİTESİ TIP FAKÜLTESİ NÖROLOJİ A.D.
[2] FATİH ÜNÜVERSİTESİ TIP FAKÜLTESİ HEMATOLOJİ A.D.

Olgu:

Guillain Barre Sendromu (GBS), periferal sinirlere karşı artmış humoral-hücresel immun cevap ile karakterize bir tablo olup malignite ile birliktelik seyrek olarak bildirilmiştir. Burada 84 yaşında yürüme güçlüğü ile başvuran Non-Hodgkin Lenfoma tanısı olan bir hastada saptanan Akut motor duysal aksonal nöropati (AMSAN) tablosu tartışılacaktır.

.....

EP-163

AĞIRLIK KALDIRMAYA BAĞLI GELİŞEN ANTERİOR İNTEROSSEOZ SİNİR NÖROPATİSİ

EMİNE RABİA KOÇ [1], ÖZLEM CEMEROĞLU [2], ZÜBEYDE AYTÜRK [1], ATİLLA İLHAN [1]

[1] FATİH ÜNİVERSİTESİ TIP FAKÜLTESİ NÖROLOJİ A.D.
[2] FATİH ÜNİVERSİTESİ TIP FAKÜLTESİ FİZİK TEDAVİ VE REHABİLİTASYON A.D.

Olgu:

45 yaşındaki bayan hasta iki aydır var olan sağ önkol mediyal yüzünde ağrı ve 1.,2. parmağı ile objeleri kavrayamama şikayeti ile başvurdu. Hastanın 3 aydır ağırlık çalışma öyküsü mevcuttu. Nörolojik muayenesinde ön kol pronasyonunda hafif derecede güçsüzlük ile başparmak ve işaret parmak fleksiyonunda belirgin güçsüzlük mevcuttu.Biyokimyasal testleri normal olan hastanın yapılan elektrofizyolojik değerlendirmesinde anterior interossoöz sinir tuaklanması ile uyumlu bulgu saptandı. Manyetik resonans görüntülemede T2 ağırlıklı sekansta anterior interosseöz sinir tarafından innerve edilen kaslarda ödem saptandı. Burada, ağırlık kaldırmaya bağlı gelişen anterior interosseoz sinir sendromu klinik,elektrofizyolojik ve MRG bulgusu ile birlikte sunulmuştur.

.....

EP-164

İZOLE SUPRASKAPULAR SİNİR NÖROPATİSİ: OLGU SUNUMU

DEMET İLHAN ALGIN , ŞÜKRÜ TORUN , ABDURRAHMAN ÖZÇELİK , AYŞE ESRA SIRMAGÜL

ESKİŞEHİR ACIBADEM HASTANESİ

Giriş:

İzole supraskapular sinir hasarı oldukça nadir görülmektedir. Omuz ağrısı ve fonksiyon kısıtlılığına neden olabilir.

Olgu:

19 yaşında erkek hasta, yaklaşık 1 ay önce ateşli silah yaralanması nedeniyle sol omuzda ağrı ve sol kolda güçsülük şikayeti ile değerlendirildi. Hastanın kas gücü muayenesinde omuz abduksiyonu 3/5, adduksiyon 3/5, internal rotasyon 5/5, eksternal rotasyon 2/5, fleksiyon 5/5, ekstansiyon 5/5 olarak tespit edildi. İnspeksiyonda supraspinatus ve infraspinatus kaslarında atrofi gözlendi.

Yapılan EMG incelemesinde ise, supraskapular sinir uyarımı ile supraspinatus ve infraspinatus kaslarından kayıtlanan birleşik kas aksiyon potansiyeli amplitüdlerinin sağlam tarafa göre %50 den fazla düşük olduğu tespit edildi. İğne EMG incelemesinde ise denervasyon bulguları ve yer yer reinnervasyon bulguları gözlendi.

Hastaya EMG ve klinik bulgularla izole supraskapular sinir nöropatisi tanısı kondu. Hastanın çekilen direkt röntgeninde supraskapular sinir trasesine uyan bölgede ateşli silah yaralanmasına bağlı saçma olduğu görüldü. Beyin cerahisi ve ortopedi kliniği ile konsülte edilen hastaya cerrahi müdahale düşünülmedi. Hasta fizik tedaviye yönlendirildi.

Tartışma:

Supraskapular sinir hasarında gözlenen klinik bulgular, omuz eksternal rotasyon ve abduksiyonundaki güçsüzlük ve ağrıdır. Supraskapular sinir hasarı veya tuzaklanması sonrası gözlenen klinik bulgular C5 ve C6 radikülopatisinde de ortaya çıkabilir Ayırıcı tanıda MRG ve EMG yeterlidir. Bizim olgumuzda hastanın vücudunun birçok yerinde saçma tespit edildiği için servikal MR yapılamadı. Servikal BT çekilen hastada diskopati ile uyumlu bulguya rastlanmadı. Ateşli silah yaralanması sonrası saçmaya bağlı gelişen izole supraskapular nöropati tanısı koyduğumuz hastayı nadir görülmesi nedeni ile literatür bilgileri eşliğinde sunmayı uygun bulduk.

.....

EP-165

LUMBOSAKRAL PLEKSOPATİ TANI VE LOKALİZASYONUNDA NÖROFİZYOLOJİK İNCELEME

ŞEBNEM KARAÇAY ÖZKALAYCI , AYŞE BORA TOKÇAER

GAZİ ÜNİVERSİTESİ NÖROLOJİ ABD

Amaç:

Bu retrospektif çalışmada Gazi Üniversitesi Tıp Fakültesi Klinik Nörofizyoloji Laboratuarında 1993-2011 yılları arasında tanı alan lumbosakral pleksopati (LSP) olgularının klinik ve elektrofizyolojik bulguları gözden geçirilmiştir.

Gereç ve Yöntem:

Lumbosakral pleksopati klinik tanısıyla 1993-2011 yılları arasında Nörofizyoloji Laboratuarına başvuran 55 hastadan 31'i LSP tanısı almıştır. LSP tanılı 31 hastanın 25'inin verileri incelenmiştir. Olguların muayene, sinir iletim çalışması ve iğne EMG bulguları, etyolojilerine göre sınıflamaları yapılmıştır.

Bulgular:

Olguların 7'si kadın,18'i ise erkek, yaş ortalaması 39.76±16.28 (4-67 yaş) idi. Etyolojik nedenler 7 olguda trafik kazası, 6'sında kalça protez operasyonu, 3'ünde doğumsal kalça çıkığı, 3'ünde radyoterapi, diğer 3 vakada kurşunlanma 2'sinde zona enfeksiyonu, 1'inde kas içi enjeksiyondu. Nörofizyolojik tetkikler sonucunda 8 sol, 16 sağ, 1 bilateral pleksopati saptandı. Yedi olguda sakral pleksopati, 2 hastada lomber pleksopati, 16'sında ise lumbosakral pleksopati olarak lokalize edildi.

Sonuç:

Lumbosakral pleksopati tanısı klinik olarak daha sık düşünülmekle birlikte elektrofizyolojik olarak kanıtlananlar daha enderdir.

En sık etyolojik nedenler laboratuarımızda görüldüğü gibi kalça operasyonları, trafik kazaları ve günümüzde kanser vakalarının artması nedeniyle radyoterapidir. Aort cerrahisi, aort darlığı ve diseksiyonlar gibi aort ile ilgili patolojiler literatürde bildirilmesine karşın olgularımız arasında benzer neden

saptanmamıştır.
Bu olgu serisindeki gözlemlerimize dayanarak alt ekstremite pleksopatilerinin lumbosakral radikülopati, diabetik amyotrofi, fokal nöropatilerden ayırıcı tanısı için ayrıntılı nörofizyolojik testlerin önemine dikkat çekmek istedik.

.....

EP-166

İLK BULGUSU BRAKİAL PLEKSİTİS OLAN BİR SİSTEMİK LUPUS ERİTEMATOZUS OLGUSU

ŞEVKİ ŞAHİN , NİLGÜN ÇINAR , KÜBRA BATUM , TUĞBA O.ÖNAY, SİBEL KARŞIDAĞ

MALTEPE ÜNİVERSİTESİ, TIP FAKÜLTESİ HASTANESİ, NÖROLOJİ ANABİLİM DALI

Giriş:
Brakial pleksüs (BP) C5-T1 radikslerinden köken alan sinirlerin birleşmesiyle oluşur. BP lezyonunları radikülopati bulgularına benzer özellikler gösterse de, etiyolojisi ve tedavisi farklılıklar gösterir.

Olgu:
Onaltı yaşında kadın, ani başlayan sağ omuz ağrısı, hareket kısıtlılığı ve işaret parmağında şimşek çakar tarzda ağrı şikâyeti ile başvurdu. Nörolojik bakıda; sağ üst ekstremitede derin tendon reflekslerinde azalma, sağ radial duysal sinir trasesinde dizestezi bulundu. Özgeçmişinde, travma, sistemik ve herediter hastalık saptanmadı. Elektromiyografi'de hafif düzeyde motor/duysal aksonal etkilenim bulguları ile birlikte, C8-T1 kök innervasyonlu kaslarda akut nörojenik etkilenim bulguları izlendi. Servikal manyetik rezonans görüntüleme (MRG)'si normal bulunan hastanın kontrastlı brakial pleksüs MRG incelemesinde, sağda skalen kaslar komşuluğunda, brakial pleksüs lojunda, yüksek T2 sinyalli ve kontrast tutan alanlar izlendi. Konnektif doku hastalıkları açısından istenen hematolojik belirteçleri negatif saptanan hastaya, 1 mg/kg dozunda başlanıp azaltılarak bitirilen 15 günlük oral metil prednizalon tedavisi verildi. Şikâyetleri tama yakın geçen hastada, bir ay sonra sol diz ekleminde ağrılı eritamatöz efüzyon gelişti. Tekrar istenen antinükleer antikor (ANA) ve anti-çift-sarmal DNA incelemesi pozitif olarak bulundu. Sistemik lupus eritamatozus (SLE) tanısı konan ve romatoloji tarafından 200 mg/gün hidroksiklorokin başlanan hasta altı aydır sorunsuz bir şekilde takip edilmektedir.

Sonuç:
SLE' nin inisiyal bulgusu olarak brakial pleksitis görülmesi ilk kez Bloch ve ark. tarafından 1979'da tanımlanmıştır. Nadir görülmesi ve akılda tutulması gereken bir tanı olması nedeniyle burada sunulmuştur.

.....

EP-167

SURAL SİNİR/RADİAL SİNİR AMPLİTÜD ORANININ(SRAR) FARKLI POLİNÖROPATİLERDEKİ DEĞERİ

ŞÜKRİYE FERYAL MENKÜ , İBRAHİM GULAMOV , GÜLÇİN BENBİR , MERAL ERDEMİR KIZILTAN

CERRAHPAŞA TIP FAKÜLTESİ NÖROLOJİ ANABİLİM DALI

Amaç:
Polinöropati (PNP) alt tiplerinin tanısında elektromiyografik bulgular büyük yer kaplamaktadır. Ağır olgularda tanı sorunu daha az yaşanırken, özellikle hafif olgularda, distal duyusal ve motor amplitütlerin normal sınırlar içerisinde yer alabilmesi nedeniyle sıklıkla tanı zorluğu yaşanmaktadır. Bu gibi durumlarda, sural sinir amplitütlerinin radial sinir amplitütlerine oranı (SRAR), sadece sinir ileti ölçümlerine kıyasla daha bilgi verici olabilmektedir.

Gereç ve Yöntem:
Nöroloji polikliniğimizde farklı polinöropati nedenleri ile takip edilen hastalarda PNP özellikleri ile SRAR değerleri arasında bir ilişki olup olmadığını inceledik. Bu amaçla, şeker hastalığı olan ardışık 60 hasta ve kronik böbrek yetmezliği olan ardışık 35 hastada elektromiyografi (EMG) tetkiki yapıldı ve kontrol amaçlı 57 sağlıklı kişinin EMG bulguları ile karşılaştırıldı.

Bulgular:
Düşük SRAR değerleri ile PNP varlığı arasında anlamlı ilişki saptandı (p=0.003). Motor etkilenmenin olduğu PNP'lerde düşük SRAR değeri ile anlamlı bir ilişki izlenmezken (p=0.221), duyusal PNP'lerde anlamlı ilişki saptandı (p=0.007). Buna karşın, PNP şiddeti incelendiğinde, motor PNP şiddeti arttıkça SRAR değerlerindeki düşme anlamlı iken (p=0.001), duyusal PNP'deki bu korelasyon anlamlı değildi (p=0.109). Üst ekstremitelerin eşit ya da ağırlıklı olarak etkilendiği PNP'de SRAR değerleri anlamlılık göstermedi (p=0.919), ancak alt ekstremitelerin etkilendiği PNP'ler ile SRAR değerleri arasında anlamlı ilişki izlendi (p=0.001). Aksonal ve demiyelinizan PNP olarak iki grupta incelendiğinde ise, aksonal PNP'de elde edilen SRAR değerleri kontrol grubuna göre anlamlı düşük izlenirken (p=0.010), demiyelinizan PNP'lerde anlamlı fark izlenmedi (p=0.366).

Sonuç:
Bu bulgular, düşük SRAR değerlerinin, özellikle duysal ağırlıklı ve alt ekstremitelerin etkilendiği aksonal tipteki polinöropatilerde tanısal değeri olduğunu düşündürmektedir.

.....

EP-168

İDİYOPATİK KARPAL TÜNEL SENDROMLU HASTALARDA ELEKTROFİZYOLOJİK BULGULAR İLE BOSTON KARPAL TÜNEL SKALASI KARŞILAŞTIRILMASI VE ANKSİYETE İLE İLİŞKİSİ

EFTAL GÜRSES SEVİNÇ , ORHAN YAĞIZ , AYSEL KAYA TEKEŞİN , BELMA DOĞAN GÜNGEN , İSMET ÜSTÜN

İSTANBUL EĞİTİM VE ARAŞTIRMA HASTANESİ

Amaç:
Bu çalışmada idiyopatik karpal tünel sendromu tanısı konmuş hastalarda elektrofizyolojik bulgular ile hastaların fonksiyonel kısıtlılığının ve semptom şiddetinin karşılaştırılması ve bunun anksiyete ile ilişkisinin araştırılması amaçlanmıştır.

Gereç ve Yöntem:
Hastanemiz nöroloji polikliniğine başvuran klinik ve elektrofizyolojik olarak idiyopatik karpal tünel sendromu tanısı almış 130 hasta çalışmaya dahil edildi. Olgulara semptom şiddet skalası ve fonksiyonel kısıtlılık skalası olarak iki parçadan oluşan Boston karpal tünel skalası ve Beck anksiyete envanteri uygulandı. Ağrı şikayetleri vizüel analog skala kullanılarak değerlendirildi. Elektrofizyolojik bulgular İtalyan karpal tünel sendromu çalışma grubunun evreleme yöntemiyle evrelendi. Karpal tünel sendromunun tanısında kullanılan Tinel ve Phalen testleri tüm hastalar uygulandı.

Bulgular:
Çalışmamızda olguların yaş ortalaması 46,95±10,57 yıl olup, kadın/erkek oranı ise 4,2 olarak saptandı. Hastaların elektrofizyolojik evre ile semptom şiddet skalası ve fonksiyonel kapasite skalası skorlarının korele gittiği görüldü. Beck anksiyete envanteri skoru ile semptom şiddet skalası ve fonksiyonel kapasite skalası skorları arasında korelasyon saptandı. Karpal tünel sendromlu olguların anksiyete düzeyinin yüksek olduğu görüldü.Vizüel analog skalası değerleri arttıkça Boston skalası skorlarının artmakta olduğu saptandı. Hastalarda elektrofizyolojik evreleme ile vizüel analog skala arasında ilişki saptanmadı.

Sonuç:
Bu çalışma bizi tanıda elektromyografi altın standart olsa da takiplerde elektromyografi yerine Boston karpal tünel skalası ile hastaların değerlendirilebilineceği sonucuna götürmekle beraber Boston karpal tünel skalasının anksiyeteden etkilenebileceği veya hastaların şikayetleri ve fonksiyonel kısıtlıkları arttıkça anksiyetelerinin arttığı yorumunu yaptırmıştır.

.....

EP-169
CERRAHİ SONRASI GELİŞEN UZUN TORASİK SİNİR LEZYONU: OLGU SUNUMU

UFUK EMRE [1], NERGİS AKGÜN [1], EGEMEN TURHAN [2], H. TUĞRUL ATASOY [1]

[1] BÜLENT ECEVİT ÜNİVERSİTESİ TIP FAKÜLTESİ, NÖROLOJİ ANABİLİM DALI
[2] BÜLENT ECEVİT ÜNİVERSİTESİ TIP FAKÜLTESİ, ORTOPEDİ VE TRAVMATOLOJİ ANABİLİM DALI

Giriş:
Uzun torasik sinir, servikal C5-7 köklerinden çıkan ve brakial pleksusa katılmayan, gögüs duvarının anterolateralinden aşağı doğru uzanarak serratus anterior kasını innerve eden uzun bir sinirdir. İzole lezyonları, klinikte skapula lataya neden olan ve etyolojinde farklı spor aktiviteleri, enfeksiyon, travma, kardiak cerrahi gibi nedenlerin yer aldığı nadir bir nöropatidir. Bu yazıda troid operasyonu sonrası gelişen uzun torasik sinir lezyonu olgusunu sunmak ve nadir görülen bu nöropati nedenlerini gözden geçirmeyi amaçladık.

Olgu:
Kliniğimize, yaklaşık 20 gündür sağ omuzda ağrı ve kolda güçsüzlük nedeni ile başvuran 23 yaşında bayan hastanın öz geçmişinde 2 ay önce troid operasyonu öyküsü mevcuttu. Geçirilmiş enfeksiyon ya da sistemik bir hastalığı olmayan hastanın, nörolojik muayenesinde skapula lata saptandı. Diğer muayene bulguları normal sınırlarda idi. Hastanın laboratuar incelemelerinde, kan tetkikleri, servikal manyetik rezonans görüntülemesi ve boyun ultrasonografisi normaldi. Elektromiyografisinde, uzun torasik sinir iletim çalışmasında (serratus anterior kası kayıt) sol tarafta yanıt elde edilemedi. Aksesuar sinir iletim çalışması normaldi. İğne EMG'de serratus anterior kasında yer yer denervasyon potansiyelleri ile seyrelme paterni saptandı. Diğer kasların incelemesi normaldi. Olguda, troid cerrahisi sırasında sağ kolun hiperabduksiyon ve ekstensiyona bağlı uzun torasik sinirin hasarı düşünüldü ve Fizik Tedavi ve Rehabilitasyon bölümüne yönlendirildi.

Sonuç:
Nadir görülen nöropatiler içinde yer alan uzun torasik sinir lezyonu skapula latanın önemli bir nedenidir. İzole uzun torasik sinir lezyonuna yol açan nadir nedenler arasında, boyun bölgesi cerrahileri sırasında uzun süreli ekstremite hiperabdüksiyonu ve ekstensiyona dikkat etmek, sinirin bu şekilde travmatize olabileceğini akılda tutmak önem taşımaktadır.

.....

EP-170
HEMODİYALİZ HASTALARINDA GÖRME YOLLARININ GÖRSEL UYARILMIŞ POTANSİYEL İLE DEĞERLENDİRİLMESİ

GÖKHAN KOYUNCU [1], SERDAR ORUÇ [1], FATIMA KARAKAYA [1], ZEKİYE TOKLU [2], SERAP DEMİR [3], MEHMET YAMAN [1]

[1] AFYON KOCATEPE ÜNİVERSİTESİ TIP FAKÜLTESİ, NÖROLOJİ A.D. AFYONKARAHİSAR
[2] AFYON DEVLET HASTANESİ NÖROLOJİ KLİNİĞİ AFYONKARAHİSAR
[3] AFYON KOCATEPE ÜNİVERSİTESİ TIP FAKÜLTESİ, İÇ HASTALIKLARI A.D. NEFROLOJİ BİLİM DALI AFYONKARAHİSAR

Amaç:
Böbrek yetmezliği olan hastalarda sinir sistemi tutulumu oldukça sıktır. Görsel Uyarılmış Potansiyel (GUP) santral sinir sistemi içinde özellikle görme yollarının kiazmanın önünde kalan kısmının fonksiyonunu daha iyi değerlendiren ve kişiler arası daha az farklılık gösteren bir testtir. Bu çalışmanın amacı hemodiyaliz alan kronik böbrek yetmezliği (KBY) olan hastalarda görme yollarına etkisinin olup olmadığını GUP ile değerlendirmektir.

Gereç ve Yöntem:
Ocak 2011 ile Aralık 2011 tarihleri arasında en az bir yıl süreyle KBY tanısı olup ta hemodiyalize giren hastalar değerlendirmeye alındı. Görme ile ilişkili şikayeti olanlar, Periferik ve santral sinir sistemi hastalığı olanlar, görme yollarını tutan hastalığı bulunanlar çalışmaya dahil edilmemiştir. Kontrol grubu olarak KBY'li hastaların yaş ve dışlama kriterlerine uyan hastalar dahil edilmiştir. Hasta ve kontrol grubuna Keypoint G4 worksitation (By Danimarka) marka cihazda patern GUP çalışıldı.

Bulgular:
Kriterlere uyan 46 KBY hastası (E= 19, K=27) yaş ortalaması 55.3±12.5 idi. kontrol olarak 20 sağlıklı birey (E=7, K=13) yaş ortalaması 50.0±11.5 idi (p=0412). Hastaların ortalama KBY süreleri 6.9±5.0 ve diyaliz süreleri 5.7±4.5 yıl idi. KBY'li hastaların GUP latansı sağ 114.5±10.7, sol 115.8±16.7 kontrol GUP latansı sağ 110.9±6.8, sol 110.5±8.1 (sırasıyla p=0.181, p=.188) idi. KBY'li hastaların GUP amplitüdü sağ 5.1±2.3, sol 4.7±2.6 iken, kontrol GUP amplitüdü sağ 5.4±2.1, sol 5.5±2.1 (sırasıyla p=0.596, p=0.187) idi.

Sonuç:
KBY'de bir çok çalışmada santral sinir sisteminin etkilendiği ortaya konmasına rağmen bizim çalışmamızda hasta grubunda iki yanlı VEP latansında kontrol grubuna göre uzama ve VEP amplitüdte azalma saptanmasına rağmen iki grup arasında istatiksel anlamlılık yoktu. Ancak biz görsel hiç şikayeti olmayan hastaları çalışmaya dahil ettiğimiz için hasta ve kontrol grubunda farklılık saptanmamış olabilir. Ayrıca hastalarımız düzenli diyaliz tedavisi almaktaydılar. Dolayısıyla daha önceki çalışmalarla kıyaslandığında KBY'li hastalarda düzenli hemodiyaliz almanın görme yolları üzerine koruyucu etkisinin olabileceğini söyleyebiliriz.

.....

EP-171

GAZİ TIP FAKÜLTESİ KLİNİK NÖROFİZYOLOJİ LABORATUARI BRAKİAL PLEKSOPATİ OLGULARINA BAKIŞ

MELTEM KARACAN GÖLEN , DOĞA VURALLI , İREM YILDIRIM ÇAPRAZ , AYŞE BORA TOKÇAER

GAZİ ÜNİVERSİTESİ TIP FAKÜLTESİ NÖROLOJİ ANABİLİM DALI

Amaç:

Gazi Üniversitesi Tıp Fakültesi Nöroloji Anabilim Dalı Klinik Nörofizyoloji Laboratuarında 2000-2011 yılları arasında görülen brakial pleksopati olgularının klinik ve elektrofizyolojik özellikleri sunulmaktadır.

Gereç ve Yöntem:

Klinik Nörofizyoloji arşivinde yer alan, brakiyal pleksopati tanısı elektrofizyolojik olarak doğrulanmış olgu raporları retrospektif olarak gözden geçirilmiştir. Yüz yirmi bir rapordan öykü ve klinik muayene bilgilerine ulaşılabilen 68'i incelemeye alınmıştır. Olguların brakiyal pleksopati etyolojisi, muayene bulguları, sinir iletim çalışması (SİÇ) ve iğne EMG bulgularına göre sınıflamaları yapılmıştır.

Bulgular:

Yirmi altı olgu kadın, 42 tanesi erkekti. Olgular 17-78 yaş aralığında olup yaş ortalaması 43,3 ± 16.36 idi. Brakiyal pleksopati 38 olguda posttravmatik, 17'sinde Parsonage Turner sendromu, 7 olguda operasyon sonrası, 2 hastada radyoterapiyi izleyerek, 2 olguda doğumsal, 1 hastada idiopatik olarak gelişmişti. Klinik muayene bulgularına ulaşılabilen 63 olgunun 17'sinde alt trunkus veya medial kord tutulumu, 15 panpleksopati, 13 üst ve alt trunkus kombine tutulumu, 12 üst trunkus tutulumu, 3 torasik outlet, 1 olguda posterior kord tutulumu düşünülmüş, 1 hasta ağrı nedeniyle değerlendirilememiştir. Bir hastanın muayenesi normal bulunmuştur. Nörofizyolojik incelemeler sonucunda 23 hastada panpleksopati, 21 hastada alt trunkus veya medial kord tutulumu, 14 hastada üst trunkus tutulumu,3 hastada torasik outlet sendromu, 1 hastada orta trunkus ve alt trunkus tutulumu, 4 hastada 2 farklı düzeyde kord tutulumu , 1 hastada posterior kord, 1 hastada lateral kord tutulumu saptanmıştır.

Sonuç:

Bu geniş seride erişkinlerde brakiyal pleksopatinin en sık travma sonrası geliştiği gözlendi. Nörofizyolojik incelemelerin lokalizasyon ve tutulum şiddetini belirlemede klinik muayeneden üstün olduğu, bu gibi olguların ayrıntılı sinir iletimi ve iğne EMG'si protokolu ile değerlendirilmelerinin önemi vurgulandı.

.....

EP-172

ANKSİYETENİN EŞLİK ETTİĞİ DEPRESYON HASTALARINDA ANTİDEPRESAN İLAÇLARIN BLİNK REFLEKSİ ÜZERİNE ETKİSİ

FATIMA KARAKAYA [1], SERDAR ORUÇ [1], GÖKHAN KOYUNCU [1], HASAN MAYDA [2], H. İBRAHİM GÜZEL [2], MEHMET YAMAN [1]

[1] AFYON KOCATEPE ÜNİVERSİTESİ TIP FAKÜLTESİ NÖROLOJİ AD, AFYONKARAHİSAR
[2] AFYON KOCATEPE ÜNİVERSİTESİ TIP FAKÜLTESİ PSİKİYATRİ AD, AFYONKARAHİSAR

Amaç:

Major Depressif Bozuklukta (MDB) en sık görülen belirti anksiyetedir. Depresyonda görülen anksiyete patogenezi henüz tam olarak açıklanamamış olsa da, hem serotonerjik hem de noradrenerjik sistemlerde bozuklukların neden olduğu tahmin edilmektedir. Beyin sapındaki lokus serelous ve raphe nukleustan kalkan serotonin ve noradrenalin affekti ve moodu düzenleyen diğer merkezlere yansımaktadır. Böyle hastaların sağaltımında kullanılan ilaçlar yine serotonin ve noradrenalin üzerinden etki etmektedirler. Blink refleksi ise trigeminal sinir ile fasial sinirin beyin sapı bağlantılarının fonksiyonunu gösterir. Bu çalışmanın amacı anksiyolitik etkili antidepresanların blink refleksine etkisinin araştırılmasıdır.

Gereç ve Yöntem:

Çalışmaya Afyon Kocatepe Üniversitesi Tıp Fakültesi Psikiyatri Anabilim Dalında ilk defa anksiyöz özellikle MDB tanısı alan hastalar alındı. Bu hastalara antidepresan öncesi ve üç ay sonrası iki defa blink refleksi çalışması yapıldı.

Bulgular:

Çalışmayı 12 hasta tamamladı. 1 erkek, 11 kadın; en küçük yaş 20, en büyük yaş 61 idi. Ortalama: 40.5±13.7 idi. Bu hastaların tedavi öncesi ve tedaviden 3 ay sonra blink refleksi değerleri tabloda gösterilmiştir.

Tablo: Hastaların tedavi öncesi ve tedavinin üçüncü ayı blink refleksi değerleri

		Tedavi Öncesi (n=12)	Tedavi Sonrası (n=12)	p değeri
Sağ uyarı	Sağ R1	10.8±0.8	10.5±0.9	0.272
	Sağ R2	29.1±3.3	30.4±4.1	0.429
	Sol R2	28.6±4.4	29.7±3.7	0.479
Sol uyarı	Sol R1	10.7±1.2	10.6±0.8	0.793
	Sol R2	27.8±3.5	29.2±4.2	0.401
	Sağ R2	28.4±4.0	29.9±4.9	0.463

Sonuç:

Bizim çalışmamızda 3 ay süreyle antidepresan kullanan hastalarda tedavi öncesi ve tedavinin üçüncü ayında blink refleksi yanıtlarında (R1 ve R2) anlamlı bir değişiklik saptanmadığından serotonin ve noradrenalin üzerinden etki eden antidepresan ajanların, beyin sapı serotonin ve noradrenalin nörotransmitterlerin normal fizyolojik çalışma sistemlerinde herhangi bir değişiklik yapmadığı söylenebilir.

.....

EP-173

UYKU BRUKSİZMLİ HASTALARDA TRİGEMİNAL MOTOR SİSTEM EKSİTABİLİTESİNİN DEĞERLENDİRİLMESİ : MASSETER İNHİBİTOR REFLEKS YANITLARI

RAHŞAN ADVİYE İNAN [1], GÜLÇİN BENBİR [2], MERAL ERDEMİR KIZILTAN [2], DERYA KARADENİZ [2]

[1] DR.LÜTFİ KIRDAR KARTAL EĞİTİM VE ARAŞTIRMA HASTANESİ
[2] İSTANBUL ÜNİVERSİTESİ CERRAHPAŞA TIP FAKÜLTESİ

Amaç:

Uyku bruksizmi diş gıcırdatma ve/veya diş sıkma ile belirli güçlü çene hareketlerinin neden olduğu artmış ritmik mastikatuar kas aktivitesi olarak tanımlanabilir. Bu çalışmanın amacı bruksizmli hastalarda çiğnemeye ilişkin santral motor yolaklarda eksitabilite artışına dair nörofizyolojik değerlendirmenin yapılmasıdır.

Gereç ve Yöntem:
Klinik ve polisomnografik olarak bruksizm tanısı almış 8'i kadın 2'si erkek 10 hastada masseter kas kayıtlanarak mental sinir uyarımıyla iki yanlı masseter inhibitor refleksler (MIR) çalışılmış ve elde edilen veriler cinsiyet ve yaş aralığı eşleşen 15'i kadın 5'i erkek 20 sağlıklı gönüllünün verileri ile karşılaştırılmıştır.

Bulgular:
Sessiz period latanslarında iki grup arasında anlamlı bir fark izlenmezken erken ve geç sessiz period sürelerinin bruksizm grubunda kısaldığı kaydedilmiştir. Supresyon oranları hasta grubunda azalmış olup iki hastada geç supresyon fazı elde edilememiştir. Hasta ve kontrol grubunda elde edilen yanıtlarda sağ/ sol taraf farkı gözlenmemiştir.

Sonuç:
Literatürde çift uyarım tekniği ile yapılan MIR toparlanması çalışmalarında özellikle geç sessiz period supresyon derecesinde azalma ve sürede kısalma saptanmıştır. Bizim vaka serimizde de tek uyarım tekniği ile çalışılmış olmasına rağmen iki hastada geç supresyon fazı elde edilememiştir. Ancak bruksizm hastalarında sık rastlanılan bir bulgu olarak karşılaşılan bu ikinci inhibitör fazın yokluğunun dahi duyarlılık ve özgüllüğü halen tartışmalıdır. Bu bulgular bruksizm hastalarında santral motor yolaklardaki eksitabilite artışının kortikal mekanizmalardan çok subkortikal yapılardaki mekanizmalardan özellikle beyinsapı inhibitör yolaklarındaki modülasyonun bozulmasından kaynaklandığını düşündürmektedir.

.....

EP-174
İŞİTSEL VARSANI TARİFLEYEN ŞİZOFRENİ VE DİSOSİATİF BOZUKLUK HASTALARININ BEYİN SAPI İŞİTSEL POTANSİYELLERİNİN KARŞILAŞTIRILMASI

SEMA İŞİTMEZ [1], FÜSUN MAYDA DOMAÇ [2], MUSTAFA BİLİCİ [1], AYŞE AKPINAR [2]

[1] ERENKÖY RUH VE SİNİR HASTALIKLARI EAH, PSİKİYATRİ KLİNİĞİ
[2] ERENKÖY RUH VE SİNİR HASTALIKLARI EAH, NÖROLOJİ KLİNİĞİ

Amaç:
Şizofreni ve dissosiyatif bozukluklar işitsel varsanı bulgularının izlendiği önemli hastalıklardandır. Çalışmamızda işitsel varsanısı olan şizofreni ve dissosiyatif bozukluk hastalarının beyin sapı işitsel potansiyel (BAEP) parametrelerinin sağlıklı kontrollerle karşılaştırılması ve bu parametrelerin bazı sosyodemografik özellikler ve klinik belirtiler ile ilişkisinin araştırılması amaçlanmıştır.

Gereç ve Yöntem:
İstanbul Erenköy Ruh ve Sinir Hastalıkları Eğitim ve Araştırma Hastanesine ayaktan ya da yatarak başvuran, şizofreni ve dissosiyatif bozukluk tanısı konan hastalar çalışmaya dahil edildi. İşitsel varsanısı olan 30'ar kişilik hasta ve sağlıklı gönüllülerden oluşan kontrol grubunun BAEP latans değerleri ölçüldü. Her üç grubun sosyodemografik verileri kaydedildi; şizofreni grubunda hastalık şiddeti pozitif ve negatif belirtileri değerlendirme ölçeği (PANSS), dissosiyatif bozukluk grubunda hastalık şiddeti dissosiyatif yaşantılar ölçeği (DES) ile değerlendirildi.

Bulgular:
Şizofreni grubunda sol kulak V., VI. ve VII. dalga latansları, I-III ve I-V interpik latansları, sağ kulakta ise VI. ve VII. dalga latansları kontrol grubuna göre uzamış olarak bulundu (p=0.001). Dissosiyatif bozukluk grubunda ise hem sol hem de sağ kulak VI. ve VII. dalga latansları kontrol grubuna göre uzamış olarak bulundu. Şizofreni grubuyla dissosiyatif bozukluk grupları arasında sağ ve sol kulak VI. ve VII. dalga latansları arasında fark saptanmadı (p>0.05). Erkek hastalarda kadın hastalar ve kontrol grubuna göre latanslarda belirgin uzama saptandı (p=0.001). PANSS ve DES skorları ile latans değerleri arasında ilişki saptanmadı (p>0.05).

Sonuç:
Şizofreni hastalarında beyin sapı, talamokortikal projeksiyonlar ve işitme korteksinde, dissosiyatif bozukluk grubunda ise talamokortikal projeksiyonlarda ve işitme korteksinde bir patolojinin olabileceği düşünüldü.

.....

EP-175
PSİKİYATRİ POLİKLİNİĞİNE BAŞVURAN HASTADA BEKLENMEDİK EEG ANORMALLİĞİ: OLANZAPİN, NEDEN OLABİLİR Mİ?

HALİL MURAT ŞEN [1], DEMET GÜLEÇ ÖYEKÇİN [2], CEYDA HAYRETDAĞ ÖRS [1], DENİZ KUTLUAY YILMAZ [2], HANDAN IŞIN ÖZIŞIK KARAMAN [1]

[1] ÇANAKKALE ONSEKİZ MART ÜNİVERSİTESİ TIP FAKÜLTESİ NÖROLOJİ ANABİLİM DALI
[2] ÇANAKKALE ONSEKİZ MART ÜNİVERSİTESİ TIP FAKÜLTESİ PSİKİYATRİ ANABİLİM DALI

Olgu:
Psikiyatri Polikliniği'nden uyku EEG çekilmesi istemiyle yönlendirilen on sekiz yaşında kadın hastanın üç saatlik uyku EEG'sinde sıklıkla frontal bölgeden yayılan çoklu dikenler, diken ve dalga kompleksleri saptandı. Beyin manyetik resonans görüntüleme incelemesinde sol frontal bölgede fokal kortikal atrofi mevcuttu. Perseküsyon ve ajitasyonları olan hasta günlük 20 mg olanzapin ile tedavi edilmekteydi. Özgeçmiş ve soygeçmişte epilepsi veya ateşli havale öyküsü yoktu.
Atipik antipsikotik kullanımı ile ilişkili EEG anormallikleri daha önce de yayınlanmıştır. Olanzapin epilepsi eşiğini düşüren ilaçlar arasındadır. EEG de epileptiform değişikliklere neden olur ancak klinik nöbet gelişimi enderdir. Bu hastada klinik nöbet olmaksızın gelişen ve tesadüfen saptanan EEG değişikliklerinin, nörogörüntülemede saptanan organik lezyon zemininde olanzapine bağlı olası elektrofizyolojik değişiklik olduğu düşünüldü.

.....

EP-176
ÜLKEMİZDE BİR STATUS EPİLEPTİKUS NEDENİ; İZONİAZİD ZEHİRLENMESİ

EDA KILIÇ ÇOBAN [1], VASFİYE BURCU DOĞAN [2], ALİ DİRİK [3], SEVİM BAYBAŞ [2], AYSUN SOYSAL [1]

[1] BAKIRKÖY RUH VE SİNİR HASTALIKLARI EĞİTİM VE ARAŞTIRMA HASTANESİ 3. NÖROLOJİ KLİNİĞİ
[2] BAKIRKÖY RUH VE SİNİR HASTALIKLARI EĞİTİM VE ARAŞTIRMA HASTANESİ 2. NÖROLOJİ KLİNİĞİ
[3] ÖZEL ESENLER GÜNEY HASTANESİ ANESTEZİYOLOJİ VE REANİMASYON BÖLÜMÜ

Olgu:
Tüberküloz profilaksi ve tedavisinde ülkemizde yaygın olarak kullanılan izoniazidin yüksek dozda alımı, metabolik asidoz,

nöbet ve koma ile sonuçlanabilir.17 yaşında kadın hasta acile ilk jeneralize konvülsif status epileptikus tablosu ile başvurdu. Hastanın glaskow koma skoru 9/15 idi. Nörolojik muayenesinde bilinci letarjik, ekstremiteleri spontan hareketli, taban cildi refleksleri bilateral ekstansör yanıtlı idi. Kan tetkiklerinde hiperglisemi, lökositoz, kreatin kinaz yüksekliği ve potasyum düşüklüğü mevcuttu. Hastada metabolik asidoz tablosu mevcuttu. Hastaya 10 mg Diazepam infüzyonunun ardından nöbetlerinin devam etmesi üzerine fenitoin replasmanı yapıldı. Özgeçmişinde herhangi bir hastalık öyküsü olmayan, ilaç kullanımı belirtmeyen hastanın ablasının tüberküloz tedavisi aldığı öğrenildi. Hastanın nöbetlerinin antiepileptiklere cevap vermemesi, eşlik eden hiperglisemi, lökositoz, metabolik asidoz tablosunun olması ve ailede izoniazid kullanımı olması üzerine suicid girişimli izoniazid alımı düşünüldü. Acil tıp birimi ile konsülte edilen hastanın piridoksin infüzyonu sonrası nöbetleri sona erdi ancak koma halinin devam etmesi üzerine hastanın yoğun bakım ünitesine sevki yapıldı. Hastanın yatışının 3. gününde metabolik değerleri normale döndü, glaskow koma skoru 15'e yükseldi. Hastadan alınan anamnezde hastanın suisid girişimi amaçlı izoniazid aşırı alımı kendisi tarafından doğrulandı. Destek tedavi uygulanan hastanın yatışının 1. haftasında tüm biyokimya parametreleri normal sınırlarda idi ve hasta nöbet tekrarı olmadan taburcu edildi.

Ülkemiz gibi gelişmekte olan ve tüberküloz ile halen mücadele etmekte olan ülkelerde tüberküloz tedavisinde INH yaygın olarak kullanılmaktadır. Literatüre bakıldığında ülkemizde paralel olarak genç erişkinlerde INH alımına bağlı zehirlenmeler yaygınlaşmıştır. Durdurulamayan nöbetlerle başvurmuş hastalarda metabolik asidoz ve koma birlikteliğinde izoniazid zehirlenmesi mutlaka akla gelmelidir. INH zehirlenmesi öyküde kesinlik kazanmasa da antidot olarak piridoksin replasmanı yapılmalıdır.

.....

EP-177

TEMPORAL LOB EPİLEPSİ HASTALARINDA EPİLEPSİ ODAK LOKALİZASYONUNU BELİRLEMEDE POZİTRON EMİSYON TOMOGRAFİSİNİN KATKISI

DİLEK ALTIN AKYÜZ [1], HATİCE SABİHA TÜRE [1], GALİP AKHAN [1], TÜLAY KURT İNCESU [1], ÖZGÜR ÖMÜR [2]

[1] İZMİR KATİP ÇELEBİ ÜNİVERSİTESİ ATATÜRK EĞİTİM VE ARAŞTIRMA HASTANESİ NÖROLOJİ KLİNİĞİ
[2] EGE ÜNİVERSİTESİ TIP FAKÜLTESİ NÜKLEER TIP ANABİLİM DALI

Amaç:
Temporal lob epilepsi cerrahisine aday hastalarda epileptojenik alanın (EA) belirlenmesinde; PET'in noninvazif testler ile uyumunu ve invazif testlerin kullanımını azaltmada etkisini değerlendirmek, PET'in görsel değerlendirme, Region of Interest (ROI) analizi ve Standartized Uptake Value (SUV) ölçümleri ile kantitatif değerlendirmesini yaparak tanısal performansını ortaya koymak ve karşılaştırmaktır.

Gereç ve Yöntem:
Çalışmamıza medikal tedaviye dirençli epilepsisi olan ve epilepsi cerrahisine aday 30 hasta alındı. PET' in cerrahiye katkısı ve cerrahi yapılan hastalardaki PET'in duyarlılığı araştırıldı. Hastaların MRG, PET ve EEG tetkiklerinin uyumu değerlendirildi. Temporal loblardan SUV ölçümü yapılıp patolojik ve normal temporal loblardaki SUV ölçümleri karşılaştırıldı ve kantitatif ölçümlerin temporal lob lateralizasyonunu belirlemeye katkısı araştırıldı.

Bulgular:
%70,8 hastada PET ve MR görüntülemeleri uyumlu bulundu. MRG'de lezyon saptanamayan 6 hastanın %100'ünde PET'te hipometabolizma saptandı. PET ve EEG uyumu iktal EEG'lerde %77,8; interiktal EEG'lerde ise %85,7 bulundu. PET, MRG ve EEG tetkiklerinin uyumu ise %50 saptandı. Iktal EEG ile EA lokalizasyonu yapılamayan 2 hastada (%66,7); interiktal EEG ile EA lokalizasyonu yapılamayan 5 hastada (%55,6) PET'de hipometabolizma saptandı.
Patolojik temporal lobdaki SUV değerleri normal temporal lob SUV değerlerinden istatistiksel olarak anlamlı düşük bulundu. SUV max. ve mean değerleri karşılaştırıldı ve SUV mean değerleri arasında istatistiksel olarak anlamlı fark bulundu.
Sonuç:
Bu sonuçlar vizüel değerlendirmenin negatif olduğu durumlarda semikantitatif ölçüm yapılarak (özellikle SUV mean değerleri ile) temporal lob lateralizasyonu belirlenebileceğini göstermiştir. Bu da cerrahiye karar vermede PET'in katkısının önemli olduğunu göstermiştir.
Olgu sayısının az olması çalışmamızın kısıtlılığı olarak değerlendirildi. Sonuçta, bu kısıtlılık bize en az 2-3 katı büyüklüğünde olgu sayısı ile bu tür çalışmaların yapılması gerektiğini gösterdi. Çalışmamızın optimal olgu sayısının tespit edilmesine ışık tutması açısından, yapılacak diğer çalışmalara yol gösterici olduğu düşünülmektedir.

.....

EP-178

DİRENÇLİ EPİLEPSİ'YE NEDEN OLAN DYKE-DAVİDOFF-MASSON SENDROMU

FAİK İLİK , OSMAN SERHAT TOKGÖZ

NECMETTİN ERBAKAN ÜNİVERSİTESİ MERAM TIP FAKÜLTESİ NÖROLOJİ A.D.

Olgu:
Dyke-Davidoff-Masson sendromu, ilk olarak 1933 yılında Dyke, Davidoff, Masson tarafından, epileptik nöbet ve serebral hemiatrofi ile başvuran dokuz olguda bildirilmiştir. Zeka geriliği tabloya eşlik edebildiği gibi bu sendrom, klinik olarak hemipleji ve epileptik nöbetlerle kendini gösterir. Onaltı yaşında erkek hasta status epileptikus kliniği ile servisimize yatırıldı. Dirençli epileptik nöbetleri olan hastanın özgeçmişinde 6 aylıkken yüksek ateşe bağlı havale öyküsü mevcuttu. Soy geçmişinde özellik yoktu. Son 3 yıldır epileptik nöbetleri olan hastada dış merkezde çeşitli antiepileptikler başlanmış ancak hastanın nöbetleri hiç gerilememiş. Hasta son 1 aydır her gün nöbet geçiriyormuş. Nörolojik muayenesinde vücudunun sağ tarafında hemiatrofi ve hemiparezi, sağda santral tipte fasiyal paralizi saptandı. Duyu muayenesinde sağda yüz, kol ve bacağı içine alan hemihipoestezi saptandı. Sağda derin tendon refleksleri artmıştı, taban derisi refleksi ekstansördü. WISC-R testinde total IQ: 45, orta mental reterdasyon saptandı. Kraniyal MRG incelemesinde sol serebral hemisfer atrofik, parankimde ensefalomalazik ve gliotik değişiklikler gözlendi (Resim 1). EEG'sinde ise sağ frontotemporosantral bölgede epileptiform anormallik saptandı. İzleminde medikal tedavisine levetirasetam eklendi ve okskarbamazepin düzeyin artırıldı. Topiramat 200mg/gün, okskarbamazepin 1800mg/gün, levetirasetam 2000mg/gün şeklinde tedavisi düzenlendi. Nöbetleri tamamen gerileyen hastanın genel tıbbi durumunda belirgin düzelme oldu. Takipleri kliniğimizde devam etmektedir. Dyke-Davidoff-Masson nadir

görülen bir sendrom olup ilaca dirençli epilepsiye neden olabilir.

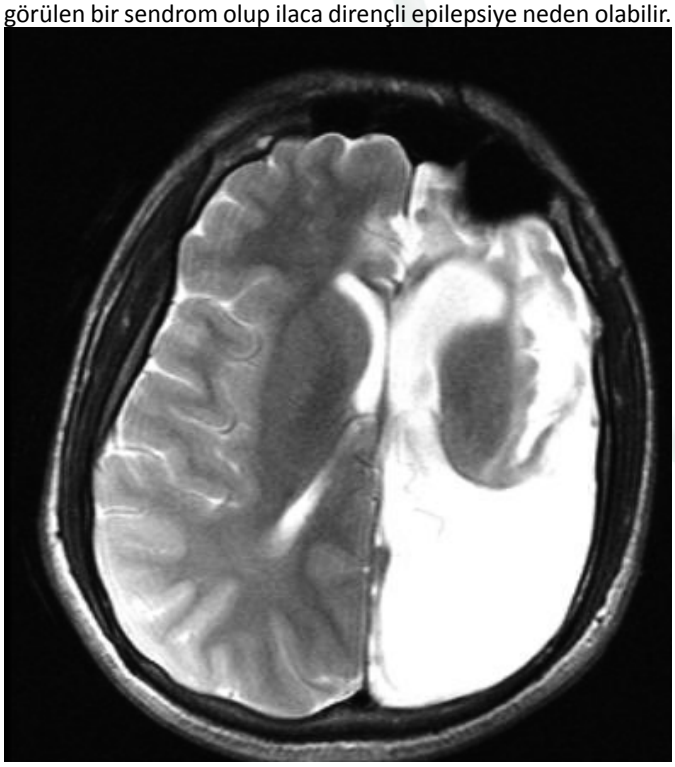

.....

EP-179

SCN1A MUTASYONLU 4 HASTANIN, KLİNİK, NÖBET VE GENETİK ÖZELLİKLER AÇISINDAN İNCELENMESİ

PINAR TOPALOĞLU TEKTÜRK [1], ZUHAL YAPICI [1], SAMEER M. ZUBERI [2], MEFKURE ERAKSOY [1]

[1] İSTANBUL ÜNİVERSİTESİ, İSTANBUL TIP FAKÜLTESİ, NÖROLOJİ ANABİLİM DALI, ÇOCUK NÖROLOJİSİ BİLİM DALI
[2] FRASER OF ALLANDER NEUROSCIENCES UNIT, ROYAL HOSPITAL FOR SICK CHILDREN, GLASGOW

Amaç:
Ateşli nöbetler, ateşli nöbet (+) jeneralize epilepsiler ve Dravet Sendromu (DS), sırasıyla hafiften ağıra birbiri içine geçebilen ve ortak genetik özellikler paylaşan bir spektrumdur. Şimdiye kadar SCN1A, SCN1B, GABRG2, GABRD ve SCN9A gibi çok sayıda mutasyon tanımlanmış olmasına rağmen SCN1A en çok araştırmanın yapıldığı bir mutasyondur ve DS'ye yol açan mutasyonların %75'ini oluşturmaktadır.

Gereç ve Yöntem:
Biz bu çalışmada SCN1A mutasyonu saptadığımız dört hastanın klinik özelliklerini, nöbet semiyolojilerini ve SCN1A mutasyon tiplerini inceledik.

Bulgular:
Tüm çocuklar (iki kız, iki erkek) atipik/tipik DS tanısıyla takibe alınmıştı. Tümünün nöbetleri üç-beşinci aylar arasında, ateşli nöbet şeklinde başlamıştı ve iki kız hastada fokal başlayıp jeneralize olmuştu. Nöbetlerin jeneralize başladığı iki erkek çocukta, ilk nöbetler status şeklindeydi. Tüm hastaların kliniğine ilerleyen zamanlarda ateşin eşlik ettiği hemikonvülsif nöbetler eklenmişti. İki hastada ek olarak atonik ve miyoklonik nöbetler vardı. Elektroensefalografi (EEG) incelemelerinde tüm hastaların epileptojenik odakları frontal ve santral ağırlıklıydı. Manyetik rezonans görüntülemeleri bir hastada hafif lökomalazi varlığı dışında normaldi. Genetik incelemelerinde hastalardan birinde 14. ekzonda yeni bir heterozigot baz değişikliği (c.2589G>A) , birinde önceden DS'li bir hastada tanımlanmış bir baz değişikliği (c.602+1G>A), birinde yeni bir missense mutasyon (c.4942C>T, p.Arg1648Cys), birinde de 11. exonda yeni bir delesyon (c.1678delC; p.Arg560ValfsX63) saptandı.

Sonuç:
Çok çeşitli SCN1A mutasyonlarının tanımlanmış ve tanımlanmakta olmasına rağmen, hastalar benzer klinik, EEG ve görüntüleme özellikleri taşımaktadır. Bu nedenle giderek artan sayıda elde edilen genetik sonuçlar sadece DS'de değil başka sendrom ve hastalıklarda da her mutasyonun ayrı birer hastalık olarak değerlendirilmesinden çok klinik spektrumdaki gösterinin önemini vurgulamaktadır.

.....

EP-180

PROGRESİF SEREBRAL HEMİATROFİ VE EPİLEPSİ İLE SEYREDEN PARRY-ROMBERG SENDROMLU BİR OLGU SUNUMU

ÖZLEM ÖZTÜRK , DAMLA ÖZBEK , İPEK MİDİ

MARMARA ÜNİVERSİTESİ TIP FAKÜLTESİ NÖROLOJİ ANABİLİM DALI

Amaç:
Bu olguda nadir görülen ipsilateral serebral atrofi ve epileptik nöbetlerle seyreden bir Parry-Romberg sendromlu hasta klinik ve radyolojik bulguları eşliğinde sunulmuştur.

Olgu:
Otuz dokuz yaşında kadın hasta yaklaşık 20 yıldır olan jeneralize tonik klonik nöbetleri nedeniyle tedavi düzenlenmesi açısından polikliniğimize başvurdu. Hastanın nöbetleri; 17 yaşında başlamış olup eş zamanlı sol yüz yarımında atrofi de eşlik etmiştir. Hastanın özgeçmişinde şüpheli febril konvülzyon öyküsü dışında özellik saptanmadı. Fizik muayenesinde sol kaşında dökülme, sol gözde endoftalmi ve sol frontal alopesi izlendi. Nörolojik muayenesinde sol fasiyal hemiatrofi ve derin tendon reflekslerinin sağda canlı olması haricinde patoloji izlenmedi. Tedavi altında interiktal EEG normal saptandı. Çekilen kranial MRG'de sol frontotemperoparietal alanda atrofisi ve subkortal alanda T2 sekansında hiperintens, yama tarzında, kontrast tutmayan lezyonlar görüldü. Hastanın nöbetleri levetirasetam tedavisi ile kontrol altına alındı.

Yorum:
Parry-Romberg sendromu; yüzün deri ve yumuşak dokusunu, bazı olgularda kas, kıkırdak ve kemik dokuyu da içerebilen progresif hemiatrofi ile seyreden nadir görülen bir hastalıktır. Nedeni tam olarak bilinmemektedir. Klinikte fasiyal hemiatrofiye ek olarak en sık epileptik nöbetler olmak üzere migren, hemipleji, trigeminal nevralji, ipsilateral damak ve dudak atrofileri, diş bozuklukları ve orbital bozukluklar izlenir. Kadınlar, erkeklere göre biraz daha sık etkilenir. Semptomlar genellikle ilk veya ikinci dekatta başlar. Tanımladığımız olgunun belirtilen klinik bulguları, öyküsü ve MRG bulgularıyla birlikte; sistemik deri bulgusu olmaması, progresif seyretmemesi, düşük doz monoterapiyle nöbetsizlik sağlanabilmesi nedeniyle Parry-Romberg sendromu ile uyumlu bulunmuştur.

.....

EP-181
EPİLEPSİ HASTALARINDA VALPROAT KULLANIMIN KEMİK METABOLİZMASI ÜZERİNE ETKİLERİ: SON SONUÇLARIN DEĞERLENDİRİLMESİ

SERKAN BALCI , SEMRA Ö. MUNGAN , BERNA ARLI , NEŞE ÖZTEKİN , FİKRİ AK

ANKARA NUMUNE EĞİTİM VE ARAŞTIRMA HASTANESİ NÖROLOJİ KLİNİĞİ

Amaç:
Bu çalışmada valproat kullanan epilepsi hastalarında serum kalsiyum (Ca), fosfor (P), alkalen fosfataz (ALP), paratiroid hormon (PTH), magnezyum(Mg) ve D vitamini(D vit) düzeylerini tespit etmeyi, kemik mineral yoğunluğu (KMD) değerlerini ölçerek sağlıklı kontrol grubuyla karşılaştırmayı ve bu hastalarda sekonder osteoporoz gelişim riskini belirlemeyi amaçladık.

Gereç ve Yöntem:
Çalışmaya Ankara Numune Eğitim ve Araştırma Hastanesi Epilepsi polikliniğinde takip edilmekte olan ve valproik asit kullanan 56 hasta alındı. Hastalar ilaç kullanım sürelerine göre (0-6 ay, 13-24 ay ve 24 ay ve üzeri olmak üzere) gruplara ayrıldı. Kontrol grubuna herhangi bir hastalığı olmayan ve ilaç kullanım öyküsü olmayan 56 sağlıklı birey alındı. Her iki grupta DEXA yöntemi ile KMD değerleri ve serum Ca, P, D vit, Mg, ALP ve PTH düzeyleri ölçüldü.

Bulgular:
Valproat alan epilepsi hasta grubunda KMD değerleri, t ve z skorları kontrol grubuyla karşılaştırıldığında ilişki saptanmadı. Epilepsi grubunda valproat kullanım süresi arttıkça D vit düzeyinin istatistiksel olarak anlamlı derecede düştüğü tespit edildi. Epilepsi grubunda valproat kullanım süresi arttıkça kontrol grubuna göre kıyaslandığında fosfat düzeyinde azalma ve PTH düzeyinde artma tespit edildi. İlaç kullanım sürelerine göre kalsiyum ve ALP düzeylerinde kontrol grubuna göre anlamlı farklılık saptanmadı.

Sonuç:
Bu çalışmada valproat monoterapisi alan hastalarda KMD ölçümlerinin etkilenmediği ancak, valproat kullanım süresi arttıkça D vit düzeylerinde azalma, kontrol grubu ile kıyaslandığında serum fosfat düzeyinde azalma ve serum PTH düzeyinde artma görüldü. Valproat kullanan Epilepsi hastalarında sekonder osteoporozu önlemek amacı ile düzenli olarak kemik metabolizması takip edilmelidir.

.....

EP-182
PRİMER OKUMA EPİLEPSİSİ

SERPİL DEMİRCİ , MELİKE DOĞAN

SÜLEYMAN DEMİREL ÜNİVERSİTESİ TIP FAKÜLTESİ

Olgu:
Nadir görülen ve iyi seyirli bir refleks epilepsi olan okuma epilepsisinde sadece okuma ile ortaya çıkan nöbetler vardır. Sıklıkla oral, perioral ve çiğneme kaslarında kısa süreli miyoklonik atımlar gözlenir; nadiren görsel halüsinasyonlar, disleksi, aleksi şeklinde nöbetler olabilir. Sekonder jeneralize-tonik-klonik nöbetler oldukça nadirdir.
25 yaşında, sağ elli kadın hasta kliniğimize jeneralize-tonik-klonik nöbet sonrası başvurdu. İlk nöbetinde kitap okurken dilinin dolaştığını ve sonrasında bilinç kaybının eşlik ettiği tüm vücutta kasılmanın olduğunu, ikinci nöbetinin de gazete okurken geliştiğini ifade etti. Soygeçmişinde özellik yoktu. Nörolojik muayenenesi, rutin EEG'si ve kranial manyetik rezonans görüntülemesi normaldi. Hastaya ilk nöbetinden sonra başlanılan levetirasetam kesildikten sonra roman okutularak kaydedilen videomonitoring EEG'de sol fronto-sentro-temporal bölgelerde keskin dalgalar izlendi. Kitap okumadığı dönemde ve uykuda herhangi bir epileptik aktivite saptanmadı. Hasta bu yakınmalarının özellikle Kuran okurken olduğunu ifade ettiğinden aynı işlem Kuran okutularak tekrarlandı. Ezbere bildiği metinleri okurken epileptik aktivite gözlenmedi, diğer metinleri okurken frontosentrotemporal bölgelerde belirgin diken ve keskin, yavaş dalga aktivitesi gözlendi.
Okuma epilepsisi hemen hemen tüm nöbetlerin okuma ile tetiklendiği nadir bir refleks epilepsi tipidir. Genellikle 6-28 yaşlarında başlar, kadınlarda daha sıktır. Epileptogenezde periferik kaslardaki(çene, larinks, göz) proprioseptif girdiler, görme sistemindeki bozukluklar, heredite ve lisan-kognitif mekanizmalar öne sürülmüşse de patogenezi net değildir. Okunan metnin karmaşıklığı ve semantik yükünün fazlalığı önemli tetikleyiciler olarak bildirilmişse de anlaşılmayan metinlerin okunması ile de nöbetler tetiklenebilir. Yine sessiz veya yüksek sesle okuma yanı sıra heyecanlı veya tartışmalı bir konuşma, nadiren yazma ve hesap yapma ile tetiklenebilir. Klonazepam ve sodyum valproat ile nöbetler kontrol altına alınabilir. Hastamızda levetirasetam ile nöbetler kontrol altına alınmıştır.

.....

EP-183
EPİLEPSİ DIŞI AKUT BİLİNÇ BOZUKLUĞU: ELEKTROENSEFALOGRAFİNİN HASTALIK CİDDİYETİ İLE İLİŞKİSİ

NİLGÜN ÇINAR , ŞEVKİ ŞAHİN , KÜBRA BATUM , TUĞBA O. ÖNAY , SİBEL KARŞIDAĞ

MALTEPE ÜNİVERSİTESİ, TIP FAKÜLTESİ HASTANESİ, NÖROLOJİ ANABİLİM DALI

Amaç:
Epilepsi dışındaki tablolarda elektroensefalografi (EEG) ile şuur bozukluğunun ciddiyeti arasındaki ilişki net değildir. Bu çalışmada akut dönemdeki olgularda EEG bulguları ile serebral fonksiyon bozukluğu ölçekleri karşılaştırılarak bu ilişkinin araştırılması amaçlanmıştır.

Gereç ve Yöntem:
Acil servise 2010-2012 yılları arasında akut bilinç bozukluğu ile getirilen ardışık olgulara; EEG incelemesi ile Glaskow koma ölçeği (GKÖ), Modifiye Rankin ölçeği (MRÖ), Barthell indeksi (BI) ve Ulusal Sağlık Enstitüsü İnme Ölçeği uygulandı.

Bulgular:
Yüzonüç olgunun yaş ortalaması 70.6±12 yıl, kadın erkek oranı 45/68'dir. Hastaların %60'ında iskemik strok, %40'ında ensefalopati bilinç kaybı nedeni olarak saptanmıştır. Epileptiform aktiviteler %74 oranında ensefalopati, %26 oranında strok olgularında; yavaş dalga aktiviteleri ise %69 oranında strok, %31 oranında ensefalopati olgularında saptanmıştır. GKÖ puanındaki yükseklik yavaş dalga aktiviteleri ile düşüklük ise epileptiform aktiviteler ile ilişkili bulunmuştur. Diğer ölçekler ile EEG patolojileri arasında anlamlı ilişki bulunmamıştır.

Sonuç:
Sonuçlarımız patolojik EEG bulguları ile şuur bozukluğunun

ciddiyeti arasında belirgin ilişkiye işaret etmektedir. Prognoz açısından takip EEG incelemeleri içeren çalışmalara ihtiyaç vardır.

.....

EP-184

NÖROFİBROMATOZİS I İÇİN ATİPİK BİR PREZENTASYON: POST-STROK EPİLEPSİ VE MULTİPL ANEVRİZMALAR

ÖZLEM ÖNDER , REHA BİLGİN , MUHTEŞEM GEDİZLİOĞLU

İZMİR BOZYAKA EĞİTİM ARAŞTIRMA HASTANESİ NÖROLOJİ KLİNİĞİ

Amaç:

Poststrok epilepsi tanısıyla izlenen ve dev intrakraniyal anevrizma ile sakkülerrenal arter anevrizması saptanan bir Nörofibromatozis tip I (NFI) olgusu sunulmuştur.

Olgu:

65 yaşında erkek hasta epileptik nöbetle başvurdu.Acil servisteki izleminde de bir kez sekonder jeneralize nöbeti gözlenen hastada sekel sol hemiparezi mevcuttu .Fizik muayenede NFI'e ait multipl nörofibromlar, aksiller çillenme, Cafe au lait lekeleri ve skolyoz vardı. EEG'de sağ frontalde yavaşlama izlendi. BBT ve kraniyal MR'da sağda posterior pariyetalde kronik bir iskemi alanı ve silviyan fissur komşuluğunda A.cerebri media'nın M2-3 segmentinde 3 cm çaplı kalsifiye-tromboze dev anevrizma saptandı. BT-anjioda da benzer görüntü vardı. BT-anjio ile genel vücut taramasında sağ renal arterde de sakküler bir anevrizma bulundu. İzlemde nöbet geçirmeyen hasta antiagregan, antihipertansif ve antiepileptik tedaviyle taburcu edildi.

Yorum:

NFI ilk defa von Recklinghausen tarafından tanımlanmış, deri, göz, santral ve periferik sinir sisteminde karekteristik lezyonlar oluşturan otozomal dominant geçişli bir hastalıktır. Nörofibromatozisin damarsal tutuluşunun intimal proliferasyonla giden stenotik tip, ve mediada incelme, elastik doku yıkımı ile giden anevrizmatik tip olmak üzere iki formu tanımlanmıştır. Serebrovasküler tutulum çoğunlukla majör intrakranial arterlerde oklüzyon veya stenoz şeklinde olup, anevrizma ve arteriyovenöz malformasyonlar daha azdır. Olgumuz NFI, dev intrakraniyal anevrizma ve büyük olasılıkla buna bağlı iskemik inme sonrası sekonder jeneralize nöbet ile başvurmuştu. NFI'de multipl lokalizasyonlarda vasküler patolojiler izlenebilmesi nedeniyle incelenen hastada yüksek olasılıkla dirençli hipertansiyonun da kaynağı olan bir renal arter anevrizması saptandı. Biz de NFI hastalarının vasküler patolojiler açısından detaylı değerlendirilmesi gerektiğini vurgulamak amacıyla bu olguyu paylaşmak istedik.

.....

EP-185

HEPATİK ENSEFALOPATİ İLE PREZENTE OLAN SİROZ OLGUSU

ASLAN YILMAZ [1], RUKİYE ARAT [2], H. NALAN GÜNEŞ [1], TAHİR KURTULUŞ YOLDAŞ [1], UFUK ŞENER [1]

[1] *DIŞKAPI Y. B. EĞİTİM VE ARAŞTIRMA HASTANESİ 3. NÖROLOJİ KLİNİĞİ*

[2] *TATVAN DEVLET HASTANESİ NÖROLOJİ KLİNİĞİ*

Olgu:

Hepatik ensefalopati gelişiminin nedeni kronik karaciğer hastalığında hepatik venden sistemik dolaşıma geçen toksinlerdir. Kronik karaciğer hastalığı olanlarda hepatik ensefalopati tablosunu ortaya çıkaran nedenler sedatifler, gastrointestinal kanama, aşırı protein alımı, azotemi, hipokalemi, konstipasyon ve enfeksiyondur. Hepatik ensefalopati kronik karaciğer hastalığı olduğu bilinen bilinç değişikliği ile başvuran olgularda akla gelmelidir, ancak bilinen karaciğer hastalığı olmayan hastalarda tanı güçtür. Bilinen karaciğer hastalığı tanısı olmayan olgu bilinç bulanıklığı, bulantı ve kusma şikayetleri ile başvurdu. Laboratuar incelemesinde hipopotasemi ve hipoalbuminemi saptandı. Karaciğer enzimleri normal sınırlarda idi. EEG de periyodik 3-4 sn süreli trifazik dalga paterni izlendi. Arteryel kanda ölçülen amonyak düzeyi yüksekti. Kraniyal MRG'de T1 ağırlıklı serilerde bazal ganglionlarda hiperintensite saptandı. Abdominal USG'de karaciğer eko şiddeti grade 2 olup nonhomojen ve granüler olarak değerlendirildi ve siroz tanısı konuldu. Olgu bilinç bulanıklığı ile başvuran hastalarda karaciğer enzimleri normal olsa bile kronik karaciğer hastalığının araştırılması gerektiğini vurgulamak amacı ile sunuldu.

.....

EP-186

YETİŞKİNLERDE KARBAMAZAPİN VE VALPROİK ASİTİN KEMİK METABOLİZMASINA ETKİLERİNİN DEĞERLENDİRİLMESİ

NEŞE GÜNGÖR YAVAŞOĞLU , ŞENNUR DELİBAŞ KATI , S. SELÇUK ÇOMOĞLU

YILDIRIM BEYAZIT EĞİTİM VE ARAŞTIRMA HASTANESİ

Amaç:

Çalışmada uzun süreli valproik asit (VPA) ve karbamazeapin (KBZ) kullanımı sonucu gelişebilecek osteoporoz riskinin belirlenebilmesi için, kemik mineral yoğunluğu ve kemik metabolizma bozukluklarını gösterebilen biyokimyasal parametreleri araştırmayı amaçladık.

Gereç ve Yöntem:

Çalışmaya 5-30 yıl süreyle monoterapi olarak VPA (n=69) veya KBZ (n=68) tedavisi gören epilepsili 137 hasta ve kontrol grubu (n=20) alındı. Hasta ve kontrol grubunda serum kalsiyum(Ka), parathormon, osteokalsin, kalsitonin, 25-hidroksi vitamin D(25-OH Vitamin D) seviyeleri; DEXA yöntemiyle femur boynu ve L1-L4 vertebra seviyelerinde kemik yoğunluğu ölçüldü ve total Z skorlarına göre değerlendirme yapıldı.

Bulgular:

Hastaların serum Ka, PTH, osteokalsin, kalsitonin, 25-OH Vitamin D seviyeleri arasında kontrol grubuna göre anlamlı bir istatistiksel fark yoktu. Femur total Z skoru ve lomber total Z skoru hem KBZ kullanan grupta hemde VPA kullanan grupta, kontrol grubuna göre istatistiksel olarak anlamlı düşüktü ($p<0,001$),($p<0,001$). Ayrıca VPA alan grubun femur total Z skoru KBZ alan gruptan da anlamlı düşüktü($p<0,001$).

Sonuç:

Bulgularımız, epilepsili hastalarda KBZ ve özellikle VPA tedavisinin osteoporoz riskini artırdığını göstermektedir. Bu hastaların periyodik kemik mineral yoğunluğuna bakılarak izlenmesinin, kemik metabolizması bozukluklarını gösterebilen biyokimyasal parametrelerden daha güvenli olduğunu düşündürmektedir.

.....

EP-187

İLK NÖBET SONRASI GELİŞEN EPİLEPTİK PSİKOZ

SERKAN DEMİR , BORA GÜLAY , MEHMET GÜNEY ŞENOL

HAYDARPAŞA GATA EĞİTİM HASTANESİ NÖROLOJİ SERVİSİ

Giriş:

Epileptik psikoz, epileptik nöbetlerle yakından ilişkili bir grup bozukluğu içerir ve interiktal psikoz, postiktal psikoz, iktal psikoz ile altenatif psikoz bu tanı grubu içinde yer almaktadır.

Gereç ve Yöntem:

22 yaşındaki erkek hasta bayılma öyküsü ile Acil Servisimiz başvurdu. Hastanın bilinen ilk nöbeti olup bilincini kaybettiği, kasıldığı,titrediği, dişlerini kitlediği, ağzından köpük geldiği ve idrarını kaçırdığı gözlendi. 20 dakikadır devam ettiği bildirilen hastaya Status tedavi protokolü uygulandı. Yanıt alınamayan hastaya son olarak tiyopental verildi, nöbeti durdu ve entübe edilerek yoğun bakımımızda takip altına alındı. Valproik asit başlandı. EEG'si diffüz jeneralize yavaş dalga hakimiyetindeydi. Tiyopentali kesilen hasta iki gün sonra uyandı ve servisimize nakil alındı. Kraniyal MR'ı normaldi. Servis takiplerinde bir kez daha status epileptikus tablosuna giren hastanın nöbeti status protoklolüne göre kontrol altına alınamadı tekrar entübe edildi ve tiyopental ile sedatize edilerek uyutuldu. 48 saat sonra ekstübe edilerek tekrar kliniğimize nakil alındı.

Bulgular:

Anamnezinde hastalığı öncesi herhangi bir yakınması olmayan ve psikolojik durumu sağlıklı olarak bildirilen hastanın yapılan muayenesinde gerçek dışı özellikle dini içerikli sanrıları olduğu görüldü. Duygulanımı ötimik, konuşma hızı artmış, miacı neşeli, mimik ve jestleri mizacına uygun idi. Psikomotor huzursuzluk, impuls kontrol sorunları tarzında bozulmaları mevcut idi. Konuşma hızı artmış uykusu ve iştahının azaldığı görüldü. Alınan psikyatri konsültasyonu sonucu yapılan aile görüşmeleri de değerlendirilerek hastaya "epileptik psikoz" tanısı konuldu.

Sonuç:

Nöbetten kısa süre sonra ortaya çıkan psikotik belirtiler de "postiktal psikoz" olarak adlandırılmaktadır. Postiktal psikoz tüm epileptik psikozların %25'ini oluşturur. Postiktal psikoz sıklıkla 10 yıldan daha uzun bir süre epilepsi nöbeti geçirenlerde görülmektedir. Postiktal psikoz, epiliepsi ilaçlarının dozlarının ayarlanmasıyla, düşük doz antipsikotik tedavisiyle ya da kendiliğinden düzelir. Bizim olgumuz genelin aksine ilk nöbeti status tablosuna ilerleyen jeneralize tonik klonik epilepsi olması ve belirtilenin aksine tedaviye dirençli postiktal epileptik psikoz tablosunda olması sebebi ile sunulmuştur.

.....

EP-188

İLAÇ KULLANIMINA BAĞLI NÖBETLER: İKİ OLGU SUNUMU

ÇETİN KÜRŞAD AKPINAR , TUBA YAZICI , ONUR YILDIZ , NİLGÜN CENGİZ

ONDOKUZ MAYIS ÜNİVERSİTESİ NÖROLOJİ AD

Olgu:

İlaç ilişkili nöbetlerin patofizyolojisi bir çok faktörü içerir. Bu hasta gruplarında bilinen epilepsi öyküsü yokken kulanılan ilacın epileptik eşiği düşürmesine bağlı gelişen nöbet vardır. Maprotilin prokonvülzan etkisi bilinen yeni jenerasyon antidepresandır. Doksorubisin kanser tedavisinde kullanılan prokonvülzan etkisi bilinmeyen bir kemoteropatik ilaçdır. Bu yazıda iki olguda ilaç kullanımına bağlı görülen, nöbetleri sunulmuştur

Olgu 1: Yirmi beş yaşında kadın hasta sekiz yıldır dirençli depresyon tanısıyla psikiyatri tarafından izlenirken, tedaviye maprotilin **(**150 mg/gün) eklenmesinden sonra 2 defa jeneralize tonik-klonik vasıflı nöbeti olmuş. Maprotilin doz (75 mg/gün) düşümünden sonra nöbet tekrarı olmamış. Beyin MR ve laboratuvar incelemesi normaldi. EEG de temporal bölgelerde belirgin biyoelektriksel aksama ve sağ temporal bölgeden kaynaklanan epileptiform anomali saptandı. Polikliniğimizce 1 yıldır izleniyor.

Olgu 2: Kırk yedi yaşında kadın hasta uterus papiller karsinomu nedeniyle 6 gün süren 3 kür 80 mg/gün doksorubisin kemoterapisi (KT) almış. Üçüncü kür kemoterapinin 4. gününde ve beşinci kemoterapinin 3. gününde jeneralize tonik-klonik vasıflı toplam iki nöbeti olmuş. Beyin MR incelemesi normal ve EEG' sinde frontosentral bölgelerde epileptiform anomali vardı. Kemoterapi kürü biten hastanın 1 yıldır nöbetsiz şekilde polikliniğimizce izlenmektedir. Nöbete neden olabilecek ilaçlar meperidin, propofol, florokinolanlar, bupropion, maprotilin, klorombusil, klozapin, kontrast madde, immünsüpresanlar ve interferonlardır. Maprotilinin prokonvülzan etkisi beyinde yüksek konsantrasyonda bulunmaya neden olan güçlü lipofilik aktivitesine bağlıdır. Nöbet sıklığı ile doz yüksekliği arasında çok yakından bir ilişki vardır. Doksorubusine bağlı nöbet olgusu daha önce bildirilmemiştir.

İlk nöbet yakınmasıyla gelen hastalarda ilaç anamnezinin sorgulanması, gereksiz antiepileptik tedavi başlanmasını önleyebilir.

.....

EP-189

NONKONVULSİF STATUS EPİLEPTİKUS: OLGU SUNUMU

ÇETİN KÜRŞAD AKPINAR , TUBA YAZICI , HAKAN DOĞRU , NİLGÜN CENGİZ

ONDOKUZ MAYIS ÜNİVERSİTESİ NÖROLOJİ AD

Olgu:

Nonkonvulzif status epileptikus (NKSE); nörolojik defisit oluşturan, tedavi edilebilen, geri dönüşlü klinik bir tablodur. Elektroensefalografi de (EEG) nöbet aktivitesinin olup, klinik olarak nöbetin eşlik etmediği durumdur. EEG çekimi sırasında intravenöz benzodiazepin tedavisiyle EEG'deki epileptik aktivitenin suprese olup klinik durumun düzelmesi tanıyı desteklemektedir. Yaşlılarda daha sık olmakla birlikte her yaş grubunda görülebilir.Çoğu olguda epilepsi öyküsü vardır. Bu yazıda akut kofüzyonel durumun etyolojisinde enfeksiyon saptanan nonkonvulzif status olgusu sunulmuştur.

Yetmiş üç yaşında kadın hasta iki gündür devam eden ateş yüksekliği, odalarının yerini bulamama ve çorbayı çatalla içme şeklinde uygunsuz davranışları yakınmasıyla başvuran hasta akut konfüzyonel durum tanısıyla servisimize yatırıldı. Nörolojik bakıda konfüze ve dezoryante idi. Apatik görünüm dışında diğer sistem muayenesi normaldi. Laboratuvar incelemesinde sedim 65 CRP 152 idi. Beyin MR görüntülemesi normaldi. Ateş yüksekliği enfeksiyon hastalıkları tarafından pnömoniye bağlandı. EEG' nin %70-80' ninde frontal bölgelerde daha yüksek amplitüdlü ritmik karakterde keskin 4-5 Hz' lik yavaş dalgaları vardı. Levetirasetam tedavisine klinik ve EEG yanıtı alınamadığından tedaviye valproik asit eklendi. İkinci antiepileptik ile konfüzyonu ve EEG bulgusu düzeldi. Kontrol EEG' de pariyeto-oksipital bölgelerde 7-8 Hz' lik

alfa dalgaları izlendi.
NKSE' un ana klinik bulgusu genellikle uykuya eğilim ve konfüzyondur. Olgumuzda ki başvuru yakınması konfüzyondu. Dirençli olgularda antiepileptik ilaçlar kullanılabilir. Hastamızda klinik ve EEG bulgusu düzelmediğinden ikinci antiepileptik başlanmıştı. Tek EEG çekimi veya 30 dakikalık çekimler yeterli olmayabilir. EEG' de görülen bulgular; periyodik lateralize edici deşarjlar, periyodik epileptiform deşarjlar ve jeneralize trifazik dalgalardır. Olgumuzda periyodik epileptiform dejarj vardı. Epileptik tedavi ile EEG' si normale döndü ve tedavisinin altıncı ayında.
Bilinç değişikliği etyolojisi açıklanamayan yaşlı hastalarda sık EEG çekimleriyle nonkonvulsif status tanısı dışlanmalıdır.

.....

EP-190
KLARİTROMİSİN-KARBAMAZEPİN İLAÇ ETKİLEŞİMİ: OLGU SUNUMU

SERKAN DEMİR , TURAN DOĞAN , TANSEL KENDİRLİ

HAYDARPAŞA GATA EĞİTİM HASTANESİ NÖROLOJİ SERVİSİ

Giriş:
Epileptik ilaç kullanan hastaların epilepsi veya epilepsi dışı ilaç kullanımlarında ilaç-ilaç etkileşimleri konusunda dikkatli olmaları gerekmektedir. Tedaviye eklenen ilaçların karaciğerde ilaç yıkım enzimleri üzerine olan etkileri nedeni ile epileptik ilacın kandaki düzeyi yükselebilir ve çeşitli nörolojik tablolara yol açabilir.

Bulgular:
76 yaşında 30 senedir karbamazapin kullanan epilepsi tanılı hasta polikliniğimize dengesizlik, baş dönmesi, konuşma bozukluğu şikayetleriyle polikliniğimize başvurdu. 3 gündür akut bronşit tanısı ile klaritromisin tb kullandığını belirtti. Hastanın yapılan nörolojik muayenesinde şuur hafif uykuya meyilli, sağa ataksik yürüyüşü ve dizartrik konuşması mevcuttu. İki yanlı vertikal nistagmusu mevcuttu. TCR sağda ekstansördü. Sağda belirgin iki yanlı disdiadokinezi ve dismetrisi vardı. Çekilen difüzyon MRı normal, EEGsi ise diffüz jeneralize yavaş dalga(delta) hakimiyetindeydi. Rutin kan tahlilleri normal sınırlarda olup ilaç karbamazepin düzeyi >20 mcg/ml olarak sonuçlandı. Ortaya çıkan semptomlar klaritromisin etkileşimi sonucu karbamazepin entksikasyonuna bağlandı, klaritromisin kesildi ve 1 hafta içerisinde hastanın şikayetleri geriledi.

Sonuç:
Çoklu ilaç kullanımı, kullanılan ilaçların kandaki düzeylerini arttırabilir ve birçok kliniğe yol açabilir. Klaritromisinin kan karbamazepin düzeyini yükseltip nörolojik semptolara yol açabileceği unutulmamalıdır.

.....

EP-191
KARBAMAZEPİN DOZ AŞIMI SONRASI GELİŞEN STATUS EPİLEPTİKUS: BİR OLGU SUNUMU

TÜRKAN ACAR [1], BİLGEHAN ATILGAN ACAR [2]

[1] S.B. SAKARYA YENİKENT DEVLET HASTANESİ NÖROLOJİ KLİNİĞİ
[2] S.B. SAKARYA ÜNİVERSİTESİ EĞİTİM VE ARAŞTIRMA HASTANESİ NÖROLOJİ KLİNİĞİ

Giriş:
Karbamazepin (KBZ) ilaç kullanımı aşırı dozlara ulaştığında uzayan koma hali ya da kardiyak artimilere neden olabilir. Bununla birlikte KBZ doz aşımı sonrası nadiren status epileptikus görülebilir (1).

Olgu:
Yaklaşık 20 yıldır idyopatik jeneralize tonik-klonik epilepsi tanısıyla izlenen hastanın tedavisi dış merkezde KBZ 1200 mg/gün olarak düzenlenmiş. Status epileptikus kliniği ile acil servisimize başvuran hastanın daha önce status epileptikus öyküsü olmadığı öğrenildi. Yapılan rutin kan tetkiki, enfeksiyon parametleri ve kranial görüntülemelerde herhangi bir patolojik bulguya rastlanmayan hastanın KBZ kan düzeyi 18,1 mg/dl (N: 4-12 mg/dl) saptandı. Diazepam tedavisi ile nöbetleri duran hastanın bir gün sonra şuuru açıldı. KBZ kan düzeyi optimal düzeye gelene kadar ilacı kesilen ve üçüncü günde KBZ kan düzeyi 4,21 mg/dl saptanan hastanın ilacı 800 mg/gün olarak tekrar düzenlendi. Hastanın klinikteki izlemi boyunca nöbeti olmadı ve ilaç kan düzeyi optimal düzeyde seyretti.

Sonuç:
Uzun dönem epilepsi tanısı ile izlenip status epileptikus ile başvuran hastalarda ilaç kullanımı, süresi ve dozu mutlaka sorgulanmalıdır. Olgumuzda olduğu gibi ilaç overdozlarının da status epileptikus kliniği yaratabileceği akılda tutulmalıdır.

.....

EP-192
İNMELİ BİR OLGUDA LEVETİRASETAM KULLANIMINI TAKİBEN GELİŞEN AJİTASYON TABLOSU

AYTÜL MUTLU [1], AYŞE YILMAZ [1], FERİHA ÖZER [2], TUBA AYDEMİR ÖZCAN [2], HÜRTAN ACAR [1], SEFER GÜNAYDIN [1]

[1] HASEKİ EĞİTİM VE ARAŞTIRMA HASTANESİ
[2] ORDU ÜNİVERSİTESİ TIP FAKÜLTESİ

Olgu:
Antiepileptik ilaçlara bağlı psikiyatrik yan etkilerin ortaya çıktığı bilinmektedir. Olgu:84 yaşında ani gelişen sol tarafta güçsüzlük şikayetiyle başvurdu.Muayenede;uykuya meyilli,kas gücü sağ üstte0/5,altta1/5idi. Görüntüleme'de sağ ACA, ACA-MCA borderzone,MCA üst divizyonda akut infarkt saptandı. Kafa travması olması nedeniyle levetirasetam(LEV) 250 mg/gün başlanarak 1000 mg/gün dozuna çıkıldı. İki gün sonra, ajitasyonları olan hastaya 2.5 mg/ gün olanzapin tedavisi başlandı ve doz7.5 mg/güne kadar çıkarıldı. Ajitasyonları azalan ancak devam eden hastanın LEV tedavisi kesildikten sonra ajitasyonlarının kısa süreli ve1.25 mg olanzapin ile kontrol altına alındığı gözlendi. Olguda görülen ajitasyonun geniş serebral etkilenmeye bağlı olabileceği düşünülsede, LEV kesilmesiyle belirginazalması ajitasyonunaLEV tedavisinin katkısı olabileceğini akla getirmektedir.

.....

EP-193
CREUTZFELDT-JACOB HASTALIĞI'NDA EPİLEPSİA PARTİALİS CONTİNUA; OLGU SUNUMU

SUZAN UFUK YALINKAYA , HANZADE AYBÜKE ÜNAL , UFUK ERGÜN , GÜLNİHAL KUTLU , ÖZLEM COŞKUN , SERAP ÜÇLER , LEVENT ERTUĞRUL İNAN

SB ANKARA EGİTİM ARAŞTIRMA HASTANESİ

Olgu:
Creutzfeldt-Jacob Hastalığı merkezi sinir sisteminin ilerleyici,

dejeneratif bir hastalığıdır. Prion protein birikimi sonucu oluşur. İlerleyici demans, myoklonus, serebeller, piramidal ve ekstrapiramidal bulgularla karakterizedir.
Elliyedi yaşında erkek hasta unutkanlık, garip davranışlar ve sol kolda sürekli devam eden istemsiz kasılmalar nedeniyle başvurdu. Mesleği muhasebecilik olan hastanın, Eylül 2011'de unutkanlık, hesap yapmada bozulma yakınmaları başlamış. Bir ay sonra bu yakınmalara evde odaları karıştırma, eşyaları uygunsuz yerlere koyma eklenmiş. Arabada direksiyonu bulamadığını söylüyormuş çünkü ters taraftan biniyormuş. Yakınmaları hızla ilerleyen hasta, dördüncü ayda tuvaletini odaya yapmaya ve "bir polisin sürekli kendisini gözetlediği" şeklinde hayal görmeye başlamış. Ayrıca sol kolunda istemsiz kasılmaları oluyormuş. O dönem çekilen beyin Magnetik Rezonans Görüntüleme (MRG) normal bulunmuş, Olanzapin ve Okskarbazepin verilmiş. Ajitasyonu giderek artan hasta Acile başvurmuş, ensefalit tanısıyla Enfeksiyon bölümüne yatırılmış. Hastaya yapılan elektroensefalografi (EEG)'de sağda daha belirgin periyodik epileptiform deşarjlar, beyin MRG'da da sol frontal ve parietal lobda kortekste intensite artışı saptanmış ve antiviral ve antibiyotik başlanmış. Beyin omurilik sıvısı (BOS) boyamalarında mikroorganizma izlenmemiş, kültürlerinde üreme olmamış. Kliniği kötüleşen hastanın sol kolda sürekli devam eden parsiyel nöbetleri nedeniyle nörolojiye konsulte edildi. Hastanın tekrarlanan EEG'lerinde yaygın birbirinden bağımsız epileptiform deşarjlar saptandı. Tekrarlanan beyin MRG'da ise bilateral bazal ganglionlarda intensite artışı saptandı. Kliniğimize devralınan hastaya hızlı ilerleyici demansı, EEG'de eşlik eden bulguları, beyin MR görüntüleri ve 14.3.3 proteinin pozitif olması nedeniyle kuvvetle muhtemel Creutzfeldt Jacob tanısı konulmuştur.
Literatürde epilepsia parsiyalis kontinua ve Creutzfeldt Jacob Hastalığı birlikteliği olan çok az sayıda vaka vardır. Bu olgu; Creutzfeldt Jacob Hastalığı'nda, hastalığın erken dönemlerinde fokal motor nöbetlerin izlenebileceğine dikkat çekmek için sunuma değer bulunmuştur.

.....

EP-194
HİPOTALAMİK HAMARTOMA BAĞLI DİRENÇLİ EPİLEPSİ VAKASI

AYSUN HATİCE AKÇA [1], H. ÖZGÜR ÖZDEMİR [2], İLKER ÇÖVEN [2]

[1] BAŞKENT ÜNİVERSİTESİ KONYA UYGULAMA VE ARAŞTIRMA MERKEZİ NÖROLOJİ/KONYA
[2] BAŞKENT ÜNİVERSİTESİ KONYA UYGULAMA VE ARAŞTIRMA MEKEZİ NÖROŞİRURJİ/KONYA

Giriş:
HİPOTALAMİK HAMARTOM Hipotalamik hamartomlar nadir görülen gelişimsel tümör benzeri lezyonlardır. Prevalansı 1/50.000-100.000 dir. Sıklıkla, erken puberte , nöbetler(özellikle jelastik nöbetler), progresif davranış bozuklukları, kognitif bozukluklar (mental retardasyon), görme bozuklukları şeklinde klinik belirtiler ile seyreder. Genellikle süt çocukluğu döneminde başlayan nöbetler yenidoğan dönemi ve erken pubertede de başlayabilir. İlk görülen nöbetler jelastik nöbetlerdir. Bazen dakristik denilen ağlama benzeri nöbetlerde görülebilir. Genellikle saniyeler kadar kısa sürelidir. HH larda ileri yaşla beraber dirençli, epilepsi vakaları da görülebilir.

Olgu:
17 yaşında erkek hasta sık nöbet geçirme ile başvurdu. Normal spoantan vajinal yolla ve miadında doğan hasta nın 1 yaş civarında motor gelişiminde gerilik fark edilmiş. İlerleyen süreçte motor gelişimi yaşıtlarına göre geri olan hastanın ilk defa 7 yaşında saniyeler süren aniden kahkaha atma şeklinde nöbetleri başlamış, ara ara da dalma nöbetleri olan hastanın özellikle yüzünde kaşlarında myoklonik nöbetleri başlayan hasta sodyum valproat + karbamazepin kullanırken enfeksiyonla tetiklenen nöbeti olmasu-ı nedeni ile Karbamazepin kesilip Levatirasetam başlanmış. İlaç değişiminden sonra nöbet sıklığında artış saptanan hastanın özellikle myoklonik status şeklinde nöbetleri başlamış. Nörolojik muayenesinde Konuşma ve kooperasyon yok, yürüme spastik, boy yaşıtlarına göre kısa (135 cm) . EEG sinde hemisfer fronto santrallerinde hakim teta ve delta frekanslı yavaş dalga akticitesi gözlenen hastanın çekilen beyin MRG sinde 4 yıl önceki çekilen ile kıyaslandığında bıyutunda değişikliğin olmadığı hipotalamik hamartom olabileceği düşünülen kitle lezyon saptandı. Hastanın tedavisi düzenlendikten sonra status kliniği ile yoğun bakım ünitesinde yatarak tedavi edilen hasta Nöroşirurji ile konsulte e dilerek operasyon planlandı. Subtotal eksizyon sonrasında nöbetleri kısmen azalan hastanın patoloji sonucu hipotalamik hamartoma ile uyumlu saptandı. Bu olgu jelastik , dakristik nöbetlerin en sık sebebi olması ve nadir görülen dirençli epilepsi nedenleri arasında olması nedeni ile sunulmaya değer bulundu.

.....

EP-195
SICAK SU EPİLEPSİSİ: NADİR BİR OLGU

VEDAT ALİ YÜREKLİ [1], SÜLEYMAN KUTLUHAN [1], SEMİH GÜRLER [2]

[1] SÜLEYMAN DEMİREL ÜNİVERSİTESİ TIP FAKÜLTESİ NÖROLOJİ AD
[2] ISPARTA DEVLET HASTANESİ NÖROLOJİ KLİNİĞİ

Giriş:
Sıcak su epilepsisi(SSE), sıcak suyla banyo sırasında tetiklenen, refleks epilepsinin özel bir formudur, tüm epilepsi vakalarının % 5-6'sını oluşturur. Kompleks parsiyel nöbet en sık karşılaşılan klinik tablodur. Burada üç yıldır sıcak su epilepsisi öyküsü olan 29 yaşında kadın olgu bildirildi.

Olgu:
29 yaşında bayan hasta son 3 yıldır banyo sırasında zaman zaman olan, kafasında uyuşma ,ne yaptığını bilememe, etrafı tanıyamama, farkında olmadan banyodan çıkıp gitme, tuhaf davranışlar şikayetleriyle polikliniğimize başvurdu. Şikayetlerinin banyoda özellikle sıcak su ile temas ettikten 5-10 dakika sonra ortaya çıktığını, ılık su ile banyo yapınca şikayetlerinin olmadığını ifade etti. Kompleks parsiyel nöbet tarifleyen hastanın toplam 4 kez benzer şikayetleri olmuş. Özgeçmiş ve soygeçmişinde herhangi bir özellik yoktu. Nörolojik muayenesi ve laboratuar bulguları normaldi. Dış merkezde çekilen elektroensefalografisinde(EEG) solda daha belirgin her iki temporoparietalde orta-yüksek amplitüdlü keskin dalgalar saptanmış. Kliniğimizde çekilen EEG'si normal olarak değerlendirildi. Beyin manyetik rezonans görüntülenmesinde araknoid kist dışında patoloji saptanmadı. Tedavide öncelikle ılık su ile banyo yapması önerildi. Takiplerinde herhangi bir nöbet tariflemeyen hastaya profilaktik olarak antiepileptik bir tedavi verilmedi.

Tartışma:
SSE'nin patogenezi tam olarak bilinmemektedir. Ülkemizde görülme sıklığı %0.6 olarak verilmiştir. Olgumuzda olduğu gibi

en sık nöbet tipi kompleks parsiyeldir. Her yaşta görülse de en sık ilk dekatta görülür. Olgumuzda ise ilk nöbet görülme yaşı 26'dır. Tedavide sıcak sudan kaçınma önerilmektedir. Fakat SSE'li hastaların üçte birinde ılık su ile banyo esnasında bile nöbet görülebilir. Bu durumda konvansiyonel antiepileptik ilaçlar kullanılabilir. Olgumuzda ise sadece ılık suyla banyo önerilerek nöbetler gözlenmemiştir. Sonuç olarak, SSE oldukça nadirdir ve gerekli önlemler veya uygun antiepileptiklerle tedavi edilebilir.

.....

EP-196

TEMPORAL LOB EPİLEPSİSİNDE İKTAL SU İÇME

EBRU ALTINDAĞ [1], AYŞENUR ÖNALAN [1], ÖZLEM GÜNGÖR TUNCER [1], BARIŞ TOPÇULAR [1], BETÜL BAYKAN [2]

[1] 1İSTANBUL BİLİM ÜNİVERSİTESİ, TIP FAKÜLTESİ, NÖROLOJİ ANABİLİM DALI
[2] 2İSTANBUL ÜNİVERSİTESİ, İSTANBUL TIP FAKÜLTESİ, NÖROLOJİ ANABİLİM DALI

Amaç:
İktal su içme temporal lob epilepsilerinde (TLE) lateralize edici özelliği tartışmalı olan, çoğunlukla non-dominan hemisferi işaret ettiği ileri sürülen, nadir vejetatif semptomlardan biridir. Bu çalışmada video-EEG monitorizasyon (VEM) incelemesinde iktal su içmesi olan iki TLE'li olgu sunulacaktır.

1. Olgu: 34 y sağ elli kadın hasta mideden yukarı doğru yükselen fenalık hissi, gözlerin bir noktaya sabitlenmesi, sorulara cevapsızlık, ağzını şapırdatma, sağ eliyle üstünü çekiştirme, sol elde distonik kasılmayla karakterize kompleks parsiyel nöbetlerle (KPN) başvurdu. Daha hafif nöbetlerinde sadece yutkunma ve su içme isteğinin olduğu öğrenildi. Kranyal MR'da sağ mezyal temporal sklerozla uyumlu bulgular saptandı. Noninvazif VEM incelemesinde interiktal dönemde sağ frontotemporal bölgede hafif organizasyon bozukluğu ile yine aynı bölgede fokal epileptiform anomali mevcutken, sağ frontoftemporal bölgeden kaynaklanan, ikisinde iktal su içmenin olduğu 3 klinik ve elektrofizyolojik nöbet kaydedildi. Nöropsikolojik değerlendirmede görsel bellek bozukluğu saptandı. Hastaya 1 hafta önce anterior temporal lobektomi uygulandı.
2. Olgu: 26 y sağ elli kadın hasta kalbinde sıkışma hissi sonrası gelişen şaşkınlık, su içme ve amnezinin olduğu KPN nedeniyle başvurdu. Noninvazif VEM incelemesinde interiktal dönemde sol arka temporal, sağ ön ve arka temporal bölgelerde birbirinden bağımsız epileptojenik odaklar saptandı. Sağ temporal bölgeden kaynaklanan, iktal su içmenin olduğu 4, başlangıcı lateralize edilemeyen, su içmenin eşlik etmediği 1 KPN kaydedildi. Yüksek rezolusyonlu kranyal MR incelemesi normalken PET'de sağ temporal bölgede hipometabolizma mevcuttu. Nöropsikolojik değerlendirmede vizospasyal işlevlerde bozulma ve verbal belleğin görsel belleğe oranla daha bozuk olduğu saptandı. İnvazif VEM yapılmasına karar verildi.

Yorum:
Olgularımızın VEM bulguları iktal su içmenin sağ TLE'sisine işaret edebileceği görüşünü desteklemetedir

.....

EP-197

AKSİYON MYOKLONUSU VE RENAL PARANKİMAL HASTALIK BİRLİKTELİĞİ: OLGU SUNUMU

KEZBAN ASLAN , MİRAY KAFADAR , HACER BOZDEMİR

ÇUKUROVA ÜNİVERSİTESİ TIP FAKÜLTESİ NÖROLOJİ ABD

Olgu:
Myoklonusun epileptik semdromlar yanısıra farklı etyolojik nedenlerle görülebildiği bilinmektedir. Burada birlikteliği nadiren rastlanan, böbrek hastalığı ve aksiyon myoklonus sendromlu olgu sunulacaktır.
23 yaşında erkek hasta, konuşma bozukluğu, kol ve bacaklarda kasılma, titreme ve yürüyememe yakınması ile kliniğimize yatırıldı. Öyküsünden, ilk kez 18 yaşında nefrotik sendrom tanısı aldığı, 4 yıl önce aura sonrası jeneralize tonik klonik özellikte nöbetler geçirmeye başladığı, son 2 yıldır kollarında titremelerin de eşlik ettiği, konuşmada zorluk yaşadığı, hatta zaman içinde yakınmaların daha da artış gösterdiği öğrenildi. Bu yakınmaları nedeni ile izlendiği hekim tarafından valproat 4500 mg/gün, lamotrigin 100 mg/gün, ve klonazepam 6 mg/gün başlandığı belirlendi.
Nörolojik muayenesinde; bilinci açık olan olguda ses ve çene tremoru saptandı. Kuvvet kaybı olmayan olgunun, kollarını 90 derece önde tutmaya çalışması istendiğinde kaba amplitüdlü myokloni gözlendi ve bu sırada yapmasını istenen metrik testleri becerikli yapamadığı dikkati çekti. Öte yandan myoklonilerin emosyonla artış gösterdiği görüldü
Hastanın tamamlanan metabolik incelemeleri içerisinde protein kaybettiren nefropati dışında anormal bulgu saptanmadı. Mitekondrial hastalık taramasında LA/PA normal düzeyde bulundu, cilt biyopsi normal değerlendirildi. Renal arter-ven RDUS incelemesi bilateral renal parankimal hastalık lehine yorumlandı. EEG'de yavaş aktivitenin yer aldığı diffüz zemin ritmi düzensizliği, MRI'da serebral ve serebellar atrofi, EMG'de üst ve alt ekstremitede incelenen kaslarda yaygın nörojenik değişiklikler ve dev ünitler, motor sinir iletimlerinde yavaşlama ya da latans gecikmesi, F yanıtında gecikme/yitiklik, H refleksinde gecikme saptandı. Hasta bu bulgular ile aksiyon myoklonusu-renal yetmezlik sendromu olarak tanındı. Sağaltımda lamotrigin ve klonazepam kesildi, valproik asit dozu 1500 mg/gün'e düşüldü ve primidon 500 mg/ gün ile myoklonilerin belirgin şekilde düzeldiği ve kendi başına mobilize olabildiği belirlendi.
Sonuçta, antiepileptik ilaç tedavisine dirençli myokloni tanımlanan olgularda, böbrek hastalıklarının da etyolojik nedenler arasında araştırılmasının gerekliliği görülmektedir.

.....

EP-198

DİRENÇLİ EPİLEPSİ İLE SEYREDEN PARRY ROMBERG SENDROMU OLGUSU

SELDA KORKMAZ [1], KEMAL HAMAMCIOĞLU [1], MURAT AKSU [2]

[1] ACIBADEM KAYSERİ HASTANESİ
[2] ERCİYES ÜNİVERSİTESİ TIP FAKÜLTESİ NÖROLOJİ A.D.

Giriş:
Parry Romberg Sendromu (PRS), progresif hemifasiyal atrofi ile karakterize dejeneratif bir hastalıktır. Fasiyal atrofi genellikle tek taraflıdır ve cilt, bağ dokusu, kas, kemik yapılar etkilenmektedir. Hastalık sürecinde, estetik sorunlar yanı sıra migren ve epilepsi gibi nörolojik komplikasyonlar gözlenmektedir. Hastalığın sıklığı ve etyolojisi bilinmemektedir. PRS, çocuklukta başlamakta ve birkaç yıllık progresif seyir sonrasında kendini sınırlamaktadır.

Olgu:
13 yaşında kadın hasta, kliniğimize 5 yıldır olan nöbet yakınması ile başvurdu. Nöbetler, sağ kolda kasılma ile başlıyor ve tüm vücuda yayılıyormuş.Başvuru sırasında, zonisamid, valproik asit ve karbamazepin kullanıyordu ve 4-5 günde bir nöbet geçiriyordu. Hastada sol yüz yarıda üst kısımda daha belirgin atrofi, frontal kemik ve burun sol tarafında deformite, alopesi ve ciltte sklerozis gözlendi.Beyin BT ve MR'da frontal kemik yapıda incelme ve yumuşak dokuda atrofi saptandı. Video EEG Monitorizasyonda sağ frontal bölgeden köken alan epileptik aktivite saptandı.

Tartışma:
PRS tanısı, klinik olarak konur. Ayırıcı tanıda özellikle lokalize lineer skleroderma göz önüne alınmalıdır. Bu iki hastalık arasındaki ilişki tam olarak bilinmemektedir. İki farklı hastalık mı yoksa aynı hastalığın farklı iki klinik sunumu mu olduğu tartışılmaktadır, Klinik olarak, kas ve kemik dokuda atrofi varlığı, serolojik testlerin negatif olması, alt yüz yarısının da etkilenmesi ve nörolojik komplikasyonların varlığı PRS için daha tipiktir. Olgumuz, klinik ve laboratuar bulguları ile tipik ve dirençli epilepsisi olan PRS örneğidir.

.....

EP-199
İNME SONRASI ERKEN VE GEÇ NÖBET GELİŞİMİNDE İNME ETYOLOJİSİNİN YERİ
ECE BALKUV , BUKET SANLISOY , NİHAL IŞIK , FATMA CANDAN , İLKNUR AYDIN CANTÜRK , BAHAR ÇALIŞKAN

İSTANBUL MEDENİYET ÜNİVERSİTESİ GÖZTEPE EĞİTİM VE ARAŞTIRMA HASTANESİ NÖROLOJİ KLİNİĞİ

Giriş:
İnme, nöbet ve epilepsi etiyolojisindeki en önemli nedenlerden biridir. İlk kez nöbet geçiren ve 60 yaş üzerindeki hastaların % 45'i inmeye bağlı nöbet geçirmektedir. İnmeden sonra nöbet oranı % 2.3 ile 43 arasındadır. Yaşlı populasyonda ki nöbet ve epilepsinin en sık nedeni inmedir. Klinik çalışmalarda erken ve geç nöbet olarak ön görülen patofizyolojiye bağlı olarak ayırım yapılır. İnme sonrası erken görülen nöbetler hücresel ve biyokimyasal disfonksiyonun elektriksel olarak kolay uyarılabilir dokuya yol açmasıyla oluşur. Erken nöbetlere karşı geç nöbetlerin gliozis ve meningoserebral nedbe dokusu oluşmasına bağlı olduğu düşünülür.

Gereç ve Yöntem:
Materyal-Metod: 2006-2011 yılları arasında Göztepe Eğitim ve Araştırma Hastanesi Nöroloji Kliniğinde inme nedeniyle tedavi olan 31 erkek, 28 kadın toplam 59 hasta reprospektif olarak değerlendirildi. İnmenin etiyolojisi Causative Classification of Stroke System (CCS)'a göre sınıflandırıldı. Hastalar, nöbetlerin başlama süresine göre erken ve geç başlangıçlı olarak ikiye ayrıldı. İnme etiyolojisi ile nöbet başlangıcı arasındaki ilişki araştırıldı.

Bulgular:
Toplam 59 hastanın değerlendirildiği bu çalışmada ortalama yaş 74 olarak bulunmuştur. Kadın hastaların oranı % 47,45, kadın/erkek oranı 0.9 olarak bulundu. Erken başlangıçlı nöbet oranının % 64 olduğu görüldü. Hastaların inme etiyolojisi incelendiğinde % 64'ünde büyük arter aterosklerozu (LAA), % 32,2'sinde kardiyo-aortik embolizm (CAE), % 33,8'i küçük arter tıkanıklığı (SAO) olarak bulundu. Gruplar arasında kardiyo-aortik embolizm geçiren hastalarda inme sonrası nöbet diğer gruplara göre erken dönemde görülmektedir. Fakat istatiksel anlamlı sonuç elde edilememiştir.

Sonuç:
Sonuç: İnme sonrasında nöbet hastalığın prognozu üzerinde olumsuz etkiye sahiptir. Kardiyo-aortik embolizm etyolojisine sahip hastalarda nöbet büyük arter aterosklerozu etiyolojisine oranla daha sıklıkla erken dönemde görülmektedir. Bu, hastalığın prognozu ve tedavinin etkinliği açısından akılda tutulması gereken bir durumdur.

.....

EP-200
LEVETİRASETAM İNTİHAR NEDENİ MİDİR? OLGU SUNUMU
AYŞEN FATMA DİLBAZ , HAVA DÖNMEZ KEKLİKOĞLU , ZEYNEP ISSI , GÖNÜL VURAL , ORHAN DENİZ

YILDIRIM BEYAZIT ÜNİVERSİTESİ ATATÜRK EĞİTİM VE ARAŞTIRMA HASTANESİ NÖROLOJİ KLİNİĞİ

Giriş:
Levetirasetam etki mekanizması tam olarak bilinmeyen antiepileptik bir ilaçtır. Güvenli bir ilaç olarak kabul edilmekle birlikte çeşitli araştırmalar psikiyatrik yan etkilere sebep olabileceğini göstermiştir. Literatürde levetirasetam kullanan epilepsili hastalarda nadir olarak intihar düşüncesinin olabileceği bildirilmiştir. Burada levetirasetam kullanmaya başlandıktan sonra intihar girişiminde bulunan ve karbamazepin intoksikasyonu gelişen bir olgu sunuyoruz.

Olgu :
21 yaşında kadın hasta acil servise, uyandırılamama ve şuur bulanıklığı sebebiyle getirildi. Öyküsünden 3 yıldır epilepsi tanısıyla takip edildiği, nöbetlerin kontrol edilememesi veya yan etkiler nedeniyle bir çok antiepileptik denendiği ve en son levetirasetam 1000mg/gün tedavisine başlandığı öğrenildi. Yaklaşık iki aylık levetirasetam kullanımı sonrası intihar düşünceleri (odadaki pencereleri kapatın, ilaçlarımın kutularını odamdan alın gibi)ortaya çıkmış. En son elindeki bütün ilaçları kullanarak(karbamazepin, lamotrijilin, parasetamol, diklofenak potasyum, klorzoksazon) intihar girişiminde bulunmuş. Nörolojik muayenede bilinç somnole, çekilen beyin BT si normal idi. Kan karbamazepin düzeyi 302,7microgram/ml (4-12 microgram/ml) olması nedeniyle acil hemodialize alınıp nöroloji yoğun bakımda takip edildi. Psikiyatri bölümü tarafından değerlendirilip dissosiyatif bozukluk tanısı konuldu. Levetirasetamın bu intihar girişimini tetiklemiş olabileceği düşünüldü.

Sonuç :
Levetirasetam etkili, geniş spektrumlu ve sık tercih edilen antiepileptik bir ilaç olmasına rağmen psikiyatrik yan etkileri açısından dikkatli olunmalıdır.

.....

EP-201
BAŞAĞRISI VE AFAZİ ATAĞI İLE KENDİNİ GÖSTEREN HİPERGLİSEMİK HİPEROZMOLAR SENDROM
HATİCE ÖMERCİKOĞLU ÖZDEN , PINAR KAHRAMAN KOYTAK , BERİN GÜLATAR , KENAN CAFEROV , İPEK MİDİ , KADRİYE AĞAN

MARMARA ÜNİVERSİTESİ EĞİTİM VE ARAŞTIRMA HASTANESİ NÖROLOJİ AD

Giriş:
Hiperglisemik hiperozmolar sendrom, belirgin ketoasidoz

olmaksızın, hiperglisemi, plazma hiperozmolaritesi ve dehidratasyon ile karakterize bir sendromdur. Kan glukozu çok yüksek olan kişilerde, kandaki glukoz kanın ozmotik basıncının yükselmesine ve hücre içindeki su moleküllerinin kana doğru çekilmesine neden olur. Sıvı kaybına genellikle elektrolit dengesizlikleri eşlik eder. Hiperglisemik hiperosmolar sendromu olan olgularda nöbet, hemianopsi, afazi, parezi, miyoklonik çekilmeler gibi nörolojik semptomlar görülebilir.

Olgu:
Otuzbeş yaşında erkek hasta, acil servise başağrısını takip eden isimlendirme ve konuşmada bozukluk şikayeti ile başvurdu. Nörolojik muayenesi ve kranial görüntülemeleri normal sınırlarda olan hastanınkan biokimyasında glukoz 400mg/dl bulundu ve tedavi sonrası taburcu edildi. Hasta ertesi gün sol frontal bölge yerleşimli başağrısı ve afazi şikayeti ile başlayan aralarda bilincin açılmadığı sekonder jeneralize tonik klonik nöbetler geçirmesi nedeni ile acil servise yeniden başvurdu. Hastaya intravenöz difenilhidantoin infüzyonu verildi. Olası santral sinir sistemi enfeksiyonunu dışlamak için lomber ponksiyon yapıldı. BOS parametreleri normal bulundu. Kan glukoz değeri :468 mg/dl bulunan hastanın idrarında keton saptanmadı, serum osmolalitesi 300 mOsm/kg bulundu. Kan glukoz değerlerinin normale döndürülmesi amacı ile interne edildi. Servis izlemlerinde HgA1c değeri 11,4 % geldi. Kan glukozundaki düzelme ile beraber klinik ve elektrofizyoljik iyileşme gerçekleşti.

Tartışma:
Literatürdeki hiperglisemik hiperosmolar komada ortaya çıkan nöbetler daha çok fokal motor nöbetler ile ilişkilendirilmiştir. Başağrısı ve afazi atağı ile ortaya çıkan bu olgu nonkonvülzif nöbetlerinde bir başlangıç bulgusu olabileceğini göstermesi bakımından sunulmuştur.

.....

EP-202
PARAVENTRİKÜLER NODÜLER HETEROTOPİ SAPTANAN BİR EPİLEPSİ OLGUSU

MUSTAFA TANSEL KENDİRLİ , HAKAN TEKELİ , SEMİH ALAY , MEHMET GÜNEY ŞENOL

GATA HAYDARPAŞA EĞİTİM HASTANESİ, NÖROLOJİ SERVİSİ

Giriş:
Dünya genelinde yaklaşık 50 milyon insan epilepsi hastasıdır. Yeni olgular en çok yenidoğanlar ve yaşlılar arasında görülmektedir. Erişkin başlangıçlı hastalarda idiopatik jeneralize epilepsi sendromlarından biri söz konusu olabileceği gibi semptomatik ve olasılıkla semptomatik etyolojilerin öncelikle dışlanması gerekmektedir. Serebral kortikal gelişimsel malformasyonlu hastaların büyük çoğunluğu otuzlu yaşlara kadar ilk nöbetlerini yaşamaktadır.

Olgu:
51 yaşında bayan hasta yaklaşık 3 yıldır var olan kısa süreli şuur kaybı ve eşlik eden kasılma ataklarından yakınmaktadır. Sorgulandığında ataklar sekonder jeneralize tonik klonik nöbet ile uyumlu bulunmuştur. Nörolojik muayenesi normal olan hastanın, rutin ve uyku deprivasyonlu elektroensefalogri incelemelerinde herhangi bir anormallik bulunmamıştır. MR ile yapılan beyin görüntülemesinde paraventriküler (subependimal) heterotopi saptanmıştır. Tedavisine karbamazepin 400 mg/gün ile başlanmış ve bu dozda nöbetleri tam olarak kontrol altına alınmıştır.

Tartışma:
Heterotopiler, kortikal gelişimin diğer malformasyonlarına göre ilk nöbeti kısmen geç yaşlarda oluşturabilmelerine rağmen, bizim olgumuzdaki gibi 4. veya 5. dekatta başlayan epilepsi öyküsüne literatürde nadiren rastlanılmaktadır. Eşlik eden mental veya motor başka hiçbir klinik bulgunun olmaması durumunda da hastalar semptomatik nedenler açısından ayrıntılı araştırılmalıdır.

.....

EP-203
VALPROAT TOKSİSİTESİNE BAĞLI AKUT KONFÜZYONEL DURUM: OLGU SUNUMU

MUSTAFA TANSEL KENDİRLİ [1], NURTEN (ÇOLAK) KENDİRLİ [2]

[1] *GATA HAYDARPAŞA EĞİTİM HASTANESİ, NÖROLOJİ SERVİSİ*
[2] *ERENKÖY FİZİK TEDAVİ HASTANESİ*

Giriş:
Valproik asit (VPA) epileptik nöbetler üzerindeki etkinliğinin kanıtlandığı 1967 senesinden bu yana başta epilepsiler ve başağrıları olmak üzere birçok nörolojik hastalığın tedavisinde kullanılmaktadır. Amerikan Gıda ve İlaç Dairesi'nin (FDA) 1995 yılında valproat'ın mizaç bozukluklarında da kullanılabileceğini belirtmesi ile bu ilaca bağlı zehirlenmeler artan oranda bildirilmeye başlanmıştır. Doz aşımına bağlı belirtiler arasında tremor, bilinç bozukluğu sayılabileceği gibi solunum yetmezliği, koma ve ölüm de gerçekleşebileceği unutulmamalıdır.

Olgu:
Çocuk yaşlardan bu yana jeneralize tonik klonik (JTK) epileptik nöbetler açısından takip edilen 22 yaşında erkek hasta, nöbetleri için başlanan valproik asiti 1000 mg/gün dozunda senelerdir kullandığını belirtmiştir. Hasta acil servisimize getirildiğinde bir gün önce nöbet geçirdiği ve bu nöbet sonrasında kendine gelemediği ifade edildi. Hasta görüldüğünde şuur letarjik, kooperasyon kuramıyor, yer, kişi ve zaman oryantasyonu bozuktu. Çekilen EEG'sinde jeneralize ritmik delta aktivitesi saptandı ve kan VPA düzeyi 137 µg/ml seviyesindeydi. Servisimize yatırılan ve mevcut tedavisi kesilen hastanın, hidrasyonu sağlandı. Üç gün içersinde şuuru iyileşen hastanın kontrol EEG'lerinde de zemin ritminin giderek düzelerek normale döndüğü görüldü. Yatırıldığı süre boyunca nöbeti olmayan hasta 7. günde fenitoin tedavisi ile poliklinik kontrollerine gelmek üzere taburcu edildi.

Tartışma:
Etkin plazma konsantrasyonu 20 ila 100 µg/ml olan VPA için akut zehirlenmeler sonrasında serum düzeyinin 1500 µg/ml seviyesine ulaşabileceği bildirilmiştir. Tedavide öncelikle hastalara temel yaşam desteği gerekli ise sağlanmalı ve vakit kaybetmeden damar yolu açılarak hidrate edilmeleri gerekmektedir. Solunum depresyonu ve koma düzeyinde bilinç bozukluğu olan hastalarda naloksen kullanılabileceği de belirtilmiştir.

.....

EP-204

AİLEVİ AKDENİZ ATEŞİ VE EPİLEPSİ BİRLİKTELİĞİ

AYTÜL MUTLU [1], ÖZLEM ÇOKAR [1], BELGİN PETEK BALCI [1], SEFER GÜNAYDIN [1], HÜRTAN ACAR [1], FERİHA ÖZER [2]

[1] HASEKİ EĞİTİM VE ARAŞTIRMA HASTANESİ
[2] ORDU ÜNİVERSİTESİ TIP FAKÜLTESİ

Olgu:

Ailevi Akdeniz Ateşi (FMF) tekrarlayan ateş ve poliserozitler ile giden otozomal resesif geçişli otoinflamatuar bir hastalıktır. FMF'de nörolojik tutulum nadir ve genellikle tesadüfi kabul edilir. Literatürde FMF hastalarının nörolojik tutulumlarının bir kısmının FMF'in komplikasyonları ile ilgili olduğu, bir kısmının tedavinin yan etkileri ile ilgili olduğu, diğer bir kısmın ise FMF ile birlikte olan hastalıklarla bağlantılı olabileceği söylenmektedir. Epilepsi polikliniğimize 4 yıl ara ile nöbet geçirme öyküsü ile başvuran iki FMF'li kardeş sunuldu. Öyküde diğer aile bireylerinde de FMF hastalığı olduğu, aynı zamanda I. derece ve 3. derece uzak akrabalarından bazılarında da epilepsi hastalığı olduğu öğrenildi. Her iki kardeşinde nörolojik muayeneleri ve kranial MRI'ları normal idi. Kardeşlerden büyük olan 22 yaşında erkek, 13-14 yaşlarında başlayan bayılmalarından 2 yıl sonra FMF tanısı konduğu öğrenildi. Baş dönmesi, göz kararması, görememe ve ardından atonik tarzda kısa süreli bilinç kaybı atakları ile giden nöbetleri mevcuttu. EEG'sinde sağ ve sol sentro-temporo -parietal bölgelerde epileptik aktivite saptandı. Kız kardeşi 17 yaşında, bir yıl önce bayılmalarının başladığı ve aynı dönemlerde FMF tanısı konduğu öğrenildi. Öksürük, nefes alamama, ayaklarda titreme ve atonik tarzda bilinç kaybının da eşlik ettiği nöbetleri mevcuttu. EEG'sinde hiperventilasyon ve uykuya dalışta görülen jeneralize diken-yavaş dalga deşarjları mevcuttu. İki kardeşinde nöbetleri düzenli antiepileptik tedavi ile kontrol altında idi. İki kardeş olgu nedeniyle FMF, epilepsi ve diğer nörolojik hastalık birlikteliği ile kalıtımsal zemini literatür ışığında tartışılmıştır.

.....

EP-205

ERİŞKİN YAŞTA ABSANS STATUSLU BİR OLGU

ÖZLEM ÇOKAR [1], AYTÜL MUTLU [1], BELGİN PETEK BALCI [1], SEFER GÜNAYDIN [1], HÜRTAN ACAR [1], FERİHA ÖZER [2]

[1] HASEKİ EĞİTİM ARAŞTIRMA HASTANESİ NÖROLOJİ KLİNİĞİ
[2] ORDU ÜNİVERSİTESİ TIP FAKÜLTESİ NÖROLOJİ A.B.D.

Olgu:

İdyopatik jeneralize epilepsiler grubunda yer alan fantom absanslar, absans nöbetlerinin hastayı etkilemeyecek ve çevresi tarafından fark edilemeyecek kadar hafif olmasıyla karakterize bir tablodur. Bu nedenle absans nöbetleri yaşamın daha erken dönemlerinde başlasa bile sıklıkla hastayı doktora götüren klinik neden erişkin yaşta ortaya çıkan jeneralize tonik klonik (JTK) nöbetlerdir. Ayrıca hastaların yarısında erişkin dönemde absans statusları görülür. Saatler sürebilen, hastanın şaşkın durumda olduğu, çevreyle zayıf ve yavaş bir iletişim kurduğu bu dönemler kolaylıkla depresyon, ensefalit veya metabolik nedenlere bağlı ensefalopati gibi nonepileptik durumlarla karışabilir.

65 yaşında kadın hasta polikliniğimize 24 saatten uzun süren dalgınlık hali ve bir kez geçirilen JTK nöbetle başvurdu. Ateş ve ense sertliği olmayan hastanın konfüzyon hali dışında nörolojik muayenesi normaldi. Yaşı göz önüne alındığında öncelikle serebrovasküler olaylar ve ensefalit akla gelmekle birlikte diğer ensefalopati nedenleri açısından da değerlendirilen hastanın kranyal görüntüleme incelemeleri ve laboratuar tetkikleri normaldi. Öyküden İlkokul çağlarında başlayan JTK nöbetlerin olduğu, bu nedenle fenobarbital başlandığı ve sonrasında bu nöbetlerin 4-5 kez tekrarladığı öğrenildi. Yine gençlik dönemlerinden beri haftada bir, 2 haftada bir sıklığında bazen 24 saat sürebilen dalgınlık atakları tanımlanmaktaydı. EEG incelemesinde hemen hemen sürekli olarak izlenen, bazen fragmente olan, zaman zaman multipl dikenlerin de izlendiği, jeneralize, düzensiz, diken yavaş dalga deşarjları görüldü. Tedaviye valproat eklendi. Hastanın takibinde absans ve JTK nöbetleri tekrarlamadı.

İleri yaşlarda ortaya çıkan nonkonvulsif status nedenleri arasında ilk sıraları genellikle metabolik, sistemik bozukluklar veya bazı ilaç tedavileri almaktadır. Bu olgu nedeniyle çok nadir görülen ancak selim gidişli bu tablonun da akılda tutulması ve hastayı değerlendirmede özgeçmiş ve öykünün öneminin vurgulanması amaçlanmıştır.

.....

EP-206

ANTİBİYOTİK KULLANIMI İLE GELİŞEN KONFUZYONEL DURUM:NONKONVULSİV STATUS EPİLEPTİKUS OLGUSU

ASLI TUFAN , GÜLİSTAN BAHAT ÖZTÜRK , TİMUR SELÇUK AKPINAR , MEHMET AKİF KARAN

İSTANBULTIPFAKULTESİİÇHASTALIKLARIAD GERİATRİ BD

Giriş:

Nonkonvulsiv status epileptikus (NKSE), elektroensefalogramda (EEG) devamlı ve tekrarlayan nöbet aktivitesinin eşlik ettiği, konfüzyondan komaya kadar değişen çok farklı klinik tabloların izlendiği klinik durumdur. Sadece epilepsili hastalarda değil,daha önceden epilepsi öyküsü olmayanlarda görülebilir. EEG tanı koydurucu tek laboratuvar yöntemidir. NKSE tablosu çoğunlukla zor anlaşılır,tanı koymakta gecikilir.Toksik-metabolik etkenler,sistemik hastalıklar,başta antibiyotikler olmak üzere birçok ilaç NKSE tablosunu tetikleyebilir.Bu olguda antibiyotik kullanımı sonrası gelişen NKSE sunmayı hedefledik.

Olgu:

Bilinen 20 yıldır diyabetes mellitus,hipertansiyon,kronik böbrek yetmezliği tanıları mevcut olan 71 yaşında kadın hasta sağ ayak tabanında yeralan akıntılı lezyon sebebiyle servise kabul edildi.Fizik muayenesinde ayak tabanında yeralan 2x2cmlik akıntılı lezyon ve sol ayak 1. parmak amputasyonu dışında özellik yoktu.Ramipril10 mg, insulin aspart günde 3 kez, insulinglarjin tekdoz kullanıyordu. Açlıkkanşekeri 107 mg/dl, tokluk kanşekeri 130 mg/dl,HbA1C 7. 1,BUN 36 mg/dl,Kreatinin 1,5 mg/dl ölçüldü. Yara yerinden alınan kültürde *pseudomonas aeruginosa* üremesi üzerine tedavisi sefepim ve amikasin olarak düzenlendi. Tedavinin 5. gününde hastanın kooperasyonu ve oryantasyonu bozuldu. Bilinçte dalgalanmalar gözlenmesi üzerine bakılan metabolik parametrelerinde patoloji saptanmadı. Kranial görüntülemesinde özellik yoktu. Çekilen EEGsi NKSE ile uyumlu bildirildi. Sebep olarak kullanmakta olduğu antibiyotikler düşünüldü. Antibiyotik tedavisi kesilip noroloji tarafından levetirasetam tb başlanan hastanın takiplerinde bilinç durumu düzeldi ve atağı tekrarlamadı.

Sonuç:

NKSE Akut konfüzyonel durum ve şüpheli diğer mental değişiklik durumlarında akla getirilmesi ve iyi tanınması gereken birtablodur.Tanıkonabilmesi için kuşkulanılan tüm olgularda EEG

planlanması doğru bir yaklaşım olarak görülmektedir.Etiyolojide ilaçlar özellikle antibiyotikler unutulmamalıdır.

.....

EP-207

ELEKTROMANYETİK ALANDA ORTAYA ÇIKAN EPİLEPTİK NÖBET: OLGU SUNUMU

ÖMER KARADAŞ [1], ALEV LEVENTOĞLU [2], HAKAN LEVENT GÜL [3], LEVENT ERTUĞRUL İNAN [4]

[1] ERZİNCAN ASKER HASTANESİ NÖROLOJİ SERVİSİ
[2] UFUK ÜNİVERSİTESİ TIP FAKÜLTESİ NÖROLOJİ ANABİLİM DALI
[3] KARTAL EĞİTİM VE ARAŞTIRMA HASTANESİ NÖROLOJİ KLİNİĞİ
[4] ANKARA EĞİTİM VE ARAŞTIRMA HASTANESİ NÖROLOJİ KLİNİĞİ

Giriş:
Elektromanyetik yoğunluğun insan sağlığı üzerindeki olumsuz etkileri üzerinde durulmaya başlanılmıştır. Bu yazıda, cep telefonu ile iletişimin sağlandığı çağrı merkezinde işe başladıktan sonra epileptik nöbetleri olmaya başlayan olgu sunulmuştur.

Olgu:
Yirmi yaşında erkek hasta, bayılma yakınması ile kliniğimize başvurdu. Hasta ilk bayılmasının 4 ay önce, Bilişim ve haberleşme merkezinde işe başladıktan birkaç gün sonra olduğunu belirtti. Öyküsünden, işe başladığı ilk gün itibariyle günde en az 7-8 saat cep telefonu ile konuştuğu, elektronik haberleşme sistemleri ile çalıştığı anlaşılmakta. Bayıldığını hatırlamadığını çevresindekilerden öğrendiğine göre, yaklaşık üç-dört dakika süren vücudunda kasılma, ağzından köpük gelmesi, idrar kaçırması olduğunu ve dilini ısırdığı öğrenildi. Müracaat ettiği hastaneden bayılmasının epilepsi atağı olabileceği söylenmiş ancak ilaç başlanmamış. Birkaç gün istirahat ettikten sonra işine dönen hasta, tekrar yoğun cep telefonu görüşmeleri yaptığını ve ikinci gün benzer şekilde bayıldığını ifade etti. Bayılma sonrası servisimize getirilen hastanın nörolojik muayenesinde patoloji saptanmadı, EEG, Beyin MRI ve Kan incelemeleri normaldi. Anamnez ve bayılma görüntülerinden epilepsi tanısı konulan hastaya valproik asit 1000 mg/gün başlandı. İş yerindende ayrılan hastanın takip edildiği 6 aylık bu süreçte bayılması olmadığı öğrenildi.

Sonuç:
Yüksek gerilim hatları, cep telefonları ve diğer elektronik cihazların yaydığı elektromağnetik dalgaların yaydığı enerji, insan vücudunda ısı birikimi oluşturarak ayrıca manyetik alanlar doku ve hücrelerdeki kimyasalların düzeylerini değiştirerek, olumsuz biyolojik etkilere yol açabileceğini düşünmekteyiz.

.....

EP-208

TOPİRAMAT KULLANIMINA BAĞLI GELİŞEN PSİKOTİK TABLO: VAKA SUNUMU

MUSA ÖZTÜRK , NURHAN KAYA TUTAR , M. VEDAT SÖZMEN , AYTEN DİRİCAN , SEVİM BAYBAŞ

BAKIRKÖY RUH VE SİNİR HASTALIKLARI EĞİTİM VE ARAŞTIRMA HASTANESİ

Olgu:
Topiramat geniş spektrumlu, etkin bir antiepileptik olup en sık görülen psikiyatrik yan etkileri depresyon, ajitasyon, psikomotor yavaşlama , konsantrasyon bozukluğudur. Nadir görülen bir diğer yan etkisiyse psikoz tablosudur. Yazımızda epilepsi polikliniğinde topiramatla tedavi edilen ve doz yükseltimi sırasında psikoz tablosu gelişen bir hasta sunulmuştur.
Z.A, 20 yaşında erkek hasta. 9 yaşında baslayan primer jeneralize tonik klonik nöbetleri nedeniyle önce valproat ancak daha sonra kilo alımı yan etkisi nedeniyle topiramatla tedavi edilmeye baslandı. Hastanın son beş senedir yılda bir nöbeti olurken 2010 yılından itibaren nöbetleri ayni karakterde ancak ayda 1-2 olmaya basladı. Bunun üzerine topiramat dozu yükseltilmeye başlandı. 300 mg/gün dozunu kullanmakta iken durgunluk ,içine kapanma , işitsel ve görsel varsanılar ve referans hezeyanları gelişmesi üzerine polikliniğimize getirildi. Yapılan nörolojik muayenesinde bu psikotik tablo dışında patoloji saptanmadı. Aynı gün yapılan laboravuvar tetkikleri, kranial manyetik rezonans görüntülemesi ve elektroensefalografisi normaldi .Psikiyatri konsultasyonuyla hastaya risperidon 6 mg/gün , biperiden 4 mg/gün ,essitalopram 10 mg /gün başlandı. Dört aylik tedavi sonrası hezeyan ve halusinasyonlarında hiç gerileme olmaması üzerine bu psikotik tablo topiramatin yan etkisi olarak değerlendirildi. Tedaviye valproat eklendi, topiramat azaltılarak kesildi . Hastanın yakınmaları topiramate kesildikten sonra kayboldu ve psikiyatri tarafından antipsikotik tedavisi de doz azaltılarak sonlandırıldı. 10 aydır sadece valproat kullanan ve nöbetsiz izlenmekte olan hastanın durgunluk, halusinasyon ve hezeyanı bulunmamaktadir.
Literatürde sadece topiramat tedavisiyle ortaya çıkan veya kullanmakla şiddetlenen psikoz vakaları bildirilmiştir.Vakamız özellikle doz artırımı sırasında psikotik tablonun çıkmasıyla da ilginçtir. Bu vakayla antiepileptik olarak topiramat kullanımı sırasında oluşan psikiyatrik yan etkilere ve buna göre hasta seçimine dikkat cekmek istedik.

.....

EP-209

EPİLEPTİK OLGULARDA KORPUS KALLOZUM SPLENİUMDA GEÇİCİ LEZYONLAR

İREM YILDIRIM ÇAPRAZ , HALE ZEYNEP BATUR ÇAĞLAYAN , ASLI AKYOL GÜRSES , NURİYE KAYALI , ERHAN BİLİR

GAZİ ÜNİVERSİTESİ TIP FAKÜLTESİ NÖROLOJİ ANABİLİM DALI, ANKARA

Giriş:
Epilepsi olgularında Korpus kallozum spleniumda geçici fokal lezyonlar nadir gözlenen bir bulgudur. Antiepileptik ilaç(AEİ) intoksikasyonu, jeneralize nöbetler sonrası ortaya çıkan ödem veya antiepileptik ilaç düzeylerinde özellikle de karbamazepin tedavisinde hızlı değişim yapılması veya kesimi sonucu ortaya çıkabileceği düşünülmektedir.

Olgu 1: Otuz yedi yaşında kadın hasta, 16 yaşında başlayan kompleks parsiyel ve sekonder jeneralize tonik klonik nöbetler(JTKN) nedeniyle tedavi edilmektedir. İlaç tedavisine dirençli nöbetleri olan hasta cerrahi öncesi incelemeleri amacıyla 6 gün süreyle Gazi ÜTF video-EEG Telemetri merkezinde izlendi. Bu dönemde aldığı karbamazepin ve levetirasetam tedavisi birkaç gün içerisinde kesildi. tedrici olarak kesildi. İktal EEG'de temporal lob başlangıçlı nöbetleri izlendi.10 gün sonra çekilen Kraniyal MRG'de korpus kallozum spleniumunda(KKS) T2 ağırlıklı kesitlerde hiperintens, difüzyon tensör görüntüleme(DTG) de diffüzyon kısıtlaması ve sitotoksik ödem gösteren düzgün sınırlı nodüler lezyon izlendi.
Olgu 2: Otuz bir yaşında erkek hasta, iki buçuk yıldır sekonder JTKN olan hasta karbamazepin tedavisi kullanmaktayken

başdönmesi nedeniyle kendisi ilacı aniden bırakmıştı. Nörolojik muayenesi normal olarak saptanan hastanın on sekiz gün gün sonra çekilen kraniyal MRG'de KKS'da, T2 ağırlıklı kesitlerde hiperintens, difüzyon tensör görüntüleme(DTG)'de diffüzyon kısıtlaması ve sitotoksik ödem gösteren düzgün sınırlı nodüler lezyon izlendi.

Tartışma:
Her iki olguda da karbamazepin tedavisinin hızlı kesimine bağlı KKS'da fokal lezyonlar geliştiği düşünülmüştür. Kraniyal MRG'de DTG'de izlenen difüzyon kısıtlaması ve ödemin antiepileptik ilaç (AEİ) tedavisi ile ilişkili geçici KKS fokal lezyonların ayırıcı tanısında oldukça hassas olduğu bilinmektedir.

.....

EP-210
DYKE-DAVİDOFF-MASSON SENDROMU:OLGU SUNUMU
FÜSUN MAYDA DOMAÇ [1], HANDAN MISIRLI [1], DUYGU ÖZKAN [1], TAMER BAYRAM [1], GÜLER ÖZDEMİR [1], KAAN MERİÇ [1], UMUT ÖĞÜŞLÜ [1]

[1] HAYDARPAŞA NUMUNE EĞİTİM VE ARAŞTIRMA HASTANESİ,NÖROLOJİ KLİNİĞİ
[2] HAYDARPAŞA NUMUNE EĞİTİM VE ARAŞTIRMSA HASTANESİ,RADYOLOJİ KLİNİĞİ

Amaç:
Dyke-Davidoff-Masson sendromu serebral hemiatrofi, kontralateral hemiparezi ve epilepsi ile karakterize klinik bir antitedir. Klinik bulgular beynin etkilenme derecesine göre değişkenlik gösterebilmektedir. Sendromun doğumsal defektlerin eşlik ettiği konjenital tipi ve enfeksiyon, travma veya intrakranial kanamaya sekonder gelişen edinsel tipi mevcuttur.

Olgu:
51 yaşında bayan hasta başağrısı şikayeti ile polikliniğimize başvurdu. Son 2 yıldır başağrısı olduğunu söyleyen hasta 4 ay önce başvurduğu psikyatri polikliniği tarafından başlanan essitalopram kullanmakta idi.Çocukluk döneminden itibaren epileptik nöbet öyküsü olan ve tadavisinde karbamazepin 400 2x1mg ve lamotrigine 100mg kullanan hastanın nöbetleri kontrol altında idi. Fizik muayenesinde sağ kol ve bacakta atrofi ile skolyoz izlendi. Nörolojik muayenesinde sağ kol ve bacakta kas gücü +4/5 idi. Baş ağrısı etyolojisi araştırılmak amacıyla çekilen kranial MRI tetkikinde kalvaryal kemikler solda sağa göre daha kalın idi. Sol frontal sinüste ve sol mastoid hücrelerde hiperaerasyon izlendi. Sol serebral hemisferde kortikal sulkusların derinlik ve genişlikleri atrofi lehine artmış idi.Sol lateral vebtrikül oksipital hornda belirgin dilatasyon saptandı

Sonuç:
Klinik ve kranial MRI bulguları Dyke- Davidoff-Masson sendromu ile uyumlu olan hastamızı radyolojik bulgular eşliğinde tartışarak sunmayı amaçladık.

.....

EP-211
HER POSTEPİLEPTİK GÜÇSÜZLÜK TODD PARALİZİSİ MİDİR?
DİLEK ÖZTÜRK [1], SONGÜL ÖZKAN GÜNEŞ [2], UTKU OĞAN AKYILDIZ [1], ALİ AKYOL [1]

[1] ADNAN MENDERES ÜNİVERSİTESİ TIP FAKÜLTESİ NÖROLOJİ ANABİLİM DALI
[2] ADNAN MENDERES ÜNİVERSİTESİ TIP FAKÜLTESİ ACİL ANABİLİM DALI

Olgu:
Otuz yıldır epilepsi tanılı 45 yaşındaki erkek hasta üç hafta önce geçirdiği jeneralize tonik klonik nöbet sonrası gelişen sol kol ve bacakta güçsüzlük şikayeti ile nöroloji polikliniğe başvurdu. Nörolojik muayenede sol üst ve alt extremitede kas gücü 4/5, sol alt ekstremitede Babinski (+) saptanırken, sol üst ekstremitede C6 seviyesi altında alt motor nöron bulguları, triceps refleksi 3+, styloradial ve biceps refleksi 1+ saptandı. Çekilen servikal MRG'de C5-6-7 düzeyinde miyelopatiye yol açmış dar kanal saptandı (Şekil 1).

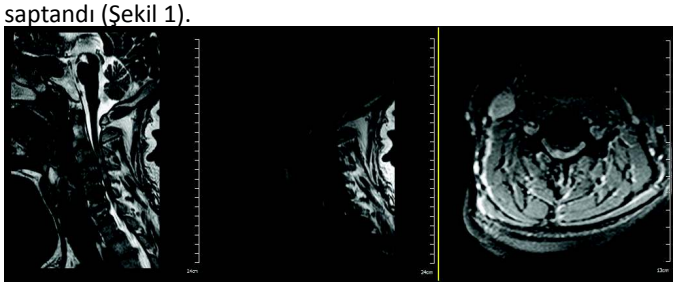

Todd paralizisi fokal ya da jeneralize nöbet sonrası görülebilen bir komplikasyondur ve 24 saat içerisinde tamamen gerilemesi beklenir. Bu olgu ile epileptik hastalarda servikal dar kanal bulgularının nöbet sonrası alevlenme gösterebileceği ve todd paralizisi ile karışabileceği vurgulanmak istenmiştir.

.....

EP-212
EPİLEPSİLİ HASTALARIN SERUMUNDA MALONDİALDEHİT VE PARAOKSONAZ DÜZEYLERİ
MEHMET UĞUR ÇEVİK [1], SEFER VAROL [1], YAVUZ YÜCEL [1], EŞREF AKIL [1], TAHSİN ÇELEPKOLU [2], ADALET ARIKANOĞLU [1], HATİCE YÜKSEL [3], MEHMET UFUK ALUÇLU [1]

[1] DİCLE ÜNİVERSİTESİ TIP FAKÜLTESİ HASTANESİ NÖROLOJİ ANABİLİM DALI, DİYARBAKIR, TÜRKİYE
[2] DİCLE ÜNİVERSİTESİ TIP FAKÜLTESİ HASTANESİ AİLE HEKİMLİĞİ ANABİLİM DALI, DİYARBAKIR, TÜRKİYE
[3] DİCLE ÜNİVERSİTESİ TIP FAKÜLTESİ HASTANESİ BİYOKİMYA ANABİLİM DALI, DİYARBAKIR, TÜRKİYE

Amaç:
Oksidatif stres epilepsi patogenezinde olası mekanizmalardan biridir. Malondialdehid (MDA) oksidatif stresin bir belirtecidir. Paraoksonaz (PON) antioksidan özelliktedir.Amacımız epilepsili hastaların serumunda PON ve MDA düzeylerini araştırmaktır.

Gereç ve Yöntem:
Epilepsi tanılı 45 hasta değerlendirildi. Sağlıklı 43 kişi kontrol grubuna alındı. Hasta ve kontrol grubuna ait serum MDA ve PON düzeyleri ölçüldü.

Bulgular:
Serum MDA düzeyleri epilepsi hastalarında kontrol grubuna göre anlamlı düzeyde yüksekti. Serum PON düzeyleri epilepsi

hastalarında kontrol grubuna göre anlamlı düzeyde düşüktü .

Sonuç:
Epileptik hastalarda kontrollere göre serum MDA düzeylerinin artması ve PON düzeylerinin azalması oksidatif stresin epilepsi patogenezindeki rolünü desteklemektedir.

.....

EP-213
SEMPTOMATİK EPİLEPSİLİ TURKOT SENDROMU: OLGU SUNUMU

TUĞBA UYAR , İPEK GÜNGÖR , CANDAN GÜRSES

İSTANBUL ÜNİVERSİTESİ İSTANBUL TIP FAKÜLTESİ NÖROLOJİ ABD

Olgu:
Turkot sendromu, diğer adıyla glioma-polipozis sendromu; genetik geçişli Familial Adenomatöz Polipozise ait bir varyant olan santral sinir sistemi (SSS) ve kolorektal primer kanserlerin birlikte görüldüğü nadir bir sendromdur. Turkot sendromunda; SSS'de gliom, glioblastoma multiforme ve medulloblastom en sık görülen tümörlerdir.
Bu olgu sunumu ile; polipozis koli ve kolon tümörü nedeniyle yapılan operasyonu takiben, bir yıl sonra baş ağrısı ve basit pasiyel nöbeti nedeni ile yapılan tetkiklerinde glioblastoma multiforme tanısı konularak ameliyat edilen, 21 yaşındaki Turkot sendrom tanılı hasta tartışılacaktır.
Kolon kanseri veya familyal polipozis nedeni ile takip edilen hastalarda, SSS tümörünü destekleyen semptom veya bulgular ortaya çıktığında, bu hastaların vakit kaybedilmeksizin detaylı bir şekilde incelenmesi gerektiğini vurgulamayı , sendromu literatür bilgileri doğrultusunda gözden geçirmeyi ve sunmayı amaçlamaktayız.

.....

EP-214
SUBAKUT SKLEROZAN PANENSEFALİT'Lİ HASTALARDA NÖROPEPTİD Y DURUMUNUN DEĞERLENDİRİLMESİ

MAHMUT ABUHANDAN [1], MUSTAFA ÇALIK [2], VEYSİ ALMAZ [1], ABDULLAH TAŞKIN [3], ALPAY ÇAKMAK [1], SAHABETTİN SELEK [3]

[1] HARRAN ÜNİVERSİTESİ TIP FAKÜLTESİ, PEDİATRİ ABD.
[2] HARRAN ÜNİVERSİTESİ TIP FAKÜLTESİ, PEDİATRİ ABD, ÇOCUK NÖROLOJİSİ BD.
[3] HARRAN ÜNİVERSİTESİ TIP FAKÜLTESİ, BİOKİMYA VE KLİNİK BİOKİMYA ABD.

Amaç:
Pankreatik polipeptid ailesinden olan ve otuz altı aminoasitten oluşan Nöropeptid Y'nin (NPY) santral sinir sisteminde çeşitli fonksiyonların regülasyonunda nörotransmiter veya nöromodülatör olarak rol oynadığı bilinmektedir. Bu çalışmada subakut skerozan panensefalitli hastalarda NPY'nin tanı ve evrelendirmeye olan katkısının değerlendirilmesi amaçlandı.

Gereç ve Yöntem:
Kliniğimizde subakut skerozan panensefalit tanısı alan ve düzenli takibi yapılan 38 hasta ile 36 kontrol grubu çalışmaya alındı. Klinik evrelendirmede Risk ve Haddad sınıflandırması kullanılan hastaların 16'sı evre iki ve 22'si evre üç olarak belirlendi. NPY değerleri, Enzyme Immunoassay yöntemi ile ölçüldü.

Bulgular:
Subakut skerozan panensefalitli hastaların NPY değerleri kontrol grubu değerlerine göre anlamlı derecede yüksek bulundu ($p<0.01$). Evre III'ün NPY değerleri, evre II ve kontrol grubun değerlerine göre anlamlı derecede yüksek bulundu ($p<0.05$). Evre IIhastaların NPY değerleri kontrol grubun değerlerine göre anlamlı bulunmadı ($p>0.05$).

Sonuç:
Bu çalışma, NPY'nin subakut skerozan panensefalitli hastalarda ileri evrelerinde, evreler arası farkın ortaya konulmasında faydalı bir parametre olabileceğini düşündürmektedir.

.....

EP-215
ÇOCUKLARDA MENENJİT: 92 OLGUNUN DEĞERLENDİRİLMESİ

MAHMUT ABUHANDAN [1], MUSTAFA ÇALIK [2], YEŞİM OYMAK [1], VEYSİ ALMAZ [1], CEMİL KAYA [1], ERDAL EREN [1], AKIN İŞCAN [3]

[1] HARRAN ÜNİVERSİTESİ TIP FAKÜLTESİ, PEDİATRİ ABD
[2] HARRAN ÜNİVERSİTESİ TIP FAKÜLTESİ, PEDİATRİ ABD.ÇOCUK NÖROLOJİSİ BD
[3] BEZMİALEM VAKIF ÜNİVERSİTESİ TIP FAKÜLTESİ, ÇOCUK NÖROLOJİSİ BD.

Amaç:
Çalışmamızda menenjit olgularının epidemiyolojik, klinik, laboratuvar bulguları ve tedaviye yanıtlarının değerlendirilmesi amaçlandı.

Gereç ve Yöntem:
2010-2011 tarihleri arasında 2 yıllık süreçte menenjit tanısıyla izlediğimiz 92 olgu yaş, cinsiyet, geliş yakınmaları, fizik muayene, laboratuvar bulguları ve uygulanan tedaviler açısından geriye dönük olarak değerlendirmeye alındı. Merkezi sinir sistemi enfeksiyonu ön tanısı ile yatırılan hastaların tanısı beyin omurilik sıvılarının (BOS) mikroskobik ve biyokimyasal (glukoz, protein, klor) sonuçlarının değerlendirilmesi ve/veya kültürde etkenin üretilmesi ile tanı konuldu.

Bulgular:
Olguların 50'si erkek 42'si kız olup, yaş ortalamaları 4.2±4.1 yıl idi. En sık başvuru nedenlerini ateş (%91.3), kusma (%87.0), baş ağrısı (%68.5) ve havale geçirme (%20.7), oluşturmaktadır. Hastaların fizik muayenesinde azalan sıklık sırasına göre ense sertliği (%60.9), brudzinski fenomeni (%50), kernig belirtisi (%46.7), bilinç değişikliği (%16.3) ve döküntü (%2.2) saptandı. Olgular klinik ve laboratuar bulguları açısından sınıflandırıldığında %54.3'ünde bakteriyel, %38.0'ında aseptik ve %7.6'sında ise tüberküloz menenjit saptandı. Hastaların 13'ünde BOS ve 7'sinde kan kültüründe üreme oldu. En sık gözlenen komplikasyonlar konvülziyon, kranial sinir tutulumu, hidrosefali ve uygunsuz ADH sendromu idi. Mortalite oranı %2.2 olarak bulundu.

Sonuç:
Özellikle ateş, kusma, baş ağrısı ve konvülziyon yakınması olan hastalarda tanıda öncelikle menenjit düşünülmesi gereken bir hastalıktır.

.....

EP-216

YÜKSEK İŞLEVLİ OTİSTİKLERDE İRKİLME YANITLARI

ÖZDEM ERTÜRK , BARIŞ KORKMAZ , MERAL KIZILTAN

İSTANBUL ÜNİVERSİTESİ, CERRAHPAŞA TIP FAKÜLTESİ, NÖROLOJİ ABD

Amaç:

Otizmin önemli bir klinik özelliği, duyusal uyarılardan herhangi birine veya tümüne karşı atipik yanıtlar görülmesidir. Bu semptom, DSM-IV'te tanı kriterleri içinde yer almamakla birlikte DSM-V'te tanı kriterleri arasında yer alması önerilmektedir. Otistik çocuklarda duyusal uyaranlara değişken tepkiler olması, ayrıca patofizyolojisinde beyinsapı ve serebellar patolojinin de tartışılmış olması göz önünde bulundurulduğunda otizmde irkilme reaksiyonunda normalden farklılıklar beklenebilir. Çalışmamızda yüksek işlevli otizm grubunda irkilme reaksiyonları değerlendirilmiştir.

Gereç ve Yöntem:

Yüksek işlevli otizm tanısı ile takipli olan, yaşları 7-17 arası değişen 10 çocuk, kontrol grubu olarak ise 19 sağlıklı birey değerlendirilmiştir. Otizm tanısı, klinik görüşme ve DSM IV ölçütlerine göre konulmuştur. Zeka düzeyini belirlemek için Wechsler Çocuklar için Zeka Ölçeği - Geliştirilmiş formu uygulanmıştır. Hasta ve kontrol grubunda elektriksel göz kırpma refleksi, trigeminal ve akustik uyaranla irkilme yanıtları değerlendirilmiştir.

Bulgular:

Çalışmamızda göz kırpma refleksi R2 latansları hasta grubunda anlamlı derecede geç bulundu. Trigeminal uyarı ile SKM ve B.braki yanıt elde edilme oranları hastalarda anlamlı derecede yüksekti. Akustik irkilme yanıtında ise hasta ve kontrol grubu arasında tüm kaslarda yanıt latansları birbirine yakın bulunurken, süre ve amplitüdleri hastalarda O.okülide yine birbirine yakın, SKM ve B.brakide ise yüksek bulundu. ASR olasılığı da yine hastalarda artmış bulundu.

Sonuç:

Otizm etiyolojisinde genetik yatkınlığın temel faktör olduğu düşünülmekle birlikte, halen etiyolojisi ve patofizyolojisi belirsiz klinik olarak heterojen bir hastalık tablosudur. Çalışmamızda bulduğumuz, R2 latanslarındaki uzama pontomeduller yolağı etkileyen anatomik veya işlevsel bir patolojiye yönlendirebilir. İrkilme reaksiyonunda değişiklikler pek çok nedenden kaynaklanabilir olabileceği gibi çalışmamızda otizmdeki olası serebellar etkilenme ile ilişkili olabileceği düşünülmüştür.

.....

EP-217

SUPERİOR SEREBELLAR ARTER ANEVRİZMASI VE UNİLATERAL PONTOSEREBELLAR HİPOPLAZİ

SİNEM YAZICI [1], GÜLÇİN BENBİR [1], NACİ KOÇER [2], CENGİZ YALÇINKAYA [1]

[1] İ.Ü. CERRAHPAŞA TIP FAKÜLTESİ NÖROLOJİ AD, ÇOCUK NÖROLOJİSİ BD
[2] İ.Ü. CERRAHPAŞA TIP FAKÜLTESİ RADYOLOJİ AD, NÖRORADYOLOJİ BD

Olgu:

Prenatal kraniyal manyetik rezonans görüntülemenin (MRG) kullanımının artması ile serebellar malformasyonlar ve 'disruption' ile ilgili bilgilerimiz her geçen gün artmaktadır. Malformasyonlar bir organ ya da beden bölgesindeki intrinsik kökenli morfolojik gelişim kusuru olarak tanımlanır. 'Disruption' tanımı ise ekstrinsik bir etkenle oluşan gelişim bozukluğunu ifade eder. Etiyolojideki en sık nedenler serebellar hemorajiler ve enfeksiyonlardır; olgumuzda olduğu gibi iskemik enfarktlar daha nadir görülen veya daha az tanınan patolojik mekanizmalardır. Olgumuz; fetal USG ve MRG ile unilateral pontoserebellar hipoplazi (UPSH) tanısı alan, konjenital sağ hemiparezisi olan 17 aylık bir erkek bebek olup, geçici nörolojik bir defisit nedeniyle kliniğimize getirildi. Nörogörüntülemeler ve konvansiyonel anjiyografi sonucunda sol superior arterde sakküler anevrizma ve sol posterior serebral arterde hipoplazi saptandı. Önemli olan bir diğer özellik ise pediatrik yaş grubunda superior serebellar arterin sakküler anevrizmalarının nadir görülmesi ve olgumuzda izlenen spontan tromboz ile düzelmenin literatürde çok az tanımlanmış olmasıdır. Olgumuzda arteriyel anomalinin gösterilmesi, bu sürecin iskemik nedenlere bağlı gelişen bir 'disruption' olduğu hipotezini desteklemektedir. Bu bağlamda, etiyolojisi aydınlatılamamış ve şikayetleri tekrarlayan UPSH olgularında konvansiyonel anjiyografinin yapılması, patolojik mekanizmaları aydınlatmak ve tedaviyi belirlemek açısından önemlidir.

.....

EP-218

MRG BULGUSU ASİMETRİK OLAN ADRENOLÖKODİSTROFİ OLGUSU

SİNEM YAZICI [1], ERTUĞRUL KIYKIM [2], GÜLÇİN BENBİR [1], AHMET AYDIN [2], CENGİZ YALÇINKAYA [1]

[1] İ.Ü. CERRAHPAŞA TIP FAKÜLTESİ NÖROLOJİ AD, ÇOCUK NÖROLOJİSİ BD
[2] İ.Ü. CERRAHPAŞA TIP FAKÜLTESİ ÇOCUK SAĞLIĞI VE HASTALIKLARI AD, METABOLİZMA HASTALIKLARI BD

Olgu:

X'e bağlı Adrenolökodistrofi (X-ALD); çok uzun zincirli yağ asitlerinin metabolizmasında rol alan peroksizomal membran proteini olan adrenolökodistrofi proteininin (ALDP)disfonksiyonuna bağlı ortaya çıkan bir ak madde hastalığıdır. Kraniyal manyetik rezonans görüntülemede (MRG) tipik olarak bilateral parietooksipital bölgelerin etkilendiği, çepersel kontrastlanmanın görüldüğü, her iki hemisferde simetrik tutulumla karakterize bir demiyelinizasyon görünümü izlenir. Frontal ya da olivopontoserebellar yerleşimli atipik kraniyal MRG özelliklerin yanı sıra olgumuzda olduğu gibi asimetrik tutulum da literatürde ender olarak tanımlanmıştır. Sunumumuzda metabolik analizler sonucunda X-ALD tanısı konulan on bir yaşında bir erkek hastanın klinik ve radyolojik özelliklerinin klasik serebral X-ALD'den farklılıkları tanımlanacaktır. On yaşında başlayan ve subakut progresyon gösteren sağ hemiparezi nedeniyle kliniğimize başvuran hastada; kraniyal MRG'de sol temporal bölgeden başlayan, oksipital ve parietal loblara uzanan T2-FLAIR hiperintens görünüm ve gliotik alanlar ile çepresel kontrastlanma mevcutken; sağ parietooksipital bölgedeki bulgular hafif düzeydeydi. Serebral X-ALD' de kraniyal MRG'de farklı anatomik yapıların tutulumu ya da asimetrik özellikler tanıyı çoğu zaman güçleştirir. Hastamızda olduğu gibi farklı MRG özelliklerinin bilinmesi ile erken dönemde konulacak tanı ve uygulanacak tedavinin etkisi arttırılabilir.

.....

EP-219

REKÜRRAN DİRENÇLİ PARSİYEL EPİLEPTİK STATUS İLE PREZENTE OLAN EPİLEPTİK ENSEFALOPATİDE AYIRICI TANI

BURCU ZEYDAN [1], GÜLÇİN BENBİR [1], VEYSİ DEMİRBİLEK [1], ERDEM TÜZÜN [2], CENGİZ YALÇINKAYA [1]

[1] İSTANBUL ÜNİVERSİTESİ CERRAHPAŞA TIP FAKÜLTESİ NÖROLOJİ ANABİLİM DALI
[2] İSTANBUL ÜNİVERSİTESİ DENEYSEL TIP ARAŞTIRMA ENSTİTÜSÜ

Olgu:

Bu sunumda, ateş ile tetiklenen hemiklonik nöbetler ve parsiyel epileptik status geçiren bir hastada ayırıcı tanıları tartışmayı hedefledik. Yirmi dört yaşında erkek hasta, ilk kez 12 yaşında üst solunum yolu enfeksiyonu esnasında, uykuda baş ve gözlerin sola deviye olduğu sol hemiklonik nöbet geçirdi. Sistemik-nörolojik muayenesi ve kraniyal MRG'si normaldi. EEG'de sağ frontoparietotemporal epileptojenik odak ve biyoelektrik asimetri izlendi. Farklı antiepileptik ilaçlara rağmen nöbet kontrolü sağlanamadı. Hemiklonik nöbetlere geçici sol hemiparezi, kognisyonda gerileme, konuşmada yavaşlama eklendi. İlk nöbet başlangıcından 6 yıl sonraki MRG'sinde sağ hemisferde atrofi gelişti. Nöbetleri kısmi kontrol altındaki hastada, başağrısı nedeniyle yapılan muayenesinde görme alanı defekti saptanması üzerine çekilen MRG'de parietal lezyon saptandı. Lezyonun geçici olması nedeniyle vasküler natürde olmadığına karar verildi; otoimmün aracılı epilepsi düşünüldü. Lomber ponksiyon, serum-BOS laktat düzeyi, OKB, anti-kızamık IgM-G ve otoimmun ilişkili epilepsi paneli negatif bulundu. Son 3 yıl içinde hepsi üst solunum yolu enfeksiyonu ile tetiklenen dört kez parsiyel epileptik status geçiren hastanın son atağının IVMetilPrednizolon tedavisiyle düzelmesi üzerine, otoimmün aracılı epilepsi antikorları detaylı olarak yurtdışında tekrarlandı; negatif bulundu. Ayırıcı tanılar arasında hemikonvülziyon-hemipleji-epilepsi sendromu, Rasmussen ensefaliti, otoimmün aracılı epilepsi, familyal hemiplejik migren, nöronal seroid lipofissinozis, MELAS, Lafora hastalığı, SSPE, Hashimoto ensefalopatisi gibi metabolik hastalıklara ek olarak, literatürde Febrile Infection Related Epilepsy Syndrome(FIRES) ve Acute Encephalitis with Refractory, Repetitive Partial Seizures(AERRPS) olarak tanımlanan sendromlar da yer almaktadır.

.....

EP-220

İNTRASEREBRAL KALSİFİKASYON VE DEMİYELİNİZASYONU OLAN BİR PEDİYATRİK OLGUDA AYIRICI TANI

İBRAHİM GULAMOV , ŞÜKRİYE FERYAL MENKÜ , GÜLÇİN BENBİR , UĞUR UYGUNOĞLU , SABAHATTİN SAİP

İSTANBUL ÜNİVERSİTESİ, CERRAHPAŞA TIP FAKÜLTESİ, NÖROLOJİ ANABİLİM DALI

Giriş:

İntraserebral kalsifikasyonlar, pediyatrik yaş grubunda oldukça farklı hastalık grubunda görülebilmektedir. Bunlar arasında, Sturge-Weber sendromu, tüberoskleroz, intrakraniyal lipomlar, Fahr hastalığı, hiperparatiroidizm, Coats plus hastalığı, Aicardi-Goutieres sendromu, Cockayne sendromu yer almaktadır. Bunun yanı sıra, özellikle gelişmekte olan ülkelerde intrauterin TORCH enfeksiyonları da ayırıcı tanıda yer almalıdır. Son yıllarda, ender olmakla birlikte, Krabbe hastalığı veya Gorlin sendromu gibi bazı lökoensefalopatilerde de intraserebral kalsifikasyonların görülebileceği bildirilmiştir.

Olgu:

Dokuz aylık kız bebek motor gelişme geriliği ile başvurdu. Perinatal hikayesinde özellik yoktu. Anne baba arasında akrabalık yoktu. Doğumunun zamanında, spontan vajinal doğum ile ve komplikasyonsuz olarak gerçekleştiği öğrenildi. Doğum sonrası asfiksi veya sarılık hikayesi yoktu. Nörolojik muayenesinde, hasta uyanık ve alertti. Başını tutamıyor ve desteksiz oturamıyordu. Kavrama refleksi iki taraflı alınamadı, ancak emme refleksi mevcuttu. Her iki gözde içe şaşılık izlendi. Ekstremite hareketlerinde asimetri izlenmedi, ancak hipotonikti. Derin tendon refleksleri zayıf olarak alındı. Taban cildi refleksi bilateral ekstansördü. Kraniyal bilgisayarlı tomografi çekilen hastada bilateral kaudat başında ve derin ak maddede yaygın kalsifikasyonlar izlendi (Şekil 1).

Sonuç:

Yenidoğan döneminde görülen intraserebral kalsifikasyonların ayırıcı tanısında enfeksiyonlar önemli yer kaplamaktadır. Ayırıcı tanıda yer alan çoğu hastalıkta bazal gangliyonlarda kalsifikasyonlar izlenirken, enfeksiyonlara bağlı olan ya da lökodistrofilere eşlik eden kalsifikasyonlar ise daha dağınık ve subkortikal-periventriküler yerleşimli olmaktadır. Bizim olgumuzda, intraserebral kalsifikasyonların CMV ile ilişkili olduğu saptanmıştır. Bu görüntüleme bulgularını, pratiğimizde sık karşılaşılmaması nedeniyle sunmayı ve ayırıcı tanısını tartışmayı hedefledik.

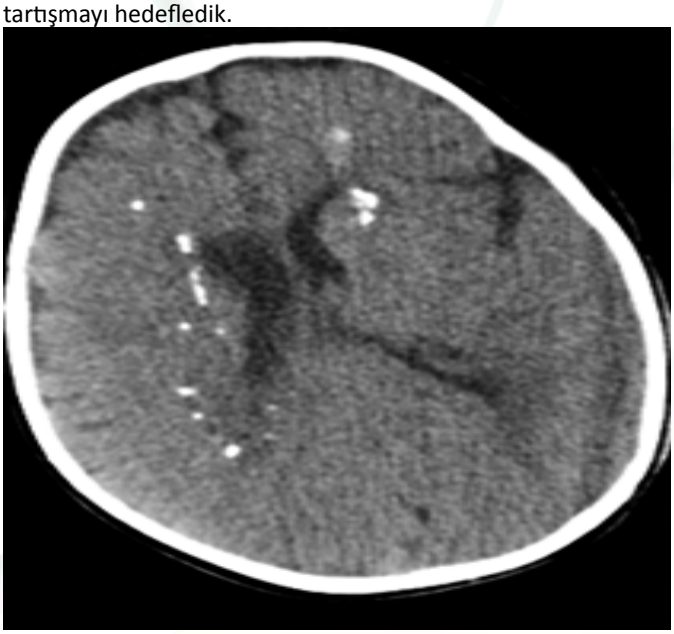

EP-221

BEYİNSAPI TUTULUMU OLAN BİR SSPE OLGUSU

SEMA SALTIK , HATİCE GÜLHAN SÖZEN , ELİF YÜKSEL KARATOPRAK

İSTANBUL MEDENİYET ÜNİVERSİTESİ GÖZTEPE EĞİTİM ARAŞTIRMA HASTANESİ ÇOCUK NÖROLOJİ KLİNİĞİ

Giriş:

Subakut sklerozan panensefalit (SSPE) persistan kızamık virüsüne bağlı oluşan inflamatuar, ilerleyici nörolojik bir hastalıktır(1). Kraniyal Manyetik rezonans görüntüleme (KMRG) ayırıcı tanı ve tanının desteklenmesinde duyarlı bir yöntemdir. En sık etkilenen bölgeler subkortikal ve periventriküler beyaz cevherdir. Serebellum ve beyin sapı tutulumu oldukça nadir görülür ve genellikle diğer intrakranial lezyonlarla birliktelik gösterir. Bu çalışmada, ön planda beyin sapı tutulumu olan SSPE tanılı olgumuzu SSPE' nin farklı KMRG bulgularını tartışmak amacıyla sunduk.

Olgu:
12 yaşındaki erkek olgu, 7 ay önce başlayan kompleks parsiyel nöbetleri takiben davranış bozukluğu ve mental regresyon yakınma ve bulgularıyla kliniğimize başvurdu. Son bir aydır bulguların şiddetlendiği ataksi ve sık düşmenin ilave olduğu öğrenildi. Muayene sırasında myoklonik, atonik nöbetler, konuşma bozukluğu gözlendi, ataksik yürüyüş saptandı. Kranial sinirler intaktı. Derin tendon refleksleri normoaktifti ve patolojik refleks saptanmadı. Uyku EEG' sinde bioekelektrik aksama temelinde periyodik yüksek amplitüdlü yavaş dalga boşalımları gözlendi. BOS IgG indeksi: 5,63 Serum ve BOS Kızamık IgG antikorları pozitif bulundu. KMRG'de bulguları bilateral pontomedüller bileşkede orta serebellar pendikülde ve her iki pons yarısında FLAİR ve T2A sekansta silik sınırlı hiperintens sinyal artışları saptandı.
KMRG bulguları SSPE için tipik olmamakla birlikte hastaya klinik ve laboratuar bulgularıyla SSPE tanısı kondu. SSPE'de KMRG bulguları normal olabildiği gibi en sık ak madde tutulumu gözlenir. Ancak atipik olarak bazal gangliyon, korpus kallozum, beyin sapı ve serebellum etkilenebilir SSPE' de atipik KMRG bulgularının bilinmesi ve tanınması ayırıcı tanıda hastalığın dışlanmaması açısından önemli gözükmektedir.
.....

EP-222
PSİKOMOTOR HAFİF SEMPTOMLARLA KARAKTERİZE GALEN VEN ANEVRİZMASI
ŞENAY YILDIZ , PINAR TOPALOĞLU TEKTÜRK , ZUHAL YAPICI , MEFKURE ERAKSOY

İSTANBUL ÜNİVERSİTESİ İSTANBUL TIP FAKÜLTESİ ÇOCUK NÖROLOJİSİ BİLİM DALI

Olgu:
Galen veni, mezansefalonun dorsal yüzünde seyreder ve oksipital, temporal loplar ve serebellumun bir kısmının direnajını sağlar. Anevrizması nadir görülen konjenital bir anomalidir. Yaşa bağlı olarak klinik tablolar farklı özellikler gösterirler. Neonatal dönemde yüksek debili kalp yetmezliği ve kardiyomegali ön plandayken erken çocuklukta akuaduktus basısına bağlı hidrosefali, intrakranial kanamalar ve fokal nöbetler görülür. Daha büyük çocuklarda baş ağrısı ve fokal nörolojik bulgular gözlenebilir. Tedavisiz hastalarda prognoz kötü olup yüksek mortalite ve morbidite nedenidir. Olgumuz normal doğum ve gelişme basamakları gösteren bir erkek çocuktur. Durgunluk, okul başarısında düşme, unutkanlık, hareketlerde yavaşlama ve sfinkter kusuru ile Çocuk Ruh Sağlığı bölümüne başvurmuştur. Dikkat eksikliği ve hiperaktivite bozukluğu tanısıyla metilfenidat tedavisi başlanmış ancak yanıt alınamamıştır. Tedaviye cevapsızlık ve sağ ayağını basma anormalliği nedeniyle konsülte edilen çocuğun nörolojik muayenesinde früst paraparezi, diz-topuk testinde bozukluk, reflekslerde artış ve sağ bacakta oraklayarak yürüme saptanmıştır. Kranyal MR'da triventriküler hidrosefali, korpus kallozum splenium posterior kesiminde anevrizmal lezyon saptanmış ve ekstrensek bası nedeniyle akuaduktus sylvi proksimal kesimi daralmıştır. Konvansiyonel anjiografide galen venin sol anterior koroidal arter, sol posterior medial ve posterior lateral koroidal arterden beslendiği görülerek embolizasyon uygulanmıştır.
Genellikle ağır nörolojik tabloları görmeye alışkın olduğumuz Galen ven malformasyonlarında psikiyatrik semptomatolojinin ön planda olması dikkat çekicidir. Tedaviye yanıt alınmayan atipik olgularda nörolojik konsültasyonun önemi açıktır. Hafif de olsa nörolojik bulgularda görüntülemenin değeri bir kez daha vurgulanmaktadır. Endovasküler girişimsel teknikler ve işlem sonrası yoğun bakım şartlarındaki gelişmeler, mortalite ve morbiditesi yüksek olan bu tablolarda umut vaat etmektedir.
.....

EP-223
TİP 1GRİSCELLİ SENDROMU: İKİ OLGU SUNUMU
SEMA SALTIK , ELİF YÜKSEL KARATOPRAK , HATİCE GÜLHAN SÖZEN

İSTANBUL MEDENİYET ÜNİVERSİTESİ GÖZTEPE EĞİTİM ARAŞTIRMA HASTANESİ ÇOCUK NÖROLOJİ KLİNİĞİ

Olgu:
Griscelli sendromu otozomal resesif geçişli nadir bir hastalık olup, açık ten rengi, gümüş grisi saçlar, hepatosplenomegali, immün yetmezlik, hemafagositik lenfohistiositoz ile karakterizedir. Sendromda ayrıca geniş bir spektrum içerisinde nörolojik bozukluklar görülebilir. Tip 1 nörolojik anormalliklerle (MYO5A gen mutasyonu), tip 2 (RAB27A gen mutasyonu) ise daha çok hematolojik bulgular ile seyreder. Burada nöromotor gelişim geriliği ve nöbet şikayeti ile başvuran ve tipik saç bulguları ile tanı alan iki Griscelli sendromu olgusu sunulmuştur.
Olgu 1: Beş aylık kız hasta nöbet geçirme ve gelişim geriliği nedeniyle başvurdu. Hastanın doğum öyküsünde özellik yoktu. Anne ve babası hala-dayı çocukları olan hastanın muayenesinde motor ve bilişsel gelişim geriliği ve gümüş grisi saç rengi dikkat çekmekteydi. Hastanın tanıya yönelik yapılan genetik incelemede MYO5A geninde homozigot mutasyon saptandı.
Olgu 2: Altı aylık erkek hasta gelişim geriliği ve sıçrama şikayeti ile başvurdu. Hastanın doğum öyküsünde özellik yoktu. Anne-baba arasında akrabalık yoktu. Hastanın muayenesinde motor ve bilişsel gelişim geriliği, infantil spasm tarzı nöbetler ve gümüş grisi saç rengi dikkat çekiciydi. Hastanın tanıya yönelik yapılan genetik incelemede MYO5A geninde mutasyon saptandı.

Sonuç:
Nöromotor retardasyon ve nöbet şikayeti ile başvuran çocuklarda fizik muayenede saç bulguları konusunda dikkatli olunmalı ve Tip 1 Griscelli sendromu tanısı akılda tutulmalıdır.
.....

EP-224
5 YAŞ BAŞLANGIÇLI JUVENİL HUNTİNGTON HASTALIĞI OLGUSU: OTOZOMAL DOMİNANT KALITIM, FARKLI KLİNİK YANSIMALAR
SEZİN ALPAYDIN [1], FATMA ECE BAYAM [2], A. NAZLI BAŞAK [3], AHMET GÖKÇAY [1]

[1] EGE ÜNİVERSİTESİ TIP FAKÜLTESİ NÖROLOJİ AD
[2] AFYONKARAHİSAR DEVLET HASTANESİ
[3] BOĞAZİÇİ ÜNİVERSİTESİ MOLEKULER BİYOLOJİ VE GENETİK BÖLÜMÜ

Giriş:
Huntington hastalığı (HH), tipik olarak 4.-5. dekad başlangıçlı, HTT geninde uzamış CAG tekrar bölgesi ile giden, otozomal dominant geçişli bir nörodejeneratif hastalıktır. Juvenil Huntington Hastalığı (JHH) 21 yaş öncesi başlangıç ile tanımlanmış nadir görülen (<10%) formudur. Parkinsonism, oral motor disfonksiyon, ataksi, myokloni, epileptik nöbetler, korenin ön planda gözlenmemesi ile dominant genetik penetransa rağmen farklı klinik yansımalar sunmaktadır.

Olgu:
13 yaşında erkek. 5 yaşında başlayan uykuda sıçramalar, 7 yaşında okuma-yazma öğrenememe, yürüme güçlüğü, dengesizlik yakınmaları ile kliniğimize başvurdu. Öykü, nörolojik bakı, öz/soygeçmiş değerlendirmesinde gelişim basamaklarında gecikme, myokloni, konuşma-ince motor fonksiyonlarda kazanılmış yeti kaybı, salya akışı, ileri dizartrik konuşma, DTRlerde artış, küçük adımlarla antefleks posturde yürüyüş, donuk yüz ifadesi, bilateral ekstremite ataksisi, ve 42 yaşında eksitus olan babada 30 yaş başlangıçlı benzer yakınmalar, babanın babası, babanın babasının kız kardeşi ve büyük babaannede tanımlanan aile öyküsü saptandı. Nörogörüntülemede her iki kaudat nukleus ve putamen atrofik, bilateral putaminal sahada T2AveFLAIR hiperintensite, EEGde jeneralize epileptiform deşarjlar, nöropsikolojik değerlendirmede belirgin psikomotor gerilik olan olgunun DNA analizinde HD lokusunda Huntington hastalığına özgü uzunlukta (N19/Exp106) CAG tekrar bölgesi saptandı. Uzamış CAG tekrarı literaturde bildirildiği üzere antisipasyonun yanı sıra paternal geçiş ile de uyumlu olarak değerlendirildi. 5 yaş başlangıç, progresif mental bozulma, okul başarısında düşüklük, parkinsonism bulguları, piramidal bulgular, myokloni, korenin olmaması, tipik nörogörüntüleme bulguları, EEG bozukluğu ve DNA analizi ile olgu JHH tanısı aldı.

Tartışma:
JHH, HH'dan klinik farklılıklar gösteren, nadir görülen (10 yaş altı prezentasyon 1%den az), ailede kesin genetik tanı olmadığı zaman tanıda güçlük çekilebilen, genetik danışmanlık yönünden hatırlanması önemli bir nörodejeneratif bir hastalıktır.

.....

EP-225
AĞRILI AYAKLAR VE HAREKETLİ PARMAKLAR SENDROMU OLARAK DEĞERLENDİRİLEN OLGU
SİBEL GÜLER [1], SELÇUK YAVUZ [2], ENGİN NAKUŞ [1]

[1] TRAKYA ÜNİVERSİTESİ TIP FAKÜLTESİ NÖROLOJİ ANABİLİM DALI
[2] TRAKYA ÜNİVERSİTESİ TIP FAKÜLTESİ FİZİK TEDAVİ VE REHABİLİTASYON ANABİLİM DALI

Olgu:
Ağrılı ayaklar ve hareketli parmaklar sendromu (PMLT) ilk kez 1971'de Spillane tarafından ayak parmakları ve ayaklarda spontan olarak devam eden hareketler olarak tanımlanmıştır. 1985 yılında Verhagen ve arkadaşları tarafından bu sendromun tanımı ağrılı kollar ve hareketli parmaklar olarak bildirilmiştir. Ağrı bu sendromun zorunlu bir komponenti değildir. 1994'de İngiltere'de geniş vaka serileri bildirilmiştir. Etyolojisinde sinir kök lezyonları, periferal travma, nöropati, hipertrofik mononöritis, tarsal tünel sendromu, Wilson hastalığı, herpes zoster myeliti, nöroleptik ve kemoterapatik ajanlar yer almaktadır.
58 yaşında kadın hasta yaklaşık iki yıl önce başlayan her iki alt ekstremitede ağrı ve ayak parmaklarında istemsiz hareketler şikayeti ile değerlendirildi. Etyolojisine yönelik incelemelerde lomber vertebra MRG'sinde L4-5 diskinde dural keseye ve nöral elemanlara kısmi bası oluşturan posterior anüler taşma saptandı. Hastaya 1200 mg/gün gabapentin tedavisi kademeli arttırılarak başlandı. Tedavi sonrasında ağrıları, ayakları ve ayak parmaklarında saptanan istemsiz hareketlerde belirgin gerileme izlendi.
Ağrılı ayaklar ve hareketli parmaklar sendromunda ekstremite hareketleri olarak fleksiyon/ekstansiyon, abduksiyon addüksiyon, kıvrılma hareketleri ayaklar veya ayak parmaklarında gözlenebilir. Bazen rotasyon hareketleri de eşlik edebilir. EMG'de genelikle distal ekstremite kaslarında rastgele, kararsız, düzensiz 80-1000 msn süreli burst aktiviteleri izlenir. Semiritmik yada psödoritmik tekrarlayıcı hareketler 0.5-1 Hz frekansında saptanabilir. PMLT tedavisinde GABA'erjik ajanlar son derece etkilidir. Burada klinik ve elektrofizyolojik bulgular ile ağrılı ayaklar ve hareketli parmaklar sendromu olarak tanımlanan bir olgu bildirilmiştir.

.....

EP-226
ADULT BAŞLANGIÇLI HALLERVORDEN- SPATZ HASTALIĞI
AYSEL MİLANLIOĞLU , MEHMET NURİ AYDIN , ALPER GÖKGÜL , MEHMET HAMAMCI , TEMEL TOMBUL

YÜZÜNCÜ YIL ÜNİVERSİTESİ TIP FAKÜLTESİ NÖROLOJİ AD

Giriş:
Hallervorden- Spatz hastalığı nadir görülen bazal ganglionlarda demir birikimine bağlı gelişen piramidal, ekstrapiramidal, mental ve retinal dejenaryona ait semptomların ön planda olduğu otozomal resesif geçiş gösteren nörodejeneratif bir hastalıktır.

Olgu:
Olgumuzun ilk belirtisi 30 yaşında kol, bacak, el ve ayaklarda istemsiz hareketler şeklinde başlamış ve sonrasında el becerisini gerektiren işlerde ve yürümede ciddi bozulma tabloya eklenmiş.

Sonuç:
Hallervorden-Spatz hastalığının kliniği başlangıçta oldukça silik olabilir ve değişkenlik gösterebilir. Bu nedenlle özellikle genç yaş grubunda silik piramidal ve ekstrapiramidal sistem bulguları olan olgularda ayırıcı tanıda akla gelmesi önemlidir.

.....

EP-227
İDİOPATİK PARKİNSON HASTALIĞINDA OTONOM FONKSİYON BOZUKLUKLARININ ELEKTROFİZYOLOJİK DEĞERLENDİRMESİ
HANDE SARIAHMETOĞLU [1], AYSUN SOYSAL [2], AYSU ŞEN [1], BURCU YÜKSEL [1], SİBEL ÇELİKER [1], BAKİ ARPACI [1]

[1] BAKIRKÖY PROF. DR. MAZHAR OSMAN RUH SAĞLIĞI VE SİNİR HASTALIKLARI HASTANESİ ,1. NÖROLOJİ KLİNİĞİ
[2] BAKIRKÖY PROF. DR. MAZHAR OSMAN RUH SAĞLIĞI VE SİNİR HASTALIKLARI HASTANESİ ,3. NÖROLOJİ KLİNİĞİ

Amaç:
Çalışmamızda, idiopatik Parkinson hastalarında(PH) yüzden çalışılan sempatik deri yanıtlarının (SDY) otonomik fonksiyon bozukluklarını saptamada üst-alt ekstremite SDY'den daha hassas olup olmayacağını araştırmak amaçlanmıştır.

Gereç ve Yöntem:
Çalışmaya, PH tanılı 20 erken, 20 ileri evre toplam 40 hasta ve 20 sağlıklı gönüllü alındı. PH evresi, Hoehn Yahr Ölçeği'ne göre ve dizabilite derecesi Birleşik Parkinson Hastalığı Değerlendirme Ölçeği'ne göre değerlendirildi. Tüm olguların elektrokardiyografi ile QTc değerleri elde edildi. Olguların her iki üst ve alt ekstremite ile yüzden kaydedilen SDY ve her iki el sırtından R-R interval değişkenliği(RRID), otonom sinir sistemi anketi uygulanarak saptanan disotonomi bulguları ile karşılaştırıldı.

Bulgular:
Üst-alt ekstremite ve yüzden elde edilen SDY'nin amplitüdleri kontrol grubunda, erken ve ileri evredeki hastalardan anlamlı olarak yüksek bulunurken($p=0,001$,$p=0,013$,$p=0,000$), PH'ların evreleri arasında fark yoktu. Motor bulguların başladığı taraftaki SDY'nin latansları uzun, amplitüdleri düşüktü($p<0,005$). Hasta

ve kontrol grupları arasında ekstremite SDY kaybı açısından fark bulunmazken, yüz SDY kaybı değerlendirildiğinde kontrol grubu ile olgular arasında anlamlı fark saptandı(p=0,001). Ancak PH'ların evreleri arasında fark yoktu. Kabızlık yakınması olan hastaların tüm SDY amplitüdleri düşükken(p=0,006,p=0,003,p=0,014), kabızlık yakınması sadece sol yüz yarımında SDY'nin kaybıyla ilişkiliydi(p=0,049). İstirahat sırasındaki RRID'nde anlamlı fark saptanmazken, derin inspirasyondaki RRID, erken ve ileri evre hastalarda normallere göre azalmıştı.

Sonuç:
PH'da üst ve alt ekstremiteden SDY'nin araştırıldığı çok sayıda çalışma olmasına karşın, ulaşabildiğimiz literatürde yüzden SDY kaydı ile sempatik tutulumu araştıran bir çalışma yoktur. Yüz SDY kayıtlarının sempatik sinir sistemi tutulumunu göstermede ekstremiteden daha hassas olabileceğini; ekstremite SDY ve RRID dışında yüzden SDY çalışılmasının daha erken dönemde otonomik tutulumu saptayabileceğini ve tedavisinin düzenlenmesinin hastanın yaşam kalitesini artırabileceğini düşündürmüştür.

.....

EP-228
ATAKSİ-TELENJİEKTAZİDE NADİR GÖRÜLEN BİR BULGU: DİSTONİK MİYOKLONİ

ZELİHA MATUR [2], PINAR TOPALOĞLU TEKTÜRK [1], ZUHAL YAPICI [1], MEFKURE ERAKSOY [1], ALİ EMRE ÖGE [2]

[1] İSTANBUL ÜNİVERSİTESİ, İSTANBUL TIP FAKÜLTESİ, NÖROLOJİ ANABİLİM DALI, ÇOCUK NÖROLOJİSİ BİLİM DALI
[2] İSTANBUL ÜNİVERSİTESİ, İSTANBUL TIP FAKÜLTESİ, NÖROLOJİ ANABİLİM DALI, KLİNİK NÖROFİZYOLOJİ BİLİM DALI

Olgu:
Ataksi-telenjiektazi (A-T) nadir görülen, otozomal resesif geçişli, DNA tamir defekti hastalığıdır. Progresif serebellar ataksi, oküler apraksi, okülo-kutanöz telejiektaziler, koreo-atetoz, sinopulmoner enfeksiyonlara yatkınlık ve lenfo-retiküler neoplazilerle karakterizedir. Distoni geç gelişen bir bulgudur, hastaların%71'inde gelişebilir. Miyokloni %25'e varan oranlarda bildirilmiştir. Distonik miyokloni çok nadirdir, daha çok variant A-T'de bildirilmiştir. Bu bildiride, tedaviye dirençli, ağrılı aksiyel distoni ve abdominal distonik miyoklonisi olan bir olgu sunulmuştur.
5 yıldır ataksi-telanjiektazi klinik tanısıyla izlenmekte olan 11 yaşında kız çocuğu iki yıldır sıklığı ve şiddeti artarak devam eden, uykuda kaybolan, stresle artış gösteren, sırt ve karın bölgesinde ağırlıklı istemsiz kasılmalar nedeniyle değerlendirildi. Kasılmalar kısa süreli ritmik izlenimi veren ancak genel bakışta aritmik, orta-yüksek amplitüdlü, yatar pozisyondayken köprü kurma pozisyonuna getirebilen ve ağrılara yol açabilen özellikteydi. Fizik muayenesinde skleralarında telenjiektazi, nörolojik muayenesinde serebellar dizartri, yavaş sakkadik göz hareketleri, nistagmus, tüm ekstremitelerde ileri derecede hipotoni, ağır trunkal ve apendiküler ataksi, derin tendon reflekslerinin kaybı, taban derisi refleksinde yanıtsızlık mevcuttu. Tarif edilen istemsiz hareketler aksiyel distoni ve abdominal distonik miyokloni olarak tanımlandı. Kranyal MR'ında serebrellar atrofi, EMG'sinde altta baskın duysal-motor lifleri etkilemiş polinöropati ve tibial SEP'te sağda belirgin olmak üzere iki yanlı arka kordon iletiminde aksamayla uyumlu bulgular saptandı. Yüksek doz ve uzun süreli baklofen, midazolam, levetirasetam ve klonazepam tedavisine yanıt alınamadı. Hasta paraspinal kaslarına yönelik EMG eşliğinde yapılan botulinum toksini enjeksiyonundan belirgin derecede faydalandı.
Hastamızda olduğu gibi hareket bozukluğunun iyi gözlemlenmesi ve sınıflandırılması, tedavi planının doğru yapılması için yardımcıdır. Bunun sonucu olarak yapılan Botulinum toksini enjeksiyonları ağrılı, tedaviye dirençli çok nadir görülen bu hareket bozukluğunun tedavisinde başarılı olmuştur.

.....

EP-229
ANTİDEPRESAN TEDAVİYE ÇOK İYİ YANIT VEREN BİR PSİKOJENİK DİSTONİ OLGUSU.

VOLKAN SOLMAZ [1], DÜRDANE AKSOY [1], BETÜL ÇEVİK [1], SEMİHA GÜLSÜM KURT [1], SEMA İNANIR [2], EMRE ÇEVİK [1]

[1] GAZİOSMANPAŞA ÜNİVERSİTESİ TIP FAKÜLTESİ NÖROLOJİ ANA BİLİM DALI, TOKAT
[2] GAZİOSMANPAŞA ÜNİVERSİTESİ TIP FAKÜLTESİ PSİKİYATRİ ANA BİLİM DALI, TOKAT

Giriş:
Psikojenik distoniler tüm distoni vakalarının %5' inden daha azını oluştururlar. Bu yazıda bir süre primer distoni ön tanısı ile izlenen, tetkik ve takipleri sonucunda psikojenik distoni tanısı konulan bir distoni olgusu sunulmuştur.

Olgu:
15 yaşında erkek hasta 5 yıldır ellerinde özellikle kalabalık ortamlarda, yemek yerken, iş yaparken ortaya çıkan distonik postur ve geceleri idrar kaçırma şikayetiyle başvurdu. Nörolojik muayenesi her iki el ve ön kolda yazı yazarken ve beceri gerektiren işleri yaparken belirginleşen distonik postür haricinde normaldi. Özgeçmişinde herhangi bir ilaç, hipoksik doğum, geçirilmiş hastalık öyküsü yoktu, soygeçmişinde özellik saptanmadı. Tanı amaçlı yapılan Hemogram, rutin biyokimya, Eritrosit Sedimantasyon hızı, 24 saatlik idrarda bakır, serum bakır ve seruloplazmin değerleri normal sınırlardaydı. Yapılan göz konsültasyonu sonucu göz dibi muayenesi, optik sinir ve retina muayenelerinde, slit-lamp testinde özellik saptanmadı. Üroflowmetri, üriner ve tüm batın ultrasonografi tetkikleri normaldi. Yapılan beyin MR görüntülemesi ve EEG'si normal sınırlarda idi. Dopa yanıtlı distoni tanısına yönelik başlanan ve 375 mg/gün' e kadar çıkılan levodopaya yanıt alınamadı. Bunun üzerine 'Psikojenik distoni' düşünülen hastaya yapılan psikiyatri konsültasyonu sonucunda fluoksetin ve yoğun telkin tedavisi başlandı. Takiplerinde hastanın üst ekstremitesindeki distoninin ve idrar inkontinansının düzeldiği gözlendi. Distoni hareket bozuklukları arasında görülme sıklığı açısından parkinsondan sonra ikinci sırada yer alır ve tanımlanan pek çok çeşidine rağmen 'psikojenik distoniler' nadirdir, klinisyenler tarafından göz ardı edilebilir. Özellikle çocuk ve genç erişkinlerde distoni ayırıcı tanıları arasında akılda tutulması tedavide izlenecek yol açısından önemlidir.

.....

EP-230
DİABETİK ÜREMİK HASTADA BAZAL GANGLİON TUTULUMU VE KORE

FAİK İLİK , HÜSEYİN BÜYÜKGÖL , AYŞEGÜL ÖĞMEGÜL

NECMETTİN ERBAKAN ÜNİVERSİTESİ MERAM TIP FAKÜLTESİ NÖROLOJİ A.D.

Olgu:
Üremik hastalarda simetrik bazal ganglion lezyonuna bağlı ani gelişen hareket bozukluğu nadir olarak görülmektedir. Bu

vakamızda ani olarak başlayan konuşma bozukluğu ve koreiform hareketleri olan hastaya klinik ve görüntüleme yöntemleri ile diabetik üremik ensefalopati tanısı konulmuştur. Altmışdokuz yaşında erkek hasta 20 yıldır Tip2 diabetes mellitus tanısı mevcut olup kan şekerleri uzun süredir yüksek seyrediyormuş. Yaklaşık 3.5 yıldır diyabete bağlı kronik böbrek yetmezliği tanısıyla haftada 3 gün hemodiyalize giriyormuş. Hastanın 2 gün içerisinde ortaya çıkan ellerinde kollarında istemsiz hareketler başlamış ve konuşması bozulmuş. Soygeçmişinde annesinde de diabetus mellitus mevcuttu. Nörolojik muayenesinde koreiform hareketler ve hafif dizartrik konuşma tespit edildi. Hastanın kraniyal MRG incelemesinde ise putamen ve globus palliduslarda bilateral simetrik lezyon gözlendi (Resim 1). Hastaya ketiapin 50 mg/gün başlandı. Hastanın istemsiz hareketleri tamamen düzeldi. Dört yıllık takibinde hastanın istemsiz hareketi olmadı. Ancak hasta, ilk yatışından 3 ay sonrasında status epileptikus ön tanısıyla servisimize yatırıldı. Nöbetlerinin üremiye sekonder olabileceği düşünülerek günlük hemodiyalize alınan hastanın nöbeti tamamen durdu. Üremik bazal ganglion tutulumunda bradikinezi, yürüyüş bozuklukları, dizartri görülebilir. Vakamızda olduğu gibi kore de nadir de olsa görülen bir durumdur. Bulgular ve semptomlar akut başlangıçlı olması da tanıda zorluklara yol açabilmektedir.

.....

EP-231
SUBKLİNİK POLİNÖROPATİSİ OLAN HALLERVORDEN SPATZ SENDROMLU BİR OLGU SUNUMU

DAMLA ÖZBEK ÇETİNKAYA , KAYIHAN ULUÇ

MARMARA ÜNİVERSİTESİ TIP FAKÜLTESİ NÖROLOJİ ANABİLİM DALI

Amaç:
Bu olguda nadir görülen Hallervorden-Spatz hastalığı ile başka bir etyolojik neden saptanamayan subklinik polinöropati birlikteliği sunulmuştur.

Olgu:
Kliniğimize parkinsonizm bulguları ile başvuran 59 yaşında erkek hastanın öyküsünden kliniğinin 10 yıl önce sağ elde tremor ile başladığı ve progresyon göstererek bradikinezi ve rijiditenin zamanla ön plana çıktığı öğrenildi. Hastanın dopamin agonisti ve levodopa+karbidopa kombinasyon tedavisine yanıtı yetersizdi. Ayırıcı tanı amacıyla yapılan rutin laboratuar testleri, seruloplazmin ve 24 saatlik idrarda bakır düzeyi normal sınırlardaydı. Periferik yaymasında akantosit saptanmadı. Oftalmolojik muayenesinde Kaiser-Fleischer halkası veya retinitis pigmentosa izlenmedi. Çekilen kranial MRG'sinde bilateral globus pallidusda simetrik, medialinde hiperintens alan içeren hipointens alan ("eye-of-the-tiger" sign – kaplan gözü görünümü) izlendi. Bu bulgular ışığında hastaya Hallervorden-Spatz hastalığı tanısı konuldu. Hastanın duyusal semptomu veya nörolojik muayene bulgusu yoktu ancak nöroaksın genel değerlendirilmesine yönelik yapılan ENMG tetkikinde alt ekstremitede duyu liflerinde belirgin, simetrik aksonal sensorimotor polinöropati saptandı. Polinöropati ayırıcı tanısına yönelik yapılan tetkikler normal saptandı.

Yorum:
Hallervorden-Spatz hastalığı, diğer adıyla pantotenat kinaz–ilişkili nörodejenerasyon (PKAN) nadir görülen otozomal resesif bir hastalıktır. Klinik olarak ekstrapiramidal bulgular, distoni, spastisite, hiperrefleksi, konuşma bozuklukları, psikiyatrik bozukluklar, kognitif fonksiyonlarda azalma izlenebilir. Beyin demir birikimi ile ilişkili nörodejenerasyon (NBIA) grubu bir hastalıktır. Bu grup hastalıklar geç başlangıçlı - yavaş ilerlici ve erken başlangıçlı – hızlı ilerleyici olarak iki ana gruba ayrılır. Bu grupta ayrıca nöroferrinopatiler, aseruloplasminemi , HARP sendromu (hipoprebetalipoproteinemi, akantosit, retinitis pigmentosa ve pallidal dejenerasyon) yer alır. Nöroakantositozda ve bazı NBIA grubu literatür olgularında nöropati saptanmış olmasına rağmen Hallervorden-Spatz hastalığında bildirilmiş nöropati olgusuna rastlanmamıştır.

.....

EP-232
BİLDİRİ GERİ ÇEKİLMİŞTİR.

.....

EP-233
NON WİLSONİEN HEPATOSEREBRAL DEJENERASYON

MUSTAFA ESER , SIDIKA SİNEM TAŞDEMİR , EREN GÖZKE

FSM EĞİTİM VE ARAŞTIRMA HASTANESİ NÖROLOJİ KLİNİĞİ, İSTANBUL

Olgu:
Elli dört yaşında kadın hasta dengesizlik, istemsiz hareketler ve peltek konuşma şikâyetiyle başvurdu. Öyküsünde yakınmalarının 1,5 yıl önce başladığı ve bir yıl önce düşme nedeni ile hastaneye yatırıldığında rastlantısal olarak kriptojenik siroz saptandığı öğrenildi. Nörolojik muayenede bilinç açık, orientasyon ve kooperasyon tamdı. Ancak bazen apati ve aşırı uyku hali gözlendi. Konuşmada serebellar dizartri mevcuttu. Kas gücü tamdı. DTR'ler canlı ve TDR bilateral fleksördü. Serebellar testler bilateral bozuk, yürüyüş ataksik, Romberg pozitifdi. Ellerde postural tremor ve koreiform hareketler mevcuttu. Kranial MR'da her iki globus pallidusta simetrik sublentiform seviyeye uzanım gösteren T2 GRE sekansında milimetrik hipointens değişiklikler izlendi ve demir ve mangan birikimi olabileceği düşünüldü. BOS sonuçları normaldi. İdrar ve kanda bakır düzeyleri, kan seruloplazmin düzeyleri normal bulundu. Kan amonyak ve mangan düzeyleri yüksekti. Rutin laboratuar tetkiklerinde pansitopeni saptandı ve gastroenteroloji tarafından splenomegaliye baglandı. Mevcut veriler ile hastaya Non Wilsonien Hepatoserebral Dejenerasyon tanısı kondu.

.....

EP-234

NONKETOTİK HİPERGLİSEMİYE BAĞLI HEMİBALİSMUS HEMİKORE – VAKA SUNUMU

İBRAHİM GULAMOV , AYŞE DENİZ ELMALI , DERYA ULUDÜZ , SEHER NAZ YENİ , BİRSEN İNCE , BAKİ GÖKSAN

İSTANBUL ÜNİVERSİTESİ, CERRAHPAŞA TIP FAKÜLTESİ, NÖROLOJİ ANABİLİM DALI

Amaç:

Hemiballismus- hemikore olgularının etyolojisinde sıklıkla iskemik serebrovasküler hastalıklar, inflamatuar/infeksiyon hastalıkları ve nörodejeneratif hastalıklar suçlanmaktadır. Bu istemsiz anormal hareketler özellikle kontrolsüz nonketotik hiperglisemi olgularında nadir de olsa görülmekte, bu olguların bir kısmında nöroradyolojik olarak gösterilebilen bazal ganglionlarda peteşial kanamalar da tabloya eşlik etmekte ve kan şekeri regülasyonu ile semptomlar kısa sürede gerileyebilmektedir.

Olgu:

Yaklaşık 10 yıldır tip 2 diyabetes mellitus tanısı olan ve düzensiz oral antidiyabetik kullanan 75 yaşındaki erkek hasta kliniğimize, 1 ay kadar önce yavaş başlayarak progresyon gösteren sol vücut yarımında anormal istemsiz hareket yakınmasıyla başvurdu. İnterne edilen hastanın nörolojik muayenesinde sol vücut yarımında uykuda kaybolan, yaygın ballistik-koreiform hareketler gözlendi. Açlık kan glikozu 214 mg/dL ve HbA1c değeri %9.60 idi. Yapılan kranyal MR görüntülemesinde, sağda belirgin olmak üzere bilateral bazal ganglialarda yerleşimli, T1 ve gradient eko kesitlerinde peteşiyal kanama ile uyumlu lezyonlar saptandı. Diğer etiyolojik nedenler dışlanan olguda tablonun nonketotik hiperglisemiye bağlı hemikore hemibalismus olduğu düşünüldü. Sıkı kan glikozu regülasyonu ve düşük doz haloperidol tedavisi ile hastanın kliniğinde hızlı bir düzelme gözlendi.

Sonuç:

Hemiballismus-hemikore non-ketotik hipergliseminin nadir bir komplikasyonudur. Kadın olgularda daha sık gözlenen bu tabloda klasik olarak kronik kontrolsüz diabetes mellitus vardır. Kalsifikasyon, peteşiyal kanamalar, mangan birikimi, hiperviskozite, miyelinolizis ve akantositoz diğer olası etyolojilerdir. Olgumuz erkek cinsiyete sahip olması, radyolojik bulguları, peteşiyal kanama mekanizmasını desteklemesi ve kan şekeri kontrol altına alınnca şikayetlerinin gerilemesi ile ilginç bir olgudur.

.....

EP-235

RENAL YETMEZLİĞİ OLMAYAN BİR HASTADA PREGABALİNİN İNDÜKLEDİĞİ MYOKLONUS

ÖZLEM KAYIM-YILDIZ , SAMET YILMAZ , HATİCE BALABAN , ERTUĞRUL BOLAYIR , SUAT TOPAKTAŞ

CUMHURİYET ÜNİVERSİTESİ TIP FAKÜLTESİ NÖROLOJİ ANABİLİM DALI

Olgu:

Myoklonus antiepileptik ilaçların iyi bilinen yan etkilerinden biridir. Nöropatik ağrı tedavisinde yaygın olarak kullanılan bir antiepileptik ilaç olan pregabalin seyrek olarak, renal yetmezliği veya dirençli epilepsisi olan ve çoklu antiepileptik ilaç kombinasyonu kullanan hastalarda myoklonus ile ilişkilendirilmiştir.

Hipertansiyon, hiperkolesterolemi ve parkinson hastalığı öyküsü olan 78 yaşında erkek hastaya hastanede yatışı sırasında nöropatik ağrı tedavisi için 150 mg/gün dozunda pregabalin başlandı. Tedaviye başlandıktan iki gün sonra hastanın uykuya meyilli olduğu ve multifokal myoklonus geliştirdiği izlendi. Renal fonksiyonları normal olan hastanın pregabalin tedavisi beşinci gününde sonlandırıldı. Tedavi sonlandırıldıktan iki gün sonra hastanın semptomları kayboldu.

Olgumuz renal yetmezliği veya epilepsisi olmayan hastalarda da pregabalin ile ilişkili bilinç bozukluğu ve myoklonus gelişebileceğini vurgulamaktadır.

.....

EP-236

SUBTALAMİK NÜKLEUS DERİN BEYİN SİTİMÜLASYONU UYGULANMIŞ PARKİNSON HASTALARINDA GÖRÜLEN SİTİMÜLASYON İLİŞKİLİ YAN ETKİLER: ON OLGULUK DENEYİM

DURSUN AYGÜN [1], ERSOY KOCABIÇAK [2], MUSA KAZIM ONAR [1], HATİCE GÜZ [3], ÇETİN KÜRŞAD AKPINAR [1], ÖMER BÖKE [3], MURAT KURT [4]

[1] *ONDOKUZ MAYIS ÜNİVERSİTESİ NÖROLOJİ AD*
[2] *ONDOKUZ MAYIS ÜNİVERSİTESİ NÖROŞİRURJİ AD*
[3] *ONDOKUZ MAYIS ÜNİVERSİTESİ PSİKİYATRİ AD*
[4] *ONDOKUZ MAYIS ÜNİVERSİTESİ FEN-EDEBİYAT FAKÜLTESİ PSİKOLOJİ AD*

Amaç:

Parkinson hastalığı ilerleyici bir nörodejeneratif hastalıktır. Günümüzde hastalığın seyrini etkileyecek bir tedavi bulunmamaktadır. İleri evre hastalıkta derin beyin sitimülasyonu (DBS) uygun olgular için bir alternatif semptomatik tedavi seçeneğidir. Biz yaklaşık 1 yıl içinde subtalamik nukleus DBS uyguladığımız Parkinson hastalıklı 10 olgunun sitimülasyon ilişkili yan etkiler (SYE) ile ilgili verilerini sunmak istedik.

Gereç ve Yöntem:

Üniversitemizde DBS uygulamaları, içerisinde nörologlar (DA, MO), beyin cerrahı (EK), psikiyatristler (HG, ÖB) ve nöropsikoloğun bulunduğu bir ekip tarafından yürütülmektedir. Hastaların operasyon öncesi STN DBS için uygunluğu literatür ışığı altında adı geçen ekip tarafından belirlenmektedir. Operasyon sırasında STN'e yerleştirilecek elektrodların temas yerlerinin test edilmesi ve postoperatif sitimülatörün uyarı parametrelerinin ayarlanması ekipteki bir nörolog tarafından yapılmaktadır. Oprasyon sırası ve sonrası görülen SYE'leri içeren tüm veriler özel formlara kayıt edilmektedir. Bu yazıda 10 olgunun dosya bilgileri dökümente edildi.

Bulgular:

On hastanın 5'i kadın ve 5'i erkekdi. Ortalama yaş 58±12 idi. Hastaların 9'da SYE görüldü En sık sitimülasyon ilişkili yan etkiler yürümede kötüleşme, disequilibriyum, dizartri, diplopic ve parastez idi. İki olguda hipomani ve bir olguda dopamine disregülasyon sendromu (DDS) gelişti. Dizartri ve disequilibrium dışında tümü sitimülatör parametrelerinin ayarlaması ile düzeldi. Tüm olgularda yan etkiler sitimülasyon off'da kayboldu. Yan etkiler daha az etkilenmiş olan tarafta daha sık ve belirgindi.

Sonuç:

Verilerimiz literatür bilgilerine paraleldir. Hipomani ve DDS'unun sitimülasyon ilişkili olabileceği unutulmamalıdır. Sonuç olarak, STN DBS yapılan hastalarda sitimülasyon ilişkili yan etkiler yakından izlenmeli ve uygun sitimülatör ve ilaç ayarlamaları yapılmalıdır.

.....

EP-237

DERİN BEYİN SİTİMÜLASYONU SONRASINDA GELİŞEN DOPAMİN DİSREGÜLASYON SENDROMU: OLGU SUNUMU

DURSUN AYGÜN [1], ÇETİN KÜRŞAD AKPINAR [1], ERSOY KOCABIÇAK [2], MUSA KAZIM ONAR [1], SEDAT ŞEN [1], ÖMER BÖKE [3], HATİCE GÜZ [3], MURAT KURT [4]

[1] ONDOKUZ MAYIS ÜNİVERSİTESİ NÖROLOJİ AD
[2] ONDOKUZ MAYIS ÜNİVERSİTESİ NÖROŞİRURJİ AD
[3] ONDOKUZ MAYIS ÜNİVERSİTESİ PSİKİYATRİ AD
[4] ONDOKUZ MAYIS ÜNİVERSİTESİ FEN-EDEBİYAT FAKÜLTESİ PSİKOLOJİ AD

Olgu:

Dopamin disregülasyon sendromu (DDS), dopaminin yüksek ve uygunsuz dozlarına maruz kalma sonucu görülür ve şiddetli diskinezi, hipomani veya manik psikoz gibi psikiyatrik rahatsızlıklar mesleğini yapamama şeklinde kendini gösterir. Yedi yıllık idiyopatik PH ile izlediğimiz olguda STN derin beyin sitimülasyonu (DBS) sonrası gelişen DDS'u literatür eşliğinde sunmak istedik.

Yedi yıldır tremor-non dominant idiyopatik PH ile izlediğimiz 34 yaşındaki erkek hastaya Eylül 2011'de STN DBS yapıldı. Cerrahiden bir ay sonra karşı koyamadığı bir istek ile çok sık aralıkla ilaç (levadopa) alma öyküsü, huzursuzluk ve yaygın şiddetli istemsiz hareketler (diskinezi) ile kliniğimize başvurdu. Muayenede hastada konfüzyon ve şiddetli-yaygın koreiform hareketler saptandı. Dopamin disregülasyon sendromu ön tanısı ile servisimize yatırıldı. Laboratuvar tetkikleri normaldi. Hasta sitimülatör parametrelerinin ayarlanması, ilaç dozunun azaltılması ve antipsikotik tedaviden sonra klinik durumunda düzelme görüldü. Dopamin disregülasyon sendromu gelişen hastalar uyarılara rağmen afektif durumları önlemek amaçlı dopaminerjik ilaç kullanım miktarını artırırlar. DDS risk faktörleri 45 yaşından genç erkek hastalar, hastalık süresi beş yıl olanlar, dopaminerjik tedavi dozu 1 gr' ın üzerinde olanlar, madde bağımlık öyküsü, depresyon veya anksiyete gibi psikiyatrik hastalık öyküsü olanlar ve hızlı etkili dopaminerjik ilaçların (Apo-Go gibi) yüksek dozda kullanılmasıdır. DDS, derin beyin stimülasyonu sonrası düzelebilir, devam edebilir, kötüleşebilir veya ilk defa ortaya çıkabilmektedir.

STN DBS sonrası DDS'u gelişebilmektedir. Böylece STN DBS uygulanan hastaların yakından takip edilmesi ve bununla ilgili olarak hasta ve yakınlarının bilgilendirilmesi gerekmektedir.

.....

EP-238

ARİPİPRAZOL' E BAĞLI PARKİNSONİZM: İKİ OLGU SUNUMU

NECDET BOLAT , DURSUN AYGÜN , ZEYNEP BEBEK , ÇETİN KÜRŞAD AKPINAR

ONDOKUZ MAYIS ÜNİVERSİTESİ NÖROLOJİ AD

Giriş:

İlacın indüklediği Parkinsonizm (İİP) idiyopatik Parkinson hastalığına (İPH) çok benzeyebildiğinden yanlışlıkla PH tanısı alabilmektedir. Aripiprazol bipolar bozuklukta mani tedavisi için kullanılan yeni jenerasyon atipik bir antipsikotiktir. Parkinsonizm semtomlarını D2 reseptörleri üzerinden yapmaktadır. Literatürde aripiprazol ilişkili parkinsonizm ile ilgili yazı son derece azdır ve olgu sunumları şeklindedir. Bu yazıda aripiprazol ilişkili parkinsonizmli iki olgu sunulmuştur.

Olgu 1: Yetmiş yaşında kadın hasta major depresyon tanısıyla psikiyatri bölümünce mirtazapin 20 mg/gün ve alprozalam 1 mg/gün tedavisi ile izlenmekteyken Nisan 2012 yılında tedaviye aripiprazol 5 mg/gün tedavisi eklenmiş. Hareketlerde yavaşlama gelişen hasta polikliniğimizde değerlendirilmiş ve ilaca bağlı parkinsonizm düşünülmüştü. Muayenesinde sağ kolda asosiye hareketlerde azalma, hafif-orta bilateral rijidite ve bradikinezi saptandı. Aripiprazol ilacına bağlı parkinsonizm düşünülüp psikiyatri ile konsulte edildi ve tedavi stoplandı, 2 ay sonraki kontol muayene de parkinsonizm bulgularının düzeldiği görüldü.

Olgu 2: Yetmişiki yaşında kadın hasta depresyon nedeniyle paroksetin 20 mg/gün kullanırken klinik tabloya bir yıl önce halüsinasyon eklenmesi nedeniyle aripiprazol 5 mg/gün tedavisi başlanmış. 1.5 yıldır titreme ve son aylarda başlayan hareketlerde yavaşlamadan yakınan hastanın nörolojik bakısında başta fleksiyon-ekstansiyon şeklinde (istirahatte ve hareketle ortaya çıkan) tremor, solda hafif, sağda hafif-orta bradikinezi ve rijidite saptandı. Aripiprazol ilacına bağlı parkinsonizm ve esansiyel baş tremoru düşünüldü. Psikiyatri ile konsulte edilerek antipsikotik tedavinin azaltılmasıyla yakınmalarda azalma izlendi. İİP tipik klinik özelliği bilateral, simetrik parkinsonizm ve hem istirahatte ve hem de postural olabilen tremordur. %30-50 olguda asimetrik parkinsonizm olabilmekte buda İPH ayırımını zorlaştırmaktadır. Birinci olgumuzda asimetrik başlayan parkinsonizm ilerleyen günlerde simetrikleşmişti. İkinci olgumuzda ise parkinsonizm asimetrikti. İleri yaş ve kadın cinsiyet İİP riskini artırmaktadır. İki olgumuzda kadın ve ileri yaşda idi. Sorumlu ilacın azaltılması veya stoplanmasını takiben haftalar-aylar içinde semptomların gerilemesi tanıyı destekler. İki olgumuzda da günler içerisinde semptomlarda gerileme izlendi. Özellikle riskli gruplarda (yaşlı, kadın cinsiyet) aripiprazol dikkatle kullanılmalı ve gelişebilecek parkinsonizm yönünden değerlendirilmelidir. İlaç ilişkili parkinsonizmin tedavisi kolay olan bir hastalık olduğu unutulmamalıdır.

.....

EP-239

KONUŞMA İLE TETİKLENEN DİL DİSTONİSİ

FAİK BUDAK , EMRE AYDIN , AZAD KOCKAYA

KOCAELİ ÜNİVERSİTESİ TIP FAKÜLTESİ NÖROLOJİ AD.

Olgu:

Lingual distoni dil kaslarının artmış tonusu ile istemsiz, zorlanmalı yanaklara, dişlere ve ağız dışına doğru protruzyonlara yol açan ender bir bozukluktur. Patofizyolojik mekanizması tam açıklanamamıştır. Tedavisi sıklıkla zordur. 71 yaşında kadın hasta birkaç aydır konuşmasında bozulma nedeni ile başvurdu. Muayenesinde konuşma sırasında ortaya çıkan dilin ağzın bir kenarında diğer kenarına, dişlere doğru ve ağız dışına doğru itilmeler ve devinimler gözlendi. Dilindeki spazmlar yemek yeme , içme, üfleme ve yanaklarını balon yapma sırasında görülmedi. Nöroleptik kullanımı, diş tedavisi, yüz travması öyküsü alınamadı. MR ve EEG normaldi . Kan incelemeleri, tiroid ,paratiroid ve Wilson hastalığı testleri normaldi. Botulinium toksin injeksiyonu dilin üstünden direkt olarak genioglossus kasına uygulandı. 10 gün sonra dildeki distoni kayboldu. Bir yıldır asemptomatik olarak izleniyor. Tek bulgusu konuşma ile tetiklenen dil distonisi olan hastada botulinium toksinin dilin üstünden direkt genioglossus kası içine uygulamasının etkili bir yaklaşım olduğu gözlendi.

.....

EP-240

TAŞIYICI KENNEDY HASTASI KADIN OLGUDA NÖROPSİKOLOJİK ETKİLENİM

FAİK BUDAK , EMRE AYDIN , AZAD KOCKAYA

KOCAELİ ÜNİVERSİTESİ TIP FAKÜLTESİ NÖROLOJİ ANABİLİM DALI

Olgu:

Kennedy hastalığı Xe bağlıresesif ilerleyici bulbar proksimal kaslarda kas atrofisi fasikulasyonlarla, jinekomasti ve endokrinolojik tutulumlu genetik geçişli hastalıktır. X kromozomundaki Androjenreseptörgen normalde 11-36 arası CAG trinukleotid tekrarı Kennedy hastalığında 40-60'dır. 64 yaşında kadın 1 senedir artan disfaji, disfoni disartri şikayetleriyle başvurdu. Muayenesinde dilde atrofi, fibrilasyon, kenarlarında düzensizlik ortahat çukurunda belirginleşme gözlendi. Kranial Servikal MR normaldi. EMG kas incelemelerinde MNH ile uyumlu bulundu. Genetik inceleme Xkromozomu Androjenreseptor geni exon1 Kennedyle uyumlu 43CAG trinukleotid tekrarı saptandı. Kadın taşıyıcı Kennedy hastası olarak tanılandı. Kennedy hastalığı kadın taşıyıcıların yarısı hiçbir klinik belirti göstermez. Bulgular 7ve8 dekatda başlar. Huzursuzluk geçmişte ilgilendiği, hoşnut işlevlere ilgi kaybı tanımlandı nöropsikolojik testlerinde dikkat, yürütücü işlevleri, görsel mekansal işlevleri normalken bellek testlerinde kısa süreli depolama ve geriçağırma yaşa göre hafif bozukluk saptandı. MNH ALS formunda frontotemporal demans özelliğinde kognitif disfonksiyon giderek artan sayıda rapor edilirken, Kennedy hastaları ve taşıyıcı kadınlardaysa ender anormal nöropsikolojik test bulguları sunulmuştur.

.....

EP-241

PAROKSİSMAL DİSKİNEZİ: İKİ OLGU SUNUMU

BURCU ZEYDAN , SİBEL ERTAN

İSTANBUL ÜNİVERSİTESİ CERRAHPAŞA TIP FAKÜLTESİ NÖROLOJİ ANABİLİM DALI

Olgu:

Paroksismal diskineziler (PD); epizodik, ani, hiperkinetik, istemsiz hareketlerdir. Paroksismal kinezijenik diskinezi (PKD), paroksismal nonkinezijenik diskinezi (PNKD) ve paroksismal egzersiz diskinezisi (PED) şeklinde sınıflandırılmaktadır. Ayırıcı tanıda epilepsi, tik bozukluğu (TB) ve psikojen hareket bozuklukları (PHB) ilk sırada gelmektedir. Burada biri PNKD, diğeri PKD iki olguyu bildirmeyi amaçladık.

35 yaşında kadın hasta, 3 ay önce başlayan, ayda 3-4 kez olan, 10-40dk süren, kahve içmekle, stresle tetiklenen, istirahatte, çenede ve sol ayakta kasılma yakınmasıyla PHB ön tanısıyla başvurdu. Kan tetkiklerinde, EEG'sinde ve kranial MRG'sinde anlamlı bir patoloji saptanmadı. Muayenede ağızda diskinetik hareketler gözlendi. PNKD tanısıyla başlanan 300mg karbamazepin sonrası hastanın ağız çevresindeki diskinezi geriledi, ayak-çene distonisi sıklığı ve süresi azaldı.

11 yaşında erkek hasta, 6 ay önce başlayan, günde 2-10 kez olan, 5-20sn süren, ani hareketle, heyecanla tetiklenen, kol-bacakta kasılma yakınmasıyla TB ön tanısıyla başvurdu. Olgunun 8 aylıkken afebril konvülzyon geçirdiği, babasının çocukluk çağında PKD yakınmaları olduğu öğrenildi. Muayenede ani ayağa kalkmayla, sol kol-bacakta 7sn süreli distonik kasılma gözlendi. Laboratuvar, nörogörüntüleme ve EEG'de özellik saptanmadı. PKD tanısıyla 400mg karbamazepin tedavisi altında ataklar kayboldu.

PNKD olgusunda; akut psikiyatrik tetikleyici anamnezinin olmayışı, kafeinin tetikleyici özelliği, atağın video dokümantasyonu ayırıcı tanıda yararlı olmuştur. PKD olgusunda; hareketin ortaya çıkışında içten gelen dürtü tarif edilmeyişi, ani hareketle tetiklenmesi, tariflenen hareketlerin muayenede provokasyonla ortaya çıkarılması TB'den ayırt edilmesini sağlamıştır. Karbamazepin tedavisiyle ilk olguda kısmi, ikinci olguda tam remisyon sağlanmıştır. Nadir görülen PD; TB ve PHB'yi taklit edebilir, ayırıcı tanıda mutlaka akılda tutulmalıdır.

.....

EP-242

MULTİSİSTEM ATROFİ (MSA-C): BİR OLGU SUNUMU

TÜRKAN ACAR [1], BİLGEHAN ATILGAN ACAR [2]

[1] S.B. SAKARYA YENİKENT DEVLET HASTANESİ NÖROLOJİ KLİNİĞİ
[2] S.B. SAKARYA ÜNİVERSİTESİ EĞİTİM VE ARAŞTIRMA HASTANESİ NÖROLOJİ KLİNİĞİ

Giriş:

Multisistem atrofi (MSA); erişkin yaşta başlayan ektrapiramidal, serebellar ve otonomik semptomların herhangi bir kombinasyonuyla karakterize ilerleyici nörodejeneratif bir hastalıktır(1). Etyopatogenezinde substantia nigra, striatum, inferior oliva, pons ve intermedyolateral kolonda değişen düzeylerde nöron kaybı ve atrofi gözlenir (2). MSA-P, parkinsonizm bulgularının ön planda olduğu ve serebellar ve piramidal bulguların daha geri planda olduğu klinik sendrom olup, MSA-C ise serebellar ve pontin bulguların parkinsonizm bulgularına göre daha ön planda olduğu klinik durumdur.

Olgu:

62 yaşındaki erkek hasta yaklaşık 3 yıl önce başlayan ve yıllar içinde giderek ilerleyen hareketlerde yavaşlama, yürümede ve oturmada dengesizlik, konuşmada peltekleşme ve son 1 yıldır idrar inkontinansı şikayeti ile başvurdu. Nörolojik muayenesinde, dizartrik ve hipofonik konuşma, vertikal bakış kısıtlılığı, gövde ve yürüyüş ataksisi, hipomimi, bradikinezi ve rijidite saptandı. Yapılan kranial manyetik rezonans görüntülemede (MRG) beyinsapı ve serebellar bölgelerde atrofi gözlenen hastaya levodopa tedavisi başlandı. Ancak 3 aylık klinik izlem sonrasında bulgularda gerileme olmayan hastaya semptomatik tedavi verilerek izleme devam edildi.

Sonuç:

MSA-C, klinikte levodopa tedavisine sınırlı yanıt alınan ya da hiç yanıt alınamayan ve genellikle üriner inkontinas, konstipasyon gibi otonomik bulguların semptomatik tedavisiyle izlenen, prognozu iyi olmayan nörodejeneratif bir hastalık olup nadir görüldüğü için sunulmuştur.

.....

EP-243

KARDİYOPULMONER RESUSİTASYON SONRASI PRAMİPEKSOL, PREGABALİN VE GABAPENTİN KULLANIMININ TETİKLEDİĞİ DİSKİNEZİ OLGUSU

DÜRDANE AKSOY , BETÜL ÇEVİK , VOLKAN SOLMAZ , SEMİHA GÜLSÜM KURT , AYTEKİN CEVİZ , HATİCE BARUT

GAZİOSMANPAŞA ÜNİVERSİTESİ TIP FAKÜLTESİ NÖROLOJİ ANA BİLİM DALI, TOKAT

Olgu:

İlaçlara bağlı gelişen hareket bozuklukları önemli bir klinik problemdir. Antipsikotik, antikonvulzan, antiemetik,

antiparkinsonien ilaçlar, kalsiyum kanal blokerleri, santral sinir sistemi stimulanları, antidepresanlar, sempatomimetikler ve lityum etyolojide sık rastlanan ilaçlardır. Burada hipoksik ensefalopati sonrası ilaçlara bağlı diskinezi gelişen bir olgu tartışılacaktır.
70 yaşında erkek hasta bacaklarda huzursuzluk, hareket ettirme isteği, uyuyamama şikayetleriyle başvurdu. Dört ay önce geçirdiği myokard enfarktüsü sırasında kardiyopulmoner resusitasyon uygulandığı, hipoksik ensefalopati geliştiği ve koroner yoğun bakımda tedavi gördüğü öğrenildi. Birkaç yıl önce kendisine Huzursuz bacak sendromu (HBS) tanısıyla verilen pramipeksol (1mg/gün) tedavisini bu dönemde alamamıştı. Nörolojik muayenesinde eldiven çorap tarzında hipoestezi ve alt ekstremitelerde saptanan hipoaktif derin tendon refleksleri dışında patolojik bulgu yoktu. Hemogram, biyokimya, sedimantasyon, CRP, PA akciğer grafisi normaldi. Kranial MR› ında yaşı ile uyumlu kortikal atrofi, periventriküler ak madde değişiklikleri mevcuttu. Hastaya pramipeksol 0,25 mg/gün dozunda tekrar başlandı, fakat hasta birkaç gün sonra generalize koriform hareketler şeklinde diskinezi tablosu ile geldi, ilacın kesilmesinin arkasından diskinezisi kayboldu. Bir süre sonra HBS şikayetleri devam eden ve diyabetik polinöropatisi de olan hastaya sırasıyla pregabalin 2*150 mg, gabapentin 3*600 mg verildi, her iki ilacın arkasından ciddi generalize diskinezileri gelişti, ilaçlar kesildiğinde ortadan kalktı.
Hipoksik ensefalopati sonrası akinetik, distonik, hiperkinetik sendromlar tanımlanmıştır. Ensefalopati tablosu sonrasında dopamin agonisti ve antiepileptikler gibi ilaçların tetiklediği diskinezilere artmış eğilim söz konusu olabilir. Dolayısıyla hipoksik-iskemik süreç öyküsü olan hastalarda muayenede hareket bozukluğu saptanmasa da ilaç seçiminde hassas davranılmalıdır.

.....

EP-244

SPASTİK PARAPAREZİ TABLOSUYLA BAŞVURAN OLASI DOPA YANITLI DİSTONİ OLGUSU

BURCU ZEYDAN , AYŞEGÜL GÜNDÜZ , HÜLYA APAYDIN

İSTANBUL ÜNİVERSİTESİ CERRAHPAŞA TIP FAKÜLTESİ NÖROLOJİ ANABİLİM DALI

Olgu:

Distoni-artı sendromlarından dopa yanıtlı distoni (DYD), sıklıkla çocukluk çağında başlayan, levodopa tedavisine dramatik yanıt veren, diurnal dalgalanmalarla seyreden kalıtsal bir bozukluktur. Yürüme, konuşma güçlüğü, bacaklarda ağrı ve kramp yakınmalarıyla başvuran 35 yaşındaki kadın hastada, 16 yaşında sol ayakta uyuşma, içe dönme başlamıştır; sağ ayağının içe dönmesi ve bacağına yayılan kasılma nedeniyle 10 yıldır iki destekle yürümektedir. Beş yıldır sol elinde kasılma, 3 yıldır konuşma güçlüğü mevcuttur. İki gebelik döneminde tama yakın düzelmesi, dayısındaki konjenital sağırlık dışında öz ve soygeçmişinde özellik yoktur.
Muayenesinde dizartri, üst ekstremitelerde dişli-çark belirtisi, bradikinezi, hafif dismetri-disdiadokokinezi, bacaklarda atrofi, spastisite, güçsüzlük, ayaklarda inversiyon postürü, artmış derin tendon refleksleri ve klonus vardı, taban cildi refleksleri ekstansördü. Destekle, makaslayarak, ayak dış yanına basarak birkaç adım atabiliyordu.
Rutin tetkikleri, aminoasit düzeyleri, elektromiyografi, spinal MRG normaldi, SWI beyin MRG'de metal birikimi gözlenmedi, serebroserebellar atrofi saptandı. Rijidite nedeniyle başlanan levodopa tedavisinin 5.gününde bacaklarını hareket ettirebildiği gözlendi. Günde 300mg levodopa ve 12mg ropinirolle spastisite ve distoni azaldı, destekle 10 metre yürüyebildi, klinik takiplerinde iyilik hali devam etti.
Parkinsonizm ve piramidal bulgularla şekillenen sporadik spastik paraparezi ye benzemesine rağmen hastanın ayaklarda başlayan distonisi ve düzelme dönemlerinin olması öncelikle DYD tanısını düşündürmüştür. Levodopayla belirgin yarar sağlanması tanımızı desteklemektedir. Piramidal bulguların eşlik ettiği PARK9 ve PARK15 gibi genetik parkinsonizm tabloları; aile öyküsünün, istirahat tremorunun, beyin demir birikiminin olmaması ve spontan düzelme dönemleri nedeniyle dışlanmıştır. Serebral felç veya spastik paraparezi olgularında distoni varlığında levodopa kullanımı düşünülmelidir.

.....

EP-245

YÜKSEK DOZ LEVODOPA İLE DÜŞÜK BAŞ GELİŞEN BİR MULTİSİSTEM ATROFİ OLGUSU

BANU ÖZEN BARUT , ENES DEMİRYÜREK , UFUK EMRE , TUĞRUL ATASOY

BÜLENT ECEVİT ÜNİVERSİTESİ TIP FAKÜLTESİ

Amaç:

Düşük baş, kamptokormi ve pisa sendromu gibi postural deformiteler hem Parkinson Hastalığı hem de Multisistem Atrofide (MSA) görülebilmektedir. Ancak bu belirtiler MSA'da biraz daha sık izlenmektedir ve olası MSA tanısını destekleyen bulgular arasında yer almaktadır. Bu deformiteler hastalığın seyri ya da tedavi ile ilişkili olarak ortaya çıkabilmektedir. Bu yazıda levodopa dozunun artırılması ile düşük baş gelişen ve tedavi dozu azaltıldığında bu bulgunun düzeldiği bir MSA olgusu sunulmuştur.

Olgu:

53 yaşında bayan hasta polikliniğe hareketlerde yavaşlama ve ayağa kalktığında dengesizlik hissi yakınmaları ile başvurdu. Yapılan nörolojik değerlendirmede hastanın ciddi bradimimi, bradikinezi ve rijiditesi belirlendi. İstirahat tremoru gözlenmedi. Eşlik eden piramidal ya da serebellar bir bulgusu yoktu. Standardize Minimental Test'de 27 puan elde etti. Hastanın yatarak ve ayakta ölçülen kan basıncı arasında 30/20 mmHg fark belirlendi. Kraniyal görüntülemede patolojik bir bulgu yoktu. Bir yıldır 300 mg levodopa, 3 mg pramipeksol ve 1mg rasajilin kullanan hasta bu tedaviden fayda görmediğini belirtti. Hastanın levodopa dozu önce 400mg'a çıkıldı ancak herhangi yanıt alınamaması üzerine doz 15 gün içinde 600 mg'a yükseltildi. Hasta kontrole geldiğinde başının düştüğünü bu nedenle yürümekte güçlük çektiğini belirtti. Muayenede parkinsoniyal belirtilerde değişiklik olmadığı ancak belirgin düşük baş ortaya çıktığı belirlendi. Levodopa dozu 400 mg'a geri düşülen hastanın düşük baş yakınması geriledi.

Sonuç:

MSA hastalarında düşük baş gibi postural deformiteler hastalığı destekleyen bulgular arasında yer almakla birlikte, bu belirtiler yüksek dopaminerjik tedavi ile de ortaya çıkabilmektedir. Bu durumda dopaminerjik ilaç dozunun azaltılması bir tedavi seçeneği olabilir.

.....

EP-246

NADİR BİR KLİNİKLE BAŞLAYAN, HEREDİTER POLİNÖROPATİ TANILI KORTİKOBAZAL SENDROM : OLGU SUNUMU

GÖKÇEN GÖZÜBATIK ÇELİK , AYŞEGÜL GÜNDÜZ , SEMRA OĞUZ, SİBEL ERTAN, GÜNEŞ KIZILTAN

İSTANBUL ÜNİVERSİTESİ CERRAHPAŞA TIP FAKÜLTESİ NÖROLOJİ ANABİLİM DALI

Giriş:

Kortikal duyu kusuru, uzuv veya yürüme apraksisi, distoni ve parkinsonizm kombinasyonunun oluşturduğu kliniğe patolojik tanı olmadığında kortikobazal sendrom (KBS) denir. Burada, 17p11.2 mutasyonu ve sensorimotor demiyelinizan polinöropati ile birliktelik gösteren alt ekstremitede apraksi başlangıçlı KBS vakası sunulacaktır.

Olgu:

Sağ elini kullanan 62 yaşında kadın hastada 2004 yılında sağ ayağıyla çöp kutusu pedalına basmada güçlük başladığı ifade ediliyor. Şikayeti ilerleyerek yürüme güçlüğüne neden olduğunda sensorimotor demiyelinizan polinöropati ve 17p11.2 mutasyonu tespit edilmiş. Şikayetlerde kötüleşme olması nedeniyle yapılan görüntüleme incelemelerinde lomber disk hernisi saptanarak iki kez opere edilmiş. Kliniğimize başvurusundaki nörolojik muayenesinde üst ve alt ekstremitelerde apraksi, kortikal duyu kaybı, simetrik iki yanlı bradikinezi ve rijidite, kognitif yıkım (minimental skoru 18/30) saptandı. Görüntülemede korpus kallozum ince, frontal ve parietal bölgede yaygın atrofi, beyaz cevherde hiperintens lezyonlar, pozitron emisyon tomografide belirtilen alanlarda hipometabolik görünüm saptandı. Bu klinik ve tetkik sonuçlarıyla hastada alt ekstremite başlangıçlı kortikobazal sendrom tanısı düşünüldü.

Tartışma:

Nadir görülen dejeneratif bir hastalık olan KBS'de alt ekstremitede apraksi ile başlangıç üst ekstremite başlangıcına göre çok daha nadirdir. Periferal myelin protein-22 (PMP-22) mutasyonu ise öncelikle periferik sinir sistem hastalıklarında bildirilmesine karşın PMP-22'nin merkezi sinir sistemindeki (MSS) myelinin yapısı ve fonksiyonunda rol oynadığı düşünülmektedir. Bu mutasyonun saptandığı ailelerde MSS'de beyaz cevher lezyonlarının olduğu bildirilmiştir. Olgumuzda KBS'ye ait klinik bulgular beyindeki demiyelinizan olduğu düşünülen lezyon ve atrofinin lokalizasyonu ile uyumludur. Bu nedenlerle, MSS'deki lezyonların ve dolayısıyla KBS'nin, nöropati ile ortak faktörden kaynaklandığı ileri sürülebilmesine karşın ilişkinin kesinleştirilmesi ancak patolojik doğrulama ile mümkün olabilir. Alt ekstremitede unilateral işlevsel bozuklukla kliniğe prezente olan vakalarda apraksinin akılda tutulması gereklidir.

.....

EP-247

LEVODOPAYA BAĞLI OLDUĞU DÜŞÜNÜLEN DİSPEPTİK YAKINMALAR İLE KARIŞAN ÇÖLİAK TRUNKUS STENOZLU PARKİNSON HASTASI

AYSUN HATİCE AKÇA [1], A. GÜLHAN KANAT [2], ERKAN YILDIRIM [3]

[1] BAŞKENT ÜNİVERSİTESİ KONYA UYGULAMA VE ARAŞTIRMA MERKEZİ NÖROLOJİ /KONYA
[2] BAŞKENT ÜNİVERSİTESİ KONYA UYGULAM AVEARAŞTIRMA MERKEZİ GASTROENTEROLOJİ /KONYA
[3] BAŞKENT ÜNİVERSİTESİ KONYA UYGULAMA VE ARAŞTIRMA MERKEZİ RADYOLOJİ/KONYA

Olgu:

Şikayet: Epigastrik bölgede ağrı

Hikayesi: Yaklaşık 25 yıldır Parkinson hastalığı olan ve bu nedenle tedavi almakta olan hastanın 10 yıldır ara ara sternum alt ucunda yanma şeklinde sıkıntı hissi oluyormuş, yakınması aç veya tok fark etmiyormuş. Bu şikayetle yapılan endoskopilerinde gastrit düşünülen hastaya proton pompa inhibitörü (PPI) başlanmış. Hasta son zamanlarda iç daralması, karın ağrısı yakınması ile defalarca acil servise başvurmuş. Yakınmaları levodopa almakla kısmen artan hastanın yaklaşık 1 yıldır olan ve son 1 haftadır da artış gösterenbirkaç saat süren epigastrik bölgede ağrı ve yanma yakınması başlamış. Klinik seyir: Kliniğimize Parkinson hastalığı tedavisi amacı ile verilen levodopa alırken yakınmalarının olması nedeni ile levodopanın gastrointestinal sistem yan etkisine bağlı dispepsi tedavisi nedeni ile yatırılan hastanın medikal tedavisi Levodopa dozları aç olacak şekilde ve öncesinde Domperidon verilerek düzenlendi. Hasta beraberinde PPI da almaktaydı, hastanın yakınmalarının geçmemesi üzerine gastroenteroloji ile konsülte edilen ve Gastroenterolojiye devr edilen hastanın yapılan özefagogastroduedenoskopi, kolonoskopisinde karın ağrısını açıklayacak patoloji saptanmadı. Abdominal BT sinde çöliak trunkusta stenoz ve distalinde dilatasyon saptanan hastanın BT anjiografisinde de çöliak trunkusta ileri derecede darlık saptandı. Genel cerrahi ile konsülte edilen hastaya, girişimsel radyoloji tarafından anjiografi yapıldı ve çöliak arterine stent uygulandı. Stent uygulamasından sonra ağrısı kalmayan hasta öneriler ile taburcu edildi. Parkinson hastalığına bağlı dipepsi nedeni levodopa GİS yan etksi olabileceği düşünülen bu hasta etyolojide atlanabilecek başka patolojilerin de akılda bulundurulması nedeni ile sunulmaya değer bulundu.

.....

EP-248

PARKİNSON HASTALARINDA KARAR VERME VE DÜRTÜ KONTROL BOZUKLUKLARININ İNCELENMESİ

ELİF YILDIRIM [1], SİBEL ALTINAYAR [2] RAİF ÇAKMUR [3]

[1] DOKUZ EYLÜL ÜNİVERSİTESİ, SİNİRBİLİMLER AD
[2] DOKUZ EYLÜL ÜNİVERSİTESİ, NÖROLOJİ AD
[3] İNÖNÜ ÜNİVERSİTESİ, NÖROLOJİ AD

Amaç:

Parkinson Hastalığı'nda (PH), dopaminerjik tedaviye bağlı davranışsal/bilişsel bozulmalar gözlenmektedir. Bu çalışmada PH'deki karar verme becerilerinin ve dürtü kontrol bozukluklarının incelenmesi amaçlanmıştır.

Gereç ve Yöntem:

Çalışmaya katılan 39 Parkinson hastası ve 39 sağlıklı kontrol klinik ve nöropsikolojik açıdan incelenmiştir. Karar verme Iowa Kumar

Testi (IKT); dürtü kontrol bozukluklukları Parkinson Hastalığında Dürtüsel Bozukluk Anketi (PH-DB) ile değerlendirilmiştir.

Bulgular:
Hasta ve sağlıklı kontrollerin IKT puanları arasında fark bulunamamıştır. Hastaların karar vermeleri ve dürtüsel davranışları, motor dalgalanmaların varlığı ve dopamin agonist miktarının fazlalığıyla ilişkili saptanmıştır. Kumar oynama puanı ile IKT performansı ilişkili bulunmuştur.

Sonuç:
Dopamin agonistlerinin karar vermeyi ve dürtüsel davranışları olumsuz etkilediği düşünülmektedir. Ayrıca patolojik kumar oynama ve karar verme arasında bir ilişki var gibi gözükmektedir.

.....

EP-249
SERVİKAL DİSTONİLİ HASTALARIN KLİNİK VE DEMOGRAFİK ÖZELLİKLERİ

AYSU ŞEN , AYSUN SOYSAL , BAKİ ARPACI

BAKIRKÖY PROF DR MAZHAR OSMAN RUH SAĞLIĞI SİNİR HASTALIKLARI EĞİTİM VE ARAŞTIRMA HASTANESİ NÖROLOJİ KLİNİĞİ

Amaç:
Çalışmamızın amacı servikal distonili (SD) hastalarının klinik ve demografik özelliklerini tanımlamaktır.

Gereç ve Yöntem:
Hastanemiz Nöroloji Kliniği Botulinum Toksin Polikliniği'nde 1998-2012 yılları arasında takip edilerek botulinum toksin A tedavisi alan 56 SD'li hastanın verileri retrospektif olarak incelenerek klinik ve demografik veriler değerlendirildi.

Bulgular:
56 hastanın 30'u (%53,5) kadın, 26'sı (%46,5) erkekti. Semptomların başlama yaşı ortalama 32,86±19,3 yıldı. Hastalık süresi ortalama 8,75±5,22 yıl, BT-A tedavi başlama gecikmesi ortalama 4,98±3,27 yıl idi. SD şiddeti 0-4 arasında derecelendirildi. SD şiddeti ortalaması 3,39±0,86, Hastalardan 27'sinde pür tortikolis, beşinde pür laterokolis, birinde pür anterokollis, dokuzunda tortikolis ile birlikte retrokollis, yedisinde tortikolisle birlikte aynı taraf omuzda elevasyon, dördünde tortikolis ve anterokollis ve üçünde çoklu yönlü rotasyon gözlendi. Tortikolis ve laterokolis gözlenen hastaların 34'ü sol, 18'i sağ yanlıydı. 19 hastada (11 kadın, 8 erkek) ek olarak distonik tremor, bir hastada blefarospazm, dört hastada ekstremite distonisi saptandı. Hastalardan altısının uzun süreli nöroleptik kullanımı, iki hastanın Parkinson hastalığı, bir hastanın doğum travması ve bir hastanın da kafa travması hikayesi vardı.

Sonuç:
Bizim hasta grubumuzda kadınlar biraz daha fazlaydı. Pür tortikolis, ve sol yanlı hasta sayısı daha yüksekti. Bulgularımız travma sonrası gelişen SD ve tardif distonisi olanlarda çok yönlü rotasyonun daha belirgin olduğunu, ayrıca bu hastalarda vücudun diğer bölgelerinde de distoninin gözlendiğini göstermiştir.

.....

EP-250
ESANSİYEL TREMORUN YENİ BİR SEBEBİNİN TANIMLANMASI: KONJENİTAL GLİKOLİZASYON DEFEKTİ

ATAY VURAL , GÜLAY NURLU , MEHMET DEMİRCİ , ÇAĞRI TEMUÇİN , BÜLENT ELİBOL

HACETTEPE ÜNİVERSİTESİ NÖROLOJİ ABD

Olgu:
Kliniğimize yaygın vücut tremoru şikâyetiyle başvuran, bilinen retinitis pigmentozası da olan, 20 yaşında bir hastanın iki kardeşinde de benzer bulgular saptanması üzerine tremorun niteliğinin ve etiyolojisinin saptanmasına yönelik tetkikler yapıldı.
Anne babası birinci derece akraba olan hastanın nörolojik muayenesinde tremorunun aksiyonel tremor niteliğinde olduğu saptandı. Tremorogram analizinde esansiyel tremor ve ek olarak ekzajere fizyolojik tremor tarzında, 7.5-7.8 Hz tepe frekansında yüksek amplitütlü aktivite saptandı. Kardeşleri ve bir halası dışında ailede tremor hikâyesi bulunmayan hastanın el ve ayaklarda uyuşma şikâyeti nedeniyle yapılan EMG'sinde demiyelinizan nitelikte polinöropatisi ve MEP ile piramidal tutulumu saptandı. Mitokondrial hastalıklar ve Refsum hastalığı açısından yapılan testleri negatif gelen hastadan ve ailesinden alınan örneklerle tüm genom sekanslaması yapıldı. Sonuçta hastada konjenital glikozilasyon defektine yol açan bir mutasyon olan *steroid 5α-redüktaz tip 3* (*SRD5A3)* gen mutasyonu saptandı.
Erişkin hastalarda nadir görülen ve daha çok serebellar bulgularla ilişkili olan bir hastalık olan konjenital glikozilasyon defektinin, esansiyel tremor ile birlikteliği ilk kez gösterilmiştir. Özellikle eşlik eden oftalmolojik ve/veya diğer sistemik bulguları olan, aile hikâyesi pozitif hastalarda ayırıcı tanıda bu hastalık da düşünülebilir.

.....

EP-251
WİLSON HASTALIĞI TEDAVİSİ SONUCU ORTAYA ÇIKAN VE MİYASTENİA GRAVİS VAKASI

REMZİ YİĞİTER , MEHMET ALİ ELÇİ , AYLİN AKÇALI , ERMAN ALTUNIŞIK , FATİH DEMİR , MÜNİFE NEYAL

GAZİANTEP ÜNİVERSİTESİ TIP FAKÜLTESİ NÖROLOJİ ANABİLİM DALI

Olgu:
Wilson hastalığı ileri çocukluk veya genç erişkin döneminde, hepatik, nörolojik, psikiyatrik bulgular veya bunların kombinasyonu şeklinde ortaya çıkan, dokularda bakır birikimine yol açan, otozomal resesif geçişli bir hastalıktır. İdrarda bakır atılımını artıran bir şelatör ajan olan D-penisilamin, Wilson hastalığında diğer ilaçlarla beraber yaygın olarak kullanılmaktadır. Miyastenia gravis, kas güçsüzlüğü ve yorgunluk ile giden otoimmun kökenli bir nöromuskuler kavşak hastalığıdır. D-penisilamin gibi bazı ilaçların nöromuskuler kavşağı etkileyerek hastaların kliniğini kötüleştirdiği bilinmektedir. 18 yaşında bayan hasta Wilson hastalığı nedeniyle D-penisilamin başlanmış. Hastada üç aydan beri gelişen jeneralize güçsüzlük nedeniyle başvurduğu polikliniğimizde yapılan muayene ve laboratuar bulgularıyla ilaç kullanımının açığa çıkardığı Miyastenia Gravis tanısı konuldu. Kronik hastalıklarda kullanılan bazı ilaçların, başka bir klinik durumu ortaya çıkarabileceği ve eğer beklenmeyen bir klinik seyir ortaya çıkarsa kullanılan ilaçları tekrar gözden geçirmeyi vurgulamak amacıyla vakayı sunmaya değer bulduk.

.....

EP-252

HİPERSALİVASYON TEDAVİSİNDE BOTULİNUM TOKSİN TİP A TEDAVİSİ

AYSU ŞEN , BAKİ ARPACI

BAKIRKÖY PROF DR MAZHAR OSMAN RUH SAĞLIĞI SİNİR HASTALIKLARI EĞİTİM VE ARAŞTIRMA HASTANESİ NÖROLOJİ KLİNİĞİ

Amaç:

Botulinum toksin tip A (BT-A) enjeksiyonları hipersalivasyon tedavisinde kullanılmaktadır. Çalışmamızın amacı hipersalivasyon nedeniyle BT-A uyguladığımız hastaların verilerini paylaşmaktır.

Gereç ve Yöntem:

Hastanemiz Nöroloji Kliniği Botulinum Toksin Polikliniği'nde Şubat 2009-Haziran 2012 tarihleri arasında takip edilerek BT-A uygulanan sekiz hipersalivasyonlu hastanın verileri retrospektif olarak değerlendirildi.

Bulgular:

Sekiz hastanın yedisi erkek, biri kadındı. Yaş ortalaması 66,12 yıldı. Hastalardan altısı Parkinson hastalığı, biri multipl sistem atrofisi, biri ise doğum travmasına bağlı yaygın distoni nedeniyle Hareket Hastalıkları Polikliniğimizde izlenmekte olan ve daha önce denenen tedavilere yanıt vermeyen hastalardı. Tüm hastalara her iki parotise iki ayrı noktaya bölünmüş dozlarda tek marka BT-A (Botox) enjekte edildi. Ortalama BT-A dozu 28,81±8,72 üniteydi. İki hastada minimal derecede, altı hasta ise %80'in üzerinde etki görüldü. Tedavi etki başlama süresi ortalama 3,38±1,04 gündü. Yanıt süresi ortalama 3,46±1,18 aydı. Hastalarda yan etki gözlenmedi.

Sonuç:

Hipersalivasyon tedavisinde BT-A enjeksiyonları yapılması akla gelmelidir. Daha büyük hasta gruplarıyla uzun süreli çalışmaların yapılması gerektiğini düşünüyoruz.

.....

EP-253

BİR PARKİNSON OLGUSUNDA KLOZAPİN KESİLMESİNDEN SONRA ORTAYA ÇIKAN NÖROLEPTİK MALİGN SENDROM

BELMA DOĞAN GÜNGEN , AYSEL KAYA TEKEŞİN , HİMMET DERECİ , İSMET ÜSTÜN , ŞULE UMUT AYDEMİR , HÜSNİYE ASLAN , A.KADİR TUNÇ

İSTANBUL EĞİTİM ARAŞTIRMA HASTANESİ NÖROLOJİ KLİNİĞİ

Olgu:

Nöroleptik Malign Sendrom, nöroleptik, antipsikotik ve dopaminerjik ilaçların kullanımları ile ortaya çıkan yaşamı tehdit edici idiosenkrotik bir reaksiyondur. Klasik antipsikotiklerle görülmeleri sık olmakla birlikte atipik antipsikotikler, dopaminerjik ilaç kullanımı ile de görülebilmektedir. İlaçların doz azaltılmaları, ani kesilmeleri veya doz artırılması ile olabilmektedir. Semptomlar genelde ilaç değişikliğinin ilk 2 haftası ile başlar.

Nöroleptik Malign Sendrom hastalarının büyük bir kısmı ateş,kas rijiditesi,mental durum değişikliği ve otonom dengesizlikle kendini gösterir .Bu sendrom genellikle holoperidol gibi potensi yüksek nöroleptiktiklere olabilmekle beraber ,potensi düşük nöroleptiklerle ,atipik nöroleptiklerle ve LDOPA tedavisi seyri sırandada meydana gelebilmektedir.

Biz bu yazımızda Parkinson hastalığısüresince ortaya çıkan ruhsal bozukluklar için klozapin kullanan bir hastanın klozapin kesilmesinden sonra ortaya çıkan Nöroleptik Malign Sendrom olgusunu sunmayı amaçladık.

.....

EP-254

PARKİNSON HASTALIĞININ ERKEN VE İLERİ EVRE SİNDE PRAMİPEKSOL ETKİSİNİN ROPİNİROL İLE KARŞILAŞTIRILMASI

FATIMA KARAKAYA , ŞENOL ÖZTÜRK , IRMAK CEVİZ , ÖZGE YILMAZ KÜSBECİ

AFYON KOCATEPE ÜNİVERSİTESİ TIP FAKÜLTESİ, NÖROLOJİ AD, AFYON/ TÜRKİYE

Amaç:

İleri evre Parkinson hastalığının (PH) tedavisinde levodopaya ek dopamin agonistlerin kullanımı son derece etkilidir ve hastalığın erken dönemlerinde monoterapide kullanımı hızla popülerlik kazanmaktadır. Pramipeksol ve Ropinirolün her ikisi de non-ergot dopamin agonistidir. Bu çalışmanın amacı, PH'nın erken ve ileri evrelerinde pramipeksol ve ropinirol etkinliğini incelemek, sonuçları karşılaştırmaktır.

Gereç ve Yöntem:

Hoehn & Yahr (H & Y) klinik evresine göre 88 hasta çalışmaya alındı Körlemesine 2 gruba ayrıldı; ilk ay haftada bir ve 12 ay boyunca ayda bir kez olmak üzere hekim tarafından değerlendirildi. Birinci grup H & Y Evre 1-2'deki 44 hastadan oluşuyordu; bu hastalardan 15'i monoterapi olarak pramipeksol ve 15'i de monoterapi olarak ropinirole kullanıyordu. İkinci grup H & Y Evre 2-3'de 44 hastadan oluşuyordu; bu hastaların 28'i levodopaya ek olarak pramipeksol ve 30'u da levodopaya ek olarak ropinirol kullanıyordu. Hastalar Birleşik Parkinson Hastalığı Derecelendirme Ölçeği (BPHDÖ) ve Klinik Global İzlenim Ölçeğine (KGİÖ) göre değerlendirildi.

Bulgular:

Monoterapide, BPHDÖ'ye göre pramipeksol ve ropinirol kullanan gruplar arasında farklar istatiksel olarak anlamlıydı ($p<0.01$). BPHDÖ'ye göre pramipeksol grubunda istirahat tremoru, rijidite ve bradikinezideki değişiklik ve ropinirol grubundaki rijidite ve bradikinezideki değişiklik anlamlıydı. Ayrıca ileri evre PH' nda BPHDÖ'ye göre pramipeksol ve ropinirol grupları arasında farklar istatiksel olarak anlamlıydı ($p<0.01$). Erken ve ileri evrede, pramipeksol ve ropinirol kullanan gruplarda, KGİÖ' ne göre değişiklikler istatiksel olarak anlamlıydı ($p=0.001$). Hem pramipeksol ve hem ropinirol kullanan her iki grupta BPHDÖ' ye göre 1. ay ve 12. ay puanları arasında anlamlı bir fark yoktu ($p>0.05$).

Sonuç:

Çift kör çalışmanın sonuçları, erken ve ileri evre PH'nda, pramipeksol ve ropinirolün PH nedeniyle olan özürlülük ve hasarı azalttığını ortaya koymuştur.

.....

EP-255

ANOREKSİYA NERVOSA ZEMİNİNDE KONVERSİYON REAKSİYONU OLARAK YÜRÜYÜŞ BOZUKLUĞU OLGU SUNUMU

ECE BALKUV [1], MECİT ÇALIŞKAN [2]

[1] İSTANBUL MEDENİYET ÜNİVERSİTESİ GÖZTEPE EĞİTİM VE ARAŞTIRMA HASTANESİ NÖROLOJİ KLİNİĞİ
[2] HAYDARPAŞA NUMUNE EĞİTİM VE ARAŞTIRMA HASTANESİ PSİKİYATRİ KLİNİĞİ

Giriş:
Konversiyon bozukluğu psikolojik stresin fiziksel yolla gösterildiği bir durumdur. Genellikle bir çeşit stresli veya korkutucu olayın tetiklediği duygusal yada mental kriz ile başlayan bu sağlık problemi fiziksel probleme dönüşmesiyle bu şekilde adlandırılmıştır. Psikojenik yürüme bozukluğu konversiyon bozuklularında sık görülen bir durumdur. Anoreksia nervosa, konversiyon bozukluğundan hastaların klinik presentasyonu ve özellikleri açısından tanısal olarak oldukça ayrı bir hastalıktır.
Burada anoreksia nervosa zemininde yürüme bozukluğu ile presente olan konversiyon bozukluğu gelişen bir olgu sunumu yapılacaktır.

Olgu:
35 yaşında kadın hastanın yaklaşık 13 yıl önce başlayan bedeniyle aşırı uğraşı, yemek yemekten kaçınma ve yaklaşık 18 kg kilo kaybı öyküsü mevcut. Hasta polikliniğimize 13 yıldır olan yılın yaklaşık yarısını kapsayan yürüyüş bozukluğu nedeniyle özürlülük raporu almak için başvurdu. Hastanın yürüyüş bozukluğu nörolojik veya ortopedik olarak tariflenemez karakterde ve stresle agrave olan bir paterndeydi.

Sonuç:
Psikojenik yürüme bozukluğu psikojenik hareket bozuklukları içersinde nadir görülen bir grubu oluşturmaktadır. Altta yatan pskiyatrik hastalık olarak ise konversiyon bozukluğu görülebilmektedir. Bizim vakamızda hasta primer sorunu (anoreksiya nervosa) istemsiz olarak dikkati hareketlerine yönlendirerek maskeliyordu. Bu gibi durumlarda her iki hastalığında tanı ve tedavisi güçleşmektedir. Bu akılda tutulması gereken bir durumdur.

.....

EP-256

DERİN BEYİN STİMULASYONU SONRASINDA DİZARTRİ VE ZORLU İNTİHAR DÜŞÜNCELERİ GELİŞEN BİR SERVİKAL DİSTONİ OLGUSU

AYSU ŞEN , DİLEK ATAKLI , BAKİ ARPACI

BAKIRKÖY PROF DR MAZHAR OSMAN RUH SAĞLIĞI SİNİR HASTALIKLARI EĞİTİM VE ARAŞTIRMA HASTANESİ NÖROLOJİ KLİNİĞİ

Olgu:
27 yaşındaki kadın hasta zorlu intihar düşünceleri ve dizartri yakınmalarıyla başvurdu. Hasta, hastanemiz Nöroloji Kliniği Botulinum Toksin Polikliniği'nde Eylül 2005-Ekim 2010 tarihleri arasında servikal distoni tanısıyla takip edilmiş ve bu süre içinde ortalama 3,5 ay arayla toplam 15 kez çoklu kas gruplarına ortalama 958,14 ünite BT-A (Dysport) enjeksiyonları uygulanmıştı. Ek olarak oral 2 mg/gün klonazepam alıyordu. Şiddetli sola tortikolise eşlik eden belirgin retrokollisi olan hasta BT-A tedavisinden yaklaşık %50 düzeyinde faydalanıyordu. Bir merkezde derin beyin stimulasyonu (DBS) yapıldığı öğrenilen hasta ilk 3-4 ay tama yakın düzeldiğini, fakat daha sonra konuşmasında belirgin bozulma ve yoğun intihar düşünceleri olduğunu, implante edilen puls jeneratoru ayarları değiştirildiğinde konuşma bozukluğu ve bu zorlu intihar düşüncelerinin şiddetinde de değişme olduğunu ifade ediyordu. DBS sonuçlarıyla ilgili deneyimlerin paylaşılması yönünden bu olgu sunulmaya değer görülmüştür.

.....

EP-257

NÖROAKANTOSİTOZ: OLGU SUNUMU

YUSUF KAYRAN , NEJLA SÖZER TOPÇULAR , SONGÜL ŞENADIM, YASEMİN KARAMANLI , VİLDAN YAYLA

BAKIRKÖY DR.SADİ KONUK EĞİTİM VE ARAŞTIRMA HASTANESİ

Giriş:
Nöroakantositoz (NA); kore, tik, distoni, orofasiyal diskinezi gibi istemsiz hareketler, epileptik nöbet, polinöropati, kognitif tutulum ve kişilik değişikliklerinin eşlik ettiği, yavaş progresif seyirli, nörodejeneratif, multisistem bir hastalıktır. NA, Huntington hastalığına benzer klinik özellikler gösterir. Tedavi semptomatiktir.

Olgu:
Altmışdört yaşında kadın hasta, 3 yıldır unutkanlık, 2 yıldır ellerde ve ayaklarda istemsiz hareketler nedeniyle başvurdu. Özgeçmişinde, 4 yıl önce bir kez 10 dakika süren jeneralize tonik nöbeti olan hasta düşmeler tanımlamıyordu. Fizik muayene doğaldı. Nörolojik muayenede ekstremitelerde bilateral orta şiddette koreiform hareketler mevcuttu, motor ve duysal muayenesi normaldi. Derin tendon refleksleri tüm odaklarda canlı alınıyordu, taban cildi refleksi bilateral fleksördü. Yürüyüşü ataksikti. Sfinkter kusuru yoktu. Minimental test skoru 14/30 idi. Hemogram, karaciğer ve böbrek, tiroid fonksiyon testleri, B12, folik asit düzeyleri, vaskülit parametreleri, serum bakır, idrar bakır ve seruloplazmin düzeyleri normaldi. Kranial MR incelemesinde bilateral ılımlı kaudat atrofi gözlendi. EEG incelemesinde hafif yaygın organizasyon bozukluğu mevcuttu. EMG incelemesi normaldi. Kardiyak incelemeleri normal sınırlardaydı. Batın USG'de; böbrek parankim ekoları minimal artmıştı. Hastanın 2 kez yapılan periferik yaymasında % 30 dan fazla akantosit saptandı (Resim.1). CAG tekrarı normaldi. Haloperidol damla ile semptomatik tedavi başlanan hastanın yakınmaları kısmen geriledi.

Sonuç:
Olgumuz ve benzeri klinik özelliklere sahip pek çok hastada nöroakantositoz öntanısı akla gelmekte ve hastalar bu yönden incelenmektedir. Ancak inceleme yönetiminin uygun şekilde ve olgumuzdaki gibi tekrarlanarak yapılması bu tanının netleşmesi açısından önem taşımaktadır.

.....

EP-258

PARKİNSON HASTALARINDA MOTOR OLMAYAN BELİRTİLERİN YAŞAM KALİTESİ ÜZERİNE ETKİSİ VE DOPAMİN DİSREGÜLASYON SENDROMU

AYDIN GÜLÜNAY , GÜL YALÇIN ÇAKMAKLI , ŞULE BİLEN , NEŞE ÖZTEKİN , FİKRİ AK

ANKARA NUMUNE EĞİTİM VE ARAŞTIRMA HASTANESİ NÖROLOJİ KLİNİĞİ

Amaç:

Parkinson Hastalığı (PH)'nda motor belirtilerin yanında oldukça geniş spektrumda motor olmayan belirtiler (MOB) de görülmekte ve yaşam kalitesini motor belirtiler kadar etkilemektedir. Bu çalışmada PH hasta grubunda, MOB'ların ve yine MOB çatısı altında değerlendirilebilecek dürtü kontrol bozuklukları ve dopamin disregülasyon sendromunun görülme sıklığı, risk faktörleri ve yaşam kalitesi üzerine olan etkileri çeşitli ölçekler ve anketler kullanılarak araştırılmıştır.

Gereç ve Yöntem:

Ankara Numune Eğitim ve Araştırma Hastanesi Nöroloji Polikliniği'nde idiopatik PH tanısı alan, 29 kadın, 46 erkek toplam 75 hasta incelendi. Parkinsonizm şiddeti, hastalar "off" dönemindeyken yapılan BPHDÖ-3 ve Hoehn-Yahr evrelemesi ile değerlendirildi. MOB'ları değerlendirmeye yönelik, motor olmayan belirtiler tarama anketi (MOBA), ayrıntılı kognitif testler, PH uyku ölçeği (PHUÖ), Dopamin Disregülasyon Sendromu Ölçeği ve yaşam kalitesi için PDQ 39 uygulandı

Bulgular:

Çalışmamızda, Hoehn-Yahr'da evre artışıyla ve BPHDÖ-3 skorundaki artışla korele olarak başta PDQ 39 olmak üzere, MOB'ları ölçen MOBA, PHUÖ ve GDÖ skorlarında anlamlı artış izlendi ($p<0,05$). En sık bildirilen MOB'un nokturi olduğu saptandı (%76). Minimental testte %42,6 hastada bozukluk izlenirken, GDÖ'ye göre hastaların %42,6'sı depresyondaydı. Ölçeklerden elde edilen skorlara göre yaşam kalitesini en çok etkileyen bileşenin hastalığın motor şiddeti olduğu görüldü. Daha sonra sırasıyla GDÖ, PHUÖ ve MOBA skorlarının PDQ-39 ile pozitif yönde ve anlamlı korelasyon gösterdiği izlendi ($p<0,05$). Çalışmamızda dürtü kontrol bozukluğu (DKB) sıklığı %21,3, DDS ve punding sıklığı ise %8 olarak saptandı.

Sonuç:

Bu çalışma bize bir kez daha göstermiştir ki PH saf motor bir hastalık olmaktan çok otonomik işlevleri, duygu durumu, uyku ve kognitif işlevleri etkileyen multisistem bir hastalıktır.

.....

EP-259

GLOBUS PALLİDUS ENFARKTI SONUCU GELİŞEN HEMİBALLİSMUS OLGUSU

BÜŞRA YURTSEVER , MURAT ÇABALAR , NEJLA SÖZER TOPÇULAR , SONGÜL ŞENADIM , AYLA ÇULHA , VİLDAN YAYLA

BAKIRKÖY DR. SADİ KONUK EĞİTİM VE ARAŞTIRMA HASTANESİ, NÖROLOJİ KLİNİĞİ

Amaç:

Kore istem dışı, ani, bir uzuvdan diğerine yayılan, vücudun her yerinde olabilen, kısa süreli ve düzensiz kas kasılmalarıdır. Ballismus geniş amplitüdlü, proksimal hareketlerin baskın olduğu koredir. Hemiballismus akut inme geçiren hastalarda en sık bildirilen hareket bozukluğudur. Vasküler etiyolojiler, iskemi, enfarkt, hemoraji ve vasküler malformasyonları içerir. Hiperglisemi ve hipoglisemi, vasküler temele dayalı hemiballismus ve hemikoreye neden olabilmektedir. Serebrovasküler hastalığa bağlı gelişen hemiballismus olgusunu sunmayı ve etyolojik nedenleri ile tedavi yaklaşımlarını gözden geçirmeyi amaçladık.

Olgu:

Kırksekiz yaşında erkek hasta, 2 gün önce aniden başlayan sağ kol ve bacakta istemsiz, devamlı hareketler nedeniyle başvurdu. Özgeçmişinde, 30 yıldır günde 1 paket sigara tanımlıyordu. Nörolojik muayenesinde sağ elini kullanan hastanın bilinci açık, koopere, oriente idi. Ense sertliği ve meningeal irritasyon bulgularına rastlanmadı. Kranial alan muayenesi doğaldı. Kas gücü tüm ekstremitelerde tamdı. Derin tendon refleksleri hipoaktifti. Taban cildi bilateral fleksördü. Duyu muayenesi doğaldı. Sağ kol ve bacakta, proksimalde belirgin, büyük amplitüdlü hareketler mevcuttu. Kranial MR incelemesinde, diffüzyon ağırlıklı sekanslarda sol globus pallidusta akut enfarkt saptandı. Laboratuvar incelemelerinde, LDL yüksekliği dışında özellik saptanmadı. EKG normal sinüs ritminde idi. Ekokardiografide belirgin patoloji izlenmedi. Karotis-vertebral arter Doppler USG ile servikal-intrakranial MR-Anjiografi incelemeleri normaldi. Hastaya, hemiballismusu kontrol altına almak amacıyla Olanzapin tedavisi başlandı ve takibinde bulguların gerilediği izlendi.

.....

EP-260

NÖROAKANTOSİTOZ SENDROMLARINDA BEYİN FDG-PET VE PERFÜZYON SPECT

EYLEM DEĞİRMENCİ , DOĞANGÜN YÜKSEL

PAMUKKALE ÜNİVERSİTESİ TIP FAKÜLTESİ NÖROLOJİ ANABİLİM DALI

Giriş:

Nöroakantositoz sendromları (NS) otozomal resesif geçişli kore-akantosiztoz ve X'e bağlı geçiş gösteren McLeod sendromudur. NS koreik hareket bozuklukları, psikiyatrik yakınmalar, kognitif kayıplar, miyopati ve aksonal nöropati, hematolojik ve kardiak bulgularla kendini gösterebilir. NS gibi hareket bozukluklarıyle seyreden hastalıkların tanısında Flor 18 -2-floro-2-deoksiglukoz (^{18}F-FDG) pozitron emisyon tomografi (PET) ve teknesyum-d, l-heksametil-propilen amin oksim (^{99m}Tc-HMPAO) beyin tek foton emisyon komputerize tomografisi (SPECT) gibi teknikler sıklıkla kullanılmaya başlanmıştır. Bu bildiride Nöroakantositoz sendromlu iki olgu beyin PET ve SPECT bulguları ile birlikte sunulması ve günümüze kadar beyin PET ve SPECT bulguları bildirilmiş olan NS özetlenmesi amaçlanmıştır.

Olgu 1:

Yirmi dokuz yaşında, erkek hasta iki yıldır süregelen konuşma bozukluğu, yutma bozukluğu, istemsiz dudak ısırma ve vücutta istemsiz hareketler nedeniyle kliniğimize başvurdu. Nörolojik muayenede yaygın koreik hareketler, orofasial diskinezi ve disfoni saptandı. Koreik ve distonik hareketler nedeniyle anormal yürüyüş paterni izlendi. Serum keratin kinaz (CK) yüksekliği ve periferik yaymada %3-5 akantositoz saptanan hastanın diğer ayırıcı tetkiklerinde anormallik saptanmadı. Beyin PET incelemesinde ise bilateral kaudat nukleuslarda aktivite izlenmedi.

Olgu 2:
Otuz beş yaşında, erkek hasta istemsiz hareketler, dudak ısırması, yutma bozukluğu, istemsiz sesler çıkarma ve sol tarafta koreik hareketler nedeniyle başvurdu. Bu yakınmaların son beş yıldır giderek arttığı ve kuzeninde de benzer yakınmalar olduğu belirtildi. Nörolojik muayenede kore, orofasial diskinezi, dizartri, distoni ve konuşma bozukluğunu içeren kompleks hiperkinetik hareket bozuklukları izlendi. Bilateral disdiadokokinezi, hipotoni ve derin tendon reflekslerinde hipoaktivite saptandı. Kardiak incelemede global hipokinezi ve sol ventriküler miyokardial bandlar mevcuttu. Serum CK düzeyi yüksek saptandı ve periferik yaymada %1-3 akantositoz izlendi. Diğer ayırıcı tetkiklerinde özellik saptanmayan olgunun beyin SPECT incelemesinde sağda lentiform nükleusda hipoperfüzyon saptandı.

Tartışma:
NS tanısında kullanılan nükleer tıp teknikleri ^{123}I-IMP, ^{123}I-IBZM, ^{99m}Tc-ECD HMPAO kullanılan SPECT çalışmaları ve ^{18}F-FDG kullanılan PET çalışmaları ve oxygen-15 steady state tekniğinin kullanıldığı PET çalışmalarıdır. NS'de en sık saptanan bulgu ise striatal hipometabolizmadır. Literatürdeki tüm olgular incelendiğinde klinik bulgular ile beyin PET ve SPECT bulgularının korelasyon göstermemesi dikkat çekicidir.

.....

EP-261
HOLMES TREMORU TEDAVİSİNDE LEVETİRECETAM
AYTÜL MUTLU [1], FERİHA ÖZER [2], TUBA AYDEMİR ÖZCAN [2], MİTHAT DEMİR [3], ÖZLEM ÇOKAR [1], SEFER GÜNAYDIN [1]

[1] HASEKİ EĞİTİM VE ARAŞTIRMA HASTANESİ NÖROLOJİ KLİNİĞİ
[2] ORDU ÜNİVERSİTESİ TIP FAKÜLTESİ NÖROLOJİ A.B.D.
[3] MARDİN DEVLET HASTANESİ NÖROLOJİ KLİNİĞİ

Olgu:
Holmes tremoru (HT), istirahat, postural ve aksiyon tremorunun kombinasyonundan oluşan, uykuda kaybolan, düzensiz ve yavaş frekanslı (3-5 Hz) proksimal kasları diğer tremorlara göre daha fazla etkileyen bir tremorudur. Etyolojide çeşitli nedenler bildirilmiş olmakla birlikte en sık olarak serebrovasküler hastalıklar, kafa travması ve multipl skleroz rol oynar . HT'nin ortaya çıkması olaydan sonra 2 haftadan 2 yıla kadar uzayabilir. Medikal tedaviye oldukça dirençli tremor tiplerinden olup levodopa, dopamin agonistleri, klonazepam, propranolol, amantadin, valproat ile farklı düzeylerde düzelme bildirilmiştir. Levetirasetam(LEV) ile dramatik yanıt alınan olgular bildirilmiştir.
Olgu 1: 63 yaşında erkek hastada 18 yıl önce geçirdiği sağ talamik hematomdan sonra sol kolunda istemsiz hareketler geliştiği öğrenildi. Muayenesinde sol üst ekstremitede HT saptanan hastanın çeşitli tedaviler kullandığı , fazla yarar görmediği öğrenildi. Hastaya LEV 250 mg/g başlanıp 3000mg/g' e çıkıldı. Bu tedaviyle postural tremorun kaybolmadığı ancak belirgin derecede baskılandığı gözlendi.
Olgu 2: 40 yaşında erkek hasta 14 yıl önce beynin sol tarafında abse saptandıktan 2 ay sonra sağ kol ve bacakta istemsiz hareketler olduğu, çeşitli tedaviler başlandığı öğrenildi. HT tanısı ile LEV başlanıp 1000mg/g e çıkıldı, iyi tolere edemediğinden doz arttırılamadı, tremorunda hafif azalma gözlendi.
Holmes tremoru, özürlülüğe neden olabilmektedir. Medikal tedavilerin genellikle başarısız olmasına rağmen stereotaksik talamotomi ve ventral intermediyolateral (VİM) çekirdeğe derin beyin stimulusunun (DBS) tremoru önemli ölçüde düzelttiği bilinmektedir. Ancak tremorun arasıra spontan remisyon göstermesi ve cerrahi sonrası nörolojik semptomların bozulabilmesi nedeniyle erken nöroşirurjik yaklaşımların tercih edilmemesi önerilmektedir. Son yıllarda LEV'in birçok hareket bozukluğunda etkili olduğu bildirilmektedir.Güvenli ve tolere edilebilir olması nedeniyle tedaviye yanıt alınamayan olgularda bir seçenek olarak düşünülebilinir.

.....

EP-262
BOTULİNUM TOKSİN ENJEKSİYONU ÖNCESİ VE SONRASI OTONOMİK BULGULARIN İNCELENMESİ
GAZİ YOZGATLI [1], YAŞAR KÜTÜKÇÜ [1], ÜMİT HIDIR ULAŞ [1], HAKAN AKGÜN [2], ERKAN TOKGÖZ [1], OĞUZHAN ÖZ [1], ÜZEYİR ERDEM [3], ZEKİ ODABAŞI [1]

[1] GATA NÖROLOJİ AD. ANKARA
[2] ETİMESGUT ASKER HASTANESİ ANKARA
[3] GATA GÖZ HASTALIKLARI AD. ANKARA

Amaç:
Botulinum toksin (BoNT) enjeksiyonunun otonomik sinir sistemi (OSS) üzerine etkisini araştırmak.

Gereç ve Yöntem:
Çalışmamızda BoNT enjeksiyonu uygulanan hastalarda otonomik fonksiyonları değerlendirmek amacıyla pupillometri ve transkraniyal doppler ile ölçülen vazomotor reaktivite testlerini kullandık. Enjeksiyon öncesi ve enjeksiyon yapıldıktan sonra maksimum etkinin görülmeye başlandığı (7-10.gün) dönemlerde yapılan ölçümlerin sonuçları karşılaştırıldı.

Bulgular:
Her iki test sonuçlarında da belirgin farklılık saptanmadı. Ancak çalışmamızın alt parametrelerinden biri olan orta serebral arter akım hızı ortalamalarında yüz bölgesine düşük doz uyguladığımız grupta anlamlı düşüklük saptandı. Bu düşmenin BoNT'un lokal etkilerinden kaynaklanmış olabileceği, BoNT'un doza bağımlı olmadan OSS üzerine uzak etkilerinden kaynaklanmış olabileceği veya daha büyük olasılıkla teknik farklılıklar nedeniyle ortaya çıkmış olabileceği şeklinde üç farklı değerlendirmemiz bulunmaktadır.

Sonuç:
Sonuç olarak uzun yıllardır klinik pratiğimizde kullandığımız ve OSS üzerine uzak etkilerinin araştırıldığı çok az sayıda çalışma bulunan BoNT'un yaptığımız testler ile OSS üzerine ciddi komplikasyon ve yan etkisinin olmadığı tespit edilmiştir.

.....

EP-263
OPSOKLONUS-MYOKLONUS SENDROMLU BİR OLGU SUNUMU
MEHMET EMİN DAĞ , ERKAN TOKGÖZ , ŞEREF DEMİRKAYA , GAZİ YOZGATLI , VEDAT SEMAİ BEK , MEHMET TAYFUN KAŞIKÇI, YAŞAR KÜTÜKÇÜ

GATA NÖROLOJİ AD. ANKARA

Olgu:
Opsoklonus myoklonus sendromu istemsiz, aritmik, yüksek amplitüdlü konjuge sakkadik göz hareketleri ile karakterize, çoğu zaman diffüz yada fokal myoklonus ve trunkal titübasyon ile beraber olan, serebellar bulguların eşlik edebildiği ender bir otoimmün sendromdur.
Olgumuz 21 yaşında kadın hasta olup Ekim 2011'de baş dönmesi

ve gözlerinde istemsiz hareket şeklinde yakınmaları başlamış. 10 gün içerisinde yakınmaları giderek artmış, vücudunda titreme ve yürürken dengesini sağlamakta zorluk yakınmaları eklenmiş. Nörolojik muayanesinde; konuşması dizartrik, istemsiz, sıçrayıcı, konjuge ve disritmik göz hareketleri, solda belirgin tüm vücudunda tremor, zaman zaman myokloni, solda belirgin bilateral hafif dismetri, yürüyüş geniş tabanlı, ataksik, tandem gait sallantılı, romberg (+) saptandı. Hastanın paraneoplastik açıdan araştırılması aşamasında bakılan nöronal antikorlardan anti-NMDA reseptör antikoru, anti aquaporin-4 antikoru ve şu ana kadar tanımlanmış olan antinöronal otoantikorlara benzemeyen başka bir antinöronal antikor pozitif bulundu. Çekilen batın tomografisinde sağ overde tümöral kitle saptandı. Hastaya yapılan kistektomi operasyonu sonrasında kliniğinde belirgin düzelme oldu. Olgumuz literatürde nadir olarak bildirilmesi sebebiyle sunulmaya değer bulunmuştur.

.....

EP-264

ATİPİK HOLMES TREMORLU BİR OLGU SUNUMU

ERCAN KÖSE , VEDAT SEMAİ BEK , GAZİ YOZGATLI , ERDAL EROĞLU , YAŞAR KÜTÜKÇÜ

GATA NÖROLOJİ AD. ANKARA

Olgu:

Holmes tremoru nispeten ender görülen hareket bozukluklarından biridir. Klinik olarak tanı konulan, düşük frekanslı, ekstremitelerin proksimalini daha çok etkileyen, istirahat, postür ve aksiyon sırasında ortaya çıkan birtremordur. Genellikle mezensefalon ve talamusun iskemik, travmatik, hemorajik veya tümöral lezyonları ile ilişkilidir.

Olgumuz 34 yaşında erkek hasta olup boğaz ağrısı ve ateş yakınmaları sonrasında başlayan konuşmada yavaşlama, çift görme ve üst ekstremitelerde belirgin istemsiz hareketler yakınmasıyla başvurdu. Nörolojik muayenesinde; bilateral üst ekstremite proksimalinde belirgin tremor holmes tremoru lehine değerlendirildi. Çekilen beyin mrg'de mezensefalonda apse formasyonu ile uyumlu lezyon izlendi. Tedavisinde uygun antibiyoterapinin yanısıra levodopa, karbamazepin ve levetirasetam preparatları kullanıldı. Yakınmalarında kısmen gerileme izlenen vaka, literatürde etyolojik olarak enfeksiyöz nedenlere ender rastlanması sebebiyle sunulmaya değer görüldü.

.....

EP-265

HOMOSİSTEİNÜRİ VE DİSTONİ BİRLİKTELİĞİ – OLGU SUNUMU

ONUR AKAN [2], ŞEREFNUR ÖZTÜRK [1], HAKAN EKMEKCİ [1], AYŞE YAKALI [1]

[1] SELÇUK ÜNİVERSİTESİ TIP FAKÜLTESİ NÖROLOJİ AD
[2] OKMEYDANI EĞİTİM VE ARAŞTIRMA HASTANESİ NÖROLOJİ KLİNİĞİ

Olgu:

Homosistein folik asid, B12 ve B6 kofaktörlüğünde metioninin metabolik konversiyonu ile oluşan bir sülfidril aminoasid derivesidir. Homosistein metabolizmasında bozukluk ile oluşan hiperhomosisteinemi ve homosisteinüri hareket bozuklukları ile birlikte olabilmektedir. On beş yaşında genç kız polikliniğimize boyun ve gövdede istemsiz kasılmalarının ortaya çıkması yakınması ile başvurdu. Öyküde katarakt ameliyatı dışında özellik yoktu. Nörolojik muayenede jeneralize distoni tespit edildi. Rutin laboratuar testleri ve serum ve idrar bakırı, serum seruloplazmin seviyeleri normaldi. Serum laktat ve metionin seviyeleri belirgin olarak yüksekti. Kromatografi ile homosisteinüri tespit edildi, serum homosistein düzeyleri yüksek bulundu. Kranial MRI normaldi. Distoniye neden olabilecek diğer potansiyel nedenler dışlandı. L-Dopa tedavisi ile kısmi yanıt alınan hastada daha sonra eklenen betain, pridoksin, folik asid ile semptomlar belirgin olarak düzeldi. Hastanın izleminde distoni semptomlarının azalmakla birlikte tedaviye rağmen zaman zaman şiddetlenme gösterdiği gözlendi ve daha çok servikal, zaman zaman da generalize distonisi olan hastaya mevcut medikal tedaviye yeterli cevap alınamadığından, botulinum toksin enjeksiyonu yapıldı ve özellikle servikal distonide belirgin düzelme gözlendi. Homosisteinüri sekonder distonili hastalarda seyrek görülse de etiyolojik araştırmada hatırlanması gereken bir durumdur. Distoni semptomu ile prezente olan homosisteinürili olgumuzu literatür ışığında gözden geçirdik.

.....

EP-266

NON- KETOTİK HİPERGLİSEMİK HEMİKORELİ İKİ OLGU

BEDRİYE KARAMAN , FATMA AKKOYUN ARIKAN , HABİBE ÖZOĞLAN , AYŞE GÜLER , FİGEN GÖKÇAY , DİLEK EVYAPAN AKKUŞ , HADİYE ŞİRİN , NEŞE ÇELEBİSOY

EGE ÜNİVERSİTESİ TIP FAKÜLTESİ NÖROLOJİ AD.

Giriş:

Vücudun bir yarısında proksimal ve/veya distal kaslarda sürekli, rastgele istemsiz hareket olarak tanımlanan hemikore, bazal ganglionların sütrüktürel lezyonlarında görülmekle birlikte metabolik bozukluklarda da ortaya çıkabilir. Non-ketotik hiperglisemik hemikore özellikle yaşlı kadın populasyonunda bilinen bir antitedir. Kraniyal BT ve T1 ağırlıklı MRG de bazal ganglionik hiperintensite karakteristik radyolojik bulgusudur. Klinik ve radyolojik bulguların mekanizması net değildir.

Olgu 1: 34 yaşında kadın, tip 1 DM tanısı olan ve insülin tedavisini düzenli kullanmayan hasta yüzün sol yarısında, sol kol ve bacakta ani gelişen istemsiz hareketler nedeni ile başvurdu. Nörolojik muayenesi solda koreatetotik hareketler dışında normal olan hastanın kraniyal BT sinde sağ bazal ganglionik düzeyde hiperdensite izlendi. Hastanın geliş kan şekeri 316 mg/dl, tam idrar tetkikindede keton negatif saptandı. Ayırıcı tanı amacıyla çekilen kraniyal MRG'de sağ kaudat nukleus ve putamende T1 ve T2 ağırlıklı sekanslarda homojen hiperintensite izlendi. Non-ketotik hiperglisemik kore tanısı ile yatırıldı ve tedavisi düzenlendi.

Olgu 2: 30 yaşında kadın, tip 1 DM tanısı olan hasta sol kol ve bacakta istemsiz hareketler nedeni ile başvurdu. Nörolojik muayenesi solda koreatetotik hareketler dışında normal olan hastanın kraniyal BT sinde sağ bazal ganglionlarda hiperdens görünüm izlendi. Hastanın geliş kan şekeri 319 mg/dl, tam idrar tetkiklerinde keton negatif saptandı. Ayırıcı tanı için çekilen kraniyal MRG'de sağ bazal ganglionik düzeyde T2A ve T1A kesitlerde hiperintens lezyonlar izlendi. Non-ketotik hiperglisemik kore tanısı alan hasta yatırılarak tedavisi düzenlendi.

Sonuç:

Non-ketotik hiperglisemik hemikore sık görülmeyen bir klinik tablo olmasına karşın, acil serviste karşılaşıldığında altta yatan nedenin kolayca tedavi edilebilir olması nedeniyle akılda tutulması gereken tanılar arasındadır.

.....

EP-267

PARKİNSON HASTALARINDA MONTREAL BİLİŞSEL DEĞERLENDİRME ÖLÇEĞİ İLE KOGNİTİF DURUMUN DEĞERLENDİRİLMESİ VE PARKİNSON HASTALIĞI KLİNİĞİ İLE İLİŞKİSİ

BETÜL ÖZDİLEK , NİHAN AKMANOĞLU YILMAZ , GÜLAY KENANGİL

ERENKÖY RUH VE SİNİR HASTALIKLARI EĞİTİM VE ARAŞTIRMA HASTANESİ, NÖROLOJİ KLİNİĞİ, İSTANBUL

Amaç:

Parkinson hastalarında kognitif durumun Montreal Bilişsel Değerlendirme (MoBİD) ölçeği kullanılarak değerlendirilmesinden sonra klinik durumlarıyla karşılaştırılması.

Gereç ve Yöntem:

Parkinson Hastalığı ve Hareket Bozuklukları polikliniğinde idiyopatik Parkinson hastalığı tanısı ile takip ve tedavi edilen 40 hastaya MoBİD, Mini Mental Test (MMT) ve kognitif bozukluklar için önceden tanımlanmış kriterlere uygun tasarlanmış nöropsikolojik test bataryası uygulandı. Hastaların klinik durumları Hoehn-Yahr (HY) evrelendirme ölçeği, Unified Parkinson's Disease Rating Scale (UPDRS) ve Beck Depresyon Ölçeği (BDÖ) kullanılarak değerlendirildi. Tüm kognitif testler, klinik vizit sonrası bir ay içinde tamamlandı.

Bulgular:

Parkinson hastalarının %67'si erkek hastalardı. Yaş ortalaması 61,5 ve eğitim süresi ortalaması 8 yıldı. %72'si tremor ile başlayan PH tanısı ile ortalama 6,5 yıldır izlenmekteydi. %26'sı evre I, %36'sı evre II, %36'sı evre III ve %3'ü evre IV ile takip edilmekteydi. UPDRS ortalaması 27 saptandı. Ortalama BDÖ skoru 14'dü. %51 hasta unutkanlık şikayetinden yakınıyordu. Ortalama (standart sapma) MMT ve MoBİD skorları sırasıyla 26 (3.1) ve 21.2 (4.5)'ydi. Hastaların ortalama MoBİD tamamlama süresi 10 dakika olarak bulundu. Hastaların %51'inde MoBİD skoru 21'in altındaydı. MoBİD skoruyla UPDRS I skoru arasında anlamlı ilişki bulundu. MMSE skoruyla UPDRS skorları arasında anlamlı bir ilişki bulunmadı. Hastaların %33'ünde MMT skorları 24 ün altında 20'nin üstündeydi. Nöropsikolojik test bataryasına göre hastaların %19'unda hafif kognitif bozukluk, %23'ünde demans saptandı.

Sonuç:

Hastaların UPDRS değerlendirmesinde mental alan bölüm skoru, hastaların unutkanlıkları olup olmadığına dair kendi ifadeleri ve "hangi yıldayız?" sorusuna "19.." ile başlayan cevap verme, MoBİD skorlarıyla ve nöropsikolojik test sonuçlarıyla ilişkili bulunmuştur.

.....

EP-268

ESANSİYEL TREMORDA YÜKSEK KAN KURŞUN KONSANTRASYONLARI: DİYARBAKIR, TÜRKİYE'DE BİR PREVALANS ÇALIŞMASI

TURAN TANRIKULU [1], YUSUF TAMAM [1], SÜLEYMAN SADIK TURGUT [1], TUFAN ARUK [1], OSMAN ÖNCEL [1], ARZU TAY [2], BİRSEN AYDIN [1], ÜNAL ÖZTÜRK [1], MAHMUT AYDIN [4], NİLÜFER TAMER GÜMÜŞ [4], OKAN DOĞU [3]

[1] *DİCLE ÜNİVERSİTESİ TIP FAKÜLTESİ NÖROLOJİ AD*
[2] *DİYARBAKIR EĞİTİM ARAŞTIRMA HASTANESİ NÖROLOJİ AD.*
[3] *MERSİN ÜNİVERSİTESİ TIP FAKÜLTESİ NÖROLOJİ AD.*
[4] *MERSİN ÜNİVERSİTESİ TIP FAKÜLTESİ KLİNİK BİYOKİMYA AD.*

Amaç:

Tıbbi kayıtlar, hastane kayıtları veya klinikler yoluyla araştırılmamış ET olgularına ilişkin popülasyon temelli bir grubun prevalans oranlarını, kan kurşun düzeyini tespit etmek ve hastalık şiddeti ile kan kurşun düzeyi arasındaki ilişkiyi incelemekti.

Gereç ve Yöntem:

Örneklem yöntemi tanımlanarak. SPSS 16,0 (SPSS Inc. , Chicago, IL, ABD) kullanılmak suretiyle 3437 kişilik bir örneklem seçilmiştir. İlk fazda, ilin 4 merkez ilçe ve bunlara bağlı kırsal (Bağlar 93, Sur 36, Kayapınar 65, Yenişehir 50) toplam 244 Birinci Basamak Sağlık Bakım Bölgesi belirlenmiştir. Randomizasyon, cinsiyete ve her bölgenin populasyonunun yaşına göre ağırlıklı olmuştur. Her bölgedeki her bir mıntıka, bir küme olarak kabul edilmiştir. Kümeler rastgele yöntemle seçilmiş ve her bir küme içinde, kişiler, cinsiyet ve yaşa göre tanımlanmış tabakalar içinde rastgele örneklemle seçilmiştir. Hedef çalışma populasyonu, ≥50 yaşındaki kişilerden oluşan 3437 erişkini içermiştir.

Bulgular:

Bu çalışmada ET prevalansını %7.3 bulduk. Kan kurşun konsantrasyonları, ET vakalarında medyan kan kurşun konsantrasyonu 4,3 µg/dL buna karşılık kontrollerde 2,5 µg/dL'dir. ET vakalarında medyan kan kurşun konsantrasyonu (4,1 µg/dL) eş kontrollerde (2,5 µg/dL) ve eş olmayan kontrollerde aynı idi. (2,4 µg/dL) Tüm örneklemde tremor şiddeti (toplam tremor skoru) ve kan kurşun konsantrasyonu ($r = 0,09$; $p < 0,03$) arasında bir korelasyon bulduk. Bu korelasyon muhtemelen vakalar ve kontroller arasında farklılığın bir yansımasıdır. Çünkü ET vakaları ile sınırlı analizlerde bulunmamıştır ($r = –0,006$; $p = 0,88$).ET vakalarında kan kurşun konsantrasyonu ve tremor süresi arasındaki korelasyon, özellikle yaş için ayarlandıktan sonra ($r = 0,85$; $p = 0,37$) önemli düzeyde değildi ($r = 0,71$; $p = 0,23$). Her vakanın halen ET için ilaç alıp almaması, ET aile öyküsü bulunup bulunmaması veya baş tremoru gösteri göstermemesi temelinde ET vakaları katmanlanmıştır ancak medyan kan kurşun konsantrasyonları açısından farklılık yoktur

Sonuç:

Mevcut çalışmadaki veriler New York ve Mersin'de yürütülen daha önceki çalışmaların verilerine benzemektedir ve çevresel bir zehirli madde olan kurşun ve yaygın bir nörolojik hastalık olan ET arasındaki ilişkiyi göstermektedir.

.....

EP-269

PARKİNSON HASTALARINDA MİZAÇ KARAKTER PROFİLİ

BANU ÖZEN BARUT [1], ÖZGE SARAÇLI [2], ENES DEMİRYÜREK [1], AYŞE SEMRA DEMİR [3]

[1] *BÜLENT ECEVİT ÜNİVERSİTESİ TIP FAKÜLTESİ NÖROLOJİ AD*
[2] *BÜLENT ECEVİT ÜNİVERSİTESİ TIP FAKÜLTESİ PSİKYATRİ AD*
[3] *BÜLENT ECEVİT ÜNİVERSİTESİ TIP FAKÜLTESİ AİLE HEKİMLİĞİ AD*

Amaç:

Parkinson hastalarının mizaç ve karakter profillerini belirlemek ve bu profil ile klinik özellikler arasında ilişkiyi araştırmak.

Gereç ve Yöntem:

Çalışma grubu 24 idiyopatik Parkinson hastası ve 25 sağlıklı kontrol olgusundan oluşmaktadır. Çalışmaya katılan hasta ve kontrol grubu Mizaç Karakter Envanteri (MKE) doldurmuş ve bir psikyatri hekimi ile yüz yüze görüşme yapılarak SCID 1

ve SCID 2 tanıları belirlenmiştir. Hasta grubunun daha sonra dosya kayıtlarından demografik ve klinik özellikleri belirlenmiş, ilaç uyumları araştırılmış ayrıca ilaç uyumunu objektif olarak değerlendirmek amacı ile hastalara Morisky ilaç uyum skalası verilmiştir. Hasta ve kontrol grubunun mizaç ve karakter özellikleri karşılaştırıldıktan sonra, Parkinson hastalarının klinik özellikleri ile mizaç karakter profilleri arasında ilişki incelenmiştir.

Bulgular:
Çalışmaya dahil olan Parkinson hastalarında yaş ortalaması 60.58±7.6 olup, cinsiyet dağılımı 13 erkek ve 11 kadından oluşmaktadır. Kontrol grubunun yaş ortalaması 62.36±11.43 olup bu grupta 14 erkek ve 11 kadın yer almaktaydı. Hasta ve kontrol grubu MKE ile değerlendirildiğinde Parkinson hastalarında dürtüsellik, savurganlık, düzensizlik, yenilik arayışı ve bağımlılık puanları daha yüksek iken, kontrol grubunun duygusallık, sebat etme, amaçlılık, uyumlu ikincil huy, sosyal onaylama, yardım severlik, acıma, erdemlilik, işbirliği yapma, kişiler ötesi özdeşim, manevi kabullenme ve kendini aşma puanları daha yüksek idi.

Sonuç:
Bu çalışmada Parkinson hastalarının MKE'de yenilik arayışı puanlarının daha yüksek ancak işbirliği puanlarının daha düşük olduğu belirlenmiştir. Parkinson hastalarında tespit edilen bu kişilik özelliklerinin frontostriatal yolaklarda meydana gelen etkilenme ile ilişkili olabileceği düşünülmüştür.

.....

EP-270
HEMİPARKİNSON HEMİATROFİ SENDROMU
TUĞBA ARGÜN , CENGİZ DAYAN , BURCU YÜKSEL , PELİN DOĞAN AK , BAKİ ARPACI

BAKIRKÖY RUH VE SİNİR HASTALIKLARI EĞİTİM VE ARAŞTIRMA HASTANESİ 1.NÖROLOJİ KLİNİĞİ

Giriş:
Hemiparkinson–hemiatrofi sendromu (HPHA) nadir görülen bir parkinsonizm tablosudur. Genellikle genç yaşlarda başlayan, vucudun bir tarafında atrofi ve aynı tarafta gelişen parkinsonizm ile karakterizedir. İlk başvuru nedeni tremor ve distoni olan hemiparkinson–hemiatrofi sendromu olgusu sunulmaktadır.

Olgu:
22 yaşında kadın hasta, 7 ay önce sağ elde, yaklaşık 1 ay önce de sağ bacakta titreme şikayeti gelişen hasta, son 2 gündür sağ ayağında yürürken içe doğru dönme ve kasılma şikayeti ile kliniğimize başvurdu. Nörolojik muayenesinde derin tendon refleksleri tüm odaklarda canlı, sağ kol ve bacakta postural tremoru mevcuttu. Sağ kolda rijiditesi, sağ bacakta distonisi vardı. Desteksiz yürüyebiliyordu, yürürken sağ ayak iç rotasyona geliyordu. Kranyal MR normaldi. Serum bakır ve seruloplazmin, 24 saatlik idrarda bakılan bakır düzeyi normaldi. Kayser-Fleischer halkası saptanmadı. Tedavisine Madopar 125 mg 3x1/2 ile başlandı, takiplerinde hastanın tremoru tamamen ve yürüyüşü kısmen düzeldi. Yapılan beyin PET incelemesinde sol parietal lobta parietal postsantral girus, supramarjinal girus, sol süperior temporal girusta ve talamusta hipometabolizma saptandı.

Tartışma:
Hemiparkinson–hemiatrofi sendromu; çoğunlukla asimetrik tutulumlu, vücutta hemiatrofi ve atrofi olan tarafta sıklıkla dopa cevaplı parkinsonizm bulguları ile tanımlanır. İpsilateral distoni görülmesi, erken yaşta başlaması ve yavaş bir seyir göstermesi diğer karakteristik bulgularıdır. Genellikle kontrlateral beyin atrofisi görülür. BT ve MRI da kontralateral beyin atrofisinin gösterilmesi ve PET de kontralateral bazal ganglion ve medial frontal kortekste hipometabolizmanın gösterilmesi tanıya yardımcıdır. Genellikle L-dopa'ya çok iyi yanıt verir.
Distoni ile başlayan, aynı tarafta rijiditesi olan ve PET'te beynin karşı tarafında hipometabolizma saptanan, L-dopa'ya iyi yanıt veren bir olguyu sunduk.

.....

EP-271
ORTOSTATİK MİYOKLONUS: OLGU SUNUMU
BURCU ZEYDAN , AYŞEGÜL GÜNDÜZ , HÜLYA APAYDIN , MERAL E. KIZILTAN

İSTANBUL ÜNİVERSİTESİ CERRAHPAŞA TIP FAKÜLTESİ NÖROLOJİ ANABİLİM DALI

Olgu:
Ortostatik miyoklonus (OM) yakın zamanda tanımlanan ve ayakta dik postürü sürdürme sırasında bacaklarda titreme olarak ifade edilen bir semptomdur. OM'nin ayırıcı tanısında nadir bir tablo olan ortostatik tremor sıklıkla yer alır. Bacak kaslarının elektromiyografik incelemesi, her iki hastalık için özgün kabul edilen bulgular verebilmektedir. Burada alt beden yarımı Parkinsonizmi olan, OM saptanan olgumuzun klinik ve elektrofizyolojik bulgularını bildirmeyi amaçladık.
Seksen yaşında erkek hasta, 2001 yılında başlayıp, zamanla kötüleşen yürüme, ayakta durma ve ayaktayken dengede durma güçlüğü ve düşme yakınmalarıyla polikliniğimize başvurdu. Muayenede ayakta palpasyon ve inspeksiyonla alt ekstremitelerde düzensiz sallanmalar, aksiyal rijidite, tüm ekstremitelerde sinkinetik rijidite, hipomimi saptandı. Ayaktayken sallanma yürümekle azalsa da alt beden yarımı Parkinsonizmi bulguları nedeniyle yürüme güçlüğü gözlenmekteydi. Minimental test 21/30'du. Kranial MRG'de yaygın küçük damar hastalığı ve posterior serebral arter alanında enfarkt sekeli saptandı. Rutin sinir ileti çalışmaları ve iğne EMG normaldi. Alt ekstremitelerin poliEMG'sinde hasta ayaktayken miyokloniyle uyumlu faaliyet saptandı. Vasküler Parkinsonizm ve kognitif yıkımın eşlik ettiği OM tanısıyla tedavi 300 mg levodopa şeklinde düzenlendi, ayakta durmada dengesizlikte belirgin subjektif düzelme, adım mesafesinde artış, inspeksiyon ve palpasyonda sıçramaların kaybolduğu gözlendi.
Literatürde yalnızca iki vaka serisi bulunan OM, sistemik hastalıklara eşlik eden bir semptomdur ve nörodejeneratif hastalıklarla birliktelik sıklıkla bildirilmiştir. Benzer yakınmalar ve elektrofizyolojik bulgular nedeniyle ayırıcı tanıda ilk sırada ortostatik tremor gelmektedir, ayrımda EMG patlamalarının temel karakteri yol göstericidir. Ayrıca olgumuzda olduğu gibi OM'nin tedaviye iyi yanıt vermesi, hastaların hayat kalitesini yükseltmektedir.

.....

EP-272
SUBAKUT KOMBİNE DEJENERASYONU OLAN OLGU SUNUMU
EBRU ÖZAY ERDUĞRUL [1], ESRA ACAREL [2], LÜTFU HANOĞLU [2]

[1] *İSTANBUL ÖZEL MEDİPOL HASTANESİ NÖROLOJİ KLİNİĞİ*
[2] *İSTANBUL MEDİPOL ÜNİVERSİTESİ TIP FAKÜLTESİ NÖROLOJİ ANA BİLİM DALI*

Olgu:
Subakut kombine dejenerasyon,B12 eksikliğine bağlı, omuriliğin

dejenerasyonu ile giden hastalığıdır. En ağır hasar servikal ve üst dorsal bölgenin arka ve lateral kordonlarında, myelin kılıfında şişme, devam eden dejenerasyon sonucu gliozis ve akson hasarıdır. Buna bağlı arka kordan ve pramidal taktus tutulumuna ait bulgular görülür.Bu olgu da; 42 yaşında erkek hasta, 1 aydır ellerde uyuşma, yorgunluk, yürümede bozulma ve hafif unutkanlık şikayetleri ile yapılan tetkikler neticesinde Vit B12 düzeyi 145 bulunmuş, çekilen servikal MRG ında da posterior kordda C2-C5 düzeyinde T2 ağırlıklı incelemelerde hiperintens sinyal değişikliği saptanmış ve bu da subakut kombine dejenerasyon olarak değerlendirilmiştir. Hastaya 15 gün 1000mc/gün siyanokobalamin ım, sonra da haftada 1 gün devamı sonucu 2 ay sonra çekilen servikal MR da daha önce izlenen hiperinteniste belirgin azalmış, hastanın kliniğide belirgin düzelmiştir.
Tek başına Vit B12 eksikliğinin 100pg/100ml altında olmasa dahi hastada ne kadar belirgin klinik ve radyolojik hasara yol açabileceğini göstermesi ve erken başlanan tedavi ile kliniğin ve radyolojik görüntünün de düzelebileceğini göstermesi açısından demonstratif olduğu için hastamızı sunuyoruz.

.....

EP-273

NADİR GÖRÜLEN BİR SPİNAL DURAL ARTERİYOVENÖZ FİSTÜL OLGUSU

ZÜBEYDE AYTÜRK , EMİNE RABİA KOÇ , BURCU ACAR , ATİLLA İLHAN

FATİH ÜNİVERSİTESİ TIP FAKÜLTESİ

Olgu:

54 yaşındaki erkek hasta polikliniğimize yürüme güçlüğü ve dengesizlik şikayeti ile başvurdu. Şikayetleri birbuçuk yıl önce; sağ ayak parmaklarında uyuşma ile başlamış. Yaklaşık 9 ay sonra sol ayakta uyuşma ve güçsüzlük gelişmiş. Giderek yürüme güçlüğü ve dengesizlik yakınmalarına eklenmiş. Bir yıldır kabızlığı varmış ve idrarını kesik kesik yapıyormuş. Özgeçmişinde hipertansiyonu olan hastanın şikayetinden önce gribal enfeksiyon, aşılanma veya travma öyküsü yoktu. Hastanın nörolojik muayene bulguları; spastik paraparezi, bilateral L1'de seviye veren duyu kusuru, vibrasyon sağda ayak bileğine, solda dize kadar bozuk, serebellar testlerde bilateral alt ekstremitede dismetri, tandem beceriksiz, rhomberg pozitif, yürüyüş spastik, ataksik, taban derisi cevabı bilateral lakayt idi. Bu bulgularla çekilen torakal ve lomber MRG'de; spinal kordda Th5-6 düzeyinden başlayan lomber spinal korda uzanan, kordda minimal ekspansiyon, T2A görüntülerde diffüz ödem ile uyumlu intensite artışı, kord posterior komşuluğunda intradural ekstramedüller lokalizasyonda belirgin venöz vasküler yapılara ait görünümler, Th6 ve Th7 düzeyinde postkontrast görüntülerde yama tarzında kontrast madde tutulumu saptandı. Bulguların ayırıcı tanısında tip 1 spinal dural AVF ve buna sekonder venöz hipertansiyon öncelikli olarak düşünüldüğünden ve muhtemel fistül lokalizasyonu için torakolomber bölgeye yönelik kontrastlı BT Anjiografi incelemesi yapıldı. Torakal4 ve Th7 vertebra düzeyinde sağdan interkostal ya da spinal arterlerden köken alıyor olabileceği düşünülen zayıf dansitede doluş gösteren fistül görünümü dikkati çekti. Bunun üzerine özellikle bu iki seviyeye yönelik selektif anjiografi yapıldı ve embolizasyon işlemi uygulandı. Spinal dural arteriyovenöz fistül çok nadir görüldüğü ve miyelopati ayırıcı tanısında akılda tutulması gerektiği için sunmaya değer bulduk.

.....

EP-274

KÜÇÜK HÜCRELİ AKCİĞER CA İLE İLİŞKİLİ PARANEOPLASTİK SENDROM; OLGU SUNUMU

ASLAN YILMAZ , MURAT YILMAZ , İNCİ MÜLKEM , SEVGİ FERİK , TAHİR KURTULUŞ YOLDAŞ

ANKARA DIŞKAPI YILDIRIM BEYAZIT EĞİTİM ARAŞTIRMA HASTANESİ NÖROLOJİ KLİNİĞİ

Olgu:

Tümörlerin metastaz, direk yayılım metabolik ve vasküler etkilerinin dışında sinir sistemi üzerindeki uzak etkileri paraneoplastik sendromlar olarak tanımlanır. Sinir sisteminin paraneoplastik sendromları oldukça nadir görülmesine karşın sistemik bir kanserin erken habercisi olması nedeniyle önem taşırlar. Paraneoplastik sendromların tanısı nörolojik sendromun tanınması, ilişkili kanserin gösterilmesi, serum/BOS otoantikorların saptanması ile konur. Hastaların serum veya BOS örneklerinde paraneoplastik antikorların gösterilmesi tanıyı kolaylaştırmakla beraber olguların %40 ında antikor gösterilemez. Paraneoplastik sendromların tedavisinde en önemli yaklaşım altta yatan kanserin tanı ve tedavisidir. Bu durumda nörolojik tablo tamamen düzelmese de en azından stabilize olabilir. Olgumuz 69 yaşında erkek hasta idi. Hastanın 4 ay önce başlayan baş dönmesi, dengesiz yürüme, dizartrik konuşma yakınmaları mevcuttu. Hasta desteksiz yürüyemiyordu. Nörolojik muayenede bilateral serebellar testler beceriksiz, DTR ler hiperaktif, derin duyu bozukluğu mevcuttu. Kranial MR ında serebellar atrofi saptandı. SEP incelemesinde bilateral tibial SEP alınamadı. SCA tip 1,2,3,6,7 gen analizi ve kanser markerları negatifti. Toraks BT de sol alt lob parankiminde nodül saptandı, ince iğne aspirasyon biyopsisinde küçük hücreli akciğer kanseri saptandı. Göğüs cerrahisi ve onkoloji birimlerine konsülte edilen hasta primer hastalığının tedavisi için ilgili bölümlere yönlendirildi.

.....

EP-275

KLİNİK İZOLE SENDROMUN KLİNİK OLARAK KESİN MULTİPLE SKLEROZA DÖNÜŞMESİ SÜRECİNDE SİGARA KULLANIMININ ETKİSİ

ADALET ARIKANOĞLU [1], ERKİNGÜL SHUGAIV [2], ERDEM TÜZÜN [3], MEFKURE ERAKSOY [2]

[1] DİCLE ÜNİVERSİTESİ TIP FAKÜLTESİ NÖROLOJİ ANABİLİMDALI
[2] İSTANBUL ÜNİVERSİTESİ TIP FAKÜLTESİ NÖROLOJİ ANABİLİM DALI
[3] İSTANBUL ÜNİVERSİTESİ TIP FAKÜLTESİ DENEYSEL TIP ARAŞTIRMA ENSTİTÜSÜ

Amaç:

Sigara kullanımının Multipl Skleroz (MS) gelişme riskini artırdığı, hastalığın klinik sürecini ve atak süresini olumsuz etkilediğini gösteren çalışmaların yanı sıra sigarının MS'da disabilite ve hastalığın progresyonu üzerine etkisi olmadığını öne süren yayınlarda bulunmaktadır. Bu çalışmada amacımız sigara kullanımının Klinik izole sendrom (KİS)'un Klinik Olarak Kesin Multiple Skleroza (KMS)'a dönüşme sürecinde etkisi olup olmadığını araştırmaktır.

Gereç ve Yöntem:

2007-2011 tarihleri arasında İstanbul Üniversitesi Tıp Fakültesi Nöroloji Anabilim Dalı Multipl Skleroz polikliniğinde değerlendirilip CIS tanısı alan 95 hasta retrospektif olarak

incelendi. Hastalar sigara içenler ve içmeyenler olarak 2 gruba ayrıldı. Gruplar arasında atak süreleri, EDSS skorları, Beyin MR da ak madde lezyon varlığı, T2 ağırlıklı MRG incelemelerinde lezyon sayısı ve KMS'a dönüşüp dönüşmemeleri karşılaştırıldı.

Bulgular:
Sigara içen grupta içmeyen gruba göre Beyin MR da ak madde lezyon varlığında istatitiksel olarak anlamlı derecede fark bulundu (p<0,05). Her iki grup arasında cinsiyet, yaş, EDSS skoru, KMS'a dönüşme ve atak süresi arasında istatistiksel olarak anlamlı bir fark bulunmadı (p>0,05). Sigara içen grupta sigara miktarı ve kullanım süresi ile EDSS skoru, T2 lezyon sayısı ve KMS'a dönüşüm süresi arasında korelasyon yoktu.

Sonuç:
Sigara kullanımı KİS'lu hastalarda Beyin MR da ak madde lezyon oluşumunu artıran bir risk faktörü olarak saptanmasına rağmen KMS'a dönüşüm süreci üzerine etkili bir faktör olarak bulunmadı.

.....

EP-276
RELAPS VE REMİSYONLA SEYREDEN MULTİPL SKLEROZLU OLGULARDA KOGNİTİF REHABİLİTASYONUN ETKİLERİ

İLKNUR GÜÇLÜ ALTUN [1], BARIŞ TOPÇULAR [2], PINAR KAYA [3], ELİF KURT [3], DEMET YANDIM KUŞÇU [4], AYSUN SOYSAL [4], NEVİN PAKİZE SÜTLAŞ [4], DURSUN KIRBAŞ [5]

[1] İZMİR EĞİTİM ARAŞTIRMA HASTANESİ
[2] İSTANBUL BİLİM ÜNİVERSİTESİ
[3] MAYIS PSİKOLOJİ MERKEZİ
[4] BAKIRKÖY RUH VE SİNİR HASTALIKLARI EĞİTİM VE ARAŞTIRMA HASTANESİ
[5] ERENKÖY RUH VE SİNİR HASTALIKLARI EĞİTİM VE ARAŞTIRMA HASTANESİ

Amaç:
Multipl Skleroz(MS) hastalarının yarısından fazlasında görülen kognitif bozukluk yaşam kalitesini belirgin etkiler. Relaps ve remisyonla seyreden MS(RRMS) olgularında Brief Repeatable Battery Neuropsychology(BRB-N) ile kognitif bozukluk şiddetinin belirlenmesi, bilişsel kayıpları yavaşlatarak başa çıkma stratejileri geliştirilmesi amacıyla yürütülen kognitif rehabilitasyon programlarının faydalarının gösterilmesi amaçlanmıştır.

Gereç ve Yöntem:
Bakırköy Ruh ve Sinir Hastalıkları Hastanesi 3. Nöroloji kliniği MS polikliniğine başvuran RRMS tanısı almış, Expanded disability status scale(EDSS) 1.0-5.5, kognitif durumunu etkileyecek hastalığı ya da ilaç kullanımı olmayan hastalara BRB-N ile kognitif tarama yapılmıştır. Kognitif bozukluk saptanan 32 hasta ardışık 8 hafta süresince haftada 1 kez psikolog eşliğinde bilgisayar destekli kognitif rehabilitasyon programına alınarak 4 hafta arayla tekrarlanan testlerle kognitif rehabilitasyon programının etkileri değerlendirilmiştir.

Bulgular:
Yaş ortalaması 36,09±7,19 olan hastaların sırasıyla giriş ve kontrol test skorları: PASAT 48,66±29,99-70,72±25,71, Seçici hatırlama testi-total öğrenme(SRT-TL) 8,03±2,36- 10,09±1,77, Seçici hatırlama testi-uzun süreli bellek(SRT-DR) 6,72±2,74-9±2,29, Görsel bellek testi-total öğrenme(SPART-TL) 4,72±2,02-4,22±1,74, Görsel bellek testi-uzun süreli bellek(SPART-DR) 5,94±2,54-5,16±2,23, Sembol sayı modaliteleri testi(SDMT) 40,44±17,04-46,47±17,94, Kelime akıcılığı(WLG) 32,88±9,8-40,44±9,95 bulunmuştur. Başlangıç, 1. Kontrol, 2. Kontrol MSNQ(Multiple Sclerosis Neuropsychological Screening Questionare) ve SPART değerleri arasında istatistiksel olarak anlamlı farklılık gözlenmemiştir (p>0,05). Başlangıç, 1. Kontrol, 2. Kontrol PASAT, WLG, SDMT, SRT-TL ve SRT-DR değerleri arasında istatistiksel olarak çok anlamlı farklılık gözlenmiştir (p=0,0001).

Sonuç:
Kognitif rehabilitasyon ile dikkati sürdürme, çalışma belleği ve bilgi işleme hızında, verbal akıcılık ve verbal öğrenmede belirgin düzelme saptandı, vizyospasyal öğrenme üzerinde değişiklik gözlenmedi. Bu uygulama umut vaad etmekle beraber daha kapsamlı çalışmalara ihtiyaç vardır.

.....

EP-277
ADALİMUMAB TEDAVİSİ SIRASINDA MULTİPL SKLEROZ GELİŞEN BİR ANKİLOZAN SPONDİLİT OLGUSU

UĞUR UYGUNOĞLU [1], ESER BULUŞ [1], KORAY TAŞÇILAR [2], DERYA ULUDÜZ [1], SABAHATTİN SAİP [1]

[1] İSTANBUL ÜNİVERSİTESİ, CERRAHPAŞA TIP FAKÜLTESİ, NÖROLOJİ ANABİLİM DALI
[2] İSTANBUL ÜNİVERSİTESİ, CERRAHPAŞA TIP FAKÜLTESİ, İÇ HASTALIKLARI ANABİLİM DALI, ROMATOLOJİ BİLİM DALI

Amaç:
Ankilozan Spondilit (AS) sakroiliak eklemleri tutan ve %85 oranında HLA-B27 pozitifliği gösteren inflamatuvar romatolojik bir hastalıktır. Adalimumab AS'de kullanılan bir TNF-α blokeridir. AS olgularında Adalimumab ilişkili santral sinir sistemi demiyelinizasyonu oldukça nadirdir ve günümüze değin 5 olgu bildirilmiştir.

Olgu:
HLA-B27 pozitif AS tanısıyla takipli 36 yaşında erkek hasta, 15 gündür ortaya çıkan dengesizlik, sağ gözde bulanık ve çift görme yakınmalarıyla başvurdu. AS nedeniyle 2 yıldır Adalimumab kullanmaktaydı. Nörolojik muayenesi ve kan tetkileri normal sınırlardaydı. Kraniyal manyetik rezonans görüntülemesinde (MRI) T2 ağırlıklı kesitlerde multipl periventriküler, jukstakortikal ve sağ orta serebellar pedinkülde hiperintens lezyonlar, kontrastlı T1 ağırlıklı kesitlerde ise gadolinium tutan sağ orta serebellar pedinkül lezyonu tespit edildi. Beyin-omurilik sıvısı incelemesi normal sınırlardaydı. Görsel uyandırılmış potansiyellerinde (VEP) bilateral latanslarda uzama tespit edildi. Ayırıcı tanı amacıyla yapılan tetkiklerinde infeksiyon, nörosarkoidoz, vaskülit veya metabolik hastalık lehine bulgu tespit edilmedi. Adalimumab tedavisi kesilerek yüksek doz metilprednizolon tedavisi ile şikayetlerinde gerileme gözlendi. 3 ay sonra çekilen kraniyal MR'da lezyonlarda gerileme olmasına rağmen 1 yıl sonraki MRI'da gadolinium tutulumu gösteren sağ periventriküler bölgede yeni lezyon tespit edilerek olguya McDonald (2010) kriterlerine göre MS tanısı kondu.

Tartışma:
Adalimumab tedavisi uygulanacak hastalarda ailede MS öyküsü veya MS'i düşündürecek nörolojik semptomlar dikkatle değerlendirilmelidir. Diğer anti-TNF ajanlar gibi adalimumabın da nörolojik komplikasyonlara yol açabileceği ve santral sinir sistemi demiyelinizasyonunu tetikleyebileceği akılda tutulmalıdır.

.....

EP-278

MULTİPL SKLEROZ HASTALARINDA İMMUNMODULATÖR TEDAVİYE UYUMUN DEĞERLENDİRİLMESİ

ASLI KÖŞKDERELİOĞLU , MUHTEŞEM GEDİZLİOĞLU , PINAR ÇE

İZMİR BOZYAKA EĞİTİM VE ARAŞTIRMA HASTANESİ NÖROLOJİ KLİNİĞİ

Amaç:

Relaps ve remisyonlarla seyreden multipl skleroz (RRMS) ile sekonder progresif seyirli multipl skleroz (SPMS) hastalarında immunmodulatör tedaviye (IMT) uyumu araştırmak.

Gereç ve Yöntem:

Polikliniğimizde takipli, IMT altındaki (IFN beta ve glatiramer asetat) yüz ondokuz RRMS ve yirmibeş SPMS hastası çalışmaya alınmıştır. Hastaların demografik bilgileri ve ilaç kullanımına ilişkin bilgileri, hazırlanan anket formu aracılığıyla kaydedilmiştir.

Bulgular:

RRMS tanılı119 hasta, SPMS tanılı 25 hasta çalışmaya dahil edildi. RRMS grubunda 21 hasta (%17), SPMS grubunda 17 hasta (%68) IMT tedaviyi bırakmıştı. Tüm hastaların 67'si (%46,5) düzenli ilaç kullanmaktaydı. Yüz oniki hasta (%77,8) tek tip IMT ile tedavi altında iken, yanetkiler nedeniyle IMT değişikliği yapılan hasta sayısı 10 idi. Hastaların %11,8'i hastalık progresyonu nedeniyle IMT bırakmış veya değiştirmişti. On bir hasta ise tedavi reddi nedeniyle tedaviyi bırakmıştı. 107 hasta enjeksiyonu kendisi yapmaktaydı. Düzenli ve düzensiz IMT kullanan hasta grupları arasında, hastalık süresi, EDSS skorları, yıllık atak hızı, eğitim süresi karşılaştırıldığında anlamlı bir fark saptanmadı. IMT bırakan hasta grubundaki EDSS skoru, devam eden hasta grubunun EDSS skorundan belirgin olarak yüksek saptandı.

Sonuç:

Multipl skleroz, genç erişkinleri etkileyen, kronik seyirli ve özürlülüğe neden olan bir demiyelinizan nitelikte santral sinir sistemi hastalığıdır. Günümüzde kullanılmakta olan IFN beta ve glatiramer asetat tedavileri, relapsları önleyici ve progresyonu geciktirici etkilere sahiptir. Parenteral uygulanan ve uzun süreli kullanım gerektiren bu ajanlar, çeşitli nedenlerle değiştirilebilmekte ve bırakılmaktadır. Bu çalışmada, IMT düzenli kullanan ve bırakan hasta grupları, hastalık süresi, EDSS skorları, yıllık atak hızı, eğitim süresi gibi çeşitli değişkenler gözönüne alınarak karşılaştırıldı. IMT bırakan grupta, EDSS skoru ve hastalık süresi, kullanmakta olan gruba kıyasla daha yüksek saptandı. Bu sonuç, hastalık progresyonu ile yakından ilişkili idi.

.....

EP-279

GLATİRAMER ASETATLA İLİŞKİLİ NON-OTOİMMÜN, TOKSİK HEPATİT

ÖZLEM KAYIM-YILDIZ , HATİCE BALABAN , ŞEYDA ÇEVİK , ERTUĞRUL BOLAYIR , SUAT TOPAKTAŞ

CUMHURİYET ÜNİVERSİTESİ TIP FAKÜLTESİ NÖROLOJİ ANABİLİM DALI

Olgu:

Glatiramer asetat aktif relapsing remitting multipl skleroz hastalarının tedavisinde kullanımı onaylanmış sentetik bir polipeptiddir. Multipl skleroz tedavisinde yaygın olarak kullanılan interferon beta grubu ilaçlar ile hepatotoksisitenin sık olarak (%1,4) gelişmekte olmasına karşın glatiramer asetatla ilişkili toksik hepatit bugüne dek yalnızca iki hastada bildirilmiştir. 28 yaşında kadın hastaya relapsing remitting multipl skleroz tanısı ile glatiramer asetat tedavisi başlandı. Daha önce multipl skleroz için immünmodülatör tedavi almamış olan hastanın tedavi öncesi karaciğer fonksiyon testleri normal sınırlarda idi. Tedaviye başlandıktan 1 ay sonra karaciğer fonksiyon testleri ve bilüribin düzeyleri yükselen hastada infeksiyöz veya otoimmün hepatit bulgusu saptanmadı. Karaciğer biyopsisi toksik hepatit ile uyumlu bulunan hastanın glatiramer asetat tedavisi sonlandırıldı.

Olgumuz glatiramer asetatın nadir olarak toksik hepatite neden olabileceğini ve hekimlerin bu ender komplikasyonun bilincinde olmaları gerektiğini vurgulamaktadır.

.....

EP-280

AİLEVİ AKDENİZ ATEŞİ VE MULTİPLE SKLEROZ BİRLİKTELİĞİ

ZEHRA AKPINAR , FAİK İLİK , HÜSEYİN BÜYÜKGÖL , AYŞEGÜL ÖĞMEGÜL

NECMETTİN ERBAKAN ÜNİVERSİTESİ MERAM TIP FAKÜLTESİ NÖROLOJİ A.D.

Olgu:

Ailevi akdeniz ateşi (AAA) otozomal resesif geçiş gösteren, tekrarlayan ateş ve poliserozit ile seyreden otoinflamatuar bir hastalıktır. AAA'li hastalarda Multiple skleroz (MS) sıklığının iki kat daha fazla görülmesi bu iki hastalık arasında önemli bir ilişkinin olduğunu düşündürmektedir. Vaka 1: Yirmi bir yaşında erkek hastanın ilk şikayeti sağ ayağında uyuşma şeklinde olup yaklaşık 6 ay önce başlamış. Şikayeti yaklaşık 2-3 gün sürdükten sonra gerilemiş. On gün önce bu şikayeti tekrar başlamış. Dokuz yıl önce AAA tanısı konulan hasta bu nedenle kolşisin 1.5 mg/gün almaktaymış. Nörolojik muayenesinde sağ alt ekstremitesinde 4/5 kas gücü defisiti, 4 ekstremitede derin tendon refleksi artışı ve sağda taban derisi refleksi ekstensör olrak saptandı. Laboratuvar tetkiklerinde sedim 19 mm/h olup, CRP: 63.14 mg/L olarak tespit edildi. Kraniyal MRG incelemesinde sağ temporal bölgede aktif MS plağı gözlendi. Hastada M694V homozigot mutasyon saptandı. Vaka 2: Yirmi altı yaşında kadın hastanın yaklaşık 20-25 gün önce sol bacağında ve sol kolunda uyuşma şikayeti başlamış. Aynı süre zarfında yüzünün sağ tarafında uyuşma şikayeti olan hastanın tüm şikayetleri 15 gün içinde herhangi bir tedavi almadan kendiliğinden düzelmiş. Hastanın iki çocuğunda AAA mevcuttu. Karın cildi refleksi her üç kadrandan bilateral alınmayan hastanın diğer nörolojik bulguları normaldi. Hastada M694V heterozigot mutasyonu tespit edildi. Kontrastlı kranial MRG incelemesinde aktif ve inaktif MS plakları gözlendi. AAA ve MS birlikteliği nadir olarak bildirilmiş olup MS'li bazı hastalarda AAA'e neden olan mutasyonları olan hastalarda MS tablosunun daha ağır olabileceği de unutulmamalıdır. M694V mutasyonu olan AAA hastalarında literatürde MS ataklarını agreve edebildiği gibi MS gelişimi için de predispozan olabileceği vurgulanmıştır.

.....

EP-281

YANLIŞ SVO TANISI ALMIŞ İLERİ YAŞ MULTİPLE SKLEROZ VAKASI

SERKAN DEMİR , MEHMET GÜNEY ŞENOL , RIZA SONKAYA , RIFAT ERDEM TOGROL

HAYDARPAŞA GATA EĞİTİM HASTANESİ NÖROLOJİ SERVİSİ

Giriş:

Multipl skleroz santral sinir sistemi beyaz cevherinin karmaşık,tekrarlayıcı, sıklıkla progressif seyirli inflamatuar demiyelinizan hastalığıdır. 18-50 yaşları arasında, kadınlarda erkeklere göre daha sık olarak görülür. Hastalığın en önemli özelliği heterojen olmasıdır. Ortaya çıkış semptomu, seyir, tedaviye yanıt ve patoloji bulguları başta olmak üzere birçok yönden hastalar arasında büyük farklılıklar vardır. Progresif seyir, geç başlangıç yaşı, ilk birinci yıl içindeki atak sıklığı, myelopati ve motor semptomlarla başlangıç, kötü prognostik faktörler olarak belirtilmektedir. 60 yaşında MS tanısı almış bir erkek hastağı sunuma değer gördük.

Bulgular:

60 yaşındaki erkek hastanın 6 sene önce sağ tarafında kuvvetsizlik ve konuşma bozukluğu şikayeti olmuş. Başvurduğu merkezde kraniyal MR'ındaki periventriküler lezyonlar iskemik SVO olarak değerlendirilmiş ve klopidogrel başlanmış. Yakınmaları zamanla gerileyen hastanın 2 sene önce tekrar sağ tarafındaki kuvvetsizlik ve konuşma bozukluğu olmuş, 1 sene sonra sol kol ve elinde zayıflama ve kuvvetsizlik şikayeti başlamış. Nörolojik muayenesinde sağ NLS hafif silik, sağ göz kapağı hafif retrakte, sağ taraf sola göre atrofik, sağda motor kuvvet 4/5. Sağda düşük ayak mevcut. Solda silik üstte daha belirgin hemiparezi. TCR bilateral ekstansör. Konuşma dizartrik ve stepaj yürüyüşü mevcuttu. Hastanemizde çekilen kraniyal MR ve servikal MRlaında lezyonların periventriküler multiple sayıda olması, jukstakortikal ve infratentorial lezyonların varlığı, spinal plak benzeri lezyonlarının varlığı nedeni ile ayırıcı tanılar içerisine demiyelinizan hastalıklar da düşünülmeye başlandı. İki yanlı tibial SEP icelemede yanıt elde edilemedi, median SEP N20-P25 latansı sağda uzun solda elde edilemedi. BOS incelemede IgG endeksinin artmış olduğu ve tipIII OKB pozitifliği gösterildi. Hastaya MS tanısı konuldu ve azathiopurin başlanarak takibe alındı.

Tartışma:

Elli yaşın üzerinde klinik belirtileri başlayan MS hastalarda tanı genellikle yanlış konulmaktadır. Kraniyal MR görüntülemedeki lezyonlar, ileri yaş nedeniyle iskemik olarak değerlendirilebilmektedir. 50 yaşın üzerindeki hastalarda ayırıcı tanıda serebrospinal vasküler sendromlar, hipertansiyonla ilişkili sendromlar, kompressif myelopatiler, primer ya da ikincil vaskülitler, inflamatuar hastalıklar, metabolik hastalıklar, dejeneratif ve nutrisyonel sendromlar araştırılmalıdır.

.....

EP-282

AİLESEL AKDENİZ ATEŞİ VE DEMİYELİNİZAN HASTALIKLAR

ÖZGE AKIN , NİLÜFER KALE İÇEN , AYSUN SOYSAL

BAKIRKÖY PROF. DR. MAZHAR OSMAN RUH SAĞLIĞI VE SİNİR HASTALIKLARI EĞİTİM VE ARAŞTIRMA HASTANESİ, 3. NÖROLOJİ KLİNİĞİ

Olgu:

Ailesel Akdeniz Ateşi (FMF), MEFV geninde mutasyon sonucu gelişen, OR geçişli, kendiliğinden düzelen ateş ve poliserozit ataklarıyla seyreden bir hastalıktır. FMF'le birlikte multipl skleroz(MS) ve MS olmayan demiyelinizan hastalıklar (SLE, Behçet, Sjögren sendromu) görülebilir.

Olgu 1: 2 haftadır yüz ve dilinin solunda uyuşma nedeniyle başvuran 31 yaşında kadın hastanın NM'de sağda TCR'si lakayd ve sol yüz yarısında hemihipoestezi vardı. 24 yıldır FMF hastalığı olan hastanın kraniyal MR'da kontrast tutan MS'la uyumlu lezyonlar saptandı. Servikal , torakal MR'ı ile IgG indeksi normal olan hastanın, oligoklonal band(OKB) ve vaskülit tetkikleri negatifdi. 5 gün IVMP tedavisi sonrası yakınmaları düzeldi, poliklinik takibine alındı.

Olgu 2: Başdönmesi nedeniyle başvuran 17 yaşındaki erkek hasta 1 yıl önce ayak tabanlarında ağrı, yanma yakınmasıyla başka bir merkezde incelenmiş, FMF tanısı konmuş. Kraniyal MR'ında beyinsapı ve talamusta hiperintens lezyonlar saptanıp BOS incelemesinde 50 lökosit, protein artışı, OKB (+)'liği bulunmuş. EMG'de mononöritis mültipleks saptanan hastanın sinir biopsisi nekrotizan vaskülitle uyumluymuş. Anti-dsDNA yüksekliği de bulunan hastaya FMF ve Lupus like sendrom düşünülerek kolsişin ve oral steroid başlanmış. 1 ay sonra akut apandisit tanısıyla opere edilen hasta 2 ay sonra başdönmesi nedeniyle hastanemize başvurdu. DTR artışı, sağda TCR lakaydlığı, sağ ayakta hipoestezi dışında NM'si normaldi. Kraniyal MR'da eski lezyonlarında gerileme olan hastanın servikal MR'ında da demiyelinizan lezyonlar saptandı. ANA, antidsDNA tekrarlanıp yüksek bulundu. Romatoloji konsültasyonuyla serolojik aktif, klinik inaktif SLE tanısıyla poliklinik takibi önerilen hasta MS ve romatoloji poliklinikerinde izleniyor.

Nonspesifik yakınmalarla başvuran ve NM'de belirgin bir patoloji saptanmayan FMF'li olgularda eşlik eden demiyelinizan hastalıklara dikkati çekmek için bu iki olgu sunulmuştur.

.....

EP-283

RADYOLOJİK OLARAK SYRİNGOMYELİ TANISI ALAN SPİNAL KORD DEMYELİNİZAN LEZYONLARI

AYSUN SOYSAL [1], NİLÜFER KALE İÇEN [1], BURCU YÜKSEL [2], HANDE SARIAHMETOĞLU [2], ÖZGE AKIN [1]

[1] BAKIRKÖY PROF. DR. MAZHAR OSMAN RUH SAĞLIĞI VE SİNİR HASTALIKLARI EĞİTİM VE ARAŞTIRMA HASTANESİ, 3. NÖROLOJİ KLİNİĞİ

[2] BAKIRKÖY PROF. DR. MAZHAR OSMAN RUH SAĞLIĞI VE SİNİR HASTALIKLARI EĞİTİM VE ARAŞTIRMA HASTANESİ, 1. NÖROLOJİ KLİNİĞİ

Olgu:

Non kommunikan syringomiyeli spinal kordda gözlenen kaviter lezyon olup semptomatik (araknoidit, travma yada tümör) yada konjenital idyopatik proseslere bağlı gelişebilir. Multipl skleroz (MS) tanısı ile takip edilen hastalarda siringomyeli nadir olarak bildirilmiştir. Bu bildiri ile demyelinizan hastalığı olan ve takipleri sırasında akut başlangıçlı bulgular geliştiren ve görüntülemede syringomyeli tanısı almış hasta grubu tartışılacaktır.

Olgular: 2 si RRMS ve 2'si NMO spektrum hastalığı tanısıyla izlenen 4 hastada syringomyeli görünümü saptandı. NMO'lu hastaların takiplerinde MR'da syringomyeli olarak yorumlanan lezyonlar kaybolurken RRMS'li hastalardaki lezyonları devam ettiği gözlendi.

MSS demyelinizan hastalığı ile birlikte siringomyeli gözlenmesi bu bulgunun koinsidental bir durum mu yoksa gelişen MS lezyonlarının syringomyeli olarak yorumlanması mı sorusuna neden olmaktadır. Hastaların takip ve tedavisinde bu tanı

karmaşasının göz önünde bulundurulması önem taşımaktadır.

.....

EP-284

MULTİPL SKLEROZ, EPİDERMOLİZİS BÜLLLOZA VE RETİNİS PİGMENTOSA BİRLİKTELİĞİ OLAN BİR OLGU

MÜGE MERCAN , FİGEN TOKUÇOĞLU , HATİCE SABİHA TÜRE , TÜLAY KURT İNCESU , GALİP AKHAN

KATİP ÇELEBİ ÜNİVERSİTESİ İZMİR ATATÜRK EĞİTİM VE ARAŞTIRMA HASTANESİ NÖROLOJİ KLİNİĞİ

Amaç:

Bu çalışmada genetik hastalıklar olan retinis pigmentosa ve epidermolisis büllosa ile otoimmun inflamatuvar kökenli multiple skleroz (MS) birlikteliği olan bir olgu anlatılmıştır.

Olgu:

Kırk bir yaşındaki bayan hasta bacaklarda güçsüzlük yakınması ile başvurdu. Özgeçmişinden bir yıl önce ani görme kaybı olduğu, 20'li yaşlarda başlayan geceleri görme zorluğu ve doğuştan itibaren cilt lezyonları olduğu öğrenildi. Soy geçmişinde özellik yoktu. Nörolojik bakısında bilateral optik atrofi, retinis pigmentosa ve görme kaybı (ışık hissi pozitif), paraparezi, sağda hemihipoaljezi, bilateral Babinski pozitifliği saptandı. Kranial, servikal, torakal MRG'de T2' de hiperintens çok sayıda demiyelinizan plak saptandı. VEP'de ön görsel yollarda, SEP'te fasikulus graciliste bilateral ileti uzaması bulundu. Otoantikor ve vaskülit belirteçlerinde ANA (1/320) , ENA immunblot Sm+/- borderlıne pozitifti. BOS incelemesinde 2 oligoklonal bant izlendi, IgG indeksi 1.76 olarak saptandı. Göz kuruluğu nedeni ile yapılan schimer testi negatifti. Sabahları eklem tutukluğu, ANA pozitifliği olması nedeni ile bağ doku hastalığı dışlanamadı. Deri biopsisinde IF incelemede IgA, IgG ve C3 negatifti, distrofik tip epidermolizis büllosa saptandı ve lokal tedavi verildi. Nörogörüntüleme, klinik ve laboratuvar bulguları ile MS düşünüldü. Pulse steroid verildi ve immunmodülatör tedavi başlandı.

Tartışma:

Distrofik tip epidermolizis büllosa, tip 7 kollajenini kodlayan gende mutasyon sonucu oluşan, deri ve epitelyal yüzeyleri etkileyen bir hastalıktır. Retinitis pigmentosa ise protein mutasyonu sonucu oluşan kalıtsal bir hastalıktır. MS ise santral sinir sisteminin demiyelinizan hastalığıdır ve kesin genetik geçişi olmamakla birlikte olguların %15'inde ailede etkilenmiş birey gösterilmiştir. Her üç hastalığın da ekdoderm kökenli dokuları tutması ve literatürde MS ile retinitis pigmentoza ve epidermolizis bülloza birlikteliğinin bildirilmemiş olması nedeniyle olgumuz sunulmaya değer görülmüştür.

.....

EP-285

MULTİPLE SKLEROZDA UNİLATERAL FASİYAL MİYOKİMİ

ÖZLEM ÖZTÜRK [1], KAYİHAN ULUÇ [1], GAZANFER EKİNCİ [2], KADRİYE AĞAN [1]

[1] MARMARA ÜNİVERSİTESİ EĞİTİM VE ARAŞTIRMA HASTANESİ NÖROLOJİ AD

[2] MARMARA ÜNİVERSİTESİ EĞİTİM VE ARAŞTIRMA HASTANESİ RADYOLOJİAD

Amaç:

Fasiyal miyokimi yüz kaslarında sürekli, dalgalanma benzeri istemsiz kasılmalar şeklinde gözlenen, özellikli elektromiyografik aktiviteye neden olan klinik bir fenomendir. Fasiyal miyokimi; multipl sklerozda (MS), beyin sapı tümörlerinde ve nadiren Guillian Barre sendromunda bildirilmiştir. Bu olguda fasiyal miyokimi ile ortaya çıkan MS atağı klinik ve radyolojik bulguları eşliğinde sunulmuştur.

Olgu:

Yirmi-dokuz yaşında erkek hasta, MS tanısıyla üç yıldır interferon tedavisiyle takip edilmekteyken; sağ yüz yarımında uyuşukluk, üç gün sonra da sağ yüz yarımında sürekli, istemsiz, dalgalanma şeklinde olan kasılma şikayetleriyle polikliniğimize başvurdu. Hastanın yapılan nörolojik muayenesinde sağ fasiyal miyokimi dışında yeni lateralizan bulgu saptanmadı. Tam kan sayımı, biyokimya, tiroid fonksiyon testleri ve diğer laboratuar değerleri normal sınırlardaydı. Hastanın 3 Tesla kranial MR incelemesinde sağ fasiyal sinirin akustik kanal içerisinde kontrast tutulumuna yol açan demiyelizasyonu saptandı. Hasta yedi gün süreyle 1gr/gün metilprednizolon tedavisi aldı, tedavi sonrasında hastanın bulguları kayboldu.

Yorum:

Fasiyal miyokimi; patogenezi tam olarak bilinmemekle birlikte fasiyal sinirin motor komponentlerinin etkilendiği lezyonlarda -supranüklear, nüklear veya postnüklear- görülebilmektedir. Olgumuzda fasiyal sinirin etkilenimi, sağ akustik kanalda saptanmış olup, postnüklear tutuluma örnek teşkil etmektedir. MS' de kraniyal sinir tutulumu az görülmekle birlikte (%1,6), fasiyal myokimi çok daha nadir bir bulgudur. Genellikle kendiliğinden ya da tedavi ile gerilemektedir. Metilprednizolon, karbamazepin ve dirençli olgularda botullinum toksini kullanılan tedaviler arasındadır.

.....

EP-286

MULTİPL SKLEROZUN NADİR BİR BAŞLANGIÇ BULGUSU OLARAK PAROKSİSMAL DİSTONİ

ORHAN DENİZ , GÖNÜL VURAL , HAVA DÖNMEZ KEKLİKOĞLU , ORKİDE KARAOĞLU , AYŞEN FATMA DİLBAZ

YILDIRIM BEYAZIT ÜNİVERSİTESİ ATATÜRK EĞİTİM VE ARAŞTIRMA HASTANESİ NÖROLOJİ KLİNİĞİ

Giriş:

Paroksismal distoni (PD), tek taraflı ağrılı distonik postürdür ve multipl skleroz'da (MS) nadir görülen bir belirtidir. Hastalığın her aşamasında paroksismal distoni vakaları tanımlanmış olmasına rağmen sıklıkla demiyelinizan hastalıklarda başlangıç belirtisi olarak bildirilmektedir. Bu fenomenin akut plaklardaki inflamasyona ya da lenfositlerin demiyelinize aksonlarda oluşturduğu irritasyona bağlı ortaya çıkan ektopik salınımlarla oluştuğu düşünülmektedir. PD özellikle ilk ve tek belirti olarak ortaya çıktığında tanı zorluklarına neden olabilmektedir. Bu bildiride ilk ve tek belirtisi PD olan 2 MS olgusunu kranyal manyetik rezonans grafi ve distoni görüntüleriyle sunuyoruz.

Olgu:

46 yaşında erkek hasta başında istem dışı sağa dönme yakınmasıyla başvurdu. Nörolojik muayenesinde paroksismal servikal distonik postür görüldür ve alt ekstremitelerde DTR canlı bulundu. Kranyal MRG'de MS ile uyumlu lezyonlar gözlendi. VEP ve SEP'te bilateral latanslarda uzama saptandı. Ayırıcı tanıya yönelik tetkikleri tamamlanan hasaya MS tanısı kondu. II. Olgu:

38 yaşında kadın hasta sağ elde ve ayakta kasılma yakınmalarıyla kliniğimize başvurdu. Nörolojik muayenesi normal bulundu. Kranyal MRG'de demiyelinizan plaklar gözlendi. Sol median SEP'te ileti yavaşlaması tespit edildi. VEP değerleri normal bulunan hasta MS olarak değerlendirildi.

Sonuç:
PD yakınması ile başvuran hastalarda ayırıcı tanılar arasında epilepsi, konversiyon bozukluğu, dejeneratif hastalıklar, iskemik ve inflamatuar olaylarla beraber MS te düşünülmeli ve araştırılmalıdır.

.....

EP-287
MULTİPL SKLEROZDA DİSABİLİTE, YÜRÜME YETENEĞİ VE YAŞAM KALİTESİNİN BAKIMVERENLERİN YAŞAM KALİTESİ VE BAKIM YÜKÜYLE İLİŞKİSİ

ÖZGE ERTEKİN [1], SERKAN ÖZAKBAŞ [2], EGEMEN İDİMAN [2]

[1] ŞİFA ÜNİVERSİTESİ SAĞLIK BİLİMLERİ FAKÜLTESİ FİZYOTERAPİ VE REHABİLİTASYON BÖLÜMÜ
[2] DOKUZ EYLÜL ÜNİVERSİTESİ TIP FAKÜLTESİ NÖROLOJİ AD

Amaç:
Bu çalışmanın amacı, Multipl Skleroz (MS) hastalarında disabilite düzeyine göre (1) yürüme yeteneği, yaşam kalitesi ve hastalığın etkisini, (2) bakımverenlerin yükü, yaşam kalitesi, özyeterliliği ve yaşam tatminini karşılaştırmak ve (3) bu sonuçlar arasındaki ilişkiyi belirlemektir.

Gereç ve Yöntem:
Yaş ortalaması 46.6±11.4 yıl olan 47 MS'li birey (34 kadın, 13 erkek) ve yakınları (n=47, 49.6±11.9 yıl, 22 kadın, 25 erkek) dahil edildi. MS hastaları EDSS skorlarına göre hafif (2.0-3.5, n=17) ve orta şiddetli (4.0-6.5, n=30) disabilite olmak üzere iki gruba ayrıldı. Patient Determined Disease Step Scale (PDSS), Multipl Skleroz Yürüyüş Skalası (MSYS-12), Multiple Sclerosis International Quality of Life Questionnaire (MUSIQOL), Multiple Sclerosis Impact Scale-29 (MSIS-29), Bakımveren Yükü Ölçeği (BYÖ), Caregiver Quality of Life in Multiple Sclerosis Scale (CAREQOL-MS), Genel Özyeterlilik Ölçeği (GÖÖ), Yaşam Tatmin Ölçeği (YTÖ) değerlendirildi.

Bulgular:
Disabilite düzeyi yüksek olan hastaların PDSS, MSYS-12, MUSIQOL ve MSIS-29, skorları olumsuz yönde etkilenirken (sırasıyla, $p<0.001$, $p=0.015$, $p=0.004$, $p<0.001$); daha yüksek düzeyde disabilite ile karşı karşıya olan bakımverenlerde BYÖ ($p<0.001$) ve CAREQOL-MS ($p=0.002$) sonuçları olumsuz yönde etkilendi. Ayrıca EDSS, PDSS, MSYS-12, MUSIQOL, MSIS-29, BYÖ ve CAREQOL-MS skorları arasında anlamlı korelasyon saptandı ($p<0.05$).

Sonuç:
Çalışmanın sonucunda MS'li bireylerin disabilite düzeyi, yürüme yeteneği ve yaşam kalitesindeki olumsuz değişikler, bakımverenlerin yaşam kalitesinde azalma ve bakım yükünde artış ile ilişkili bulunmuştur. Bu nedenle rehabilitasyonun başarısının artırılmasında, MS hastalarının ve bakımverenlerinin ihtiyaçlarının ve hedeflerinin tanımlanarak uygun eğitim ve destek stratejileri ile bireysel yaklaşımların verilmesinin önem taşıdığını düşünmekteyiz.

.....

EP-288
HAFİF VE ORTA ŞİDDETLİ DİSABİLİTESİ OLAN MULTİPL SKLEROZ HASTALARINDA YÜRÜME BOZUKLUĞU VE YAŞAM KALİTESİNİN DEĞERLENDİRİLMESİ

ÖZGE ERTEKİN [1], SERKAN ÖZAKBAŞ [2], EGEMEN İDİMAN [2]

[1] ŞİFA ÜNİVERSİTESİ SAĞLIK BİLİMLERİ FAKÜLTESİ FİZYOTERAPİ VE REHABİLİTASYON BÖLÜMÜ
[2] DOKUZ EYLÜL ÜNİVERSİTESİ TIP FAKÜLTESİ NÖROLOJİ AD

Amaç:
Yürüme yeteneği, Multipl Sklerozlu (MS) bireylerde fiziksel disabilitenin en önemli parametrelerinden biri olarak kabul edilmektedir. Bu çalışmanın amacı, hafif ve orta şiddetli disabilitesi olan MS'li bireylerde yürüme bozukluğu ve yaşam kalitesinin değerlendirilmesi ve sonuçların karşılaştırılmasıdır.

Gereç ve Yöntem:
60 MS'li birey (40 K, 20 E, yaş ortalaması 45.11±9.49 yıl) çalışmaya dahil edildi. Katılımcıların klinik ve demografik verileri, hastalık durasyonu ve yardımcı cihaz kullanımı, disabilite düzeyi (Expanded Disability Status Scale, EDSS) kaydedildi. Yürüme kapasitesi zamanlı 25 adım yürüme (Z25-AY) testi ile saptandı. Tüm hastalar, Multipl Skleroz Yürüme Skalası (MSYS-12), Kısa Form Yaşam Kalitesi (SF-36)'nın 10-maddelik fiziksel fonksiyon skalasını (FF-10), Multiple Sclerosis International Quality of Life (MUSIQOL)] ve Multiple Sclerosis Impact Scale (MSIS-29) ölçeklerini tamamladılar. Hafif (Grup 1: EDSS≤3.5, n=30) ve orta şiddette (Grup 2: EDSS 4.0-6.5, n=30) yürüme bozukluğu olan iki grubun değerlendirme sonuçları analiz edildi.

Bulgular:
Gruplar arasında MSYS-12, MUSIQOL, MSIS-29, SF36/FF-10 ve Z25-AY testi arasında istatistiksel olarak anlamlı fark bulundu (sırasıyla, $p<0.001$, $p=0.08$, $p=0.018$, $p<0.001$, $p<0.001$). Ayrıca MSYS-12 ve EDSS, MUSIQOL, MSIS-29, SF36/FF-10 ve Z25-AY arasında anlamlı korelasyon saptandı ($p<0.001$).

Sonuç:
Çalışmanın sonuçları, disabilite düzeyinde artışla seyreden yürüme bozukluğunun, MS'li bireylerde yaşam kalitesi ve fiziksel fonksiyonda olumsuz sonuçlarla ilişkili olduğunu göstermektedir.

.....

EP-289
KLİNİK İZOLE SENDROMDA MULTİPL SKLEROZA ERKEN DÖNÜŞÜMDE ÖNGÖRÜ ETMENLERİ

BİLGE PİRİ ÇINAR , SERKAN ÖZAKBAŞ , EGEMEN İDİMAN

DOKUZ EYLÜL ÜNİVERSİTESİ NÖROLOJİ ANABİLİMDALI

Amaç:
Multipl skleroz (MS) hastalarının yaklaşık %90'ı başlangıçta klinik izole sendrom (KİS) şeklinde başlar.Klinik kesin MS'e erken dönecek yüksek riskli hastaların tanınması, dönüşümü geciktirmek için erken dönemde tedavi başlanması açısından oldukça önem taşımaktadır.Bu çalışmadaki amaç; erken dönemde MS'e dönecek KİS hastalarını etkileyen parametreleri araştırmaktır.

Gereç ve Yöntem:
"Erken" dönüşümü,olay başlangıcından itibaren 6 ay içinde dönüşüm olarak tanımladık.Çalışmaya 42 KİS hastası alındı (K/E,

35/7).Hastalara başlangıçta lomber ponksiyon işlemi,beyin-spinal kord manyetik rezonans görüntüleme (MRG) incelemeleri yapıldı ve hastalar prospektif olarak takip edildi.

Bulgular:
17 KİS hastası ilk 6 ayda MS'e döndü (%40.5).KİS kalan ve MS'e dönen grupta klinik,MRG ve beyin omurilik sıvısı (BOS) bulguları karşılaştırıldı.İki gup arasında cinsiyet açısından anlamlı fark saptanmadı (p=0.129).Fakat MS'e dönen grup KİS kalan gruba göre daha gençti (p=0.02).Başlangıç semptomları ve tutulum yerleri açısından iki grup arasında fark saptanmadı.BOS'ta oligoklonal band (OKB) varlığı MS'e dönen grupta istatistiksel olarak anlamlı biçimde daha fazlaydı (p=0.041).BOS'ta OKB sayısı ve İgG indeksi iki grup arasında farklı değildi (sırasıyla p=0.07, p=0.38).Başlangıç MRG'de karadelik varlığı,Gd tutan lezyon ve korpus kallosumda lezyon varlığı MS'e dönen grupta anlamlı biçimde daha fazla saptandı (sırasıyla p=0.03, p=0.04, p=0.026).

Sonuç:
Sonuç olarak,bizim sonuçlarımız BOS'ta OKB varlığının,MS'e erken dönüşümde (ilk 6 ayda) güçlü bir öngörü etmeni olduğunu göstermiştir.Ayrıca MRG,KİS'te MS'e dönüşümü takip etmede oldukça başarılı biçimde kullanılabilir.Özellikle,kallosal lezyon varlığı erken dönüşümde oldukça etkili görünmektedir.Benzer şekilde karadelik varlığı ve Gd tutan lezyon varlığı da MS'e erken dönüşümde önemli öngörü özelliğine sahip olarak bulunmuştur.

.....

EP-290
MULTİPL SKLEROZ HASTALARININ KLİNİK BAŞLANGIÇ SEMPTOMLARININ HASTALARIN KLİNİK VE DEMOGRAFİK ÖZELLİKLERİYLE OLAN İLİŞKİSİ

SEDAT ŞEN [1], MURAT TERZİ [1], SEVGİ CANBAZ [2], FATMA ÇAĞLAR [1], MUSA KAZIM ONAR [1]

[1] ONDOKUZ MAYIS ÜNİVERSİTESİ TIP FAKÜLTESİ NÖROLOJİ AD.
[2] ONDOKUZ MAYIS ÜNİVERSİTESİ TIP FAKÜLTESİ HALK SAĞLIĞI AD.

Amaç:
Multıpl skleroz (MS) santral sinir sisteminin demiyelinizan hastalığıdır. Hastaların çoğunda ataklar görülürken bazı hastalarda progresif bir seyir ön plandadır. Bu çalışmada MS hastalarının klinik başlangıç semptonlarının hastaların klinik ve demografik özellikleriyle olan ilşkisinin belirlenmesi amaçlanmıştır.

Gereç ve Yöntem:
Hastanemiz MS polikliniğinde takipli 687 hasta çalışmaya alındı. Hastaların bilgilerine Imed veritabanından ulaşıldı. Veriler SPSS aracılığı ile değerlendirildi.

Bulgular:
Hastaların klinik başlangıç semptomu, 387 hastada (%55.7) supratentorial, 172 hastada (%25) optik nörit, 111 hastada (%16) beyinsapı-serebellum ve 21 hastada (%3) izole spinal tutulum şeklindeydi. Hastaların klinik başlangıcında hangi sistem etkilenmiş olursa olsun, ikinci atağını geçiren toplam 465 hastanın ikinci atağı sıklıkla supratentoriyal etkilenme şeklindeydi. Hastaların klinik başlangıç semptomları ile son EDSS arasındaki ilişki bakıldığında, grupların son ortalama EDSS'leri arasında anlamlı bir farklılık olmadığı görüldü. Klinik başlangıç semptomu, optik nörit ve beyinsapı-serebellum tutulumu olan hastalarda sekonder progresyon oranı sırasıyla %3.5 , %1.8 iken spinal ve supratentorial tutulum olan hastalarda sırasıyla %14.3, %12.8 gibi yüksek bir oranda bulundu ve bu fark istatistiksel olarak anlamlıydı. SPMS ve PPMS olarak takip edilen hastaların klinik başlangıç semptomu sırasıyla % 79, % 80 oranlarında supratentoriyal etkilenme şeklindeydi. Hastaların eğitim durumları ile klinik başlangıç semptomları arasındaki ilişkiye bakıldığında, eğitim durumu arttıkça optik nörit ve beyinsapı-serebellum tutulumuyla seyreden klinik başlangıçların daha fazla olduğu görüldü.

Sonuç:
MS hastalarının klinik başlangıç semptomları ve ikinci atakları çoğunlukla supratentorial tutulum şeklindedir. Sekonder progresyon spinal etkilenmeyle klinik başlangıç gösteren hastalarda daha fazla olmaktadır. Hastaların klinik başlangıç semptomu ile özürlülükleri arasında anlamlı bir ilişki olmadığı görüldü. Bu çalışma, MS hastalarının klinik başlangıç semptomlarının prognostik rolünün belirlenmesi açısından önem taşımaktadır.

.....

EP-291
KLİNİK İZOLE SENDROMDAN MULTİPL SKLEROZA DÖNÜŞÜM ÖNGÖRÜSÜNDE MCDONALD 2005, MCDONALD 2010 VE SWANTON ÖLÇÜTLERİNİN KARŞILAŞTIRILMASI

BİLGE PİRİ ÇINAR , SERKAN ÖZAKBAŞ

DOKUZ EYLÜL ÜNİVERSİTESİ NÖROLOJİ ANABİLİMDALI

Amaç:
Multipl skleroz (MS) tanısı koyabilmek için zamanda ve mekanda yayılım ölçütlerinin karşılanması gerekmektedir.MS tanı ölçütlerinden McDonald ölçütleri,beyin ve spinal kord MRG bulgularını içerecek şekilde 2001'de tanımlanmış,2005'te gözden geçirilmiştir.2006'da, Swanton ve ark. tanı koymayı hızlı ve daha kolay hale getirmek için MRG ölçütlerinde değişikler yapmıştır.2010'da McDonald ölçütleri KİS hastalarında erken dönemde MS tanısı koyabilmek için tekrar revize edilmiştir.Çalışmamızda amaç;KİS hastalarında McDonald 2005,McDonald 2010 ve Swanton'un modifiye ölçütlerini MS'e dönüşüm açısından karşılaştırmak,mekanda ve zamanda yayılım ölçütlerinin doğruluğunu değerlendirmektir.

Gereç ve Yöntem:
Çalışmaya 44 KİS alındı ve 2 yıl boyunca izlendi.Hastalık başlangıcından sonra en fazla 4 hafta içinde yapılan MRG özelliklerinin özgüllük,duyarlık,pozitif prediktif değer (PPD) ve doğruluk oranları hesaplandı.

Bulgular:
2 yıl sonunda MS'e dönme oranı %86.4,ortalama dönme süresi 10.1 ay olarak bulundu (3-29 ay). Swanton ölçütlerinin duyarlığı %84, özgüllüğü %23, PPD %88 ve doğruluğu %77 olarak, Barkoff-Tintore ölçütlerinin duyarlığı %81, özgüllüğü %50, PPD %91, doğruluğu %77 olarak,McDonald 2010 ölçütlerinin duyarlığı ise %47.3,özgüllüğü %83.3, PPD is %94.7 ve doğruluğu %52.2 olarak saptandı.2010 revizyonuna göre zamanda yayılım ölçütlerinin duyarlığı %50,özgüllüğü %20.8,PPD %95 ve doğruluğu % 54.5 idi.Korpus kallosum lezyon varlığının duyarlığı %68.4,özgüllüğü %83.3,PPD %96.2 ve doğruluğu %70.4 olarak,Gadolinyum tutan lezyon varlığının duyarlığı %52.6,özgüllüğü %83.3,PPD %95.2, doğruluk oranları %56.8 olarak hesaplandı.

Sonuç:
Sonuç olarak bu bulgular McDonald 2010 ölçütlerinin,daha önceki ölçütlere göre daha özgül ve uygulanabilirliğinin kolay olduğunu düşündürmüştür.Ayrıca korpus kallosumda lezyon ve Gd tutan lezyon varlığı,KİS'te MS'in erken tanısında kritik değere sahip görünmektedir.

.....

EP-292
KLİNİK İZOLE SENDROM'DA PAROKSİSMAL DİZARTRİ-ATAKSİ
SERKAN ÖZAKBAŞ , BİLGE PİRİ ÇINAR , DİDEM ÖZ

DEÜTF NÖROLOJİ ANABİLİM DALI

Olgu:
Paroksismaldizartri-ataksi (PDA) sendromu, multipl skleroz (MS)'daki nörolojik bozuklukların oldukça nadir belirtilerinden biridir. Bu semptom MS için karakteristik olarak kabul edilir ve diğer hastalıklarda nadiren bildirilmiştir. Burada PDA sendromu ile başvuran klinik izole sendromlu (KİS) bir hasta ve ilişkili manyetik rezonans görüntüleme (MRG) bulguları sunulmaktadır. 21 yaşında erkek hasta diplopi, internükleeroftalmopleji tipi nistagmus, osilopsi, dizartri ve yürüme ataksisi ile başvurdu. Hastanın bilinç durumu normaldi.7 gün süre ile IVMP ve ardından giderek azalan prednizon tedavisi verildi.10 gün sonra,belirgin iyileşme gözlenen olguda birkaç saniye süren tekrarlayıcı karakterde şiddetli dizartri atakları başladı.Ses ve tonlama bozuklukları ile peltek konuşması vardı.Konuşmak istiyor, ancak kelimeleri doğru telaffuz etmek için ağzını hareket ettiremiyordu.Konuşma güçlüğü ataklarına aynı zamanda yürüme ataksisi de eşlik ediyordu.Her atak 40-45 sn kadar sürüp, her birkaç dakikada bir tekrarlıyordu,okuması etkilenmemişti. Beyin MRG'de periventriküler, kallozal hiperintens lezyonlar gözlendi.Mezensefalon ve ponsta da lezyonlar vardı. Hastaya 400 mg Karbamazepin başlandı.Atakların sayısı birkaç gün içinde azaldı ve 2 hafta sonra tamamen kayboldu.Karbamazepin tedavisi 2 ay sonra kesildi ve paroksismal ataklar bir daha tekrarlamadı.Hastamız PDA'lı ender KİS olgularından biri olarak sunulmuştur.

.....

EP-293
OBEZİTE MULTİPL SKLEROZLU BAYANLARDA DAHA MI SIK GÖRÜLÜR ?
GÜRDAL ORHAN [1], GAMZE AKBULUT [2], ERDEM GÜRKAŞ [1], YEŞİM KARADAĞ [1], FİKRİ AK [1]

[1] ANKARA NUMUNE EĞİTİM VE ARAŞTIRMA HASTANESİ NÖROLOJİ KLİNİĞİ
[2] GAZİ ÜNİVERSİTESİ BESLENME VE DİYETETİK BÖLÜMÜ

Amaç:
Bu çalışmanın amacı Multipl Skleroz (MS) hastalarında obezite / fazla kilo, plazma kolesterol ve trigliserid düzeylerini değerlendirmektir.

Gereç ve Yöntem:
Bu çalışmaya, Ankara Numune Hastanesi Nöroloji Kliniği'ne başvuran 63 MS (41 bayan 22 erkek) hastası dahil edilmiştir. Vücut bileşimi analizi biyoelektrik empedans analizörü kullanılarak yapılmıştır. Her hastada lipid profili total kolesterol, yüksek dansiteli lipoprotein (HDL), düşük dansiteli lipoprotein(LDL), çok düşük dansiteli lipoprotein (VLDL) ve trigliserit düzeyleri ile değerlendirilmiştir.

Bulgular:
Ortalama yaş bayan hastalarda 35.1 ± 8.90, erkek hastalarda 34.6±8.19 saptandı. Obezite / fazla kilo, bayanlarda daha sık saptanmıştır (bayanların %41.5'inde erkeklerin %36.3'ünde Vücut Kitle İndeksi >25.0 kg/m^2). Vücut yağ kütlesi) ($p=0.048$) ve yağ oranı ($p<0.001$) bayanlarda yüksek saptanırken, yağsız vücut kütlesi ($p<0.001$) ve total vücut su miktarı ($p<0.001$) erkeklerde anlamlı olarak yüksek saptanmıştır.

Sonuç:
Çalışmamızda obezite MS hastası bayanlarda daha sık saptanmıştır ancak vaka sayımızın az olması nedeniyle bu bulgumuzu doğrulayacak daha geniş çalışmalara ihtiyaç vardır.

.....

EP-294
AK MADDE TUTULUMU OLAN CROHN HASTALIĞI: OLGU SUNUMU
MURAT MERT ATMACA , ERKİNGÜL SHUGAİV , MEFKURE ERAKSOY

İSTANBUL ÜNİVERSİTESİ TIP FAKÜLTESİ NÖROLOJİ ANABİLİM DALI

Giriş:
İnflamatuvar barsak hastalıklarından (İBH) Crohn hastalığında (CH) %3 nörolojik tutulum olabilir. CH'ye en sık eşlik eden nörolojik tablolar serebral venöz tromboz, inflamatuvar ve aksonal nöropatiler, merkez sinir sisteminde ak madde lezyonlarıdır. Bu bildiride CH tanısıyla izlenen ve nöbet geçirdiği için tetkik edilen; fokal serebral ak madde lezyonları ve lenfositik pleositozu saptanan bir hasta bildirilecektir.

Olgu:
İshal, karın ağrısı ve ateş yakınmalarıyla dahiliye servisinde yatırılan, 2004'ten beri CH tanısıyla takipli 42 yaşındaki kadın hasta, fokal başlayıp jeneralize olan nöbet geçirdiği için konsülte edildi. Nörolojik muayenesi normaldi. EEG'sinde yaygın organizasyon bozukluğu dışında özellik yoktu. Kontrastlı kraniyal MR incelemesinde MS için kullanılan MR ölçütleri ile uyumlu olmayan çoğu subkortikal, birkaç adet lateral ventrikül komşuluklarında, kontrast tutmayan, T2 ve FLAIR hiperintens lezyonlar görüldü. Servikal MR ve VEP normaldi. Lomber ponksiyonda 552/mm3 lenfosit mevcuttu, BOS glukozu ve proteini normaldi. BOS IgG indeksi 0,56, OKB patern 3 saptandı. BOS kültürü normaldi. Vaskülit markerları negatifti.

Sonuç:
CH'da nörolojik olarak asemptomatik bile olsa serebral ak madde lezyonlarının görülebileceği bildirilmiştir. MS hastalarının birinci derece akrabalarında CH gelişme riskinin 1,4 kat arttığı; İBH hastalarında MS gelişme riskinin 1,67 kat arttığı gösterilmiştir. Olgumuzda lenfositik pleositoz santral sinir sistemi infeksiyonu ve vaskülit ihtimalini düşündürebilirse de bu yöndeki incelemelerin olumsuz sonuçlanması, hastanın destekleyici bulgularının olmaması bu tanıdan uzaklaştırdı. Bu grup hastaların demiyelinizan hastalık geliştirme riski düşük olarak bildiriliyorsa da klinik ve MRG ile takip edilmesi ortak etyopatogeneze yönelik ipucu bakımından önemli olacaktır.

.....

EP-295

MULTİPLE SKLEROZ'LU HASTALARDA PATLAYICI GÜÇ

SEYİT ÇITAKER [1], ARZU GÜÇLÜ-GÜNDÜZ [1], HALE ZEYNEP BATUR-ÇAĞLAYAN [2], CEYLA İRKEÇ [2], BİJEN NAZLIEL [2]

[1] GAZİ ÜNİVERSİTESİ, SAĞLIK BİLİMLERİ FAKÜLTESİ, FİZYOTERAPİ VE REHABİLİTASYON BÖLÜMÜ, ANKARA.
[2] GAZİ ÜNİVERSİTESİ, TIP FAKÜLTESİ, NÖROLOJİ ANABİLİM DALI, ANKARA

Amaç:
Şıçrama, ani hızlanma gibi kısa ve yoğun çaba gerektiren aktiviteler patlayıcı güç kullanımının gerektiği aktivitelerdir ve çoğu günlük yaşam aktivitesi bu hareketleri içermektedir. Çalışmamızın amacı Multipl Skleroz'lu (MS) hastalarda patlayıcı gücün etkilenip etkilenmediğini ve bunun kas kuvveti, denge ve genişletilmiş özürlülük durum ölçeği (EDSS) ile ilişkisini incelemektir.

Gereç ve Yöntem:
Çalışmaya EDSS skoru 1-3.5 arasında olan, 25 MS hastası (yaş ortalaması: 36.40±8.15 yıl) ve benzer yaştaki 10 sağlıklı kontrol bireyi alındı. Patlayıcı güç üç dikey sıçrama mesafesinin ortalaması alınarak belirlendi. Alt ekstremite kas kuvveti (kalça fleksor-ekstansor-abduktor,adduktor, diz fleksor-ekstansor ve ayak bileği dorsifleksor kasları) el dinamometresi ile ölçüldü. Statik ayakta durma dengesi tek ayak üzerinde durma testi ile değerlendirildi.

Bulgular:
MS hastalarının patlayıcı güç, alt ekstremite kas kuvveti ve denge ölçüm sonuçları kontrol bireylerinden daha düşük bulundu ($p<0.05$). Alt ekstremite kas kuvvetinin ($0.474<r<0.734$), tek ayak üzerinde durma süresinin ($r=0.400$) ve EDSS skorunun ($r=-0.598$) patlayıcı güç ile ilişkili olduğu belirlendi ($p<0.05$).

Sonuç:
MS hastaları azalmış kassal kuvvet, denge ve artan özür düzeyi ile güç gerektiren aktivitelerde yetersizlik göstermektedir. Bu hastaların güç gerektiren aktiviteleri başarı ile gerçekleştirilebilmelerinde ve özürün azaltılmasında tüm alt ekstremite kaslarını kuvvetlendirmeyi ve dengeyi geliştirmeyi hedefleyen fizyoterapi programlarının etkili olabileceği düşünülmektedir.

.....

EP-296

MULTİPL SKLEROZDA SERUM VİTAMİN B12 DÜZEYİNİN KLİNİK VE LABORATUVAR ÜZERİNE ETKİSİNİN ARAŞTIRILMASI

ERKAN TOKGÖZ [1], ŞEREF DEMİRKAYA [1], HAKAN AKGÜN [2], GAZİ YOZGATLI [1], YAŞAR KÜTÜKÇÜ [1], ZEKİ ODABAŞI [1]

[1] GATA NÖROLOJİ AD. ANKARA
[2] ETİMESGUT ASKER HASTANESİ ANKARA

Amaç:
Multipl sklerozda serum vitamin B12 düzeyinin klinik ve laboratuvar üzerine etkisini araştırmak.

Gereç ve Yöntem:
MS tanısı ile takip edilen 300 hastanın kayıtları retrospektif olarak incelendi. SPSS ortamında istatistikleri yapıldı.

Bulgular:
Hastaların %43.3'ünde serum B_{12} vitamini seviyesi düşük bulunmuştur. Serum B_{12} vitamini seviyesi düşük olanlarda normal olanlara göre özürlülük skoru daha yüksek, uyarılmış potansiyel yanıt latansları daha uzun, spinal atak ve spinal bölgede lezyon sayısı daha fazla olarak saptanmıştır. B_{12} vitamini seviyesi ile cinsiyet, yaş, hastalık tipi, toplam atak sayısı, piramidal, serebellar, beyin sapı, optik nörit atak sayıları, MRG'de toplam lezyon sayısı, lezyon çapları ve kontrast tutulumu arasında anlamlı farklılık saptanmamıştır.

Sonuç:
B_{12} vitamin eksikliğinin MS etyolojisindeki rolü net olarak ortaya koyulamasa da MS hastalarında B_{12} vitamin eksikliği topluma göre daha sık görülmekte ve hastalığın aktivitesi ile ilişkili olabilmektedir. Bu nedenle MS tanısı alan hastalarda B_{12} vitamin düzeylerinin de takip edilmesinin ve gerekirse B_{12} vitamin replasmanı yapılmasının uygun olacağı kanaatindeyiz.

.....

EP-297

MULTİPL SKLEROZ'LU HASTALARDA PİLATES VE Aİ-CHİ EGZERSİZ YÖNTEMLERİNİN ETKİLERİNİN KARŞILAŞTIRILMASI

ARZU GÜÇLÜ-GÜNDÜZ [1], DENİZ BAYRAKTAR [1], GÖKHAN YAZICI [1], HALE ZEYNEP BATUR-ÇAĞLAYAN [2], CEYLA İRKEÇ [2], BİJEN NAZLIEL [2]

[1] GAZİ ÜNİVERSİTESİ, SAĞLIK BİLİMLERİ FAKÜLTESİ, FİZYOTERAPİ VE REHABİLİTASYON BÖLÜMÜ, ANKARA
[2] GAZİ UNİVERSİTESİ, TIP FAKÜLTESİ, NÖROLOJİ ANABİLİM DALI, ANKARA

Amaç:
Dünya Multipl Skleroz (MS) birliği erken dönemden itibaren MS hastalarının egzersiz yapmalarını önermektedir. Çalışmamızda MS hastaları arasında giderek ilginin arttığı Pilates ile su içi egzersiz yöntemlerinden biri olan Ai-Chi'nin denge, fonksiyonel mobilite, kas kuvveti, yorgunluk, depresyon ve yaşam kalitesine etkilerini karşılaştırmayı amaçladık.

Gereç ve Yöntem:
Çalışmaya Genişletilmiş Özürlülük Durum Ölçeği (EDSS) skoru 0 ile 4 arasında olan 29 ambulatuar kadın MS hastası alındı. 18 hasta Pilates grubunda, 11 hasta Ai-Chi grubunda haftada 2 gün 8 hafta boyunca takip edildi. Eğitim öncesi ve sonrası statik ayakta durma dengesi; tek ayak üzerinde durma testi ile, fonksiyonel mobilite; süreli 'kalk ve yürü' testi ile, üst ve alt ekstremite kas kuvveti (omuz fleksiyon-abduksiyon, dirsek fleksiyon, kalça fleksiyon-abduksiyon-adduksiyon-ekstansiyon, diz fleksiyon-ekstansiyon, ayakbileği dorsi fleksiyon); el dinamometresi ile, günlük yaşamda denge gerektiren aktivitelerde kendine güven; aktiviteye spesifik denge güvenlik ölçeği ile, yorgunluk; yorgunluk şiddet ölçeği ile, duygu durumu; Beck Depresyon Ölçeği ile, yaşam kalitesi; Nottingham Sağlık Profili ile değerlendirildi.

Bulgular:
Çalışmanın sonunda her iki grupta da statik ayakta durma dengesinin, fonksiyonel mobilitenin ve duygu durumunun geliştiği, yorgunluğun azaldığı bulundu ($p<0.05$). Pilates grubunda üst ve alt ekstremite kas kuvvetlerinin tümünde, günlük yaşamda denge gerektiren aktivitelerde kendine güvende ve yaşam kalitesinde gelişme görülürken ($p<0.05$), Ai-Chi grubunda dirsek fleksorleri, kalça adduktorleri ve dorsal fleksorlerin kas kuvvetinde, günlük yaşamda denge gerektiren aktivitelerde kendine güvende ve yaşam kalitesinde gelişme

olmadığı görüldü (p>0.05).

Sonuç:
Elde edilen sonuçlar her iki yöntemin de denge, mobilite ve duygu durumunu geliştirdiğini, Pilates'in kas kuvveti, denge gerektiren aktivitelerde güven hissi ve yaşam kalitesini geliştirmede ön plana çıktığını göstermektedir.

.....

EP-298
DEVİC HASTALIĞI PROFİLAKSİSİNDE MİKOFENOLAT MOFETİL DENEYİMİ

BURCU UĞUREL , ÖZLEM ERANIL , BERRİN AKTEKİN , CANAN AYKUT BİNGÖL

YEDİTEPE ÜNİVERSİTESİ HASTANESİ NÖROLOJİ A.D.

Olgu 1: 43 y, K, yürüme ve görme bozukluğuyla başvurdu.3 yılda 3 optik nörit atağı mevcuttu. Kranial ve spinal MRG'lerinde beyin sapı ve spinal korda kontrast tutan demyelinizan lezyonlar saptandı.10 gün steroid tedavisine yanıt alınamadı,7 kür plazmaferezden kısmi faydalandı. Mikofenolat başlandı, 1,5 yıllık takipte NM normal ve yeni atak gözlenmedi.

Olgu 2: 39y,E,1 yıl önce transvers myelit tanısıyla pulse steroid başlanmış, kısmi düzelmiş.1 yıl için 3 kez beyin sapı,spinal kord ve optik sinir tutulumu olmuş ve son atak entübasyon gerektirmiş. Her atakta steroide verilmiş ve dexametazon profilaksisi başlanmış. Tansiyon ve KŞ yükseklikleri nedeniyle ikili antihipertansif ve OAD,insülin tedavisine başlanılmış. Hastaya destekle yürüyebilir durumda iken mikofenolat başlandı.1 yıllık takibi sonrasında desteksiz merdiven çıkabiliyor, yeni atak gözlenmedi. Bu sunumda Devic hastalığı tedavisi ve takibinde faydalı görünen mikofenolat mofetil ile ilgili deneyimlerimizi paylaşmak istedik.

.....

EP-299
İNTERFERON VE GLATİRAMER ASETAT KULLANAN MULTİPL SKLEROZ HASTALARINDA LİPİD PROFİLİ

MUSA ÖZTÜRK , SAMET ÖNCEL , ZERRİN YILDIRIM , AYHAN KÖKSAL , SELMA TOPALOĞLU , NURHAN KAYA TUTAR , SEVİM BAYBAŞ

BAKIRKÖY RUH VE SİNİR HASTALIKLARI EĞİTİM VE ARAŞTIRMA HASTANESİ

Amaç:
Multipl skleroz(MS) hastalarında lipid profilinin tedavide kullanılan ilaçlarla değişebileceği yönünde yapılan çalışmalarda kolesterol ve trigliserid düzeylerinde farklılıklar saptanmıştır.

Çalışmamızda interferon veya glatiramer asetat alan MS hastalarının lipid profilini tedavisiz takip edilenlerle ve kontrol grubu olarak alınan migren başağrılılarla kıyaslamayı ve hastalık aktivitesiyle her iki ilaç grubunun ilişkisini retrospektif olarak araştırmayı amaçladık.

Gereç ve Yöntem:
Çalışmaya tedavi alan (grup1) 42, tedavi almayan (grup2) 19 ve migren başağrılı (grub3)15 kişi alındı. Hastaların sosyodemografik özellikleri, EDSS'leri, hastalık özellikleri, grup1'den tedavi başlanmadan ve tedavi sonrası ortalama 10. ve 18. aylarda toplam üç kez; grup 2'den iki kez ve grup 3'ten ise bir kez alınmış lipid profilleri hazırlanan forma kaydedildi. İstatistiksel analizde SPSS for Windows 18.0 kullanıldı.

Bulgular:
Grup1'de ortalama yaş 35,80±9.37, grup2'de 42.68±10.58, grup3'te 34.20±11.48 idi. Grup1'de tedavi öncesi ortalama total kolesterol 159.80±33.90, LDL kolesterol 93.10±27.10, HDL kolesterol 48.03±16.25, trigliserid 91.62±49.01 idi. Tedavi sonrası 10.ayda yapılan ikinci tetkiklerindeyse total kolesterol 166,45±29,29, LDL 97,15±29, HDL 49,90±17,51, trigliserid 94,63±64,21; 18. ayda yapılan üçüncü tetkiklerindeyse sırasıyla ortalama değerler 172,17±35,24, 103,30±33,56, 50,28±20,36, 92,34±55,09 idi. Tedavi öncesi ve sonrası değerler arasında istatistiksel olarak anlamlı fark yoktu(p<0.05). Hastaların EDSS'leriyle bu değerler arasında korelasyon saptanmadı. Grup2'de ortalama total kolesterol 193.63±42.97, LDL 126.37±31.47, HDL 43.79±11.44, trigliserid 115.00±95.47 idi. 17. ayda alınan değerler sırayla 206.79±55.65, 135.32±43.67, 43.11±11.50, 140.42±75.27 idi. Grup1'in 18inci ayı ile grup2'nin 17nci ayında alınan değerler arasında da istatistiksel anlamlılık yoktu(p<0.05). Grup3'te ise bu değerler sırasıyla 170.87±29.38, 105.40±24.55, 45.40±7.85, 98.66±58.98 idi. Her üç grup arasında tedavi öncesi ve sonrasında istatistiksel anlamlı farklılık yoktu(p<0.05).

Sonuç:
Sonuçlarımız lipid profilinin MS tedavisinde değişmediğini ve hastalık aktivitesiyle ilişkili olmadığını göstermiştir

.....

EP-300
RELAPSİNG PROGRESSİF SEYİRLİ, SANTRAL SİNİR SİSTEMİ BEYAZ CEVHER TUTULUMU GÖSTEREN, FARKLI BOS VE MRG ÖZELLİKLERİNE SAHİP CONNEXİN 32 MUTASYONLU CHARCOT–MARİE–TOOTH (CMT) AİLESİ

EGEMEN İDİMAN [1], FETHİ İDİMAN [1], SERKAN ÖZAKBAŞ [1], MUHARREM ANIL GÜRKAN [1], OZAN SAGUT [2], ESRA BATTALOĞLU [3]

[1] DOKUZ EYLÜL ÜNİVESİTESİ TIP FAKÜLTESİ NÖROLOJİ AD
[2] KİLİS DEVLET HASTANESİ NÖROLOJİ KLİNİĞİ
[3] BOĞAZİÇİ ÜNİVERSİTESİ MOLEKÜLER BİYOLOJİ VE GENETİK BÖLÜMÜ

Olgu:
Charcot–Marie–Tooth (CMT) hastalığı klinik ve genetik olarak heterogen bir hastalıktır. Pek çok nedensel gen mutasyonu bildirilmiştir .Tip I(Demiyelinizan form) ve Tip II (aksonal form) olarak sınıflandırılır. Tip I, connexin32 (Cx32) kodlayan GJB1 mutasyonu ile ortaya çıkar. CMT'li olgularda geçici SSS disfonksiyonunun klinik ve nörofizyolojik bulguları yanında diffuz, simetrik beyaz cevher anormalliklerini kapsayan MRG bulguları bildirilmiştir. Bu bildiride, pes kavuslu 1 bireyinde demiyelinizan PNP'ye ek olarak relapsing progressif seyirli SSS tutuluşunun klinik bulguları, klinik kötüleşme ile aktif MRG lezyonları, OKB pozitifliği (Index olgu), pes kavuslu 1 bireyinde ağır demiyelinizan PNP, SSS tutuluşu (Index olgunun ağabeyi), 1 bireyinde subklinik, elektrofizyolojik PNP bulguları (Index olgunun kız kardeşi), 2 bireyinde pes kavus (İndex olgunun erkek kardeşleri) , 11 yaşındaki kız çocukta (Index olgunun yeğeni) PNP, SSS beyaz cevher tutuluşun majör depresyon saptanan bir aile sunulmaktadır. Annede pes kavus ve subklinik PNP, dayıda pes kavus ve yürüyüş bozukluğu mevcuttur.Index olguda connexin32 (Cx32) mutasyonu saptanmıştır. 2 kız kardeş

sağlıklıdır. Tanımlanan Cx32 mutasyonlu CMT olgularında SSS tutuluşu saptanmış ve geçici kötüleşmeler bildirilmiş, MRG'de kontrast tutan aktif lezyonlar ve OKB pozitifliği bildirilmemiştir. Bu aile ilginç özellikleri nedeniyle sunulmaya değer bulunmuştur.

.....

EP-301

İLK EPİLEPTİK NÖBET İLK MULTİPL SKLEROZ ATAĞI

ALEV LEVENTOĞLU , GÜLİN MORKAVUK , ÖZLEM ERGİN BETON, FAHRETTİN EGE

UFUK ÜNİVERSİTESİ TIP FAKÜLTESİ, NÖROLOJİ ANABİLİM DALI

Giriş:

Multipl skleroz (MS) genetik ve çevresel faktörlerin kompleks etkileşimi ile oluşan, santral sinir sisteminin otoimmün demyelinizan bir hastalığıdır. Multipl skleroz hastalarında epileptik nöbet görülme sıklığı % 1-5 arasındadır. Bu oran normal populasyonda epilepsi görülme sıklığından yüksektir (% 0.4-1). MS ile epilepsi arasındaki birlikteliğin özellikle kortikal ve subkortikal demiyelizan lezyonlardan kaynaklandığı düşünülmektedir.

Olgu:

30 yaşında erkek hasta aniden baş ve gözlerin sağa devie olduğu, yüzünde ve kolunda kasılmalarla beraber tüm vucutta tonik-klonik kasılmaların eşlik ettiği bir nöbetle hastaneye götürülüyor. Beyin tomografisi normal olan hastanın daha önce nöbet hikayesinin olmadığı, ancak bir ay öncesinde 7-8 gün süren etraf döner tarzda baş dönmesinin olduğu öğreniliyor. Altı ay önce de bir hafta olup geçen, pozisyonla ilişkisi olmayan baş dönmesi ve altı yıl önce sağ el 4-5.nci parmaklarında yaklaşık bir ay süren uyuşmasının olduğu kaydedildi. Çabuk yorulma şikayeti de olan hastanın bunun dışında herhangi bir yakınması ve özgeçmiş özelliği yoktu. Nörolojik muayene anormalliği de bulunmayan hastanın EEG'si normaldi. Kranial MR'da çok sayıda, özellikle sol frontal ve oksipital lobda, subkortikal beyaz cevherde kontrast tutulumu da gösteren aktif demyelinizan plakları mevcuttu. Servikal MR'da kronik evre demiyelizan plağı vardı. BOS IgG Indeksi yüksek, oligoklonal bandı pozitif olan hastaya MS tanısı ile akut atak ve daha sonrasında profilaktik tedavi, nöbetine yönelik antiepileptik tadavi başlandı. Hastanın birinci yıl takibinde hiç MS atağı ve epileptik nöbeti olmadı.

Tartışma:

Multiple skleroz hastalarında epileptik nöbetlerin görülme sıklığı nadir olmasına rağmen normal populasyona göre yine de yüksektir. İlk epileptik nöbetle gelen hastalarda detaylı anamnez ve kranial MR görüntüleme tanı için şarttır.

.....

EP-302

MLF TUTULUMU OLAN MULTİPL SKLEROZLU HASTALARIN DİFÜZYON TENSOR GÖRÜNTÜLEME VE GELENEKSEL YÖNTEMLER İLE DEĞERLENDİRİLMESİ VE YÖNTEMLERİN KLİNİĞE KATKISININ KARŞILAŞTIRILMASI

AHMET ONUR KESKİN [1], FETHİ İDİMAN [1], EMEL ADA [2], ÖZKAN ALATAŞ [2], EGEMEN İDİMAN [1], SERKAN ÖZAKBAŞ [1]

[1] DOKUZ EYLÜL ÜNİVERSİTESİ TIP FAKULTESİ NÖROLOJİ ANABİLİM DALI
[2] DOKUZ EYLÜL ÜNİVERSİTESİ TIP FAKULTESİ RADYOLOJİ ANABİLİM DALI

Amaç:

Difüzyon tensor görüntüleme (DTG) ile sinir traktusları boyunca ortaya çıkan difüzyon değişiklikleri saptanabilmekte böylece incelenen aksonun yapısal bütünlüğü hakkında bilgi edinilebilmektedir. Çalışmamızda multipl skleroz (MS)'lu hastalarda medial longutidunal fasikulus(MLF)'un DTG ve diğer inceleme yöntemleriyle değerlendirilmesi ve DTG'nin hastalığın patofizyolojisinin anlaşılabilmesinde ve tanısında sağladığı katkıların irdelenmesi amaçlanmıştır.

Gereç ve Yöntem:

MLF tutuluşu olan 15 MS hastası ve 13 sağlıklı kontrol faklı incelme yöntemleri(nörooftalmolojik değerlendirme,beyin sapı uyarılmış potansiyelleri/BAEP, beyin MRG ve DTG) ile değerlendirilmiştir. DTG ile fraksiyonel anizotropi(FA) ve mean difüzyon(MD) değerleri ölçülmüştür.

Bulgular:

Hastaların 12'sinde klinik özelliklerine göre bilateral, 3'ünde ise unilateral MLF tutulumu belirlenmiştir. Beyin MRG incelemelerinde hasta grubun %100'ünde supratentorial , %93,3'ünde ise beyin sapında demyelinizan plak saptanmıştır. Hasta grupta mezensefalon düzeyinde %46,7, pons düzeyinde %93,3, bulbus düzeyinde %40 oranında demyelinizan plak saptanmıştır. Beyin sapındaki plakların %46,7'sinde kontrast tutulumu gözlenmiştir. DTG incelemelerinde pons medialinden yapılan ölçümlerde hasta grupta FA değerleri(0,66±0,06) sağlıklı kontrollere(0,69±0,04) göre azalmış bulunmakla birlikte istatistiksel olarak anlamlı fark saptanmamıştır. MD değerleri hasta grupta(71±5,1), sağlıklı kontrollerde(65,47±3,75) saptanmıştır. BAEP incelerinde hasta grupta kontrollere göre 3. ve 5. dalga latanslarında ve interpik latanslarda uzama ve tepe amlitüdlerinde düşme saptanmıştır.($p<0,05$)

Sonuç:

Çalışmamızda beyin sapı tutulumu olan grupta istatistiksel anlamlılığa ulaşmayan FA azalması ve MD artışı saptanmıştır. MLF tutulumunun gösterilmesinde DTG incelemesinin sensivitesi diğer inceleme yöntemlerine göre daha düşük bulunmuştur. Literatürde MLF tutulumunun DTG ve diğer inceleme yöntemleriyle bu denli ayrıntılı incelendiği benzer bir çalışma yoktur. MRG tekniğindeki ilerleme ile MLF tutulumu DTG ile daha iyi gösterilebilecektir. Bu konuda daha fazla çalışmaya ihtiyaç vardır.

.....

EP-303

MULTİPL SKLEROZLU HASTALARIN SERUMUNDA PROLİDAZ VE İSKEMİ MODİFİYE ALBUMİN DÜZEYLERİ

MEHMET UĞUR ÇEVİK [1], YAVUZ YÜCEL [1], ADALET ARIKANOĞLU [1], SEFER VAROL [1], EŞREF AKIL [1], HATİCE YÜKSEL [2], MEHMET UFUK ALUÇLU [1]

[1] DİCLE ÜNİVERSİTESİ TIP FAKÜLTESİ HASTANESİ NÖROLOJİ ANABİLİM DALI, DİYARBAKIR, TÜRKİYE
[2] DİCLE ÜNİVERSİTESİ TIP FAKÜLTESİ HASTANESİ BİYOKİMYA ANABİLİM DALI, DİYARBAKIR, TÜRKİYE

Amaç:

Bu çalışmanın amacı multipl skleroz (MS)'lu hastaların serumunda biyokimyasal belirteçlerden olan prolidaz ve iskemi modifiye albumin (IMA) düzeylerini araştırmaktır.

Gereç ve Yöntem:

Çalışmada MS tanılı 42 hasta değerlendirildi. Sağlıklı benzer yaş ve cinsiyette gönüllü 30 kişi kontrol grubuna alındı. Hasta ve

kontrol grubuna ait serum prolidaz ve iskemi modifiye albumin düzeyleri ölçüldü.

Bulgular:
Serum iskemi modifiye albumin düzeyleri MS hastalarında kontrol grubuna göre anlamlı düzeyde yüksekti. Prolidaz düzeylerinde anlamlı değişiklik yoktu.

Sonuç:
MS hastalarında kontrollere göre serum oksidatif stres ürünleri olan IMA düzeylerinin artması oksidatif stresin MS patogenezindeki rolünü desteklemektedir.

.....

EP-304
FARKLI LABORATUVARLARDA OLİGOKLONAL BAND TESTLERİNİN TUTARLILIĞI

SERAP ZENGİN KARAHAN [2], NURAY CAN USTA [1], FATMA KARA [1], EMİNE AĞIR [1], CAVİT BOZ [1]

[1] KARADENİZ TEKNİK ÜNİVERSİTESİ, TIP FAKÜLTESİ NÖROLOJİ
[2] BAYBURT DEVLET HASTANESİ

Amaç:
Multipl skleroz hastalarının %90'dan fazlasında beyin omurilik sıvısında (BOS) oligoklonal band (OKB) pozitifliği bildirilmiştir. Tanı sorunu olan hastalarda, MS tanısının doğrulanması veya dışlanması için OKB testi altın standart değer taşımaktadır. Bu nedenle OKB testinin laboratuvar güvenirliği önemlidir. Bu çalışmada farklı laboratuvarların OKB testi tutarlılığının değerlendirilmesi amaçlanmıştır.

Gereç ve Yöntem:
Bu retrospektif çalışmada Ekim 2011-Ağustos 2012 arasında kliniğimizde OKB testi farklı laboratuvarlarda yapılan hastaların OKB sonuçları laboratuvar tutarlılığına göre analiz edilmiştir.

Bulgular:
Aynı BOS ve serum örnekleri iki farklı laboratuvarda çalışılan 43 hastanın sonucu retrospektif olarak değerlendirildi. 43 hastanın 22'sinde her iki laboratuvardan aynı, diğerlerinde ise farklı OKB sonucu elde edildi. Klinik ve MR ile takipleri ile kesin MS tanısı konan 21 hastanın OKB sonuçları birinci laboratuvarda 7'sinde patern 1, 3'ünde sınırda, 9'unda patern 2, 2'sinde patern 3; ikinci laboratuvarda 2'sinde patern 1, 15'inde patern 2 ve 2'sinde patern 3 olarak bildirildi. MS olmadığı klinik olarak belirlenen 14 hastanın 9'unda her iki laboratuvarda patern 1, diğerlerinde patern 3 veya 4 sonuçları bildirilmiştir.

Sonuç:
Bu bulgular hastalarımızda patern 2 sonucunun MS dışında saptanmadığını göstermektedir. MS hastalarında ve MS dışı hastalarda OKB tetkiki laboratuvarlar arasında farklılık göstermekte, sadece hastaların yarısında aynı sonuçlara ulaşılabilmektedir.

.....

EP-305
GEBELİKTE ORTAYA ÇIKAN SUSAC SENDROMU

NURAY CAN , EMİNE AĞIR , FATMA KARA , CAVİT BOZ

KARADENİZ TEKNİK ÜNİVERSİTESİ

Olgu:
Susac Sendromu (retinokohleaserebral vaskulopati); ensefalopati, santral retinal arter dallarında okluzyon ve işitme kaybı ile karakterize bir mikroanjiopatidir. Nadir görülen bir hastalık olan Susac sendromunun gebelik seyri sırasında tanı alan olgu sayısı da son derece azdır. Olgumuz; 21 yaşında kadın hasta; 14 haftalık gebeliği sırasında ortaya bulantı, kusma, yorgunluk ve baş ağrısı yakınması ile başvurdu. Nörolojik muayenesinde apatik hali dışında defisit olmayan hastanın beyin MRG'sinde periventriküler, korpus kallozum ve derin beyaz cevheri içine alan, T2 ve FLAİR'de hiperintens lezyonlar saptandı. Hospitalize edilen hastanın takibi sırasında kliniğinde kötüleşme; nörolojik muayenesinde kooperasyon ve oryantasyon kısıtlılığı, taban derisi yanıtı bilateral ekstansör, derin tendon refleksleri yaygın olarak artmış olarak saptandı. EEG'si yaygın ensefalopatiyi gösterdi. BOS proteini 220, hücre sayısı 10 lökosit olan hastanın VEP tetkikinde P100 latansları uzun olup optik sinir lezyonunu destekler nitelikte idi. İşitme kaybı öyküsü olmayan hastanın BAEP ve timpanogram tetkikleri normal, odiyometri tetkiki ise düşük frekanslarda işitme azlığı ile uyumlu idi. Floresan anjiografi tetkiki retinal arterlerde darlıkları gösterdi. Susac sendromu tanısı ile pulse steroid tedavisi verilen hastanın klinik ve laboratuvar bulguları düzeldi. Susac sendromu; yaygın beyaz ve gri cevher tutulumlarına bağlı ataksi, vertigo, piramidal bulgular ve epileptik nöbet gibi çok çeşitli şekillerde karşımıza çıkabilen, daha çok genç kadınlarda gözlenen, nedeni tam olarak bilinemeyen bir anjiopatidir. Gebelik sırasında hastalığın ortaya çıkması, işitme kaybı gibi yakınmaların olması tanının konmasını güçleştirmektedir. Uygun tedavinin verilmesi ile kliniğinde belirgin düzelmelerin olabileceği bu hastalığın tanısında yaşanacak zorluklar son derece önemlidir.

.....

EP-306
NÖROBEHÇET VE BEHÇET HASTALARINDA GÖRÜLEN BAŞAĞRISININ DEĞERLENDİRİLMESİ

SERPİL SARI , NİHAL DOĞAN , AYŞIN KISABAY , TUĞBA KORKMAZ , DENİZ SELÇUKİ

CELAL BAYAR ÜNİVERSİTESİ TIP FAKÜLTESİ

Amaç:
Behçet hastalığı(BH) ; mukokutanöz lezyonlar, körlüğe neden olabilen üveit atakları,sinir sistemi tutulumu,fatal olabilen major damar tutulumu,kas-iskelet sistemi ve gastarointestinal tutulum gibi pek çok organ ve sistem tutulumu ile seyreden ,patogenezi tam olarak bilinmeyen vasküler-inflamatuar kronik bir hastalıktır.
Bu çalışmada 2000-2012 tarihleri arasında Behçet Polikliniğine başvuran 64 hastanın 51 'inde başağrısı yakınmasının olduğunu belirlendi. Hastalar retrospektif olarak değerlendirildi. Behçet veya nörobehçet tanısı alan hastalarda başağrısı özelliklerinin değerlendirilmesi planlandı.

Gereç ve Yöntem:
Behçet Hastalığında baş ağrısı tanımlayan hastaların baş ağrısı tipleri, Uluslararası Başağrısı Topluluğunun 2004 tanı kriterlerine uygun şekilde yapıldı. Polikliniğe başvuran hastaların, başağrısının lokalizasyonu, auranın varlığı, atak sıklığı, şiddeti, süresi, nörolojik bakıları, eşlik eden hastalıkları, kliniği, görüntüleme yöntemleri, tedavileri, profilaksiye olan gereksinimleri gözden geçirildi. Başağrısı dışında semptom vermeyen izole behçet gruplarının yanısıra nörobehçet nedeni ile izlenen hastalarda ayrı bir grup olarak incelendi.

Bulgular:
Başağrısı tiplerine göre yaklaşık olarak olguların yarısında

gerilim başağrısı diğer yarısında ise migren tipi başağrısı mevcuttu. Olgularda başağrısı yakınmasının genellikle ataklar sırasında veya öncesinde daha sık ve şiddetli olması dikkat çekiciydi. Olgularımızın başağrısı süresi ile hastalık yılı birlikte değerlendirildiğinde genellikle bu değerlerinin birbirine yakın olduğu görülmüştür.
Tedavide atak sıklığı az olan olgularda yalnızca ağrı kesici verilirken, sık aralıklarla veya şiddetli başağrısı olan olgularda profilaksi tedavisi uygulanmıştır. Vasküler oklüzyon açısından triptan kullanılmasından kaçınılmıştır. Periferik arter hastalığı veya dolaşım bozukluğu olan olgulara tedavi veya profilaksi amacıyla antiiskemik tedavi verilmiştir.

Sonuç:
Behçet hastalığı ve başağrısı arasındaki ilişkiyi literatürler eşliğinde değerlendirilerek ve gözden geçirilerek sunulmuştur.

.....

EP-307

BİLDİRİ GERİ ÇEKİLMİŞTİR.

.....

EP-308
NÖROBEHÇET VE SİNÜS VEN TROMBOZU
TUBA AYDEMİR ÖZCAN [1], AYTÜL MUTLU [2], FERİHA ÖZER [1], ÖZLEM ÇOKAR [2], BELGİN PETEK BALCI [2]

[1] ORDU ÜNİVERSİTESİ, TIP FAKÜLTESİ, NÖROLOJİ ABD
[2] HASEKİ EĞİTİM VE ARAŞTIRMA HASTANESİ, NÖROLOJİ KLİNİĞİ

Olgu:
Behçet hastalığı (BH), mukokutanöz, okuler, artritik ve vasküler bulgularla seyreden sebebi bilinmeyen bir hastalıktır. İlk olarak Hulusi Behçet tarafından 1937' de tekrarlayıcı oral, genital ülserler ve gözde inflamasyon triadı olarak tanımlanmıştır. Nörolojik tutulum ise 1941'de bildirilmiştir. BH' de nörolojik tutulum %5 ila %30 hastada görülebilmektedir. Bir otopsi serisinde BH' de nörolojik tutulumun %20 oranında olduğu bildirilmiştir. Serebral ven trombozu (SVT), BH' nin SSS tutulumlarının %30' unu oluşturmaktadır. SVT' de BH sıklıkğı ise olgu serilerilerinde %7.1 ile %6.3 oranlarında bildirilmiştir.

Olgu 1: 70 yaş kadın hasta subakut seyirli izole başağrısı ile başvurdu. Görüntülemede sol transvers sinüsün (TS)+ sigmoid sinus (SS)+ sinus rektus (SR) saptandı.
Olgu 2: 21 yaşında kadın hasta subakut izole başağrısı ile başvurdu. Görüntülemede sol TS+ SS+ superior sagittal sinüsün (SSS) saptandı.
Olgu 3: 32 yaşında erkek hasta subakut seyirli intrakranial hipertansiyon kliniğiyle başvurdu. Görüntülemede Sol TS+ SS saptandı.
Her üç hastamızda da etyolojik incelemede Behçet hastalığı dışında özellik saptanmadı. Saadoun ve ark. 820 BH'li hastanın %7.8'inde SVT geliştiğini, bu hastaların %65.6' sının genç erkeklerden oluştuğunu belirtimişleridir. Nörolojik bulguların sıklığını; %96.9 başağrısı, %62.5 papilödem, %28.1 ateş, %18.7 bulantı-kusma, %12.5 fokal bulgular, %7.8 nöbet şeklinde sıralamışlar. En sık olarak SSS % 64.1 ve TS % 60.9 oklüde olduğunu saptamışlar. Bizim olgularımızdan iki kadın hastamızın kliniği izole başağrısından oluşurken, erkek olan üçüncü hastamızda intrakranial hipertansiyon kliniği mevcuttu. Her üç olgumuzda da TS ve SS tutulumu birlikte tutulumu görülürken, izole başağrısı olan hastalarımızda ek olarak birinde SR, diğerinde ise SSS trombozu görüldü. Saadoun ve ark' nın çalışmasında TS trombozu olanlarda sağ/sol tutulumu eşit bildirilirken, bizim her üç hastamızda da sol TS trombozu olduğu görüldü. Ancak bizim üç hastayla TS taraf seçimi konusunda sıklık belirtmemiz mümkün görünmemektedir.
SVT prognozu arteryel inmelere göre daha iyi olsa da erken tanı konulmadığı takdirde sekelli iyileşmeye hatta ölümle sonuçlanabilir.

.....

EP-309
BİLDİRİ GERİ ÇEKİLMİŞTİR.

.....

EP-310
NÖROBEHÇET OLGUSUNDA HEMORAJİK SEREBROVASKÜLER HASTALIK
ADNAN BİLGİÇ , NİLAY PADİR , DUYGU SAYGILI , HAKAN LEVENT GÜL , ÜLKÜ TÜRK BÖRÜ

KARTAL DR.LÜTFİ KIRDAR E.A.H

Giriş:
Behçet hastalığı(BH) göz,cilt ve mukoza,eklemler,vasküler sistem,akciğer,gastrointestinal sistem ve merkezi sinir sistemi(MSS) tutulumu gösteren, kronik, rekürren inflamatuar bir hastalıktır. BH'nda MSS tutulumu % 10-49 olarak bildirilmektedir.
Nörobehçet hastalarında hemorajik beyin damar hastalığı nadir görüldüğünden dolayı,bu olgumuzu sunmaya değer bulduk.

Olgu:
Acil servisimize ani gelişen bilinç kaybı ve sağ tarafta kuvvet kaybı ile başvuran 37 yaşında erkek hastanın alınan anamnezde 12 yıldır Behçet hastası olduğu,hastanın uzun zamandan beri herhangi bir tedavi almadığı öğrenildi. Özgeçmişinde subaraknoid kanama öyküsü olduğu öğrenildi. Nörolojik muayenesinde konuşma dizfazik idi, sağ hemiparezisi(üst ekstremitede 2/5, alt ekstremitede 2/5) mevcuttu ve sağ taban derisi refleksi ekstansör idi. Biyokimyasal bulguları, hemogram, tansiyon takipleri ve EKG'si normaldi. Acil servisde çekilen beyin BT'sinde sol talamik bölgede 3x2cm. boyutunda hemoraji izlendi. Beyin mr da sol kapsula interna, lentiform nukleus posterior , insulada subkortikal hipointens ağırlıklı hemoraji ile uyumlu görüntü izlendi. Antiödem ve destek tedavisi başlanan,fizyoterapi programına ve Romatoloji takibine alınan hasta,genel durumu ve motor zafiyetinde düzelme olması üzerine önerilerle taburcu edildi.

Tartışma:
Behçet Hastalığında nörolojik tutulum %2.2-43 oranındadır. Nörolojik tutulum MSS tutulumu olarak kendini gösterir. Behçet Hastalığı MSS tutulumu; parankimal ve parankimal olmayan MSS tutulumu olarak iki ana grupta incelenir. Parankimal olmayan MSS tutulumunun prognozu parankimal tutuluma göre daha iyidir. Parankim dışı MSS tutulumu beynin venöz ve arteriyel yapılarının tutulumuna sekonder geliştiği durumlardır. MSS' nin arteriyel tutulumu nadir görülür: inme veya intrakranial anevrizmaya neden olabilir. Nörobehçet hastalığının intraserebral kanamalara ve anevrizmaya bağlı subaraknoid kanamalara neden olabileceği hatırda tutulmalıdır.

.....

EP-311

AKUT DİSSEMİNE ENSEFALOMİYELİTLİ VAKANIN ÇİFT FİLTRASYON PLAZMAFEREZ İLE TEDAVİSİ

MEHMET UĞUR ÇEVİK [1], MEHMET GULİ ÇETİNÇAKMAK [2], SEFER VAROL [1], EŞREF AKIL [1]

[1] DİCLE ÜNİVERSİTESİ TIP FAKÜLTESİ NÖROLOJİ ANABİLİMDALI DİYARBAKIR TÜRKİYE
[2] DİCLE ÜNİVERSİTESİ TIP FAKÜLTESİ RADYOLOJİ ANABİLİMDALI DİYARBAKIR TÜRKİYE

Olgu:

Akut dissemine ensefalomiyelit (ADEM), santral sinir sisteminin monofazik otoimmün demiyelinizan bir hastalığıdır. Yüksek doz steroid uygulaması temel tedavi yöntemi olmasına rağmen bazı olgular yüksek doz steroid tedavisine yanıt vermemektedir. Kırk dört yaşında, yüksek doz steroid tedavisinden fayda görmeyen ancak, çift filtrasyon plazmaferez (ÇFP) tedavisi ile klinik ve radyolojik olarak belirgin düzelme gösteren bayan olguyu sunduk. ADEM'li hastada ÇFP tedavisini başarılı bir şekilde kullandık. Bildiğimiz kadarıyla, bu olgumuz literatürde ADEM'de ÇFP tedavisi uygulanan ilk olgudur.

Anahtar kelimeler: Akut dissemine ensefalomiyelit, steroid, çift filtrasyon plazmaferez

.....

EP-312

OPTİK NÖROPATİ KLİNİĞİ İLE BAŞVURAN MİLLER FİSHER SENDROMU OLGUSU

SİBEL GÜLER , ENGİN NAKUŞ

TRAKYA ÜNİVERSİTESİ TIP FAKÜLTESİ NÖROLOJİ ANABİLİM DALI

Olgu:

Miller Fisher sendromu (MFS) 1956 yılında Fisher'in tanımladığı kısmen veya tam oftalmopleji ile birlikte ataksi ve arefleksiden oluşan bir Guillain Barré sendromu (GBS) varyantıdır. MFS akut inflamatuvar polinöropatinin bir varyantı olarak bilinmesine karşın, literatürde MFS'li olgularda serebellar ataksi ve supranükleer okülomotor bakış paralizisi gözlenmesi dolayısıyla santral sinir sistemi (SSS) tutulumu olabileceği de düşünülmektedir. Bu bildiride bilateral optik nöropati saptanan klinik ve elektrofizyolojik yöntemler ile MFS tanısı alan bir olgu sunulmaktadır.

34 yaşında erkek hasta her iki gözde görme azlığı ve çift görme yakınmaları ile değerlendirildi. Olgunun yaklaşık 15 gün önce gastroenterit geçirmiş olduğu öğrenildi. Dengesizlik yakınmalarının ise son beş gündür olduğu, son üç gündür ise şiddetlendiği bilgisi edinildi. Fizik muayenesinde tansiyon yüksekliği ve taşikardi dışında anormal bulgu saptanamayan olgunun nörolojik muayenesinde ise, pupiller ışığa yanıtsız ve dilate idi. Bilateral direkt ve indirekt ışık refleksi alınamıyordu. Bilateral dışa bakışta, yukarı bakışta ve içe bakışta kısıtlılık ayrıca sağ gözde aşağı ve içe bakışta kısıtlılık saptandı. Duyu muayenesinde yüzeyel duyu muayenesi olağan iken derin duyu muayenesinde pozisyon duyusu alt ekstremitelerde bozulmuştu ve vibrasyon duyusu tüm ekstremitelerde azalmıştı. Romberg testi pozitifti. Tandem yürüyüşü belirgin bozuktu ve hastanın yürüyüşü geniş tabanlı idi. Derin tendon refleksleri üst ekstremitelerde hipoaktifti, alt ekstremitelerde alınamıyordu. Diğer nörolojik muayene bulguları olağan idi. Kranial Mrg ve mrg anjio bulguları normal idi. Elektronöromiyografisinde (EMG) bilateral sural sinir ileti hızı normalden yavaştır. Solda tibial F yanıtı uzundu (>58 msn), sağda ise anlamlı tibial F yanıtı elde edilemedi. Vizüel uyarılmış potansiyel (VEP) çalışmalarında P100 latansı sağda: 134 msn solda P100: 138 msn olarak değerlendirildi. Somatosensöriyel uyarılmış potansiyel (SEP) çalışmaları normal sınırlarda idi. Çok sayıdaki olgu ve klinik çalışmalarda MFS tedavisinin immünterapi (IVIgG, plazmaferez veya kombinasyon tedavisi) ile olduğu bildirilmiştir. Hastamızda da IVIgG tedavisi ilk hafta içinde başlanmışve 0.4 g/kg dozunda beş gün süreyle uygulanmıştır.

Toshniwal ve arkadaşları MFS tanısı olan ve aynı zamanda bilateral demiyelinizan optik nöropatisi bulunan bir olguda SSS tutulumu olduğunu göstermişlerdir. Buradan anlaşılmalıdır ki optik nöritin MFS'nin bir parçası olarak gözlenmesi SSS tutulumunun bir göstergesi olabilir. Supranükleer, nükleer ve internükleer oküler motor anormalliklerin MFS'de serebral tutulumun bir bileşeni olarak gelişebileceği belirtilmektedir. MFS, GBS'nin bir formu olarak %7-8 oranında görülmekle birlikte, bu olgu hem SSS hem de PSS'nin etkilenimini gösteren demiyelinizasyonun varlığı dolayısıyla sunuma değer görülmüştür.

.....

EP-313

GLİOMATOZİS SEREBRİ Mİ, ADEM Mİ?

FAİK İLİK , OSMAN SERHAT TOKGÖZ

NECMETTİN ERBAKAN ÜNİVERSİTESİ MERAM TIP FAKÜLTESİ NÖROLOJİ A.D.

Olgu:

Gliomatozis serebri, bilateral glial yapıların nöronal hücreleri uzun süre etkilemeden yayılmasıdır. Bu nedenle geniş alanların tutulumuna rağmen uzun süre klinik bulgu vermeyebilir. Klinik bulgular ortaya çıkmaya başladığında ise nonspesifik ve lezyonun yaygınlığı ile orantısızdır. Elli altı yaşında kadın hastanın burnuna meyve esanslı mumların kokusu bir anda geliyor sonra kayboluyormuş. Nörolojik muayenesi normal olan hastanın kan ve idrar tetkikleri de normaldi. Kraniyal MR görüntülemesinde T2 ve FLAIR sekanslarında solda temporal lobda, temporal unkusta, sol talamusta, sol frontoparietalde hiperintens lezyon alanları gözlendi. Radyoloji yorumu görüntülerin akut dissemine ensefalomyelit (ADEM) ile uyumlu olduğu yönündeydi. Tümörden uzaklaşılan görüntü için çekilen Kraniyal MR spektroskopi de normaldi. Beş gün süre ile 1000 mg prednizolon verilen hastanın şikayetlerinde azalma gözlenmedi. EEG'si normal olan hastaya karbamazepin 400 mg/gün başlandı, sonrasında ara ara gelen mum kokusu şeklindeki şikayet belirgin olarak geriledi ve klinik olarak takibe alındı. Dış merkezde opere edilen hastanın patoloji raporu; glimatozis serebri ile uyumlu olarak geldi. Gliomatozis serebri nadir görülen bir beyin tümörüdür. Tanısı nöronal dokunun korunması ve klinik bulguları nonspesifik olması nedeniyle zordur. Radyolojik olarak ta birçok hastalıkla karışabilir. Gliomatozis serebri radyolojik bulguları; tutulan beyaz cevherde T2 görüntülerde hiperintens lezyon alanları ve aynı alanların T1 görüntülerde hipointens görünümü şeklindedir. Kontrastlanma genelde olmamakla birlikte yamalı tarzda kontrastlanma görülebilir. Ayırıcı tanıda lenfomatozis serebri, multisendtrik glioma, viral ensefalit, vaskülit ve ADEM düşünülmelidir. Hastalığın hem klinik hem de radyolojik ayırıcı tanısı zordur. Kliniğimizde önceden radyolojik görüntüleri ve kliniği ile ADEM tanısı konulan ancak takiplerinde gliomatozis serebri tanısı patolojik olarak kesinleştirilen bir vaka sunulmuştur.

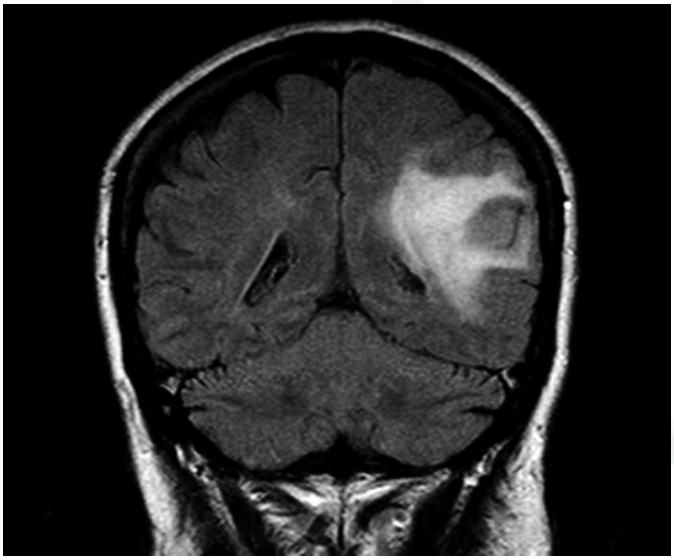

.....

EP-314

BİR FARENJİT, İKİ OTOİMMÜN HASTALIK

OSMAN SERHAT TOKGÖZ , FAİK İLİK , ZEHRA AKPINAR

NECMETTİN ERBAKAN ÜNİVERSİTESİ MERAM TIP FAKÜLTESİ NÖROLOJİ A.D.

Olgu:

Miyastenia graves, otoimmün bir hastalık olup diğer otoimmün hastalıklarla birlikteliği gözlenmiştir. Otuzdört yaşında kadın hasta faranjit enfeksiyonundan yaklaşık 1-2 hafta sonrasında ateş, dizlerinde ağrı, şişlik, kızarıklık şeklinde şikayetleri başlamış. Diz ağrıları nedeniye fizik-tedavi kliniğine başvuran hastaya akut romatizmal ateş tanısı konularak antibiyotik ve NSAİİ başlanarak penisilin profilaksisine alınmış. Bundan yaklaşık bir hafta sonra hastada konuşma bozukluğu şikayeti meydana gelmiş. Hasta sabahları çok iyi konuşabiliyorken, konuştuğu anlaşılıyorken akşama doğru konuşamamaya başlamış. Yakınları akşama doğru kelimelerin bozuk çıktığını anlaşılmadığını ifade ediyor. Hastanın nörolojik muayenesinde akşama doğru dizartri gözlendi. Kan tetkiklerinde sedimentasyon, CRP ve ASO yüksekliği tespit edildi. Asetilkolin reseptör antikor düzeyi 12.0 nmol/l (referans aralığı: <0,5 nmol/L) bulundu. Ardışık sinir uyarımı normaldi. Hastaya pridostigmin 3*1, prednol 48mg/gün tedavileri başlandı. Tedavi ile şikayetlerinde düzelme olan hasta taburcu edildi. Bu iki hastalık arasındaki ilişki aşırı duyarlılık reaksiyonları ile açıklanabilir. Her iki hastalıkta da Tip2 aşırı duyarlılık reaksiyonları sorumlu tutulmaktadır. Bu reaksiyon tipinde hücrelerin yüzeyinde veya diğer doku komponentlerindeki hedef antijenlere karşı yönelmiş antikorlar oluşur. Bunlar klasik kompleman yolağını daha da aktif hale getirirler. Bu da nötrofillerin, monositlerin toplanmasına ve dokuda inflamasyona neden olur. Akut romatizmal ateşteki artrit mekanizması bu şekilde açıklanmaktadır. Yine Tip2 aşırı duyarlılık reaksiyonu olan bazı vakalarda ise antikorlar hücre hasarı ya da iltihap yapmadan hücre fonksiyonlarını bozar veya disregüle eder. Miyastenia graviste çizgili kasların motor son plaklarındaki asetilkolin reseptörüne karşı antikorlar nöromuskuler geçişi kas zaafiyetiyle sonlanacak şekilde inhibe eder.

.....

EP-315

TİMOMA VE PARANEOPLASTİK LİMBİK ENSEFALİT

OSMAN SERHAT TOKGÖZ , FAİK İLİK , EBRU APAYDIN DOĞAN , BETİGÜL YÜRÜTEN

NECMETTİN ERBAKAN ÜNİVERSİTESİ MERAM TIP FAKÜLTESİ NÖROLOJİ A.D.

Olgu:

Paraneoplasik sendromlar kanser hücreleri tarafından tetiklenen immün reaksiyonlar sonucu ortaya çıkar. Antinoral antikorlar antijen olarak tanınan sinir sistemi yapılar ile çapraz-reaksiyon sonucu oluşur. Kırk yaşında erkek hasta acil serviste unutkanlık ve bilinç bulanıklıklığı şikayeti nedeniyle değerlendirildi. Hastanın ilk şikayetleri on gün önce başlamış ve artarak devam etmiş. Sonrasında hasta kendisine sorulan sorulara anlamsız cevaplar vermeye başlamış. Sorulan soruları tekrarlamaya başlamış, konuşması iyice anlamsızlaşmış. İki yıl önce timoma nedeniyle operasyon öyküsü mevcut olan hastaya patolojik olarak invaziv timoma tanısı konulmuş ve 5 kür kemoterapi almış. Nörolojik muayenesinde bilinç durumu konfüze, yer ve zaman oryantasyonu bozuk bulundu. Diğer nörolojik muayene bulguları ve sistematik muayenesi normaldi. Radyolojik değerlendirmelerinde MRG incelemesinde bilateral temporal lob medial kesimlerinde, özellikle hipkampal girus lokalizasyonunda belirgin olan T2 ve FLAIR sekanslarda kortikal ödemin de bulunduğu intensite artışı gözlendi (Resim 1). BOS incelemesinde 11/mm3 lenfosit görüldü. BOS protein ve glikoz değerleri normal bulundu. Tablodan sorumlu olabilecek hastalıklardan biri olarak düşünülen Herpes ensefaliti olasılığında zaman kaybını önlemek amacıyla ampirik olarak asiklovir tedavisi 30mg/kg (2250 mg/gün) başlandı. EEG'sinde temporal loplarda iki yanlı epileptik deşarjlar gözlendi. Kliniğinde hızla kötüleşme olan hasta yatışının 4. gününde mekanik ventilatöre bağlandı. Paraneoplastik antikorlardan anti-GAD (anti-glutamik asit dekarboksilaz) antikorları pozitif bulundu. Kliniğinde gerileme devam eden hasta yoğun bakım enfeksiyonunun da eklenmesiyle ex oldu. Paraneoplastik limbik ensefalit primer olarak mezial temporal lobları ve limbik alanları etkiler. Hastalar tipik olarak bellek kaybı, konfüzyon, psikiyatrik bulgular ve nöbetle hastaneye başvururlar. Timoma ile ilişkili paranoplastik limbik ensefalit nadir görülen bir tablo olması nedeniyle sunulmuştur.

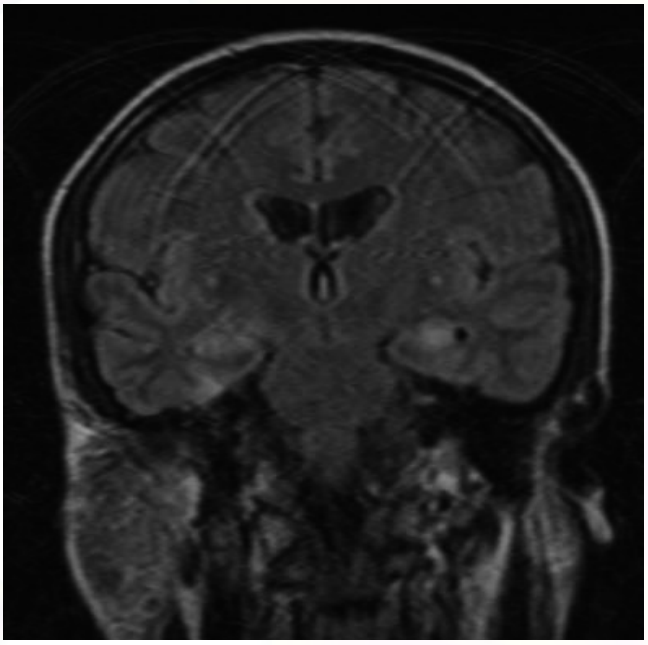

.....

EP-316

GEÇ DÖNEMDE İKİLİ İMMUNSUPRESİF TEDAVİYE YANIT GÖSTEREN BİR ANTİ-NMDA RESEPTÖR ENSEFALİTİ OLGUSU

PINAR TOPALOĞLU TEKTÜRK , ZUHAL YAPICI , ERDEM TÜZÜN , UĞUR ÇIKRIKÇILI , NİLGÜN PULUR , MEFKURE ERAKSOY

İSTANBUL ÜNİVERSİTESİ, İSTANBUL TIP FAKÜLTESİ, NÖROLOJİ ANABİLİM DALI, ÇOCUK NÖROLOJİSİ BİLİM DALI

Olgu:

Otoimmun inflamatuar ensefalopatilerden anti-NMDA (N-metil D-aspartat) reseptör ensefaliti, glutamat NMDA reseptörünün NR1 ve NR2 alt gruplarına karşı oluşmuş otoimmun reaksiyon sonucu gelişen, subakut başlangıçlı bir ensefalopati tablosudur. Çoğunlukla kız çocuklarının etkilendiği ve sıklıkla over teratomu olmak üzere tümörlerin eşlik ettiği paraneoplastik bir sendromdur. Tedavisinde plazmaferez, immunoterapi ve eşlik eden neoplazi varsa bunun tedavisi yer alır.

Hastamız, iki hafta önce geçirilmiş influenza öyküsünü takiben baş ağrısı, kusma, anlamsız konuşma ve çift görme yakınmaları başlayan, üç ay sonra bilişsel bozukluğun ve idrar/gayta inkontinansının eklendiği 14 yaşında bir kız çocuğuydu. Kliniğimize ilk tablodan iki yıl sonra kognitif yıkım ve ağır piramido-serebellar tabloyla başvurdu. Klinik tablonun ataklı progresif olması, BOS'ta oligoklonal band pozitifliği, immunglobulin G indeksinin yüksek olması, görüntülemesinde diffüz tutulumlu viral ensefalit benzeri lezyonlar olması nedeniyle bakılan NMDA reseptör antikoru pozitif saptandı. Hastaya uygulanan yedi kez plasmaferezle kliniği stabil oldu. Takiplerinde aralıklı intravenöz immmunglobulin (IVIG) veya pulse steroid tedavisi almasına rağmen göz temasının kaybolması, ajitasyonlarının artması, sol kol distalinde belirgin miyoklonileri başlaması ve EEG'nin normal olması üzerine, son yıllarda otoimmun ensefalit tedavisinde uygulanmaya başlanan, ikili immunsupresif tedavi yapılmasına karar verildi. On günlük pulse steroidi takip ederek, beş günlük IVIG uygulandı. Tedavinin ardından hastanın ajitasyonlarının gerilediği, daha canlı baktığı ve miyoklonilerinin azaldığı gözlendi. İkili immunsüpresif tedaviler, yan etkileri ve hakkında yeterli çalışmaların bulunmaması nedeni ile rutine girmemiş olsa da, alternatifi olmayan olgularda uygulanabilir ve yeni tedavi protokollerine ışık tutabilir.

.....

EP-317

FASİAL DİPLEJİ İLE SEYREDEN GUİLLAİN-BARRE SENDROMU

SERPİL DEMİRCİ , HATİCE DEĞİRMENCİ , ALİ SÖYLEMEZ , MELİKE DOĞAN

SÜLEYMAN DEMİREL ÜNİVERSİTESİ TIP FAKÜLTESİ

Olgu:

Bilateral fasial paralizi nadir görülen bir tablodur; sıklıkla Lyme hastalığı, sarkoidoz, Guillain-Barre sendromu(GBS), lösemi, infeksiyöz mononükleoz ve travmaya bağlı gelişir. Olguların %20 'sindeyse idiyopatikdir.

31 yaşında erkek hasta iki gün önce başlayan gözlerde kapanmama, konuşmada ve yutmada zorlanma yakınmaları ile başvurdu. Nörolojik muayenesinde bilateral periferik fasial paralizisi saptandı. Ekstraoküler göz hareketleri normaldi, arkus palatum simetrikti ve hareket eşit katılıyordu, öğürme refleksi alınıyordu. Duyu, motor bozukluk saptanmadı, derin tendon refleksleri normoaktifti, ataksisi yoktu. Tam kan, biyokimya incelemeleri normaldi. Kraniyal manyetik rezonans görüntülemesi normaldi. Serum VDRL, HIV, brucella negatifti olarak belirlendi. Vaskülit belirteçleri normaldi. BOS protein düzeyi artmıştı (56 mg/dl), hücre yoktu. BOS kültüründe üreme olmadı; ADA, Lyme, brucella serolojisi negatifti. BOS ACE düzeyinin yüksek (4,8 U/L,normali 0-3U/L) saptanması üzerine sarkoidoza yönelik olarak toraks tomografisi, 24 saatlik idrarda kalsiyum değeri ve el bileği grafileri, PPD değerlendirildi ancak sarkoidozu destekleyecek bir bulgu saptanmadı. Elektromiyografide her iki fasial sinirde aksonal etkilenme ve tibial sinirde F yanıtlarında kayıp saptandı. Hastaya GBS tanısı ile 7 gün IVIG tedavisi verildi. Tedavi bitiminde hasta mimik kaslarını kısmen kullanabilir hale geldi, 4 hafta sonrasında kliniği tamamen düzeldi.

GBS klasik klinik tiplerinde ve varyantlarında kraniyal sinirler etkilenebilir. GBS olgularının %3-5'ini oluşturan ve multipl kranial sinir tutulumu ile seyreden polinöritis kranialis varyantında genellikle bilateral fasiyal sinir tutulumu ile başlangıcı 9-10. kranial sinirler ve daha az oranda diğer kranial sinirlerin tutulumu izler. Bizim hastamızda izole faiyal dipleji gelişmiştir. GBS seyrinde olguların %4-60'ında fasiyal paralizi gelişir ve sıklıkla iki taraflıdır. Ancak izole fasiyal dipleji ile başlangıç ve seyir oldukça nadirdir.

.....

EP-318

AKUT TRANSVERS MİYELİT: ONİKİ OLGUNUN İNCELENMESİ

ZÜBEYDE AYTÜRK , EMİNE RABİA KOÇ , BURCU ACAR , ATİLLA İLHAN

FATİH ÜNİVERSİTESİ TIP FAKÜLTESİ

Amaç:

Akut transvers miyelit ((ATM) spinal kordda lokal inflamasyonla karakterize nadir görülen nörolojik bir bozukluktur.Etiyolojiye yönelik ayırıcı tanı; tedavi ve prognoz açısından çok önemlidir Bu çalışmada 2009-2011 yılları arasında kliniğimize başvuran 12 transvers myelit vakasıayırıcı tanı, tedavi ve prognoz açısındandeğerlendirildi.

Gereç ve Yöntem:

2009-2011 yılları arasında kliniğimize başvuran 12 transvers miyelit vakası gözden geçirildi. Hastaların demografik özellikleri, lezyon tipi ve seviyesi, semptomların süresi, laboratuar sonuçları,görüntüleme bulguları, tedavileri ve tedavi sonrası mevcut klinik durumları kaydedildi.

Bulgular:

Hastaların yedisi kadın, beşi erkekti. Yaşları 14-76 arasında idi.En sık başlangıç şikayeti; bacaklarda güçsüzlük, seviye veren hissizlik, idrar inkontinansı idi. Lezyon lokalizasyonu değerlendirildiğinde; en fazla torakalde lezyon saptandı.

Öyküsünde tekrarlayan uzun segment transvers myelit atağı olan hastanın aquoporin 4 antikoru pozitif saptandı. Ayrıca bu hastanın bilateral VEP latansı uzundu. Otoantikor taramasında bir hastada anti-sm pozitif saptandı. Bir hastada anti-scl 70 sınırda pozitif, anti SSA ve anti-Ro otoantikorları (+++) saptandı. En sık idiyopatik transvers miyelit tanısı konuldu. Bu durum literatür ile uyumlu idi. Bir hasta nöromiyelitis optika (NMO) spektrum hastalığı veya longitüdinal ekstensive transvers miyelit (LETM), ikisine sjögren hastalığı tanısı konuldu. Bir hastada postvaksinal olduğu düşünüldü. Tedavide tüm hastalara yüksek doz steroid, bir hastaya ek olarak plazmaferez uygulandı. Takipte üç hasta sekelsizdi. Beş hastada sekel olarak duyusal semptomlar devam etti. Bir hastada hafif kas gücü defisiti

kaldı Bir hasta tekerlekli sandalyeye bağımlı, iki hasta destekle yürüyebilir haldeydi.Takip süresince hiç bir hastada MS›e dönüşüm izlenmedi.

Sonuç:
Bu çalışmayı transvers miyelitin tanı ve ayırıcı tanısının; tedavi ve prognoz açısından önemli olduğunu vurgulamak için sunmayı uygun bulduk.

.....

EP-319
NEGATİF MYOKLONUSUN EŞLİK ETTİĞİ OTOİMMÜN TİROİDİT İLE İLİŞKİLİ STEROİD YANITLI ENSEFALOPATİ (HASHİMOTO ENSEFALOPATİSİ)
ÖZLEM KAYIM-YILDIZ , SAMET YILMAZ , HATİCE BALABAN , ERTUĞRUL BOLAYIR , SUAT TOPAKTAŞ

CUMHURİYET ÜNİVERSİTESİ TIP FAKÜLTESİ NÖROLOJİ ANABİLİM DALI

Olgu:
Otoimmün tiroiditle ilişkili steroid yanıtlı ensefalopati veya Hashimoto ensefalopatisi antitiroid otoantikorlarla ilişkili, kadınlarda daha çok görülen, immün aracılı olduğu kabul edilen bir sendromdur. Klinik prezentasyon değişkendir ve inme benzeri epizodlar, bilişsel bozulma, nöbet, nöropsikiyatrik semptomlar, myoklonus ve dalgalı seyir gösteren bilinç değişikliği ile karakterize olabilir. Hastalar sıklıkla ötiroiddir. Tanı için diğer metabolik, toksik ve infeksiyöz ensefalopati nedenleri dışlanmalıdır. Nörogörüntüleme sıklıkla tanıya yardımcı değildir. Tipik klinik tablo varlığında antitiroid antikor titrelerinin yüksek olması tanının konulmasını sağlar.
Bilinen hastalık öyküsü olmayan 63 yaşında kadın hasta bir kaç gündür devam eden unutkanlık, konuşmada azalma, uygunsuz davranışlar ve amaçsız dolaşma nedeniyle hastanemize başvurdu. Vital bulguları stabil olan hastanın nörolojik muayenesinde kooperasyonunun sınırlı olduğu, kişi, yer ve zaman oryantasyonunun bozulmuş olduğu, konuşmasının anlamsız bir kaç kelime ile sınırlı olduğu belirlendi. Kooperasyonunun sınırlı olması nedeniyle bilişsel fonksiyonları ayrıntılı olarak test edilemeyen hastanın meningeal irritasyon bulguları yoktu ve diğer nörolojik muayene bulgularında anormallik saptanmadı. İzlemde bilinç durumunda progresif bozulma olan hasta ağrılı uyaranı lokalize etmeye başladı, oral alımı ve sfinkter kontrolü bozuldu ve jeneralize negatif myoklonus geliştirdi. Beyin bilgisayarlı tomografisi ve manyetik rezonans görüntülemesi normal olan hastanın EEG'sinde yaygın zemin aktivitesi yavaşlaması saptandı. Metabolik, toksik ve infeksiyöz nedenler açısından ayrıntılı incelemeler negatifti. Beyin omurilik sıvısında protein düzeyi 124 mg/dL idi, hücre yoktu ve glukoz düzeyi normaldi. Ötiroid olan hastanın antitiroid ve antimikrozomal antikorları 1000u/L'nin üzerinde idi. Hashimoto ensefalopatisi tanısı konan hastaya 5 gün süre ile 1000 mg/gün intravenöz metilprednizolon ve sonrasında 1 mg/kg/gün oral prednizon tedavisi başlandı. Steroid tedavisi ile hastanın semptomlarında tam rezolüsyon oldu.
Nadir bir hastalık olmasına karşın steroid tedavisine iyi yanıt vermesi nedeniyle açıklanamayan bilinç değişikliği ve bilişsel bozulma ile başvuran hastalarda otoimmün tiroiditle ilişkili steroid yanıtlı ensefalopati tanısı akla gelmelidir.

.....

EP-320
PSİKOTİK BELİRTİLERLE BAŞLAYAN BİR AKUT DİSSEMİNE ENSEFALOMYELİT OLGUSU
SAMET YILMAZ , HATİCE BALABAN , ÖZLEM KAYIM-YILDIZ , ERTUĞRUL BOLAYIR , SUAT TOPAKTAŞ

CUMHURİYET ÜNİVERSİTESİ TIP FAKÜLTESİ, NÖROLOJİ ANABİLİM DALI

Olgu:
Akut dissemine ensefalomyelit (ADEM), merkezi sinir sisteminin (MSS) immün aracılı yaygın multifokal demyelinizan lezyonları ile karakterize bir hastalığıdır. Klinik, çoğunlukla monofazik olarak ortaya çıkan değişik oranlarda kas güçsüzlüğü, nöbet, multifokal nörolojik tutulum ve komayı da içeren yaygın MSS bulguları ile ortaya çıkar. Hastalığın akut başlangıçlı psikiyatrik bulgularla prezantasyonu sık görülen bir durum değildir. Bu vaka bildiriminde bir üst solunum yolu enfeksiyonundan yaklaşık üç hafta sonra akut başlangıçlı psikotik semptomlarla başvuran ve ADEM tanısı alan bir olgu sunulacaktır.
Öncesinde herhangi bir kronik sistemik ve psikiyatrik hastalık öyküsü olmayan 33 yaşında kadın hasta bir haftadan beri olan huzursuzluk, sinirlilik, görsel hallüsünasyonlar, şüphecilik ve anlamsız konuşma yakınmaları ile acil servise başvurdu. Akut psikotik atak tanısı alan hastanın ilk nörolojik muayenesinde patoloji saptanmadı. Bilgisayarlı beyin tomografisi normal olan hastanın klinik izlemde mevcut semptomlarına denge bozukluğu ve uykuya meyil eklendi. Yapılan beyin manyetik rezonans görüntülemede (MRG) beyaz cevherde bilateral yaygın inkomplet periferik konrastlanmaların olduğu lezyonlar görüldü. ADEM tanısı ile hastaya 1000mg/gün metilprednizolon tedavisi başlandı. Nörolojik ve psikiyatrik bulguları belirgin düzelme gösteren hasta kontrol verilerek taburcu edildi.
ADEM'in ilk bulguları nadiren ani ortaya çıkan psikotik semptomlar olabilir. Bu immün aracılıklı monofazik demyelinizan hastalık psikiyatrik semptomlarla presente olan nörolojik durumların ayırıcı tanısında yer alması gereklidir.

.....

EP-321
AKUT MOTOR SENSORİYEL AKSONAL NÖROPATİ (AMSAN) İLE KOMPLİKE OLAN AKTİF ÜLSERATİF KOLİT OLGUSU
İREM İLGEZDİ , BEDİLE İREM TİFTİKCİOĞLU , BURCU SELBEST , YAŞAR ZORLU

TCSB İZMİR TEPECİK EĞİTİM VE ARAŞTIRMA HASTANESİ, NÖROLOJİ KLİNİĞİ

Giriş:
Ülseratif kolit kolonun mukozal inflamasyonuyla seyreden, tekrarlayıcı ataklar ile karakterize otoimmün bir hastalıktır. İntestinal semptomları yanında değişik gastrointestinal sistem dışı bulgulara da neden olabildiği bilinmektedir. Ancak ülseratif kolit ile ilişkilendirilmiş nörolojik tutulum oldukça nadirdir. Hastaların %3'ünde periferik nöropati, myelopati, myastenia gravis ve serebrovasküler hastalıklar gibi non-iatrojenik nörolojik semptomlar görülebildiği bildirilmiştir.

Olgu:
34 yaşında kadın hasta, ülseratif kolit tanısı aldıktan birkaç hafta sonra başlayan yürüme zorluğu ve distalde hakim ekstremite güçsüzlüğü ile başvurdu. Ülseratif kolit nedeniyle 2 aydır meselazine ve budenoside kullanmakta olan hastanın nörolojik muayenesinde alt ekstremite distallerinde belirgin kuadriparezi,

uzun çorap tarzı hipoestezi saptandı, derin tendon refleksleri alınamıyordu. Hastanın muayene ve klinik bulguları, laboratuvar ve ENMG ışığında tartışılmıştır. Tedavisine yoğun immünsüpresif (metilprednisolon IV) eklendikten sonra nörolojik bulgularında ılımlı düzelme gözlenen hastanın takip bulguları da sunulmuştur.

Tartışma:
Aksonal polinöropati ülseratif kolitin oldukça nadir rastlanılan extraintestinal bulgularından biridir ve patogenezde ortak otoimmün mekanizmaların sorumlu olduğu düşünülmektedir.

.....

EP-322
SPİNAL KORDUN TAMAMININ ETKİLENDİĞİ BİR NÖROMYELİTİS OPTİKA OLGUSU

BEDİLE İREM TİFTİKCİOĞLU , HASAN ARMAĞAN UYSAL , NİLÜFER YILDIRIM , FATMA ESRA KAHYA , YAŞAR ZORLU

TCSB İZMİR TEPECİK EĞİTİM VE ARAŞTIRMA HASTANESİ, NÖROLOJİ KLİNİĞİ

Amaç:
Nöromyelitis optika (NMO), spinal kord ve optik sinir tutuluşu ile karakterize inflamatuar demyelinizan bir santral sinir sistemi hastalığıdır. Lezyonların spinal kordda ≥3 vertebra seviyesini tutması tipik bir bulgu iken, tüm spinal kord tutuluşu beklenen bir durum değildir. Burada ataklar ve remisyonlar ile seyreden ve son olarak spinal kordun tüm seviyelerinin etkilendiği bir atakla başvuran olgunun klinik ve MRG bulguları tartışılmıştır.

Olgu:
Kliniğimizde üç yıldır nöromyelitis optika tanısı ile izlenmekte olan, 57 yaşındaki kadın hasta parapleji tablosu ile yatırıldı. Daha önce 4 kez hemiparezi/paraparezi ve eşlik eden hipoestezi ve idrar retansiyonu atakları ile değerlendirilmiş, laboratuvarda NMO-IgG pozitif saptanmış, VEP'te bilateral P100 latanslarında gecikme kaydedilmişti. Ataklarda metilprednizolon, plazmaferez veya IVIG tedavilerinden fayda görmüştü. Ataklar arasında yakınma tariflemeyen hastanın son başvurusunda beyin MRG'de patolojik sinyal izlenmezken, spinal görüntülemede yama tarzında çok seviyede Gd-tutan, tüm spinal kord seviyelerinde T2-yüksek sinyal veren myelit saptandı. Benzer tabloya neden olabilecek diğer nedenler dışlandı. Hastada ciddi osteoporoz olması sebebiyle tercih edilen plazmafereze ve ardından verilen IVIG tedavisine yanıt gözlenmeyince, IV metilprednizolon pulse tedavisi uygulandı. Kliniğinde ancak ılımlı düzelme kaydedildi.

Tartışma:
Hastamız, klinikte nadir karşılaştığımız bir nöromyelitis optika olgusudur. Hastamızda myelit ve optik nörite neden olabilecek vaskülit, otoimmün dejeneratif hastalıklar ile granülomatöz ve neoplastik hastalıklar dışlanmıştır. Spinal kordun tamamının tutuluşu morbiditeyi de olumsuz yönde etkilemektedir. Nitekim, plazmaferez, IVIG ve ardından uygulanan IV metilprednizolon tedavileri ile ancak hafif bir klinik düzelme kaydedilebilmiştir.

.....

EP-323
SANTRAL TUTULUŞ MU, PERİFERİK TUTULUŞ MU?

BEDİLE İREM TİFTİKCİOĞLU , FERAY GÜLEÇ-UYAROĞLU , İREM İLGEZDİ , İSMAİL BÜLBÜL , YAŞAR ZORLU

TCSB İZMİR TEPECİK EĞİTİM VE ARAŞTIRMA HASTANESİ, NÖROLOJİ KLİNİĞİ

Giriş:
Akut ve yükselen seyir gösteren kas kuvvetsizliği nedenleri arasında Guillain-Barre Sendromu(GBS) ilk sırada yer almaktadır. Hemen her yaş grubunda rastlanabilen otoimmun kökenli bir hastalıktır. Transvers myelit akut inflamasyona bağlı gelişen, çoğunlukla idiyopatik veya otoimmun kökenli, segmental spinal kord hasarlanmasıdır. Burada bu iki tablonun birlikteliğinin izlendiği bir olgunun kliniği, görüntüleme, L/P ve ENMG bulguları ışığında tartışılmıştır.

Olgu:
30 yaşında, erkek hasta birkaç gündür ayaklarında başlayan ve yükselen tarzda ilerleyen uyuşma hissi, bacaklarında kuvvet kaybı, yürümekte zorlanma ve halsizlik şikayeti ile kliniğimize başvurdu. 15 gün önce geçirdiği hafif bir sistemik enfeksiyon atağı tarifleyen hastanın post-travmatik epilepsi nedeniyle 19 yıldır fenitoin 300mg/g kullandığı öğrenildi. Nörolojik muayenesinde 4/5 paraparezi, çorap tarzı asimetrik hipoestezi mevcuttu; alt ekstremitede DTR alınamazken, üstte azalmıştı. Patolojik refleks yoktu. L/P'de albuminositolojik dissosiyasyon izlenen ve erken dönem ENMG bulguları da alt ekstremitede belirgin, duyusal hakim demyelinizan polinöropatik tutuluş ile uyumlu olan hastaya AIDP tanısıyla IVIG tedavisi başlandı. İzleminde yanıtı olmayan ve torakal duyu seviyesi, idrar retansiyonu gelişen hastanın spinal görüntülemesinde transvers myelit de geliştiği görüldü. Pulse steroid sonrası klinik ve elektrofizyolojik düzelme saptanan olgu santral ve periferik sinir sistemlerinin birlikte etkilendiği bir otoimmün inflamatuvar atak olarak değerlendirildi.

Tartışma:
Literatürde akut transvers myelit ve GBS birlikteliği olgu raporları şeklinde bildirilmiştir. Çok nadir olduğu rapor edilen bu durumun hastamızda da olduğu gibi, çevresel bir etken(enfeksiyon) ile tetiklenen otoimmün bir süreç olduğu ve santral ve periferik sinir sisteminin birlikte etkilendiği, IVIG ya da immünsüpresif tedaviler ile klinik düzelme kaydedildiğinden bahsedilmiştir. Hastamızda tedavi sonrası takipte elektrofizyolojik bulguların düzelmesi sebebiyle fenitoine bağlı polinöropatiden uzaklaşılmıştır.

.....

EP-324
RADYOTERAPİYE BAĞLI GECİKMİŞ RADYASYON MYELOPATİSİ OLAN İKİ OLGU

ÖZGE ÖZEN GÖKMUHARREMOĞLU , HATİCE SABİHA TÜRE , TÜLAY KURT İNCESU , NEVİN GÜRGÖR , FAZIL GELAL , GALİP AKHAN

KATİP ÇELEBİ ÜNİVERSİTESİ TIP FAKÜLTESİ İZMİR ATATÜRK EĞİTİM VE ARAŞTIRMA HASTANESİ NÖROLOJİ KLİNİĞİ

Amaç:
Radyasyon myelopatisi, medulla spinalisin ışınlama alanına girdiği radyoterapi uygulamalarından kaynaklanan iyatrojenik bir hastalıktır. Bu bildiride radyoterapi sonrası gecikmiş

myelopati gelişen iki olgu sunulmuştur.

Olgu 1 : Üç sene önce nazofarinks kanseri nedeniyle toplam 7000 cGy radyoterapi alan elli yedi yaşında erkek hasta sol yan güçsüzlüğü, sağ bacakta uyuşma ve yürüme güçlüğü yakınması ile başvurdu. Nörolojik bakısında sol hemiparezi, solda patella ve aşil refleksinde artış, bilateral Babinski pozitifliği, sağda C8-T1' e kadar seviye veren yüzeyel duyu kusuru ve sol altta pozisyon ve vibrasyonda bozukluk saptandı.Servikal MRG'sinde tüm servikal ve üst torakal kordda T2'de kısmi kontrast tutan ve santrali nekrotik olan hiperintens lezyon saptandı. Protein artışı dışında BOS normaldi.

Olgu 2: Üç sene önce nazofarinks kanseri nedeni ile toplam 7 kür(total doz bilinmiyor) radyoterapi alan kırk iki yaşında erkek hasta bacaklarda titreme ve sağ ayağında düşüklük yakınması ile başvurdu. Nörolojik bakısında sağ üst ekstremitede ve bilateral alt ekstemitede parezi, dört yönlü DTR artışı, bilateral Babinski pozitifliği ve klonus, sağda altta pozisyon ve vibrasyonda bozukluk ve spastik yürüyüş saptandı. Servikal MRG'de C4-7 düzeyinde kısmen kontrast tutan T2' hiperintens lezyon saptandı. BOS'da patoloji saptanmadı.

Tartışma:
Radyasyon myelopatisi radyoterapinin nadir bir komplikasyonudur. Akut geçici myelopati veya gecikmiş ilerleyici miyelopati (GİM) şeklinde görülebilir. GİM sinir dokusunun radyasyona bağlı doğrudan hasarı ve omuriliği besleyen damarlardaki değişiklikler sonucu oluşur, bulgular genellikle kalıcıdır ve etkin tedavi yoktur. Tanıda nörogörüntüleme ve BOS incelemesi kullanılır ve MS, spinal tümör ve spinal kordu tutan diğer hastalıkların dışlanması gerekir. Hastalığın kesin tanısı biyopsi ile konulmaktadır. Tedavide steroid, Warfarin ve Hiperbarik O2 tedavisi denenmektedir.

.....

EP-325
YENİ BİR SENDROM ÖNERİSİ: İNFLAMATUVAR PAN-DEMİYELİNİZASYON SENDROMU

ATAY VURAL [1], RAHŞAN GÖÇMEN [2], ÇAĞRI MESUT TEMUÇİN [1], SEVİM ERDEM [1], KADER KARLI OĞUZ [2], ERSİN TAN [1], RANA KARABUDAK [1], ASLI TUNCER KURNE [1]

[1] *HACETTEPE ÜNİVERSİTESİ NÖROLOJİ ABD*
[2] *HACETTEPE ÜNİVERSİTESİ RADYOLOJİ ABD*

Amaç:
Bu çalışmada periferik ve santral sinir sistemini (SSS) eş zamanlı olarak tutan, ağır, inflamatuvar demiyelinizan atak nedeniyle izlenmiş üç hastanın klinik, laboratuvar, radyolojik ve elektrofizyolojik özellikleri incelenmiş; literatürdeki benzer olgular taranmış ve ortak özelliklerinden yola çıkılarak bu birlikteliğin yeni ve ayrı bir sendrom olup olmadığının tartışılması hedeflenmiştir.

Gereç ve Yöntem:
2007 yılından beri takipte olan üç hasta retrospektif olarak incelenmiştir. Bu hastalara gadolinyumlu beyin ve tüm spinal MRG incelemesinin yanısıra, spinal kök ve pleksuslara yönelik yağ baskılı T2-ağırlıklı görüntülemeler yapılmıştır. Hastalar elektromiyografi ve sinir iletim çalışmalarının yanısıra ayırıcı tanıya yönelik laboratuvar tetkikleri ile de incelenmiştir. Üç hastanın ortak klinik, radyolojik ve laboratuvar bulguları ortaya konduktan sonra bu bulgular literatürdeki benzer hastalar eşliğinde tartışılmıştır.

Bulgular:
Ortalama 3,3±2,1 yıldır multipl skleroz (MS) nedeniyle takip edilen üç hasta (K:1 E:2; yaş ortalaması: 25±5,5) ağır MS atağı nedeniyle yatırılmış, yatış sırasındaki bulguları nedeniyle eş zamanlı periferik sinir sistemi tutulumundan da şüphelenilmiş ve hastalar ek olarak CIDP tanısı almıştır. Radyolojik olarak tüm hastalarda SSS'de çok sayıda aktif demiyelinizan plağın yanısıra çoklu kranial sinir ve servikal-torakal-lomber seviyelerde spinal kök kontrastlanması ve kalınlaşması saptanmıştır. Literatür incelendiğinde olgularımıza benzer şekilde, erken yaşta MS tanısı aldıktan kısa bir süre sonra CIDP tanısı da alan, kalınlaşmış kranial ve spinal sinirlerin yaygın olarak saptandığı; oligoklonal bandı negatif ve iletim bloğunun gözlenmediği bir grup hasta tespit edilmiştir.

Sonuç:
Bu olgular klinik, radyolojik ve laboratuvar olarak özgün bulgular taşımakta olup "inflamatuvar pan-deniyelinizasyon sendromu" (IPANDS) olarak tanımladığımız yeni ve farklı bir antiteyi temsil edebilir.

.....

EP-326
ANTİ-GAD ANTİKORU POZİTİF LİMBİK ENSEFALİT SONRASI GELİŞEN STİFF-PERSON SENDROMU

VEFA İSMAYİLOVA [1], M. ASLI KURNE [1], AYŞE BORA TOKÇAER [2], ESEN SAKA TOPÇUOĞLU [1]

[1] *HACETTEPE UNIVERSITESI TIP FAKULTESI NOROLOJİ ABD*
[2] *GAZİ ÜNİVERSİTESİ TIP FAKÜLTESİ NOROLOJI ABD*

Giriş:
Gutamik asit dekarboksilaza (GAD) karşı antikorlarların Stiff-person sendromu (SPS) ile beraberliği sıktır. Daha nadir olarak limbik ensefalite neden olabilmektedir. Burada sunulan olgu daha da nadir olup, öncelikle limbik ensefalit kliniği ile prezente olmuş, immünolojik tedavi verilmeden yalnızca antiepileptik tedavi ile izlenirken, SPS kliniği eklenmiştir.

Olgu:
26 yaşında kadın hasta, 5 yıl önce sık kompleks parsiyel nöbetler geçirmesi üzerine kliniğe başvurdu. KranialMRG'de bilateral amigdalahippokampal komplekste kalınlaşma ve T2 sinyal artışı saptandı. BOS oligoklonal band ve serum Anti-GAD ab 241 U/ml (<1) pozitif idi.Dört yıl sonra, hasta Hashimoto tiroiditi tanısı aldı. Hastanın ilk şikayetinin başlangıcından 2 yıl sonra, lumbar bölgede ve karında ani gelişen kasılma, ağrı, harekete başlarken ve devamında zorlanma yakınması başladı. Fizik muayenesinde hiperlordoz, karın kaslarında sertlik ,spazm dikkati çekti. Refleksleri bilateral üst ekstremitelerde artmış, alt ekstremitelerde canlı idi. Aksiyal kaslarda ve sağ bacakta spazm nedeniyle yataktan kalkmakta ve yürümekte zorlanıyordu.Tekrarlanan anti-GAD antikor titresi>30 U/ml idi. KranialMRG'de sağda daha belirgin bilateral hippokampusta T2 sinyal artışı, EEG'de her iki tempora lbölgelede solda daha belirgin ortaya çıkan epileptiform özellik taşıyan paroksismal bozukluk görüldü. EMG, SPS tanısı ile uyumlu idi. Malignite taraması açısından yapılan tetkikleri normaldi. Hastaya IVIG ve diazem tedavileri verildi. Bu tedavilerle aksiyal spazmları azaldı, bilişsel durumunda iyileşme görüldü ve nöbet sıklığı azaldı.

Yorum:
Anti-GAD antikorlar SPS yanı sıra nörolojik ya da nörolojik olmayan geniş yelpazede otoimmün hastalıklara neden olabilir. Burada sunulan olgu, limbik ensefalit, Hashimato tiroiditi, SPS kliniklerini ardısıra geliştirmiştir. Bu nedenle özgün bir olgudur. İmmünolojik tedavi klinik seyri değiştirebilmektedir.

.....

EP-327
POST EKLAMPTİK GEBEDE POSTERİOR REVESİBL ENSEFALOPATİ OLGUSU

SİBEL CANBAZ KABAY [1], MELİHA KOVANCI [2], NİHAL DOĞAN [3], MUSTAFA ÇETİNER [3], KADER KIRKAN [3]

[1] DUMLUPINAR ÜNİVERSİTESİ TIP FAKÜLTESİ NÖROLOJİ AD
[2] DUMLUPINAR ÜNİVERSİTESİ EVLİYA ÇELEBİ EĞİTİM ARAŞTIRMA HASTANESİ KADIN HASTALIKLARI VE DOĞUM KLİNİĞİ
[3] DUMLUPINAR ÜNİVERSİTESİ EVLİYA ÇELEBİ EĞİTİM ARAŞTIRMA HASTANESİ NÖROLOJİ KLİNİĞİ

Giriş:
Posterior reversibl ensefalopati sendromu (PRES) baş ağrısı nöbetler, ensefalopati, vizüel semptomlar ile karakterize klinik nöroradyolojik nadir bir durumdur. Semptomlara ilaveten manyetik rezonans görüntülemede beyinde fokal revesibl vazojenik ödem bulguları mevcuttur.

Olgu:
39 y kadın hasta 37. Gebelik haftasında, eşi tarafından acil servis ünitesine bilinç kaybı nedeniyle getirildi. Öyküsünde üçüncü gebeliği sırasındaki hastanın son 1 aydır ılımlı hipertansiyonu nedeniyle tuzsuz diyete devam ettiği, rutin obstetrik takiplerinde sorun olmadığı belirtildi. Acil serviste yapılan muayenesinde bilinç kapalı, pupiller izokorik, orta hatta, IR direk ve indirek pozitif idi. Verbal uyarana yanıt vermeyen hasta, ağrılı uyarana üst ektremitede hafif fleksör yanıt alındı. belirgin taraf bulgusu saptanmadı. DTR normoaktik, TCR bilateral dorsal yanıtlı idi. TA 170/80 idi. Damar yolu açılarak antiödem tedavi, Mg sülfat ve mayi desteği başlandı, solunum arresti gelişen hastada entübe edildikten 5 dk sonra spontan solunumun dönmesi üzerine ekstübe edildi, MR görüntülemede bilateral paryetooksibital ve sol serebellar kısmen beyin sapında da olmak üzere kortikal ve subkortikal T2 hiperintens lezyonu ve difüzyon kısıtlılığı saptandı. Hastadan sezaryen seksiyo ile 2100gr 8Apgar bebek doğurtuldu. Post operatif 12. Saatinde hastanın bilinç durumu tam olarak düzeldi. Kontrol Nörojik muayenesi normaldi. MR venografide venöz sinus trombozu tespit edilen hasta ya antikoagülan tedavi başlandı. Post operatif 14. Günde çekilen kontrol MRG de lezyonların tam olarak düzeldiği gözlendi.

Sonuç:
Etiyolojisinde pre ve/veya posteklampsi, hipertansiyon, renal yetmezlik, immünsüpresif kullanımı, enfeksiyon, gibi nedenlerin yer aldığı bu sendromda son yıllarda olguların önemli bir bölümünde patofizyolojik mekanizma olan endotel disfonksiyonunu tetikleyen altta yatabilecek otoimmun ve inflamatuar durumun söz konusu olduğu bildirilmektedir. Erken tanı ve tedavi ile geri dönüşümlü olan PRES olgusu klinik ve MR bulguları ile sunulmuştur.

.....

EP-328
ZONA ZOSTERE BAĞLI LOMBER PLEKSOPATİ:BİR OLGU SUNUMU

BELMA DOĞAN GÜNGEN , ŞİRİN İNCE SAÇAK , ORHAN YAĞIZ , H. KÜBRA AVCI , HÜSNİYE ARSLAN , AHMET YILDIRIM , AHMET HAKYEMEZ , TAŞKIN GÜNEŞ

İSTANBUL EĞİTİM ARAŞTIRMA HASTANESİ NÖROLOJİ KLİNİĞİ

Olgu:
Herpes zoster virüs,herpes virüs grubunun nörotropik bir virüsüdür.Herpes zoster virüsü sanıldığından daha fazla görülen, poliradikülopati, postherpetik nevralji, ensefalit, myelit gibi çeşitli nörolojik bulgularla ilişkili bir virüstür. Olguların %1-5 inde motor kuvvet kaybı görülmektedir.Güçsüzlük deri döküntüsünden önce veya sonra olabilmektedir.
Lomber pleksus, L1-L4 arası ön köklerin psoas kası içinde birleşmeleriyle oluşmaktadır. Lomber pleksopatide ağrı, parestezi ve objektif duyu kusuru ile kas kuvvetsizliği görülür. Kas kuvvetsizliği geç dönem belirtisiyle; ağrı radyasyon pleksopati hariç hepsinde görülen giderek artan bir bulgudur. Bu bulgulara patella ve Aşil refleklerinin kaybı eşlik edebilir. EMG, MR VE BT gibi radyolojik incelemeler yardımcı tanı yöntemleridir. Dikkatli anamnez ve dikkatli yapılan nörolojik muayene ile tanı konabilir. Retroperitoneal kanamalar, Radyasyon pleksopatileri, Diabetik amiyotrofi, diabetik lomber pleksopati ve diabetik poliradikülonöropatiler en sık görülen lombosakral pleksopatilerdir Travma, obstetrik yaralanmalar, IM injeksiyona bağlı iskemik vasküler olaylar ve zona zoster diğer lumbosakral pleksopati nedenleridir. Biz servisimize yatışından 45 gün önce sağ bacağında zona lezyonları ile birlikte giderek artan güçsüzlük, ağrı, uyuşukluk olan hastanın yapılan EMG ve diğer tetkikler sonrası herpes zoster virüsüne bağlı lomber pleksopati tanısı düşündüğümüz vakayı çok nadir görülmesi sebebiyle sunmayı amaçladık.

.....

EP-329
MULTİFOKAL EDİNİLMİŞ DEMYELİNİZAN DUYUSAL VE MOTOR NÖROPATİDE (MADSAM) TÜMEFAKTİF BEYİN TUTULUMU

ŞEFİK EVREN ERDENER , ÇAĞRI MESUT TEMUÇİN , ASLI TUNCER KURNE

HACETTEPE ÜNİVERSİTESİ TIP FAKÜLTESİ, NÖROLOJİ ANABİLİM DALI

Giriş:
Santral sinir sisteminde izlenen inflamatuvar demiyelinizan süreçlere periferik sinir demiyelinizasyonunun eşlik edebildiği bilinmektedir. Multifokal edinsel demiyelinizan duyusal ve motor nöropati (MADSAM) sürecinde santral sinir sistemi tutulumu bildirilmiş olmasına karşın tümefaktif özellikte demyelinizan beyin lezyonu ile ilişki tanımlanmamıştır.

Olgu:
49 yaşında kadın hastanın yeni gelişen sol homonim hemianopsi ile el ve ayaklarında uyuşma şikayeti üzerine yapılan MR görüntülemesinde sağ parietookspital T2 ağırlıklı kesitlerde hiperintens olan ve kontrastlanan lezyon görüldü. Malignite şüphesi ile yapılan beyin biyopsisi sonucunda lezyonun demiyelinizan özellikte olduğu anlaşıldı. Intravenöz kortikosteroid tedavisiyle ekstremitelerdeki uyuşmaları ortadan kalktı ancak görme alanında düzelme olmadı. İki yıl sonra hastanın tüm ekstremitelerinde ilerleyici uyuşma, kuvvet kaybı

ve yürüme güçlüğü şikayetleri ortaya çıktı. Muayenesinde solda daha belirgin alt motor nöron lezyonu bulguları saptanan, kraniyel MRG'sinde sağ parietal lezyonun kontrastlanmaksızın devamlılığı görülen hastanın lomber MRG'sinde ise kauda liflerinde belirgin kontrastlanma tespit edildi. Sinir iletim çalışması asimetrik ve demyelinizan özellikte polinöropatiye işaret etmekte olup, MADSAM ile uyumlu bulundu. VEP'inde de bilateral hafif iletim defekti tespit edildi. Hastamız intravenöz ve izleminde oral kortikosteroid tedavisinden belirgin yarar gördü ve EMG bulgularında düzelme saptandı.

Sonuç:
Hastamız MADSAM'a eşlik eden tek soliter demyelinizan beyin lezyonunun biyopsi kanıtı gösterilmiş ilk olgusu olma özelliğini taşımaktadır. Hastanın öyküsünden santral ve periferik bulguların eş zamanlı başladığı anlaşılmaktadır. Hastada klinik ve elektrofizyolojik olarak asimetrik ve multifokal tutulum bulguları tabloyu KIDP'den ayırmaktadır. Gerek başlangıçtaki, gerekse iki yıl sonra ortaya çıkan periferik nöropati bulguları MADSAM'da bekleneceği şekilde kortikosteroid tedavisinden yarar görmüştür, ancak santral lezyon ile ilişkili bulgular düzelmemiştir. Gelecekteki relapsların önlenmesi için oral steroid dozlarına devam edilmiştir. Bu olguda, KİDP olgularına benzer şekilde MADSAM'da da tabloya tümefaktif santral sinir sistemi demyelinizasyonunun eşlik edebileceği ve kliniği etkileyebileceği vurgulanmıştır.

.....

EP-330
NÖROSARKOİDOZ TANILI 5 OLGUNUN KLİNİK VE RADYOLOJİK DEĞERLENDİRİLMESİ

GÖKÇEN GÖZÜBATIK ÇELİK , UĞUR UYGUNOĞLU , DERYA ULUDÜZ , S. NAZ YENİ , SABAHATTİN SAİP , AKSEL SİVA

İSTANBUL ÜNİVERSİTESİ CERRAHPAŞA TIP FAKÜLTESİ NÖROLOJİ ANABİLİM DALI

Giriş:
Sarkoidoz sıklıkla 20-40 yaşlarında görülen kronik, multisistemik, nedeni bilinmeyen granülomatöz bir hastalıktır; olguların %5'inde sinir sistemi tutulumu görülür. Nörosarkoidozun nadir olmakla birlikte sistemik bulguların yokluğunda nörolojik semptomatoloji ve radyolojik bulgularla prezente olması tanı karmaşasına yolaçabilir. Klinik bulgular ve görüntüleme incelemelerinin yanı sıra histopatolojik incelemeler tanıya yardımcıdır. Farklı nörolojik semptomatolojilerle kliniğimize başvuran, nörosarkoidoz tanısı konumuş 5 olgunun klinik, radyolojik ve/veya histopatolojik özelliklerini ve tedavi yaklaşımlarını tartışmayı amaçladık.

Olgu:
İstanbul Üniversitesi Cerrahpaşa Tıp Fakültesi Nöroloji Anabilim Dalı'na 2008-2011 tarihleri arasında başvuran, nörosarkoidoz tanısı alan 5 olgu değerlendirildi. Olguların 4'ü erkekti (%80), yaşları 17 ile 55 arasında değişmekteydi (ortalama 34.4±16.6 yıl). Biri histopatolojik olmak üzere 2'si öncesinde sarkoidoz tanısı almıştı. Bunlardan biri diplopi yakınmasıyla başvurmuş, radyolojik incelemelerde beyin sapında; diğer olgu dengesizlik ve konuşma bozukluğu yakınmasıyla başvurmuş; beyin sapı serebellumda T1 ağırlıklı kesitlerde izointens, T2 ağırlıklı kesitlerde hiperintens, gadolinum tutan lezyonlar saptanmıştı. 37 yaşındaki kadın olgumuz sarkoidoz ön tanısıyla araştırılırken epileptik nöbet geçirmesiyle yapılan tetkikler ve histopatolojik değerlendirme sonucu eş zamanlı nörosarkoidoz tanısı almıştı. Diğer iki olgu sarkoidoz tanısı olmaksızın nörolojik yakınmalarla başvurmuştu; 18 yaşında hemiparezi, görme kaybı, konuşma bozukluğu yakınmasıyla başvuran olgunun görüntülemelerinde beyin sapı, optik kiazma, optik traktus tutulumu saptandı. 17 yaşında nöbetle başvuran olguda temporal lobda ödem etkisi yaratan T2 kesitlerde hiperintens aktif lezyon saptandı; serebral biyopsiyle sarkoidoz tanısı doğrulandı.

Sonuç:
Nörosarkoidoz çeşitli klinik ve radyolojik bulgulara sahip nöroloji klinik pratiğinde ayırıcı tanıda önemli yeri olan bir hastalıktır. Tanıda histopatolojik değerlendirme altın standarttır. Ayırıcı tanıda tüberküloz, nörosifiliz, toksoplazmozis, Behçet hastalığı, tümör, lenfoma, meningeal karsinomatozis, multipl skleroz akılda tutulmalıdır.

.....

EP-331
POSTPARTUM HASHİMOTO TİROİDİTİ VE KRONİK İNFLAMATUVAR DEMİYELİNİZAN POLİNÖROPATİ BİRLİKTELİĞİ

SERHAN YILDIRIM , AHMET ŞÜKRÜ KULUALP , ARDA DUMAN , RAHŞAN A. İNAN , ÜLKÜ TÜRK BÖRÜ

İSTANBUL DR LÜTFİ KIRDAR KARTAL EĞİTİM VE ARAŞTIRMA HASTANESİ

Amaç:
Kronik inflamatuvar demiyelinizan polinöropati (CIDP), periferik sinirlerde multifokal demiyelinizasyonla giden otoimmün bir hastalıktır. Hashimoto tiroiditi, tiroid bezinin otoimmün hastalığı olup kadınlarda postpartum dönemde hızlı ilerleyebilir. Buna gebelikte plasentanın bağışıklık sistemi üzerindeki baskılayıcı etkisinin ortadan kalkmasının sebep olduğu düşünülmektedir. Bu vaka sunumunda doğum sonrasında gelişen Hashimoto tiroiditi ile CIDP birlikteliğinin izlendiği bir hasta sunulmaktadır.

Olgu:
23 yaşında kadın hastanın 4 ay önce 2. doğumunu yapmış. Doğumdan 1 ay sonra ayaklarından başlayıp dizlerine kadar yükselen uyuşma olmuş ve 1 hafta sonra kısmen düzelmiş. Ardından yürüme güçlüğü başlayan ve 3 aydır şikayetleri giderek artan hasta kliniğimize baş başvurdu. Hastanın nörolojik muayensinde bacaklarda distal güç kaybı, derin tendon reflekslerinde azalma saptandı. Her iki taban derisi refleksi lakayt bulundu. Hastanın yapılan rutin biyokimya tetkikleri TSH yüksekliği, T3 ve T4 düşüklüğü dışında normal bulundu. Tiroid USG'si tiroidit ile uyumlu, antitiroglobin ve antiTPO değerlerinde yükseklik saptanan hastaya Hashimoto tiroiditi tanısı koyuldu. Elektrofizyolojik değerlendirmede medyan, unlar, peroneal ve posterior tibial sinirde iletim blokları tespit edildi. Hastaya klinik ve elektrofizyolojik bulgularla CIDP tanısı koyuldu ve 1 hafta 1gr/gün metilprednizolon ve L-tiroksin tedavisi başlandı. Tedavinin 3. gününde hastanın kas gücü ve yürüyüşü düzeldi.

Tartışma:
Hashimoto tiroiditi ve CIDP birlikteliği çok nadir de olsa görülmektedir. Fakat postpartum dönemde vaka bildirimine rastlanılmamıştır. Hastanın doğum öncesinde şikayetinin olmaması, tiroid fonksiyon testlerinin normal olması ancak doğumdan sonra CIDP ve hasimato birlikte başlaması iki hastalığın ortak otoimmün mekanizmayla ortaya çıkabileceğinii düşündürmektedir. CIDP olgularında akla Hashimoto tiroiditi gelmelidir.

.....

EP-332

BİLDİRİ GERİ ÇEKİLMİŞTİR.

.....

EP-333 DİFFÜZ B HÜCRELİ LENFOMA SEYRİNDE GELİŞEN MİLLER-FİSHER SENDROMU

BURCU ALTUNRENDE , AYŞENUR ÖNALAN , ÖZLEM GÜNGÖR TUNCER , BARIŞ TOPÇULAR , AHMET YABALAK , GÜLŞEN AKMAN DEMİR

İSTANBUL BİLİM ÜNİVERSİTESİ NÖROLOJİ AD

Giriş:
Lenfoma seyrinde görülen Guillian Barre Sendromu ve Miller Fisher Sendromu (MFS) olguları nadirdir ve literatürde MFS ile ilişkili olan, nörolojik tablonun ardından diffüz B hücreli lenfoma (DBCL) saptanan tek bir olgu mevcuttur. Bu çalışmada, DBCL tanısı ile izlenirken MFS kliniği ile başvuran ve uzun süreli IV immunoglobulin (IVIg) tedavisi ile düzelen bir olguyu sunuyoruz.

Olgu:
42 yaşında erkek hasta, viral bir enfeksiyondan 4 gün sonra başlayan iki yanlı oftalmoparezi ve işitme azlığı ile başvurdu. Hastanın 2 yıldır DBCL tanısı ile takip edildiği ve remisyonda kabul edilerek, otolog kemik iliği transplantasyonu planlandığı öğrenildi. Başvurusundan 2 gün sonra hastada bilateral oftalmopleji, ptoz, fasiyal dipleji, dizartri, disfaji, arefleksi ve ciddi gövde ve ekstremite ataksisi gelişti. EMG'de aksonal sensorimotor polinöropati saptandı. Hastanın 1 hafta ara ile tekrarlanan her iki lomber ponksiyonunda hücre saptanmadı, protein düzeyi ve sitolojisi normaldi. Serumda bakılan anti-Hu, anti-Yo, anti-Ri, anti-CV2, anti-GQ1b and anti-GD1a antikorları negatifti. Kranial MRG normaldi. Hastaya 5 gün süresince IVIg (0.4g/kg/gün) tedavisi başlandı ve ardından aylık IVIg dozları ile tedaviye devam edildi. Hastanın IVIg tedavisinin birinci haftasında ataksisi düzelmeye başladı. Diğer bulgularının düzelme göstermesi aylar içinde oldu ve 8.ayda kliniği tamamen düzeldi. Hematolojik açıdan da remisyonda kabul edildiğinden hasta ek olarak kemoterapi almadı.

Tartışma:
Lenfoma seyrinde görülen nöropatilerin etyolojisinde paraneoplastik mekanizmalar rol oynayabilir. Ancak paraneoplastik nöropatilerin çok az bir kısmında onkoantijenler gösterilebilmektedir. Bizim olgumuzda olduğu gibi, seronegatif olsa da tipik MFS kliniği ile başvuran olgularda olası paraneoplastik etyoloji akla getirilmelidir. Bu olgularda uzun süreli IVIg tedavisi ile yavaş ama belirgin bir düzelme görülebilmektedir.

.....

EP-334

TEKRARLAYAN KRANİAL NÖROPATİ VE NÖROSARKOİDOZİS

ALEV LEVENTOĞLU , FAHRETTİN EGE , ÖZLEM ERGİN BETON , GÜLİN MORKAVUK , IŞIN ÜNAL ÇEVİK

UFUK ÜNİVERSİTESİ TIP FAKÜLTESİ, NÖROLOJİ ANABİLİM DALI

Amaç:
Sarkoidoz idiopatik, kronik, kazeifikasyon göstermeyen granülomatöz lezyonlar ile şekillenen ve birçok organı etkileyebilen bir hastalıktır. Santral sinir sistemi tutulumu olguların %5-15›nde görülmektedir. Hastalarda akciğer tutulumu gibi sistemik hastalık belirtileri olmaksızın nörolojik durumlar gelişebilir (yaklaşık %3). Nörolojik tutulumu olan hastaların %50-75›nde karnial nöropati (ki bunların %25-50›i fasial sinir tutulumu), %10-20 aseptik menenjit, %5-10›da epileptik nöbetler, %5-10 nöropati, %10 miyopati, %5-10 kitle lezyonu gibi bulgular izlenmektedir.

Olgu:
41 yaşında erkek hastanın onbeş gün önce başının sağ tarafına yayılan sağ gözde ağrı şikayeti olmuş. Bu ağrı 3-4 gün sürmüş. Arkasından sağ göz kapağında düşüklük, ara ara düzelen çift görmesi meydana gelmiş. Hikayesinden 10 ay öncede uzun süreli elektronik kitap (e-kitap) okuma sonrası başlayan ve ortalama 20 günde düzelen sol gözde ağrı ve hafif bir pitozisi olmuş. Çekilen kontrastlı ve düz kranial MRI, toraks BT, Asetil kolin reseptör antikor düzeyleri normalmiş. Özgeçmişinde 1994, 1999, 2009 yıllarında sağlı sollu 3 kez periferik fasial paralizi geçiren hastanın yine dış merkezde yapılan tek lif EMG'sinde şüpheli jitter anormalliği görülmüş. Ancak geçirdiği periferik fasial paraliziler nedeniyle bu bulgunun nöromuskuler anormalliği kesin olarak yansıtamayacağı düşünülmüş. Kliniğimize yatışından sonra yapılan incelemelerinde BOS ve serum ACE düzeyleri yüksek saptanarak nörosarkoidoz tanısıyla tedavi başlanmıştır.

Sonuç:

Sarkoidoza bağlı nörolojik tutulum nadir görülmektedir. Özellikle sistemik bulguların yokluğunda tanı daha da zorlaşmaktadır. Tekrarlayan kranial nöropati durumlarında sarkoidoza yönelik taramaların yapılması gerekmektedir.

.....

EP-335

HODGKİN LENFOMA'DAN SONRA GELİŞEN MULTİPL SKLEROZ VAKASI

ÖZLEM ERGİN BETON , ALEV LEVENTOĞLU , GÜLİN MORKAVUK, FAHRETTİN EGE , IŞIN ÜNAL ÇEVİK

UFUK ÜNİVERSİTESİ TIP FAKÜLTESİ NÖROLOJİ ABD

Giriş:
Multipl Skleroz ve Hodgkin Lenfoma aynı olası etiyolojik sebeplerin suçlandığı benzer epidemiyolojik karakteristikleri olan hastalıklardır. Epstein-Barr virus (EBV); Hodgkin Lenfoma, Burkitt Lenfoma, bazı non-Hodgkin formları, Multipl Skleroz ve nazofarinks kanseri ile ilişkisi olduğu tespit edilmiş bir viral ajandır.

Olgu:
42 yaşında erkek hasta, 9 sene önce dış merkezde Hodgkin Lenfoma tanısı almış. Kemoterapi ve radyoterapi verilen hasta 5 senedir kür halinde imiş. Hasta sağ vücut yarısında uyuşma, dengesizlik, ataksi ve yürüyüş bozukluğu nedeniyle başvurdu. Nörolojik muayene bulguları, kranial ve servikal MRG ve BOS bulguları ile (Mc-Donalds kriterlerine göre) Multipl Skleroz tanısı aldı. Hodgkin tanısı da mevcut olan hasta literatürde bildirilen bu birlikteliklerde ortak suçlanan ajan olan EBV VCA IgG (BOS) ve EBV EBNA 1 IgG - açısından da tetkik edildi ve yüksek oranda pozitif bulundu. Literatürde bildirilen vakalarda da genellikle önce Hodgkin hastalığı takiben MS hastalığı görülmektedir. 1 sene içerisinde 2 kez MS atağı geçiren hasta Hematoloji bölümünün önerileri de alınarak metil-prednizolon ile tedavi edildi.

Tartışma:
EBV; Multipl Skleroz, Hodgkin Lenfoma, Non-Hodgkin Lenfoma ve nazofarinks kanserlerinde rolü olduğu düşünülen bir viral ajan

olup böyle birlikteliklerde araştırılması ve bulaşıcılık açısında aile bireylerinin de değerlendirilmesi ve bilgilendirilmesi gerekmektedir.

.....

EP-336

SANTRAL SİNİR SİSTEMİNİN PRİMER ANJİİTİSİ

ADNAN BİLGİÇ , NİLAY PADİR , LEYLA RAMAZANOĞLU , HAKAN LEVENT GÜL , ÜLKÜ TÜRK BÖRÜ

KARTAL DR. LÜTFİ KIRDAR E.A.H

Giriş:

Santral sinir sisteminin primer anjiitisi santral sinir sistemi ile sınırlı, nadir görülen bir vaskülit olup, hastalık kendisini başağrısı, multifokal ve yaygın nörolojik belirtiler şeklinde belli eder.

Biz burada nadir görülen ve belirgin lateralize edici nörolojik bulgusu olmayan izole santral sinir sistemi primer anjiitisi olgusunu sunduk.

Olgu:

Bilinen herhangi bir hastalık öyküsü olmayan 44 yaşında kadın hasta 10 gündür başlayan bilinç değişikliği ve psikiyatrik semptomlar ile acil servisimize başvurmuştur. Hastanın yapılan nörolojik muayenesinde kooperasyon ve oryantasyon kaybı ve depresif duygu durumu mevcuttu,motor defisiti yoktu. Yapılan hemogram,biokimya testleri,malignite ve vaskülit markerları,BOS değerlendirmeleri normal bulundu. Beyin MR'ında mezensefalon ve subtalamik bölgede kontrastlanma gösteren lezyonlar görüldü(Şekil-1). Hastanın serebral MR Anjiografisi vaskülitle uyumluydu. Başka bir sistemik bulgusu olmayan hastada izole santral sinir sistemi vasküliti düşünüldü. Hastaya 5 gün pulse prednol(1gr/gün) tedavisi ve peşinden iv 1 gr siklofosfamid verildi. Hastanın 10. günde şikayetleri geriledi.

Tartışma:

Alhalabi ve Moore(1994) SSS'nin izole anjiitisi için aşağıdaki tanı ölçütlerini önermişlerdir.

1.Başağrısının eşlik ettiği multifokal inmeler veya ensefalopati,
2.Serebral anjiyografide vaskülitle uyumlu değişiklerin gösterilmesi,
3.Sistemik infeksiyon, neoplastik durumlar ve toksik maddelere maruz kalma gibi durumların dışlanması,
4.Leptomeningial / kortikal biyopside vasküler inflamasyonun gösterilmesi ve vasküler inflamasyona neden olabilecek diğer nedenlerin dışlanması.

Bizim olgumuzda hasta ve yakınları kabul etmediğinden dolayı biyopsi uygulanmadı,ancak diğer tanı ölçütlerini karşılamaktaydı.

Olgumuzda olduğu gibi lokalize edici muayene bulgusu olmayan,atipik seyirli hastalarda ayırıcı tanıda; nadir görünen SSS'nin izole anjiitisi hatırda tutulmalıdır.

.....

EP-337

MALİGNİTE SEYRİNDE GELİŞEN GUİLLAİN BARRE SENDROMU(GBS): İKİ OLGU SUNUMU

AYŞENUR ÖNALAN , BURCU ALTUNRENDE , ÖZLEM GÜNGÖR TUNÇER , BARIŞ TOPÇULAR , AHMET YABALAK , GÜLŞEN AKMAN DEMİR

İSTANBUL BİLİM ÜNİVERSİTESİ NÖROLOJİ AD

Olgu:

Malignitelerin seyrinde farklı etyolojilere bağlı olarak periferik sinir sistemi tutulumu görülebilmektedir. Malignite seyrinde GBS gelişen 2 olguyu sunuyoruz.

Olgu 1 : 62 yaşında kadın hasta, 1 hafta önce diffuz büyük B hücreli lenfoma tanısı alan, 5 gün önce başlayan her iki bacakta uyuşma ve güçsüzlük ardından, konuşma bozukluğu, yutma güçlüğü ve otonom tutulum bulgularıyla başvurdu. Nörolojik muayenesinde quadriparezi, arefleksi, alt ekstremitelerde hipoestezi ve derin duyu kaybı saptandı İki yanlı üst ekstremitede belirgin apendiküler ataksisi mevcuttu. Kranyal ve spinal MR incelemelerinde özellik saptanmadı. Beyin omurilik sıvısında (BOS) hücre yoktu, protein ve şeker normaldi ve atipik hücre izlenmedi EMG incelemesinde aksonal polinöropati saptandı. Pulmoner emboli de saptanan hastaya plazmaferez tedavisi başlandı. Plazmaferezin 3.gününde, kardiyak arrest gelişen hasta ex oldu.

Olgu 2: 63 yaşında erkek hastada, yürüme güçlüğü ve nefes darlığı ile başvurduktan 2 gün sonra bilateral fasiyal parezi, hipofoni, disfaji, tetraparezi, hemihipoestezi, arefleksi gelişti. AML-M0 tanısıyla 10 ay önce allogenik kemik iliği transplantasyonu uygulanan ve 1 ay sonrasında graft versus host hastalığı (GVHD) geliştiği öğrenilen hastanın tedavi sonrasında remisyonda kabul edildiği öğrenildi. Kranyal MR, spinal MR'ları normaldi. BOS'da albuminostitolojik dissosiasyon saptandı. Antigangliozid antikorlar, Nöronal Antijen Profili negatifti. EMG'de demiyelinizan polinöropati saptandı. IVIG tedavisi sonrası destekle yürüyebilen hastaya, 1 hafta sonra septik şok tablosuyla başvurduğunda, progresyon saptanarak plazmaferez tedavisi başlandı. Hastanın cildinde oluşan peteşial döküntüler GVHD kabul edildi. 7 seans plazmaferez sonrası anaflaktik şok ardından abondan hemoptizi ve hematemez gelişen hasta ex oldu.

Malignite ile ilişkili GBS olguları nadirdir ve klinik seyirleri farklı olabilmektedir. Patogenezde malignitenin tetiklediği immun aracılı mekanizmalar mutlaka akılda tutulmalıdır.

.....

EP-338

MILLER-FISHER SENDROMLU BİR OLGU

DİLCAN KOTAN [1], BİLGEHAN ATILGAN ACAR [2], SAADET SAYAN [2], ZEYNEP ÖZÖZEN AYAS [2], AYHAN BÖLÜK [1]

[1] SAKARYA ÜNİVERSİTESİ TIP FAKÜLTESİ NÖROLOJİ ANABİLİM DALI
[2] SAKARYA ÜNİVERSİTESİ EĞİTİM VE ARAŞTIRMA HASTANESİ

Olgu:

Miller-Fisher sendromu, ataksi, oftalmopleji ve arefleksi ile karakterizedir. Kliniğinde ani gelişen oftalmopleji ve arefleksi olan BOS'da protein artışı, EMG'de alt ekstremite distallerinde mikst tip polinöropati ve anti-GQ1b pozitifliği ile Miller-Fisher sendromu tanısı alan bir olgu sunuldu.

80 yaşında kadın hasta dört gün öncesinde sabah uyandığında fark edilen sol göz kapağında tama yakın, her iki göz kapağında düşüklük şikayeti ile başvurdu. Özgeçmişinde 25 yıllık hipertansiyon ve diyabet öyküsü mevcuttu. Geliş muayenesinde: bilateral pupil altı pitoz, konjuge göz hareketleri her yöne belirgin kısıtlı, DTR'ler her dört ekstremitelerde alınamıyor, TDR bilateral ekstansördü. Kranial ve diffüzyon MRI normaldi. Oral mestinon 120 mg uygulanmasında 60-90-120. dk. yanıtları negatifti. EMG alt ekstremite distallerinde mikst tip polinöropati ile uyumluydu. BOS protenin 78 g/dL, serumda anti-GQ1b IgG pozitif, BOS OKB patern 4 pozitifti. Semptomların başlangıcından onaltı gün sonra Miller-Fisher sendromu tanısı alan olguya 0,75 mg/g hesabıyla kortikosteroid başlandı. Tedavinin yedinci gününde kliniğinde belirgin düzelme gözlendi. Son muayenesinde sağ pupil üstü, solda pupil seviyesinde olan bilateral pitoz, yukarı bakışta minimal kısıtlılık ve arefleksi mevcuttu.
Olgumuzun bize başvurusunda arefleksi ve oftalmopleji var iken ataksisi yoktu. ancak literatüre baktığımızda Miller-Fisher sendromlu olguların bir kısmında ataksi tespit edilmediği bildirilmiştir. Kliniğinin yanısıra laboratuvar desteğiyle Miller-Fisher sendromu tanısı alan bu olgumuz, nadir olması nedeniyle hatırlatmak amacıyla sunulmuştur.

.....

EP-339

BİLATERAL FRONTAL DİAŞİZİSE BAĞLI AKİNETİK MUTİZM

ASLI DEMİRTAŞ TATLIDEDE [1], SARA Z. BAHAR [2], HAKAN GÜRVİT [2]

[1] İSTANBUL ÜNİVERSİTESİ İSTANBUL TIP FAKÜLTESİ NÖROLOJİ ANA BİLİM DALI VE BAKIRKÖY SADİ KONUK EĞİTİM VE ARAŞTIRMA HASTANESİ
[2] İSTANBUL ÜNİVERSİTESİ İSTANBUL TIP FAKÜLTESİ NÖROLOJİ ANA BİLİM DALI

Amaç:
Akinetik mutism hareket için gerekli motor ve mental çıkışın yokluğu ve derin apati ile karakterize, genellikle anterior frontal lobların (özellikle anterior singulat korteks) ve/veya supplementer motor alanların bilateral lezyonları sonucunda oluşan bir durumdur. Bu çalışmada nadir bir akinetik mutism olgusu sunulacaktır.

Olgu:
Ellidokuz yaşında sağ elini kullanan kadın hasta ani gelişen akinetik mutizm tablosuyla yatırıldı. Bilgisayarlı tomografi ile yapılan nörogörüntülemede solda vermisi de içine alan superior serebellar infarkt ve daha eski bir sol inferior parietal infarkt olduğu görüldü. Elektroensefalografide (EEG) bilateral frontal delta dalga aktivitesi izlendi. Takiben yapılan beyin Technetium-99 m hexamethylpropyleneamine single-photon emission computerized tomography (SPECT) incelemesi sağda daha belirgin olmak üzere bilateral frontal hipoperfüzyon olduğunu gösterdi.

Yorum:
Kontralateral frontal diaşizis serebellar infarkta sekonder olarak gelişen iyi tanımlanmış bir durumdur. Bu olguda sol serebellar infarkta bağlı kontralateral sağ frontal diaşisiz, ve buna ek olarak sol prefrontal bölgenin (sağ prefrontal ve sol parietal input eksikliğine sekonder olarak) intra- ve interhemisferik kortikal bağlantılarından kritik olarak yoksun kalması her iki frontal korteksin fonksiyonel depresyonuna ve buna bağlı akinetik mutizm gelişmesine sebep olmuştur. SPECT, ya da PET gibi diğer fonksiyonel beyin görüntüleme teknikleri, karakteristik yapısal lezyonların görülmediği durumlarda deaferentasyon ve transnöral metabolik depresyondan kaynaklanan çarpıcı uzak etkileri göstermede kritik rol oynayabilir.

.....

EP-340

SEMANTİK PRİMER PROGRESİF AFAZİ: OLGU SUNUMU

SERPİL DEMİRCİ [1], MELİKE DOĞAN [1], S. SÜREYYA ÇERÇİ [2]

[1] SÜLEYMAN DEMİREL ÜNİVERSİTESİ NÖROLOJİ ANABİLİM DALI
[2] SÜLEYMAN DEMİREL ÜNİVERSİTESİ NÜKLEER TIP ANABİLİM DALI

Olgu:
Primer progresif afazi sözel-olmayan kognitif işlevlerin görece korunmasına rağmen lisan işlevlerinde, en azından hastalığın ilk 2 yılında, ilerleyici bir bozulmayla karakterli bir klinik sendromdur.
Altmış yaşında, sağ el tercihli, lise mezunu emekli polis memuru üç yıldan beri devam eden ve giderek ilerleyen unutkanlık yakınması ile kliniğe getirildi. Kızının ifadesine göre kelimeleri, isimleri unutuyor, bu nedenle konuşulanları anlamakta zorlanıyor ve kendisi anlaşılamadığı için de çabucak sinirleniyordu. Bunun dışında günlük işlerini yapmakta zorlanmıyor, hatta eskisi gibi tek başına balık tutmaya gidebiliyordu. Özgeçmişi ve soygeçmişinde bir özellik yoktu. Muayenede akıcı ancak belirgin isimlendirme bozukluğu, parafazi ve sirkumlokusyonlar nedeniyle 'boş' bir konuşması vardı. MMSE puanı 27/30 idi, Boston isimlendirme testinde 60 maddeden sadece 14'ünü doğru isimlendirebildi. İşitsel sözel öğrenme testi ve sözel akıcılık testlerindeki başarımı kötüydü. Kurabiye hırsızı resmini bol semantik parafazili, sirkumlokusyonlu cümlelerle tanımlayabildi. İz sürümü testi A bölümünü 80 saniyede, B kısmını 145 saniyede hatasız tamamladı. Manyetik rezonans görüntülemede sol temporal perisilviyan atrofi saptandı. PET görüntülemede sol temporalde belirgin hipometabolizma saptandı.
Primer progresif afazi temel olarak kelime sıralama-üretiminde bozuklukla seyreden akıcı-omayan (agramatik PPA), kelime anlama (semantik PPA) veya kelime bulmanın (logopenik PPA) belirgin olarak bozulduğu üç ana klinikle kendini gösterebilir. Olgumuz klinik olarak semantik primer progresif afazinin iyi bir örneğidir.

.....

EP-341

AMİYOTROFİK LATERAL SKLEROZ VE PATOLOJİK AĞLAMA&GÜLME

FİKRET AYSAL [1], LÜTFÜ HANOĞLU [1], SEVİLAY SİTRAVA GÜNENÇ [1], AYSUN SOYSAL [4], SEMA DEMİRCİ [1], SEVİM BAYBAŞ [5]

[1] ÖZEL MEDİPOL ÜNİVERSİTESİ TIP FAKÜLTESİ
[2] ÖZEL MEDİPOL ÜNİVERSİTESİ TIP FAKÜLTESİ
[3] ÖZEL MEDİPOL ÜNİVERSİTESİ TIP FAKÜLTESİ
[4] BAKIRKÖY PROF.DR. MAZHAR OSMAN RUH SAĞLIĞI VE SİNİR HASTALIKLARI EĞİTİM VE ARAŞTIRMA HASTANESİ 3.NÖROLOJİ KLİNİĞİ
[5] BAKIRKÖY PROF.DR.MAZHAR OSMAN RUH SAĞLIĞI VE SİNİR HASTALIKLARI EĞİTİM VE ARAŞTIRMA HASTANESİ 2.NÖROLOJİ KLİNİĞİ

Amaç:
ALS patolojik ağlama ve gülmenin (PGA) en sık bildirildiği nörolojik hastalık gruplarından birisidir, ancak bu konuda

araştırma sayısı çok azdır ve etiyolojisi, fizyopatolojisi ve klinik ilişkileri iyi anlaşılmamıştır. Bu çalışmada, ALS'li hastalarda PGA sıklığı, hastalığın klinik özellikleri, kognitif bozulma, frontal eksen bulguları, depresyon ve disinhibisyonla tablolaryla olan ilişkisinin değerlendirilmesi amaçlanmıştır.

Gereç ve Yöntem:
Bu çalışmada BRSHH nöromusküler hastalıklar polikliniğince izlenen El Escorial kriterlerine göre ALS tanısı almış 24 hasta, Center for Neurologic study-liability scale (CNS-LS) ile PAG'in varlığı açısından değerlendirilerek (PAG +) ve (PAG –) olmak üzere iki ana gruba ayrılmışlardır. Her iki grup, geriyatrik depresyon skalası (GDS), impuls kontrol bozukluğu skalası (İMPULS), nöropsikiyatrik değerlendirme envanteri (NPI), mini mental durum değerlendirme ölçeği (MMSE), sayı menzili (ileri ve geri), frontal testler (Stoop + go –no go + 1 dakikada hayvan ismi sayma), fonksiyon kaybı düzeyi, başlangıçta tutulan hemisfer bakımından karşılaştırılmışlardır.

Bulgular:
Çalışmaya alınan 24 ALS'li hastanın (14K/10E) %75'inde (18 hasta) CNS-LS skorları >12 bulunmuş, GPA saptanmıştır. Yapılan istatististiksel analizde (PAG +) ve (PAG –) grupları arasında yukarda tanımlanan parametrelerin hiç birisi için anlamlı bir farklılık saptanmamıştır. Tüm hastalar için (n = 24) CNS-LS skorları ile söz konusu parametre skorlarının korelasyon analizi de çalışılmış, sadece NPI skorları ve CNS-LS skorları arasında pozitif bir korelasyon saptanmıştır.

Sonuç:
PGA'nın bir tür disinhibisyon sendromu olabileceği düşünülmekte ve ALS li hastalarda frontal işlevler ile ilişkisi tartışılmaktadır. Bizim çalışmamız ALS de PGA'nın çok sık izlendiğini ortaya koymaktadır. Ancak muhtemelen örneklem grubunun küçüklüğü nedeni ile değerlendirilen parametreler ile PGA arasında NPI skorları ilişkisi dışında anlamlı bir ilişki saptanmamıştır.

.....

EP-342
ALZHEİMER DEMANSLI HASTALARDA B12 DÜZEYİ İLE DAVRANIŞSAL VE PSİKOLOJİK BULGULAR ARASINDA KORELASYON VAR MI?

AYSU ŞEN , DİLEK ATAKLI , BAKİ ARPACI

BAKIRKÖY PROF DR MAZHAR OSMAN RUH SAĞLIĞI SİNİR HASTALIKLARI EĞİTİM VE ARAŞTIRMA HASTANESİ NÖROLOJİ KLİNİĞİ

Amaç:
Bu çalışmada Alzheimer demanslı (AD) hastalarda B12 düzeyi ile davranışsal ve psikolojik bulgular (DPB) arasında korelasyon olup olmadığı araştırılmıştır.

Gereç ve Yöntem:
Hastanemiz Nöroloji Kliniği Demans Polikliniği'nde 2007-2010 yılları arasında NINCDS-ADRDA'ya göre muhtemel AD tanısıyla takip edilerek DPB'yi değerlendirmek için BEHAVE AD (Alzheimer hastalığı davranışsal semptomları ölçeği) uygulanmış olan ardışık 112 hasta çalışmaya alındı. DPB saptanmayan hastalarla saptanan hastaların B12 düzeyleri karşılaştırıldı.

Bulgular:
112 hastanın (%59,8 kadın, %40,2 erkek) 23'ünde DPB saptanmazken, 89'unda saptandı. DPB saptanan hastaların BEHAVE AD puan ortalaması 14,22±10,3 idi. Her iki grup hastanın yaş ortalamaları (73,45±5,45 ve 75,12±7,44), Mini Mental Durum Muayenesi (MMSE) puanı ortalamaları (14,88±3,4 ve 15,17±2,3), klinik demans evresi (CDR) ortalamaları ve B12 düzeyleri (355,65 ve 367,78 pg/ml) arasında anlamlı fark yoktu.

Sonuç:
Sonuçlarımız AD'li hastalarda B12 düzeyi ile DPB'ler arasında korelasyon olmadığını düşündürmüştür.

.....

EP-343
GENÇ BAŞLANGIÇLI DEMANS NEDENİ OLARAK NASU HAKOLA HASTALIĞI

ÖZLEM GELİŞİN KARADUMAN [1], BAŞAR BİLGİÇ [1], RITA JOAO GUERRREIRO [2], EBBA LOHMANN [1], HAŞMET HANAĞASI [1], HAKAN GÜRVİT [1]

[1] İSTANBUL ÜNİVERSİTESİ İSTANBUL TIP FAKÜLTESİ DAVRANIŞ NÖROLOJİSİ VE HAREKET BOZUKLUKLARI BİLİM DALI
[2] LONDRA NÖROLOJİ ENSTİTÜSÜ RETA LİLLA WESTON NÖROBİLİM DEPARTMANI VE LABORATUVARI

Olgu:
Nasu Hakola hastalığı(polikistik lipomembranöz osteodisplazi ile sklerozan lökoansefalopati [PLOSL]) 1970'lerde Nasu ve Hakola tarafından tanımlanmış ilerleyici kognitif yıkım ve tekrarlayan patolojik fraktürlerle karakterize otozomal resesif geçişli bir hastalıktır. Hastalığın 'triggering receptor expressed on myeloid cells 2'geni (TREM-2) ve 'TYRO protein tyrosine kinase binding protein' geni(TYROBP; önceki adı DAP-12) gen mutasyonlarına bağlı olarak ortaya çıktığı anlaşılmıştır. Burada Nasu-Hakola hastalığı tanısı ile kliniğimizde takip edilmekte olan 4 hastanın klinik özellikleri ve laboratuvar bulgularından söz edilecektir. Hastalarımızın tümü akraba evliliğinden dünyaya gelmiştir. Hastalarımızda semptomların başlama yaşı 20, 33,36 ve 40 idi. Üç hastada davranış değişikliği, nöbet ve ilerleyici kognitif bozukluk varken, eşlik eden herhangi bir kemik hastalığı ya da kemik kisti saptanmamıştır. Bir hastada ise bu bulgulara ek olarak bilateral talus kemiğinde kemik kistlerine rastlanılmıştır. Hastaların tümünün nörolojik muayenesinde değişik düzeylerde parkinsonizm saptanmıştır. Kranyal manyetik rezonans görüntülemesinde ise hastaların tamamında korpus kallosum atrofisi, ventriküler genişleme, periventriküler akmaddede diffüz parlama ve özellikle frontal bölgede belirgin atrofi izlenmiştir. Üç hastanın genetik incelemesinde TREM2 mutasyonu saptanmış, kemik kisti de olan bir hastaya klinik ve nörogörüntüleme özellikleri ile tanı konulmuştur. Sonuç olarak akraba evliliğinin sık olduğu ülkemizde nöbetlerin eşlik ettiği genç başlangıçlı demansların ayırıcı tanısında Nasu-Hakola hastalığı gözönünde bulundurulmalıdır. Bu hastalığın tanınması genetik danışmanlığın verilmesi için önem taşımaktadır.

.....

EP-344
İLİMİZ DİNAR İLÇESİNDE DEMANS GÖRÜLME SIKLIĞI

SERDAR ORUÇ , GÖKHAN KOYUNCU , ŞENOL ÖZTÜRK , MEHMET YAMAN

AFYON KOCATEPE ÜNİVERSİTESİ TIP FAKÜLTESİ, NÖROLOJİ A.D. AFYONKARAHİSAR

Amaç:
Bu çalışmada İlimiz Dinar ilçesinde 65 yaş ve üzeri popülasyonda ; demans sıklığının ve alt tiplerinin belirlenmesi

ayrıca yaş, cinsiyet, eğitim ve gelir düzeyinin demans sıklığı üzerine etkilerinin saptanması amaçlanmıştır.

Gereç ve Yöntem:
Afyon Kocatepe Üniversitesi (AKÜ) Tıp Fakültesi tarafından Ocak 2012 tarihinde yapılan bu çalışma İlimiz Dinar ilçesinde yaşayan 65 yaş ve üzeri 706 kişinin katılımıyla gerçekleştirilmiştir. Sağlık ocağı kayıtlarından tespit edilen 65 yaş ve üzeri kişilerin önceden yer ve zaman belirlenen alanlarda toplanması sağlanıp demografik özellikler ve Mini Mental Test'den (MMT) oluşan anket formunun doldurulması sağlanmıştır. Yatağa bağımlı kişilerin değerlendirilmesi ise ev ziyaretleri yapılarak gerçekleştirilmiştir. Anket çalışması ve klinik değerlendirme ile demans tanısı alan ancak demans alt tipleri ayırıcı tanısı yapılamayan hastalar ileri tetkik ve değerlendirilme yapılması amacıyla AKÜ Tıp Fakültesi Nöroloji kliniğine davet edilmiştir.

Bulgular:
Çalışma grubu 368 erkek (% 51,7), 338 kadın (% 48,3) olmak üzere toplam 706 kişiden oluşmuştur Eğitim açısından incelendiğinde, 641 kişinin (% 90) ilkokul mezunu ya da eğitimsiz olduğu saptanmıştır. Çalışma grubunun genel olarak evli olduğu görülmekte olup, kişilerin %28,7'si dul ya da boşanmış olarak kaydedilmiştir.

Araştırmaya katılan katılımcıların 378'inde (% 54,9) verdikleri anket yanıtlarına göre unutkanlık şikayetinin varlığı gözlenmiş olup bu kişilerin 146'sında (%37,8) demans saptanmıştır. Araştırma da tanı dağılımları incelendiğinde, 64 kişide (%9,1) hafif kognitif bozukluk, 36 kişide (%5,1) hafif demans, 34 kişide (%4,8) orta demans ve 9 kişide (%1,3) ileri demans tanıları konmuştur. Hastalardaki klinik bulgulara göre yapılan fark analizlerine göre ise demansın cinsiyet, yaş grubu, eğitim ve gelir düzeyine göre farklılık gösterdiği saptanmıştır. ($p<0,05$).

Sonuç:
Bu çalışmada Afyonkarahisar İli Dinar İlçesinde 65 yaş ve üzeri kişilerde klinik ve MMT ile saptanan demans görülme oranı % 11.2 olarak tespit edilmiştir. Bu sonuç Ülkemizde bugüne kadar demans sıklığı ile ilgili yapılan 4 farklı çalışmayla benzerlik göstermekte iken yurtdışında saptanan oranlara göre yüksek bulunmuştur. Bu çalışma ile bölgemizde demans görülme sıklığı ile ilişkili verilerin sunulması ve ülkemiz verilerine katkıda bulunulması amaçlanmıştır.

.....

EP-345
BİR OLGU NEDENİYLE ORAL-BUCCAL-LİNGUAL-APRAXİA
ÜMİT GÖRGÜLÜ , UFUK ERGÜN , SERAP ÜÇLER , LEVENT İNAN

SB ANKARA EĞİTİM VE ARAŞTIRMA HASTANESİ NÖROLOJİ KLİNİĞİ

Olgu:
46 yaşında kadın hasta, ani gelişen konuşma, yutma zorluğu ile başvurdu. 2 ay önce konuşma bozukluğu şeklinde olan ve tümüyle düzelen strok öyküsü vardı.
Nörolojik muayenede; bilinç açık, koopere, oryante idi. Ağzını tam kapatamıyor, konuşamıyor, yutamıyor, dilini hiçbir yöne hareket ettiremiyordu. Başka bir motor ya da duyu defisiti yoktu. Söylenen ve yazılanları anlıyor, emirlere uyuyordu. Palatal arklar eşit çekiyor, uvula orta hatta, öğürme refleksi korunmuş, tad duyusu korunmuştu. Yemek yiyemiyor, tükrüğünü bile yutamıyordu, nazogastrik sonda takıldı ve strok tedavisi verildi.
Kranyal MR: Sol frontal lob presentral girusta akut enfarkt alanı ve sağ parietooksipital ensefalomalazik alan vardı. Dil EMG'si istemli aktivitenin olmaması dışında normaldi. 1 hafta sonra şikayetleri gerilemeye başladı. 2. haftada NG sonda çıkarıldı, konuşmaya başladı.
Hastanın kliniği, görüntülemesi, oral-buccal-lingual apraxia ile uyumlu idi. Literatürde az sayıda bildirildiği için tartışıldı ve video görüntüleri ile sunuldu.

.....

EP-346
ALZHEİMER DEMANSI OLAN HASTALARDA ORTALAMA PLATELET HACMİNDEKİ (MPV) ARTIŞ
EMİNE RABİA KOÇ [1], ERTUĞRUL UZAR [2], YASEMİN ÇIRAK [3], YASEMİN PARLAK DEMİR [3], ATİLLA İLHAN [1]

[1] FATİH ÜNÜVERSİTESİ TIP FAKÜLTESİ NÖROLOJİ A.D.
[2] DİCLE ÜNİVERSİTESİ TIP FAKÜLTESİ NÖROLOJİ A.D.
[3] FATİH ÜNÜVERSİTESİ TIP FAKÜLTESİ FİZİK TEDAVİ VE REHABİLİTASYON YÜKSEK OKULU

Amaç:
Alzheimer hastalığının progresyonunda birçok faktörün rolü olduğu gösterilmiştir. Trombositler de bu süreçte rol almaktadır. Ortalama platelet hacmi (MPV) platelet büyüklüğünü ve reaktivitesini gösteren bir belirteçtir. Bu çalışmada Alzheimer hastaları ile sağlıklı kontrol grubu arasında ortalama platelet hacmi açısından fark olup olmadığının gösterilmesi amaçlanmıştır.

Gereç ve Yöntem:
Çalışmaya nöroloji polikliniğe başvuran ve Alzheimer hastalığı tanısı alan 109 hasta ile, 81 sağlıklı kişi dahil edildi. Alzheimer Hastalığı tanısı mevcut kriterlere göre konuldu. Mini mental test skoruna göre 18 ve üstü puan alanlar ve 18'in altında puan alanlar olarak 2 gruba ayrıldı.Hastaların ve sağlıklı bireylerin kanı sabah aç karınla alındı ve aynı gün 4 saat içinde çalışıldı.

Bulgular:
Ortalama trombosit hacmi (MPV), Alzheimer'lı grupta ortalama 8,54±1,07 fl iken kontrol grubunda 7,86±0,74 fl olarak bulundu. Alzheimer hastalarında kontrol grubuna göre hesaplanan ortalama 0,68 (güven aralığı, 0,42 ve 0,95) fl 'lik fark istatistiksel olarak anlamlıdır. Ortalama trombosit hacimlerinde alzheimer'lı grup ile kontrol grubu arasında anlamlı bir fark bulundu ($p<0.001$).
Kan değerlerine göre trombosit sayısı, Alzheimer'lı grupta ortalama 229,05±61,789/mm^3 iken kontrol grubunda 263,10±65,239/mm^3 olarak bulundu. Trombosit sayısında Alzheimer'lı grup ile kontrol grubu arasında anlamlı bir fark bulundu ($p<0.001$).
MPV değerinde, alzheimer olan hastalarda mini mental test skoruna göre gruplandırılan ağır grup (<18) ile orta grup (18>) arasında istatistiksel olarak anlamlı bir fark bulunmadı ($p>0.05$).

Sonuç:
MPV Alzheimer hastalığı için bağımsız bir risk faktörü olabilir. MPV, in vivo artmış platelet aktivitesinin bir göstergesidir ve vasküler risk faktörleri ile AD arasındaki bağlantıyı trombositler sağlıyor olabilir.Bu sürecin şiddeti artmış MPV ile açıklanabilir.

.....

EP-347

SPONTAN REMİSYONLARLA GİDEN HASHİMOTO ENSEFALOPATİSİ

ESRA ACAREL [1], EBRU ÖZAY ERDUĞRUL [2], LÜTFÜ HANOĞLU [1]

[1] İSTANBUL MEDİPOL ÜNİVERSİTESİ TIP FAKÜLTESİ NÖROLOJİ ANA BİLİM DALI
[2] İSTANBUL ÖZEL MEDİPOL HASTANESİ NÖROLOJİ KLİNİĞİ

Olgu:

Hashimato ansefalopatisi, Hashimato tiroiditi ile ilişkili olduğu düşünülen, nörolojik ve psikiyatrik semptomlarla seyreden, yüksek antitiroid antikorları, elektroensefalografi anomalileri, nonspesifik görüntüleme bulguları ve kortikosteroide iyi yanıtla karakterli nadir görülen bir hastalıktır.

Bu çalışmada; çift görme, dizartri, ataksi, ılımlı kognitif bozulma ve ekstrapiramidal bulgular şeklinde bir nörolojik tablo gösteren ve spontan remisyona giren ataklarla seyreden, son atağında Hashimato ansefalopatisi tanısı alan bir hasta sunulmuştur.

Hasta önceki ataklarda değişik nöroloji kliniklerinde oldukça detaylı incelenmiş olmasına karşın tanı konulamamıştır. Olgumuzu nadir görülen bir nörolojik tabloyu vurgulamak ve Hashimato ansefalopatisinde spontan remisyonun da ayrıca nadiren bildirilmiş bir durum olması nedeniyle sunuyoruz.

.....

EP-348

PROGRESİF KOGNİTİF BOZUKLUKLA PREZENTE OLAN SUBKLİNİK HEPATİK ENSEFALOPATİ OLGUSU

EDA KILIÇ ÇOBAN , MEHMET ALİ ALDAN , ELMİR XANMEMMEDOV , PAKİZE NEVİN SÜTLAŞ , AYSUN SOYSAL

BAKIRKÖY RUH VE SİNİR HASTALIKLARI EĞİTİM VE ARAŞTIRMA HASTANESİ 3. NÖROLOJİ KLİNİĞİ

Olgu:

Hepatik ensefalopati, karaciğer fonksiyon bozukluğuna bağlı olarak hastalarda nöropsikiyatrik belirtilerin gelişimi ile karakterize bir tablodur. Olgumuz asemptomatik karaciğer hastalığı zemininde progresif kognitif bozuklukla prezente olan, kortikal ve subkortikal beyin lezyonlarının eşlik ettiği subklinik hepatik ensefalopati tablosu olması nedeni ile sunulmaya layık görülmüştür.

62 yaşında erkek hasta bir yıl içinde progresif gelişen unutkanlık yakınması nedeni ile nöroloji polikliniğine başvurdu. Nörolojik ve sistemik muayenesinde zaman oryantasyonu bozukluğu dışında özellik yoktu. Kranyal MR.da bilateral globus pallidusta, T1 ağırlıklı incelemede hiperintens, T2 ve FLAİR ağırlıklı incelemelerde bilateral ak maddede hiperintens lezyonlar ve difüzyon kesitte ADC'de karşılığı olmayan bilateral sentrum semiovalede difüzyon kısıtlılığı gösteren alanlar gözlendi. EEG.de her iki hemisferde biyoelektrik aksama ve yavaş dalga paroksizmal aktiviteleri mevcuttu. Laboratuar incelemelerinde karaciğer fonksiyon testlerinde bozukluk, serum amonyak düzeyinde yükseklik tespit edildi. Batın ultrasonunda splenomegali, batın tomografisinde karaciğerde siroz bulguları mevcuttu. Hastada kronik karaciğer hastalığı zemininde gelişen hepatik ensefalopati tablosu düşünüldü.

Antipsikotik ilaç kullanımı ile aşikar hale gelen ama onun dışında bir yıllık süre içinde sinsi bir şekilde kognitif yıkım gösteren ve hiç bir sistemik hastalık öyküsü ve muayene bulgusu göstermeyen olgumuzda saptanan MR görüntüleri ve laboratuar sonuçları bizi hepatik ensefalopatiye yönlendirmiştir. Klinik muayene ile gözardı edilebilecek ancak detaylı nöropsikometrik inceleme ile saptanan kognitif yıkım ve zengin MR bulguları her zaman semptomatik bir karaciğer hastalığı sonucu olmamaktadır. Dolayısı ile hepatik ensefalopatinin özellikle yaşlı hastalarda progresif kognitif yıkıma neden olabilecek subklinik bir tablo olarak akılda tutulması gerektiği bu olgu sunumu ile vurgulanmaya çalışılmıştır.

.....

EP-349

SİVAS İL MERKEZİNDE DEMANS PREVALANSI

İLTERİŞ AHMET ŞENTÜRK , HATİCE BALABAN , ÖZLEM KAYIM-YILDIZ , ERTUĞRUL BOLAYIR , SUAT TOPAKTAŞ

CUMHURİYET ÜNİVERSİTESİ TIP FAKÜLTESİ, NÖROLOJİ ANABİLİMDALI

Amaç:

Demans, bilişsel fonksiyonlarda yaşla ilişkili progresif bozulma ile giden bir grup hastalığın genel tanımlamasıdır. Toplumlarda yaşlı popülasyonun giderek artması nedeni ile önemli bir sağlık sorunudur. Demansla ilgili epidemiyolojik çalışmalar bu ciddi ileri yaş hastalığı ile ilgili sağlık politikalarını planlamada etkili olacak veriler sağlaması nedeni ile oldukça önemlidir. Araştırma Sivas il merkezinde 60 yaş üstü popülasyonda demans yaygınlığını belirlemek amacı ile planlanmıştır.

Gereç ve Yöntem:

Çalışmaya basit rastgele örneklem yöntemiyle seçilen 500 birey alınmış ve görüşmeler yüz yüze yapılmıştır. Sosyodemografik veri formu, standardize mini mental test, saat çizme testi, Cornell demansta depresyon skalası, günlük yaşam aktiviteleri ve enstrümental günlük yaşam aktiviteleri testleri uygulanmıştır. Yaş, cinsiyet, eğitim düzeyi, medeni durum, meslek, aile aylık gelirleri, birlikte yaşadığı kişi sayısı, eşlik eden hastalıklar incelenmiş ve bunların demans gelişimine katkıları değerlendirilmiştir.

Bulgular:

Sivas ili genelinde demans prevalansı %16,8 olarak bulunmuştur. Demans gelişiminde bağımsız risk faktörleri olarak yaş ve depresyon tespit edilmiştir.

Sonuç:

Çalışma ile demans gibi yıkıcı bir hastalığın toplumda yeterince tanınmadığı, aynı zamanda hastaların büyük bir kısmının tanı ve tedavi almadıkları görülmüştür.

.....

EP-350

SANRISAL YANLIŞ TANIMA: CAPGRAS SENDROMLU BİR OLGU SUNUMU

CANER BAYDAR , TAHİR KURTULUŞ YOLDAŞ , İNCİ MÜLKEM , ASLAN YILMAZ

DIŞKAPI Y. B. EĞİTİM VE ARAŞTIRMA HASTANESİ 3. NÖROLOJİ KLİNİĞİ

Olgu:

Capgras sendromu kişinin kendisine yakın olan kişilerin ve/veya nesnelerin benzerleri ile değiştirildikleri sanrısıdır. Sendrom sıklıkla şizofreni veya organik psikozda gelişir. Her yaşta görülebilir ve kadınlarda erkeklere göre daha sıktır. 83 yaşında kadın hasta unutkanlık, uzak akraba ve komşularının isimlerini karıştırma, görsel halüsinasyon şikayetleri ile başvurdu. 2 ay önce psikolojik

travma sonrası gelişen sanrısal tanıma bozukluğu ve unutkanlık şikayetinde artma vardı. Hasta torunundan kopyalanmış bir tane daha olduğunu savunmakta idi. Mevcut düşüncesi capgras sanrısal tanıma bozuluğu olarak yorumlandı. Fizik muayene normaldi. Nörolojik muayenede yer ve kişi oryantasyonu tam, zaman oryantasyonu kısmen bozuk, isimlendirmesi bozuk ve kelime içeriği fakirleşmişti. Kısa kognitif muayeneden 19 puan aldı. Kraniyal MRG'de sol pariyetoksipital bölgede kronik iskemi ile uyumlu hipointens alan saptandı.
Olgu Alzheimer tipi demansa sekonder gelişen Capgras sendromu olarak düşünüldü ve sendromun organik patolojilerde de gelişebileceğini vurgulamak amacı ile sunuldu.

.....

EP-351
ALZHEİMER VE VASKÜLER DEMANSTA YAĞDA ERİYEN VİTAMİNLER VE LİPİD PROFİLİ

EMEL KÖSEOĞLU , RECEP BAYDEMİR

ERCİYES ÜNİVERSİTESİ TIP FAKÜLTESİ

Amaç:
Bu çalışmada Alzheimer ve vasküler demans hastalarında serum vitamin A, E, D ve K düzeyleri ile lipid seviyeleri yönünden olası değişiklikleri saptamak amaçlanmıştır.

Gereç ve Yöntem:
Altmış bir Alzheimer, 63 vasküler demans hastası grupları ile 62 yaş ve cinsleri hastalarla uyumlu sağlıklı kontrol vakası grubu üzerinde çalışma gerçekleştirilmiştir. Tüm çalışmaya katılanların demansa yönelik test ve tetkiklerine ek olarak serum vitamin A, E, D, K ile lipid düzeyleri çalışılmış; gruplar arasında bu açılardan karşılaştırma yapılmıştır. Ayrıca vitamin ve lipid düzeyleri arasındaki ilişki incelenmiştir.

Bulgular:
D vitamininin demans gruplarında kontrol grubundan anlamlı olarak daha düşük seviyede olduğu bulunmuştur ($p<0.001$). İki demans grubu arasında anlamlı bir fark bulunmamıştır. Diğer vitaminler açısından gruplar arasında anlamlı fark saptanmamıştır. Lipid seviyeleri yönünden sadece total kolesterol seviyesinin demans gruplarında kontrol grubundan anlamlı olarak daha yüksek seviyede olduğu bulunmuştur ($p=0.001$). İki demans grubu arasında anlamlı bir fark bulunmamıştır. Vitamin ve lipid düzeyleri arasındaki ilişki açısından, sadece kontrol grubunda vitamin D seviyesinin total kolesterol ile ters ilişki gösterdiği saptanmıştır ($p<0.05$).

Sonuç:
Alzheimer ve vasküler demans hastalarında vitamin D ve kolesterol seviyelerinin anlamlı değişiklikler gösterdiği gözlenmiştir. Bu hastalıkların korunma ve tedavisinde bu parametrelerin rolü daha ayrıntılı olarak incelenmelidir.

.....

EP-352
POSTERİOR KORTİKAL ATROFİ: BİR OLGU SUNUMU

TÜRKAN ACAR [1], SEVGİ SAYIN [1], BİLGEHAN ATILGAN ACAR [2]

[1] S.B. SAKARYA YENİKENT DEVLET HASTANESİ NÖROLOJİ KLİNİĞİ
[2] S.B. SAKARYA ÜNİVERSİTESİ EĞİTİM VE ARAŞTIRMA HASTANESİ NÖROLOJİ KLİNİĞİ

Giriş:
Posterior kortikal atrofi (PKA), ilk kez 1988'de Benson ve arkadaşları tarafından tanımlanan ve beynin özellikle paryetal ve oksipital alanlarını tutan nadir bir demans sendromudur. Klinik olarak Balint sendromu, Gerstman sendromu, vizüel agnozi, aleksi, agrafi ve transkortikal sensoriyel afaziyi içerir.

Olgu:
74 yaşındaki lise mezunu sağ el dominansı olan erkek hasta, yaklaşık son bir yıldır genel performansında azalma, keyifsizlik, durgunluk gibi şikayetler ile kliniğimize başvurdu. Ayrıntılı anamnezinde bir yıl öncesine kadar şiir yazmayı, kitap okumayı çok seven hastanın son bir yıldır bu hobilerini gerçekleştiremediği, sık sık dalgınlık yaşadığı ve içine kapandığı öğrenildi. Yakınları tarafından yemek masasında kendi bardağını ya da kaşığını bulmakta zorluk çektiği belirtildi. Nörolojik muayenesinde; aleksi, agrafi, ideasyonel apraksi, parmak agnozisi ve sağ sol dezoryantasyonu mevcuttu. Standardize minimental durum testi (MMT) 21/30 saptanan hastanın özellikle şekil kopyalaması ileri derecede bozuktu. Yapılan kranial manyetik rezonans görüntülemede (MRG) özellikle sol hemisferde belirgin paryeto-oksipital atrofi saptandı. Tedavide donepezil başlanıp 10 mg/gün dozunda idame edilen hastanın 3. aydaki kontrol muayenesinde belirgin bir değişiklik gözlenmemekle birlikte özellikle duygu durumunda kısmi düzelme mevcuttu. 6. ay kontrolünde klinik bulgularında ilerleme olan ve MMT 18/30 saptanan hastaya memantin tedavisi eklenerek 20 mg/gün dozuna çıkıldı. 1 yıllık izlem sonrası var olan tüm bulgularda ilerleme gözlendi.

Sonuç:
Posterior kortikal atrofi, görsel uzamsal yeteneklerin kaybının amnestik durumdan daha ön planda olduğu, erken dönemde depresyon ve apraksinin geliştiği bir demans sendromudur. Klinik ve görüntüleme bulgularıyla kendine özgü olan bu sendrom nadir görülmesi nedeniyle sunulmuştur.

.....

EP-353
CREUTZFELDT – JAKOB HASTALIĞI: 5 OLGU SUNUMU

ASLIHAN ERGÜN , BURCU BULUT , HATİCE Ö. ÖZDEN , İPEK MİDİ, KADRİYE AĞAN , NEŞE TUNCER

MARMARA ÜNİVERSİTESİ PENDİK EAH, NÖROLOJİ ANABİLİM DALI

Amaç:
Creutzfeldt-Jakob Hastalığı (CJH), nadir görülen prion hastalıklarındandır. 50-70 yaş arası, hızlı ilerleyen demans nedenleri arasında olup, kesin tanısı beyin biyopsisi ile konur.
Bu çalışmada, olası CJH tanısı ile takip ettiğimiz 5 hastanın demografik ve klinik özellikleri ile EEG ve manyetik rezonans görüntüleme (MRG) bulgularını sunmayı amaçladık.

Gereç ve Yöntem:
Marmara Üniversitesi Hastanesi'ne 2010 – 2012 yılları arasında hızlı ilerleyen unutkanlık ve bilinç bozukluğu yakınmalarıyla başvuran, olası CJH tanısı konan 5 hastanın (3 E, 2 K) EEG, MRG ve laboratuar bulguları incelenmiştir.

Bulgular:
Yaşları 56 – 71 (ortalama 63.5) arasında olan hastaların klinik süreçleri 3 ile 11 ay arasında değişmekteydi. Başvuru öncesinde demansif yakınmaları olan hastaların 2'sinin ilk EEG'leri nonkonvülziv status epileptikus (NKSE) ile uyumlu olup, status tedavisine yanıt alınamadı. Dört hastada myoklonus ve sese karşı 'startle' yanıtı gözlendi. Diğer 3 hastada değişik

derecede piramidal, ekstrapiramidal ve serebellar sistem bulguları ve davranış değişiklikleri mevcuttu. Bir hasta ailesinde benzer bulgular tanımlanmaktaydı. Hastaların Mini Mental Test (MMT) skorları 18-25/30 (ortalama 21.5) arasındaydı. EEG incelemesinde, 1 hastada trifazik periyodik epileptiform deşarjlar, 2 hastada lezyon bölgesinden başlayıp karşı hemisfere yayılan keskin yavaş dalga aktivitesi, 2 hastada ise zemin aktivitesinde yavaşlama saptandı. Hastaların tümünde MRG'de kaudat nukleus, putamen, insuler kortekste difüzyon kısıtlanması, parietal ve temporal kortekslerde kurdele benzeri hiperintensite bulgularından bir veya birkaçı izlendi. Beyin omurilik sıvısı (BOS) incelemelerinde, 4 hastadan nöron spesifik enolaz (NSE) bakıldı ve üçünde yüksek, birinde sınırda yüksek bulundu. 14.3.3 proteini bir hastada negatif saptandı.

Tartışma:
CJH'nın NKSE ile prezente olabileceği bildirilmiştir. Tedaviye yanıt vermeyen NKSE hastalarında etiyoloji araştırılırken CJH olabileceği dikkate alınmalıdır.

.....

EP-354
TÜRKİYE'DE DEMANS HASTALARININ SOSYODEMOGRAFİK VERİLERİ VE BAKIM VERENİN YÜKÜ

NİHAN ALTAN , AYŞE DENİZ ELMALI , MELDA BOZLUOLCAY , GÖKHAN ERKOL

İSTANBUL ÜNİVERSİTESİ, CERRAHPAŞA TIP FAKÜLTESİ, NÖROLOJİ ANABİLİM DALI

Amaç:
Bu çalışmada, demans polikliniğimize başvuran hastaların, gün içi yaşam aktivitelerinin ve sosyodemografik özelliklerinin ortaya konulması amaçlanmıştır. Demans, progresif seyirli, hastaların bakıma muhtaç oldukları kronik bir hastalıktır ve bakıcıya sosyal, ekonomik ve psikolojik yük getirmektedir.

Gereç ve Yöntem:
Ocak 2010 ve Nisan 2012 tarihleri arasında demans polikliniğine başvurmuş, ortalama 2 yıl takipli hastaların tıbbi kayıtları retrospektif olarak incelenmiş, 241 demans hastası saptanmıştır. 241 demans hastası ve/veya yakını telefonla aranmış, 86 kişiye ulaşılabilmiştir. Sorulara cevap vermeyi kabul eden ve hayatta olan 77 hastanın dosyalarından yaş, cinsiyet, tanı, MMT skorları elde edilmiş, telefon görüşmeleriyle de gün içi yaşam aktiviteleri sorgulanmıştır.

Bulgular:
Görüşülen 77 hastada, kadın erkek oranı 51/26, düzenli kontrole gelme oranı %54 (n:41) olarak saptandı. Olguların %83'ü(n:64) kendi evinde, %16'si(n:12) çocuklarının evinde, %1'i(n:1) akrabalarının evinde yaşamaktaydı. Hastaların % 63'ü(n:49) eşiyle, %31'i (n:24) çocuklarıyla, %3'ü(n:2) kardeşleriyle ve %3' ü(n:2) bakıcıyla yaşamaktaydı. Hastaların %38'nin(n:30) gün içi hiçbir aktiviteyle meşgul olmadığı görüldü. Vakaların %97'sinin(n:75) yakınları hastaya her koşulda bakmaktan memnun olduklarını söylediler.

Sonuç:
Son yıllarda toplumda çekirdek aile yapısının sıklaşmasına ve bakıma muhtaç yaşlıların sorumluluğunu paylaşan kişiler azalmasına rağmen hastaların bakımının çoğunlukla aile içi bir insan tarafından yapıldığı anlaşılmıştır. Bakım veren kişiler çoğunlukla her koşulda hastalarına bakmaktan memnun olduklarını iletseler de bakıcıların karşılaştıları sorunlar daha ayrıntılı incelenmelidir. Demans hastalarının bakımının maddi ve manevi bakıcıya yükünün fazla olması ve bu hastaların gün içi aktivitede bulunmadıkları için demans hastalarına hizmet veren bakım evleri ve gündüz hizmet veren sosyal aktivite merkezlerini artırılması hastalar ve yakınları açısından yarar sağlayacaktır.

.....

EP-355
TEKRARLAYAN BOŞALTICI LOMBER PONKSİYONLARLA İZLENEN BİR NORMAL BASINÇLI HİDROSEFALİ OLGUSU

LÜTFÜ HANOĞLU [1], SEMA DEMİRCİ [1] , TAHA HANOĞLU [2], ÇİĞDEM ULAŞOĞLU [1]

[1] İSTANBUL MEDİPOL ÜNİVERSİTESİ TIP FAKÜLTESİ NÖROLOJİ ANA BİLİM DALI
[2] İSTANBUL MEDİPOL ÜNİVERSİTESİ TIP FAKÜLTESİ ÖĞRENCİSİ

Olgu:
Normal basınçlı hidrosefli (NBH); beyin ventriküllerinde genişleme, normal beyin omurilik sıvı (BOS) basıncı, yürüme bozukluğu, idrar inkontinansı, kognitif yıkım ile karakterizedir. Tedavide standart olarak lumboperitoneal veya ventriküloatriyal şant operasyonu uygulanır. Ancak şant opersyonu komplikasyonları oldukça sık (bazı kaynaklara göre %30 düzeyinde) görülmektedir. Ayrıca genellikle ileri yaşta olan bu hastalarda ilave olarak vasküler patolojiler ve/veya dejeneratif demanslar tabloya ilave olmakta ve şant operasyonu için yarar /zarar bakımından karar vermek kolay olmamaktadır. Literatürde tek bir boşaltıcı lomber ponksiyon sonrası kalıcı/ uzun süreli düzelmeler anektodal olarak bildirilmiştir, ancak bu konuda tek bir kısa süreli takip çalışması bulunmaktadır.
Biz bu çalışmada yaklaşık 3.5 yıl aralıkla 2 kez uygulanan boşaltıcı LP ile toplam 7 yıl süre ile oldukça stabil bir düzeyde kalarak takip edilen bir NPH'lı hasta sunmaktayız. Hastanın NPH tablosuna ek olarak vasküler ve dejeneratif tipte kognitif bozukluğa ait özellikleri de bulunmaktaydı. Yedinci yılın sonunda yeniden yürüme bozukluğu ve idrar inkontinansının ilerlemesi ile 3. Kez boşaltıcı LP uygulanmış, ancak bu kez klinik düzelme sadece 2 ay sürdüğü için hastaya lumboperitoneal şant uygulanmıştır.
Sonuç olarak; özellikle vasküler lezyonlar, dejeneratif demansa ait özellikler gibi ilave ve prognozu kötüleştirici olduğu düşünülen eşlikçi nörolojik patolojileri bulunan seçilmiş NPH'lı hastalarda doğrudan şant operasyonu yerine tekrarlayan boşaltıcı LPler ile hastanın izlenmesi daha uygun /rasyonel bir tedavi seçeneği oluşturabilir.

.....

EP-356
OTOİMMUN DEMANSLARDA KLİNİK GİDİŞ, TANI VE TADAVİ YAKLAŞIMLARI

LÜTFÜ HANOĞLU [1], ESRA ACAREL [1], ÜMMÜHAN ALTIN [2], H. SAYGIN GÖNDERTEN [3], EBRU ÖZAY ERDUĞRUL [4], ÇİĞDEM ULAŞOĞLU [1], SEMA DEMİRCİ [1], FİKRET AYSAL [1]

[1] İSTANBUL MEDİPOL ÜNİVERSİTESİ
[2] BAKIRKÖY NÖROLOJİ MERKEZİ
[3] ÖZEL NİSA HASTANESİ
[4] İSTANBUL ÖZEL MEDİPOL HASTANESİ

Olgu:
Ön planda kognitif yıkımla seyreden tablolarda tanı sürecinde dejeneratif durumları potansiyel olarak geri dönebilir, tedavi edilebilir durumlardan ayırt etmek önem kazanır. Otoimmun

temelli bir kognitif etkilenmeyi /demansı düşündüren temel klinik özellikler; subakut başlangıç, hızlı progresyon, sıklıkla dalgalı seyir ve bu klinik tabloya eşilik eden spespifik otoimmün durumların varlığıdır.
İmmünomodülatör tedavilere yanıt veren demansiyel tablolar iyi tanımlanmış, klinik özellikleri anlaşılmış, tedavi yaklaşımları netleşmiş ve tedaviye cevapları yeterince belirlenmiş değildirler.
Bu yazıda farklı klinik, seyir ve labartuvar özellikler gösteren ve immunmodülatör tedaviye farklı yanıtlar veren 6 hızlı ilerleyen otoimmun demans olgusu klinik laboratuar özellikleri tedavi ve tedaviye alınan yanıt çerçevesinde bu tip hastalara yaklaşımı gözden geçirmek üzere sunulmuştur.

.....

EP-357

FRONTOTEMPORAL DEMANS:6 OLGU SUNUMU

MUSTAFA ÜLKER , TUĞÇE TOPTAN , ESMA KOBAK , BETÜL ÖZDİLEK , GÜLAY KENANGİL

ERENKÖY RUH VE SİNİR HASTALIKLARI HASTANESİ NÖROLOJİ KLİNİĞİ

Olgu:

Dejeneratif demansların önemli bir grubunu oluşturan ve bellek bozukluğundan daha ön planda olarak davranış değişiklikleri, psikiyatrik semptomlar ve linguistik bozukluklarla presente olduğu bilinen frontotemporal demans'ların(FTD) dejeneratif demansların %10-15' lik bir kısmını oluşturduğu bildirilmektedir. Başlangıç yaşı 45-65 arasında olup, ortalama yaşam süresi 6-9 yıldır. Neary ve ark.'larının yaptığı(1998) sınıflandırmada FTD'lar 3 gruba ayrılır;
a) Davranışsal varyant(dvFTD),
b) Semantik varyant(SD),
c) İlerleyici tutuk afazi(PNFA). Biz bu sunumda hastanemiz nöroloji polikliniğine 2011-2012 döneminde başvuran ve ve FTD'ın çeşitli tipleri olarak tanı alan 6 olguyu literatür bilgisi eşliğinde sunmayı uygun gördük.

Olgu 1 : 51 yaşında kadın hasta, polikliniğimize 3 yıl önce başlayan durgunluk, konuşmada azalma ve günlük işlerini yapmama şikayetleri ile başvurdu. Yapılan değerlendirmeler ve görüntülemeler sonucu hasta dvFTD olarak tanı aldı.

Olgu 2 : 53 yaşında kadın hasta yaklaşık 3 yıl önce başlayan konuşmada tutukluk, kelimeleri telaffuz etme güçlüğü, kelime bulma güçlüğü, son 1 yıldır da bunlara eklenen ilgisizlik, hiçbir iş yapmama, olayları idrak edememe yakınmaları ile başvurdu. Yapılan değerlendirmeler ve görüntülemeler sonucu hasta ilerleyici tutuk afazi olarak tanı aldı.

Olgu 3 : 74 yaşında kadın hasta polikliniğimize 2 sene önce başlayan ve giderek ilerleyen garip davranışlar, içe kapanma, sürekli yatma isteği, çok şeker yeme, günlük işlere karşı ilgisizlik yakınmaları ile başvurdu. Yapılan değerlendirmeler ve görüntülemeler sonucu hasta dvFTD olarak tanı aldı.

Olgu 4 : 49 yaşında kadın hasta polikliniğimize 4 yıl önce başlayan konuşulanları anlama zorluğu ve içe kapanıklık, 1-2 yıl içerisinde buna eklenen cümle kuramamama, söylenen çoğu şeyi anlamama ve davranış değişikliği yakınmaları ile başvurdu. Yapılan değerlendirmeler ve görüntülemeler sonucu hasta semantik demans(sol temporal varyant) olarak tanı aldı.

Olgu 5 : 45 yaşında kadın hasta polikliniğimize 2 yıl önce başlayan sinirlilik, durgunluk, kısa süre sonra eklenen konuşma bozukluğu, inleme benzeri sesler çıkarma, son 1 yıldır da aniden sigaraya başlama, aşırı tatlı yeme isteği ve beceriksizlik şikayetleri ile başvurdu.Yapılan değerlendirmeler ve görüntülemeler sonucu hasta semantik demans(sağ temporal varyant) olarak tanı aldı.

Olgu 6 : 64 yaşında erkek hasta 3 yıl önce başlayan ve giderek ilerleyen konuşma bozukluğu ve son 1.5 yıldır da buna eklenen davranış değişiklikleri özellikle de herşeye kayıtsız kalma şikayeti ile polikliniğimize başvurdu. Yapılan değerlendirmeler ve görüntülemeler sonucu hasta ilerleyici tutuk afazi olarak tanı aldı.

FTD'lar dejeneratif demanslar içerisinde özellikle erken yaşta başlayan, psikiyatrik hastalıklarla sıklıkla karışabilen ve bu yüzden tanı konulma güçlüğü yaşayan bir grup olması nedeniyle özellikle ilgi çekicidir. Biz de olgu sunumumuzda hastalığın bu yönlerine dikkat çekmeyi ve litearatür eşliğinde genel özelliklerini gözden geçirmeyi amaçladık.

.....

EP-358

SPORADİK CREUTZFELDT-JAKOB HASTALIĞI: TİPİK MANYETİK REZONANS GÖRÜNTÜLEME BULGULARI İLE BİR OLGU SUNUMU

EYLEM DEĞİRMENCİ , ÇAĞDAŞ ERDOĞAN , DUYGU ARAS SEYİT , YILMAZ KIROĞLU , ATTİLA OĞUZHANOĞLU

PAMUKKALE ÜNİVERSİTESİ TIP FAKÜLTESİ NÖROLOJİ ANABİLİM DALI

Giriş:

Creutzfeldt-Jakob Hastalığı (CJH) oldukça nadir görülen, ilerleyici, tedavisi mümkün olmayan nörodegeneratif hastalıklar arasındadır. İnsidansı yılda bir milyonda bir olup, Türkiye'de oldukça nadir sporadik vakalar bildirilmektedir. Sporadik CJH'nin tipik Manyetik Rezonans Görüntüleme (MRG) bulgusu difüzyon ağırlıklı ve FLAİR kesitlerde kaudat nükleus ve putamende hiperintensitedir. Bu bildiride tipik MRG bulguları ile birlikte bir sporadik CJH olgusu sunulacaktır.

Olgu 1:

Atmış dört yaşında erkek hasta son 4 aydır süregelen, ilerleyici unutkanlık, sıçramalar, yürüyüş bozukluğu, isteksizlik, şüpheci davranışlar ve uyku bozukluğu yakınmaları ile başvurdu. Bilinen ek hastalığı yoktu. Nörolojik muayene miyoklonus, dizartri, serebellar testlerde iki yanlı beceri kaybı, bilateral spastisite ve yürüyüş bozukluğu saptandı. Kranial MRG'de bilateral kaudat nükleus ve putamende hiperintensite izlenen olgunun rutin kan tetkikleri, vaskülit ve enfeksiyöz belirteçleri, paraneoplastik süreçlere yönelik tetkikleri, serüloplazmin düzeyi, 24 saatlik idrarda bakır atılımı normal sınırlarda saptandı. Göz muayenesi normaldi. EEG'de hafif düzeyde paroksismal zemin aktivitesi düzensizliği izlendi. Hastaya lomber ponksiyon yapıldı ve beyin omurilik sıvısı (BOS) direk bakısında milimetreküpte 30 lökosit saptandı, BOS biyokimyası normal sınırlardaydı ancak BOS 14.3.3 proteini pozitif olarak saptandı. Hastaya psikiyatrik yakınmaları nedeniyle sertralin 50mg/gün ve seroquel 50mg/gün, miyoklonus nedeniyle levetirasetam 1000mg/gün başlanarak izleme alındı.

Tartışma:

Sporadik CJH oldukça ender görülen bir hastalık olup kranial görüntüleme hem klinik tabloyu taklit edebilecek başka hastalıkların dışlanması hem de sporadik formun CJH'nın diğer formlarından ayrımında yol gösterici olabilmektedir.

.....

EP-359

VARYANT CREUTZFELDT- JAKOB HASTALIĞI- OLGU SUNUMU

ŞEREFNUR ÖZTÜRK [1], HAKAN EKMEKCİ [1], AYŞEGÜL DEMİR [1], FAHRETTİN EGE [2]

[1] SELÇUK ÜNİVERSİTESİ TIP FAKÜLTESİ NÖROLOJİ AD
[2] UFUK ÜNİVERSİTESİ TIP FAKÜLTESİ NÖROLOJİ AD

Olgu:

Creutzfeldt–Jakob hastalığı (CJH) insan prion hastalıkları içinde nadir görülen fatal, nörodejeneratif bir hastalıktır. Hastalık sporadik, kalıtsal ve kazanılmış olarak üç ana grupta sınıflanmaktadır. Sporadik CJH, hastalık için risk faktörü olmayan bireylerde ortaya çıkar ve % 85 ile en yaygın formdur.

Kırk yedi yaşında erkek, imamlık yapan hasta görevi sırasında duaları, namaz gereklerini eksik yaptırmak, duaları hatırlama zorluk yakınması ile başvurdu. Yakınmalarının 2-3 aydır başladığı ve yavaş bir seyirle, günlük aktivitelerini etkileyerek artış gösterdiği öğrenildi. Hastanın bilinen bir kronik hastalığı ve benzer aile öyküsü yoktu.

Fizik muayenede özellik yoktu. Nörolojik muayene kognitif fonksiyonlarda etkilenme dışında normaldi. Kognitif muayenede hastanın tanı aldığı tarih ve takiplerinde yapılan mental muayenelerinde tespit edilen Mini Mental Test (MMT) ölçümlerinde başlangıç skoru 15 iken izleyen dört ay içinde bu skor önce 9'a kadar olarak geriledi. Hasta ISAACS Konuşma akıcılığını değerlendirme testi (IST) ve sekiz satır versiyonlu işaretleme testi (ZAZSO) ile izlendi ve testlerde 9 ay içinde belirgin düşüş izlendi.

Laboratuar incelemede serum biyokimyası ve hemogram normal sınırlarda idi. Vaskülit ve enfeksiyon belirteçleri negatif bulundu. BOS viral ve bakteriyel panel negatifdi. BOS protein 14.3.3 pozitif bulundu. EEG'de belirgin lokalizasyon ve lateralizasyon vermeyen 6-7 cyc/s keskin karakterli yavaş dalga paroksizmleri tespit edildi. Kranial MRI'da DW sekanslarda kaudat ve putaminal difüzyon artışı ve yaygın bilateral kortikal şeritlenme özellikleri izlendi.

Öykü, klinik ve laboratuvar bulguları ile varyant JCH ile izlediğimiz hastayı literatür ışığında gözden geçirdik. Hastalığın subakut gidişli demansa neden olan patolojiler içinde akla gelmesi ve ayırıcı tanılar arasında yer alması ile ortaya çıkarılabilmesi daha fazla mümkün olacaktır.

.....

EP-360

FRONTOTEMPORAL DEMANSTA PET BULGULARI

TUĞBA ARGÜN , METİN DEDEİDARYAN , SELCEN AYDEMİR , NUR İNCE , BAKİ ARPACI

BAKIRKÖY RUH VE SİNİR HASTALIKLARI HASTANESİ

Olgu:

Fronto temporal demans (FTD), orta yaşlarda Alzheimer hastalığından sonra en sık görülen primer dejeneratif demans türüdür. Genellikle 45-65 yaşları arasında sinsi bir şekilde başlayan, kişilik, davranış ve duygulanım değişikliklerinin yanında içgörü kaybı, perseveratif ve stereotipik davranışlar ve yeme alışkanlıklarında değişikliklerin görülebildiği bir hastalıktır. FTD'da PET bulgularını gösteren 2 olgu sunduk.

Olgu 1:

Unutkanlık, sinirlilik, kaybolma şikayetleri ile başvuran 62 yaşında erkek hastanın öyküsünden 10 yıl önce başlayan ve kademeli olarak ilerleyen bir siyasi partiye karşı persekütif düşüncelerinin olduğu öğrenildi. Son 5 aydır şikayetlerine hiperoralite ve diyet değişikliği, çöp kutularından yiyecek toplama ve oğlunun işyerini bulamama gibi davranış değişiklikleri, idrar-gaitasını yapma eklenmiş.Bu sebeple kliniğimize başvuran hastanın yapılan nörolojik muayenesi zaman dezoryantasyonu dışında normaldi. MMT 22/30 puan, Montreal testinden ise 14/30 puan aldı. Nöropsikometrik inceleme sonucu frontotemporal demans ile uyumlu bulundu. Kranyal MR'da patoloji saptanmadı. Beyin PET sonucu medialde daha belirgin olmak üzere bilateral frontal kortekste, anterior singulat kortekste, bilateral anterior ve medial temporal kortekste hipometabolizma izlendi.

Olgu 2:

Yaklaşık 1.5 yıl önce başlayan zamanla giderek artan unutkanlık şikayetine son 6-7 aydır kimseyle iletişime girmeme, kendi kendine konuşma, saldırganlık, salona tuvaletini yapma gibi davranış bozuklukları eklenmiş. Nörolojik muayenede apatikti, basit emirleri alamıyordu. Kompulsif ve stereotipik davranışları vardı. MMT ve Montreal testi uygulanamadı. Çekilen Kr.MR da subkortikal derin ak maddede yer yer konfluens gösteren yaygın iskemik değişiklikler ve biletaral frontallerde belirgin atrofi vardı. Beyin PET'inde sağ süperior frontal korteks, sol süperior temporal korteks ile bilateral inferior lateral posterior temporal kortekslerde, bilateral posterior singulat kortekslerde, sağ vizüel kortekste ve sol kaudat nukleusta hipometabolizma izlendi.

.....

EP-361

GEÇ BAŞLANGIÇLI SSPE OLGU SUNUMU

SERKAN TOPÇU , ABDURRAHMAN SÖNMEZLER , AHMET CANDAN KÖYLÜOĞLU , MEHMET TÜRKAY KARCI , MAHMUT SAİD ÇİFTÇİ , SEDAT YAŞİN

HARRAN ÜNİVERSİTESİ NÖROLOJİ KLİNİĞİ

Olgu:

Kızamık enfeksiyonunun geç komplikasyonu olarak ortaya çıkan SSPE, sıklıkla çocuk yaş gurubunda görülmesine karşılık geç başlangıçlı vakalarda bildirilmekte. olgumuz kızamık enfeksiyonundan 18 yıl sonra davranış ve kişilik değişiklikleri, miyoklonik jerkler ile başvuruda bulundu. kanda yükselmiş kızamık antikor titreleri ile tanı doğrulandı. EEG de periyodik jeneralize kompleksler izlendi. Beyin MRI da bilateral temporal poller düzeyinde ve periventriküler alanlarda yer yer yamasal tarzda hiperintens alanlar izlendi. SSPE nin halen etkili bir tedavisi bulunmamakta. Olgu başlangıç yaşı ve tipik EEG bulguları nedeniyle ilginç bulunarak sunuldu.

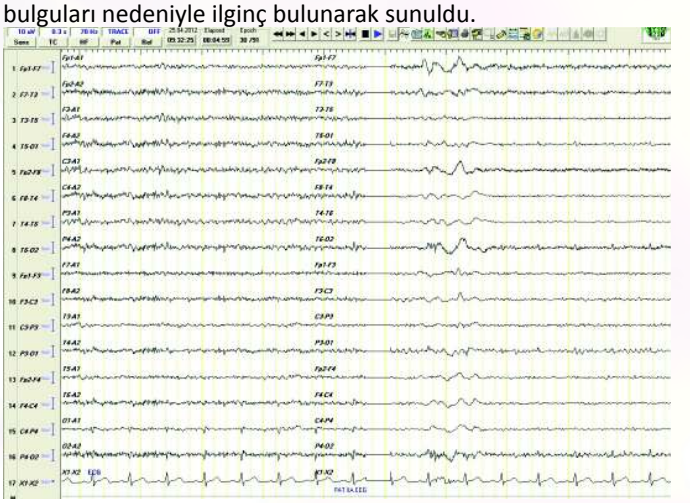

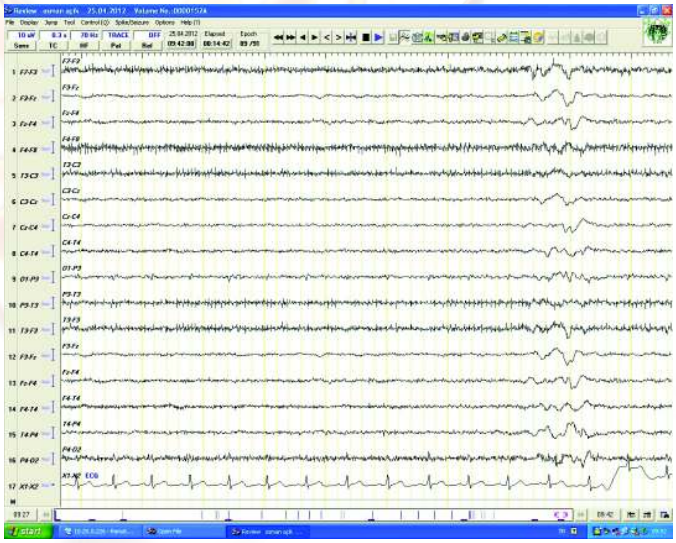

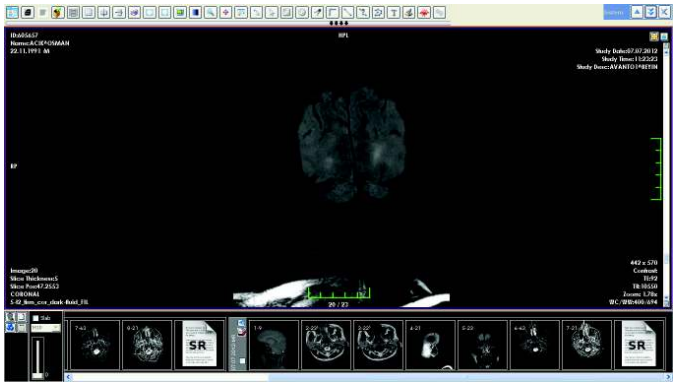

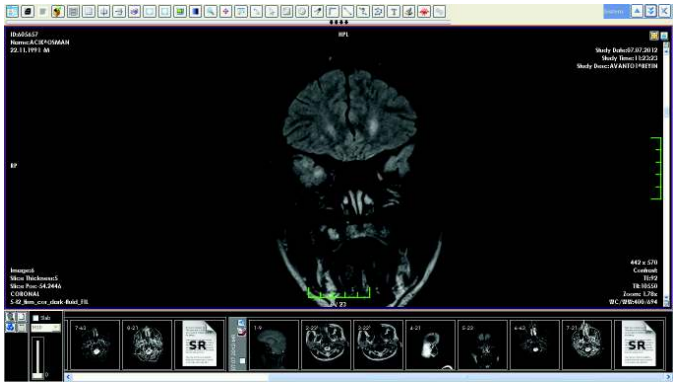

.....

EP-362

SİTOMEGOLOVİRÜS ENFEKSİYONUNA BAĞLI OCULOMOTOR SİNİR FELCİ

HALİL MURAT ŞEN , YELİZ YILMAZ , CEYDA HAYRETDAĞ ÖRS , HANDAN IŞIN ÖZIŞIK KARAMAN

18 MART ÜNV. TIP FAK.

Giriş :

Sitomegalo virus (CMV) Dünya'da yaygın enfeksiyon etkenlerinden biri olup, gelişmiş ülkelerde erişkinlerin yaklaşık olarak %50'sinde antikor mevcuttur. CMV enfeksiyonu latent periyotta herhangi bir semptoma neden olmazken; immun yetmezlikte reaktive olarak tutulumuna göre ölümcül seyredebilen ciddi hastalıklara neden olabilir.

Sol gözde pitoz nedeniyle acil servise başvuran ve şeker hastalığı olan kadın hastada akut CMV enfeksiyonuna bağlı 3. Kranial sinir felci ender rastlanılan bir tablo olması nedeniyle sunuldu.

Olgu:

71 yaşında kadın hasta, on gün önce başlayan sol gözde şiddetli ağrı ve göz kapağında düşüklük nedeni ile acil servise başvurdu. Özgeçmişinde hipertansiyon ve şeker hastalığı mevcuttu. Hastanın yapılan nörolojik muayenesinde sol göz kapağı pitotik, pupilla midriatikti ve ışık refleksi yoktu, sol göz dışa deviye, yukarı ve aşağı bakış ise kısıtlı idi. Sol göz kapağı palpasyona karşı çok hassas ve ağrılıydı. Kranial MR, MR venografi, MR anjiografi ve DSA da patolojiyi açıklayacak bulgu yoktu. Etiyolojiye yönelik laboratuvar incelemelerinde CMV IgM:1.397 bulundu ve heterofil antikor pozitif saptandı. Hastanın tetkik sonuçları akut CMV enfeksiyonu ile uyumlu bulundu ve gansiklovir tedavisi başlandı, tedavi ile semptomlarda dramatik düzelme gözlendi.

.....

EP-363
PROGRESYON VE ERKEN RELAPSLA SEYREDEN BİR MİLLER FİSHER SENDROMU OLGUSU
VOLKAN SOLMAZ , DÜRDANE AKSOY , BETÜL ÇEVİK , SEMİHA GÜLSÜM KURT , EMRE ÇEVİK

GAZİOSMANPAŞA ÜNİVERSİTESİ TIP FAKÜLTESİ NÖROLOJİ ANA BİLİM DALI

Olgu:
Miller Fisher Sendromu (MFS), Guillain-Barre sendromunun ender varyantlarından bir tanesidir. Charles Miller Fisher tarafından hastalığın ataksi, oftalmoparezi, arefleksi triadıyla giden iyi prognozlu bir Guillain-Barre varyantı olduğu ifade edilmiştir. Genellikle monofazik olmakla birlikte literatürde rekürrenslerle giden vakalar da bildirilmiştir.

Bu yazıda kliniğimize ataksi, oftalmoparezi, arefleksi ve parestezilerle başvurup MFS tanısıyla yatırılan, takip eden birkaç gün içinde tetraparezisi gelişen ve erken dönemde relaps meydana gelen 73 yaşında bir erkek hasta sunuldu. Hastanın yattığı gün bakılan tam kan sayımı, rutin biyokimya, sedimantasyon, C-Reaktif protein, tiroit fonksiyon testleri, vitamin B12, folat, Hepatit B, Hepatit C ve diğer viral belirteçlerinde anormallik yoktu, ileri laboratuara gönderilen anti-GQ1 IgG testi pozitif olarak gelmişti. Ayrıcı tanıya yönelik olarak çekilen kontrastsız ve kontrastlı kranial ve servikal MR' larında herhangi bir patolojiye rastlanmamış, Yapılan EMG tetkikinde median, ulnar, peroneal ve tibial F yanıtları elde edilememişti. Hastaya servisimize yatışının arkasından 5 gün süreyle verilen (0,4gr/kg/gün) İntravenöz immünglobülin (İVİG) tedavisi, yatışının 30. gününde relaps gelişmesi üzerine tekrarlandı, bu tedavilerden sonra hastanın bulgularında kısmi bir düzelme gözlendi.

MFS' nin prognozunun iyi olduğunu ifade eden çalışmalara rağmen hastalığın seyrinde bu vakada olduğu gibi progresyon veya erken relapslar görülebilir ve tekrarlanan IVIG tedavisi hastalığın seyrini olumlu etkileyebilir. Dolayısıyla MFS tanısı alan hastaların takibinde, tanımlanan bu nadir durumların akılda tutulması önemlidir.

.....

EP-364
BİCKERSTAFF ENSEFALİTİ
MUSTAFA ESER , HİLAL TAŞTEKİN TOZ , EREN GÖZKE

FSM EĞİTİM VE ARAŞTIRMA HASTANESİ NÖROLOJİ KLİNİĞİ, İSTANBUL

Olgu:
Ondört yaşında kadın hasta üst solunum yolları enfeksiyonu sonrası gelişen sağ göz kapağında düşme ve dengesizlik şikâyetiyle başvurdu. Nörolojik muayenesinde sağ göz kapağında semipitoz, sağ gözde yukarı bakış kısıtlılığı, ataksi ve ardısıra hareketlerde beceriksizlik saptanan hasta Miller-Fisher sendromu düşünülerek yatırıldı ve İVİG tedavisi başlandı. Yatışının 2. gününde bilinç bozukluğu ve piramidal bulguları ortaya çıkan hastanın kranial MR'ında ponstan bazal ganglialara doğru yayılan T1de izointens, T2de hiperintens, difüzyon kısıtlanması göstermeyen ve kontrast tutmayan lezyonlar saptandı. BOS incelemesi normal bulundu. Bickerstaff ensefaliti ön tanısıyla tedaviye puls steroid eklendi. Yatışının 3. gününde genel durumu kötüleşen, dekortike postür oluşan ve dakikada 300'e varan taşikardileri olan hasta yoğun bakıma nakledildi. Yoğun bakım sürecinde jeneralize tonik klonik nöbetleri olması nedeni ile tedaviye valproat eklendi. 22 gün sonra bilinci açık, oriente ve koopere şekilde tekrar kliniğimize alınan hastada sağ gözde semiptozis, früst sağ hemiaparezi ve hafif ataksi mevcuttu. Kliniği giderek düzelen hastanın bir ay sonraki kontrolünde ptozis dışındaki bulguların tama yakın düzeldiği gözlendi.

.....

EP-365
PİRASETAMIN ANJİYOGENEZ ÜZERİNE ETKİSİNİN KORYOALLANTOİK MEMBRAN MODELİNDE DEĞERLENDİRİLMESİ
HATİCE BALABAN [1], EMİNE ELİF ALTUNTAŞ [2], İSMAİL ÖNDER UYSAL [2], ÖZLEM KAYIM-YILDIZ [1], ZÜBEYDE AKIN-POLAT [3], SUAT TOPAKTAŞ [1]

[1] *CUMHURİYET ÜNİVERSİTESİ TIP FAKÜLTESİ, NÖROLOJİ1*
[2] *CUMHURİYET ÜNİVERSİTESİ TIP FAKÜLTESİ, KBB2*
[3] *CUMHURİYET ÜNİVERSİTESİ TIP FAKÜLTESİ, MİKROBİYOLOJİ3*

Amaç:
Anjiyogenez, embriyonel dönemin yanı sıra erişkinlerde merkezi sinir sistemi hastalıklarının mekanizmasında ya da iyileşme döneminde önemli rol oynar. İyileşme sürecinde yeni damar yapılanmasının önemli olduğu hastalıklarda kullanılan farmakolojik ajanların anjiyogenez üzerine olan etkilerinin etkilerinin iyi bilinmesi önemlidir. Serebrovasküler olay erişkinlerde en sık görülen akut hastalıklardan biridir ve sonrasında nörogenez için anjiyogenez anahtar bir faktördür.
Bu çalışmanın amacı iskemik inmenin tedavisinde kullanılabilen pirasetamın anjiogenez inhibisyonu üzerine etkilerini döllenmiş tavuk yumurtaları üzerinde, koryoallantoik membran modeli (CAM modeli) kullanarak kıyaslamaktır.

Gereç ve Yöntem:
İlaç solüsyonları üç farklı konsantrasyonda hazırlanmıştır. Her konsantrasyon çalışması için yirmi fertilize yumurta kullanılmıştır. Damar formasyonunda azalma standart skorlama sistemine göre yapılmıştır.

Bulgular:
Sonuçlarımız beklentilerimizin aksine bir GABA derive ilaç olan pirasetamın anjiyogenezi etkili bir şekilde inhibe ettiğini göstermiştir.

Sonuç:
İskemik inmenin akut ya da kronik fazında pirasetamın anjiyogenez üzerine etkinliği ve antianjiyogenetik etkinin tedavide yer aldığı hastalıklarda kullanımını değerlendirmek için ileri çalışmalara gereksinim vardır.

.....

EP-366
TİPİK EEG, GÖRÜNTÜLEME VE BOS BULGULARI İLE BİR SPORADİK CREUTZFELDT-JACOB OLGUSU
SERKAN ŞANLI , HATİCE BALABAN , ÖZLEM KAYIM-YILDIZ , ERTUĞRUL BOLAYIR , SUAT TOPAKTAŞ

CUMHURİYET ÜNİVERSİTESİ TIP FAKÜLTESİ, NÖROLOJİ ANABİLİM DALI

Olgu:
Creutzfeldt-Jakob Hastalığı (CJH), ilerleyici kognitif yıkım, psikiyatrik semptomlar, ekstrapiramidal-piramidal bulgular ve ataksinin değişik kombinasyonlarda görüldüğü fatal seyreden nörodejeneratif bir hastalıktır. Hastalığın kesin tanısı, beyin

dokusunda immün histokimyasal olarak patolojik prion proteininin birikiminin gösterilmesi ile olsa da; seri EEG çekimleri, beyin manyetik rezonans görüntüleme (MRG) bulguları, beyin omurilik sıvısında (BOS) 14.3.3 proteini varlığı tanıda önemli yere sahiptir. Nörolojik ve psikiyatrik semptomların benzer zamanlarda başladığı, tipik EEG, MRG ve BOS bulgularının tanıyı desteklediği bir CJH olgusu sebebiyle bu sık görülmeyen nörodejeneratif hastalık bir kez daha vurgulanmak için sunulmuştur.

Son bir aydır depresif yakınmalar nedeni ile psikiyatri bölümüne başvuran 43 yaşında kadın hasta bir haftadan beri olan sol yüz yarısında uyuşma, unutkanlık görme kaybı sol ya da sağ yarıda olabilen myoklonileri nedeni ile değerlendirildi. İlk EEG tetkikinde zemin aktivitesinde yaygın yavaşlama görüldü. Bilgisayarlı beyin tomografisi normal olan hastanın çekilen kranial MRG'de her iki kaudat çekirdek ve putamende T2 kesitlerde sinyal artışı ve yer yer difüzyon kısıtlaması tespit edildi. İlk EEG kayıtları nonspesifik iken bir hafta sonra tekrarlanan EEG kayıtlarında CJH hastalığına özgün bulgular görüldü. BOS 14.3.3 proteini pozitif idi. Nöropsikiyatrik semptomları giderek ilerleyen hasta 8 ay sonra kaybedildi.

Çeşitli nörolojik ve psikiyatrik bulgularla başlayan ve ilerleyici demansiyel bulguları saptanan hastalarda CJH akla gelmelidir. EEG ve MRG, şüphelenilen olgularda özellikle seri tekrarlarda hastalık için tipik bulguları gösterirler.

.....

EP-367

SÜPERFİSİYAL SİDEROZİS – OLGU SUNUMU

H. NALAN GÜNEŞ , İNCİ MÜLKEM , UFUK ŞENER , TAHİR KURTULUŞ YOLDAŞ , CANER BAYDAR

DIŞKAPI Y. B. EĞİTİM VE ARAŞTIRMA HASTANESİ 3. NÖROLOJİ KLİNİĞİ

Olgu:

Süperfisiyal siderozis subpial beyin dokuları, medulla spinalis ve kraniyal sinirlerde hemosiderin birikimi ile karakterize kronik bir hastalıktır. Temel klinik özellikler yavaş ilerleyici bilateral sensorinöral işitme kaybı ve serebellar ataksidir. Etiyolojide primer veya sekonder beyin tümörleri, travma, arteriovenöz malformasyon ve anevrizma yer alır. T2 ağırlıklı MRG'de ventriküllerin ependimal yüzeyi, kortikal girüsler, beyin sapı, serebellum ve medulla spinalis boyunca hemosiderin birikimine bağlı çizgisel hipointens alanların saptanması tanısaldır. BOS'da demir ve ferritin düzeyleri yüksek bulunabilir. Bu yazıda 2 yıldır giderek artan işitme kaybı ve dengesizlik yakınması ile başvuran ve MRG bulguları ile süperfisyal siderozis tanısı alan bir olgu sunuldu. Olguda akciğer kanseri saptandı ancak BOS ve MRG'de santral sinir sisteminde malign invazyon saptanmadı. Akciğer kanseri ve süperfisiyal siderozis birlikteliği nadir olduğu için olgu sunuldu.

.....

EP-368

KORTİKAL KİTLEYE BAĞLI GELİŞEN HİPOGLOSSUS SİNİR PARALİZİSİ

TÜLAY ÖZTAŞ , CANER BAYDAR , TAHİR KURTULUŞ YOLDAŞ , UFUK ŞENER

DIŞKAPI Y. B. EĞİTİM VE ARAŞTIRMA HASTANESİ 3. NÖROLOJİ KLİNİĞİ

Olgu:

Hipoglossal sinir nükleusunun supranükleer inervasyonu bilateral ve simetriktir. Primer motor korteks lezyonları kortikolingual yolu etkileyerek izole hipoglossal sinir paralizisi ve dizatriye yol açar. Bu hastalarda gelişen dizartri hipoglossus sinirinin periferik lezyonu ile gelişen paralizisine göre daha şiddetlidir. Supranükleer vasküler lezyonlu hastaların % 29'da dilde deviasyon gelişir ve sıklıkla fasial-brakial parezi ya da hemiparezi ile birlikte olmaktadır. Ancak küçük kortikal lezyonlar pür dizartri ve dilde deviasyona sebep olmaktadır. 72 yaşında kadın hasta ani gelişen konuşma bozukluğu şikayeti ile acil servise başvurdu. Nörolojik muayenesinde dilde sağa deviasyon ve dizatri mevcuttu. Ekstremite güçsüzlüğü yoktu. Kranial BT'de sol presental girusta kitle saptandı. Dilde deviasyon ve dizartri kortikal ya da geniş subkortikal infarktı olan olgularda tanımlanmıştır. Olgu kitleye bağlı geliştiği için sunulmaya değer bulunmuştur.

.....

EP-369

İDİYOPATİK NERVUS AKSESORYUS VE LARİNGEUS TUTULUŞU

FİGEN TOKUÇOĞLU , AYTEN ÖZDEMİR , TÜLAY KURT İNCESU , CAVİT NEZİHİ ŞEMİN , GALİP AKHAN

KATİP ÇELEBİ ÜNİVERSİTESİ İZMİR ATATÜRK EĞİTİM VE ARAŞTIMA HASTANESİ NÖROLOJİ KLİNİĞİ

Amaç:

Servikal bölgenin cerrahi girişimleri, maliniteleri, travmaları nervus aksesoryus ve nervus laryngeus etkileyebilir. Yalnızca bu iki sinirin tutulduğu herhangi bir etiyolojik neden saptanamayan iki ilginç klinik ve elektrofizyolojik bulguları nedeniyle sunmak istedik.

Olgu:

31 yaşında erkek ve 47 yaşında kadın hasta brakiyal pleksopati tanıları ile yönlendirildikleri EMG laboratuarındaki muayeneleri sırasında ses kısıklığının fark edilmesi üzerine alınan anamnezde ses kısıklığı ve kol güçsüzlüğünün hemen hemen aynı zamanda başladığı kulak burun boğaz bakısında vokal kord paralizi saptandığı öğrenilmiştir. Her iki hastada üst ekstremite abduksiyonunda güçsüzlük tespit edilmiştir. Etiyolojik araştırmada erkek olguda servikal bölgede sayı ve boyutça artmış lenf nodları görülmesi üzerine ultrason eşliğinde yapılan aspirasyon biyopsisinde reaktif hiperplazi bildirilmiştir. Larinks ve trapezius kaslarında denervasyon bulguları gözlenen hastanın boyun, kafa tabanı, nazofarinksve toraksa yönelik görüntüleme incelemeleri, ayırıcı tanıya yönelik kan tetkikleri, beyin omurilik sıvısı özellikleri normal bulunmuştur. İki ay sonraki muayenesinde klinik ve elektrofizyolojik bulguların belirgin şekilde düzeldiği görülmüştür. Benzer yakınma ve muayene bulguları olan ikinci hastanın trapezius ve strenokleidomastoid kaslarında akut denervasyon bulguları gözlenmiştir. Larinks EMGsi, BOS incelemesi yapılmamıştır. Diğer görüntüleme ve kan tetkikleri normal bulunmuştur. Halen izlemdedir.

Tartışma:

Anatomik olarak yakın lokalizasyonları olan sinirlerin birlikte tutulduğu durumlar nadirdir ve çoğunla mekanik bir etki atında geliştikleri görülmüştür. İlk olgumuz el ve kolların kullandığı taşıma işinde çalışmaktaydı fakat servikal bölgeye bir travma tanımlamamıştır. İkinci olgumuz ev kadını olup durumunu aydınlatacak bir yaşam olayı bildirmemiştir. Bu konuda yeni bilgiler ortaya çıkana dek olgularımızı idiopatik kraniyal sinir tutuluşu olarak niteledik.

.....

EP-370

SANTRAL PONTİN MYELİNOİZİS: OLGU SUNUMU

ÖZGÜR ENGİNYURT [1], TUBA AYDEMİR ÖZCAN [2], FERİHA ÖZER [2], AYTÜL MUTLU [3]

[1] *ORDU ÜNİVERSİTESİ, TIP FAKÜLTESİ, AİLE HEKİMLİĞİ ABD*
[2] *ORDU ÜNİVERSİTESİ, TIP FAKÜLTESİ, NÖROLOJİ ABD*
[3] *HASEKİ EĞİTİM VE ARAŞTIRMA HASTANESİ, NÖROLOJİ KLİNİĞİ*

Olgu:

Santral pontin myelinolizis (SPM), pons düzeyinde akmadde yolaklarının akut demyelinizayonunu ifade etmektedir. En sık olarak hiponatremi ve bunun hızlı düzeltilmesine bağlı olarak ortaya çıkar. Hiponatremide, sodyum düzeyi düzeltilirken, düzeltme hızının 0.5-1 mEq/lt/saatin üstüne çıkmamasına dikkat edilmelidir. Fakat her SPM olgusunda hiponatremi olması şart değildir. SPM, Malnütrisyon, alkolism, elektrolit dengesizliği, kronik renal yetmezlik, diyaliz tedavisi,hepatik yetmezlik, dehidratasyon, infeksiyon gibi patolojiler ile birlikte görülebilmektedir.

SPM'de beyin sapında özellikle ponsdaki sinir hücrelerinin myelin kılıfında ciddi hasar vardır. SPM'de, tipik klinik tablo akut kuadriparezi, disfaji, dizartri ile karekterizedir. Motor anormallik, kranial sinir tutulumu, oküler etkilenme, sensoriyal değişiklikler, mental etkilenme görülebilir.

Ekstrapontin olarak; talamus, subtalamik nukleus, striatum, internal kapsül, amidalaid nukleus, corpus geniculatum laterale, serebellar folyaların beyaz kısmı, serebellar korteksin derin tabakalarında görülebilir.

Kranial MR' da alt ponsta T2 de sinyal artışı ve T1 de sinyal azalması görülür. Bazı hastalarda yarasa kanadı görünümü vardır. Ayırıcı tanıda MS gibi demyelinizan hastalıklar, beyinsapı infarktları, astrositom gibi pontin neoplaziler bulunmaktadır.

Biz 2 olgu eşliğinde SPM tanısının önemini vurgulamak istedik.

Olgu 1: 66 yaşında erkek hasta baş ağrısı yakınmasıyla başvurdu. Özgeçmişinde son 4 ay içinde kendi isteğiyle 10 kg zayıflama öyküsü mevcuttu. Fizik ve nörolojik muayenede özellik saptanmadı. Rutin kan tetkikleri, EKG, TİT, kranial BT incelemelerinde özellik yoktu. Kranial MR' da pons düzeyinde T2 hiperintens lezyon(kontrast tutmayan) SPM ile uyumlu olarak değerlendirildi.

Olgu 2: 39 yaşında erkek hasta dizartri, idrar inkontinası, ataksi kliniğiyle başvurdu. Kronik alkol kullanımı olan hastanın delirium tremens tablosuna girişini takiben tedavi edildiği fakat o süreçte yapılan tetkik ve tedavilerle ilgili yeterli bilgi olmadığı öğrenildi. Nörolojik muayenede dizartri, velum farengeum refleksinde azalma, DTR lerde artış, superfisial abdominal reflekslerde azalma, plantar refleks bileteral ekstansör, sol kolda belirgin serebeller testlerde bozulma ve ataksi saptandı. Rutin biyokimyasal testleri, Na düzeyi dahil normaldi. BOS, EEG normaldi. Kranial MR'da santral ponsta dairesel T2 hiperintens lezyon gözlendi. Lezyonda kontrast tutulumu saptanmadı. 1 yıl sonra yapılan nörolojik muayenede minimal ataksi saptandı, kranial MR' da lezyonda belirgin küçülme olduğu görüldü.

.....

EP-371

LEPTOMENİNGEAL METASTAZLA İLİŞKİLİ MULTİPL KRANİAL SİNİR VE KÖK TUTULUMU

TUĞÇE ÖZDEMİR , A. ESRA GURSOY , ASLI YAMAN , TALİP ASİL , ABDULKADİR KOÇER

BEZMİALEM VAKIF ÜNİVERSİTESİ TIP FAKÜLTESİ NÖROLOJİ ANABİLİMDALI

Olgu:

Bilimsel zemin: Leptomeningeal metastaz, kanser komplikasyonlarından biridir ve hastalar çok değişik klinik bulgularla gelebilirler. Erken tanı ve agresif tedavi kalıcı nörolojik hasar gelişimini önleyebilir. *Olgu:* 65 yaşında bayan hasta 2 ay önce başlayan ve giderek artan baş dönmesi, bulantı, kusma, unutkanlık, dengesizlik , sağda daha belirgin olmak üzere her iki bacakta ağrı ve güçsüzlük yakınmaları ile başvurdu. Hastanın 2 yıl önce meme kanseri nedeniyle opere edildiği öğrenildi. Nörolojik muayenesinde hastanın yer ve zaman oryantasyonu bozulmuştu. Ilımlı düzeyde paraparezi (distalde daha belirgin) mevcuttu. Patella ve aşil refleksleri iki yanlı alınamıyordu. Hastada trunkal ataksi mevcuttu. Hastanın kranyal MR görüntülemesinde lateral ventriküller hafif genişti. Kontrastlı kranyal MR' da ise 5., 7. Ve 8. sinir intrasisternal komponentlerinde kontrast tutulumu gözlendi. EMG incelemesinde subakut dönemde iki yanlı L4, L5, S1 kök tutulumu saptanan hastanın lomber MR incelemesinde spinal kord distalinde ve tüm kauda equina liflerinde yoğun kontrast tutulumu izlendi. Yapılan BOS incelemesinde protein 551 mg/dl idi. BOS sitolojisinde atipik hücreler saptandı. Bu bulgularla olgumuza leptomeningeal metastaz tanısı konuldu. *Tartışma:* Leptomeningeal metastaz kanserli hastaların yaklaşık %5'inde görülür. Son yıllarda görüntüleme olanaklarının artması ve kanserli hastaların daha etkin tedavilere bağlı sağ kalım sürelerinin uzaması nedeniyle leptomeningeal metastaz daha sık görülmektedir. Olgumuzda olduğu gibi multifokal nörolojik belirti ve bulgularla başvuran ve kanser öyküsü olan hastalarda leptomeningeal metastaz akla gelmelidir.

.....

EP-372

MNGİE SENDROMLU OLGU

AYSUN HATİCE AKÇA [1], GÖKÇEN ÇOBAN [2], ZUHAL ÇALIŞKAN [3], HÜSEYİN SAVAŞ GÖKTÜRK [3]

[1] *BAŞKENT ÜNİVERSİTESİ KONYA UYGULAMA VE ARAŞTIRMA MERKEZİ NÖROLOJİ /KONYA*
[2] *BAŞKENT ÜNİVERSİTESİ KONYA UYGULAMA VE ARAŞTIRMA MERKEZİ RADYOLOJİ /KONYA*
[3] *BAŞKENT ÜNİVERSİTESİ KONYA UYGULAMA VE ARAŞTIRMA MERKEZİ GASTROENTEROLOJİ/KONYA*

Giriş:

Mitokondriyal Nörogastrointestinal Ensefalopati (MNGİE) sendromu myonörogastrointestinal ensefalopati veya POLİP sendromu nadir görülen genelde hayatın 2-5. Dekadında belirtilerin ortaya çıktığı OR mitokondryal bir hastalıktır. MNGİE timidin fosforilaz enzimini kodlayan TYMP gen mutasyonu ile ortaya çıkar. MNGİE multisistem bir hastalıktır. Gastrointestinal semptomlar diyare, konstipasyon, gastroparezi, bulantı, kusma, kilo kaybını içerirken, nörolojik semptomları diffüz lökoensefalopati, periferal nöropati ve myopatiyi içerir. Oküler semptomlar retinal dejenerasyon, oftalmopleji, ptozisi içerir.

Olgu:
23 yaşında erkek hasta bulantı, kusma, ishal, çabuk doyma, oral alamama, kilo kaybı yakınması ile üç yıldır Chron hastalığı tanısı ile takip edilmekte iken medikal tedavi ye rağmen kliniğinde düzelme olamaması nedeni ile özellikle kilo kaybında daha da belirginleşme üzerine Genel cerrahi kliniğine yatırılıyor. Akabinde Gastroenteroloji tarafından devr alınan hastanın işitme kaybı, el- ayaklarında yanma, uyuşması olması ve bakış fiksasyonunda problem olması nedeni ile konsültasyonla değerlendirildi. Nörolojik muayenesinde göz dib normalken , akşama doğru olan ve yorulma fenomeninin olmadığı ptozis, dört yöne konjuge bakış parezisi, ekstremite proksimallerinde kas gücü 5/5 iken distallerde 3-4/5 düzeyinde, DTR üst ekstremite proksimallerinde +/++ , alt ekstremitede alınmıyor, duyu muayenesinde yüzeyel dokunma duyusu eldiven çorap tarzı hipoestezi, vibrasyon duyusu da alt ekstremite distallerinde belirgin üst ve alt ekstremite distallerinde azalmış olarak tespit edildi. İşitme testi de yapılan hastanın sensorinöral işitme kaybı tespit edildi, PNP protokolünde EMG sinde şiddetli demiyelinizan sensorimotor nöropati ile uyumlu elektrofizyolojik bulgular elde edildi. Hastanın beyin MRG'sinde verteks düzeyinden itibaren bilateral periventriküler seviyeye uzanım gözteren frontoparietal bölgelerde, periventriküler beyaz cevherde ve bilateral serebellar hemiferde T2 serilerde ve FLAİR sekanslarda hiperintensiteler saptanmıştır. Görünüm mitokondriyal- metabolik lökodistrofi lehine yorumlandı. MNGİE lehine bulguları olan hasta nadir görülen nörogastrointestinal sendrom olması nedeni ile sunulmaya değer bulundu.

.....

EP-373
GLİOMATOZİS SEREBRİ; BİR OLGU SUNUMU
MAKBULE DENİZ BORUCU , AYŞE DESTİNA YALÇIN

ÜMRANİYE EĞİTİM VE ARAŞTIRMA HASTANESİ

Olgu:
Gliomatozis serebri, santral sinir sisteminin (SSS) nadir görülen bir glial tümörüdür. Ortalama başlangıç yaşı dördüncü dekat olarak bildirilmiştir ve erkeklerde kadınlara oranla daha sık gözlenmektedir(erkek/kadın 1.31). Klinik bulgular, lezyonun anatomik lokalizasyonu ile korelasyon göstermektedir. En sık görülen başvuru yakınmaları, nöbet, intrakranial hipertansiyon, davranışsal ve kognitif anormallikler ve fokal nörolojik defisittir. Klinik ve radyolojik bulguları non-spesifik olduğundan, SSS' de ak maddeyi tutabilen, multipl skleroz, Behçet Hastalığı, SSS vasküliti gibi çok sayıda hastalıkla ayırıcı tanısının yapılması gerekmektedir. Tedavisinde tüm beyin radyoterapi ve kemoterapi kullanılmaktadır.
63 yaşında erkek hasta, polikliniğimize 4 gün önce başlayan vertigo ve sağ vücut yarımında his kaybı yakınması ile başvurdu. Özgeçmişinde hipertansiyon, hiperlipidemi ve koroner arter hastalığı öyküsü mevcuttu. Geliş nörolojik muayenesinde sağ yüz ve vücut yarımında hemihipoestezi saptandı. Manyetik rezonans incelemesinde sol talamusta ve sol oksipital ve parietal bölgelerde, yama tarzında, kortikosubkortikal, T1 hipo, T2 hperintens, minimal kontrast tutulumu gösteren alanlar izlenmekte idi. Ayırıcı tanıya yönelik yapılan tüm tetkikleri normal sınırlarda olan ve takibinde klinik ve radyolojik bulgularında değişiklik olmayan hasta, streotaktik beyin biopsisi için nöroşirürjiye yönlendirildi. Patoloji sonucu gliomatozis serebri ile uyumlu olarak değerlendirilen hastada radyoterapi ve kemoterapi tedavilerine başlandı.
Akut veya subakut SSS yakınma ve bulguları ile başvuran ve radyolojik olarak akmadde tutulumu olan hastalarda, ayırıcı tanı amacı ile yapılan laboratuar ve görüntüleme tetkikleri sonuç vermemiş ise gliomatozis serebri ayırıcı tanıda mutlaka akla gelmeli ve histopatolojik inceleme düşünülmelidir.

.....

EP-374
SUPERİOR MEZENTER ARTER (WİLKİE) SENDROMU SONUCU GELİŞEN WERNİCKE ENSEFALOPATİLİ BİR OLGU
AYTÜL MUTLU [1], ÖZLEM ÇOKAR [1], FERİHA ÖZER [2], NİHAT ÇEVİK [1], BELGİN PETEK BALCI [1], HÜRTAN ACAR [1]

[1] *HASEKİ EĞİTİM VE ARAŞTIRMA HASTANESİ*
[2] *ORDU ÜNİVERSİTESİ TIP FAKÜLTESİ*

Olgu:
Wilkie sendromu duodenumun üçüncü kısmının aorta ve superior mezenter arter proksimal kısmı arasında basıya uğraması sonucu ortaya çıkar. 1927 yılında Wilkie tarafından kronik duodenal ileus şeklinde tanımlanmış nadir bir sendromdur.

Wernicke ensefalopatisi (WE) tiamin eksikliği nedeniyle oluşur; klinik olarak görme bozuklukları, ataksi ve bilinç bulanıklığı ile karakterizedir.Klinik bulguların tamamı olguların %10-20'sinde görülmektedir.

36 yaşında, yaklaşık 1 ay önce başlayan mide bulantısı-kusma ile ardından gelişen yürüme ve konuşma bozukluğu, dengesizlik yakınmalarıyla başvurdu. Çeşitli kliniklerde genellikle yakınmalarına yönelik tedaviler verildiği öğrenildi. Nörolojik muayenesinde patlayıcı dizartrik konuşması, bütün yönlerde bakış yönüne vuran nistagmusu, sağda früst hemiparezisi, bilateral dismetri ve disdiadokinezisi ve ataksik yürüyüşü mevcuttu.

Yapılan kan biyokimyası, tümör markerları, vaskulit tetkikleri, kranial ve servikal MR incelemeleri, bilateral karotis ve vertebral arter doopler USG, BOS incelemesi oligoklonal bant ve viral markerları normaldi. Hastanın, özafagus çift kontrast pasaj grafisinde midenin hipokinetik olduğu, duodenumda peristaltik aktivitenin azaldığı ve duodenum 3.segmentinde arteria mezenterika superior basısı olduğu izlendi.Batın BT anjiografisi arteria mezenterika superior basısı ile uyumlu bulundu, operasyon için genel cerrahi kliniğine devredildi.

Hastada, çok nadir görülen Wilkie sendromuna bağlı beslenme bozukluğunun neden olduğu tiamin eksikliği sonucunda gelişen WE olabileceği düşünüldü. Bulantı, kusma ve eklenen dengesizlik yakınmaları nedeniyle birçok kez hastane başvurusu olan ancak tanı konulamıyan bu olguyu, öykünün önemini vurgulamak için sunmayı uygun bulduk.

.....

EP-375

LİMBİK ENSEFALİT: BİR OLGU SUNUMU

MÜGE MERCAN , FİGEN TOKUÇOĞLU , HATİCE SABİHA TÜRE , TÜLAY KURT İNCESU , GALİP AKHAN

KATİP ÇELEBİ ÜNİVERSİTESİ İZMİR ATATÜRK EĞİTİM VE ARAŞTIRMA HASTANESİ NÖROLOJİ KLİNİĞİ

Giriş:

Limbik ensefalit paraneoplastik veya non- paraneoplastik antinöronal antikorlarla karakterize immun aracılı nadir bir hastalıktır.

Olgu:

Elli dört yaşında erkek hasta 6 aydır ilerleyen unutkanlık, tuhaf konuşma, baş dönmesi ve baş ağrısı yakınmaları ile başvurdu. Özgeçmişinden, iki kez sağda fokal motor nöbet ve 25 yıl önce tüberküloz geçirdiği öğrenildi. Nörolojik bakısında reaksiyon zamanı uzun, oryantasyon ve kooperasyonu tam, tandem yürüyüşü bozuk ve mini mental test sonucu 22/30 olarak saptandı. Kraniyal MRG'de periventriküler beyaz cevherde, talamus, lentiform nukleus, bilateral hipokampal alan ve mediyal temporal loblarda, kontrastlanma göstermeyen, FLAIR ve T2 kesitlerde hiperintens lezyonlar bulundu. EEG'de hemisferlerin ön bölgelerinde belirgin 5-6 Hz keskin karakterli ve polimorfik düzensiz yavaş dalga aktivitesi görüldü. BOS incelemesinde patoloji saptanmadı, BOS kültüründe üreme olmadı, BOS'da tüberküloz PCR negatifti. Kanda HSV virüs saptanmadı. Tümör belirteçleri negatifti. Toraks BT'de sol akciğerde kalsifikasyon içermeyen parankimal nodül, abdomen BT'de karaciğer sol lobta hipodens lezyon, skrotal USG'de sağ testiste 4x5 mm boyutlarında solid lezyon saptandı. Amphiphysin, CV2, PNMA2/Ta, anti Ri, anti YO ve anti Hu negatifti. Hastada nörogörüntüleme, klinik ve labotatuvar bulgular ile limbik ensefalit düşünüldü. Kortikosteroid tedavisi planlanan hastada aktif hepatit B saptanması üzerine lamuvidin başlandı ve 5 gün IVIG verildi. Kliniğinde anlamlı düzelme görülmedi. İzlemde oryantasyonunda bozulma, konfüzyon , yürüme güçlüğünde artış, idrar inkontinansı gelişti. Kontrol kranial MRG ve EEG' sinde anlamlı değişiklik yoktu. Karaciğer ve testisteki kitleler açısından izleme alındı.

Tartışma:

Limbik ensefalit subakut bellek bozukluğu, affektif ve davranış bozuklukları, jeneralize veya kompleks parsiyel tipte epileptik nöbetlerle karakterizedir. Hastalığa en sık küçük hücreli akciğer Ca eşlik eder. Primer tümörün tedavisi esastır. Bunun dışında kesin kanıtlanmış yöntem olmamakla birlikte IVIG, steroid, plazmaferez, siklofodfamid, rituksimab verilebilir. Testiküler karsinoma bağlı oluşanlarda ve hücre membran antijenine karşı gelişen antikorların varlığında prognoz iyi, diğerlerinde ise genellikle kötüdür.

.....

EP-376

GÖZ KAPAĞI AÇMA APRAKSİLİ BİR OLGU

NEDİM ONGUN , MERYEM İPEK , LEVENT SİNAN BİR

PAMUKKALE ÜNİVERSİTESİ TIP FAKÜLTESİ NÖROLOJİ A.D.

Giriş:

Progresif supranükleer palsi (PSP) önemli bulguları arasında blefarospazm ve göz kapağı açma apraksisi bulunmaktadır. Blefarospazmın genelde botulinum toksin enjeksiyonu uygulamasına yanıt verdiği ancak göz kapağı açma apraksisinde pek başarılı olmadığı bildirilmiştir. Bu bildiride botulinum toksin enjeksiyonu uygulamasına cevap veren göz kapağı açma apraksili bir olgu sunulacaktır.

Olgu:

Yaklaşık on yıl önce başlayan parkinsonizm bulguları nedeni ile dış merkezde takip edilen hasta şikayetlerinin giderek artması, ilaç yanıtının belirgin azalması ve fonksiyonel körlük derecesinde göz kapaklarını açamama yakınmaları ile tarafımıza başvurdu. Nörolojik bakıda bradikinezinin ve postural instabilitenin ön planda olduğu parkinsonizm bulgularına ek olarak yukarı bakış kısıtlılığı, istemsiz kasılmadan daha ziyade gözleri kapattığı zaman açamama ve sakkadik göz hareketlerinde yavaşlama saptandı. Elektrookülografide sakkadlarda yavaşlama nicel olarak desteklendi. Elektromiyografide aralıklı levator palpebra kası inhibisyonu ve istemli göz kapamayı takiben devam eden orbikularis okuli hafif distonik kas aktivitesi saptandı. Göz kapağı açma apraksisi olarak değerlendirilen hasta uygulanan pretarsal botulinum toksin-A (BT-A) enjeksiyonlarından belirgin fayda gördü.

Sonuç:

Göz kapağı açma apraksisi, özellikle PSP hastalarında yaşam kalitesini ciddi olarak etkileyen bir sorun olarak karşımıza çıkmaktadır. Literatürde, BT-A enjeksiyonu blefarospazm için ilk seçenek tedavi olarak önerilmekte, göz kapağı açma apraksisinde genellikle yetersiz kaldığı, ancak kombine vakaların kısmen fayda görebildiği belirtilmektedir. Olgumuz ağırlıklı olarak apraksik olmasına karşın belirgin fayda görmüştür. Bu nedenle cerrahi tedaviye karar vermeden önce göz kapağı açma apraksili PSP olgularında BT-A enjeksiyonlarının denenmesini öneriyoruz.

.....

EP-377

MULTİFAZİK DİSSEMİNE ENSEFALOMİYELİT (MDEM): OLGU SUNUMU

TUĞÇE ANGIN , TÜLAY KURT İNCESU , FİGEN TOKUÇOĞLU , HATİCE SABİHA TÜRE , GALİP AKHAN , FAZIL GELAL , MEHMET ÇELEBİSOY

KATİP ÇELEBİ ÜNİVERSİTESİ İZMİR ATATÜRK EĞİTİM ARAŞTIRMA HASTANESİ NÖROLOJİ KLİNİĞİ

Amaç:

Akut demiyelinizan ensefalomiyelit (ADEM), santral sinir sisteminin akut başlangıçlı, değişken klinik seyir gösteren demyelinizasyonla karakterize hastalığıdır. Tekrarlayan ADEM, MDEM olarak adlandırılır.

Olgu:

Elli iki yaşındaki hasta, iletişimde azalma, anlamsız hareketler, konuşma bozukluğu ile başvurdu. Öyküsünden on beş ay önce konuşma miktarında azalma ve sağ yan güçsüzlüğü ile yatırılarak izlendiği, nörolojik bakısında sağ hemiparezi ve global afazi saptandığı, kraniyal MRG tetkikinde bilateral serebellar hemisferlerde, beyin sapında, serebral hemisferlerde multiple, simetrik, T2 ve FLAIR ağırlıklı görüntülerde hiperintens, T1 ağırlıklı görüntülerde hipointens, kontrast tutan lezyonlar saptandığı ve ADEM ön tanısıyla tedavi edildiği, yakınmalarının, klinik ve görüntüleme bulgularının 6 ay içinde büyük oranda düzeldiği öğrenildi. Nörolojik bakısında apati, sensoriyal afazi ve üst ekstremitelerde stereotipik hareketler, sağda

sekel früst hemiparezi saptandı. Kraniyal MRG tetkikinde periventriküler yeni, multiple, T2 ve FLAIR ağırlıklı görüntülerde hiperintens, T1 ağırlıklı görüntülerde hipointens ve silik kontrast tutan lezyonlar izlendi. 10 gün 1000 mg/gün i.v. metil prednizolon verildi. Pulse steroid tedavisinden yeterli yanıt alınamaması üzerine 5 gün süre ile plazmaferez uygulandı. Nörolojik bakısında belirgin düzelme saptandı.

Tartışma:
Tekrarlayan ADEM, MDEM olarak adlandırılır. MDEM , ilk ataktakine benzer klinik bulgularla ortaya çıkar ve lezyonlar aynı anatomik yerleşimdedir. MDEM ayırıcı tanısında ilk sırada MS yer almaktadır. Korpus kallozum tutulumu, klinik tablonun gerilemesinden sonra bulgusuz dönemde yeni MRG lezyonlarının ortaya çıkması, oligoklonal band pozitifliği MS lehinedir. Olgumuzda multifazik ataklar görülmesi MS şüphesini doğurmaktadır. Ancak hastamızda bilinç ve kişilik değişikliğinin olması, ilk atak öncesinde enfeksiyon öyküsü olması, ikinci atakta; ilk ataktakine benzer klinik bulguların olması, iki kez oligoklonal bandın negatif saptanması nedeniyle MDEM tanısına yaklaşıldı.

.....

EP-378
BRUSELLA VASKÜLİTİ: BİR OLGU
REFİK KUNT , BEHİCE BİRCAN , İHSAN ŞÜKRÜ ŞENGÜN

DOKUZ EYLÜL ÜNİVERSİTESİ TIP FAKÜLTESİ, NÖROLOJİ ANABİLİM DALI, İZMİR, TÜRKİYE

Giriş:
Bruselloz özellikle ülkemiz gibi Akdeniz ve Orta Doğu ülkelerinde endemik olarak görülen önemli bir zoonozdur. Etken mikroorganizma tüm organ ve sistemleri tutabildiğinden klinik tablo çeşitlilik gösterir. Brusellozda santral sinir sistemi tutulumu nadirdir. Sıklığı değişik çalışmalarda farklı olmakla birlikte erişkinlerde %3 - 17,2 oranındadır. Etiyolojide yer alan önemli faktörlerden biri brusellanin vaskülit yapici etkisidir. Vaskülite bagli tutulum deri, ekstremite, aort ve serebral vasküler sistemde görülebilir. Bu sunumda progresif kognitif yıkımı olan solda okuler - motor bulgular ile bilateral piramidal sistem tutulumu olan nörobruselloz olgusundan bahsedeceğiz.

Olgu:
2 ay önce başlayan progresif bilinç bulanıklığı ardından eklenen solda okuler - motor bulgular ve bilateral piramidal sistem tutulumu nedeni ile yapılan laboratuar, radyolojik tetkikleri sonrası nörobruselloz tanısı alarak antibiyoterapi başlanan olguda 10. günde klinik progresyon gözlenmesi üzerine brusella enfeksiyonuna sekonder ve veya ek olabilecek nedenleri araştırmak için yapılan MR anjiografide 10 gün önce yapılan incelemede gözlenmeyen bilateral posterior serebral arterlerin P1 parçasının oklüde olduğu saptandı. İskemik stroke ve veya vaskülite sekonder olabileceği düşünüldü. Ayırıcı tanı için yapılan Dijital Substrakt anjiografide (DSA) saptanan sol posterior serebral arter ve sol serebellar arterlerde saptanan daralma ve tıkanıklıkların vaskülit ile uyumlu olduğu belirtildi. Sistemik vaskülit taraması negatifti. Brusella vasküliti düşünülen olguya uygulanan antibiyoterapiye ek olarak 1gr/gün IV kortikoterapi 10 gün uygulandıktan sonra dramatik klinik yanıt alındı.

Tartışma:
Bruselloz tüm organ sistemlerini tutabilir. Birçok hastalığı taklit edebilmesi de tanıda gecikmeye yol açar. Olguda antibiyoterapiye rağmen progresyon sonrası saptanan bulguların inmeye sekonder olabileceği düşünülse de ayrıntılı inceleme sonrası vaskülite sekonder olduğu saptanmış ve vaskülit tedavisi sonrası klinik tablosu belirgin düzelmiştir.Tedaviye rağmen klinik progresyon saptanan olgularda brusella enfeksiyonuna sekonder gelişen santral sinir sistemi vasküliti ayırıcı tanıda her zaman akılda tutulmalıdır.

.....

EP-379
LYME HASTALIĞINA BAĞLI PERİFERİK SİNİR SİSTEMİ TUTULUMU:BİR OLGU SUNUMU
H.KÜBRA AVCI [1], AYSEL KAYA TEKEŞİN [1], ORHAN YAĞIZ [1], BELMA DOĞAN GÜNGEN [1], AHMET YILDIRIM [1], A. KADİR TUNÇ [1], DERFUL GÜLEN [2]

[1] İSTANBUL EĞİTİM ARAŞTIRMA HASTANESİ NÖROLOJİ KLİNİĞİ
[2] İSTANBUL EĞİTİM ARAŞTIRMA HASTANESİ ANESTEZİ VE REANİMASYON KLİNİĞİ

Olgu:
Keneler aracılığıyla bulaşan, Borrelia Burgdorferi'nin yol açtığı Lyme hastalığı, sinir sisteminde sıklıkla, subakut kraniyal nöropati, ağrılı radikülopati ve lenfositik menenjit tablolarına neden olur. Kliniğimize subakut periferik nöropati bulgularıyla interne edilen ve takibinde bilateral fasiyal paralizi gelişen, 26 yaşında, erkek hastanın özgeçmişinde 6-7 ay öncesinde kırda piknik öyküsü olduğu öğrenildi. Serumda B. Burgdorferi'ye spesifik antikor pozitif saptandı. Antikor pozitifliğinin Western blot testi ile doğrulanması üzerine Lyme hastalığı tanısı alan olguya amoksisilin tedavisi başlandı ve semptomlarında düzelme gözlendi. Biz bu vaka aracılığı ile Lyme hastalığının endemik olduğu bölgelerde kene ısırığının sorgulanmasının ve B. Burgdorferi'ye spesifik antikorların araştırılmasının önemine dikkat çekmek istedik.

.....

EP-380
HEMİPAREZİ İLE PREZENTE TÜBERKÜLOZ MENENJİT OLGUSU
ŞEHNAZ ARICI , NAZLI GAMZE BÜLBÜL , BEHİYE ÖZER

KATİP ÇELEBİ ÜNİVERSİTESİ İZMİR ATATÜRK EĞİTİM VE ARAŞTIRMA HASTANESİ NÖROLOJİ KLİNİĞİ

Amaç :
Tüberküloz önemli bir halk sağlığı sorunudur.Tüm organ ve dokuları tutabilir. Tutulan sisteme göre çok çeşitli klinik tablolarla karşımıza çıkabilir. Olgumuzda,29 haftalık IVF gebeliği takiben ortaya çıkan ve klinik olarak sadece hemiparezi ile prezente olan bir tüberküloz menenjit vakasını tartışmak istedik.

Olgu :
IVF gebeliğinin 29. haftasında baş ağrısı ,ağızda kayma ,sol yan güçsüzlüğü nedeniyle başvurdu. Nörolojik muayenesinde sol NLO silikliği, sol hemiparezi ile sol hemihipoaljezi mevcuttu. Dış merkezde çekilen kraniyal MR ında sağ temporal lobda insular sisterna komşuluğunda subkortikal yerleşimli akut infarkt lehine sinyal artışı mevcuttu. MR venografisi normaldi. İzleminde bilinç bulanıklığı, ateş yüksekliği ve takiben JTK nöbeti olması ve ense sertliği eklenmesi üzerine yapılan lomber ponksiyonda glukoz: 28(eş zamanlı kan şekeri 100),hücre:90,protein:128.Na ve Cl normal olarak saptandı. İntaniye tarafından değerlendirilen hastaya ampirik Seftriakson tedavisi başlandı ve lomber ponksiyonun tekrarı planlandı. İkinci kez yapılan LP'de glukoz :

12(eş zamanlı kan şekeri 90) , protein : 260,LDH: 73 saptandı. Hastada tüberküloz menenjit düşünülerek tedavisi başlandı. Riskli gebelik nedeniyle erken doğum tehdidi olan hasta kadın doğum tarafından üniversite hastanesine sevk edildi. Üniversite hastanesinde doğum yapan hastanın klinik ve nörolojik muayene bulgularında belirgin düzelme olduğu öğrenildi. Sonuçlanan BOS kültüründe M. Tbc komplex üredi.

Tartışma:
Tüberküloz menenjit genellikle primer enfeksiyonun bir komplikasyonudur. Klinik ve patolojik olarak daha çok meningoensefalit olarak tanımlanır. Tüberküloz menenjit tanısında altın standart BOS kültüründe M.Tbc'nin izole edilmesidir. Tüberküloz menenjitin tedavisinde, akciğer tüberkülozunun tedavi ilkeleri geçerlidir .

.....

EP-381
SCHMIDT'S SENDROMU: NADİR BİR KRANİAL NÖROPATİ OLGUSU
OSMAN KORUCU , UFUK EMRE , BARIŞ AĞCA , BANU ÖZEN BARUT

BÜLENT ECEVİT ÜNİVERSİTESİ TIP FAKÜLTESİ NÖROLOJİ ANABİLİM DALI

Giriş:
Schmidt's sendromu, tek taraflı vokal kord, yumuşak damak, sternokleidomastoid(SKM) ve trapez kaslarında paralizi ile karakterize bir sendromdur.Nadir görülen bu durum, aksesuar sinirin kranial ve spinal segmentlerinin etkilenmesine bağlı gelişir. Aksesuar sinir, trapez ve SKM kaslarının yanı sıra farengeal ve larengeal kasların innervasyonuna katkı sağlayan pür motor sinirdir.Bu yazıda, kliniğinde sol trapez ve SKM kaslarında atrofi ile sol vokal kord paralizisi saptanan olguyu sunarak, nadir bir tablo olan Schmidt's sendromuna dikkat çekmeyi amaçladık.

Olgu:
55 yaşında bayan hasta boynunun sol tarafında kaslarında gerilme ve kalınlaşma nedeni ile başvurmuştu. Hasta bu durumu yakınlarının fark ettiğini, omzunda ya da kolunda güçsüzlük olmadığını belirtmekteydi.Öz geçmişinde, 1 yıl önce araç içi trafik kazası ve sigara öyküsü mevcuttu. Nörolojik muayenesinde, ses kısıklığı, öğürme refleksinde azalma, sol SKM ve trapez kaslarında atrofi ile solda platisma kasında belirgin kalınlaşma saptandı.Yutma testi normaldi.Hastanın elektromiyografisinde, sol aksesuar sinirin total ağır şiddette aksonal lezyonu saptandı. Kulak Burun Boğaz(KBB) muayenesinde sol kord vokalin fixe olduğu belirlendi.Kontrastlı beyin-servikal manyetik rezonans görüntüleme, boyun ultrasonografi, toraks tomografisi normaldi.Boyun tomografisinde, sol vokal kord superiorunda bant ventrikül, ariepiglottik folda uzanan yumuşak doku dansitesinde artış saptandı.KBB bölümünce tekrar değerlendirilen hastada durumu açıklayabilecek,larenks ya da boyun bölgesi ile ilgili patoloji düşünülmedi.Olgumuzda, etyolojide trafik kazası sonrası kranioservikal bölgede olası wiplash hasarına bağlı aksesuar sinirin proksimalde etkilenmiş olabileceği düşünüldü.

Sonuç:
Aksesuar sinir lezyonu olgularında, trapez ve SKM kaslarının yanı sıra nadiren vokal korda da etkilenme olabilir.Schmidt's sendromu olarak da isimlendirilen bu tablo, nadir nöropatiler arasında yer alan aksesuar sinir lezyonlarında akılda bulundurulmalıdır.

.....

EP-382
NÖROLOJİK ÖZÜRLÜLÜĞÜN 16 ARALIK 2010 TARİHLİ ÖZÜRLÜLÜK ÖLÇEĞİNE GÖRE DEĞERLENDİRİLMESİ
VİLDAN GÜZEL , MURAT ÇABALAR , NECLA SÖZER TOPÇULAR, DİLEK BOZKURT , BETÜL TEKİN GÜVELİ , ÖZLEM SELÇUK , VİLDAN YAYLA

BAKIRKÖY DR. SADİ KONUK EĞİTİM VE ARAŞTIRMA HASTANESİ, NÖROLOJİ KLİNİĞİ

Amaç:
Hastanemiz sağlık kuruluna özürlü raporu almak için başvuran olguların genel ve nörolojik hastalığa bağlı özür oranlarını belirlemek ve bu oranların tanı ile olan ilişkisi incelemek.

Gereç ve Yöntem:
Aralık 2010 - Ağustos 2012 tarihleri arasında sağlık kuruluna başvuranlardan nörolojik hastalığı bulunan 2752 olgu çalışmaya alındı. Bakanlar Kurulunun 16.12.2010 tarih ve 27787 sayılı Resmi Gazete'de yayımlanan "Özürlülük ölçütü, sınıflandırması ve özürlülere verilecek sağlık kurulu raporları hakkında yönetmelik" ile hastaların özürlülük oranları hesaplandı.

Bulgular:
Değerlendirilen olguların (n:2572) 1481'i (%54) erkek, 1271'i (%46) kadındı. Genel yaş ortalaması 55 idi. Başvuru sıklığına bakıldığında; serebrovasküler hastalık (SVH) sekeli (n: 606; %22), demans (n: 564; %20,5), serebral palsi sekeli (n:259; %9,4), epilepsi (n:192;%7), parkinson (n:97;%3,5), miyopati (n:85; %3,1), multıpl skleroz (n:49; %1,8), motor nöron hastalığı (MNH) (n:19; %0,7) ve diğerleri şeklinde sıralanıyordu. Sinir sistemi özürlülük oranlarına bakıldığında ise; MNH (%80,47±19,33), demans (%69,92±20,4) ve SVH sekeli (%61,76±23,98) ilk sıralarda yüksek bulunurken, epilepsi (%40,64±19,33) ve polio sekeli (%28,11±18,19) düşük bulundu. Düşük bulunan bu iki gruba diğer sistemlere ait özürlülük oranları eklendiğinde, özürlülük oranının epilepsi için (%55,41±25), polio sekeli için (%46,09±20,96) olduğu görüldü.

Sonuç:
Özürlülük tüm toplumlarda olduğu gibi bizim toplumumuzda da önemli bir sorundur. Her geçen gün hastanelerimiz sağlık kurullarına özürlü başvurusu artmaktadır. 16 Aralık 2010 tarihli yönetmenlikle incelediğimiz bu çalışmada genel ve nörolojik özürlülük oranlarının Türkiye geneline ışık tutacağı görüşündeyiz.

.....

EP-383
İZOLE 12. SİNİR TUTULUMU İLE BAŞLAYAN GRANÜLOSİTİK SARKOM: OLGU SUNUMU
YUSUF KAYRAN , BETÜL TEKİN GÜVELİ , NEJLA SÖZER TOPÇULAR , BÜŞRA YURTSEVER , VİLDAN YAYLA

BAKIRKÖY DR SADİ KONUK EĞİTİM VE ARAŞTIRMA HASTANESİ NÖROLOJİ KLİNİĞİ İSTANBUL

Olgu:
Granülositik sarkom (GS); immatür granülositlerin oluşturduğu nadir görülen bir tümördür. Hematolojik malignitelerin seyri sırasında veya hastalığın ilk işareti olarak ortaya çıkabilir. Genellikle kemik, periost, yumuşak doku, lenf nodları veya deride lokalize olur. Nadiren ***santral sinir sisteminde*** de görülebilir. Bu olguda, izole 12. sinir tutulumu ile başvuran ve AML tanısı alan bir hasta sunulacaktır.

Onbeş yaşında erkek hasta, konuşma bozukluğu ve dilde kayma nedeniyle başvurdu. Nörolojik muayenede dizartri ve dilin sola deviye saptandı, diğer muayene bulguları doğaldı. Laboratuvar tetkiklerinde; CRP, sedimantasyon, LDH, CK, ALP yüksekliği dışında özellik saptanmadı. Kraniyal MR görüntülemesi normaldi. Takibi sırasında çift görme şikayeti gelişti. Nörolojik bulgularına, sol göz dışa bakış kısıtlılığı, sol telem silikliği eklendi ve dil sağa deviye idi. Tekrarlanan kraniyal MR incelemesinde; klivusta ekspansil karakterli, sfenoid sinüs sağ yarısı posterioruna doğru uzanan, sağ temporal lob kaudal ve anterioru komşuluğunda kitlesel lezyon, sol frontal kemik yapıda fokal kontur düzensizliği görüldü ve metastaz olarak değerlendirildi. Toraks ve batın BT incelemelerinde; metastatik kitleleri tespit edildi. Periferik yayması normal olan hastanın kemik iliği incelemesinde blastik hücre infiltrasyonu tespit edildi ve AML M2 tanısı kondu.
Bu olgu, izole kraniyal sinir felçleri tanısında ayrıntılı incelemelerin gerekliliği ve hematolojik malignitelerin unutulmaması yanısıra klinik takibin önemini vurgulamak amacıyla sunulmuştur.

.....

EP-384

HEREDİTER SPASTİK PARAPLEJİ VE İNCE KORPUS KALLOSUM: İKİ KARDEŞ OLGU

İSMAİL BÜLBÜL [1], FERAY GÜLEÇ-UYAROĞLU [1], BEDİLE İREM TİFTİKCİOĞLU [1], İREM İLGEZDİ [1], FİLİPPO SANTORELLİ [2], EUGENİA STORTİ [2], YAŞAR ZORLU [1]

[1] TCSB İZMİR TEPECİK EĞİTİM VE ARAŞTIRMA HASTANESİ, NÖROLOJİ KLİNİĞİ
[2] DİVİSİON OF MOLECULAR MEDİCİNE & NEURODEGENERATİVE DİSORDERS, IRCCS FOUNDATİON STELLA MARİS, PİSA, ITALYA

Olgu:

Herediter Spastik Parapleji(HSP), diğer adıyla Strümpel-Lorrain Hastalığı, tipik olarak piramidal traktus tutuluşuna ikincil alt ekstremitelerde spastisite ve güç kaybı ile seyreden, ilerleyici, nörodejeneratif bir hastalık grubudur. Beraberinde nörolojik ya da nörolojik olmayan ilave bulguların varlığına göre saf ve komplike HSP olmak üzere iki gruba ayrılır. Saf formda yalnızca spastik paraparezi izlenirken, komplike formda buna ek olarak, demans, nöbetler, ekstrapiramidal sistem bulguları, periferik nöropati ve amyotrofi eşlik edebilir. Otozomal dominant, resesif ya da X'e bağlı kalıtımsal geçiş tanımlanmıştır.
Komplike formlardan biri olan ***"HSP ve İnce Korpus Kallosum Birlikteliği"*** belirgin kognitif yıkım ve korpus kallosum atrofisinin yavaş ilerleyici spastik parapareziye eşlik ettiği, hastalığın görece sık görülen bir formudur. Spataksin (*SPG-11*) gen lokusunda (kromozom 15q) mutasyona ikincil gelişir ve otozomal resesif kalıtım gösterir.
Burada, kliniğimizde takip edilen klinik ve genetik incelemeler neticesinde tanısı kesinleştirilmiş iki kız kardeş olgunun bulguları tartışılmıştır. Beyin görüntülemeleri eşliğinde sunulan olgular, nadir rastlanan bu hastalığın klinik, elektrofizyolojik, nöroradyolojik ve genetik incelemelerine ait tipik bulgularının hemen tümünü içermeleri dolayısıyla sunulmaktadır.

.....

EP-385

ERİŞKİN YAŞTAKİ BİR HASTADA SAPTANAN ASEMPTOMATİK DANDY WALKER MALFORMASYONU;

SERDAR ORUÇ [1], EMRE KAÇAR [2], ERGÜN KARAVELİOĞLU [3], İNCİ ÇEÇEN [1]

[1] AFYON KOCATEPE ÜNİVERSİTESİ TIP FAKÜLTESİ, NÖROLOJİ A.D. AFYONKARAHİSAR
[2] AFYON KOCATEPE ÜNİVERSİTESİ TIP FAKÜLTESİ, RADYOLOJİ A.D. AFYONKARAHİSAR
[3] AFYON KOCATEPE ÜNİVERSİTESİ TIP FAKÜLTESİ, BEYİN CERRAHİ A.D. AFYONKARAHİSAR

Giriş:

Dandy Walker malformasyonu, yaşayan canlı doğumlarda 1/25000 – 1/30000 sıklığında görülen, serebellar vermisin agenezi veya hipoplazisi, 4. ventrikülün kistik dilatasyonu ve genişlemiş posterior fossa ile karakterizedir. Literatürde Dandy Walker malformasyonu ile ilgili olarak farklı varyantlar tanımlanmıştır. Biz poliklinik değerlendirmelerinde baş ağrısı ayırıcı tanısı için çektirdiğimiz bilgisayarlı beyin tomografisi'nde (BBT) rastlantısal olarak saptadığımız Dandy Walker malformasyonlu 73 yaşındaki bir olguyu sunduk.

Olgu:

73 yaşında kadın hasta baş ağrısı yakınması ile polikliniğimize başvurdu. Öncesinde zaman zaman baş ağrıları tarifleyen hastanın son 3 aydır bu şikayetlerinin özellikle sinirlenince belirginleştiği öğrenildi. Özgeçmişinde hipertansiyon dışında özellik bulunmayan hastanın soygeçmişinde de özellik saptanmadı. Bize müracaat ettiğindeki nörolojik muayenesinde hastanın kooperasyonu ve oryantasyonu tamdı. Yapılan mental muayenede kognitif yıkım saptanmadı. Kranial sinir muayenesi normal bulunan hastanın serebellar testleri bilateral becerikliydi. Taraf seçen motor ve duysal defisit yoktu. Rutin yapılan hematolojik ve biyokimya tetkikleri normaldi. IHS 2004 tanı kriterlerine göre epizodik gerilim tip baş ağrısı ön tanısı düşünülen hastada ayırıcı tanısının yapılması amacıyla çekilen BBT'de posterior fossa düzeyinde serebellar vermis ve her iki serebellar hemisfer hipoplazik görünümde saptandı. Görünüm Dandy Walker malformasyonu ile uyumluydu. Beyin cerrahi kliniği ile konsultasyonu yapılan hastanın, mevcut başağrısının bu lezyon ile ilişkili olmadığına karar verildi. Gerilim tipi başağrısı için akut ve profilaktik tedavisi başlandı ve Dandy Walker malformasyonu yönünden takibe alındı.

Tartışma:

Nadir görülen ve serebellar gelişme bozukluğu ile karakterize olan Dandy Walker malformasyonu farklı konjenital anomalilerle birliktelik gösterebilmektedir. Hidrosefali ile birliktelik gösterebilen bu malformasyonda hidrosefaliye bağlı klinik bulguların yanında serebellar ataksi, mental ve motor gelişme geriliği gözlenebilmektedir. Hastalığa bağlı belirtiler sıklıkla erken çocukluk döneminde görülmektedir Literatürde ileri yaşa kadar asemptomatik kalabilen Dandy Walker malformasyonu nadiren rapor edilmiştir. Vaka bu nedenle sunulmaya değer bulunmuştur.

.....

EP-386

SİTALOPRAM İLE İLİŞKİLİ UYGUNSUZ ADH SENDROMU: OLGU SUNUMU

AHMET TÜFEKÇİ [1], SERKAN KIRBAŞ [1], ERKAN CÜRE [2], SEVİM ÇAKMAK [1]

[1] RECEP TAYYİP ERDOĞAN ÜNİVERSİTESİ TIP FAKÜLTESİ, NÖROLOJİ ANABİLİM DALI, RİZE
[2] RECEP TAYYİP ERDOĞAN ÜNİVERSİTESİ TIP FAKÜLTESİ, İÇ HASTALIKLARI ANABİLİM DALI, RİZE

Giriş:
Selektif serotonin geri alım inhibitörleri (SSRI), yan etkilerinin az olması nedeni ile yaşlı popülasyonda en sık reçete edilen antidepresan grubudur. Diğer antidepresan sınıflarına göre genellikle iyi tolere edilmelerine karşın uygunsuz ADH sendromuna yol açarak hayatı tehdit eden hiponatremiye yol açabilirler.

Olgu:
73 yaşında kadın hasta konsantrasyon güçlüğü, huzursuzluk, uykusuzluk. yorgunluk ve tuz yeme isteği yakınmaları ile polikliniğimize başvurdu. Serum sodyum değeri 117 mmol/l olan hastanın serum osmolaritesi düşüktü. 24 saatlik idrar analizinde osmolarite yüksek ve sodyum atılımı normal düzeyde saptandı. Deri turgoru normal ve ödem yoktu. Uygunsuz ADH sendromu yapacak patoloji saptanmadı ve ilaca bağlı olduğu düşünüldü. Dört yıldır kullanmakta olduğu sitalopram tedavisi kesilerek hastaya hipertonik NaCL tedavisi uygulandı ve sıvı kısıtlaması yapıldı. Takibinde serum sodyum düzeyi normal seviyeye ulaştı.

Tartışma:
Sitalopramında içinde olduğu tüm SSRI'lerinin özellikle yaşlı hastalarda kullanımı sırasında dikkatli olunmalıdır. Bu hastalar hiponatremi gelişimi açısından yakından takip edilmelidir.

.....

EP-387

METANOL ZEHİRLENMESİNDE NÖROLOJİK TUTULUM: OLGU SUNUMU

SAFİYE GÜL ÖZMEN [1], MELDA TÜRKOĞLU [2], HALE ZEYNEP BATUR ÇAĞLAYAN [1], İREM YILDIRIM ÇAPRAZ [1], ALİ YUSUF ÖNER [3], BİJEN NAZLIEL [1]

[1] GAZİ ÜNİVERSİTESİ TIP FAKÜLTESİ NÖROLOJİ ANABİLİM DALI, ANKARA
[2] GAZİ ÜNİVERSİTESİ TIP FAKÜLTESİ İÇ HASTALIKLARI YOĞUN BAKIM BİLİM DALI, ANKARA
[3] GAZİ ÜNİVERSİTESİ TIP FAKÜLTESİ RADYOLOJİ ANABİLİM DALI, ANKARA

Giriş:
Metanol zehirlenmesi dünyada oldukça nadir görülmekle birlikte multiorgan hasarıyla ölüme sebebiyet veren bir durumdur. Metanol zehirlenmesine bağlı nörolojik hastalıkların spektrumu sarhoşluk ve uyku halinden nöbetler ve komaya kadar uzanır.

Olgu:
Daha önceden bilinen herhangi bir hastalığı olmayan 50 yaşında kadın hasta 1,5 litre ispirto içeren ev yapımı likörü içtikten 1 gün sonra bilinç bulanıklığı şikayetiyle acil servise getirildi. Bilinci kapalı, ağrılı uyaranla dört ekstremite hareketliydi. Hipotansif, hipotermik ve ileri derecede asidozu olan hasta Dahiliye Yoğun Bakım servisine yatırıldı. Acil kraniyal BT'de yaygın ödeme sekonder kortikal sulkuslarda silinme saptandı. Metanol intoksikasyonu düşünülen hastaya fomepizol tedavisi başlandı ve metabolik asidoz nedeniyle hemodiyaliz uygulandı. Takiplerinde ağrılı uyarana motor yanıtsızlık gelişti. Bilateral plantar yanıtlar ekstansördü. Beyin MR görüntülemesinde; bilateral globus pallidus ve lentiform nukleus lokalizasyonlarında ağırlıklı olarak eksternal kapsüle uzanan, simetrik, içinde kan yıkım elemanlarına ait sinyal değişikliklerinin eşlik ettiği ödem ve gliozis alanları izlendi. Tablosu kötüleşen ve septik şok gelişen hasta, yatışının 18. gününde kaybedildi.

Tartışma:
Bilateral bazal ganglia nekrozu metanol zehirlenmesinin en karakteristik radyolojik bulgusudur.Yaygın beyin ödemi, subkortikal beyaz cevher nekrozu ve hemorajik enfarktlar daha nadir görülür.Altta yatan mekanizma, metanol metabolizmasıyla ortaya çıkan formik asitin direk toksik etkisi ile açıklanmaktadır. Hastaların %14'ünde görülebilen hemorajik değişiklikler,bizim hastamızda olduğu gibi kötü prognoza işaret etmektedir.

.....

EP-388

PRİMER SANTRAL SİNİR SİSTEMİ LENFOMASI; FARKLI RADYOLOJİK GÖRÜNÜMLÜ İKİ OLGU ÖRNEĞİ

FATMA AKKOYUN [1], ŞEYMA ÇİFTÇİ [1], AYŞE GÜLER [1], NEŞE ÇELEBİSOY [1], HADİYE ŞİRİN [1], CEM ÇALLI [2], TUNCER TURHAN [3]

[1] EGE ÜNİVERSİTESİ TIP FAKÜLTESİ NÖROLOJİ ANABİLİM DALI
[2] EGE ÜNİVERSİTESİ TIP FAKÜLTESİ RADYOLOJİ ANABİLİM DALI
[3] EGE ÜNİVERSİTESİ TIP FAKÜLTESİ NÖROŞÜRİJİ ANABİLİM DALI

Giriş:
Primer santral sinir sistemi lenfomaları, tüm santral sinir sistemi neoplazileri içinde %1 oranında görülür.Non-Hodgin Lenfoma grubuna dahildir, genellikle B-hücre kökenlidir. Tanıda, kontrastlı kranial MR görüntüleme ve BOS' un sitolojik incelemesi önemlidir fakat kesin tanı sterotaktik beyin biyopsisiyle konur.
Bu sunumda, fokal nörolojik defisit ve bilinç bulanıklığı semptomlarıyla değerlendirilen, Kranial MR' da saptanan lezyon özellikleri nedeniyle, Multiple Skleroz (MS), Akut Dissemine Ensefalomyelit (ADEM), Santral Sinir Sistemi Enfeksiyonu, Vaskülit ayırıcı tanılarıyla araştırılan, tetkiklerde bu tanıların desteklenmemesi nedeniyle tespit edilen lezyonlardan biyopsi alınarak Primer Santral Sinir Sistemi Lenfoması tanısı alan 2 olgu sunularak, Primer Santral Sinir Sistemi Lenfoması tanısının klinik, Kranial MR özellikleri ve ayırıcı tanısı gözden geçirilecektir.

Olgu 1 :50 yaş bayan, son 2 sene içinde ataklar şeklinde olan dengesizlik, güç kaybı nedeniyle dış merkezde değerlendirilmiş, bu şikayetlere yönelik çekilen Kranial MR' da farklı lokalizasyonlarda, yaygın T2 hiperintens, T1 kontrast tutan lezyonlar saptanmış. Hasta MS tanısıyla izlenmiş, ataklarında puls steroid tedavisi uygulanmış. Fakat tedaviye rağmen klinik bulgularında ve kontrast tutan lezyonlarında gerileme olmaması nedeniyle kliniğimizde değerlendirilmiş, yapılan beyin biyopsisiyle Primer Santral Sinir Sistemi Lenfoma tanısı konmuştur. Tanıya yönelik kemoterapisi düzenlenen hasta, izlem sırasında eksitus olmuştur.
Olgu 2: 56 yaş bayan,bilinç bulanıklığı,yürüme güçlüğü nedeniyle kliniğimizde izlenmiş, çekilen Kranial MR Flair kesitlerde multiple subkortikal,frontoparietal bölgelerde dağınık hiperintens lezyonlar,Difüzyon ağırlıklı görüntülemelerde periventriküler lezyonların kısıtlılık gösterdiği görülmüştür.Olgu vaskülit, enfeksiyöz süreç, ADEM açısından incelenmiş,yapılan

tetkiklerde destekleyici bulgu saptanmaması nedeniyle beyin biyopsisi yapılmıştır. Biyopside intravasküler büyük B hücreli lenfoma saptanan olgu, izleminde kaybedilmiştir.

Tartışma:
Santral sinir sistemi lenfoması nadir görülmesine rağmen,klinik ve lezyon özellikleri nedeniyle iskemik, demyelinizan ve enfeksiyöz süreçlerle ayırıcı tanıda düşünülmelidir.

.....

EP-389
DİASTEMATOMYELİ VAKA SUNUMU

AHMET ÇETİZ [1], MEHMET TAYFUN KAŞIKÇI [1], TUBA SANAL [2], YAŞAR KÜTÜKÇÜ [1]

[1] GATA NÖROLOJİ AD. ANKARA
[2] GATA RADYOLOJİ AD. ANKARA

Olgu:
Diastematomyeli, omuriliğin kıkırdak veya kemik bir median septum ile ikiye ayrılmasıyla karakterli seyrek görülen konjenital bir anomalisidir. Daha çok lomber bölgede görülür. Klippeil-Feil sendromu, iki veya daha fazla vertebranın segmentasyon yetersizliği ile karakterize konjenital bir iskelet anomalisidir. Bu anomalilerin birlikte görülmesi nadirdir.
Vakamız 20 yaşında erkek hasta. 2009 yılından bu yana istirahatle artan hareketle azalan bel ve sırt ağrılarından yakınmaktaymış. Hastanın fizik muayenesinde sırt bölgesinde her iki skapula arasında hipertrikoz bir alan bulunmaktadır. Bu bölge dermal sinüs izlenimi vermektedir. Hastanın yapılan nörolojik muayenesi normal sınırlarda, MEP, SEP, VEP tetkikleri normaldir. Hasta daha önce analjezik-antienflamatuvar tedavilerden ve fizik tedavilerden fayda görmemiş ve kronik dönem sakroiliit tanısıyla takip edilmiş. Hastanın torakal MRG incelemesinde: T1 vertebra düzeyinde, spinal kord postero-sol lateralinde parsiyel split görünüm almıştır. Yine bu düzeyde cilt altı yağlı dokuda kanala açılımı olmadığı kanaatine varılan sinüs traktı ve ciltte dimple benzeri görünüm izlenmektedir. T2-T3 vertebra korpusları posteriorda kısmen füzyone görünüm almıştır. Yine bu vertebraların spinöz çıkıntıları da füzyonedir. Vakamız Diastematomyeli olguları arasında ender görülen bir olgudur. Spinal Kord kemik septumla ikiye ayrılmamış, fibröz bir septumla ikiye ayrılmıştır. Vaka aynı zamanda vertebra bulguları ile Klippeil-Feil Sendromu'nu da düşündürmektedir.

.....

EP-390
ORAL METİLPREDNİSOLONE KULLANIMINA BAĞLI NADİR GÖRÜLEN BİR YAN ETKİ: HIÇKIRIK

GAMZE PINAR AKGÜL [1], A. EMRE YILDIRIM [2]

[1] ŞEHİTKAMİL DEVLET HASTANESİ NÖROLOJİ KLİNİĞİ
[2] ŞEHİTKAMİL DEVLET HASTANESİ GASTROENTEROLOJİ KLİNİĞİ

Olgu:
Kortikosteroidler pek çok yan etkisi olan ilaçlardır. Gastrointestinal irritasyon, hipertansiyon, kan şekeri yüksekliği, sık görülen yan etkilerdir. 24 yaşında erkek hasta kliniğimize sağ periferik fasial paralizi ile başvurdu. Çekilen kranial mrg'de patoloji saptanmadı. Hastaya oral 64 mg/gün metilprednisolone ve 40mg/gün pantaprazol başlandı. Tedavinin 2. gününde gelişen şiddetli hıçkırık nedeni ile klorpromazine tb 150 mg/gün verildi ve şikayetinin kaybolduğu gözlendi. Literatürde oral metilprednisolone kullanımı sonrası bildirilen hıçkırık vakasının olmaması nedeni ile sizlerle paylaşmak istedik.

.....

EP-391
ENSEFALOMİYELİT VE AKUT MOTOR NÖROPATİ İLE ORTAYA ÇIKAN BİR LYME OLGUSU

LEYLA AK , SERHAN YILDIRIM , ADNAN BİLGİÇ , RAHŞAN ADVİYE İNAN , ÜLKÜ TÜRK BÖRÜ

DR.LÜTFİ KIRDAR KARTAL EĞİTİM VE ARAŞTIRMA HASTANESİ

Olgu:
Lyme hastalığı genelde kene ısırığı ile insana geçen *Borrelia burgdorferi* adlı bakterinin yol açtığı periferik ve santral sinir sistemini de tutan multi- sistemik bir hastalıktır. Major nörolojik bulguları menenjit, kraniyal nöropati ve radikülonörit olup bunlar tek başına ya da birlikte de ortaya çıkabilir. Bu vakada bu üç tutulumun bir arada bulunduğu 41 yaşında bir erkek hasta sunulmaktadır.
41 yaşında erkek hasta ateş yüksekliği, başağrısı, yaygın kas ağrıları ve bu şikayetlerin başlangıcından bir hafta sonra ortaya çıkıp bir süre sonra kaybolan deri döküntüsü yakınmaları ile hospitalize edildi. 10 gün içinde hastada bacaklardan başlayıp hızla yukarı çıkan gevşek güçsüzlük, konuşma ve yutma güçlüğü ve solunum sıkıntısı gelişmesi üzerine entübe edilerek yoğun bakımda takibe alındı. Nörolojik muayenesinde tetrapleji, disfaji, dizartri, bilateral fasial sinir paralizisi, derin tendon reflekslerinde artış izlendi. Şikayetlerinin başladığı dönemde yapılan BOS incelemesinde protein artışı ve albüminositolojik dissosiasyon izlendi ve serolojik testler negatif bulundu. Kranyal ve spinal görüntülemede akut dissemine ensefalomiyelit ile uyumlu lezyonlar izlendi. Sinir ileti ve iğne emg incelemelerinde akut motor aksonal nöropati bulguları saptandı. Bu dönemde yapılan serolojik incelemede Borrelia burgdorferi Ig G antikor tayini pozitif bulundu. Lyme hastalığı tanısıyla daha önce başlanmış olan ve tam olarak yanıt alınamayan IVIG, metilprednizolon tedavilerinin yanısıra doksisiklin başlandı. Yaklaşık 2 hafta içinde üst ekstremitelerde kas gücü arttı ve bulber tutulum bulguları geriledi. Kontrol MR incelemelerinde demiyelinizan lezyonların hızla azaldığı ve kaybolduğu izlendi. 1 yıl sonraki değerlendirmede hastada sekel olarak paraparezi ve sagda düşük ayak bulgusu mevcuttu. Sinir ileti incelemesinde altta belirgin motor sinirleri etkileyen kronik fazda aksonal tutulum bulguları devam ediyordu.
Nörolojik bulguların çok farklı ve zengin olduğu Lyme hastalığında erken dönemde tanı koymada güçlük yaşanabilmektedir. Bizim olgumuzda da kene ısırığı öyküsü olmaması, BOS ta spesifik antikor yokluğu, ilk görüntüleme incelemelerinin normal oluşu tanının konmasını geciktirmiş, erken dönemde Guillain Barre Sendromu ile ayrımında zorluk yaşatmıştır. Bu vakayı kene ısırığı öyküsü olmaması, BOS'ta B.burgdorferi'ye spesifik antikorların negatifliği durumlarında bile ensefalomiyelit ve nöropati birlikteliği gösteren olgularda Lyme hastalığının akla getirilmesini vurgulamak için yayınlamaya değer bulduk.

.....

EP-392
İSTANBUL BİLİM ÜNİVERSİTESİ NÖROLOJİ ANABİLİM DALI NÖROONKOLOJİ POLİKLİNİĞİ: BİR YILLIK DENEYİM

BURCU ALTUNRENDE [1], AHMET YABALAK [1], FİGEN HANAĞASI [2], AYŞENUR KAYMAZ [1], BARIŞ TOPÇULAR [1], MERYEM KOÇASLAN [3], GÜLŞEN AKMAN DEMİR [1]

[1] İSTANBUL BİLİM ÜNİVERSİTESİ NÖROLOJİ AD
[2] ÖZEL GAYRETTEPE FLORENCE NİGHTİNGALE HASTANESİ
[3] AVRUPA FLORENCE NIGHTINGALE HASTANESİ ARAŞ. VE UYG. MERKEZİ BEDİİ GORBON KANSER MERKEZİ

Amaç:
Nöroonkoloji primer sinir sistemi tümörlerinin yanı sıra sistemik kanserlerin nörolojik etkilerini inceler. Genel olarak nöro-onkoloji vakaları genel nöroloji polikliniklerinde değerlendirilmektedir; ayrı bir nöro-onkoloji polikliniği pek çok merkezde bulunmamaktadır. Bu çalışmada İstanbul Bilim Üniversitesi Nöroloji anabilim dalı nöro-onkoloji polikliniğinin bir yıllık deneyimi gözden geçirilmektedir.

Gereç ve Yöntem:
Ağustos 2010-Eylül 2012 tarihleri arasında nöro-onkoloji polikliniğimizde 74 hasta değerlendirildi (36 erkek, 38 kadın); ortalama yaşları 59.3±15.34 idi. 68 hasta önceden kanser tanısıyla (en sık meme, akciğer, mide, prostat kanseri ve lenfoma) takip edilmekteydi, 3 hastaya kanser tanısı tarafımızca konmuş olup, 3 hasta halen kanser şüphesiyle araştırılmaktadır.

Bulgular:
Görünen nörolojik tablolar içerisinde 7 hastada primer beyin tümörü, 14 hastada beyin metastazı, 2 hastada spinal metastaz, 4 hastada leptomeningeal karsinomatozis, 9 hastada paraneoplastik sendrom (3 serebellar dejenerasyon, 2 limbik ensefalit, 1 optik nörit, 1 Miller Fisher sendromu, 1 parkinsonizm, 1 distoni), 11 hastada polinöropati, 1 hastada transvers miyelit, 1 hastada radyasyon miyeliti, 1 hastada venöz sinüs trombozu, 1 hastada horner sendromu, 7 hastada kafa çifti parezisi mevcuttu. Ayrıca, 10 hastada muhtemelen ko-insidental nörolojik hastalıklar saptandı (1 normal basınçlı hidrosefali, 4 iskemik inme, 1 trigeminal nevralji, 2 hemorajik inme, 2 Parkinson hastalığı). Onkoantijenler 2 hastada pozitifti.

Sonuç:
Onkolojik hastalıkların seyrinde görülebilecek bu çok farklı nörolojik problemlerin tanı ve tedavisinin özelleşmiş bir nöro-onkoloji polikliniğinde yürütülmesi birçok bakımdan kolaylık sağlayabilir. Bunlar arasında nörologlar açısından belki de en ilgi çekici olan paraneoplastik nörolojik sendromlar bir nöro-onkoloji kliniğinde günlük pratiğin çok küçük bir yüzdesini oluşturmakla birlikte, bu hastalar nörolojik tablo ile başvurmuş olacaklarından, kanserin erken evrede yakalanmasına ve daha erken tedavi başlanması açısından önem taşımaktadırlar.

.....

EP-393
METİL ALKOL İNTOKSİKASYONU: OLGU SUNUMU
MURAT YILMAZ [1], EMİNE ARIK [2], SİBEL TAMER [1], BÜLENT GÜVEN [1], TAHİR KURTULUŞ YOLDAŞ [1]

[1] ANKARA DIŞKAPI YILDIRIM BEYAZIT EĞİTİM ARAŞTIRMA HASTANESİ NÖROLOJİ KLİNİĞİ
[2] ANKARA DIŞKAPI YILDIRIM BEYAZIT EĞİTİM ARAŞTIRMA HASTANESİ ANESTEZİ VE REANİMASYON KLİNİĞİ

Olgu:
Metil alkol renksiz, etil alkol kokusunda, endüstride bir çok ürünün yapımında kullanılan toksik bir sıvıdır. Ayrıca kaçak içki yapımında, bağımlı kişiler tarafından etil alkol yerine veya intihar amacıyla da kullanılmaktadır. Metil alkol, toksik metabolitleri olan formaldehit ve formik asite dönüşene kadar nontoksiktir. Klinik bulgulardan bu metabolitler ve özellikle formik asit sorumludur. Metil alkol intoksikasyonunda mortalite oranı yüksek olup bulgular genellikle 12-24 saat sonra ortaya çıkmaktadır. Akut intoksikasyon oluştuğunda ciddi asidoz gelişmekte, belirgin visuel ve santral sinir sistemi semptomları ortaya çıkarmaktadır. Nükleus lentiformislerde ve özellikle putaminal bölgelerde saptanan dejenerasyona ve nekroza ait MRG bulguları tipiktir. Bizim olgumuz da, kolonya içme sonrası metil alkol zehirlenmesi meydana gelen, suicidal bir vaka idi. 32 yaşında erkek hasta acil servise şuur bulanıklığı nedeniyle getirildi. Yakınlarından alınan öyküye göre hasta suicid amaçlı olarak 10 adet remeron, 10 adet vermidon, 10 adet augmentin almış ve ayrıca kolonya içmiş. Acilde yapılan nörolojik muayenesinde şuuru uykuya meyilli olup ağrılı uyaranla gözlerini açıyordu. Pupilleri izokorik olup direk, indirek ışık refleksi alınıyordu. Lateralize nörolojik defisiti saptanmadı. Acilde yapılan biokimyasal tetkikleri normal saptandı. Çekilen BBT si normal saptanan, bakılan kan gazı tetkikinde metabolik asidoz saptanan hasta yoğun bakıma interne edildi. Yoğun bakım takibinin 2. gününde ağrılı uyarana da yanıtsız hale gelen hastanın çekilen kontrol BBT sinde bilateral bazal ganglion hematomu saptandı. Göz bulguları olmayan ancak, öyküsünde kolonya içmiş olması, tetkiklerinde derin metabolik asidozu olması ve BBT sinde tipik bilateral bazal ganglion kanaması saptanan hasta; metil alkol intoksikasyonu olarak kabul edildi. Yoğun bakım takibi sırasında solunum arresti gelişip entübe edilen ve takibinin 52. gününde resüsitasyona dirençli kardiak arrest olan hasta exitus kabul edildi. Bu olgu sunumu özellikle kronik alkoliklerde olmak üzere, metil alkol intoksikasyonun; şuur bulanıklığı ile acil servise başvuran olgularda akla gelmesi gereken bir durum olduğunu vurgulamak amacıyla; vizüel etkilenmenin olmaması nedeniyle atipik bir vaka olarak sunuldu.

.....

EP-394
ENFEKSİYONA BAĞLI GELİŞEN İKİ MONONÖRİTİS MULTİPLEKS OLGUSU
BURCU YÜKSEL [1], AYSUN SOYSAL [2], KASIM MULHAN [1], DİLEK ATAKLI [1], BAKİ ARPACI [1]

[1] BAKIRKÖY RUH VE SİNİR HASTALIKLARI EĞİTİM VE ARAŞTIRMA HASTANESİ 1.NÖROLOJİ KLİNİĞİ
[2] BAKIRKÖY RUH VE SİNİR HASTALIKLARI EĞİTİM VE ARAŞTIRMA HASTANESİ 3.NÖROLOJİ KLİNİĞİ

Olgu:
Mononöritis multipleksle gelen hastada ön planda etken olarak vaskülit düşünülmekle birlikte, kronik enfeksiyonların da bu tabloya yol açtığı bilinmektedir. Biz de birinde HCV, diğerinde HIV enfeksiyonu saptadığımız 2 mononöritis multipleks olgusu sunduk.

Olgu 1: 51 yaşında erkek hasta, 8 ay önce sol kolda uyuşma ve ağrı yakınmasına, ayak parmaklarında uyuşma ve konuşmasında bozulma eklenenmesi üzerine başvurdu. NM'de konuşma dizartrik, sol el distalinde kas gücü zaafı, sol APB ve interosseal atrofik. Servikal MR'da C3-4 ve C5-6 düzeylerinde korda bası yapan santral-sağ paramedian herniasyon, EMG'sinde duysal lifleri etkileyen aksonal polinöropati ve bu zeminde gelişen asimetrik multipl nöropati saptandı. Karaciğer enzimleri normalin 4 katı yüksek, plateletler düşük, sedimentasyon hafif yüksekti. HCV antikoru pozitif saptanan hastanın LP'sinde hücre yoktu, protein ve glukoz normaldi. Vaskülit tetkikleri normaldi. HCV-RNA değeri çok yüksekti. Mononöritis multipleks ön tanısı ile yapılan kas biopsisinde aktif ve kronik denervasyon, sinir biopsisinde non-nekrotizan vaskülit, ılımlı demiyelinizasyonun eşlik ettiği, eski, kronik, düzelme gösteren nöropati saptandı.

Olgu 2: 42 yaşında erkek hasta, Yaklaşık 1 yıl önce yürürken

sağ ayağını kaldıramama ve uyuşukluk şikayetleri başlayan hastanın 3-4 ay içinde düşük ayağı olmuş ve kediliğinden düzelmiş. Sonrasında sol ayakta düşük ayak gelişmiş. Hasta halsizlik, yorgunluk, ayaklarda uyuşma ve soğukluk hissi ile başvurdu. NM'de izole kas gücü muayenesinde her iki alt ekstremite distalleri 4/5 parezikti. TCR'ler bilateral lakayt. Duyu muayenesinde bilateral çorap tarzı duyu kusuru mevcut. Steppaj yaparak yürüyor. Topukta yürüyemiyordu. Romberg pozitifti. Yapılan EMG'si mononöritis mültipleksle uyumluydu. Anti-HIV reaktif saptandı. Doğrulama testlerinden Eliza HIV, Western Blood HIV, anti HIV envelope da pozitifti.Vaskülit tetkikleri normaldi.

.....

EP-395

SİNÜS TROMBOZU VE PARANKİMAL TUTULUMLA SEYREDEN BİR NÖROBEHÇET OLGUSU

SENEM YILMAZ , TUĞBA ARGÜN , SİBEL ÇELİKER , BURCU YÜKSEL , BAKİ ARPACI

BAKIRKÖY RUH VE SİNİR HASTALIKLARI EĞİTİM VE ARAŞTIRMA HASTANESİ 1.NÖROLOJİ KLİNİĞİ

Olgu:

Nörobehçet hastalarının bir kısmında kafa içi basınç artışı sendromu görülür. Biz de papil ödem ve dural sinüs trombozu ve parankimal tutulumla ile seyreden bir nörobehçet olgusu sunduk.

28 yaşında erkek hasta, yaklaşık 9 ay önce sol bacakta şişme nedeniyle hastaya derin ven trombozu tanısı konmuş. Oral antikoagülan tedavisini düzenli kullanmamış. Hastanın yaklaşık 3 aydır devam eden oksipital bölgede yaygın sızlayıcı karakterde baş ağrısı şikayeti mevcuttu. NM'de bilateral papil stazı harici özellik yoktu. Kontrastlı Kr.MR' ında diensefalon düzeyinde, sağ parietal subkortikal alanda, mezensephalon solunda kontrast tutmayan T2'de hiperintens lezyon saptandı, nörobehçet, demyelinizan hastalık, düşük gradeli tm olabileceği düşünüldü. Kr.MR venografi'de sol transvers sinüs kısmi oklude saptandı. Kontrastlı servikal ve torakal MR'da patoloji saptanmadı. Derin ven Doppler USG'de, solda CFV'den itibaren distale kadar akım saptanmadı. Hastaya oral antikoagülan tedavi başlandı. Nörobehçet öntanısıyla tetkik edilen hasta üveit açısından göz hastalıkları ile konsülte edildi; bilateral papilla ödemli olup Behçet hastalığına spesifik bulgu saptanmadı. Lomber ponksiyon yapıldı; BOS basıncı yüksekti,hücre yoktu, biyokimya normaldi. BOS oligoklonal band, IgG indeksi normal sınırlarda saptandı. Vaskülit tetkikleri negatifti. Paterji testi negatifti. Romatoloji ile konsülte edildi. Tanı kriterlerini karşılamamasına rağmen Behçet hastalığına bağlı SSS tutulumu ve vasküler tutulum olabileceği düşünüldü. Pulse steroid ve immunsupresif tedavi başlanması planlandı. Tekrarlayan trombozlar nedeniyle Faktör V Leiden gen mutasyonu, protrombin gen mutasyonu, MTFHR gen mutasyonu ve protein C, S, antitrombin 3 aktivitesi gönderildi; Faktör V Leiden'de heterozigot mutasyon saptandı. Bizim olgumuzda da bu durumun sinüs trombozuna yol açmış olabileceği ve dural sinüs trombozu ve parankimal tutulumun bir arada görülmesini bu şekilde açıkladık.

.....

EP-396

BİR OLGU NEDENİYLE FABRY HASTALIĞI

SİBEL CANBAZ KABAY [1], MUSTAFA ÇETİNER [2], NİHAL DOĞAN [2], KADER KIRKAN [2]

[1] DUMLUPINAR ÜNİVERSİTESİ TIP FAKÜLTESİ NÖROLOJİ AD
[2] DUMLUPINAR ÜNİVERSİTESİ EVLİYA ÇELEBİ EĞİTİM ARAŞTIRMA HASTANESİ NÖROLOJİ KLİNİĞİ

Giriş:

Fabry hastalığı alfa-galaktozidaz A enzim düzeyi eksikliği sonucu oluşan, X'e bağlı geçişli bir lizozomal depo hastalığıdır.

Olgu:

19y erkek hasta da 6 y da başlayan işitme azlığı yakınmasına 12 yaşında epileptik nöbetler eklenmiş. Aynı dönemde hastanın yürüme dengesinde bozulma başlamış. 17 yaşına dek enuresis yakınması devam eden hastanın 2 yıldır sağ elde güçsüzlük ve ince motor hareketlerde beceriksizlik mevcutmuş.

Nörolojik muayenesinde bilateral ileri derecede işitme azlığı (sağ total, sol %70) mevcuttu. Sağda üst ekstremite kas gücü früst parezik idi. Sağ üstte postural tremor mevcuttu. Yüzeyel ve derin duyu muayenesi normaldi. Derin tendon refleksleri üst ve altta canlı, TCR bilateral ekstensör yanıtlı idi. Kranyal MR görüntülemede bilateral parietal ve anterior frontal bölgede derin beyaz cevherde yer yer birleşme eğilimi gösteren kontrast tutmayan T2 hiperintens lezyon alanları mevcuttu. Etyolojiye yönelik tetkiklerinde vaskülit belirteçleri , BOS ta OKB, borrelia, brucella, CMV, HSV ab ları negatifti, idrar organik asit atılımları normal düzeyde idi. Serbest karnitin ve aminoasit analizi normaldi. Total heksozaminidaz, heksozaminidaz A , B galaktozidaz ve aril sulfataz düzeyleri normal, Alfa galaktozidaz düzeyi düşüktü. Endokrinoloji ve metabolizma hastalıkları ile konsülte edilen hastada ilk planda Fabry hastalığı düşünüldü.

Tartışma:

Fabry hastalığında klasik olarak etkilenen erkeklerde dokularda glikosfingolipidlerin ilerleyici birikimi nedeniyle değişik derecelerde kardiak(aritmi, kardiomyopati), renal, ve nörolojik(Nöropatik ağrı, geçici iskemik atak, inme), koklea-vestibüler ve cilt tutulumuyla karakterize semptomlar görülebilir. Erken tanı ve enzim replasman tedavisi hastalığın ilerlemesini yavaşlatmak açısından önemlidir. Nadir görülen bir lizozomal depo hastalığı olması nedeniyle literatur eşliğinde fabry olgusu sunulmuştur.

.....

EP-397

YENİ TANIMLANMIŞ BİR PANK2 MUTASYONU AİLESİNİN KLİNİK VE GÖRÜNTÜLEME BULGULARI

PINAR TOPALOĞLU TEKTÜRK [1], DİLARA OKUMUŞ [1], ADRIAN DANEK [3], HOLGER PROKISCH [2], MEFKURE ERAKSOY [1], ZUHAL YAPICI [1]

[1] İSTANBUL ÜNİVERSİTESİ, İSTANBUL TIP FAKÜLTESİ, NÖROLOJİ ANABİLİM DALI, ÇOCUK NÖROLOJİSİ BİLİM DALI
[2] DR. INSTITUT FUR HUMANGENETIK INGOLSTADTER LANDSTR, NEUHERBERG
[3] LUDWIG MAXIMILIANS UNIVERSITY, DEPARTMENT OF NEUROLOGY, MUENCHEN

Amaç:

Pantotenat-kinaz ile ilişkili nörodejenerasyon (PKAN, önceden Hallervorden-Spatz hastalığı olarak anılan), konuşma bozukluğu, distoni, rijidite, koreatetoz, retinopati ve kognitif bozulma ile

seyreden, Manyetik Rezonans Görüntülemelerinde (MRG), globus pallidusta klasik kaplan gözü bulgusunun olduğu, otozomal resesif geçişli bir hastalıktır ve beyin demir birikimi ile birlikte giden nörodejenerasyon sendromları (NBIA) spektrumu içinde yer alır. PKAN, pantotenat kinazı kodlayan ve sitogenetik bölgesi 20p13 olan PANK2 genindeki mutasyonlardan dolayı oluşur. Şimdiye kadar 100'e yakın mutasyon tanımlanmıştır.

Gereç ve Yöntem:
Biz bu bildiride ekzon 6'da yeni bir PANK2 mutasyonu (c.1660G>A)/p.(Glu554Lys)) saptadığımız , anne, baba ve biri kız olmak üzere 6 çocuktan oluşan bir ailenin klinik ve görüntüleme bulgularını paylaşacağız.

Bulgular:
Mutasyonu homozigot olarak 3 çocuk taşıyordu. Bunlardan erkek olan ikisinde şikayetler 7-8 yaşlarında konuşma güçlüğü ile başlamış, ardından yürüme güçlüğü eklenmişti. Kız çocukta ise görememe ve titreme şikayetleri ön plandaydı. Nörolojik muayenelerinde risus sardonikus ortak olmak üzere, ikisinde ekstremite ve gövde distonisi belirgindi. MRG'de klasik kaplan gözü fenomeni mevcuttu. Mutasyonu heterozigot olarak taşıyan diğer çocuklarda konuşma bozukluğu ve kısa boy dışında belirgin bir nörolojik muayene bulgusu yoktu. MRG'leri normaldi.

Sonuç:
PKAN ile ilişkili mutasyonlar tanımlandıkça, NBIA spektrumu içindeki hastalıklar daha iyi anlaşılabilir ve tedaviye yönelik yeni çalışmalar yapılabilir. Ancak aynı mutasyonu taşıyan hastaların aynı aile içinde bile olsa farklı klinik özellikler gösterebileceği, farklı mutasyon taşıyanların da benzer kiliniğe sahip olabileceği akılda tutulmalıdır.

.....

EP-398
PMP22 GEN DELESYONU İLE KANITLANMIŞ HEREDİTER BASINCA DUYARLI NÖROPATİ OLGUSU

SELDA KORKMAZ [1], KEMAL HAMAMCIOĞLU [1], MURAT AKSU [2]

[1] ACIBADEM KAYSERİ HASTANESİ
[2] ERCİYES ÜNİVERSİTESİ TIP FAKÜLTESİ NÖROLOJİ A.D.

Giriş:
Basınca duyarlı herediter nöropati, PMP 22 gene delesyonuna bağlı olarak ortaya çıkan ve otozamal dominant geçiş gösteren bir hastalıktır. Ağrısız, tekrarlayıcı tuzak nöropatiler ile karakterizedir. Hastalığın seyri ve fenotipik özellikleri farlılık gösterebilmektedir. Elektronörofizyolojik olarak; demiyelinizan nöropati varlığının yanı sıra fokal tuzak nöropatilerin varlığı gözlenir. Kesin tanı genetik çalışma ile konur.

Olgu:
22 yaşında kadın hasta. İlk olarak 3 yıl önce sağ elde uyuşukluk, ardından sol elde uyuşukluk yakınması ile doktora başvurmuş. Yakınmaları özellikle elde yük taşıma ile belirgin hale geliyormuş. Hasta, kliniğimize bir gece önce masa başında yoğun çalışma ardından her iki elde kuvvet kaybı ve uyuşukluk yakınması ile başvurdu. Fizik ve nörolojik muayene: intrinsik el kaslarında 1/5 düzeyinde parezi ve bilekte tinnel varlığı saptandı.
Hastaya EMNG yapıldı ve bilateral karpal tünel sendromu ile birlikte, bilateral kubital tünel sendromunun varlığı saptandı. Hastadan, tekrarlayan mononöropati varlığı nedeniyle basınca duyarlı herediter nöropati öntanısı ile PMP 22 gen delesyonu açısından genetik test istendi ve PMP 22 delesyon varlığı saptandı.
Olgumuzda basınca duyarlı herediter nöropati varlığı genetik olarak ortaya kondu. Basınca duyarlı herediter nöropati olguları tipik olarak fokal bir mononöropati tablosu ile başvururlar. Bizim olgumuzdaki gibi akut multifokal mononöropati varlığı aslında basınca duyarlı herediter nöropati için atipik bir durumdur. Atipik bir klinik sunum da olsa, özellikle gençlerde saptanan akut multifokal mononöropati varlığında basınca duyarlı herediter nöropati tanısı göz önünde bulundurulmalıdır.

.....

EP-399
AMYOTROFİK LATERAL SKLEROZ' DA KLİNİK, DEMOGRAFİK VE PROGNOSTİK ÖZELLİKLER

DÜRDANE AKSOY , VOLKAN SOLMAZ , BETÜL ÇEVİK , SEMİHA GÜLSÜM KURT

GAZİOSMANPAŞA ÜNİVERSİTESİ TIP FAKÜLTESİ NÖROLOJİ ANA BİLİM DALI, TOKAT

Amaç:
Amyotrofik lateral skleroz (ALS), etyopatogenezi günümüzde tam olarak aydınlatılamamış, progresyonu engellenemeyen nörodejeneratif bir hastalıktır. 55-65 yaşları arasında başlar, 3-5 yıl içinde ölüme götürür. Bu çalışmada kliniğimizde 2003-2012 yılları arasında ALS tanısı alarak takip edilen 21 hastanın yaş, cinsiyet, meslek, eğitim düzeyleri gibi demografik özellikleri ile başlangıçta ve hastalık süreci içindeki klinik gidişleri literatür eşliğinde değerlendirildi.

Gereç ve Yöntem:
Çalışmaya 2003-2012 tarihleri arasında kesin ve probable ALS tanısı konularak takipleri kliniğimizde yapılan 11 kadın, 10 erkek hasta alındı. Hastalar yaş, cins, eğitimleri, yaşadıkları bölge, başlangıç şekli, şikâyetlerin başlaması ile tanı konulması arasındaki süre, yaşam süreleri açısından değerlendirildi

Bulgular:
Hastalarımızın 16' sı ilk-ortaokul mezunuydu, 3 hasta okur-yazar değildi, 2 hasta üniversite mezunuydu. 14 hasta şehir merkezinde, 7 hasta ilçe veya köylerde yaşıyordu. Hastalarımızın 7 tanesi çiftçi, 8' i ev hanımı idi. Diğerlerinin 2' si işçi, 2' si devlet memuru, 2' si serbest meslek sahibiydi.
Kadın hastaların başlangıç yaşı 61.36±10.33, erkeklerin başlangıç yaşı 62.10±9,06 olarak saptandı (ortalama: 61.71±9,51). Erkekler şikâyetleri başladıktan 10,40 ay sonra ALS tanısı almışlardı, kadın hastaların tanıları şikâyetleri başladıktan 17,90 ay sonra konulmuştu (p=0,01). 9 erkek 4 kadın hasta tanı aldıktan ortalama 43 ay sonra hayatını kaybetti, erkeklerin ortalama yaşam süresi 40.88 ay, kadınların yaşam süresi 47.75 ay idi.

Sonuç:
Literatürde belirtildiği gibi geç başlangıç yaşı ve bulber başlangıç bizim hastalarımız için de kötü prognoz belirteçleriydi. Ayrıca bizim hasta grubumuzda kadınlarda hastalık erkeklere göre daha minör belirtilerle başlıyor, dolayısıyla daha geç tanı alıyor ve daha yavaş progresyon gösteriyordu. Sonuç olarak bulgularımız ALS' de kadın cinsiyetinin iyi prognostik faktörlerden biri olabileceğini düşündürmektedir.

.....

EP-400
MYASTENİA GRAVİS VE KAPOSİ SARKOMU; OLGU SUNUMU
AHMET EVLİCE , FİLİZ KOÇ

ÇUKUROVA ÜNİVERSİTESİ TIP FAKÜLTESİ NÖROLOJİ ANABİLİM DALI

Olgu:
Myastenia Gravis otoimmun bir hastalık olup tedavisinde kortikostreoid, azotioprin gibi immunsupresif tedaviler kullanılır. Kaposi sarkomu ise deri ve gastrointestinal sistemin etkilendiği malign bir neoplazmdır. Sıklıkla alt ekstremitelerde ortaya çıkan menekşe rengi döküntüler, plaklar veya nodullerle karakterizedir. Kaposi sarkomunun immunsupresif tedavinin uygulandığı sistemik lupus eritematosus, lenfoma, miyelom, astım, romatoid artrit gibi çeşitli hastalıklar ile ilişkisi bilinmektedir.

46 yaşında kadın hasta sağ bacağından başlayıp sırasıyla sol bacak, burun kanadı ve üst damağına yayılan döküntüler nedeniyle kliniğe kabul edildi. On yıldan bu yana Myastenia Gravis tanısı ile tarafımızdan takip edildiği timektomi yapıldığı spesmenin kapsüllü timoma lehine değerlendirildiği takip periyodunda piridostigmin, ve kortikosteroid sağaltımı yanı sıra klinik kötüleşmeler nedeniyle IVIg ve plazmaferez uygulandığı hali hazırda piridostigmine 180 mg/gün, deflazacort 30 mg/gün kullandığı belirlendi. Fizik muayene: alt ekstremiteler, gövde, burun kanadında eritematöz plaklar mevcuttu. Nörolojik muayene: MCR skalasına göre aksiyel ve proksimal kas gücü +4/5 düzeyinde olup diğer sistem muayeneleri normal idi. Dermatoloji kliniği tarafından değerlendirilen olguya deri biyopsisi yapıldı immunohistokimyasal yöntemle uygulanan CD34 ile damar endoteli ve stromada iğsi hücrelerde pozitif boyanma görüldü. Ki67 ile proliferasyon indeksi %10 bulundu ve bulgular kaposi sarkomu lehine değerlendirildi. Hasta onkoloji kliniği ile konsulte edilerek kemotöropötik sağaltım başlandı.

Sonuç olarak olgu, myastenia gravis hastalığında kullanılan immunsupresif tedavinin yol açabileceği olası sistemik hastalıklar yanı sıra MG-kaposi sarkomu birlikteliğine dikkat çekmek amacıyla sunulmuştur.

.....

EP-401
KOL AĞRISIYLA PREZENTE OLAN ARNOLD CHİARİ MALFORMASYONU
AHMET EVLİCE , FİLİZ KOÇ

ÇUKUROVA ÜNİVERSİTESİ TIP FAKÜLTESİ NÖROLOJİ ANABİLİM DALI

Olgu:
Arnold Chiari malformasyonu, serebellar tonsillerin foramen magnumdan herniasyonu ile karakterize bir tablodur. Klinik bulgular erişkinlerde % 81 oranında valsalva manevrasıyla şiddetlenen, postür değişikliklerinden etkilenen suboksipital baş ağrısıyla karakterizedir. Nadiren boyun ağrısı, alt kranial sinir parezileri, dissosiye duyu kusurları görülebilir.

25 yaşında erkek hasta, 15 ay önce başlayan sağda belirgin kollarda ağrı, uyuşma ve yanma yakınmaları kliniğe kabul edildi. Koldaki uyuşma ve ağrıların özellikle bilgisayar - mouse kullandığı dönemlerde arttığını bildirdi. Bu şikayetler nedeniyle başvurduğu merkezlerde yapılan serebral ve servikal BT yanı sıra EMG incelmesinin normal olarak yorumlandığı ve antidepresan sağaltım önerildiği belirlendi.

Nörolojik muayene: T1-T8 dermatomlarında yüzeyel ağrı duyusu azalmış, alt ekstremitelerde derin tendon refleksleri canlı, bilateral aşil klonus pozitif, yürüme hafif spastik paternde idi. Serebral-servikal MRG: serebellar tonsiller herniasyon C4-T3 arasında siringomiyeli ile uyumlu bulgular saptandı. Arnold Chiari Tip 1 olarak tanınan olgu beyin cerrahisi kliniğine konsulte edildi ve operasyon önerildi.

Sonuç olarak Chiari Tip 1 daha çok erişkinlerde görülmekte olup kol ağrısı ile başvuran olgularda ayırıcı tanıda göz önünde bulundurulmalı, yardımcı inceleme yöntemleri ile mevcudiyeti desteklenmelidir.

.....

EP-402
ANTİ-TİTİN POZİTİF MİYASTHENİA GRAVİS: OLGU SUNUMU
ÇETİN KÜRŞAD AKPINAR , DURSUN AYGÜN , YANKI ŞAHİN , HAKAN DOĞRU

ONDOKUZ MAYIS ÜNİVERSİTESİ NÖROLOJİ AD

Olgu:
Miyasthenia Gravis (MG) sinir kas kavşağını tutan otoimmün bir hastalıktır. 50 yaş altındaki kadınlarda daha sık görülmektedir. MG'li olguların %10-15'ine timoma, %70' ine timus hiperplazisi eşlik edebilir. Çizgili kas proteinine karşı oluşan antikorlar (titin, Ryanodin(RyR) ve Kv1.4) özellikle geç başlangıçlı ve timomalı MG hasta serumlarında saptanabilir. Bu yazıda antititin antikoru pozitif geç başlangıçlı bir kadın MG hastası sunulmuştur.
Yetmiş beş yaşında kadın hasta idiyopatik Parkinson Hastalığı tanısıyla bir yıldır izlenmekteyken son üç aydır olan sağda belirgin iki taraflı göz kapağında düşme yakınmasıyla başvurdu. Göz kapağındaki düşüklük yakınmasında sonra sıvı gıdalara karşı yutma güçlüğü olmaya başlamıştı. Nörolojik bakıda sağda belirgin iki taraflı parkinsonizm bulguları ve pitozu vardı. EMG ve toraks BT normaldi. AchR antikoru negatif, anti-titin antikoru ise pozitifdi. Pridostigmin tedavisine yanıt verdi. Pristogmin 240 mg/gün tedavisiyle izleniyor.
Anti-titin antikoru ilk kez Aarli tarafından 1990 yılında, Anri-RyR antikoru Mygland tarafından 1992 yılında, Anti-Kv1.4 antikoru 2005 yılında Suzuki tarafından tanımlanmıştır. Asetilkolin reseptör (AchR) antikorlarının reseptör sayısını azaltması patogenizdeki mekanizmadır. Timoması olmayan 50 yaşın üzerindeki MG hastalarında anti-titin antikoru %32 oranında görülebilir. Olgumuzda timoma olmaması ve AchR antikoru pozitif olmamasına rağmen anti-titin antikoru pozitifdi. Çizgili kasa karşı gelişen antikoru pozitif MG hastaları yutma güçlüğü (myastenik krize yol açabilen) gibi ciddi semptomlara neden olur. Olgumuz Parkinson hastalığına atfedilemeyen şiddette yutma geliştirdi. Prodostigmin tedavisi ile düzeldi. Özellikle elli yaşından sonra, MG ile uyumlu klinik bulguları olan, hastalarda çizgili kasa karşı gelişen antikorlar tanıyı desteklemek için gönderilmeli ve bu antikorların pozitif olduğu hastalar tedavi ve takip edilmelidir.

.....

EP-403

ARNOLD CHİARİ MALFORMASYONU TİP-1 VE SİRİNGOHİDROMİYELİ BİRLİKTELİĞİ: OLGU SUNUMU

TÜRKAN ACAR [1], SEVGİ SAYIN [1], MURAT SAYIN [2], BİLGEHAN ATILGAN ACAR [3]

[1] S.B. SAKARYA YENİKENT DEVLET HASTANESİ NÖROLOJİ KLİNİĞİ
[2] SAKARYA ÖZEL ADA TIP HASTANESİ NÖROŞİRURJİ KLİNİĞİ
[3] S.B. SAKARYA ÜNİVERSİTESİ EĞİTİM VE ARAŞTIRMA HASTANESİ NÖROLOJİ KLİNİĞİ

Giriş:
Sirinks, spinal kordda (siringomyeli) ya da beyin sapında (siringobulbi) oluşan kistik bir kavitasyondur. Hidromyeli, santral spinal kanaldaki serebrospinal sıvı birikimi ile karakterize anormal bir dilatasyondur. Bazı vakalarda siringomyeli, hidromyeli ile birliktelik gösterebilir ve en sık servikal alanlarda görülür. Siringohidromyeli tek başına ya da Arnold-Chiari malformasyonu ile birlikte görülebilir (1,2,3,4).

Olgu:
Kollarda kaslarında güçsüzlük ve erime, boyun ağrısı şikayeti ile kliniğimize başvuran 50 yaşındaki bayan hastanın nörolojik muayenesinde, sol kolda belirgin her iki üst ekstremitede güç kaybı, fasikülasyon ve derin tendon refleksinde artış, sol elde tenar ve hipotenar atrofi mevcuttu. Bu bulgularla takibe alınan hastaya elektromiyografi yapılması planlandı ancak hasta uyumsuzluğu nedeniyle yapılamadı. Kranial ve servikal manyetik rezonans görüntüleme (MRG) istendi. MRG' lerinde, Arnold-Chiari Tip I malformasyonunun eşlik ettiği, servikomedüller bileşkeden başlayıp T1 vertebra düzeyine kadar uzanan siringohidromiyeli saptandı. Hasta beyin cerrahisi kliniğine konsülte edildi ve poliklinik takibine alınan hastanın operasyon sonrasında klinik bulgularında gerileme gözlendi.

Sonuç:
Motor nöron hastalığı ayırıcı tanısında akılda tutulması gereken ve nadir görülen Arnold-Chiari Tip I malformasyonunun eşlik ettiği siringohidromiyeli olgusu sunuldu.

.....

EP-404

PLEKSUS TUTULUMUYLA SEYREDEN HEREDİTER BASINCA DUYARLI NÖROPATİ OLGUSU

MEHMET ALİ ALDAN , ELMİR XANMEMMEDOV , MELEK ÇOLAK ATMACA , AYSUN SOYSAL

BAKIRKÖY PROF DR MAZHAR OSMAN RUH SAĞLIĞI VE SİNİR HASTALIKLARI EĞİTİM VE ARAŞTIRMA HASTANESİ, 3. NÖROLOJİ KLİNİĞİ

Giriş:
Herediter basınca duyarlı nöropati (HBDN), periferik sinirlerin mekanik traksiyonlara ve kompresyonlara duyarlığının arttığı ani başlangıçlı, ağrısız, günler ve haftalar içinde tamamen düzelen, tekrarlayan tuzak nöropatilerle seyreden OD bir hastalıktır. En sık bilekte median (karpal tünel sendromu), dirsekte ulnar (ulnar oluk sendromu), spiral olukta radial ve fibula başında peroneal sinirler etkilenmekle birlikte brakiyal pleksus tutulumu da bildirilmektedir.

Olgu:
17 yaşında erkek, sol kolunda ani gelişen kuvvetsizlik ve sol kolunu kaldıramama yakınması ile başvurdu. 3 yıl önce solda düşük ayak gelişip düzelen ve dedesinde de benzer hastalık öyküsü tanımlayan hastanın NM'de sol kol abdüksiyonu, kol fleksiyonu ve ekstansiyonu, bilek fleksiyonu ve ekstansiyonunda zaaf vardı. EMG incelemesinde demiyelinizan polinöropati ve bu zeminde gelişen solda üst trunkus ve posterior kord düzeyinde parsiyel akson kaybına yol açan lezyon saptandı. Brakiyal pleksus MR'ı normal olan hastanın genetik incelemesinde HBDN'ye sebep olan, PMP22 delesyonu saptandı.
Ani gelişen ağrısız monoparezi olup brakiyal pleksus tutulumu saptanan olguda öykü, NM, elektrofizyolojik inceleme ve genetik incelemenin NBDN tanısındaki önemini vurgulamak için sunulmuştur.

.....

EP-405

NÖROMİYOTONİ (ISAACS' SENDROMU)- OLGU SUNUMLARI VE GÜNCEL TEDAVİ YAKLAŞIMLARI

NEJLA SÖZER TOPÇULAR , MURAT ÇABALAR , SONGÜL ŞENADIM , YASEMİN KARAMANLI , VİLDAN YAYLA

BAKIRKÖY DR.SADİ KONUK EĞİTİM VE ARAŞTIRMA HASTANESİ

Amaç:
Nöromiyotoni (Isaacs›Sendromu) periferik sinir hipereksitabilitesiyle karakterize bir nöromuskuler hastalıktır. Klinik özellikleri, miyokimi, miyotoni, kas krampları ve ‹stiffness› olan sendrom, herediter veya edinsel kökenli olabilir. ‹Kas seyirmeleri› yakınmalarıyle başvuran 2 olgunun klinik, elektrofizyolojik, radyolojik bulguları, güncel tedavi yaklaşımları ile sunulmuştur.

Olgu 1: Yedi aydır gövde ve ekstremitelerde yaygın istemsiz kasılmaları olan 19 yaşında erkek hastanın özgeçmişinde 1,5 yıl öncesine kadar yoğun spor öyküsü mevcuttu. Nörolojik muayenesinde ekstremiteler ve gövdede miyokimi ve fasikülasyonlar gözlendi. EMG'de miyokimi, fasikülasyon ve burstler şeklinde spontan boşalımlar izlendi. İstemli kasıda MUP konfigürasyonları normaldi. Beyin MR, toraks ve batın BT ve biyokimya incelemeleri normaldi. Anti-kalsiyum kanal antikorları negatifti. Anti-potasyum kanal antikor sonuçları beklenmektedir.
Olgu 2: Tüm vücutta 3 aydır istemsiz kasılmalar olan 56 yaşında kadın hastanın hipertansiyon, hiperlipidemi ve vertigo atakları mevcuttu. Sistemik muayenede submandibuler lenfadenomegali saptandı. Nörolojik muayenede derin tendon reflekslerinin kayıp olması dışında özellik yoktu. EMG'de istirahatte miyokimik boşalımlar ve fasikülasyonlar izlendi. Beyin MR'ı normaldi, toraks BT'de sol hiler bölgede lenfadenomegali, batın BT'de karaciğerde hemanjiom, boyun MR'da bilateral multipl lenfadenomegaliler saptandı. Anti-kalsiyum antikor incelemesi negatifti.
Her 2 olguda da gün aşırı plazmaferez (5-6 seans) uygulandı ve yakınmalarında belirgin düzeyde düzelme sağlandı, immunomodulatuar tedavilerine devam edilmektedir.

Sonuç:
Nadir bir hastalık olan nöromiyotoni olgularımızda plazmaferez ile belirgin düzelme gözlemlerimizi paylaşmaktayız. Plazmaferezin nörolojik hastalıklarda kullanımına dair tecrübenin artması ile daha güvenle uygulanabilen bir yöntem olacağı kanısındayız.

.....

EP-406

SİSTEMİK LUPUS ERİTEMATOZUS VE GUİLLAİN BARRE SENDROMU BİRLİKTELİĞİ: OLGU SUNUMU

NİHAL GÜZELAY , ZEHRA UYSAL KOCABAŞ , SİBEL ÖZKAYNAK , FERAH KIZILAY

AKDENİZ ÜNİVERSİTESİ NÖROLOJİ ANABİLİM DALI

Olgu:

Sistemik lupus eritematozus (SLE); çeşitli organları etkileyen kronik, inflamatuvar, otoimmun bir hastalıktır. Hastaların %10-80'inde nöropsikiyatrik semptomlar vardır. En sık görülen nörolojik belirtiler; kognitif disfonksiyon, inme, nöbet ve baş ağrısıdır. Periferik polinöropatiler %10-15 oranında görülebilir ve farklı tiplerde olabilir. Guillain Barre Sendromu (GBS) benzeri klinik tablo seyrek bildirilmiştir ve kötü prognozludur.

Bu olgu sunumunda 15-20 gün öncesinde bulantı, kusma, öksürük şikayeti ile başlayan ve bu belirtilerin yaklaşık 2 hafta sonrasında alt ekstremite distallerinden başlayan uyuşukluk ve güçsüzlük şikayeti gelişen, GBS tanısı koyduğumuz 32 yaşında SLE tanısı ile izlenen bir erkek hasta tartışılacaktır. Akut gelişen polinöropati belirtileri olan hastaya lomber ponksiyon (LP) yapıldı, direk bakısında hücre yoktu, BOS proteini 173 mg/dl saptandı. EMG tetkikinde motor liflerin daha belirgin etkilendiği mikst tipte polinöropatik tutuluş izlendi. GQ1b antikoru (-) saptandı. Kraniyal ve spinal MRG'si normaldi. Hastaya 0,4 gr/kg/gün i.v. immunglobulin tedavisi başlandı. 3 gün İVİG tedavisi uygulanan hastanın kliniğinde belirgin progresyon görülmesi üzerine yoğun bakıma alındı. Bu sırada tetraplejik hale gelen hastanın bakış parezisi, bilateral midriyazisi ve ışık refleksi kaybı, bilateral fasiyal paralizisi ve bulber tutulumu gelişti. Solunum sıkıntısı nedeniyle entübe edildi. Tedavisine 5 gün pulse steroid (1gr/gün) ve 3 seans plazmaferez, 2 seans kaskad filtrasyon ile devam edildi. Gelişen metabolik sorunlar nedeniyle oral metilprednizolon tedavisi başlandı ve ayda bir İVİG rapellerine devam edildi. 3 ay yoğun bakımda izlenen hastanın bakış parezisi düzeldi, tetraparezisinde gerileme başladı.ve ekstübe edildi. Taburculuk sonrası 3 kez İVİG rapeli alan hastanın takipleri devam etmektedir. Olgumuz literatürde SLE ve GBS birlikteliğinin nadir görülmesi ve genellikle mortalite ile sonuçlanması nedeniyle tartışılacaktır.

.....

EP-407

AKUT GELİŞEN BULBER PARALİZİ OLGUSU

NİLÜFER ERDOĞMUŞ İNCE , M. FEVZİ ÖZTEKİN , GÖKÇE KULA , A. TUĞBA CANBASOĞLU

SB ANKARA DIŞKAPI YILDIRIM BEYAZIT EĞİTİM VE ARAŞTIRMA HASTANESİ, NÖROLOJİ KLİNİĞİ

Giriş:

Guillain Barre Sendromu (GBS) akut başlangıçlı, asendan ekstremite güçsüzlüğü ve arefleksi ile karakterizedir. GBS'nun birçok nadir görülen varyantı tanımlanmıştır. Faringoservikobrakiyal (FSB) varyant bunlardan biri olup, orofarinks, boyun ve üst ekstremite kaslarında güçsüzlük ile gider. Miller Fisher Sendromu (MFS) ise ataksi, arefleksi ve eksternal oftalmoparezi ile seyreden bir diğer subtipidir. MFS'da bunların dışında pitoz, orofaringeal ve yüz kaslarında güçsüzlük de görülebilir.

Olgu:

Bizim olgumuz bulber kas güçsüzlüğü ve hafif pitoz ile prezente olmuştu. Nörolojik muayenesinde faringeal ve palatal kaslarda zaafiyet ve jeneralize bir arefleksi tespit edilmiş olup, ekstremite güçsüzlüğü, oftalmoparezisi veya ataksisi yoktu. Lomber ponksiyonda BOS proteini yüksek bulundu. EMG sinde demyelinizan özellik gösteren yaygın sensorimotor periferik nöropati saptandı. Hasta 2 gr/kg dozunda 5 gün IVIg tedavisi sonrası tamamen normale döndü.

Sonuç:

Olgumuz, GBS'nun daha nadir görülen MFS ve FSB varyantlarından farklı olarak pitoz ve bulber kaslarda güçsüzlükle prezente olmuş ve tanı konması ardından verilen IVIg tedavisi ile hızla tamamen düzelmiştir. Literatürde bu tür prezente olan GBS olguları çok nadir olarak bildirilmiştir. Akut gelişen izole bulber paralizi olgularında, nadiren de olsa GBS varyantları ayırıcı tanıda akla gelmelidir.

.....

EP-408

DEKSAMETAZON ENJEKSİYONU SONRASI HEMİPAREZİ İLE BAŞVURAN HİPOKALEMİK PERİYODİK PARALİZİ : OLGU SUNUMU

ÖZDEM ERTÜRK ÇETİN [1], CAN ÖZLÜ [2]

[1] *DENİZLİ DEVLET HASTANESİ NÖROLOJİ KLİNİĞİ*
[2] *PAMUKKALE ÜNİVERSİTESİ TIP FAKÜLTESİ İÇ HASTALIKLARI ABD*

Olgu:

Hipokalemik periyodik paralizi, nadir görülen, ani başlangıçlı epizodik kas güçsüzlüğü atakları ile seyreden heterojen bir hastalıktır. Otozomal dominant geçişli ailesel fromlarının dışında bazı ilaçlara veya endokrin hastalıklara bağlı olarak sekonder olarak da ortaya çıkabilir. Hipokalemik periyodik paralizilerde kas güçsüzlüğü fokal veya jeneralize olabilmekle birlikte hemiparezi veya asimetrik etkilenme ile başvuru nadirdir. Burada deksametazon enjeksiyonu sonrasında sol taraflı hemiparezi ile başvuran ve hipokalemik periyodik paralizi saptanan bir hasta sunulacaktır. 26 yaşında erkek hasta acil servise ani başlayan sol kol ve bacağında güçsüzlük yakınması ile başvurdu. Öyküsünde bir-iki gün önce başlayan ve alerjik kontakt dermatit olarak değerlendirilen cilt lezyonları nedeniyle yaklaşık 6 saat önce 8 mg intramüsküler deksametazon enjeksiyonu yapıldığı öğrenildi. Özgeçmiş ve soygeçmişinde özellik yoktu. Nörolojik muayenesinde kas gücü sol üst ekstremitede 3/5, sol alt ekstremitede 2/5 düzeyinde, sağ tarafta ise tamdı. Kranyal görüntülemelerinde özellik saptanmayan hastada potasyum düzeyi 2.1 mmol/L idi. Tiroid fonksiyon testleri normaldi. Sekiz saatte yapılan intravenöz potasyum replasmanı sonrasında potasyum değerlerinin normale gelmesiyle birlikte kas güçsüzlüğü tamamen düzeldi. Bu vaka sunumu ile hipokalemik periyodik paralizi ataklarının düşük doz steroid ile tetiklenebileceği ve hemiparezi ile şekillenebileceği vurgulanmak istenmiştir

.....

EP-409

LAMBERT-EATON MİYASTENİK SENDROM: BİR OLGU SUNUMU

SEMA DEMİRCİ [1], FİKRET AYSAL [1], MEHMET SABRİ ERDÖL [2], LÜTFÜ HANOĞLU [1], MESUT SAYGIN [1]

[1] ÖZEL MEDİPOL ÜNİVERSİTESİ TIP FAKÜLTESİ
[2] ÖZEL BAĞCILAR SAFA HASTANESİ

Giriş:
Lambert- Eaton Myastenik Sendromu (LEMS), serumda P/Q-tipi voltaja bağlı kalsiyum kanallarına karşı otoantikorların bulunduğu nöromusküler bileşkenin otoimmün bir hastalığıdır. Presinaptik bölgede asetilkolin salınımının azalmasına yol açarak kas güçsüzlüğü ve otonomik fonksiyon bozukluklarına neden olur. LEMS ve diğer otoimmün hastalıkların birlikteliğine dikkat çeken az sayıda, küçük hasta gruplarından oluşan çalışmalar vardır. En sık birliktelik tiroid hastalıkları ve insüline bağımlı diyabet ile bulunmuştur.

Amaç:
Proksimal kas zaafı ve bileşik kas aksiyon potansiyeli (BKAP) amplitüdleri düşük olan diyabetik bir hastada, bu duruma yol açabilecek hastalıkları klinik ve elektrofizyolojik olarak tartışmayı amaçladık.

Olgu:
72 yaşında kadın. Başvurusundan yaklaşık üç ay önce ani başlayan çift görmeye bir gün sonra bacaklarda güçsüzlük eklenmiş. Takip eden günlerde güçsüzlük kollara da yayılmış. Bu şikayetlerden 2 hafta kadar önce başlayan konstipasyonu vardı. Ağız kuruluğu, idrar retansiyonu, ve kilo kaybı yoktu.
Nörolojik muayenesinde; kas gücü; boyun fleksiyonu +4/5, üst ekstremitelerde proksimal ve distal +4/5, alt ekstremitelerde proksimalde -4/5, distalde +3/5 düzeyindeydi. Derin tendon refleksleri (DTR) alınmıyordu. Diğer muayeneleri normaldi. Elektrofizyolojik incelemesinde; BKAP amplitüdleri düşük, ardışık sinir uyarımı (ASU) testlerinde düşük frekanslarda dekrement, yüksek frekanslarda inkrement saptandı. Duyusal ileti çalışmaları ve iğne EMG'si normaldi. İlk incelemelerde malignite saptanmadı. Voltaja bağlı kalsiyum kanal antikoru negatifti. Tiroid fonksiyonları normaldi.Pridostigmin 240mg/gün tedavisi ile kas güçsüzlükleri hafif düzeldi. Tedaviye azathiopirin ve 3,4 aminopiridin eklenmesi ve intravenöz immünglubulin denenmesi planlandı.

Sonuç:
Diyabetik bir hastada proksimal kas zaafı ön planda olduğunda diyabetik polinöropatiden ziyade kronik inflamatuar demiyelinizan polinöropati, nöromüsküler bileşke hastalıkları ve miyopatiler düşünülmeli, BKAP amplitüdleri düşük bulunur ise presinaptik tipte nöromüsküler bileşke hastalıkları akla gelmelidir.

.....

EP-410

SENSÖRİYEL ATAKSİK NÖROPATİ, DİZARTRİ, OFTALMOPAREZİ (SANDO)

EBRU KABUKÇU , HABİBE ÖZOĞLAN , FİKRET BADEMKIRAN , FİGEN GÖKÇAY , AYŞE NUR YÜCEYAR , HATİCE KARASOY

EGE ÜNİVERSİTESİ TIP FAKÜLTESİ NÖROLOJİ AD.

Giriş:
Sensöriyel ataksik nöropati, dizartri ve oftalmoparezi (SANDO) triadı mitokondriyal DNA polimeraz gamma enzim gen mutasyonuyla ilişkili bozukluğun neden olduğu klinik triaddır. Bir çok vakada hastalık başlangıcında sensöriyel nöropati, ikinci olarak progresif eksternal oftalmopleji ve dizartri görülür. Sıklıkla epilepsi ve miyoklonus eşlik eder. Burada aynı aileden SANDO tanısı konan 2 olgu sunulacaktır.

Olgu:
43 ve 44 yaşlarında olan iki amca kızında, 35 yaşından sonra başlayan güçsüzlük, dengesiz yürüme yakınmalarına ek olarak son 2-3 yıldır mevcut olan göz kapaklarında düşüklük yakınmalarıyla tetkik edildi. Aile öyküsü derinleştirildiğinde ilk hastanın 33 yaşındaki erkek kardeşinde, amca ve halasında, benzer hastalık belirtileri; teyze çocuklarında (30 y E,43 y E, 45 y E) göz kapaklarında düşüklük olduğu öğrenildi. İlk hastada ılımlı CK yüksekliği mevcut iken 2.vakada normaldi. EMG bulguları ataksik sensöriyel nöropatiyle uyumlu saptandı, her iki hastada da bilateral eksternal oftalmopleji mevcuttu. Kas biyopsileri mitokondriyal hastalığı destekledi. Ayrıcı tanıda Kearns-Sayre, NARP, MELAS düşünüldü. Retinitis pigmentoza saptanmadı, inme benzeri epizodlar tariflenmedi. Kraniyal MRG leri normal sınırlardaydı.

Sonuç:
Ender görülen mitokondriyal klinik sendromu olan hastalarımız ve bulguları literatür eşliğinde tartışılacaktır.

.....

EP-411

POEMS OLGU SUNUMU

MİRAY KAFADAR [1], KEZBAN ASLAN [1], HACER BOZDEMİR [1], MELEK ERGİN [2], ORHAN ŞEN [3]

[1] ÇUKUROVA ÜNİVERSİTESİ TIP FAKÜLTESİ NÖROLOJİ ABD-ADANA
[2] ÇUKUROVA ÜNİVERSİTESİ TIP FAKÜLTESİ PATOLOJİ ABD-ADANA
[3] MED-LİNE HASTANESİ-ADANA

Giriş:
Crow-Fukase sendromu ya da Takatsuki hastalığı olarak da bilinen POEMS sendromu; polinöropati (P), organomegali (O), endokrinopati (E), monoklonal proteinler (M) ve deri değişiklikleri (S) ile karakterize multisistem bir bozukluktur. Burada POEMS ve Castleman hastalığı birlikteliği olan hasta sunulmuştur.

Olgu:
63 y, E hasta, 6 yıldır DM ve HT tanısı olup, bacaklarda güçsüzlük ve kilo kaybı yakınması ile kliniğe yatırıldı. Yakınmalarının 1 yıl önce başladığı 1 ayda 11 kg kaybı ve beraberinde ekstremite distalerinden başlayarak proksimale doğru ilerleyen progressif güçsüzlük şikayetinin olduğu öğrenildi. Sistemik muayenede; boyun bölgesinde birkaç adet 0,5x1 cm palpe edilen lenf nodları,

karaciğerin palpabl olduğu, özellikle parmak uçlarının koyu sarı renk aldığı görüldü. Nörolojik muayenede; alt ekstremite distalinde belirgin olan (DF ve PF; 0/5) quadriparezi, arefleksi, üst ve alt ekstremitelerde vibrasyon duyusunda azalma, yüz kaslarında, üst ve alt ekstremite distallerinde belirgin olan yaygın atrofik değişiklikler ve stepaj yürüyüşü saptandı. Kronik polinöropati etyolojisine yönelik yapılan incelemelerde; protein elektroforezinde hipoalbuminemi, hipergamaglobulinemi, IgG düzeyinde artış, serumda beta 2 mikroglobulin artışı, Ca markerları normal sınırlarda, BOS direkt bakı, biyokimya ve serolojisi normal sınırlarda, periferik yaymada atipik hücreler, USG de servikal ve inguinal lenf nodları, EMG de üst ve alt extremitede distal egemenlik gösteren aksonal dejenerasyon ve segmental demyelinizasyonla giden mikst tip polinöropati bulguları, abdominal USG de splenomegali, abdomen pelvik BT de hepatosplenomegali, dalakta subskapüler yerleşimli hipodens lezyonlar, kemik iliği aspirasyonda ve biyopsisinde megakaryositlerde hafif artış, servikal lenf nodu biyopsisinde hiperplazik lenf noduller ve Castleman hastalığı morfolojisine benzer özellikler saptandı.
Sonuçta, öykü, nörolojik muayene ve laboratuar bulguları doğrultusunda POEMS ve Castleman hastalığı olarak tanınan olguda, semptomlara yönelik destek tedavisi planlandı ve klinik olarak stabil seyreden olgu takibe alındı.

.....

EP-412

PRİMER VE SEKONDER İNFLAMASYON AYIRIMINDA KAS MR GÖRÜNTÜLEMENİN ÖNEMİ

EBRU KABUKCU [1], MEHMET ARGIN [2], ÖZGÜL EKMEKÇİ [1], HATİCE KARASOY [1]

[1] EGE ÜNİVERSİTESİ TIP FAKÜLTESİ NÖROLOJİ AD
[2] EGE ÜNİVERSİTESİ TIP FAKÜLTESİ RADYOLOJİ AD

Giriş:
Kas histopatolojisi, miyozit ve diğer kas patolojilerinin ayırımında altın standarttır. Miyozitlerde kas MR görüntüleme, çoğunlukla ideal biyopsi yerinin seçimi ve takipte kullanılır, kalıtsal kas hastalıklarının ayırıcı tanısında da yardımcıdır. Burada kalıtsal kas hastalığı olup kas biyopsisinde belirgin sekonder inflamasyon saptanan genç bir kadın hasta ile biyopside inflamasyon olmaksızın aktif nekrotizan bulgular saptanan, MR görüntüleme ile miyozit tanısı konan iki olgu sunularak tartışılacaktır.

Olgu 1: 30 yaşında kadın, yaklaşık 8 yıldır yürürken ayağının takılmasına neden olan güçsüzlük yakınmaları varmış, yavaş ilerlemiş ve kollarını da etkilenmiş. Ailede ablasında ve erkek kardeşinde benzer hastalık tanımlanan hastanın nörolojik bakısında omuz abduksiyonu ve el bileği fleksiyonunda hafif kısıtlılık, uyluk ve diz ekstensiyonunda belirgin zaaf vardı. CK 2657U/L saptandı. Kas MRG de uylukta anterior ve posterior kaslarda gluteal ve abduktor kaslarda yağlı dejenerasyon ve hamstringlerde atrofi izlendi.

Olgu 2: 34 yaşında kadın, son 2 aydır her iki alt ekstremitede ve az miktarda da üst ekstremitede güçsüzlük ve ağrı yakınmasıyla başvurdu, uyluk ekstensiyonunda belirgin zaaf vardı, CK değeri 6290U/L, kas biyopsisi aktif nekrotizan miyopatiyi destekler nitelikteydi, inflamatuvar reaksiyon gözlenmedi. Pelvis ve kruris MRG si çeşitli kas gruplarında ödem ile uyumlu sinyal değişiklikleri vardı, miyozit lehine yorumlandı.

Sonuç:
Bazı olgularda kasın histopatolojik incelemesi kesin sonuca ulaşmada yetersiz kalabilir veya yanıltıcı olabilir. Böyle durumlarda daha geniş kas kitlelerini inceleme olanağı sunan MR görüntüleme tanıya katkı sağlayabilir.

.....

EP-413

BİR OLGU SUNUMU İLE MİYOZİTLERİN TANI VE TAKİBİNDE KAS MRG'NİN YERİ

EBRU KABUKCU [1], MEHMET ARGIN [2], ÖZGÜL EKMEKÇİ [1], HATİCE KARASOY [1]

[1] EGE ÜNİVERSİTSİ TIP FAKÜLTESİ NÖROLOJİ AD
[2] EGE ÜNİVERSİTESİ TIP FAKÜLTESİ RADYOLOJİ AD

Giriş:
Çocuklarda edinsel, inflamatuvar kas hastalıkları seyrek görülür ancak tedavi edilebilir özellikleri nedeniyle tanınmaları önemlidir. Kasa yönelik manyetik rezonans görüntülemede (MRG), T2 ağırlıklı yağ dokusunun baskılandığı fazda yüksek sinyal, T1 short-tau inversion recovery (STIR) incelemede düşük sinyal, kas dokusundaki inflamasyonu yansıtır. İnflamatuvar miyopatilerde kas MRG, ideal biyopsi yerinin seçimi ve takipte kullanılabilir.

Olgu:
6 yaşında kız. Yaklaşık 3 yıldır düşmeler, yaşıtları gibi koşamama, zıplamayamama, kolay yorulma yakınmaları ile başvuran olgunun nörolojik bakısında bilateral ılımlı fasiyal güçsüzlük, boyun fleksiyonunda 4/5 kas gücü, yerden kalkma çabasında tutunma gereksinimi, topuklarda yürümede zorlanma vardı. Kas biyopsisinde nonspesifik, noninflamatuvar ılımlı myopati bulguları saptandı. Yinelenen kesitlerde inflamatuvar reaksiyon görülmedi. Alt ekstremite kaslarının MRG incelemesinde bilateral abduktor longus kaslarında, ayrıca solda semimembranöz kasta, biceps kısa başında ve daha az olarak solda peroneus ve soleus kaslarının posteriorunda ödem ile uyumlu MRG bulguları izlendi, kas atrofisi ya da yağlı dejenerasyon bulgusu gözlenmedi. Miyozit olarak değerlendirilerek tedavisi düzenlendi. Tedavinin 2. ayında yakınmalarında bir miktar artış olması üzerine yinelenen MRG de sol semimembranous kasındaki ödemin kaybolduğu, biceps femoris kasında ise azaldığı ancak bilateral gastrokinemius ve soleus da ödemin arttığı saptandı. 5 ay sonraki kontrolde yapılan MRG sinde uyluk addüktör kaslarında yeni ortaya çıkan miyozit alanları olduğu görüldü. Bunun üzerine almakta olduğu immunsupresif dozu tekrar düzenlendi. Yaklaşık 10 aylık tedavi sonrası yinelenen MRG de radyolojik olarak belirgin regresyon görüldü. Hastada klinik olarak da belirgin iyileşme saptandı.

Sonuç:
Miyozit tanılı bir çocukta kas MRG nin tanıya katkısı yanında tedaviye yanıtın değerlendirilmesindeki önemi ortaya konulmuş, ilgili literatür eşliğinde tartışılmıştır.

.....

EP-414

CHARCOT MARİE TOOTHX OLGU SUNUMU

SİBEL TAMER , TAHİR KURTULUŞ YOLDAŞ , BÜLENT GÜVEN , BURCU ERDEM

DISKAPI YILDIRIM BEYAZIT EĞİTİM VE ARAŞTIRMA HASTANESİ

Olgu:
Charcot Marie Tooth(CMT) hastalığı kalıtımsal özellik gösteren

kronik sensorimotor polinöropati ile giden bir grup hastalıktır. En yaygın formları CMT1, CMT2, CMT3, CMT4 ve CMTX'tir. Kromozom xq13-q21 üzerinde yer alan connexin 32(CX32) olarak da bilinen gap junction protein beta1(GJB1) genindeki mutasyonlar CMTX'in en sık görülen nedenidir. Kadın taşıyıcılar genellikle asemptomatik ve hafif etkilenmişken erkekler de klinik tablo ağırdır. 39 yaşında erkek hasta 26 yıldır yürüme güçlüğü şikayetiyle kliniğimize başvurdu. Nörolojik muayenesinde her iki alt extremitede ayak dorsoflexionu 1/5, anteflexionu 3/5 kas gücündeydi. Alt extremite distallerinde atrofi mevcuttu. Derin tendon reflexi üst extremitede hipoaktif, alt extremitede alınamadı. Eldiven – çorap tarzında simetrik, distallerde daha belirgin ağrı ve dokunma duyusu azalmıştı. Elektrofizyojik incelemesinde aksonal ağırlıklı sensorimotor polinöropati saptandı. Bu yazıda genetik analizinde GJB1 geninde daha önce literatürde tanımlanmamış bir mutasyon saptanan CMTX olgusu sunuldu.

.....

EP-415

DİSTROFİNOPATİ TAŞIYICILARINDA KLİNİK ÖZELLİKLER

İLKNUR AYDIN CANTÜRK [1], HACER DURMUŞ [2], FEZA DEYMEER [2], YEŞİM PARMAN [2], PİRAYE OFLAZER [2]

[1] MEDENİYET ÜNİVERSİTESİ İSTANBUL GÖZTEPE EĞİTİM VE ARAŞTIRMA HASTANESİ NÖROLOJİ KLİNİĞİ
[2] İSTANBUL ÜNİVERSİTESİ, İSTANBUL TIP FAKÜLTESİ, NÖROLOJİ ANABİLİM DALI, NÖROMÜSKÜLER HASTALIKLAR BİLİM DALI

Amaç:
Distrofinopati taşıyıcılarının belirlenmesi, genetik danışma verilmesi yanında bu bireylerdeki sessiz kardiyolojik tutulumun gösterilmesi açısından önemlidir. Bu kadın taşıyıcılarda, hasta allelin aktif olduğu kas hücresi sayısının yeterli olması durumunda, taşıyıcılık manifest hale de gelebilmektedir. Bu çalışmada kas biyopsilerinde manifest distrofinopati taşıyıcılığı tespit edilmiş bir grup vakanın klinik özelliklerinin irdelenmesi amaçlanmıştır.

Gereç ve Yöntem:
2006-2012 yılları arasında İstanbul Üniversitesi İstanbul Tıp Fakültesi Nöromüsküler Hastalıklar İnceleme Laboratuvarı'na çeşitli ön tanılarla kas biyopsisi örnekleri gönderilmiş, belirli bir tanı almamış veya distrofinopati taşıyıcılığı olduğu düşünülmüş kadın hastalardan, distrofinin üç ayrı epitopuna karşı oluşturulmuş antikorlarla uygulanan immünhistokimyasal incelemede mozayik boyanma özelliği gösteren 15 hasta distrofinopati taşıyıcısı olarak değerlendirilmiş ve biyopsi istek formlarındaki bilgiler incelenmiştir.

Bulgular:
Hastaların yaş ortalaması 19.93 (3-50 yaş arası), yakınmalarının başlangıç yaşlarıysa 2-32 yaş arasındaydı. Sekiz hastada merdiven çıkma ve yürüme güçlüğü, 3 hastada egzersizle yorulma, 1 hastada kollarda güçsüzlük ve 3 hastada asemptomatik CK yüksekliği mevcuttu. Nörolojik muayenede 6 hastada proksimal, 3 hastada proksimal ve distal kas zaafı, 2 hastada *'pseudohipertofi'* saptandı. Hastaların 2'sinde ayrıca mental retardasyon ve epilepsi mevcuttu. Ailede hastalık öyküsü 3 hastada mevcutken, 3 hastada yoktu; kalan 9 hastanınki bilinmiyordu. Hastalardan 13'ünün CK değerleri yüksekken (840-19347 IU/L), 2 hastanınki bilinmiyordu. Dokuz hastanın EMG'si miyojen, 3 hastanınki normaldi. Kromozom analiziyle bir hastada X-kromozom translokasyonu saptandı. Diğer hastaların genetik incelemeleri halen sürmektedir.

Sonuç:
Kardiyolojik tutulumun sessiz seyredebildiği distrofinopati taşıyıcılarının klinik planda asemptomatik CK yüksekliği, veya eşlik eden kas zaafı ve 'pseudohipertofi' gibi bulgularla karşımıza çıkabileceği unutulmamalı, hasta distrofinopatili erkek aile bireyleri açısından sorgulanmalı, kas biyopsisi (distrofin immünhistokimyası) yapılmalı, eşlik edebilecek kardiyak tutulum açısından izlenmelidir.

.....

EP-416

VARİKOSEL CERRAHİSİ SONRASI GELİŞEN İZOLE MUSKULOKUTANÖZ SİNİR NÖROPATİSİ

ÖZLEM GÜNGÖR TUNÇER [1], AYŞENUR ÖNALAN [1], NİMET DÖRTCAN [2], SANEM ÖZATA [3], FATİH ALTUNRENDE [4], EBRU ALTINDAĞ [1], GÜLŞEN AKMAN DEMİR [1]

[1] İSTANBUL BİLİM ÜNİVERSİTESİ, TIP FAKÜLTESİ, NÖROLOJİ ANABİLİM DALI
[2] ECHOMAR ŞİŞLİ POLİKLİNİĞİ
[3] İSTANBUL BİLİM ÜNİVERSİTESİ TIP FAKÜLTESİ, ANESTEZİ VE REANİMASYON ANABİLİM DALI
[4] İSTANBUL BİLİM ÜNİVERSİTESİ TIP FAKÜLTESİ, ÜROLOJİ ANABİLİM DALI

Giriş:
Muskulokutanöz sinir, brakiyal pleksusun lateral kordundan kaynaklanan mikst bir sinirdir. İzole hasarı nadir olup sinirin indirekt veya direkt travmaya maruziyeti nedeniyle geliştiği düşünülmektedir.

Olgu:
16 yaşında erkek hasta, sağ kolda güçsüzlük şikayetiyle başvurdu. Üç gün önce varikosel ameliyatı geçiren, postoperatif 1.günde yakınmaları ortaya çıkan hasta özellikle objeleri kavramakta zorlandığını belirtiyordu, ağrı yakınması yoktu. Özgeçmişinde, skolyoz öyküsü mevcuttu. Nörolojik muayenesinde; sağ biceps kas gücü 4/5, sağ el fleksiyonu +4/5'ti, diğer kas gücü muayeneleri tamdı. Duyu muayenesi normaldi. Derin tendon refleksleri normoaktifti, diğer muayeneleri normaldi. EMG incelemesinde; sağ median ve sağ ulnar sinirlerin duysal ve motor ileti hızları normaldi. İğne EMG'de sadece sağ biceps kasında interferans paterni azalmıştı. Üç hafta sonra yapılan kontrol EMG'de sağ biceps kası kayıtlı muskulokutanöz sinirin motor cevap amplitüdü ve sağ lateral antebrakiyal kutanöz sinirin duysal cevap amplitüdü düşük, sağ biceps brachii kasında istirahatte aktif denervasyon potansiyelleri ile istemli kası sırasında seyrelme saptandı. Bu bulguların muskulokutanöz sinirin izole parsiyel ağır aksonal yaralanması ile uyumlu olduğu düşünüldü. Konservatif tedavi altında, nörolojik takibinin 2. ayında hastanın yakınması belirgin derecede düzelmiş, biceps kas gücü daha iyi hale gelmişti.

Sonuç:
Muskulokutanöz sinir nöropatisi, yorucu egzersiz, tekrarlayan travmalar, cerrahi sonrası, uzamış periodda ön kol zorlu ektansiyonu nedeniyle görülebilmektedir. Sinir proksimal düzeyde etkilenmişse, ağrısız, biceps kas gücü zaafı ile önkolda duyu kusuru, distalde dirsek düzeyinde etkilenmişse, ağrılı, duyu kusuru ile seyreden bir klinik tablo görülebilir. Hastamızda ağrısız zaaf olması etkilenmenin proksimal düzeyde olduğunu düşündürmektedir. Anamnezdeki skolyoz öyküsünün, kısa süren

bir anestezi sonrası gelişen muskulokutanöz sinir etkilenmesinde kolaylaştırıcı bir faktör olabileceğini akla getirmiştir.

.....

EP-417

DEKSAMETAZON İLE İNDÜKLENEN HİPOKALEMİK PERYODİK PARALİZİ: OLGU SUNUMU

AHMET TÜFEKÇİ , SERKAN KIRBAŞ , SEVİM ÇAKMAK

RECEP TAYYİP ERDOĞAN ÜNİVERSİTESİ TIP FAKÜLTESİ, NÖROLOJİ ANABİLİM DALI, RİZE

Giriş:

Hipokalemik peryodik paralizi (HPP), serum potasyum düşmesinin neden olduğu kas güçsüzlüğü ile karekterize peryodik bir hastalıktır. Prevalansı yaklaşık 1/100000 dir. Çoğu olgu ömründe tek atak geçirir yada ataklar çok seyrektir.

Olgu:

24 yaşında erkek olguya iki gün önce arı sokması sonrası başvurduğu acil serviste 8 mg deksametazon ve 45,5 mg feniramin uygulanmış. Ertesi gün ayaklarında kaşıntı olması nedeni ile aynı merkeze başvurmuş ve aynı tedavi tekrarlanmış. İkinci uygulamadan yaklaşık 8 saat sonra hastada yaygın güçsüzlük gelişmiş. Bu şikayetle acil servisimize başvuran hastanın nörolojik muayenesinde proksimallerde 2/5, distallerde 3/5 düzeyinde olmak üzere quadriparezi mevcuttu, aşil refleksleri bilateral normoaktif, diğer derin tendon refleksleri bilateral azalmış olarak saptandı, duysal defisit yoktu. Laboratuar incelemede serum potasyum düzeyi 2,3 mmol/l saptandı. Potasyum replasmanına başlandı, 10 saat sonra düzeyi 3,6 mmol/l ye ulaştı ve hastanın kas gücü dört ekstremitede normal seviyeye ulaştı. Diğer elektrolit değerleri, idrar PH sı normal sınırlarda idi. İleri tetkik edilen hastanın tiroid fonksiyon testleri, tiroid antikor düzeyleri, tiroid ultrason incelemesi, vaskülit marker testleri, renin ve aldesteron düzeyleri ve sinir iletim çalışmaları normal sınırlarda saptandı.

Tartışma:

HPP atakları; enfeksiyon, menstrüasyon, uykusuzluk ve bazı ilaçlarla tetiklenebilir. Literatürde kortikosteroid uygulaması sonrası tanı alan tirotoksik peryodik paralizi olguları bildirilmiştir. Deksametazonu da içeren tüm kortikosteroid uygulamalarının, HPP olgularında dikkatli biçimde yapılması gerektiğini bu olgu ile vurgulamak istiyoruz.

.....

EP-418

FASİAL DİPLEJİ VE HİPONATREMİ İLE PREZENTE OLAN MİLLER FİSHER SENDROMU: OLGU SUNUMU

AHMET TÜFEKÇİ [1], SERKAN KIRBAŞ [1], SEVİM ÇAKMAK [1], TESLİME AYAZ [2]

[1] RECEP TAYYİP ERDOĞAN ÜNİVERSİTESİ TIP FAKÜLTESİ, NÖROLOJİ ANABİLİM DALI, RİZE
[2] RECEP TAYYİP ERDOĞAN ÜNİVERSİTESİ TIP FAKÜLTESİ, İÇ HASTALIKLARI ANABİLİM DALI, RİZE

Giriş:

Miller Fisher sendromu (MFS) primer olarak kranial sinirleri etkileyen, akut demiyelinizan periferik sinir sistemi hastalığıdır. Ataksi, oftalmoparezi ve arefleksi kardinal bulgularıdır. Batı toplumlarında Guillain Barre Sendromunun (GBS) %1-7 sini MFS varyantı oluşturur.

Olgu:

Yüzünün sol tarafında güçsüzlük, çift görme ve yürümede dengesizlik şikayeti ile acil servisimize başvuran 80 yaşındaki bayan hastada hiponatremi (113 mmol/l) saptanmış ve hasta İç Hastalıkları servisine yatırılmış. Serum ve 24 saatlik idrar analizleri ile uygunsuz ADH sendromu tanısı konulmuş. Takibinde yüzünün sağ tarafında da güçsüzlük gelişen hasta yürüyemez olmuş. Bunun üzerine tarafımızca konsülte edilen hasta devir alındı. Nörolojik muayenesinde bilateral periferik fasiyal paralizi, sağ gözde dışa bakış kısıtlılığı, dört ekstremitede 4/5 düzeyinde kas gücü mevcut ve DTR ler alınamıyordu. Yapılan EMG demiyelinizan polinöropati ile uyumlu saptandı. BOS proteini 53,5 mg/dl ve direk bakısında hücre yoktu. Serum anti-GQ1b IgG antikoru negatif saptandı.

Tartışma:

MFS, GBS'unun nadir bir varyantıdır. MFS'unda hafif ekstremite güçsüzlüğü nadiren görülebilmektedir. MFS'unda fasial sinir tutulumu bazı serilerde %50 ye kadar bildirilse de fasial dipleji nadir bir durumdur. Uygunsuz ADH sendromu ve MFS birlikteliği, literatürde çok az olguda bildirilmiştir. MFS'unda uygunsuz ADH sendromu ve fasial dipleji birlikteliği olan olgu literatürde yoktur ve bu anlamda olgumuz önemli katkı sağlayacaktır.

.....

EP-419

N-HEKSAN NÖROPATİSİ

TUĞÇE ÖZDEMİR , A. ESRA GÜRSOY , GÖZDE ERYİĞİT , ABDULKADİR KOÇER , TALİP ASİL

BEZMİALEM VAKIF ÜNİVERSİTESİ TIP FAKÜLTESİ NÖROLOJİ ANABİLİMDALI

Olgu:

N-Heksan, endüstride oldukça yaygın olarak kullanılan alifatik bir hidrakarbon türevidir. İş yeri koşullarının uygun olmadığı ve havalandırmanın yeterli olmadığı durumlarda n-heksan maruziyeti periferik sinirlerde harabiyete yol açabilir.

27 yaşında erkek hasta çabuk yorulma, kol ve bacaklarında uyuşma ve güçsüzlük yakınmaları ile kliniğimize başvurdu. Yakınmalarının 6 ay önce ayaklarında uyuşma ile başladığı, son 1 aydır yakınmaların kollarında da ortaya çıktığı öğrenildi. Öz ve soy geçmişinde özellik olmayan hastanın 10 yıldır ayakkabı üretim fabrikasında çalıştığı bildirildi. Nörolojik muayenesinde kas güçleri her iki alt ekstremite distallerde 3/5, proksimallerde 4/5, her iki üst ekstremite distallerde ise 4/5 idi. İki yanlı aşil refleksi alınamayan hastanın diğer derin tendon refleksleri simetrik olarak azalmıştı. Yüzeyel duyu muayenesinde ekstremite distallerinde hipoestezi mevcuttu. EMG incelemesinde tüm duysal sinir ileti incelemeleri normal bulunurken, her iki median, ulnar ve fibuler sinir motor ileti incelemelerinde parsiyel iletim blokları ve düşük amplitüdlü motor yanıtlar saptandı. İğne EMG incelemesinde distal kaslarda istirahatte pozitif diken ve fibrilasyon potansiyelleri ve istemli kası ile uzun süreli, polifazik, seyrelmiş motor ünit potansiyelleri izlendi. Hastanın diğer laboratuar incelemeleri ve BOS bulguları normal sınırlar içinde idi. Bu bulgularla hasta N-heksana bağlı polinöropati olarak değerlendirildi.

Olgumuzda olduğu gibi N-Heksan nöropatisi elektrofizyolojik olarak hem demiyelinizasyon hem de aksonal etkilenme bulgularının saptanabildiği toksik bir nöropatidir. Demiyelinizan bulgular paranodal aksonal şişme ve miyelin kılıfının retraksiyonuna bağlıdır. N Heksan nöropatisi polinöropati nedenleri arasında akla gelmeli ve toksine maruziyet sorgulanmalıdır.

.....

EP-420

OKÜLOFARİNGODİSTAL MİYOPATİ PATOGENEZİNDE APOPTOZ BELİRTEÇLERİNİN YERİ

HACER DURMUŞ , EMİNE BİLGE , HATİCE TAŞLI , HAYDAR ARMAĞAN , ERDEM TÜZÜN , PİRAYE OFLAZER

NÖROLOJİ AD, İSTANBUL TIP FAKÜLTESİ, İSTANBUL ÜNİVERSİTESİ, İSTANBUL

Amaç:

Çalışmamızda apoptoz belirteçlerinin OFDM-OFMD ayırıcı tanısında kullanılabilirliğinin sınanması amaçlanmıştır.

Gereç ve Yöntem:

Kaspaz 3, Bax ve Bcl2 ekspresyonu, 2 OFDM, 1 OFMD, 2 dermatomiyozit, 1 sporadik inklüzyon cisimcikli miyozit (s-İCM), 1 disferlinopati ve 2 sağlıklı kontrol olgusuna ait kas kesitlerinde immünhistokimya ile araştırıldı.

Bulgular:

Tüm OFDM ve OFMD olgularında sitoplazmik kaspaz 3, Bax ve Bcl2 reaktivitesi gözlenirken, kontrol olgularının örneklerinde benzer bir boyanma saptanmadı.

Sonuç:

OFMD ve OFDM olgularında benzer apoptoz proteini ekspresyon paternlerinin saptanması apoptoz belirteçlerinin OFDM ve OFMD ayırıcı tanısında yararlı olamayacağını göstermektedir. OFMD patogenezinde yeri olan nükleer poliadenilat bağlayan proteine ait polialanin dizisinin Bax-kaspaz 3 kaskadını tetikleyerek apoptozu başlattığı bilinmektedir. OFDM patogenezinde de benzer bir polinükleotid dizisinin rol oynaması mümkündür.

.....

EP-421

RADİKÜLONEVRİT BULGULARI İLE ORTAYA ÇIKAN DİSSEMİNE TÜBERKÜLOZ OLGUSU

NİLAY PADİR , ADNAN BİLGİÇ , AHMET ŞÜKRÜ KULUALP , HAKAN LEVENT GÜL , ÜLKÜ TÜRK BÖRÜ

KARTAL DR LÜTFİ KIRDAR EĞİTİM VE ARAŞTIRMA HASTANESİ NÖROLOJİ KLİNİĞİ

Giriş:

Dissemine tüberküloz,akciğerden vücudun diğer bölgelerine kan veya lenf sistemi ile ile yayılan bulaşıcı bakteriyel infeksiyondur. Hastalığın nörolojik tutulumu sıklıkla tüberküloz menenjiti,tüberkuloma,bazen ikisinin birlikteliği ve daha az sıklıkla da radikülomiyelopati olarak karşımıza çıkmaktadır.
Biz burada radikülonevrit bulguları ile kliniğimize başvuran ve nadir görülen dissemine tüberküloz olgusunu paylaşmaya değer bulduk.

Olgu:

Otuz sekiz yaşında erkek hasta,sağ ayak bileğinden itibaren uyuşma,sol dizden itibaren yanma,ağrı şikayetleri ile kliniğimize başvurdu. Öyküsünde ankilozan spondilit tanısı almış,bu nedenle infliksimab kullanmaktaydı.Yaklaşık 20 yıl önce akciğer tüberkülozu tedavisi görmüş. Bir ay önce 41dereceye çıkan ateş arkasından güç ve duyu kaybı ortaya çıkmış.Nörolojik muayenesinde sağ bacakta parezi,sol diz altından itibaren hiperestezisi mevcuttu. Fizik muayenede sağ testiste şişlik mevcuttu, dissemine tüberkuloza bağlı epididimit tanısı kondu. EMG'de solda radikülomiyelit ile uyumlu bulundu. Torakolomber MRG'de T12de 13mm çapında kontrastlanma sergileyen lezyon görüldü (tüberküloma).Brucella Rose Bengal,Coombslu Wright Aglütinasyon,Borrelia Burgdorferi İgG/M,Anti HbS,HbsAg,AntiHCV,HIV sonuçları negatif geldi.BOS biyokimyası,hücre sayımı normal geldi.BOS hücre kültürü,tbc PCRda üreme olmadı.Yüksek ateş,lökositoz,sedimentasyon yüksekliği ve PPD pozitifliği bulguları ile tüberküloz tanısı kondu,radikülomiyelit bulguları da tüberküloza bağlı olarak değerlendirildi.Hasta tüberküloz tedavisi altına alındı.Tedavinin 3.ayında semptomları tamamen geriledi.

Tartışma:

Tüberküloza bağlı radikülomiyelitler çok sık görülmeyen bir durumdur,bizim vakamızda infliksimab kullanımı hastanın eski tüberkülozunu aktive ederek,dissemine tüberküloza dönüştürmüştür. Radikülomiyelit olgularında hastanın geçirdiği tüberküloz ve kullandığı ilaçları da sorgulayarak etyolojik araştırma yapılmalıdır.Eğer tedavi edilmezse ciddi nörolojik sekeller bırakabilir. Erken tanı için ayırıcı tanılarımız arasında tüberkülozu da hatırda tutmamız gerekmektedir.

.....

EP-422

BECKER MÜSKÜLER DİSTROFİLİ HASTADA GELİŞEN İNFLAMATUVAR MİYOPATİ: OLGU SUNUMU

İPEK GÜNGÖR , BEDİA MARANGOZOĞLU SAMANCI , HACER DURMUŞ , FEZA DEYMEER , YEŞİM PARMAN , PİRAYE SERDAROĞLU OFLAZER

İSTANBUL TIP FAKÜLTESİ

Giriş:

Becker tipi kas distrofisi (BMD) Xp21 geni tarafından kodlanan distrofin proteininin kalitatif veya kantitatif bozuklukları sonucu ortaya çıkan bir kas distrofisidir. Dermatomiyozit, ise nadir, edinsel inflamatuvar bir miyopatidir.
Bu poster sunumunda görece nadir iki kas hastalığının birlikte görüldüğü bir olgu tartışılacaktır.

Olgu:

Olgu ilk kez 1999 yılında İstanbul Üniversitesi İstanbul Tıp Fakültesi Nöromüsküler Hastalıklar Bilim Dalı'na, yirmili yaşlarda başlayan yürüme güçlüğü yakınması ile başvurmuş ve yapılan genetik analiz sonucunda Xp21'de 45-47 ekzonları arasında delesyon saptanarak BMD tanısı almıştı.
Hastanın yürüme güçlüğü giderek artmış, 40 yaşına geldiğinde tek yanlı destekle yürüyebilir hale gelmişti. Ancak son 6 ay içinde yürüme güçlüğü hızlı bir şekilde ilerlemiş, kollarında da güçsüzlük baş göstermiş ve günlük yaşam aktivitelerinde tamamen bağımlı hale gelmişti. Bu süreçte hastada yutma güçlüğü de gelişmişti. Becker tipi kas distrofili hastanın klinik seyrindeki bu akut kötüleşme ve yutma güçlüğü gibi beklenmeyen klinik bulgular nedeniyle hasta yeniden değerlendirildi. Yapılan sistemik muayenesinde yüzünde yaygın raş, gövde ön yüzünde, özellikle boyun bölgesinde ve dirsek ekstansör yüzlerinde eritemli görünüm dikkati çekti. Hastanın son nörolojik muayenesinde kas gücü proksimal ve distallerde 0-1/5 idi. Gastrokinemiuslarda psödohipertrofi gözlendi. Subakut yerleşen zaaf, deri bulguları ve yutma güçlüğü birlikte değerlendirildiğinde, hastada BMDe ek olarak dermatomiyozit gelişmiş olabileceği düşünüldü. Hastanın tekrarlanan kas biyopsisinde 5-6 alandaki orta çaplı damarların çevresinde ve kas liflerinde, perimizyal yerleşimli inflamasyon bulguları saptandı. Kas biyopsi ile dermatomiyozit tanısı desteklenen hasta, immunsupresif tedavi ile takibe alındı

ve bu tedavi altında kas gücünde anlamlı bir düzelme gözlendi.

Sonuç
Kronik bir hastalığın seyri sırasında hızlı bir kötüleşme ya da hastalıkta beklenmeyen bulgular geliştiğinde, hastalarda kazanılmış ikincil bir hastalığın gelişmiş olma olasılığı göz önünde bulundurulmalı ve bu hastalar ayrıntılı bir şekilde yeniden incelenmelidir.

.....

EP-423
MILLER-FISHER OLGULARININ KLİNİK VE LABORATUAR ÖZELLİKLERİ: İSTANBUL TIP FAKÜLTESİ DENEYİMİ

İPEK GÜNGÖR , HACER DURMUŞ , GÜHER SARUHAN DİRESKENELİ , PİRAYE SERDAROĞLU OFLAZER , FEZA DEYMEER, YEŞİM PARMAN

İSTANBUL TIP FAKÜLTESİ

Amaç:
Guillain-Barré sendromunun (GBS) seyrek rastlanan bir variantı olan Miller-Fisher sendromu (MFS) akut olarak ortaya çıkabilen ataksi, eksternal oftalmopleji, arefleksi ile giden klinik bir tablodur.
Bu bildiride, son 5 yılda kliniğimizde izlenen, klinik ve laboratuvar bulguları ile Miller Fisher Sendromu ile uyumlu bulunan 12 olgu tartışılacaktır.

Gereç ve Yöntem:
2007-2012 yılları İstanbul Üniversitesi, İstanbul Tıp Fakültesi, Nöromüsküler Hastalıklar Bilim Dalı'nda klinik ve laboratuvar bulguları ile Miller Fisher (MF) tanısı alan 12 hastanın klinik, EMG ve BOS bulguları ile, anti-GQ1b antikor düzeyleri değerlendirilmiştir.

Bulgular:
Hastaların 2'si kadın, 10'u erkekti, yaş ortalaması 47.67 ± 17.53 (22-79 yaş arasında) idi. Yedi hastada semptomlar gelişmeden 7-15 gün önce gelişen bir enfeksiyon öyküsü vardı. Klasik oftalmoparezi, arefleksi ve ataksi triadının yanı sıra, beş hastada disfaji, iki hastada periferik fasyal paralizi, üç hastada da proksimallerde baskın kas zaafı mevcuttu. Bir hastada asimetrik zaaf dikkat çekiciydi. İki hastada otonom tutulum gelişti. Bir hastada solunum sıkıntısı nedeniyle, bir hastada ise otonom tutuluma bağlı kardiyak komplikasyonlar nedeniyle yoğun bakım ihtiyacı gelişti. Üç hastaya lomber ponksiyon yapılmamıştı, ponksiyonu yapılan dokuz hastanın beşinde BOS protein yüksekliği vardı (N:150-450 mg/L). Üç hastanın EMG incelemesi normal iken, diğerlerinde özellikle duysal iletilerde çeşitli derecelerde bozukluk saptandı. Yedi (7/12) hastamızda GQ1b antikoru pozitifti. Klasik triadı olan dört hastamızın GQ1b antikoru negatif iken, bir hastamızda ise GQ1b antikor düzeyi bakılamamıştı. Bir hasta dışında diğer tüm hastalarımıza intravenöz immunglobulin (IVIG) tedavisi uygulandı ve bu tedaviye klinik yanıt alındı.

Sonuç:
Bu çalışma ile MFS tanısı alan hastaların, klinik ve laboratuvar özellikleri ayrıntılı bir şekilde sunulmuş, Guillain Barré sendromunun geniş bir spektrum olduğuna ve klasik MF triadına ek olarak görülen belirti ve bulgulara dikkat çekilmek amaçlanmıştır.

.....

EP-424
ERİŞKİN POMPE HASTALIĞI SIKLIĞI: TEK MERKEZİN DENEYİMİ VE ÖN ÇALIŞMA

H. NALAN GÜNEŞ [1], SEVİM ERDEM ÖZDAMAR [2], ERSİN TAN [2]

[1] DIŞKAPI Y. B. EĞİTİM VE ARAŞTIRMA HASTANESİ 3. NÖROLOJİ KLİNİĞİ
[2] HACETTEPE ÜNİVERSİTESİ TIP FAKÜLTESİ NÖROLOJİ ANABİLİM DALI

Amaç:
Pompe hastalığı otozomal resesif, asit alfa glukozidaz enziminin eksikliğine bağlı metabolik bir hastalıktır. Erişkinde fenotipin çeşitlilik göstermesi nedeni ile tanı koymak güçtür. Sıklığı yenidoğan taramalarında tahmini 1/ 40 000' dir.

Gereç ve Yöntem:
Erişkin Pompe hastalığı sıklığını araştırmak amacı ile 2004-2012 yılları arasında merkezimize başvuruda bulunan hastalar değerlendirildi. Çalışmaya ekstremite kuşak kas güçsüzlüğü olan ve/ veya kas biyopsilerinde vakuoler miyopati saptanan, klinik ve nöropatolojik bulguları ile erişkin Pompe hastalığı düşünülen hastalar dahil edildi. Pompe hastalığı tanısı kas dokusunda veya kuru kan örneklerindeki (en az 2 kez bakılan) asit alfa glukozidaz enzim aktivitesi veya genetik analiz ile doğrulandı.

Bulgular:
Çalışmaya 50 hasta alındı. Hastaların 26'sı kadın, 24'ü erkekti. Sekiz hasta Pompe hastalığı tanısı aldı. Bu hastaların 5'i erkek, 3'ü kadındı. İki hasta aile taraması sırasında saptandı. Bu sonuçlara göre merkezimizdeki seçilmiş hasta grubunda saptanan Pompe hastalığı sıklığı % 16 idi.

Sonuç:
Erişkin Pompe hastalığı kavşak tipi müsküler distrofiler ile sıklıkla karışabilmektedir. Enzim replasmanı ile tedavi edilebiliyor olması nedeniyle tanınması önemlidir. Ülkemizdeki sıklığı bilinmemektedir. Bizim seçilmiş hasta grubumuzdaki sıklığı oldukça yüksek saptanmıştır. Bu nedenle klinik ve laboratuar bulguları ile şüphe edilen hastaların tanı için tetkik edilmesi gerekmektedir.

.....

EP-425
NORMALE YAKIN POTASYUM DEĞERLERİ İLE AKUT MOTOR AKSONAL NÖROPATİYİ TAKLİT EDEN PERİYODİK PARALİZİ OLGUSU

ŞEFİK EVREN ERDENER , ÇAĞRI MESUT TEMUÇİN , NEŞE DERİCİOĞLU

HACETTEPE ÜNİVERSİTESİ TIP FAKÜLTESİ NÖROLOJİ ANABİLİM DALI

Giriş:
Hipokalemik periyodik paralizi (HPP) aralıklı yaygın kuvvetsizlik atakları ile karakterize, ataklara hipokaleminin eşlik ettiği, kalıtımsal bir hastalıktır. HPP'de duyusal sinir iletim çalışmalarında geri dönüşümlü bozukluklar literatürde daha sık bildirilmiş olmasına rağmen, motor sinir iletim çalışmalarındaki bozukluklar oldukça nadir görülmektedir.

Olgu:
22 yaşındaki kadın hasta, sabah kalktığında fark ettiği, bir gün içerisinde hızla ilerleyen, tüm kol ve bacaklarında kuvvetsizlik

şikayeti ile başvurdu. Nörolojik muayenesinde üst ve alt ekstremitelerde, proksimalde hakim parezisi görülen hastanın derin tendon refleksleri alınamıyordu. Duyu muayenesi normaldi. Sinir iletimi çalışmalarında motor sinir bileşik kas aksiyon potansiyellerinin (BKAP) genliklerinin düşük olması nedeniyel hastaya akut motor aksonal nöropati (AMAN) ön tanısı kondu ve intravenöz immünglobulin tedavisi planlandı. Ancak ertesi sabah motor muayenesinde belirgin iyileşme saptandı. Aynı gün tekrarlanan sinir iletimi çalışmalarında BKAP amplitütlerinde artış saptanırken egzersiz testinde HPP ile uyumlu bulgular saptandı. Hastanın gelişinde sınırda hipokalemisinin mevcut olduğu görüldü. Atağın başlangıcından sonra 72 saat içerisinde tamamen düzelen hastanın hikayesinde 10 yıl önce de benzer bir atağının olduğu ve tedavisiz düzeldiği öğrenildi. Potasyum desteği verilerek sekelsiz taburcu edilen hastanın, yaklaşık 5 ay sonra, karbonhidrattan zengin beslendiği bir dönemi takiben, 48 saat süren, benzer klinikte bir atağı olduğu görüldü. Hastaya beslenme önerilerinde bulunuldu.

Yorum:
HPP'de, sunulan vakada da görülen geri dönüşümlü motor sinir iletim çalışması bulguları literatürde çok seyrek olarak bildirilmiş olup klinikte tanı koyma sürecinde yanlış yönlendirici olabilmektedir. Hızlı gelişen kuvvet kaybıyla gelen hastalarda elektrofizyolojik çalışmalar AMAN'ı telkin etse bile klinikte hızlı düzelme varlığında HPP tanısı akla gelmelidir; potasyum değerlerinin sınırda düşük veya normal aralıkta bulunabileceği göz önüne alınmalıdır.

.....

EP-426
İZOLE OKULOMOTOR PARALİZİ'YE NEDEN OLAN HİPOFİZ MAKROADENOMU

FAİK İLİK [1], M. KEMAL İLİK [2], HÜSEYİN BÜYÜKGÖL [1]

[1] NECMETTİN ERBAKAN ÜNİVERSİTESİ MERAM TIP FAKÜLTESİ NÖROLOJİ A.D.
[2] MEVLANA ÜNİVERSİTESİ TIP FAKÜLTESİ BEYİN VE SİNİR CERRAHİ A.D.

Olgu:
Pupil tutulumu ile birlikte olan okulomotor paralizi, hipofiz tümörlerinin nadir bir komplikasyonu olup hipofiz apopleksisi ya da hipofiz makroadenomunun kavernöz sinüs invazyonuna ikincil olarak meydana gelebilir. Otuzsekiz yaşında erkek hastanın şikayetleri sağ göz kapağında düşüklük ve çift görme olup göz kapağındaki düşüklük yaklaşık dört gün önce başlamış ve bu dört gün içerisinde daha da belirginleşmiş. Hastanın özgeçmişinde hipertansiyon ve Tip2 diyabetes mellitus gibi sistemik hastalıklar mevcuttu. Nörolojik muayenesinde; sağ gözde pitoz gözlendi. Hastanın göz hareketlerinde ise sağ gözde dışa deviasyon, içe, yukarı ve aşağı bakış kısıtlılığı mevcuttu. Ayrıca dilate, ışık ve yakın reaksiyonu elde edilemeyen pupil saptandı. Hastaya posterior kommunikan arter anevrizma ön tanısıyla kranial manyetik rezonans anjiografi tetkiki yapıldı ve normal sınırlarda bulundu. Kraniyal MRG incelemesinde ise hipofiz sağ yarısındaki sellayı tümü ile dolduran sağda parasellar alana sağ internal karotis arter posterior komşuluğuna uzanan 15x18x22 mm boyutlarında kitle lezyonu gözlendi (Resim 1). Hasta opere olmak üzere beyin cerrahisi kliniğine yönlendirildi. Operasyon sonrasında hastanın nörolojik şikayetleri tamamen düzelmiş olup hormon tedavisi açısından takipleri endokrinoloji kliniğinde devam etmektedir. Pupil tutulumu olan 3. kranial sinir paralizisinin en sık nedeni posterior kommunikan arter anevrizmasıdır. Pupilin tutulduğu izole 3. kranial sinir paralizisi, hipofiz adenomlarının nadir bir belirtisi olup hem hipofizer makroadenomlarında hem de hipofiz apopleksisinde görülmektedir. Vakamızda ani başlangıçlı başağrısı, eşlik eden bulantı, kusma ve bilinç değişikliği belirtilerinin olmaması ve predispozan faktör yokluğu nedeniyle hipofiz apopleksisi tanısından uzaklaşılmıştır. Okulomotor paralizi, hipofiz makroadenomunun kavernöz sinüs invazyonuna ikincil olarak olduğu düşünülmüştür.

.....

EP-427
OKULOMOTOR SİNİR PARALİZİSİ İLE PREZENTE OLAN ORBİTAL LENFANJİOM

FAİK İLİK [1], M. KEMAL İLİK [2], YALÇIN KOCAOĞULLARI [3]

[1] NECMETTİN ERBAKAN ÜNİVERSİTESİ MERAM TIP FAKÜLTESİ NÖROLOJİ A.D.
[2] MEVLANA ÜNİVERSİTESİ TIP FAKÜLTESİ BEYİN VE SİNİR CERRAHİ A.D.
[3] NECMETTİN ERBAKAN ÜNİVERSİTESİ MERAM TIP FAKÜLTESİ BEYİN VE SİNİR CERRAHİ A.D.

Olgu:
Orbital kitleler nadir olarak görülürler ve tipik olarak tek taraflı ilerleyici proptozisle kendini gösterirler. Otuz yaşında erkek hastanın iki hafta önce sağ gözünde ağrı, çift görme, sağ göz kapağında hafif düşüklük şeklinde şikayetleri başlamış. Hastanın özgeçmişinde belirgin hastalık öyküsü yoktu. Nörolojik muayenesinde; sağda pitozis, sağ gözde dışa deviasyon, içe, yukarı ve aşağı bakış kısıtlılığı, dilate, ışık ve yakın reaksiyonu elde edilemeyen pupil saptandı. Kranial manyetik rezonans anjiografi normal olarak değerlendirildi. Hastanın kraniyal ve orbital MRG incelemesinde ise sağda orbitada intrakonal yerleşimli, posteriorda kavernöz sinüse kadar uzanan T2 ağırlıklı sekanslarda heterojen hiperintens, lobule konturlu, düzgün sınırlı 53x18x20 mm ebadında lezyon gözlendi (Resim 1). Nöroşirurji tarafından opere edilen hastanın şikayetlerinde tamamen gerileme oldu. Patolojik olarak da lenfanjiom tanısı doğrulandı. İki yıllık takibi yapılan hastanın ek bir şikayeti olmadı. Lenfanjiom, lenfatik kanallar ve boşluklardan meydana gelen, konjenital bir lenfatik malformasyondur. En sık yerleşim yeri baş-boyun bölgesidir. Histolojik olarak benign karakterde olmasına rağmen, damar, sinir ve diğer organları infiltre ederek çeşitli komplikasyonlara yol açabilmektedir. Bugüne kadar

malign transformasyon gösterdiği görülmemiştir. Bu vakada göz arkası lenfanjiyomun okulomotor sinir felcine neden olabileceği vurgulanmıştır.

.....

EP-428

DEMYELİNİZAN HASTALIKLARDA GÖZLENEN GÖRME ALAN DEFEKTLERİ: KİAZMAL OPTİK NÖRİTE BAĞLI GELİŞEN GÖRME ALAN KAYBI

NİLUFER KALE [1], ERKAN ACAR [1], NAOMİE KRAUSS WARNER [2], SUNITA YEDAVALLY [2], ERIC EGGENBERGER [2]

[1] BAKIRKÖY PROF DR MAZHAR OSMAN RUH VE SİNİR HASTALIKLARI EĞİTİM VE ARAŞTIRMA HASTANESİ 3. NÖROLOJİ KLİNİĞİ
[2] DEPARTMENT OF NEURO-OPHTHALMOLOGY, MİCHİGAN STATE UNİVERSİTY, MI, USA

Giriş:
Görme alan defektlerine yol açan en sık nedenler arasında kompresif olan yada kompresif olmayan etiyolojilere bağlı gelişen kiazma tutulumlarıdır. En sık kompresif kiazmal lezyonlar arasında suprasellar bölgeye uzanım gösteren hipofiz adenoma, kraniofaringiom, meningiom yada anevrizma bulunur. Kiazmal optik nörit nadir görülür, kiazmayı etkileyerek görme alan bozukluklarına yol açan kompresif olmayan nedenler arasında bulunur. Klinik prezentasyon retrobulber optik nöritle benzerlik gösterir, hastalar sıklıkla unilateral yada bilateral görsel semptomlardan şikayet eder ve fundus değerlendirmesi normal saptanır. Klinik prezentasyon klinik izole sendromun bir parçası olabileceği gibi multipl skleroz (MS) yada nöromyelitis optika'da (NMO) gözlenebilir. Bu sunum ile klinik izole sendrom olarak kiazmal optik nörit tanısı almış ve görme alanı defisiti saptanan bir hasta tartışılacaktır.

Olgu:
40 yaşında bilinen hastalık öyküsü olmayan erkek hasta sağ gözde bulanık görme şikayeti ile başvurdu. Hastanın nörolojik değerlendirmesi normal olarak değerlendirildi, nöro-oftalmolojik değerlendirmede görme keskinliği ve renkli görme her iki gözde normal olarak saptandı, fakat 30-2 Humphrey perimetrik incelemesinde sağ gözde hemianopik konstriksiyon saptandı. Hastanın vaskülit, hematolojik, karaciğer, tiroid ve üriner sistem değerlendirmeleri normal olarak değerlendirildi. BOS incelemesinde oligoklonal band pozitif saptandı. Kranyal MR incelemesinde kiazmal bölgede kontrast tutulumu, her iki optic sinirde artmış sinyal saptandı.**Sonuçlar:** Hastanın 1. yıl takiplerinde yeni bir atak ve MR değerlendirmesinde yeni T2 hiperintens lezyon gelişimi saptanmadı, Hasta kiazmal optik nörit ve klinik izole sendrom tanıları ile MS ünitesinden tedavisiz olarak takip edilmektedir.

Tartışma:
MS, NMO gibi demyelinizan hastalıklar spektrumuna bağlı olarak nadir gözlense de optik kiazma tutulumu gözlenebilir. Gelişen görme alan defekti görsel şikayetler ve dizabiliteye yol açabilir fakat sıklıkla prezentasyonun klinik gidişi iyidir.

.....

EP-429

BİLATERAL TOLOSA HUNT SENDROMU: NADİR GÖRÜLEN BİR OLGU SUNUMU

OSMAN SERHAT TOKGÖZ , FAİK İLİK , AYŞEGÜL ÖĞMEGÜL

NECMETTİN ERBAKAN ÜNİVERSİTESİ MERAM TIP FAKÜLTESİ NÖROLOJİ A.D.

Olgu:
Tolosa-Hunt sendromu kavernöz sinüs ve süperior orbital fissür'de yerleşen etyolojisi bilinmeyen ağrılı oftalmoplejidir. İdiyopatik granülomatöz bir hastalık olup III, IV ve VI. kraniyal sinirlerin bir veya birden çoğunun paralizisi ile seyreder. Spontan düzelebildiği gibi steroid tedavisine de çok iyi yanıt verir. Yıllık tahmini insidansı milyonda bir olup bilateral tutulum daha da nadir görülmektedir. Bilateral tutulum ağrılı oftalmoplejilerin %3 ünü teşkil eder. Altmış üç yaşında kadın hastanın ilk şikayetleri 5 gün önce başlamış. Sabah kalktığında sağ göz kapağında düşüklük olduğunu fark etmiş. Bununla beraber sağ orbital bölgede de ağrı meydana gelmiş. Ertesi gün hastanın aynı şikayetleri sol tarafında meydana gelmiş. Bunları takiben çift görmeye başlamış. Özgeçmişinde 10 yıllık astım öyküsü olan hastanın soygeçmişinde patolojik özellik yoktu. Nörolojik muayenesinde her iki gözün her yöne hareketi kısıtlıydı. Trigeminal sinirin oftalmik dalında hipoestezi ve hipoaljezi saptandı. Laboratuvar incelemeleri (biyokimyasal parametreler, hemogram, sedimentasyon, C-reaktif protein, romatoid faktör, vaskülit tetkikleri) normal bulundu. Kontrastlı kraniyal MRG incelemesinde kavernöz sinüs etrafında inflamasyon tespit edildi (Resim 1). Hastaya 80 mg/gün metil prednizolon başlandı. Şikayetlerinde ikinci gün gerileme oldu. Tolosa Hunt sendromunda tedavide kortikosteroidler altın standarttır. Tedaviye 60-80 mg/gün dozunda steroidle başlanır ve tedaviden sonra 72 saat içinde düzelme saptanır. Genellikle tek taraflı tutulum olan sendromda bilateral tutulum nadir olup bu nedenle vakamız sunulmuştur.

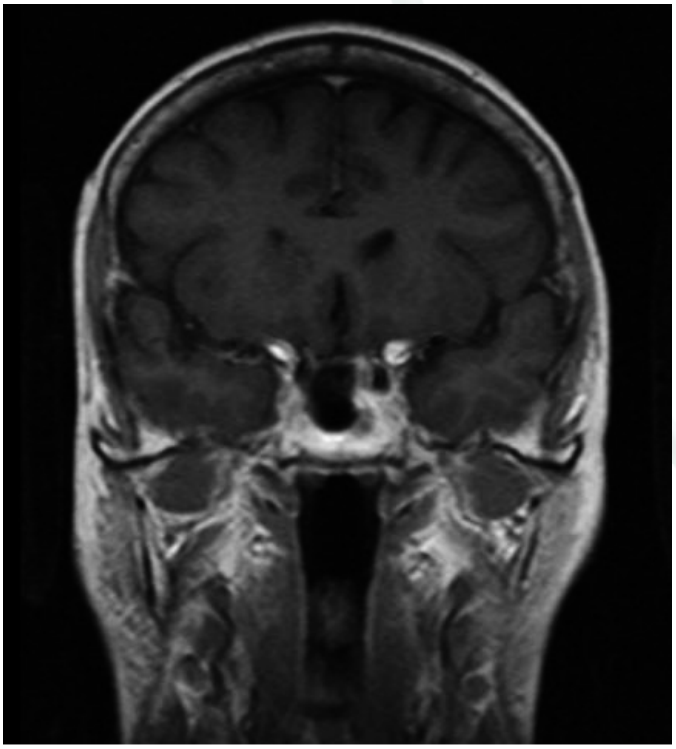

.....

EP-430

BİLATERAL DİLATE PUPİLLANIN NADİR NEDENLERİ

HALE ZEYNEP BATUR ÇAĞLAYAN [1], AYŞE İLKSEN ÇOLPAK IŞIKAY [2], TÜLAY KANSU [3], PINAR YÜKSEKKAYA [4]

[1] GAZİ ÜNİVERSİTESİ TIP FAKULTESİ, NÖROLOJİ ANABİLİM DALI
[2] HACETTEPE ÜNİVERSİTESİ NÖROLOJİK BİLİMLER VE PSİKİYATRİ ENSTİTÜSÜ, NÖROOFTALMOLOJİ PROGRAMI
[3] HACETTEPE ÜNİVERSİTESİ TIP FAKÜLTESİ, NÖROLOJİ ANABİLİM DALI, NÖROOFTALMOLOJİ ÜNİTESİ
[4] ULUCANLAR GÖZ EĞİTİM VE ARAŞTIRMA HASTANESİ

Giriş:

Dilate pupillalar nörologların sıkça karşılaştığı bir bulgu olup, bazı durumlarda tanı zorluğu yaşanan durumlardır. Parasempatik inervasyonun blokajı, sempatik sistemin ise stimulasyonu pupillanın dilate olmasına neden olur. Tek taraflı midriazis daha sık görülmekle birlikte, bilateral dilatasyon nadirdir.Bu bildiride son 1 yıl içinde gördüğümüz bilateral dilatasyon gösteren 5 değişik pupilla olgusu sunulmuş, ayırıcı tanıda hikaye, muayene ve farmakolojik testlerin önemi vurgulanmıştır.

Olgu:

Dilate pupilla nedeniyle değerlendirilen 5 olgu; 1.Dört yaşında erkek çocukta bilateral konjenital midriazis, 2.Otuz yaşında sağlıklı kadın hastada bilateral Adie'nin tonik pupilla sendromu, 3.Yirmi beş yaşında Çölyak hastalığı ve nöropatisi olan kadın hastada duloksetine bağlı farmakolojik pupilla, 4.Altmış beş yaşında Miller Fisher sendromuna bağlı bilateral tonik pupilla ve 5. Yirmi yedi yasinda kadın hastada bilateral "tadpole" pupilla bulguları saptanmıştır.

Tartışma:

Bilateral dilate pupilla ayırıcı tanısında öncelikle tektal bölge lezyonları ve intoksikasyonlar yer alır. Burada sunulan hastalar; konjenital midriazis, bilateral Adie'nin tonik pupilla sendromu, duloksetine bağlı farmakolojik pupilla, Miller Fisher sendromuna bağlı tonik pupilla ve "tadpole" pupillası gibi nadir görülen durumlar olup birkaç merkez dolaştıktan sonra tanı alan vakalardır. Etyolojik nedenlerin ortaya konması hem semptomların düzeltilmesi, hem de altta yatan hastalığın tanısı ve tedavisi için gereklidir. İyi bir anamnez ve muayene ile gereksiz laboratuvar ve görüntüleme tetkiklerinden kaçınılması mümkündür.

.....

EP-431

PARSİYEL OKULOMOTOR FELÇE BAĞLI YUKARI BAKIŞ KISITLILIĞI VE PUPİL TUTULUMU

FAİK BUDAK , EMRE AYDIN , AZAD KOCKAYA

KOCAELİ ÜNİVERSİTESİ TIP FAKÜLTESİ NÖROLOJİ ANABİLİM DALI

Olgu:

Ortabeyindeki küçük infarktlar parsiyel okulomotor sinir tutulumlarına neden olabilmektedir. 34 yaşında erkek hasta aşırı uykululuk ve çift görme yakınması ile başvurdu. Göz hareketleri; iki yanlı yukarı bakış kısıtlılığı gözlenirken aşağı bakış, horizontal bakış ve vestibulookuler refleksler etkilenmemişti. Pupiller isokorik, dilate (4mm), ışık yanıtı azalmıştı.
MR bilateral mesensefalik paramedian bölgede akut infarkt Mesensefelondaki iskemik lezyona bağlı olarak superior rectus ve edinger westpall subnukleusları veya fasikülleri etkileyen parsiyel okulomotor sinir paralizisi tanısı kondu.

Klinik deneyimlerden yola çıkılarak okulomotor nukleusun infrafasikuler organizasyonu açıklamaya çalışan çeşitli teoriler ortaya sürülmüştür. Castro infranukleer dizilimi medialden laterale doğru pupilomotor, levator, med rectus, sup rectus, inferior oblik şeklinde yerleştiğini savunan model geliştirmişlerdir. Başka bir hipotezde Kisiazek ve arkadaşları rostrokaudal dizilim şeması tasarlamışlardır. Bu şemada pupilomotor lifler rostralde, levator lifler ise kaudalde yer almaktadır. Olgumuz okulomotor nukleusun organizasyonunda Sup Rect., Ed. Wpall subnuk. veya inffasiküler lifler komsuluğunu göstermiştir.

.....

EP-432

ANTİ-GQ1B ANTİKORU İLE BERABER İNTERNÜKLEER OFTALMOPLEJİ

FAİK BUDAK [1], MÜGE ALVUR [2], AZAD KOCKAYA [1], EMRE AYDIN [1], FATMA BUDAK [3]

[1] KOCAELİ ÜNİVERSİTESİ TIP FAKÜLTESİ NÖROLOJİ ANABİLİM DALI
[2] KOCAELİ ÜNİVERSİTESİ TIP FAKÜLTESİ AİLE HEKİMLİĞİ AD.
[3] KOCAELİ ÜNİVERSİTESİ TIP FAKÜLTESİ MİKROBİYOLOJİ AD.

Olgu:

Ataksinin eşlik etmediği Akut Oftalmopleji (AO), Miller Fisher Sendromunun (MFS) ender görülen bir varyantıdır. AO' nun patogenezinde anti-GQ 1b IgG antikor varlığı gösterilmiştir. Anti-GQ1b antikoru ile beraber AO eksternal ve internal oftalmoplejinin farklı kombinasyonları ile görülebilinir. 25 yaşında erkek hasta, 10 gün önce ateş ve öksürük öyküsü sonrası çift görme yakınması ile başvurdu. Nörolojik muayenesinde sağ gözde adduksiyonda kısıtlılık ve sol gözde abduksiyonda nistagmus saptandı. (Resim 1). Anti GQ1b antikoru pozitif bulundu. (Resim 2). MR, EMG, Tensilon testi yanıtı normal. Asetilkolin reseptör antikoru negatif idi. İntravenöz immunglobulin beş gün süre ile verildi. Tedavinin sonunda İnternükleer oftalmopleji düzeldi. MFS ile internükleer

oftalmopleji beraberliği bildirilmesine karşın, ataksisiz AO de ilk kez beraberliği sunulmaktadır. İnternükleer oftalmopleji ayırıcı tanısında Multipl Skleroz ve Serebro Vasküler Hastalık dışında anti-GQ1b pozitifliği ile beraber olan ataksisiz AO de ayırıcı tanısında düşünülmelidir.

.....

EP-433

AKUT OFTALMOPLEJİNİN DÜZELMESİ SONRASI GELİŞEN FASİYAL FELÇ

FAİK BUDAK [1], MÜGE ALVUR [2], AZAD KOCKAYA [1], EMRE AYDIN [1], FATMA BUDAK [3]

[1] KOCAELİ TIP FAKÜLTESİ NÖROLOJİ AD.
[2] KOCAELİ ÜNİVERSİTESİ TIP FAKÜLTESİ AİLE HEKİMLİĞİ AD.
[3] KOCAELİ ÜNİVERSİTESİ TIP FAKÜLTESİ MİKROBİYOLOJİ AD.

Olgu:

Ataksisiz Akut Oftalmopleji (AO), Miller Fisher Sendromunun (MFS) ender görülen bir varyantıdır. Anti-GQ1b antikoru ile beraber olan Ataksisiz AO farklı eksternal ve internal oftalmopleji kombinasyonları iledir. 44 yaşında erkek akut başlangıçlı çift görme ile başvurdu. Muayenesinde iki yanlı dışa bakış ve vertikal bakış kısıtlılıkları gözlendi. MR, EMG normaldi. Asetilkolin reseptör antikoru ve tensilon testi negatifti. AntiGQ1b antikoru pozitifti. İVİG tedavisi ile oküler bulguları düzeldi. İyileştikten 3 hafta sonra sağ periferik tip fasiyal felç gelişti. Anti-Gangliosid antikoru saptanmadı. Anti-GQ1b antikoru oküler motor sinirlerin (3,4,6) paranodal bölgesinde bulunmuştur. Bu nedenle anti- GQ1b antikorlu hastalarda eksternal okuler kas tutulumu açıklanabilir. Anti-GQ 1b Ig G antikoru sıklıkla GT1a, GD3 ve GD1b gangliosidleri ile çapraz reoksiyona girerler. AntiGT1a antikoru fasiyal etkileniminde olduğu bulber tutulumlu akut polinöropatilerde bulunmuştur. Olgumuzda ataksisiz AO ardından gelişen fasiyal felç tutulumu sonrası antigangliosidlerin bulunmaması patogenezde bilinmeyen etmenlerin varlığını destekler.

.....

EP-434

OKÜLOMOTOR APRAKSİLİ ATAKSİ: OLGU SUNUMU

HAVA DÖNMEZ KEKLİKOĞLU , AYŞEN FATMA DİLBAZ , ZEYNEP ISSI , GÖNÜL VURAL , ORHAN DENİZ

YILDIRIM BEYAZIT ÜNİVERSİTESİ ATATÜRK EĞİTİM VE ARAŞTIRMA HASTANESİ NÖROLOJİ KLİNİĞİ

Giriş:

Klinik ve genetik olarak heterojen bir grubu oluşturan otozomal resesif geçişli spinoserebellar ataksiler özellikle serebellar, periferik ve spinal sistemleri etkilemektedir. Fridercih ataksisi ve E vitamini eksikliğinden sonra 3. en sık görülen ataksi nedeninin okülomotor ataksili apraksi olduğu düşünülmektedir. Aprataksin gen mutasyonu sonucu oluşan ataksi ve okülomotor apraksi tip 1 ve senataksin gen mutasyonu ile oluşan tip 2, en iyi tanımlanmış tiplerdir. Bu bildiride ataksi ve okülomotor apraksi tip 2'li bir olguyu sunuyoruz.

Olgu:

61 yaşında erkek hasta, son 5 yıldır yatağa bağımlı hale gelmiş ve gözlerini hareket ettirip bakamamaktan yakınıyordu. Nörolojik muayenesinde konuşması dizartrikti, bilateral serebellar testler beceriksizdi, DTR hiperaktifti ve spastisitesi mevcuttu. Uzun eldiven çorap tarzında hipoestezi ve oküler apraksisi vardı. Kranyal görüntülemede serebellar atrofi görüldü, elektromiyografisinde aksonal tipte polinöropati saptandı. Anamnez özellikleri ve muayene bulgularıyla okülomotor apraksili ataksi tip 2 olarak değerlendirilen hastaya genetik inceleme planlandı.

Sonuç:

Okülomotor apraksili ataksi bizim toplumumuzda da en sık görülen ataksi nedenlerinden biri olabilir. Ataksili hastalarda oküler apraksi muayenesi ve elektromiyografi yapılması erken ve kolay tanı konmasına yardımcı olabilir.

.....

EP-435

BOTULİNUM TOKSİN TİP A TEDAVİSİNE YANITLI SANTRAL PONTİN VE EKSTRAPONTİN MYELİNOLİZİSE BAĞLI GELİŞEN DİPLOPİ

AYSU ŞEN [1], BETÜL TUĞCU [2], BAKİ ARPACI [1]

[1] BAKIRKÖY PROF DR MAZHAR OSMAN RUH SAĞLIĞI SİNİR HASTALIKLARI EĞİTİM VE ARAŞTIRMA HASTANESİ NÖROLOJİ KLİNİĞİ
[2] BAKIRKÖY SADİ KONUK EĞİTİM VE ARAŞTIRMA HASTANESİ GÖZ HASTALIKLARI KLİNİĞİ

Olgu:

Burada botulinum toksin Tip A (BT-A) tedavisiyle düzelen, santral pontin ve ekstrapontin myelinolizise bağlı diplopisi olan 26 yaşındaki erkek hastayı sunduk. Hayal görme, nöbet geçirme, sol taraf güçsüzlüğü, dengesizlik, çift görme şikayetleriyle hastanemize getirilen hastanın nörolojik muayenesinde sağ okulomotor ve abdusens sinir paralizisi, yukarı bakışta nistagmus saptandı. Kas gücü muayenesi sol üstte 1/5, altta 4/5 düzeyindeydi. Solda derin tendon refleksleri azalmıştı, aynı tarafta taban cildi refleksi dorsal yanıtlıydı. Serebellar sistem muayenesinde dizartrik konuşma, sağ tarafta disdiadokokinezi ve gövde ataksisi saptandı. Kraniyal MRI'ında mezensefalon, sağ brachium pontis ve serebellumda hiperintens lezyonlar saptandı. BOS incelemesi ve serum biyokimyası normaldi, sedimentasyon hafif yüksekti. EEG'sinde minimal bioelektrik disorganization saptandı. Dokuz ay once böbrek transplantasyonu geçirme hikayesi olan ve bu nedenle immunsupresan tedavi almakta olan hastada santral pontin ve ekstrapontin myelinolizis düşünüldü. Tedavisi düzenlenen, poliklinik takibine alınan ve fizik tedavi yapılan hastanın sol alt ekstremite parezisi ve ataksisi düzeldi. Sol üst ekstremitede hafif düzeyde parezi sekeli kalan hastanın en büyük şikayeti çift görmesiydi. Göz hastalıkları şaşılık polikliniğiyle konsülte edilen hastaya BT-A tedavisi yapılması planlandı. Ameliyathane koşullarında BT-A uygulanarak çift görme şikayeti düzelen bu hasta sunulmaya uygun bulunmuştur.

.....

EP-436

EÜTF NÖROLOJİ AD, NÖROSENSORİYEL BİRİMİNDEN İDİYOPATİK İNTRAKRANİYAL HİPERTANSİYON TANILI OLGULARDA RİSK FAKTÖRLERİ, TEDAVİ VE PROGNOZ

EBRU KABUKCU , İLKNUR DÖNMEZ , TUBA CERRAHOĞLU ŞİRİN, NESE ÇELEBİSOY , FİGEN GÖKÇAY

EGE ÜNİVERSİTESİ TIP FAKÜLTESİ NÖROLOJİ

Amaç:

İİH, kafa içi basınç artışı yapan diğer nedenlerin dışlanması

ile konan bir tanıdır. Modifiye Dandy Kriterlerine göre ; başağrısı, mide bulantısı, kusma, geçici görme bozuklukları veya papilödem, 6. kranyal sinir paralizisi dışında lokalizan bir bulgu olmaması, hastanın uyanık olması, tromboza ait bir kanıt bulunmayan normal BT/MRG bulguları, LP açılış basıncının 250 mmH2O'dan büyük olması ve normal BOS biyokimyası ve sitolojisi ile artmış kafa içi basıncının başka bir açıklaması olmamasını gerektirmektedir.

Gereç ve Yöntem:
EÜTF Nöroloji AD, Nörosensoriyel polikliniğinde takipte olan idiopatik intrakraniyal hipertansiyonlu 133 olgu retrospektif olarak değerlendirilmiştir.

Bulgular:
133 olgunun yaş, cinsiyet, vücut kitle indeksi, başlangıç yakınmaları, göz dibi ve görme alanı evreleri, BOS basıncı, abdusens tutulumu, MR venografi bulguları, tedavi seçenekleri, izlemdeki göz dibi ve görme alanı evreleri ile ilişkisi değerlendirilmiştir. Vakaların 17 sinde rekürrens görülmüş, medikal tedaviye rağmen yakınmaları ve bulguları devam eden 4 olguya optik sinir kılıf fenestrasyonu uygulanmıştır.

Sonuç:
Çalışmanın verileri literatür eşliğinde tartışılacaktır.

.....

EP-437
BİLATERAL 3. KRANİYAL SİNİR TUTULUMUYLA SEYREDEN NÖROSARKOİDOZ OLGUSU
DİLEK BOZKURT , YASEMİN KARAMANLI , BÜŞRA YURTSEVER , BETÜL TEKİN GÜVELİ , VİLDAN YAYLA

BAKIRKÖY DR SADİ KONUK EĞİTİM VE ARAŞTIRMA HASTANESİ NÖROLOJİ KLİNİĞİ İSTANBUL

Giriş:
Sarkoidoz genç erişkinlerde sıklıkla bilateral hiler lenfadenopati ve pulmoner infiltrasyonla seyreden, birçok sistemi tutan granülomatoz bir hastalıktır. Nörolojik belirtiler vakaların %5-20'sinde, kraniyal sinirler, hipotalamus ve pitüiter bez, meninksler, parankim, beyin sapı ve spinal kord tutulumu şeklinde görülür. Nörosarkoidozlu hastaların yarısında nörolojik belirtiler sistemik bulgulardan önce gelişir. Bilateral 3. kraniyal sinir tutulumu olan, sistemik bulgusu olmayan, klinik ve laboratuvar bulgularıyla olası nörosarkoidoz tanısı konan hastayı ve nörosarkoidoz tanısındaki güçlükleri tartışmak istedik.

Olgu:
Tip 1 diyabetes mellitus tanısı olan, 22 yaşında erkek hasta. On gün önce, sol gözünde ağrı ve göz kapağında düşüklük nedeniyle dış merkezde diyabete bağlı 3. sinir tutulumu olarak değerlendirilmiş. Bir hafta sonra sağ göz kapağında düşüklük ve aşırı kan şekeri yüksekliği gelişen hasta dahiliye servisinde malignite açısından (periferik yayma ve kemik iliği aspirasyon biyopsisi) patoloji saptanmaması üzerine servisimize alındı. Bilateral 3. kraniyal sinir tutulumu olan hasta infeksiyöz, inflamatuar ve malignite ayırıcı tanısına yönelik ayrıntılı incelendi. Kraniyal MR'da sol 3. kraniyal sinirde kontrast tutulumu, beyin omurilik sıvısında protein yüksekliği(150mg/dl) ve anjiotensin konverting enzim (ACE) yüksekliği (4U/L) dışında patoloji saptanmadı. Hastaya klinik, radyolojik ve laboratuvar bulgularıyla olası nörosarkoidoz tanısıyla oral kortikosteroid başlandı.

Sonuç:
İzole sinir sistemi tutulumu olan hastalarda nörosarkoidoz tanısını koymak oldukça güçtür. Şüphelenilen olgularda serum ve beyin omurilik sıvısında ACE düzeyi, nörogörüntüleme ve Galyum 67 sintigrafisi gibi tetkikler, hastalığın erken tanısında büyük önem taşır.

.....

EP-438
PSÖDOTÜMÖR SEREBRİ HASTALARINDA NÖROOFTALMOLOJİK VE NÖROOTOLOJİK BULGULAR
HAVA DÖNMEZ KEKLİKOĞLU [1], ÖZLEM KONUKSEVEN [2], GÖNÜL VURAL [1], ŞADİYE TEMEL [1], ORHAN DENİZ [1]

[1] YILDIRIM BEYAZIT ÜNİVERSİTESİ ATATÜRK EĞİTİM VE ARAŞTIRMA HASTANESİ NÖROLOJİ KLİNİĞİ
[2] YILDIRIM BEYAZIT ÜNİVERSİTESİ ATATÜRK EĞİTİM VE ARAŞTIRMA HASTANESİ KULAK BURUN BOĞAZ KLİNİĞİ

Giriş:
Psödotümör serebri bilinci açık hastalarda kafa içi basınç artışının, lokalize bulgular olmaksızın ortaya çıkması ile karekterize bir sendromdur. Hastaların en önemli yakınmaları başağrısı, tinnitus ve görme bozukluklarıdır. Bu hastalarda başdönmesi ve denge bozukluğu yakınmaları da oldukça sık görülmekle beraber bu konuda yayınlanmış az sayıda araştırma vardır. Bu bildiride psödotümör serebri tanısı konmuş 12 hastanın nörooftalmolojik, nörootolojik muayene bulgularıyla beraber vestibüler uyarılmış miyojenik potansiyel (VEMP) ve videonistagmografi (VNG) bulgularını sunuyoruz.

Olgu:
Hasta serisi 10 kadın 2 erkekten oluşuyordu. Yaşları 32 ile 26 arasında, hastalık süresi 2 ay ile 1,5 yıl arasında değişiyordu. Hastalardan 3'ü dönme hareketi şeklinde, 5'i yerin kayması veya güvensizlik şeklinde başdönmesi tanımlarken 4 hastanın başdönmesi yakınması yoktu. Beyin görüntülemelerinde yer kaplayan lezyon saptanmadı.Tüm hastalarda papilödem mevcut olup lomber ponksiyonda BOS basıncı 250 mmH2O'nun üstünde bulundu. Bir hastada sol tarafta bir hastada bilateral vestibulooküler refleks negatifti. Oküler VEMP latansları normaldi bir hastada tek taraflı elde edilemedi, servikal VEMP latansları bir hastada bilateral 2 hastada tek taraflı uzun bulundu. Sadece 1 hastada primer pozisyonda vertikal nistagmus gözlendi.

Sonuç:
Psödotümör serebri hastalarında klasik yakınmalara başdönmesi de eşlik edebilir ve bazı hastalarda vestibüler sinir fonksiyonlarında değişik derecelerde etkilenmeler olabilir.

.....

EP-439
HANDL SENDROMUNDA NÖRO-OFTALMOLOJİK BELİRTİ VE BULGULAR: OLGU SUNUMU VE LİTERATÜR ÖZETİ
EYLEM DEĞİRMENCİ , ÇAĞDAŞ ERDOĞAN , BENGİ GEDİK

PAMUKKALE ÜNİVERSİTESİ TIP FAKÜLTESİ NÖROLOJİ ANABİLİM DALI

Giriş:
Nörolojik defisit ve beyin omurilik sıvısı (BOS) lenfositozu ile baş ağrısı (HaNDL) sendromunda görülen defisitlerin çoğu afazik, motor ve duysal semptomlardır ancak HaNDL sendromu nöro-

oftalmolojik belirti ve bulgularla kendini gösterebilir. Bu bildiride çift görme ve görmede azalma yakınması ile başvuran HaNDL sendromlu bir olgu literatür özeti ile birlikte sunulacaktır.

Olgu:
Kırk üç yaşında, erkek hasta baş ağrısı, çift görme ve görmede azalma yakınması ile başvurdu. Beş yıl önce benzer yakınmalarının olduğu ve bir ay içerisinde düzeldiği öğrenildi. Baş ağrısı sol tarafta daha şiddetli ve zonklayıcı karakterdeydi. Bulantı ve fotofobisi mevcuttu. Nöro-oftalmolojik muayenesinde görme keskinliği sağda 0,5 solda 0,4 olarak saptandı. Solda papil kenarlarında özellikle süperior temporal bölgede siliklik izlendi. Kranial manyetik rezonans görüntülemesi (MRG), MR-anjiografisi ve MR-venografisi normal olan olgunun lombar ponskiyonu yapıldı. BOS açılış basıncı 22cmH2O olarak saptandı ve BOS direk bakısında lenfositik pleositoz (17/mm3) izlendi. BOS biyokimyasal değerlerleri normal ve enfeksiyöz belirteçleri negatif olarak saptandı.

Tartışma:
Literatürde bildirilen tüm HaNDL olguları değerlendirildiğinde nöro-oftalmolojik belirti ve bulgularla başvuran olguların oranı %17,9 olarak saptanmıştır. Bu olgulardaki nöro-oftalmolojik belirti ve bulgular arasında bizim olgumuzda olduğu gibi görme keskinliğinde azalma ve diplopinin yanısıra bilateral papil ödemi, total oftalmopleji, pitoz, bilateral tonik pupil ve horizontal bakışla uyarılmış nistagmus bildirilmiştir.

.....

EP-440
AKUT VE KRONİK OPTİK NÖRİTLİ HASTALARDA AFFERENT GÖRSEL SİSTEMİN DİFÜZYON TENSOR GÖRÜNTÜLEME TEKNİĞİ İLE İNCELENMESİ VE TEKNİĞİN DİĞER İLGİLİ İNCELEME YÖNTEMLERİYLE KORELASYONUNUN DEĞERLENDİRİLMESİ

AHMET ONUR KESKİN [1], FETHİ İDİMAN [1], EMEL ADA [2], ÖZKAN ALATAŞ [2], EGEMEN İDİMAN [1], SERKAN ÖZAKBAŞ [1]

[1] DOKUZ EYLÜL ÜNİVERSİTESİ TIP FAKULTESİ NÖROLOJİ ABD
[2] DOKUZ EYLÜL ÜNİVERSİTESİ TIP FAKULTESİ RADYOLOJİ ABD

Amaç:
Son yıllarda difüzyon tensor görüntüleme'nin(DTG),optik nörit(ON) ve multipl skleroz(MS)'un patofizyolojisini daha iyi kavramamızı sağlayabileceği bildirilmiştir.Çalışmamızda ON'li hastalarda DTG değişikliklerinin incelenmesiyle klinik pratiğe ve araştırmalara sağlayabilecek katkılar irdelenmek istenmiştir.

Gereç ve Yöntem:
İncelenen 26 hastada anamnez ve klinik özelliklerle, 17 gözde akut ON, 20 gözde kronik ON belirlenmiş, 15 göz sağlıklı bulunmuştur.Kontrol grubu 12 sağlıklı bireyden oluşmuştur. Katılımcılar nörooftalmolojik testler, görsel uyarılmış potansiyeller/GUP, optik koherans tomografi/OKT, orbital ve kraniyal MRG, difüzyon tensor görüntüleme/ DTG ile değerlendirilmiştir.

Bulgular:
DTG incelemelerinde, optik sinirlerden ölçülen fraksiyonel anizotropi (FA) değerleri akut ve kronik ON'li hastalarda kontrollere göre anlamlı olarak azalmış (p<0,05), mean diffüzyon (MD) değerleriyse artmış saptanmıştır. (p<0,05). Hasta ve sağlıklı gruplarda optik kiyazmalardan ölçülen FA değerleri arasında anlamlı fark saptanmazken (p>0,05), MD değerleri hasta grupta artmış bulunmuştur (p<0,05). Optik traktuslarda FA değerleri hasta grupta kontrol grubuna göre azalmış (p<0,05), MDdeğerleri artmıştır (p<0,05). Retinal sinir lifi tabakası (RSLT) kalınlıkları,P100 amplitud ve latansları ve görme keskinlikleri (GK) hasta ve kontrol grupları arasında anlamlı olarak farklı bulunmuştur (p<0,01). Orbita MRG'lerinde ON acısından anlamlı patoloji saptanan grupta, normallere göre FA değerleri (p<0,05), RSLT kalınlıkları (p<0,05), görme keskinlikleri (p<0,01), P100 amplitudleri (p<0,05) azalmış,MD değerleri artmıştır (p<0,01). AkutON'li grupta FA değerleri,P100 latansında uzama ve RSLT kalınlığındaki azalma ile(p<0,05),MD değerleriyse RSLT kalınlığı ve GK azalmayla (p<0,05) korele saptanmıştır. Kronik ON'li grupta FA'daki azalmayla MD artışı ve GK'deki azalma korele (p<0,05) bulunmuştur. Kronik ON'li grupta MD değerleriyle P100 amplitudleri ve GK korele bulunmuştur(p<0,05)

Sonuç:
Optik sinirlerden ölçülen MD ve FA değerlerinde belirgin anormalikler görülmüştür.Bu veriler vizüel dizabilite ve doku hasarı ile korele bulunmuştur.Sonuçlar DTG'den klinikte yararlanılabileceğini düşündürmüştür.Ancak optik kiyazma ve optik traktuslardan elde edilen anormalliklar optik sinire göre daha ılımlıdır ve daha sınırlı yarar sağlayabilir.Ayrıca DTG'nin hastalığın patolojik sürecinin anlaşılmasına ve hastalığa bakış açımızın gelişmesine katkılar sağlayabileceği kanısına varılmıştır.

.....

EP-441
ERKEN BULGUSU KORİORETİNİT OLAN BİR SUBAKUT SKLEROZAN PANENSEFALİT OLGUSU

REMZİ KARADAĞ [1], AYSEL MİLANLIOĞLU [2], OKTAY ESMER [3], ALPER GÖKGÜL [4]

[1] İSTANBUL MEDENİYET ÜNİVERSİTESİ GÖZ AD
[2] YÜZÜNCÜ YIL ÜNİVERSİTESİ NÖROLOJİ AD
[3] YÜZÜNCÜ YIL ÜNİVERSİTESİ GÖZ AD
[4] YÜZÜNCÜ YIL ÜNİVERSİTESİ NÖROLOJİ AD

Giriş:
Subakut Sklerozan Panensefalit (SSPE), defektif ya da mutasyona uğramış kızamık virüsünün neden olduğu santral sinir sisteminin ilerleyici, ölümcül yavaş virüs enfeksiyonlarından birisidir. Oküler belirtiler sıklıkla nörolojik belirtilerle birlikte bulunur fakat hastaların %10'nunda göz belirtileri nörolojik semptomlardan daha önce görülebilmektedir. Bizde görme şikayetlerinin ve atipik korioretinitin nörolojik bulgulardan önce ortaya çıktığı SSPE tanısı konulan olguyu sunuyoruz.

Olgu:
On altı yaşında erkek hasta 2 hafta önce sağ gözde ani görme kaybı şikayetiyle dış merkezde göz polikliniğine gitmiş. Hasta retinit-viral ensefalit ön tanılarıyla nöroloji polikliniğine yönlendirilmiş. Nörolojik muayenesinde bilinci açık, kısmen koopere ve oryante idi. Hastanın unutkanlık, dizartrik konuşma, istemli hareketleri başlatmada güçlüğü mevcuttu. Fundoskopide sağ gözde optik diskin temporali soluk, makülanın tamamını içine alan dört optik disk boyutunda ve eninde yer yer retina pigment epitelinde hipertrofi ve atrofi alanlarının izlendiği makülopati izlendi. Serum Kızamık Ig G düzeyi 7.7 iken BOS'da 8.0 olarak bulundu. BOS/Serum indeksi 2.4 olarak geldi. Hastaya SSPE tanısı konuldu.

Sonuç:
Günümüzde aşı ile azaltılmış olmasına rağmen çok nadiren

de olsa görülebilecek olan nedeni tam olarak belirlenemeyen korioretiniti olan çocuk ve adelösanlarda nöroloji ve göz hekimlerinin ayırıcı tanıda SSPE' e bağlı korioretiniti düşünmeleri ve BOS' ta kızamık antikorlarına bakmalarını öneriyoruz

.....

EP-442 SEKİZ BUÇUK SENDROMLU BİR OLGU

BEDRİYE KARAMAN , GÜLGÜN UNCU , AYŞE GÜLER , NİLGÜN ARAÇ , NEŞE ÇELEBİSOY

EGE ÜNİVERSİTESİ TIP FAKÜLTESİ NÖROLOJİ AD.

Giriş:

Sekiz buçuk sendromu ilk olarak 1998 yılında Eggenberger tarafından, bir buçuk sendromu ile yedinci kraniyal sinir paralizisinin birlikte görülmesi olarak tanımlanmıştır. Bir buçuk sendromu; bir yöne kojuge horizontal bakış paralizi ve internükleer oftalmopleji ile karakterize klinik bir antitedir. Genellikle pons tegmentumunun unilateral lezyonunda, medial longitüdinal fasikülüsün aynı taraftaki paramedian pontin retiküler formasyo ile birlikte tutulmasıyla ortaya çıkar. Eğer bu lezyon fasiyal kollikulusu de içerirse bir buçuk sendromuna fasiyal paralizinin eşlik ettiği çok nadir bir sendrom olan sekiz buçuk sendromu görülür.

Olgu:

42 yaşında erkek olgu baş dönmesi, dengesizlik yakınması ile polikliniğimize başvurdu. Yaklaşık 7 ay önce zaman zaman yakınlarının farkettiği kendisinin şikayetinin olmadığını belirttiği göz hareketlerinde kısıtlılığı mevcutmuş. Yaklaşık 3 ay önce baş dönmesi şikayeti başlamış. Bu şikayet nedeniyle çekilen kraniall MRGde ponto-mezensefalik bölgede lezyon (MS?, tm?) saptanması üzerine olgu kliniğimize yatırıldı. Nörolojik muayenesinde solda 1,5 sendromu ve yine solda periferik tipte fasyal paralizi saptandı. Diğer nörolojik muayenesi olağandı. Kraniyal MRGde periventriküler beyaz maddede milimetrik hiperintensiteler, pons sol yarısında posteriorda süperior serebellar pedinkül düzeyinde ekspansiyon oluşturan homojen nodüler kontrastlanma gösteren ve perfüzyon serilerinde perfüzyon artışı göstermeyen lezyon saptandı. Tumefaktif MS? Demyelinizan süreç? ile uyumlu olabileceği düşünüldü. İzlemde glial kitle ve vaskülit daha ön planda düşünüldü. Hasta yakın radyolojik takibe alınarak taburcu edildi.

Sonuç:

Sekiz buçuk sendromu, literatürde sadece olgu sunumları şeklinde bildirilmiş nadir bir sendromdur. Sekiz buçuk sendromlu bu olgu ile klinik lokalizasyonda iyi bir kraniyal sinir muayesinin önemi vurgulanmaktadır.

.....

EP-443

BELLEK ZAYIFLIĞI VE BAŞ AĞRISI İLE BAŞ VURAN PERİKALLOZAL LİPOM OLGUSU

SİBEL GÜLER [1], UFUK UTKU [1], ERCÜMENT ÜNLÜ [2]

[1] TRAKYA ÜNİVERSİTESİ TIP FAKÜLTESİ NÖROLOJİ ANABİLİM DALI

[2] TRAKYA ÜNİVERSİTESİ TIP FAKÜLTESİ RADYOLOJİ ANABİLİM DALI

Olgu:

İntrakranial lipomlar genellikle perikallozal orta hat lezyonlarıdır. Semptomatik intrakranial lipomlar çok nadirdir. Lipomun lokalizasyonuna göre semptomlar değişebilmektedir. Dirençli başağrısı, nöbetler, psikomotor retardasyon ve kranial sinir defisitleri literatürde bildirilmiştir. Yirmi dokuz yaşında erkek hasta baş ağrısı, baş dönmesi ve unutkanlık yakınmaları ile değerlendirildi. Kranial MR'da T1 ağırlıklı görüntülerde üçüncü ventrikül ile pineal gland arasında yerleşen ve korpus kallozum spleniumu boyunca perikallozal uzanım gösteren lipoma ait hiperintens kitle saptandı. Lezyon bilateral talamus posteromedial bölgelerinde ve internal serebral venlerde bası bulgusu oluşturuyordu. Burada asemptomatik olan perikallozal lipom olgularının aksine kayıt belleğinde kayıba bağlı unutkanlık gelişen ve ayrıca baş ağrısı ve baş dönmesi olan antiödem tedavi ile semptomları gerileyen bir olgu literatür eşliğinde tartışıldı.

.....

EP-444

MULTİSİSTEM ATROFİLİ BİR HASTADA TİPİK RADYOLOJİK BULGULAR

FÜSUN FERDA ERDOĞAN , MEHMET FATİH YETKİN , ALİ SÖNMEZ , ALİ ÖZDEMİR ERSOY

ERCİYES ÜNİVERSİTESİ TIP FAKÜLTESİ NÖROLOJİ ANABİLİM DALI

Olgu:

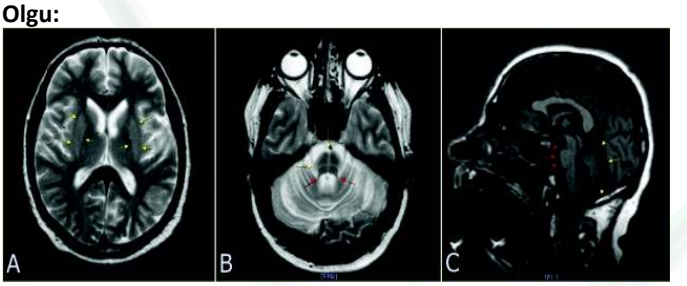

Multi sistem atrofi(MSA), parkinsonian, otonomik, serebellar ya da piramidal bulguların kombinasyonu ile karakterize sporadik nörodejeneratif hastalıktır. Parkinsonian bulguların ön planda olduğu(MSA-P) ve serebellar bulguların ön planda olduğu(MSA-C) iki ana alt tipi tanımlanmıştır. Bu yazıda piramidal, ekstrapiramidal, serebellar ve otonomik bulgularla beraber tipik radyolojik görüntüleri olan bir MSA-P olgusu sunulmuştur. Elli iki yaşında sağ elli erkek hasta beş yıl önce başlayan, zaman içinde progresyon gösteren yürüme güçlüğü ve sık düşme yakınmasıyla polikliniğimize başvurdu. Nörolojik muayenede olgunun bilinci açık, dizartrik ve hipofonik konuşuyordu. Destekle, fleksiyon postüründe küçük adımlarla yürüyordu, sağda striatal el bulgusu mevcuttu. Hastanın kranial manyetik rezonans görüntülemesinde(MRG); putaminal atrofi, orta serebellar pedinkül atrofisi ve T2 ağırlıklı görüntülerde ponsda haç şekilli hiperintensite(Hot Cross Bun İşareti) izlendi. (Resim1) MSA, otonomik bozuklukla birlikte parkinsonizm ya da serebellar ataksi kombinasyonu ile seyreden, sporadik, hızlı progresif nörodejeneratif hastalıktır. Etyoloji tam olarak bilinmemesine rağmen Parkinson Hastalığı ve Lewy Cisimcikli demansda olduğu gibi α-sinüklein bozukluğunun sonucu olarak ortaya çıktığı düşünülmektedir. Kesin, muhtemel ve olası olmak üzere üç tanı kategorisi vardır. Kesin tanı tipik nöropatolojik lezyon olan α-sinüklein pozitif glial sitoplazmik inklüzyonlarının gösterilmesini gerektirir. MSA' yi Parkinson hastalığından ayıran radyolojik bulgular;Putaminal atrofi, putaminal hipointensite, putaminal hiperintens rim, beyinsapı atrofisi, orta serebellar pedinkül atrofisi ve hiperintensitesi ve ponsda haç şekilli hiperintensite olarak sıralanabilir. Bizim olgumuzda da kranial MRGde putaminal atrofi, orta serebellar pedinkul atrofisi ve ponsda haç şekilli hiperintensite saptandı. Parkinsonien semptomlarla başvuran hastalarda MSA akılda tutulmalı, ayırıcı tanıda klinik bulgularla birlikte radyolojik bulgular göz önünde bulundurulmalıdır.

.....

EP-445

LEJYONER HASTALIĞINDA GEÇİCİ SPLENİYAL LEZYON

EDA KILIÇ ÇOBAN [1], SELMA AKSOY [2], AHMET RIZA ŞAHİN [3], NURAY UZUN [3], FATMA MÜNEVVER GÖKYİĞİT [2]

[1] BAKIRKÖY RUH VE SİNİR HASTALIKLARI EĞİTİM VE ARAŞTIRMA HASTANESİ 3. NÖROLOJİ KLİNİĞİ
[2] ŞİŞLİ ETFAL EĞİTİM VE ARAŞTIRMA HASTANESİ NÖROLOJİ KLİNİĞİ
[3] ŞİŞLİ ETFAL EĞİTİM VE ARAŞTIRMA HASTANESİ İNFEKSİYON HASTALIKLARI KLİNİĞİ

Olgu:

Corpus callozum üç arteryel sistem tarafından beslenen zengin bir kan dolaşımına sahiptir;. Enfarktları sık değildir. Son yıllarda özellikle korpus kallozum spleniumda (SCC) difüzyon MR görüntülemelerinde kısıtlılık gösteren geçici lezyonlar rapor edilmektedir. Biz de bu yazımızda Lejyonella pnömonisi tanısı ile infeksiyon hastalıkları kliniğinde konsülte ettiğimiz bir olgudan yola çıkarak geçici SCC lezyonlarına değinmeyi amaçladık.
Daha önce bilinen bir hastalığı olmayan 41 yaşında erkek hasta infeksiyon hastalıkları kliniğinde pnömoni ön tanısı ile yatarken tarafımıza konsülte edildi. Hastanın nörolojik muayenesinde bilinci uykuya meyilli ancak iletişim kurulabiliyordu. Konuşması doğal anlaması tamdı. Ancak reaksiyon zamanı uzundu. Ense sertliği ve meningeal irritasyon bulgusu yoktu. Kranyal alan muayenesi normaldi. Hastada parezi tespit edilmedi. Bilateral taban derisi cevabı fleksördü. Sistemik muayenesinde dinlemekle her iki akciğer solunuma eşit katılıyor ancak bilateral orta ve alt zonlarda inspiratuar raller duyuluyordu. Hastanın kan tetkiklerinde AST 224, ALT 142, LDH 1008, Sedimentasyon 81 mm/h, CRP 442.7 olarak tespit edildi. Hastanın kan gazında ph 7.455, Pco2 25.3, Po2 55.8 idi. Kranyal MR'ında SCC'da T2 ve FLAİR kesitlerde hiperintens, Difüzyon MR'ında aynı bölgede difüzyon kısıtlılığı gösteren ve ADC'de sönen lezyon tespit edildi. Lejyonella üriner antijen testi pozitif tespit edilerek antibiotik başlanan hastanın hızla nörolojik ve sistemik muayenesinde düzelme gözlendi. Bir ay sonra tekrarlanan görüntülemelerinde lezyonun gerilediği görüldü. Pek çok klinik durumda farklı mekanizmalara bağlı olarak SCC bölgesinde difüzyon MR'da kısıtlılık yaratan ve çekilen kontrol görüntülemelerde kaybolan lezyonlar görülebilmektedir. Bu lezyonları ilk planda vasküler olarak nitelendirmemek, böyle geçici lezyonlar olabileceğini bilmek, gereksiz invaziv girişim ve tedavilerden kaçınmamıza neden olacaktır.

.....

EP-446

PROTEİN S EKSİKLİĞİ VE PRİMER İNTRAVENTRİKÜLER HEMORAJİ İLE GİDEN BİR ADULT MOYAMOYA SENDROMU OLGUSU

BETÜL ÇEVİK [1], BERAT ACU [2], DÜRDANE AKSOY [1], SEMİHA KURT [1], AYTEKİN CEVİZ [1]

[1] GAZİOSMANPAŞA ÜNİVERSİTESİ, TIP FAKÜLTESİ, NÖROLOJİ AD, TOKAT.
[2] ESKİŞEHİR OSMANGAZİ ÜNİVERSİTESİ, TIP FAKÜLTESİ, RADYOLOJİ AD, ESKİŞEHİR

Giriş:

Moyamoya hastalığı, Willis poligonunu oluşturan ana intrakranyal serebral arterlerin genellikle iki taraflı, nadiren tek taraflı, darlığı veya tıkanması ve kompansatuar kollateral damarların gelişmesi ile karekterize, kronik progressif serebral vaskülopatidir. Serebral anjiografideki patolojik bulguların kraniyal radyasyon tedavisi, beyin tümörü, otoimmün hastalıklar, hematolojik, protrombotik, genetik bozukluklar gibi diğer tıbbi durumlarla bir arada bulunması halinde moyamoya sendromu olarak isimlendirilmektedir. Burada protein S eksikliğinin eşlik ettiği, primer intraventriküler hemoraji ile giden, Moyamoya sendromlu bir olgu tartışılacaktır.

Olgu:

32 yaşında kadın hastanın ani gelişen başağrısı, kusma ve bilinç bozukluğu şikayetleriyle başvurduğu merkezde çekilen beyin tomografisinde yaygın intraventriküler hemoraji saptanmış. Kontrol tomografide hidrosefali saptanan hastaya eksternal ventriküler drenaj takılmış. Şikayetlerinin 4.gününde kliniğimize sevk edilen hastanın fizik muayenesinde ve vital bulgularında anormallik yoktu. Nörolojik muayenede; bilinci uykuya meyilliydi, basit emirlere koopere olabiliyordu. Yer ve kişi oryantasyonu tam, zaman oryantasyonu bozuktu. Derin tendon refleksleri bilateral canlıydı. Plantar yanıtlar lakayıttı. Hafif derecede ense sertliği vardı. Diğer nörolojik muayene bulguları normaldi.Özgeçmişinde ve soygeçmişinde özellik yoktu. Dört damar serebral anjiografide moyamoya ile uyumlu bulgular saptandı. Moyamoya ya eşlik edebilen diğer tıbbı durumlar araştırıldı. Tekrarlanan protein S değerleri (%11 ve %14) düşük saptandı. Tansiyon ve sıvı-elektrolid dengesi düzenlenerek medikal semptomatik tedavi uygulanan hasta normal nörolojik muayene bulgularıyla cerrahi tedavi için sevk edildi.

Tartışma:

Protein S eksikliği en sık venöz tromboz ve özellikle genç hastalarda iskemik inme ile ilişkilendirmiştir. Yalnızca iskemik semptomlar ile prezente olan moyamoya hastalarında değil, hemoraji ile seyreden erişkin moyamoya hastalarında da protein S eksikliğinin tabloya eşlik edebileceğini göstermesi açısından olgu sunulmaya değer bulunmuştur.

.....

EP-447

LONGİTUDİNAL UZUN SEGMENT POSTERİOR KORDON TUTULUMU OLAN 2 OLGU

TUBA CERRAHOĞLU ŞİTİN , AYDIN BAYRAMOV , FİGEN TOPRAK GÖKÇAY

EGE ÜNİVERSİTESİ TIP FAKÜLTESİ NÖROLOJİ ANABİLİM DALI

Olgu:

Longitudinal ekstensif transvers miyelit-(LETM) üç veya daha fazla vertebradan daha uzun enflamatuvar spinal kord lezyonlarını tanımlamak için kullanılan bir terimdir. Bu lezyonlar zaman zaman tüm spinal kord uzunluğuna yayılır; transvers veya parsiyel(nadiren bir kolonda izole olarak) tutulum yapabilir. LETM en sık nöromiyelitis optika ile görülmekle beraber multipl skleroz, sarkoidoz veya Sjögren sendromu gibi çeşitli otoimmun ve enflamatuvar hastalıklarda ve santral sinir sistemini tutan enfeksiyöz hastalıklarda görülebilir. Radyasyon miyeliti, subakut kombine dejenerasyon ve travmatik spinal kord yaralanması olan hastalarda da görüntüleme yöntemlerinde LETM ile karışabilen longitudinal spinal kord lezyonlarına rastlanmaktadır. Longitudinal uzun segment spinal kord tutulumu, izole olarak posterior kolonda nadir görüldüğü için iki olgu örneği sunulmuştur.

.....

EP-448
AURASIZ MİGREN ATAKLARI İLE BAŞVURAN HASTADA DEV VİRCHOW –ROBİN ARALIKLARI

SIDIKA SİNEM TAŞDEMİR , MUSTAFA ESER , EREN GÖZKE

FSM EĞİTİM VE ARAŞTIRMA HASTANESİ NÖROLOJİ KLİNİĞİ, İSTANBUL

Olgu:
Otuz beş yaşında kadın hasta 6 yıldır ayda 1-2 kez olan, 1-2 gün süren, tam ya da yarım olan, bulantı ve fotofobinin eşlik ettiği zonklayıcı baş ağrısı şikâyetiyle başvurdu. Aurasız migren olarak değerlendirilen olgunun nörolojik muayenesinde kranial alan intakt bulundu. Fundus normaldi. Motor ve duyu defisiti saptanmadı. DTR'ler ++/++ ve TDR bilateral fleksör olarak bulundu. Kranial MR'da rastlantısal olduğu düşünülen, bazal ganglionlarda lokalize, T1 ağırlıklı görüntülemelerde hipointens, T2 ağırlıklı görüntülemelerde hiperintens, zayıf kontrast tutan multipl kistik lezyonlar saptandı. Lezyonlar özellikle talamusa lokalize olup, mezensefalona uzanmaktaydı. Tipik görüntüleri nedeni ile dev perivaskuler alan (Virchow –Robin aralıkları) olarak değerlendirildi. Seyrek görülmesi ve ilginç görüntüleme bulguları nedeni ile sunulmaya değer görüldü.

.....

EP-449
KORPUS KALLOZUM LİPOMU

FEYZA DEMİRALIN , İPEK İNCİ , REHA BİLGİN , MUHTEŞEM GEDİZLİOĞLU

İZMİR BOZYAKA EĞİTİM ARAŞTIRMA HASTANESİ NÖROLOJİ KLİNİĞİ

Giriş:
İntrakranyal lipomlar çok ender görülüp, intrakranyal tümörlerin %1'den daha azını oluşturmaktadır.Bu sunumda gerilim tipi baş ağrısı olan ve insidental olarak tespit edilen korpus kallozum lipomlu bir olgu bildirilicektir.

Olgu:
46 yaşında kadın hasta, polikliniğimize yaklaşık 2 aydır devam eden, bilateral, sıkıştırıcı karakterde , orta şiddette, fotofobi ve fonofobinin eşlik etmediği başağrısı ile başvurdu. Fiziksel aktivite ile kötüleşmeyen ve basit analjezik tedaviye yanıt veriyordu. Hastanın nörolojik muayenesi olağandı. Kranyal MRG'sinde korpus kallozumu bir bant gibi saran T1 ve T2 ağırlıklı kesitlerde hiperintens olarak görülen lipom ile uyumlu lezyon tespit edildi. Hastanın nöroloji ve nöroşirurji kliniğince takibi planlandı.

Tartışma:
İntrakranyal lipomlar oldukça ender görülen santral sinir sisteminin gelişimsel lezyonlarıdır. Genellikle asemptomatiktir, nörogörüntüleme ve postmortem incelemeler sırasında tesadüfen bulunur. Tipik lokalizasyonları orta beynin dorsal yüzü, serebellar vermis ve spinal kordur. En yaygın lokalizasyonları korpus kallozumun yüzeyidir.

İntrakranyal lipomlar sıklıkla çeşitli santral sinir sistemi anomalileri ile birliktedir. Bunlardan en sık olanı korpus kallozum agenizisi diğerleri ise septum pellusidum yokluğu, ensefalosel, myelomeningosel, hipoplastik vermis ve kortikal malformasyonlardır.

İntrakranyal lipomların tanısı BT ve MRG'nin tanı yöntemleri arasına girmesiyle çok kolaylaşmıştır. BT'de lipomlar homojen keskin sınırlı, hipointens ve kontrast madde tutmayan kitle şeklinde görülürler. MRG'de T1 ağırlıklı kesitlerde hiperintens T2 ağırlıklı ksitlerde izo-hiperintens olarak izlenirler, kontrast tutulumu göstermezler.

Olgumuz ender görülmesi ve karakteristik MRG bulgularının olması nedeniyle sunulmuştur.

.....

EP-450
LHERMİTTE-DUCLOS HASTALIĞI

FEYZA DEMİRALIN [1], ÖZGÜR ÖZTEKİN [2], ASLI AKIN [1], REHA BİLGİN [1], MUHTEŞEM GEDİZLİOĞLU [1]

[1] *İZMİR BOZYAKA EĞİTİM ARAŞTIRMA HASTANESİ NÖROLOJİ KLİNİĞİ*
[2] *İZMİR BOZYAKA EĞİTİM ARAŞTIRMA HASTANESİ RADYOLOJİ KLİNİĞİ*

Giriş:
Lhermitte-Duclos Hastalığı, serebellumda ender rastlanan hamartomatöz bir lezyondur. Sıklıkla 2-4 dekadlarda görülür. Burada 69 yaşına kadar tanı konmamış bir Lhermitte-Duclos olgusu bildirilecektir.

Olgu:
69 yaşında erkek hasta. İki haftadır devam eden dengesizlik yakınması ile yatırıldı. Bakıda ılımlı ataksi ve sağa konjuge bakışta hızlı fazı bakış yönüne vuran nistagmus saptandı. BBT'de sol serebellar hemisferde hipodens bir lezyon ve kraniyal MRG'de T1WS'de çevresi hipointens, serebellumla izo-hipointens; T2WS'de hiperintens, yer yer hipointens çizgilenme gösteren, kontrast tutulumu olmayan, 4. ventrikülü posterior sol lateralden oblitere eden lezyon izlendi. MR spektroskopide kolin ve laktat piklerinde artış izlendi.

MR bulgularının Lhermitte-Duclos Hastalığı için tipik olduğu düşünüldü. Operasyon düşünülmeyen hastanın klinik ve MR ile takibi planlandı, ancak kendisi durumunda anlamlı bir fark olmadığını bildirerek takibi kabul etmedi.

Tartışma:
İlk kez Lhermitte ve Duclos tarafından 1920'de tanımlanan Lhermitte Duclos Hastalığı serebellumun displastik gangliositomu olarak da bilinen hamartamatöz bir lezyon ile karakterizedir. Bu lezyon benign karakterdedir ve patogenezi hala bilinmemektedir. Posterior fossada yaptığı bası etkisiyle serebellar işlev bozukluğu, hidrosefali ve KİBAS bulgularının ortaya çıkmasına neden olur. MR bulgularının tipik olması nedeniyle patolojik inceleme yapılmaksızın tanı konabileceği bildirilmiştir. MR bulguları 'tiger striped' olarak adlandırılmaktadır. BBT de izo-hipodens olarak görülebilir. MR Spektroskopide demyelinizasyondan dolayı kolin piki ve anaerobik glikolizden dolayı laktat piki artışı beklenir. Opere edilmeyen hastalarda klinik takip ve MR kontrolleri ile kesin tanı konur. Hastamızda takip yapılamamakla birlikte görüntülerin tipik olması ile Lhermitte- Duclos Hastalığı olduğuna karar verilmiştir. Olgumuz ileri yaşa kadar asemptomatik kalması nedeniyle ilgi çekici bulunmuştur.

.....

EP-451

GİRİŞİMSEL NÖROLOJİ KLİNİĞİNDE ENDOVASKÜLER OLARAK TEDAVİ EDİLEN SUBKLAVYAN ÇALMA SENDROMU

VEDAT ALİ YÜREKLİ [1], SÜLEYMAN KUTLUHAN [1], ERDEM GÜRKAŞ [2], GÜRDAL ORHAN [2]

[1] SÜLEYMAN DEMİREL ÜNİVERSİTESİ TIP FAKÜLTESİ NÖROLOJİ AD1
[2] ANKARA NUMUNE EĞİTİM VE ARAŞTIRMA HASTANESİ NÖROLOJİ KLİNİĞİ2

Giriş:
Subklavyan çalma sendromu (SÇS), özellikle kolun hareketiyle vertebrobaziler sistem yetmezlik belirtilerinin ortaya çıktığı nadir bir sendromdur. Burada Girişimsel Nöroloji kliniğinde subklavyan artere stent uygulanarak başarıyla tedavi edilen bir olgu sunulmuştur.

Olgu:
69 yaşında bayan hasta 3 yıldır olan, baş dönmesi, sol kolda ağrı ve uyuşukluk, sol kulağında uğultu şikayetleri ile başvurdu. Sol kolunu yukarı kaldırınca, yol yürüyünce ağrı, uyuşma tarifliyordu. Bu şikayetlerle yurtdışında ve yurtiçinde farklı kliniklere başvurmuş fakat uygulanan tedavilerden yanıt alamamış. Muayenesinde sağ kol arteriyel tansiyon 160/90mmHg, sol kol 110/90 mmHg olarak ölçüldü. Sağ radial nabız dolgun, sol radial nabız zayıf palpe ediliyordu. Vertebral doppler ultrasonografisinde sol vertebral arterde(VA) akım yönü kraniokaudal olarak izlenmesi üzerine SÇS kesin tanısı açısından Girişimsel Nöroloji kliniğimizde digital substraction anjiografi yapıldı. Sol subklavyan arter orjininde %95-99 darlık izlendi. Sol VA arterde dolum gözlenmedi. Sağ VA enjeksiyonunda retrograd olarak sol VA ve sol subklavyan arterde dolum gözlendi. SÇS ile uyumlu olarak değerlendirildi. Bunun üzerine hastanın sol subklavyan arterine stent yerleştirildi. Endovaküler tedavi sonrası hastanın şikayetlerinde düzelme gözlendi.

Tartışma:
Subklavyan arter proksimalinde tıkanıklık varsa, distal dolum karşı vertebral arter yoluyla basiller arterden sağlanır ve beyinde perfüzyon bozukluğu gelişebilir; bu durum SÇS olarak bilinir. Olgumuzda subklavyan arterde totale yakın daralma saptadık ve sol subklavyan arter doluşunun sağ vertebral-basiller-sol vertebral arterler yoluyla olduğunu anjiografik olarak gösterdik. Etyolojiye yönelik yapılan vaskülit tetkikleri negatifti. Semptomatik hastaların tedavisinde uygulanan geleneksel cerrahi girişim, subklaviyan arterdeki trombusun temizlenmesidir. Son yıllarda endovasküler stent implantasyonu cerrahi yönteme alternatif olmuştur. Sonuç olarak biz de SÇS'da endovasküler tedavinin önemini vurgulamak amacıyla olgumuzu sunmayı uygun gördük.

.....

EP-452

DİYABETİK ÜREMİK SENDROMDA BT PERFUZYON BULGULARI

NAZİRE PINAR ACAR [1], ETHEM MURAT ARSAVA [1], RAHŞAN GÖÇMEN [2], MEHMET AKİF TOPÇUOĞLU [1]

[1] HACETTEPE ÜNİVERSİTESİ TIP FAKÜLTESİ NÖROLOJİ ANABİLİM DALI
[2] HACETTEPE ÜNİVERSİTESİ TIP FAKÜLTESİ RADYOLOJİ ANABİLİM DALI

Olgu:
Diyabetik üremik sendrom (DUS) kronik böbrek yetmezliğinde (KBY) görülen nadir, tipik ve tedavi edilebilir bir antitedir. Klinik olarak akut ensefalopati ve akinetik-rijid sendrom ile prezente olan olguların MRG'deki bilateral ve simetrik lentiküler tutulum olması karakteristiktir. Hem klinik hem de radyolojik olarak hemodiyalize dramatik yanıt tablonun diğer bir özelliğidir. Patofizyolojide hipoperfüzyon, histotoksik hipoksi ile üremik toksinlerce indüklenen endotelial disfonksiyon sonucu oluşan atipik PRES üzerinde durulmuş ama bu yönde bir çalışma şimdiye değin yapılmamıştır.
Hastanemize ani başlangıçlı progresif konfuzyon ile başvuran hipertansif ve diyabetik KBY olgusunda tipik klinikoradyolojik sendromun gösterilmesi ile DUS tanısı konulmuş ve hemodiyaliz öncesi ve sonrasında BT perfüzyon ile lentiküler perfüzyon değişiklikleri çalışılmıştır. Diyaliz öncesi bilateral lentiküler hipoperfüzyonun dramatik klinik yanıta paralel olarak 3. haftada normale döndüğü tespit edilmiştir. Dolayısıyla bu şekilde hastalığın patofizyolojisinde hipoperfuzyonun rol oynadığı literatürde ilk kez ortaya konulmuş olmaktadır.

.....

EP-453

SLİT VENTRİKÜL SENDROMU: BİR OLGU SUNUMU

SEMA DEMİRCİ [1], LÜTFÜ HANOĞLU [1], İLHAN ELMACI [2], FİKRET AYSAL [1], MESUT SAYGIN [1]

[1] ÖZEL MEDİPOL ÜNİVERSİTESİ TIP FAKÜLTESİ HASTANESİ
[2] ÖZEL ACIBADEM ÜNİVERSİTESİ TIP FAKÜLTESİ

Giriş:
Slit ventrikül tipik olarak beyin büyümesi ve aşırı direnajın eş zamanlı olduğu dönemlerde görülen bir şant komplikasyonudur. Sıklıkla infantil dönemde şant takılan hastalar 5-6 yaşlarına geldiklerinde gelişir. Bu sendromda, ventrikül dilatasyonu olmaksızın yüksek basınç gelişebilir. Semptomlar alevlenme ve gerileme periyodları şeklinde siklik özellik gösterir. Slit ventrikül sendromunun patofizyolojik mekanizması açıklığa kavuşmamıştır.

Amaç:
Biz 20 yaşında bir erkek olgu sunarak önemli bir şant komplikasyonu olan slit ventrikül sendromunda tanı ve tedavi güçlüklerini tartışmak istedik.

Olgu:
20 y, erkek. 15 yaşında sağ talamus/beyin sapı komşuluğunda kitle ve buna bağlı hidrosefali tespit edilmiş, kitle rezeksiyonu ve ventriküloperitoneal şant operasyonu yapılmıştı. Beş yıldır yılda bir kez, spontan düzelen başağrısı, dengesizlik, çift görme, uyku hali, tansiyon düşüklüğü atakları vardı. Benzer şikayetlerin devamlılık göstermesi ve giderek kötüleşme nedeniyle operasyonunun yapıldığı klinikte görüntülemeleri yapılmış ve şantın işlevsel olduğu söylenmişti. Şikayetlerin devamı nedeniyle kliniğimize başvurmuştu.
Nörolojik muayenesinde; uykulu ancak koopere, oryante idi. Işık refleksi bilateral reaksiyon zamanı uzamış olarak alınıyordu. Fundus muayenelerinde bilateral hafif venöz dolgunluk vardı. Yukarı ve sola bakışı kısıtlıydı. Gövde ataksisi vardı. Taban cildi reaksiyonu bilateral plantardı. Diğer muayeneleri normaldi. TA: 80/40 mmHg idi. Hastanın klinik bulguları intrakraniyal hipertansiyon ile ilişkili bulundu. Kraniyal görüntülemeleri tekrar değerlendirildi ve bulguların slit ventrikül sendromuyla uyumlu bulundu. Hastanın şant pompası daha önce opere olduğu klinikte değiştirildi. Postoperatif hastanın hafif gövde ataksisi ve çift görmesi vardı. Diğer şikayetleri tamamen düzelmişti.

Sonuç:
Slit ventrikül tanınması ve tedavisi güç olabilen bir şant komplikasyonudur. Sendromun tanınması tekrarlayan intrakraniyal hipertansiyonun progresif ve kalıcı sonuçları nedeniyle önemlidir.

.....

EP-454
TRİGEMİNAL SİNİR GİRİŞLİ LİSTERİA MONOCYTOGONES APSESİ OLGUSU

NİHAL GÜZELAY , ALİ ÜNAL , ZEHRA UYSAL KOCABAŞ , HİLMİ UYSAL

AKDENİZ ÜNİVERSİTESİ TIP FAKÜLTESİ NÖROLOJİ ANABİLİM DALI

Giriş:
Serebral apse; intrakranial cerrahi girişim, travmalara bağlı olarak direkt, komşuluğundaki enfeksiyon odağından lokal veya uzak enfeksiyon odaklarından hematojen yayılımla gelişebilmektedir. Listeria monocytogones immün sistemin baskılanmış olgularda, mortalitesi yüksek, nadir santral sinir sistemi enfeksiyonu etkenidir. Bu bildirimde nadir görülen bir etkenin, yine nadir bir yolla gerçekleşen beyin sapı apsesi olgusu sunulacaktır.

Olgu:
47 yaşında bilinen tip2 DM olan kadın hastada yaklaşık 2 hafta önce yüz ağrısı ve dengesizlik gelişiyor. Muayenede sağ yüz yarısında hipoestezi, sağ periferik fasial paralizi mevcut. MRG'de: Sağ trigeminal sinirde diffüz kalınlaşma, patolojik kontrast tutulumu devamlılığında orta sereballar pedinkülde periferi yoğun kontrast fiksasyonu gösteren tubuler yapı ve içerisinde kistik lezyon saptandı. BOS protein: 96 glukoz: 159 (Eş zamanlı kan: 289) bulundu. SSS yayılım gösteren enfeksiyon odağı araştırılan hastaya ampirik antibiyoterapi başlandı. Takiplerinde tetraparezi ve solunum sıkıntısı gelişen hasta yoğun bakımda takibe alındı. Kan kültüründe Listeria Monocytogenes üremesi üzerine ampisilin, gentamisin başlandı. Takiplerinde sözel uyaranla göz açması ve tekli emirlere kısmen koopere olan hasta uzun süre antibiyotik tedavisi uygulandı. Tedavisi ayaktan düzenlenmek üzere ev tipi mekanik ventilatörle taburcu edildi. Evdeki takibinde mekanik ventilasyon ihtiyacı kalmayan kısmi düzelmesi olan hastanın tanıdan 6 ay sonrasında ex olduğu öğrenildi.

Tartışma:
Listeriyoz olguları immün sistemi baskılanan olgulardır. Temelde hematojen yayılımla SSS apselerine yol açmaktadır. Mortalitesi yüksek olup hayatta kalanlarda ciddi sekeller oluşmaktadır. SSS enfeksiyonlarında kranial sinir üzerinden yayılım daha önce fırsatçı mantar enfeksiyonları için raporlanmış ve postmortem olarak sinirin çekirdek tutulumu gösterilmiştir. Bizim olgumuzda trigeminal sinirde kalınlaşma ve apse lokalizasyonu trigeminal sinir ilişkisi nedeniyle bakteriemi yanı sıra komşu odaktan yayılım olabileceği düşünülmüştür.

.....

EP-455
PONTİN KAPİLLER TELENJİEKTAZİ OLGU SUNUMU

YUNUS DİLER , ÜLKER ANADOL KELLECİ , HAYRİYE GÜL POLAT , AYŞE DESTİNA YALÇIN

ÜMRANİYE EĞİTİM VE ARAŞTIRMA HASTANESİ NÖROLOJİ KLİNİĞİ

Olgu:
Kapiller telenjiektaziler normal beyin dokusu içinde multipl ince duvarlı dilate damarlardır. En yaygın olarak ponsta görülürler. Klinik olarak iyi seyirlidirler ve genellikle semptom vermezler. Kapiller telenjiektaziler MR incelemelerinde T1 ağırlıklı sekanslarda hipo veya isointens, T2 ve FLAIR kesitlerde hafif hipo veya isointens izlenir. Gradient eko ve SWI sekanslarda sinyal kaybı vardır. T1 ağırlıklı kesitlerde post kontrast tutulumu görülür.
Yirmi dokuz yaşında bayan hasta yüzünde iki yıldır giderek artan uyuşukluk yakınması ile başvurdu. Nörolojik muayenesinde yüzde hipoestezi dışında özellik saptanmadı. Kontrastsız MR'ları normal olan olgunun postkontrast T1 ağırlıklı görüntülerinde ponsta hiperintens lezyon saptandı. Gradient eko ve SWI sekanslarda sinyal kaybı mevcuttu.
MR'da kontraslanan lezyonlardan kapiller telenjiektazi ayırıcı tanısında GRE ve SWI sekansları yararlı olmaktadır.

.....

EP-456
DİYALİZ İLİŞKİLİ DİSEQUİLİBRİUM SENDROMU'NDA MANYETİK REZONANS GÖRÜNTÜLEME BULGULARI

EZGİ YETİM [1], HALİL ÖNDER [1], NERGİZ AGAYEVA [1], RAHŞAN GÖÇMEN [2], MEHMET AKİF TOPÇUOĞLU [1], ETHEM MURAT ARSAVA [1]

[1] *HACETTEPE ÜNİVERSİTESİ TIP FAKÜLTESİ NÖROLOJİ ANABİLİM DALI*
[2] *HACETTEPE ÜNİVERSİTESİ TIP FAKÜLTESİ RADYOLOJİ ANABİLİM DALI*

Olgu:
Diyalize bağlı Disequilibrium Sendromu ilk kez 50 yıl önce tanımlanan, agresif olarak diyaliz uygulanan üremik hastalarda serum ozmolaritesinde meydana gelen ani değişikliklere ve buna ikincil gelişen beyin ödemi ile ilişkili santral sinir sistemini etkileyen bir bozukluktur. Baş ağrısı, kusma, dezoryantasyon, görme bozukluğu ve asteriksis gibi oldukça farklı nörolojik semptomlarla prezente olabilir. Ağır vakalarda konfüzyon, letarji, nöbet, koma ve hatta ölüm bile izlenebilir.

Kronik böbrek yetmezliği olan ve 1,5 yıldır haftada 3 kez hemodiyaliz uygulanan 63 yaşında erkek hasta 3 haftadır bilinç bulanıklığı, oryentasyon bozukluğu atakları, özellikle hemodiyaliz sırasında olan kusma şikayeti ve giderek artan baş ağrısı nedeni ile merkezimize başvurmuştur. Nörolojik muayenesinde konfüzyon ve bilateral papilödem saptanmıştır. Beyin manyetik rezonans görüntülemede (MRG) en belirgin frontopariyatelde olmak üzere serebral beyaz cevheri U liflerine dek diffüz olarak tutmuş, internal ve eksternal kapsülleri, orta serebellar pedinkülleri ve serebellar beyaz cevheri etkilemiş, kontrastlanma gösteren yaygın T2 hiperintens lezyonlar gözlenmiştir. İnfeksiyöz, infiltratif ve inflamatuar süreçlerin ayırıcı tanısına yönelik yapılan kan ve beyin omurilik sıvısı (BOS) örneklemleri artmış BOS proteini (217 mg/dl) ve basıncı (>300 mmH_2O) dışında normal sınırlarda saptanan hastanın rutin

hemodiyaliz uygulamaları ile birlikte semptomlarında tedrici düzelme izlendi.

Hastamızda, semptomların özellikle hemodiyaliz sırası ve sonrasında ortaya çıkması, anamnezde semptomların başlangıcından önce hemodiyaliz protokolü ve süresinde değişiklikler olduğunun öğrenilmesi, görüntüleme bulguları ile birlikte değerlendirildiğinde Diyalize bağlı Disequilibrium Sendromu tanısını akla getirmiştir. Bir ay sonraki takiplerinde nörolojik muayene ve MRG bulgularındaki belirgin düzelme ile bu tanı netleştirilmiştir. Bu vaka ile hemodializ sürecindeki vakalarda klinik ve nöroradyolojik bulgular doğrultusunda Disequilibrium Sendromu ayırıcı tanısının akılda tutulması gerekliliği vurgulanmaktadır.

.....

EP-457

WERNİCKE ENSEFALOPATİSİ GÖRÜNTÜLEME BULGULARI: OLGU SUNUMU

BÜŞRA YURTSEVER , BETÜL TEKİN GÜVELİ , DİLEK BOZKURT , FİLİZ AZMAN , VİLDAN YAYLA

BAKIRKÖY DR SADİ KONUK EĞİTİM VE ARAŞTIRMA HASTANESİ NÖROLOJİ KLİNİĞİ İSTANBUL

Amaç:

Wernicke ensefalopatisi (WE), okulomotor bozukluklar, ataksi ve mental durum değişikliği ile karakterize, ciddi mortalite ve morbiditeye neden olabilen nöropsikiyatrik bir sendromdur. En sık alkolizme bağlı tiamin eksikliğinde görülür. WE tanısı alan bir olguyu klinik ve radyolojik bulguları eşliğinde sunmayı amaçladık.

Olgu:

Bir yıldır unutkanlık yakınması olan, üç hafta önce yürüme bozukluğu ve her iki gözde kayma gelişen 44 yaşında kadın hastanın özgeçmişinde yirmi yıldır kronik alkol tüketimi mevcuttu. Nörolojik muayenede bilinç açıktı, apatik görünümlüydü ve yeterli kooperasyon sağlanamıyordu. Pupillalar bilateral izokorik ve ışık refleksi +/+ idi. Bilateral dört yöne bakışı kısıtlılığı saptanan hastanın bakış yönüne vuran nistagmusu mevcuttu. Kas gücü tam olan hastanın derin tendon refleksleri tüm odaklarda hipoaktif olarak alındı ve taban cildi refleksi bilateral fleksör yanıtlıydı. Dismetri-disdiadokokinezi saptanmadı, yürüyüşü geniş tabanlı ve sola ataksikdi. Hemogram, biyokimya, tiroid fonksiyon testleri, B12 vitamin düzeyinde özellik gözlenmedi. Kraniyal MR incelemesinde, periaquaduktal alanda, her iki talamus posterior kesimi düzeyinde ve 3. ventrikül posterior ve posterolateral kesimlerinde sinyal artımları saptandı. Anamnez, klinik ve radyolojik bulgularla WE düşünüldü ve intravenöz tiamin tedavisi başlandı. Nörolojik bulguları gerileyen hastanın kontrol kraniyal MR incelemesinde de düzelme izlendi.

Sonuç:

Klinik ve öykü özellikleri ile tipik olan WE'nin, radyolojik bulgularının da tanıda yol gösterici olabileceğini vurgulamak istedik.

.....

EP-458

METRONİDAZOL İNTOKSİKASYONUNDA BEYİN MANYETİK REZONANS GÖRÜNTÜLEME BULGULARININ GELİŞİMİ

ŞEFİK EVREN ERDENER , ADİLE TÜLAY KANSU , NEŞE DERİCİOĞLU

HACETTEPE ÜNİVERSİTESİ TIP FAKÜLTESİ, NÖROLOJİ ANABİLİM DALI

Giriş:

Metronidazol kullanımı sonucu periferik ve santral sinir sistemi toksisitesi ortaya çıkabilmekte, santral toksisite ensefalopati veya serebellar toksisite bulguları ile kendini gösterebilmektedir. Burada yüksek kümülatif metronidazol dozu bağlı, serebellar bulguları hakim bir intoksikasyon vakası, MRG bulgularının özellikleri çerçevesinde sunulacaktır.

Olgu:

Ülseratif kolit nedeniyle 10 aydır günde 1500 mg metronidazol kullanmakta olan 64 yaşında kadın hasta, 6 aydır devam eden ve aralıklı ataklar halinde gelen ataksi ve disartri şikayetleri ile başvurdu. Başvuru sırasında hastanın nörolojik muayenesi normaldi. Şikayetlerinin üçüncü ayında, semptomların alevlendiği bir dönemde elde olunan beyin MR görüntülemesinde bilateral serebellar dentat nükleuslarda ve korpus kallosumda T2A hiperintensitesi mevcuttu. Mevcut başvurusunun ardından asemptomatik dönemde tekrarlanan MR görüntülemesinde ise dentat nükleuslarda hiperintensitenin önceki görüntülemeye göre azalmış olduğu, ancak korpus kallosumda difüzyon kısıtlılığına ek olarak belirgin kistik nekrotik dejenerasyonun geliştiği tespit edildi. Benzer MR inceleme bulgularına neden olabilecek alkol kullanımı öyküsü ve malnutrisyon tablosu olmamasından ve diğer serebellar toksisite sebeplerinin ekartasyonundan ötürü hastanın tablosu metronidazol toksisitesine bağlandı. Metronidazol dozlarının kesilmesinin ardından hastada klinik atak gözlenmedi.

Sonuç:

Metronidazole bağlı santral sinir sistemi toksisitesinin 250 mg'lık tek dozdan sonra bile çıkabildiği bildirilmiş olup kümülatif doza bağlı olarak toksisite gelişme riski artmaktadır. Hastamızda 10 aylık kullanım sonucu oluşan kümülatif doz 450 gramdır ve bu, literatürde bildirilmiş en yüksek üçüncü dozdur. Bu hastadaki erken dönem MR bulguları metronidazol toksisitesi için tipik olmakla birlikte, geç dönemde, yüksek olasılıkla çok yüksek dozda uzun süreli etkilenime bağlı ortaya çıkan kallosal kistik dejenerasyon, literatürde şu ana kadar bildirilmemiştir. Klinikte metronidazol dozunun ve tedavi süresinin akılcı belirlenmesinin ve hastaların santral sinir sistemi toksisitesi yönünden takip edilmesinin gerekliliği bu vaka ile vurgulanmaktadır.

.....

EP-459

SİNÜS BAŞ AĞRILARININ PRİMER BAŞ AĞRILARI İLE OLAN İLİŞKİSİ; KLİNİK VE RADYOLOJİK DEĞERLENDİRME

ÖMER KARADAŞ [1], HAKAN LEVENT GÜL [2], ALİ METEOĞLU [3], ALİ KEMAL ERDEMOĞLU [4], AYNUR ÖZGE [5], LEVENT ERTUĞRUL İNAN [6]

[1] ERZİNCAN ASKER HASTANESİ NÖROLOJİ SERVİSİ
[2] KARTAL EĞİTİM VE ARAŞTIRMA HASTANESİ NÖROLOJİ KLİNİĞİ
[3] ERZİNCAN ASKER HASTANESİ KULAK BURUN BOĞAZ HASTALIKLARI SERVİSİ
[4] KIRIKKALE ÜNİVERSİTESİ TIP FAKÜLTESİ NÖROLOJİ ANABİLİM DALI
[5] MERSİN ÜNİVERSİTESİ TIP FAKÜLTESİ NÖROLOJİ ANABİLİM DALI
[6] ANKARA EĞİTİM VE ARAŞTIRMA HASTANESİ NÖROLOJİ KLİNİĞİ

Amaç:
Bu çalışmada primer baş ağrısı kriterlerini karşılayan, sinüs başağrısı(SB) hastalarının klinik ve radyolojik özelliklerinin ortaya konulması amaçlanmıştır.

Gereç ve Yöntem:
Sinüs baş ağrısı yakınması ile gelen 39 hasta klinik ve paranasal sinüs tomografisi ile radyolojik olarak değerlendildi. BT incelemerinde Lund–Mackay (LM) skorları, sinüs anomalileri ve rinolojik patolojiler araştırıldı. SB'larının kriterlerini karşıladıkları primer BA'ları saptandı.

Bulgular:
SB'larının primer BA kriterlerini karşılaması açısından incelendiğinde 18 hasta (46.1%) migren, 10 hasta (25.6%) GTBA, 2 hasta (5.1%) küme BA için IHS kriterlerini karşılıyordu. Migren grubu, GTBA grubu, küme grubu, primer BA kriterlerini karşılamayan sinüs BA grubu, LM skorları açısından değerlendirildiğinde, gruplar arasında anlamlı fark görülmedi ($p>0.05$). Radyolojik olarak hastaların tamamı rinolojik patolojiye sahipti. Primer BA kriterlerini karşılayan gruplarda sinüs hastalığı, septal deviasyon ve konka büllozaya göre daha fazlaydı.

Sonuç:
Sinüs patolojisiyle ilişkili olabilen primer BA'lı hastaların değerlendirilmesinde doğru tanı ve tedavi açısından nörolojik ve rinolojik muayenenin yanı sıra sinüs BT bulgularınında önemli olduğu söylenebilir.

.....

EP-460

YUTMA GÜÇLÜĞÜ ŞİKAYETİ AYIRICI TANISINDA FORESTIER HASTALIĞI;OLGU SUNUMU

IRMAK CEVİZ , SERDAR ORUÇ , ÖZGE YILMAZ KÜSBECİ , FATIMA KARAKAYA

AFYON KOCATEPE ÜNİVERSİTESİ TIP FAKÜLTESİ NÖROLOJİ ABD

Giriş:
İlk kez 1824 yılında tanımlanan ve diffüz idiopatik iskelet hiperostozu olarak da bilinen forestier hastalığı vertebral kolonun anterior ve lateral kesimlerindeki ossifikasyonlarla karakterize olan bir hastalıktır. Asemptomatik olarak da seyredebilen Forestier hastalığında disfaji nadiren başlangıç bulgusu olabilmektedir. Burada radyolojik-labaratuar yöntemler yardımıyla yutma güçlüğü etiyolojisinde nadiren saptanan forestier hastalığı tanısı alan bir hastanın sunulması amaçlanmıştır.

Olgu:
80 yaşında erkek hasta, yutma güçlüğü ve ses kısıklığı şikayetleri ile kliniğimize başvurdu. Hikayede hastanın şikayetlerinin yaklaşık 10 ay önce başladığı, son 2 ay içinde ise yutma güçlüğü şikayetinin belirgin hale geldiği ve bu şikayetine ses kısıklığı yakınmasının eklendiği öğrenildi. Özgeçmişinde hipertansiyonu bulunan hastanın soygeçmişinde ise özellik yoktu. Nörolojik değerlendirmede dizartrik konuşması tespit edilen hastanın kranial sinir muayenesinde ise patolojik bulgu saptanmadı. İki taraflı tenar ve hipotenar atrofileri bulunan hastanın bunun dışındaki motor sistem değerlendirilmesinde ve duyu muayenesinde taraf seçen defisit bulunmadı. Patolojik refleks saptanmayan hastada serebellar testler bilateral becerikliydi.. Rutin hematolojik ve biyokimyal tetkikleri ürik asit ve kolesterol yüksekliği dışında normaldi. Etiyolojiye yönelik olarak Gastroenteroloji ve Kulak Burun Boğaz Klinikleri ile konsülte edilen hastada bilateral vokal kord hareketlerinde paralizi saptandı. Ayırıcı tanı amacıyla istenen EMG incelemesi sonuçları normal sınırlardaydı. Hastada diisfajiye neden olabilecek patolojileri ekarte etmek amacıyla istenen servikal ve kranial görüntüleme tetkiklerinden servikal BT incelemede C3-C5 düzeylerinde havayolunda basıya neden olan servikal vertebra anterior yüzlerinde köprüleşme gösteren osteofit formasyonları bulundu. Radyolojik ve klinik olarak Forestier hastalığı düşünülen hasta Beyin Cerrahi Kliniğine yönlendirildi.

Tartışma:
Forestier Hastalığı etyolojisi tam olarak bilinmeyen ancak hiperürisemi, hiperlipidemi, diabetes mellitus gibi metabolik ve endokrin hastalıkların yanısıra genetik ve çevresel faktörlerin de risk faktörü olarak bildirildiği kronik bir hastalıktır. Farklı şikayet ve muayene bulgularına sebep olabildiği bilinen forestier hastalığında başlangıç bulgusu olarak disfaji %0,2-28 oranında bildirilmiştir. Yutma güçlüğü şikayeti ile değerlendirilen hastaların etiyolojisinde nörolojik ve diğer mekanik disfaji nedenlerinin yanında forestier hastalığı mutlaka akılda tutulmalıdır.

.....

EP-461

KEMOTERAPİ VE İMMUNOSUPRESİF TEDAVİ SONRASI GELİŞEN AKUT NÖROLOJİK SEMPTOMLAR BİRLİKTELİĞİ: POSTERİOR REVERSİBLE ENSEFALOPATİ SENDROMU (PRES)

ÖZLEM ERGİN BETON [1], DEMET KARADAĞ [2], FAHRETTİN EGE [1], GÜLİN MORKAVUK [1], ALEV LEVENTOĞLU [1], IŞIN ÜNAL ÇEVİK [1]

[1] UFUK ÜNİVERSİTESİ TIP FAKÜLTESİ NÖROLOJİ ABD
[2] UFUK ÜNİVERSİTESİ TIPFAKÜLTESİ RADYOLOJİ ABD

Giriş:
Posterior geri dönüşümlü ensefalopati (PRES), malign hipertansiyon, eklampsi, immünsüpresyon ya da kemoterapi öyküsü olanlarda akut gelişen baş ağrısı, kortikal körlük, ensefalopati ve nöbet gibi semptomlarla karakterizedir. Tanı beyin MRG ile sağlanır. Posterior hemisferde sıklıkla oksipital lobları da içeren enfarktsız, subkortikal ödem alanları gözlenir. Tedavi sonrası birkaç gün-hafta içinde bulgular düzelir.

Olgu 1 : 42 yaşında bayan hasta, mide kanseri sebebiyle 3 ay öncesinde aldığı kemoterapiden sonra ani gelişen görme kaybı

nedeniyle acil servise başvurdu. Sınırda tansiyon yüksekliği saptanan hastanın son 1 aydır ılımlı tansiyon yüksekliği olduğu öğrenildi. Nörolojik muayenesinde her iki göz sadece ışığı seçiyordu. Rutin kan tetkiklerinde nötropenisi mevcuttu. Beyin görüntüleme tetkiklerinde bilateral simetrik parietal ve oksipital lob posteriorlarında kortikal-jukstakortikal yerleşimli vazojenik ödem ile uyumlu alanlar tespit edildi. Enfeksiyon, metastaz ve serebrovasküler hastalık tanıları ekarte edilen hastamız yoğun bakım ünitemize yatırıldı. Hastada birkaç saat sonra kompleks parsiyel nöbetler ve ensefalopati tablosu gelişti. Hastaya antiepileptik, antiödem, antihipertansif ve yoğun bakım destek tedavileri uygulandı.

Olgu 2 : 21 yaşında bayan hasta karaciğer sirozu nedeniyle takip ediliyordu. Karaciğer nakli planlanan hastaya immün-süpressif tedavi başlanmıştı. Dış bir merkezde nakil operasyonundan sonra hastada şiddetli baş ağrısı, dengesizlik, bulanık görme sonrasında epileptik nöbetler ve ensefalopati tablosu eklendi. Beyin MRG'de oksipito-temporo-paryetal bölgelerde subkortikal vazojenik ödem ile uyumlu görünüm saptandı. Hasta antiepileptik, antiödem, antihipertansif ve genel destek tedavileri ile kısa sürede stabilize edildi. Hastanın bulguları tamamen düzeldi.

Tartışma:

Özellikle immün-süpressif veya kemoterapi öyküsü olan hastalarda; ılımlı bir hipertansif atak sonrası, akut gelişen nörolojik semptomlar birlikteğinde, PRES mutlaka akla gelmelidir. Erken tanı ve uygun medikal tedavi ile semptomlar düzelmektedir.

.....

EP-462

LENFOMAYI TAKLİT EDEN BİR LEPTOMENİNGEAL TUBERKULOZ OLGUSU

MEHMET FATİH YETKİN [1], ALİ ÖZDEMİR ERSOY [1], MERAL MİRZA [1], EMEL KÖSEOĞLU [1], FÜSUN FERDA ERDOĞAN [1], SEVDA İSMAİLOĞULLARI [1], MERVA KOCYİĞİT [1], SİNAN NAZLIM [2]

[1] ERCİYES ÜNİVERSİTESİ TIP FAKÜLTESİ NÖROLOJİ ANABİLİM DALI
[2] ERCİYES ÜNİVERSİTESİ TIP FAKÜLTESİ PATOLOJİ ANABİLİMDALI

Olgu:

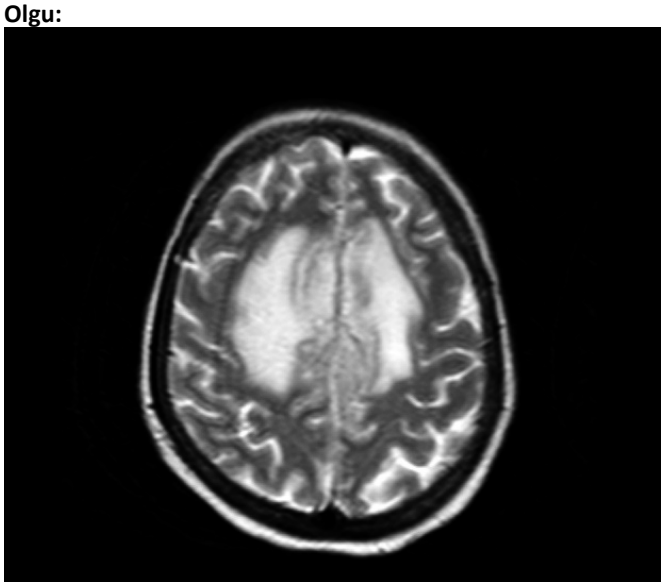

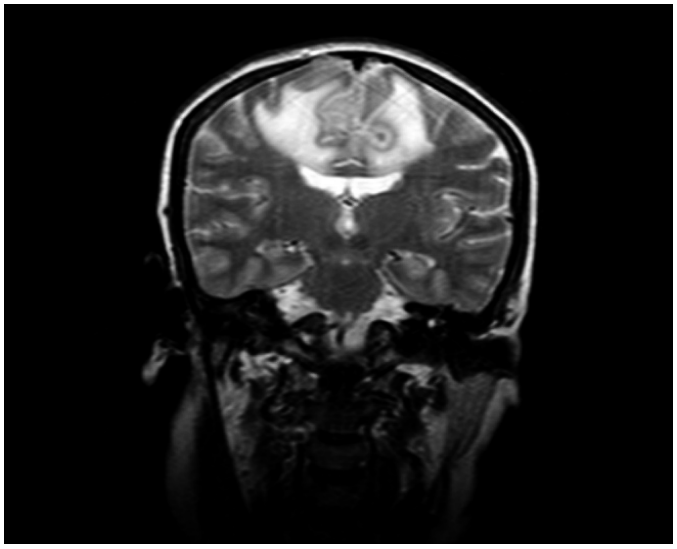

Santral sinir sistemi tuberkulozu; menenjit, intrakranial tuberkülomlar ve abseler ile prezente olan ekstrapulmoner tuberkulozun en tehlikeli formudur. Tuberkuloz menenjit(TBM) meninkslerin yavaş progresif granulomatoz inflamasyonu ile karakterizedir. Bu yazıda biopsi ile tanı konan leptomeningeal tuberkuloz olgusu sunulmuştur.Kırk dokuz yaşında kadın hasta kliniğimize son iki haftadır olan yürüme güçlüğü ve idrar inkontinansı yakınması ile başvurdu. Özgeçmişinde romataoid artrit tanısıyla leflunomid kullandığı öğrenildi. Vital bulguları stabil olan hastanın nörolojik muaynesinde alt ekstermitede kas gücü bilateral 3/5 idi ve taban cildi refleksi ekstansordü. Hastanın kranial mr görüntülemesinde frontoparital bölgede T1A hipointens,T2A hiperintens, etrafında vazojenik ödem etkisi bulunan lezyon izlendi. Post-kontrast görüntülerde falks serebri ve frontoparietal leptomeningeal kontrast tutulumu saptandı. Sinüs ven trombozu ayırıcı tanısına yönelik yapılan MRvenografi normal sınırlarda saptandı. BOS incelemesinde protein normal, glukozda ise ılımlı düşüklük saptandı, direkt bakıda anlamlı patoloji izlenmedi. Malignite şüphesine yönelik lezyondan biyopsi yapıldı. Patoloji sonucunda kazeifikasyon nekrozu gözlenen granülamatoz inflamasyon ile uyumlu bulundu. Antituberkuloz tedavi sonrasında hastanın kliniğinde ve görüntüleme bulgularında tama yakın düzelme izlendi. Olgumuzda olduğu gibi immunsupressif tedavi tuberkuloz başta olmak üzere fırsatcı enfeksiyonlara yatkınlığı artırmaktadır. Leptomeningeal tuberkuloz, parankimde inflamasyona yol açarak birçok infiltratif ve inlamatuar hastalıkları taklit edebilir.

.....

EP-463

İNTRAKRANYAL RÜPTÜRE DERMOİD KİST OLGUSU

DİLCAN KOTAN [1], SAADET SAYAN [2], PINAR POLAT [3], ZEYNEP ÖZÖZEN AYAS [2]

[1] SAKARYA ÜNİVERSİTESİ TIP FAKÜLTESİ NÖROLOJİ ANABİLİM DALI
[2] SAKARYA ÜNİVERSİTESİ EĞİTİM VE ARAŞTIRMA HASTANESİ
[3] KOŞUYOLU MEDİPOL HASTANESİ RADYOLOJİ BÖLÜMÜ

Olgu:

Dermoid kistler epidermis ve dermisten gelişen saç, ter yağ bezlerini içerebilen kistik tümörlerdir. İntraaksiyel yerleşimli dermoid kistler nadirdir. Burada başağrısı ve beşdönmesi ile gelen rupture intraaksiyel dermoid kist olgusu sunulmuştur.

57 yaşında, kadın hasta nonspesifik başağrısı ve başdönmesi ile acile başvurdu. Nörolojik muayenesi normaldi. BT'de posterior

fossada dermoid kiste, supratentorial alanda ise ruptürüne ait hipodens alanlar mevcuttu. MRI T1A ve T2A sekanslarda intraaaksiyel yerleşimli, beyinsapı boşluklarına ve subaraknoid alana dağılmış hiperintens, diffuzyon MRI'da hiperintens, ADC map kesitlerde hipointens izlenen ruptüre dermoid kist ile uyumlu görünüm mevcuttu. Olugumuz ruptüre kistin komplikasyonları ve cerrahi tedavisi hakkında bilgilendirilerek beyin cerrahiye yönlendirildi.
İntrakranial dermoid kistin ruptüre olması, içeriğinin ventrikül ve subaraknoid mesafeye açılması kimyasal menenjite, hidrosefaliye, nöbetlere, serebral iskemiye neden olabilir. Burada hafif semptomlarla tanım alan ruptüre intrakranial dermoid kist olgusu, nadir görüldüğünden sunulmaya değer bulunmuştur.

.....

EP-464

CORPUS CALLOSUM SPLENİUMUNDA REVERSİBL LEZYON-OLGU SUNUMU

HAKAN EKMEKÇİ [1], ALİ SAMİ KIVRAK [2], ÇİĞDEM BUĞAN [1], ŞEREFNUR ÖZTÜRK [1]

[1] SELÇUK ÜNİVERSİTESİ TIP FAKÜLTESİ, NÖROLOJİ AD
[2] SELÇUK ÜNİVERSİTESİ TIP FAKÜLTESİ, RADYOLOJİ AD

Olgu:

Corpus callosumda geçici lezyonlar intramiyelinik ödem ve inflamatuar infiltrasyon nedeniyle, özellikle ensefalit ve ensefalopatiler olmak üzere çeşitli durumlarda, değişik düzeylerde nörolojik belirtilerle ortaya çıkabilmekte ve geçici nörolojik bulgularla birlikte kaybolabilmektedir.
Kırk üç yaşında, sağ elli, bilinen herhangi bir kronik hastalığı olmayan erkek hasta üniversitemiz acil servisine ateş, halsizlik, bulantı, kusma, baş dönmesi yakınmaları ile başvurdu. Yapılan nörolojik değerlendirmesinde tüm nörolojik sistem bulguları normal iken hafif bir menengial iritasyon bulgu pozitifliği tespit edildi.. Ensefalit ön tanısı ile yatırılan olgunun beyin omurilik sıvısı (BOS) incelemesinde BOS basıncı hafif yüksekti, biyokimyasal verileri normaldi, hücre tespit edilmedi ve ensefalit – menenjit viral ve bakteriyel panelinde anormallik gözlenmedi. EEG incelemesinde sağda belirgin bilateral temporal bölgelerde orta derecede aktif paroksimal aktivite ile uyumluydu. Olgunun beyin difüzyon ağırlıklı MR görüntülemesinde corpus callosumun splenium alanına uyan fokal difüzyon kısıtlılığı izlendi, ayrıca sağ temporal lob ve dağınık leptomeningial hafif derecede kontrastlanma mevcuttu. Hastaya antiviral tedavi (acyclovir 2700 mg/gün), antibakteriyel tedavi (Seftriakson 2 gr/gün ve clarithromycin 1.0 gr/gün) başlandı. Corpus callosumda tespit edilen lezyona yönelik steroid tedavisi (1 g/g yedi gün) eklendi. Klinik seyri tamamen düzelme ile giden olgunun MR bulguları iki hafta sonra tamamen kayboldu.
Literatürde seyrek olarak bildirilmiş olan corpus callosum spleniumundaki reversibl fokal difüzyon kısıtlanması bulunan olgumuz literatür eşliğinde gözden geçirildi.

.....

EP-465

OBSTRÜKTİF UYKU APNE SENDROMLU BİR HASTADA POLİSOMNOGRAFİ TETKİKİ ESNASINDA SOLUNUM ARRESTİNE BAĞLI EXİTUS

ŞÜKRİYE FERYAL MENKÜ , İBRAHİM GULAMOV , MECBURE NALBANTOĞLU , GÜLÇİN BENBİR , DERYA KARADENİZ

İSTANBUL ÜNİVERSİTESİ CERRAHPAŞA TIP FAKÜLTESİ NÖROLOJİ ANABİLİM DALI

Olgu:

Obstrüktif uyku apne sendromu(OUAS) tanısı, gündüz aşırı uykululuk, uykuda boğulma hissi, dinlendirici olmayan uyku, gece terlemesi, noktüri, gündüz yorgunluk ve konsantrasyon bozukluğu bulgularından ikisinin varlığıyla birlikte polisomnografi (PSG) kriterlerinin karşılanması durumunda konulmaktadır. Hipertansiyon (HT), inme, iskemik kalp hastalığı ve kardiyak ritim bozukluklarına neden olabilmektedir. Burada, OUAS ön tanısı ile PSG tetkiki esnasında solunum-kardiyak arresti gelişen ve tüm müdahalelere karşın geri döndürülemeyen bir hasta sunulmaktadır. Kırk yaşında kadın hasta, diyabet, HT, hipofiz mikroadenomu ve Cushing sendromu tanılarıyla Endokrinoloji servisinde yatmaktayken, uykusunda nefes durmalarının gözlenmesi üzerine uyku bozuklukları birimimize yönlendirilmiştir. Hastanın son 10 yıldır horlama, terleme, sabah yorgun uyanma ve gündüz aşırı uykululuk şikayetleri olduğu, son 2 yılda 80kg alımıyla şikayetlerinin belirginleştiği öğrenilmiştir(vücut kitle indeksi 72,8kg/m^2). Hasta OUAS ön tanısı ile başvurusunu takiben dördüncü günde PSG'ye alınmıştır.Solunum kayıtlarında NREM uyku evresinde sürekli, saatte 60 sıklığında obstrüktif hipopneler kaydedilmiştir. Uyanıklık ortalama oksijen satürasyonu %95 olup, minimum oksijen satürasyonu NREM uykusu esnasında %83'e düşmüştür. Hastanın REM uyku evresine girmesiyle 100 saniye süreli santral apne izlenmiş, oksijen satirasyonu %94'den hızla %0'a düşmüştür. EKG'de bradikardi gelişmiş, EEG'de yaygın yavaşlama izlenmiştir. Tüm müdahalelerden rağmen yanıt alınamamış, kardiyak arrest gelişmiş, elektrokortikal aktivite tamamen kaybolmuştur.OUAS, hayati riskleri olan ancak etkin tedavisi(invaziv olmayan mekanik ventilasyon) ile tüm komplikasyonları ortadan kaldırılabilen önemli bir nörolojik hastalıktır.Eşlik eden komorbiditelerin varlığında dikkatlice sorgulanmalı, ivedilikle tedavi edilmelidir. Olgumuzda olduğu gibi tanı ve tedavideki gecikmeler, ölümcül sonuçlar doğuracaktır.

.....

EP-466

OBSTRÜKTİF UYKU APNE SENDROMU HASTALARINDA POZİTİF HAVAYOLU BASINCI TEDAVİSİ ÖNCESİ VE SONRASI OTONOMİK FONKSİYONLAR

FÜSUN AKDENİZ [1], ÖZLEM KAYIM-YILDIZ [1], ÖMER TAMER DOĞAN [2], HATİCE BALABAN [1], ERTUĞRUL BOLAYIR [1], SUAT TOPAKTAŞ [1]

[1] CUMHURİYET ÜNİVERSİTESİ TIP FAKÜLTESİ NÖROLOJİ ANABİLİM DALI
[2] CUMHURİYET ÜNİVERSİTESİ TIP FAKÜLTESİ GÖĞÜS HASTALIKLARI ANABİLİM DALI

Amaç:

Obstrüktif uyku apnesi sendromu (OUAS) uyku boyunca tekrarlayan üst hava yolu obstrüksiyonu epizodları ve sıklıkla eşlik eden kan oksijen satürasyonunda düşüş ile tanımlanır. Apne uykuda oluşan bir olay olmasına karşın, tekrarlayan

hipoksik epizodlar, sempatik aktivasyon ve sistemik inflamatuar mediatörlerin salınımının neden olduğu değişiklikler uyanıklık dönemlerinde de sistemik etkilere neden olabilmektedir. OUAS'ın otonomik sistem üzerine olan etkisi kardiyovasküler komplikasyonların patogenezinde önemli rol oynamaktadır. Sık tekrarlayan apneler sonucu gelişen hipoksemi ve hiperkapni periferik ve santral kemoreseptörler aracılığıyla sempatik aktivasyon artışına neden olur. OUAS'da devamlı pozitif havayolu basıncı (CPAP) tedavisi altın standarttır. Pek çok çalışmada CPAP tedavisinin OUAS semptomları, gündüz uykululuğu, kognitif fonksiyonlar, duygudurum ve yaşam kalitesi üzerine olumlu etki sağladığı gösterilmiştir. Çalışmamızda polisomnografi ile OUAS tanısı almış hastalar ve sağlıklı kontroller arasında otonomik fonksiyonlar açısından fark olup olmadığı ve OUAS hastalarında CPAP tedavisi öncesi ve sonrasındaki 3. ayda otonomik fonksiyonlarda değişiklik olup olmadığının araştırılması planlandı.

Gereç ve Yöntem:
Çalışmaya başlamadan önce Cumhuriyet Üniversitesi Tıp Fakültesi Etik Kurul Başkanlığı'ndan onay alındı. Çalışmamıza Cumhuriyet Üniversitesi Tıp Fakültesi Göğüs Hastalıkları Anabilim Dalı polikliniğine horlama, aşırı gündüz uykululuğu, tanıklı apne yakınmaları ile başvuran, polisomnografi ile OUAS tanısı konan ve American Academy of Sleep Medicine uluslararası skorlama sistemine göre orta veya ağır OUAS olarak evrelendirilen ve CPAP tedavisi endikasyonu konan hastalar dahil edildi.
Hasta grubunu 8 kadın, 12 erkek (ortalama yaş 53,4±7,5), kontrol grubunu ise hasta grubu ile yaş ve cinsiyet açılarından eşleştirilmiş sağlıklı 11 kadın, 9 erkek (52,05±9,2) oluşturdu. Otonomik sinir sistemi fonksiyonlarını etkileyebilecek hastalığı olan veya ilaç kullanan bireyler çalışmaya dahil edilmedi.
Otonomik fonksiyonları değerlendirmek için sempatik deri yanıtı (SDY) ve istirahat ve derin solunum sırasında R-R interval değişkenliği analizleri kullanıldı. SDY analizi için aktif elektrot sağ el avuç içine, referans elektrot el sırtına yerleştirildi. Uyarı sol el bileğinde median sinir üzerinden 20-100 mA şiddetinde verildi. SDY latansı için stimulus artefakt başlangıcından ilk defleksiyonun başlangıcına kadar olan süre, SDY amplitüdü için ise izoelektrik çizgi-tepe değeri ölçüldü. R-R interval değişkenliği analizinde sağ el sırtına aktif, sol el sırtına referans elektrot yerleştirildi. Hasta oturur pozisyonda iken önce istirahat, daha sonra derin solunum sırasında Stalberg tarafından tanımlanan yönteme göre kayıt yapıldı. SDY ve R-R interval değişkenliği analizi hasta grubunda CPAP tedavisi öncesi ve 3 ay sonrasında olmak üzere iki kez, kontrol grubunda ise bir kez yapıldı.

Bulgular:
Hasta ve kontrol grupları arasında SDY latans, amplitüd ve alan değerleri açısından anlamlı fark bulunmadı (sırasıyla p=0,95, p=0,12, p=0,48). Hasta ve kontrol grupları arasında istirahat ve derin solunum sırasında R-R interval değişkenliği değerleri açısından anlamlı fark bulunmadı (sırasıyla p=0,35, p=0,61).
Hasta grubunda CPAP tedavisi öncesi ve sonrasındaki 3. ayda SDY latans, amplitüd ve alan değerleri açısından anlamlı fark bulunmadı (sırasıyla p=0,30, p=0,33, p=0,73). Hasta grubunda CPAP tedavisi öncesi ve sonrasındaki 3. ayda istirahat ve derin solunum sırasında R-R interval değişkenliği değerleri açısından anlamlı fark bulunmadı (sırasıyla p=0,79, p=0,85).

Sonuç:
Çalışmamızda OUAS hastaları ve sağlıklı kontroller arasında SDY ve R-R interval değişkenliği ile değerlendirilen otonomik fonksiyonlar açısından anlamlı fark saptanmadı. Ayrıca, OUAS hastalarında CPAP tedavisinin otonomik testler üzerine herhangi bir etkide bulunmadığı belirlendi. Bulgularımızın olumsuz olması hasta sayısının azlığına veya CPAP tedavi süresinin kısalığına ikincil olabilir. Bu konuda daha ayrıntılı çalışmalara gereksinim vardır.

.....

EP-467
H1N1 (DOMUZ GRİBİ) AŞISINI TAKİBEN ORTAYA ÇIKAN NARKOLEPSİ-KATAPLEKSİ SENDROMU

MECBURE NALBANTOĞLU [1], GÜLÇİN BENBİR [1], DERYA KARADENİZ [1], AYŞE ALTINTAŞ [1], FATMA S. OĞUZ [2]

[1] İSTANBUL ÜNİVERSİTESİ CERRAHPAŞA TIP FAKÜLTESİ NÖROLOJİ ANABİLİM DALI
[2] İSTANBUL ÜNİVERSİTESİ İSTANBUL TIP FAKÜLTESİ TIBBİ BİYOLOJİ ANABİLİM DALI

Olgu:
Narkolepsi-katapleksi sendromu, insan lökosit antijenleri (HLA-DQB1/0602) ile ilişkili, uyanıklıktan sorumlu hipokretin peptit eksikliğine bağlı gelişen nadir bir uyku hastalığıdır.H1N1 domuz gribi aşısı sonrasında Avrupa ülkelerinde narkolepsi-katapleksi endemisinin ortaya çıkması dikkatleri çekmiştir.Türkiye'de H1N1 aşısına bağlı narkolepsi-katapleksi sendromu olgusu henüz bildirilmemiştir.İlk olgumuz, 9 yaşında erkek hasta domuz gribi aşısını takiben bir hafta içinde ortaya çıkan güniçi aşırı uykululuk hali nedeniyle başvurdu.Birkaç hafta sonra tabloya gülerken üst ekstremitede güçsüzlük eklendi. Hipnopompik halüsinasyonlar ve kabuslar mevcuttu.Polisomnografinin(PSG) ardından Çoklu Uyku Latans Testi(ÇULT) yapılan hastada ortalama uyku latansı 0.6 dakika idi; üç testin hepsinde uyku REM uyku evresiyle başladı.İkinci olgumuz 50 yaşında erkek hastada, domuz gribi aşısından 4 ay sonra uyku paralizisi ve REM uykusu davranış bozukluğu, 6 ay sonra gündüz aşırı uykululuk hali, 8 ay sonra gülünce/ağlayınca ortaya çıkan düşme/hareket edememe şikayetlerinin ortaya çıkması üzerine başvurdu.PSG ve ÇULT tetkiklerinde narkolepsi-katapleksi sendromu tanısı konuldu. Her iki hastamıza yüksek çözünürlüklü PCR-SSP(Polymerase Chain Reaction-Sequence Specific Primer) tekniği ileHLA-DRB1/DQB1 lokus incelemesi yapıldı. İlk olguda HLA-DQB1/0602.47 ve DQB1/03.01 heterozigot lokus; ikinci hastamızda HLA-DQB1/0602.47 ve DQB1/02.01 heterozigot lokus saptandı. Sunduğumuz iki olgu, Türkiye'de H1N1 aşısıyla ilişkili olarak bildirilen ilk olgulardır.Özgün göstergelerin olmamasına karşın, aşı ve hastalık şikayetleri arasındaki zamansal ilişki, olası neden-sonuç ilişkisini akla getirmekte; altta yatan genetik yatkınlık varlığında H1N1 aşısının narkolepsi-katapleksi sendromunu tetikleyebileceği düşünülmektedir.

.....

EP-468
ÜÇÜNCÜ TRİMESTERİNDEKİ GEBELERDE HUZURSUZ BACAKLAR SENDROMU SIKLIĞI VE EŞLİK EDEN FAKTÖRLERİN ARAŞTIRILMASI – ÖN SONUÇLAR

FERAY BÖLÜKBAŞI [1], SERDAR AÇIKGÖZ [2], GÜLÇİN BENBİR [1], RAHİME ASLAN [3], ABDURRAHMAN NEYAL [3], DERYA KARADENİZ [1]

[1] İSTANBUL ÜNİVERSİTESİ CERRAHPAŞA TIP FAKÜLTESİ NÖROLOJİ ANABİLİM DALI
[2] İSTANBUL ÜNİVERSİTESİ CERRAHPAŞA TIP FAKÜLTESİ KADIN HASTALIKLARI VE DOĞUM ANABİLİM DALI
[3] GAZİANTEP DR ERSİN ARSLAN DEVLET HASTANESİ

Amaç:
Huzursuz bacaklar sendromu(HBS) istirahat halinde ortaya

çıkan ve/veya artan, harekeket ile rahatlayan, ekstremitelerde özellikle bacaklarda tarifi güç anormal bir duyum nedeniyle karşı konulması mümkün olmayan hareket etme ihtiyacı ve motor huzursuzluk ile karakterize bir hastalıktır.HBS, gebelik döneminde alevlenebilmekte, ilk kez gebelik döneminde ortaya çıkıp doğum sonrası tam remisyon gösterebilmekte ya da doğumdan yıllar sonra nüks edebilmektedir.Bu çalışmada, üçüncü trimesterdeki gebelerde(≥28 hafta) HBS sıklığını ve eşlik eden faktörleri araştırmayı amaçladık.

Gereç ve Yöntem:
Çalışmamızda, 2 ay boyunca gebe polikliniğinde takipli ve 3. trimesterdeki 60 gebede HBS varlığı, tek bir hekim tarafından ve yüzyüze görüşme ile önceden hazırlanmış bir anket ve HBS Değerlendirme Ölçeği kullanılarak sorgulandı.Demir ve folik asit replasmanı altındaki gebelerde, HBS'un klinik özellikleri ve patofizyolojisi ile ilgili olabilecek demografik, klinik özellikler ve belirli biyokimyasal parametreler incelendi.

Bulgular:
Toplam 60 gebeden 52'sinde HBS saptanmazken(29.6±6.0 yaş) 8 gebede saptandı(30.2±3.9 yaş,p=0.616). HBS'u olan ve olmayan hastaların gebelik sayıları arasında anlamlı ilişki saptanmadı(p=0.937).Laboratuar incelemelerinde, ortalama serum ferritin düzeyi HBS tanısı konulan gebelerde 29.2 mg/dl iken, HBS'si olmayan gebelerde 28.7 mg/dl olarak izlendi(p=0.791).Diğer laboratuar incelemelerinde de anlamlı fark izlenmedi.

Sonuç:
Çalışmamızda, gebelerdeki HBS sıklığı(%13,4) toplumdaki görülme oranından daha yüksek ve literatürile uyumlu saptanmış, eşlik eden faktörler açısından incelenen parametreler ile HBS varlığı arasında anlamlı ilişkili bulunmamıştır.Ön sonuçlarımızı bildirdiğimiz bu çalışmaya katılan gebelerin doğum sonrası takiplerinin yapılarak gebelik ile HBS ilişkisinin altında yatan olası patofizyolojisinin araştırılması planlanmaktadır.

.....

EP-469
ORTA DERECEDE OSAS HASTALARINDA CPAP TEDAVİSİNİN ORTALAMA TROMBOSİT HACMİ ÜZERİNE ETKİSİ
CANER FEYZİ DEMİR [1], ASİYE FERDA DEMİR [2]

[1] FIRAT ÜNİVERSİTESİ NÖROLOJİ AD
[2] ELAZIĞ HARPUT DEVLET HASTANESİ BİYOKİMYA LAB.

Amaç:
OSAS'nun iskemik inme gibi vasküler hastalıklarla ilişkisi bildirilmiştir. OSAS'lı hastalarda trombosit fonksiyon bozukluğu ile ilgili az sayıda çalışma bulunmaktadır. Yapılan çalışmalar OSAS'da artmış trombosit aktivasyonu ve agregasyonu bildirmiştir. Bu çalışmada amacımız OSAS hastalarında PAP terapisinin trombosit fonksiyon parametrelerinden ortalama trombosit hacmi (MPV) üzerine etkisini araştırmaktır.

Gereç ve Yöntem:
Polisomnografi ile 21 katılımcının tüm gece kayıtları alındı. Apne-hipopne indexi 15–30 arasında olan orta düzeyde (15≤AHİ<30) OSAS hastaları ve OSAS tanısı almayan sağlıklı bireyler çalışmaya dâhil edildi. 45 yaş üstü, hipertansiyon, diabetes mellitus, geçirilmiş vasküler hastalık öyküsü olan, sigara ve alkol kullanım öyküsü olan, antitrombotik ve antikoagülan tedavi alan hastalar çalışmaya alınmadı. Gruplar; CPAP tedavisi almayan orta derecede OSAS (7 kişi), en az 6 ay süreyle CPAP tedavisi alan orta derecede OSAS (7 kişi) ve OSAS tanısı olmayan sağlıklı (7 kişi) bireylerden oluşturuldu. Katılımcıların rutin tam kan sayımında yer alan ortalama trombosit hacimleri başvuru esnasında ve 6 ay sonra iki kez değerlendirildi.

Bulgular:
Tedavi alan hastaların yaş ortalaması 39±2 (27–45), tedavi almayan hastaların yaş ortalaması 38±2 (25–45), kontrol grubunun yaş ortalaması 37±3 (25–42) idi (p>0.05). Ortalama MPV değerleri; tedavi almayan OSAS hastalarında (9.07±0,7 fl.), tedavi alan OSAS hastalarında (8.97±0,9 fl.) ve sağlıklı bireylerde (8.55±0,5 fl.) olarak saptandı. Gruplar arasındaki farklılık istatistiksel olarak anlamlı değildi (p>0.05).

Sonuç:
Bu çalışmaya dâhil edilen hastaların hastalık süresi ve/veya şiddeti trombosit fonksiyonlarının bozulması için yeterli olmayabilir. Trombosit fonksiyon değişikliklerini öngörmek için daha geniş katılımlı ve tedavi sonrası kontrol verilerini de içerenprospektif çalışmalara ihtiyaç vardır.

.....

EP-470
GUİLLAN BARRE SENDROMLU HASTADA AKUT GELİŞEN HUZURSUZ BACAK SENDROMU
NURAY CAN USTA , VİLDAN ALTUNAYOĞLU ÇAKMAK

KARADENİZ TEKNİK ÜNİVERSİTESİ NÖROLOJİ ANABİLİM DALI

Olgu:
Huzursuz bacaklar sendromu (HBS) kronik, yavaş seyirli, duyusal ve motor komponenetleri olan, uyku ile ilişkili bir hareket bozukluğudur. HBS nin akut olarak gelişimi oldukça nadir olarak bildirilmiştir. 52 yaşında erkek hastaya 3 gün önce kol ve bacaklarında başlayan ve giderek ilerleyen uyuşma, güçsüzlük şikayetleri nedeni ile acil servisimize başvurdu. Nörolojik muayenesinde tetraparezi, derin tendon refleksi kaybı mevcuttu. Duyu muayenesi ve diğer nörolojik muayenesi normaldi. Elektronöromyografi incelemesinde; iletim bloklarının da eşlik ettiği akut dönem sensorimotor polinöropati saptandı. Sorgulamada hastalığının başından beri olan bacaklarında hareket etme isteği ve bu nedenle gece uyuyamama şikayeti olduğu öğrenildi. Huzursuz Bacaklar Sendromu tanı kriterlerini dolduran hastaya dopamin agonisti başlandı ve şikayetlerinde kısmen düzelme oldu. HBS polinöropatilerde sıkça görülmesine rağmen immun aracılı akut polinöropatilerde HBS gelişmesi oldukça nadir ve beklenmedik bir durumdur. Bir GBS vakasında akut olarak gelişen HBS tablosu sunularak konuya dikkat çekilmiştir.

.....

EP-471 MORVAN SENDROMU
UTKU OĞAN AKYILDIZ [1], DİLEK ÖZTÜRK [1], AHMET ŞAİR [2], CENGİZ TATAROĞLU [1], NEFATİ KIYLIOĞLU [1], ALİ AKYOL [1]

[1] ADNAN MENDERES ÜNİVERSİTESİ TIP FAKÜLTESİ NÖROLOJİ ANABİLİM DALI
[2] ŞANLIURFA EĞİTİM VE ARAŞTIRMA HASTANESİ

Olgu:
39 yaşında bayan hastanın bir ay önce başlayan, tüm vücutta "içinde yılan varmış gibi" kasılmalar, terleme, uykusuzluk ve rüyasını oynama yakınması varmış. Olgunun muayenesinde

uyluk ve baldır bölgesinde miyokimileri izlendi. Hastanın aşırı terlediği gözlemlendi. İğne EMG'de ikili, üçlü ve dörtlü miyotonik boşalımlar izlendi. Polisomnografik incelemede uykuyu sürdürmede bozukluk izlendi. WASO 2:28 saat idi. Kalp ritmi 109/dk ve ortalama RR interval 531ms saptandı. Atonisiz REM dönemi izlendi. Voltaj kapılı potasyum kanal antikoru 161 qmol/L olarak ölçüldü. Morvan sendromu tanısı 2gr/kg/gün IVig başlandı. Bir ay sonraki kontrollerde, kasılmalarının kaybolduğunu, terlemediğini ve uykusunun normale geldiğini belirtti. EMG'de miyotonik boşalımların kaybolduğu, polisomnografide uyku etkinliğinin arttığı, WASO'nun 0:12 saat, kalp ritminin 74/dk ve ortalama RR intervalin 807ms olduğu izlendi. Morvan Sendromu ilk kez 1890'da Morvan tarafından tanımlanmıştır. Klasik bulguları miyokimiler, aşırı terleme ve insomnidir. Literatürde olgu sunumları ve uyku ilişkili çalışmalar az sayıdadır. Kliniğimizde Morvan Sendromu tanısı alan olgunun elektrofizyolojik testlerini tedavi öncesi ve sonrasını değerlendirdik.

.....

EP-472

GENÇ İSKEMİK İNMELİ HASTALAR İLE I.DERECE AKRABALARINDA: PARAOKSONAZ ENZİM AKTİVİTESİ VE TOTAL OKSİDATİF/ ANTİOKSİDATİF KAPASİTENİN ATEROSKLEROZ İLE İLİŞKİSİ

EKİM ARSLAN [1] ,HAYRİYE KÜÇÜKOĞLU [1], SEVİM BAYBAŞ [1], AYŞEM KAYA [2] , ZERRİN YILDIRIM [1] , M. SERDAR KÜÇÜKOĞLU [2]

[1]BAKIRKÖY RUH VE SİNİR HASTALIKLARI HASTANESİ 2.NÖROLOJİ KLİNİĞİ
[2]İSTANBUL ÜNİVERSİTESİ KARDİYOLOJİ ENSTİTÜSÜ

Amaç:
Bu çalışmada; erken yaşta iskemik serebrovasküler olay geçiren hastalarda ve 1.derece akrabalarında, oksidatif stres parametrelerini yansıtan total antioksidan seviye(TAS), total oksidan seviye(TOS) ve oksidatif stres indeksi(OSİ) değerleri ile paraoksonaz (PON) enzim aktivitesinin, aterosklerotik hastalıkların ailesel geçiş yolu ve mekanizmasındaki rolünü araştırmayı amaçladık.

Gereç ve Yöntem:
İskemik serebral infarkt tanısı ile yatırılarak tedavi edilen ve aterotrombotik etyolojiye sahip olan erkeklerde 45 yaş, kadınlarda 55 yaş altındaki 35 olgu (19 erkek, 16 kadın) ve kontrol grubu olarak bu hastaların 12 yaşından büyük 1. derece yakınlarından 35 kişi (18 Erkek, 17 kadın) çalışmaya alındı. Hasta ve kontrol grubunda serumda paraoksonaz, TAS ve TOS ölçümleri yapılarak OSİ değerleri hesaplandı.

Bulgular:
Yaş ortalaması hasta grubunun 44,54, akraba grubunun 33,23'dü. Hasta grubunun %45,7'si kadın, % 54,3'ü erkek, akraba grubunun ise %48,6'sı kadın, %51,4'ü erkekti. Hasta grubunda PON ortalaması 198,78±39,25, akraba grubunda PON ortalaması 207,39±47,67 olarak saptandı. Hasta grubunda akraba grubuna göre PON ortalamaları daha düşük saptanmakla beraber değerler arasında istatistiksel olarak anlamlı farklılık gözlenmedi. Hasta grubunda TAS ortalaması 0,89±0,14, TOS ortalaması 15,14±2,43, OSİ ortalaması 17,55±4,22 olarak bulundu, akraba grubunda ise TAS ortalaması 1,01±0,22, TOS ortalaması 24,54±11,04, OSİ ortalaması 25,87±10,55 olarak bulundu. Hasta grubunda her üç değer de akraba grubuna göre istatistiksel olarak anlamlı derecede düşüktü. TAS değeri ile yaş, total kolesterol ve LDL arasında negatif yönde istatistiksel olarak anlamlı ilişki saptandı.

Sonuç:
Hasta grubunda PON enzim aktivitesinin kısmen, TAS'ın ise anlamlı düşüklüğü, bu kişilerde erken aterosklerozu işaret ederken, akraba grubunun TOS ve OSİ değerlerinin yüksek olması ise hasta yakınlarının da ateroskleroza aday kişiler olduklarını düşündürmüştür.

YAZAR DİZİNİ

YAZAR DİZİNİ

A

ABDULKADİR İNCİ 119, 120
ABDULKADİR KOÇER 197, 214
ABDULLAH ACAR 89, 116
ABDULLAH DEMİR 11
ABDULLAH TAŞKIN 34, 143
ABDURRAHMAN NEYAL 232
ABDURRAHMAN ÖZÇELİK 125
ABDURRAHMAN SÖNMEZLER 34, 101, 193
ADALET ARIKANOĞLU 85, 89, 142, 163, 173
ADİLE TÜLAY KANSU 228
ADNAN BİLGİÇ 118, 175, 185, 204, 215
ADNAN I. QURESHI 90
ADRIAN DANEK 206
A. EMRE YILDIRIM 204
A. ESRA GÜRSOY 197, 214
AFİG BERDELİ 21
AFŞİN DİVANİ 89
AGAH AYDIN 35
A. GÜLHAN KANAT 154
AHMET ACARER 46, 47
AHMET AYDIN 144
AHMET BÜBER 92
AHMET CANDAN KÖYLÜOĞLU 193
AHMET ÇETİZ 118, 204
AHMET EBEOĞLU 22
AHMET EVLİCE 208
AHMET GÖKÇAY 146
AHMET HAKYEMEZ 78, 182
AHMET KASIM KILIÇ 57
AHMET ONUR KESKİN 173, 222
AHMET RIZA ŞAHİN 224
AHMET ŞAİR 233
AHMET ŞÜKRÜ KULUALP 183, 215
AHMET TÜFEKÇİ 113, 203, 214
AHMET TURAN IŞIK 25
AHMET YABALAK 43, 184, 185, 204
AHMET YILDIRIM 78, 110, 182, 200
A. KADİR TUNÇ 110, 156, 200
AKIN İŞCAN 34, 143
AKSEL SİVA 42, 52, 53, 56, 183
ALEV LEVENTOĞLU 86, 124, 141, 173, 184, 229
ALEVTİNA ERSOY 51
ALİ AKDEMİR 27
ALİ AKYOL 83, 119, 142, 233
ALİ DİRİK 129
ALİ EMRE ÖGE 148
ALİ KEMAL ERDEMOĞLU 81, 83, 87, 119, 120, 229
ALİ KEMAL KADİROĞLU 101
ALİ METEOĞLU 229
ALİ ÖZDEMİR ERSOY 25, 223, 230
ALİ SAMİ KIVRAK 231
ALİ SAZCI 16, 17, 20
ALİ SÖNMEZ 25, 48, 52, 223
ALİ SÖYLEMEZ 103, 178
ALİ ÜNAL 29, 59, 64, 227
ALİ YUSUF ÖNER 118, 203
ALİ ZENGİN 14
ALİ ZEYNEL TAK 114
ALPAY ÇAKMAK 143
ALP DİNÇER 10
ALPER GÖKGÜL 68, 87, 147, 222
ALP SARITEKE 19, 102
ALTAN ŞAHİN 32
ALTUĞ YAVAŞOĞLU 14
ALVARO PASCUAL-LEONE 22
AMBER EKER 22
A. NAZLI BAŞAK 146
ANIL GÜRKAN 38, 40
ARDA DUMAN 183
ARİF ÇAKIR 19
ARİF ÇELEBİ 25
ARZU CEYLAN HAS 59
ARZU GÜÇLÜ-GÜNDÜZ 171
ARZU TAY 77, 78, 115, 161
ARZU TİFTİKÇİ 33
ASİN HABİPOĞLU 119
ASİYE FERDA DEMİR 233
AŞKIN GÜNEŞ 78
ASLAN YILMAZ 71, 133, 163, 189
ASLI AKIN 225
ASLI AKSOY 39
ASLI AKYOL GÜRSES 141
ASLI DEMİRTAŞ TATLIDEDE 22, 186
ASLI DEVRİM 25
ASLIHAN ERGÜN 190
ASLI KARAKUŞ 48, 118
ASLI KÖŞKDERELİOĞLU 71, 165
ASLI KURNE 42
ASLI ŞENTÜRK 30
ASLI TUFAN 140
ASLI TUNCER KURNE 19, 57, 59, 181, 182
ASLI YAMAN 197
ASUMAN GEDİKBAŞI 95
ATAY VURAL 24, 32, 155, 181
ATİLLA AKBAY 32
ATİLLA İLHAN 51, 88, 125, 163, 178, 188
ATTİLA OĞUZHANOĞLU 192
A. TUĞBA CANBASOĞLU 210
AYÇA ALTINKAYA 26, 38, 41
AYÇA ÖZKUL 119
AYDAN GÖZÜTOK KÖYSÜREN 19
AYDIN BAYRAMOV 224
AYDIN GÜLÜNAY 158
AYHAN BİNGÖL 41, 42
AYHAN BÖLÜK 185
AYHAN KÖKSAL 172
AYHAN ÖZTÜRK 70
AYLA ÇULHA 49, 120, 158
AYLİN AKÇALI 155
AYLİN BİCAN DEMİR 94, 107
AYNUR ALBAYRAK 21
AYNUR ÖZGE 71, 229
AYŞE AKPINAR 129
AYŞE ALTINTAŞ 42, 232
AYŞE BORA TOKÇAER 48, 125, 128, 181
AYŞE DENİZ ELMALI 89, 90, 150, 191
AYŞE DESTİNA YALÇIN 99, 106, 227
AYŞE ERTÜRK 113
AYŞE ESRA SIRMAGÜL 125
AYŞEGÜL DEMİR 193
AYŞE GÜLER 124, 160, 203, 223
AYŞEGÜL GÜNDÜZ 46, 153, 154, 162

AYŞEGÜL ÖĞMEGÜL 91, 148, 165, 218
AYŞE İLKSEN ÇOLPAK IŞIKAY 59, 219
AYŞE KUTLU 36, 37
AYSEL KAYA TEKEŞİN 78, 126, 156, 200
AYSEL MİLANLIOĞLU 68, 87, 147, 222
AYŞEN FATMA DİLBAZ 104, 110, 138, 167, 220
AYŞENUR KAYMAZ 204
AYŞENUR ÖNALAN 137, 184, 185, 213
AYŞE NUR YÜCEYAR 211
AYŞE PINAR TİTİZ 54, 68
AYŞE SEMRA DEMİR 161
AYŞE SERAP KARADAĞ 68
AYŞE YAKALI 160
AYŞE YILMAZ 135
AYŞIN KISABAY 79, 174
AYSUN HATİCE AKÇA 75, 76, 102, 136, 154, 197
AYSUN SOYSAL 18, 45, 89, 100, 129, 147, 155, 164, 166, 186, 189, 205, 209
AYSU ŞEN 45, 147, 155, 156, 157, 187, 220
AYTEKİN CEVİZ 75, 152, 224
AYTEN CEYHAN DİRİCAN 35
AYTEN DİRİCAN 141
AYTEN ÖZDEMİR 70, 196
AYTÜL MUTLU 96, 99, 135, 140, 159, 175, 197, 198
AZAD KOCKAYA 14, 28, 50, 73, 151, 152, 219, 220

B

BAHAR AKSAY KOYUNCU 23, 24
BAHAR ÇALIŞKAN 51, 88, 138
BAHAR KAYMAKAMZADE 22
BAHAR ZARKO SARA 97
BAKİ ARPACI 45, 147, 155, 156, 157, 162, 187, 193, 205, 206, 220
BAKİ GÖKSAN 8, 74, 89, 90, 98, 99, 150
BANU ÖZEN BARUT 153, 161, 201
BARIŞ AĞCA 201
BARIŞ KORKMAZ 144
BARIŞ TOPÇULAR 26, 38, 41, 42, 43, 137, 164, 184, 185, 204
BARLAS YEŞİLOT NİLÜFER 97
BAŞAK MENDİ 61
BAŞAK YILMAZ 8, 12, 74, 98, 99
BAŞAR BİLGİÇ 187
BASİT RAHİM 90
BEDİA MARANGOZOĞLU SAMANCI 215
BEDİLE İREM TİFTİKCİOĞLU 19, 102, 103, 179, 180, 202
BEDRİYE KARAMAN 124, 160, 223
BEHİCE BİRCAN 200
BEHİYE ÖZER 70, 76, 200
BEHRAM KAYA 51
BEKİR KAPLAN 20
BELGİN KOÇER 42
BELGİN MUNİSE MUTLUAY 71
BELGİN PETEK BALCI 96, 140, 175, 198
BELMA DOĞAN GÜNGEN 78, 110, 126, 156, 182, 200
BENGİ GEDİK 221
BERAT ACU 224
BERİL DÖNMEZ ÇOLAKOĞLU 46, 62
BERİN GÜLATAR 138
BERİVAN BİTİK 117
BERNA ARLI 26, 54, 68, 132
BERRİN AKTEKİN 44, 172
BETİGÜL YÜRÜTEN 177
BETÜL BAYKAN 79, 137
BETÜL ÇEVİK 27, 75, 81, 84, 148, 152, 195, 207, 224
BETÜL ÖZDİLEK 161, 192
BETÜL TEKİN GÜVELİ 201, 221, 228
BETÜL TUĞCU 220
BEYZA ÇİFTÇİ KAVAKLIOĞLU 51
BİJEN NAZLIEL 117, 118, 123, 171, 203
BİLGEHAN ATILGAN ACAR 73, 74, 135, 152, 185, 190, 209
BİLGE PİRİ ÇINAR 18, 38, 40, 168, 169, 170
BİLGİN ÖZTÜRK 13
BİRDAL BİLİR 10
BİRSEN AYDIN 161
BİRSEN İNCE 8, 90, 98, 99, 150
BLERIM MYFTIU 15, 39, 97, 114
BORA GÜLAY 29, 134
BUKET SANLISOY 138
BÜLENT ALİOĞLU 100
BÜLENT ELİBOL 19, 155
BÜLENT GÜVEN 110, 205, 212
BÜNYAMİN MUSLU 51
BURÇ ÇAĞRI POYRAZ 46
BURÇE ÖZGEN MOCAN 32
BURCU ACAR 88, 163, 178
BURCU AKPINAR SÖYLEMEZ 64
BURCU ALTUNRENDE 43, 184, 185, 204
BURCU BULUT 80, 111, 190
BURCU ERDEM 212
BURCU GÖKÇE 83, 87, 119, 120
BURCU SELBEST 179
BURCU UĞUREL 44, 172
BURCU YÜKSEL 147, 162, 166, 205, 206
BURCU ZEYDAN 8, 52, 53, 98, 99, 145, 152, 153, 162
BÜŞRA YURTSEVER 49, 158, 201, 221, 228

C-Ç

ÇAĞATAY BÜYÜKUYSAL 57
ÇAĞDAŞ ERDOĞAN 192, 221
ÇAĞRI MESUT TEMUÇİN 46, 181, 182, 216
ÇAĞRI TEMUÇİN 155
CANAN AYKUT BİNGÖL 44, 172
CANAN İNAL 92
CANDAN GÜRSES 143
CANDAN ÖĞÜŞ 29
CANER BAYDAR 71, 84, 95, 98, 189, 196
CANER FEYZİ DEMİR 233
CAN ÖZLÜ 210
CANSU POLAT 63
CAVİT BOZ 58, 116, 122, 174
CAVİT NEZİHİ ŞEMİN 196
CEM ÇALLI 203
CEMİLE HANDAN MISIRLI 116
CEMİL KAYA 143
CEM İNCESU 33
CENGİZ DAYAN 162
CENGİZ DEMİR 97
CENGİZ TATAROĞLU 233
CENGİZ YALÇINKAYA 10, 35, 144, 145
ÇETİN KÜRŞAD AKPINAR 122, 134, 150, 151
CEYDA HAYRETDAĞ ÖRS 129, 194
CEYLA İRKEÇ 171
ÇİĞDEM BUĞAN 231
ÇİĞDEM ÇEMBERCİ 32
ÇİĞDEM ÖZKARA 35, 37
ÇİĞDEM SEVDA ERER ÖZBEK 94
ÇİĞDEM ULAŞOĞLU 191
ÇİLE AKTAN 110

CİVAN IŞLAK 82
ÇOBAN OĞUZHAN 97
CUMHUR ERTEKİN 16, 47
CÜNEYT GÖÇMEZ 116

D

DAMLA KIZILTAN ÇELİK 28
DAMLA ÖZBEK 88, 92, 94, 105, 131
DAMLA ÖZBEK ÇETİNKAYA 149
DEFNE ERASLAN 33
DEMET ERDOĞAN 85, 86
DEMET GÜLEÇ ÖYEKÇİN 129
DEMET İLHAN ALGIN 125
DEMET KARADAĞ 229
DEMET ÖZBABALIK ADAPINAR 39
DEMET YANDIM KUŞÇU 41, 42, 164
DEMİRHAN DIRAÇOĞLU 11
DENİZ AYVAZ 19
DENİZ BAYRAKTAR 171
DENİZ ELMALI 12
DENİZ KUTLUAY YILMAZ 129
DENİZ SELÇUKİ 79, 174
DERFUL GÜLEN 200
DERYA GÜNER 102, 105, 106
DERYA KARADENİZ 10, 54, 128, 231, 232
DERYA KAYA 21, 56
DERYA ULUDÜZ 8, 12, 52, 74, 89, 90, 98, 99, 150, 164, 183
DEVRAN SÜER 111
DEVRİMSEL HARİKA ERTEM 35
DİCLE GÜÇ 57
DİDEM ÖZ 170
DİDEM SAYIN YILDIZ 71
DİLARA OKUMUŞ 206
DİLCAN KOTAN 121, 185, 230
DİLEK AĞIRCAN 51
DİLEK ALTIN AKYÜZ 130
DİLEK ATAKLI 157, 187, 205
DİLEK BOZKURT 49, 201, 221, 228
DİLEK ERER 117
DİLEK EVYAPAN AKKUŞ 124, 160
DİLEK KÖSEHAN 88
DİLEK NECİOĞLU ÖRKEN 79, 111, 112, 114, 115
DİLEK ÖNCEL 102, 103
DİLEK ÖZTÜRK 83, 119, 120, 142, 233
DİLEK TAŞKIRAN 27
DİLEK YAZICIOĞLU CEZAYİR 117
DİLEK YILMAZ DOĞAN 117
DOĞANGÜN YÜKSEL 158
DOĞA VURALLI 117, 128
DURAN BERKER CEMİL 88
DÜRDANE AKSOY 27, 75, 81, 84, 148, 152, 195, 207, 224
DURSUN AYGÜN 150, 151
DURSUN KIRBAŞ 26, 38, 41, 89, 164
DUYGU AKSOY 77
DUYGU ARAS SEYİT 192
DUYGU LEMAN ÖZDEN 84
DUYGU ÖZKAN 116, 142
DUYGU SAYGILI 118, 175

E

EBBA LOHMANN 187
EBRU ALTINDAĞ 23, 24, 26, 137, 213
EBRU APAYDIN DOĞAN 177
EBRU KABUKCU 211, 212, 220
EBRU ÖZAY ERDUĞRUL 162, 189, 191
ECE BALKUV 19, 68, 138, 157
EDA ÇOBAN 100
EDA KILIÇ ÇOBAN 89, 129, 189, 224
EDA TAHİR TURANLI 56
E.DİDEM EVCİ KİRAZ 62
EFTAL GÜRSES SEVİNÇ 78, 126
EGE GÜLEÇ BALBAY 70
EGEMEN İDİMAN 18, 21, 38, 40, 56, 168, 172, 173, 222
EGEMEN TURHAN 127
ELİF DEĞİRMENCİ 98
ELİF GÖKÇAL 11, 112
ELİF ILGAZ AYDINLAR 33, 51
ELİF KAHYA 96
ELİF KOCASOY ORHAN 15, 114, 121
ELİF KURT 41, 164
ELİFNUR TURGUT 112
ELİF YILDIRIM 154
ELİF YÜKSEL KARATOPRAK 145, 146
ELİN DOĞAN AK 162
ELMAS PEKDAŞ 84
ELMİR XANMEMMEDOV 189, 209
ELVAN PABUŞÇU 39
EMEL ADA 173, 222
EMEL KÖSEOĞLU 48, 52, 190, 230
EMEL OĞUZ AKARSU 99
EMEL UR-ÖZÇELİK 25
EMİHA GÜLSÜM KURT 207
EMİNE AĞIR 174
EMİNE ARIK 205
EMİNE AYDEMİR 25
EMİNE BİLGE 215
EMİNE ELİF ALTUNTAŞ 195
EMİNE NURSEN KOLTKA 51
EMİNE ÖZTÜRK KARGI 115
EMİNE RABİA KOÇ 88, 125, 163, 178, 188
EMİN TİMER 79
EMİRE SEYAHİ 53
EMRAH UĞUR ALTIPARMAK 75
EMRE AYDIN 14, 28, 50, 73, 151, 152, 219, 220
EMRE ÇEVİK 84, 148, 195
EMRE KAÇAR 202
EMRE OSMANBAŞOĞLU 121
ENDER UYSAL 114
ENES DEMİRYÜREK 153, 161
ENGİN NAKUŞ 147, 176
E. RABİA KOÇ 51
ERAY ATLI 41
ERCAN KÖSE 118, 160
ERCÜMENT ÜNLÜ 223
ERDAL EREN 143
ERDAL EROĞLU 160
ERDEM GÜRKAŞ 40, 49, 80, 113, 170, 226
ERDEM TÜZÜN 53, 145, 163, 178, 215
ERDEM YAKA 123
EREN GÖZKE 9, 149, 195, 225
ERGÜN KARAVELİOĞLU 202
ERHAN AKPINAR 24
ERHAN BİLİR 141
ERHAN ILGIT 118
ERIC EGGENBERGER 218
ERKAN ACAR 89, 218
ERKAN CÜRE 203

ERKAN GÖKÇE 27
ERKAN TOKGÖZ 159, 171
ERKAN YILDIRIM 154
ERKİNGÜL SHUGAIV 39, 79, 53, 163, 170
ERMAN ALTUNIŞIK 155
ERSEGÜL BURÇİN İNCE 121
ERSEL DAĞ 120
ERSİN FADILLIOĞLU 21
ERSİN KASIM ULUSOY 49, 68
ERSİN TAN 32, 181, 216
ERSOY KOCABIÇAK 150, 151
ERTUĞRUL BOLAYIR 150, 165, 179, 189, 195, 231
ERTUĞRUL KIYKIM 144
ERTUĞRUL UZAR 116, 188
ESEN SAKA TOPÇUOĞLU 19, 181
ESER BULUŞ 52, 74, 98, 164
ESER ŞAZİYE ŞANVERDİ TOPALOĞLU 24
ESİN KULEİN KÖKSAL 116, 122
ESMA KOBAK 192
ESRA ACAREL 162, 189, 191
ESRA BATTALOĞLU 10, 11, 172
ESRA D. D. POLAT 70
ESRA GÜRSOY 25
ESRA MAİDE GÖKSEL 42
ESRA MANGUOĞLU 20
ESRA ÖZKAN 80, 104, 105
ESRA TEKİN 50
EŞREF AKIL 83, 89, 142, 173, 176
ETHEM MURAT ARSAVA 24, 32, 64, 123, 226, 227
EUGENİA STORTİ 202
EYLEM BARBİN SAYILGAN 22
EYLEM DEĞİRMENCİ 158, 192, 221
EZGİ GÜLEÇ 61
EZGİ SEZER 9
EZGİ YETİM 19, 227

F

FAHRETTİN EGE 124, 173, 184, 193, 229
FAİK BUDAK 14, 28, 50, 73, 151, 152, 219, 220
FAİK İLİK 69, 91, 93, 122, 130, 148, 165, 176, 177, 217, 218
FATİH ALTUNRENDE 213
FATİH DEMİR 155
FATİH OLTULU 14
FATİH TOK 13
FATIMA KARAKAYA 82, 127, 128, 156, 229
FATMA AKKOYUN 203
FATMA AKKOYUN ARIKAN 160
FATMA BUDAK 219, 220
FATMA ÇAĞLAR 169
FATMA CANDAN 19, 68, 88, 138
FATMA ECE BAYAM 146
FATMA ESRA KAHYA 102, 103, 180
FATMA GÜNGOR 116
FATMA KARA 174
FATMA KEREN 125
FATMA MÜNEVVER GÖKYİĞİT 224
FATMA S. OĞUZ 232
FATMA YILMAZ CAN 25
FAZİLET HIZ 70, 84
FAZIL GELAL 180, 199
FELIPE FREGNI 22
FERAH KIZILAY 29, 44, 210
FERAY BÖLÜKBAŞI 98, 232
FERAY GÜLEÇ-UYAROĞLU 180, 202
FERAY KARAALİ SAVRUN 12, 74
FERDA PINARLI 21
FERDA ŞÖHRET KAHVECİ 107
FERİDUN ACAR 44
FERİHA ÖZER 96, 99, 135, 140, 159, 175, 197, 198
FETHİ İDİMAN 21, 172, 173, 222
FEYZA DEMİRALIN 225
FEZA DEYMEER 213, 215, 216
FİGEN GÖKÇAY 124, 160, 211, 220
FİGEN HANAĞASI 204
FİGEN TOKUÇOĞLU 70, 77, 167, 196, 199
FİGEN TOPRAK GÖKÇAY 224
FİKRET AYSAL 28, 186, 191, 211, 226
FİKRET BADEMKIRAN 211
FİKRET ERDEMİR 81
FİKRİ AK 21, 26, 40, 46, 49, 54, 68, 113, 132, 158, 170
FİLİPPO SANTORELLİ 202
FİLİZ AZMAN 228
FİLİZ ERGİN 62
FİLİZ KOÇ 208
F. İNCİ ESEN ERTAŞ 8
F. İRSEL TEZER 34
FÜSUN AKDENİZ 231
FÜSUN DOMAÇ 116
FÜSUN FERDA ERDOĞAN 223, 230
FÜSUN MAYDA DOMAÇ 129, 142

G

GALİP AKHAN 77, 130, 167, 180, 196, 199
GAMZE AKBULUT 40, 170
GAMZE PINAR AKGÜL 204
GAZANFER EKİNCİ 167
GAZİ YOZGATLI 159, 160, 171
GÖKALP SILAV 51
GÖKÇE KESKİN 104, 105
GÖKÇE KULA 107, 108, 109, 210
GÖKÇEN ÇOBAN 102, 197
GÖKÇEN GÖKÇE 36, 37
GÖKÇEN GÖZÜBATIK ÇELİK 12, 74, 99, 154, 183
GÖKHAN ERKOL 8, 99, 191
GÖKHAN KOYUNCU 82, 127, 128, 187
GÖKHAN OCAKOĞLU 47
GÖKHAN YAZICI 171
GÖKSEL SOMAY 97
GÖKSEMİN ACAR 44
GÖNÜL ERDEN 21
GÖNÜL VURAL 58, 59, 104, 138, 167, 220, 221
GÖZDE ERYİĞİT 214
GÖZDE ÜNAL 121
GÜHER SARUHAN DİRESKENELİ 216
GÜLAY KENANGİL 79, 161, 192
GÜLAY NURLU 155
GÜLBAHAR BÖYÜK 21
GÜLBU TANRIVERDİ 34
GÜLÇİN BENBİR 10, 52, 54, 98, 126, 128, 144, 145, 231, 232
GÜLÇİN KOÇ YAMANYAR 78
GÜLDEREN ALTAN 26
GÜLER ÖZDEMİR 142
GÜLFER ATASAYAR 94, 107
GÜLGÜN UNCU 223
GÜL GÜZELANT 121
GÜLİN MORKAVUK 124, 173, 184, 229
GÜLİSTAN BAHAT ÖZTÜRK 140
GÜLİZ SAYAT 57

GÜLNİHAL KUTLU 135
GÜLNUR TEKGÖL UZUNER 30
GÜLNUR UZUNER 39
GÜLŞEN AKMAN DEMİR 42, 43, 53, 184, 185, 204, 213
GÜLSEN BABACAN-YILDIZ 25
GÜLSEN ÇAĞLAR 64
GÜLSÜN AKANSOY 22
GÜLSÜN ÇINARLI GÜL 99
GÜLSÜN ERŞEN 82
GÜLÜMSER KIZILTAŞ TOKMAK 97
GÜLÜMSER KIZILTAŞ TOKTAŞ 15
GÜL YALÇIN ÇAKMAKLI 26, 46, 158
GÜNEŞ ALTIOKKA UZUN 121
GÜNEŞ ESENDAĞLI 57
GÜNEŞ KIZILTAN 46, 154
GÜRDAL ORHAN 40, 49, 80, 113, 170, 226
GÜVEN LÜLECİ 20

H

HABİBE ÖZOĞLAN 160, 211
HACER BOZDEMİR 137, 211
HACER DURMUŞ 213, 215, 216
HACI ALİ ERDOĞAN 10
HADİYE ŞİRİN 124, 160, 203
HAFİZE NALAN GÖKÇE GÜNEŞ 84, 110
HAKAN AKGÜN 159, 171
HAKAN DOĞRU 122, 134
HAKAN EKMEKCİ 11, 160, 193, 231
HAKAN GÜLKESEN 20
HAKAN GÜRVİT 186, 187
HAKAN KAYNAK 52
HAKAN LEVENT GÜL 13, 31, 32, 38, 81, 85, 86, 118, 141, 175, 185, 215, 229
HAKAN SELÇUK 49
HAKAN TEKELİ 29, 139
HALE ZEYNEP BATUR ÇAĞLAYAN 117, 118, 123, 141, 203, 219
HALE ZEYNEP BATUR-ÇAĞLAYAN 171
HALİL ATİLLA İDRİSOĞLU 16, 17, 20
HALİL MURAT ŞEN 34, 129, 194
HALİL ÖNDER 32, 227
HANDAN IŞIN ÖZIŞIK KARAMAN 34, 129, 194
HANDAN MISIRLI 142
HANDE SARIAHMETOĞLU 147, 166
HANZADE AYBÜKE ÜNAL 135
HARUN ALP 85
HASAN ARMAĞAN UYSAL 107, 180
HASAN KANDEMİR 34
HASAN MAYDA 128
HASAN RİFAT KOYUNCUOĞLU 108
HASEEB ABDUL RAHMAN 90
HAŞMET HANAĞASI 46, 187
HATİCE BALABAN 150, 165, 179, 189, 195, 231
HATİCE BARUT 152
HATİCE DEĞİRMENCİ 103, 178
HATİCE GÜLHAN SÖZEN 145, 146
HATİCE GÜZ 150, 151
HATİCE KARASOY 211, 212
HATİCE ÖMERCİKOĞLU ÖZDEN 138
HATİCE Ö. ÖZDEN 190
HATİCE SABİHA TÜRE 77, 130, 167, 180, 199
HATİCE TAŞLI 215
HATİCE YÜKSEL 85, 89, 142, 173
HAVA DÖNMEZ KEKLİKOĞLU 58, 59, 104, 110, 138, 167, 220, 221
HAYDAR ARMAĞAN 215
HAYRİYE GÜL POLAT 99, 227
HAYRİYE KÜÇÜKOĞLU 63
HELİN DENİZ DEMİR 27
H. İBRAHİM GÜZEL 128
HİLAL ŞAFAK ŞANIVAR 57
HİLAL TAŞTEKİN TOZ 195
HİLMI UYSAL 29
HİLMİ UYSAL 20, 44, 93, 227
HİMMET DERECİ 156
H. KÜBRA AVCI 78, 110, 182, 200
H. NALAN GÜNEŞ 95, 96, 98, 133, 196, 216
HOLGER PROKISCH 206
H. ÖZGÜR ÖZDEMİR 136
H. SAYGIN GÖNDERTEN 191
H. TUĞRUL ATASOY 127
HULKİ FORTA 115
HULUSİ KEÇECİ 70
HÜLYA APAYDIN 46, 153, 162
HÜLYA G. GÜNSOY 33
HÜRTAN ACAR 96, 99, 135, 140, 198
HÜSEYİN BÜYÜKGÖL 69, 91, 93, 148, 165, 217
HÜSEYİN DİB 16
HÜSEYİN SAVAŞ GÖKTÜRK 197
HÜSNİYE ARSLAN 182
HÜSNİYE ASLAN 156
HÜSNÜ EFENDİ 36, 37, 42

I-İ

İBEL MUMCU 115
İBRAHİM AYDOĞDU 16, 47
İBRAHİM GULAMOV 98, 126, 145, 150, 231
İBRAHİM ÖZ 34
İBRAHİM PİRİM 19
İDRİS SAYILIR 74
İHSAN ŞÜKRÜ ŞENGÜN 28, 200
İ. LEVENT GÜNGÖR 121
İLHAN ELMACI 51, 226
İLKAY SİTTİ 44
İLKAY TEKİNARSLAN 87
İLKER ÇÖVEN 122, 136
İLKER İPEKDAL 22
İLKNUR AYDIN CANTÜRK 19, 51, 68, 88, 138, 213
İLKNUR CANTÜRK 42
İLKNUR DÖNMEZ 220
İLKNUR GUCLU 41
İLKNUR GÜÇLÜ ALTUN 164
İLTERİŞ AHMET ŞENTÜRK 189
İNCİ ÇEÇEN 202
İNCİ MÜLKEM 71, 95, 96, 98, 163, 189, 196
İPEK GÜNGÖR 121, 143, 215, 216
İPEK İNCİ 225
İPEK MİDİ 80, 92, 94, 104, 105, 111, 131, 138, 190
İREM İLGEZDİ 179, 180, 202
İREM YILDIRIM ÇAPRAZ 117, 123, 128, 141, 203
İRFAN PALALI 72
IRMAK CEVİZ 156, 229
IŞIL SAATÇİ ÇEKİRGE 123
IŞIN BARAL KULAKSIZOĞLU 53
IŞIN ÜNAL ÇEVİK 124, 184, 229
İSMAİL BÜLBÜL 180, 202
İSMAİL ÖNDER UYSAL 195
İSMET ÜSTÜN 78, 126, 156

ITAMAR RONEN 22

J

JEREMY HOBART 16

K

KAAN MERİÇ 142
KADER KARLI OĞUZ 19, 24, 59, 181
KADER KIRKAN 92, 106, 182, 206
KADRİYE AĞAN 138, 167, 190
KAMİL KARAALİ 29
KARABEKİR ERCAN 58, 59
KASIM MULHAN 205
KAYIHAN ULUÇ 88, 149, 167
KAZIM UYGUN 14
KEMAL BALCI 122
KEMAL HAMAMCIOĞLU 137, 207
KENAN CAFEROV 138
KEZBAN ASLAN 137, 211
KORAY TAŞÇILAR 164
KÜBRA BATUM 126, 132
KÜRŞAD AKPINAR 114
KUTSİ KÖSEOĞLU 119

L

LEMAN ERGÜVEN 22
LEVENT ERTUĞRUL İNAN 31, 32, 75, 81, 86, 100, 135, 141, 229
LEVENT GÜNGÖR 114, 122
LEVENT İNAN 25, 188
LEVENT ÖCEK 102, 106, 107
LEVENT SİNAN BİR 199
LEYLA AK 204
LEYLA BAYSAL KIRAÇ 47
LEYLA DURUSOY 120
LEYLA KESKİN 68
LEYLA RAMAZANOĞLU 185
LÜTFÜ HANOĞLU 28, 162, 186, 189, 191, 211, 226

M

MAHMUT ABUHANDAN 34, 143
MAHMUT AYDIN 161
MAHMUT SAİD ÇİFTÇİ 193
MALİK MUHAMMAD ADİL 90
M. ASLI KURNE 181
M. BARIŞ BASLO 121
MECBURE NALBANTOĞLU 10, 54, 231, 232
MECİT ÇALIŞKAN 157
MEFKURE ERAKSOY 10, 11, 39, 131, 146, 148, 163, 170, 178, 206
MEHMET AKİF KARAN 140
MEHMET AKİF ÖZTÜRK 118
MEHMET AKİF TOPÇUOĞLU 24, 32, 64, 123, 226, 227
MEHMET ALİ ALDAN 18, 189, 209
MEHMET ALİ ELÇİ 155
MEHMET ALTAN 70
MEHMET ARGIN 212
MEHMET ATİLLA ERKUZU 87
MEHMET BARIŞ BASLO 15, 114
MEHMET ÇELEBİSOY 199
MEHMET DEMİRCİ 155
MEHMET EMİN DAĞ 86, 118, 159
MEHMET ERGİN 93
MEHMET FATİH YETKİN 25, 223, 230
MEHMET GULİ ÇETİNÇAKMAK 176
MEHMET GÜNEY ŞENOL 29, 134, 139, 166
MEHMET GÜRBÜZ 44
MEHMET HALİS TANRIVERDİ 83
MEHMET HAMAMCI 87, 147
MEHMET KOLUKISA 25
MEHMET KORKMAZ 106
MEHMET NURİ AYDIN 87, 147
MEHMET ÖZMENOĞLU 22
MEHMET RIFKI ÖNAL 85
MEHMET SABRİ ERDÖL 211
MEHMET ŞAKİR DELİL 35
MEHMET TAYFUN KAŞIKÇI 118, 159, 204
MEHMET TÜRKAY KARCI 101, 193
MEHMET UFUK ALUÇLU 83, 93, 101, 117, 142, 173
MEHMET UĞUR ÇEVİK 83, 89, 116, 142, 173, 176
MEHMET YAMAN 82, 127, 128, 187
MEHMET YÖRUBULUT 41
MEHMET ZARİFOĞLU 47
MELDA BOZLUOLCAY 191
MELDA FATMA İDRİSOĞLU 16, 17, 20
MELDA TÜRKOĞLU 203
MELEK ÇOLAK 26
MELEK ÇOLAK ATMACA 18, 209
MELEK ERGİN 211
MELİHA KOVANCI 182
MELİH TÜTÜNCÜ 56
MELİKE DOĞAN 132, 178, 186
MELİKE HİLAL YALÇIN GÜRSOY 34
MELTEM CAN İKE 84
MELTEM KARACAN GÖLEN 118, 128
MELTEM KORUCUK 19, 103
M. EMİN ÖZCAN 41
MERAL ERDEMİR KIZILTAN 15, 52, 126, 128, 162
MERAL KIZILTAN 37, 144
MERAL MİRZA 48, 52, 230
MERVA KOCYİĞİT 230
MERYEM İPEK 199
MERYEM KOÇASLAN 43, 204
MESUDE ÖZERDEN 26, 100
MESUT SAYGIN 28, 211, 226
METE ERGENOĞLU 27
METİN DEDEİDARYAN 193
METİN EKİNCİ 57
METİN PIÇAKCIEFE 72
METİN YILMAZ 80
MEVLÜT TÜRE 62
M. FEVZİ OZTEKİN 108
M. FEVZİ ÖZTEKİN 107, 109, 210
M.FEVZİ ÖZTEKİN 108
MIGUEL ALONSO-ALONSO 22
M. İLKER YÖN 49
MİNE MERCAN 70
MİRAY KAFADAR 137, 211
MİRUNA ATEŞ 92, 94
MİTHAT BEDİR 96, 99
MİTHAT DEMİR 159
M. KEMAL İLİK 69, 122, 217
MÜCELLA AKGÜN 79, 111, 112
MÜGE AKSU 33
MÜGE ALVUR 28, 219, 220
MÜGE MERCAN 167, 199

MÜGE ÖZCAN 54
MUHARREM ANIL GÜRKAN 172
MUHTEŞEM GEDİZLİOĞLU 71, 95, 133, 165, 225
MUKADDER MOLLAOĞLU 30
MÜNEVVER OKAY 88
MÜNİFE NEYAL 155
MURAT AKSU 137, 207
MURAT ÇABALAR 15, 49, 95, 96, 120, 158, 201, 209
MURAT KENDİRCİ 48, 52
MURAT KURT 150, 151
MURAT KÜRTÜNCÜ 53
MURAT MERT ATMACA 170
MURAT SARUÇ 33
MURAT SAYIN 209
MURAT TERZİ 16, 169
MURAT YILDIRIM KALE 55, 57
MURAT YILMAZ 80, 84, 110, 163, 205
MUSA KAZIM ONAR 150, 151, 169
MUSA ÖZTÜRK 35, 71, 141, 172
MUSTAFA BİLİCİ 129
MUSTAFA ÇALIK 34, 143
MUSTAFA ÇETİNER 92, 106, 182, 206
MUSTAFA ERTAŞ 19
MUSTAFA ESER 149, 195, 225
MUSTAFA GÖKHAN VURAL 80
MUSTAFA MEN 106
MUSTAFA TANSEL KENDİRLİ 139
MUSTAFA ÜLKER 192
MUSTAFA YILMA 72
MUSTAFA YILMAZ 14
MUZAFFER BAŞAK 114
MUZAFFER ŞÜKRİYE ALİYE TÜRKEŞ 51
MUZAFFER TÜRKEŞ 19, 88
M. VEDAT SÖZMEN 141

N

NACİ KOÇER 144
NAOMİE KRAUSS WARNER 218
NAZAN KARAGÖZ SAKALLI 18 26, 38
NAZAN ŞİMŞEK ERDEM 29, 59
NAZİRE PINAR ACAR 19, 123, 226
NAZLI GAMZE BÜLBÜL 200
NAZ YENİ 35
NECDET BOLAT 114, 151
NECDET KARLI 47, 107
NECLA SÖZER TOPÇULAR 201
NEDİM ONGUN 199
NEFATİ KIYLIOĞLU 83, 119, 233
NEJAT IŞIK 68
NEJLA SÖZER TOPÇULAR 120, 157, 158, 201, 209
NERGİS AKGÜN 127
NERGİZ AGAYEVA 19, 227
NERGİZ HÜSEYİNOĞLU 55, 57
NEŞE ÇELEBİSOY 124, 160, 203, 220, 223
NEŞE DERİCİOĞLU 216, 228
NEŞE GÜNGÖR YAVAŞOĞLU 133
NEŞE ÖZTEKİN 26, 46, 54, 68, 107, 108, 109, 132, 158
NEŞE TUNCER 104, 190
NESLİHAN BEHREM 26, 38, 100
NESLİHAN EŞKUT 105
NEVİN GÜRGÖR 180
NEVİN PAKİZE SÜTLAŞ 42, 164
NEVZAT UZUNER 8, 9, 30, 39
NİHAL DOĞAN 92, 106, 174, 182, 206
NİHAL GÜZELAY 93, 210, 227
NİHAL IŞIK 19, 42, 51, 68, 88, 138
NİHAN AKMANOĞLU YILMAZ 161
NİHAN ALTAN 46, 74, 89, 191
NİHAN PARASIZ YÜKSELEN 115
NİHAT ÇEVİK 198
NİHAT ŞENGEZE 101, 108
NİLAY PADİR 175, 185, 215
NİLGÜN ARAÇ 223
NİLGÜN CENGİZ 134
NİLGÜN ÇINAR 126, 132
NİLGÜN PULUR 178
NİLÜFER ERDOĞMUŞ İNCE 210
NİLÜFER KALE İÇEN 18, 89, 100, 166, 218
NİLÜFER TAMER GÜMÜŞ 161
NİLÜFER YEŞİLOT BARLAS 8
NİLÜFER YILDIRIM 180
NİMET DÖRTCAN 213
NURAY CAN USTA 58, 174, 233
NURAY UZUN 224
NURBANU GURBUZER 9
NURDAN TÖZÜN 33
NURHAN ERBİL 34
NURHAN KAYA TUTAR 141, 172
NUR İNCE 193
NURİ ONAT DEMİRCİ 56
NURİYE KAYALI 141
NURKAN POLAT 17, 20
NURTEN AKARSU 20
NURTEN (ÇOLAK) KENDİRLİ 139

O-Ö

OĞUZHAN ÇOBAN 8, 114
OĞUZHAN ÖZ 159
OKAN DOĞU 161
OKTAY BİLGİR 95
OKTAY ESMER 222
ÖMER ANLAR 42
ÖMER BÖKE 150, 151
ÖMER FARUK TARHAN 118
ÖMER KARADAŞ 13, 31, 32, 38, 81, 83, 85, 86, 141, 229
ÖMER TAMER DOĞAN 231
ONAT DEMİRCİ 42
ONUR AKAN 160
ONUR MENDİ 61
ONUR OSMAN 41
ONUR YILDIZ 134
ORHAN DENİZ 58, 59, 104, 110, 138, 167, 220, 221
ORHAN ŞEN 211
ORHAN YAĞIZ 78, 110, 126, 182, 200
ORKİDE KARAOĞLU 167
OSMAN GÖKHAN GÜLER 21
OSMAN KORUCU 201
OSMAN ÖNCEL 115, 161
OSMAN SERHAT TOKGÖZ 130, 176, 177, 218
OYTUN ERBAŞ 14, 27
OZAN ÖZTÜRK 38, 40
OZAN SAGUT 172
ÖZCAN ÖZDEMİR 8, 9
ÖZDEM ERTÜRK 144
ÖZDEM ERTÜRK ÇETİN 210
ÖZDEN KILINÇ 80, 104, 105
ÖZGE AKIN 166
ÖZGE ERTEKİN 168

ÖZGE ÖCEK 95
ÖZGE ÖZEN GÖKMUHARREMOĞLU 76, 77, 180
ÖZGE SARAÇLI 161
ÖZGE YILMAZ KÜSBECİ 156, 229
ÖZGÜL EKMEKÇİ 212
ÖZGÜR ARUN 20
ÖZGÜR BOYRAZ 85
ÖZGÜR ENGİNYURT 197
ÖZGÜR ÖMÜR 130
ÖZGÜR ÖZTEKİN 225
ÖZGÜR YENİEL 27
ÖZKAN ALATAŞ 173, 222
ÖZLEM AKINCI 11
ÖZLEM CEMEROĞLU 125
ÖZLEM ÇOKAR 96, 99, 140, 159, 175, 198
ÖZLEM COŞKUN 75, 100, 135
ÖZLEM ERANIL 44, 172
ÖZLEM ERGİN BETON 124, 173, 184, 229
ÖZLEM GELİŞİN 77
ÖZLEM GELİŞİN KARADUMAN 187
ÖZLEM GÜNGÖR TUNCER 23, 24, 26, 137, 184
ÖZLEM GÜNGÖR TUNÇER 185, 213
ÖZLEM KAYIM YILDIZ 24, 150, 165, 179, 189, 195, 231
ÖZLEM KONUKSEVEN 221
ÖZLEM KÜÇÜKGÜÇLÜ 46, 61, 62, 64
ÖZLEM ÖNDER 71, 133
ÖZLEM ÖZTÜRK 88, 92, 94, 131, 167
ÖZLEM ŞAHİN BALÇIK 80, 125
ÖZLEM SELÇUK 95, 201
ÖZLEM TAŞKAPILIOĞLU 107
ÖZLEM UYGUN 97

P

PAKİZE NEVİN SÜTLAŞ 26, 38, 41, 189
PELİN DOĞAN AK 162
PINAR ÇE 165
PINAR GELENER 75
PINAR KAHRAMAN KOYTAK 138
PINAR KAYA 164
PINAR ÖZTÜRK 104
PINAR POLAT 230
PINAR TEKTÜRK 77
PINAR TOPALOĞLU TEKTÜRK 10, 11, 131, 146, 148, 178, 206
PINAR YALINAY 13, 85
PINAR YALINAY DİKMEN 33
PINAR YÜKSEKKAYA 219
PİRAYE SERDAROĞLU OFLAZER 213, 215, 216

R

RAHİME ASLAN 232
RAHŞAN ADVİYE İNAN 15, 32, 86, 128, 204
RAHŞAN A. İNAN 183
RAHŞAN GÖÇMEN 19, 24, 32, 181, 226, 227
RAİF ÇAKMUR 46, 154
RAMAZAN DİKMEN 107, 108, 109
RANA KARABUDAK 41, 42, 57, 181
RAVI SHETTY 22
RECEP BAYDEMİR 190
RECEP DURSUN 75
REFAH SAYIN 97
REFİK KUNT 28, 123, 200
REHA BİLGİN 71, 95, 133, 225
REHA TOLUN 23, 24
REMZİ KARADAĞ 222
REMZİ YİĞİTER 155
RESA AYDIN 11
REVA ÇEKMEGEL 63
REZZAN TUNCAY 8
RIFAT ERDEM TOGROL 166
RITA JOAO GUERRREIRO 187
RIZA SARPER ÖKTEN 80
RIZA SONKAYA 29, 166
RUHSEN ÖCAL 100
RUKİYE ARAT 133

S-Ş

SAADET SAYAN 185, 230
SABAHATTİN SAİP 30, 42, 52, 53, 56, 82, 145, 164, 183
SABİRE YILDIRIM 78
SABRİ AYDIN 46
SADİ ÇAĞDIR 15
SADIKA ALTAŞ 46
ŞADİYE TEMEL 58, 59, 221
ŞAFAK YILDIZ 42
SAFİYE GÜL ÖZMEN 123, 203
SAHABETTİN SELEK 34, 143
SAKİNE MEMİŞ 62
SALİM DÖNMEZ 97
SAMEER M. ZUBERI 131
SAMET ÖNCEL 172
SAMET YILMAZ 150, 179
SAMİYE UYSAL 95, 120
SAMİ YUMERHODZHA 39
SANEM AŞÇI 50
SANEM ÖZATA 213
SARA BAHAR 8
SARA Z. BAHAR 186
SEBAHATTİN SAİP 15
SEBİHA CANSEVER 77, 78
ŞEBNEM KARAÇAY ÖZKALAYCI 125
ŞEBNEM USTA 28
SEDA KARAGÖL 68
SEDAT ŞEN 122, 151, 169
SEDAT YAŞİN 193
SEFER GÜNAYDIN 96, 99, 135, 140, 159
SEFER VAROL 83, 89, 142, 173, 176
ŞEFİK EVREN ERDENER 182, 216, 228
SEHER GÖNEN 61
SEHER NAZ YENİ 150
SEHER OKUMUŞ 117
ŞEHNAZ ARICI 76, 200
ŞEHNAZ KILIÇ 36, 37
SEİFİ MEHMETALİ 54
SELCEN AYDEMİR 193
SELCEN DURAN 94, 107
SELÇUK YAVUZ 147
SELDA KORKMAZ 137, 207
SELİM AKARSU 13
SELİM GÖKDEMİR 37
SELİN YAĞCI 46
SELMA AKSOY 115, 224
SELMA TOPALOĞLU 172
SEMA DEMİRCİ 28, 186, 191, 211, 226
SEMA İNANIR 148
SEMA İŞİTMEZ 129
SEMA SALTIK 145, 146

SEMİHA GÜLSÜM KURT 27, 84, 148, 152, 195
SEMİHA KURT 75, 81, 224
SEMİH ALAY 139
SEMİH GÜRLER 136
SEMRA BİLGE 84
SEMRA OĞUZ 46, 154
SEMRA Ö. MUNGAN 54, 132
ŞEMSETTİN ŞAHİN 51
ŞENAY YILDIZ 146
SENEM YILMAZ 206
ŞENNUR DELİBAŞ KATI 133
ŞENOL ÖZTÜRK 82, 156, 187
SERAP ALTIN 63
SERAP DEMİR 127
SERAP GÜL 30
SERAP GÜNEŞ BİLGİLİ 68
SERAP SAYGI 34
SERAP ÜÇLER 75, 135, 188
SERAP ZENGİN KARAHAN 174
SERAY AKÇALAR YILDIRIM 24
SERDAL UĞURLU 53
SERDAR AÇIKGÖZ 232
SERDAR GEYİK 123
SERDAR ORUÇ 82, 127, 128, 187, 202, 229
SERDAR ÖZGEN 51
ŞEREF DEMİRKAYA 42, 159, 171
ŞEREFNUR ÖZTÜRK 11, 160, 193, 231
SERHAN YILDIRIM 183, 204
SERHAT ÖZKAN 9
SERKAN BALCI 132
SERKAN DEMİR 29, 134, 135, 166
SERKAN KIRBAŞ 113, 203, 214
SERKAN ÖZAKBAŞ 18, 38, 40, 56, 168, 169, 170, 172, 173, 222
SERKAN ŞANLI 195
SERKAN TOPÇU 193
SERMİN TOK 92
SERPİL DEMİRCİ 108, 132, 178, 186
SERPİL SARI 174
SEVDA DEMİRCİ İSMAİLOĞULLARI 25
SEVDA ERER ÖZBEK 47
SEVDA İSMAİLOĞULLARI 230
SEVGİ CANBAZ 169
SEVGİ FERİK 163
SEVGİ SAYIN 190, 209
SEVİLAY SİTRAVA GÜNENÇ 186
SEVİM BAYBAŞ 35, 63, 71, 129, 141, 172, 186
SEVİM ÇAKMAK 113, 203, 214
SEVİM ERDEM ÖZDAMAR 181, 216
ŞEVKİ ŞAHİN 126, 132
ŞEYDA ÇEVİK 165
SEYİT ÇITAKER 171
ŞEYMA ÇİFTÇİ 203
SEZER ŞENER KOMŞUOĞLU 36, 37
SEZİN ALPAYDIN 16, 47, 124, 146
SİBEL ALTINAYAR 154
SİBEL CANBAZ KABAY 92, 106, 182, 206
SİBEL ÇELİKER 147, 206
SİBEL ERTAN 46, 152, 154
SİBEL GAZİOĞLU 116, 122
SİBEL GÜLER 87, 147, 176, 223
SİBEL KARŞIDAĞ 126, 132
SİBEL MUMCU 79, 111, 112
SİBEL ÖZKAYNAK 44, 93, 210
SİBEL TAMER 84, 110, 205, 212
SIDIKA SİNEM TAŞDEMİR 149, 225
SİNAN NAZLIM 230
SİNEM YAZICI 35, 144
SİNEM ZEYBEK 79
ŞİRİN İNCE SAÇAK 110, 182
S. MERAL ÇINAR 70
S. NAZ YENİ 183
SONGÜL ÖZKAN GÜNEŞ 120, 142
SONGÜL ŞENADIM 96, 157, 158, 209
S. SELÇUK ÇOMOĞLU 133
S. SÜREYYA ÇERÇİ 186
SUAT TOPAKTAŞ 150, 165, 179, 189, 195, 231
SÜHA AKPINAR 22
ŞÜKRAN YURTOĞULLARI 47
ŞÜKRİYE FERYAL MENKU 74
ŞÜKRİYE FERYAL MENKÜ 126, 145, 231
ŞÜKRÜ TORUN 125
ŞULE BİLEN 21, 49, 54, 68, 158
ŞULE BİLGİÇ 102
ŞULE UMUT AYDEMİR 156
SÜLEYMAN HİLMİ AKSOY 97
SÜLEYMAN KUTLUHAN 101, 108, 136, 226
SÜLEYMAN SADIK TURGUT 161
SUNA ÖZLEM MUTLU SARI 84
SUNITA YEDAVALLY 218
SÜREYYA VUDALI DOĞRUYOL 22
SUZAN TUNÇ 114
SUZAN UFUK YALINKAYA 100, 135

T

TAHA HANOĞLU 191
TAHİR KURTULUŞ YOLDAŞ 71, 80, 84, 96, 98, 110, 133, 163, 189, 196, 205, 212
TAHSİN ÇELEPKOLU 83, 142
TALİP ASİL 197, 214
TAMER BAYRAM 142
TAMER KARAASLAN 101
TAMER YAZAR 96
TANSEL KENDİRLİ 135
TARIK DUKSAL 103
TAŞKIN GÜNEŞ 182
TEMEL TOMBUL 68, 87, 147
TESLİME AYAZ 214
TİMUÇİN AVŞAR 56
TİMUR SELÇUK AKPINAR 140
TOGHRUL MASTANZADE 90
TOGRUL MESTANZADE 12, 74
TOĞRUL MESTANZADE 74
TUBA AYDEMİR ÖZCAN 96, 135, 159, 175, 197
TUBA CERRAHOĞLU ŞİRİN 220
TUBA CERRAHOĞLU ŞİTİN 224
TUBA SANAL 204
TUBA YAZICI 134
TUFAN ARUK 161
TUĞBA ARGÜN 162, 193, 206
TUĞBA KORKMAZ 79, 174
TUĞBA O. ÖNAY 126, 132
TUĞBA S. ŞİMŞEK 70
TUĞBA UYAR 143
TUĞÇE ANGIN 199
TUĞÇE ÖZDEMİR 197, 214
TUĞÇE TOPTAN 192
TUĞRUL ATASOY 153
TÜLAY BAŞAK 42

TÜLAY KANSU 59, 219
TÜLAY KURT İNCESU 77, 130, 167, 180, 196, 199
TÜLAY ÖZTAŞ 196
TULGA ULUS 21
TÜLİN GESOĞLU 123
TUNCAY DELİBAŞI 21
TUNCAY REZZAN 97
TUNCER TURHAN 203
TURAN DOĞAN 135
TURAN TANRIKULU 115, 161
TURGAY AKALIN 22
TURGUT ADATEPE 19
TÜRKAN ACAR 73, 74, 135, 152, 190, 209

U-Ü

UFUK EMRE 127, 153, 201
UFUK ERGÜN 25, 135, 188
UFUK ŞENER 95, 96, 98, 133, 196
UFUK UTKU 87, 223
UĞÇE TOPTAN 192
UĞUR ÇIKRIKÇILI 178
UĞUR UYGUNOĞLU 15, 42, 52, 53, 56, 82, 145, 164, 183
ÜLKER ANADOL KELLECİ 99, 106, 227
ÜLKÜHAN DÜZGÜN 51, 125
ÜLKÜ TÜRK BÖRÜ 32, 38, 118, 175, 183, 185, 204, 215
ÜMİT GÖRGÜLÜ 188
ÜMİT HIDIR ULAŞ 31, 86, 159
ÜMMÜHAN ALTIN 191
UMUT ÖĞÜŞLÜ 142
ÜNAL ÖZTÜRK 93, 161
UTKU OĞAN AKYILDIZ 83, 119, 120, 142, 233
ÜZEYİR ERDEM 159

V

VASFİYE BURCU DOĞAN 71, 129
VECDİ CANTÜRK 77, 78
VEDAT ALİ YÜREKLİ 50, 103, 108, 136, 226
VEDAT SEMAİ BEK 86, 118, 159, 160
VEDAT SÖZMEN 35
VEFA İSMAYİLOVA 181
VESİLE ÜNVER 42
VEYSİ ALMAZ 143
VEYSİ DEMİRBİLEK 35, 145
VİLDAN ALTUNAYOĞLU ÇAKMAK 233
VİLDAN GÜZEL 49, 95, 201
VİLDAN YAYLA 15, 49, 95, 96, 120, 157, 158, 201, 209, 221, 228
VOLKAN SOLMAZ 75, 81, 84, 148, 152, 195, 207
VOLKAN ÜNAL 15

Y

YAKUP KRESPİ 23, 24
YALÇIN ALBAYRAK 44
YALÇIN KOCAOĞULLARI 217
YANKI ŞAHİN 121
YAŞAR KÜTÜKÇÜ 31, 86, 118, 159, 160, 171, 204
YAŞAR ZORLU 19, 102, 103, 105, 106, 107, 179, 180, 202
YASEMİN ÇIRAK 188
YASEMİN KARAMANLI 96, 157, 209, 221
YASEMİN PARLAK DEMİR 188
YASİN TEMEL 44
YAVUZ ALTUNKAYNAK 71
YAVUZ BEKMEZCİ 23, 24
YAVUZ YÜCEL 83, 89, 142, 173
YELİZ KARACA 41
YELİZ YILMAZ 194
YEŞİM GÜZEY ARAS 121
YEŞİM KARADAĞ 40, 170
YEŞİM OYMAK 143
YEŞİM PARMAN 213, 215, 216
YEŞİM SÜCÜLLÜ KARADAĞ 46
YILDIZ DEĞİRMENCİ 70
YILMAZ KIROĞLU 192
YONCA ANIK 36, 37
YŞEGÜL NOYAN KARATEPE 76
YUNUS DİLER 99, 106, 227
YUSUF GENÇTEN 75, 81
YUSUF KAYRAN 96, 157, 201
YUSUF ÖNER 117
YUSUF TAMAM 16, 77, 115, 161

Z

ZAFER ÇOLAKOĞLU 47
ZAUR MEHDİYEV 28, 123
ZEHRA AKPINAR 165, 177
ZEHRA UYSAL KOCABAŞ 93, 210, 227
ZEKİ ODABAŞI 13, 31, 159, 171
ZEKİYE TOKLU 82, 127
ZELİHA AYHAN BAŞTÜRK 9
ZELİHA MATUR 148
ZELİHA TÜLEK 63
ZERRİN YILDIRIM 172
ZEYNEP BEBEK 151
ZEYNEP BEBEK YILMAZ 114
ZEYNEP ÇİÇEK 46, 62, 64
ZEYNEP ISSI 104, 110, 138, 220
ZEYNEP KUZU 56
ZEYNEP ÖZDEMİR 100
ZEYNEP ÖZÖZEN AYAS 121, 185, 230
ZEYNEP TANRIVERDİ 47, 111, 114, 115
ZİYAETTİN ERDEM 15
ZÜBEYDE AKIN-POLAT 195
ZÜBEYDE AYTÜRK 51, 88, 125, 163, 178
ZUHAL ÇALIŞKAN 197
ZUHAL YAPICI 10, 11, 77, 131, 146, 148, 178, 206

POSTER BİLDİRİLER SUNUM DETAYLARI

BİLDİRİ NO	SUNUM GÜNÜ	SUNUM SAATİ	NO	OTURUM BAŞKANLARI
EP-1 / EP-31	20 Kasım 2012 Salı	17:30 - 19:30	İSTASYON 1	MUSA ÖZTÜRK - NEBAHAT TAŞDEMİR
EP-32 / EP-46	20 Kasım 2012 Salı	17:30 - 19:30	İSTASYON 2	ÖZLEM COŞKUN
EP-47 / EP-55	20 Kasım 2012 Salı	17:30 - 19:30	İSTASYON 2	SEVİM ERDEM ÖZDAMAR
EP-56 / EP-90	20 Kasım 2012 Salı	17:30 - 19:30	İSTASYON 3	TEMEL TOMBUL, FATİH ÖZDAĞ
EP-91 / EP-125	20 Kasım 2012 Salı	17:30 - 19:30	İSTASYON 4	ERDEM YAKA - ALİ KEMAL ERDEMOĞLU
EP-126 / EP-161	20 Kasım 2012 Salı	17:30 - 19:30	İSTASYON 5	ÖZLEM COŞKUN - ÖZGE YILMAZ KÜSBECİ
EP-162 / EP-174	20 Kasım 2012 Salı	17:30 - 19:30	İSTASYON 6	ÇAĞRI TEMUÇİN
EP-175 / EP-192	20 Kasım 2012 Salı	17:30 - 19:30	İSTASYON 6	HANDAN ÖZIŞIK - BAKİ ARPACI
EP-193 / EP-213	20 Kasım 2012 Salı	17:30 - 19:30	İSTASYON 7	HİKMET YILMAZ - ALİ AKYOL
EP-214 / EP-224	20 Kasım 2012 Salı	17:30 - 19:30	İSTASYON 7	ZUHAL YAPICI - VEYSİ DEMİRBİLEK
EP-225 / EP-249	20 Kasım 2012 Salı	17:30 - 19:30	İSTASYON 8	MELTEM DEMİRKIRAN - SERHAT ÖZKAN
EP-250 / EP-274	20 Kasım 2012 Salı	17:30 - 19:30	İSTASYON 9	OKAN DOĞU - BERİL DÖNMEZ ÇOLAKOĞLU
EP-275 / EP-305	20 Kasım 2012 Salı	17:30 - 19:30	İSTASYON 10	UFUK ERGÜN - MURAT TERZİ
EP-306 / EP-338	20 Kasım 2012 Salı	17:30 - 19:30	İSTASYON 11	GÜLŞEN AKMAN DEMİR - AYŞE ALTINTAŞ
EP-339 / EP-360	21 Kasım 2012 Çarşamba	17:30 - 18:30	İSTASYON 1	AYŞE PETEK BİNGÖL - PERVİN İŞERİ
EP-361 / EP-375	21 Kasım 2012 Çarşamba	17:30 - 18:30	İSTASYON 2	FERİHA ÖZER
EP-376 / EP-391	21 Kasım 2012 Çarşamba	17:30 - 18:30	İSTASYON 3	ALİ AKYOL
EP-392 / EP-407	21 Kasım 2012 Çarşamba	17:30 - 18:30	İSTASYON 4	VİLDAN YAYLA
EP-408 / EP-425	21 Kasım 2012 Çarşamba	17:30 - 18:30	İSTASYON 5	YAPRAK SEÇİL
EP-426 / EP-440	21 Kasım 2012 Çarşamba	17:30 - 18:30	İSTASYON 6	LEVENT SİNAN BİR - NEFATİ KIYLIOĞLU
EP-441 / EP-464	21 Kasım 2012 Çarşamba	17:30 - 18:30	İSTASYON 7	SEMİH GİRAY
EP-465 / EP-472	21 Kasım 2012 Çarşamba	17:30 - 18:30	İSTASYON 8	KEZBAN ASLAN

KONGREMİZE DESTEK VEREN FİRMALARA ÇOK TEŞEKKÜR EDERİZ...

ABBOTT
ABDİ İBRAHİM
ABDİCA
ALİ RAİF
ASSOS İLAÇ
AYGENLİ MEDİKAL
ECZACIBAŞI BAXTER
BAYER SCHERING
BERK İLAÇ
BİLİM İLAÇ
BİOFARMA
CELTIS ILAC
DEM İLAÇ
DEVA İLAÇ
ERKİM İLAÇ
FRİK İLAÇ
GEN İLAÇ
GENERICA
İBRAHİM ETHEM ULAGAY
İLKO İLAÇ
LILLY
LİBA
LUNDBECK
MEDELEK
MERCK SERONO
MUSTAFA NEVZAT
NOBEL İLAÇ
NOVARTİS
NUTRICIA
ONKO-KOÇSEL
PFIZER
SANOFI AVENTİS
SANOVEL
SANTA FARMA
SOLVAY
TEVA

*Firma isimleri alfabetiktir.

flap tour

24 Saat Yardım

Yarın hava nasıl olacak?

Transfer saatleri kaçta?

Posterimin numarası 56 hangi gün sunum yapacağım?

14GK01 Hangi salonda, hala kayıt olabilir miyim?

Sunum Kontrol Merkezi nerede, saat kaça kadar açık?

Bugün hangi alacart restoranlara rezervasyon yaptırabilirim?

Kongre süresince "her türlü" destek için bizi 24 saat boyunca arayabilirsiniz.

0534 634 99 92