TÜRK NÖROLOJİ DERNEĞİ • TURKISH NEUROLOGICAL SOCIETY • 1992

55. ULUSAL NÖROLOJİ KONGRESİ

Uluslararası Katılımlı

15 – 21 Kasım 2019, Antalya
Maritim Pine Beach Otel

Ana Tema: Hareket Bozuklukları

Bildiri Özetleri Kitabı

ean
the home of neurology

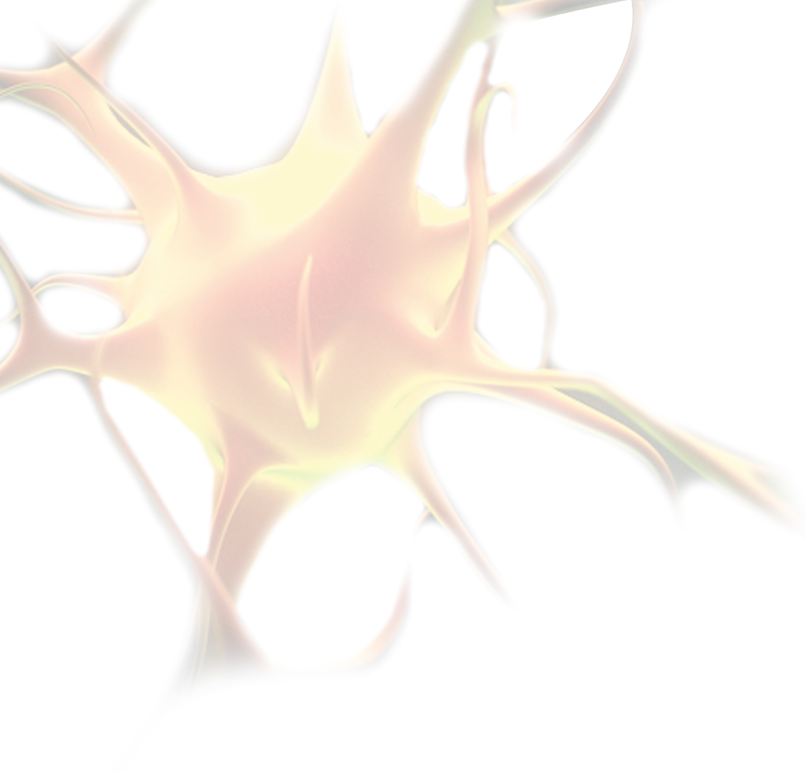

HOŞ GELDİNİZ

Türk Nöroloji Ailesi'nin Değerli Üyeleri,

Türk Nöroloji Derneği tarafından organize edilen ve bu yıl 55. kez düzenleyeceğimiz Ulusal Nöroloji Kongremizi her yıl olduğu gibi bir önceki yıldan daha zengin, daha aktif, daha yararlı ve nöroloji camiasının her türlü paylaşımı yapabileceği bir aile ve gurur platformu olarak gerçekleştirmeyi hedefliyoruz.

Yaşadığımız yüzyılda gelişimini ve etkisini büyük bir ivme ile artıran Nöroloji, sadece bilim alanında değil, sosyal ve yaşam alanlarında da etkili olarak, bütün dünyada gelişmeye devam etmektedir. Sağlık politikaları oluşturulurken "Beyin sağlığı olmadan sağlık olmaz" vurgusu her platformda yapılmaktadır. Nörolojik hastalıklar hastalar, hasta yakınları ve sağlık alanında çalışanlar için en fazla sağlık yükü oluşturan hastalık gruplarındandır ve sağlıkla yaşanacak yılların kaybında nörolojik hastalıklar birinci sırada yer almaktadır. Dünya çapında global kayıpta %10,2'lik kısmı nörolojik hastalıklar oluşturmaktadır. Türkiye nörologları olarak; alanımızdaki gelişmeleri yakından izlemeyi, hekimlik pratiğimizde karşılaştığımız engel ve sorunları çözmeye çalışmayı, çalışmalarımızı, bilgimizi ve deneyimlerimizi paylaşmayı ve bu gelişmelere katkıda bulunmayı hedefleyen ulusal kongremiz bu yıl yine sadece ülkemize değil, bölge ülkelerindeki nörologlara da hitap edecek bir organizasyonla "55. Ulusal Nöroloji Kongresi-Uluslararası Katılımlı" olarak, 16-20 Kasım 2019 tarihleri arasında, Maritim Pine Beach Otel'de gerçekleştirilecektir. Ulusal kongremiz hem üyelerimiz için hem de yurtdışından kongremize katılacak meslektaşlarımız için hem bilimsel paylaşımın üst düzeyde gerçekleşebilmesini sağlamak hem de nöroloji ailesinin daha da yakınlaşacağı sosyal paylaşımların yapılabilmesini amaçlamakta ve alanımıza yakışan bilimsel ve sosyal ortamlar sağlamayı amaçlamaktadır. Bilimsel programımız, bu yıl da genel nörolojik yaklaşımlar yanısıra, özelleşmiş alanlara da ayrıntılı bir bakış sağlayabilecektir.

Bu yıl kongrenin ana teması "Hareket Bozuklukları" olarak belirlenmiştir. Bu yıl kongremizin ana teması "Hareket Bozuklukları" olarak belirlenmiştir. Parkinson hastalığı başta olmak üzere, tüm hareket bozuklukları güncel nöroloji pratiğinde önemli bir yer tutmaktadır. Parkinson hastalığı, Alzheimer hastalığından sonra en sık görülen nörodejeneratif hastalıktır. Bugün için ülkemizde 150 bin civarında Parkinson hastası olduğunu tahmin etmekteyiz. Türkiye'nin hızla yaşlanan toplumlar arasında olması nedeniyle önümüzdeki yıllarda Parkinson hastalığı ile daha çok uğraşmak zorunda kalacağımızı biliyoruz. Bunun yanı sıra en sık görülen nörolojik hastalıklardan olan "Esansiyel Tremor" da erişkin populasyonun %4 kadarını etkilemektedir. Parkinson hastalığı başta olmak üzere tüm hareket bozuklukları için bilgi birikimimiz büyük bir hızla artmakta, hastalık süreçlerini giderek daha iyi anlamaktayız. Buna paralel olarak klinikte uyguladığımız medikal ve cerrahi tedavilerde yeni ve daha başarılı yaklaşımlar gündeme gelirken, çoğu nörodejeneratif nitelikte olan bu hastalık süreçlerine karşı etkin koruyucu veya düzeltici yöntemler bulma konusundaki çalışmalar da artmaktadır. Bu nedenle 55. Ulusal Nöroloji kongremizde alanlarında deneyimli uzman konuşmacılarımızla beraber hareket bozukluklarında son bilgi ve beceri birikimlerini, güncel klinik tanı ve tedavi yaklaşımlarını sizlerle paylaşmayı amaçlamaktayız.

Ana tema dışında da oldukça geniş bir yelpazeye sahip bilimsel içerik nörolojinin spesifik alanlarında aktivite gösteren bilimsel çalışma grupları tarafından düzenlenmiş olup, toplam 26 yarım gün, 5 tam gün kurslar ve diğer kongre oturum programları ile yürütülecektir. Katılımcıların istedikleri kredili oturuma katılabilmeleri için kursların kontenjanlarla sınırlı olması nedeniyle ön kayıt yaptırmaları gerekmektedir. Alanımızda hem ana tema konusunda hem de nörolojik hastalık yelpazesinde yer alan diğer alanlarda deneyimli ve aktif meslektaşlarımız yanı sıra yetişmekte olan genç bilim insanı meslektaşlarımız kongrenin bilimsel programında çalışma gruplarının programları doğrultusunda yer alacaklardır. Ülkemizden ve yurtdışından değerli yabancı konuşmacılar bilimsel araştırmalarını ve deneyimlerini paylaşmak üzere kongre programında yer alacaklardır. Bölgemizde nörolojik sorunların komşu ülke temsilcileri ile paylaşıldığı ve gözden geçirildiği "In The Region" oturumunda bu yıl da değişik bir konu ele alınacaktır. Sözel ve poster sunumları, çalışma guruplarının önereceği ve TND tarafından atanacak jüriler tarafından değerlendirilecek ve özellikle genç meslektaşlarımızın bilimsel çaba ve ürünlerinin en iyi şekilde sunulması sağlanacaktır.

Nöroloji eğitim ve hizmet alanında herzaman yanımızda olan hemşire arkadaşlarımız için bu yıl da nöroloji hemşirelerine yönelik birbuçuk günlük bir kurs düzenlenecektir. Mesleğimizin karşı karşıya olduğu sorunlar, özellikle de son dönemlerde ciddi problemlere neden olan SUT-SGK uygulamaları, özlük haklarında yaşanan problemler, devam eden ve tamamlanan süreçler bireysel ve topluca ele alınmak üzere özel bir çalıştayda paylaşılacaktır. Özellikle mecburi hizmet görevini yürüten nöroloji uzmanlarının karşılaştıkları sorunlar ve özel sağlık kuruluşları da olmak üzere nörolojinin farklı alanlarında çalışan nörologlar deneyimlerini, sorunlarını aktarabilecekler ve hukuksal destek de dahil olmak üzere çözüm önerileri birlikte tartışılacaktır. Kongre öncesi ve kongre süresince de bu konularda soru ve dileklerin toplanıp, çalıştay öncesinde moderatörlere iletilmesi sağlanacaktır. Her zaman heyecanla beklenen "Nöronlar Yarışıyor" programı, bu sene yerini yine değerli hocamız Prof. Dr. Ersin Tan'ın hazırlamış olduğu yepyeni bir programla; hatırlama, sohbet ve birlikte eğlenceyi de içeren sürpriz bir programla karşımıza çıkacak olan TALK Show'a bırakacaktır. Yine eminiz ki bilimsellik, eğlence ve hoşgörüyü birlikte yaşayacağız. Geleneksel gala yemeğinde yoğun bir kongre döneminin yorgunluğunu üzerimizden atmaya çalışırken, dostlarımızla, meslektaşlarımızla birlikte olmanın keyfini yaşayacağız. Tabii sosyal paylaşımlarımız, ödüllerimiz programı renklendirecektir.

Türk Tabipleri Birliği ve EAN tarafından kredilendirilecek olan kongremiz 16. Nöroloji Yeterlik Sınavı'na da ev sahipliği yapacaktır. Bu yıl da kongremize bildiri ile katılacak öncelikle genç arkadaşlarımıza, elimizden geldiğince çok sayıda katılımcıya Türk Nöroloji Derneğince kongre kayıt, ulaşım ve konaklama desteğinin verilmesini sağlayacağız ve geçen yıla göre çok daha fazla sayıda katılım beklemekteyiz.

Kongremizin nöroloji ailesi için yararlı, aktif ve dostça geçmesini diliyoruz. Görüşmek üzere...

Saygılarımızla.

Prof. Dr. Şerefnur Öztürk
Türk Nöroloji Derneği Başkanı
Kongre Düzenleme Kurulu ve Bilimsel Kurulu Adına

KURULLAR ve ÇALIŞMA GRUPLARI

Prof. Dr. Şerefnur Öztürk
TND Yönetim Kurulu Başkanı

Prof. Dr. Neşe Çelebisoy
TND Yönetim Kurulu Başkan Yardımcısı

Prof. Dr. Demet Özbabalık
TND Genel Sekreteri

Prof. Dr. Cavit Boz
TND Saymanı

Prof. Dr. Nerses Bebek
TND Yönetim Kurulu Üyesi

Prof. Dr. Mehmet Akif Topçuoğlu
TND Yönetim Kurulu Üyesi

Prof. Dr. Kayıhan Uluç
TND Yönetim Kurulu Üyesi

Prof. Dr. Ayşe Altıntaş
Nöroimmünoloji

Prof. Dr. Atilla Özcan Özdemir
Girişimsel Nöroloji

Prof. Dr. Ethem Murat Arsava
Nörolojik Yoğun Bakım

Prof. Dr. Gülşen Akman Demir
Nöro Behçet

Prof. Dr. Sevim Erdem Özdamar
Nöromüsküler Hastalıklar

Prof. Dr. Ayşe Bora Tokçaer
TND Yeterlik (Board) Kurulu Başkanı / TND Dergi Editörü

Prof. Dr. Ersin Tan
Nöropatik Ağrı

Prof. Dr. Sabahattin Saip
Başağrısı

Prof. Dr. İbrahim Öztura
Epilepsi

Dr. Gökçem Yıldız Sarıkaya
Genç Nörologlar

Prof. Dr. Raif Çakmur
Hareket Bozuklukları

Prof. Dr. Gökhan Erkol
Demans ve Davranış Nörolojisi

Prof. Dr. Hüsnü Efendi
Multipl Skleroz

Prof. Dr. Füsun Ferda Erdoğan
Çocuk ve Ergen Nörolojisi

Prof. Dr. Deniz Tuncel
Uyku Tıbbı

Prof. Dr. Zafer Çolakoğlu
Yürüme ve Denge Bozuklukları

Prof. Dr. Erdem Yaka
Nöronütrisyon

Prof. Dr. Levent İnan
Algoloji

Prof. Dr. Hatice Mavioğlu
Nörolojik Hastalıklarda Sağlıkta Yaşam Kalitesi

Prof. Dr. Babür Dora
Nörosonoloji

Prof. Dr. Burhanettin Uludağ
Nöromodülasyon / Klinik Nörofizyoloji EMG EEG

Doç. Dr. Abdurrahman Neyal
Mesleğin Sorunları

Uzm. Dr. M. Tuncay Epçeliden
Mesleğin Sorunları

Prof. Dr. Taşkın Duman
Nörorehabilitasyon

Prof. Dr. Erdem Tüzün
Translasyonel Nörobilim

Prof. Dr. Gülden Akdal
Nörooftalmoloji Nörootoloji

Uzm. Dr. Ahmet Onur Keskin
Nöroloji Koordinasyon

BİLDİRİ DEĞERLENDİRME KURULU

ALİ AKYOL
ARDA YILMAZ
ATiLLA ÖZCAN ÖZDEMIR
AYLiN AKÇALI
AYNUR ÖZGE
AYSUN ÜNAL
AYŞE SAĞDUYU KOCAMAN
BABÜR DORA
BiJEN NAZLiEL
BURCU ALTUNRENDE
CANAN TOGAY IŞIKAY
CAVİT BOZ
CEMAL ÖZCAN
DERYA ULUDÜZ
DiLEK NECİOĞLU ÖRKEN
DİLEK İNCE GÜNAL
ERDEM GÜRKAŞ
ERDEM TOĞROL
ESRA BATTALOĞLU
ETHEM MURAT ARSAVA
FEZA DEYMEER
GÜLDEN AKDAL
GÜLNİHAL KUTLU
GÜLŞEN AKMAN
GÜLŞEN DEMİR
HACER ERDEM TİLKİ
HADİYE ŞİRİN
HAŞMET HANAĞASI
HATİCE MAVİOĞLU
HİKMET YILMAZ
HÜSNÜ EFENDI
IŞIN ÜNAL ÇEVİK
İBRAHİM ÖZTURA
İHSAN ŞENGÜN
İRSEL TEZER
KADRİYE AĞAN
MEHMET AKİF TOPÇUOĞLU
MEHMET DEMİRCİ
MEHMET ÖZMENOĞLU
MELDA BOZLUOLCAY
MUHTEŞEM GEDİZLİOĞLU
MURAT AKSU
MUSA ÖZTÜRK
MUSTAFA BAKAR
NECDET KARLI
NEFATI KIYLIOĞLU
NEJDET KARLI
NERSES BEBEK
NEŞE ÇELEBİSOY
NEVZAT UZUNER
NİLDA TURGUT
OKAN DOĞU
OYA UYGUNER
ÖZLEM ÇOKAR
PERVİN İŞERİ
SABAHATTİN SAİP
SAKİNE BOYRAZ
SEMİH GİRAY
SERHAN SEVİM
SEVİM ERDEM ÖZDAMAR
SİBEL ÖZKAYNAK
ŞEBNEM BIÇAKCI
UĞUR UYGUNOĞLU
YAKUP SARICA
ZAFER ÇOLAKOĞLU
ZEHRA DURNA

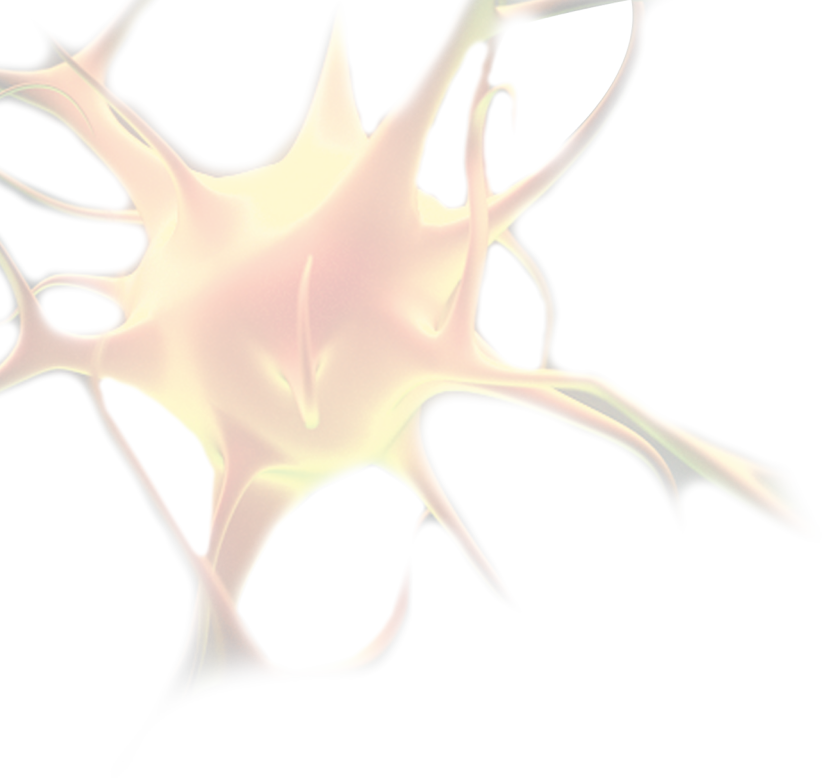

SÖZLÜ BİLDİRİLER

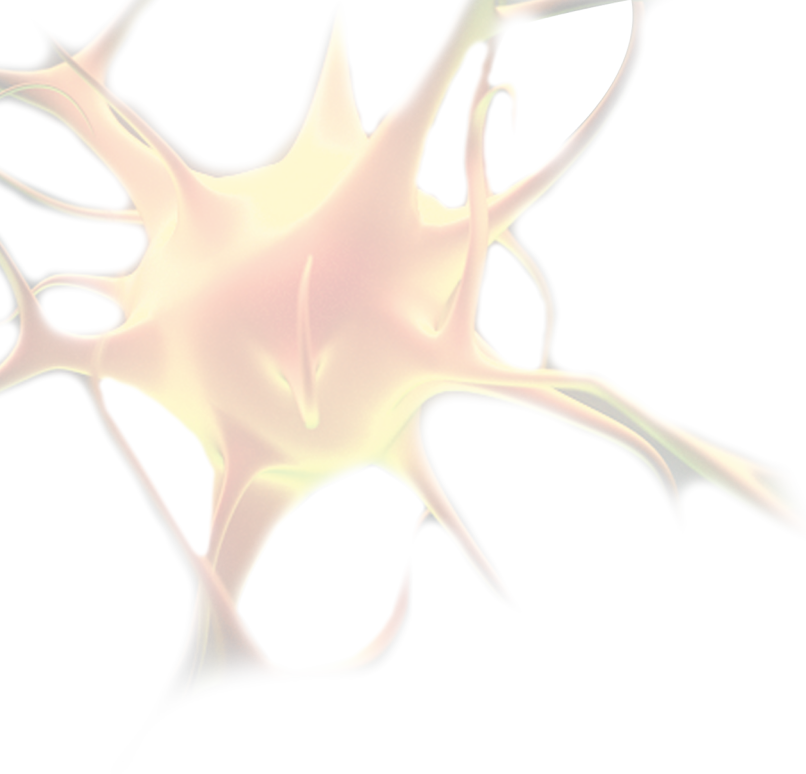

SS -1 NIA-AA ATN SİSTEMİNİN İSTANBUL DEMANS KOHORTUNA UYGULANMASI

ÇAĞLA AKI [1], ZERRİN YILDIRIM [2], BAŞAR BİLGİÇ [1], BEDİA SAMANCI [1], ZEYNEP TÜFEKÇİOĞLU [4], ASLI DEMİRTAŞ TATLIDEDE [1], DUYGU GEZEN AK [3], ERDİNÇ DURSUN [3], MERVE ALAYLIOĞLU [3], HAŞMET HANAĞASI [1], MURAT EMRE [1], HAKAN GÜRVİT [1]

[1] İSTANBUL ÜNİVERSİTESİ İSTANBUL TIP FAKÜLTESİ, NÖROLOJİ AD
[2] İSTANBUL ÜNİVERSİTESİ SİNİRBİLİM AD, AZİZ SANCAR DENEYSEL TIP ARAŞTIRMA ENSTİTÜSÜ
[3] İSTANBUL ÜNİVERSİTESİ-CERRAHPAŞA CERRAHPAŞA TIP FAKÜLTESİ, TIBBİ BİYOLOJİ AD
[4] İSTANBUL AYDIN ÜNİVERSİTESİ, NÖROLOJİ AD

Amaç:

National Institute on Aging and Alzheimer's Association (NIA-AA) 2018 yılında Alzheimer hastalığının (AH) ve Alzheimer dışı patolojik değişikliklerinin tanısında beyin omurilik sıvısının (BOS) değişik kombinasyonlarının kullanılmasını öneren bir çalışma yayınladı. Buna göre amiloid β için A, fosfo tau için T ve total tau/nörodejenerasyon için N harfleriyle temsil edilen bir AT(N) sistemi oluşturuldu. Bu şemada, bir birey bu üç biyobelirtecin pozitifliğine göre sekiz farklı kombinasyonda beş durumdan biri ile etiketlenebilir; 1. Alzheimer patolojik değişikliği (A+T-N-), 2. AH (A+T+N- veya A+T+N+), 3. Alzheimer ve eşlik eden şüpheli Alzheimer dışı patolojik değişiklik (karma grup) (A+T-N+), 4. Alzheimer dışı patolojik değişiklik (SNAP) (A-T+N- veya A-T-N+ veya A-T+N+), 5. Normal AH biyobelirteçleri (A-T-N-). Bunlardan 1,2 ve 3 ise Alzheimer sürekliliği olarak gruplandırıldı. Çalışmamızda bu sistemin İstanbul kohortuna uygulanması ve klinik karşılıklarının tanımlanması amaçlanmıştır.

Gereç ve Yöntem:

Kliniğimizden takipli hastaların 2016 yılından beri bakılan BOS biyobelirteçleri toplanmış ve bir kısmının klinik tanıları gözden geçirilmiştir. Hala devam etmekte olan bir araştırma projesi (Over Fifty Study-OFS) kapsamında kognitif olarak normal bireyler, hafif kognitif bozukluğu olanlar ve erken evre Alzheimer hastaları çalışmaya alınmıştır. Bu çalışmada biyobelirteçlerin anormal değerlerini belirlemek için daha önceden yayınlanan (Wolfsgruber et al., Alzheimers Research and Therapy 2019) kesme değerleri kullanılmıştır. OFS kapsamında 3 biyobelirtece bakılan 58 hastada FCRST ipucu indeksine göre; 0.67 ve altı (n=18) düşük hafıza performansı, üstündekiler (n=40) ise yüksek hafıza performasına sahip olanlar olarak ikiye ayrılmış ve iki grup arasındaki üç biyobelirtecin farklılıklarına bakılmıştır.

Bulgular:

İstanbul kohortunda her üç biyobelirtece bakılmış olan toplamda 431 birey mevcut olup 280'ninde Alzheimer sürekliliği mevcuttu. Bunlardan 146'sı AH, 103' ü Alzheimer patolojik değişikliği, 31'i mikst gruptaydı. Sınıflaması normal olan 98 kişi, Alzheimer dışı patolojik değişikliği olan 53 kişi mevcuttu. Klinik olarak değerlendirilen 211 kişiden AH tanısı alan 114 hastanın 111'inde (%97) Alzheimer sürekliliği, bunların da 51' inde (%44.7) Alzheimer hastalığı patolojik bulguları mevcuttu. Kognitif olarak normal olan 28 hastanın, 17'si normal (%61), 11'inde (%39) Alzheimer sürekliliği olduğu gözlendi. Hafif kognitif bozukluğu olan gruba bakıldığında ise 44 hastanın 24'ü (%55) normal, 20' si (%45) Alzheimer sürekliliği göstermekteydi. OFS çalışması kapsamında incelenen hastalardan ise sadece total tau seviyelerinin düşük hafıza performansına sahip olanlarda anlamlı olarak daha yüksek olduğu görüldü.

Sonuç:

ATN demans pratiğinde kolaylıkla uygulanabilir bir yöntemdir. Bu sınıflama, klinik değil patolojik değişiklikler ve hastalık ciddiyetini tanımlamak için oluşturulmuştur. Bu sistemin çalışmalar için hasta seçimi ve ilerleyen dönemlerde klinik tanıya yardımcı olarak kullanılabileceği düşünülmektedir

SS-2 BAZAL ÖNBEYİN KOLİNERJİK HÜCRELERİNİN PREFRONTAL KONTROLÜ

ÇAĞRI TEMUÇİN ÜNAL

TED ÜNİVERSİTESİ

Amaç:

Bazal önbeyin kolinerjik hücrelerinin aktivitelerinin kortikal aktivasyonla pozitif ilişkili olduğu bilinmektedir. Ancak bu aktiviteyi kontrol eden sinaptik arka plan hakkındaki bilgi sınırlıdır. Bazal önbeyine olan kortikal girdinin ağırlıklı olarak prefrontal korteksten kaynaklanması ve daha önceki anatomik verilerin prefrontal kortikal girdinin kolinerjik olmayan nöronlara iletildiğinin bilinmesi, kolinerjik hücrelerin kontrolünün anlaşılmasını daha da elzem hale getirmiştir.

Gereç ve Yöntem:

Kolin-asetiltransferaz promotoru kontrolü altında yeşil flörasan proteini (İng.: Green fluorescent protein, GFP) ekspres eden 4-6 hafta yaş aralığında olan transgenik farelerin prefrontal kortekslerine CaMKII veya sinapsin promotoru kontrolü altında channelrhodopsin 2 (ChR2) kanalı ekpres eden adeno-assosiye virüsler enjekte edilmiştir. Bu sayede, ChR2 ekspresyonu prefrontal kortikal piramidal hücrelerde ve bunların aksonlarında sağlanmıştır. Virüs enjeksiyonundan 4-6 hafta sonra bu farelerden bazal önbeyini içeren akut beyin dilimleri alınmış ve bu dilimlerden GFP pozitif hücreler yama kıskacı yöntemiyle kaydedilmiştir. Prefrontal girdiyi aktive etmek için bu dilimler mavi LED ile 5 milisaniyelik sürelerle, her 30 saniyede bir aydınlatılmış ve sinaptik girdiler test edilmiştir.

Bulgular:

Anatomik verilerle uyumlu olarak, kolinerjik hücrelerin direkt prefrontal girdi almadığı tespit edilmiştir. Prefrontal korteks girdilerinin optogenetik uyarılmasını takiben gelen eksitatör postsinaptik olayların başlangıç zamanlarındaki varyans bu girdilerin polisinaptik olduğunu göstermektedir. İki kolinerjik hücreden alınan simultane kayıtlarda ise polisinaptik girdilerin zamanlamalarının senkronize olduğu görülmüştür.

Sonuç:

Bazal önbeyin kolinerjik hücrelerinin prefrontal kontrolü lokal glutamaterjik hücreler tarafından gerçekleştirilmektedir. Birbirine yakın kolinerjik hücrelerin eş zamanlı aldıkları girdiler ise bu kontrolün anatomik bir topografisi olduğuna delil olarak gösterilebilir.

SS-3 ALZHEİMER SÜREKLİLİĞİNDE PAPEZ DEVRESİNİN FONKSİYONEL BAĞLANTISALLIK DEĞİŞİKLİKLERİ

EMRE HARI [1], KARDELEN ERYÜREK [1], ALİ BAYRAM [3], BURAK ACAR [4], TAMER DEMİRALP [3], HAKAN GÜRVİT [2]

[1] İSTANBUL ÜNİVERSİTESİ AZİZ SANCAR DENEYSEL TIP ARAŞTIRMA ENSTİTÜSÜ, SİNİRBİLİM AD
[2] İSTANBUL ÜNİVERSİTESİ İSTANBUL TIP FAKÜLTESİ, NÖROLOJİ AD, DAVRANIŞ NÖROLOJİSİ VE HAREKET BOZUKLUKLARI BİRİMİ
[3] İSTANBUL ÜNİVERSİTESİ HULUSİ BEHÇET YAŞAM BİLİMLERİ ARAŞTIRMA LABORATUVARI, NÖROGÖRÜNTÜLEME BİRİMİ
[4] BOĞAZİÇİ ÜNİVERSİTESİ MÜHENDİSLİK FAKÜLTESİ, ELEKTİRİK-ELEKTRONİK MÜHENDİSLİĞİ BÖLÜMÜ

Amaç:

Alzheimer hastalığında meydana gelen nöropatolojik değişikliklerin yayılımının Papez devresindeki yapıların küçük ölçekli alt bölgelerine olan yansımaları tam olarak bilinmemektedir. Bu amaçla, Alzheimer sürekliliğinde etkilendiği bilinen yapıların dinlenim durumundaki fonksiyonel bağlantısallıklarının incelenmesi hedeflenmiştir.

Gereç ve Yöntem:

Çalışma grubu 15 Alzheimer demans (AD), 15 amnestik hafif kognitif bozukluk (aHKB) ve 15 sağlıklı kontrolden (SK) oluşturulmuştur. Katılımcıların klinik değerlendirme skorları ve fonksiyonel manyetik rezonans görüntüleme (fMRG) verileri kullanılmıştır. FreeSurfer programıyla kişiye özgü kortikal parselasyon ve subkortikal segmentasyon gerçekleştirilerek fonksiyonel analizlerde kullanılacak olan ilgi bölgeleri (ROI) elde edilmiştir. Fonksiyonel analizlerde ise belirlenen ROI çiftleri arasındaki korelasyon katsayıları hesaplanarak bağlantısallık değişimleri elde edilmiştir. İstatistiksel karşılaştırmalarda Kruskal-Wallis sonrası ikili karşılaştırmalar için ise Mann-Whitney testleri yapılmıştır. Anlamlılık değeri $p < 0,017$ olarak belirlenmiştir.

Bulgular:

AD'de SK'ya göre sağ Parahipokampal korteks (PHC) - retrosplenial korteks (RSC) ve posterior singulat korteks (PCC) - anterior singulat korteks (ACC) ROI çiftlerinde fonksiyonel bağlantısallık azalmıştır (Sırasıyla p=0,004 ve p=0,004). Solda ise PHC-CA1 (p=0,015), PCC-ACC (p=0,002) ve subikulum (SUB) - RSC (p=0,003) ROI çiftlerinin fonksiyonel bağlantısallığı azalmıştır. AD'de aHKB'ye göre sol PHC-CA1 fonksiyonel bağlantısallığı azalmıştır (p=0,004). aHKB'de ise SK'ya göre sağ PHC-RSC fonksiyonel

bağlantısallığının azaldığı saptanmıştır (p=0,008).

Sonuç:

Bu çalışmada gerçekleştirilen analizlerle, AD spektrumunda global ölçekte etkilendiği gösterilmiş olan DMN'nin çeşitli alt bileşenlerinin etkilenim örüntüsü ortaya konmuştur. aHKB evresinde PHC-RSC fonksiyonel bağlantısalllığı bozulurken AD'de buna ek olarak PHC-CA1, PCC-ACC ve SUB-RSC arasındaki bağlantıların da etkilendiği gösterilmiştir. Bu çerçevede, Alzheimer sürekliliğindeki fonksiyonel bağlantısallık değişimleri, nöropatolojik değişikliklerin limbik ve kortikal yayılım paterni ile örtüşmeleri sebebiyle hastalığın erken teşhisi ve ilerleyişi için biyo-belirteç potansiyeli taşımaktadır. Bu çalışma, TÜBİTAK tarafından desteklenmiştir (Proje No: 114E053).

SS -4 TİROİD HORMONLARI: UNUTULMAMASI GEREKEN EKONOMİK BİR RİSK FAKTÖRÜ

GÜLGÜN UNCU [1], ZEYNEP ÖZÖZEN AYAS [1], DEMET İLHAN ALGIN [2], ARZU ALDEMİR [3], DEMET ÖZBABALIK ADAPINAR [3]

[1] ESKİŞEHİR ŞEHİR HASTANESİ, NÖROLOJİ KLİNİĞİ
[2] ESKİŞEHİR OSMANGAZİ ÜNİVERSİTESİ NÖROLOJİ AD
[3] ESKİŞEHİR ACIBADEM HASTANESİ, NÖROLOJİ KLİNİĞİ

Amaç:

Tiroid fonksiyon bozukluğu, demans tanıları içinde geriye dönüşebilir bir risk faktörü olarak gösterilmiş olup ilk muayenelerdeki laboratuar testinin bir parçasıdır. Son yıllarda pek çok epidemiyolojik çalışmada hem hipo hem de hipertiroidizm ile demans, daha çok da Alzheimer hastalığı arasında bir ilişki olduğunu gösterilmiştir. Biz bu çalışma ile unutkanlık nedeniyle Alzheimer tanısı konmuş ve ilaç başlanmış olgularda yapılan incelemelerde saptanan ve tiroid tedavisi ile ilk döneme göre iyileşme görülen demans hastalarını laboratuar ve kognitif olarak karşılaştırdık.

Gereç ve Yöntem:

Çalışmaya diğer merkezlerde Alzheimer tanısı alarak tedavi başlanan ve tedaviden yarar görmediği için yeniden değerlendirilen 55 demans hastası alındı. Hastaların yaş ortalaması; 56,4 - 4,8, olup 30 kadın ve 25 erkekten oluşuyordu. Hastalara tiroid stimüle edici hormon (TSH), serbest triiyodotironin (T3), tiroksin (T4) ve tiroid antikorları çalışıldı (anti-TPO ve anti TG). Bilişsel işlev, Mini-Zihinsel Durum Muayenesi (MMSE) , ADAS cog, Frontal assesment batary (FAB), günlük yaşam aktivite testleri, lisan ve beceri değerlendirme testleri başta olmak üzere kapsamlı nöropsikolojik testler yardımı ile değerlendirildi. Hastalar tiroid hormon düzeylerine ve var olan antikor düzeylerine göre sınıflandı.

Bulgular:

Hastaların % 73.1 ine yüksek tiroid fonksiyonu ve yüksek antikor, % 20. 2 sine hipotiroidi ve normal antikor, % 6.7 normal tiroid fonksiyonları olmasına karşın yüksek tiroid antikorları saptandı. Hastaların demans ilaçları kesilmeden tiroid replasman yada supresyon tedavisi için nöroendokrin tedavisine gönderildi. TSH supresif veya replasman dozlarını alan hastalarda, kognitif taramalarda özellikle lisan beceri ve kelime akıcılığında düzelme saptandı. Tiroid hormon düzeyleri ile kognitif düzelme arasında anlamlı bir ilişki vardı bu, yüksek dozlarda negatif, düşük dozlarda pozitif korelasyon gösterdi.

Sonuç:

Bu çalışma demans ve özellikle Alzheimer hastalığı tanısı için çoğunlukla gözden kaçırılan bir parametre olan tiroid hormonlarının polikliniklerde öncelikli değerlendirilmesi ile ilgili bir çalışma niteliğinde olup, hasta ve yakınının yaşam kalitesini etkileyen hem de ekonomik bir kayba yol açan demans tedavisinin yeniden gözden geçirilmesine de aracı olacaktır.

SS -5 FARKLI TİPTE BAKIM HİZMETİ ALAN ALZHEİMER HASTALARININ KOGNİTİF FONKSİYON, VÜCUT KOMPOZİSYONU VE FONKSİYONEL KAPASİTELERİNİN KARŞILAŞTIRILMASI

KÜBRA NUR MENENGİÇ [1], UĞUR OVACIK [2], FERAY GÜNGÖR [3], NİLGÜN ÇINAR [4], TÜRKER ŞAHİNER [5], İPEK YELDAN [3]

[1] DOĞUŞ ÜNİVERSİTESİ, MESLEK YÜKSEKOKULU, TERAPİ VE REHABİLİTASYON BÖLÜMÜ, FİZYOTERAPİ PROGRAMI
[2] İSTANBUL AYDIN ÜNİVERSİTESİ, SAĞLIK HİZMETLERİ MESLEK YÜKSEKOKULU, FİZYOTERAPİ PROGRAMI

[3] İSTANBUL ÜNİVERSİTESİ-CERRAHPAŞA, SAĞLIK BİLİMLERİ FAKÜLTESİ, FİZYOTERAPİ VE REHABİLİTASYON BÖLÜMÜ, FİZYOTERAPİ VE REHABİLİTASYON AD
[4] MALTEPE ÜNİVERSİTESİ, TIP FAKÜLTESİ, NÖROLOJİ AD
[5] MEMORİAL ŞİŞLİ HASTANESİ

Amaç:

Gündüz bakım merkezleri hastaların sosyal hizmet ve rehabilitasyon almalarını sağlamaktadır. Bakım merkezleri ise tam zamanlı bakım hizmeti vermek üzere organize olmuş kuruluşlardır. Alzheimer hastalığı (AH) bilişsel beceriler ve fonksiyonel düzeyde düşüş ile karakterize nörodejeneratif bir hastalıktır. Bu çalışmada iki farklı bakım hizmeti verilen merkezdeki AH tanılı olguların kognitif fonksiyon, vücut kompozisyonu ve fonksiyonel kapasitelerinin karşılaştırmalı olarak incelenmesi amaçlandı.

Gereç ve Yöntem:

Çalışmaya Kadıköy Belediyesi Alzheimer Merkezi'nden hizmet alan (n=18) ve özel bir yaşlı bakım merkezinde kalmakta olan (n=15) 33 AH tanılı birey alındı. Katılımcıların kişisel bilgileri sosyodemografik bilgi formuyla kaydedildi. Bilişsel düzey Montreal Bilişsel Değerlendirme (MoCA) testiyle değerlendirildi. Vücut kompozisyonunun analizinde TANITA©SC-330 kullanıldı. Fonksiyonel kapasite 6 Dakika Yürüme Testi (6DYT) ve 5 Kez Otur Kalk Testi (5KOKT) ile değerlendirildi. İstatistiksel değerlendirmede SPSS 22.0 kullanıldı. Gruplar arası karşılaştırma Mann Whitney-U Testi ile yapıldı.

Bulgular:

Gündüz bakım merkezinden hizmet alan (8 Kadın, 13 Erkek; yaş ort.=75,85±7,32 yıl) ve özel yaşlı bakım merkezinde kalan (7 Kadın, 8 Erkek; yaş ort.= 75,35±11,53 yıl) olgular arasında kognitif düzey ve vücut kitle indeksi, kas, yağ ve kemik oranları açısından anlamlı fark bulunmazken (p>0,05); 6DYT ve 5KOKT sonuçları arasında istatistiksel olarak anlamlı fark saptandı (sırasıyla, p=0,03, p=0,04).

Sonuç:

Çalışmamızda farklı merkezlerden hizmet alan katılımcıların kognitif etkilenim ve vücut kompozisyonu açısından benzer özellikte olduğu, gündüz bakım merkezinden hizmet alan olguların bakım merkezinde kalanlara göre fonksiyonel açıdan daha iyi durumda olduğu görülmüştür. Bu durum gündüz bakım evinden hizmet alan bireylerin topluma daha entegre şekilde yaşamlarını sürdürebilmeleri için gerekli koşulların oluşturulmasının bir sonucu olabilir. Yataklı bakım merkezlerinde hastaların fiziksel olarak inaktif hale gelmelerini engelleyecek stratejiler geliştirilmelidir.

SS-6 ALZHEİMER HASTALIĞI OLAN BİREYLERDE 2 DAKİKA YÜRÜME TESTİ 6 DAKİKA YÜRÜME TESTİ'NİN ALTERNATİFİ OLABİLİR Mİ?: PİLOT ÇALIŞMA

KÜBRA NUR MENENGİÇ [1], FERAY GÜNGÖR [2], UĞUR OVACIK [3], NİLGÜN ÇINAR [4], TÜRKER ŞAHİNER [5], İPEK YELDAN [2]

[1] DOĞUŞ ÜNİVERSİTESİ MESLEK YÜKSEKOKULU, FİZYOTERAPİ PROGRAMI
[2] İSTANBUL ÜNİVERSİTESİ-CERRAHPAŞA SAĞLIK BİLİMLERİ FAKÜLTESİ, FİZYOTERAPİ VE REHABİLİTASYON BÖLÜMÜ, FİZYOTERAPİ VE REHABİLİTASYON AD
[3] İSTANBUL AYDIN ÜNİVERSİTESİ SAĞLIK HİZMETLERİ MESLEK YÜKSEKOKULU, FİZYOTERAPİ PROGRAMI
[4] MALTEPE ÜNİVERSİTESİ TIP FAKÜLTESİ, NÖROLOJİ AD
[5] MEMORİAL ŞİŞLİ HASTANESİ

Amaç:

Alzheimer Hastalığı ilerleyici nörodejeneratif bir hastalıktır. Hastalığın şiddetinin artması ile fonksiyonel kayıplar ve motor performanstaki düşüş doğru orantılıdır. Altı Dakika Yürüme Testi (6DYT) farklı çalışma popülasyonları arasında fonksiyonel kapasiteyi değerlendirmek amacıyla yaygın olarak kullanılan bir testtir. Bu testin tamamlanması zaman alıcı ve hasta açısından yorucu olabilmektedir. Bu çalışmada amacımız Alzheimer Hastalığı olan bireylerde klinikte kullanımı pratik olan ve hastalar tarafından rahat uygulanabilen 2 Dakika Yürüme Testi ile 6 Dakika Yürüme Testi'nin ilişkisini incelemekti.

Gereç ve Yöntem:

Çalışmaya Kadıköy Belediyesi Alzheimer Merkezi'nden hizmet alan 36 olgu dahil edildi. Amerikan Toraks Derneği'nin belirlediği kriterlere uygun şekilde 6DYT uygulandı. Olguların testin ilk 2 ve 6 dakika boyunca yürüdükleri mesafeler ayrı ayrı kaydedildi. İstatistiksel Analiz SPSS paket 22.0 program kullanılarak, korelasyon analizi Spearman Korelasyon Analizi ile yapıldı. Anlamlılık düzeyi p<0,05 olarak belirlendi.

Bulgular:

Katılımcıların (20 kadın, 16 erkek; yaş ortalaması 74,81±9,76 yıl) %86,1'i sigara kullanmamakta idi. Yapılan istatistiksel analiz sonucunda elde edilen 6 DYT ve 2 DYT sonuçları arasında yüksek düzeyde anlamlı ilişki bulundu (p=0,001, r=0,89).

Sonuç:

Çalışmamızdan elde ettiğimiz sonuçlar, düşük ambulatuar kapasiteye sahip, ileri düzeyde bilişsel bozukluğu olan veya çabuk yorulan hastalarda fonksiyonel kapasiteyi değerlendirmek için 2 DYT'nin 6 DYT yerine tercih edebileceğini düşündürmektedir. Daha büyük örneklemlerde yapılacak çalışmalarla daha kapsamlı sonuçlar elde edilebilir.

SS-7 HAFİF KOGNİTİF BOZUKLUK OLGULARINDA SAKKADİK GÖZ HAREKETLERİNİN BOYLAMSAL İNCELENMESİ

MÜGE AKKOYUN [1], KORAY KOÇOĞLU [1], GÜLDEN AKDAL [2]

[1] DOKUZ EYLÜL ÜNİVERSİTESİ SAĞLIK BİLİMLERİ ENSTİTÜSÜ, SİNİRBİLİMLER AD
[2] DOKUZ EYLÜL ÜNİVERSİTESİ TIP FAKÜLTESİ, NÖROLOJİ AD

Amaç:

Hafif Kognitif Bozukluk (HKB) olguları ve sağlıklı kontrollerin (SK) bilişsel süreçlerdeki değişimleri nöropsikolojik test (NPT) ve sakkadik göz hareketleri ile boylamsal olarak incelenmiştir.

Gereç ve Yöntem:

15 HKB olgusu ve 12 SK'nin 25.5 ay arayla NPT bataryası ve Eyelink 1000 Plus ile sakkadik göz hareketleri (prosakkad, antisakkad ve vertikal prosakkad) değerlendirilmiştir.

Bulgular:

HKB olgularının Mini Mental Durum Testi (p=0.027) ve kategorik akıcılık puanları anlamlı düzeyde düşmüştür (p=0.031). Öktem Sözel Bellek Süreçleri Testi (ÖSBST) toplam öğrenme (p=0.002) ve en yüksek öğrenme puanları (p=0.035) ise anlamlı düzeyde artış göstermiştir. Göz hareketleri değerlendirildiğinde vertikal prosakkad karar verme süresinde anlamlı düzeyde artış bulunmuştur (p=0.035). SK'lerin ÖSBST toplam öğrenme (p=0.031) ve anlık öğrenme (0.049) ortalamalarında anlamlı düzeyde artış bulunmuştur. SK'lerde prosakkad ve vertikal prosakkad karar verme süreleri (p=0.034) ve antisakkad latans ortalamaları anlamlı düzeyde artmıştır (0.041).

Sonuç:

Bildiğimiz kadarıyla, HKB'de göz hareketleri ve bilişsel işlevlerin incelendiği boylamsal bir çalışma bulunmamaktadır. Çalışmamızda HKB'de sözel bellekte düzelme, görsel bellekte ise bozulma gözlenmiştir. Literatürde, bilişsel işlevlerde zaman içinde iyileşme ya da bozulma olduğu gösterilmiştir. Göz hareketlerinde boylamsal farkın olmaması, HKB'de sakkadlardaki değişimin yavaş ilerleyebileceğini ya da bilişsel işlevlerde farklılık olsa dahi stabil kalabileceğini düşündürmektedir. Sağlıklı kontrollerin bilişsel işlevleri aynı kalırken, sakkadların latans ve karar verme sürelerinde uzama gözlenmiştir. Bu durum SK'lerde gelecek bir bilişsel işlev bozukluğunun ön belirtisi olabilir. Geniş örneklem ve uzun izlemli boylamsal çalışmalar sonucunda göz hareketlerinin bir biyobelirteç olarak kullanılabilirliği gösterilebilir.

SS-8 İDİOPATİK İNTRAKRANİAL HİPERTANSİYON FİZYOPATOLOJİSİNE SİTOKİNLERLE BAKIŞ

ALİ ÇAYIR , AYDIN KAYA , HAMZA GÜLTEKİN , ERSEL GÜLSUNAR , MESUT CİLLİ , FİGEN TOKUÇOĞLU , UFUK ŞENER , YAŞAR ZORLU , ŞUKRAN KÖSE , ÖZGÜR ÖZTEKİN

SAĞLIK BİLİMLERİ ÜNİVERSİTESİ İZMİR TEPECİK EĞİTİM VE ARAŞTIRMA HASTANESİ

Amaç:

İdiopatik intrakranial hipertansiyon (İİH) patofizyolojisi net olarak aydınlatılamamış, intrakranial basınç artışıyla prezente olan bir sendromdur. Progresif görme kaybı ve nükslerle seyredebilen bu ciddi hastalığın fiyopatolojisinin aydınlatılması takip ve tedavi açısından önemlidir. Çalışmada İİH hastalarında, klinik, laboratuar, norolojik bulgular ve nörogörüntüleme bulgularının değerlendirilmesi ve fizyopatolojide öne sürülen inflamatuar süreçle IL 2, IL10, IL 17A ve leptin BOS düzeylerini ölçmek amaçlandı.

Gereç ve Yöntem:

Sağlık Bilimleri Üniversitesi Tepecik Eğitim ve Araştıma Hastanesi'ne baş ağrısı şikayetiyle başvuran 54 hasta çalışmaya dahil edildi. 34 hastaya Modifiye Dandy kriterlerine göre İİH tanısı kondu. Kontrol grubunda ise tetkik sonuçları neticesinde primer baş ağrısı veya psödopapilödem tanısı konulan 20 hastadan oluşmaktaydı. Kontrol gurubu hastalar ayırıcı tanı amaçlı yapılan LP sonrası verilerinin kullanılmasına izin veren hastalardan oluşmakta olup bu hastaların materyalleri -80°C derece klinik labaratuarında saklanmıştır. Tüm demografik ve klinik veriler hastanemizdeki hastane bilgi yönetim sisteminden (HBYS) retrospektif olarak toplandı. İki grup demografik veriler, klinik bulgular, boy, vücut ağırlığı, vücut kitle indeksi (VKİ), nörogörüntüleme bulguları açısından birbiriyle istatistiksel olarak karşılaştırıldı. Her iki grupta BOS leptin, IL 2,IL10 ve IL17 A düzeyi ELİSA yöntemiyle ölçüldü. Hasta ve kontrol grubu BOS bulguları açısından karşılaştırıldı. Ayrıca İİH hastalarının klinik bulguları, nörogörüntüleme bulguları, VKİ ve BOS açılış basıncı bulguları değerlendirildi. İİH grubunda toplanan bu veriler kendiarasında istatistiksel olarak anlamlı ilişki ve korelasyon açısından değerlendirildi.

Bulgular:

Tüm hastalar ve kontrol grubunun BOS örnekleri çalışıldı. BOS leptin, IL 2,IL10 ve IL17 A düzeyi açısından iki grup arasında istatistiksel açıdan anlamlı fark saptanmadı. İİH grubunda BOS basıncı ile VKİ, vücut ağırlığı ve IL 2 düzeyi arasında pozitif korelasyon saptandı. İİH hastalarında BOS açılış basıncı ile MRG de İİH ile uyumlu bulgu sayısı arasında istatiksel olarak anlamlı pozitif korelasyon saptandı. İİH tanılı hastalardan MRG bulgularında papiller protrüzyon olan hastalar daha yüksek BOS basıncıyla ilişkiliydi.

Sonuç:

Sonuç olarak çalışmamızda İİH hastalarında BOS basıncı ile beyin MR bulgularının ilişkisini ve obezite ile BOS basıncının ilişkisini gösterdik. Çalışmamızda gösterdiğimiz BOS basıncı ile MRG bulgu sayısı arasındaki pozitif korelasyon litaratürde ilk kez gösterilmiştir, BOS basıncıyla VKİ ve vücut ağırlığı arasında pozitif yönde güçlü korelasyon saptandı. Perioptik subaraknoid mesafede artış, papiller protrüzyon, posterior sklerada düzleşme saptanan İİH tanılı hastalarda bu bulgular saptanmayan İİH hastalarına göre daha yüksek BOS basınçları saptanmış olup, bu bulgu istatistiksel olarak da anlamlı bulunmuştur. BOS IL 2 düzeyi ile BOS basıncı arasında saptadığımız pozitif korelasyon İİH ve IL2 arasında bir ilişkiyi gösteriyor olabilir. Bu konuları daha net aydınlatmak için daha geniş hasta gruplarıyla daha fazla sayıda çalışmaya ihtiyaç vardır.

SS-9 PRİMER BAŞ AĞRILARINDA BÜYÜK OKSİPİTAL SİNİR BLOKAJI ETKİN BİR TEDAVİ YÖNTEMİ Mİ?

BUSE RAHİME HASIRCI BAYIR [1], GİZEM GÜRSOY [2], CEYHUN SAYMAN [1], GÜLBÜN ASUMAN YÜKSEL [1], YILMAZ ÇETİNKAYA [1]

[1] İSTANBUL HAYDARPAŞA NUMUNE EĞİTİM VE ARAŞTIRMA HASTANESİ, NÖROLOJİ KLİNİĞİ
[2] İSTANBUL HASEKİ EĞİTİM VE ARAŞTIRMA HASTANESİ, NÖROLOJİ KLİNİĞİ

Amaç:

Baş ağrısı en yaygın görülen sağlık sorunlarından biri olup, yaşam kalitesini ciddi şekilde bozmaktadır. Bu çalışmada primer baş ağrısı tanısıyla takip edilen hastalarda büyük oksipital sinir blokajı etkinliği değerlendirilmiştir.

Gereç ve Yöntem:

Baş ağrısı polikliniğinde takip edilen 53 hasta baş ağrısı tipi, atak süresi, atak sıklığı, ağrı şiddeti ve ilaç kullanımı açısından değerlendirilmiş ve başlangıç değerleri ile 1. ay, 3. ay, 6. ay takip değerleri kıyaslanmıştır.

Bulgular:

Çalışmaya 36 epizodik migren, 12 gerilim tipi baş ağrısı, 4 kronik migren ve 1 küme tipi baş ağrısı dahil edilmiştir. Migren ve gerilim tipi baş ağrısı grubunda VAS değeri, atak süresi, aylık atak ve ilaç sayısı ortalaması, 3 aylık takip süresi boyunca başlangıç değerlerine kıyasla istatistiksel olarak anlamlı ölçüde azalmıştır.

Sonuç:

Yaptığımız çalışma literatür bilgilerini destekler nitelikte lokal anestezik madde ile yapılan tekrarlayan GON blokajının migren ve gerilim tipi baş ağrısı grubunda istatistiksel olarak etkili olduğunu göstermiştir. Kolay uygulanan, hızlı etkili, ucuz, minimal invazif bir işlemle, baş ağrısı atak sayısında, ağrı sıklığı ve şiddetinde azalma sağlanması, ilaç aşırı kullanımı gibi tedaviye dirençli hastalarda GON blokajının etkili bir tedavi yöntemi olarak kullanılabileceğini düşündürtmektedir.

SS-10 İDYOPATİK İNTRAKRANYAL HİPERTANSİYONDA PSİKİYATRİK KOMORBİDİTE VE YEME BOZUKLUĞUNUN ARAŞTIRILMASI

ÇAĞRI ULUKAN [1], UĞUR ÇIKRIKÇILI [2], MİNE SEZGİN [1], ERTUĞ BERBEROĞLU [2], ESME EKİZOĞLU [1], ELİF KOCASOY ORHAN [1], BAŞAK YÜCEL [2], BETÜL BAYKAN [1]

[1] İSTANBUL ÜNİVERSİTESİ TIP FAKÜLTESİ, NÖROLOJİ AD
[2] İSTANBUL ÜNİVERSİTESİ TIP FAKÜLTESİ, PSİKİYATRİ AD

Amaç:

İdyopatik intrakranyal hipertansiyon (İİH); başağrısı, papilödem ve görme bozukluğu ile karakterize, ikincil bir sebebe bağlı olmayan kafa içi basınç artışı tablosudur. En anlamlı risk faktörleri kadın cinsiyet ve obezitedir. Patofizyolojisi bilinmeyen İİH'de obeziteyle ilişkili inflamasyon önerilen mekanizmalar arasındadır ve tedavide kilo vermenin etkisi kanıtlanmıştır. Bu çalışmada yeme bozukluğunun İİH sürecine etkisinin araştırılması amaçlanmıştır.

Gereç ve Yöntem:

İstanbul Tıp Fakültesi Nöroloji Anabilim Dalı Başağrısı polikliniğinde 2017-2018 yılları arasında Friedman kriterlerine göre İİH tanısı ile takipli, ardışık 30 hasta ile yaş, cinsiyet, eğitim ve sosyoekonomik durum olarak benzer 24 sağlıklı kontrol değerlendirildi. Katılımcıların demografik verileri, özgeçmiş/soygeçmiş bilgileriyle İİH olgularının hastalık bulguları kaydedildi. Nörolojik muayene, nörogörüntülemeler, BOS incelemeleri, kan incelemeleri, vaskülit belirteçleri ile İİH dışındaki tanılar dışlandı. Katılımcıların psikiyatrik değerlendirmesi DSM-5 (Ruhsal Bozuklukların Tanısal ve Sayımsal El Kitabı) tanı ölçütlerine göre yapıldı ve katılımcı ve kontrol gruplarına Beck Depresyon ve Anksiyete Ölçekleri (BDAÖ), Yeme Bozukluğu Değerlendirme Ölçeği (YBDÖ), Yeme Tutum Testi (YTT), Beden Bölgesi ve Özelliklerinden Hoşnut Olma Testi (BBÖHOT) uygulandı.

Bulgular:

Hastaların ortalama vücut kitle indeksleri 33,3±7,16 kg/m2 idi. İİH hastalarının %60'ında herhangi bir psikiyatrik hastalık saptanmazken, %40'ında depresif ve anksiyeteli duygudurum ile giden uyum bozukluğu, major depresyon, obsesif-kompülsif kişilik bozukluğu veya sosyal anksiyete bozukluğu gibi çeşitli tanılar konuldu. İİH'de YBDÖ'de ortalama 2,1±1,1 saptanırken, kontrollerde 1,2±1,2 bulundu, fark istatistiksel olarak anlamlıydı (p=0,001). YTT'de de İİH'de (21,9±8,4) kontrollere kıyasla (16,1±8,1) istatistiksel olarak anlamlı (p=0,004) fark saptandı. Hastaların %10'u (n=3) "tıkınırcasına yeme bozukluğu", bir olguya da "tanımlanmış diğer bir beslenme bozukluğu" tanısı koyuldu. Kontrollerde ise yeme bozukluğu ve/veya herhangi bir psikiyatrik patoloji saptanmadı.

Sonuç:

Yeme bozukluğunun İİH hastalarında kontrollere kıyasla anlamlı olarak sık görülmesi hastalık patogenezinde rolü olabileceğini düşündürmekte olup tedavi yaklaşımında da yeme davranışının mutlaka dikkatle ele alınması gerekmektedir.

SS-11 KÜME BAŞAĞRISI PATOFİZYOLOJİSİNDE İNFLAMASYONUN OLASI ROLÜNÜN İNFLAMAZOM KOMPLEKSİYLE DEĞERLENDİRİLMESİ

ERDİ ŞAHİN [1], CANAN ULUSOY [2], ESME EKİZOĞLU [1], CEM İSMAİL KÜÇÜKALİ [2], ELİF KOCASOY ORHAN [1], ERDEM TÜZÜN [2], BETÜL BAYKAN [1]

[1] İSTANBUL ÜNİVERSİTESİ İSTANBUL TIP FAKÜLTESİ, NÖROLOJİ AD
[2] İSTANBUL ÜNİVERSİTESİ AZİZ SANCAR DENEYSEL TIP ARAŞTIRMA ENSTİTÜSÜ, SİNİRBİLİM AD

Amaç:

Küme başağrısının (KB) altında yatan mekanizmalar henüz anlaşılamamıştır. Ağrının dönemsel özelliği ve steroide hızlı

yanıt alınması hastalığın patofizyolojisinde inflamasyonun yer aldığını düşündürmektedir. İnflamazom, doğal immün sistemde inflamatuar sürecin başlatılmasından sorumlu bir protein kompleksidir. Çalışmamızda KB hastalarının serum sitokin düzeyleri ölçülerek hastalığın inflamasyonla ilişkisinin aydınlatılması hedeflenmiştir.

Gereç ve Yöntem:

Kesin KB tanısıyla takipli 34 hasta ve 50 sağlıklı kontrol çalışmaya alındı. Serum NLRP1, NLRP4, ASC, HMGB1, CASP1, NFKB, TNF alfa, IL-1 beta, IL4, IL6, IL10, IL18, S100b, NSE, nNOS, eNOS ve iNOS düzeyleri ELISA ile atak-atak dışı dönemlerde incelendi.

Bulgular:

Araştırılan düzeyler açısından hastalar (26 erkek ve 8 kadın) ve kontroller arasında, ayrıca hastaların atak ve atak dışı serum düzeyleri arasında anlamlı fark bulunamadı. Otonom bulguları üç veya daha fazla olan hastalarda HMGB1, S100b ve NSE düzeyleri anlamlı olarak yüksek saptandı (p=0,04, p=0,034, p=0,034). Sigara içenlerde; hem hastalar hem de kontrollerde HMGB1, NSE ve eNOS anlamlı olarak yüksek (p=0,001, p=0,005, p=0,005); ek olarak hasta grubunda S100b (p=0,015), kontrol grubunda NLRP1, IL18 ve nNOS yüksek saptandı (p=0,035, p=0,048, p=0,030). Semptomatik KB olgularında (n=6) IL10 anlamlı olarak yüksek saptandı (p=0,024). Hiperlipidemisi olan hastalarda IL18 ve NSE anlamlı olarak yüksek saptanırken (p=0,021, p=0,035), diğer sistemik hastalıkları olan olgularda anlamlı fark bulunmadı. Cinsiyet, epizod özellikleri ve tedavi yanıtı ile ilgili yapılan analizlerde de anlamlı fark bulunmadı.

Sonuç:

Çalışmamızda hasta ve kontrol grubu arasında ve atak döneminde araştırılan inflamazomların düzeylerinde anlamlı fark saptanmaması patofizyolojide bu inflamazomların belirgin rol oynamadığını düşündürmektedir. Sigara içen hastalarda kontrollerin aksine proinflamatuar özellikleri bilinen NLRP1 ve IL18 düzeylerinde artış görülmemesi, bu grupta inflamasyon yolaklarının etkilendiğini düşündürmektedir. Semptomatik KB hastalarında IL10 düzeyinin yüksek saptanması, beyin dokusunda organik patolojilere antiinflamatuar yanıtta IL10'un önemli bir rol oynadığını desteklemektedir.

SS-12 PARENKİMAL NÖROBEHÇET HASTALIĞINDA LEZYON DAĞILIM PATERNİNİN OLASILIK HARİTALAMASI KULLANARAK ANALİZİ

AHMED SERKAN EMEKLİ , ERSİN ERSÖZLÜ , TUNCAY GÜNDÜZ , MURAT KÜRTÜNCÜ

İSTANBUL TIP FAKÜLTESİ NÖROLOJİ AD

Amaç:

Nörobehçet hastalığı (NBH), Behçet hastalarının %5-15inde görülmektedir. NBH, genellikle parenkimal lezyonlar veya serebral sinus ven trombozuyla ortaya çıkmaktadır. Parenkimal lezyonlar, sıklıkla mezensefalo-diensefalik bölgede ve beyinsapında kendine özgü bir dağılım paterni göstermektedir. Fakat, beyin parenkimindeki lezyonların dağılım paterniyle ilgili yeterli çalışma bulunmamaktadır. Bu çalışmada, olasılık haritalaması ile NBH'nda beyindeki parenkimal lezyonların dağılım paterninin belirlenmesi, hastaların klinik ve laboratuvar özelliklerine göre lezyon dağılımındaki farklılıkların ortaya konulması amaçlanmıştır.

Gereç ve Yöntem:

Çalışmamızda parenkimal Nörobehçet hastalarının standardize olmayan beyin manyetik rezonans görüntülemeleri kullanılmıştır. Aksiyel T2 ağırlıklı kesitlerdeki lezyonların sınırları, bilgisayar yardımlı dizayn (CAD) yazılımı aracılığıyla poligon olarak işaretledikten sonra yüksek çözünürlüklü hücresel verilere dönüştürülmüştür. Dijitalize lezyonlar 7 mm kesit aralıklı standardize edilmiş beyin taslağının üzerine taşınmıştır. Kesişen sınırların birleştirilmesi için alan analizi uygulanmıştır. Elde edilen haritalardan farklı hasta kategorileri için alt grup haritaları çıkarılmıştır. Bu kategoriler arasındaki değişkenliğin ortaya konulması için fark haritaları hesaplanmış ve bu haritalar üzerinde istatistiksel anlamlı farklılığın olduğu anatomik bölgeler ortaya konulmuştur.

Bulgular:

Akut lezyonu olan 55 hastanın 66 manyetik rezonans görüntüleme kesitleri çalışmaya dahil edilmiştir. En sık etkilenen bölgeler pontomezensefalik bileşke, pons, talamus ve internal kapsül olarak bulunmuştur. Kadınlarda erkeklere göre beyin sapında, erkeklerde kadınlara göre bazal çekirdekler düzeyinde, ilerleyici olan ve hastalık şiddeti daha fazla olan hastalarda kortikospinal traktusun seyri boyunca, paterji testi pozitif hastalarda ise mesensefalodiensefalik bölgede ve ponsta lezyon olma olasılığı istatistiksel anlamlı derecede daha fazla olduğu bulunmuştur (p<0,01).

Sonuç:

Bu çalışmada, standardize olmayan beyin görüntülemeleriyle lezyon olasılık haritası oluşturmanın basit ve yeni bir yöntemi uygulanmıştır. Daha önceki parenkimal NBH çalışmalarında, beyin lezyonları anatomik olarak kesin olmayan kategorilere ayırılarak sınıflandırılmaktaydı. Bizim çalışmamız, lezyonların kesin lokalizasyonlarını ve görsel olasılık haritalarını sunmaktadır. Hasta grupları arasındaki lezyon bölgelerinin farklılıklarının nedenleri ileride NBH'nın patofizyolojisine de ışık tutabilecektir.

SS-13 SANTRAL VE PERİFERİK SİNİR SİSTEMİNİ TUTAN NADİR BİR HASTALIK: DEV AKSONAL NÖROPATİ

ZEYNEP ECE KAYA GÜLEÇ [1], GÖZDE YEŞİL [2], CENGİZ YALÇINKAYA [1]

[1] İSTANBUL ÜNİVERSİTESİ-CERRAHPAŞA CERRAHPAŞA TIP FAKÜLTESİ, NÖROLOJİ AD
[2] BEZM-İ ALEM TIP FAKÜLTESİ, TIBBİ GENETİK AD

Amaç:

Dev aksonal nöropati (DAN), hem periferik hem de santral sinir sistemini etkileyen otozomal resesif geçişli bir hastalıktır. Sinir biyopsisinde görülen akson kaybı ve içi nörofilamentlerle dolu dev aksonal şişkinlikler bu nörodejeneratif hastalığın önemli patoloji bulgularıdır. Mutasyona uğrayan gen nöronal fonksiyon ve hayatta kalmak için gerekli olan gigatoksin isimli proteini kodlar. Klasik klinik fenotip kırık saç (kinky hair) ile birlikte görülen ağır bir aksonal nöropatidir. Bazen bu bulgulara kraniyal MRGde eşlik eden görüntülemede ak

madde tutulumu eşlik eder. Mutasyon tipine bağlı olarak fenotip farklı olabilmektedir. Bu çalışmada iki ailede DAN tanısı alan 5 hastanın klinik, elektrofizyolojik, radyolojik ve genetik özellikleri literatür ışığında tartışılacaktır.

Yöntem:

Polinöropati ön tanısı ile iki aileden toplamda 5 hasta incelendi. Biyokimyasal, metabolik ve elektrofizyolojik incelemeler yapıldıktan sonra, yapılan tüm eksom analizi sonucunda bütün hastalarda gigatoksin geninde bulunan resesif mutasyon sonucunda DAN tanısı konuldu.

Sonuç:

İki aileden toplamda beş hastanın hepsinde periferik nöropati, skolyoz ve santral sinir sistemi tutulumu saptandı. Hastaların birinde takibi esnasında epilepsi nöbetleri başladı, aynı aileden iki kardeşte mental retardayon görüldü. Hastaların hepsine yapılan nöro-görüntülemelerde supra ve infratentorial ak maddede, simetrik tutulum gözlendi.

Yorum:

DAN klinik ve radyolojik açıdan heterojen bir hastalıktır. Kesin tanı için genetik inceleme muhakkak gereklidir. Hasta sayısı arttıkça hastalık spektrumu daha net olarak ortaya konacaktır.

SS-14 ETYOLOJİSİ BELİRLENEMEYEN EPİLEPTİK ENSEFALOPATİLERDEKİ NÖBET, SENDROM VE EEG ÖZELLİKLERİNİN DEĞERLENDİRİLMESİ

PINAR TOPALOĞLU [1], ARİFE ÇİMEN ATALAR [2], ZUHAL YAPICI [1], NERSES BEBEK [3], BETÜL BAYKAN [3]

[1] İSTANBUL ÜNİVERSİTESİ İSTANBUL TIP FAKÜLTESİ, NÖROLOJİ AD, ÇOCUK NÖROLOJİSİ BD
[2] İSTANBUL EĞİTİM VE ARAŞTIRMA HASTANESİ NÖROLOJİ KLİNİĞİ
[3] İSTANBUL ÜNİVERSİTESİ İSTANBUL TIP FAKÜLTESİ, NÖROLOJİ AD, KLİNİK NÖROFİZYOLOJİ BD

Amaç:

Epileptik ensefalopatilerin (EE) doğumsal, metabolik ve genetik başta olmak üzere birçok nedeni bulunmaktadır. Bununla beraber halen olguların yarısında etyoloji bilinmemektedir ve bazı olgular bilinen sendromlara uymamaktadır. İlaca dirençlilik ve mental yıkım özellikleriyle çocukluk çağı epilepsileri içinde kötü prognozlu olan bu grubu tanımak ve tedavi edilebilir olguları ayırt edebilmek için klinik ve elektroensefalografik (EEG) özelliklerinin erken tanınması önemlidir.

Gereç ve Yöntem:

Bu çalışmada kranyal görüntüleme, metabolik, otoimmun tarama ve sık görülen EE genlerine yönelik mutasyon analizi gibi uygun yöntemlerle nedeni belirlenemeyen EE tanısı almış olan 50 hasta değerlendirilmiştir. Hasta grubu West sendromu (WS), Lennox-Gastaut Sendromu (LGS), WS'den LGS'ye dönenler ve diğer EE olarak dört gruba ayrılmıştır. Demografik, klinik ve prognostik özellikler belirlenmiş ve temel aktivite, hipsaritmi, burst-supresyon paterni, jeneralize diken-yavaş dalga yüzdesi, fokal ve multifokal diken-yavaş dalga varlığı, elektrodekremental yanıt varlığı, yavaş diken-dalga aktivitesi, düşük voltajlı hızlı aktivitenin varlığı gibi interiktal, nöbet kaydı gibi iktal EEG bulguları yapılandırılmış ayrıntılı bir form ile iki ayrı uzman tarafından incelenmiştir.

Bulgular:

Hastaların yaş ortalaması 10.84±8.90 (32 erkek, 18 kız çocuk) idi. WS, LGS, WS+LGS gruplarında bu sendromlara özgü nöbetler ve çeşitlilikleri literatürde tanımlanmış olanlarla uyumluydu. Çalışmamızın odağını oluşturan diğer EE grubunda düşük oranda da olsa epileptik spazm görülmesi (% 17), diğer gruplardan farklı olarak sekonder jeneralize nöbet kayıtlarının varlığı ve hızlı ritmik aktivitenin ise görece düşük oranda görülmesi dikkat çekici bulundu.

Sonuç:

Tüm bulgular değerlendirildiğinde, nedeni bilinmeyen ve bir sendromun kriterlerini tam karşılamayan diğer EE grubundaki hastaların dikkatle ele alınması, bu grubun semptomatik nedenler açısından tekrarlanan ileri inceleme ve tüm ekzom analizi gibi laboratuvar yöntemlerle incelenmesi gerekliliğini düşündürmektedir

SS-15 SERUM HİPOKSİ İLE İNDÜKLENEBİLİR FAKTÖR 1-α EPİLEPTİK NÖBETTE YENİ BİR BİYOBELİRTEÇ VEYA TERAPÖTİK HEDEF MİDİR?

ASLI AKSOY GÜNDOĞDU [1], DİLCAN KOTAN [2], ASUMAN DEVECİ ÖZKAN [3], AYŞE ERDOĞAN ÇAKAR [4], MEHMET AKDOĞAN [1]

[1] TEKİRDAĞ NAMIK KEMAL ÜNİVERSİTESİ TIP FAKÜLTESİ, NÖROLOJİ AD
[2] SAKARYA ÜNİVERSİTESİ TIP FAKÜLTESİ, NÖROLOJİ AD
[3] SAKARYA ÜNİVERSİTESİ TIP FAKÜLTESİ, TIBBİ BİYOLOJİ AD
[4] YILDIZ TEKNİK ÜNİVERSİTESİ, ARAŞTIRMA PLANLAMA BÖLÜMÜ

Amaç:

Epileptik nöbet, beyindeki moleküler, biyokimyasal ve yapısal değişiklikler ile karakterize, oldukça sık görülen bir nörolojik tablodur. Hipokside epileptik nöbetlerin, epileptik nöbetlerin seyrinde de hipoksi ve ilişkili mekanizmaların oluşabildiği bilinmektedir. Hipoksi ile indüklenebilir faktör 1 (HIF-1), beyin ve diğer dokuların hipoksiye yanıtını düzenleyen kaskadın başında rol alan bir transkripsiyonel proteindir. Heterodimerik yapıda, hipoksi durumunda aktiflenen α ve oksijen seviyesinden etkilenmeyen β alt ünitelerinden oluşmaktadır. Bu çalışmada, epileptik nöbet geçiren hastaların akut dönemde serum HIF-1α düzeylerini ölçmeyi amaçladık.

Gereç ve Yöntem:

Çalışmaya, Sakarya Üniversitesi Eğitim ve Araştırma Hastanesi acil servisine başvuran 24 saat içerisinde epileptik nöbet gözlenen 18 yaş üzerinde 31 (14 kadın, %45,2) hasta ve kontrol grubu olarak 38 (23 kadın, %39,5) sağlıklı birey alındı. Demografik veriler, hasta grubunun özgeçmişi, epileptik nöbet özellikleri kaydedildi, beyin görüntülemeleri incelendi. Tüm katılımcıların periferik kan örneklerinden santrifüj ile ayrıştırılan serumlardan ELISA yöntemiyle HIF-1α düzeyleri çalışıldı. Verilerin kayıt ve analizi için SPSS 24.0 paket programı kullanılmıştır.

Bulgular:

Epileptik nöbet geçiren hastaların yaş ortalaması 44,93±20,96, sağlıklı grubun ise 53,97±23,05 idi. Serum HIF-1α düzeyleri, epileptik nöbet geçiren hastalarla kontrol grubu arasında anlamlı farklılık göstermedi. (p= 0,14). Cinsiyetler arasında anlamlı bir farklılık bulunmadı (p> 0,05).

Sonuç:

Epileptik nöbetler sık görülmesine rağmen ayırıcı tanısı ve yönetiminde zorluklar yaşanabilmektedir. Bu açıdan faydalı olabilecek yeni ajanlar geliştirebilmek için araştırmalar sürmektedir. Günümüze dek yapılan deneysel çalışmalarda HIF-1α'nın, hipokampusta yoğunluklu olmak üzere hipoksik iskemik hasarda, travmatik beyin hasarında, temporal lob epilepsisinde, refrakter nöbetlerde ve status epileptikusta artmış ekspresyonu gösterilmiştir. HIF-1α'nın epileptogeneziste de rolü olabileceği ve modülasyonunun yeni bir terapotik hedef olabileceği öne sürülmüştür. Bu çalışma ile ilk kez insanlarda epileptik nöbet ardından akut dönemde HIF-1α'nın kan düzeylerinde anlamlı bir artış olmadığı gösterilmiştir. Epileptik nöbet ardından hipoksik süreçlerin periferik kana belirgin oranda yansımadığı düşünülmüştür.

SS-16 ERİŞKİN ÇAĞDAKİ LENNOX-GASTAUT SENDROMU TANILI HASTALARIN KLİNİK ÖZELLİKLERİ

AYLİN REYHANİ [1], ÇİĞDEM ÖZKARA [2]

[1] SAĞLIK BİLİMLERİ ÜNİVERSİTESİ FATİH SULTAN MEHMET EĞİTİM VE ARAŞTIRMA HASTANESİ, NÖROLOJİ KLİNİĞİ
[2] İSTANBUL ÜNİVERSİTESİ-CERRAHPAŞA CERRAHPAŞA TIP FAKÜLTESİ, NÖROLOJİ AD

Amaç:

Lennox-Gastaut Sendromu (LGS), dirençli nöbet tipleri, zihinsel gerileme ve özgün EEG bulguları ile karakterize ağır bir epileptik ensefalopati tablosudur. Bu çalışmada, çocukluk çağı başlangıçlı bu hastalığın erişkin dönemdeki özelliklerini belirlemeyi amaçladık.

Gereç ve Yöntem:

CTF Epilepsi Polikliniği'ne 2002-2017 yılları arasında başvuran 3896 dosya tarandı. LGS tanısı; multipl inatçı nöbet tiplerinin varlığı, psikomotor gelişim geriliği, interiktal EEG'de yaygın yavaş diken-dalga aktivitesi ve uykuda paroksizmal hızlı ritmlerin varlığı ile konuldu. Yaşı 17 veya yukarısında olan 20(%0,51) hasta çalışmaya alındı.

Bulgular:

Yaş ortalaması 23,4±7,1 (min-max;17-43) sene olan hastaların 13'ü(%65) erkekti. Nöbet başlangıç yaşı ortalaması 26,0±23,6 (min-max;2-72) aydı. Dört(%20) hastada perinatal asfiksi, üç(%15) hastada vasküler olaylar, üç(%15) hastada kortikal gelişimsel bozukluklar, bir(%5) hastada genetik olmak üzere, 11(%55) hastada etiyolojik neden gösterilebildi. West sendromu öyküsü altı(%30) hastada mevcuttu. Beş(%25) hastanın geçmişinde febril nöbet tariflendi. Tüm hastalarda mental retardasyon, iki(%10) hastada otizm tanısı vardı. 14(%70) hastada atipik absans,13(%65) hastada tonik, 13(%65) hastada atonik nöbet görülürken, bir(%5) hastada psikojen non-epileptik nöbet, 10(%50) hastada status epileptikus saptandı. Onaltı(%80) hasta üç veya daha fazla antiepileptik ilaç (AEİ) kullanmaktaydı. AEİ kullanımına ek olarak, 10(%50) hastada vagal sinir stimulasyonu, iki(%10) hastada ketojenik diet ve iki(%10) hastada cerrahi girişim yapıldı ancak belirgin bir düzelme sağlanamadı. Son vizitlerinde 5(%25) hastada nöbetlerin %50 veya daha fazla azaldığı, tüm hastaların bakıma muhtaç olduğu görüldü. Hastaları 25 yaşın altında ve üstünde olmalarına göre değerlendirdiğimizde, nöbetlerin devamı açısından fark yoktu.

Sonuç:

Etiyolojik nedenlerin farklı olabildiği, bazı hastalarda da belirlenemediği ve nöbetlerin dirençli olduğu LGS'unda, hastaların yaşları ilerlese bile nöbet kontrolü güç olmakta ve kognitif bozulmanın da etkisiyle yaşamlarını bakıma muhtaç olarak sürdürmektedirler.

SS-17 NÖROLOJİ HEKİMLERİNİN SUDEP'E YAKLAŞIMI: NE YAPIYORUZ, NE YAPMALIYIZ?

AYŞE DENİZ ELMALI , NERSES BEBEK , BETÜL BAYKAN

İSTANBUL ÜNİVERSİTESİ İSTANBUL TIP FAKÜLTESİ, NÖROLOJİ AD, KLİNİK NÖROFİZYOLOJİ BD

Amaç:

Epilepsi hastalarının ani ve beklenmedik ölümü yani SUDEP (sudden unexpected death in epilepsy patients) epilepsinin nadir ancak en yıkıcı komplikasyonlarından biridir. Son yıllarda giderek dikkat çekmeye başlayan ancak hakkında çok az şey bilinen ve oldukça tartışmalı bir çok yönü bulunan bu kritik konuda ülkemizdeki nöroloji hekimlerinin yaklaşımlarını öğrenmek ve konu hakkında farkındalığı artırmak amacıyla bir anket çalışması düzenlenmiştir.

Gereç ve Yöntem:

Literatürdeki konu ile ilgili anket çalışmaları gözden geçirilerek ve epileptologların görüşleri alınarak 30 soruluk bir anket hazırlandı. Türk Nöroloji Derneği ve internet platformları üzerinden nöroloji asistanları ve uzmanları tekrarlanan e-postalarla ve yüz yüze ankete davet edildi.

Bulgular:

Ankete 177 nöroloji hekimi yanıt verdi. Yanıt verenlerin %57'si nöroloji uzmanı, %13'ü uzmanlık öğrencisi ve %30'u öğretim üyesiydi. Ortalama mesleki deneyim süresi 14 yıldı ve ayda ortalama 59 epilepsi hastası görüyorlardı. Katılımcıların %71'i ileri merkezlerde çalışıyor, %60'ı epilepsiyi özel ilgi alanları

arasında görüyordu. Ankete katılanların %52'si hiç SUDEP olgusu görmediğini bildirdi. Cevap verenlerin %88'i SUDEP riskini bildirilen oranlardan çok daha düşük olarak tahmin etti. Katılımcıların bildiği SUDEP riski göstergeleri arasında nöbet kontrolünün sağlanamaması, yüksek nöbet sıklığı ve noktürnal monitörizasyonun yokluğu öne çıkıyordu. SUDEP bilgilendirmesi en çok tedavi uyumu kötü olan, dirençli vakalarla paylaşılırken, en az operasyon sonrası nöbetsiz hastalara anlatılıyordu. SUDEP konusu genelde izlemde hastanın risk durumuna göre dile getiriliyor, cevaplayanların yalnızca %10'u ilk tanıda bundan bahsetmeyi gerekli görüyordu. Katılımcıların %53'ü az sayıda seçilmiş hastaya bu bilgilendirmeyi yapıyor, %25'i bu konuda hiç bilgi vermediğini ifade ediyordu.

Sonuç:

SUDEP tıbbi ve yasal açılardan ciddi bir komplikasyondur. Bu konuda tüm dünyada olduğu gibi ülkemizde de bilgilendirilmeye ve farkındalığın artırılmasına gereksinim olduğu izlenmektedir.

SS-18 CPA6 VARYANTI İLE İLİŞKİLİ YENİ BİR EPİLEPSİ FENOTİPİ: FRONTAL LOB KÖKENLİ FOKAL NÖBETLER

AYŞE DENİZ ELMALI [1], BARIŞ SALMAN [2], YEŞİM KESİM [2], SİBEL UĞUR İŞERİ [2], NERSES BEBEK [1], BETÜL BAYKAN [1]

[1] İSTANBUL ÜNİVERSİTESİ İSTANBUL TIP FAKÜLTESİ, NÖROLOJİ AD, KLİNİK NÖROFİZYOLOJİ BD
[2] İSTANBUL ÜNİVERSİTESİ AZİZ SANCAR DENEYSEL TIP ENSTİTÜSÜ, GENETİK AD

Olgu:

Karboksipeptidaz 6 (CPA6) kromozom 8q13.2'de yer alan ve metallokarboksipeptidazların M14 ailesinin bir üyesini kodlayan bir gendir. Protein ürünü ekstraselüler bir proteaz işlevi görür. CPA6 varyantlarının febril nöbetler, temporal lob epilepsisi, jüvenil miyoklonik epilepsi ve epileptik ensefalopatilerle olası ilişkisi literatürde bildirilmiştir. Kalıtım paterni resesif veya dominant olabilir, her iki durumda da fenotip fonksiyon kaybı etkisiyle ortaya çıkar. Özellikle CPA6 heterozigot alelleri için gözlenen düşük penetrans ve epilepsi fenotiplerinde gözlenen değişkenlik, klinik olarak tanının konulmasını zorlaştırmaktadır. Genetik analizin bu tanıya yardımcı olması önem kazanmaktadır. Bu olgu bildiriminde ilaca cevaplı frontal lob kökenli fokal nöbetleri ile migren ve narkolepsi benzeri uyku yakınmaları olan bir olgunun bulguları sunulmaktadır. İlk nöbetini 15 yaşında geçiren 17 yaşındaki sol elini kullanan kadın hastanın fokal hipermotor otomatizmalı nöbetleri 5 dakika kadar sürmekte ve ardından postiktal başağrısı olmaktadır. Ayrıca uykuda yürüme, tekrarlayan uyku paralizileri ve migreni vardır. Nörolojik muayenesi ve MRG bulguları normaldir. Özgeçmiş ve soygeçmiş anlamlı özellik içermemektedir. Tüm EEG'lerinde sol frontal yerleşimli epileptojenik odak ve sekonder bilateral hipersenkroni saptanmıştır. Başlangıçta valproik asid ile nöbetler durmuş ancak teratogenez endişesi ile ilaç lamotrijin ile değiştirilmiştir. Olgunun tüm ekzom dizisi Epi25 kollaborasyonu sonucu üretilmiş olunup, biyoinformatik analizi tarafımızdan yapılmıştır. Bu yaklaşım ile hastada heterozigot bir anlamsız (nonsense) CPA6 varyantı (rs139145929: NM_020361.4:c.931C>T; p.(Arg311*)) saptanmıştır. Bu varyant prematür bir stop kodona yol açarak, tek allel kaybına ve haployetersizliğe sebep olabilir. Bu olgu bağlamında literatürdeki tüm farklı CPA6 varyantı ile ilişkili epilepsi fenotipleri derlenmiştir.

SS-19 PSİKOJENİK NONEPİLEPTİK NÖBETLERDE AĞRI ALGISI VE DUYGUDURUM BOZUKLUKLARI İLİŞKİSİ

BENGİ GÜL TÜRK [1], GÖZDE AKBABA [2], S. NAZ YENİ [3]

[1] ŞİŞLİ HAMİDİYE ETFAL EĞİTİM VE ARAŞTIRMA HASTANESİ
[2] BAYBURT DEVLET HASTANESİ
[3] İSTANBUL ÜNİVERSİTESİ-CERRAHPAŞA CERRAHPAŞA TIP FAKÜLTESİ, NÖROLOJİ AD

Amaç:

Psikojenik nonepileptik nöbetler (PNES) epilepsi merkezlerinde yaygın başvuru nedenleridir. Epileptik nöbetler ile ayırıcı tanıya giren bu paroksizmal bozukluğun altta yatan duygudurum bozuklukları ile ilişkisi gösterilmiştir. Artan ağrı algısı ile yüksek anksiyete düzeyi arasında bağlantı olduğuna dair çalışmalar mevcuttur. Bu verilerin ışığında; PNESli hastalarda ağrı algısı ve anksiyete düzeyi ile birlikte duygudurum bozukluklarının varlığının araştırılması amaçlanmıştır.

Gereç ve Yöntem:

Çalışmamıza cinsiyet ve yaş uyumlu 100 PNESli hasta (n = 100) ve 50 sağlıklı kontrol (n = 50) dahil edilmiştir. Tüm katılımcıların demografik özellikleri kaydedilmiştir. Hasta grubu için nöbet başlangıç yaşı, tetikleyici faktörler, eşlik eden motor komponentler, nöbetle ilişkili yoğun bakım ünitesinde yatış ve tedaviler gibi nöbetlerin özellikleri de kaydedilmiştir. Katılımcılara Beck depresyon envanteri (BDI), Beck Anksiyete envanteri (BAI), çocukluk çağı travma anketi (CTQ-28) uygulanmıştır. Ağrı algısı, katılımcılar oturma pozisyonundayken, manşona kademeli olarak artan basınç uygulanarak değerlendirilmiştir. Basınç, yaklaşık 180 mmHg iken katılımcılardan görsel analog skala (VAS) kullanarak ağrılarını değerlendirmeleri istenmiştir.

Bulgular:

BDI, BAI skorları PNES grubunda kontrol grubundan anlamlı olarak yüksek bulunmuştur. Toplam CTQ-28 skoru PNES ve kontrol grupları arasında anlamlı farklılık göstermemiştir. VAS skorları PNES grubunda kontrol grubuna göre anlamlı olarak artmış olarak bulunmuştur. PNES grubu içinde; BAI skorları VAS skorları ile koreledir. Ancak, VAS skorları ile BDI ve CTQ skorları arasında bir ilişki bulunamamıştır.

Sonuç:

Ağrı algısında, depresyon ve anksiyete gibi duygudurum bozukluklarının önemli rolü olduğu gösterilmiştir. Ağrılı uyaranlara karşı aşırı tepkinin, artan endişe düzeylerinden kaynaklanabileceğini destekleyen çalışmalar mevcuttur. Bizim çalışmamızda da PNESli hastalarda hem anksiyete düzeyi hem de VAS skorları birbirleri ile doğru orantılı olarak yüksek saptanmıştır. Bu bulguların, hastaların tedavisinde yol gösterici olabileceği düşünülmüştür.

SS-20 PSÖDOTÜMÖR SEREBRİ TEDAVİSİNDE OPTİK SİNİR KILIF FENESTRASYONU

AYŞE İLKSEN ÇOLPAK [1], İREM KOÇ [2], TÜLAY KANSU [1], HAYYAM KIRATLI [2]

[1] *HACETTEPE ÜNİVERSİTESİ, NÖROLOJİ AD*
[2] *HACETTEPE ÜNİVERSİTESİ, GÖZ HASTALIKLARI AD*

Amaç:

Psödotümör serebri (PTS), tümör olmadığı halde kafa içi basıncının artmasına bağlı farklı semptom ve bulguların ortaya çıktığı klinik tablo için kullanılan bir terimdir. Kafa içi basınç artışının sebebi gösterilemiyorsa ve idyopatik gruptan kabul ediliyorsa İdyopatik İntrakraniyal Hipertansiyon(İİH) şeklinde isimlendirilmektedir. Her iki durumda da görme kaybı en çok korkulan semptom olup, hızlı tedavi edilmesi ve en az sekel ile hastalığın sonlandırılması hedeflenmektedir.

Gereç ve Yöntem:

Haziran 2014-Nisan 2019 tarihleri arasında Hacettepe Üniversitesi Nöroloji ve Oftalmoloji kliniklerinde takipleri olan PTS hastalarından OSKF yapılan hastaların retrospektif değerlendirilmesi.

Bulgular:

PTS nedeniyle, mediyal transkonjonktival yaklaşım ile, aynı cerrah (HK) tarafından OSKF yapılan hastalardan düzenli takipleri olan 13 hasta (11K,2E) değerlendirmeye alınmıştır. Hastaların ortalama yaşı 40,5 (min 22, maks 64) saptanmıştır. Toplamda 19 OSKF yapılmıştır. 4 hastaya farklı seanslarda bilateral, bir hastaya ise 3 kez (2 sağ, 1 sol) OSKF yapılmıştır. Hastaların 3 (2E, 1K) tanesinde sinüs ven trombozuna bağlı basınç artışı sebepken, diğerleri İİH grubundaydı. LP de açılış basıncı ortalama 426 mm/su (min 260-maks 660) ölçülmüştür. 8 hastada papilödem asimetrikti ve en sık rastlanan görme alan defektinin kör nokta genişlemesi ile nazal basamaklanma şeklinde alan kaybı olduğu görüldü. Hastaların hiçbirinde cerrahiye bağlı komplikasyon olmamış ve papilödem tablosunun düzelmesi için gereken sürenin 6 ay olduğu saptanmıştır. Tek göze yapılan cerrahi ile diğer gözde de düzelme izlenmiştir.

Sonuç:

OSKF deneyimli merkezlerde uygulandığında oldukça güvenli bir cerrahi yöntem olup, medikal tedavi alamayan ya da medikal tedaviye rağmen kötüleşen hastalarda iyi bir tedavi seçeneğidir.

SS-21 HORNER SENDROMLU 36 HASTADA ETYOLOJİK NEDENLERİN DEĞERLENDİRİLMESİ

HALE BATUR ÇAĞLAYAN [1], AYŞE İLKSEN ÇOLPAK [2]

[1] *GAZİ ÜNİVERSİTESİ TIP FAKÜLTESİ, NÖROLOJİ AD*
[2] *HACETTEPE ÜNİVERSİTESİ TIP FAKÜLTESİ, NÖROLOJİ AD*

Amaç:

Horner sendromu (HS), miyozis, pitozis ve yüzde anhidrozis ile karakterize bir sendrom olup hipotalamustan göze uzanan üç nöronlu okülosempatik yoldaki hasara bağlı olarak ortaya çıkar. HS tanısı konduktan sonra, etyolojik inceleme için okülosempatik yol boyunca olabilecek lezyonlar için tetkikler planlanmalıdır. Bu çalışmada, HS tanısı konan 36 hastada, etyolojik nedenleri araştırdık.

Gereç ve Yöntem:

Retrospektif ve gözlemsel olarak planlanan bu çalışmaya, 2013-2018 yılları arasında Gazi ve Hacettepe Üniversitesi Tıp Fakültesi Hastaneleri nöroloji-nörooftalmoloji polikliniklerinde takip edilmiş olan Horner sendromlu hastalar dahil edilmiştir. Hastaların klinik bulguları, %0.5 apraklonidin solüsyon ile farmakolojik testleri Horner sendromu'na yönelik radyolojik görüntülemeleri kaydedilerek etyolojik faktörler değerlendirilmiştir.

Bulgular:

Yirmiiki (%61.1) kadın ve 14 erkek (%38.9) toplam 36 hasta çalışmaya dahil edildi. HS, hastaların %26'sında izole klinik bulgu olarak saptandı. Etyolojide; üç hastada (%8.3) beraberliği görülen primer başağrıları (küme başağrısı, paroksizmal hemikranya), 3 hastada (%8.3) iskemik inme, 4 hastada (%11.1) malignite, 2 hastada (%5.9) internal karotid arter disseksiyonu ile ilişkili bulunurken 2 hastada (%5.9) konjenital, 2 hastada (%5.9) cerrahiye sekonder iyatrojenik olarak görüldü. Diğer nadir nedenler; birer hastada olmak üzere Eagle sendromu, omuz askısı kullanımı, santral venöz kateter takılması olarak bulundu. Hastaların 13'ü (%36.1) idyopatik olarak sınıflandırıldı.

Sonuç:

HS etyolojisinde hayatı tehdit edici durumların olması nedeniyle, ayrıntılı öykü ve klinik muayene değerlendirilerek gerekli beyin, boyun MR, MR anjiografi ve toraks BT incelemeleri yapılmalıdır. Ancak, özellikle nörolojik bulguların eşlik etmediği izole HS olgularında tüm incelemeler yapılsa bile, etyolojik neden saptanmayabilir.

SS-22 İDİYOPATİK İNTRAKRANİYAL HİPERTANSİYON'DA DEMOGRAFİK VERİLER VE KLİNİK ÖZELLİKLER

ELİF SÖYLEMEZ , SİNEM YAZICI AKKAŞ , NURHAN KAYA TUTAR , NİLÜFER KALE

BAĞCILAR EĞİTİM VE ARAŞTIRMA HASTANESİ

Amaç:

İdyopatik intrakranial hipertansiyon (İİHT) ventrikülomegali, yer kaplayan lezyon, infeksiyon, malignite gibi patolojilerin eşlik etmediği, sebebi bilinmeyen artmış kafa içi basınç artışı tablosudur. Baş ağrısı, bulanık görme, kulakta uğultu başlıca semptomlarıdır. Papil ödem ve kranial sinir patolojileri dışında nörolojik muayene normaldir. Beyin görüntülemelerinde artmış basınca bağlı empty sella, göz küresi arka sınırında düzleşme, optik sinir kılıfında genişleme, transvers sinüslerde daralma görülmektedir. Artmış beyin omurilik sıvısı (BOS) açılış basıncına rağmen BOS biyokimyası normaldir. Görme kaybı, yaşam kalitesini bozan baş ağrısı gibi semptomlarla seyreden bu tablonun, uzun dönem takiplerini paylaşarak tetikleyici faktörleri, demografik ve klinik verileri, tedaviye uyumu, uyumun önündeki engelleri değerlendirmek hedeflenmiştir.

Gereç ve Yöntem:

2009-2019 yılları arasında takip edilen İİHT tanılı 104 hasta retrospektif olarak çalışmaya dahil edilmiştir. Yaş, cinsiyet, beden-kitle indeksleri, başvuru yakınmaları, ortalama tanı alma süresi, tetikleyici faktörler, eşlik eden hastalıklar, nörolojik muayene bulguları, tedavide kullanılanlar ve yan etkileri, tedavi yanıtlarıyla remisyon süreleri ve relapslar incelenmiştir.

Bulgular:

İİHT tanılı 104 hastada kadın erkek oranı 12/1 (96/8)'dir. Kadınların yaş ortalaması 36.9, erkeklerin ise 35.5'dur. Tanı alma süresi kadınlarda 10, erkeklerde 11.8 aydır. Baş ağrısı kadınlarda 87/96 (%90,6), erkeklerde 6/8 (%75) oranında görülmektedir. Obezite oranı %51'dir. Medikal tedavi altında remisyonda olanların oranı %35.5, ilaçsız remisyonda olanların oranı ise %22.1 idir. 2 hastaya lumboperitoneal şant, 1 hastaya ventrikülöperitoneal şant, 1 hastaya optik sinir fenestrasyonu tedavileri uygulanmıştır.

Sonuç:

Kalıcı vizyon kaybı başta olmak üzere yaşam kalitesini bozabilecek semptomlara sebep olan İİHT'da kilo kontrolü, medikal tedavinin takibi, gerektiği durumlarda cerrahi müdahale için yakın klinik takip gerekmektedir.

SS-23 KAROTİS ANJİOPLASTİ YAPILAN HASTALARIN OPTİK KOHERENS TOMOGRAFİ İLE RETİNALARIN DEĞERLENDİRİLMESİ

GÖKHAN ÖZDEMİR [1], ŞANSAL GEDİK [2]

[1] SELÇUK ÜNİVERSİTESİ TIP FAKÜLTESİ, NÖROLOJİ AD
[2] SELÇUK ÜNİVERSİTESİ TIP FAKÜLTESİ, GÖZ AD

Amaç:

Karotis arter tıkanıklığı tanısıyla perkutan karotis arter stent uygulaması yapılan hastaların normal kontrol grubuyla ve kendi içerisinde stent uygulanan taraf ve uygulanmayan taraflar arasında optik koherens tomografi retina sinir lifi (RNFL) kalınlığı, makula kalınlığı ve koroid kalınlığı ölçümleri açısından fark olup olmadığının araştırılması.

Gereç ve Yöntem:

2018-2019 yılları arasında karotis arterlerinde %70-%99 arasında tıkanıklığı ve semptomları olan ve peruktan stent uygulanacak 15 hastanın işlem öncesinde Swept-Source DRI OCT sistemiyle RNFL, makula ve koroid kalınlık ölçümleri yapıldı. İlave olarak yaş ve cinsiyet uyumlu 15 konrole de aynı ölçümler yapıldı. Bulgular SPSS-16 ile Mann Whitney U testi kullanılarak karşılaştırıldı.

Bulgular:

Karotis arter stent uygulanan hastalarda aynı taraf OCT RNFL, makula ve koroid kalınlıkları sırasıyla, 95.57±29.42 µm; 222±25.62 µm; 418.43±149.64 µm; karşı göz değerleri ise sırasıyla 95.57±21.10 µm, 237.14±38.40 µm; 465.14±190.43 µm olarak bulunmuş ve değerler arasında istatistiksel olarak anlamlı fark saptanmamıştır ($p>0.05$). Stent takılan hastalar hastalar ile kontrol grubu (RNFL: 113.30±8.25 µm; makula: 237.35±23.68 µm; koroid: 338.20±72.13 µm) arasında ise sadece RNFL değeri açısından istatistiksel olarak anlamlı fark bulunmuştur ($p:0.004$).

Sonuç:

Karotis arter tıkanıklığı ile stent uygulaması yapılan hastalarda retina sinir lifi incelmesi hastalığa eşlik etmektedir.

SS-24 SQTM1 (SEQUESTOSOME-1) GEN MUTASYONUNA BAĞLI OTOZOMAL RESESİF ATAKSİ OLGUSU

ECE GÖK DURSUN , BÜLENT ELİBOL , ESEN SAKA TOPÇUOĞLU

HACETTEPE ÜNİVERSİTESİ TIP FAKÜLTESİ, NÖROLOJİ AD

Giriş:

SQSTM1 geni kromozom 5q35de bulunan, NFKB1(164011) sinyalizasyonu,apopitoz, transkripsiyon düzenlenmesi,ubiquitin aracılı otofajiyi içeren çeşitli biyolojik prosesleri düzenleyen bir iskelet proteinini kodlar.Protein agregatlarının ubiquitin aracılı otofajik degredasyonu hücre sağ kalımı için önemli bir prosestir. SQSTM1 gen mutasyonu otozomal dominant kalıtımla frontotemporal demans/ALS, distal myopati ve Paget hastalığı fenotiplerinde,otozomal

resesif kalıtımla ise çocukluk başlangıçlı ataksi ile giden nörodejenerasyon,distoni ve bakış paralizisi fenotipinde ortaya çıkabilmektedir.

Olgu:

22 yaş kadın hasta,10-11 yaşlarında başlayan yürümede dengesizlik, konuşmada ve ince el becerilerinde bozulma,boyunda ve ağızda istemsiz kasılma ve çift görme şikayetleri nedeniyle kliniğimize başvurdu.Daha önce farklı merkezlerde metabolik ve nörodejeneratif hastalıklar yönünden araştırılan hastanın öyküsünden, okul yıllarına kadar gelişiminin yaşıtlarına benzer olduğu, ilkokul yıllarından sonra okul başarısında düşme başladığı ve lise yıllarından sonra fiziksel gelişiminin geri kalmaya başladığı öğrenildi.Anne babası hala dayı çocukları olan hastanın,diğer 3 kardeşi sağ sağlıklı idi. Nörolojik muayenesinde; bilateral dışa bakışta nistagmus, vertikal bakışta kısıtlılık ve konverjans spazmı mevcuttu. Gövde ve ekstremite ataksisi vardı.Beyin MR incelemesinde serebellar atrofisi yoktu ve normal sınırlardaydı.Hastada otozomal resesif ataksiler açısından genetik inceleme yapıldı. Tüm ekzom dizinleme analizinde SQSTM1 geninde homozigot mutasyon tespit edildi. Anne ve babasından gönderilen örneklerde aynı genin heterozigot mutant olduğu saptandı.

Tartışma:

SQSTM1 mutasyonuna bağlı ataksi nadir görülen otozomal resesif ataksilerdendir. Bu zamana kadar literatürde 20 olgu bildirilmiştir.Olguların hepsinde ataksi, çoğunda distoni,göz hareketleri bozukluğu ve kognitif bozukluklar vardır.Yine otonomik disfonksiyon, REM uykusu davranış bozukluğu,huzursuz bacaklar sendromu bazı olgularda bildirilmiştir. Bildirilen olguların hiçbirinde belirgin serebellar atrofi yoktur.Burada özetlenen fenotipik özelliklerin varlığı ve kranial MR normal olması durumunda SQSTM1 mutasyonuna bağlı serebellar ataksi ayırıcı tanıda düşünülmelidir.

SS-25 B12 VİTAMİNİ EKSİKLİĞİNDE POSTURAL STABİLİTE VE DÜŞME RİSKİ

AYHAN KUL [1], NURAY BİLGE [2], HÜLYA UZKESER [1], KÖKSAL SARIHAN [1], MELTEM ALKAN MELİKOĞLU [1], FATİH BAYGUTALP [1]

[1] ATATÜRK ÜNİVERSİTESİ TIP FAKÜLTESİ, FİZİKSEL TIP VE REHABİLİTASYON AD
[2] ATATÜRK ÜNİVERSİTESİ TIP FAKÜLTESİ, NÖROLOJİ AD

Amaç:

Asemptomatik B12 vitamini eksikliği olan hastalarda postural stabilite ve düşme riskini değerlendirmeyi amaçladık.

Gereç ve Yöntem:

B12 vitamini eksikliği (<200 pq/dl) olan asemptomatik hastalar dâhil edildi. Çalışmadaki katılımcıların cinsiyet, yaş, body mass indeks (BMI), son 1 yıldaki düşme hikâyeleri ve uluslararası düşme etkinliği ölçeği (U-DEÖ) değerleri kaydedildi. Objektif bilgisayarlı bir sistem olan posturografi cihazı ile; postural stabilite için stabilite indeksi (Sİ) ile ağırlık dağılım indeksi (ADİ) ve düşme riski analizi yapıldı.

Bulgular:

Çalışmada cinsiyet ve yaşları benzer olan 50 hasta (mean age 35,3±11,6 years; range 18 to 58 years) ile 50 sağlıklı kontrol (mean age 34±8,4 years; range 24 to 60 years) bulunmaktaydı. Hasta grupta düşme hikâyesi, U-DEÖ skoru, bazı SI değerleri ve düşme riski anlamlı şekilde daha yüksekti ($p<0,05$). Ayrıca cinsiyet, yaş, BMI, düşme hikâyesi ve FES-I ile düşme riski arasında anlamlı bir ilişki yokken ($r<0.3$ ve $p>0.05$), bazı SI değerleri ile düşme riski arasında zayıf negatif bir ilişki olduğu bulundu ($r>0.03$ ve $P<0,05$). Ancak B12 vitamin eksikliğinin şiddeti ile düşme riski arasında bir ilişki bulunamadı.

Sonuç:

Çalışmamızda asemptomatik B12 vitamin eksikliği olan hastalarda postural stabilitenin bozulduğu ve düşme riskinin yükseldiği tespit edilmiştir. Düşme riskindeki bu artışın B12 vitamininin eksikliği ile ilişkili olduğu ancak eksikliğin şiddeti ile ilişkili olmadığı anlaşılmıştır.

SS-26 PARKİNSON HASTALARINDA KİNEZYOFOBİNİN DENGE, DÜŞME KORKUSU VE FİZİKSEL AKTİVİTE İLE İLİŞKİSİ

SEMRA OĞUZ [1], GAMZE ERTÜRK [2], MİNE GÜLDEN POLAT [1], HÜLYA APAYDIN [3]

[1] MARMARA ÜNİVERSİTESİ
[2] İSTANBUL KÜLTÜR ÜNİVERSİTESİ
[3] İSTANBUL CERRAHPAŞA ÜNİVERSİTESİ

Amaç:

Kinezyofobi; ağrılı yaralanma sonrasında ortaya çıkabilen ve fiziksel aktiviteyi azaltan, yeniden yaralanma korkusu olarak tanımlanmıştır. Ortopedi alanında yapılan çalışmalar bu durumun uzun vadede kişilerde fiziksel uygunluğun azalmasına, aktiviteden kaçınmaya, yaşam kalitesinde düşüşe ve hatta depresyona sebep olduğunu göstermiştir(1,2). Parkinson Hastalığı (PH)'nda denge problemleri, fiziksel aktivite seviyesinde azalma gibi fonksiyonel yetersizliğin ortaya çıktığı bilinmektedir. Fakat literatürde PH'da kinezyofobinin varlığını inceleyen herhangi bir çalışma bulunmamaktadır. Çalışmamızın amacı, 1-PH'da kinezyofobinin varlığını incelemek ve 2-Kinezyofobi varlığında bu durumun denge, düşme korkusu ve fiziksel aktivite düzeyi ile arasındaki ilişkiyi belirlemektir.

Gereç ve Yöntem:

Çalışmamıza Cerrahpaşa Tıp Fakültesi Nöroloji Anabilim Dalına başvuran ve İngiltere Beyin Bankası kriterlerine göre PH tanısı almış, Hoehn - Yahr Ölçeğine göre 1-3 evresinde olan, antiparkinson tedavisi devam eden 57 gönüllü katıldı. Çalışma kapsamında Birleşik Parkinson Hastalığı Değerlendirme Ölçeği/Motor Muayene Bölümü(BPHDÖ), Tampa Kinezyofobi Ölçeği(TKÖ), Berg Denge Ölçeği(BDÖ), Düşme Etkinlik Ölçeği(DEÖ), 5 Tekrarlı Otur-Kalk Testi(TOKT), Düşme Korkusu için Vizüel Analog Skala(VAS-DK) ve Uluslararası Fiziksel Aktivite Skalası-Kısa Form(UFAA) kullanılmıştır.

Bulgular:

Yaş ortalaması 61.43±9.87 yıl olan 57 PH (kadın/

erkek=27/30) hastası değerlendirildi. Katılımcıların hastalık süresi 6.91±5.68 yıl, Hoehn & Yahr evre ortalaması 1.73±0.79, BPHDÖ motor puanı 11.57±7.44, TKÖ puanı 40.91±9.62,BDÖ puanı 45.87±10.49, DEÖ puanı 32.66±24.52, TOKT süresi 17.08±11.13 saniye, VAS-DK puanı 3.89±3.13, UFAA skoru 1922.21 ± 3198.34 METxDk'ydı. TKÖ puanı ile BDÖ (p=0.05,r=-0.5); DEÖ(p=0.00,r=0.67); VAS-DK (p=0.00,r=0.69); TOKT (p=0.00,r=0.2) ve UFAA (p=0.00,r=-0.5) arasında korelasyon bulundu.

Sonuç:

Çalışmamızın sonuçlarına göre PH'da kinezyofobinin varlığı belirlenmiştir. Ayrıca kinezyofobinin denge, düşme korkusu ve fiziksel aktivite ile ilişkili olduğu görülmüştür. PH tanılı hastalar için yapılan rehabilitasyon programları, kinezyofobinin varlığı da göz önüne alınarak düzenlenmelidir.

SS-27 KORPUS KALLOZUM SİTOTOKSİK LEZYONLARI (CLOCCS): NADİR VE YENİ ADLANDIRILAN BİR ANTİTE – BEŞ OLGU SUNUMU

ÇAĞRI ULUKAN , ESME EKİZOĞLU , NİLÜFER YEŞİLOT , OĞUZHAN ÇOBAN

İSTANBUL ÜNİVERSİTESİ TIP FAKÜLTESİ, NÖROLOJİ AD

Amaç:

Korpus kallozumun çeşitli sebeplere bağlı sitotoksik ödemi yakın zamanda "CLOCCs" olarak kısaltılmaya başlanmıştır. CLOCCs sitokin seviyesinin yükselmesinin sonucunda oluşan sık görülmeyen bulguya verilen şemsiye terimdir. Ensefalit, kronik alkolizm, malignite, enfeksiyon, travma, subdural kanama, metabolik hastalıklar, antiepileptik ilaç toksisitesi ya da çekilmesi gibi çeşitli sebeplere bağlı gözlenebilirler. CLOCCs ile herhangi bir spesifik nörolojik semptom ilişkilendirilmemiştir ancak genellikle çeşitli düzeylerde bilinç değişikliği ve nöbetler ile kendisini gösterir. Çalışmamızda geniş bir klinik spektrum gösteren beş olgunun birbirinden ve literatürdeki olgulardan klinik, laboratuvar ve MR bulguları açısından farklılıkları ile ortak özellikleri sunularak incelenecektir.

Yöntem:

2017-2019 yılları arasında kliniğimize başvuran 20-70 yaşları arasındaki 5 hastanın beyin MR görüntülemelerinde CLOCCs ile uyumlu bulgular izlenmiştir. Bu hastalardan dördü nörolojik muayene ve kranyal MR ile uzun dönem takip edilerek klinik ve nöroradyolojik bulguları değerlendirilmiştir.

Sonuç:

Sitokinopati yapabilecek birden fazla sebebin (malignite, travma, enfeksiyon gibi) birlikteliği olan olgularda mRS skoru daha yüksekti. Altta yatan patolojiden bağımsız olarak ileri yaş, ekstrasplenial ve ekstrakallozal yayılım, başvuru sırasında veya takiplerde bilinç değişikliği ya da sepsis, BOS'ta protein yüksekliği ve EEG'de organizasyon bozukluğu olan olgularda prognozun daha kötü olduğu ve kalıcı nörolojik defisit geliştiği görüldü. Metranidazol kullanım öyküsü olan 2 olguda, literatür ile uyumlu ve bu ilacın kullanımına spesifik olarak, T2 ve FLAIR sekanslarda iki yanlı dentat nükleus hiperintansitesi gözlendi.

Yorum:

CLOCCs genellikle geri dönüşümlüdür ve çoğu olguda kalıcı nörolojik bulgulara yol açmaz ancak yanlış tanıyı önlemek için dikkat edilmeli ve bu nöroradyolojik bulgu anterior serebral arter oklüzyonuna bağlı iskemik inme, ensefalomiyelit, glioblastoma ve lenfoma gibi hastalıkların ayırıcı tanısında değerlendirilmelidir.

SS-28 NEUROFIBROMATOSIS TYPE 1 RELATED MULTIPLE PLEXIFORM NEUROFIBROMAS: A CASE REPORT

TAMER BAYRAM [1], DERYA BAYRAM [2], HÜLYA TİRELİ [3]

[1] *İSTANBUL FATİH SULTAN MEHMET EĞİTİM ARAŞTIRMA HASTANESİ*
[2] *İSTANBUL SANCAKTEPE ŞEHİT PROF. İLHAN VARANK EĞİTİM ARAŞTIRMA HASTANESİ*
[3] *İSTANBUL HAYDARPAŞA NUMUNE EĞİTİM ARAŞTIRMA HASTANESİ*

Olgu:

Neurofibromatosis (NF) is a dominantly inherited disorder caused by mutations of the NF 1 or NF 2 gene which is respectively located at chromosome 17q11.2 and 22q12.2. Loss of neurofibromin which is an inactivator of protooncogen Ras leads to increase in tumorigenesis. Therefore patients are predisposed to have central nervous system tumors, especially gliomas are the most common neoplasms in Neurofibromatosis Type 1 (NF1). Plexiform neurofibromas (PN) also occur in people with NF1 and are the complications of Type 1 (NF1). Clinical symptoms of neurofibromas which may occur almost anywhere in the body vary according to localization of tumors. Impairment of vision, pain, muscle atrophy, paresthesia and weakness were reported in the patients with both NF1 and NF2. We have presented seventeen years old boy with undiagnosed NF1 related multiple plexiform neurofibromas. His cervical, thoracic and especially lumbosacral spinal MRI was demonstrative and showed nearly in all spinal segments plexiform neurofibromas. He was admitted to our department due to left limb paresthesia after being asymptomatic for many years.

SS-29 SİGNAL İNTENSİTY CHANGES İN THE DENTATE NUCLEUS AND GLOBUS PALLİDUS OF MULTİPLE SCLEROSİS PATİENTS AFTER SERİAL NUMBER OF CRANİAL MAGNETİC RESONANCE İMAGİNG EXAMİNATİONS WİTH GADOLİNİUM BASED CONTRAST AGENTS

YASİN ERTUĞ ÇEKDEMİR , NURİ KARABAY

DOKUZ EYLÜL ÜNİVERSİTESİ

Amaç:

To investigate whether there was a correlation between cumulative doses of gadolinium-based contrast agents and increased signal intensity in the dentate nucleus and globus pallidus.

Gereç ve Yöntem:

This retrospective trial involved 21 multiple sclerosis patients (11 women, 10 men; average age: 39.21±10.24, range: 20 to 57) who underwent a serial number of multiple cranial magnetic resonance imaging (MRI) examinations in the radiology department of our tertiary care center. Average signal intensities on the dentate nucleus, pons, globus pallidus and thalamus on unenhanced T1-weighted magnetic resonance images were taken into account. The signal intensity in the dentate nucleus was divided to the signal intensity in the pons, whereas the signal intensity in globus pallidus was divided to the signal intensity in the thalamus. Any relationship between the dentate nucleus-to-pons or globus pallidus-to-thalamus signal ratios and previous gadolinium-based contrast administrations were sought by means of repeated measures ANOVA.

Bulgular:

Both dentate nucleus-to-pons and globus pallidus-to-thalamus ratios displayed a significant correlation with previous administrations of gadolinium-based contrast agents ($p<0.001$ for both). There was a remarkable increase in dentate nucleus-to-pons and globus pallidus-to-thalamus signal ratios at first and last MRI examinations ($p<0.001$ for both).

Sonuç:

To conclude, our results support the association between high signal intensity of the dentate nucleus and globus pallidus to the number of gadolinium-enhanced MRI scans in MS patients. The increase in T1 signal intensity seems to be linked with the number of enhanced MRI scans.

SS-30 EL, GÖZ VE AYAK DOMİNANSI ARASINDAKİ UYUMUN İNCELENMESİ VE EKSTREMİTE DOMİNANSININ DENGE ÜZERİNE OLAN ROLÜNÜN DEĞERLENDİRİLMESİ

MUHAMMED ALİ SAİN [1], DİLEK TOP KARTI [2], NEŞE ÇELEBİSOY [3]

[1] EGE ÜNİVERİTESİ SAĞLIK BİLİMLERİ ENSTİTÜSÜ, SİNİRBİLİM AD
[2] SAĞLIK BİLİMLERİ ÜNİVERSİTESİ İZMİR BOZYAKA EĞİTİM ARAŞTIRMA HASTANESİ, NÖROLOJİ KLİNİĞİ
[3] EGE ÜNİVERSİTESİ TIP FAKÜLTESİ, NÖROLOJİ AD

Amaç:

Bu çalışma, serebral dominansın belirleyicisi olarak değerlendirilen el dominansı ile göz-ayak dominansı arasındaki uyumu ortaya koymayı ve statik postürografik (US testi) analiz ile elde edilen verilerle ekstremite dominansının postür ve denge üzerine olan etkisini araştırmayı amaçlamıştır.

Gereç ve Yöntem:

Çalışma Ege Üniversitesi Tıp Fakültesi Nörosensoriyel Laboratuvarında; 18-45 yaş aralığındaki sağlıklı 60 katılımcının dahil edilmesiyle gerçekleştirildi. Katılımcıların el, ayak ve göz dominansları belirlendi, postürografik analizi alındı. Verilerin istatiksel analizleri için IBM SPSS Statistics 25.0 Programı kullanıldı. Nümerik değişkenlerin normal dağılıma uygunluğu Shapiro-Wilk ve Kolmogorov smirnov testi ile incelendi. Kategorik değişkenler için Pearson Ki-Kare ve Fisher Kesin Ki-KareTesti kullanıldı. Bağımsız grupların karşılaştırmasında verilerin normal dağılıma uygunluk sağlaması durumunda Independent Samples T testi, sağlamadığı durumda ise Mann WhitneyU testi kullanıldı.

Bulgular:

Sağlaklar ve Solaklar arasında yaş ve cinsiyet açısından istatistiksel olarak anlamlı bir farklılık izlenmedi($p>0.05$). Gruplar arasında el ve ayak dominansı arasında istatistiksel olarak anlamlı ilişki izlenirken($p<0.001$), benzer ilişki el ile göz dominansı arasında($p=0.063$) ve göz ile ayak dominansı arasında ($p=0.054$) izlenmedi. Çalışmamızda el-göz-ayak uyumu üçlü olarak değerlendirildiğinde sağ-sağ-sağ uyumu%23, sol-sol-sol uyumu%31 olguda izlendi. El ve ayak dominansına göre US testinde; gruplar arasında el ve ayak dominansına göre postürografi değerleri arasında istatistiksel olarak anlamlı bir fark izlenmedi($p> 0.05$)

Sonuç:

Bulgularımız literatüre benzer şekilde el dominansının göz ile zayıf, ayak ile güçlü bir uyum gösterdiğini doğrulamıştır. Bu çalışmayla NeuroCom System Balance Master postürografi cihazı ilk kez ekstremite dominansının ve görmenin postür ve denge üzerine etkisini ortaya konulmuştur, ayrıca; statik postürografide göz açık-kapalı kayıtlamalarda saptanan salınım hızlarının ayak dominansını belirlemede ek katkı sunmadığını göstermiştir.

SS-31 LÖKOENSEFALOPATİ ŞEKLİNDE PREZENTE OLAN İKİ NÖROBRUSELLOZ OLGUSU

ECE GÖK DURSUN [1], RAHŞAN GÖÇMEN [2], BÜLENT ELİBOL [1]

[1] *HACETTEPE ÜNİVERSİTESİ TIP FAKÜLTESİ, NÖROLOJİ AD*
[2] *HACETTEPE ÜNİVERSİTESİ TIP FAKÜLTESİ, RADYOLOJİ AD*

Giriş:

Brusselloziste birçok organ ve sistem tutulumu görülmekle beraber,hastaların %5-10'unda santal sinir sistemi tutulumu sonucu olarak nörobruselloz izlenebilmektedir.Bakteri nöral doku üzerine sitokin/endotoksin aracılığıyla etki etmektedir. Sitotoksik T lenfositler ve mikroglia aktivasyonu hastalıkta immunopatolojik bir rol oynamaktadır.

Olgu 1:

64 yaş erkek hasta,2 yıl önce başlayan işitme kaybı,dizartri ve dengesizlik şikayetleri ile kliniğimize başvurdu. Muayenesinde bilateral sensorinöral işitme kaybı,diz-topuk testinde beceriksizlik ve tandem yürümede bozukluk mevcuttu.MR görüntülemelerinde bilateral 7 ve 8.sinirlerde kontrastlanma,diffuz serebral lökoensefalopati izlendi.BOS proteini 312,73mg/dL,BOS glukozu 37 mg/dL,eş zamanlı serum glukozu 90 mg/dL olarak ölçüldü. Brucella agglütinasyonu BOS ve serumda 1/1280 titrede pozitif sonuçlandı.Nörobruselloz tanısıyla hastaya,2x2gr seftriakson,1x900mg rifampisin ve 2x100mg doksisiklin başlandı.

Olgu 2:

53 yaş erkek hasta,kliniğimize 2016 yılında 4 yıldır olan işitme kaybı, yürüme bozukluğu ve dizartri şikayetleriyle başvurdu.Muayanesinde bilateral sensorinöral ağır işitme kaybı,bilateral spastik paraparezi mevcuttu.MR görüntülemesinde diffüz lökoensefalopati,3.5.6-7. kranyal sinirlerde kontrastlanma izlendi.BOS proteini 630 mg/dL,BOS glukozu 37 mg/dL,eş zamanlı serum glukozu 152 mg/dL olarak ölçüldü.BOS pleositozu mevcuttu.Brucella aglutinasyonu serum ve BOSta 1/1280 pozitif olarak saptandı. Nörobruselloz tanısı koyularak seftriakson,rifampisin ve doksisiklin tedavileri başlandı.Takiplerinde spastisitesinde azalma izlendi.İşitme kaybında düzelme olmadı.Takip MR görüntülemelerinde lökoensefalopati bulgularında gerileme,serebral ve serebellar atrofi tespit edildi.

Tartışma:

Nörobrusellozda görüntülemede inflamasyon,beyaz cevher değişiklikleri ve vasküler tutulum olmak üzere 3 tip etkilenim izlenebilmektedir.Beyaz cevher tutulumunun doğası net olmamakla birlikte özellikle bu lezyonlardan alınan biyopside CD8+T hücrelerinin dominant olduğu inflamasyonun gösterilmiş olması otoimmun reaksiyona bağlı etkilenimi düşünülmektedir.Her iki hastamızda da bilateral diffuz lökoensefalopati ve multipl kranyal sinir tutulumu izlenmiştir.Nörobruselloz klinik ve radyolojik olarak birçok hastalığın taklitçisi olabileceği için özellikle endemik bölgelerde ayırıcı tanıda akılda tutulmalıdır.

SS-32 NADİR GÖRÜLEN SELEKTİF OTONOMİK DİSFONKSİYON OLGUSU: ROSS SENDROMU

FARUK UĞUR DOĞAN [1], ALGÜN POLAT EKİNCİ [2], AYŞE DENİZ ELMALI YAZICI [1], ELİF KOCASOY ORHAN [1]

[1] *İSTANBUL ÜNİVERSİTESİ İSTANBUL TIP FAKÜLTESİ, NÖROLOJİ AD*
[2] *İSTANBUL ÜNİVERSİTESİ İSTANBUL TIP FAKÜLTESİ, DERMATOLOJİ AD*

Giriş:

Ross sendromu, bölgesel terleme problemleri, derin tendon refleksi kaybı veya azlığı ve Adie tonik pupili triadı ile karakterize dejeneratif nadir bir hastalıktır. Bu bildiride, literatürde çok az sayıda olgu bildirimi bulunan Ross sendromu tanısı alan bir hasta sunulacaktır.

Olgu:

Ellidokuz yaşında kadın hasta, 12 senedir sağ lomber bölgede terleme artışı şikayeti ile başvurdu. Ortostatik hipotansiyon, gastrointestinal ya da ürogenital şikayetler, çarpıntı, eklem ağrısı, deri döküntüsü ve spinal travma öyküsü yoktu. Özgeçmişinde hipertansiyon, hipotiroidi ve her iki gözde katarakt öyküsü bulunan hastanın soygeçmişinde özellik saptanmadı. Nörolojik muayenesinde derin tendon refleksleri global olarak alınamıyordu. Oftalmalojik muayenesinde sol gözde tonik pupil saptandı. Vaskülit parametreleri, sifiliz testleri negatif sonuçlandı. Malignite taraması amacıyla yapılan tetkiklerde özellik saptanmayan hastanın tüm spinal, ve kranyal görüntülemelerinde şikayetlerini açıklayacak patoloji saptanmadı. Elektrofizyolojik incelemede üst ve alt ekstremitede sempatik deri yanıtları üst ve alt ekstremitede iki yanlı olarak elde edilemedi. Starch-iodine terleme testinde sağ T8-T10 dermatomunda hiperhidrozis ile uyumlu renk değişimi saptandı. Sol lomber bölgeden alınan cilt biyopsisinde bir ekrin ter bezinde dilate görünüm dışında özellik yoktu. Etkilenen dermatoma botoks tedavisi uygulanan hastanın şikayetlerinde kısmi düzelme saptandı.

Tartışma:

Literatürde, 80'den az sayıda olgu bildirimi olan Ross sendromunun klinik pratikte genellikle yanlış tanı alarak gözden kaçırıldığı düşünülmektedir. Ayırıcı tanıda herpes ve sifiliz başta olmak üzere enfeksiyonlar, tümör, Holmes-Adie sendromu, Harlequin sendromu, Guillain Barré sendromu ve sarkoidoz gibi hastalıklar akılda tutulmalıdır. Bu bildiride özellikle terleme problemi ile başvuran hastalarda Ross sendromunun da akılda tutulması gerektiği vurgulanmak istenmiştir.

SS-33 NORMAL OLGULARDA YÜZDE İKİ NOKTA AYRIMI DUYU MUAYENESİ BULGULARI

MEHMET BERKE GÖZTEPE [1], HİLMİ UYSAL [2]

[1] *AKDENİZ ÜNİVERSİTESİ TIP FAKÜLTESİ*
[2] *AKDENİZ ÜNİVERSİTESİ TIP FAKÜLTESİ, NÖROLOJİ AD*

Amaç:

İki nokta ayrımı testi düşük eşikli mekano respetörlerin yersel duyarlılığının değerlendirildiği bir kortikal duyu muayenesi yöntemidir. Muayene edilen vücut bölümüne göre duyarlılılığının değiştiği çok iyi bilinmektedir. Parmak ucu ile dildeki hassasiyetinin çok yüksek olduğu ve en kısa iki nokta ayrım mesafesine sahip oldukları tanımlanmıştır. Yüz nakli olgularının duysal reinnervasyonunu değerlendirdirirken yüzdeki iki nokta ayrımının dağılım özelliklerinin literatürde yeterince tanımlanmadığını gördük. Bu nedenle yüz dokusuna ait iki nokta ayrımı değerlerini hiçbir duysal yakınması olmayan olgularda muayene ettik.

Gereç ve Yöntem:

Klasik pergel biçimli 0.5 cm. hassasiyetli iki nokta ayrımı aracı ile 18 i erkek (24,5 ±7,31 yıl), 10 u kadın (25,2 ±4,44 yıl) olmak üzere, yaş ortalaması 24,75 ± 6,35 yıl olan toplam 28 sağlıklı gönüllüde yüzde iki nokta ayrımı duyu muayenesi yapılmıştır. Yüzün tüm alanı dikkate alınarak belirlenen toplam 16 noktada ölçüm yapıldı. Muayene süresi ortalama 5 dakika idi. Tüm muayene süresi boyunca katılımcıların gözleri kapalı tutulmuş ve tam olarak kaç nokta hissettiklerinin söylenmesi istenmiştir.

Bulgular:

Bulgular; Sağda, dudak altı: 0,75±0,28 cm, dudak üstü: 0,62±0,25 cm, göz altı: 1,25±0,28 cm, göz üstü: 1,50±0,40 cm, göz yanı: 1,25±0,50 cm, yanak: 2,12±0,47 cm, ağız yanı: 1,37±0,47 cm, çene: 2,00±0,40 cm; Solda, dudak altı: 0,80±0,27 cm, dudak üstü: 0,60±0,22 cm, göz altı: 1,25±0,28 cm, göz üstü: 1,375±0,47 cm, göz yanı: 1,375±0,62 cm, yanak: 2,625±0,75 cm, ağız yanı: 1,25±0,28 cm, çene: 1,875±0,25 cm. olarak bulunmuştur.

Sonuç:

Sağ ve sollu 16 noktadan ağız çevresinde dudak altı ve üstünde ortalama 0.6 cm. lik bir duyarlılık saptanır iken bu santralden perifere doğru ilerledikçe 2 cm. mesafeye çıkmaktadır. Göz çevresinde ortalama 1.5 cm. lik bir duyarlılık saptanmıştır. Duyarlılık tüysüz bölgelerden tüylü bölgeler doğru büyümektedir. Periferik sinir lezyonlarından sonra rejenerasyonun izlenmesinde duyu muayenesi önemli bir rehberdir. Yüz lezyonlarında iki nokta ayrımı muayenesinin yüzün farklı terlerinde değişik olması nedeniyle normal olgulardaki dağılım örüntüsünün bilinmesi tanı ve izlem açısından yardımcı olacak önemli bir bilgi olduğu kanısındayız.

SS-34 ANTİ-ZIC4 ANTİKORU İLE İLİŞKİLİ PARANEOPLASTİK SENDROM VAKALARI VE LİTERATÜRÜN GÖZDEN GEÇİRİLMESİ

AHMET ONUR KESKİN , ANIL TANBUROĞLU

BAŞKENT ÜNİVERSİTESİ ADANA DR. TURGUT NOYAN UYGULAMA VE ARAŞTIRMA MERKEZİ

Amaç:

Paraneoplastik nörolojik sendromular (PNS) nadir görülmelerine rağmen kanser tanısından önce veya kanser hala tedavi edilebilecek kadar erken evredeyken ortaya çıkabilmeleri nedeni ile önemlidirler. Onkonöral antikorların intratekal sentezi PNSde sıklıkla pozitiftir. ZIC genleri erken nöral gelişimde özellikle önemlidir. ZICe karşı gelişen antikorlar sıklıkla paraneoplastik serebellar dejenerasyonla (PSD) ve küçük hücreli akciğer kanseri ile ilişkili bulunmuşlardır. Bazı vaka serilerinde limbik ensefalit benzeri bir tabloya yol açabildikleri de bildirilmiştir. Biz nadir olarak görülen dört ZİC4 antikoru pozitif vakayı klinik ve laboratuvar özellikleri ile tartışmayı amaçladık.

Gereç ve Yöntem:

Kliniğimizde takip edilen dört anti-ZIC4 antikoru ilişkili paraneoplastik sendrom hastasının nörolojik bulguları, rutin biyokimyasal tetkikleri, beyin omurilik sıvısı incelemeleri, paraneoplastik otoantikorları ve beyin MRGleri değerlendirildi. Olguların hepsi kanser açısından tarandı.

Bulgular:

Bir hastada limbik ensefalit kliniği, bir hastada PSD ve ensefalopati kliniği, iki hastada izole PCD klilik bulguları mevcuttu. PSD saptanan olgularda beyin MRGde serebellar atrofi saptandı. Limbik ensefalitli olgunun beyin MRGsi normaldi. İki PCD olgusunda BOS proteini yüksek saptandı. PCD ile izlenen bir hastada eş zamanlı anti recoverin pozitifti. Limbik ensefalit olgusunda ve PCD ile birlikte ensefalaopati kliniği olan hastada beş günlük 1 gr/gün metilprednizolon tedavisine kısmi yanıt oldu. İki izole PCD kliniği olan hastada tedavi ile değişiklik olmadı. Olguların bir tanesinde akciğer kanseri saptanırken diğer olguların PET taramaları negatif bulundu.

Sonuç:

Anti-ZIC antikorlarının purkinje hücrelerini hedeflediği gösterilmiştir. Diğer otoantikorlarla birliktelik gözlenebilirken izole anti-ZIC4 pozitifliği sıklıkla PCD ile ilişkili bulunmuştur. Bu antikorlarla ilişkili ikinci sık görülen klinik limbik ensefalit kliniğidir. Anti-ZIC4 intraselüler nöral proteinlere karşı gelişmiş paraneoplastik antikor grubundan olup bu grup PNSlerle immun tedaviye yanıtı yetersiz veya yoktur. Bizim olgularımızda limbik ensefalit ve ensefalopati kliniği olan olgularda pulse metilprednizolon tedavisine yanıt alındı. Bununla birlikte anti-ZIC 4 ilişkili PNS ilişkin kanıtlanmış bir immun tedavi yoktur. Bu konuda daha fazla çalışma yapılmasına ihtiyaç vardır.

SS-35 ANTİ-GLUTAMİK ASİT DEKARBOKSİLAZ İLİŞKİLİ SPİNAL MİYOKLONUSUN EŞLİK ETTİĞİ ANSEFALİT OLGUSU

AYŞE NUR ÖZDAĞ ACARLI [1], BAŞAR BİLGİÇ [1], İREM ÇİFTÇİ [1], BEDİA MARANGOZOĞLU SAMANCI [1], ERDEM TÜZÜN [2], HAŞMET HANAĞASI [1], HAKAN GÜRVİT [1]

[1] İSTANBUL ÜNİVERSİTESİ İSTANBUL TIP FAKÜLTESİ, NÖROLOJİ AD
[2] AZİZ SANCAR DENEYSEL TIP ARAŞTIRMA ENSTİTÜSÜ, SİNİRBİLİM AD

Giriş:

Glutamik asit dekarboksilaz (GAD) enzimi glutamatı gama amino bütirik asit (GABA) ve karbon dioksite dönüştürür. Enzimi hedef alan otoantikorlar ilk kez 1988'de "Stiff Person Sendromu" (SPS), epilepsi ve tip 1 diyabeti olan bir vakanın serum ve BOS'unda tespit edilmiştir. Anti-GAD otoantikoru glutamatın GABA'ya dönüşmesini engeller ve GABA seviyesinde azalma ile motor ve kognitif semptomlara neden olabilir. Burada anti-GAD antikoru pozitif saptanan, spinal miyoklonusun da eşlik ettiği bir olgu sunulacaktır.

Olgu Sunumu:

Otuzsekiz yaşında kadın hasta, doğumdan 4 ay sonra subakut şekilde başlayan dengesizlik, unutkanlık, disinhibisyon yakınmalarına 3 ay sonra eklenen karnında kasılmalar ve idrar inkontinansıyla başvurdu. Gebelikte diyabet öyküsü vardı. Anne-babası uzaktan akrabaydı ve 7 aylık bebeğinde Kawasaki hastalığı vardı. Bu yakınmalarla başka bir merkezde yapılan beyin MR'ında frontal ve temporal bölgelerde belirgin yaygın serebral atrofi, beyin PET'inde medyal prefrontal, bilateral temporal, serebellum, bazal ganglia ve talamusta hipometabolizma saptanmıştı. Tüm spinal MR, EEG, ileti ve iğne EMG normaldi. BOS proteini ve IgG indeksi hafif yüksekti, OKB patern 2'ydi. Malignite taraması ve vaskülit belirteçleri negatifti. Yatışındaki nörolojik muayenesinde dizartri, nistagmus, solda daha belirgin appendiküler ve trunkal ataksi, kas tonusunda azalma, bilateral Babinski pozitifliği ve sfinkter kusuru saptandı. Nöropsikolojik değerlendirmede basit dikkatte, frontal, görsel mekansal işlevler ve dil becerilerinde bozulma vardı. Yakınmalarının 6. ayında bakılan anti-GAD serumda ve BOS'da pozitif saptandı. Anti-GAD spesifik IgG indeksi 52,8'di. Paraneoplastik ve diğer anti-nöronal antikorları BOS ve serumda negatifti. Hastaya pulse IV steroid (1 gr/gün) ve IVIg (25 gr/gün) tedavileri başlandı ve aylık rapellerine devam edildi. Tedaviyle bebeğine ve günlük yaşam aktivitelerine ilgide artış, idrar kaçırma sıklığında azalma, yürütücü işlevlerde düzelme olduğu izlendi, ılımlı derecede ataksi devam ediyordu. Hastanın çekilmiş videolarında izlenen ve abdominal bölgedeki spinal myoklonus immünomodülatör tedavi öncesinde kendiliğinden geçmişti. Tedavinin 3. ayında bakılan kontrol serum anti-GAD düzeyi düşmüştü.

Tartışma:

Burada literatürde nadir olarak yer alan anti-GAD ile ilişkili ansefalit ve spinal miyoklonusu olan bir olgu bildirilmiştir. Anti GAD ilişkili ansefalit tanısı, tedavinin hızlıca yapılabilmesi için mutlaka akılda tutulmalıdır.

SS-36 NADİR BİR OLGU: İDİYOPATİK CD4 LENFOSİTOPENİ İLİŞKİLİ PROGRESİF MULTİFOKAL LÖKOENSEFALOPATİ

AYŞE NUR ÖZDAĞ ACARLI [1], CAN TÜZER [2], TUNCAY GUNDUZ [1], RASHAD ISMAYILOV [1], ERHAN PARILTAY [3], ASUDE ALPMAN [3], AYÇA AYKUT [3], SEMRA DEMİR [2], FİGEN SÖYLEMEZOĞLU [4], MURAT KÜRTÜNCÜ [1], MEFKÜRE ERAKSOY [1]

[1] İSTANBUL ÜNİVERSİTESİ İSTANBUL TIP FAKÜLTESİ, NÖROLOJİ AD
[2] İSTANBUL ÜNİVERSİTESİ İSTANBUL TIP FAKÜLTESİ, İÇ HASTALIKLARI AD, ALLERJİ VE İMMÜNOLOJİ BD
[3] EGE ÜNİVERSİTESİ TIP FAKÜLTESİ, TIBBİ GENETİK AD
[4] HACETTEPE ÜNİVERSİTESİ TIP FAKÜLTESİ, PATOLOJİ AD

Giriş:

Progresif multifokal lökoensefalopati (PML), oligodendrositlerde yerleşen polyomavirüs JC (JCV)'nin reaktivasyonuyla oluşan, santral sinir sisteminin viral demiyelinizan hastalığıdır. PML'nin immünsüpresyon zemininde geliştiği bilinmekle birlikte, literatürde az sayıda immün-kompetan hastalarda gelişen PML olgusu da bulunmaktadır. Burada ilk fırsatçı enfeksiyonu PML olan bir idiyopatik CD4 lenfositopeni olgusu sunulacaktır.

Olgu Sunumu:

Elli yedi yaşında kadın (emekli hemşire) hasta, Mayıs 2018'de başlayan sol bacakta güçsüzlük yakınmasına aylar içerisinde eklenen sol kolda güçsüzlük, idrar ve gaita inkontinansı ile başvurdu. Özgeçmişinde bir yıl önce Nepal'e seyahat, en son 8 yıl önce olmak üzere, appendektomi ve endometrioma operasyonu öyküsü vardı. Soygeçmişinde özellik yoktu. Beyin MRG'sinde sağ frontalde kontrast tutmayan başlangıçta demiyelizan natürde olduğu düşünülen T2/FLAIR hiperintens lezyon görüldü. BOS incelmesi normal olan hastanın IVMP ve siklofosfamid tedavileriyle kötüleşmesi devam etti ve tekrar yapılan beyin MR'ında sağ frontal lezyonun genişlediği, yeni lezyonların eklendiği dikkati çekti. MR spektroskopide lezyonlarda hafif düzeyde kolin artışı saptandı. BOS JCV PCR'ı normal olan hastanın viral seroloji ve vaskülit belirteçleri normaldi. Plazmaferez tedavisine de yanıtsız olan hastanın beyin biyopsisi yapıldı. Histopatolojik incelemede SC40 ile oligodendroglial hücre nükleuslarında boyanma saptanması üzerine hastaya PML tanısı konuldu. Hastanın yatışı sırasında herhangi bir immünomodülatör tedavi almadan önce yapılan ve ayrıca beş yıl önceki hemogramında lenfositopeni olduğu görüldü. İmmünfenotiplendirme sonucunda mutlak lenfosit sayısı 250 hücre/µL, CD4+ 46 hücre/µL, CD8+ 164 hücre/µL, CD4/tüm lenfosit oranı %18 idi. İmmünoglobulin (Ig) G: 542 mg/dl ve IgA: 69mg/dl düşük, Ig-M: 53 mg/dl normal sınırlar içerisinde saptandı. Tüm vücut PET/BT incelemesi normal, HIV ve HTLV negatif saptanan hastada idyopatik CD4 lenfositopeni olduğu düşünüldü. İmmün yetmezlikle ilişkilendirilmiş 264 gen, 5241 amplikon için hedeflenmiş DNA dizi analiziyle hastada heterozigot "signal transducer and activator of transcription 4" STAT4 c. 1025T>C (p.Val342Ala) mutasyonu saptandı. Hastaya mirtazapin, sidofovir tedavileri ve immünolojik açıdan profilaktik azitromisin, trimetoprim-sülfametoksazol antibiyotik tedavisi ve immünoglobulin replasmanı başlandı. Hastanın takibinde nörolojik muayenesinin stabil seyrettiği, beyin MRG'sinde daha az oranda yeni lezyonun eklendiği izlendi. Son nörolojik muayenesinde hasta spontan göz açıyordu, ses çıkışı yoktu, kuadriplejikti, spastisitesi ve aşil klonusu vardı.

Tartışma:

İdiyopatik CD4 lenfositopeni ilişkili PML daha önce literatürde az sayıda vakada bildirilmiştir ve olgumuzda ilk fırsatçı enfeksiyonunun PML olması dikkat çekicidir. STAT4 lenfositlerin interlökin-12 yanıtına aracılık ederek CD4+ T hücre farklılaşması ve çoğalmasında önemli rol oynamaktadır. Literatürde parakoksidomikozis enfeksiyonu ve HHV ilişkili Kaposi sarkomu görülen bazı vakaların immün yetmezlik tablosunun hastalarda saptanan STAT4 heterozigot mutasyonuyla ilişkili olabileceği bildirilmiştir. Saptadığımız STAT4 mutasyonunun hastamızdaki CD4 lenfositopeni ve immün yetmezlik tablosuyla ilişkili olabileceği düşünülmekte ve segregasyon analizi planlanmaktadır.

SS-37 KRONİK İNFLAMATUAR DEMİYELİNİZAN POLİNÖROPATİDE PERİFERİK KAN B HÜCRESİ İMMÜNFENOTİPLERİNİN VE CİLT BİYOPSİLERİNDE SİTOKİN EKSPRESYON DEĞİŞİKLİKLERİNİN TERAPÖTİK VE PROGNOSTİK BİYOBELİRTEÇ OLARAK ÖNEMLERİ

AYŞE NUR ÖZDAĞ ACARLI [1], VUSLAT YILMAZ [2], NERMİN GÖRKEM ŞİRİN [1], AYSUN SOYSAL [3], FİKRET AYSAL [3], HACER DURMUŞ TEKÇE [1], ERDEM TÜZÜN [2], YEŞİM GÜLŞEN-PARMAN [1]

[1] İSTANBUL ÜNİVERSİTESİ İSTANBUL TIP FAKÜLTESİ, NÖROLOJİ AD
[2] AZİZ SANCAR DENEYSEL TIP ARAŞTIRMA ENSTİTÜSÜ, SİNİRBİLİM AD
[3] İSTANBUL BAKIRKÖY PROF. DR. MAZHAR OSMAN RUH SAĞLIĞI VE SİNİR HASTALIKLARI EĞİTİM VE ARAŞTIRMA HASTANESİ, NÖROLOJİ AD

Amaç:

Kronik enflamatuvar demiyelinizan polinöropati (CIDP) en sık görülen kronik immün aracılı periferik nöropatidir ve güncel tedavi rejimleri (IV immunoglobulin, plazmaferez ve anti-CD20 gibi) B hücrelerin hastalığın patogenezinde önemli rol oynayabileceğini düşündürmektedir. Bu çalışmada, CIDP'de periferik kan B lenfosit popülasyonları ile periferik kan mononükleer hücrelerinde ve cilt biyopsisinde B lenfositlerinin ürettiği sitokinlerden IL6, IL10 ve TNFA'nın gen ekspresyon değişiklikleri incelenerek tanı, hastalık aktivitesi ve tedavi yanıtının takibi açısından yol gösterebilecek olası biyobelirteçlerin varlığı araştırılmıştır.

Gereç ve Yöntem:

Toplam 50 CIDP (25 tipik CIDP, 18 MADSAM ve 7 DADS-İ), 12 CMT1A ve 25 sağlıklı kontrolün periferik kan B lenfosit popülasyonları akım sitometrisi ile immünfenotiplendirilmiş, hasta ve sağlıklı donör alt gruplarında periferik kan mononükleer hücrelerinde (PKMH) ve alt bacak cilt biyopsi örneklerinde B hücrelerinin ürettiği sitokinlerden IL6, IL10 ve TNFA gen ekspresyon düzeyleri gerçek zamanlı polimeraz zincir reaksiyonu ile değerlendirilmiştir.

Bulgular:

CIDP'de diğer gruplara göre CD19+ B (p=0,0002), naif B (p=0,0012) ve plazma hücre (p<0,0001) yüzdelerinin belirgin düşük, dönüşmüş hafıza B hücre yüzdesinin (p=0,0004) ise yüksek olduğu görüldü. CIDP alt tipleri karşılaştırıldığında tipik CIDP'de plazma hücre yüzdelerinin atipik CIDP grubuna göre daha düşük olduğu saptandı (p=0,0191), diğer B hücre alt tiplerinin birbirinden farklı olmadığı belirlendi. PKMH TNFA gen ekspresyon düzeylerinin CIDP'de sağlıklı kontrol grubuna göre belirgin yüksek olduğu (p=0,0416) görülürken IL6 ve IL10 açısından anlamlı fark saptanmadı. CIDP'de cilt biyopsi IL6 ve TNFA gen ekspresyon düzeylerinin sağlıklı kontrol grubuna göre farklı olmadığı görüldü. Ayrıca CIDP alt tipleri arasında da sitokin gen ekspresyon düzeyleri farklı değildi.

Sonuç:

CIDP'de tedaviden bağımsız olarak periferik kanda naif B ve plazma hücre oranının azaldığı, dönüşmüş hafıza B hücre yüzdesinin arttığı görülmektedir. Ayrıca CIDP'de PKMH TNFA gen ekspresyon düzeyleri de belirgin olarak artmıştır ve tüm bu değişikliklerin hastalık patogenezinde önemli rol oynadığı anlaşılmaktadır. CIDP'de B hücre popülasyonundaki değişikliklerin altında yatan mekanizmaların araştırılması, özellikle süreç içerisinde yer alan spesifik periferik sinir sistemi antijenlerinin de aydınlatılması ile yeni tedavi yöntemlerinin geliştirilmesine rehberlik edecektir.

SS-38 MULTİPLE SKLEROZ PATOFİZYOLOJİSİNDE PERİSİTLERİN ROLÜ

CANAN AYSEL ULUSOY [1], VUSLAT YILMAZ [1], EMİNE ŞEKERDAĞ [2], CEM İSMAİL KÜÇÜKALİ [1], YASEMİN GÜRSOY-ÖZDEMİR [2], ERDEM TÜZÜN [1]

[1] İSTANBUL ÜNİVERSİTESİ AZİZ SANCAR DENEYSE TIP ARAŞTIRMA ENSTİTÜSÜ, SİNİRBİLİM AD
[2] KOÇ ÜNİVERSİTESİ TRANSLASYONEL TIP ARAŞTIRMA MERKEZİ, SİNİRBİLİM ARAŞTIRMA LAB.

Amaç:

Multipl Skleroz (MS), öngürülemeyen ataklarla seyreden merkezi sinir sisteminin (MSS) demiyelinizan, inflamatuvar ve nörodejeneratif bir hastalığıdır. MS, ile ilgili yapılan çalışmalar, inflamasyonun ilk olarak periferde başlayıp kan beyin bariyerinin (KBB) bütünlüğünün bozulması ile MSS'yi etkilediğine işaret etmektedir. KBB'ni oluşturan hücrelerden biri olan perisitlerin uzun yıllardır damarlardan geçen kan miktarını düzenleyen bir hücre grubu olarak bilinmekle birlikte; son yıllarda yapılan çalışmalar, perisitlerin immünolojik özellikleri olduğunu da göstermiştir. Bu çalışmamızda amacımız, MS'de perisit sağkalımı ve inflamasyon arasındaki etkileşimleri ortaya koymaktı.

Gereç ve Yöntem:

Miyelin oligodendrosit glikoprotein (MOG) immünizasyonu ile deneysel otoimmün ensefalomiyelitis (experimental autoimmune encephalomyelitis; EAE) hayvan modeli oluşturuldu. Erken (15 gün) ve geç (40 gün) dönem EAE fareleri MOG uygulanmayan kontrollerle karşılaştırıldı. Bu deney hayvanlarının beyin örneklerindeki MS lezyon alanlarında immünohistokimya ile CD8 T hücre, makrofaj ve perisitleri; serum örneklerinde ELISA ile anti-MOG antikor, interferon gamma, interlökin (IL)-17, IL-4 seviyelerini inceledik. Ayrıca insan damarsal perisit hücre hattına erken dönem ve geç dönem EAE serumlarını uyguladık ve bu perisit hattının sağkalımını Annexin V/Pi akım sitometrisiyle araştırıldı. Üst sıvılarda IL-6 ve IL-17 ELISA ile ölçüldü.

Bulgular:

Erken dönem EAE serumu ile inkübe edilen perisit hücre hattının daha çok inflamatuvar karakter kazandığını, geç dönem EAE serumları ile inkübe edilen perisit hücre hattının ise sağ kalımının olumsuz etkilendiğini gösterdik. Ayrıca lezyon alanlarında perisitlerin damar çevresinden ayrılıp lezyon alanına göç ettiğini gözlemledik.

Sonuç:

Çalışmamız perisitlerin MS patogenezinde rolü olduğunu düşündürmektedir. Perisitlerde gözlediğimiz inflamasyon ve apoptoz mekanizmalarının daha ayrıntılı çalışılmasına ihtiyaç vardır.

SS-39 GLİOBLASTOMA MULTİFORME ERKEN TANI VE TEDAVİSİNE İMKAN SAĞLAYABİLECEK OTOANTİKORLARIN TANIMLANMASI

OZAN TOPÇU [1], ÖZLEM TİMİRCİ KAHRAMAN [2], PULAT AKIN SABANCI [3], YAVUZ ARAS [3], MEBRURE BİLGE BİLGİÇ [4], GÖKÇEN ÜNVERENGİL [4], ERDEM TÜZÜN [5], NİHAL KARAKAŞ [6]

[1] İSTANBUL MEDİPOL ÜNİVERSİTESİ, REJENERATİF VE RESTORATİF TIP ARAŞTIRMALARI MERKEZİ (REMER)

[2] İSTANBUL ÜNİVERSİTESİ AZİZ SANCAR DENEYSEL TIP ARAŞTIRMA ENSTİTÜSÜ, MOLEKÜLER TIP AD
[3] İSTANBUL ÜNİVERSİTESİ İSTANBUL TIP FAKÜLTESİ, NÖROŞİRURJİ AD
[4] İSTANBUL ÜNİVERSİTESİ İSTANBUL TIP FAKÜLTESİ, PATOLOJİ BÖLÜMÜ
[5] İSTANBUL ÜNİVERSİTESİ AZİZ SANCAR DENEYSEL TIP ARAŞTIRMA ENSTİTÜSÜ, SİNİRBİLİM AD
[6] İSTANBUL MEDİPOL ÜNİVERSİTESİ TIP FAKÜLTESİ, TIBBİ BİYOLOJİ AD

Amaç:

Glioblastoma multiforme (GBM) yetişkinlerde en sık görülen, agresif ve malign bir beyin tümörüdür. GBM'in tedavisindeki bugünkü yöntemler, cerrahi rezeksiyon ve bunu takip eden radyoterapi ile kemoterapi uygulamalarıdır. Ancak hastalara GBM tanısı konulduktan sonra yaşam süresi maalesef 1 yılı geçmemektedir. Dolayısıyla GBM ile mücadelede, hastalığa özgü biyobelirteçlerin saptanması, erken tanı ve tedavi yöntemlerinin geliştirilmesine öncülük edebilecektir. Bu sebep ile bu çalışmada, gliomalar içinde GBM ayırıcı niteliği taşıyan anti-GBM otoantikorların tespiti ve bu antikorlara özgü antijen profilinin çıkarılması hedeflenmiştir.

Gereç ve Yöntem:

Çalışmamızda, düşük gradlı glioma ve GBM hastalarından tümör doku ve serumları toplanmıştır. Kontrol olgu olarak ise tümör gelişimi olumamış epilepsi hastalarının örnekleri kullanılmıştır. Elde edilen doku numunelerinde western blot analizleri yapılmış, primer antikor yerine hasta ve kontrol serumları kullanılmıştır. Anlamlılık gösteren hedef proteinlerin tespit edilebilmesi için kütle spektrometrisi analizleri ile aday proteinler tanımlanmıştır. Bu aday proteinlere yönelik otoantikorların GBM serumlarında varlığı immünopresipitasyon ve immünohistokimya yöntemleri uygulanarak çalışılmıştır.

Bulgular:

Western blot analizleri ile serum örneklerinin, doku örneklerinden elde edilen proteinlerle etkileştiği ve kontrol olgularına kıyas ile GBM olgularında anlamlı farklılıklar olduğu saptanmıştır. Bu sonuçlara dayanarak 5 kontrol, 5 düşük grad ve 5 GBM olgularından elde edilen proteinler kütle spekrometrisi yöntemi ile analiz edilmiştir. Biyoinformatik değerlendirmeler sonucuda GBM olgularında düşük grad glioma ve kontrol olgularına kıyas ile fazla eksprese edilen proteinler tespit edilmiştir. Bu aday proteinlerden birinin otoantijen olduğu ve GBM hasta olgularında bu otoantijene güçlü oranda bağlanan özgün otoantikorların varlığı immünopresipitasyon yöntemi ile belirlenmiştir. İmmünhistokimya çalışmaları neticesinde GBM doku preparatlarında anlamlı derecede artmış otoantijen boyaması gözlemlenmiştir. Bu bulgular kütle spektrometrisi ve immünopresipitasyon çalışmalarından elde edilen bulgular ile uyumluluk göstermiştir.

Sonuç:

Bulgularımız GBM' lerde fazla ekspese edilen proteinlerden birini tanıyan bir otoantikor tespit edilmiştir. Sonuç olarak bu otoantikorun, GBM için prognostik ve/veya diagnostik biyobelirteç adayı olduğu gösterilmiştir. Dolayısı ile bu çalışmamız sonucunda GBM'ye özgü bir otoantikor tanımlanmış ve bu yönüyle GBM hastalığının hasta serumları kullanılarak erken dönem tanısına imkan sağlayabilecek bir buluş ortaya konulmuştur. Ayrıca hem otoantijeni hem de otoantikoru GBM tümörünü görüntüleme ve GBM'ye karşı hedefe yönelik tedavi geliştirilmesine de imkan sağlayabilecek niteliktedir.

SS-40 HEMORAJİK LONGİTUDİNAL EKSTENSİF TRANSVERS MİYELİT : 4 OLGU

EZGİ YILMAZ [1], RAHŞAN GÖÇMEN [2], RANA KARABUDAK [1], KADER KARLI OĞUZ [2], ASLI TUNCER [1]

[1] HACETTEPE ÜNİVERSİTESİ TIP FAKÜLTESİ, NÖROLOJİ AD
[2] HACETTEPE ÜNİVERSİTESİ TIP FAKÜLTESİ, RADYOLOJİ AD

Amaç:

Longitudinal Ekstensif Transvers Miyelit (LETM) 3 ve ya daha fazla vertebra segmenti boyunca uzanan medulla spinalis lezyonları olarak tanımlanabilir. LETM hastaları paraparazi/ tetraparazi, seviye veren duyu kusuru, idrar/gaita inkontinansı ile prezente olabilir. Hemorajik LETM'nin viral enfeksiyonlar ve aşılanmalar sonrasında ortaya çıkabileceği bilinmektedir.

Gereç ve Yöntem:

Nisan 2010-Ocak 2017 tarihleri arasında hastanemizde takip edilen tüm hemorajik LETM hastaları klinik, radyolojik özellikleri BOS bulguları, etiyolojileri, tedavi cevapları açısından retrospektif olarak incelendi.

Bulgular:

Kliniğimizde takipli 106 LETM hastası (31 erkek ,75 kadın) gözden geçirildiğinden 4 (3 erkek, 1 kadın)hastanın radyolojik olarak hemorajik LETM tanısı aldığı saptandı. Medyan başlangıç yaşı 37'ydi (23-54). İki hastada semptomların başlaması öncesi viral infeksiyon öyküsü varken bir hastada

semptomlar aşılanma sonrası ortaya çıkmıştı. Medyan EDSS 7.5'tu. Tüm hastalar AQP-4 IgG ve mog IgG açısından negatif iken sadece bir hastada ANA pozitifliği izlendi. Radyolojik değerlendirmede torakal spinal segmentin en sık olarak etkilendiği görüldü. 4 hastanın 3 'ünde beyin MR görüntülemesinde patolojik bulgu saptanmazken 1 hastada leptomeningeal kontrast tutulumu izlendi. BOS bulguları: Pleositosis (n=4), medyan protein 173 mg/dl, medyan glukoz 50 mg/dl (medyan kan glukozu 95 mg/dl) olup 4 hastanın da oligoklonal bandı negatifti. Atak tedavisi olarak intravenöz metilprednizolon (n=4) , plazmaferez (n=3), intravenöz immunglobulin (IVIg) (n=3) kullanıldı. Medyan takip süresi 4.5 yıldı (aralık 3-6). Takip süresi boyunca tüm hastaların monofazik seyrettiği gözlendi.

Sonuç:

Longitudinal ekstensif transvers miyelitler içinde hemorajik LETM'ler nadir ve fulminan bir form olarak gözlenmektedir. Bu çalışma ile hemorajik LETM'lerin monofazik seyretmekle birlikte genellikle kötü nörolojik sonlanımla ilişkili olduğunu gösterdik.

SS-41 MULTİPL SKLEROZ VE NÖROMİYELİTİS OPTİKA SPEKTRUMU HASTALIKLARINDA OPTİK NEVRİT PROGNOSTİK FAKTÖRLERİNİN İNCELENMESİ

AHMET ONUR KESKİN [1], EGEMEN İDİMAN [2], FETHİ İDİMAN [2]

[1] BAŞKENT ÜNİVERSİTESİ ADANA DR. TURGUT NOYAN UYGULAMA VE ARAŞTIRMA MERKEZİ
[2] DOKUZ EYLÜL ÜNİVERSİTESİ TIP FAKÜLTESİ, NÖROLOJİ AD

Amaç:

Optik nevrit (ON) unilateral veya bilateral görme kaybına yol açan inflamatuar, demiyelinizan bir hastalıktır. Tedavi sonrası iyileşme tam olmayabilir ve prognoz hastalığın etiyolojisine gore farklılık gösterebilir. Bu nedenle tedaviyi planlamak ve olası dizabiliteyi tahmin etmek açısından prognozu öngörebilmek değerlidir.

Gereç ve Yöntem:

Yirmi beş MS ilişkili ON (MS-ON), yirmi dört nöromiyelitis optika spectrum bozukluğu ile ilişkili ON (NMOSD-ON), sekiz izole ON olmak üzere elli yedi hasta atak sırasında ve ataktan 6 ay sonra değerlendirildi. Hastaların tamamına ayrıntılı nörooftalmolojik incelemeler, görsel uyarılmış potansiyeller (GUP), optik koherans tomografi (OKT), orbital- kraniyal-spinal MRG, nöroimmünolojik testler yapıldı. Gruplar arasındaki farklar non-parametrik Mann Whitney-U ve Kruskal Wallis testleri ile değerlendirildi.

Bulgular:

Kadınların erkeklere oranı sırasıyla MS ve NMOSD için sırasıyla 2,1 ve 11,3 bulundu. NMOSD olan hastaların 18'inde NMO IgG, 5'inde anti-MOG pozitif bulundu. Bilateral ON (% 66,6) ve rekürren ON (%80) en çok NMOSD grupta saptandı. İlk değerlendirmede ciddi görme kaybı NMOSD-ON grupta %58.3, MS-ON grupta %36, izole ON'li grupta %12,5 olarak bulundu. Ataktan altı ay sonraki değerlendirmede en kötü görsel EDSS skorları NMOSD grubunda saptanırken, en iyi görsel EDSS skorları izole ON grupta saptandı. Hastaların %71,9'unda ilk değerlendirmeye göre altıncı ayda görsel EDSS skorunda iyileşme saptandı. Başlangıçtaki görme kaybının derecesi ve görsel EDSS skorunda azalma kötü prognozla ilişkili bulundu ($p<0,05$). Yaş, cinsiyet, kliniğe erken başvuru, rekürrens, GUP ve OKT anormallikleri ile prognoz arasında direk ilişki saptanmadı.

Sonuç:

Görme keskinliği, görsel EDSS skoru ve optik nevritin etiyolojisi görsel prognozu öngörmede en önemli faktörler olarak bulunmuştur. NMO spektrumuyla ilişkili ON başlangıçtan itibaren daha kötü seyretme eğiliminde olup, dizabilite gelişiminin engellenmesi için etkili tedavi gereksinimi vardır.

SS-42 İSTANBUL TIP FAKÜLTESİ'NİN ALEMTUZUMAB GERÇEK YAŞAM VERİSİ

ATAKAN AYDOĞAN , TUNCAY GÜNDÜZ , MURAT KÜRTÜNCÜ , MEFKURE ERAKSOY

İSTANBUL ÜNİVERSİTESİ İSTANBUL TIP FAKÜLTESİ

Amaç:

Alemtuzumab multipl skleroz (MS) hastalarında CD52 antijeni üzerinden etkisini göstererek, T ve B hücrelerinin deplesyonuna yol açan monoklonal bir antikordur. Bu çalışmada, kliniğimizde alemtuzumab tedavisi almış hastalarda etkinlik ve güvenlik sonuçlarının değerlendirilmesi amaçlanmaktadır.

Gereç ve Yöntem:

Retrospektif olarak Ekim 2017-Eylül 2019 arasında alemtuzumab alan hastaların demografik, klinik, laboratuvar ve radyolojik verileri toplandı. Hastaların tedavi öncesi ve sonrası klinik verileri karşılaştırıldı.

Bulgular:

Çalışmaya 8'i bir, 11'i iki kür alemtuzumab tedavisi alan toplam 19 hasta dahil edildi. Tedavi öncesinde hastalardan 12'sinin ataklı yineleyici ve yedisinin progresif seyirli olduğu izlendi. Hastaların hepsinin alemtuzumab öncesinde en az iki farklı hastalık modifiye edici tedavi aldığı saptandı. Tedavi öncesinde iki hastada PPD/quantiferon testlerinin pozitif saptanması nedeniyle tüberküloz proflaksisi altında alemtuzumab verildi. On dört hastada birinci kürde, sadece bir hastada ikinci kürde infüzyon reaksiyonunun geliştiği görüldü. Hastaların hiçbirinin takibinde yeni MRG lezyonunun gelişmediği saptandı. İki kür alan hastalardan sadece birinde kürler arası duysal şikayetlerin izlendiği bir atak oldu. Tedavi sonunda iki kür alan hastalardan beşinde EDSS'de düşüş olduğu saptanırken hastaların hiçbirinde yeni bir özürlülük gelişmediği izlendi. Takip süresince hiçbir hastada otoimmün hastalık gelişmedi. Hastaların ikisinde tedavi ile ilişkilendirilen enfeksiyonun ortaya çıktığı görüldü.

Sonuç:

Alemtuzumab tedavisi ikinci basamak immünmodülatör tedavilere yanıtsız hastalarda iyi bir seçenek oluşturmaktadır. Bu tedaviyi alan hastalarımızda güvenlik ve uyum yönünden önemli bir sorun yaşanmamıştır. Tedavi sonrasında klinik ve MRG aktivasyonun olmadığı gözlenen hastalarımızın uzun

dönem takibi ile birlikte alemtuzumab tedavisinin etkinlik ve yan etki profili daha iyi değerlendirilebilecektir.

SS-43 ALT ÜRİNER SİSTEM DİSFONKSİYONU OLAN MS'Lİ KADIN HASTALARDA TRANSKÜTANÖZ TİBİAL SİNİR UYARISI VE PELVİK TABAN KAS EGZERSİZİ EĞİTİMİNİN ETKİNLİĞİNİN DEĞERLENDİRİLMESİ

CANSU POLAT DÜNYA [1], ZELİHA TÜLEK [1], JALESH N. PANICKER [2], MURAT KÜRTÜNCÜ [3]

[1] İSTANBUL ÜNİVERSİTESİ-CERRAHPAŞA FLORENCE NİGHTİNGALE HEMŞİRELİK FAKÜLTESİ, İÇ HASTALIKLARI HEMŞİRELİĞİ AD
[2] THE NATIONAL HOSPITAL FOR NEUROLOGY AND NEUROSURGERY AND UCL QUEEN SQUARE, INSTITUTE OF NEUROLOGY
[3] İSTANBUL ÜNİVERSİTESİ İSTANBUL TIP FAKÜLTESİ, NÖROLOJİ AD

Amaç:

Aşırı aktif mesane multipl sklerozlu (MS) hastalarda sık görülen ve yaşam kalitesini etkileyen bir sorundur. Bu sorunu kontrol altına almada etkisi gösterilmiş sınırlı sayıda yöntem bulunmaktadır. Çalışmamızda MS'li kadın hastalarda transkütanöz tibial sinir uyarısı (TTNS) ve biofeedback ile pelvik taban kas egzersizi (PTKE) yöntemlerinin aşırı aktif mesane semptomlarına etkisini değerlendirmek amaçlandı.

Gereç ve Yöntem:

Çalışma Eylül 2017- Mart 2019 tarihleri arasında İstanbul Üniversitesi İstanbul Tıp Fakültesi MS ve Demiyelinizan Hastalıklar Birimi'nde gerçekleştirildi. Çalışmaya 55 hasta (TTNS=28, PTKE=27) dahil edildi. TTNS ve PTKE uygulamaları öncesi hastaların idrar sorunlarını değerlendirmek için post miksiyonel rezidü (PMR) miktarı, mesane günlüğü formu, Aşırı Aktif Mesane (AAM) Ölçeği ve Qualiveen-Yaşam Kalitesi Ölçeği kullanıldı. Hastalar yöntemleri altı hafta boyunca günde 30 dakika olacak şekilde uyguladı. Uygulama sonrası aynı testler kullanılarak hastalar tekrar değerlendirildi.

Bulgular:

Hem TTNS hem de PTKE grupları başlangıç değerleri ile karşılaştırıldığında, AAM skoru (p<0,001, p<0,001), Qualiveen skoru (p<0,01, p<0,01), PMR (p<0,001, p=NS) ve mesane günlüğünün bazı parametrelerinde iyileşmeler olduğu belirlendi. Gruplar arası karşılaştırmalarda ise PMRde (p=0,032) ve 24 saatlik idrara çıkma sıklığında (p=0,002) TTNS yöntemi lehine istatistiksel olarak anlamlı farklar gözlendi. Benzer şekilde, TTNS grubundaki hastalarda 24 saatlik idrara çıkma sıklığında (p=0,052), noktüri (p=0,063) ve urgency sıklığında (p=0,070) daha fazla iyileşme olduğu gözlendi.

Sonuç:

Çalışmamız hem TTNS hem de PTKE yönteminin AAM ilişkili semptomları iyileştirmede etkili olduğunu, böylece aşırı aktif mesanesi olan hastaların yaşam kalitesini artırdığını göstermektedir.

SS-44 MS'Lİ BİREYLERDE TEDAVİYE UYUMU ETKİLEYEN FAKTÖRLER

DERYA GİRGİN [1], ZEYNEP TOSUN [2], NİLDA TURGUT [3], SİBEL GÜLER [4]

[1] NAMIK KEMAL ÜNİVERSİTESİ SAĞLIK UYGULAMA VE ARAŞTIRMA MERKEZİ, NÖROLOJİ KLİNİĞİ
[2] NAMIK KEMAL ÜNİVERSİTESİ SAĞLIK YÜKSEKOKULU HEMŞİRELİK BÖLÜMÜ
[3] NAMIK KEMAL ÜNİVERSİTESİ SAĞLIK UYGULAMA VE ARAŞTIRMA MERKEZİ, NÖROLOJİ AD
[4] TRAKYA ÜNİVERSİTESİ SAĞLIK UYGULAMA VE ARAŞTIRMA MERKEZİ, NÖROLOJİ AD

Amaç:

Uzun süreli tedavi gerektiren kronik hastalıklarda tedavi uyumsuzluğu, kötü sağlık sonuçları ve yüksek sağlık maliyeti ile ilişkilidir. Bir kronik hastalık türü olan MS'te de uzun süreli tedavi uygulanmakta, hastalar çeşitli nedenler ile tedavi uyumunda sorun yaşamaktadır. Bu çalışma MS hastalarının tedavi uyumunu etkileyen faktörleri saptamak ve tedavi uyumlarını arttırmaya yönelik öneriler geliştirmek amacıyla, tanımlayıcı olarak planlanmıştır.

Gereç ve Yöntem:

Araştırma verileri Nisan-Ekim 2018 tarihlerinde, Tekirdağ ve Edirne illerindeki iki üniversite hastanesinin nöroloji polikliniklerinde MS tanısı ile takip edilen 211 hasta ile yüz yüze görüşülerek elde edilmiştir. Araştırmada "Morisky Tedaviye Uyum Ölçeği", "Beck Depresyon Ölçeği", "Çok Boyutlu Algılanan Sosyal Destek Ölçeği" ve "Hastalık Algısı Ölçeği" kullanılmıştır

Bulgular:

Çalışmada yer alan hastaların yaş ortalaması 40,03±10,82 olup, hastaların %70,1i kadındır. Hastaların Morisky Tedaviye Uyum Ölçeğinden aldıkları puan 0,78±0,90 olarak hesaplanmış ve hastaların %48inin tedaviye uyumunun iyi düzeyde olduğu saptanmıştır. MS hastalarında Çok Boyutlu Algılanan Sosyal Destek Ölçeğinden ortalama 64,79±16,53 puan alınmış olup, sosyal destek algısı daha iyi olanlarda tedavi uyumu da daha yüksek bulunmuştur (p<0,01). Hastaların %35,5inde depresif semptomatoloji (BDÖ>17) saptanmıştır. En düşük Beck Depresyon Ölçeği puanları, tedaviye uyum düzeyi yüksek olan hastalardan elde edilmiştir (p<0,01). MS hastalarında hastalık algısının tedavi uyumuna etkisi gösterilememiştir (p>0,05). Tedavi uyumları kötü olan hastaların, tedavi uyumu iyi olan hastalara oranla poliklinik kontrollerini daha fazla aksattığı (p<0,01) ve daha fazla hastanede yattığı saptanmıştır (p<0,05).

Sonuç:

Sonuç olarak örneklem grubundaki MS hastalarının yarısında tedavi uyumu yetersizdir. Bulgular doğrultusunda, tedavi uyumunun artması için tedavi sürecinde hasta ailesi ile daha fazla işbirliği sağlanması, poliklinik kontrollerinin aksatılmaması için çeşitli önlemler alınması, hastaların depresif semptomatoloji yönünden taranması önerilebilir.

SS-45 MS HASTALARINDA KOGNİTİF REHABİLİTASYON SONRASINDA PERİFERİK KAN İMMÜNFENOTİPLERİ VE GEN EKSPRESYONLARINDAKİ DEĞİŞİMLERİN İNCELENMESİ

ECE AKBAYIR [1], ELİF ŞANLI [1], MELİS ŞEN [1], ERDİL ARSOY [2], RECAİ TÜRKOĞLU [2], VUSLAT YILMAZ [1], ERDEM TÜZÜN [1]

[1] İSTANBUL ÜNİVERSİTESİ AZİZ SANCAR DENEYSEL TIP ARAŞTIRMA ENSTİTÜSÜ, SİNİRBİLİM AD
[2] HAYDARPAŞA NUMUNE EĞİTİM VE ARAŞTIRMA HASTANESİ, NÖROLOJİ KİLİNİĞİ

Amaç:

Multiple Skleroz (MS), merkezi sinir sistemde meydana gelen nörodejeneratif ve otoimmün bir hastalıktır. Olguların önemli kısmında kognitif yıkımın gerçekleştiği bilinmektedir. Özel yazılımlarla yapılan nörokognitif rehabilitasyon çalışmalarının bellek işlevlerinde düzelme sağladığı ve biyolojik mediyatörlerin düzeyini değiştirdiği bilinmektedir. MS immünopatogenezine katkısı bilinen B lenfositlerinin nörokognitif süreçlerdeki etkisi ise iyi bilinmemektedir. Çalışmamızda, RRMS hastalarında nörokognitif rehabilitasyonun periferik kan immünfenotiplerine ve ilişki gen ekspresyonlarına etkisinin incelenmesi amaçlanmıştır.

Gereç ve Yöntem:

Altı ay süresince nörokognitif rehabilitasyona tabi tutulan 45 MS hastası ve 28 sağlıklı birey çalışmamıza dahil edildi ve geniş bir nöropsikolojik test paneli uygulandı. Periferik kan mononükleer hücreleri izole edildi ve floresan işaretli antikorlar kullanılarak akım sitometrisi yöntemi ile immünfenotiplemeleri yapıldı. Gen ekspresyon analizleri RT-PCR ile gerçekleştirildi.

Bulgular:

Hastaların tüm bilişsel ve motor fonksiyonlarının sağlıklılara göre düşük olduğu ve rehabilitasyon sonrasında sadece yürütücü işlevlerde belirgin düzelme olduğu belirlendi. Düzenleyici B hücresi (Breg) alt grubunun rehabilitasyon sonrası sağlıklı gruba göre arttığı ($p<0.05$) bulundu. TGFB ve ATP1B3 ($p=0.02$ ve $p=0.04$) gen ekspresyonlarının da rehabilitasyon sonrasında anlamlı olarak arttığı belirlendi. Ancak B hücresi alt gruplarının yüzdeleri ve nöropsikolojik test skorlarıyla gen ekspresyon düzeyleri arasında korelasyon belirlenmedi.

Sonuç:

Bulgular kognitif rehabilitasyon gibi biyolojik temellere dayanmayan tedavi yöntemlerinin de moleküler ve hücresel etkileri olabileceğini göstermektedir. Bu durum kognitif rehabilitasyonun inflamasyonda ve klinik progresyonda gerilemeye yol açabileceği yönündeki görüşleri desteklemektedir. Analizlerde anlamlı değişiklik gösteren parametrelerin B hücre işlevleri ile ilişkili olması bu hücrenin MS olgularındaki kognitif yıkıma olan etkisini göstermektedir.

SS-46 OCRELİZUMAB TEDAVİSİ GERÇEK YAŞAM VERİLERİ: 3 MULTİPL SKLEROZ MERKEZİNİN TECRÜBELERİ

EZGİ VURAL [1], MURAT TERZİ [2], GÜLİN SÜNTER [1], DİLEK GÜNAL [1], KADRİYE AGAN [1], CAVİT BOZ [3]

[1] MARMARA ÜNİVERSİTESİ TIP FAKÜLTESİ
[2] ONDOKUZ MAYIS ÜNİVERSİTESİ TIP FAKÜLTESİ
[3] KARADENİZ TEKNİK ÜNİVERSİTESİ TIP FAKÜLTESİ

Amaç:

Ocrelizumab, humanize CD-20 monoklonal antikoru olup B-lenfositler üzerinde etki eder. Amacımız, klinik uygulamada ocrelizumab tedavisinin etkinliği ve uygulanabilirliğini göstermektir.

Gereç ve Yöntem:

Çalışmamız çok merkezli, retrospektif, longitudinal, gözlemsel bir çalışmadır. 3 Multipl Skleroz (MS) merkezinden takipli ocrelizumab alan hastaların tedavi

öncesi ve sonrası verileri değerlendirilmiştir.

Bulgular:

250 MS hastası çalışmaya dahil edilmiştir (%61 kadın). Ortalama yaş 44 (±11,6; aralık 18,6-69). İlk semptomdan sonra geçen ortalama süre 14 (±11,6) yıl, tanıdan itibaren geçen süre 9,7 (±6,4) yıldır. Ortalama Genişletilmiş Özürlülük Durumu Skoru (EDSS) 4,71 (±1,9) olup piramidal (2,51±1,31) ve ambulasyon (3,0±2,76) skorları en yüksek alt skorlardır. İlk semptomun başlangıcından itibaren 244 hastaya ait 1152 atak kaydedilmiştir. Medyan atak frekansı 3'tür (aralık 1-33). Piramidal sistem atakları diğer sistemlere kıyasla anlamlı derecede daha sık tespit edilmiştir ($P<0.001$). Ocrelizumab tedavisinden sonra sadece 2 hastanın atağı izlenmiştir. Hastaların %87,2'si ocrelizumab öncesinde en az bir hastalık modifiye edici tedavi kullanmıştır. Kullanılan tedavilerin dağılımı şu şekildedir: Fingolimod %24,2, Rituksimab %17,4, Glatiramer Asetat %12,8, Dimetil Fumarat %10,5, Teriflunomide %9,6, subkutan veya intramüsküler Interferon Beta-1-A %13,7, Natalizumab %4,1, diğer 6,9%. 32 hasta herhangi bir tedavi almamıştır. Hastaların %13,6'sı ocrelizumab infüzyonu sırasında herhangi bir yan etki yaşamıştır. Hiçbir hasta ciddi bir yan etki bildirmemiştir. Bildirilen toplam 44 yan etkiden %54,5'i hafif şiddettedir. En sık bildirilen yan etkiler kızarıklık ve kaşıntıdır. Sadece bir hastanın karaciğer fonksiyon testleri 3 kat yüksek izlenmiştir, ancak spontan olarak gerilemiştir.

Sonuç:

Çalışmamıza katılan hastaların çoğunluğu özürlülüğü yüksek gruptadır. Tedavi başlangıcında hastaların %75,1'inin EDSS'i 3,5 üzerinde, %43,3'ünün ise 5,5 üzerindeydi. Bunun sebebi, progresif fazdaki hastalar için ocrelizumab'ın tek tedavi seçeneği olmasıdır. Yüksek özürlülük durumu istatistiksel olarak anlamlı derecede yüksek piramidal sistem ataklarıyla korale olarak değerlendirilmiştir. Ancak yüksek özürlülüğe sahip hastaların fazla olması çalışmamız için bir kısıtlılıktır, çünkü bu hastalar ataksız progrese olabilmektedir. Sonuç olarak, ocrelizumab iyi tolare edilebilen, güvenli bir tedavi seçeneğidir.

SS-47 VAN YYÜ NÖROLOJİ ABD'NA BAŞVURAN PARKİNSON HASTALARINDA SEKSÜEL DİSFONKSİYON PREVALANSI

AYDIN ÇAĞAÇ [1], ABDULLAH GÜL [2], AYSEL MİLANLIOĞLU [1], VEDAT ÇİLİNGİR [1]

[1] VAN YÜZÜNCÜ YIL ÜNİVERSİTESİ TIP FAKÜLTESİ, DURSUN ODABAŞ TIP MERKEZİ
[2] SAĞLIK BİLİMLERİ ÜNİVERSİTESİ BURSA YÜKSEK İHTİSAS EĞİTİM VE ARAŞTIRMA HASTANESİ, ÜROLOJİ KLİNİĞİ

Amaç:

Cinsel işlev bozukluğu Parkinson hastalığında (PH) yaygındır. Hastalık sürecinde, hasta ve partnerlerinin, Seksüel Disfonksiyon (SD) hakkında bilgi sahibi olmaları fayda sağlamaktadır. PH nın ileri evresi, eşlik eden hastalıklar, ilaç kullanımı cinsel işlev bozukluğuna sebep olabilmekte ve/ veya şiddetini artırabilmektedir. Erken tanı ve tedavi için Parkinson hastalarının cinsel fonksiyonlarını araştırmayı amaçladık.

Gereç ve Yöntem:

Bu çalışmanın verileri Yüzüncü Yıl Üniversitesi Nöroloji polikliniğine başvuran ardışık Parkinson hastalarından toplandı. Erkeklerde erektil fonksiyon, Uluslararası Ereksiyon İşlevi Değerlendirme formu(IIEF) ile değerlendirilirken, kadınlara kadın cinsel işlev ölçeği formu uygulandı. Hastalar Hoehn-Yahr skalasına göre değerlendirildi. Ayrıca mini-mental test uygulandı. 32'si kadın, 43'ü erkek olan toplamda 75 hasta çalışmaya dahil edildi.

Bulgular:

Hastaların yaş ortalaması 63.9 ± 11 yıl idi. PH semptomlarının ortalama süresi 8,9 ± 5,1 yıl? İdi. Hoehn ve Yahr (H&Y) 2,5 ± 0,6 (aralık 1-4) olarak saptandı. Altmış yedi hasta (% 89.3) L- dopa ve/ veya dopamin agonistleri kullanmaktaydı. Erkek hastalar en çok erektil disfonksiyondan(ED) şikayet etmekteydiler. Cinsel yaşamlarında genel memnuniyetsizlik erkeklerde % 65,1 kadınlarda ise % 37,5 idi. Sonuçlar Bassonun cinsellik, Parkinsonizm ve ilişkili bozukluklar çalışması ile uyumlu bulundu.

Sonuç:

Çalışmamaız, Parkinson hastaları arasında yüksek orandaki ED prevalansını ve Parkinson hastalarındaki cinsel memnuniyetsizlik ile ilgili önceki çalışmaları doğrulamaktadır. Sonuçların validasyonu, nesnel parametrelerin kullanılmasıyla sağlanabilir. PH'a SD'nun sıklıkla eşlik etmesi nedeniyle, hastaların ve

partnerlerinin seksüel fonksiyonlarının dikkatle irdelenmesi ve cinsel danışmanlık gerektirdiği açıktır.

SS-48 MYOKLONUS: ETİYOLOJİK VE ELEKTROFİZYOLOJİK OLARAK İNCELENMESİ

MERAL KIZILTAN , AYŞEGÜL GÜNDÜZ , HAZAL SER , ÇİĞDEM ÖZKARA , NAZ YENİ , CENGİZ YALÇINKAYA , VEYSİ DEMİRBİLEK , GÜNEŞ KIZILTAN

İSTANBUL ÜNİVERSİTESİ-CERRAHPAŞA CERRAHPAŞA TIP FAKÜLTESİ, NÖROLOJİ AD

Amaç:

Bu çalışmada, miyoklonus tespit edilen hasta kohortunda elektrofizyolojik bulguları ve olası etiyolojileri tanımlamayı amaçladık.

Gereç ve Yöntem:

Kliniğimizde, 2005 ve 2018 yılları arasında muayene edilen ve elektrofizyolojik kayıtlar doğrultusunda myoklonus varlığı doğrulanan hastalar retrospektif olarak değerlendirildi. Muayene yaşı, cinsiyet, başlangıç yaşı, ana nörolojik veya sistemik bulgu, altta yatan etiyoloji olmak üzere klinik veriler ile elektrofizyolojik verileri analiz edildi. Yapılan elektrofizyolojik incelemeler, yüzey elektromiyogram, uzun latanslı refleksler ve C refleksi, elektroensefalografi ve somatosensoriyel uyarılmış potansiyelleri içermekteydi.

Bulgular:

Kriterleri karşılayan 146 hasta belirlendi. En sık rastlanan etiyolojiler olası ve kanıtlanmış kalıtımsal bozukluklar (n = 62) ve kalıtımsal metabolik bozukluklar (n = 5), immün bozukluklar (n = 14), bulaşıcı hastalıklar (n = 11) ve ilaçlar ile ilişkili miyoklonus (n = 16) idi. Elektrofizyolojik bulgular doğrultusunda kortikal (n = 42), kortiko-subkortikal (n = 87), subkortikal-beyin sapı (n = 19) ve spinal (n = 6) miyoklonus belirlendi. Elektrofizyolojik myoklonus tipinin belirlenmesi 11 hastada (% 7,5) doğru tanı sağlarken, 45 hastada (% 30,8) başlıca klinik bulgu doğru tanıyı sağladı (p = 0,000).

Sonuç:

Sunulan hasta grubunda, en sık kortiko-subkortikal ve kortikal myoklonus görülmüştür. Myoklonus olan bir vakada, elektrofizyoloji, kolay bir sınıflandırma yolu sağlar ancak etiyolojik ayırıcı tanı yapmakta her zaman yeterli değildir. Ancak beyin sapı ya da spinal myoklonus tespit edildiğinde etiyoloji olasılıkları oldukça sınırlanmakta ve tanı kolaylaşmaktadır. Diğer myoklonus tiplerinde ise, başlıca klinik bulgu altta yatan etiyolojiyi tanımlamak için önemli bir katkı sağlar.

SS-49 STRİATUM LOKAL ARADEVRE NÖRONLARINDA, DOPAMİN KAYBINDAN SONRA DAVRANIŞA ETKİ EDEN DEĞİŞİMLER

BENGİ ÜNAL

TED ÜNİVERSİTESİ

Amaç:

Parkinson hastalığı ortabeyin dopamin hücrelerinin ölümünden kaynaklanmaktadır. İlerleyici seyreden dopamin hücre kaybının Parkinson hastalığı semptomlarına yol açması ise, hücre kaybı çok ileri boyutlara ulaştıktan sonra gerçekleştiği için, hastalığın seyrini yavaşlatma ve semptomları azaltmayı yönelik tedavilerin etkinliği daralmaktadir. Parkinson hastalığının daha erken tespit edilebilmesi için, ortabeyin dopamin girdisinin ana hedefi olan striatumdaki anatomik ve hücresel süreçlerin anlaşılması gerekir.

Gereç ve Yöntem:

Striatumdaki farklı hücre bileşenleri, transgenik fare ırkları kullanılarak, farklı promoterlerin kontrolü altında yeşil flurasan protein ve Cre rekombinazı ifadesine bağlı olarak hedeflenmiştir. Dopamin kaybını modellemek için bu transgenik farelerdeki ortabeyin dopamin çekirdeklerine tek taraflı olarak 6-hidroksidopamin toksini verilmiştir. Otuz farede lezyondan sonra akut kesitler alınmış ve hedefli in vitro elektrofizyolojik kayıtlar gerçekleştirilmiştir. Ondört farede lezyonu takip eden 14. günden itibaren 10 gün boyunca i.p. enjeksiyonla levodopa-benserazid tedavisine başlanmıştır. Tüm tek taraflı dopamin lezyonuna sahip hayvanların davranışları gözlemlenmiştir ve levodopa tedavisine bağlı olarak istemsiz motor davranışların ortaya çıkışı incelenmiştir.

Bulgular:

Striatumda bulunan farklı nörokimyasal özelliklere sahip GABAerjik aradevre nöronları, ana hücre tiplerinde olduğu gibi dopamin eksildiğinde belirgin anatomik ve fizyolojik değişimler göstermektedir. Tirozin hidroksilaz enzimi ifade eden GABAerjik aradevre nöronları, dopamin eksikliğinden kaynaklanan direkt ve endirekt yolak arası dengesizlikleri azaltabilecek sinaptik değişimler göstermektedir. Levadopa ile eksilen dopaminin yerine yapılan takviye, tirozin hidroksilaz enzimine sahip aradevre nöronlarındaki sinaptik değişimlerine olumsuz etki edebilmektedir.

Sonuç:

Striatumda ana nöronlar ve aradevre nöronları arasındaki sinaptik etkileşimler dopamin azaldığında değişir ve bu değişimler dopamin yoksunluğunu belli derecelere kadar telafi edici yönde olabilir. Parkinson hastalığı için geliştirilen farmakoterapilerin bu mikrodevre değişimlerini göz önüne alması, ilaç etkinliklerinin artmasını destekleyecektir. (116C076 no.lu Tübitak projesi tarafından desteklenmiştir)

SS-50 SEREBELLAR ATAKSİ, NÖROPATİ VE VESTİBÜLER AREFLEKSİ SENDROMU (CANVAS) : 2 OLGU SUNUMU

ERHAN KILIÇ [1], SEVDA ERER ÖZBEK [1], EMEL OĞUZ AKARSU [1], NECDET KARLI [1], MEHMET ZARİFOĞLU [1], YASEMİN DİNÇ [1], EMİNE IRMAK ŞAHBAZ [2], MÜGE KOVANCILAR [2], NAZLI BAŞAK [2]

[1] ULUDAĞ ÜNİVERSİTESİ ULUDAĞ TIP FAKÜLTESİ, NÖROLOJİ AD
[2] KOÇ ÜNİVERSİTESİ TIP FAKÜLTESİ, NÖROGENETİK LABORATUVARI

Amaç:

CANVAS; nöropati, serebellar ataksi ve bilateral vestibüler arefleksi ile karakterize erişkin başlangıçlı çok nadir bir hastalıktır. Nadir bir hastalık olması nedeni ile hastalığın bilinmemesi ve erken dönemde hastalığın triadının tamamlanmamış olması tanıda zorluklara yol açabilir. Burada, progresif seyirli ataksi kliniği ile başvuran ve CANVAS tanısı konulan iki olgu sunulmuştur.

Olgu:

1.Olgu: Elli yaşında erkek hasta, 3 yıldır progresif seyirli yürüme bozukluğu ile başvurdu. Soygeçmişinde 2. derece akraba evliliği olan 2 çocuklu ailenin 2. çocuğu idi. Abisinde de benzer yakınmalar mevcuttu. Nörolojik muayenede horizontal planda bakış yönüne vuran nistagmus, solda belirgin olmak üzere iki yanlı dismetri ve disdiadokokinezi, iki yanlı diz-topuk testinde bozukluk, romberg pozitifliği ve alt ekstremitelerde vibrasyon ve pozisyon duyusunda azalma mevcuttu. Kas gücü tamdı. Kranial MR incelemesinde global serebellar atrofi saptandı. Hastanın EMG incelemesinde duysal liflerin etkilendiği bir nöropati/nöronopati saptandı. Hastanın elektronistagmografi incelemesi solda belirgin olmak üzere horizontal sakkadlarda gecikmeyi destekler nitelikte idi. Spinoserebellar ataksiye yönelik yapılan genetik incelemelerinde anlamlı özellik saptanmadı. Klinik ve elektrofizyolojik bulgular eşliğinde hastaya CANVAS tanısı kondu.

2.Olgu: 64 yaşında kadın hasta, ilerleyici yürüyüş bozukluğu ve dengesizlik yakınması ile başvurdu. Soygeçmişinde 5 çocuklu bir ailenin 3. çocuğu idi ve 2 kardeşinde benzer yakınmalar mevcuttu. Nörolojik muayenede horizontal planda bakış yönüne vuran nistagmus ve romberg pozitifliği mevcuttu. İki yanlı diz-topuk testi bozuktu. Kranial MR incelemesinde serebellar atrofi mevcuttu. Spinoserebellar ataksiye yönelik yapılan genetik incelemelerinde özellik saptanmadı.

Tartışma:

Ataksi ile başvuran erişkin hastalarda nadir görülmekle birlikte CANVAS mutlaka ayırıcı tanıda düşünülmeli ve hastalar duysal nöronopati ve vestibulopati açısından klinik, elektrofizyolojik tetkikler ve genetik incelemeler ile değerlendirilmelidir.

SS-51 PARKİNSON HASTALIĞINDA HASTALIK BAŞLANGICI VE DOMİNANT HEMİSFER İLİŞKİSİ

FİGEN VARLIBAŞ [1], GÜLBÜN YÜKSEL [2]

[1] SAĞLIK BİLİMLERİ ÜNİVERSİTESİ, ELEKTRONÖROFİZYOLOJİ PROGRAMI
[2] HAYDARPAŞA NUMUNE EĞİTİM VE ARAŞTIRMA HASTANESİ

Amaç:

Parkinson Hastalığı (PH) dopamin içeren nigrostriatal nöronları içerecek şekilde, sinüklein patolojisi ile ilişkili, yaygın nörodejenerasyonun bulunduğu, yavaş ilerleyici bir hastalıktır. Motor ve motor olmayan bulgular ile kendini gösterir. Bu çalışmada Parkinson Hastalığı klinik başlangıcında tek taraflı motor bulgularının dominant hemisfer ve el tercihi ile ilişkisinin araştırılması amaçlanmıştır.

Gereç ve Yöntem:

Çalışmamıza; hareket bozuklukları polikliniğimize başvuran hastalardan, tedavi öncesi, tek taraflı motor bulguları olan Pakinson hastaları seçildi. Klinik değerlendirme UPDRS (Unified Parkinson's Disease Rating Scale, Birleşik Parkinson Hastalığı Değerlendirme Ölçeği) ile derecelendirildi. Dominant hemisfer ve el tercihi Edinburgh Handedness Inventory'' (Edinburg El Tercihi Anketi) testi ile değerlendirildi. İlave olarak, ayakkabı giyimi ve topa tekme vurma soruları ile ayak tercihi sorgulandı

Bulgular:

Yaşları 57 ile 77 arasında değişen (Ortalama 65,8±5,6) 8 Kadın, 12 erkek toplam 20 PH çalışmaya alındı. Hastalık ile ilişkili şikayetlerinin ortalama süresi 2,5±2,9 yıl idi. Tedavi öncesi UPDRS ortalaması 36,15±13,16 olarak hesaplandı. Sağ el dominansı 16 hasta (%80), Sol el dominansı 2 hasta (%10), Her iki el kullanımı 2 hasta (%10) olarak değerlendirildi. Hastaların 19 tanesi sağ ayak tercihi bildirirken 1 hastanın tercihi net değildi. Hastaların motor bulgularının varolduğu taraf ise 17 hastada sağ (%85), 3 hastada sol taraf yerleşimli motor bulgular şeklindeydi.

Sonuç:

Pilot çalışma olarak değerlendirilebilecek çalışmamızda el tercihi ve dominant hemisfer ile motor bulguların ortaya çıkış yönü arasında anlamlı bir ilişki bulunmadı.

SS-52 ERİTROSİT DAĞILIM GENİŞLİĞİ (RDW) VE NÖTROFİL LENFOSİT ORANI (NLO) AKUT İSKEMİK İNMEDE ENDOVASKÜLER TEDAVİ SONRASI FONKSİYONEL İYİLEŞME VE 3 AYLIK MORTALİTEYİ ÖNGÖREBİLİR Mİ?

ALPER EREN , SEMİH GİRAY

GAZİANTEP ÜNİVERSİTESİ TIP FAKÜLTESİ

Amaç:

Akut iskemik inmeli hastalarda tedavi yaklaşımımızı belirlerken prognozu da öngörebilmek isteriz. RDW ve NLR gibi rutin hematolojik parametrelerin iskemik inmenin prognozu ile ilişkili olduğu bir çok çalışmada ortaya konmuştur. Biz de bu çalışmamızda akut iskemik inmeli hastalarda endovasküler tedavi kararı verirken RDW ve NLR'nın fonksiyonel iyileşme ve 3 aylık mortaliteyi öngörmede bir belirteç olarak kullanılıp kullanılamayacağını araştırdık.

Gereç ve Yöntem:

Ocak 2015-Aralık 2018 yılları arasında kliniğimizde endovasküler olarak tedavi edilen 275 anterior sirkülasyon inmesinin verileri retrospektif olarak değerlendirildi. Çalışmaya alınan tüm hastaların başvuruda ki rutin hematolojik ve biyokimyasal testleri, NIHSS skorları, DSA'de oklüzyon lokalizasyonları, tedavi yöntemi ve 3. ay mRS skorları değerlendirildi. Tüm hastaların başvuruda ki nötrofil/lenfosit oranları hesaplandı ve RDW değerleri kaydedildi. mRS≤2 mükemmel sonuç olarak kabul edildi. Analizlerde SPSS 22.0 Windows versiyonu paket programı kullanılmıştır. P<0,05 anlamlı kabul edilmiştir.

Bulgular:

Çalışmaya alınan hastaların %53,1'i kadın (n=146), %46,9'u erkek (n=129) ve ortalama yaş 64,4±13,3'tü. Başvurudaki NIHSS skorları ortalama ve ortanca değerleri 16±5 idi. 3.ay mRS 2 ve altında olanların oranı %36,4, 3.ay mortalite oranı %34,5 idi. mRS ≥3 olan grupta NLO 6,69±5,99 ve RDW ortalaması 15,06±2,28 ile anlamlı olarak yüksekti (p=0,003, p=0,009). Yine 3 ay içerisinde ex olan hasta grubunda NLO 7,39±7,17 ve RDW ortalaması 15,32±2,45 ile anlamlı olarak yüksek bulundu (p=0,028, p=0,003).

Sonuç:

Standart bir tam kan sayımından elde edilen RDW ve NLO ucuz ve kolay uygulanabilir parametrelerdir. Son yıllarda yapılan çalışmalarda NLO'nın serebrovasküler hastalıklarda prognozla ilişkili olduğu kanıtlanmıştır. Biz de çalışmamızda RDW ve NLO'nın endovasküler olarak tedavi ettiğimiz akut inmeli hastalarda klinik iyileşme ve 3 aylık mortalite ile ilişkili olduğunu gösterdik.

SS-53 İNME GEÇİREN HASTALARDA PAF SAPTANAN VE SAPTANMAYAN HASTALARIN KLİNİK VE DEMOGRAFİK VERİLERİNİN KARŞILAŞTIRILMASI

AYGÜL TANTİK PAK , ZAHİDE MAİL GÜRKAN , YILDIZHAN ŞENGÜL

SAĞLIK BİLİMLERİ ÜNİVERSİTESİ GAZİOSMANPAŞA TAKSİM EĞİTİM ARAŞTIRMA HASTANESİ

Amaç:

Genel topluma göre inme geçirme riski paroksismal atriyal fibrilasyonu (PAF) olanlarda iki kat fazladır. Bu nedenle gerek atriyal fibrilasyonun (AF) tanınması gerekse etkin antikoagülasyon bu hastalıkta son derece önemlidir. AFsi olan hastalarda CHA2DS2VAS skoru inme riskini belirlemede kullanılır. Bizde bu çalışmada inme geçiren 24 saatlik ritim holter elektrokardiyografi (EKG) de PAF saptadığımız hastaların klinik ve demografik verilerinin PAF saptanmayan hastaların klinik ve demografik verilerinin karşılaştırılmasını ve bunun sonucunda PAF üzerindeki etkili faktörleri belirlemeyi amaçladık.

Gereç ve Yöntem:

Çalışmaya 2017-2019 yıllarında iskemik inme tanısıyla servisimizde yatırılan 24 saatlik ritim holter EKG de PAF saptanan hastalar ve PAF saptanmayan hastalar dahil edildi. Sosyo-demografik verileri kaydedilerek, CHA2DS2VASC skoru ve NIHSS (National Institues Of Healt Stroke Scale Scores) değerleri hesaplandı. Gruplar arasında demografik, klinik verileri ve nöro-görüntüleme verileri karşılaştırıldı.

Bulgular:

Çalışmamıza katılan 98 hastanın yaş ortalaması 64.4 ±14.1 idi. Çalışmaya alınan hastaların %50 (n:49)'si PAF saptanan grup, %50 (n:49)'si PAF saptanmayan gruptu. PAF saptanan grupta yaş ortalaması 66.98 ±11.9' du ve yaşın gruplar arası karşılaştırması istatistiksel olarak anlamlıydı (p:0,01). Cinsiyet karşılaştırması anlamlı olarak saptanmamış olup PAF saptananların 25'i kadın, 24'ü erkekti, PAF saptanmayanların 24'ü kadın, 25'i erkekti (p:0,8). Kongestif kalp yetmezliği (KKY)'nin olması (p: 0,6), diyabetus melitusu (DM)'nun olması (p:0,5), hipertansiyon (HT)'un olması (p:0,19) ve vasküler hastalığının olmasının (p: 0,8) PAF grupları arasında anlamlı farkı saptanmadı. NIHSS ve CHA2DS2VAS skorunun PAF olan ve olmayan grupta anlamlı farkı yoktu (p: 0,1). Yapılan lojistik regresyon analizinde PAF saptanması ile yaş, cinsiyet, KKY, DM, HT ve vasküler hastalığının olması arasındaki ilişki değerlendirildi. Bunlar arasında PAF saptanması ile en ilişkili faktör yaş artışıydı (p:0,01 ve β:0,960).

Sonuç:

Çalışmamızda PAF saptanan hastalarda en belirleyici faktörün yaş olduğu saptandı. Buda ileri yaş inme hastalarında daha uzun süreli ritim holter EKG çekiminin etyoloji aramak için yapılması gerektiğini ve PAF saptama oranının yaş arttıkça arttığını göstermekteydi.

SS-54 KARAMAN'DA INTRAVENÖZ TROMBOLİTİK UYGULAMAYI NASIL BAŞARDIK ?

BAKİ DOĞAN , ŞERİFE DENİZ AK TURA , YÜCE DOĞRU

KARAMAN DEVLET HASTANESİ, NÖROLOJİ KLİNİĞİ

Amaç:

İnme ülkemizde ölüm nedenleri arasında 3. sırayı almaktadır ve fonksiyon kaybının başta gelen nedenlerindendir. Tüm inmelerin %80'den fazlası iskemik kökenlidir. Akut iskemik inme hızlı tedavi gerektiren acil bir durumdur. İlk 4,5 saatte uygulanan rt-PA akut iskemik inmede en etkili tedavi yöntemidir. Çalışmamızın amacı kliniğimizde trombolitik tedavi alan hastaların demografik özelliklerini ve sonuçlarına ek olarak daha öncesinde iskemik inmede intravenöz trombolitik tedavi uygulanmayan bir klinikte, hastane içi ve dışı organizasyonun nasıl organize edildiğini paylaşmaktır.

Gereç ve Yöntem:

Çalışmamızda 2018-2019 yılları arasında hastanemiz Nöroloji Kliniği'nde intravenöz trombolitik tedavi uygulanan 18 hastanın retrospektif dosya taraması ile ulaşılmıştır. Tüm hastalara inme başlangıcından itibaren ilk 4.5 saatte intravenöz 0.9 mg/kg rt-PA uygulandı.

Bulgular:

Çalışmaya yaş ortalaması 70,5±14,4 olan 7'si kadın (%38.8) toplam 18 akut iskemik inme tanılı hasta alındı. Hastaların semptom-kapı zamanı ortalama 83 dakika (30-170 dakika arasında) ve semptom-iğne zamanı 144 dakika (75-240 dakika arasında) idi. Üç hasta endovasküler ve yoğun bakım ihtiyacı olması nedeniyle dış merkeze sevk edildi. Sekiz hastanın ilk 24 saat içerisinde NIHSS değerlerinde %50 üzerinde klinik iyileşme gözlendi. Tedavi sonrasında bir hastada mortal seyreden intraserebral hemoraji gözlendi. Hastaların ortalama yatış süresi onbeş gün olarak saptandı. On bir hastanın üç ay sonraki mRS skoru 0-1, dört hastanın mRS 3-4, iki hastanın mRS 5 olarak saptandı. On beş hastanın hastanemiz servis ve yoğun bakımlarında ortalama yatış süresi on gün olarak saptandı. Bu hastaların TOAST sınıflamasına göre subtipleri , üç hasta büyük damar aterosklerozu, beş hasta kardiyoembolik, bir hasta vertebral arter disseksiyonu ve altı hasta ise kriptojenik inme olarak değerlendirildi.

Sonuç:

Bulgularımız, akut iskemik inme tedavisinde ilk 4,5 saatte kullanılan rt-PA'nın güvenli bir tedavi olduğunu ve ilk 3 ayda fonksiyon kaybını azalttığını göstermektedir. Akut iskemik inmede trombolitik tedavinin uygulanabilmesi için ekipler arasında koordinasyon sağlanması, hastane öncesi eğitim, toplumun bilgilendirilmesi ve kurumsal bir organizasyon şeması gerekmektedir.

SS-55 MEKANİK TROMBEKTOMİ YAPILAN AKUT İSKEMİK İNME OLGULARINDA ÇIKIŞ VE 3. AY MODİFİYE RANKİN SKORUNA ETKİ EDEN FAKTÖRLERİN SAPTANMASI

BİRGÜL DERE [1], HÜSEYİN NEZİH ÖZDEMİR [1], CELAL ÇINAR [2], AYŞE GÜLER [1], HADİYE ŞİRİN [1], NEŞE ÇELEBİSOY [1], EMRE KUMRAL [1]

[1] EGE ÜNİVERSİTESİ TIP FAKÜLTESİ, NÖROLOJİ AD
[2] EGE ÜNİVERSİTESİ TIP FAKÜLTESİ, RADYOLOJİ AD

Amaç:

Büyük damar oklüzyonlarından kaynaklanan iskemik inmenin morbiditesi oldukça yüksektir ve iyi nörolojik sonuç erken ve zamanında rekanalizasyonun sağlanmasına bağlıdır. Yapılan çalışmalarda mekanik trombektomi uygulanan hastaların standart tedavi uygulanan hastalara göre çıkış modifiye rankin skorunun (mRS) anlamlı olarak düşük olduğu saptanmıştır. Çalışmamızda mekanik trombektomi uygulanan hastalarda çıkış ve 3. Ay mRS'na etki eden faktörlerin saptanması amaçlanmıştır.

Gereç ve Yöntem:

Çalışmamıza 2012-2019 yılları arasında mekanik trombektomi işlemi uygulanan 79 hasta alınmıştır. Hastaların demografik özellikleri, vasküler risk faktörleri, başvuru öncesi hastaların antiagregan/antikoagulan kullanımı sorgulanmıştır. Başvuru esnasında oklude olan damar, başlangıç-acil servis başvurusu arasındaki süre, başlangıç-rekanalizasyon arasında geçen süre, değerlendirmeye alınmıştır. Bu hastaların bilgileri Elektronik Dosya Sistemi üzerinden retrospektif olarak elde edilmiştir. Prognoz değerlendirmesi çıkış mRS ve 3. Ay mRS üzerinden yapılmıştır. Bu veriler SPSS 25.0 ile analiz edilmiştir.

Bulgular:

Çalışmamıza 79 hasta alındı, yaş ortalaması 63 (min:34 max:86) olarak saptandı. Hastaların %46,8'i kadın, %53.1'i erkekti. Hastaların %86,08'inde en az bir vasküler risk faktörü saptandı. Hastaların özgeçmişinde %40.5'inde diyabet, %25.3'ünde koroner arter hastalığı tesbit edildi. Çıkış mRS ile entübe gün sayısı arasında orta düzeyde korelasyon (r=0,51) olduğu saptanmıştır. Yoğun bakım yatış günü (r=0,37) ve toplam hastane yatış günü (r=0,26) ile çıkış mRS arasında düşük düzeyde korelasyon olduğu görülmüştür ($p<0.05$).

Sonuç:

Çıkış mRS skor ortalamaları karşılaştırıldığında diyabet ve koroner arter hastalığı olan hastalarda istatistiksel olarak anlamlı artış saptandı ($p<0.05$). 3.ay mRS skorlarında ek olarak kadın cinsiyette skorun daha yüksek olduğu saptandı. Lineer regresyonla bu değişkenler yaşa göre düzeltildiğinde koroner arter hastalığının çıkış mRS sinde 1.73(SE:0.61) puanlık anlamlı artışa yol açtığı, 3.ay mRS skorunda ise diyabetin 1.8 puanlık(SE:0.75) anlamlı artışa yol açtığı belirlendi.

SS-56 ASEMPTOMATİK KAROTİS STENOZLU HASTALARDA SESSİZ BEYİN İNFARKTLARI VE STENOZ DERECESİYLE İLİŞKİSİ

MÜJDAT DENİZ BENLİ , BÜLENT GÜVEN

SAĞLIK BİLİMLERİ ÜNİVERSİTESİ ANKARA DIŞKAPI YILDIRIM BEYAZIT EĞİTİM VE ARAŞTIRMA HASTANESİ, NÖROLOJİ KLİNİĞİ

Amaç:

Karotis aterosklerozunun sessiz beyin infarktları (SBİ) ve beyaz madde lezyonları (BML) ile ilişkisi kesin olarak bilinmemektedir. Bu çalışmada asemptomatik tek taraflı ≥%50 karotis stenozu olan hastalarda; stenozu olan ve olmayan internal karotis arter (İKA)'lerce beslenen hemisferik alanların SBİ, derin beyaz madde lezyonları (DBML) ve periventriküler beyaz madde lezyonları (PBML) açısından karşılaştırılması, stenoz derecesi ve vasküler risk faktörleri ile ilişkisinin araştırılması amaçlanmıştır.

Gereç ve Yöntem:

Geçirilmiş inme ve/veya geçici iskemik atak öyküsü bulunmayan, renkli karotis Doppler ultrasonografide (USG) tek taraflı İKA'da ≥%50 stenozu olan hastalar çalışmaya alındı. Hastaların demografik bilgileri, vasküler risk faktörleri ve İKA stenoz dereceleri kaydedildi. Beyin manyetik rezonans görüntülemelerinde her iki hemisferin İKA sulama alanındaki SBİ'nin sayısı, yerleşimleri ve büyüklükleri belirlendi. Beyaz madde T2 hiperintens

lezyonları değerlendirilerek, DBML ve PBML Fazekas ölçeğine göre derecelendirildi.

Bulgular:

Çalışmaya alınan 69 hastanın 53'ünde %50-69 (%76.8), 16'sında ≥%70 (%23.2) tek taraflı asemptomatik İKA stenozu bulunuyordu. ≥%50 İKA stenozuna ipsilateral ve kontralateral hemisferler arasında SBİ sayısı, yerleşimi ve büyüklüğü; DBML ve PBML'nin bulunup bulunmaması açısından istatistiksel olarak anlamlı bir farklılık saptanmadı. Sadece Fazekas evre 1 DBML sıklığı kontralateral hemisferde daha fazla olarak bulundu ($p=0.035$). ≥%50 İKA stenozuna ipsilateral hemisferde SBİ, DBML ve PBML varlığı ile vasküler risk faktörleri arasında ilişki saptanmadı. İKA stenozu %50-69 ve ≥%70 olarak sınıflandırılarak kontralateral hemisferle karşılaştırmalar yapıldığında; ≥%70 stenozu olan İKA ile beslenen hemisferde SBİ'si olan hasta sayısı, kontralateral hemisferde SBİ'si olan hasta sayısından daha fazla idi ($p=0.029$). SBİ sayısı da ≥%70 stenozu olan İKA tarafından beslenen hemisferde, kontralateral hemisfere göre daha fazla olarak bulundu ($p=0.027$). DBML ve PBML'nin varlığı açısından hemisferler arasında fark bulunmazken, Fazekas evre 1 DBML sıklığı ≥%70 İKA stenozunun kontralateral hemisferinde ipsilateral hemisferine göre daha fazla idi ($p=0.025$).

Sonuç:

Çalışmamızın sonuçları %70 ve üzerindeki asemptomatik karotis stenozlarının SBİ ile ilişkisine işaret etmiş; inme için bir risk faktörü kabul edilen SBİ'nin, ileri derecelerdeki karotis stenozları için de bir gösterge olabileceğini düşündürmüştür. Çalışmamızda karotis stenozu ile BML arasında ilişki bulunmamış ve bu lezyonların karotis aterosklerozu yerine serebral küçük damar hastalığını yansıttıkları görüşü desteklenmiştir.

SS-57 MEDİKAL TEDAVİYE DİRENÇLİ SİNÜS VEN TROMBOZU OLGUSU

DERYA TAKTAKOĞLU , İLKER ÖZTÜRK , ZÜLFİKAR ARLIER , ELİF BANU SÖKER , DİLEK ACAR

ADANA ŞEHİR EĞİTİM VE ARAŞTIRMA HASTANESİ

Olgu:

Sinüs ven trombozu (SVT), inmenin nadir görülen bir formu olup özellikle genç kadın ve çocuklarda görülür. SVT nin klinik prezentasyonu çok çeşitlidir, özellikle koma klinik kötü gidişin bir göstergesidir. Sistemik antikoagülasyon SVT de ilk seçenek tedavi olarak kabul görmüştür. Buna rağmen %13 hastada antikoagülan tedavi tek başına tam yeterli olmamaktadır. Mekanik trombektomi, tromboaspirasyon, intrasinüs tromboliz, balon venoplasti dahil endovasküler girişim antikoagülasyona rağmen kötüleşen hastalarda alternatif bir seçenektir. Yirmi dört yaşında 10 haftalık gebe kadın hasta acil servise 3-4 gündür olan baş ağrısı, bulantı, kusma ve son bir gündür eklenen bilinç bozukluğu nedeni ile başvurdu. Nörolojik muayenesinde bilinç letarji-stupor, göz dibinde papilödem, aktif ekstremite hareketi yoktu. Acilde çekilen diffüzyon MR da sol frontal, parietal ve sağ parietooksipital alanlarda yaygın diffüzyon kısıtlılıkları izlendi. Özgeçmişinde bir özellik yoktu, ikinci gebeliğiydi. İlk gebeliğinde bir sıkıntı olmadığı öğrenildi. Hasta öykü, nörolojik muayene ve nörogörüntüleme eşliğinde iskemik inme tanısı ile yoğunbakım ünitesine yatırıldı. Antiödem ve antikoagulan(düşük molekül ağırlıklı heparin), antiagregan tedavi başlandı. Etyolojide rol oynayabilecek gebelik dışı nedenler (kardiyak, vaskülitik, enfeksiyöz, hiperkoagulobilite) araştırıldı. Kollejen doku testlerinde ve trombofili panelinde patoloji saptanmadı. Kadındoğum kliniğine konsülte edildi, fetal problem saptanmadı. MR venografide sol transvers sinüs, sigmoid sinüs ve kısmen süperior sagittal sinüste trombüs ile uyumlu görünüm saptandı. Takiplerinde ağrılı uyaran ile deserebre olan ve medikal tedaviden fayda görmeyen hasta anjiografi ünitesine alınarak trombektomi ve tromboaspirasyon yapıldı, tüm sinüslerde parsiyel rekanalizasyon sağlandı. İşlemden beş gün sonra bilinçte düzelme, sol kol ve bacakta hareket gözlendi. Antikoagulan tedaviye devam edildi. Hastanın son nörolojik muayenesinde bilinç açık, konuşma doğal, sağ üst ekstremite 2/5, alt ekstremite 3/5 kas gücü ile poliklinik takiplerine alınarak taburcu edildi. Medikal tedaviye rağmen kötüye giden tedaviye dirençli olan sinüs ven trombozu olgusunda endovasküler tedavinin mortaliteyi önleyip ve özürlülük derecesinde belirgin düzelme sağlaması nedeni ile olgumuzu sunmaya değer bulduk.

SS-58 MİGREN HASTALARINDA MONOSİT/ YÜKSEK DANSİTELİ LİPOPROTEİN KOLLESTEROL ORANININ BEYAZ CEVHER LEZYONU İLE İLİŞKİSİ

ERSİN KASIM ULUSOY

SAĞLIK BİLİMLERİ ÜNİVERSİTESİ KAYSERİ ŞEHİR HASTANESİ, NÖROLOJİ KLİNİĞİ

Amaç:

Migren görülme sıklığı çok yüksek olmasına ragmen, patafizyolojisi tam anlamıyla halen anlaşılamamıştır. Migren patolojisinde ve hastalığın gidişatını tahmin etmekte major rol alan endotel disfonksiyonu, oksidatif stres ve inflamasyonu doğrudan ya da dolaylı olarak tahmin ettirebilecek markılar klinisyenlerin araştırma konusu olmaktadır. Yapılan farklı çalışmalar sonucunda migren hastalarında beyaz cevher lezyonu (BCL) normal popülasyona göre daha sık gözlendiği belirtilmiştir. Bu çalışmada, birincil olarak migren hastalarında Monosit/HDL-C oranı BCL ile ilişkisini göstermeyi, ikincil olarakta serum Monosit/HDL-C oranını (MHO) sağlıklı gönüllülerle karşılaştırarak atak sıklığı ve atak şiddetinde kullanılabilecek biomarkır olup olamayacagını göstermeyi amaçladık.

Gereç ve Yöntem:

Çalışmamıza 201 migren hastası (114 BCL olmayan, 87 BCL olan) ve 150 sağlıklı gönüllü üzerinde yürütüldü. Migren tanısı International Classification of Headache Disorders III tanı kriterlerine göre konuldu. Migrenli hastaların Ağrı şiddeti Vizüel Analog Skala (VAS) ile, dizabilite oranları Migraine Disability Assesment Scale (MIDAS) belirlendi. Hematolojik ve biyokimyasal ölçümler için kan örnekleri alındı. MHO hesaplandı ve istatistiksel olarak kontrol grubu ile karşılaştırıldı.

Bulgular:

Ortalama MHO oranı migrenlilerde 15.04±5.63 olarak saptanırken, kontrol grununda bu değer 9.3±2.95 olarak saptandı. Bu fark istatistiksel olarakta anlamlıydı ($p<0.001$). Migrenli'li hastalarda kontrol grubuna göre MHR cut-off değeri 12.9 olarak bulundu. MHO oranıyla VAS skoru ve MİDAS evresi arasında istatistiksel olarak anlamlı olan, pozitif yönde korelasyon vardı (r:0.424, r:0,356 sırasıyla), ($p<0.001$). Ayrıca BCL olan migrenli hastalarda MHO, olmayanlara göre istatistiksel olarak daha yüksekti ($p<0.001$).

Sonuç:

Sonuçlarımızda, endotel disfonksiyonun göstergesi olan MHO seviyeleri migren hastalarında BCL, ağrının şiddeti ve dizabilitesi ile ilişkili olduğu ve bunları belirlemede bağımsız bir belirteci olduğu gösterilmiştir. MHO seviyeleri migren hastalarında BCL saptamada yararlı, pratik, ucuz ve kolay hesaplanabilir bir marker olabileceğini önermekteyiz. Bunun yanında daha net sonuçlar oluşabilmesi ve patofizyolojinin aydınlatılabilmesi açısından geniş ölçekli, randomize çalışmalara ihtiyaç vardır.

SS-59 AURALI VE AURASIZ MİGREN ATAĞINDA TİYOL/ DİSÜLFİD HOMEOSTAZI VE OKSİDATİF STRES BULGULARI

MUSTAFA UZUN [1], ERAY METİN GÜLER [2], ABDÜRRAHİM KOÇYİĞİT [2], FERDA İLGEN USLU [3]

[1] *BEZMİALEM VAKIF ÜNİVERSTİTESİ TIP FAKÜLTESİ*
[2] *BEZMİALEM VAKIF ÜNİVERSTİTESİ TIP FAKÜLTESİ, BİYOKİMYA AD*
[3] *BEZMİALEM VAKIF ÜNİVERSTİTESİ TIP FAKÜLTESİ, NÖROLOJİ AD*

Amaç:

Migren toplumda sık karşılaşılmasına rağmen patofizyolojisinde anlaşılamayan alanlar mevcuttur. Bazı çalışmalar serbest radikallerin oluşumu ve yüksek oksidatif stres düzeylerinin migren patogenezinde rol oynayabileceğini göstermekle beraber sonuçlar tartışmalıdır. Biz çalışmamızda migren atağında fazla miktarda tüketilen tiyollerin aşırı serbest radikal jenerasyona eşlik ettiğini varsayarak migren

atağında oksidatif stresin bulgularını araştırmayı planladık. Genetik ve çevresel faktörlerin migreni ve oksidatif stresi farklı etkileyebileceği varsayarak kendi popülasyonumuzdaki sonuçları paylaşmayı amaçladık.

Gereç ve Yöntem:

Yetmiş migren hastası (42 kadın, ortalama yaş 39,7±7,9 yıl) migren atağı(MA) sırasında çalışmaya dahil edildi. Sigara-alkol kullanan, son 3 ay içinde proflaksik ilaç kullanan, eşlik eden hastalığı bulunanlar çalışmaya alınmadı. Hastalar aurasız(AsM) ve auralı(AM) migren olarak 2 gruba ayrıldı, eşleştirilmiş kontrol grubuyla karşılaştırıldı. Serum total antioksidan seviyesi (TAS), total oksidan seviyesi (TOS), total tiyol (TT), natif tiyol (NT) ve disülfit (DIS) düzeyleri sağlıklı bireylerle karşılaştırıldı.

Bulgular:

Hasta grubunda kontrollere kıyasla TOS, OSI ve DIS düzeyleri istatistiksel olarak anlamlı yüksek bulundu($p < 0.001$). TT, NT ve TAS düzeyleri hasta grubunda kontrollere göre anlamlı derecede düşük bulundu($p <0,001$). TT seviyesi AMde kontrol ile karşılaştırıldığında anlamlı derecede düşüktü($p <0.001$), ancak AsM'de anlamlı bir ilişki bulunmadı($p = 0,058$). TAS ve NT seviyeleri AMde istatistiksel olarak anlamlı düşük($p <0,001$), TOS, OSI ve DIS düzeyleri yüksek bulundu(TOS ve OSI için $p<0.001$, DIS için $p = 0,032$).

Sonuç:

Bulgularımız antioksidan sistemin ana komponenti olan tiyollerin AM'de daha belirgin olmak üzere MA sırasında anlamlı bir şekilde tüketildiğini, dolayısıyla MA'nın patofizyolojisinde ve/veya atağa sekonder oksidatif stresin bu süreçte önemli bir rol oynayabileceğinin tutarlı bir göstergesidir. Olası sebep-sonuç ilişkisinin belirlenmesi için metodolojik olarak güçlü çalışmalara ihtiyaç vardır.

SS-60 MİGRENDE SİNİR BLOKAJI TEDAVİSİNDE AYNI SEANSTA DAHA FAZLA SİNİR ENJEKSİYONU DAHA MI ETKİLİ?-3 AYLIK TAKİP SONUÇLARI

İSMET ÜSTÜN [1], YILDIZHAN ŞENGÜL [2], AZER GULUZADE [1], CEMRE KARAKAYALI [1]

[1] *BEZMİALEM VAKIF ÜNİVERSİTESİ*
[2] *TAKSİM EĞİTİM ARAŞTIRMA HASTANESİ*

Amaç:

Akut ve kronik migren tedavisinde genellikle büyük oksipital sinire enjeksiyonlar yapılmaktadır. Çalışmamızın amacı sadece oksipital sinir blokajı yapılan hastalarla, trigeminal sinirin oftalmik ve maksiller dallarının uç dalları olan supraorbital ve infraorbital sinire de blokaj uygulanan hastaların 3 aylık takip sonuçlarını karşılaştırmaktır.

Gereç ve Yöntem:

Toplam 50 hastanın 1. grubu oluşturan 22'sine sadece bilateral oksipital sinir blokajı, 28 hastalı 2. grubuysa bilateral oksipital, supraorbital ve infraorbital sinir blokajları yapılmıştır. Her iki gruba 6 mg (1 cc) betametazon ve 20 mg (1 cc) lidokain bilateral büyük oksipital sinir alanına uygulanmış ayrıca 2. gruba aynı karışım ek doz olarak supraorbital ve infraorbital sinirlere de uygulanmıştır. Hastalara enjeksiyonlar birer ay arayla 3 kez uygulanmıştır. Her enjeksiyon öncesi ve 3. enjeksiyondan bir ay sonra hastaların aylık ağrılı gün sayıları ve vizüel analog skala (VAS) skorları not alınmıştır.

Bulgular:

Enjeksiyon öncesi her iki grupta aylık ağrılı gün sayısı sırasıyla ortalama 9,6 ve 9,3 ile benzerken ($p=0.70$), 1. Enjeksiyondan sonra sırasıyla 6.2 ve 5,2 güne ($p=0.06$) ,2. den sonra 5,3 ve 3,8 güne ($p=0.003$), 3. Den sonra 3,9 ve 2,8 güne ($p=0.008$) gerilemiştir. Enjeksiyon öncesi her iki grubun VAS skorları 8.2 iken 3. aylık tekrarlayan enjeksiyonlar sonucunda sırasıyla 5.9 ve 6.0 a gerilemiştir.

Sonuç:

Sinir blokajları migren tedavisinde hem ağrılı gün sayısında hem de ağrı şiddeti üzerinde etkilidir. Aynı seansta daha çok perikranial sinir blokajı yapmak ve enjeksiyonları belirli periodlarla tekrar etmek ağrılı gün sayısında belirgin derecede azalma sağlamaktadır.

SS-61 KRONİK MİGREN TEDAVİSİNDE BOTULİNUM TOKSİNİ ZANNETTİĞİMİZ KADAR UZUN ETKİLİ Mİ?

İSMET ÜSTÜN [1], YILDIZHAN ŞENGÜL [2], NİHAT MUSTAFAYEV [1], ALİŞAN BAYRAKOĞLU [1], SULTAN MEŞE [1]

[1] *BEZMİALEM VAKIF ÜNİVERSİTESİ*
[2] *TAKSİM EĞİTİM ARAŞTIRMA HASTANESİ*

Amaç:

Botulinum toksini (BT) nörolojide hareket bozuklukları, spastisite gibi hastalıkların yanı sıra son yıllarda ağrı tedavilerinde de kullanılmaya başlanmıştır. Toksin glutamat A, kalsitonin gen ilişkili peptid ve substans P gibi ağrı ile ilişkili inflamatuar mediatörlerin salınımını engelleyerek etki etmektedir. Böylelikle kronik migrende gördüğümüz periferik sensitizasyonu ve nörojenik enflamasyonu baskılıyarak dolaylı olarak santral sensitizasyonu da azalttığı düşünülmektedir. Toksinin etkinliği genellikle 2-4 ay içerisinde aksonal filizlenmelerin artması ile kaybolmaktadır. Çalışmamızın amacı ilk defa BT uygulanan kronik migren hastalarında ağrıya yanıtın aylık değişimi ve ağrı kesici kullanımı azaltılmasına faydasının değerlendirilmesidir.

Gereç ve Yöntem:

Kronik migren tanısı almış 70'i kadın 10'u erkek toplam 80 hasta çalışmaya dahil edilmiştir. Çalışma boyunca aldıkları proflaktik tedavileri değiştirilmemiştir. Hastalara PREEMPT çalışmalarında belirtilen lokalizasyonlara 155-195 ü BT uygulanmıştır. Uygulama öncesinde aylık ağrılı gün sayıları ve ağrı kesici kullanımları, uygulama sonrasında da 3 ay boyunca kaydedilmiştir.

Bulgular:

Hastaların BT öncesi ağrılı gün sayıları aylık ortalama 18.9 iken, uygulama sonrası 1. Ayda 10.5, 2. Ayda 9.3 e gerilemiş. 3. Ayda ise tekrardan 11.9 gün/ay a çıkmıştır. BT öncesi

aylık ağrı kesici alımı ortalama 11,4 iken, uygulama sonrası 1. Ayda 6.5 e 2. ayda 5.4 e gerilemiş. 3. Ayda tekrardan 5.8 adet/ay a çıkmıştır. Hastaların ağrılı günleri ve buna paralel ağrı kesici kullanımları 1. ve 2. Ayda kademeli olarak düşerken(p<0,001) 3. ayda 2.

Ay ile karşılaştırıldığında tekrardan artış göstermeye başlamıstır.(p<0,001)

Sonuç:

BT, kronik migren hastalarında ağrı kontrolünde ve ağrı kesici kullanımının azaltılmasında etkilidir. Fakat bu etki uzun süre sürmemekte,3. Aydan itibaren ağrılarda tekrardan artış görülmektedir.

SS-62 KOMORBİD İNSOMNİ TANISI OLAN KRONİK MİGREN HASTALARINDA BİLİŞSEL DAVRANIŞÇI TERAPİ VE GON BLOKAJININ UYKU VE BAŞ AĞRISI ÜZERİNE ETKİSİ ÖNCÜL SONUÇLARI

KÜBRA MEHEL METİN [1], FATMA AYŞEN EREN [2], GÜLÇİN BABAOĞLU [3], MUSTAFA KARAOĞLAN [1], GÜRAY KOÇ [4], SUNA AKIN TAKMAZ [5], LEVENT ERTUĞRUL İNAN [1], TAHİR KURTULUŞ YOLDAŞ [1]

[1] ANKARA EĞİTİM VE ARAŞTIRMA HASTANESİ, NÖROLOJİ KLİNİĞİ
[2] İSTANBUL ÜNİVERSİTESİ İSTANBUL TIP FAKÜLTESİ, ALGOLOJİ BD
[3] GÜLHANE EĞİTİM VE ARAŞTIRMA HASTANESİ, ALGOLOJİ KLİNİĞİ
[4] GÜLHANE EĞİTİM VE ARAŞTIRMA HASTANESİ, NÖROLOJİ KLİNİĞİ
[5] ANKARA EĞİTİM VE ARAŞTIRMA HASTANESİ, ALGOLOJİ KLİNİĞİ

Amaç:

Komorbid uyku bozuklukları baş ağrısının kronikleşmesine katkıda bulunmaktadır ve insomni ile aralarında komplex bir ilişki vardır. Çalışmamızda komorbid insomni olan kronik migren hastalarında baş ağrısına yönelik uygulanan bilişsel davranışçı terapi (BDT) ve GON blokajının uyku ve baş ağrısı üzerine etkisinin değerlendirilmesi amaçlanmıştır.

Gereç ve Yöntem:

Ankara Eğitim ve Araştırma Hastanesi nöroloji polikliniğine uykusuzluk ve baş ağrısı şikayeti ile başvuran kronik migren ve insomni tanısı alan 46 hastadan takip isteyen 33 hasta değerlendirilmiştir. 8 'ine medikal tedavi, 7'sine BDT , 12'sine GON blokajı ,6'sına GON+ BDT önerildi. Tedaviye başlayan 1 BDT, 1 GON blokajı hastası tedaviye devam edemedi. Toplamda 11 hasta tedavi öncesi, tedavi süresince ve sonrası Pittsburgh uyku kalitesi değerlendirme ölçeği, Ephtworth uykululuk ölçeği, insomnia şiddeti değerlendirme ölçeği, Beck depresyon , Beck anksiyete ölçeği, uyku öncesi uyarılmışlık ölçeği, uyku hakkındaki işlevsel olmayan inanış ve tutum skalası, uyku ile ilgili şikayetlerin günlük yaşama etkileri değerlendirme anketi, Montreal bilişsel değerlendirme(MoCA), baş ağrısı ve uyku günlüğü ile takip edildi. Hastaların yapılmış olan polisomnografi testleri dosyalarında incelendi.

Bulgular:

25 hastaya önerilen BDT, GON, GON+BDT tedavilerini 12'si (%48) tedaviye başlamadan, 2 'si (%8) tedaviye başladıktan sonra olmak üzere BDT önerilen 7 hastanın 5'i (%71,4) tedavi başlamadan, 1'i (%14,2) tedavi başladıktan sonra ayrıldı. Hastaların hepsi kadın ve ortalama yaş 44,7'di. Baş ağrısı yıl ortalaması 18,6 'dı . Stres, uyku ve uykusuzluk en fazla belirtilen tetikleyici faktördü. Polisomnografide ortalama total uyku süresi: 329,3 dk uyku latansı : 35,1 dk ' dı. Baş ağrısı olan gün sayısı ve insomni yaşanan gün sayısında azalma , uygulanan tüm ölçeklerin skorlarında gerileme ,bazılarının MoCA değerlerinde artış olduğu gözlendi.

Sonuç:

BDT hastalarının tedavi öncesi ayrılma oranı (%71,4) literatürde belirtilen orandan (%15,9) yüksek olması ve tedaviye başladıktan sonra ayrılma oranı (%14,2) olup belirtilen orandan (%26,2) düşük olması sosyokültürel ve ekonomik farklılıklarımızla ilişkili olabilir. Bir kaç hastanın değerlendirme skorları değişken olup hastaların yaşamlarında stres gibi farklı değişkenlerin fazla olmasıyla ilişkili olabileceğini düşündürtmektedir. Komorbid insomnisi olan kronik migren hastalarında baş ağrısına yönelik uygulanan BDT ve GON blokajı tek başlarına veya birlikte uygulandığında baş ağrısının azalması ve uykuyu iyileştirmede etkili olduğunu gözlemledik. Literatürde insomni için uygulanan BDT kronik migrenin epizodik migrene dönüşümünü sağladığını , bir çalışmada da baş ağrısı ve insomni için uygulanan hybrid BDT ile baş ağrısı ve insomni semptomu olan gün sayısında azalma olduğu gösterilmiştir. GON blokajı uygulamasının uyku ve baş ağrısı üzerine etkisini değerlendiren yayın mevcut değildir. Çalışmamızın literatüre katkısı olacağını düşünmekteyiz ve daha geniş vaka serilerine ihtiyaç olup çalışmamız devam etmektedir.

SS-63 BEYİN MANYETİK REZONANS GÖRÜNTÜLEMEDE HİPERİNTESİTE TESPİT EDİLEN MİGREN HASTALARINDA KOGNİTİF ETKİLENME VAR MI?

MEHMET HAMAMCI

YOZGAT BOZOK ÜNİVERSİTESİ TIP FAKÜLTESİ, NÖROLOJİ AD

Amaç:

Normal popülasyon ile karşılaştırıldığında migren hastalarında beyaz cevher hiperintensiteleri daha sık görülmekle birlikte bu lezyonların patofizyolojisi net olarak bilinmemektedir. Bu lezyonların migren atakları ile indüklenen serebral hipoperfüzyonun indirekt bir göstergesi olduğu düşünülmektedir. Bu çalışmada migren tanısı olan beyin MRG (Manyetik Rezonans Görüntüleme) de hiperintesinte saptanan hastaların bilişsel işlevleri değerlendirerek hiperintensite ve kognisyon arasında ilişki olup olmadığını saptamak amaçlandı.

Gereç ve Yöntem:

Bu kesitsel çalışmaya beyin MRG'de hiperintensite tespit edilen 30 epizodik migren hastası, beyin MRG'de hiperintensite saptanmayan 30 epizodik migren hastası ve 30 sağlıklı birey dahil edilmiştir. Katılımcılara sosyodemografik veri formu, Beck Anksiyete Ölçeği ve Beck Depresyon Ölçeği, bilişsel işlevleri değerlendirmek için Montreal Bilişsel Değerlendirme Ölçeği (MOBİD), Sayı Menzili Testi ve Stroop renk sözcük interferans testleri uygulanmıştır.

Bulgular:

Yaş ortalamaları, kontrol grubunun 38,07±10,54, beyin MRG'de hiperintensite tespit edilen migren hastalarının 38,57±7,04, beyin MRG'de beyaz hiperintensite saptanmayan migren hastalarının 37,47±8,52 idi. Yaş ve cinsiyet açısından gruplar arasında anlamlı fark yoktu (sırasıyla: p=0,879; p 721). MRG'de hiperintensite tespit edilen hastaların MOBİD alt bileşenlerinden yönetici işlevler, dikkat, soyut düşünme ve gecikmeli hatırlama değerleri kontrol grubuna göre anlamlı derecede düşük bulunmuştur. Gruplara göre Sayı Menzili test sonuçları karşılaştırıldığında toplam sayı menzili değerleri MRG'de hiperintensite tespit edilen hastalarda daha kötü bulundu. MRG'de hiperintensite tespit edilen migren grubunda Stroop 5 süresi kontrol grubuna göre daha yüksekti.

Sonuç:

Bu çalışmanın sonuçları, MRG'de hiperintensite tespit edilen migren hastalarının bilişsel işlevlerinin sağlıklı kontrollere göre daha bozuk olabileceğine işaret etmekte olup bu alanda yapılacak ileri çalışmalara ihtiyaç olduğunu düşündürmektedir.

SS-64 HİPPOKAMPAL SKLEROZLA İLİŞKİLİ MEZYAL TEMPORAL LOB EPİLEPSİSİ VE NEDENİ BİLİNMEYEN FOKAL EPİLEPSİLERDE İNFLAMAZOM VE İNFLAMATUVAR FAKTÖRLERİN ROLÜ

CANAN AYSEL ULUSOY [1], EBRU NUR VANLI YAVUZ [2], ELİF ŞANLI [1], ÖZLEM TİMİRCİ KAHRAMAN [4], VUSLAT YILMAZ [1], NERSES BEBEK [3], CEM İSMAİL KÜÇÜKALİ [1], ERDEM TÜZÜN [1], BETÜL BAYKAN [3]

[1] İSTANBUL ÜNİVERSİTESİ AZİZ SANCAR DENEYSEL TIP ARAŞTIRMA ENSTİTÜSÜ, SİNİRBİLİM AD
[2] KOÇ ÜNİVERSİTESİ HASTANESİ
[3] İSTANBUL ÜNİVERSİTESİ TIP FAKÜLTESİ, NÖROLOJİ AD
[4] İSTANBUL ÜNİVERSİTESİ AZİZ SANCAR DENEYSEL TIP ARAŞTIRMA ENSTİTÜSÜ, MOLEKÜLER TIP AD

Amaç:

Epilepsi, genetik ve/veya çevresel birçok etmenle ilişkilendirilmekle birlikte; son yıllardaki çalışmalar, inflamazom ve inflamasyonun epilepsi patofizyolojisinde rolü olduğunu desteklemektedir. Bu projede amacımız, epilepsi hastalarında inflamazom yolağı elemanlarının rolünü araştırmak ve böylece epilepsi tedavisinde yeni seçeneklerin sunulmasını sağlamaktır.

Gereç ve Yöntem:

Hippokampal skleroz ile ilişkili mezyal temporal lob epilepsi (MTLE-HS) (n=35), nedeni bilinmeyen fokal epilepsi (NBFE) (n=47) ve sağlıklı kontrollerin (n=47) kan örneklerinden serum ve periferik kan mononüklear hücre (PKMH) elde edilmiştir. Bu örneklerde; inflamazom komponentleri; NLRP1,NLRP3, ASC, kaspaz-1, ,IL-1β ve IL-18, inflamazom aktivasyonunda rol oynayan pürinerjik 2X7 reseptörü (P2X7R), pro-inflamatuvar ve anti-inflamatuvar bazı sitokinler (IL-6, TNF-α, IL-4, IL-10), nükleer faktör kapa B(NF-kB), NOS izoformlarının (iNOS, eNOS, nNOS) ekspresyonlarını değerlendirilmek amacıyla gerçek zamanlı polimeraz zincir reaksiyonu (GZ-PZR) ve ELISA deneyleri yapılmıştır.

Bulgular:

ELISA deneyleri sonucunda, araştırılan inflamazom ve inflamatuvar moleküllerin büyük bir çoğunluğunun, tüm epilepsi gruplarında sağlıklılara göre istatistiksel olarak anlamlı derecede azaldığı gözlemlenmiştir (p<0,05). GZ-PZR sonuçlarında ise ELISA sonuçlarımızdan farklı olarak inflamazom faktörlerinin ve inflamasyon elemanlarının büyük bir bölümünde sağlıklıya göre anlamlı artış tespit edilmiştir (p<0,05). Serumda nöronal otoantikoru pozitif 10 hastada, diğer hastalara göre anlamlı fark saptanamadı. ELISA deney sonuçları ile yapılan klinik korelasyonda sadece politerapi alan hastalarda NLRP1 (p=0,017) ve NLRP3 (p=0,020) seviyeleri diğer gruplara göre anlamlı derece düşük bulundu.

Sonuç:

Bütün bu sonuçlar, inflamazom ve inflamasyonun epilepside önemli bir rolü olduğuna işaret etmektedir. ELISA ve GZ-PZR'daki farklı sonuçların, inflamazom ve inflamasyon elemanlarının merkezi sinir sisteminde ilgili bölgelere göçüne ve patogenez sırasında hızlıca tüketilmelerine bağlı olduğunu düşünmekteyiz.

SS-65 NON-KONVULZİF STATUS EPİLEPTİKUS HASTALARININ İZLEMİNDE GELİŞEN MORBİDİTELER VE PROGNOZLA İLİŞKİLERİ

CANSU AYVACIOĞLU ÇAĞAN , ETHEM MURAT ARSAVA , MEHMET AKİF TOPÇUOĞLU , NEŞE DERİCİOĞLU

HACETTEPE ÜNİVERSİTESİ TIP FAKÜLTESİ, NÖROLOJİ AD

Amaç:

Status epileptikus (SE) ciddi morbidite ve mortalite ile sonuçlanabilen nörokritik bir durumdur. Anti-epileptik tedavinin yanı sıra, nöro-yoğun bakım izlemi ve sistemik komplikasyonların yönetimini gerektirmektedir. Daha önceki çalışmalarda ko-morbid durumların ve izlem sırasında gelişen sorunların, mortalite için bağımsız birer indikatör olduğu gösterilmiştir. Bu araştırmada non-konvulzif SE (NKSE) nedeniyle nöroloji yoğun bakım ünitesinde (NYBÜ) izlenen hastalarda gelişen komplikasyonlar ve prognozla ilişkilerinin incelenmesi amaçlanmıştır.

Gereç ve Yöntem:

2009-2019 tarihleri arasında Hacettepe Üniversitesi NYBÜ'nde NKSE tanısıyla izlenen hastaların verileri retrospektif olarak taranmıştır. Hastaların demografik verileri, komorbid hastalıkları, nörolojik muayene ve laboratuvar bulguları, izlem süreleri ve bu sırada gelişen komplikasyonlar/morbiditeler, izlemin sonlanım durumu saptanmış ve belirtilen parametrelerin prognozla ilişkilerine istatistiksel olarak bakılmıştır.

Bulgular:

33 hastanın (20E, 13K; ort. yaş 55.9) ortalama izlem süresi 34 gündür. 24 hasta status kliniği ile başvurmuş, 9 hastada ise izlemde status saptanmıştır. Status nedeni olarak: 7 hastada iskemik SVO, 6 hastada viral meningoensefalit, 5 hastada intrakraniyal kanama, 5 hastada bilinen epilepsi, 4 hastada intrakraniyal kitle, 3 hastada otoimmun ensefalit, 2 hastada metabolik nedenler gösterilmiş, 1 hastada neden

bulunamamıştır. İzlemde 12 hastaya trakeostomi, 11 hastaya PEG açılmıştır. 18 hastada organ yetmezliği, 28 hastada ise antibiyotik kullanımı gerektiren enfeksiyon gelişmiştir. 10 hastada kritik hastalık miyopati/nöropatisi saptanmıştır. Hastanede 5 hasta kaybedilmiş, 2 hasta kötüleşmiş, 12 hastada değişim olmamış ve 9 hastanın muayenesinde iyileşme olmuştur. NYBÜ yatışı uzun olanların(>30 gün), yatışta enfeksiyon, organ yetmezliği veya kritik hastalık nöromiyopatisi gelişenlerin son mRS puanları anlamlı derecede yüksek bulunmuştur (p<0.05)

Sonuç:

Bu çalışmayla NKSE'nin etkin anti-epileptik ilaçlarla kontrol altına alınmasının olduğu kadar; yoğun bakım yatış süresi uzunluğunun, enfeksiyon, organ yetmezliği vb süreçlerin de mortalite ve taburculuk mRS skorunu etkilediği gösterilmiştir. Hekimlerin bu konuda bilinçlendirilmesi ile NKSE'de prognozun bazı hastalarda kısmen iyileştirilmesi mümkündür.

SS-66 DİRENÇLİ EPİLEPSİ DE OTONOM SİNİR SİSTEMİ DEĞİŞKENLİĞİ İLE SUDEP RİSK FAKTÖRLERİNİN İLİŞKİSİ :SUDEP-7 ENVANTERİ

DEMET İLHAN ALGIN , OGUZ OSMAN ERDİNC

ESKİŞEHİR OSMANGAZİ ÜNİVERSİTESİ TIP FAKÜLTESİ, NÖROLOJİ AD

Amaç:

Epilepside Ani Beklenmedik Ölüm (Suddden unexpected Death in Epilepsy-SUDEP) ile yapılan çalışmalarda epilepsili ve ilaca dirençli epilepsili hastalarda ölümlerin sırayla %15 ve %50 olduğu bildirilmiştir. Bradikardi, apne veya beyinsapı disfonksiyonuna yol açabilecek sempatik ve parasempatik sistemlerin veya kardiyorespiratuar mekanizmaların değişmesi SUDEP ile ilişkilendirilmiştir. Bizde bu çalışma ile dirençli epilepside otonom sinir sistemi fonksiyonları ile SUDEP risk faktörlerinin ilişkisini değerlendirmeyi amaçladık.

Gereç ve Yöntem:

Çalışmaya Eskişehir Osmangazi Üniversitesi Tıp Fakültesi, epilepsi polikliniğinde dirençli epilepsi tanısı ile izlenen 27 hasta alındı. Kontrol grubu 30 sağlıklı bireyden oluşmaktaydı. Otonom Sinir Sistemi (OSS) fonksiyonlarının elektrofizyolojik inceleme protokolü ile sempatik sinir sistemi için Sempatik Deri Yanıtı (SDY), parasempatik sinir sistemi için hem istirahatte hem de Hiperventilasyon (HV) sonrası hesaplanan RR İnterval Değişkenliği (RRIV) ile the mean of the standard deviations for all R-R intervals (SDRR), root-mean square differences of successive R-R intervals (RMSSD) değerleri elde edildi. Hasta grubuna aynı zamanda SUDEP-7 envanteri uygulandı.

Bulgular:

Hasta grubu 11 (% 40,7) kadın ve 16 (59,3) erkek olarak 27 bireyden ve kontrol grubu 14 kadın (%46,6) ve 16 (%53,4) erkek olarak 30 bireyden oluşmaktaydı. Hasta grubunun yaş ortalaması 37,6±12,1 yıl kontrol grubunun yaş ortalaması 41,2±10.2 yıldır. Sempatik deri yanıtı (SDY) latansı, hasta ve kontrol grupları arasında karşılaştırıldığında anlamlı bir fark bulunmamıştır (p>0,05). RRIV mean, HV sonrası RRIV ortalama değerleri hasta ve kontrol grubu ile karşılaştırıldığında anlamlı bir fark bulunmuştur (p< 0,05). SUDEP-7 envanter puanları R-R interval değişkenliği paremetreleri ile karşılaştırıldığında sadece RMSSD değerleri ile istatistik olarak anlamlı bir ilişki saptandı (p <0,05).

Sonuç:

Azalan kalp hızı ve R-R interval değişkenliği kalp hastalığında mortalite ve ani ölüm için kabul edilen bir biyobelirteçtir ve yapılan çalışmalar ve bizim çalışmamızda SUDEP için de önemli olduğunu göstermektedir. Özellikle SUDEP-7 envanteri ile RMSSD arasındaki istatistiksel olarak anlamlı ilişki bu konu ile ilgili gelecekte yapılacak çalışmaların önemini artırmaktadır.

SS-67 YOĞUN BAKIM ÜNİTESİNDE EEG İNCELEMESİ YAPILAN HASTALARIN RETROSPEKTİF DEĞERLENDİRİLMESİ

GÖNÜL AKDAĞ , FATMA AKKOYUN ARIKAN , MUSTAFA ÇETİNER , SİBEL CANBAZ KABAY

KÜTAHYA SAĞLIK BİLİMLERİ ÜNİVERSİTESİ TIP FAKÜLTESİ, NÖROLOJİ AD

Amaç:

Yoğun bakım ünitesinde(YBÜ) izlenen hastalarda bilinç değişikliği sıklıkla ortaya çıkan bir klinik durumdur. Eşlik eden fokal bulgular olmadığında elektroensefalografi (EEG) incelemesi ile tanı konulması ve tedavinin düzenlenmesi oldukça önemlidir. Video EEG monitorizasyonu yapılamadığı durumda aralıklı EEG incelemelerinin de faydası bulunmaktadır.

Gereç ve Yöntem:

Ocak 2018-Eylül 2019 tarihleri arasında YBÜ'de rutin EEG ile incelemesi yapılan hastaların bilgileri retrospektif olarak incelendi. Hastaların demografik ve klinik özellikleri, EEG bulguları, kranial görüntülemeleri, uygulanan tedaviler(antiepileptikler) not edildi.

Bulgular:

113'ü nöroloji YBÜ'de olmak üzere 151 hastaya rutin EEG incelemesi yapılmıştı. Yaş ortalaması 62,1 yıl (minimum;1, maksimum 94 yıl) olan hastaların %52.9'u(80 hasta) erkek cinsiyette idi. Doğurganlık çağında olan 16 kadın hastanın %12.5'u(2 hasta) gebe idi. 12 hastaya 2 kez, 3 hastaya 3 kez, 8 hastaya 4 kez, 1 hastaya 6, 1 hastaya 7, 1 hastaya 13 kez olmak üzere toplam 216 EEG çekimi yapılmıştı. 2 hasta (%1.3) çekim sırasında konvülzif nöbet mevcuttu, 12 hasta (%7.9) Nonkonvülzif Status Epileptikus(NKSE) olarak değerlendirildi. 34 hastada (%22.5) peryodik patern izlenirken 6 hastada (%3.9) trifazik patern izlendi.

Sonuç:

YBÜ'de izlenen hastalarda NKSE prevalansı %8-27 arasında değiştiği bildirilmiştir. Ancak klinik farklılıklar, tanı koymadaki güçlükler nedeniyle insidansın belirlenmesi ise oldukça zordur. Hasta grubumuzun prevalansı benzer bulunmuştur. YBÜ'de izlenen hastalarda görülen elektrografik paternler çeşitlilik göstermektedir. Tedavi planının hastanın kliniği ile birlikte değerlendirilerek yapılması uygundur. Video EEG incelemesi yapılamadığı durumlarda rutin EEG incelemesi yapılması önemlidir.

SS-68 ELEKTROENSEFALOGRAFİ KAYDI SIRASINDA EŞ ZAMANLI ELEKTROKARDİYOGRAFİ'NİN DEĞERLENDİRİLMESİ

ÜLKÜHAN DÜZGÜN , BÜŞRA SÜMEYYE ARICA POLAT , ALİ RIZA SONKAYA , BİLGİN ÖZTÜRK , GÜRAY KOÇ , ÖMER KARADAŞ

SAĞLIK BİLİMLERİ ÜNİVERSİTESİ GÜLHANE EĞİTİM VE ARAŞTIRMA HASTANESİ, NÖROLOJİ AD

Amaç:

Elektroensefalografi (EEG) çekimi sırasında kullanılan elektrokardiyografi (EKG) elektrotları sayesinde EKG-nabız artefaktının ayırt edilmesi, epilepsi veya epilepsi şüphesi olan hastalarda gelişebilecek aritmilerin tespit edilmesi, epilepsi hastalarında görülen iktal ve interikal EKG anomallikleri gibi durumların saptanmasını ve kardiyojenik senkop gibi epilepsi ile karışabilen durumlarda, atak sırasında EEG'de değişiklik olmamasına rağmen EKG'de aritminin tespit edilmesi gibi hastanın tanı ve tedavisini değiştirebilecek durumların belirlenmesini sağlar. Bu çalışmamızda EEG kaydı sırasında eş zamanlı bakılan EKG'nin değerlendirilmesi ve saptanan aritmilerin tanımlanması, bunun tanı, tedavi seçimindeki etkisinin klinik verilerimiz incelenerek araştırılması ve EEG kaydı sırasında eş zamanlı bakılan EKG' nin klinik veriler doğrultusunda önemini vurgulamak amaçlanmıştır.

Gereç ve Yöntem:

Ocak 2018- Ağustos 2019 yılları arasında EEG çekimi yapılan epileptik veya epilepsi şüphesi olan hastalar retrospektif olarak incelenerek, bu hastaların raporlarından aritmi ile ilişkili anahtar kelimeler taranarak bulunanların demografik özellikleri, tanı ve ön tanıları ve hastalığı ile ilgili diğer verileri (kullanmakta olduğu ilaçlar, kardiyoloji konsültasyon bilgileri) değerlendirildi.

Bulgular:

Ocak 2018- Ağustos 2019 yılları arasında toplam 4997 EEG raporundan 55'inde kardiyak aritmi ile ilişkili anahtar kelimeler bulundu. Elli beş hastanın 21'i kadındı. EEG çekimi sırasında 2 hastada asistoli geliştiği görüldü. Asistoli gelişen hastalar kardiyoloji bölümü ile değerlendirildi ve kalp pili takıldı. Asistoli gelişen bir hastada, tüm EKG anomalisi gelişen ellibeş hastanın üçün de beraberinde EEG' de spesifik epileptik anomali mevcuttu.

Sonuç:

EEG çekimi sıranda eş zamanlı yapılan EKG'nin tanı, komorbid hastalıkların ortaya konması, tedavi ve ilaç seçimi konusunda çok önemli ipuçları verebilmektedir.

SS-69 ALZHEİMER TANILI BİREYLERDE FONKSİYONEL MOBİLİTE İLE KOGNİTİF DÜZEY ARASINDAKİ İLİŞKİNİN İNCELENMESİ

KÜBRA NUR MENENGİÇ[1], UĞUR OVACIK[2], FERAY GÜNGÖR[3], NİLGÜN ÇINAR[4], İPEK YELDAN[3]

[1]DOĞUŞ ÜNİVERSİTESİ MESLEK YÜKSEKOKULU TERAPİ VE REHABİLİTASYON BÖLÜMÜ, FİZYOTERAPİ PROGRAMI

[2]İSTANBUL AYDIN ÜNİVERSİTESİ SAĞLIK HİZMETLERİ MESLEK YÜKSEKOKULU, FİZYOTERAPİ PROGRAMI

[3]İSTANBUL ÜNİVERSİTESİ-CERRAHPAŞA SAĞLIK BİLİMLERİ FAKÜLTESİ, FİZYOTERAPİ VE REHABİLİTASYON BÖLÜMÜ, FİZYOTERAPİ VE REHABİLİTASYON AD

[4]MALTEPE ÜNİVERSİTESİ TIP FAKÜLTESİ, NÖROLOJİ AD

Amaç:

Demansın en sık görülen formu olan Alzheimer Hastalığı (AH); hafızayı ve düşünme becerilerini etkileyen, ilerleyen süreçte günlük yaşam aktivitelerini gerçekleştirmeyi zorlaştıran, irreverzibl, progresif bir beyin hastalığıdır. Demansın neden olduğu bilişsel bozukluklar nedeniyle hastaların fiziksel aktivite düzeylerinde düşüş görülebilir ve fiziksel inaktiviteye bağlı olarak fiziksel fonksiyonlarda azalma meydana gelebilir. Çalışmamızın amacı AH olan bireylerde kognitif düzeyin fonksiyonel mobilite üzerine etkisini incelemekti.

Gereç ve Yöntem:

Çalışmamıza hafif ve orta düzeyde AH tanılı, okuryazarlığı olan 15'i erkek, 17'si kadın toplam 32 birey dahil edildi. Katılımcıların sosyodemografik özellikleri kaydedildikten sonra fonksiyonel mobilitenin değerlendirilmesinde 6 Dakika Yürüme Testi (6DYT), Zamanlı Kalk ve Yürü Testi (ZKYT) ve 5 Kez Otur Kalk Testi (5KOKT) kullanıldı. Fonksiyonel mobilite değerlendirilirken testler arasında dinlenme aralıkları verildi ve test esnasında yardımcı cihaz kullanımına izin verildi. Kognitif düzey ise Montreal Kognitif Değerlendirme Ölçeği (MoCA) ile değerlendirildi. İstatistiksel analizde Spearman korelasyon testi kullanıldı ve anlamlılık düzeyi $p<0,05$ olarak kabul edildi.

Bulgular:

Katılımcıların yaş ortalamaları 74,90±9,25 idi. Bireylerin ortalama 6DYT mesafesi 266,37±142,10 m; ZKYT süresi 15,72±12,34 sn; 5KOKT süresi 16,43±8,11 sn; MoCA skoru ise 12,62±6,36 puan idi. Korelasyon analizinde MoCA ile 6DYT (p=0,01 rho= 0,52), ZKYT (p=0,01 rho=-0,65) ve 5KOKT (p=0,01 rho=-0,55) arasında anlamlı ilişki bulundu.

Sonuç:

Çalışmamızın sonucunda kognitif etkilenim düzeyinin AH olan bireylerde fonksiyonel mobilite ile ilişkili olduğu görüldü. AH olan bireylerin rehabilitasyon programlarında egzersiz ile kombine edilmiş kognitif çalışmalara yer verilmesinin, günlük yaşam aktivitelerinin sürdürülmesinde etkili olacağını düşünmekteyiz.

SS-70 ERKEN BAŞLANGIÇLI VE GEÇ BAŞLANGIÇLI ALZHEİMER HASTALIĞI'NDA MANYETİK REZONANS GÖRÜNTÜLEME VE NÖROPSİKOLOJİK TESTLERİN İNCELENMESİ

YAĞMUR ÖZBEK [1], EZGİ FİDE [1], BERRİN ÇAVUŞOĞLU [2], EMEL ADA [3], GÖRSEV G. YENER [4]

[1] DOKUZ EYLÜL ÜNİVERSİTESİ SAĞLIK BİLİMLERİ ENSTİTÜSÜ, SİNİRBİLİMLER AD
[2] DOKUZ EYLÜL ÜNİVERSİTESİ SAĞLIK BİLİMLERİ ENSTİTÜSÜ, MEDİKAL FİZİK AD

[3] DOKUZ EYLÜL ÜNİVERSİTESİ TIP FAKÜLTESİ, RADYOLOJİ AD
[4] DOKUZ EYLÜL ÜNİVERSİTESİ TIP FAKÜLTESİ, NÖROLOJİ AD

Amaç:

Altmış beş yaş öncesi görülen erken başlangıçlı AH (EBAH), geç başlangıçlı AH (GBAH)'ye göre daha nadirdir. Bu çalışmada, EBAH ve GBAH olguları ile sağlıklı kontrollerin volümetrik manyetik rezonans görüntüleme (vMRG) ve nöropsikolojik test (NPT) bulgularının karşılaştırılması amaçlanmıştır.

Gereç ve Yöntem:

Çalışmaya 21 EBAH, 21 GBAH olgusu ile hasta gruplarıyla yaş-eğitim-cinsiyet açısından uyumlu 33 genç ve 26 yaşlı sağlıklı kontrol dahil edilmiştir. Katılımcılara NPT uygulanmış ve MRG taramaları, 1.5 Tesla MRG cihazı kullanılarak gerçekleştirilmiştir. 3D-T1 görüntüler, frontal, ve parietal lobların total hacimleri, total intrakraniyal hacme normalize edilerek, sağ ve sol hipokampus hacimleri hesaplanarak FMRIB Software Library programında analiz edilmiştir.

Bulgular:

Tek-yönlü ANOVA'da total gri madde, total beyaz madde, total beyin, sağ ve sol hipokampus, frontal gri madde ve parietal gri madde hacimlerinde GRUP etkisi gözlenmiştir (Tüm,p<.001). İleri analizlerde, EBAH olgularının sağ ve sol hipokampus hacimlerinin GBAH olgularından fazla olduğu bulunmuştur (Tüm,p<.001). İleri sayı ve geri menzili testlerinde EBAH olgularının skorlarının GBAH olgularına kıyasla düşük olduğu saptanmıştır (Tüm,p<.001). Yaş değişkeninin eşdeğişken faktör olarak alındığı analizlerde, EBAH ve GBAH olgularının NPT ve vMRG ölçümleri arasında fark bulunmamıştır. EBAH olgularının semantik akıcılık skorlarının gri madde, beyaz madde, total beyin ve parietal gri madde hacmiyle yüksek-pozitif korelasyon gösterdiği bulunmuştur (Tüm,p<.007).

Sonuç:

Yaşlanmada hipokampal bölgenin etkilendiği bilinmektedir. GBAH olgularındaki hipokampal atrofinin EBAH olgularına kıyasla fazla olduğu görülse dahi, yaş faktörü kontrol edildiğinde EBAH ve GBAH arasındaki fark ortadan kalkmaktadır. Çalışmamızın bulguları, hipokampal hacimde azalmanın her iki grupta da olduğunu, farklılıklarının yaşa bağlı atrofiden kaynaklanabileceği görüşünü desteklemektedir.

SS-71 NARKOLEPSİYE ÖZGÜ OTOANTİKORLARIN İMMÜNOPRESİPİTASYON VE KÜTLE SPEKTROFOTOMETRE İLE TANIMLANMASI VE VALİDASYONU

HANDE YÜCEER [1], CEM İSMAİL KÜÇÜKALİ [1], VUSLAT YILMAZ [1], DUYGU GEZEN AK [2], ERDİNÇ DURSUN [2], GÜLÇİN BENBİR ŞENEL [3], GÜRLER AKPINAR [4], MURAT KASAP [4], DERYA KARADENİZ [3], ERDEM TÜZÜN [1]

[1] İSTANBUL ÜNİVERSİTESİ AZİZ SANCAR DENEYSEL TIP ARAŞTIRMA ENSTİTÜSÜ, SİNİRBİLİM AD

[2] İSTANBUL ÜNİVERSİTESİ-CERRAHPAŞA CERRAHPAŞA TIP FAKÜLTESİ, TIBBİ BİYOLOJİ AD
[3] İSTANBUL ÜNİVERSİTESİ-CERRAHPAŞA CERRAHPAŞA TIP FAKÜLTESİ, UYKU LABORATUVARI, NÖROLOJİ AD
[4] KOCAELİ ÜNİVERSİTESİ TIP FAKÜLTESİ TIBBİ BİYOLOJİ AD

Amaç:

Narkolepsi, "rapid eye movement" (REM) uyku fazına anormal geçiş ile karakterize kronik bir uyku bozukluğudur. Ani başlayan artmış gündüz uykuluğu, kesintili gece uykusu, katapleksi ve hipnogojik/hipnopompik halüsinasyonlar hastalığın başlıca semptomlarındandır. Uyanıklık durumuyla ilgili hipokretinerjik nöronların kaybı en temel etiyolojisidir. İnsan lökosit antijenleri (HLA) ile bilinen bağlantısı, narkolepsinin otoimmün bir bozukluk olabileceğini düşündürmektedir. Bu çalışmada narkolepsi patogenezine etki edebilecek immün mekanizmaların, hastalığa özgü aday molekül/moleküllerin tespit edilmesi ve validasyonunun gerçekleştirilmesi hedeflenmiştir. Böylece, narkolepsinin otoimmün bir hastalık olarak değerlendirilmesi yönünde önemli veri elde edilmesi ve yeni tedavi hedeflerine öncü olunması amaçlanmıştır.

Gereç ve Yöntem:

Narkolepsi hasta grubu serumları ile immünpresipitasyon ve Sıvı Kromatografisi - Kütle Spektrometresi (LC-MS) çalışmaları gerçekleştirilmiştir. Yapılan analizlerde narkolepsiye özgü bir aday antijen belirlenmiştir. Ardından bulunan aday antijenin ve bu antijene karşı gelişen antikorların hasta ve sağlıklı kontrol serumlarında gösterilerek doğrulanması hedeflenmiştir. Çalışmaya 42 narkolepsi hastası ve toplam 26 sağlıklı kontrol dahil edilmiştir.

Bulgular:

Analiz sonuçlarına göre, narkolepsi olgularında kompleman komponent 4 bağlayıcı protein alfa (C4BPA) aday antijen olarak belirlenmiştir. Validasyon çalışmalarında, C4BPA düzeyi narkolepsi olgularında sağlıklı kontrollere kıyasla anlamlı düzeyde düşük bulunmuştur (p = 0,0296). Anti-C4BPA düzeyi karşılaştırmasında ise narkolepsi hastalarında antikor seviyesinin anlamlılığa yakın şekilde yüksek olduğu görülmüştür (p = 0,0615). Anti-C4BPA ve C4BPA düzeyleri arasında korelasyon tespit edilememiştir.

Sonuç:

Doğrulama çalışmalarının spesifik olarak anti-C4BPA oluşumu yerine immün kompleks varlığını değerlendirdiği düşünülmekle birlikte, çalışma sonuçları narkolepsi etyopatogenezinde otoimmüniteye sebep olabilecek doğal immünite mekanizmalarının etkinliğini göstermiştir. Bu sebeple hastalığa özgü otoantikor tespiti için ileri validasyon incelemeleri gerekmektedir.

SS-72 ÇANAKKALE İL MERKEZİNDE HORLAMA PREVALANSI VE SOSYODEMOGRAFİK ÖZELLİKLER İLE İLİŞKİSİNİN İNCELENMESİ

SELMA AKSOY [1], ESEN EKER [2], HANDAN IŞIN ÖZIŞIK KARAMAN [1]

[1] ÇANAKKALE ONSEKİZ MART ÜNİVERSİTESİ TIP FAKÜLTESİ, NÖROLOJİ AD
[2] ÇANAKKALE ONSEKİZ MART ÜNİVERSİTESİ TIP FAKÜLTESİ, HALK SAĞLIĞI AD

Amaç:

Uyku;gerek fiziksel ve zihinsel sağlığımız gerekse yaşam kalitemiz üzerinde önemli bir role sahiptir.'Uyku-Uyanıklık Bozuklukları'sınıflamasında solunumla ilişkili uyku bozuklukları grubunda en sık görüleni obstrüktif uyku apne sendromu(OUAS)olup OSAS'ın en sık görülen belirtisi ise horlamadır.Horlama her ne kadar altta yatan OUAS'nin önemli bir belirtisi olsa da aynı zamanda hem kişinin kendisinin hem de yatak partnerinin uyku kalitesini olumsuz olarak etkileyen sosyal bir sağlık problemidir.Bu çalışmanın amacı;horlamanın,bireylerin sosyodemografik özellikleriyle ilişkisini inceleyerek toplumda görülme sıklığını saptamaktır.

Gereç ve Yöntem:

Kesitsel tipteki bu epidemiyolojik çalışma,Çanakkale şehir merkezindeki 622yetişkinden oluşan evreni teslim eden bir örneklemde yapılmıştır.Çalışmada;sosyodemografik özellikler,uyku bozuklukları,epworth uykululuk ölçeği ve uyku hijyen indeksi bölümlerinden oluşan kişisel soru formu,kişilere yüzyüze görüşme yöntemiyle uygulanmıştır. Çalışmada elde edilen verilerin istatistiksel analizi SPSS yazılımı versiyon 20.0 kullanılarak yapılmıştır.

Bulgular:

Horlama prevalansı%58,5(n=364)saptandı.Erkeklerde kadınlara göre daha sıktı(%63,9vs%53,1,p=0,06). Çalışmamızda horlama sıklığının 40yaş ve üzeri bireylerde anlamlı düzeyde yüksek olduğu saptandı(p<0,001). Horlama derecesi sorgulandığında;sıklığına göre sırasıyla %30,4(n=189)1. derece,%17,2(n=107)2. derece,%5,1(n=32)3. derece,%5,8(n=36)4. derece olarak saptandı.Horlama sıklığı sigara içenlerde içmeyenlere göre daha yüksekti(%61,3vs%56,8) ancak çalışmamızda istatistiksel anlamlılık saptanmadı(p=0,260).Horlayan bireylerde vücut kitle indeksi ortalaması anlamlı olarak daha yüksekti(27,31±4,62,p<0,001).Kronik hastalığı olanlarda olmayanlara göre horlama anlamlı düzeyde yüksek bulundu(p<0,001).İki ve üzeri kronik hastalığı olanlarda horlama sıklığı bir kronik hastalığı olanlara göre daha yüksekti(p=0,024).Epworth uykululuk ölçeği ve uyku hijyen indeksi sonuçları değerlendirildiğinde çalışma grubumuzda horlayan bireyler ile horlamayanlar arasında anlamlı fark saptanmadı(p<0,05).

Sonuç:

Sonuç olarak bireylerin kendisi tarafından bildirilen horlama,toplumda sık olarak karşılaşılan bir sağlık problemidir.Horlamanın yaş ve kilo artışı ile birlikte sıklığının artması ve kronik hastalıklar ile olan ilişkisi göz önüne alındığında daha ayrıntılı sorgulanmalı ve tetkik edilmelidir.

SS-73 KRONİK ATRİYAL FİBRİLASYONLU OLAN VE OLMAYAN HASTALARDA OLASI TIKAYICI UYKU APNE SENDROMUNUN STOP BANG ANKETİ İLE DEĞERLENDİRİLMESİ

TANER AKSU , UTKU OĞAN AKYILDIZ

ADNAN MENDERES ÜNİVERSİTESİ TIP FAKÜLTESİ, NÖROLOJİ AD

Amaç:

Kronik atriyal fibrilasyonlu (AF) ve sinüs ritimli hastalarda STOP BANG anketi ile tıkayıcı uyku apne sendromu(TUAS) tanısını öngörmedeki farkı bulmak amaçlandı.

Gereç ve Yöntem:

Adnan Menderes Üniversitesi Hastanesinde çeşitli kliniklerde yatan 46-89 yaş aralığındaki kronik AF ve sinüs ritimli hastalarda randomize STOP BANG anketi ile çalışma yapıldı.

Bulgular:

Kronik AF ve sinüs ritim tanılı randomize 25 er hastaya (toplamda 50) STOP BANG anketi yapıldı. Hastaların 24 ü erkek 26 sı kadındı (kronik AF/sinüs ritim 13/11 erkek, 11/14 kadın). Ortalama yaşlar kronik AF li hastalarda 71.4, sinüs ritimlilerde ise 61.7 idi. Kronik AF tanılı hastaların %88 i STOP BANG anket puanı ≥3 iken, sinüs ritimli hastalarda bu oran %56 olarak sonuçlandı.

Sonuç:

TUAS birçok önemli kardiyovasküler morbiditeye yol açan yaygın bir uyku bozukluğudur. TUAS ile AF arasında güçlü bir ilişki vardır. TUAS AF gelişmesinde ve tekrarlamasında önemli bir risk faktörüdür. AF hastalarının tedavilerindeki başarısızlığın bir nedeni tedavi edilmemiş TUAS'dır. STOP BANG anketinde ≥3 puan alan hastalar TUAS için yüksek risklidir. Kronik AF hastalarında anket puanı sinüs ritimlilere göre yüksek olarak sonuçlanmıştır. Bu da AF ritimli hastalarda altta yatan TUAS olabileceğini işaret etmektedir. Yeni yapılan bir meta analiz çalışmasında CPAP tedavisinin tekrarlayıcı atriyal fibrilasyon gelişme riskini düşürdüğü gösterilmiştir. Bu yüzden kardiyak aritmi tanılı hastalarda (özellikle AF) TUAS'ın erken tanı ve tedavisi önemlidir. TUAS kesin tanısı polisomnografi ile koyulur fakat pahalı ve ulaşılması kolay olmadığı için kronik AF li hastalarda STOP BANG puanı yüksek olanların ileride araştırılması planlandı.

SS-74 UYKU APNE SENDROMU ŞİDDETİNİN CİNSİYETE VE UYKU POZİSYONUNA GÖRE DEĞERLENDİRİLMESİ

VASFİYE KABELOĞLU , OYA ÖZTÜRK , DİLEK ATAKLI , AYSUN SOYSAL

SAĞLIK BİLİMLERİ ÜNİVERSİTESİ BAKIRKÖY RUH VE SİNİR HASTALIKLARI EĞİTİM VE ARAŞTIRMA HASTANESİ

Amaç:

Uyku apne sendromu (UAS) uykunun bölünmesine ve oksijen desatürasyonlarına yol açan uyku sırasında tekrarlayıcı apne, hipopne ve uyanıklık reaksiyonları ile karakterize bir hastalıktır. Yaş, erkek cinsiyet, obezite, sigara, alkol kullanımı ve hipertansiyon UAS gelişimi için risk faktörleridir. Bu çalışmada UAS risk faktörlerini cinsiyete göre, uyku pozisyonu ile birlikte değerlendirmeyi amaçladık.

Gereç ve Yöntem:

2019 yılında BRSHH Uyku labaratuvarında polisomnografi incelemesi sonrasında UAS tanısı konan 151 hasta retrospektif olarak değerlendirildi. Hastaların demografik, klinik ve polisomnografik bilgileri kaydedildi. Hastalar cinsiyete göre demografik özellikleri, eşlik eden kardiyovasküler risk faktörleri, uyku evresi ve pozisyonu bakımından değerlendirildi.

Bulgular:

Hastaların 58i kadın, 93ü erkekti. Kadınlarda yaş ortalaması 58,83± 8,83, erkekerde 47,95± 12,01 olup istatistiksel olarak kadınlarda anlamlı yüksekti (p: 0,001). Vücut kitle indeksi kadınlarda 33,24± 6,13, erkeklerde 30,04± 4,22 olup istatistiksel olarak kadınlarda yüksekti (p: 0,001). AHİ kadın ve erkekler arasında anlamlı farklılık göstermezken kadınlarda REM AHİ değeri erkeklere göre anlamlı olarak yüksek bulundu (p: 0,016). Sırtüstü AHİ değeri ise erkeklerde kadınlara göre anlamlı yüksek bulundu (p: 0,048). Hipertansiyon ve diabet mevcudiyeti bakımından kadınlarda anlamlı fark mevcuttu (p:0,001, p:0,034). Sigara ile alkol kullanımı ve eşlik eden kalp hastalığı, hiperlipidemi bakımından cinsiyetler arasında anlamlı farklılık bulunmadı.

Sonuç:

Bu çalışmada UAS erkek cinsiyette beklendiği gibi daha fazlaydı. Kadınlarda hipertansiyon ve diabet mevcudiyetinin anlamlı fazla olması, kadın yaş grubunun ileri olması ve vücut kitle indeksinin fazla olmasına rağmen AHİ ile değerlendirilen hastalık şiddeti bakımından farklılık bulunmadı. Buna rağmen sırtüstü AHİ değerinin erkelerde, kadınlara göre anlamlı yüksek olması dikkat çekiciydi.

SS-75 ORAL HASTALIK MODİFİYE EDİCİ TEDAVİLERİN KULLANIMININ SÜRDÜRÜLEBİLİRLİĞİ İLE YAN ETKİLERİ KONUSUNDA MARMARA ÜNİVERSİTESİ NÖROLOJİ KLİNİĞİNİN GERÇEK YAŞAM VERİLERİ

EZGİ VURAL , ESİN ENGİN , GÜLİN SÜNTER , DİLEK GÜNAL , KADRİYE AGAN

MARMARA ÜNİVERSİTESİ TIP FAKÜLTESİ, NÖROLOJİ BÖLÜMÜ

Amaç:

Teriflunomide, dimetil fumarate ve fingolimod relapsing-remitting multipl skleroz (RRMS) hastalarında kullanılan oral tedavi ajanlarıdır. Bu çalışmanın amacı oral tedavi ajanlarının kullanımında devamlılık ile beraber yan etki profillerini gerçek yaşam verileri doğrultusunda karşılaştırmalı olarak değerlendirmektir.

Gereç ve Yöntem:

Marmara Üniversitesi Multipl Skleroz kliniğinde takip edilen MS hastalarının verileri retrospektif olarak incelenmiştir ve takibi sırasında herhangi bir dönemde oral tedavi ajanlarından en az birisini kullanmış olanlar çalışmaya dahil edilmiştir. Hastaların demografik verileri, tanı ve tedavi süreleri, bildirilen yan etkiler incelenmiştir.

Bulgular:

Çalışmamıza toplam 196 MS hastası dahil edilmiştir. Birinci basamakta 196 adet hastalık modifiye edici tedavi (DMT) not edilmiştir. Hastaların %71,43'ü en az iki tane DMT kullanmıştır. Birinci basamakta tedaviler içinde oral tedaviler %29,59 oranında yer tutmuştur. Birinci basamakta en çok tercih edilen oral DMT dimetil fumarat (%11,73) olurken onu teriflunomide (%10,2) ve fingolimod (%7,65) takip etmiştir. Birinci tedavi basamağından sonra ise fingolimod her zaman en çok tercih edilen ajan olmuştur. İkinci ilaç olarak fingolimod tüm tedaviler arasında %46,43 oranında tercih edilirken dimetil fumarate ve teriflunomide %11,43'lük oranda tercih edilmiştir. Üçüncü tedavi ajanı olarak fingolimod %46,97 oranında, dimetil fumarate %12,12 oranında ve teriflunomide %10,61 oranında tercih edilmiştir. 4., 5. ve 6. farmakolojik ajan olarak teriflunomide ve dimetil fumarate nadiren tercih edilmiştir. Tüm teriflunomide kullanım periyotları incelendiğinde 4 (%9,09) hastanın yan etki bildirdiği görülmüştür. 11 hasta (%25) teriflunomide tedavisine devam edememiştir. Teriflunomide kesilmesinin en sık karşılaşılan nedeni hastalığın progresyonu (%40) olurken bunu yan etkiler (%30) takip etmiştir. Teriflunomide altında bildirilen ve 2 hastanın tedavisine devam edememesine neden olan yan etkiler jeneralize ağrılar ve artmış migren ataklarıdır. Tüm dimetil fumarate kullanım periyotları incelendiğinde 12 hasta (%23,53) tedaviye devam edememiştir. En sık tedaviyi bırakma nedeni yan etkiler (%30) olurken atakların devamı (%20) ve hastalık progresyonu (%20) bunu takip etmiştir. Dimetil fumarat altında en sık karşılaşılan yan etkiler döküntü ve kızarıklık olurken sadece bir hastanın tedavisine devam edememesinde kızarıklık, kaşıntı ve döküntüler neden olmuştur. Tüm fingolimod kullanım periyotları incelendiğinde ise toplam 10 (%8,40) hasta için 11 yan etki bildirilmiştir. Fingolimod kullanan hastalardan 30'unun (%25,21) tedaviyi bırakmak durumunda kaldığı izlenirken bunlardan 7'si (%23,33) istenmeyen yan etkiler nedeniyle olmuş olup tedaviyi bırakma nedenleri arasında en sık karşılaşılan neden olmuştur. Bunu 6 (%20,00) hastada karşılaşılan hastalığın progresyonu izlenmiştir. Fingolimod

tedavisi altında karşılaşılan yan etkiler lenfopeni (%54,55), bradikardi (%9,09), Varicella Zoster enfeksiyonu (%9,09) ve karaciğer fonksiyon testlerinde yükselmedir (%27,27). Lenfopeni nedeniyle tüm yan etki bildiren hastaların %27,27'si fingolimod tedavisini kesmek zorunda kalmıştır.

Sonuç:

Oral DMT kullanım kolaylığı nedeniyle MS hastaları tarafından sıkça talep edilir duruma gelmiştir. Ayrıca dimetil fumarate ve özellikle fingolimod'un yıllık atak oranını azaltma konusunda etkinliği nedeniyle sık atak geçiren ve yüksek hastalık aktivitesi görülen hastalarda sıkça nörologlar tarafından da tercih edilmektedirler. Oral ajanların yan etkileri mutlaka takip sırasında göz önünde bulundurulmalı ve tedaviye başlamadan hastalarla yan etki profilleri konusunda görüşülmelidir, çünkü bizim çalışmamızda da görüldüğü üzere en sık tedavi bırakma nedeni olarak ya da ikinci neden olarak yan etkiler sebep olarak görülmüştür.

SS-76 ATAK VE DÜZELMELERLE GİDEN MULTİPL SKLEROZ (RRMS) HASTALARINDA FİNGOLİMOD TEDAVİSİNİN DOĞAL ÖLDÜRÜCÜ (NK) HÜCRE İMMÜNOLOJİK VE TRANSKRİPTOMİK ÖZELLİKLERİ ÜZERİNE OLAN ETKİSİ

NAZİRE PINAR ACAR-ÖZEN [1], ASLI TUNCER [1], DİDEM ÖZKAZANÇ [2], FEYZA GÜL ÖZBAY [2], BEREN KARAOSMANOGLU [3], SİBEL GÖKŞEN [2], EKİM TAŞKIRAN [3], GÜNEŞ ESENDAĞLI [2], RANA KARABUDAK [1]

[1] HACETTEPE ÜNİVERSİTESİ TIP FAKÜLTESİ, NÖROLOJİ AD
[2] HACETTEPE ÜNİVERSİTESİ KANSER ENSTİTÜSÜ, TEMEL ONKOLOJİ AD

[3] HACETTEPE ÜNİVERSİTESİ TIP FAKÜLTESİ, TIBBİ GENETİK AD

Amaç:

Bu kesitsel çalışmanın amacı fingolimod tedavisinin atak ve remisyonlarla seyirli multipl skleroz (RRMS) hastalarında doğal bağışıklık sisteminin bir elemanı olan doğal öldürücü hücrelerinin (NK) transkriptomik fenotipi üzerindeki etkisini ve bunun klinik parametrelerle olan ilişkisini değerlendirmektir.

Gereç ve Yöntem:

Çalışmaya RRMS tanısı almış, 12 aydan uzun süredir fingolimod (n=10) veya interferon B1 (n=13) tedavisi altında olan hastalar ve kontrol grubu olarak yaş ve cinsiyet uyumlu henüz tedavi almamış RRMS hastaları (n=9) ve sağlıklı bireyler (n=10) dahil edilmiştir. Hastalardan periferik venöz kan örneği alınmış, CD3- CD16 + CD56dimNKp46+ NK hücreleri akım sitometri yöntemiyle izole edilmiştir. Bu hücrelerin RNA'ları ayrılmıştır. Sonrasında RNA-seq kütüphane hazırlığı ve yeni nesil dizileme (NGS) ile bu NK hücrelerinin transkriptomik profilleri ortaya konmaya çalışılmıştır. Elde edilen veriler ile hastalığın gidişi ve klinik ve immünolojik sonuçları arasındaki ilişki sorgulanmıştır.

Bulgular:

Fingolimod tedavisi sonrasında T hücre yüzdesi ilk aydan itibaren azalmış, NK hücre yüzdesi kontrol grubuna göre artmıştır. NK hücreleri için aktivite belirteci olan NKp46 yüzdesi fingolimod tedavisi sonrasında belirgin değişiklik göstermemiştir. Transkriptomik analizler sonrasında fingolimod ve IFN-B1 tedavisi NK hücre transkriptomik özelliklerini tedavi almayan RRMS grubuna göre belirgin şekilde değiştirmiştir. Fingolimod tedavisi NK hücrelerin transkriptomik profilini sağlıklı bireylerinkine yaklaştırmıştır.

Sonuç:

Fingolimod tedavisi NK hücre sayısı, immünolojik ve transkriptomik özelliklerinde belirgin değişikliğe yol açmakla birlikte NK hücre fonksiyonlarının tedavi sonrası da korunuyor olması doğal bağışıklık sisteminin bütünlüğü açısından önemlidir.

SS-77 BİR ULUSAL ÇALIŞMANIN YÖNTEMİ (ENVIROPIMS): YENİ TANI ALMIŞ ERİŞKİN, ERGEN VE ÇOCUK MULTİPLE SKLEROZ(MS) OLGULARINDA OBEZİTE, SAĞLIKLI BESLENME VE FİZİKSEL AKTİVİTE DURUMUNUN ARAŞTIRILMASI

AYŞE NUR YÜCEYAR [1], GÜLŞEN AKMAN DEMİR [2], BURCU İSMİHANOĞLU ALTUNRENDE [2], YEŞİM BECKMANN [3], CAVİT BOZ [4], SİBEL CANBAZ KABAY [5], VEDAT ÇİLİNGİR [6], MELTEM DEMİKIRAN [7], CANER FEYZİ DEMİR [8], HÜSNÜ EFENDİ [9], ÖZGÜL EKMEKÇİ [1], ÖZLEM KAYIM YILDIZ [10], NEFATİ KIYLIOĞLU [11], RECİ MESERİ [12], SERHAN SEVİM [13], DİLEK SEYİDOĞLU [1], AKSEL SİVA [14], AYSUN SOYSAL [15], MURAT TERZİ [16], İREM TİFTİKÇİOĞLU [17], ASLI TUNCER [18], ÖMER FARUK TURAN [19], CANAN YÜCESAN [20]

[1] EGE ÜNİVERSİTESİ TIP FAKÜLTESİ, NÖROLOJİ AD
[2] İSTANBUL BİLİM ÜNİVERSİTESİ FLORENCE NİGHTİNGALE HASTANESİ
[3] İZMİR KATİP ÇELEBİ ÜNİVERSİTESİ TIP FAKÜLTESİ, NÖROLOJİ AD
[4] KARADENİZ TEKNİK ÜNİVERSİTESİ TIP FAKÜLTESİ, NÖROLOJİ AD
[5] KÜTAHYA DUMLUPINAR ÜNİVERSİTESİ TIP FAKÜLTESİ, NÖROLOJİ AD
[6] VAN YÜZÜNCÜ YIL ÜNİVERSİTESİ TIP FAKÜLTESİ, NÖROLOJİ AD
[7] ÇUKUROVA ÜNİVERSİTESİ TIP FAKÜLTESİ, NÖROLOJİ AD
[8] ELAZIĞ ÜNİVERSİTESİ TIP FAKÜLTESİ, NÖROLOJİ AD
[9] KOCAELİ ÜNİVERSİTESİ TIP FAKÜLTESİ, NÖROLOJİ AD
[10] SİVAS ÜNİVERSİTESİ TIP FAKÜLTESİ, NÖROLOJİ AD
[11] ADNAN MENDERES ÜNVERSİTESİ TIP FAKÜLTESİ, NÖROLOJİ AD
[12] EGE ÜNİVERSİTESİ, BESLENME VE DİYETETİK ABD
[13] MERSİN ÜNİVERSİTESİ TIP FAKÜLTESİ, NÖROLOJİ AD
[14] İSTANBUL ÜNİVERSİTESİ-CERRAHPAŞA CERRAHPAŞA TIP FAKÜLTESİ, NÖROLOJİ AD
[15] BAKIRKÖY RUH SAĞLIĞI VE SİNİR HASTALIKLARI EĞİTİM VE ARAŞTIRMA HASTANESİ, NÖROLOJİ KLİNİĞİ
[16] SAMSUN ONDOKUZ MAYIS ÜNİVERSİTESİ TIP FAKÜLTESİ, NÖROLOJİ AD
[17] İZMİR BAŞKENT ÜNİVERSİTESİ TIP FAKÜLTESİ, NÖROLOJİ AD
[18] HACETTEPE ÜNİVERSİTESİ TIP FAKÜLTESİ, NÖROLOJİ AD
[19] ULUDAĞ ÜNİVERSİTESİ TIP FAKÜLTESİ, NÖROLOJİ AD
[20] ANKARA İBNİ SİNA ÜNİVERSİTESİ, NÖROLOJİ AD

Amaç:

Bu çalışmamızda yeni tanı almış MS hastalarında obezite, fiziksel aktivite ve beslenme durumlarının yanı sıra sigara içimi, D Vitamini düzeylerinin belirlenmesi, hastaların adolesan dönemlerine ait bu özelliklerin sorgulanması ve sağlıklı popülasyonla karşılaştırılması amaçlanmıştır. Düşük fiziksel aktivite ve obezitenin yaşam kalitesi ve depresyon ile

ilişkisinin incelenmesi de çalışmanın diğer amaçlarındandır.

Gereç ve Yöntem:

Bu farklı bölgelerden 19 merkezin katıldığı çok merkezli ulusal olgu kontrol çalışmasına, en fazla 3 ay öncesinde McDonald 2017 MS tanı kriterlerine göre MS tanısı almış, 8-55 yaş arası olgular alınacak, yaş ve cinsiyet uyumlu normal sağlıklı popülasyon ile karşılaştırılacaktır. Çalışma grubunu 700 hasta (yaklaşık 450 kadın, 250 erkek) ve 700 sağlıklı birey olmak üzere toplam 1400 kişi oluşturacaktır. Tüm katılımcılara sosyodemografik bilgiler, ergenlik ve çocukluk dönemine ait obezite, fiziksel aktivite ve güneş ışığına maruziyet durumları ve güncel yaşam tarzını araştıran sorular içeren bir anket uygulanacaktır. Antropometrik ölçümlerle tüm katılımcıların obezite durumu değerlendirilecek, geçerliliği ve güvenirliliği yapılmış ölçeklerle beslenme durumu (besin tüketim sıklığı anket formu ile Sağlıklı Beslenme Diyet Kalite İndeksi / HEI 2010), fiziksel aktivite düzeyi (Goodin'in Serbest Zaman Egzersiz Anketi), yaşam kalitesi (Multiple Sclerosis International Quality of Life [MUSIQOL]), depresyon durumu (Beck Depresyon Ölçeği) belirlenecektir. 18 yaş altı katılımcılar için KIDSCREEN Yaşam Kalitesi Ölçeği ve Çocuklar için Depresyon Ölçeği[ÇDÖ] kullanılacaktır. Ergen (12-18 y için) dönemindeki MS hastaları için yine BECK depresyon ölçeği kullanılacaktır.

Bulgular:

ENVIROPIMS çalışmasına Aralık 2018'de olgu alımına başlamıştır ve olgu alımı halen devam etmektedir.

Sonuç:

Veriler toplandıktan sonra elde edilen bulgular benzer çalışmalarla karşılaştırılacak ve tartışılacak ve çevresel risk etmenlerinin MS üzerindeki etkileri konusunda katkı sağlayacaktır. *Yazarlar ilk isim hariç alfabetik olarak sıralanmıştır.

SS-78 GEÇ VE ERKEN BAŞLANGIÇLI MULTİPLE SKLEROZ HASTALARINDA, KLİNİK VE HASTALIK PROGRESYONU FARKLILIKLARI;

SERAP ZENGİN KARAHAN [1], ADNAN BURAK BİLGİÇ[3] , AYŞE GÜL KARAMAN[1] , CAVİT BOZ [1], MURAT TERZİ [2]

[1] KARADENİZ TEKNİK ÜNİVERSİTESİ TIP FAKÜLTESİ, NÖROLOJİ AD
[2] ONDOKUZ MAYIS ÜNİVERSİTESİ TIP FAKÜLTESİ, NÖROLOJİ AD

[3]GİRESUN ÜNİVERSİTESİ TIP FAKÜLTESİ, NÖROLOJİ AD

Amaç:

Erken ve geç başlangıçlı multiple skleroz hastalarında klinik ve hastalık progresyonu açısından farklılıkları belirlemek.

Gereç ve Yöntem:

Çalışmaya 2 farklı merkezden, toplam 3099 hasta dahil edildi. Hastalar erken ve geç başlangıçlı olarak 2 farklı grubu ayrıldı. 45 yaş üstü geç başlangıçlı multiple skleroz olarak kabul edildi. 2 grup arasında, ilk tutulan santral sinir sistemi lokalizasyonu, 2. atağa kadar geçen süre, hastalık progresyonu, hastalık modifiye edici tedaviye başlama zamanı, ailesel MS görülme sıklığı gibi değişik parametreler karşılaştırıldı.

Bulgular:

Hastaların 261i(%8.4) geç başlangıçlı, 2838i (%91.6) erken başlangıçlıydı. Her iki grupta da, hastalığın başlangıcında supratentoryal lokalizasyona ait belirtiler en sıkken, spinal korda ait belirtiler geç başlangıçlı grupta, optik trakt belirtileri erken başlangıçlı grupta daha sık izlendi. Ailesel MS öyküsü erken başlangıçlı hasta grubunda anlamlı olarak daha yüksekti. İkinci atak gelişimine kadar geçen süre geç başlangıçlı grupta daha kısaydı. EDSS progresyonu geç başlangıçlı grupta daha hızlıydı. SPMSe ilerleme geç başlangıçlı grupta daha hızlıydı. Modifiye edici tedavilere geç başlangıçlı grupta daha erken başlandığı görüldü.

Sonuç:

Bu çalışma, geç başlangıçlı MS hastalarında hastalık progresyonunun daha hızlı ve kliniğin daha ağır seyrettiğini göstermektedir.

SS-79 DİNAMİK KONTRAST MR PERMEABİLİTE GÖRÜNTÜLEMENİN NÖROMYELİTİS OPTİKA SPEKTRUM HASTALARINDA AQUAPORİN KANAL DİSFONKSİYONUNUN GÖSTERİLMESİNDE YERİ OLABİLİR Mİ ?

SERHAT OKAR [1], RAHŞAN GÖÇMEN [2], ŞAFAK PARLAK [2], ŞEFİK EVREN ERDENER [1], KADER KARLI-OĞUZ [2], RANA KARABUDAK [1], MERYEM ASLI TUNCER [1]

[1] HACETTEPE ÜNİVERSİTESİ TIP FAKÜLTESİ, NÖROLOJİ AD
[2] HACETTEPE ÜNİVERSİTESİ TIP FAKÜLTESİ, RADYOLOJİ AD

Amaç:

Nöromyelitis Optika Spektrum Bozuklukları (NMOSD) santral sinir sisteminin otoimmün inflamatuar hastalıklarından biridir. Hastalığın temelinde astrosit son ayaklarında bulunan aquaporin-4(AQP4) kanallarına karşı oluşan antikor aracılı hasarın yer aldığı ortaya konmuştur. Son yıllardaki çalışmalar AQP4 kanallarının beyinde paravasküler sıvı dolaşım sistemi (glimfatik sistem) fonksiyonunda, önemli görevi olduğunu düşündürmektedir. Glimfatik sistemin, beyin-omurilik sıvısına veya perivasküler alana geçen kontrast ajanların sıvı akışı yolu ile temizlenmesinde rol oynayabileceği deneysel modellerde gösterilmiştir ve bu durum, sistemin bütünlüğünün klinik koşullarda değerlendirilmesine izin verebilir. Bu çalışmanın amacı, NMOSD hastalarında remisyon döneminde olası AQP4 kanal disfonksiyonunun manyetik resonans permeabilite (dinamik kontrast manyetik rezonans (DCE-MR) görüntülemelerle ortaya konmasıdır.

Gereç ve Yöntem:

Uluslararası uzlaşı kriterlerine dayanarak NMOSD tanısı alan ve aquaporin-4(AQP4) kanallarına karşı oluşan antikor pozitifliği olan ya da seronegatif NMOSD grubunda yer alabilecek, tedavi altında son 1 yıldır atağı olmayan 24 hasta ve 21 primer baş ağrısı hastası (kontrol grubu) çalışmaya dahil edilmiştir. Hastaların demografik, klinik, laboratuar verileri değerlendirilmiştir. Rutin görüntülemelere ek olarak tüm katılımcılara DCE-MR perfüzyon görüntüleme alınmış 4 ilgi bölgesinde (region of interest: ROI), ekstravasküler faz

kontrast geçiş katsayı parametrelerinin (ktrans,Ve, Vp,kep) ölçümleri yapılmıştır.

Bulgular:

Hasta ve kontrol grupları arasında her bir ROI için ölçülen ekstravasküler faz kontrast geçişinin baslıca parametrelerinden olan ktrans degerinde ve diğer parametrelerde anlamlı bir fark saptanmamıştır. Ayrıca hasta grubu içerisinde AQP antikor pozitif, negatif hastalar arasında da bu parametrelerde anlamlı fark bulunamamıştır.

Sonuç:

NMOSD hastalarında DCE-MR, AQP4 disfonksiyonuna ikincil olabilecek glimfatik sistem bozukluğunun saptanmasında yeni bir yöntem adayı olabilir. Çalışmamızda ölçüm parametrelerinde gruplar arasında anlamlı fark saptanamamış olması, bu yöntemin amacımız için yeterli duyarlılık ve özgüllük göstermiyor olmasına, hastaların immünmodülatör tedavi altında ve remisyonda olmasına bağlı olabilir. İleriye yönelik çalışma

hedeflerimiz bu yöntemin farklı ve geniş hasta gruplarında bu amaca yönelik değerlendirmesini içermektedir.

SS-80 MS HASTALARINDA DÜŞMENİN DEĞERLENDİRİLMESİ, DÜŞME RİSK FAKTÖRLERİNİN BELİRLENMESİ VE KOGNİSYON İLE İLİŞKİSİNİN ARAŞTIRILMASI

YAPRAK ÖZÜM ÜNSAL , MUHTEŞEM GEDİZLİOĞLU , ASLI KÖŞKDERELİOĞLU

SAĞLIK BİLİMLERİ ÜNİVERSİTESİ İZMİR BOZYAKA EĞİTİM VE ARAŞTIRMA HASTANESİ, NÖROLOJİ KLİNİĞİ

Amaç:

Düşme ve yürüyüş bozukluğu Multiple Skleroz(MS) hastalarında yaşam kalitesini etkileyen ciddi problemlerdir. Ayrıca oldukça sık görülen kognitif işlev bozuklukları, fiziksel özürden bağımsız olarak düşme üzerinde etkilidir. Çalışmanın amacı; MS hastalarında düşme oranını belirlemek, dizabilite düzeyi, düşme risk faktörleri ve kognitif disfonksiyon ile ilişkisini ortaya koymaktır.

Gereç ve Yöntem:

Kesin relapsing remitting MS tanısı olan 112 MS hastası çalışmaya dahil edildi. Hastaların yaş ortalaması 35,7±12,1 idi. Mobilize olabilme, yürüyüş hızı, üst ekstremite işlevleri, denge ve düşme korkuları dual-task-Timed-Up-and-Go(TUG), Timed-25-Foot-Walk, Nine-Hole-Peg-test(9HPT), Berg Balance Scale(BBS) and Falls Efficacy Scale(FES) testleri ile değerlendirildi. Bilişsel işlevleri, yorgunluk düzeyleri ve yaşam kaliteleri symbol digit modalities test (SDMT), Montreal Cognitive Assessment(MoCA), Fatigue Severity Scale(FSS) and MS Quality Of Life(MSQoL) test ile ölçüldü. Hastalar, 'düşen' ve 'düşmeyen' olarak ayrıldı. Düşme ile denge, kognisyon, yorgunluk, yaşam kalitesi arasındaki ilişki incelendi.

Bulgular:

Otuz altı hasta son 6 ay içerisinde en az 1 kez düşmüştü. Düşen hastalar daha ileri yaş (41.3 ± 9.7 vs 37.2 ± 10.1 yıl) ve daha kısa eğitim süresine sahipti (10.5±4.4 vs 12.7±4.0 yıl). Düşen hastaların SDMT skorları düşmeyenlere göre düşük(31.08±12.15 vs 39.43±12.41) ve dizabilite skorları daha yüksekti(EDSS: 2.9 ± 1.2 vs 1.6 ± 1.1). Düşen hastaların FES, TUG ve FSS testlerinde performansları daha düşüktü. Yaşam kalitesi ve yorgunluk (MUSIQoL ve FSS), mobilite ve düşme korkusu (FES ve TUG) arasında negatif korelasyon saptandı(r=-0,606, p<0.001, r=-0.716, p<0.001). SDMT puanları denge ve yürüme performansıyla negatif korelasyon gösterdi(r=0.367, p=0.028).

Sonuç:

İleri yaş, düşük eğitim seviyesi ve düşük kognitif düzeyin yürüyüşe negatif etkisi olduğu saptandı. Düşen hastalar arasında, SDMT puanı ve MoCA puanı düşük olanlarda düşmenin daha sık olduğu görüldü. Sonuç olarak, kognitif etkilenmesi olan hastalar düşme riski açısından yakından izlenmelidir. Düşme ve kognitif hasarın karakteristiklerini anlamak MS hastalarının yönetimine katkıda bulunabilir.

SS-81 MULTİPL SKLEROZ HASTALARINDA KANSER OLGULARININ GÖRÜLME SIKLIĞININ UYGUN KONTROL GRUBUYLA KARŞILAŞTIRILMASI, MULTİPL SKLEROZ VE KANSER İLİŞKİSİNİ ETKİLEYEBİLECEK DİĞER FAKTÖRLERİN BELİRLENMESİ

EGEMEN YILDIZ [2], YASEMİN EKİM [1], ASLI TUNCER [1], RANA KARABUDAK [1]

[1] *HACETTEPE ÜNİVERSİTESİ*
[2] *YOZGAT ŞEHİR HASTANESİ*

Amaç:

İmmün sistem hem MS hem de kanser için önemli rol oynamaktadır. MS gibi otoimmün hastalıklarda kanser riskinin değişebileceği beklenebilir. MS hastalarındaki kanser insidansı ve prevalansı üzerine birçok çalışma yapılmıştır ancak bu çalışmalarda, genel olarak kanserin ve kanser alt tiplerinin görece riski ile ilgili risk faktörlerine yeterince değinilmemiştir. Bu çalışmanın amacı, MS hastalarının kanser riski oranını değerlendirmeye yöneliktir. Çalışmada toplumdaki uygun yaş grubu kadın ve erkek popülayonu karşılaştırılmıştır. Bu karşılaştırmada, hastalık modifiye edici tedavilerin tipleri ve bunların kullanım süresi, sigara ve alkol kullanım süresi, vücut kitle endeksi, fiziksel inaktivite, sosyoekonomik durum, hastalığın seyri gibi sonuçları etkileyecek faktörler de dikkate alınmıştır.

Gereç ve Yöntem:

Son 10 yıl içerisinde Hacettepe Üniversitesi Tıp Fakültesi MS Ünitesi ve MS polikliniğine başvuran MS tanılı ve uygun kriterlere sahip hastalardan; onam alındıktan sonra yaşam boyunca kanser teşhisi alıp almadıklarının, aldılarsa kanser tiplerinin, teşhis yıllarının, aile kanser öyküsünün, yaşam tarzı (sigara, alkol kullanımı, boy, kilo, fiziksel aktivite durumu, gelir durumu) gibi bilgilerin yer aldığı bir anket formunu telefon görüşmesinde cevaplamaları istendi.

Bulgular:

Devam etmekte olan çalışmamızda 337 si kadın ve 152 si erkek olmak üzere 489 hasta taranmıştır. Hasta grubun yaş ortalaması 37,03 tür. Şu ana kadar elde edilen verilerde; MS hastalarındaki kanser risk oranının toplumdaki popülasyon ile karşılaştırıldığında potansiyel farklıları barındırdığı ve risk faktörlerinin de bu farklılıkları değerlendirmede önemli olabileceği tespit edilmiştir.

Sonuç:

Daha fazla hastaya ulaşılıp verilerin güçlendirilmesi ve ulusal MS veri tabanı oluşturmak için öncü olması amaçlanan çalışmanın 489 hastalık ilk verileri sunulacaktır.

SS-82 SERVİKAL DİSTONİNİN DEĞERLENDİRİLMESİNDE YENİ BİR YÖNTEM

HANİFE KARAKAYA [1], AHMET ACARER [1], ZAFER ÇOLAKOĞLU [1], AHMET ÖZKURT [2], HASAN KUZGİL [3]

[1] EGE ÜNİVERSİTESİ TIP FAKÜLTESİ, NÖROLOJİ AD
[2] DOKUZ EYLÜL ÜNİVERSİTESİ, MÜHENDİSLİK FAKÜLTESİ, BİLGİSAYAR MÜHENDİSLİĞİ
[3] EGE ÜNİVERSİTESİ EGE MESLEK YÜKSEKOKULU, ENDÜSTRİYEL ELEKTRONİK

Amaç:

Servikal distoninin değerlendirilmesinde kullanılan klasik ölçüm yöntemleri klinisyenin görsel algısına ve hastanın hastalığı ile ilgili iç görüsüne dayanmaktadır. Kullanılan skalalar çalışmalarla ve uzun yıllar deneyimle geçerlilikleri kanıtlanmış olmalarına rağmen , değişik değerlendiricilerin aynı hasta için farklı sonuçlar almasına neden olabilecek nonmetrik yapıdadırlar. Çalışmamızda ,derinlik algılayıcı kamera ile baş-boyun postürünün açılar aracılığıyla metrik ölçümünü yapmayı ve ölçümler ile servikal distonide objektif ölçüm yapan yeni bir yöntem geliştirmeyi amaçlamaktayız.

Gereç ve Yöntem:

Çalışmamızda servikal distonilerin objektif , vizüel bir yöntemle değerlendirilmesi ve matematik sonuçların elde edilmesi hedeflenmiştir. Bu amaçla 20 sağlıklı denekte , derinlik ölçümü özelliğine sahip bir kamera ve buna uygun olarak yazılmış özel bir program ile baş-boyun postürü sanal ortama aktarılıp kayıtlandı.Amaca uygun hazırlanmış bir yazılım ile baş-boyun-gövde arasındaki açılar ölçüldü. Elde edilen veriler klasik iletki (açıölçer) verileri ile karşılaştırıldı.

Bulgular:

İlk ölçümlerimizde sistemin başın ön ve arkaya hareketlerinin ölçümünde yetersiz olduğunu gördük . Torsiyon ve lateral ölçümlerde 10-20 derecelerde +/- 5 hata payı ile ölçüm yapılabildi. Ölçüm yöntemimizi ve yazılımımızı optimize ederek yeniden 20 sağlıklı gönüllü ile ölçümlerin tekrarlanması planlandı.

Sonuç:

Tanımladığımız yöntemin hasta açısından güvenilir,pratik ,deneyim gerektirmeyen bir uygulama olabileceği tartışılacaktır.

SS-83 PARKİNSON HASTALIĞI İÇİN YÜKSEK RİSK GRUBUNDA YER ALAN KİŞİLERİN KLİNİK VE NÖROGÖRÜNTÜLEME YÖNTEMLERİ İLE DEĞERLENDİRİLMESİ

MİNE SEZGİN [1], ANİ KIÇİK [2], BAŞAR BİLGİÇ [1], ELİF KURT [6], ALİ BAYRAM [6], HAŞMET HANAĞASI [1], FATİH TEPGEÇ [3], ZEHRA OYA UYGUNER [3], GÜLDEN GÖKÇAY [4], HAKAN GÜRVİT [1], TAMER DEMİRALP [5], MURAT EMRE [1]

[1] İSTANBUL ÜNİVERSİTESİ İSTANBUL TIP FAKÜLTESİ, NÖROLOJİ AD
[2] DEMİROĞLU BİLİM ÜNİVERSİTESİ TIP FAKÜLTESİ, FİZYOLOJİ AD
[3] İSTANBUL ÜNİVERSİTESİ İSTANBUL TIP FAKÜLTESİ, TIBBİ GENETİK AD
[4] İSTANBUL TIP FAKÜLTESİ DAHİLİ TIP BİLİMLERİ BÖLÜMÜ BESLENME VE METABOLİZMA BD
[5] İSTANBUL ÜNİVERSİTESİ HULUSİ BEHÇET YAŞAM BİLİMLERİ ARAŞTIRMA LABORATUVARI, NÖROGÖRÜNTÜLEME BİRİMİ
[6] İSTANBUL ÜNİVERSİTESİ AZİZ SANCAR DENEYSEL TIP ARAŞTIRMA ENSTİTÜSÜ, SİNİRBİLİM AD

Amaç:

Bu çalışmada, PH gelişimi için ciddi bir risk yaratan glukoserebrosidaz (GBA) heterozigot mutasyon taşıyıcıları ile bu mutasyonu taşımayan sağlıklı bireylerin fonksiyonel MRG aracılığı ile dinlenim durumu ağlarındaki (DDA) farklılıklar araştırılacaktır.

Gereç ve Yöntem:

Gaucher hastalığı tanısı kesinleşmiş hastaların heterozigot GBA mutasyonu taşıyıcısı olması beklenen asemptomatik 21 ebeveyni ile bu bireylere yaş ve cinsiyet olarak eşlenmiş sağlıklı 18 birey çalışmaya dahil edilmiştir. Klinik görüşme, nörolojik muayene, MMSE ve UPDRS testleri ile hastaların klinik ve demografik verileri değerlendirilmiştir. Katılımcıların serumlarından elde edilen DNA örneklerinde GBA geni analizleri yapılmıştır. Her iki gruba ait dinlenim durumu fonksiyonel MRG verileri veri güdülü yöntem ve tohum bazlı yöntemler ile karşılaştırılmıştır.

Bulgular:

GBA grubunda yaş ortalaması 42.10 (±1.75), kontrol grubunda 43.17 (±2.03) idi. GBA grubunda 10 kadın (%47,6), 11 (%52.3) erkek; kontrol grubunda 9 (%50) kadın, 9 (%50) erkek katılımcı vardı. MRG analizine dahil edilen 18 bireyin 12'sinde (%63) heterozigot p.L483P; 5'inde (%32) heterozigot p.N409S; 1'inde (%5) heterozigot p.R392G mutasyonları saptandı. Her iki grup arasında bağımsız bileşen analizi ile DDA'ları arasında fark bulunmadı. Tohum temelli analiz ile GBA grubunda, sol posterior putamen ile sol postsantral girus, precuneus ve superior pariyetal lobul arasında fonksiyonel bağlantısallık (FB) artışı kontrol grubuna kıyasla anlamlıydı (pFDR-düz=0.048). Sağ anterior putamen ile sol superior ve orta frontal giruslar arasında GBA grubunda kontrol grubuna kıyasla FB'ta anlamlı azalma saptandı (pFDR-düz=0.016).

Sonuç:

Asemptomatik GBA taşıyıcılarındaki ağ düzeyindeki değişiklikler Parkinson hastalığının presemptomatik evresinde geniş ölçekli beyin ağlarındaki bozuklukların çok erken dönemde başladığını göstermektedir. Ağ analizleri

dejeneratif süreçlerin daha iyi anlaşılması için umut vaat etmektedir ve riskli bireylerin taranmasına yardımcı olabilir.

SS-84 LEVODOPA KARBİDOPA İNTESTİNAL JEL KULLANAN İLERİ EVRE PARKİNSON HASTALARININ DEĞERLENDİRİLMESİ: EGE BÖLGESİ SONUÇLARI

ÖZGE YILMAZ KÜSBECİ [1], AHMET ACARER [2], BERİL DÖNMEZ ÇOLAKOĞLU [3], İPEK İNCİ [1], RAİF ÇAKMUR [3], ALİ AKYOL [4], ZAFER ÇOLAKOĞLU [2]

[1] İZMİR BOZYAKA EĞİTİM ARAŞTIRMA HASTANESİ, NÖROLOJİ KLİNİĞİ
[2] EGE ÜNİVERSİTESİ TIP FAKÜLTESİ, NÖROLOJİ AD
[3] DOKUZ EYLÜL ÜNİVERSİTESİ TIP FAKÜLTESİ, NÖROLOJİ AD
[4] ADNAN MENDERES ÜNİVERSİTESİ TIP FAKÜLTESİ, NÖROLOJİ AD

Amaç:

Levodopa Karbidopa İntestinal jel (LKIJ), optimal tedavi uygulamasına rağmen ileri evre Parkinson hastalarının (PH) günlük yaşamsal aktivitelerinde belirgin kısıtlılık gelişmesine neden olan motor fluktuasyonların tedavisinde kullanılmaktadır. LKIJ infüzyonu sayesinde PH' larında sürekli Levodopa karbidopa infüzyonu sağlanabilmektedir. Bu çalışmada Ege Bölgesi Hareket Bozukluğu Grubunda takip edilen LKIJ kullanan ileri evre PH larının sunulması amaçlanmıştır.

Gereç ve Yöntem:

Bu çalışmada ADÜTF, EGEÜTF, DEUTF Nöroloji AD ve İzmir Bozyaka EAH Nöroloji kliniği hareket bozuklukları polikliniklerinde takip edilen ve LKIJ kullanan 74 ileri evre PH sı dosya tarama yöntemi ile retrospektif olarak değerlendirilmiştir.

Bulgular:

Hastaların % 45.3 ü kadın, yaş ortalaması 66,06±10.86, ortalama hastalık süresi 11.16 ± 4.40 dır. Tremor, bradikinezi, rijiidite, yürüme ve denge açısından yapılan değerlendirmelerinde LKIJ kullanımı sonrasında meydana gelen düzelme yüzdeleri sırasıyla 67.70±24.39, 73.91±9.97, 72.90±9.96, 66.41±14.67 ve 63.85±16.31 dir. LKIJ kullanan hastalarda meydana gelen kilo kaybı 2.31±2.44 kg dir. Hastalarda doz titrasyonu yapılabilmesi için hastane yatış süresi ortalama 4.52±3.37 gündür. Hastaların LKIJ öncesi ve sonrası günlük off ve diskinezi sürelerinde istatistiksel olarak anlamlı azalma saptanmıştır (p=0.00 ve p=0.00, sırasıyla).

Sonuç:

İleri evre PH'larında gelişen motor komplikasyonların tedavisinde LKIJ tedavisi ile belirgin düzelme saptanmaktadır. Özellikle optimal medikal tedaviye rağmen motor komplikasyonların geliştiği uygun hastalarda LKIJ tedavisine geçilmesi hastaların günlük yaşamsal aktivitelerinde anlamlı düzelme sağlamaktadır.

SS-85 ERKEN BAŞLANGIÇLI VE İDİYOPATİK PARKİNSON HASTALARINDA GBA GEN MUTASYONLARININ ARAŞTIRILMASI

ÖZLEM ANLAŞ [1], GÖKSEMİN DEMİR [2], GÜLSEREN BAĞCI [3]

[1] ADANA ŞEHİR EĞİTİM VE ARAŞTIRMA HASTANESİ, GENETİK TANI MERKEZİ
[2] PAMUKKALE ÜNİVERSİTESİ HASTANESİ, NÖROLOJİ AD
[3] PAMUKKALE ÜNİVERSİTESİ HASTANESİ, TIBBİ GENETİK AD

Amaç:

Parkinson hastalığı (PH), nörodejeneratif bir hastalıktır. Hastalığın etiyolojisinde çeşitli çevresel ve genetik faktörler rol oynamaktadır. SCNA, LRRK2 ve PARK genleri PH'dan sorumlu tutulan genlerdir. Yapılan çalışmalarla GBA geni ve PH arasında ilişki saptanmıştır. Bu çalışmada erken

başlangıçlı ve idiyopatik Parkinson hastalarında GBA mutasyonlarının araştırılması ve klinik bulgularının karşılaştırılması amaçlanmıştır.

Gereç ve Yöntem:

Çalışmamızda 33 genç ve 38 idiyopatik toplam 71 Parkinson hastası ve 116 sağlıklı kontrolde GBA genindeki en sık 11 mutasyon analiz edildi. Hastalara, hastalığın motor bulgularını değerlendirmeye yönelik UPDRS (Birleştirilmiş Parkinson Hastalığı Derecelendirme Ölçeği), non-motor bulguları değerlendirmeye yönelik non-motor anketi, kognitif muayene için MMSE (Mini Mental Muayene Testi) ve ACE-R (Addenbrook Kognitif Muayene Ölçeği) kognitif muayene testleri, duygu-durum değerlendirmesi için Hamilton depresyon ölçeği uygulandı.

Bulgular:

Analiz sonucunda 11 (%15,5) hasta ve 3 (%2,6) kontrolde mutasyon tespit edildi (p=0,001). 10 hasta ve 3 kontrolde R496H mutasyonu saptanırken 1 hastada L444P mutasyonu saptandı. Mutasyon saptanan hastaların lökosit GBA ekspresyonu kontrollere göre düşük bulundu (p=0,04). MMSE ve ACE-R testine göre %6,9 hastada kognitif bozukluk saptandı. MMSE testine göre normal saptanırken, ACE-R testine göre kognitif bozukluk olarak değerlendirilen hastaların oranı %77,6'dır.

Sonuç:

Çalışmamızda GBA gen mutasyon taşıyıcılığı hasta grubunda (%15,5) sağlıklı kontrol grubuna (%2,6) göre anlamlı oranda fazla bulunmuştur (p=0,001). Erken başlangıçlı ve idiyopatik Parkinson hastaları arasında GBA mutasyon oranları açısından anlamlı fark saptanmamıştır. MMSE testi kognitif bozukluğu saptamada ACE-R testine göre yetersiz kalmaktadır (p=0,000). Hastalara uyguladığımız UPDRS ölçeği, Hamilton ölçeği ve non-motor anketi sonucunda, mutasyon saptanan ve saptanmayan hastalar arasında anlamlı fark tespit edilmedi. Bu çalışma, PH ve GBA geni arasındaki ilişkiyi açıklamaya yönelik ülkemizde yapılan ilk çalışmadır.

SS-86 PARKİNSON HASTALARINDA KOGNİTİF BOZULMANIN ARTERYEL SPİN ETİKETLEME MANYETİK REZONANS GÖRÜNTÜLEME TEMELLİ BİYOİŞARETLEYİCİLERİNİN DEĞERLENDİRİLMESİ

SENA TUNÇER [1], DİLEK BETÜL ARSLAN [1], TANYA DENİZ İPEK [2], ÖZNUR ASLAN [3], KARDELEN ERYÜREK [4], SEVİM CENGİZ [1], ANİ KIÇIK [4], EMEL ERDOĞDU [5], ZERRİN YILDIRIM [6], ZEYNEP TÜFEKÇİOĞLU [7], BAŞAR BİLGİÇ [7], HAŞMET HANAĞASI [7], AZİZ MÜFİT ULUĞ [1], TAMER DEMİRALP [8], HAKAN GÜRVİT [7], ESİN ÖZTÜRK IŞIK [1]

[1] BOĞAZİÇİ ÜNİVERSİTESİ, BİYOMEDİKAL MÜHENDİSLİĞİ ENSTİTÜSÜ
[2] BOĞAZİÇİ ÜNİVERSİTESİ, ELEKTRİK ELEKTRONİK MÜHENDİSLİĞİ BÖLÜMÜ
[3] NAMIK KEMAL ÜNİVERSİTESİ, BİYOMEDİKAL MÜHENDİSLİĞİ BÖLÜMÜ
[4] İSTANBUL ÜNİVERSİTESİ HULUSİ BEHCET YAŞAM BİLİMLERİ MERKEZİ, NÖROGÖRÜNTÜLEME LABORATUVARI

[5] BREMEN UNİVERSİTY, PSYCHOLOGY AND COGNİTİON RESEARCH INSTİTUTE
[6] İSTANBUL ÜNİVERSİTESİ AZİZ SANCAR DENEYSEL TIP ARAŞTIRMA ENSTİTÜSÜ, SİNİRBİLİM AD

[7] İSTANBUL ÜNİVERSİTESİ İSTANBUL TIP FAKÜLTESİ, DAVRANIŞ NÖROLOJİSİ VE HAREKET BOZUKLUKLARI BİRİMİ, NÖROLOJİ AD
[8] İSTANBUL ÜNİVERSİTESİ İSTANBUL TIP FAKÜLTESİ, FİZYOLOJİ AD

Amaç:

Arteryel spin etiketleme manyetik rezonans görüntüleme (ASL-MRG) tekniği serebral kan akımı (SKA)'nın kontrast madde kullanılmadan nicelleştirebilmesini sağlamaktadır. Bu çalışmada ASL-MRG tekniği kullanılarak, kognitif bir sorunu olmayan (PH-KN), hafif kognitif bozukluğu olan (PH-HKB) ve demansı saptanan (PHD) Parkinson hastaları arasında SKA karşılaştırılmıştır.

Gereç ve Yöntem:

Çalışmaya PH-KN olan 17, PH-HKB olan 18, ve PHD olan 16 hasta dahil edildi. ASL-MRG 3T MR tarayıcısında görüntülendi. SKA haritaları MATLAB ile hesaplandı, ve FMRIB yazılım kütüphanesi (FSL) kullanılarak MNI152 atlası ile eşleştirildi. Serebrumda voksel tabanlı SKA karşılaştırmaları için, yaş öndeğişken olarak alınarak, SPM12 kullanıldı.

Bulgular:

PH-KN grubunun yaş ortalaması 60±10, PH-HKB grubunun yaş ortalaması 63±9, PHD grubunun yaş ortalaması 71±6 idi. PHD grubu PH-HKB'den bilateral medio-dorsal talamus, bilateral ekstrastriat görsel korteks ve sol inferior frontal girusta, orta frontal girusa uzanan alanlarda anlamlı (pFWE<0.003) olarak daha düşük, PH-KN'den aynı alanlarda daha geniş ve sağ ventrolateral prefrontal kortekste, inferior ve orta frontal giruslara uzanan anlamlı (pFWE<0.002) olarak daha düşük SKA saptanmıştır.

Sonuç:

Bu çalışmada PH'da demans evresi kendinden önceki iki kognitif evreden benzer kan akımı azalması örüntüleriyle ayrılmıştır. Buna göre PH'da kognitif bozulmanın bilinen iki altipi olan yürütücü işlevler ve görsel işlevlerin kortikal ve subkortikal bileşenlerinde kan akımı azalıyor gibi görünmektedir. Bu çalışma TÜBİTAK #115S219 ve Kalkınma Bakanlığı #2010K120330 projeleri tarafından desteklenmiştir.

SS-87 STATİN KULLANIMININ TROMBOLİTİK TEDAVİ ALAN AKUT İSKEMİK İNMELİ HASTALARDA PROGNOZA ETKİSİ

EDA ASLANBABA BAHADIR , SEYDA ERDOĞAN , TEHRAN ALLAHVERDİYEV , MİNE HAYRİYE SORGUN , CANAN TOGAY IŞIKAY

ANKARA TIP FAKÜLTESİ, NÖROLOJİ AD

Amaç:

Statin tedavisi, iskemik inmenin primer ve sekonder korunmasında önemli bir yer tutmaktadır. Statinlerin, kolesterol düşürücü etkilerinin yanı sıra, doz bağımlı pleiotropik ve nöroprotektif etkileri de olduğu düşünülmektedir. Statin kullanan hastalarda iv trombolitik tedavi sonrası daha çok semptomatik intraserebral hemoraji geliştiğini gösteren çalışmalar vardır. Akut iskemik inmeli hastalarda statin kullanımının klinik iyi sonlanımla ilişkisine ilişkin de çelişkili sonuçlar elde edilmiştir. Bu çalışmada statin kullanımının iv trombolitik alan hastalarda prognoza ve intraserebral kanamaya etkisi değerlendirilmiştir.

Gereç ve Yöntem:

Ocak 2012-Mart 2019 arasında Ankara Tıp Fakültesi'ne akut iskemik inme ile ilk 4.5 saatte başvuran ve iv trombolitik tedavi alan 156 hasta retrospektif olarak değerlendirildi. Hastaların kayıtları yaş, cinsiyet, eşlik eden hastalıklar, başvuru NIHSS skoru, antiagregan ve antikoagülan kullanımı ve statin kullanımı açısından incelendi. Hastaların 24. saat NIHSS skorları, 3. ay modifiye rankin skorları, tedaviden 24 saat sonra çekilen BBT bulguları kaydedildi. İntraserebral kanamalar ECASS çalışmalarındaki sınıflama (HT1, HT2, PH1, PH2, PHr), NINDS ve PROACT çalışmalarındaki 2 farklı tanımlama kullanılarak incelendi. İstatistiksel yöntem olarak ki-kare ve Mann-Whitney testleri uygulandı.

Bulgular:

Statin kullanan ve kullanmayan hastalar; demografik özellikler, komorbid hastalıklar ve başvuru NIHSS skorları açısından farklı değildi. İki grup arasında; prognostik faktörlerden 24. saat NIHSS skoru, 3. ay modifiye Rankin skoru, mortalite ve semptomatik intraserebral kanama açısından istatistiksel olarak anlamlı fark saptanmadı.

Sonuç:

Çalışmamızın sonucunda statinlerin iv trombolitik verilen akut iskemik inmeli hastaların klinik sonlanımında pozitif ya da negatif etkisi olmadığı görüldü. Semptomatik intraserebral kanama komplikasyonu açısından da anlamlı bir fark saptanmadı.

SS-88 SEMPTOMATİK KAROTİS ARTER HASTALARINDA DWI'DA GÖZLENEN ENFARKT PATERNLERİ

EYLEM ÖZAYDIN GÖKSU

ANTALYA EĞİTİM ARAŞTIRMA HASTANESİ, NÖROLOJİ KLİNİĞİ

Amaç:

İnternal karotid arter hastalığı (KAH) olanlarda sıklıkla borderzone bölgelerde enfarkt gözlenmesine rağmen farklı inme paternleri gözlenebilmektedir. Bu çalışmanın amacı, semptomatik ekstrakranial internal (KAH) olan olgularda infarkt lokalizasyonunu ve prognostik faktörleri değerlendirmektir.

Gereç ve Yöntem:

Çalışmaya eylül 2018- haziran 2019 tarihleri arasında Antalya eğitim araştırma hastanesi Nöroloji kliniğinde KAH'a bağlı stroke geçiren 57 hasta dahil edildi. Tüm hastaların demografik özellikleri kayıt edildi. Yapılan doppler USG sonrası > %50 darlık saptanan hastalar bilgisayarlı tomografik anjiografi (BTA) ile doğrulanıp hastaların darlık dereceleri, plak natürü, ülsere plak varlığı ve willis poligonu kayıt edildi. Hastaların BTA larındaki darlıkları i:%50-70, ii:%70 üstü, iii:near oklüzyon ve iiii:total oklüzyon olarak sınıflandırıldı. Plak natürleri ise i:yumuşak plak, ii:kalsifik plak, iii: miks plak olarak gruplandırıldı. DWI görüntüleme paternleri ise Szabo ve ark nın 2001 de yaptıkları bir çalışmada tanımladıkları şekilde 5 paterne ayrıldı. Enfarktüs lokalizasyonları ile karotis arter darlığının derecesi, plak natürü,ülsere plağın varlığı ve willis poligonu anomalisi ile arasındaki ilişki difüzyon ağırlıklı MRG ile değerlendirildi.

Bulgular:

Hastaların 15'i kadın (%26,3) , 42'i erkek (%73,7) idi. En sık gözlenen risk faktörü hipertansiyondu (HT) (%73,7). Sırasıyla koraner arter hastalığı (KAH), hiperlipidemi (HPL), diabetus mellitus (DM), geçirilmiş serebrovasküler olay (SVO) ve sigara takip etti. En sık parçalı bölgesel enfarkt (patern 3) ve embolik enfarkt (patern 4) gözlendi. Bu paternler en sık near oklüzyonlarda gözlendi. Ancak Enfarkt paternleri ile darlık dereceleri (p=0,26), plak natürü (p= 0,13), ülsere plak varlığı (p=0,73), eşlik eden karşıtaraftaki darlık (p= 0,11) ve willis poligonu anomalisi (p= 0,41) ile karşılaştırıldığında istatistiksel olarak bir anlamlılık tespit edilmedi. Semptomatik tek taraflı KAH 'ında subgrup analiz yapıldığında darlık derecesi ile enfarkt paterni arasında istatistiksel olarak anlamlılık tespit edildi (p=0,02). Bu grupta en sık parçalı bölgesel enfarkt (patern 3) gözlendi. Bu da en sık total oklüzyonlarda gözlendi. Ancak plak natürü (p=0.16) ve ülsere plak varlığı (p=0.36) ile arasında anlamlılık tespit edilmedi.

Sonuç:

Semptomatik KAH'na bağlı enfarktı olan hastaların enfarkt paternleri incelendiğinde darlık derecesi, karşı tarafta darlık, plak natürü, ülsere plak varlığı ve willis anomalisi ile arasında bir ilişki tespit edilememiştir. Daha önceki çalışmalarda yapıldığı gibi Tek taraflı semptomatik KAH' ı olanlar subgrup olarak incelendiğinde darlık derecesi ile enfarkt paternleri arasında anlamlılık tespit edilmiştir. Bu durum KAH a bağlı enfarktların tek taraflı değil de bir bütün olarak değerlendirilmesi gerektiğini ve bilinenin aksine inme patomekanizmasına açıklık getirebilmek için daha geniş çaplı araştırmalara ihtiyaç duyulduğunu göstermektedir.

SS-89 KAROTİS İNTİMA-MEDİA KALINLIĞI VE SEREBRAL BEYAZ CEVHER LEZYONLARI: HANGİSİ NEDEN? HANGİSİ SONUÇ?

EZGİ YETİM [1], ETHEM MURAT ARSAVA [1], EZGİ YILMAZ [1], DOĞAN DİNÇ ÖGE [1], KADER KARLI OĞUZ [2], MEHMET AKİF TOPÇUOĞLU [1]

[1] HACETTEPE ÜNİVERSİTESİ TIP FAKÜLTESİ, NÖROLOJİ AD
[2] HACETTEPE ÜNİVERSİTESİ TIP FAKÜLTESİ, RADYOLOJİ AD

Amaç:

Büyük arterlerdeki patofizyolojik değişikliklerin diğer birçok faktörle birlikte serebral küçük damar hastalığı oluşumunda katkısı olduğu düşünülmektedir. Bu bağlamda, kraniyoservikal sonografi, ekstra ve intrakraniyal büyük damarlardaki birçok fizyolojik parametrenin incelenebildiği değerli bir tanı aracıdır. Bu çalışma ile amacımız, internal karotid (İKA) ve orta serebral arter (OSA) pulsatilitesi, karotid genleşebilirliği (distensibilite) ve intima-media kalınlığının (İMK) serebral küçük damar hastalığı belirteçleri ile ilişkisinin değerlendirilmesidir.

Gereç ve Yöntem:

Çalışmada prospektif olarak, daha önceden geçirilmiş inme öyküsü olmayan 278 kişi transkraniyal ve servikal Doppler ultrason ve manyetik rezonans görüntüleme yöntemleri ile değerlendirildi. Pulsatilite indeksi, bilateral OSA ve İKA'dan Gosling indeksi kullanılarak elde edildi. Ayrıca her iki karotid arterde genleşebilirlik ve intima-media kalınlığı (AutoIMTTM aracılığı ile) ölçümleri yapılarak ortalama değerleri hesaplandı. Çok değişkenli analizler aracılığı ile yaş ve kardiyovasküler risk faktörlerine göre düzeltme yapılarak elde edilen modellerde tüm bu sonografik metrikler ile kronik küçük damar hastalığı görüntüleme belirteçleri [lakün, mikrokanama, perivasküler boşluk (PVB), beyaz cevher hiperintensitesi (BCH)] arasındaki ilişki incelendi.

Bulgular:

Çalışma popülasyonu 108 erkek ve 170 kadından oluşmaktaydı; ortalama yaş 64±9 yıl olarak hesaplandı. İki değişkenli analizlerde, artmış İMK, artmış OSA ve İKA pulsatilite indeksi ve azalmış karotid genleşebilirliği ile artmış beyaz cevher hiperintensitesi yükü (Fazekas skoru ≥2), artmış bazal ganglia perivasküler mesafeleri (PVB skoru ≥2) ve lakün varlığı arasında anlamlı bir ilişki saptandı. Ancak aynı ilişki mikrokanama varlığı ya da sentrum semiovale artmış perivasküler mesafeleri ile izlenmedi. Çok değişkenli analizlerde, İMK'deki her 0,1 mm artışın ciddi beyaz cevher hiperintensitesi izlenme riskini 1,4 kat (%95 GA; 1,0-1,9), ciddi bazal ganglia perivasküler mesafe artışı varlığını 1,4 kat (1,0-1,8) ve lakün görülme riskini de 1,6 kat (1,0-2,6) artırdığı gözlendi. Pulsatilite indeksi ve genleşebilirlik ile ilişki ise anlamlılığını yitirdi.

Sonuç:

Bu çalışma, İMK artışının sadece subklinik bir ateroskleroz belirteci olarak değil, aynı zamanda serebral küçük damar hastalığı ile çok yakından ilişkili bir faktör olarak ele alınması

gerektiğini göstermiştir. Serebral küçük damar hastalığı ve İMK artışı birlikteliği, bu patolojilerin beynin hem büyük hem de küçük damarlarını etkileyen ortak süreçlerin bir yansıması olarak geliştiğini düşündürmektedir.

SS-90 TELOMER UZUNLUĞUNUN İSKEMİK İNMEDE RİSK VE FENOTİP ÜZERİNE ETKİSİ

EZGİ YETİM [1], MEHMET AKİF TOPÇUOĞLU [1], NÜKHET YÜRÜR KUTLAY [3], AJLAN TÜKÜN [4], KADER KARLI OĞUZ [2], ETHEM MURAT ARSAVA [1]

[1] HACETTEPE ÜNİVERSİTESİ TIP FAKÜLTESİ, NÖROLOJİ AD
[2] HACETTEPE ÜNİVERSİTESİ TIP FAKÜLTESİ, RADYOLOJİ AD
[3] ANKARA ÜNİVERSİTESİ TIP FAKÜLTESİ, TIBBİ GENETİK AD
[4] DÜZEN LABORATORİES GROUP, DİVİSİON OF MEDİCAL GENETİCS

Amaç:

Telomerler, hücre bölünmesi ve yaşlanması sırasında ortaya çıkan DNA hasarının kontrol edilmesinde santral rolleri olan spesifik nükleotid tekrarlarıdır. Telomer kısalmasının derecesi, hipertansiyon, diabetes mellitus ve koroner arter hastalığı gibi yaşla bağlantılı kanser dışı hastalıklarla önemli ölçüde ilişkilidir. Benzer bir ilişkinin iskemik inme ile de var olduğu belirtilse de, literatürde aksi bulguların saptandığı araştırmalar da mevcuttur. Bu çalışmada amacımız; telomer uzunluğu ve iskemik inme ilişkisini hem genel inme riski açısından, hem de iskemik inmenin etiyolojisi ve klinik şiddet perspektifiyle ele almaktır.

Gereç ve Yöntem:

Çalışmaya 163 iskemik inme hastası ve daha önce iskemik inme geçirme öyküsü olmayan 210 kontrol dahil edildi. Bahsedilen bu kohortta periferik kandaki lökositlerden telomer uzunluk ölçümleri yapıldı. Demografik ve kardiyovasküler risk faktörleri dikkate alınarak yapılan çok değişkenli analizlerde inme riski, etiyolojisi, başvuru anındaki NIHSS skoru ve difüzyon ağırlıklı görüntülerdeki lezyon volümünün dağılımı ile telomer uzunluğu arasındaki ilişkinin saptanması amaçlandı.

Bulgular:

Çalışmaya dahil edilen tüm popülasyonun ortanca (çeyrekler arası aralık) telomer uzunluğu 7,0 (5,5-9,0) kB olarak saptandı. Beklendiği üzere, telomer uzunluğu yaşlanma ile negatif korelasyon içerisindeydi (r=0,23; p<0,001). Çoklu değişkenli analizler kullanılarak yaş, cinsiyet ve kardiyovasküler risk faktörlerine göre düzeltme yapıldığında, telomer uzunluğundaki kısalmanın (en küçük çeyrek dilim; ≤5,5 kB) iskemik inme ile anlamlı bir ilişki içerisinde olduğu gözlendi (OR 3,0; %95 GA 1,8-5,1). Bu ilişki, nadir diğer inme nedenleri dışındaki tüm iskemik inme etiyolojileri için anlamlılığını korudu. Telomer uzunluğu ile başvuru anındaki lezyon volümü arasında anlamlı bir ilişki saptanmadı. Kısa telomeri olan hastalar, yaş, risk faktörleri, inme etiyolojisi ve enfarkt hacmi değişkenleri dikkate alındıktan sonra daha yüksek oranda (OR 7,0; %95 GA 1,7-28,7) başvuru anında ağır bir inme kliniğine (NIHSS skoru ≥16) sahiptiler.

Sonuç:

Bireyin yaşından bağımsız olarak, hemen hemen tüm iskemik inme subtipleri, telomer uzunluğundaki kısalma ile ilişkilidir. İlaveten, kısa telomer uzunluğu, beyin dokusunun iskemik hasara karşı gösterdiği toleransı olumsuz yönde etkilemekte ve buna bağlı olarak da bu hastalarda daha ağır klinik bulgular karşımıza çıkmaktadır.

SS-91 TEMPORAL KAS ULTRASONOGRAFİK MORFOMETRİSİ: İNMEDE SARKOPENİNİN YENİ ÖLÇÜTÜ

EZGİ YİLMAZ , ETHEM MURAT ARSAVA , MEHMET AKİF TOPÇUOĞLU

HACETTEPE ÜNİVERSİTESİ TIP FAKÜLTESİ, NÖROLOJİ AD

Amaç:

Nörovasküler hastalıklarda sarkopeni yeti yitimi ve yaşam kalitesini doğrudan etkileyen bir fenomendir. İskemik inmeli (yürüyemeyen, kooperasyonu düşük vs) hastalarda sarkopeni tespit ve takibi için pratik yöntemlere ihtiyaç vardır. Bu çalışmada tarafımızdan geliştirilmiş olan bir temporal kas ultrasonografik ölçüm yöntemi tanıtılmış, ve sarkopeni tanısındaki konumu incelenmiştir.

Gereç ve Yöntem:

Son 1 yıl içinde inme ünitesinde izlenen akut iskemik inmeli olgularda temporal kas ve subkutan (yağ) kalınlığı ultrasonografi [US] ve aksiyel CT görüntülerinde ölçülmüştür. Sarkopeni tanısı yatak içi biyoelektrik impedans analizi ile iskelet kası kitle indeksi [SSMI] erkeklerde <9,2 ve kadınlarda <7,4 ise konulmuştur. Her hasta için sağ ve sol tarafın ortalaması alınmıştır. Değerler "ortalama ± standart sapma" veya "ortanca (%95 güven aralığı)" olarak verilmiştir.

Bulgular:

Çalışmaya dahil edilen 93 akut iskemik inme olgusundan [43 kadın; yaş: 70±14] 18 (%19,4)'inde sarkopeni saptanmıştır. Sarkopenik olgularda tanımı gereği SMMI daha düşük (7,6±1,3'e 10,1±1,6; p<0,001), faz açısı daha dar (4,1±1,1'e 4,9±1,2, p=0,019), yaş daha ileri (79±14'e 68±13, p=0,001) ve vücut kitle indeksi daha düşük (22±2,6'a 28,3±4,2, <0,001) değerdedir. Sarkopenik hastalarda temporal kas kalınlığı hem CT (1,37±0,31 vs 1,51±0,26, p=0,055) hem ultrason (1,21±0,24 vs 1,39±0,25, p=0,028) ile yapılan ölçümlerde azalmıştır. Benzer şekilde CT ile ölçülen temporal subkutan doku kalınlığı (0,81±0,27'ye 0,98±0,23, p=0,010) ve ultrason ile öçülen temporal yağ dokusu kalınlığı (0,37±0,11'e 0,49±0,12, p=0,002) daha düşüktür. Sarkopeni tanısı için temporal kas kalınlığı 11,5 mm (sensitivite %42 ve spesifisite %92) ve temporal yağ dokusu kalınlığı 4,4 mm (Sensitivite %83, spesifisite %79) altında olmalıdır.

Sonuç:

Akut iskemik inme olguarında sarkopeni tanısı için temporal kas ultrasonografik kalınlığı kullanışlı bir indeks ve yararlı bir yöntemdir. Diğer nörolojik hastalıklarda da kullanım potansiyeli bulunmaktadır.

SS-92 YENİ KUŞAK ORAL ANTİKOAGULAN VE WARFARİN ALTINDA İNME GEÇİREN HASTALARIN DEĞERLENDİRİLMESİ

HANDE PERAN [1], YÜKSEL ERDAL [2], UFUK EMRE [1]

[1] İSTANBUL EĞİTİM VE ARAŞTIRMA HASTANESİ
[2] MARDİN KIZILTEPE DEVLET HASTANESİ

Amaç:

Yeni kuşak oral antikoagülan (YOAK) ilaçlar, atrial fibrillasyonu olan hastalarda iskemik inmenin önlenmesinde hem warfarin kadar etkili olmaları hem de warfarin kullanımındaki zorluklar nedeniyle günümüzde yaygın olarak kullanılmaktadır. Bu çalışmada YOAK ve warfarin altında inme geçiren hastaların retrospektif olarak değerlendirilmesi amaçlanmıştır.

Gereç ve Yöntem:

Çalışmaya Ocak 2018-Haziran 2019 tarihleri arasında Nöroloji servisinde inme tanısı ile takip edilen, YOAK ve warfarin altında inme geçirmiş 63 hasta dahil edildi. Hastaların demografik özellikleri, risk faktörleri, antikoagülan kullanma nedenleri, ilaç düzenli ve etkin doz kullanımları, inme paternleri, modifiye rankin(mRS) ve NIHHS skorları ve prognozları kaydedildi.

Bulgular:

Oral antikoagulan altında inme geçiren hastaların 59'u(%93.7) iskemik inme, 4'ü(%6.3) hemorajik inme alt gurubundaydı. İskemik inme geçiren hastaların 30'u (%50.8) kadın, 29'u (%49.2) erkekti. İskemik inme alt grubunda 14(%23.7) hasta warfarin, 45 (%76.3) hasta ise YOAK (22 hasta rivaroksaban, 12 hasta apiksaban, 9 hasta dabigatran, 2 hasta ise edoksaban) kullanmaktaydı. Hemorajik inme alt grubunda 3(%75) hasta rivaroksaban, 1(%25) hasta apiksaban kullanmaktaydı. Warfarin ve YOAK kullanan hastalar arasında yaş, cinsiyet, risk faktörleri, mRS ve NIHH skorları, lezyon paternleri, prognozları bakımından istatistiksel anlamlı fark saptanmadı(p>0,05). Geçirilmiş inme öyküsü, warfarin kullanan grupta istatistiksel olarak anlamlı yüksek saptandı(p=0,008). Düzenli ilaç kullanımı açısından bakıldığında, YOAK kullanan grupta düzenli ilaç kullanımı warfarin kullanan gruba göre istatistiksel olarak anlamlı yüksekti(p=0,026).

Sonuç:

Çalışmamızda warfarin kullanan hastaların INR takibi açısından düzenli kontrole çağrılmasına rağmen, YOAK kullanan hastaların daha düzenli ilaç kullanımına sahip olduğu görüldü. Diğer parametreler açısından belirgin fark olmaması da göz önünde bulundurulduğunda, kullanım kolaylığına sahip YOAK'ların gün geçtikçe daha fazla tercih edilebileceğini akla getirmektedir.

SS-93 POLİKLİNİKTE İLK TANI OLARAK MİGREN

MİRAÇ AYŞEN ÜNSAL

SAĞLIK BİLİMLERİ ÜNİVERSİTESİ SULTAN ABDÜLHAMİD HAN EĞİTİM VE ARAŞTIRMA HASTANESİ, NÖROLOJİ KLİNİĞİ

Amaç:

Günümüzde, internet kullanımı, yaşamımızda istenilen bilgiye anında ulaşabilme, bilgi paylaşımını sağlayabilme gibi çok sayıda kolaylıklar sağlamaktadır. Ancak yanlış kullandığında hastalarda gereksiz kaygıya yol açtığı günlük pratiğimizde sıkça görülmektedir.

Gereç ve Yöntem:

2017 Ocak -2018 Eylül tarihleri arasında polikliniğe başvuran ve ilk kez 'migren' tanısı alan hastalara, hastalık farkındalığı için test yapılmıştır.

Bulgular:

Toplamda 72 hasta çalışmaya alınmış olup (62 kadın, 10 erkek), ortalama yaş 24 (18-45)dür. Hastaların %33 (24/72) ü baş ağrısını ''Google'da arattığını'', araştırma sonrasında migren olduğunu düşündüğü, söylemiştir. Bu hastaların yaklaşık yarısı (15/72) araştırma sırasında kendisini korkutan hastalalıklara ulaştığını, ''menenjit, beyin tümörü'' gibi hastalıklar nedeniyle endişelendiğini dile getirmiştir. Yüzde 27 (20/72) hasta en az 1 kere acile atakla gittiği ve acil hekimi tarafından kendisinde migren baş ağrısı olabileceğinin söylendiği belirtmiştir. Hastaların hekime başvurmak için 'ilk atak'tan itibaren geçen oratlama süre 3,5 aydır. Hastaların %97 (70/72) si migren tanısı için kendilerine beyin Manyetik Rezonans Görüntüleme yapılması gerektiğini düşündüklerini söylemişlerdir.

Sonuç:

Elde ettiğimiz sonuçlar, internetin bilgi kaynağı olarak sıkça kullandığını ve bu araştırmanın hastalığa özgü anksiyetenin artmasıyla ilişkili olabileceğini göstermektedir. Tüm dünyada, hekimlerin hastalarına güvenilir çevrimiçi kaynaklar seçiminde tavsiyelerde bulunmaları halinde hastalığa özgü kaygı ve belirsizliği azaltmak mümkün olabilir.

SS-94 MİGREN VE GERİLİM TİPİ BAŞ AĞRISI HASTALARININ GÖRÜNTÜLEME VE LABORATUVAR PARAMETRELERİNİN KARŞILAŞTIRILMASI

MURAT YILMAZ, HANDAN TEKER, TAHSİN BAKKAL, SERPİL YILDIZ

BOLU ABANT İZZET BAYSAL ÜNİVERSİTESİ, NÖROLOJİ AD

Amaç:

Çalışmamızda gerilim tipi baş ağrısı (GTBA) ve migren hastalarının görüntüleme ve laboratuvar parametrelerinin karşılaştırılmasını amaçladık.

Gereç ve Yöntem:

Bu vaka–kontrol çalışmasına 2018 Ocak ile 2018 Aralık ayları arasında Bolu Abant İzzet Baysal Eğitim Araştırma Hastanesi'ne başvuran 19 GTBA hastası, 73 migren hastası ve 30 kişilik sağlıklı gönüllü kontrol grubu dahil edilmiştir. Çalışmanın yapılabilmesi için hastane yönetimi ve yerel etik kuruldan izin alındı. Hastaların yaş, cinsiyet, fazekas skorları, hemogram parametreleri, PTH, protC, ProtS, ATIII, LDL, Dvit, Folat, B12 düzeyleri, ENA profili, antifosfolipid, antikardiyolipin, tiroit otoantikorları ve ANA pozitiflik değerleri kaydedildi. Çalışmanın verileri SPSS v20 programına aktarılarak analiz edildi.

Bulgular:

Migren (43.54±11.60), GTBA (47.05±12.09) ve kontrol grubunun(47.23±12.33) yaş ortalamaları arasında anlamlı bir farklılık tespit edilemedi. Benzer şekilde Migren (59K/14E), GTBA (16K/3E) ve kontrol grubunun (19K/11E) cinsiyet açısından benzer olduğu bulundu. Migren hastalarının fazekas evresinin daha yüksek olduğu görüldü (p=0.009). GTBA grubundaki ATIII değerlerinin diğer gruplara oranla daha yüksek olduğu görüldü (p=0.011). Migren hastaları ile kontrol grubu karşılaştırıldığında migren grubunda Dvit düzeylerinin daha düşük olduğu, antikardiyolipin pozitifliğinin daha yüksek olduğu gözlendi. GTBA hastaları ile kontrol grubu karşılaştırıldığında GTBA hastalarında RDW değerlerinin kontrol grubundan daha düşük olduğu gözlendi

Sonuç:

Literatürde auralı migren hastaları ile ilişkilendirilen beyin beyaz cevher lezyonlarında artışın çalışmamızda auralı-aurasız ayrımı gözetmeksizin yüksek çıkmış olması dikkat çekicidir. Ayrıca yine migren hastalarında serum Dvit düzeyinde düşüklük ve antikardiyololipin antikor pozitifliği saptanmıştır. Literatürde sıkça GTBA patogenezinde suçlanan serum Dvit düzeyi çalışmamızda GTBA hastalarında anlamlı farklılık saptanmamış olup, daha geniş GTBA hastası grupları toplanarak daha ileri çalışmaların yapılması önerilmektedir.

SS-95 MİGREN PATOGENEZİNDE İNTRASELÜLER PATOJENLERİN OLASI ETKİSİ: VAKA-KONTROL ÇALIŞMASI

MURAT YILMAZ , AYŞEN TUĞBA YILMAZ , SERPİL YILDIZ

BOLU ABANT İZZET BAYSAL ÜNİVERSİTESİ, NÖROLOJİ AD

Amaç:

Çalışmamızda migren hastalarının ve sağlıklı kontrol grubunun serolojik yöntemlerle belirlenen geçirilmiş intraselüler patojen enfeksiyon hastalıkları açısından karşılaştırılmasını ve patogeneze olası etkisini tartışmayı amaçladık.

Gereç ve Yöntem:

Çalışmaya dahil edilecek sayı belirlenirken %5 hata payı, %80 power %50 sıklık, beklenen odds ratio 3 alınarak yapılan power analizine göre her gruba en az 55 hastanın çalışmaya alınması gerektiği görülmüştür. 1 Ocak 2015 ile 31 Ağustos 2019 tarihleri arasında Bolu Abant İzzet Baysal Eğitim Araştırma Hastanesi'ne başvuran, migren tanısı olan, ek bir hastalığı olmayan hastalardan randomize olarak seçilen 55 migren hastası çalışmaya dahil edildi. Hastalara karşılık 55 kişilik sağlıklı kontrol grubu oluşturuldu. Çalışmanın yapılabilmesi için hastane yönetimi ve yerel etik kuruldan izin alındı. Hasta ve kontrol grubunun enfeksiyon hastalıkları geçmişi (sfiliz, lyme, toxoplasma gondi, brucella) serolojik tanı yöntemleri ile belirlenmiş olup, migren hastaları herhangi bir alt gruba bölünmeden tipler açısından homojen bir grup oluşturulmuştur. Çalışmanın verileri SPSS v20 programına aktarılarak analiz edildi

Bulgular:

Hasta ve kontrol grubu yaş(p=0.211) ve cinsiyet(p=0.056) açısından benzer bulundu. Hasta grubunun %32.7'sinde T.gondi antikor pozitifliği saptanırken, kontrol grubunun %16.7'sinde T.gondi antikor pozitifliği saptandı Hasta grubu ile kontrol grubu arasındaki fark istatistiksel olarak

anlamlı bulundu(p=0.046). Diğer patojenler açısından anlamlı bir farklılık izlenmedi.

Sonuç:

Çalışmada migren hastalarında T.gondi antikor pozitifliği oranının daha yüksek olduğu görülürken diğer parametrelerde hasta ve kontrol grubu arasında bir farklılık izlenmedi. T.gondi ile migren arasındaki ilişki literatürde yeterince irdelenmemiş, ancak T. gondinin epigenetik mekanizmalar üzerinden epilepsi, migren gibi bazı nörolojik hastalıklarda rol oynayabileceği üzerinde durulmuştur. Nedensel bağıntıların ortaya konabilmesi için T. gondi enfeksiyonu geçiren hastaların uzun süre takip edildiği kohort çalışmalarının yapılmasının yararlı olacağı düşünülmektedir.

SS-96 MİGREN VE GERİLİM TİPİ BAŞAĞRISI OLAN KADIN HASTALARDA SICAK/SOĞUK HAVA MARUZİYETİNİN BAŞAĞRISININ KLİNİK KARAKTERİSTİKLERİ İLE İLİŞKİSİ

NERMİN TANIK , HİKMET SAÇMACI , TÜLİN AKTÜRK

YOZGAT BOZOK ÜNİVERSİTESİ TIP FAKÜLTESİ, NÖROLOJİ AD

Amaç:

Başağrısını tetikleyen birçok faktör bulunmaktadır. Bu faktörlerin çoğu hem migren hem de gerilim tipi başağrısı hastalarında ortak ve benzerdir. Bu çalışmanın amacı; migren ve gerilim tipi başağrısı olan kadın hastalarda sıcak/soğuk hava maruziyeti ile ağrının klinik karakteristik özellikleri arasındaki ilişkiyi araştırmaktır.

Gereç ve Yöntem:

Kesitsel olan bu çalışmaya 167 migren, 115 gerilim tipi başağrısı olan kadın hasta dahil edildi. Hastalar sosyodemografik profili, başağrısının klinik özelliklerini, eşlik eden semptomları ve bunların hava değişimi (sıcak/soğuk) ile olan ilişkisini gösteren bir formla değerlendirildi. Çalışmaya sıcak/soğuk hava maruziyeti nedeniyle başağrısının tetiklendiğini düşünen hastalar alındı

Bulgular:

Migren hastalarında sıcak/soğuk hava maruziyeti ile yaş, vücut kitle indeksi ve başağrısının klinik karakteristik

özellikleri arasında istatistiksel anlamlılık saptanmadı (p>0.05). Gerilim tipi başağrısı hastalarında sıcak/soğuk hava maruziyeti ile vücut kitle indeksi arasında anlamlı fark saptanırken (p = 0.013) yaş ve başağrısının klinik karakteristik özellikleri arasında istatistiksel anlamlılık saptanmadı (p>0.05).

Sonuç:

Gerilim tipi başağrısı olan obez hastalarda sıcak havanın başağrısını soğuk havaya kıyasla daha fazla tetiklediği saptandı. Ayrıca migren ve gerilim tipi başağrısı olan hastalarda sıcak/soğuk hava maruziyeti ile ağrının klinik karakteristik özellikleri arasında bir ilişki saptanmadı. Baş ağrısını presipite eden faktörlerin klinisyenler ve hastalar tarafından doğru tanımlanmasının baş ağrısının sıklığının azaltılmasına yardımcı olabileceğini düşünmekteyiz. Bu çalışma migren ve gerilim başağrısı olan hastalarda sıcak/soğuk hava maruziyeti ile başağrısının klinik karakteristik özellikleri ve vücut kitle indeksi arasındaki ilişkiyi araştıran ilk çalışmadır.

SS-97 YAŞLILARDA KRONİK MİGRENDE BOTULİNUM NÖROTOKSİN A TEDAVİSİNİN ETKİNLİĞİ YAŞ VE CİNSİYETE GÖRE DEĞİŞİRMİ?

AKÇAY ÖVÜNÇ ÖZÖN [1], ÖMER KARADAŞ [2]

[1] LİV HOSPİTAL NÖROLOJİ BÖLÜMÜ
[2] SAĞLIK BİLİMLERİ ÜNİVERSİTESİ GÜLHANE EĞİTİM VE ARAŞTIRMA HASTANESİ, NÖROLOJİ AD

Amaç:

OnabotulinumtoxinA (BoNT-A) kronik migren (KM) tedavisinde, diğer ilaçların etkisiz olduğu durumlarda önemli bir seçenek haline gelmiştir. Günümüzde, BoNTA tedavisinin etkinliği açıkça anlaşılmamıştır, Bu çalışmada farklı dozlarda BoNTA tedavisinin yaş ve cinsiyete göre etkinliğinin araştırılması amaçlandı.

Gereç ve Yöntem:

Çalışmada KM tanısı alan 53 hasta değerlendirildi. Hastalar 4 gruba ayrıldı. Grup 1a (n=13) 5ü BoNTA uygulanan yaşlı hastalardı. Grup 1b (n=13) 2.5ü BoNTA uygulanan yaşlı hastalardı. Grup 2a (n=14) 5ü BoNTA uygulanan genç hastalardı. Grup 2b (n=13) 2.5ü BoNTA uygulanan genç hastalardı. Tüm hastalarda tedavi öncesi ve tedavi sonrası 3. Ayda saptanan aylık baş ağrılı gün sayısı, ağrı şiddeti [visuel analog scale-(VAS)] karşılaştırıldı.

Bulgular:

Grup 1a, Grup 1b ve Grup 2a' da baş ağrılı gün sayısı ile ağrı şiddetinde tedavi öncesine kıyasla tedavi sonrası 3. ayda istatistiksel olarak anlamalı fark vardı (p<0.05). Grup 4'te baş ağrılı gün sayısında tedavi öncesine kıyasla tedavi sonrası 3. ayda istatistiksel olarak anlamalı fark vardı (p<0.05). Ancak ağrı şiddetinde tedavi öncesine kıyasla tedavi sonrası 3. ayda istatistiksel olarak anlamalı fark yoktu (p>0.05). Gruplar arası yapılan karşılaştırmada, 2.5ü BoNTA uygulanan Grup 1b'de Grup 2b'ye göre ağrı şiddetinde istatistiksel olarak anlamlı bir azalma saptandı (p<0.05).

Sonuç:

Yaşlı popülasyonda KM nin proflaktik tedavisinde BoNTA enjeksiyonunun düşük dozlarda etkili olduğu saptandı.

SS-98 MİGRENLİ HASTALARDA TEK LİF ELEKTROMİYOGRAFİ İLE MOTOR SON PLAK İŞLEVLERİNİN DEĞERLENDİRİLMESİ

ÖZGÜN YETKİN MIZRAK , ŞADİYE GÜMÜŞYAYLA , GÖNÜL VURAL , ORHAN DENİZ

ANKARA YILDIRIM BEYAZIT ÜNİVERSİTESİ TIP FAKÜLTESİ, NÖROLOJİ AD

Amaç:

Çalışmamızda tek lif elektromiyografi (TLEMG) yöntemiyle farklı migren tiplerinde motor son plakta (MSP) nöromüsküler iletimin etkilenip etkilenmediğini göstermeyi, yapılan bundan önceki benzer çalışmaların sonuçlarını doğrulamayı ve migren patofizyolojisini anlamayı amaçladık.

Gereç ve Yöntem:

18-55 yaş arası 25 kontrol (19 kadın 6 erkek), International Headache Society 2013 kriterlerine göre migreni ve tipleri belirlenmiş olan 30 aurasız (26 kadın 4 erkek) ve 30 auralı migrenli (28 kadın 2 erkek) toplam 85 kişi çalışmaya alındı. Hastalara ve kontrollere frontalis kasından volünter TLEMG yapıldı. Grupların anormal bireysel jitter değerleri, jitter artışı olan lif sayısı, ortalama MCD (Mean Consecutive Difference), en düşük ve en yüksek jitter değerleri karşılaştırıldı. MSP işlevleri jitter artışı olan lif sayısına göre yorumlandı. İncelenen 20 jitterin hepsinin normal veya 1'inin 55 mikrosaniyenin üzerinde olduğu durumda MSP işlevleri normal, 2'si 55 mikrosaniyeden yüksek olanlarda sınırda bozuk, 3 ve daha fazlasında yükseklik bulunan hastalarda ise bozuk olduğu kabul edildi.

Bulgular:

Auralı migrenli 30 hastanın 5'inde nöromüsküler iletim bozuk, 17'sinde ise normaldi, 8'inde nöromüsküler iletimdeki bozukluk sınırdaydı. Aurasız migrenli 30 hastanın ve kontrol grubu 25 kişinin ise hiçbirinde nöromüsküler iletim bozuk olarak saptanmadı, (3 tanesinde bozukluk sınırdaydı, 27 tanesinde normaldi). Migrenli hastaların en yüksek jitter değerleri kontrol grubundan, auralı bireylerin ortalama MCD değerleri aurasızlardan ve kontrollerden yüksekti.

Sonuç:

Literatürdeki diğer çalışmalara benzer şekilde bu çalışmada da auralı migrende kontrol ve aurasız migrenlilere göre, aurasız migrenlilerde de kontrol grubuna göre MSP işlevlerinde bozukluğa eğilim olduğu, bunun da genetik yatkınlığa bağlı bir kanalopatiden ileri gelebileceği görüşü desteklenmiştir. Bu migren hastalarının fenotipinin tanımlanmasında ve tedavi seçiminde etkili olabilir.

SS-99 İKİ NOKTA DİSKRİMİNASYON NORMAL DEĞERLERİ

BAHAR SOYLU , NERMİN TEPE

BALIKESİR ÜNİVERSİTESİ TIP FAKÜLTESİ, NÖROLOJİ AD

Amaç:

Somatosensoryel temporal diskriminasyon (STD), bir bölgeye kısa aralıklar ile uygulanan iki ayrı somaestetik uyarının farklı iki uyarı olarak algılanabilmesidir. Normal STD, periferik ve santral duyu yollarının primer somatosensoryel korteksle bütünlüğü ile ilişkilidir ve rol alan kortikal ve subkortikal yapıların sağlam olması gerekmektedir. Bizde çeşitli santral ve periferik hastalıklarda hasta grupları ile kıyaslamak için kendi normal değerlerimizi oluşturmayı amaçladık

Gereç ve Yöntem:

Toplam 25 gönüllü kadın ve erkek alındı. Nöroloji uzmanınca ayrıntılı nörolojik muayenesi yapılarak normal olan, herhangi bir ilaç alımı ve bilinen bir hastalığı olmayan, hamile olmayan, sistemik sorgulamasında patoloji saptanmayan gönüllüler alındı. STD ölçümü her iki el dorsumu ve ayak basparmağından yapıldı. Ag-AgCl, 10 mm çaplı yüzeyel elektrotlar ile anot ve katot arasında yaklaşık 1 cm mesafe bırakılarak taktil uyarı için sabit akım stimulatoru ve minimal duyusal eşik değeri için gerekli akım şiddeti 0.2 ms'lik süre ile uyarı verilerek belirlendi. Her lokalizasyonda elde edilen minimal duyusal eşik değerin ve 1,5 katı şiddetinde elde edilen değerlerinin aritmetik ortalaması alınarak tek STD değeri elde edildi.

Sonuç:

Çoğu normal insan 30-50 milisaniye arasında zamansal olarak iki nokta ayırımını yapabilir. Kendi laboratuarımıza ait iki nokta diskriminasyon normal değerleri sağ el: 37,6± 15,5 sol el:35,3±14,8, sağ ayak: 39±14,8, sol ayak:40,6± 15,7 olarak kaydedilmiştir, yapılan çalışmalarda da kontrol değerleri bizim bulgularımızla benzerdir.

Yorum:

Kendi bazal normal değerlerimizi oluşturarak farklı hastalıklarda hasta grupları ile kıyaslama şansımızı elde etmekle birlikte STD nin değerlendirmesi noninvazif ve pratik olması nedeniyle her EMG laboratuarında kullanımı yaygınlaşabilir.

SS-100 POLİNÖROPATİLERDE HAREKET ANALİZİ

DAMLA ÇETİNKAYA , AYŞEGÜL GÜNDÜZ , MELİH TÜTÜNCÜ , MEHMET ALİ AKALIN , NURTEN UZUN ADATEPE , FERAY SAVRUN , MERAL ERDEMİR KIZILTAN

İSTANBUL ÜNİVERSİTESİ-CERRAHPAŞA CERRAHPAŞA TIP FAKÜLTESİ

Amaç:

Farklı tipteki polinöropatilerde, tremor ile ilgili bilgiler artmakta ve kronik enflamatuvar demiyelinizan polinöropatide (KİDP) serebellar tutulumla ilişkili olduğu ileri sürülmektedir. Amacımız, hareket analizi için yönlendirilen çeşitli polinöropati olgularındaki istemsiz hareket tiplerini belirlemektir.

Gereç ve Yöntem:

Ocak 2017 – Haziran 2019 tarihleri arasında başvuran ve klinik muayenede titremeye benzer, düzenli veya düzensiz istemsiz hareketleri olan enflamatuvar polinöropatili hastaları prospektif olarak dahil edildi. Tüm hastalarda nörolojik muayene doğrultusunda üst ekstremite, alt ekstremite ya da yüz ve boyun kaslarını içeren çok kanallı yüzey elektromiyografisi yapıldı. Ayrıca uzun latanslı refleksler ve somatosensoriyel uyarılmış potansiyeller kaydedildi.

Bulgular:

Çalışma kriterlerine uyan demiyelinizan polinöropatili 22 hasta belirlendi: KİDP (n=11), Guillain-Barre sendrom (GBS, n=6) ve bir Charcot-Marie-Tooth hastalığı (n=5). Ortalama yaş 47,3±19,5 yıldı (17-82 yıl, 4 kadın). Onaltı hastada polimimyoklonus formunda olmak üzere toplam 17 hastada myoklonus, 21 hastada postural tremor ve bir hastada aksiyon tremoru vardı. Tremor frekansı 3,5-13 Hz arasındaydı. Myoklonus süresi 30 ile 100 ms arasındaydı, bir kişide 200 ms süreye sahipti. Onaltı hastada kortikal orijin düşündüren bulgular (yüksek amplitüdlü LLR veya C refleksi) vardı. GBS hastalarından birinde klinik bulgular ve ileti incelemeleri tamamen düzeldiği dönemde myoklonus vardı. Üç KİDP olgusunda IVIG ile düzelme olmadığı için rituksimab kullanılmıştı.

Sonuç:

Çalışmaya dahil edilen hastalarda myoklonus ve tremor sıkça saptandı, myoklonus elektrofizyolojik özellikler açısında kortikal kökenliye benziyordu. Tremor, özellikle postural özellikteydi. Myoklonus ya da tremor ile klinik özellikler arasında belirgin ilişki yoktu.

SS-101 PERİFERİK CTBS UYGULAMASI İLE DUYUSAL-MOTOR ENTEGRASYONUN MODÜLASYONU

FİLİZ AZMAN İSTE , ÇAĞRI MESUT TEMUÇİN

HACETTEPE ÜNİVERSİTESİ TIP FAKÜLTESİ, NÖROLOJİ AD

Amaç:

"Continuous theta burst" (cTBS) gibi protokollerle kortikal TMS'nin duyusal-motor entegrasyonu modüle ederek kortikal uyarılabilirliği değiştirebildiği bilinmektedir. Bu çalışmada periferik duyusal sinirlerde gerçekleştirilen cTBS uygulamasının kortikal duyusal-motor entegrasyon üzerine etkisini araştırılması amaçlanmıştır.

Gereç ve Yöntem:

Yaş ortalaması 30±5 olan 6 sağlıklı gönüllüde, önce aşağıda tanımlanan kısa-latanslı afferent inhibisyon çalışması ("short-latency afferent inhibition":SAI) gerçekleştirilmiştir. 1-I.dorsal inteorsseous (IDI) kası hot spot noktasında, istirahat motor eşiğinin (İME-IDI) %120'si şiddette TMS ile elde edilen 10 test-MEP yanıtının tepeden-tepeye amplitüd

ortalaması alınarak MEP-IDI_test_ort saptandı 2-Median sinirin el bileğinden motor eşiğin 1,5 katı şiddetinde elektriksel uyarımından 23 ms sonra İME-IDI'nın %120'si şiddette TMS ile elde edilen 10 koşullandırılmış-MEP yanıtının tepeden-tepeye amplitüd ortalaması alınarak MEP-IDI_koşul_ort saptandı. 3-MEP-IDI_koşul_ort değerleri MEP-IDI_test_ort değerlerinin yüzdesi olarak hesaplanarak MEP-IDI_SAI değeri hesaplandı. Ardından sağ el-bileği bölgesinde cilt üzerinden 40-saniye süreli periferik cTBS (pcTBS) paradigması uygulandı. pcTBS uygulaması hemen sonrasında yukarıda tanımlanan SAI çalışması tekrarlandı. pcTBS öncesi ve sonrası elde edilen MEP-IDI_SAI değerleri paired-samples testi ile karşılaştırıldı.

Bulgular:

pcTBS sonrası MEP-IDI_SAI değerleri pcTBS öncesi değerlerine göre istatistiksel olarak anlamlı derecede düşük olarak saptandı (p=0,028).

Sonuç:

Çalışmamızda literatürde ilk kez cTBS uygulaması periferik duyusal sinirlerde gerçekleştirilmiş, pcTBS ile kortikal duyusal-motor entegrasyonun modüle edilerek kortikal uyarılabilirliğin geçici olarak değiştirilebildiği gösterilmiştir. pcTBS sonrası SAI parametresi ile tanımlanan kortikal inhibisyonda belirgin artış saptanmıştır. Ağrısız, kısa süreli ve klasik kortikal TMS uygulamalarına göre daha kolay uygulanabilir olan bu yeni yöntem, tanısal olarak kullanımının yanı sıra fokal distoni veya spastisite gibi duyusal-motor entegrasyonda maladaptif değişikliklerin gerçekleştiği çeşitli nörolojik hastalıkların rehabilitasyonunda kullanılabilir.

SS-102 İKİ OLGU NEDENİYLE KONJENİTAL AYNA HAREKETİ BOZUKLUĞU

HİLMİ UYSAL [1], MEHMET BERKE GÖZTEPE [2], ÇİLEM ÇARKI BAL [1], ELİF UĞUR [1]

[1] AKDENİZ ÜNİVERSİTESİ TIP FAKÜLTESİ, NÖROLOJİ AD
[2] AKDENİZ ÜNİVERSİTESİ TIP FAKÜLTESİ

Olgu:

Konjenital ayna hareket bozukluğu (KAHB), genellikle vücudun üst ekstremitesi ile ilişkili sinkinetik hareket olarak adlandırılan, ayna hareketi ile karakterize nadir görülen genetik nörolojik bozukluktur. KAHB'nin karakteristik özelliği, vücudun bir yarısındaki istemli hareketle eş zamanlı karşı vücut yarısındaki homolog kasların (özellikle distal) istemsiz hareketleridir. Bu hareketlerin altında yatan spesifik mekanizmalar henüz tam olarak bilinmesede, ipsilateral kortikospinal traktusunun anormal gelişimi ve transkallozal inhibisyonun eksikliği, ayna hareketini açıklayan ana hipotezlerdir. Bu motor kontrol mekanizmalarının anlaşılmasında ve tanımlanmasında motor uyarılmış potansiyellerin (MUP) kullanımı temel inceleme yöntemlerindendir. Bu çalışmada, KAHB olan iki olgunun MUP yanıtları, kasılı olmayan her iki Abductor Pollicis Brevis (APB) kasında, yüzeyel elektrotlar kullanılarak kaydedilmiştir. APB kasının MUP amplitüd ve latansı, Transkraniyal Manyetik Stimülasyon (TMS) (Magstim Bistim) cihazıyla her iki hemisferden kelebek coil ile uyarılarak, EMG cihazı (Nihon Kohden Neuropack) ile 10kHz örnekleme frekansında alınmıştır. Motor korteksin haritalanması, saçlı deri üzerinden 10/10'luk EEG kep sistemine göre belirlenen noktalardan verilen manyetik stimülasyonlar ile yapılmıştır. Manyetik uyarım verilen noktalarda, APB'de en yüksek amplitüdü olan bulunmuş ve sıcak nokta olarak kabul edilerek inhibisyon-fasilitasyon çalışmaları yapılmıştır. Olgular, belirlenen haritalama noktalarına göre, sol hemisferden uyarıldığında; sağ ve sol APB kaslarında; sağ hemisferden uyarıldığında yine sağ ve sol APB kaslarında yanıtlar elde edilmiştir. Bununla birlikte, olguların klinik muayeneleri de değerlendirilmiştir. Homo sapiens'te, motor korteksten köken alan kortikospinal traktusun çapraz yapması ile kontralateral bir organizasyon olduğu göz önüne alındığında, bu olgularda ipsilateral bir organizasyonun da bir şekilde etkinliğinin olduğu görülmüştür. Bu çalışmanın KAHB'de rol alan ayna hareketin kökenine katkı sağlayacağı kanısındayız.

SS-103 KÜBİTAL TÜNEL SENDROMUNUN ELEKTROFİZYOLOJİK TANI KRİTERLERİNDE YER ALAN İLETİ PARAMETRELERİNİN TANISAL DOĞRULUKLARI

MURAT ALEMDAR

SAKARYA ÜNİVERSİTESİ TIP FAKÜLTESİ EĞİTİM VE ARAŞTIRMA HASTANESİ, NÖROLOJİ KLİNİĞİ

Amaç:

Kübital tünel sendromunun (KuTS) elektrofizyolojik tanısı için sıklıkla Alman Klinik Nörofizyoloji Derneği (NVKNF) ya da Amerikan Elektrodiyagnoztik Tıp Birliği (AAEM) kriterleri kullanılır. Bu kriterlerin her ikisi de; (i) dirsek segmenti ulnar sinir motor ileti hızı (MİH) yavaşlaması, (ii) dirsek altı uyarıma kıyasla dirsek üstü uyarımla elde edilen BKAP amplitütünün küçülme oranı ve (iii) dirsek segmenti MİH'in ön kol MİH'e kıyasla yavaşlaması maddelerini kapsar. Çalışmamızın amacı, bu parametrelere dair en iyi eşik değerleri ve bu eşik değerlerin KuTS tanısındaki doğruluk oranlarını saptanmaktır.

Gereç ve Yöntem:

Çalışmamıza fizik muayenesi KuTS ile uyumlu olup, ulnar sinirin dirsek düzeyi santimleme çalışması yöntemiyle elektrofizyolojik olarak tanısı doğrulanan olgular alındı. Aynı araştırmacı tarafından aynı elektronöromiyografi cihazıyla sinir iletileri çalışılan olgulardan, KuTS tansı alan ekstremitelerdeki ileti değerleri ile cinsiyet, taraf ve yaş (±3 yaş) olarak eşleştirimiş olan sağlıklı ektremitelerdeki ileti değerleri kıyaslandı. Kullanıldığında tanısal doğruluk oranı en yüksek olan sayısal değer, en iyi eşik değer olarak tanımlandı. Her bir parametre için saptanan en iyi eşik değerlerle elde edilen tanısal doğruluk oranları istatistiksel olarak birbiriyle kıyaslandı.

Bulgular:

Çalışmamıza 118 KuTS'li ve 236 sağlıklı üst ekstremitenin ileti çalışmaları dahil edildi. Dirsek segmenti MİH için en iyi eşik değer 45 m/sn olarak saptandı. Bu eşik değer için tanısal doğruluk oranı % 89.8 idi. MİH farkı için en iyi eşik değer 14.5 m/sn idi. Tanısal doğruluk oranı % 83.1 idi. BKAP amplitütünün küçülme oranı için en iyi eşik değer %16 idi. Tanısal doğruluk oranı % 75.7 idi. Dirsek segmenti MİH kullanıldığında elde edilen tanısal doğruluk oranı, MİH farkı ve BKAP kayıp oranı kullanıldığında elde edilenlerden daha yüksekti. (sırasıyla, p=0.008 ve p<0.001)

Sonuç:

KuTS gibi tuzak nöropatilerin seyri esnasında; genellikle segmental ya da paranodal demyelinizasyonun aksonal dejenerasyondan daha önce gözlenmesi nedeniyle, basının bulunduğu segmentteki ileti hızının yavaşlaması diğer bulgulara kıyasla daha erken gözlenir. Bizim çalışmamızda KuTS'nin elektrofizyolojik tanısında dirsek segmenti MİH'nın değerli bir parametre olduğu ve tanı kriterlerinde yer alan diğer parametrelere kıyasla tanısal doğruluğunun daha yüksek olduğu gösterilmiştir.

SS-104 SİSTEMİK SKLEROZLU ÇOCUK VE ERİŞKİN HASTALARDA PERİFERİK SİNİR, BEYİN SAPI VE OTONOMİK ETKİLENİMİN KLİNİK, ELEKTROFİZYOLOJİK VE AĞRI SKALASI İLE DEĞERLENDİRİLMESİ

NURAN BURCU ARKALI , NURTEN UZUN ADATEPE , AMRA ADROVİÇ

İSTANBUL ÜNİVERSİTESİ-CERRAHPAŞA CERRAHPAŞA TIP FAKÜLTESİ

Amaç:

Skleroderma; santral ve periferik sinir sistemi tutulumu yapabilir ve çeşitli nöropati türlerine yol açabilir. Amacımız, Sistemik sklerozlu(SS) hastalarda klinik olarak ve sinir iletim çalışmaları, Sempatik cilt yanıtı(SCY) , Göz kırpma refleksi (GKR) yanıtlarını içeren elektrofizyolojik incelemeler ile Periferik sinir sistemi ve trigemino-fasiyal yolağın etkilenimlerini tespit etmek, nöropatik ağrıyı ölçeklendirmek, etkilenmiş olan çocuk ve erişkin grup hastaların özelliklerini tespit etmek ve karşılaştırmaktır.

Gereç ve Yöntem:

Juvenil başlangıçlı SS tanılı 20 hasta, erişkin SS tanılı 38 hasta ve 14 sağlıklı çocuk ve 20 sağlıklı erişkin çalışmaya alındı. Nöroloji ABD. Elektromiyografi Laboratuarında hastalara rutin sinir ileti çalışmaları (SİÇ), GKR ve SCY içeren elektrofizyolojik incelemeler yapıldı, DN4 anketi ile hastalar nöropatik ağrı yönünden değerlendirildi, çocuk ve erişkin hasta gruplarına ait sonuçlar kendileri ve kontrol grupları ile karşılaştırıldı.

Bulgular:

Çalışmamızda erişkin ve çocuk yaş grubu hastalarda elektrofizyolojik bulgular normal sınırlar içindedir fakat kontrol grubuna kıyasla anlamlı farklılıklar saptanmıştır. Erişkin hasta grubumuzda kontrollere göre tüm duysal yanıtlar ile median, ulnar ve tibial sinir motor yanıt amplitüdleri düşük, distal latanslar ile F yanıt latansları uzun ayrıca median, ulnar ve tibial sinir ileti hızları yavaş bulunmuştur. Erişkin hasta grubunda R1 , R2 ve R2k latansları kontrol grubuna göre uzun bulunmuştur. Çocuk hasta grubunda ise bu latans uzaması gözlenmemiştir. SCY değerlendirildiğinde, ne erişkin ne de çocuk grubunda hasta ve kontroller arasında anlamlı farklılık bulunmamıştır. Bununla birlikte erişkin ve çocuk kontrol gruplarının kıyaslamasında elden kaydedilen SCY latansı çocuklar lehine uzundur. Erişkin ve çocuk hasta grupları kıyaslandığında ise erişkinlerde elden kaydedilen SCY amplitüdü çocuklarınkine kıyasla büyük bulunmuştur. DN4 ağrı skalası değerlendirmesinde hasta gruplarında erişkin ortalama skoru 4±2 iken, çocuklarda 1±1 bulunmuştur.

Sonuç:

Sonuç olarak, çalışmamızda SS'lu hastalarda periferik sinir iletim çalışmaları ve GKR yanıtlarının asemptomatik dönemde dahi normal kontrollere göre farklılık gösterdiği, hatta bu farklılığın hastalık süresi ile daha da belirginleştiği gösterilmiştir.

SS-105 İRKİLME REFLEKSİ Mİ? MOTOR NÖRON REAKTİVASYONU MU? KUTANÖZ SESSİZ EVRENİN POST-İNHİBİSYON EKSİTATÖR FAZININ DEĞERLENDİRİLMESİ

SELAHATTİN AYAS [1], ŞENAY AYDIN [1], MARKUS KOFLER [2], AYŞEGÜL GÜNDÜZ [1], MELİH TÜTÜNCÜ [1], MERVE AKTAN SÜZGÜN [1], FERAY KARAALİ SAVRUN [1], NURTEN UZUN ADATEPE [1], MERAL ERDEMİR KIZILTAN [1]

[1] *İSTANBUL ÜNİVERİSTESİ-CERRAHPAŞA CERRAHPAŞA TIP FAKÜLTESİ, NÖROLOJİ AD*
[2] *HOCHZIRL HASTANESİ, NÖROLOJİ KLİNİĞİ*

Amaç:

Kutanöz sessiz evre(KSE); bir spinal inhibitör reflekstir. Post-inhibisyon eksitatör faz(E3), motonöronal aktivitenin resenkronizasyonuna atfedilse de somatosensoriyel irkilme refleksinin bu faza katkıda bulunabileceğine dair kanıtlar vardır. Sürekli yüksek frekanslı vibrasyon irkilme refleksinde inhibisyona yol açmaktadır. Spinal musküler atrofi(SMA), alt motor nöron kaybıyla prezente nörodejeneratif bir hastalıktır. Bu hastalarda tahmini motor ünite sayısı en düşük SMA tip1'dedir. Buna göre E3 irkilme refleksinin parçasıysa amplitüdü vibrasyonla, motonöron reaktivasyonu sonucu oluşuyorsa amplitüdü SMA hastalarında azalmalıdır.

Gereç ve Yöntem:

Çalışmaya 14 sağlıklı bireyle(9 kadın, 5 erkek) SMA tip2/3 tanılı 11 hasta(4 kadın, 7 erkek) dahil edildi. KSE, sağ tenar kaslardan katılımcı hafif bir başparmak abdüksiyonu yaparken işaret parmağının ağrılı olarak uyarılmasıyla elde edildi. KSE, SMA hastalarında sadece bir kez, sağlıklı bireylerdeyse sağ önkolda fleksör karpi radialis'in tendonuna uygulanan vibrasyon öncesinde, sırasında ve hemen sonrasında kaydedildi. Stimulus öncesi baseline aktivitesi ile E3'ün ortalama amplitüdleri ölçüldü. Baseline'a göre E3 değişiminin yüzdesi(E3%) hesaplandı. Sağlıklı bireylere ait vibrasyon öncesi veriler; vibrasyon sırasındaki ve sonrasındaki veriler yanısıra SMA hastalarının verileriyle karşılaştırıldı.

Bulgular:

Sağlıklı bireylerde, vibrasyon sırasında, öncesi ve sonrasına göre E3%'te azalma eğilimi mevcuttu(sırasıyla 122.3±39.8, 152.9±43.6, 166.1±80.9; p=0,068). SMA hastalarının, baseline EMG amplitüdleri sağlıklı bireylerle benzer olmasına rağmen E3%'leri anlamlı düşüktü(90.1±73'e 152.9±43.6; p=0.014). Ambulasyonu olmayan hastalarda, korunmuş hastalara göre E3% anlamlı düşüktü(65,8±46,5 ve 132,6±98.3; p=0,017). SMA tip3'de 2'ye göre E3% daha düşüktü(p=0,002)

Sonuç:

Sağlıklı bireylerde E3%'nin vibrasyon sırasında azalma eğilimi göstermesi E3 aktivitesinin oluşumunda irkilme refleksinin

de rol oynadığını, bununla birlikte SMAda E3%'de daha derin bir azalmanın olması, E3 oluşumunda motonöron reaktivasyonunun retikülospinal sistem aktivasyonundan daha önemli olduğunu göstermektedir.

SS-106 MYASTENİA GRAVİS HASTALARINDA SPİNAL STABİLİZASYON EGZERSİZLERİNİN ETKİLERİNİN ARAŞTIRILMASI: ÇAPRAZ GEÇİŞLİ, TEK KÖR ÇALIŞMA

ALİ NAİM CEREN [1], AYLA FİL BALKAN [1], YELİZ SALCI [1], ECEM KARANFİL [1], RIDVAN MUHAMMED ADIN [1], KADRİYE ARMUTLU [1], SEVİM ERDEM ÖZDAMAR [2]

[1] HACETTEPE ÜNİVERSİTESİ, FİZİK TEDAVİ VE REHABİLİTASYON FAKÜLTESİ
[2] HACETTEPE ÜNİVERSİTESİ TIP FAKÜLTESİ, NÖROLOJİ AD

Amaç:

Myastenia Gravis (MG), egzersizle artan yorgunluk ve kas zayıflığı ile karakterize olan otoimmün bir nöromüsküler kavşak hastalığıdır. Spinal stabilizasyon egzersizleri (SSE) gövde kaslarını kuvvetlendirmek, vertebral kolonu desteklemek, kinestetik farkındalığı arttırarak optimal postürü sağlamak ve solunum ile birlikte hareketleri kolay hale getirmek amacıyla uygulanmaktadır. Bu çalışmada MG hastalarında SSE'nin yorgunluk, kas kuvveti, solunum fonksiyonları ve fonksiyonel kapasite üzerine olan etkileri araştırılmıştır.

Gereç ve Yöntem:

Çapraz geçişli, randomize, tek kör olarak planlanan bu çalışmaya MGFA'ya göre evre II ve III'te olan 10 MG hastası dahil edilmiştir. Hastalar randomize olarak 2 gruba ayrılmıştır. Grup-1'deki hastalara, önce haftada 3 gün olmak üzere 6 hafta SSE uygulanmış, ardından 4 hafta dinlendirilmiş, sonrasında solunum egzersizleri, kalistenik egzersizler ve mat aktivitelerinden oluşan 6 haftalık ev programı verilmiştir. Grup-2'deki hastalara, önce içeriği aynı olan 6 haftalık ev programı verilmiş, ardından 4 hafta dinlendirilmiş, sonrasında haftada 3 gün olmak üzere 6 hafta SSE uygulanmıştır. Değerlendirmelerde; Yorgunluk Şiddet Ölçeği, Görsel Analog Ölçeği, dinamometrik ölçümler, solunum fonksiyon testleri ve 6 dakika yürüme testi kullanılmıştır.

Bulgular:

Çalışmanın sonunda, SSE'nin ve ev programının yorgunluğu azalttığı, kas kuvvetini ve fonksiyonel kapasiteyi geliştirdiği görülmüştür ($p<0,05$). Solunum fonksiyon testlerinden FVC, FEV1 ve SVC parametrelerinde sadece SSE sonrasında gelişme olmuştur ($p<0,05$). Her iki egzersiz yaklaşımı karşılaştırıldığında tüm parametrelerde SSE'nin, ev programına göre daha etkili olduğu sonucuna ulaşılmıştır ($p<0,05$). Çalışma sürecinde herhangi bir yan etki görülmemiştir.

Sonuç:

SSE'nin uygun evre ve remisyondaki MG hastalarında yorgunluk, kas kuvveti, solunum fonksiyonları ve fonksiyonel kapasite üzerinde olumlu etkileri görüldüğünden, bu hastaların tedavi programlarına dahil edilmesi önerilmektedir.

SS-107 SPG11 HASTALIĞININ KLİNİK VE GENETİK ÖZELLİKLERİ: TEK MERKEZ DENEYİMİ

HAŞİM GEZEGEN [1], ARMAN ÇAKAR [1], CEREN TUNCA [2], ELİF BAYRAKTAR [2], HACER DURMUŞ TEKÇE [1], A. NAZLI BAŞAK [2], YEŞİM GÜLŞEN PARMAN [1]

[1] İSTANBUL ÜNİVERSİTESİ İSTANBUL TIP FAKÜLTESİ, NÖROLOJİ AD, NÖROMÜSKÜLER HASTALIKLAR BD

[2] KOÇ ÜNİVERSİTESİ TIP FAKÜLTESİ, MOLEKÜLER BİYOLOJİ VE GENETİK BÖLÜMÜ-KUTTAM

Amaç:

SPG11 genindeki mutasyonlar, otozomal resesif geçişli herediter spastik parapleji'nin (HSP) en sık nedenidir. Sıklıkla kompleks tipte HSP'ye neden olan hastalık, aynı aileye ait bireylerde bile farklı klinik tablolara neden olabilmektedir. Hastalık genellikle ikinci dekadda bulgu verse de literatürde erken ve geç başlangıçlı olgular bildirilmiştir.

Gereç ve Yöntem:

: İstanbul Üniversitesi, İstanbul Tıp Fakültesi, Nöroloji Anabilim Dalı, Nöromüsküler Hastalıklar Bilim Dalı'nda, 2006-2019 yılları arasında HSP tanısıyla izlenen ve SPG11 geninde mutasyon saptanan, 6 aileden 7 hastanın klinik ve genetik özellikleri retrospektif olarak incelenmiştir.

Bulgular:

Hastalarımızın 2'si kadın, 5'i erkekti. Yakınmalarının ortalama başlangıç yaşı 18,85 ±5,42 (13 yaş - 26 yaş) idi. Birleşik heterozigot mutasyon saptanan bir hasta hariç, tüm hastaların anne ve babaları arasında akrabalık vardı. Üç hastanın ailesinde benzer hastalık öyküsü saptandı. Tüm hastalarda alt ekstremitelerde spastisite mevcuttu. Objektif nöropsikolojik değerlendirme yapılan dört hastanın üçünde mental retardasyon izlendi. Bir hastada sensörinöral işitme kaybı vardı. Bir hastada ise üst ekstremitede yazıcı krampı şeklinde fokal distoni izlendi. Bir hastada vertikal ve horizontal nistagmus ile dizartri mevcuttu. Hastanın etkilenen diğer kardeşinde ise bu klinik özellikler saptanmadı. Bir hastada ise oftalmoparezi saptandı. EMG incelemesinde ise bir hastada duysal ve motor lifleri etkileyen polinöropati bulguları saptandı. Dört hastada ise ön kök/ön boynuz bulguları izlendi. Diğer hastaların EMG bulguları normaldi. Kranyal MR incelemesi yapılan dört hastanın üçünde, hastalıkta sık olarak izlenen ince korpus kallosum bulgusu saptandı. Bir hastada ise hidrosefali mevcuttu. Aynı hastanın spinal MR görüntülemelerinde hidromiyeli ve "tethered cord" bulguları izlendi. Beyin omurilik sıvısı (BOS) incelemesi yapılan bir hastada ise protein yüksekliği saptandı.

Sonuç:

Nadir görülen SPG11 hastalarını içeren kohortumuzda, literatürde bildirilmemiş, yeni fenotipik özellikler tanımlanmış ve buna ek olarak Türkiye popülasyonuna özgü olabilecek mutasyonlar gösterilmiştir.

SS-108 İDİOPATİK KARPAL TÜNEL SENDROMUNDA BOSTON ANKETİ SKORLARININ ELEKTROFİZYOLOJİK BULGULAR İLE KARŞILAŞTIRILMASI

AYŞE ÇAĞLAR SARILAR , DUYGU KURT GÖK

ERCİYES ÜNİVERSİTESİ TIP FAKÜLTESİ, NÖROLOJİ AD

Amaç:

Bu çalışmada, idiopatik karpal tünel sendromunda (KTS), Boston Anketinin (BA) Türkçe versiyonunun ankette elde edilen skorlarının klinik ve elektrofizyolojik bulgularla karşılaştırılmasını yapmayı amaçladık.

Gereç ve Yöntem:

İdiopatik karpal tünel sendromlu 38 hasta çalışmaya alındı. Hastaların hepsine BA'i uygulandı. Alınan sonuçlar elektrofizyolojik ciddiyet skalası (ESS) ile karşılaştırılarak değerlendirildi.

Bulgular:

Toplam 38 olgunun ESS'ye göre değerlendirilmesinde 12 hasta Evre 1 (grup1), 11 hasta Evre 2 (grup2), 15 hasta Evre 3 (grup3) olarak sınıflandırıldı.Ortalama yaşları grup 1'de 54.6±10.9, grup 2'de 51.8± 8.4, grup 3'de 48.9±10.9 (p=0.36). Kadın cinsiyet oranı grup 1'de %75, grup2'de %91, grup 3'de %87 (p=0.55) idi. Total Boston skorları grup 1'de 31.8±7.7, grup 2'de 31.9±11.3, grup 3'de 33.1±9.5 (p=0.92) olarak bulundu. Total Fonksiyonel Durum Skalası değerleri grup 1'de 23.2±6.5, grup 2'de 22.4±10.5, grup 3'de 21.7±11 (p=0.93) olarak bulundu.

Sonuç:

Tüm gruplarda Boston ve Fonksiyonel Durum Skalası değerleri benzer oranda bulunmuştur. Bu durum Boston KTS anketinin klinik takipte uygulanmasının yararını sınırlayacağı düşünülmüştür.

SS-109 CİLT BİYOPSİSİNİN KRONİK İNFLAMATUAR DEMİYELİNİZAN POLİNÖROPATİDE HASTALIK AKTİVİTESİNİN DEĞERLENDİRİLMESİ VE TAKİBİNDE BİYOBELİRTEÇ OLARAK DEĞERİ

AYŞE NUR ÖZDAĞ ACARLI [1], GÖKÇEN ÜNVERENGİL [2], NERMİN GÖRKEM ŞİRİN [1], ARMAN ÇAKAR [1], HACER DURMUŞ TEKÇE [1], YEŞİM GÜLŞEN-PARMAN [1]

[1] İSTANBUL ÜNİVERSİTESİ İSTANBUL TIP FAKÜLTESİ, NÖROLOJİ AD
[2] İSTANBUL ÜNİVERSİTESİ İSTANBUL TIP FAKÜLTESİ, PATOLOJİ AD

Amaç:

Cilt biyopsisinin Guillain-Barre sendromu, diyabetik polinöropati ve ailevi amiloid polinöropati gibi nörolojik hastalıkların takibinde ve tedavi etkinliklerinin değerlendirilmesinde elverişli bir biyobelirteç olabileceğini bildiren yayınların sayısı her geçen gün artmaktadır. Bu çalışmada, kronik enflamatuvar demiyelinizan polinöropatide (CIDP) cilt biyopsisinin hastalık aktivitesi ve fonksiyonel özürlülüğün değerlendirilmesinde biyobelirteç olarak değerinin araştırılması planlanmıştır.

Gereç ve Yöntem:

On yedi CIDP hastası ile yaş ve cinsiyet açısından uyumlu 10 sağlıklı bireyin ön kol, kalça ve alt bacak bölgelerine ait cilt Punch biyopsi örnekleri 'protein gene product 9.5' (PGP 9.5) ile işaretlenerek intraepidermal sinir lifi (IENF) yoğunlukları hesaplandı. Hastaların özürlülükleri 'Inflammatory Neuropathy Cause and Treatment (INCAT)' (aralık 0-10) özürlülük skalası ve 'Medical Research Council (MRC)' (aralık 0-60) ile değerlendirildi. Bu değişkenler arasında parametrik ve nonparametrik korelasyon analizleri yapıldı.

Bulgular:

CIDP hastalarının IENF yoğunluğunun her üç bölgede de sağlıklı kontrol grubuna göre belirgin olarak azaldığı (alt bacak, kalça ve ön kol için sırasıyla; p=<0,0001, p=0,003 ve p=0,002), epidermal sinir lifi değerlerinin birbirleri ile pozitif yönde, fonksiyonel özürlülük ile ise ters yönde korelasyon gösterdiği saptandı. Alt bacak IENF yoğunluğu atak sonrası geçen süre ile ilişkili olarak artma eğilimindeydi. Hastalığın kontrol altında olduğu olgularda hastalığın aktif olduğu olgulara kıyasla IENF yoğunluğu değerleri yüksek olma eğilimindeydi ve morfolojik olarak dermal miyelinli sinir lifleri ve ter bezi innervasyonu sağlıklı bireylerdeki ile benzer şekilde daha yoğun ve kesintisiz PGP 9.5 immünreaktivitesine sahipti.

Sonuç:

CIDP'de epidermal sinir lifi yoğunluğunun azaldığı bilinse de, fonksiyonel özürlülük ile korelasyon gösterdiği ilk kez çalışmamız ile gösterilmiştir. Bu bulgular, motor semptomların az olduğu -duysal CIDP ve DADS gibi- CIDP olgularında daha öncelikli olmak üzere, tedavi etkinliğinin değerlendirilmesinde ve takibinde nispeten kolay elde edilebilen cilt biyopsisinin bir biyobelirteç olarak kullanılabileceğini düşündürmektedir.

SS-110 MİYASTENİA GRAVİSTE FİZİKSEL VE MENTAL YORGUNLUK VE BUNUN DİĞER MOTOR VE NONMOTOR SEMPTOMLAR İLE İLİŞKİSİ

AYŞEGÜL AKKAN SUZAN , PINAR KAHRAMAN KOYTAK , KAYIHAN ULUÇ , TÜLİN TANRIDAĞ

MARMARA ÜNİVERSİTESİ TIP FAKÜLTESİ, NÖROLOJİ AD

Amaç:

Miyastenia graviste (MG) tipik olarak aktiviteyle artan nöromusküler yorgunluk görülürken, kas gücünden bağımsız fiziksel ve mental yorgunluk yeterince araştırılmamıştır. Çalışmamızda bulber veya ekstremite kas güçsüzlüğü olmayan MG hastalarında yorgunluk semptom sıklığının araştırılması ve bunun depresyon, anksiyete, uykululuk gibi nonmotor semptomlarla ilişkisinin belirlenerek günlük yaşam kalitesi üzerine etkisinin değerlendirilmesi amaçlanmıştır.

Gereç ve Yöntem:

Çalışmaya 53 oküler veya remisyonda/minimal belirtileri olan hafif jeneralize MG hastası ve 53 sağlıklı gönüllü alınmıştır. Hastalara MG şiddetini ve yaşam kalitesini değerlendiren ölçekler [(MG Amerika Vakfı tedavi sonrası durum sınıflandırması (Myasthenia Gravis Foundation of America Post-intervention Status, MGFA-PIS), MG bileşik ölçeği (MG composite scale, MGC), MG günlük yaşam aktiviteleri ölçeği (MG-Activities of Daily Living Profile, MG-ADL)]; tüm katılımcılara ise yorgunluk, duygudurum ve uykululuk ile ilgili ölçekler [Yorgunluk Değerlendirme Ölçeği, (Fatigue Assessment Scale, FAS), Yorgunluk Etki Ölçeği (Fatigue Impact Scale, FIS), Beck Depresyon Ölçeği, (Beck Depression Inventory, BDI), Epworth Uykululuk Ölçeği (Epworth Sleepiness Scale, ESS)] uygulanmıştır.

Bulgular:

Hasta grubunda FAS, FIS fiziksel, BDI ölçekleri kontrollere göre istatistiksel anlamlı yüksek saptanmıştır (sırasıyla p=0.003, p=0.001, p=0.003). Hasta grubunda kadınlarda erkeklere kıyasla depresif semptomlar ve gündüz uykululuğu anlamlı derecede fazlaydı (p=0.019 ve p=0.013). FIS total ve bilişsel ortalamaları remisyonda olmalarına rağmen jeneralize hastalarda oküler hastalara göre anlamlı derecede yüksek bulunmuştur (p=0.033 ve p=0.045). Korelasyon analiziyle hastaların motor etkilenimleri artıkça yorgunluk skorlarının arttığı, yorgunluğun da yaşam kalitesini olumsuz etkilediği, ayrıca yorgunluğun depresyon ve gündüz uykululuğuyla ilişkisi gösterilmiştir.

Sonuç:

Bu çalışma, oküler veya hafif jeneralize MG hastalarında periferik yorgunluk dışında da yorgunluğun görülebileceğini ve depresyon oranının sağlıklı kontrol grubuna göre artmış olduğunu, ayrıca artmış yorgunluğun hastaların yaşam kalitesini olumsuz etkilediğini göstermektedir.

SS-111 FASYAL BAŞLANGIÇLI DUYUSAL VE MOTOR NÖRONOPATİ: 2 OLGU

MİNARA CHARKAZZADE , ARMAN ÇAKAR , HACER DURMUŞ TEKÇE , F. YEŞİM PARMAN

İSTANBUL ÜNİVERSİTESİ İSTANBUL TIP FAKÜLTESİ

Giriş:

Fasyal başlangıçlı duyusal ve motor nöronopati (FBDMN) yavaş ilerleyen, nadir görülen bir motor nöron hastalığı tipidir. Trigeminal sinir alanında duyusal yakınmalarla başlar, ilerleyen dönemde disfaji, dizartri, üst ekstremitede belirgin kas zaafı, fasikülasyon ve kramplar eklenir. Bu poster bildiriminde kliniğimizde izlenen FBDMN'li iki hastanın klinik ve labaratuar özellikleri tartışılmıştır.

Olgu 1:

Elli bir yaşında kadın hasta, 3 yıl önce başlayan sağ yüz yarısından tüm yüzüne yayılan uyuşma, çiğneme güçlüğü, sağ kol ve bacakta güçsüzlük ile başvurdu. Nörolojik muayenesinde konuşması dizartrikti, kornea refleksi iki yanlı kayıptı, sağ trigeminal sinir alanında hipostezi ve hipoaljezi vardı. Masseter ve dil gücü zayıftı. Boyun fleksiyonu 1/5ti. Sağ üst ektremite proksimal ve distalinde kas gücü 4/5'ti. Alt ekstremitede distallerinde iki yanlı kas gücü 4/5 düzeyindeydi. Derin tendon refleksleri hipoaktifti. EMG bulguları yaygın ön kök/boynuz hastalığı ile uyumluydu. Ayrıca göz kırpma refleksinde iki yanlı trigemino-fasyal yolakta iletim aksaması saptandı Hastanın kranyal ve servikal MR incelemeleri normaldi. BOS proteini hafif yüksekti. Malignite taraması ve vaskülit belirteçleri negatifti.

Olgu 2:

Kırk sekiz yaşında kadın hasta, 4 yıl önce başlayan sol yüz yarısında dizestezi, disfaji, kol ve bacaklarda kuvvet kaybı şikayetleri ile başvurdu. Nörolojik muayenesinde kornea refleksi iki yanlı kayıptı. Sol trigeminal sinir alanında hipostezi ve hipoaljezi vardı. Boyun fleksiyonu 2/5ti. Üst ekstremitede solda ve alt ekstremitede proksimalde daha belirgin olmak üzere 4/5 düzeyinde zaaf saptandı. EMG'de yaygın, ön kök/ön boynuz tutulumu ve göz kırpma refleksinde iki yanlı trigemino-fasyal yolakta iletim aksaması saptandı. Hastanın kranyal ve servikal MR incelemesi ve BOS bulguları normaldi. Bu hastanın da malignite taraması ve vaskülit belirteçleri negatifti.

Sonuç:

Literatürde bazı FBDMN hastalarının immünomodülatör tedaviden yarar gördüğü bildirilmiştir. Bizim de bir hastamıza hastamıza söz konusu tedavi verildi ancak yarar izlenmedi. Olgularımızda olduğu gibi trigeminal sinir alanında duysal yakınmaları ve ön boynuz

tutulumu olan hastalarda FBDMN akla gelmelidir.

SS-112 KAVŞAK TİPİ KAS DİSTROFİLİ HASTALARIN KLİNİK VE GENETİK BULGULARI: BİR KAS HASTALIKLARI MERKEZİ TECRÜBESİ

EBRU NUR VANLI YAVUZ [1], ŞAHİN AVCI [2], ESRA YÜCEL [2], SERPİL ERASLAN [2], HÜLYA KAYSERİLİ [2], PİRAYE OFLAZER [1]

[1] KOÇ ÜNİVERSİTESİ HASTANESİ, KAS HASTALIKLARI MERKEZİ
[2] KOÇ ÜNİVERSİTESİ TIP FAKÜLTESİ, GENETİK BÖLÜMÜ

Amaç:

Kavşak tipi kas distrofileri "Limb Girdle Muscular Dystrophies" (LGMD), kalça ve omuz çevresindeki kasları öncelikli etkileyen, klinik heterojenitesi olan genetik geçişli hastalıklardır. Yeni genetik bulguların tanımlanması ile alt tipleri giderek artmaktadır.

Gereç ve Yöntem:

LGMD ön tanısıyla klinik ekzom analizi sonrası yeni sınıflamaya göre LGMD alt tipleri ayırt edilen 35 aileden 39 hastanın klinik ve genetik bulgularını gözden geçirilecektir.

Bulgular:

Hastaların yaşı 26,55+14,33 yıl, yakınmaların başlangıç yaşı ise 14,63+28,22 yıldı. Grubumuzda en sık (14 hastada) LGMDR1 calpain3-ilişkili mutasyon görülmekteydi. LMNA gen mutasyonu saptanan 6 hastanın 3'üne proksimal güçsüzlük eşlik ediyordu. Hastalarımızın 8'inde LGMDR2

disferlin, 4'ünde LGMDR3 α-sarkoglikan, 1'inde LGMDR4 β-sarkoglikan, 1' inde LGMDR5 γ-sarkoglikan,1'inde LGMDR7 teletonin, 1'inde LGMDR10 titin, 2'sinde LGMDR12 anoktamin5, 1'inde ise LGMDR14 POMT2-ilişkili mutasyon bulundu. Toplam 45 değişim, 21 yeni tanımlanmış değişim, 18 homozigot varyant saptandı. Hastaların 7'sinde kas zaafı yoktu. Ondördünde proksimal kas gücü <3/5 idi, 2'sinde üst ekstremite proksimal kaslarında belirgin güçsüzlük, 3'ünde asimetrik tutulum, 17'sinde distal kas tutulumu da vardı. Distal zaafı da olan POMPT2 mutasyonlu hastada ayrıca GNE mutasyonu da vardı. Hastaların 9'unda boyun fleksörlerinde güçsüzlük, 14'ünde baldır hipertrofisi, 14'ünde ise kanat skapula saptandı. LMNA mutasyonlu 2 hastada kardiyak tutulum bulgusuna rastlanırken, yüz ve solunum tutulumu hiçbir hastada yoktu. Serum kreatin kinaz (CK) düzeyleri normal-100 kat arasındaydı, 2'sinde ise rabdomiyoliz öyküsü vardı.

Sonuç:

LGMD hastalık grubu klasik olarak proksimal kasları etkileyen genetik geçişli bir hastalık olsa da, aynı genlerle ortaya çıkan nadiren distal veya asimetrik tutulumun eşlik ettiği olgular da görülmektedir. Klinik bulgulardaki çeşitliliğin yanında bir çok yeni tanımlanan mutasyon da, ülkemizde genetik analiz önceliği açısından önem taşımaktadır.

SS-113 KRONİK DEMİYELİNİZAN POLİNÖROPATİLERDE KORNEAL KONFOKAL MİKROSKOPİ

EZGİ KESKİNER ÖZTÜRK [1], SEMRA AKKAYA TURHAN [2], EBRU TOKER [2], KAYIHAN ULUÇ [1], HANDE ALİBAŞ [1], TÜLİN TANRIDAĞ [1], PINAR KAHRAMAN KOYTAK [1]

[1] *MARMARA ÜNİVERSİTESİ TIP FAKÜLTESİ, NÖROLOJİ AD*
[2] *MARMARA ÜNİVERSİTESİ TIP FAKÜLTESİ, GÖZ HASTALIKLARI AD*

Amaç:

Sık görülen edinsel ve demiyelinizan kronik demiyelinizan polinöropati olgularında ince liflerin korneal konfokal mikroskopi (KKM) ile değerlendirilmesi

Gereç ve Yöntem:

Çalışmaya 15 kronik inflamatuvar demiyelinizan polinöropati (KİDP) ve 16 herediter polinöropati (7 CMT-X1, 9 PMP22-ilişkili polinöropati) hastası ile 32 sağlıklı gönüllü alındı. Tüm hastalar klinik özürlülük ölçekleri, nöropatik ağrı açısından painDETECT ve otonom sorgulama açısından COMPASS 31 sorgulamalarıyla değerlendirildi ve hepsinin elektrofizyolojik ve KKM parametreleri incelendi.

Bulgular:

KİDP hastalarında kornea sinir lifi dansitesi (CNFD) ve kornea sinir lifi uzunluğu (CNFL) istatistiksel olarak anlamlı derecede azalmış olup nondenritik hücre sayısı ve tortuyozite değeri ise kontrol grubuna göre artmış saptanmıştır. Herediter polinöropati hastalarında ise -özellikle PMP22-ilişkili polinöropatilerde- KKM parametreleri kontrol grubuna göre anlamlı olarak azalmış olarak bulunmuş ve Charcot Marie Tooth nöropati skoru (CMTNS) ile KKM parametreleri arasında bulunan anlamlı korrelasyon dikkati çekmiştir. Nöropatik ağrısı olan KİDP ve herediter polinöropati hastalarında KKM parametreleri nöropatik ağrısı olmayanlara göre belirgin düşük hesaplanmıştır. Ayrıca tüm hastalarda KKM parametreleri ile elektrofizyolojik parametreler arasında anlamlı korrelasyon saptanmıştır.

Sonuç:

KKM, kronik demiyelinizan polinöropatilerde klinik özürlülük dereceleri ve nöropatik ağrı varlığıyla ilişkili bulgular göstermekte olup demiyelinizan nöropatide esas özürlülükten sorumlu olan aksonal dejenerasyon ve ince lif tutulumunun noninvazif bir belirteçi olarak kullanılabilir.

SS-114 KONTRAKTÜRLÜ MİYOPATİLERİN KLİNİK VE GENETİK ÖZELLİKLERİNİN İNCELENMESİ

GÜLŞEN YUNİSOVA , PİRAYE OFLAZER , FEZA DEYMEER , ARMAN ÇAKAR , YEŞİM PARMAN , HACER RURMUŞ TEKÇE

İSTANBUL ÜNİVERSİTESİ İSTANBUL TIP FAKÜLTESİ, NÖROLOJİ AD, NÖROMÜSKÜLER HASTALIKLAR BD

Amaç:

Kontraktürlü miyopatiler, erken kontraktür gelişimi ile karakterize genetik ve klinik olarak heterojen bir grup herediter kas hastalığıdır. En sık gözlenen Emery-Dreifuss müsküler distrofi (EDMD), Bethlem miyopatisi (BM) ve Ullrich konjenital müsküler distrofisidir (UKMD).

Gereç ve Yöntem:

Bu çalışmada, İstanbul Tıp Fakültes Nöroloj Anabilim Dalı Nöromüsküler Hastalıklar Polikliniğinde 1989-2018 yılları arasında kontraktürlü

miyopati tanıları ile izlenen, akraba olmayan 31 aileden 50 hastanın klinik ve genetik özellikleri ayrıntılı incelenmiştir.

Bulgular:

Çalışmamızın sonucunda 20 ailede (%64) kontraktürlü miyopatiye neden olan bozukluk genetik olarak gösterildi. Akraba olmayan 8 aileden (%25) on dokuz hasta EDMD-1, iki aileden (%6) iki hasta EDMD-2, bir aileden (%3) iki hasta EDMD-3, dokuz aileden (%30) dokuz hasta kollajen 6 ilişkili miyopati tanısı aldı. EDMD-1 grubunda hastalığın ortalama başlangıç yaşı 5,5±2,4 yıldı. Hastalığın en sık başlangıç bulgusu Aşil kontraktürüne bağlı parmak ucunda yürümeydi, zaaf dağılımı skapuloperonealdi. Takiplerinde hastaların %90'da kardiyak tutulum gelişmişti ve %55"de "pace maker"a gereksinim duyulmuştu, ayrıca, kadın taşıyıcıların %40'da ciddi kardiyak ileti kusuru saptandı. EMD geninde 4 "novel" mutasyon (c.416_417delTT; c.248_252delTACTC; c.19delC; Q44X[c.130C>T]) saptandı. EDMD-2 hastalarımızın sayısı çok olmasa da, bu grupta hastalığın EDMD-1'e göre başlangıç yaşının daha erken olduğu ve hastalık bulgularının daha ağır olduğu gözlendi. Moleküler incelemede LMNA geninde iki hastada heterozigot (c.1357C>T; c.127G>A) mutasyon saptandı. Çok nadir rastlanan EDMD-3 tanısı alan bir ailede ise homozigot "novel" mutasyon (c.71C>G) saptandı. Diğer gruptaki hastalardan yedisi BM, biri UKMD, biri ise kavşak tip müsküler distrofi fenotipindeydi. Col6A genlerinde saptanan dokuz mutasyondan beşi "novel" mutasyondu (c.838G>T; c.901-1G>C; c.428+1G>T; c.6063+5G>A; c.900+1G>A).

Sonuç:

Çalışmamızda, Türkiye'deki kontraktürlü miyopati hastalarının klinik ve genetik özellikleri ayrıntılı olarak incelenmiş, sadece nadir ve yeni fenotipler gözlenmekle kalmamış, popülasyonumuza özgün yeni mutasyonlar da saptanmıştır.

SS-115 ANTALYA İL MERKEZİNDE ALS İNSİDANS VE PREVALANSI

HİLMİ UYSAL [1], PARVİN TAGHİYEVA [1], MEHTAP TÜRKAY [2], MEHMET RIFKI AKTEKİN [2]

[1] AKDENİZ ÜNİVERSİTESİ TIP FAKÜLTESİ, NÖROLOJİ AD
[2] AKDENİZ ÜNİVERSİTESİ TIP FAKÜLTESİ, HALK SAĞLIĞI AD

Amaç:

Amyotrofik Lateral Skleroz (ALS)'nin epidemiyolojik özellikleri, son 30 yılda klinik ALS kavrayışındaki değişiklikler ve motor nöron hastalıklarının yeni sınıflandırma sistemindeki son öneriler nedeniyle hızlı bir gelişim göstermiştir. Klinikte bu değişikliklerin çoğu öncelikle Avrupa'da son 20 yılda yapılan nüfus bazlı ALS çalışmaları sonucunda belirlenmiştir. Tüm bilgiler, ALS riskinin farklı ülke ve etnik gruplarda farklı olduğunu kanıtlamaktadır. EURALS (Avrupa Kayıt Konsorsiyumu) tarafından tüm Avrupada 24 milyon insanı kapsayan genel popülasyona göre yıllık 100.000 kişide hesaplanan insidans 2.2 bulunmuştur (ALS olgu sayısı 1028). Bunun yanısıra başka popülasyon bazlı çalışmalarda, örneğin Doğu Asya'da yıllık 100.000 kişide 0.89 ve Güney Asyada yıllık 100.000 kişide 0.79 olmak üzere daha düşük insidans hızlarıyla karşılaşmaktayız. Afrikanın, Latin Amerikanın ve Asyanın büyük kısmında her hangi bir popülasyon bazlı çalışma yapılmamıştır. Bu çalışmanın amacı Türkiye'nin nüfus açısından büyük illerinden olan Antalya'da 2 yıllık zaman süresinde (31.12.2016-31.12.2018) ALS' nin insidansı ve prevalansını hesaplanmaktır.

Gereç ve Yöntem:

alışmaya Antalya'nın 5 merkez (Muratpaşa, Konyaaltı, Kepez, Döşemealtı, Aksu) ilçesinde yaşayan hastalar alındı. Yaklaşık 10 yıldır Akdeniz Üniversitesi Hastanesi Nöromüsküler Hastalıklar Polikliniğinde takip edilen hastaların yanı sıra, araştırma bölgesindeki tüm hastane ve nöroloji merkezlerinden, doktor kayıtlarına dayanacak şekilde olgular toplandı. Kayıtlı her hasta belirtilen adreste en az bir kez, çoğunda ise iki kez ziyaret edildi ve yeniden tanı kriterlerine göre değerlendirildi. Tanı değişikliği olan olgular çalışma dışına çıkarıldı. Şüpheli olgulara ikinci kez ziyaret yapıldı. Tanısı El Escorial Kriterlerine göre konulan her hasta için demografik ve klinik bilgiler toplandı.

Bulgular:

Toplam olarak 82 hasta çalışmaya alındı. Bunlardan 55' i (67.9%) erkek, 27' si (32.1%) kadındı. Erkek kadın oranı 2.03 olarak bulundu. Ortalama tanı yaşı 61.5± 13.5 idi. Revize El Escorial Kriterine göre hastaların %75,6' sı kesin ALS, %11.0' ı olası ALS, %11.0'ı muhtemel ALS ve % 2.4'ü olası laboratuvar destekli ALS idi. 14 olgu bulber (%17,1), 68 olgu (%82,9) spinal başlangıçlıydı. Tanıya kadar geçen zaman süresi 19.2±27.3 aydı. Çalışmanın sonunda hastaların 70'i yaşıyordu. 2017 yılı için 100.000 kişiye göre hesaplanmış insidans hızı 1.4, 2018 yılı için 1.24 bulunmuştur. İki yıllık süre prevalansı 6.37 olarak hesaplanmıştır.

Sonuç:

Bu çalışma Türkiye'de Antalya İli'nde ALS' nin klinik ve epidemiyolojik özelliklerini inceleyen ilk çalışmadır. Antalya bölgesinde ALS insidansı ve prevalansı Avrupa ülkeleri ile kıyaslanabilir. Erkek kadın oranının daha yüksek olması dikkati çekmektedir. Prevalans Trakya bölgesindeki çalışmaya göre düşük bulunmuştur. Antalya'daki insidansın Avrupa'daki sıklık ile Asya'daki sıklık arasında bir değerde olması ise hastalığın coğrafi geçiş bölgesi özelliğini desteklemektedir.

SS-116 BİRLEŞİK HUNTİNGTON HASTALIĞI DEĞERLEME ÖLÇEĞİ NON-MOTOR SEMPTOMLARI KLİNİK MUAYENEDEN DAHA İYİ SAPTIYOR MU?

TURGUT ŞAHİN [1], FATMA TUĞRA KARAASLAN [1], EDA ASLANBABA [1], ZERİN ÖZAYDIN AKSUN [1], SEYDA ERDOĞAN [1], YEŞİM SÜCÜLLÜ KARADAĞ [2], MUHİTTİN CENK AKBOSTANCI [1]

[1] ANKARA ÜNİVERSİTESİ TIP FAKÜLTESİ, NÖROLOJİ AD
[2] SAĞLIK BİLİMLERİ ÜNİVERSİTESİ ANKARA BİLKENT ŞEHİR HASTANESİ, NÖROLOJİ KLİNİĞİ

Amaç:

Birleşik Huntington Hastalığı (HH) Değerleme Ölçeğinin (BHHDÖ) non-motor semptomları rutin klinik görüşmeden daha iyi saptayıp saptamadığı araştırılmıştır.

Gereç ve Yöntem:

23 HH çalışmaya alınmıştır. Tanımlayıcı-kesitsel bir çalışmadır. Yaş, cinsiyet, hastalık süresi, işlevsellik yüzdesi, bağımsızlık değerlendirmesi ve psikiyatrik öykü bağımsız değişkenler olup; BHHDÖ psikiyatrik ve kognitif değerlemesi (demans, depresyon, irritabilite, obsesyon, halüsinasyon ve sözel akıcılık testi) bağımlı değişkenlerdir. Tanımlayıcı olarak nicel değişkenlerde ortanca, minimum ve maksimum; kategorik değişkenlerde frekans ve yüzde kullanılmıştır.

Bulgular:

23 hasta arasında 6sının verileri eksik olduğu için analiz dışında tutulmuştur. Toplam 17 hasta çalışmaya dahil edilmiştir. Ortanca yaş 46dır [23 – 64]. Beş hasta (%29) kadındır. Ölçeğe göre değerlendirildiğinde psikiyatrik bulgular için birinci sırada depresyon (n=9, %53) ve ikinci sırada demans (n=4, %24) saptanmıştır. Dörder hastada (%18) halüsinasyon ve sanrının öyküde saptanmamış olmasına ragmen ölçekte saptandığı gözlenmiştir. Yine, hastaların %53sinde (n=9) ölçekte depresyon saptanmış muayenede ise %18inde (n=3) saptanabilmiştir. Hastaların %24ünde (n=4) ölçekte demans saptanmışken bu oran muayene için %18dir (n=3). Hastaların %18inde ölçek ile saptanan obsesyon olup muayenede ise %12 oranında (n=2) obsesyon teşhis edilmiştir. Genel olarak psikiyatrik bulgular ölçekte yüksek saptanma eğilimindedir, ancak klinik muayenede irritabilite hastaların %41inde (n=7) saptanmış olup, ölçekte ise hastaların %12sinde (n=2) olduğu bulunmuştur.

Sonuç:

Ölçek, klinik muayene ile karşılaştırıldığında halüsinasyon ve sanrı için muayene ile tespit edilmeyen hastaları saptadığı, depresyon, demans ve obsesyon için muayeneden daha fazla hasta saptadığı ve muayenede irritabilite olduğu

izlenimi veren bazı hastaların ise ölçekte normal saptandığı bulunmuştur. Bu bulgular BHHDÖnin klinik takipteki önemini vurgulamaktadır.

SS-117 PARKİNSON HASTALIĞINDA KOGNİTİF BOZULMANIN YORDAYICISI OLARAK KORTİKO-AMİGDALOİD GEÇİŞ ALANI ATROFİSİ

ULAŞ AY [1], ZERRİN YILDIRIM [1], EMEL ERDOĞDU [2], ANİ KIÇİK [3], ALİ BAYRAM [1], ZEYNEP TÜFEKÇİOĞLU [4], BAŞAR BİLGİÇ [5], HAŞMET HANAĞASI [5], HAKAN GÜRVİT [5], TAMER DEMİRALP [6]

[1] İSTANBUL ÜNİVERSİTESİ AZİZ SANCAR DENEYSEL TIP ARAŞTIRMA ENSTİTÜSÜ, SİNİRBİLİM AD
[2] UNIVERSITY OF BREMEN, INSTITUTE OF PSYCHOLOGY AND COGNITION RESEARCH
[3] DEMİROĞLU BİLİM ÜNİVERSİTESİ TIP FAKÜLTESİ, FİZYOLOJİ AD
[4] İSTANBUL AYDIN ÜNİVERSİTESİ TIP FAKÜLTESİ, NÖROLOJİ AD
[5] İSTANBUL ÜNİVERSİTESİ İSTANBUL TIP FAKÜLTESİ, NÖROLOJİ AD, DAVRANIŞ NÖROLOJİSİ VE HAREKET BOZUKLUKLARI BİRİMİ
[6] İSTANBUL ÜNİVERSİTESİ HULUSİ BEHÇET YAŞAM BİLİMLERİ ARAŞTIRMA LABORATUVARI

Amaç:

Parkinson hastalığında (PH) nedensel protein birikimi olan Lewy cisimciklerinin (LC) yayılımı için Braak'ın önerdiği evreleme sisteminde Evre I'de alt beyin sapı ve olfaktor bulbus (OB) birlikte tutulurken, Evre IV'te amigdala ve entorhinal korteks tutulumu vardır. Dolayısıyla Evre IV hastalığın kognitif bulgularının belirmesinde kritik olabilir. Bu çalışmada PH kognitif bozukluğu sürekliliğinde amigdala ve alt segmentlerinde MRG volumetrik analizinin ne düzeyde ayırıcı olduğunun değerlendirilmesi amaçlandı.

Gereç ve Yöntem:

Çalışmaya cinsiyet, yaş ve eğitim açısından eşleştirilmiş ve yerleşik kriterlere göre tanı konmuş 18 kognitif normal (PH-KN), 18 hafif kognitif bozukluklu (PH-HKB) ve 18 demanslı (PH-D) PH hastası dahil edildi. Amigdala alt segmentleri hacminin gruplar arasındaki farklılıklarını değerlendirmek için cinsiyet, yaş, eğitim ve intrakranial hacim kontrol edilerek ANCOVA uygulandı, gruplar arası karşılaştırmalar için Bonferroni çoklu karşılaştırma testi kullanıldı. Atrofinin PH gruplarını yordamasına ilişkin ise lojistik regresyon analizi yapıldı. Anlamlılık düzeyi 0,017 olarak kabul edildi.

Bulgular:

ANCOVA, PH-HKB ve PH-D gruplarının bilateral kortiko-amigdaloid geçiş alanı (KAGA) hacimlerinin PH-KN grubuna göre anlamlı olarak daha az olduğunu gösterdi. Lojistik regresyon analizi sonucuna göre ise KAGA atrofisinin PH-NK grubunu PD-HKB ve PH-D gruplarından ayırmada %72.2 ve %91.7 arasında değişen kesinlik gösterdiği tespit edildi.

Sonuç:

Bildiğimiz kadarıyla bu araştırma PH'lilerde amigdala segmentlerinin hacmini karşılaştıran ilk çalışmadır. Araştırmanın bulguları amigdala KAGA hacminin PH'da kognitif bozulmayı büyük ölçüde öngörebildiğini göstermektedir. KAGA lateral olfaktor traktus aracılığıyla OB ile doğrudan bağlantılı olduğundan "olfaktor amigdala" olarak da adlandırılmaktadır. Limbik sistemin diğer yapılarıyla da güçlü bağlantıları bulunmaktadır. Tüm amigdala içindeki bu stratejik konumunun KAGA'yı PH kognitif bozukluk sürekliliğinde kritik yapı haline getirdiğini düşünmekteyiz. Bu çalışma, İstanbul Üniversitesi Bilimsel Araştırma Projeleri Birimi, Proje No: 21336 ve TÜBİTAK, Proje No: 115S219 tarafından desteklenmiştir.

SS-118 SPİNOSEREBELLAR ATAKSİLİ HASTALARDA SEREBELLUM DIŞI KORTİKAL KALINLIK VE VOLUMETRİ ANALİZİ

ULAŞ AY [1], ZERRİN YILDIRIM [1], KARDELEN ERYÜREK [1], ASLI DEMİRTAŞ-TATLIDEDE [2], BAŞAR BİLGİÇ [3], HAŞMET HANAĞASI [3], TAMER DEMİRALP [4], HAKAN GÜRVİT [3], ÇİĞDEM ULAŞOĞLU-YILDIZ [5]

[1] İSTANBUL ÜNİVERSİTESİ AZİZ SANCAR DENEYSEL TIP ARAŞTIRMA ENSTİTÜSÜ, SİNİRBİLİM AD
[2] BAHÇEŞEHİR ÜNİVERSİTESİ TIP FAKÜLTESİ, NÖROLOJİ AD
[3] İSTANBUL ÜNİVERSİTESİ İSTANBUL TIP FAKÜLTESİ, NÖROLOJİ AD, DAVRANIŞ NÖROLOJİSİ VE HAREKET BOZUKLUKLARI BİRİMİ
[4] İSTANBUL ÜNİVERSİTESİ İSTANBUL TIP FAKÜLTESİ, FİZYOLOJİ AD
[5] İSTANBUL ÜNİVERSİTESİ HULUSİ BEHÇET YAŞAM BİLİMLERİ ARAŞTIRMA LABORATUARI

Amaç:

Spinoserebellar ataksiler (SCA) serebellumda doku/hacim kaybına yolaçan nörodejeneratif, heterojen hastalıklar grubudur. Serebellumun ayrı alt bölgeleriyle, kortikal ve subkortikal bileşenlerden oluşan geniş boyutlu nöral ağlara katıldığı bilinmektedir. Bu çalışmada SCA hastalarında manyetik rezonans görüntüleme (MRG) kullanılarak kortikal kalınlık analizi (KK) ile kortikal ve subkortikal volumetrik (KSV) analiz yapılarak hastalığın ekstraserebellar bölgelerde açık yapısal bir değişikliğe neden olup olmadığının araştırılması amaçlanmıştır.

Gereç ve Yöntem:

Çalışmaya 20 SCA hastası ile yaş, cinsiyet ve eğitim düzeyi açısından eşleştirilmiş 20 sağlıklı kontrol (SK) dahil edildi. Geniş kapsamlı nöropsikolojik testler (NPT) ve yapısal MRG (3T Philips) uygulandı. Analizlerden önce bireyler arası farklılıkların ortadan kaldırılması amacıyla yapılan hacim normalizasyonu için tüm anatomik yapıların hacmi intrakranial hacme, kortikal kalınlık normalizasyonu için ise tüm kortikal yapıların hacmi kişinin o korteksine ait ortalama kortikal kalınlığa bölündü. NPT ve KK arasındaki ilişkiye bakmak için Spearman korelasyon analizi kullanıldı. Bonferroni düzeltmesi yapılarak anlamlılık değeri 0,0125 olarak belirlendi.

Bulgular:

Hasta grubunda ılımlı yürütücü işlev bozukluğu, vizuospasyal çalışma belleği ve episodik bellek bozukluğu saptandı. SCA ve SK gruplarında ekstraserebellar yapılarda KK ve KSV açısından istatistiksel anlamlı bir farklılık bulunmadı. SCA grubunda California Sözel Öğrenme Testi (CVLT) öğrenme skorları ve semantik kümelenme skorları sol temporal kutup KK ile ılımlı korelasyon gösterdi.

Sonuç:

Çalışmamızda SK ile SCA arasında KK ve volumetri açısından fark bulunmamıştır. Ilımlı yapısal değişiklikler istatistiksel olarak gösterilebilir hacim azalmalarına yol açmayacağından, bulgularımızı SCA'da ekstraserebellar yapıların etkilenmediği şeklinde yorumlamak aşırı olabilir. SCA grubunda sol temporal kutup KK ile CVLT öğrenme ve semantik kümelenme skorları arasındaki korelasyonun hastalarda böylesi bir ekstraserebellar etkilenmenin varlığına işaret edebileceği kanısındayız. Bu çalışma TÜBİTAK #115S437 projesi tarafından desteklenmiştir.

SS-119 APENDEKTOMİ OPERASYONU GEÇİRMEK İDİYOPATİK PARKİNSON HASTALIĞI (İPH) GELİŞİMİNİ GECİKTİRİYOR MU?

YEŞİM GÜZEY ARAS [1], YILDIZ DEĞİRMENCİ [3], SAADET SAYAN [2], TÜRKAN ACAR [1], SENA BONCUK [1], HASAN EKERBİÇER [4]

[1] SAKARYA ÜNİVERSİTESİ EĞİTİM VE ARAŞTIRMA HASTANESİ, NÖROLOJİ KLİNİĞİ
[2] HENDEK DEVLET HASTANESİ
[3] DÜZCE ÜNİVERSİTESİ TIP FAKÜLTESİ, NÖROLOJİ KLİNİĞİ
[4] SAKARYA ÜNİVERSİTESİ EĞİTİM VE ARAŞTIRMA HASTANESİ, HALK SAĞLIĞI KLİNİĞİ

Amaç:

İdiyopatik Parkinson hastalığı (İPD) Substantia Nigra Pars Compacta tabakasındaki melanin içeren dopaminerjik hücrelerin kaybı, kalan hücrelerin içinde Lewy cisimciği olarak adlandırılan küresel inklüzyon cisimciklerinin saptanmasıyla giden nörodejeneratif bir hastalıktır. İPH'da ilk patolojik bulguların appendiskten başladığı ve n.vagus aracılığı ile beyin sapına ulaştığının gösterilmesinden sonra apendektomi operasyonu ile İPH gelişimi arasındaki ilişkiyi inceleyen birçok çalışma yapılmıştır. Biz bu çalışmamızda kendi hasta grubumuzda apendektomi operasyonunun İPH gelişimi üzerine etkisini araştırmayı amaçladık.

Gereç ve Yöntem:

Çalışmaya Birleşik Krallık Beyin Bankası tanı kriterlerine göre kesin İPH tanısı alan, düzenli takip ve tedavi edilen 245 hasta ile 234 sağlıklı gönüllü alındı. Her iki grubun cinsiyet, yaş, apendektomi operasyonu geçirme, apendektomi yaşı gibi demografik verileri kaydedildi. İPH grubu apendektomi operasyonu geçirenler ve geçirmeyenler olarak 2 gruba ayrıldı ve gruplar hastalık başlama yaşı, hastalık süresi, UPDRS, H&Y evreleri ,total levodopa dozları ve prodromal evre semptomları, apendektomiden Parkinson gelişimine kadar geçen süre açısından karşılaştırıldı.

Bulgular:

Apendektomi operasyonu geçirmeyen hasta sayısı 206 geçiren 39 idi. Apendektomi yaş ortalaması 33,35±16,57 idi. Apendektomiden hastalık başlayana kadar geçen süre 34.07±16.99 idi. Her iki grubun yaş ortalaması, cinsiyeti, hastalık başlama yaşı, hastalık evresi, total levodopa dozu ve prodromal evre semptomları (REM uykusu davranış bozukluğu, kabızlık, anosmi) arasında istatistiksel olarak anlamlı fark saptanmadı($p<0,05$)

Sonuç:

Daha önce yapılmış çalışmaların bir çoğunda apendektomi operasyonu geçiren kişilerin İPH hastalığına daha geç yaşlarda yakalandığı gösterilmiştir. Ancak apendektominin hastalık başlama yaşına etkisinin olmadığını gösteren çalışmalar da mevcuttur. Bizim çalışmamızda da hastalık başlama yaşı açısında her iki grup arasında fark saptanmamıştır. Daha fazla hasta sayısı ile çalışmaya ihtiyaç vardır.

SS-120 ESANSİYEL TREMOR HASTALARINDA ALEKSİTİMİNİN KOGNİTİF VE BEYİN MİKROYAPISAL KORELASYONLARI

YILDIZHAN SENGUL [1], HAFİZE OTÇU [2], HAKAN SERDAR SENGUL [1], İSMET ÜSTÜN [2], ZEYNEP CORAKCI [2], ALPAY ALKAN [2]

[1] GOP TAKSİM EĞİTİM VE ARAŞTIRMA HASTANESİ
[2] BEZMİALEM VAKIF ÜNİVERSİTESİ HASTANESİ

Amaç:

Esansiyel tremor (ET) en sık görülen erişkin tremor nedeni ve en sık görülen hareket bozukluklarından biridir. Hastalığın motor ve non motor semptom yelpazesi son yıllarda oldukça genişlemiştir. Nörogörüntüleme çalışmalarında pek çok beyin bölgesi hastalıkla ilişkilendirilmiştir. Günümüzde hala ET'un non motor semptomlarının altında yatan beyin yapısal değişiklikleri tanımlanmamıştır. Aleksitimi birçok psikiyatrik ve nörodejeneratif hastalıkta görülebilen bir semptomdur. Özetle duygu körlüğü şeklinde ifade edilebilir. Çalışmamızda ET hastalarında aleksitiminin kognitif ve beyin yapısal korelasyonlarının saptanmasını amaçlanmıştır.

Gereç ve Yöntem:

Çalışmamıza 40 hasta (Yaş ortalaması: 53,1±19.7 yıl, 28 kadın, 12 erkek) dâhil edildi. Fahn Talosa Marin tremor değerlendirme ölçeği, Toronto aleksitimi ölçeği (TAÖ), Beck depresyon ölçeği, klinik demans değerlendirme ölçeği(KDDÖ) uygulandı. KDDÖ>0.5 olan hastalar dışlandı. Hastaların kognitif durumları ayrıntılı nöropsikolojik batarya ile değerlendirildi. Bu bataryayı oluşturan testler dikkat, yürütücü işlevler, görsel mekânsal beceriler, hafıza (görsel ve verbal), dil kognitif alanları altında gruplandırılarak Z skorları oluşturuldu. Hastaların difüzyon tensor magnetik rezonans görüntülemeleri yapıldı. Ölçümler prefrontal, paralimbik ve limbik alanlar özellikle seçilerek FA, ADC, MD, AD, RD değerleri hesaplandı.

Bulgular:

Hastalar muhtemel veya kesin aleksitimisi olanlar (n= 17, %42.5) ve aleksitimisi olmayanlar (n=23, %57.5) olarak iki gruba ayrıldı. Beyin bölgeleri gruplar arasında karşılaştırıldığında, aleksitimisi olan hastaların sağ dorsolateral prefrontal kortex (saDLPFC), sağ posterior singulat kortex ve sol amigdala bölgelerinde mikroyapısal bozulmalar saptandı. Aleksitimi düzeyindeki artış ile saDLPFC ve sol amigdala bütünlüğü arasında negatif korelasyon mevcuttu (yaş, eğitim düzeyi, depresif semptom düzeyi etkisi için düzeltilmiş biçimde). Kognitif alanlara ait Z skorlar ile aleksitimi düzeyleri arasında ise korelasyon saptanmadı.

Sonuç:

Çalışmamızda aleksitimi düzeyleriyle kognitif fonksiyonlar arasında anlamlı ilişki saptanmadı. Dorsolateral prefrontal kortex ve amigdala bütünlüğünde bozulma ile aleksitimi düzeyleri arasında bir ilişki mevcuttu. Bu durum ET hastalarında görülen aleksitiminin bu beyin yapılarındaki hasara bağlı olduğunu düşündürmektedir. ET'da non motor semptom olarak nöropsikiyatrik bulgular sıkça görülmektedir fakat günümüzde hala bu bulguların altında yatan patoloji bilinmemektedir. Bu konuda daha çok çalışmaya ihtiyaç vardır.

SS-121 YENİ KURULAN İNME ÜNİTEMİZDE İNTRAVENÖZ TROMBOLİTİK UYGULAMA SONUÇLARIMIZ

LEVENT ÖCEK

UŞAK ÜNİVERSİTESİ TIP FAKÜLTESİ, NÖROLOJİ AD

Amaç:

İnme yetişkinlerde özürlülüğün en yaygın nedenidir. Son yıllarda bütün dünyada olduğu gibi ülkemizde de akut iskemik inme (Aİİ)'de intravenöz (iv) r-tPA (recombinant tissue plasminogen activator) uygulaması gidererek artmaktadır. İnme üniteleri ülkemizde de yaygınlaşmaktadır. Çalışmamızın amacı yeni kurulan inme ünitesi sonrasında kliniğimizin trombolitik tedavi deneyimlerini paylaşmaktır.

Gereç ve Yöntem:

Eylül 2018 ve Temmuz 2019 arasında inme semptomlarının başlamasından ilk 4,5 saat içerisinde kliniğimize başvuran, Aİİ tanısı alan ve İV trombolitik tedavi uygulanan 49 hastanın klinik verileri retrospektif olarak incelendi. Demografik özellikler ve klinik veriler kaydedildi. Hastaların nörolojik değerlendirmeleri için National Institues of Health Stroke Scale (NIHSS), semptom-kapı, kapı-iğne ve semptom-iğne zamanları, Alberta Stroke Programe Early Computed Tomography Score (ASPECT) skorları kaydedildi. Özürlülük durumları ise modifiye Rankin Skoru (mRS) ile değerlendirildi.

Bulgular:

Çalışmaya alınan 49 hastanın 28'i (%57.1) erkek 21'i (%42.9) kadın ve hastaların yaş ortalamaları 69.1±12,3 (31-90) idi. Hastaların 42'sine (%85.7) tedavi ilk 3 saatte uygulandı. Ortalama ASPECT skoru 9.04±0.70 idi. Hastalarda en sık görülen risk faktörü hipertansiyondu. NIHSS ortalaması tedaviden önce 15.20±4.87, tedaviden sonra 1. saatte 12.02±5.24; 24. saatte 10.35±7.28 olarak hesaplandı. Ortalama semptom-kapı zamanı 76.37±35.5(20-153); kapı-iğne zamanı 61.08±20.9(24-117); semptom-iğne zamanı 137.33±33.9(85-233) dakika idi. Tedavi sonrası 11 hastada (%22.4) intrakraniyal kanama gözlendi. Bunlardan 8'i (%16.3) asemptomatik, 3'ü (%6.1) ise semptomatik kanamaydı. Hastaneden çıkış ortalama mRS'si 2.45±2.06 idi. Tedavi sonrasındaki 3 aylık dönemde 9 hasta (%18.4) kaybedildi.

Sonuç:

Akut iskemik inmenin ilk 4,5 saattinde İV yolla r-tPA uygulanımı kolay, etkili ve güvenli bir tedavidir. Uygun hasta seçimi ve inme ünitesi gibi özellikli bir birimde dikkatli hasta izlemi ile morbidite azaltılabilir ve bağımsız yaşayan hasta sayısı arttırılabilir.

SS-122 SPONTAN VE TRAVMATİK SERVİKAL ARTER DİSEKSİYONLARINDA KLİNİK ÖZELLİKLER

MERVE BOZ , SİBEL GAZİOĞLU , VİLDAN ALTUNAYOĞLU ÇAKMAK , ZEKERİYA ALİOĞLU

KARADENİZ TEKNİK ÜNİVERSİTESİ TIP FAKÜLTESİ, NÖROLOJİ AD

Amaç:

Genç inmelerde önemli bir etiyolojik neden olan servikal arter diseksiyonları (SAD), hem anterior hem de posterior sistemi etkileyebileceği gibi, travmatik veya spontan olarakta meydana gelebilir. Bu çalışmada travmatik veya spontan olarak gelişen SAD klinik semptom ve bulguları, risk faktörleri, tanı metodları, tedavi ve prognozlarının araştırılması amaçlanmıştır.

Gereç ve Yöntem:

Ağustos 2014 ve Ağustos 2019 tarihleri arasında KTÜ Tıp Fakültesi Nöroloji klinğinde SAD tanısı alan hastalar retrospektif olarak taranarak klinik semptom ve bulguları, risk faktörleri, tanı, tedavi özellikleri ve prognozları değerlendirildi.

Bulgular:

Servikal arter diseksiyonu tanısı alan 23'ü (%59) erkek, 16'sı (%41) kadın 39 olgunun 28 (%73,6) 'inde vertebral arter, 11(%26,4)'inde karotis arter diseksiyonu mevcuttu. Hastaların yaş ortalaması 48,6 ± 12,8 idi. Olguların 32'si (%82,1) spontan, 7'si (17,9) travmatik diseksiyon olup erkek hastalarda travmatik etiyoloji sıklığı daha yüksekti (p=0.02). Hastaların 26'sında (%66,7) sigara kullanımı, 19'unda (%48,7) hipertansiyon, 1'inde (%2,6) kollajen doku hastalığı mevcuttu. Hastaların 29'unda (%74,4) serebral iskemi,18'inde (%46,2) baş ve/veya boyun ağrısı ve 1'inde (%2,6) horner sendromu mevcuttu. Baş ve/veya boyun ağrısı travmatik etyolojide spontan etyolojiye göre daha sık saptandı (p=0.03). Hastaların 27'sinde (%69,2) uzun darlık, 10'unda (%25,6) oklüzyon, 2'sinde (%5,1) pseudoanevrizma saptandı. 30 hasta (%76,9) antiagregan, 9 hasta (%23,1) antikoagülan tedavi ile takip edildi. Birinci ay modifiye rankin skorları (mRS) 36 hastada (%92,3) 0-2 arasında iken 3 (%7,7) hastada 3-5 arasındaydı.

Sonuç:

Hem spontan hem de travmatik SAD vakalarının prognozu antiagregan ve/veya antikoagulan tedavi ile genellikle iyi olup, iskemik inmeli hastalarda etyolojide SAD mutlaka akılda tutulmalı ve özellikle travmatik vakalarda daha sıklıkla olmak üzere baş ve/veya boyun ağrısı mutlaka sorgulanmalıdır.

SS-123 AKUT İSKEMİK İNMEDE SERUM PERİOSTİN DÜZEYLERİ VE NÖTROFİL-LENFOSİT ORANI İLE LEZYON LOKALİZASYONU VE AKUT PROGNOZ ARASINDAKİ İLİŞKİ

MURAT ALPUA [1], BAHAR SAY [1], İLKNUR YARDIMCI [1], UFUK ERGÜN [1], ÜÇLER KISA [2], ÖZLEM DOĞAN CEYLAN [3]

[1] KIRIKKALE ÜNİVERSİTESİ TIP FAKÜLTESİ, NÖROLOJİ AD
[2] KIRIKKALE ÜNİVERSİTESİ TIP FAKÜLTESİ, BİYOKİMYA AD
[3] ANKARA ÜNİVERSİTESİ TIP FAKÜLTESİ, TIBBİ BİYOKİMYA AD

Amaç:

Çalışmamızda akut iskemik inmeli hastalarda serum periostin düzeyleri ve nötrofil-lenfosit oranı ile iskemik inme alt tipleri, klinik inme ölçekleri ve akut prognoz arasındaki ilişkiyi belirlemeyi amaçladık.

Gereç ve Yöntem:

42 iskemik inme hastası ve 39 sağlıklı gönüllü çalışmaya dahil edildi. Yaş ve cinsiyet dahil demografik özellikler kaydedildi. Kan serumu periostin düzeyleri başvurudan sonraki ilk 24 saat içinde değerlendirildi. Serum periostin seviyeleri benzer yaş ve cinsiyetteki sağlıklı kontrollerle karşılaştırıldı. Lezyon lokalizasyonu hastaların kranyal BT veya difüzyon MRGleri ile belirlendi. İnme skalaları ilk ziyarette ve 7. günde kaydedildi.

Bulgular:

Ortalama serum periostin düzeyleri kontrol grubundan yüksekti ancak istatistiksel olarak anlamlı bir fark bulunmadı. Serum periostin düzeyleri ile inme prognozu arasında korelasyon yoktu. İlk başvuru nötrofil lenfosit oranları kontrol grubundan istatistiksel olarak daha yüksekti. İlk başvuru nötrofil lenfosit oranları, ilk başvuru NIH skoru ve 7. gün modifiye rankin skoru ile pozitif korelasyon gösterdi.

Sonuç:

Çalışmamız, tüm akut iskemik inme tiplerinde hem nötrofil lenfosit oranını hem de serum periostin düzeylerini değerlendiren ilk çalışmadır. Çalışmamızın sonuçları, akut başvuru serum periostin seviyelerinin iskemik inmede bir biyobelirteç olarak kullanılabileceğini gösteremedi, ancak çalışmamız akut başvuru nötrofil-lenfosit oranının özellikle iskemik inmenin akut prognozu için kullanılabileceğini gösterdi.

SS-124 İLÇE DEVLET HASTANESİ BEYİN DAMAR HASTALIKLARI VERİLERİ VE İNTRAVENÖZ TROMBOLİTİK TEDAVİ DENEYİMLERİ

MURAT POLAT

GEDİZ DEVLET HASTANESİ, NÖROLOJİ KLİNİĞİ

Amaç:

Beyin damar hastalıkları(BDH) güncel nöroloji acillerinin büyük bir bölümünü oluşturmaktadır. Ciddi bir mortalite ve morbidite sebebidir. BDH'lerin %80 'i iskemik kökenlidir. Son yıllarda iskemik BDH hastalarına akut dönemde uygulanabilecek tedavi yaklaşımları artmış bulunmaktadır. Hastanesinde bilgisayarlı tomografi(BT) cihazı bulunan her nöroloğun intravenöz(iv) trombolitik tedaviyi yapabilmesi gerekmektedir. 21 bin merkez toplamda da 50 bin nüfuslu bir ilçenin BDH verileri ve iv trombolitik tedavi deneyimleri sunumu amaçlanmıştır.

Gereç ve Yöntem:

Temmuz 2018 ve Ağustos 2019 tarihleri arasında Gediz Devlet Hastanesi'ne akut semptomlarla başvuran 142 BDH hastası retrospektif olarak incelendi. Demografik özellikleri, risk faktörleri, saptanabilen subtipleri, başvuru tansiyonları, iv trombolitik tedavi uygulanan hastaların ulusal sağlık enstitüsü strok skalası (NIHSS) skorları, semptom-iğne, kapı-iğne zamanları değerlendirilmiştir.

Bulgular:

İskemik BDH hastaların 109 (%77), hemorajik BDH hastaların 33 (%23)'ünü oluşturmaktaydı. Hemorajik BDH'lerin 24(%73)'ü intraparankimal , 9(%27)'u subaraknoid(7) ve subdural(2) kanama şeklindeydi. İskemik BDH hastalarının yaş ortalaması 71,8 yıl, hemorajik BDH hastalarının 67,03 yıldı. İskemik BDH kadın hasta sayısı 49(%45), erkek hasta sayısı 60(%55), hemorajik BDH kadın hasta sayısı 16(%48), erkek hasta sayısı 17(%52) olduğu görüldü. İskemik BDH hastalarının risk faktörleri bulunma yüzdeleri; %77 hipertansiyon, %62 hiperlipidemi, %35 diabetes mellitus ve % 29 koroner arter hastalığıydı. Hemorajik BDH hastalarının %64 ünde acile başvuru tansiyonu 140/90 mmHg'nin üzerindeydi. Subtiplendirmede %34 kardiyoembolik, %25 büyük damar hastalığı, %9 küçük damar hastalığı saptandı. Geriye kalan %32 hastanın subtipi tetkik veya takip eksikliği nedeniyle saptanamadı. Kardiyoembolik grubun %51'ini paroksismal atrial fibrilasyon oluşturdu. İskemik BDH hastalarının %36 sının vitamin B12 değeri 200 pg/mL 'nin altındaydı. İskemik BDH hastalarının %7 sini oluşturan 8 hastaya İV trombolitik tedavi uygulandı. İV trombolitik tedavi uygulanan hastaların NIHSS skorları 4-17 arasında değişmekteydi. Semptom-iğne zamanı en erken 80dk, en uzun 240 dk olarak kayıtlandı. Kapı –iğne zamanı 30-90 dk arasında değiştiği gözlendi. IV trombolitik tedavi uygulanan 4 hasta endovasküler trombektomi yapılmak amacıyla inme merkezine , 4 tanesi de yoğunbakım takibi için inme ünitesine sevk edildi.

Sonuç:

İskemik BDH akut tedavi süresi içerisinde hastaneye ulaşabilen her hastaya kontraendikasyonu yok ise iv trombolitik tedavi şansı verilmelidir. İnme merkezlerine hava veya kara yoluyla kısa sürede ulaşımın yapılabilmesi yaygınlaştırılmalıdır. Bizim ilçemiz gibi düşük nüfuslu merkezlerde 112 ekipleri, hastane çalışanları ve halkın bilinçlendirilmesi arttırılırsa ıv trombolitik tedavi oranları paralel olarak artacaktır.

SS-125 SPONTAN İNTRAKRANYAL HEMORAJİLERDE KARA DELİK BULGUSUNUN PROGNOZ ÜZERİNE ETKİSİ VE MİKROHEMORAJİLER İLE KORELASYONU

MÜCAHİD ERDOĞAN , SONGÜL ŞENADIM , AYHAN KÖKSAL , AYSUN SOYSAL , DİLEK ATAKLI

BAKIRKÖY PROF. DR. MAZHAR OSMAN RUH SAĞLIĞI VE SİNİR HASTALIKLARI SAĞLIK UYGULAMA VE ARAŞTIRMA MERKEZİ, NÖROLOJİ KLİNİĞİ

Amaç:

Spontan intrakranyal hemorajiler, tüm inmelerin yaklaşık %15'ini oluşturmaktadır. Henüz devam eden çalışmamızda bilgisayarlı tomografide (BT) saptanan hemoraji içinde hipodens, sınırları belli, komşu beyin dokusu ile ilişkisiz olan kara delik bulgusunun klinik seyir üzerine etkisini ve manyetik rezonans görüntülemede (MRG) saptanan mikrohemorajiler ile korelasyonunu değerlendirdik.

Gereç ve Yöntem:

Hastanemize Eylül 2018 - Haziran 2019 tarihleri arasında başvuran ve şikayetlerinin başlangıcından itibaren ilk 6 saat içinde kontrastsız kranyal BT'si çekilmiş olan hastalar değerlendirmeye alındı. Hemorajiye dair sekonder sebep saptanan hastalar ve opere olan hastalar dışlandı. Hastaların demografik verileri, başvuru Glasgow koma skorları, National Institute of Health Stroke Scale (NIHSS) skorları, kan basınçları, glukometre ölçümleri, ilk kranyal BT çekim saatleri kaydedildi. Kranyal BT'de ventrikül yayılımı ve kara delik bulgusu olup olmadığı iki ayrı çalışmacı tarafından bağımsız değerlendirildi. Mikrohemorajiler açısından MRG'de kanama sekansları incelendi. Hastaların 3 ay sonraki modifiye Rankin skorları kaydedildi.

Bulgular:

Değerlendirmeye alınan 42'si erkek, 11'i kadın olan 53 hastanın yaş ortalaması 63,17 yıl idi. %71,1 bazal gangliyon, %17,8 lober, %6,7 beyin sapı hemorajisi ve %4,4 birden fazla lokalizasyonlu hemoraji gözlendi. Hastaların %27,7'sinde kara delik bulgusu saptandı. Bulgu saptanmayanların %55,2'sinde mikrokanamalar görülürken %31,2'sinde 3 ay sonra mRS 0-2 idi. Hastanede ölüm oranı %14,8 ve ortalama yatış süresi 19,08 gündü. Kara delik bulgusu saptanların %41,7'sinde mikrohemorajiler görülürken 3 ay sonra mRS 0-2 %16,7'sinde görüldü. Ortalama yatış süresi 14,02 gün ve hastane içi mortalite %41,7'ydi.

Sonuç:

Kara delik bulgusu saptanan hastaların daha kötü seyrettiği ve hastaların klinik sonlanımlarının daha kötü olduğu gözlenmiştir. Kara delik bulgusu ile MRG'de saptanan mikrohemorajiler arasında bir korelasyon gösterilememiştir.

SS-126 ENDOVASKÜLER YOLLA TEDAVİ EDİLEN ORTA SEREBRAL ARTER M1 VE TANDEM OKLÜZYON HASTALARINDA İNTRAARTERİYEL TROMBOLİTİK TEDAVİ VE HEMORAJİK TRANSFORMASYON İLİŞKİSİ

NİHAT ŞENGEZE [1], SEMİH GİRAY [2]

[1] *SÜLEYMAN DEMİREL ÜNİVERSİTESİ TIP FAKÜLTESİ, NÖROLOJİ AD*
[2] *GAZİANTEP ÜNİVERSİTESİ TIP FAKÜLTESİ, NÖROLOJİ AD*

Amaç:

Endovasküler tedavi ön sistem akut inme vakalarında standart tedavi haline gelmiştir. Endovasküler yolla tedavi edilen büyük damar oklüzyonlarında işlem sonrasında gelişen hemorajik transformasyonlar ağır komplikasyonlardandır. Biz burada Gaziantep Üniversitesi inme merkezinde endovasküler yolla tedavi edilen tandem ve MCA oklüzyonlarında, işlem sonrası hemorajik transformasyon gelişimi, kanama tipi ile sadece intraarteriyel trombolitik tedavi uygulaması arasındaki ilişkiyi araştırdık.

Gereç ve Yöntem:

Çalışmada Ocak 2015 ile Ocak 2019 tarihleri arasında Gaziantep Üniversitesi Tıp fakültesine başvuran ve endovasküler yolla tedavi edilen Tandem ve MCA M1 oklüzyon hastaları retrospektif olarak incelenmiştir. Hastaların endovasküler tedavi sonrası rekanalizasyon oranları, işlem sırasında İA trombolitik uygulaması, işlem sonrası hemorajik transformasyon gelişimi, kanama tipi, üçüncü aydaki mortalite oranları ve fonksiyonel sonlanımları (mRS ile) değerlendirilmiştir.

Bulgular:

Çalışmaya alınan 143 hastanın 95'inde orta serebral arter oklüzyonu, 48'inde tandem oklüzyon vardı. Hastaların yaş ortalaması 63.1 ± 12.9'du. Ortalama NIHSS skoru 17.9 ± 4.3'tü. Tüm hastaların 119 (% 83.2)'unda en az TICI ≥ 2b üzeri rekanalizasyon sağlanmıştı. Çalışmaya alınan 143 hastanın 26 (% 18.2)'sında İV trombolitik, 95 (% 66.4)'inde intraarteriyel trombolitik ve 21 (%14.7)'inde hem İV hem İA trombolitik tedavi verilmişti. Çalışmaya alınan hastaların 76 (% 53.1)'sında işlem sonrası hemorajik transformasyon gelişmişti. Hastalar kanamanın ciddiyetine göre analiz edildiğinde, işlem sonrası kanama gelişen toplam 76 hastadan 31 (% 40,8)'inde peteşiyel kanama, 45 (% 59,2)'inde hematomal kanama gelişmişti. Tedavi sonrası üçüncü ayda mRS 0-3 arasında olan hasta oranı 64 (% 44,8), mortalite gelişen hasta oranı 58 (% 40,6) olarak saptandı. Çalışmaya alınan hastalardan sadece İA trombolilitik tedavi uygulanan toplam 74 hastanın, 35 (%47.3)'inde kontrol BBT'sinde hemorajik transformasyon gelişmişti (p: 0.147). Çalışmamıza alınan hastalardan sadece intraarteriyel trombolitik alan 35 hasta kanama tipine göre iki gruba ayrıldığında, hastaların 24 (% 68.6)'ünde ''hematomal kanama'' 11 (% 31.4)'inde ''peteşiyel kanama'' gelişmişti. İki grup arasında istatistiksel açıdan anlamlı bir farklılık olmasa da, İA litik tedavi alan hastalarda hematomal kanama oranı daha yüksekti (p=0.125).

Sonuç:

Çalışmamızda endovasküler yolla tedavi edilen tandem ve MCA oklüzyonu olan büyük damar tıkanıklıklarının, trombolitik tedavi uygulaması ile hemorajik transformasyon

gelişiminde istatistiksel açıdan anlamlı bir fark saptanmamıştır. Sadece inraarteriyel trombolitik tedavi uygulanan ve hemorajik transformasyon gelişen hastalarda, hematomal kanama sıklığı daha fazla olmasına rağmen istatistiksel açıdan anlamlı değildir. Endovasküler tedaviye alınan ve hemorajik transformasyon açısından riskli hasta grubunda İA TPA tedavisi ve uygulama dozu ile ilgili yapılacak daha fazla hasta içeren çalışmaların bu konuya daha fazla katkı sağlayacağını düşünüyoruz.

SS - 127 GENETİK JENERALİZE EPİLEPSİ HASTALARINDA VALPROİKASİT TEDAVİSİNE DÖNÜŞLERİMİZ

DİLARA MERMİ DİBEK , İBRAHİM ÖZTURA , BARIŞ BAKLAN

DOKUZ EYLÜL ÜNİVERSİTESİ TIP FAKÜLTESİ, NÖROLOJİ AD, KLİNİK NÖROFİZYOLOJİ BD

Amaç:

Genetik jeneralize epilepsi hastalarında ilk seçenek olarak yer alan valproikasit (VPA); başlıca reprodüktif çağdaki kadın hasta grubunda intrauterin maruziyette neden olduğu intellektüel-kognitif yan etkiler nedeniyle alternatif antiepileptiklerle değiştirilmekte ve ilk seçenek olarak seçilmemektedir. Valproik asit tedavisine alternatif olarak levetirasetam (LEV), lamotrigin (LTG) veya LEV-LTG kombinasyon tedavisi tercih edilmektedir. Çalışmamızda DEUTF Epilepsi kliniğinde takip edilen VPA tedavisini LTG ve / veya LEV tedavisine geçiş ile yan etki veya klinik etkisizlik neticesinde yeniden VPA tedavisine dönmek durumunda olduğumuz hasta oranımızı tespit etmeyi hedefledik.

Gereç ve Yöntem:

1991-Ağustos 2019 tarihleri arasında DEUTF Epilepsi dosyaları retrospektif olarak incelendi. Klinik semiyoloji, nöbetlerin başlangıç yaşı, nörolojik muayene bulguları ve elektroensefalografi bulguları göz önüne alınarak tanı konulan genetik jeneralize epilepsili hastalardan VPA tedavisi başlanan ve izlemde LTG, LEV veya kombinasyonu ile izlenen hastalar dahil edildi. 25 hasta (%18.5) elektroensefalografik bulgu desteği olmaksızın diğer epilepsi sınıflama kriterleri göz önüne alınarak çalışmaya dahil edildi.

Bulgular:

Çalışma için taranan 7000 hasta dosyasından, 627 hasta genetik jeneralize epilepsi tanısı ile takip edilmekte iken 150 hastada VPA tedavisinden LEV ve /veya LTG tedavisine geçiş kaydı elde edildi. 150 hastanın 13'ü progres elde edilemediği için çalışmaya alınamadı. İki hasta topiramat ve etosüksimit monoterapisinde izlendiği için dışlandı. Çalışmaya dahil edilen 135 hastanın yaş ortalaması 30.31 (±9.21) ; Cinsiyet dağılımı 16 (%11.9) erkek, 119 (%88.1) kadın olarak tespit edildi. 135 hastanın 56'sında (%41.5) VPA tedavisine yeniden dönülmüş olup 40 'ında (%29.6) LEV monoterapisi, 26'sında (%19.3) LTG monoterapisi ve 13'ünde (%9.6) LEV-LTG kombinasyon tedavisi devam edildiği kayıtlandı. Hastaların nöbet kontrolleri değerlendirildiğinde VPAya dönüş grubunda %85,7; LEV monoterapisi % 77,5; LTG monoterapisi ile % 69,2; LEV- LTG kombinasyonu ile %61,5 nöbetsizlik elde edilmiştir.

Sonuç:

Genetik jeneralize epilepsi hasta grubunda VPA yan etki ve teratojenik etkileri bilinmekle birlikte klinik izlemde nadir olmayacak derecede, alternatif ilaçlardan klinik yararlaım alamayarak, kullanmak durumunda kalabilmekteyiz. Epilepsi hastalarının yaşam kaliteleri ile klinik etkin en düşük doz ve monoterapi hedefi göz önüne alındığında gebelik planlamasının da bireylere önemle bildirilmesinin önem kazandığı dikkati çekmektedir.

SS-128 NÖROLOJİ YOĞUN BAKIM ÜNİTESİNDE İZLENEN DİRENÇLİ STATUS EPİLEPTİKUS HASTALARINDA IV KETAMİN TEDAVİSİNİN ETKİNLİK VE GÜVENLİĞİ

DORUK ARSLAN , ETHEM MURAT ARSAVA , MEHMET AKİF TOPÇUOĞLU , NEŞE DERİCİOĞLU

HACETTEPE ÜNİVERSİTESİ TIP FAKÜLTESİ, NÖROLOJİ AD

Amaç:

Status epileptikus (SE) ciddi morbidite ve mortaliteye neden olabilen nörolojik acil durumlardan biridir. IV anestetiklere rağmen 24 saat boyunca nöbetlerin kontrol edilememesi halinde hastaya dirençli SE (DSE) tanısı konur. Son yıllarda DSE tedavisinde ketamin (KET) kullanımı giderek artmaktadır. Bu çalışmada, nöroloji yoğun bakım ünitesinde (NYBÜ) DSE nedeniyle izlenirken IV KET tedavisi alan hastalarda KET etkinliği ve yan etki profili incelenmiştir.

Gereç ve Yöntem:

Son 10 yılda Hacettepe Üniversitesi NYBÜ'nde SE tanısıyla izlenen tüm hastalar geriye dönük olarak taranmış, bu hastalardan IV KET tedavisi uygulananlar çalışmaya alınmıştır. Hastaların demografik ve klinik özellikleri, SE etiyolojisi, MRG ve EEG bulguları, KET öncesi kullanılan antiepileptik ilaç (AEİ) ve anestetik ajanların (AA) sayısı, KET infüzyon süresi ve dozu, KET uygulamasının SE üzerindeki olası etkinliği ve tedavi sırasında karşılaşılan yan etkiler araştırılmıştır.

Bulgular:

Yedi hastada (4E, 3K; yaş:44-86 yıl; GKS:tümü 3) KET kullanılmıştı. SE etiyolojileri ensefalit (n=4), serebrovasküler olay (n=2) ve hipoksik iskemik ensefalopati (n=1) idi. KET maksimum infüzyon hızı 1,5-5 mg/kg/saat; uygulama süresi 5-18 gün arasındaydı. Hastalar izlem sırasında 3-5 farklı AEİ almaktaydı. KET dışında hastalar 1-3 sayıda farklı AA kullanmıştı. İki hastaya ek olarak kortikosteroid tedavisi uygulanmıştı. 4 hastada (%57) KET ile EEG deşarjlarında baskılanma gözlenirken 3 hastada değişiklik olmadı. Son izlemde hastaların mRS'ları 4-6 arasındaydı. Bir hastada karaciğer fonksiyonları bozuldu, ancak KET ile ilişkisi tam olarak kurulamadı.

Sonuç:

Çalışmamızda KET olası etkinliği %60 dolayındadır. Bu rakam literatürde bildirilen %36-100 aralığındadır. KET kullanımının prognoz üzerine olumlu etkisi olmamakla birlikte tüm olguların kritik hastalar olduğu dikkate alınmalıdır. KET, yan etki profili açısından oldukça güvenli bulunmuştur.

SS - 129 GÖZ KAPAMAYA DUYARLI EPİLEPSİ HASTALARININ MAGNETİK REZONANS SPEKTROSKOPİ İLE İNCELENMESİ

FEYZA YILDIRIM , ZEYNEP AYDIN-ÖZEMİR , AYŞE DESTİNA YALÇIN

SAĞLIK BİLİMLERİ ÜNİVERSİTESİ ÜMRANİYE EĞİTİM VE ARAŞTIRMA HASTANESİ

Amaç:

İdiyopatik jeneralize epilepsi (İJE) tanısı alan bazı hastaların EEG'lerinde göz kapamaya duyarlı (GKD) jeneralize deşarjlar saptanmaktadır. Bu EEG bulgusunun patofizyolojisi günümüzde tam olarak açıklanamamıştır. Bu çalışmada EEG'lerinde göz kapamaya duyarlı jeneralize deşarjları olan ve olmayan İJE tanılı hastaların ve sağlıklı gönüllülerin Magnetik Rezonans Spektroskopi (MRS) incelemelerinin karşılaştırılması ve olası farkların saptanması hedeflenmiştir.

Gereç ve Yöntem:

Bu çalışmaya İJE tanısı ile izlenen, GKD jeneralize deşarjı olan17, GKD deşarjı olmayan 16 epilepsi hastası ve 12 sağlıklı gönüllü alınmıştır. Talamus ve oksipital loblara ayrı ayrı 20x20x20mm boyutlarında vokseller yerleştirilmiş ve elde edilen N-asetil aspartat (NAA), kolin (Ko) ve kreatin (Kr) değerleri uygun istatistiksel yöntemlerle kontrollerle ve grup içindeki çeşitli klinik parametrelere göre analiz edilmiştir.

Bulgular:

Çalışmaya alınan hastaların yaş ortalamaları; GKD deşarjı olan ve olmayan epilepsi gruplarında sırasıyla; 26.35±7.35 (min:13 max:42), 23.31±7.57 (min:13 max:39) idi. Oniki sağlıklı gönüllünün yaş ortalaması ise 35.25±6.32 (min:26 max:46) idi. Yirmiüç hastanın (%69.7) fotosensitivitesi vardı, fotosensitivite oranı GKD olan grupta ve olmayan grupta sırasıyla %76.5 ve %62.5 idi. EEG'de oksipital deşarj varlığı oranı; GKD olanlarda ve olmayanlarda sırasıyla; %35.3, %33.3 idi. MRS ile GKD epilepsi hastalarında kontrol grubuna göre sol oksipital NAA ve NAA/Kr oranında artış saptandı.

Sonuç:

Bu bulgular göz kapamaya duyarlılık mekanizmasının, dominant hemisfer oksipital lobda nörokimyasal düzeyde aktivite artışı ile ilişkili olabileceğini düşündürmektedir.

SS-130 EPİLEPSİ HASTALARINDA LEVETİRASETAM MONOTERAPİSİNİN KEMİK YOĞUNLUĞUYLA İLİŞKİSİ

TANER GÖZÜKIZIL , ZEYNEP AYDIN-ÖZEMİR , AYŞE DESTİNA YALÇIN

SAĞLIK BİLİMLERİ ÜNİVERSİTESİ ÜMRANİYE EĞİTİM VE ARAŞTIRMA HASTANESİ, NÖROLOJİ KLİNİĞİ

Amaç:

Epilepsinin ve epilepsi tedavisine yönelik ilaçların kemik mineralizasyonuna ve kalsiyum metabolizması üzerine etkileri olduğuna dair kanıtlar giderek artmaktadır. Levetirasetamın (LEV) kemik metabolizmasına etkisi belirsiz olmaka birlikte az sayıda çalışmada tartışmalı sonuçlar elde edilmiştir. Bu çalışma ile değişik sürelerle LEV monoterapisi almakta olan epilepsi hastalarında kemik mineral yoğunluklarının değerlendirilmesi amaçlanmıştır.

Gereç ve Yöntem:

Çalışmaya, monoterapi olarak 6 ay veya daha fazla süre ile LEV kullanan, ancak daha önce başka bir antiepileptik ilaç (AEİ) veya kemik metabolizması üzerinde olumsuz etkide bulunduğu kanıtlanmış ilaç kullanımı olmayan ve osteoporoz açısından major risk faktörü bulunmayan 18 yaş ve üzerindeki 48 hasta dahil edilmiştir. Hastaların kemik yoğunlukları dual enerji x-ray absorbsiyometri (DEXA) ve biyokimyasal işaretleyicileri ile kesitsel olarak değerlendirilmiş ve elde edilen sonuçlar ile hastaların LEV kullanım süreleri, dozu, klinik parametreleri, arasındaki ilişki incelenmiştir.

Bulgular:

Yaş ortalaması 32.56±13.27 (min:18, maks:67) olan hastaların 20'si (%41.7) kadın, 28'i (%58.3) erkekti ve epilepsi başlangıç yaşları ortalama 28,1±13,4 (min:10, maks: 64) idi. LEV kullanım süresi ortalama 2,74±2,69 (min:0,5, maks:10) yıldı ve günlük LEV kullanım dozları ortalama 1041,67±393,88 (min:500, maks:3000) idi. LEV kullanım süresi 1 yılın altında olanların, 1 yılın üstünde olanlara göre lomber vertebra BMD ve T skorları istatistiksel olarak anlamlı düzeyde düşük bulunmuştur. Ayrıca LEV kullanım süresi 1 yılın altında olanların, kullanım süresi 1 ile 5 yıl arasında olanlara göre de bu skorlarının istatistiksel olarak anlamlı düzeyde düşük olduğu bulunmuştur. Bu anlamlılığın tüm lomber vertebra skorları açısından yaş ve cinsiyet ile etkilenmediği görülmüştür.

Sonuç:

Bu çalışma ile LEV'in belirli süre kullanım sonrasında lomber düzeyde kemik dansitometrisi üzerinde koruyucu etkisi gösterilmiştir. Böylece LEVın diğer bazı antiepileptiklere göre özellikle yaşlı ve/veya osteopeni veya osteoporozu olan veya kemik dansitesi açısından risk altındaki hastalarda, uzun süreli antiepileptik kullanılması öngörülenlerde daha güvenli olduğu kanaatine varılmıştır.

SS - 131 ÜLKEMİZDE STATUS EPİLEPTİKUSUN FARKLI TİPLERİNİN TANI VE TEDAVİSİNDE FARKLI YAKLAŞIMLAR: NÖROLOJİ UZMANLARI ARASINDA YAPILAN ANKET ÇALIŞMASI

YASEMİN BİÇER GÖMCELİ [1], EBRU ALTINDAĞ [2], BETÜL BAYKAN [3], STATUS EPİLEPTİKUS KOMİSYON ÜYELERİ [4]

[1] *SAĞLIK BİLİMLERİ ÜNİVERSİTESİ ANTALYA EĞİTİM VE ARAŞTIRMA HASTANESİ, NÖROLOJİ BÖLÜMÜ*
[2] *İSTANBUL FLORENCE NİGHTİNGALE HASTANESİ, NÖROLOJİ BÖLÜMÜ*
[3] *İSTANBUL ÜNİVERSİTESİ İSTANBUL TIP FAKÜLTESİ, NÖROLOJİ AD*
[4] *STATUS EPİLEPTİKUS KOMİSYON ÜYELERİ*

Amaç:

Ülkemizde konvülzif status epileptikus (KSE), nonkonvülzif status epileptikus (NKSE) ve epilepsi parsiyalis kontinua (EPK) gibi status epileptikusun (SE) farklı tiplerinin tanı ve tedavisinde yaklaşımı belirlemek ve bu süreçte karşılaşılan sorunları tespit etmektir.

Gereç ve Yöntem:

Bu amaçla SE'nin sıklığı, etyolojsi, tanı ve tedavi yaklaşımlarını sorgulayan 31 sorudan oluşan anket Türk Nöroloji Derneği ve Türk Epilepsi ile Savaş Derneği aracılığı ile nöroloji uzmanlarına gönderildi.

Bulgular:

Medyan uzmanlık süresi 10,8 yıl olan 152 nöroloji uzmanı anketi cevaplandırdı. Nörologların çoğunluğu KSE tedavisinde ilk seçenek diazepam ve fenitoini tercih ettiğini bildirdi. Ankete katılanların %23'ü iki yerine ilk seçenek tedaviye cevap vermeyen SE'i dirençli kabul ettiklerini ve süper dirençli SE'de immun tedaviyi kullandıklarını bildirdiler. %37'si NKSE'i klinik olarak tanımlayabildiğini ancak EEG tanısını koymakta zorluk çektiğini bildirdi. Katılımcıların %37'si EPK hastalarını bilinci açık olmasına rağmen genel anestezi ile yoğun bakım ünitesinde izlediğini bildirirken, sadece %15'i önce immun tedavi denemekteydi. Katılımcıların tamamına yakını tedavi kılavuzundan yararlandığını bildirirken %41'i SE'li hastaya yaklaşımda kendini yetersiz hissettiğini bildirdi.

Sonuç:

Çalışmamızda nöroloji uzmanları arasında SE'nin farklı tiplerinin tanı ve tedavisinde standart bir yaklaşımın olmadığı saptanmştır. Dahası nöroloji uzmanları SE hastasını takip ve tedavi etmekte kendisini yetersiz hissetmektedir. Dolayısıyla SE'nin tanı ve tedavisinde kanıta dayalı protokollerin olmasının gerektiği ve hasta bazlı eğitim kursları ile farkındalığın arttırılması gerektiğinin altı çizilmektedir.

SS-132 GLİSİN RESEPTÖR ANTİKORU POZİTİF KRİPTOJENİK FOKAL EPİLEPSİ HASTALARININ PERİFERİK KAN HÜCRELERİNİN İMMÜNFENOTİPİK DEĞERLENDİRMESİ

ELİF ŞANLI [1], ECE AKBAYIR [1], CEM İSMAİL KÜÇÜKALİ [1], BETÜL BAYKAN [2], VUSLAT YILMAZ [1], ERDEM TÜZÜN [1]

[1] İSTANBUL ÜNİVERSİTESİ AZİZ SANCAR DENEYSEL TIP ARAŞTIRMA ENSTİTÜSÜ, SİNİRBİLİM AD
[2] İSTANBUL ÜNİVERSİTESİ İSTANBUL TIP FAKÜLTESİ, NÖROLOJİ AD

Amaç:

Epilepsi, beyindeki spontan, ani elektrik boşalımlarıyla oluşan nöbetlerle karakterize bir hastalıktır. Son yıllarda epilepsi hastalarının serum ve beyin omurilik sıvılarında, glisin reseptörüne (GlyR) karşı otoantikorlar bulunmuştur. GlyR antikorlarının potansiyel efektör B ve T hücre aracılı immün yanıtlarıyla, etiyolojisi bilinmeyen Kriptojenik Epilepsi patogenezi arasındaki ilişkinin açıklanması amaçlanmıştır.

Gereç ve Yöntem:

Çalışmamıza 7 GlyR-Ab pozitif ve 15 GlyR-Ab bulundurmayan olmak üzere 22 Kriptojenik Fokal Epilepsi hastasıyla ve yaş-cinsiyet uyumlu 25 sağlıklı gönüllü dahil edilmiştir. Bireylerin kanlarından periferik kan mononükleer hücreleri izole edilerek akım sitometrisiyle immünfenotiplemeleri yapıldı.

Bulgular:

B, T, NK ve NKT hücre yüzdeleri çalışma grupları arasında fark göstermezken, GlyR-Ab negatif olguların naif B hücrelerinin (CD19+IgD+CD27-) sağlıklı bireylere göre arttığı belirlendi. (p=0,0233). GlyR-Ab pozitif ve negatif olguların immatür B hücrelerinde (CD19+IgD-CD27-) anlamlılığa yakın azalma gözlendi (p=0,0917 ve 0,0458). Plazma (CD19+CD38+CD138+) ve plazmablast (CD19+CD38++CD138-) hücreleri epilepsi hastalarında anlamlı olarak azalırken (p=0,0173 ve 0,0205), GlyR-Ab pozitif ve negatif gruplar ayrıca değerlendirildiğinde sadece plazma hücrelerindeki azalma anlamlı bulundu (p=0,0407). T hücre ve alt tiplerinde CD4+ ve CD8+ T hücrelerde gruplar arasında fark bulunmazken, GlyR-Ab pozitif hastaların CD3+CD4+CD25+ T hücrelerinde (p=0.0178) ve CD3+CD4+CD25high düzenleyici T hücrelerinde (Treg) (p=0.0101) sağlıklı gönüllülere göre artış belirlendi. Dirençli GlyR-Ab pozitif olguların düzenleyici B ve T hücrelerinin de artma eğiliminde olduğu gözlendi.

Sonuç:

GlyR-Ab pozitif epilepsi grubunda antikor üreten efektör B hücre alt gruplarında azalma gözlenirken, bu hücreleri baskıladığı bilinen Breg ve Treg grubunun da tedaviye dirençlilikle orantılı olarak arttığı görülmüştür. Bu bulgular, düzenleyici antiinflamatuvar hücrelerin antikor aracılı epileptogenez mekanizmalarını baskılamak amacıyla arttığını ve antikor aracılı mekanizmaların epilepsi gelişiminde rol oynayabileceğini düşündürmektedir.

SS-133 IGG MONOKLONAL GAMOPATİ İLE İLİŞKİLİ BİR TRANSVERS MYELİT OLGUSU

GÜLGÜN UNCU [1], ÖZLEM ŞAHİN [1], ZEYNEP ÖZÖZEN AYAS [1], DUYGU ARSLAN MEHDIYEV [1], ALİ UNCU [2], GÜLTEKİN PEKCAN [3]

[1] ESKİŞEHİR ŞEHİR HASTANESİ, NÖROLOJİ KLİNİĞİ
[2] ESKİŞEHİR ŞEHİR HASTANESİ, TIBBİ BİYOKİMYA LABORATUVARI
[3] ESKİŞEHİR ŞEHİR HASTANESİ, HEMATOLOJİ KLİNİĞİ

Olgu:

Giriş Monoklonal gamopatiler (MG), plazma B hücreleri ile ilişkili hastalıklardır. MGlerin sistemik bulguları, önemi belirsiz monoklonal gamopatileri (Monoclonal gammopathy of undetermined significance-MGUS), plazmositom, multipl myelom ve Waldenström makroglobulinemisini kapsar. MGUS, neoplazik olmayan, kemik iliği plazma hücrelerinin klonal çoğalması ile ilgili, organ hasarına yol açmamış bir hastalıktır. Bu çalışmada, 60 yaşında IgG MGUS tanısı koyulan transvers myelit kliniği olan erkek hasta sunulmuştur. Olgu Altmış yaşında erkek hasta, yaklaşık iki gündür olan sol yanda güçsüzlük yakınması ile kliniğimzie başvurdu. Hastanın öyküsünde Son 4 yıldır dönem dönem kısa süreli sol yan güçsülüğü olduğu bu son atağın uzun devam ettiği öğrenildi. Özgeçmişinde diabetes mellitus dışında özellik yoktu. Soy geçmişinde özellik yoktu. Nörolojik muayenesinde sağda üst extremitede 4/5 alt extremitede 4/5 düzeyinde kas gücü kaybı saptandı. Derin tendon refleksleri normoaktif, Duyu bozukluğu saptanmadı. Hastanın Hemogram, sedimentasyon, C-reaktif protein, vitamin B12, folik asit, tiroid paneli, karaciğer fonksiyon testleri, böbrek fonksiyon testleri, hepatit belirteçleri, anti-human immunodeficiency virus (HIV) ve tümor belirteçleri (alfa-fetoprotein, karsino embriyojenik antijen, CA–125, CA 19–9 ve prostat spefik antijen) normal sınırlar içinde bulundu. Beyin omurilik sıvısı (BOS) incelemesinde; biyokimyasal değerler normal

sınırlar içindeydi BOS oligoklonal band araştırması tip 4-5 negatif olarak saptandı. Beyin manyetik rezonans (MR) incelemesinde bilateral periventriküler beyaz cevherde, bir kısmı ventriküler sisteme dik oryantasyonlu, T2A-FLAİR nodüler hipertensiteler (iskemik-gliotik odak?/demiyelinizan plak?) saptandı. Servikal MRda C3, C4 vertebra düzeyinde spinal kord sağ yarısında kısa segment T2A sinyal artışı izlendi. IV gadolinyum enjeksiyonu sonrası patolojik sinyal artışı saptanmadı. Protein eletroforez sonucunda lambda hafif zincir düşüklüğü saptandı İmmunelektroforez sonuçlarında Ig G kappa monoklonal gammopati saptandı. Bu laboratuar sonuçları ile hasta hematoloji ile dğerlendirildi kemik iliği biyopsisi yapıldı. Patoloji sonucu beklenen hastaya transvers myelit tanısı ile 5 gün pulse steroid tedavisi uygulandı. Nörolojik muayenesinde kısmi düzelme olan hasta kontrolleri planlanarak taburcu edildi. Tartışma Monoklonal gamopati (MG)ler, plazma hücrelerinin kontrolsüz çoğalması nedeniyle immünglobulinlerin aşırı üretilmesi sonucu meydana gelen bir grup hastalıktır. Bu proteinler, monoklonal proteinler, M proteini, paraproteinler veya immünglobulinopatiler olarak da isimlendirilir ve hastaların serumunda, idrarında tespit edilebilir. MGUS daha çok erkeklerde olmak üzere prevalansı 50 yaş ve üstü popülasyonda %2.1 den %5e kadar değişen oranlarda bildirilmiştir. Transvers myelit (TM) spinal kordun inflamasyonu sonucu nöral yaralanmaya neden olan bir grup hastalığı tarif eder. TM, multisistem hastalıkların bir parçası olabileceği gibi, enfeksiyonlara ikincil ya da idiyopatik olarak ortaya çıkabilir. Kronik ilerleyici yâda ataklar halinde seyreden ileri yaş nöropati olgularında monoklonal gamopatilere bağlı nöropati olabileceği gibi aynı immun mekenizmalr aracılıklı myelit kliniğininde altta yatabilieceği unutulmamalıdır. . Altta yatan diabetes mellitus, endokrin bozukluklar, B12 vitamin eksikliği gibi nedenler saptansa dahi nöropati , myelit olgularında protein elektroforezi ve gerektiğinde immun elektroferez mutlaka yapılması gerekli tetkikler olmalıdır. Biz bu nadir birlikteliği sizlerle paylaşmak istedik.

SS-134 ON YILIN ÜZERİNDE MULTİPL SKLEROZ HASTALIĞI OLAN HASTALARDA KLİNİK ÖZÜRLÜLÜK ÜZERİNE ETKİLİ FAKTÖRLER

NURİ ONAT DEMİRCİ [1], MELİH TÜTÜNCÜ [2], UĞUR UYGUNOĞLU [2], SABAHATTİN SAİP [2], AKSEL SİVA [2]

[1] VKV AMERİKAN HASTANESİ
[2] İSTANBUL ÜNİVERSİTESİ-CERRAHPAŞA, CERRAHPAŞA TIP FAKÜLTESİ

Amaç:

Bu retrospektif çalışmada, on yılın üzerinde Multipl Skleroz tanısı ile izlenmekte olan hastalarda klinik özürlülük üzerine etkili faktörlerin araştırılması amaçlanmıştır.

Gereç ve Yöntem:

İstanbul Üniversitesi Cerrahpaşa Tıp Fakültesi Nöroloji Anabilim Dalı, Klinik Nöroimmunoloji ve Demiyelinizan hastalıklar polikliniğinde takipli McDonald 2017 kriterlerini karşılayan 8000 hastadan, 10 yılın üzerinde hastalık süresi olan hastalar belirlendikten sonra istatistiksel güç analizi ile rastgele seçilen 219 hasta bu çalışmaya dahil edilmiştir. Ana sonuç ölçütleri, literatürle uyumlu olarak, EDSS 3 (ambulasyon açısından kritik eşik) ve EDSS 6 (destek ihtiyacı) olarak belirlenmiştir. Klinik izole sendrom hastaları ve dosya bilgileri yetersiz olan hastalar dışlanmıştır. Demografik veriler, başlangıç semptomları, laboratuvar bulguları, EDSS skorları ile tedavi bilgileri standart bir forma girilmiştir. EDSS 3 ve 6ya ulaşmayı etkileyen faktörler değerlendirilmiştir. Veriler IBM SPSS statistics v21.0 programı ile analiz edilmiştir.

Bulgular:

Takip süreci boyunca 134 hasta (%61.2) EDSS 3e, 74 hasta (%33.8) EDSS 6ya ulaşmıştır. EDSS 3 ve 6ya ulaşma ortalama süreleri sırasıyla 23.2±1.4 yıl (%95 CI 20.6-25.9) ve 37.4±1.3 yıl (%95 CI 32.2-37.3) olarak bulunmuştur. Çok değişkenli analizde, EDSS 3e ulaşma süresini etkileyen bağımsız faktörler PPMS (HR: 2.2, 95%CI 1.1-4.6, p<0.036), çalışma süresi sonunda EDSS 6ya ulaşmış olmak (HR: 2.8, 95%CI 1.6-4.8, p<0.001), ileri yaşta hastalık başlangıç yaşı (hastalık başlangıç yaşı > median yaş)(Median 28.3 yıl ± 9.6)(HR: 1.6, 95%CI 1.1-2.6, p<0.027) olarak saptanmıştır. EDSS 6ya hızlı gidişi gösteren faktörler ise PPMS (HR: 49.2, 95%CI 10.1-240.2, p<0.001) ve SPMS (HR: 24.4, 95%CI 5.4-108.7, p<0.001), paraparezi varlığı (HR: 3.0, 95%CI 1.1-8.1, p=0.032), ataksi varlığı (HR: 4.0, 95%CI 1.2-12.8, p=0.020) olarak saptanmıştır. Hastalık başlangıcında yürüyüş bozukluğu olması (HR: 0.3, 95%CI 0.1-0.8, p=0.021) ve ilk semptomdan tanıya kadar geçen sürenin uzun olması (HR: 0.4,

95%CI 0.2-0.9, p=0.020) EDSS 6ya ulaşmaksızın sağ kalım için anlamlı bulunmuştur.

Sonuç:

Hastalık tipi, hastalık başlangıç yaşı ve başlangıç bulgularının, hastalık progresyonunu ile ilişkili olabileceği düşünülmektedir. Elde edilen bulgular, hastalık süresinden bağımsız olarak hastanın kronolojik yaşının progresyon açısından daha anlamlı olduğunu düşündürmektedir. Sonuç olarak hastalık başlangıcındaki bulgular potansiyel olarak, kötü prognostik faktörleri tanımlayıp, erken evrede agresif tedavi adayı olan hastaları belirlemede rolü olabilir.

SS-135 NADİR GÖRÜLEN BİR LİMBİK ENSEFALİT OLGUSU : OPHELIA SENDROMU

RUZİYE EROL YILDIZ , RECAİ TÜRKOĞLU , TUĞÇE KIZILAY

SAĞLIK BİLİMLERİ ÜNİVERSİTESİ HAYDARPAŞA NUMUNE EĞİTİM ARAŞTIRMA HASTANESİ

Giriş:

Paraneoplastik sendromlar kanserden kaynaklanan ancak kanser veya metastazlarından uzak bir bölgede doku veya organ fonksiyon bozukuğu yapan durumlardır.Bu olgudaki amacımız, bir Hodgkin lenfoma vakasında nöropsikiyatrik bulguların varlığında akla gelmesi gereken ve nadir görülen limbik ensefalit tablosunu ortaya koymaktır.

Olgu:

33 yaşında relaps refrakter Hodgkin lenfoma tanılı kadın hasta, acil servise jeneralize tonik klonik nöbet ile prezente oldu. Nörolojik muayenede ağrılı uyarana ses çıkışı yoktu, motor yanıt yoktu, göz açıklığı sağlanmadı. Pupiller bilateral midriatik, Babinski bilateral ekstansördü. Daha önce nöbet öyküsü olmayan hasta, postiktal dönem olarak değerlendirilip interne edildi. Kranial BT ve difüzyon MRda akut santral nöropatoloji görülmeyen hastanın EEG'de her iki hemisfer

üzerinde non-spesifik yavaş dalga paroksizmleri görüldü. İmmun sistem kontrol noktası inhibitörü olarak bilinen PD1 inhibitörü Nivolumab tedavisinin 4. Kürünü 15 gün önce almış olan hastamızın, nöbet ile prezentasyonundan 10 gün önce yapılmış onkolojik PET taramasında serebral tutulum gözlenmemişti. Postiktal döneminin sonlanmasının ardından şiddetli ajitasyonları, halüsinasyonları, persekütif hezeyanları, makropsisi ve her iki üst ekstremitede postüral tremor bulgusu gelişti. Lomber ponksiyonda 4 hücre, pandy negatif, protein 34, otoimmun ve paraneoplastik panel negatif, atipik hücre görülmedi. Hodgkin lenfomanın limbik ensefalitinde görülen mGlur5 antikoru yurtdışında çalışılmak üzere gönderildi. Serebral PET incelemesinde sağ temporal lobda ve bilateral serebellumda hipometabolik odaklar görüldü. Bu verilerle hastamız Hodgkin lenfomanın limbik ensefaliti olan Ophelia Sendromu olarak değerlendirildi. Eş zamanlı pnömoni tablosunun varlığı da göz önünde bulundurularak 0,4 g/kg/g dozunda 5 günlük IVIg tedavisi uygulanan hastamızın tedavi sonrası 1. haftada nörolojik tablosunda postural tremor dışında bulgusu kalmadı.

Tartışma:

Metabotropik reseptör antikorları ile ilişkili sendromlar nadirdir ve genellikle paraneoplastik-mGluR1 (serebellar dejenerasyon) ve mGluR5 (Ophelia sendromu) literatürde tarif edilenlerdendir.1 mGlur5 nöronların ve mikrogliaların postsinaptik terminallerinde bulunur ve esasen hipokampus ile amigdalada eksprese edilir.2 Nöropsikiyatrik semptomlarla başvuran bir lenfoma hastasında, paraneoplastik ve otoimmun ensefalit antikorlarının pozitifliği henüz gösterilememiş olsa da, mGlur5 antikorunun varlığının gösterilmesi nadirdir, bu nedenle olguların seronegatif otoimmun ensefalit olarak değerlendirilip tedavinin geciktirilmemesi gerekmektedir. Eş zamanlı olarak kullanılan PD1 inhibitörlerinin otoimmun aktivasyon ile ensefalit tablosu yapabileceği akılda tutulmalıdır. Olgumuzda PET'de serebellar ve temporal hipometabolik odakların varlığı ve IVIg yanıtı nedeniyle tablonun ilaç ilişkili olduğu düşünülmese de ayrımının yapılmasında hala literatürde olduğu gibi zorlanılmaktadır.

Kaynaklar:

1- Methods Mol Biol. 2019;1941:225-255. doi: 10.1007/978-1-4939-9077-1_15 2- Front Immunol. 2018; 9: 2568.

SS-136 NADİR GÖRÜLEN BİR LİMBİK ENSEFALİT OLGUSU : OPHELIA SENDROMU

RUZİYE EROL YILDIZ , RECAİ TÜRKOĞLU , TUĞÇE KIZILAY

SAĞLIK BİLİMLERİ ÜNİVERSİTESİ HAYDARPAŞA NUMUNE EĞİTİM ARAŞTIRMA HASTANESİ

Giriş:

Paraneoplastik sendromlar kanserden kaynaklanan ancak kanser veya metastazlarından uzak bir bölgede doku veya organ fonksiyon bozukuğu yapan durumlardır.Bu olgudaki amacımız, bir Hodgkin lenfoma vakasında nöropsikiyatrik bulguların varlığında akla gelmesi gereken ve nadir görülen limbik ensefalit tablosunu ortaya koymaktır.

Olgu:

33 yaşında relaps refrakter Hodgkin lenfoma tanılı kadın hasta, acil servise jeneralize tonik klonik nöbet ile prezente oldu. Nörolojik muayenede ağrılı uyarana ses çıkışı yoktu, motor yanıt yoktu, göz açıklığı sağlanmadı. Pupiller bilateral midriatik, Babinski bilateral ekstansördü. Daha önce nöbet öyküsü olmayan hasta, postiktal dönem olarak değerlendirilip interne edildi. Kranial BT ve difüzyon MRda akut santral nöropatoloji görülmeyen hastanın EEG'de her iki hemisfer üzerinde non-spesifik yavaş dalga paroksizmleri görüldü. İmmun sistem kontrol noktası inhibitörü olarak bilinen PD1 inhibitörü Nivolumab tedavisinin 4. Kürünü 15 gün önce almış olan hastamızın, nöbet ile prezentasyonundan 10 gün önce yapılmış onkolojik PET taramasında serebral tutulum gözlenmemişti. Postiktal döneminin sonlanmasının ardından şiddetli ajitasyonları, halüsinasyonları, persekütif hezeyanları, makropsisi ve her iki üst ekstremitede postüral tremor bulgusu gelişti. Lomber ponksiyonda 4 hücre, pandy negatif, protein 34, otoimmun ve paraneoplastik panel negatif, atipik hücre görülmedi. Hodgkin lenfomanın limbik ensefalitinde görülen mGlur5 antikoru yurtdışında çalışılmak üzere gönderildi. Serebral PET incelemesinde sağ temporal lobda ve bilateral serebellumda hipometabolik odaklar görüldü. Bu verilerle hastamız Hodgkin lenfomanın limbik ensefaliti olan Ophelia Sendromu olarak değerlendirildi. Eş zamanlı pnömoni tablosunun varlığı da göz önünde bulundurularak 0,4 g/kg/g dozunda 5 günlük IVIg tedavisi uygulanan hastamızın tedavi sonrası 1. haftada nörolojik tablosunda postural tremor dışında bulgusu kalmadı.

Tartışma:

Metabotropik reseptör antikorları ile ilişkili sendromlar nadirdir ve genellikle paraneoplastik-mGluR1 (serebellar dejenerasyon) ve mGluR5 (Ophelia sendromu) literatürde tarif edilenlerdendir.1 mGlur5 nöronların ve mikrogliaların postsinaptik terminallerinde bulunur ve esasen hipokampus ile amigdalada eksprese edilir.2 Nöropsikiyatrik semptomlarla başvuran bir lenfoma hastasında, paraneoplastik ve otoimmun ensefalit antikorlarının pozitifliği henüz gösterilememiş olsa da, mGlur5 antikorunun varlığının gösterilmesi nadirdir, bu nedenle olguların seronegatif otoimmun ensefalit olarak değerlendirilip tedavinin geciktirilmemesi gerekmektedir. Eş zamanlı olarak kullanılan PD1 inhibitörlerinin otoimmun aktivasyon ile ensefalit tablosu yapabileceği akılda tutulmalıdır. Olgumuzda PET'de serebellar ve temporal hipometabolik odakların varlığı ve IVIg yanıtı nedeniyle tablonun ilaç ilişkili olduğu düşünülmese de ayrımının yapılmasında hala literatürde olduğu gibi zorlanılmaktadır.

Kaynaklar:

1- Methods Mol Biol. 2019;1941:225-255. doi: 10.1007/978-1-4939-9077-1_15 2- Front Immunol. 2018; 9: 2568.

SS-137 DOZ AZALTARAK KESME STRATEJİSİ FİNGOLİMOD SONRASI REBOUND AKTİVİTESİNİ ENGELLER Mİ?

TUNCAY GÜNDÜZ , RASHAD İSMAYİLOV , MURAT KÜRTÜNCÜ

İSTANBUL ÜNİVERSİTESİ İSTANBUL TIP FAKÜLTESİ, NÖROLOJİ AD

Amaç:

Fingolimod tedavisinin kesilmesinden sonra hastaların %5-26'sında rebound hastalık aktivitesi (RHA) ortaya çıkmaktadır. RHA'nın önlenmesi için genel geçer kabul görmüş bir ilaç kesme protokolü halen mevcut değildir. Bu çalışmada fingolimodun kesilmesi sonrası RHA gelişiminin önlenmesinde kademeli doz düşürme protokolünün değerlendirilmesi amaçlanmıştır.

Gereç ve Yöntem:

Kliniğimizde fingolimod tedavisi sonlandırılan hastalar geriye dönük olarak değerlendirildi ve RHA gelişen hastalar belirlendi. Hastaların yıllık relaps oranları, EDSS değerleri, ilaç kesilme protokolleri, fingolimod öncesi ve sonrası kullanılan tedavileri ve tedavi süreleri kaydedildi.

Bulgular:

Çalışmaya fingolimod tedavisi sonlandırılmış toplam117 hasta (86 kadın, 31 erkek) dâhil edildi. Hastaların dokuzunda (%7,7; 7 kadın, 2 erkek) fingolimod kesildikten sonra ağır düzeyde klinik relaps ve aşırı manyetik rezonans görüntüleme (MRG) aktivitesinin olduğu görüldü. Bu relaps ve radyolojik aktivitenin fingolimod öncesinde geçirilmiş olan ataklara göre daha şiddetli olduğu belirlendi. RHA olan hastalarda fingolimod başlangıcından önceki iki yıl içinde olan medyan yıllık relaps oranı daha yüksekti (1,0 vs. 0,5; p=0,018). Ayrıca, RHA olan hastalarda son relaps ile fingolimod başlangıcı arasındaki medyan süre de daha kısa idi (3 vs. 13 ay; p=0,002). Fingolimod tedavi süresinin, önceki ve sonraki ilaçların RHA'yı öngörmediği saptandı. İlginç olarak, tedavisi aniden kesilen 84 hastanın sekizinde RHA gelişmesine karşın, bir ay gün aşırı doz azalma protokolüne göre kesen 33 hastanın sadece birinde RHA izlendiği saptandı (%9,5 vs. %3; p=0,44).

Sonuç:

Çalışmamız fingolimod kesilmesi sonrası RHA'nın gelişebildiğini göstermektedir. Ayrıca, sonuçlarımız gün aşırı kesme protokolünün, RHA'nın gelişmesini önlemede etkili olabileceğini düşündürmektedir. Hastalık aktivitesi fingolimod öncesinde daha yüksek olan hastalar RHA gelişimine daha yatkın olabilir.

SS-138 PARANEOPLASTİK NÖROLOJİK SENDROM: 4 OLGU SUNUMU

VİLDAN GÜZEL , ASLİ YAMAN KULA , AZİZE ESRA BAŞAR GÜRSOY

BEZMİALEM VAKIF ÜNİVERSİTESİ TIP FAKÜLTESİ, NÖROLOJİ AD

Giriş:

Paraneoplastik nörolojik sendrom (PNS), kanserlerin direkt yayılımı, metastaz ve metabolik etkileri ile açıklanamayan otoimmün mekanizmalar aracılığı ile gelişen nadir nörolojik hastalıklardır. Bu bildiride, farklı klinik bulgularla kliniğimize başvuran PNS olguları sunuldu.

1.Olgu:

Bir yıl önce sağ optik nörit öyküsü olan 66 yaşında erkek hasta, sol alt ekstremite baskın kuadriparezi kliniği ile başvurdu. DTR alt ekstremitelerde alınamadı. EMG subakut polinöropati ile uyumlu, BOS protein:312 mg/dl, anti-CV2 (+) idi. PET'de mediastinal LAP ve sağ ilak kemikte hipermetabolik alan izlendi.Toraks biyopsisi küçük hücreli akciğer kanser ile uyumluydu. Pulse steroid ve plazmaferez tedavisi uygulandı.

2.Olgu:

58 yaşında erkek hasta, bilinç değişikliği ve nöbet nedeni ile başvurdu. Beyin MRG normaldi. GABA-R Ab (+) idi Torax BT ve PET de mediastinal multipl LAP izlendi. İİAB biyopsisi küçük hücreli akciğer kanseri ile uyumluydu. Pulse steroid, plazmaferez ve IVIG tedavisi uygulandı.

3.Olgu:

54 yaşında kadın hasta bilinç değişikliği ile başvurdu. Beyin MRG normal, BOS protein: 71 mg/dl, anti-Hu (+) idi. Batın BT'de safra kesesinde kitle izlendi. Biyopsi safra kesesi kanseri ile uyumluydu. Pulse steroid tedavisi uygulandı.

4.Olgu:

67 yaşında kadın hasta, boyun ve alt ekstremite proksimallerinde baskın kas güçsüzlüğü ile başvurdu. EMG'de miyojen tutulum izlendi. Batın BT'de pankreasda kitle izlendi. Anti-NXP2 Ab (+). Biyopsi, pankreas adenokarsinom ile uyumluydu. Pulse steroid ve IVIG tedavisi uygulandı.

Sonuç:

PNS farklı klinik bulgularla prezente olabilir, etiyolojinin belirlenemediği hastalarda PNS akıla gelmelidir. Farklı nörolojik klinik bulgularla başvuran dört olgu, PNS tanısından şüphelenildiğinde, kanser taraması yapılmasının önemini vurgulamak için sunulmuştur.

SS-139 NORMAL KABUL EDİLEN SERUM B12 DÜZEYLERİ, PERİFERİK SİNİR İLETİMLERİ İÇİN YETERLİ MİDİR?

MEHMET TUNÇ [1], UFUK ERGÜN [1], BAHAR SAY [1], NERMİN DİNDAR BADEM [2]

[1] *KIRIKKALE ÜNİVERSİTESİ TIP FAKÜLTESİ, NÖROLOJİ AD*
[2] *KIRIKKALE ÜNİVERSİTESİ TIP FAKÜLTESİ, BİYOKİMYA AD*

Amaç:

Vitamin B12 periferik sinir iletiminde önemlidir. Serum değerleri normal sınırlarda olsa da nöropatik şikayetleri olan bir grup hasta, B12 desteğinden fayda görebilmektedir. Bu çalışmada; normal kabul edilen B12 düzeylerinde de, sinir iletimlerinin etkilenme durumu ve soğuk etkisi ile farklı serum B12 düzeylerindeki subklinik etkilenimlerin ortaya konulması planlanmıştır.

Gereç ve Yöntem:

Polinöropati dışlanan 101 olgu vitamin B12 düzeylerine göre 3 gruba ayrıldı. Grup 1 (B12<126 pg/ml) Grup 2 (126-250 pg/ml) ve Grup 3 (250-500 pg/ml). R median, R tibial, L ulnar, L peroneal ve bilateral sural sinir iletimleri çalışıldı. Ayrıca ulnar ve sural sinir iletimleri, soğuk uygulama sonrası tekrar değerlendirildi.

Bulgular:

Grupların demografik verileri arasında fark yoktu. Motor distal latanslar (MDL) gruplar arasında fark göstermez iken, B12 düzeyi 250'nin altında Tibial MDL uzuyordu. Gruplar arasında duyu ve motor hızlar farklılık göstermedi. Vitamin B12<126 grubunda; ulnar birleşik duyu aksiyon potansiyeli (BDAP) amplitüdü düşük ve F latansı uzundu. Soğuk uygulama tüm gruplarda iletileri etkiledi. Bu etki B12<126 pg/ml grubunda en belirgin oldu. Soğuk uygulama sonrası sural duyu hızı, normal B12 düzeyinde de (normal aralık:126-505 pg/ml) normalin altına düştü.

Sonuç:

Normal serum B12 değerlerinde de subklinik periferik sinir tutulumu olabilir. B12 250 pg/ml altına düştüğünde, tibial motor distal latansın anlamlı derecede uzadığını gördük. Soğuk uygulama ile sural sinirlerde ise klinik pratikte normal kabul edilen B12 düzeylerinde de ileti hızlarının normalin altına düştüğü görüldü. Bu bulgu, subklinik duyusal lif tutulumunun olabileceğini düşündürmüştür. Çalışma sürmektedir.

SS-140 AMYOTROFİK LATERAL SKLEROZLU HASTALARIN UZUN DÖNEM SONUÇLARI

MEHTAP TURKAY [1], PERVİN ELİYEVA [2], MEHMET RIFKI AKTEKİN [1], HİLMİ UYSAL [2]

[1] *AKDENİZ ÜNİVERSİTESİ TIP FAKÜLTESİ, HALK SAĞLIĞI AD*
[2] *AKDENİZ ÜNİVERSİTESİ TIP FAKÜLTESİ, NÖROLOJİ AD*

Amaç:

Bu çalışmada amaç, amyotrofik lateral sklerozlu (ALS) hastaların uzun dönem sonuçlarını değerlendirmek, yaşam analizi sonuçlarını sunmaktır.

Gereç ve Yöntem:

Araştırma kohort (izleme) tipte olup, 01. Ocak 2016 – 31 Aralık 2018 tarihleri arasında Antalya İli Merkez İlçelerinde yürütülmüştür. Muratpaşa, Konyaaltı, Döşemealtı, Kepez ve Aksu Merkez ilçe olarak alınmış ve bu ilçe sınırlarında oturan veya yaşayan, Akdeniz Üniversitesi Hastanesi, Atatürk Devlet Hastanesi ve Eğitim Araştırma Hastanesi Nöroloji Polikliniğine başvuran tüm ALS hastalar çalışmaya dahil edilmiştir. Ayrıca G12.2 ICD koduna sahip ALS/MNH tanısı almış ve Eczane arşivlerine göre Riluzole tedavisi alan tüm hastalar çalışmaya dâhil edilmiştir. Toplam 82 ALS/MNH tanısına sahip hasta bu araştırmanın katılımcılarıdır. Antalya Merkez İlçeleri içerisinde yer alan hastanelerde çalışan tüm nörologlara ulaşılarak, onlara kısa bir eğitim verilmiştir. Bu eğitim etkinliği içerisinde, onlardan Antalya ALS prevalansı ve insidansı çalışması başlıklı bir anket doldurması istenmiştir. Hekimlerin doldurduğu soru formları yardımıyla toplanan tüm hastalar, evlerinde ziyaret edilmiş ve 6 ayda bir kez eğitim hemşiresi tarafından izlenmiştir. Hasta tanımlama ve izleme formları yardımıyla tüm izlemler standardize edilmiştir. Araştırmanın bağımsız değişkenleri; Yaş, cinsiyet, semptomların başlangıç yaşı, semptomların başlangıç zamanı ile tanı zamanı arasında geçen süre, doğum yeri özellikleri, revize EL-Escorial Kriteri, tutulum yeri, tanıyı koyan hekimin uzmanlık alanı ve aile öyküsüdür. Bağımlı değişkenleri ise; ALS tanısı almak, bulbar tutulum, ekstremite tutulumu ve sağ kalımdır. Veriler Statistical Package fort he SocialScience (SPSS) for Windows17.0 programı kullanılarak analiz edilmiştir. Sağ kalım analizleri ve prognoz göstergeleri için Cox Regresyon analizi yapılmıştır.

Bulgular:

İzleme alınan 82 ALS hastasının 48'i 2016, 18'i 2017 ve 16'sı 2018 yılı içerisinde kayıtlara alınmıştır. Hastaların 55'i (%67.9) erkek, 27'si (%32.1) kadındır. Yaş ortalamaları 61.51±13.05 olarak saptanmıştır. Hastaların revize El-Escorial kriterlerine göre dağılımı ise; 62'si (%75.6) kesin, 9'u (%11) muhtemel, 9'u (%11) olası ve 2'si (%2.4) olası laboratuvar destekli olarak değerlendirilmiştir. Hastaların 62'si (%75.6) ekstremite, 14'ü (%17.0) bulber, 4'ü (%4.9) boyun ve 2'si (%2.4) torasik tutuluma sahiptir. Hastaların 12'si izlem süresince kaybedilmiştir. Erkeklerin tanı alma yaş ortalaması 59.7±12.3 iken kadınların 54.7 ±17.1 olarak saptanmıştır. Semptomların başlamasından tanı konuncaya kadar geçen süre ortalama 19.15±27.27 aydır. Bu süre yaşayan hastalar için 18.18±26.72, ölen hastalar için 24.79±30.89, erkeklerde 17.41±22.88 ve kadınlarda 22.69± 34.77 aydır. Ölen 12 hastanın tanıdan sonra ortalama yaşama süresi 45,96±44,90 aydır. Spinal tutulum olan hastaların ortalama yaşama süresi 41.57± 41.48 iken, bulber tutulumu olan hastaların ortalama yaşama süresi 19.57 ±19.75 aydır. Yapılan cox regresyon analizi sonucunda spinal tutulumu olan hastaların yaşama olasılığı, tutulumu olmayanlara göre 4.23 (%95 GA 1.177-15.59) kat daha fazladır (p=0,027) .

Sonuç:

Sonuç olarak bu çalışmada spinal tutulumun olması iyi prognoz göstergesi olarak saptanmıştır. Kadın ve erkeklerde yaşama süre farklı olmakla birlikte bu çalışmada istatistiksel olarak anlamlılık saptanmamıştır.

SS-141 SPİNAL MUSKÜLER ATROFİ TİP 2 VE TİP 3 HASTALARINDA KUTANÖZ SESSİZ EVRE ANALİZİ

MERVE AKTAN SÜZGÜN [1], AYŞEGÜL GÜNDÜZ [1], MELİH TÜTÜNCÜ [1], KÜBRA ESKİKILIÇ [2], FERAY KARAALİ SAVRUN [1], NURTEN UZUN ADATEPE [1], MERAL ERDEMİR KIZILTAN [1]

[1] İSTANBUL ÜNİVERSİTESİ- CERRAHPAŞA CERRAHPAŞA TIP FAKÜLTESİ, NÖROLOJİ AD
[2] İSTANBUL ÜNİVERSİTESİ- CERRAHPAŞA CERRAHPAŞA TIP FAKÜLTESİ, FİZİK TEDAVİ VE REHABİLİTASYON AD

Amaç:

Amacımız, ikinci motor nöron kaybında kutanöz sessiz evrenin (KSE) nasıl değiştiğini görmekti. Bu doğrultuda, kliniğimize başvuran spinal musküler atrofi (SMA) tip 2 ve tip 3 hastalarında KSE kaydı yapıldı.

Gereç ve Yöntem:

Çalışmaya 14 SMA hastası (5 hasta SMA tip 2, 9 hasta SMA tip 3, hastalardan 4'ü ambulatuar) ve 14 sağlıklı birey dahil edildi. Grupların yaş ve cinsiyet dağılımları benzerdi. KSE, abduktor policis brevis üzerinde duyusal eşiğin 20 katı düzeyindeki uyarı ikinci parmak üzerine uygulanarak kaydedildi. KSE başlangıç ve sonlanım latansı, KSE süresi, LLR başlangıç ve sonlanım latansı, toplam KSE süresi ile I1 ve I2 periyotlarının süreleri ölçüldü, supresyon yüzdeleri hesaplandı. KSE parametreleri hastalar ile sağlıklılar, SMA tipleri ve ambulatuar olup olmama durumu arasında karşılaştırıldı. Median sinir el bileği seviyesinden uyarılarak birleşik kas aksiyon potansiyeli (BKAP) kaydedildi. BKAP amplitüdü, Hammersmith skalası ve KSE parametreleri arasındaki ilişki korelasyon analiziyle incelendi.

Bulgular:

Sağlıklı bireyler ile SMA hastaları ve SMA tip 2 ile tip 3 hastaları arasında KSE parametrelerinin farklı olmadığı saptandı. Ancak KSE süresi ve KSE sonlanım latansının, ambulatuar olmayan hastalarda, ambulatuar olan hastalara ve sağlıklı bireylere kıyasla anlamlı düzeyde uzun olduğu saptandı (sırasıyla p=0.033 ve p=0.036). Median sinir BKAP amplitüdü ya da Hammersmith skalası skorları ve KSE parametreleri arasında anlamlı korelasyon yoktu.

Sonuç:

Geçmişteki otopsi ve elektrofizyolojik çalışmalar ile hayvan modelleri, SMA'da alt motor nöron sayısının azaldığını göstermiştir. Klinik etkilenimi daha ağır ve dolayısıyla motor nöron sayısı daha az olan hastalarda KSE süresi daha uzun olmaktadır. Bu bulgular, motor nöron sayısı belli bir düzeyin altına düşünce spinal inhibitör yolağın durdurulmasının geciktiğini göstermektedir.

SS-142 T FOLİKÜLER YARDIMCI (TFH) HÜCRE VE SİTOKİNLERİNİN MYASTHENİA GRAVİS (MG) GELİŞİMİNDEKİ ROLÜ

MERVE ÇEBİ [1], HACER DURMUŞ-TEKÇE [2], FİKRET AYSAL [3], GİZEM ENGİN GÜL [4], METİN MERCAN [5], VİLDAN AYŞE YAYLA [5], MEHMET HOCAOĞLU [1], SİBEL P. YENTÜR [1], MELİH TÜTÜNCÜ [6], ONUR AKAN [4], YEŞİM PARMAN [2], GÜHER SARUHAN-DİRESKENELİ [1]

[1] İSTANBUL ÜNİVERSİTESİ İSTANBUL TIP FAKÜLTESİ, FİZYOLOJİ AD
[2] İSTANBUL ÜNİVERSİTESİ. İSTANBUL TIP FAKÜLTESİ, NÖROLOJİ AD
[3] MEDİPOL ÜNİVERSİTESİ TIP FAKÜLTESİ, NÖROLOJİ AD
[4] OKMEYDANI EĞİTİM ARAŞTIRMA HASTANESİ
[5] BAKIRKÖY SADİ KONUK EĞİTİM ARAŞTIRMA HASTANESİ
[6] İSTANBUL ÜNİVERSİTESİ- CERRAHPAŞA CERRAHPAŞA TIP FAKÜLTESİ, NÖROLOJİ AD

Amaç:

Myasthenia gravis (MG) hastalarında asetilkolin reseptörüne (AChR) karşı otoantikorların üretiminde rol alan T foliküler yardımcı (Tfh) hücreleri uzun süreli antikor yanıtını düzenlemektedir. T hücreleri antikor üretimini salgıladıkları sitokinlerle etkilemektedir. Bu çalışmada, MG patogenezinde Tfh hücreleri ve CD4+ T hücre sitokin üretimini değerlendirilmiştir.

Gereç ve Yöntem:

Çalışmaya, MG tanılı ve AChR antikoru pozitif (AP-MG) 72 hasta ve 43 sağlıklı kontrol (SK) dahil edildi. Hastalar immünosüpresif alan (AP-MG-ISP (n=27)) ve almayan (AP-MG-ISN (n=45)) ya da hastalık başlangıç yaşlarına göre erken (<50 yaş, EOMG (n=40)) ve geç başlangıçlı (>50 yaş, LOMG (n=32)) olarak gruplandırıldı. Periferik kan mononükleer hücreleri CD4, CXCR5, CCR6 ve CXCR3 antikorları ile boyanarak akım sitometresi ile değerlendirildi. Tfh hücreleri (CD4+CXCR5+) CCR6-CXCR3+ hücreler (Tfh1), CCR6-CXCR3- (Tfh2) ve CCR6+CXCR3- (Tfh17) olarak sınıflandırıldı. CD4+ T hücrelerinin IL-21, IL-4, IFN-γ, IL-10 ve IL-17A hücre içi sitokin üretimi 4 saat uyarılarak ölçüldü.

Bulgular:

CD4+T hücrelerinin IL-21, IL-4 ve IL-17A sitokin üretimi AP-MG grubunda sağlıklılara göre artmıştı (p<0.0001, p<0.0001, p=0.002). LOMG grubunun IL-17A üretimi EOMG'ye göre yüksek görüldü (p=0.018). EOMG grubunda IL-21 ve IL-4 (p<0.0001, p<0.0001) ve LOMG grubunda IL-21, IL-4 ve IL-17A (p<0.0001, p=0.001, p<0.0001) sağlıklılara göre artmıştı. AP-MG-ISP grubunda IL-10 ve IL-21 üretimi AP-MG-ISN grubuna göre artmıştı (p= 0.005, p= 0.019). EOMG, LOMG, AP-MG-ISN ve AP-MG-ISP gruplarının Tfh2 hücre popülasyonu sağlıklılardan yüksekti (p=0.020, p=0.033, p=0.041, p=0.021).

Sonuç:

AP-MG hastalarındaki artmış IL-21, IL-4 ve IL-17A sitokinleri ve yüksek Tfh2 alt grubu MG gelişiminde rol oynayabilir. İmmünosüpresif tedavinin IL-10 ile birlikte Tfh sitokini olan IL-21'i de arttırması, bu etkinin tedavinin bir yan etkisi olabileceğini akla getirmiştir.

SS-143 AKDENİZ ÜNİVERSİTE'SİNE BAŞVURAN ERİŞKİN TİP SMA HASTALARININ KLİNİK ÖZELLİKLERİ VE YAŞAM KALİTELERİ

NAZAN ŞİMŞEK ERDEM [1], GÖKÇE YAĞMUR GÜNEŞ [2], TUĞBA ÖZEL [1], HİLMİ UYSAL [1]

[1] AKDENİZ ÜNİVERSİTESİ TIP FAKÜLTESİ, NÖROLOJİ AD
[2] AKDENİZ ÜNİVERSİTESİ SAĞLIK BİLİMLER FAKÜLTESİ VE FİZYOTERAPİ VE REHABİLİTASYON BÖLÜMÜ

Amaç:

Spinal musküler atrofi (SMA), spinal kord ön boynuz hücrelerinin ve beyin sapı motor nükleuslarının dejenerasyonu ile giden nörodejeneratif bir hastalıktır. SMA tip-1,2 ve 3 infant ve erken çocukluk döneminde, tip 4 erişkin dönemde görülmektedir. Biz bu çalışmamızda hastanemize başvuran erişkin tip SMA hastalarının klinik özelliklerini, yaşam kalitelerini incelemeyi amaçladık.

Gereç ve Yöntem:

Çalışmaya hastanemize başvuran toplam 22 erişkin tip SMA hastası alındı. Yaş, cinsiyet, hastalık başlangıç süresi gibi demografik özellikleri sorgulandı.Hastalara Hammersmith Fonksiyonel Motor Scale Expanded (HFMSE) testleri uygulandı. Hastaların yaşam kaliteleri 36 maddeden oluşan kısa form 36(SF-36) anketi ile değerlendirildi. SF-36, fiziksel fonksiyon , sosyal fonksiyon, fiziksel fonksiyonlara bağlı rol kısıtlılıkları , emosyonel sorunlara bağlı rol kısıtlılıkları , mental sağlık, enerji/ vitalite , ağrı ve sağlığın genel algılanması olmak üzere toplam 8 boyutu değerlendirir.

Bulgular:

Hastaların ortalama yaşı 35,7±12,7(18-60 yaş) idi. Hastaların 11 'i (% 50) kadındı. Hastaların 4'ü SMA tip 2 18'i tip 3'tü. Hastaların % 45'inde akraba evliliği ve %54'ünde soygeçmişinde SMA öyküsü vardı. Hastaların toplam hastalık süresi 26,6±12,6 yıldı. Hastaların ortalama Hammersmith testlerinin ortalaması 20,4±20 (0-61) idi. Hastaların Medikal Research Council Scale (MRC)'e göre toplam kas kuvvetinin ortalaması 84,5±40 (1-136) idi. Hastaların SF-36 Yaşam Kalitesi Ölçeği alt boyutlarından aldıkları puan ortalamaları fiziksel fonksiyon 20.6±25, fiziksel rol kısıtlılığı 23,8±31, ağrı 65±29, emosyonel rol kısıtlılığı 39,3±42, genel sağlık algısı 36±19,4, vitalite/enerji 52±20, sosyal fonksiyon 56.8±31, ruhsal sağlık 63±20,4 idi.

Sonuç:

Erişkin tip SMA hastalarının yaş aralığı genişti. Geneti tanı hastalığın konulması için önemli, şüphelenildiği durumda her yaşta istenmesi uygundur. SMA hastalarının yaşam kaliteleri de belirgin bozulmuştu.

SS-144 YENİ TANI ALAN MYASTHENİA GRAVİS HASTALARIMIZIN DEMOGRAFİK, KLİNİK, ELEKTROFİZYOLOJİK ÖZELLİKLERİ İLE IMMUNOLOJİK PARAMETRELERİ

RECEP YEVGİ , NURAY BİLGE

ATATÜRK ÜNİVERSİTESİ TIP FAKÜLTESİ, NÖROLOJİ A.D

Amaç:

Myasthenia Gravis (MG), klinik olarak çabuk yorulma şeklinde kas güçsüzlüğü ve serolojik olarak otoantikorların varlığı ile karakterize bir nöromusküler kavşak hastalığıdır. İmmünpatogenezi iyi bilinen bir hastalık olmasına rağmen bazı durumlarda hastaların izlem ve tedavisinde sorunlar yaşanabilmektedir. Bu nedenle uzun süreli ve detaylandırılmış hasta takibi MG hastalarında önem taşımaktadır. Çalışmamızda; Atatürk Üniversitesi Tıp Fakültesi Nöroloji Anabilim Dalı polikliniğinde Ocak 2017- Ocak 2019 tarihleri arasında yeni tanı alan MG hastalarının demografik, klinik, elektrofizyolojik özellikleri ile immünolojik parametrelerini analiz ederek sunmayı amaçladık.

Gereç ve Yöntem:

Çalışmaya Atatürk Üniversitesi Tıp Fakültesi Nöroloji Anabilim Dalı polikliniğinde Ocak 2017- Ocak 2019 tarihleri arasında yeni tanı alan 29 MG hastası dahil edildi. Hastaların dosyaları retrospektif olarak incelenerek hastaların demografik ve klinik verileri, asetil kolin reseptör antikoru (AchR), timoma ve elektrofizyolojik özellikleri kayıt edildi.

Bulgular:

MG tanısı alan hastaların 13'ü (%44,8) erkek, 16'sı (%55.2) kadındı. Hastaların yaş ortalaması 45.8'di. Kadınların 6'sı (%37.5) 20-30 yaş arasında, 4'ü (%25) 50 yaş ve üzerindeydi. Erkeklerin 8'i (%61.5) 50 yaş ve üzerinde 1'i (%7.6) 20-30 yaş arasındaydı. Hastaların 12'si (%41.3) oküler, 10'u (%34.4) jeneralize, 2'si (%6,9) bulber, 5'i (%17.2) okulobulber başlangıçlıydı. 24 (%82.75) hastanın AchR pozitif, 3 (%10.3) hastanın negatif, 1 (%3.4) hastanın ise anti muscle-spesifik kinaz (Anti-MuSK) antikoru pozitifti. 1 (%3.4) hasta maddi sebeblerden dolayı AchR gönderilmesini istememişti. 11 (%37,9) hastanın timoması, 3 (%10,3) hastanın ise timik hiperplazisi mevcuttu. 18 (%62) hastanın elektromiyografi (EMG)'sinde ardışık sinir uyarımında dekrement yanıt elde edildi.

Sonuç:

Kadın hastalarımızın erkeklerden daha fazla olduğu ve hastalığın erkeklerde genelde 50 yaş üzerinde, kadınlarda ise daha genç yaşlarda ortaya çıktığı görüldü. Literatür ile karşılaştırıldığında AchR pozitif hasta oranımız literatür ile uyumlu iken Anti-Musk antikoru pozitif hasta oranımız düşük bulundu. Timoma görülme oranımız ise daha yüksek saptandı. Repetetif EMG'de jeneralize MG'de dekrement yanıt görülme oranı yaklaşık %75'dir. Bu oranımız %62 ile düşük olarak saptandı.

SS-145 PARKİNSON HASTALIĞI PATOGENEZİNDE ROL ALAN OLASI MOLEKÜLER MEKANİZMALAR: PI3K-AKT VE P53 SİNYAL YOLAKLARI

ZERRİN KARAASLAN [1], ELİF ŞANLI [1], ÖZLEM TİMİRCİ KAHRAMAN [2], HAYRİYE ARZU ERGEN [2], BAŞAR BİLGİÇ [3], ERDEM TÜZÜN [1], HAŞMET AYHAN HANAĞASI [3], CEM İSMAİL KÜÇÜKALİ [1]

[1] İSTANBUL ÜNİVERSİTESİ AZİZ SANCAR DENEYSEL TIP ARAŞTIRMA ENSTİTÜSÜ, SİNİRBİLİM AD
[2] İSTANBUL ÜNİVERSİTESİ AZİZ SANCAR DENEYSEL TIP ARAŞTIRMA ENSTİTÜSÜ, MOLEKÜLER TIP AD
[3] İSTANBUL ÜNİVERSİTESİ İSTANBUL TIP FAKÜLTESİ, NÖROLOJİ AD

Amaç:

Parkinson hastalığı (PH) başlıca nigrostriatal dopaminerjik nöronların kaybıyla seyreden nörodejeneratif bir hastalıktır. Mikroarray temelli gen ekspresyon çalışmaları hastalığın patogeneziyle ilişkili yolakları ortaya çıkararak potansiyel biyobelirteçlerin saptanması ve yeni tedavi stratejilerinin geliştirilmesinde yol gösterebilir. Bu çalışmada PH ve kontrollerde ekspresyon farklılığı gösteren genler ve bu genlerin ilişkilendirildiği yolakların incelenmesi planlanmıştır.

Gereç ve Yöntem:

Agilent mikroarray sistemi ile 22 PH olgusu ve 18 kontrolün periferik kan örnekleri incelenerek ekspresyonu anlamlı olarak değişen genler tespit edildi (p değeri <0.05 ve kat değişimi >2 olarak kabul edildi). Gen seti zenginleştirme araçları (GSEA) olarak Genespring, DAVID ve String biyoinformatik programları ile tanımlanmış belirgin genlerin, gen ontolojisi (GO), protein-protein etkileşim (PPI) ağı ve yolak analizi gerçekleştirildi. Ayrıca kantitatif polimeraz zincir reaksiyonu (QRT-PCR) yöntemi ile validasyon çalışması yapıldı.

Bulgular:

Mikroarray analizi sonucunda ekspresyonu azalan 143, ekspresyonu artan 218 gen bulundu. Yapılan GO analizinde, ekspresyon seviyesinde farklılık gözlenen genlerin birbirinden farklı 28 biyolojik prosesde, 12 hücresel komponentde, 26 moleküler fonksiyonda görevli olduğu belirlendi. Yolak analizi sonucunda, ekspresyonu artan genlerin özellikle p53 ve phospho-inositol-3-kinase (PI3K)-AKT sinyal yolakları ile ilişkili olduğu, downregüle genlerin ise lökosit transendoteliyal migrasyon mekanizması ile ilişkili olduğu gösterildi. Ayrıca protein-protein etkileşim analizi sonrası ATR, TP53 ve CHEK1 genlerinin P53 yolağında ve PIK3CA geninin ise PI3K-AKT yolağında merkezi bir role sahip olduğu tespit edildi.

Sonuç:

PI3K-AKT yolağı nöron sağkalımı ve sinaptik plastisitede rol oynayan bir sinyal yolağıdır. Bu yolağın disfonksiyonu anormal protein birikimi gerçekleşmiş olan hücrelerin otofajisini engelleyebilir. Oksidatif strese yanıt olarak artan p53 ekspresyonu, hem PI3K-AKT yolağının negatif regülasyonu hem de kaspaz kaskadı aktivasyonu ile dopaminerjik nöronların kaybıyla ilişkili olabilir.

SS-146 PARKİNSON HASTALIĞINDA MAPT GENOTİPLERİNDE KORTEKS PARSELASYONLARINDA SEREBRAL KAN AKIMI DEĞİŞİKLİKLERİ

DİLEK BETÜL ARSLAN [1], ZERRİN YILDIRIM [2], SEVİM CENGİZ [1], ANİ KIÇİK [6], EMEL ERDOĞDU [3], ZEYNEP TÜFEKÇİOĞLU [7], BAŞAR BİLGİÇ [4], HAŞMET HANAĞASI [4], AZİZ MÜFİT ULUĞ [1], TAMER DEMİRALP [5], HAKAN GÜRVİT [4], ESİN ÖZTÜRK-IŞIK [1]

[1] BOĞAZİÇİ ÜNİVERSİTESİ, BİYOMEDİKAL MÜHENDİSLİĞİ ENSTİTÜSÜ
[2] İSTANBUL ÜNİVERSİTESİ AZİZ SANCAR DENEYSEL TIP ARAŞTIRMA ENSTİTÜSÜ, SİNİRBİLİM AD
[3] UNIVERSITY OF BREMEN, INSTITUTE OF PSYCHOLOGY AND COGNITION RESEARC
[4] İSTANBUL ÜNİVERSİTESİ İSTANBUL TIP FAKÜLTESİ, NÖROLOJİ AD, DAVRANIŞ NÖROLOJİSİ VE HAREKET BOZUKLUKLARI BİRİMİ
[5] İSTANBUL ÜNİVERSİTESİ İSTANBUL TIP FAKÜLTESİ, FİZYOLOJİ AD

[6] DEMİROĞLU BİLİM ÜNİVERSİTESİ TIP FAKÜLTESİ, FİZYOLOJİ AD
[7] İSTANBUL AYDIN ÜNİVERSİTESİ TIP FAKÜLTESİ, NÖROLOJİ AD

Amaç:

Parkinson hastalığında (PH) MAPT H1 haplotipi bir risk faktörüdür. Arteryel spin etiketleme (ASL) manyetik rezonans görüntüleme (MRG) kullanılarak serebral kan akımı (SKA) ölçülebilmektedir. Bu çalışmada ASL-MRG kullanılarak PH'da riskli H1/H1 genotipli hastalar grubu ile H1/H2 grubunun SKA açısından karşılaştırılması amaçlandı.

Gereç ve Yöntem:

Çalışmaya MDS kriterlerine göre hafif kognitif bozukluğu (PH-HKB) olan 27 ve kognitif olarak normal olan (PH-KN) 26 hasta dahil edildi. ASL-MRG 3T MR tarayıcısında görüntülendi. SKA haritaları MATLAB ile hesaplandı. MAPT H1 ve H2 haplotipleri Stratagene Mx3005p real-time PCR makinesi kullanılarak belirlendi. Ardından SKA haritaları FMRIB Yazılım Kütüphanesi (FSL) kullanılarak MNI152 atlası ile eşleştirildi. Ortalama SKA değerleri Schaefer ve ark. tarafından önerilen 7 ayrı ağa karşılık gelen 100 serebral korteks parselasyonunda hesaplandı. H1/H1 ve H1/H2 SKA farklılıkları Mann-Whitney U testi kullanılarak karşılaştırıldı.

Bulgular:

PH-HKB ve PH-KN birleşik H1/H1 grubunda, sol ve sağ hemisfer görsel ağda (VN) (sırasıyla P=0.004 ve =0.006) ve sağ hemisfer dorsal dikkat ağı (posterior DAN) (P=0.008) birleşik H1/H2 grubuna göre daha düşük SKA değerleri görülürken, H1/H1 grubu PH-HKB hastalarının, solda VN (P=0.001), somato-motor ağ (SMN) (P=0.003) ve posterior DAN (P=0.008) ve sağda VN (P=0.006), SMN (P=0.005) ve olağan durum ağının (DMN) prekuneus bölgesinde (P=0.009) H1/H2 grubu PH-HKB hastalarına göre SKA azalmıştı.

Sonuç:

Tüm PH hastalarında ve PH-HKB alt grubunda H1/H1 grubunda SMN yanısıra VN bölgelerinde H1/H2 grubuna kıyasla azalmış perfüzyon izlendi. Bu bulgu H1/H1 genotipin temel özelliği görsel bozukluk gibi görünen daha kötü huylu PH kognitif bozukluğu için bir risk faktörü olduğuna işaret

eden mevcut delillerle uyumludur. Bu çalışma TÜBİTAK #115S219 ve Kalkınma Bakanlığı #2010K120330 projeleri tarafından desteklenmiştir.

SS-147 PARKİNSON HASTALIĞI HAFİF KOGNİTİF BOZUKLUĞUNUN KORTEKS PARSELASYONLARINDA MR SPEKTROSKOPİK GÖRÜNTÜLEME TEMELLİ BİYOİŞARETLEYİCİLERİ

SEVİM CENGİZ [1], ZERRİN YILDIRIM [2], DİLEK BETÜL ARSLAN [1], ANİ KIÇİK [6], EMEL ERDOĞDU [3], MUHAMMED YILDIRIM [1], ZEYNEP TÜFEKÇİOĞLU [7], BAŞAR BİLGİÇ [4], HAŞMET HANAĞASI [4], AZİZ MÜFİT ULUĞ [1], HAKAN GÜRVİT [4], TAMER DEMİRALP [5], ESİN ÖZTÜRK-IŞIK [1]

[1] BOĞAZİÇİ ÜNİVERSİTESİ BİYOMEDİKAL MÜHENDİSLİĞİ ENSTİTÜSÜ
[2] İSTANBUL ÜNİVERSİTESİ AZİZ SANCAR DENEYSEL TIP ARAŞTIRMA ENSTİTÜSÜ, SİNİRBİLİM AD
[3] UNIVERSITY OF BREMEN, INSTITUTE OF PSYCHOLOGY AND COGNITION RESEARCH
[4] İSTANBUL ÜNİVERSİTESİ İSTANBUL TIP FAKÜLTESİ, NÖROLOJİ AD, DAVRANIŞ NÖROLOJİSİ VE HAREKET BOZUKLUKLARI BİRİMİ
[5] İSTANBUL ÜNİVERSİTESİ İSTANBUL TIP FAKÜLTESİ, FİZYOLOJİ AD
[6] DEMİROĞLU BİLİM ÜNİVERSİTESİ TIP FAKÜLTESİ, FİZYOLOJİ AD
[7] İSTANBUL AYDIN ÜNİVERSİTESİ TIP FAKÜLTESİ, NÖROLOJİ AD

Amaç:

Proton manyetik rezonans spektroskopik görüntüleme (1H-MRSG) Parkinson hastalığı hafif kognitif bozukluğunda (PH-HKB) biyoişaretleyici belirlemede yardımcı olabilecek metabolik bilgi sağlamaktadır. Ayrıca vizyospasyal bozulmanın PH-HKB'de ilerleyici kognitif bozulmayı öngördüğü, MAPT geni H1/H1 haplotipinin ise bu ilerleme için bir genetik risk faktörü olduğu kabul edilmektedir. Bu çalışmada, PH-HKB'nin 1H-MRSG temelli biyoişaretleyicilerinin belirlenmesi, nöropsikolojik ölçütlerle (NPT) korelasyonlarının incelenmesi, ve riskli (H1/H1) ve risksiz (H1/H2) genotip gruplarında karşılaştırılması amaçlandı.

Gereç ve Yöntem:

MDS kriterlerine göre tanı almış 34 PH-HKB, 25 kognitif normal PH (PH-KN) ve 18 sağlıklı kontrol (SK) karşılaştırıldı. MAPT haplotipleri belirlendi. 1H-MRSG 3T MR tarayıcısında görüntülendi. Metabolik konsantrasyon değerleri 7 ayrı ağa karşılık gelen 400 serebral korteks parselasyonunun 70 bölgesi için yeterli sayıda gönüllüde hesaplandı. Gruplar non-parametrik testlerle karşılaştırıldı ve korelasyon analizleri yapıldı. Çoklu karşılaştırmalarda Bonferroni düzeltmesi uygulandı ($p<0.0007$ anlamlı).

Bulgular:

PH-HKB grubunda SK'ya göre düzeltmeyi aşamayan, fakat p değeri 0.011 ile 0.0045 arasında değişen metabolik eğilimler saptandı. PH-HKB'de sol hemisfer somatomotor ağda (SMN) NAA düzeyi düşmüştü. Sol hemisfer görsel ağda (VN) NAA/Cr oranı düşmüş, Cho/Cr oranı ise yükselmişti. Riskli H1/H1 grubunun sol dorsal dikkat ağında (DAN) anlamlı olarak daha düşük NAA ($p=0.0006$) saptandı. ACE-R skorları ile NAA arasında sağ VN'de güçlü ($r=0.77, p=0.0002$), sol SMN'de orta ($r=0.51, p=0.0005$) düzeyde pozitif, ACE-R görsel alt skoru ile Glu arasında sol VN'de güçlü bir negatif korelasyon ($r=-0.80, p=0.0006$) saptandı.

Sonuç:

PH-HKB SK'dan SMN ve VN değişiklikleriyle ayrılma eğilimindeydi. Genetik riskli grup DAN ağında anlamlı değişiklik sergiledi. NPT ile kritik kortikal alanlarda yüksek düzeylerde anlamlı korelasyonlar bulundu. Bu çalışma TÜBİTAK #115S219 projesi ve Kalkınma Bakanlığı #2010K120330 projesi tarafından desteklenmiştir.

SS-148 PARKİN GEN MUTASYONU TAŞIYAN BİREYLERDE SEREBRAL KAN AKIMININ DEĞERLENDİRİLMESİ VE KOGNİTİF NORMAL PARKİNSON HASTALARI İLE KARŞILAŞTIRILMASI

ZEYNEP TÜFEKÇİOĞLU [1], MERVE ÇEBİ [2], SENA TUNÇER [3], DİLEK BETÜL ARSLAN [3], TANYA DENİZ İPEK [4], ÖZNUR ASLAN [5], SEVİM CENGİZ [3], ANİ KICİK [6], EMEL ERDOĞDU [7], ZERRİN YILDIRIM [8], BAŞAR BİLGİÇ [9], HAŞMET HANAĞASI [9], AZİZ MÜFİT ULUĞ [3], TAMER DEMİRALP [10], HAKAN GÜRVİT [9], ESİN ÖZTÜRK IŞIK [3]

[1] İSTANBUL AYDIN ÜNİVERSİTESİ TIP FAKÜLTESİ, NÖROLOJİ AD
[2] ÜSKÜDAR ÜNİVERSİTESİ, PSİKOLOJİ AD
[3] BOĞAZİÇİ ÜNİVERSİTESİ, BİYOMEDİKAL MÜHENDİSLİĞİ ENSTİTÜSÜ
[4] BOĞAZİÇİ ÜNİVERSİTESİ, ELEKTRİK ELEKTRONİK MÜHENDİSLİĞİ BÖLÜMÜ
[5] NAMIK KEMAL ÜNİVERSİTESİ, BİYOMEDİKAL MÜHENDİSLİĞİ BÖLÜMÜ
[6] DEMİROĞLU BİLİM ÜNİVERSİTESİ TIP FAKÜLTESİ, FİZYOLOJİ AD
[7] BREMEN UNİVERSİTY PSYCHOLOGY AND COGNİTİON RESEARCH INSTİTUTE
[8] İSTANBUL ÜNİVERSİTESİ AZİZ SANCAR DENEYSEL TIP ARAŞTIRMA ENSTİTÜSÜ, SİNİRBİLİM AD,
[9] İSTANBUL ÜNİVERSİTESİ İSTANBUL TIP FAKÜLTESİ, NÖROLOJİ AD, DAVRANIŞ NÖROLOJİSİ VE HAREKET BOZUKLUKLARI BİRİMİ
[10] İSTANBUL ÜNİVERSİTESİ İSTANBUL TIP FAKÜLTESİ, FİZYOLOJİ AD

Amaç:

Arteryel spin etiketleme tekniği (ASL) serebral kan akımının (SKA) kontrast madde kullanılmadan manyetik rezonans görüntüleme (MRG) ile değerlendirilmesini sağlamaktadır. Bu çalışmada, ASL-MRG tekniği kullanılarak kognitif bozulmanın izlenmediği Parkin mutasyonu taşıyan Parkinson hastalarının (PARK) SKA'larının idiopatik kognitif normal Parkinson hastaları (iPH-KN) ve sağlıklı kontroller (SK) ile karşılaştırılması amaçlandı.

Gereç ve Yöntem:

Çalışmaya 17 iPH-KN, 11 PARK ve 12 SK dahil edildi. 3T MR tarayıcısında görüntülenen ASL-MRG'den SKA haritaları MATLAB ile hesaplandı. SKA haritaları FMRIB Yazılım Kütüphanesi (FSL) kullanılarak MNI152 atlası ile eşleştirildi. Beyinde voksel tabanlı karşılaştırmalar için yaş ön değişken alınarak Statistical Parametric Mapping (SPM) yazılımı kullanıldı.

Bulgular:

iPH-KN yaş ortalaması 60±10, PARK yaş ortalaması 45±4, SK yaş ortalaması 58±6 idi. PARK ve iPH-KN karşılaştırmasında PARK aleyhine sağ talamustan kaudat çekirdek kuyruğuna uzanan, sol kaudat başında yaygın ve sağ fusiform girustan serebellum lobül V'e uzanan anlamlı (pFWE<0.004) SKA azalması saptandı. PARK ve SK karşılaştırmasında ise sol kaudat başında yaygın, bilateral posterior singulat korteksten (PCC) sağ ekstrastriat görsel kortekse (BA18) uzanan, sol orta frontal kortekste (MFG) yaygın ve sağ talamustan kaudat kuyruğuna uzanan alanlarda anlamlı (pFWE<0.001) SKA azalmaları saptandı.

Sonuç:

Bu bulgular PARK grubunun ve iPH-KN grubundan başlıca subkortikal (kaudat, talamik ve serebellar) yapılardaki, SK grubundan ise subkortikal yapıların yanısıra olağan durum ağı ve yürütücü kontrol ağı bileşenlerindeki SKA azalmalarıyla ayrıldığını gösterdi. Bulgular kısmen PARK ve iPH nöropatolojilerinin farklılığıyla açıklanabilir.

SS-149 PARKİNSON HASTALIĞINDA DÜŞMEYİ ÖNGÖRDÜREN FAKTÖRLER: MOTOR VE NON-MOTOR BULGULAR İLE FARKLI ÇİFT GÖREV AKTİVİTELERİNİN BİRLİKTE İNCELENMESİ

ZEYNEP TÜFEKÇİOĞLU [1], BURCU ERSÖZ HÜSEYİNSİNOĞLU [2], EMRAH ZİREK [3], BAŞAR BİLGİÇ [4], HAKAN GÜRVİT [4], HAŞMET HANAĞASI [4]

[1] İSTANBUL AYDIN ÜNİVERSİTESİ, NÖROLOJİ AD
[2] İSTANBUL ÜNİVERSİTESİ-CERRAHPAŞA SAĞLIK BİLİMLERİ FAKÜLTESİ, FİZYOTERAPİ VE REHABİLİTASYON BÖLÜMÜ
[3] BİNGÖL ÜNİVERSİTESİ SAĞLIK BİLİMLERİ FAKÜLTESİ, FİZYOTERAPİ VE REHABİLİTASYON BÖLÜMÜ
[4] İSTANBUL ÜNİVERSİTESİ İSTANBUL TIP FAKÜLTESİ, NÖROLOJİ AD, DAVRANIŞ NÖROLOJİSİ VE HAREKET BOZUKLUKLARI BİRİMİ

Amaç:

Kognitif bozukluğu olmayan, erken-orta evre PH' de düşme için risk faktörü olarak daha önceki çalışmalarda belirlenmiş motor bulgular ile PH' de yürüme hızının ölçülmesinde kullanılan on metre yürüme testine (10MYT) eklenen bellek, basit dikkat ve karmaşık dikkat kognitif çift görev aktivitelerinin ve PH'nin non-motor bulgularının hangilerinin gelecekteki düşmeyi daha iyi tahmin ettireceği amaçlanmıştır.

Gereç ve Yöntem:

Çalışmaya dahil edilmek üzere 62 kişi değerlendirildi. Dahil edilme kriterlerine uyan 36 kişi çalışmaya alındı. Olguların demografik özellikleri, klinik bulguları sorgulandı. Motor ve non-motor bulgular Hareket Bozuklukları Derneği Birleşik Parkinson Hastalığı Derecelendirme Ölçeği Türkçe versiyonu (HBD-BPDHÖ-TR) ile değerlendirildi. Yürüme hızı 10MYT ve 10MYT' ye eklenen farklı kognitif çift görev aktiviteleri kullanılarak ölçüldü. İlk değerlendirmeden sonra altı ay içindeki düşme hikayesi kaydedildi.

Bulgular:

Olguların önceki düşme öyküsünün olması, HBD-BPHDÖ 1.A, HBD-BPHDÖ 1.B ve HBD-BPHDÖ 2 skorlarının yüksek olması, 10MYT (tek görev) hızı ile 10MYT bellek, ileri ve geri sayı menzili ve yürütücü işlev çift görev aktiviteleri hızlarının daha düşük olması, altı ay içinde düşme meydana gelmesi ile anlamlı olarak farklılık göstermekteydi ($p<0.05$). Bu değişkenler kullanılarak yapılan çoklu lojistik regresyon analizi sonucuna göre olguların altı ay içinde düşme riskini 10MYT hızındaki artışın 0.76 kat azalttığı, HBD-BPHDÖ 1.B skorundaki artışın 2.06 kat arttırdığı görüldü.

Sonuç:

Parkinson hastalığında düşme ile ilgili bilinen olası risk faktörlerinin bir arada incelendiği çalışmamızda bilinen kognitif bozukluğu olmayan, erken-orta evre hastaların düşme riskini yürüme hızı ile birlikte non-motor bulgulardan uyku bozukluğu, duysal sorunlar ve otonom bulguların bir arada sorgulandığı HBD-BPHDÖ 1.B skorunun öngördüğü bulunmuştur. Bu bulguların desteklenebilmesi için daha geniş hasta popülasyonunda incelenmesi gerekmektedir.

SS-150 AKUT İSKEMİK İNMEDE İNTRAVENÖZ TROMBOLİTİK TEDAVİ SONRASI ERKEN İYİLEŞME İLE İLİŞKİLİ FAKTÖRLER

NURCAN AKBULUT [1], ATAKAN ARSLAN [2], SÜLEYMAN MEN [2], VESİLE ÖZTÜRK [1]

[1] DOKUZ EYLÜL ÜNİVERSİTESİ TIP FAKÜLTESİ, NÖROLOJİ AD.
[2] DOKUZ EYLÜL ÜNİVERSİTESİ TIP FAKÜLTESİ, RADYOLOJİ AD.

Amaç:

Bu çalışmada, intravenöz doku plazminojen aktivatörü (tPA) ile tedavi edilen hastalarda erken nörolojik iyileşme (ENİ) ile ilişkili faktörlerin belirlenmesi ve ilk kontroldeki sonuçla ilişkisinin saptanması amaçlanmaktadır.

Gereç ve Yöntem:

Çalışmaya, Ocak 2010-Ekim 2018 tarihleri arasında tPA tedavisi alan 377 hasta dahil edilmiştir. Hastaların demografik, yaşamsal, laboratuvar, radyolojik, kardiyolojik ve inme özellikleri incelenmiştir. ENİ, National Institutes of Health Stroke Scale (NIHSS) skorunda ≥4 iyileşme şeklinde tanımlanmıştır. Modified Rankin Scale puanına göre 0-1 "çok iyi sonuç", 0-2 "iyi sonuç" olarak tanımlanmıştır.

Bulgular:

1.saat ENİ'de bazal NIHSS yüksek, başvuru serum BUN (Blood urea nitrogen) düzeyi düşük ve kortikal tutulum az oranda saptandı. ENİ olmayanda diyabet sık ve tedavi zamanı >120 dakika idi. 24.saat ENİ'de NIHSS yüksek, yatış süresi kısa ve glukoz, BUN ve eritrosit düzeyi düşük ve hiperdens arter, kortikal tutulum, parankimal hematom tip 2 (PH2) az oranda saptandı. ENİ olmayanda tedavi zamanı >120 dakika ve manyetik rezonans görüntülemede infarkt hacmi yüksekti. 7.gün ENİ'de NIHSS yüksek, yatış süresi kısa, hastane enfeksiyonu az, glukoz düşük ve kortikal tutulum, PH2 ve plevral efüzyon az oranda saptandı. ENİ olmayanda tedavi zamanı >120 dakika ve infarkt hacmi yüksekti. Lojistik regresyon analizinde BUN, tedavi zamanı, kortikal tutulum, NIHSS ile 1.saat ENİ arasında; BUN, infarkt hacmi, NIHSS

ile 24.saat ENİ arasında ve glukoz, infarkt hacmi, NIHSS ile 7.gün ENİ arasında anlamlı ilişki saptandı. 24.saat-7.gün ENİ ile 1-3. ve 3-6. aylardaki iyi-çok iyi sonuç arasında anlamlı ilişki saptandı.

Sonuç:

ENİ ilişkili faktörlerin yönetimi ve tedavi stratejilerinin belirlenmesi, akut iskemik inmede iyi sonuç için önemli konulardır ve tPAya cevap vermeyecek, köprü tedavisi için aday olabilecek hastaları hızla seçmeye yardımcı olabilir.

SS-151 ESKİŞEHİR İLİNDE İNME FARKINDALIĞININ ARTTIRILMASINA YÖNELİK BİR SAĞLIK İLETİŞİMİ ÇALIŞMASI

ATİLLA ÖZCAN ÖZDEMİR [1], ALPER ALTUNAY [2], ERHAN EROĞLU [2], ÖZLEM AYKAÇ [1], SIRRI SERHAT SERTER [2], NEVZAT BİLGE İSPİR [2], UĞUR BİLGE [3], MEHMET ERDEM GÖSTERİŞLİ [2], EREN GÖKSEL [2], SERDAR YILDIZ [2]

[1] ESKİŞEHİR OSMANGAZİ ÜNİVERSİTESİ TIP FAKÜLTESİ NÖROLOJİ AD
[2] ANADOLU ÜNİVERSİTESİ İLETİŞİM BİLİMLERİ FAKÜLTESİ
[3] ESKİŞEHİR İL SAĞLIK MÜDÜRLÜĞÜ

Amaç:

İskemik inme, serebral damarların oklüzyonundan kaynaklanan fokal nörolojik defisitle karakterize klinik bir sendromdur. Tüm dünyada, morbidite ve mortalitenin önde gelen nedenleri arasındadır. Tedavisinde ilk hedef, en kısa sürede beyin kan akımının tekrar sağlanmasıdır. Bu amaçla, günümüzde uygulanan tedavilerin başında trombolitik tedavi ve mekanik trombektomi bulunmaktadır. Ancak hastanın zaman kaybetmeden inme merkezine ulaştırılması gerekmektedir. Çalışmamızda bütünleşik bir iletişim uygulamasıyla inme konusunda farkındalık yaratarak halkın bilinçlendirilmesi ve bu sayede inmeyle mücadelede karşılaşılan en önemli engellerden birinin aşılması amaçlanmıştır.

Gereç ve Yöntem:

Anadolu Üniversitesi, Osmangazi Üniversitesi ve Eskişehir İl Sağlık Müdürlüğü işbirliğiyle üç aşamalı bir proje planlanmıştır. İlk aşamada, Eskişehir halkının inme farkındalığı ve bilgi düzeyi kapsamlı bir araştırmayla ortaya koyulmuştur. İkinci aşamada, "İnmeden Kaçabilirsin" sloganıyla Eskişehir ilinde sağlık iletişimi kampanyası hazırlanmıştır. Üçüncü aşamada, çalışmanın sonlandırılmasını takiben gerçekleştirilen ikinci bir farkındalık araştırmasıyla iletişim uygulamasının etkileri değerlendirilmiştir. Proje kapsamındaki farkındalık araştırmaları, anket kullanılarak gerçekleştirilmiştir. Projenin en önemli bölümünü oluşturan iletişim uygulaması ise açık hava reklamları, TV, sinema ve internet için tasarlanan animasyon filmler, hasta öykülerini içeren filmler, afiş ve broşür gibi basılı materyaller ve sosyal medya için üretilecek içerikleri kapsamaktadır.

Bulgular:

Eskişehir merkez ilçelerinde yaşayan 18 yaş üstü bireyler çalışmaya alındı. İletişim çalışması öncesi farkındalık durumunun tespiti için 500, iletişimin etkinliğinin tespiti için de 500 kişi ile anket uygulaması gerçekleştirildi. Sontestte herhangi bir inme tanımı veren hastaların oranının %3.2'den %4.8'e arttığı izlendi. İnme riskini arttıran faktörler sorulduğunda 'Bilmiyorum' cevabı veren hastaların oranı %24'ten %15'e geriledi. Ani gelişen yüzde güçsüzlük, kayma; kolda güç kaybı ve konuşmada bozulma sorularına 'Evet' cevabı verenlerin oranı proje sonunda arttı. İlktestte inme geçirdiğini düşünenlerin %20 si 112'yi ararken bu oran proje sonrası %44,8 oldu.

Sonuç:

Çalışmamızın inme farkındalığının halk üzerindeki etkisini arttırdığı ve projemizin bundan sonraki çalışmalara örnek olacağı düşünülmektedir

SS-152 MAJOR DAMAR OKLÜZYONU OLAN AKUT DİSEKSİYON HASTALARINDA ENDOVASKÜLER TEDAVİ DENEYİMİMİZ

FATMA ALTUNTAŞ KAYA , ÖZLEM AYKAÇ , ZEHRA UYSAL KOCABAŞ , ATİLLA ÖZCAN ÖZDEMİR

ESKİŞEHİR OSMANGAZİ ÜNİVERSİTESİ TIP FAKÜLTESİ, NÖROLOJİ AD

Amaç:

Diseksiyona bağlı akut iskemik inmenin tedavisinde intravenöz trombolitik tedavi etkin ve güvenilir bir yöntemdir. İntrakranial damar oklüzyonu ile birlikte görülen diseksiyonunun endovasküler tedavisinin klinik sonuçları ve reperfüzyon oranlarıyla ilgili bilgilerimiz ise kısıtlıdır. Çalışmamızda endovasküler tedavi uyguladığımız etyolojisinde akut diseksiyon olan hastalarımızı sunmayı amaçladık.

Gereç ve Yöntem:

Ocak 2015- Ağustos 2019 tarihleri arasında Eskişehir Osmangazi Üniversitesi Tıp Fakültesi İnme Ünitesinde majör damar okluzyonuna bağlı iskemik inme nedeniyle endovasküler tedavi yapılan ve etyolojide diseksiyon saptanan hastaların prospektif girilen verileri retrospektif olarak değerlendirildi. Hastaların yaşı, cinsiyeti, semptom zamanı, acile geliş zamanı, trombolitik tedavi uygulanması, başvuru National Institute of Health Stroke Skalası (NIHSS) skoru, Alberta Stroke Program Early CT Score (ASPECT), etyolojik tanıları, trombektomi yöntemi, rekanalizasyon oranı, işlem sonrası intraserebral kanama, taburculuktaki ve 3 ay sonraki modifiye Rankin skoru kaydedildi.

Bulgular:

Yaş ortalaması 44.7±10 olan toplam 9 hasta çalışmaya dahil edildi. % 66.7'si erkek (n=6), % 33.3'ü kadındı (n=3). İki hastanın son bir hafta içinde künt travma öyküsü mevcuttu. 6 hastamızda orta serebral arter-internal karotis arter tandem oklüzyonu mevcuttu. Bir hastamızda internal karotis arter diseksiyonuna bağlı T oklüzyon, bir hastamızda ise vertebrobaziler oklüzyon mevcuttu. Başvuru sırasında ortalama NIHSS skoru 17.8 (9-30) hesaplandı. Sadece bir olguya intravenöz trombolitik tedavi verildi. Üç olgunun trombolitik tedavi için kontrendikasyonu mevcuttu. Hastalarımızın 3'üne tromboaspirasyon, 2'sine izole stent, 4'üne kombine teknik uygulandı. %88.9 olguda başarılı rekanalizasyon (mTICI 2b-3) sağlandı. 3 hastada ilk işlemde başarılı rekanalizasyon elde edildi. Hiçbir hastada işlem sonrası semptomatik kanama izlenmedi. %66.7 hastanın üç

ay sonraki modified Rankin Scale (mRS) değeri 0-2 idi. Bir hasta eksitus oldu.

Sonuç:

Diseksiyona bağlı akut iskemik inmenin endovasküler tedavisi etkin ve güvenilirdir Endovasküler tedavinin etkinliğinin değerlendirilmesi ve daha iyi klinik sonlanım sağlayan tekniklerin belirlenmesi için daha fazla çalışma gereklidir.

SS-153 SEREBELLAR ENFARKTI OLAN HASTALARDA ETYOLOJİ, BAŞVURU ESNASINDAKİ NÖROLOJİK MUAYENE VE İSKEMİK LEZYON PATERNLERİNİN PROGNOZ VE SAĞ KALIMA ETKİSİ

TAYLAN ALTIPARMAK [1], BİJEN NAZLIEL [1], HALE ZEYNEP BATUR ÇAĞLAYAN [1], NİL TOKGÖZ [2]

[1] *GAZİ ÜNİVERSİTESİ TIP FAKÜLTESİ, NÖROLOJİ AD*
[2] *GAZİ ÜNİVERSİTESİ TIP FAKÜLTESİ, RADYOLOJİ AD*

Amaç:

Serebellar inmeler tüm inmelerin %2-5 kadarını oluşturmakta olup genellikle iyi prognoz ve düşük ölüm oranlarına sahiptir. Yaygın olarak kullanılan NIHSS (National Institute of Health Stroke Scale) ile serebellar semptomların yetersiz değerlendirildiği de bir gerçektir. Bu çalışmada amaç serebellum kökenli iskemik inmelerde klinik, etyolojik ve radyolojik özelliklerinin prognoza ve 6 aylık sağ kalım üzerine etkilerini değerlendirmektir.

Gereç ve Yöntem:

Retrospektif olarak 4763 iskemik inmeli hasta taranarak 200 serebellar enfarktlı hasta çalışmaya dahil edilmiştir. Tek ve çok değişkenli analizlerle prognoz ve sağ kalımı etkileyen faktörler değerlendirilmiştir.

Bulgular:

En fazla 60-69 yaş aralığındaki hastalar etkilenmiş olup kadın/erkek oranı 2/3'tür. Hipertansiyon en sık komorbiditedir (%72.5). Dizartri (%40) en sık muayene bulgusudur. Tek serebellar iskemik lezyon %34.5, multipl iskemik lezyon % 65.5 oranında karşımıza çıkmıştır. Kortikal/jukstakortikal lezyon %74, derin beyaz cevher etkilenimi %11, kombine etkilenim ise %15 oranındadır. Hastaların 2/3'ünde iskemik lezyon boyutu 1.5cm altındadır. En fazla posterior inferior serebellar arter (PICA), süperior serebellar arter (SCA) traselerinin ve nonteritoriyal alanların etkilendiği izlenmiştir. Anlamlı vertebral arter stenozu en sık izlenen vasküler patoloji olup atriyal fibrilasyon (AF) en sık karşılaşılan kardiyoemboli nedenidir.

Sonuç:

Dengesizlik semptomu ve posterior dolaşım supratentoriyal ek iskemik lezyon mevcudiyeti, 6.ay mRS'nin 1-2-3 olma ihtimalini; kadın cinsiyet, hiperlipidemi ve posterior dolaşım infratentoriyal ek iskemik lezyon ise 6.ay mRS'nin 4-5 olma riskini anlamlı olarak artırmaktadır ($p<0,001$). Diğer değişkenler sabit tutulduğunda, her dekatlık yaş artışı (OR=4,975), kadın cinsiyet (OR=4,964), bilinç bozukluğu, multipl iskemik lezyon, 1.5 cm'den büyük iskemik lezyon, AF ve geliş mRS'deki her bir skorluk artış mortaliteyi anlamlı olarak artırmaktayken; dengesizlik semptomuyla başvuranlarda mortalitenin belirgin olarak düştüğü izlenmiştir ($p<0,05$).

SS-154 VERTEBRAL ARTER HİPOPLAZİSİ İNTRAKRANYAL DAMAR ATEROSKLEROZUNU TETİKLER Mİ

YASEMİN DİNÇ , HACI MUSTAFA BAKAR

ULUDAĞ ÜNİVERSİTESİ TIP FAKÜLTESİ, NÖROLOJİ AD

Amaç:

Bir çok çalışma vertebral arter hipoplazisinin posterior sistem enfarktalarına yatkınlık oluşturabileceğini bildirsede, vertebral arter hipoplazisinin posterior sistem enfarktlarındaki rolü hala tartışmalıdır. Bu çalışmanın amacı vertebral arter hipoplazisi ve beyin posterior dolaşımdaki aterosklerotik damar hastalığı ile ilişkisini saptamaktır.

Gereç ve Yöntem:

Bu çalışmaya 01.01,2019-01.06.2019 traihleri arasında uludağ üniversitesi tıp fakültesi nöroloji kliniğinde yatan 169 hasta prospektif olarak takip edilerek dahil edilmiştir. Bütün hastaların inme risk faktörleri kayıt edilmiştir, serebral MRG, difüzyon MRG, beyin boyun BT anjio, EKO ve ritm holterleri yapılarak inme etyolojileri saptanmıştır. İnme etyolojisine yönelik tedavi başlanarak takibi alınmıştır.

Bulgular:

Bizim çalışmamızda TOAST inme sınıflamasına göre inme etyolojisi ile vertebral arter hipoplazisi istatiksel olarak anlamlıdır (p:0,018), vertebral arter hipoplazisinin en sık görüldüğü grup büyük ater aterosklerozudur. Vertebral arter hipoplazisi olan ve olmayan iki grup arasında inme şiddeti, HY, DM, KAH, HL, KY, EKG, cinsiyet açısından benzerdir. Anterior yada posterior dolaşım enfarktı açısından her iki grupta fark yoktur. İntrakranyal anterior dolaşım (internal karotis arter ve median serebral arter) 'daki aterosklerotik stenoz ile anlanmlı istatiksel ilişki saptanmadı.(p:0,64) posterior damarlardaki aterosklerotik stenoz ve vertebral arter hipoplazisi istatiksel olarak anlamlıdır($p<0,01$) vertebral arterin aterosklerotik stenotik segmenti (v1,v2,v3,v4) ile ilişkisine bakıldığında istatiksel olarak anlamsızdır.(p:0,52)

Sonuç:

Bizim çalışmamızda vertebral arter hipoplazisi olan hastalarda beyin posterior sistem damarlarındaki aterosklerotik stenoz artmış olarak saptandı. Bunun muhtemel sebebi her iki damar arasında basınç farkı sonucu hemodinamik faktörlerin devreye girmesi ve endotelin daha kolay hasar görmesi gösterilebilir. Vertebral arter hipoplazisinin klinik önemi yeterince tanınmamaktadır. Çalışmamızın bir sonucu olarak hipoplastik vertebral artere yönlendirilmesi gereken dikkatin artması gerektiğinin altını çiziyoruz.

SS-155 ATRİYAL FİBRİLASYONU OLMAYAN AKUT İSKEMİK İNMELİ HASTALARDA CHA2DS2VASC SKORUNUN PROGNOSTİK DEĞERİNİN İNCELENMESİ

YEŞİM EYLEV AKBOĞA [1], HESNA BEKTAŞ [2]

[1] SİNCAN NAFİZ KÖREZ DEVLET HASTANESİ, NÖROLOJİ KLİNİĞİ
[2] YILDIRIM BEYAZIT ÜNİVERSİTESİ, NÖROLOJİ AD

Amaç:

İnme, sık görülen ve ölümcül olan nörolojik bir hastalıktır. İnme dünya genelinde koroner kalp hastalığı ve tüm kanserlerin ardından üçüncü sıklıkta gelen ölüm nedenidir. Erişkin çağda en önemli morbidite ve uzun dönem dizabilite kaynağıdır. İnmelerin yaklaşık olarak %85'i iskemik kaynaklıdır. Atrial fibrilasyonu (AF) olan hastalarda CHA2DS2VASc skoru ile iskemik inme riskini tahmin etmenin dışında inme şiddeti ve prognozuyla da yakından ilişkili olduğunu gösteren çalışmalar mevcuttur. Ancak, AF olmayan hastalarda CHA2DS2VASc skoru ile iskemik inme riski, inme şiddeti ve hastane içi mortalite gibi prognozla ilişkisi bilinmemektedir. Biz bu çalışmada, AF olmayan akut iskemik inmeli hastalarda CHA2DS2VASc skorunun prognostik değerini incelenmeyi amaçladık.

Gereç ve Yöntem:

Bu çalışmaya, Eylül 2017 ve Şubat 2018 tarihleri arasında hastanemiz acil servisine akut iskemik inme tanısı ile başvuran ve AF olmayan 250 hasta dahil edildi. Hastaların CHA2DS2VASc skoru, yatışında ve taburculukta National Institutes of Health Stroke Scale (NIHSS) skoru, stroke şiddeti (NIHSS skoruna göre), taburculukta ve 3.ayda Barthel indeksi (BI) ve modifiye Rankin skalası (mRS), serebral enfarkt hacmi (SEH) hesaplandı. Hastaların özgeçmişinde tanı almış olan hastalıkları ve kullanmakta oldukları ilaçları sorgulandı. Hastalar hastane içi mortalitesi olanlar (27 hasta) ve olmayanlar (223 hasta) olmak üzere 2 gruba ayrıldı.

Bulgular:

Hastaların yaş ortalamaları 69,6 ± 12,3 yıl, 110 (%44) kadın, 140 (%56) erkek, 162 (%64,8) hipertansiyon (HT), 80 (%32) diabetes mellitus (DM), 27 (%10,8) konjestif kalp yetmezliği (KKY), 54 (%21,6) periferik arter hastalığı (PAH) vardı. Yaş ortalaması hastane içi mortalite olan grupta 75,6 ± 11,3 yıl iken hastane içi mortalite olmayan grupta 68,8 ± 12,2 yıldı ($p = 0.006$). Hastane içi mortalite olmayan gruba kıyasla hastane içi mortalite olan grupta HT ($p = 0.019$), DM ($p = 0.001$), KKY ($p <$ iii 0.001), PAH ($p = 0.002$), CHA2DS2VASc skoru ($p < 0.001$), NIHSS skoru ($p < 0.001$), stroke şiddeti ($p < 0.001$), mRS ($p < 0.001$) ve SEH ($p < 0.001$) istatistiksel olarak anlamlı derecede daha yüksek; LVEF ($p = 0.005$) ve BI ($p < 0.001$) ise istatistiksel olarak anlamlı derecede daha düşük idi. Spearman korelasyon analizinde, CHA2DS2VASc skoru ile NIHSS skoru ($r = 0,389$; $p < 0.001$), NIHSS skoruna göre stroke şiddeti ($r = 0,417$; $p < 0.001$), mRS ($r = 0,362$; $p < 0.001$) ve SEH ($r = 0,214$; $p < 0.001$) arasında istatistiksel olarak anlamlı pozitif bir korelasyon, BI ($r = -0,371$; $p <0.001$) arasında ise istatistiksel olarak anlamlı negatif bir korelasyon olduğu gösterildi. Çok değişkenli lojistik regresyon analizinde, yaş (OR: 1.134; %95 CI: 1.057 – 1.205; $p = 0.001$), CHA2DS2VASc skoru (OR: 4.113; %95 CI: 2.065 – 7.659; $p < 0.001$) ve NIHSS skorunun (OR: 1.375; %95 CI: 1.078 – 1.755; $p = 0.012$) akut iskemik stroke hastalarında hastane içi mortalitenin bağımsız prediktörleri (öngördürücüleri) olduklarını saptadık. Kaplan - Meier sağkalım analizinde CHA2DS2VASc skoru ≥ 6 olan hastalarda hastane içi mortalite istatistiksel olarak anlamlı derecede daha yüksekti (log rank $p < 0.001$).

Sonuç:

AF'si olmayan akut iskemik inmeli hastalarda CHA2DS2VASc skorunun hastane içi mortalitenin bağımsız prediktörü (öngördürücü) olduğunu ilk kez gösterdik. Bu çalışmamız, akut iskemik inmeli hastalarda istenmeyen sonuçların tahmin edilmesine yardımcı olmasında basit ama güçlü bir araç olarak CHA2DS2VASc skoru kullanılabileceğini göstermiştir. Çalışmamız bu alanda bir ilk olup bu konuda daha geniş kapsamlı başka çalışmalara ihtiyaç vardır.

SS-156 İNMELİ HASTALARDA YATAK BAŞI YUTMA TARAMA TESTİ (GUSS) İLE VİDEOFLOROSKOPİ SONUÇLARININ KARŞILAŞTIRILMASI

MERVE GÜN DURMAZ [1], ZELİHA TÜLEK [2], YAKUP KRESPİ [3]

[1] MEMORİAL HASTANESİ ,NÖROLOJİ KLİNİĞİ İNME ÜNİTESİ (ÇALIŞMA SIRASINDA)
[2] İSTANBUL ÜNİVERSİTESİ-CERRAHPAŞA FLORENCE NİGHTİNGALE HEMŞİRELİK FAKÜLTESİ
[3] İSTİNYE ÜNİVERSİTESİ TIP FAKÜLTESİ, NÖROLOJİ AD

Amaç:

Yutma bozukluğu inmede sık görülen sorunlardan biridir. Bu araştırma yatak başı yutma taramasının videofloroskopi ile uyumunu değerlendirmek amacıyla yapılmıştır.

Gereç ve Yöntem:

Çalışma Eylül 2012-Haziran 2017 tarihleri arasında özel bir kurumdaki İnme Merkezi'nde yatan 448 inme hastasının retrospektif olarak incelenmesi ile gerçekleştirilmiştir. Örneklem grubunu hem hemşire veya yutma terapisti tarafından yatak başı yutma değerlendirme testi olarak uygulanan Gugging Swallowing Screen (GUSS) hem videofloroskopi yapılmış olan 116 inmeli hasta oluşturmuştur. Hastaların klinik özellikleri ile GUSS ve videofloroskopi test sonuçlarına hasta veri tabanından ulaşılmıştır.

Bulgular:

VFSS sonucuna göre hastaların %12,9'unda aspirasyon, %6,9'unda penetrasyon, %1,7'sinde sessiz aspirasyon olmak üzere disfaji toplamda %21,5 (25/116) oranında görülmüştür. Disfaji oranı GUSS testi ile %41,37 (48/116) bulunmuştur. VFSS test sonuçlarına göre yutmada başarılı olanların GUSS skorları başarısız olanlardan anlamlı düzeyde yüksek saptanmıştır. GUSS testi için kesim noktası 14 olarak saptanmıştır (duyarlılık %87,5, özgüllük %76,92, ROC eğrisi altında kalan alan %84,1). GUSS testi hastaların %65,5'ine hemşire, %34,5'ine dil ve konuşma terapisti tarafından uygulanmıştır. GUSS ile saptanan disfaji sosyodemografik ve klinik özelliklere göre değerlendirildiğinde, disfaji inme merkezinde yatış süresi, yatış ve çıkıştaki fonksiyonel durum ve nörolojik defisit ile ilişkili bulunmuştur. Çalışmamızda disfaji açısından NIHSS kesim noktası 10 olarak saptanmıştır (duyarlılık %66,67, özgüllük %75, ROC eğrisi altında kalan alan %73,6).

Sonuç:

GUSS testinin yatak başı tarama testi olarak güvenilir olduğu ve dil ve konuşma terapisti veya bu konuda eğitilmiş hemşire tarafından uygulanabileceği sonucuna varılmıştır. Uygulanan testlerin eş zamanlı olarak yapıldığı prospektif çalışmalar ile araştırmanın tekrarı önerilir.

SS-157 EPİLEPSİ HASTA VE YAKINLARINDA AŞIRI GÜNDÜZ UYKULULUĞUNUN DEĞERLENDİRİLMESİ

GÜLİN MORKAVUK [1], GÜRAY KOÇ [2], EFDAL AKKAYA [1], ALEV LEVENTOĞLU [1]

[1] UFUK ÜNİVERSİTESİ TIP FAKÜLTESİ, NÖROLOJİ AD
[2] GÜLHANE EĞİTİM VE ARAŞTIRMA HASTANESİ, NÖROLOJİ KLİNİĞİ

Amaç:

Epilepsi hastalarında uykuya dalma zorluğu, uykuya başladıktan sonra sık uyanmaların olması ve gün içinde aşırı uykululuk sık karşılaşılan şikayetlerdir. Epilepsi hastalarında nöbetler, kullanılan ilaçlar ve kronik bir hastalığın neden olduğu anksiyete ve depresyon gibi tablolar uykuyu olumsuz yönde etkilemekte ve sonuç olarak gün içi aşırı uykululuk hali ortaya çıkmaktadır. Epilepsi hastalarının yakınlarında da nöbetler nedeniyle gece yeteri kadar uyuyamama, anksiyete ve depresyon gibi sebeplerle aşırı gündüz uykululuğu görülebilir. Biz bu çalışmada video-eeg monitorizasyon ünitesinde takip edilen hasta ve yakınlarında aşırı gündüz uykululuğunu incelemeyi amaçladık.

Gereç ve Yöntem:

Çalışmaya Ufuk Üniversitesi Tıp Fakültesi Nöroloji Kliniği video-eeg monitorizasyon ünitesinde takip edilen 43 hasta ve 37 hasta yakını dahil edildi. Hasta ve yakınlarına epworth skalası, beck anksiyete ve beck depresyon testi uygulandı. Hastaların kullanmakta olduğu antiepileptik ilaç sayısı ve nöbet tiplerine göre aşırı gündüz uykululuğu, anksiyete ve depresyon ilişkisi, ayrıca hasta ve hasta yakınının epworth skalaları arasında herhangi bir korelasyon olup olmadığı incelendi.

Bulgular:

Çalışmaya dahil edilen 43 hastanın, 15'i PNEN, 11'i jeneralize ve 17'si fokal nöbetli hastalardı. Epworth uyku skalası jeneralize epilepsili hastalarda daha yüksek saptanmasına rağmen nöbet tiplerine göre karşılaştırıldığında istatistiksel açıdan anlamlı bir fark saptanmadı. Hasta yakınlarında da epworth skalası nöbet tiplerine göre incelendiğinde herhangi bir fark izlenmedi. Antiepileptik ilaç sayısı ile epworth skalası arasında herhangi bir korelasyon bulunamadı. Beck anksiyete testi jenerelize epilepsili hastalarda diğer nöbet tiplerine göre istatistiksel olarak anlamlı düzeyde yüksek saptandı (p:0,014). Beck anksiyete testi hasta yakınlarında nöbet tiplerine göre incelendiğinde istatistiksel olarak anlamlı bir fark gözlenmezken hasta ve hasta yakını arasında pozitif korelasyon olduğu gözlendi (p:0,05 r:0,339). Beck depresyon testinde hastalarda ve hasta yakınlarında nöbet tiplerine göre anlamlı farklılık veya epworth testi ile arasında herhangi bir korelasyon saptanmadı.

Sonuç:

Uyku ve epilepsinin birbirini etkileyebilen durumlar olduğu bilinmektedir. Epilepsi hastalarının sağlıklı bir uykuya sahip olmaları, nöbet kontrolüne katkı sağlamanın yanısıra hastanın günlük yasam kalitesini de yükseltmektedir. Bu nedenle hastalarda, uygun ilaç kullanımının sağlanması, uyku hijyenine dikkat edilmesi, uyku bozukluklarının ve ek psikiyatrik tabloların tedavi edilmesi gerekmektedir. Bu çalışmada hasta sayısının az olması sebebiyle yeteri kadar anlamlı sonuç bulunamamasına rağmen sayının artırılmasıyla daha yol gösterici sonuçlar elde edilebileceği kanısındayız.

SS-158 TEKRARLAYAN DİYARE ATAKLARI; ABDOMİNAL EPİLEPSİLİ OLGU

HANDAN GÜNGÖR

CİZRE DEVLET HASTANESİ

Olgu:

Abdominal Epilepsi (AE), temporal lob epilepsisinin bir çeşididir ve genellikle pediatrik yaş grubunda görülmekle birlikte erişkinlerde de görülebilmektedir. AE de karın ağrısı, bulantı , kusma , ishal gibi gastrointestinal semptomlar gelişir. Çoğu vakada görülen yaygın nörolojik semptomlar; , letarji, jenerilize tonik-klonik nöbet,iktal sonrası uyuşukluk, terleme, paraestezi, ağrı ve körlüktür. Karın ağrısı yapan nedenlerin tanısal olarak ekarte edilmesinin ardından elektroensefalografi (EEG) ile değerlendirilerek tanı konmaktadır. Antiepileptiklerle semptomların düzelmesi tanıda önemlidir. 35 yaşında kadın hasta ilk defa bir yıl önce uykuda iken aniden ellerde ve koltuk altlarında kaşınma hissi ile uyanmış ve hafif-orta şiddette karın ağrısı, sersemlik hissi, ishal şikayeti gelişmiş. Hasta bir yıldır benzer şikayelerinin toplam beş kez ataklar halinde geliştiğini ve şikayetlerinin ortalama 20 dk sürdüğünü belirtti. Hastanın fizik muayenesi ve nörolojik muaynesi doğaldı. İshal ve karın ağrısı ayırıcı tanısı için istenilen incelemeleri normaldi. Çekilen beyin MRI görüntülemesinde anormallik saptanmazken EEG' de sol temporal bölgede keskin , keskin-yavaş dalga epileptiform aktivite saptandı. Karbamazepin tedavisi başlanan hastanın 4 aylık izlem sürecinde benzer atağı olmadı, halen hastanın izlemi sürdürülmektedir. Abdominal epilepsi gastrointestinal belirtilerin primer veya tek tezaharu olduğu nadir bir sendromdur. Açıklanamayan diyare, karın ağrısı ve otonomik semptomları olan hastalarda ayırıcı tanıda nadir görülen bir durum olan abdominal epilepsiyi düşünmelidir.

SS-159 STATUS EPİLEPTİKUS TİPİ, ETYOLOJİ VE TEDAVİ : MARMARA ÜNİVERSİTESİ EAH BİR YILLIK VERİ SONUÇLARI

HUMAY ISMAYILZADE [1], BERK BÜKE [2], KADRİYE AĞAN [1], İPEK MİDİ [1]

[1] MARMARA ÜNİVERSİTESİ TIP FAKÜLTESİ, NÖROLOJİ AD
[2] MARMARA ÜNİVERSİTESİ TIP FAKÜLTESİ

Amaç:

Status epileptikusun (SE) revize tanımında beş dakikadan uzun süren nöbetler veya arada bilincin açılmadığı ardı sıra nöbetler olarak tanımlanmaktadır. Bu çalışmada bir yıllık süreç içinde hastanemizde takip edilen SE vakalarının

demografik özellikleri, SE tipleri, altta yatan etyolojileri ve tedavi basamaklarının sunulması planlanmıştır.

Gereç ve Yöntem:

Marmara Üniversitesi Hastanesi acil servisine başvuran, hastane servislerinde ya da yoğun bakım ünitesinde izlenirken nöbet geçirmesi nedeni ile tarafımıza konsülte edilen hastalar çalışmaya alınmıştır. SE tanısı konulan hastalarda SE tipi, pratik olarak konvulsif (KSE) ve non-konvulsif (NKSE) olarak ayrılmıştır. Hastaların EEG kayıtları yapılmış, ayrıca konvulsif SE'den NKSE'ye geçiş olup olmadığı açısından da EEG takipleri sürdürülmüştür. Altta yatan etyolojiyi ortaya koymak açısından hastalardan detaylı bir anamnez alınmış, ayrıca biyokimyasal analizler, enfeksiyöz panel, otoimmun ensefalit paneli ve görüntüleme tetkikleri yapılmıştır.

Bulgular:

Eylül 2018 ve Ağustos 2019 tarihleri arasında SE tanısı konulan toplam 51 hasta (28 erkek, 23 kadın) çalışmaya alınmıştır. Hastaların yaş ortalaması 55±20,25 (Medyan: 57)'tir. 51 hastaya ilişkin 53 atak kayıt edilmiştir (iki hastada rekürrens). Hastaların 21'i, KSE, 18'i NKSE, 14'ü ise KSE'den NKSE'ye geçiş göstermiştir. Altta yatan etyolojide en sık rastlananlar; intrakraniyal kitle, enfeksiyon ve antiepileptik ilaç bırakma ya da doz atlama şeklinde sıralanmıştır. Yoğun bakımda genel anestezi almayı gerektirecek dirençli SE hasta sayısı 24 olup bu hastalarda sıklıkla da midazolam infüzyonu tedavide verilmiştir.

Sonuç:

SE mortalite ve morbiditesi yüksek nörolojik acil bir durumdur. Bu nedenle erken tanı ve tedavi önem taşımaktadır. SE tek bir klinik tanı olmayıp, çeşitli formları ve geniş bir etyoloji yelpazesi mevcuttur.

SS-160 STARTLE EPİLEPSİ

MİNE SEZGİN , NERSES BEBEK

İSTANBUL ÜNİVERSİTESİ İSTANBUL TIP FAKÜLTESİ, NÖROLOJİ AD

Amaç:

Startle epilepsi (SE) ani, beklenmedik ses ve somatosensoriel uyarılar ile tetiklenen nöbetler ile karakterize bir epilepsi türüdür. Bu çalışmada İstanbul Üniversitesi Tıp Fakültesi Nöroloji kliniğinde 1998-2018 tarihleri arasında takip edilmiş SE hastalarının demografik ve klinik özellikleri değerlendirilmiştir.

Gereç ve Yöntem:

İÜ Epilepsi kliniğinde 1998-2018 yılları arasında epilepsi tanısı ile takip edilmiş hastaların dosyaları retrospektif olarak incelendi. Startle Epilepsi tanısı ile izlenen 48 hasta çalışmaya dahil edildi.

Bulgular:

Değerlendirilen hastaların 25'i (%52) kadındı. Ortalama nöbet başlangıç yaşı 7,74±7.41 idi. Ortalama epilepsi süresi 18,25±11,04 yıl idi, ortalama takip süresi 7,63±7,60 yıl idi. En sık karşılaşılan etyoloji hipoksi-asfiksi (%31,2) iken 4 hastada erken çocukluk döneminde santral sinir sistemi enfeksiyonu öyküsü vardı. Hastanın %81,25 inde eşlik eden spontan nöbetler görülürken %18'inde yalnızca Startle nöbetler izlenmekteydi. Hastaların %58.3'ü politerapi ile izlenmekteydi. Kranyal görüntülemelerde en sık gözlenen anomali frontotemporal bölgelerde ensefalomalazik alanlar iken, %20 hastada beyin MR incelemesinde özellik saptanmadı. EEG incelemelerinde görülen patolojik bulgular değişkenlik göstermekteydi. Yalnızca somatosensoriyel uyarılar ile tetiklenen Startle nöbet yüzdesi %39.3 iken sadece ses ile tetiklenme yüzdesi %0.06 olarak bulundu.

Sonuç:

Startle Epilepsi, görece sık görülen semptomatik bir epilepsi türüdür. Etyolojisi değişkenlik göstermektedir ve sıklıkla dirençli seyretmektedir. En sık tetikleyici bizim çalışmamızda da olduğu gibi somatosensoriel uyarılardır. Görüntüleme ve EEG bulguları etyolojiye paralel olarak değişkenlik göstermektedir. Nöbet kontrolü için çoğu zaman politerapi gerekmekte, sık nöbetler morbiditede artışa ve yaşam kalitesinde düşmeye neden olmaktadır.

SS-161 TEMPORAL LOB EPİLEPSİLİ HASTALARDA İKTAL EEG YAYILIM PATERNLERİNDE DİFÜZYON TENSÖR GÖRÜNTÜLEME ANALİZİ

NERMİN GÖRKEM ŞİRİN [1], ÇİĞDEM ULAŞOĞLU-YILDIZ [2], ELİF KURT [3], ANİ KIÇIK [4], ALİ BAYRAM [3], NERSES BEBEK [1], BETÜL BAYKAN [1], CANDAN GÜRSES [1], TAMER DEMİRALP [5]

[1] İSTANBUL ÜNİVERSİTESİ İSTANBUL TIP FAKÜLTESİ, NÖROLOJİ AD
[2] İSTANBUL ÜNİVERSİTESİ HULUSİ BEHÇET YAŞAM BİLİMLERİ ARAŞTIRMA LABORATUVARI
[3] İSTANBUL ÜNİVERSİTESİ AZİZ SENCER DENEYSEL TIP ARAŞTIRMA ENSTİTÜSÜ, SİNİRBİLİM AD
[4] DEMİROĞLU BİLİM ÜNİVERSİTESİ, FİZYOLOJİ AD
[5] İSTANBUL ÜNİVERSİTESİ İSTANBUL TIP FAKÜLTESİ, FİZYOLOJİ AD

Amaç:

Nöbetlerin farklı yayılım paternleri prognoz açısından önemli olmakla birlikte bu konuda görüntülemeye ait veri sınırlıdır. Bu çalışmada, yüzeyel iktal EEG kayıtlarında "switch-of" lateralizasyon (SL) ve bilateral asenkroni (BA) paternleri izlenen temporal lob epilepsili (TLE) hastalarda difüzyon tensör görüntüleme (DTI) ile hemisferik ak madde yolaklarının incelenmesi amaçlandı.

Gereç ve Yöntem:

Yüzeyel video-EEG monitorizasyon incelemelerinde en az bir nöbetlerinde SL ve/veya BA saptanan 12 (6 sağ ve 6 sol) ve nöbetlerinde bu paternlerin bulunmadığı 13 TLE hastası (6 sağ ve 7 sol) ve 13 sağlıklı kontrol çalışmaya dahil edilerek onamları alındıktan sonra 3 T MRG cihazı ile DTI çekimleri yapıldı. TBSS (tract based spasial statistics) yöntemi kullanılarak tüm beyin analiz edildi ve fraksiyonel anizotropi (FA) değerleri hasta grupları ve kontroller arasında kıyaslandı.

Bulgular:

Tüm TLE'li hastalarda kontrollere kıyasla sol hemisferde belirgin olmak üzere ak maddede yaygın FA azalması izlendi (p≤0,001). SL ve/veya BA olan ve olmayan TLE grupları arasında FA değerlerinde fark izlenmezken, bu iktal yayılım paternleri olan sol TLE hastalarında, olmayan sol TLE grubuna kıyasla ipsilateral korona radiata superior ve anteriorunda, posterior korona radiatada, eksternal kapsül, superior longitudinal kapsül ve korpus kallozum genu ve gövdesinde belirgin olmak üzere yaygın FA azalması saptandı (p≤0,05).

Sonuç:

Çalışmamız bilateral iktal aktivite ve cerrahi sonrası kötü prognoz ile ilişkilendirilen farklı yüzeyel iktal yayılım paternleri olan TLE hastalarında interiktal dönemde ak madde yollarında yaygın fonksiyonel tutulmayı göstermiştir. Elde edilen en çarpıcı sonucumuz SL ve BA grubunda, her iki yandan yayılım paternleri analiz edildiği halde, sol hemisferin ak maddesinde daha ciddi tutulumunun varlığının literatürde ilk kez gösterilmesidir.

SS-162 AKSİYON MYOKLONUSU – RENAL YETMEZLİK SENDROMU OLAN İKİ KARDEŞ OLGU

UYGUR TANRIVERDİ [1], MERVE HAZAL SER [1], GÖZDE YEŞİL [2], AYŞEGÜL GÜNDÜZ [1], MERAL ERDEMİR KIZILTAN [1], ÇİĞDEM ÖZKARA [1]

[1] İSTANBUL ÜNİVERSİTESİ-CERRAHPAŞA CERRAHPAŞA TIP FAKÜLTESİ, NÖROLOJİ AD
[2] BEZMİALEM ÜNİVERSİTESİ TIP FAKÜLTESİ, TIBBİ GENETİK AD

Olgu:

Aksiyon Myoklonusu – Renal Yetmezlik Sendromu, progresif myoklonik epilepsilerin nadir nedenlerinden birisidir. SCARB2 gen mutasyonunun neden olduğu hastalıkta başlıca epilepsi, myoklonus, tremor, renal yetmezlik görülmekle birlikte serebellar bulgular, polinöropati ve işitme problemleri de görülmektedir. Kliniğimizde takip edilen 2 kardeş olgu klinik ve elektrofizyolojik bulgularıyla birlikte değerlendirilecektir. Olgu 1: 25 yaşında kadın hasta, 7 yıl önce başlayan ve yavaş progresif bir seyir gösteren yürüme güçlüğü, dengesizlik şikayetine zamanla ince motor becerilerinde kayıp ve epilepsi nöbetleri eklenmiş. Hastanın soygeçmişinde birinci derece kuzen evliliği mevcuttu. 12 yaşındayken bir erkek kardeşi renal yetmezlik nedeniyle ex olmuş. 16 yaşında sağ olan erkek kardeşi fokal segmental glomeruloskleroz(FSGS) nedeniyle babanın verici olduğu renal transplant alıcısı olmuş (Olgu 2). Nörolojik muyanesinde hiperaktif derin tendon refleksleri, bilateral serebellar bulguları ve serebellar tipte dizartrisi mevcuttu. Polimyogramda istirahatte ses, dokunma ve fotik ile ortaya çıkan gövde ve ekstremite kaslarında 50-100 ms süreli myoklonuslar ve EEG de fotik uyarımla arkalarda belirgin 5-6 Hz diken-çoklu diken dalga paroksizmeleri görüldü. EMG incelemesinde duysal ve motor liflerin etkilendiği polinöropati saptandı. SCARB2 geninde homozigot düzeyde kesim bölgesi mutasyonu saptandı (NM_005506.3 c.704+1G>A). Olgu 2: 16 yaş erkek, transplant sonrasında tremoru olan hastanın nörolojik muayenesinde her iki elde ince frekanslı tremor dışında özellik yoktu. Hastanın tremor analizinde her iki üst ekstremitede germe postürüyle ortaya çıkan pozitif ve negatif myoklonusları görüldü. PME hastalarında renal tutulum açısından da araştırılmalı ve tremor ve renal etkilenimin olduğu olgularda AMRF göz önünde bulundurulmalıdır.

SS-163 AKUT UNİLATERAL VESTİBULOPATİ KOGNİTİF BOZUKLUK NEDENİ DEĞİLDİR

NEŞE ÇELEBİSOY , DİLARA AKTERT AYAR

EGE ÜNİVERSİTESİ TIP FAKÜLTESİ, NÖROLOJİ AD

Amaç:

Vestibüler yetmezlikte temel olarak vizyospasyal fonksiyonların etkilendiği kognitif bozukluklar tanımlanmıştır. Çalışmanın amacı tek taraflı vestibüler yetmezlikli (TTVY) hastalarda kognitif fonksiyonların değerlendirilmesidir.

Gereç ve Yöntem:

TTVY tanısı almış 21 hastanın kognitif fonksiyonları Standardize Mini Mental Test, Öktem Sözel Bellek Süreçleri Testi, Digit Span Testi, Çizgi Yönü Belirleme Testi, İşaretleme Testi, Rey Karmaşık Figür Testi yanı sıra Beck Depresyon ve Anksiyete Envanterleri ile değerlendirilmiş ve test sonuçları benzer yaş ve cinsiyette 20 sağlıklı gönüllü sonuçları ile karşılaştırılmıştır. İstatistik analiz SPSS Statistics 25.0 paket programı kullanılarak yapılmış normal dağılıma uymayan sayısal değişkenler Mann-Whitney U testi ile karşılaştırılmıştır. Multiple Logistic Regressionanalizi Beck Depresyon ve anksiyete skorlarının kognitif skorlara etkisini araştırmak için kullanılmıştır. Kategorik değişkenlerin değerlendirilmesi Chi-square test ile yapılmış anlamlılık için p<0.05 esas alınmıştır.

Bulgular:

Hasta grubu 12 erkek, 9 kadın ve yaş ortalaması 54.3 (SD: 10.3) yıl, kontrol grubu 13 erkek, 7 kadın ve yaş ortalaması 49.3 (SD: 8.5) yıldır. Eğitim yılları hastalarda 12.3 (SD: 4), kontrollerde 13.7 (SD: 3.4) yıldır. Kognitif test skorları karşılaştırıldığında İşaretleme Testi (p=0.005), Çizgi Yönü belirleme Testi (p=0.042) ve Geriye doğru Digit Span Testi (p=0.029) skorlarında sağlıklı kontrollere göre düşüklük bulunmuştur. Beck depresyon (p=0.012) ve anksiyete skorları (p < 0.001) arasındaki fark çok anlamlıdır. Univariate analizler ile kognitif test skorlarında saptanan farklar Beck depresyon ve anksiyete skorlarının göz önüne alındığı multiple regresyon analizinde sağlıklı gönüllülerden farklı değildir (p > 0.05).

Sonuç:

Son yıllarda vestibüler yetmezlikli hastalarda ağırlıkla vizyospasyal fonksiyonları ilgilendiren ancak kognisyonun diğer alanlarını da bozan defisitlerin ortaya çıktığı belirtilmektedir. Hastalarımızda konsantrasyon, uzaysal dikkat ve anlık hatırlama bozuklukları saptamış olmakla beraber bunun eşlik eden anksiyete ve depresyon ile ilişkili olduğu kanısına varılmıştır.

SS-164 MENİERE HASTALIĞI'NDA BİLİŞSEL İŞLEVLER

HATİCE ERASLAN BOZ [1], GÜNAY KIRKIM [3], MÜGE AKKOYUN [1], ENİS ALPİN GÜNERİ [4], GÜLDEN AKDAL [2]

[1] DOKUZ EYLÜL ÜNİVERSİTESİ SİNİR BİLİMLER AD, TEMEL SİNİRBİLİMLER
[2] DOKUZ EYLÜL ÜNİVERSİTESİ TIP FAKÜLTESİ, NÖROLOJİ AD
[3] DOKUZ EYLÜL ÜNİVERSİTESİ HASTANESİ, KULAK BURUN BOĞAZ AD, İŞİTME-KONUŞMA-DENGE ÜNİTESİ
[4] DOKUZ EYLÜL ÜNİVERSİTESİ TIP FAKÜLTESİ, KULAK BURUN BOĞAZ AD

Amaç:

Bu çalışmada, Meniere Hastalarının (MH) bilişsel işlevlerini sağlıklı kontrollerle karşılaştırmak ve MH'de işitme düzeyiyle bilişsel işlevler arasındaki ilişkiyi incelemek amaçlanmıştır.

Gereç ve Yöntem:

Çalışmamıza, 17 unilateral ve 6 bilateral olmak üzere toplam 23 MH (yaş ortalaması, 51·0±10·12) ve eğitim, yaş ve cinsiyet açısından eşleştirilmiş işitme güçlüğü olmayan 26 sağlıklı kontrol (yaş ortalaması, 56·0±10·66) katılmıştır· Dokuz Eylül Üniversitesi Tıp Fakültesi Nöroloji AD ve Kulak Burun Boğaz AD'de MH tanısı alan olgular ve sağlıklı kontrollerin bilişsel işlevleri ayrıntılı nöropsikolojik testlerle ve işitme düzeyleri 250, 500, 1000, 2000, 3000 ve 4000 Hertz (Hz) aralığında saf ses odyometri testi ile değerlendirilmiştir·

Bulgular:

Standardize Mini Mental Durum Testi (p=0.006), Sözel Bellek Süreçleri Testi Anlık Hatırlama (p=0.009), Rey Karmaşık Figür Testi (RKFT) Anlık Hatırlama süresi (p=0.045), Sözel Leksikal Akıcılık Testi (p=0.002), Wisconsin Kart Eşleme Testi (WKET) Öğrenmeyi Öğrenme alt puanlarında (p=0.023) MH grubunda sağlıklı kontrollere kıyasla daha düşük performans gözlenmiştir. İşitme kaybı kontrol edildiğinde bilateral MH'de, unilateral MH'ye göre Sözel Leksikal Akıcılık (p=0.028), WCST toplam yanlış tepki sayısı (p=0.046) ve WCST tamamlanan kategori sayısı (p=0.045) alt puanlarında düşüş bulunmuştur. MH grubunda 250, 500, 1000, 2000, 3000 ve 4000 Hz aralığında sağ kulakta işitme kaybıyla RKFT (r=-0.603), Stroop Test (r=0.547) ve WKET (r=-0.511) arasında ve sol kulakta ise WKET (r=-0.604) ve SBST (r=0.506) arasında orta düzeyde korelasyon bulunmuştur.

Sonuç:

Meniere Hastalığı'nda genel bilişsel durum, anlık ve gecikmeli bellek ile yürütücü işlevlerde sağlıklı kontrollere kıyasla bozulma gözlenmiştir. Ülkemiz literatüründe bu çalışma bir ilktir ve MH'de bilişsel işlevlerin kapsamlı bir biçimde incelenmesi gerekliliğini ortaya koymaktadır.

SS-165 ATİPİK OPTİK NÖRİT: ÇOK MERKEZLİ OLGU SERİSİ

GÜLDEN AKDAL [1], HÜLYA ERTAŞOĞLU TOYDEMİR [2], AYŞE İLKSEN IŞIKAY [3], AYLİN YAMAN [4], CANAN TOGAY IŞIKAY [5], EDA ASLANBABA [5], ŞEBNEM BIÇAKÇI [6], FİGEN GÖKÇAY [7], MELTEM SÖYLEV BAJİN [4], NEŞE ÇELEBİSOY [7]

[1] DOKUZ EYLÜL ÜNİVERSİTESİ TIP FAKÜLTESİ, NÖROLOJİ AD
[2] SAĞLIK BİLİMLERİ ÜNİVERSİTESİ BAKIRKÖY DR.SADİ KONUK SAĞLIK UYGULAMA VE ARAŞTIRMA MERKEZİ NÖROLOJİ EĞİTİM KLİNİĞİ
[3] HACETTEPE ÜNİVERSİTESİ TIP FAKÜLTESİ, NÖROLOJİ AD
[4] DOKUZ EYLÜL ÜNİVERSİTESİ TIP FAKÜLTESİ, GÖZ HASTALIKLARI AD
[5] ANKARA ÜNİVERSİTESİ TIP FAKÜLTESİ, NÖROLOJİ AD
[6] ÇUKUROVA ÜNİVERSİTESİ TIP FAKÜLTESİ, NÖROLOJİ AD
[7] EGE ÜNİVERSİTESİ TIP FAKÜLTESİ, NÖROLOJİ AD

Amaç:

Atipik optik nörit, nedenleri, klinik özellikleri ve prognozu açısından tipik optik nöritten farklıdır. Çalışmamızda atipik optik nörit tanısı alan hastaların klinik özellikleri, laboratuar bulguları, tedavi yöntemleri ve sonlanımlarını araştırmayı amaçladık.

Gereç ve Yöntem:

Atipik özellikler, ağır görme kaybı, bilateral tutulum, ağrının eşlik etmemesi, tedavi yanıtının olmaması veya kısmi olması ve rekürrensler olarak tanımlanabilir. Çalışmamıza, izole optik nöriti olan hastalar dahil edildi. Ek nörolojik tutulumu olan hastalar veya optik nöritleri diğer sistemik otoimmün hastalıklarla ilişkilendirilen hastalar dışlandı.

Bulgular:

Yaş ortalaması 37,2 yıl (min-maks: 16-69 yıl) olan 63 kadın ve 32 erkek, toplam 95 hasta çalışmaya alındı. Ortalama takip süresi ortalama 71,3 ay (min-maks: 1-372 ay) idi. Anti-akuaporin-4 antikoru 6 hastada, anti MOG antikoru 6 hastada pozitifti. Hastaların 57'sinin tek atağı, 15 hastanın 2 atağı, 23 hastanın ikiden fazla atağı mevcuttu. Kortikosteroide yanıtı olmayan 2 hastaya intravenöz immunglobulin, 8 hastaya plazmaferez uygulandı. Rekürrens sonrası 13 hasta Azathioprin, 2 hasta Metotreksat, 1 hasta Mikofenolat mofetil ve 1 hasta Rituximab idame tedavisi altındaydı. Hastaların 34'ünde hiç düzelme yoktu, 10 hastada kısmi, 40 hastada tam düzelme vardı.

Sonuç:

Atipik optik nörit, klinik profili, hastalık seyri, tedavi seçenekleri, tedaviye yanıtı ve prognozu açısından tipik optik nöritten ayrılır. Takipte özellikle kortikosteroid azaltılması esnasında rekürrens görülebilir. Bu sebeple atipik optik nörit ayrımını yapabilmek ve uzun dönem takip büyük önem taşımaktadır. Kortikosteroidler ve immunsupresif ajanlar ile uzun dönem idame tedavi, intravenöz immunglobulin tedavisi ve plazmaferez atipik optik nöriti olan hastalarda düşünülmelidir.

SS-166 CHARCOT-MARIE-TOOTH HASTALIĞINDA VESTİBÜLER ETKİLENME

GÜLDEN AKDAL [1], KORAY KOÇOĞLU [2], TURAL TANRIVERDİZADE [2], FİKRET BADEMKIRAN [3], AYŞE NUR YÜCEYAR [3], ÖZGÜL EKMEKÇİ [3], İHSAN ŞENGÜN [1], HATİCE KARASOY [3]

[1] DOKUZ EYLÜL ÜNİVERSİTESİ TIP FAKÜLTESİ, NÖROLOJİ AD
[2] DOKUZ EYLÜL ÜNİVERSİTESİ TIP FAKÜLTESİ, SİNİRBİLİMLER AD
[3] EGE ÜNİVERSİTESİ TIP FAKÜLTESİ, NÖROLOJİ AD

Amaç:

Charcot-Marie-Tooth (CMT) hastalarındaki dengesizliğin somatosensoriyel etkilenmeye bağlı olduğu düşünülmektedir. CMT hastalarındaki dengesizliğe olası vestibüler yetmezliğinde katkısı olabileceğini gösteren sınırlı sayıda çalışma vardır. Bu çalışmada CMT hastalarında periferal vestibüler işlevler değerlendirilmiş ve denge testleriyle ilişkili olup olmadığı araştırılmıştır.

Gereç ve Yöntem:

Dokuz Eylül Üniversitesi ve Ege Üniversitesi Tıp Fakültesi Nöroloji AD'de gerçekleştirilen çalışmamızda 32 CMT hastası (14K/18E) ve 26 (17K/9E) sağlıklı kontrolde vestibülo-oküler refleks sonucunda uyarılan semisirküler kanallar (SSK) video Head Impulse Test cihazı ile incelenmiştir. Postural stabilite ve yürümenin değerlendirilmesinde ise (a) Uluslararası Ataksi Değerlendirme Ölçeği (ICARS), (b) Berg Denge Ölçeği, (c) Dinamik Yürüme Endeksi, (d) Baş Dönmesi Engellilik Envanteri ve (e) Duyusal Entegrasyon ve Dengenin Klinik Değerlendirme Testi kullanılmıştır.

Bulgular:

32 CMT hastasından 14'ünün en az 1, en çok 6 SSK'sinde etkilenme olmak üzere hafiften şiddetliye vestibüler yetmezlik saptanmıştır. Sağlıklı kontrollerin hiçbirinde vestibüler yetmezlik saptanmamıştır. Vestibülo-oküler refleks kazançları düşük olan hastaların etkilenen SSK sayıları sırasıyla; 6 SSK 1 hastada, 4 SSK 1 hastada, 3 SSK 2 hastada, 2 SSK 6 hastada ve 1 SKK 4 hastadadır. Postural stabilite testleri CMT hastalarında anlamlı olarak düşük bulunmuştur ($p<0.001$). ICARS puanları ve vHIT kazançları arasında orta derecede ilişki bulunmuştur ($r=-0.565$ $p=0.001$).

Sonuç:

Çalışmamızda CMT hastalarında vestibüler yetmezliğin ender olmadığı gösterilmiştir ve vHIT kazanç değerleri postür ve yürüyüş ile ilişkili bulunmuştur. Bu durum vestibüler rehabilitasyonun CMT hastalarının denge işlevleri üzerinde etkisi olabileceğini düşündürmektedir. Çalışma 216S658 numaralı TÜBİTAK projesi tarafından desteklenmiştir.

SS-167 ANTERİOR İNFERİOR SEREBELLAR ARTER İNFARKTI: OLGU SERİSİ

NURCAN AKBULUT [1], KORAY KOCOĞLU [2], GÜNAY KIRKIM [3], GÜLDEN AKDAL [1]

[1] DOKUZ EYLÜL ÜNİVERSİTESİ TIP FAKÜLTESİ, NÖROLOJİ AD
[2] DOKUZ EYLÜL ÜNİVERSİTESİ SAĞLIK BİLİMLERİ ENSTİTÜSÜ, SİNİRBİLİMLER AD
[3] DOKUZ EYLÜL ÜNİVERSİTESİ TIP FAKÜLTESİ, KULAK BURUN BOĞAZ HASTALIKLARI AD

Amaç:

Anterior inferior serebellar arter (AICA) infarktı tanısı almış hastaların etyoloji, nöro-otolojik, nöro-oftalmolojik ve klinik bulguları yönünden değerlendirilmesi.

Gereç ve Yöntem:

Dokuz Eylül Üniversitesi Denge polikliniğinde değerlendirilen AICA tanılı 8 hastanın verileri incelenmiştir.

Bulgular:

Toplam 8 (6E, 2K) hastanın yaş ortalaması 61.3 yıl (yaş aralığı 27-83) olarak saptandı. Hastaların akut vestibüler sendrom tablosu ile başvurduğu dönemde, 3'ü dengesizlik ve işitme kaybı yakınması ile değerlendirilip AICA infarktı tanısı aldı. En yaygın risk faktörü hipertansiyondu (n=6), 1 hastada kardiyoembolizm ve 1 hastada travma sonrası diseksiyon saptandı. Akut dönemde değerlerlendirilen 4 hastada periferik vestibüler etkilenmeyi gösteren, diseksiyona bağlı bilateral AICA infaktı olan hastada ise santral vestibüler özellikli nistagmus saptandı. 2 hastada klinik baş çevirme testi (head impulse test-HİT) pozitif, 4 hastada ise klinik ve video HİT pozitif olarak saptandı. Diseksiyonu olan hastada ise klinik ve video HİT uygulanmadı. Kranial manyetik rezonans görüntülemede 6 hastada AICA sulama alanında difüzyon kısıtlılığı saptandı; anjiografik görüntülemede ise 3 hastada vertebral arter oklüzyonu, 2 hastada vertebral arter hipoplazisi, 1 hastada vertebral diseksiyon, 1 hastada arka sistemde parsiyel trombüs saptanmıştı ve 1 hastada arka sistem damar patolojisi mevcut değildi. Hastaların yapılan odyometrik incelemelerinde kranial görüntüleme ve HİT ile uyumlu lokalizasyonda sensorinöral işitme kaybı saptandı.

Sonuç:

Akut vestibüler sendrom ile başvuran hastalarda baş dönmesi, bulantı kusma ön planda olduğu için hastalar eşlik eden işitme kaybının farkında olmayabilir, nöroloji hekimleri de işitme kaybı olup olmadığını sorma alışkanlığına sahip değillerdir. Özellikle risk faktörü olan kişilerde izole işitme kayıplarının uç dal iskemisine de bağlı olabileceği düşünülerek uygun tedavi verilmelidir.

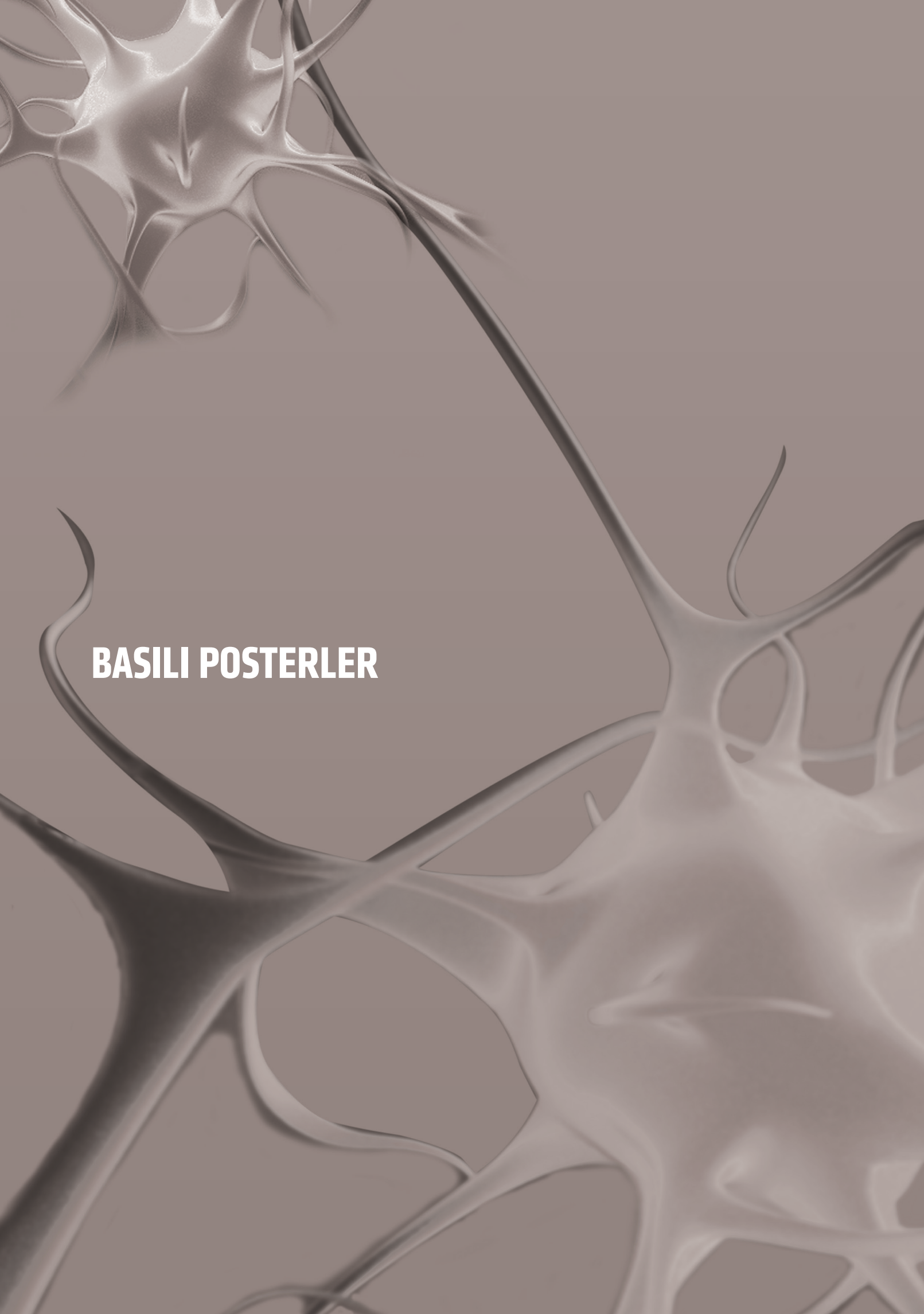

BASILI POSTERLER

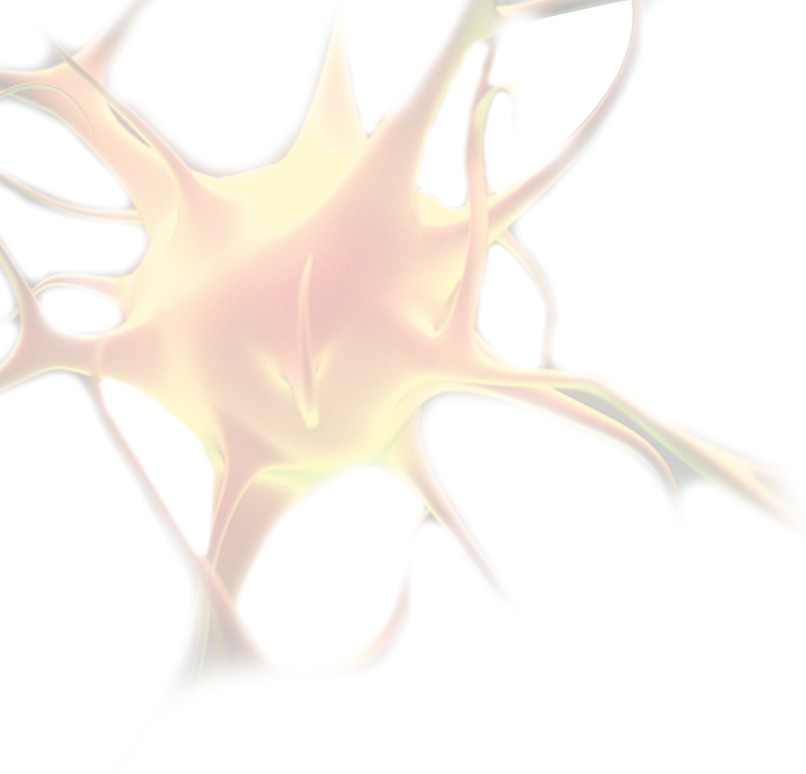

BP - 1 ELEKTROMİYOGRAFİ İNCELEMESİNİN NEDEN TEKRARLANDIĞINA İLİŞKİN DENEYİMLERİMİZ

IŞIL YAZICI GENÇDAL [1], AYŞE NUR ÖZDAĞ ACARLI [2], AHMET SERKAN EMEKLİ [2], AYŞE DENİZ ELMALI YAZICI [2], MEHMET BARIŞ BASLO [2], ALİ EMRE ÖGE [2], ELİF KOCASOY ORHAN [2]

[1] BAKIRKÖY DR. SADİ KONUK EĞİTİM VE ARAŞTIRMA HASTANESİ, NÖROLOJİ AD
[2] İSTANBUL ÜNİVERSİTESİ İSTANBUL TIP FAKÜLTESİ, NÖROLOJİ AD, KLİNİK NÖROFİZYOLOJİ BD

Amaç:

Takip ve/veya tanı doğrulama amacıyla elektromiyografi (EMG) incelemesinin tekrar istenmesi referans bir merkezin günlük pratiğinde sık karşılaşılan bir durumdur. Neden tekrar inceleme istendiğinin sorgulanması ve anlaşılabilmesi amacıyla EMG laboratuvarına yönlendirilen hastalar arasında son bir yıl içinde EMG incelemesi olanlar demografik ve elektrofizyolojik özellikleri ile iki farklı ayda kaydedilerek karşılaştırılmıştır.

Gereç ve Yöntem:

Laboratuvarımıza 26/11/2018-31/12/2018 tarihleri arasında (birinci dönem) başvuran 457 hastadan 35'i (%7,7) ile 01/07/2019-08/08/2019 tarihleri arasında (ikinci dönem) başvuran 487 hastadan 38'i (%7,8) çalışmaya dahil edildi.

Bulgular:

Birinci dönemde değerlendirilen otuz beş hastanın mevcut 48 EMG incelemesinin; 21'i üç ay, 11'i altı ay ve 16'sı da son bir yıl içinde yapılmıştı. EMG isteğinin en sık, motor nöron hastalığı (MNH) ve polinöropati tanılarına yönelik doğrulama veya takip amacıyla yapıldığı görüldü. On iki hastadan herediter/edinsel polinöropati, 7 hastadan MNH/radikülopati, 3 hastadan brakiyal pleksopati, 3 hastadan radikülopati, 2 hastadan fasiyal paralizi, 2 hastadan miyastenia gravis, 2 hastadan tuzak nöropati ön tanılarıyla, 4 hastadan ise periferik sinir yaralanması nedeniyle tekrar EMG istenmişti. İkinci dönemde değerlendirilen 38 hastanın toplam 41 EMG incelemesinin 13'ü üç ay, 12'si altı ay, 16'sı son bir yıl içinde yapılmıştı. Ondört hastadan herediter/edinsel polinöropati, 4 hastadan MNH/MMN, 11 hastadan radikülopati, 3 hastadan miyastenia gravis, 2 hastadan tuzak nöropati, 1 hastadan miyopati ön tanılarıyla, 3 hastadan da periferik sinir yaralanması nedeniyle tekrar EMG istenmişti. Yılın iki farklı döneminde tekrarlanan EMG incelemeleri değerlendirildiğinde hem sayısal hem de içerik olarak benzer oldukları saptandı.

Sonuç:

Bu çalışmada hem kış hem de yaz dönemlerinde, bir ay gibi kısa bir zaman diliminde EMG laboratuvarında değerlendirilen hastaların içinde daha önce EMG yapılmış olanlar gözden geçirilmiştir. Tekrar EMG yapılan hastaların sayısının toplam EMG sayısına oranla nispeten az olduğu görülmüştür. Hem ön tanılar hem de elektrofizyolojik bulgularda bir yıllık sürede belirgin bir fark olmadığı görülmüştür.

BP - 2 HASTA BİNA SENDROMU VE NÖROLOJİK SEMPTOMLAR

MAİDE NUR YILMAZ , CİHAD DÜNDAR

ONDOKUZ MAYIS TIP FAKÜLTESİ, HALK SAĞLIĞI AD

Amaç:

Dış ortam havasındaki zararlı bioaerosoller,kimyasal bileşenler,organik, inorganik kirleticiler kadar insanların gündelik hayatlarının büyük bir kısmının geçtiği iç ortamların hava kirliliği de büyük bir sorun teşkil etmekte ve birçok nörolojik yakınmaya sebep olmaktadır; bu derlemeyle hasta bina sendromu etyolojisine,semptomlarına ve alınması gereken önlemlere dikkat çekmeyi amaçladık.

Gereç ve Yöntem:

Araştırmanın verisi internet ortamında literatür taramasıyla toplanmıştır.

Bulgular:

Hava kirliliği önemli nörolojik hastalıklara da zemin hazırlayan küresel bir halk sağlığı sorunudur. İç mekanlardaki hava kirleticileri gazlar ve biyoaerosollar olarak iki grup altında toplanabilir. Gazlar; karbondioksit (CO_2), karbon monoksit (CO), azot dioksit (NO_2), ozon (O_3), kükürt dioksit (SO_2), formaldehit, uçucu organik bileşikler ve radondur. Dünya Sağlık Örgütü (WHO) 1982 yılında, hasta bina sendromunda görülen semptomları 5 kategori altında listelemiştir: 1. Göz, burun ve boğazda tahriş 2. Nörolojik semptomlar: baş ağrısı, baş dönmesi, bulantı, kusma, fiziksel ve zihinsel yorgunluk, hafıza kaybı, konsantrasyon eksikliği. 3. Deride gözlenen tahriş: deride kızarıklık, ağrı, kaşıntı ve kuruluk. 4. Nedeni belli olmayan aşırı duyarlılık reaksiyonları: astım olmayan kişilerde astım benzeri semptomlar, göz ve burun akıntısı. 5. Koku ve tat bulguları: koku ve tat duyusunda değişiklikler. Bu semptomlar bina içinde girildikten belli bir süre sonra başlar ve iç ortamın terk edilmesiyle düzelme eğilimindedir.

Sonuç:

Hastanın mesleki ve iç ortam fiziksel koşulları hakkında anemnezinin alınması semptomlarının etyolojisini aydınlatmaktadır. Hasta bina sendromuna bağlı olarak görülen semptomları azaltabilmek için; kirletici emisyonlarının azaltılması ve uygun iklimlendirme şartlarının sağlanması gereklidir.Bu durumda yeşil bina uygulamaları ve çalışanlar için iş sağlığı güvenliği uygulamaları önem kazanmaktadır.

BP - 3 EPİLEPSİ HASTALARINDA METABOLİK SENDROMUN DEĞERLENDİRİLMESİ

FARUK KIRGIOOĞLU [1], BERRİN BERBER [1], FATMANUR AVCI [1], ŞULE GÜNEŞ [1], ZEYNEP ERDEM [1], H.BANU AYDIN [3], MÜBERRA ÇİL [3], ESRA GÜNEŞ [3], İPEK MİDİ [2]

[1] MARMARA ÜNİVERSİTESİ TIP FAKÜLTESİ
[2] MARMARA ÜNİVERSİTESİ TIP FAKÜLTESİ, NÖROLOJİ AD

[3] MARMARA ÜNİVERSİTESİ SAĞLIK BİLİMLER FAKÜLTESİ, BESLENME VE DİYETETİK BÖLÜMÜ

Amaç:

Epilepsi polikliniğimizde takipli hastalarda metabolik sendrom riskini saptamak, insülin direnci>2.5 olan ve/veya trigliserid değeri yüksek bulunan, vücut kitle indeksi>25 kg/m2 olan hastalarda kişiye özel verilen diyet-egzersiz programının nöbet sayısı ve günlük yaşam üzerine etkisinin araştırılması

Gereç ve Yöntem:

Hastalarda detaylı nöbet sorulaması yapılmış, açlık kolesterol, LDL-K, HDL-K, trigliserid, açlık kan şekeri, eş zamanlı insülin değerlerine bakılmış, boy ve kilo ölçümü yapılarak vücut kitle indeksi (VKİ) hesaplanmıştır. İnsülin direnci saptanan, trigliserid, kolesterol değerleri ve VKİ yüksek olan hastalara kişiye özel diyet ve egzersiz programı uygulanmış, üç ay sonra elde edilen veriler başlangıç değerleri ile karşılaştırılmıştır.

Bulgular:

Otuzyedi (20 E, 17 K) hastanın %78.3ü fazla kilolu-obez sınırında, %32.4ünde insülin direnci, %21.6sında triglisedi yüksekliği saptanmıştır. 14 hasta diyet ve egzersiz programına alınmış ancak 2 hasta programa devam edememiştir. Diyet ve egzersizi düzenli uygulayan hastalarda bel çevresinde, vücut yağ oranında ve VKİ de düşme, yaşam kalitesinde artma, nöbet sayısında sınırlı oranda azalma izlenmiştir.

Sonuç:

Epilepsi polikliniğinde sıklıkla hastaların nöbet çizelgeleri ön planda değerlendirilken, metabolik ve kardiyovasküler riskler açısından da farkındalığın arttırılması önem taşımaktadır. Kesitsel bir sürede yapılan bu çalışmada hastaların özellikle fazla kilolu olduğu ve kardiyovasüler risk faktörleri taşıdığı dikkat çekmiştir. Bu konuda daha fazla sayıda hasta üzerinde yapılacak gelişmiş çalışmalara ihtiyaç vardır.

BP - 4 LEVELS OF ACTİVATED PARTİAL THROMBOPLASTİN TİME İN CASE-CONTROL STUDY OF PATİENTS PRESENTİNG WİTH ACUTE İSCHEMİC STROKE

COSKUN KERALA [1], DRAGANA PETRVOSKA-CVETKOVSKA [1], MELDA EMİN [2]

[1] UNİVERSİTY CLİNİC OF NEUROLOGY, MEDİCAL FACULTY OF SKOPJE, SS. CYRİL AND METHODİUS UNİVERSİTY
[2] MEDİCAL FACULTY OF SKOPJE, SS. CYRİL AND METHODİUS UNİVERSİTY

Amaç:

Various associations between activated partial thromboplastin time (aPTT) and the occurrence of acute ischemic stroke (AIS) has been reported. The aim of the present study was to retrospectively investigate the association between the aPTT and the occurrence of acute ischemic stroke in case-control design.

Gereç ve Yöntem:

Hospital records of 493 patients admitted at the University Clinic of Neurology presenting with AIS and 127 patients where AIS was excluded were included in the analysis, for the time frame of the from 01-01-2017 to 31-12-2018. The records contained data patient's demographics, follow-up computed tomography for confirmation of AIS, medical history and aPTT values measured in the first 12 hours of hospital admission.

Bulgular:

Of all 675 candidates for analysis recorded to have AIS in the presented time range, the records of 493 (75%) patients sufficient and proper medical records on the variables of interest, while from 279 patients where AIS was excluded, records of 127 patients (45.5%) were with complete documentation. The mean age of the cases group was 67.4 years (SD +- 6.2 years), while the mean age of the control group was 63.7 years (SD +- 8.4 years). Comparison of both groups with independent t-test yielded reverse, albeit insignificant statistical association (p = 0.08).

Sonuç:

Our data renders the investigation of aPTT as a biomarker of stroke as potential aid in the acute differentiation of patients presenting with ischemic stroke.

BP - 5 NADİR BİR BİRLİKTELİK OLAN GUİLLAN-BARRE SENDROMU VE TRANSVERS MYELİT OLGUSU

AHMET MAĞRUR KARAGÜLMEZ , SELMA TEKİN , ÇAĞDAŞ ERDOĞAN

PAMUKKALE ÜNİVERSİTESİ TIP FAKÜLTESİ, NÖROLOJİ AD

Olgu:

GİRİŞ VE AMAÇ: Guillain-Barré sendromu ve transvers myelit, periferik ve merkezi sinir sisteminin demiyelinizan hastalıklarıdır. Bu hastalıkların birlikteliği literatürde nadiren bildirilmiştir. Her 2 hastalık da sıklıkla paraparezi tablosu ile karşımıza gelmektedir. Olgumuz, her 2 durumun kriterlerini karşılamış olup transvers myelit ve Guillan Barre Sendromunun aynı anda görüldüğü nadir bir vaka olduğu için sunulmaya değer bulunmuştur.

OLGU SUNUMU: 70 yaşında kadın hasta, 1 ay önce bacaklarda güçsüzlük ve idrar inkontinansı şikayetleriyle nöroloji polikliniğinde değerlendirildi. Nörolojik muayenesinde bilateral alt ekstremite kas gücü 3/5, derin tendon refleksleri hipoaktif saptandı. Beyin görüntülemesi normal olan hastanın lomber MRG görüntülemesinde L3-4 düzeyinde T2de hiperintens, kontrastlanan alan izlendi. Bilinen diyabeti olmayan hastanın yapılan EMG 'nde alt ekstremitede hakim sensorimotor polinöropati saptandı. Bunun üzerine hastada ön tanıda transvers myelit (TM) ve Guillan-Barre Sendromu (GBS) düşünüldü. Vaskülitik ve enfeksiyöz belirteçlerinde anormallik izlenmedi. Anti MOG Ab ve NMO antikorları negatif saptanan hastanın yapılan lomber ponksiyonunda albumino-sitolojik dissosiyasyon izlendi. Hastaya 7 gün süreli IV metil prednizolon tedavisi uygulandı. Steroid tedavisinden belirgin fayda görmeyen hastaya intravenöz immunglobulin tedavisi verildi, tedaviden fayda gören hasta önerilerle taburcu edildi.

TARTIŞMA VE SONUÇ: GBS, akut inflamatuar periferik polinöropatidir. Öte yandan, akut transvers miyelit, omuriliğin ani başlangıçlı motor, duyusal ve otonomik bulguları olan demiyelinizan bir hastalığıdır. GBS ve TMnin birlikteliği, otoimmuniteyi tetikleyen etmenlerle özellikle de enfeksiyonlarla ilişkili olarak nadir de olsa görülebilmektedir. GBS ve TM birlikteliği olan hastaların tedavisinde tek başına kortikosteroid kullanımı etkin değildir. GBS veya TM ön tanısı olan tedaviye cevap vermeyen veya iyileşmesi beklenenden daha fazla zaman alan hastalarda bu iki hastalığın bir arada görülebileceği akılda bulundurulmalıdır.

BP - 6 İDİYOPATİK SİYATİK NÖROPATİ: OLGU SUNUMU

BERİN İNAN [1], CAN EBRU BEKİRCAN-KURT [1], ONUR AKÇA [2], ERSİN TAN [1]

[1] HACETTEPE ÜNİVERSİTESİ TIP FAKÜLTESİ, NÖROLOJİ AD
[2] İNTEGRA TIBBİ GÖRÜNTÜLEME MERKEZİ

Giriş:

Siyatik nöropati, alt ekstremitenin en sık görülen nöropatilerinden biridir.Travma, cerrahi, enjeksiyonlar, vasküler olaylar ya da tümörler siyatik nöropatiye neden olabilmektedir.İdiyopatik vakalar ise tüm siyatik nöropatilerin %6-10'unu oluşturmaktadır.

Vaka:

On dokuz yaşında erkek hasta viral üst solunum yolu enfeksiyonundan 3 ay sonra başlayıp, 2 yıldır süregelen sol kalça ve uyluk bölgesinde ağrı, solda düşük ayak yakınmasıyla başvurdu. Nörolojik muayenesinde solda diz fleksiyonu, ayak eversiyonu ve inversiyonu 4/5 (MRC motor skalasına göre), ayak dorsifleksiyonu 1/5 kuvvetindeydi. Sol bacak laterali ve ayak dorsumunda hipoestezisi vardı,solda aşil refleksi alınmıyordu.Elektrofizyolojik inceleme; sol siyatik sinirin tüm dallarında ağır ve kronik akson kaybı ile karakterize, proksimal yerleşimli lezyonuyla uyumluydu. Manyetik rezonans incelemede de sol siyatik sinirde lumbal ve sakral sinir köklerinden başlayarak popliteal fossa 10 cm distaline kadar uzanan yaygın kalınlaşma ve yoğun kontrast tutulumu izlendi. Sinire bası yapan ya da siniri infiltre eden herhangi bir patoloji izlenmedi.Viral enfeksiyonun tetiklediği immün sürecin nöropati gelişimine yol açmış olabileceği düşünüldü.Siyatik sinirin ödemli ve inflame görünümü nedeniyle 6 ay oral metilprednizolon tedavisi ve takiben intravenöz immunoglobulin tedavisi uygulandı. Tekrarlanan elektrofizyolojik incelemede minimal derecede reinnervasyon ile karakterize bir iyileşme gözlendi, klinik düzelme de minimal düzeydeydi.

Tartışma:

Siyatik nöropatinin en sık klinik prezentasyonlarından biri düşük ayaktır.Düşük ayak pek çok klinik sendromla ilişkili olabileceğinden, klinik ve muayene bulgularının yanı sıra elektrofizyolojik incelemeler ve görüntüleme yöntemleri de ayırıcı tanıda önem kazanmaktadır.Tedavide varsa altta yatan nedenin tedavisi, immün ve destekleyici tedaviler, fizik tedavi uygulamaları yararlı olabilmektedir.Elektrofizyolojik incelemeleri ve demonstratif MR görüntüleriyle sunduğumuz bu vakada immün tedavinin geç dönemde başlanmış olmasının, iyileşme sürecini olumsuz etkilemiş olduğu düşünülmüştür.

BP - 7 PANTOTENAT KİNAZ İLE İLGİLİ NÖRODEJENERASYON (PKAN)

SELMA AKKAYA ARI , ZEYNEP MELTEM ARSLAN , SERKAN DEMİR , ERDEM TOĞROL , FATİH ÖZDAĞ

İSTANBUL SULTAN ABDÜLHAMİD HAN EĞİTİM VE ARAŞTIRMA HASTANESİ

Olgu:

PANTOTENAT KİNAZ İLE İLGİLİ NÖRODEJENERASYON (PKAN), PANK2 genindeki otozomal resesif mutasyonlar nedeniyle oluşan çocukluk çağında başlayan ve hızla ilerleyen, nadir görülen nörodejeneratif bir hastalıktır.PKAN distoni, kaslarda rijidite, koreoatetoz gibi ekstrapiramidal bulgular ve kortikospinal disfonksiyonun görüldüğü bir hastalıktır. Ayrıca mental değişiklikler ve demans, hastalığın ilerleyici olması ve hastaların genellikle erişkin çağda kaybedilmeleri diğer klinik özellikleridir. Hastalık; klinik bulgular, seyir, MRI bulguları ve diğer benzer hastalıkların dışlanması ile tanı alır . Tanıda PANK2 geninin moleküler analizi altın standarttır. Bu gen, pantotenat kinaz enzimini kodlar ve demir dahil beyinde potansiyel olarak zararlı bileşiklerin birikmesine neden olabilir. PANK2, PKAN ile ilişkili olduğu bilinen tek gendir. T2 ağırlıklı manyetik rezonans görüntüleme (MRG)'de globus pallidusdaki, merkezinde hiperintens bir odağın yer aldığı ve demir birikimine bağlı hipointens

halkanın çevirdiği görünüm "kaplan gözü işareti" olarak adlandırılmaktadır. PKAN'da kaplan gözü işareti yaygın olarak tanımlanmaktadır.Multipl sklerozlu hastalarda da beyinde demir birikimi gösterilmiştir.Bu nedenle daha önce MS tanısı ile takip edilmiş olan olgumuzun zamanda ve mekanda yayılım kriterlerini karşılayan aynı zamanda PKAN düşündüren MR bulgularını tartışmak istedik. 25 yaşında erkek hasta gün içi uyuma ve algı problemleri ile nöroloji polikliniğine başvurdu.2 yıl önce okul başarısında düşme gün içi uyku hali gözlenen hastanın zaman içinde denge ve algı problemleri başlamış. Anne-baba akraba ve amca çocuklarında yürüme güçlüğü öyküsü mevcut. Muayenesinde yer ve zaman yöneliminde ılımlı bozukluk, reaksiyon zamanında uzama, duygulanımda küntlük ve apatik görünüm saptandı.Bilateral oftalmopleji hızlı fazı bakış yönüne vuran nistagmusu mevcuttu. Bradimimikti. Motor defisit yoktu.Ataksik yürüme ve rhomberg pozifliği mevcuttu.Dilde fasikülasyonları gözlendi.Sağ taban cildi yanıtı ekstensördü.Tam kan ve serum biyokimyasal testlerde özellik saptanmadı. Beyin MRG'de T2 ağırlıklı çekimlerde bilateral globus palliduslarda hipointensitite ,periventriküler alana uzanan T2 hiperintensite değişiklikleri mevcut.Beyin omurilik sıvısı oligoklonal band pozitifti. 2017 tarihli MRG ile birlikte değerlendirildiğinde periventriküler lezyonlarında artış ve yeni sağ frontal jukstakortikal lezyonu saptanan, zamanda ve mekanda yayılım kriterlerini karşılayan aynı zamanda PKAN düşündüren MR bulguları mevcut olan hastanın PANK2 gen mutasyonu sonucu beklenmektedir.

BP - 8 NÖROSARKOİDOZ

SELMA AKKAYA ARI , SERKAN DEMİR , ERDEM TOĞROL , FATİH ÖZDAĞ

İSTANBUL SULTAN ABDÜLHAMİD HAN EĞİTİM VE ARAŞTIRMA HASTANESİ

Olgu:

Nörosarkoidoz: Sarkoidoz akciğer, lenf nodları, cilt ve göz tutulumu gibi birçok organ veya sistemi etkileyen inflamatuar multisistemik granülomatoz bir hastalıktır.Sarkoidozda santral sinir sistemi tutulumu sık değildir.Kraniyal sinirler en sık etkilenirken, nörosarkoidoz beyin parankimi, periferik sinir, leptomeningeal alan ve spinal kordu da tutabilmektedir.Kesin tanı klinik ve radyolojik birlikteliğe eşlik eden histopatolojik nonkazeifiye granulomların tespiti ile konulur.Nörosarkoidozda klinik takip ve tedaviye ait bilgiler, hastalığın nadir görülmesi nedeniyle yetersizdir; mortalite ve morbidite açısından erken tedavinin önemli olduğu bildirilmektedir.Tedavide kortikosteroidler ilk sırada yer alırken dirençli olgularda immünsüpresif tedaviler uygulanabilmektedir. Olgumuz 24 yaşında erkek hasta; 6 ay önce başlayan baş dönmesi ve son dönemde eklenen unutkanlık,dalma,bulantı-kusma,halsizlik şikayetleri ile nöroloji polikliniğine başvurdu.Fizik muayenede batın hassastı , yüz ve alında ciltten kabarık kızarık lekeler gözlendi. Dinlemekle ral pozitifti.Nörolojik muayenesinde hızlı fazı sola vuran nistagmus, gövde ataksisi ve rhomberg pozitifliği mevcuttu.Kan sayımı ve serum biyokimyasal testlerde özellik saptanmadı. MR da T2 ağırlıklı kesitlerde hiperintens lezyonları saptanan hastanın postkontrast frontal-temporal-serebellar-bazal sisterna düzeyinde leptomeningeal nodüler kontrast tutulumları izlendi. PA akciğer grafide bilateral hiler LAP ve toraks BT de subplevral yerleşimli nodüler görünüm mevcuttu.Solunum fonksiyon testi orta dereceli restriksiyon olarak değerlendirildi.BCG skarı pozitif ve PPD testi 2 kez 0 mm olarak ölçüldü. Serum ACE ve 24 saatlik idrar Ca normal aralıktaydı.Batın USG lenfadenit olarak değerlendirildi .Eksizyonel beyin biyopsi yapılan hastanın histopatolojik incelemesinde kazeöz olmayan granülamatöz inflamasyon saptandı.Klinik , sistem tutulumları ,kranial MR ve biyopsi sonuçları ile nörosarkoidoz tanısı alan hastaya 5 gün pulse 1gr steroid tedavi uygulandı ve oral prednol tedavi ile devam edildi.Çekilen EEG de generalize epileptiform anomali saptanması üzerine levetresetam tedavi başlandı.Kontrolde şikayetlerinin kaybolduğunu belirten hastanın steroid tedavisi ve levetiresetam tedavisi devam ediyor .Sarkoidoz olgularında %5-15 sıklıkta ilk 2 yıl içinde sinir sistemi tutulumu görülebilmektedir.Bu olgu, sarkoidozda nörolojik tutuluma ait klinik semptomların nadir olarak görülmesi ve nörolojik belirtilerin başlangıç semptomları olarak ortaya çıkabildiğine dikkat çekilmesi amacıyla sunulmuştur.

BP - 9 TOTAL OFTALMOPAREZİNİN SELİM BİR SEBEBİ OLAN MİLLER-FİSCHER SENDROMU

SELİN BETAŞ , MURAT AKIN , SELMA TEKİN

PAMUKKALE ÜNİVERSİTESİ TIP FAKÜLTESİ, NÖROLOJİ AD

Olgu:

GİRİŞ VE AMAÇ: Miller-Fisher sendromu, Guillain-Barré sendromunun nadir görülen bir varyantı olup, muhtemel geçirilmiş bir enfeksiyonu takiben eksternal oftalmopleji, arefleksi ve ataksi triadıyla karakterizedir. Anti-GQ1b antikorlarının patogenezde rol oynadığı düşünülmektedir. Total oftalmoparezinin önemli bir sebebi olup, nadir görülen bir sendrom olması nedeniyle olgumuzu sunmayı planladık.

OLGU SUNUMU: 63 yaşında kadın hasta, ani başlayan dengesizlik, göz hareketlerinde kısıtlılık, yutma güçlüğüyle nöroloji polikliniğinde değerlendirildi. Hastanın 1 hafta önce gribal enfeksiyon geçirdiği belirtildi. Nörolojik muayenesinde bilateral total oftalmopleji, solda pitozis, nazone konuşma, derin tendon reflekslerinde azalma ve ataksik yürüyüş saptandı. Beyin, spinal görüntülemeleri normal olup EMG 'nde bilateral sural sinir iletisi alınamadı. Lomber ponksiyonda BOS proteini 4.33 g/dl (yüksek) bulundu, pleositoz yoktu. Enfeksiyöz markerlar ve asetilkolin respetör antikoru negatif saptanan hastanın mestinon testine yanıtı alınamadı, serumda anti-GQ1b antikor pozitifliği saptandı. Klinik ve muayene bulgularına göre Miller-Fisher sendromu (MFS) tanısı düşünülen olguya beş gün IVIG tedavisi verildi. Tedaviden bir kaç gün sonra ataksi ve ilerleyen dönemde oftalmopleji tamamen düzeldi. TARTIŞMA VE SONUÇ: Guillain-Barré sendromu otoimmun olduğu düşünülen, kranial ve spinal sinirler ile köklerinin akut demiyelinizan, inflamatuvar bir hastalığıdır. MFS tanısı tipik triad ile konmasına rağmen, hastalar bu klinik bulguların birkaçı ile başvurabilirler. Anti-GQ1b otoantikoru MFSde hastalığın ilk haftasında, albuminositolojik disosiyasyon ortaya çıkmadan da pozitif bulunmaktadır. İleri yaş dönemde oftalmoparezi sebepleri arasında beyin sapı iskemisinden, miyastenia graves, MFS gibi çok çeşitli hastalık grubunun olması ve farklı tedavi modalitelerinin bulunması nedeniyle ayırıcı tanı oldukça önemlidir. Olgumuzu, ayırıcı tetkiklerin hızla yapılması sonucunda nadir görülen bir sendrom olan MFS tanısı koyup, tedaviye yanıtın oldukça iyi olduğunu belirtmek amacıyla sunuma değer bulduk.

BP - 10 FAHR HASTALIĞI/SENDROMU: ÜÇ OLGU SUNUMU

HATİCE ÖMERCİKOĞLU ÖZDEN , EZGİ VURAL , DİLEK GÜNAL

MARMARA ÜNİVERSİTESİ TIP FAKÜLTESİ HASTANESİ

Olgu:

Giriş:Fahr Hastalığı/Sendromu; bilateral striato-pallido-dentat kalsinozis olarak tanımlanan, nörodejeneratif, radyolojik olarak serebellum, periventriküler beyaz madde ve basal gangliada; simetrik, bilateral, idiyopatik kalsifikasyon ile giden bir durumdur. Klinik korelasyon ile birlikte radyolojik tutulum, kalsiyum metabolizmasındaki bozukluk Fahr Hastalığı ve Fahr Sendromu arasındaki farkı belirlemede önem taşır. Kliniğimize farklı klinik bulgular ile başvuran 49, 58 ve 69 yaşlarında 2 kadın, 1 erkek vaka sunulmuştur.

Vaka-1 :49 yaşında erkek, annesi ve dayısında benzer şikayetler ile Fahr Hastalığı tanısı almış. Kranial bt incelemesinde bilateral basal ganglia, serebellum ve periventriküler alanda hiperintens kalsifiye alanlar görüldü. Serum kalsiyum, fosfor ve parat hormon düzeyleri normal olup, başağrısı ve konuşma bozukluğu şikayeti ile başvurmuştu.

Vaka-2: 58 yaşında, unutkanlık ve ellerinde titreme şikayeti ile başvurmuş, serum kalsiyum, fosfor düzeyi normal, parathormon düzeyi yüksek saptanmış, yapılan 24 saatlik idrarda kalsiyum düzeyi normal gelmesi üzerine dahiliye bölümünde ileri tetkikleri devam eden, kranial bt incelemesinde bilateral serebeller hemisferlerde, beyin sapında, bilateral talamusta, basal gangliada ve serebral hemisferlerde intensite artışları ve kalsifiye alanlar görülen, annesinde de benzer kranial görüntüleme bulguları saptandığı yakınları tarafından ifade edilen hasta.

Vaka-3:69 yaşında kadın, baş dönmesi, dengesizlik ,sol tarafında kısmi güçsüzlük ile başvuran, serum kalsiyum, fosfor, parathormon düzeyleri düşük saptanan, özgeçmişinde koroner by-pass, hiperlipidemi, hipertansiyon dışında özellik olmayıp soygeçmişinde baba tarafında benzer şikayetlerinin olduğu ifade edilen, kranial bt incelemesinde bilateral basal ganglion, serebellum ve talamusta yaygın ve yoğun kalsifikasyon görülen hasta.

Sonuç:Bilateral striato-pallido-dentat kalsinozis farklı semptom ve klinik bulgularla karşımıza çıkabileceği için, görüntüleme ve laboratuvar bulguları ile birlikte ayırıcı tanıda akılda bulundurulmalıdır.

BP - 11 SEREBROTENDİNOZ KSANTOMATOZİS

AYŞE ŞENER , UTKU OĞAN AKYILDIZ

AYDIN ADNAN MENDERES ÜNİVERSİTESİ HASTANESİ

Olgu:

GİRİŞ: Serebrotendinöz ksantomatozis, nadir görülen otozomal resesif gecisli bir lipid depo hastalıgıdır. 2. kromozomun uzun kolundaki 9 ekzonlu CYP27A1 genindeki mutasyon sonucu ortaya çıkar.Bu gen safra asit sentezinde yer alan ve mikrozomal bir enzim olan sterol-27 hidroksilazi kodlar.Bu hastalıkta safra asidi sentezi bozulmuştur, safra alkollerinin konsantrasyonu ile plazma ve dokularda kolestanol oluşumu artmıştır. CTX'te görülen semptomların nedeni kolestanolün çeşitli dokularda birikmesidir; katarakt, tendon ksantomaları ve merkezi sinir sisteminde birikimler görülür.

OLGU:24 yaşında erkek hasta dengesizlik şikayetiyle polikliniğimize başvurdu. Öyküsünden anne babanın akraba olduğu öğrenildi.Epilepsi nedeniyle takip ediliyor.Mental retarde,bilateral her iki gözden katarakt nedeniyle opere. Hastanın yapılan muayenesinde genel durum iyi, bilinç açık oryante koopere,pupiller izokorik ışık refleksi:+/+,fasyal sinir intakt ,kas gücü tam,tonus azalmış,dtr artmış,babinski +/+,yürüyüş ataksik, Mib yok.,bilateral aşil ,patella ve dirsekte ksantom ile uyumlu lezyonlar mevcut.Hastanın Kranial MR'ı çekildi.Ilımlı atrofik değişiklikler, ventriküler sistemde belirginleşme. bilateral periventriküler ve supraventriküler beyaz cevher, serebellum her iki dentat nükleus düzeyinde T2-Flair sinyal intensite artışları(primer hastalığına sekonder?). şeklinde raporlandı. hasta genetik bölümüne konsülte edildi. Gen analizi yapıldı ancak henüz sonuçlanmadı. Endokrin bölümüne danışılarak hastaya pravastin 10 mg ve kenodeoksikolik asit başlandı.Osteoporoz açısından DEXA çekimi yapılması ve kardiyak tutulum açısından EKO yapılması planlandı.

SONUÇ: Serebrotendinöz ksantomatozis hastalarında erken tanı ve tedavının nörolojik semptomları iyileştirdiği bilinmekte olup bu şekilde piramıdoserebellar bulgularla gelen ve ksantomları gözlenen olgularda mutlaka ayırıcı tanı açısından değerlendirmek oldukça önemlidir.

BP - 12 REKÜRREN İDYOPATİK İNTRAKRANİYAL HİPERTANSİYON-OLGU SUNUMU

ECE GÖK DURSUN [1], IŞIN ÜNAL-ÇEVİK [1], HAYYAM KIRATLI [2], AYŞE İLKSEN ÇOLPAK [1]

[1] HACETTEPE ÜNİVERSİTESİ TIP FAKÜLTESİ, NÖROLOJİ AD
[2] HACETTEPE ÜNİVERSİTESİ TIP FAKÜLTESİ, GÖZ HASTALIKLARI AD

Olgu:

GİRİŞ: İdyopatik İntrakraniyal Hipertansiyon (İİH), beyinde yer kaplayıcı lezyon ya da ventriküler genişleme olmaksızın, normal BOS bulgularının olduğu, intrakraniyal basınç artışı (>250 mm/su) na bağlı başağrısı ve görme kaybı ile giden klinik bir tablodur. İnsidansı genel populasyonda kadınlarda 100.000de 0.9 iken, obez kadınlarda 100.000de 19'a yükselmektedir. Hastalık asemptomatik seyredebileceği gibi erişkin hastaların %24'ünde total görme kaybı yada ciddi görme bozukluğu izlenebilmektedir.

OLGU:24 yaşındaki kadın hasta, 2012 yılında bulanık görme, baş ağrısı şikayetleri ile İİH tanısı almış ve sonrasında düzensiz asetozolamid kullanımı mevcut. 2014 yılında semptomlarda kötüleşme nedeniyle merkezimizde değerlendirildiğinde BOS açılış basıncı 400 mm/su tespit edilmesi üzerine asetazolamid ve topiramat tedavilerine ek olarak sağ göze optik sinir kılıfı fenestrasyonu(OSKF) uygulandı. Takiplere devam etmeyen ve düzenli tedavi almayan hasta 2018 yılı Haziran ayında hızlı kilo alımını takiben gelişen sağ gözde görme kaybı şikayeti ile başvurdu. BOS açılış basıncı 630 mm/su olarak ölçülen hastada papilödem ve görme alanında sağda totale yakın kayıp, solda ise nazalde basamaklanma şeklinde kayıp tespit edildi. Yüksek doz asetazolamid ve topiramat tedavisi başlandı. Önce sol göze izlemde ise sağ

göze OSKF uygulandı. BMI 35.16 olan hasta diyet altında 10kg verdi.Takiplerinde papilödemde belirgin düzelme izlenmesine karşın sağda sekel alan defekti kaldı.

TARTIŞMA: İİH de rekürrens sık görülmemekle beraber, kilo alımı, gebelik , hipertansiyon, uyku apnesi ve medikasyon gibi durumlar rekürrens için risk faktörleridir. Rekürrens sıklıkla hastamızda olduğu gibi tedavinin kesildiği dönemlerde izlenmektedir. Hastaların bu olasılık için iyi uyarılması, uzun süreli ve yakın takibi önemlidir.

BP - 13 ADALİMUMAB SONRASI GELİŞEN ATİPİK PRES OLGUSU

ESRA TURĞUT , İLKNUR YARDIMCI , BAHAR SAY , MURAT ALPUA , UFUK ERGÜN

KIRIKKALE ÜNİVERSİTESİ TIP FAKÜLTESİ, NÖROLOJİ AD

Olgu:

Giriş: Posterior reversibl ensefalopati sendromu (PRES) baş ağrısı, görme bozuklukları, nöbetler, konfüzyon ile karakterizedir (1,2). Patogenezinde serebral vasküler oto-regülasyon bozukluğu, endotel disfonksiyonu ve vazojenik ödem yer alır (1). Görüntülemede bilateral, oksipitalde belirgin ayrıca frontal, pariyetal ve bazal ganglionları da içeren beyaz cevher lezyonları ve bu alanlarda vazojenik ödeme ait diffüzyon kısıtlaması izlenir. Etyolojide preeklampsi, böbrek yetmezliği, enfeksiyonlar, immünosüpresifler, hiperkalsemi bulunmaktadır. Bu yazıda Crohn hastalığı nedeniyle immünosupresif ilaç kullanan, PRES gelişen olguyu sunmak istedik.

Olgu sunumu: 46 yaşında erkek hasta Crohn aktivasyonu ile gastroenteroloji kliniğinde takip edilirken ani gelişen bilinç bulanıklığı nedeniyle tarafımıza konsulte edildi. Özgeçmişinde diabet olup prednizolon, mesalazin, rifaksimin, pankreatin, azotiyopürin ve adalimumab kullanmaktaydı. Kaşektik görünümde, eklem deformiteleri vardı. Vitalleri normaldı. NM'de bilinci kapalı, ağrılı uyarandan kaçınma ve bilateral babinski mevcuttu. Glukoz, elektrolitler, BFT, KCFT, CBC, kan gazı normaldi. Diffüzyon MRG, beyin BT, MR venografi doğaldı. Yoğun bakıma alındı. Birgün sonraki diffüzyon MRG'da bilateral frontal, paryetal ve oksipital subkortikal beyaz cevherde ve korpus kallozumda diffüzyon kısıtlaması izlendi. İzlemde saturasyonu düştü, entübe edildi. Akciğer enfeksiyonu nedeniyle antibiyoterapiye başlandı. Dördüncü günde gözler spontan açık, GKS: 6'dıydı. Solunumu düzeldi ve T tüpe alındı. Immunosupressif kullanımı nedeniyle kanda JC virus bakıldı, negatifti. 10. günde çekilen kranial MRG ve difüzyon MRG'de önceki diffüzyon kısıtlayan alanlarda tama yakın regresyon görüldü. Hastada immunsupresif ve toksik ilaç kullanımına bağlı PRES düşünüldü.

Sonuç: PRES en sık preklampsi, hipertansiyona bağlı izlenmektedir. İmmunosupressif ajan kullanan olgularda mortal olabilen progressif multifokal lökoensefalopati yanı sıra PRES'de akılda tutulmalıdır. Literatürde adalimumab sonrası PRES gelişen olgu daha öncede bildirilmiştir (3).

BP - 14 PSİKİYATRİK SEMPTOMLAR VE MULTİPL SKLEROZ

SİNAN ELİAÇIK , SERDAR AYKAÇ , FUNDA UYSAL TAN

ÇORUM EROL OLÇOK EĞİTİM ARAŞTIRMA HASTANESİ

Olgu:

İlk yakınma olarak içe kapanma, konuşmada azalma, yorgunluk, unutkanlık şikayetleri ve baş ağrısı ile başvuran iki bayan hasta yapılan tetkikler ve muayene sonucu ile multipl skleroz (MS) tanısı almıştır. Psikiyatrik belirtilerin tezahürü, yerleşik MS'de yaygın olmakla birlikte, MS hastalığının bu belirtilerle ilk ortaya çıkımı daha nadirdir. Araştırmalar, MS'li hastaların yarısından fazlasının hastalık sırasında depresyon veya başka bir psikiyatrik semptom geliştirdiğini, bu semptomların ihmalinin komplikasyonlarla sonuçlanabileceğini göstermiştir (1). Tartışma MS kadınlarda daha sık görülen, santral sinir sisteminin demiyelinizan bir hastalığıdır. Görme bozukluğu, duyu bozuklukları, ekstremitelerde motor fonksiyon kaybı, denge bozukluğu, cinsel işlevlerde bozukluk, mesane ve bağırsak sfinkter bozukluğu gibi farklı nörolojik defisitlerle ortaya çıkabilir. Ayrıca, bilişsel işlevlerde bozulma ve psikiyatrik bozukluklar gibi zengin bir semptom profiline de sahiptir (2). Psikiyatrik semptom çeşitliliği yanında multipl skleroza en çok depresyon eşlik etmektedir ve ilk semptom olarak psikiyatrik bulguları olan vaka örnekleri literartürde sunulmuştur (3). Sonuç MS'de belirtiler klinik ortaya çıkım ve hastalık seyri hastadan hastaya çok büyük değişiklikler gösterebilir. Etyopatogenezide dikkate alındığında tedaviye dirençli psikiyatrik bulguları olan hastalarda MS ve diğer demiyelinizan süreçleri akılda tutmak gereklidir.

Kaynaklar 1. Jongen PJH. J Psychiatric onset of multiple sclerosis. Neurol Sci. 2006;245:59–62. 2. Ropper AH, Brown RH, Principles of Neurology, Eighth edition 2005;36:771-772. 3. Smith EJ.Multiple sclerosis presenting with erotomanic delusions in the context of "Dont ask, dont tell"; Mil Med. Vol. 174. Mar: 2009 297–298.

BP - 15 HİPOKALEMİK PERİYODİK PARALİZİ OLGU SUNUMU

NURSU ERDOĞAN , AYLİN YAMAN , SERKAN ÖZBEN

SAĞLIK BİLİMLERİ ÜNİVERSİTESİ ANTALYA EĞİTİM VE ARAŞTIRMA HASTANESİ

Olgu:

Giriş Periyodik paralizi kas güçsüzlüğü atakları ile seyreden iyon kanalı bozukluğuna bağlı nadir bir hastalıktır. Açlık, egzersiz, yüksek karbonhidratlı beslenme ile tetiklenebilmektedir. Periyodik paraliziler en sık hipokalemik olmak üzere, hiperkalemik veya normokalemik tipte olabilir. Otozomal dominant kalıtım göstermekle birlikte edinsel olanları genellikle tirotoksikoza eşlik edebilir.

Olgu 36 yaşında erkek hasta sabah uyandığında fark ettiği kollarda ve bacaklarda güçsüzlük şikayeti ile acil servisimize başvurdu. Özgeçmişinde astım vardı, daha önce benzer bir şikayeti olmamıştı. Soygeçmişinde anlamlı özellik yoktu. Acil servise başvurusunda vital bulguları stabildi. Nörolojik muayene: genel durumu iyi bilinç açık koopere oryanteydi.

Kranial muayene intakttı. Bilateral üst ekstremite proksimalleri 2/5, distalleri +3/5 kas gücünde, alt ekstremite proksimalleri 2/5, ayak dorsifleksiyonu bilateral 2/5, plantar fleksiyonu 4/5 saptandı. Bilateral aschill refleksleri alınamıyordu. Taban cildi yanıtı bilateral lakayıttı. Duyu defisiti yoktu. Serebellar testler değerlendirilemedi hasta yürütülemedi. Acil serviste yapılan tetkiklerinde EKG sinüs bradikardisi, laboratuar değerlerinde K:2.4 mEq/L (düşük) saptandı. EMG incelemesinde özellik saptanmadı. Hastaya acil serviste iv potasyum replasmanı başlandı. Dahiliye yoğun bakım ünitesine yatırılan hastanın yatışı sırasında çalışılan tiroid fonksiyon testleri normaldi. Hastanın güçsüzlüğü potasyum replasmanı sonrasında 2. gün kas gücü sekelsiz düzeldi

Sonuç ve Tartışma Hipokalemik periyodik paralizide diğer tüm periyodik paraliziler gibi bilincin korunduğu, bulber ve solunum kaslarının hafif derecede etkilenebileceği ani jeneralize güçsüzlükle kendini gösterir. Ataklar geç çocukluk ve adolesan döneminde başlar. Erkeklerde daha sık görülür. Atak süresi ve sıklığı değişkenlik gösterir. Tedavi, atakların süresine ve ciddiyetine göre değişir. Ayırıcı tanıda Gullien-Barre sendromu, miyastenik kriz, miyelit, metabolik miyopati bulunur.

BP - 16 HEREDİTER SPASTİK PARAPAREZİ VE PSİKOZ BİRLİKTELİĞİ: OLGU SUNUMU

DİLARA MERMİ DİBEK , SEVGİ FERİK , AYŞEGÜL ÖZER ÇELİK , İHSAN ŞÜKRÜ ŞENGÜN

DOKUZ EYLÜL ÜNİVERSİTESİ TIP FAKÜLTESİ, KLİNİK NÖROFİZYOLOJİ BD, NÖROLOJİ AD

Olgu:

Herediter spastik paraparezi kortikospinal traktın dejenerasyonu sonucu alt ekstremitelerde, yavaş seyirli, progresif güçsüzlük ile seyreden heterojen klinikte bir nörogenetik hastalıktır. Klinik bileşenleri ile pür ve komplike olarak sınıflandırılmaktadır. Otuz yaşında, sağ el dominans, kadın hastanın dört yaşında iken parmak ucunda yürüdüğü ve yürürken takılmaya başlamadığı fark ediliyor. Zamanla hastanın yürümekte zorlanmasının giderek artması üzerine hasta kliniğimize başvuruyor. Nörolojik muayenesinde bilateral alt ekstremitelerde 4/5 kas gücü kuvveti olan hastanın alt ekstremitede belirgin spastisitesi mevcut, patella ve aşil refleksleri canlı bilateral babinski mevcut, diğer nörolojik muayenesi normal. Kranial ve spinal manyetik rezonans görüntülemesi normal olan hastanın anne, dede, dayısında benzer şikayetlerin olması üzerine herediter spastik paraparezi açısından yapılan genetik incelemede SPAST (SPG 4) gen mutasyonu saptanıyor. Klinik izleminde perseküsyon sanrıları, görsel ve işitsel varsanıları olan hasta psikoz tanısı alan hasta aripipirazol tedavisi ile remisyonda kliniğimiz ve psikiyatri kliniği tarafından izlenmektedir. Literatürde oldukça nadir bildirilen herediter spastik paraparezi ve psikoz birlikteliği incelendiğinde SPAST gen mutasyonlarında ve Kjellin's Sendromlarında psikoz birlikteliği bildirilmiştir. Olgumuz SPAST gen mutasyonu taşımakta ve ailede psikiyatrik açıdan risk faktörü taşımamaktadır. Herediter spastik paraparezi ve psikoz birlikteliği net olarak gösterilemese de literatür eşliğinde herediter spastik paraparezi hastalarında psikoz bileşenine dikkat çekmek amacı ile olgu sunumunu bildirmeye değer bulduk.

BP - 17 BARİATRİK CERRAHİ SONRASI GELİŞEN WERNİCKE ENSEFALOPATİSİ OLGUSU

NURSU ERDOĞAN , YASEMİN BİÇER GÖMCELİ , AYDANUR DOĞAN , ABİDİN ERDAL , SERKAN ÖZBEN

SAĞLIK BİLİMLERİ ÜNİVERSİTESİ ANTALYA EĞİTİM VE ARAŞTIRMA HASTANESİ, NÖROLOJİ KLİNİĞİ

Giriş:

Wernicke ensefalopatisi, tiamin eksikliğine bağlı gelişen nörolojik bir sendromdur. Ciddi mortalite riski taşımakla birlikte özellikle erken dönemde tiamin tedavisine iyi yanıt vermektedir. Genellikle alkolizm ile ilişkili olmakla birlikte, bariyatrik cerrahi, parenteral beslenme, hiperemezis gravidarum, anoreksiya nevroza ve açlık eylemi gibi birçok durumlarda da ortaya çıkabilmektedir. Sıklıkla alkolizm ile ilişkili olduğu ve bilinç durumu değişiklikleri, ataksi, oftalmopleji ve nistagmus gibi klinik bulguların tamamı hastaların %10-20 gibi az bir kısmında görüldüğü için özellikle alkolizm öyküsü olmayan olgularda tanıda güçlük yaratmaktadır.

Olgu:

31 yaşında kadın hasta baş dönmesi, bulanık görme, bacaklarda kuvvetsizlik, dengesizlik şikayetiyle genel cerrahi servisinde yatan hastadan nöroloji konsültasyonu istendi. Hastanın şikayetlerinin son 4 5 gündür başlayarak giderek ilerlediği öğrenildi. Özgeçmişinde 6 ay önce geçirilmiş bariyatrik cerrahi öyküsü vardı. Bu dönemde beslenme sorunları yaşamış. Nörolojik muayenesinde genel durumu iyi, bilinci açık, koopere, oryante. Hastanın sağa ve sola bakışta bakış yönüne vuran horizontal nistagmusu mevcuttu. Diğer kranialler intakttı. Alt ekstremitelerde 4/5 kas gücü saptandı. Yürüyüşü iki yana ataksikti. DTR'ler alt ekstremitelerde alınamadı. Rutin tetkiklerinde folik asit, albümin, total protein ve demir düzeylerinde hafif düşüklük dışında anlamlı özellik yoktu. EMG incelemesinde solda orta derecede karpal tünel sendromu ile uyumluydu. Beyin MR'ında korpus mamillarede hiperintensite mevcuttu. Hastaya Wernicke ensefalopatisi ön tanısıyla IV tiamin replasmanı başlandı. 3. günden itibaren düzelmeye başlayan hastanın takiplerinde bulgular tamamen düzeldi.

Tartışma:

Wernicke ensefalopatisi alkolizm dışı birçok nedene bağlı gelişebilmektedir. Ciddi mortalite ve morbiditeye neden olan bu tablo erken dönemde tedaviye iyi sonuç vermektedir. Bu nedenle özellikle riskli gruplarda ayırıcı tanıda akılda tutulması ve tedaviye erken başlanılması gerekmektedir.

BP - 18 AKUT DÖNEM NON-KETOTİK HİPERGLİSEMİYE BAĞLI HEMİKORE-HEMİBALLİSMUS OLGUSUNDA KRANİAL MR BULGULARI

ZEYNEP MELTEM ARSLAN , ERCAN KÖSE , MEHMET GÜNEY ŞENOL , MEHMET FATİH ÖZDAĞ

SAĞLIK BİLİMLERİ ÜNİVERSİTESİ SULTAN ABDÜLHAMİT HAN EĞİTİM ARAŞTIRMA HASTANESİ

Olgu:

Non ketotik hiperglisemi, özellikle Tip 2 Diyabetes Mellitusu olan, kan şekeri regülasyonu düzenli yapılmayan ileri yaş hastalarda hemiballismusun nadir görülen nedenidir. Karakteristik MR görüntüsü kontralateral bazal ganglionda, T1 sekansta hiperintens, T2 sekansta ise hipointens sinyal değişikliği bulunmasıdır. 74 yaşındaki erkek hasta acil servisimize 2 gündür giderek artan sağ tarafında istemsiz hareketler yakınmasıyla başvurdu. Nörolojik muayenesinde sağ üst ve alt ekstremitede ballistik, sağ yüz yarımında ve dilde koreiform hareketler tespit ettik. Serum kan glikozu 625 mg/dl olan hastanın bilinen diyabeti olduğunu ilaçlarını düzenli kullanmadığını öğrendik. Kranial MR görüntülemelerinde difüzyon ağırlıklı sekansta sol putamen seviyesinde hiperintens, ADC sekansında hipointens alan fark ettik. T1 ağırlıklı sekansta ise net seçilemeyen hiperintensite mevcuttu. Koreiform-ballistik hareketleri için haloperidol 3x10 mg damla başladık. Kliniğimize yatışı sonrasında yapılan incelemelerde HbA1c düzeyi %19,9 ölçüldü. Kranial MR görüntülemesinde sol putamen seviyelerinde T1 hiperintens, T2 hipointens lezyon daha net seçilir hale geldi. Hastanın istemsiz hareketlerinde anlamlı azalma olmaması üzerine Haloperidol dozunu 3x20 mg'a şeklinde arttırdık. Yatışının 6'ncı gününde hastanın hareketlerinde belirgin iyileşme fark ettik. Sonuç ve Tartışma Non-ketotik hiperglisemi hemikorenin nadir rastlanan nedenidir, özellikle kontrolsüz diyabeti olan ve yaşlı hastalarda akla gelmelidir. Akut dönemde kranial MR görüntülemede kontralateral putamen seviyesinde difüzyon ağırlıklı sekansta hiperintens, ADC ağırlıklı sekansta hipointens lezyon görülebilir, ayrıca T1 ağırlıklı sekansta hiperintensite bulunması tanıyı oldukça desteklemektedir. Tedavide semptomatik olarak haloperidol verilebilir.

BP - 19 BİR OLGU SUNUMU: İDİYOPATİK TROMBOSİTOPENİLİ GEBENİN HİPERTANSİF ATAKTAN SONRA GELİŞEN İZOLE PONTİN LEZYONU

İLKNUR YARDIMCI [1], MEHMET TUNÇ [1], CEMİLE DAYANGAN SAYAN [2], MİRACE YASEMİN KARADENİZ BİLGİLİ [3], SELİM YALÇIN [4], BAHAR SAY [1], ÖZLEM COŞKUN [1]

[1] KIRIKKALE ÜNİVERSİTESİ TIP FAKÜLTESİ HASTANESİ, NÖROLOJİ AD
[2] KIRIKKALE ÜNİVERSİTESİ TIP FAKÜLTESİ HASTANESİ, KADIN HASTALIKLARI VE DOĞUM AD
[3] KIRIKKALE ÜNİVERSİTESİ TIP FAKÜLTESİ HASTANESİ, RADYOLOJİ AD.
[4] KIRIKKALE ÜNİVERSİTESİ TIP FAKÜLTESİ HASTANESİ, ONKOLOJİ AD

Olgu:

Giriş: Posterior Reversible Encephalopati Sendromu (PRES) başağrısı, nöbetler, değişen mental durum ve görsel defisitlerin olduğu bir nöroradyolojik tablodur. PRES aciliyeti olan ve tedavi ile tamamen düzelen bir klinik tablodur. Beyin Magnetik rezonans görüntüleme (MRI) tetkikinde oksipital, temporal ve parietal loblarda serebral ödem izlenir. İzole beyin sapı tutulumu literatürde oldukça nadirdir.

Olgu Sunumu: İdiopatik trombositopenik purpura nedeni ile takip edilen 24 yaşında kadın hastada postpartum dönemde gelişen görme bozukluğu, başdönmesi ve hipertansiyon gelişti. Olası PRES nedeni ile takibe alınan hastanın beyin MRI incelemesi sonucu izole pons lezyonu tespit edildi. Sonuç/yorum: PRES sendromunda posterior sirkülasyon bölgesinde geçici vazojenik ödem gelişmektedir. Ancak izole beyin sapı tutulumu oldukça nadirdir. Ancak klinik olarak PRES düşünülen olgular da izole beyin sapı tespiti söz konusu olur ise bu olgular da da PRES düşünülmeli ve tedavi edilmelidir.

BP - 20 BİR NONKETOTİK HİPERGLİSEMİ İLE İLİŞKİLİ KORE OLGUSU

GÜLŞAH ZORGÖR , SERAP RUKEN TEKER , FULYA EREN , AYSUN SOYSAL

PROF.DR.MAZHAR OSMAN BAKIRKÖY RUH VE SİNİR HASTALIKLARI EĞİTİM VE ARAŞTIRMA HASTANESİ

Olgu:

GİRİŞ: Hemikore zayıf glisemik kontrolü olan genelde ileri yaş hastalarda görülen nonketotik hiperosmolar gliseminin nadir bir komplikasyonudur. Kontrastsız BT ve T1 ağırlıklı görüntülerde bazal ganglionlarda karakteristik hiperintensite görülür.

OLGU: 71 yaş, kadın hasta sağ kolunda 2 gün önce ani başlayan ve zaman içinde artan koreiform hareketlerle acil servise başvurdu. Özgeçmişinde 20 yıl önce tanısı konan Diabetes Mellitus(DM) vardı. DM'ye yönelik takibi olmadığı gibi düzenli bir oral antidiyabetik ya da insülin kullanımı mevcut değildi. Nörolojik muayenesinde sağ üst ekstremitedeki koreiform hareketi dışında postural instabilite,ataksi, myoklonus, dizartri ve kas güçsüzlüğü gibi herhangi bir patoloji yoktu. Rastgele bakılan kan şekeri 402 idi. ALT 58, AST 69 , böbrek fonksiyon testleri ve tam kan sayımı normaldi. HbA1c: %14 olup , arter kan gazında asidoz, idrarda keton yoktu. Transtorasik ekokardiyografisinde patoloji saptanmadı. Kontrastsız beyin BT'de sol putamende hiperdensite ve beyin MR'da aynı anatomik bölgede T1 ağırlıklı kesitlerde hiperintensite görüldü. Kan şekeri kontrolü için insülin, parenteral hidrasyon ve hareket bozukluğu için haloperidol başlandı. Yatışının 1. Haftasında korede bir miktar gerileme görüldü ve kan şekerleri kontrol altına alındı. 2 ay sonra tekrar değerlendirilen hastanın koreiform hareketleri tamamen yok olmuştu. Beyin BT ve MR'ında sol putamendeki sinyal artışı yok olmuştu.

TARTIŞMA: Hemikore, glisemik kontrolü bozuk olan ileri yaş hastalarda ortaya çıkan nonketotik hiperglisemininin nadir bir komplikasyonudur.Kore mekanizmasını açıklamak için bazal gangliyonlardaki vasküler yetmezliğe bağlı geçici iskemiye ve bazal ganglionlarda serebral metabolizmanın anaerobik yolağa kayması ile oluşan metabolik asidoz sonucunda GABA ve asetilkolin düzeylerinde düşme ile bazal gangliyon disfonksiyonuna bağlı dopaminerjik aşırı duyarlılık gibi çeşitli hipotezler öner sürülmüştür. İyi glisemik kontrol ile çoğu vakada kore iyileşip BT ve MR'da görülen bazal gangliyon sinyal artışları normale dönmektedir.

BP - 21 MİGREN BAŞ AĞRISI İLE GİDEN BENİGN EPİZODİK UNİLATERAL MİDRİYAZİS OLGUSU

SERHAT OKAR

KARS HARAKANİ DEVLET HASTANESİ, NÖROLOJİ KLİNİĞİ

Olgu:

Giriş : Benign epizodik unilateral midriazis (BEUM) migrenle ilişkisi iyi bilinen fakat patofizyolojisi net aydınlatılamamış bir fenomendir. İyi seyirli, geçici, tek taraflı pupil dilatasyonu ile karakterizedir. Kadın cinsiyeti daha sık etkilemekle beraber erkeklerde ve çocuklarda da görülebilir. Olguların özgeçmişinde ve/veya soy geçmişinde genelde migren öyküsü bulunmaktadır. Olguda kliniğimize baş ağrısı ve midriyazis ile başvuran bir erkek hastada gördüğümüz BEUM fenomenini (göz bulgularının resimleri ile) tariflemekteyiz.

Olgu : 37 yaşında, bilinen herhangi bir hastalığı, migren öyküsü ve kullandığı ilaç olmayan erkek hasta acil servise şiddetli baş ağrısı (visüel ağrı skalası (VAS) skoru 8/10) ve sol göz bebeğinde büyüme şikayetleri ile başvurdu. Yaklaşık 4 saattir olan baş ağrısı enseden başlayıp kafa sol yarımına yayılan, zonklayıcı vasıfta olup bulantı, fotofobi ve sonofobi eşlik etmekteydi. Nörolojik muayenede sol taraflı midriazis dışında bulgu yoktu. Göz dibi muayenesi normaldi. BT, BT angiografi ve MR görüntüleri normal olarak değerlendirilen hasta hospitalize edildi. 8 lt/dk akışında 45 dakikalık maske ile oksijen uygulaması sonrası hastanın VAS skorunun 2/10'a gerilediği ve göz bulgularının düzeldiği izlendi. Takiplerinde basit analjezikler ile ağrısının tamamen kaybolduğu izlendi.

Sonuç: BEUM'in mekanizması tam bilinmemekle beraber fenomenin internal oftalmoplejik migrenin bir formu olduğunu veya silier ganglion iskemisi ile giden bir oküler migren tipi olduğunu düşündüren bulgular mevcuttur. Bir seride olgulara %58 oranında migrenin eşlik ettiği, kadın cinsiyetin ve migren öyküsünün risk faktörü olduğu bilinmektedir. Nadir görülmekle beraber midriyazis ayırıcı tanısında akılda tutulması gereken bir fenomendir.

BP - 22 SANTRAL SİNİR SİSTEMİ TÜBERKÜLOZU: İKİ OLGU SUNUMU

BEGÜM CENGİZLER , ZEYNEP EZGİ BALCIK , MUAZZEZ GÖKCEN KARAHAN , CENGİZ DAYAN , HAYRUNNİSA DİLEK ATAKLI

BAKIRKÖY PROF.DR.MAZHAR OSMAN RUH SAĞLIĞI VE SİNİR HASTALIKLARI EĞİTİM ARAŞTIRMA HASTANESİ

Olgu:

Giriş: Mycobacterium tuberculosis, primer olarak akciğer olmakla birlikte santral sinir sistemi dahil yaygın dağılım gösterebilmektedir. Beyin, spinal kord ve meninkslerde küçük odaklarının gelişimi ile başlayan hastalık; tüberküloz menenjit, tüberküloz ensefalit, intrakranial tüberkülom veya beyin absesi olarak progresif faza geçebilmektedir.

Olgu 1: 19 yaşında Afgan erkek hasta 3 gündür olan halsizlik ve bilinç bulanıklığı şikayeti ile acil servise başvurdu. Özgeçmişinde göğüs hastalıklarında tüberküloz şüphesiyle takip edildiği öğrenildi. Nörolojik muayenesinde ense sertliği pozitif olan hasta letarjik, emir almıyordu, sol nazolabial sulkusu silik, sağ tarafta früst parezisi mevcuttu. Kranial MR görüntülemesinde solda talamustan mezensefalon ve serebelluma uzanan ,belirgin kontrastlanma gösteren, T2 hiperintens lezyonlar saptandı . Beyin omurilik sıvısında 370 eritrosit görüldü, lökosit görülmedi. BOS proteini 140, BOS glukozu/ eş zamanlı kan glukozu 11.4/ 80 mg/dL saptandı. Hastanın mevcut BOS bulguları ile santral sinir sistemi tüberkülozu olabileceği düşünüldü ve 4' lü antitüberküloz tedavi başlandı. Takibinde klinik belirgin düzelme saptanan hasta poliklinik takibi ve antitüberküloz tedavi önerisiyle taburcu edildi.

Olgu 2 1 gün önce sağ tarafı görememe ve tüm vücutta kasılma şikayeti ile başvuran 27 yaşında erkek hastanın öyküsünde 2014 yılında akciğer tüberkülozu tedavisi aldığı öğrenildi. EEG 'sinde sol temporoparietal bölgede jeneralize diken dalga aktivitesi görüldü. Kranial MR' ında sol parietalde yuvarlak, milimetrik kontrast tutan lezyon saptandı.Kliniğinde belirgin düzelme izlenen ve kontrol EEG' sinde aktif epileptiform anomali saptanmayan hasta enfeksiyon hastalıkları ve verem savaş dispanseri kontrolü önerilerek taburcu edildi.

SONUÇ: Santral sinir sitemi tüberkülozu nadir görülen enfeksiyonlardan olsa da ülkemizde ayırıcı tanıda mutlaka akılda olması gereken tanılardan biridir.

BP - 23 AKUT DÖNEM NON-KETOTİK HİPERGLİSEMİYE BAĞLI HEMİKORE-HEMİBALLİSMUS OLGUSUNDA KRANİAL MR BULGULARI

ZEYNEP MELTEM ARSLAN , ERCAN KÖSE , MEHMET GÜNEY ŞENOL

SAĞLIK BİLİMLERİ ÜNİVERSİTESİ SULTAN ABDÜLHAMİT HAN EĞİTİM ARAŞTIRMA HASTANESİ

Olgu:

Non ketotik hiperglisemi, özellikle Tip 2 Diyabetes Mellitusu olan, kan şekeri regülasyonu düzenli yapılmayan ileri yaş hastalarda hemiballismusun nadir görülen nedenidir. Karakteristik MR görüntüsü kontralateral bazal ganglionda, T1 sekansta hiperintens, T2 sekansta ise hipointens sinyal değişikliği bulunmasıdır. 74 yaşındaki erkek hasta acil servisimize 2 gündür giderek artan sağ tarafında istemsiz hareketler yakınmasıyla başvurdu. Nörolojik muayenesinde sağ üst ve alt ekstremitede ballistik, sağ yüz yarımında ve dilde koreiform hareketler tespit ettik. Serum kan glikozu 625 mg/dl olan hastanın bilinen diyabeti olduğunu ilaçlarını düzenli kullanmadığını öğrendik. Kranial MR görüntülemelerinde difüzyon ağırlıklı sekansta sol putamen seviyesinde hiperintens, ADC sekansında hipointens alan fark ettik. T1 ağırlıklı sekansta ise net seçilemeyen hiperintensite mevcuttu. Koreiform-ballistik hareketleri için haloperidol 3x10 mg damla başladık. Kliniğimize yatışı sonrasında yapılan incelemelerde HbA1c düzeyi %19,9 ölçüldü. Kranial MR görüntülemesinde sol putamen seviyelerinde T1 hiperintens, T2 hipointens lezyon daha net seçilir hale geldi. Hastanın istemsiz hareketlerinde anlamlı azalma olmaması üzerine Haloperidol dozunu 3x20 mg'a şeklinde arttırdık. Yatışının 6'ncı gününde hastanın hareketlerinde belirgin iyileşme fark ettik. Sonuç ve Tartışma Non-ketotik hiperglisemi hemikorenin nadir rastlanan nedenidir, özellikle kontrolsüz diyabeti olan ve yaşlı hastalarda akla gelmelidir. Akut dönemde kranial MR görüntülemede kontralateral putamen seviyesinde difüzyon ağırlıklı sekansta hiperintens, ADC ağırlıklı sekansta hipointens lezyon görülebilir, ayrıca

T1 ağırlıklı sekansta hiperintensite bulunması tanıyı oldukça desteklemektedir. Tedavide semptomatik olarak haloperidol verilebilir.

BP - 24 VAGAL SİNİR STİMÜLASYONU İLE ORTAYA ÇIKAN FORSED NORMALİZASYON OLGUSU

MEHLİKA BERRA ÖZBERK , NİLGÜN CENGİZ , MUSTAFA ONUR YILDIZ , NECDET BOLAT

ONDOKUZ MAYIS ÜNİVERSİTESİ TIP FAKÜLTESİ, NÖROLOJİ AD

Olgu:

Giriş: Vagal sinir stimülasyonu (VNS) , medikal tedaviye dirençli ve cerrahiye uygun olmayan epilepsi hastalarında alternatif bir tedavi seçeneğidir. İlk implantasyon 1988 yılında Dr.K.Penry tarafından yapılmıştır, nöbet kontrolü tam sağlanmıştır. Yıllar içerisinde VNS konusundaki deneyim ve çalışmaların artması sayesinde komplikasyonlar ve yaşam kalitesi, nöbetsizlik üzerine etkisi hakkında daha fazla bilgi sağlanmıştır. VNS yönteminin geri dönüşümlü ve hastaya göre ayarlanabilir olması avantajlarından sayılır. Forsed Normalizasyon (FN) epilepsili hastalarda nöbet kontrolü ve EEG'de epileptiform aktvitede azalma olmasıyla beraber ortaya çıkan psikiyatrik bozukluklar ile karakterize bir fenomendir. FN mekanizması hala belirsizliğini korumakla beraber; nöbet kontrolü sonrasında limbik sistemin inhibisyon mekanizmalarındaki değişim, biyolojik olarak nöbet ve psikoz arasındaki antagonizma, epileptiform boşalımların farklı yollar seçmesi ve yayılması, limbik sistemde devam eden status epileptikus gibi teoriler mevcuttur. Bu nadir görülen fenomen Lennox Gastaut Sendromu (LGS) gibi mental geriliğin eşlik ettiği dirençli epilepsi vakalarında daha sık görülmektedir.

Olgu: Normal motor, mental gelişim gösteren hasta 8 yaşında geceleri başlayan jeneralize tonik klonik nöbetlerle beraber LGS tanısı alarak, karbamazepin, lamotrijin, topiramat, levetiresetam, valproik asit tedavilerine rağmen dirençli nöbetleri devam etmesi üzerine 15 yaşında dış merkezde VNS operasyonu yapılmıştı, hasta 20 yaşında merkezimize; 4lü antiepileptik tedaviye rağmen her gece olan JTK nöbetleri nedeniyle başvurdu. Hastanın medikal ilaç düzenlemesi sonrasında nöbet kontrolü ve EEG'de düzelme sağlandı. Hasta 1 yıl boyunca konuşmada,iletişimde azalma yakınları tarafından gözlendi; sonrasında psikotik şikayetler (agresyon, evde tüm kıyafetlerini çıkarma, uyumama,yemek yememe,evden dışarı çıkma) ortaya çıktı. Psikiyatri bölümünce yatırılarak tedavi olarak haloperidol verilen hasta 6 ay sonra agresyonda artış ve homisidal davranışlar ile yeniden yatışında risperidon tedavisi verildi. Hastanın psikoz tablosu gerilemesine rağmen içe kapanma, iletişimde azalma devam ettiği gözlenmiştir.

Sonuç: Olgumuz ile birlikte VNS tedavisi kararı verilmesi öncesinde eşlik eden disfori ve psikozda kötüleşme olabileceği gibi daha önce psikiyatrik bulgusu olmayanlarda psikoz tablosunun nöbet kontrolü sonrasında ortaya çıkabileceğini vurgulayarak akılda tutulması amaçlanmıştır.

BP - 25 MALİGNİTESİ HENÜZ GÖSTERİLMEMİŞ LEMS, SEREBELLAR DEJENERASYON VE PARANEOPLASTİK ANTİKOR POZİTİFLİĞİ OLAN PARANEOPLASTİK NÖROLOJİK SENDROM OLGUSU

SEÇİL IRMAK , HANDENUR TUNÇ , YÜKSEL ÖZÜN , HUMAY ISMAYILZADE , TÜLÜN TANRIDAĞ , KAYIHAN ULUÇ

MARMARA ÜNİVERSİTESİ TIP FAKÜLTESİ HASTANESİ, NÖROLOJİ AD

Olgu:

GİRİŞ: Paraneoplastik nörolojik sendrom(PNS) altta yatan kanserin doğrudan veya metastaz etkilerine bağlı olmayan, otoimmun mekanizmalarla geliştiği düşünülen nörolojik tablodur. PNS kanser ortaya çıkmadan yıllar önce görülebilir. Burada henüz malignitesi gösterilemeyen bir hastada LEMS, serebellar dejenerasyon ve paraneoplastik antikor pozitifliğinin birlikte olduğu bir olgu sunulmuştur.

OLGU: Altmış yaşında bilinen hastalığı ve ilaç kullanımı olmayan hasta konuşma, yürüme bozukluğu, seksüel disfonksiyon nedeniyle departmanımıza başvurdu. Nörolojik muayenede patolojik olarak dizartrik konuşma, bilateral alt ekstremite kas gücü 3/5, bilateral alt ekstremite derin tendon refleksleri hipoaktif ve bilateral disdiadokokinezi mevcuttu. Kraniyal ve kontrastlı tüm spinal MR görüntülemesinde serebellar atrofi dışında patoloji saptanmayan hastanın elektronöromiyografisinde(ENMG) presinaptik kavşak hastalığı ile uyumlu bulgular izlendi. Paraneoplastik panelde SOX-1 antijenine karşı antikor +++ sonuçlandı.Tüm vücut PET normal ve malignite taraması negatif olan hastanın VGCC antikoru pozitif sonuçlanmış olup hasta immun terapiyle izlenmektedir.

SONUÇ: PNS olguları ve altta yatan bir tümör saptanamadığı halde paraneoplastik antikoru pozitif olan olgular 5 yıl boyunca yakından izlenmelidir. Bu olguların %80-90ında ilk 1 yıl içinde altta yatan tümör ortaya çıkabilir. Hastamız da bu açıdan takip süreci içindedir.

BP - 26 PRİMER LATERAL SKLEROZ KLİNİĞİ İLE PREZENTE OLAN BAZİLER İNVAJİNASYON

ELÇİN ATEŞ , FİLİZ KOÇ

ÇUKUROVA ÜNİVERSİTESİ TIP FAKÜLTESİ, NÖROLOJİ AD

Olgu:

Giriş Primer lateral skleroz (PLS), üst motor nöron bulguları ile karakterize bir hastalıktır. Tanı kritelerleri, erişkin başlangıç, (genellikle ≥ 5 dekad), genellikle alt ektremitelerden başlaması (bazen bulber ya da üst ekstremite), sinsi başlangıçlı spastik paraparezi tablosu, aile öyküsünün olmaması, piramidal traktus etkilenmesine bağlı bulgular, simetrik dağılım ve sonunda spinobulber parezi gelişim olarak sıralanabilir. Baziler invajinasyon (BI) ise nadir görülen, üst servikal bölgenin kraniyovertebral bölgeye doğru yer değiştirmesiyle oluşan gelişimsel bir anomalidir. Kafa kaidesine doğru yer değiştiren üst servikal vertebralar direkt olarak beyin sapına ve serebellum'a bası bulguları oluşturabilirler. Beyin omurilik sıvısı sirkülasyonundaki bozulma ve doğrudan kranial sinirlerde oluşturduğu

gerilme sonucu nörolojik bulgular ortaya çıkabilir. Bu tablo hızlı ilerleyen nörolojik kötüleşme, solunum durması veya ani ölüm ile bile sonuçlanabilir. Bu çalışmada PLS kliniği ile başvuran ve baziler invajinasyon tanısı alan bir olgu sunulmuştur.

Olgu Elli iki yaşında kadın hasta, 6 aydan bu yana olan pogresif yürüme güçlüğü ve su içerken genzine kaçma yakınması ile kliniğe kabul edildi. Bu yakınmaları nedeni ile lomber disk tanısı alarak opere edildiği fakat yakınmaların artış gösterdiği bildirildi. Hipotrioidisi mevcut, tiroid ekstresi kullanıyor. Nörolojik muayene; konuşma nazone, GAG refleksi azalmış, motor defisit yok. DTR'ler üst ekstremitelerde canlı, alt ekstremitelerde hiperaktif. Patella ve aşil klonusu mevcut. Sağda Hoffmann-Trömner pozitif. Babinski bilateral pozitif Alt ekstremitelerde Ashworth 2 spastisite mevcut. Yürüme spastik. EMG: normal. Servikal MRG: baziler invajinasyon ile uyumlu. Olgu Beyin cerrahsi kliniğine konuslte edilerek opere edildi.

Sonuç; Olgumuz primer lateral skleroz tanısını klinik ve elektrofizyolojik olarak karşılamakla birlikte ayırıcı tanı da kranyaservikal bölgenin BT/MRG incelemesi gerekir. BT'de 1 mm aralıklı yapılan kraniyoservikal BT görüntülere 3D ve MPR yapılarak oksipital kondil, atlas veya asimile atlas yapısının morfolojisi aksis'deki pedikül yapısı ve vertebral arter ilişkisi değerlendirilmelidir. MRG'de ise kraniyoservikal bölgenin yumuşak doku ilişkisi, pannus varlığı ligamentöz yapılar, chiari siringomyeli varlığı, beyin sapı pozisyonunun değerlendirilmesi için gereklidir.

BP - 27 KARACİĞER TRANSPLANTASYONU SONRASI GELİŞEN DİL FELCİ: OLGU SUNUMU NEDENİ İMMUN SUPRESİF TEDAVİ OLABİLİR Mİ?

IŞIL YAZICI GENÇDAL [1], GENCO GENÇDAL [2], HATİCE HALE TÜZÜN [3], MEHMET MELİH ÇİÇEK [4], MEHMET ALİ AKALIN [3], KAMİL YALÇIN POLAT [5]

[1] BAKIRKÖY DR. SADİ KONUK EĞİTİM VE ARAŞTIRMA HASTANESİ
[2] ÖZEL MEMORİAL BAHÇELİEVLER HASTANESİ, ORGAN NAKİL MERKEZİ, GASTROENTEROLOJİ KLİNİĞİ
[3] ÖZEL MEMORİAL BAHÇELİEVLER HASTANESİ, NÖROLOJİ KLİNİĞİ
[4] ÖZEL MEMORİAL BAHÇELİEVLER HASTANESİ KULAK BURUN BOĞAZ KLİNİĞİ
[5] ÖZEL MEMORİAL BAHÇELİEVLER HASTANESİ ORGAN NAKİL MERKEZİ, GENEL CERRAHİ KLİNİĞİ

Olgu:

Hepatit B'ye bağlı siroz nedeniyle 5 gün önce karaciğer nakli yapılan 54 yaşında erkek hasta yaklaşık 24 saatte yerleşen konuşma kaybı ve yutma güçlüğü nedeniyle konsülte edildi. Hastanın 2 gündür takrolimus tedavisi aldiğı öğrenildi. Fizik muayenesinde dil ödemli görünümde idi. Nörolojik muayenesinde mental muayenesi normaldi. Dil hareketleri kayıp idi. Dilde fasikülasyon görülmedi. Diğer kranyal sinir muayeneleri ve kranyal refleksler normaldi. Taraflara ait parezi, duyu kusuru, serebellar bulgu saptanmadı. Larinks muayenesinde ses telleri ve yumuşak damak hareketleri simetrik ve normaldi. Beyin manyetik rezonans görüntülemesinde (MRG) iki taraflı korona radiata, globus pallidus, sentrum semiovalede kronik dönemle uyumlu enfarktlar ve hepatolentiküler dejenerasyon izlendi. Servikal MRG, karotis ve vertebral arterlerin doppler ultrasonografik incelemesi normaldi. EMG ile hem dil hem de periferik incelemesinde denervasyon saptanmadı. Repetetif uyaranla dekrement yoktu. Diğer elektrofizyolojik bulgular normaldi. Takrolimus kesilip siklosporin tedavisine geçilmesinin ardından günler içinde dil ödemi geriledi. Dil hareketleri ve konuşma, yutma güçlüğünde iyileşme gözlendi. Sonuç: Izole dil felci diğer kranyal nöropatilerle karşılaştırıldığında oldukça nadir görülür. Hastamızda uzun süren ameliyatlardan sonra entübasyona sekonder gelişen hipoglossal sinir felci veya larinks ödemi KBB muayenesi ve EMG'nin normal olması ile dışlandı.MRG' da saptanan kronik dönemle uyumlu lezyonlar hastadaki bulguları açıklamıyordu. Immun supresan kullanımı dışında etyolojik neden saptanamayan olgumuzu literatür eşliğinde tartışmak istedik.

Anahtar kelimeler: dil felci, karaciğer nakli, immun supresif tedavi

BP - 28 KORPUS KALLOSUM AGENEZİSİ (AICARDI SENDROMU) VE EPİLEPSİSİ OLAN BİR OLGU

ONUR BULUT , SEVGİ FERİK , İBRAHİM ÖZTURA , BARIŞ BAKLAN

DOKUZ EYLÜL ÜNİVERSİTESİ TIP FAKÜLTESİ, NÖROLOJİ AD KLİNİK NÖROFİZYOLOJİ BD

Olgu:

Korpus kallosumun agenezisi veya hipogenezisi (Aicardi Sendromu), prevalansı 10000 canlı doğrumda 2 olan bir gelişimsel malformasyondur. Nöromotor etkilenme, kognitif ve dil bozuklukları ile epilepsi en sık görülen klinik prezentasyonlarıdır. Neonatal konvülziyonlar, infantil spazm, parsiyel nöbetler ve jeneralize nöbetler görülebilir. Bizim olgumuz 22 yaşında kadın. 3 yaşında noktürnal nöbetler ile başlıyor. Tonik ve jeneralize nöbetleri 7 yaşına kadar sürüyor. Bir defa status epilepticus öyküsü var. 7 yaşından itibaren jeneralize nöbetler ortadan kalkarak sol kolunda ve bazen de sol yüz yarısında fokal klonik atımları oluyor. Öyküsünde doğum sırasında solunum yetmezliği var ve bir yıl boyunca enteral beslenmiş. Mental Retardasyon, ağır skolyozu var. Beyin MR görüntülemesinde korpus kallosum agenezisi mevcut. Olgumuzu sunmaktaki amacımız nadir bir nörogelişimsel bozukluk korpus kallosum agenezisini paylaşmaktır.

BP - 29 İZOLE BİLATERAL MEZENSEFALİK AKUT İSKEMİK İNME

HİKMET ABBASZADE , YASEMİN AKINCI , BADE GÜLEÇ , MELDA BOZLUOLCAY

İSTANBUL ÜNİVERSİTESİ-CERRAHPAŞA. CERRAHPAŞA TIP FAKÜLTESİ, NÖROLOJİ AD

Olgu:

Serebrovasküler hastalıklar (SVH) en sık görülen nörolojik hastalık grubunu oluşturmakta, ölüm nedenleri arasında üçüncü sırada yer almaktadır. Tüm SVH' ların %80'ni iskemik inmeler oluşturmakta ve beyin sapı iskemik inmeleri iskemik inmelerin %10-luk bir kısmını kapsamaktadır. Olgumuzda nadir görülen izole bilateral mezensefalon iskemisi görüntüleri ve kliniği ile sunulmaktadır. Olgu ani gelişen göz

kararması, bilateral göz kapaklarında düşüklük, konuşma bozukluğu ve dengesizlik şikayetleri ile acil servisimize başvuran, öz geçmişinde hepatit c, perferik ve koroner arter hastalığı, hipertansiyon, diyabetes mellitus, opere mesane kanseri öyküsü olan 45 yaş erkek hasta hospitalize edilmiştir. Nörolojik müayenede: uykuya meyilli ve non-koopere olan hastanın direkt ve indirekt ışık refleksi sol gözde alınamadı, sağ gözde zayıfdı. Anizokorisi (sol pupilla midriyatikdi) ve bilateral pitozisi vardı. Sağda minimal fasial asimmetri dışında kranial sinirlerinde hiç bir özellik saptanmayan hastanın kas gücü global 5/5, Babinski sağda ekstansör yanıtlı ve konuşması dizartrikdi. Yapılan kranial manyetik rezonans (MR) incelemede mezensefalonda bilateral, özellikle solda akut diffüzyon kısıtlanması saptandı. Servikal ve kranial MRA'da anlamlı bir patoloji saptanmadı. Kardiyoembolik etiyoloji açısından yapılan incelemeler normal sınırlarda değerlendirildi. Hastanın tedavisi düzenlenerek takibimize alındı. Takipler sırasında bilateral pitozis kliniğinde hiç bir ilerleme olmadı. Göz hastalıkları ile konsültasyon sonucu 6 ay sonra levator palpebra operasyonu planlandı. Olgumuz izole bilateral mezensefalon iskemisi olan hasta, MR görüntülemeleri ve hastanın yaşamını kısıtlayan bilateral pitozis ile nadir olgu olduğu için paylaşılmıştır.

BP - 30 WERNİCKE ENSEFALOPATİSİ VE AMAN BİRLİKTELİĞİ OLAN BİR STİLL HASTALIĞI OLGUSU

IŞIL YAZICI GENÇDAL [1], DİDEM ÇELİK [2], SEZİN ALPAYDIN BASLO [3], TUĞBA EYİİPGİL EYİGÜRBÜZ [2], NİLÜFER KALE İCEN [2]

[1] BAKIRKÖY DR. SADİ KONUK EĞİTİM VE ARAŞTIRMA HASTANESİ
[2] BAĞCILAR EĞİTİM VE ARAŞTIRMA HASTANESİ
[3] BAKIRKÖY MAZHAR OSMAN RUH VE SİNİR HASTALIKLARI HASTANESİ

Olgu:

GİRİŞ: Still hastalığı ateş, lenfadenopati, sistemik bulgularla giden bir hastalıktır. Klinik olarak bilinç değişiklikleri, meningoensefalopati, epilepsi, işitme kaybı, sensorimotor periferik nöropati ve Guillain- Barre sendromu görülebilir. Wernicke ensefalopatisi (WE) tiamin eksikliğine bağlı gelişen kliniğinde bilinç değişiklikleri , okülomotor bozukluklar, polinöropati görülebilen bir hastalıktır.

OLGU: 17 yaşında erkek hasta infektif endokardit nedeniyle koroner yoğun bakım ünitesinde izlenirken bilinç bulanıklığı, yaklaşık bir haftadır olan ilerleyici bacaklarda güçsüzlük nedeniyle kliniğimizce konsülte edildi. Özgeçmişinde Still hastalığı, bir ay önce uzamış ishal ve son üç ay içinde masif kilo kaybı olduğu öğrenildi. Nörolojik muayenesinde; bilinç açık, kısmen koopere, dezoryante, altta hakim kuadriparezi ve arefleksi mevcuttu. Laboratuvar incelemesinde normokrom normositer anemi, hipoalbuminemi, sedimentasyon yüksekliği vardı. Kranial MRG'de WE ile uyumlu bilateral talamik dorsomedial kesimlerde hiperintens sinyal değişikliği saptandı. Spinal MRG normaldi.BOS(Beyin omurilik sıvısı) incelemesinde hücre görülmedi, glukoz, protein normaldi , oligoklonal bant negatif ve Ig G oranı yüksekti. Elektromiyografi (EMG) incelemesinde alt ekstremitelerde belirgin motor liflerin etkilendiği ağır düzeyde aksonal polinöropati saptandı, akut motor aksonal nöropati (AMAN) olarak değerlendirildi. Hastaya ıv tiamin tedavisi verildi. Tedavinin 3. Gününde kooperasyon ve oryantasyonunda belirgin iyileşme gözlendi. Motor defisitinde değişiklik olmayan hastaya 5 gün IVIG tedavisi düzenlendi. Tedavinin 7. gününde kas gücü kaybında belirgin düzelme görüldü. Kalp kapak replasmanı yapılan ve antikoagülan ted ile takip edilen hasta 3. ayda kontrolünde kognitif fonksiyonlarında iyileşme ve kas gücü muayenesinde tama yakın düzelme izlendi.

SONUÇ: Still hastalığı tanılı olgumuzda WE ve AMAN birlikteliğini atipik BOS bulguları ile nadir görülmesi nedeniyle sunmak istedik.

BP - 31 ALTİTUDİNAL GÖRME KAYBI-NADİR GÖRÜLEN OKULER TUTULUMLU NÖROBRUSELLOZ VAKASI

GÜRSAN GÜNEŞ UYGUN , HÜLYA TİRELİ , CENK MURAT ÜNVERDİ , BUSE RAHİME HASIRCI BAYIR

HAYDARPAŞA NUMUNE EĞİTİM ARAŞTIRMA HASTANESİ, NÖROLOJİ KLİNİĞİ

Olgu:

GİRİŞ Bruselloz, multi-sistemik bir hastalıktır. Bu yazıda optik nörit etyolojisi araştırılırken bruselloz tanısı konulan bir olgudan yola çıkılarak, brusellozun nadir komplikasyonlarından biri olan göz tutulumu irdelenmiştir.

VAKA 43 yaşında erkek hasta, sol gözde ani, ağrısız görme kaybı nedeniyle başvurduğu nöroloji kliniğimizde, solda optik disk ödemi, vizyon kaybı, konfrontasyon muayenesinde solda alt görme alanında defekt saptanması üzerine anterior iskemik optik nöropati ön tanısıyla interne edildi. Brusella aglutinasyonu coombs antiserumu 1/640 titrede pozitif bulundu. Anamnezinde pastörize edilmemiş çiğ sütten yapılmış peynir yeme öyküsü mevcuttu. Ampirik olarak rifampisin 600 mg 2x1 p.o, doksisiklin 100 mg 2x1 p.o , seftiakson 2x1 gr IV başlandı. Tedavi süresi 6 hafta olarak belirlenen hastanın kan kültüründe üreme saptanmadı. Oftalmolojik muayenesinde vizyonun sağda 0.8, solda 0.2 düzeyinde olduğu; fundus anjiyografisinde vitreusta tekli hücreler, sağda koroidit odağı solda optik nöropati, papilla hiperemik optik disk nazalinde retinit odağı izlendi. Görme kaybının Brucella spp ilişkili sol anterior optik nöropati olduğu düşünüldü. Nöroretinit varlığı nedeniyle tedaviye Prednol 32 mg p.o eklendi. Tedricen azaltılması planlandı. BOS'ta Brucella Lam-Tüp Aglutinasyon negatif ve serumda Brusella-IgM negatif bulundu. Brusella-IgG 2.47 pozitif saptanması nedeniyle kronik dönemde olarak değerlendirildi. Üçlü antibiyotik, prednol 32 mg/gün tedavisiyle taburcu edildi. 6.ayda vizyon iki gözde 10/10 düzeyinde ölçüldü. Vitreus inflamasyonunun, makula ödeminin tama yakın düzeldiği görüldü. Solda altitudinal görme kaybının ancak kısmi olarak düzeldiği saptandı.

SONUÇ Bu olguyla endemik bölgelerdeki bruselloz hastalarında rutin oftalmolojik muayene yapılması gerektiği vurgulanmıştır.

BP - 32 OFTALMOPLEJİK MİGREN: MİGREN VARYANTI MI? KRANİYAL NÖROPATİ Mİ?

BUSE RAHİME HASIRCI BAYIR , CENK MURAT ÜNVERDİ , HÜLYA TİRELİ

İSTANBUL HAYDARPAŞA NUMUNE EĞİTİM VE ARAŞTIRMA HASTANESİ, NÖROLOJİ KLİNİĞİ

Olgu:

GİRİŞ: Oftalmoplejik Migren (OM), ipsilateral temporal veya periorbital bölgede lokalize başağrısına eşlik eden, III.,IV., ve/veya VI. kraniyal sinir parezisi ile karakterizedir. En sık III. kraniyal sinir tutulumu ile görülmektedir. Oftalmoplejinin kendiliğinden veya tedavi ile günler-haftalar içinde düzelmesi beklenmektedir.

OLGU: 20 yaşında erkek hasta, şiddetli baş ağrısı sonrası gelişen göz kapağı düşüklüğü nedeniyle acil servise başvurdu. Hastanın 10 gün önce ani gelişen, sağ supraorbital bölgede lokalize, zonklayıcı karakterde, gün boyu devam eden, çok şiddetli baş ağrısına, fotofobi ve fonofobinin eşlik ettiği öğrenildi. Şikayetlerinin 4. gününde sağ gözde pitozu ve gün içinde kusma atakları gelişen hastanın 10. günde baş ağrısı tamamen geçmesine rağmen pitozunda düzelme olmaması üzerine hasta servise interne edildi. Özgeçmişinde, ayda 1-2 kez olan, hafif-orta şiddette, frontal bölgelerde lokalize, analjezik ile tam düzelen baş ağrısı atakları tarifliyordu. Soygeçmişinde ablası, annesi, teyzesi ve amcasında aurasız epizodik migren öyküsü mevcuttu. Hastanın nörolojik muayenesinde, sağ gözde pitozu, midriyazisi ve yukarı bakış kısıtlılığı mevcuttu. Sağ gözde direkt ışık refleksi mevcuttu. İndirekt ışık refleksi alınamıyordu. Hasta yukarı, aşağı ve sola bakışta diplopi tarifliyordu. Diğer sistem muayeneleri doğaldı. Laboratuvar incelemelerinde, rutin biyokimyasal ve hematolojik incelemeleri, vaskülit markerları ve trombofili paneli normal izlendi. BT ve BTA normal olarak değerlendirildi. Kontrastlı MRG'de sağ 3. kraniyal sinirde kontrast tutulumu izlendi. DSA'da vasküler anomali izlenmedi. BBOS'ta hücre sayısı, glukoz, protein değerleri normal sınırlarda saptandı. MRG'de sağ 3. kraniyal sinirde kontrast tutulumu izlenen hastanın ani başlangıçlı migrenöz tip baş ağrısı ve parsiyel 3. kraniyal sinir paralizisi bulgularının OM ile uyumlu olduğu düşünüldü. Hastaya 5 gün süreyle 1000 mg/gün, ardından 1 mg/kg/gün metilprednizolon tedavisi başlandı. Kontrollerde baş ağrısı olmayan hastanın pitozu, midriyazisi ve yukarı bakış kısıtlılığında kısmi düzelme izlendi.

TARTIŞMA: OM nadir bir durumdur ve etiyolojisi tam bilinmemektedir. OM'nin bir migren varyantı mı, kraniyal nöropati mi olduğu konusunda net görüş birliği bulunmamaktadır. Ayırıcı tanısında: intrakraniyal anevrizma ve tümörler, Tolosa Hunt Sendromu, küme tipi baş ağrısı, Myasthenia Gravis ve diyabetik nöropati araştırılmalıdır. Pediyatrik populasyona göre erişkin yaş grubunda daha nadir görülen bir OM olgusunu, oftalmoplejisi olan hastalarda baş ağrısını sorgulamanın önemini vurgulamak amacıyla sunmayı amaçladık.

BP - 33 BİR OLGU ÖRNEĞİ: BAZİLLER TEPE SENDROMU

ESRA TURĞUT , MURAT ALPUA , BAHAR SAY , UFUK ERGÜN

KIRIKKALE ÜNİVERSİTESİ TIP FAKÜLTESİ HASTANESİ, NÖROLOJİ AD

Olgu:

Giriş: Baziller Tepe sendromu , baziler arterin ikiye ayrıldığı tepe veya en rostral parçasında emboli sonucu baziler arterden sulanan beyin sapı ve alt serebral, serebellar alanlarda infarkt sonucu ortaya çıkar. Üst beyin sapı, talamus, temporal ve oksipital bölgeler etkilenir. Okulomotor bulgular, bilinç değişiklikleri ve görme alanı defektleri görülür. Bu olgu sunumunda bilinç bulanıklığı, motor güç kaybı ile başvuran ve baziller tepe sendromu tespit edilen hastayı sunmak istedik.

Olgu Sunumu: 63 yaş erkek hasta ani gelişen bilinç bulanıklığı ve sağ tarafta güç kaybı ile acil servise başvurdu. Özgeçmişinde hipertansiyon ve kronik böbrek yetmezliği vardı. Antihipetansif dışında ilaç kullanımı yoktu. Acile giriş tansiyonu 193/90 mmhg olan hastanın bunun dışında vital bulguları normaldi. Nörolojik muayenede bilinç açık ,oryantasyon ve kooperasyon kısıtlıydı, sağ santral fasial paralizinin yanında motor güç sağ üst ekstremitede 3+/5, sağ alt extremite 4/5 idi ,sağda babinski pozitifti. Üre ve kreatinin yüksekliği dışında rutin kan tetkikleri normaldi. Çekilen diffüzyon MRG'da multipl bilateral serebellum, oksipital lobda ve sol mezansefalon düzeyinde DAG'de hiperintens, ADC hipointens diffüzyon kısıtlaması izlendi. Takibinin 2.gününde hastada bilinç düzeyinde kötüleşme saptanması üzerine takibe yoğun bakımda devam edildi. Çekilen kontrol difüzyon MRG'de yaygın bilateral pons, mezansefalon, talamus, serebellum ve oksipital lobda akut iskemi bulguları izlendi. Hastanın mevcut kliniği ve görüntüleme tetkiklerine göre hastada "baziller tepe sendromu" düşünüldü. Sonuç: Baziler Tepe Sendromu sıklıkla kötü prognozla seyredebilen arka sistem nörovasküler sendromlarından biri olup bilinç bulanıklığı ayırıcı tanısında her zaman akılda tutulması gereken bir sendromdur.

BP - 34 PROGRESİF MYELOPATİ İLE SEYREDEN BİR SPİNAL DURAL ARTERİYOVENÖZ FİSTÜL OLGUSU

SERAP RUKEN TEKER , GÜLSAH ZORGÖR , ZEYNEP OZDEMIR ACAR , AYSUN SOYSAL

BAKIRKÖY PROF.DR.MAZHAR OSMAN RUH SAĞLIĞI VE SİNİR HASTALIKLARI EĞİTİM ARAŞTIRMA HASTANESİ

Olgu:

GİRİŞ: Spinal dural arteriyovenöz fistül(SDAVF),spinal kord dural arterler ile perimedüler venöz sistem arasında oluşan düşük akımlı şantlardır.Çok nadir görülüp kolay atlanabiliyor olması ve ciddi morbiditeye yol açması, erken tanı ve tedavi açısından bu tabloyu kritik kılmaktadır.Bu vakada subakut progresif myelopati kliniğiyle başvuran bir olguyu tartışacağız.

OLGU: 72 yaş,erkek,3 ay önce başlayan gittikçe artan bacaklarda güçsüzlük ve idrar-gaita inkontinansıyla başvuran hastanın özgeçmişinde polisitemia vera mevcuttu. ASA, allopurinol ve hidroksiüre dışında ilaç kullanımı yoktu. Her iki alt ekstremitede kas gücü 4/5 olup sağda Babinski pozitif ve altlarda refleksleri canlıydı.Spinal manyetik rezonans görüntülemesinde(MRG) C4'ten T3 seviyesine uzanan T2 sekansında hiperintensite ve ödemli görünüm mevcuttu. BOS incelemesinde 40 lenfosit olup protein düzeyi normaldi. Ön planda demyelinizan natürde bir patoloji düşünülüp intravenöz metilprednizolon (IVMP) başlandı. Ancak kliniğin gittikçe progrese olması nedeni ile tekrarlanan MRG'larda aynı seviyelerde heterojen kontrastlanmaya ek olarak perimedüller damarsal yapılar gözlenmesi üzerine

nöroradyoloji tarafından spinal dijital substraksiyon anjiyografisi(DSA) yapılarak sol middle meningeal arterden beslenen Cognard sınıflaması tip V(progresif myelopati ile seyreden spinal perimedullar venoz drenaj)SDAVF saptandı. Embolizasyon yapılarak kapatıldı. TARTIŞMA Kapillerden yoksun olan dural AVF'ler direkt arteryel venöz şant nedeniyle venöz konjesyona bağlı hipoperfüzyon ve iskemi yaratır. Özellikle fiziksel aktivite ile kan basıncı artmasına sekonder klinik kötüleşme bu patofizyoloji ile açıklanıyor olup venöz iskeminin yarattığı subakut myelopati mutaddır. Şüphe edilen hastalarda spinal MRG ilk istenecek incelemedir. T2 ağırlıklı kesitlerde venöz konjesyona bağlı uzun segment artmış sinyal ve ekspansiyon, T1 ağırlıklı kesitlerde tortioze, dilate intervertebral venlere ait akım void alanlar şeklinde görülür.Ancak BOS akımının oluşturduğu artefaktlar nedeniyle değelendirilmesi güç olup şüphe duyulmasını güçleştirmektedir.Spinal DSA hem tanıda hem de tedavide gold standart olup erken tedavi ile geri dönüşsüz hasarın önlenmesi ihtimali açısından önem taşımaktadır.

BP - 35 GLOMUS JUGULARE' YE BAĞLI GELİŞEN MULTİPL KRANİYAL PARALİZİ

ECE GÖK DURSUN , ÖZGE BERNA GÜLTEKİN , MEHMET ERSİN TAN , IŞIN ÜNAL ÇEVİK

HACETTEPE ÜNİVERSİTESİ TIP FAKÜLTESİ, NÖROLOJİ AD

Olgu:

Paragangliomlar (glomus tümörleri), nöroektodermal, sempatik ve parasemptaik ganglion hücrelerinden köken alan, lokal yayılımla semptomatik olabilen, çok nadir saptanan tümörlerdir. Kaynaklandıkları yapılara göre karotid, servikal, juguler, sekretuvar, temporal, vagal paragangliomlar olarak isimlendirilirler. Glomus jugulare olgularında n.4, n.5 ve n.11 paralizisi gözlenebilir, tümör büyür ve foramenden çıkarsa n.12 paralizisi gelişebilir.

OLGU : 37 yaşında kadın hasta; 12 aydır giderek artan yutmada zorluk, ses kalınlaşması, beslenme güçlüğü, kilo kaybı ve tinnitus şikayetleri ile kliniğimize başvurdu. Nörolojik muayanesinde, öğürme refleksi sağda alınamıyordu, uvula sola deviye ve dil sağ yarımında belirgin atrofi mevcuttu. Sağda vokal kord paralizisi vardı. SKM ve trapezius kas güçleri normaldi. Beyin MR görüntülemelerinde sağda juguler fossa düzeyinde 18x17 mm boyutlarında sağ karotid arteri posteriordan sararak anteriora iten, hypoglossal kanala uzanımı bulunan kitle lezyonu tespit edildi. Paragangliom olarak değerlendirilen kitlenin preoperatif embolizasyonu amacıyla girişimsel radyoloji bölümünce tedavisi sağlandı. TARTIŞMA: Paragangliomlar baş, boyun ve gövdede yerleşebilen nadir tümörlerdir. Tüm baş boyun tümörlerinin %0.6'sını oluştururlar.Tüm paragangliomların ise %3'ü baş/boyun bölgesinde oluşur. Bu tümörler asemptomatik olup başka nedenlerle yapılan görüntülemelerde tesadüfen saptanabilirler. Juguler foramen ve hipoglossal kanalın invazyonuna bağlı özellikle alt kranyal sinirlerin tutulumu şeklinde semptomatik hale de gelebilirler. Tedavide cerrahi olmakla beraber, yaygın ve invazif olan tümörün küçültülmesi ve cerrahi esnasında kanamanın azaltılması amacıyla embolizasyon önerilir. Tümörün lokalizasyonu nedeniyle cerrahi ve embolizasyon uygulanamayan olgularda radyoterapi bir diğer seçenektir.

BP - 36 SEREBELLAR ATAKSİ İLE PREZANTE İNFLAMATUVAR BAĞIRSAK HASTALIĞI VAKASI: OLGU SUNUMU

HUMAY ISMAYILZADE [1], ESİN ENGİN [1], FATMA ZEHRA ERASLAN [2], HANER DİRESKENELİ [2], İPEK MİDİ [1]

[1] *MARMARA ÜNİVERSİTESİ TIP FAKÜLTESİ, NÖROLOJİ AD*

[2] *MARMARA ÜNİVERSİTESİ TIP FAKÜLTESİ, DAHİLİYE AD*

Olgu:

Giriş: Serebellar ataksi nedenleri arasında klinik tablonun akut ve subakut oluşuna göre enfeksiyöz, toksik, immun ilişkili, paraneoplatik, vitamin eksiklikleri, yapısal ve vasküler anomaliler, metabolik-genetik hastalıklar yer almaktadır. İnflamatuvar bağırsak hastalığında da nörolojik komplikasyonlar arasında serebellar bulgular yer alır.

Olgu: Bilinen kronik hastalık ve ilaç kullanma öyküsü olmayan 30 yaşında kadın hastada, kanlı mukuslu ishal, abdominal kramplar, oral alımda azalma şikayetlerinin üzerine hastane yatışında bakteriyel enterit ön tanısı ile metronidazol tedavisi başlanmış. Semptomlardan 20 gün sonra dizartrik konuşma, ataksik yürüme şikayetleri gelişmiş. Başvuru esnasında hastanın muayenesinde ileri seviyede dismetri, disdiadokinezi, ataksi, mood bozukluğu, allodini mevcuttu. Yapılan kranial ve spinal görüntülemelerde patoloji saptanmadı, BOS (Beyin Omurilik Sıvısı) incelemesinde biyokimyasal parametreler normal sınırlarda, menenjit-ensefalit paneli negatif saptandı ve mikroskobik incelemesinde hücre izlenmedi. Paraneoplastik ve otoimmun paneller negatif sonuçlandı. Serumda CMV-RT-PCR yüksek geldi. Yapılan enterik panelde Anti CMV IgM: 0.11 (Negatif), Anti CMV IgG: 87 (Pozitif) saptanarak CMV kolitinin kronik olduğu düşünüldü. Hastanın kanlı mukuslu ishalini takiben yapılan kolonoskopisi CMV zemininde Ülseratif kolit ile uyumlu bulundu. Hastanın gansiklovir, mesalazin tedavisinin ardından gastroeterolojik bulguları gerilese de, serebellar bulguları devam etmesinden dolayı immün ve enflamatuvar mekanizma ön planda düşünülerek pulse steroid tedavisi verildi. Hastanın takiplerinde serebellar bulgularında hızlıca düzelme izlendi. Altı ay sonraki muayenesinde serebellar bulgular tamamen gerilemiş olup muayene intakt bulundu.

Sonuç: İnflamatuvar bağırsak hastalığı ve serebellar ataksi bulguları birlikteliğinde pulse steroid tedavisi kullanımına ilişkin literatürde nadir vaka mevcut olup, hastamız verilen tedaviden belirgin fayda gördüğü için sunulmak istenmiştir.

BP - 37 STROKE BENZERİ ATİPİK MULTİPLE SKLEROZ OLGUSU

SELMA AKKAYA ARI , SERKAN DEMİR , ERDEM TOĞROL , FATİH ÖZDAĞ

Olgu:

Stroke Benzeri Atipik Multiple Skleroz Olgusu İnme ve Tümefaktif Multipl skleroz(MS) benzer semptomlar ve bazen de radyolojik bulgularla karşımıza çıkabilmektedir. Multipl sklerozlu hastalarda akut demiyelinizan plakların, MRGde artmış difüzyon katsayısı (ADC) ve artmış difüzyon ağırlıklı görüntüleme (DWI) sinyalleri gösterebildiği kabul

edilmektedir. Akut ve subakut inme lezyonları, azalmış ADC ile artan DWI sinyalini gösterdiği bilinmektedir. Ancak litaratürde Tümefaktif MS hiperakut fazında ortaya çıkan bazı lezyonları DWI da iskemik lezyonlar gibi davranabileceği bildirilmiştir. Bu olgu, ani fokal nörolojik defisit şikayeti ile başvuran genç hastanın şikayetlerinin inme gibi başlayıp MS tanısı alması nedeniyle sunuma değer bulundu. Bilinen hastalık öyküsü olmayan ve sabah uykudan sol tarafında güçsüzlük şikayeti ile uyanan 26 yaşında kadın hasta acil servisimize başvurdu.Nörolojik muayenesinde sol nazolabial oluk silik sol üst ekstremite 2/5 sol alt ekstremite 4/5 hemiparetik TCR solda ekstensör ve DTR artmış olarak saptandı. Hastanın acil serviste çekilen difüzyon ağırlıklı MR görüntülemesinde sağ korona radiata düzeyinde artmış DWI ve azalmış ADC saptanması üzerine serebrovasküler hastalık ön tanısı ile tarafımıza konsülte edildi. Başlangıçta genç iskemik serebrovasküler hastalık olarak yaklaşılan hastanın kontrastlı kranial MRG de her iki lateral ventrikül komşuluğunda T2 Flair sinyal artışı ve sol lateral ventriküle dik uzanımlı lezyonları saptandı.Postkontrast serilerde sağ korona radiata düzeyindeki lezyonun nodüler kontrast tutulumu gözlendi.Posterior fossa ve spinal kord lezyonları da göz önüne alınarak MS ön tanısı ile pulse steroid tedavi başlandı ve klinik iyileşme sağlandı(sol 4/5 hemiparetik). Bos OKB Tip 2 pozitif saptanan hastanın fingolimod tedavisi altında takipleri devam etmektedir. Bu olguda hiperakut ortaya çıkan bazı lezyonların DWIda iskemik lezyonlar gibi davranabileceğini belirttik. Fokal nörolojik defisitleri ve atipik radyografik bulguları olan Tümefaktif MSli bir hastayı sunuyoruz. Tümefaktif demiyelinizan lezyonlar önemli bir teşhis zorluğu oluşturabilir.

BP - 38 ABSANSLI GÖZ KAPAĞI MYOKLONİSİ: BİR OLGU SUNUMU

DERYA DİRİSAĞLIK [1], DEMET İLHAN ALGIN [2], OĞUZ OSMAN ERDİNÇ [2]

[1] *ESKİŞEHİR YUNUS EMRE DEVLET HASTANESİ*
[2] *ESKİŞEHİR OSMANGAZİ ÜNİVERSİTESİ TIP FAKÜLTESİ*

Amaç: Jeavons Sendromu (JS) olarak da bilinen absanslı göz kapağı myoklonisi (AGM); çocuklukta başlayan, temel nöbet tipi göz kapağı myoklonileri olan, fotosensitivite ve absansla ilişkili olabilen, tipik EEG paroksizmlerinin görüldüğü jeneralize idiyopatik refleks bir epilepsi türüdür. Klinik olarak çocuk yaş grubunda sık görülen, hastanın iradesi dışında ortaya çıkan, ani, tekrarlayıcı ve nöbetler şeklinde seyreden tik bozukluğu gibi nonepileptik olaylardan ayrılması güçtür. Bu çalışmada, AGM tanısı koyduğumuz bir olguyu sunmaktayız.

Yöntem:

19 yaşında erkek hasta, kliniğimize birkaç saniye süren, gün içerisinde defalarca tekrarlayan, ışıklı ortamlarda belirginleşen, zaman zaman dalmaların eşlik ettiği, başta geriye doğru çekilme, gözlerde yukarı doğru kayma ile beraber her iki gözde göz kırpma şikayetleri ile başvurdu. Hastanın bu şikayetlerinin 9 yaşında başladığı, ilk olarak psikiyatri kliniğine başvurduğu, 8 yıl boyunca tik bozukluğu ve obsesif kompulsif bozukluk tanıları ile izlendiği ve kullandığı çeşitli psikiyatrik ilaçlardan fayda görmediği öğrenildi. Tarafımıza başvuran hastanın yapılan EEG incelemesinde, göz kapama ile ortaya çıkan 3-6 Hz'lik jeneralize çoklu diken dalga ve yavaş dalga paroksizmlerinin varlığı izlendi. Klinik ve EEG bulguları ışığında AGM tanısı konulan hastaya, Levetirasetam 1000 mg/gün tedavisi başlanarak hasta takibe alındı. 2 ay sonra yapılan kontrolde şikayetlerin belirgin olarak azaldığı öğrenildi.

Sonuç ve Yorum:

Nadir rastlanan bir sendrom olan ve tipik olarak çocukluk çağında başlayan AGM'de göz kapağı myoklonilerinin, sıklıkla tik bozukluğu veya mannerizm olarak yanlış yorumlanabilmesi sonucu olgumuzda olduğu gibi epileptik nöbetler gözden kaçabilmekte ve tedavinin gecikmesine ve hastanın uzun yıllar gereksiz ilaç kullanmasına sebep olabilmektedir. Bu nedenle bu olgu sunulmaya değer bulunmuştur.

BP - 39 DİRENÇLİ NÖBETLERLE GELEN BİR AKCİĞER KARSİNOMU HASTASINDA İNTRAPARANKİMAL LEZYON YOKSA?

BERİN İNAN [1], GÖZDE ELİF TAŞAR KAPAKLI [2], NEŞE DERİCİOĞLU [1]

[1] *HACETTEPE ÜNİVERSİTESİ TIP FAKÜLTESİ, NÖROLOJİ AD*
[2] *HACETTEPE ÜNİVERSİTESİ TIP FAKÜLTESİ, TIBBİ PATOLOJİ AD*

Olgu:

Giriş: Değişik malign hastalıklar intrakranial metastaz sonucu baş ağrısı, bilinç durumunda değişiklik, kranial nöropatiler, nöbet ya da fokal kortikal bulgularla prezente olabilir. Akciğer kanseri (AK) bu tabloya neden olan en sık solid kanserlerden biridir. Bu bildiride AK tanısıyla izlemdeyken rekürren nöbetler nedeniyle başvuran ve incelemeler sonucu nadir görülen bir komplikasyon saptanan hasta sunulacaktır.

Olgu: Üç yıldır evre 4 AK tanısıyla izlenen 41 yaşında erkek hasta baş ağrısı, bilinç bulanıklığı ve status epilepticus tablosuyla acil servise başvurdu. Muayenesinde opistotonus postürü dikkat çekiciydi. EEG olası nonkonvulzif status epilepticus tanısıyla uyumluydu. Beyin ve spinal MRG görüntülemelerinde hidrosefali, intrakranial basınç artışı bulguları ve yaygın vertebra metastazları izlendi. Parankimal metastaz, ödem ya da leptomeningeal kontrastlanma artışı gözlenmedi. Yapılan lomber ponksiyonda (LP) açılış basıncı 360 mm H2O, BOS proteini 121,8 mg/dl, glukoz 43 mg/dl idi. Sitopatolojik incelemede akciğer adenokarsinomunun infiltrasyonuyla uyumlu atipik epitelyal hücreler izlendi ve leptomeningeal karsinomatozis (LK) tanısı kondu. Dörtlü antiepileptik tedaviyle hastanın nöbetleri kontrol altına alındı ancak bilinci açılmadı. Solunum sıkıntısının da eklenmesiyle hasta entübe edildi. ECOG performans skorunun yüksek olması, prognozunun kötü olacağının öngörülmesi ve yaşam beklentisinin az olması nedeniyle hastaya intratekal kemoterapi verilmesi uygun bulunmadı.

Tartışma: LK tanısı klinik, LP ve görüntüleme bulgularının birleştirilmesiyle koyulabilmektedir. LK için tipik olan MRG bulgusu leptomeningeal kontrastlanmanın görülmesidir, ancak kommunikan hidrosefali de LK'yı telkin edebilir. Hastamızda nöbetlerin olması, ancak nörogörüntülemede parankimal metastaz ya da leptomeningeal tutulumun gösterilememesi tanıyı güçleştirse de ilk örneklemede pozitif sonuçlanan sitoloji yol gösterici olmuştur. Klinik olarak şüphe varsa nörogörüntülemeyle tanı koyulamayan vakalarda tekrarlayan BOS incelemelerinin yapılması yararlı olabilir.

BP - 40 AKUT PARAPLEJİ GELİŞEN SPONTAN SPİNAL EPİDURAL HEMATOM OLGUSU

MURAT POLAT [1], RIDVAN DİKBAŞ [2]

[1] *GEDİZ DEVLET HASTANESİ, NÖROLOJİ KLİNİĞİ*
[2] *GEDİZ DEVLET HASTANESİ, ACİL TIP KLİNİĞİ*

Olgu:

GİRİŞ: Spontan Spinal Epidural Hematom(SSEH) nadir görülen, acil tedavi gerektiren kanamalardandır. İnsidansı yaklaşık 0,1/100.000'dir. Genellikle internal posterior vertebral venöz pleksus kaynaklı olup çoğunlukla alt servikal ve torakolomber bileşke bölgesinde görülmektedirler. SSEH' ler %40-60 oranında idiyopatik olup en sık etyolojik neden koagülopati,hipertansiyon, antikoagülan ve antiagregan tedavilerdir. SSEH'li olgularda kadın erkek oranı 1:1,4 olarak bildirilmiştir. Tüm yaşlarda görülebildiği gibi 5. dekattan sonra daha sık görülmektedir. Spinal kord kompresyonuna sebep olarak klinik akut olarak ortaya çıkmaktadır. Başvuru şikayeti kanamanın olduğu seviyede şiddetli ağrı, ilerleyen motor ve duyu defisitidir. Yerleşim yerine göre quadriparezi, paraparezi ve sfinkter kusurları bulunabilir.

OLGU : 73 yaşında erkek hasta tansiyon yüksekliği, boyun ve sırt ağrısı ile acil servise başvurmuştur. Öyküsünde bioprotez aort kapak replasmanı ve atrial fibrilasyon mevcuttu. Warfarin tedavisi almakataydı. Tansiyon arteryal basıncı 180/100 mmHg saptandı. Başvuru nörolojik muayenesi normal olan hastanın takiplerinde hızla paraplejiye ilerleyen motor defisit, T5 altı hipoestezi, alt ektremite DTR kaybı, plantar yanıt iki taraflı lakayıt saptandı. Sfinkter kusuru gözlenmedi. Laboratuvar sonuçlarında, INR 5,46, aktive parsiyel tromboplastin zamanı 49,4 sn, hemoglobin13,4 g/dL, platelet 201 bin mg/dL saptandı. Rutin biyokimya, CRP normal sınırlardaydı. Yapılan spinal manyetik rezonans görüntülemede(MRG) C6 - T3 vertebra arasında kordu posterolateralden basılayan ektradural kitle etkisi yaratan spinal epidural kanama saptandı. Hasta dış merkezde 32.saatinde cerrahiye alındı, T1-T3 vertebralara hemilaminektomi yapılarak hematom boşaltıldı.

SONUÇ: SSEH nadir görülen kanamalardan olmakla birlikte acil cerrahi müdahale yapılmaz ise mortalite ve ağır morbidite ile sonuçlanabilmektedir. Bizim olgumuzda INR ve tansiyon yüksekliği sonrası SSEH gelişmiştir ve cerrahi sonrası klinik takiplerinde parapleji ve duyu defisiti devam etmiştir. Kord hasarının şiddeti ve geri dönüşümünde; kanamanın miktarı, boyutu, lokalizasyonu ve kord kompresyon süresi en önemli etkenlerdir. SSEH'lerde günümüzde MRG'ye kolay ulaşım ile tanıda gecikme olmadan erken dekompresyon yapılabilirse prognoz olumlu yönde etkilenebilecektir.

BP - 41 KAROTİKOKAVERNÖZ FİSTÜL; KLİNİK, RADYOLOJİK ÖZELLİKLER VE TEDAVİ

FURKAN ERBAŞ , SEDAT ŞEN , FATİH UZUNKAYA , AYŞEGÜL SOYLU , İBRAHİM LEVENT GÜNGÖR

ONDOKUZ MAYIS ÜNİVERSİTESİ TIP FAKÜLTESİ HASTANESİ

Amaç:

Karotis kavernöz fistülü (KKF), kavernöz sinüs ile karotid arter sistemi arasında anormal vasküler bağlantıdır. Oftalmik kan akımının artışı ve bası etkisine bağlı olarak semptom ve bulgular ortaya çıkar. Burada kliniğimizde tanısı koyulan KKF olguları klinik ve radyolojik özellikleri ile birlikte sunulmaktadır

Yöntem:

2017-2019 yılları arasında kliniğimizde KKF tanısı koyulan 7 olgunun verileri derlenmiştir. Olguların semptom ve muayene bulguları, MR, BT anjiyografi ve DSA bulguları resimlenmiş, endovasküler tedavi sonuçları ve hastaların izlemleri bildirilmiştir.

Sonuç:

7 hastada DSA ile tanı konfirme edildi. Hastaların altısı kadın biri erkekti. Yaşları 49-78 arasında değişiyordu. Hastaların tamamında gözde kızarıklık yakınması vardı. 5 hasta gözde ağrı, görme kaybı veya diplopiden yakınıyordu. Nörolojik bakıda 6 hastada propitozis, tümünde konjuktival vaskülaritede artış, 5 hastada pitozis, 4 hastada farklı düzeylerde oftalmoparezi vardı. MR parankim kesitlerinde orbitadaki venlerde dilatasyon, BT anjiyografide orbital damarlar ve kavernöz sinüste genişleme ve artmış kontrastlanma KKF tanısını düşündüren bulgulardı. Tüm hastalarda KKF DSA ile arteriyel fazda kavernöz sinüs ve orbital venöz yapılara erken kontrast geçişi ile konfirme edildi. İki hastada dural AVF saptandı. İki hastada fistül iki taraflıydı. 4 hastada başarılı koil embolizasyon yapıldı. İki hastada konservatif yöntemlerle fistül kapandı.

Yorum:

KKF gözde kızarıklık, batışma, ağrı, görme kaybı, diplopi gibi yakınmalara yol açar. Muayenede proptosiz ve oftalmoparezi ile skleral/konjuktival venlerde dilatasyon en önemli bulgudur. Orbita ve kavernöz sinüsün kontrastlı MR ile ince kesit değerlendirmesi, BT anjiyografi KKF tanısına yardımcı olur. Kesin tanı için DSA gerekir. Koil embolizasyon başarılı sonuç vermekle birlikte karotis masajı ve tansiyon kontrolüyle spontan kapanan hastalar da vardır.

BP - 42 POSTERİOR SEREBELLAR ENFARKTA BAĞLI GELİŞEN BİLİŞŞSEL VE DUYGULANIMSAL ETKİLENME

ECE GÖK-DURSUN , ÖZGE BERNA GÜLTEKİN-ZAİM , MEHMET ERSİN TAN , IŞIN ÜNAL-ÇEVİK

HACETTEPE ÜNİVERSİTESİ TIP FAKÜLTESİ, NÖROLOJİ AD

Olgu:

GİRİŞ: Serebellum, denge ve ince motor hareketlerden sorumlu bir yapı olarak bilinmektedir. Ancak son yıllarda, sensorimotor, vestibuler, kognitif, emosyonel-sosyal-psikolojik ve otonomik fonksiyonlarla da ilişkili olduğuna ait veriler mevcuttur. Motor kontrolü düzenlediği gibi bilişsel ve emosyonel faaliyetleri de kontrol etmektedir.

OLGU: 56 yaşında erkek hasta akut gelişen ve 1 aydır olan zihinsel yavaşlama, duygulanımda küntleşme, hareketlerde yavaşlama, yürürken dengesizlik şikâyeti

ile başvurdu. Serebellar testleri becerikli olan hastanın motor muayenesinde alt ekstremite proksimallerinde hafif defisit saptandı. Nöropsikometrik değerlendirmede MMT: 25/30, Yönelim:10/10, Kayıt Hafızası: 3/3, Dikkat ve Hesap Yapma:1/5, Hatırlama:1/3, Lisan: 9/9 saptandı. Genel bilişsel performansı normal, orta derecede depresif özellik mevcuttu. Belleği ve uzaysal görsel becerileri normal, dikkati ve yürütücü işlevlerinde hafif derecede bozukluk görüldü. Hızlı başlangıç, aile öyküsü olmaması, düşünce içeriğinden ziyade, vejetatif alanda depresif semptomlarının olması nedeniyle, psikiyatri tarafından ön planda organik etiyolojiler düşünüldü. Paraneoplastik, limbik ensefalit panelleri negatif geldi. Beyin MRG'de sol serebellum posterior kesiminde multipl enfarktlar izlendi. Hastaya uygulanan Serebellar Kognitif Afektif Sendrom (CCAS) skalasında 10 testten ikisinde başarısızdı. Hastaya profilaktik antiagregan tedavi başlandı. TARTIŞMA: CCAS yürütücü işlevler, visuospasyal işleme ve dil becerisinde defisit ve duygu durum düzenlenmesinde bozulma ile karakterize bir sendromdur. İlk olarak 2016 yılında, Scmahmann tarafından anatomik ve klinik özellikleri tanımlanmıştır. Anterior lob hasarında; motor sendrom (ataksi ve dismetri) ile hastalar prezente olurken posterior lob hasarında; CCAS ile prezente olmaktadırlar. Akut vermis ve fastigial nükleus enfarktı ise ani başlayan panik bozukluk, patolojik gülme ve ağlama şeklinde kendini gösterebilmektedir. Akut gelişen bilişsel ve affektif bozuklukların ayırıcı tanısında serebellar lezyonların da olabileceği akılda tutulmalıdır.

BP - 43 DOUBLE KORTEKS SENDROMU, EPİLEPSİ VE İNTERİKTAL BÖLGESEL POLİSPİKE DEŞARJLARI OLAN BİR OLGU

ONUR BULUT , DİLARA MERMİ DİBEK , İBRAHİM ÖZTURA , BARIŞ BAKLAN

DOKUZ EYLÜL ÜNİVERSİTESİ TIP FAKÜLTESİ, NÖROLOJİ AD KLİNİK NÖROFİZYOLOJİ BD

Olgu:

Subkortikal Band Heterotopisi (Double Korteks), beyaz cevher ile ayrılmış iki kortikal tabakanın varlığıdır . Hem ailesel hem sporadik formlarında olguların çoğundan X'e bağlı doublecortin (DCX) geninin sorumludur ve kadınlarda daha sıktır. Hastalarda infantil spazm, Lennox – Gastaut Sendromu, sekonder jeneralize veya multifokal çeşitli tipte epilepsi sendromları ve nöbetler görülebilir; genellikle dirençlidir. İnteriktal EEG'de değişken sürelerde diken – yavaş dalga kompleksleri, sekonder bilateral senkron diken – yavaş dalga kompleksleri, izole bağımsız keskin dalgalar, çoklu keskin dalgalar ve periyodik lateralize keskin dalgalar görülebilir. Bizim olgumuz 26 yaşında bir kadın. İki yaşından itibaren başlayan tonik, atonik, fokal klonik farklı tipte diürnal ve noktürnal nöbetleri mevcut. Beyin MR görüntülemesinde subkortikal band heterotopisi mevcut. İnteriktal EEG'sinde sol midtemporal rejyonel polispike deşajları ve bazen fokal deşarjlar sonrasında sekonder bilateral senkroni gösteren diken veya çoklu diken – yavaş dalga kompleksleri mevcut. Rejyonel polispike deşarjları tümörler, mezial temporal skleroz ve travma nedeniyle görülebilmekle birlikte kortikal gelişimsel anormalliklerde de görülen, nadir bir interiktal epileptiform anormalliktir. Olgumuzu sunmaktaki amacımız nadir görülen, çoklu nöbet tiplerine sahip, hem fokal hem jeneralize EEG bulgularının olduğu klinik çeşitliliğe sahip bu olguyu paylaşmak, hem de yine nadir görülen rejyonel polispike'lara bir örnek olarak ortaya koymaktır.

BP - 44 MASTOİDİT NÖROLOGLAR İÇİN NEDEN ÖNEMLİDİR? 3 OLGU İLE

BÜŞRA DAYAN , CEREN AKTAN , CİHAT ÖRKEN , ZEYNEP KURT , SERAP ÜÇLER

OKMEYDANI EĞİTİM ARAŞTIRMA HASTANESİ

Olgu:

Mastoidit antrum ve mastoid hücrelerinin mukoza ve kemik dokusunun iltihabıdır.Mastoiditin intrakranial komplikasyonları ; menenjit, beyin apsesi, subdural ampiyem, epidural apse, osteomyelit, lateral sinüs tromboflebiti , otitik hidrosefali ve kranial sinir tutulumlarıdır. Menenjit , en sık görülen intrakranial komplikasyondur. Nöroloji polikliniğine hastalar en sık dirençli baş ağrısı ve kranial sinir paralizileri nedeniyle başvurmaktadır.Son 1 yıl içerisinde pakimenenjit ve temporal kemik osteomyelit komplikasyonu nedeniyle takip edilen 3 hasta bilgileri eşliğinde ciddi mortalite ve morbidite yaratan mastoidit komplikasyonlarını tartışmaya değer bulduk.

BP - 45 AURALI MİGREN VE IVF TEDAVİSİ İLİŞKİLİ GEÇİCİ KORPUS KALLOSUM SPLENİUM LEZYONU: OLGU SUNUMU

YASEMİN AKINCI [1], YAREN TOPÇU [2], SABAHATTİN SAİP [1], BAKİ GÖKSAN [1]

[1] İSTANBUL ÜNİVERSİTESİ-CERRAHPAŞA CERRAHPAŞA TIP FAKÜLTESİ, NÖROLOJİ AD
[2] ANKARA YILDIRIM BEYAZIT ÜNİVERSİTESİ TIP FAKÜLTESİ

Olgu:

Giriş: Farklı patolojilerin korpus kallozum (KK) spleniumunda geçici fokal lezyonlar yapabildiği bilinmektedir. Bu durumun spleniumun sitotoksik hasara daha hassas olması nedeniyle geliştiği düşünülmektedir.

Olgu Sunumu: 26 yaşında, üniversite mezunu, evli kadın hasta Ocak 2019 tarihinde şiddetli başağrısı şikayeti ile başvurdu. Bilinen auralı migreni olan hasta deneyimlemekte olduğu ağrının karakterinin rutin ağrıları ile benzerlik gösterdiğini ancak öncekilerle kıyaslanamayacak kadar şiddetli olduğunu ifade etti. Özgeçmişinde polikistik over sendromu, insülin direnci, ektopik gebelik, hipotiroidi, hiperlipidemi mevcuttu. Düzenli levotiroksin 50 mcg/gün, metformin HCl 2000 mg/gün tedavisi almaktaydı. İnfertilite nedeniyle 1,5 yıl önce in vitro fertilizasyon (IVF) tedavisi başlanmış, auralı migren atakları da tedaviden kısa bir süre sonra başlamıştı. IVF tedavisi için aldığı hormon preparatları başvurusundan 10 gün önce kesilmişti. Nörolojik muayenesi doğal izlendi. Yapılan kraniyal BT (bilgisayarlı tomografi) incelemesinde KK spleniumunda hipodens alan, diffüzyon MRG (manyetik rezonans görüntüleme) incelemesinde aynı bölgede diffzyon kısıtlılığı izlendi. Kraniyal MR venografi ve elektroensefalografi incelemeleri normal izlendi. Rutin laboratuvar tetkiklerinde lipid düzeyleri yüksekliği dışında özellik yoktu. Ağrısı birkaç gün içinde semptomatik tedavi ile gerileyen hastanın 6 hafta sonra yapılan MRG kontrolünde lezyonun gerilemiş olduğu izlendi.

Sonuç: Enfeksiyonlar, epilepsi, antiepileptik ilaçlar, PRES, diyet ilaçları, Na-glukoz imbalansları, auralı migren KK geçici

lezyonlarından sorumlu olabilmektedir. Literatürde migren hastalarında normal populasyonla karşılaştırıldığında KK deformasyonlarının özellikle de posterior gövdede daha sık görüldüğü bildirilmiştir. Lezyonun MR incelemelerinde 3 gün-3 ayda kaybolduğu, 1 olguda ise 5. ayda yapılan incelemede sebat ettiği bildirilmiştir. IVF tedavisi ile de ilişkisi bulunan ve literatürde bildirilen auralı migren ilişkili 7. vaka olan olgumuzun sunulmasının yararlı olacağı düşünülmüştür.

BP - 46 KRONİK BAŞAĞRISI İLE PREZANTE KAROTİS DİSSEKSİYONU VAKASI

ESİN ENGİN [1], SEVİNÇ İSAZADE [1], GAZANFER EKİNCİ [2], İPEK MİDİ [1]

[1] *MARMARA ÜNİVERSİTESİ TIP FAKÜLTESİ, NÖROLOJİ AD*
[2] *MARMARA ÜNİVERSİTESİ TIP FAKÜLTESİ, RADYOLOJİ AD*

Olgu:

Giriş: Genç yaşta serebrovasküler hastalık etyolojisinde karotid arter diseksiyonları önemli yer tutmaktadır. Spontan veya travmatik etyoloji ile karşımıza çıkabilir. Sıklıkla akut şekilde gelişmekle birlikte nadiren kronik baş ağrısı semptomuyla prezante olabilir. Bu vakada kliniğimizde kronik baş ağrısı nedeniyle takip edilen ve analjeziklere yanıt vermeyen hastada altta yatan etyoloji açısından yapılan incelemelere ve varılan tanıya yer verilmiştir.

Bulgular: Son 2 haftadır sol hemikraniyada şiddetli ağrı ve sol yüz yarımında çekilme hissi şikayeti ile başvuran hastanın nörolojik muayenesi intakt idi, göz dibinde papilödeme rastlanmadı. Yapılan beyin BT (Bilgisayarlı Tomografi) ve kraniyal MRG (Manyetik Rezonans Görüntüleme) görüntülemede akut patoloji saptanmadı, ancak Kraniyal MRG'de KİBAS'a yönelik bulgular (parsiyel boş sella ve bilateral optik sinir kılıfında BOS artışı ile uyumlu görünüm) mevcuttu. Bunun üzerine yapılan LP'de BOS basıncı 220 mmH2O, biyokimyasal değerleri normal sınırlarda, menenjit-ensefalit paneli negatif saptandı, mikroskopta hücre görülmedi. Kraniyal BT negatif SAK (Subaraknoid kanama) açısından BOS incelendiğinde SAK lehine bulgu saptanmadı. Kraniyal-servikal MRA (Manyetik Rezonans Anjiyografi) incelendiğinde sol karotid arter total oklude olduğu görüldü. Disseksiyona yönelik yapılan yağ baskılı kraniyal-servikal MR çekimlerinde diseksiyonla uyumlu görünüm izlendi, ancak kronik evrede olduğu saptandı.

Sonuç: Baş ağrısı nedeniyle yapılan başvurularda özellikle genç hastalarda diseksiyon tanısı da akla gelmeli ve bu açıdan vasküler görüntülemeye başvurulmalıdır.

BP - 47 KAROTİS STENTLEMESİ SONRASI REVERSİBL DİFFÜZ VAZOSPAZM: NE YAPMALI?

BERİN İNAN [1], ANIL ARAT [2], DORUK ARSLAN [1], DOĞAN DİNÇ ÖGE [1], ETHEM MURAT ARSAVA [1], MEHMET AKİF TOPÇUOĞLU [1]

[1] *HACETTEPE ÜNİVERSİTESİ TIP FAKÜLTESİ, NÖROLOJİ AD*
[2] *HACETTEPE ÜNİVERSİTESİ TIP FAKÜLTESİ, RADYOLOJİ AD*

Olgu:

Amaç: Karotis arter stentlemesi (KAS) sonrası ipsilateral akut fokal nörolojik defisit çoğunlukla distal embolizme bağlı iskemi olmakla birlikte nadiren karotis tromboz/diseksiyonu ya da hiperferfüzyon sendromu nedeniyledir. Hiperperfüzyon sendromu hemorajik olabileceği gibi nadiren segmental veya diffüz vazospazm sonucu iskemi veya kontrast ensefalopatisi de görülebilir.

Olgu: Semptomatik ve progresif preoklüzif sağ internal karotis arter (ICA) stenozu olan hasta (62 yaş, erkek, kontrol altında diyabet ve hipertansiyonu var) olaysız KAS sonrası dördüncü saatte ani gelişen ensefalopati, sol homonim hemianopsi, sol sentral fasyal palsi ve sol hemiparezi (NIHSS 11) için incelendi. İlk saat içinde beyin tomografisi (CT) ve CT anjiografi (stent bölgesinde) normal idi. CT anjiografide sağ ICA ekstra ve intrakranial dolaşımında hafif derecede ama diffüz kalibre azalması not edildi. Difüzyon ağırlıklı görüntüleme (DAG) normal olan hastada CT perfüzyon (CTP) incelemesi sağ hemisferde geniş orta derecede hipoperfüzyon gösterdi. Ertesi gün DAG iki noktasal enfarkt , post-kontrast FLAIR de minimal ve lokal HARM tespit edildi. Kateter anjiografide kalibrasyonun düzelmiş olduğu görüldü. Tüm semptomları dört gün içinde düzelen olgunun beşinci gün yapılan CTP'de serebral perfüzyonun normalize olduğu saptandı. Hasta bu dönemde konservatif olarak izlendi.

Sonuç: KAS sonrası gelişen difüzyon negatif, nonembolik-nonhemorajik sendromlar olarak hiperperfüzyon, vasospazm, kontrast toksisitesi ve nonkonvülzif nöbetlerin kliniko-radyolojik ayrımı ve prognostik özelliklerini hatırlatmak için sunulmaktadır.

BP - 48 NÖROBRUSELLOZUN NADİR BİR KLİNİK PREZENTASYONU: PSÖDOTÜMÖR SEREBRİ

ECE GÖK DURSUN , ÖZGE BERNA GÜLTEKİN , IŞIN ÜNAL ÇEVİK

HACETTEPE ÜNİVERSİTESİ TIP FAKÜLTESİ, NÖROLOJİ AD

Olgu:

GİRİŞ : Brusella, zoonotik enfeksiyonlardan biridir ve Türkiye endemiktir. Nörobruselloz sıklıkla menenjit, ensefalit, meningoensefalit, beyin absesi, myelit, kraniyal sinir paralizleri, optik nörit, radikülit ve nörit şeklinde prezente olabilir. Psödotümör serebri şeklinde prezentasyonu ise çok nadirdir.

OLGU : 25 yaşındaki erkek hasta, sol frontal bölgede belirgin zonklayıcı karakterde başağrısı ve diplopi şikayeti ile başvurdu. Nörolojik muayenede göz hareketleri normaldi. Göz dibinde bilateral papil stazı saptandı. Beyin MRG'de

bilateral posterior skleral düzleşme, optik sinir kılıflarında BOS mesafesinde artış izlendi. Kontrast tutulumu yoktu. Beyin MR venografisi normaldi. Hastaya psödotümör serebri (PTCS) ön tanısı ile yapılan lomber ponksiyonda açılış basıncı 250 mm/BOS olarak saptandı. BOS proteini: 253.97 mg/dL (> 40mg/dl), BOS glukozu: 32 mg/dL, eş zamanlı serum glukozu: 93 mg /dL olarak ölçüldü. BOS da pleositoz mevcuttu. Brusella agglütinasyonu (BOS) pozitif, brusella agglütinasyonu (serum) 1/320 titrede pozitifti. Nörobruselloz tanısıyla 2x100mg doksisiklin, 1x600 mg rifampisin, 2x2 gr seftriakson ve asetozalamid 3x250 mg başlandı. Baş ağrısı ve diplopi şikayetleri düzeldi.Tedavinin 15.gününde yapılan LP' de BOS proteini 142.6 mg /dL ,BOS glukozu 36 mg/dL , eş zamanlı serum glukozu 107 mg/dL olarak ölçüldü, pleositoz izlenmedi. Üçlü antibiyotik tedavisi 38 gün devam edilen hasta oral 1x200 mg doksisiklin, 1x900 mg rifampisin ile taburcu edildi.

TARTIŞMA : Brusella'ya bağlı sinir sistemi tutulumu akut/kronik menenjit,meningoensefalit, beyin abseleri,miyelit, kraniyel sinir paralizileri şeklinde olabilmekle beraber, izole PTCS vakaları literatürde çok nadir tanımlanmıştır. PTCS vakalarında etiyolojiye yönelik, beyin görüntüleme, kan tetkikleri ve BOS basınç ölçümü yanında diğer BOS incelemelerinin de detaylı yapılmasının hayati önemi vardır. Nörobrucelloz erken tanı ve tedavi edilmezse morbidite ve mortaliteye neden olabilmektedir.

BP - 49 POST TRAVMATİK DİSTONİK TREMOR OLGUSU

ZEYNEP MELTEM ARSLAN , ERCAN KÖSE , MİRAÇ AYŞEN ÜNSAL , MEHMET GÜNEY ŞENOL , MEHMET FATİH ÖZDAĞ

SAĞLIK BİLİMLERİ ÜNİVERSİTESİ SULTAN ABDÜLHAMİT HAN EĞİTİM ARAŞTIRMA HASTANESİ

Olgu:

Giriş: Hareket hastalıkları genellikle santral patolojilerden kaynaklanır, ancak periferal patolojilere bağlı olarak da ortaya çıkabilir. Medulla spinalis yaralanmasına yol açan boyun travması hem santral hem de periferal orijine örnek gösterilebilir.

Olgu: 24 yaşındaki erkek hasta her iki el ve parmaklarda yaklaşık 2,5 yıl önce başlayan ve giderek artan titreme şikayetiyle tarafımıza başvurdu. İlaç ve madde kullanım öyküsü yoktu. Ailesinde hareket hastalığı öyküsüne rastlanmadı. Muayenesinde üst ekstremite distallerinde distonik tremor tespit ettik. Serum seruloplazmin ve 24 saatlik idrarda bakır düzeyi normal sınırlardaydı. Tiroid fonksiyon testleri, metabolik panel, paraneoplastik belirteçler normal düzeydeydi. Kranial MR görüntülemelerinde hareket bozukluğunu açıklayacak tutulum görülmedi. Periferik yaymada akantosit yoktu. Sinir iletim çalışması normaldi. Levo-dopa'ya yanıt alınamadı. Anamnez detaylandırıldığında 3 yıl önce araç içi trafik kazası geçirdiği, arabanın ön camından dışarı fırladığı, 4-5 saat bilinci kapalı olduğu öğrenildi ve hasta yakınmalarının bu kaza sonrası geliştiğini ifade etti. Hastanın servikal MR'de C6-C7 seviyesinde her iki nöral köke ve spinal korda bası yapan disk protrüzyonu ve spinal kordda myelomalazi tespit edildi. Hasta 2 hafta sonra beyin cerrahi tarafından operasyona alındı.

Sonuç ve Tartışma: Hareket bozukluğu ile başvuran hastalarda tabloyu açıklayacak primer patolojilerin yanında travma mutlaka sorgulanmalıdır. Hastamızın şikayetleri kazadan sonra gelişmişti. Yapılan incelemeleri ile hastanın distonik tremorunun whiplash yaralanmaya bağlı olduğu kanısındayız.

BP - 50 İDİOPATİK OPSOKLONUS-MİYOKLONUS OLGU SUNUMU

ÇAĞLA ŞİŞMAN ŞAHİN , CANSU KIZILTO GÜLER , UFUK EMRE

İSTANBUL EĞİTİM VE ARAŞTIRMA HASTANESİ

Olgu:

Opsoklonus- miyoklonus sendromu (OMS) ; gözlerde istemsiz, aritmik, her yöne olabilen kaotik göz hareketleri, ekstremite ve gövdede miyoklonik atımların olduğu, sıklıkla da sereballar ataksi, tremor ve ensefalopatinin eşlik ettiği bir tablodur. Çocuklarda erişkinlere göre daha sık görülmekle birlikte nadir olarak erişkin yaşta da gözlenebilir. OMS otoimmun veya paraneoplastik olabilir. Çocuk OMSlerin yaklaşık yüzde 50sine nöroblastom eşlik eder. Erişkinlerde ilişkili tümörler küçük hücreli akciğer kanseri, meme ve over tümörleridir. Literatürde Anti-Ri pozitifliğinin olduğu olgular olmakla beraber çoğu hastada antikor negatiftir. Bu yazımızda erişkinde ender olarak karşımıza çıkan opsoklonus- miyoklonus sendromunun görüldüğü bir olgumuzu sunmaktayız. 70 yaşında kadın hasta kliniğimize 2 gündür olan çift görme, istemsiz göz hareketleri nedeniyle başvurdu. 22 yıldır polisitemia vera nedeniyle takipli bu nedenle roksulinitib kullanan hastanın 5 gün önce başlayan halsizlik, çift görme şikayetlerine son 2 gün gözlerde istemsiz kasılmalar, kol ve bacaklarında istemsiz atmalar ve kasılmalar eklenmiş. Hastanın muayenesinde motor ve duyu defisiti, patolojik refleks saptanmadı. Sürekli ve her yöne olan kaotik göz hareketleri, ekstremitelerde sıklığı ve şiddeti değişken miyoklonik atımlar ve ataksi saptandı. Kranial görüntülemesinde patoloji gözlenmedi. Klinik olarak opsoklonus-miyoklonus sendromu olarak değerlendirilen hastada malignite ile birlikteliği nedeniyle thorax ve batın bt görüntülemesi yapıldı malignite lehine bulgu gözlenmedi. PET-CTde odak gözlenmedi. Literatürde hastanın kullanmakta olduğu roksulinitib ile bildirilmiş OMS olgusu bulunmamakta idi ancak hematoloji tarafından ilacın kesilmesi önerildi. Hastanın lomber ponksiyonunda patoloji gözlenmedi. Bos kültürleri, bos patolojisi negatif sonuçlandı. Paraneoplastik ve otoimmun panel negatif sonuçlandı. Hastaya 5 gün süre ile intravenoz immunglobulin tedavisi uygulandı , tedavi ile semptomları tamamen düzeldi. Hasta klinik takibe alındı. Sonuç olarak; OMS pediatrik hastalarda daha sık olmakla beraber yetişkin hastalarda da gözlenebilir. OMS ile başvuran hastalar eşlik eden malignite açısından mutlaka değerlendirilmeli şüpheli hastalarda ileri tetkiklere başvurulmalıdır. Tanı anında malignite saptanmasa bile hastanın uygun süre boyunca malignite açısından takibi yapılmalıdır. Erişkin hastalarda immunoterapinin yararlılığı pediatrik popülasyona göre daha az olmakla birlikte hastalara pulse steroid, ACTH veya intravenöz immunglobulin tedavisi önerilmektedir.

BP - 51 SANTRAL SİNİR SİSTEMİ NON HODGKİN LENFOMASI VE NMDA ANTİKOR BİRLİKTELİĞİ : OLGU SUNUMU

HANDENUR TUNÇ , SEÇİL IRMAK , HUMAY ISMAYILZADE , RUSTAM ALIYEV , İPEK MİDİ

MARMARA ÜNİVERSİTESİ TIP FAKÜLTESİ, NÖROLOJİ AD

Olgu:

GİRİŞ: Santral sinir sistemi (SSS) lenfoması klinik ve görüntüleme bulguları açısından çeşitlilik göstermekte olup, bir çok nörolojik hastalık ile ayırıcı tanıya gidilmesi gerekmektedir. Klinik olarak yavaş başlangıçlı, ateş, baş ağrısı, bilinç değişiklikleri, davranış bozuklukları, nöbetler ve fokal nörolojik belirtiler ile prezente olabilmektedir. Subakut enfarktüs, demiyelinizan hastalık, ensefalit, malign tümörler öncelikle düşünülmesi gereken ayırıcı tanılardır.

OLGU: 58 yaşında erkek hasta, yürümede dengesizlik, yavaş adımlarla yürüme, el yazısında küçülme, uykuya dalarken veya uyanırken olan halüsinasyonlar, kabus görme, son bir aydır kendi kendine konuşma, unutkanlıkta artış, dikkatini uzun süre koruyamama şikayetiyle dış merkezde psikiyatri ve nöroloji tarafından psikotik bozukluk ve hareket bozukluğu ön tanılarıyla essitalopram-olanzapin, levodopa-benserazide tedavisi altında izlenmiş, belirgin fayda görmemiştir. Hastanın servisimize yatışındaki nörolojik muayenesinde sağ taraflı bradikinezi, rijidite mevcut olup froment manevrası ile rijiditesi artmaktadır. Yürüyüşünde antefleksiyone postür mevcuttur. Tandem gait beceriksizdir. Montreal bilişsel değerlendirme ölçeği 23/30dur. Hastanın BOSda gönderilen otoimmun ensefalit panelinde NMDA antikoru pozitif gelmiştir. Paraneoplastik süreç incelenirken, kranyal lezyonlardan sterotaksik biyopsi yapılmış ve Non Hodgkin Lenfoma (Diffüz Büyük B Hücreli Lenfoma) olarak sonuçlanmıştır.

SONUÇ: Otoimmun ensefalit ile SSS lenfoması birlikteliği nadirdir. Literatürde sistemik tutulumu (lenfadenopati, hepatomegali, splenomegali) olan Hodgkin lenfoma ve/veya non Hodgkin lenfoma ile birliktelik gösteren sınırlı sayıda otoimmun ensefalit vakası mevcut iken sadece SSS tutulumu olan lenfoma ve otoimmun ensefalit birlikteliği olan vakaya rastlanmamıştır. Bizim vakamızda Non Hodgkin lenfoma ile NMDA antikor birlikteliği görülmüştür ve hasta sistemik gerekli tedavilerle izlenmektedir.

BP - 52 NÖROLOJİK VE NEFROLOJİK TUTULUMUN ÖN PLANDA OLDUĞU WİLSON HASTASI

TUĞÇE ACARTÜRK , AYŞE ŞENER , MUHAMMET ŞAHİN , MEHMET CENGİZ TATAROĞLU , NEFATİ KIYLIOĞLU , ALİ AKYOL , UTKU OĞAN AKYILDIZ

ADNAN MENDERES ÜNİVERSİTESİ UYGULAMA VE ARAŞTIRMA HASTANESİ

Olgu:

AMAÇ: Wilson hastalığı; prevelansı 1-2/100000 olan bakır metabolizmasında bozuklukla karakterize hepatik, oftalmik, nöropsikiyatrik belirtiler içeren otozomal resesif nörodejeneratif bir hastalıktır. 5-70 yaş arasında görülür. Hastalık geni 13q14.3'te lokalizedir. Bakır taşıyan ATPaz enzimini kodlamaktadır. Bakırın hatalı kullanılması, hepatositlerde toksik etkilere ve dolaşımdaki bakırın artmasına neden olur. Bakır organlarda, özellikle merkezi sinir sisteminde birikir.

OLGU: 33 yaşında erkek olgu, sekiz ay önce subakut başlangıçlı dengesizlik, sendeleme, giyinirken ve beslenirken zorlanma, desteksiz yürüyememe şikayetleriyle başvurdu. Özgeçmişinde raşitizm, periferik fasiyal paralizi mevcuttu. Anne-babası teyze çocuğuydu. Muayenede DTR'ler artmış, bilateral Babinski, dismetri, disdiadokokinezi ve rijidite izlendi. Postürü distonik, yürüyüşü ataksikti ve spastikti. Korneada bilateral Kayser-Fleischer halkaları izlendi. Laboratuvarda kreatinin, sodyum, klor, 24 saatlik idrar bakırı yüksek, serum bakırı ve seruloplazmin düşüktü. Renal USG ve KCFT normaldi. Hepatobiliyer usg'de parankimde minimal heterojenite görüldü. Beyin MRG'de pons, mezensefelon, bilateral serebral pedinkül, talamus-frontal ve sol parietal lobda tutulum ve serebral-serebellar atrofi izlendi. Çinko 3x1 tablet, trientine hidroklorür 250 mg/g başlanarak 1500 mg/g'e çıkıldı. 1 ay sonraki 24 saatlik idrar bakırı 558 ug/gün saptandı.

SONUÇ: Wilson hastalığında beyinde bakır birikimi nörolojik semptomların başlıca sebebi olup, hareketin koordinasyonunu sağlayan bazal ganglion, serebral korteks ve serebellumda görülmektedir. Klinik bulgular genelde karaciğer yetmezliğiyle meydana gelirken, Wilson tanısı konulmadan önce nörolojik bulgularla başvuran olgular sıktır. En yaygın nörolojik bulgu tremor, hareket-koordinasyon bozukluğu, distoni ve ince motor bozukluktur. Erken tanı ve tedaviyle nörolojik disabilitenin yavaşlatılabilmesi, semptomların geri dönüşlü olması nedeniyle açıklanamayan karaciğer ve/veya nöropsikiyatrik belirtilerle başvuran hastalarda klinisyenler ayırıcı tanıda Wilson hastalığını göz önünde bulundurmalıdır.

BP - 53 DİFFÜZ ORTA HAT GLİOMU VE TAKLİT EDEBİLECEĞİ HASTALIKLAR

BADE GÜLEÇ , ESRA KOÇHAN , ZEYNEP ECE KAYA GÜLEÇ , SABAHATTİN SAİP , CENGİZ YALÇINKAYA

İSTANBUL ÜNİVERSİTESİ-CERRAHPAŞA CERRAHPAŞA TIP FAKÜLTESİ, NÖROLOJİ AD

Olgu:

Giriş ve Amaç: Radyolojik olarak genellikle bilateral lokalizasyonlu, özellikle mezial temporal yapıların (hipokampus ve amigdala) etkilendiği T2-FLAIR hiperintens görünümle karakterize olan MRG anormallikleri otoimmün limbik ensefalit, herpes simpleks ensefaliti veya temporal tümörler gibi hastalıklarda bulunabilir. LE ve mezial temporal glioma arasındaki nöroradyolojik benzerlik klinik pratikte nadir görülen bir sorun değildir. Bu olgu sunumunda amacımız patolojik olarak grade 4 diffüz orta hat gliomu tanısı alan bir hastanın yanıltıcı ayırıcı tanılar açısından klinik ve radyolojik bulgularını tartışmaktır.

Olgu sunumu: Normal doğum, normal büyüme gelişmesi olan 14 yaşında kadın hasta; 6 aydır boş bakma, aynı şeyleri tekrar tekrar yaşama hissi nedeniyle diğer bir Nöroloji polikliniğine başvurduğunda çekilen kranial MRda talamik bilateral- simetrik T2-FLAIR hiperintens lezyonlar görülmüş, ön planda metabolik süreçler düşünülmüş ve çocuk metabolizmaya yönlendirilmiş. Yapılan tetkiklerinde vaskülit paneli, tiroid fonksiyon testleri ve Wilson açısından negatif

bulunmuş. Nöbetleri devam eden ve kliniğimize başvuran hastanın yapılan EEGsinde solda belirgin her iki fronto-temporal bölgede diken/keskin-yavaş dalga paroksizmleri görülmüş, çekilen kontrol MRında her iki talamusta, hipokampus, amigdala ve parahipokampal girusta hafif ekspansil karakterde kontrastlanma göstermeyen diffüz T2/FLAIR sinyal artışları izlenmiş. Otoimmün ensefalit ön tanısıyla interne edilen hastaya yapılan BOS tetkiklerinde patolojik bulgu saptanmadı. Beyin ve tüm vücut PET-CT'de malignite bulgusu rastlanmadı. 10 gün 1000 mg intravenöz metilprednizolon ve 0.4mg/kg/5 gün intravenöz immunglobülin tedavileri alan hastanın tedavi sonrası kontrol kranial MRında regresyon olmaması nedeniyle lezyonlarının natürünün belirlenmesi açısından sağ temporal lob biyopsisi yapılmış ve biyopsi sonucu grade 4 diffüz orta hat glioma olarak sonuçlanmıştır. Hasta inoperabl olarak kabul edilmiş, kemoterapi ve eş zamanlı radyoterapi planlanmıştır.

Tartışma ve sonuç: Bilateral talamik-temporal lob tutulumu olan hastalarda eşlik eden nöbet varlığı, subakut progresif başlangıç ön planda ilk olarak otoimmün ensefaliti düşündürse de immunoterapi sonrası klinik ve/veya radyolojik yanıtın olmaması halinde ayırıcı tanıdaki diğer patolojiler (herpes ensefaliti, düşük gradeli gliomlar, paraneoplastik süreçler, metastaz…) mutlaka ekarte edilmelidir.

BP - 54 PARANEOPLASTİK POLİNÖROPATİNİN EŞLİK ETTİĞİ RENAL HÜCRELİ KARSİNOM OLGUSU

MUHAMMED ALPEREN BARDAKÇI , MERVE GÜLER , FATMA AKKOYUN ARIKAN , GÖNÜL AKDAĞ , SİBEL CANBAZ KABAY

KÜTAHYA SAĞLIK BİLİMLERİ ÜNİVERSİTESİ

Olgu:

Giriş: Polinöropati, periferik sinirlerin aynı nedene ve fizyopatolojik süreçlere bağlı olarak hep birlikte, yaygın şekilde hastalanması ile ortaya çıkan bir klinik tablodur. Polinöropatiler değişik nedenlere bağlı olarak ortaya çıkabilir. Herediter, inflamatuvar, enfeksiyöz nedenler, diyabet ve diğer metabolik hastalıklar, nutrisyonel yetersizlik, toksinler ve kansere bağlı polinöropati görülebilir.

Olgu: 50 yaşında erkek hastanın 4 yıl önce başlayan el ve ayaklarda uyuşma ve dengesizlik şikayetleri mevcuttu. Son 1 yıldır alt ekstremitelerde güç kaybı gelişmesi üzerine hasta kliniğimize başvurdu. Özgeçmişinde hipertansiyonu vardı. Nörolojik muayenesinde kas gücü sağ alt ekstremitede 1/5, sol alt ekstremitede 3/5, üst ekstremitelerde bilateral 4/5 idi. Derin tendon refleksleri 4 yanlı azalmıştı. Bilateral düşük ayak mevcuttu. Kraniyal mrgde bilateral serebral iskemik gliotik odaklar mevcuttu. Servikal ve torakal mrg normaldi. Lomber mrgde L4-L5 ve L5-S1 diskopati izlendi. Hastanın emg sinde incelenen sinirlere ait sensory-motor ileti yanıtları normaldi. İğne ENMG ile incelenen kaslarda denervasyon bulgusu saptanmadı, bilateral Vastus lateralis Tibialis anterior kaslarında normallerin yanı sıra yer yer uzun süreli, tek tük yüksek amplitüdlü nörojenik MÜP değişiklikleri görüldü. Paraneoplastik açıdan araştırılan hastada batın usgde sağ böbrekte 20*20 mm boyutunda hiperekojen solid kitle izlendi. Parsiyel nefrektomi yapılan hastanın patoloji raporunda RCC+ saptandı. Hastada ön planda paraneoplastik pnp düşünüldü ve hastaya IVIG tedavisi başlandı.

Tartışma Paraneoplastik sendromlar (PS), kanser (tümör) kitlesi veya metastaz etkisi olmaksızın, organ veya sistemlerin uzak etki "remote effect" ile kansere bağlı veya birlikte etkilenimi ile oluşan otoimmun klinik tablolardır. Paraneoplastik sendrom, renal hücreli karsinom (RCC) hastalarının yaklaşık% 10-40ında gelişir. RCCye bağlı paraneoplastik sendrom gibi nöromüsküler bozukluklar çok nadir görülür. Olgumuzda mevcut klinik, laboratuvar ve görüntüleme bulguları ile paraneoplastik polinöropati ön planda düşünüldü. Renal hücreli karsinomun hastada erken dönemde teşhis edilmiş olması nedeniyle olgumuz literatür eşliğinde tartışılmaya değer bulunmuştur.

BP - 55 MONEM (MOG-IGG-ASSOCİATED OPTİC NEURİTİS, ENCEPHALİTİS, AND MYELİTİS) TANISI ALAN OLGU

ERKİNGÜL BİRDAY [1], ŞEYMA KILIÇ [1], GÜLŞEN AKMAN [2]

[1] *İSTANBUL MEDİPOL ÜNİVERSİTESİ TIP FAKÜLTESİ, NÖROLOJİ AD*
[2] *BİLİM ÜNİVERSİTESİ TIP FAKÜLTESİ, NÖROLOJİ AD*

Olgu:

GİRİŞ: MOG ilişkili hastalıklar: Optik nörit (ON), ADEM, Miyelit, NMO spektrum hastalığı (NMOSD), Ensefalit şeklinde geniş klinik prezentasyonla kendini gösterebilmektedir. Bu bildiride nadir görülen MONEM (MOG-IgG-associated Optic Neuritis, Encephalitis, and Myelitis) tanısı alan 19 yaşındaki kadın hastanın klinik, görüntüleme ve laboratuvar özellikleri tartışılmıştır.

AMAÇ: Eylül 2017'de ani görme kaybı olup, birkaç saat içinde dengesizlik, şuur bulanıklığı gelişen, jeneralize tonik-klonik nöbet sonrası yoğun bakıma alınan hastanın özgeçmişinde 10 gün öncesinde ÜSYE dışında özellik yoktu. Nörolojik muayenesinde letarjikti , anlamlı iletişim kurulamıyordu. İki yanlı ışık refleksi zayıftı ve bilateral papil ödemi vardı. Sağ baskın triparezi mevcuttu. Taban derisi refleksi bilateral ekstansördü. Beyin MR incelemesinde periventriküler, subkortikal T2 hiperintens yaygın geniş lezyonlara ek olarak optik sinir ve torakal lezyonu saptandı. Vaskülit marker ve enflamatuvar incelemeleri normaldi. Lomber ponksiyon sonucunda BOS'ta 80 lenfosit saptandı. BOS protein, şeker, sitolojisi normaldi. OKB ve NMO antikoru negatifti. Anti-MOG antikoru pozitif gelen hastaya klinik öykü, görüntüleme ve laboratuvar incelemeler sonucunda MONEM tanısı konuldu. Steroid tedavisinin 10.gününde uyanıklığı daha iyi olan hastanın daha sonraki takiplerinde nörolojik muayenesinin tamamen düzeldiği, MR görüntülemesindeki lezyonların büyük ölçüde gerilediği gözlendi. Kontrol Anti-MOG antikoru kliniğinin 18.ayında negatifleştiği görüldü.

SONUÇ: MOG ilişkili hastalıklar farklı prezentasyonla karşımıza çıkabilmektedir. Çocuklarda ADEM daha sık olurken erişkinlerde diğer klinik şekilleri görülebilmektedir. Beyin MR görüntülemelerinde derin ve kortikal gri madde, serebellar pedinkül, pons tutulumu olabilir. Kontrast tutulumu saptanmayabilir. Tanı ve tedavisinde zaman kaybedilirse mortal seyredebilmektedir. Takibinde yeni bir nüks görülmeyen hastamızın MOG antikorunun negatifleştiği dikkat çekici idi. Olgumuzdaki klinik prezentasyon nadir görülmesinden dolayı sunmayı uygun gördük.

BP - 56 KONJENİTAL MÜSKÜLER DİSTROFİ ;KAS -BEYİN-GÖZ HASTALIĞI

BU BİLDİRİ GERİ ÇEKİLMİŞTİR.

BP - 57 SENNA FOLİUM(AÇLIK OTU) KULLANIMI SONRASI GÖRÜLEN GUİLLİAN BARRE SENDROMU

SENA BONCUK , YONCA ÜNLÜBAŞ , TÜRKAN ACAR , YEŞİM GÜZEY ARAS , BİLGEHAN ATILGAN ACAR , DİLCAN KOTAN

SAKARYA ÜNİVERSİTESİ EĞİTİM VE ARAŞTIRMA HASTANESİ NÖROLOJİ KLİNİĞİ

Olgu:

GİRİŞ: Guillian barre sendromu (GBS) , akut veya subakut başlangıçlı ekstremitelerde duyusal semptomlar ve güçsüzlük ile giden günler içerisinde ilerleyerek quadriparezinin geliştiği bir tablodur. Etyolojide geçirilmiş enfeksiyon dışında çevresel ve genetik faktörler de etkilidir, ancak bu grup tam olarak aydınlatılamamıştır. Sennae folium (sennae), laksatif etkileri olan kişiler tarafından genellikle kilo kontrolü amaçlı kullanılan bir bitkidir. Burada sennae kullanımı sonrasında GBS gelişen olgu sunulmuştur.

OLGU: 61 yaş kadın hasta iki aydır olan her iki bacakta güçsüzlük ile başvurdu. Hastanın 9 ay önce sennae suyunu laksatif ve kilo kontrolü amaçlı kullanmaya başladığı, sonrasında halsizlik ve senkop ile acil servis başvurduğu, hemoglobin:5 olması üzerine hematoloji tarafından prednol tedavisi verildiği ve externe edildiği öğrenildi. Taburculuktan 1ay sonra ise her iki alt ekstremitede distalden proksimale ilerleyen ve zaman içerisinde artan güçsüzlük şikayeti gelişmiş. 2 ay sonra tarafımıza başvuran hastanın nörolojik muayenesinde bilateral üst ekstremite kas güçleri 4/5 bilateral alt ekstremite kas güçleri ise 3/5 olarak değerlendirildi. Derin tendon refleksleri alınamadı. Hasta GBS ön tanısı ile kliniğimize yatırıldı. LP' de mikroprotein 75 saptandı. EMGde ise akut motor aksonal nöropati (AMAN) saptandı. Hasta rehabilitasyon için fizik tedavi kliniğine yönlendirildi.

TARTIŞMA: GBS sıklıkla gastrointestinal y da solunum yolu enfeksiyonundan birkaç hafta sonra gözlenmektedir. Olguların büyük bir çoğunluğunda ise Campylobacter jejuni etken olarak bulunmuştur. Genetik ve çevresel faktörlerin rolü tam olarak aydınlatılamamıştır. Bizim olgumuzda yakın zamanda geçirilmiş bir enfeksiyon öyküsü bulunmamaktaydı. Uzun süreli sennae kullanımı dışında etyolojide bir risk faktörü saptanamadı. Literatürde sennae kullanımı sonrası görülen bir GBS olgusuna rastlanmamıştır. Bu yönüyle diğer GBS olgularından farklılık göstermektedir.

BP - 58 NÖROPSİKİYATRİK SEMPTOMLARLA PREZENTE OLAN BİR OLFAKTÖR OLUK MENENJİYOMU OLGU SUNUMU

MUSTAFA YURTDAŞ , RUMEYSA ÇETİNKAYA BULUTOĞLU , HASİBE RENGİN GÜVENÇ , MEHMET HAKAN ŞAHİN

IĞDIR DEVLET HASTANESİ

Olgu:

Menenjiyomlar sıklıkla asemptomatiktir. Ancak lokalizasyon ve lezyonun büyüklüğüne göre farklı nörolojik ya da psikiyatrik şikayetlerle hastaneye başvurabilirler. Önceden bilinen bir hastalığı olmayan, son 2 yıldır kişilik değişikliği olması üzerine psikiyatri kliniğine başvuran bir hasta sunulmuştur. Beyin bilgisayarlı tomografi(BT)'de olfaktor oluk menenjiyomu düşünülen hastaya kontrastlı beyin manyetik rezonans görüntülüme(MRG) çekilmiştir. Olfaktör oluk menejiyomu tanısı konan hastaya kraniyotomi ve tümör eksizyonu yapılmıştır. Ayırıcı tanıda frontotemporal demans, depresyon ve psikoz ile seyreden nöropsikiyatrik tablolar yer aldığından sunulmaya değer bulunmuştur.

BP - 59 SUBAKUT SKLEROZAN PANENSEFALİT:OLGU SUNUMU

EZGİ YAKUPOĞLU , SAİME FÜSUN DOMAÇ

SAĞLIK BİLİMLERİ ÜNİVERSİTESİ ERENKÖY RUH VE SİNİR HASTALIKLARI EĞİTİM VE ARAŞTIRMA HASTANESİ

Olgu:

Giriş: subakut sklerozan panensefalit (SSPE), defektli kızamık virüsü nedeni ile oluşan santral sinir sisteminin etkilendiği bir yavaş virüs enfeksiyonudur. Hafif entellektüel etkilenme ve okul başarısında düşme gibi gizli semptomlar ile prezente olur.

Vaka: 23 yaş kadın hasta polikliniğimize okul başarısında düşme ve vücudunda irkilme benzeri şikayetleri olması üzerine başvurdu. Muayenede uykuya meyil ve tüm vücutta miyokloni saptandı. EEG tetkiğinde trifazik diken dalga saptanan hastanın BOS kızamık IgG ve IgG indeksi yüksek saptandı. Bunun üzerine hastaya SSPE tanısı konuldu. Amantadin, oral izoprinozin ve interferon alfa 2b uygulanan hastada tedaviye yanıt gözlenmedi. Hasta tanının 7. ayında eksitus oldu.

Sonuç: SSPE fatal bir hastalıktır. Aşılama kampanyaları ile görülme oranı düşmüştür. İdeal bir tedavisi yoktur.

BP - 60 PARKİNSONİZM VE DİSTONİ KLİNİĞİ İLE BAŞVURAN VE GEÇ TANI ALAN ADELOSAN ÇAĞ EKSTRA PONTİN MİYELİNOZİS OLGUSU

YEŞİM GÜZEY ARAS [1], TÜRKAN ACAR [1], MUSTAFA KARABACAK [1], SIDIKA SİNEM GÜL [1], YASEMİN GÜNDÜZ [2]

[1] *SAKARYA ÜNİVERSİTESİ EĞİTİM VE ARAŞTIRMA HASTANESİ NÖROLOJİ KLİNİĞİ*
[2] *SAKARYA ÜNİVERSİTESİ TIP FAKÜLTESİ RADYOLOJİ KLİNİĞİ*

Olgu:

GİRİŞ:Osmotik myelinozis akut gelişen nadir görülen demiyelizasyonla karakterize bir tablodur. İlk olarak 1952 yılında Adams tarafından alkolik ve malnütride hastalarda Santral Pontin Miyelinozis (SPM) tipi tanımlanmıştır. Daha sonra ise pons dışı tutulum ile giden tipi ortaya konulmuş ve Ekstra Pontin Miyelinosiz (EPM) olarak adlandırılmıştır. EPM tipi SPM tipinden daha nadir görülür(1). Osmotik miyelinozis için bilinen risk faktörleri alkolizm, malnütrisyon, sistemik hastalıklar ve nadir olarak hemodiyalizdir. Osmotik demiyelizasyon tipik olarak hiponatreminin hızlı bir şekilde düzeltilmesinden sonra ortaya çıkabileceği gibi hipernatreminin agresif bir şekilde düzeltilmesi sonucu da ortaya çıkabilir: OLGU:17 yaşında erkek hasta polikliniğimize

hareketlerde yavaşlama, kollarda ve bacaklarda istemsiz hareketler ve yürüyememe şikayetleri ile başvurdu. Hikayesinde hastanın yaklaşık 1 yıl önce ani gelişen bilinç bulanıklığı ateş yüksekliği şikayetleri ile interne edildiği genel durumunun bozuk olması nedeni ile 1 ay boyunca yoğun bakımda takip edildiği ve o dönemde başlayan hareketlerde yavaşlama her iki kol ve bacakta istemsiz hareketler ve yürüyememe şikayeti olduğu öğrenildi. . Nörolojik muayenesinde bilinç açık, işaret dili ile iletişim kurulabiliyor, basit emirlerle koopere, pupiller izokorik ışık ref +/+ bradimimi, bradikinezi, her 4 ekstremitede belirgin rijidite ve istemsiz distonik hareketler saptandı. 1 yıl önce çekilen Kranial MRI görüntülerinde T2 Flairde her iki bazal ganglionlarda, lentiform nukleusta, talamusta, periventriküler alanlarda hiperintens alanlar izlendi.radyolojiye konsülte edildi ve EPM tanısı konuldu. Parkinsonizm bulgularına ve distonisine yönelik olarak hastaya Levodopa 75 mg 3x1/2 ve Biperiden 2 mg tab. 2x1/2 başlandı.

TARTIŞMA: Osmotik myelinoziste, simetrik, non-enflamatuvar ponstaki sinir hücrelerinde myelinozis sonrasında ponstaki kortikospinal yollarda ve periferik sinirlerde tutulum görülür. Vazojenik ödeme bağlı kan beyin bariyerinde bozulma sinir liflerinde kompresyon ve myelinozis gelişir

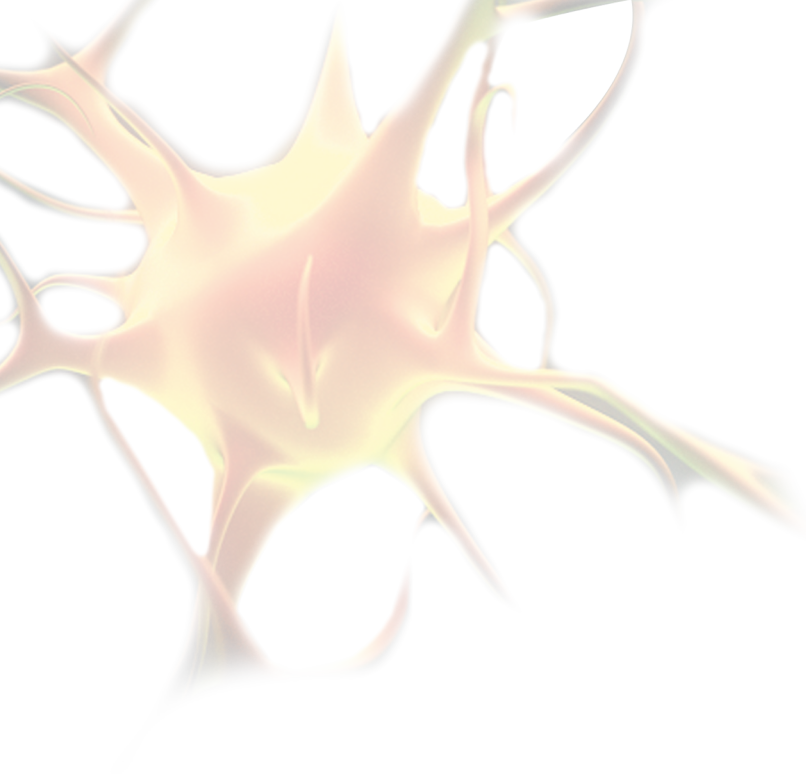

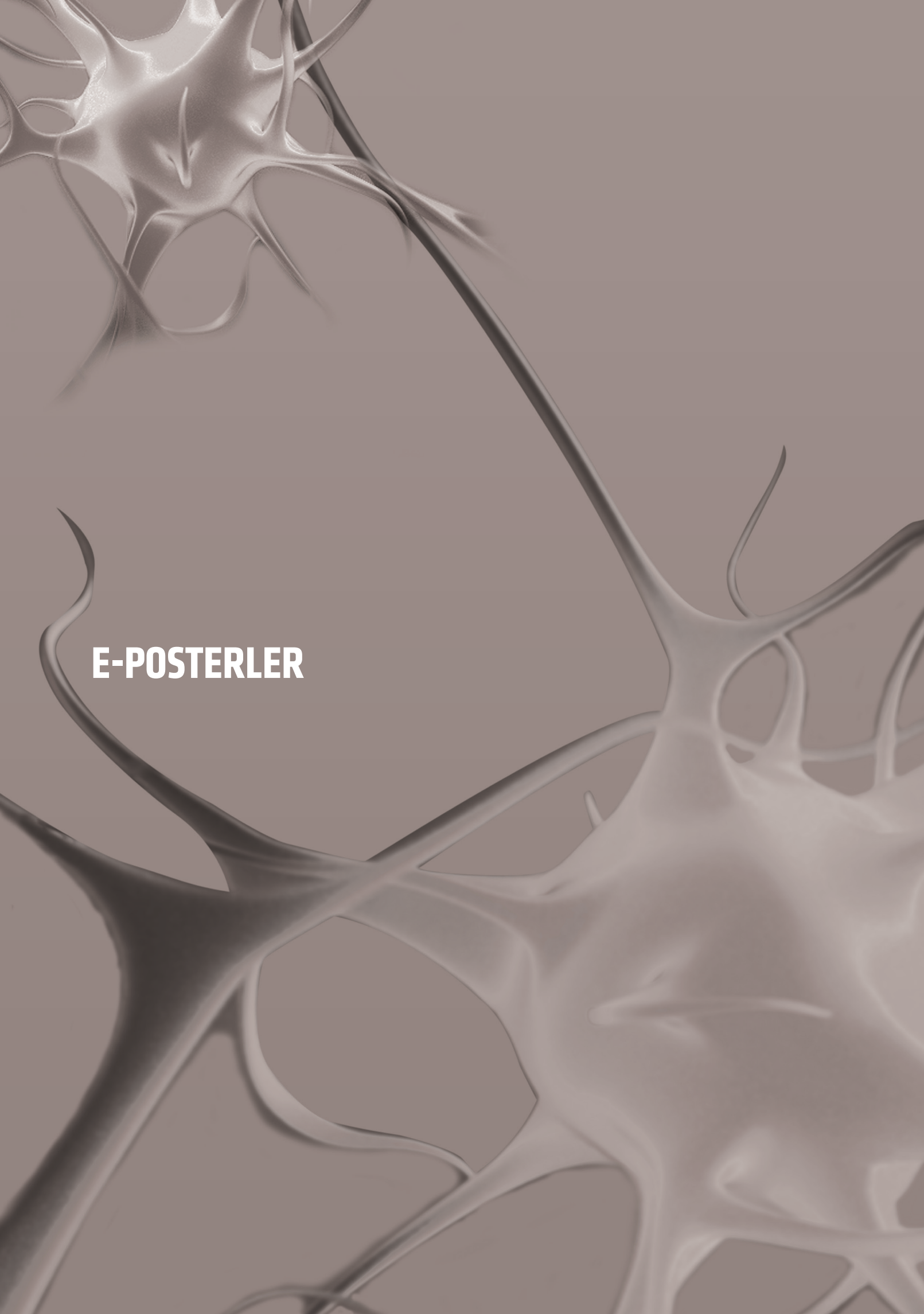

E-POSTERLER

EP - 1 ANKARA NUMUNE EĞİTİM ARAŞTIRMA HASTANESİ MS POLİKLİNİĞİ DEMOGRAFİK VERİLERİ

SEMRA ÖZTÜRK MUNGAN , GÜRDAL ORHAN , ZEYNEP NEŞE ÖZTEKİN

SAĞLIK BİLİMLERİ ÜNİVERSİTESİ ANKARA NUMUNE EĞİTİM VE ARAŞTIRMA HASTANESİ, NÖROLOJİ KLİNİĞİ

Amaç:

Giriş ve Amaç: Multipl Skleroz (MS) multifokal inflamasyon, ilerleyici miyelin yıkımı ve sonunda akson demiyelinizasyonu ile karakterize inflamatuar, otoimmun, demiyelinizan bir hastalıktır. Her 100 bin kişide 50-300 prevalansta görülür. Dünya'da yaklaşık 2,5 milyon, Türkiye'de yaklaşık 50.000-60.000 MS hastası olduğu tahmin edilmektedir. Çoğunlukla genç yaş hastalığıdır ve kadınlarda erkeklere oranla 3 kat fazla görülür (%70). Amacımız MS polikliniğimizde takip edilen hastaların verilerini paylaşmaktır.

Gereç ve Yöntem:

Ankara Numune Eğitim Araştırma Hastanesi Nöroloji Kliniği Multipl Skleroz polikliniğine kayıtlı hastaların dosyaları retrospektif olarak incelendi. İstatistiksel çalışmalar SPSS 18 ile yapıldı. Değişkenlerin normal dağılıma uygunluğu görsel (histogram ve olasılık grafikleri) ve analitik yöntemlerle (Kolmogorov-Smirnov/Shapiro-Wilk testleri) ile incelendi. Tanımlayıcı istatistikler normal dağılmayan değişkenler için ortanca ve çeyreklikler arası aralık kullanılarak verildi.

Bulgular:

Kliniğimiz Multipl Skleroz polikliniğinde takip edilen 452 MS hastası vardır. Bu hastalardan 358'inin kaydı tamdır. Hastaların 258'i kadın (%71.8), 101'i erkektir (%28.2). Kadın hastaların yaş ortalaması 30.8, erkek hastaların yaş ortalaması 30.3 idi. Kadın hastaların yaş ortalaması 38 (başlangıç yaş ortalaması 30.3), erkek hastaların yaş ortalaması 38,5 (başlangıç yaş ortalaması 30.8) idi. 37 hasta 20 yaş ve altı yaşta başlangıçlı (ort 17,1); 267 hasta 20- 40 yaş arası başlangıçlı (ort 29,4) ve 54 hasta 40 yaş üzeri başlangıçlı (ort 44,8) idi. 43 (%12) hastada aile öyküsü vardır. 358 MS hastasının 223'ü (%62,3) Relapsing Remitting MS, 27'si (%7,5) Primer Progresif MS, 27'si (%7,5) Klinik Izole Sendrom, 24'ü (%6,7) Klinik Kesin MS, 23'ü (%6,4) Sekonder Progresif MS, 19'u (%5,3) Relapsing Progresif MS ve 15'i (%4,2) Radyolojik İzole Sendromdur. Hastaların 196 sı(%54,7) sigara içmiyor, 162 si (%45,3) sigara içiyordu. 358 MS hastasının 65 i'nde (%18,2) Huzursuz Bacaklar Sendromu vardı. 241 hasta (%67.3) 1. basamak tedavi, 48 hasta (%13.4) 2. basamak tedavi, 8 hasta (%2.3) 3. basamak tedavi alıyordu. 61 hasta (%17) tedavi almıyordu.

Sonuç:

Ankara Numune Eğitim Araştırma Hastanesi Nöroloji Kliniği MS veritabanına göre MS prevalansımız 100.000'de 79 civarındadır. Türkiye prevalansı 2016 verilerine göre bu rakam 100.000'de 60-90 olup verilerimiz bu rakamlar ile uyumludur. Cinsiyet ve yaş oranlarımız da literatür ile uyumludur.

EP - 2 YENİ AÇILAN BİR UYKU BOZUKLUKLARI MERKEZİNDEKİ HASTALARIN KLİNİK VE DEMOGRAFİK ÖZELLİKLERİ

ÜLKÜ DÜBÜŞ HOŞ , METİN MERCAN , HÜLYA ERTAŞOĞLU TOYDEMİR , ZEYNEP VİLDAN OKUDAN , NECLA SÖZER , VİLDAN YAYLA

SAĞLIK BİLİMLERİ ÜNİVERSİTESİ BAKIRKÖY SADİ KONUK EĞİTİM VE ARAŞTIRMA HASTANESİ

Amaç:

Uyku bozuklukları toplumda farkındalığı az olsa da sık görülen hastalıklardır. Uyku laboratuarları uyku bozukluklarının tanı ve tedavisinde önemli yer tutmaktadır. Çalışmamızda uyku laboratuarımıza, açılışından itibaren 10 ay süre içinde yatırılan hastaların klinik ve demografik özelliklerini değerlendirmeyi amaçladık.

Gereç ve Yöntem:

Ekim 2018-Temmuz 2019 tarihleri arasında başvuran 116 hastanın demografik özellikleri, geldiği bölümler, polisomnografi sonuçları ve tedavi seçenekleri değerlendirildi.

Bulgular:

Merkezimize yatırılan 116 hastanın 41i kadın, 75'i erkekti. Ortalama yaş 48,9 yıl; ortalama vücut kitle indeksi 30,8 idi. Hastaların uyku bozuklukları merkezine randevu süresi ortalama 52 gün olup, bu süre ilk dört ay 43 gün iken, sonraki aylarda 61 güne kadar uzamıştır. Hastalar Nöroloji, KBB, Göğüs Hastalıkları, Sağlık Kurulu polikliniklerinden yönlendirilmişti, Hastaların 5i yakınlarının ısrarı, diğerleri kendi şikayetleri nedeniyle gelmişlerdi. Hastalarımızda en sık obstruktif uyku apne sendromu (OUAS) (n=96) görülmekte olup bunların 29'unda uykuda periyodik hareket bozukluğu, 10'unda atonisiz REM, 4ünde santral uyku apne sendromu, 2'sinde hipoventilasyon hipoksemik sendrom, 2'sinde parasomni, 2'sinde nöronal hipereksitabilite eşlik etmekteydi. Bu hastalardan 65'ine noninvazif mekanik ventilasyon (NIMV) tedavisi endikasyonu konulmuştur. Hastaların 9'u normal olarak değerlendirilmiştir. Titrasyon yapılan hastaların 25ine CPAP, 8'ine oto-CPAP, 6sına BİPAP-ST ile NIMV tedavisi başlandı. Kas hastalığı olan OUAS tanısı alan bir hasta NIMV tedavisi yapılamadan kaybedildi.

Sonuç:

Randevu sürelerindeki artış uyku bozuklukları merkezlerine ihtiyacı göstermekle birlikte diğer branşlardan yönlendirilen hasta sayısı da uyku bozuklukları hastalıklarının önemi ile ilgili farkındalığın arttırılması gerekliliğini göstermektedir. Uykuda solunum bozukluğu bulunan hastalara komorbid durumları da dikkate alınarak tedavide öncelik verilmesi morbidite ve mortaliteyi azaltabilir kanısındayız.

EP -3 OPTİK NÖRİT HASTALARININ KLİNİK, RADYOLOJİK VE LABORATUAR ÖZELLİKLERİ

ESRA DERYA DİNÇ POLAT , HÜLYA ERTAŞOĞLU TOYDEMİR , AZAMAT MİRALİ , VİLDAN YAYLA

SAĞLIK BİLİMLERİ ÜNİVERSİTESİ BAKIRKÖY DR. SADİ KONUK SAĞLIK UYGULAMA VE ARAŞTIRMA MERKEZİ NÖROLOJİ EĞİTİM KLİNİĞİ

Amaç:

Tipik optik nörit (ON), akut, çoğunlukla ağrılı görme kaybıyla şekillenen, genç erişkinleri etkileyen ve büyük oranda düzelmeyle sonlanan bir tablodur. Multipl sklerozun (MS) ilk bulgusu olabilir. Bunun yanısıra ağrısız, bilateral, rekürren, sekel ile düzelen veya düzelmeyen optik nöritler 'atipik' olarak adlandırılıp, nöromiyelitis optika spektrum bozukluklarında görülebilir. Çalışmamızda, optik nörit hastalarımızın klinik, radyolojik, laboratuar bulgularını sunmayı, tipik-atipik özelliklerini vurgulamayı amaçladık.

Gereç ve Yöntem:

Multipl skleroz ve nörooftalmoloji polikliniklerimizden izlenen 26 hasta çalışmaya dahil edildi. Hastaların nörolojik ve nörooftalmolojik muayene bulguları, kranial ve orbita MR'ları, BOS'ta oligoklonal bant (OKB), anti-aquaporin-4 antikorları, görsel uyarılmış potansiyelleri (GUP), seyir ve tedavileri değerlendirildi.

Bulgular:

Yaş ortalamaları 30,5 yıl olan hastalarımızın 14'ü kadın, 12'si erkekti. Hastaların 17'sinde sol, 8'inde sağ, birinde bilateral ON saptandı. Hastaların 6'sında rekürrens görüldü, atipik olarak nitelendirildi. Görme keskinliğinde 17 hastada tam düzelme görüldü. OKB 11 hastada pozitifti. GUP, 20 hastada unilateral prekiazmal patolojiyi gösterirken, 2 hastada bilateral bozuktu, 2'sinde normaldi. Akut dönemde 21 hastaya pulse steroid tedavisi verildi. Spontan düzelmeyse 3 hastada görüldü. Bilateral tutulumu olan 1 hastaya steroid sonrası plazmaferez uygulandı. Takiplerde MS tanısı alan 14 hastanın 13'ü hastalık modifiye edici tedaviler almaktaydı. Atipik 3 olgunun biri interferon beta-1a, biri azathioprin, biri rituximab kullanmaktaydı, diğerleri takibe gelmedi.

Sonuç:

Akut ON, görme kaybının engellenmesi için dikkatli değerlendirme ve tedavi yönetimi gerektirir. Çoğunlukla düzelen tipik ON olgularının MS'e dönüşüm riski açısından klinik ve radyolojik takipleri düzenli yapılmalıdır. Tedavi yaklaşımlarının ve hastalık seyrinin farklı olduğu, kalıcı görme kaybı ile sonlanabilecek atipik olguları tanımak ve hızlı tedavi yönetimi önemlidir.

EP - 4 BİR EĞİTİM VE ARAŞTIRMA HASTANESİ NÖROLOJİ KLİĞİNDE YATARAK TEDAVİ GÖREN YABANCI UYRUKLU HASTALARIN RETROSPEKTİF DEĞERLENDİRİLMESİ

CANSU KIZILTO GÜLER , HANDE PERAN , CANSU ERKOL , GÖKÇE KAVASOĞLU , UFUK EMRE

İSTANBUL EĞİTİM VE ARAŞTIRMA HASTANESİ

Amaç:

Ülkemizde ikamet eden yabancı uyruklu kişilerin sayısındaki artış, kliniğimizde takip edilen yabancı uyruklu hastaların da artmasına neden olmuştur. Yaşamış oldukları coğrafyalardan göç etmiş bu hastaların değerlendirmesinde bazı hastalıkların bölgesel farklılıklar gösterdiği unutulmamalıdır. Ülkemizde bu konu ile ilgili fazla sayıda çalışma bulunmamaktadır. Bu çalışmada kliniğimizde yatarak tedavi gören yabancı uyruklu hastaların tanı, demografik ve klinik özellikleri ile laboratuar bulgularını geriye dönük değerlendirmeyi ve bu konuda farkındalık oluşturmayı amaçladık.

Gereç ve Yöntem:

Çalışmaya Ocak 2018-Ağustos 2019 tarihleri arasında İstanbul Eğitim ve Araştırma Hastanesi Nöroloji Kliniğinde yatarak tedavi gören 59 yabancı uyruklu hasta dahil edildi. Tüm hastaların yaş, cinsiyet, meslek, uyrukları, öz ve soy geçmiş özellikleri, nörolojik tanıları, laboratuar sonuçları, görüntüleme bulguları ve prognozları geriye dönük dosya bilgilerinden kayıt edildi.

Bulgular:

Hastaların 33'ü(%55.9) erkek, 26'sı(%44.1) kadın, yaş ortalamaları 53.17±15.5 idi. Hastaların 25'i Suriye,7'si Türk Cumhuriyeti ülkeleri, 4'ü Afrika kıtası ülkeleri, 7'si Afganistan uyruklu idi. Tanı dağılımlarına bakıldığında hastaların 34'ü iskemik inme, 9'u hemorajik inme, 4'ü polinöropati, 3'ü demiyelinizan hastalık, 2'si baş ağrısı, 1'i transvers miyelit tanıları ile takip edilmişti. Hastaların uyruklarına göre hastalık dağılımlarına bakıldığında gruplar arasında eşit dağılım olmamakla birlikte Afganistan uyruklu hastalarımızda intrakranial hemorajinin daha fazla olduğu gözlendi. İnme hastalarının kranial görüntülemelerinde ilk üç sırada, 13 Sağ MCA enfarktı, 6 sol talamik kanama, 4 sol MCA enfarktı saptandı. Tüm hastaların yatış süreleri ortalama 12 gün idi. Hastaların büyük çoğunluğu haliyle taburcu edilmişti.

Sonuç:

Çalışmamızda yatan hasta profilimizin büyük bir kısmını oluşturan iskemik inme oranı yabancı uyruklu hastalar arasında da fazla saptandı. İlginç olarak Afganistan uyruklu hastalarda geniş intrakranial kanamaların daha fazla sayıda olduğu gözlendi.

EP - 5 GENÇ SAĞLIKLI BİREYLERDE DURUMLUK KAYGI ARTMIŞ SAĞ FRONTAL KORTİKAL AKTİVİTE İLE İLİŞKİLİDİR

SEREN DÜZENLİ ÖZTÜRK [1], DUYGU HÜNERLİ [2], GÖRSEV G. YENER [3], H. İCLAL ERGENÇ [4]

[1] İZMİR BAKIRÇAY ÜNİVERSİTESİ SAĞLIK BİLİMLERİ FAKÜLTESİ, DİL VE KONUŞMA TERAPİSİ BÖLÜMÜ

[2] DOKUZ EYLÜL ÜNİVERSİTESİ SAĞLIK BİLİMLERİ ENSTİTÜSÜ, SİNİRBİLİMLER AD
[3] DOKUZ EYLÜL ÜNİVERSİTESİ TIP FAKÜLTESİ, NÖROLOJİ AD
[4] ANKARA ÜNİVERSİTESİ DİL VE TARİH-COĞRAYFA FAKÜLTESİ, DİL BİLİMİ BÖLÜMÜ

Amaç:

Kaygının değerlendirilmesinde frontal alfa asimetrisi bir biyobelirteç olarak öne sürülmektedir. Sağlıklı genç yetişkinlerde istirahat EEG çekimi öncesi durumluk kaygı puanı ile frontal alfa gücü asimetrisi ilişkisinin değerlendirilmesi amaçlanmıştır.

Gereç ve Yöntem:

Araştırmaya 18-30 yaş aralığındaki 34 sağlıklı birey katılmıştır. Katılımcılara ayrıntılı bir nöropsikolojik test bataryası ve EEG öncesinde Durumluk Kaygı Ölçeği (DKÖ) uygulanmıştır. Beck anksiyete ve depresyon skoru 16 ve üzerinde olan bireyler çalışmaya dahil edilmemiştir. Katılımcılardan 4 dakikalık gözler açık istirahat EEG kayıtları alınmıştır. EEG iki saniyelik dilimlere ayrılmış ve hızlı Fourier dönüşümü sonrası F3, F4 elektrot yerleşimlerindeki alfa (8-13 Hz) güç değerleri (μV^2) ölçülmüştür. Frontal alfa asimetri skorları (FAAS) log-dönüştürülmüş sol frontal alfa gücünün (F3), log-dönüştürülmüş sağ frontal alfa gücünden (F4) çıkarılmasıyla hesaplanmıştır. Katılımcılar DKÖ puanlarına göre düşük ve yüksek olmak üzere iki alt gruba ayrılmıştır. EEG analizlerinde bağımsız örneklem t-testi ve Pearson korelasyon analizi kullanılmıştır.

Bulgular:

Alt grup analizinde, yüksek DKÖ puanına sahip grubun sağ frontal alfa gücünün, düşük DKÖ puanına sahip gruba göre düşük olduğu saptanmıştır (p=0.013). Pearson korelasyon analizi, FAAS ile DKÖ puanları arasında negatif yönlü orta düzeyde korelasyon göstermiştir (r= -.440, p=0.009).

Sonuç:

Literatürde sosyal fobi ve panik bozukluklara sahip bireylerin sağlıklı kontrollere göre görece daha yüksek sağ frontal aktivite gösterdiği bildirilmektedir. Alfa gücü kortikal aktivite ile ters ilişkili olduğundan, sağ frontal alfa gücünün azalması daha büyük sağ frontal kortikal aktiviteyi yansıtmaktadır. Çalışmamızda, yüksek DKÖ puanına sahip sağlıklı genç yetişkinler düşük sağ frontal alfa gücü göstermiştir. Sağlıklı bireylerin EEG öncesinde yaşadıkları kaygının elektrofizyolojik yansımasının kaygı bozukluğuna sahip bireylerin elektrofizyolojik bulguları ile tutarlı olduğu görülmüştür. “Bu araştırma Ankara Üniversitesi Bilimsel Araştırma Projeleri Koordinasyon Birimi Koordinatörlüğü’nün 16L02000001 proje numarası ile desteklenmiştir.”

EP - 6 İDİOPATİK İNTRAKRANİAL HİPERTANSİYON VE POLİKİSTİK OVER SENDROMU BİRLİKTELİĞİ

DİDEM GİRGİN , HÜLYA ERTAŞOĞLU TOYDEMİR , VİLDAN YAYLA , MURAT EKİN

SAĞLIK BİLİMLERİ ÜNİVERSİTESİ BAKIRKÖY SADİ KONUK EĞİTİM VE ARAŞTIRMA HASTANESİ

Amaç:

İdiopatik intrakranial hipertansiyon (İİH), etyolojisi net olarak belirlenememiş, intrakranial basınç artışına sekonder olarak gelişen kronik başağrısı ve farklı derecelerde görme kaybı ile karakterize bir tablodur. İİH obez ve doğurganlık çağındaki kadınlarda daha sık görülmektedir. Benzer şekilde aynı yaş dilimindeki obez kadınlarda sıklığı artan polikistik over sendromu (PCOS) ile İİH birlikteliği bilinmektedir. Bu çalışmada, İİH tanısı konulmuş kadınlarda vücut kitle indeksi (VKİ), hormon profili ve ultrasonografik (US) görüntülemelerle PCOS varlığını araştırmak ve endokrin profil farklılıklarını ortaya koymayı amaçladık.

Gereç ve Yöntem:

Çalışmamıza Nörooftalmoloji polikliniğimizde takibi yapılan İİH tanısı almış dokuz hasta dahil edildi. Hastalar, hormonal bozukluk, adet düzensizliği ve hirsutizm açısından sorgulandı, VKİ hesaplandı. Kadın Hastalıkları ve Doğum Kliniği tarafından hormon profilleri ve transabdominal-transvajinal US değerlendirildi.

Bulgular:

Hastalarımızın tümü kadın olup yaşları ortalama 29,5 yıl (21-45 yıl), takip süreleri ortalama 11 ay (2-48 ay) idi. VKİ ortalama 34,85 kg/m2 (23,8-49,6) idi. Hastaların üçünde insülin düzeyi, ikisinde serbest testosteron düzeyi, ikisinde AMH düzeyleri normalin üzerinde saptandı. Ultrasonografi iki hastada polikistik over ile uyumluydu.

Sonuç:

İİH, sıklıkla doğurganlık çağında, obez kadınlarda görülen multifaktöriyel bir hastalıktır. Benzer hasta profilinde yine sıklığı yüksek olan polikistik over sendromu ile İİH’ın birlikte görülmesi, etyolojik olarak ortak bir sürecin varlığını akla getirmektedir. PCOS etyolojisinde major rol oynayan hiperandrojenizm ve glukokortikoid hormon metabolizmasındaki disregulasyon İİH’ın patofizyolojisinde de rol oynayabilir. Bu ön çalışmada hastalarımızda değerlendirmekte olduğumuz endokrin profillerin ve hiperandrojenizm bulgularının, hastalığın etyolojisini aydınlatmaya yönelik katkı sağlayabileceği kanaatindeyiz.

EP - 7 AKUT TRANSVERS MYELİT:ON ÜÇ OLGUNUN İNCELENMESİ

EMİNE YILMAZ , REYHAN SÜRMELİ , AYŞE DESTİNA YALÇIN

T.C. SAĞLIK BİLİMLERİ ÜNİVERSİTESİ, ÜMRANİYE EĞİTİM VE ARAŞTIRMA HASTANESİ, NÖROLOJİ KLİNİĞİ

Amaç:

Akut transvers myelit (ATM) spinal kordda lokal inflamasyon sonucunda motor, duyusal ve otonomik disfonksiyon ile karakterize bozukluktur.Etiyolojiye yönelik ayırıcı tanı, tedavi ve prognoz açısından çok önemlidir.

Gereç ve Yöntem:

Bu çalışmada 2014-2019 yılları arasında ATM tanısı almış on üç hasta gözden geçirildi.Hastaların demografik özellikleri, başlangıç şikayetleri, defisit tipi, laboratuar sonuçları, görüntüleme (spinal ve kranial MRG) bulguları ve etiyolojik tanıları kaydedildi.

Bulgular:

Hastaların yedisi kadın altısı erkekti.Yaşları yirmi ile yetmiş altı arasında idi.Hastaların başlangıç şikayeti; bacaklarda güçsüzlük, seviye veren hissizlik ve idrar inkontinansıydı. Etiyolojik olarak en çok idiyopatik transvers myelit tanısı konulurken; beş hastada multiple skleroz ile ilişki ATM (MS-ATM) tanısı aldı.Sekiz hastadan nöromyelitis optica IgG antikoru (NMO Ig G) gönderildi.Negatif olarak sonuçlandı. Negatif NMO-IgG antikor statüsü olan NMOSD için tanı kriterlerini karşılayan üç hasta saptandı. Hastaların yedisinde uzun segment tutulum varken ,altısında kısa segment tutulum gözlendi.Tüm hastalara kranial manyetik rezonans görüntüleme (MRG) yapıldı ve altı hastada demiyelizan plak saptandı. Tedavide tüm hastalara yüksek doz streoid verildi. Atak tekrarını önlemek için iki hastaya azatiopin verildi.

Sonuç:

Nörogörüntüleme ve serolojik testler gibi araştırma tekniklerinde ilerlemeler nedeni ile akut myelopati etiyolojisini saptamak kolaylaşmıştır.Yine bu ilerlemelerle birlikte hangi hastanın progresyon göstereceği, hangi hastada relaps olabileceği, hangi tedavinin uygun olacağı tahmin edilmektedir.Kliniğimizde on üç hasta ATM tanısı ile izlendi.Tedavide tüm hastalara yüksek doz streoid verildi. Tüm hastalar tedaviden yarar gördü.

EP - 8 EPİLEPSİ HASTALIĞINDA YENİ BİR BİYOBELİRTEÇ: C-REAKTİF PROTEİN/ALBÜMİN ORANI?

ZEYNEP ÖZÖZEN AYAS [1], DİLCAN KOTAN [2], FÜSUN MAYDA DOMAÇ [3]

[1] ESKİŞEHİR ŞEHİR HASTANESİ, NÖROLOJİ BÖLÜMÜ
[2] SAKARYA ÜNİVERSİTESİ TIP FAKÜLTESİ, NÖROLOJİ AD
[3] ERENKÖY RUH VE SİNİR HASTALIKLARI EĞİTİM VE ARAŞTIRMA HASTANESİ, NÖROLOJİ KLİNİĞİ

Amaç:

Epilepside çok çeşitli patofizyolojik mekanizmalar tanımlanmış, son yıllarda teşhis ve prognoz için bu yolaklardaki belirteçler daha da önem kazanmıştır. Bazı çalışmalarda serum C-reaktif protein/albümin oranının (CAO) akut koroner sendrom, ülseratif kolit, malignite gibi çeşitli hastalıklarda arttığı saptanmıştır. Bu artışda CAO'nın inflamasyon ile ilişkili olduğu bildirilmiştir. Artmış CAO'nın yarattığı oksidatif stres ve inflamasyonun aynı zamanda epilepsi patogenezinde de önemli rol oynayabileceği düşünülmektedir. Epilepsi ve CAO'nın ilişkisini daha önce değerlendiren bir çalışma bulunmamaktadır. Çalışmamızda, primer jeneralize epilepsi hastalarında postiktal dönemde değerlendirilen, oksidatif stres ve inflamasyon ile ilişkisi bilinen CAO'nın bir biyobelirteç olup olmadığı araştırılarak literatüre katkı sağlanması amaçlanmıştır.

Gereç ve Yöntem:

Çalışma, hastanemiz nöroloji polikliniğinde epilepsi tanısı konmuş hastaların hasta kayıtları incelenerek retrospektif olarak yürütüldü. Epileptik grupta 31 hasta (14 erkek, 17 kadın), kontrol grupta (21 erkek, 19 kadın) 40 sağlıklı birey olmak üzere toplam 71 kişi incelendi.

Bulgular:

Epilepsi hastalarının ortalama yaşı 42.5 (47.4±17.2), kontrol grubundaki bireylerin ise 42.0 (46.0±21.0) idi. Hastaların ve sağlıklı kontrollerin demografik verileri benzerdi. Epileptik hasta grubunda serum CRP 10.3±11.6, albümin 3.5±1.0, CAO 3.2±3.7, kontrol grubunda serum CRP 10.0±10.1, albümin 3.6±0.8, CAO 3.1±3.6 olarak ölçüldü. Epileptik grup ile sağlıklı kontrol grubunun arasında serum CRP, albümin ve CAO değeri açısından istatistiksel olarak anlamlı bir farklılık saptanmamıştır (p=0.931, p=0.703, p=0.594).

Sonuç:

Çalışma sonuçlarımıza göre CRP, albümin ve CAO'nın, oksidatif stres ve inflamasyon ile bildirilmiş ilişkisi olsa da, epileptik hastalarda henüz iyi bir biyobelirteç olmadığı düşünülmüştür. Epileptogenezde inflamasyon ile CAO'nın klinik değerinin tartışılacağı, daha geniş ve ayrıntılı çalışmalara ihtiyaç vardır. Bu çalışma idiopatik epilepsi hastalarında CAO'nın ilk kez araştırılması bakımından önemlidir.

EP - 9 METİLPREDNİZOLON TEDAVİSİ İLE KLİNİK PROGRESYON GELİŞEN VE DURAL AV FİSTÜL TANISI ALAN OLGU

BURAK YILDIZ , MEHMET TAYLAN PEKÖZ , HACER BOZDEMİR

ÇUKUROVA ÜNİVERSİTESİ TIP FAKÜLTESİ HASTANESİ

Amaç:

Spinal arteriovenöz malformasyonlar (SAVM) progresif spinal kord sendromlarına ve miyelopatiye neden olurlar. Nadir olarak görülmekle birlikte vasküler malformasyonun türüne bağlı olarak semptomlar, akut veya subakut olarak ortaya çıkabilir. Lokalizasyonuna göre intramedüller tutulum bulgularına yol açabileceği gibi subaraknoid hemorajiye veya subakut venöz konjesyona neden olarak progresif miyelopati ile seyredebilir. SAVM'ların akut klinik tablo ile başvurması tanılarının daha kolay konulmasını sağlarken, subakut venöz konjesyon nonspesifik nörolojik semptomlarla gidebilmekte ve tanının gecikmesine neden olabilmektedir. Bu olgu sunumu ile nadir görülen ve nonspesifik nörolojik semptomlarla gidebilen SVM hakkında farkındalığın arttırılması amaçlanmıştır.

Gereç ve Yöntem:

Spinal MRG ve Spinal BT Anjiyografi görüntülemeleri.

Bulgular:

Ellidört yaşında erkek hasta yürüme güçlüğü, ayaklarda uyuşukluk, idrar ve gaita yapma güçlüğü yakınması ile değerlendirilerek kliniğimize yatırıldı. Öz geçmişinde 2 yıldır olan diyabetes mellitus dışında özellik tanımlamadı. Öyküsünden yakınmaları başlamadan 1 hafta önce gribal enfeksiyon geçirdiği ve sonrasında bacaklarında güçsüzlük ve halsizlik ile başlayan yakınmalarına yürüme ve idrar yapma güçlüğünün eklendiği öğrenildi. Nörolojik muayenede paraparezi (proksimalbilateral 4+/5 olup diz fleksiyon ekstansiyon dorsifleksiyon ve plantarfleksiyon bilateral 5/5 idi), bilateral 3 kadranda da karın cildi refleks kaybı ve şüpheli duyu kusuru dışında patoloji saptanmadı. Demiyelizan, enfeksiyöz vasküler patolojiler ile vaskülitik hastalıkların araştırılması planlandı. Akut dönemde hastaya öykü özellikleri ve muayene bulguları ile postenfeksiyöz myelit öntanısı ile intravenöz metilprednizolon tedavisi başlandı. Tedaviden yaklaşık 5 saat sonra klinik progresyonu gelişen hastaya ertesi gün ve aralıklı olarak toplam 6 kez aferez uygulandı. Aferez sonrası düzelen ancak aralıklı olarak klinik dalgalanmalar gösteren hastada spinal BT anjiografi sonucunda SAVM saptandı. Endovasküler tedavi açısından radyoloji ile görüşüldü ve embolizasyon planlandı.

Sonuç:

Her ne kadar öykü özellikleri postenfeksiyöz miyelit ile uyumlu olsa da akut veya subakut başlangıçlı myelopati tablosu ile başvuran hastalarda SAVM göz ardı edilmemelidir.

EP - 10 GENÇ İSKEMİK İNME ETYOLOJİSİNDE ETKİLİ FAKTÖRLER

TUĞBA UYAR , ÖMER LÜTFİ GÜNDOĞDU , AHMET TÜFEKÇİ

RECEP TAYYİP ERDOĞAN TIP FAKÜLTESİ

Amaç:

Elli yaşın altındaki kişilerde inme, yaşlı popülasyonlardan daha az görülür ancak birey ve toplum üzerinde önemli bir etkiye sahiptir ve giderek görülme sıklığı artmaktadır. Türkiye gibi gelişmekte olan ülkelerde, genç iskemik inme ile ilgili yeterli veri bulunmamaktadır. Çalışmalar genç inmenin genç popülasyondaki her türlü akut lateralize nörolojik defisit için önemli ayırıcı tanılardan biri olduğunu göstermektedir. Çeşitli geleneksel risk faktörleriyle birlikte, gençlerde inmenin etyopatogenezinde rol oynayan vasküler, genetik ve diğer tanımlanamayan risk faktörleri vardır.

Gereç ve Yöntem:

Bu çalışmanın amacı Rize'de genç iskemik inme risk faktörlerini ve etiyolojilerini araştırmak ve önceki verilerle karşılaştırmaktır.

Bulgular:

Ocak 2008-2018 yılları arasında iskemik inme nedeni ile yatırılan (15-50 yaş arası) genç iskemik inme hastasının dosyaları incelendi. Toplam 97 hasta çalışmaya dahil edildi. İnme için risk faktörleri belgelendi ve değerlendirildi. Tanı çalışması, anamnez, tam fizik muayene ve geniş laboratuvar, radyolojik, immünolojik, nörolojik ve kardiyolojik muayeneden oluşuyordu. İnme etiyolojisi, akut inme tedavisinde vasküler, vaskülit markerlar , kardiyak incelemelere göre değerlendildi.

Sonuç:

Yaş ortalaması 39.7 olan 32 erkek ve 66ı kadın hasta vardı. İnme alt tipine bakıldığında, olguların% 7.1,nde büyük arter aterosklerozu,% 13.9unda kardiyoembolizm,% 7.8inde küçük damar tıkanıklığı,% 37.2ünde diğer saptanan etiyoloji ve% 36ünde saptanmamış etiyoloji saptandı. Geleneksel risk faktörleri ile ilgili olarak sigara içmek , hipertansiyon ve diabetes mellitus, düşük sosyokültürel düzey, yüksek vücut kitle indeksi ve ailede inme öyküsü vardı. Ortalama takip süresi 37.5 aydır Çalışmamızda iskemik inmeli genç erişkinlerde geleneksel risk faktörleri çok nadir görülmekteydi ve bu hastalığın önlenmesinin olası diğer faktörlerin yönetimi ile kontrol altına alınabileceğini göstermekteydi. Hastalığın artan yükünü göz önüne alarak, genç inmeli hastalarda morbidite ve mortaliteyi azaltmak için daha fazla araştırma çalışmasına ihtiyaç vardır.

EP - 11 PARKİNSON HASTALARINDA RASAJİLİNİN DEPRESYON ÜZERİNE ETKİSİ

AHMET ADIGÜZEL [1], ÜNAL ÖZTÜRK [1], YUSUF TAMAM [2]

[1] SAĞLIK BİLİMLERİ ÜNİVERSİTESİ GAZİ YAŞARGİL EĞİTİM ARAŞTIRMA HASTANESİ, NÖROLOJİ KLİNİĞİ
[2] DİCLE ÜNİVERSİTESİ TIP FAKÜLTESİ, NÖROLOJİ AD

Amaç:

Depresyon Parkinson Hastalığında (PH) görülen non-motor bulgulardan biridir. Bu hastalarda en sık görülen psikiyatrik bozukluktur. Yapılan çalışmalarda Parkinson hastalarında, kontrollere oranla daha fazla depresyon öyküsü alınmıştır. Bazı çalışmalarda PH tedavisinde kullanılan pramipeksolün antidepresan etkisinin olduğu gösterilmiştir. Bu çalışmada da özellikle erken evrelerde tedavide sık kullandığımız rasajilinin (Mono-Amino-Oksidaz-B inhibitörü) depresyon üzerine etkisini araştırdık.

Gereç ve Yöntem:

Çalışmaya İdiopatik PH tanılı 427 hasta dahil edildi. Rasajilin kullanan ve kullanmayalar olarak iki grupta incelendiler. Psikiyatri konsültasyonu sonucu göre depresif hasta grubu belirlendi.

Bulgular:

Çalışmaya katılan hastalar iki gruba ayrıldı. Rasajilin kullanan 263, kontrol grubu 164 toplam 427 Parkinson hastası dahil edildi. Hastaların toplam %25,3 (n:108), rasajilin kullananların ise %22,4 ü (n:58) depresyon tanısı almıştı. Kontrol grubunun ise %29,8 i (n:49) depresyon tanısı almıştı. Rasajilinin levodopa ve dopamin antagonistleriyle birlikte kullanımı gruplar arasında istatiksel sonucu etkilemedi. Her iki grup arasında yapılan istatiksel değerlendirmede rasajilin kullanan grup ile kontrol grubu arasında depresyon görülme sıklığında anlamlı bir fark izlenmedi (p >0.05).

Sonuç:

Parkinson Hastalığında depresyonun patofizyolojik mekanizması dopaminerjik mezokortikolimbik projeksiyon kaybı ve mezokortikal serotonerjik hücre kaybıyla açıklanabilir. Rasajilin MAO-B inhibisyonuyla dopaminin yıkılmasını engeller ve etkinliğini artırır. Yaptığımız bu çalışmaya dayanarak rasajilin alan bireylerde sinaptik aralıkta artan dopamin düzeyinin depresyon üzerine olumlu bir etkisinin olmadığını önerebiliriz.

EP - 12 PARKİNSON HASTALIĞINDA SUBKUTAN APOMORFİN DENEYİMİ

ŞAHİKA OCAK [1], PELİN SEMİZ [2], SEDAT ŞEN [2], MURAT TERZİ [2]

[1] ONDOKUZ MAYIS ÜNİVERSİTESİ SAĞLIK BİLİMLERİ ENSTİTÜSÜ, SİNİR BİLİMLERİ AD
[2] ONDOKUZ MAYIS ÜNİVERSİTESİ TIP FAKÜLTESİ, NÖROLOJİ AD

Amaç:

Parkinson Hastalığı substansia nigranın pars kompaktasındaki dopaminerjik nöronlarda kayıpla giden nörodejeneratif bir hastalıktır. Oral dopaminerjik ilaçlarla hastalık tedavi edilmeye çalışılmaktadır. İleri evre Parkinson hastalarında oral dopaminerjik ilaçlara yanıtın azalması durumunda subkutan apomorfin tedavisi kullanılabilir. Bu çalışmada kliniğimizde takip edilen subkutan apomorfin tedavisi alan ileri evre Parkinson hastalarının klinik ve demografik verileri sunulmaktadır.

Gereç ve Yöntem:

Çalışmaya 19 Mayıs Üniversitesi Tıp Fakültesi Nöroloji Anabilim Dalında 1 Ocak 2018 ile 30 Haziran 2019 tarihleri arasında, subkutan apomorfin tedavisi alan hastalar dahil edildi. Hastaların klinik ve demografik verilerine dosya taraması ile ulaşıldı. Hastalık başlama yaşı, hastalık süresi, uygulama öncesi ve sonrası Birleşik Parkinson Derecelendirme Ölçeği (UPDRS) motor skorları, günlük kullanılan total levodopa dozları, apomorfin dozu, kullanım süresi ve apomorfin uygulama öncesi ve sonrasında 25 adım yürüme testi sonuçları değerlendirildi.

Bulgular:

Çalışmaya 60 hasta dahil edildi. Hastaların kadın/erkek oranı:29/31'idi. Hastaların yaşları; 45 ile 85 yaş arasında değişmekte olup ortalama yaş 69.3 idi. Hastalık süresi 4 ile 23 yıl arasında değişmekle birlikte ortalama hastalık süresi 8.95±4.3 yıl olarak bulundu. Hastaların demografik verileri tablo 1 de verilmiştir. Hastalara uygulanan 25 adım yürüme testinin apomorfin uygulama öncesindeki uygulama süresi 27.9 saniye (n=60) bulunurken, bu değer 2 mg subkutan enjeksiyon sonrası 13.84 saniye (n=60), 4 mg enjeksiyon sonrası 12.6 saniye(n=43) olarak bulundu. Hastaların 40 tanesinin herhangi bir nedenle apomorfin tedavisi kesilmişti. Drop olan hastalarda en sık ilaç bırakma sebebi yan etkiler olmakla birlikte, diğer ilaç bırakma sebepleri tablo 2'de verilmiştir. Hastaların ilaç kullanım süreleri 1 ile 90 ay arasında değişmekle birlikte ortalama ilaç kullanım süresi 19.1 ay olarak bulundu. Hastaların ilaç kullanmadan önceki UPDRS motor skorları ortalaması 45.7 olarak bulundu. Etkin dozda apomorfin tedavisi sonrası ortalama skor 35.1 olarak bulundu.

Sonuç:

İleri dönem Parkinson hastalarında etkinlik ve güvenilirlik göz önünde tutularak, yan etkileri iyi kontrol edildiğinde apomorfin tedavisi uygun bir seçenek olarak değerlendirilebilir.

EP - 13 PARKİNSON HASTALIĞINDA AĞRI VE D VİTAMİNİ İLİŞKİSİ

İLKNUR GÜÇLÜ ALTUN , BANU ÖZEN BARUT , ANIL BULUT , NİLAY PADİR

KARTAL DR. LÜTFİ KIRDAR EĞİTİM VE ARAŞTIRMA HASTANESİ, NÖROLOJİ KLİNİĞİ

Amaç:

Parkinson hastalarında en sık görülen nonmotor semptomlardan biri ağrıdır ve bazen dirençli ağrı yakınması yaşam kalitesini olumsuz etkilemektedir. Özellikle kas iskelet sistemi ile ilgili ağrılar olmak üzere pekçok ağrı tipi ile D vitamini arasında ilişki olduğu farklı çalışmalarda vurgulanmıştır. Bu çalışmada ağrı yakınması olan hastalarda bu yakınma ile D vitamini düzeyleri arasında ilişki olup olmadığı incelenmektir.

Gereç ve Yöntem:

Hoehn and Yahr skalasına göre evre 3 altında olan, MMSE 25 ve üstünde olup demans tanısı olmayan, D vitamini düzeyini etkileyecek hastalığı ve ilaç kullanımı olmayan 43 idiyopatik Parkinson hastasının demografik verileri, UPDRS motor alt skalası, nonmotor semptom skalası ve kısaltılmış geriyatrik depresyon ölçeği (GDÖ) kaydedilerek vitamin D düzeyi ile ağrı yakınması arasındaki ilişki değerlendirilmiştir.

Bulgular:

Çalışmaya katılan hastaların 24'ü erkek 19'u kadındır. Hastaların yaş ortalaması 61,9 (±9,84) olarak belirlenmiştir. Ortalama hastalık süresi 3,9 yıl ; UPDRS motor skor ortalaması 18,3 (±7,6) bulunmuştur. Nonmotor semptom skalasına gore yapılan değerlendirmede 30 üzerinden 10,2 (±5,3) puan almışlardır. GDÖ kullanılarak yapılan değerlendirmede hastaların 9,5±0,4 aldığı belirlenmiştir. Bu hastaların D vitamini değerleri incelendiğinde hastaların ortalama D vitamini düzeylerinin 20,5±18,4 olduğu tespit edilmiştir. Non motor semptomlar skalası ile değerlendirlen hastaların %60,5 sında ağrı yakınması olduğu görülmüştür. Ağrı varlığı ile yaş, hastalık süresi, UPDRS, ilaç dozu, nonmotor semptom skoru, D vitamini,GDO, arasında anlamlı ilişki (p)0.05) bulunamamıştır.

Sonuç:

Parkinson hastalarında ağrı sık görülen bir yakınmadır. Özellikle nosiseptif ağrı tedavisinde Dvitamini desteğinin plaseboya kıyasla ağrı skorunda anlamlı düştüğünü gösteren çalışmalar bulunmaktadır. Bizim çalışmamızda ağrı yakınması ile vitamin D düzeyleri arasında ilişki tespit edilmemiştir. Daha büyük hasta populasyonlarında ağrı alt tiplerini belirleyerek ağrı ile Vitamin D düzeyleri arasındaki ilişkinin incelenmesinin önemli olduğu düşünülmüştür.

EP - 14 TİROİDEKTOMİ SONRASI NADİR GÖRÜLEN BİR KOMPLİKASYON: HORNER SENDROMU

CANAN YILDIZ , ZEYNEP V. OKUDAN , VİLDAN YAYLA

SAĞLIK BİLİMLERİ ÜNİVERSİTESİ BAKIRKÖY DR. SADİ KONUK SAĞLIK UYGULAMA VE ARAŞTIRMA MERKEZİ NÖROLOJİ EĞİTİM KLİNİĞİ

Olgu:

GİRİŞ: Horner Sendromu (HS), servikal sempatik zincirin zarar görmesi sonrasında ipsilateral miyozis, ptozis, enoftalmus ve anhidriyoz kliniği ile karşımıza çıkmaktadır. HS sebepleri arasında boyun travması, iskemik inme, enfeksiyonlar, karotid arter disseksiyonu ve daha nadir olarak akciğere ve boyuna yapılan cerrahi müdahaleler sayılabilir. Tiroid cerrahisi sonrası ender komplikasyonlardan biri olarak HS gelişebilir.

OLGU:Papiller tiroid kanseri ön tanısıyla total tiroidektomi operasyonu geçiren 45 yaşında kadın hasta post-op 2. gün gelişen göz kapağı düşüklüğü nedeniyle takip edildiği klinikte değerlendirildi. Nörolojik muayenesinde solda ptozis, miyozis ve enoftalmus dışında patolojik bulgusu yoktu. HS tanısı konan hastanın kraniyal ve servikal MR görüntülerinde anlamlı patoloji izlenmedi. Akciğer grafisinde özellik yoktu. Takiplerinde cerrahi sonrası 2. ayında yapılan muayenesi tamamen doğaldı.

SONUÇ: Tiroid cerrahisi sonrası komplikasyonlar arasında sık olarak kanama, enfeksiyon, vokal kord paralizisi, hipoparatiroidizm ve ender olarak HS tanımlanmıştır. Boyunda orta servikal gangliyon, sempatik trunkus ve inferior tiroid arter birbirine komşudur. Boyuna uygulanan cerrahilerde servikal zincirin lateral retraksiyonla gerilmesi ve/veya lokal hematom sonrası servikal zincirin kompresyona uğraması veya iskemik nöronal hasar gibi sebeplerle HS ortaya çıkabilir. Tiroidektomi sonrası muhtemel retraksiyona bağlı gelişen HS olgumuzu, cerrahi yaklaşımlara yol gösterici olabileceği ve konsültasyonlarda ayırıcı tanıda unutulmaması amacıyla sunmayı uygun bulduk.

EP - 15 BULBOSPİNAL MUSKÜLER ATROFİ OLGU SUNUMU

KÜBRA DOĞAN IŞIK , GÜLİN MORKAVUK , ALEV EVENTOĞLU , ZEKİ ODABAŞI

UFUK ÜNİVERSİTESİ TIP FAKÜLTESİ, NÖROLOJİ AD

Olgu:

Giriş:Kennedy hastalığı olarak da bilinen spinal ve bulber kas atrofisi(SBMA), progresif kas güçsüzlüğü ile karakterize , nadir görülen X 'e bağlı kalıtsal bir alt motor nöron hastalığıdır.Glutamin kodlayan androjen resöptör geninde genişletilmiş bir trinükleotit tekrarı(CAG>37) Kennedy hastalığından sorumlu mutasyondur. Başlangıç belirtileri kas güçsüzlüğü, kramp,seyirme, dizatri,disfaji,ve jinekomastidir.

Olgu : 59 yaşında erkek hasta kol ve bacaklarda güçsüzlük nedeniyle polikliniğimize başvurdu. Hikayesinden yaklaşık 15 yıl önce kendini iyi hissetmeme, kollarda ve bacaklarda ilerleyici güçsüzlüğü, konuşma bozukluğu ve yutma güçlüğü olduğunu öğrendik. Oturup kalkarken destek alması gerekiyormuş, bu nedenle bir çok kez nörolojiye başvurmuş. Öz geçmişinde bozulmuş glukoz intoleransı vardı .Nörolojik muayenesinde; konuşma dizatrik, dilde ve üst

ekstremitelerde fasikülasyon, dilde ve proksimal kaslarda atrofi vardı, kas gücü bilateral üst ve alt ekstremite proksimal 4/5 , bilateral plantar yanıt ekstansördü. Hastaya EMG yaptık. Motor iletim çalışması normaldi, duyu iletiminde bilateral sural sinir yanıtları elde edilemedi. İğne EMG'de üst ve alt ekstremite kaslarında yaygın denervasyon saptadık. EMG ve muayene bulgularına göre hastamıza Kennedy tanısı koyduk.

Tartışma: Kennedy hastalığı (X 'e bağlı bulbospinal muskuler atrofi) 1968 yılında tanımlanmıştır. Bulber ve spinal kord ön boynuz hücreleri ve arka ganglion duyu nöronlarının kaybı ile giden bir hastalıktır. İnsidansı 1/500.000 dir .Hastalar hastalık başladıktan sonra 2-3 dekad yaşar, nadiren solunum yetmezliği gelişir.Başlangıç yaşı 40-60 yaşları arasındadır. Semptomlar sinsidir. Hasta çabuk yorulma, kramp ve ekstremite kuvvetsizliğinden yakınabilir, duyu bozukluğundan genellikle yakınmazlar. Proksimal egemen kuadriparezi ile konuşma ve yutma bozukluğu görülebilir. Dil atrofisi geç dönemde tipiktir.Endokrin bozukluklar ;oligospermi, jinekomasti, DM olarak sıralanabilir. Kennedy nadir görülen alt motor nöron hastalığı grubundan olduğundan olgumuzu paylaşmak istedik.

EP - 16 KARDİYAK DEFİBRİLASYON SONRASI GELİŞEN FIÇIDAKİ ADAM SENDROMU

OSMAN SERHAT TOKGÖZ , AHMET BUĞRUL

NECMETTİN ERBAKAN ÜNİVERSİTESİ MERAM TIP FAKÜLTESİ, NÖROLOJİ AD

Olgu:

Amaç: Fıçıdaki Adam sendromunun ayırıcı tanısında periferik nedenler arasında kardiyak defibrilasyona bağlı bilateral brakial pleksus hasarının da olabileceğini vurgulamak amaçlanmıştır. FAS alt ekstremitelerin normal olduğu bilateral üst ekstremite kas güçsüzlüğü olarak tanımlanır. Sıklıkla anterior ve orta serebral arterlerin sulama alanlarındaki sınır zonu infarktlar nedeniyle görülmekle birlikte medulla spinalis ve periferik sinirlerin hasarlarına bağlı da görülebilmektedir.

Yöntem: Bu olguda sunulan hastada kardiyak arrest ve bilinç kaybı gelişmiş, etkin olarak uygulanan kardiyak defibrilasyon sonrası kalp ritmi ve bilinç 10 dakika içinde tamamen normale gelmiştir. Bilateral koltuk altında defibrilasyona ait yanık izleri görülmüştür . Göğüs ön bölgesinden yapılan defibrilasyon yetersiz kaldığı durumlarda bilateral aksiller uyarı tercih edilebilen etkin bir yöntemdir. Gün içerisinde her iki kolda proksimal 3-4/5, distalde 0/5 kas gücünün olduğu flaks dipleji sendromu tespit edilmiştir. Kranial ve servikal görüntülemeleri normal bulunmuştur.

Sonuç: Antiinflamatuar tedavi ve rehabilitasyon ile 1 ay içerisinde kas gücü proksimalde 5/5, distalde 4-5/5 oranına yükselmiştir. Yorum: Bu olguda bilateral aksiller defibrilasyon sonrası gelişen Fıçıdaki Adam Sendromu sunulmuştur. Nedenin inferior pleksusların ön planda tutulduğu panbrakiyel pleksopati olduğu düşünülmüştür. Literatürde benzer bir olgu görülmemesi nedeniyle sunulmuştur.

EP - 17 KOLON KANSERİ SONRASI GELİŞEN MYASTENİA GRAVES

AHMET BUĞRUL , HASAN HÜSEYİN KOZAK , MUSTAFA ALTAŞ

NECMETTİN ERBAKAN ÜNİVERSİTESİ MERAM TIP FAKÜLTESİ, NÖROLOJİ AD

Olgu:

Amaç: Bu olguda 68 yaşında 4 ay önce kolon kanseri tanısı konulan , gün içinde dalgalanma gösteren konuşmada zorlanma şikayeti olan hasta tartışılacaktır. Myastenia Gravis nöromusküler kavşaktaki post-sinaptik astil kolinesteraz reseptörlerine karşı antikor geliştiren otoimmün bir hastalıktır. Genellikle gün içinde dalgalanma gösteren kas güçsüzlüğü , bilateral ptozis ve diplopi daha az olarak dizartri , disfaji ile prezente olabilmektedir.

Yöntem: Gün içinde dalgalanma gösteren konuşmada zorlanma şikayeti olan hasta kranyial MRI ile değerlendirilmiş ve görüntüleri normal saptanmıştır. Myastania Gravis hastalığının değerlendirilmesi amacı ile 1 ampul pridostigmin yapılmış ve konuşmada düzelme saptanmıştır. Asetil-kolinesteraz antikorları istenmiş ve 30.9 nmol/L olarak saptanmıştır.

Sonuç Pridostigmin testi sonrası konuşmada düzelme saptanan ve astilkolinesteraz antikorları pozitif olarak saptanan hastaya metilprednisolon ve mestinon başlanmıştır. Tedavi sonrası hastanın konuşmasında belirgin iyileşme sağlanmıştır.

Yorum: Dizartri şikayeti ile takip edilen hastanın şikayetlerinin gün içinde dalgalanma göstermesi nedeni ile Myastenia Gravis düşünülmüştür. Yapılan tetkiklerde kraniyal MRI'ın normal gelmesi santral patolojileri dışlamıştır. Asetilkolinesteraz reseptör antikorlarının pozitif gelmesi ve mestinondan fayda görmesi Myasteina Gravis düşündürmüş olup paraneoplastik sendromları dışlamıştır.

EP - 18 SALBUTAMOL KULLANIMINA SEKONDER GELİŞEN ANİZOKORİ OLGU SUNUMU

DERYA BAYRAK , DERYA BAYRAK , LEYLİ CAN AYNAL

GAZİANTEP ABDÜLKADİR YÜKSEL DEVLET HASTANESİ

Olgu:

67yaşında bayan hasta koah tanısıyla dahiliye servisinde yatmaktayken bulanık görme sebebiyle konsülte edildi. Hastanın nörolojik muayenesinde sol pupil dilatasyonu dışında anormal bulgu yoktu.hastanın çekilen Mrg beyin ve orbital görüntülemeleri normaldi.hastada tek taraflı midriazisin maske ile inhaler salbutamol kullanımına sekonder olabilecegi düşünüldü.ilaç stoplanması sonrasında hastanın pupili normal hale geldi.Nadir görülen bir durum olmadı sebebiyle biz bu olguyu sunduk.

EP - 19 HİPERGLİSEMİYE SEKONDER ORTAYA ÇIKAN HAREKET BOZUKLUĞU

HAFİZE ÇOTUR LEVENT

TAVŞANLI DOÇ. DR. MUSTAFA KALEMLİ DEVLET HASTANESİ

Olgu:

69 yaş erkek hasta, ani başlayan sadece sağ bacak ve kolda olan istemsiz hareketleri olması nedeni ile acil servise başvurdu. Acil serviste beyin MR difüzyon çekilmiş ve normal olarak rapor edilmiş. İstemsiz hareketleri olması sebebi ile tarafımıza konsulte edildi. O esnada bakılan kan şekeri 720 mg/dl olarak geldi. Vasküler patolojiler dışlanan hastada ön planda hiperglisemiye sekonder kore düşünülüp servise yatırıldı. Hga1c: 14.6 olarak geldi. Kranial MR çekildi. MR'da solda T2 kesitlerde bazal ganglion çevresinde hipointens lezyon saptandı. Kan şekeri regülasyonu sağlandıktan sonra iki hafta sonra kontrole gelmek üzere taburcu edildi.

EP - 20 L 'HERMİTTE VE MULTİPL SKLEROZ

SİNAN ELİAÇIK , SERDAR AYKAÇ , FUNDA UYSAL TAN

ÇORUM EROL OLÇOK EĞİTİM ARAŞTIRMA HASTANESİ

Olgu:

L 'HERMİTTE VE MULTİPL SKLEROZ Olgu sunumu 44 yaşında bayan boyun ağrısı ve birkaç gündür başı öne eğmekle gelişen sırt ve boyunda hissettiği elektriklenme şikayeti ile polikliniğe başvurdu. Nörolojik muayenesinde derin tendon refleksleri canlı, diğer nörolojik muayeneleri normaldi. İlk şikayet olarak L 'hermitte ile başvuran, yapılan tetkiklerle multipl skleroz (MS) tanısı konan hasta literatür eşliğinde sunulmuştur. Tartışma Akut ve kronik formda ağrı birçok MS hastasının kliniğini etkilemektedir. Akut ağrı sendromları içinde; optik nörit, trigeminal nevralji, ağrılı tonik spazmlar ve Lhermitte belirtisi yer almaktadır(1). MS hastalarında nöropatik ağrı prevelansı %50-%80 arasında değişmektedir(2). L'hermitte işareti olguların %1-%2'sinde ise ilk belirti olarak görülmektedir(3). Sonuç L'hermit bulgusu boyunda fleksiyon ve ekstansiyon ile oluşan gövde veya bacaklarda elektriklenme hissinin ortaya çıkmasıdır. Etyolojisinde birçok neden bulunmaktadır. Servikal kordu etkileyen patolojilerde, vitamin B12 eksikliğinde de görülebilir, MS'e spesifik değildir (4). Boyun travması ve radyasyon öyküsü olmayan genç hastalarda MS ve subakut kombine dejenerasyon akla getirilmelidir(5). Kaynaklar 1. Armutlu K, Karabudak R. Ağrı ve Multipl Skleroz Turkiye Klinikleri J Neurol-Special Topics. 2010;3(4):95-100. 2 Truini A, Barbanti P, Pozzilli C, Cruccu G. A Mechanism-Based Classification of Pain in Multiple Sclerosis J Neurol 2013;260:351-367. 3. Nurmikko TJ, Gupta S, Maclver K. Multiple Sclerosis-Related Central Pain Disorders. Curr Pain Headache Rep 2010 14:189-195. 4. Efendi H, Kuşcu D. Multipl skleroz tanı ve tedavi klavuzu 2018, 156. 5. Kanchandanı R, Howe JG Lhermittes sign in multiple sclerosis: a clinical survey and review of the literature Journal of Neurology, Neurosurgery, and Psychiatry 1982;45:308-312.

EP - 21 PARAPAREZİ İLE PRESENTE OLAN BİR SİRİNGOMİYELİ OLGUSU

ÇAĞLA ŞİŞMAN ŞAHİN , UFUK EMRE

İSTANBUL EĞİTİM VE ARAŞTIRMA HASTANESİ

Olgu:

Syringomiyeli sıklıkla travma, tümör, kongenital anomalilere bağlı ya da idiopatik olarak gelişen spinal kord kavitesidir. Semptomsuz olabileceği gibi bazı hastalarda motor ve duyusal semptomlara neden olabilmektedir. Bu yazıda syrinks kavitesi içindeki basıncın artması ve medulla spinalis basısına neden olması nedeniyle paraparezi gelişen bir olgumuzu sunmaktayız. 25 yaşında erkek hasta kliniğimize 1 yıldır olan, ancak son 2 ay içinde artış gösteren bacaklarda güçsüzlük ve yürüme güçlüğü nedeniyle başvurdu. Hastanın öyküsünde 4 yıl önce geçirilmiş tüberküloz meningoensefaliti öyküsü mevcuttu. O dönem hasta baş dönmesi, bulantı, ateş ve bilinç kaybıyla başvurmuş, kranial görüntülemesinde multiple kontrastlanan lezyonlar izlenmiş, yapılan beyin biyopsisinde granulomatoz reaksiyon saptanmış, aktif tüberkülozu olan kişiyle temas öyküsü olduğundan ön planda tüberküloz düşünülerek tedavi edilmiş. Takibinde şiddetli sırt ağrısı olması nedeniyle spinal görüntülemesi yapılmış iki kez torakal intradural granulomatoz lezyon nedenli opere olmuş, torakal lezyonların patolojisi de granulomatoz reaksiyon ile uyumlu bulunmuş. Hasta o dönem yaklaşık 1 yıl süre ile tüberkuloz tedavisi almış sekelsiz iyileşmiş, takibinde klinik şikayeti olmamış. Ancak son 1 yıldır olan özellikle de son 2 ayda progresif artan yürüme güçlüğü gelişmesi nedeniyle tarafımıza başvurdu. Hastanın muayenesinde alt ekstremitelerde kas gücü 4/5 düzeyinde, babinksi bilateral pozitif, alt ekstremitelerde klonus saptandı. Hastanın detaylı değerlendirilmesinde enfektif patoloji saptanmadı. Lomber ponksiyonda hafif protein yüksekliği dışında özellik saptanmadı. Tüberküloz PCR, bos patolojisi, bos kültürleri negatif sonuçlandı. Hastanın kontrol kranial ve spinal görüntülemeleri alındı. 3 yıl önceki görüntüleri ile kıyaslandığında post-operatif gelişen syrinks kavitesinin C7 düzeyinden C2 düzeyine ilerlediği gözlendi. Beyin cerrahisi ve nöroradyoloji ile değerlendirilen hastada ön planda kavite içi basınca bağlı syrinksin genişlediği ve medulla spinalise bası yaptığı paraparezinin bu nedenle geliştiği düşünüldü. Hastaya beyin cerrahisi tarafından duraplasti ve T tüp uygulandı. Hastanın post-operatif komplikasyonu olmadı. Ameliyat sonrası fizik tedavi ile paraparezisi tama yakın düzeldi. Hasta klinik ve radyolojik takibe alındı. Sonuç olarak syringomiyeli ile takipli semptomsuz olgularda zamanla kavite içinde basınç artışı ve buna bağlı medulla spinalis liflerine bası nedeniyle motor ve duyusal bulgular gelişebilir. Akut veya subakut bulgularla gelen olgularda bu durum akılda bulundurulmalı ve hasta klinik ve görüntüleme bulguları ile ivedilikle değerlendirilmelidir.

EP - 22 KRANİAL SİNİR FELCİ İLE BAŞVURAN NAZOFARİNKS KARSİNOMU: OLGU SUNUMU

SENA AKSOY [1], FULYA EREN [1], GÜLŞAH ZORGÖR [1], VASFİYE KABELOĞLU [1], HATEM HAKAN SELÇUK [2], OZAN BARUT [3], AYSUN SOYSAL [1]

[1] BAKIRKÖY PROF. DR. MAZHAR OSMAN RUH SAĞLIĞI VE SİNİR HASTALIKLARI EĞİTİM VE ARAŞTIRMA HASTANESİ, NÖROLOJİ KLİNİĞİ
[2] BAKIRKÖY DR. SADİ KONUK EĞİTİM VE ARAŞTIRMA HASTANESİ, NÖRORADYOLOJİ KLİNİĞİ
[3] BAKIRKÖY PROF. DR. MAZHAR OSMAN RUH SAĞLIĞI VE SİNİR HASTALIKLARI EĞİTİM VE ARAŞTIRMA HASTANESİ, BEYİN VE SİNİR CERRAHİSİ KLİNİĞİ

Olgu:

Giriş Kavernöz sinüs pek çok farklı nedene bağlı olarak etkilenebilir. İçinden geçen kafa çiftlerinin tutulumu ile hastalar nörolojik bulgularla başvururlar. Nazofarenks karsinomu, nazofarinksin epitelyal hücrelerinden kaynaklanan metastatik bir tümördür. Nadiren kavernöz sinüsü etkileyerek kranial sinir tutulumuna yol açar. Bu bildiride, oftalmopleji kliniği ile başvuran bir nazofarenks karsinomu olgusu sunulması amaçlanmıştır.

Olgu 53 yaşında erkek hasta, 2 ay önce başlayan baş ağrısı ve çift görme şikayetleriyle acil servise başvurdu. Özgeçmişinde kronik obstrüktif akciğer hastalığı dışında kronik hastalığı yoktu. Nörolojik muayenesinde sol göz pitotik, içe, yukarı, aşağı ve dışa bakışı kısıtlı, pupiller izokorik, sol gözde ışık refleksi azalmış olarak saptandı. Fasyal asimetri, motor ve duysal sistem muayenesinde özellik yoktu. Rutin hemogram, biyokimya ve seroloji incelemelerinde özellik saptanmadı. Hastanın kontrastlı kranial MR'ında sol petröz apeks düzeyinde, klivus sol yarımına ve solda sfenoid sinüse kadar uzanan, sol kavernöz internal karotid arteri çevrelemiş olarak izlenen infiltratif kontrast tutulumu olan lezyon izlendi. Ayırıcı tanıda menenjiom, tüberküloz, lenfoma ve sarkoidoz düşünüldü. Hastaya lomber ponksiyon yapıldı, hücre izlenmedi, BOS glukoz (60 mg/dl) ve protein (47.76 mg/dl) düzeyleri normal olarak saptandı. Kranial MR'ı tekrar değerlendirilen hastada, lezyonun pterigopalatin fossaya yayılımı nedeniyle nazofarinks karsinomu olabileceği düşünüldü. Beyin ve sinir cerrahisine konsülte edilen hastaya endoskopik transsfenoidal kitle eksizyonu yapıldı ve patoloji sonucu nazofarinks karsinomu ile uyumlu olarak saptandı.

Sonuç Kavernöz sinüs tutulumu tümörlere bağlı olarak ortaya çıkabilmektedir. Bu bölgede çoğunlukla benign özellikli tümörler gözlenir. Nazofarinks karsinomuna bağlı etkilenme ise oldukça nadir gözlenmektedir. Bu olgu, kavernöz sinüs tutulumu etyolojisinde nazofarinks karsinomunun da göz önünde bulundurulmasının önemini ortaya koymaktadır.

EP - 23 ABDOMİNAL CERRAHİ SONRASI GELİŞEN PARAPLEJİ

CAVİD BABA , SİNEM ÖZÇELİK , SERKAN ÖZAKBAŞ

DOKUZ EYLÜL ÜNİVERSİTESİ TIP FAKÜLTESİ, NÖROLOJİ AD

Olgu:

Amaç: Nefrektomi sırasında Abdominal arter diseksiyonu neden ile spinal iskemi gelişen hasta sunuldu Olgu: 46 yaşında sol yanlı nefrektomi yapılan kadın hasta ekstübasyon sonrası her iki bacağında uyuşma olduğunu ayaklarını hareket ettiremediğini belirtti. Ameliyat öncesi bacaklarda uyuşma, parestezi, güçsüzlük yakınması yokmuş. Nörolojik muayenede bilateral alt ekstremitelerde proksimal kas gücü 2/5 distaller 1/5 kas gücünde, tibia üst 1/3 kadar yüzeyel ve derin duyular kayıp, aşil refleksli bilateral alınamadı,taban cildi refleksi bilateral lakayt, idrar sondası ile izlenmekte olarak değerlendirildi. Nörolojik muayenenin diğer komponentleri normal sınırlarda. Hastaya acil spinal MRG çekildi. C6-C7 düzeyinde sağ foraminal diskal protrüzyon. T12-L1 düzeyinde medulla spinalise sağ anterolateralden indentasyon oluşturan, sağ paramedian - foraminal diskal protrüzyon izlenmiştir. Ancak bu düzeylerde bilateral nöral foramenler açıktır. Dar kanal bulgusu saptanmamıştır.Artefaktlar nedeni ile medulla spinalis net değerlendirilememiştir. Kontrol muayenesinde patella refleksinin kaybolduğunu ve anestezinin diz üstüne kadar yayıldığı görüldü. Intravenöz metilprednizolon başlandı. Ayırıcı tanı olarak hastada akut miyelit, akut iskemi önplanda düşünüldü. Kontrol spinal MRG çekildi: parenkimal patoloji saptanmadı. Abdominal aortada renal arter çıkım düzeyinde aortada kesintili görünüm izlendi. Akut böbrek yetmezliği gelişen hasta hemodiyalize alınıyor. Anjiografi sonucunda aortanın devamlılığın SMA distalinde kesintiye uğradığı görüldü. Hasta tekrar ameliyata alındı. Ameliyat sırasında aortanın zedelenen yaklaşık 6-7 sm'lik segmentinin müdahale edilemeyecek ölçüde hasar gördüğü ve diseke olduğu izlendi, bu nedenle vertebral arterlere o segment düzeyinde akım sağlanamadı, tübüler greft yerleştirildi. Hastanın nörolojik muayenesinde değişkilik saptanmadı. Tedavisi devam etmekte.

Sonuç: Akut-hiperakut gelişen paraplejiye neden olabilecek hastalıkların tartışılması ve Adamkievicz arterin medulla spinalisin kanlanmasındaki rolünü hatırlatmak için olgu sunulmaya değer bulundu.

EP - 24 POLİNÖROPATİ İLE PREZENTE OLAN SJÖGREN SENDROMU OLGUSU

TUĞÇE GEZER , AFRA ÇELİK , AYŞE BEYZA BİLGİN , BANU ÖZEN BARUT

DR.LÜTFİ KIRDAR KARTAL EĞİTİM VE ARAŞTIRMA HASTANESİ

Olgu:

GİRİŞ: Sjögren sendromu (SS), erişkin nüfusun %2-3'ünü etkileyen kronik inflamatuvar bir hastalıktır. Primer SJögren Sendromunda (PSS) Santral Sinir Sistemi (SSS) tutulum sıklığı tartışmalı olup, değişik serilerde %0-68 arasında değişen farklı oranlar bildirilmiştir. PSS'de periferik sinir sisteminin tutulumu sıklığı %20-25 olup, en çok küçük damar vaskülitine bağlı gelişen mononöritis multipleks ve periferik duyusal nöropati görülür. Bu vakada Sjögren Sendromu ile ilişkili aksonal polinöropati olgusu sunulmuştur.

OLGU: 56 yaşında kadın hasta 3-4 gündür olan, ilerleyici özellik gösteren yürüme güçlüğü ve sırt ağrısı şikayeti ile geldi. Nörolojik muayenesinde kranial saha intakt, motor muayenede üst ekstremitelerde defisit yoktu, alt ekstremitelerde proksimal kas kuvveti 3/5, distal 4/5 olarak değerlendirildi. Seviye veren duyu kusuru yoktu. DTR'ler alt ekstremitede hipoaktif olarak alındı. Patolojik refleks yoktu. Kranial ve Spinal MR görüntülemelerinde patoloji görülmedi. LP'de hücre görülmedi. Protein :87 mg/dl, glukoz:55 saptandı. EMG, alt ekstremitelerde duyusal ve motor etkilenmenin olduğu aksonal polinöropati lehine değerlendirildi. IVIG tedavisi sırasında hastanın kliniğine nazone konuşma ve fasiyal dipleji eklendi. Kontrol EMG'de

duyusal ve motor sinirleri etkileyen asimetrik ve multifokal dağılım gösteren özellikle erken dönemde aksonal polinöropati izlendi. Vaskülit markerlarında Anti-Ro ve Anti SSA pozitifliği olan hastanın romatolojik değerlendirilmesiyle Sjögren Sendromu tanısı konuldu. SONUÇ: Hastalara erken dönemde tanı konularak tedavinin başlatılması, hastalığın prognozu açısından büyük önem taşımaktadır. Polinöropati ile prezente olabilen Sjögren Sendromunun ayırıcı tanıda akılda tutulması erken teşhis ve tedavi ile komplikasyonların önlenmesi açısından önemlidir.

EP - 25 MYCOBACTERİUM TUBERCULOSİS İLE İLİŞKİLİ MİYELİT OLGUSU

TUĞÇE GEZER , ATAK KARABACAK , BANU ÖZEN BARUT

DR.LÜTFİ KIRDAR KARTAL EĞİTİM VE ARAŞTIRMA HASTANESİ

Olgu:

GİRİŞ: Tüberküloz, özgül olarak akciğer tutulumunun ön planda olduğu bir enfeksiyon olmakla birlikte, olguların yaklaşık üçte birinde akciğer dışı tutulum ortaya çıkmaktadır. Bu yazıda, Mycobacterium tuberculosisin neden olduğu miyelitli bir olgu sunulmaktadır.

OLGU:25 yaş erkek hasta.15 gündür devam eden yüksek ateş 3 gündür başlangıç gösteren idrar yapamama ve yürüme güçlüğü şikayeti ile acil servise başvurdu.Nörolojik muayenesinde kranial sahası intakt,motor muayenesi sağ üst ekstremitesi doğum travmasına bağlı brakial pleksus zedelenmesi nedeni ile atrofik, bilateral alt ekstremite kas gücü proksimal ve distal -5/5 olarak değerlendirildi.Duyu muayenesinde derin duyu alt ekstremitede vibrasyon 5 sn azalmış olarak değerlendirildi.Glob vezikale tespit edildi. Servikal manyetik rezonans görüntülemesinde post kontrast incelemelerde pons,medulla oblongata düzeyinden başlayıp servikal üst torakal medulla spinalis boyunca sıvanma tarzında anteroposteriorunda lineer hat şeklinde kontrast tutulumları mevcut olup leptomeningeal tarzda kontrast tutulumu izlendi.Hastaya lomber ponksiyon yapıldı.Anlık glukoz 224, bos glukozu 57 mg/d, bos basıncı 20cm-H2O ,proteini 79 mg/dl saptandı.Hücre sayımında 40 lökosit/mm3 ,%90 PNL formunda saptandı.Spinal tüberküloz ön tanısı ile anti-tüberkuloz tedavi başlandı ve enfeksiyon hastalıkları takiplerine alındı.Yapılan incelemelerde akciğer tüberkülozu düşünülmedi.4 lü antitüberküloz tedavisinin devamı içerisinde yapılan takiplerinde defisitin ortadan kalktığı görüldü.Hasta M.Tuberculosise sekonder miyelit olarak değerlendirildi.

SONUÇ:Dirençli yüksek ateş ile seyreden miyelit olgularında akciğer tutulumu olmaksızın tüberküloz lehine araştırılma yapılması ve en yakın zamanda tedavisinin başlanması gerekmektedir.

EP - 26 İPRATROPİYUM KULLANIMINA İKİNCİL TRANSİENT FİKS DİLATE PUPİL : OLGU SUNUMU

SEDA BOSTAN , FATMA NAZLI DURMAZ ÇELİK , SERHAT ÖZKAN

ESKİŞEHİR OSMANGAZİ ÜNİVERSİTESİ HASTANESİ, NÖROLOJİ AD

Olgu:

AMAÇ: Unilateral fiks dilate pupil nöroloji hastalarında önemli bir bulgudur ve genellikle başka nörolojik defisitler ile birlikte gözlenir. İzole olduğu durumlarda farmakolojik ajanlara sekonder olabileceğinin unutulmaması gerekir . Hasta uyarılmadığı veya klinikte sıklıkla gözden kaçabildiği için bu durum klinisyende endişeye yol açabilmektedir. Bildirimizde bir vaka eşliğinde, unilateral fiks midriatik pupil saptandığında ileri görüntüleme yöntemlerine başvurmadan hastanın ilaçlarının detaylıca sorgulanması gerektiğini hatırlatmayı amaçladık.

VAKA: Otuzdokuz yaşında erkek hasta sol gözde ani gelişen gözbebeğinde büyüme yakınması ile kliniğimize başvurdu. Bilinen kronik bir hastalığı yoktu; 10 yıldır sigara kullanıcısıydı. Nörolojik muayenesinde sol gözde direkt ve indirekt ışık refleksi yanıtı alınamayan, yaklaşık altı mm dilate pupil dışında patoloji saptanmadı. Beyin tomografisi de normaldi. Detaylı sorgulandığında son birkaç gündür nefes darlığı nedeniyle bir başkasının ipratropium inhalerini kullandığı ve sonrasında bu semptomun geliştiği öğrenildi. Nörolojik muayenesi ve hikayesi göz önüne alınarak, hastanın sol pupil dilatasyonunun ipratropiumun lokal antikolinerjik etkisine sekonder oluştuğunu düşünüldü. İpratropium kullanımı kesilince hastanın semptomu 48 saat sonra düzeldi.

SONUÇ-YORUM : Nörolojik muayenede dilate, fiks bir pupil alarm işaretidir. Fakat bu duruma sebep olabilecek bening etiyolojiler de unutulmamalıdır. Literatürdeki ipratropiyuma sekonder unilateral midriazis vakalarında en sık neden ilacın yüze tam uygun olmayan maskeyle kullanılmasıdır. Ancak bizim vakamızda neden hastanın inhaleri yanlış kullanmasıdır. Pupilin uzun süre dilate kalması akut kapalı açı glokoma ve kalıcı görme kaybına neden olabileceğinden mutlaka tedavisi ve oftalmoloji bölümü ile takibi gereklidir. Tanıda pilokarpin testi kullanılabilir. Para ve zaman tasarrufu adına, tanı için daha ileri görüntüleme yöntemlerine başvurmadan önce, kullanılan farmakolojik ajanlar, özellikle yaygın kullanımı nedeniyle ipratropiyum kullanımı mutlaka sorgulanmalıdır.

AMAÇ: Unilateral fiks dilate pupil nöroloji hastalarında önemli bir bulgudur ve genellikle başka nörolojik defisitler ile birlikte gözlenir. İzole olduğu durumlarda farmakolojik ajanlara sekonder olabileceğinin unutulmaması gerekir . Hasta uyarılmadığı veya klinikte sıklıkla gözden kaçabildiği için bu durum klinisyende endişeye yol açabilmektedir. Bildirimizde bir vaka eşliğinde, unilateral fiks midriatik pupil saptandığında ileri görüntüleme yöntemlerine başvurmadan hastanın ilaçlarının detaylıca sorgulanması gerektiğini hatırlatmayı amaçladık.

VAKA: Otuzdokuz yaşında erkek hasta sol gözde ani gelişen gözbebeğinde büyüme yakınması ile kliniğimize başvurdu. Bilinen kronik bir hastalığı yoktu; 10 yıldır sigara kullanıcısıydı. Nörolojik muayenesinde sol gözde direkt ve indirekt ışık refleksi yanıtı alınamayan, yaklaşık altı mm dilate pupil dışında patoloji saptanmadı. Beyin tomografisi de normaldi. Detaylı sorgulandığında son birkaç gündür nefes darlığı nedeniyle bir başkasının ipratropium inhalerini kullandığı ve sonrasında bu semptomun geliştiği öğrenildi. Nörolojik muayenesi ve hikayesi göz önüne alınarak, hastanın sol pupil dilatasyonunun ipratropiumun lokal antikolinerjik etkisine

sekonder oluştuğunu düşünüldü. İpratropium kullanımı kesilince hastanın semptomu 48 saat sonra düzeldi.

SONUÇ-YORUM : Nörolojik muayenede dilate, fiks bir pupil alarm işaretidir. Fakat bu duruma sebep olabilecek bening etiyolojiler de unutulmamalıdır. Literatürdeki ipratropiyuma sekonder unilateral midriazis vakalarında en sık neden ilacın yüze tam uygun olmayan maskeyle kullanılmasıdır. Ancak bizim vakamızda neden hastanın inhaleri yanlış kullanmasıdır. Pupilin uzun süre dilate kalması akut kapalı açı glokoma ve kalıcı görme kaybına neden olabileceğinden mutlaka tedavisi ve oftalmoloji bölümü ile takibi gereklidir. Tanıda pilokarpin testi kullanılabilir. Para ve zaman tasarrufu adına, tanı için daha ileri görüntüleme yöntemlerine başvurmadan önce, kullanılan farmakolojik ajanlar, özellikle yaygın kullanımı nedeniyle ipratropiyum kullanımı mutlaka sorgulanmalıdır.

EP - 27 KARBAMAZEPİN İNTOKSİKASYONUNA BAĞLI GEÇİCİ KORPUS KALLOSUM SPLENİUM ENFAKTI: OLGU SUNUMU

NURAY BİLGE , FATMA ŞİMŞEK , MEHMET NURİ KOÇAK , GÖKHAN AYDOĞAN , YUNUS EMRE AKTAŞ

ATATÜRK ÜNİVERSİTESİ TIP FAKÜLTESİ, NÖROLOJİ AD

Olgu:

Giriş: Korpus kallozum (KK), kortikal ve subkortikal nöronlar arasındaki bağlantıları sağlayan komissüral yapıdır. Önden arkaya doğru rostrum, genu, gövde ve splenium olmak üzere dört bölüme ayrılır. Korpus kallozum spleniumda nadirde olsa enfarkt gelişebilmektedir.Bu tutulumun bir kısmı kalıcı ve az bir kısmı da geçicidir. Metabolik hastalıklar(hiponatremi, hipoglisemi), enfeksiyöz hastalıklar, ilaç intoksikasyonu ve beyin tümörleri gibi birçok patolojik durumda birincil ya da ikincil olarak etkilenebilir. Bu olguda karbamazepin intoksikasyonu tespit edilen hastada korpus kallosum splenium enfarktı gelişen hastayı sunmaktayız.

Olgu: 23 yaşında erkek hasta bir kaç dakika süren, bilinç kaybının eşlik ettiği jeneralize tonik klonik tarzda nöbet geçirmesi üzerine acil servise getirilmiş. Postiktal konfüzyon sonrası değerlendirilen, baş dönmesi şikayeti olan hastanın yapılan nörolojik muayenesi bilateral horizontal nistagmus ve sağa doğru ataksi dışında normaldi. Öyküsünde Glanzman trombasteni ve 12 yıldır epilepsi tanıları olduğu, karbamazepin 800mg 2x1, levetirasetam 1000mg 2x1, FVII kullandığı, daha önceden FVII kullanımına bağlı olarak kol ve bacakta trombozlar geliştiği öğrenildi. Difuzyon MRGde korpus kallosum spleniumda akut evre enfarktı saptandı, kliniğimize yatırıldı. Hastanın karbamazepin ilaç kan düzeyi 14,2 (terapötik düzey 4-10 ug/ml)) ile yüksek saptandı. Kan tetkiklerinde Na ve kan şekeri düzeyi normal sınırlardaydı. Klinik takiplerinde karbamazepin dozu kademeli olarak düşürüldü, 5 gün sonra ilaç kan düzeyi 12,5 ve 1 hafta sonra 7,34 olarak gözlendi. Takiplerinde nöbeti olmadı, baş dönmesi şikayeti geçti, horizontal nistagmus ve ataksik yürüyüşü düzeldi. Birinci hafta kontrol difüzyon MRGde splenium enfarktı tam olarak düzelmişti.

Sonuç: Korpus kallosum splenium enfaktı tespit edilen ve karbamazepin kullanan hastalarda etyolojik nedenler arasında karbamazepin intoksikasyonu akla gelmelidir.

EP - 28 DİLATE VİRCHOW-ROBİN PERİVASKÜLER ARALIKLARI VE TRİGEMİNAL NEVRALJİ

VEDAT ATAMAN SERİM , SEVİM ŞAHİN

GÜMÜŞHANE DEVLET HASTANESİ

Olgu:

Beyin sapı yerleşimli genişlemiş/dilate Virchow-Robin perivasküler aralıkları iskemik odaklardan arteriovenöz malformasyonlara kadar birçok MR bulgusu ile değişik sekanslarda benzerlik göstermekte olup ayırıcı tanıda mutlaka akılda bulundurulması gereken bulgular arasındadır. Bu lezyonlar asıl olarak benign karakterde olmalarına karşın bulundukları lokalizasyona göre kronik hafif ve orta bası etkisi ile çevre dokularda iritasyona neden olabilmektedirler. Daha önce literatürde benzer şekilde sıklıklar pontin lezyonlar ile hemifasiyal spazm ilişkisi işlenmiş olup vakamız yaygın şekilde her iki serebellar pedonkülde ve mezensefalon-pontomezensefalik yerleşimde genişlemiş/dilate Virchow-Robin perivasküler izlenen 70 yaşında kadın hastadır. Hasta tarafımıza sol trigeminal nevralji ile başvurmuş olup daha önce görüntüleme olmaksızın dış merkezden başlanmış olan gabapentin tedavisi altındaydı, hasta mevcut medikal tedaviden minimal yarar sağlamakta olup tedavisi öncelikle karbamazepin ile gradüel olarak değiştirildi, bu süreç içinde hasta ne yazık ki ilaç ile ilgili yaşadığı yan etkiler nedenli olarak tedaviyi sürdüremedi. Mevcut tedavi düşük doz 50mg/gün kadar topiramat ile değiştirildi, dramatik yanıt elde edildi, optimal fayda sağlandı. Bu vaka bize genişlemiş Virchow-Robin perivasküler aralıklarının kliniğe çok farklı şekillerde yansıyabileceğini, benign ve kronik bir süreç olmasına karşın trigeminal nevralji ve hemifasiyal spazm etiyoloji araştırılırken mutlaka akılda bulundurulması gerektiğini göstermiştir.

EP - 29 PROGRESİF SEYİRLİ REKURRENS PSÖDOTÜMÖR ORBİTA

ZEYNEP SELCAN ŞANLI , BURAK YILDIZ , MEHMET TAYLAN PEKÖZ , HACER BOZDEMİR

ÇUKUROVA ÜNİVERSİTESİ BALCALI HASTANESİ

Olgu:

Giriş: Psödotümör orbita olarak da adlandırılan idiyopatik orbital inflamasyon (İOİ), etiyolojisi tam olarak bilinmeyen, göz ve orbitanın dokularını etkileyen kronik inflamatuar bir hastalıktır. Klinik sıklıkla akut başlangıçlı ağrı, propitozis, oftalmoparezi ve göz kapağında şişlik ile başlar. Tanı esas olarak klinik ve radyolojik bulgularla konulmaktadır. Steroid tedavisine genellikle iyi yanıt alınmasına karşın uzun süreli ve yeterli dozda alınmadığında nüks ve progresif seyir görülebilmektedir. Bu olgu sunumu ile düzenli tedavi gerekliliğini vurgulamak amaçlanmıştır.

Olgu: Ellidört yaşında kadın hasta görme kaybı, sağ göz kapağında düşüklük, sağ gözde kızarma yakınması ile kliniğimize yatırıldı. Öyküsünden yaklaşık 1 ay önce bulanık ve çift görme yakınmaları ile orbital psödotümör tanısı aldığı steroid tedavisi sonrası yakınmalarının düzeldiği ancak hastanın kontrolsüz diyabet nedeni ile tedaviyi önerilen süre kullanmayarak kestiği öğrenildi. Nörolojik muayenesinde sağ göz total amorotik ve 4 yönlü bakış kısıtlılığı mevcut idi. Çoklu kranial nöropatisi olan olguda yer kaplayıcı oluşumlar, paraneoplastik nedenler,

enfeksiyöz, vaskülitik ve diğer enflamatuar süreçler düşünülerek tetkikleri planlandı. Orbita MR ında sağda orbital psödotümör ile uyumlu bulgular saptandığı ve bu enflamasyonun kavernöz sinüse uzandığı görüldü. Enfeksiyöz ve vaskülitik tetkikleri negatifti. Paraneoplastik süreçler açısından yapılan tetkikler negatif idi. Yüksek doz IV metilprednisolone verildi. Rekurrens olması ve maksiloofasial BT'de; sfenoid sinüs çevresinde seviyelenme veren heterojen dansiteli opasite saptanması üzerine biyopsi yapıldı. Biyopsi sonucunda polip dışında anlamlı patoloji saptanmadı. Steroid tedavisi sonrası son nörolojik muayenesinde; sağ göz amorotik olmasına karşın bakış kısıtlılığında kısmen mevcuttu.

Sonuç: Orbital psödotümör, orbitada herhangi bir yapıyı tutabilen benign idiyopatik inflamatuar bir olaydır. Orbital psödotümörün tanısı sıklıkla diğer olası nedenlerin ekarte edilmesiyle, klinik olarak konulmaktadır. Bu hastalığın çoğunlukla steroide iyi yanıt verdiği ancak erken steroid kesimi ile rekurrens riskinin yüksek olduğu unutulmamalıdır.

EP - 30 3.KRANİAL SİNİR FELCİ İLE PREZENTE OLAN YENİ TANI DİYABET OLGUSU

MURAT ALPUA , ESRA TURĞUT , BAHAR SAY , UFUK ERGÜN

KIRIKKALE ÜNİVERSİTESİ TIP FAKÜLTESİ, NÖROLOJİ AD

Olgu:

63 yaşında erkek hasta 10 gün önce aniden başlayan çift görme şikayeti ile polikliniğimize başvurdu. Hastanın özgeçmişinde herhangi bir hastalık öyküsü ve ilaç kullanımı yoktu. Diplopi tarifleyen hastanın eşlik eden periorbital ağrısı mevcut değildi. Nörolojik muayenede sol göz primer pozisyonda sol aşağıya deviyeydi ,solda pitozis mevcuttu. Anizokori saptanmadı. Nörolojik muayenede başka defisit saptanmadı. Çekilen difüzyon MR ve MR anjiografi dahil kranial MR'ları normal sınırlardaydı. Laboratuar tetkiklerinde kan glukoz değeri 270 mg/dl olarak saptandı. Endokrinoloji bölümüne danışılan hastaya diyabetes mellitus tanısı kondu. Bu vakayı sunma amacımız iskemik 3.kranyal sinir felci ile başvuran hastalarda öyküde diyabetes mellitus olmasa da tanı anında diyabetes mellitusun saptanabileceğini vurgulamak içindir.

EP - 31 BİR TOLOSA-HUNT SENDROMU OLGU SUNUMU

AYŞE GÜRBÜZ YENİÇERİ , NAZLI GAMZE BÜLBÜL , MEHMET FATİH ÖZDAĞ

SULTAN ABDULHAMİD HAN EĞİTİM VE ARAŞTIRMA HASTANESİ

Olgu:

Tolosa-hunt sendromu, periorbital ve hemikranyal ağrı ile ortaya çıkan, ipsilateral okulomotor ve altıncı kranyal sinir tutulumunun görüldüğü,steroidlere iyi cevap veren, orbitanın tepe kısmında veya kavernöz sinüste granülomatöz inflamasyonun gözlendiği idiopatik bir durumdur. 78 yaşında kadın hasta 3 gün önce başlayan sol hemikranial baş ağrısı sonrasında sol gözde çift görme ve sol göz kapağında düşme şikayetiyle başvurdu. Baş ağrısının ani başlangıçlı, şiddeti giderek artan, sol tarafta lokalize, zonklayıcı karakterde ve daha önce olan başağrılarına benzemediği ifade ediliyordu. Baş ağrısına fotofobi ve gözde yaşarma eşlik ediyordu. Osmofobi fonofobi yoktu. Bulantı kusma eşlik etmiyordu. Baş ağrısı hareketten etkilenmiyordu. Bilinen dm, ht, kky, astım hastalıkları vardı. Nörolojık muayenesinde sol gözde pitozis mevcuttu pupiller anizokorik sol gözde pupiller midriyatik sol gözde direkt ve indirekt ışık reflesi alınmıyordu. Sol göz hareketlerinde sadece dışa bakışın minimal korunması dışında göz hareketleri her yöne kısıtlıydı. Nistagmus yoktu. Sol yüz yarımında hipoestezi vardı. Diğer kranial sinir muayenesi doğaldı. Ekstremitelerde motor lateralizan bulgu ve duyu defisiti saptanmadı. Derin tendon refleksleri doğal ve patolojık refleks yoktu. Serebellar testler becerikliydi. Hastaya ağrılı oftalmopleji ayırıcı tanısı için çekilen kontrastlı orbita ve beyin mr sonucunda sol kavernöz sinüs ön bölümünde kavernöz sinüsün sağa oranla asimetrik olduğu dikkat çekmekteydi. Kontrast tutulumu yoktu. Mr angıografi normal inceleme sınırlarındaydı. Rf negatif. Ana negatif. Sedim normaldi. Hasta kliniği ile beraber tolosa hunt sendromu olarak değerlendirildi ve 1mg/kgdan oral steroid tedavisine başlandı. Tedavinin 3. Gününde özellikle pitozunda ve horizontal göz hareketlerinde belirgin düzelme olan hasta taburcu edildi. Takibinin birinci ayında hastanın hiçbir şikayeti kalmaması sebebiyle oral steroid tedavisi doz azaltılarak kesildi. Biz bu olguda tedavi edilebilir olması ve steroid tedavisine verdiği dramatik cevap nedeniyle özellikle ağrılı oftalmoplejilerde mutlaka ayırıcı tanıda tolosa-hunt sendromunun düşünülmesi gerektiğini vurgulamak istedik.

EP - 32 HERPES ZOSTER OFTALMİKUSA BAĞLI TOTAL OFTALMOPLEJİ VE PERİFERİK FASİYAL PARALİZİ; OLGU SUNUMU

SENEM ERTUĞRUL [1], FERDA SELÇUK [2], CENK ALTUNÇ [2], MUSTAFA GÜVENİR [3]

[1] GİRNE ÜNİVERSİTESİ SUAT GÜNSEL HASTANESİ
[2] DR BURHAN NALBANTOĞLU DEVLET HASTANESİ
[3] GÜVENİR GÖZ HASTANESİ

Olgu:

Giriş:Varisella zoster virüsü (VZV) primer enfeksiyondan sonra kraniyal sinirler, arka kök ganglionu, otonomik ve enterik ganglionlarda latent olarak ömür boyu bulunmaktadır (1). VZV kemoterapi alımı, malignite, immun yetmezlikler, fiziksel veya emosyonel stres veya ileri yaş gibi immun sistemin zayıfladığı durumlarda re-aktive olabilmektedir. Bu şekilde gelişen enfeksiyonlara ise herpes zoster hastalığı (HZH) denilmektedir. HZH 'nın yaklaşık %10 unda trigeminal sinirin oftalmik dalının tutulduğu herpes zoster oftalmikus (HZO) gelişir. Tüm HZO vakalarının yaklaşık yarısında konjuktivit, keratit, üveit veya keratoüveit gibi oküler tutulum bulguları da gözlenir (2). HZO'u en sık 7. ve 8. olmak üzere kraniyal sinir tutulumu takip etmektedir. 9-12. kraniyal sinirlerin tutulumu ve oftalmopleji ise daha nadir gözlenmektedir. (1,3,4).

Olgu: 69 yaşında kadın hasta sol gözünde olan kızarıklık, ağrı, yaşarma ve sol göz civarında döküntü şikayetleri ile gittiği göz hekimi tarafından keratoüveit tanısı aldı. Takibi esnasında, yaklaşık 14 gün sonra, hastanın sol göz kapağında düşme, çift görme ve ağızda kayma şikayetleri gelişti. Nörolojik muayenesinde sol komplet oftalmopleji ve sol periferik vasıflı fasial paralizi bulguları tespit edildi. Tartışma: Olgumuzda eşzamanlı unilateral 3., 4., 6. ve 7. kraniyal sinir tutulumu mevcuttur. Bu şekildeki çoklu kraniyal nöropati nedenleri arasında intrakraniyal yer kaplayıcı lezyonlar, serebrovasküler olaylar, vaskülitler, enfeksiyonlar, kemoterapi, travma/cerrahi ve diyabet (DM) gibi sistemik hastalıklar yer almaktadır (5) ve olgumuzda bu

tanılar dışlanmıştır.

Sonuç: Klinik pratikte sıklıkla karşılaşılan kraniyal nöropatilerin görece nadir sebeplerinden olsa da tedavi şansının yüksek oluşu nedeniyle HZO'un akılda tutulmasının ve anamnezde veziküler döküntülerin sorgulanmasının önemine dikkat çekmek için olgumuz sunulmaya değer görülmüştür.

1) Gilden DH et al. Varicella zoster virüs DNA in human sensory ganglia. Nature 1983; 306: 478-480

2) Kedar et al. Neurological and ophthalmological manifestations of varicella zoster virüs. J Neuro-Ophthahmol. 2018; 00: 1-12

3) Uludag et al. Multiple cranial nerve involvement caused by herpes zoster oticus infection. Turk Norol. Derg. 2009; 15: 204-208

4) Im et al. Complete ophthalmoplegia after herpes zoster. Clinical and Experimental Dermatology 2006; 32: 162-164

5) Carroll et al. Multiple cranial neuropathies. Semin Neurol. 2009; 29: 53-65

EP - 33 PLAZMAFEREZ NEDENİYLE İNTERNAL JUGULER VEN KATETERİ TAKILAN HASTADA AKUT GELİŞEN ANİZOKORİ VE PİTOZİS

DOĞAN DİNÇ ÖGE , AYŞE İLKSEN ÇOLPAK IŞIKAY , NEŞE DERİCİOĞLU

HACETTEPE ÜNİVERSİTESİ TIP FAKÜLTESİ, NÖROLOJİ AD

Olgu:

Giriş: Horner Sendromu (HS) yüze giden sempatik innervasyonun bozulması sonucunda ipsilateral miyozis, pitozis ve anhidrozis ile karakterize bir sendromdur. Hasarın seviyesine göre santral, preganglionik ve postganglionik olmak üzere üçe ayrılır. Serebrovasküler hastalıklar, akciğer tümörü, boyun travması gibi pek çok değişik nedenle ortaya çıkabilir. İnternal juguler ven kateterizasyonu (İJVK) ile ilişkili iyatrojenik HS ender görülen bir durumdur. Bu bildiride plazmaferez uygulaması nedeniyle kateter takılan ve izleminde HS geliştiren bir olgu sunulacaktır.

Olgu: 37 yaşında kadın hasta, sezaryen ile doğum sonrası başlayan bilateral simultane optik nevrit tanısıyla 7 gün pulse metilprednizolon tedavisi almış, ancak tedaviye cevapsızlık nedeniyle merkezimize yönlendirilmişti. Muayenesinde görme keskinliği her iki gözde ışık seçme düzeyindeydi, ışık refleksleri alınamıyordu ve pupilleri mid-dilate idi. Hastanın göz kapaklarında asimetri yoktu. Orbita MRGsinde her iki optik sinirde uzun segment kontrastlanma görülmesi üzerine atipik optik nevrit kabul edilip, plazmaferez planlandı. Ameliyathane şartlarında sağ IJVK takılan hastanın ertesi sabah sağ gözünde myozis ve pitozis izlendi. İşlem bölgesine yönelik boyun USG'de hematom vb. lezyon görülmedi. Apraklonidin testi ile sempatik denervasyon saptandı ve hastaya IJVK ilişkili iyatrojenik HS tanısı konuldu. Plazmaferez sonrası IVIg verilen hastanın görme keskinliği sağ: 20/30, sol: 20/50 düzeyine geldi. Sekel olarak sağ gözde pitozis ve miyozis ile hasta taburcu edildi.

Yorum: İJVK ilişkili iyatrojenik HS kateterizasyonun nadir görülen bir komplikasyonudur (%2). Semptomlar işlemi takiben birkaç saat ile 19 gün arasında gelişmektedir. Tekrarlayan ponksiyonlar, ultrason kullanmadan kateter açılması, yanlışlıkla karotise girilmesi ve hematom oluşumu iyatrojenik HS riskini artırmaktadır. Hastalar İJVK sonrasında akut gelişen ptozis ve anizokori yönünden yakın takip edilmelidir.

EP - 34 ŞİZOFRENİ VE ATİPİK YÜRÜME BOZUKLUĞU İLE PREZENTE OLAN KORPUS KALLOSUM AGENEZİSİ OLGUSU

ÖZLEM ŞAHİN [1], GÜLGÜN UNCU [1], ZEYNEP ÖZÖZEN AYAS [1], PINAR UZUN USLU [1], DEMET ÖZBABALIK ADAPINAR [2]

[1] *ESKİŞEHİR ŞEHİR HASTANESİ*
[2] *ESKİŞEHİR ACIBADEM HASTANESİ*

Olgu:

GİRİŞ: Geçmişte ancak postmortem tanımlanabilen korpus kallosum agenezisi santral sinir siteminin nadir görülen gelişimsel bir anomalisidir. Korpus kallosum beynin iki hemisferi arasında kortikal duyusal, motor ve kognitif iletimin bütünleştirilmesinde önemli bir rol oynayar. Korpus kallosum agenezisinin prevalansı 3-7/1000 olarak bildirilmiştir ve gebeliğin 17-18.haftalarında maternal ultrason ile saptanabilir. En yaygın görülen klinik tablo epileptik nöbetlerle birlikte mental retardasyondur. Nöbetler sıklıkla fokaldir. Şizofren hastalarda, algısal uyaranların kallosal transferinde anormallikler olduğu bildirilmektedir. Literatürde normal kontrollerle kıyaslandığında şizofren hastalarda fonksiyonel ve anatomik MRI çalışmalarında korpus kallosumda ve korpus kallosumun değişik anatomik bölgelerindeki ölçümlerde daha düşük değerler saptanmaktadır.

OLGU: 37 yaşında sağ elli erkek hasta yaklaşık 6 aydır olan yoldan karşıdan karşıya geçme , evden dışarı çıkıp yolda yürüme sırasında kilitlenip kalma şeklinde ifade edilen atipik yürüme bozukluğu yakınması olması nedeni ile nöroloji polikliniğine yönlendirilmişti. Prenatal dönemde bir sorun yaşanmadığı, doğum sonrasında motor gelişiminin normal seyrettiği öğrenildi. Erken çocukluk döneminden itibaren içine kapanıklığı olan hastanın yaklaşık 11 yıl önce halüsinasyonları ve persekütif hezeyanlarının da ortaya çıkması üzerine paranoid şizofreni tanısı almış ve ketiapin 800 mg/gün, klozapin 800 mg/gün, ziprasidon 80 mg/gün kullanmaktaydı. Nörolojik muayenesinde bilateral esansiyel ve intansiyonel tremor, Romberg pozitifliği, yürüyüşünde özellikle dönüşlerde belirgin ılımlı ataksisi mevcuttu. Diğer nörolojik sistem muayeneleri normal sınırlardaydı. Hastanın beyin tomografisinde korpus kallozum agenezisi ve her iki lateral ventrikülde korposefalik görünüm mevcuttu. Zeka testi hafif derecede mental retardasyon ile uyumluydu. Hastanın mevcut tedavilerinin devamı ve nörolojik, psikiyatrik takibi planlandı.

SONUÇ: Bu vaka bildiriminde, korpus kallosum agenezisinin eşlik ettiği kronik şizofreni olgusunda gelişen atipik yürüme bozukluğu ve ataksinin korpus kallosum agenezisine bağlı yada ilaç yan etkisine bağlı gelişip gelişmediği net değildir. Korpus kallosum agenezisi olgularının yaklaşık %13-21'nin asemptomatik olarak bildirildiği göz önünde bulundurulduğunda bu patolojiye sahip bireylerde hemisferler arası iletimin sağlanması için olası farklı yolaklarla kompansazyon mekanizasyonları geliştiği düşünülebilir. Fonksiyonel tanı yöntemlerinin yaygınlaşması ile bu patolojiye bağlı gelişen semptomların olgular arasında farklı alanlarda ve farklı şiddette görülmesinin nedenlerinin aydınlatılacağı düşünülmektedir.

EP - 35 MULTİPL MYELOM İLİŞKİLİ POLİNÖROPATİ OLGUSU: OLGU SUNUMU

ŞAZİYE MELİKE IŞIK , GÖZDE ÖNGÜN , AYDIN TALİP YILDOĞAN , SÜEDA ECEM YILMAZ , AYŞENUR ERSOY , HALUK GÜMÜŞ

SELÇUK ÜNİVERSİTESİ TIP FAKÜLTESİ HASTANESİ

Olgu:

GİRİŞ Monoklonal gamopatiler plazma B hücrelerinin kontrolsüz çoğalması ve aşırı immunglobulin birikimi ile ortaya çıkan bir grup hastalıktır. Multipl Myelom (MM) hematolojik maligniteler arasında en sık görülen monoklonal gamopatidir. Bu vaka sunumunda 62 yaşında, periferik nöropati kliniği ile başvuran ve Multipl Myelom tanısı konan bir olguyu tartışmayı amaçladık.

OLGU 62 yaşında erkek hasta, 8 yıl önce başlayan ve artarak devam eden ellerde ayaklarda uyuşukluk, karıncalanma ve yürüme güçlüğü şikayetleri ile kliniğimize başvurdu. Özgeçmişinde özellik yoktu. Terzilikten emekli olan hastada herhangi bir kimyasalla uzun süreli temas öyküsü saptanmadı. Soy geçmişinde özellik yoktu. Fizik muayenede tüm sistem muayeneleri normal olarak değerlendirildi. Nörolojik muayenesinde tüm ekstremite distallerinde 3/5, proksimallerinde 4/5 düzeyinde simetrik kas gücü kaybı saptandı. Derin tendon refleksleri hipoaktif alındı. Patolojik refleks yoktu. Yüzeyel ve derin duyu bozukluğu saptanmadı. İki taraflı destek ile mobilize olabiliyordu. Beyin manyetik rezonans (MR) incelemesinde birkaç adet iskemik gliotik değişiklik dışında anlamlı patoloji izlenmedi. Servikal MR'da miyelomalazi bulgusu yoktu. Elektromiyografi (EMG) incelemesinde motor ağırlıklı mikst tipte kronik polinöropati ile uyumlu bulgular saptandı. İğne EMG incelemesinde yaygın kronik denervasyon bulguları izlendi. Beyin omurilik sıvısı (BOS) incelemesinde; protein düzeylerinde belirgin artış izlendi. (Mikroprotein 112 mg/dl). BOS oligoklonal band incelemesi Patern 5 (BOS'da ve serumda monoklonal band görünümü) ile uyumlu gelmesi üzerine monoklonal gamopati öntanısı ile hematololoji bölümüne danışıldı. Protein elektroforezinde gama bandı yüksek olarak bulundu (%26,7). İmmunelektroforez sonuçlarında Ig G ve Ig A artışı saptandı (Ig G: 1730 mg/dl, Ig A: 249 mg/dl, Ig M: 50.9 mg/dl). Kemik iliği aspirasyon biyopsisinde atipik plazma hücre artışı gösteren kemik iliği plazma hücre diskrazisi ve kemik surveyinde kalvaryumda çok sayıda litik lezyon tesbit edilen hastada immunohistokimyasal olarak monoklonal IgG-lamda artışı izlenmiş olup multiple myelom tanısı aldı. Hastaya hemotoloji kliniğinde VCD kemoterapisi (Bortezomib + deksametazon + siklofosfamid) başlandı.

SONUÇ Kronik ilerleyici ya da ataklar halinde seyreden ileri yaş nöropati olgularında monoklonal gamopatiler mutlaka ön tanılar arasında bulundurulmalıdır. Altta yatan sistemik hastalıklar (diabetes mellitus, B12 vitamin eksikliği, böbrek yetmezliği) olsa dahi protein elektroforezi ve gerekirse immun elektroferez yapılmalıdır. Periferik nöropari tablosunun multipl myelomun başlangıç bulgusu olabileceği akılda tutulmalıdır.

EP - 36 MEDİKAL TEDAVİYE DİRENÇLİ TRİGEMİNAL NEVRALJİDE SFENOPALATİNE GANGLİON BLOKAJI UYGULAMASI

BUSE RAHİME HASIRCI BAYIR , GÜNEŞ UYGUN , RUZİYE EROL YILDIZ

İSTANBUL HAYDARPAŞA NUMUNE EĞİTİM VE ARAŞTIRMA HASTANESİ, NÖROLOJİ KLİNİĞİ

Olgu:

GİRİŞ: Trigeminal nevralji, trigeminal sinirin bir ya da daha fazla dalının innerve ettiği alanda, şiddetli, kısa süreli, ani gelişen, genellikle tek taraflı bir ağrıdır. Yemek yeme, yüz yıkama, yüze dokunma gibi eylemlerle ağrı tetiklenebilir ve şiddetlenebilir. Tedavide antiepileptik ilaçların yanında periferik sinir blokajı ve cerrahi işlemler uygulanabilmektedir.

OLGU: 37 yaşında erkek hasta, 6 yıl önce başlayan, sol yüz yarımında trigeminal sinirin maksiller divizyonuna uyan alanda, günde 5-10 kez olan, 10-15 sn süren, ani, elektrik çarpması tarzında keskin ağrı ve sonrasında uyuşma şikayeti ile polikliniğe başvurdu. Hasta trigeminal nevralji nedeniyle karbamazepin 1600 mg/gün kullanıyordu. Hastanın şikayetlerinin son 4 hafta içinde arttığı, diş fırçalama ve yemek yeme ile ağrılarının tetiklendiği öğrenildi. Bu nedenle hasta son 1 ay içinde 8.5 kg kaybetmişti. Hastanın özgeçmişinde özellik yoktu. Soygeçmişinde kuzeninde ve dayısında da benzer şikayetlerin olduğu öğrenildi. Hastanın nörolojik muayenesi normaldi. Otonom bulgusu yoktu. Paranazal sinüs bilgisayarlı tomografisi , temporomandibular eklem manyetik rezonans görüntülemesi (MRG) ve kontrastlı kranial MRG incelemesi normal olarak değerlendirildi. Hastaya medikal tedaviye dirençli ağrıları nedeniyle, intranazal %2 lidokain ile sfenopalatine ganglion blokajı yapıldı. 1. hafta kontrolünde şikayetlerinin %75 oranında gerilediğini ancak 2. hafta şikayetlerinin tekrar artmaya başladığını belirtti. 3. hafta hastaya tekrar sfenopalatine ganglion blokajı yapıldı. Hasta 15 gün sonra değerlendirildiğinde ağrılarının %85 oranında gerilediğini belirtti. Rahatlıkla yemek yiyebilen, dişlerini fırçalayabilen hastanın karbamazepin tedavisine de devam edildi.

SONUÇ: Trigeminal nevralji tedavisinde ilk sırada sodyum kanal blokerleri olan karbamazepin ve okskarbazepin önerilmektedir. Medikal tedaviye dirençli olgularda ise lokal anestezik madde ile yapılan tekrarlayan sfenopalatine ganglion blokajı ağrı şiddetini ve sıklığını azaltmada etkili bir yöntemdir. Kolay uygulanan, hızlı etkili, ucuz bir yöntem olması nedeniyle trigeminal nevrajisi olan hastalarda intranazal sfenopatine blokajı uygulamasının önemini vurgulamayı amaçladık.

EP - 37 WİLSON HASTALIĞI: OLGU SUNUMU

EZGİ YAKUPOĞLU , SERGÜL ZENGİN , SAİME FÜSUN DOMAÇ

SAĞLIK BİLİMLERİ ÜNİVERSİTESİ ERENKÖY RUH VE SİNİR HASTALIKLARI HASTANESİ, NÖROLOJİ KLİNİĞİ

Olgu:

Giriş: Wilson Hastalığı (WH), değişik derecelerde hepatik ve nöropsikiyatrik hastalığa yol açan, insan bakır metabolizmasının otozomal resesif geçişli kalıtsal bir hastalığıdır. Klinik bulgular oldukça çeşitlidir; tremor, dizartri,

psikiyatrik bozukluklar gibi nörolojik semptomların yanı sıra akut karaciğer yetmezliği, kronik hepatit ya da karaciğer sirozu gelişebilir.

Olgu: 25 yaş erkek hasta kliniğimize 1 ay önce stres faktörü sonrası başlayan baş bölgesinde titreme şikayeti ile başvurdu. Daha önce psikiyatri bölümüne bu şikayet ile başvuran hastaya paroksetin ve fluoksetin başlanmış; ancak fayda görmemiş. Hastanın muayenesinde belirgin baş tremoru ve solda belirgin dismetrisi mevcuttu. Hastaya çekilen kraniyal MRG incelemesinde bilateral globus pallidus ve kortikospinal yolakta hiperintensite saptandı. Ardından istenen kan tetkiklerinde seruloplazmin 6 mg/dl (18.9-148.7), bakır 24 µg/dl (70-140) sonuçlandı. 24 saatlik idrarda bakır sonucu 85 µg/24h (3-50) idi. Göz hastalıkları konsültasyonunda hastada bilateral Kayser-Fleischer halkası saptandı. Wilson hastalığı tanısı ile hastaya çinko ve d-penisilamin başlandı. Gastroenteroloji bölümü tarafından hastanın karaciğer biyopsisi ve genetik testlerinin taburculuk sonrası yapılması planlandı.

Sonuç: Baş tremoru gibi nörolojik bir semptomu olan genç bir hastada hikaye stresör sonrası tariflense bile Wilson hastalığı mutlaka akılda bulunmalıdır, ön planda hastalardan istenilecek kraniyal MRG tanı açısından fayda sağlamaktadır. Hastalık teşhis edildiğinde antibakır ilaçlarla etkili bir şekilde tedavi edilebilir.

EP - 38 DİYABETİK KETOASİDOZ: NÖROLOJİK BULGULARIN DÜZELMESİ ZAMAN ALABİLİR (OLGU SUNUMU)

EREN GÖZKE , KADRİYE İREM CARUS , PELİN DOĞAN AK

SAĞLIK BİLİMLERİ ÜNİVERSİTESİ FATİH SULTAN MEHMET EĞİTİM ARAŞTIRMA HASTANESİ, NÖROLOJİ KLİNİĞİ

Olgu:

Amaç: Diyabetik ketoz/ketoasidoz tablolarında akut olarak bilinç değişiklikleri ve fokal nörolojik bulgular ortaya çıkabilir. Laboratuvar bulguları tedavi ile düzelse bile klinik düzelme zaman alabilir. Burada diffüzyon MR bulguları negatif olan ve laboratuvar düzelmeye rağmen klinik düzelmesi 48 saati geçen iki olgu sunulacaktır.

Olgu 1: 61 yaşında kadın hasta bilinç bozukluğu ve sol tarafında güç kaybı nedeni ile incelendi. Nörolojik muayenede bilinç somnolans halinde, non koopere ve solda kas gücü 2/5 idi. Ense sertliği yoktu. Kan şekeri 659mg/dl, pH 7.30, lökosit 18.100, Na:134mmol/L, K:5,1mmol/L, idrarda keton +++ olarak saptandı. Diffüzyon MR normaldi. EEG'de sağ parietalde delta frekansında yavaş dalga aktivitesi izlendi. Kan parametrelerinin düzeltilmesine rağmen hasta klinik olarak 4. günde defisitsiz hale geldi. Kontrol diffüzyon MR normal bulundu.

Olgu 2: 60 yaşında erkek hasta bilinç bozukluğu ve saldırgan davranışlar nedeni ile incelendi. Nörolojik muayenede bilinç somnolans halinde, non-koopere ve ajite idi. Taraf bulgusu ve ense sertliği yoktu. Kan şekeri 425mg/dl, pH 7.33, lökosit 22.500, Na:133mmol/L, K:3,6mmol/L, idrarda keton +++ olarak saptandı. Diffüzyon MR ve EEG normaldi. BOS'da hücre saptanmadı, protein 59,1mg/dl, glikoz 185mg/dl idi. Kan parametrelerinin düzeltilmesine rağmen hasta klinik olarak 3. günde defisitsiz hale geldi.

Sonuç: Nörolojik defisiti olan, diffüzyon MR bulguları negatif diyabetik ketoasidoz olgularında laboratuvar değerler düzelse de klinik düzelme zaman alabilir. Bu süre içinde hasta ek patolojiler yönünden de değerlendirilmelidir.

EP - 39 CİNSEL AKTİVİTE İLİŞKİLİ BEYİN SAPI İSKEMİK İNME OLGUSU

AYŞEGÜL DEMİR , FETTAH EREN

SAĞLIK BİLİMLERİ ÜNİVERSİTESİ, KONYA EĞİTİM VE ARAŞTIRMA HASTANESİ, NÖROLOJİ KLİNİĞİ

Olgu:

İskemik inme etiyolojisindeki uzun dönem risk faktörleri üzerine oldukça fazla sayıda çalışma vardır. Ancak akut risk faktörleri hakkındaki veriler kısıtlıdır. Negatif duygulanım, öfke, bağırma, ıkınma, öksürme ve gülme bunlardan bazılarıdır. Seksüel aktivite ise küçük vaka gruplarında tanımlanmış ve iskemik inmede sık rastlanmayan akut risk faktörlerinden biridir. Otuz beş yaşında erkek hasta, altı saat önce başlayan baş dönmesi, yutma güçlüğü ve denge kaybı yakınması ile acil servise getirildi. Özgeçmişinde sistemik hastalık öyküsü, sigara, alkol ve uyuşturucu madde kullanımı yoktu. Nörolojik muayenesinde bilinci uykuya meyilli idi. Pupil ışık cevabı normaldi. Sol gözün daha dilate olduğu anizokorisi vardı. Bilateral vertikal nistagmus ve sağ hemihipoestezi saptandı. Babinski belirtisi sağda pozitif olarak bulundu. Beyin difüzyon ağırlıklı manyetik rezonans görüntüleme (MRG)'de mezensefalon sol yarımında ve ponsta hiperintensite, görünüşteki difüzyon katsayısı (ADC) haritalamasında bu alanlarda hipointensite belirlendi. Bilgisayarlı tomografi (BT) ile intraserebral hemoraji olmadığı görüldü. Etiyolojik değerlendirmede kardiyak, vasküler, genetik ve hematolojik risk faktörü saptanmadı. İnme anı hakkında tekrar görüşüldüğünde, semptomların cinsel ilişki sırasında akut olarak başladığı öğrenildi. Mevcut klinik durumun cinsel aktivite ile ilişkili olabileceği düşünüldü. İskemik inme, multifaktöriyel etiyolojiye sahip kompleks bir hastalıktır. Hastaların %30'u kriptojenik inme olup herhangi bir risk etmeni tespit edilmemektedir. Bunların önemli bir kısmı genç yaştadır ve bu hastalarda akut risk faktörleri de etiyolojide önemli bir yere sahiptir. Bu risk faktörlerinden birinin de cinsel aktivite olduğu unutulmamalıdır.

EP - 40 NADİR BİR İSKEMİK İNME NEDENİ OLARAK ANTİPSİKOTİK KULLANIMI: OLGU SUNUMU

YUSUF TAMAM [1], ÜNAL ÖZTÜRK [2], PINAR AYDIN [2], AHMET ADIGÜZEL [3]

[1] DİCLE ÜNİVERSİTESİ TIP FAKÜLTESİ
[2] SAĞLIK BİLİMLERİ ÜNİVERSİTESİ DİYARBAKIR GAZİ YAŞARGİL SAĞLIK UYGULAMA VE ARAŞTIRMA MERKEZİ
[3] SAĞLIK BİLİMLERİ ÜNİVERSİTESİ DİYARBAKIR GAZİ YAŞARGİL EĞİTİM ARAŞTIRMA MERKEZİ

Olgu:

Amaç: Antipsikotiklerin obezite, dislipidemi, diyabetes mellitus, aritmi ve venöz tromboemboli gibi hastalıklara yol açtığı gösterilmiştir. Bununla beraber antipsikotik ilaç kullanımının serebrovasküler hastalık (SVH) gelişme riskini arttırdığını gösteren çalışmalar mevcuttur. Biz antipsikotik kullanımı sonrası SVH gelişen ve başka risk faktörü bulunmayan bir hastayı sunarak antipsikotik kullanımında SVH gelişebileceğine dikkat çekmeyi amaçladık.

Olgu sunumu: 39 yaşında erkek hasta, sağ kol ve bacakta güçsüzlük ve konuşma bozukluğu ile acil servise başvurdu. Hastanın nörolojik muayenesinde sağ santral fasial paralizi, sağ hemiparezi (3-4/5 kas gücü mevcut) saptandı.

Vital bulguları stabildi, tansiyonu 140/90 olarak ölçüldü. Hasta 6 yıldır şizofreni tanısı ile takipli ve atak döneminde antipsikotik ilaç kullanıyor. Çekilen kranial manyetik rezonans görüntülemesinde sol lentiform nükleus posteriorunda akut enfarkt saptandı.

Sonuç: Olgunun genç olması ve trombotik risk faktörü olmaması nedeniyle mevcut iskemik inmenin olası sebebi olarak antipsikotik ilaç kullanımı olabileceği düşünülmüştür. Özellikle risk faktörü olan bireylerde antipsikotik ilaç kullanımının SVH'a neden olabileceği akılda tutulmalıdır.

EP - 41 NADİR BİR PİTOZ ETİYOLOJİSİ PRESEPTAL SELLÜLİT: BİR OLGU EŞLİĞİNDE LİTERATÜRÜN GÖZDEN GEÇİRİLMESİ

YILDIZ DEĞİRMENCİ [1], ALPER AYASLI [1], HASAN BAKİ ALTINSOY [2], ŞEYMA ÖZGE KABAN [1], NEVİN İNCE [3]

[1] DÜZCE ÜNİVERSİTESİ TIP FAKÜLTESİ, NÖROLOJİ AD
[2] DÜZCE ÜNİVERSİTESİ TIP FAKÜLTESİ, RADYOLOJİ AD
[3] DÜZCE ÜNİVERSİTESİ TIP FAKÜLTESİ, ENFEKSİYON HASTALIKLARI AD

Olgu:

Ptozis; üst göz kapağının düşüklüğüne bağlı kısmi ya da tam göz kapanması olarak tanımlanır. Doğumsal ya da travmatik olabileceği gibi vasküler, toksik, metabolik, enflamatuar ve enfeksiyöz sebeplerle oluşabilir. Baş ağrısı öncülü ile ortaya çıktığında anevrizma ve subaraknoid kanama gibi vasküler acillerin dışlanması gereklidir. Bir haftadır devam eden sağ göz etrafında lokalize zonklayıcı baş ağrısı olan ve laküner sendrom tanısıyla interne edilen hastamız, yatışını takiben bir gün içinde sağ komplet pitoz, periorbital eritem, kemozis gelişmesi, ayırıcı tanıya yönelik BBT, MRA, MRV tetkiklerinin asemptomatik sol superior oftalmik ven dilatasyonu dışında normal olması,orbita MR da sağ orbitada inflamasyon izlenmesi, infeksiyöz laboratuar değerlerinin yüksek bulunması üzerine preseptal selülit tanısıyla lokal ve sistemik antibiyotik tedavisine alındı. Ondört günlük tedavi sonrası tamamen düzelen olgumuz, pitoz ayırıcı tanısında, nadir bir sebep olan ancak tedavi edilmediği takdirde santral sinir sistemi tutulumuyla komplike olabilecek preseptal selülütin, tipik görünümü ile akılda tutulması gerektiğini vurgulamak amacıyla sunuldu.

EP - 42 PULVİNAR TUTULUMLU SPORADİK CREUTZFELDT JAKOB HASTALIĞI

UTKU BULUT , DİDEM UZ

DOKUZ EYLÜL ÜNİVERSİTESİ HASTANESİ, NÖROLOJİ AD

Olgu:

63 yaşında erkek hasta 1,5 ay önce başlayan denge bozukluğu kafa karışıklığı ve unutkanlık yakınmaları ile polikliniğimize getirildi. Hastanın son haftalarda sık düştüğü aynı soruları tekrar tekrar sorduğu ve yakınlarını tanımakta zorlandığı öğrenildi. Yapılan ilk nörolojik değerlendirmede sakkadik göz hareketleri yavaş, serebellar bakıda dört yanlı ekstremite ataksisi yürüyüş ataksik ve küçük adımlarla saptandı. Hastada serebellar bulgular ön planda olduğu için serebellar sendrom açısından tetkik edilmek üzere nöroloji servise yatırıldı. Paraneoplastik serebellar sendrom için neoplazi tarandı. Paraneoplazi paneli çalışıldı. Negatif bulundu. Kognitif etkilenim addenbrook bilişsel ölçüm testi ile değerlendirildi. 40/100 puan alan hastanın kognitif fonksiyonlarının tümünde etkilenim görüldü. Çekilen beyin mr görüntülemesinde bilateral talamik ve putaminal difüzyon değişikliği saptandı. Hastaya paraneoplastik, otoimmün, enfeksiyöz nedenler açısından lomber ponksiyon yapıldı. Beyin omurilik sıvısında artmış protein saptandı. Hücre görülmedi. Bosta otoimmün ensefalit paneli viral panel tüberküloz ve mantar elemanları araştırıldı. Enfeksiyöz nedenler dışlanınca otoimmün nedenler açısından pulse steroid tedavisi başlandı. 10 gün boyunca immünoterapi verilen hastanın kliniğinde değişiklik gözlenmedi. İzlemde kognitif etkilenimde progresyon ve her iki üst ekstremitede myoklonik atımlar görüldü. EEG çekildi. Zemin ritminde yaygın yavaşlama görüldü. İmmünoterapiye yanıt alınmadı. Hızlı ilerleyen demans ve myoklonik atımlar ile birlikte beyin mr görüntülemesinde bilateral putaminal caudat başı ve talamus pulvinar çekirdekte hiperintensite/difüzyon değişikliği saptanması nedeniyle WHO 2010 kriterlerine göre olası Creutzfield-Jacob Hastalığı tanısı alan hasta için beyin omurilik sıvısından 14-3-3 proteini gönderildi. Negatif bulundu. Taburculuk sonrası izlemde 3 ay içerisinde yatağa bağımlı olan hastada tam fonksiyonel kayıp gelişti. Hastanın bilateral talamik lezyonu radyoloji konseyinde değerlendirildi. Hockey stick sign (hokey sopası işareti) olarak yorumlandı. Hastanın yaşı klinik seyri gözönünde bulundurulduğunda spontan CJD olarak değerlendirildi. Hokey sopası işareti varyant CJD 'ye özgü bir bulgu olarak literatürde kabul görmektedir. Özgün olmadığını belirten çalışmalar mevcuttur. Bu bildiri ile pulvinar işaret ya da hokey sopası işareti saptanmasına rağmen spontan CJD olarak seyreden bir olgu ile literatüre katkı amaçlanmıştır.

EP - 43 TANI VE TEDAVİ SÜRECİ İLE ATİPİK SEYİRLİ POSTERİOR REVERSİBLE ENSEFALOPATİ SENDROMU: BİR OLGU

YAPRAK ÖZÜM ÜNSAL , NESLİHAN EŞKUT , ASLI KÖŞKDERELİOĞLU , MUHTEŞEM GEDİZLİOĞLU

SAĞLIK BİLİMLERİ ÜNİVERSİTESİ İZMİR BOZYAKA EĞİTİM ARAŞTIRMA HASTANESİ, NÖROLOJİ KLİNİĞİ

Olgu:

Giriş: Posteriorreversibleensefalopati sendromu (PRES), başağrısı, epileptik nöbet, görme bozukluğu, bilinç değişikliği ile prezente olan ve sıklıkla nörogörüntüleme çalışmalarında temporo-parieto-oksipital bölgelerde vazojenik ödemle nadir görülen santral sinir sistemi (SSS) hastalığıdır. En sık etiyolojik faktör hipertansiyon, otoimmun hastalık, immünsüpresif ilaç kullanımı, böbrek yetmezliği ve preeklampsiyeikincil elektrolit imbalansıdır. Bu yazıda fatal seyirli bir PRES olgusu tanı süreci ve BOS bulguları nedeniyle sunulmaya değer bulunmuştur.

Olgu: 88 yaşında kadın hasta, akut bilinç değişikliği ve kan basıncı yüksekliği nedeniyle acil servisine getirildi. Bilinci uykuya meyilli, kooperasyon ve oryantasyonu kısıtlıydı. Ağrılı uyaranı dört ekstremiteyle lokalize ediyordu, patolojik refleksi yoktu. Meningeal irritasyon bulgusu yoktu. Hipertansif krizler nedeniyle acile sık başvurularının olduğu öğrenildi. Kranial manyetik rezonans görüntülemede (mrg) kronik iskemik değişiklikler dışında patolojik bulgu saptanmadı. Nöroloji yoğun bakıma yatırıldı. BOS incelemesinde albuminositolojik dissosiasyon ve BOS basıncında artış saptandı. EEG'de diffüz yavaş dalga aktivitesi saptandı. 24 saat içinde kan basıncı kontrolü sağlanan hastanın 3. gün tekrarlanan BOS incelemesinde benzer bulgular vardı. Otoimmünensefalit paneli, brucella ve sifiliz serolojisi, sitolojik incelemesinde patolojik bulgu

saptanmadı. 6. gün tekrarlanan mrgde T2 ve FLAIR ağırlıklı kesitlerde bilateral posterior parietal ve oksipital bölgelerde hiperintensite izlendi. Nöroradyolojik bulgular, başvuru semptomları, kontrolsüz hipertansiyon öyküsüyle PRES tanısı koyuldu. 20. Günde multi organ yetmezliği gelişmesi nedeniyle kaybedildi.

Sonuç: PRES tanısında radyolojik bulgular çok değerlidir ancak bizim olgumuzda olduğu gibi ilk değerlendirmede radyolojik bulgular izlenmeyebilir. Hipertansif kriz ve ensefalopati varlığında gerekirse BOS incelemesi yapılmalıdıR, albuminositolojik dissosiyasyon varlığında PRES ayırıcı tanıda düşünülmelidir. Olgumuz ciddi BOS protein yüksekliği saptanması,mrg bulgularının geç ortaya çıkması ve fatal seyirli olması nedeniyle değerlidir.

EP - 44 PRİMER PROGRESİF AFAZİ AYIRICI TANISI; OLGU SUNUMU

MURAT POLAT

GEDİZ DEVLET HASTANESİ, NÖROLOJİ KLİNİĞİ

Olgu:

GİRİŞ: Frontotemporal demans (FTD) tipik olarak ilerleyici davranışsal değişikliklerin ya da ilerleyici dil bozukluklarının ana klinik tabloyu oluşturduğu demans tipidir. Hastalık genellikle 45-65 yaş arasında sinsi bir şekilde başlar, her iki cinsiyeti eşit oranda etkilemektedir. Hastaların yarıya yakını familyal geçiş gösterir. Davranışsal varyant FTD, ilerleyici tutuk afazi(Progresif Non-Fluent Afazi- PNFA) ve Semantik Demans(SD) olmak üzere üç alt tipi vardır. Primer Progresif Afazi(PPA); klinik olarak en az iki yıl boyunca bellek, vizyospasyal işlevler, kişilik özellikleri gibi mental fonksiyonlar göreceli olarak korunurken başlıca lisan fonksiyonu bozulması ile seyreden, nadir görülen nörodejeneratif bir sendromdur. 2011' de PPA; PNFA, SD ve Logopenik Progresif Afazi(LPA) olmak üzere üç başlık altında değerlendirilmiştir. Santral görüntülemelerde solda ağırlıklı frontotemporal atrofi ile PNFA'da sol perisylvian atrofi, SD'de sol temporopolar atrofi, LPA'de sol angular girus ve sol posterior temporoparietal atrofi ön plandadır. Yakınması ağırlıklı lisan fonksiyonu bozukluğu olan bir olgu sunulacaktır.

Olgu: 62 yaş kadın hasta, 4 aydır farkedilen durgunluk, konuşmada azalma ve tutuk konuşma şikayetleri ile başvurdu. Aile öyküsünde demans yoktu. Nörolojik muayenesinde; anlama, isimlendirme, renklendirme normal. Tekrarlama tekli-ikili kelimeler normal, cümle tekrarı başarısız, yazma ,hesaplama bozuk, okuma kısa tek kelimeler başarılı saptandı. Konuşma apraksisi, kelime bulma zorluğu, fonemik parafaziler gözlendi. Mental testleri görece normal saptandı. Piramidal ve ekstrapiramidal bulgu saptanmadı. Beyin manyetik rezonans görüntüleme(MRG)'de supratentorial alanda serebral sulkuslarda ve lateral ventriküllerde yaşıyla uyumlu olabilecek atrofik genişleme, subkortikal ve periventriküler iskemik gliotik odaklar izlendi. EEG normal sınırlardaydı. 18F-FDG Beyin PET-BT; bilateral frontal lobda, bilateral angular girusta ve anteromedial kesimde belirgin olmak üzere bilateral temporal lobda hipometabolizma gösterdi. Klinik takiplerinde içe kapanma, korkular eklenmeye başladı.

Sonuç: Lisan fonksiyon bozukluğu ile başlayan semptomları olan hastada dokuz aylık öykü ve klinik takip ile PNFA ve LPA tanıları ön plandadır. Frontotemporal atrofinin öncelikli olmasıyla FTD ana başlığında sayılabileceği düşünülebilir. Ayrıca parietal hipometabolizma göstermesi ile patolojik olarak Alzheimer hastalığı alt tipi olarak öngörülen LPA tanısına da yaklaşmaktadır. İlerleyen izlemlerde ana tanıya ulaşılması daha muhtemel olmakla birlikte 'Mixed PPA' kavramı da akılda tutulmalıdır.

EP - 45 STATUS EPİLEPTİKUS SONRASI GELİŞEN PONS İNFARKT OLGUSU

MEHMET NURİ KOÇAK , NURAY BİLGE , FATMA ŞİMŞEK , MERVE KORUKÇU

ATATÜRK ÜNİVERSİTESİ TIP FAKÜLTESİ, NÖROLOJİ AD

Olgu:

Giriş: Epileptik nöbetler, stroke'un potansiyel bir komplikasyonu olarak bilinir ve buna yönelik epidemiyolojik birçok çalışma yapılmıştır. Tomas Bryndziar ve arkadaşlarının yaptığı bir çalışmada, stroke sonrası yeni başlangıçlı epileptic nöbet oranı %7,2 olarak saptanmıştır. İskemik stroke risk faktörleri arasında yaş, cinsiyet, aile hikâyesi, ırk gibi değiştirilemeyen risk faktörleri ile birlikte, arteriyel hipertansiyon, diyabet, kalp hastalığı, dislipidemiler, obesite, doğum kontrol ilaçlarının kullanımı, artmış fibrinojen, karotis arter aterosklerozu gibi değiştirilebilen risk faktörleri bulunmaktadır. Stroke risk faktörleri arasında epileptik nöbetler yer almamaktadır. Literatürde ilk defa olmak üzere, status epileptikus sonrası gelişen pons'ta iskemik stroke vakası tarafımızdan tespit edilmiştir.

Olgu: 83 yaşında erkek hasta, 3 gündür sabah saatlerinde olan, 3 defa aynı vasıfta tekrar eden 5-10 dakika kadar süren şuurun kapandığı, fakat idrar inkontinansı ve dil ısırmanın olmadığı, gözlerin yukarıya deviye olduğu, postiktal 30 dakika konfüzyonu olan generalize tonik klonik nöbet şikâyeti ile başvurdu. Yapılan nörolojik muayenesinde nöropatolojik bulgu tespit edilmedi. Hastanın çekilen kontrastsız beyin BT'sinde ve difüzyon MR'ında sağ temporal lob anteriorunda BOS mesafesinde genişleme izlendi (araknoid kist?). (resim 1). Hastanın laboratuvar bulguları normaldi ve çekilen uyanıklık ve istirahat EEG'si normal olarak değerlendirildi. Takibinde nöbeti olmayan hastanın, epilepsi protokolü ile konvansiyonel MR istenen hastanın, kraniyal mrg sinde, beyin sapı sol yarısında ponsta b1000 de hiperintens, adc haritasında hipointens akut evre infarkt ile uyumlu lezyon izlendi. (resim 2) Fizik muayenesinde nörolojik derin tendon refleksleri alt ekstremitede hafif derecede azalmıştı. Alt ekstremitede parestezik şikâyetlerinin mevcudiyeti sebebiyle, polinöroptiye yönelik çekilen EMG'sinde duysal aksonal polinöropati tespit edildi. Paraneoplastik sendrom açısından yapılan tetkiklerde malignite tespit edilmedi. Hastanın stroke risk faktörleri açısından yapılan diyabet, hipertansiyon, aterosklerotik hastalıklar anamnezi olmayan hastanın yapılan tetkiklerinde de bu risk faktörleri saptanmadı. EKG, Ekokardiyografi, Karotis ve vertebral arter Doppler görüntülemelerinde patoloji saptanmadı. Hastanın stroke risk faktörleri arasında sadece yaş ve cinsiyet riski mevcuttu. Hastaya status epileptikus sonrası gelişen iskemik stroke tanısı ile tedavisi başlandı, levatirasetam 500 mg, klopidogrel 75 mg, aspirin 100 mg tablet tedavisi ile taburcu edildi.

Tartışma: Literatürde stroke sonrası epileptik nöbetler ve status epileptikus vakaları sık görülmekle birlikte, status epileptikus sonrası gelişen stroke vakaları literatürde bulunmamaktadır. Bu vakamızda, stroke risk faktörlerinden sadece yaş ve cinsiyet dışında herhangi bir riski bulunmayab bir hastada,status epileptikus sonrası iskemik pons infarktı saptanmıştır. Bu durum, stroke risk faktörleri arasına epileptik nöbet geçirmenin de eklenmesi durumunu akıllara getirmiştir ve ileri çalışmalara ihtiyaç vardır.

EP - 46 ERİŞKİN YAŞTA TANI ALAN BİR MELKERSSON-ROSENTHAL SENDROMU

TUBA EKMEKYAPAR

MALATYA EĞİTİM VE ARAŞTIRMA HASTANESİ

Olgu:

Melkersson-Rosenthal sendromu (MRS); her yaş grubunda görülebilen tekrarlayan periferik fasiyal paralizi, orofasiyal ödem ve fissürlü dil triadı ile seyreden nadir bir nöro-mukokutan granülomatöz hastalıktır. Etiyolojisi tam bilinmemekle birlikte genetik, enfeksiyon, immün yetmezlik, alerjik hastalıklar, otoimmünite ve stres suçlanan bazı faktörlerdir. Hastalık triadının birlikte görülmesi nadirdir, daha çok mono ya da oligosemptomatik şekilde karşımıza çıkmaktadır. En sık görülen bulgu unilateral, ağrısız ve gode bırakmayan orofasiyal ödemdir. Tekrarlayan periferik fasiyal paralizilerin ayırıcı tanısında mutlaka akılda tutulmalıdır. Tanı klinik olarak konulmakla birlikte, ödemli mukozadan alınan biyopsi incelemesi tanıya yardımcıdır. Tedavide; kortikosteroidler, antihistaminikler, immünsupresanlar, danazol, klofazimin ve antibiyotikler gibi medikal ajanlar ve fasiyal sinir dekompresyonu gibi cerrahi yöntemler uygulanmaktadır. Otuz altı yaş erkek hasta tekrarlayan sol periferik fasiyal paralizi ve sol üst dudakta şişlik şikayetleri ile polikliniğimize başvurdu. Hastanın şikayetleri ilk olarak on dört yaşında sol dudak yarısında şişlik ile başlamıştı. Sonraki dönemde aralıklarla toplamda dört kez sol periferik fasiyal paralizi atağı geçirmişti. Sol göz sıkması sağa göre zayıf ve sol ağız köşesinde sağa doğru hafif düzeyde kayma sekel olarak kalmıştı. Bir hafta önce yine sol periferik fasiyal paralizi, sol üst dudak yarısında ödem tablosu tekrarladığı için tarafımıza başvurdu. Hastadan alınan anamnez sonrasında yapılan nörolojik incelemede solda House-Brackmann evre 5 fasiyal paralizi, sol üst orofasiyal ödem ve dil orta hatta geniş fissür hattı izlenmekteydi. Bu klinik bulgular ışığında hastada Melkersson-Rosenthal Sendromu düşünüldü. Hastaya dudak mukozasında biyopsi incelemesi istendi, ancak onam alınamadı. Beyin MRG'de herhangi bir patoloji saptanmazken, laboratuvar incelemesinde Hashimoto tiroidit ve HbA1c yüksekliği saptandı. Herpes simpleks tip 1IgG indeksi yüksek (5.86) olarak saptandı. EMG çalışmasında sol orbicularis oculi ve orbiculari soris kaslarında nörojenik MÜP geçişleri izlendi. Tedavi olarak hastaya 1 mg/kg dozunda metilprednizolon başlandı. Yavaş titrasyon yapılarak iki ay içerisinde tedavi kesildi. Üçüncü ay kontrolünde ödem tablosunun tamamen düzeldiği, periferik fasiyal paralizinin House-Brackmann evre 3'e gerilediği görüldü. Bu olgu özellikle klasik hastalık triadına sahip olmasına rağmen erişkin yaşa kadar tanı almakta yaşanan zorluk ve birçok otoimmün hastalık ile birlikte seyretmesi nedeniyle etiyolojide özellikle otoimmünitenin önemini vurgulamak amacıyla sunuma değer bulunmuştur.

EP - 47 İNME SEMPTOMLARI İLE BAŞVURAN İNTRAKRANİAL KİTLE

SİNAN ELİAÇIK

ÇORUM EROL OLÇOK EĞİTİM ARAŞTIRMA HASTANESİ

Olgu:

Hipertansif 50 yaşında bayanın acil serviste yapılan muayenesinde total disfazi, sağ hemiparezi saptanması üzerine iskemik inme ön tanısı ile çekilen difüzyon manyetik rezonans görüntülemesinde (MRG) sol perisilvian bölgeye uzanan difüzyon kısıtlanma imajı mevcuttu. ADC haritalamada ise iskemik proçesten uzaklaşıldı yer kaplayıcı lezyon açısından ileri tetkik planlanarak nöroloji servisine yatırıldı. Kontraslı beyin MRG' de sol temporal lobda kortikal-subkortikal geniş bir sahada, perisilvian bölgede, sol sentrum semiovaleye uzanan sahada, lineer tarzda kontrastlanan lezyon alanı mevcuttu. Spektroskopide (MRS) ise aynı bölgede diffüz kolin pikinde artış saptandı. Kliniğinde yaklaşık dört günde düzelme olan hasta akut semptomlarla başvuran ancak kitle tanısı alan bir vaka olması nedeni ile literatür eşliğinde sunulmuştur. Tartışma İntrakranial yer kaplayıcı lezyonlarda klinik bulgular fokal nörolojik defisite ve intrakranial basınç artışına bağlı olarak ortaya çıkar. Agresif tümörlerde bulgular hızla ilerler. Günümüzde beyin tümörlerinin tanısında kontraslı MRG sıkça kullanılmaktadır. Beynin anatomik detayı ve patolojik proçeslerde kan-beyin bariyerinin yıkıldığı bölgelerin saptanmasında değerli bilgiler verirken; tümörün tipi ve evresinin belirlenmesi konusunda yetersizdir (1). MRS ise beyin tümörlerinin değerlendirilmesinde, neoplastik ve neoplastik olmayan lezyonların ayrımında, evrelendirilmesinde ve tedaviye cevabın takibinde etkili bir yöntemdir. Artan kanser insidansı ile birlikte gece acil servislere inme semptomlarıyla başvuran vakalarda yer kaplayıcı lezyonları unutmamak ve klinik yanında ileri görüntüleme yöntemleri kullanarak hastayı değerlendirmek oldukça önem kazanmaktadır. KAYNAKLAR

1. Bulakbasi N, Kocaoglu M, Ors F, Tayfun C, Ucoz T. Combination of single-voxel proton MR spectroscopy and apparent diffusion coefficient calculation in the evaluation of common brain tumors. AJNR Am J Neuroradiol. 2003 Feb;24(2):225- 33.

EP - 48 HORNER SENDROMU: ANTERİOR YAKLAŞIMLI SERVİKAL OMURGA CERRAHİSİNİN NADİR KOMPLİKASYONU

BUSE RAHİME HASIRCI BAYIR , HÜLYA TİRELİ

İSTANBUL HAYDARPAŞA NUMUNE EĞİTİM VE ARAŞTIRMA HASTANESİ ,NÖROLOJİ KLİNİĞİ

Olgu:

GİRİŞ: Horner sendromu, subaksiyel servikal omurganın anterior yaklaşımlarının iyi bilinen ancak nadir görülen bir komplikasyonudur. Servikal sempatik gövde hasarından kaynaklanan ipsilateral pupiller miyoz, fasiyal anhidroz ve pitozis ile karakterizedir.

OLGU: 42 yaşında erkek hasta, 4 yıl önce ortalama 6 ay arayla 4 kez servikal disk herniasyonu nedeniyle anterior yaklaşım ile opere olmuş. Son operasyonu sonrası sol göz kapağında düşüklük meydana gelmiş. Nörolojik muayenesinde sol tarafında Horner sendromu mevcuttu. Cerrahi öncesi servikal MRG'de C4-C5 seviyesinde santral disk protrüzyonu ve post-op servikal BT'de C3-C4-C5 vertebra korpuslarında cerrahi fiksatörlere ait görünüm mevcuttu. 33 yaşında erkek hasta, 3 ay önce servikal disk herniasyonu nedeniyle anterior yaklaşım ile opere olmuş. Operasyon sonrası sağ göz kapağında düşüklük meydana gelmiş. Nörolojik muayenesinde sağ tarafında Horner sendromu mevcuttu. Servikal MRG'de C5-C6 düzeyinde solda belirgin her iki nöral forameni daraltan geniş tabanlı disk protrüzyonu ve servikal BT'de C5-C6 vertebra korpuslarında cerrahi fiksatörlere ait görünüm mevcuttu.

TARTIŞMA: Horner sendromu, genellikle altta yatan malign bir lezyon ile ilişkili olup, vasküler, travmatik ve enfeksiyöz nedenlerle de ortaya çıkabilir. Omurga cerrahisi geçirmiş olan hastalarda da, en sık ön servikal omurga girişimleri

sonrasında görülmektedir. Sempatik trunkusun longus colli kasının kesilmesi veya uzun süreli retraksiyonu ile hasar gördüğü düşünülmektedir. Görülme sıklığı, % 0.02 ile % 3.8 arasında değişmektedir. Bu iki olgu ile Horner sendromu olan hastalarda servikal cerrahi öyküsünü sorgulanmanın önemini vurgulamayı amaçladık.

EP - 49 NEFROTİK SENDROM İLE İLİŞKİLİ AKUT İSKEMİK İNME

AYÇA KARAKOÇ , GENÇER GENÇ , ÜLGEN YALAZ TEKAN , NEVİN KULOĞLU PAZARCI , SERPİL BULUT

ŞİŞLİ ETFAL EĞİTİM VE ARAŞTIRMA HASTANESİ, NÖROLOJİ KLİNİĞİ

Olgu:

GİRİŞ: Nefrotik sendrom, yoğun proteinüri sonucu gelişen hipoalbüminemi ve yaygın ödem ile karakterize bir sendromdur. Literatürde nefrotik sendrom ile ilişkili akut iskemik inme gelişen sınırlı sayıda olgu bildirimi mevcuttur. Biz etyolojisinde nefrotik sendromu olan, akut iskemik inme tanısı ile takip ettiğimiz bir olgu sunuyoruz.

OLGU SUNUMU: Bilinen nefrotik sendrom öyküsü olan 29 yaşındaki erkek hasta ani gelişen konuşamama ve sağ tarafta güçsüzlük şikayeti ile acil servise getirildi. Muayenesinde uykuya meyilli, total afazik, baş-göz sola deviye, sağ homonim hemianopsi , sağ hemiparezi (3/5) saptanan hastanın Difüzyon MRında sol MCA sulama alanında parçalı geniş infarkt alanı izlendi. Lezyon FLAIR kesitine yansımamış idi. Trombolitik tedavi süresi penceresini aşan hastanın servikal ve kranial MR anjio görüntülemesinde sol MCA M1 distali oklüde saptandı. Hasta trombektomi amacı ile anjio ünitesine alındı. Kısmı rekanalizasyon sağlanarak yoğun bakım ünitemize yatırıldı. Nefrotik sendrom nedeniyle alınan Nefroloji konsültasyonu sonucunda diüretük tedavisi düzenlendi ve takrolimus tedavisine başlandı. Genç inme tetkikleri dahil etyolojiye yönelik yapılan tetkikler neticesinde LDL kolesterol 333 mg/dl ve Faktör 8 yüksekliği izlendi. Hastaya antikoagülan tedavi ve fizik tedavi başlanarak Nefroloji ile birlikte takibe alındı.

SONUÇ : Nefrotik sendromda intravaskuler sıvı miktarı azalmıştır ve pıhtılaşma faktörlerindeki yapım-yıkım dengesizliği nedeni ile tromboza eğilim artmaktadır. Olgumuzda akut iskemik inmenin nedeninin mevcut tetkikler neticesinde nefrotik sendrom ile ilişkili tromboza bağlı olduğu düşünüldü. Akut iskemik inme ile gelen genç hastalarda etyolojide yaygın nedenler dışında nefrotik sendrom da akla gelmeli ve multidisipliner bir şekilde tedavi planlanmalıdır.

EP - 50 DİYALİZ SONRASI GELİŞEN SPONTAN SUBDURAL VE SUBARAKNOİD HEMORAJİ OLGUSU

GÖKCE YÜCE ONUR , GENÇER GENÇ , BURCU AYDIN İSLAM , SERPİL BULUT

SAĞLIK BİLİMLERİ ÜNİVERSİTESİ ŞİŞLİ HAMİDİYE ETFAL EĞİTİM VE ARAŞTIRMA HASTANESİ, NÖROLOJİ KLİNİĞİ

Olgu:

GİRİŞ: İntrakranial kanamalar(İKK), normal popülasyona oranla diyaliz hastalarında artmakla birlikte; diyaliz ilişkili İKK olguları literatürde olgu sunumları şeklinde nadiren bildirilmiştir. Biz hemodiyaliz sonrası gelişen spontan subdural kanama(SDK) ve subaraknoid kanamalı(SAK) bir olgu sunuyoruz. OLGU: Hipertansiyon öyküsü olan 75 yaşında erkek hasta ani gelişen iletişim kurulamama şikayeti ile getirildi. Geliş muayenesinde TA:182/72 mmHg saptanan hastanın bilinci açıktı, kooperasyon kurulamıyordu, verbal çıktısı yoktu, emir almıyordu, meningeal irritasyon bulgusu yoktu, kranial sinir muayenesinde özellik saptanmadı, lateralizan motor defisit gözlenmedi. Rutin biyokimya-hemogram incelemesinde özellik saptanmayan hastanın kranyal MR incelemesi normaldi. Klinik ve radyolojik olarak akut inme ekarte edilen hasta, ön planda ensefalopati tablosu olarak değerlendirildi. EEG'sinde hafif yaygın organizasyon bozukluğu mevcuttu. Lomber ponksiyon sonuçlarında enfeksiyon-hemoraji lehine bulgu saptanmadı. Olası ensefalit açısından ampirik asiklovir ve seftriakson tedavisi başlanan hastanın ensefalopati tablosu giderek geriledi, ancak üre-kreatinin değerlerinde artış izlendi. Diyaliz ve yoğun bakım ihtiyacı gelişen hasta, yoğun bakım ünitesine transfer edildi. Taburculuk aşamasında iken, diyaliz tedavisinden 10-15 gün sonrasında jeneralize tonik klonik epileptik nöbet geçirdi. Etiyolojiye yönelik incelemede; rutin kan değerlerinde patoloji izlenmedi, TA ve vital bulguları normal sınırlardaydı, kranial BT ve diffüzyon MR'da özellik saptanmadı, kranial MR'da sağ temporoparietal bölgede subdural alanda ve sağ insüler kortekste giruslar arasında BT'ye yansımayan subakut subdural ve SAK izlendi. Takiplerinde kanaması rezorbe olan ve nörolojik muayenesi normal olan hasta taburcu edildi.

SONUÇ: SDK ve SAK için risk faktörleri saptanmayan ve travma öyküsü, vasküler malformasyon-anevrizması mevcut olmayan, spontan SDK ve SAK gelişen hastalarda, bu durumun diyalize sekonder oluşabileceği akla gelmelidir.

EP - 51 DİYABETİK OTONOM NÖROPATİ BULGUSU OLARAK FREY SENDROMU

BUSE RAHİME HASIRCI BAYIR [1], EMİNE DAŞBAŞI [2], GÜLBÜN ASUMAN YÜKSEL [1], HÜLYA TİRELİ [1]

[1] *İSTANBUL HAYDARPAŞA NUMUNE EĞİTİM VE ARAŞTIRMA HASTANESİ, NÖROLOJİ KLİNİĞİ*
[2] *İSTANBUL HAYDARPAŞA NUMUNE EĞİTİM VE ARAŞTIRMA HASTANESİ, DERMATOLOJİ KLİNİĞİ*

Olgu:

GİRİŞ: Frey sendromu, diğer adıyla gustatuar hiperhidroz veya aurikulotemporal sendrom, tipik olarak yemek yeme ve çiğneme esnasında ortaya çıkan aurikulotemporal veya great auriküler sinir tarafından innerve edilen parotis bölgesinde terleme ve eritem ile karakterizedir. Bu sendrom en sık parotidektomi sonrası görülürken, submandibuler gland eksizyonu, mandibuler kondil fraktürü, forseps ile obstetrik travma sonrası, diyabette otonom nöropatiye bağlı, herpes zoster enfeksiyonu, metabolik hastalıklar ve kemoterapötik ajanlara bağlı ortaya çıkabilmektedir. Bizim olgumuzda temporomandibular eklemde travma veya Frey sendromuna yol açacak operasyon öyküsü olmadığından, bu şikayeterin diyabetik otonom nöropatiye bağlı geliştiği düşünüldü. Literatürde diyabete sekonder gelişen Frey sendromu olgusu nadir olduğundan, olgumuzu sunmayı amaçladık. OLGU: 40 yaşında kadın hasta, 3 yıl önce ortaya çıkan, yemeği çiğnemeye başladıktan sonra, yüzünün sağ tarafında tek bir noktada başlayan ve sonra tüm sağ yüz yarısına yayılan terleme ve kızarma şikayeti ile polikliniğe başvurdu. Nörolojik muayanesinde eldiven-çorap tarzında hipoestezisi mevcuttu. Özgeçmişinde tip-1 DM dışında özellik yoktu. Frey sendromuna yol açabilecek travma veya

operasyon öyküsü tariflemiyordu. Kranial MR'ı ve temporal kemik BT'si normal olarak değerlendirildi.

SONUÇ: Frey sendromu parotis bezinin parasempatik innervasyonunu sağlayan aurikulotemporal sinir liflerinin, ter bezlerini innerve eden sempatik liflere katılması ile ortaya çıkar. Bunun sonucunda tatma ve çiğneme sırasında meydana gelmesi gereken tükrük salgısına, ter bezlerinin aktivasyonu ile terleme ve ciltteki damarların vazodilatasyonu ile eritem eklenir. Minor'un iyot-nişasta testi tanı koymada en objektif testtir. Frey sendromunun tedavisi için birçok medikal ve cerrahi yöntem tanımlanmıştır. Biz olgumuzda minimal invazif bir yöntem olması nedeniyle Botulinium Toksin uygulaması yapmayı planladık.

EP - 52 ATAKSİ İLE PREZENTE OLAN ÇÖLYAK HASTALIĞI

AYDANUR DOĞAN , FATMA GENÇ , BURCU YÜKSEL , ABİDİN ERDAL , AYLİN YAMAN

SAĞLIK BİLİMLERİ ÜNİVERSİTESİ. ANTALYA EĞİTİM VE ARAŞTIRMA HASTANESİ, NÖROLOJİ KLİNİĞİ

Olgu:

GİRİŞ: Ataksi serebellum ve bağlantılarından, omurilik tutulumundan veya periferik duyusal kayıplardan kaynaklanan denge ve koordinasyon kaybı olarak tanımlanır. Ataksiler konjenital, herediter, non-herediter ve semptomatik olarak sınıflanabilir. Çölyak hastalığı genetik yatkınlığı olan kişilerde gluten içeren yiyeceklerin yenmesi sonucu ortaya çıkan otoimmun bir enteropati olup hem çocuklarda hem de erişkin yaş grubunda görülen ve yaşam boyu devam eden bir hastalıktı. Çölyak hastalığı tanılı hastaların %7'sinde nörolojik semptomların görüldüğü bildirilmektedir. Biz de ataksiyle presente olan bu vakamızı paylaşmayı uygun gördük.

OLGU: 22 yaş erkek hasta birkaç yıldır olan yürüme bozukluğu, dengesizlik ve 4 aydır farkedilen konuşma bozukuğu şikayetleri ile polikliniğe başvurdu. Özgeçmişinde özellik olmayan hastanın. nörolojik muayenesinde; genel durumu iyi, bilinç açık, oryante, koopere idi. Kifoskolyozu olan hastanın konuşması dizartrik idi. Pupiller izokorik ve IR+/+ olan hastanın sol konjuge bakışta daha belirgin olmak üzere bilateral dışa bakış kısıtlılığı vardı. Gözdibi muayenesinde sağda parsiyel optik atrofi izlendi. Fasial sinir muayenesi normal idi. Motor ve duyu defisiti yoktu. Bilateral patellar refleksleri canlı, diğerleri bilateral normoaktifti. Taban cildi refleksi bilateral fleksör idi. Hofman negatif idi. Yüzeyel ve derin duyu muayenesi doğal idi. Romberg negatif olan hastanın geniş tabanlı ataksik yürüyüşü vardı. Bilateral dismetri ve disdiadokinezi pozitif idi. Hastanın 1,5 T MRG'de bilateral serebellar folialar belirgin izlenmekte idi. Hastaya spinoserebellar ataksi ön tanısıyla EEG, EMG, lomber ponksiyon (LP), kontrastlı spinal MRG yapıldı, tetkiklerinde kliniğini açıklayacak bir patoloji saptanmadı. Vitamin E kan düzeyi normaldi. Tüm paraneoplastik taramaları negatif olarak geldi. Anti Gliadin IgA 300,00 (+), Anti Gliadin IgG 88,70 (+) görüldü. Anti endomisyum antikor sonucu negatif geldi. Hastada çölyak hastalığına bağlı serebeller atrofi gelişmiş olabileceği düşünüldü ve glutenden fakir diyet tedavisi verildi.

SONUÇ: Çölyak hastalığı seyrinde barsak tutulumu bulguları dışında hastalarda ataksi gelişebilir. Hastalarda ataksi genellikle sinsi bir şekilde başlar. Nörolojik bulgu olarak ataksi tek başına olabileceği gibi, miyoklonus, palatal tremor, kore ve epileptik nöbetler ile birlikte de görülebilir. Nörogörüntülemede serebellum atrofik olarak izlenmektedir. Gluten içermeyen diyet ile belirgin düzelme sağlanabileceği için aile öyküsü olmayan sporadik ataksi vakalarında gluten duyarlılığı sorgulanmalı ve gliadin, endomisyum ve transglutaminaz antikorlarının varlığı araştırılmalıdır.

EP - 53 ORAK HÜCRELİ ANEMİ DE NÖROLOJİK KOMPLİKASYON: HEMORAJİK PRESS

RECEP YEVGİ , FATMA ŞİMŞEK

ATATÜRK ÜNİVERSİTESİ TIP FAKÜLTESİ

Olgu:

GİRİŞ: Orak hücre anemisinde nörolojik komplikasyonlar; sessiz enfarkt, geçici iskemik atak, ağır iskemik veya hemorajik inme, venöz sinüs trombozu veya posterior reversibl ensefelopati sendromuna (PRESS) kadar değişik yelpazede gelişebilmektedir.

VAKA: 34 yaşında erkek hasta acil servise başağrısı ve şuur bozukluğu şikayeti ile başvurdu. Hastanın özgeçmişinden orak hücreli anemi hastası olduğu öğrenildi. Nörolojik muayenesinde genel durumu orta şuur somnole Glaskow koma skoru 12 olarak değerlendirildi. Haricen özellik saptanmadı. Hemogram ve biyokimya testlerinde anemi ve laktat dehidrogenaz yüksekliği haricinde özellik saptanmadı. Hastanın beyin tomografisinde bilateral serebral hemisferde büyüğü sentrum semiovale düzeyinde sağda frontoparietal loblar düzeyinde 28x23 mm ebatlarında subkortikal beyaz cevherde yerleşim gösteren hemorajik dansiteler içeren ve çevre beyin parankiminde hafif vazojenik ödem etkisi bulunan multipl sayıda lezyon odağı izlendi (Resim 1). Hastanın beyin manyetik rezonans görüntülemesi (MRG) istendi. Her iki serebral hemisferde çoğunluğu frontoparietooksipital loblar düzeyinde lokalize, subkortikal beyaz cevherde yerleşim gösteren periferinde vazojenik ödem ile uyumlu diffüzyon artışları gösteren multipl sayıda yer yer subakut evre yer yer akut evre hemorajik sinyal alanları izlendi (RESİM 2). Her iki serebral hemisfer tutulumu asimetrik olup görünümler ön planda hemorajik PRESS sendromu ile uyumlu bulundu. Hastaya antiödem tedavi ve tam kan exchange transfüzyon yapıldı. İzleminde stabil seyreden hastanın şuuru düzeldi kontrol MRG' lerinde lezyonlarında gerileme olduğu görüldü.

SONUÇ: Nörolojik komplikasyonlar orak hücreli anemi hastalarında önemli morbidite ve mortalite sebeblerinden biridir.

EP - 54 MULTİPL SKLEROZ HASTASINDA YENİ BİR ATAK OLMADAN GELİŞEN EL DİSTONİSİ

BURCU YÜKSEL , FATMA GENÇ , MERT ABDULLAH CİLLİ

ANTALYA EĞİTİM VE ARAŞTIRMA HASTANESİ, NÖROLOJİ KLİNİĞİ

Olgu:

GİRİŞ Multipl Skleroz (MS)'a bağlı distoni seyrek izlenen, anatomik korelasyon ve patolojik açıdan net olarak tanımlanmamış bir antitedir. Distoni vakalarının bir kısmında kontrlateral bazal ganglion ve talamusta lezyon olmadan servikal spinal kord lezyonları izlenmiş olup klinik bu lezyonlara bağlanmıştır. Bizim olgumuzun da benzer şekilde eski MR görüntülemelerinde de görülen kontrast tutmayan servikal lezyonu mevcuttu.

OLGU RRMS tanısı ile 12 yıldır takipli 37 yaşında erkek hasta, en son atağını 2016 yılında geçirmişti. Son 3 yıldır Fingolimod tedavisi kullanmakta olan hastada atak gözlenmedi. Halen EDSS:5 olan hasta, Nisan 2019'da sağ elde özellikle yorulmakla ve hareketle artış gösteren el açma zorluğu tariflemekteydi. Nörolojik muayenede mevcut patolojik bulguların yanısıra hastanın sağ elinde distonik postür saptanınca hastanın kontrol magnetik rezonans görüntülemeleri istendi. Kontrol görüntülemelerde yeni lezyon saptanmadı ancak C3 ve C5 seviyesinde, ipsilateral talamusta kontrast tutmayan eski lezyonları görülmekteydi. Hastaya 10 günlük pulse steroid tedavi verildi. Hastanın şikayetlerinde gerileme olmadı. Klonazepam başlandı. ancak hasta sedasyon nedeniyle bu tedaviyi kullanmadı. Hastaya botilinum toksin uygulaması planlandı ancak hasta kabul etmedi.

TARTIŞMA Distoni bulgusu ile başvuran hasta bazen MS tanısı alabilmekte bazen de MS tanılı hasta için distoni bulgusu yeni atak anlamına gelebilmektedir. Bizim hastamızda sağ elde süreğen distoni mevcut olup yapılan tetkiklerde yeni lezyon varlığı gösterilememiştir. Hasta denenmiş olan tedavilerden fayda görmemiştir. Uzun süredir MS takipli hastada distoni gelişmesi bize yeni bir atak olabileceğini düşündürse de, altta yatan yeni bir lezyonun saptanmaması bu tip hastalarda altta yatan önceki lezyonlara bağlı gelişen distoni veya patofizyolojik olarak MS hastalarında net tanımlanmamış patolojilere bağlı distoni olabileceğini düşündürmüştür.

EP - 55 KAUDAT ENFRAKTI İLE ORTAYA ÇIKAN HEMİKORE-HEMİBALLİSMUS VE KOZAPİN ETKİSİ

YILDIZ DEĞİRMENCİ , MUHARREM BIDAKLAR

DÜZCE ÜNİVERSİTESİ TIP FAKÜLTESİ, NÖROLOJİ AD

Olgu:

Hemikore-hemiballismus, bir vücut yarısında izlenen distallerde başlayıp proksimale uzanan geniş amplitüdlü istemsiz hareketler olarak tanımlanır.Prevalansı 1/100 000 den azdır. Özellikle kaudat nükleusu etkileyen iskemik/hemorajik stroklar en sık sebeplerindendir ancak travmatik, metabolik, demiyelinizan,otoimmün, tümöral süreçlerin yanı sıra ilaç ve toksinlere bağlı olarak da ortaya çıkabilir. Özellikle hiperglisemi ve subkortikal strokların prezentasyonu olabilen bu nadir sendrom yaşam kalitesini önemli derecede etkileyen bir hiperkinetik sendromdur. Sağ kol ve bacağında ani başlangıçlı kıvrılma, bükülme ve savrulma hareketleriyle başvuran ve kaudat nükleusta akut enfarkt saptanması üzerine, antiagregan tedavine alınan ve klozapin tedavisi ile semptomatik düzelmenin izlendiği 79 yaşındaki olgumuz, nadir bir hiperkinetik sendrom olan hemikore-hemiballismus kliniğini ve semptomatik tedavide klozapinin denenebileceğini vurgulamak amacıyla sunulmuştur.

EP - 56 AİLESEL AKDENİZ ATEŞİ HASTASINDA BAŞAĞRISIZ İDİYOPATİK İNTRAKRANİAL HİPERTANSİYON

EMİNE MEŞE , MESUT BEK , ESRA ÖZOĞUL , GÜNEŞ SEDA ALBAYRAK , SİBEL ÇAKMAK YILMAZ , MEHMET HAMAMCI

YOZGAT BOZOK ÜNİVERSİTESİ TIP FAKÜLTESİ, NÖROLOJİ AD

Olgu:

Giriş: İdiyopatik intrakranial hipertansiyon (İİH) veya psödotümör cerebri (PTS), sekonder bir nedene bağlı olmayan kafa içi basınç artışıdır. İİH hastalarında kafa içi basıncının artmasına bağlı olarak en sık görülen semptom baş ağrısıdır. Buna rağmen baş ağrısı İİH tanısı koymak için şart değildir. Bu yazıda, bir olgu aracılığıyla baş ağrısız İİH hastalığı ve uyarıcı işaretlerinin vurgulanması planlanmıştır. Vaka: 31 yaşında kadın hasta bulanık görme şikayeti ile tarafımıza yönlendirildi. Olgunun bulanık görme şikayeti sol gözde daha belirgin olmak üzere her iki gözde mevcuttu. Bu şikayetine ek olarak baş ağrısı, kulak çınlaması tariflemiyordu. Özgeçmişinde ailesel Akdeniz ateşi hastalığı mevcuttu. Hastanın beden kitle indeksi 31,1 kg / metrekare idi. Nörolojik muayenede bilateral optik disk sınırları silikliği dışında patolojik bulgu yoktu. Beyin Manyetik Rezonans Görüntüleme (MRG) de parsiyel empty sella dışında bulgu olmayıp Beyin MR Anjiyografi ve Beyin MR Venografi normal saptandı. Yapılan görme alanında sol gözde periferik konsantrik daralma gözlendi. Hastaya yapılan lomber ponksiyonda beyin omurilik sıvısı (BOS) açılış basıncı 360 mm/H2O saptandı. Hastaya Asetozalamid 3x250 mg başlandı. Nöroloji polikliniğinde yapılan iki hafta sonraki kontrolünde şikayetlerinde azalma ve görme alanında düzelme tespit edildi.

Sonuç: İİH'daki klasik semptomlardan olan baş ağrısı her hastada görülmeyebilir. Ayrıca, literatürde baş ağrısız İİH hastalığını genelde zayıf erkek hastalarda görüldüğü bildirilmiştir. Bu yüzden baş ağrısının eşlik etmediği Ailesel Akdeniz Ateşi ve İİH birlikteliği olan obez bayan olgu güzel bir örnek olarak kabul edilebilir.

EP - 57 MULTİPL SKLEROZ'DA İNTERFERON BETA TEDAVİSİ İLE İLİŞKİLİ KARACİĞER ENZİM YÜKSEKLİĞİ : İKİ OLGU SUNUMU

NURAY BİLGE , MEHMET NURİ KOÇAK , RECEP YEVGİ , MUSTAFA CEYLAN , ESİN GÖĞEBAKAN

ATATÜRK ÜNİVERSİTESİ TIP FAKÜLTESİ, NÖROLOJİ AD

Olgu:

Giriş: Multipl Skleroz (MS) tedavisinde IFN kullanımı ile hafif düzeyde karaciğer enzimlerinin yükselmesi sıkça görülmektedir, çoğu kez asemptomatik ve geçicidir. Normalin 5 katının üzerine çıktığında ilaç kesilir, enzim düzeylerinin normale dönmesi beklenir. Yakın zamanda İNF tedavisi kullanırken KCFT yükselmesi ile karşılaştığımız iki MS olgusunu sunmak istedik

Olgu 1: 38 yaşında erkek hasta, kliniğimizde MS tanısı ile İNF beta 1a (sık enjeksiyon) tedavisine başlandıktan bir ay sonra tüm vücutta yaygın döküntü ve kaşıntı şikayetleriyle acil servise başvurusu ile karaciğer enzim yüksekliği (AST: 356, ALT:576, LDH:472 GGT:150) saptanması üzerine yatırıldı, IFN tedavisi stoplandı. Öyküsünde farklı bir ilaç yada bitkisel tedavi kullanımı tariflemiyordu. Takiplerinde

karaciğer enzimleri düşmeye başladı ve gastroentroloji kliniğince değerlendirildi. Hepatit markırları, TORCH paneli, otoimmun paneli, batın USG normaldi. Bir aylık izleminden sonra karaciğer enzimleri normal sınırlara gelen hastaya Glatriamer asetat 40 mg sc tedavisi başlandı ve 1 yıllık takibinde KCFT yükselmedi, yeni atak izlenmedi.

Olgu 2: 21 yaşında kadın hasta kliniğimizde MS tanısı ile İFN beta 1b tedavisi başlandıktan yaklaşık bir ay sonra yüzde döküntü ve bulantı-kusma şikayetleri başlamış. Nöroloji polikliniğine başvuran hasta kliniğimize yatırıldı hastanın kan tetkiklerde ALT:1078, AST:565, GGT:205, LDH:387 ALP:154 T.BİL: 1,64 D.BİL:0,68 saptanması üzerine İNF beta 1b tedavisi stoplandı, gastroenteroloji kliniğine devredildi. Farklı bir ilaç kullanımı yoktu. Etyolojiye yönelik istenen batın USG, batın MRG hepatit markırları, otoimmün panel, TORCH paneli tetkiklerinde karaciğer enzim yüksekliğini açıklayacak ek bir patoloji saptanmadı. İki aylık izleminden sonra KCFT değerleri gerileyince Glatriamer asetat 40 mg sc tedavisine geçildi, 18 aylık takibi sonucu KCFT değerleri normaldi, yeni atağı olmadı.

Sonuç: MS hastalarında INF beta kullanımına bağlı karaciğer enzimlerinde artış olabileceğinden kan tetkikleri ile kontrol edilmeli ve gereklilik halinde ilaç kesilmelidir.

EP - 58 MYCOPLASMA PNEUMONİAE İLE İLİŞKİLİ MİYELİT OLGUSU

TUĞÇE GEZER , ATAK KARABACAK , BANU ÖZEN BARUT

DR.LÜTFİ KIRDAR KARTAL EĞİTİM VE ARAŞTIRMA HASTANESİ

Olgu:

Giriş:M. pneumoniae, solunum yolu enfeksiyonu seyri sırasında veya sonrasında nörolojik sistem hastalıklarına neden olan önemli bir patojendir. M. pneumoniae enfeksiyonu nedeniyle hastaneye yatan hastaların %11.5'inde M. pneumoniae ilişkili nörolojik komplikasyonlar görülmektedir.Menenjit, meningoensefalit, serebellit, polinöropati, akut disemineensefalomiyelit (ADEM), inme, transversmiyelit, Guillain-Barre sendromu, myasteniagravis (MG), periferalnöropati gibi nörolojik hastalıklara neden olabilir. Yapılan çalışmalarda üç farklı mekanizma ile patogenez açıklanmaya çalışılmıştır. İlk olarak SSS'ye M. pneumoniae'nın direkt invazyonu, ikincisi indirek olarak otoimmün mekanizmalar ve son olarak da direkt ve indirekt bir mekanizma ile gerçekleşen vaskülit veya trombotikvasküleroklüzyonların gerçekleştiği vasküler tip, nörolojik tutulumun patogenezini açıklayan mekanizmalardır.Bu vakada M. pneumoniae ilişkili miyelit tutulumu olan hasta sunuldu. OLGU:32 yaşında erkek hasta 1 gündür idrar yapamama ve bilinç değişikliği nedeniyle acil servise başvurdu.Yapılan nörolojik muayenede bilinç letarjik kısıtlı koopere kısmi oryante idi.Kranial sahada sol göz minimal dışa bakış kısıtlılığı yukarı bakışta artan vertikal nistagmus ve sola vuran horizontal nistagmus mevcuttu. Motor sistem muayenesinde üst ekstremitelerde defisit yoktu.Alt ekstremitelerde sağ alt ekstremite proksimal 5/5 distal 4/5 sol alt ekstremite proksimal 5/5 distal 3/5 defisit görüldü. .Duyu Muayenesinde defisit yoktu.Üst ekstremite refleksleri alınırken alt ekstremitede patella refleksi alınamıyordu.Bilateral babinski negatif görüldü. Glob Vezikale tespit edildi. Özgeçmişinde 10 gün önce ÜSYE hikayesi ve çocuklukta geçirilmiş pnömoni hikayesi mevcuttu. Soygeçmişinde kız kardeşinde Tüberküloz olduğu öğrenildi. Servikal MR ında T2 Sekansında hiperintensite görülmesi üzerine muayenesi ile uyumlu olarak Miyelit ön tanısı ile tedavisi başlandı. Lomber Ponksiyonda Bos Basıncı normal sınırlarda glukoz:75 anlık şeker ile uyumlu protein:162 hücre sayımında 30 lökosit görüldü.Demiyelizan ve enfeksiyöz markerları gönderilen hastada Oligoklonal Band negatif IG G indeksi normal sınırlarda NMO negatif Otoimmün Ensefalit Markerlar negatif ve Mycoplazma Pnuemoniae IG M + liği görüldü. Toraks BT de hava bronkogramı da içeren pnömonik konsolide alan görülmesi üzerine hastaya M.pneumoniae tanısı kondu ve göğüs hastalıkları tarafından takibe alındı.

SONUÇ:Miyelit nedeniyle takip edilen özellikle hikayesinde ÜSYE semptomları olan hastalarda M.Pneumoniae açısından araştırılma yapılması gerekmektedir.

EP - 59 TROKLEAR SİNİRİN İZOLE NÜKLEER TUTULUMU OLGU SUNUMU

CİHAT ÖRKEN , İSMAİL BİLGİ , HAZAL CEREN AK MANAZOĞLU

SAĞLIK BİLİMLERİ ÜNİVERSİTESİ OKMEYDANI EĞİTİM ARAŞTIRMA HASTANESİ, NÖROLOJİ KLİNİĞİ

Olgu:

Kranyal sinirler nadiren tek başlarına hasar görür. Troklear (IV. kranyal) sinirin izole tutulumu daha da seyrektir. Hasarında aşağı bakışta, merdiven inerken veya okurken çift görmeye ve tipik baş deviasyonuna (Bielschowsky belirtisi) neden olur ve tanınması çok kolaydır. Ancak özel anatomik yapısı nedeniyle izole olgularda lezyon lokalizasyonu kolay değildir.

OLGU: 46 yaşında erkek hasta 1 gün önce ani başlayan çift görme yakınmasıyla yatırıldı. Özgeçmişinde hiçbir özellik yoktu. Acil servisteki muayenesinde kan basıncı yüksek seyreden hastanın sistemik muayeneleri doğaldı. Nörolojik muayenesinde sol aşağıya bakışta diplopi dışında hiçbir özellik saptanmadı. Kırmızı cam testiyle sağ superior oblik kas – troklear sinir hasarına karar verildi. Kranyal MR da mezensefalon sol yarımında inferior kollikulus düzeyinde akuadukt komşuluğunda troklear sinir çekirdeği lokalizasyonunda ADC karşılığı olmayan milimetrik difüzyon kısıtlılığı dışında bulgu yoktu. Kolesterol yüksekliği ve PFO saptadığımız hastanın çift görmesi 1 ay içinde düzeldi. MR lezyonu kayboldu.

SONUÇ: Görüntüleme tetkiklerinin ilerlemesi izole sendromların tanınması ve lokalizasyonunu kolaylaştırmıştır. MR yardımıyla troklear sinir çekirdek lezyonuna bağlı olduğunu saptadığımız olgumuzu literatür eşliğinde sunuyoruz.

EP - 60 PSİKİYATRİK SEMPTOMLAR VE KOGNİTİF BOZUKLUK İLE BAŞVURAN ERİŞKİN TİP METAKROMATİK LÖKODİSTROFİ

NURAY BİLGE , FATMA ŞİMŞEK , GÖKHAN AYDOĞAN

ATATÜRK ÜNİVERSİTESİ TIP FAKÜLTESİ, NÖROLOJİ AD

Olgu:

Giriş: Metakromatik lökodistrofi (MLD), aril sülfataz A eksikliğinin yol açtığı, santral ve periferik sinir sisteminde sülfatid birikimi sonucu miyelin dejenerasyonuyla karakterize, otozomal resesif geçişli lizozomal depo hastalığıdır. Hastalık geç infantil dönem, jüvenil dönem

ve erişkin dönem olmak üzere 3 ayrı evrede görülebilir. Erişkin olgularda nörolojik bulgular daha yavaş seyirlidir ve kişilik değişiklikleri, demans, şizofreni benzeri bozukluklar, çalışma başarısında azalma en sık görülen klinik tablolardır. Mental değişiklik ve demans sıklıkla ilk başvuru nedenidir. Kranyal MRGde yaygın subkortikal demiyelinizasyon görülür. Kesin tanı lökosit veya fibroblastlarda enzim aktivitesinin ölçümüne dayanır.

Olgu: 23 yaşında kadın dört aydır hasta etrafa ilgisizlik, sorulara bilmiyorum şeklinde cevap verme, sadece uyarıldığında emzirme gibi çocuğuna bakım yapamama şikayetleri ile psikiyatri tarafından değerlendirilen ve organik patoloji ekartasyonu için polikliniğimize gönderilen hasta yatırıldı. Bilinen sistemik hastalığı yoktu ve öncesinde şiddetli psikolojik travma öyküsü mevcuttu. Postravmatik stres bozukluğu ile sertralin 50 mg 1*1 başlanmıştı. Nörolojik muayenede, şuur açık kooperasyon orta, oryantasyon kısmi, motor-duyu defisiti yok, DTR ler azalmış, pes kavus deformitesi vardı, bilateral TCR fleksör idi. Mini Mental test 14/30 idi. EEG de her iki hemisferde teta frekansında yavaş dalgalar ve sharp paroksizimleri izlendi. EMG demiyelinizan polinöropati ile uyumluydu. VEP bilateral P-100 latansında uzama ve amplitüdlerde düşüklük saptandı. Kranyal MRG de her iki serebral hemisferde periventriküler alanda jukstakortikal beyaz cevhere doğru devamlılık gösteren T2 hiperintens alanları gözlendi. Laktik asit düzeyi normaldi. Serum aril sülfataz A düzeyi düşük saptandı. Hastada klinik, elektrofizyolojik ve radyolojik bulgular ile aril sülfataz A düzeyindeki düşüklük Metakromatik lökodistrofi ile uyumluydu.

Sonuç: Psikiyatrik semptomlar ve kognitif bozukluk ile başvuran hastalarda kranyal MRG de simetrik yaygın beyaz cevher tutulumu var ise Metakromatik lökodistrofi için tetkik edilmelidir.

EP - 61 ANTİ-GAD (+) STİFF LİMB SENDROMU OLGUSU

RAHMİ TÜMAY ALA , DİDEM ÖZ UZ , İHSAN ŞÜKRÜ ŞENGÜN

DOKUZ EYLÜL ÜNİVERSİTESİ TIP FAKÜLTESİ, NÖROLOJİ AD

Olgu:

AMAÇ Stiff Limb Sendromu, rijiditenin tek bir ekstremiteye sınırlı kalması ile jeneralize rjidiite gözlenen,Stiff Person sendromundan ayrılır. Asıl olarak bir varyant hastalık olarak değerlendirilse de; epileptik nöbetler, kognitif etkilenme, serebellar bulgular ile kliniği oldukça zengin olan bir tablodur.. Nadir bir hastalık olan Stiff Person sendromunun yine nadir bir varyantı olarak gözlenen Stiff Limb sendromu bu açıdan sunulmaya değer görülmüştür.

OLGU 49 yaşında kadın hasta, 28 yıl önce sol ayağında kasılma şikayeti ile doktora başvurmuş. Kasılma muayene yani taktil uyaran, dış uyaranlar ve hasta stres olduğunda artıyor yürüyüşünü bozuyormuş. Bu epizodları oldukça ağrılı geçiyormuş. 2001 yılında nöroloji kliniğinde değerlendirilip Stiff Person tanısı almış ve aralıklı IVIG tedavisi başlanmış. Takiplerinde başın sağa versif hareketleri ile beraber sol kolda tonik kasılmalarının olduğu ve farkındalığının kaybolduğu epileptik nöbetleri başlamış. Sağ temporal bölgede şüpheli odak lehine değerlendirilip epilepsi cerrahisi uygulanmış. Hasta ayırıcı tanı yapılması amacı ile nöroloji servisine yatırıldı. Kognitif etkilenme ile beraber epilepsi cerrahisine sekonder sol santral tipte fasiyal paralizi mevcuttu, sol ayak bileğinde muayene sırasında giderek artan biçimde oluşan rijidite dikkat çekiciydi. Bulguların tek bir ekstremiteye ait olması, epilepsi öyküsü ve kognitif etkilenme olması nedeniyle ön planda Stiff Limb sendromu düşünüldü. EEG'de anormal potansiyel gözlenmedi, nöropsikolojik test ile kognitif etkilenme gösterildi. Beyin MRG-Otoimmun ensefalit ve paraneoplastik ensefalomyelit paneli ayırıcı tanıları değerlendirilmesi amacı ile istendi. MRG'da yalnızca post-op değişiklikler gözlendi, GAD-65 antikoru negatif olarak görüldü. EMG'de alt ekstremitelerde istirahat halinde spontan MÜP geçişleri gözlendi, paraspinal kaslar ve ileti hızları olağandı. Hastaya bu bulgular ile Stiff-Limb sendromu tanısı konuldu.Diazepam,baklofen ve aralıklı IVIG tedavisi planlandı.

TARTIŞMA Stiff Limb sendromu tek bir ekstremiteye sınırlı olabilen bir rijidite tablosudur. Anti-GAD antikor pozitifliği yalnızca vakaların %15'inde görülmektedir. Olgumuzda olduğu gibi bu vakalarda GAD-65 antikorları negatif saptanabilir; diğer GAD proteinlerine karşı antikor gelişebileceği akıldan çıkarılmamalıdır. Oldukça nadir bir tablo olduğundan dolayı kesin bir tedavisi bulunmasa da literatürde diazepam ve baklofen tedavisi ile iyi sonuçlar alınan olgular bulunmaktadır.

EP - 62 ANİ BİLİNÇ KAYBI NEDENİ: ORGANOFOSFAT ZEHİRLENMESİ

ZEYNEP ÖZÖZEN AYAS [1], ÖZLEM ŞAHİN [1], HAKAN AYAS [2], GÜLGÜN UNCU [1]

[1] ESKİŞEHİR ŞEHİR HASTANESİ, NÖROLOJİ BÖLÜMÜ
[2] ESKİŞEHİR ŞEHİR HASTANESİ, ANESTEZİ VE REANİMASYON BÖLÜMÜ

Olgu:

Giriş: Organofosfatlar (OF) insektisitlerin önemli bir kısmını oluşturmaktadır. OF asetilkolinesterazı baskılayarak kolinerjik sinapslarda asetilkolinin birikmesine ve muskarinik ile nikotinik kolinerjik reseptörlerin aşırı uyarılmasına neden olmaktadır. Klinik tablo grip benzeri bulgulardan solunum kaslarını etkileyen ciddi kolinerjik krize kadar farklılık gösterebilir. Tedavide genel yaklaşım dekontaminasyon ve/veya emilimi azaltmaya yönelik prosedürler ile atropin ve pralidoksim uygulamasıdır. (1) Bu yazıda organofosfat zehirlenmesine bağlı ani bilinç kaybı ile getirilen 60 yaşında erkek hasta sunulmuştur.

Olgu Sunumu: Altmış yaşında erkek hasta yakınları tarafından bilinç kaybı ile acil servise getirildi. Bilinen sistemik hastalığı olmayan hastanın nörolojik muayenesinde verbal uyaranla gözlerini açıyor, anlamsız verbal yanıt, dilde fasikülasyon ve ağızda yoğun sekresyon artışı olup, ağrılı uyaranla ekstremitelerde lateralizan bulgu saptanmadı. Rutin kan testlerinde amilaz, lipaz, LDH yüksekliği saptandı. Elektrokardiogramını sinüs ritmindeydi. Beyin CT'sinde akut patoloji saptanmadı. İzlemde solunum sıkıntısı gelişen hasta mekanik ventilasyona bağlandı. Yakınları tarafından tarım ilacı içtiği öğrenilen hasta yoğun bakım ünitesine alınarak aktif kömür tedavisi ve atropin başlandı. Pralidoksim tedavisi eklendi. İzleminin 3. gününde kardiak arrest olan hastaya resusite edildi. İzlemde multipl organ yetmezliği gelişen hasta yatışının 10.gününde eksitus oldu.

Tartışma: Birçok alanda kullanılan OF'ların kolay ulaşılması hatalı kullanım ya da suicid amaçlı kullanımı ile maruziyet oluşmaktadır. (3) Acil servise bilinç bozukluğuyla getirilen ve net anamnez alınamayan hastalarda kolinerjik semptomların varlığında intoksikasyon akılda tutulmalıdır.

EP - 63 AKUT POSTHİPOKSİK MİYOKLONİLİ İKİ OLGU

ELİF SARICA DAROL

SAKARYA ÜNİVERSİTESİ EĞİTİM ARAŞTIRMA HASTANESİ

Olgu:

GİRİŞ:Posthipoksik myokloni (PHM) kardiyak arrest sonrası gelişen dirençli myoklonik jerkler ile karakterizedir. Beyindeki hipoksik hasar sonucu akut veya kronik olarak ortaya çıkabilir. Akut PHM ; derin komada ki hastalarda hipoksiden kısa süre sonra ortaya çıkar ve kötü prognoz işaretidir. Kronik PHM ise hipoksiden günler veya haftalar sonra hastanın bilinci yerine gelirken görülür ve Lance Adams Sendromu olarak da adlandırılır.Her iki klinikte tedaviye dirençlidir. Burada tedaviye dirençli iki akut PHM olgusu sunulacaktır.

VAKA 1:72 yaşında erkek hasta yoğun bakımda vücutta kasılmalar şikayeti ile konsulte edildi. Hasta kardiyak arrest sonrası entübe edilmiş ve yoğun bakıma alınmıştı. Kardiyopulmoner resutasyondan (CPR) yaklaşık iki saat sonra tüm vücudunda myoklonik atımlar gelişmesi üzerine epanutin infüzyonu başlanmıştı. Yaklaşık dört saat sonra myoklonik atımların durmaması üzerine nörolojiye danışılmıştı. Özgeçmişinde KOAH tanısı mecvuttu.Nörolojik nuayenesinde bilinci kapalı entübe pupiller izokorik ışık refleksi alınamıyordu. Bilateral TDR lakayttı. Hastanıın özellikle göz kapağı açıldığında oluşan göz çevresinde , ağız kenarında , kollarda ve bacaklarda myoklonik atımlar mevcuttu. Yaklaşık bir dk süren atımlar kendiliğinden kısa süreliğine duruyor ancak bir süre sonra tekrar başlıyordu. Hastaya levetresetam başlandı ancak yanıt alınamadı , fentanil infüzyonu sonrası nöbetleri durdu. Acile ilk başvurusunda çekilen Kranial BT de: Sol kaudat nuklausda ensefalomalazik alan izlendi. Takiplerinde GKS: 3 olarak izlenen hastanın EEG' si burst supresyon paterni ile uyumluydu. Kontrol Kranial tomografide hemisferik kortikal sulkuslar silinmiş, bilateral gribeyaz cevher ayırımı yapılamamış, her iki serebral hemisferde belirgin dansite azalması dikkati çekmişti. Bulgular ileri derecede beyin ödemini desteklemekteydi. Her iki serebral sulkuslar içerisinde tentorium serebellide ve interhemisferik fissür içerisinde silvian fissürde prepontin sistemde hiperdens kan elemanları dikkati çekmekteydi (beyin ödemi ve SAK). VAKA 2:53 Yaşında erkek hasta yoğun bakında konsulte edildi. Özgeçmişinde timüs karsinomu ve multiple metastazı olan hasta solunum yetmezliği, ateş ve genel durum bozukluğu ile yoğun bakıma yatırılmıştı. Hastada gelişen kardiyak arrest sonrası CPR uygulanmış. CPR dan bir saat sonra tüm vücuttta özellikte dokunma esnasında başlayan ve bir süre devam eden myoklonik atımlar başlamış.Hastanın bilinç kapalı pupiller myotik ışık refleksi bilateral negatif entube ağrılı uyarana yanıtı yok GKS: 3'tü. Tüm vücudunda özellikle elle temas edildikten sonra ortaya çıkan kısa süreli myoklonik jerkler görüldü.Hastaya epanutin infuzyonu ve levetresetam başlandı ancak yanıt alınamadı. Maksimum medikal doza çıkıldığı halde yanıt alınamayan hastanın tiopental infüzyonu ile kasılmaları düzeldi. EEG' sinde yetersiz biyoelektrik aktivite zemininde burst supresyon paterni tesbit edildi. Her iki hasta da kısa süre sonra kaybedildi.

SONUÇ: Son yıllarda yoğun bakımda yatan hasta sayısı ve resutasyon uygulama sıklığının artması sonucu posthipoksik myokloni vakalarına daha sık rastlanmaktadır. Kötü prognoz işareti olarak kabul edilen akut PHM' nin tedaviye dirençli olması nedeni ile multiple ve maksimum dozda ilaç kullanımı gerekmektedir. Sunulan vakalar ile; yoğunbakım şartlarının iyileşmesi ve zamanında yapılan müdahaleler sonucu tedavi maliyeti yüksek ancak tedaviye yanıtın kötü olduğu klinik tabloların sıklaştığı gerçeğine dikkat çekmek istenmiştir.

EP - 64 MS, SLE VE ROMATOİD ARTRİT BİRLİKTELİĞİ OLAN NADİR BİR OLGU SUNUMU

NURAY BİLGE , FATMA ŞİMŞEK , NAZIM KIZILDAĞ

ATATÜRK ÜNİVERSİTESİ TIP FAKÜLTESİ, NÖROLOJİ AD

Olgu:

Giriş: Multipl Skleroz (MS), santral sinir sisteminin sisteminin otoimmün kronik bir demiyelinizan hastalığıdır. Otoimmun hastalıklar bağışıklık sisteminin aşırı duyarlanması sonucu vücudun kendi dokularını harap etmesiyle ortaya çıkar. Literatürde daha önce diğer otoimmün hastalıkların MS ile bir arada olduğu vakalar vardır. MSin Romatoid artrit(RA) ile birlikteliği %12, Sistemik lupus eritematozus(SLE) ile birlikteliğinin ise %4 olduğu bildirilmiştir. Bizde MS, SLE ve RA birlikteliği olan nadir bir vakayı sunmak istedik. Olgu sunumu: 38 yaşında kadın hasta sol gözde puslu görme şikayeti ile başvurdu. Nörolojik muayenesi normaldi.Sol göz görme keskinliği 8/10 sağ göz 10/10, renkli görme solda bozuktu. VEP solda p100 latansında uzamıştı. Özgeçmişinde 5 yıldır RA tanısı ile takip edildiği ve 3 ay önce başağrısı şikayeti ile nöroloji polikliniğimize başvuran hastanın beyin MRG de korpus kallosuma dik, multipl periventriküler plakların olması üzerine vaskülit markerları istenmiş, otoimmün antikorlardan ANA(++), anti ds DNA: 27,4 U/ml, ss-B 63,7 U/ml, RF 97,7 IU/ml, CCP > 1000 U/ml testlerinin pozitif olması üzerine RA ek olarak SLE tanısı aldığı öğrenildi. SLE tanısı öncesinde metotrexat ve anti TNF-α tedavisi romatoloji tarafından prednizolon 30mg / gün, hidroksiklorokin sulfat 200 mg 2*1 şeklinde düzenlendi. Optik nörit nedeni ile 5 gün pulse steroid tedavisi verildi, tam olarak düzeldi. Hastanın kraniyal MRG sinde kontrast tutmayan juksta kortikal, periventriküler korpus kallosuma dik plakları mevcuttu. BOS incelemesinde hücre yoktu, OKB tip 2 pozitifti ve IGg indeksi:0,77 idi. Hastada SLE, RA ya eşlik eden MS düşünüldü ve Rituksimab başlandı.1 yıllık takiplerinde yeni atak görülmedi. Sonuç: Çok nadir olarak RA, SLE ve MS gibi 3 otoimmin kökenli hastalığın bir birlikte görüldüğü olgumuzda olduğu gibi otoimmün hastalıklarda self toleransa sebep olan neden, eş zamanlı olarak diğer otoantikorların serumda bulunmasına hatta diğer bir otoimmun hastalığın oluşmasına neden olabilir.

EP - 65 BAŞ AĞRISI VE KONUŞMA BOZUKLUĞU ATAKLARI OLAN HASTADA: HANDLE SENDROMU

HATİCE BABAOĞLAN , ORHAN SÜMBÜL , BETÜL ÇEVİK , DÜRDANE AKSOY , SEMİHA GÜLSÜM KURT

TOKAT GAZİOSMANPAŞA ÜNİVERSİTESİ HASTANESİ

Olgu:

GİRİŞ:Baş ağrısı, nörolojik defisit ve beyin omurilik sıvısında lenfositoz ile karakterize iyi huylu bir hastalık olan HaNDL sendromunu, BOS bulguları, görüntülemeler sonrasında tanısını koyduğumuz bir olgu üzerinden hatırlatmayı uygun bulduk.

OLGU: Bilinen kronik hastalığı olmayan 33 yaşında erkek hasta acil servise konuşma bozukluğu nedeniyle başvurdu. Şiddetli baş ağrısı ile birlikte konuşma bozukluğu gelişmiş, sorulan soruları cevaplayamamış. 10 gün önce de birkaç saat süren şiddetli baş ağrısı ve beraberinde yarım saat süren sağ kolunda uyuşması olmuş. Nörolojik muayenesinde bilinç açık, motor ağırlıklı mikst tip afazikti. İki basamaklı

emirlere uyuyordu. Meningeal irritasyon bulgusu ve ense sertliği yoktu. Motor ve duyu defisiti saptanmadı. Ensefalit ve diğer organik patolojiler açısından yapılan kraniyal tomografi, kontrastlı kraniyal MR, MR anjiyografi ve EEG normal sınırlardaydi. Lomber ponksiyonda BOS 190 lökosit (%95 lenfosit) mevcuttu, BOS protein: 56mg/dl glukoz: 66 mg/dl, eş zamanlı kan glikoz 93mg/dl idi. BOS kültürü, BOS ve serumda HSV tip 1-2, CMV PCR gönderildi. Ensefalit ön tanısıyla enfeksiyon hastalıkları önerisiyle seftriakson, asiklovir başlandı. Ertesi gün afazisi tam düzeldi. Takiplerde iki kez baş ağrısı ve yarım saat süren konuşma bozukluğu üzerine tekrarlanan Difüzyon MR, beyin BT normaldi. Serolojik testlerin negatif gelmesi, görüntülemelerin normal olması, kliniğin tam düzelmesi, BOS'da saptanan lenfositik pleositoz HaNDL sendromunu düşündürdü, başağrısına yönelik propranolol ve valproat başlandı. 5 günlük 1gr/gün intravenoz metilprednizolon verildi. Hastanın takipte şikayetleri tekrarlamadı.

YORUM: Seyrek görülmesi, ensefalit, auralı migren, epileptik nöbet gibi diğer nörolojik hastalıklarla karışabilmesi açısından, baş ağrısı ve geçici nörolojik defisitler ile gelen olgularda ayırıcı tanıda HaNDL sendromunun akılda tutulması gerektiğini bu olguyla hatırlatmak istedik.

EP - 66 İNSİDENTAL OLARAK SAPTANAN RATHKE CLEFT KİSTİ

ZEYNEP ÖZÖZEN AYAS , PINAR UZUN USLU , ÖZLEM ŞAHİN , GÜLGÜN UNCU , AYHAN DEMİR

ESKİŞEHİR ŞEHİR HASTANESİ, NÖROLOJİ BÖLÜMÜ

Olgu:

Giriş: Rathke cleft kisti, rathke yarığının embriyonik artıklarından köken alan sellar/suprasellar bölgenin nadir kistik lezyonlarıdır. Genellikle asemptomatik olup, görüntüleme ve otopsilerde saptanırlar. Semptomatiklerin çoğu 5-15mm çaptadır ve nadiren büyük boyutlara ulaşmaktadır. Bu yazıda, insidental olarak saptanan, nadir görülen Rathke cleft kistli olgu sunulmuştur.

Olgu Sunumu: Kırk yaşında erkek hasta boyun ağrısı ve hareket kısıtlılığı nedeniyle fizik tedavi bölümü tarafından değerlendirilirken servikal MRG'de sagital kesitte hipofiz kalınlığında artma ve hipofiz bezi içinde 8x6 mm boyutlarında lezyon açısından danışıldı. Hastanın non-spesifik başdönmesi dışında aktif nörolojik şikayeti yoktu. Nörolojik muayenesi normal olan hastanın rutin kan testleri normal sınırlarda idi. Servikal MRG'de izlenen lezyon için ayrıntılı beyin, hipofiz MRG'si yapıldı. Hipofiz MRG'de T2A'da hipo, T1A'da hiperintens, belirgin kontrastlanma gözlenmeyen, Rathke cleft kisti ile uyumlu yoğun içerikli, proteinöz kistik lezyon saptandı. Prolaktin, büyüme hormonu, TSH ve ACTH değerleri normal sınırda idi. Hasta klinik ve radyolojik takibe alındı.

Tartışma: Rathke cleft kisti genellikle benign kistler olup, bası bulguları veya endokrinolojik bozukluk varlığında tedavi edilmelidirler. İnsidental olarak saptanmış asemptomatik ise vakaların takibi önemlidir.

EP - 67 HERPES SİMPLEKS ENSEFALİTİ SONRASINDA GELİŞEN KLUVER-BUCY SENDROMU: OLGU SUNUMU

ZEYNEP TANRIVERDİ , ENİSE NUR ÖZLEM , ONUR YİĞİTASLAN , MEHMET ÇELEBİSOY

İZMİR KATİP ÇELEBİ ÜNİVERSİTESİ ATATÜRK EĞİTİM VE ARAŞTIRMA HASTANESİ, NÖROLOJİ KLİNİĞİ

Olgu:

Herpes simpleks virüsü (HSV), sporadik viral ensefalitlerin en sık tanımlanan etkenidir. Ensefalit kliniğinde, ateş ve başağrısı ile başlayan bir prodrom dönem bulunmaktadır ve ardından epileptik nöbet, davranış değişiklikleri, amnezi, stupor ve koma tabloları gelişebilmektedir. Tedavi edilmeyen olgularda mortalite %70 in üzerindedir. Kluver Bucy sendromu (KBS), özellikle amigdala ve hipokampusun etkilendiği bilateral temporal lob hasarı sonucu ortaya çıkan bir nöropsikiyatrik bozukluktur. Hiperseksüalite, hiperoralite, vizüel agnozi, amnezi, reaksiyon zamanında uzama, davranış değişiklikleri, hipermetamorfoz ile karakterizedir. Bu bulguların en az 3 tanesinin olduğu olgular parsiyel KBS olarak adlandırılır. Başlıca nedenleri arasında, santral sinir siatemi enfeksiyonları (Herpes simpleks (HSV) ensefaliti, toksoplazmozis, tüberküloz menenjiti..), kafa travması, hipoksi, inme, SLE, nörodejeneratif hastalıklar bulunmaktadır. Bu sunumda, ateş yüksekliği, başağrısı, kötü kokular duyma yakınmaları ile acil servise başvuran, status epileptikus tablosu ile yoğun bakım ünitesinde izlenen ve nöbet kontrolü sağlandıktan sonra erken dönemde Kluver Bucy Sendromu gelişen bir HSV ensefaliti olgusu sunulmuştur.

EP - 68 TAMOKSİFEN KULLANIMINA BAĞLI SEREBRAL VENÖZ TROMBOZ-OLGU SUNUMU

ZEHRA AKTAN

NİĞDE ÖMER HALİSMEDİR ÜNİVERSİTESİ EĞİTİM VE ARAŞTIRMA HASTANESİ

Olgu:

77 yaşında Alzheimer hastalığı ve meme ca öyküsü olan, tamoksifen kullanan kadın hasta bilinç değişikliği nedeniyle acile başvurdu. Nörolojik muayenesinde bilinç uykuya meyilli, nonkoopere ve kelime çıkışı yoktu, kas gücü sol kol ve bacakta 3/5 olduğu saptandı. Kranial BTde sağ talamusta hipodens lezyon alanı, diffüzyon MRda bilateral talamusta diffüzyon ve ADC kesitinde hiperintens görünüm saptandı. Venografide inferior saggital sinüste dolum defekti görüldü. Bir gün sonra muayenede bilinç uykuya meyilli, kas gücü sağ kol ve bacakta 3/5, sol kol ve bacakta 2/5 düzeyindeydi. Venöz tromboz olarak değerlendirilen hastaya düşük molekül ağırlıklı heparin ve varfarin başlandı. Tamoksifen kesildi. Takibinde bilinç durumunda düzelme olan hastanın bilinci açık tekli emirlere koopere oluyor, tekli kelime ile sorulara cevap veriyordu. Kas gücü sağ kol ve bacakta 3/5, sol kol ve bacakta 2/5 idi. Varfarin tedavisi devam edilerek, FTRye yönlendirilerek taburcu edildi.

EP - 69 YAYGIN BEYAZ CEVHER NEKROZUYLA SEYREDEN METİL ALKOL İNTOKSİKASYONU: BİR OLGU

SERAP ZENGİN KARAHAN , HÜLYA ÖZEL ULUSOY

KARADENİZ TEKNİK ÜNİVERSİTESİ TIP FAKÜLTESİ, YOĞUN BAKIM BD

Olgu:

Giriş: Metil alkol intoksikasyonu, nadir görülen ve hayatı tehdit edebilen bir durumdur. Metanolün kendisi toksik olmayıp, metabolizasyonu sonucu ortaya çıkan formik asit klinik tablodan sorumludur. Özellikle göz, santral sinir sistemi ve böbrek üzerine toksik etkileri vardır.

Olgu: 53 yaşında, kronik alkolizm dışında özgeçmişinde özellik bulunmayan, erkek hasta, bulantı-kusma ve uyku hali şikayetleriyle başvurduğu, dış merkez acil servisinden metil alkol intoksikasyonu ön tanısıyla hastanemiz acil servisine sevk edildi. Hasta yakınlarından alınan öyküde, son 3 yıldır alkol üretip kullandığı öğrenilen hasta, acil servisde değerlendirilerek, GKP (glaskow koma puanı) düşüklüğü, yüzeysel solunum nedeniyle entübe edilerek, metil alkol intoksikasyonu ön tanısıyla, yoğun bakım ünitesine devir alındı. Yapılan laboratuvar incelemelerinde, bikarbonat infüzyonuna rağmen, derin metabolik asidozu olan hastaya hemodiyaliz uygulandı. 3 gün süreyle etonal intravenöz olarak verildi. Folik asit ve gerekli vitamin desteği başlandı. Takiplerinde böbrek yetmezliği gelişen hasta aralıklı hemodiyalize alındı. Göz dibi muaynesinde, herhangi bir patolojiye rastlanmadı. Aralıklı olarak weaning denemeleri yapılan fakat başarılı olunamayan hasta yatışı boyunca entübe takip edildi. Sedasyonlarının kesilmesine rağmen uyanıklığı olmayan hastanın, beyin MR'ında, bilateral globus pallidus ve putamende, serebral ve serebellar subkortikal beyaz cevherde ve korpus kallozumda yaygın, nekroz ile uyunlu lezyonlar izlendi. Yatışının 20. günü, yapılan muayne ve görüntüleme testleri sonucu hastaya beyin ölümü tanısı konuldu.

Sonuç: Metil alkol intoksikasyonu, sıklıkla non spesifik belirtilerle başlayan ve saatler içerisinde hayatı tehdit edebilecek tablolar gelişmesine neden olabilen bir durumdur. Erken tanı ve uygun tedavinin hayat kurtarıcı olabileceği akılda tutulmalıdır.

EP - 70 KORPUS KALLOZUM SPLENIUM LEZYONU OLGU SUNUMU

MELEK GÜRBÜZ , YELİZ ÇİFTÇİ

ÇANAKKALE MEHMET AKİF ERSOY DEVLET HASTANESİ

Olgu:

Giriş: Korpus kallozum spleniumu nu (KKS) tutan geçici lezyonlara nadir rastlanmaktadır, ve etyolojisinde çeşitli sebepler bulunmaktadır. Patofizyolojisinde hiponatremi ile ilişkili miyelin hasarı ve lokal inflamatuar hücre infiltrasyonu bulunmaktadır.

Olgu: Otuzbir yaş erkek hasta, son 10 gündür başlayan unutkanlık, odaklanma güçlüğü, kısa süreli yer-yön kavramı bozukluğu ve nesnelerin uzaklık mesafesini ayarlayamama, bir kez de arabasını kullanmayı birden unuttuğu şeklindeki şikayetlerle polikliniğimize başvurdu. Özgeçmişinde önemli bir özellik yoktu. Anamnezinden yoğun ve stresli bir mesleğinin olduğu, 4-5 saat/gün uyku süresinin olduğu ve son zamanlarda ağır bir diyet ve spora başladığı, alkol kullanmadığı öğrenildi. Nörolojik muayenesinde ense sertliği yok, kranial alan intakt, kas gücü kaybı yoktu. Her iki üst ekstremitede hafif dismetri ve görsel apraksi saptandı, tandem yapamadı. Tam kan ve idrar tetkikleri normaldi. Biyokimyasında glikoz:85mg/dl, B12:191, sodyum: 141mg/dl, D vit :15 saptandı. Kranial manyetik rezonans görüntülemelerinde KKS da T2 hiperintens lezyonlar ve diffüzyon kısıtlılığı saptandı, kontrastlı çekimlerde kontrast tutulumu yoktu. Karotis vertebral arter doppler usg sinde anlamlı özellik saptanmadı. Aynı gün hastanın EEG çekimleri yapıldı. EEG de, sık tekrarlayan, her iki hemisfere yayılan kısa süreli biyoelektriksel fonksiyon bozukluğunun olduğu görüldü. Hastaya 500 mg/gün Levetirasetam başlandı ve aşamalı arttırılarak 1000mg/gün e çıkıldı. B vitamini komplexi ve Dodex amp tedavisine eklendi. Ayırıcı tanı açısından vaskülit markerları istendi. Takiplerinde hastanın buna benzer hafıza kaybı atakları olmadığı öğrenildi. 1 ay sonra kontrol MRG çekimi planlandı.

Sonuç: KKS undaki transient (geçici) lezyonların etyolojisinde elektrolit dengesizlikler (hipoglisemi, hipernatremi, uygunsuz ADH salınımı), viral ve bakteriyel enfeksiyonlar (en sık influenza), antiepileptikler (karbamazepin), uzun süren epileptik ataklar ve geçici iskemik ataklar bulunmaktadır. Bu olgularda hafif bir ensefalopati tablosu görülebilmektedir, ancak prognozu genellikle iyidir. Ayırıcı tanıda kronik alkolizme bağlı korpus kallozum tutulumu ve ak madde lezyonları ile seyreden Marchiava-Bignami Hastalığı, Multiple Skleroz, Akut Dissemine Ensefalomiyelit, Diffüz aksonal hasar, iskemi, kanama, travma ve tümörler yer almaktadır. MRG bu lezyonların erken dönemde saptanmasında oldukça duyarlıdr. EEG ve yardımcı laboratuvar tetkikleri ile destekleyerek ensefalopati tablosunda gelen bu hastaları ileri tetkik ve girişimsel işlemlere gerek duymadan tedavi etmek mümkündür.

EP - 71 ÇOKLU KRANİAL SİNİR TUTULUMU İLE PREZENTE OLAN AKCİĞER ADENOKARSİNOMLU OLGU

TUĞBA ÖZEL , NAZAN ŞİMŞEK ERDEM , HİLMİ UYSAL

AKDENİZ ÜNİVERSİTESİ TIP FAKÜLTESİ, NÖROLOJİ AD

Olgu:

43 yaşında sağ elli erkek hasta 20 gün önce sağ yüz yarımında, 1 hafta sonra sol yüz yarımında olan uyuşma, güçsüzlük yakınması ile acil serviste değerlendirildi. Sol yüz yarısındaki güçsüzlükle birlikte aynı tarafta işitme kaybı olduğu ve 10 gün sonra sağ gözde bulanık görmenin şikayetlerine eklendiği öğrenildi. Acil serviste yapılan muayenesinde konuşması nazone olan hastanın sağ gözde görme keskinliği azalmıştı. Bilateral periferik fasial paralizi, sensorinöral işitme kaybı ve bilateral öğürme refleksinde azalma vardı. Hasta ileri tetkik amacı ile yatırıldı. Kranial ve spinal MR görüntülemelerinde bilateral optik sinirde, bilateral 7.ve 8. kranial sinirde kalınlık artışı ve kontrast enhansmanı izlendi. BOS incelemesinde protein yüksekliği ve lenfosit infiltrasyonu mevcuttu. İnflamatuar, granulomatöz hastalıklar ve malignite tutulumu açısından BOS dan viral seroloji, anjitensin konverting enzim (ACE), tüberküloz, brucella açısından tetkikleri gönderildi. Serumdan sfiliz ve hepatıt markerları çalışıldı. Toraks, batın ve pelvik tomografileri istendi. Klinik takibi sırasında hastanın sol gözde de bulanık görme yakınması gelişti. BOS da enfeksiyon ve granulomatoz hastalıklar açısından yapılan tetkikleri normal olan hastaya 7 gün 1gr/gün steroid tedavisi başlandı. Toraks tomografisinde tanımlanan noduler lezyon ve mediastinal lenfadenopatiler sebebi ile PET CT yapıldı. Sarkoidoz, primer akciğer kanseri, lenfoma ayırıcı tanısı

yapılmak üzere göğüs hastalıkları ve hemotoloji ile konsulte edildi. Sarkoidoz ayırıcı tanısı için, paterji testi, BOS ve serum ACE' leri çalışıldı, dudak biopsisi yapıldı. Lenfoma açısından hematoljiye konsulte edilen hastanın periferik yayması normal olduğundan kemik iliği biopsisi planlanmadı. Göğüs hastalıkları sarkoidoz/ primer akciğer kanseri ayırıcı tanısı için akciğer de tanımlanan lezyondan doku biopsi önerdi. Göğüs cerrahisi; biopsi planladı ancak geçirilmiş miyokard enfarktüsü öyküsü olması ve düşük ejeksiyon fraksiyonu (EF) nedeniyle yüksek cerrahi risk verilen hasta cerrahi girişimi kabul etmedi. Takipte yutma bozukluğu ilerledi ve oral alımı azaldı. Malıgnıte taraması sırasında servikal, supra klavikular lenfadenopatileri (LAP) saptanması üzerine Kulak Burun Boğaz hastalıkları tarafından ultrason eşliğinde LAP biopsisi yapıldı. Dudak biopsisi sarkoidoz ile uyumlu olmayan hastanın LAP biopsi materyalinin patolojisi; primeri akciğer adenokarsinomu olan metastaz olarak değerlendirildi. Hasta takip ve tedavi amaçlı tıbbı onkolojiye devir edildi.

EP - 72 İZOLE HİPOGLOSSAL SİNİR PARALİZİSİ VE UNİLATERAL DİL ATROFİSİ

SEVİM ŞAHİN , VEDAT ATAMAN SERİM

GÜMÜŞHANE DEVLET HASTANESİ

Olgu:

İzole hipoglossal sinir paralizisi sık görülen bir antite olmamakla beraber nörolojik hastalıklarda özellikle intrakraniyal ya da ekstrakraniyal yer kaplayan lezyonlar, kafa ve boyun travmaları ve internal karotid arterin vaskuler malformasyonları gibi durumlarda başka kraniyal sinir patolojilerine sıkça eşlik edebilir. Özellikle yer kaplayan lezyonlarda izole tutulumdan daha ziyade diğer kraniyal sinir patolojilerine eşlik etmesi beklenir. Burada basis kraniuma kadar uzanan kitle lezyonunun tek belirtisi olarak izole hipoglossal sinir paralizisi ve hemilingual atrofisi olan bir hastayı sunmaktayız. Olgumuz 83 yaşında kadın hasta olup özgeçmişinde solda akustik schwannom, hipertansiyon ve insülin bağımlı diyabetes mellitus tip 2 dışında özellik yoktu. Hasta son bir haftadır artan, ancak son bir yıldan beri farkedilen yutmada ve konuşmada güçlük yakınması ile başvurdu. İntraoral muyenesinde dil sağ yarısında atrofi ve fbirotik çekilmeler ve dil protruzyonunda sola deviasyon mevcuttu. Hastanın bilinen akustik schwannoma bağlı işitme azlığı ve hipogolossal paralizi dışında tüm kraniyal sinirleri intakt idi. Beyin ve boyun bölgesine yönelik yapılan manyetik rezonans incelemelerde sağda C1 vertebra korpus seviyesinden başlayan karotid kılıf çevresi boyunca kraniale doğru devam edip juguler foramenden kranium içerisine doğru devam eden, temporal kemik petröz parçasını infiltre ederek ekspansiyonuna neden olan ve komşuluğundaki ekstraaksiyel mesafeyide doldurarak oblitere eden, ön planda glomus tümörü lehine değerlendirilen kitle lezyonu izlendi. Hipoglossal sinirin, kitle lezyonları ve vasküler malformasyonlara bağlı olarak izole şekilde tutulumu oldukça ender olup, unilateral ve izole lezyonlar daha ziyade idiopatik vakalarda gözlenmektedir. Geniş bir servikokraniyal lezyona sahip olan ve lezyonun tek bulgusu olarak unilateral dil atrofisi izlenen olgumuzun literatüre değerli bir katkısı olacağı düşünülerek sunulmaya değer bulunmuştur.

EP - 73 TROMBOLİTİK SONRASI İSKEMİ DIŞI KANAMA İZLENEN BİR OLGU

IŞIL BAYTEKİN , GÖKÇEN KARAHAN , BELGİN MUNİSE MUTLUAY , AYHAN KÖKSAL

BAKIRKÖY PROF. DR. MAZHAR OSMAN RUH SAĞLIĞI VE SİNİR HASTALIKLARI HASTANESİ

Olgu:

84 yaş kadın hasta acil servise yarım saat önce başlayan sağ tarafta güçsüzlük ve peltek konuşma şikayetiyle başvurdu. Geliş nörolojik muayenesinde hasta uyanık, yer-zaman-kişi oryantasyonu yoktu. Emir almıyordu, afazikti. Sağda yüzü içine alan hemihipoestezisi ve 2/5 parezisi mevcuttu. NIHSS:15 hesaplanan hastanın difüzyon MR incelemesinde sol orta serebral arterin sulama alanında parçalı akut iskemi saptandı, kranyal MR anjiyografi incelemesinde anlamlı darlık saptanmayan hastaya intravenöz trombolitik tedavi uygulandı. 24. saat kontrol BTsinde sağ lateral ventrikül oksipital horn komşuluğunda hemoraji alanı saptandı. Tromboliz uygulaması sonrası görülen kanamalarda iskemi alanı dışı kanamalar en nadir görülen tip olup insidansı %1,3-3.7dir. İlişkili risk faktörleri henüz aydınlatılamamıştır ancak vasküler frajiiliteyi yansıtan serebral mikrokanama odakları ve lökoareosis bulgularının varlığıyla ilişkili olabileceğini bildiren çalışmalar mevcuttur. Bu olguyu ilişkili faktörlere sahip olması nedeniyle sunmayı planladık.

EP - 74 SLE SEYRİNDE ORTAYA ÇIKAN FAHR SENDROMU

AHMET BUĞRUL [1], LEYLA KÖSE LEBA [1], MUSTAFA KARAAĞAÇ [2], ELİF HİLAL KORKMAZ [3], EMİNE GENÇ [1]

[1] *NECMETTİN ERBAKAN ÜNİVERSİTESİ MERAM TIP FAKÜLTESİ, NÖROLOJİ AD*
[2] *NECMETTİN ERBAKAN ÜNİVERSİTESİ MERAM TIP FAKÜLTESİ, PSİKİYATRİ AD*
[3] *NECMETTİN ERBAKAN ÜNİVERSİTESİ MERAM TIP FAKÜLTESİ*

Olgu:

Amaç: Bu olgu Fahr sendromu etiyolojisinde SLE'nin nadir görülen bir neden olması nedeniyle sunulmuştur. Hasta sol tarafında kasılmalar sonrası gelişen güç kaybı ve denge bozukluğu yakınmaları ile acil servise baş vurmuştu. Acil servisteki nörolojik muayenesinde motor defisit gözlenmedi, horizontal ve vertikal bakışlarda hızlı fazı bakış yönünü gösteren nistagmus ,alt ektremitelerde bilateral DTR'lerde artış ve Babinski refleksi pozitifliği ile yürüyüş ataksisi saptandı.

Yöntem: Kraniyal BT'de bazal gangliyonlar, sentrum semiovale ve serebellar subkortikal bölgelerde bilateral kalsifikasyonlar, EEG'de mültipl epileptik odaklar gözlendi. Hastanın serum kalsiyum, fosfor, parathormon, kalsitonin, üre, kreatin, alkalen fosfataz, SGOT, SGPT düzeylerini de içeren temel biyokimyasal ve hematolojik tetkik sonuçları normaldi. ANA, anti dsDNA, anti-sm antikor, anti sm/rnp sonuçları pozitif bulundu.

Sonuç: Beyinde kalsifikasyonlara yol açabilecek öncelikli nedenlerden metabolik , endokrin , toksik , veya enfeksiyoz bir sekonder etiyolojinin saptanmaması ve aile öyküsünde benzer yakınmaları olan bireylerin bulunmaması hastada Fahr sendromunun SLE'ye ikincil olarak gelişmiş olduğunu

düşündürmüştür. Yorum: Olgu literatürde raporlanmış diğer olgular eşliğinde tartışıldı.

EP - 75 İLERİ YAŞTA BİR OFTALMOPLEJİK MİGREN OLGUSU

SEVİM ŞAHİN , VEDAT ATAMAN SERİM

GÜMÜŞHANE DEVLET HASTANESİ

Olgu:

Oftalmoplejik migren (OM) tipik olarak çocukluk çağında başlayan unilateral baş ağrısı ve ataklara eşlik eden, saatler ila günler arasında değişik süreler boyunca devam eden oftalmopleji atakları ile karakterize bir sendromdur. Başlangıç yaşı ortalama 10 yaş olarak bilinen bu sendromun ileri yaşlarda persiste etmesi beklenmemekle beraber literatürde 3 ve 4. Dekadda tanı konulmuş oftalmoplejik migren vakaları mevcuttur. Olgumuz 68 yaşında kadın hasta olup, iki gündür devam eden özellikle sağ göz çevresine lokalize, dayanılmaz şiddette ve zonklayıcı karakterde baş ağrısı ve buna eşlik eden sağ göz kapağında düşme ve çift görme nedeniyle başvurdu. Öyküsünden yaklaşık 40 yıldır hemen hemen haftada iki kez olan şiddetli baş ağrısı atakları, hemen tüm ataklarına eşlik eden ve birkaç saat süren sağ göz kapağında düşme ve çift görme, ışık ve sese tahammülsüzlük, ağrı öncesi 15-20 dakika süren parlak ışıklar ve renkler görme şikayetlerinin olduğu anlaşıldı. Başvuru sırasında nörolojik muayenesinde sağda pupil üstü pitoza ek olarak aşağı ve dışa bakış kısıtlılığı, hafif midriazis ve direkt ve indirekt ışık yanıtında azalma mevcuttu. Beyin ve orbitaya yönelik manyetik rezonans görüntülemelerde hastanın yakınmalarını açıklayacak patoloji saptanmadı. Oftalmoplejik migren kriterlerini sağlayan hastaya 1 mg/kg dan prednizolon tedavisi ve amitriptilin ile migren profilaksisi başlandı. Steroid tedavisinin 3. gününde hastanın sağ pupil çapı ve ışık yanıtı normale döndü ancak çift görmesi ve pitozu hafiflemekle birlikte 6. Ayındaki son kontrolünde de sebat etti. Literatürde ileri yaşta olgu az olduğu gibi nörolojik belirtilerin kalıcı olması nadir olup olgumuz, atipik yaşı ve kalıcı hale gelen oftalmoparezisi nedeniyle literatüre katkı yapacağı düşünülerek sunuma değer görülmüştür.

EP - 76 TROMBOTİK TROMBOSİTOPENİK PURPURA VE GEÇİCİ İSKEMİK ATAK: OLGU

TUĞÇE SALTOĞLU , AYŞE PINAR TİTİZ , SEMRA ÖZTÜRK MUNGAN , ZEYNEP NEŞE ÖZTEKİN

SAĞLIK BİLİMLERİ ÜNİVERSİTESİ ANKARA NUMUNE EĞİTİM VE ARAŞTIRMA HASTANESİ, NÖROLOJİ KLİNİĞİ

Olgu:

Trombotik trombositopenik purpura mikroanjiopatik hemolitik anemiler grubundan, trombositopeni ile seyreden nörolojik bulgular,böbrek yetmezliği ve ateş ile seyreden multisistem bir hastalıktır.Bu hastalıkta hemostazda görev alan wonvillebrand faktörü parçalayan adamst13 metalloproteinaz eksikliği ile arteriyol,venül ve kapillerde mikroenfarktlar görülür.Nörolojik bulgular başağrısından komaya giden geniş bir yelpazeyi içerir.Bu yazıda izole Tia bulgusu, konuşma bozukluğu ve sağ kolda uyuşma yakınması ile gelen 35 yaşında erkek bir TTP olgusu sunulmuştur.

EP - 77 HOMONİM HEMİANOPSİ İLE PREZENTE OLAN BİR MS ATAĞI

YAĞMUR SİMGE SEVER AKTUNA , ASLI KÖŞKDERELİOĞLU , MUHTEŞEM GEDİZLİOĞLU

SAĞLIK BİLİMLERİ ÜNİVERSİTESİ İZMİR BOZYAKA EĞİTİM VE ARAŞTIRMA HASTANESİ, NÖROLOJİ KLİNİĞİ

Olgu:

GİRİŞ: Görme alanı defektleri multiple sklerozda (MS) karşımıza çıkan oküler tutulumlardan birisidir. Bu görme alanı defektleri çoğunlukla bir optik nörit olayı sırasında görülür. Sağ homonim hemianopi kliniği ile başvuran yüksek doz steroid tedavisine yanıt vermeyen ve geç dönemde uygulanan plazmaferez tedavisi ile tam düzelme izlediğimiz MS tanılı olguyu sunmak istedik.

OLGU: 43 yaşında kadın hasta 2 aydır sağ tarafını görememe, dengesizlik şikayetleri ile başvurdu. Yirmi beş yıldır multipl skleroz tanısı olan ve interferon beta 1-b ile tedavi edilen hastanın nörolojik muayenesinde, ataksik yürüyüş, sol hemiparezi, dört yanlı derin duyuda azalma ve sol hemihipoestezi şeklinde sekel bulgular dışında yeni gelişen sağ homonim hemianopsi ve görme keskinliğinde azalma izlendi. Kranial MR görüntülemesinde supratentoryel kronik nitelikte demiyelinizan plakları mevcuttu. Kontrast tutan patoloji ve iskemik lezyon saptanmadı. Görme alanı ile saptanan sağ homonim hemianopsi iskemik inme dışlandıktan sonra demiyelinizan atakla ilişkilendirildi. Hastaya yüksek doz intravenöz metilprednizolon tedavisi 10 gün süreyle uygulandı. Tedavi sonrası kontrol görme alanında düzelme gözlenmemesi üzerine hastaya yedi kür plazmaferez tedavi uygulandı. Plazmaferez tedavisi sonrası yapılan görme alanında hastanın sağ homonim hemianopsinin düzeldiği tespit edildi. TARTIŞMA: Multipl sklerozda izlenen homonim hemianopi çoğunlukla retrokiazmatik lezyonlara bağlıdır. Optik nörit olguları yanı sıra tümefaktif MS'te kortikal yerleşimli büyük lezyona bağlı homonim hemianopsi gelişebilir. Hemianopik görme alanı defektleri varlığında, intrakraniyal patolojiler açısından ileri inceleme yapılması şarttır. Bilateral optik nörit homonim hemianopi ayırıcı tanısında yer almalıdır. Yüksek doz kortikosteroid tedaviye yanıt vermeyen, görme keskinliği belirgin azalmış hastalarda, plazmaferez geç dönemde dahi tedavi seçeneği olarak düşünülmelidir.

EP - 78 GBS:FARİNGEAL-BRAKİYEL-SERVİKAL VARYANT

BURAK ZAN , ÖZGÜL OCAK

ÇANAKKALE ONSEKİZ MART ÜNİVERSİTESİ

Olgu:

Amaç GBS(Guillian-Barre sendromu) faringeal-servikal-brakiyel varyantı;hızlı ilerleyici orofaringeal ve servikobrakiyel kaslarda zayflığa üst ektremitede arefleksinin eşlik ettiği tablodur.Klasik GBS sendromunun aksine alt ekstremitede motor kuvvetler korunur.Nöronal gangliosidelere karşı oluşturulan anti-GT1a,anti GQ1b yapısındaki antikorlar akut motor aksonal nöropatiden sorumludur.Bu vakayı nadir rastlanan nöroimmünolojik bir sendromu bildirmek amacıyla sunduk. Yöntem Bilinen diyabetus mellitus ve kalp yetmezliği öyküsü olan 70 yaşında erkek hasta son 3 gündür artış gösteren fasiyel dipleji, yutma güçlüğü,boyun hareketlerinde kısıtlılık,üst ekstremitenin

proksimal kaslarında zayıflık nedeniyle tarafımıza sevk edildi.Aşılanma,diyare ve USYE öyküsü yoktu. Aspirasyon pnömonisi olan ve oksijen altında satürasyonları düşük seyreden hasta entübe edildi. Beyin ve Servikal MR, B12, folat, KCFT ve BFT patolojik bulgu gözlenmedi.Lyme serolojisi negatif olarak sonuçlandı. LP tetkiki sonrası BOS protein:640, hücre sayımı:2 olarak saptandı.Repetitif EMG tetkiki sonrası anlamlı dekrement yanıt elde edilmedi. Sinir iletim çalışmasında üst ekstremitede düşük BKAP izlenirken alt ekstremite BKAP ve DSAP normaldi. Mevcut klinik ve labaratuvar bulgular nedeniyle hasta GBS varyantı olarak değerlendirilip 5 günlük plazmaferez tedavisine başlandı. Takibinin 12. gününde ekstübe edildi.Takibinin 1. ayının sonunda üst ekstremite motor kuvvetlerinde belirgin düzelme, fasiyel güçsüzlükte hafif düzelme gözlendi.

Sonuç GBS periferik sinirleri hızlı ilerleyici etkileyen bir hastalıktır.Klasik GBS iyi bilinse de oftalmopleji, ataksi, kraniyel tutulum gibi farklı klinikler bulgular gösterebilir. Bu tür hastalarda polinöropati olabileceği akılda tutulmalı emg ve klinik birlikte değerlendirilmelidir.Yoğun bakım takibi bu hastalarda önemlidir.Tedavi kararı verilirken hastanın ek kardiyak durumu, enfeksiyöz tablosu ve ek hastalık öyküleri dikkatle değerlendirilmelidir.

EP - 79 PROGRESİF GÖRME KAYBI İLE TANI ALAN ORBİTA KAVERNÖZ HEMANJİOMU

ZEYNEP ÖZÖZEN AYAS [1], SERDAR ERCAN [2], GÜLGÜN UNCU [1], AYHAN DEMİR [1]

[1] ESKİŞEHİR ŞEHİR HASTANESİ, NÖROLOJİ BÖLÜMÜ
[2] ESKİŞEHİR ŞEHİR HASTANESİ, BEYİN VE SİNİR CERRAHİSİ BÖLÜMÜ

Olgu:

Progresif Görme Kaybı ile Tanı Alan Orbita Kavernöz Hemanjiomu Orbita kavernöz hemanjiomları genellikle kadınlarda 30-50 yaş arasında görülebilen, tek taraflı benign orbita tümörleridir. Kitle etkisi nedeniyle ağrısız proptozis, görme kaybı, diplopi gibi semptomlarına neden olabilmektedir. Asemptomatik vakalar klinik ve radyolojik olarak takip edilmektedir. Bu yazıda, sol gözde progresif görme kaybı ile başvuran orbita kavernöz hemajiomlu hasta sunulmuştur. Olgu Sunumu: 58 yaşında kadın hasta son 6 aydır giderek artan sol gözde görme bozukluğu şikayetiyle nöroloji polikliniğine başvurdu. Bilinen hipertansiyonu olan hastanın nörolojik muayenesinde sol gözde görme kaybı saptandı. Rutin laboratuvar sonuçlarında anormallik saptanmadı. Beyin MRG'de sol orbitada intrakonal alanda superior rektus kası ile optik sinir arasında 7x8mm boyutunda T1A hipointens, T2A seansında hiperintens, erken dönemde yamalı geç dönemde homojen kontrastlanma gösteren kavernöz hemanjiom ile uyumlu solid lezyon saptandı. Hastaya beyin cerrahisi tarafından gama-knife tedavisine yönlendirildi. Tartışma: Orbital kavernöz hemanjiomun karakteristik MRG bulguları; T1A sekanslarda ekstraokuler kaslara göre izointens ve orbital yağ dokuya oranla hipointens, T2A ekstraoküler kaslara göre hiperintens görünüm ve kontrast maddeyi takiben erken alınan kesitlerde yamalı tarzda kontrastlanma izlenirken, geç dönemde yoğun homojen kontraslanmasıdır. Orbita venöz hemanjiomları, ağrısız progresif proptozis, görme kaybı, diplopi ile gelen hastalarda akla gelmesi gereken orbital lezyonlardır.

EP - 80 SJÖRGEN SENDROMU'NUN NADİR BİR NÖROLOJİK TABLOSU: İZOLE ARKA KORDON TUTULUMU

MELTEM İNCİ , ARMAN ÇAKAR , HACER DURMUŞ TEKÇE , FATMA YEŞİM PARMAN

İSTANBUL ÜNİVERSİTESİ İSTANBUL TIP FAKÜLTESİ NÖROLOJİ AD, NÖROMUSKÜLER HASTALIKLAR BİRİMİ

Olgu:

GİRİŞ Sjögren Sendromu dış salgı bezlerin mononükleer infiltrasyonu ile karakterize otoimmün bir hastalıktır. Hastalık, ekzokrin sistem haricinde doku ve organları da etkileyebilmektedir. Nörolojik tutulum, literatürde hastaların %15-20'sinde izlenmektedir. Periferik sinir siteminde sıklıkla arka kök ganglioniti ve ince lif nöropatisine neden olan hastalıkta multikranyal nöropati, akut transvers miyelit, miyeloradikülit gibi klinik tablolar da görülebilir. Sjögren Sendromu'nda spinal kord tutulumunun, uzun segment ve medulla spinalis'te ekspansiyona yol açan, kontrast tutulumu yapan lezyonlara neden olduğu bilinmektedir.

OLGU Yetmiş bir yaşında kadın hasta, 5 aydır olan ellerde, ayaklarda uyuşukluk, 3 aydır olan dengesizlik yakınmalarıyla başvurdu. Hastanın 2 yıldır ağız, göz kuruluğu yakınması vardı. Nörolojik muayenesinde kas gücü tamdı. Uzun eldiven-çorap tarzında hipoestezi, hipoaljezisi mevcuttu. Vibrasyon hissi üst ve alt ekstremitelerde belirgin azalmıştı. Pozisyon duyusu ekstremitelerin distallerinde bozulmuştu. Sol triceps refleksi hipoaktifti, diğer derin tendon refleksleri alınamadı. Romberg bulgusu pozitifti. Ataksik yürüyordu. Hastanın EMG incelemesi normaldi. 3 Tesla kranyal, spinal MR incelemelerinde özellik saptanmadı. SEP incelemesinde iki yanlı kalın duysal liflerin ve spinal arka kordonla taşınan duysal iletide yaygın, simetrik aksama izlendi. Beyin-omurilik sıvısı (BOS) total proteini 54 mg/dL (14-45) saptandı. Anti-SS-A, ANA, Anti-ds DNA (328 IU/mL) pozitif saptandı. Dudak biyopsisi Sjögren Sendromu'yla uyumlu bulundu. Hasta Sjögren Sendromu'na ikincil arka kordon tutulumu olarak değerlendirildi. Beş gün boyunca 0,4 gr/kg/gün dozunda intravenöz immünglobulin (IVIG) ve kortikosteroid tedavisi başlandı, hastanın bu tedaviden belirgin fayda gördüğü izlendi.

SONUÇ Sjögren Sendromu nadiren miyelite neden olsa da olgumuzdaki gibi izole arka kordon tutulumu literatürde bildirilmemiştir. Sjögren Sendromu'nun olgumuzda olduğu gibi güncel görüntüleme yöntemleriyle saptanamayan arka kordon lezyonu yapabileceği akılda tutulmalıdır.

EP - 81 MULTİPLE KRANYAL SİNİR TUTULUMU İLE PRESENTE OLAN KLL OLGUSU

HANİFE KÜÇÜKYILDIZ , FİGEN GÖKÇAY , NEŞE ÇELEBİSOY

EGE ÜNİVERSİTESİ TIP FAKÜLTESİ,NÖROLOJİ AD

Olgu:

Multiple kranyal sinir tutulumu ile gelen hastalara tanısal yaklaşım oldukça kapsamlıdır. Kliniğimizde multiple kranial sinir tutulumu ile başvuran bir olgumuzu sunuyoruz

Olgu : 46 yaşında bilinen DM olan erkek hasta ,3 ay önce sol kulakta ağrılı veziküler lezyonlar +, işitme kaybı , baş dönmesi-dengesizlik ,solda periferik tipte fasial paraliz ile KBB kliniğinde Ramsay Hunt Sendromu tanısı almış,

asiklovir kullanmış . Polikliniğimize son 10 gündür sağ gözde daha belirgin olan her iki gözde bulanık görme şikayeti ile başvurdu. Muayenesinde ; IR sağda azalmış , vizyon sağda 0,8 , solda 0,9 , göz dibinde bilateral optik disk sınırları silik , ödemli görünümde , görme alanında bilateral konsantrik daralması olduğu görüldü.Hastada geçirilmiş Ramsay Hunt Sendromuna sekonder solda 7. Ve 8. kranial sinir tutulumu ve yeni gelişen bilateral optik sinir etkilenimi mevcuttu. Kontrastlı kranyal MRG , MRG venografisi normaldi, LP yapıldı , BOS açılış basıncı normal sınırlardaydı , protein yüksekliği dışında(66) ek patoloji saptanmadı.BOS flowsitometrisinde atipik T hücreleri tespit edildi, sitolojik incelemesinde çok sayıda küçük lenfosit morfolojisi ile uyumlu hücreler olduğu görüldü. Hasta hematoloji bölümüne danışıldı , kronik lenfositer lösemi olarak değerlendirildi , ileri tetkik ve tedavisi planlandı. Olgumuzu multiple kraniyal sinir tutulumlarında etiyolojik yaklaşımda flowsitometrenin önemini vurgulamak için sunmayı uygun bulduk.

EP - 82 GÖRME KAYBI AYIRICI TANISINDA ATİPİK BİR NEDEN OLARAK NÖRORETİNİT; OLGU SUNUMU

FAZİLET KARADEMİR [1], ŞENAY AŞIK NACAROĞLU [2], ELİF SÖYLEMEZ [1], NİLÜFER KALE İÇEN [1]

[1] BAĞCILAR EĞİTİM VE ARAŞTIRMA HASTANESİ, NÖROLOJİ KLİNİĞİ
[2] BAĞCILAR EĞİTİM VE ARAŞTIRMA HASTANESİ, GÖZ HASTALIKLARI KLİNİĞİ

Olgu:

Amaç: Görme kaybı etyolojisi çok geniş bir hastalık spektrumunu içermektedir. Genç hastalarda sıklıkla tipik optik nörit klasik görme kaybı olmakla beraber atipik klinik özellikler hastalarda sorgulanarak ayırıcı tanılar dışlanmalıdır. Özellikle infeksiyöz süreçler (nöroretinit) antibioterapi ile kliniğinin tam olarak düzelebildiği bir hastalık grubu olup, ivedilikle doğru tanı ve tedavi gerekmektedir. Olgu sunumu: Bu vaka ile görme kaybı şikayeti ile başvurup nöroretinit tanı alan bir hastaya tanı ve tedavi yaklaşımları tartışılmaktadır.

Olgu Sunumu: 54 yaşında erkek hasta 4 gün önce ani gelişen ağrısız sağ gözde görme kaybı nedeni ile nöroloji polikliniğine başvurdu. Hastanın nörolojik muayenesinde, 1 metreden parmak sayamadığı gözlendi. Göz dibi muayenesinde sağ gözde ödem, makulada yıldız görünümü ve retinal hemoraji saptandı. Kontrastlı Beyin ve Orbita MR normal bulundu. Kedi ile temas öyküsü bulunan hastadan kanda ve göz ön kamarasından Bartonella henselae IgG/IgM antikorları gönderildi. Hastaya doksisiklin, gentamisin ve seftriakson başlandı. Antibiotik tedavisinden bir hafta sonra 1 mg / kg steroid tedavisi başlandı. Tedavi sonrası kontrolünde, optik diskinde ödem ve eleve alanın azaldığı, sağ gözünde vizyonda kısmi düzelme geliştiği görüldü (VA OD 0.1, OS 1).

Tartışma: Görme kayıpları hastaların yaşam kalitesini etkileyerek dizabiliteye neden olmaktadır. Hastalarda geniş hastalık spektrumları (idiopatik ON, MS, NMO, İskemik ON, toksik ve infeksiyöz) değerlendirmek ve doğru tanı ile hastalığa uygun tedavi başlamak morbiditeyi azaltacaktır. Özellikle infeksiyöz süreçler atipik olgularda göz önünde tutulmalıdır.

EP - 83 DEMİYELİNİZAN HASTALIĞI TAKLİT EDEN NÖROFİBROMATOZİS OLGUSU

HASAN BAYSAL , MEHMET FATİH YETKİN , MERAL MİRZA

ERCİYES ÜNİVERSİTESİ TIP FAKÜLTESİ, NÖROLOJİ AD

Olgu:

Giriş: En sık görülen nörokutanöz hastalık olan nörofibromatozis (nf-1) tip 1 otozomal dominant geçişli olup görülme sıklığı 1/3000-1/4000 olarak bildirilmektedir. Nf-1 pek çok sistemi etkileyebilen bir hastalık olduğundan bulguları değişkenlik göstermektedir. Hastanın ilk başvuru sebebi nörolojik semptomlar olabilir.

Olgu: 19 yaşında kadın hasta 2 yıldır ara ara olan baş dönmesi ve son 6 aydır olan görme bulanıklığı yakınması ile başvurdu. Hastanın özgeçmişinde 2 yıl önce benzer şekilde 1 gün süreli baş dönmesi ataklarının olduğu kendiliğinden geçtiği öğrenildi. Son 6 aydır görme bulanıklığı da eşlik ediyormuş. Başka bir merkezde değerlendirilen hasta demiyelinizan hastalık ön tanısı ile tarafımıza yönlendirildi. Hastanın mr görüntülerinde her iki talamus medialinde, her iki parahipokampal girusta sağda daha belirgin olmak üzere t2 hiperintensite ; vermis orta kesimde 10x15 mm, superior serebellar pedinkül düzeyinde pons sol yarısı lateralinde 8x10 mm boyutta t2 sinyal artışları izlendi.Hastanın cilt muayenesinde cafe au lait lekelerini düşündürür kahverengi lezyonlar ve sağ omuz ortasında 1 adet nörofibrom izlenmesi üzerine nörofibromatozis ön tanısı düşünüldü.Hastanın göz muayenesinde iriste yaygın lisch nodülleri izlendi. Hastadan genetik inceleme amaçlı kan tetkiki gönderildi. Tartışma-Sonuç: Nf, demiyelinizan hastalıkların ayırıcı tansında düşünülmesi gereken nadir bir hastalıktır. Nf'li hastaların beyin mrg incelemesinde optik gliomlar,serebral astrositomlar,bazal ganglionlar,beyin sapı ,talamus ve subkortikal beyaz cevherde hiperintens lezyonlar izlenebilir. Atipik beyin mr lezyonları olan hastalarda ayırıcı tanıda nörokutanöz sendromlar akılda tutulmalıdır. Hastaların ilk başvuru sebebi nörolojik semptom olabilir. Detaylı nörolojik muayene ile birlikte fizik muayenede cilt lezyonları ve nörofibromların izlenmesi tanı açısından yol göstericidir.

EP - 84 BİR OLGU EŞLİĞİNDE LAFORA HASTALIĞININ GÖZDEN GEÇİRİLMESİ

DAMLA ERİMHAN , ZEYNEP NEŞE ÖZTEKİN , HAVA ÖZLEM DEDE , YEŞİM SÜCÜLLÜ KARADAĞ , İLDEM GARANTİ

SAĞLIK BİLİMLERİ ÜNİVERSİTESİ ANKARA NUMUNE EĞİTİM VE ARAŞTIRMA HASTANESİ, NÖROLOJİ KLİNİĞİ

Olgu:

Lafora hastalığı progresif miyoklonik epilepsiler grubunda yer alan otozomal resesif kalıtılan bir hastalıktır. Vizüel nöbetler ile başlar , absans ve jenaralize tonik klonik nöbetler , asimetrik aritmik progresif kötüleşen istirahat ve aksiyon miyoklonusları ile seyreder. EEG'de çoklu diken dalga deşarjları görülür. Beyin karaciğer cilt ve ter bezlerinde bazofilik inklüzyon cisimcikleri görülmesi ile tanı konulur. En sık EPM2A ve EPM2B gen mutasyonları saptanır. Tedavisinde nöbetler valproat ve benzodiazapinler , genellikle klonezapam pirasetam gibi antimiyoklonik ilaçlar kullanılır. Tanı konulmasından sonra yaklaşık 10 yıl içerisinde ölümle sonuçlanan kötü seyirli bir hastalıktır. Bu yazıda birçok kez status epileptikus tablosu ile yoğun bakım yatışı olan bir

olgu üzerinden Lafora Hastalığı elektrofizyoloji ve patolojik bulgular üzerinden paylaşılmıştır.

EP - 85 BİLATERAL ALTNCI VE SAĞDA YEDİNCİ KRANİAL SİNİR TUTULUMU İLE PREZENTE OLAN KARSİNOMATÖZ MENENJİT OLGUSU

LEYLİ CAN AYNAL , BİLGE GÖNENLİ KOÇER , SELİM SELÇUK ÇOMOĞLU

ANKARA DIŞKAPI YILDIRIM BEYAZIT EĞİTİM VE ARAŞTIRMA HASTANESİ, NÖROLOJİ KLİNİĞİ

Olgu:

Bir yıl once meme ca tanısı almış olan 45 yaşında kadın hasta bilateral 6. Ve sağ 7. Kranial sinir paralizisi nenediyle başvurdu. Eşlik eden başka nörolojik bulgu yoktu. fundus doğal olarak izlendi. Bir ay önce dış merkezde yapılan kontrastsız beyin mrgde metastaz izlenmedi. Etylojik araştırma için kontrastlı orbita + beyin mr ve mr venografi yapildi. Karsinomatöz menenjit düşünülerek lomber ponksiyon yapldı. Görüntüleme: orbita mr ve mr venografi normal kontrastlı beyin mr : yaygın letomeningeal kontrastlanma ,karsinomatoz menenjitle uyumlu bulundu. Bos biyokimya : protein : 42, glikoz :41, klor :114 potasyum :2.67 hücre sayımı :10 lökosit 210 eritrosit bos sitoloji : yaymalarda kanamalı zeminde izole hücreler halinde büyük yuvarlak nükleuslu, belirgin nükleollü, geniş sitoplazmalı atipik epitelyal hücreler izlendi. Seyrek tümör hücresinde mitotik figürler mevcuttur.bulgular klinik olarak bildirilen meme karsinomu metastazı yönünde düşündürmüştür. Sonuç: meme ca tanılı hastaya klinik ,görüntüleme ve bos sitoloji sonuçları ile karsinomatöz menenjit tanısı konulmuş hasta intratekal kemoterapi plan ile onkoloji bölümünce devir alınmıştır. Bu olguda karsinomatöz menenjit tablosunun izole kranial sinir bulguları ile karşımıza çıkabileceği . Tanıda mrg yanısıra bos sitolojisinin de öneminin vurgulanması amaçlanmıştır.

EP - 86 İNFLAMATUAR SEREBRAL AMİLOİD ANJİYOPATİ: OLGU SUNUMU

BETÜL ÇEVİK [1], ERKAN GÖKÇE [2], DÜRDANE BEKAR AKSOY [1], ORHAN SÜMBÜL [1], SEMİHA KURT [1]

[1] TOKAT GAZİOSMANPAŞA ÜNİVERSİTESİ TIP FAKÜLTESİ, NÖROLOJİ AD
[2] TOKAT GAZİOSMANPAŞA ÜNİVERSİTESİ TIP FAKÜLTESİ, RADYOLOJİ AD

Olgu:

GİRİŞ: İnflamatuar serebral amiloid anjiopati (İ-SAA), serebral amiloid anjiopatide (SAA) izlenen beyin ve leptomeninkslerdeki β-amiloid vasküler depozitlerine inflamatuar yanıtla karakterize nadir bir durumdur. Kesin tanısı histopatolojik olarak konulur. İ-SAA'nın transmural vaskülitik süreç (A-beta ilişkili anjitis) ve perivasküler inflamatuar hücre infiltrasyonu (SAA-ilişkili inflamasyon) olmak üzere iki alt-tipi vardır.

OLGU: 66 yaşında kadın hasta, birbuçuk aydır olan ve giderek artan başağrısı, bilinç bozukluğu, kol ve bacaklarda güçsüzlük şikayetleriyle kliniğimize sevk edildi. Astım öyküsü olan hastanın nörolojik muayenesinde bilinci uykuya meyilli, sözel uyaranla gözlerini açıyordu. Ağrılı uyarana inler tarzda verbal cevabı olan hastanın, ekstremite cevabı yoktu. DTR'leri hipoaktifti. Plantar yanıtları abolikdi. Glaskow-koma-skalası (E3M1V2)idi. Beyin manyetik rezonans görüntülemede (MRG) supratentoriyal beyaz cevherde, kortikosubkortikal alanlarda, T2A serilerde hiperintens, T1A serilerde hipointens, eSWAN serilerinde hemosiderin kalıntılarına ait hipointensiteler bulunan bazıları lineer, bazıları yuvarlak, bazıları ise ovoid karakterde lezyonlar ve solda bazal ganglionlar-insüler korteks komşuluğunda 21 mm'lik subakut hematom izlendi. Lezyonların bazılarında periferal, bazılarında lineer leptomeninksler boyunca ve bazılarında da nodüler tarzda yoğun kontrastlanmalar görüldü. Diffüzyon kısıtlaması ve perfüzyon artışı saptanmadı. MRG-spektroskopide maligniteyi düşündürür bulgu izlenmedi. MR-anjiografide anormallik saptanmadı. Auriel ve ark.'in klinikoradyolojik tanı kriterlerine göre muhtemel İ-SAA tanısı konan hastaya beyin biyopsisi planlandı; yaptırılamadı. Bunun üzerine 1000 mg/gün intravenöz pulse metilprednizolon ve sonrasında 1 mg/kg/gün oral prednizolon verildi. Azotiopürin tedavisi başlandı. Takibinde bilinci açılan, anlamsız cümle çıkarmaya başlayan hasta, ağrılı uyarana fleksiyon cevabı vermeye başladı. Glaskow-koma-skalası (E4M3V4)oldu.

TARTIŞMA: İleri yaşta başlayan subakut kognitif bozukluk ve diğer nörolojik defisitleri olan hastalarda, SAA için destekleyici beyin-MRG'si varsa İ-SAA tanısı akla getirilmelidir. Çünkü klasik SAA'dan farklı olarak İ-SAA çoğunlukla immünsupresif tedaviye cevap vermektedir.

EP - 87 SPONTAN İNTRAKRANİAL HİPOTANSİYON: OLGU SUNUMU

NURAY BİLGE , HASAN KARAMAN , RECEP YEVGİ , MEHMET NURİ KOÇAK

ATATÜRK ÜNİVERSİTESİ TIP FAKÜLTESİ, NÖROLOJİ AD

Olgu:

Giriş: Spontan intrakranial hipotansiyon, beyin omurilik sıvısının(BOS), travma veya lomber ponksiyon öyküsü olmayan hastalarda spontan kaçağına bağlı olarak ortaya çıkan, ortostatik baş ağrısı ve düşük BOS basıncı ile karakterize nadir görülen bir sendromdur. Ortastatik baş ağrısı, boyun ağrısı ve sertliği, fotofobi ve mide bulantısı, tinnitus ve hipoakuzi, diplopi sıklıkla mevcuttur. Kranyal MRG de dural kontrastlanma, venöz sinüslerde genişleme, ventriküllerde daralma, serebellar herniasyon, subdural sıvı koleksiyonu yaygın bulgulardır. Tedavi yöntemleri arasında öncelikle yatak istirahati, sıvı replasmanı, kafein, teofilin ve non-steroid antienflamatuvar ilaçlar kullanılmaktadır. Baş ağrısı genellikle analjezik tedaviye dirençlidir. Özellikle tedaviye dirençli olgularda girişimsel olarak epidural kan yaması tedavisi önerilmektedir ve nadiren cerrahi yapılmaktadır.

Olgu: 32 yaşında erkek hasta üst solunum yolu enfeksiyonu nedeni ile yoğun öksürükten saatler sonra başlayan boyun ve sırt ağrısı, başdönmesi şikayetleri olmuş. Öksürük sonrası yaklaşık 24.saatte hastada yatınca düzelen ancak ayağa kalkınca ve oturunca başlayan, bulantının eşlik ettiği bilateral oksipital, parietal ve temporal bölgelerde belirgin, zonklayıcı ve patlayıcı özellikte, ağrı kesicilere yanıtsız baş ağrıları başlamış. Hasta kliniğimize İntrakranial hipotansiyon ön tanısı ile yatırıldı. Bilinen sistemik hastalık ve herhangi bir spinal girişim öyküsü yoktu. Nörolojik muayenesi normaldi. Hastaya yatak istirahatı, 3000 cc i.v %0,9'luk serum fizyolojik, teofilin, parasetamol+kafein tedavisi başlandı. Kontrastlı kranyal MRG de dural kontrastlanma, venöz sinüslerde genişleme ve daralmış lateral ventriküller saptandı.Yatışının 1.haftasında taburcu edilen hasta 2 hafta içinde başağrısı rahatladı. Bağ dokusu hastalıklarına yönelik

yapılan tetkiklerde özellik saptanmadı.

Sonuç: SİH olgumuzda olduğu gibi çoğu vaka yatak istirahati ve sıvı replasmanı ile düzelebilmekte, epidural kan yaması ve cerrahi prosedürlere ihtiyaç duyulmamaktadır.

EP - 88 BAŞ AĞRISINDA KIRMIZI BAYRAKLAR: İLERİ YAŞ, ANİ, ŞİDDETLİ BAŞLANGIÇ ENFEKSİYONA SEKONDER GELİŞEN SEREBRAL VENÖZ TROMBOZ: BİR OLGU

NESLİHAN EŞKUT , YAPRAK ÖZÜM ÜNSAL , DİLEK TOP KARTI , ÖZGE YILMAZ KÜSBECİ , MUHTEŞEM GEDİZLİOĞLU

SAĞLIK BİLİMLERİ ÜNİVERSİTESİ İZMİR BOZYAKA EĞİTİM VE ARAŞTIRMA HASTANESİ, NÖROLOJİ KLİNİĞİ

Olgu:

Giriş: Baş ağrısı nöroloji pratiğinde en sık karşılaşılan semptomlardandır. Değerlendirilirken başlangıç zamanı, şiddeti, eşlik eden bulgular dikkatle değerlendirilmelidir. İleri yaş, ani başlangıç, ağrının şiddetli olması baş ağrısında kırmızı bayrak belirtiler olup sekonder baş ağrısı açısından araştırılmalıdır. Bu yazıda kırmızı bayrak belirtiler saptanarak tetkik edilerek serebralvenöztromboz saptanan bir olgu sunulmuştur.

Olgu: 67 yaşında kadın hasta5 gün önce ani başlayan, şiddeti artan sağ yarım baş ağrısı nedeniyle değerlendirildi, nörolojik muayenesi normal, vitalleri stabildi. İleri inceleme amaçlı kliniğe yatırıldıktan 3 saat sonra sağda kemozis, pitozis, propitozis ile yukarı, yukarı içe, yukarı dışa, dışa bakış kısıtlılığı saptandı. Kontrastlı Kranial MR, MR venografi,Orbita MR tetkiklerinde sağda kavenöz ve süperioroftalmikventrombozu ile uyumlu bu bulgulara eşlik eden sfenoid sinüs sağ yarısında ve kafa tabanı boyunca kas planlarında, meningeal yüzeylerde enfeksiyöz-inflamatuar bulgular izlendi. Takibinde ateş yüksekliği gelişen, sedim ve CRP yüksekliği saptanan olguda sinüzite sekonder akut kavernöz ve süperioroftalmikventrombozu tanısıyla antikoagulan ve antibiyoterapi başlandı. Düşük molekül ağırlıklı heparin 2x0,8ü, seftriakson 2x1gr ve amfoterisin B 1x400mg uygulandı. Tedavinin 5. günü şikayet ve bulgularında azalma oldu. Patoloji sonucuyla Amfoterisin B kesildi. Seftriakson ve DMAH tedavisine 1 ay devam edildi. 2. Ay kontrolünde muayenesi normaldi.

Sonuç: Enfeksiyonlar, ileri yaşta sekonder baş ağrısı nedenlerindendir. Uygun tedavi ile takip edilmeyen sinüzit intrakranial ve ekstrakranial komplikasyonlara yol açabilir. Orbitalsellulit kavernöz sinüs trombozu, görme kaybı, hatta ölümle sonuçlanabilir. İleri yaşta ani ve şiddetli baş ağrısı semptomları ile tetkik edilen hastamız tanı ve başarılı takip sürecinin paylaşılması için sunulmaya değer bulunmuştur.

EP - 89 MANYETİK REZONANS GÖRÜNTÜLEME İLE TANI KONAN CHARCOT-MARİE-TOOTH TİP-1A OLGUSU

DİLEK TOP KARTI , YAĞMUR SİMGE SEVER AKTUNA , NESLİHAN EŞKUT , PINAR ORTAN

SAĞLIK BİLİMLERİ ÜNİVERSİTESİ, İZMİR BOZYAKA EĞİTİM ARAŞTIRMA HASTANESİ, NÖROLOJİ KLİNİĞİ

Olgu:

GİRİŞ: Charcot-Marie-Tooth (CMT) klinik ve genetik olarak heterojen kalıtsal bir nöropatidir. Tip 1A en yaygın görülen formudur. CMT 1A peroneal grupta başlayan distal ekstremite kaslarının ilerleyici güçsüzlüğü ve atrofisi, hafif distal duyusal kayıp, azalmış derin tendon refleksleri ve yavaş sinir iletim hızı ile karakterizedir. Spinal sinir kökü hipertrofisi manyetik rezonans görüntülerinde (MRG) saptanan, CMT 1Anın belirgin radyolojik işaretidir ancak genellikle göz ardı edilir. Tanı sıklıkla biyopsi ve genetik testlere dayanır.

OLGU: 30 yaşında kadın hasta 5 yıldır olan giderek artan kol ve bacaklarda güçsüzlük ve yürürken zorlanma yakınması ile polikliniğimize başvurdu. Özgeçmişinde özelllik yoktu. Soygeçmişinde abla, kuzen ve halasında da benzer yakınmaların olduğu öğrenildi. Nörolojik muayenesinde kas gücü bilateral üst ekstremitede 4/5, alt ekstremite proksimalinde 4-/5, distallerde 2/5 idi. Derin tendon refleksleri dört yanlı hipoaktifti, duyu muayenesinde; eldiven çorap duyu kusuru saptandı. Rutin kan tetkikleri normaldi. Enfeksiyoz markerlar negatifti, immonolojik parametreler olağan sınırlardaydı. Yapılan EMG'de yaygın simetrik sensorimotor demyelinizan periferik nöropati saptandı. Hastanın yapılan Lomber MRG'de L1-2 düzeyinden itibaren sakral bölgeye kadar uzanım gösteren kauda equina liflerinde ve lumbosakral sinir kök ve liflerinde belirgin hipertrofi ve kontrastlı kesitlerde hipertrofik sinir kök ve liflerinde yer yer minimal kontrastlanma saptandı. Polinöropatisi olan hastada aile öyküsü ve MRG bulgularıyla ayırcı tanıda Charcot-Marie Tooth düşünüldü. Genetik analizde PMP22 geninin tüm ekzonları ek olarak TEKT3 ve COX10 genlerini de içeren heterozigot duplikasyon saptandı.

SONUÇ: Spinal sinir kökü hipertrofisi CMT hastalığında değerli bir MR bulgusudur. Ailesel PNP olgularında ayırıcı tanıda akılda tutulması faydalı olacağı kanısındayız.

EP - 90 SEKONDER BAŞ AĞRISI NEDENLERİ: TEMPORAL ARTERİT OLGU SUNUMU

EMİNE AVCI HÜSEYİNOĞLU , FATMA GÜLHAN ŞAHBAZ , BANU ÖZEN BARUT

KARTAL DR. LÜTFİ KIRDAR EĞİTİM VE ARAŞTIRMA HASTANESİ

Olgu:

Baş ağrıları nöroloji pratiğinde sık karşılaşılan sorunlardandır .Baş ağrılarının %90'ı primer baş ağrısı ,%10'u sekonder ağrılardır.Özellikle ağrının 50 yaş üstünde başlaması ,nörolojik semptom veya bulguların eşlik etmesi sekonder kaynaklı bağ ağrısını düşündürmelidir.

Olgu sunumu; 73 yaşında kadın hasta, bir ay önce şakaklarda başlayan ,zonklayıcı tarzda,bulantı-kusmanın eşlik etmediği,uykudan uyandıran baş ağrısı şikayetiyle başvurdu. Ağrısı 4-5 saatte pik yapıyor,çene ve kulaklara vuruyordu. Baş ağrısına fonofobi eşlik ettiği,ağrı kesiciyle şiddeti azaldığı ,tamamen geçmediği öğrenildi.Özgeçmişinde hipertansiyon, diyabet hikayesi mevcuttu.Soygeçmişinde anne-babasında hipertansiyon dışında hastalık öyküsü yoktu.1 ay önce İngiltere ve Ukrayna'ya seyahat öyküsü mevcuttu.Hastanın fizik muayenesi normaldi,hastanın bilateral temporal arterlerinde belirginleşme mevcuttu fakat hassasiyet saptanmadı,nabızlar alınıyordu.Ateş: 37,6 C, Nb: 78/dk r, TA: 140/70 mmHg idi.Nörolojik muayenesi normaldi,bilateral fundus doğaldı.Rutin labaratuvar çalışmalarında WBC:14.000 ,CRP:126 mg/L ,sedimentasyon: 90 mm/s olup yüksekdi , vaskülit markerları normaldi. Kraniyal görüntülemeleri normaldi.Takiplerinde ateş yükeliği artan hastaya lomber ponksiyon yapıldı.BOS biyokimyası normaldi,BOS'da enfeksiyöz paramatreleri negatifti.

Çiğnemekle baş ağrısı artan hastanın temporal arter doppler USG'sinde sol temporal arterde intimal kalınlaşma saptandı,akım normaldi.Hastadan temporal arter biyopsisi alındı. Sonuç; temporal arteritle(TA) uyumluydu.

Tartışma ; TA ileri yaşta görülen, sistemik bir vaskülittir. 50 yaşın üzerinde , kadınlarda sıktır.Yeni başlangıçlı başağrısı, temporal arter trasesinde hassasiyet , çenede çiğnemeyle artan ağrı (çene kladikasyosu) temel belirtilerdir.Hastalığın en ciddi komplikasyonu anterior iskemik optik nöropatidir. Bu nedenle tedavinin erken dönemde başlatılması önemlidir.Olgumuzda ileri yaş kadın hastada yeni başlayan başağrısı ,çene kladikasyosu,subfebril ateş ,sedimentasyon yüksekliğinin saptanması nedeniyle temporal arterit düşünülmüş , temporal arter biyopsisiyle tanı doğrulanmıştır. Bu olguyla, atipik başlangıçlı baş ağrılarında kalıcı körlük gibi komplikasyonları olan TA'nın atlanmaması gerektiği vurgulanmaktadır.

EP - 91 WEBINO (WALL-EYED BİLATERAL İNTERNÜKLEER OFTALMOPLEJİ): OLGU SUNUMU

HANDE BALTACI , HALE BATUR ÇAĞLAYAN , EVREN BORAN , ESRA ERKOÇ ATAOĞLU , BİJEN NAZLIEL

GAZİ ÜNİVERSİTESİ TIP FAKÜLTESİ, NÖROLOJİ AD

Olgu:

Giriş: WEBINO (Wall-eyed bilateral internükleer oftalmopleji) 1971de Lubow tarafından adlandırılan, primer bakışta bilateral ekzotropiya, bilateral internükleer oftalmopleji ve konverjans bozukluğu ile karakterizedir. Ek olarak vertikal bakış parezisi, up-beat nistagmus ve skew deviasyon da eşlik edebilir. İnflamatuar, toksik, infeksiyöz, dejeneratif, travmatik, postop ve neoplastik durumlar etyolojiden sorumlu tutulsa da en yaygın iki nedeni serebrovaskuler hastalıklar ve multipl sklerozdur.

Olgu Sunumu: 85 yaşında, bilinen serebrovasküler hastalık öyküsü olmayan kadın hasta, ani başlayan dengesizlik ve çift görme yakınmasıyla kliniğimize başvurdu. Bunun dışında nörolojik şikayeti yoktu. Özgeçmişinde hipertansiyon ve diyabetes mellitus mevcuttu. Nörolojik muayenesinde pupilleri izokorik, ışık refleksi bilateral pozitif, primer pozisyonda sağda belirgin bilateral ekzotropya, sağda belirgin bilateral içe bakış kısıtlılığı, bilateral yukarı bakış kısıtlılığı ve bilateral dışa bakışta dışa vuran nistagmus vardı. Pitoz yoktu. Beyin diffüzyon manyetik rezonans görüntülemesinde orta mezensefalonda ADC'de karşılığ silik olarak seçilen diffüzyon kısıtlaması gösteren lezyon izlendi. Sonuç: WEBINO'nun patofizyolojisi tartışmalı olsa da, bilateral medial longitudinal fasikül hasarının bilateral INO'ya, medial rektus subnükleus (MRSN) hasarının bilateral ekzotropiyaya ve konverjans bozukluğuna yol açtığı düşünülmektedir. WEBINO en sık mezensefalik lezyonların bir sonucu olduğu rapor edilmesine rağmen, sendroma neden olan izole pontin lezyonları bildirilmiştir. MRSN nöronları, MLF ile birlikte pontomezensefalik bileşkede dağınık olarak bulunduğundan, bu bölgedeki bir lezyon her iki yapıyı da etkileyerek WEBINO'ya yol açabilir.

EP - 92 DENTAL GİRİŞİM İLE TETİKLENEN PERİFERİK FASİYAL PARALİZİ

VEDAT ATAMAN SERİM , SEVİM ŞAHİN , SİNAN PASLI

GÜMÜŞHANE DEVLET HASTANESİ

Olgu:

Periferik fasiyal paralizi/Bell's palsy en sık karşılaşılaşılan kranial sinir nöropatilerinden biridir genelde 7. Kranial sinirin dallarını etkileyen travma, enfeksiyon, gebelik, diyabet,enflamasyon, iskemi ve neoplastik infiltrasyon gibi nedenlere bağlı gelişir buna karşın altta yatan durumun dental girişim olduğu vakaların sayısı çok sınırlıdır. Özellikle uzun süren girişimsel işlemler, scaffold kullanımı, lokal anestetik enjeksiyonu veya lokal enfeksiyon durumunda pfp gelişebilmektedir. Bu durum klinik olarak çok farklı şekillerde kendini gösterebilmekte olup dakikalar içinde erken başlangıçlı veya 24 saat sonrasında geç başlangıçlı olabilir buna ek olarak saatler içinde iyileşmenin gerçekleştiği vakalara karşılık kalıcı sekel bırakabilen vakalarda mevcuttur. Genelde fasiyal sinirde oluşan hasarın hafif ve sınırlı olduğu ilk 12 saatte semptomların gerilediği vakalar sıktır, hasarın oranına göre klinik progresyonda değişiklik göstermektedir. Vakamız 21 yaşında kadın hasta olup 1,2.molar köküne ve retromolar alana gerçekleştirilecek işlem öncesi mandibular blok amaçlı regüler dental iğne ile 2% lidocaine beraberinde 1:250.000 epinephrine enjeksiyonu gerçekleştiriliyor. Prosedür boyunca hasta herhangi bir bulgu hissetmiyor; sonunda hastanın gelişen sol taraflı pfpsini fark eden diş hekimi hastayı ile acil servise yönlendiriyor. Hastanın muayenesinde sol yüz yarımında tüm motor fonksiyonların sınırlı olduğu kaşını kaldıramadığı göz kapağını tam kaldıramadığı nazolabial oluklarının asimetrik olduğu, sol dudak yarımında duyu kaybı ve eşlik eden sol dil yarımında tat duyusu kaybı bulunduğu gözlemlendi. Hastanın beyin bt, difüzyon ve kontrastlı beyin MR incelemeleri gerçekleştirildi, ek bir patoloji izlenmedi. Hastanın hastanede bulunduğu süre içinde 4saatte HouseBrackmann skalasında 4seviyesinde başvuran hastanın semptomları 1 seviyesine geriledi. Hastanın bu duruma rağmen uygun medikal tedavisi düzenlendi ve 2haftalık süreç içinde tam iyileşme sağlandı.

EP - 93 PROSTAT KANSERİNE BAĞLI LEPTOMENİNGEAL KARSİNOMATOZİS: OLGU SUNUMU

İLKİN İYİGÜNDOĞDU , SEDA KİBAROĞLU , BERNA ALKAN , ÜLKÜ SİBEL BENLİ

BAŞKENT ÜNİVERSİTESİ TIP FAKÜLTESİ, NÖROLOJİ AD

Olgu:

Giriş: Leptomeningeal karsinomatozis sistemik kanserlerde malign hücrelerin subaraknoid boşluğa yayılımı ya da beyin zarlarının doğrudan infiltrasyonu ile karakterize bir nörolojik komplikasyon olarak tanımlanır .Genellikle hastalığın geç döneminde ortaya çıkmakla birlikte hastalarda sistemik kanserin ilk belirtisi olarak da saptanabilir. Kranial sinir felçleri, baş ağrısı, nöbet, yürüme güçlüğü sık görülen belirtilerdir. Genitoüriner kanserlerde nadir görülür ve literatürde sınırlı birkaç vaka bildirilmiştir.

Olgu: 75 yaşında prostat kanseri ve kemik metastazı öyküsü olan erkek hasta nöroloji polikliniğine 4-5 aydır olan dengesizlik ve sol göz kapağında düşüklük şikayetleri ile başvurdu. Hasta Ocak 2018' de prostat kanseri tanısı

almış, operasyonu takiben androjen blokaj tedavisi kullanmış, kemik metastazları için radyoterapi uygulanmıştı. Özgeçmişinde herediter koagulopati ve geçirilmiş derin ven trombozu öyküsü mevcuttu ve oral antikoagulan tedavi kullanmaktaydı. Hastanın yapılan nörolojik muayenesinde sol gözde pitozu, bilateral vertikal ve asimetrik olarak bilateral horizontal bakış kısıtlılığı mevcut olduğu gözlendi. Hastanın motor muayenesinde defisiti saptanmadı. Ataksisi ve romberg test pozitifliği olduğu izlendi. Beyin manyetik rezonans (MR) görüntülemelerinde diffüz serebellar , serebral atrofi , bilateral periventriküler iskemik gliotik değişiklikler ile sfenoid sinuste suprasellar sisterne uzanan metastatik olduğu düşünülen lezyon ile birlikte spinal MR görüntülemelerinde tetkike dahil kemik yapılarda yaygın sklerotik metastazla uyumlu olduğu düşünülen lezyonlar mevcuttu. Hastaya lumbal ponksiyon yapıldı. BOS açılış basıncı normal, protein ve albumin normalden yüksek bulundu. Sitolojik incelemede malign hücre saptanan hasta onkoloji önerileri ile taburcu edildi.

Sonuç: Leptomeningeal karsinomatozisin erken dönem teşhisi, zamanında tedavinin uygulanması ve kalıcı sekellerin önlenmesi açısından önem taşımaktadır. Bu nedenle kanser hastalarında özellikle multipl santral sinir sistemi bulgularının varlığında leptomeningeal karsinomatozis göz önünde bulundurulmalıdır.

EP - 94 ALKOLLE GELEN NADİR AMA DESTRÜKTİF BİR SENDROM: MARCHİAFAVA BİGNAMİ

ÖNDER KEMAL SOYLU , MÜCAHİD ERDOĞAN , SEZİN ALPAYDIN BASLO , HAYRUNİSA DİLEK ATAKLI

İSTANBUL BAKIRKÖY PROF.DR.MAZHAR OSMAN RUH SAĞLIĞI VE SİNİR HASTALIKLARI EĞİTİM VE ARAŞTIRMA HASTANESİ, 1.NÖROLOJİ KLİNİĞİ

Olgu:

Marchiafava-Bignami hastalığı uzun dönem alkol kullanımına ikincil gelişen oldukça nadir bir hastalıktır. Erkek hastalarda daha sık görülür. Ortalama başlangıç yaşı 40-50 yaş arasıdır. Alkol kullanımı olmaksızın, malnütrisyona ikincil B vitamin kompleksi eksikliğinde de görülebilir. Patogenezi tam aydınlatılamamış olsa da otopsi serileri yoğun makrofaj infiltrasyonu nedeni ile meydana gelen myelin kaybı ve korpus kallosum dejenerasyonunu göstermektedir. En sık corpus callosum gövdesini, takip eden sırayla genu ve spleniumu tutar. Bu dejeneratif süreç korpus kallosumun nekrozisine, üç tabakaya ayrılmasına ve nihayet kistik kaviteler oluşmasına neden olur. Bu sunumda kronik alkol kullanımı olan bir hastanın tetkik süreci sonunda saptanan Marchiafava-Bignami hastalığı sunulacaktır. Olgu-1 Kronik alkol bağımlısı olan 59 yaş kadın hasta, bilinç bulanıklığı nedeniyle acil servise başvurdu. Nörolojik muayenesinde dizartri, uykuya meyil, kısa ve uzun dönem hafıza defisiti, alt ve üst ekstremitelerde rijidite saptandı. 1 şişe/gün şarap ve 1-2 şişe 50cl/gün bira içimi mevcuttu. Kranial MR görüntülemesinde korpus kallosum atrofisi, bilateral lateral ventriküllerin frontal hornlarında T2/FLAIR hiperintensite (vaşak kulağı görünümü) saptandı. EEG normal sınırlar içerisinde değerlendirildi. LP'de hücre görülmedi, protein 70,95 mg/dL elektrolitleri doğaldı. Ön tanıda Marchiafava Bignami düşünülen hastaya B vitamin kompleksi tedavisi başlandı. Sonuç ve Yorum: Marchiafava-Bignami bir dışlama tanısı olup ayırıcı tanıda travmatik beyin hasarına sekonder subkortikal enfarktlar, iskemik lökoensefalopati, HIV ve Wernicke ensefalopatisi bulunmaktadır. Hastalığın tanısına yönelik ortak rehber önerisi bulunmamasına rağmen ana patogenetik mekanizmanın kronik alkol tüketimi ya da malnutrisyona ikincil olarak gelişebileceği düşünülmektedir. Tedavide amantadinle beraber, B vitamin kompleksi, folat ve glukokortikoid önerilmektedir.

EP - 95 HIZLI BÜYÜYEN GRADE I TRANSİZYONEL MENENGİOM OLGUSU

ZEYNEP ÖZÖZEN AYAS [1], GÜLGÜN UNCU [1], SERDAR ERCAN [2], AYHAN DEMİR [1], ÖZLEM ŞAHİN [1]

[1] ESKİŞEHİR ŞEHİR HASTANESİ, NÖROLOJİ BÖLÜMÜ
[2] ESKİŞEHİR ŞEHİR HASTANESİ, BEYİN VE SİNİR CERRAHİSİ BÖLÜMÜ

Olgu:

Giriş: Menengiomlar orta ve ileri yaş erişkinlerde sık görülen intrakranial tümörlerdendir. Kadınlarda daha sık görülen bu tümörler genellikle yavaş büyür ve iyi huyludur. Lokalizasyon ve bası etkisine göre klinik semptomlara neden olabilirler. Bu yazıda elliyedi yaşında hızlı büyüyen Grade I transizyonel menengiom tanısı alan hasta tartışılmıştır. Olgu Sunumu: Elliyedi yaşında kadın hasta son 2 aydır olan başdönmesi, sağ kulakta dolgunluk ve işitme azlığı ile başvurdu. Daha önce çok kez kulak burun boğaz kliniklerinde değerlendirilmesine karşın şikayetlerinin giderek arttığının ifade etti. Bilinen sistemik hastalığı olmayan hastanın nörolojik muayenesinde sağa bakışta belirginleşen santral nistagmus, uvulada sağa deviasyonu, sağda dismetri ve bozuk tandem yürüyüş saptandı. Beyin CT'de sağ temporal lob inferior-medialde sağ serebelluma uzanan kitlesel lezyon saptanmıştır. Beyin MRG'sinde sağ temporalde ödem etkisi yaratan 40x48x53 mm lobüle kontürlü, heterojen, yoğun kontrastlanması olan sağ mezensefalon ve pons yarısında bası etkisi ve shifte neden olan kitle tespit edildi. Hasta beyin cerrahisine konsülte yönlendirilerek opere edildi. Patolojik incelemede Grade I transizyonel menengiom ile uyumlu olarak saptandı. Postoperatif takibinde sağ hemihipoestezi, kısmi işitme kaybı kalan hastanın yürümesi tamamen düzeldi.

Tartışma: Transizyonel menengiomlar büyüme hızı ve yineleme açısından düşük riske sahiptir. Ancak olgumuzdaki tümör boyutunun 4 cm'nin üzerinde olması dikkat çekicidir. Olgumuzda semptomlar ancak büyük boyutlara ulaşınca ortaya çıkmıştır. Grade I transizyonel menengiomların hızlı büyüyen ve yineleyebilen tümörler olduğu unutulmamalıdır.

EP - 96 FAHR SYNDROME WİTH FLUCTUATİON İN CONSCİOUSNESS AND TEMPORARY VİSİON LOSS

BUKET ÖZKARA , MERVE ÖZCAN

SAKARYA KONAK HASTANESİ

Olgu:

Fahr syndrome, also known as bilateral striatopallidodentate calcinosis,is a rare neurological disorder , characterised by abnormal vascular calcium deposits in the basal ganglia, cerebellar dentate nuclei and white matter. Symptoms may contain deterioration of motor function, movement disorders like parkinsonism, korea and athetosis, dementia, ataxia, seizures, headache, dysarthria, spasticity and psychiatric disorders . The major differential diagnosis includes hypoparathyroidism. Here, we report a case of Fahr's syndrome with calcification of the basal ganglia caused by hypoparathyroidism in a patient with fluctuation

in consciousness and temporary vision loss.

EP - 97 NADİR GÖRÜLEN BİR HASTALIK MARCHİAFAVA BİGNAMİ HASTALIĞI

HASAN DOĞAN , ZEYNEP NEŞE ÖZTEKİN , SEMRA ÖZTÜRK MUNGAN

SAĞLIK BİLİMLERİ ÜNİVERSİTESİ ANKARA NUMUNE EĞİTİM VE ARAŞTIRMA HASTANESİ, NÖROLOJİ KLİNİĞİ

Olgu:

GİRİŞ Marchiafava Bignami hastalığı korpus kallosumun demiyelinizasyonu ile giden oldukça nadir rastlanır bir durumdur. Çoğunlukla alkoliklerde görülmektedir. MRI tanı için oldukça hassas bir yöntemdir. Hastalar değişik nörolojik semptomlar ile başvurabilirler . Kliniğimize bilinç bulanıklığı ve nöbetler ile başvuran ve takibinde marchiafava bignami tanısı alan bir olgu sunduk

OLGU 34 yaşında erkek hastanın 3 haftadır olan konuşmada peltekleşme, her iki gözde içe kayma, dengesizlik şikayetlerine bilinç kaybı, tüm vücutta kasılma titreme şikayetleri eklenmesi üzerine acil servise getirilmiş. Özgeçmişinde 3 litre/gün 20 yıldır alkol kullanımı mevcut. Muayenesinde bilinç somnole, verbal çıkışı yok, sağ göz içe deviye, üst ekstremiteler 3/5 alt ekstremiteler 2/5 motor kuvvette saptandı. Hastaya kraniyal mr çekildi, korpus kallosum splenium ve genusunda diffüzyon ve flair sekanslarında hiperintensite saptanması üzerine hastaya Marchiafava Bignami Hastalığı tanısı konuldu, entübe olan hasta yoğun bakıma yatırıldı, destek tedavisi ve iv tiamin tedavisi düzenlendi. Hasta yatışının 15. Günü tek destekle mobilize şekilde taburcu edildi.

TARTIŞMA-SONUÇ İlk kez İtalyan patologlar tarafından tanımlanan hastalık çoğunlukla yetersiz bezlenen alkoliklerde görülür. Etanolün nörotoksik etkileri ve b hipovitaminozu etiyolojide suçlanmıştır. Korpus kallosum demiyelinizasyonu, nekrozu ve lateral frontal kortekste Morelin kortikal laminer sklerozu ile karakterizedir. 4-5. Dekadda erkeklerde daha sık görülür. Nöbetler, bilinç değişikliği, piramidal bulgular vb gibi her tür nörolojik bulgu ile prezente olabilir. Tanı mrgda sandeviç işareti, vaşak kulağı işareti ile konulur. Korpus kallosumun tamamen tutulduğu (tip A) ve parsiyel tutulduğu (tip B) formu vardır. Tanı sonrası en kısa zamanda tiamin tedavisi başlanmalıdır. Bu olgu ile nadir görülen Marchiafava Bignami hastalığını gözden geçirdik

EP - 98 LEBER' İN HEREDİTER OPTİK NÖROPATİSİ: OLGU SUNUMU

NURAY BİLGE [1], FATMA ŞİMŞEK [1], NAZIM KIZILDAĞ [1], METİN UÇAR [2]

[1] ATATÜRK ÜNİVERSİTESİ TIP FAKÜLTESİ, NÖROLOJİ AD
[2] ERZURUM BÖLGE EĞİTİM VE ARAŞTIRMA HASTANESİ,GÖZ HASTALIKLARI KLİNİĞİ

Olgu:

Giriş: Leberin herediter optik nöropatisi (LHON), iki taraflı, ağrısız, subakut görme kaybı ile karakterizedir. Etkilenen bireyler, genellikle bir gözde merkezi görme alanını etkileyen görsel bulanıklığı geliştirene kadar tamamen asemptomatiktir; benzer belirtiler diğer gözde ortalama iki ile üç ay sonra ortaya çıkar. Hastalık genellikle genç erişkin dönemde başlamakla birlikte oldukça geniş bir yaş aralığına (5-80 yaş) sahiptir. Ayırıcı tanıda, özellikle demiyelinizan optik nörit ve NMO spektrum bozuklukları, toksik, metabolik ve kompresif optik nöropatiler düşünülmelidir.

Olgu: 38 yaşında kadın hasta sağ gözde 1 yıl önce başlarda 2-3 gün sürüp düzelen, zamanla ilerleyen ve daha çok renkli görmenin etkilendiği görme kaybı şikayeti ile başvurdu 3 yıl önce 6 ay içerisinde yavaş yavaş gelişen sol gözde düzelmeyen tam görme kaybı olduğu öğrenildi. Muayenede şuur açık, motor duyu defisiti yoktu, sol göz RAPD vardı, vizyon sağda 4/10, solda1 MPS idi, bilateral optik disk soluk, bilateral renkli görme bozuktu. VEP incelemesinde sağ göz kayıtlanamadı, sol göz p-100 latansı uzamış, amplitüd düşük kayıtlandı. Kranyal MRGde sol frontal, sağ pariyetal ve oksipital lob derin beyaz cevherde T2de kontrastlanmayan sinyal artımları izlendi. Spinal MRG normaldi. 10 gün pulse steroid ile sol göz vizyon 6/10 yükselmişti. Otoümmin panel normaldi. BOS biyokimyası normaldi, hücre yoktu, , OKB ve IgG indexi (0,53) normaldi. NMO, Anti MOG antikorları negatifti. Aylık pulse steroid ve azotiopürin tedavisi başlandı. 4 ay sonra hasta sol göz görme kaybında artışla (vizyon 1/10) tekrar başvurdu. 5 gün pulse steroid sonrası yarar görmedi. LHON için genetik analizi yapıldı ve tüm mitokondrial genom dizi analizi sonucu ATP6 geninde mt.8950G>A(%100) mutasyonu LHON ile uyumluydu. ilaç tedavileri stoplandı. Sonuç: Ağrısız ve tedaviye yanıtsız vizyon kaybı ile gelen olgularda LHON akılda tutulmalıdır.

EP - 99 ABDUSENS PARALİZİ KLİNİĞİ İLE GELEN YENİ TANI LENFOMA OLGUSU

AYŞE GÜRBÜZ YENİÇERİ [1], SERKAN DEMİR [1], EMRAH KILIÇASLAN [2], MEHMET FATİH ÖZDAĞ [1]

[1] SULTAN ABDULHAMİD HAN EĞİTİM VE ARAŞTIRMA HASTANESİ, NÖROLOJİ KLİNİĞİ
[2] SULTAN ABDULHAMİD HAN EĞİTİM VE ARAŞTIRMA HASTANESİ, HEMATOLOJİ KLİNİĞİ

Olgu:

Erişkinde altıncı sinir felci, en sık görülen kraniyal sinir felci olup,idiopatik olabileceği gibi enfarkt, travma, neoplazm, demiyelizan hastalıklar, sarkoidoz, mastoidit, menenjit ve dev hücreli arterit gibi durumlarda sıklıkla etiyolojiden sorumludur. 60 yaşında kadın hasta bir haftadır olan çift görme şikayetiyle başvurdu. Çift görme şikayeti aniden başlamıştı. Sorgulandığında yaklaşık üç haftadır olan yaygın vücut ağrısından şikayetçiydi. Yakınmalarına ateş, halsizlik, yorgunluk, gece terlemeleri eşlik ediyordu. Bilinen hastalık öyküsü yoktu. Nörolojık muayenesinde bilinç açık, koopere, oryante idi. Sağ gözde dışa bakış kısıtlılığı dışında kranial sinir muayenesi normaldi. Kas gücü doğal sınırlarda, duyu defisiti yoktu . Derin tendon refleksleri hipoaktifti. Tdy bilateral lakayt idi. Kan tetkiklerinde wbc - 4,83 10^3/mm^3 hgb - 10,7 g/dl plt - 39 10^3/mm^3 crp 339 mg/l serum ldh 5807 u/l sedimantasyon - 128 mm/saat procalcitonin - 0,65 ng/ml ınr - 1,25 ferritin - 13493,52 ng/ml düzeyindeydi. Kanda bakılan tüm viral ve bakteriyel markerlar negatifti. Vaskülit markerları negatifti. Hastaya diplopi ayırıcı tanısı için planlanan kontrastlı beyin ve orbita mr incelendiğinde postkontrast serilerde koronal ve sagittal kesitlerde noktasal tarzda kontrastlanma ve durada hafif kalınlaşma dikkat çekiciydi. B semptomları olan aynı zamanda trombositopeni, yüksek ldh değerleri olan hasta infiltratif süreçler açısından hematolojıye konsülte edildi. Periferik yayması değerlendirilen hastanın trombosit sayısı 80.000/mm3 civarında ve hafif sola kayması mevcuttu. Aynı zamanda hastaya kontrastlı toraks ve batın bt planlandı. Sonuçlar

karaciğerde ve dalakta tutuluma da işaret etmekteydi. Hastanın hematoloji kliniğinde yapılan kemik iliği ve karaciğer biyopsisinin her ikiside diffüz büyük b hücreli lenfoma ile uyumlu bulundu. Hematoloji kliniğimizde takip edilmeye devam eden hasta takibinin 2. Ayında ex oldu. Başvurusunun 2 hafta öncesine kadar normal hayatını idame ettirdiği halde akut gelişen çift görme şikayeti ile lenfoma tanısı alan olgu bize abdusens paralizide geniş etyolojık araştırmanın altta yatan ciddi hastalık unsurlarının saptanabilmesi adına ne kadar önemli olduğunu göstermektedir.

EP - 100 AYIN EVRELERİ VE EPİLEPTİK NÖBET SIKLIĞI ARASINDA BİR İLİŞKİ; GERÇEK Mİ, EFSANE Mİ?

SEVİM ŞAHİN , VEDAT ATAMAN SERİM

GÜMÜŞHANE DEVLET HASTANESİ

Olgu:

Ayın evreleri ile epileptik nöbetlerin ortaya çıkışı hakkında halk arasında olan söylentinin gerçekliği bir süredir bilimsel açıdan sorgulanmaktadır. Bazı çalışmalar özellikle ayın dolunay evresi ile epileptik nöbetlerin sıklığının artması arasında zayıf pozitif bir ilişki saptamışsa da retrograd olarak yapılan çoğu çalışmada bu ilişki doğrulanmamıştır. Bununla beraber nöroloji pratiğinde özellikle mental retarde olan epilepsi hastalarının bakıcıları tarafından, ayın bazı evrelerinde hastaların epileptik nöbetlerinin arttığına dair geri bildirimler alınmaktadır. Burada ayın özellikle son dördün evresinde nöbetleri artan bir olgu sunulmaktadır. 31 yaşında kadın hasta olan olgumuz 3 yaşında geçirdiği menenjit nedeniyle mental retarde idi ve hafif sağ spastik hemiparezisi mevcuttu. Hasta 3 yaşından beri epilepsi tedavisi almakta idi. Multipl antiepileptik tedavi altında ayda 7-8 kez jeneralize tonik klonik nöbetleri devam ediyordu. Hastanın bakıcılığını üstlenen annesi ısrarla, epileptik nöbetlerinin yarısından çoğunun özellikle ayın son dördünden hilale kadar olan evrede yoğunlaştığını ifade ediyordu. Ayın evrelerinin birçok kronobiyolojik olayda pivotal rol oynadığı bilinmekle beraber günümüzde mecut ışık kirliliği nedeniyle luminosite ile ilişkili olaylar hakkında yorumda bulunmak zor bir hal almaktadır. Bilimsel çalışmalar ile ortaya konulmuş güvenilir veriler olmamakla beraber nöroloji pratiği epilepsi ile ayın evreleri arasında bir ilişki olduğunu düşündürmektedir. Bu ilişkinin ifade edildiği hasta grubunun özellikle mental retardasyonu olan hastalardan oluşmasının dikkate değer olduğunu düşünmekteyiz.

EP - 101 ARNOLD CHIARI TİP I MALFORMASYONU İLİŞKİLİ İZOLE DOWN BEAT NİSTAGMUS

LEVENT ÖCEK [1], MELİKE VURAL [2], ÖZGE ÖCEK [2]

[1] UŞAK ÜNİVERSİTESİ TIP FAKÜLTESİ, NÖROLOJİ AD
[2] UŞAK EĞİTİM VE ARAŞTIRMA HASTANESİ, NÖROLOJİ KLİNİĞİ

Olgu:

Amaç: Arnold Chiari-I malformasyonu serebellar tonsillerin spinal kanala doğru herniasyonu ile karakterize bir konjenital anomalidir. Tipik olarak semptomlar 25-35 yaş arasında başlar. Farklı klinik ve zamanlarda çeşitli semptomlar görülebilir. Semptomatik olguların oranı bilinmemektedir. Beyin sapı basısı, hidrosefali, siringomiyeli veya geçici intrakraniyal basınç artması semptomlarıyla ortaya çıkabilirler. En sık semptom genelde suboksipital bölgede ortaya çıkan baş ağrısıdır. Beyin sapı ve serebellum gibi yapıların etkilendiği (servikomedullar bölge gibi) lezyonlarda down beat (aşağı bakışlı) nistagmus gözlenebilir.

Yöntem: Bu olgumuzda izole down beat nistagmus ile prezente olan ve Arnold Chiari Tip1 malformasyonu tanısı alan olguyu paylaşmak istedik.

Sonuçlar: 36 yaşında, bilinen kronik hastalık ve travma öyküsü olmayan kadın hasta bir haftadır aynaya baktığında sağ göz bebeğinin titrediğini belirterek nöroloji polikliniğine başvurdu. Özgeçmiş, soygeçmişinde özellik yok. İlaç kullanım öyküsü yok. Fizik muayenesi normal olan hastanın, nörolojik muayenesinde; sağ gözde belirgin primer pozisyonda ve her yöne bakışta hızlı fazı aşşağı doğru olan, aşşağı bakışta atımların belirginleştiği nistagmus gözlendi (Video 1). Hastanın Beyin MRG'de serebellar tonsilin sivrileştiği ve foromen magnumdan 17 mm kaudale hernisyonu gözlendi (Resim 1). Servikal MRG'de anormal bulgu gözlenmedi. Gabepentin ve baklofen tedavisi başlandı.15 gün sonraki kontrolünde semptomun gerilediği gözlendi.

Tartışma: Arnold Chiari Tip 1 malformasyonunun beyin sapı ve serebellumun mekanik distorsiyonuna ve beyin omurilik sıvısının aquaduktal bölgeye anormal basısını sonucunda izole down beat nistagmus ile karşımıza gelebileceği unutulmamalıdır.

EP - 102 BARİATRİK CERRAHİ SONRASINDA GELİŞEN AKUT AKSONAL POLİNÖROPATİ 2 OLGU

F.İNCİ ERTAŞ , NEVİN KULOĞLU PAZARCI , SERPİL BULUT

ŞİŞLİ HAMİDİYE ETFAL EĞİTİM VE ARAŞTIRMA HASTANESİ

Olgu:

GİRİŞ: Bariatrik cerrahi uygulamaları sonrasında nadir olarak nörolojik komplikasyonlar gelişebilmektedir. Nörolojik komplikasyonlar içinde en sık görülen periferik nöropatidir ve opere olan hastaların yaklaşık %16'sını etkilediği bildirilmektedir. Bu çalışmada bariatrik cerrahi sonrasında nöropatik ağrının eşlik ettiği akut sensorimotor aksonal polinöropati gelişen iki vaka tartışılacaktır. VAKA 1:26 yaşında kadın hasta 1,5 ay önce başlayan alt ekstremite proksimallerinde ve göbek çevresinde uyuşma, 1 haftadır el ve ayaklarda uyuşma ve yürüme güçlüğü nedeniyle başvurdu. Dört buçuk önce mide küçültme operasyonu geçiren hastanın 40 kilo kaybettiği öğrenildi. Emg'de üst ekstremitelerde duysal liflerin, alt ekstremitelerde duysal ve motor liflerin etkilendiği akut-subakut dönemde aksonal bir polinöropati saptandı.

VAKA 2:24 yaşında kadın hasta 1 ay önce başlayan bulantı kusma, sonrasında eklenen karın bölgesinde uyuşukluk, ve yürüme güçlüğü yakınmalarıyla başvurdu. Özgeçmişinde 2 ay önce mide küçültme operasyonu geçirdiği öğrenildi. Emg'de alt ekstremitelerde peroneal sinir alanında daha belirgin olmak üzere duysal ve motor liflerin etkilendiği akut-subakut dönemde aksonal bir polinöropati saptandı. TARTIŞMA: Bariatrik cerrahi sonrasında gelişen nörolojik komplikasyonlardan hızlı kilo kaybı, tekrarlayan kusmalar, absorbsiyon bozukluğu, cilt altı yağlı doku kaybı, diyetle alım yetersizliğine bağlı multivitamin/mineral eksiklikleri (B1, B12, folat, D vitamini, kalsiyum) sorumlu tutulmaktadır. Bariatrik cerrahi sonrası akut-subakut aksonal polinöropati gelişen vakalarda vitamin replasmanı ve kilo alımı ile motor fonksiyonlarda iyileşme görüldüğü bildirilmiştir. Bizim vakalarımızda da tiamin, b6, b12 ve folik asit replasmanı yapılmış ve motor fonksiyonlarda klinik iyileşme, nöropatik

ağrıda gerileme gözlenmiştir. Çalışmamızda bariatrik cerrahi sonrasında periferik nörolojik komplikasyonlara dikkat çekmek ve hastaların yakından izlenerek nutrisyonel desteğin sık aralıklarla kontrolünün önemi vurgulanmak istenmiştir.

EP - 103 YOGA SIRASINDA MEYDANA GELEN VERTEBRAL ARTER DİSEKAN ANEVRİZMASI

ERDEM YAKA [1], SÜLEYMAN MEN [2]

[1] *DOKUZ EYLÜL ÜNİVERSİTESİ TIP FAKÜLTESİ, NÖROLOJİ AD*
[2] *DOKUZ EYLÜL ÜNİVERSİTESİ TIP FAKÜLTESİ, RADYOLOJİ AD*

Olgu:

Amaç: Vertebral arterin, subklaviyen arterden köken aldığı bölgedeki bir disekan anevrizma olgusunun tedavisini tartışmayı amaçladık.

Olgu: 36 yaşında kadın hastada, yoga yaparken başın hiperfleksiyonu sonrasında nefes darlığı, sağda omuz ve sırt bölgesinden başlayıp sağ kola uzanan ağrı yakınması olmuş. Nörolojik muayenesi normal olan hastanın nöro BT anjiografisinde, sağ vertebral arter çıkımında en geniş yeri 14 mm. ölçülen disekan anevrizma, sol vertebral arter V3 segmentinde 2 adet blister anevrizma saptanmıştır. Diseksiyon nedenine yönelik yapılan tüm incelemeleri normal olarak değerlendirilen hasta, 3 ay antikoagulan tedavi kullandıktan sonra kontrol nöro BT anjiografi tetkiki ile değerlendirilmiştir. Anevrizmanın büyümüş (18 mm.) olduğu saptanmıştır. İskemik inme riskinin medikal tedavi ile ortadan kaldırılamayacağı düşünüldüğü için büyümüş olan anevrizmanın dolaşım dışı bırakılmasına karar verilmiştir. Sol vertebro-baziller sistem akımının normal olduğu anjiografik olarak teyit edilen hastanın, sağ radiyel ve sağ femoral arterlerden yaklaşılarak yapılan endovasküler girişim ile sağ subklaviyen artere uzanan diseksiyon hattı stentlenmiş, sağ vertebral arter çıkımındaki disekan anevrizma ve vertebral arter çıkımı coil embolizasyon ile tıkanmıştır. Endovasküler girişim sonrasında nörolojik yakınması olmayan hasta antiagregan tedaviyle taburcu edilmiştir.

Yorum: Servikal arter diseksiyonları, tüm inme nedenleri düşünüldüğünde nadir, 45 yaş altı inme hastalarında sık bir inme nedenidir. Karotis ve vertebral arter diseksiyonları çeşitli serilerde farklılık arzetmekle beraber, vertebral arter diseksiyonlarının daha az görüldüğü söylenebilir. Vertebral arter diseksiyonları en sık V3 segmentinde, gerilme ve stres ile ilişkili meydana geldiği bilinmekle birlikte olgumuzda da olduğu gibi V1 segmentinin diseksiyonlardan muaf olmadığı unutulmamalıdır. Klinik şüphe varlığında, bu bölgeyi iyi gösteremeyen servikal doppler USG ile yetinilmemeli, anjiografik bir inceleme ile olgu değerlendirilmelidir.

EP - 104 İATROJENİK HİPOPARATROİDİ SONUCU OLUŞAN ASEMPTOMATİK FAHR SENDROMU

ELİF SARICA DAROL

SAKARYA ÜNİVERSİTESİ EĞİTİM ARAŞTIRMA HASTANESİ

Olgu:

GİRİŞ:Fahr Sendromu; 40-60 yaşlarında idiyopatik veya calsiyum-fosfor metabolizma bozukluklarına sekonder görülen nadir bir hastalıktır. Otozomal dominant veya resesif geçişli olan progresif formu; Fahr Hastalığı olarak adlandırılır. Her iki formunda da radyolojik olarak simetrik bilateral bazalganlia kalsifikasyonları görülür. Klinikte nörolojik (nöbet,yürüyüş bozuklukları, parkinsonizm,serebellar bulgular gibi..) ve psikiyatrik (demans, deliryum, halusinasyon,katatoni, agresyon, kişilik değişiklikleri,anksiyete, obsesyon gibi..)farklı bozukluklar görülür. Tedavi semptomatiktir. Burada iatrojenik gelişen hipoparatroidi sonucu tanı alan asemptomatik genç bir vaka sunulacaktır.

OLGU: 38 yaşında bayan hasta acil serviste başağrısı ile değerlendirildi. Bifrontal, zonklayıcı karakterde, bulantı kusmanın eşlik ettiği, 2 saat süren ağrı ile başvurmuştu. Bu tip ağrıları son bir ay içinde üç kez ortaya çıkmış ,daha öncesinde ise başağrısı olmamıştı.

Özgeçmiş: 7 yıl önce total troidektomi operasyonu ve 5 yıl önce sol katarakt operasyonu dışında özellik yoktu. Beş çocuk annesiydi , soy geçmişte özellik yoktu. Okuryazar ancak ilkokula gitmemişti. Hastanın troidektomi operasyonu sonrasında hipoparatroidi tanısı da aldığı ve hemen medikal tedaviye başlandığı öğrenildi. Nörolojik Muayene: Bilinç açık ,oryante,koopere,pupiller normoizokorik, ışık refleksi bilateral pozitif, fasial asimetri yok, göz dibi normal , ense sertliği yoktu.Kas gücü dört ektremitede normal, serebellar testler normal, yürüyüş normal,derin tendon refleksleri normoaktif,patolojik refleks yoktu. Duygudurum sakin , duygulanım normaldi,duygudurum ile uygun ve dengeli idi. Hastaya göz polkliniğinde yapılan oftalmolojik muayenede : Göz dibi normal , sağda grade 1 kortikal katarakt (Görmeyi azaltmayan), sol da pseudoafaki tesbit edildi. OCT normal olarak değerlendirildi. MMT : 28/30 olarak değerlendirildi. Hasta kalsitriol 2x1, kalsiyum karbonat ve kolekalsiferol (vit D3) 2x1 , kalsiyum asetat 2x1 kullanıyordu.Acil serviste baş ağrsı etyolojisine yönelik çekilen kranial tomografide (2017): Her iki serbral hemisferde subkortikal beyaz cevherde kaudat nuleuslarda ve talamuslarda , globus palliduslarda , kapsula interna ön ve arka bacaklarında yaygın hiperintens kalsifikasyon alanları izlendi.Bir yıl önce çekilen kranial magnetik rezonans görüntülemede de(2016) T1 A sekanslarda bazal ganglialarda kalsifikasyon ile uyumlu olabilecek hiperintens alanların olduğu görüldü.

Biyokimyası : Ca: 6,6 mg/dl, Fosfor: 6,6mg/dl, Parathormon: 0,1 pg/ml, TSH: 1,31 ng/dl, 25-OH Vitamin D: 132,2 ng/ml olarak tesbit edildi. Hastaya acilde başağrısına yönelik tedavi verildikten sonra başağrısı günlüğü tutması, endokrinoloji ve göz kontollerini aksatmaması önerildi. Fahr hastalığına yönelik bilgilendirme yapıldı, takip açısından poliklinik kontrolü önerildi.

SONUÇ: Fahr sendromu nadir görülen bir tablodur ancak vakamızda olduğu gibi iatrojenik hipoparatroidi sonucu tedavi aldığı halde bukadar yaygın serebral kalsifikasyon varlığında dahi hiçbir nörolojik veya psikiyatrik klinik oluşturmaması dikkate değerdir. Bu tür vakaların radyolojik fahr hastalığı olarak değerlendirilmesi daha uygun olabilir. Bununla birlikte hastanın genç olması nedeni ile kalsiyum birikiminin daha da artacağı düşünülürse klinik ve radyolojık açıdan daha sıkı takip edilmesi gerekecektir. Vaka; radyolojik

yük ile kliniğin uyumsuzluğuna dikkat çekmek amacıyla sunulmuştur.

EP - 105 PRİMER SANTRAL SİNİR SİSTEMİ LENFOMASI: OLGU SUNUMU

SENA AKSOY , FULYA EREN , GÜLŞAH ZORGÖR , EDA ÇOBAN , GÜNAY GÜL , AYSUN SOYSAL

BAKIRKÖY PROF. DR. MAZHAR OSMAN RUH SAĞLIĞI VE SİNİR HASTALIKLARI EĞİTİM VE ARAŞTIRMA HASTANESİ, NÖROLOJİ KLİNİĞİ

Olgu:

Giriş Primer santral sinir sistemi (SSS) lenfoması sistemik tutulum olmadan, beyin, spinal kord ve leptomeninksleri tutan, nadir görülen, agresif seyirli ve kötü prognozlu bir non-Hodgkin lenfoma türüdür. Bu bildiride, serebellar semptomlarla başvuran primer SSS lenfoması olgusunun sunulması amaçlanmıştır.

Olgu 69 yaşında kadın hasta, 10 gün önce başlayan baş dönmesi ve bulantı şikayetleriyle başvurdu. Nörolojik muayenede otururken sola ataksisi olduğu gözlendi, şiddetli baş dönmesi nedeniyle hasta yürütülemedi. Hastanın kontrastlı kranial MR'ında vermiste belirgin leptomeningeal kontrastlanma gösteren serebellar lezyon saptandı. Hastaya lomber ponksiyon (LP) yapıldı. Beyin omurilik sıvısında (BOS) 10 lenfosit görüldü, protein düzeyi ılımlı yüksek (54,02 mg/dl) saptandı. Ayırıcı tanıda metastaz, lenfoma, tüberküloz ve sarkoidoz düşünüldü. Olası malignitelerin araştırılması amacıyla 3 kez LP yapılarak patolojik inceleme yapıldı, nonspesifik lenfosit infiltrasyonu saptandı. Tüm vücut FDG-PET incelemesinde malignite lehine bulgu izlenmedi. SSS lenfomasının dışlanması amacıyla BOS örneğinden flow sitometri gönderildi, anormal klonal B hücre popülasyonu saptandı ancak lenfoma tanısı ve tedavisi için yeterli bulunmadı. Hastanın kliniğinde progresyon olması nedeniyle steroid tedavisi başlandı ve steroid sonrası çekilen kontrastlı kranial MR'da lezyon büyüklüğünde ve kontrast tutulumunda azalma olduğu görüldü. Flow sitometri ile tanı kesinleştirilemediğinden biyopsi yapılmasına karar verildi ve patoloji sonucu lenfoma ile uyumlu olarak saptandı.

Tartışma Primer SSS lenfoması tüm beyin neoplazmları içinde yaklaşık %1-2 oranında izlenir. Ak madde lezyonlarının daha çok supratentorial ve ventriküle yakın yerleştiği bilinmektedir. İnfratentorial lezyonlar ile başvuran hastamız, nadir görülen bu tutulum paterni ve lokalizasyonu nedeni ile sunulmaya değer bulunmuştur.

EP - 106 EPİLEPTİK NÖBET İLE PREZENTE OLAN GEÇİCİ KORPUS KALLOZUM SPLENİUM LEZYONU

LEVENT ÖCEK [1], ÖZGE ÖCEK [2]

[1] UŞAK ÜNİVERSİTESİ TIP FAKÜLTESİ, NÖROLOJİ AD
[2] UŞAK EĞİTİM VE ARAŞTIRMA HASTANESİ, NÖROLOJİ KLİNİĞİ

Olgu:

Giriş: Geçici korpus kallozumun spleniumu lezyonu (KKSL) enfeksiyon, nöbet, antiepileptik ilaç kesimi gibi bir çok etiyolojik nedenle ortaya çıksada nadir bir tablodur. Patofizyolojisinde hiponatremi ile ilişkili intramiyelinik aksonal ödem ve lokal inflamatuar hücrelerin infilitrasyonu vardır. Birkaç ay veya hafta içerisinde manyetik rezonas görüntüleme (MRG) bulguları klinikten bağımsız olarak geriler. Geçici KKSL'da MRG bulguları bumerang işareti olarak adlandırılan korpus kallozumun splenium bölümünde diffüzyon kısıtlılığına yol açan sitotoksik ödem görüntüsüdür.

Yöntem: Epileptik nöbet ile prezente olan ve ender ortaya çıkan geçici KKSL'yi paylaşmak istedik Sonuç: 19 yaşında bilinen kronik hastalık ve travma öyküsü olmayan erkek hasta iki hafta içerinde 2 kez ortaya çıkan bilinç değişikliği nedeniyle acil servise başvurdu. Yakınlarından alından öyküde bayılması esnasında sol kolda miyoklonik atımları gözlenmiş. Özgeçmiş ve soygeçmişte özellik yok. Fizik muayenesi ve nörolojik muayenesinde normaldi. Biyokimya ve hemogram testleri normal idi. Elektroensefalografide bilateral anterior temporal alanda keskin dalga aktivitesi gözlendi. Hastanın MRG incelemesinde;T2 ve FLAIR ağırlıklı görüntülemelerde korpus callozum splenium da orta hattı kaplayan hiperintens lezyon saptandı. Kontrast tutulumu olmayan lezyonda diffüzyon ağırlıklı görüntülemede diffüzyon kısıtlılığı saptandı (Resim 1). Hastaya levatiresetam 1000 mg/gün başlandı. Diğer enfeksiyöz markerları ve BOS incelemesi normal idi. Takibinde nöbet tekrarı olmayan hastanın 4 hafta sonraki kontrol MRG'sinde lezyonların gerilediği gözlendi (Resim 2).

Tartışma Korpus kallozum lezyonu iskemik beyin lezyonları, Marchiafava-Bignami hastalığı, HIV, hidrosefali, posterior reversrible ensefelopati sendromu gibi bir çok etiyolojik etmende ortaya çıkabilir. MRG bu lezyonların erken dönemde saptanmasında oldukça duyarlıdır. Altta bir neden olmadığı ve idiopatik epileptik nöbet sonrasında ortaya çıktığı düşünüldüğünde Bu klinik durumun geçici olduğunu bilmek, girişimsel tanı ve tedavi yöntemlerinden kaçınmamızı sağlayabilir.

EP - 107 HELLP VE PRESS SENDROMU GELİŞEN VE 36 SAAT İÇİNDE KLİNİĞİ GERİLEYEN HASTA

MUSTAFA KARABACAK , ALPER ERYILMAZ , YEŞİM GÜZEY ARAS

SAKARYA ÜNİVERSİTESİ EĞİTİM VE ARAŞTIRMA HASTANESİ, NÖROLOJİ KLİNİĞİ

Olgu:

GİRİŞ: HELLP sendromu nöbet , inme, serebral ven trombozu, cerebral arter diseksiyonu ve posterior reversibl ensefalopati (PRES) gibi çeşitli nörolojik bulgulara yol açan bir sendromdur. PRES sendromunda ise baş ağrısı, görme bozuklukları, nöbet ve konfüzyon gibi özgün klinik bulgulara ek olarak nörolojik görüntülemelerde geçici vazojenik ödem ile karakterizedir. Burada preeklemsi tanısı ile interne edilen ve progrese olarak önce HELLP sendromuna sonrasında ise PRES sendromuna dönüşen ve 36 saat içerisine tamamen düzelen hasta paylaşılmıştır.

OLGU:29 yaş 32 haftalık gebe hasta acile bulantı , baş ağrısı şikayeti nedeni ile başvurdu. Takiplerinde 1 defa jeneralize nöbet geçirmesi, TA: 180/100 mmhg , idrar tetkiklerinde 3 + proteinüri saptanması üzerine pre-eklemsi tanısı ile acil C/S alındı. Hastanın servis takibinde konfüzyon , görme bulanıklığı gelişmesi nedeni ile kliniğimize danışıldı. Nm:bilinç hafif uykuya meyilli, görme 10 cm uzaklıktan parmak saymakta, TCR bilateral ekstansör bulundu. Hastanın laboratuar tetkiklerinde ALT: 322 u/l, AST:447 u/l , platelet: 91.000 k/ul, tit: 3+ proteinüri saptanmıştır. Kranial MRI'da bilateral oksipito-parietal ve bazal ganglionlarda T2 de hiperintens lezyonlar, diffüzyon MRI'da b1000 kesitlerde

aynı lokalizasyonda hiperintens ADC görüntülemerinde hipointens alanlar gözlenmiş olup vazojenik ödem lehine değerlendirilmiştir. Bu bulgularla hastada HELLP sendromu ve PRES sendromu düşünüldü. TA regülasyonu ve antiödem tedavi ile 36 saat içerisinde hastanın nörolojik muayenesi tamamen normal sınırlara geriledi.

TARTIŞMA:Hipertansiyon, görme bozukluğu ve nöbet ile başvuran hastalarda ilk akla gelmesi gereken tanılar serebrovasküler hemoroji, eklemsi ve PRESStir PRESSdeki kortikal körlüğün sebebi vazojenik ödemdir ve ödemin rezolüsyonu sonucu ile semptomlar tamamen kaybolmaktadır. Bizim hastamızda da semptomlar 36 saat içerisinde tamamen gerilemiştir.

EP - 108 EPİLEPTİK NÖBET VE BAZİLLER ARTER FUZİFORM ANEVRİZMASI; NADİR BİR ETİYOLOJİ

ABDULKADİR TUNÇ , YONCA ÜNLÜBAŞ , MUSTAFA KARABACAK , SENA BONCUK , ALPER ERYILMAZ

SAKARYA ÜNİVERSİTESİ, SAKARYA EĞİTİM VE ARAŞTIRMA HASTANESİ, NÖROLOJİ KLİNİĞİ

Olgu:

Giriş: Fuziform anevrizmalar intrakraniyal anevrizmaların yaklaşık %7' sini oluşturur ve sıklıkla vertebrobaziller sistemde ortaya çıkar. Beyin sapının nöbet gelişimi sürecinde etkilenimi literatürde az sayıda çalışılmıştır. Örneğin, konvulzif ilaçların beyin sapına uygulanması epileptik deşarjlar oluşturmuştur (Ishimoto ve ark., 2004). Benzer şekilde ratlarda periakuaduktal gri madde ve retiküler formasyonun derin mezensafalik nukleusunun uyarılması klasik epileptik deşarjlara yol açmıştır (Chiba & Wada, 1995; Chiba ve ark., 1996; Omori ve ark., 2001).

Olgu: 66 yaşında kadın hasta acil servisimize bilinç kaybı ve kasılma şikayetleri ile getirildi. Tam bilinç kaybı, tüm vücutta tonik-klonik kasılma, ağızdan köpük gelmesi ve dilini ısırma şeklinde 3-4 dakika süren atağın bir benzerinin 3 ay önce de olduğu ancak tedavi başlanmadığı öğrenildi. Özgeçmişinde 10 yıldır hipertansiyon öyküsü mevcuttu. Nörolojik muayenesinde bilinç açık, koopere ve oryante idi ve herhangi bir nörodefisit izlenmedi. Vitalleri stabil olan hastanın kan tetkiklerinde anlamlı patoloji saptanmadı. Kranial MR' ında bilateral periventriküler ve sentrum semiovalede fazekas 2 düzeyinde iskemik gliotik odaklar izlendi. Üç ay önce de bakılan, başvurusunda da tekrarlanan rutin EEG' si normal olarak değerlendirildi. Kranial MR'ında beyin sapına bası yapan baziller arter fuziform anevrizması daha sonra BT angio ile detaylı değerlendirildi. Hastaya levetirasetam başlandı. Anevrizmaya yönelik nöroradyolojiden de görüş alındı ancak olası riskler sonucu konservatif takip planlandı.

Tartışma: Literatürde yapılan deneysel çalışmalarda tüm beyin sapı bölgelerinin uyarılmasının, elektrokonvülsif şok kaynaklı nöbetler ve odyojenik nöbetlere benzeyen ani ve ciddi motor nöbetleri tetiklediği bildirilmiştir (Lam ve ark., 2010). Söz konusu nöbetlerin kalp ritminde ciddi değişimler yapabileceği ve epilepside görülen ani ölümle sonuçlanabileceği de bilinmektedir (SUDEP) (Stöllberger & Finsterer, 2004; Mukherjee ve ark., 2009). Olgumuzda uzun segment baziller arter anevrizmasının beyin sapında basıya neden olduğu görüldü. İleri yaşta ortaya çıkan epilepsi için başka bir etiyolojik neden bulunmaması nedeniyle de söz konusu anevrizmanın nöbeti tetiklediği düşünüldü. Olgumuz nadir görülmesi ve beyin sapının epileptik nöbetlerde olası bir başlangıç noktası olabileceğini hatırlatması açısından sunulmaya değer görüldü.

EP - 109 LEVETRASETAM KULLANIMINA BAĞLI KUTANÖZ ADVERS REAKSİYON GÖRÜLEN BİR OLGU

ESMA KOBAK TUR , AYLİN REYHANİ , HATİCE FERHAN KÖMÜRCÜ

SAĞLIK BİLİMLERİ ÜNİVERSİTESİ İSTANBUL FATİH SULTAN MEHMET EĞİTİM VE ARAŞTIRMA HASTANESİ, NÖROLOJİ KLİNİĞİ

Olgu:

GİRİŞ: Levetrasetam(LEV) hem parsiyel hem de jeneralize epilepsi formlarında monoterapi veya adjuvan tedavide sıkça tercih edilmektedir. Etki mekanizması tam anlaşılamamakla birlikte, SV2A adı verilen sinaptik vezikül protein, LEV'in etkisinde temel hedef gibi gözükmektedir. LEV birçok yan etkisi benign olan iyi tolere edilebilen bir ilaçtır. İlacın kesilmesini gerektiren en önemli yan etki psikoza kadar varabilen davranış değişiklikleri olarak bilinmesine karşın, bu çalışmada nadir bir yan etki olan kutanöz advers reaksiyon gördüğümüz bir olgu sunulmuştur.

OLGU: Bilinen SVO öyküsü olan 81 yaşında kadın hasta, 2 kez olan ani cevapsızlık hali, gözler açık sabit bir noktaya bakma ardından tüm vücutta kasılma, bilinç kaybı ve postiktal konfüzyonun eşlik ettiği yaklaşık 5 dakikada sonlanan nöbetleri nedeniyle başvurdu. Nörolojik muayenesinde; bilinç açık, koopere , oryante, kranial alan intakt, kas gücü değerlendirmesinde sol hemiplejik, sağ üst ve altta 5/5, TCR solda ekstansör sağda fleksör yanıtlıydı. Kranial BT de ve MR'da sağ temporoparietal alanda geniş ensefalomalazi görüldü. EEG'sinde sağ hemisferde zemin aktivitesinde yavaşlama ile karakterize bir düzensizlik ve frontotemporal bölgelerde paroksismal ortaya çıkan hafif bir bozukluk görüldü. Levetrasetam 500 mg 2x1 başlandı. Tedavinin 5.gününde her iki üstte ve sağ altta belirgin olmak üzere tüm ekstremitelerde yaygın birleşme eğilimi gösteren peteşial döküntüler nedeni ile başvurdu. Dermatolojiye konsülte edilen hastanın mevcut bulguların advers reaksiyon olabileceği düşünüldü, lezyon yükünün artması halinde biyopsi planlandı. İlaç kesilerek fenitoin 100 mg 2x1'e geçildi. Takiplerinde döküntülerin gerilediği görüldü.

TARTIŞMA: Literatürde levetrasetam kullanımına bağlı kutanöz reaksiyonlar yaklaşık olarak % 0,6 gibi çok düşük bir oranda bildirilmiştir. Ölümcül olabilmesi ve nadir görülmesi nedeni vurgulanmıştır.

EP - 110 KORPUS KALLOSUM AGENEZİLİ PERİKALLOSAL LİPOMU OLAN EPİLEPSİ OLGUSU

TUBA EKMEKYAPAR

MALATYA EĞİTİM VE ARAŞTIRMA HASTANESİ

Olgu:

Korpus kallozum, korteksten köken alan uyaranları karşı hemisfere bağlayarak; beynin motor, duyusal ve kognitif performansını sağlayan kompleks bir yapıdır. Gelişimi 8 ile 20. haftalar arasında gerçekleşen bu yapının; radyasyon, enfeksiyon, kimyasal ajanlar, maternal hormonlar, nutrisyonel bozukluklar, hipoksi ve kromozomal defektler gibi herhangi bir etkenle karşılaşması sonucu komplet veya parsiyel defektleri oluşabilir. İntrakraniyal lipomlar çoğunlukla asemptomatik olan nadir primer beyin tümörlerindendir. Bu tümörler korpus kallosum

disgenezisi gibi bazı konjenital anormalliklerle birlikte görülmektedir. İntrakraniyal lipomlarda cerrahi tedaviye bağlı riskler beklenen faydadan daha fazladır. Bu özellikle lipomların çevre dokulara yapışık olmaları ve nörovasküler yapıları çevrelemelerinden kaynaklanmaktadır. Baş ağrısı, baş dönmesi, nöbet ya da psikomotor retardasyon gibi semptomlara yönelik çekilen BT ve MR görüntülemelerinde insidental tespit edilirler. Yaygın kullanılan bu görüntüleme yöntemleri tanıda yüksek riskli girişimsel işlemlerin yerini almıştır. 21 yaş erkek hasta polikliniğimize son bir yıldır baş ağrılarını takip eden tüm vücutta uyuşma şikayetiyle başvurdu. Bazen de uyuşmalar olmaksızın haftada bir sıklıkta, 4-5 saat süreli, bulantının eşlik ettiği, ışık ve ses ile yoğunlaşan zonklayıcı vasıfta baş ağrıları oluyordu. Nörolojik muayenesi doğal, göz dibi olağandı. Rutin hemogram ve biyokimyasal parametrelerinde anlamlı bir özellik yoktu. Çocukluktan itibaren hafif dizartrik konuştuğu ve okul başarısının iyi, yükseköğretime devam ettiğini belirtmekteydi. Dış merkezde çekilen Beyin BT'sinde ventriküler sisterna içerisinde lipom ile uyumlu görünüm saptanmıştı. Bunun üzerine çekilen kontrastlı beyin MRG'sinde; korpus kallosum kuyruk ve gemi kesimlerinin olmadığı korpus kallosum agenezisi ve korpus kallosuma uyan bölgede kontrastlanmayan düzgün sınırlı perikallosal lipom saptandı. Basit parsiyel nöbet ve auralı migren ayırıcı tanılarına yönelik kısa EEG incelemesinde anlamlı patoloji saptanmadı. Uyku EEG'de ise bilateral frontoparietal bölgelerde belirgin zaman zaman jeneralize keskin ve yavaş dalgaların eşlik ettiği epileptiform anormallik saptandı. Hastaya valproik asit 500 mg/gün şeklinde tedavi başlandı. 1 ay sonraki kontrolde uyuşma ve baş ağrılarında tama yakın düzelme olduğu görüldü. Beyin cerrahi ile yakın takibe devam edilen hastada intrakraniyal lipom açısından cerrahiden kaçınılarak yakın optik sinir bası için göz muayenesi kontrolleri ile takibine devam edildi. Bu olgu özellikle intrakraniyal lipomların korpus kallosum agenezisi gibi anomaliler ile sık birliktelik göstermesi ve farklı semptomlarla presente olan nöbetlerin eşlik edebileceğini göstermiştir. Ayrıca radyolojik görüntülemelerde atipik bulgular olan hastalarda tipik migren ağrıları olmasına rağmen nöbet ayrımı için EEG incelemesinin önemi vurgulanmak istenmiştir.

EP - 111 ATAKSİ İLE PRESENTE OLAN AKUT POLİNÖROPATİ OLGUSU: AKUT POLİNÖROPATİ VE KRONİK LENFOSİTER LÖSEMİ BİRLİKTELİĞİ

NESLİŞAH YILDIRIM , NİHAT ŞENGEZE

SÜLEYMAN DEMİREL ÜNİVERSİTESİ ARAŞTIRMA VE UYGULAMA HASTANESİ, NÖROLOJİ AD

Olgu:

GİRİŞ Lenfoproliferatif hastalıklarda periferik sinir tutulumu çeşitli şekillerde ortaya çıkabilir. Bu tutuluş akut, subakut, kronik, relaps ve remisyonlar şeklinde seyir gösterebilir. Kronik lenfositer löseminin akut ve kronik sensorimotor nöropati birlikteliği literatürde tanımlanmıştır. Akut polinöropati kliniği ile prezente olan yeni tanı lenfoproliferatif hastalığı olan bir olguyu tartışmayı amaçladık.

OLGU 78 yaşında erkek hasta bir haftadır olan bacaklarda parestezi ve yürümede dengesizlik şikayetiyle servisimize yatırıldı. Nörolojik muayenesinde her iki alt extremitede diz-topuk testi beceriksizdi, derin tendon reflexleri üst extremitelerde hipoaktif, alt extremitelerde alınmıyordu, belirgin ataksik yürüyüşü, sağ göz kapağında düşme ve miyozis mevcuttu. Labaratuvar bulgularında tam kan sayımı; WBC:12.500, Lenfosit 6300, BOS incelemesinde protein: 255 mg/dl idi. EMG incelemesi altta egemen sensorimotor polinöropati ile uyumluydu ve tibial sinir F yanıtı incelemesinde multiple A dalgası izlenmişti. Periferik yaymada %70 oranında lenfosit basket hücreler görüldü. Hastaya 7 gün IVIG tedavisi verildi. Kliniğinde ılımlı bir düzelme, 15 gün sonra yapılan EMG'sinde sinir iletim hızlarında ılımlı düzelme izlendi. Ancak hastanın progresif bir şekilde hemogramında lenfosit sayısında artış devam etti. WBC: 190.300 ve lenfosit sayısı 179.800 'e ilerleyen hastanın yapılan kemikiliği biyopsisi ve flow sitometri sonucu KLL ile uyumlu saptandı. Hastanın hematoloji bölümünde kemoterapi ile takibine devam edildi. TARTIŞMA Akut inflamatuar polinöropatilerde, periferik sinir hem protein hem de lipid antijenlerinin immün saldırı hedefidir. Malign B hücreleri, sinir antijenlerine özgü olabilecek ve tercihen periferik sinirlere infiltre olan yüzey immünglobülinleri taşır. Bu immün patogenez KLL gibi lenfoproliferatif malignitelerle inflamatuar nöropatilerin birlikteliğini açıklamaktadır.

SONUÇ Lenfoproliferatif hastalıkların seyri sırasında periferal nöropatilerin görülebileceği ve akut polinöropati kliniği ile bulgu verebileceği akılda tutulmalıdır.

EP - 112 DURAL ARTERİOVENÖZ FİSTÜLE SEKONDER BAŞ AĞRISI OLGUSU

BÜŞRA DAYAN , CEREN AKTAN , BEGÜM YARALIOĞLU , TUĞRUL AYDIN , CİHAT ÖRKEN , SERAP ÜÇLER

OKMEYDANI EĞİTİM ARAŞTIRMA HASTANESİ

Olgu:

GİRİŞ: Uluslararası Başağrısı Sınıflandırma Komitesi (ICHD) nin 2013 yılında revize ettiği sekonder baş ağrılarının içerisinde olan dural arterio-venöz fistüle sekonder gelişen baş ağrıları (DAVFBA) çok nadir görülmektedir.Hastalığın klinik gidişatı ve tedavi yönteminin değişikliği nedeniyle bu dirençli ve nadir görülen olguyu sunmak istiyoruz.

OLGU: Dural AVF ,ileri yaşta pulsatil tinnitus, ağrılı oftalmopleji ya da izole baş ağrısı veya eşlik eden intrakranial hipertansiyon bulgularıyla başvurabilir. 72 yaşında kadın hasta yüzünün ve başının sol yarımında belirgin, dirençli ağrı, sol kulakta tinnitus nedeniyle başvurdu. Otonom bulgular eşlik etmekteydi. yapılan BT anjiografisinde DAVF saptandı.

SONUÇ: Tedavide düzenli "karotis bası" uygulanması yoluyla fistül debisinin azaltılarak fistülün kapanması planlanmıştır.2 ay sonra yapılan kontrolde hastanın şikayetlerinin azaldığı tespit edilmiştir.

EP - 113 AKUT GELİŞEN TREMOR İLE PREZENTE OLAN SEREBROVASKÜLER OLAY: BİR OLGU SUNUMU

MERVE ÖNERLİ , MUHAMMED NUR ÖGÜN , ŞULE AYDIN TÜRKOĞLU , SERPİL YILDIZ

ABANT İZZET BAYSAL ÜNİVERSİTESİ EĞİTİM VE ARAŞTIRMA HASTANESİ

Olgu:

AMAÇ: İnme sonrası hareket bozuklukları; nadir görülür, ancak sekonder hareket bozukluklarının önemli bir bölümünü oluştururlar. İnme lezyonunun lokalizasyonuna ve zamansal ilişkilerine göre heterojen klinik görünüm sergilerler. Akut dönemde veya vasküler olaylardan aylar veya yıllar sonra ortaya çıkabilirler. Hiperkinetik veya

hipokinetik özellik gösterebilirler. Tremor, koreatetoz, distoni, ballismus, miyoklonus, ataksi ve parkinsonizm gibi çeşitli hareket bozuklukları vasküler beyin lezyonları ile ilişkilendirilmiştir.

YÖNTEM: Özgeçmişinde anlamlı özellik olmayan 64 yaşında kadın hasta bir gün önce aniden başlayan sağ elde titreme şikayeti ile acil servise başvurdu. Muayenede; sağ üst ekstremite distalinde yüksek frekanslı istirahat, postural ve kinetik komponenti olan tremor mevcuttu. Eşlik eden hafif fasyal asimetri dışında pozitif bulgu saptanmadı. Difüzyon MRI'da sol perirolandik alanda difüzyon kısıtlılığı gözlendi.

SONUÇ: Stroke sonrası hareket bozuklukları herhangi bir stroke alt tipinde ve motor yolağın etkilendiği herhangi bir beyin seviyesinde gelişebilirler. En sık derin beyin lezyonları ile ilişkili görünse de kortikal lezyonlar; özellikle primer motor, suplementer motor ve premotor kortikal alanlara ait lezyonlar da post-stroke hareket bozukluğu nedenidir. İnme sonrası en sık görülen hareket bozukluğu koredir. Tremor ise sıklıkla anterior serebral arter sulama alanı ilişkili frontal lob inmelerinden sonra görülmekte olup istirahat, postural ve kinetik kompenent eşlik eder. Birçok inme sonrası hareket bozukluğu vakası spontan remisyonla sonlandığı için herhangi bir tedavi veya müdahaleye gerek olmaz. Dirençli vasküler tremorların ise farmakolojik tedaviye verdiği cevap sınırlıdır, tedavi seçeneklerine tremorun tipine göre karar verilmelidir.

YORUM: Birçok poststroke hareket bozukluğu vakası geçici olup spontan remisyonla sonlanmasına rağmen sekonder hareket bozukluğu nedenlerinin önemli bir kısmını oluşturduğundan bu olguyu sizinle paylaşmak istedik.

EP - 114 SEREBELLAR İSKEMİK İNME OLGUSUNDA HİPERBARİK OKSİJEN TEDAVİSİ DENEYİMİ

AYŞEGÜL DEMİR , FETTAH EREN

SAĞLIK BİLİMLERİ ÜNİVERSİTESİ, KONYA EĞİTİM VE ARAŞTIRMA HASTANESİ, NÖROLOJİ KLİNİĞİ

Olgu:

Hiperbarik oksijen tedavisi (HBOT), kapalı bir ortamda atmosferden daha yüksek basınçta %100 oksijenin solutulması prensibine dayanır. Bu tedavi başlangıçta dalgıçlarda dekompresyon hastalığında kullanılırken, günümüzde karbonmonoksit zehirlenmelerinin, termal yanıkların, gecikmiş radyasyon hasarının ve osteomiyelitlerin tedavisinde de kullanılmaktadır. Travmatik beyin hasarı, serebral palsi ve inme de kullanılabileceği düşünülmekte ancak bu konudaki kontrollü klinik çalışmalar yetersizdir. Yetmiş dokuz yaşında erkek hasta, sekiz saat önce başlayan sağ gözde ani görme kaybı, denge bozukluğu ve baş dönmesi yakınması ile acil servise başvurdu. Özgeçmişinde hipertansiyon, diyabetes mellitus ve koroner arter hastalığı vardı. Nörolojik muayenesinde bilinci açık idi. Pupil ışık cevabı normaldi. Sağ gözde total görme kaybı vardı. Solda dismetri ve ataksi saptandı. Beyin difüzyon ağırlıklı manyetik rezonans görüntüleme (MRG)'de sol serebellum ve sağ oksipital bölgelerde hiperintensite, görünüşteki difüzyon katsayısı (ADC) haritalamasında bu alanlarda hipointensite belirlendi. Bilgisayarlı tomografi (BT) ile intraserebral hemoraji olmadığı görüldü. Oftalmolojik ve vasküler incelemede, sağ retinal arter tıkanıklığı tespit edildi. İnmeden bir gün sonra HBOT başlandı. Tedavinin üçüncü günü nörolojik muayene bulgularında ve total görme kaybında düzelme olduğu görüldü. 15 gün sonra serebellar bulgular tamamen düzeldi. HBOT'de amaç, iskemik serebral alanlarda artmış oksijenizasyonla birlikte sekonder doku hasarını azaltmaktır. Ancak bu tedavinin etkinliği ile ilgili veriler yetersizdir. Bu olgu ile birlikte serebellar iskemik inmede HBOT'nin etkili olabileceği ve kontrollü klinik çalışmalara ihtiyaç olduğu vurgulanmaktadır.

EP - 115 TROMBOZE BAZİLER ARTER ANEVRİZMASI VE AKUT İSKEMİK İNME; KLİNİĞİ VE BT ANJİO ÖZELLİKLERİ OLGU SUNUMU

ASUMAN ALİ

BURSA YÜKSEK İHTİSAS EĞİTİM VE ARAŞTIRMA HASTANESİ

Olgu:

Nonsakküler intrakranyal anevrizmalar nadiren görülürler ve çeşitli isimlerle tanımlanırlar. En sık posterior dolaşımda görülürler ve semptomatik oldukları zaman iskemi ile , etraf dokulara baskı yaparak veya subaraknoid kanama kliniği ile ortaya çıkarlar. İskemi, kompresyon ve rüptürü ön gören uzun vadeli risk ve risk faktörleri hakkında çok az şey bilinmektedir. Mevcut veriler küçük hasta serilerine ve/veya olgu sunumlarına dayandırılır.

Amaç; Nonsakküler baziler arter anevrizması olan ve akut iskemik inme geçiren 62 y.daki kadın hastanın ileriye dönük altı aylık sürede kliniğini tanımlamak ve BT anjio rehberliğinde anevrizma özelliklerini göstermekti. Yöntem; 62 y.da kadın hasta, baş dönmesi ve bulanık görme yakınması ile değerlendirilmiş ve baziler arter anevrizması tanısı almıştı. Hipertansiyon ve hipotiroidi tedavisi alıyordu ve obezitesi mevcuttu. Asetilsalisilik asit kullanımına devam ediyorken baş dönmesi, kusma çift görme başlamış, takiben solda yüzü de içine alan kolda plejiye yakın sol hemiparezi gelişmişti. Desteksiz yatak içinde oturabiliyor, ancak yürüyemiyordu. Kolda ve bacakta 2/5 kas gücü mevcuttu. Düşük molekül ağırlıklı heparin tedavisi ile takibi yapılıyordu. Altı aylık sürenin sonunda uykuda ani ölüm ile hasta kaybedildi Sonuç; Üç boyutlu BT anjio görüntülerinde anevrizmanın yerleşimi, her iki vertebral arterin birleşme seviyesinde baziler arterin proksimalinden itibaren başlıyordu ve boyutu 25 mm. olarak ölçülmüştü.

Tartışma ve Yorum: En sık posterior dolaşımda görülen ve BT anjio ile lokalizasyonu, yerleşim biçimi tanımlanan anevrizmaların erken tanısı ve erkenden planlanabi cak tedavisi ile hayat kurtarıcı olabileceği düşünülmelidir.

EP - 116 ANTİTROMBİN III EKSİKLİĞİNE BAĞLI EŞ ZAMANLI İNME VE DERİN VEN TROMBOZU: OLGU SUNUMU

ÜNAL ÖZTÜRK [1], AHMET ADIGÜZEL [2], PINAR AYDIN [1], YUSUF TAMAM [3]

[1] SAĞLIK BİLİMLERİ ÜNİVERSİTESİ DİYARBAKIR GAZİ YAŞARGİL SAĞLIK UYGULAMA VE ARAŞTIRMA MERKEZİ
[2] SAĞLIK BİLİMLERİ ÜNİVERSİTESİ DİYARBAKIR GAZİ YAŞARGİL EĞİTİM ARAŞTIRMA MERKEZİ
[3] DİCLE ÜNİVERSİTESİ TIP FAKÜLTESİ

Olgu:

Amaç: 45 yaş altında görülen inmeler genç inme olarak adlandırılır. Genç inme risk faktörleri arasında arteryel hastalıklar, genetik hastalıklar, kalp hastalıkları, madde-ilaç kullanımı ve hematolojik hastalıklar yer almaktadır. Antitrombin III eksikliği de hematolojik hastalıklar

grubunda yer almakta olup tüm vücutta koagulopatiye bağlı patolojilere neden olabilir. Biz antitrombin III eksikliğine bağlı derin ven trombozu (DVT) ve inme gelişen bir hastayı sunarak koagulopati saptanan hastalarda erken tanı ve tedavinin önemini vurgulamak istedik.

Olgu sunumu: 27 yaşında erkek hasta, konuşma bozukluğu şikayeti ile acil servise başvurdu. Hastanın nörolojik muayenesinde orta düzeyde motor afazi saptandı. Alt ekstremitelerde şişlik ve palpasyonla ağrı mevcuttu. Vital bulguları stabildi, tansiyonu 130/80 olarak ölçüldü. Daha önce bir kez DVT nedeniyle düşük molekül ağırlıklı heparin başlanmış ancak düzensiz kullanım öyküsü mevcuttu. Çekilen kranial manyetik rezonans görüntülemesinde sol temporal bölge ve bazal ganglion düzeyinde akut enfarkt saptandı. Etyolojik tarama yapıldığında hastada antitrombin III eksikliği saptandı.

Sonuç: Sadece genç inme hastalarında değil risk faktörü olmadığı halde tromboz (DVT gibi) öyküsü olan tüm hastalarda etyolojik araştırma yapılması morbidite ve mortalite riskini azaltacak, tekrarlayan trombozları önleyecektir.

EP - 117 BLEFAROPLASTİ OPERASYONU SONRASI TANI KONULABİLEN BİR JENERALİZE MİYASTENİ OLGUSU

MURAT ALEMDAR , MUSTAFA KARABACAK

SAKARYA ÜNİVERSİTESİ TIP FAKÜLTESİ, EĞİTİM VE ARAŞTIRMA HASTANESİ, NÖROLOJİ KLİNİĞİ

Olgu:

Giriş: Göz kapağında düşüklük şikayetiyle başvuran olguların ayırıcı tanısında sinir-kas kavşağı hastalıkları ön planda düşünülmelidir. Biz, bu sunumda geçirdiği blefaroplasti operasyonuna rağmen düzelmeyen göz kapağında düşüklük şikayetiyle başvuran ve miyastenia gravis tanısını geç alan bir olgumuzu tartışmayı amaçladık.

Olgu: Altmışdokuz yaşında erkek hasta yaklaşık 6 ay önce başlayan göz kapaklarında düşüklük yakınmasıyla polikliniğimize başvurdu. Akşamları belirginleşen sol göz kapağındaki düşüklük, görmesinde güçlüğe neden olunca bir göz hastalıkları uzmanına başvurmuştu. Göz kapağı derisinin yaşlanmaya bağlı olarak sarktığı ifade edilen hastaya yaklaşık 5 ay önce blefaroplasti yapılmıştı. Bu ameliyattan fayda görmeyince hastanemiz göz hastalıkları polikliniğine başvurmuş ve bölümümüze refere edilmişti. Anamnezinden son 2 aydır daha da belirginleşen halsizlik, yürüme ve merdiven çıkmada zorluk şikayeti olduğu, akşam yemeğini çiğnerken yorulma yakınmalarının olduğu öğrenildi. Belirgin bir ses kısıklığı ya da yutma güçlüğü tariflemiyordu. Nörolojik muayenesinde bilinci açık, koopere ve oryante olan hastanın pupilleri normoizokorikti. Direkt ve indirekt ışık refleksleri normoaktifti. Solda daha belirgin olmak üzere bilateral ptozu mevcuttu. Sağ gözde inferiora bakışta kısmi kısıtlılık mevcuttu. Diğer yönlere glob hareketleri serbestti. Diğer kraniyel sinirlerin muayeneleri doğaldı. Kas gücü muayenesinde; boyun fleksörleri 4/5, ekstansörleri 5/5, sol üst ekstremite proksimal kasları 4/5, distal kasları 5/5 kas gücündeydi. Diğer ekstremitelerinin proksimal ve distal kas kuvvetleri 5/5 idi. Duyu kusuru yoktu. DTR'leri normoaktifti. Taban cildi refleksleri fleksördü. Serebellar testleri doğaldı. Hastanın pitozu 1 dakika yukarı baktırılarak yapılan yorma testi sonrasında belirginleşti. Elektromiyografi labaratuvarımızda yapılan repetetif sinir uyarım çalışmalarında; her iki tarafta nervus fasiyalisin 3 Hz ardışık uyarımıyla nazalis kasından ve sol nervus aksillarisin uyarımı trapezius kasından kayıt edilen bileşik kas aksiyon potansiyeli (BKAP) amplitüdlerinde anlamlı düzeyde dekremental yanıt izlendi. Altıncı uyarımla kaydedilen BKAP amplitüdü ölçümlerinde, ilk BKAP'a kıyasla: sol nazalis kasında %45.0, sağ nazalis kasında %19.9 ve sol trapezius kasında %10.7 oranında dekrement saptandı. Toraks bilgisayarlı tomografisi doğaldı. Serum asetilkolin reseptör antikor düzeyi 40.7 nmol/L idi (eşik değer <0.4 nmol/L). Myastenia gravis tanısı konulan hastaya piridostigmin tablet tedavisi önerildi. On gün sonraki kontrolünde şikayetlerinde belirgin düzelme tarifledi.

Yorum: Göz kapağında düşüklükle başvuran olgularda hekimler, yorulmakla ya da günün ilerleyen saatlerinde artış gösteren ptoz, diplopi, çiğneme-yutma güçlüğü ve ekstremite proksimallerinde kuvvetsizlik gibi bulguları mutlaka sorgulamalıdırlar. Sunduğumuz olgudaki gibi bu belirtileri olan hastalarda, sinir-kas kavşağı hastalıklarına yönelik ileri incelemelerin yapılması, gerek doğru tanının konulup uygun tedavinin düzenlenmesi, gerekse risk oluşturabilecek gereksiz cerrahi girişimlerden kaçınılması açısından önem arz etmektedir.

EP - 118 3.KRANİAL SİNİR TUTULUMU KLİNİĞİ OLAN HASTALARDA ETYOLOJİ: BAĞCILAR EĞİTİM VE ARAŞTIRMA HASTANESİ DENEYİMİ

TUĞBA EYİGÜRBÜZ , ELİF SÖYLEMEZ , NİLUFER KALE , SEBATİYE ERDOĞAN

BAĞCILAR EĞİTİM VE ARAŞTIRMA HASTANESİ, NÖROLOJİ KLİNİĞİ

Olgu:

GİRİŞ: Üçüncü kranial sinirin (okulomotor sinir) fonksiyon kaybı, mezensefalon içindeki okülomotor çekirdek ve ekstraoküler kaslar arasındaki yol boyunca etkili olabilen çeşitli lezyonlardan kaynaklanabilir. Üçüncü sinir disfonksiyonunun tanı ve tedavisi hastanın yaşına, sinirin tutulum özelliklerine ve ilişkili belirti ve bulguların varlığına göre değişir.

AMAÇ: Üçüncü kranial sinir tutulumu kliniği olan hastaların bulguları, etyolojileri ve etyolojiye yönelik tedavilerinin değerlendirilmesi amaçlanmıştır. METOD: 2016-2019 yılları arasında Bağcılar Eğitim ve Araştırma Hastanesi nöroloji kliniğine başvuran 28 hastanın klinik ve demografik özellikleri retrospektif olarak taranmıştır.

SONUÇ VE TARTIŞMA: Okulomotor sinir disfonksiyon tablosu ile başvuran hastaların etyolojik tanısının mortalitesi yüksek etyolojilerin de varlığı göz önüne alındığında ivedilikle ve doğru şekilde konulması önem taşımaktadır.

EP - 119 PROGESTERON TEDAVİSİ İLE OLASI İLİŞKİLİ GEÇİCİ SPLENİUM LEZYONU: OLGU SUNUMU

SEVGİ FERİK [1], HURİYE HAYAT GÜVEN [2], SELİM SELÇUK ÇOMOĞLU [2]

[1] DOKUZ EYLÜL ÜNİVERSİTESİ TIP FAKÜLTESİ HASTANESİ
[2] DIŞKAPI YILDIRIM BEYAZIT EĞİTİM VE ARAŞTIRMA HASTANESİ

Olgu:

Amaç: Korpus kallosum spleniumu(KKS) geçici lezyonları başta epileptik nöbetler ve antiepileptik ilaçlar ile ilişkili olmakla birlikte, sıvı-elektrolit bozuklukları ve ensefalit/ ensefalopati gibi çeşitli nedenlerle gelişebilir. Neden KKS'nin birbirinden farklı etyolojilerle seçici olarak etkilendiği ve bu farklı etyolojilerin hangi patofizyolojik mekanizmalarla geçici splenium leyonlarına yol açtığı sorularının yanıtları henüz kesinlik kazanmamıştır. Bu sunumda geçici KKS lezyonu saptanan bir hastanın tartışılması amaçlanmıştır.

Olgu: Otuz bir yaşında kadın hasta, 3 gündür devam eden analjeziklerden fayda görmeyen şiddetli baş ağrısı yakınması ile başvurdu. Nörolojik muayenesi normal olan hastanın beyin manyetik rezonans görüntüleme (MRG)'sinde KKS'de santral yerleşimli T2 ve FLAIR sekanslarda hiperintens sinyal özelliğinde, difüzyon-ağırlıklı görüntülerde difüzyon kısıtlamasına düşük ADC değerlerinin eşlik ettiği, kontrast tutulumu göstermeyen, yuvarlak şekilli, ödem etkisi bulunmayan lezyon saptandı. Özgeçmişinde 5 gündür menstrual siklusu geciktirmek amacıyla progesteron türevi ilaç kullanımı dışında özellik bulunmayan hastanın yapılan incelemeleri sonucunda KKS lezyonunun ayırıcı tanısında yer alan diğer nedenler dışlandı. Hastanın 2 ay sonra çekilen kontrol MRG'sinde splenium lezyonunun kaybolduğu izlendi.

Yorum: Beyin MRG bulguları ve geçici KKS lezyonuna neden olabilecek diğer olası etyolojilerin dışlanmasıyla, hastamızda saptanan geçici splenium lezyonundan progesteron tedavisinin sorumlu olabileceği düşünüldü. KKS'nin geçici lezyonlarının; başta antiepileptik ilaçların kullanımı veya ani kesilmesi ile olmak üzere çeşitli ilaçlarla ilişkisi bilinmekle birlikte, progesteron türevi ilaçların kullanımına bağlı gelişen geçici KKS lezyonu daha önce bildirilmemiştir. Geçici KKS lezyonların geniş bir etyolojik spektruma sahip olabileceklerinin ve farklı medikasyonlarla ilişkili olarak ortaya çıkabileceklerinin bilinmesi önemlidir.

EP - 120 ATİPİK BİR DÜŞÜK EL NEDENİ: KORTİKAL MS LEZYONU

VEDAT ATAMAN SERİM , SEVİM ŞAHİN

GÜMÜŞHANE DEVLET HASTANESİ

Olgu:

Multipl Skleroz tipik olarak MSS beyaz cevherinin kronik enflamatuar demiyelinizan bir hastalığı olarak değerlendirilse de son 10 yılda görüntüleme araçlarında elde edilen gelişmeler ile birlikte gri cevherin ve özellikle serebral korteksin multipl sklerozda etkilenebildiği gösterilmiştir. Günümüzde MS hem ak hem de gri cevheri etkileyen nöroinflammatuar bir proses olarak değerlendirilmektedir. Yine son çalışmalarda progresif seyirli MSlerde kortikal hasarın fiziksel ve kognitif dizabilitenin birikiminde pivotal rol oynadığını göstermiştir. Vakamız bilinen MS tanısı mevcut olan ve düzensiz Glatiramer Asetat kullanımı olan ve dış merkezden EMG amacıyla yönlendirilen 29 yaş kadın hastadır. Gebelik isteği nedenli olarak hasta uzun süredir immünomodülatör tedavisini düzensiz kullanmaktadır. Hasta 2 gün önce gelişen sağ taraflı düşük el nedenli olarak dış merkez acilden ortopediye danışılmış ve sevk edilmiştir. Hastanın detaylı anamnezi ve muayesinin ardından ayırıcı tanı amaçlı diffüzyon MR ve kontrastlı beyin mr incelemeleri istenmiş olup yoğun lezyon yükü mevcut olan hastada herhangi bir akut iskemik odak izlenmez iken kontrastlı beyin MR incelemesinde sol frontoparietal yerleşimde verteks seviyesinde kortikal tutulum lehine 6mm çaplı T1 de ılımlı hipointens ve T2 de hiperintens; IVKM sonrasında belirgin kontrast tutulumu gösteren aktif MS plağı lehine lezyon izlenmiştir. EMG etiyoloji büyük ölçüde biliniyor olmasına karşın değerlendirilmiş patolojik ileti izlenmemiştir. Hastanın pulse steroid tedavisine başlanmış ve 7 gün süresince devam edilmiştir; bu süre içinde hasta belirgin iyileşme kaydetmiş olup 2 hafta sonra ki kontrolde motor fonksiyonlarının tamamen bazale döndüğü görülmüştür. Kortikal MS lezyonlarının önemi ve klinik yansımaları görüntüleme teknolojilerinde izlenen ilerlemeler ile her geçen gün daha belirgin bir şekilde hissedilmektedir.

EP - 121 ATRIAL SEPTAL DEFEKTLİ BİR HASTADA GÖRÜLEN İSKEMİK INME

ARDA DUMAN , SANEM COŞKUN DUMAN

BUCAK DEVLET HASTANESİ

Olgu:

GİRİŞ: Serebral iskemilerin %5-10'unu paradoksal emboliler oluşturmaktadır. Paradoksal emboliye neden olan defektlerden biri de atriyal septal defektir (ASD) Genellikle uzun yıllar hiçbir belirti vermez. Kesin tanı muayene ve transtorasik ekokardiyografi (TTE) ile konur. ASD'nin emboliye yol açma riski düşük oranlardadır.

OLGU: 43 yaşında kadın hasta , acil servise uyandığında farkettiği konuşma bozukluğu şikayeti ile geldi. Özgeçmişinde ve soygeçmişinde özellik yoktu. Nörolojik muayenesinde şuur açık, koopere, oryante, ense sertliği ve meninks irritasyon bulguları yoktu. Kranial sinirlerin muayenesi ile ve diğer nörolojik muayene bulguları normal sınırlardaydı. Rutin kan sayımı, biyokimyasal tetkikleri, karaciğer ve böbrek fonksiyon testleri normal idi. Diffüzyon magnetik rezonans görüntüleme (MRG) ve beyin MRG'de akut infarkt bulgusu mevcuttu. Beyin MRG anjiografisi normal idi. Vaskülit markerları (ANA, ds-DNA, p-ANCA, c-ANCA, antikardiyolipin IgG ve IgM, homosistein, antifosfolipid IgG ve IgM, AMA, Lupus antikoagülanı) negatif; Protein C, protein S ve antitrombin III normal idi. Faktör V Leiden mutasyonu saptanmadı. Etyolojiye yönelik olarak yapılan araştırmada TTE'de ASD saptandı.

SONUÇ: Bu vaka dolasıyısıyla nedeni açıklanamayan serebral iskemilerde ve özellikle gençlerde ayrıntılı kardiyolojik incelemenin gerekli olduğunu bir kez daha vurgulamak isteriz.

EP - 122 PARKİNSONİZM BULGULARI İLE BAŞVURAN VE BEYİN TM TANISI ALAN BİR OLGU

SENA BONCUK , YONCA ÜNLÜBAŞ , MUSTAFA KARABACAK , YEŞİM GÜZEY ARAS , TÜRKAN ACAR

SAKARYA ÜNİVERSİTESİ EĞİTİM VE ARAŞTIRMA HASTANESİ, NÖROLOJİ KLİNİĞİ

Olgu:

Giriş:Parkinsonizm; bradikinezi, bradimimi, rijidite,tremor gibi bulgularla seyreden bir klinik sendromdur. İdiopatik Parkinson hastalığı bu sendromun en sık sebebidir. Bunların dışında pek çok etken ise sekonder parkinsonizm tablosuna sebep olabilir. Sekonder parkinsonizmde altta yatan etyolojik faktöre bağlı olarak bazal ganglion hücrelerinin etkilenir veya doğrudan beyin hasarı oluşur. Bazı ilaçlar, iskemi, stroke, toksik tablolar ve nadir olarak da neoplazmlar parkinsonizme sebep olabilir. Burada tarafımıza parkinsonizm bulguları ile başvuran ve nörogörüntülemelerinde beyin tümörü saptanan olgu sunulmuştur.

Olgu:75 yaş erkek hasta hareket hastalıkları polikliniğimize hareketlerde yavaşlama, yüzde donuklaşma, konuşmada bozulma sol kol ve bacağını kullanamama şikayetleri ile başvurdu. Hastanın şikayetleri son üç-dört aydır mevcuttu. Özgeçmişinde kolon ca'dan operasyon dışında özellik yoktu. Nörolojik muayenesinde bradimimi, solda bradikinezi, solda üst ve alt ekstremitede rijidite ve postüral instabilite mevcuttu. Yapılan kranial MRI incelemesinde sağ temporoparietalde , lateral ventirkülü etkileyen geniş ödemin de mevcut olduğu yer kaplayıcı lezyon görüldü. Geçirilmiş kolon ca'ya sekonder metastaz ön tanısı ile hasta beyin cerrahisine yönlendirildi. Opere edilen hastanın patolojik incelemesinde Kolon CA'ya bağlı metaztaz saptandı.3. ay kontrallerinde hastanın parkinsonizm bulgularında tama yakın düzelme saptandı.

Tartışma:Parkinsonizm tablosuna ilaçlar, geçirilmiş iskemi, toksik ve metabolik patolojiler sebep olabilmektedir. Beyin neoplazmları da parkinsonizmin nadir görülen sebeplerinden biridir. Sıklıkla Parkinson tedavisine cevapları iyidir , ancak tümörün çıkarılması ile haftalar ya da aylar içerisinde tamamen regresyon görülebilmektedir. Özellikle akut ya da subakut başlangıçlı olan parkinsonizm olgularında beyin neoplazmlarını göz önünde bulundurmak gerekmektedir. Bu durumda yapılacak olan bir nörogörüntüleme ve erken tanı, tedavi ile hastada tam düzelme sağlanabilir.

EP - 123 POSTERİOR SEREBRAL ARTER P2 ENFARKTI AKUT TEDAVİNİN ÖNEMİ: OLGU SUNUMU

EZGİ YAKUPOĞLU , SAİME FÜSUN DOMAÇ

SAĞLIK BİLİMLERİ ÜNİVERSİTESİ ERENKÖY RUH VE SİNİR HASTALIKLARI EĞİTİM VE ARAŞTIRMA HASTANESİ, NÖROLOJİ KLİNİĞİ

Olgu:

Giriş: Tüm iskemik inmelerin %5-10'u posterior serebral arter (PCA) alanında meydana gelir. En sık laküner infarktlar görülmekle birlikte bunu aterotrombotik ve kardiyoembolik infarktlar izler. PCA infarktları çok farklı klinik şekillerde prezente olur. Hastalar genellikle semptomlarının farkında değillerdir, bu da başvurunun gecikmesine neden olur. Tanı geciktiği için sıklıkla trombolitik tedavi için geç kalınır. Uygun hastalar için intravenöz t-PA ve endovasküler tedavi ilk seçenektir.

Olgu: 52 yaş erkek hasta 2,5 saat önce başlayan sağ kol ve bacakta güç kaybı şikayeti ile başka bir merkezin acil servisine başvuruyor. Orada yapılan değerlendirmede hastanın diffüzyon MRG'sinde sol PCA sulama alanına ait alanda akut infarkt saptanması üzerine hasta olayın 10. saatinde tarafımıza yönlendirildi. Başvuru NIHSS: 6 olarak saptandı. hastaya endovasküler tedavi açısından kraniyoservikal BTA çekildi. Sol P2 oklüzyonu saptanan hasta girişimsel radyoloji ile görüşüldü ve distal yerleşimli pıhtı nedeni ile girişimsel işlem düşünülmedi. Ertesi gün hastada progresyon gözlendi, NIHSS: 14 idi. Progresyon nedenli tekrar çekilen kraniyoservikal BTA'da sol PSA P1 segmenti oklüde olarak değerlendirildi. Hasta yatışının 1. ayında hasta taburcu edildi, modifiye rankin skalası (mRS): 5 idi. Sonuç: PCA alanında akut infarktı olan hastalara olayın ilk 4.5 saatinde ve tedavi için herhangi bir kontraendikasyonları yok ise iv trombolitik tedavi verilmelidir. Endovasküler tedavi özellikle iv t-PA verilemeyecek hastalar için en iyi tercihtir. İki tedavinin kombine edilerek verilmesi ise en uygun tedavi şekli olarak gözükmektedir. Bu olgu sunumunun amacı uygun hastalarda trombolitik tedavi yöntemlerinin denenmesinin ne kadar önemli olduğu ve uygulanmaz ise sonlanımın ne kadar kötü olabileceğini göstermektir.

EP - 124 NOMİNAL AFAZİ İLE BAŞVURAN İSKEMİK İNME VAKASI

SİNAN ELİAÇIK , SERDAR AYKAÇ , FUNDA UYSAL TAN

ÇORUM EROL OLÇOK EĞİTİM ARAŞTIRMA HASTANESİ

Olgu:

Kalp kapak replasmanı olan düzensiz warfarin kullanımı ve kardiyoloji takibi olan 54 yaşında erkek hasta acil servise bir gün öce başlayan konuşma ve anlama bozukluğu ile getirildi. Acil serviste yapılan muayenesinde patolojik olarak; objelerin ne işe yaradığını anlatabiliyor ancak isimlendiremiyordu. Manyetik rezonans görüntüleme (MRG) çekilemeyen beyin bilgisayarlı tomografi (BBT) normal, INR düzeyi düşük olan hasta iskemik inme ön tanısı ile servise yatırılıp antikoagulan tedavisi düzenlendi. Karotis ultrason, kardiyoloji tarafından yapılan transözofajial ekokardiyografi ve ritim holter çalışması normal sınırlardaydı. Takibinin ikinci gününde isimlendirme bozukluğu düzelen hastanın tedavi süreci devam etmektedir. Tartışma Konuşma bozuklukları çoğunlukla wernicke ve broca konuşma alanları ve bu iki alanı birbirine bağlayan arcuat fasikulusun hasarlanması ile oluşmaktadır (1). BBT' de lezyon saptanmayan hastamızda acil servisteki muayenesinde nominal afazi saptanmıştır. Kontrol BBT' sinde sol temporal lobda subakut korteksi tutan hipodens alan izlenmiştir. Acil servise duyusal ve motor veya mixt tip afazi ile başvuran birçok vaka literatürde sunulmuştur. Sonuç Sunduğumuz vaka ise alınan anamneze göre önce mikst tip afazi gelişen ancak acile geldiğinde sadece nominal afazisi olan bir vakadır. Bu vaka sunumu ile iskemik inmede konuşma, anlama ve isimlendirme bozukluklarını gözden geçirmeyi planladık.

Kaynaklar

1. Fridriksson J, Kjartansson O, Morgan PS. Impaired speech repetition and left parietal lobe damage. J Neurosci 2010; 30: 11057-61.

EP - 125 POSTPARTUM KONVÜLSİYON

SANEM COŞKUN DUMAN , ARDA DUMAN

BUCAK DEVLET HASTANESİ

Olgu:

OLGU : 37 yaşında kadın hasta , şiddetli başarısını takiben başlayan konvülsiyon şikayeti ile 112 tarafından acil servise getirildi . G9P8 hasta, 32. haftadasında anne karnında bebeğin kalbinin durması nedeniyle 5 gün önce normal doğum yapmıştı. Takipsiz bir gebelik geçirmesi nedeniyle gebelik sırasındaki tansiyon değerleri bilinmeyen hastanın vitalleri stabil olarak doğumdan 2 gün sonra taburcu edildiği öğrenildi. Bilinen konvülsiyon öyküsü yoktu. Hastanın acil serviste tansiyonu 180/100 mmHg olarak ölçüldü. Anti-hipertansif tedavisi başlandı. Kranial görüntüleme planlandı. Acil serviste konvülsiyonu tekrarlayan hastaya etkin doz IV benzodiazepin ve IV antiepileptik ilaç (Fenitoin) yükleme dozunda yapılmasına rağmen durmaması üzerine , eklampsi ön tanısı ile yükleme ve idame dozunda MGSO4 tedavisine başlandı. MGSO4 tedavisinin başlanması ile nöbeti duran hastanın Kranial görüntülemelerinde özellik yoktu. Laboratuar tetkiklerinde proteinüri (+++) saptandı. Antihipertansif tedaviye devam edildi. Klinik takibinde yapılan EEG tetkikleri normal olarak değerlendirildi. Takibinde nöbeti olmayan hasta tüm klinik ve laboratuar tetkikleri normale döndükten sonra postpartum 12.günde taburcu edildi.

SONUÇ : Klinik pratiğimizde postpartum konvülsiyon ile gelen bir hastada ilk başta serebral venöz tromboz gibi kranial patolojiler akla gelse de , böyle bir hastada eklampsi krizi olabileceği de unutulmamalıdır ve tedavisi multidisipliner bir yaklaşımla yapılmalıdır .

EP - 126 NADİR GÖRÜLEN İKİ OLGU SUNUMU: MELKERSSON ROSENTHAL SENDROMU

FETTAH EREN , AYŞEGÜL DEMİR

SAĞLIK BİLİMLERİ ÜNİVERSİTESİ KONYA EĞİTİM VE ARAŞTIRMA HASTANESİ, NÖROLOJİ KLİNİĞİ

Olgu:

Melkersson rosenthal sendromu (MRS); tekrarlayan periferik fasiyal paralizi, asimetrik fasiyal ödem ve fissürlü dil (lingua plicata) ile karakterize nadir görülen bir hastalıktır. Bu triad hastaların %25'inde görülür. Etiyoloji net olmamakla birlikte otoimmün lenfositik tablo ön plandadır. 1. olgu, 35 yaşında kadın hasta 5 gün önce başlayan sol yüz yarımında hareket azlığı ve uyuşma yakınması ile başvurdu. Öyküsünden 3 yıl önce sol periferik fasiyal paralizi geçirdiği ve oral kortikosteroid tedavi aldığı öğrenildi. Nörolojik muayenesi solda silik periferik fasiyal paralizi bulguları dışında normaldi. Sağ yüz yarımındaki minimal orofasiyal ödem ve dilde fissür artışı görüldü. 2. olgu 45 yaşında kadın hasta 6 gün önce başlayan sağ yüz yarımında hareketlerde yavaşlama yakınması ile başvurdu. Öyküsünden 12 ve 5 yıl önce sol periferik fasiyal paralizi geçirdiği ancak kortikosteroid tedavi almadığı öğrenildi. Nörolojik muayenede sağ periferik fasiyal sinir lezyonu bulguları vardı. Derin tendon refleksleri hipoaktif idi. Sağ yüz yarımındaki orofasiyal ödem ve dilde fissür artışı belirlendi. Beyin manyetik rezonans görüntüleme (MRG) 2. olguda görülen periventriküler iskemik gliotik lezyonlar dışında normaldi. Ailede benzer bulgular yoktu. Vaskülitik, enfektif, metabolik, granülomatöz, paraneoplastik ve santral sinir sistemi hastalıklarına ait tüm tetkikler normaldi. Oral kortikosteroid tedavi ile bulgularda azalma olduğu görüldü. MRS'nun insidansı % 0,08'dir. Olgular genellikle monosemptomatiktir. Hastalığın etiyolojisi tam olarak bilinmemektedir. Otozomal dominant geçebildiği söylense de net kanıt yoktur. Oldukça nadir görülmesi nedeni ile bu iki hastanın klinik özelliklerinin sunulması amaçlanmıştır.

EP - 127 EPİLEPTİK NÖBET İLE GELEN BİR CROHN HASTASI

BURAK ZAN , SELMA YÜCEL

ÇANAKKALE ON SEKİZ MART ÜNİVERSİTESİ TIP FAKÜLTESİ, NÖROLOJİ AD

Olgu:

Amaç: Crohn hastalığı,tüm gastrointestinal sistemi etkileyebilen kronik inflamatuar bir otoimmün hastalıktır. Crohn hastalığında en sık nöbet olmak üzere,inme,nöropati,miyopati,baş ağrısı gibi nörolojik hastalıklar bildirilmiştir. Crohn hastalığında epileptik nöbet normal populasyona oranla yaklaşık 3 kat artmış olarak bildirilmektedir. İnflamatuar süreç, hiperkoagülopati, genetik faktörler ve nutrisyonel eksikliklerin, nöbetlerin etyolojisinde sorumlu olduğu düşünülmektedir. Bu olgumuzu epileptogenezde sorumlu olduğu düşünülen faktörlerden inflamasyon ve nutrisyonel faktörlerin önemine vurgu yapmak amacıyla paylaştık.

Yöntem: Bilinen 9 yıldır crohn hastalığı tanısı olan 19 yaşında kadın hasta acil servise son 1 yılda ikinci defa olan jeneralize tonik klonik nöbet nedeniyle başvurdu. Hasta crohn hastalığına yönelik olarak 16 mg/gün dozunda metilprednizolon tedavisi kullanmaktaydı. Hastanın bir hafta önce crohn atak tanısıyla iç hastalıkları servisinde yattığı öğrenildi. Bilinen epilepsi hastalığı, ailesinde epilepsi öyküsü, febril konvulsiyon ya da travma öyküsü, ilaç-madde kullanımı olmadığı öğrenildi. Hastanın beyin MRG(manyetik rezonans görüntüleme)'ında patoloji saptanmadı. Labaratuvar değerleri crp:4.25,sedimentasyon:38 dışında normaldi. Hastanın vücut kitle indeksi:14 olarak hesaplandı. EEG'sinde sağ hemisfer frontotemporal bölgeden köken alan F4'te faz karşılaşması yapan keskin dalga aktivitesinin aynı hemisfer ve daha kısa süreli karşı hemisfer alanlarına yayılım gösterdiği izlendi.Hastaya levetirasetam 1000 mg/gün başlandı.Hasta nöbet eşiğini düşürebilecek faktörler açısından bilgilendirilerek nöroloji ve romatoloji poliklinik kontrolüne gelmek üzere önerilerle taburcu edildi.

Sonuç: Crohn hastalarında epileptik nöbet görülmesi sağlıklı popülasyona göre daha sıktır.Epileptik nöbet ile başvuran hastadan ayrıntılı öykü alınması;hastanın komorbid hastalıklarının sorgulanarak laboratuvar,görüntüleme ve elektrofizyolojik tetkiklerinin yapılması önemlidir. Antiepileptik tedaviye başlayıp başlamama kararı verilirken tetkik sonuçları ile birlikte hastanın ek hastalıkları ve ilaç kullanımı mutlaka göz önünde bulundurulmalıdır.

EP - 128 DEMİYELİZAN HASTALIKLARDA PLAZMAFEREZ TEDAVİSİ VE HEMŞİRELİK BAKIMI: BİR NÖROLOJİ KLİNİĞİ DENEYİMİ

DUYGU ÖZER , İMREN YILMAZ

SULTAN ABDÜLHAMİD HAN EĞİTİM ARAŞTIRMA HASTANESİ

Olgu:

Giriş: Plazmaferez; hasta plazmasının yerine başka bir sıvının (albumin, taze donuş plazma(TDP) veya kristaloid vb.) konması ile büyük moleküllü maddelerin dolaşımdan uzaklaştırılmasını sağlayan tedavi yöntemidir. Plazmaferez immün nedenli olduğu bilinen demiyelizan hastalıklarda bir tedavi seçeneğidir. Deneyim: Plazmaferez tedavisi genellikle santral ya da periferik venöz kateter aracılığıyla uygulanmaktadır. Her bir tedavi seansında hesaplanan plazma volümünün 1-1,5 katı kadar plazma volümü değiştirilir ve tedavi gün aşırı uygulanır. Toplam 5-7 seans uygulama önerilmektedir. Sultan Abdulhamid Han EAH. Nöroloji Servisi'nde Ağustos 2018-Ağustos 2019 tarihleri arasında 8 hastaya plazmaferez tedavisi uygulanmıştır. Hastaların tanıları; 2 hasta NMO, 1 hasta MS, 1 hasta ADEM, 2 hasta PNP, 1 hasta GBS, 1 hasta CIDP'dir. Hastalar 5- 10 seans arası plazmaferez tedavisi almışlardır. Tedavi sırasında 2 hastada femoral katetere bağlı DVT gelişmiş ve antikoagulan tedavileri planlanmıştır. 8 hastanın da tedavi süreci olumlu gelişmeler ile sonuçlandırılmıştır. Bu süreçte 8 hastaya hemşirelik bakımı verilmiştir.

• Enfeksiyon riski: İnvaziv kateterlerin giriş yerleri enfeksiyon açısından kontrol edilmiştir. Hastalara uygulanan işlemlerde aseptik tekniklere uyulmuş, düzenli vital takibi yapılmıştır.

• Sıvı Volüm Dengesizliği Riski: Hastaların deri turgoru, vital bulguları ve kan seviyeleri düzenli aralıklarla takip edildi, seviyeleri normal düzeyde seyretti.

• Ağrı: DVT gelişen hastalara, doktor istemine uygun antikoagulan tedavisi ve analjezik tedavisi yapıldı, mobilizasyonları sağlandı, ağrıları dindirildi.

• Bilgi eksikliği: Hastaların tanı, tedavi ve prognoz hakkındaki mevcut bilgileri değerlendirilmiş ve ihtiyaç duydukları konularda uygun eğitimler verilmiştir.

• Anksiyete: Tedavinin etkisi konusunda ve gelişen komplikasyonlar sonucunda anksiyete yaşamışlardır. Hastalara, tedavi ve yapılan her işlem hakkında bilgi verilmiştir. Sonuç: Plazmaferez uygulanan hastalar, dikkatle izlenmeli ve bütüncül yaklaşım ile hemşirelik bakımı sunulmalıdır.

EP - 129 HİPERGLİSEMİYE SEKONDER EPİLEPTİK NÖBETLERİ VE GEÇİCİ KORTİKAL LEZYONU OLAN HASTA

ZEHRA AKTAN

NİĞDE ÖMER HALİSMEDİR ÜNİVERSİTESİ EĞİTİM VE ARAŞTIRMA HASTANESİ

Olgu:

HT, DM tanılı 68 yaşında erkek hasta acil servise bilinç kaybı baş ve gözlerde sola kayma çenede kilitlenme epizodu nedeniyle getirildi. Muayenede konfüzyon ve sol vizüel ihmal dışında patolojik bulgu yoktu. Kranial BTde akut patoloji görülmedi. MRda sol parietal kortikal bölgede diffüzyon kısıtlılığı, ADC ve T2 FLAIR sekansında hiperintens görünüm saptandı. Kan şekeri 523 mg/dl idi. BOSta hücre yok, protein ve biyokimya testleri glukoz yüksekliği dışında normal sınırlardaydı. Servise yatırılan hastanın hiperglisemiye yönelik tedavisi dahiliye tarafından düzenlendi. Sık tekrarlayan fokal nöbetleri uygun dozda fenitoin, valproik asit ve levetirasetam verilmesi ile kontrol altına alındı. Tedavi sonrası hiperglisemi ve bilinç durumunu düzelip epileptik nöbetleri tekrarlamadı. Bir ay sonra çekilen MRda sol parietalde görülen lezyonun kaybolmuş olduğu görüldü.

EP - 130 OBEZİTE CERRAHİSİ SONRASINDA OLUŞAN HIZLI KİLO KAYBI İLE MİYASTENİA GRAVİS GELİŞİMİ ARASINDA İLİŞKİ OLABİLİR Mİ?

AHMET TÜFEKÇİ

RECEP TAYYİP ERDOĞAN ÜNİVERSİTESİ TIP FAKÜLTESİ, NÖROLOJİ AD

Olgu:

Giriş: Obez bireylerde proinflamatuar sitokinlerin artması sonucunda birçok otoimmun hastalıkta artış görülmektedir. Literatürde obezite ve Miyastenia Gravis(MG) gelişimi arasında ilişki olduğunu gösteren veri yoktur.

Olgu sunumu: Otuz yaşında kadın hasta bir aydır olan çift görme, sol göz kapağında düşme ve bu şikayetlerine son beş gündür eklenen çiğneme güçlüğü şikayeti ile polikliniğimize başvurdu. Dokuz ay önce mide tüpü ameliyatı olan hasta 42 kg vermişti. Nörolojik muayenede sağ gözde içe ve sol gözde içe ve dışa bakış kısıtlı, solda pitoz ve çiğneme kaslarınında güçsüzlük mevcuttu. Hastanın yapılan tetkiklerinde tek lif EMG'de belirgin jitter artışı ve serum asetil kolin reseptör antikoru pozitif olarak saptandı. Torax BT'de timoma saptanmadı. Gebelik planlayan hastaya tedavi olarak aylık 1 gr/kg intravenöz immunglobulin ve pridostigmin 60 mg 4x1 başlandı. Altı ay sonra timus cerrahisi uygulandı. Cerrahiden altı ay sonra gebe kalan hastanın medikal tedavisine aynen devam edildi ve takibinde ek bir sorun yaşanmadı.

Tartışma: Yavaş kilo vermek daha sağlıklı iken hızlı kilo kaybı sonrası nörolojik komplikasyonları da içeren birçok komplikasyon gelişebilmektedir. Obezite cerrahisi sonrası periferik nöropatiler ve Wernike ensefalopatisi ortaya çıkan başlıca nörolojik komplikasyonlardır. Hızlı kilo kaybı sonrası kompresyonlara yatkınlık, vitamin ve eser element eksiklikleri periferik nöropati etyolojisinde sıklıkla suçlansa da bazı hastalarda etyoloji saptanamamakta ve immünolojik faktörlerin etyolojiye katkısının olabileceği bildirilmektedir. Literatürde yakın zamanda bildirilen hızlı kilo kaybı sonrası gelişen MG olgusu dışında MG ile ilişkili bir bildiri yoktur. Hızlı kilo verme döneminde oluşan hızlı immünolojik değişim ve enfeksiyonlara yatkınlık sonucu MGi de içeren otoimmun hastalıkların gelişme riski artabilir. Sayısı giderek artan obezite cerrahisi hastalarının yakın takibi bu konuda daha ayrıntılı bilgilere ulaşmamızı sağlayacaktır.

EP - 131 OLGU SUNUMU: GUİLLAİN-BARRE SENDROMLU HASTADA FONKSİYONEL SAĞLIK ÖRÜNTÜLERİ MODELİNE GÖRE HEMŞİRELİK BAKIMI

SAMET TURHAN , MEHLİKA BERRA ÖZBERK

ONDOKUZ MAYIS ÜNİVERSİTESİ TIP FAKÜLTESİ, NÖROLOJİ AD

Olgu:

Guillain-Barre sendromu (GBS) oldukça nadir görülen, periferik ve kraniyal sinirlerde hızlı ve progresif hasara yol açan akut inflamatuar otoimmun bir bozukluktur. Görülme sıklığı 1-2/100000'dir. Erkeklerde ve kadınlarda eşit görülür. Çocuklarda görülebilir, fakat en sık erişkinler arasında yaygındır. Hastaların %40-50'sinde başlangıçtan 2-4 hafta önce enfeksiyon öyküsü mevcuttur. En erken klinik belirti olarak genellikle proksimal ağırlıklı olarak simetrik bacaklarda güçsüzlük görülür. İlerleyen süreçte üst ekstremite kasları etkilenir ve fasiyal, okuler, orofaringeal kaslar tutulabilir. Hastalığın en ağır ve önemli komplikasyonu solunumsal kasların tutulumudur. Bulber tutulum olsun ya da olmasın GBS'de görülebilecek diğer önemli komplikasyonlar;ortostatik hipotansiyon, ileus, kardiyak aritmiler, bradikardi, mesane fonksiyon bozukluklarıdır. Mortalite ve morbiditeye neden olacak bu komplikasyonlar nedeniyle GBS tanısının hızlı konulması, tedavinin hızlı başlanması, gelişecek akut semptom ve komplikasyonlar açısından yakın hemşirelik takibi yapılması önemlidir. Yoğun bakım tedavisi gerektiren GBS tanılı hastalarda yetersiz iyileşme ve moraliteden en çok komplikasyonlar sorumlu tutulmuştur, komplikasyonlara bağlı olabilecek uzamış mekanik ventilasyon hastaların ciddi aksonal kaybına neden olabilir. Olgu sunumu ile GBS tanılı hastaların hastalık ve oluşabilecek komplikasyonların yönetiminde hemşirelik bakımının önemini vurgulamak amaçlandı.

EP - 132 ANTİ-NMDA RESEPTÖR ENSEFALİTİ

BATUHAN SELÇUK , YAVUZ ALTUNKAYNAK

İSTANBUL BAKIRKÖY RUH VE SİNİR HASTALIKLARI HASTANESİ

Olgu:

61 yaşında kadın , bilien tip 2 diabetes mellitus ve hiperlipidemi hastalıkları mevcut ; 1 yıldır giderek artan konuşma ve anlamada bozulma ve yürüme güçlüğü şikayetleriyle başvurdu.Nörolojik muayenede: uyanık , yer ve zaman oryantasyonu yok , kişi oryantasyou tam. İkili emir almakta zorlanıyor.Uygunsuz gülmeleri mevcut. Kranial alan muayenesi ,serebellar muayene,duyu muayenesinde patoloji saptanmadı.TCR :D/D. Destekle ayağa kalkabiliyor adım aralığını genişleterek öne ataksik yürüyordu.Kranial MR görüntülemesinde bilateral temporal bölgelerde yaygın FLAIR hiperintens alanlar izlendi. Rutin biyokimya,hemogram,seroloji tetkikleri normal saptandı.Vaskülit markerları FANA 1/320 dışında normal saptandı.Malignite markerları negatif saptandı.Hormon parametrelerinde TSH :0.19 ,T3-T4 normal sınırlar içerisinde saptandı.NOTCH-3 gen analizi negatif olarak sonuçlandı. EEG:Her iki hemisferde bioelektriksel disorganizasyon ve yavaş dalga paroksizmleri saptandı.Yürüme bozukluğu için yapılan EMG normal olarak saptandı.Lomber ponksiyonda , 5 lökosit ,protein 177 olarak saptandı.BOS anti-NMDA IGg ++ olarak saptandı.Yapılan batın usg hepatoseatoz dışında normaldi.Toraks BT normal olarak raporlandı.Adnekslere yönelik teratom açısından yapılan MR görüntülemesi normal olarak saptandı. PET görüntülemede tiroid her iki lobda patolojik düzeyde metobolik aktivite göstermeyen hipodens nodül saptandı.Tiroid USG'de kistik dejenere nodüller ve mulitple kalsifikasyon ve nekroz alanlar içeren nodüller saptandı.Lezyonlardan yapılan sitolojik örneklemerde bening karakterde nodüller olarak yorumlandı. Anti-NMDA reseptör ensefaliti saptanan ve malignite tetkikleri negatif olarak saptanan hastaya 10 gün PULSE tedavisi başlandı. Anti-NMDA reseptör ensefaliti otoimmun ensefalitler içinde en iyi tanımlanmış olanıdır.Nöropsikiyatrik semptomlar,davranışsal semptomlar,konuşma anlama ve yüksek kortikal fonksiyonlarda bozulma,orofasial diskineziler,otonomik tutulum bulguları gözükebilir. Subakut başlangıç ve ilerleyici klinik tablo ile karakterizedir. BOS'ta anti-NMDA reseptör IGg pozitif saptanmasıyla tanı desteklenir. %50 kadın hastada over teratomu saptanmıştır. Malignite eşlik eden ve etmeyen vakalar bildirilmiştir. Primer tedavide malignitenin tedavisi,PULSE,IVIG sekonder tedavide siklofosfomid,ritüximab kullanılır.

EP - 133 METAMFETAMİN KULLANIMINA SEKONDER STATUS EPİLEPTİKUS OLGUSU

GÜLHAN YILDIRIM , AZAMAT MİRALİ , HACI ALİ ERDOĞAN , SİNAN AŞAR , YASEMİN TEKDÖŞ ŞEKER , VİLDAN YAYLA

SAĞLIK BİLİMLERİ ÜNİVERSİTESİ BAKIRKÖY SADİ KONUK EĞİTİM VE ARAŞTIRMA HASTANESİ

Olgu:

GİRİŞ Metamfetamin amfetamin grubunda yer alan bir psikostimulandır. Narkolepsi, depresyon obezite ve alkol bağımlılığı tedavisinde kullanılmaktadır. Kristal, toz ve tablet formunda bulunur. Kötüye kullanımı genellikle metamfetamin öncülü olarak kullanılan psödoefedrine hidroklorik asit ilavesiyle elde edilen kristal tozdur. Dünyada 2. sıklıkta kullanılan metamfetamin hızla kan beyin bariyerini geçerek serotonerjik ve dopaminerjik sistem üzerinde nörotoksik etki gösterir. Madde kötüye kullanım % 6-40 oranında epileptik nöbetlere neden olur. Metamfetamin kullanımına bağlı status epileptikus gelişen olgu sunulmuştur.

OLGU Bilinç kaybı ve sık tekrarlayan epileptik nöbetler ile acil servise başvuran 18 yaşında kadın hastanın tıbbı özgeçmişinde kronik hastalık, travma ve ilaç öyküsü yoktu. Vitalleri stabildi. Konfüzyonda olan hastanın nörolojik muayenesinde ense sertliği yoktu, pupiller mid dilate ışık refleksi zayıf pozitifti, lateralizan bulgu saptanmadı. DTR azalmıştı, TCR lakaytti. Status epileptikus (SE) tanısıyla entübe edilen hastada propofol infüzyonu ile nöbet kontrolu sağlandı. Antiepileptik tedavisi fenitoin 3x100 mg ve levetirasetam 2x1500 mg olarak düzenlendi. Kontrastlı kranial MR ve venografisi normaldi. Nöbetleri kontrol altına alındıktan dört gün sonra çekilen EEG incelemesinde orta düzeyde bilateral frontotemporal bölgelerde bioelektriksel aksama görüldü. Rutin kan tetkikleri doğal olan hastanın takiplerinde nöbeti olmadı. Ekstübe edilen hastanın ayrıntılı sorgusunda ''kristal'' adında metamfetamin grubu madde kullandığı öğrenildi. Son nörolojik muayenesi ve kontrol EEG'si doğal olan hasta levetirasetam 2x1500mg ve fenitoin 2x100 mg tedavisiyle poliklinik takibine alındı.

SONUÇ SE mortalitesi yüksek olan acil tıbbi bir durumdur. İlk nöbet ve statusla başvuran, incelemeleri doğal olan hastalarda ilaç intoksikasyonları ve olası madde kullanımlarının göz önünde bulundurulması komplikasyonları önlemede ve tedaviyi planlamada yardımcı olabilir.

EP - 134 FUMİNAN SEYİRLİ ERİŞKİN BAŞLANGIÇLI SUBAKUT SKLEROZAN PANENSEFALİT

NESLİŞAH YILDIRIM , HASAN RİFAT KOYUNCUOĞLU , BURAK GÜREL , MELİKE DOĞAN ÜNLÜ , VEDAT ALİ YÜREKLİ , SÜLEYMAN KUTLUHAN

SÜLEYMAN DEMİREL ÜNİVERSİTESİ ARAŞTIRMA VE UYGULAMA HASTANESİ, NÖROLOJİ AD

Olgu:

GİRİŞ Subakut sklerozan panensefalit (SSPE) santral sinir sisteminin progresif nörodejeneratif bir hastalığıdır. Kızamık virusunun neden olduğu beynin ilerleyici inflamasyon ve sklerozisi ile karakterize yavaş seyirli bir viral infeksiyonudur. Primer olarak çocukları ve genç erişkinleri etkiler. Erişkin başlangıçlı SSPE olguları literatürde azdır. Hastalığın seyri değişkendir ancak % 60 hastada hızlı bir klinik seyir görülür. Litaretürde 4 hafta içinde kaybedilen olgular bildirilmiştir. Olgumuz erişkin başlangıçlı olup hızlı fulminan seyir ile kaybettiğimiz nadir olgulardan biridir.

OLGU 20 yaşında erkek hasta 10 gündür olan görme bozukluğu, davranış değişikliği, hesap yapmada bozulma, dengesiz yürüme şikayetleriyle polikliniğimize başvurdu. Özgeçmişinde bebeklikte geçirilmiş kızamık enfeksiyonu yoktu ve kızamık aşısı mevcuttu. Nörolojik muayenesinde agrafestezi, akalkuli, astreognozi, parmak agnozisi, optik ataksi, okulomotor apraksi, ataksisi vardı. Kranial MRG'de bilateral pariyetooksipital kortekste T2'de hiperintens alanlar izlendi. Klinik olarak görme bozukluğu ve davranış değişikliği ön plandaydı. Takiplerinde sol kolda myoklonileri başladı. İlk EEG'si normaldi fakat EEG takiplerinde sağ hemisferden başlayıp diğer hemisfere yayılan trifazik dalgalar geliştiği, ilerleyen dönemde jeneralize periyodik delta dalgalarının hakim olduğu görüldü. Klinik ve muayene bulguları ile SSPE ön tanısı düşünülerek LP yapıldı. BOS Kızamık IgG >5 U/ ml, Serum Kızamık IgG> 230 U/ml olup BOS titresinin serum titresine oranı yaklaşık 1/50'idi. SSPE tanısı ile interferon alfa tedavisine başlandı. Kliniğimize yatışından iki hafta sonra genel durumu kötüleşen ve bir ay içinde yoğun bakım ihtiyacı gelişen hasta entübe olarak takip edildi ve kardiyak arrest sonucu kaybedildi.

SONUÇ SSPE'nin olgumuzdaki gibi kızamık aşısı olsa da ve kızamık enfeksiyon öyküsü olmadan da gelişebileceği, erişkin dönemde başlayabileceği ve hızlı fulminan seyir gösterebileceği akılda tutulmalıdır.

EP - 135 KLOZAPİNE BAĞLI GELİŞEN FRONTAL NÖBET:OLGU SUNUMU

ESRA ACIMAN DEMİREL , VİLDAN ÇAKIR KARDEŞ , NURAY ATASOY , HÜSEYİN TUGRUL ATASOY

BÜLENT ECEVİT ÜNİVERSİTESİ

Olgu:

Giriş: Klozapin serotonin-dopamin (5HT2A-D2) reseptör antagonisti olan atipik bir antipsikotiktir. Birçok ciddi yan etkisi olmasına rağmen dirençli şizofrenide sıklıkla kullanılan etkili bir antipsikotik ilaçtır. Klozapine bağlı nöbetlerin sıklığı %1,9-%7,4 aralığında değişmektedir. Klozapine sekonder gelişen nöbetlerin çoğunun tonik klonik nöbet olduğu gösterilmiştir. Bununla birlikte myoklonik, atonik, parsiyel ve absans nöbetler de bildirilmiştir. Literatürde klozapine bağlı frontal lob nöbet bildirilmemiştir Bu olguda klozapin kullanımı ile frontal lob nöbet gelişen, valproik asit tedavisi ile düzelen şizofreni tanılı genç bir kadın hastayı sunduk.

Olgu: 36 yaşında şizofreni ile takipli , 600mg/gün klozapin kullanan bayan hasta korkulu yüz ifadesi, saniyeler sürüp düzelen çığlık atma ve konfüzyon hali ile tarafımıza başvurdu. Bu semptomlar gün içinde 4-5 kez tekrarlıyordu. Hastanın hemogram ve biyokimya tetkikleri normaldi. Rutin EEG'de bilateral frontal alanlarda epileptik aktivite bozukluğu izlendi. Beyin MRG normaldi. . Hastanın semptomlarının çok sık ve kısa süreli olması, garip vokalizasyonların olması, dezorganize davranış ve uygunsuz duygulanım olması ilk olarak psikotik belirti olarak yorumlandı. Bu şikayetler sırasında çekilen EEG'de epileptik aktivite gözlenmesi sebebiyle Frontal lob epileptik nöbet düşünüldü.Tedaviye 1000mg/gün valproik asit eklendi. Hastanın takibinde nöbet sıklığı azaldı ve üçüncü ay sonunda nöbet izlenmedi, çekilen EEG normaldi.

Sonuç: Bizim olgumuzda olduğu gibi sık rastlanmayan nöbet türlerinin de klozapin tedavisi sürecinde takip edilmesinin önemine vurgu yapılmak istenmiştir.

EP - 136 EPİDURAL ANESTEZİ SONRASI NADİR BİR BAŞ AĞRISI NEDENİ: PNÖMOSEFALİ

RUHSEN ÖCAL , İLKİN İYİGÜNDOĞDU , SEDA KİBAROĞLU , MÜNİRE KILINÇ TOPRAK

BAŞKENT ÜNİVERSİTESİ TIP FAKÜLTESİ, NÖROLOJİ AD

Olgu:

Giriş: Epidural teknikler anestezi veya ağrı kontrolünün sağlanmasında yaygın olarak kullanılmaktadır. Kranial kavite içinde hava bulunması olarak tanımlanan pnömosefali çoğunlukla hava direnç yöntemiyle yapılan epidural anestezinin nadir gelişen bir komplikasyonudur. Pnömosefali hastalarda asemptomatik olabileceği gibi baş ağrısı, bulantı kusma, konfüzyon, fokal nörolojik bulgular ve nöbet gelişimine neden olabilir.

Olgu: 29 yaşında kadın hasta motorsiklet kazası sonrası gelişen pelvik fraktür nedeniyle epidural anestezi eşliğinde ortopedi bölümü tarafından opere edildi. Hastanın özgeçmişinde herhangi bir hastalık öyküsü veya düzenli ilaç kullanımı bulunmamaktaydı. Acil serviste başvurunda yapılan beyin bilgisayarlı tomografisi normal olarak raporlanmıştı. Hasta postoperatif birinci gün gelişen şiddetli sıkıştırıcı vasıflı bulantının eşlik ettiği baş ağrısı şikayeti nedeniyle konsulte edildi. Servis izlemindeki vital bulguları ve kan tetkikleri normal sınırlardaydı. Hastanın yapılan nörolojik muayenesi bulguları normal olarak değerlendirildi, ense sertliği meningeal irritasyon bulgusu saptanmadı. Çekilen beyin manyetik rezonans (MR) görüntülemelerinde lateral ventrikul frontal hornularında hava görünümü saptandı. Konservatif tedavi ile takip edilen hasta tam iyileşme ile taburcu edildi.

Sonuç: Pnömosefali epidural tekniklerin nadir gelişen ancak ciddi bir komplikasyonudur. Tedavi yöntemleri operatif ve konservatif yöntemleri içermekle birlikte çoğu baş ağrısı ilk bir hafta içinde iyileşme gösterir. Erken tanı hasta yönetiminde önem taşıması nedeniyle nöroaksiyel anestezi sırasında veya sonrasında gelişen baş ağrılarında pnömosefalinin göz önünde bulundurulması gerekmektedir.

EP - 137 NADİR GÖRÜLEN BİR PARAPAREZİ OLGUSU

DİLEK ACAR , ELİF BANU SÖKER

ADANA ŞEHİR EĞİTİM VE ARAŞTIRMA HASTANESİ

Olgu:

Kist hidatik; Akdeniz, Orta Doğu, Orta Asya ve Doğu Afrikada nispeten yaygın görülen Ecinococcus granülozus tarafından oluşturulan protozoal bir hastalıktır. Çoğunlukla karaciğerde veya akciğerde görünse de, vücudun hemen her yerinde gelişebilir. Kemik tutulumu nadirdir ve tüm hidatik kist vakalarının sadece% 0,5-2sinde görülür ve bunların yaklaşık yarısı da vertebral tutulumdur. Spinal yerleşimi nörolojik semptomlar ve instabilite nedeniyle ağrı ve ciddi yetersizlik nedeni olabilir. MR, hidatik kist için tanısal bir yöntemdir, ancak olağandışı yerleşim ve karakteristik özelliklerin yokluğu tanısal zorluğa neden olabilir Endemik bölgelerde yaşayan ve sıradışı kistik lezyon ile başvuran hastalarda yüksek şüphe ile hidatik kist akılda tutulmalıdır. Polikliniğimize yürüme güçlüğü ve her iki bacakta uyuşukluk şikayeti ile başvuran 54 yaşında bir erkek spinal kist hidatik olgusu sunuyoruz. Nörolojik muayenesinde; her iki alt ekstremite -4/5 kas gücünde, DTR'ler her iki alt ekstremitede hiperaktif, T8 de seviye veren duyu kusuru, vibrasyon duyusunda alt ekstremitelerde ileri derecede azalma, TCR bilateral ilgisiz saptandı. Torasik vertebral manyetik rezonans görüntüleme (MRG), paraspinal kasların tutulumu ile T7-T8 düzeyinde spinal kanalı dolduran multilobule kistik lezyonlar gösterdi. Özgeçmişindeki meslek öyküsü, muayene bulguları, görüntüleme özellikleri ve seroloji sonuçları göz önüne alınarak spinal ekinokokozis tanısı düşünüldü. Hasta bu tanı ile beyin cerrahi kliniğine devir edildi ve kist eksizyonu ve hemilaminektomi yapıldı, sonrasında antihelmintik tedavi başlandı. Biz bu olguyu nadir bir paraparezi nedeni olması ve endemik bir bölgede yaşadığımız için ayırıcı tanılarda düşünülmesi gerekliliği nedeniyle sunmak istedik.

EP - 138 PUPİL KORUNMUŞ WEBER SENDROMLU OLGU SUNUMU

EMEL BAŞAR [1], EBRU BİLGE DİRİK [2]

[1] *ELMADAĞ HULUSİ ALATAŞ DEVLET HASTANESİ*

[2] *ANKARA ŞEHİR HASTANESİ*

Olgu:

Weber'in klinik bulguları ipsilateral pupilin etkilendiği 3. Kranial sinir palsisi ve orta beyindeki bir lezyona bağlı kontralateral bacak güçsüzlüğünü içerir. 50 yaşında erkek hasta kliniğimize baş dönmesi, çift görme, sol kol ve bacakta kuvvetsizlik şikayeti ile başvurdu. Hastanın bilinen 17 yıldır DM tanısı vardı. Hastanın muayenesinde pupiller izokorik, direkt ve indırekt ışık refleksi +/+ ,sağ gözde pitoz, sağ göz içe ve yukarı bakış kısıtlılığı,sol üst ve alt extremite 4/5 motor kuvvette bulundu. Kranial MRG da sağ mezensefalon yarısında akut diffuzyon kısıtlılığı saptandı. Kardiyoembolik odak tespitine yönelik yapılan EKO ve Karotis-Vertebral USG tetkikleri normal sınırlarda bulundu. 3. kranial sinir nükleusu orta beyinde yerleşmiştir ve rostral'inden caudal'ine kadar yaklaşık 10 mm uzunluğundadır. 3. Kranial sinir orta beyinin üst kısmındaki Edinger-Westphal nükleusu ve orta beynin alt kısmında lateral rektus ve superior oblik dışındaki ekstraokuler kasların innervasyonunu sağlayan motor nükleustan oluşmaktadır. Nükleus ve fasiküller görece geniş bir alanda dağılmış olduğundan orta beyin lezyonları parsiyel 3. Kranial sinir lezyonlarına sebep olabilir. Bundan dolayı orta beynin alt kısmındaki bir lezyon ekstraokuler kasları etkileyip pupilleri etkilemeyebilir, buna karşın hem alt hem de üst kısmı etkileyen lezyonlar pupiller dilatasyona sebep olur. Bu durum, Weber sendromu olan bu hastada pupillerin etkilenmemesini açıklamaktadır. Bizim olgumuzda MRG ile gösterilmiş orta beynin alt kısmındaki iskemik lezyon sonucu pupilleri etkilemeyen Weber sendromunun tüm özelliklerini taşımaktadır ve hasta nörolojik ve fonksiyonel iyileşme göstermiştir. Pupilleri etkilemeyen izole 3. Kranial sinir palsisi çoğunlukla ekstraaksiyel sinirin iskemik mikrovasküler hastalığı sonucu oluşmaktadır. İzole 3. Kranial sinir paralizilerinin %17 ile 34.6'sı iskemik vasküler orijinli olarak düşünülmektedir.

EP - 139 MİLLARD GUBLER SENDROMU: NADİR BİR KLASİK ÇAPRAZ BEYİN SAPI SENDROMU

NİHAT MUSTAFAYEV , AZAR GULUZADA , ALİŞAN BAYRAKOĞLU , FERDA İLGEN USLU , MEHMET KOLUKISA

BEZMİALEM VAKIF ÜNİVERSİTESİ

Olgu:

Giriş: Fasial-abdusens hemipleji sendromu veya ventral pontin sendromu olarak da bilinen Millard-Gubler sendromu (MGS), ponsta basis pontis ve CN VI ve VII fasiküllerinde etkilenmeye bağlı görülen nadir bir beyin sapı sendromudur. Genellikle genç hastalarda tümör, demyelizan hastalıklarda, yaşlı hastalarda vasküler patolojilerde görülmektedir. Biz burada akut iskemik pons infarktı ile başvuran MGS olgusunun klinik ve nöroradyolojik görüntülemeleri ile sunmaktayız.

Olgu: Altmış altı yaşında kadın hasta, bir gün önce başlayan ağızda kayma ve saatler sonra eklenen çift görme yakınmalarıyla acil servise başvurdu. Özgeçmişinde bilinen tip-2 diyabetes mellitus ve hipertansiyonu olan hastanın soygeçmişinde özellik yoktu. Rutin kan incelemeleri normaldi, elektrokradiyorafi(EKG) sinüs ritmindeydi. Nörolojik muayenesinde solda periferik vasıfta fasial paralizi, solda abducens paralizi ile sağda hemiparezi mevcuttu. Acil serviste yapılan diffüzyon-ADC MR görüntülemesinde pons sol yarımında akut iskemik infarkt ve BT anjiografi incelemesinde sol vertebral arter V4 düzeyinde ileri darlık ve baziller arterde düzensizlikler izlendi. Asetilsalisilik asit ve klopidogrel ile tama yakın düzelme ile eksterne edildi.

Tartışma: Nadir görülen klasik çapraz pontin sendromlarından biri olan MGS'nin literatürde veriler olgu serileri ile sınırlı olduğundan gerçek prevelans bilinmemektedir. Özellikle hastamızdaki gibi klinik olarak sadece fasial paralizi yakınmaları ile başlayan basamaklı yerleşen hastalarda tanıda gecikme izlenebilir, hastaların bu açıdan dikkatle incelenmesi gerekmektedir.

EP - 140 İZOLE OKÜLOMOTOR SİNİR FELCİ İLE PREZENTE OLAN MALİGNİTE OLGUSU

İREM İLGEZDİ , DEMET ŞEKER

GİRESUN ÜNİVERSİTESİ PROF. DR. A. İLHAN ÖZDEMİR EĞİTİM VE ARAŞTIRMA HASTANESİ, NÖROLOJİ KLİNİĞİ

Olgu:

GİRİŞ: İzole 3. kraniyal sinir felci konjenital, metabolik veya vasküler nedenlere bağlı ortaya çıkabileceği gibi kitlesel lezyonlara ikincil, hatta malignitenin ilk bulgusu olarak da karşımıza çıkabilir.

OLGU: 61 yaşında erkek hasta son 5 gündür ışığa hassasiyet, sol göz ve başın sol yarısında analjeziğe kısmen yanıtlı ağrı, yürürken dengesini sağlayamama gibi şikayetlerle göz hastalıkları hekimine başvurmuş. Yedi ay önce katarakt operasyonu öyküsü dışında özgeçmişinde özellik olmayan hasta 3. kraniyal sinir felci düşünülerek tarafımıza yönlendirildi. Hastanın nörolojik muayenesinde pupiller solda büyük olmak üzere anizokorik, ışık refleksi solda zayıf, sol göz primer pozisyonda orta hatta, sol göz yukarı , aşağı ve içe bakışı kısıtlı ve sol pitozu mevcuttu. Kraniyal MRG'de sol sfenoid kemik içinde metastazla uyumlu olabilecek heterojen kontrast tutulumu gösteren nodüler lezyon saptandı. Malignensiye yönelik toraks ve batın bilgisayarlı tomografide sol akciğer alt lob superior segmentte, sağ femur boyun kısmında kitlesel lezyon, sol sürrenal hiperdens lezyon izlendi. Sürrenal kitle insidentoloma olarak değerlendirilirken, akciğerdeki kitlesel lezyona biopsi planlandı, skuamoz hücreli kanser olarak raporlandı. 18 FDG PET/CT incelemede sol akciğer malign kitlesel lezyon, sol sürrenal, multipl servikal, torakal ve lomber vertebrada, multipl kostada, sağ skapulada sağ sakro-iliak eklem alanında sağ iliak kanat ve sağ femur proksimaline metastatik lezyonları mevcuttu. Hastaya akciğer skuamoz hücreli kanser, kemik ve sürrenal metastaz tanısı ile 21 günde 1 paklitaksel ve karboplatin tedavisi başlandı.

SONUÇ: Pupil tutulumunun eşlik ettiği izole 3. kraniyal sinir felcinde organik lezyonların ekartasyonu için nörogörüntüleme tetkiklerinin dikkatli bir şekilde değerlendirilmesi esastır.

EP - 141 FAHR HASTALIĞI; HİPOPARATİROİDİZM VE EPİLEPTİK NÖBETLER

VEDAT ATAMAN SERİM , SİNAN PASLI , SEVİM ŞAHİN

GÜMÜŞHANE DEVLET HASTANESİ

Olgu:

Bilateral intrakranial parenkimal yapılarda ileri seviyede kalsifikasyon Fahr's sendromu veya diğer adı ile Striato-pallido-dentat kalsifikasyon (SPDC) da olduğu gibi idiopatik veya hipoparatiroidizm gibi metabolik rahatsızlıklara bağlı olarak genelde fosfor ve kalsiyum metabolizmasında gerçekleşen düzensizliklerde rastlanan bir klinik olgudur. Hasta klinik prezentasyon olarak genellikle istemsiz hareketler, ya da kas krampları ile başlayıp tabloya eklenen psikoz, kişilik değişiklikleri gibi nöropsikiyatrik semptomlar ile devam eden bir süreçtir bu bulgulara yürümede dengesizlik, konuşma bozukluğu da eklenebilir. Vakamız 5 yıl önce total tiroidektomi geçiren sonrasında takiplerini büyük ölçüde aksatan ve acil servise tonik klonik nöbetle başvuran kadın hastadır; yakını hastanın bilinen herhangi bir nörolojik rahatsızlığı bulunmadığını bildirmiş olup; gerçekleştirilen biyokimyasal tetkiklerinde kalsiyum 5.69 mg/dl (N:8.4-10.5mg/dl), fosfor 6.7mg/dl (N:2.6-4.5mg/dl), parathormon:1.7pg/ml (N:12-72pg/ml), TSH 5.68lU/ml (N:0.27-4.2ulu/ml), sT4 1.21ng/ml (N:0.93-1.7ng/ml) ve 25 Hidroksi-Vitamin D3 düzeyi ise 4.8in altında izlenmekteydi. Hastanın beyin bt incelemesinde ise serebral hemisferlerde simetrik her iki globus pallidur ve kaudat nükleuslarda yaygın hiperdens kalsifikasyon alanları ve periventriküler alan beyaz cevherde yaygın yine yaygın spiküler görünümde hiperdens kalsifikasyon alanları dikkati çekmiştir. Radyolojik tanı ön planda Fahr hastalığı olsa da hastanın anamnez ve tıbbi geçmişi göz önünde bulundurulduğunda iatrojenik hipoparatiroidizme bağlı olduğu anlaşılmaktadır. Hastanın EEG incelemesi fizyolojik sınırlarda izlendi. Kalsiyum değerleri düzeltildi, konvülsiyon tablosu hipokalsemiye bağlandı. Hasta 2 gün sonra normal kalsiyum 8.4 mg/dl değerleri altında şiddetli bir nöbet ile acil servise başvurunca levetirasetam 1000mg/gün tedavisine geçildi. Hasta dahiliye ve nöroloji klinikleri takibine alındı. Fahr ve diğer hipoparatiroidizme bağlı parenkimal kalsiyum depozitleri farklı klinikler ile karşımıza çıkabilmektedir, epileptik nöbetler bu klinik prezantasyonlar içerisinde mutlaka göz önünde bulundurulmalıdır.

EP - 142 SEKSÜEL AKTİVİTE İLE İLİŞKİLİ PRİMER BAŞAĞRISI: İKİ OLGU SUNUMU

MUSTAFA YURTDAŞ , RUMEYSA ÇETİNKAYA BULUTOĞLU

IĞDIR DEVLET HASTANESİ

Olgu:

Cinsel aktivite ile ilişkili primer baş ağrısı, Hipokrattan beri bilinen bir baş ağrısı tipidir. İlk olarak, 1960 yılında açıklanmıştır, ancak ilk çalışma 1976 yılında Lance tarafından yayınlanmıştır. Benign bir baş ağrısı tablosudur. Ancak subaraknoid kanama, arteryel diseksiyon gibi sekonder baş ağrısı nedenleri dışlanmalıdır. Yaşam boyu prevalansı % 1 'dir. Kranial görüntülemelerinde santral patoloji saptanmayan , 45 ve 62 yaşında iki erkek hastamız sunulmuştur. Düşük doz propranolol ve indometazin yanıtlı iki olgumuz da halen baş ağrısız olarak kliniğimizce izlenmektedir. Ayırıcı tanıda sekonder baş ağrıları nedenleri dışlanması gerektiğinden sunulmaya değer bulunmuştur.

EP - 143 İŞİTME KAYBIYLA BAŞVURAN İNME OLGUSU

CİHAT ÖRKEN , BEGÜM YARALIOĞLU , GİZEM ENGİN GÜL , MUSTAFA EMİR TAVŞANLI , YAĞMUR TÜRKOĞLU

SAĞLIK BİLİMLERİ ÜNİVERSİTESİ OKMEYDANI EĞİTİM ARAŞTIRMA HASTANESİ, NÖROLOJİ KLİNİĞİ

Olgu:

GİRİŞ: Anterior inferior serebellar arter (AİSA) anterolateral inferior pons, iç kulak, orta serebellar pedinkül ve flokulusla beraber anterior inferior serebellumu sular. Tıkanıklığında bu bölgelerin fonksiyon kaybına bağlı karakteristik semptomlar sergiler. Bunlar bilinirse sadece anamnez ve muayeneyle bile tanı konabilir.

OLGU: 52 yaşında erkek sağ kulakta işitme kaybı, hareketle

tetiklenen baş dönmesi, dengesizlik yakınmalarına 3 gün sonra bulantı-kusma, konuşma bozukluğu, aralıklı çift görme eklenmesi üzerine yatırıldı. Özgeçmişinde 13 yıl önce koroner by-pass ve hipertansiyon öyküsü olan hasta düzenli ASA ve antihipertansif kullanıyordu. Nörolojik muayenesinde hafif dizartri, sağda periferik tipte yüz felci, sağ yüz yarımında V2 ve V3 ile uyumlu his kaybı, sola bakışta hızlı fazı sola vuran horizontal nistagmus, yukarı bakışta vertikal nistagmus,sağ tarafta işitme azlığı, sağ tarafta dismetri ve disdiadokokinezi ve gövde ataksisi saptandı. MR incelemesinde sağ serebellum ve sağ lateral bulbopontin yerleşimli diffüzyon kısıtlılığı AİSA sulama alanıyla uyumluydu.

SONUÇ: İnme sonucu tek taraflı işitme kaybı çok nadir görülür. En önemli neden AİSA tıkanıklığıdır. Baziler arterden kaynaklanan bu arterin izole tıkanıklığı da seyrektir. Bu olgu dolayısıyla AİSA Sendromunu tekrar hatırlatmak istiyoruz

EP - 144 TİP 3 STURGE WEBER SENDROMU

AHMET BUĞRUL [1], MUSTAFA KARAAĞAÇ [2], ELİF HİLAL KORKMAZ [3], EMİNE GENÇ [1]

[1] NECMETTİN ERBAKAN ÜNİVERSİTESİ MERAM TIP FAKÜLTESİ, NÖROLOJİ AD
[2] NECMETTİN ERBAKAN ÜNİVERSİTESİ MERAM TIP FAKÜLTESİ, PSİKİYATRİ AD
[3] NECMETTİN ERBAKAN ÜNİVERSİTESİ MERAM TIP FAKÜLTESİ

Olgu:

Amaç: Otuz üç yıldır epilepsi tanısıyla izlenen 47 yaşında sağ elini kullanan kadın hasta nöbet geçirme öyküsü ile nöroloji servisine yatırıldı. Hastanın 3000 mg/gün levetresetam ve 400mg/gün lakosamid kullanmasına rağmen ayda birkaç kez olan JTK ve haftada birkaç kez sabahları olan myoklonik tarzda nöbetler geçirdiği belirtildi. Hastanın özgeçmişinde ve nörolojik muayenesinde bir özellik saptanmadı. Yöntem: Hastanın EEG'sinde frontotemporal bölgelerde asenkron "sharp,slow-sharp" deşarjlar görüldü. Kraniyal tomografide bilateral posterior pariyetal ve oksipital loplarda subkortikal kalsifikasyonlar izlendi. MR anjiyografi ve kontrastlı kraniyal MR'da sağ oksipital bölgede kalsifikasyon ve vasküler malformasyon saptandı. Sonuç: Parathormon ve serum kalsiyum düzeyleri normal araklıkta saptandı. Brucella , toksoplasma , rubella , CMV IgG düzeyleri negatif olarak geldi. Çölyak hastalığına sekonder intrakraniyal kalsifikasyon açısından istenen serum antigliadin , doku transglutaminaz IgA ve anti endomisyum antikoru (EMA) negatif bulundu. Hastada Tip 3 Sturge Weber sendromu düşünüldü. Yorum: Tip 1 ve 2'den daha nadir görülen Tip 3 Sturge Weber sendromu yüzde port-wine tarzı lekeler olmadan sadece leptomeningeal tutulum ile seyretmektedir. Bu tipte tanı genellikle nöbet geçiren hastalarda çekilen kontrastlı kraniyal MR'daki leptomeningeal anjiyom ve aynı bölgenin tomografideki kalsifik görünümü ile konulmaktadır.

EP - 145 İMMÜNSÜPPRESSİF TEDAVİ ALAN BÖBREK NAKİLLİ HASTADA DİRENÇLİ HIÇKIRIK OLGUSU

MUSTAFA ÇAM

ÇANAKKALE ONSEKİZ MART ÜNV

Olgu:

GİRİŞ: Hıçkırık, ritmik, istemsiz, spazmodik diyafragma kontraksiyonudur ve pek çok nedeni vardır. Etiyolojideki nedenler arasında frenik veya diyafragma irritasyonu (mediastinal veya karın tümörleri veya abseleri, hepatomegali, asit, özofajit, veya gastrik gerilme) veya kemoterapi ilaçları, antiemetikler, kortikosteroidler yer alır. Bir refleks olmasına rağmen aslında hıçkırığın hiçbir koruyucu yönü yoktur. Genellikle 48 saat içinde kendiliğinden kaybolur, ancak 48 saat ile 1 ay arasında sürenler persistan hıçkırık, 1 aydan fazla sürenler ise dirençli hıçkırık olarak sınıflandırılır. Dirençli veya persistan hıçkırık; depresyon, yorgunluk, bozulmuş uyku düzeni, dehidratasyon, malnütrisyon ve aspirasyona yol açabilir. Yazımızda immünsepresif tedaviyle tetiklenen ve kısıtlı tedavi imkanı olan dirençli hıçkırık olgusu sunulmuştur.

OLGU: Elli altı yaşında erkek hasta 10 yıldır dönem dönem olan hıçkırık şikayeti oluyormuş. Hıçkırık gün boyunca sürüyor sadece 2-3 ayda bir birkaç gün ara veriyormuş. 2 yıldır şikayeti bulunmuyorken 1 yıl once böbrek nakli nedeniyle kullanılan Takrolimus sonrası tekrar şikayeti başlamış. Hasta Nöroloji klinğine yapılan başvuru sonrası gabapentinden fayda gördü. Ancak tekrar başlaması ve hafif kreatinin yüksekliği nedeniyle Nefroloji bölümüne de danışılarak stoplandı ve (GFR:50) Amitritilin 10 mg ile şikayetleri geriledi. Hastanın takip ve tedavisi tarafımızca devam etmektir.

TARTIŞMA: Takrolimus, Siklosporin ile birlikte Kalsinörin inhibitörü olarak bilinen Streptomyces tsukubaensis'den elde edilen bir makrolid antibiyotiktir. lipidlerde ve diğer organik çözücülerde iyi çözünürler. İmmunsupressif etkileri sitoplazmik reseptör proteinle- rine bağlanabilmelerine bağlıdır. onuçta ortaya çıkan kalsinörin inhibisyonu sitokin üretimini ve lenfosit proliferasyonunu sınırlandırır. Takrolimusun nörolojik komplikasyonları genellikle ha ftir (tremor, parestezi ve miyalji), ancak ensefalopati, konvülziyonlar ve koma ile seyreden ciddi komplikasyonlarda görülebilir. Ciddi komplikasyonlar çoğunlukla böbrek transplantasyonundan ziyade karaciğer ve akciğer transplantasyonu sonrası bildirilmiştir ve tipik olarak takrolimus konsantrasyonu 15 ng/l'lik terapötik sınırın üzerine çıktığı zaman görülür. Bu yazıda Takrolimus'un tetiklediği, Nefroloji ve Nöroloji Bölümlerince ortak takipli Amitriptilin'e yanıt alınan dirençli hıçkırık olgusu sunulmuştur.

EP - 146 POSTPARTUM NÖBET İLE BAŞVURAN SEREBRAL VENÖZ SİNÜS TROMBOZU: OLGU SUNUMU

GÜLGÜN UNCU , ZEYNEP ÖZÖZEN AYAS , ÖZLEM ŞAHİN , DUYGU ARSLAN MEHDIYEV

ESKİŞEHİR ŞEHİR HASTANESİ, NÖROLOJİ KLİNİĞİ

Olgu:

Giriş Serebral venlerin ve sinüslerin trombozu nadir görülen serebovasküler hastalıklardan biridir. Gebelik, doğum ve

doğum sonrası dönemlerde antitrombin III, protein C veya protein S eksikliği tromboembolik komplikasyon riskini daha da artırmaktadır. Klinik prezentasyonlar farklılık gösterebilir. Genellikle intrakranial hipertansiyona bağlı baş ağrısı fokal defisit, nöbet ve konfüzyonel durum tablolarının birisiyle akut olarak başlamaktadır. Biz; nöbet ile prezente olan, hemorajik enfarkt gelişen serebral venöz tromboz olgusunu sunuyoruz. Olgu Başvurusundan 5 gün önce normal spontan vaginal doğum yapan 26 yaşında kadın hasta (G2P1A1) baş ağrısı ve ani nöbet başlangıcı şikayeti ile acil kliniğinde değerlendirildi. Baş ağrısının enseden başlayıp başının tepesine ve alın bölgesine kadar yayılma gösterdiğini ifade ediyordu. Hasta iki kez jeneralize tonik tarzda (JTK) nöbet geçirmişti.Beyin BT tetkikinde sağ temporal posteriorunda hemorojik enfarkt ve sağ transvers sinüsde hiperdens alan izlendi. MR beyin ve MR venografisinde; sağ transvers sinüsten sigmoid sinüse yayılım gösteren trombüs tespit edilmesi üzerine kliniğimize takip ve tedavi amacıyla kabul edildi Hastanın yapılan nörolojik muayenesinde sadece bilateral papil ödem gözlendi. Biyokimyasal parametreleri ise doğal olarak değerlendirildi. Düşük molekül ağırlıklı heparin (DMAH) ve tekrarlayan nöbet kontrolü için levetirasetam tedavisi başlandı. Takiplerinde nöbet gözlenmedi ve baş ağrısı şikayeti azaldı. Hastanın 2 ay sonraki değerlendirilmesinde; hastanın nöbetinin olmadığı ve baş ağrılarının tamamen düzeldiği görüldü

Tartışma Gebelikte venöz tromboz riski 5-6 kat artmaktadır Gebelikteki tromboembolik olayların %50'sinden herediter trombofililer sorumludur. Serebral sinüs trombozu (SST) olgularının çoğu puerperiumda meydana gelmektedir. Postpartum dönem daha nadir görülen bir dönem olarak serebral infarkt veya kanama yapan serebral venöz trombozların izlendiğiayrı bir dönemdir. Nöbet ile başvuran lohusa kadınlarda ayırıcı tanıda serebral venöz sinüs trombozu da düşünülmelidir.

EP - 147 RETİNA DEKOLMANI İLE EŞ ZAMANLI KAVERNÖZ SİNÜS TROMBOZU

AYŞEGÜL DEMİR , FETTAH EREN

SAĞLIK BİLİMLERİ ÜNİVERİSTESİ, KONYA EĞİTİM VE ARAŞTIRMA HASTANESİ, NÖROLOJİ KLİNİĞİ

Olgu:

Venöz sinüs trombozu, iskemik inmenin nadir görülen nedenlerinden biridir. Günümüzde bu hastalığa yönelik farkındalığın artması ve görüntüleme yöntemlerindeki gelişmeler daha fazla olgunun tespit edilmesine olanak sağlamıştır. Bu hastalarda intrakraniyal basınç artışına bağlı baş ağrısı ve papilödem ön plandadır. Kavernöz sinüs trombozunda ise okülomotor paralizi ve orbital ağrı ön plandadır. Retina dekolmanı, sensoriyel retinanın subretinal aralığa sıvı dolmasıyla retina pigment epitelinden ayrılması olayıdır. Birçok nedene bağlı olabilir: primer olarak oluşabileceği gibi konjenital bozukluklar, vasküler hastalıklar, metabolik olaylar, travmatik değişiklikler önemli sebeplerdir. Seksen iki yaşında kadın hasta acil serviste sol gözde şiddetli ağrı, baş ağrısı, çift görme ve gözünde kızarıklık şikayetleri ile değerlendirildi. Bilinen sistemik hastalık öyküsü olarak diyabetes mellitus mevcuttu. Nörolojik muayenede sol gözde total oftalmopleji, kızarıklık ve ödem vardı. Orbita manyetik rezonans görüntüleme (MRG) de kavernöz sinüs trombozu ve sol gözde retina dekolmanı tespit edildi. Hastaya düşük molekül ağırlıklı heparin, seftriakson ve deksametazon tedavisi başlandı. Hastanın semptomları 1 hafta sonra gerilemeye başladı. Bir ay sonraki kontrolde tama yakın düzleme gözlendi. Venöz sinüs trombozlu hastalarda, venöz sistemdeki basınç artışı, interstisyel alana sıvı geçişi ve vazojenik ödeme sebep olur. Artan intravenöz basınç artışı, subretinal aralığa sıvı geçişi yaparak retina dekolmanı meydana getirebilir. Bu nedenle özellikle kavernöz sinüs trombozlu hastaları değerlendirirken birlikte retina dekolmanı açısından da hastaların daha dikkatli değerlendirilmesi gerekmektedir.

EP - 148 TERİFLUNOMİD TEDAVİSİ İLE İLİŞKİLENDİRİLEN PSOAS ABSESİ: BİR VAKA ÜZERİNDEN TERİFLUNOMİDİN GÜVENLİK VE YAN ETKİLERİNİN GÖZDEN GEÇİRİLMESİ

DÜRDANE AKSOY [1], ORHAN SÜMBÜL [1], ŞENER BARUT [2], BETÜL ÇEVİK [1], SEMİHA KURT [1]

[1] TOKAT GAZİOSMANPAŞA ÜNİVERSİTESİ TIP FAKÜLTESİ, NÖROLOJİ AD
[2] TOKAT GAZİOSMANPAŞA ÜNİVERSİTESİ TIP FAKÜLTESİ, ENFEKSİYON HASTALIKLARI AD

Olgu:

GİRİŞ: Relapsing remitting multipl skleroz un (RRMS) birinci basamak tedavisinde kullanılan teriflunomid, dihidroorotat dehidrogenaz enzimini reversibl şekilde inhibe edip, de-novo pirimidin sentezini bozarak, hızlı prolifere olan T ve B lenfositlerini azaltır. ilacın sık yan etkileri; başağrısı, alanin-aminotransferaz yükselmesi, lenfopeni, diyare, saç incelmesi, bulantıdır. Psoas absesi nadir rastlanan bir antitedir. Primer psoas absesi çoğu kez vücutta kaynağı bilinmeyen bir mikroorganizmanın lenfojen veya hematojen yolla yayılımıyla gelişebilir. Burada, teriflunomid kullanırken gelişen yüksek ateş, bel, bacak ağrıları, yürüyememe şikayetlerinin ardından septisemi ve psoas absesi tanısı konulan bir RRMS hastası sunulacaktır.

OLGU: Yüksek ateş, bel, bacak ağrıları, yürüyememe şikayetleri ile acil polikliniğimize gelen 51 yaşındaki kadın hastanın 14 yıldır RRMS tedavisi için kullandığı Interferon (IM) yan etkiler nedeniyle 9 ay önce teriflunomid ile değiştirilmişti. Tetkiklerinde sağ psoas kasında 4x2x3 boyutlarında psoas absesi ve piyojenik sakroileit saptandı, enfeksiyon hastalıkları kliniğimize yatırıldı. Yapılan kan kültüründe stafilococcus aureus üremesi üzerine IV antibiyotik tedavileri başlandı, teriflunomid kesilerek hızlı eliminasyon prosedürü gerçekleştirildi.

TARTIŞMA: Teriflunomid yan etkilerinde özellikle üst solunum yolları enfeksiyonlarından bahsedilmektedir. TOWER çalışmasında bir hasta septisemiyle, TAURU-MS çalışmasında ise bronkopulmoner aspergillosis ile kaybedilmişlerdi. Literatürde teriflunomid ile ilişkilendirilen psoas absesi bildirilmemiştir. Özellikle belirgin yürüme bozukluğu ile gelen MS hastalarında atak tanısından önce hayatı tehdit eden septisemi, psoas absesi gibi nadir gözlenen ilaç yan etkileri mutlaka göz önünde bulundurulmalıdır.

EP - 149 PSÖDOSUBARAKNOİD KANAMA: BİR OLGU

NESLİHAN EŞKUT [1], ALİ MURAT KOÇ [2], YAPRAK ÖZÜM ÜNSAL [1], ÖZGE YILMAZ KÜSBECİ [1]

[1] SAĞLIK BİLİMLERİ ÜNİVERSİTESİ İZMİR BOZYAKA EĞİTİM VE ARAŞTIRMA HASTANESİ, NÖROLOJİ KLİNİĞİ
[2] SAĞLIK BİLİMLERİ ÜNİVERSİTESİ İZMİR BOZYAKA EĞİTİM VE ARAŞTIRMA HASTANESİ, RADYOLOJİ KLİNİĞİ

Olgu:

GİRİŞ: Bilgisayarlı beyin tomografisinde (BBT) bazal sistern ve subaraknoid mesafe yoğunluğundaki artış subaraknoid kanama tanısında temel bulgulardır. BBT' de radyolojik olarak bu bulguları taklit eden tüm durumlar psödosubaraknoid kanama (SAK) olarak isimlendirilir. Nadir bir radyolojik bulgu olan psödo SAK şiddetli hipoksik-iskemik beyin hasarı, piyojenik menenjit, spontan intrakranial hipotansiyon gelişen hastalarda bildirilmiştir. Etiyopatogenezi tam olarak bilinmese de şiddetli beyin ödemi nedeniyle dural sinüslere bası, beyin venöz drenajında etkilenme sonucunda süperfisial venlerde gelişen angorjman ile SAK' ı taklit eden radyolojik görüntülerin oluştuğu düşünülmektedir.

OLGU:23 yaşında kadın hasta suicid amaçlı ası sonrasında koma tablosu ile hastanemiz acil servisine getirildi. Acildeki ilk değerlendirmede boynu çepeçevre saran 2 cm çapında telem izi görüldü. Beyin ve boyun tomografisinde fraktür ya da kanama saptanmadı. İzlemde kardiyak arrest gelişmesi üzerine kardiyopulmoner resisutasyon yapılan hasta entübe edilerek yoğun bakıma yatırıldı. Mekanik ventilatöre bağlı olarak takip edilen hastanın myoklonik jerkleri olması üzerine tedavisi düzenlendi ve BBT çekildi. Sulkuslarda silinme, ventriküllerde obliterasyon, serebellar folya arasında, serebral subaraknoid mesafe ve bazal sisternlerde hiperdens görünüm izlendi. SAK'tan ayırmak için hiperdens alanlardan yapılan ölçümde 30-35 HU aralığında olduğu ve kan dansitesinde (50-60 HU) olmadığı görüldü. Radyolojik bulguların hipoksik-iskemik hasara sekonder gelişen psödo SAK ile uyumlu olduğu kanısına varıldı. Yatışının 6. Günü beyin ölümü yönünden muayene edilen ve apne testi pozitif olan hastaya bekleme süresi ardından yapılan nörolojik muayene sonrasında beyin ölümü tanısı koyuldu. SONUÇ: Şiddetli beyin ödemi, hipoksik-iskemik beyin hasarı ve takipte beyin ölümü tanısı koyulan olgumuz psödo SAK tanısına dikkat çekmek, doğru tanı koymada yardımcı olacak housfield Unit değerlerin kullanımını vurgulamak için sunmaya değer bulduk.

EP - 150 MULTİPL SKLEROZ İLE KARIŞAN BİR MERKEZİ SİNİR SİSTEMİ VASKÜLİTİ OLGUSU

ÇAĞLA AKI , TUNCAY GÜNDÜZ , Ş. OZAN DÖRTKOL , MELTEM İNCİ , ESME EKİZOĞLU , NİLÜFER YEŞİLOT , OĞUZHAN ÇOBAN , MURAT KÜRTÜNCÜ , MEFKÜRE ERAKSOY

İSTANBUL ÜNİVERSİTESİ İSTANBUL TIP FAKÜLTESİ, NÖROLOJİ AD

Olgu:

GİRİŞ: Primer merkezi sinir sistemi (MSS) vasküliti, sistemik vaskülit belirtisi olmadan görülen, beyin, omurilik ve leptomeninks damarlarının inflamasyonu ile ortaya çıkan bir hastalıktır. İnsidansının 2.4/1 milyon olduğu düşünülen oldukça nadir bu olguların sinsi klinik seyir göstermesi tanısını güçleştirmektedir. Kliniğimizde multipl skleroz (MS) tanı ve tedavisi ile uzun dönem stabil takip edilip ardından status epileptikus tablosuyla acile başvuran ve ayrıntılı incelemeler sonucunda primer MSS vasküliti tanısı konulan bir olgu sunulacaktır.

OLGU: Otuz sekiz yaşında erkek hasta, sekiz yıldır migrenöz karakterli 3-4/hafta sıklığında baş ağrısı, 2009 yılında bir hafta sürüp tedavisiz düzelen sağ kol ve bacakta uyuşma, 2015 yılında iki haftada kendiliğinden düzelen çift görme yakınması ile başvurdu. Hastanın kraniyal MRG'sinde demiyelinizan natürde kontrast tutan lezyonlar görüldü. Beyin omurilik sıvısı (BOS) incelemesinde direkt bakıda 14/mm3 lenfosit, 16/mm3 PNL olduğu saptandı. BOS proteininin 88 mg/dl ve BOS oligoklonal bandının (OKB) pozitif olduğu saptanan hastaya MS tanısıyla interferon beta-1a tedavisi başlandı. Bu tedaviyle stabil seyrederken Mart 2018'de status epileptikus geçiren hastanın sonrasında yapılan beyin MRG'sinde yeni eklenen lezyonlar olduğu görüldü ve fingolimod tedavisine geçildi. Bu tedavi altında Temmuz 2018'de tekrar status epileptikusa giren hasta acil polikliğimize başvurdu. Burada çekilen beyin tomografisinde yeni gelişen sol talamik hematomun ve MS ile uyumsuz olduğu düşünülen yeni ak madde lezyonlarının ortaya çıktığı görüldü. Bunun üzerine MS tanısından uzaklaşılarak MS ile benzerlik gösterebilecek diğer hastalıkların araştırılmasına karar verildi. Beyin serebral anjiografisi normal bulunan hastanın beyin biyopsisinde granülomatöz enflamasyon ve MSS vasküliti ile uyumlu bulgular olduğu saptandı.

TARTIŞMA: Primer MSS vaskülitlerinde klinik ve beyindeki lezyonlar özgül olmayıp MS ile karışabilmektedir. Bu sebeple MS tanısı alan hastalarda primer MSS vaskülitlerinin en sık belirtisi olan baş ağrısı ve kognitif yakınmalar iyi sorgulanmalı, BOS'ta pleositoz ve yüksek protein içeriği klinik şüphe uyandırmalıdır.

EP - 151 PROGRESİF SUPRANÜKLEER PALSİ- RİCHARDSON SENDROMU TANISI ALMIŞ BİR OLGU

ESMA KOBAK TUR , RUKİYE ARAT , EREN GÖZKE

SAĞLIK BİLİMLERİ ÜNİVERSİTESİ İSTANBUL FATİH SULTAN MEHMET EĞİTİM VE ARAŞTIRMA HASTANESİ, NÖROLOJİ KLİNİĞİ

Olgu:

GİRİŞ: Progresif supranükleer palsi (PSP) nin temel klinik özelikleri akinezi, oküler motor disfonksiyon, kognitif etkilenme ve postural instabiliteden oluşmaktadır. PSP nin klinik subtipleri arasında PSP-Richardson sendromu, PSP-parkinsonizm, PSP-donmaların eşlik ettiği pür akinezi,PSP-tutuk afazi, PSP-serebellar ataksi ve PSP-kortikobazal sendrom sayılabilir. Subtipler içinde supranükleer vertikal oftalmopleji ve hastalığın birinci yılında ortaya çıkabilen ani geriye düşmelerle birlikte olan postural instabilite kliniğinde Richardson sendromu tanısı muhtemeldir. Kesin tanı histopatolojik inceleme ile konulabilmektedir.

OLGU : Altmışbeş yaşında erkek hasta, yaklaşık üç yıl önce başlayan bilateral yavaşlık, progresif yürüme güçlüğü, aralıklı düşme atakları nedeni Parkinson hastalığı tanısı aldığı, levodopa tedavisi başlandığı ve tedaviden kısmi fayda gördüğü öğrenildi. Son 1 yıldır özelikle belirginleşen boğuk sesle konuşma, yutma güçlüğü,göz kapaklarını açmada zorlanma,bulanık görme, bakmak için gövdesi ile birlikte hareket etme, geriye düşme atakları gibi yakınmaları nedeni ile kliniğimize başvurdu. Nörolojik muayenesinde; özellikle yukarı bakışta belirgin paralizi, göz kapağı açma apraksisi, hafif dizartri, hipofoni, disfaji, bilateral ektremite

rigiditesi, aksiyal rigidite , retrokollis ve postural instabilite mevcuttu. Beck depresyon ölçeği 18 ve Mini mental skoru 20/30 olarak hesaplandı. Kranial MRda 3 yıl önce çekilmiş olan görüntülerinde mezensefalon çapı en geniş yerinde 0,9 mm ölçülürken, son MR da 0,6 mm olarak hesaplandı. Ayrıca mezensafalon atrofisi belirginleşmiş, sinek kuşu(humming bird) görünümü mevcuttu, serebellar atrofi eşlik etmekteydi. Takiplerinde levodopaya yanıt alınamadığı için minimum doza azaltıldı. Semptomatik tedavilerle takip edilen hastanın yakınlarına prognoz bilgisi verildi. TARTIŞMA: Geç başlangıçlı , atipik bulgularla seyreden, levodopa tedavisine yanıt kısmi ya da olmayan olgularda parkinson artı sendromlar akla getirilmelidir. PSP ile diğer nörodejeneratif hareket bozuklukları sendromlarının ayrımı; prognozdaki farklılıkları öngörmek, uygun tedavi rejimini düzenlemek ve gereksiz ilaç kullanımından hastaları korumak açısından önemlidir.

EP - 152 GEÇİCİ İSKEMİK ATAK (GİA) İLE TAKİP EDİLEN VE HİPOTİROİDİK ENSEFALOPATİ TABLOSU GELİŞEN HASTA : OLGU SUNUMU

SENA BONCUK , ALPER ERYILMAZ , MUSTAFA KARABACAK , TÜRKAN ACAR , YEŞİM GÜZEY ARAS

SAKARYA ÜNİVERSİTESİ EĞİTİM VE ARAŞTIRMA HASTANESİ, NÖROLOJİ KLİNİĞİ

Olgu:

GİRİŞ: Geçici iskemik atak (GİA) erken dönem stroke riskini öngören bir nörolojik acildir. Beyinde enfarkt gelişmeden , lokal serebral iskemiye eşlik eden nörolojik semptomlardan oluşur. Hipotiroidi, sık görülen ve tedavisiz kaldığında ölümcül seyredebilecek bir tiroid hormon eksikliği tablosudur. Hiç semptom vermeyeceği gibi, halsizlik, kilo alma, kabızlık, soğuk intoleransı gibi semptomlarla da seyredebilir. 65 yaş üstünde ve kadınlarda sıklığı artmaktadır. Burada kliniğimize GİA ön tanısı ile yatırılan ve takiplerinde hipotiroidik ensefalopati tanısı alan olgu sunulmuştur.

OLGU:83 yaş kadın hasta acil servise yaklaşık 1 saat süren konuşmada peltekleşme ile başvurdu. Hipertansiyon ve koroner arter hastalığı tanıları mevcuttu. Nörolojik muayenede patolojik bulgu saptanmadı. Beyin BT ve Diffusion MRI'da patoloji izlenmedi. Acil serviste bakılan biyokimya ve hemogram rutinleri normal sınırlardaydı. Hasta GİA ön tanısı ile nöroloji servisine yatırıldı. Yatışının 24. saatinde konfüzyon, oral alım azlığı, yer-zaman-kişi oryantasyonu bozukluğu gelişti. Nörogörüntülemeleri tekrarlanan hastada patoloji saptanmadı. Yapılan kan tahlillerinde TSH: 58 T3:1,81 T4:6,28 saptanması üzerine hasta hipotiroidi tanısı ile dahiliyeye konsülte edildi. Hastaya dahiliye hekimi tarafından hipotiroidik ensefalopati tanısı ile levotiroksin 25 mg/gün başlandı ve doz tedrici olarak arttırıldı. Tedavinin birinci haftasında hastanın nörolojik muayenesi normal sınırlar içerisinde idi.

TARTIŞMA: GİA, beyin enfarktı olmadan serebral iskemiye eşlik eden ve çoğunlukla 1 saatten kısa süren nörolojik semptomlardan oluşur.Diabet, hipertansiyon, koroner arter hastalığı, hiperlipidemi, ileri yaş ortak risk faktörleridir. Hipotiroidi tedavi edilmediğinde ölümcül seyredebilir ve ileri yaş ile kadın cinsiyette daha sık görülür. Akut iskemik inmede özellikle GİA'da hipotiroidinin eşlik edebildiğini gösteren çalışmalar mevcuttur. Bizim olgumuz da benzer şekilde ileri yaş kadın hasta olup GİA tanısı ile takip edilirken hipotiroidi saptanmıştır.

EP - 153 AŞIRI ESNEME VE İNTRAKRANİAL PATOLOJİLER

VEDAT ATAMAN SERİM , SEVİM ŞAHİN

GÜMÜŞHANE DEVLET HASTANESİ

Olgu:

Esneme türler arası bariyerleri geçen filogenetik olarak eski bir fonksiyondur. Görevini stereotipik refleks benzeri bir şekilde uyarılma, iletişim, solunum ve daha birçok fonksiyonun devamlılığında gösterir. Esneme hipotalamik paraventriküler NO ve diensefalik esneme merkezi kontrolündedir. Patolojik, kontrol dışı aşırı esneme 3 esneme/15 dk dan daha sık esneme olarak tanılanır ve kortikal ve subkortikal yapıların etkilendiği durumlarda sık karşılaşılan bir bulgudur.Patolojik esneme orta serebral arter trasesinde gerçekleşen inmelerde, migrenlerde, bazal gangliaların etkilendiği süreçlerde, multipl sklerozda, anevrizmalar ve beyin tümörlerinde kliniğe eşlik eden bulgular içinde izlenebilir. Vakamız, 20 yaş erkek hasta nöroloji polikliniğine aşırı uykululuk, 20 saati bulan uyku epizodları ve eşlik eden günlük hayatı sınırlayan patolojik esneme ile başvurdu; hastanın PSG incelemesi, EEG ve beyin bt incelemeri planlandı. Uyku/uyanıklık EEG incelemesi fizyolojik sınırlarda izlendi. PSG randevusu beklenirken beyin bt incelemesi değerlendirildi; bu incelemede sol serebral hemisferde tübüler ve globüler/nodüler görünümde kortikal seviyelerden başlayıp derin yapılara uzanım gösteren kabalaşmış vasküler yapılar izlendi. Mevcut bulgular Kontrastlı beyin MR ve MRA ile desteklendi ve radyolojik açıdan total arteriyel malformasyon ve eşlik eden AVM lehine yorumlandı. Hasta DSA ve girişimsel radyoloji olanağı olan bir üst merkeze yönlendirildi. Esneme çoğunlukla göz ardı edilen bir klinik bulgu olsa bile aslında birçok nörolojik rahatsızlığın erken tanısı ve prognozunda önemli bir parametredir. Bu nedenle nöroloji kliniğine ve acile aşırı esneme ile başvuran hastada bir inmenin, intrakranial yer kaplayıcı bir lezyonun veya vasküler patolojinin tek klinik bulgusu olabileceği göz önünde bulundurulup mutlaka uygun şekilde araştırılmalıdır.

EP - 154 TEKRARLAYAN İNME İLE BAŞVURAN HASTADA AKUT TEDAVİ YÖNTEMLERİNİN UYGULANMASI: OLGU SUNUMU

EZGİ YAKUPOĞLU , BÜŞRANUR OĞUZ , SERGÜL ZENGİN , MUSTAFA ÜLKER , SAİME FÜSUN DOMAÇ

SAĞLIK BİLİMLERİ ÜNİVERSİTESİ ERENKÖY RUH VE SİNİR HASTALIKLARI EĞİTİM VE ARAŞTIRMA HASTANESİ, NÖROLOJİ KLİNİĞİ

Olgu:

Giriş: Akut iskemik inmede acil nörolojik değerlendirme ile reperfüzyon tedavisi için uygun olguların seçilmesi, prognoz açısından büyük öneme sahiptir. İntravenöz rekombinant doku tipi plazminojen aktivatörü (rtPA) nün semptom başlangıcından sonra 3-4.5 saat içinde uygulandığında prognozda etkin olduğu gösterilmiştir. Hem iv rtPA ile birlikte hem de ayrı olarak düşünülebilecek diğer bir akut tedavi yöntemi ise endovasküler trombektomi yöntemidir.

Olgu: 57 yaş kadın hasta başvurusundan yaklaşık 5 ay önce dış merkeze akut iskemik inme ile başvurmuş ve sağ M1 oklüzyonu saptanması üzerine mekanik trombektomi yapılıp TICI 3 açıklık sağlanmış ardından hasta nöroloji takiplerine

devam etmiş ve nörolojik muayenesi normalmiş. Hasta acil servisimize başvurusundan yarım saat önce başlayan sol vücut yarımında güçsüzlük şikayetleri ile başvurdu. NIHSS 10 saptanan hastaya çekilen kraniyal BT'de hemoraji saptanmaması üzerine şikayet başlangıcının 50. Dakikasında iv rtPA tedavisi başlandı. Çekilen kraniyoservikal BT anjiyografide büyük damar oklüzyonu saptanmadı. Hastanın tedavi sonrası izlemlerinde NIHSS 1 e geriledi. Hala poliklinik takipleri devam eden hastanın sol kol motor güç -5/5 harici muayenesi normal.

Sonuç: Tekrarlayan iskemik inme ile başvuran bu vaka ilk inmesinde mekanik trombektomi ardından geçirdiği 2. inmede iv rtPA uygulanması açısından önem arz etmekte olup, akut tedaviler ve onların prognoza olan olumlu etkileri tedavi seçimlerinde mutlaka göz önünde bulundurulmalıdır.

EP - 155 İNME İLE PREZENTE TAKAYASU ARTERİTİ OLGUSU

SELİN ÖZMEN , TEMEL TOMBUL , HASAN HÜSEYİN KARADELİ , NESLİHAN CÜCEMEN

MEDENİYET ÜNİVERSİTESİ GÖZTEPE EĞİTİM ARAŞTIRMA HASTANESİ

Olgu:

Takayasu arteriti(TA)genellikle genç kadınları etikeleyen büyük arterlerin inflamasyonu ve iskemik belirtileri ile karakterize bir hastalıktır.Aorta ve onun geniş dallarını etkiler. Koroner arter hastalığı renovasküler hipertansiyon intestinal iskemiye neden olabilir(1)Kol klodikasyosu baş dönmesi amorozis fugaks ve senkop en sık belirtileridir(2)Erken dönemde radyal nabzın palpe edilememesi,her iki kol ve bacak arasında belirgin kan basıncı farkı saptanabilir.A.subklavya stenozuna bağlı üst ekstiremitelerde kan basıncı daha düşüktür.Supraklaviküler bölge ve karotisler üzerinde üfürüm duyulur.Bugüne kadar 5000 hasta Takayasu arteriti olarak kaydedildi. Etiyoloji hala tam olarak bilinmemektedir, ancak erken tanı ve dolayısıyla erken tedavi daha iyi bir prognozu mümkün kılmıştır(3) 57 YAŞINDA RUS KADIN 2 YILDIR BAŞ DÖNMESİ ÇİFT GÖRME ŞİKAYETLERİ VE 3 AYDIR SAĞ KOL BACAKTA GÜÇSÜZLÜK UYUŞMA ATAKLARI ŞİKAYETLERİ İLE başvurdu.DİFMRDA SOL HEMİSFERDE FRONTOPARİETALDE AKUT-SUBAKUT MULTİPL İSKEMİK ODAKLAR İZLENDİ. KRONİK HASTALIK,SOYGEÇMİŞTE ÖZELLİK YOK.20 PAKET/YIL SİGARA ÖYKÜSÜ VAR.CRP VE ESR DEĞERLERİ NEGATİF. HER İKİ ÜST EKSTİREMİTEDE NABIZLAR ALINAMADI.MR ANJİYODA HER İKİ MCA M1 VE İCA BİFURKASYONUNDAN SONRAKİ SEGMENTTE DÜZENSİZLİK VE FOKAL DARLIKLAR DİKKAT ÇEKTİ.DOPPLER USGDE HER İKİ VERTEBRA V1-V2 SEGMENTLERDE PATOLOJİK DAMPENED AKIMI saptandı. HER İKİ VERTEBRAL ARTER ORJİNİNDE ŞÜPHELİ DARLIK İMAJI alındı.TANISAL DSA YAPILDI.BÜYÜK DAMAR VASKÜLİTİ İLE UYUMLU İZLENDİ.ROMATOLOJİ GÖRÜŞÜ ALINDI.MEVCUT KLİNİK VE DSA SONUCU İLE BÜYÜK DAMAR VASKÜLİTİ DÜŞÜNÜLDÜ.İMMUNSUPRESİF TEDAVİ BAŞLANDI. SEMPTOMATİK SOL İCADA %99 DARLIK İZLENMESİ ÜZERİNE KVC TARAFINDAN BAŞARILI ENDARETEREKTOMİ YAPILDI TA'DAKİ İSKEMİK STROKE DA ALTTA YATAN MEKANİZMA NET DEĞİDİR:ARTERİEL TROMBOZ VE VASKÜLİTE İKİNCİL VASKÜLER DARLIK,KAROTİS ANEVRİZMA,AORTİK DOLAŞIMDAN KAYNAKLI EMBOLİZM,VASKÜLER DARLIĞIA BAĞLI HEMODİNAMİK ORJİN, HİPERTANSİF ENSEFALOPATİDE VASOSPASM YADA NADİREN KAROTİS ARTER DİSEKSİYONU. (4)İSKEMİK SVO İLE GELEN VE TAKAYASU ARTERİTİ TANISI ALAN BU VAKAYI DEMONSTRATİF ÖZELLİKLERİNDEN DOLAYI SUNMAYI AMAÇLADI

1)Cerebrovasculer events in Takayasu arteritis:a multicenter-case control study,journal of Neurology https://doi.org/10.1007/s00415-018-8744-8 2)Intracrarianl ve Extracranial Neurovasculer Manşfestations of Takayasu Arterştis ,orıgınal resaerch extracranial vasculer http://dx.doi.org/10.3174/ajnr.A5095 3) Takayasus arteritis , The Lancet http://doi.org/10.1016/S0140-6736(00)02701-X 4) Cerebrovasculer events in Takayasu arteritis: a multicenter case-controlled study Journal of Neurology https://doi.org/10.1007/s00415-018-8744-8

EP - 156 GEÇİCİ BEYİN LEZYONUNDA NADİR YERLEŞKE: KALLOZAL SPLENİYUM

DİLCAN KOTAN [1], SENA BONCUK [2]

[1] *SAKARYA ÜNİVERSİTESİ TIP FAKÜLTESİ, NÖROLOJİ AD*
[2] *SB SAKARYA ÜNİVERSİTESİ EĞİTİM VE ARAŞTIRMA HASTANESİ, NÖROLOJİ KLİNİĞİ*

Olgu:

GİRİŞ: Korpus kallozumun spleniyumunda, nadiren kalıcı, bazande geçici etkilenebilen lezyonlar görülebilir. Bu geçici beyin lezyonlarının patofizyolojisinde aksonal ödem ve lokal inflamasyon sorumlu tutulmaktadır. Etyolojisinde metabolik, enfeksiyöz, nörolojik durumlar sorumlu tutulsa da bir kısım vakalar kriptojeniktir. Burada, korpus kallozum spleniyumumda geçici lezyonu olan iki erkek olgu literatür eşliğinde tartışılmaktadır.

OLGU 1: 53 yaşındaki erkek hasta, acil servise 3-4 gündür olan tüm vücutta halsizlik, ateş ve uyku hali ile başvurdu. Nörolojik muayenesinde bilinç uykuya meyilli, sözel uyaranla göz açıyor idi. Kooperasyon kısıtlılığı dışında nörolojik muayenesinde özellik yoktu. Labaratuvarda CRP: 292, beyaz küre hafif yüksekti. BBT' de özellik yoktu. Difüzyon MRG' de korpus kallosum spleniyumunda B1000 sekanslarda hiperintens, ADC kesitlerde hipointens difüzyon kısıtlılığı ile uyumlu görünüm izlendi. Akut enfarkt ön tanısı ile nöroloji servisinde takibinin ilk gününde ateşi 38,6, öksürük, balgam şikayetleri eklendi. Atipik pnömoni tanısıyla antibiyoterapi başlandı. 5 gün sonraki kranial MRG'de korpus kallosumda herhangi bir lezyon saptanmadı. Antibiyoterapi sonrası hastanın kliniği düzeldi.

OLGU 2: 39 yaşındaki erkek hasta, üç gündür olan baş ağrısı ve sağ kol ve bacakta uyuşma ile acil servise başvurdu. Nörolojik muayenesinde sağda früst hemiparezi dışında özellik yoktu. Kranyal MRG'de korpus kallosum spleniyum bölgesinde T1 ağırlıklı kesitlerde hipointense, T2 ağırlıklı kesitlerde ise hiperintensite gösteren lezyon izlendi. Takibinde iki gün içinde uyuşmaları düzeldi.

TARTIŞMA: Korpus kallosum spleniyumda görülen geçici lezyonlar enfeksiyon, metabolik değişiklikler, travma, epilepsi gibi antitelerle ilişkilendirilmişse de bir kısmı kriptojeniktir. Bizim ilk olgumuz enfeksiyon ile ilgili olmasına rağmen ikinci olgumuzda etyolojik neden belirleyemedik. Takiplerde lezyonun gerilediğinin görülmesi ise ciddi bir nörotoksisite olmadığını göstermektedir. Bizimde her iki olgumuzda takiplerinde klinik ve radyolojik düzelmeyi gözlemledik. Hastalar, MRI ile dikkatli olarak değerlendirilmeli ve kontrol görüntülemeleri yapılmalıdır.

EP - 157 PONS ENFARKTINA BAĞLI GELİŞEN İZOLE PERİFERİK FASİYAL PARALİZİ OLGUSU

TÜRKAN ACAR , YONCA ÜNLÜBAŞ , SENA BONCUK , YEŞİM GÜZEY ARAS

SAKARYA ÜNİVERSİTESİ TIP FAKÜLTESİ, NÖROLOJİ AD

Olgu:

Periferik fasiyal paralizi (PFP) en sık karşılaşılan kraniyal nöropatilerden biridir Ponsun alt kısmını tutan laküner infarkt ve kanamalar infranükler fasiyal paralizinin nadir nedenleridir. Bu yazıda pons enfarktına bağlı gelişen izole PFP olgusu sunulmuştur.

OLGU SUNUMU 61 yaşında kadın hasta 2 gün önce başlayan bulantı, kusma, sol yüz yarımında uyuşma ve ağızda kayma şikayeti ile acil servise başvurmuş. Geliş kan basıncı 180/110 mmHg olan hastanın PFP dışında diğer nörolojik muayenesi normaldi. Beyin tomografisinde patoloji saptanmayan hastanın difüzyon mrı'nda pons sol dorsal bölümde hiperintens laküner enfarkt alanı saptandı (figür 1). Antiagregan ve antihipertansif tedavi başlandı. Tedavisinin 7.gününde kısmi iyileşme ile taburcu edildi. TARTIŞMA Fasiyal paralizi hastalarının %75'ini Bell paralizisi oluşturur. Bell paralizili bir olguda etyolojinin aydınlatılması ve ayırıcı tanısının yapılması için birçok nedenin gözden geçirilmesi ve gerekir. Bell paralizisi tanısı konan hastaların bir kısmında önemli başka bir hastalığın bulunma ihtimalinin olabileceği unutulmamalıdır. Periferik fasiyal paralizili hastalarda Bell paralizisi ayırıcı tanısında; otitis media, kolesteatom, posttravmatik fasiyal paralizi, parotis tümörleri, santral fasiyal paralizi, Lyme hastalığı, HIV enfeksiyonu, Melkersson-Rosenthal sendromu, nörolojik hastalıklar, Sarkoidoz ve Sjögren sendromu gibi hastalıklar akılda tutulmalıdır. İnfarkt; sıklıkla 7. motor nukleus ponsun alt ¾ lük kısmında yer almaktadır. İskemik infarktların %7' sini, arka sistem infarktlarının ise %15ini pons infarktları oluşturur . Sıklıkla baziller arterin perforan dalları ve diğer arka sistem küçük damarları tutulmakta ve etiyolojide de hipertansiyon suçlanmaktadır.

SONUÇ: İzole dorsal pons iskemileri nadir olarak izole fasiyal paralizi ile karşımıza gelebilmektedir . Özellikle komorbiditesi yüksek olan PFP olgularında ayrıntılı anamnez alınmalı tetkik edilmeli, gereğinde nörogörüntülemeleri mutlaka yapılmalıdır.

EP - 158 UZUN DÖNEM NATALİZUMAB OLGUSU VE REBAUND

FATMA KURTULUŞ , AYLİN YAMAN

ANTALYA EĞİTİM VE ARAŞTIRMA HASTANESİ

Olgu:

GİRİŞ Natalizumab, ataklarla seyreden multipl skleroz (MS) hastalığında oldukça etkili olan humanize bir monoklonal antikordur. Güvenliği ile ilgili önemli sorun, fırsatçı John-Cunningham virüsünün (JCV) neden olduğu, progresif multifokal lökoensefalopati (PML) riskidir. Burada uzun dönem natalizumab kullanımı olan ve tedavi sırasında ilaca ara verilmesi nedeniyle ortaya çıkan rebaund gözlenen hasta sunulmuştur.

OLGU Olgumuz 27 yaş kadın, 2007 yılında MS tanısı konup, 2012 den bu yana da natalizumab tedavisi almaktadır. Halen JCV antikoru negatif olan hastanın kliniği stabil seyretmektedir. Nörolojik muayenesinde sağda daha belirgin bilateral dismetri, tandem yürüyüşte ataksi, sol alt ekstremitede 4/5 parezi. Kranial Manyetik Rezonans inceleme (MRI) supra ve infratentoriyal lezyonlar, spinal MRI da lezyonlar. İzlemde karaciğer fonksiyon testlerinde bozulma, ve sosyal nedenlerle ilacı alamadığı dönemde (4 ay) kranial MRI da aktif lezyonları gözlendi (rebaund) . Pulse steroid tedavisi sonrası düzelme gözlendi.

SONUÇ Natalizumab, MS hastaları için oldukça etkili bir ilaçtır, ancak güvenlik sorunları tedavi edilen hastaların sıkı klinik sürveyansını getirmektedir. Burada uzun dönem natalizumab kullanan hastada ilaç kesimi ile oluşan rebaund aktivitesi steroidle kontrol altına alınmıştır. Literatürde ani kesilen hastalarda daha fazla relaps ve MRI da yeni lezyonlar gözlendiğinden; ilacın azaltılarak kesilmesi ve steroid tedavisi önerilmektedir. Bu ilacı başlarken rebaund yan etkisi göz önünde bulundurularak tedavi planlanmalı ve uygun hasta seçimi yapılmalıdır.

EP - 159 HIZLI İLERLEYİCİ DEMANSA NEDEN OLAN OTOİMMÜN ENSEFALİT OLGUSU

EZGİ BAKIRCIOĞLU DUMAN , CANSU TUNÇ , MUHAMMED DURAN BAYAR , BİRGÜL BAŞTAN TÜZÜN , AYŞE ÖZLEM ÇOKAR

HASEKİ EĞİTİM VE ARAŞTIRMA HASTANESİ, NÖROLOJİ KLİNİĞİ

Olgu:

Giriş: Hızlı ilerleyici demans etyolojisinde sıklıkla prion hastalıkları görülmekle birlikte tedavi imkanı olan reversibl nedenlerin de gözden geçirilmesi önemlidir. Burada, hızlı ilerleyici demans kliniği ile prezente olan bir otoimmün ensefalit olgusununun sunulması amaçlandı.

Olgu: Altmış beş yaşında erkek hasta, başvurusundan yirmi gün önce davranış değişikliği ve unutkanlık şikayeti başlamış, konuşmada azalma, ara ara boş bakma ve amaçsız yürüme gibi davranışlarının olduğu farkedilmiş. Başvurusundaki nörolojik muayenesinde orientasyon bozukluğu, abuli ve yürüme zorluğu mevcuttu. Klinik takibinde sağ>sol üst ekstremitelerde frontal rijidite, bilateral yakalama refleksi ve akinetik mutizm gelişti. Hızlı ilerleyici demans açısından ayırıcı tanıda Creutzfeldt-Jakob hastalığı, viral ensefalitler, paraneoplastik/otoimmün ensefalitler düşünüldü. Rutin kan ve serolojik tetkiklerde anlamlı bulgu yoktu. Lomber ponksiyon (LP) hafif protein yüksekliği dışında (protein: 69 mg/dl) normal idi. Beyin omurilik sıvısında (BOS) enfeksiyöz belirteçleri negatif idi. BOS htau: 1105 pg/ml, BOS'da 14.3.3 pozitif idi. Hastanın tekrarlanan EEG incelemelerinde her iki hemisfer frontotemporal bölgede delta aktivitesinin baskın olduğu yaygın organizasyon bozukluğu görüldü. Kranyal MR görüntülemede T2-FLAİR'da bilateral frontal alanlarda belirgin U liflerinin korunduğu yaygın parankimal hiperintensite izlendi. Paraneoplastik ve otoimmün panel negatif olarak sonuçlandı . EEG bulgularının prion hastalıkları için tipik olmaması nedeniyle otoimmün ensefalit açısından hastaya intravenöz immünglobulin ve metilprednizolon tedavisi verildi. İmmünoterapi sonrasında belirgin klinik düzelme gözlendi.

Sonuç: Hızlı ilerleyici demansın prototipi olarak bilinen prion hastalıkları ile karışabilecek kliniği olan hastalarda, tedavi edilebilir nedenler büyük önem taşımaktadır. Bu olgularda, otoimmün ensefalit paneli negatif sonuçlansa da immünoterapi cevabı değerlendirilmelidir.

EP - 160 ATİPİK PREZENTASYONLU BİR CREUTZFELDT JACOB HASTALIĞI OLGUSU

RUKEN ŞİMŞEKOĞLU , TEMEL TOMBUL , FATMA BETÜL ÖZDİLEK TOMBUL , NESTUĞ KESKİN

İSTANBUL MEDENİYET ÜNİVERSİTESİ TIP FAKÜLTESİ, NÖROLOJİ AD

Olgu:

Giriş: Creutzfeldt-Jakob Hastalığı (CJH) çok nadir görülen ilerleyici, nörodejeneratif bir prion hastalığıdır. Kişilik değişiklikleri, unutkanlık, ataksi, miyokloni ve diğer kortikal bulgular bu hastalığın başlangıç semptomlarını oluştursa da, bazı atipik vakalarda hastalığın başlangıcında ön planda psikiyatrik semptomlar olabilmektedir.

Olgu: 72 yaşında erkek hasta; olmayan şeyleri görme, işitme ve anlamsız konuşma şikayetleriyle nöroloji polikliniğine yakınları tarafından getirildi. Hastanın üç haftadır sık sık görsel ve işitsel halüsinasyonlarının olduğu anlaşıldı. Detaylı sorgulamada, son iki aydır yürüme esnasında denge kaybının da bulunduğu bildirildi. Epileptik nöbet ve istemsiz hareket tanımlanmıyordu ve unutkanlık şikâyeti bulunmamaktaydı. Özgeçmişinde, bir yıl önce böbrek tümörü nedeniyle yapılan nefrektomi esnasında gelişen masif hemoraji nedeniyle acil kan transfüzyonu uygulandığı öğrenildi. Nörolojik muayende, zaman oryantasyonunda bozukluk ve ataksik yürüyüş mevcuttu. Mini mental testi yirmi olarak hesaplanan hasta oryantasyon ve dikkatten puan kaybediyordu. Kranyal MRG'de; her iki kaudat nukleus, talamus medial kesimlerinde ve singulat girusta difüzyon kısıtlanması saptandı. Ayrıca kaudat nukleusta silik görünümün yanında T2A ve Flair sinyal intensitesinde artış saptandı. Lezyonlarda kontrast tutulumu yoktu. EEG'de her iki hemisferi tutan, diffuz, orta derece organizasyon bozukluğu bulguları saptandı.Klinik olarak subakut demans/ensefalopati tablosu açısından CJH'dan şüphelenilerek BOS'ta araştırılan 14.3.3. proteini pozitif olarak saptandı. Hastanın yaklaşık bir ay sonraki kontrolünde akinetik mutizm tablosunda olduğu ve sağ kolda istemsiz hareketlerin başladığı görüldü.

Tartışma: Literatürde klasik tip ve varyant tip CJH'den bahsedilirken sıklıkla varyant tipte başlangıç semptomlarının nöropsikiyatrik olabileceği belirtilmektedir. Varyant tipte dahi başlangıç semptomu olarak psikoz nadir görülmekle beraber, klasik tip CJH'nın da psikiyatrik semptomlarla başlayabileceği ve tipik EEG bulgularının görülemeyebileceği akılda tutulmalıdır.

EP - 161 NADİR BİR İNME SENDROMU: İZOLE KOROİD PLEKSUS ENFARKTÜSÜ

SEVİM ŞAHİN , VEDAT ATAMAN SERİM

GÜMÜŞHANE DEVLET HASTANESİ

Olgu:

Koroid pleksus enfarktüsü klinik manifestasyonları çok sınırlı olan nadir bir inme sendromudur. Lateral ventrikülün posterior koroid pleksusu ilgili arterini posterior serebral arterden alır. Enfarktüs gelişmesi halinde BOS basıncında düşme ve buna bağlı olası belirtiler beklenmekle birlikte çoğunlukla anterior ve posterior koroid arterler arasındaki anostomoz nedeniyle belirtilerin sınırlanması beklenir. Olgumuz 84 yaşında kadın hasta olup, acil servise başvuru nedeni 2-3 gündür olan şiddetli kusma ve iletişiminde öncekine göre belirgin azalma idi. Özgeçmişinde hipertansiyon, mükerrer inme, demans ve atriyal fibrilasyon mevcuttu. Nörolojik muayenesinde gözler spontan açık, apatik ve nonkoopere idi, solda kas gücü 4/5 düzeyinde olup önceki inmeye sekonder olduğu düşünüldü. Hasta koopere olamadığı için serebellar testler ve nöropsikiyatrik testler uygulanamadı. Kan ve idrar tetkiklerinde hastanın kusmasını açıklayacak anormallik saptanmadı. Beyine yönelik manyetik rezonans görüntülemelerde her iki frontoparyetalde multifokal, sağ oksipitalde lober subtotal ve her iki serebellar hemisferlerin posteriorunda fokal iskemik gliotik alanlar izlendi. Difüzyon ağırlıklı incelemelerde sağ koroid pleksusta izole fokal difüzyon kısıltılığı ve ADC de hipointensite izlendi. Konvansiyonel iskemik inme tedavisi ve antiemetik tedavi ile hastanın uyanıklık ve kooperasyonunda kısmi iyileşme izlendi, kusma yakınması tekrar etmedi. Koroid pleksusun izole ve fokal enfarktüsü silik nörolojik belirtilerle seyredebilir. Literatürdeki az sayıda olgular arasında bulantı ve kusma ile prezente olan olgu görülmemiştir. Vakamız, izole koroid pleksus enfarktüsü ve başka bir nedene bağlanamayan, muhtemelen kan beyin bariyerindeki geçici bozulmaya bağlı olduğu düşünülen kusma yakınması ile prezente olması özellikleri ile sunuma değer görülmüştür.

EP - 162 NADİR BİR İNME SEBEBİ EOZİNOFİLİ

ESRA TURĞUT [1], MURAT ALPUA [1], SELİM YALÇIN [2], OYA COŞKUN [3], MİRACE YASEMİN KARADENİZ BİLGİLİ [4], ÖZLEM COŞKUN [1]

[1] *KIRIKKALE ÜNİVERSİTESİ TIP FAKÜLTESİ HASTANESİ, NÖROLOJİ AD*
[2] *KIRIKKALE ÜNİVERSİTESİ TIP FAKÜLTESİ HASTANESİ, ONKOLOJİ AD*
[3] *KIRIKKALE ÜNİVERSİTESİ TIP FAKÜLTESİ HASTANESİ, PSİKİYATRİ AD*
[4] *KIRIKKALE ÜNİVERSİTESİ TIP FAKÜLTESİ HASTANESİ, RADYOLOJİ AD*

Olgu:

Amaç: Hipereozinofilik Sendrom (HES); eozinofil hücrelerinin aşırı çoğalması ve mediyatör salınımının belirgin olduğu, çoklu organ hasarına neden olan, eozinofilik infiltrasyonun bulunduğu bir grup hastalıktır. HES'e bağlı serebral enfarkt, ensefalopati, polinöropati nadir olarak izlenebilir. Multipl iskemik lezyonu olan hastalarda nadir bir sebep ıolarak akılda bulundurulması gereken bir tablodur. Olgu: Hipertansiyon tanılı 47 yaşında kadın hasta, üç gündür olan halsizlik, uykuya meyil, çift görme ve yeni başlayan sağ elde güçsüzlük şikayeti ile polikliniğimize başvurdu. Beyin Magnetik Rezonans İnceleme (MRI) tetkikinde çoklu iskemik lezyonları olan ve tam kan sayımı tetkikinde hipereozinofili tespit ettiğimiz takibinde hipereosinofilik vaskülitik sendrom olarak takibe aldığımız bir olgudan bahsedeceğiz.

Sonuç/Yorum: Hipereozinofili inme nedeni olarak özellikle sınır bölge iskemisine yol açabilir. Nadir görülen bu tablo tedavisinin farklılıkları nedeni ile özellikle genç hastalarda inme sebebi olarak akılda bulundurulması gereken bir durumdur.

EP - 163 BEYİN METASTAZI OLAN AKUT İSKEMİK İNME HASTASINDA İNTRAVENÖZ TROMBOLİTİK TEDAVİ DENEYİMİ

FETTAH EREN [1], GÖZDE ÖNGÜN [2], AYŞEGÜL DEMİR [1], AYDIN TALİP YILDOĞAN [2]

[1] SAĞLIK BİLİMLERİ ÜNİVERSİTESİ KONYA EĞİTİM VE ARAŞTIRMA HASTANESİ
[2] SELÇUK ÜNİVERSİTESİ TIP FAKÜLTESİ, NÖROLOJİ AD

Olgu

Akut iskemik inmede intravenöz tromboliz önemli bir tedavi seçeneğidir. Ancak hastaneye geç başvuru ve diğer kontrendike durumlar nedeniyle bazı hastalara bu tedavi verilememektedir. Yetmiş yaşında erkek hasta ani gelişen sağ kol ve bacak güçsüzlüğü ile başvurdu. 10 gün önce yapılan tüm vücut pozitron emisyon tomografi (PET)'de sol akciğer üst lob anterior segmentte 45x38 mm boyutunda yoğun FDG tutulumu ve iskelet sisteminde litik lezyonlar saptandığı anlaşıldı. Yirmi beş yıl önce üst ekstremiteye intramedullar çivi konulduğu ve on beş yıl önce de diz protezi operasyonu olduğu öğrenildi. Bu nedenle beyin manyetik rezonans görüntüleme (MRG) yapılamadı. Beyin BT'de kanama izlenmedi. Hastada akut iskemik inme düşünüldü. İnmenin 3. saatinde intravenöz trombolitik tedavi başlandı. Beyin bilgisayarlı tomografi (BT)'de, sol oksipital lobda 1 cm çapında hemoraji izlendi (24 saat sonra). Sağ temporoparietal ve frontal loblarda tümör lezyonları saptandı. Hasta tam bağımsız olarak taburcu edildi. Akut iskemik inmede endikasyonu olan her hastaya intravenöz trombolitik tedavi başlanması gerekmektedir. Ancak kontrendike ve göreceli kontrendike durumlar da gözden geçirilmelidir. Beyin tümör ve kitle lezyonlarının kesin kontrendike olmadığı, uygun hastalara tedavi verilebileceği göz önünde bulundurulmalıdır

EP - 164 NADİR BİR AKUT İNME BULGUSU: AKİNETİK MUTİZM

ZEYNEP ÖZÖZEN AYAS , ÖZLEM ŞAHİN , GÜLGÜN UNCU

ESKİŞEHİR ŞEHİR HASTANESİ, NÖROLOJİ BÖLÜMÜ

Olgu:

Giriş: Anterior serebral arter enfarktlarında kontrlateral güç kaybı, davranış bozuklukları, suskunluk, akinetik mutizm görülebilmektedir. Bu yazıda, akut başlangıçlı akinetik mutizmle ortaya çıkan iskemik inmeli kadın hasta sunulmuştur.

Olgu Sunumu: Yetmişsekiz yaşında kadın hasta 1 gündür gelişen sorulara kısmen cevapsızlık ve davranış değişikliği şikayetleri ile acil servise başvurdu. Yakınları tarafından hastanın sorulara yanıt vermediği, çevresindekilere karşı ilgisiz ve umursamaz olduğu bildirildi. Bilinen hipertansiyon, diabetes mellitus, sigara içiciliği ve düzenli asetilsalisilik asit 100 mg kullanımı olduğu öğrenildi. Nörolojik muayenesinde bilinci açık, kooperasyonu sınırlı olan hastanın apatisi ve sınırlı göz teması, sorulara kısıtlı ve tek kelimelik cevabı mevcut olup, sağ hemiparezi (4+/5) saptandı. Rutin laboratuar testleri normal ve elektrokardiografisi normal sinüs ritmiydi. Beyin CT'de sol frontal parasagital bölgede hipodens alan saptandı. (Şekil 1) Diffuzyon ve apparent diffusion coefficient MRG'de sol frontal parasagital alanda akut enfarkt ile uyumlu görüntü saptandı. (Şekil 2) Hastaya düşük molekül ağırlıklı heparin ve asetil salisilik asit 300 mg ile hastane Hastanın ekokardiogramında ejeksiyon fraksiyonu % 40 ve lateral hipokinezi saptanması üzerine metoprolol eklendi. Karotis vertebral doplerde patoloji saptanmadı. İzlemde hastanın umursamaz tavırlarında azalma olmasına rağmen kısıtlı cevapsızlığı devam etti. Taburculuk sonrasında kontrolünde ise cevapsızlığı 3. ayda kısmen azalma, 6. ayda tama yakın düzelme gözlendi.

Sonuç: Akinetik mutizm sınırlı verbal ve motor yanıtsızlığın olduğu hastaların apatik, donuk, ilgisiz göründüğü singulat girus, girus rektus, suplementer motor alanın etkilenmesi sonucu ortaya çıkan bir klinik tablodur. Akut başlangıçlı akinteik mutizm tablosunda serebrovasküler hastalığın akılda tutulması gerektiği vurgulanmıştır.

EP - 165 İNME SEYRİNDE GELİŞEN NADİR BİR SEMPTOM OLARAK HİPERFAJİ OLGU SUNUMU

SEVİM ŞAHİN , VEDAT ATAMAN SERİM

GÜMÜŞHANE DEVLET HASTANESİ

Olgu:

Hiperoralite ve hiperfaji literatürde özellikle Klüver Bucky sendromunda mezial temporal lob destruksiyon veya disfonksiyonu ya da sağ amigdala hasarına bağlı olarak tanımlanmış bir antitedir. Serebrovasküler hastalıkla ilişkili hiperfajiye ilişkin literatürde az sayıda vaka yer almamaktadır. Vakamız 71 yaşında kadın hasta olup, acil servisimize yaklaşık 5 saat önce başlayan uykuya meyil, konuşmada güçlük ve sol kol ve bacakta güçsüzlük yakınmaları ile getirilmişti. Nörolojik muayenesinde bilinç konfuze olup, sağa dönük vulpian arazı, sol tarafı ihmal, solda ağır santral fasiyal paraliziye eşlik eden sol hemipleji mevcuttu. Beyin manyetik rezonans (MR) ve difüzyon MR görüntülemelerinde Sağ serebral hemisferde periventriküler mesafeden başlayarak lentiform nukleus posterior kesimine ve daha kaudalde insuler loba uzanan akut infarkt ile uyumlu fokal diffüzyon kısıtlılığı izlendi. Hastaya antiödem, anitagregan ve antikoagulan tedavi başlanmasından bir süre sonra bilincinde progresif düzelme izlenmişken, tekrar uykuya meyil gelişmesi üzerine kontrol bilgisayarlı beyin tomografisi çekildi ve sağ hemisferde hipokapüs ve amigdalaya kadar bası etkisi olan geniş hemorajik transformasyon alanı izlendi. Takibinde oral beslenmenin başlamasından itibaren hastanın aşırı yeme isteği dikkat çekmiş olup, diyet kısıtlaması yapıldığında da devamlı olarak yakınlarını kendisini aç bırakmakla suçlamaya başladı. Lifli beslenme, düşük kalorili beslenme gibi tüm önlemlere rağmen hastanın başvuru gününe göre ağırlığında yaklaşık 10 kilo artışı oldu. Serebral hemorajisinde tam rezorbsiyon izlenmesinden bir süre sonra hiperfajisinde de gerileme izlendi. Hiperfaji, inme hastalarında nadir bir antite olup vakamızda görülen hiperfaji belirtisi sağ mezial temporal lob, hipokampüs ve amigdala üzerine bası yapan hemorajik lezyon ile açıklanabilmektedir. İnme hastalarının takibinde yalnızca malnutrisyon açısından değil, hiperfaji ve hiperalimentasyon açısından da dikkatli olunmalıdır kanaatindeyiz.

EP - 166 SLE SEYRİNDE GELİŞEN İNTRAKRANİYAL HEMORAJİ

AHMET BUĞRUL , HASAN HÜSEYİN KOZAK , MUSTAFA ALTAŞ

NECMETTİN ERBAKAN ÜNİVERSİTESİ MERAM TIP FAKÜLTESİ, NÖROLOJİ AD

Olgu:

Amaç: Bu olgu intrakraniyal hemorojinin SLE seyri sırasında nadir görülmesi nedeniyle sunulmuştur. .SLE çoklu organ tutulumları görülen otoimmun bir hastlıktır. Sinir sistemi veya psikiyatrik tutulum olması halinde nöropsikiyatrik SLE(NPSLE) olarak tanımlanmaktadır. En çok görülen semptom baş ağrısı olmakla beraber serebrovasküler olaylardan myastenia graves'e kadar geniş bir tutulum görülebilmektedir. Çin'de 6653 SLE hastasında yapılan çalışmada intrakraniyal hemoraji %0.39 olarak saptanmıştır. SLE seyri sırasında görülen intrakraniyal hemoraji nöropsikiyatrik tutulum olarak kabul edilemekte olup tedavisinde immunsüpresif ajanlar kullanılmaktadır. 38 yaşında 10 senedir SLE ile takipli kadın hastamız baş ağrısı ve sol hemiparazi bulguları ile acil servise başvuruyor. Görüntülerde intrakraniyal hemoraji saptanması üzere servisimize yatırılmıştır.

Yöntem: Kraniyal BT ile sağ kaudat nükleustan başlayıp her iki lateral ventriküle açılan kanama alanı tespit edildi. DSA yapılarak intrakraniyal damar ağındaki vasküler malformasyonlar ve vaskülitik oluşumlar değerlendirildi.

Sonuç: SLE seyrinde gelişen intrakraniyal kanama nöropsikiyatrik SLE olarak kabul edilmiş. Tedavide antihipertansif ilaçlar ve ek olarak immünsüpresif ajanlar kullanılmıştır. Tedavi sonrası genel durumu iyileşen hasta taburcu edilmiştir.

Yorum: SLE ile takipli hastalarda sinir sistemine ait herhangi bir semptomun SLE ile ilişkili olabileceği unutulmamalı tedavide immunsupresif ajanlar değerlendirilmelidir.

EP - 167 YABANCI EL SENDROMU

SİNAN ELİAÇIK , SERDAR AYKAÇ , FUNDA UYSAL TAN

ÇORUM EROL OLÇOK EĞİTİM ARAŞTIRMA HASTANESİ

Olgu:

Olgu sunumu 75 yaşında sigara kullanımı dışında risk faktörü olmayan erkek hasta acil servise sağ kolda uyuşma ve istemsiz hareketler ve kendi elini yabancı olarak algılama ile başvurmuş. Difüzyon manyetik rezonans görüntülemede (MRG), sol frontotemporal bölgede subkortikal fokal akut iskemi lehine difüzyon kısıtlanması saptanmıştır. Kardiyak muayenesi, rutin kan tetkikleri, karotis vertebral arter ultrason incelemesi normal olarak değerlendirilmiştir.

Tartışma Yabancı el sendromu frontobazal, kallozal, parietal veya oksipital lezyonlarda görülebilen nadir bir fenomendir (1,2). Hastalarda genellikle dispraksi, eller arasında çatışma, yakalama veya okşama hareketleri, elini havada tutma eğilimi veya amaca yönelik kompleks hareketler eşliğinde kullanma görülür. Bu hareketler istemsizdir ve kişi bu hareketleri başkasının eli yapıyormuş gibi algılar; kendi eline yabancılaşmıştır. Kişinin eli kendine itaat etmediği için bu duruma "anarşik el" de denilmektedir. Nadiren bu durum aynı taraftaki alt ekstremiteyi de etkileyebilmektedir (3).

Sonuç Bizim vakamızda hasta elinin istemsiz olarak diğer kolunu tuttuğunu ve kendi ekstremitesini tanıyamadığını hatta eşinin eli olarak düşündüğünü belirtti. Vakayı etyolojide yaş ve sigaranın rol oynadığı frontal tip yabancı el sendromu olarak kabul ettik tedavide antiagregan verdiğimiz hastanın şikayetlerinde gerileme gözlendi.

Kaynaklar 1. Panikkath R, Panikkath D, Mojumder D, Nugent K: The alien hand syndrome. Proc (Bayl Univ Med Cent) 2014 27:219-220. 2. Sarva H, Deik A, Severt WL: Pathophysiology and treatment of alien hand syndrome. Tremor Other Hyperkinet Mov (NY) 2014 4:241. 3. Bakheit AM, Brennan A, Gan P, Green H, Roberts S: Anarchic hand syndrome following resection of a frontal lobe tumor. Neurocase2013 19:36-40.

EP - 168 NÖBET İLE PREZENTE FAHR SENDROMU: OLGU SUNUMU

GÜLGÜN UNCU [1], ÖZLEM ŞAHİN [1], ZEYNEP ÖZÖZEN AYAS [1], DUYGU ARSLAN MEHDIYEV [1], ALİ UNCU [2]

[1] ESKİŞEHİR ŞEHİR HASTANESİ NÖROLOJİ KLİNİĞİ
[2] ESKİŞEHİR ŞEHİR HASTANESİ TIBBİ BİYOKİMYA LABORATUVARI

Olgu:

Fahr hastalığı bilateral simetrik intrakranial kalsifikasyon ve nöropsikiyatrik semptomlarla seyreden çok nadir bir patolojidir. Etiyolojisi kesin olarak bilinmemekle birlikte sıklıkla kalsiyum ve fosfor metabolizma bozukluklarına bağlı olarak meydana gelir. Ancak serum kalsiyum metabolizmasında değişiklik olmaksızın genetik hasar sonucunda da hastalığın gelişebildiği tanımlanmıştır. Fahr hastalığı en sık hareket bozukluğu, kognitif bozukluklar ve serebellar bozuklarla ortaya çıkmaktadır. Ancak klinik bulgular değişken olup psikiyatrik semptomlar, epileptik nöbetler, ekstrapiramidal disfonksiyon ve demans ile de kendini gösterebilir. Biz epileptik nöbet ile prezente olan bir Fahr olgusunu sunacağız. Olgu: 47 yaşında erkek hasta bilinç değişikliği şikayeti ile kliniğimize başvurdu. Hastanın anamnezinde son 15 günde iki kez tekrarlayan düşme bilinç kaybı sonrasında uyku hali atakları olduğu öğrenildi. Öz ve soy geçmişinde özellik yoktu. Nörolojik muayenesi olağandı. Mini mental muayene puanı 23 olarak belirlendi. Hastanın biyokimyasal incelemesinde; serum kalsiyum ve parathormon seviyeleri düşük olarak tespit edildi. Hastanın kranial görüntülemeleri yapıldı . Bilgisayarlı beyin tomografisi ve magnetik rezonans bilateral sentrum semiovalede periventriküler beyaz cevherde bazal ganglionlarda talamuslarda dentat nükleusda ve serebellumda yoğun kalsifikasyonlar saptandı. Hastanın radyolojik incelemelerinde tespit edilen kalsifikasyonların Fahr hastalığı ile uyumlu olduğu düşünüldü. Hastanın elektroensefelogramında serebral hemisferin derin yapılarından kaynaklanan keskin karakterli yavaş dalgalarla karakterize paroksismal bir bozukluk saptandı. Hastanın tedavisi levetirasetam 500 mg/gün olarak düzenlendi. Hastanın aile öyküsünde tanı konmuş Fahr hastalığı veya nöropsikiyatrik problemi gelişen bir yakını olmaması nedeniyle vaka idiopatik Fahr sendromu olarak değerlendirildi. Tartışma Fahr hastalığı serum kalsiyum, fosfor ve parathormon seviyelerinde bir anormallik olmadan bazal ganglionların bilateral kalsifikasyonu ile karakterize bir klinik tablodur ve idiopatik vakalar için Fahr sendromu terimi kullanılmaktadır. Fahr hastalığında, en sık bulgu parkinsonizm, kore, tremor, distoni, atetoz, orofasiyal diskinezi gibi hareket bozukluğu semptomlarıdır. Fakat eğer kalsifikasyonlar yoğunsa, ekstrapiramidal ve serebellar bulgular ortaya çıkabilir. Klinik bulgu olarak epileptik nöbetler nadir bir prezantasyon şeklidir. Olgumuz, klinik

tablo, laboratuvar, görüntüleme sonuçları ile idiyopatik Fahr sendromu olarak değerlendirildi

EP - 169 NADİR GÖRÜLEN BİR OLGU: BATI NİL VİRÜSÜ ENSEFALİTİ

EZGİ BAKIRCIOĞLU DUMAN , OZAN TANGUR , AYLA ÇULHA OKTAR , BİRGÜL BAŞTAN TÜZÜN , AYŞE ÖZLEM ÇOKAR

HASEKİ EĞİTİM VE ARAŞTIRMA HASTANESİ NÖROLOJİ KLİNİĞİ

Olgu:

Giriş: Batı nil virüsü (BNV) enfeksiyonu genellikle asemptomatik seyretmekte olup, yaklaşık %25'inde ateş yüksekliği görülmektedir. Nörolojik tutulum nadiren görülmekte ve aseptik menenjit, meningoensefalit, akut flask paralizi şeklinde prezente olabilmektedir.

Olgu: 63 yaşında erkek hasta, bir gün önce başlayan çift görme, bulantı, baş ağrısı, dengesizlik şikayeti ile tarafımıza başvurdu. Nörolojik muayenesinde, hafif ataksik yürümesi dışında doğaldı. Özgeçmişinde esansiyel hipertansiyon, koroner arter hastalığı mevcuttu. Rutin kan tetkiklerinde anlamlı bulgu izlenmedi. Kontrastlı kranyal MRG; sol frontal alanda lokalize menenjiom dışında patoloji gözlenmedi. Kranyal ve servikal BT anjiografide anlamlı damarsal patoloji izlenmedi. Takibinde 41°C'ye kadar yükselen ateş ve görsel halüsinasyonları gelişmesi üzerine santral sinir sistemi enfeksiyonları açısından lomber ponksiyon (LP) yapıldı. Beyin omurilik sıvısında (BOS) protein 97 mg /dL, glukoz 93 mg/ dL (eş zamanlı glukoz 121 mg/dL) lökosit sayısı: 50/mm3 bulundu. Hastanın yüksek ateş mevcudiyeti ve son zamanlarda artan BNV enfeksiyonu vakaları nedeniyle tekrar sorgulandığında sivrisinek ısırma öyküsü alındı. Ampirik olarak geniş spektrumlu antibiyoterapi sonrası ateşi tekrarlamadı. Etken açısından BOS kültürü, kan kültürü, BOS HSV 1-2, Brucella, BNV IFA ve BOS PCR istendi. BNV virüsü PCR; kanda ve BOS'ta negatif idi. BNV IFA IgG ve IgM serumda pozitif bulundu, diğer tetkikleri negatif sonuçlandı. Takibinde kliniğinde gerileme gözlenen hasta, enfeksiyon hastalıkları polikliniğine yönlendirildi. BNV PCR negatif olması tanıyı dışlayamayacağından ve klinik uyumluluğu nedeniyle hasta BNV ensefaliti olarak değerlendirildi.

Sonuç: Ülkemizde BNV enfeksiyonu son yıllarda artmış olup, nörolojik tutulum bulguları ile başvuran ve yüksek ateşin eşlik ettiği vakalarda santral sinir sistemi enfeksiyonları düşünülürken, BNV açısından da seyahat ve sinek ısırması öyküsü dikkatle sorgulanmalıdır.

EP - 170 OLGU: MOKSİFLOKSASİN KULLANIMIYLA İNDÜKLENEN DELİRYUM

YAPRAK ÖZÜM ÜNSAL , MAHMUT TARI , NESLİHAN EŞKUT

SAĞLIK BİLİMLERİ ÜNİVERSİTESİ İZMİR BOZYAKA EĞİTİM VE ARAŞTIRMA HASTANESİ, NÖROLOJİ KLİNİĞİ

Olgu:

Giriş: Moksifloksasin, 3. kuşak geniş spektrumlu kinolon grubu bir antibiyotiktir. Moksiflokasinin bilinen nörolojik ve psikiyatrik yan etkileri mevcuttur. Literatürde, 2. Kuşak kinolonlarla bildirilmiş santral sinir sistemine yan etki gösteren vakalar mevcut olup moksifloksasine dair nadirdir.

Olgu: Yetmiş iki yaşında erkek hasta acil servise solunum sıkıntısıyla başvurmuş. Vital değerleri, ateşi 39,2 C dışında normal saptanmış. Akut pnömoni tanısıyla moksifloksasin 400 mg p.o reçete edilmiş. İlaç alımından 3-4 saat sonra ortaya çıkan anlamsız ağlama, gülme gibi davranış değişiklikleri gelişmiş. Hastanın konfüzyonu olduğu, başka bir nörolojik defisiti olmadığı fark edildi. Demansiyel ya da psikiyatrik bir özgeçmişi olmadığı öğrenildi. Hastanın daha önceden benzer davranış bozukluğu veya nöbeti yoktu. Rutin hematolojik, biyokimyasal parametreleri ve BOS incelemesi normal sınırlardaydı. Viral markerlar ve serolojiler negatif saptandı. Hastanın Kraniyal CT ve difuzyon MRG'sinde patolojik görünüm izlenmedi. EEG'sinde patolojik bulgu izlenmedi. Moksifloksasin kullanımına bağlı geliştiği düşünülen akut konfüzyonel tablosu nedeniyle piperasilin-tazobaktam tedavisine geçildi. Moksifloksasin kesiminden 12 saat sonra hastanın bilinci düzelmeye başladı. Hastada ilaca bağlı deliryum tanısı düşünüldü.

Sonuç: İlaca bağlı deliryum, yaygın olarak, sedatif, narkotik ve antikolinerjik ilaçlara bağlı görülür. Literatürde kinolon grubu ilaçlarla ilişkili nörotoksisite, yaşlı hastalarda epilepsi, kafa travması, serebrovasküler hastalık ve anksiyete gibi komorbit nöro-psikiyatrik hastalıkları olan olgularda bildirilmiştir. Olgumuzda diğer olası ayrıcı tanıların dışlanması, hastanın bilinç durumunun söz konusu ilaç başlandıktan gelişmiş olması, kesilmesi ile düzelmesi nedeniyle ilaçla indüklenen deliryum düşünüldü. Naranjo Algoritmasını kullanarak moksifloksasinin yan etkisi olarak deliryumun tetiklediği söylenebilir. Geriatrik yaş grubunda olan olgumuz, ilaç ile tetiklenebilecek deliryum kliniğini vurgulamak ve sadece ilacın kesilmesi ile kliniğin düzeldiğini bildirmek için sunulmaya değer bulunmuştur.

EP - 171 NADİR BİR İNTRAKRANİAL KİTLE: KUADRİGEMİNAL SİSTERN LİPOMU

ZEYNEP ÖZÖZEN AYAS , GÜLGÜN UNCU , PINAR UZUN USLU , ÖZLEM ŞAHİN

ESKİŞEHİR ŞEHİR HASTANESİ, NÖROLOJİ BÖLÜMÜ

Olgu:

İntrakranial lipom oldukça nadir ve genellikle perikollasal orta hatta lokalize olan iyi huylu lezyonlardır. Genellikle asemptomatik olup, lokalizayona bağlı olarak başağrısı, nöbet, psikomotor retardasyon, kranial sinir defisitleri gibi semptomlar ortaya çıkmaktadır. BT'de homojen, düzgün sınırlı, hipodens görünüm, MRG'de T1A'da hiperintens, T2A'da izo-hipointens, kontrastlanmayan karakteristik bulgular ile tanı konabilmektedir. Bu yazıda, insidental olarak saptanan nadir görülen intrakranial lipomlu hasta sunulmuştur. Olgu Sunumu: 64 yaşında erkek hasta başağrısı şikayetiyle nöroloji polikliniğine başvurdu. 2 aydır olan enseden yayılan sıkıştırıcı başağrısı mevcuttu. Bilinen sistemik hastalığı olmayan hastanın nörolojik muayenesi normal sınırlarda idi. Tansiyonu 170/90 mmHg olup, rutin laboratuvar sonuçlarında anormallik saptanmadı. CT'de kuadrigeminal sisternde 15x13mm boyutunda hipodens lezyon saptandı. Beyin MRG'de kuadrigeminal sisternde mezensefalon posterior komşuluğunda, T1A hiperintens, T2A seansında izointens, belirgin kontrastlanma görülmeyen lipom ile uyumlu lezyon saptandı. Tansiyon takibinde yükseklik saptanan hastanın antihipertansif tedavi ile başağrısı geriledi. İntrakranial lipom ise klinik ve radyoloji takibe alındı. Tartışma: İntrakranial lipomlarda, genellikle asemptomatik ve çevre nörovasküler yapılara yapışık olduklarından yüksek morbidite ve mortalite nedeniyle radikal cerrahi tercih edilmemektedir. Ancak dirençli nöbet, intrakranial basınç artışı, hidrosefali durumlarında cerrahi uygulanır. Nadir görülen nörogörüntülemede tanı alan bu lezyonların özelliklerine göre yaklaşım önemlidir.

EP - 172 DEV KOLLOİD KİST: BEYİNDE SİNSİ DÜŞMAN

DİLCAN KOTAN [1], SENA BONCUK [2], TÜRKAN ACAR [1]

[1] SAKARYA ÜNİVERSİTESİ TIP FAKÜLTESİ, NÖROLOJİ AD
[2] SB SAKARYA ÜNİVERSİTESİ EĞİTİM VE ARAŞTIRMA HASTANESİ, NÖROLOJİ KLİNİĞİ

Olgu:

GİRİŞ: Kolloid kistler üçüncü ventrikül ön ve üst kısmına yerleşen ender görülen beyin tümörlerindendir (%0.5-1). Çoğunlukla asemptomatiktirler, tesadüfen saptanabileceği gibi, hidrosefali veya bası bulguları verebilirler. Tesadüfen farkedilen kolloid kistler nadiren akut obstrüktif hidrosefali veya nontravmatik ani nörolojik bozulmalara neden olur.

OLGU: 32 yaşındaki erkek hasta, son üç gündür olan başağrısının şiddetlenmesi üzerine acil klinikte görüldü. Sorulunca baş ağrısının saatler içinde giderek şiddetlendiği, kusmanın eşlik ettiği öğrenildi. Öz ve soygeçmişinde özellik yoktu. Muayenesinde bilinç konfüze, kooperasyonu kısıtlı, konuşma yavaş ve hafif dizartrik idi. BBT' de 3. ve 4. ve lateral ventriküllerde ve temporal hornlarda genişleme ve üçüncü ventrikülde kitle imajı izlendi. Kranyal MRG'de 3. ventrikülde düzgün sınırlı kitle görünümü izlendi. Takibinde birkaç saat içinde solunumu yüzeyelleşti ve entübe edildi. 3. ventrikülde kolloid kist ve sekonder obstrüktif hidrosefali tanısı alan olgu birkaç saat içinde exitus oldu.

TARTIŞMA: Kolloid kistler; beyinde ventrikül içine yerleşik tümörlerin yaklaşık % 20'sini oluşturur. Çoğunlukla asemptomatiktir ve tesadüfen görüntüleme ile tanı alır. Nadiren akut hidrosefaliye yol açabilir. Akut hidrosefali sonrası herniasyon ve ölümle sonuçlanabilir. Bizim olgumuzda, 3 gün öncesinde nonspesifik bir baş ağrısı öyküsü ve şuur değişikliği ile acil başvurusunda tanı aldı. Tedavi planı yapılamadan birkaç saat içinde exitus olan olgumuz, ani ölüm riskine ve beyindeki sinsi düşmana dikkat çekmektedir.

EP - 173 NADİR BİR SEREBELLAR SENDROM NEDENİ: 2 ADET ATAKSİ-OKÜLAMOTOR APRAKSİ TİP 2 HASTASI

GİZEM ÖZTÜRK YILMAZ , CİHAT UZUNKÖPRÜ , YAPRAK SEÇİL

İZMİR KATİP ÇELEBİ ÜNİVERSİTESİ TIP FAKÜLTESİ, NÖROLOJİ AD

Olgu:

OLGU 1: 50 yaşında kadın hasta, dengesizlik ve peltek konuşma şikayetleri ile kliniğimize başvurdu. Özgeçmişinde özellik saptanmadı. Soygeçmişinde 2 kız kardeşi ex olduğu, 1 erkek kardeşinde de benzer yakınmaların olduğu ancak tanı almadığı öğrenildi. Nörolojik muayenesinde okulömotor apraksi, DTR'lerde 4 yanlı kayıp, üst ekstremite dirsek altında, alt ekstremitede ise diz altında atrofi mevcuttu. Bilateral dismetri ve disdiadokinezi ile alt ekstremitelerde belirgin derin duyu kaybı saptandı. Kraniyal MR ında serebellumda hakim yaygın atrofi mevcuttu. EMG'de aksonal sensörimotor polinöropati izlendi. Serum alfa-fetoprotein (AFP) düzeyi 102 ng/ml saptandı. Genetik analizde SETX geninde homozigot c.7229_7230delTC/p.V2410fs*39 mutasyonu izlendi. Hastaya Ataksi-Okülamotor Apraksi Tip 2 tanısı konuldu.

OLGU 2 24 yaş erkek hastanın yaklaşık 3 yıl dengesizlik yakınması 1 yıl içerisinde artış göstererek düşmelere neden olmaya başlamış. Son 4-5 aydır ise şikayetleri günlük hayatını sürdüremeyecek kadar artmış. Hasta serebellar sendrom ayırıcı tanısı yapılması amacıyla interne edildi. Öz ve soygeçmişinde özellik yoktu. Muayenede okülomotor apraksi, dizartri, ataksik yürüyüş mevcuttu. DTR ler 4 yanlı hipoaktif saptandı. Kraniyal MR da serebellar atrofi izlendi. EMG'de aksonal dejenerasyonla seyirli sensorimotor polinöropati mevcuttu. Serum AFP düzeyi 108 ng/ml saptandı. Genetik incelemede SETX geninde homozigot c.981_982delGA/p.E327fs*21 mutasyonu izlendi. Ataksi-Okülomotor Apraksi Tip 2 tanısı konularak rehabilitasyon programına alındı.

SONUÇ Ataksi-Okulumotor Apraksi Tip 2 (AOA2): Başlangıç yaşı çocukluk çağı olsa da yetişkin çağda da ortaya çıkabilir. Hastaların yarısında okülomotor apraksi mevcuttur. Duysal-motor tipte bir polinöropati ise tüm hastalarda izlenmektedir. Kraniyal MR'de serebellum çoğu zaman atrofik olarak izlenir ve serum AFP düzeyleri hastalarda tipik olarak artmıştır. Dokuzuncu kromozomda yer alan senataksin proteinin kodlayan SETX genindeki mutasyonlar bu hastalıktan sorumludur. Kliniğimizde tanı koyduğumuz iki hastanın da benzer serebellar sendroma ait muayene bulguları, EMG incelemelerinde polinöropatileri ve serum AFP yükseklikleri saptanmıştır. Serebellar sendromlu olguların ayırıcı tanısında yer alan nadir nedenlerden biri olması açısından sunulmaya değer bulunmuştur.

EP - 174 BİR OLGU NEDENİYLE MİYELİN OLİGODENDROSİT GLİKOPROTEİN (MOG) ANTİKOR İLİŞKİLİ HASTALIK

MECBURE NALBANTOĞLU , BURCU ALTUNRENDE , ÖZLEM TUNÇER , ZELİHA MATUR , DİLEK NECİOĞLU ÖRKEN

DEMİROĞLU BİLİM ÜNİVERSİTESİ, NÖROLOJİ AD

Olgu:

Akut transvers miyelit ayırıcı tanısında vasküler, metabolik, enflamatuar, otoimmun, enfeksiyöz ve neoplastik nedenler yer alır. Uzun segment transvers miyelit nedeni ile incelenen ve Epstein-Barr virüsü pozitif bulunarak tedavi edilen, ardından beyin sapı atağı ile MOG antikor ilişkili hastalık tanısı alan olgu sunulmuştur. OLGU: Otuz iki yaşında erkek hasta idrar yapamama ve bacaklarda güçsüzlük yakınmasıyla başvurdu. Ateşi yüksek olan hastanın nörolojik muayenesinde kranial alanda özellik yoktu, sol üst ekstremite distal kas gücü 4/5 bulundu. Sağ alt ekstremite proksimal 3/5, distal 4/5 ve sol alt ekstremite proksimal 2/5, distal 4/5 olmak üzere asimetrik paraparezi saptandı. Derin tendon refleksleri normoaktif olan hastanın taban cildi refleksi iki yanlı ekstansördü. Duyu muayenesinde T4 hizasında seviye veren hipoestezi ve hipoaljezi bulundu. Spinal MRG'sinde C5-7 ve T2-5 arasında uzun segment miyelitle uyumlu T2 ağırlıklı ve FLAİR kesitlerde hiperintens, kordu ekspanse eden ve kontrast tutan lezyon saptandı. Lomber ponksiyonda (LP) 43 lökosit ve protein yüksekliği bulundu. Oligoklonal bant, aquaporin ve MOG antikorları negatif bulundu. BOS'da Ebstein-Barr virüs PCR'ı pozitif olan hastaya pulse steroid ve antiviral tedavi başlandı, paraparezisi hızla geriledi ve kas gücü normale geldi ancak idrar retansiyonu devam etti. Hasta oral steroid tedavisi ile çıkarılan hasta üç ay sonra steroid tedavisi azaltılırken bulanık görme ve denge bozukluğu yakınmaları ile başvurdu. Çekilen kranial MRG'de beyin sapı lokalizasyonunda, kontrast tutmayan, T2 ağırlıklı ve FLAİR kesitlerde diffüz hiperintens sinyal artışı görüldü. Bu sefer MOG antikoru pozitif sonuçlandı. Pulse steroid tedavi sonrası klinik olarak tamamen düzelen hasta oral steroid ve azathioprine tedavisi ile çıkarıldı. SONUÇ: MOG antikor ilişkili hastalık, aquaporin pozitif nöromyelitis

optika spektrumu hastalıklardan farklı bir antitedir ve uzun segment miyelitte motor güç düzelip sfinkter fonksiyonları orantısız olarak bozuk kaldığında akla gelmelidir.

EP - 175 SUBARAKNOİD KANAMA İLE PREZENTE OLAN İKİ SEREBRAL VENÖZ SİNÜS TROMBOZU OLGUSU

AFRA ÇELİK , BANU ÖZEN BARUT , AYSE BEYZA BİLGİN

İSTANBUL KARTAL DR. LÜTFİ KIRDAR EĞİTİM VE ARAŞTIRMA HASTANESİ

Olgu:

Giriş Subaraknoid kanama(SAK) çoğunlukla anevrizmal rüptüre bağlı gelişir. Diğer vasküler lezyonlardan kaynaklanan SAK nadirdir. Serebral venöz sinüs trombozu ilişkili SAK da nadiren bildirilmektedir.

Olgu-1 İlk olgumuz 32 yaşında Suriye uyruklu kadın olup bir haftadır devam eden analjezik yanıtı olmayan baş ağrısına yeni eklenen sağ taraf kuvvet kaybı ile acile başvurmuştur. Öz ve soygeçmişinde özellik olmayan hastanın oral konstraseptif kullanımı bilinmektedir. Nörolojik bakısında bilinci açık olup anlamsız kelime çıkışı ile sağ tarafta üstte 1/5 altta -5/5 motor defisit görülmüştür. Beyin tomografi (BT)görüntülemesinde sol pariteal konveksite sulkuslarında, serebellar vermis ve falks serebride SAK görülmüştür. Kranial MR Venografi görüntülemesinde superior sagittal sinüs posterior kesiminde trombozla uyumlu görünüm izlenmiştir.

Olgu-2 İkinci olgumuz 49 yaşında erkek hasta olup bir gündür olan baş ağrısı, bulantı ve kusma şikayeti ile acilde değerlendirilmiştir. Geliş tansiyonu 100/60 olup diğer vitalleri stabil olan olgunun özgeçmişinde hipertansiyon ve iki ay önce bypass öyküsü mevcuttu. İkili antiagregan almaktaydı. Nörolojik bakısında patoloji saptanmayan hastanın beyin BT'sinde sol temporalde 4.5 x2.5 cm boyutlarında hiperdens lezyon ile birlikte sağ serebellar vermis ve falksta SAK izlendi. Mr anjiyografik görüntülemesi normal olan hastanın kortikale yakın yerleşimli kanaması olması ve hipertansif kanama düşünülmemesi nedeniyle çekilen Mr venografisinde sağ transvers sinüs distalinde sigmoid sinüs bileşim lokalizasyonunda lumende parsiyel dolum defekti izlendi. Dijital substraksiyon anjyografide labbe veninde trombozla uyumlu görünüm izlendi.

Sonuç Her iki olgu da serebral venöz sinüs trombozu açısından nadir prezentasyonlar olduğundan, SVST tanısında karşılaşılan zorluklara dikkat çekmek açısından sunuldu.

EP - 176 KARACİĞER TRANSPLANTASYONU SONRASI GÖRÜLEN İNTRASEREBRAL KANAMA OLGU SUNUMU

DERYA ADEMOĞLU , ÇİLEM BAYINDIR DİCLE , İBRAHİM MUNGAN , BÜŞRA TEZCAN , DİLEK KAZANCI

ANKARA ŞEHİR HASTANESİ YOĞUN BAKIM KLİNİĞİ

Olgu:

GİRİŞ: Karaciğer transplantasyonundan sonra nörolojik komplikasyon ve hastalıklar görülebilir ve de bu olguların klinik tabloları karmaşıktır. Karaciğer(KC) nakilli olguların yaklaşık % 8-47sinde çeşitli nörolojik komplikasyon yaşadıkları bildirilmiştir . KC transplantasyonu sonrası ; diffüz ennsefalopati, serebrovasküler olay , enfeksiyon gibi nörolojik komplikasyonlar ile immunosupresanlarla indüklenen nörotoksisite ve periferik sinir hasarı hastaların sağkalımı, sakatlık ve yaşam kalitesi üzerinde önemli bir etkiye sahiptir.

OLGU: 61 yaşında kadın hasta; özgeçmişinde bipolar bozukluk, KOAH ve kriptojenik siroz tanıları mevcut. Hastaya Ağustos 2019 da KC nakli yapıldı. Operasyondan 2 gün sonra bilincinde açılma olmaması üzerine nöroloji bölümüne konsülte edilen hastanın çekilen beyin BT de mezensefalondan talamusa kadar uzanan kanama tesbit edildi. Hastanın INR:1,8, trombosit 16.000 idi. TARTIŞMA: Son 20 yılda, son dönem organ yetmezliği olan birçok hasta organ naklinden faydalanmaktadır. Ancak nakil sonrası görülebilen serebrovasküler olaylar, özellikle intrakranial kanama, ciddi kaygı oluşturan nörolojik komplikasyonlardandır. Karciğer nakli sonrası bildirilen klinik serebrovasküler komplikasyon insidansı %1.7 -%6.5 olup serebrovasküler komplikasyonların veya intrakranial kanamanın mortalite oranı % 57 -% 100 olarak bildirilmektedir. Karaciğer nakil adaylarının çoğu, karaciğer hastalıklarının son evresinde olup, karaciğer yetmezliği dahil, preoperatif karaciğer fonksiyon bozukluğu, trombositopeni ile pıhtılaşma faktörlerinin yokluğuyla sonuçlanır. Ayrıca, postoperatif erken dönemde karaciğer fonksiyonu normal seviyeye hemen dönmeyebilir.

SONUÇ: Postoperatif erken dönemde koagülopati, metabolik bozukluk veya çoklu organ yetmezliği varlığında, karaciğer nakil alıcılarında masif intraserebral hemoraji görülme oranı artmaktadır.

EP - 177 SANTRAL SİNİR SİSTEMİ TÜBERKÜLOZU, 2 OLGU SUNUMU

MURAT POLAT [1], HAKAN DOĞRU [2], BAKİ DOĞAN [3], MUSTAFA ONUR YILDIZ [4], SEDAT ŞEN [4]

[1] GEDİZ DEVLET HASTANESİ, NÖROLOJİ KLİNİĞİ
[2] ONDOKUZ MAYIS ÜNİVERSİTESİ TIP FAKÜLTESİ, RADYASYON ONKOLOJİSİ AD
[3] KARAMAN DEVLET HASTANESİ, NÖROLOJİ KLİNİĞİ
[4] ONDOKUZ MAYIS ÜNİVERSİTESİ TIP FAKÜLTESİ, NÖROLOJİ AD

Olgu:

GİRİŞ:Santral sinir sistemi (SSS) tüberkülozu tüberküloz olgularının yaklaşık %1'inde görülmektedir. Akciğer dışı tutulumların %5-10 civarını SSS tüberkülozu oluşturmaktadır. SSS tüberkülozu; menenjit, beyin parankiminde lokal tüberkülom, abse, serebrit formlarında görülebilir. SSS tüberkülozu genellikle başlangıç infeksiyondan sonraki 3-6 ay içinde gelişmektedir. Tüberküloz menenjiti (TM) SSS tüberkülozunun en sık görülen formudur. Bazal meninkslerin yavaş progresif granülomatöz inflamasyonu ile karakterizedir. SSS tüberkülozunda radyolojik olarak hidrosefali, bazal genişleme, tüberkülom, eksuda varlığı, periventriküler infarktlar görülebilmektedir. Biz de TM ve tüberkülomları olan iki hastamızı sunmak istedik.

OLGU 1: 51 yaş erkek hasta bilinç bulanıklığı, kilo kaybı, gece terlemesi ve ateş ile başvuru sonrası nörolojik değerlendirmede uyku hali, davranış değişikliği, yürümede güçlük saptandı. Çekilen torax BT milier tüberküloz ile uyumlu raporlandı. Yapılan bronkoalveolar lavaj sonrası ARB negatif, mikobakteri kültürü pozitif saptandı. Beyin MRG'de gliotik değişiklikler, supra ve infratentoryal parankim mesafelerinde yaygın periferal yerleşimli nodüler kontrastlanan çevresinde ödem alanı bulunan multiple tüberkülomlar, leptomenengeal kalınlaşma ve kontrastlanmanın gözlendiği TM ile uyumlu lezyonlar saptandı. Posterior fossa lezyonları ve ödem

etkisi nedeniyle lomber ponksiyon yapılmamıştı. 4'lü antitüberküloz ve kortikosteroid tedavisi başlanarak yoğun bakım yatışı yapıldı. Takiplerde klinik ve görüntülemesinde düzelme gözlendi.

OLGU 2: 18 yaş erkek hasta on beş gün önce baş ağrısı, kusma, ateş şikayeti ile dış merkezde SSS enfeksiyonu ön tanısı ile takip edilmişti. Nörolojik muayenede bilinç somnole, sağ dışa bakış kısıtlı, binoküler horizontal diplopi ve ense sertliği saptandı. Hastanın BOS bulguları tüberküloz ile uyumlu gözlendi. BOS kültüründe üreme saptanmadı. Balgam kültürü ve mikobacterium PCR pozitif saptandı. Beyin MRG'de bazal sisternaları tutan sağda silvian fissür boyunca uzanan, optik kiazma ve bilateral 3. kranial sinirleri tutan kistik karakterde üzüm salkımı şeklinde birleşme eğiliminde multiple tüberkülomlar ve TM ile uyumlu lezyonlar izlendi. Yoğun bakımda 4'lu antitüberküloz ve kortikosteroid tedavisine devam edildi. Genel durumu düzelen kontrol görüntülemelerde lezyonları gerileyen hasta taburcu edildikten 4 ay sonra baş ağrısı , kusma, jeneralize nöbet ile başvurdu. Yapılan beyin MRG eskisi ile kıyaslandığında sol amigdala ve sağda anterior komissür tutulumunun arttığı görüldü. İlaca dirençli tüberküloz düşünülerek enfeksiyon hastalıkları tarafınca antitüberküloz tedavi regülasyonu yapıldı. Takibi devam eden hastanın kliniği ve görüntülemeleri regrese olmaktadır.

SONUÇ: SSS tüberkülozu tanısı ile izlenmiş olan bu iki olguyu sunarak günlük nöroloji pratiğinde SSS tüberkülozu farkındalığını artırmak ve tedavinin en kısa zamanda etkin dozlarda başlanmasının, etkin süre devam edilmesinin morbidite ve mortalite üzerindeki önemini vurgulamak istedik.

EP - 178 SPONTAN İNTRAKRANİAL HİPOTANSİYON TANISIYLA TAKİP VE TEDAVİ EDİLEN İKİ OLGU

AFRA ÇELİK , AYSE BEYZA BİLGİN , BANU ÖZEN BARUT , RONAY BOZYEL

İSTANBUL KARTAL DR. LÜTFİ KIRDAR EĞİTİM VE ARAŞTIRMA HASTANESİ

Olgu:

Giriş İntrakraniyal hipotansiyon, ortostatik baş ağrısı, düşük BOS basıncı ve kraniyal görüntüleme özellikleri ile tanımlanmış bir klinik tanıdır.

Olgu-1 İlk olgumuz 23 yaşında bir kadın hasta olup, bir aydır olan, yatar pozisyonda hafifleyen, ayağa kalkmakla ortaya çıkan ortostatik özellikteki baş ağrısı ile tarafımıza başvurdu. Nörolojik muayenesinde patoloji olmayan hastanın kranial MR görüntülemesinde bilateral frontoparietal sıvama tarzı subdural efüzyon ve beyinde pontomezensefalik açıda belirgin azalma bulguları intrakranial hipotansiyon ile uyumlu bulundu. Torakal MR'da spinal kanal içerisinde T10-11 düzeyinde solda ekstramedüller alanda kontrastlanan lineer septası bulunan loküle sıvı koleksiyon alanı izlendi. BT myelografi ile tanı kesinleştirildi. Hastanın şikayetleri semptomatik tedavi ile geriledi.

Olgu-2 İkinci olgumuz 33 yaşında, bilinen hastalık ve ilaç kullanım öyküsü olmayan bir kadın hasta idi. 1 aydır olan özellikle oksipital bölgede belirgin olmakla beraber tüm kraniumda hissedilen ve özellikle ayağa kalkmakla olan baş ağrısı nedeniyle cekilen Kranial MR da meningeal kontrastlanma artışı mevcut olup anjiografik görüntülemede patoloji görülmedi. BOS basıncı 7cmH2O bulundu. Spinal MR'da C1-C6 düzeyinde anterior epidural mesafede periferal kontrastlanan BOS kaçağına ait olabilecek koleksiyon alanı izlendi. BT Myelografi ile tanısı kesinleştirilen hasta, BOS kaçağı bölgesinin servikal ve anteriorda olması nedeniyle kan yaması ve cerrahi operasyon için uygun aday olarak değerlendirilmedi ve hasta semptomatik tedavi ile taburcu edildi. Semptomatik tedavi sonrası 1 ay sonra tekrar değerlendirilen hastanın baş ağrısı kliniğinde spontan gerileme izlendi.

Tartışma ve Sonuç Spontan intrakranial hipotansiyon, travma, cerrahi veya lomber ponksiyon öyküsü olmayan hastalarda beyin omurilik sıvısının spontan kaçağına bağlı olarak ortaya çıkan, postural baş ağrısı ve düşük beyin omurilik sıvısı basıncı ile karakterize nadir görülen bir klinik tablodur. Kranial manyetik rezonans görüntülemede (MRG) pakimeningeal boyanma, dural kalnlaşma, subdural efüzyon, subdural hematom, hipofiz bezinde genişleme görülebilmektedir. Konservatif tedaviye yanıt vermeyen olgularda epidural salin veya kan yaması, nadiren de cerrahi tedavi seçeneği mevcuttur.Spontan intrakranial hipotansiyon olguları nadir olup tanı tedavi ve takip sürecinin gözden geçirilmesi amacıyla bu iki olguyu sunmayı amaçladık

EP - 179 SİLDENAFİL KULLANIMI SONRASI İNTRAKRANİYAL KANAMA OLGUSU

TAHA ASLAN , DİDEM ÖZ

DOKUZ EYLÜL ÜNİVERSİTESİ TIP FAKÜLTESİ, NÖROLOJİ AD

Olgu:

Giriş: Bir fosfodiesteraz tip 5 (PDE5) inhibitörü olan sildenafil, erkeklerde erektil disfonksiyon tedavisinde kullanılır. Sildenafilin en yaygın yan etkileri baş ağrısı, baş dönmesi, görsel yakınmalardır. Ancak hemorajik inme sık rastlanan bir tablo değildir. Sildenafil, PDE-1 ve 2 enzimleri yoluyla intrakraniyal vasküler yatak üzerinde de vazodilatör etkiye sahiptir. Sildenafil dozunun aşılması veya uzun süre kullanılması, intraserebral kanama olasılığını artırır.

Olgu: 36 yaşında erkek hasta ani başlayan baş ağrısı, bulantı-kusma, sağ yanlı güçsüzlük ardından gelişen şuur kaybı yakınmaları ile acil servise getirilmiş. Hipertansiyon, kafa travması, serebrovasküler hastalık öyküsü veya altta yatan diğer vasküler risk faktörleri olmayan hastanın yakınmaların başlangıcından yaklaşık 45 dakika önce cinsel ilişkide bulunmak için 50 mg sildenafil aldığı, ancak cinsel ilişkiye girmediği öğrenildi. Hastanın acil servis muayenesinde Glaskow koma skoru (GKS): 9, stupor, sağ yanlı hemipleji saptandı. Tansiyon 230/140, nabız 95 ölçüldü. Bilgisayarlı beyin tomografisinde sol bazal gangilonlarda yaklaşık 3x5 cm boyutlarında büyük bir hematom saptadı. BT anjiyografide ve sonrasında yapılan dijital substraksiyon anjiyografide (DSA) vaskuler patoloji görülmedi. Hastanın izlemde 1. Saatte GKS 7 olması ve kontrol beyin BT'de kanama alanında artış olması üzerine hasta beyin cerrahisi tarafından dekompresif kraniektomi cerrahisinde alındı. Cerrahi sonrası bilinç durumunda belirgin değişiklik görülmedi ancak sağ yanlı kas gücünde artış oldu (3/5). 6. ayda kranioplasti yapılan hastanın son nörolojik muayenesi; ağır dizartrik, yer ve kişiye oryante, sağ hemiparetik 3/5.

Sonuç: Sildenafil, mekanizması henüz tam aydınlatılamamış olsa da hayati tehlike taşıyan hemorojik inmeyi tetikleyebilecek potansiyeli olan bir ilaçtır. Üroloji uzmanı denetiminde ve uygun endikasyonlarda kullanımı önem arz etmektedir.

EP - 180 KORE VE GEÇİCİ İSKEMİK ATAK

SİNAN ELİAÇIK , SERDAR AYKAÇ , FUNDA UYSAL TAN

ÇORUM EROL OLÇOK EĞİTİM ARAŞTIRMA HASTANESİ

Olgu:

Olgu sunumu 75 yaşında bilinen hipertansiyon öyküsü olan bayan hasta vücudun sağ tarafında anormal istemsiz hareketler nedeni ile acil servise getirilmiş. Yaklaşık bir haftadır sağ vücut yarımında aralıklı uyuşması olan hastanın nörolojik muayenesinde sağ tarafta devam eden koreiform hareketler dışında anormal bulgu saptanmadı. Hastamızda şikayetler akut olarak başlamış ve yaklaşık altı saat içinde gerilemiştir. Mevcut görüntülemelerde iskemi alanı saptamadığımız bu durum geçici iskemik atak olarak kabul edilmiştir.

Tartışma İnme toplumda ve acil servislerde en sık rastladığımız hastalıktır ve genellike parezi ve pleji şeklinde karşımıza çıkmaktadır, bununla birlikte anormal istemsiz hareketle başvuran ve iskemik inme tanısı alan birçok vaka literartürde sunulmuştur. Kore hiperkinetik bir hareket bozukluğudur. Sıklıkla ekstremitenin distalinde izlenen, düzensiz, ritmik olmayan, rastgele, küçük amplitüdlü istemsiz hareketlerdir. Kore primer olarak kontralateral bazal gangliyonlar ve talamus bölge lezyonlarından sonra ortaya çıkar ve genellikle unilateraldir(1). Korenin patogenezi komplekstir. Talamusun motor çekirdeği ve globus pallidus internanın da içinde olduğu subkortikal nukleusların arasındaki bağlantıların disfonksiyonu sonucu gelişir. Bazal gangliyon fonksiyonlarındaki yapısal, otoimmün, nörodejeneratif, farmakolojik ve metabolik olaylar kore etyolojisinde yer alır (2).

Sonuç Acil servise başvuran metabolik bozukluğu olmayan ani başlangıçlı istemsiz hareket bozukluğu olan yaşlı hastalarda vasküler etyolojiye sahip hareket bozuklukları akılda tutulmalıdır. Kaynaklar 1. Handley A, Medcalf P, Hellier K et al. Movement disorders after stroke. Age Ageing. 2009;38(3):260-6. 2. Walker RH. Chorea. Continuum. 2013;19(5):1242-63.

EP - 181 İKİ FARKLI KLİNİK İLE PREZENTE REVERSİBLE SPLENİAL LEZYON SENDROMU

HİCRET BETÜL AKDAĞ , AZİZE İPEKBAYRAK , ORHAN SÜMBÜL , BETÜL ÇEVİK , DÜRDANE AKSOY , SEMİHA GÜLSÜM KURT

TOKAT GAZİOSMANPAŞA ÜNİVERSİTESİ TIP FAKÜLTESİ, NÖROLOJİ AD

Olgu:

GİRİŞ:Korpus callosum spleniumu (KKS), beynin diğer yapılarına göre daha çeşitli ve yoğunlukta reseptör bulundurur. Bu sebeple travma, infeksiyon, metabolik bozuklular, antiepileptik yoksunluğu gibi inflamatuvar süreçler, bu alanda sitotoksik ödem gelişmesine sebep olabilir. Manyetik rezonans görüntüleme (MRG) bulgularının, kliniğin şiddetinden bağımsız olarak haftalar veya aylar içinde tam olarak kaybolması tipiktir. Reversible Splenial Lesion Syndrome (RESLES) bulguları olan iki olgumuzu literatüre kazandırmak istedik.

Olgu-1:Yaklaşık 8 yıldır düzenli okskarbazepin kullanan ve haftada ortalama iki nöbet geçiren 22 yaşında erkek hasta, tedavi düzenlenmesi amacıyla servise yatırıldı. 17 yıldır epilepsi tanısıyla takipli olup lamotrijin, pregabalin, okskarbazepin alıyordu. Okskarbazepinin kesiminin 8. gününde art arda 5 jeneralize tonik klonik nöbet geçirdi. Kranial MR'da KKS'da T1Ada hipointens, T2Ada hiperintens, ekspansif, diffüzyon kısıtlılığı gösteren lezyon görüldü. Tedavisi revize edilen hastanın, taburculuğunun ikinci ayında diffüzyon MR'ı normal sınırlardaydı.

Olgu- 2: Kırım Kongo Kanamalı Ateşi (KKKA) tanısıyla enfeksiyon hastalıkları servisinde takip edilen 32 yaşında kadın hasta, 15 gündür zonklayıcı baş ağrısı açısından değerlendirildi. İki hafta önce başı dönmüş, lavaboda düşmüş. Kafa travması tanımlamıyordu. Nörolojik muayenede apatik, konfabule, kısmi koopere, dezoryanteydi. Diffüzyon MR'da KKS santralinde sağ ağırlıklı yerleşmiş, silik tarzda milimetrik şekilsiz diffüzyon kısıtlaması izlendi. Kliniğinin yaklaşık 4. haftasındaki kranial MR normal sınırlardaydı.

TARTIŞMA: RESLESin klinik prezentasyonu nonspesifiktir, en sık ensefalopati veya ensefalit şeklindedir. Sendromun kesin sıklığını tespit etmek zordur, ancak farklı etiyolojik grupların birçoğunda rutin MRG yapılmadığından, muhtemelen yeterince tanınamamaktadır. RESLES, klinik ve radyolojik olarak geri dönüşlü bir durumdur ve altta yatan ciddi hastalığı olanlar dışında mükemmel prognozlu klinikoradyolojik sendromu temsil eder.

EP - 182 GİRİŞİMSEL İŞLEM SIRASINDA AORT KOARKTASYONU TANISI KONULAN GENÇ İSKEMİK İNME OLGUSU

ÇAĞLA ERDOĞAN [1], AHMET TÜFEKÇİ [1], MEHMET BEYAZAL [2]

[1] RECEP TAYYİP ERDOĞAN ÜNİVERSİTESİ TIP FAKÜLTESİ, NÖROLOJİ AD
[2] RECEP TAYYİP ERDOĞAN ÜNİVERSİTESİ TIP FAKÜLTESİ, RADYOLOJİ AD

Olgu:

GİRİŞ-AMAÇ: Aort koarktasyonu(CoA), konjenital kalp hastalıkları arasında 6. sırada olup, neonatal kalp yetmezliğinden erişkin hipertansiyonuna kadar çeşitli kliniklerle presente olmaktadır. Tedavi edilmemesi durumunda ortalama 35 yıllık bir yaşam süresi öngörülmekte ve 5. dekadda olguların yaklaşık %75'inde mortalite karşımıza çıkmaktadır. Uzun dönem komplikasyonlarının en önemlilerinden biri inmedir. CoA tanısı genellikle çocukluk çağında konmakta, daha az sıklıkla erişkin hipertansiyon etyolojisinde saptanmaktadır. Bu bildiride; daha önce CoA tanısı olmayan ve girişimsel işlem sırasında CoA tanısı konulan genç iskemik inme olgusu sunmaktayız.

OLGU: 36 yaşında kadın hasta, acil servise konuşamama ve sağ tarafta kuvvetsizlik nedeniyle başvurdu. 20 yıldır psikoz ile takipli hastanın, bilinen başka hastalığı bulunmamaktaydı. Diffüzyon MR görüntülerinde sol MCA alanında enfarktı olması ve ilk 3 saatte başvurması üzerine hastaya trombolitik tedavi başlandı. Ardından M1 segmentinde oklüzyon saptanan hastaya trombektomi uygulandı. Trombektomi sırasında desendan aortada postduktal düzeyde darlık görüldü. Hastanın yoğun bakım ünitesinde takiplerinde üst ve alt ekstremiteler arasında kan basıncı farkı görüldü. Yapılan transtorasik ekokardiyografisinde sol ventrikül hipertrofisi, asendan aorta genişlemesi saptanırken, desendan aortada gradient alınamadı.

SONUÇ: CoA'na bağlı iskemik inme nedeni olarak, sekonder hipertansiyon ve bunun zemininde oluşan aterosklerotik , arteriopatik süreçler ön planda düşünülmektedir. İleri yaşta tanı konulan olgu sayısı az olmakla beraber, komplikasyon ile gelip girişimsel işlemler sırasında tanı konulan olgu sayısı çok nadirdir. Olgumuzda CoA tanısının geç konulmasında nedenin, genç yaşlarından itibaren psikoz ile takipli olmasına bağlı olarak, semptomların göz ardı edilmesi düşünülmüştür. Genç iskemik inme olgularında altta yatan kardiyak ve arteriyel anomaliler mutlaka göz önünde bulundurulmalıdır.

EP - 183 HİPOGUZİA İLE BAŞVURAN MULTİPLE SKLEROZ OLGUSU

ZEYNEP ERTEN

FIRAT ÜNİVERSİTESİ TIP FAKÜLTESİ

Olgu:

ÖZET Multıple skleroz, motor, duyusal ve optik semptomlar dışında nadir görülen bulgularla da ortaya çıkabilir. Aniden başlayan tat duyusu bozukluğu ile başvuran, kranial MR görüntüleme de beyin sapında, serebellar pedinkülde ve U fibrillerinde plakları olan, BOS ta OKB patern 2 tespit edilen ve Multıple Skleroz tanısı konan nadir bir olgu sunmak istedik . GİRİŞ Multipl skleroz (MS) santral sinir sistemi (SSS) nin otoimmün, enflamatuar, demiyelinizan ve akson hasarı ile karakterize bir hastalığıdır. Hastalık sıklıkla genç yetişkinlerde ortaya çıkar. Sık görülen motor , duyusal , optik semptomlar dışında nadir görülen bulgularla da prezente olabilir. Multıple skleroz tanısı olan hastaların seyrinde tat alma duyu bozukluğu yapılan çalışmalarda gösterilmiş olsada hastalığın başlangıç bulgusu olarak ani tat duyusu kaybı (hipoguzia) nadir bir durumdur.(1)

OLGU 18 yaşında kadın hasta, Eylül 2017 tarihinde nöroloji polikliniğimize 2 gündür başlayan tat alma bozukluğu şikayeti ile başvurdu. Özgeçmişinde ve soygeçmişinde özellik yoktu. Nörolojık muaynesinde DTR canlılığı dışında patoloji yoktu. Tuz, limon, kahve ve şeker kullanılarak yapılan ayrıntılı tat muaynesinde hastanın özellikle tuzlu ve acı tatları algılamada özellikle dilinin sağ taraf lokalizasyonunda azalma olduğu öğrenildi. Hastaya çekilen beyin MR da sol serebellar pedinkül lokalizasyonunda, pons ta, sağ temporalde ve bifrontal bölgede kontrast tutulumu olan aktif lezyonlar ve perikallozal alanda ve U fibrillerini tutan kontrast tutulumu olmayan demyelinizan plaklar mevcuttu. Demyelinizan hastalık ön tanısı ile lomber ponksyon yapıldı, rutin tetkikleri ve romatolojık hastalık ekartasyonu için vaskülit markerları gönderildi. 7 gün puls prednizolon tedavisi verildi. Tedavi sonunda hasta nın tat duyusu bozukluğunda iyileşme saptandı. Tetkik sonuçlarında BOS Oligoklonal bant tip 2 pozitifti. ANA, Anti Ds DNA, Anti Kardiolipin, anti SM antikorları negatifti. Hastaya multıple skleroz tanısı ile proflaktik teriflunamid tedavisi başlandı.

TARTIŞMA Temel tat duyuları ekşi, tuzlu, tatlı, acı ve umumi tat duyularıdır. Tat duyusu dilin 2/3 ön kısmında fasiyal sinirin korda timpani dalı ile algılanırken, 1/3 arka kısımda glossofarengeal sinirin periferik dalları ile algılanır. Kranial sinirler tat bilgisini beyin sapındaki soliter nükleusa iletirler. Buradan Talamusa ve oradan da serebral kortekse iletilir. (2) Tat alma duyusu bozukluğu olarak tanımlanan hipoguzianın birçok nedeni olmakla birlikte nadiren demyelinizan hastalık sonucu ortaya çıkabilir. Periferik demyelinizan hastalıklar olan GBS veya CIDP olan hastalarda nadir olarak bildirilmiş olsa da santral sinir sisteminin demyelinizan hastalıklarıyla da ilişkilendirilmiştir. (3) 2017 yılında Pensilvanya da 96 hasta üzerinde yapılan bir çalışma; MS in, dilin hem ön hem de arka bölgelerinde bulunan dört klasik lezzet kalitesini tanımlayabilme kabiliyetindeki düşüşlerle ilişkili olduğunu ayrıca frontal ve temporal lobların büyük bölümlerindeki lezyon hacimlerinin, fonksiyonel tat ölçümleriyle korele olduğunu göstermiştir. (4) Tat duyu kaybı olan hastalarda bu duyu kaybını objectif olarak gösteren ve standardize edilmiş testlerin olmaması da bir problem oluşturmaktadır. Tat duyusunun incelenmesi için, dört temel tat içeren solüsyonlar (gustometri) ve elektrik akımı (elektrogustometri) kullanılabilir. Olgumuzda tat testi subjectif olarak değerlendirilmiştir. Alışılmışın dışında farklı bulgularla başvuran genç hastalarda multıple skleroz akılda tutulmalı ve gerekli değerlendirmeler yapılmalıdır. KAYNAKLAR

1. Bilateral hypogeusia caused by a small lesion in the lower midbrain tegmentum. Takao Hashimoto,2011 SEP

2. TANALP, R.: Duyu Fizyolojisi. Güzel İstanbul Matbaası, Ankara (1972).

3.N. Guibord , C. Chalk , F. Wein , vd. Kronik inflamatuvar demiyelinizan poliradiküloneuropatide trigeminal sinir hipertrofisi

4. Taste dysfunction in multiple sclerosis.Doty RL 2016 Apr

EP - 184 İZOLE BELL PARALİZİSİ İLE PREZENTE OLAN VERTEBRAL ARTER DİSSEKSİYONU

LEVENT ÖCEK [1], MELİKE VURAL [2], ÖZGE ÖCEK [2]

[1] UŞAK ÜNİVERSİTESİ TIP FAKÜLTESİ, NÖROLOJİ AD
[2] UŞAK EĞİTİM VE ARAŞTIRMA HASTANESİ, NÖROLOJİ KLİNİĞİ

Olgu:

Amaç: Karotid ve/veya vertebral arter diseksiyonu, genç hastalardaki aterosklerotik olmayan inmenin en sık nedenidir ve inmelerin yaklaşık %25 inden sorumludur. Genç hastalarda başağrısı ve inme ayırıcı tanısında vertebral arter (VA) diseksiyonu akla gelmelidir. Travma, ani boyun hareketi, golf, raketli oyunlar, güzellik salonu uygulamaları sonucu ortaya çıkabilir. Genç bir hastada nörolojik muayenede ağrılı Horner sendromu, olfaktor sinir etkilenmesi dışında eşlik eden çoklu kraniyal sinir tutuluşu diseksiyon şüphesini akla getirmelidir. Ancak izole periferik fasial paralizisi (Bell paralizisi) ile VA disseksiyonu nadirdir. Yöntem: Bu olgumuzda izole Bell paralizisi ile prezente olan VA disseksiyonu olgusunu paylaşmak istedik.

Sonuç: 32 yaşında, bilinen kronik hastalık ve travma öyküsü olmayan erkek hasta omuz masajı sonrasında iki gündür başlayan, boyundan başın sağ arka tarafına doğru yayılan ağrı şikayeti ile acil servise başvurdu. Ağrının sürekli olduğunu ve ağrı kesiciler ile geçmediği belirtti. Fizik muayenesi normal olan hastanın, nörolojik muayenesinde; sağ periferik fasial paralizisi dışında normal bulgular saptandı (Resim 1). Hastanın beyin ve difüzyon MR incelemesi normal idi. Servikal MR anjiyografide sağda vertebral arter proksimalinde daha belirgin subintimal hematoma bağlı lüminal minimal daralma saptandı (Resim 2). Klinik ve radyolojik bulgular ile ön planda VA diseksiyonu düşünüldü. Hastaya oral antikoagülan ve prednol tedavisi başlandı. Periferik fasial paralizisi 15. günde geriledi. Warfarin tedavisininin altı aya tamamlanması planlandı.

Tartışma: İzole Bell paralizisi olduğu düşünülen genç hastalarda, öyküde periyodik baş ağrısı olup olmadığı, hastanın daha önce yaşadığı ağrının başvuru sırasındaki ağrı ile benzer özellikte olup olmadığı ve majör/minör travma öyküsü sorgulanmalıdır. Ayırıcı tanıda VA diseksiyonu akla

gelmesi ve gerekli radyolojik incelemelerin planlanması kritik öneme sahiptir.

EP - 185 2 KEZ UÇAK YOLCULUĞU SIRASINDA İNME GEÇİRİP I.V TPA UYGULANAN PFO'LU HASTA: OLGU SUNUMU

SENA BONCUK , ALPER ERYILMAZ , MUSTAFA KARABACAK , TÜRKAN ACAR , YEŞİM GÜZEY ARAS

SAKARYA ÜNİVERSİTESİ EĞİTİM VE ARAŞTIRMA HASTANESİ, NÖROLOJİ KLİNİĞİ

Olgu:

Giriş: İnme; beynin geçici ya da kalıcı olarak iskemi ya da kanama sebepli etkilenmesi ile ilişkili hastalıkları kapsar. Hasta nörolojik bir şikayet ile acil servise başvurduğunda hızlıca değerlendirip inme olup olmadığına karar vermek sonrasında ise iskemik ve hemorajik ayrımı yapmak tedavi kararında çok önemlidir. İlk 4,5 saat içerisinde acile başvuran iskemik inmelerde kontrendikasyon yoksa en uygun tedavi seçeneği i.v TPA (doku plasminojen aktivatörü) uygulamasıdır. Biz burada bir yıl arayla iki kez uçakta inme geçiren ve ikisinde de hızlıca tpa uygulanabilecek merkezlere ulaştırılan olgudan bahsedeceğiz.

Olgu:61 yaş erkek hasta nöroloji polikliniğine sol kol bacakta güçsüzlük ile başvurdu. Alınan anamnezde hastanın 2 hafta önce Kiev uçuşu esnasında inme geçirdiği ve 1 saat içinde i.v TPA uygulanabilecek bir merkeze ulaştırıldığı öğrenildi. 1 yıl önce de aynı şekilde Stockholm uçuşu esnasında inme geçiren ve 20dk içerisinde i.v TPA uygulanabilen bir merkeze ulaştırıldığı öğrenildi. Nörolojik muayenesinde solda nazolabial olukta silinme ve sol üst ve alt ekstremitede silik hemiparezi mevcuttu. EKG'si normal sinüs ritmiydi. Karotis-Vertebral arter Doppler USG'de anlamlı darlık saptanmadı. EKO'da EF %40-45 saptanmış olup kapak yetmezliği saptanmadı. Transözefagial EKO'sunda ise interatriyal septumdan kontrast geçişi – patent foramen ovale (PFO) saptandı. Başka bir risk faktörü saptanmayan hastanın uçak yolculuğu esnasında tekrarlayan inme geçirmesi PFO'ya bağlandı ve kardiyoloji bölümüne yönlendirildi.

Tartışma: Uçak yolculuklarında inme vakaları izlenmektedir ve "airplane stroke syndrome" olarak adlandırılmaktadır. Literatürde bildirilen az sayıda olgunun çoğunda etyolojide PFO saptanmış olup, inme paradoks emboliye bağlanmıştır. Bizim hastamızda da benzer şekilde başka bir risk faktörü saptanmamış olup uçak yolculuğu esnasında tekrarlayan inme geçirmesi PFO ile ilişki

EP - 186 PROGRESİF PARAPAREZİ NEDENİ OLAN SPİNAL ARTERİOVENÖZ FİSTÜL – OLGU SUNUMU

FAZİLET KARADEMİR , ŞÜKRİYE FERYAL KAPICIOĞLU , ELİF SÖYLEMEZ , ERTUĞRUL ÇINAR

BAĞCILAR EĞİTİM VE ARAŞTIRMA HASTANESİ, NÖROLOJİ KLİNİĞİ

Olgu:

Spinal Arteriovenöz fistül (AVF), dural arter ve perimedüller venöz sistem arasında oluşur. AVF oldukça nadir görülen ve tedavi geciktiği zaman önemli morbiditeye yol açan klinik tablolardır. Progresif miyelopati tablosu ile seyreder. Sıklıkla torakolomber bölgede saptanır.

OLGU: 5-6 yıldır yürüdüğünde bel ağrısı olan 58 yaşında erkek hastanın son bir yıldır bacaklarında ağrı ve kasılma başlamış. Oturduğu yerden kalkınca ağrısı oluyor, yürümeye başladığı zaman açılıyormuş. Bu şikayetlerle tetkik edilen hasta dış merkezde Kasım 2018 ' de L4- L5 Spondilolistezis ön tanısı ile opere olmuş. Ancak ameliyattan sonra şikayetleri gerilemeyen ve yürümede zorluk yaşayan hasta ileri tetkik amacı ile hastanemiz nöroloji servisine yatırıldı. Nörolojik muayenesinde kas güçleri üstlerde tam, altlarda proksimal 4/5 , distal 3/5, DTR ' ler altlarda canlı idi. Taban cildi refleksi bilateral dorsal idi. Duyu kusuru yoktu. Vibrasyon alt ekstremitelerde 8 sn bulundu. Antefleksionda küçük adımlarla yürüyordu. Düz çizgi yürüyüşü beceriksiz idi. Progresif paraparezi kliniği ile yatırılan hastanın Torakal MR incelemesinde T2 kesitlerinde T7 düzeyinden L1 düzeyine kadar sinyal artışı ve yer yer hafif ekspanse görünüm saptandı. Nöroradyoloji tarafından dural arteriovenöz fistül olarak değerlendirildi. DSA ile tanı ve tedavisi planlandı

TARTIŞMA : Sonuç olarak progresif spinal semptomları olan hastalarda spinal AVF nadir olarak görülse de ayırıcı tanıda aklımıza gelmelidir. Erken tanı ve tedavi son derece başarılı sonuçlar verirken tedavi edilmeyen hastalarda ciddi morbidite nedeni olabilir.

EP - 187 KAROTİS STENTLEMESİ SONRASINDA MEYDANA GELEN HİPERAKUT HİPERPERFÜZYON SENDROMU OLGU SUNUMU

GÖKHAN ÖZDEMİR , SÜEDA ECEM YILMAZ , SEVDE TEKNECİ , AYDIN TALİP YILDOĞAN , GÖZDE ÖNGÜN , ŞEREFNUR ÖZTÜRK

SELÇUK ÜNİVERSİTESİ TIP FAKÜLTESİ, NÖROLOJİ AD

Olgu:

Giriş: İskemik inme sonucu tespit edilen karotis arter darlığı olan hastalarda cerrahi endarterektominin yanı sıra karotis arter stentlemesi (KAS) de yaygın bir tedavi seçeneği olarak yerini almıştır. KAS tedavisinin cerrahiye kıyasla non invaziv bir seçenek olması ve hastanın majör cerrahi operasyon ihtiyacını ortadan kaldırması uygulanılabilirliğini artırmıştır. Bu tedavi seçeneğinin yaygınlaşması ile beraber komplikasyonlar hakkındaki bilgimiz gün geçtikçe artmaktadır. Serebral hiperperfüzyon sendromu bu komplikasyonlar arasında hayati tehdit edebilen, erken teşhis ve tedavi ile mortalite ve morbiditenin büyük ölçüde önlenebileceği önemli bir klinik tablodur.

Olgu: Bilinen hipertansiyonu olan 74 yaşında kadın hasta 12 saat önce başlayan sağ kolunda uyuşma ve konuşma bozukluğu nedeni ile acil servise başvurdu. Nörolojik muayenesinde dizartri ve sağ üst ekstremitesinde monoparezisi vardı. Yapılan diffuzyon MR incelemesinde hastada sol parietotemporal bölgede yaklaşık 50x40 mm boyutunda akut enfarkt alanı tespit edildi. Etyolojik değerlendirme amacıyla yapılan CT anjiografi incelemesinde sol İCA'de %90 üzerinde, sağ İCA'de yaklaşık %50-60 darlık tespit edildi. 3 gün sonra hastaya sol karotis arter stentleme işlemi yapıldı. Hasta işlem sonrasında 2 dakika süren sekonder jeneralizasyon gösteren epileptik nöbet geçirdi. 2 mg İV midazolam ile nöbeti sonlandı. Hastanın beyin BT incelemesinde hemoraji görülmedi. Enfarkt alanına komşu alanlarda hafif gyral silinme ve kontrast sızması mevcuttu. Hastanın klinik takibinde baş ağrısı ve ajitasyonu 2 gün sonra düzeldi. Vital değerleri normale dönen ve ek şikayeti olmayan hasta taburcu edildi.

Sonuç: Hiperperfüzyon sendromu hayatı tehdit edebilen tanı

ve tedavide geç kalındığı takdirde kötü sonuçlar doğurabilen bir komplikasyondur. Bu nedenle risk faktörleri bulunan hastalarda dikkatli olunmalıdır. Hastaların işlem sırasında dahi bulgu verebileceği unutulmamalıdır.

EP - 188 KORTİKAL ENFARKTA BAĞLI DÜŞÜK AYAK OLGUSU

LEVENT ÖCEK [1], ÖZGE ÖCEK [2]

[1] UŞAK ÜNİVERSİTESİ TIP FAKÜLTESİ, NÖROLOJİ AD
[2] UŞAK EĞİTİM VE ARAŞTIRMA HASTANESİ, NÖROLOJİ KLİNİĞİ

Olgu:

Amaç: Akut gelişen düşük ayak kliniği ile başvuran olgularda ön planda travma, periferik sinir hasarı, alt motor nöron lezyonları, omurilik patolojileri, nöromusküler hastalıklar ve kas hastalıkları düşünülür. Buna ek olarak santral sinir siteminin akut lezyonlarında da somototopik yerleşim nedeniyle olgular izole düşük ayak ile karşımıza gelebilir. Ancak duyu kusuru olmaksızın izole motor defisit ile ortaya çıkan bu durum ender görülür.

Yöntem: Burada manyetik rezonas görüntüleri (MRG) ile gösterilmiş kortikal enfarkta bağlı izole akut düşük ayak kliniği ile prezente olan bir hastayı paylaşmak istedik. Sonuçlar: 59 yaşında, bilinen kronik hastalık ve travma öyküsü olmayan erkek hasta yaklaşık 6 saat önce başlayan sol ayağını sürüme, yürürken terliğinin ayaktan çıkması yakınması ile acil servise başvurdu. Özgeçmiş ve soygeçmişte özellik yoktu. Sistemik muayenesi normal olan hastanın ilk ölçülen tansiyonu 160/80 mmHg, ateşi 36.5 0C idi. Nörolojik muayenesinde, ayak plantar ve dorsal fleksiyonu 1/5 olarak saptandı. Babinski işareti sol tarafta ekstansör idi. Patellar ve aşil refleksleri solda hiperaktif olarak alındı. Yüzeyel ve derin duyu muayenesi normaldi. Düşük ayak nedeni ile sağda stepaj tarzında yürüyüşü vardı. Diğer muayene bulguları normal sınırlarda idi. Beyin bilgisayarlı tomografisi normal idi. Kranial MRG incelemede, difüzyon ağırlıklı görüntülerde sağ presantral girus medialinde derin yerleşimli motor homonkulusun ayak bilek hareketi ile ilgili bölüme sınırlandırılmış kortikal laküner akut enfarkt alanı saptandı (Resim 1). Rutin laboratuar incelemede anormal bulgu saptanmadı. EMG'sinde normal elektrofizyolojik bulgular elde edildi. Mevcut klinik tablonun MRG'de görülen akut anterior serebral arter enfarktı ile uyumlu olduğu değerlendirildi.

Tartışma: İzole düşük ayak ile başvuran hastalarda ayrıntılı öykü ve nörolojik muayene yapılmaz ise hastanın tanısının kolayca periferik bir lezyona bağlı olarak geliştiği ön planda düşünülebilir. Bu durum tedavide gecikmeye ve enfarktüsün progresyonuna yol açabilir. İzole düşük ayak bulgusunun santral lezyona ikincil olabileceği akılda tutulmalı gerekli durumlarda doğru görüntüleme yöntemlerine başvurulmalıdır.

EP - 189 SİLDENAFİL KULLANIMI İLE İLİŞKİLENDİRİLEN AKUT İSKEMİK İNME OLGUSU

FETTAH EREN [1], AYŞEGÜL DEMİR [1], GÖZDE ÖNGÜN [2], AYDIN TALİP YILDOĞAN [2]

[1] SAĞLIK BİLİMLERİ ÜNİVERSİTESİ, KONYA EĞİTİM VE ARAŞTIRMA HASTANESİ
[2] SELÇUK ÜNİVERSİTESİ TIP FAKÜLTESİ, NÖROLOJİ AD

Olgu:

Sildenafil, fosfodiesteraz tip 5 (PDE-5) inhibisyonu yapan ve erektil disfonksiyon tedavisinde kullanılan bir ilaçtır. Serebral etkilerine ilişkin veriler yetersizdir. İlaç ilişkili geçici global amnezi, serebral hemoraji, nöbet ve okülamotor paraliziler görülebilmektedir. İskemik inme ise yalnızca birkaç hastada bildirilmiştir. Yetmiş dört yaşında erkek hasta, altı saat önce başlayan sağ kol ve bacakta güç kaybı yakınması ile acil servise getirildi. Özgeçmişinde iki yıldır olan hipertansiyon dışında hastalık yoktu. Sigara, alkol ve uyuşturucu madde kullanımı yoktu. Nörolojik muayenesinde bilinci uykuya meyilli idi. Hasta ile sözel iletişim kurulamıyordu. Pupil ışık cevabı normaldi. Sağ nazolabial oluk silik olup santral fasiyal paralizi ile uyumluydu. Kas gücü, sağ kol ve bacakta 2-3/5 olarak değerlendirildi. Derin tendon refleksleri alt ve üst ekstremitelerde hipoaktifti. Babinski belirtisi sağda pozitif olarak bulundu. Beyin difüzyon ağırlıklı manyetik rezonans görüntüleme (MRG)'de sol frontotemporoparietalde, kortikal-subkortikal alanlarda yaygın hiperintensite ve görünüşteki difüzyon katsayısı (ADC) haritalamasında bu alanlarda hipointensite belirlendi. Etiyolojik değerlendirmede kardiyak ve vasküler risk faktörü saptanmadı. İnme anı hakkında tekrar görüşüldüğünde, semptomlar başlamadan iki saat önce 100 mg sildenafil aldığı öğrenildi. Mevcut klinik durumun sildenafil ile ilişkili olabileceği düşünüldü. 72 saat sonra çekilen BBT'de sol frontotemporoparietal kortikal-subkortikal alanlarda, derin beyaz cevherde ve bazal ganglionlarda yaygın hipodansite görüldü. Sol lateral ventrikül basılıydı ve yaklaşık 9 mm şift vardı. 5 gün sonra hastada diabetes insipidus gelişti. Hasta yatışın dokuzuncu günü eks oldu. Bu olgu sunumunda sildenafilin olası nörolojik yan etkileri üzerinde durulmuştur. Sildenafil kullanımı ile iskemik inmenin ilişkisi değerlendirilmiştir.

EP - 190 SEREBRAL VENÖZ SİNÜS TROMBOZU VE SANTRAL DİABETES İNSİPİDUS BİRLİKTELİĞİ: OLGU SUNUMU

RECEP YEVGİ , MEHMET NURİ KOÇAK

ATATÜRK ÜNİVERSİTESİ TIP FAKÜLTESİ

Olgu:

GİRİŞ:Santral diabetes insipidus (SDİ) osmoregülasyon sağlayan vazopresin (antidiüretik hormon) salgısının hipotalamik ya da nörohipofizer sebeplerden dolayı tam veya parsiyel kaybı ile ortaya çıkar. Genetik anomaliler ve santral sinir sistemin konjenital malformasyonlarının yanında olguların çoğu edinseldir. Travma, intrakraniyal tümörler,enfeksiyonlar yada santral sinir sisteminin vasküler hadiseleri edinsel sebeplerdendir. Klinikte, artan susama hissi ve polidipsi, poliüri (idrar miktarı >3 litre/24 saat) idrar osmolaritesinde azalma ve plazma osmolaritesinde artışa neden olan hipernatremi ile kendini gösterir. Vakaların

çoğunda hastanın yeterli sıvı alımı nedeniyle hipernatremi hafiftir ya da gözlenmez.

VAKA: 23 yaşında erkek hasta 2 gündür devam eden şiddetli başağrısı, kusma şikayeti ile acil servisimize başvurdu. Hastanın bakılan göz dibi incelemesinde bilateral papil ödemi mevcuttu haricen nörolojik muayenesi normal olarak değerlendirildi. Hastanın beyin manyetik rezonans görüntülemesi (MRG) VE MRG venografisi çekildi. Bilateral optik sinir kılıflarında ödematöz intensite değişiklikleri ve sağ tansvers sinüste parsiyel trombüs izlendi. Hasta serebral venöz sinüs trombozu tanısı ile servise kabul edildi.Düşük molekül ağırlıklı heparin başlandı. Yatışının ikinci gününde hastanın sıkı sık tuvalete gittiği ve günde yaklaşık 20 litreye yakın su içtiği ifade edildi. Hasta dahiliye bölümü ile konsulte edildi. Hasta da SDİ düşünüldü. Desmopressin 120 mikrogram 2*1 dozunda başlandı. Hastanın izleminde idrar çıkışı ve su içme isteği azaldı.

SONUÇ:Serebral venöz sinüs trombozu gibi santral sinir sisteminin vasküler hadiseleri bir takım endokrin bozukluklara yol açabilir ve bu açıdan dikkatli olunması gerekir.

EP - 191 RAKIM FARKINA BAĞLI AĞIR NÖROLOJİK KOMPLİKASYONLA TANI ALAN ORAK HÜCRELİ ANEMİ OLGUSU

FATMA ŞİMŞEK , RECEP YEVGİ , GÖKHAN AYDOĞAN , YUNUS EMRE AKTAŞ

ATATÜRK ÜNİVERSİTESİ TIP FAKÜLTESİ, NÖROLOJİ AD

Olgu:

Giriş: Orak hücreli anemi (OHA) dünyada en sık görülen kalıtımsal hastalıklardan biridir. OHA'de HbS yapısı nedeniyle eritrositlerde oraklaşma, mikrovasküler yapılarda obstrüksiyon ve kronik hemolize bağlı farklı klinik tablolar ortaya çıkabilir. Burada bölge değişikliği sonrası rakım farkına bağlı multipl intraparankimal kanaması olan OHA olgusu sunulmuştur.

Olgu: Bir hafta önce İstanbul'dan Erzurum'a gelmiş olan 34 yaş erkek hasta 5 gündür olan ciltte ve gözlerde sarılık, aşırı halsizlik, yaygın vücut ağrısı nedeni ile acile başvuruyor. Kan değerlerindeki düşüklük nedeni ile dahiliyeye tetkik amaçlı yatırılan hastada yapılan periferik yaymada orak hücreler izleniyor. Hemoglobin elektroforezinde HbS %84,2 olan hastaya OHA tanısı konuluyor. Üç gün sonrasında uykuya meyil ve genel durum bozukluğu olması nedeni ile nöroloji konsültasyonu istenen hastanın fizik muayenede cilt ve skleralarda sarılık vardı. Nörolojik muayenede; şuur stupor, oryante ve koopere değil, ajitasyonları var, ense sertliği var, dört ekstremitesi hareketli olup taraf bulgusu yoktu, derin tendon refleksleri bilateral üst ve altta normoaktifti, taban cildi refleksi bilateral fleksör yanıt alınıyordu. Özgeçmiş; çocukluk döneminde aşırı kansızlık nedeni ile bir defa kan transfüzyon öyküsü vardı. Soygeçmişinde özellik yoktu. Hastaya acil çekilen beyin tomografisinde yaygın hemorajik alanlar izlendi ve OHA'nin nörolojik komplikasyonu olarak değerlendirildi. Dahiliye kliniği tarafından bir seans exchange transfüzyon ve kan transfüzyonları yapılan hastanın takipte kliniği düzeldi.

Sonuç: OHA'da nörolojik komplikasyon olarak sıklıkla iskemik nadiren hemorajik inme görülebilir. Enfeksiyon, soğuk, rakım, dehidratasyon, stres vazo-oklüzif krizi presipite edici faktörler arasında olup hastamızda tetikleyici faktör olarak bölge değişikliğinden dolayı soğuk hava ve rakım farkı vardı. Hastamız öncesinde tanısı olmayıp bölge değişikiliği sonrasında vazo-oklüzif krizle erişkin yaşta tanı almıştır.

EP - 192 MULTİPL SKLEROZ AYIRICI TANISINDA ANTİFOSFOLİPİD ANTİKOR SENDROMU

VUGAR CAFER DİLEK TUNÇBİLEK [1], MEHMET UĞUR ÇEVİK [2], MEHMET UFUK ALUÇLU [2]

[1] DİCLE ÜNİVERSİTESİ TIP FAKÜLTESİ, AİLE HEKİMLİĞİ AD
[2] DİCLE ÜNİVERSİTESİ TIP FAKÜLTESİ, NÖROLOJİ AD

Olgu:

ÖZET:Multipl skleroz (MS) merkezi sinir sistemi ak maddesinin yineleyici ya da ilerleyici inflamatuar, demiyelinizan hastalığıdır. Antifosfolipid antikor sendromu (AFAS), tekrarlayan arteriyel ve/veya venöztrombozlar, başka nedenlerle açıklanamayan fetal kayıplar (tekrarlayan abortus ve/veya ölü doğum), nörolojik semptomlar ile karakterize bir sendromdur.Antifosfolipidsendromu (AFAS) ve Multip Skleroz (MS) benzer klinik ve radyolojik bulgular gösterebilen ve bazen tanıda karışıklığa yol açan iki hastalıktır. Tromboz, tekrarlayan düşük hikâyesi, lupusantikoagülan antikorları veya antikardiolipin antikorlarının varlığında AFAS düşünülmelidir.Ancak, yapılan çalışmalarda MS hastalarında da otoantikor düzeyleri normal popülâsyona oranla yüksek tespit edilmiştir.Olgu radyolojik olarak MS'i taklit etmesi nedeni ile sunuldu.

OLGU:57 Yaşında kadın hasta bir yıl içinde iki kez olan nefes darlığı,aniden nefes alamama,morarama şikayeti ile acil servise baş vurmuş.Hastanın atakları 2-3 dk süremket olup bilinci açıktı.Hasta boğazıma bir şey takılıyormuş gibi bir his olduğunu,su içince rahatladığını söyledi.Göğüs Hastalıkları tarafından pulmoner tromboemboli ekarte edilmiş.Yutma güçlüğü şikayeti üzerine Kulak Burun Boğaz(KBB) kliniğine baş vuran hastaya GAG refleksi ve etiyoloji amaçlı nörolojiye yönlendirilmiş.Nörolojik muayenesi olağan olan hastanın soy geçmişinde dört düşük-ölü doğum öyküsü ve ikinci düşükten sonra sağ kolda 1 ay süren güçsüzlük hikayesi üzerine hastaya kranial magnetik rzonans görüntüleme(MRG),rutin kan tahlilleri,trombofili,vaskulit paneli çalışıldı.Hastaya çekilen kranial MRG'devaskulit? Demiyelinizan hastalık? İle uyumlu multiple plaklar saptandı.Hastanın biyokimya, hemogram ve acil koagulasyon tetkikleri normal sınırlarda ve kardiyoloji tarafından yapılan diğer inceleme tetkikleri EKG,EKO ve Efor Testi normal sınırlarda saptandı.Çalışılan trombofili ve vaskulit panelinden Lupus Antikoagulan(++),DFS 70 (+) Anti-Ro52(+),Protein-C düşük,Fibrinojenyüksek,Anti HCV(+),MTHFR 677T ve PAI-1 heterozigot mutasyonu saptandı.

SONUÇ:MS ve AFS birlikte görülebildiği gibi birbirlerini taklit edebilirler.Yukarıda bahs edilen hasta klinik ve laboratuvar eşliğinde değerlendirldiğinde AFS ile uymlu bulunarak 100 mg/gün asetilsalisilik asit başlandı. Bu nedenle MS tanısı konmuş olgular AFASın klinik ve laboratuar bulguları açısından dikkatli değerlendirilmelidir.

EP - 193 NADİR GÖRÜLEN EPİLEPTİK NÖBET BAŞLANGIÇLI CADASIL OLGUSU

NURAY BİLGE , MUSTAFA CEYLAN , RECEP YEVGİ , GÖKHAN AYDOĞAN

ATATÜRK ÜNİVERSİTESİ TIP FAKÜLTESİ, NÖROLOJİ AD

Olgu:

Giriş CADASIL (Serebral otozomal dominant arteriyopati, subkortikal infarktlar, lökoensefalopati) 19p13 kromozomunda bulunan NOTCH3 genindeki mutasyonların neden olduğu kalıtsal bir sistemik arteriyel damar hastalığıdır. Klinik özellikleri tekrarlayan inme atakları, migren ya da migrene benzer baş ağrıları, epileptik nöbetler, progresif kognitif bozukluklar şeklinde özetlenebilir. Pek çok olguda psödobulber palsi ve inkontinas ile beraber frontal-subkortikal demans gelişmektedir. Epileptik nöbetler, yalnızca CADASILli hastaların % 5-11inde bildirilmiştir. Biz de nadir görülen, ilk semptomu epileptik nöbet olan CADASİL olgumuzu sunuyoruz.

Olgu: 22 yaşında kadın hasta epileptik nöbet ve başağrısı şikayeti ile başvurdu. Öyküsünde 2 yıl önce donuk bakma sonra kolbacakta istemsiz hareketler sonrası bilinç kaybının eşlik ettiği nöbetleri başlamış.Başka bir merkezde epilepsi olduğu söylenmiş ve karbamazepin 400 2*1 başlanmış, ilaç tedavisi sonrası nöbeti olmamış.Hasta aynı zamanda 1 yıldır başının her iki yanından sıkıştırıcı karakterde,fotofobi ve fonofobinin olmadığı gerilim tipte baş ağrıları tarifliyordu. Nörolojik muayenesi normaldi. EEG normaldi. Kraniyal MRG de T2 Her iki lateral venrikül frontal ve oksibital horn komşuluğunda, bilateral parietal bölgede hiperintens lezyonlar (Resim1) görüldü, klinikle birlikte değerlendirildiğinde CADASIL düşünüldü. Hastanın MMT testi (30/30) ve EEGsi normaldi. Notch 3 geninde homozigot c.5119 A/G mutasyonu tespit edildi.

Sonuç: CADASİLLi hastalar nadirde olsa başlangıçta nöbet geçirebilirler. Beyin MRGde açıklanamayan beyaz cevher lezyonu ile yeni başlayan nöbetleri olan hastalarla karşılaştığında CADASIL düşünülmelidir. Ek olarak, nöbet gelişiminin kesin mekanizması hala belirsizdir, bu nedenle CADASILli daha fazla hasta ile daha fazla araştırma yapılmasına ihtiyaç vardır.

EP - 194 İSKEMİK SVO SONRASI TANI ALAN FABRY HASTASI: OLGU SUNUMU

AYŞE BEYZA BİLGİN , ELİF DALGIÇ , RAHŞAN ADVİYE İNAN , BANU ÖZEN BARUT

İSTANBUL KARTAL DR. LÜTFİ KIRDAR EĞİTİM VE ARAŞTIRMA HASTANESİ

Olgu:

GİRİŞ Fabry Hastalığı, X'e bağlı kalıtımsal olarak geçen, alfa-galaktozidaz enzim eksikliği nedeniyle oluşan bir lizozomal depo hastalığıdır. Damar endotel ve kas dokusundaki progresif sfingolipid birikimi nedeniyle, cilt, göz, böbrek, kardiyak ve periferik sinir sisteminde tutulum olabilmekte ve tutulum yerine göre çeşitli klinik bulgular oluşmaktadır. Mikrovasküler tutuluma bağlı olarak inme etyolojisinde de yer almaktadır. Bu olgumuzda kliniğimizde iskemik inme nedeniyle takip edilen ve Fabry Hastalığı tanısı alan hasta sunulacaktır.

OLGU 55 yaş erkek hasta, acil servise 1 gündür olan konuşma bozukluğu ve yüzde asimetri ile başvurdu. Bilinen HT ve sigara kullanım öyküsü olan hastanın nörolojik muayenesinde konuşmasında minimal tutukluk ve sağ NLS'de silinme dışında bulgu yoktu. Difüzyon MR'da sol parietooksipital alanda enfarkt izlenen hasta servisimize yatırıldı. Yapılan EKO ve CV Doppler'de anlamlı patoloji izlenmeyen hastanın lipid profili, HbA1c, TFT, BFT, vaskülit paneli normal bulundu. Aile öyküsü olmayan hastada Fabry Hastalığına yönelik yapılan genetik testte alfa-galazidaz düzeyi <1mmol/ml/h (N>25mmol/ml/h) olarak saptandı. Genetik doğrulama testi ile Fabry Hastalığı tanısı teyit edildi. Aynı zamanda trombofili panelinde homozigot MTHFR mutasyonu saptandı. Takiplerinde uygulanan antiagregan tedaviye ek olarak Enzim Replasman Tedavisi (ERT) başlandı. Olası diğer organ tutulumlarına yönelik taramada göz,böbrek ve kardiyak tutulum bulgusuna saptanmadı. Hastada olası periferik sinir sistemi tutulumuna yönelik yapılan EMG normal olarak değerlendirildi. Hastanın 6. ayda yapılan kontrol muayenesinde patolojik nörolojik bulgu izlenmedi.

SONUÇ Fabry Hastalığı, klinikte sıklıkla aile öyküsü ve multiorgan tutulumu ile seyretmekle beraber; asemptomatik olan ve herhangi bir genetik risk faktörü bulunmayan genç iskemik inme hastalarında da karşımıza çıkabilmektedir. ERT sayesinde ileri organ hasarının önüne geçilebilmesi nedeniyle erken tanı önemlidir.

EP - 195 MOYAMOYA HASTALIĞI OLGU SUNUMU

ZEYNEP ÜNLÜTÜRK , EYLEM DEĞİRMENCİ , DİYAR UMUR ARSLAN

PAMUKKALE ÜNİVERSİTESİ TIP FAKÜLTESİ, NÖROLOJİ AD

GİRİŞ

Moyamoya hastalığı; serebral damarların nedeni bilinmeyen kronik steno-okluziv hastalığıdır. Gelişen kronik okluzyonlara ikincil, okluzyonların distalinden çıkan kollateraller hastalığa adını veren sigara dumanı görüntüsünü oluşturur. Klinik çocuklarda en sık iskemiye, erişkinde ise hemorajiye sekonder gelişir. Burada; sık bayılmaları sebebiyle psikiyatri kliniğinde takipli polikliniğimize başvuran moya-moya tanısı alan hastanın sunulması, ülkemizde nadir görülen bu hastalığa dikkat çekilmesi amaçlanmıştır.

OLGU 65 yaşında kadın hasta yaklaşık 30 yıldır zaman zaman olan baş dönmesi göz kararması ve bayılma şikâyetlerine son 6 aydır eşlik eden tüm başında hissettiği sıkıştırıcı ağrı nedeniyle başvurdu. Hastanın bayılmaları stresörile tetiklenmiyordu ve bayılma sonrası yaralandığı da olmuştu. Hastanın koroner arter hastalığı, hipertansiyon, diyabet tanıları mevcuttu ve depresyon tanısı ile psikiyatride izleniyordu. Nörolojik muayenesi ve rutin kan tetkikleri olağandı. Çekilen kraniyal MR'ında yaygın iskemik hiperintens alanları olan hastaya beyin BT –Anjio, ve burada da şüpheli alanlar saptanınca DSA (Direkt serebral anjiografi) yapıldı. (Resim 1-2) DSA'da bilateral intrakraniyal internal karotid arter ince kalibrasyonda olup Willis poligonu düzeyinde ağsı yapıda vasküleritelerin oluşturduğu sigara dumanı manzarası izlenmiş olup bulgular moya-moya hastalığı lehine değerlendirildi. (Resim 3-4) Hastaya antiagregan tedavi başlandı, beyin cerrahi kliniğine konsulte edildi. Cerrahi tedaviyi kabul etmeyen hasta takibe alındı. (Resim 1-2) (Resim3-4)

TARTIŞMA VE SONUÇ Moyamoya hastalığı; serebral damarların nedeni bilinmeyen kronik steno-okluziv hastalığıdır. Hastaların %90'ı Japondur ve tanı konulan olguların yaklaşık yarısı 10 yaşının altındadır. Hastalık

bimodal dağılım gösterir. İlk pik 2-17, ikinci pik 30-40 yaşları arasında görülür. 3, 6, 8 ve 17. kromozomlarda hastalıkla ilgili olabilecek genler tanımlanmış olsa da etyolojisi net olarak aydınlatılamamıştır. Klinikte baş ağrısı, iskemik inme, hareket bozukluğu, ,intraserebral hemoraji, nöbetler, geçici iskemik ataklar görülebilir. Sunulan olguda nöbetlere ek baş ağrısı şikayeti vardır. Tanıda altın standart serebral anjiografi olup sunulan olguda da tanı anjiografi ile konulmuştur. Serebral anjiografide distal internal karotid arterlerin stenoz ya da oklüzyonu, anterior ve orta serebral arterlerin proksimal kısımlarının silik görülmesi, beynin bazal kısımlarında iyi gelişmiş moyamoya damarlarının görülmesi gibi bulgular görülebilir. Etyoloji net aydınlatılamadığı için tedavide progresyonu durdurup geriye döndürebilecek seçenek yoktur. Semptomatik yaklaşımda antitrombotik/ antikoagülan tedavi ve kalsiyum kanal blokörleri kullanılmaktadır. Özellikle kalsiyum kanal blokörlerinin moyamoya hastalığında dirençli baş ağrısı ve migrene ve dirençli geçici iskemik ataklara etkili olabildiği bildirilmiştir. Rekürren progresif iskemik olayları ve azalmış serebral perfüzyon rezervi olan olgular cerrahi revaskülarizasyon açısından değerlendirilebilir. Sonuç olarak dirençli baş ağrısı, tekrarlayan iskemik ataklar ve nöbetlerle başvuran hastalarda ülkemizde nadir de görülse moyamoya hastalığı aklımıza gelmeli, tedavi başlandıktan sonra düzenli takip planlanmalıdır. Anahtar Kelimeler: moyamoya hastalığı, baş ağrısı, serebral anjiografi

KAYNAKLAR

1. Ikeda H, Sasaki T, Yoshimoto T, et al. Mapping of a familial moyamoya disease gene to chromosome 3p24.2-p26. Am J Hum Genet 1999;64:533-7.

2. Burke GM, Burke AM, Sherma AK, et al. Moyamoya disease: A summary. Neurosurg Focus 2009;26 (4):11.

3. Kinugasa K, Mandai S, Kamata I, et al. Surgical treatment of moyamoya disease: Operative technique for encephaloduro-arterio-myo-synangiosis, it's follow-up, clinical results and angiograms. Neurosurgery 1993;32:527-31.

EP - 196 CHRON HASTASINDA İSKEMİK İNME

SEVİL HÜSEYNOVA , CELAL İSMAİL BİLGİÇ

ÖZEL ANKARA UMUT HASTANESİ

Olgu:

GİRİŞ: Crohn hastalığı ve Ülseratif koliti içeren enflamatuar barsak hastalığı (IBH) kronik bağırsak ve sistemik inflamasyonla karakterize ilerleyici bir hastalık olmakla birlikte, kronik sistemik inflamasyon aterogenezde merkezi bir rol oynar ve sonuç olarak ateroskleroz riskini arttırır. Bununla birlikte, merkezi sinir sistemindeki (CNS) ve ülseratif kolit ile ilişkili bulgular oldukça nadirdir. Serebrovasküler bozukluklar, İBH olan tüm hastaların % 0.12 ila % 4ünde belgelenmiştir ve en sık tarif edilen nörolojik komplikasyonları temsil etmektedir. IBH hastalarında iskemik inme, büyük arter hastalığı, küçük damar hastalığı, paradoksal emboli, vaskülit ve hiperkoagülopati durumu gibi çeşitli mekanizmalar yoluyla gerçekleşir. Bu yazıda Chron hastalığı ile ilişkili serebrovasküler hastalık vakasını sunacağız.

OLGU: 63 yaşında erkek hasta iki gündür olan sol tarafında uyuşma ve güç kaybı şikayeti olması nedeni ile dış merkez acil servisine getirilmiş. Orada çekilen kranial Beyin Tomografisinde kanama saptanmamış Diffüzyon Manyetik Rezonans Görüntülemesinde sağ frontoparietooksibitalde parçalı enfakt olarak raporlanmıştı. Hastanın özgeçmişinde Bening Prostat Hiperplazisi ve Chron hastalığı mevcuttu. Hastanın 20 paket/yıl sigara öyküsü mevcuttur. Hastanın nörolojik muayenesinde sol üst ekstremite kas gücü 4/5 ve sol alt alt extremite kas gücü 4/5 , deri taban cevabı ekstansördü. Beyin ve Boyun Bilgisayarlı Tomografi anjiografi sonucunda sağ İnternal carotis Arter (İCA) proksimal üç cmlik segmentinde proksimal kesiminde posterior duvara yapışık, distal kesimi lümen içerisinde projekte trombüs veya trombüs komponenti bulunan yumuşak plak ile uyumlu yaklaşık % 70-75 çap stenozuna neden olan plak, arter duvarlarında aterosklerotik, yer yer milimetrik, kalsifik değişiklikler şeklinde raporlandı. Hastanın ritm HOLTER ve EKO sonucunda patoloji saptanmadı. Hastanın 3 ay sonra çekilen Beyin ve Boyun Bilgisayarlı Tomografi anjiografi sonucunda sağ İCA lümeninde önceki tetkikte izlenen trombüs görünümünün bu tetkikte izlenmediği dikkati çekti. Hastanın vaskülit markerları normal olarak sonuçlandı. Olası malignite açısından yapılan tetkikleri ve PET sonucu malignite yönünde negatif olarak geldi.

SONUÇ: Serebrovasküler olaylarda etiyoloji araştırırken hiçbir etiyoloji nedene bağlayamadığımız hastalarda IBH'ı dikkatte tutmamız gerekmektedir.

Kaynak

1. Clinical activity is an independent risk factor of ischemic heart and cerebrovascular arterial disease in patients with inflammatory bowel disease. Guillaume Le Gall1*, Julien Kirchgesner1,2, Mohamed Bejaoui1, CeÂ cilia Landman1, Isabelle Nion-Larmurier1, Anne Bourrier1, Harry Sokol1,3, Philippe Seksik1,3, Laurent Beaugerie1,3 https://doi.org/10.1371/journal.pone.0201991 August 31, 2018

2. Multiple cerebral infarct with cerebral vasculitis in a young patient with ulcerative colitisMaeng Real Park, Mun Ki Min ∗, Ji Ho Ryu, Dae Sub Lee, Kang Ho Lee https://doi.org/10.1016/j.ajem.2018.01.006 3.Recurrent Posterior Strokes in Inflammatory Bowel Disease Patients Amir Shaban,1 Brett Hymel,2 Maria Chavez-Keatts,3 Jordan J. Karlitz,4 and SherylMartin-Schild5 Received 12 October 2014; Accepted 28 January 2015

EP - 197 AKUT BÖBREK YETMEZLİĞİ SONRASI GELİŞEN POSTERİOR REVERSİBL ENSEFALOPATİ SENDROMU: OLGU SUNUMU

RUHSEN ÖCAL , İLKİN İYİGÜNDOĞDU , SEDA KİBAROĞLU , MÜNİRE KILINÇ TOPRAK

BAŞKENT ÜNİVERSİTESİ TIP FAKÜLTESİ, NÖROLOJİ AD

Olgu:

Giriş: Posterior reversibl ensefalopati sendromu (PRES) ani gelişen baş ağrısı, görme bozukluğu,, nöbet ve bilinç değişikliği ile karakterize olup, hastalarda böbrek ve karaciğer yetmezliği,hematolojik hastalıklar, otoimmun hastalıklar, organ transplantasyonu, immunsupresif ilaç kullanımı ve hipertansiyon nedenli gelişebilir.Manyetik rezonans(MR) görüntülemelerde çoğunlukla reversibl bilateral simetrik posterior subkortikal vazojenik ödemle karakterize T2 ve FLAIR sekanslarda hiperintensite izlenmesi tipik görüntüleme bulgusudur. Patofizyolojik mekanizmalar net olmamakla birlikte, ani gelişen hipertansiyona bağlı kan beyin bariyerinin etkilendiği, serebral otoregülasyonun bozulduğu ve serebral ödem geliştiği en çok kabul edilen teoridir. Bu yazıda baş ağrısı ile acil servise başvuran, akut böbrek yetmezliği ve PRES tanısı alan bir olgu sunuldu.

Olgu: 46 yaşında erkek hasta acil servise analjeziklere dirençli şiddetli baş ağrısı şikayeti ile başvurdu. Kan basıncı

160/100mmHg saptandı. Diğer vital bulguları normal sınırlar içerisindeydi. Acil servise başvuru sonrası ilk dört saatte nörolojik muayenesi normal olmasına rağmen, takip eden saatlerde görme kaybı gelişti. Beyin manyetik rezonans incelemesinde bilateral oksipital ve parietal loblarda vazojenik ödem ile uyumlu hiperintens lezyonlar olduğu saptandı. Hastanın idrar çıkışı takip eden saatlerde azaldı, kreatinin sonucu 6 mg/dl olarak bulundu, tetkiklerde bilateral hidroüreteronefroz saptandı. Acil bilateral nefrostomi gerçekleştirildi. Takibinde kreatinin seviyeleri normal izlendi ve nörolojik muayene bulguları normal saptandı. Hastanın 1 ay sonra yapılan beyin MR'da bulgularının tamamen düzeldiği izlendi.

Sonuç: PRES olgularında hastalarda erken teşhis ve tedavi ile klinik ve radyolojik bulgularda gerileme izlenmesi, hastalarda kalıcı nörolojik sekel gelişminin önlenmesinde önem taşımaktadır bu nedenle tanı alan hastalarda en erken dönemde nedene yönelik tedavinin yapılması gerekmektedir.

EP - 198 2 FARKLI OLGUDA BAŞAĞRISININ ENDER BİR NEDENİ OLARAK PİNEAL KİST

ÖZLEM ŞAHİN [1], GÜLGÜN UNCU [1], ZEYNEP ÖZÖZEN AYAS [1], DUYGU ARSLAN MEHDİYEV [1], DEMET ÖZBABALIK ADAPINAR [2]

[1] ESKİŞEHİR ŞEHİR HASTANESİ
[2] ESKİŞEHİR ACIBADEM HASTANESİ

Olgu:

GİRİŞ:Pineal bez beyinde bulunan melatonin üretiminden , başka hormonların regülasyonundan ve sirkadian ritmin kontrolünden sorumlu küçük bir organdır. Pineal kistlere beyin görüntülemesi yapılan hastalarda %10 kadar ihtimalle karşılaşılmaktadır. Pineal kisti olan bir çok insan çoğunlukla herhangi bir semptom yada bulgu göstermemektedir. Pineal kistler hastaların %80'inde asemptomatik olarak görülmekteyken çapı 15 mm üzerinde olan büyük pineal kistler başağrısı, hidrosefali, Galen veninde tıkanıklık, bulanık görme , çift görme ya da vertikal göz hareketi bozuklukları(Parinaud sendromu) ve farklı semptomlara neden olabilmektedir. Pineal kistlerin gelişmesinin nedenleri tam olarak bilinmemektedir. Tedavi kistler sadece semptom oluşturduğunda gereklidir ve stereotaktik yöntemlerle kistin çıkarılması şeklindedir.

Olgu 1: 29 yaşında kadın hasta bilateral şakaklarda ve vertekste uzun süredir devam eden bulantı kusma yada foto/fonofobinin eşlik etmediği sıkıştırıcı vasıfta başağrısı mevcut. Özgeçmişinde 10 yaşında atriyal septal defekte bağlı embolik iskemik inme , 15 yaşından beri Epilepsi tanısı mevcut nöbetleri ayda 3-4 kere jeneralize tonik klonik vasıfta olup nöbet geçirdiği dönemlerde başağrısı artıyor, epilepsi nöbetlerine yönelik lakozamid 300 mg/gün, levetirasetam 3000 mg/gün ve lamotrijin 100 mg/gün kullanıyordu. 5 yıl önce başağrısı nedeni ile yapılan beyin görüntülemesi sonucunda yaklaşık 10 mm çapında pineal kist saptanmış olup hasta takibe alınmış ve kist boyutları kontrollerde stabil seyretmekte.

Olgu 2:22 yaşında kadın hasta 2-3 yıldır olan şakaklarda özellikle sağ tarafta daha belirgin olmakla beraber sıkıştırıcı zaman zaman anlık saplanıcı vasıfta başa ağrıları mevcut. Eşlik eden foto/fonofobi yok. Ara ara ışık çakmaları ve 1 saatten daha kısa süren bulanık görme yada görme alanında karaltı şeklinde göme ile ile ilgili yakınmaları mevcuttu. Nörolojik muayenesi olağan olan hastanın beyin MRG incelemesinde 14 mm çapında pineal gland kisti ile uyumlu görünüm mevcuttu. Beyin cerrahisi ile birlikte takibe alınan hastaya 6 ay sonra beyin görüntüleme ile takip planlandı.

SONUÇ:Günümüzde görüntüleme yöntemlerinin yaygınlaşması nedeni ile semptomatik yada asemptomatik olarak karşımıza çıkan pineal kistlerin ortaya çıkması ile ilgili mekanizmalar net değildir. Buna karşın bizim olgularımızın yaşlarının doğurganlık çağında olması ve cinsiyetlerinin kadın olması akla olası endokrinolojik döngülerden kaynaklanan bir patolojiyi düşündürmektedir. Görsel yakınmalarla gelen başağrısı olgularında ön tanıda nadirde olsa pineal kistler akla getirilmelidir.

EP - 199 NADİR GÖRÜLEN İNME TAKLİTÇİSİ OLAY: SPİNAL HEMATOM

RAHMİ TÜMAY ALA , GÖKHAN KÜÇÜKSEZGİN , VESİLE ÖZTÜRK

DOKUZ EYLÜL ÜNİVERSİTESİ HASTANESİ, NÖROLOJİ AD

Olgu:

AMAÇ: İnme taklitçisi olay: herhangi bir vasküler olmayan nedenden dolayı oluşan nörolojik defisitin, bir damar sulama uyacak biçimde ortaya çıkmasıdır. Epileptik nöbetler, hipoglisemi, migren önde gelen nedenlerdendir. Çalışmalarda farklı rakamlar olmakla beraber akut başlangıçlı nörolojik defisit olgularında sıklığı %10-15 arasında bulunmuştur. Olgumuz nadir görülen bir inme taklitçisi olay olarak değerlendirildiğinden sunulmaya değer bulunmuştur.

OLGU: 68 yaşında erkek hasta evde koltukta otururken ani gelişen sol yanlı güçsüzlük nedeni ile acil servise başvurdu. Herhangi bir travma, spor aktvivitesi olmayan hastanın hipertansiyon ve sigara içimi gibi serebrovasküler hastalık risk faktörleri mevcuttu. Acil servisteki nörolojik muayenesinde: sol hemiplejik, yüzü içermeyen hemihipeostezi, sol babinski bulgu pozitifliği vardı. Hiperakut gelişen bir hemipleji olarak görülen hasta tarafımızca akut serebrovasküler olay olarak değerlendirildi ve intravenöz trombolitik tedavi başlandı. Tedavi sorunsuz tamamlandıktan 1 saat sonra sağ hemiplejik olarak değerlendirilen hastaya Nöro-Bt anjiografi ve beyin bt çekildi, herhangi bir patoloji gözlenmedi.Difüzyon MR görüntülemesinde akut difüzyon kısıtlılığı gözlenmemesi üzerine çekilen servikal görüntülemesinde C4 vertebra düzeyinden başlayarak T1 vertebra düzeyine kadar uzanan hematom ile uyumlu görünüm gözlendi. Bunun üzerine hasta beyin cerrahisi tarafından opere edilmek üzere servise yatırıldı.

Sonuç: Akut serebrovasküler olay; hastanın hızla tedaviye ulaştırılması gereken nörolojik acillerin en başında gelmektedir.Günümüzde, ilerleyen tedavi teknikleri ile beraber, iskemik inmede mortalite ve morbiditede ciddi düşüşler sağlanmaktadır. Akut iskemik inme vakalarında hızlı davranmak ile beraber epileptik nöbet, hipoglisemi, hemiplejik migren ya da vakamızda nadiren olduğu gibi, akut spinal kord sendromlarını düşünmek, ayırıcı tanısını yapmak gerekir.

EP - 200 İZOLE MONOPAREZİ İLE PREZENTE OLAN İKİ İSKEMİK İNME VAKASI

BAKİ DOĞAN , YÜCE DOĞRU , ŞERİFE DENİZ AK TURA

KARAMAN DEVLET HASTANESİ, NÖROLOJİ KLİNİĞİ

Olgu:

Giriş: Fonksiyonel manyetik rezonans görüntüleme (fMRG) çalışmaları motor el fonksiyonunun kortikal gösteriminin en sık "hand knop" alanı olarak bilinen precentral gyrusun üst kısmında bulunduğunu göstermiştir. Nadir olmasına rağmen, ''cortical hand knob territory stroke'' olarak da adlandırılan bu iskemik beyin damar hastalığı periferik sinir hasarını taklit eder. Ateroskleroz ve hipertansiyon, hastalık için en yaygın risk faktörleridir. Arter-arter veya kardiyoembolik olan embolik orijin, altta yatan en önemli risk faktörüdür.

Olgu 1: Yetmiş iki yaşında kadın hasta iki gündür olan sağ elinde güçsüzlük şikayeti olması nedeniyle acil servise başvuruyor. Özgeçmişinde hipertansiyon, diyabet ve koroner arter hastalığı risk faktörleri mevcuttu. Nörolojik muayenesinde sağ üst ekstremite distal kas gücü 4/5'idi. Diffüzyon ağırlıklı MRG görüntülemesinde sol presentral sulcusta invert omega şeklinde ve internal borderzoneda noktasal kortikal enfarktlar gözlendi. Glukoz ve LDL yüksekliği dışında rutin kan tetkikleri normaldi. Optimal medikal tedavi başlanan hastanın subtip araştırmalarına yönelik EKG, EKO ve 24/h ritm holteri normal olarak değerlendirildi. Beyin-Boyun BT anjiografisinde sol İCA'da %70-80 stenoza yol açan aterosklerotik plak saptandı. Hastaya ileri merkezde endovasküler karotis stendleme uygulandı. Üç ay sonraki poliklinik kontrolünde sağ üst ekstremite kas gücü tamamen düzelmişti.

Olgu 2: Altmış sekiz yaşında hipertansiyon ve diyabet tanısıyla takipli hasta, bir hafta önce ellerini kullandığı ağır bir bahçe işinde çalıştıktan sonra sağ kolunda ağrı ve güçsüzlük şikayeti ile fizik tedavi polikliniğine başvuruyor. NSAİ medikal tedavisi ve rehabilitasyon hareketleri verilen hastanın ağrısı geçmesine rağmen güçsüzlüğü devam etmesi nedeniyle nöroloji polikliniğine yönlendiriliyor. Nörolojik muayenesinde sağ üst ekstremitede früst parezisi dışında patoloji saptanmadı. MRG görüntülemesinde sol parietal lob angüler gyrusa uzanan kortikal enfartk gözlendi. Glukoz ve LDL yüksekliği mevcuttu. Etiyolojiye yönelik kardiyak incelemeler normal olarak değerlendirildi. Beyin-Boyun BT anjiografisi'nde sol İCA'da %50-60 darlık saptandı. Dual anti-agregan ile birlikte optimal medikal tedavi ile takip edilen hasta, rehabilitasyonuna iskemik beyin damar hastalığı tanısı konulduktan sonra kaldığı yerden devam etti.

Sonuç: Ağrısız distal ya da proksimal izole kas güçsüzlüğü ile başvuran hastalarda santral patolojiler mutlaka düşünülmelidir. Bu şekilde prezente olan beyin damar hastalıkları genellikle iyi huylu seyirli ve nadirdir. Sekonder profilaksi olarak uygulanacak tedaviler, hastaları daha ağır inmelerden koruyacaktır.

EP - 201 SEREBRAL SİNÜS VEN TROMBOZUNDA RİSK FAKTÖR BİRLİKTELİĞİ; POSTPARTUM, DEMİR EKSİKLİĞİ ANEMİSİ VE MTHFR C677T HETEROZİGOT, PAI HOMOZİGOT MUTASYONLARI

ZEYNEP ÖZÖZEN AYAS [1], ÖZLEM ŞAHİN [1], BARIŞ PAKSOY [2], AYHAN DEMİR [1], GÜLGÜN UNCU [1]

[1] *ESKİŞEHİR ŞEHİR HASTANESİ, NÖROLOJİ BÖLÜMÜ*
[2] *ESKİŞEHİR ŞEHİR HASTANESİ, TIBBİ GENETİK BÖLÜMÜ*

Olgu:

Giriş: Serebral venöz tromboz (SVT) her yaş grubunda görülebilen, genellikle iyi prognoza sahip bir hastalıktır. Etiyolojinin belirlenmesinde geniş çaplı bir araştırma gerekmektedir. Gebelik ve postpartum dönem, oral kontraseptif ilaçların kullanımı, sistemik inflamatuvar hastalıklar, malignite, enfeksiyon, koagülasyon bozuklukları, hematolojik patolojiler bilinen önemli nedenlerdir. Çoğu zaman birden fazla nedenin birlikteliği de söz konusudur. Bu yazıda postpartum dönmede SVT tanısı alan demir ekdikliği anemisi ve MTHFR C677T heterozigot ve PAI homozigot mutasyonu saptanan kadın hasta sunulmuştur. Olgu Sunumu: 29 yaşında kadın hasta postpartum (sezeryan) 10. gününde jeneralize tonik klonik nöbet nedeniyle hastaneye başvurdu. Bilinen sistemik hastalık öyküsü olmayan hastanın nörolojik muayenesinde sağda 4+/5 hemiparezi ve sağda Babinski pozitifliği saptandı. Rutin kan testlerinde hemoglobin 8,9 g/dL idi. Beyin CT'de sol temporoparietalde hemoraji ile ödem saptandı. (Şekil 1) Beyin, difüzyon ve apparent diffusion co-efficient görüntülemesinde hemorajik enfarkt alanı saptandı. MR venografide ise sol transvers sinüs ve labbe venin trombozu tespit edildi. (Şekil 2) Hastaya antiepileptik olarak levatiresetam 1000 mg i.v yükleme ve ardında oral 2x500 mg idame tedavi verildi. EEG'sinde sol temporoparietalden kaynaklanan yavaş dalga aktivitesi saptandı. (Şekil 3) Ateş yüksekliği olan hastada aktif enfeksiyon odağı saptanmadı, seftriakson 2x2g iv ile tedavi edildi. Etiolojiye yönelik yapılan vaskülitik kan testleri incelemeleri normal olup, genetik analizde MTHFR C677T heterozigot, PAI-1 4G/5G homozigot mutasyon saptandı. Hastanın kontrol CT'de hemorajinin kaybolması ardından warfarin sodyum ile takibe alındı. Son 4 aydır şiddetli bel ağrıları olan hastanın çekilen torakolomber CT'de vertebra korpuslarında belirgin çökme saptandı. (Şekil 4) Hasta ortopedi ve FTR bölümlerine konsulte edildi, ALP, LDH, P yüksekliği ile 25-hidroksi vitamin D düşüklüğü olan hastaya kalsiyum ve vitamin D replasmanı yapılarak takibe alındı. 3 ay sonra nörolojik muayenesi normal olan hastanın yapılan MR venografide sol transvers sinusin rekanalize olduğu görüldü.

Tartışma: SVT için önemli bir risk faktörü varlığında bile geniş çaplı etiyolojik araştırma her hastada rutin olarak yapılmalıdır. Bir çalışmada olguların % 44'ünde birden fazla neden ve % 22'sinde herediter trombotik faktörler bildirilmiştir. SVT'da çoklu risk faktörü varlığının tromboz riskini arttırdığı ve sistemik olarak incelenmesi gerekliliği vurgulanmıştır.

EP - 202 MİGREN İLE PREZENTE OLAN BİR VERTEBRAL ARTER DİSEKSİYONU OLGUSU

SİBEL ÖZDEMİR , ESRA ACIMAN DEMİREL , ULUFER ÇELEBİ , BİLGE PİRİ ÇINAR , MUSTAFA AÇIKGÖZ , HÜSEYİN TUĞRUL ATASOY

ZONGULDAK BÜLENT ECEVİT ÜNİVERSİTESİ TIP FAKÜLTESİ, NÖROLOJİ AD

Olgu:

GİRİŞ: Baziler arter migreni olarak bilinen , beyin sapı auralı migren nadir bir migren formudur. Ayırıcı tanıda serebrovasküler hastalıklar göz önünde bulundurulmalıdır. Vertebral arter diseksiyonları (VAD) travmaya bağlı veya spontan gelişebilir. İskemik bulgularla ilişkili olabilir. Baş ağrısı sık görülen bir semptomdur. Tanıda dopler ultrason ve anjiografi kullanılabilir. Kliniğimize başvuran auralı migren tanılı bu olgu ile migrenöz bulguların VAD ile karışabileceğini vurgulamayı amaçladık.

OLGU: Otuz sekiz yaş erkek, beyin sapı auralı migren tanılı hasta, önceki migren ataklarına benzer öykü ile bir haftadır olan sol oksipitoparietalde, ensede ve oküler bölgede migrenöz ağrı, bulantı kusma, baş dönmesi, dengesizlik, sol yüz yarımı ve kolda uyuşma şikayeti ile başvurdu. Nörolojik muayenesinde sol yüz yarımında ve sol kolda hipoestezi dışında doğaldı. Vital değerleri, genel sistem muayenesi, kan tetkikleri normaldi. Kranial bilgisayarlı tomografi (BT) , difüzyon magnetik rezonans (MR), karotis ve vertebral arter dopler ultrasonografi (US) normal saptandı. Şikayetlerinin devam etmesi ve muayenesinde sol üst ekstemite kas gücünün 4/5' e gerilemesi sebebiyle beyin BT, MR ve beyin-boyun MR-anjio yapıldı. Sol medulla oblongata bölgesinde difuzyon kısıtlılığı şüpheli görünümü ve sol vertebral arter distalinde diseksiyona bağlı olabilecek görünüm saptandı. Boyun BT-anjio ile kontrol yapıldı, vertebral arter diseksiyonu tanısı konuldu. Girişim önerilmedi. Düşük molekül ağırlıklı heparin tedavisi uygulandı.

SONUÇ: Vertebral arter diseksiyonunda baş ağrısı sık görülen bir semptom olup, nadiren migrenözdür. İskemik enfarktlar, migrenlerin nadir komplikasyonlarıdır ayrıca migrende artmış iskemi riski bildirilmektedir. Bir metaanalizde migrende iki kat artmış servikal arter diseksiyonu riski bildirilmiştir. Sonuç olarak auralı migren semptomları ile VAD karışabilmektedir.

EP - 203 İNTRAKRANİAL KİTLEYİ TAKLİT EDEN ATİPİK YERLEŞİMLİ VENÖZ ANOMALİ: OLGU SUNUMU

DUYGU AYDEMİR , NİHAT ŞENGEZE , NESLİŞAH YILDIRIM

SÜLEYMAN DEMİREL ÜNİVERSİTESİ ARAŞTIRMA VE UYGULAMA HASTANESİ

Olgu:

İntrakranial kitleyi taklit eden atipik yerleşimli venöz anomali: olgu sunumu giriş: gelişimsel venöz anomaliler; iyi huylu, venöz anatominin bozulmadığı, gelişimini tamamlamış ven duvarından oluşan anomalilerdir. Genellikle semptom vermezler. En sık yerleşim yerleri fronto-pariyetal bölgedir. Biz burada daha önceden akciğer kanseri öyküsü bulunan, bu nedenle intrakranial metastaz açısından ayırıcı tanıda zorlanılan, infratentoriyal bölgede yerleşimi olan gelişimsel venöz anomali vakasını sunmayı amaçladık. Olgu: 74 yaş erkek hasta; 2 senedir akciğer adenokarsinom tanısıyla takipli, 7-8 ay önce başlayan sendeleyerek yürüme, 3 ay önce başlayan dirençli bulantı-kusma şikayetleri ile nöroloji polikliniğine başvurdu. Hastanın nörolojik muayenesinde; bilinç açık, motor defisiti yoktu. Solda belirgin, bilateral dismetri ve disdiadokokinezi saptandı. Parmak-burun ve diz-topuk testleri solda belirgin olarak beceriksiz, patolojik reflexi yok, duyu muayenesi normaldi. Hasta ön planda beyin metastazı ve paraneoplastik sendrom düşünülerek tetkik edildi. Çekilen kontrastlı mr sonucunda 4. Ventrikül komşuluğunda sol serebellar vermiste kontrast tutan lezyon izlendi, ilk değerlendirmede intrakranial metastaz olarak değerlendirilen hastada, yapılan duyarlılık ağırlıklı ek görüntülemeyle (swı) lezyonun gelişimsel venöz anomali ile uyumlu olduğu düşünüldü. Tartışma: serebellar venöz anomaliler venlerin benign varyasyonudur. Büyük kısmı klinik semptom vermezler ve yerleşim yeri itibariyle oldukça nadir görülürler. Olgumuzda gelişimsel venöz anomalinin 4. Ventrikül komşuluğuna bağlı ve area postremayı etkilemesiyle klinik semptomların ortaya çıktığı düşünülmüştür. Sonuç: malignite öyküsü olan hastalarda intrakranial kontrast tutulum gösteren lezyonlarda ön planda intakranial metastaz düşünülmektedir; ancak görülme oranı çok daha düşük olan venöz anomalilerin de benzer semptomlara neden olabileceği, ayırıcı tanıda yer alması gerektiği; ek olarak yapılacak duyarlılık ağırlıklı mr (swı) ek görüntülemenin önemli olduğu akılda tutulmalıdır.

EP - 204 YENİ NESİL GEN DİZİLEME YÖNTEMLERİ İLE CHARCOT MARİE TOOTH , HEREDİTER SAPASTİK PARAPLEJİ VE JUVENİL ALS HASTALIKLARININ ORTAK MOLEKÜLER BELİRTEÇLERİNİN GÖSTERİLDİĞİ BİR OLGU

EKİN ÖYKÜ BAYLAM , MELİKE DOĞAN ÜNLÜ , BURAK GÜREL

SÜLEYMAN DEMİREL ÜNİVERSİTESİ UYGULAMA VE ARAŞTIRMA HASTANESİ

Olgu:

Giriş: Charcot-Marie-Tooth (CMT) hastalığı herediter motor ve duyusal nöropatiler içinde en sık görülenidir (prevalans 1/2500). Ekstremite distallerinde yavaş progresif , simetrik kas zaafı ve atrofisi, duyusal bozukluklar, iskelet deformiteleri, derin tendon reflekslerinin azalması veya alınmaması gibi bulgularla karakterize klinik ve genetik olarak heterojen bir nörolojik hastalık grubudur.

Olgu: 17 yaş erkek hastanın 9 yıldır her iki alt ekstremite distallerinde güçsüzlük ve parestezi şikayetleri vardı. Soygeçmişinde ablasında da benzer şikayetler olduğu ve anne-babası arasında akraba evliliği olduğu öğrenildi. Nörolojik muayenesinde kas gücü bilateral ayak dorsifleksiyonu 2/5 ve plantar fleksiyon 3/5'di. Derin tendon refleksleri üst ekstremitelerde hipoaktifti ve alt ekstremitelerde alınamadı. Ayaklarında bilateral pes cavus ve çekiç parmak deformiteleri vardı. ENMG motor polinöropati ile uyumluydu. Yapılan yeni nesil gen dizileme yönteminde SPG11 geni 4.ekzonunda c.733_734delAT varyasyonunun homozigot olarak taşındığı saptandı, otozomal resesif CMT tip2 tanısı düşünüldü.

Tartışma: Charcot-Marie-Tooth (CMT) hastalığında genetik geçiş genellikle otozomal dominant olup CMT-4 gibi otozomal resesif ve CMT-X gibi X kromozomuna bağlı geçiş gösteren tipleri de bulunmaktadır. CMT ile 50 kadar gen ilişkilendirilmiştir, ancak her geçen gün yeni genler tanımlanmaktadır(3). Korpus kallozum incelmesi bulunan OR Herediter Spastik Paraplejili(HSP) hastalarda ve OR Juvenil ALSli hastalarda tanımlanan SPG11 geni de bunlardan biridir(1). Bu nedenle Charcot-Marie –Tooth gibi genetik olarak heterojen hastalıkları tanımlamak için en

etkili araçlardan biri yeni nesil gen dizileme yöntemleri ile hedef gen dizilimi ya da tüm genom dizilimleri yapılmasıdır. SONUÇ: Bizim olgumuz literatürde az görülen CMT ile HSP'nin altta yatan ortak patolojik moleküler süreçlere bağlı gelişebileceği düşüncesini desteklemekte ve bu konuda yeni nesil gen dizileme yöntemleri kullanılarak daha çok çalışma yapılması gerektiğini vurgulamaktadır.

EP - 205 SOD 1 GEN MUTASYONU SAPTANAN AİLEVİ AMİYOTROFİK LATERAL SKLEROZ OLGULARI

ESMA KOBAK TUR , EREN GÖZKE

SAĞLIK BİLİMLERİ ÜNİVERSİTESİ İSTANBUL FATİH SULTAN MEHMET EĞİTİM VE ARAŞTIRMA HASTANESİ, NÖROLOJİ KLİNİĞİ

Olgu:

GİRİŞ: Amiyotrofik lateral skleroz (ALS) omurilik ön boynuz motor nöronları, pons ve medulla da kranial sinir motor çekirdekleri ve primer motor korteks nöronların dejenerasyonuyla kendini gösteren ilerleyici ölümcül bir hastalıktır. Olguların büyük bir çoğunluğu sporadik olmasına karşın, ailevi ALS tüm olguların %5-10 gibi bir bölümünden sorumludur. C9ORF72 ve SOD1 genindeki mutasyonlar ailevi ALS'nin en yaygın nedenleridir. Burada SOD 1 gen mutasyonu saptanan bir ailenin klinik ve elektrofizyolojik bulguları sunulacaktır.

OLGU 1: Bilinen hastalık ve ilaç kullanımı olmayan,47 yaşında erkek hasta, yaklaşık 2 yıldır fark ettiği ellerinde ilerleyici güçsüzlük ve kaslarda erime nedeni ile başvurdu. Dış merkezde yapılmış olan elektrofizyolojik incelmesinde; ön planda servikal myelopati düşünüldüğü, pregabalin tedavisi başlandığı ancak tedaviden fayda görmediği öğrenildi. Nörolojik muayenesinde; kranial alan intakt, kas gücü her iki üstte proksimal 4/5, distalde bilek fleksör ve ekstansör kaslarda 4/5, parmak fleksör ve abdüktör kaslarda 3/5, her iki altta proksimal ve distal kaslarda 5/5'ti. Elin intrinsik kaslarında, atrofi ve fasikülasyonları mevcuttu. DTR +++/+++, bilateral Hoffman +, solda Babinski+ti. Duyu kusuru yoktu. Kranial ve spinal görüntülemelerinde özellik yoktu. EMG sinde; üst ekstremite motor sinir BKAP yanıtları düşük, sağ median BKAP alınamamış, iğne EMG'sinde sol SCM kasında, paraspinal kaslarda ve C5'ten T1'e kadar olan kaslarda spontan denervasyon dikkati çekti, dil kası normal bulundu. Rutin biyokimya, tm markerları, paraneoplastik panel, enfeksiyön paneli, protein elektroforezi, vaskülit paneli negatif geldi. Lomber ponksiyon incelmesinde özelik yoktu. Genetik incelmesinde; SOD1 geninde homozigot c.352C>G p.Leu117Val (NM_ 000454.4) mutasyonu görüldü. C9ORF72 genine de rutin olarak bakıldı ve mutasyon içermediği görüldü.

OLGU 2: Bilinen DM ve KAH tanıları olan 61 yaşında kadın hasta, son 1 yıldır belirgin olan kollarda güçsüzlük, denge kaybı, yorgunluk, konuşma ve yutma güçlüğü yakınmaları nedeni ile başvurdu. Erkek kardeşi (olgu 1) ALS tanılıydı. Nörolojik muayenesinde; hafif dizartri ve disfaji,kas gücü değerlendirmesinde; her iki üstte omuz abduksiyonu 4/5,el bilek fleksör ve ekstensör kaslarında 4/5,parmak abduktör ve adduktor kaslarında 3/5, altta proksimal ve distal grupta 5/5'ti. DTR bilateral üstte canlı, altta hipoaktif olarak değerlendirildi. TCR sağ fleksör, solda lakaytti. Eldiven çorap tarzı duyu kusuru mevcuttu. Kranial MR da özellik yoktu. Servikal MR'da C3-C4,C4-C5 santral protrüzyon, C5-C6 ve C6-C7 de diskal bulging ve korda yakın temas mevcuttu. EMG'sinde; sensorimotor aksonal polinöropati ile birlikte, yaygın ön boynuz/ön kök tutulumuna işaret etmekteydi. Rutin biyokimya, tm markerları, vaskülit paneli, paraneoplastik panel, protein elektroforezi negatifti. Genetik incelmesinde; SOD1 geninde homozigot c.352C>G p.Leu117Val (NM_000454.4) mutasyonu görüldü. Aileye genetik danışmanlık ve prognoz bilgisi verildi. Her iki kardeşe de riluzol tedavisi başlandı.

TARTIŞMA: ALS prevelansı yılda 100 binde 4-6, insidansı 100 binde 1-3 olarak bildirilmiştir. Tüm ALS olgularının %5'i ailevi ALS ve ailevi ALS olgularının da yaklaşık %5'inden SOD 1 mutasyonu sorumlu tutulmuştur. Nadir görülmesine rağmen akraba evliliklerinin sıkça rastlandığı ülkemizde ailevi ALS'nin gerçek prevelansının tahmin edildiğinden fazla olduğu düşünülmektedir.

EP - 206 AMYOTROFİK LATERAL SKLEROZ TANILI HASTADA DİAFRAGMA PİLİ UYGULAMASI

İNAN ÖZDEMİR [1], SEMAİ BEK [1], KUTHAN KAVAKLI [2], GÜLNİHAL KUTLU [1]

[1] MUĞLA SITKI KOÇMAN ÜNİVERSİTESİ TIP FAKÜLTESİ, NÖROLOJİ AD
[2] GÜLHANE EĞİTİM VE ARAŞTIRMA HASTANESİ, GÖĞÜS CERRAHİSİ AD

Olgu:

GİRİŞ: Amyotrofik lateral skleroz (ALS) üst motor nöron ve alt nöron bulgularının beraber görülebildiği, iskelet kaslarında paralizi ile seyreden nörodejenaratif bir hastalıktır. Solunum kaslarının paralizisi ve buna bağlı gelişecek komplikasyonlar ALS seyrinde en sık ölüm sebebidir. Burada palyatif tedavi seçeneklerinden birisi olan diafragma pili takılan bir ALS olgusu sunulmuştur.

OLGU: Yetmiş üç yaşında erkek hasta; 2017 yılında 2 yıldır bacaklarında olan güç kaybı sebebiyle polikliniğe başvurdu, yapılan tetkikler sonucunda ALS tanısı kondu ve hasta takibe alındı. Hastanın klinik izleminde 2018 yılında nefes almada ve öksürmede güçlük, yutma zorluğu, tekrarlayan aspirasyonlar görüldü. Bu dönemde yapılan diafragma elektromiyografi (EMG) incelemesinde sağ ve sol frenik sinir iletileri normal olarak bulundu; sağ ve sol diafragma iğne EMG incelemesinde solda sağa göre azalmış rekruitman saptandı. Göğüs hastalıkları hekimi ile birlikte değerlendirilen hastanın solunum şikayetleri ALS'ye bağlandı ve diafragma pili takılması kararı verildi. Diafragma pili uygulaması sonrasında hasta, pili çalıştırdığı zamanlarda solunum sıkıntısının geçtiğini ve solunum problemlerinin azaldığını belirtiyor.

TARTIŞMA: ALS hastalarında invaziv olmayan ventilasyon solunum semptomlarını hafifletir, ancak palyatif bir tedavidir. Diafragma kasındaki fonksiyon kaybını, solunum yetmezliği gelişmeden önce azaltmak hedeflenebilir. ALS sonucu solunum problemi olan, diafragma kasının tamamen işlevini yitirmediği ve cerrahi işlemi kaldırabilecek hastalarda diafragma pili uygulaması yapılabilir. SONUÇ: Diafragma pili, ALS hastalarının klinik seyrinde ortaya çıkan solunum şikayetlerinin azaltılmasında etkili olan palyatif bir tedavi seçeneği olarak akılda bulundurulmalıdır.

EP - 207 SMART SENDROMU:OLGU SUNUMU

ORHAN SÜMBÜL , DURDANE AKSOY , BETÜL ÇEVİK , SEMİHA KURT

GAZİOSMANPAŞA ÜNİVERSİTESİ TIP FAKÜLTESİ, NÖROLOJİ AD

Olgu:

Giriş: SMART sendromu; radyoterapiden yıllar sonra ortaya çıkan migren benzeri baş ağrısı ataklarına inme benzeri fokal nörolojik belirtilerin de eklendiği bir tablodur. Öncesinde baş ağrısı veya nöbet kliniği olmayan olgulara görme bozuklukları, hemipleji, afazi gibi inme semptomları; epileptik nöbetler ve baş ağrıları eşlik etmektedir. Tekrarlayan görme kayıpları ile tarafımıza başvuran SMART sendromu düşünülen bir olgu sunulması planlandı.

Olgu: Beyin sapı astrositomu nedeniyle 2000 yılında radyoterapi alan 35 yaşında erkek hasta baş ağrısı ve görme kaybı ile kliniğimize başvurdu. Öyküsünde 5 yıl önce önce başlayan dalma nöbetleri için antiepileptik başlandığı, baş ağrılı olduğu dönemde görme kaybı sonrası iskemik serebrovaskuler hastalık ön tanısı ile takip edildiği haftalar içinde yakınmalarının gerilediği öğrenildi. Yapılan nörolojik muayenesinde sağ göz ışık dahi seçemiyor, sol göz parmak sayabiliyor, minimal sağ gözde dışa bakış kısıtlılığı ve ataksik yürüyüşü mevcuttu. Difuzyon MR'da sol oksipitotemporal kortikal-jukstakortikal alanlarda nodüler tarzda zayıf difüzyon kısıtlaması gösteren alanlar gözlendi. İskemi için radyolojik bulguların atipik olması nedeniyle yapılan kontrastlı kraniyal MR'da sol temporooksipital yaygın kortikal alanlara dağılmış punktat-milimetrik nodüler tarzda kontrastlanmalar saptandı. Öykü, klinik bulgular ve radyolojik görüntüleme yöntemleri ile SMART sendromu düşünüldü. EEG'de parsiyel epileptiform aktivitesi mevcuttu. Takiplerinde görmesi kısmen düzelen hastanın antiepileptik ve antiagregan tedavisi düzenlendi

Sonuç: SMART sendromu kraniyal bölgeye uygulanan radyoterapinin geç başlangıçlı komplikasyonlarındandır. Radyoterapi öyküsü olan tekrarlayan nörolojik yakınmalar ile başvuran olgularda bu sendromunun ayrıcı tanıda düşünülmesi gerekmektedir.

EP - 208 BİLATERAL STRİATOPALLİDODENTAT KALSİFİKASYON:PARKİNSONİZMLİ BİR OLGU SUNUMU

İRFAN YAVAŞ

KARABÜK EĞİTİM ARAŞTIRMA HASTANESİ

Olgu:

Giriş: Bilateral striatopallidodentat kalsifikasyon (Fahr Hastalığı), bazalganglia ve diğer subkortikal yapılarda yoğun kalsifikasyonla birlikte demans ve parkinsonizm varlığı ile giden nadir ailevi bir hastalıktır. Otozomal dominant veya resesif kalıtım tanımlanmıştır. Semptomların ortaya çıkışı genellikle 30-60 yaşlar arasındaki erişkin dönemdedir. Semptomatik hastaların yarısı hareket bozukluğuna sahiptir.

Olgu: 52 yaşında sağ elli erkek hasta 2017 mayıs ayında sağ elde titreme ve ses kısıklığı şikayetleri başlamış. Bir yıl sonrasında yürümede yavaşlama, merdiven çıkamama ve konuştuklarının anlaşılmaz olması eklenmiş. Polikliniğimize başvurduğunda muayenesinde sağ elde aksiyonla artan postural tremor, hipofoni, disartri, bradimimi ve bradikinezisi mevcuttu. MMT:27. Parkinsonizm düşünülerek yapılan beyin bt görüntülemesinde bilateral kaudat, GP, putamen, dentat, talamus ve serebellar beyaz maddede kalsifikasyon görüldü (resim).Kan testlerinde Ca:9.46 (8,7-10.4) P: 3,4 (2,4-5,1) PTH: 94,9 (15-65). Fahr hastalığı düşünülerek genetik konsültasyon istendi. Hiperparatroidizm için endokrinoloji konsultasyonu yapıldı.Konsultasyon sonucu D vit. düzeyleri bakıldı.Dvit:19 düşükl bulundu. D vit 20 damla/gün önerildi.Hastaya rasajilin 1*1 ardından pramipeksol tedavisi başlandı.1*1,5mg. Yeterli yanıt alınamayınca Levodopa,carbidopa,entakapon 50/12,5/200 mg eklendi. Üçlü semptomatik tedavi ile belirgin düzelme görüldü.

Sonuç: Fahr hastalığında BBTde bazal ganglia, talamus ve serebellumda sıklıkla bilateral, simetrik yoğun kalsifikasyon görülür. Kalsiyum perivaskuler ekstraselüler boşlukta depolanır. Diffuz subkortikal kalsifikasyonların tedavi edilebilir nedenlerinin değerlendirilmesinde hiperparatroidizm ve psodohipoparatroizm ayırıcı tanıda göz önüne alınmalıdır. Fahr hastalığının tedavisi hakkında spesifik bir bilgi yoktur. Biz olgumuzda semptomatik tedavi uyguladık. Rasajilin, pramipeksol ve levodopa, karbidopa, entakapon ile yanıt aldık. Bu olgu aracılığıyla Fahr hastalığına dikkat çekmek istedik.

EP - 209 İSKEMİK İNME İLE PREZENTE OLAN PARANKİMAL MERKEZİ SİNİR SİSTEMİ TUBERKÜLOZ OLGUSU

ŞAHİNDE FAZİLET HIZ , FİDEL BAYRAM İLTER , MEHMET YALMAN , GÜLLÜ TARHAN , RIDVAN YAZGU , FATMA MÜNEVVER GÖKYİĞİT

SAĞLIK BİLİMLERİ ÜNİVERSİTESİ GOP TAKSİM EĞİTİM ARAŞTIRMA HASTANESİ, NÖROLOJİ KLİNİĞİ

Olgu:

Son yıllarda tüm dünyada tüberküloz infeksiyon insidansı göçmenlerin artması ve AIDS tüberküloz sıklığının artmasına yol açmıştır . Mycobacterium tuberkülosis infeksiyonunun santral sinir sistemi (SSS) tutulumu en sık tüberküloz menenjit olarak daha seyrek olarak da SSS parankimal tüberkülozu olarak karşımıza çıkabilir. 28 yaşında bayan hastamız bize başvurusundan 7 saat önce gelişen dizartrik konuşma ,baş ağrısı, sol kolda güçsüzlük, geceleri olan aşırı terleme, ara ara öksürme ve spontan düzelen ateş yakınması ile yatırıldı. Beyin Tomografi incelemesi normaldi. Diffuzyon MR da MCA nın sağ lentikülostriat arter alanında diffüzyon kısıtlaması ile ön planda serebral iskemi düşünüldü. Kontastlı Kraniyal MR da supra ve infratentoryal alanlarda halkasal şekilde kontrast tutulumu olan multipl lezyonlar izlendi. Vasküler görüntüleme ve kardiyoloji muayenesi normal saptandı. Genç serebral iskemi açısından vaskülitik, trombofili testleri negatifti. Ayırıcı tanıda enfeksiyöz hastalıklar düşünülerek öksürük ve terlemeler nedeniyle çekilen Toraks BT sinde akciğerlerdeki noduler lezyonlar ile milier tüberküloz tanısı aldı. Bu olguyu tüberküloza ait semptomların çok belirgin olmaması ve BOS incelemesi normal olsa dahi toraks BT ve kontrastlı Beyin MR ile infeksiyonların ekarte edilmesinin gerekliliğini vurgulamak ve serebral iskeminin tbcye bağı vaskülitik bir tutulum olduğunu bildirmek için sunduk.

EP - 210 MOYA MOYA HASTALIĞI OLGU SUNUMU

TÜLAY TAN , SELMA AKSOY

ÇANAKKALE ON SEKİZ MART ÜNİVERSİTESİ TIP FAKÜLTESİ, NÖROLOJİ AD

Olgu:

Amaç:Moyamoya hastalığı etyolojisi tam olarak bilinmeyen,internal karotid arterlerin(İCA) distalinde daralma ile başlayan,kronik progresif intraserebral bir damar hastalığıdır.Olguyu,nadir görülen bir hastalık olan moyamoya hastalığının genç inme sebeplerinden olabileceğini hatırlatmak amacıyla sunduk.

Yöntem:18 yaşında erkek hasta perfore apandisit sonrası post-op 12.saatte başlayan dizartrik konuşma nedeniyle tarafımıza konsulte edildi.Bilinen kronik hastalığı olmayan hastanın özgeçmişinde;eforla tetiklenen senkop,soygeçmişinde ise;amcasında 39 yaşında myokard enfarktüsü,halasında 26 yaşında hipertansiyon ve hemorajik inme öyküsü mevcuttu.5 paket/yıldır sigara kullanmaktaydı. Beyin BT'sinde hemoraji izlenmedi.Difüzyon MRG'ında bilateral multiple küçük akut iskemi alanları saptandı.EKG'si normal sinus ritmindeydi.Ritm holter monitorizasyonu ve transtorasik ekokardiyografisi normaldi.Karotis vertebral arter doppler USG'sinde stenoz saptanmadı. Antinükleer antikor negatifti.Faktör V Leiden ve MTHFR A1298C heterozigot mutasyon saptandı.Protein C aktivitesi,protein S aktivitesi,antitrombin III aktivitesi normaldi.Beyin MRG'ında İCA'nın petroz ve kavernoz segmentinde tromboz,sağ oksipital ve bilateral frontal,parietal loblarda akut iskemi odakları izlendi.Beyin MRG anjiografisinde sol İCA supraklinoid segmentten itibaren net görüntülenemedi,Sol MCA trasesinde akıma ait sinyal kodlanması izlenmedi. Sol İCA petroz segment düzeyinde fokal bir alanda sinyal azalması saptandı.Dijital substraksiyon anjiografi(DSA)'sinde sol İCA supraklinoid segmentte total oklüzyon,sağ İCA supraklinoid segmentte ileri derecede darlık saptandı. Hastaya oral antikoagülan(warfarin) tedavi başlandı.

Sonuç: Moya moya hastalığı sıklıkla serebral iskemi, nadiren de serebral hemoraji ile ortaya çıkmaktadır. Etiyolojide herediter faktörler yer almakla birlikte;çoğu olgu sporadiktir. Ön ve orta serebral dolaşım arasındaki oklüzyonlara bağlı kollateral oluşumun, DSA ile gösterilmesi tanıda altın standarttır.Kesin bir tedavi yöntemi yoktur. Genç inme olgularında etyolojinin titizlikle araştırılması ve anjiografik değerlendirmelerin ayrıntılı olarak yapılması önemlidir.

EP - 211 SLE TANISI VE SANTRAL SİNİR SİSTEMİ VASKÜLİTİK TUTULUMU OLAN HASTADA PROGRESİF İNME

SİNEM ÖZÇELİK , DİDEM OZ , KÜRŞAD KUTLUK

DOKUZ EYLÜL ÜNİVERSİTESİ HASTANESİ, NÖROLOJİ AD

Olgu:

Amaç: SLE Vasküliti ve Antifosfolipid Antikoru pozitifliği olan, antiagregan ve antikoagülan tedavi altında inme geçirmeye devam eden hastanın sunulması amaçlandı.

Olgu: 61 yaşında kadın hasta, romatoloji servisinde Sistematik Lupus Eritematozusa bağlı alevlenme nedeniyle yatmakta idi. Daha öncesinde bilinen nörolojik tutulumu olmayan hastada serozit, nedeni belirlenemeyen ateş, karın ağrısı mevcuttu. Başağrısı ve baş dönmesi şikayetleri başlayan hastanın yapılan nörolojik muayenesinde sol üst ekstremitede ılımlı dismetri saptandı. Beyin BT'sinde akut patoloji gözlenmedi, diffüzyon MRG'de vermis sağ yarısında ve sağ serebellar hemisfer vermis komşuluğunda akut diffüzyon kısıtlılığı saptanan hastaya asetilsalisilik asit 100 mg/gün başlandı. Lupus antikoagülanı pozitif saptanan hasta Romatoloji tarafından Antifosfolipid Antikor Sendromu olarak değerlendirilerek 2x 6000 IU enoksoparin başlandı. EKG'si sinüs ritminde olan hastaya ekokardiografi yapıldı, normal sınırlarda saptandı. Romatoloji servisinden Asetilsalisiklik asit 100 mg/gün, Enoksoparin 2x6000 IU/gün, prednol 16 mg/gün, mikofenolat mofetil 1000 mg/gün ve hidroksiklorakin 200 mg/gün tedavisi ile taburcu olan hasta 15 gün sonra başağrısı ve baş dönmesinde artış, dengesizlik, bulantı kusma şikayetleri ile acil servise başvurdu. Muayenesinde solda daha belirgin bilateral dismetri, disdiadokinezi, yürüyüş ataksik saptandı. Diffüzyon MRG'de serebellar vermiste akut diffüzyon kısıtlılığı saptandı. Nöro BT anjioda arkus aortada cidar kalsifikasyonları , bilateral CCA biffürkasyon düzeyinde %50nin altında darlık oluşturan kalsifik plaklar, bilateral ICA kavernöz parçalarında aterosklerotik cidar kalsifikasyonları, sağ vertebral arter çıkımında kalsifik plak, sol PCA fetal orjinli olarak gözlendi. Hasta mannitol tedavisi başlanarak servise yatırıldı, mannitol azaltılarak kesildi. Asetilsalisilik asit ve enoskoparin kesilerek klopidogrel 75 mg/gün'e geçildi. Takibinin 7. Gününde sağ yanlı kas gücünde 2/5'e gerileme, uykuya meyil izlendi. Beyin BT'de patoloji gözlenmedi, diffüzyon MRG'de serebellar vermiste, serebellar superior kollikuluslarında ve korpus kallozum splenium kesiminde akut enfarkt alanları izlendi. Tedavisine 2x6000 IU enoksoparin tekrar eklendi. İki gün sonra çekilen konvansiyonel beyin MRG'de sağ temporalde, korpus kallozumda, serebellar vermiste, mezensefalon tektum kesiminde, bulbusta, akut - subakut enfarkt ile uyumlu diffüzyon kısıtlılığı alanlarında artış gözlendi. Sağ temporal bölgede FLAİR serilerde sinyal artımı ve gyral tarzda boyanma izlenmiş olup bu görünüm, vaskülitik bir süreç ile uyumlu olabileceği yönünde değerlendirildi. Girişimsel Radyoloji tarafından DSA yapıldı, her iki tarafta posterior serebral arter ve süperior serellar arter dallarında skip lezyonlar şeklinde daralmalar ile giden tutulum izlendi, vaskülitik tutulum lehine değerlendirildi. Hastaya 1 gr/gün IV metilprednizolon tedavisi başlandı. IVMP tedavisinin 6. gününde sağ yanlı kas gücü 4/5 gözlendi, uykuya meyilde azalma mevcuttu. 7. gününde hastaya Romatoloji önerisi ile 750 mg siklofosfamid başlandı. 8. gününde hastada uykuya meyil artışı, kooperasyon kaybı gözlendi. Anizokori gelişen hastada yapılan acil beyin BT incelemesinde akut hidrosefali ile uyumlu görünüm saptandı. Nöroşirurji tarafından acil cerrahiye alınan hastada kanama zamanı 14 dakika olarak saptanması sebebiyle operasyondan vazgeçildi. Kanama zamanını düşürmek için hastaya TDP ve trombosit süspansiyonu verildi. Glasgow koma skalası: 8'e düşen hasta entübe edildi, yoğun bakım izlemine alındı. Pupilleri bilateral fixed dilate gözlenen, GKS:3'e gerileyen ve pozitif inotropa rağmen dirençli hipotansif seyreden hastada kardiak arrest gelişti. 45 dakika etkin CPR'a rağmen asistoli gelişen hasta eksitus kabul edildi.

Sonuç: Santral sinir sistemi vaskülitik tutulumlarında etkin antikoagülan tedaviye rağmen progresif inme gelişebileceği ve etiyolojinin prognozdaki rolünü hatırlatmak için olgu sunulmaya değer görüldü.

EP - 212 İNFEKTİF ENDOKARDİT OLGUSUNDA OLAĞAN DIŞI SEREBRAL VEN TROMBOZU

LEVENT ÖCEK [1], ÖZGE ÖCEK [2], İLHAN KOYUNCU [3], AYŞE BÜTÜN [2]

[1] UŞAK ÜNİVERSİTESİ TIP FAKÜLTESİ, NÖROLOJİ AD
[2] UŞAK EĞİTİM VE ARAŞTIRMA HASTANESİ, NÖROLOJİ KLİNİĞİ
[3] UŞAK EĞİTİM VE ARAŞTIRMA HASTANESİ, KARDİOLOJİ KLİNİĞİ

Olgu:

Giriş: Serebral venöz tromboz (SVT)tüm inmelerin %0.5-%1'ni oluşturur. İzole baş ağrısı, fokal nörolojik defisit, nöbet, koma gibi klinik tablolara neden olabilir. Etiyolojisi çok çeşitli olmakla birlikte sinüslere komşu anatomik yapılardaki travma, infeksiyon ve tümoral nedenleri atlamamak gerekir. Bununla birlikte nadir olarak infektif endokardit(İE)'e ikincil gelişen SVT olguları da bildirilmiştir. Yöntem: Biz de İE olan bir olgumuzda SVT gelişimini literatür eşliğinde tartışmak istedik.

Sonuçlar: 53 yaşında erkek hasta üşüme, titreme, halsizlik yakınması ile acil servise başvurdu. Özgeçmişinde son iki haftadır nedeni belirlenemeyen ateş nedeniyle antibiyoterapi aldığı öğrenildi. Sistemik muayenesi normal olan hastanın ilk ölçülen tansiyonu 160/80 mmHg, ateşi 37.3 0C idi. Nörolojik muayenede; Bilinci açık, kooperasyonu kısıtlıydı. Kas gücü sol üst ekstremitesinde 4/5 idi, sağ homonim hemianopisi vardı, patella ve aşil refleksleri bilateral artmıştı. Rutin hemogram ve biyokimya bulgularında WBC,CRP ve sedim yüksekliği dışında anlamlı bulgu saptanmadı. HIV, sifiliz, brucella testleri negatifti. BBT'de sol oksipital bölgede hematom izlendi. Kranial MRG'de sağ temporal bölgede subakut dönem iskemik lezyon ve sol oksipital bölgede akut hematom ile uyumlu görünüm saptandı. Beyin MR venografisinde sol transvers sinüs proksimalinde dolum gözlenmedi, distal kesiminde trombüse ikincil ince kalibrasyon mevcuttu (Resim 1). Antikoagülan tedaviye eklendi. Hasta inme ünitesinde izleme alınmasının ardından yapılan TTE'de ve TEE'de sol mitral anterior kapakçık üzerinde hareketsiz, parçalı 3x1.3 mm boyutlarında vejetasyon ile uyumlu görünüm saptandı (Resim 2). Hastada infektif endokardit tanısı koyuldu, kan kültürlerinde S.aereus etken olarak saptanarak tedaviye tazocin ve gentamisin eklendi. Hasta kardioloji servisine devir edildi.

Tartışma: Sonuç olarak SVT inmenin nadir bir tipidir ve multifatöriyeldir. Patofizyolojisi ve tedavisi arteriyel inmelerden farklı olması nedeniyle tanı konması önemlidir. Nedeni ortaya konamayan lober intrakraniyal hemoraji, tipik arter alanına uymayan serebral infakt, idiopatik intrakraniyal hipertansiyon kliniği, atipik özellikli başağrısı olan olgularda serebral venöz sistem değerlendirilmelidir.

EP - 213 SNEDDON SENDROMU:LİVEDO RETİKÜLARİS VE İSKEMİK İNME

AHMET BUĞRUL , HASAN HÜSEYİN KOZAK , MUSTAFA ALTAŞ

NECMETTİN ERBAKAN ÜNİVERSİTESİ MERAM TIP FAKÜLTESİ, NÖROLOJİ AD

Olgu:

Amaç: Bu olguda baş dönmesi , hipertansiyon ve iskemik inme ile takip edilen ayaklarda bulunan cilt lezyonları ile Sneddon Sendromu tanısı konulan 44 yaşında kadın hasta tartışılacaktır. Sneddon Sendromu küçük ve orta damarları etkileyen livedoretikülaris ve nöroloijik semptomlarla karakterize ilerleyeci bir vaskülopatidir. Genelde 20-42 yaş arası kadınlarda 4 milyonda bir oranında görülen nadir bir hastalıktır. 1965 yılında Sneddon tarafından livedoretikularis ve çok sayıda serebrovasküler olayların eşlik ettiği hastalık raporlanmıştır.

Yöntem: Difüzyon MRI ile solda kaudatnükleus başında ve lentiform çekirdeklerde akut iskemik değişiklikler saptandı. Kraniyal MRI ile periventriküler iskemik gliotik lezyonlar ve yaygın serebral kortikal atrofi görüldü. DSA işlemi ile her iki ACA,MCA ve PCA'ların distallerde incelerek oklude olduğu saptandı. Livede retikülaris görünümü olan bölgeden cilt biyopsisi sonucunda livedoid vaskülopati ile uyumlu histolojik veriler elde edildi. Serolojik testler ile antifosfolipid antikorlarına , hemotolojik testler ile protein c,protein s, antitrombin 3 seviyelerine bakıldı.

Sonuç: Geçici sağ parazi bulguları nedeniyle çekilen görüntülerde akut ve kronik iskemik odakları saptanan hastanın her iki bacakta livedo retikülaris benzeri görünümleri olması nedeni ile cilt biyopsisi yapılmıştır. Cilt biyopsi sonuçları livedoid vaskülopati ile uyumlu gelmesi sonucu hastaya Sneddon Sendromu tanısı konulmuş ve ikili antiagregan ile takip edilmiştir. Hastanın takiplerinde yeni iskemik odak saptanmamıştır. Yorum: Genç iskemi etiyoloji ile takip edilen hastanın cilt lezyonları sonrası yapılan biyopsinin livedoid vaskülopati ile uyumlu gelmesi nedeni ile Sneddon Sendromu düşünülmüştür. Sneddon Sendromunda hala kesin bir tedavi algoritması bulunmamaktadır. İkili antiagregan ile takip edilen hastanın 6 aylık izleminde yeni atak gelişmemiş olup yeni çalışmalara katkı sağlaması planlanmıştır.

EP - 214 DOĞUŞTAN AFİBRİNOJENEMİLİ HASTADA İNTERNAL KAROTİS ARTERDE İNTRAMURAL KANAMAYA BAĞLI AKUT İNME OLGUSU

FİDAN BALAYEVA , SAHİB ROVSHANOV , ETHEM MURAT ARSAVA , MEHMET AKİF TOPÇUOĞLU

HACETTEPE ÜNİVERSİTESİ TIP FAKÜLTESİ, NÖROLOJİ AD

Olgu:

GİRİŞ: Kongenital afibrinojenemi ve hipofibrinojenemi oldukça nadir rastlanan hemostaz bozukluklarıdır. Afibrinojenemi değişen ağırlık derecesine göre kanama eğilimi gösterir, klinik fenotip ile genotip her zaman paralellik göstermez, uzun süre asemptomatik olabileceği gibi hayatı tehdit eden kanamalar da olabilir. SSS kanaması en ciddi kanama yerlerindendir, aynı zamanda paradoksal olarak hem arter hem venöz sistemde trombotik olgular da bildirilmiştir

. Bu sunumda sol karotis komunis (CCA) - internal karotis arter (ICA) bifurkasyon bölgesinde transmural kanamaya bağlı inme olgusunu sunmayı amaçladık.

OLGU: Konjenital afibrinojenemi, koroner arter hastalığı tanıları ve 3 yıl önce geçirilmiş serebrovasküler olay hikayeleri olan 44 yaşında erkek hasta kliniğimize sağ kolda kuvvetsizlik ile başvurdu. Geliş nörolojik muayenesinde sağ üst ekstremite proksimalinde 5-/5 dışında patolojik bulgu yoktu. Beyin manyetik rezonans görüntülemede (MRG) sol orta serebral arter sulama alanında, frontoparyetal bölgede hemorajik transformasyonun da eşlik ettiği akut-erken subakut enfarkt, beyin boyun bilgisayar tomografi anjiografide sol CCA-İCA bifurkasyon bölgesinde intramural kanama lehine bulgular görüldü. Hematoloji bölümünün önerileri doğrultusunda fibrinojen düzeyi 100 mg/dL üzerinde tutularak düşük doz antikoagulan tedavisi ile takip edildi. Kontrol görüntülemede intramural kanamada azalma görülen hasta uygun antikoagulan tedavi ve fibrinojen desteği ile taburcu edildi.

TARTIŞMA: Konjenital afibrinojemili ve hipofibrinojenemili hastalarda yumuşak doku ve mukozal kanamalar, ağız içi kanamalar, dişeti kanaması gibi durumlar sık görülse de kafa içi kanamalar daha nadir görülmektedir. Bizim paylaştığımız olguda olduğu gibi konjenital afibrinojemisi olan ve inme kliniği ile gelen hastada etyolojide büyük damar intramural kanamanın göz önünde bulundurulması gerekir.

EP - 215 YETİŞKİNLERDE VİRAL ENSEFALİTE BAĞLI GEÇİCİ KORPUS KALLOSUM SPLENİUM ETKİLENİMİ : BİR OLGU

DİDEM ÇELİK , FAZİLET KARADEMİR , NİLÜFER KALE İÇEN

SAĞLIK BİLİMLERİ ÜNİVERSİTESİ İSTANBUL BAĞCILAR EĞİTİM VE ARAŞTIRMA HASTANESİ

Olgu:

Amaç: İnfluenza ilişkili ensefalitler genellikle çocukluk çağında görülürler ve klinik progresyon kötü seyreder. Yetişkinlerde influenzaya bağlı ensefalit ve geçici subkortikal yapılarda –korpus kalosum spleniumunda- etkilenim görülmesi oldukça seyrektir.Kliniğimizde tekrarlayan MRI çekimlerinde kaybolan geçici splenial etkilenimin olduğu bir hastayı bildirmeyi amaçladık.

Yöntem: Kliniğimizde acil servise ani başlangıçlı baş ağrısı ,ateş yüksekliği, denge kaybı yakınmasıyla başvuran ve çekilen diffüzyon mrı da korpus karposum spleniumunda diffuzyon kısıtlaması gözlenen hastanın yapılan lomber ponksiyonunda (LP) lenfosit hakimiyetinde 242 lökosit mevcuttu. Bos proteini 95 mg/dl, Bos glukozu 37 mg/dl (eş zamanlı kan glukozu 70 mg/dl) idi. Hastaya 21 gün iv antiviral tedavi uygulandı .

Sonuç: Hastaya uygulanan antiviral tedavinin 10. gününde çekilen kontrol diffuzyon mrı da bu splenial lezyonun ortadan tamamen kaybolduğu görüldü. Hastanın kliniği de antiviral tedavinin 3. gününden sonra tamamen normale dönmüştü. Yorum: Viral ensefalitler subkortikal yapılarda özellikle korpus kallosum spleniumunda geçici hiperintens lezyonlara neden olabilirler. Bu duruma kan beyin bariyer geçirgenliğinin geçiçi olarak bozumasının neden olduğu düşünülmektedir. Ensefalit tedavisi sonrasında lezyonun tamamen koyması beklenmektedir. Ensefalitler dışında ilaç toksikasyonları, nöbetler ve travmalara bağlı olabileceği de akılda tutulmalıdır.

EP - 216 İDİOPATİK PARKİNSON HASTASINDA SALBUTAMOL İLE TETİKLENEN DİSKİNEZİ

GÖKÇEN HATİPOĞLU , SULTAN DİDEM AYDENİZ , SEHÜR SİBEL ÖZKAYNAK

AKDENİZ ÜNİVERSİTESİ HASTANESİ

Olgu:

Diskinezi , genç başlangıçlı Parkinson hastalarında daha fazla görülen hiperkinetik bir semptomdur.Parkinsoniyel ilaçlara bağlı oluşabileceği gibi stres , ruhsal durumlar , ilaçlarla etkileşime girebilen diğer ilaçlar , bronkodilatatör ajanlar gibi bir çok nedene bağlı tetiklenebilir. 52 yaşında genç başlangıçlı parkinson hastalığı ile tarafımızca takipli, diskinezi geliştirmesi nedeniyle COMT inhibitörlü kombinasyonların medikasyonda kullanılamadığı hasta; bir haftadır belirgin artış gösteren ballistik özellikleri olan şiddetli diskinezi ile acil servise başvurdu.Hastanın parkinsoniyel ilaçlarında uzun süredir değişiklik yapılmamış ve ilaç fazla kullanımı yokken geliştirdiği diskinezi etiyolojisine yönelik servisimize yatışı yapıldı.Kullandığı antibiyotikler enfeksiyon tablosu olmaması nedeniyle kesildi.Genel kan tablosu normaldi ve herhangi bir enfeksiyon odağı yoktu.Kullandığı bronkodilatatör ajan son bir ay içinde başlanmıştı. Göğüs hastalıkları ile görüşüldü ve salbutamol kesilerek takibe alındı.Hastanın diskinezisi tamamen geriledi , üç gün takibinde tekrarlamaması üzerine salbutamol ile tetiklenmiş diskinezi olarak düşünülüp taburcu edildi. Diskinezinin arttığı durumlarda kullanılan ilaçlara dikkat edilmesi gerektiğini vurgulamak ve bronkodilatatör ajanların diskinezi ,miyokloni ve tremor gibi yan etkileri olabileceğini belirtmek için bu vaka sunulmaya değer görülmüştür.

EP - 217 İSKEMİK SEREBROVASKÜLER OLAY ETYOLOJİSİNDE AKCİĞER NÖROENDOKRİN KARSİNOMU

RECEP YEVGİ , NURAY BİLGE

ATATÜRK ÜNİVERSİTESİ TIP FAKÜLTESİ

Olgu:

GİRİŞ: Serebrovasküler olay, kanser hastalarında metastazlardan sonra en sık görülen ikinci santral sinir sistemi komplikasyonudur. Myeloproliferatif sendromlar; paraproteinemiler; akciğer, mesane, mide, kolon, over ve pankreas kanserleri trombozla en sık ilişkilendirilen kanserlerdir. Akciğer kanseri hastaları kontrol grubuna kıyasla 1.5 kat artmış inme (iskemik/hemorajik) insidansına sahiptir.

OLGU: 61 yaşında erkek hasta sol kol ve bacakta ani gelişen güç kaybı şikayeti ile başvurdu. Hastanın daha önce bilinen sistemik hastalık öyküsü yoktu. Hastanın yapılan nörolojik muayenesinde sol taraf 4/5 hemiparezik , solda taban cildi refleksi ekstansör yanıttı. Hemogram ve biyokimya testlerinde özellik saptanmadı. Elektrokardiogram normal sinüs ritminde değerlendirildi. Hastanın beyin tomografisi normaldi. Diffüzyon manyetik rezonans görüntülemesinde; sağ occipital , kısmen parietal lob düzeyinde diffüzyon kısıtlanması gösteren akut evre enfarkt ile uyumlu görünüm izlendi. Hastanın ekokardiografisinde (EKO) sol atriumda 30*2 mm trombüs izlendi. Transösafagial EKO'da pulmoner venden kaynaklandığı düşünülen sol atrial apendiks ve mitral kapağa uzanan trombüs izlendi. Pulmoner vende 10 mmhg gradient izlendi. Trombüsün akciğer kaynaklı bir patolojiden

köken alabileceği düşünüldü. Hastanın posteroanterior akciğer grafisi çekildi. Sol akciğer orta zonda düzgün sınırlı kitlesel opasite izlendi. Hastanın akciğer tomografisi çekildi. Sol akciğer alt lob apikoposterior segmentte 70*73 mm kitle imajı izlendi.Hasta göğüs cerrahisi bölümü tarafından operasyona alındı.Kitleden alınan biyopsi sonucu high grade nöroendokrin karsinom ile uyumlu olarak değerlendirildi. Hasta izleminin 6.ayında ex oldu.

TARTIŞMA: Embolizm, serebral metastaz, koagülasyon bozuklukları, serebral enfeksiyonlar ve terapötik yan etkiler gibi tümöre bağlı nedenler kanser ve inme arasındaki ilişkinin temelini oluşturur. Tümör hücre nekrozu, vasküler invazyon, köprü veninin invazyonu ve damar kompresyonunun neden olduğu yırtılma, akciğer kanserli hastalarda olası inme mekanizmalarıdır. İnme etyolojisi araştırılırken klasik inme risk faktörlerinin yanı sıra çok çeşitli mekanizmalarla tromboza yatkınlık yaratan kanserlerin de araştırmalarda akılda bulundurulması gerekmektedir.

EP - 218 MOTOR NÖRON HASTALIĞINDA ÖNEMLİ BİR NÖROGÖRÜNTÜLEME İŞARETİ: PRE-SANTRAL SULKUSTA LİNEER HİPOİNTENSİTE

ABDULKADİR TUNÇ , ALPER ERYILMAZ , SENA BONCUK , MUSTAFA KARABACAK , YONCA ÜNLÜBAŞ

SAKARYA ÜNİVERSİTESİ, SAKARYA EĞİTİM VE ARAŞTIRMA HASTANESİ, NÖROLOJİ KLİNİĞİ

Olgu:

Giriş: Motor kortekste üst motor nöronların ve omurilik ve beyin sapında alt motor nöronların ilerleyici kaybı, amiyotrofik lateral sklerozun (ALS) tipik özellikleridir. Klinik seyirde erken dönemde ALS tanısı, nörolojik muayene bulguları klasik olarak yerleşmeden önce zor olabilir. Manyetik rezonans görüntüleme (MRG) hem hücre kaybı hem de metabolik değişiklikler hakkında yapısal bilgi sağlayan noninvazif bir tekniktir. Bununla birlikte, hangi MRG parametrelerinin ALS beynindeki spesifik fiziksel değişiklikleri ilgili olduğu tam anlamıyla bilinmemektedir.

Olgu: 48 yaşında kadın hasta polikliniğimize halsizlik, ellerde daha belirgin güç kaybı ve kramp şikayetleri ile başvurdu. Öyküsünden şikayetlerin son 6 ay içerisinde ortaya çıktığı ve ilerlediği öğrenildi. Bu sürede dış merkezde detaylı araştırılan hastanın kranial ve spinal MR görüntülemeleri ve EMG testleri normal sınırlarda raporlanmıştı. Öz geçmişinde kronik migren ve 2013 yılında paroksismal AF nedeniyle ablasyon öyküsü mevcuttu. Nörolojik muayenesinde bilinç açık, koopere ve oryante idi. Kranial alanı intakt olan hastanın kas güçleri üst ekstremite distallerinde 4/5 düzeyinde idi. Derin tendon refleksleri canlı idi ve triceps ve vastus medialis kaslarında fasikülasyonlar izlendi. Taban cildi refleksi bilateral ekstansör yanıtlıydı. Her iki el FDI ve APB kaslarında atrofi izlendi. Hastanın kan tetkiklerinde anlamlı patoloji saptanmadı. Kranial MR' ında SWI sekanslarda daha belirgin, bilateral santral sulkus komşuluğunda lineer hipointensite izlendi. EMG'si yaygın ön kök- ön boynuz tutulumu ile uyumlu bulundu. Beyin omirilik sıvısı incelemesi normaldi. Malignite taramalarında patolojik bulguya rastlanmadı. Hastaya riluzol tedavisi başlandı ve takibe alındı.

Tartışma: Üst ve alt motor nöron tutulumu için güvenilir objektif biyomarkerlar, ALSli hastalarda hastalığın erken teşhisi ve progresyonun izlenmesinde kritik öneme sahiptir. Proton manyetik rezonans spektroskopik görüntüleme ve difüzyon tensor görüntüleme (DTI), bu konuda üst monor nöron lezyonları için özel bir öneme sahiptir. MNH hastalarında T2, proton ağırlıklı ve Flair sekanslarda kortikospinal trakt hiperintensitelerine sıklıkla rastlanır. Bunun yanında ALSli hastalarda, pre-santral korteks, T2 ağırlıklı görüntülerde düşük sinyal yoğunluğu (hipointens rim) gösterebilir. Bu şerit benzeri hipointensite, bitişik sulcus içindeki serebrospinal sıvının hiperintens sinyali ile keskin bir şekilde kontrast oluşturur. Söz konusu işaretin SWI sekanslarda daha iyi seçilebildiğini gösteren olgumuz monor nöron hastalığı tanısında nörogörüntülemelerin önemini de hatırlatması bakımından sunulmaya değer görülmüştür.

EP - 219 NÖROPSİKİYATRİK BULGULARLA SEYREDEN NÖROAKANTOSİTOZ

HÜSNÜ EFENDİ , YİĞİT CAN GÜLDİKEN

KOCAELİ ÜNİVERSİTESİ TIP FAKÜLTESİ, NÖROLOJİ AD

Olgu:

Nöroakantositoz sendromları periferik kanda akantositik alyuvarlar ve nörolojik anormalliklerle nitelenen hastalıklar grubu olarak özetlenebilir. Başlıca nöroakantositoz sendromları koreakantositoz, mcleod sendromu, huntington benzeri hastalık ve pantotenat ilişkili nörodejenerasyon. Koreakantositoz nadir görülen ve genellikle otozomal resesif geçişli nörodejeneratif bir hastalıktır. Koreiform hareketleri olan ve takipsiz hasta ileri inceleme ve tedavi amacıyla tarafımızca yatırılarak klinik bulguları ve laboratuvar tetkik sonuçlarına göre nöroakantositoz tanısı konulmuştur. 20 yaşındaki bayan hastanın 12 yıldır el ve ayakta koreiform hareketler ,beceriksizlik şikayetleri oluyormuş. Son 3-4 yıldır unutkanlık, dikkat eksikliği, orofasiyial dizkinezileri ve gözlerde tik bozukluk şikayetleri başlamış. Hasta psikiyatri tarafından incelenerek dikkat eksiliği ve hiperaktivite bozukluğu tanısı da almıştır. Kraniyal görüntülemesi normal olan hastada periferik yaymada akantositoz görülmesi, derin tendon reflekslerinde azalma, emg'de duyusal aksonal periferik nöropati saptanması ve serum cpk düzeyinin yüksek olması ile koreakantositoz tipli nöroakantositoz tanısı düşünülmüştür. Biz burada atipik nöropsikiyatrik bozukluklarla gelen hastalarda nöroakantositoz hastalığının da atlanılmamasını vurgulamak istedik.

EP - 220 AKUT SİMÜLTANE BİLATERAL KAROTİS ARTER OKLÜZYONUNA BAĞLI ANİ KOMA

ÖZGE BERNA GÜLTEKİN-ZAİM [1], DOĞAN DİNÇ ÖGE [1], ANIL ARAT [2], ETHEM MURAT ARSAVA [1], MEHMET AKİF TOPÇUOĞLU [1]

[1] HACETTEPE ÜNİVERSİTESİ TIP FAKÜLTESİ, NÖROLOJİ AD
[2] HACETTEPE ÜNİVERSİTESİ TIP FAKÜLTESİ, RADYOLOJİ AD

Olgu:

Giriş: Koma ile prezente olan hastalarda ağrılı uyarana dekortike veya deserebre postür yanıtının gelişmesi klasik olarak hasarın beyin sapında lokalize olduğunu göstermektedir. Bu olguda, komatöz dekortikasyona sebep olan akut bilateral internal karotis arter (ICA) oklüzyonu tartışılacaktır.

Olgu: 83 yaşında bilinen akciğer kanseri olan kadın hasta yakınları tarafından yerde bilinci kapalı olarak bulunarak 112 aracılığı ile merkezimize getirildi. Olayın başlangıcından 55

dakika sonra yapılan muayenesinde bilinci kapalı olup santral ağrılı uyaran ile dekortike postür gelişimi saptanan hastada baziller oklüzyon şüphesi ile çekilen Beyin BT'de bilateral ICA ve MCA'lar hiperdens olarak izlendi. Beyin-boyun BTA her iki ICA (bifürkasyondan itibaren), MCA ve ACA'nın oklüde olduğunu gösterdi. Hastada akut trombektomi denendi ama başarı sağlanamadı. Hasta yatışının 2. gününde kaybedildi. Tartışma ve yorum: Akut bilateral internal karotis oklüzyonu, ani başlangıçlı koma ve bilateral piramidal bulgulara sebep olması nedeniyle baziller arter oklüzyonu ile karışabilecek bir klinik prezentasyona sahiptir. Baziller arter oklüzyonunun aksine, beyin sapı reflekslerinin intakt olması ile klinik olarak ayrılabilir. Literatürde, bilateral akut ICA oklüzyonu vakalarına çok nadiren rastlanmaktadır. Bildirilen olgularda hemen tamamen bir taraf ICA kronik oklude iken diğer ICA'nın akut tıkanması sonucu bilateral total anterior dolaşım infarktı rapor edilmiştir. Burada sunulan olguda ise bilateral ve simultane akut ICA okluzyonu bildirilmektedir. Neden olasılıkla malignansi aracılı trombofilidir.

EP - 221 VOLTAJ BAĞIMLI POTASYUM KANAL ANTİKORUNA BAĞLI GELİŞEN İKİ LİMBİK ENSEFALİT OLGUSU

İLKİN İYİGÜNDOĞDU , SEDA KİBAROĞLU , BERNA ALKAN , EDA DERLE ÇİFTÇİ , UFUK CAN

BAŞKENT ÜNİVERSİTESİ TIP FAKÜLTESİ, NÖROLOJİ AD

Olgu:

GİRİŞ Limbik ensefalit hipokampus, amigdala, talamus ve hipotalamusun etkilenmesi ile gelişir ve kısa dönem bellek bozuklukları, nöbetler, davranışsal ve psikiyatrik belirtiler ile karakterizedir. Bu yazıda nöbet ve bilinç durumunda değişiklik şikayetleri ile başvuran ve voltaj bağımlı potasyum kanal antikoru positif saptanan iki limbik ensefalit olgusunun sunulması amaçlanmıştır.

OLGU

Olgu 1: 70 yaşında erkek hasta 1 haftadır olan gün içinde birkaç kez tekrarlayan sol kolda ve yüzde kasılma şikayeti ile acil servise başvurdu. Özgeçmişinde hipertansiyon dışında hastalığı bulunmamaktaydı. Başvuru kan tetkikleri hiponatremi (Na:128 mmol/L) dışında normal saptandı. Beyin manyetik resonans(MR) görüntülemelerinde sol temporal lob medialinde T2 sekansında intensite artışı saptandı. Elektroensefalografi(EEG) normal olarak değerlendirildi. Lumbal ponksiyon(LP) yapılan hastada BOS anti-LGI1 pozitifliği saptandı. Antiepileptik tedavi ve pulse steroid tedavisi verilen hasta iyileşme sağlanarak taburcu edildi. 45 gün sonra ani gelişen solunum yetmezliği nedeniyle yeniden hospitalize edilen hasta yatışının 20.gününde exitus oldu.

Olgu 2: 67 yaşında erkek hasta 15 gündür olan konfüzyon , davranış değişikliği ile başvurdu. Hastaya 10 gün önce bir kez jeneralize tonik klonik nöbeti olması nedeniyle dış merkezde antiepileptik tedavi başlanmıştı. Özgeçmişinde mesane kanseri öyküsü bulunmaktaydı. Yapılan tetkiklerinde beyin MR görüntülemelerde serebral atrofi ve periventriküler iskemik gliotik değişiklik dışında bulgu saptanmadı. EEG'de 1-1.5 saniye süreli jeneralize keskin yavaş dalga kompleksleri simetrik izlendi.Trombositopeni nedeniyle LP yapılamadı. Hastanın serum örneğinde antiCASPR-2 antikor pozitifliği izlendi. Pulse steroid tedavisi ve antiepileptik tedavi ile iyileşme sağlanan hasta taburcu edildi.

SONUÇ Limbik ensefalit özellikle ilk kez ortaya çıkan epileptik nöbetler, bellek bozukluğu ve psikiyatrik bulguların bir arada bulunduğu durumlarda nadir görülen bir tablo olarak akılda tutulmalıdır.

EP - 222 CREUTZFELD-JAKOB HASTALIĞI: SEREBELLAR BULGULARLA PREZENTE BİR OLGU SUNUMU

GÖKÇEN KARAHAN , AYTEN DİRİCAN , IŞIL BAYTEKİN , AYHAN KÖKSAL

BAKIRKÖY PROF. DR. MAZHAR OSMAN RUH SAĞLIĞI VE SİNİR HASTALIKLARI EĞİTİM VE ARAŞTIRMA HASTANESİ

Olgu:

64 yaşında erkek hasta bir aydır olan fakat son iki haftadır artan baş dönmesi, dengesizlik ve yürümede bozulma şikayetleriyla acil servise başvurdu. Nörolojik muayenesinde bilateral disdiadokinezisi mevcuttu, yürüyüşü ataksikti ve tandem beceriksizdi. Beyin mr ında difüzyon ve t2- flair kesitlerinde serebellum sol yarımında kronik dönem enfarkt lehine ensefalomalazik alan, sağ paryetal kortekste difüzyon kısıtlılığı ve bilateral kaudat nükleusta hiperintens görünüm saptandı. EEG de sağ hemisfer arka bölgelerde belirgin, karşı hemisfere de yayılan keskin dalga aktiviteleri izlendi. Lomber ponksiyonda lökositi olmayan hastanın proteini 56 mg/ dl olup protein 14.3.3 sonucu pozitif sonuçlandı. Takiplerinde demansiyel süreci ve myoklonisi gelişen hastaya Creutzfeld-Jakob hastalığı tanısı koyuldu. Creutzfeld-Jakob hastalığı hızlı ilerleyici demans, myokloni, vizüel ya da serebellar bulgular ve terminal dönemde akinetik mutizmle seyreden prion hastalıklarından biridir. İzole serebellar başlangıç oldukça nadir olup vakaların % 5 inde izlenmektedir. İzole serebellar başlangıçlı olgular Brownell-Oppenheimer varyantı olarak adlandırılır ve diğer klinik bulguların eklenmesi ayları alabilir. Biz de nadir görülmesi sebebiyle izole serebellar başlangıçlı bu olgumuzu sunmayı amaçladık.

EP - 223 PERİFERİK FASYAL PARALİZİ İLE PREZENTE ATİPİK DURAL ARTERİYOVENÖZ FİSTÜL OLGUSU

GÖKÇEN KARAHAN , GÜNAY GÜL , IŞIL BAYTEKİN , AYHAN KÖKSAL

BAKIRKÖY PROF. DR. MAZHAR OSMAN RUH SAĞLIĞI VE SİNİR HASTALIKLARI EĞİTİM VE ARAŞTIRMA HASTANESİ

Olgu:

GİRİŞ: İntrakranyal dural arteriovenöz fistül meningeal arterler ile kortikal ven ya da dural sinüsler arasındaki patolojik anastomozlardır. Karakteristik lokalizasyonu transvers-sigmoid sinüs geçiş bölgesi olmakla birlikte kavernöz sinüs, superior sagittal sinüs, anterior kranyal fossa, tentoryum ve diğer bölgelerde de bulunabilir. Oldukça nadir görülüp tüm intrakranyal malformasyonların %10-%15'ini oluşturur. En sık 50-60lı yaş grubundakileri etkiler ve cinsiyet yatkınlığı saptanmamıştır. Klinik bulgular çok çeşitlidir, lokalizasyon ve hemodinamik bulgulara göre değişkenlik gösterir.

OLGU:53 yaşında erkek hasta acil servise ağızda kayma ve sağ gözü sıkamama şikayeti ile başvurdu. Bilinen hipertansiyon, diyabetes mellitus ve koroner arter hastalığı mevcuttu. Nörolojik muayenesi sağda periferik fasyal paralizi ile uyumluydu. Difüzyon MRında sol orta serebral arter akut iskemik enfarkt saptanan hastanın servise yatışı yapıldı. İleri tetkik amaçlı yapılan kontrastlı beyin MRında serebellumdan ponsa uzanan AV fistül imajı izlenen hastanın DSAsı yapıldı. DSAsında sol ICA, ECA ve PİCA'dan dolum gösteren Cognard tip IV falkotentoryal AV fistül ve sol ICA proksimalinde %90'a varan stenoza yol açan plak izlendi. Kontrol DSA'da

AVF embolizasyonu ve sol ICA stentleme işlemlerinin aynı seansta yapılması planlandı.

SONUÇ: Olgumuzda klinik ve difüzyon MR uyumsuzluğu nedeniyle ileri tetkik gündeme gelmiştir. Saptanan arteriyovenöz fistül yüksek kanama riski nedeniyle mortal seyredebilecek bir tablo olup çok çeşitli bulgularla prezente olabilir. Klinik şüphe durumunda olgumuzda olduğu gibi ileri tetkik mortaliteyi önlemek açısından anlamlı olacaktır.

EP - 224 GOLDENHAR SENDROMU İLE İLİŞKİLİ İSKEMİK İNME: OLGU SUNUMU

HALE BATUR ÇAĞLAYAN [1], AYŞE BETÜL ACAR [1], KORAY AKKAN [2], İLKER ARSLAN [1], ECE TÜRKSOY [1], MURAT UÇAR [2], BİJEN NAZLIEL [1]

[1] *GAZİ ÜNİVERSİTESİ TIP FAKÜLTESİ, NÖROLOJİ AD*
[2] *GAZİ ÜNİVERSİTESİ TIP FAKÜLTESİ, RADYOLOJİ AD*

Olgu:

Giriş: Goldenhar Sendromu birinci ve ikinci brakiyal arkın gelişim anomalisi sonucu oluşan hemifasiyal mikrosomi, göz, kulak ve vertebra anomalileri ile karakterize bir sendromdur. Atriyal ve ventriküler septal defekt, konotrunkal defekt, dekstrokardi, patent duktus arteriosus gibi kardiyak anomaliler de bu sendroma eşlik edebilmektedir. Goldenhar sendromu tanısı olan genç bir akut iskemik inme olgusunu sunuyoruz.

Olgu: Goldenhar sendromu ile kardiyoloji bölümünce takipli 24 yaşında erkek hasta sağ kol ve bacakta gelişen ani güçsüzlük, konuşamama şikayeti ile başvurdu. Hastanın nörolojik muayenesinde motor afazik, sağ kol ve bacak 1/5 kuvvetinde ve NIHSS skoru 14 bulundu. Bilgisayarlı tomografi anjiyografide sol orta serebral arter M1 segmentinde oklüzyon görüldü, girişimsel radyoloji bölümü tarafından mekanik trombektomi işlemine alındı ve tam rekanalizasyon sağlandı. Nöroloji yoğun bakım ünitesinde takip edilen hastanın ilk 72 saat içinde nörolojik muayenesi tama yakın düzeldi. Hastanın özgeçmişinde Goldenhar sendromu mevcut olup 2003 yılında dekstrokardisi ve büyük arter transpozisyonu nedeniyle operasyon öyküsü mevcuttu. Hastanın elektrokardiyografisinde ritim sinüs olarak görüldü. Ekokardiyografisinde sol venrtikül sistolik fonksiyonlarının doğal, VSD grefti üzerinden minimal ventriküler septal defekt izlendi. Holter elektrokardiyografisinde bazal ritmin sinüs olduğu, couplet ve trigemine olabilen sık ventriküler ekstra sistoller görüldü. Hasta kardiyoloji bölümüne konsulte edilerek edoksaban tedavisi başlandı. Hasta NIHSS:1, mRS:0 olarak taburcu edildi.

Sonuç: Goldenhar sendromu ile ilişkili konjenital kalp hastalıkları iskemik inme için risk faktörüdür. Nadir görülen bu hastalıkta kardiyoembolik serebrovasküler hastalıklar açısından dikkatli olunmalı, primer ve sekonder profilakside uygun antitrombotik tedaviler değerlendirilmelidir.

EP - 225 DİFUZYON MRG GÖRÜNTÜSÜ İSKEMİK İNME İLE KARIŞAN SANTRAL SİNİR SİSTEMİ TÜBERKULOZU OLGUSU

ESRA DEMİR , HESNA BEKTAŞ , OĞUZHAN KURŞUN

ANKARA YILDIRIM BEYAZIT ÜNİVERSİTESİ TIP FAKÜLTESİ, NÖROLOJİ AD

Olgu:

GİRİŞ: Merkezi sinir sistemi tüberkülozu; tüberküloz menenjit (TBM), miliyer tüberküloz ile birlikte olan TBM, tüberküloz ensefalopatisi, tüberküloz vaskülopatisi ve yer kaplayıcı lezyonlar (tüberküloma, tüberküloz apsesi) şeklinde sınıflandırılır. Başta orta serebral arterlerin tutulumu olmak üzere vaskuler sistemin tutulumu sonucu infarkt oluşturabilmektedir.İnme ön tanısıyla kliniğimize başvuran takip ve tetkiklerinde santral sinir sistemi tüberkülozu tanısı koyduğumuz bir olguyu sunmayı uygun bulduk. OLGU: 71 yaşında bayan hasta acil servise konuşma bozukluğu ve halsizlik şikayeti ile başvurdu. Özgeçmişinde üç yıl önce rektum kanseri ve kemo-radyoterapi öyküsü, bir hafta önce dış merkezde aritmi nedeniyle kardiyoloji servisinde yatışı mevcuttu. Nörolojik muayenesinde bilinci açık, sensorimotor afazikti ve lateralizan defisiti yoktu. Acilde çekilen Difuzyon MRG'da mezensefalon sağ yarısı,sol internal kapsül arka bacağında ve periventriküler beyaz cevherde ADC karşılığı olmayan milimetrik difuzyon kısıtlılıkları saptandı. Subakut iskemik inme ön tanısıyla servise yatırılan hastanın takiplerinde bilinç kötüleşmesi olması ve sağ tarafta kuvvet kaybı gelişmesi üzerine Nöroloji yoğun bakıma devir edildi. Bilinç kötüleşmesi olan hastanın kontrastlı beyin MRG'ında bilateral serebral hemisferlerde multiple kontrast tutan lezyon, pial kalınlaşma ve kontrastlanma görüldü. Lezyonlar multiple tüberküloma ve leptomenengitis lehine değerlendirildi. Yapılan lomber ponksiyonda Beyin omurilik sıvısı(BOS) görünümü ksantokromik,WBC 67 Hücre/µL,RBC 10 Hücre/µL,Protein 241 U/L ,Sodyum (Na) 152,7[H] mEq/L,Glukoz 29[L] mg/dL,Albümin 3055,3[H] mg/L, eş zamanlı ölçülen kan şekeri 104 mg/dl saptanan hastaya antitüberküloz tedavi başlandı. Hastanın ARB-BOS negatif, Mikobakteri PCR pozitif ve Real Time PCR ile M. tuberculosis saptandı.Mekanik ventilatörde izlenen hasta tedavi altında kaybedildi.

SONUÇ: İnme ön tanısıyla başvuran hastalarda Difuzyon MRG'da kısıtlılıklar spesifik değildir.İnme ayırıcı tanısında santral sinir sistemi tüberkülozu da akılda tutulmalıdır.

EP - 226 GEÇİCİ İSKEMİK ATAK ENDER NEDENİ; AORT DİSSEKSİYONU OLGUSU

LEVENT ÖCEK [1], ÖZGE ÖCEK [2]

[1] *UŞAK ÜNİVERSİTESİ TIP FAKÜLTESİ, NÖROLOJİ AD*

[2] *UŞAK EĞİTİM VE ARAŞTIRMA HASTANESİ, NÖROLOJİ KLİNİĞİ*

Olgu:

Giriş: Aort diseksiyonu (AD) intima tabakasının yırtılıp tunika medianın ayrılması ve duvar içine kan dolmasıdır. Nadir görülmekle beraber, mortalitesi oldukça yüksektir. En yaygın klinik prezentasyonu göğüs ağrısıdır. Ağrı şiddetli, bazen göğüste yırtılma, yarılma şeklinde olabilir ve sırt bölgesine yayılabilir. %10-55 ağrısız da disseksiyon olabilir. AD'lu hastalar senkop, ekstremite güçsüzlüğü, disfaji, parapleji

gibi nörolojik belirtiler ile gelebilir.

Yöntem: Klinik ve radyolojik bulguları ile AD tanısı konan GİA olgumuzu paylaşmak istedik.

Sonuçlar: 52 yaşında, bilinen kronik hastalık ve travma öyküsü olmayan kadın hasta 1 saat önce ortaya çıkan konuşmada bozulma ve sağ ekstremitede güçsüzlük yakınması ile acil servise başvurdu. 2 gün önce ortaya çıkan sırt ağrısının başladığı ancak aralıklı geçtiği öğrenildi. Nörolojik muayenesinde; Bilinç açık, dizartirik, hafif sağ hemiparezisi olan hastanın ilk ölçülen tansiyonu 140/80 mm/Hg, ateşi 37 °C idi. NIHSS:7 olan hastanın beyin bilgisayarlı tomografisi(BT) normal idi. Hastaya IV-tPA başlanması planlanırken semptomları tamamen düzeldi. Hastanın beyin magnetik rezonans görüntülemesinde akut patoloji bulgu saptanmadı. Hastanın mevcut durumda GİA tanısı düşünüldü, antiagregan ve düşük molekül ağırlıklı heparin başlandı. Hastanın yapılan transtorasik ekokardiografisinde arkus aortada dissekiyon flebi gözlendi. Yapılan toraks BT anjiografisinde Tip A disseksiyon ile uyumlu bulgular saptandı (Resim 1). Kalp damar cerrahisi tarafından opere edildi. Operasyondan üç hafta sonra sekelsiz taburcu edildi.

Tartışma: Aort diseksiyonu yaşamı tehdit eden ve acil tedavisi yapılması gereken bir durumdur. Akut iskemik inme kliniği ile başvuran hastalara IV-tPA uygulamada kontraendike durum oluşturan AD'nu özellikle hipotansiyon, boyun ağrısı ve fokal geçici nörolojik bulguları olan hastalarda mutlaka akılda tutulmalı ve ayırıcı tanıda düşünülmelidir.

EP - 227 OKULOMOTOR SİNİR SCHWANNOMU, NADİR BİR OLGU

ABDULKADİR TUNÇ , SENA BONCUK , MUSTAFA KARABACAK , YONCA ÜNLÜBAŞ , ALPER ERYILMAZ

SAKARYA ÜNİVERSİTESİ SAKARYA EĞİTİM VE ARAŞTIRMA HASTANESİ, NÖROLOJİ KLİNİĞİ

Olgu:

Giriş: Benign sinir kılıfı tümörleri grubunda yer alan schwannomalar, santral veya periferik, vücudun birçok lokalizasyonunda görülebilmektedir. Çoğunlukla sporadik, bazen genetik tümör yatkınlık sendromlarında ortaya çıkmaktadır. İntrakraniyal schwannomalar, tüm primer tümörlerin yaklaşık % 7-8'ini oluşturmakta olup 3-12. kraniyal sinir çiftlerini çevreleyen glial-schwan hücre geçişi düzeylerinden kaynaklanırlar. Okulomotor sinir schwannomaları nadirdir ve motor sinirlerden kaynaklandıkları için benzersizdirler.

Olgu: 37 yaşında kadın hasta polikliniğimize şiddetli baş ağrısı şikayeti ile başvurdu. Öyküsünden şikayetlerin 1 hafta içerisinde progresyon gösterdiği ve çift görmenin de eşlik ettiği öğrenildi. Öz geçmişinde 2013 yılında hipofiz tümörü nedeniyle operasyon öyküsü mevcuttu. Ayrıca benzer baş ağrısı ve çift görme yakınmasının 1 yıl önce de olduğu ve 1 hafta içerisinde spontan düzeldiği öğrenildi. Soy geçmişinde özellik yoktu. Nörolojik muayenesinde bilinç açık, koopere ve oryante idi. Sol gözde pitozis, midriyazis mevcuttu. Ayrıca sol göz yukarı ve içe bakışta kısıtlı idi. Diğer nörolojik muayene bulguları normaldi. Göz dibi incelemesinde papil ödem saptanmadı. Hastanın kan tetkiklerinde anlamlı patoloji saptanmadı. Ön planda relapsing painful ophtalmoplegic neuropathy (RPON) olarak değerlendirilen olgunun kontrastlı kranial MR görüntülemesinde solda posterior komunikan arterde şüpheli anevrizmatik genişleme izlendi. BT angioda izlenen görüntü söz konusu genişlemenin okulomotor sinir üzerinde olduğunu düşündürdü. DSA yapılan olguya okulomotor schwannom tanısı konuldu. Düşük doz steroid tedavisi (RPON düşünülerek), analjezik ve amitriptilin tedavileri ile ağrısında düzelme görüldü. Schwannom açısından klinik-radyolojik takip planlandı.

Tartışma: Suprasellar tümörler içerisinde okulomotor sinir schwannomları çok nadir görülürler ve preop tanı konması oldukça güçtür. Tümörün büyüklüğüne, kaynağına, konumuna ve kapsamına bağlı olarak, schwannomlar çeşitli belirti ve semptomlar ortaya çıkarır, ancak genellikle küçük olduğunda asemptomatiktir. İzole okulomotor sinir schwannomu ilk olarak Kovacs tarafından 1927de bir otopside yayınlanmıştır. Literatürde toplam 39 olgu bildirilmiştir. Olgumuz DSA sonrası bu tanıyı alsa da RPON olasılığı da düşünülerek tedavi edilmiştir. Çok nadir görülmesi açısından sunulmaya değer görülmüştür.

EP - 228 İLACA BAĞLI PARKİNSONİZMİN ATİPİK KLİNİK GÖRÜNÜMÜ: BİR OLGU SUNUMU

MERVE ÖNERLİ , BEKİR ENES DEMİRYÜREK , EDİP GÜLTEKİN

ABANT İZZET BAYSAL ÜNİVERSİTESİ EĞİTİM VE ARAŞTIRMA HASTANESİ

Olgu:

AMAÇ: Birçok ilaç presinaptik, sinaptik ve postsinaptik dopamin düzeylerini düşürerek hareket bozukluklarına neden olabilir; parkinsonizm, tardif distoni, akatizi, miyoklonus ve tremor bunlardan en sık görülenleridir. İlaçlara bağlı parkinsonizm (İBP), sekonder parkinsonizm grubu içinde yer alır. Primer (idiopatik) Parkinson Hastalığı (İPH) yavaş progresif, asimetrik başlangıçlı ve kronik seyirlidir. %80'ine tremor eşlik eder. Buna karşın; ilaca bağlı parkinsonizm akut veya subakut gelişen, simetrik ve akinetik-rijid semptomların ön planda olduğu bir klinik tablodur. Olguların %30-50'sinde asimetrik parkinsonizm olabilmekte bu da İPH ile ayırımını zorlaştırmaktadır. Bu yazıda İPH ile diğer parkinsonizm sendromlarının ayırıcı tanısında yardımcı görüntüleme yöntemlerinin önemine değinmek istedik. YÖNTEM: 6 yıldır şizofreni (SCH) tanılı 52 yaşında kadın hasta psikiyatri kliniğindeki takipleri sırasında sağ elde tremor gelişmesi üzerine primer/sekonder parkinsonizm ayırıcı tanısı açısından tarafımıza danışıldı. Muayenede; sağ elde kaba amplitüdlü düşük frekanslı istirahat ve aksiyon tremoru ile rijidite mevcuttu. Diğer ekstremitelerde pozitif muayene bulgusu saptanmadı; bradikinezi, bradimimi, postüral instabilite gözlenmedi. Hasta ketiyapin 600 mg/gün ve olanzapin 10 mg/gün tedavisi altında idi, bir ay kadar önce intramuskuler zuklopentiksol uygulandığı öğrenildi. Kan tetkikleri ve kranial görüntülemesi normal sınırlardaydı.

SONUÇ: Hastada asimetrik ve tremor hakim semptomların olması nedeniyle İBP'den emin olunamadı, ayırıcı tanı açısından dopamin transporter görüntülemesi (DAT-SCAN) çekildi, presinaptik dopaminerjik hücre kaybına dair kanıt bulunamaması üzerine İPH'dan uzaklaşıldı. Propranolol ve primidon tedavisinden fayda görmeyen hastaya SCH nedeni ile derin beyin stimülasyonu planlanamadı. Fleksör digitorum profundus, pronator teres ve pronator quadratum kaslarına 20'şer ünite botulinum toksin enjeksiyonu uygulanan hastanın şikayetleri geriledi. YORUM: Atipik klinik görünüm sergileyen İBP olgularında DAT-SCAN parkinsonizm etiyolojisini belirlemede faydalı bir görüntüleme yöntemidir.

EP - 229 GALEN VEN TROMBOZU

TAHA ASLAN , İBRAHİM ÖZTURA

DOKUZ EYLÜL ÜNİVERSİTESİ TIP FAKÜLTESİ, NÖROLOJİ AD

Olgu:

Giriş: Serebral venöz tromboz (SVT), nadir görülen ve inme vakalarının % 1inden azını oluşturan bir tablodur. En sık venöz tromboz süperior sagital sinüs (SSS) ardından transvers sinüslerde görülmektedir. Galen veni gibi derin venöz yapıların trombozu ise tüm SVT olgularıın yaklaşık %10'unu oluşturmaktadır. Klinik prezentasyon değişkendir ve açıklanamayan mental durum bozukluklarında akılda tutulması gereken bir tanıdır.

Olgu: Üç gündür olan hareketlerde yavaşlama, iştahta azalma, kafa karışıklığı ve uykuya eğilimi olması üzerine acil servise getirilen, diyabetes mellitus vee düzensiz antiagregan tedavi kullanım öyküsü olan 65 yaşında kadın hastanın nörolojik muayenesinde; kişi, yer ve zaman yöneliminde bozulma, pupillerde bilateral dilatasyon ve ataksik yürüyüş saptanmıştır. Hastada motor ve duyu defisiti gözlenmemiştir. Bilgisayarlı beyin tomografisinde (BT) ödem ile birlikte bilateral talamik bölgede hipodens lezyon saptanmıştır. Beyin manyetik rezonans (MR) görüntülemede bilateral talamik bölgede T2 hiperintens, T1 hipointens ve diffüzyon ağırlıklı görüntülemede ise aynı bölgelerde diffüzyon kısıtlı alanlar gözlenmiştir. Hastaya yapılan BT anjiyografide galen veninde tromboz izlenmesi üzerine hastaya antikoagulan tedavi başlanarak nöroloji servisine yatışı yapılmıştır. Hastanın tromboza yatkınlık yaratacak durumlar açısından yapılan tetkiklerde anlamlı bulgu saptanmamıştır. Varfarin tedavisi ile taburcu eilden hastanın oryantasyonunda ılımlı iyileşme gözlenmiştir.

Sonuç: SVT mortaliteye yol açabilen, erken antikoagulan tedavi başlanması gereken nadir ve ciddi bir tablodur. Derin venöz yapıların tutulması daha nadir bir durum olup tablo sub-akut başlangıç görülebilmektedir. Durumun ciddiyeti, trombozun yerleşimine ve kollateral damarların varlığına bağlıdır olarak değişkenlik gösterebilir. Parsiyel tromboz durumlarında tanı koyma güçleşebilmektedir. Tanı öncelikle klinik durumdan şüphelenilmesi ve trombozun radyolojik olarak gösterilmesi ile konulur.

EP - 230 NÖROLOJİ PRATİĞİNDE TERAPÖTİK PLAZMA DEĞİŞİM TEDAVİSİNE YAKLAŞIMLAR

TUĞBA EYİGÜRBÜZ [1], SAMİ ÖMERHOCA [1], NİLÜFER KALE İÇEN [1], KEREM ERKALP [2]

[1] BAĞCILAR EĞİTİM VE ARAŞTIRMA HASTANESİ, NÖROLOJİ KLİNİĞİ
[2] BAĞCILAR EĞİTİM VE ARAŞTIRMA HASTANESİ, ANESTEZİ VE REANİMASYON KLİNİĞİ

Olgu:

GİRİŞ: Terapötik Plazma Değişimi (TPD), hastanın kanının bir aferez makinesinden geçirilerek filtre edilmesi yoluyla plazmadaki patojen antikorlar gibi büyük moleküler ağırlıklı maddeleri uzaklaştıran bir yöntem olup çeşitli nörolojik ve nörolojik olmayan özellikle otoimmun hastalıkların tedavisinde kullanılmaktadır. Terapötik plazma değişiminde en belirgin avantaj patojenik otoantikorların çıkarılmasından dolayı çoğunlukla hızlı etki başlangıcıdır.

AMAÇ: Merkezi ve periferik demyelinizan hasta gruplarında plazmaferez uygulanan hastaların klinik ve prognostik özelliklerinin değerlendirilmesi amaçlanmıştır.

METOD: 2016-2019 yılları arasında Bağcılar Eğitim ve Araştırma Hastanesi nöroloji servisinde takip edilen ve TPE uygulanan hastalar retrospektif olarak taranmıştır.

SONUÇ: TPD yapılan 5 hasta değerlendirildi. Olguların 4'ü kadın 1'i erkekti. Yaş ortalaması 35,8 di. Tanısal olarak bakıldığında, 1 olgu akut motor aksonal nöropati (AMAN), 1 olgu myelin oligodendrosit glikoprotein (MOG) antikoru ile ilişkili demiyelinizan hastalık, 2 olgu nöromiyelitis optika, 1 olgu multipl skleroz tanıları ile takip edildiği görülmüştür. Bu hastalarda santral venöz kateter aracılığı ile toplamda 25 kez TPD uygulanmış, hepsinde değişim materyali olarak taze donmuş plazma kullanılmıştır. İşlemler esnasında ciddi komplikasyon gözlenmemekle birlikte hipotansiyon gibi yönetimi nispeten kolay hafif komplikasyonlar izlenmiştir.

TARTIŞMA: Terapötik plazma değişimi (TPD) güvenilir ve etkili bir tedavi yöntemi olup, doğru hasta ve doğru zamanda uygulandığında kliniği olumlu etkilemektedir.

EP - 231 ANTİ-HU İLİŞKİLİ PARANEOPLASTİK ENSEFALOMİYELİT OLGUSU

CEREN AKTAN [1], MUSTAFA ATICI [1], SELMA KAYA AYGÜNOĞLU [1], ŞENER CİHAN [1], ERDEM TÜZÜN [2], DEMET KINAY [1]

[1] OKMEYDANI EĞİTİM VE ARAŞTIRMA HASTANESİ
[2] İSTANBUL ÜNİVERSİTESİ İSTANBUL TIP FAKÜLTESİ

Olgu:

Amaç: Paraneoplastik ensefalomyelit (PEM), genellikle T-hücreli immun yanıt ve onkonöronal antikorlar ile ilişkili santral sinir sisteminin (SSS) multifokal bir hastalığıdır. Klinik bulgular, limbik ensefalit, beyinsapı ensefaliti, serebellar sendrom, duysal ve motor nöronopati, intestinal psödo-obstrüksiyon ile karakterizedir. Bu klinik bulguların kombinasyonu sonucu ensefalomyelit tablosu görülür. Bu çalışmada anti-Hu antikoru saptanan bir hastada PEM'in klinik özellikleri sunulmuştur. Olgu: 54 yaşında erkek hasta, ellerde uyuşma ve istemsiz hareketler, dengesiz yürüme, bulanık görme, yutma güçlüğü yakınması ile başvurdu. Nörolojik muayenede, konjuge bakış paralizisi, belirgin ataksi, psödoatetoz, arefleski, belirgin, vibrasyon ve eklem pozisyon duyusu kaybı, daha hafif derecede dokunma ve ağrı duyusu kaybı mevcuttu, ektremitelerin gücü normaldi. Bulgular sol tarafta belirgin asimetrikti. Romberg pozitifti. Solda ağır dismetri ve disdiadokinezi mevcuttu. EMG'de üst ve alt ekstremitelerde duysal sinir aksiyon potansiyel amplütüdleri düşük bulundu. Kranyal MRG'de serebellar atrofi saptandı. Hastada küçük hücreli akciğer kanseri tespit edildi. Klinik progresyon hızlıydı ve immun tedaviye yanıt kötüydü.

Sonuç: Multifokal nörolojik tutulumu olan hastalarda PEM akla gelmelidir. Anti-Hu antikorlu hastalarda, PEM sıklıkla SSS ile birlikte periferik sinir sistemini (duysal nöronopati) de etkiler.

EP - 232 İNTRAKRANİYAL HİPOTANSİYON: OLGU SERİSİ

YAPRAK ÖZÜM ÜNSAL , YAĞMUR SİMGE SEVER AKTUNA , NESLİHAN EŞKUT , ÖZGE YILMAZ KÜSBECİ

SAĞLIK BİLİMLERİ ÜNİVERSİTESİ BOZYAKA EĞİTİM ARAŞTIRMA HASTANESİ, NÖROLOJİ KLİNİĞİ

Olgu:

Giriş: İntrakraniyal hipotansiyon ani başlayan, postural özellikte baş ağrısı, beyin omurilik sıvısı (BOS) basıncı düşüklüğü ile karakterize, kraniyal manyetik rezonans görüntüleme (MRG) ile dural kontrastlanmanın eşlik ettiği klinik tablodur. Kliniğimizde intrakraniyal hipotansiyon nedeniyle takip edilen 4 vaka klinik ve radyolojik özellikleriyle takdim edildi.

Olgu 1: 47 yaşında erkek hastada demiyelinizan hastalık tanısına yönelik tetkik edilirken yapılan lp sonrası postural baş ağrısı ve bulantı-kusma gelişti. Superior sagital sinus ve kortikal venlerde tromboz bulgusu ile intrakraniyal hipotansiyonla uyumlu bulgular saptandı. Homozigot FaktörV Leiden mutasyonu saptanarak varfarin tedavisi başlandı.

Olgu 2: 21 yaşında kadın hasta akut lenfositik lösemi tanısıyla intratekal kemoterapi uygulanmasından sonra gelişen bulantı, kusma ve ortostatik baş ağrısı şikayetleri nedeniyle değerlendirildi. Nörolojik muayenede patoloji izlenmedi. Kr MRG' da bilateral subdural efüzyon ve intrakranial hipotansiyon bulguları saptandı.

Olgu 3: 49 yaşında kadın hasta şiddetli hapşırma sonrasında gelişen zonklayıcı baş ağrısı, bulantı-kusma şikayetinden bir gün sonra gelişen sol kolda güçsüzlük yakınmasıyla başvurdu. . Kr MRG' da superior sagital, sol transvers ve sigmoid sinuste trombüs ve eşlik eden intrakraniyal hipotansiyonla uyumlu bulgular saptandı.

Olgu 4: 26 yaşında kadın hasta 3 gündür olan postural baş ağrısı, bulantı-kusma nedeniyle değerlendirildi. Yapılan LP'de bos basıncı 85 mmsu ölçüldü. İntrakraniyal hipotansiyon tanısı koyulan hastada superior sagital sinuste ve kortikal venlerde dilatasyon izlendi. Travma öyküsü olmayan hastada servikal mrg incelemesinde C1-C2 seviyesinde hematom saptandı, cerrahiye yönlendirildi. Sonuç: Ani başlayan başağrısı olan hastalarda, başağrısının postural özellik göstermesi değerli bir bulgudur. Özellikle LP öyküsü olan hastalarda intrakranial hipotansiyon akla getirilmeli, bos basıncı ölçümü yanı sıra kontrastlı kraniyal ve spinal mrg istenmelidir.

EP - 233 YABANCI EL FENOMENİ EŞLİK EDEN BİR KORTİKOBAZAL DEJENERASYON OLGUSU

ESMA KOBAK TUR , EREN GÖZKE

SAĞLIK BİLİMLERİ ÜNİVERSİTESİ İSTANBUL FATİH SULTAN MEHMET EĞİTİM VE ARAŞTIRMA HASTANESİ, NÖROLOJİ KLİNİĞİ

Olgu:

GİRİŞ: Kortikobazal dejenerasyon (KBD) serebral korteks ve bazal ganglion yapılarının birlikte tutulumu ile karakterize sinsi başlangıçlı, ilerleyici bir hastalıktır. KBD klinik bulgularında ekstremitelerde akinezi, rigidite, distoni, fokal myoklonus, orobukkal/ektremite apraksisi ve yabancı uzuv fenomeninin çeşitli kombinasyonları yer almaktadır. Bu çalışmada apraksi ve yabancı el fenomeninin ön planda olduğu bir KBD olgusu sunulacaktır.

OLGU: Bilinen hipertansiyon tanılı, emekli öğretmen olan 78 yaşında erkek hasta son 1 yıldır belirginleşen sinirlilik, beceriksizlik, algılama güçlüğü ve ara sıra olan anlamsız konuşmalar yakınmaları ile başvurdu. Elbiselerin sağ kolunu giyip solu giymeme, terliklerin tekini giyme, nasıl oturacağını bilememe gibi beceriksizlikleri olduğu, sol elinde kasılma ve sanki kendi eli değilmiş gibi istem dışı hareket ettiği öğrenildi. NM de; bradimi, sol tarafta belirgin rigitite ve bradikinezi, solda elde distoni eşlik eden yabancı el fenomeni vardı. Solda belirgin olmak üzere ideomotor apraksi ve giyinme apraksisi mevcuttu. Duruş ve yürüyüş doğal olan hastanın sol tarafta belirgin asosiye hareketleri azalmıştı. Kranial MR da sağ posterior frontal ve parietal alanda belirgin olmak üzere bilateral kortikal atrofi ve serberal sulkuslarda derinleşme görüldü. EEG'sinde özellik yoktu. Nöropsikometrik(NPT) incelmesinde; yönelimi korunan hastanın basit dikkati normal, dikkati sürdürme yeteneği normalin alt sınırında, bellek değerlendimesinde, kendiliğinden geri getirmesi orta düzeyde bozuk olmasına karşın tanıyarak geri getirebilmekte; öğrenme puanı 34/70 olarak hesaplanmıştı. Vizospasyal ve dil işlevleri doğal olup, semantik akıcılık ve kategoriler arası üretimi hafif azalmıştı. PET incelemesinde; sağ frontal ve parietal loblarda belirgin olmak üzere bilateral hipometabolik görünüm izlendi. Levodapa teste yanıtı olmayan hastaya KBD tanısıyla halen semptomatik tedavilerle takip edilmekte olup, yakınlarına prognoz bilgisi verildi.

TARTIŞMA: Asimetrik motor semptomlar ile başvuran KBD hastaları sık olarak idiyopatik Parkinson hastalığı, PSP ya da MSA gibi yanlış tanılar alabilmektedir. Ön planda kognitif bulgularla prezente olan formda fokal myoklonus, apraksi, yabancı el fenomeni ve rigiditenin eşlik edebildiği Alzheimer hastalığı, frontotemporal demans ya da Lewy body demans gibi hastalıklarla karışabilmektedir. Nöropatolojik değerlendirime altın standart olup, PET/SPECT gibi görüntüleme yöntemleri ve NPT incelmeleri tanıya oldukça yardımcı olmaktadır.

EP - 234 VERTEBRAL ARTER ANEVRİZMA RÜPTÜRÜ SONRASI KAN MİGRASYONU İLE OLUŞAN SPİNAL SUBARAKNOİD KANAMA OLGUSU

GÜLCAN NEŞEM KARABAŞ [1], EMRE KUMRAL [1], DİLEK EVYAPAN [1], AYŞE GÜLER [1], CELAL ÇINAR [2]

[1] *EGE ÜNİVERSİTESİ TIP FAKÜLTESİ, NÖROLOJİ AD*
[2] *EGE ÜNİVERSİTESİ TIP FAKÜLTESİ, RADYOLOJİ AD*

Olgu:

GİRİŞ: Spinal subaraknoid kanama (SAK) ve subdural hematom en sık iyatrojenik, travmatik mekanizmalar veya koagülasyon bozuklukları ile oluşur. Nadiren izole anterior spinal arter anevrizması spinal subaraknoid boşluğa yırtılabilir. Hemorajinin spinal göçüne bağlı intrakraniyal intradural anevrizma rüptürü, spinal subaraknoid-subdural alanda kanama varlığına yol açan çok nadir bir nedendir. Olgumuzu bu nadir etyolojiyi vurgulamak için sunmayı amaçladık.

OLGU: 42 yasında bilinen Ailevi Akdeniz Ateşi, Romatoid Artrit, Otoimmun Hepatit tanılarıyla takipli kadın hasta, bulantı kusmanın eşlik ettiği şiddetli baş ve boyun ağrısı ile acil serviste değerlendirildi. Çekilen kraniyal bilgisayarlı tomografi, kraniyal manyetik rezonans (MR) ve MR Venografi tetkiklerinde radyopatoloji saptanmadı. Görüntülemeleri

negatif olan hastaya SAK şüphesi ile lomber ponksiyon yapıldı. Beyin omurilik sıvısında ksantokromi saptanması üzerine SAK tanısı ile yatırıldı. Kraniyal MR görüntülerine giren servikal kesitlerde şüpheli SAK alanları izlenmesi üzerine çekilen spinal MR da servikotorasik bölgede SAK saptandı. Etyolojiye yönelik yapılan dijital subtraksiyon anjiografide sağ vertebral arter V4 segment lokalizasyonunda dissekan anevrizma saptandı ve endovasküler olarak flow diverter stent implantasyonu ile tedavi edildi.

TARTIŞMA: Ani başlangıçlı, subaraknoid kanamayı telkin eden başağrısı yakınması ile başvuran, kraniyal görüntülemelerinde SAK izlenmeyen ancak meninks irritasyon kanıtları pozitif olan ve BOSta ksantokromi izlenen hastalarda ekstrakranial arterlerde anevrizma rüptürü ve spinal SAK gelişimi mutlaka akla getirilmelidir.

EP - 235 GEÇ TANI ALAN SPİNAL DURAL ARTERİOVENÖZ FİSTÜLLÜ HASTA

DERYA YÖNDEM , ZAFER ÇOLAKOĞLU

EGE ÜNİVERSİTESİ TIP FAKÜLTESİ HASTANESİ, NÖROLOJİ AD

Olgu:

Dural arter ve perimedüller venöz sistem arasında oluşan düşük akıma sahip şantların sebep olduğu spinal dural arteriovenöz fistül, ilerleyici miyelopati tablosu ile seyreder. Sıklıkla torakolomber bölgede saptanır. Geri dönüşsüz özürlülüğe sebep olabilmesi nedeniyle ayırıcı tanının doğru yapılması önemlidir. Erken dönemde nonspesifik klinik semptomlar ile seyretmesi nedeni ile akut duysal polinöropati, kronik enflamatuar demiyelinizan polinöropati, spinal musküler atrofi, spinal tümörler ve diğer spinal patolojiler ayırıcı tanıda akla gelir. Spinal AVF'de DSA tanıda halen altın standartdır. Tedavisi hastanın durumuna ve fistülün özelliklerine göre hızlı endovasküler embolizasyon veya cerrahi ligasyondur. Tedavi edilmediği takdirde hastalık ciddi morbiditeye ve geri dönüşü olmayan özürlülüğe neden olabilir. Progresif paraparezi ve idrar inkontinansı şikayetleri ile dış merkezde yapılan spinal cerrahi ve bilateral femoral by-pass operasyonlarından fayda görmeyen hastamızda yapılan ileri incelemelerde spinal dural arteriovenöz fistül saptanmıştır. Endovasküler tedaviden kısmi fayda görmüştür. Bu hastanın sunumu ile spinal dural arteriovenöz fistüle bağlı morbiditenin azaltılması için erken tanı ve tedavinin önemine dikkat çekilmek istenmiştir.

EP - 236 TRANS-KAROTİD MEKANİK TROMBEKTOMİ

SAHİB ROVSHANOV [1], DOĞAN DİNÇ ÖGE [1], ETHEM MURAT ARSAVA [1], MEHMET AKİF TOPÇUOĞLU [1], ANIL ARAT [2]

[1] *HACETTEPE UNİVERSİTESİ TIP FAKÜLTESİ, NÖROLOJİ AD*
[2] *HACETTEPE UNİVERSİTESİ TIP FAKÜLTESİ, RADYOLOJİ AD*

Olgu:

Giriş: Stent-aracılı ve/veya aspirasyon trombektomi majör serebral arter oklüzyonu sonucu oluşan akut iskemik inmelerde tercih edilen tedavi yöntemidir. Vasküler girişimi çoğunlukla femoral arterden yapılmakta olup, seçili vakalarda brakial arter de tercih edilebilmektedir. Bu girişimlerin başarısız olması durumunda doğrudan servikal karotis arter ponksiyonu ile de trombektomi tanımlanmış olup başarı ile uygulanmaktadır. Bu posterde bu stratejinin kullanıldığı bir olgu tartışılmaktadır.

Olgu: 25 gün önce aort diseksiyonu nedeniyle grefti yapılan, varfarin kullanımı olan 70 yaşında kadın hasta acil servise bilinç bulanıklığı, konuşamama ve sağ tarafında güçsüzlük ile başvurdu. Nörolojik muayenesinde global afazi, sağ santral fasiyal paralizi, sağ homonim hemianopsi ve sağ hemiplejisi olan (NIHSS skoru:21) hastada sol orta serebral arter M2 segmentinde oklüzyon görüldü. Mekanik trombektomi planı ile 5.saatte işleme alındı. Femoral ve brakial arter ile sol karotis komunis arteri (CCA) kateterize edilemediğinden (CCA proksimalinde ağır tortiyozite nedeniyle) servikal bölgeden trans-karotid yaklaşım ile giriş yapılarak aspirasyon yöntemi ile sol orta serebral arter sahasında TICI2c reperfüzyon sağlandı. ICA ponksiyon bölgesi cerrahi olarak kapatıldı. Otuz beşgünlük klinik takip sonunda modifiye Rankin skoru 4 (NIHSS 18) olarak bakımevine taburcu edildi.

Tartışma / Yorum: Arkus aortanın anatomik olarak endovasküler yolla geçilmesi zor olan veya supra-aortik damarlarda yoğun tortüozitesi olan vakalarda, trans-karotid yaklaşım reperfüzyon zamanını kısaltarak klinik sonlamını iyileştirebilme potansiyeli taşımaktadır.

EP - 237 HYALURONİK ASİT EMBOLİSİ SAPTANAN BİR OLGU SUNUMU

ÖZGÜN KÖKSAL , AYSE GÜLER

EGE ÜNİVERSİTESİ TIP FAKÜLTESİ HASTANESİ

Olgu:

46 yaşında kadın hasta, bilinen kronik hastalık ve ilaç kullanımı yok. Geçirilmiş periferik fasyal paralizi öyküsü ve 2 paket/gün sigara öyküsü mevcut. Hasta ajitasyon ve bilinç bulanıklığı nedeni ile acil servise getirilmiş.Hastanın yakınlarından alınan anamnezde: Hastaya 4.seans gluteal hyaluronik asit enjeksiyonu yapıldığı, enjeksiyonun hemen sonrasında hastada ani ajitasyon geliştiği, bu durumun yaklaşık yarım saat sürdüğü, sonrasında ise bilinçte uyku hali ve konfuzyon nedeni ile güzellik merkezinden 112 aranarak acil servise kaldırıldığı öğrenildi. Hastanın tarafımızca acil serviste yapılan ilk değerlendirmesinde: Bilinç uykulu, taktil-ağrılı uyarana göz açıyor, nonkoopere , anlamlı verbal çıkış yok, Pupil:NIK, IR:+/+, Santral ağrılı uyaranı her 2 üst ile lokalize ediyor, ancak sağ geri kalıyor, Pr:+/+ , belirgin ense sertliği yok. Kranial MR:Bilateral kortikal, subkortikal,derin beyaz cevherde milimetrik diffuzyon kısıtlanmaları izlendi. Hasta nöroloji yoğun bakım ünitesine yatırıldı. Vitaller:Olağan görüldü. Hastaya clexane 0,6 cc 2x1 baslandı, prednol 40 mg/gün tedaviye eklendi. Hastanın yoğun bakım izleminde yakın vital takibi yapıldı. İzlemde clexane tek doza düşüldü, Prednol 20 mg'a düşüldü, 72 saat sonra hastanın muayenesi olağan sınırlara döndü.Çekilen Kranial MRda lezyonların hepsinin regrese olduğu görüldü. Hastada ön planda inflamatuvar hyaluronik asit embolisi düşünüldü.

EP - 238 SUSAC SENDROMU: BİR OLGU SUNUMU

AYTEN DİRİCAN , BUKET ŞAHİN , GÖKÇEN KARAHAN , AYHAN KÖKSAL

BAKIRKÖY PROF. DR. MAZHAR OSMAN RUH SAĞLIĞI VE SİNİR HASTALIKLARI EĞİTİM VE ARAŞTIRMA HASTANESİ

Olgu:

21 yaşında kadın hasta acil servise 2 gün önce akut gelişen işitme kaybı ve her iki elde uyuşma şikayeti ile başvurdu. Nörolojik muayenesinde sağ gözde inferolateral quadranopsi ve her iki elde dirsek altında subjektif hipoestezisi mevcuttu. Kranyal MR incelemesinde korpus kallozumda DWIda hiperintens ADCde hipointens alan saptandı. Bu semptom ve bulgularla olguda Susac sendromu ön tanısı düşünüldü. Yapılan incelemelerde görme alanında muayene ile uyumlu defekt,VEPte sağda ön görme yollarında iletim aksaması, odyometrik incelemesinde sol kulakta orta derecede sağ kulakta ileri derecede sensörinöral işitme kaybı saptandı. EEGsinde sol hemisfer ön bölgelerde belirgin karşı hemisfere de yayılan 5-6 Hz frekanslarında yavaş dalga paroksizmleri mevcuttu. Minimental test skoru 29 idi. Ayrıca nöropsikolojik incelemesinde hafif derecede verbal, orta derecede non-verbal bellek bozukluğuna eşlik eden frontal aksa ilişkin ılımlı bulgular dışında diğer kognitif fonksiyonlar normal sınırlar içerisinde değerlendirildi. 5 günlük 1000 mg/gün metilprednizolon tedavisi başlanan ve hiperbarik oksijen tedavisi planlanan hasta poliklinik takibine alındı. Susac sendromu beyin,retina ve iç kulak prekapiller arteriyollerini tutan otoimmün bir vaskülopati olup ensefalopati, sensörinöral işitme kaybı ve retinal arter dal oklüzyonuna bağlı görme alanı defisitleriyle prezente olan bir sendromdur. Sıklıkla 30-40lı yaşlardaki kadınlarda görülür. İşitme kaybı genellikle bilateral olup tinnitus ve vertigo eşlik edebilir. Retinal dal oklüzyonu total ya da subtotal, unilateral ya da bilateral olabilir. Sendromun spesifik etiyolojisi tam olarak bilinmemekle birlikte endotelin indüklendiği mikrodamar oklüzyonu kaynaklı santral sinir sistemi, iç kulak ve retinal enfarktlarla karakterizedir. Biz de nadir görülen bir ensefalopati sebebi olması nedeniyle bu olgumuzu literatür eşliğinde sunmaya değer gördük.

EP - 239 KRONİK İNFLAMATUVAR DEMİYELİNİZAN POLİNÖROPATİ ETİYOLOJİSİNDE KONNEKTİF DOKU HASTALIKLARI

MİRUNA FLORENTİNA ATEŞ [1], ŞEVKİ ŞAHİN [1], NİLGÜN ÇINAR [1], FUNDA DUYMAZ DİLER [2], SİBEL KARŞIDAĞ [1]

[1] *MALTEPE ÜNİVERSİTESİ TIP FAKÜLTESİ, NÖROLOJİ AD*
[2] *MALTEPE ÜNİVERSİTESİ TIP FAKÜLTESİ, PSİKİYATRİ AD*

Olgu:

Amaç: Kronik inflamatuvar demiyelinizan polinöropati (KİDP), monofazik, ataklı veya progresif seyredebilen bir hastalıktır. Literatürde konnektif doku hastalıklarında KIDP prevalansı % 21 olarak belirtilmiştir. Sistemik lupus eritematosus (SLE) Sjögren etiyolojide sık bildirilmekle beraber romatoid artrit (RA) ve poliarteritis nodosa (PAN) birlikteliği nadirdir. Burada farklı konnektif doku hastalığı birlikteliği olan üç KIDP olgusu sunulmuştur.

Olgu 1. Son altı aydır her iki alt ekstremitede ağrı, uyuşma ve giderek artan yürüme güçlüğü şikayeti ile tarafımıza başvuran 36 yaşında kadın hastanın, 6 yıldır SLE'ye bağlı poliartrit ve trombositopeni için leflunomid 20 mg/gün aldığı öğrenildi. Elektromiyografide (EMG) simetrik motor ve duysal sinirleri etkileyen demiyelinizan nöropati bulguları saptandı. Oral prednizolon tedavisine yanıt vermeyen hastaya intravenöz immün globulin (IVIG) 5 gün 0.4 gr/kg/gün yükleme sonrası aylık idame tedavisi verildi. Bir yıl sonrasında klinik bulgularda EMG parametrelerinde ileri düzeyde düzelme saptandı. Hasta sadece leflunomid tedavisi ile 6 aydır şikâyetsiz olarak takip edilmektedir.

Olgu 2. Ondört yıldır RA tanısıyla izlenen 45 yaşındaki kadın hastanın oral metotreksat 15 mg/hafta, sülfasalazin 2000 mg/gün, prednisolon 7.5 mg/gün, hidroksiklorakin 200 mg/gün almakta olduğu öğrenildi. Son iki yıldır alt ekstremitelerde ilerleyici ağrı ve yürüme güçlüğü gelişen hastada EMG'de mikst tip demiyelinizan polinöropati bulguları saptandı. IVIG kürü ve aylık idame tedavisi başlandı. Klinik düzelme saptanan hastada 6. ayda IVIG tedavisine ara verildi. Üç ay sonra relaps bulguları gelişen hastaya aylık IVIG tedavisi tekrar başlandı.

Olgu 3. Yetmişdokuz yaşında erkek hastada 20 yıldır tip 2 DM ve kronik böbrek yetmezliği öyküsü saptandı. Bir yıldır ayaklarda giderek artan uyuşma ve güçsüzlük, 2 aydır hiç yürüyememe şikâyeti olan hastada, son 3 haftadır bacaklarda ağrılı papülonodüler lezyonlar geliştiği öğrenilmiştir. Hastada alt ektremitelerde derin tendon refleksleri alınamamış olup kas gücü 2/5 düzeyinde bulundu. EMG'de simetrik motor-duysal demyelinizan polinöropati saptandı. Cilt lezyonlardan alınan biyopside PAN ile uyumlu bulgular elde edildi. Beş gün 0.4 gr/kg/gün yükleme sonrası aylık idame IVIG tedavisi verildi. İlk yılın sonunda hastanın alt ekstremite kas gücü 4/5 düzeyine ulaştı ve bağımız yürüyebilmesi gerçekleşti. Tartışma: KİDP etiyolojisinde otoimmün mekanizmalar önemli rol oynar. KİPD ve konnektif doku hastalıklarının birlikteliği rastlantısal değil, muhtemel ortak immün patogenezi paylaşmalarına bağlıdır. İmmün supressif tedavi altında olan bu hastalarda IVIG tedavisi yüz güldürücüdür.

EP - 240 ATAKSİK PARANOPLASTİK SENDROM OLGUSU

TUĞÇE AKÇADAĞ [1], İNAN ÖZDEMİR [1], FATMA KÜÇÜK [2], SEMAİ BEK [1], GÜLNİHAL KUTLU [1]

[1] *MUĞLA SITKI KOÇMAN ÜNİVERSİTESİ TIP FAKÜLTESİ, NÖROLOJİ AD*
[2] *MUĞLA SITKI KOÇMAN ÜNİVERSİTESİ EĞİTİM VE ARAŞTIRMA HASTANESİ*

Olgu:

Giriş: Paraneoplastik nörolojik sendromlar (PNS) sinir sisteminin farklı bölümlerini immünolojik yollardan etkileyerek ortaya çıkan hastalık durumu olup aşikar kanser tanısı almadan yıllar öncesinde başlayabilir. Onkonöronal antikorların varlığı, tümör tespiti tanıyı desteklemekle birlikte her zaman saptanmayabilir. Burada CV2, SOX1 ve Anti-Hu (+) olan bir Akciğer CA + PNS olgusu sunulmuştur.

Olgu: 50 yaş,kadın. İki aydır denge bozukluğu, solda pitoz ve 6 kg zayıflama yakınmalarıyla müracaat etti. Nörolojik muayenede E3M5V5, solda pupilin 1/3 ünü örten pitoz ve altta belirgin 4/5 kuadriparezisi mevcuttu. Öyküsünde tirotoksikoz ve son 1 haftadır antidepresan kullanımı mevcuttu. Kan,idrar, BOS rutin ve sitolojik incelemede yalnızca protein 63.4 mg/dl ve 21 BK (%76.2 MN). Yatışının 3. gününde her yöne bakışta HFBY yüksek amplitüt ve frekanslı nistagmusu gelişti. Rutin EEG ve EMG normaldi. Beyin MR görüntülemede sol hipokampusta sağa göre sinyal artımı mevcuttu. PNS öntanısıyla istenen tümör belirteçleri, boyun - toraks - batın tomografisi, meme - tiroid usgsinde

bilateral boyun bölgelerinde reaktif görünümde lenf nodları, toraks solda hiler lokalizasyonda segmental bronşlara invaze, bronşial yapıları daraltmış, pulmoner arter, veni sarmış 65x44x86 mm kitle lezyonu, lezyon distalinde ve superiorunda başka lezyonlar izlenerek bu bulgular öncelikle malignitenin yayılımı lehine değerlendirilmiştir. Solda paratrakeal alanda metastaz şüpheli lenf nodu raporlandı. Paraneoplazi panelinde CV2, SOX1 ve anti Hu antikorları pozitif bulundu.

Sonuç: Hızlı gelişen nörolojik defisiti olan hastalarda malignite sorgulanmalı, paraneoplastik sendrom akılda bulundurularak gerekli tetkik ve tedaviler yapılmalıdır.

EP - 241 OLGU: LİTYUM KULLANAN HASTADA BİBALLİSMUS VE DİSKİNEZİLER

YAPRAK ÖZÜM ÜNSAL , ÖZGE YILMAZ KÜSBECİ , YAĞMUR SİMGE SEVER AKTUNA , NESLİHAN EŞKUT

SAĞLIK BİLİMLERİ ÜNİVERSİTESİ İZMİR BOZYAKA EĞİTİM VE ARAŞTIRMA HASTANESİ, NÖROLOJİ KLİNİĞİ

Olgu:

Giriş: Lityum, özellikle bipolar bozukluk tanısında kullanılan, terapötik aralığı dar bir ajan olup akut ve kronik toksisiteye bağlı farklı klinik bulgularla karşımıza çıkabilir. Lityum ve ketiapin kullanan bir bireyde akut böbrek yetmezliği tablosuyla birlikte ortaya çıkan biballismus ve deliryum tablosu izlenen olgumuz nadir görülmesi nedeniyle sunulmuştur.

Olgu: Bilinen bipolar bozukluk tanısı olan 71 yaşındaki kadın hastanın, 15 gündür devam eden kol, bacak, omuzlar, boyun ve ağız çevresinde olan istemsiz hareketleri koreiform nitelikte olup acil serviste yapılan değerlendirmesinde lityum kan düzeyinin:1.8 mmol/l(N: 0,8-1,2) görülmesi ve akut böbrek yetmezliği saptanması üzerine acil hemodiyalize(HD) alındı. Nefrotoksik tüm ilaçları kesilen hastaya lityum ve ketiapin tedavileri de verilmedi. HD sonrasında renal fonkisyonlarında düzelme ve lityum kan düzeyi:0,03 mmol/l saptandı. İlk iki HD sonrasında koreiform hareketlerinde azalma olan hastada takip edilen günlerde ağız çevresi ve boyunda diskineziler, extremitelerde biballismus gelişti. Ön planda lityumun kandan çekilmesine bağlı olabileceği düşünüldü. Biperiden parenteral 2*1 ve haloperidol p.o 3*5 uygulaması yapıldı. Ketiapin yeniden başlandı ve psikiyatri uzmanı önerisiyle 200mg/güne çıkıldı. Bu tedaviler altında hastanın diskinezilerinin ve ballismus tablosunun gerilemeye başladığı, 4. günden itibaren de tamamen düzeldiği görüldü. Haloperidol ve biperiden tedavisi azaltılarak kesildi. Psikiyatrik açıdan tedavisine yalnızca ketiapin ile devam edilmesi kararlaştırıldı.

Sonuç: Lityum tedavisi kullanmakta olan hastalar kan düzeyinde ciddi düzeyde toksikasyon saptanmamasına rağmen bilinç düzeyinde değişiklikler ve/veya ekstrapiramidal bulgularla karşımıza çıkabilirler. Bu nedenle bu hastalar yakın klinik gözlem altında tutulmalı, bu şekilde ektrapiramidal bulgularla başvuran hastada mevcut tedaviler gözden geçirilmeli, ilaç kan düzeyi istenerek acil hemodiyaliz seçeneği düşünülmelidir.

EP - 242 LİTYUM TOKSİSİTESİNE BAĞLI DİZARTRİ VE KOREATETOZ

YASEMİN EKMEKYAPAR FIRAT [1], HALİL İBRAHİM ÖZTÜRK [2], KADİR ÇINAR [3], AYŞE MÜNİFE NEYAL [1]

[1] SANKO ÜNİVERSİTESİ SANİ KONUKOĞLU UYGULAMA VE ARAŞTIRMA HASTANESİ, NÖROLOJİ AD
[2] SANKO ÜNİVERSİTESİ SANİ KONUKOĞLU UYGULAMA VE ARAŞTIRMA HASTANESİ, PSİKİYATRİ AD
[3] SANKO ÜNİVERSİTESİ SANİ KONUKOĞLU UYGULAMA VE ARAŞTIRMA HASTANESİ, BEYİN CERRAHİSİ AD

Olgu:

Lityum bipolar bozukluk tedavisinde kullanılan bir ilaçtır. Terapötik aralığının dar olması sebebiyle zehirlenmesine sık rastlanır. İntoksikasyonunda gastrointestinal, kardiyovasküler, dermatolojik, endokrinolojik ve nörolojik yan etkiler gelişebilmektedir. Akut veya kronik her türlü nörolojik belirti izlenebilir. Koreatetoz çok ender görülen yan etkilerden biridir. 70 yaşında kadın hasta 15 gün önce başlayan ishal, sonrasında oluşan çift görme, konuşma bozukluğu ve koreatetoz şeklinde istemsiz hareketler ile başvurdu. Özgeçmişinde bipolar bozukluk ve hipertansiyon öyküsü vardı. Hasta lityum 450 mg/gün, paroksetin 40 mg/gün, asetilsalisilik asit 100 mg/gün kullanıyordu. Nörolojik muayenesinde bilinç uykuya meyilli, ağız çevresinde istemsiz hareketler, dizartri, 4 ekstremitede koreatetoik hareketler mevcuttu. Geliş kan basıncı 225/110 mmHg dı. Akut gelişen nörolojik bulguları olması sebebiyle beyin magnetik rezonans görüntüleme (MRG) istendi, nonspesifik iskemik odaklar şeklinde raporlandı. Bilinç bulanıklığı olması sebebiyle hastaya elektroensefalografi (EEG) çekildi, klinik tabloyu açıklayan bir bulgu tespit edilmedi. Kan basıncı yüksekliği olan hastaya antihipertansif tedavi başlandı. Rutin kan tetkikleri, beyin MRG ve EEGde klinik durumu açıklayacak bulgu olmaması sebebiyle hastanın psikiyatrik hastalık öyküsü ve lityum kullanımı tekrar sorgulandı, düzensiz ilaç kullanımı olduğu öğrenildi. Kan lityum düzeyi gönderildi ve lityum tedavisi kesildi. Kan lityum seviyesi 1,66 mmol/L (0,6-1,2) geldi. Lityum intoksikasyonu düşünülen hasta Psikiyatri Bölümüne konsülte edildi. Sıvı tedavisi ile izleminde hastanın tüm nörolojik bulguları geriledi, hasta önerilerle taburcu edildi. Lityum zehirlenmesi her türlü nörolojik belirti ile başvurabilen mortalite ve morbiditesi yüksek bir tablodur. Lityum kullanım öyküsü olan olgularda gelişebilecek nörolojik komplikasyonlar nörologlar tarafından iyi bilinmelidir. Aynı zamanda, akut hareket bozukluğu ile başvuran hastalarda kullanılmakta olan tüm ilaçlar mutlaka sorgulanmalıdır.

EP - 243 GENÇ İNME KLİNİĞİ İLE GELEN KAROTİS ARTER DİSEKSİYONUNA ENDOVASKÜLER GİRİŞİM OLGU SUNUMU

CİHAT ÖZGÜNCÜ , ŞAZİYE MELİKE IŞIK , SÜEDA ECEM YILMAZ , GÖZDE ÖNGÜN , SEVDE TEKNECİ , GÖKHAN ÖZDEMİR

SELÇUK ÜNİVERSİTESİ TIP FAKÜLTESİ HASTANESİ, NÖROLOJİ AD

Olgu:

Giriş Diseksiyon, arter duvarındaki yırtılma sonucu damar bütünlüğünün bozulması, damar duvarını oluşturan tabakalar arasında kan birikmesi olayıdır. Servikal

internal karotis arter diseksiyonları en sık görülen tiptir ve ilk inmelerin %2,5'ini oluşturur. Klasik üçlemesi aynı tarafta baş ağrısı, yüz ve boyun ağrısı ve parsiyel horner sendromudur. Saatler veya günler sonra serebral iskemi gelişebilir. Olgumuzda, kuvvet kaybı ve hemihipoestezi kliniğiyle gelen serebral iskemik inme vakasında kateter anjiyografi sırasında tespit edilen karotis arter diseksiyonu olgusuna müdahaleden bahsedilecektir. Olgu Bilinen hastalık ve ilaç kullanım öyküsü olmayan 18 yaşında kadın hasta, 2 gün önce ani başlayan sağ taraflı kuvvet kaybı şikayetiyle geldi. Yapılan muayenesinde sağ taraflı 4+/5 kas kuvveti, ve sağ hemihipoestezisi mevcuttu. Difüzyon MR görüntülemede sol kapsula interna bölgesinde 1cm çaplı ADC karşılığı bulunan difüzyon kısıtlaması izlenmekteydi. DSA yapılmak üzere anjiyografi laboratuvarına alındı. Sol ICA proksimalinde diseksiyon ve oklüzyonla beraber geç fazda petrozal segmentte dolum izlenmekteydi. Predilatasyon sonrası distal segmente 8-6-40mm self-extandible stent açıldı. Daha sonra distal segment stenti içine alacak şekilde ikinci bir 8-6-40mm stent yerleştirilerek rekanalizasyon sağlandı. Asetilsalisilik Asit 300mg 1x1 ve klopidogrel 75mg 1x1 tedavisi başlandı. Hasta nöroloji poliklinik kontrolü önerilerek taburcu edildi. Tartışma Bildirilen farklı olgu sunumlarında travmatik veya spontan gelişen ve iskemik inmeye sebep olan diseksiyonlarda medikal tedaviyle sonuç alınabildiği gibi, endovasküler girişim yoluyla da başarı sağlandığı belirtilmiştir. Biz de vakamızda endovasküler stentleme yoluyla karotid artere müdahalede bulunduk, herhangi bir komplikasyonla karşılaşmadan rekanalizasyon sağladık. Medikal tedaviyle hastanın taburculuğunu planladık.

Sonuç Özellikle genç hastalarda enfarkt etyolojisinde diseksiyonların önemli bir yer tuttuğunu bilmek önemlidir. Hastaların klinik durumuna göre farklı tedavi seçenekleri göz önünde bulundurularak en uygun yaklaşımın uygulamaya konması gerekir. Medikal tedavi kullanılabileceği gibi uygun vakalarda endovasküler girişim hatta cerrahi tedavi seçenekleri de mevcuttur. Ancak etkinlik ve yan etki birlikte değerlendirildiğinde endovasküler girişim günümüzde giderek daha fazla kullanıma girmektedir.

EP - 244 ÇÖLYAK HASTALIĞINA BAĞLI GELİŞEN AK MADDE LEZYONLARI OLAN BİR VAKA

AYGÜL TANTİK PAK , YILDIZHAN ŞENGÜL

SAĞLIK BİLİMLERİ ÜNİVERSİTESİ GAZİOSMANPAŞA TAKSİM EĞİTİM ARAŞTIRMA HASTANESİ

Olgu:

GİRİŞ: Çölyak hastalığı (ÇH) gluten alımı ile tetiklenen otoimmün bir hastalıktır. ÇH ile beraber gluten ilişkili spektrum bozuklukları gözlenebilir. En yaygını gluten ataksisi olmak üzere miyelopati, ensefalopati, beyin sapı ensefaliti, progresif multifokal lökoensefalopati, demans, nöbet ve periferik nöropati şeklinde nörolojik fonksiyon bozuklukları ortaya çıkabilir. ÇH'da nörolojik tutulumun patogenezi de net olarak bilinmemektedir. ÇH'da nörolojik fonksiyon bozukluğunun nedeni olarak beslenme, metabolik, toksik ve immünolojik nedenler gösterilmektedir. Literatürde ÇH da artmış T2/FLAIR sinyal artışı, çeşitli boyutlarda spesifik olmayan periventriküler beyaz cevher lezyonları tanımlanmıştır. Bizde ÇH tanılı; unutkanlıkları olan, piramidal tutulum bulguları olan ve MR da ak madde lezyonları olan bir hastayı sunduk.

OLGU: 60 yaşında kadın hasta unutkanlık şikâyeti ile polikliniğimize başvurdu. Öz geçmişinde bilinen Çölyak hastalığı tanısı, soy geçmişinde abi ve anne de mide ca nedeniyle exitus öyküsü mevcuttu. Hastanın ilk nörolojik sistem muayenesinde piramidal bulgular saptandı. Nöropsikolojik değerlendirmede karmaşık dikkat ve frontal baskılama ile ilgili sorunlar yaşadığı saptandı. Hastanın çekilen serebral MR da her iki serebral hemisfer periventriküler derin ak maddede özellikle frontal bölümde daha belirginleşen eksternal kapsüllere doğru uzanan, yaygın ve aynı zamanda bilateral periatrial ve peritrigonal derin ak madde de T2 – FLAİR ve SWI sekanslarında hiperintens sinyal artışları izlendi. Laboratuvar incelemelerinde doku transglutaminaz antikoru, endomisyum antikoru, anti-gliadin antikoru pozitifti. Etyolojiye yönelik bakılan: TORCH, Hepatitleri, Anti HIV, Borellia, VDRL, TPHA, Anjiotensin konverting enzim negatif, Anti ENA'ları, Ca markerları negatif, Protein C, S, ATIII normal seviyelerdeydi. Beyin BT anjiyografisi normaldi. Beyin omurilik sıvısı görünümü berrak, basıncı 100mmH2O, biyokimyası normal, hücre negatif, OKB negatif olup IgG indeksi yüksekti.

Sonuç olarak sunduğumuz ÇH tanısı olan hastanın serebraldeki mevcut patolojilerin ÇH'na bağlı serebral tutulum olduğunu düşündük ve nadir görülen bu durumu sunmaya değer bulduk.

EP - 245 BARİATRİK CERRAHİ SONRASI GELİŞEN POLİNÖROPATİ OLGUSU

NİHAN YILMAZ , SEMRA ÖZTÜRK MUNGAN , ZEYNEP NEŞE ÖZTEKİN

SAĞLIK BİLİMLERİ ÜNİVERSİTESİ ANKARA NUMUNE EĞİTİM VE ARAŞTIRMA HASTANESİ, NÖROLOJİ KLİNİĞİ

Olgu:

Toplum içinde sıklığı artan bir hastalık olan obezitenin son yıllarda cerrahi tedavi sıklığı artmaktadır. Artan bariatrik cerrahi operasyonlarla birlikte son yıllarda komplikasyonları da sık görülmektedir. Bariatrik cerrahi sonrası nöropatiler nadir görülmektedir. Yapılan gastrik bypass sayısı arttıkça nadir görülen komplikasyonlardan olan polinöropatinin de sıklığının artması beklenmektedir. Erken tanı ve tedavi, morbidite ve mortalitenin en aza indirilmesinde önemlidir. Yirmi üç yaşındaki kadın hasta 1 aydır bacaklarında olan ağrı şikayeti ile nöroloji polikliniğimize başvurdu. Hastanın ağrı şikayeti son 1 haftada artmıştı; uyuşukluk, karıncalanma, güçsüzlük gibi şikayetler eklenmişti. Hastanın 3.5 ay önce morbid obezite nedeniyle gastrik by-pass operasyonu geçirdiği ve bu süre içinde yaklaşık 25 kg kaybettiği öğrenildi. Geliş nörolojik muayenesinde; alt ekstremite proksimalinde 4+/5, distalinde 5-/5 motor kuvvet, T10 altında hipoestezi, DTR üst ektremite odaklarında normoaktif ve alt ekstremite odaklarında hiperaktif olarak saptandı. EMG bulguları ve NM bulguları ile hastada akut motor sensorial nöropati düşünüldü. Tedavi düzenlenen hastanın takiplerdeki klinik ve nörolojik muayene bulguları ile hastanın tablosunun aslında malnütrisyona bağlı olduğu anllaşıldı. Bu olgumuzda artan bariatri cerrahisi ile birlikte nörolojik komplikasyonlarıyla sık olarak karşılaşma olasılığımız olduğunu hatırlatmayı amaçladık. Cerrahi öncesinde ve sonrasında hastalar multidisipliner olarak takip edilmeli ve olası komplikasyonlara yönelik önlemler alınmalıdır.

EP - 246 OLGU: KRANİYAL VE SPİNAL TUTULUMUN EŞ ZAMANLI İZLENDİĞİ DEKOMPRESYON HASTALIĞI

YAPRAK ÖZÜM ÜNSAL , ASLI KÖŞKDERELİOĞLU , RİFAT REHA BİLGİN

SAĞLIK BİLİMLERİ ÜNİVERSİTESİ İZMİR BOZYAKA EĞİTİM VE ARAŞTIRMA HASTANESİ, NÖROLOJİ KLİNİĞİ

Olgu:

GİRİŞ: Dekompresyon hastalığı(DKH), su altı dalışlardan sonra yüzeye çıkarken dış basıncın hızlı düşmesiyle kan ve dokularda bulunan azotun çözünürlüğünde azalmaya ikincil ortaya çıkan venöz ve arteryel embolizasyonla karakterizedir. Nörolojik tutulum sıklıkla medulla spinalis nadiren kraniyal bölgeyi içerir. Dekompresyon hastalığına bağlı kraniyal ve spinal tutulumun yaygın ve birlikte görüldüğü bu olgu, radyolojik bulgularla tartışılacaktır.

OLGU: Dalgıç olarak çalışan 36 yaşında erkek hasta, 30 metreye yaptığı dalış ardından bilincinde bozulma olması nedeniyle başvurusunda; bilinci konfüze, oryantasyonu ve kooperasyonu kısıtlı, dizartrik, anlamsız ve birkaç kelime ile sınırlı verbal çıkışı mevcuttu. Hızlı fazı sola vuran 3. derece nistagmusu saptandı. Kuadriparezi üst ekstremitelerde 4/5 ve alt ekstremitelerde 0/5 idi. Nörojenik mesanesi vardı. Bilateral plantar yanıt ekstansördü ve dört yanlı derin tendon refleksler artmıştı. Kraniyal difüzyon manyetik rezonans görüntülemede(MRG) bilateral korpus kallosumda ve bilateral derin beyaz cevher akut difüzyon kısıtlılığı gösteren alanlar izlendi. Servikal ve torakal spinal difüzyon MRG'de tüm anterior spinal arter sulama alanında yaygın difüzyon kısıtlılığı yanı sıra T2 sekanslarda tüm spinal segmentlerde hiperintens miyelomalazi alanları izlendi. Dekompresyon hastalığı tip-2 olarak değerlendirilerek HBO tedavisi uygulandı. İzleminin 7.gününde bilateral üst ekstremitelerde kas gücü tam düzeldi, bilinci açık paraplejik hasta rehabilitasyon amacıyla Fizik Tedavi ve Rehabilitasyon kliniğine devredildi. 15 gün sonra yapılan spinal görüntülemelerinde, servikal ve torakal bölgelerde ilk MRG'ye kıyasla azalan T2 hiperintens alanların devam ettiği izlendi. 3. ayında ayakta durma dengesini koruyabilen, paraplejik hastanın kalıcı üriner kateter ile izlendiği kaydedildi.

SONUÇ: DKH patofizyolojisi nedeniyle tüm sistemleri etkileyebilen prognozu değişken bir hastalıktır. Hastalar nörolojik muayene bulgularına ilişkin gerekli radyolojik incelemeler eşliğinde hızla HBO tedavisine alınmalıdır.

EP - 247 SEREBRAL VENÖZ TROMBOZ: DERİN VENÖZ TUTULUMU OLAN SEKİZ HASTANIN NÖROGÖRÜNTÜLEME BULGULARI VE TAKİBİSEREBRAL VENÖZ TROMBOZ: DERİN VENÖZ TUTULUMU OLAN SEKİZ HASTANIN NÖROGÖRÜNTÜLEME BULGULARI VE TAKİBİ

MELTEM İNCİ , ESME EKİZOĞLU , NİLÜFER YEŞİLOT , OĞUZHAN ÇOBAN

İSTANBUL ÜNİVERSİTESİ İSTANBUL TIP FAKÜLTESİ NÖROLOJİ AD, SEREBROVASKÜLER HASTALIKLAR KLİNİĞİ

Olgu:

GİRİŞ Serebral venöz tromboz (SVT), tüm yaş gruplarını etkileyebilen nadir bir serebrovasküler hastalıktır. Derin serebral damarların trombozu (DSVT) baş ağrısı, bulanık görme, konfüzyon ve komaya kadar çok geniş bir spektrumda klinik tablo ile prezente olur. Eskiden tanı gecikmesi nedeniyle kötü prognozlu bir klinik tablo olarak bildirilen DSVT'nin günümüzde erken tanı ve antikoagülasyon ile iyi seyirli olabileceği vurgulanmıştır.

HASTALAR VE METOT Ocak 2006-Ağustos 2019 yılları arasındaki İstanbul Tıp Fakültesi İnme Ünitesi'nde (İTFİÜ) yatırılarak takip edilen SVT'li hastalardan derin serebral ven tutulumu olan hastaların akut dönemdeki klinik, nöroradyolojik bulguları ve uzun dönem klinik takip sonuçları değerlendirildi. BULGULAR İki bin sekiz yüz üç hastanın 35'inde SVT saptandı, 8 DSVT'li hastanın 7'si kadındı, ortalama yaş 41 ± 13,13 (31-73) yıl ve ortalama takip süresi 53± 49 ay (1-142 ay)'dı. Beş olgu yeni başlayan baş ağrısını takiben akut gelişen bilinç bozukluğu, 2 olgu hemiparezi, 1 olgu ise apati ve hemiparezi ile başvurdu. Hastaların ortalama giriş NIHSS 6±8 (0-23) ve ortalama çıkış NIHSS 0±1 (0-3) idi. Kranyal MR incelemelerinde tüm hastalarda, 7 hastada iki yanlı olmak üzere derin gri maddede heterojen difüzyon lezyonları görüldü. En sık predispozan faktör; bir olguda gebelik, 4 olguda oral kontraseptif kullanımı ve 1 olguda hormon replasman tedavisi olmak üzere kadın cinsiyetiyle ilişkili faktörlerdi. Üç yıl takipli bir olguda bradikinezi ve hafif kognitif bozukluk bulguları dışında tüm hastaların uzun dönem nörolojik akıbetleri iyiydi.

SONUÇ Baş ağrısı ve hafif klinik bulgularla başlayarak saatler içinde komaya varan akut bilinç değişikliğine ilerleyebilen klinik tablolarla başvuran (özellikle genç, kadın) hastalarda, arter sulama alanına uymayan, derin gri maddede sıklıkla iki yanlı olan, FLAIR hiperintens, difüzyon-ADC heterojen lezyonlar saptandığında DSVT akla gelmelidir.

EP - 248 EPİLEPTİK NÖBET SONRASI SEMPTOM VEREN WİLSON HASTALIĞI :OLGU SUNUMU

ŞAHİNDE FAZİLET HIZ [1], GÜLLÜ TARHAN [1], RIDVAN YAZGU [1], MEHMET YALMAN [1], FİDEL BAYRAM İLTER [1], SEBAHAT NACAR DOĞAN [2]

[1] SAĞLIK BİLİMLERİ ÜNİVERSİTESİ GOP TAKSİM EĞİTİM ARAŞTIRMA HASTANESİ, NÖROLOJİ KLİNİĞİ
[2] SAĞLIK BİLİMLERİ ÜNİVERSİTESİ GOP TAKSİM EĞİTİM ARAŞTIRMA HASTANESİ, RADYOLOJİ KLİNİĞİ

Olgu:

Özet:Wilson hastalığı bakır metabolizma bozukluğuna bağlı beyin, karaciğerler, göz , böbrek tutulumuna yol açan otozomal resesif bir hastalıktır. Epileptik nöbetler ve kişilik bozukluğu ile başvuran, laboratuvar ve radyolojik incelemelerle Wilson hastalığı tanısı alan hastamızı inceledik. Wilson Hastalığına ait beyin , psikiyatrik, göz, karaciğer ve böbrek tutulumu gösterilen ancak bu organlara ait anlamlı klinik semptom vermeyen ve aile öyküsü bu hastalık açısından şüpheli olan hastamızda ilginç olması nedeniyle sunduk.

Olgu:21 yaşında erkek hasta kafa travması sonrası kısa süreli konfüzyon geçirdiği öğrenildi. Travmadan üç hafta sonra sol tarafta fokal başlangıçlı sekonder jenaralize klonik nöbetler nedeniyle yatırıldı. İki amca çocuğunun parkinsonizm tanısı aldığı öğrenildi.NM'de şuur açık , oryante, koopere, ara ara ajitasyonları mevcut , kraniyal sinirler intakt, konuşma dizartrik , sol tarafta kas gücü üst 4/5 , alt 3/5, tonus normal, ,DTR hiperaktif, TCR lakayt , sağ taraf motor muayene normaldi. Solda hemihipoestezi, sol elde kaba tremor (+) ve risus sardonikus mevcut. Kraniyal BT de sağ parietal alanda hipodens ; difüzyon MRG da aynı bölgede ADC karşılığı net olmayan hiperintens , Kontrastlı Kraniyal MRG da kontrast

tutmayan sağ parietal lobda subkortikal (U liflerini de tutan), bilateral talamus, bazal ganglion, serebral pedinkül ile korpus kallozum splenium, pons ve mezensefalon da T2-FLAİR sekanslarında hiperintens sinyal değişiklikleri izlendi. EEG 'de sağ parietooksipitalde organizasyon bozukluğu saptandı. Rutin biyokimya , hemogram , TFT,KCFT ve BFT, vaskulit ve BOS paremetreleri normaldi. Serumda ürik asit, bakır seruloplazmin düşüklüğü ; 24saatlik idrarda bakır yüksekliği saptandı. Gözde bilateral Kayser Fleischer halkası görüldü . Nöbetleri kontrol altına alınan hastanın dizartrik konuşma , hipoestezi ve parezisi tama yakın düzeldi.

Sonuç:Hastayı bize getiren epileptik nöbetten sorumlu olan kafa travmasının yanında altta yatan bakır metabolizma bozukluğunun bu duruma zemin oluşturduğu düşünüldü. Aynı zamanda travmanın da bakır metabolizma bozukluğuna ait semptomların ortaya çıkmasında rolü olduğu düşünüldü.

EP - 249 DİPLOPİ İLE ORTAYA ÇIKAN BİR TİROİD OFTALMOPATİ OLGUSU

HATİCE AYTEN , FURKAN ERBAŞ , M.BERRA ÖZBERK , HACER ERDEM TİLKİ

ONDOKUZ MAYIS ÜNİVERSİTESİ TIP FAKÜLTESİ HASTANESİ

Olgu:

Tiroid oftalmopatisi sık görülen orbita patolojilerinden olup, etyolojisi tam olarak bilinmeyen, retrobulber dokuların inflamasyonu ile karakterize kronik otoimmün bir hastalıktır. Oftalmopati bulguları sıklıkla bilateraldir, fakat unilateral ve asimetrik de olabilir. Ekstraoküler kasların tutulumu çoğunlukla asimetriktir, medial ve inferior rektus kasları sık tutulur. Göz bulguları tiroid fonksiyon bozukluğu olmadan da ortaya çıkabilir.

Olgu sunumu 69 yaşında erkek hasta, altı ay önce aniden başlayan, tek gözünü kapattığında düzelen ve iki gözü ile baktığında cisimleri üst üste gördüğü, çift görme yakınması ile doktora başvurmuş. Şikâyeti gün içinde değişmemekle beraber eşlik eden başka semptomu yoktu. Diplopi etyolojisi için araştırma yapılmış, bir neden bulunamamış ve asetilsalisilik asit başlanmış. Üç ay sonra şikâyetleri geçmeyince kliniğimize yönlendirilmiş. Nörolojik muayenesinde; sol gözde yukarı bakış kısıtlılığı ve Göz hareketleri ile minimal ağrısı vardı. B12 vitamini 120,3 olduğu için replasman tedavisi yapıldı. Ardışık sinir uyarım testi ve tek lif EMG sonuçları HbA1c ve tiroid fonksiyon testleri normaldi. Kranial-orbita ve Constructive Interference in Steady-State manyetik rezonans görüntülemede her iki inferior rektus kasında solda daha belirgin fuziform çap artışı saptandı. Tiroid renkli doppler ultrasonografi ve tiroid otoantikorları normaldi. Göz ve endokrin hastalıkları bölümü ile konsülte edildi. Tiroid oftalmapatisi olarak değerlendirilip 1mg/kg oral prednol tedavisi başlandı.

Tartışma Binoküler diplopinin çok sayıda nedeni vardır. Ötroid oftalmopatinin neden olduğu diplopi olgularında, ayırıcı tanı için çok sayıda laboratuvar ve görüntüleme incelemelerinin yapılması gerekebilir ve bu da tanı gecikmesine yol açabilir. Oysa erken tanı ile erken tedaviye başlanması fonksiyonel prognozu düzeltebilir. Bu olgu, akut oftalmopleji nedeni olarak, tiroid fonksiyon bozukluğu olmadan ötiroid oftalmopatinin akılda tutulmasını vurgulamak için sunulmuştur.

EP - 250 EDİNSEL HEPATOSEREBRAL DEJENERASYON:BİR OLGU

MAHMUT TARI , NESLİHAN EŞKUT , ÖZGE YILMAZ KÜSBECİ

İZMİR İL SAĞLIK MÜDÜRLÜĞÜ SAĞLIK BİLİMLERİ ÜNİVERSİTESİ İZMİR BOZYAKA EĞİTİM VE ARAŞTIRMA HASTANESİ

Olgu:

Giriş: Edinsel hepatoserebral dejenerasyon (EHD) genellikle portosistemik şanta neden olan kronik karaciğer hastalıklarında ortaya çıkan, progresif seyirli nörolojik bir tablodur. Ekstrapiramidal, nöropsikiyatrik, serebellar semptomlarla görülebilir. İdiopatik parkinson hastalığına (PH) göre daha hızlı ilerleyen EHD' da izlenen parkinsonizm genellikle bilateral ve simetriktir.

Olgu: 64 yaşındaki kadın hasta 2 yıldır ilerleyici konuşma bozukluğu, ellerde titreme, beceriksizlik, denge bozukluğu şikayetleriyle polikliniğimize başvurdu. Özgeçmişinde kalp yetmezliği ve hipotiroidi vardı. Birkaç ay önce PH tanısı koyulduğu ve levodopa tedavisinden fayda görmediği öğrenildi. Nörolojik muayenesinde dizartri, bradimimi, postural insitabilite, bilateral simetrik bradikinezi ve rijidite saptandı; istirahat tremoru yoktu. Motor ve duyu defisiti saptanmayan hastada derin tendon refleksleri artmış, solda Babinski kanıtı mevcuttu. Solda dismetri ve disdiadokokinezi saptandı. Hastada ekstrapiramidal bulguların simetrik olması, erken postural insitabilite gelişimi, istirahat tremorunun bulunmaması ve eşlik eden piramidal ve serebellar bulgularla sekonder parkinsonizm düşünüldü. Rutin kan tetkiklerinde INR AST, ALT testlerinin yüksek ve albümin değeri düşüktü. Bilgisayarlı batın tomografisinde karaciğer parankiminde heterojenite, hepatik ve portal ven çapında artış saptandı. Mevcut bulgularla hastada karaciğer sirozu tanısı koyuldu. Wilson hastalığı yapılan ileri incelemelerle dışlandı. Kranyal MR' da T1 ağırlıklı seride bilateral bazal ganglionlarda hiperintens görünüm izlendi. Hastaya nörolojik ve nöroradyolojik bulgularla karaciğer sirozu ile ilişkili EHD tanısı koyuldu.

Sonuç: Edinsel hepatoserebral dejenerasyon zengin nörolojik bulgularla ortaya çıkabilir. KC sirozu tanısı olmasa da istirahat tremoru olmayan simetrik parkinsonizm tablosunda EHD ayırıcı tanıda düşünülmelidir.

EP - 251 PRİMER PROGRESİF AFAZİ İLE PREZENTE OLAN FRONTOTEMPORAL DEMANS

AHMET ADIGÜZEL [1], ÜNAL ÖZTÜRK [1], YUSUF TAMAM [2]

[1] SAĞLIK BİLİMLERİ ÜNİVERSİTESİ GAZİ YAŞARGİL EĞİTİM ARAŞTIRMA HASTANESİ, NÖROLOJİ KLİNİĞİ
[2] DİCLE ÜNİVERSİTESİ TIP FAKÜLTESİ, NÖROLOJİ AD

Olgu:

Fronto-temporal demans (FTD), orta yaşlarda başlayan primer dejeneratif demans türüdür. Genellikle 60 yaşından önce başlayan, kişilik, davranış ve duygulanım değişikliklerinin yanında içgörü kaybı, perseveratif ve stereotipik davranışlar ve yeme alışkanlıklarında değişikliklerin görülebildiği bir hastalıktır. Yürütücü işlevlerde belirgin yetersizlikler vardır. Burda oldukça nadir görülen primer progresif afazi ile prezente olan FTD olgusunu hazırladık. Olgumuz 63 yaşında erkek. Hastanın 59 yaşından itibaren kelime bulmada güçlük,

isim hafızasında kötüleşme, konuşma miktarında azalma gibi lisan bozukluğu şeklinde şikayetleri başlamış. Anlama güçlüğü, iletişimde azalma eşlik etmiş. Aynı dönem de aşırı sinirlilik hali, uyku süresinde azalma ve günlük yaşantısında sürekli aynı şeyleri takıntı halinde gibi yapıyormuş. Kendisine söylenenleri birkaç kere tekrar ediyormuş ancak sonrasında mantıklı bir cümle kuramıyormuş. Bu gibi davranışları nedeniyle pskiyatri polikliniğe birkaç kere götürülmüş. Yaklaşık bir yıl önce konuşamaz hale gelmiş ve yer, zaman oryantasyonu tamamen bozulmuş. Hastayı değerlendirdiğimizde motor ve sensoriyel afazisi vardı. El hareketleriyle bazı basit komutları (gel, otur, yürü gibi) kısa süreli yerine getiriyor ancak birkaç saniyede dikkati dağılıp kooperasyonu bozuluyordu. Muayene esnasında sürekli ayağa kalkma yürüme isteği vardı. Anlamsız sesler çıkarıyordu. Motor muayenesinde kas gücü kaybı yoktu, mobilize idi. Ailesinde FTD öyküsü yoktu. tam kan, biyokimya, hormon b12 testlerinde anlamlı bir bozukluk yoktu. Çekilen beyin MR ında sol hemisferde daha belirgin olmak üzere bilateral frontotemporal belirgin atrofik değişiklikler izlendi. İlk olarak 1998 yılında FTD subtipleri arasında progresif afaziden bahsedilmiştir. Anatomik lokalizasyona göre de yapılan sınıflamada ilerleyici lisan bozukluğu ile giden temporal tip, kişilik değişikliği ve yürütücü işlev bozukluğu ile prezente olan frontal tip olmak üzere 2 gruba ayrılır. Primer progresif afazide (PPA) başlangıç sıklıkla transkortikal motor afazi şeklindedir. Bu hastamızın da ilk yıllarda PPA şeklinde kliniği başlamış, ancak progresif olarak klinik ilermiştir. Daha çok davranış ve kişilik değişikliği beklediğimiz FTD ın afazi ile de prezente olabileceğini unutmamak gerekir.

EP - 252 PARKİNSONİZMİ VE NOTCH3 GENİNDEKİ EKZON 4'TE HETEROZİGOT C.619C>T DEĞİŞİMİ OLAN CADASIL OLGUSU

BURAK GÜREL , MELİKE DOĞAN ÜNLÜ

SÜLEYMAN DEMİREL ÜNİVERSİTESİ ARAŞTIRMA VE UYGULAMA HASTANESİ, NÖROLOJİ AD

Olgu:

GİRİŞ: CADASIL (cerebral autosomal dominant arteriopathy with subcortical infarcts and leukoencephalopathy) tekrarlayıcı iskemik ataklara, migrenöz başağrılarına, psödobulber palsiye, epileptik nöbetlere ve kognitif bozulmaya yol açabilen sistemik bir vaskülopatidir. 19. kromozomdaki NOTCH3 genindeki bir mutasyondan kaynaklanmaktadır. Parkinsonizme CADASIL'in fenotipinde rastlanmasa da literatürde nadiren bildirilmiştir. Parkinsonizmi ve kognitif yakınmaları ön planda olan olgumuz NOTCH3 geninde nadir görülen bir mutasyonla CADASIL tanısı almıştır.

OLGU: Hipertansiyon dışında sistemik hastalığı olmayan 43 yaşındaki kadın hastanın son 1 yıldır hareketlerinde yavaşlama, sol elinde titreme ve unutkanlıkları vardı. Annesinin ve iki kardeşinin inme geçirdiği öğrenildi. Muayenesinde bilinçte apatikleşme, sağda santral fasiyal paralizi, silik hemiparezi, babinski işareti pozitifliği; sol elde istirahat tremoru, myerson pozitifliği, üst ekstremitelerde rijidite; geniş tabanlı yürüme, adımlarda ve dönüşlerde yavaşlama, kolların asosiye hareketlerinde azalma, postural instabilite; yakın bellekte, yürütücü ve görsel-mekansal işlevlerde belirgin bozulma saptandı. Beyin MRG'sinde peri-supraventriküler birleşen iskemik lezyonlar, bilateral bazal ganglionlarda ve ponsta laküner dejenerasyonlar mevcuttu. İncelemelerde kardiyak patoloji, vaskülit marker pozitifliği saptanmadı. EEG'si, geç başlangıçlı metakromatik lökodistrofi açısından istenen aril sülfataz A'sı normaldi. BOS'ta protein ve IgG indeksi normal; brucella, borrelia, ADA, ACE, oligoklonal bant (tip 1) negatifti. Wilson hastalığı açısından istenen serum seruloplazmini, bakırı, 24 saatlik idrar bakırı normaldi. CADASIL'e yönelik genetik incelemede NOTCH3 geninde ekzon 4'te heterozigot c.619C>T değişimi saptandı.

SONUÇ: Olgumuzda parkinsonizm ve belirgin kognitif bozukluk ön plandadır. NOTCH3 geninin 4. ekzonunda heterozigot c.619C>T değişimiyle CADASIL tanısı almıştır. CADASIL'e parkinsonizmin de eşlik edebileceğini göstermektedir. Ayrıca NOTCH3'teki ekzon 4'te heterozigot c.619C>T değişimi literatürde daha önce bildirilmemiştir.

EP - 253 INTRASEREBRAL KANAMA ILE PREZENTE OLAN DURAL AV FISTUL OLGUSU

AFRA ÇELİK , BANU ÖZEN BARUT , TUGÇE GEZER

İSTANBUL KARTAL DR. LÜTFİ KIRDAR EĞİTİM VE ARAŞTIRMA HASTANESİ

Olgu:

Giris Dural arteriovenoz fistuller dural arter dallarini dural venlere veya venöz sinüslere bağlayan fistullerdir. Kranial dural fistuller en sik transvers sinus ve kavernoz sinuste tanimlanmistir. Nadir görülen vaskuler anormalliklerdir ve gercek insidansi bilinmemekle beraber tum intrakranial vaskuler anormalliklerin yaklaşık % 10-15' ini oluşturduğu rapor edilmiştir. Etyolojide venöz tromboz, kafa travması, transkranial cerrahi, otit, sinuzit ve artmis sistemik trombotik aktivite yer almaktadır

Olgu 52 yasinda erkek hasta bas agrisi, bas dönmesi, dengesizlik, sol tarafta daha belirgin olan görme kaybı şikayeti ile başvurdu. Vitalleri stabil olan hastanın nörolojik muayenesinde sol homonim hemianopi haricinde patoloji görülmedi. Ozgecmisinde hipertansiyon, miyokart enfarktusu, ulseratif kolit olan hastanın düzenli asetilsalisilik asit kullanımı vardi. Bilgisayarli beyin tomografi goruntulemesinde kortikale yakin yerleşimli 20x18 mm boyutlarında hiperdens hemoraji alanı goruldu. Tansiyonlari normal sınırlarda olan, kanama lokalizasyonu da hipertansif hemoraji ile uyumlu olmayan ve ozgecmisinde de inflamatuar barsak hastaligi olan hastanın olası serebral venöz sinus trombozu acisindan cekilen MR venografisinde bilateral transfer sinüsler hipoplazik gorunumde izlendi. Ön tanıda serebral venöz sinus trombozu dusunulen hastanın dijital substraksiyon anjiyografisinde sag transvers sinus ile iliskili dural arteriovenoz fistül saptandı.

Tartışma Dural av fistuller asemptomatik olabileceği gibi, hafif semptomlardan fatal hemorajilere kadar değişen bir klinik tablo ile semptomatik de olabilirler. Semptomlar dural av fistülün lokasyonuna ve drenaj paternine bağlı olarak değişir. BT ve MR anjiyografi görüntülemelerinde av fistul varligi gösterilebilse de tani ve tedavi planlamada klasik anjiyografi altın standarttır.

Sonuc Intraserebral atipik yerleşimli hemorajilerin etyolojisinin aydinlatilmasinda klasik anyiyografinin onemini vurgulamak amaciyla bu olguyu sunuyoruz.

EP - 254 DUYGUDURUM BOZUKLUĞU İLE PREZENTE OLAN MULTİSİSTEM ATROFİ OLGUSU

ELİF SARICA DAROL

SAKARYA ÜNİVERSİTESİ EĞİTİM ARAŞTIRMA HASTANESİ

Olgu:

GİRİŞ:Multisistem Atrofi (MSA), Parkinson plus sendromlar başlığı altında tanımlanan erişkin yaş gruplarında görülen ilerleyici sporadik, nörodejeneratif bir sinükleinopatidir. Burada ektrapiramidal ve serebellar bulguları netleşmeden yıllar önce psikotik özellikli duygudurum bozukluğu tanısı alan ender bir MSA-C olgusu sunulacaktır

OLGU: Ellidört yaşında sağ elli ilkokul mezunu bayan hasta polikliniğe dengesizlik ve düşme atakları şikayetleri ile başvurdu. Hastanın bu şikayetleri yaklaşık bir yıl önce başlamıştı ve ani düşmeler ve yaralanmalar nedeni ile acil servise bir çok başvurusu mevcuttu. Hastanın öyküsünden: otuzdört yaşında başlayan çökkün ruh hali, ağlama atakları ve içe kapanma nedeni ile depresyon tanısı aldığı ve medikal tedavi sonrası tekrarlayan majör depresif bozukluk nedeni ile dış merkezde yatırılarak dört kez elektrokonvulsif tedavi (ekt) uygulandığı öğrenildi. Hastanın son beş yıldır depo antipsikotik kullandığı (Flufenazin)ancak klinik olarak belirgin bir iyileşme olmadığı ifade edildi. Soygeçmişinde annede net tanı almamış şüpheli demans sendromu olduğu belirtildi. Nörolojik muayenesinde bilinç açık, yer ve kişi oryantasyonu tamdı. Görünüşünde öz bakımı azalmıştı ,konuşurken uygunsuz gülme atakları olan hastanın affekti donuktu. Kranial sinir muayenesi normal olan hastanın göz hareketleri her yöne serbest ancak horizontal ve vertikal nistagmus mevcuttu. Bradimimik ve ağız içinde salivasyon artışı olan hasta disfonik ve dizartrik konuşuyordu. Serebellar sistem muayenesinde bilateral üst ektremitede dismetri ve disdiadokokinezi, yürüyüşünde ataksi mevcuttu, tandem walk beceriksizdi. Ektrapiramidal sistem muayenesinde sağ üst ektremitede belirgin rijidite ve dişli çark bulgusu, sağ alt ektremitede ritmik hareketlerde yavaşlama saptandı. Derin tendon refleksleri hiperaktif, taban deri refleksi bilateral ekstensördü. Otonom sinir sistemi tutulumu açısından ölçülen arteryal tansiyon ölçümleri (yatarken 120/90 mmHg iken 3 dk sonra ayakta iken 80/60 mmHg) sonucu ortostatik hipotansiyon tesbit edildi. Hastanın kognitif muayenesinde planlama ve muhakemede ileri derecede bozukluk tesbit edildi, mini mental testten 30 üzerinden 18 puan aldı. Rutin hemogram ve byokimya testleri normaldi. Kraniyal görüntülemesinde beyinsapı ve serebral ve belirgin serebellar kortikal atrofi izlendi. EEG de yaygın düşük amplütüd dışında anlamlı patolojik dalga yoktu. Hastaya L -dopa ve memantin başlandı ancak yanıt alınamadı. Kliniğe kısa süre sonra yutma güçlüğü, pseudobulber palsi, ileri düzeyde ataksi, gayta ve uriner inkontinans eklendi ve hasta bir yıl içinde yatağa bağımlı hale geldi. Beslenme için perkutan gastrostomi (peg) uygulanan hasta iki yıl içinde kaybedildi.

TARTIŞMA: MSA 'nın serebellar alt tipinde serebellar bulgular , otonomik bozukluk , kognitif ve affektif semptomlar sıklıkla saptanır. Son yıllarda serebellumun denge ve motor fonksiyonlar dışında kognisyon ve affekt üzerinde de kritik öneme sahip olduğu anlaşılmıştır. Kognitif affektif serebellar sendrom tanımlaması ile kişilik değişikliğinden psikoza kadar bir çok affektif bozukluk serebellum ile ilişkilendirilmiştir. Hastamızın yıllar önce psikotik özellikli depresyon tanısı alması klasik MSA da sık görülen bir tablo değildir. Vaka , serebellar atrofinin affekt ile ilişkisine işaret eden literatürü desteklemek amacıyla sunulmuştur.

EP - 255 DEMANS BULGULARININ ÖN PLANDA GÖRÜLDÜĞÜ ERKEN BAŞLANGIÇLI KORTİKOBAZAL DEJENERASYON (KBD): OLGU SUNUMU

DUYGU AYDEMİR , NİHAT ŞENGEZE , NESLİŞAH YILDIRIM

SÜLEYMAN DEMİREL ÜNİVERSİTESİ

Olgu:

GİRİŞ: kbd, altıyla-sekizinci dekatta başlayan, kadın ve erkekte eşit sıklıkta görülen, ortalama yaşam süresinin 6,6 yıl olduğu nadir görülen parkinson plus sendromlarından biridir. Kbd'nun başlıca karakteristik özellikleri ilerleyici klinik seyir, asimetrik tutulum, rijidite ve apraksi şeklinde belirtilmiştir. Ayrıca hastalarda postüral instabilite, dizartri, yabancı el sendromu, kortikal tipte duyu kusuru, frontal tipte demans görülebilir. Bu yazıda nadir görülen, erken yaş başlangıçlı demansın ön planda olduğu kbd olgusunu sunmayı amaçladık.

OLGU: 39 yaş kadın hasta; iki yıl önce başlayan gittikçe artan davranış bozukluğu, unutkanlık, hareketlerde yavaşlama şikayetleriyle başvurdu. Hastanın nörolojik muayenesinde; bilinç açık, yer-zaman oryantasyonu yok, derin tendon refleksleri bilateral canlı, mayerson işareti pozitifti. Yürüme kısa adımlı, kollar bilateral assosiye harekete katılmıyordu. Sağ tarafta belirgin konstrüksiyonel apraksisi vardı. Sağ kol ve bacakta bradikinezi ve hafif rijidite vardı. Kraniyal mrg'sinde yaşla uyumsuz atrofiye sekonder ventriküllerde genişleme, corpus callosumda incelme, bilateral globus pallidusta hipointensite saptandı. Eeg'de yaygın düzensiz zemin ritmi yavaşlaması görüldü. Hastanın metabolik ve romatolojik tetkikleri normal değerlendirildi. Beyin pet incelemesinde; solda belirgin posterior ve pariyetotemporal korteklerde hipometabolizma saptandı. Hastanın klinik bulguları ve radyolojik görüntüleri ile ön planda kbd düşünüldü.

TARTIŞMA: literatürde sıklıkla kbd'nun motor bulguları üzerinde yoğunlaşılırken; yapılan çalışmalar kbd'nun yaygın görülen ilk klinik semptomlarının davranışsal ve bilişsel problemler olabildiğini ortaya koymuştur. Sonuç: hastamızda olduğu gibi, demansın ön planda olduğu, motor belirtilerin daha silik seyrettiği ve erken yaş başlangıçlı olgular görülebilmektedir. Genç yaş, erken başlangıçlı demans nedeniyle değerlendirilen hastalarda kbd akılda tutulmalı, klinik belirti ve muayene bulguları bu açıdan değerlendirilmelidir.

EP - 256 UZUN ETKİLİ PALİPERİDON KULLANIMI SONRASI ORTAYA ÇIKAN PİSA BENZERİ SENDROM:BİR OLGU SUNUMU

YEŞİM GÜZEY ARAS , TÜRKAN ACAR , SIDIKA SİNEM GÜL

SAKARYA ÜNİVERSİTESİ EĞİTİM VE ARAŞTIRMA HASTANESİ, NÖROLOJİ KLİNİĞİ

Olgu:

ÖZET: Paliperidon şizofreni tedavisinde kullanılan İ·M enjeksiyonla kullanılan uzun etkili bir ilaçtır· Bütün antipsikotiklerde olduğu gibi ciddi ekstrapramidal yan etkiye yol açma potansiyeli yüksek bir ilaçtır· En sık görülen yan etkiler; anormal kas hareketleri, ağız ve dilde istemsiz hareketler, salya akması, boyun kaslarında kasılma, yavaş hareketler, huzursuzluk, başın anormal postürü, yürümede yavaşlamadır· Burada uzun dönem aylık İ·M·

uzun etkili Paliperidon kullanımı sonrası vücutta sağa eğilme ile karakterize Pisa benzeri sendrom geliştiren hasta sunulmuştur.

OLGU: 57 yaşında erkek hasta hareket bozuklukları polikliniğine özellikle ayakta durduğu sırada ortaya çıkan vücudun sağa eğilmesi, hareketlerde yavaşlama şikayetleri ile başvurdu. Hikayesinde yaklaşık 23 yıldır Şizofreni tanısı ile çeşitli ilaçlar kullandığı son 1 yıldır uzun etkili ayda 1 kez İ.M Paliperidol kullandığı ve yaklaşık 3 ay önce şikayetlerinin başladığı öğrenildi. NM: bradimimi, bradikinezi, üst ve alt ekstremitelerde minimal rijidite özellikle ayakta durduğu zaman ortaya çıkan vücutta sağa eğilme dışında özellik yoktu. Bu bulgularla hastada kullandığı antipsikotiğin yan etkisine bağlı gelişen Pisa Benzeri sendrom düşünüldü. Psikiyatri ile görüşüldü, hastanın ilacı değiştirildi. 3. Ay kontrolünde hastanın şikayetlerinin kısmen gerilediği görüldü.

TARTIŞMA: Özellikle tipik antipsikotik kullanımı sonrası ortaya çıkan en önemli yan etki ekstrapiramidal yan etkilerdir. Bu yan etkilerden en sık görüleni tremor, tardiv distoni, rijidite, bradimimi, bradikinezi, parkinsonizm, ağızdan salya akması ve hareketlerde yavaşlamadır. Daha az ekstrapiramidal yan etki potansiyeli olan atipik antipsikotiklerle de bu yan etkiler nadir olmayarak görülür. Bizim hastamızda da bulguların ilaç yan etkisine bağlı olduğu düşünüldü ve ilaç kesiminden sonra kısman geriledi.

SONUÇ: Psikiyatrik ilaç kullanan hastalarda yan etkiler konusunda dikkatli olunmalıdır.

EP - 257 KISA SÜRELİ FLUNARAZİN KULLANIMINA BAĞLI PARKİNSONİZM OLGUSU

EMEL BAŞAR [1], EBRU BİLGE DİRİK [2]

[1] *ELMADAĞ HULUSİ ALATAŞ DEVLET HASTANESİ*
[2] *ANKARA ŞEHİR HASTANESİ*

Olgu:

Akut Veya Subakut Gelişen Rijidite,Akinezi-Bradikinezi,Tremor Gibi Semptomların Varlığında İlaca Bağlı Parkinsonizm Akılda Tutulmadır.Ayrıntılı Bir Anamnez Ve İlaç Sorgulaması İle Kolay Tanı Konması Mümkün Olan Bu Durum Gözden Kaçırılmamalıdır. 42 Yaşında Kadın Hasta Kliniğimize Bir Gün Önce Başlayan Sağ Elde Titreme Ve Sağ Kolda Kasılma Şikayeti İle Başvurdu.Hastanın Hikayesinden Bize Başvurmadan 3 Gün Önce Baş Ağrısı Şikayeti İle Dış Merkez Sağlık Kuruluşuna Başvurduğu Migren Tanısı İle Sıbelıum Tedavisi Başlandığı Öğrenildi.Hasta Sibeliumu 1x2 Dozunda 2 Gün Kullandıktan Sonra Bu Şikayetleri Başlamış.Sağ Kolda Kasılma Olması Nedeniyle Tedavisine Fenitoin Eklenmiş Ve 1 Tablet Kullanmış.Şikayetlerinde Gerileme Olmaması Nedeni İle Hasta Tarafımıza Başvurdu. Hastanın Muaynesinde Sağ Elde İstirahat Tremoru,Sağ Üst Extremitede Rijidite Ve Dişli Çark Bulgusu İzlendi.Hastanın Kranial Mrg,Karotis Vertebral Usg Ve Eko Sonuçları Normal Bulundu.Vaskülit Markerları Negatif Bulundu.Hastanın İlaçları Kesildi Ve İzlemin İkinci Gününde Şikayetleri Gerileyen Hastanın Nörolojik Muaynesi Normal Bulundu. İlaçlara Bağlı Parkinsonizm Sekonder Parkinsonizm Grubu İçinde Yer Alır,Birkaç Saat İle Birkaç Gün İçinde Gelişen Klinik Tablolardır.Klinik Semptomlar Genelde Simetriktir,Fakat Bazen Bizim Olgumuzda Olduğu Gibi Asimetrik Olabilir.İlaçlar Farklı Mekanizmalar İle Bu Duruma Yol Açabilir. Risk Faktörleri Kullanılan İlaca, Dozuna, İleri Yaşa Ve Kadın Cinsine Bağlıdır. Bu Nedenle İlaç Seçiminde Tum Bunlar Göz Önünde Bulundurulmalı Ve Hasta İçin En Uygun İlaç Seçilmelidir.

EP - 258 MSA OLGUSUNDA HAYATI TEHDİT EDEN STRİDOR

ELİF SARICA DAROL

SAKARYA ÜNİVERSİTESİ EĞİTİM ARAŞTIRMA HASTANESİ

Olgu:

GİRİŞ: Multisistem Atrofi (MSA) erişkin yaşta başlayan, sporadik ,progresif nörodejeneratif bir hastalıktır. Pramidal, serebellar ve otonomik bulgular ile seyredebilir ve parkinsonizm bulgularının l-dopaya yanıtı iyi değildir. MSA başlığı altında toplanan serebellar, parkinsonizm ve otonomik bulguların ön planda olduğu üç farklı klinik ; MSA-C,MSA-P ve MSA-A olarak adlandırılır. Burada önceleri sporadik olivopontoserebellar atrofi (OPSA) olarak da tanımlanan MSA-C vakası sunulacaktır.

OLGU:64 yaşında erkek hasta özellikle uyurken ortaya çıkan iç çekme şikayeti ile başvurdu. Beş yıl önce bisiklet sürerken nedensiz düşmeleri başlayan hastanın zamanla dengesizlik ve yürürken de düşme şikayeti gelişmiş. Süreç boyunca konuşma bozukluğu,disfoni,hipersalivayson, öksürük, anlamsız gülme ve geceleri ağlama atakları eklenmiş. Son bir yıldır iç çekme şeklinde nefes almaya başlaması üzerine tekrar nörolojiye başvurusunda değerlendirildi. Özgeçmişinde hipertansiyon dışında özellik yoktu. Soygeçmişte özellik yoktu. Nörolojık Muayenesinde : Bilinç açık oryante koopere ancak hipomimik ve apatik yüz görünümü mevcuttu. Glob hareketleri normal ancak horizontal nistagmus mevcuttu. Kranial sinir muayenesi normaldi. Dizartrik , patlayıcı tarzda konuşması mevcuttu. Sağda daha belirgin dismetri, disdiadokokinezi , ayağa kalkmakta güçlük ve ataksik yürüyüş gözlendi. Antevert postur , aksiyal rijidite belirgindi ancak tremor ve dişli çark bulgusu yoktu. Muayene esnasında anlamsız gülme atakları izlendi. DTR'ler canlı, TDR bilateral ekstensördü. Stridor tarzında inspiriumu mevcuttu. Duygudurumu depresif, algılaması normaldi. MMT: 22/30 olarak değerlendirildi. Rutin byokimya ve hemogramı normaldi. Hastanın Kranial manyetik rezonans (MR) görüntülemesinde ponsta T2-ağırlıklı aksial kesitlerde MSA hastalarında görülebilen hiperintens haç işareti (hot cross bun) izlendi ve her iki serebellar hemisfer, vermis, ponsda ileri derecede atrofi olduğu görüldü.Bu bulgulara ılımlı serebral atrofi eşlik ediyordu.Hastaya L-dopa başlandı ancak olumlu yanıt alınamadı.

TARTIŞMA: MSA-C (OPSA) de daha belirgin görülen yürüyüş ataksisi, dengesizlik, erken düşmeler hastamızın da ilk bulguları arasındaydı. Hızlı progresyon, istirahat tremorunun olmaması, L-DOPA ya yanıtsızlık , tipik radyolojik bulgular tanıyı netleştirdi. Vakada progresif süreçte dizartri, disfoni , uyku apnesi gibi durumlara ciddi solunumsal stridorun eşlik etmesi hayati tehlikeyi (ani ölüm riski) daha da arttırdı. Nokturnal stridor ;MSA hastalarında vokal kord abduktor kas parazisi sonucu ortaya çıkan nadir görülen kötü prognoz göstergesi olarak kabul edilen bir bulgudur. CIPAP, trakeostomi ve botilinum toksin enjeksiyonu önerilen tedavi seçenekleridir.

EP - 259 NÖROLEPTİK MALİNG SENDROMLU 3 OLGU SUNUMU

SERGÜL ZENGİN , EZGİ YAKUPOĞLU , BÜŞRANUR OĞUZ , MUSTAFA ÜLKER , SAİME FÜSUN DOMAÇ

SAĞLIK BİLİMLERİ ÜNİVERSİTESİİ ERENKÖY RUH VE SİNİR HASTALIKLARI HASTANESİ, NÖROLOJİ AD

Olgu:

Nöroleptik malign sendrom (NMS), nöroleptik kullanımı sırasında ortaya çıkabilen ve öngörülemeyen tibbi aciliyeti açısından en önemli yan etkilerden biridir. Primer olarak antipsikotik ilaç kullanımı ya da kesilmesi ile ilişkili olduğu bilinmesine rağmen nadiren antidepresanlar, antikonvulzanlar, antiemetikler ve antiparkinson ilaçları gibi diğer ilaçlarla da benzer şekilde klinik bulguların ortaya çıkabildiği bildirilmiştir. NMS, nöromusküler, otonomik ve termoregüler dengenin yaygın olarak bozulması sonucu gelişir . Belirtileri; ateş ,rijidite, CPK (kreatinin fosfokinaz) yüksekliği, otonom sinir sistemi (OSS) belirtileri (taşikardi, kan basıncında labilite, taşipne, diaforezis), bilinç değişiklikleri ve lökositozdur. Predispozan faktörler; nöroleptik dozunun artış hızı, lityum kombinasyonu, dopamin agonistleri ya da antikolinerjik ajanların hızlı geri çekilmesi, dehidratasyon (özellikle uzun süreli yatak tespitli hastalarda), komorbit tıbbi veya psikiyatrik hastalık ve önceki NMS hikayesi olarak bildirilmiştir. Olgu 1 :62 yaşında erkek hasta 40 yıllık şizofreni tanısı ile düzenli antipsikotik (olanzapin 20 mg tb 1*1, akineton tb 0,5, ketiapin 200 mg tb 1*1) tedavi kullanırken mevcut tedavisine depo antipsikotik (fluanksol amp ım) eklenmesi sonrası gelişen ateş yüksekliği, yürüme bozukluğu ve kasılma sonrası yapılan muayenesinde; ateş :38, bilinci açık, konuşması dizartrik, koopere ve oryante, tüm ekstremitelerde ++ rijidite ve dişli çark bulgusu tespit edildi. Tetkiklerinde; CK:6758, wbc:4000, crp:1,1, görüntüleme ve EEG normal sınırlardaydı. Hastada, nöroleptik malign sendrom ön tanısı bromokripitin ve sıvı tedavisi başlandı. Takiplerinde klinik tablosunda hızla düzelme görüldü. Olgu 2: 54 yaşında erkek hasta 20 yıldır depresyon tanısı ile takipli 6 aylık düzenli tipik antipisikotik (olanzapin 15 mg tb 1*1) kullanırken antipsikotik dozu (20 mg tb 1*1) yükseltilmesi ve tedavisine ek olarak atipik antipsikotik eklenmesi sonrası başlayan durgunluk, aşırı terleme, yemek yememe, bacaklarda katılık kliniği ile başvurdu. CK:2620, WBC: 1180 bulundu. Görüntüleme diğer tetkikler normaldi. NMS ön tanısı ile bromokriptin ve sıvı tedavisi ile klinikte hızlı düzelme ve CK'da düşme gözlendi. Olgu 3: 19 yaşında kadın akut psikotik atak tanısı ile antipsikotik (norodol amp ım – akineton amp ım) tedavisi sonrasında terleme, tüm vücutta kasılma kliniği ile başvurdu. . Hastanın muayenesinde bilinci açık, non-oryate ve koopere idi. Konuşması anlamsız kelimeler şeklindeydi. Bilateral üst ekstremitede +2 rijidite ve dişili çark bulgusu mevcuttu.Tetkiklerde ateş: 37,4, wbc:27500, ck:3887, crp:5,5 bulundu. Görüntüleme ve EEG normal tespit edildi. NMS ön tanısı ile hastaya sıvı desteği ve bromokriptin tedavisi verildi. Tedavi sonrası klinik ve laboratuvar bulguları tedrici şekilde normale döndü. Bu 3 olgu da benzer klinik bulgularla prezente olan ve tedaviye iyi cevap vermiş olan tipik NMS olguları olması nedeniyle sunmayı uygun bulduk.

EP - 260 GELENEKSEL TÜRK DAVULU ÇALIMIYLA ORTAYA ÇIKAN DİSTONİ İLE PREZENTE BİR "FOKAL TASK SPESİFİK DİSTONİ" OLGUSU

SERHAT OKAR [1], HALİL CAN ALAYDIN [1], ÇAĞRI MESUT TEMUÇİN [2]

[1] KARS HARAKANİ DEVLET HASTANESİ, NÖROLOJİ KLİNİĞİ
[2] HACETTEPE ÜNİVERSİTESİ TIP FAKÜLTESİ, NÖROLOJİ AD

Olgu:

Giriş: Distoniler tutulan bölgede bükücü vasıfta anormal kasılmalara neden olan geniş bir grup hiperkinetik hareket bozukluğudur. Distonilerin bir alt grubu olan fokal task spesifik distoniler (FTSD), amaca yönelik hareketler esnasında bu hareketi gerçekleştiren ekstremitenin kas gruplarında ortaya çıkan distoni fenomenolojisi ile karakterizedir. Bu grubun tipik örnekleri arasında yazıcı krampı ve müzisyen distonisi yer almaktadır. Geleneksel Türk davulu (halk arasındaki adıyla ramazan davulu) çalımı esnasında ortaya çıkan distoni ile prezente olan FTSD olgusunu (muayene videoları ile) sunmaktayız.

Olgu : Bilinen koroner arter hastalığı dışında kronik hastalığı olmayan, 54 yaşında erkek hasta. Yaklaşık 30 yıldır geçimini etkinliklerde davul çalarak sürdürmekte. Son 10 yıldır sol elinde özellikle davul çalarken ortaya çıkan ağrı ve kasılma şikayetleri ile kliniğimize başvurdu. Daha önce bu nedenle başvurduğu dış merkezde karpal tünel sendromu tanısı alarak 5 yıl önce sol median sinir dekompresyon cerrahisi geçirmiş ve fayda görmemiş. Diğer nörolojik sistemlerinin muayenesi tamamen normal olan hastanın ekstrapiramidal sistem muayenesi FTSD ön tanısı nedeniyle davul çalımı esnasında yapıldı. Diğer durumlarda tamamen normal olan sol elde ince tokmak ile davul çalımı esnasında distonik kasılması izlendi (Video). Sekonder fokal distoni nedenleri açısından yapılan laboratuar ve nörogüntüleme tetkikleri tamamen normal olarak sonuçlanan hastaya FTSD tanısı konularak ilgili kaslara botilinum toksin uygulaması yapıldı. Kısmi faydalanması olan hasta kliniğimizce hali hazırda takip edilmektedir.

Sonuç: FTSD; amaca yönelik, spesifik ve çoğunlukla daha önce sıklıkla çalışılmış hareketler esnasında ortaya çıkması nedeniyle fenomenolojisi oldukça ilginç bir hareket hastalığı grubudur. Tetikleyici aktivite çoğunlukla hastanın mesleği ile ilişkili olup, bu grup içinde yer alan müzisyen distonilerinde tutulan kas grupları hastanın icracısı olduğu enstrümana göre değişiklik göstermektedir. Olguda müzisyen distonisinin daha ince kas gruplarını çalıştırarak kullandığı "çüven" isimli ince tokmağı tuttuğu sol elinde ortaya çıkması ise FTSD düşündürücü ipuçlarından biridir. Klinikte -yazıcı krampı gibi klasik klinik prezentasyonlarının dışında- amaca yönelik hareketlerde kullanılan ekstremitede ortaya çıkan ağrı ve kasılma şikayeti ile gelen hastalarda FTSD, akla getirilmesi gereken bir tanı olmalıdır.

EP - 261 İNTRASERBRAL KİTLE İLE KARIŞAN SEREBRAL AMİLOİD ANJİOPATİ OLGUSU

LEVENT ÖCEK [1], ÖZGE ÖCEK [2]

[1] *UŞAK ÜNİVERSİTESİ TIP FAKÜLTESİ, NÖROLOJİ AD*
[2] *UŞAK EĞİTİM VE ARAŞTIRMA HASTANESİ, NÖROLOJİ KLİNİĞİ*

Olgu:

Giriş: Serebral amiloid anjiopati (SAA) beyin ve leptomeninkslerin küçük ve orta çaplı damarlarında amiloid peptit birikimi ile karakterize bir durumdur. SAA, 65 yaş üzeri olgularda intraserebral hemorajinin (İSH) en sık sebebi olmakla birlikte az bilinmektedir. Daha çok sporadik olmakla birlikte, familyal bir sendroma veya Alzheimer hastalığına eşlik edebilir. SAA'nın yol açtığı kanamalarda hipertansiyon (HT) ciddi olarak suçlansa da, çok sayıda kanamalı hasta normotansiftir. Yöntem Burada intraserabral kitle olarak değerlerdirilen normotansif SAA ikincil kanama olgusununu bildirmek istedik.

Bulgu: 68 yaşında bilinen hipertansiyon ve sigara kullanımı olan erkek hasta 1 saat önce ortaya çıkan konuşmada bozulma ve sol ekstremitede güçsüzlük yakınması ile acil servise başvurdu. Nörolojik muayenesinde; Bilinç açık, hafif dizartirik, sol 3/5 hemiparezisi olan hastanın ilk ölçülen tansiyonu 140/80 mm/Hg, ateşi 37 °C idi. Hastanın LDL yüksekliği (148.5 mg/dL) dışında diğer laboratuvar testleri normal idi. Beyin bilgisayarlı tomografisinde sağ temporooksipital lob bileşkesinde 41*34 mm boyutlarında serebral hematom lehine bulgu saptandı. Ön planda kitle imaji veren ve beyin cerrahisi tarafından değerlendirilen hastanın yapılan kranial MRG'sinde sağ temporoksipital bölgede lezyonda hafif kontrastlanma gösteren etrafında vazojenik ödemin olduğu T1 ve T2 kesitlerde hiperintens kitlesel lezyon, sol anterior frontal bölgede 10*10mm boyutlarında akut hematom lehine bulgular saptanması üzerine MRG'de SWI ve GRE sekanslarında serebral hemisferde lineer uzanım gösteren çok sayıda hipointens alanlar gözlendi (Resim 1). 4 hafta sonra çekilen takip MRG'sinde hematomun gerilediği, hemisferde lineer uzanım gösteren çok sayıda hipointens alanların devam ettiği görüldü. Klinik ve radyolojik bulgular ile ön planda SAA ikincil kanama lehine düşünüldü. Sistemik amiloidozisi amacı ile yapılan rektum biyopsisinde amiloid birikimi saptanmadı. Hasta optimal medikal tedavi ile izleme devam edildi.

Tartışma: SAA tanısı 60 yaş üzeri bilinen başka bir sebep olmadan multipl lober hemorajileri olan hastalarda düşünülmelidir. Cerrahi yaklaşım kanama komplikasyonu sebebi ile düşünülmemelidir. Nadirde olsa kanamaya ikincil kitle etkisi nedeniyle intrasrebral kitlelerle karışabilir. Uygun görüntüleme tetkikleri ile tanısı konabilmektedir. Destek tedavisi, hipertansiyondan kaçınılması ve immun süpresan-steroid tedavi ile klinik iyileşme beklenmelidir.

EP - 262 NÖROPSİKİYATRİK BELİRTİLERLE BAŞVURAN BİR OLGU: AİLEVİ FAHR HASTALIĞI

RUMEYSA ÇETİNKAYA BULUTOĞLU , MUSTAFA YURTDAŞ

IĞDIR DEVLET HASTANESİ

Olgu:

Fahr hastalığı bilateral ve simetrik intrakranial kalsiyum ve diğer mineral depozit birikimleriyle karakterize nadir görülen bir sendromdur. Etyolojide radyasyon, sistemik hastalıklar, toksinler, paratiroid hastalıkları olabileceği gibi sporadik ve ailesel vakalar da mevcuttur. Deposit birikimleri başlıca basal ganglia, talamus, dentat nukleus, serebral korteks, serebellum, subkortikal beyaz madde ve hipokampusda izlenir. Klinik bozukluklar değişken olup hareket bozukları, nöbet, demans, nöropsikiyatrik bulgular gibi çeşitli özellikler görülebilir. Biz olgumuzda psikiyatrik belirti ve parkinsonizm kliniği olan bir vakayı sunduk.

OlGU SUNUMU: 34 yaşında erkek hasta 5 yıl önce başlayan konuşmada bozulma, yürüme zorluğu yakınmaları ile başvurdu. Yapılan muayenede hastanın parkinsonizm bulguları olduğu, psikiyatrik yakınmalar nedeniyle psikiyatri takibinde olduğu öğrenildi. Santral ekartasyon için yapılan görüntülemede BT'de tipik kalsifikasyon alanları görüldü. Metabolik testlerde patoloji saptanmadı. Aile öyküsünün olması nedeniyle ailesel Fahr hastalığı düşünüldü.

TARTIŞMA: Fahr hastalığı nadir görülen bir hastalık olup prevalansı <1/1,000,000'dir. En sık biriken kalsiyum metabolitleri olup kapillerler, arteriyoller, küçük venler ve perivasküler bölgelerdeki birikimler nöronal dejenerasyon ve gliozise sebep olur. Sıklıkla otozomal dominant geçiş olmakla birlikte resesif ve sporadik olgular da bulunmaktadır. Tanı sekonder nedenlerin dışlanması ve tipik görüntüleme bulgularıyla konur. Tipik başlangıç yaşı 4 ile 5. dekadlardır. Vakamızda başlangıç yaşı 4. dekad olup anne babada uzak akrabalık mevcuttu. 6 kardeşten 2 sinde daha önceden konulmuş Fahr hastalığı tanısı mevcuttu. Literatürle uyumlu olarak ekstrapiramidal bulgular ile psikiyatrik tutulum muayenede ön plandaydı. Tedavi sekonder olgularda nedene yönelik olup semptomatiktir. Hastalığın tanınması ailesel olgularda asemptomatik bireylerin taranması, sekonder olgularda dejeneratif sürecin önlenebilmesi açısından önemlidir.

EP - 263 ÜREMİK ENSEFALOPATİ VE BİLATERAL BAZAL GANGLİA LEZYONU

TAHİR KURTULUŞ YOLDAŞ , KÜBRA MEHEL METİN , SELDA KESKİN GÜLER , NALAN GÜNEŞ , BURCU GÖKÇE ÇOKAL

ANKARA EĞİTİM VE ARAŞTIRMA HASTANESİ, NÖROLOJİ KLİNİĞİ

Olgu:

AMAÇ: Üremik ensefalopati üreminin iyi bilinen komplikasyonudur. Serebral korteksi veya bazal gangliaları etkiler ve nöbet, bilinç değişikliği, miyoklonus ve parkinsonizme neden olur. Diyabetik üremik hastada akut başlangıçlı hareket anormallikleriyle presente olan reversible akut simetrik bazal ganglia lezyonu çok nadirdir. En yaygın hareket anormallikleri kore yada parkinsonizmdir. Hafif mental durum değişikliği, yürüme anormallikleri, konuşma ve yutma güçlüğü gibi diğer nörolojik özellikler daha az görülür. Yutma ,konuşmada zorlanma ve parkinsonizm semptomları ile presente olan üremik ensefalopati olgusunu sunmak istedik.

OLGU: 53 yaşında erkek hasta 10 gün önce bilinç kaybı, yüzün sol tarafında uyuşma , konuşma ve yutmada zorlanma şikayetiyle çekilen Kranial BT' de bilateral periventriküler alanda ve bazal gangliada hipodens alan ve Diffüzyon MR' da Periventriküler alanlarda difüzyon ağırlıklı görüntülerde hiperintens, ADC'de izointens alanlar , bazal ganglionlar düzeyinde ve kapsüler yapılarda T2 sinyal artışı saptanmış olup yoğun bakımda takip edildi. Öz geçmişinde kronik böbrek yetmezliği, By pass, DM, HT, hepatit C mevcuttu. Nörolojik muayenesi: Bilinç açık,koopere,oryante, sol nlo silik ,bradimimi, sağ yüz dahil hemihipoestezi,rijidite

mevcuttu. Ropinirol 1x2mg başlandı. Laboratuvar değerlerinde AKŞ:107 BUN:82 kreatinin:9,03 AST:12 ALT:9 GGT:35 geliş değerleri olup rutin diyaliz programı sonrası BUN:50 Kreatinin:4,31'e geriledi. EEG: Zemin aktivitesinde yaygın yavaşlama izlendi. 7 gün sonra çekilen Kr MR bilateral kapsüler yapılarda lentiform nükleusta t2 sinyal artışının bir önceki incelemeye göre gerilediği , kapsüler yapılarda ve devamlılığında mezansefalon anterior bölümlerinde difüzyonda hiperintens ADC'de izointens sinyal devam ettiği izlendi. Tekrarlayan diyaliz sonrası hastanın şikayetleri geriledi. SONUÇ: Bilateral bazal ganglia lezyonu olarak görülen üremik ensefalopati reversible beyin görüntüleme özellikleri ve klinik seyir gösteren akut nörometabolik bir hastalıkdır. Tam olarak patofizyolojisi iyi belirlenmemiştir. Üremik toksinler , metabolik asidoz ve mikroanjiopati'nin neden olmuş olabileceği önerilmiştir. Lee ve arkadaşları bilateral bazal ganglia ödeminin vazojenik olduğunu ve bunu küçük damarların anormal dilatasyonuna sekonder fokal hiperemiye bağlamıştır.

EP - 264 PLAZMAFEREZDEN FAYDA GÖREN ISAAC SENDROMU

ARZU MAHARRAMOVA [1], NURCAN AKBULUT [1], SEVGİ FERİK [2], AYŞEGÜL Ö.ÇELİK [2], İHSAN Ş.ŞENGÜN [1], AHMET A.GENÇ [1]

[1] DOKUZ EYLÜL ÜNİVERSİTESİ TIP FAKÜLTESİ HASTANESİ, NÖROLOJİ AD
[2] DOKUZ EYLÜL ÜNİVERSİTESİ TIP FAKÜLTESİ HASTANESİ, KLİNİK NÖROFİZYOLOJİ AD

Olgu:

Amaç: Bu olgudakı amac, Isaac sendromunun klinik prezentasyonunu tanımlamak, elektrodiagnostik özellikleri, immünolojik yönleri ve yönetimi hakkında bilgi vermektir.

Olgu: 37 yaşında kadın hasta 10 gündür belde başlayan ve alt ekstremitelere yayılan yaygın ağrı, uyuşma, kasılma şikayetleri ile tarafımıza başvurdu. Aşırı terleme, yakın zamanlı enfeksiyon veya aşı öyküsü yoktu. Nörolojik bakıda kas gücü 4/5 düzeyinde saptandı, sol gastroknemius kasında fasikülasyon izlendi, bunun dışında nörolojik muayenede özellik yoktu. Beyin ve spinal MRG'de anlamlı patoloji saptanmadı. Laboratuvar incelemelerinde serum kreatin kinaz düzeyi (694 u/l) yüksekti, elektrolit değerleri normal aralıktaydı. Paraneoplazi açısından incelenen tetkiklerde patoloji saptanmadı. Paraneoplastik antikor testleri negatif saptandı. Elektronöromyografi (ENMG) incelemesinde sağ soleus kasında H refleksi kayıtlanamadı. Sağ abductor hallucis kasından kayıtlanan F yanıtında "after discharges" izlendi. İğne EMG'de bilateral gastroknemius ve orbicularis oris kasında spontan triplet motor ünite potansiyel (MÜP) aktivitesi saptandı. BOS sonuçlarında patoloji saptanmadı. İsaac sendromu açısından gönderilen voltaj kapılı potasyum kanal (VGKC) antikor kan düzeği 135 pmol/l saptandı. Plazmaferez işlem sonrası hastanın yakınmalarında kısmı düzelme oldu. Tartışma: VGKClere karşı otoantikorlar, Isaac sendromlu hastaların en az % 38-50sinde görülür. İsaac sendromlu hastalarda ENMG'de ileti incelemelerinde geç yanıt (H ve F refleks) çalışmalarında patolojik bulgular saptanır. İğne EMG incelemesinde istirahatte miyokimik deşarjlar ve dublet, triplet veya multiplet MÜP'ler görülebilir. Altta yatan malignite tanısı olmayan olgularda sodyum kanalı üzerinden etkili semptomatik tedaviler tercih edilir. Semptomatik tedaviye yanıt alınamayan hastalarda plazma değişimi ile iyi yanıtlar elde edilmektedir. İntravenöz immunoglobulin, kortizon, azatiyoprin diğer tedavi seçenekleridir. Sonuç ve yorum: Isaac sendromu sürekli kas fasikulasyonları, kas hipertrofisi, kilo kaybı ve hiperhidroz ile karakterize otoimmün bozukluktur. Biz bu olguyu plazmaferezden faydalanım görmesi nedeni ile sunmak istedik.

EP - 265 MYASTENİA GRAVİS NEDENİYLE TİMEKTOMİ GEÇMİŞİ OLAN VE SUPERIOR ANOPSİ İLE PREZENTE OLAN NÖROMYELİTİS OPTİKA OLGUSU

TÜRKAN ACAR , SENA BONCUK , TURAN DOĞAN , YONCA ÜNLÜBAŞ , YEŞİM GÜZEY ARAS , DİLCAN KOTAN DÜNDAR

SAKARYA ÜNİVERSİTESİ TIP FAKÜLTESİ, NÖROLOJİ AD

Olgu:

GİRİŞ: Nöromyelitis optika (NMO) optik sinir ve spinal kord tutulumu ile giden sinir sisteminin nadir bir demyelinizan hastalıktır. NMO ve Myastenia gravis (MG) birlikteliği çok nadir olarak bildirilmiştir. Bu yazıda kliniğimizde takip edilen ve MG tanısı olan ve NMO tanısı konulan olguyu sunmayı amaçladık. OLGU SUNUMU:34 yaş kadın hasta sol gözde görme azlığı ve göz ağrısı ile tarafımıza başvurdu. Sol göz üst yarımında bir haftadır görme kaybı şikayeti mevcuttu. Özgeçmişinde MG tanısı olup, 11 yıl önce timektomi öyküsü sonrası tam remisyonda takip edilmiş. Nörolojik muayenede bilateral optik diskleri nazalde hafif silik olarak değerlendirildi. Görme alanı muayenesinde konfrontasyonla sol üst yarımında görme kaybı saptandı. Diğer nörolojik muayene normal olan hasta, optik nörit ön tanısı ile nöroloji servisine interne edildi. IV pulse steroid tedavisi başlandı. Hastanın çekilen kranial MR' ında sağ temporalde T2 flair kesitte hiperintens bir lezyon görüldü. Ayırıcı tanıya yönelik oligoklonal bant, aquaporin-4 antikoru ve otoimmun ensefalit paneli tetkikleri gönderildi. VDRL, Brucella antikoru, Herpes PCR çalışıldı. Aquaporin-4 antikoru pozitif saptanan hastanın diğer testleri negatif saptandı. Hastanın şikayetlerinde kısmi düzelme olması üzerine hasta taburcu edildi. 15 gün sonraki kontrolde hastanın aktif hiçbir şikayeti yoktu. Görme alanı normal sınırlardaydı.

TARTIŞMA ve SONUÇ: NMO ve MG nadir görülen otoimmun hastalıklardır. Genellikle hastalar NMO tanısından yıllar önce MG tanısı almakta ve MG ye ait semptomlar daha ılımlı seyretmektedir. Çoğu vakada da NMO timektomi sonrası ortaya çıkmaktadır. Bu iki hastalığın birlikteliğinde ortak immunpatoloji ve benzer etyolojik faktörler de olabileceği düşünülmektedir. Bu bulgular NMO ve MG birlikteliğinin olabileceğini ve immun mekanizmaları hakkında daha fazla araştırma yapılması gerektiğini göstermektedir.

EP - 266 PRİMER AL AMİLOİDOZİSE BAĞLI GELİŞEN GENÇ İSKEMİK İNME: OLGU SUNUMU

AYŞE BETÜL ACAR [1], HALE BATUR ÇAĞLAYAN [1], KORAY AKKAN [2], YELİZ KIYAK KEÇELİ [1], MERVE HİLAL CEREN AKGÖR [1], BİJEN NAZLIEL [1]

[1] GAZİ ÜNİVERSİTESİ TIP FAKÜLTESİ, NÖROLOJİ AD
[2] GAZİ ÜNİVERSİTESİ TIP FAKÜLTESİ, RADYOLOJİ AD

Olgu:

Giriş: Amiloidozis, değişik nedenlerle oluşan hatalı katlanmış hafif zincirlerin organ ve dokularda depolanmasıyla klinik sonuçlara neden olan nadir heterojen klonal plazma hücre hastalıklarından biridir. İskemik inme, primer amiloidozun bir komplikasyonu olarak karşımıza çıkabilir.

Olgu: Kırkbeş yaşında kadın hasta, acil serviste sağ kol ve bacakta güçsüzlük, afazi, nedeniyle değerlendirildi. NIHSS:19 olarak hesaplandı. Hastanın sol orta serebral arter M1 segmentinde trombüs saptanarak girişimsel radyoloji bölümü tarafından trombektomi uygulandı ve tam rekanalizasyon sağlandı. Hastanın proteinürisi, kanda albumin ve protein düşüklüğü mevcuttu. Transözefagal ekokardiyografisinde interatriyal septumda kalınlaşma görülerek tablonun intrakardiyak amiloid ile uyumlu olabileceği düşünüldü. İç hastalıkları tarafından yapılan renal biyopsi ile AL Amiloidoz tanısı konuldu. Yapılan kemik iliği biyopsisinde lambda monoklonal gammopati mevcuttu. Hasta nörodefisitsiz olarak enoksoparin 2x0.6 ml ile taburcu edildi. Taburcu olduktan 20 gün sonra 4 gündür devam eden sağ tarafta güçsüzlük ve dizartri şikâyetiyle tekrar başvurdu. Hastanın enoksaparin tedavisini bıraktığı öğrenildi. Bilgisayarlı beyin tomografisinde sağ temporal lobda, insuler bölgede ve sol bazal gangliada enfartkla uyumlu görüntü saptanması üzerine nöroloji servise yatırıldı ve tedavisi düzenlendi.

Tartışma: Primer amiloidoz ilişkili iskemik inme, kardiyak trombüse veya aritmiye bağlı olarak kardiyoemboli; nefrotik sendroma sekonder trombin- antirombin yolu bozukluğu ve dolaşımdaki monoklonal bileşenlerle ilgili kan viskozitesinde/ pıhtılaşma aktivitesinde artmaya bağlı trombofili nedeniyle olmaktadır. Primer AL amiloidoz, hastamızdaki gibi ilk defa iskemik inme ile prezente olduğunda daha kötü prognoz gösterir.

EP - 267 ANTİ-GLUTAMİK ASİT DEKARBOKSİLAZ (ANTİ-GAD) ANTİKOR İLİŞKİLİ SEREBELLAR ATAKSİ: OLGU SUNUMU

MİRAY ATACAN YAŞGÜÇLÜKAL , CANSU TUNÇ , BİRGÜL BAŞTAN TÜZÜN , SEFER GÜNAYDIN , AYŞE ÖZLEM ÇOKAR

SAĞLIK BİLİMLERİ ÜNİVERSİTESİ İSTANBUL HASEKİ EĞİTİM VE ARAŞTIRMA HASTANESİ

Olgu:

Giriş: Erişkindeki sporadik subakut ataksi nedenleri arasında atipik enfeksiyonlar, otoimmün hastalıklar, neoplastik ve paraneoplastik süreçler yer alır. Biz burada subakut ataksi ile başvuran ve anti-GAD ilişkili serebellar ataksi teşhisi saptanan bir olguyu paylaşmak istedik.

Olgu: Özgeçmişinde diabetes mellitus (DM) ve sigara kullanımı olan 62 yaşında kadın hasta 2 ay önce başlayan yürümede dengesizlik, baş dönmesi ile başvurdu. Nörolojik muayenesinde her yöne bakışta nistagmus, sol taraflı dismetri ve gövde ataksisi mevcuttu. Hasta çift taraflı destekle yürüyebiliyordu. Kranial ve spinal magnetik rezonans görüntülemesi normaldi. Rutin kan tetkiklerinde glikozile hemoglobin değeri %11,9 saptandı. Vaskülitik, serolojik tetkikleri ve paraneoplastik sendrom açısından yapılan tetkikleri negatif bulunan hastanın serum anti-GAD antikoru pozitif (> 2000 U/ml) saptandı. Beyin omurilik sıvısı (BOS) biyokimyası normaldi ve hücre saptanmadı. BOS oligoklonal bant tip 2 ve anti-GAD antikoru pozitifliği (1020 IU/ml) mevcuttu. Düşük C-peptid düzeyi ve anti-insulin ve anti-adacık antikorları pozitif saptanan hastanın takipli olduğu DM' nin aslında tip 1 DM olduğu anlaşıldı. Eşlik eden diğer otoimmun endokrin hastalıkları araştırmak amacıyla yapılan tetkiklerde anti-tiroid perkosidaz antikoru pozitif saptandı ve hastada Hashimato tiroiditi lehine yorumlandı.

Sonuç: Serebellar ataksili bu olguda, anti-GAD antikorunda yüksek titre pozitiflik ve BOS pozitifliğinin eşlik etmesi immün aracılıklı ataksi tanısını kuvvetlendirmiştir. Anti-GAD pozitifliği DM gibi bir çok hastalıkta da pozitif olabildiğinden serebellar ataksili olgularda patolojik sürecin bu antikor ile ilişkilendirmesinde dikkatli olunmalıdır.

EP - 268 NON KONVULZİF STATUS EPİLEPTİKUS GELİŞEN İKİ TUBEROSKLEROZ OLGUSU

YÜKSEL ERDAL [1], ALPER ALNAK [2], ÖZGÜR ÖZTOP [3], PINAR TEKTÜRK [4], ZUHAL YAPICI [4]

[1] İSTANBUL EĞİTİM VE ARAŞTIRMA HASTANESİ, NÖROLOJİ KLİNİĞİ
[2] İSTANBUL ÜNİVERSİTESİ İSTANBUL TIP FAKÜLTESİ, ÇOCUK VE ADOLESAN PSİKİYATRİSİ AD
[3] KOÇ ÜNİVERSİTESİ TIP FAKÜLTESİ, NÖROLOJİ AD
[4] İSTANBUL ÜNİVERSİTESİ İSTANBUL TIP FAKÜLTESİ, NÖROLOJİ AD, ÇOCUK NÖROLOJİSİ BD

Olgu:

Giriş Status epileptikus yaşamı önemli ölçüde tehdit eden acil bir durumdur. Bu yazıda dirençli epilepsili, non konvulzif status epileptikus (NKSE) gelişen iki tuberoskleroz olgusu sunulmuştur.

Olgu 1 Dokuz yaşında erkek hasta uyku hali ve nöbet sıklığında artma yakınmaları ile acil servise başvurdu. 10 günlükken fokal motor nöbetleri başlayan hastanın, 1 yaşında tuberoskleroz tanısı aldığı öğrenildi. Dirençli epilepsisi olan hasta 6 yıldır sirolimus ve çoklu antiepileptik tedavi almaktaydı. Yapılan nörolojik muayenesinde ileri derece uykuya eğilim hali mevcuttu. Hastanın yapılan elektroensefalografi (EEG)'sinde yavaş zeminde, çok sık diziler halinde jenerelize tonik deşarjlar NKSE ile uyumlu bulundu. Tekrarlanan intravenöz midazolam infüzyonuna yanıt alınamayan hastada, 5 gün pulse şeklinde 25 mg/kg/ gün metilprednizolon tedavisi başlandı ve hastanın bilinci tamamen düzeldi. Olgu 2 Sekiz yaşında erkek hasta, nöbet sıklığında artma, bilinç bozukluğu şikayetleri ile tarafımıza başvurdu. Hasta 4 yıldır kliniğimizde tuberoskleroz tanısıyla takip edilmekteydi. Başvurusunda çoklu antiepileptik ilaç ve yaklaşık iki yıldır everolimus 8 mg/gün kullanmaktaydı. Nörolojik muayenesinde bilinci uykuya eğilimliydi. EEG incelemesinde ağır yaygın organizasyon bozukluğu zemininde multipl epileptojenik odaklar ve nerdeyse devamlı jeneralize epileptiform deşarjlar NKSE ile uyumlu bulundu. Son dönemlerde artan nöbet sıklığını ve NKSE'u açıklayacak durum saptanmadı. Epileptik ensefalopati tablosu yaklaşımı ile 5 günlük 16mg/kg/gün metilprednizolon tedavisi başlandı ve hastanın bilinç düzeyi normale döndü.

Sonuç Özellikle tedaviye dirençli tuberoskleroz hastalarında bilinç durumunun etkilendiği durumlarda ensefalopati halinin varlığında NKSE açısından dikkatli olunmalı, EEG kontrolü yapılarak bu durumun tedavisine hemen başlanmalı ve immunmodülatör tedavi seçenekleri de akılda tutulmalıdır.

EP - 269 SPOR ANTRENMANI SONRASI GELİŞEN PEDİATRİK İNME VAKASI

RONAY BOZYEL , TUĞÇE ŞULE KAYGISIZ , FATMA GÜLHAN ŞAHBAZ , ERDEM GÜRKAŞ , BANU ÖZEN BARUT

KARTAL DR.LÜTFİ KIRDAR EĞİTİM VE ARAŞTIRMA HASTANESİ

Olgu:

Giriş: Çocukluk döneminde inme nadir görülür ve ciddi bir morbidite ve mortalite sebebidir. Çocukluk dönemi inme risk faktörleri arasında en sık arteriopatiler görülmekte, bunlar arasında fokal serebral arteriopati, diseksiyon, Moyamoya hastalığı yer alırken, diğer sık görülen sebepler arasında kalp hastalıkları, vaskülitler, metabolik hastalıklar vardır. İnme semptomları sıklıkla hemiparezi ve disfazi, daha az sıklıkla ataksi, nöbet, baş ağrısı, kusma, bilinç değişikliğidir.

Olgu: 15 yaşında erkek hasta yaklaşık 6 saat önce başlayan sağ tarafta güçsüzlük sebebi ile acil servise başvurdu. Özgeçmişinde bilinen hastalığı olmayan hasta profesyonel olarak güreş sporu ile uğraştığını ve şikayetlerin güreş antrenmanından sonra başladığını belirtti. Yaklaşık 6 saat boyunca sağ tarafta güçsüzlüğün ara ara düzelip tekrar eski haline döndüğü öğrenildi. Nörolojik muayenede bilinç açık, sınırlı koopere, zaman oryantasyonu bozuk, konuşma akıcı, motor muayenede sağ üst ekstremite kas gücü 1/5, sağ alt ekstremite kas gücü 3/5 olarak değerlendirildi. Dış merkezde çekilen difüzyon mr da sol kapsula interna arka bacağında akut enfarkt görüldü. Beyin ve boyun BT anjiyografide sol ICA oftalmik segmentte daralma ve düzensizlik izlendi. DSA incelemesi yapılan hastanın görüntülemesinde sol karotis internanın oftalmik segmentinde1 cmlik diseksiyon izlendi. İleri tetkik ve tedavi için hasta çocuk nörolojisi kliniğine devredildi.

Sonuç: Çocukluk döneminde inme nadir görülmekle birlikte, etiyolojide diseksiyon en sık nedenler arasında yer almaktadır. Çocuklarda inme tedavisinde literatürde yeterli çalışma olmaması nedeniyle tam bir uzlaşı yoktur ve tedavi stratejileri uzman görüşleri ve erişkin inme çalışmalarına dayanarak önerilmektedir.

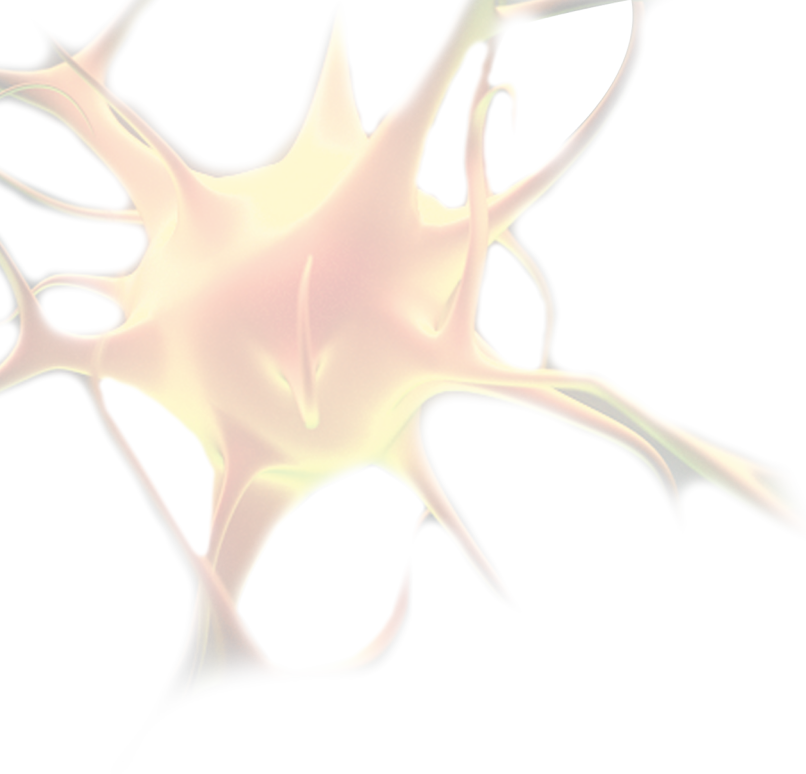

TARTIŞMALI E-POSTERLER

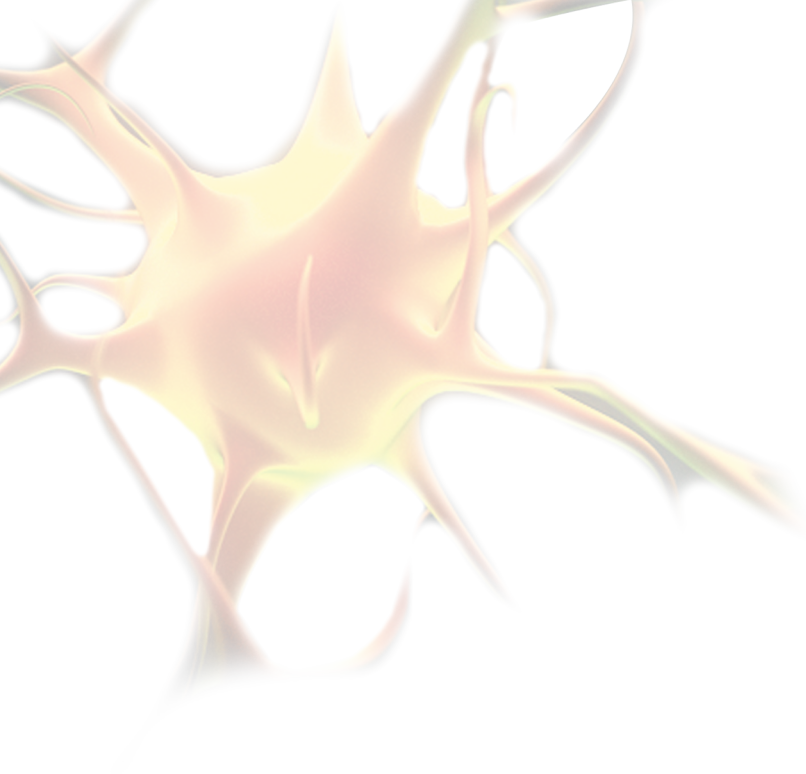

TEP-1 NON-KLİNİK İZOLE SENDROM MRG LEZYONLARİ: RADYOLOJİK İZOLE SENDROM? SEMPTOMLAR VE TAKİP

AHMET KASIM KILIÇ , REFİKA ESRA KARA , AYSUN ASLAN

SAĞLIK BİLİMLERİ ÜNİVERSİTESİ KARTAL DR. LUTFİ KIRDAR EĞİTİM VE ARAŞTIRMA HASTANESİ

Amaç:

Multipl Skleroz genç erişkinlerde en sık nörolojik özürlülüğe yol açan hastalıktır. Ancak son yıllarda artan MRG tetkikleri sonucunda sıklıkla beyaz cevher lezyonları yakalanmaktadır. Hastalığın erken dönem bulguları olarak düşüneceğimiz radyolojik ve klinik izole sendrom durumlarında ise tedavinin önemi öne çıkmaktadır.

Gereç ve Yöntem:

Ekim 2015 ve Kasım 2018 dönemleri arasında merkezimize MS ön tanısıyla yönlendirilip başvuran ve MRG sinde beyaz cevher lezyonları gözlenen ve objektif klinik ve muayene bulguları olmayan hastalar kaydedildi. Klinik, görüntüleme, laboratuar, takip bulguları ve süreleri not edildi.

Bulgular:

Çalışmada hasta grubu 132 (116 kadın, 16 erkek) hasta ve kontrol grubu sayısı 15 di(baş ağrısı; 14K,1E). Ortalama yaş hasta grubu:35,99 kontrol grubu: 30.14 yıldı. Ortalama takip süresi hasta grubu:29,45, kontrol grubu:23.85 aydı. Klinik bulgularda en sık baş ağrısı (n:93) gözlendi. 1 hasta optik nörit, 15 hastada da baş ağrısına ilaveten 1 nörolojik yakınma mevcuttu. Hasta grubu ve kontrol grubu arasında d vitamin düzeyleri arasında anlamlı fark mevcut idi. Görüntüleme bulgularında 23 hastanın Barkhof kriterlerini ≥3 karşıladığı, 109 hastanın <2 kriteri karşıladığı görüldü.

Sonuç:

Beyaz cevher lezyonları birçok etyolojik özellik gösterebilir. MS tanısından önce klinik bulgular, mrg lezyonlarının özelliği ve yakın klinik takip doğru tanıya ulaşma ve gereksiz tedavi maliyeti ve tedaviye bağlı oluşabilecek yan etki riskini önlemek adına uygulanması gereken adımlardandır.

TEP-2 RRMS'DE FİNGOLİMOD TEDAVİSİNİN ÜÇ YILLIK İZLEMDE ETKİNLİK VE GÜVENİLİRLİK VERİLERİ

TAYLAN ALTIPARMAK , YUSUF SAVRUN , ÇİĞDEM ÇEK , ANDAÇ TOPKAN , BELGİN KOÇER

GAZİ ÜNİVERSİTESİ TIP FAKÜLTESİ, NÖROLOJİ AD

Amaç:

Çalışmada 3 yıl süre ile Fingolimod kullanan RRMS hastalarında tedavinin etkinliği ve güvenilirliğini incelemek amaçlandı.

Gereç ve Yöntem:

MS biriminde takip edilmekte olan RRMS hastaları arasından aralıksız 3 yıl süre ile fingolimod tedavisi kullanmış olan 40 hasta (31 kadın, 9 erkek) retrospektif olarak değerlendirmeye alındı. Yaş, cinsiyet, MS hastalık süresi, MS ilişkili klinik özellikler, tedavi öncesi ve Fingolimod kullanımı süresince 1.yıl, 2.yıl ve 3.yıl sonunda geçirilen atak sayıları, beyin ve spinal kord magnetik rezonans incelemelerinde aktif T2 ve kontrast tutan lezyon sayıları ve lokalizasyonları, teyid edilmiş 6 aylık özürlülük progresyonu olan ve ilacın kesilmesini gerektiren tüm durumlar kaydedildi. Hastaların demografik özelliklerinin zaman dağılımında klinik ve görüntüleme bulguları ile olan ilişkisi incelendi.

Bulgular:

Çalışmaya alınmış olan 40 hastanın ortalama yaşı 38,6 (23-52), ortalama hastalık süresi 4,8 yıl ve ortalama Fingolimod kullanım süresi 44 ay idi. Bazal yıllık atak sayısı 1,75 iken 1., 2. ve 3.yılda (0,52, 0,37, 0,21), bazal EDSS 2,65 iken 1., 2. ve 3.yılda (1,24, 0,85, 0,62) idi. NEDA-3'e ulaşan hastalar 1.yılda % 44,5, 2.yılda % 56,8 ve 3.yılda % 66,8) tesbit edildi. Hastalık süresi 4 yıldan kısa, 30 yaş altı, supratentoriyal, servikal spinal kord ve beyin sapı bulguları olan hastalarda yıllık atak hızı, EDSS ve aktif MRG bulgularında azalma belirgindir ($p<0,05$). Üç hastada yan etki (1 ciltte oftalmik herpes zoster enfeksiyonu, 1 ciltte spontan düzelmeyen yaygın ve geniş nontravmatik ekimozlar, 1 ciltte nonvaskülitik inflamatuar lezyon), 1 gebelik planlaması, 1 gebelik ve 12 olguda tedaviye yanıtsızlık) nedeniyle ilaç sonlandırıldı. Lenfopeni ve transaminazlarda yükselme nedeniyle tedaviyi sonlandıran bir hasta olmadı.

Sonuç:

RRMS hastalarında Fingolimod tedavisi ile yıllık atak hızında azalma, özürlülük progresyonu ve aktif görüntüleme bulgularında düzelme 2. ve 3. yılda daha belirgindir. RRMS'de Fingolimod'un uzun dönem etkinlik ve güvenilirliği belirgindir ve etkili olacağı hasta subgruplarının belirlenmesi önemlidir.

TEP-3 AKDENİZ ÜNİVERSİTESİ TIP FAKÜLTESİ 5.SINIF ÖĞRENCİLERİNİN MULTİPL SKLEROZA YÖNELİK FARKINDALIĞI

BU BİLDİRİ GERİ ÇEKİLMİŞTİR.

TEP-4 MULTİPL SKLEROZ (MS) HASTALARINDA PERİFERİK SİNİR SİSTEMİ TUTULUMU, KLİNİK PARAMETRELER VE ÖZÜRLÜLÜĞE ETKİSİ

SÜREYYA YILMAZTEKİN , CANAN EMİR , ELİF ÜNAL , ONUR AKAN , CİHAT ÖRKEN , SERAP ÜÇLER

SAĞLIK BİLİMLERİ ÜNİVERSİTESİ OKMEYDANI EĞİTİM ARAŞTIRMA HASTANESİ, NÖROLOJİ KLİNİĞİ

Amaç:

Multipl Skleroz (MS) santral nöropatik ağrı nedenleri arasında kabul edilmekle birlikte bazı MS hastalarında periferik sinir hasarı ile uyumlu olarak ekstremite distallerinde paresteziler şeklinde periferik nöropatik ağrılar da ortaya çıkabilmektedir. Son yıllarda MS hastalarında periferik sinir sistemi tutulumuna dair bir çok çalışma

yayınlanmıştır. Fakat MS popülasyonundaki periferik sinir sistemi tutulumu frekansı değişkenlik göstermektedir. Bu çalışmalarda MS hastalarının %5- 15 ' inde periferik sinir sistemi tutulumu belirtilmiştir. Çoğunluğu demyelinizan nöropati olmakla beraber aksonal tutulum da belirtilmiştir. Ayrıca periferik sinir sistemi tutulumu ile özürlülük oranlarının bağlantılı olduğunu ya da olmadığını da gösteren çalışmalar bulunmaktadır. Periferik sinir sistemi tutulumu ile plak dağılımı arasında bağlantı olabileceği de belirtilmiştir. Bu bulgular ışığında, biz de çalışmamızda MS hastalarında periferik sinir sistemi tutulumu, natürü ve bunun klinik parametreler (yaş, cinsiyet, MS alt tipi, süresi vb...), hastalık seyri, özürlülük ile korelasyonunu araştırmayı planladık.

Gereç ve Yöntem:

2017 yılında revize edilen McDonalds kriterlerine göre, Multipl skleroz tanısı alan relapsing-remitting, primer progresif veya sekonder progresif seyirli 50 hasta ve periferik nöropati yapacak sistemik ve dışlama kriterlerinde belirtilen hastalıkları ya da MS hastalığı olmayan 50 hasta kontrol grubu olarak çalışmaya dahil edilmiştir.Medelec synergy elektromiyografi (EMG) cihazı ile hasta ve kontrol grubunda (hasta grubundaki benzer yaş ve cinsiyette) üst ve alt ekstremitelerde median, ulnar, tibial, peroneal sinir motor ileti incelemeleri ve median, ulnar, yüzeyel peroneal ve sural sinir duysal ileti incelemeleri ayrıca motor periferal sinirlerde F yanıtı çalışması yapıldı. Periferik sinir sistemi tutulumu, natürü ve bunun klinik parametreler, seyir ve özürlülük ile korelasyonunun araştırılması hedeflendi.

Bulgular:

Hasta grubu ile sağlıklı kontrol grubunun EMG bulguları karşılaştırıldığında, Median motor, ulnar motor ve tibial motor sinir iletim hızı, kontrol grubunda istatistiksel anlamlı olarak yavaş bulunmuştur ($p<0.05$). Hasta grubun EMG bulguları; EDSS alt grupları (3 altı ve üstü değerlerde), geçirilmiş duysal atak varlığı ve yokluğu alt grupları, MRG de spinal lezyon varlığı ve yokluğu ile oluşturulan MS alt grupları karşılaştırıldığında istatiksel anlamlı fark saptanmadı .($p > 0.05$)

Sonuç:

Bu çalışmada amacımız, duyu yakınmaları olan MS hastalarında periferik sinir tutulumunun varlığını saptamak ve ayrıntılı tanı araçlarından ve gereksiz tedavi yaklaşımlarından kaçınmak için merkezi sinir sisteminin tutulumunun dışlanmasına yardımcı olup olmayacağıdır. EMG bulguları ile klinik ve görüntüleme bulguları arasında bir ilişki bulamadık. Bu konuda inceleme tekniklerinin hassasiyeti arttırılarak (sinir biyopsisi vb...) geniş hasta serileri ile daha kapsamlı çalışmalar planlamaya karar verdik.

TEP-5 MULTİPL SKLEROZLU BİREYLERLE SAĞLIKLI BİREYLERİN YÜRÜYÜŞ STABİLİTELERİNİN KARŞILAŞTIRILMASI

ECEM KARANFİL [1], YELİZ SALCI [1], HİLAL KEKLİCEK [2], ALİ NAİM CEREN [1], BARIŞ ÇETİN [1], AYLA FİL BALKAN [1], MERYEM ASLI TUNCER [1], RANA KARABUDAK [1]

[1] HACETTEPE ÜNİVERSİTESİ TIP FAKÜLTESİ
[2] TRAKYA ÜNİVERSİTESİ TIP FAKÜLTESİ

Amaç:

Yürüme bozukluğu, MSin en sık görülen belirtilerinden biridir. Ayrıca mobilite bozukluğunun ve düşme riskinin en önemli belirteçlerindendir. Bu çalışma, MS'li bireylerin sağlıklı kontrollere göre yürüyüş stabiliteleri arasındaki farkları araştırmak amacıyla planlanmıştır.

Gereç ve Yöntem:

Çalışmaya EDSS skorları 1,5-4,5 arasında değişen 21 MS hastası ve 17 sağlıklı kontrol dahil edildi. Yürüyüş parametreleri (yürüme döngüsü (sn), yürüme hızı (m/sn), adım uzunluğu (cm), değişkenlik katsayısı ve ambulasyon indeksi) kuvvet platformu içeren bir koşu bandından oluşan cihaz (Biodex- Gait Trainer-RTM600-US) üzerinde kişilerin 6 dakikalık yürüyüşleri sırasında değerlendirildi.

Bulgular:

Gruplar arasında yürüyüş hızı (MS:0,71 m/sn, sağlıklı;1 m/sn), sağ adım uzunluğu (MS: 42,8 cm, sağlıklı: 62,5 cm), sol adım uzunluğu (MS: 42 cm, sağlıklı: 62,1 cm), sağ değişkenlik katsayısı (MS: 13, sağlıklı: 7), sol değişkenlik katsayısı (MS: 12, sağlıklı: 7) ve ambulasyon indeksi (MS: 85, sağlıklı 91) parametreleri arasında fark vardı ($p<0,05$). Gruplar arasında sol ve sağ ayak üzerinde geçen süreler ve yürüyüş döngüleri açısından fark yoktu ($p>0,05$).

Sonuç:

MSli bireyler sağlıklı bireylere göre; daha yavaş, daha kısa adımlarla ve daha fazla değişkenlik göstererek yürüdüler. Piramidal ve serebellar etkilenim nedeniyle sallanma fazında aksiyal yük transferinin yeterince iyi gerçekleştirilememesine bağlı olarak adım uzunluğunu kısaltmış olabilirler. Yavaş yürüyüş de değişkenliğin artışına neden olmuş olabilir. Hastalık progresyonu ve tedavi etkinliğinin incelenmesinde yürüyüşle ilgili parametrelerin yanında düşme riskinin en önemli göstergelerinden biri olan yürüyüş değişkenliğinin incelenmesi klinik anlamda oldukça önemlidir.

TEP-6 GÖÇMEN VE GÖÇMEN OLMAYAN MULTİPL SKLEROZ HASTALARININ KARŞILAŞTIRILMASI

EZGİ BAKIRCIOĞLU DUMAN , CANSU TUNÇ , AYLA ÇULHA OKTAR , BİRGÜL BAŞTAN TÜZÜN , BELGİN PETEK BALCI

HASEKİ EĞİTİM VE ARAŞTIRMA HASTANESİ, NÖROLOJİ KLİNİĞİ

Amaç:

Ülkemizde son yıllarda yaşanan göçler nedeniyle kliniğimize başvuran yabancı uyruklu multipl skleroz (MS) hasta sayısında artış izlenmiştir. Bu çalışmada kliniğimizden takipli göçmen hastalar ile göçmen olmayan MS hastalarının demografik, klinik ve laboratuvar özelliklerini karşılaştırmayı amaçladık.

Gereç ve Yöntem:

Göçmen 31 MS hastası (1. Grup; 25 Suriye uyruklu, 6 diğer) ile göçmen olmayan 980 MS hastası arasından randomize seçilen 34 MS'li (2. grup) çalışmaya dahil edildi. Tüm

hastaların dosya bilgileri retrospektif olarak incelendi ve beyin omurilik sıvısı (BOS) bulguları, MS tipleri, EDSS, ataklar arası süre ve tedavileri karşılaştırıldı.

Bulgular:

Göçmen hastalar ile göçmen olmayan hastalar arasında anlamlı yaş farkı saptanmadı (1. grup 34±10 ve 2.grup 32±13; p:0.26). Birinci grupta 22 kadın, 9 erkek hasta; 2.grupta 19 kadın, 15 erkek hasta mevcuttu. Birinci grupta %90.3 relapsing remitting MS (RRMS), %9.7 sekonder progresif MS (SPMS), 2.grupta %82.3 RRMS, %14.7 SPMS ve %3 klinik izole sendrom (KİS) saptandı. İki grupta ataklar arasındaki sürede anlamlı fark saptanmadı (p:0.26). Hastalık süreleri; 1.grupta ortalama 7.4 yıl, 2.grupta 8.4 yıl idi. Gruplar arasında EDSS açısından anlamlı fark saptanmadı (1.grup EDSS 1.93, 2.grup EDSS 2.07; p:0.36). BOS bulguları karşılaştırıldığında oligoklonal bant pozitifliği 1.grupta %90.9, 2.grupta %88.8, IgG indeksi yüksekliği 1.grupta %72.7, 2.grupta %66.6 idi. Tedavi karşılaştırmasında göçmen grupta ilaçsız hasta sayısının daha fazla olduğu görüldü.

Sonuç:

İki grup arasında ilaç tedavileri dışındaki parametrelerde anlamlı fark bulunmamıştır. Gruplar arasındaki sonuçların benzerliği, göçmen MS hastalarının coğrafi yakınlığımız olan ülkelerden olması ile ilişkilendirilmiştir.

TEP-7 YEDİ YIL MULTİPL SKLEROZ TANISI İLE İZLENEN ACTA2 VE FAKTÖR V MUTASYONU OLGU SUNUMU

FARUK UĞUR DOĞAN , TUNCAY GÜNDÜZ , MURAT KÜRTÜNCÜ , MEFKÜRE ERAKSOY

İSTANBUL ÜNİVERSİTESİ İSTANBUL TIP FAKÜLTESİ, NÖROLOJİ AD

Olgu:

Giriş: Düz kas hücrelerinde alfa-2 aktin proteinini kodlayan ACTA2 geninin mutasyonu, damar duvarı düz kas hücresini etkileyerek erken başlangıçlı inme, koroner arter hastalığı, aort anevrizması ve aort diseksiyonu gibi yaygın vasküler hastalıklara neden olabilir. Faktör V (FV) mutasyonunda aktive protein C'ye direnç gelişimi sonucu tromboembolik olaylara yatkınlık artar. Bu çalışmada multipl skleroz (MS) tanısıyla yedi yıl süresince immünmodülatör tedavi alan ve ACTA2 ve FV mutasyonu taşıdığı anlaşılan bir olgu anlatılacaktır. Olgu: 54 yaşında erkek hasta, yedi yıl önce başlayan sağ hemihipoestezi, ataksi, bulanık görme, sağ periferik fasyal paralizi ve diplopi şeklinde ortaya çıkan ataklarıyla tarafımıza başvurdu. Hastanın özgeçmişinde sol hemiparezi sonrasında tanı aldığı iskemik inme, koroner arter hastalığı, splenomegali, hipertansiyon ve bilateral sensörinörinal işitme kaybı vardı. Soygeçmişinde annesi ve ablasının MS, ablasının kızının sistemik lupus eritematosus, dayısının ve dayısının kızının erken yaşta miyokard enfarktüsü, dayısının diğer iki çocuğunda ise aort anevrizması vardı. Hastanın muayenesinde sol internükleer oftalmopleji, sağ hemiparezi ve trunkal ataksi ile sklerodaktili, Raynaud fenomeni ve livedo retikülarisinin olduğu saptandı. Hastanın beyin MRG ve MR anjiografi görüntülemelerinde sol sentrum semiovalede difüzyon kısıtlılığı, sağ ponsta kontrast tutan bir lezyon, periventriküler alanda ve mezensefalonda çok sayıda demiyelinizan plak lehine yorumlanabilecek lezyonlarla birlikte sağ internal karotis darlığı olduğu izlendi. Cilt biyopsisinin elektron mikroskobik incelemesinde damar sayısının azaldığı görüldü. Hastanın tüm eksom dizileme tetkiki FV ve ACTA2 genlerinde heterozigot mutasyonunun olduğu saptandı. Tartışma: ACTA2 ve FV gen mutasyonunda arteriopati ve koagülopatiye bağlı, klinik olarak MS ile karışabilecek iskemik ataklar ve görüntülemede demiyelinizan plaklarla karışabilecek ak madde lezyonları görülebilmektedir. Bu çalışmada MS tedavisinden fayda görmeyen, özgeçmiş ve soygeçmişi vasküler hastalıkla uyumlu olan hastalarda tromboza yatkınlığa neden olabilecek genetik mutasyonların dikkate alınması vurgulanmak istenmiştir.

TEP-8 MULTİPL SKLEROZLU BİREYLERDE ÜROLOJİK PROBLEMLER YORGUNLUK, ALT EKSTREMİTE FONKSİYONELLİĞİ VE FONKSİYONEL KAPASİTE ÜZERİNDE ETKİLİ MİDİR?

FERAY GÜNGÖR [1], UĞUR OVACIK [2], KÜBRA NUR MENENGİÇ [3], ZEYNEP ÖZDEMİR ACAR [4], AYSUN SOYSAL [4], ELA TARAKCI [1]

[1] İSTANBUL ÜNİVERSİTESİ-CERRAHPAŞA SAĞLIK BİLİMLERİ FAKÜLTESİ, FİZYOTERAPİ VE REHABİLİTASYON BÖLÜMÜ, FİZYOTERAPİ VE REHABİLİTASYON AD
[2] İSTANBUL AYDIN ÜNİVERSİTESİ SAĞLIK HİZMETLERİ MESLEK YÜKSEKOKULU, FİZYOTERAPİ PROGRAMI

[3] DOĞUŞ ÜNİVERSİTESİ MESLEK YÜKSEKOKULU, TERAPİ VE REHABİLİTASYON BÖLÜMÜ, FİZYOTERAPİ PROGRAMI
[4] BAKIRKÖY PROF. DR. MAZHAR OSMAN RUH SAĞLIĞI VE SİNİR HASTALIKLARI EĞİTİM VE ARAŞTIRMA HASTANESİ, NÖROLOJİ KLİNİĞİ

Amaç:

Multipl Sklerozda (MS) üriner problemler en rahatsız edici semptomlardan biridir ve hastalık ilerledikçe görülme sıklığı artar. MSli hastalar üriner problemleri nedeni ile kliniğe nadiren başvururlar ancak ilerleyen dönemde bu problemler bireylerin yaşam kalitesini olumsuz etkiler. Bu çalışmanın amacı, MS'li bireylerde sıklıkla görülen ancak diğer fiziksel sorunların yanında sorgulanmakta geri planda kalabilen ürolojik problemlerin yorgunluk, alt ekstremite fonksiyonelliği ve fonksiyonel kapasite üzerine etkisini belirlemekti.

Gereç ve Yöntem:

Çalışmaya McDonald kriterlerine göre MS tanısı almış 22 katılımcı (17 kadın, 5 erkek) dahil edildi. Bireylerin ürolojik problemleri "Ürogenital Sıkıntı Envanteri" (ÜSE) ve "Aşırı Aktif Mesane Farkındalık Sorgulama Formu" (AAMFSF); yorgunluk düzeyleri "Yorgunluk Şiddeti Ölçeği" (YŞÖ); alt ekstremite fonksiyonelliği "Zamanlı Kalk ve Yürü Testi" (ZKYT) ve "5 Kez Otur Kalk Testi" (5KOKT); fonksiyonel kapasiteleri "2 Dakika Yürüme Testi" (2DYT) ve "6 Dakika Yürüme Testi" (6DYT) ile değerlendirildi. İstatistiksel analiz için SPSS paket 22.0 programı kullanıldı.

Bulgular:

Bireylerin ortalama yaşı 36,59±8,04 yıl, vücut kitle indeksi 24,09±3,43 kg/m2, tanı süresi 5,91±4,46 yıl, EDSS 2,68±1,57 ve atak sayısı 3,14±2,76 idi. Katılımcıların %72,7'si önemli ölçüde üriner problem yaşamakta idi. ÜSE, YŞÖ ile ilişkili bulunurken (rho= 0,676, p=0,001); AAMFSF ise ZKYT ve 5KOKT ile ilişkili bulundu (sırasıyla rho=0,486, p=0,03; rho=0,502, p=0,20). ÜSE ve AAMFSF arasında da korelasyon mevcuttu (rho=0,717, p<0,001). ÜSE ve AAMFSF ile 2DYT ve 6DYT arasında ise ilişki bulunmadı (p>0,05).

Sonuç:

MS'li bireylerde üriner problemlerin yorgunluk ve alt ekstremite fonksiyonelliği ile ilişkili olduğu bulundu. Bu bireylerde üriner problemlerin muhakkak sorgulanması gerektiğini ve üriner problemlerin çözümüne yönelik müdahaleler ile yorgunluk ve alt ekstremite fonksiyonelliği gibi ilişki parametrelerde iyileşme sağlanabileceğini düşünmekteyiz.

TEP-9 MULTİPL SKLEROZLU BİREYLERDE FİZİKSEL AKTİVİTE DÜZEYİ, UYKU KALİTESİ VE KOGNİTİF DURUMUN YAŞAM KALİTESİ ÜZERİNE ETKİSİNİN İNCELENMESİ

FERAY GÜNGÖR [1], KÜBRA NUR MENENGİÇ [2], UĞUR OVACIK [3], AYSUN SOYSAL [4], ELA TARAKCI [1]

[1] İSTANBUL ÜNİVERSİTESİ-CERRAHPAŞA, SAĞLIK BİLİMLERİ FAKÜLTESİ, FİZYOTERAPİ VE REHABİLİTASYON BÖLÜMÜ, FİZYOTERAPİ VE REHABİLİTASYON AD
[2] DOĞUŞ ÜNİVERSİTESİ, MESLEK YÜKSEKOKULU, TERAPİ VE REHABİLİTASYON BÖLÜMÜ, FİZYOTERAPİ PROGRAMI
[3] İSTANBUL AYDIN ÜNİVERSİTESİ, SAĞLIK HİZMETLERİ MESLEK YÜKSEKOKULU, FİZYOTERAPİ PROGRAMI
[4] BAKIRKÖY PROF. DR. MAZHAR OSMAN RUH SAĞLIĞI VE SİNİR HASTALIKLARI EĞİTİM VE ARAŞTIRMA HASTANESİ, NÖROLOJİ KLİNİĞİ

Amaç:

Multipl Skleroz (MS) birçok farklı semptom ile karakterize progresif bir hastalıktır. MSli bireylerin yaşam kalitesi hastalığın ilerlemesiyle birlikte oldukça etkilenmektedir. MS'li bireylerde yaşam kalitesi üzerine etki eden faktörlerin incelenmesi, yaşam kalitesini arttırmaya yönelik yapılması gereken müdahalelerin belirlenmesi ve uygulanabilmesi açısından oldukça önem kazanmaktadır. Bu çalışmanın amacı fiziksel aktivite düzeyi, uyku kalitesi ve kognitif durumun MS'li bireylerin yaşam kalitesi üzerine etkilerini araştırmaktı.

Gereç ve Yöntem:

Çalışmaya McDonald kriterlerine göre MS tanısı almış 20 katılımcı (16 kadın, 4 erkek) dahil edildi. Bireylerin yaşam kalitesi "Multipl Skleroz Yaşam Kalitesi-54" (MSYK-54); Fiziksel Aktivite Düzeyleri "Uluslararası Fiziksel Aktivite Anketi-Kısa Form" (UFAA-KF), uyku kalitesi "Pittsburgh Uyku Kalite İndeksi" (PUKİ) ve kognisyon parametresi olarak kognitif işleme hızı "Sayı Sembol Testi" (SST) ile değerlendirildi. İstatistiksel analiz için SPSS paket 22.0 programı kullanıldı ve korelasyon analizi Spearman Korelasyon Analizi ile yapıldı.

Bulgular:

Bireylerin ortalama yaşı 36,05±6,88 yıl, vücut kitle indeksi 24,33±3,51 kg/m2, tanı süresi 5,95±4,66 yıl, EDSS 2,62±1,59 ve atak sayısı 3,35±2,79 idi. MSYK-54 fiziksel sağlık skoru ile PUKİ ve SST ilişkili bulundu (sırasıyla rho=-0,802, p<0,001; rho=0,604; p=0,013). MSYK-54 mental sağlık skoru ile UFAA-KF, PUKİ ve SST korele idi (sırasıyla rho=0,553, p=0,014; rho=-0,637, p=0,003; rho=0,565, p=0,014).

Sonuç:

MS'li bireylerde fiziksel aktivite düzeyinin, uyku kalitesinin ve kognitif düzeyin azalmasının yaşam kalitesini olumsuz etkilediği belirlendi. Yaşam kalitesi üzerine en çok etkisi olan parametrenin uyku kalitesi olduğu görüldü. Fiziksel aktivite düzeyinin yüksek olması uyku kalitesine ve kognitif düzeye katkı sağlaması açısından oldukça önemlidir. MS'li bireylerin tanı aldıkları süreçten itibaren fiziksel aktivite düzeylerinin arttırılması ve yaşam kalitesini olumsuz etkileyen faktörlerin iyileştirilmesine yönelik uygulamalara dahil edilmesi önerilmektedir.

TEP-10 MULTİPL SKLEROZ HASTASINDA FİNGOLİMOD KULLANIMI ALTINDA GELİŞEN TÜBERKÜLOZ MENENJİT OLGUSU

GÖKÇEN KARAHAN [1], MESRURE KÖSEOĞLU [1], RABİA GÖKÇEN GÖZÜBATIK ÇELİK [1], AYHAN KÖKSAL [1], MURAT KÜRTÜNCÜ [2]

[1] BAKIRKÖY PROF. DR. MAZHAR OSMAN RUH SAĞLIĞI VE SİNİR HASTALIKLARI EĞİTİM VE ARAŞTIRMA HASTANESİ
[2] İSTANBUL ÜNİVERSİTESİ İSTANBUL TIP FAKÜLTESİ, NÖROLOJİ AD

Giriş:

Fingolimod RRMS tedavisinde kullanılan bir oral sfingozin 1-fosfat analoğu olup ana mekanizması lenfositlerin sekonder lenfoid dokudan periferik dolaşıma geçişini önlemek üzerine kuruludur. % 80lere varan rölatif lenfopeni etkisine rağmen klinik çalışmalarda enfeksiyon riskinde anlamlı artış saptanmamıştır. Varisella-zoster, herpes simpleks virüs ve kriptokoklara bağlı birkaç olgu bildirimi olup literatürde mycobacterium tuberculosis enfeksiyonuna ilişkin kayıt bulunmamaktadır.

Olgu:

34 yaşında kadın 2 aydır olan ateş, gece terlemesi sikayetlerine son 1 gündür eklenen kafa karışıklığı ile acil servise başvurdu. 8 yıldır MS tanısı olan ve 1 yıldır fingolimod altında ataksız olan hasta nörolojik muayenede sözel uyaranla göz açabiliyor, emir almıyor,verbal iletişime girmiyordu. Ense sertliği saptanan hastanın sağ alt ekstremite kas gücü 4/5 (ağrılı uyaranla) ,DTR si global canlı,patolojik refleks bilateral pozitifti. Kontrastlı Beyin MR' ında periventriküler alanda, korona radiata düzeyinde ayrıca perikallozal alanda T2/FLAIR'de kontrastlanmayan hiperintens ovoid lezyonlar izlendi. WBC'si 12.6, lenfosit mutlak değeri % 4.6 oranında 0.58 olarak saptandı.BOS analizinde 40 lenfosit, protein 102 mg/dL ve glukoz 38/109 mg/ dL bulundu. BOS'da Mycobacterium Tuberculosis DNA-PCR sonucu pozitif saptandı. Tüberküloz meningoensefalit tanısıyla 4'lü antitüberküloz tedavi başlandı.Tedavinin 5. gününde kliniği düzelen hastanın kontrol DNA PCR sonucu negatif izlendi. Fingolimod tedavisi kesilen hasta poliklinik takibine alındı.

Sonuç:

Bildiğimiz kadarıyla vakamız literatürde tanımlanan fingolimod terapisi altında ilk tüberküloz menenjit olgusudur. Önceki çalışmalar tedaviyle aşı etkinliğinde azalma olabileceğine dair uyarıları gündeme getirse de enfeksiyona ya da reaktivasyonuna dair kanıt bulunmamaktadır. Bu bulgularla tedaviye başlamadan önce rutin tarama düşünülebilir.

TEP-11 MULTİPL SKLEROZ TANILI HASTADA CORE STABİLİZASYON EGZERSİZLERİNİN GÖVDE POZİSYON DUYUSU İLE DENGE ÜZERİNE ETKİLERİNİN İNCELENMESİ: OLGU SUNUMU

BU BİLDİRİ GERİ ÇEKİLMİŞTİR.

TEP-12 ÇUKUROVA ÜNİVERSİTESİ OCRELİZUMAB DENEYİMİ

MEHMET BALAL [1], SÜHEYLA KÖMÜR [2], MELTEM DEMİRKIRAN [1]

[1] ÇUKUROVA ÜNİVERSİTESİ TIP FAKÜLTESİ, NÖROLOJİ AD
[2] ÇUKUROVA ÜNİVERSİTESİ TIP FAKÜLTESİ, ENFEKSİYON HASTALIKLARI VE KLİNİK MİKROBİYOLOJİ AD

Amaç:

Multipl skleroz (MS), miyelin antijenlerine karşı reaktif olan CD4 (+) T hücrelerinin aracılık ettiği merkezi sinir sisteminin otoimmün bir hastalığıdır. Ancak günümüzde B lenfositler üzerinden CD 20 antijenlerine karşı seçici olarak davranan yeni ajanların MS tedavisinde yeri olduğunu ortaya konmuştur. Bu amaçla kullanıma giren Ocrelizumab deneyimimizi bu çalışmada paylaşmak istedik.

Gereç ve Yöntem:

Çalışmaya kliniğimizde MS tanısı ile takipte olan ve Ocrelizumab tedavisi alan 58 hasta (30 erkek / 28 kadın) dahil edildi. Hastaların demografik verileri, hastalık tipi ve süresi, EDSS skorları, hepatit, varisella ve tüberküloz için yapılan tetkiklerin sonuçları ile aşı ve proflaksiler kaydedildi. Ayrıca kadın hastalara yapılan meme USG ve mamografi sonuçları kaydedildi.

Bulgular:

Hastalık tipleri 23 Relapsing Remitting MS, 18 primer progresif MS ve 17 sekonder progresif MS'ti. Hastaların yaş ortalaması 44,28 idi. EDSS skoru 3,38, hastalık süresi 7,65 idi. 31 hastaya hepatit aşısı yapıldı. 14 hastaya Quantavir 0,5 mg tablet başlandı. İki hastaya ise varisella zoster virüs aşısı sonrası tedavi verilebildi. 39 hastaya Izoniazid başlandı. 28 kadın hastaya meme USG ve Mamografi yapıldı. İki hastaya meme biopsisi sonrası tedavi verilebildi. 12 hasta bir yıllık (3 doz) ve 25 hasta altı aylık (2 doz) tedavi aldı. Her iki hasta grubunda atak sıklığında azalma ve EDSS skorlarında düşme saptandı.

Sonuç:

Ocrelizumab tedavisi öncesinde fırsatçı enfeksiyon gelişimi riski, meme kanseri riski ve daha önce kullanılan MS proflaksisi ilaçlarının gözden geçirilmesi gerekmektedir. Ocrelizumab tedavisinin iyi planlanması ilaç güvenliğini arttırmaktadır ve MS tedavisinde etkin bir tedavi seçeneği olarak yerini almıştır.

TEP-13 SUPER REFRAKTER STATUS EPİLEPTİKUS'TA İKİ OLGU

AHMET YUSUF ERTÜRK , KEZBAN ASLAN KARA , TURGAY DEMİR , HACER BOZDEMİR , TAYLAN PEKÖZ , ŞEBNEM BIÇAKÇI

ÇUKUROVA ÜNİVERSİTESİ TIP FAKÜLTESİ, NÖROLOJİ AD

Giriş :

Status epileptikus (SE), mortalite ve morbiditesi yüksek olan acil nörolojik durumlardan biridir. Refrakter status epileptikus (RSE), biri benzodiazepin olmak üzere iki adet anti-epileptik yükleme tedaviye rağmen, super RSE ise anestetik ajanlar başlandıktan sonra 24 saatten daha fazla süren ya da aralıklı olarak devam eden SE nöbet durumudur. SE tanılı hastaların % 23-40 RSE'a, % 10-15'i ile süper RSE'a dönüşebilmektedir. Amaç : Nöroloji yoğun bakım kliniğimizde halen takip edilmekte olan süper RSE iki olgu tedavi yönetimi, literatürde ki yeni gelişmeler ışığında tartışılmak istenmiştir.

Olgu Sunumu 1 :

19 yaşında erkek hasta PME tanısı ile takip edilirken, yoğun bakıma idrar yolu enfeksiyonun tetiklediği status epileptukus tablosu ile yatırıldı. Evre1 tedaviye cevap vermeyen olguya midozolam ve tiyopental tedavileri başladı. Ancak tedavilere kısmen yanıt veren olguya akabinde MgSo4, ketojenik diyet ve daha sonra ketamin tedavisi uygulandı.

Olgu Sunumu 2 :

19 yaşında kadın hasta, geçirilmiş ensefalite sekonder parsiyel epilepsi tanısı ile takipte iken üst solunum yolu enfeksiyonun tetiklediği status epileptikus tanısı ile yoğun bakım ünitemize yatırıldı. Evre 1 tedaviye vermeyen olguya midozolam ve tiyopental infüzyon tedavisi uygulandı. Tedavilere cevap vermeyen olguda epilepsia parsiyalis kontunia gelişti ve metil prednizolon, IVIG tedavisine rağmen yanıt alınmaması sonrası ketamin tedavisi başlandı.

Sonuç :

Süper RSE tanısı alan her iki hastada literatürede uygulanması önerilen 3. ve 4. basamak ilaçlar almasına rağmen nöbetleri istenilen düzeyde kontrol altına alınamamıştır. Her iki hasta halen klinik takipleri yapılmakta olup, bu grup hastalarda zamanında uygun ilacı başlamak gerektiği gösterilmiştir.

TEP-14 İLK NÖBET: KLİNİK VE ETYOLOJİK NEDENLERİN GÖZDEN GEÇİRİLMESİ

AYLA ÇULHA OKTAR , AYSEL BÜŞRA ŞİŞMAN , ZEYNEP ACAR , AYTÜL MUTLU , ÖZLEM SELÇUK , AYŞE ÖZLEM ÇOKAR

SAĞLIK BİLİMLERİ ÜNİVERSİTESİ İSTANBUL HASEKİ EĞİTİM VE ARAŞTIRMA HASTANESİ

Amaç:

Çeşitli epidemiyolojik çalışmalarda ilk nöbet sonrası ikinci nöbet gelişme ihtimali %40-52 arasında değişen oranlarda bildirilmekte olup epilepsi ve epilepsi nöbetlerinin doğru tanısı, uygun araştırmaların yapılarak nöbet etyolojisinin belirlenmesi doğru tedavinin seçilmesinde önemli adımları oluşturmaktadır. Bu çalışmada kliniğimize ilk kez nöbet geçirme öyküsü ile başvuran hastaların etyolojik nedenlerinin gözden geçirilmesi amaçlandı.

Gereç ve Yöntem:

01/01/2013 -15/06/2019 tarihleri arasında ilk nöbet öyküsü nedeniyle tetkik / tedavi amacıyla nöroloji kliniğinde yatırılarak takip edilen 110 hasta çalışmaya alındı. Bilinen epilepsi tanısı olanlar ve antiepileptik ilaç kullananlar çalışma dışı bırakıldı. Tüm hastaların kranyal görüntüleme incelemesi yapılmış olup 92 olgunun EEG incelemesi değerlendirildi (18 hastaya teknik veya hasta uyumsuzluğu nedeniyle yapılamamıştır).

Bulgular:

Hastaların yaş ortalaması 50 yıl (14-92) olup 64'ü erkek (%58,18), 46'sı (%41,82) kadın idi. Etyolojik incelemeler sonucu olguların %40'ında (44 hasta) akut semptomatik nöbet saptandı (iskemik inme, intraserebral hemoraji, serebral venöz sinüs trombozu, MSS enfeksiyonu, metabolik nedenler, madde kullanımı, anoksik ensefalopati, PRESS). Onaltı olguda uzak (remote) nöbetler gözlendi (poststroke ve posttravmatik). İntrakraniyal yer kaplayıcı lezyonlar 15 olguda, nörofibramatozis ve nörobehçet 1'er olguda ve hidrosefali bir diğer olguda saptandı. Yedi olgu epilepsi sendromu (idiyopatik-genetik) tanısı aldı, 25 olgu da (%22,7) nedeni bilinmeyenler olarak sınıflandırıldı. Olguların %21,8'i status (konvulzif /nonkonvulzif) tablosuyla başvurmuştu, 1 olguda epilepsia partialis continua gözlenmişti. EEG incelemelerine ulaşılabilen 92 olgunun 36'sında (%39) fokal veya jeneralize epileptik aktivitenin olduğu gözlendi.

Sonuç:

Nöbet etyolojisinin belirlenmesinde laboratuvar tetkikleri, EEG ve kraniyal görüntüleme önemli bir yere sahip olmakla birlikte bazı olgularda etyolojik nedenin saptanmadığı dikkati çekmektedir. Yine status epileptikus tablosuyla başvuran olgular da göz önünde bulundurularak ilk kez nöbet geçiren olguların yakından takip edilerek doğru tedavinin uygulanması hasta ve ailesinin yaşam kalitesinde önemli bir yer tutmaktadır.

TEP-15 GEÇİCİ EPİLEPTİK AMNEZİ: SIK ATLANAN VE TEDAVİDEN YARARLANAN BİR TABLO

ÇAĞRI ULUKAN , AYŞE DENİZ ELMALI , NERSES BEBEK , BETÜL BAYKAN

İSTANBUL ÜNİVERSİTESİ TIP FAKÜLTESİ, NÖROLOJİ AD

Amaç:

Geçici epileptik amnezi (GEA) tekrarlayan hafıza kaybı ataklarıyla karakterize, nadir bir temporal lob epilepsisi tipidir. Geç-orta yaşta hastalarda görülür, erkeklerde iki kat sıktır, atak süresi epilepsi için alışılmıştan uzundur. Başka temporal nöbet fenomenleri eşlik edebilse de %17-28 izole amnezi gözlenebilir. İnteriktal dönemde ek kognitif sorunların bulunabilmesi sıklıkla yanlış tanıya yol açar. Bu bildiride kolay tedavi edilebilir ve iyi seyirli olmasına rağmen sık atlandığı ve tanısı geciktiği için bu fenomene üç olgu üzerinden dikkat çekmek amaçlanmıştır.

Olgular:

Acil servise son 2 yılda unutkanlık atakları sebebiyle başvuran 3 hastaya klinik veriler, EEG ve kranyal MR incelemeleri eşliğinde GEA tanısı koyulmuştur. Olgularımız 65-80 yaş aralığındaydı ve biri kadındı. Tümünün daha önce benzer şikayetleri olmuştu, ancak tanı koyulma gecikmesi ortalama 3,2±2,5 yıldı. Bir olgumuz hafif kognitif bozukluk tanısı ile 4 yıldır takip edilmekteydi. Unutkanlık ataklarının tekrarlama sayısı iki yılda bir ile yılda 2 arasındaydı. Hiçbiri başka bir nöbet türü tarif etmiyordu. Sadece bir olgumuzun nörolojik muayenesi başvuru sırasında normaldi, diğerlerinde atak sırasında çeşitli düzeyde yönelim kusurları fark edildi. İki olguda ilk EEG'de GEA tanısını destekleyen bulgular vardı. Bir olguda ilk EEG incelemesi normal olarak değerlendirilmişken, video-EEG monitorizasyon ile GEA tanısını destekleyen epileptiform bulgular elde edildi. Lamotrijin veya levetirasetam tedavisi ile takip (8,3±3,2 ay) edilen olguların hiçbirinde şikayetler tekrarlamadı.

Yorum:

GEA tablosunda epileptiform EEG bulguları olguların çoğunda görülmekle birlikte, ilk rutin EEG incelemesinde %30-45 oranında normal ya da non-spesifik olabilir. Klinik şüphe durumunda tekrarlayan EEG incelemeleri, uyku EEG'si ya da video-EEG monitörizasyon tanıda önem taşır ve hastaların uygun antiepileptik tedaviden yararlandıkları görülmektedir.

TEP-16 OLANZAPİN KULLANIMI İLE İLİŞKİLİ SÜPER REFRAKTOR STATUS EPİLEPTİKUS TEDAVİSİNDE VAGAL SİNİR STİMULASYONU : OLGU SUNUMU

DEMET İLHAN ALGIN , HASAN ÇAĞLAR , SEHER SEZİN YILMAZ , ÖZLEM AYKAÇ , OĞUZ ERDİNÇ

ESKİŞEHİR OSMANGAZİ ÜNİVERSİTESİ TIP FAKÜLTESİ, NÖROLOJİ AD

Giriş:

Olanzapin kullanımına bağlı nöbetler literatürde pro-konvulzan risk faktörü olarak tanımlanmasına rağmen

nadirdir. Olanzapin ile myoklonik status, tonik-klonik nöbetler ve fatal status epileptikus olguları bildirilmiştir. Biz 23 yaşında hafif mental retarde ve 5 gün önce olanzapin tedavisi sonrası status epileptikus ile acile başvuran ve tedavide vagal sinir stimulasyonu uygulanan olgumuzu sunduk.

Olgu :

23 yaşında bayan hasta nöbet geçirme şikayeti ile acil servise başvurdu. Acil servisde değerlendirilen hasta status epileptikus olarak değerlendirilip intravenöz anti-epileptik tedavi başlanarak nöroloji servisine yatırıldı. Hastanın özgeçmişinde hafif mental retardasyon dışında herhangi bir özellik yoktu. Öyküsünde 5 gün önce psikiyatri tarafından olanzapin 10mg/gün başlandığı öğrenildi. Vital bulguları stabil olan hastanın genel durumu kötü, bilinç kapalı, non-koopere ve dezoryante olarak değerlendirildi. Rutin hemogram ve biyokimya tetkikleri normal olarak değerlendirildi. İntravenöz levetiracetam ve valproik asit başlanıp idame tedavisine geçilen hastada generalize tonik konik nöbetlerin devam etmesi üzerine midazolom infüzyonu başlandı. Etyoloji sine yönelik lomber ponksiyon yapıldı, normal olarak olarak değerlendirildi. Oto-immun markerları, ANA, anti-DNA enfeksiyöz markerları normal olarak değerlendirildi. Serebral MR' ında retroserebellar alanda ekstraaksiyel BOS mesafesinde artış ve bilateral serebral derin ak madde dansitesi azalmış olarak saptandı. Otoimmun bir süreç olabileceği düşünülerek pulse steroid ve 0.4/kg 5 gün intravenöz ımmünglobulin tedavisi başlandı. Dirençli nöbetlerin devam etmesi üzerine hastada Tiyopental sodyum infüzyonuna geçildi. EEG de burst supresyon paterni gözlendi. Super refraktor status epileptikus olarak değerlendirilen hastaya vagal sinir stimulasyonu (VNS) uygulandı. VNS tedavisi ile nöbetleri kontrol altına alınan hasta yatışının 24. gününde trakeostomili ve bakım hastası olarak taburcu edildi.

Tartışma:

Olanzapin ile ilişkili olarak fatal status epileptikus nadir olarak görülmektedir. Vagal sinir stimulasyonu sekonder süper refraktor status epileptikus tedavisinde diğer tedavilere cevap alınamadığı durumlarda alternatif ve etkili bir tedavi seçeneği olabilir.

TEP-17 REKÜRREN NONKONVULZİF STATUS EPİLEPTİKUS 24 YIL TAKİPLİ BİR OLGU SUNUMU

FARUK UĞUR DOĞAN , NERMİN GÖRKEM ŞİRİN , NERSES BEBEK , BETÜL BAYKAN

İSTANBUL ÜNİVERSİTESİ İSTANBUL TIP FAKÜLTESİ, NÖROLOJİ AD, KLİNİK NÖROFİZYOLOJİ BD

Giriş:

Nonkonvulzif status epileptikus (NKSE) konvulzif nöbetlerin görülmediği, davranış ve mental durum değişikliği ile karakterize, devamlı veya tekrarlayan elektrofizyolojik nöbet aktivitesinin eşlik ettiği klinik bir tablodur. Genelde bir kere izlenen NKSE tablosunun rekürrensi birçok faktöre bağlı olmakla birlikte, akut beyin hastalığı, metabolik bozukluklar veya antiepileptik ilaç düzensiz kullanımı gibi durumlar haricinde oldukça nadirdir. Bu çalışmada 24 sene boyunca düzenli aralıklarla NKSE ataklarından geçen bir olgu sunulacaktır.

Olgu:

Ellibeş yaşında kadın hasta, 20 yaşında başlayan öncesinde bağırdığı, başının ve gövdesinin sağa doğru döndüğü, sonrasında bilateral tonik klonik nöbete evrilen nöbet geçirme şikayetiyle başvurdu. En son 40 yaşında olan bu nöbetle beraber, 30 yaşında başlayan 2-3 güne kadar uzayabilen, sabit bir noktaya baktığı, dalgın ve isteksiz olduğu, bazı anlarını hatırladığı ve 'bana bir durgunluk geldi' diye tarif ettiği nöbetlerinin başladığı öğrenildi. Özgeçmişinde 6 yaşında geçirmiş olduğu kafa travması dışında özellik olmayan hastanın, ailesinde epilepsi tanısı olan birey yoktu ancak anne-baba arasında uzak bir akrabalık vardı. Nörolojik muayenesi normal bulundu. Kranyal görüntüleme ve beyin pozitron emisyon tomografisi (PET) tetkiklerinde patolojik bulgu yoktu. Halka kromozom 20 anomalisi izlenmedi. İkili antiepileptik tedavisine rağmen ayda bir sıklıkta 1 gün süreyle devam eden, nöbeti provoke edecek herhangi bir durumun olmadığı durgunluk atakları sırasında yapılabilen EEG incelemeleri 24 yıl arayla NKSE ile uyumlu olduğu saptandı.

Tartışma:

NKSE klinik bulguları çok değişken olabileceğinden ve tek tip tanısal ipucu bulunmadığından, tanıda gecikmeler yaşanmakta ve mortalite/morbidite riski artmaktadır. Altta yatan bir tetikleyici olmadan da NKSE tekrarının izlenebileceği akılda tutulmalıdır. Nadir olsa da, epilepsi hastalarında durgunluk ve isteksizlik gibi hafif semptom varlığında NKSE'nin akla gelmesi gerektiği unutulmamalıdır.

TEP-18 STATUS EPİLEPTİKUS İLE PREZENTE OLAN PRES SENDROMU: OLGU SUNUMU

FATMA ŞİMŞEK , MEHMET NURİ KOÇAK , MERVE KORUKÇU , RAVZA TOSUNOĞLU

ATATÜRK ÜNİVERSİTESİ TIP FAKÜLTESİ, NÖROLOJİ AD

Giriş:

Posterior reversibl ensefalopati sendromu (PRES) kan basıncının akut ya da subakut yükselmesine bağlı ortaya çıkan klinik bir tablodur. Baş ağrısı, mental durum değişiklikleri, konvülzyon, görme bozuklukları şeklinde geniş bir semptom yelpazesi vardır. Radyolojik olarak her iki hemisferin posterior kısımlarındaki beyaz cevherde, özellikle bilateral parieto-oksipital bölgelerde ödem izlenir. Doğumdan üç gün sonra başlayan baş ağrısı ve status epileptikus kliniği ile prezente olan PRES olgusu sunulmuştur.

Olgu:

31 yaşında bayan hasta sezeryanla doğum yaptıktan üç gün sonra başın tamamında, zonklayıcı karakterde ağrı, bulantı ve kusma şikayeti ile acile başvuruyor. Bilinen sistemik hastalığı olmayan hastanın acilde TA:140/90 mmHg olarak ölçülüyor ve analjezik yapıldıktan sonra evine gönderiliyor. Hasta 4 saat sonra acile jeneralize tonik klonik kasılmaların olduğu status epileptikus tablosu ile getiriliyor. Nörolojik muayenede; genel durum kötü, şuur stupor, ense sertliği yok, göz dibi normal, ağrılı uyarana sağ tarafta yanıt yok, taban cildi refleksi bilateral fleksör yanıt alınıyordu. Ateş yüksekliği yoktu. Hastaya fenitoin ile yükleme yapılarak, %20 mannitol başlandı. Nöbetleri kontrol altına alınan hastaya çekilen kranial manyetik rezonans görüntülemede (MRG) flair sekansta bilateral posterior sirkülasyonda hiperintens alanlar olduğu ve bu alanların difüzyon kısıtlaması göstermediği izlendi. MR venografi normaldi. PRES

sendromu tanısı konulan hastaya levetiresetam başlanarak fenitoin kademeli olarak kesildi. Nöbet tekrarı olmayan hastanın üç ay sonra çekilen kontrol MRG'si normaldi ve antiepileptik tedavisi azaltılarak kesildi.

Sonuç:

Tedaviye hemen başlandığında PRES reversibl olmasına rağmen, tanı ve tedavinin gecikmesi durumunda kalıcı beyin hasarı ile sonuçlanabilir. Doğum sonrası ortaya çıkan nörolojik vakalarda serebral venöz tromboz sık görülmekle birlikte PRES'de görülebileceği unutulmamalıdır.

TEP-19 İKTAL LAKRİMASYONLU AĞLAMA VE İNVAZİF EEG KAYDI

LEYLA DAŞ PEKTEZEL [1], F. İRSEL TEZER [1], İLKAY IŞIKAY [2], BURÇAK BİLGİNER [2], KADER K. OĞUZ [3], SERAP SAYGI [1]

[1] HACETTEPE ÜNİVERSİTESİ TIP FAKÜLTESİ, NÖROLOJİ AD
[2] HACETTEPE ÜNİVERSİTESİ TIP FAKÜLTESİ, NÖROŞİRURJİ AD
[3] HACETTEPE ÜNİVERSİTESİ IP FAKÜLTESİ, RADYOLOJİ AD

Olgu:

Fokal nöbetlerde semiyoloji, lateralizasyon ve lokalizasyon için değerli bilgiler vermektedir. Çok nadir görülen iktal lakrimasyon ile birlikte ağlama için temporal lop ön planda olmakla birlikte veriler sınırlıdır. Bu olguda invazif EEG'yle de incelenen iktal ağlamanın lokalizasyon değerini tartışmayı amaçladık. 46 yaşında sağ elli erkek hasta dirençli epilepsi nedeniyle video-EEG monitorizasyon ünitemizde izlendi. Epilepsi için risk faktörü yoktu. Sıklıkla uykuda, başta sola dönme ve oral-bilateral el otomatizması (sağ>sol) ve yüzde somurtma ifadesinin eşlik ettiği, ayda 5-6 kez olan fokal nöbetleri mevcuttu. Ayrıca kötü, üzüntü verici bir his ve dış seslerin birbirine karışması şeklinde auraları vardı. İnteriktal skalp EEG'de sağ>sol temporal, iktal EEG'de sol temporal epileptiform bozukluk saptandı. MRG'de sağ amigdalada ödem, PET'de bitemporal hipometabolizma izlenen hastanın birbiriyle uyumsuz bulguları nedeniyle invazif monitorizasyon yapıldı. Sağ temporoparietal ve bilateral hipokampal-bazal temporal örnekleme sonrası invazif iktal EEG'de sağ mezial temporalden başlayan iktal kaydın lateral temporal loba yayılımı gözlendi. Ayrıca lakrimasyon, iktal ağlamanın olduğu 2 nöbetin 1'inde kaydedildi. Kortikal stimülasyon sırasında da sağ amigdala uyarımıyla tipik aura oluştu. Epileptojenik alanın sağ mezial temporal bölge (ekstrahipokampal-amigdaladan hipokampuse yayılım) olduğu düşünüldü. Hastaya sağ amigdalahipokampektomi ve temporal lobektomi yapıldı. Sonuç olarak; biz hastada spontan nöbetlerde sağ amigdalayı gören elektrotlarda hızlı ritmik aktiviteyle eş zamanlı iktal somurtma ve takiben ağlama-lakrimasyon kaydederek, sağ amigdala uyarımıyla da tipik üzüntü hissi şeklindeki auranın oluştuğunu göstermiş olduk. Aura karakteristiğinin nöbet semiyolojisine katkısı önemlidir. Limbik sistemin karmaşık yapısı içinde amigdalanın hipokampus kaynaklı duygusal davranışı düzenlediği bilinmektedir. Bu olgu mezial temporal lop epilepsisinde, duygulanım içeren aura ile lakrimasyonlu iktal ağlamadan sağ (non-dominant) amigdalanın sorumlu olduğunu düşündürtmektedir.

TEP-20 ERKEN BAŞLANGIÇLI GEÇ VE GÜÇ TANI KONAN BİR KUF'S HASTALIĞI OLGUSU

MİNE SEZGİN , SEYHUN SOLAKOGLU , BETÜL BAYKAN

İSTANBUL ÜNİVERSİTESİ İSTANBUL TIP FAKÜLTESİ, NÖROLOİJ AD

Amaç:

Kuf's hastalığı 30 yaşından sonra sıktır, nadiren çocuklukta veya ergenlikte başlayabilir. Demans, ataksi ve ekstrapiramidal bulgular nöbetlerden önce gözlenebilir; miyokloniler ise sıklıkla sonra tabloya eklenir. Bu bildiride dirençli epilepsisi ve psikiyatrik bulguları olan geç tanı alan bir Kuf's hastalığı olgusu incelenecektir.

Olgu ve Yöntem:

Dirençli epilepsi tanısı ile takip edilen 49 yaşındaki kadın hastanın nöbetleri 9 yaşında başlamıştı. Jeneralize konvülziyonları, dalma nöbetleri ve asimetrik fokal nöbetleri olan hastanın özgeçmişinde febril konvülziyon ve kafa travması dışında özellik yoktu. Ailede epilepsi öyküsü yoktu, anne baba aynı köydendi. Mental retardasyonu olan hastanın takiplerinde fenitoin intoksikasyonu sonrasında belirginleşen serebellar bulguları eklenmişti. Biyokimya, metabolik hastalık tarama ve hemogram incelemeleri normaldi. Beyin MR incelemesinde özellik yoktu. Tekrarlanan EEG ve video-EEG incelemeleri yaygın yavaşlama, asimetrik jeneralize ve fokal epileptiform anomali ile uyumluydu. Otoimmün ve paraneoplastik ensefalit panelleri negatifti. Beyin PET incelemesinde bilateral serebellar hemisferlerde hafif hipometabolizma saptandı. Yıllar içinde nöbetlerine yüksek sesle tetiklenen miyoklonileri eklenmişti. İki kez status epileptikus nedeniyle yatırılan hastanın nöbetleri üçlü antiepileptik tedavi altında sürmekteydi. Ağlama atakları, ajitasyon, pasif ölüm düşüncesi ve işitsel halüsinasyonları da eklenen hastanın psikiyatrik değerlendirmesinde fakir kişilik yapısı zemininde psikotik depresyon tanısı kondu.

Sonuç:

Dirençli jeneralize ve fokal nöbetlerine miyoklonileri ve serebellar bulguları eklenen hastada progresif miyoklonik epilepsi ön tanıda düşünüldü. Hastanın yapılan ter bezi biyopsisinde epitel hücrelerinde osmofilik granüler inklüzyonlar izlendi. Bu bulgular ile hastaya nöronal seroid lipofuksinoz tip 4 (Kuf's Hastalığı) tanısı konabildi. Yorum: Kuf's hastalığının atipik formları akılda tutulmalı ve uygun incelemelerle tanı konarak aileye genetik danışmanlık verilmelidir.

TEP-21 EPİLEPSİ HASTALARINDA REMİSYON SONRASI ANTİEPİLEPTİK İLAÇ KESİMİ RİSKİNİN DEĞERLENDİRİLMESİ

NERMİN GÖRKEM ŞİRİN [1], HATİCE ÖMERCİKOĞLU ÖZDEN [2], EBRU ALTINDAĞ [3], İRSEL TEZER [4], KADRİYE AĞAN [2], NERSES BEBEK [1], BETÜL BAYKAN [1], BERRİN AKTEKİN [5]

[1] İSTANBUL ÜNİVERSİTESİ İSTANBUL TIP FAKÜLTESİ, NÖROLOJİ AD
[2] MARMARA ÜNİVERSİTESİ TIP FAKÜLTESİ, NÖROLOJİ AD
[3] İSTANBUL BİLİM ÜNİVERSİTESİ TIP FAKÜLTESİ, NÖROLOJİ AD
[4] HACETTEPE ÜNİVERSİTESİ TIP FAKÜLTESİ NÖROLOJİ AD
[5] YEDİTEPE ÜNİVERSİTESİ TIP FAKÜLTESİ, NÖROLOJİ AD

Giriş:

Epilepsili hastaların yaklaşık %65-85'i antiepileptik ilaç (AEİ) kullanırken nöbetsiz izlenmektedir. AEİ altında nöbetsizliği uzun süren hastalarda doktor tarafından planlanarak tedavi sonlandırılması sonrası nüks gelişimine ilişkin risk faktörleri tanımlanmış olsa da, bu konuda fikir birliği bulunmamaktadır. Bu çalışmada epilepsi hastalarında AEİ kesimi sonrasında nüksün belirleyicisi olan faktörlerin araştırılması amaçlanmıştır.

Yöntem:

Epilepsi için özelleşmiş polikliniklerden takipli 24 medikal tedavi ve 17 cerrahi tedavi sonrasında en az 1 yıl nöbetsizlik sağlanmış ve AEİ azaltılması ve/veya kesimi yapılmış hasta retrospektif olarak çalışmaya dahil edildi. Hastalar AEİ azaltılması/kesimi sonrasında nüks olan (medikal tedavi grubunda 10, cerrahi tedavi grubunda 5 hasta) ve olmayan olarak ayrıldı. Epilepsi başlangıç yaşı, epilepsi süresi, AEİ azaltılması öncesi geçen remisyon süre, özgeçmişte presipitan olay varlığı, özgeçmişte önceki remisyon varlığı, MRG'de epileptojenik lezyon varlığı, AEİ azaltımı öncesi EEG'de epileptiform aktivite varlığı iki grup arasında kıyaslandı. Parametrelerin prognostik değerlerinin belirlenmesi için lojistik regresyon analizi yapıldı.

Sonuçlar:

Medikal tedavi grubunda, AEİ azaltılması/kesimi ile nüks olan ve olmayan gruplar arasında incelenen parametreler açısından fark izlenmezken cerrahi tedavi grubunda özgeçmişte remisyon öyküsü varlığı nüks olmayan grupta daha sık olarak izlendi (p=0,028). Lojistik regresyon analizinde hem medikal hem de cerrahi tedavi grubunda prognostik açıdan anlamlılık gösteren bir parametre saptanamadı.

Tartışma:

Literatürde epilepsi süresi, başlangıç yaşı ve AEİ azaltılması öncesi EEG bulguları nüksü ön görme açısından anlamlı bulunmuş olmasına rağmen, çalışmamızda cerrahi sonrası grupta özgeçmişte önceki remisyon varlığının AEİ kesimi sonrası da epileptogenezin daha az aktif olduğu bir sürece ve iyi prognoza işaret etmesi dışında risk faktörü saptanamamıştır. Sonuçlar grupların homojen olmaması ve örneklemin küçüklüğü ile ilişkilendirilebilir.

TEP-22 VALPROİK ASİT TEDAVİSİ ALTINDA HİPERAMONYEMİK ENSEFALOPATİ GELİŞEN İKİ EPİLEPSİ OLGUSU

NEVİN PAZARCI , FATMA İNCİ ESEN ERTAŞ , GÖKÇE YÜCE , SERPİL BULUT

ŞİŞLİ HAMİDİYE ETFAL EĞİTİM VE ARAŞTIRMA HASTANESİ, NÖROLOJİ KLİNİĞİ

Amaç:

Valproik asit (VPA) tedavisi sırasında hiperamonyemik ensefalopati gelişen iki olgunun sunulması amaçlanmıştır.

Olgu 1:

On beş yıldır epilepsi tanılı, VPA 1000 mg/gün ve zonisamit 200 mg/gün tedavisi altındaki hasta konuşma ve hareketlerde yavaşlama, boş bakma, iletişimde azalma yakınmaları ile servise yatırıldı. EEG tetkikinde 5-6 Hz, teta dalgalarından kurulu bir zemin aktivitesi dışında özellik yoktu. Rutin biyokimya, hemogram tetkikleri normaldi. Kan amonyak düzeyi 414 mg/dl idi.

Olgu 2:

İki yıldır epilepsi tanısı nedeniyle 1500 mg/gün dozunda VPA kullanan hasta kafa karışıklığı, iletişimde azalma ve sürekli bir uyku hali ile başvurdu. Yapılan tetkiklerinde EEG incelemesinde yaygın organizasyon bozukluğu dışında özellik saptanmadı. Kan amonyak seviyesi 173 mg/dl olarak sonuçlandı. Her iki olgunun da kullanmakta olduğu VPA tedavileri kesildi. Levatrasetam tedavisine geçildi. Her iki hasta da takip eden birkaç gün içinde eski hallerine döndüler.

Sonuç ve Yorum:

VPA kullanımı sırasında amonyak seviyesinde yükseklikler görülebilir. Ancak bazen ensefalopati tablosuna yol açan seviyelere ulaşır. Çoğunlukla karaciğer fonksiyon testleri ve VPA serum seviyesi normal değerlerdedir. Mental durum, davranış ve bilinç değişiklikleri olan VPA kullanan hastalarda akılda tutulması gereken nadir ancak ölümcül bir potansiyele sahip, erken tedavi ile geri dönüşlü olan bir komplikasyondur.

TEP-23 TEDAVİYE ÇOK DİRENÇLİ RASMUSSEN ENSEFALİTİ OLGUSU

NURSU ERDOĞAN , YASEMİN BİÇER GÖMCELİ , ABİDİN ERDAL , FATMA GENÇ , SERKAN ÖZBEN

SAĞLIK BİLİMLERİ ÜNİVERSİTESİ ANTALYA EĞİTİM VE ARAŞTIRMA HASTANESİ, NÖROLOJİ KLİNİĞİ

Giriş:

Rasmussen ensefaliti nadir görülen tek serebral hemisferi etkileyen immün aracılı olduğu düşünülen dirençli fokal nöbetlerle karakterize bir hastalıktır. Hastalar genellikle tek taraflı güçsüzlük ve nöbetle başvururlar, progresif kognitif ve nörolojik yıkımla seyreder. Nöbetler genellikle dirençlidir ve epilepsia parsiyalis kontinua şeklinde görülebilir.

Olgu:

25 yaşında kadın hasta sıklığı artan jeneralize tonik-klonik nöbetler geçirme şikayeti ile 4 yıl önce kliniğimize başvurdu. Özgeçmişinde 16 yaşında suisid girişimi sonrası yoğun bakımda yatış ve şüpheli hipoksi öyküsü vardı. Yaklaşık 1 yıl sonra sağ tarafta kompleks parsiyel nöbetleri başlamış. Sonrasında sekonder jeneralize tonik-klonik nöbetleri olmuş. Okskarbazepin 1200 mg/gün kullanırken nöbetleri kontrol altında olan hasta 20 günlük ilaç bırakması sonrası çok sayıda nöbet geçirdiği için başvurdu. Antiepileptik tedavisi kademeli fenitoin 300mg/gün, okskarbazepin 900mg/gün, lakozamid 200mg/gün, levetiresetam 2000mg/gün, pregabalin 300mg/gün olarak arttırıldı ve nöbet kontrolü sağlandı. Takiplerinde sağ çenede sık tekrarlayan fokal nöbetleri devam etti. Çok dirençli nöbetleri olması nedeniyle otoimmün ensafalit düşünülen hastanın limbik ve paraneoplastik panelleri istendi. Sonuçlarında özellik saptanmadı. Hastanın kontrol Beyin MR'ında sol hemisferde atrofi izlendi. Antiepileptik tedavi altında epilepsia parsiyalis kontinua olan hastanın Rasmussen ensefaliti olabileceği düşünüldü. 5gün IVIG ve sonrasında aylık IVIG tedavisi planlandı. Kısmen fayda gören hastanın tekrar nöbetlerinin artması üzerine 5 gün Pulse steroid verildi. Belirgin fayda görülmeyince 10 seans Plazmaferez uygulandı ve sonrasında belirgin iyileşme izlendi. Kalıcı katater takılarak aylık plazmaferez uygulanması planlandı. Katater komplikasyonu gelişti, devam edilemedi. Hastaya sırasıyla rituximab, siklofosfamid ve mikofenolat mofetil denendi.

Tartışma:

Dirençli epilepsi kliniğiyle seyreden Rasmussen enfelati düşündüğümüz çok çeşitli antiepileptik ve immün tedaviler denediğimiz bir olguda yaşadığımız tedavi güçlüklerini sunmayı amaçladık.

TEP-24 EPİLEPSİ HASTALIĞINDA BİLİŞSEL DAVRANIŞÇI TERAPİ

SELDA KESKİN GÜLER , LEVENT ERTUĞRUL İNAN

SAĞLIK BİLİMLERİ ÜNİVERSİTESİ ANKARA EĞİTİM VE ARAŞTIRMA HASTANESİ, NÖROLOJİ KLİNİĞİ

Giriş:

Tam bir epilepsi tedavisinin medikal, cerrahi ve davranışsal olarak 3 ayağı vardır. Epilepside bilişsel davranışçı tedavi (BDT) olarak Andrews/Reiters metodu ilk kez 1987 yılında tanıtılmış ve 2015 yılında güncellenmiştir. 28 yıldır dirençli epilepsi tanısı ile takip edilen 33 yaşında kadın hastaya bu metod temelli BDT uygulandı. Depresyon, anksiyete, yaşam kalitesi ve nöbet sıklığı takip edildi.

Olgu Sunumu:

Fotik uyarı ile tetiklenen oksipital lob epilepsisi tanısı ile takip edilen hasta için yıllar içinde pek çok antiepileptik denenmiş ancak tam olarak nöbet kontrolü sağlanamamıştı. Hasta için Andrews/Reiters tarafından epilepsi hastaları için geliştirilen yöntemden ilham alınarak görüşmeler tasarlandı. İlk görüşmenin ardından iki haftada bir kez olacak şekilde toplam 13 seans görüşme yapıldı. Epilepsili Hastalarda Yaşam Kalitesi Ölçeği (QOLIE-31), Beck Depresyon Ölçeği (BDÖ), Beck Anksiyete Ölçeği (BAÖ), İlaç Uyumu Değerlendirme Ölçeği (MARS), Nörolojik Bozukluklarda Depresyon Ölçeği Epilepsi (NDDI-E) ölçekleri uygulandı. Ölçekler başlangıçta, beşinci görüşmede ve terapi bittikten sonra toplamda 3 kez uygulandı. Hastanın tüm süreç boyunca 9 kez aura hissi oldu. Bunlardan ikisinde aura sonrası fokal belirtilerin olduğu nöbeti oldu. Diğer 7 aura hissinden sonra epileptik dönüşüm olmadı. Hasta görsel auraları başladığında solunum egzersizleri yapmaya başladı. Bu şekilde auranın ilerlemesini durdurabildiğini ifade etti. Hastanın yaşam kalitesi, depresyon ve anksiyete ölçek skorlarında iyileşme oldu. İlaç uyumsuzluğu çok nadir olan hasta 5.seanstan sonra antiepileptiklerini tamamen düzenli kullanmaya başladı.

Tartışma:

Epilepside psikiyatrik yaklaşımlı tedaviler yaşam kalitesine ve duygusal iyilik haline katkı sağlayabilir. Kazanılan davranışlar altta yatan epileptik nöral ağları değiştiriyor olabilir. Bizim hastamızda mevcut antiepileptik tedaviye bilişsel davranışçı terapinin eklenmesi yaşam kalitesi, anksiyete ve depresyonda iyileşmeye neden olmuştur. Dahası hastamızda nöbet sıklığında azalma olmuştur. Epilepside BDT standart medikal tedaviye göre daha az etkili olsa bile yan etki ve ilaç etkileşiminin olmaması ve maliyetinin düşük olması sebebi ile avantajlıdır. Ayrıca gebelerde, ilaca dirençli epilepsilerde ve medikal tedavide güçlük yaşanan hastalarda tercih edilebilir.

TEP-25 EPİLEPSİ TANILI KADINLARDA FOLİK ASİT KULLANIMI

BU BİLDİRİ GERİ ÇEKİLMİŞTİR.

TEP-26 ATİPİK KLİNİK PREZENTASYON İLE BAŞVURAN LENFOMA OLGUSU

ALİŞAN BAYRAKOĞLU , NİHAT MUSTAFAYEV , İSMET ÜSTÜN , AZER GULUZADE , ZEHRA CEMRE KARAKAYALI , SULTAN MEŞE , AZİZE ESRA BAŞAR GÜRSOY

BEZMİALEM VAKIF ÜNİVERSİTESİ

Olgu:

Lenfoma üçte bir oranında nörolojik tutulum ile giden bir hematolojik malignitedir. Leptomeningeal hastalık en sık yaptığı tutulum şekli olmakla birlikte polinöropati daha nadir görülen bir nörolojik tutulum şeklidir. Çoğu zaman ayırıcı tanıda birçok kliniği taklit edebilir. En sık başvuru şikayeti halsizlik, kilo kaybı ve gece terlemesi gibi B semptomlarıdır. Burada 5 gündür olan bacaklarda güçsüzlük ile başvurup renal tru-cut biyopsi ile T lenfoblastik lenfoma tanısı alan olgu sunmayı amaçlamaktayız. Olgu Yirmi iki yaşında erkek hasta kliniğimize 5 gündür olan bacaklarda güçsüzlük şikayeti ile başvurmuş. Özgeçmişinde 5 ay önce geçmeyen dirençli kuru öksürük ile göğüs hastalıklarına başvurma sonucu ileri tetkik incelemesinde BT toraksta ön ve orta mediastende 11x12 cm boyutlarında vasküler yapıları kuşatan ve minimal bası oluşturan, invazyon yapmayan lobule sınırlı lezyon izlenmiş. Ardından yapılan ince iğne aspirasyon biyopsisinde patoloji sonucu benign morfolojide saptanmış. Şikayetinin 2.ayında yapılan PET-CT incelemesinde lezyonun olmadığı farkedilmiş. PET incelemesini takiben 2.gününde ilk önce sol periferik fasial paralizi ardından 5.gününde sağ periferik fasial paralizi gelişmiş. 48 mg oral prednol tedavisi başlanmış, 2 hafta içinde azaltılarak kesilmiş. Hastanın soygeçmişinde özellik yoktu. Düzenli ilaç kullanımı ve sigara/

alkol alışkanlığı yoktu. Başvuru sırasında rutin labaratuvar incelemelerinde LDH ve CK düzeyinde hafif yükseklik dışında özellik yoktu. Geliş nörolojik muayenesinde alt ekstremitede proksimal baskın bir güçsüzlük ve alt ekstremitelerde derin tendon refleksi alınmıyordu. Taban cildi refleksi bilateral lakayt saptandı. Hastanın EMG incelemesinde subakut dönem motor aksonal polinöropati sendromu olarak yorumlandı. MR beyinde bilateral 5.,6.,7.8. ve sol 3.kranial sinir , sol 9.kranial sinirde kontrastlanma izlendi, parankimal tutulum yoktu. Spinal incelemesinde D10-11 düzeyinde sağ nöronalforamen düzeyinde oblitere lezyon izlendi. Lomber ponksiyon incelemesinde biyokimyasında protein 234.50 mg/dl, glukoz<5 mg/dl eşzamanlı serumda 93 mg/dl, 1600 lenfosit/mm3 izlendi, BOSda yapılan OKB, tüberküloz PCR, viral panel, ACE, kültür negatif sonuçlandı. Serumda ACE, lupus paneli, Borrelia, Brucella Wright, Quantiferon negatif sonuçlandı, 24 saatlik idrarda kalsiyum sınırda yüksek saptandı. Hastada ayırıcı tanıda tüberküloz düşünülerek 4lü Antitübrküloz tedavi başlandı. Hastanın yatışının 2.gününde batın ve toraks BT incelemesinde her iki böbrekte büyüğü sağ böbrek alt polde 2,5 cm çapına varan multiple hipodens heterojen solid lezyonlar izlendi. PET-CT incelemesinde: ‘‘Supradiyafragmatik ve infradiafragmatik seviyelerde hipermetabolik lenf nodları, sol sürrenal glandda, her iki böbrekte, ayrıca D10-11 vertebra seviyesinde multiple hipermetabolik lezyonlar izlendi.” Lezyon lojundan girişimsel radyoloji tarafından tru-cut biyopsi işlemi yapıldı. Yapılan biyopsi patoloji sonucunda T lenfoblastik lenfoma/lösemi olarak sonuçlandı. Tartışma Hastaya yapılan EMG incelemesi neticesinde akut enflamatuar polinöropatiyi dışladık. Atipik EMG bulgularının olması, bilateral fasial paralizi ve periferik polinöropati eşlik etmesi nedeniyle ayırıcı tanıda tüberküloz, bruselloz, lyme hastalığı vb. enfeksiyöz hastalıklar, lenfoproliferatif hastalıklar ve granülomatöz(sarkoidoz vb) hastalıkları düşündük. Serumda çalışılan tetkiklerde bruselloz, lyme vb. enfeksiyöz parametreleri dışladık. Hastaya yapılan BOS incelemesi TBC DNA PCR ve BOS ARB kültürlerinin negatif olarak sonuçlanması bizi tüberküloz tanısından uzaklaştırdı. Serum ve BOS ACE düzeyinin normal olması ile de sarkoidoz tanısından uzaklaşma birlikte lenfoproliferatif hastalıklar açısından biyopsi yapılması kararı aldık. Yapılan böbrek biyopsisi sonucunda hastaya T lenfoblastik lenfoma/lösemi tanısı konuldu. Yaptığımız olgu sunumunda lenfoproliferatif hastalıkların her zaman nörolojik hastalıkların ayırıcı tanısında yer aldığını tartışmayı planlıyoruz.

TEP-27 SLEEVE GASTREKTOMİ SONRASI GELİŞEN POLİNÖROPATİ TEDAVİSİNDE IVIG KULLANILAN OLGU

AYŞE BEYZA BİLGİN , RAHŞAN ADVİYE İNAN , BANU ÖZEN BARUT

İSTANBUL KARTAL DR. LÜTFİ KIRDAR EĞİTİM VE ARAŞTIRMA HASTANESİ

Özet:

Bariatrik cerrahide artışla birlikte, en sık periferik nöropati olmak üzere, miyotonik sendrom, miyelopati, yanan ayak sendromu, meraljia parestetika, lumbosakral pleksopati ve Wernicke-Korsakoff ensefalopatisinin de dahil olduğu birçok nörolojik hastalık da klinikte daha sık olarak karşımıza çıkmaktadır. Bu olguda Sleeve gastrektomi sonrası polinöropati (PNP) gelişen ve intravenöz immunglobulin (IVIG) tedavisinden kısmi fayda gören hasta sunulacaktır.

4 ay önce Sleeve Gastrektomi operasyonu öyküsü olan 28 yaşında kadın hasta, operasyon sonrası yeme bozukluğu, amenore ve 3-4 haftadır düşmelere ek olarak son 1 haftadır yürüyememe ile başvurdu. Alt ekstremitelerde proksimalde -5/5, distalde 4/5 ve ayakta 3/5 motor kuvvet mevcuttu. Alt ekstremite distallerinde hipoestezi ve paresteziye ek olarak vibrasyon duyusu ve derin tendon refleksleri alınamadı. Nutrisyonel PNP öntanısı ile hastaya yapılan BOS incelemesinde protein 40 mg/dl bulundu ve kültürde üreme izlenmedi. EMG’de duyusal motor liflerin etkilendiği simetrik aksonal PNP izlendi. Hastaya tiamin ve yağda eriyen vitamin replasmanı yapıldı. Taburculuktan 3 hafta sonra yapılan kontrolde motor defisitte artış izlenen ve EMG bulguları kötüleşen hastaya toplamda 2gr/kg olacak şekilde IVIG infüzyonu yapıldı. IVIG tedavisinin ardından hasta alt ekstremite p: -5/5, d: 4/5, ayak: 3/5 olarak taburcu edildi. Hastanın 6. ay kontrol EMG’sinde belirgin düzelme olmamakla birlikte ayak dorsifleksiyonundaki güçsüzlük dışında muayene bulgusu izlenmedi.

Nutrisyonel nörolojik hastalıkların patogenezinde en sık tiamin, B12, vitD, vitE ve folat eksikliği suçlanmaktadır. Asemptomatik hastalarda dahi, erken tanı ile geridönüşümsüz nörolojik hasardan kaçınılabileceği için 6 ayda bir kapsamlı vitamin ve mineral düzeyi ölçümü yapılması önerilmektedir. Tedavi net olarak belirlenememiş olmakla birlikte vitamin replasmanı, IVIG infüzyonu ve IV steroid uygulanması, uygun hastalarda önerilmektedir.

TEP-28 AKSONAL NÖROPATİ VE NÖROMİYOTONİ OLGULARININ KLİNİK, ELEKTROFİZYOLOJİK VE GENETİK BULGULARI İLE HINT1 MUTASYONU İLİŞKİLİ PERİFERİK HİPEREKSİTABİLİTEYE BAĞLI BALDIR KASLARINDA HİPERTROFİ VE CK YÜKSEKLİĞİ

AYŞE NUR ÖZDAĞ ACARLI [1], ARMAN ÇAKAR [1], HACER DURMUŞ TEKÇE [1], ZELİHA MATUR [2], ALİ EMRE ÖGE [1], ESRA BATTALOĞLU [3], YEŞİM GÜLŞEN-PARMAN [1]

[1] İSTANBUL ÜNİVERSİTESİ İSTANBUL TIP FAKÜLTESİ, NÖROLOJİ AD
[2] İSTANBUL BİLİM ÜNİVERSİTESİ TIP FAKÜLTESİ, NÖROLOJİ AD
[3] BOĞAZİÇİ ÜNİVERSİTESİ, MOLEKÜLER BİYOLOJİ VE GENETİK AD

Giriş:

Histidin nükleotid bağlayıcı protein (HINT1) geninde fonksiyon kaybına yol açan mutasyonlarin otozomal resesif geçişli aksonal nöropati ve nöromyotoni fenotipine yol açabileceği ilk kez 2012’de bildirilmiştir. Edinsel periferik hipereksitabilite sendromlarında baldır kaslarında hipertrofi görülebileceği literatürde bildirilmiş olmakla birlikte, HINT1 mutasyonu ile ilişkili periferik hipereksitabilite varlığında görülebileceği daha önce bildirilmemiştir.

Olgular:

İstanbul Tıp Fakültesi Nöroloji Anabilim Dalı Nöromüsküler Hastalıklar polikliniğimizde herediter aksonal nöropati ve nöromiyotoni saptanan toplam 9 aile ve 16 bireyin ayrıntılı klinik ve elektrofizyolojik bulguları ile genetik analiz sonuçları incelenmiştir. HINT1 mutasyonu saptanan 2 aileye mensup bireylerde ilk dekatlarda çok daha belirgin olmak üzere baldır kaslarında hipertrofi varlığı ve CK yüksekliği olduğu dikkati çekmiştir.

Sonuç:

Kramp, alt ekstremitelerde zaaf, yürüme güçlüğü yakınmaları ile başvuran ve baldır kaslarında hipertrofi ile CK yüksekliği

saptanan olgularda elektrofizyolojik olarak nöromyotoni varlığı araştırılmalı ve ayırıcı tanıda HINT1 mutasyonuna bağlı Charcot-Marie-Tooth hastalığı akla gelmelidir.

TEP-29 TRANSTİRETİN AİLESEL AMİLOİD POLİNÖROPATİ (TTR-FAP) HASTALIĞININ KONYA İLİ VE ÇEVRESİNDE BÖLGESEL DAĞILIMININ İNCELENMESİ

ŞEREFNUR ÖZTÜRK [1], HAKAN EKMEKÇİ [1], YEŞİM PARMAN [2], FİLİZ KOÇ [3], SEVİM ERDEM ÖZDAMAR [4], HİLMİ UYSAL [5], NECDET KARLI [6], MÜNİFE NEYAL [7], MELİH TÜTÜNCÜ [8], İHSAN ŞÜKRÜ ŞENGÜN [9], AYŞE OYTUN BAYRAK [10], NİLDA TURGUT [11], SIRMA GEYİK [12], KAYIHAN ULUÇ [13], YAPRAK SEÇİL [14], ÇAĞDAŞ ERDOĞAN [15]

[1] SELÇUK ÜNİVERSİTESİ TIP FAKÜLTESİ
[2] İSTANBUL ÜNİVERSİTESİ İSTANBUL TIP FAKÜLTESİ
[3] ÇUKUROVA ÜNİVERSİTESİ TIP FAKÜLTESİ
[4] HACETTEPE ÜNİVERSİTESİ TIP FAKÜLTESİ
[5] AKDENİZ ÜNİVERSİTESİ TIP FAKÜLTESİ
[6] ULUDAĞ ÜNİVERSİTESİ TIP FAKÜLTESİ
[7] SANKO ÜNİVERSİTESİ TIP FAKÜLTESİ
[8] İSTANBUL ÜNİVERSİTESİ CERRAHPAŞA TIP FAKÜLTESİ
[9] DOKUZ EYLÜL ÜNİVERSİTESİ TIP FAKÜLTESİ
[10] ONDOKUZ MAYIS ÜNİVERSİTESİ TIP FAKÜLTESİ
[11] NAMIK KEMAL ÜNİVERSİTESİ TIP FAKÜLTESİ
[12] GAZİANTEP ÜNİVERSİTESİ TIP FAKÜLTESİ
[13] MARMARA ÜNİVERSİTESİ TIP FAKÜLTESİ
[14] İZMİR KATİP ÇELEBİ ÜNİVERSİTESİ ATATÜRK EĞİTİM VE ARAŞTIRMA HASTANESİ
[15] PAMUKKALE ÜNİVERSİTESİ TIP FAKÜLTESİ

Amaç:

Transtiretin ailesel amiloid polinöropati (TTR-FAP) yanlış katlanmış mutant TTR proteininin, başta periferik sinir hücreleri olmak üzere çeşitli doku ve organlara çökmesi sonucu gelişen, nadir görülen, ölümcül bir hastalıktır. Bu araştırmada Konya Selçuk Üniversitesi'ne başvuran hastalarda TTR-FAP tanısının olası olduğu hastaların coğrafi dağılımının tespit edilmesi ve daha sonrasında yapılması düşünülen saha taraması için gerekli verilerin oluşturulması amaçlanmaktadır.

Gereç ve Yöntem:

Araştırma retrospektif, longitudinal, tanımlayıcı olarak tasarlanmıştır. Araştıma popülasyonunu, veri toplama tarihi esas alınarak son 10 sene içerisinde Konya Selçuk Üniversitesi Tıp Fakültesi'ne başvuran hastalar oluşturmaktadır. Hastalar 3 ana grupta incelenmiştir; 1. Amiloidoz ve polinöropati tanısı almış, 2. Amiloidoz ve polinöropati tanısı almış olan ve TTR-FAP'la uyumlu sistem tutulumu, karpal tünel sendromu veya kilo kaybı görülen, 3. Polinöropati tanısı almış olan ve FAP'la uyumlu sistem tutulumu, karpal tünel sendromu veya kilo kaybı görülen hastalar. Hastaların yaş, cinsiyet, ikamet ettiği yerle ilişkili verileri çalışma kapsamında toplanmıştır.

Bulgular:

Grup 1'de 110 kadın ve 84 erkek toplam 194 hasta, Grup 2'de 11 kadın ve 6 erkek toplam 17 hasta, Grup 3'te 1634 kadın ve 1103 erkek olmak üzere toplam 2737 hasta bulunmaktadır. Grup 1'de hastalar en sık olarak sırayla Konya ve Karaman'da yaşamakta ve yoğun olarak Selçuklu ilçesinde ikamet etmektedir. Grup 2'de hastalar en sık Konya da yaşamakta ve yoğunlukla Karatay ve Meram içlerinde ikamet etmektedir. Grup 3'te hastalar en sık olarak sırayla Konya ve Karaman'da yaşamakta ve yoğunlukla Ilgın, Kadınhanı ve Karatay ilçelerinde ikamet etmektedir.

Sonuç:

Bu araştırmada TTR-FAP tanısının olası olduğu hastaların coğrafi dağılımı tespit edilmiş ve daha sonrasında yapılması düşünülen saha taraması için gerekli veriler oluşturulmuştur.

TEP-30 TRANSTİRETİN AİLESEL AMİLOİD POLİNÖROPATİSİ (TTR-FAP) VERİTABANI ÇALIŞMASI

YEŞİM PARMAN [1], FİLİZ KOÇ [2], SEVİM ERDEM ÖZDAMAR [3], HİLMİ UYSAL [4], NECDET KARLI [5], MÜNİFE NEYAL [6], MELİH TÜTÜNCÜ [7], İHSAN ŞÜKRÜ ŞENGÜN [8], ŞEREFNUR ÖZTÜRK [9], AYŞE OYTUN BAYRAK [10], NİLDA TURGUT [11], SIRMA GEYİK [12], KAYIHAN ULUÇ [13], YAPRAK SEÇİL [14], ÇAĞDAŞ ERDOĞAN [15]

[1] İSTANBUL ÜNİVERSİTESİ İSTANBUL TIP FAKÜLTESİ
[2] ÇUKUROVA ÜNİVERSİTESİ TIP FAKÜLTESİ
[3] HACETTEPE ÜNİVERSİTESİ TIP FAKÜLTESİ
[4] AKDENİZ ÜNIVERSİTESİ TIP FAKÜLTESI
[5] ULUDAĞ ÜNİVERSİTESİ TIP FAKÜLTESİ
[6] SANKO ÜNİVERSİTESİ TIP FAKÜLTESİ
[7] İSTANBUL ÜNİVERSİTESİ CERRAHPAŞA TIP FAKÜLTESİ
[8] DOKUZ EYLÜL ÜNİVERSİTESİ TIP FAKÜLTESİ
[9] SELÇUK ÜNİVERSİTESİ TIP FAKÜLTESİ
[10] ONDOKUZ MAYIS ÜNİVERSİTESİ TIP FAKÜLTESİ
[11] NAMIK KEMAL ÜNİVERSİTESİ TIP FAKÜLTESİ
[12] GAZİANTEP ÜNİVERSİTESİ TIP FAKÜLTESİ
[13] MARMARA ÜNİVERSİTESİ TIP FAKÜLTESİ
[14] İZMİR KATİP ÇELEBİ ÜNİVERSİTESİ ATATÜRK EĞİTİM VE ARAŞTIRMA HASTANESİ
[15] PAMUKKALE ÜNİVERSİTESİ TIP FAKÜLTESİ

Amaç:

Transtiretin ailesel amiloid polinöropatisi (TTR-FAP) yanlış katlanmış mutant TTR proteininin başta periferik sinir hücreleri olmak üzere çeşitli doku ve organlara çökmesi sonucu gelişen, otozomal dominant kalıtılan ölümcül bir hastalıktır. Hastalığın seyri sırasında kardiyak, gastrointestinal, üriner, göz ve santral sinir sistemi tutulumu görülebilir. Bu çalışmada birincil amaç; Türkiye'deki TTR ilişkili amiloidozis hasta popülasyonunun bir kayıt sisteminde toplanması, ikincil amaçlar ise; genotip-fenotip ilişkisi ile ilgili bilgilerin artırılması, hastalık seyrinin daha iyi anlaşılması ve yönetilmesi olarak belirlenmiştir.

Gereç ve Yöntem:

On beş merkezin dahil edildiği çalışmada konu ile ilgili ortak veritabanı programı oluşturulmuştur. Çalışmanın üç yıl hasta kaydı ve ek 1 yıl takip olmak üzere 54 ay sürmesi öngörülmüştür. On sekiz yaş üzeri, T.C. vatandaşı olan, TTR- FAP düşünülen, TTR tanısı moleküler çalışma veya doku biyopsisi ile doğrulanmış hastaların dahil edilmesi planlanmıştır. Veritabanı, hastaların demografik özellikleri, yakınmaları, detaylı nörolojik ve sistemik muayene bulguları, tetkik sonuçları, hastalık evreleri, eşlik eden hastalık durumları ve günlük yaşam ölçeklerini içermektedir.

Bulgular:

Veritabanına yaş ortalamaları 55±13 olan 15 kadın, 29 erkek toplam 44 hasta kaydedilmiştir. Hastaların 13'ünün anne ve/veya baba tarafından Balkan kökenli olduğu belirlenmiştir. Bu hastalarda sıklık sırasına göre Val30Met, Glu89Gln, Gly47Ala, Gly47Glu, Gly53Glu, Glu54Gly, Val32Ala ve Asp18Asn, Ala45Thr mutasyonları saptanmıştır. Hastaların 39'unda hastalığı düşündüren semptomlar varken 3'ü asemptomatiktir. Ayrıntılı sonuçların şekillenmesi için hasta alım sürecinin tamamlanması beklenmektedir.

Sonuç:

Bu çalışma, Türkiye'de TTR-FAP sıklığı, sık görülen mutasyon tipleri ve klinik prezentasyonunun belirlenmesi yanı sıra hastalığın seyri, tedavisi ve hasta yaşam parametreleri üzerine etkilerinin irdelenmesi ve kayıt altına alınması açısından önemlidir.

TEP-31 TİP 5 GLİKOJEN DEPO HASTALIĞI (MC ARDLE) OLGU SUNUMU

DOĞAN YILMAZ , CENK MURAT ÜNVERDİ , HÜLYA TİRELİ

SAĞLIK BİLİMLERİ ÜNİVERSİTESİ HAYDARPAŞA NUMUNE EĞİTİM VE ARAŞTIRMA HASTANESİ

Giriş:

Mc Ardle Hastalığı, kas fosforilaz enzimi eksikliğiyle giden otozomal resesif kalıtılan bir glikojen depo hastalığıdır. Tipik formunda egzersiz sonrası kas güçsüzlüğü, kramplar mevcut olup sıklıkla yaşamın 2-3. dekadlarında bulgu verir. Hastalığın demografik özelliklerinin tespitine yönelik yapılan çalışmalarda prevelansı net bilinmemekle birlikte 1/100000 civarında etkilenen birey olduğu düşünülmektedir. Bu bildiride ,egzersiz intoleransıyla başvuran bir McArdle Hastalığı olgusu sunulacaktır.

Olgu Sunumu:

24 yaşında erkek hasta, 2 yıldır giderek artan yorgunluk, halsizlik yakınması ile servisimize yatırıldı. Öyküsünde 3 yıl önce vücut geliştirme sporu yapan hastanın 2 yıl önce tolere edemediği için sporu bıraktığı ve 15 gün önce nefes darlığı nedeniyle Kardiyoloji'ye başvurduğu ve yapılan tetkiklerde anlamlı kardiyolojik patoloji bulunamadığı öğrenildi. Nörolojik muayenede boyun fleksiyonu 4/5, bilateral masseter ve temporal kaslar, bilateral paraspinal kaslar, ve sağ latissimus dorsi atrofik, bilateral gastroknemius kasları psödohipertrofik idi ve bilateral skapula alata saptandı. Yapılan kan tetkiklerinde CK yüksekliği saptandı. EMG'de proksimal kaslarda myopati ile uyumlu elektrofizyolojik değişiklikler izlendi. Abdominal MR'da splenomegali izlendi. Egzersiz tolerans testiyle laktat arışı olmadı. Kas biyopsisinde glikojen depozitlerinin görülmesiyle hastaya Tip V Glikojen Depo Hastalığı (McArdle) tanısı koyuldu.

Tartışma:

Mc Ardle hastalığı, egzersiz intoleransı ve kas güçsüzlüğü ile başvuran hastalarda ayırıcı tanıda yer almalıdır. Multisistemik bir tutulum yapması nedeniyle miyopati şikayetleri ortaya çıkmadan diğer sistemik bulgular ortaya çıkabilir. Ayrıca asemptomatik dönemde bir miyopati hastasının da kas gücü gerektiren sporlarla uğraşıyor olabilecekleri göz önünde bulundurulmalıdır.

TEP-32 KEDİ TIRMIĞI HASTALIĞI İLİŞKİLİ MİYOZİT OLGUSU SUNUMU

DOĞAN YILMAZ , CENK MURAT ÜNVERDİ , HÜLYA TİRELİ

SAĞLIK BİLİMLERİ ÜNİVERSİTESİ HAYDARPAŞA NUMUNE EĞİTİM VE ARAŞTIRMA HASTANESİ

Giriş:

Enfeksiyöz miyozit, kas dokusunun enfeksiyonlara karşı doğal dirençli yapısı nedeniyle miyozitler içinde nadir görülen bir nedendir. Bakteriyel, fungal, parazitik, viral ajanlar nedeniyle ortaya çıkabilir. Kedi Tırmığı etkeni olan Bartonella henselae, infeksiyöz miyozitler içerisinde, çok nadir görülen bakteriyel bir etkendir. Bu bildiride, kas güçsüzlüğü ve kas ağrılarıyla başvuran hastanın, Kedi Tırmığı Hastalığı ilişkili miyozit olgusu sunulacaktır.

Olgu sunumu:

50 yaşında kadın hasta, 4 ay önce başlayan ve giderek artan uyluk bölgesinde ağrı ve merdiven inip çıkarken zorlanma yakınmaları nedeniyle servisimize yatırıldı. 20 yıldır 8-10 kediyle birlikte yaşayan hastanın hipertiroidi dışında hastalığı yoktu. Nörolojik muayenesinde, üst ve alt ekstremitelerde proksimal kaslarda daha belirgin olan 4/5 düzeyinde parezi mevcuttu. Aksiyel kas zaafı nedeniyle lomber lordozu artmış, yürüyüş ördekvariydi. Ateş, yorgunluk gibi sistemik semptomlar ve periferik lenfadenopati saptanmadı. Kan tetkiklerinde CK yüksekliği ve Bartonella henselae IgM (+), IgG (-) olarak saptandı. Vaskülitik, neoplastik belirteçler negatif geldi. Femur MR'ında proksimal kaslarda enflamasyona bağlı kontrast tutulumu izlendi. EMG ileti çalışması normal olup iğne EMG'de yaygın miyopatik bulgular saptandı. Kuadriceps femoris kasından alınan kas biyopsisinin değerlendirilmesinde, atrofi ve hafif inflamasyon saptandı. Doksisiklin 200 mg/gün başlandı, tedavi sonrası 2-3.günde hastanın kas gücünde tedaviye dramatik yanıt izlendi.

Tartışma:

Kedi tırmığı hastalığı seyrek görülen, sıklıkla ensefalit şeklinde karşımıza çıkan bir tablodur. Ensefalitik bulgu olmadan sadece kas tutulumu ile seyreden literatürde bildirilmiş az sayıda adolesan olgu mevcuttur. Hastamız erişkin yaşta başlangıç ve izole kas tutulumu ile seyretmesi açısından dikkat çekici bulunmuştur.

TEP-33 MELAS SENDROMU OLGU SUNUMU

DOĞAN YILMAZ , CENK MURAT ÜNVERDİ , GÜRSAN GÜNEŞ UYGUN , HÜLYA TİRELİ

SAĞLIK BİLİMLERİ ÜNİVERSİTESİ HAYDARPAŞA NUMUNE EĞİTİM VE ARAŞTIRMA HASTANESİ

Olgu:

MELAS Sendromu, mitokondriyal düzeyde nokta mutasyonu ile meydana gelen, mitokondriyal miyopati, ensefalopati, laktik asidoz, ve inme benzeri epizodlarla karakterize progresif nörodejeneratif genetik bir hastalıktır. Kliniğe, parezi, hipotoni, sensorinöral sağırlık, bilişsel bozulma, ptozis, epilepsi, psikoz ve kişilik değişiklikleri eşlik edebilir.

Bu bildiride, epilepsi nöbeti sonrası başlayan psikiyatrik yakınmalarla başvuran MELAS Sendromu olgusu sunulacaktır.

27 yaşında kadın hasta, 6 ay önce geçirdiği epileptik nöbet sonrası başlayan davranış değişiklikleri nedeniyle, Psikiyatri Kliniği'ne yatırılmış, takibinde nörolojik etyoloji düşünülmesi üzerine servisimize nakledilmiştir.15 gün önce başağrısı, unutkanlık, anlamsız konuşma şikayetleri başlayan hastanın muayenesinde inspeksiyonda bilateral ptoz, nörolojik muayenesinde sensoryal afazi, literal parafazi, ekolali, perseverasyonlar izlendi. Kranyal MR'da sol parietotemporal bölgede T2 serilerinde hiperintensite izlendi. EEG'de, sol parietoksipital bölgede periyodik epileptiform aktivite varlığı görüldü. BOS biyokimyası normal, paraneoplastik-otoimmün panel negatifti. Ensefalit olarak değerlendirilen hastaya 10 gün Pulse Steroid+14 gün Asiklovir 3x750 mg tedavisi sonrası klinik fayda görülmesi üzerine hasta taburcu edildi. 14 gün sonra, sol taraflı ihmal ve perseverasyonların tekrar başlaması üzerine yatırılarak tekrar pulse steroid başlandı. Bu yatışında çekilen kranyal MR'ında sağ parietotemporal bölgede T2 serilerinde hiperintensite izlendi. Diğer sistemik bulguları arasında infertilite, işitme kaybı ve yaygın miyopati mevcuttu. MR Spektroskopi'sinde mitokondriyal myopatilerde karakteristik olarak izlenen 1.9 ppm'de J piki izlendi. Takiben hastanın MELAS Sendromu düşünülerek yapılan genetik analizi MELAS ile uyumlu sonuçlandı.

İnme-benzeri semptomlar, epilepsi ve psikiyatrik bulgularla gelen bireylerde MELAS Sendromu ayırıcı tanıda akılda bulundurulmalıdır.

TEP-34 İNTRAVENÖZ İMMÜNOGLOBULİN TEDAVİSİ VE ERİTROSİT SEDİMANTASYON HIZI

BU BİLDİRİ GERİ ÇEKİLMİŞTİR.

TEP-35 MONONÖROPATİ MULTİPLEKS: 2 OLGU SUNUMU

EREN TOPLUTAŞ [1], ÖZGE ARICI DÜZ [1], ASİLE SEVAL ASLAN [1], TEHRAN ALİYEVA [2], FİKRET AYSAL [1]

[1] İSTANBUL MEDİPOL ÜNİVERSİTESİ NÖROLOJİ AD
[2] BEZMİALEM VAKIF ÜNİVERSİTESİ, NÖROLOJİ AD

Olgu:

Mononöropati multipleks (MNM) olguları farklı tablolarla başvurabilir. Polinöropati gibi birçok sinir aynı anda ya da yakın zaman aralıklarıyla tutulabilirken bazen de uzun zaman aralıklarıyla tek sinir tutulumları olabilir. İki olgu nedeniyle nadir izlenen MNMi klinik ve elektrofizyolojik olarak tartışmayı amaçladık. Olgu 1: 68 yaşında erkek, 4 gündür olan sağ bacakta uyuşma-ağrı, hemen ardından sağ kolda hissizlik-ağrı, 3 gün sonra eklenen sol bacakta uyuşma-ağrı ve güçsüzlükle başvurdu. Nörolojik muayenede(NM); sağ el kasları -5/5, ayak ekstansiyonu sağ 0/5, sol 3/5, sağ ayak fleksiyonu 4/5, sağ diz ekstansiyonu 2/5, kalça fleksiyonu sağ 4/5, sol 4/5, kalça abdüksiyonu sağ 3/5, sol 4/5, diğer kas gücü muayenesi tamdı. Refleksler alınmadı. EMG'de sağ L5, sol L4'de belirgin iki yanlı lumbosakral ve sağ C8-D1 ön kök/ön boynuz düzeyinde tutulum bulguları saptandı. Polinöropati, poliradikülit, MNM ayırıcı tanısıyla değerlendirilen hastaya akciğer-gastrointestinal tutulum, eozonofili varlığıyla Churg-Strauss Sendromu tanısı konuldu. Olgu 2: 26 yaşında kadın, 2 haftadır olan sol el ve kolunda ağrı ve güçsüzlükle başvurdu. Ağrı birkaç günde azalmış ancak güçsüzlük devam etmişti. Yaklaşık iki sene önce de sol kolunda ağrı ve güçsüzlük olmuş. Yine ağrı düzelmiş ancak güçsüzlük devam etmiş. Dirsekte sinir sıkışması tanısıyla opere edilmiş ancak düzelmemiş. NM'de, sağda ulnar sinir innervasyonlu el kasları 3/5, ulnar sinir alanı hipoestezikti. Solda abduktor pollicis brevis 4/5, median sinir alanı hipoestezikti. Alt ekstremitelerde livedo retikülaris izlendi. EMG'de sol median sinirde akut, sağ ulnar sinirde kronik aksonal tutulum bulguları saptandı. MNM düşünüldü. ANA: 1/1000 pozitif, anti-dsDNA: 127 IU/ml bulunması ile Sistemik Lupus Eritematozus tanısı konuldu. Başlangıçta güçlü ağrı, asimetri MNM akla getirmelidir.

TEP-36 NADİR GÖRÜLEN SPİNAL MUSKÜLER ATROFİ ALT GRUBU: ALT EKSTREMİTE BASKIN SPİNAL MUSKÜLER ATROFİ

ESER BULUŞ [1], EBRU NUR VANLI YAVUZ [1], ŞAHİN AVCI [2], HÜLYA KAYSERİLİ [2], PİRAYE OFLAZER [1]

[1] KOÇ ÜNİVERSİTESİ HASTANESİ, KAS HASTALIKLARI MERKEZİ
[2] KOÇ ÜNİVERSİTESİ HASTANESİ,TIBBİ GENETİK

Olgu:

Alt ekstremite baskın Spinal Musküler Atrofi (Spinal muscular atrophy with lower extremity predominance, SMA-LED), SMA'nın nadir görülen bir formudur. Otozomal dominant kalıtım gösterir ve dynein cytoplasmic 1 heavy 1 (DYNC1H1) veya BICD cargo adaptor 2 (BICD2) genlerindeki mutasyonlar sonucu ortaya çıkar. Bu bildiride, DYNC1H1 mutasyonu saptanan iki olgu, video ve görüntüleri eşliğinde paylaşılacaktır.

Altıncı ayda ayaklarının üzerine basamadığının farkedilmesiyle değerlendirilen 2 yaşındaki erkek hastada, üst ekstremiteleri aktifken, boyun fleksörleri ve alt ekstremite kaslarında güçsüzlük saptandı. Kemik veter refleksleri alt ekstremitelerde alınmıyordu ve taban cildi refleksi iki yanlı ekstansördü. 2 yaşında yürümeye başlamasıyla farkedilen, ellerden destek alarak yürüme ve merdiven çıkmada güçlük nedeniyle 6 yaş 4 aylık iken değerlendirilen diğer erkek hastanın ise boyun fleksörleri 4/5 kas gücünde iken üst ekstremitelerde kas gücü tamdı. Alt ekstremiteler hipotonikti ve proksimal kaslarda daha belirgin (iki yanlı gluteus maksimus 4/5, kalça abduktor ve adduktorları 3-/5, hamstring ve gastroknemius 4/5) olmak üzere zaafı mevcuttu. Kemik veter refleksleri alınmıyordu, taban cildi refleksi iki yanlı ekstansördü. Anne babada akrabalık öyküsü ve ailede benzer hastalık öyküsü olmayan iki olguda da elektromiyografi (EMG) bulguları lumbosakral bölgelere sınırlı ön kök/ön boynuz hastalığı ile uyumluydu. Klinik ekzom analizi ile her iki olguda 'DYNC1H1' geni heterozigot yanlış anlamlı değişimleri (c751C>A; p.R251S ve c.628C>G; p.His210Asp) saptandı.

SMA-LED, tüm SMA olguları arasında çok küçük bir grubu oluşturmaktadır. İzole yürüme güçlüğü ile başvuran ve EMG bulguları alt ekstremitelere sınırlı SMA'lı çocuklarda akılda tutulmalıdır. Klinik ve genetik bulguların birlikte gözden geçirilmesiyle tanı konulan bu nadir hastalık, ailelere genetik danışmanlık verilmesi için hatırlanmalıdır.

TEP-37 POEMS SENDROMU HASTALARININ KLİNİK ÖZELLİKLERİ

FARUK UĞUR DOĞAN , ARMAN ÇAKAR , HACER DURMUŞ TEKÇE , YEŞİM PARMAN

İSTANBUL ÜNİVERSİTESİ İSTANBUL TIP FAKÜLTESİ, NÖROLOJİ AD

Amaç:

POEMS Sendromu (Polinöropati, organomegali, endorinopati, monoklonal gamopati ve deri değişiklikleri), altta yatan plazma hücre neoplazisine bağlı gelişen nadir görülen bir paraneoplastik sendromdur. Hastalıkta, bu bulgular haricinde oldukça farklı klinik tablolar da görülmektedir.

Gereç ve Yöntem:

Tarafımızca 2003 ve 2019 yılları arasında POEMS sendromu 2017 tanı kriterlerini dolduran yedi hastanın klinik ve laboratuvar özellikleri retrospektif olarak incelendi.

Bulgular:

Hastaların (5 erkek, 2 kadın) yakınmalarının ortalama başlangıç yaşı 52,8±7,6 yıldı. Hastaların şikayetlerinin başlangıcı ile tanı alması arasında geçen süre ortalama 3,5±4,8 yıldı. Hastaların tamamında, başlangıç yakınması, ayaklarda uyuşma ve güçsüzlüktü. İki hastada otonom sinir sistemine ilişkin yakınmalar mevcuttu. Hastaların nörolojik muayenesinde tüm hastalarda, farklı şiddetlerde olmak üzere, alt ekstremitelerde ve distallerde baskın parezi, hipoaktif derin tendon refleksleri, eldiven-çorap tarzında hipoestezi, alt ekstremite distallerinde baskın derin duyu kusuru saptandı. Altı hastada EMG'de demiyelinizan tipte, ileri evrede başvuran bir hastada ise aksonal tipte duysal ve motor polinöropati bulguları saptandı. Dört hastada BOS proteini yüksekti. Beş hastanın immünfiksasyon elektroforezinde IgG lambda, iki hastada ise IgA lambda hafif zinciri saptandı. Kemik iliği biyopsisinde üç hastada lambda hafif zincir fenotipli plazma hücre infiltrasyonu içeren hiperselüler kemik iliği mevcuttu. Dört hastada ise kemik iliği normaldi. Hastaların altısında sklerotik kemik lezyonları vardı. Bir hastanın lenf nodu biyopsisi Castleman Hastalığı, bir hastanın akciğerde kitlesinin patolojisi plazmositom ile uyumluydu. Minör kriterlerden, üç hastada hepatosplenomegali, iki hastada lenfadanomegali, iki hastada endokrinopati, dört hastada cilt lezyonları, dört hastada trombositoz, bir hastada ise polisitemi vardı. Destekleyici özelliklerden ise hastalardan birinde B12 vitamin eksiliği ile derin ven trombozu öyküsü vardı. Dört hasta kronik inflamatuvar demiyelinizan polinöropati (CIDP) öntanısı ile farklı tedaviler almıştı ancak fayda görmemişlerdi.

Sonuç:

CIDP tedavislerine yanıt vermeyen polinöropati olgularında, monoklonal gamopati varlığı araştırılmalı ve POEMS sendromu tanısı açısından dikkatli olunmalıdır. Nadir bir polinöropati sebebi olmasına rağmen erken tanı ve tedavi ile kalıcı hasar önlenebilmektedir.

TEP-38 ÖĞRENME VE BİR DEPRESYON MODELİ OLAN ZORUNLU YÜZME TESTİNDE HAREKETSİZLİĞİN İLİŞKİSİ

TUBA ÖZCAN , CEMRE KÜRŞAT , BUSE NUR TÜRKMEN , CAN ÇETİNKAYA , ÇAĞRI TEMUÇİN ÜNAL , BENGİ ÜNAL

TED ÜNİVERSİTESİ

Amaç:

Zorunlu yüzme testi klinik öncesi araştırmalarda tutulan bir depresyon modelidir. Bu testte, kemirgenler ilk gün 15 dakika, ikinci gün 5 dakika olmak üzere su dolu bir silindire konulurlar. İlk gündeki 15 dakikalık maruz bırakılma stres indükleme fazı olarak kabul edilir. İkinci günde hareketsizlik daha erken başlar ve bu hareketsizliğin davranışsal çaresizliğin endeksi olduğu düşünülmektedir. Buna alternatif bir öğrenme açıklaması da getirilebilir. İkinci gündeki hareketsizlik depresif davranış yerine bir öğrenme davranışını da gösteriyor olabilir: ilk günde silindirden alınacağını daha iyi öğrenen hayvanlar ikinci günde enerji sarfiyatını minimize etmek amacıyla en baştan hareketsiz kalıyor olabilirler. Bunu test etmek için, çalışmamızda zorunlu yüzme testinin ikinci günündeki hareketsizlik süresi ile yükseltilmiş artı labirentinde öğrenme hızının ilişkisine bakılmıştır.

Gereç ve Yöntem:

Deney sıçanları ilk gün yükseltilmiş artı labirentinde öğrenme protokolüne tabi tutulmuşlardır. Bu öğrenme testinde, deneklerin ne kadar denemede 9/10 doğru seçenek düzeyine ulaştıkları analiz edilmiştir. Bunu takiben, 2 günlük zorunlu yüzme testine sokulmuşlardır. Deney sonunda, deneklerin mikroglia ve astrosit sayılarına bakmak için deneklerden alınan beyin dokularında Iba-1 ve GFAP boyaması yapılmıştır.

Bulgular:

Deneklerin hareketsizlik süreleri ve öğrenme testinde kritere ulaşmak için gereken deneme sayıları arasında negatif bir ilişki gözlemlenmiştir. Buna ek olarak, zorunlu yüzme testinde sergilenen kafa sallama davranışı ve Dentate gyrus astrosit sayılarında da negatif bir ilişki görülmüştür.

Sonuç:

Araştırmalarda bir depresyon endeksi olarak görülen zorunlu yüzme testindeki hareketsizlik özünde denekler arasındaki öğrenme farklarını yansıtma potansiyeline sahiptir. Astrosit sayıları ve kafa sallama davranışı arasındaki negatif ilişkiyi açıklamak için daha ileri çalışmalar yapılmalıdır.(Tübitak 118K168 no.lu proje tarafından desteklenmiştir)

TEP-39 ÇOKLU BELLEK SİSTEMLERİNİN HİPOKAMPAL ALT BÖLGELERDEKİ ASTROSİT SAYILARI İLE BAĞLANTISI

CAN ÇETİNKAYA [1], BUSE NUR TÜRKMEN [1], CEMRE KÜRŞAT [1], TUBA ÖZCAN [1], YILDIRIM SARA [2], KUTLUK BİLGE ARIKAN [1], BENGİ ÜNAL [1], ÇAĞRI TEMUÇİN ÜNAL [1]

[1] *TED ÜNİVERSİTESİ*
[2] *HACETTEPE ÜNİVERSİTESİ*

Amaç:

Geçtiğimiz asırda bellek alanında yapılan çalışmalar belleğin farklı türlerinin bulunduğunu göstermektedir. Üstüne en çok çalışılan bellek sistemleri hipokampusa bağlı açık bellek ve striatuma bağlı örtük bellek sistemleridir. Bu iki sistemin belli durumlarda aynı amaca yönelik davranışsal çıktının yönlendirilmesinde rekabet halinde oldukları davranışsal ve nörokimyasal (örn. farklı alanlardaki glukoz konsantrasyonları) metodlarla gösterilmiştir.

Gereç ve Yöntem:

Yükseltilmiş artı labirentinin bir kolu kapatılıp 24 saat aç bırakılan deney sıçanları (Sprague Dawley) kapatılan kola zıt olan kola konulmuşlardır. Bunu takiben, sağ veya sol koldaki ödülü bulmak üzere eğitilmişlerdir. Bu safhada, son on denemenin üst üste 9'unda doğru tepki veren sıçanlar öğrenmiş olarak kabul edilip sıçanlar test fazına geçirilmiştir. Test fazında ise, ilk etapta başlanılan kol kapatılıp sıçanlar 180° karşı olan koldan labirente konmuşlardır. Bu fazda, ödülün olduğu orjinal kola dönen sıçanlar hipokampüse dayalı öğrenenler olarak tanımlanmıştır. Orjinal kol yerine, eğitim aşamasındaki davranışların kopyası davranışları sergileyen sıçanlar da striatuma dayalı öğrenen sıçanlar olarak tanımlanmışlardır. Bunu takiben sıçanlar perfüze edilip beyin dokuları bir astrosit markörü olan glial fibriler asidik protein (GFAP) için immunohistokimya sürecine tabi tutulmuştur.

Bulgular:

Hipokampüse dayalı öğrenme geliştiren sıçanların hipokampüslerinin spesifik olarak CA1 alt alanlarında striatuma dayalı öğrenme geliştiren sıçanlara göre daha fazla GFAP pozitif hücreye rastlanmıştır.

Sonuç:

CA1 alt alanında astrosit sayıları bireysel öğrenme farklarının altında yatan mekanizmalardan biri olarak kabul edilebilir. (Tübitak 118K168 no.lu proje tarafından desteklenmiştir)

TEP-40 TAMAMLAYICI FENOMENLER OLARAK HAYALET EL VE HAYALET YÜZ

HİLMİ UYSAL [1], MEHMET BERKE GÖZTEPE [1], ÖZLENEN ÖZKAN [2], ÖMER ÖZKAN [2]

[1] *AKDENİZ ÜNİVERSİTESİ TIP FAKÜLTESİ, NÖROLOJİ AD*
[2] *AKDENİZ ÜNİVERSİTESİ TIP FAKÜLTESİ, PLASTİK CERRAHİ AD*

Amaç:

Farklı nedenlere bağlı ekstremite kaybı ardından var olmayan dokuya ait duyu ve algının gözlenmesi hayalet doku olarak tanımlanmaktadır. Yüzde kaybedilen el ve kol dokusuna ait duysal algının gözlenmesi hayalet el olarak bilinmektedir ve kortikal duysal temsile ait plastik değişiklik nedeniyle olduğu konusunda fikir birliği bulunmaktadır. Yüz dokusunun kaybı ardından benzer bir fenomenin ise varlığı konusunda çok sınırlı araştırmalar yapılmıştır. Yüz lezyonu olan ve yüz dokusunun önemli bir kısmını çeşitli nedenlere bağlı olarak kaybetmiş hastalarda benzer duysal algı değişimlerinin varlığını araştırdık.

Gereç ve Yöntem:

Bu çalışmada yaş ortalaması 27,8 ±14,7 yıl olan ve farklı nedenlere bağlı olarak ağır düzeyde tam yüz lezyonuna sahip ikisi kadın altı hastada dokunma duyusu muayenesi ile elde ve parmaklarda yüze ait duysal algılamanın varlığı araştırılmıştır. Hastaların gözleri kapatılmış ve başparmaktan başlamak üzere sağ ve sola ayrı ayrı sıralı bir biçimde fırça ile duysal uyarım verilmiştir. Bu sırada hastalara vücutlarının başka bir bölgesine ait bir dokunma hissi olup olmadığı sorulmuştur. Hastaların muayene sırasında videosu çekilmiş ve muayenenin bitimine kadar sessiz bir ortamda hastanın tanımlaması beklenilmiştir.

Bulgular:

Hastaların el ve parmaklarının duyusal muayenesi sırasında olguların dördünde belirgin denilebilecek düzeyde yüzlerine dokunma hissi gibi algılar oluşmuş ve parmaklarında "yüz yamaları" diye tanımlayabileceğimiz alanlar tanımlanmıştır. Söz konusu duyu, uyarıcının bulunduğu yerden başka bir yerde yaşanan bir duygu olarak tanımlanan ve bir ekstremitenin veya bir organın duyusal innervasyonunun kaybı sonrası ortaya çıkan hayalet duyu ile ilgili olduğu kanısındayız.

Sonuç:

Hastaların el ve parmaklarında tanımladıkları bu duyusal fenomen, tam yüz lezyonuna sahip ve yüz nakli adayı olan hastalar için kortikal plastisitedeki değişiklikler hakkında, potansiyel olarak yeni bir bakış açısı yaratabilir. Ayrıca duysal homonkulustaki yerleşimi nedeniyle hayalet el fenomeni ile bağıntılı olduğu ve dolayısıyla bu iki fenomenin bir birini tamamlayan fenomenler olduğu kanısındayız.

TEP-41 NEKROTİZAN PANKREATİT SONRASINDA GELİŞEN WERNİKE ENSEFALOPATİSİ OLGUSU

MEHMET MÜHÜRDAROĞLU [1], MUSTAFA HARUN ŞAHİN [1], EMİN ALTIPARMAK [2], VEDAT KILIÇ [2]

[1] *ANKARA ŞEHİR HASTANESİ, NÖROLOJİ KLİNİĞİ*
[2] *ANKARA ŞEHİR HASTANESİ, GASTROENTROLOJİ KLİNİĞİ*

Olgu:

Wernicke-Korsakoff sendromu, tiamin eksikliğinin en iyi bilinen nörolojik komplikasyonudur .Bu terimin her biri hastalığın farklı bir aşamasını temsil eden iki farklı sendromu belirtir. Wernicke ensefalopatisi (WE) ölüm ve ciddi nörolojik morbiditeyle sonuçlanabilmesi nedeniyle acil tedavi gerektiren akut bir sendromdur. Korsakoff sendromu (KS) ise genellikle WE sonucu olarak ortaya çıkan kronik nörolojik bir durumu ifade eder.Bu yazıda nektotizan pankretit sonrasında uzun sureli oral beslenemeyen bir hastada gelişen WE olgusu sunuldu. Bilinen dahili hastalığı ve alkol kullanım öyküsü olmayan hasta karın ağrısı, bulantı ,kusma şikayetiyle acil servise başvurmuş.Hastanın yapılan tetkiklerinde amilaz,lipaz seviyesinin yüksekliği ve batın tomografisinde pankreatit tanısını destekler bulgular olması nedeniyle gastroenteroloji servisine yatışı yapılmıştır. 2 ay süren yoğun bakım ve servis takibi sırasında oral beslenemeyen hastada ani gelişen bilinç bozukluğu, oryantasyon kısıtlılığı gelişmesi üzerine yapılan nörolojik muayenesinde bilinci somnole kooperasyonu , yer ve zaman oryantasyonu kısıtlı olarak saptandı.Nistagmusu yoktu, genel durum bozukluğu nedeniyle yürüyüşü değerlendirilemedi.Beyin magnetik rezonans görüntülemede bilateral talamus medialinde diffuzyon kısıtlılığı ve flair kesitte hiperintensite saptandı .Mevcut muayene ve görüntüleme bulguları ışığında hastada wernike-korsakof sendromu düşünülerek tiamin tedavisi başlandı. Takibi sırasında sepsis gelişmesi nedeniyle hasta kaybedildi . Bu olguyu sunmamızdaki amaç ;uzun süreli oral alım eksikliği olabilecek hastalarda yeterli vitamin desteğinin erken dönemde başlanmasının gerekliliğini vurgulanmaktır .

TEP-42 NÖRODEJENERATİF AFAZİDE ÜNLÜ YÜZLER VE İSİMLER ARASINDAKİ ASOSİASYON BOZUKLUĞUNUN GÖZ İZLEME YÖNTEMİ İLE İNCELENMESİ

MUSTAFA SEÇKİN

ACIBADEM TAKSİM HASTANESİ, NÖROLOJİ BÖLÜMÜ

Amaç:

Nörodejeneratif süreçler beynin dil alanlarını primer olarak etkilediğinde hastalar progresif afazi (PPA) kliniği ile prezente olurlar. PPA hastalarında yüz tanıma yetisi görece korunmuş olsa da isimler ve yüzler arasındaki asosiasyonda bozulmalar olabilir. Bu çalışmada yeni geliştirilen bir Türkçe Ünlü Yüzler Testi göz izleme paradigması ile entegre edilerek isimler ve yüzler arasındaki asosiasyon bozukluğunun bilişsel mekanizmalarının incelenmesi amaçlandı.

Gereç ve Yöntem:

Semantik bozukluğu olmayan 11 PPA hastası ve 12 sağlıklı kontrol çalışmaya alındı. Deneysel paradigmada 20 ünlü yüz ve 20 ünsüz yüzden oluşan toplam 40 resim kullanıldı. Katılımcılardan ünlü birine ait bir ismi (örn: Kemal Sunal) dokunmatik ekran üzerinde gördükten sonra ekranda yan yana beliren iki resimden o isme karşılık gelenin üzerine dokunmaları istendi. Deney boyunca bir ünlünün ismi ekranda iki kez belirdi ve toplam 40 denemenin yarısında ünlü (örn: Turgut Özal), diğer yarısında ise ünsüz yüzler çeldirici olarak kullanıldı. Deney sonrasında hastalara verilen ünlü yüzler testinde isimlendirme değerlendirildi ve katılımcılardan isimlendiremedikleri durumlarda ünlü yüzleri tanıdıklarına işaret eden ipuçları (örn: aktör, komedyen vb.) vermeleri istendi.

Bulgular:

PPA hastaları sağlıklı kontrollere oranla testleri daha yavaş tamamlarken daha az sayıda doğru yanıt verdiler. Göz hareket analizinde sağlıklı kontrol grubunun PPA hastalarına oranla daha az sayıda fiksasyon yaparak hedef ile çeldirici arasındaki ayrımı yapabildiği gösterildi. Deney sonrasında verilen isimlendirme testinde ise PPA hastalarında yüz tanımanın isimlendirmeye oranla görece korunduğu gösterildi.

Sonuç:

Bu çalışmada, göz hareket analizi bir bilişsel belirteç olarak kullanılarak PPA hastalarındaki isim ve ünlü yüz arasındaki asosiasyon bozukluğu gösterilmiştir. PPA hastalarında isimlendirme bozukluğuna rağmen yüz tanıma yetilerinin görece korunmuş olması bu hasta grubunun isimlerle yüzler arasındaki asosiasyonu güçlendirmeye yönelik bilişsel terapilerden yarar görebileceğini göstermektedir.

TEP-43 YAŞLILARDA INTERNET ORTAMINDA BİLİŞSEL VE GÜNLÜK YAŞAM AKTİVİTELERİNİN BİR YILLIK TAKİP SONUÇLARI ; (BEYNEX: COMPUTERIZED COGNITIVE TRAINING)

NİLGÜN ÇINAR [4], MELİKE ŞAHİNER [3], CENGİZ ÇELİKCİ [1], CAHİT KESKİNKILIÇ [5], TÜRKER ŞAHİNER [2]

[1] *KADIKÖY BELEDİYESİ ALZHEİMER GÜNDÜZ BAKIMEVİ*
[2] *MEMORİAL ŞİŞLİ HASTANESİ*
[3] *ACIBADEM ÜNİVERSİTESİ TIP FAKÜLTESİ*
[4] *MALTEPE ÜNİVERSİTESİ TIP FAKÜLTESİ*
[5] *BAKIRKÖY MAZHAR OSMAN RUH VE SİNİR HASTALIKLARI HASTANESİ*

Amaç:

Ülkemizde 60 yaş üstü bireylerde internet üzerinden yapılan egzersizlerle uzun süreli bilişsel takibin sonuçlarını sunmak ve bu verilerin ileride demansiyel süreçlerin takibinde erken bir uyarı sistemi olabileceğini tartışmak.

Gereç ve Yöntem:

Beynex web tabanlı ticari kullanıma kapalı bilgisayar yazılımıdır. Klinik tanıda kullanılan kognitif testlerden esinlenerek geliştirilmiş bilgisayar oyunlarından oluşturulmuştur. Oyunlar tamamen Beynex için özgün olup ve adına patentlidir. Kullanıcının parola ile ulaştığı sayfada her biri en fazla 5 dakika kadar süren o güne ait 3 egzersiz ile fiziksel egzersiz videosunu izlemesi ve uygulaması beklenmektedir. Her kullanıcının "Toplam etkinlik süresi", "Günlük yaşam aktiviteleri (GYA)" ve "Oyun performansları" 9 ayrı grafik halinde takip edilmektedir. (GYA, Bellek, Görsel algı, Hız, Problem-çözme, Fleksibilite, Dikkat, Lisan,

Aritmetik). 2016 yılından beri kullanımda olan uygulama ile yapılan klinik araştırmalar AAIC 2018 ve 2019 kongrelerinde "Teknoloji ve Demans" oturumlarında sunulmuştur.

Bulgular:

1/8/2019 tarihi itibari internet üzerinden yapılan başvurulardan sadece 55 yaş üstü 1799 kişinin verileri aktarılacaktır. 1. Yılın sonunda aktif kullanıcı sayısı 336 (% 19) olup yaş ortalaması 66,07±8,86 dır. Bir aydan uzun süreli sayfaya giriş yapmayanlar pasif duruma düşmüşlerdir.1 yıl düzenli egzersiz yapan birey saysı 82 dir (30 erkek 52 kadın). 3 aylık dönmelerde kullanıcılara sunulan raporlar sonrasında geri bildirimler oldukça olumludur. İlkokul ve ortaokul düzeyi eğitimliler daha uzun süreli kullanıcı olmaktadır.

Sonuç:

Internet üzerinden bilişsel takip henüz demans tanısı için yeterli olmasa bile, erken uyarı sistemi olarak oldukça ümit vericidir. Hastane iş yükünü oldukça düşük bir maliyet ile azaltabilir ve rezerv kapasite artırıcı etkisi ile hastalığın sürecine olumlu etkiler yaratabilir.

TEP-44 NASU HAKOLA HASTALIĞI : DAVRANIŞ DEĞİŞİKLİĞİ VE YÜRÜME BOZUKLUĞU İLE PREZENTE OLAN BİR OLGU

ABDULSAMET ÇAM [1], BADE GÜLEÇ [1], AYŞE NAZLI BAŞAK [2], MELDA BOZLUOLÇAY [1]

[1] IUC-CERRAHPAŞA TIP FAKÜLTESİ, NÖROLOJİ AD
[2] KOÇ ÜNİVERSİTESİ TRANSLASYONEL TIP ARAŞTIRMA MERKEZİ

Olgu:

Nasu Hakola hastalığı otozomal resesif geçiş gösteren erken başlangıçlı demans, kistik kemik lezyonlarının eşlik ettiği nadir görülen bir hastalıktır.Frontotemporal demans(FTD) kliniği ile de prezente olabilmektedir. OLGU: 40 yaşında erkek hasta, progresif seyirli yürütücü işlevlerde ve yürümede bozulma, davranış değişikliği, sağ ayak bileğinde düşme sonrası fraktür öyküsü ile kliniğimize başvurdu. Sekiz kardeşli bu ailede, ablasının benzer klinik şikayetlerinin progresyonu sonunda ex olduğu, diğer bir erkek kardeşinde de benzer klinik şikayetlerinin olduğu öğrenildi. Bu hasta üzerinden genetik test ile tanı almış vakayı sunmayı amaçladık TARTIŞMA VE SONUÇ: Tüm ekzom dizileme analizi ile bireyin TREM2 geninde (ENST00000373113) (c.257A>T, p.Asp86Val) mutasyonu homozigot olarak saptanan bireyin, benzer klinik şikayetleri olan kardeşi ile anne ve babasından tüm ekzom analizi yapıldı. Benzer şikayetleri olan kardeşinde homozigot mutasyon, anne ile babasında ise heterozigot taşıyıcılığı olduğu saptandı. TARTIŞMA VE SONUÇ: Aile hikayesi olan, genç yaşta başlayan davranış değişikliği, demans kliniği ile birlikte kistik kemik lezyonları saptanan ya da kemik fraktürü öyküsü olan hastalarda moleküler analiz düşünülmelidir. Bu olgu üzerinden akraba evliliği sıklığı fazla olan bölgelerde, genetik danışma, mevcut hastalığın sonraki kuşaklara geçişinin önlenmesinde önemli yer tutabilir.

TEP-45 PROSOPAGNOZİSİ OLAN ALZHEİMER HASTALARINDA KOGNİTİF TESTLERLE OKSİPİTAL VOLÜMÜN İLİŞKİSİ

FULYA YİĞİT [1], ÇAĞATAY ÖNCEL [2]

[1] OF DEVLET HASTANESİ. NÖROLOJİ KLİNİĞİ
[2] PAMUKKALE ÜNİVERSİTESİ TIP FAKÜLTESİ, NÖROLOJİ AD

Amaç:

Prosopagnozisi olan Alzheimer Hastalarının bilişsel, davranışsal ve işlevsel tanı ve takip testlerinden elde edilen verilerle, MR görüntülerinin volumetrik incelemesi arasındaki ilişkinin varlığını araştırmayı hedefledik.

Gereç ve Yöntem:

Demans polikliniğimizde başvuran prosopagnozisi olan 30 Alzheimer hastası ve prospagnozisi olmayan 30 Alzheimer hastası prospektif olarak çalışmaya alındı. Hastalara mini mental test, ADAS-Cog, Boston Adlandırma Testi, Benton Yüz Tanıma Testi, WAIS-R, Global bozulma ölçeği, günlük yaşam aktiviteleri ölçeği ve geriatrik depresyon ölçeği uygulandı. Hastaların MR görüntülerinden oksipital lob volümleri ölçüldü.

Bulgular:

Prosopagnozik grubun tüm kognitif testleri prosopagnozisi olmayanlara göre anlamlı olarak daha yüksekti (p=0.0001). Prosopagnozik grupta oksipital lob volümü daha düşük bulundu (p=0.0001). Tüm testler ile oksipital volüm arasında negatif bir ilişki vardı (p=0.000). Prosopagnozisi olan grubun depresyon ölçeği ortalaması diğer gruba göre anlamlı olarak daha yüksekti (p=0.0001).

Sonuç:

Prosopagnozi hastalığın ilerlemesi ile ilişkilidir. Prosopagnozisi olan hastalarda beyin volüm kaybı daha fazladır. Benton Yüz Tanıma Testi hastaların takibi sırasında yapılmalıdır. Prosopagnozisi olan hastalarda depresyon sıklığı daha fazladır.

TEP-46 PARKİNSON HASTALIĞI DEMANSININ BEYİN İŞLEVSEL BAĞLANTISALLIK ÖZELLİKLERİ

EMEL ERDOĞDU [1], ANİ KIÇİK [2], SEDA BÜKER [3], ZEYNEP TÜFEKÇİOĞLU [3], DİLEK BETÜL ARSLAN [4], SEVİM CENGİZ [4], ESİN ÖZTÜRK-IŞIK [4], BAŞAR BİLGİÇ [3], HAŞMET HANAĞASI [3], AZİZ MÜFİT ULUĞ [6], CANAN BAŞAR-EROĞLU [1], HAKAN GÜRVİT [3], TAMER DEMİRALP [5]

[1] UNİVERSİTY OF BREMEN, INSTİTUTE OF PSYCHOLOGY AND COGNİTİON RESEARCH
[2] DEMİROĞLU BİLİM ÜNİVERSİTESİ TIP FAKÜLTESİ, FİZYOLOJİ AD
[3] İSTANBUL ÜNİVERSİTESİ ISTANBUL TIP FAKÜLTESİ, NÖROLOJİ AD, DAVRANIŞ NÖROLOJİSİ VE HAREKET BOZUKLUKLARI BİRİMİ
[4] BOĞAZİCİ ÜNİVERSİTESİ, BİYOMEDİKAL MÜHENDİSLİĞİ ENSTİTÜSÜ
[5] İSTANBUL ÜNİVERSİTESİ ISTANBUL TIP FAKÜLTESİ, FİZYOLOJİ AD
[6] CORTECHS LABS, SAN DİEGO

Amaç:

Parkinson hastalığı (PH) hafif kognitif bozukluğu (PH-HKB) ve demansı (PHD) yaygındır ve klinik ve nöropsikolojik değerlendirme yoluyla teşhis edilir. Bu çalışmada, kognitif gerileme ilerlemenin altında yatan nöral değişiklikleri takip etmek için, kognitif normal (PH-KN), PH-HKB ve PHD hastalarının dinlenim durumdaki fonksiyonel manyetik rezonans görüntüleme (rs-fMRI) verilerine dayanan entrensek bağlantı ağları (ICN) değerlendirildi.

Gereç ve Yöntem:

Bu çalışmaya İstanbul Tıp Fakültesinden 52 PH hastası gönüllü katıldı. PH-HKB tanısı, ACE-R (Addenbrook's Cognitive Examination Revised) testinde kesme puanı 83'e, PDD tanısı ise klinik kriterlere dayandırıldı. rs-fMRI verileri 3T MR tarayıcıyle kaydedildi. Hasta gruplarını en iyi şekilde ayırt edebilmek için, grup bağımsız bileşen analizi (GBBA) ile elde edilen ICN'leri tanımladıktan sonra her katılımcının ICN ortalama ağ örüntüsü ile iç çarpımıyla, katılımcıların ilgili ağı ne ölçüde ifade yansıtan skorlar elde edilmiştir ve ikili lojistik regresyon analizi uygulanarak hasta gruplarını birbirinden ayıracak ICN'lerin kombinezonu elde edilmiştir.

Bulgular:

PHDyi PH-KN'den % 85.3 doğrulukla ayıran ICN'ler, limbik ağ (LN), yürütücü kontrol ağı (ECN), olağan durum ağının arka bileşeni (pDMN) ve dikkat çekerlik ağdır (SN). Ayrıca, DMNnin lateral parieto-temporal korteks (LPTC) bileşeni, pDMN ve LN, PHDyi PH-HKBden % 83,3 doğrulukla ayırmada başarılı olmuştur.

Sonuç:

rs-fMRI temelli ICN ölçütleri, PHDyi PH-KN ve PH-HKB'den ayırdetmekte yüksek düzeyde bir güç gösterdi. Sonuçlar ayırdedici ICN'lerin daha geniş bir PH-HKB hasta grubu üzerinde araştırıldığında, kognitif gerilemenin daha hafif aşamasından demansa dönüşümünü öngörmede yardımcı olabileceğini göstermektedir.

TEP-47 ALZHEİMER HASTALIĞI BELİRTEÇLERİNİN ZAMANSAL DEĞİŞİMİ

ŞEVKİ ŞAHİN [1], NİLGÜN ÇINAR [1], FÜSUN ÇITAK-ER [3], BARIŞ TOPÇULAR [2], MİRUNA FLORENTİNA ATEŞ [1], SİBEL KARŞIDAĞ [1]

[1] MALTEPE ÜNİVERSİTESİ TIP FAKÜLTESİ, NÖROLOJİ AD
[2] DEMİROĞLU BİLİM ÜNİVERSİTESİ TIP FAKÜLTESİ, NÖROLOJİ AD
[3] İSTANBUL OKAN ÜNİVERSİTESİ BİLGİSAYAR MÜHENDİSLİĞİ AD

Amaç:

Alzheimer Hastalığı (AH)'nda, klinik semptomlar ortaya çıkmadan tanı konulabilmesi, ileride bulunacak tedaviler açısından büyük önem taşımaktadır. Bu nedenle 'Alzheimers Disease Neuroimaging Initiative' (ADNI)'ye kayıtlı sağlıklı yaşlıların verileri, AH gelişip gelişmeme durumuna göre karşılaştırılarak farkların ortaya konulması amaçlanmıştır.

Gereç ve Yöntem:

ADNI'ye kayıtlı bilişsel açıdan normal, en az bir yıllık takibi olan, Apolipoprotein-E (APOE) ε4 taşıyıcılığı değerlendirilmiş, amiloid beta (Aβ), fosforile tau (PTau) düzeyleri kayıt altına alınmış, hipokampüs ve entorinal korteks hacmi ölçülmüş, 75 yaş üstü bireyler dâhil edilmiştir.

Bulgular:

Toplam 170 olgunun yaş ortalaması 75±4 yıl, kadın/erkek oranı %42/57'dir. Ortalama takip süresi 55±39 ay (minimum-maksimum: 12-120 ay)'dır. Toplam takip süresinde olguların %23,5'inde, ortalama 37±26 ay içerisinde AH gelişmiştir. AH gelişenlerin ilk başvurularında değerlendirilen APOE-ε4 taşıyıcılığı oranı %45, gelişmeyenlerin ise %22 olarak bulunmuş olup, fark istatiksel olarak anlamlıdır. AH gelişenlerde hipokampüs ile entorinal korteks hacmindeki azalma ve PTau'daki yükselme 6. aydan itibaren istatiksel anlamlılığa yansımıştır. Aβ'daki düşme ise AH gelişenlerde ancak 24. aydan itibaren istatiksel anlamlılığa yansımıştır.

Sonuç:

Sonuçlarımız, APOE-ε4 taşıyıcılığının, henüz bilişsel olarak sağlıklı iken bile, AH gelişimi riskinin belirlenmesinde önemli yeri olduğu bilgisini onaylamıştır. Serebral hacim değerlendirmeleri ve PTau artışı ise hastalığın erken dönemlerinde ayırıcı tanıya ciddi oranda katkıda bulunmaktadır. Çalışmamızda, Aβ düşüklüğünün daha geç dönemde anlamlı bulunması, bazı çalışmalarda öne sürülen, Aβ birikiminin patolojik sürecin sebebi değil sonucu olduğu bilgisine işaret etmektedir. Daha çok belirteç içeren ileri çalışmalar gereklidir.

TEP-48 NÖROAKANTOSİTOZ TANISI ALAN İKİ OLGU

EMİNE MEŞE , HİKMET SAÇMACI , TÜLİN AKTÜRK , MESUT BEK , NERMİN TANIK

YOZGAT BOZOK UNİVERSİTESİ TIP FAKÜLTESİ, NÖROLOJİ AD

Olgu:

Nöroakantositoz; orofasiyal diskinezi, kore, tik, distoni gibi istemsiz hareketlerin, epileptik nöbetlerin, polinöropatinin ve nöropsikiyatrik semptomların eşlik ettiği nadir görülen, progresif nörodejeneratif bir hastalıktır. Nöroakantositoz denmesinin sebebi periferik kanda saptanan akantositlerdir. Genetik geçişli olmasıyla birlikte sporadik vakalar da bildirilmiştir. Biz kliniğimizde takip edilen 2 nöroakantasitoz olgusunu sunmayı uygun bulduk.

OLGU 1 35 yaşında kadın hasta, çocukluğundan beri olan her iki kolda ve bacakta istemsiz hareketleri nedeniyle polikliniğimize başvurdu. Son 6 aydır yürüyememe, denge kaybı şikayeti mevcuttu. Hastanın muayenesinde 4 ekstremitede koreatetoz hareketler, derin tendon reflekslerinde artış ve ataksik yürüyüş saptandı. Hastada Wilson hastalığı (Kayser-Fleischer Halkası saptanmadı. Seruloplazmin:0.22 g/L(0.2-0.6), Serum bakır:1080 µg/L (750-1450) saptandı.) ve Sydenham Koresi (Ekokardiyografide vejetasyon saptanmadı. Boğaz kültürü temizdi.) ekarte edildi. Periferik yaymasında %85 oranında akantositler saptandı. Donuk mental retarde olarak değerlendirilen hastanın tedavisinde haloperidol başlandı. Tedavi sonrasinda şikayetlerinde hafif azalma gözlendi.

OLGU-2 71 yaşında kadın hasta, 4 sene önce dudak çevresinde başlayan istemsiz hareketleri kollarda ve bacaklarda da olmaya başlayınca denge kaybı nedeniyle tarafımıza başvurdu. Nörolojik muayenesinde orofasiyal diskinezi , 4 ekstremitede koreatetoz ,derin tendon refleksleri normoaktif ve ataksik yürüyüş saptandı. Soygeçmişinde abisinde benzer şikayetler olduğu öğrenilen hastada Wilson hastalığı ekarte edildi.(Kayser-Fleischer Halkası saptanmadı.) Periferik yaymasında %80 oranında akantosit saptandı. Hastaya başlanan haloperidol sonrası yakınmalarında kısmen azalma saptandı. TARTIŞMA Nöroakantositoz prevalansı 3/1.000.000 olup, genellikle klinik bulguların 3. dekatta ortaya çıktığı bir hastalıktır. Hareket bozukluğu ile başvuran hastalarda periferik yaymanın hızlı, kolay, ucuz bir yöntem olması nedeniyle 2. en sık herediter kore nedeni olan nöroakantositoz hastalığının, kore ayırıcı tanısında düşünülmesi gereken hastalık olduğunu vurgulamak istedik.

TEP-49 SEREBELLAR ATAKSİ NÖROPATİ VESTİBULER AREFLEKSİ SENDROMU (CANVAS)

GÜRSAN GÜNEŞ UYGUN[1] , CEMİLE HANDAN MISIRLI[1] , AYŞE BAŞAK[2] , HAŞİM GEZEGEN[1] , CAN ULUTAŞ[1]

[1]HAYDARPAŞA NUMUNE EĞİTİM VE ARAŞTIRMA HASTANESİ, NÖROLOJİ KLİNİĞİ

[2]KOÇ ÜNİVERSİTESİ TIP FAKÜLTESİ, NÖROGENETİK LABORATUVARI

Özet:

GİRİŞ Serebellar ataksi, nöropati, vestibuler arefleksi sendromu(CANVAS), bilinmeyen etyolojiye sahip nadir görülen progresif nörodejeneratif bir hastalıktır. Dört kardinal denge odağından üç ana etyolojik odağı serebellar, vestibüler ve duyusal alanı etkiler, görme alanını etkilemez. Yavaş progresyon gösterir.

OLGU 42 yaşında erkek hasta, 10 yıl önce başlayan giderek artan yürürken dengesizlik ve konuşma bozukluğu şikayeti ile kliniğimizde tetkik edildi. Nörolojik muayenesinde konuşması serebellar dizartrikti, glob hareketleri her yöne serbest olmasına rağmen gözlerin akıcı izleme hareketi(smooth pursuit) parçalıydı. Sağa bakışta sağa, sola bakışta sola vuran görsel fiksasyonla baskılanmayan horizontal nistagmus mevcuttu, baş itme testi(head impulse test) bilateral vestibuler hipofonksiyon lehine değerlendirildi. Motor defisiti yoktu. Taban cildi refleksi bilateral ekstansör yanıtlı, derin tendon refleksleri hiperaktifti. Vibrasyon duyusunda kayıp vardı. Alt ekstremitelerde daha belirgin olan apendiküler ataksi ve yürüyüş ataksisi mevcuttu. Romberg pozitifti. Kognitif fonksiyonları sağlamdı. Kranial manyetik rezonans görüntülemede, bilateral serebellar hemisferlerde ve vermiste atrofi görüldü. Elektrofizyolojik incelemede, duyusal aksonal polinöropati bulguları saptandı. Soygeçmişinde denge-konuşma bozukluğu şikayetleri olan akraba mevcut değildi. Ön planda SCA-3 düşünülen hastaya genetik testler yapıldı. SCA-3 ve Friedreich ataksisi dışlandı. Geç başlangıçlı serebellar ataksi sendromları ayırıcı tanısına gidildi.

TARTIŞMA Yürüyüş bozukluğu nedeni ile tetkik edilen hastanın muayenesinde serebellar bulgular görüldü. Duyusal aksonal polinöropati ve vestibulopati birlikteliği mevcuttu. Soygeçmişinde anlamlı özellik olmayan hastada sporadik geç başlangıçlı serebellar ataksi sendromları düşünüldü. SCA-3 ve Friedreich ataksisi dışlandıktan sonra olgu CANVAS olarak değerlendirildi. Sonuç olarak geç başlangıçlı sporadik serebellar ataksi sendromlarının ayırıcı tanısı yapılırken vestibüler fonksiyonun değerlendirilmesi, sinir iletim çalışması yapılması CANVAS olgularını aramak için yapılmalıdır.

TEP-50 HASHIMOTO ENSEFALOPATİSİ İLE KARIŞAN HSV 1 ENSEFALİTİ OLGUSU

SERDAR BARAKLI [1], EBRU GÜNDOĞAN [1], ESRA DEMİR [1], OĞUZ PEKER [1], HESNA BEKTAŞ [2], ÖMER ANLAR [2]

[1] ANKARA ŞEHİR HASTANESİ
[2] ANKARA YILDIRIM BEYAZIT ÜNİVERSİTESİ

Olgu:

Hashimoto ensefalopatisi (HE), Hashimoto tiroiditi ile ilişkili yaygın olmayan bir sendromdur. HE; sıklıkla değişen şuur düzeyiyle beraber subakut başlangıçlı konfüzyon, nöbetler ve myoklonus ile karakterizedir. Hipotiroidizm veya hipertiroidizm ile ilişkili kognitif disfonksiyonun aksine, HE'nin immun aracılı bir hastalık olduğu düşünülmektedir. Bu bildiride daha önce 2 kere HE tanısı konan ve tedavi verilen, yeni HSV 1 ensefaliti tanılı hasta sunulacaktır. 55 yaşındaki erkek hasta kişilik değişikliği, saldırganlık, şüphecilik şikayetleriyle acil servise getirildi. Yapılan nörolojik muayenede belirgin bozukluk saptanmayan hastanın ruhsal durum muayenesinde bellek azalmış, duygulanım disforik, konuşma tonu azalmış, gerçeği değerlendirme ve yargılama bozulmuş olarak ve düşünce içeriğinde şüphecilik, kuşkuculuk fikirleri görüldü. Özgeçmişinde 2010 yılında epileptik nöbet ve bilinç bozukluğu şikayetiyle dış merkeze başvurduğu, HE tanısıyla metilprednizolon verildiği ve semptomları kısmen düzelen hastanın antiepileptik tedavi ile taburcu edildiği öğrenildi. Aynı yıl içinde status epileptikus tanısıyla dış merkezde yatarak tedavi gördüğü ve hastaya HE tanısıyla plazmaferez yapıldığı belirtildi. Hastanın

Anti TPO ve Anti TG değerleri çok yüksek görüldü. (sırasıyla; 1/100 dilüsyonla 58120 U/mL, 1/100 dilüsyonla 16090 U/mL). EEG çekilen hastanın teta ritminde yavaş dalgalarla karakterize yavaşlaması görüldü. Subfebril ateşi olan hastaya HE ön tanısı düşünülmesine rağmen LP yapıldı. BOSta hücre görülmedi. BOS glukozu 74 mg/dL, total protein 1007 mg/L olan hastaya ampirik olarak asiklovir ve seftriakson tedavisi başlandı. Takiplerinde BOS'ta HSV 1 DNA PCR pozitif olarak sonuçlandı. Tedavi süresince hastanın semptomları tamamen düzeldi. Hasta sekelsiz taburcu edildi. Bilinç bozukluğu ile gelen bu hastada HE özgeçmişi ve tiroid otoantikorları yüksek olmasına rağmen HSV 1 ensefaliti tespit edilmiştir. Bu olgu hastanın özgeçmişine rağmen sık görülen hastalıkların ekarte edilmesi gerekliliğini göstermiştir.

TEP-51 SEREBRAL VENÖZ SİNÜS TROMBOZLARINDA KLİNİK, GENETİK VE NÖRODİAGNOSTİK İNCELEME: ÖN RAPOR

BU BİLDİRİ GERİ ÇEKİLMİŞTİR.

TEP-52 İNTRAKRANYAL ARTERİYEL VE VERTEBROBAZİLER DOLİKEKTAZİ BİRLİKTELİĞİ; KLİNİĞİ VE PROGNOSTİK ÖZELLİKLERİ OLGU SUNUMU

ASUMAN ALİ

BURSA YÜKSEK İHTİSAS EĞİTİM VE ARAŞTIRMA HASTANESİ

Amaç:

İntrakranyal dolikektazi (İADE), inme geçiren hastaların yaklaşık %12'inde görülmektedir ve en azından bir intrakranyal arterin çap ve uzunluğunda artış olarak tanımlanmaktadır. Tercihen baziler arter ve vertebral arterleri de tutar. Karotis ve orta serebral arter ektazisi daha az sıklıkta olur. Amaç; İntrakranyal ve vertebrobaziler dolikektazi birlikteliği olan ve mükerrer paramedyan pons infarktları ile yatağa bağımlı hale gelen bir olguyu, kliniği ve prognostik özellikleri yönünden tanımlamayı amaçladık.

Gereç ve Yöntem:

60 y.da erkek hasta, sol hemiparezi ve konuşma bozukluğu yönünden değerlendirildi. Özgeçmişinde bir hastalık tanımlanmıyordu. İlaç kullanma öyküsü yoktu. Akut iskemik inme ve "pons infarktı" tanısıyla kliniğe yatışı yapıldı ve r-tPA tedavisi uygulandı. Dört hafta sonra yine sol hemiparezi, konuşma bozukluğu kliniği ile tekrar getirildi. Asetil salisilik asit tedavisine düşük molekül ağırlıklı heparin de eklendi. Kliniği düzeldi. Ancak iki gün sonra tekrarlayan TİA atakları oldu ve tedavisine "Clopidogrel" eklendi. DMAH tedavisi de kesilemedi. Kontrol diffüzyon MR larında tekrarlayan paramedyan pons infarktları ve sağ serebellar kanama alanı gelişti. Klinik takip sırasında palatal miyoklonus, horizontal nistagmus, disfaji, disfoni, solda belirgin spastik tetraparezi, takiben afoni, dil hareketlerinde ileri düzeyde bozulma ve jeneralize epileptik miyoklonus gelişti. Solunum sorunları da başlayınca 1. basamak yoğun bakım ünitesine nakledildi.

Bulgular:

Üç boyutlu BT anjio görüntülerinde her iki orta serebral arterin M1 ve M2 segmentlerinde 5.5 mm ye ulaşan fuziform genişlemeler, anterior komünikan arterde ektazi, baziler arterde dolikektazi, baziler arter tepe düzeyinde sakküler genişlemeler gözlendi.

Sonuç:

Aynı olguda hem intrakranyal serebral hem de vertebrobaziler dolikektazi görülmesi nadir bir durumdur. Ayrıca kliniği baziler arter stenozu olmaksızın baziler arter dolikektazisine bağlı olarak tekrarlayan paramedyan pons infarktları şeklinde olmuştur. Bu bulgular belirli inme tiplerini önceden anlamamıza yardımcı olabilir.

TEP-53 REKÜRREN İSKEMİK İNME İLE BAŞVURAN VERTEBROBAZİLER DOLİKOEKTAZİ OLGUSU

AYŞE BEYZA BİLGİN , EMİNE AVCI HÜSEYİNOĞLU , ERDEM GÜRKAŞ , BANU ÖZEN BARUT

İSTANBUL KARTAL DR. LÜTFİ KIRDAR EĞİTİM VE ARAŞTIRMA HASTANESİ

Özet:

GVertebrobaziler dolikoektazi (VBDE), vertebrobaziler arterde uzama, dilatasyon ve tortuoziteyle karakterize vasküler anomalidir. Sıklığı % 0.08 – 6.5'tir. 50 yaş üstünde ve erkeklerde sıktır. Beyin sapı basısı, obstruktif hidrosefali, vertebrobaziller arter bölgesinde iskemik stroke ve intrakraniyal kanamaya neden olmaktadır. Bu olgu sunumunda VBDE'de antikoagülan tedavi kullanılan hasta sunulacaktır.

OLGU 59 yaşında erkek hasta, sabah fark edilen yüzde asimetri, konuşma bozukluğu, sol taraflı uyuşma, denge bozukluğu, baş dönmesi ile başvurdu. Hastanın EKG:NSR, vitalleri stabildi. Özgeçmişinde hipertansiyon(HT),sol pons enfarktı ve femoral protez hikayesi mevcuttu. Nörolojik muayenesinde; sağ gözde dışa bakışta minimal kısıtlılık (sekel), sol periferik fasiyal paralizi, dizartri, diplopi, sağda dismetri ve ataksik yürüyüş saptandı. Hastanın çekilen beyin BT'sinde hemoraji saptanmadı. MRI protez nedeniyle çekilemedi. BTA'da bazilller arter boyunca kalınlığı en geniş yerinde 15 mm olan dolikoektazik segment ve arter lümeninde trombüsle uyumlu görünüm saptandı. İkili antiagregan tedavisine rağmen tekrarlayan iskemik inmeleri olan hastaya heparin infüzyonu uygulandı. Antikoagüle edilen hastanın takiplerinde iskemik komplikasyon saptanmadı.

VBDE'ye bağlı gelişen serebral enfarktüsler arteriyal dalları tıkayan trombüse bağlıdır ve ateroskleroz/serebral anevrizmalara bağlı oluşan enfarktüslerden farklı patofizyolojiyle oluşmaktadır. Hem iskemik SVO hem de intrakranial kanamaya predispozisyon bulunması, tedavi seçimini güçleştirmektedir. İleri yaş(>60), HT, erkek cinsiyet, geçirilmiş MI öyküsü VBDE'de iskemik SVO riskini arttıran nedenlerdir. İntrakraniyal dolikoektazinin tedavisi konusunda kılavuzlarda kesin bir bilgi olmamasına rağmen en sık mortalite nedeninin iskemik inme olması nedeniyle, özellikle tekrarlayan iskemik inme hikayesi olan ve yüksek riskli hastalarda antikoagülan tedavi, kısıtlayıcı faktörler ve kanama riski dikkate alınarak önerilmektedir.

TEP-54 KAROTİS ARTER STENTLEME SONRASI MASİF İNTRAKRANİAL HEMORAJİ OLGUSU

CAN ULUTAŞ , CENK MURAT ÜNVERDİ , BUSE RAHİME HASIRCI BAYIR , HÜLYA TİRELİ

HAYDARPAŞA NUMUNU EĞİTİM VE ARAŞTIRMA HASTANESİ

Giriş:

İskemik inme etiyolojisinin yaklaşık %10-15'ini karotis arter stenozu oluşturmaktadır·Endikasyon olan hastalarda iskemik inme ve geçici iskemik atakları önlemek amaçlı karotis arter stentleme (KAS) uygulaması yapılabilmektedir· KAS sonrası komplikasyon olarak stent oklüzyonu, distal emboli, tansiyon değişiklikleri, kardiyak ritim problemleri, nadiren de serebral hiperperfüzyon sendromu ve intrakranial hemoraji görülebilmektedir·

Olgu:

2 gündür sola oraklayarak yürüme ve sol tarafla ilgilenmeme şikayetleriyle başvuran 61 yaşında erkek hastanın çekilen difüzyon MRında sağ inner borderzone akut infarkt tespit edildi.ASA 100 mg ve klopidogrel 75 mg başlanan hastanın karotis - vertebral arter renkli Doppler ultrasonografisinde bilateral ICA'larda %95 darlığa neden olan mikst plaklar izlendi. Darlıklar BT anjiyografi ile de konfirme edildikten sonra sağ ICA'ya stentleme yapıldı ve takiben 3 saat sonra GKS düşüklüğü ve sistolik tansiyonun 230 mm Hg'ya çıkması üzerine çekilen kontrol kranial BT'de sağ ICA alanında ventriküle açılan ve orta hat yapılarında shifte neden olan 15 kesitte görülen en geniş yerinde 47x53 mm boyutunda intrakranial hemoraji alanı saptandı. Nöroşirürji tarafından acilen ekstraventriküler drenaj takılması sonrasında yoğun bakıma alınan hasta 2 gün sonra exitus oldu.

Tartışma:

KAS sonrası gelişen intrakranial hemoraji yüksek morbidite ve mortalite oranına sahiptir. Bu komplikasyonun artan kan akımına karşı otoregülasyon yanıtındaki bozulmadan kaynaklandığı düşünülmektedir. Özellikle bilateral ICA darlıklarında arteriol düzeyinde kronik dilatasyon gerçekleşmekte ve artan perfüzyona yeterli konstriksiyon yanıtı olmaması üzerine beyaz cevherde ödem ve hemoraji riski artmaktadır. Sonuç: Bu olgu ile KAS sonrası nadir olarak görülebilen intrakranial hemorajinin akılda tutularak yakın takip edilmesi gerektiğini vurgulamak istedik.

TEP-55 GENÇ İSKEMİK İNMEDE HEREDİTER TROMBOFİLİ GENETİK PANELİNİN YERİ?

CANSU TUNÇ [1], EZGİ BAKIRCIOĞLU DUMAN [1], BİRGÜL BAŞTAN TÜZÜN [1], ÖZLEM SELÇUK [1], MEHMET BUĞRAHAN DÜZ [2], ECE KESKİN [2], AYŞE ÖZLEM ÇOKAR [1]

[1] *HASEKİ EĞİTİM VE ARAŞTIRMA HASTANESİ, NÖROLOJİ KLİNİĞİ*
[2] *HASEKİ EĞİTİM VE ARAŞTIRMA HASTANESİ, TIBBİ GENETİK AD*

Amaç:

Genç iskemik inme olgularının yaklaşık %40'ında etiyoloji saptanamamakta, kriptojenik olarak sınıflandırılmaktadır. Etiyolojide herediter trombofili araştırılması ise tartışmalı bir konudur. Çalışmamızda; kliniğimizde takip edilen genç inmelerde trombofili genetik paneli sonuçlarını ve tedavi kararına etkisini paylaşmak istedik.

Gereç ve Yöntem:

Kliniğimizde 55 yaş altında, iskemik inme tanısıyla yatan, herediter trombofili genetik paneli çalışılmış 42 olgu gözden geçirildi. MTHFR (C677T), PAI SERPINE1, MTHFR (A1298C), FaktörXIII V34L, FaktörII Protrombin (G20210A), FAKTÖR V LEİDEN (G1691A) mutasyon analizleri değerlendirildi.

Bulgular:

Kırkiki olgunun ortalama yaşı 42±7 idi. Olguların %59'unda MTHFR (C677T) mutasyonu (21 olgu heterozigot, 4'ü homozigot) saptandı. PAI SERPİNE-1 mutasyonu olguların %64'ünde (17 olguda heterozigot, 10 olguda homozigot), MTHFR (A1298C) mutasyonu ise %52'sinde (17 olgu heterozigot, 5 olgu homozigot) pozitifti. Altı olguda (%14.2) Faktör V Leiden (G1691A) (5 olgu heterozigot, 1 olgu homozigot), 4 olguda (%9.5) heterozigot Protrombin (G20210A) mutasyonu bulundu. Hastaların tümünde en az 1, en fazla 4 gende mutasyon saptandı. En sık görülen heterozigot gen mutasyon birlikteliği MTHFR (C677T), PAI SERPINE-1, MTHFR (A1298C) idi (13 olgu). Dört olguda herediter trombofili ile iskemik inme arasında ilişki olduğu düşünülerek antikoagülan tedavi başlandı.

Sonuç:

Venöz trombotik olaylarda herediter trombofili araştırılması kılavuz bilgisi olmakla birlikte arteryel trombotik olaylarda bu konu tartışmalıdır. Kriptojenik genç iskemik inmelerde de literatür bilgisi sınırlıdır. Bu hastalarda kime, ne zaman herediter trombofili araştırılması gerektiğinin ve hangi koşullarda tedavi kararının antikoagülasyon yönünde değişeceğinin tartışılması önem kazanmaktadır.

TEP-56 NÖROLOGLARIN TROMBOLİZE YAKLAŞIMI

CEMİLE HAKİ [1], YELDA YILDIZ [2], MUSTAFA BAKAR [3], YAKUP KRESPİ [4]

[1] *BURSA YÜKSEK İHTİSAS EĞİTİM VE ARAŞTIRMA HASTANESİ, NÖROLOJİ KLİNİĞİ*
[2] *BURSA GEMLİK DEVLET HASTANESİ, NÖROLOJİ KLİNİĞİ*
[3] *ULUDAĞ ÜNİVERSİTESİ TIP FAKÜLTESİ, NÖROLOJİ AD*
[4] *İSTİNYE ÜNİVERSİTESİ, NÖROLOJİ AD*

Amaç:

Akut iskemik inmede iv trombolitik tedavinin etkinliği 1995 yılında kanıtlanmış olmasına rağmen, 2006 yılında ülkemizde ruhsatlandırılmış bu tedavinin uygulama sıklığı öngörülen seviyelere ulaşamamıştır. Bu ve diğer özellikli tedavilerin sunumunun Temmuz 2019da yayınlanan Akut iskemik inmeli hastalara verilecek sağlık hizmetleri hakkındaki yönerge ile önümüzdeki dönemde artırılması ve topluma daha standart ve uygun koşullarda ulaştırılması planlanmaktadır. Hizmeti sunacak altyapının tanınması, uygulayıcıların yaşadığı güçlüklerin belirlenmesi bu süreçte yaşanacak aksaklıkları önleyebilir. Çalışmamızda , ülkemizde hali hazırda akut inme tedavi organizasyonu konusunda nöroloji hekimlerinin çalışma koşulları ve sorunları ortaya koymayı amaçladık.

Gereç ve Yöntem:

Anket Türkiyede bölge ya da kurum ayrımı yapılmaksızın bilgi, paylaşımı ve yardımlaşma amacıyla kurulmuş, anlık mesajlaşma gruplarına dahil nöroloji uzmanlarına akıllı telefonlar aracılığıyla iletilmiştir. Anketin ilk bölümünde katılımcıların demografik özelliklerine yönelik sorular sorulmuştur. İkinci bölümde çalıştıkları kurumun fiziksel ve teknik alt yapısı ve organizasyon özellikleri sorgulanmıştır. Son bölümde trombolitik tedavi uygulanıp uygulanmadığı ve akut inme vakalarının yönetimi ile ilgili veri sorgulanmış; katılımcıların derecelendirerek işaret etmeleri istenmiştir. Çalışma için Bursa Yüksek İhtisas Eğitim ve Araştırma Hastanesi etik kurulundan onay alındı. Katılımcılara sağlık organizasyonunun altyapısı konusunda bilimsel veri sunacakları belirtilen anketin gönüllülük esasına dayalı olarak cevaplanması sağlandı.

Bulgular:

Ankete 192 si kadın, 120 si erkek 312 kişiden geri dönüş sağlandı.

Sonuç:

Sonuçları aktarıldıktan sonra , akut iskemik inmede uygun revaskülarizasyon tedavilerinin sunumu konusunda sağladığı geri bildirimler tartışılacaktır.

TEP-57 AKUT SPASTİSİTE İLE SEYREDEN LENTİKÜLOSTRİAT ARTER İNFARKTI OLGUSU

CENK MURAT ÜNVERDİ , DOĞAN YILMAZ , HÜLYA TİRELİ

SAĞLIK BİLİMLERİ ÜNİVERSİTESİ İSTANBUL HAYDARPAŞA NUMUNE EĞİTİM VE ARAŞTIRMA HASTANESİ

Giriş:

Spastisite inme tanısı konulan hastalarda %20-40 oranında görülen bir bulgudur. İnmeyi takiben genellikle haftalar içinde (1 yıla kadar uzayabilen) bir sürede gelişen spastisite nadiren akut olarak da (2 hafta içinde) gelişebilir.

Olgu:

47 yaşında erkek hasta dengesizlik ve dilde peltekleşme şikayetleriyle acil servisimize başvurdu. Özgeçmişinde hipertansiyon ve periferik bypass cerrahisi olan hastanın ramipril, asetilsalisilik asit ve pentoksifilin kullanımı mevcuttu. Nörolojik muayenede dizarti, solda yüzü de içine alan hemiparezi, solda Babinski bulgusu, sola ataksi saptandı. Difüzyon MRda sağ lentiform nukleusta ve periventriküler sahada akut iskemik infarkt tespit edildi. Yatışının 3. gününde sol kolunu kullanamadığını ve yürümesinin bozulduğunu belirten hastada sol kolda fleksör, bacakta ekstansör tonus artışı tespit edildi. Kontrol difüzyon MRda yeni gelişen lezyon saptanmadı. Hastada gelişen akut spastisite mevcut lezyonla ilişkilendirildi. Oral baklofen başlanan hastada semptomatik fayda sağlandı. Tartışma: Patofizyolojisi net olarak bilinmeyen bir bulgu olan akut spastisite ile ilişkili beyin bölgeleri arasında literatürde kısıtlı ve çelişkili bilgiler mevcuttur. Bir çalışmada perikallosal arter sulama alanında gelişen infarktlarda akut spastisite gelişebildiği belirtilmiştir. Bir başka çalışmada ise insula, bazal ganglia, talamus, pontin çapraz yollar, kortikospinal traktus, internal kapsül, korona radiata ve süperior frontooksipital fasikül gibi bir çok beyin bölgesi akut spastisite ile ilişkili olabilen beyin bölgeleri olarak bildirilirken perikallosal arter infarktlarının akut spastisite ile ilişkili bulunmadığı vurgulanmıştır.

Sonuç:

Bu olgu ile belli beyin bölgelerindeki infarktlarda gelişebilecek nadir bir bulgu olan akut spastisitenin lentikülostriat arter infarktlarında da görülebileceğini vurgulamak istedik.

TEP-58 AML-3 TANISI OLAN İKİ OLGUDA İNTRAKRANİAL KANAMA

DERYA ADEMOĞLU , BÜŞRA TEZCAN , ÇİLEM BAYINDIR DİCLE , İBRAHİM MUNGAN

ANKARA ŞEHİR HASTANESİ YOĞUN BAKIM KLİNİĞİ

Giriş:

Akut miyeloid lösemi (AML), hematopoetik kök hücrelerden köken alan malign bir hastalık olup, kemik iliğindeki lösemik hücrelerinin çok hızlı proliferasyonu ile karakterizedi.

Olgu 1:

Acil servise vücudunda morluk şikayeti ile başvuran 71 yaşında kadın hastanın yapılan periferik yaymasında blastların görülmesi nedeni ile hematoloji servisine yatırılmıştır Yapılan incelemeler sonucu AML-3 tanısı alan ve kemoterapi başlanan hastanın takipte gelişen başağrısı neni ile çekilen Beyin BT' de en büyüğü sağ frontal alanda yaklaşık 49x29 mm boyutlarında olmak üzere her iki serebral hemisferde dağınık yerleşimli çok sayıda parankimal hematom izlendi.Bk:41000 /uL, hb: 6.2 g/dl , trombosit: 74.000 /uL , INR:1.5 , d-dimer 35 mg/L , fibrinojen:1.02 g/L idi. Hastaya antiödem tedavi başlandı ve yoğun bakımda takip edildi. Hastanın sodyum değerlerinin 163 mEq/L gelmesi üzerine mannitol stoplandı. GKS:9 idi, kontrol Beyin BT'si çekildi. Beyin cerrehisi , cerrahi müdahale düşünmedi. Hasta halen yoğun bakımda takip edilmektedir.

Olgu 2:

Bilinen AML tanısı olan 82 yaşında kadın hasta, düşme sonrası gelişen bilinç bulanıklığı nedeni ile acilde değerlendirilmiş ve subdural kanama nedeni ile beyin cerrahisi tarafından opere edilmiştir. Postoperatif 5. günden itibaren genel yoğun bakımda takip edilen hastanın GKS: 3 idi. BK :4790 /uL , hb: 12.8 / uL, Trombosit 114.000/uL , INR1.30, D-Dimer:35 ,3 mg/L, fibrinojen:1.67 g/L. Takipte GKS da düzelme olamayan ve noradrenalin infzüyonuda başlanan hasta ex oldu. Tartışma: AML'de lösemik hücreler kemik iliğindeki normal kan hücrelerin gelişmesini engelleyerek veya onların yerine geçerek anemi,kanama ve sekonder enfeksiyonlara neden olabilirler. Ayrıca beyin ,akciğer kalp gibi çeşitli organ ve dokularıda infiltre ederler. İntrakraniyal kanama, AMLnin en ciddi komplikasyonlarından biri olup şiddetli trombositopeni, hiperlökositoz, dissemine intravasküler koagülasyon ve düşük hemoglobin ile yakından ilişkili olup; koma, felç, vegetative state ve hatta ölümle sonuçlanabilir. Subkutan ekimoz, subkonjonktival kanama ve oral mukoza kanaması, özellikle kafa ve yüz bölgesindeki kanamalar artmış intraserebral kanama olasılığını gösterir.

Sonuç:

AMLli hastalarda görülen intrakranial hemorojiler hastaların kliniklerinde akut kötüleşme ve ani ölümlere neden olabilmektedir. Bu açıdan bu vakalar sunulmaya uygun görülmüştür.

TEP-59 GENÇ İSKEMİK İNMELİ HASTALARDA ETİYOLOJİK RİSK FAKTÖRLERİ

DİDEM EROL [1], SİBEL GAZİOĞLU [2]

[1] *ORDU ÜNİVERSİTESİ EĞİTİM VE ARAŞTIRMA HASTANESİ*
[2] *KARADENİZ TEKNİK ÜNİVERSİTESİ TIP FAKÜLTESİ*

Amaç:

Bu araştırmanın amacı genç iskemik inme hastalarında görülen risk faktörlerini ve etiyolojileri değerlendirmektir.

Gereç ve Yöntem:

İskemik inme tanısı konulan 55 yaş altındaki 405 hasta çalışmaya dahil edildi. Hastaların yaş, cinsiyet, özgeçmiş, risk faktörleri, tanı anındaki NIHSS skoru ve TOAST sınıflandırması kaydedildi. Bu veriler birbiri arasında alt gruplar oluşturularak analiz edildi.

Bulgular:

Hastaların ortalama yaşı 42.5±8.86 yıldı. 227 (%56) erkek hasta ve 178 (%44) kadın hasta arasında yaş ortalaması açısından fark gözlenmezken, 45-55 yaş arasında ise erkek hasta oranı (%64.1) kadınlara (%35.9) göre anlamlı yüksekti (p=0.002). En sık risk faktörleri hipertansiyon (37.5%), hiperlipidemi (35.6%), sigara kullanımı (35.6%) ve karotis arter stenozu (23.5%) olarak saptandı. En sık iskemik inme alt grubu nedeni bilinmeyenler (%40,5) ve 2. sıklıkta diğer nedenler (%26.7) idi. Diğer nedenler grubunda hematolojik risk faktörlerinin (%18) yanı sıra vaskülitler (%6.4) ve diseksiyonlar (%5.1) en sık nedenlerdi. Erkeklerde sigara, alkol kullanımı, karotis darlığı ve aile öyküsü kadın hastalara göre anlamlı yüksek iken (sırasıyla p<0.001, p<0.001, p=0.011, p=0.028), migren kadın hastalarda daha sıktı (p=0002). Hipertansiyon, hiperlipidemi, diyabetes mellitus, AF ve karotis darlığı 45-55 yaş grubunda 18-44 yaş grubuna göre anlamlı olarak daha sıktı (sırasıyla p<0,001, p=0,043, p<0.01, p<0.01 ve p<0.01).

Sonuç:

Bu çalışma genç erişkinlerde iskemik inmelerin etiyolojisini ve risk faktörlerini ortaya koymaktadır. Klasik vasküler risk faktörlerinin genç iskemik inmeli hastalarda da sık görüldüğü saptanmış olup, hematolojik hastalıklar, vaskülitler ve diseksiyonlar gibi diğer risk faktörleri de sık görülen nedenler olup etiyolojik araştırmada akılda tutulmalıdır. Ayrıca özellikle genç erkek hastalarda sigara ve alkol kullanımının daha sık saptanması bu konuda koruyucu önlemlerin artırılması gerektiğini göstermektedir.

TEP-60 İNMELİ HASTA VE YAKINLARINA VERİLEN EĞİTİMİN GÜNLÜK YAŞAMA ADAPTASYON, ÖZYETERLİLİK, YAŞAM KALİTESİ VE BAKIM VERİCİ YÜKÜ ÜZERİNE ETKİSİ

DİLEK BAYKAL [1], ZELİHA TÜLEK [2]

[1] *HALİÇ ÜNİVERSİTESİ*
[2] *İSTANBUL ÜNİVERSİTESİ*

Amaç:

Bu çalışmayla inmeli bireylere ve bakım vericilerine verilecek erken taburculuk eğitimiyle hastaların hastalıklarının yönetimi konusunda özyeterliklerinin, yaşam kalitelerinin artırılması, günlük yaşamlarına adaptasyonlarının hızlandırılması, bakım vericilerin ise bakım verici yüklerinin azaltılarak yaşam kalitelerinin ve özyeterliliklerinin arttırılması amaçlanmıştır.

Gereç ve Yöntem:

Araştırma için etik kurul izni İstanbul Üniversitesi Cerrahpaşa Tıp Fakültesi Klinik Araştırmalar Etik Kurulu'nda alındı. Araştırmaya dahil edilme kriterlerine uyan ve katılmayı kabul eden katılımcılardan sözlü ve yazılı onamları alındı. Ocak-Haziran 2017 tarihleri arasında İ.Ü. Cerrahpaşa Tıp Fakültesi Nöroloji Kliniği'nde yatan inmeli hastalara ve onların yakınlarına verilen eğitimin günlük yaşama adaptasyon, özyeterlilik, yaşam kalitesi ve bakım verici yükü üzerine etkisini değerlendirmek amacıyla gerçekleştirildi. Randomize kontrollü yöntemle yapılan bu çalışmada, dahil edilme kriterlerine uyan 59 hasta ve 59 bakım vericisi eğitim grubu (web ve kitapçık) ve kontrol grubu olmak üzere 3 gruba atanarak eğitim öncesi ve sonrası değerlendirildiler. Değerlendirme çalışmanın başında ve 3 ay sonrasında gerçekleştirildi. Takip süresi tamamlandığında ses kaydı alınmasına izin veren katılımcılarla görüşmeler gerçekleştirildi. Verilerin değerlendirilmesinde, tanımlayıcı istatistiklerde sayı, %, ortalama ve standart sapma verildi. Grupların tanımlayıcı özelliklerin karşılaştırılmasında kategorik değişkenlerde ki-kare testi kullanıldı. Üç grubun bağımlı değişkenlerinin puan ortalamasının karşılaştırılmasında kruskal wallis testi (ileri analizi bonferroni düzeltmeli MVU testi) kullanıldı. Her bir grubun yatışta ve üçüncü aydaki bağımlı değişken puan ortalamalarının karşılaştırılmasında (grup içi farklar) wilcoxon signed rank testi kullanıldı. Önemlilik düzeyi p<.05 olarak kabul edildi. Derinlemesine görüşme yöntemiyle toplanılan veriler tematik analiz yöntemiyle incelendi.

Bulgular:

Araştırma öncesinde katılımcıların (hasta ve bakım verici) sosyodemografik özellikler açısından benzer olduğu bulundu. 3. Ayda eğitim alan hastaların fonksiyonel durumlarında iyileşme olurken, özyeterlilik düzeylerinde farklılık bulunmadı. Kitapçıkla eğitim alan hastaların normal yaşama katılımlarının arttığı saptandı (p<0.05). Web'le eğitim alan hastaların yaşam kalitelerinin arttığı görüldü. Eğitim alan (web, kitapçık) bakım vericilerin özyeterliklerinin arttığı bulundu. Canlılık ve sosyal işlevsellik boyutları dışında kitapçıkla eğitim verilen bakım vericilerin yaşam kalitelerinin arttığı görüldü. Bakım verici yüklerinin ise web'le eğitim alan grupta artarken, kitapçıkla eğitim alan grupta azaldığı görüldü ancak anlamlılık bulunmadı.

Sonuç:

Çalışma sonucunda inmeli hasta ve bakım vericilerine verilen eğitim ve destekle hastaların günlük yaşama adaptasyonlarının ve yaşam kalitelerinin arttırıldığı görülmüştür. Bakım vericilerin ise özyeterlilikleri ve yaşam kaliteleri artırılırken, bakım verici yükü yaşamamalarının sağlanabileceği bulunmuştur. İnmeli hasta ve yakınlarına taburculuk öncesinde eğitim verilmesi önerilebilir.

TEP-61 SPONTAN İNTRASEREBRAL KANAMALI OLGULARDAKİ RİSK FAKTÖRLERİNİN HEMATOM HACMİ ÜZERİNE ETKİSİ VE İNTRASEREBRAL HEMORAJİ HACMİ İLE KLİNİK ARASINDAKİ İLİŞKİ

DENİZ POLİSCİ , ZEYNEP AYDIN-ÖZEMİR , AYŞE DESTİNA YALÇIN

SAĞLIK BİLİMLERİ ÜNİVERSİTESİ ÜMRANİYE EĞİTİM VE ARAŞTIRMA HASTANESİ

Amaç:

Çalışmamızın amacı spontan intraserebral kanamalı (İSK) olgulardaki risk faktörlerinin hematom hacmi üzerine etkisini araştırmak, NIHSS ve mRS kullanılarak intraserebral kanama hacmi ile klinik korelasyon arası ilişkinin irdelenmesidir.

Gereç ve Yöntem:

Bu çalışmada Ocak- Ekim 2016 tarihleri arasında Sağlık Bilimleri Üniversitesi Ümraniye Eğitim ve Araştırma Hastanesi Nöroloji Kliniği'nde yatırılarak izlenmiş olan, spontan intraserebral parenkimal kanamaya bağlı inme tanısı alan 51 hasta retrospektif olarak değerlendirilmiştir. Çalışmaya oral antikoagülan tedavi alanlar, arteriyovenöz malformasyona bağlı gelişen kanamalar, posttravmatik kanamalar, spontan subdural ve subaraknoid kanamalar, intrakranial kanama kaynağı saptananlar dahil edilmemiştir.

Bulgular:

Çalışmaya dahil edilen 17'si kadın (%33.3), 34'ü erkek (%66.7) toplam 51 hastanın yaş ortalaması 63.9±14,7 idi. Hematom yerlerinin dağılımları incelendiğinde, 27 hastada (%52.9) sol hemisferde, 23 hastada (%45.09) sağ hemisferde olarak bulundu. 51 hastanın İSK hacmi 177- 32110 cm3 arasında değişmekte olup ortalama kanama hacmi 7299,9±6809 cm3 olarak hesaplandı.Hematom hacmi ile erkek cinsiyet arasında istatiksel anlamlı korelasyon saptandı. Diğer parametreler açısından istatistiksel anlamlılık bulunmadı.

Sonuç:

Bu çalışmada başvuru sırasında hematom hacmini etkileyen risk faktörü olarak erkek cinsiyeti saptandı. Hematom hacmi ile giriş NIHSS ve mRS arasında anlamlı korelasyon belirlenmedi.

TEP-62 İSKEMİK İNME HASTALARINDA DEMOGRAFİK ÖZELLİKLER VE İNME ALANLARININ EKOKARDİYOGRAFİ BULGULARI İLE İLİŞKİSİ

ENİSE NUR ÖZLEM [1], MUHAMMED MÜCAHİT TİRYAKİ [2], CİHAT UZUNKÖPRÜ [1], HATİCE SABİHA TÜRE [1]

[1] *İZMİR KATİP ÇELEBİ ÜNİVERSİTESİ, NÖROLOJİ AD*
[2] *İZMİR KATİP ÇELEBİ ÜNİVERSİTESİ, KARDİYOLOJİ AD*

Amaç:

Çalışmamızda İskemik inme hastalarının demografik özellikleri ve geçirilen inme alanları ile ekokardiyografi bulguları arasındaki ilişkinin değerlendirilmesi amaçlanmıştır.

Gereç ve Yöntem:

İKÇÜ Atatürk EAH'nde 1 yıl içerisinde tedavi edilen iskemik inme hastaları arasından randomize şekilde seçilen 149 iskemik inme hastasının klinik ve demografik verileri, geçirilen inme alanları, ko-morbid hastalıkları, Holter EKG bulguları, kullanmakta olduğu ilaçlar ve ekokardiyografi bulguları retrospektif olarak tarandı ve birbirileri ile olan ilişkisi değerlendirildi.

Bulgular:

Çalışmamıza 68 erkek ve 81 kadın, toplamda 149 adet iskemik inme hastası alındı. Yaş ortalaması 68,03 idi. Magnetik rezonansta izlenen inme özelliklerine dayanılarak yapılan değerlendirmede 23 hastada (%15,4) kardiyoembolik, 126 hastada (%84,6) ise aterosklerotik iskemi saptandı. 9 hastada (%6) ASA, 83 hastada (%55,8) OSA ve 57 hastada (%38,3) VBA enfarktı saptandı. 119 hastada (%79,9) SR, 25 hastada (%16,8) AF ve 5 hastada (%3,4) PAF saptandı. Eşlik eden risk faktörleri incelendiğinde 39 hastada (%26,2) KAH, 111 hastada (%74,5) HT, 75 hastada (%50,3) diyabet, 134 hastada (%89,9) hiperlipidemi (LDL>70), 35 hastada (%23,5) KBY saptandı. İnme öncesi 73 hasta (%49) herhangi bir antiagregan-antikoagülan tedavi kullanmıyorken 59 hastanın (%39,6) asetilsalisilik asit, 3 hastanın (%2) klopidogrel, 8 hastanın (%5,4) varfarin ve 6 hastanın da (% 4) diğer antikoagülanları kullandığı izlendi. Ko-morbid hastalıklarda HT ve hiperlipidemi diğer risk faktörlerine göre daha sık saptandı. Ekokardiyografi bulguları arasında EF, sol atriyum genişliği, aort kök çapı ve sol ventrikül segmenter hareket kusuru değerlendirildi. Korelasyon analizlerinde inme etyolojisi ve alanı ile ekokardiyografi bulguları arasında anlamlı bir ilişki saptanmadı. Kardiyoembolik inme geçiren kişilerde AF ve PAF varlığı aterosklerotik inmelere göre daha sık gözlendi.

Sonuç:

İskemik inme hastalarında EKO ile saptanan kardiyak patolojiler ile inme alanı ve etyolojisi arasında herhangi bir ilişki saptanmamıştır. Holter EKG ile saptanan AF'nin kardiyoembolik inme geçiren kişilerde daha sık görüldüğü izlenmiştir. HT ve hiperlipideminin diğer risk faktörlerine göre daha sık eşlik ettiği gözlenmiştir.

TEP-63 COCKAYNE SYNDROME AS A RARE CAUSE OF HEMİPLEGİA: REVİEW OF THE LİTERATURE ACCOMPANİED BY A CASE REPORT

AHMET NEZİH

ELBİSTAN STATE HOSPİTAL

Amaç:

Cockayne syndrome is a rare genetic disease that presents with growth retardation, premature aging, retinal and generalized neurologic abnormalities.

Gereç ve Yöntem:

The presented case is a 29-year-old male patient, who was previously diagnosed as having Cockayne syndrome and who was admitted to the physical medicine and rehabilitation outpatient clinic with loss of strength in the right upper and lower extremity. admission to emergency care department 8 months ago. When the patient was evaluated by us, he had a chronic stage subdural hematoma. Chronic subdural hematoma is a disease of elderly and aging is a well-known risk factor.

Bulgular:

Our case demonstrates that the disease of old age, chronic spontaneous subdural hematoma, can be seen in a very young age secondary to premature aging syndrome known as Cockayne syndrome.

Sonuç:

The patient was detected to have acute-onset, non-traumatic rightsided muscle weakness secondary to acute subdural hematoma diagnosed in cranial computed tomography imaging at.

TEP-64 KÜME BAŞ AĞRISINDA SUBOKSİPİTAL STEROİD ENJEKSİYONU UYGULAMASI

BENGİ GÜL TÜRK

ŞİŞLİ HAMİDİYE ETFAL EĞİTİM VE ARAŞTIRMA HASTANESİ

Özet:

Küme baş ağrısı (KB) popülasyonun yaklaşık %0,1'ini etkileyen nadir görülen bir primer baş ağrısıdır. KB'deki ağrının dayanılmaz şiddeti göz önüne alındığında, uygun tedaviyi başlatmak, hastaların yaşam kalitesini yükseltmek için çok önemlidir. Tedavi yaklaşımı üç basamak altında toplanmaktadır: Atak tedavisi, Geçiş tedavisi ve Profilaktik tedavi. Geçiş tedavisi olarak suboksipital steroid enjeksiyonu uygulanmış olan bir KB olgusunu sunmayı amaçladık.

OLGU SUNUMU Özgeçmişinde özellik bulunmayan 32 yaşında erkek hasta; 10 gün önce başlayan baş ağrısı şikâyeti ile polikliniğimize başvurdu. Baş ağrısı; her gece uyuduktan birkaç saat sonra sağ göz çevresinde, oyuluyormuş gibi bir his ile çok şiddetli olarak başlıyor ve hastayı uykudan uyandırıyormuş. Ağrı sırasında gözde kızarma, yaşarma ve göz kapağında düşüklük oluyormuş. Eşlik eden bulantı, kusma, ışık ya da ses hassasiyeti bulunmuyor. Ağrısı basit ağrı kesicilere kısmen yanıtlı; 1-2 saat içinde ağrı kesiliyormuş. Sorgulandığında; buna benzer bir ağrılı dönemin yaklaşık 1 yıl önce de olduğu öğrenildi. Yaklaşık 1 ay boyunca hemen hemen her gece benzer ağrı atakları olmuş. Hastanın nörolojik muayenesinde özellik saptanmadı. Yapılan kontrastlı kranyal MR incelemesinde anlamlı patolojik bulgu saptanmadı. Küme baş ağrısı tanısı ile hastaya oral 480 mg/gün verapamil tedavisi başlandı. Atak tedavisi olarak inhaler O2 önerildi. Bunların yanı sıra hastaya subkutan olarak bilateral suboksipital steroid (40 mg metilprednizolon) enjeksiyonu uygulandı. Enjeksiyon sonrası atağı hiç tekrar etmeyen hastanın verapamil tedavisi 2 aya tamamlanarak kesildi; son 4 aydır ağrısız olarak hastanın izlemine devam edilmektedir.

Suboksipital steroid enjeksiyonları, KB'de kümelenme dönemi başlangıcında atak sıklığını ve şiddetini azaltmada uygulaması kolay ve güvenilir bir yöntem olarak tercih edilebilecek bir uygulamadır.

TEP-65 SPONTAN İNTRAKRANİYAL HİPOTANSİYONDA SUBDURAL HEMATOM TEDAVİSİ: EPİDURAL KAN YAMASI

BUSE RAHİME HASIRCI BAYIR , CEYHUN SAYMAN , HÜLYA TİRELİ

İSTANBUL HAYDARPAŞA NUMUNE EĞİTİM VE ARAŞTIRMA HASTANESİ, NÖROLOJİ KLİNİĞİ

Özet:

Otuz yedi yaşında kadın hasta, enseden başlayıp tüm başına yayılan, ayağa kalkınca artış gösteren şiddetli baş ağrısı (VAS:8-9) ve kusma yakınması ile acil servise başvurdu. Öz ve soy geçmişinde özellik olmayan hastanın nörolojik muayenesi normaldi. Hasta tanımladığı pozisyonel baş ağrısı nedeniyle spontan intrakraniyal hipotansiyon olarak değerlendirildi. Hastanın kranial MRG'sinde temporooksipital bölgelerde sıvama tarzında, frontoparietal bölgede en geniş yerinde yaklaşık 5 mm genişliğe ulaşan bilateral subakut subdural hematom izlendi. Hasta beyin cerrahisi servisine yatırıldı ve semptomatik tedavi verildi. Takiplerinde hematom alanında genişleme izlenememesi üzerine hasta opere edilmedi. 1 hafta sonra çekilen kontrol BT'de her iki serebral konveksite boyunca yayılım gösteren solda yaklaşık olarak 8 mm, sağda 5 mm kalınlıkta subakut dönem subdural hemoraji izlendi. Hastanın hematom alanında artış izlenmesine rağmen hastanın nörolojik muayenesi doğal seyretti ve hastanın baş ağrısı gün geçtikçe azaldı (VAS:1-3). Aylık kontrollerinde hematom alanında değişiklik izlenmezken, 3. ay kontrol MRG'sinde sağda pariyetooksipital alanda milimetrik kalınlıkta, solda frontopariyetooksipital alanda kalınlığı 15 mm ye ulaşan , subakut evre subdural hematom ve 3.ventrikül düzeyinde daha belirgin olmak üzere orta hat yapılarının minimal sağa yer değiştirdiği görüldü . Baş ağrısı, kusması, nörolojik tablosunda değişikliği olmayan asemptomatik hastanın hematom alanında artış ve ventrikül basısı izlenmesi üzerine hastaya epidural kan yaması yapılması planlandı. İşlem sonrası hastada yan etki izlenmedi. İşlemden 1 ay sonra çekilen MRG'de sol frontoparietooksipital alandaki subdural hematomun 1.5 - 2 cm'e gerilediği, sağ taraf ise tamamen rezorbe olduğu görüldü. Olgumuz baş ağrısı yakınması hızlı gerileyen, nörolojik muayenesi doğal spontan intrkraniyal hipotansiyon olgularında, yakın takibin ve radyolojik kötüleşme halinde epidural kan yamasının önemini vurgulamak amacıyla sunulmaya değer bulunmuştur.

TEP-66 DÖRT OLGU ÜZERİNDEN REKÜRREN AĞRILI OFTALMOPLEJİK NÖROPATİ

BÜŞRA DAYAN , CEREN AKTAN , ONUR AKAN , SERAP ÜÇLER

OKMEYDANI EĞİTİM ARAŞTIRMA HASTANESİ

Olgu:

Rekürren ağrılı oftalmoplejik nöropati(RAON), tekrarlayan baş ağrısı ve oftalmopleji ile seyreden ender görülen bir tablodur. Eski adı oftalmoplejik migren olan bu hastalığın ismi, migren ile alakasız olması sebebiyle değiştirilmiş "rekürren ağrılı oftalmoplejik nöropati " adını almıştır. Tanı, diğer sebeplerin dışlanması ile konulmaktadır. Uluslar Arası Başağrısı Derneği (ICHD)' nin oluşturduğu tanı kriterlerinden farklı olarak , pratikte ağrı lokalizasyonundaki değişiklikler, ağrı paternlerinin farklı olması ve farklı tedavi yanıtları bu hastalığın tanısının konulmasını güçleştirmektedir. SBÜ Okmeydanı SUAM Nöroloji Kliniği Baş ağrısı Merkezi'nde farklı klinik özelliklerle takip edilen 4 olgu ile "RAON" klinik spektrumu tartışılmak istenmiştir.

TEP-67 ZONGULDAK İLİ EREĞLİ İLÇESİNDE TRİGEMİNAL NEVRALJİ PREVALANSI

CEM BÖLÜK [1], ÜLKÜ TÜRK BÖRÜ [2]

[1] İSTANBUL ÜNİVERSİTESİ CERRAHPAŞA- CERRAHPAŞA TIP FAKÜLTESİ, KLİNİK NÖROFİZYOLOJİ AD
[2] AFYONKARAHİSAR SAĞLIK BİLİMLERİ ÜNİVERSİTESİ, NÖROLOJİ AD

Amaç:

Trigeminal nevralji (TN); unilateral, tekrarlayıcı, ani başlangıç ve bitiş gösteren, elektrik-şoku benzeri keskin, çok şiddetli ve dayanılmaz ağrılarla karakterize bir hastalıktır. Son derece nadir görülen bir hastalık olması ve tanısal zorlukları nedeniyle dünyada toplum kökenli güvenilir epidemiyolojik çalışmalar yok denecek kadar azdır. Ülkemizde ise bildiğimiz kadarıyla bu konuda hiç çalışma yoktur ve TN prevalansı net olarak bilinmemektedir. Bu çalışma ile Ereğli'de TN prevalansını belirlemeyi amaçladık.

Gereç ve Yöntem:

Çalışmamız toplum kökenli, kesitsel, tanımlayıcı bir epidemiyolojik bir çalışma olarak planlandı. Katılımcılar 18 yaş ve üzeri olarak seçildi. Hazırlanan tarama formu ile rastgele örneklem metoduyla belirlenen mahalle ve evler kapı-kapı dolaşılarak tarama gerçekleştirildi. Saha taramasında tespit edilen hastalar toplum sağlığı merkezine çağrılarak yeniden muayene edildi. Daha önce yapılan görüntülemeleri değerlendirildi. Gerekli görülmesi durumunda tekrarlandı.

Bulgular:

Saha taramasında 9852 kişiye ulaşıldı. Çalışmaya katılmayı reddeden 247 kişi hariç tutulduğunda toplam 9605 kişi çalışmaya dâhil edildi. 7 kişi toplum sağlığı merkezinde yeniden muayene ve detaylı inceleme için çağırıldı. 1 kişi SUNCT, 1 kişi postherpetik nevralji tanısı aldı. 5 kişiye trigeminal nevralji tanısı konuldu. Kaba prevalans 52,1/100,000 olarak hesaplandı. Kadın erkek oranı 4/1, hastaların yaş ortalaması 62,2±8,3 bulundu. Hastalardan 1'inde multipl skleroza sekonder semptomatik trigeminal nevralji saptanırken diğer 4 ü klasik trigeminal nevralji tanısı aldı. Bir hastada (%20) izole maksiler bir hastada (%20) izole mandibular dal tutulumu saptanırken kalan 3 hastada (%60) maksiler+manibular dal tutulumu birlikteliği izlendi.

Sonuç:

Bu çalışma Türkiye'de trigeminal nevralji prevalansını bildiren ilk toplum bazlı çalışma olmasıyla önem kazanmıştır. Dünya literatüründeki çok az sayıda çalışma ile karşılaştırıldığında prevalans değeri batı ülkelerinden kısmen düşük, doğu ülkelerinden ise kısmen yüksek bulunmuştur. Veri eksikliği bulunan bu konuda, sonuçlarımızı doğrulamak için, daha fazla sayıda şehri kapsayan daha geniş kapsamlı çalışmalara ihtiyaç duyulmaktadır.

TEP-68 KÜME TİPİ BAŞ AĞRISI ATAKLARINDA BÜYÜK OCCİPİTAL SİNİR BLOKAJININ ETKİNLİĞİ

CEYHUN SAYMAN , BUSE RAHİME HASIRCI BAYIR

HAYDARPAŞA NUMUNE EĞİTİM VE ARAŞTIRMA HASTANESİ, NÖROLOJİ KLİNİĞİ

Olgu:

32 yaşında erkek 6 ayda bir yaklaşık 15 gün ve 1 saat, 41 yaşında erkek 4 ayda bir yaklaşık 20 gün ve 1 saat, 62 yaşında kadın 4 ayda bir yaklaşık 20 gün ve 45 dk süren küme tipi baş ağrıları olan hastalara atak başlangıcında çift taraflı büyük occipital sinir blokajı uygulandı. Hastalara tedavileri atakların yaklaşık 3 hafta kadar sürmesi sebebiyle 1 hafta arayla 3 kez yapıldı. Hastaların haftalık sorgulanan atak süreleri ve VAS skorlaması ile değerlendirilen ağrı şiddetinin yaklaşık yarı yarıya düştüğü gözlendi. Hastaların özellikle kullandıkları ilaç sayılarında belirgin azalma saptandı. Uygulamanın kolaylığı ve yan etkilerinin az olması ile birlikte değerlendirildiğinde GON blokajının hastaların yaşam kalitesini belirgin düzeyde arttırabileceği düşünülmüştür.

TEP-69 GERİLİM TİPİ BAŞ AĞRISINDA ELEKTROLİT VE VİTAMİN SEVİYESİNİN AĞRI İLE İLİŞKİSİ

FETTAH EREN [1], GÖZDE ÖNGÜN [2]

[1] SAĞLIK BİLİMLERİ ÜNİVERSİTESİ, KONYA EĞİTİM VE ARAŞTIRMA HASTANESİ
[2] SELÇUK ÜNİVERSİTESİ TIP FAKÜLTESİ, NÖROLOJİ AD

Amaç:

Gerilim Tipi Baş Ağrısı (GTB) psikojenik etmenler başta olmak üzere birçok faktörden etkilenmektedir. Ağrı bilateral lokalizasyonda, başta ağırlık, yanma, sıkışma şeklinde; hafif ve orta şiddettedir. Bu çalışma ile GTB hastalarında ağrı özellikleri ile elektrolit ve vitamin seviyesinin ilişkisi incelenmiştir.

Gereç ve Yöntem:

Uluslararası Baş Ağrısı Bozukluklarının Sınıflandırması (ICHD-II)'na göre GTB özelliklerine sahip 50 hasta ve 40 sağlıklı gönüllü çalışmaya alındı. Hastaların son aydaki ağrılı gün sayısı, analjezik sayısı, ağrının süresi, şiddeti ve ağrı kesiciye cevap sorgulandı. Ağrı şiddeti için Görsel Ağrı Skalası (VAS) kullanıldı. 0-4 hafif, 5-6 orta, 7 ve üzeri şiddetli ağrı olarak gruplandırıldı. Hastaların sosyodemografik özellikleri değerlendirildi. Vücut kitle indeksi (BMI) hesaplandı. Kreatinin kinaz (CK), kalsiyum, sodyum, potasyum, magnezyum, tiroid uyarıcı hormon (TSH), ferritin, folat, B12 ve D vitamini sonuçları incelendi. Veriler SPSS 21 yardımı ile tanımlayıcı, parametrik ve nonparametrik testler kullanılarak analiz edildi.

Bulgular:

Çalışmada ortalama yaşları 37,93±14,19 olan 50 (42 kadın, 8 erkek) hasta ve 40 kontrol vardı. Ağrılı gün sayısı 15,40±10,57; ağrı şiddeti 4,98±1,60; analjezik sayısı 10,32±11,83 ve BMI 26,68±6,03 idi. CK 142,52±50,93; kalsiyum 9,40±0,42; sodyum 139,36±1,82; potasyum 4,39±0,30; magnezyum 2,00±0,15; TSH 6,88±3,20; ferritin 31,12±21,36; B12 vitamini 391,66±263,03 ve D vitamini 15,48±5,73 seviyelerindeydi. GTB hastalarında ferritin seviyesi düşüktü ($p=0.01$). Özellikle kadın hastalarda bu seviye daha da düşüktü ($p<0.01$). Ağrı şiddeti, sıklığı, BMI ile elektrolit ve vitamin seviyeleri arasında fark yoktu ($p>0.05$).

Sonuç:

Yaş ilerledikçe sıklığı azalmakla birlikte GTB en sık görülen primer baş ağrılarındandır. Magnezyum başta olmak üzere bazı minerallerin düşüklüğü ile ilişkilendirilmiştir. Ancak bu çalışmada GTB'da ferritin seviyesinin düşük olduğu, bunun da özellikle kadın hastalarda daha belirgin olduğu ortaya konulmuştur. Diğer vitamin ve mineraller ile GTB ilişkisi gösterilememiştir.

TEP-70 PAROXYSMAL HEMİCRANİA OLGUSUNDA NON-İNVASİVE VAGUS SİNİR STİMULATÖRÜ UYGULAMASI

KÜBRA MEHEL METİN , LEVENT ERTUĞRUL İNAN , TAHİR KURTULUŞ YOLDAŞ

ANKARA EĞİTİM VE ARAŞTIRMA HASTANESİ, NÖROLOJİ KLİNİĞİ

Olgu:

Paroxysmal hemicrania (PH) tek taraflı kranial otonom semptomların eşlik ettiği kısa süreli şiddetli trigeminal otonomik sefalji grubunda yer alan baş ağrısıdır. İndometazin kullanamayan hastalarda non invasive vagus sinir stimülatörü (nVNS) alternatif tedavi seçeneği olmaktadır. nVNS uyguladığımız baş ağrısında belirgin gerileme sağlanan PH tanılı olgumuzu sunmak istedik.

OLGU: 35 yaşında kadın hasta 2,5 aydır sağ göz etrafında haftada en az 5 gün günde 5 kez tekrarlayabilen 5 - 20 dakika arasında süren sağ gözde yaşarma, burunda tıkanıklığın eşlik ettiği şiddetli baş ağrısı ile nöroloji polikliniğine başvurdu. İlaçlara karşı alerjik reaksiyonu olduğu için indometazin ,topiramat ve gabapentin kullanamayan hastada obstruktif tipte uyku apne sendromu saptanmış olup pozitif hava yolu basıncı tedavisi önerilmişti ve 2,5 ay baş ağrısı olmayan hastanın günde 4 kez VAS:6 olduğu 5 dk süren 15 gün olup 15 gün olmayan baş ağrısı başladı ve nVNS uygulanması planlandı. 1 ay sağ kulağa günde iki kez 30 'şar dakika 5 volt şiddetinde sitimulus uygulandı. Ataklar günde bir kez 5 saniye süreli VAS :5 'e geriledi. Takipte 1,5 ay 7 volt şiddetinde sitimulus uygulandı. Baş ağrısı günde bir kez 1-2 sn süreli VAS:1 'e geriledi. Hastanın 2 hafta stimulatörü kullanamadığı dönemde gece 1 kez 4 saat süreli şiddetli benzer ağrısı olmuş ve her gün 1-2 kez kısa süreli ağrısı devam etmiştir.

PH hastalarının %30'u indometazinle yan etki bildirmiş ve %20 si ilaca devam edememektedir. Bir çalışmada indometazine yan etki gelişen 8 hastaya nVNS uygulanmış ve ortalama iyileşme %64,3-%71,8 arasında olup hiçbir hastada yan etki olmamıştır. Başka çalışmada nVNS PH hastalarının %67'sinin atak sıklığı ve ciddi yetini azalttığı bildirilmiştir. PH hastalarında nVNS etkili ve belirgin yan etkisi olmayan alternatif bir tedavi yöntemi olmaktadır.

TEP-71 GERİLİM TİPİ BAŞ AĞRISI VE İNFLAMATUVAR KURU GÖZ HASTALIĞI İLİŞKİSİ

SEZER HACIAĞAOĞLU [2], FEHİM ESEN [3], MİRAÇ AYŞEN ÜNSAL [1]

[1] SAĞLIK BİLİMLERİ ÜNİVERSİTESİ SULTAN ABDÜLHAMİD HAN EĞİTİM VE ARAŞTIRMA HASTANESİ, NÖROLOJİ KLİNİĞİ
[2] SAĞLIK BİLİMLERİ ÜNİVERSİTESİ SULTAN ABDÜLHAMİD HAN EĞİTİM VE ARAŞTIRMA HASTANESİ, GÖZ HASTALIKLARI KLİNİĞİ
[3] İSTANBUL MEDENİYET ÜNİVERSİTESİ GÖZTEPE EĞİTİM VE ARAŞTIRMA HASTANESİ, GÖZ HASTALIKLARI KLİNİĞİ

Amaç:

Gerilim Tipi Baş Ağrısı (GTBA); basınç-sıkışma tarzında, günlük aktiviteyi durdurmayacak orta şiddette, sıklıkla bilateral, bulantı kusmanın eşlik etmediği baş ağrısı tipidir. Primer baş ağrıları içerisinde en sık görülen ve toplumsal maliyeti en yüksek olan baş ağrısıdır. Patogenezinin multifaktöryel olduğu düşünülmektedir. Özellikle periferal, miyofasiyal, santral ve inflamatuvar mekanizmalar öne sürülmektedir. Bu çalışmanın amacı GTBA ile inflamatuvar kuru göz hastalığı arasındaki ilişkiyi değerlendirmektir.

Gereç ve Yöntem:

Bu prospektif, kontrollü çalışmaya; nöroloji kliniğinde tanı konulmuş 30 GTBA hastası (24kadın, 6erkek, ortalama yaş: 40.0±15.4) ve 58 kontrol hastası (40 kadın, 18 erkek, ortalama yaş: 43.6±7.3) dahil edilmiştir. Tüm hastalarda detaylı oftalmolojik muayenenin ardından, anestezisiz Schirmer I testi ve göz yaşı kırılma zamanı (TBUT) ile kuru göz bulguları değerlendirdi. Ayrıca hastaların subjektif şikayetleri oküler yüzey hastalık indeksi (OSDI) skoru ile dökümante edilmiştir.

Bulgular:

Gruplar arasında; yaş, cinsiyet ve görme keskinliği benzerdi ($p=0.338$, $p=0.421$, $p=0.167$). GTBA grubunda TBUT değerleri kontrol grubuna kıyasla anlamlı olarak kısa bulundu (9.1 ±4.0sn vs. 15.6 ±9.7sn, $p=0.001$). Benzer şekilde Schirmer 1 testi sonuçları da GTBA grubunda daha düşük olma eğilimi gösterdi (13.5 ±9.5mm vs. 15.6 ±9.4mm), ancak bu fark istatistiksel olarak anlamlı değildi ($p=0.291$). Hastaların subjektif şikayetleri incelendiğinde GTBA grubunda OSDI skorlarının anlamlı olarak daha yüksek olduğu saptandı (35.1 ±19.8 vs. 17.5 ±11.1, $p=0.001$).

Sonuç:

Literatürde kuru göz ile de ilişkisi bilinen IL-1b ve IL-8 gibi inflamatuvar sitokinlerin serum seviyelerinin GTBA hastalarında yüksek olduğu bildirilmiştir. Biz bu çalışmada GTBA hastalarında hem objektif muayenede, hem de hastaların sübjektif şikayetleri ile kuru göz bulguların arttığını gözlemledik. Bu iki hastalıktaki ortak inflamatuvar mekanizmaların inflamatuvar kuru göz hastalığını tetiklemesi olası görülmektedir.

TEP-72 OTORİNOLARİNGOLOJİK PATOLOJİLER BAŞ AĞRISINDA ÖNEMLİ Mİ?

SUPHİ BULGURCU [1], MİRAÇ AYŞEN ÜNSAL [2]

[1] SAĞLIK BİLİMLERİ ÜNİVERSİTESİ SULTAN ABDÜLHAMİD HAN EĞİTİM VE ARAŞTIRMA HASTANESİ, KULAK BURUN BOĞAZ KLİNİĞİ
[2] SAĞLIK BİLİMLERİ ÜNİVERSİTESİ SULTAN ABDÜLHAMİD HAN EĞİTİM VE ARAŞTIRMA HASTANESİ, NÖROLOJİ KLİNİĞİ

Amaç:

Baş ağrısı etiyolojisinde nörolojik ve nörolojik olmayan patolojiler yer alabilmektedir. Çoğu zaman klinik muayeneye görüntüleme yöntemleri yardımcı olmaktadır. Görüntüleme yöntemlerinden kraniyal manyetik rezonans görüntüleme (MRG), nörolojik ve nörolojik olmayan patolojileri ayırt etmede önemli rol oynamaktadır.

Gereç ve Yöntem:

Haziran 2108 ile Haziran 2019 tarihleri arasında baş ağrısı şikayeti ile başvuran yaş ortalaması 36,92+ 7,25 olan 18 kadın ve 13 erkek hasta retrospektif olarak değerlendirildi. Kontrastsız MRG yönteminde nörolojik patoloji saptanmayıp otorinolaringolojik patolojiler izlenen hastalar kulak burun boğaz hastalıkları ile konsülte edilerek bulgular araştırıldı.

Bulgular:

Altı (%19,3) hastada mastoidit lehine bulgular saptandı. 6 hastadan 1'inde KBB muayenesinde kolesteatom saptanması üzerine operasyon uygulandı. Diğer 5 hastada muayanede patolojik bulgu saptanmaması üzerine takibe alındı. 6 (%19,3) hastada maksiler retansiyon kisti saptandı. Bu kistlerin ağrıya sebep olmadığı belirtildi ve takibe alındı. 6 (%19,3)hastada nazofarenkste yumuşak doku hiperplazisi saptandı. Bu hastaların 4'ünün endoskopik bakıda şüpheli görünüm saptanmadı. 2 hastadan biyopsi alındı ve sonuçları adenoid hipertrofisi olarak saptandı ve takibe alındı. 5 (%16,1) hastada pansinüzit bulguları izlendi. Bu hastalarda sinüzit medikal tedavisi ile şikayetlerinin düzeldiği saptandı. 5 (%16,1) hastada paranazal sinüslerde mukozal kalınlaşma izlendi. Endoskopik nazofarenks bakıda şüpheli görünüm olmaması üzerine takibe alındı. 2 (%6,4) hastada sfenoid sinüste fungus saptandı ve opere edildi. 1 (3,2) hastada petröz kemikte sıvı dansitesi saptandı ancak muayanede patolojisi olmaması üzerine takibe alındı.

Sonuç:

Otorinolaringolojik patolojiler baş ağrısı etiyolojisinde önemli yer almaktadır. Bu nedenle nörolojik bulgu saptanmayan baş ağrısı olan hastaları kulak burun boğaz hastalıkları ile birlikte değerlendirmeliyiz.

TEP-73 ÇAY YOKSUNLUK BAŞ AĞRISI VAR MI?

YASİR YILMAZ , ZEHRA YAVUZ , ZERİN APAYDIN

ANKARA ÜNİVERSİTESİ TIP FAKÜLTESİ, NÖROLOJİ AD

Amaç:

Dünya üzerinde sudan sonra en çok tüketilen içecek olan çay, Türk toplumunda gündelik yaşamın bir parçasıdır. Düzenli çay tüketen insanlarda çay içilmediğinde baş ağrısı (BA) olduğuna dair genel bir kanı vardır. Kafein çekilme BA, iyi bilinen bir BA sendromudur. Bu çalışmada, düzenli çay tüketen insanlarda, çay içmediklerinde, kahve çekilme BA benzeri bir sendromun ortaya çıkıp çıkmadığını araştırdık

Gereç ve Yöntem:

Elli üç yetişkin gönüllüye yaş, cinsiyet, BA öyküsü, çay tüketim miktarı, çay içilmediğinde BA olup olmadığı, varsa BA'nın ne zaman başladığı, karakteri, yeniden çay içmekle geçmesine dair sorular içeren bir anket uygulandı. Çalışmamamızda Juliano ve arkadaşlarının kafein çekilmesi ile ilgili anketinden yararlandık.

Bulgular:

Katılan 53 kişinin %50'si kadın ve yaş ortalaması 37,64'tü. Olguların %73,6'sı düzenli çay tüketiyordu. Günlük ortalama tüketim 5,91 çay bardağıydı. 10 (%19) kişi çay içmediği için başının ağrıdığını, 8 (%15) kişi çay içince baş ağrılarının geçtiğini belirtti. BA 6 kişide sıkıştırıcı, 4 kişide zonklayıcıydı. Çay içilmediğinde ortalama 937,92 dakika (16 saat) içerisinde BA başlıyor, ağrı ortalama 352,5 dakika (6 saat) sürüyor, çay içildiğinde de 48,75 dakika içerisinde geçiyordu. Çay içmemekle BA olan grupta günlük ortalama çay tüketim miktarı 9,20 çay bardağı, BA olmayan grubun günlük ortalama çay tüketim miktarı 5,14 idi (p=0,021, Mann-Whitney-U).

Sonuç:

Bir kupa çay ortalama 27 mg kafein içermektedir. Bizim çalışmamızda çay içmemekle BA tarifleyen grubun ortalama çay tüketimi günlük 9,20 çay bardağı (920 ml). Bu, 105 mg kafein içeriğine denk gelmektedir. Kafein yoksunluk baş ağrısı, ICHD-3'e göre en az 2 hafta boyunca günde en az 200 mg kafeinin kullanılması sonrası kafein alınmaması ile oluşan BA olarak tanımlanmıştır. Çay yoksunluğu, çayın içindeki kafein yoksunluğundan bağımsız BA yapabilmektedir.

TEP-74 MİGREN TANILI YAŞLILARDA DİYET KISITLAMASININ ETKİNLİĞİ

BU BİLDİRİ GERİ ÇEKİLMİŞTİR.

TEP-75 BAŞAĞRISI VE HELİKOBAKTER PYLORİ

SEMİHA KURT [1], ABDULLAH ÖZGÜR YENİOVA [2], ORHAN SÜMBÜL [1], BETÜL ÇEVİK [1], DÜRDANE AKSOY [1]

[1] TOKAT GAZİOSMANPAŞA ÜNİVERSİTESİ TIP FAKÜLTESİ, NÖROLOJİ AD
[2] TOKAT GAZİOSMANPAŞA ÜNİVERSİTESİ TIP FAKÜLTESİ, GASTROENTEROLOJİ BD

Amaç:

Bu çalışmada gastrik yakınmalar nedeniyle endoskopik incelemesinde gastritle uyumlu bulgular olan ve helikobakter pylori (HP) pozitif saptanan hastalarda migren ve gerilim tipi başağrısı (GTBA) sıklığının ve bu sıklıkta nonsteroid antienflamatuar ilaçlar (NSAİİ), anksiyete ve depresyonun etkisinin araştırılması amaçlanmıştır.

Gereç ve Yöntem:

Çalışmaya gastroenteroloji polikliniğine gastrik yakınmalarla başvurup endoskopisinde gastrit saptanan hastalar alındı. Helikobakter pylori değerlendirilmesi için biyopsi, biyopsi yapılamamışsa üre nefes testi ve/veya elisa istendi. Bu hastalara başağrısı sorgulaması yapıldı. Hastaların sosyodemografik verileri kaydedildi. Beck depresyon ve anksiyete duyarlılığı ölçekleri hesaplandı. HP pozitifliği saptanan ve saptanmayan hastalar arasında migren, GTBA sıklığı ve bu sıklıkta NSAID kullanımı, anksiyete ve depresyonun etkisi araştırıldı.

Bulgular:

Çalışmaya 27 erkek, 53 kadın olmak üzere, 18-84 yaş arasında toplam 80 gastritli hasta alınmıştır. Hastaların 42'sinde (%52.5) HP pozitif olarak saptanmıştır. HP, pozitif olan 17, HP negatif olan 20 hastada baş ağrısı vardı. HP pozitifliği ile başağrısı varlığı arasında herhangi bir ilişki saptanmamıştır. Ağrı tipiyle (migren veya GTBA) HP pozitifliği arasında da bir ilişki bulunmamıştır. HP varlığı ile NSAİİ kullanımı, anksiyete ve depresyon skorları arasında da bir ilişki bulunmamıştır. Başağrısı ile yaş, kadın cinsiyet, NSAİİ kullanımı, depresyon öyküsünün varlığı arasında anlamlı ilişki saptanmıştır. Beck depresyon ölçeği skorları migren hastalarında GTBA hastalarından anlamlı derecede daha yüksek bulunmuştur.

Sonuç:

HP'nin migren etyolojisindeki rolü birçok araştırmaya konu olmuştur. Bazı araştırmacıların HP'yi bir etyolojik bir faktör olarak ileri sürmelerine ve eradikasyonu ile migren ataklarının geçtiğini ya da azaldığını ifade etmelerine karşın, böyle bir ilişkinin olmadığını belirten çalışmalar da mevcuttur. GTBA ile HP arasındaki ilişkiye dair literatürde herhangi bir veriye rastlanmamıştır. Bizim çalışmamızda migren ve GTBA ile HP varlığı arasında herhangi bir ilişkiye rastlanmamıştır.

TEP-76 PARKİNSON HASTALIĞI FENOTİPLERİNİN DİSKİNEZİ İLE İLİŞKİSİ

AHMET ADIGÜZEL [1], ÜNAL ÖZTÜRK [1], YUSUF TAMAM [2]

[1] SAĞLIK BİLİMLERİ ÜNİVERSİTESİ GAZİ YAŞARGİL EĞİTİM ARAŞTIRMA HASTANESİ, NÖROLOJİ KLİNİĞİ
[2] DİCLE ÜNİVERSİTESİ TIP FAKÜLTESİ, NÖROLOJİ AD

Amaç:

Parkinson Hastalığının (PH) motor bulguları genellikle tek ekstremite tutulumuyla başlar ve ilk tutulan tarafta klinik bulgular daha baskın olacak şekilde asimetrik tutulum hastalık boyunca devam eder. Fenotipine göre PH, tremor dominant (TD) ve non-tremor dominant (NTD) olarak iki subgruba ayrılır. Hastalığın tedavisi semptomatiktir ve en etkili ilacı levodopadır. Hastalarda uzun süre kullanılan levodopaya bağlı olarak gelişen motor fluktasyonlar ve diskineziler gibi komplikasyonlar görülebilir. Çalışmamızda TD ve NTD grupları arasında ki diskinezi gelişme oranını inceledik.

Gereç ve Yöntem:

Çalışmaya İdiopatik PH tanılı 502 hasta dahil edildi. Diskinezi gelişimini etkileyebilecek subgrup dışında katılımcıların; yaşı, cinsiyeti, tanı süresi, tedavileri, klinik evreleri, familyal öykü gibi değişken parametreleri kaydedildi. İstatistiksel analiz için SPSS Version17 programı, verilerin analizinde ise Pearson Kİ-Kare testi kullanıldı. Tüm testlerde anlamlılık düzeyi $p \leq 0.05$ olarak kabul edildi.

Bulgular:

Toplam 502 hasta çalışmaya dahil edildi. Bunların cinsiyet dağılımı kadın 183 (%36), erkek 319 (%64). Diskinezi katılımcıların %28 inde, 144 (55 kadın, 89 erkek) hastada görüldü. Fenotiplerine göre; TD %56 (n:285) iken, NTD %44 (n:217) tespit edildi. Tremoru ön planda olan 285 hastanın %24ünde (n:68) diskinezi gelişirken, %76 sında (n:217) diskinezi gelişmediği görüldü. Non-tremor gruptaki (akinetik-rijit tip) 217 hastanın %35inde (n:76) diskinezi görülürken, %65 sinde (n:141) diskinezi görülmedi. Bu iki klinik grup arasındaki diskinezi gelişme oranına baktığımızda NTD grupta diskinezi gelişme oranının diğer gruba göre daha yüksek olduğu istatiksel olarak görüyoruz ($p<0.05$). Ele aldığımız diğer klinik parametreleri,(cinsiyet, tedavi, tanı süresi vb) diskinezi ve subgruplar arasında ki ilişkiyi değerlendirdik. Sonuç olarak NTD bireylerin diğer parametrelerden bağımsız yine diskineziye daha yatkın olduğunu tespit ettik.

Sonuç:

Klinik verilere dayanarak bütün popülasyonlar da tremorlu kişilerde hastalığın daha yavaş ilerlediği ve fonksiyonel kaybın daha az olduğu görülmektedir. Yani akinetik-rijit bireylerde hastalığın kendisi ve komplikasyonlarının tremorlu hastalara göre daha gürültülü ilerlediği yapılan birçok çalışmada desteklemiştir. Elde ettiğimiz bu sonuçla; diskinezi riskinin akinetik-rijit tip bireylerde daha yüksek olduğunu gördük ve buna dayanarak tedavi süresince bu grup hastaları diskineziler yönünden daha sıkı takip edilmesi gerektiğini öneriyoruz.

TEP-77 GİARDİA ENFEKSİYONU İLE İLİŞKİLİ KORE OLGUSU

AYŞE BEYZA BİLGİN , BANU ÖZEN BARUT

İSTANBUL KARTAL DR. LÜTFİ KIRDAR EĞİTİM VE ARAŞTIRMA HASTANESİ

Özet:

Kore, istirahat veya istemli hareket sırasında ortaya çıkan istem dışı, asimetrik, aritmik, ani başlangıçlı ve kısa süreli hiperkinetik hareket bozukluğudur. Etyolojik olarak kore yapan pek çok neden bulunmaktadır. En sık nedenler arasında otoimmün hastalıklar (SLE, Çölyak Hastalığı vb.), Huntington Hastalığı, SCA, koreakantozis, Wilson Hastalığı, tirotoksikozis, SVO, enfeksiyonlar, paraneoplastik nedenler, yer kaplayan lezyonlar ve ilaçlar bulunur. Bu olguda, Kore etyolojisi araştırılan ve eozinofili nedeniyle yapılan incelemede Giardia enfeksiyonu tanısı alan hasta sunulmuş ve kore etyolojisi ile Giardia enfeksiyonu arasındaki olası ilişki tartışılmıştır.

OLGU 66 yaşında, bilinen hastalık ve ilaç kullanım öyküsü olmayan erkek hasta, 1 haftadır sağ kol ve bacağında kasılma-kıvrılma tarzında istemsiz hareketler nedeniyle başvurdu. Nörolojik muayenede sağ üst ve alt ekstremite distallerinde koreatetoik hareketler mevcuttu. Görüntülemelerinde özellik olmayan hastanın anamnezinde fare ile temas eden besin alımı dışında özellik yoktu. EKO'da EF %45, inferoposterior ve lateral duvarlar akinetik tespit edildi. Vaskülit markerları, ELISA, Tiroid otoantikorları, otoimmün ensefalit paneli negatifti. Toraks BT ve Abdomen US'de patoloji saptanmadı. Serum Cu, Seruloplazmin, 24 saatlik idrarda Cu değerleri normaldi. BOS'ta hücre görülmedi. Protein 59 mg/dl ve BOS kültüründe patojen saptanmadı. Periferik yaymada akantositozis tespit edilmedi. Eozinofili nedeniyle yapılan tetkiklerde gaytada giardia kisti izlendi, Giardia antijeni pozitif saptandı. Olanzapin ile yapılan semptomatik tedaviden fayda gören hastaya antibiyoterapi uygulandı. Hastanın 3. ay kontrolünde koreiform hareketlerde belirgin azalma gözlendi.

Kore etyolojisinde otoimmün nedenler yer almakta ve özellikle Çölyak Hastalığı gibi otoimmun hastalıklara bağlı olarak gelişen kore, tedavi edilebilir kore nedenleri arasında bulunmaktadır. Literatürde Giardia enfeksiyonu ile ilişkili antitransglutaminaz antikoru artışı gösterilmiştir. Bu olgu aracılığı ile Giardia enfeksiyonunun, olası kore etyolojileri arasında olabileceği düşünülmüştür.

TEP-78 BOTULİNUM TOKSİN UYGULAMALARI: 1991-2019 YILLARI ARASINDA CERRAHPAŞA TIP FAKÜLTESİ DENEYİMİ

CEM BÖLÜK , YEŞİM GÖKÇE , FERAY KARAALİ-SAVRUN , NURTEN UZUN , AYŞEGÜL GÜNDÜZ , MERAL E. KIZILTAN

İSTANBUL ÜNİVERSİTESİ - CERRAHPAŞA CERRAHPAŞA TIP FAKÜLTESİ, NÖROLOJİ AD

Amaç:

Botulinum toksininin (BTX), hareket bozuklukları, sudomotor kolinerjik aracılı glandüler hiperaktivite ya da ağrı sendromlarında etkinliği gösterilmiştir. Burada amacımız, kliniğimizde BTX tedavileri sürdürülen hastalarda etiyoloji dağılımını, tedavi uygulamaları ve tedavi komplikasyonlarını belirlemektir.

Gereç ve Yöntem:

Kliniğimizde, 1991-2019 yılları arasında botulinum toksin uygulaması yapılan tüm hastalar retrospektif olarak dahil edildi. Dosyalardan BTX uygulama nedeni, yapıldığı bölgeler, uygulama dozu ve tedavi komplikasyonları çıkarıldı.

Bulgular:

Çalışma süresi içinde toplam 1792 hastaya uygulama yapıldı. Uygulama nedeni olan etiyolojiler, hiperkinetik hareket bozuklukları, fokal spastisite, ağrılı tablolar, hipersalivasyon, hiperhidrosis ve anal fissür şeklinde sıralanmaktaydı. Hareket bozuklukları arasında en sık nedenler hemifasyal spazm ve distoniydi (servikal distoni, blefarospazm, larengeal distoni, ekstremite distonisi, jeneralize distoni, distonik tremor). Ayrıca myoklonus ve tik bozukluklarında BTX uygulaması yapılmıştı. Fokal spastisite nedenleri, inme, serebral palsi ve multipl skleroz iken; ağrılı tablolarda migren, trigeminal nevralji, kompleks bölgesel ağrı sendromu, bel ağrısı ve fibromiyaljide uygulama yapılmıştı. En çok fayda gören gruplar, hemifasyal spazm, servikal distoni, blefarospazm, larengeal distoni, distonik tremor, tik bozuklukları, fokal spastisite, hipersalivasyon, migren ve trigeminal nevralji idi.

Sonuç:

BTX kullanımı için endikasyonlar genişlemektedir, en yaygın ve oturmuş uygulama alanları distoni, hemifasyal spazm ve spastisite olmakla birlikte ağrılı tablolar, diğer hareket bozuklukları (özellikle tik bozuklukları) ve hipersalivasyon önemli endikasyon alanlarını oluşturmaya başlamıştır.

TEP-79 PANTOTENAT KİNAZ İLE İLİŞKİLİ NÖRODEJENERASYON, HALLERVORDEN-SPATZ SENDROMU: OLGU SERİSİ

AYŞENUR ŞAHİN , SEDA KOŞAK , MURAT AKSU

ACIBADEM MEHMET ALİ AYDINLAR ÜNİVERSİTESİ TIP FAKÜLTESİ ATAKENT HASTANESİ

Özet:

Pantotenat Kinaz ile İlişkili Nörodejenerasyon (PKAN) adıyla da bilinen Hallervorden-Spatz Sendromu; beyinde özellikle bazal gangliyonlarda demir birikimiyle karekterize, ilerleyici ekstrapiramidal disfonksiyonlar ve demans ile seyreden, nadir görülen nörodejeneratif bir hastalıktır. PKAN, otozomal resesif kalıtıma sahip olduğu için; hasta bireyin her bir kardeşi % 25 etkilenme, %50 taşıyıcı ve %25 asemptomatik olma olasılığına sahiptir. Çeşitli çalışmalarda, çoğu kalıtsal PKAN vakasının PANK2 genindeki mutasyona (bant 20p13) bağlı olduğu gösterilmiştir.PANK2 mutasyonuna sahip tüm hastaların kraniyal manyetik rezonans (MR) görüntülemesinde karakteristik radyolojik bulgu; anteromedial globus pallidusta, bilateral, simetrik, hipointens sinyallerin ortasında belirgin olan hiperintens alan "kaplan gözü işareti" olarak isimlendirilmektedir. Burada, PKAN saptanmış olan bir ailedeki olgular sunulmuştur.

İndeks olgu: 25 yaşında kadın, 16 yaşında başlayan yürümede bozulma ve ilerleyici dengesizlik tanımlamaktadır. Bu şikayetlerinden 3 ay sonra konuşma ve görme bozuklukları da tabloya eklenmiştir. Sonraki dönemde ise kol ve bacaklarında atmalar tanımlamaktadır. Hastanın nörolojik muayenesinde ileri derecede ataksi, myoklonus, tremor ve dizartri saptanmıştır. Hastanın MR görüntüleme

bulgularında bilateral globus pallidus ve substantia nigrada demir birikimi ile uyumlu simetrik sinyal değişiklikleri gözlenmiştir.

Olgu 2: İndeks olgunun kız kardeşidir. 22 yaşında kadın, 12 yaşında başlayan yürüme bozukluğu, sık düşmeler ve konuşma bozukluğu tanımlamaktadır.

Olgu 3: İndeks olgunun erkek kardeşidir. 15 yaşında erkek, 8 yaşında başlayan okul başarısında düşüş ve yürüme bozukluğu tanımlamaktadır.

Tartışma: PKAN genetik geçiş gösteren nörodejeneratif bir hastalıktır. Hastalığın erken dönemlerinde tanı konulması ve demir birikiminin engellenmesi ile progresyonun yavaşlaması sağlanabilir. Nadir görülen bu nörodejeneratif hastalığın erken tanısı, oluşturacağı sekelleri önlemek açısından önem taşımaktadır. Bu nedenle olguların tanınması ve tanısının önemi vurgulanmıştır.

TEP-80 KALSİYUM KANAL BLOKERİ KULLANIMIYLA ORTAYA ÇIKAN TARDİF DİSKİNEZİ OLGUSU

BARAN SINIR , ÖZGE YILMAZ KÜSBECİ

Olgu:

73 yaşındaki kadın hasta acil servise ellerde, kollarda anlamsız hareketlerının olması nedenıyle basvurmus. Hastanın 20 gun once aynı sıkayetlerle dıs merkeze basvurdugu pregabalın 75mg baslandıgı, 20 gun boyunca bu hareketlerın gozlenmedıgı belirtildi. Nörolojik muayenesinde bilateral üst - alt ekstremıtelerde ve oral dıskınezıleri saptanan hasta td ön tanısıyla serviste takip edildi. Hastanın kardıyak arıtmı ve ht oykuleri oldugu, herhangı bır antı-psıkotik ılac kullanımının olmadıgı, ht ve arıtmıye yonelık kullandıgı ılaclar dısında farklı ilac, bitkisel ürün kullanmadığı öğrenildi. Hastanın pradaxa ,olmetec plus 20mg /12.5, dıltızem-sr 120mg , mıctonorm kullandıgı goruldu. Kranyal goruntulemelerınde patolojı saptanmadı. İlaçlarına bakıldığında diltiazemin td'ye cok nadir de olsa sebep olabileceği görüldü. Kardıyolojı klınıgıne danışılan hastada dıltıazem kesıldı ve beloc 50mg tedavısıne baslanıldı. Dıltıazem tedavısı sonlandırılan, ketıapın baslanan hastada hareketlerın azaldıgı gozlendı. Daha sonra tedavi ketiapin 25mg olarak ayarlandı. Hastanın zaman zaman omzunda ve agız cevresınde mınımal duzeyde dıskınezıleri saptandı. Hastanın kontrol muayenelerınde dıskınezılerının azaldığı görüldü. Tartışma: tardif diskinezi, özellikle antipsikotik kullanımı sonucu ortaya çıkan, iyatrojenik, hiperkinetik hareket hastalığıdır. Tedavi uyumu konusunda problemlere neden olabilen, hastanın yaşam kalitesini olumsuz etkileyen, tedavisi zor ve kalıcı bir durumdur. Td riskini arttırdığı kanıtlanmış en önemli risk faktörü yaş olmakla birlikte kadın cinsiyet, eşlik eden duygu durum bozukluğu olması, alkol ve ilaç kötüye kullanımı, daha önce ekstrapiramidal sistem yan etki gelişmiş olması, aynı ilacın ikiden fazla bırakılıp tekrar başlanması risk faktörleri içerisindedir. İlaçlara bağlı td vakalarında çok nadir de olsa kalsiyum kanal blokerlerinin rol oynadığı literatürde görüldü. Bu olgumuzda diltiazemin kesildikten sonra hiperkinetik hareketlerin azaldığı td hastasını sizinle paylaşmak istedik.

TEP-81 ÇOCUKLUK ÇAĞI TRAVMATİK OLAYLARININ ESANSİYEL TREMOR GELİŞİMİ İLE İLİŞKİSİ

BEKİR ENES DEMİRYÜREK

BOLU ABANT İZZET BAYSAL ÜNİVERSİTESİ

Amaç:

Esansiyel tremor (ET) en sık görülen hareket hastalığı olup motor semptomların yanı sıra non-motor semptomların da olduğunu gösteren birtakım çalışmalar mevcuttur. Etyolojisinde bir takım psikososyal faktörler olduğu düşünülmekle birlikte kesin değildir. Bu çalışmadaki amacımız çocukluk çağı travması ile ET ilişkisini araştırmaktır.

Gereç ve Yöntem:

Çalışmaya Hareket Bozukluğu Topluluğu Tremorda Konsensus Kriterleri'ne göre kesin ET tanısı almış 25-45 yaş arası 48 hasta ve yaş ile cinsiyet olarak eşlenmiş 46 sağlıklı kontrol alındı. ET başlangıç yaşı, aile öyküsü bilgileri alındı Her bir katılımcı sosyodemografik form, Çocukluk Çağı Travmaları Ölçeği (CTQ)(fiziksel ihmal,fiziksel istismar,duygusal ihmal,duygusal istismar ve cinsel istismar olmak üzere komponenti olup toplam sorudan oluşmaktadır), Beck Depresyon Ölçeği (BDÖ) ve Beck Anksiyete Ölçeği'ni (BAÖ) doldurdu.

Bulgular:

ET ve kontrol grubu yaş, cinsiyet ve eğitim durumu ve medeni durum açısından birbirine benzerdi. Hasta grubunda BDÖ ve BAÖ skorları kontrol grubuna göre anlamlı yüksek olarak bulunmuştur (sırasıyla p:0,014, p:0,045). ET grubu ve kontrol grubu arasında duygusal istismar, duygusal ihmal, fiziksel istismar, fiziksel ihmal, cinsel istismar ve CTQ-total puanları açısından anlamlı ilişki saptanmadı. Ancak duygusal istismar, fiziksel ihmal ve CTQ-total puanları ile daha erken yaşta başlayan ET arasında anlamlı bir ilişki saptandı (sırasıyla p: 0.001, p: 0.004, p: 0.001)

Sonuç:

ET hastalarında depresyon ve anksiyete, sağlıklı bireylere göre belirgin derecede sık görülmektedir. Çocukluk çağı travmatik olaylarının hastalığın daha erken ortaya çıkmasında önemli olduğunu düşünmekteyiz. ET hastalarında bulguarımız hastalığın psiko-sosyal komponentine işaret etmekte olup tedavide bu durumun göz ardı edilmemesi ve bu konuda daha kapsamlı çalışmalar yapılması gerektiği kanaatindeyiz.

TEP-82 PARKİNSON HASTALIĞINDA NÖROLEPTİK MALİGN BENZERİ SENDROM: OLGU SUNUMU

BURCU GÖKÇE ÇOKAL , HAFİZE NALAN GÜNEŞ , KÜBRA MEHEL METİN , RECEP SAĞLAM , TAHİR KURTULUŞ YOLDAŞ , LEVENT ERTUĞRUL İNAN

SAĞLIK BAKANLIĞI ANKARA EĞİTİM VE ARAŞTIRMA HASTANESİ, NÖROLOJİ KLİNİĞİ

Amaç:

Nöroleptik Malign Benzeri Sendrom (NMBS) Parkinson hastalığının seyrinde, antiparkinson ilaçların ani kesilmesi yada doz azaltılması sonucu görülebilmektedir. Tanının doğru konulması ve tedavinin hızla başlanması hayat kurtarıcıdır. Ateş, rijidite, kreatinin kinaz seviyesinde artış ve bilinç bulanıklığı temel klinik bulgularıdır. Bu olguda , yoğun bakımda takip edilen bir NMBS olgusunun değerlendirilmesi amaçlanmıştır.

Gereç ve Yöntem:

74 yaşında, erkek hasta. Bilinen 25 yıldır Parkinson hastalığı öyküsü olan hastanın levodopa/karbidopa/entakapon kombinasyonu ve pramipeksol kullanmakta olduğu ve hastanın bu ilaçlarının iki hafta önce kesildiği öğrenildi. Hasta, hastanemiz acil servisine bilinç bulanıklığı ve ateş şikayeti ile başvurması sonrası tarafımızca değerlendirildi.

Bulgular:

Hastanın bilinç durumu somnolans, tüm ekstremitelerde kas rijiditesi, ateş yüksekliği, taşikardisi mevcut idi. Laboratuvar incelemelerinde CPK 4391 U/l ve lökosit değeri 10650 olarak tespit edildi. Nörogörüntülemesi yapılan ve herhangi bir akut patoloji saptanmayan hastada, öyküde dopaminerjik ilaçların ani kesilmesi olması nedeni ile mevcut klinik tablonun NMBS olduğu düşünüldü.

Sonuç:

NMBS Parkinson hastalığı tedavisinde kullanılan ilaçların ani olarak kesilmesi veya ilaç dozunun azaltılması nedeni ile görülen bir hastalıktır. Sonuç olarak NMBS yaşamı tehdit eden bir durumdur. Erken tanı ve uygun tedavi ile mortalite ve morbiditenin azaltılması sağlanabilir.

TEP-83 İDYOPATİK PARKİNSON HASTALIĞINDA D VİTAMİNİ DÜZEYİNİN DAMAR SERTLİĞİNE ETKİSİ

BURCU YÜKSEL , FATMA GENÇ

ANTALYA EĞİTİM VE ARAŞTIRMA HASTANESİ, NÖROLOJİ KLİNİĞİ

Amaç:

İdyopatik Parkinson hastalığı, 65 yaş üstü popülasyonu sıklıkla etkileyen, kronik, progresif seyirli nörodejeneratif bir hastalıktır. Arteryel sertlik, aterosklerozun ve kardiyovasküler olayların önemli bir göstergesidir. Ayrıca D vitamini eksikliği de kardiyovasküler risk faktörleriyle ilişkili bulunmuştur. Nabız dalga hızı (Pulse wave velocity-PWV) arteryel sertliğin dolaylı ölçümünü yansıtır. Bu amaçla, hastaların D vitamin düzeyleriyle arteryel sertliğin ilişkisini araştırmayı amaçladık.

Gereç ve Yöntem:

Antalya Eğitim ve Araştırma Hastanesi hareket bozuklukları polikliniğinde düzenli takip edilen 92 idyopatik Parkinson hastası (n=70, erkek: %76.1) ve 73 kontrol (n=43, erkek: %58.9) çalışmaya dahil edildi. PWV arteryel sertliği değerlendirmek için ölçüldü. Değer ne kadar yüksekse arteryel sertlik o kadar fazlaydı. 25 hidroksi- D vitamini [25 (OH) D Vit] konsantrasyonu Antalya ilinde güneşlenme alışkanlıkları kişiden kişiye değişebileceğinden kış aylarında kemiluminesan yöntemiyle ölçüldü.

Bulgular:

Her iki grupta da yaş ve PWV arasında güçlü korelasyon saptandı ($p<0.0001$ $r=0.948$, $p<0.0001$ $r=0.927$, sırasıyla). Sistolik ve diyastolik kan basınçları ile PWV arasında orta derecede korelasyon saptandı ($p<0.001$, $r=0.463$; $p=0.001$, $r=0.330$). Serum 25 (OH) D Vit konsantrasyonu hasta grubunda kontrollere göre istataistiksel olarak daha düşüktü ($p=0.0001$). Multivariete lineer analizde, yaş ve sistolik kan basıncı, hastalardaki PWV değerleri için bağımsız prognostic factor olarak saptandı ($p<0.0001$, $p=0.006$, sırasıyla).

Sonuç:

Bu çalışmada, yaş, sistolik kan basıncı ve muhtemelen de Parkinson hastalığının kendisi artmış arteryel sertlik ile ilişkili bulunmuştur. Hastalardaki düşük D vitamin düzeylerinin PWV değerlerini etkilemediği saptanmıştır. Daha büyük gruplarla arteryel sertliği etkileyen potansiyel risk faktörlerini araştıran yeni çalışmalara ihtiyaç vardır.

TEP-84 SLC2A1 (GLUT 1) GEN MUTASYONU SAPTANAN PAROKSİSMAL EGZERSİZ DİSKİNEZİSİ – BİR OLGU SUNUMU

CANSU AYDIN KAYA [1], SEHÜR SİBEL ÖZKAYNAK [1], AYŞEGÜL GÜNDÜZ [2]

[1] AKDENİZ ÜNİVERSİTESİ TIP FAKÜLTESİ, NÖROLOJİ AD
[2] İSTANBUL ÜNİVERSİTESİ-CERRAHPAŞA CERRAHPAŞA TIP FAKÜLTESİ

Özet:

Paroksismal diskineziler normal motor aktivite zemininde, aralıklarla ve tekrarlayıcı olarak ortaya çıkan sıklıkla kore, atetoz, ballismus, distoni ile karakterize hiperkinetik hareket bozukluğu ataklarından oluşur. Paroksismal diskineziler ; kinesijenik, non-kinesijenik, paroksismal egzersiz diskinezisi (PED) ve hipnojenik diskinezi olarak 4 farklı klinik tipte ele alınabilir. Olgumuzda bahsedilecek olan PED sadece uzamış egzersiz sonrası ortaya çıkar.Genellikle çocukluk çağında başlar ve hem kalıtsal (O.D) hem de sporadik olarak görülebilir. Olgumuzda 27 yaşında kadın hasta 6-7 yaşlarından beri olan uzun süre yürümek veya örgü örmek gibi yoruldukça ortaya çıkan el,kol, bacakta kasılma dönme şeklinde istemsiz hareketler; uzun süre konuştuğunda da dilinde dolanma ve dudak kenarında uyuşma meydana geldiğini tarifliyor. Benzer şikayetlerin annesinde ve 2 kız kardeşinde de mevcutmuş. Nörolojik muayenesi istirahatte normal olan hastanın fiziksel aktivite ile yorulmasından

sonra kol ve bacaklarda distonik hareketleri gözlendi. Normal beyin MR görüntülemesi olan hastada insülin direnci tespit edildi. Glukoz Transporter Defekti SLC2A1 Geni Mutasyon Analizi bakılan hastanın kendisinde ve annesinde SLC2A1 geni 7. Hekzonunda heterezigot mutasyon defekti saptandı. Daha önce karbamazepin,primidone,benserazid denenen ancak fayda görmediğini belirten hasta bu ilaçların hiçbirini 3 aydan uzun süre kullanmadığını belirtiyor. İlaç uyumu düşük ve psikosomatik yakınmaları olan hastaya düşük doz asetazolamid ve ketojenik diyet başladık. Paroksismal diskineziler nadir hastalık grubunda olmasına rağmen klinikte karşımıza çıkabilmekte ve psikiyatrik olarak düşünülüp gözden kaçabilmektedir. Olgumuzda O.D. kalıtsal geçişli PEDden bahsedilmiş olup bu hastalık grubu ile karşılaşıldığında tanı ve tedavi açısından hastaların yönlendirilmesi için farkındalık oluşturmak amaçlanmıştır.

TEP-85 VİDEO EŞLİKLİ KLİNİK SUNUMU İLE YENİ VE NADİR BİR HÜCRE YÜZEY ANTİKOR İLİŞKİLİ OTOİMMÜN ENSEFALİT FORMU

CANSU AYVACIOĞLU ÇAĞAN , CAN EBRU KURT , İRSEL TEZER FİLİK , ERSİN TAN , ESEN SAKA TOPÇUOĞLU

HACETTEPE ÜNİVERSİTESİ TIP FAKÜLTESİ, NÖROLOJİ AD

Olgu:

DPPX antikoru ilişkili otoimmün ensefalit, prodromal semptom olarak diare ve kilo kaybı ile karakterize olan; startle reaksiyonu, myokloni ve epileptik nöbet gibi SSS eksitabilite artışı, kognitif yıkım, beyin sapı ve serebellar disfonksiyon belirtilerinin görüldüğü, uyku bozukluklarının izlendiği klinik bir antitedir. Tanı; klinik şüphe sonrası serum veya BOS'ta antikorun gösterilmesi, BOS proteini artışı, OKB pozitifliği ve IgG indeksi gibi immünolojik markerların yol göstermesi ile konulabilmektedir. Olgumuz tipik bir anti-DPPX antikoru ilişkili ensefalit vakası olup, Türkiye'de bildirilen ilk vaka olarak sunulmaktadır. Olgu: 50 yaşında erkek hasta, bilinen hipotiroidi dışında hastalığı yokken; 4 yıldır progrese olan uyku bozukluğu, kognitif yıkım, kişilik değişiklikleri ve ataksik yürüyüş ile merkezimize başvurdu. 2012-2014 yılları arasında 30 kg kilo kaybı ile semptomları başlayan hasta, 2015 yılından itibaren uyku bozuklukları (rüya görürken inleme ve bağırma, uyku-uyanıklık döngüsünün bozulması, hipersomni) uyku ve uyanıklıkta izlenen sıçrayıcı hareketler nedeniyle yurtdışında nöroloji doktoruna başvuruyor. Bu esnada hastanın agresif davranış değişiklikleri ve depresif duygu durumu dikkati çekiyor. Bu dönemde uygun tanıyı alamayan hastanın 2017 yılında semptomları artıyor ve psikiyatri hastanesine yatışı olup anti-depresan tedavi uygulanıyor. 2017 yılında ataksik yürüyüş ve serebellar muayene bozukluğu (dismetri, disdiadokokinezi) de farkedilen hastanın çekilen kraniyal MRI tetkikinde bilateral hafif bir serebellar atrofi dışında bulgu izlenmiyor. Nöroloji yatışı önerilen hastanın o dönemde bakılan BOS OKB tip 2 pozitifliği olması nedeniyle tanı almasa dahil otoimmün bir durumdan şüphelenilerek pulse steroid tedavisi veriliyor fakat hasta fayda görmüyor. Hasta 2019 yılına kadar anti-miyoklonik (levetirasetam vb.) ajanlar, anti-depresan ilaçlar ile takip edilmekte iken semptomların artışı nedeniyle merkezimize başvuruyor. Nörolojik muayenesinde nistagmus, bilateral dismetri, disadadokokinezi ve ataksik yürüyüş saptanan, startle reaksiyonu, artmış DTR ve bilateral ekstansör plantar yanıt izlenen hastanın detaylı nöropsikolojik test uygulandığında hafif depresif özellik, dikkat ve yürütücü işlev bozukluğu ve ılımlı bellek bozukluğu gözlendi. Ajitasyon nedeniyle etkin uyku analizi yapılamayan hastanın gözlemsel olarak NREM ve REMdeki değişiklikler ile örtüşen overlap parasomnisinin olduğu dikkati çekti. Görüntüleme tekrarlandı. Bilateral frontotemporal ve serebellar atrofi gözlendi. BOS analizi yapıldığında protein seviyesi ve IgG indeksi sırasıyla 45.1 mg / dL ve 1,20 idi. OKB tip 2 pozitifti. Limbik ensefalit paneli serum ve anti-DPPX antikoru gönderildi. Antikor serumda 1/1000 titrede pozitifti. IVIG (0.4 mg / kg / gün) uygulandı. 5 günlük tedavi sonrası, haftada bir ile idame devam edildi. 375 mg / m2 rituksimab tedavisi uygulandı (4 kez haftada bir kez.) IVIG ve rituksimab tedavisinden sonra ataksi, uyku bozukluğu ve startle reaksiyonu azaldı. DPPX ensefaliti tanısı alan hastalarda tedavide immünoterapi (kortikosteroidler, IVIG, rituksimab ve siklofosfamid) uygulanması ile semptomların değişken düzeylerde düzeldiği vaka serilerinde gösterilmiştir. Artan farkındalık ile ülkemizde de tanı alan anti-DPPX antikoru ilişkili otoimmün ensefalit sayısının daha fazla olacağı düşünülmektedir.

TEP-86 PARKİNSON HASTALIĞINDA SEMPTOM BAŞLANGIÇ YAŞI İLE POTANSİYEL PREMOTOR KLİNİK ÖZELLİKLER ARASINDAKİ İLİŞKİ

DERYA SELÇUK DEMİRELLİ , GENÇER GENÇ , NİHAL GÖNDERTEN , SERPİL BULUT

ŞİŞLİ HAMİDİYE ETFAL EĞİTİM ARAŞTIRMA HASTANESİ

Amaç:

Parkinson hastalığındaki (PH) nörodejenerasyonun, motor semptomların ortaya çıkmasından çok daha önce başladığı kabul edilmektedir. Bazı non-motor belirtileri içeren bu premotor evrede PHnin daha erken saptanması, hastaların olası nöroprotektif tedavilerden faydalanmasına yardımcı olacaktır. Biz bu nedenle PH hastalarında potansiyel premotor klinik özellikler ile semptom başlangıç yaşı arasındaki ilişkiyi araştırmayı amaçladık.

Gereç ve Yöntem:

Parkinson polikliniğimizde takipli hastaların dosyaları retrospektif olarak incelendi ve potansiyel premotor klinik özellikleri sorgulanmış 121 hasta çalışmaya dahil edildi. Hastalar semptom başlangıç yaşı açısından; erken-yaşta başlangıç (≤ 49 yıl); orta-yaşta başlangıç (50-69 yıl) ve geç-yaşta başlangıç (≥70 yıl) olarak gruplandırıldı. Sorgulanan potansiyel premotor klinik özellikler; koku alma bozukluğu, REM uykusu davranış bozukluğu (RUDB), aşırı gündüz uykuluğu, huzursuz bacak sendromu (HBS), kognitif anormallik, kabızlık, depresyon ve anksiyete idi.

Bulgular:

Kabızlık en sık görülen premotor klinik özellikti (% 27,3). Bunu koku alma bozukluğu (% 24,8), depresyon (% 23,1), RUDB (% 15,7), aşırı gündüz uykululuğu (% 14), anksiyete (% 13,2), HBS (% 9,9) ve kognitif anormallikler (% 4,1) takip ediyordu. Koku alma bozukluğunun erken başlangıçlı PH hastalarında daha sık olduğu saptandı. Depresyon, anksiyete ve kabızlık da erken-yaş başlangıç grubunda, orta ve geç-yaş başlangıç gruplarına göre daha sıktı. Orta-yaş başlangıç grubunda RUDB daha fazla bildirildi. Aşırı gündüz uykululuğu, HBS ve kognitif anormalliklerin sıklığı gruplar arasında benzerdi.

Sonuç:

PHnin klinik özelliklerinin semptom başlangıç yaşına göre farklı olduğu gösterilmiş olsa da, potansiyel premotor klinik özelliklerin bu faktörle ilişkisi değerlendirilmemiştir. Çalışmamız PHnin premotor klinik özelliklerinin semptomların

başlangıç yaşı ile ilişkili olduğunu göstermektedir. Şüphesiz ki, bulgularımızın daha katı bir metodoloji kullanarak daha büyük bir kohortta doğrulanması gerekmektedir.

TEP-87 SEREBROTENDİNÖZ KSANTOMATOZİSTE HAREKET BOZUKLUKLARI

DİDEM TEZEN [1], AYŞE ÇİĞDEM AKTUĞLU ZEYBEK [2], ECE ÖGE ENVER [2], ERTUĞRUL KIYKIM [2], AYŞEGÜL GÜNDÜZ [1], MERAL ERDEMİR KIZILTAN [1]

[1] İSTANBUL ÜNİVERSİTESİ-CERRAHPAŞA CERRAHPAŞA TIP FAKÜLTESİ, NÖROLOJİ AD
[2] İSTANBUL ÜNİVERSİTESİ-CERRAHPAŞA CERRAHPAŞA TIP FAKÜLTESİ, ÇOCUK HASTALIKLARI AD, ÇOCUK METABOLİZMA VE BESLENME BİLİM DALI

Amaç:

Serebrotendinöz ksantomatozis, CYP27A1 geninde mutasyon sonucu ortaya çıkan, nadir görülen, OR geçişli bir lipit metabolizması bozukluğudur. Ataksi en sık olmak üzere, distoni, miyoklonus, postural tremor, periferik nöropati, atipik parkinsonizm ve kognitif işlev bozukluğu gibi nörolojik sorunlara yol açmaktadır. Burada serebrotendinöz ksantomatoziste hareket bozuklukları tiplerini belirlemek amaçlanmıştır.

Gereç ve Yöntem:

Serebrotendinöz ksantomatozis tanısıyla takip edilen hastaların muayeneleri sağlandı ve istemsiz hareketleri için elektrofizyolojik incelemeleri yapıldı. Bu incelemeler yüzey elektromiyografisi, uzun latanslı refleks, göz kırpma refleksi, işitsel irkilme refleksi, somatosensöryel uyarı sonrası işitsel irkilme refleksi ve beyin sapı refleksinden oluşmaktadır. Yüzey elektromiyografi için istemsiz hareketin muayene ile belirlendiği kas grubundan kayıt alındı. Kayıt süresince dinlenme, ağırlık taşıma ve eller gergin halde ya da iş yaparken miyokloni varlığı ve tipi incelendi.

Bulgular:

Çalışmaya yaşları 7-22 arasında değişen, 5'i erkek, 2'si kız toplam 7 hasta katıldı. 6 hastanın üst ekstremite distalinde miyoklonusu vardı. Bu hastaların 5'inde pozitif, 1'inde negatif miyoklonus bulundu. Miyokloniler hareket sırasında ve eller gergin tutulurken ya da ağırlık taşırken ortaya çıktı.

Sonuç:

Erken yaşta tanı alan serebrotendinöz ksantomatozis hastalarında klinikte intansiyonel ya da postural tremor zannedilen miyoklonilerin sık görüldüğü sonucuna varıldı.

TEP-88 TRANSVERS MİYELİT KLİNİĞİ İLE BAŞVURAN BİR MALİGN MELANOM OLGUSU

ASLI YAMAN KULA , VİLDAN GÜZEL , ALİŞAN BAYRAKOĞLU , AZER GÜLÜZADE , AZİZE ESRA GÜRSOY

BEZMİALEM VAKIF ÜNİVERSİTESİ HASTANESİ

Olgu:

62 yaşında, bilinen geçirilmiş hemorojik SVO ve HT öyküsü olan erkek hasta, sağ bacağında uyuşma ve güçsüzlük şikayeti ile acil servise başvurdu. Sağ perineal bölgede başvurusundan bir hafta önce başlayan uyuşma yakınması mevcuttu ve uzun yıllardır bel ağrısı şikayeti olduğunu belirtmekteydi. Nörolojik muayenesinde sağ alt ekstremitede proksimalde kas gücü 4/5, distalde kas gücü tamdı ve sağ tarafta L1 dermatomuna uyan bölgede hipoestezi mevcuttu. Sol alt ekstremitede kas gücü ve duyu muayenesi doğaldı. Taban cildi refleksi sağda ekstansör, solda fleksör olarak saptandı. DTR ler normoaktifti. Sfinkter kusuru saptanmadı. Çekilen beyin BT de sağ talamusda kronik hemoroji sekeli izlendi. Akut kanama odağı saptanmadı. Difüzyon MRG de akut enfarktla uyumlu difüzyon kısıtlılığı izlenmedi. Çekilen torakolomber vertebral MRG de spinal kord torakal ve lomber bölgede D8-L1 seviyesinde kontrast tutan T2 hiperintens lezyon saptanması üzerine transvers miyelit ön tanısı ile servise interne edildi. Yapılan BOS incelemesinde, BOS proteini 72 mg/dl bulundu. Pleositoz gözlenmedi. Hastaya 5 gün süresince iv pulse steroid 1000mg/gün uygulandı. Takibinde hastanın kliniğinde kötüleşme izlendi ve alt ekstremite kas güçleri 1/5 e geriledi. Hastaya çekilen PET görüntülemede sol aksiller bölgede ve D10-D11 vertebralar seviyesinde spinal kanal içerisinde FDG tutan dansite artışı izlendi. Sol aksiller bölgede bulunan lezyondan biyopsi yapıldı. Biyopsi spesimeninde malign melanom ile uyumlu hücreler izlendi. Dermatolojik muayenede sol el bileğindeki şüpheli hipopigmente lezyondan biyopsi alındı. ve patoloji sonucu malign melanom ile uyumlu saptandı. Bilinç değişikliği sebebiyle takibinde çekilen kontrol Beyin MRG' de sol temporal bölgede metastaz ile uyumlu milimetrik lezyon saptandı. Hasta onkoloji bölümüne devredildi.

TEP-89 DİABETES MELLİTUSA SEKONDER PONTİN DEMİYELİNOZİS VAKASI

ATAK KARABACAK , TUĞÇE GEZER , RAHŞAN İNAN , BANU ÖZEN BARUT

SAĞLIK BİLİMLERİ ÜNİVERSİTESİ DR.LÜTFİ KIRDAR KARTAL EĞİTİM VE ARAŞTIRMA HASTANESİ

Özet:

Santral pontin demyelinozis tipik olarak hiponatreminin hızlı düzeltildiği durumlarda karşılaşılan bir tedavi komplikasyonu olmakla beraber malnutrisyon ,alkolizm ve hepatik yetmezliğe ikincil olarak da gelişebilir.Literatürde sadece birkaç vakada diabete bağlı geliştiğini bildiren raporlar mevcut olduğundan bu olguyu tartışmayı amaçladık. 27 yaş kadın hasta bir aydır ilerleyici özellik gösteren yutma ve yürüme güçlüğü şikayeti ile başvurdu.Hastanın yapılan nörolojik muayenesinde sağ göz dışa bakış kısıtlılığı,her iki el ve ayakta hipoestezi,üst ekstremitelerde 5 sn kadar uzamış vibrasyon saptandı.Alt ekstremitede vibrasyon alınamadı. Dtr leri üstte normaktif alt ekstremitede se hipoaktif idi. Bilateral babinski pozitif saptandı.Motor defisit saptanmadı. Özgeçmişinde 18 yıldır tip 1 dm tanısı mevcut idi.Hasta bir

aydır insulinlerini düzenli kullanmadığını belirtti.Hastanın servis takibi esnasında kan şekerleri yüksek seyretmekteydi. Yapılan Emg incelemesinde mikst tipte aksonal polinöropati saptandı.Kranyal manyetik rezonans görüntülemesinde t2 sekansında 17*13*20 mm boyutlara ulaşan periferal hipointens olup santral kesimi hiperintens izlenen T1 sekanslarda izointens kontrast tutulumu göstermeyen silik sınırlı odak görüldü.Mr spektroskopisinde kitle lehine bulgu saptanmadı.Hastanın şeker regülasyonu sağlanıp bir ay sonra kontrole çağırıldı.Takibinde yutma güçlüğü ve sol göz dışa bakış kısıtlılığının düzeldiği gözlendi.Çekilen kontrol mrg de lezyonun hala sebat ettiği fakat eskisine oranla sınırlarının silikleştiği gözlendi.Klinik ve görüntüleme bulguları eşliğinde hastada diabetes mellitus a sekonder pontin demyelinozis düşünüldü. Santral pontin demyelinozisin serum ozmolalitesindeki fluktuasyonlara bağlı geliştiği düşünülsede diabetin seyrinde görülmesi nadirdir.Progresif letarji, quadriparezi, dizartri, oftalmopleji,disfazi,ataksi pontin demyelinizasyonun karakteristik semptomlarıdır. Mrg de demyelinizasyon ile uyumlu sinyal artışı gözlenir. Özellikle klinik ve görüntülemenin pontin demyelinizasyonu düşündürdüğü durumlarda altta yatan belirgin bir sebep bulunamadığında hiperglisemiye sekonder olarak gelişebileceği akılda tutulmalıdır.

TEP-90 İMMUNKOMPETAN HASTADA SANTRAL SİNİR SİSTEMİ ASPERGİLLOSİZİ; BİR OLGU SUNUMU VE LİTERATÜRÜN GÖZDEN GEÇİRİLMESİ

BU BİLDİRİ GERİ ÇEKİLMİŞTİR.

TEP-91 KORONER VE KAROTİS KOMBİNE CERRAHİSİ SONRASI SVO GÖRÜLEN BİR OLGUDA TRAKEOSTOMİ SONRASI GÖRÜLEN TRAKEAL LASERASYON

DERYA ADEMOĞLU , ÇİLEM BAYINDIR DİCLE , BÜŞRA TEZCAN , DİLEK KAZANCI

ANKARA ŞEHİR HASTANESİ YOĞUN BAKIM KLİNİĞİ

GİRİŞ:

Koroner Arter Baypas Grefti (KABG) ile karotis endarterektomi (KEA) sonrası SVO görülmesi ciddi ve önemli bir komplikasyondur. Bu olgularda uzamış entübasyon ve / veya weaning zorluğunda trakeostomi açılması gerekliliği doğmaktadır.

Olgu:

68 yaşında kadın hasta , KABG ile sol ICA %90 stenoz nedeni ile KEAden opere oldu. Hastada cerrahi sonrası gelişen bilinç bulanıklığı nedeni ile nöroloji bölümünce değerlendirildi. Çekilen Beyin MRG'sinde akut enfarkt tesbit edildi. Takipte ekstübe edilen ve CO2 retansiyonu olan hasta tekrar entübe edildi . Entübasyon süresinin uzaması nedeni ile hastaya perkütan trakeostomi (PT) açıldı. PT' den 2 hafta sonra hastada dirençli CO2 birikmesi ve mekanik ventilatörde tidal oluşmaması nedeni ile bronkoskopi yapıldı. Bronkoskopide farinksten itibaren karina 1-2 cm yakınına kadar trakea posterior duvarında laserasyon izlendi. Hastanın trakeostomi kanülü çekilip entübe edildi. Göğüs cerrahisine konsülte edilen hastaya cerrahi tedavi düşünülmedi. Hasta takipte ex oldu.

Tartışma:

Genel yoğun bakım ünitesinde (YBÜ) trakeostomi hastaların yaklaşık% 10-15 inde yapılırken, nörolojik YBÜ ve inme hastalarında% 15 ile % 35 arasında değişmektedir. Yoğun bakım hastalarında trakeostomi için ana endikasyon uzun vadeli hava yolu bütünlüğünün sağlanmasıdır. Bu nedenle trakesotomi ; uzun süreli mekanik ventilasyon ihtiyacı olan durumlarda, başlangıçtaki stabilizasyondan sonra ortaya çıkan üst solunum yolu tıkanıklıklarından kurtulmak için , hava yolunu aspirasyondan korumak için açılabilir . Trakeostomi açılan olgularda kanama, enfeksiyon ve tarkeal stenoz en sık görülen komplikasyonlar iken, pnömotoraks, trakeal halka fraktürü , tarkeal laserayon , trakeal perferosyanda bu olgularda görülebilir. Uzun dönem komplikasyonlar ise trakeal stenoz, trakeomalazi, trakeaözefagial fistül gibi komplikasyonlardır. Sonuç: Perkütan tekniğin daha yaygın kullanılmasıyla, nadir görülen ancak ciddi bir komplikasyon olan posterior trakeal perforasyon veya laserasyonun görülme sıklığı artmıştır. Bu sunum ile Nöroloji YBÜ' de PT uygulamalrı sonrası gelişebilcek trakeostomi komplikasyonlarına dikkat çekilmek istenmiştir.

TEP-92 GUİLLAİN BARRE SENDROMU VE TRANSVERS MİYELİT BİRLİKTELİĞİ OLAN NADİR İKİ OLGU VE KLİNİK SEYİRLERİ

FATMA ŞİMŞEK , MUSTAFA CEYLAN , HASAN KARAMAN , NAZIM KIZILDAĞ

ATATÜRK ÜNİVERSİTESİ TIP FAKÜLTESİ, NÖROLOJİ AD

Giriş ve Amaç:

Gullian Barre sendromu (GBS) ve transvers miyelit periferik ve santral sinir sistemini etkileyen demiyelinizan hastalıklar olup birlikte ortaya çıkması çok nadir bir durumdur. Etiyolojilerinde farklı nedenler bulunmakla birlikte enfeksiyon gibi ortak etiyolojik nedenleride vardır. Eş zamanlı ortaya çıkan GBS ve transvers miyelit birlikteliği olan nadir iki olgunun klinik seyirleri ve tedavi yaklaşımlarının sunulması amaçlanmıştır.

Gereç ve Yöntem:

Mayıs 2017 ve Haziran 2019 tarihlerinde takip edilen GBS ve transvers miyelit birlikteliği olan iki hastanın dosyası retrospektif olarak incelendi.

Bulgular:

Olguların ikiside kadın olup yaşları 25 ve 48 idi. Her ikisinde de şikayet üst ekstremite ve omuzlardan başlayan uyşukluk ve kuvvet kaybıydı. Şikayetleri progresyon göstererek kısa sürede tetraparezi ve solunum sıkıntısı gelişmişti. 25 yaş kadın hastanın ilk spinal MRG'si normal olup GBS olarak takip edilirken muayene bulgularına birinci motor nöron tutulumu eklenmesi nedeni ile servikal spinal MRG tekrarında demiyelinizan lezyon izlenmişti. 48 yaşındaki kadın olgu GBS ön tanısı ile yatırılıp ivig ilk dozdan sonra çekilen servikal spinal MRG'de demiyelinizan lezyon görülmesi nedeni ile ivig kesilip pulse steroid tedavisine geçilmişti. Her iki hasta da klinik düzelme olmadığı için plazmaferez almıştı. 25 yaş kadın hastada plazmaferez sonrası progresyon durmuş olup 2 yıl sonrasında walker ile ambüle iken 48 yaş kadın hasta tedavisi devam ederken kardiyak arrest nedeni ile kaybedilmişti. Sonuç: Her iki hastalıktada etiyolojideki ortak neden enfeksiyon olarak görülmektedir. Literatürde bildirilen 7 vaka olup biri otoimmün, birinde etiyolojik neden bulunamamış diğerlerinde enfeksiyöz nedenler tesbit edilmiştir. Hastalarımız idiyopatik gruptaydı. GBS ve transvers miyelit birlikteliğinde enfeksiyöz nedenleri detaylı bir şekilde araştırmak önemlidir.

TEP-93 2000-2017 YILLARI ARASINDA ULUSAL NÖROLOJİ KONGRELERİNDE SUNULAN SÖZEL SUNUMLARIN HASTALIKLARA GÖRE DAĞILIM PATERNLERİ VE YAYINLANMA ORANLARI

FERDA İLGEN USLU , ALİŞAN BAYRAKOĞLU , SULTAN MEŞE , GÜLSEN BABACAN YILDIZ

BEZMİALEM VAKIF ÜNİVERSTİTESİ TIP FAKÜLTESİ, NÖROLOJİ AD

Amaç:

Kongreler hekimlerin güncel bilgilere erişmesi açısından önemini korumaktadır. Burada sunulan bildiriler kısa sürede alanının güncel araştırma konularına ulaşmayı sağlar. Çalışmamızda Türk Nöroloji Derneğinin düzenlediği Ulusal Nöroloji Kongresi'nde (UNK) sunulan sözlü sunumların (SS) literatüre katkısını araştırmayı amaçladık.

Gereç ve Yöntem:

2004 yılı hariç 2000-2017 arasında yapılan UNK'lerinde sunulan SS'ler gözden geçirildi. Bildirilerin ana başlıklarda dağılımı ve kurumları belirlendi. Ardından araştırmacıların isimleri ve sunum başlıkları Türkçe ve İngilizce olarak PubMed ve Google Scholar veritabanlarında arandı ve yayınlanma oranları belirlendi.

Bulgular:

On altı yılda toplam 1588 sözel (43-128), 8065 (211-750) poster sunumu kabul edilmişti. 14 bildiri (%0,9) geri çekilmişti. Sözel sunumlardan 315'ü demyelinizan hastalıklar (DMH), 285'i beyin damar hastalıkları (BDH), 196'ı epilepsi, 189'u nöromuskuler hastalıklar (NMH), 183'ü baş ağrısı, 170'i hareket bozuklukları, 101'i davranış nörolojisi, 19'i uyku, 13'ü çocuk nörolojisi, 104'i diğer hastalıklar grubundaydı. Çalışmaların 1183'si klinik, 211'i olgu sunumu, 124'ü temel bilim, 83'ü anket, 68'si genetik, 797'si (%50,1) prospektif çalışmalardı. Çalışmaların 1200'ü üniversite, 333'i eğitim araştırma, 22'si devlet hastanesi, 19'u özel hastanedendi. 588'i (%37,3) makale olarak yayınlanmıştı. 166'sı Türkçe dergilerde ve 393'ü SCIE dergilerde yayınlanmıştı. Yayınların 459'u (%79,4) üniversiteden hazırlanan sunumlardandı. 2000-2009 ile 2010-2017 sunumları karşılaştırıldığında NMH ve uyku sunumları artarken her dönem en fazla sunum BDH VE DMH grubunda olmuştu. En çok DMH ve BDH ilgili sunumlar dergilerde yayınlanmıştı.

Sonuç:

Bildiğimiz kadarıyla çalışmamız Türkiye'de nöroloji kongre sunumları ile ilgili ilk çalışmadır. Bu tür analizlerin literatürde çoğunlukla 1-5 yıllık yapıldığı, sonuçlarımızın diğer disiplinlerin düzenlediği ülkemizden yapılan çalışma analizlerine benzer, uluslararası toplantıların analizlerine göre düşük olduğu dikkati çekmiştir. Yayın sayısının arttırılması için teşvik yöntemleri geliştirilmesi gerektiği düşünüldü.

TEP-94 TEKRARLAYAN SUBARAKNOİD KANAMANIN NEDEN OLDUĞU NADİR GÖRÜLEN SEREBRAL SUPERFİSİAL SİDEROZİS; OLGU SUNUMU

AYŞEN TUĞBA YILMAZ , HANDAN TEKER , MURAT YILMAZ

ABANT İZZET BAYSAL ÜNİVERSİTESİ, NÖROLOJİ KLİNİĞİ

Olgu:

Serebral süperfisial siderosis; tekrarlayan odağı belirlenemeyen subaraknoid kanama nedeniyle, hemosiderin birikimi ile giden kronik, progresif nadir görülen hastalıktır. Hemosiderin birikimi sıklıkla leptomeninksler, subpial dokular, serebellum, beyin sapı, medulla spinalis, kranial sinirler ve serebral hemisferlerin yüzeyinde meydana gelir. Klinik olarak bu hastalık ön planda yavaş progressif serebellar ataksi ve bilateral sensorinöral işitme kaybı ile karakterizedir. Hastalığın ilerleme süreci içinde bazı hastalarda spastik miyelopati ve demans gelişir.

Olgu: 63 yaşında erkek hasta, kliniğimize 3 yıl önce başlayan ve giderek artan dengesizlik, peltek konuşma baş dönmesi şikayetleri ile başvurdu. 2 yıldır işitme cihazı kullanıyor.

Nörolojik muayenede,anosmi, bilateral işitme azlığı, sağ alt ekstremitede (4/5) kas gücü, taban cildi refleksi bilateral lakayt, yürüyüş spastik ve ataksi mevcuttu. Laboratuar bulguları odağı belirlenemeyen gaitada gizli kan pozitifliği dışında normal saptandı. Beyin-Omurilik Sıvısında (BOS) açılış basıncı normal, Protein yüksek: 650,10 mg/L (N:150-400), hücre: lökosit gözlenmedi, nadir eritrosit: (2420 / mm3) saptandı. Elektroensefalografi normal sınırlaydı. Elektromiyografi,alt ekstremitelerde belirgin distal simetrik duyusal motor aksonal polinöropati ile uyumluydu. Odiyogramda yüksek frekanslı seslerde işitme kaybı saptandı. Kranial MRG'de Gradient seride interhemisferik falksa komşu alanlarda, bilateral serebellar foliumlarda, beyin sapı ve medulla spinalis çevresinde, serebral kortikal sulkuslarıdaki leptomeninkslerde hemosiderin depozitleri ile uyumlu sinyal kayıpları izlendi. Servikal, Torakal ve Lomber MRG'de spinal kordu çepeçevre saran T2 hipointens sinyal izlenmiş olup superfisial siderozisle uyumlu olduğu düşünülmüştür.

Sonuç: Bu vaka raporunda nadir görülen, bir serebral superfisial siderozis olgusunu sunmak istedik.

TEP-95 KAKOSMİ İLE TANI ALAN BİR INTRAKRANIAL KİTLE OLGUSU

MERVE BAHAR ERCAN , MÜGE KUZU KUMCU

ANKARA GAZİ MUSTAFA KEMAL DEVLET HASTANESİ

Olgu:

Koku duyusunda değişiklikler kantitatif ya da kalitatif şekilde olabilir. Kantitatif değişiklikler hiperosmi, anosmi veya hiposmi şeklinde olurken, koku duyusunda kalitatif bozulmayı ifade eden disosmi genel bir tabir olup; koku alma kalitesinde azalma şeklinde olduğunda parosmi, hoş olmayan ya da pis koku duyma şeklinde olduğunda kakosmi, ortamda olmayan kokuları idrak etme şeklinde olduğunda ise phantosmi ismini almaktadır. Sıklıkla periferal nedenlerle olsa da santral nedenler de unutulmamalıdır. Olgumuz, 49 yaşında erkek hasta son birkaç aydır olan kötü ve pis koku duyma yakınması ile başvurdu. Ek nörolojik şikayeti yoktu. Yapılan nörolojik muayenesinde patolojik bulgu saptanmadı. Geniz ve burun akıntısı olmayıp rutin kan tetkikleri normaldi. Özgeçmişinde sistemik hastalık öyküsü yoktu. Bayılma öyküsü yoktu ancak kötü koku duyma şeklinde aura ve olası basit parsiyel nöbet şüphesi ile çekilen EEG sinde sag temporal bölgede zemin aktivitesinde yavaşlama gözlendi, epileptiform aktivite yoktu. Cekilen beyin MRG'de sağ temporoparietal bölgede yaklaşık 59x46 mm çapında çevresinde minimal ödem alanı bulunan ve sola şift olusturan kitle lezyonu saptandı. Hasta GBM öntanısı ile operasyon için beyin cerrahisine yönlendirildi.

Koku duyusunda bozulma nazal tıkanıklık, rinosinüzit, allerjij ya da kronik rinit ve nazal poliplerde görülebileceği gibi çeşitli nörolojik hastalıklarda rastlanabilir. Parkinson hastalığı, Alzheimer hastalığı gibi nörodejeneratif hastalıklar, vaskuler ve neoplastik SSS hastalıkları, epilepsi, olfaktor ya da temporal bölge travması ve intrakranial operasyon sonrası görülmesi mümkündür. Disosmi ; olfaktor mukozadaki reseptorlerde hasar sonucu oluşabildiği gibi olfaktor yolak, frontal ve temporal bölgelerdeki olfaktor liflerde hasar sonucu da olabilmektedir. Sinüzit, nazal obstruksiyon gibi periferal nedenleri dışlamakla birlikte santral etyolojiye yönelık kranial görüntüleme yapılması tanıda önemli rol oynar.

TEP-96 DOĞUMSAL BRAKİYAL PLEKSUS HASARLARININ ADLİ TIBBİ AÇIDAN DEĞERLENDİRİLMESİ

BU BİLDİRİ GERİ ÇEKİLMİŞTİR.

TEP-97 METRONİDAZOL KULLANIMINA BAĞLI GELİŞEN ENSEFALOPATİ SENDROMU

NİHAT MUSTAFAYEV [1], ALİŞAN BAYRAKOĞLU [1], AZAR GULUZADA [1], ZEHRA CEMRE KARAKAYALI [1], İSMET ÜSTÜN [1], GÜLAY OKAY [2], MEHMET KOLUKISA [1]

[1] BEZMİALEM VAKIF ÜNİVERSİTESİ, NÖROLOJİ AD
[2] BEZMİALEM VAKIF ÜNİVERSİTESİ, ENFEKSİYON HASTALIKLARI VE KLİNİK MİKROBİYOLOJİ AD

Giriş:

Metronidazol anaerobik bakteri ve paraziter enfeksiyonların tedavisinde en sık kullanılan ajanlardan biridir. Ensefalopati, metronidazolun nadir görülen santral sinir sistemi yan etkisidir. Burada beyin apsesi tedavisinde metronidazol kullanımına bağlı gelişen Metronidazol ilişkili Ensefalopati (MIE) olgusu sunmaktayız.

Olgu:

Beyin apsesi drenajı sonrası 40 gündür intravenoz metronidazol tedavisi (2gr/gün) alan 36 yaşında kadın hasta, ani başlayan baş dönmesi ve jeneralize tonik-klonik nöbet ile nöroloji kliniğimize danışılmış. Nörolojik muayenesinde konuşma orta derecede dizatrikti, yürüyüş geniş tabanlıydı. Parmak burun ve diz topuk testi bilateral beceriksizdi. Derin tendon refleksleri canlı ve bilateral taban cildi refleksi fleksör yanıtlıydı. Rutin labaratuvar incelemesinde özellik yoktu. MR incelemesinde bilateral dentat nukleus, korpus kollosum splenium ve bilateral ak maddede T2 hiperintens lezyon saptandı, korpus kollosum ve dentat çekirdek difüzyon kısıtlamaktaydı. EEG incelemesinde epileptik aktivite yoktu. Lumber ponksiyon incelemesinde BOS biokimya normal, hücre izlenmedi. İlaç kesildikten 3 hafta sonra yapılan MR incelemesinde korpus kollosum ve dentat çekirdekte lezyonun tamamen gerilediği, ancak klinik durumu sekel olarak sebat ettiği görüldü.

Tartışma:

Metronidazol intoksikasyonu periferik nöropati, ensefalopati, nöbet gibi ciddi yan etkiler oluşturabilir. MIE' en sık başvuru şikayeti konuşma bozukluğu, dengesizlik, kafa karışıklığıdır. Prevelansı net olarak bilinmemektedir. MIE' de primer tedavi ilacın kesilmesidir. Bir çok olguda tedavi kesimi sonrası ortalama 3-16 haftada klinik ve radyolojik olarak dramatik düzelme görülmektedir. Bizim olgudaki gibi nadiren sekel bulgular kalabilir, hatta ölümle sonuçlanabilir. MIE, klinisyenler tarafından metronidazolun az bilinen bir komplikasyonudur. Bu olguda metronidazol kullanımına bağlı gelişen nörolojik semptomların farkına varılması ve erken tanının klinik prognozda öneminin vurgulanması amaçlanmıştır.

TEP-98 DİRSEKTE ULNAR SİNİR TUZAK NÖROPATİ TEDAVİSİNDE LOKAL İLAÇ UYGULAMALARININ ETKİNLİĞİNİN ELEKTROFİZYOLOJİK OLARAK DEĞERLENDİRİLMESİ

BU BİLDİRİ GERİ ÇEKİLMİŞTİR.

TEP-99 PRİMER SANTRAL SİNİR SİSTEMİ LENFOMASI

SEDA ÇAKIR , ERKAN ACAR , AYŞE SAĞDUYU KOCAMAN , ERCAN KARAARSLAN , SİRET RATİP

ACIBADEM ÜNİVERSİTESİ TIP FAKÜLTESİ

Olgu:

Bu olgu sunumunda amaç, çift görme, sol kol ve bacakta güçsüzlük yakınmalarıyla gelen hastada; görüntüleme ve laboratuvar bulguları nedeniyle ön planda Nörosarkoidoz düşündüğümüz hastanın Non-Hodgkin lenfoma tanısı alma sürecinin paylaşılmasıdır. 60 yaşındaki erkek hasta çift görme, sol kol ve bacakta güçsüzlük nedeniyle polikliniğimize başvurdu. Özgeçmişinde 2010 yılında Evre1 akciğer ca nedeniyle operasyon ve tam kür, 2017 yılında deri biyopsisi ile Non-Hodgkin lenfoma tanısı ve Rituximab tedavisi ile tam remisyon ve haziran 2018'de aort kapak stenozu onarımı öyküsü ve Aspirin 150mg ve Beloc 50mg kullanımı mevcuttu. Nörolojik muayenede sağ göz dışa bakışta parezi (6.sinir(abducens) paralizisi) ve sol kol ile bacakta 4/5 kas gücü zaafı dışında patoloji saptanmadı. Laboratuvar tetkiklerinde BOS incelemesinde protein yüksek(56.60), ACE BOS yüksek(3.0), OKB negatif Paraneoplastik panel negatif, NMO IgG antikoru negatif, Anti MOG IgG negatif olarak bulundu. Hastaya 7 gün pulse steroid tedavisi ve ardından oral steroid tedavisi uygulanarak semptomlar kontrol altına alındı. Oral steroid tedavisi ile devam edildi. 4. ayda sağ kol ve bacakta belirgin güçsüzlük yakınmalarıyla başvurdu. NM: sağ kol ve bacakta 3/5 kas gücü saptandı. Kranial MR sonucunda ilk lezyonlarına benzer lokasyonda medulla oblangata ve serebral hemisferlerde üç adet yeni lezyon izlendi. Lokalizasyonları uygun olmadığından biyopsi düşünülmedi. FDG-PET çalışması yapıldı. Sistemik tutulum saptanmadı. Ayırıcı tanıda nörosarkoidoz ve lenfoma düşünülerek Rituximab tedavisi planlandı. 2. kür sonrası yeterli yanıt olmaması nedeniyle tanı Non-Hodgkin lenfoma kraniyal sistem tutulumu lehine düşünülerek hasta Hematoloji'yle konsulte edildi.18 gün kemoterapi tedavisi sonrası nörolojik muayenede sağda kas gücü 3/5 ve genel durum stabil olarak taburcu edildi.Hematolojiye devredildi, 2 kür kemoterapi tedavisi verilen ve yanıt alınan hastaya otolog periferik kök hücre nakli uygulandı. 21.01 tarihli kontrastlı Beyin MR incelemesinde; Pons sağ paramedian kesimde 3.8*4.6 mm çaplı nodüler kontrastlanan, bulbus sağ üst anterior kesiminde 3.5*5.9mm çaplı 12.7mm uzunlukta kontrastlanan T2-FLAIR incelemede hiperintens lezyon alanı izlendi. Bulbus kaudalinde spinal kord bileşkesinde anteriorda 4.5*6mm genişlikte, 11mm uzunlukta, kontrastlanan T2 incelemede silik sınırlı hiperintens infiltrasyon bulgusu mevcuttu. 02.01 tarihli MR incelemesi ile karşılaştırıldığında pons sağ paramedian nodüler komponenti hafif regrese. Bulbus kaudaldeki lezyon boyutu hafif belirginleşmişti. (Resim 1) Laboratuvar tetkiklerinde BOS incelemesinde protein yüksek(56.60), ACE BOS yüksek(3.0), OKB negatif Paraneoplastik panel negatif, NMO IgG antikoru negatif, Anti MOG IgG negatif olarak bulundu. 20.05 tarihli FDG-PET çalışması yapılan hastada, sağ serebellar hemisferde iki odakta ve ve medulla oblangata sol anterolateralde patolojik FDG tutulumu izlendi.(Resim2)Tüm vücut taramada başka bir FDG tutulumu izlenmedi.Beyin sapı tutulumu bulguları olan bu hastada serebrovasküler hastalık, nörosarkoidoz, lenfoma ayırıcı tanıda yer almaktadır. Tanı koyma metotları arasında görüntüleme yöntemleri(MR, Spect vs.), BOS incelemesi, yardımcı laboratuvar tetkikleri ve biyopsi yer almaktadır. Laboratuvar ve görüntüleme sonuçları değerlendirilerek hastamızda ön planda nörosarkoidoz veya lenfoma olabileceği düşünüldü ve steroid yanıtının iyi olması da tanımızı destekledi. Lezyon lokalizasyonlarının biyopsi için uygun olmaması nedeniyle biyopsi tercih edilmedi. Sonrasında başlanan Rituximab tedavisine yeterli yanıt alınamaması üzerine lenfoma ön planda düşünülerek kemoterapi başlandı. Tedaviye iyi yanıt alınan hastada tanı Non-Hodgkin lenfoma kranial sinir sistemi tutulumu olarak düşünüldü.

TEP-100 İLK İNME ATAĞI OLAN OLGULARDA SESSİZ SEREBRAL LEZYONLARIN TRİGLİSERİD/HDL KOLESTREOL ORANI İLE İLİŞKİSİNİN DEĞERLENDİRİLMESİ

ESRA ACIMAN DEMİREL , GÜLCAN KALAYCI , MUSTAFA AÇIKGÖZ , ULUFER ÇELEBİ , BİLGE PİRİ ÇINAR , HÜSEYİN TUGRUL ATASOY

BÜLENT ECEVİT ÜNİVERSİTESİ

Amaç:

Görüntüleme yöntemleri ile saptanan, sessiz serebral lezyonlar, sessiz serebral infarkt (SSİ) ve lökoariozis (LA) olarak tanımlanmaktadır. Yapılan çalışmalarda, SSİ ve LA'in inme riskini artırdığı gösterilmiştir. Bu nedenle SSİ ve LA'in risk faktörlerinin belirlenmesi ve önlenmesi önem kazanmıştır. Trigliserit /HDL kolesterol oranı, çeşitli metabolik,vasküler, kardiyak hastalıklarla yakından ilişkili olan bir belirteçtir. Bununla birlikte, serebrovasküler hastalıklarda TG / HDL kolesterol oranının rolü iyi çalışılmamıştır. Biz bu çalışmada, kliniğimize ilk iskemik inme atağı ile başvuran hastalarda SSİ ve LA sıklığını, Trigliserid/HDL kolesterol oranı ile ilişkisini değerlendirmeyi amaçladık.

Gereç ve Yöntem:

Çalışmaya ilk iskemik inme atağı ile başvuran 149 hasta alındı. Hastaların, klinik,laboratuvar, MRG sonuçları kayıt edildi. SSİ olan ve olmayan hastaların,laboratuar sonuçları karşılaştırıldı. LA şiddeti fazekas skorlaması ile değerlendirildi.(Grade 0, 1,2,3) SSİ'ler 3-20mm arasında, T1 kesitlerde hipointens, T2'de hiperintens, T2-Flair kesitlerde hiperintens ve hiperintense rim ile çevrelenmiş lezyonlar olarak tanımlandı. TG / HDL kolesterol oranı, mutlak TG seviyelerini mutlak HDL kolesterol seviyelerine böldükten sonra hesaplandı.

Bulgular:

Hastaların %47 si erkek, %53 'ü kadın olup, yaş ortalaması 66,1 di. Hastaların %83.2'sinde SSİ saptandı. Fazekas skorlamasına göre, hastaların %14.8 i grade 0, %32,9 u grade 1, %52.3 ü ileri düzeyde (id) -PVBC grubundaydı. İd-PVBC grubunda TG/HDL oranı anlamlı derecede yüksek bulundu. (p: 0.05) SSİ'si olan ve olmayan gruplar karşılaştırıldığında TG/HDL oranı açısından anlamlı fark izlenmedi.

Sonuç:

Trigliserid/HDL kolesterol oranının LA ve inme için bir risk faktörü olduğu ve iyi bir laboratuar göstergesi olduğu tespit edildi

TEP-101 SPONTAN İNTRAKRANİAL HİPOTANSİYON VE SANTRAL DİABETES İNSİPİDUS BİRLİKTELİĞİNİN BULUNDUĞU BİR OLGU SUNUMU

ESRA DEMİR , ŞADİYE GÜMÜŞYAYLA , MERVE ÇİÇEK

ANKARA YILDIRIM BEYAZIT ÜNİVERSİTESİ TIP FAKÜLTESİ, NÖROLOJİ AD

Olgu:

İntrakraniyal hipotansiyon, postural baş ağrısı ,beyin omurilik sıvısı (BOS) basıncı düşüklüğü ve kranial MRG bulguları diffüz pakimeningeal kalınlaşma, subdural sıvı birikimleri ve beyin aksının aşağıya doğru yer değiştirmesi ile karakterize olabilen sıklıkla lomber ponksiyon(LP), spinal anestezi veya spinal travmalar sonrası BOS sızması ile sonuçlanan dural yırtılmalar, çeşitli metabolik tablolar ya da bir nedene bağlı olmaksızın spontan olarak meydana gelebilir.Bu olguda hastanemize postpartum beşinci gününde analjezik dirençli baş ağrısı ile başvuran bilinen diyabetes insipidus tanısı olan bir olguda spinal anesteziye bağlı ortaya çıkan intrakranial hipotansiyonu ve tedavisindeki zorlukları ele aldık.

OLGU: Otuz yedi yaşında kadın olgu acil servise analjezik cevapsız şiddetli baş ağrısı, bulantı kusma ve denge kaybı şikayetiyle başvurdu , kranyel MRG'sinde intrakranial hipotansiyon bulguları saptanması üzerine kliniğimize yatışı yapıldı. Olgunun başvurusundan beş gün önce kombine spinal anestezi ile doğum öyküsü ve 10 yıl önce hipofiz adenom nedeniyle geçirdiği operasyon sonrası gelişen diyabetes insipidus (Dİ) öyküsü mevcuttu. Kraniyal MRG'de frontooksipitoparyetalde subdural hemoraji ,pontomezensefalik açı daralması, dural venöz sinüslerde dilatasyon,BOS miktarında azalmaya bağlı olarak bilateral lateral ventriküllerde silikleşme, diffüz dural kalınlaşma mevcuttu.Hastaya Dİ olması ve idrar çıkışının dengelenememesi nedeniyle oral ve subkutan desmopressin tedavisi uygulandı.Hastanın Spinal MRG incelemelerinde lomber 4-5 bölgesinde BOS kaçağı saptanması üzerine 'Epidural Kan Yaması' tedavisi uygulandı.Tedavi sonrası klinik şikayetleri ve MRG bulguları gerileyen hasta oral-subkutan desmopressin tedavisi ile taburcu edildi.

Sonuç Spinal anestezi sonrası görülen intrakranial hipotansiyon vakaları klinik olarak birçok kez ekartasyon tanısı olup mutlaka görüntüleme yöntemleriyle birlikte değerlendirilmelidir. Günümüzde efektif tedavisi olan ve tedavi edilmediği durumlarda ölümcül olabilen bu olgulara olgu sunumumuzda dikkat çekmek istedik.

TEP-102 İNME İLE İÇSEL STİGMATİZASYON VE RUHSAL SAĞLIK İLİŞKİSİ

EYLEM ÖZAYDIN GÖKSU

ANTALYA EĞİTİM ARAŞTIRMA HASTANESİ, NÖROLOJİ KLİNİĞİ

Amaç:

Özürlülük sebebi olarak dünyada birinci sırada olan inme hastalarında yaşam kalitesinin bozulmasının temel sebebi bireyin hayatının fiziksel, psikolojik ve sosyal boyutlarında ciddi defisitlere yol açmasından kaynaklanmaktadır. Damgalanma hissi hastanın tedaviye ulaşmasının önündeki önemli engellerden birisidir. Bu çalışma hafif sekel kalan ve kalmayan inme haslarında damgalanma hissini değerlendirilmeyi amaçlamıştır.

Gereç ve Yöntem:

Çalışmaya Antalya eğitim araştıma hastanesi inme polikliniğinde takipli en az 1 yıl önce inme geçiren toplam 89 hasta (19 kadın, 70 erkek) alındı. Hastalar modifiye rankin skoru (mRS) 0 ve 1 olan hastalar ve Çalışmaya gönüllü katılan, ölçekleri okuyup anlayabilecek derecede bir eğitim düzeyi olan hastalar çalışmaya dahil edildi. Tüm hastaların demografik özellikleri kayıt edildi. Stigmatizasyon ölçeği olarak Ritsher tarafından düzenlenen 29 maddeden oluşan ve hastaların yaşadıkları damgalanmayı içselleştirmelerini ölçen anket (İSÖ) verildi. (Yabancılaşma, kalıp yargıların onaylanması, algılanan ayrımcılık, sosyal geri çekilme, damgalamaya karşı direnç olmak üzere beş boyuttan oluşmaktadır). Eş zamanlı olarak hastalara David Goldberg tarafından düzenlenen Genel sağlık Anketi (GSA) verildi.

Bulgular:

Hastaların %78,7'si erkek, %41,6'sı ilokuldan mezun, %40,4'ünün şeker, %82'sinin yüksek tansiyon gibi ek bir hastalığı var iken, çalışmaya katılan hastaların %29,2'si GSA'dan ikinin üzerinde puan almıştır. mRS=1 ve mRS=0 grupları arasında yapılan analizlerde mRS=1 olan hastaların ölçekten aldıkları toplam puan beş alt grup içinde damgalamaya karşı direnç hariç tüm alt boyutlar istatistiksel olarak anlamlı şekilde daha yüksekti. GSA ile içsel stigma ölçek toplam puanı arasında ortalama değerlerin korelasyonu açısından istatistiksel olarak anlamlı bir ilişki bulunmaktaydı (r=.435 p=0.01). Alt ölçeklerden sadece damgalanmaya karşı direnç alt boyutu GSA ile anlamlı bir ilişki gösterdi.

Sonuç:

GSA ile İSÖ toplam puanı arasında ortalama değerlerin korelasyonu açısından istatistiksel olarak anlamlı bir ilişki bulunmaktaydı. Bu sonuçlar içselleştirilmiş damgalanma ile genel sağlık ve ruhsal hastalıkların birbirine paralel eğilim gösterdiğine işaret etmektedir ve mental hastalıklardaki sonuçlarla uyumludur. Bu bulgular birlikte değerlendirildiğinde, inme hastalarında yaşam kalitesinin ve sağlık algısındaki olumsuzlukların düzelebilmesi için içselleştirilmiş damgalanmanın düzeltilmesine yönelik stratejilerin etkili olabileceği düşünülebilir

TEP-103 SEMPTOMATİK KAROTİS ARTER HASTALARINDA DWI'DA GÖZLENEN ENFARKT PATERNLERİ

EYLEM ÖZAYDIN GÖKSU

ANTALYA EĞİTİM ARAŞTIRMA HASTANESİ, NÖROLOJİ KLİNİĞİ

Amaç:

İnternal karotid arter hastalığı (KAH) olanlarda sıklıkla borderzone bölgelerde enfarkt gözlenmesine rağmen farklı inme paternleri gözlenebilmektedir. Bu çalışmanın amacı, semptomatik ekstrakranial internal (KAH) olan olgularda infarkt lokalizasyonunu ve prognostik faktörleri değerlendirmektir.

Gereç ve Yöntem:

Çalışmaya eylül 2018- haziran 2019 tarihleri arasında Antalya eğitim araştırma hastanesi Nöroloji kliniğinde

ekstrakrnaiyal internal KAH'a bağlı stroke geçiren 57 hasta dahil edildi. Tüm hastaların demografik özellikleri kayıt edildi. Yapılan doppler USG sonrası > %50 darlık saptanan hastalar bilgisayarlı tomografik anjiografi (BTA) ile doğrulanıp hastaların darlık dereceleri, plak natürü, ülsere plak varlığı ve willis poligonu kayıt edildi. Hastaların BTA larındaki darlıkları i:%50-70, ii:%70 üstü, iii:near oklüzyon ve iiii:total oklüzyon olarak sınıflandırıldı. Plak natürleri ise i:yumuşak plak, ii:kalsifik plak, iii: miks plak olarak gruplandırıldı. DWI görüntüleme paternleri ise Szabo ve ark nın 2001 de yaptıkları bir çalışmada tanımladıkları şekilde 5 paterne ayrıldı. Enfarktüs lokalizasyonları ile karotis arter darlığının derecesi, plak natürü,ülsere plağın varlığı ve willis poligonu anomalisi ile arasındaki ilişki difüzyon ağırlıklı MRG ile değerlendirildi.

Bulgular:

Hastaların 15'i kadın (%26,3) , 42'i erkek (%73,7) idi. En sık gözlenen risk faktörü hipertansiyondu (HT) (%73,7). Sırasıyla koraner arter hastalığı (KAH), hiperlipidemi (HPL), diabetus mellitus (DM), geçirilmiş serebrovasküler olay (SVO) ve sigara takip etti. En sık parçalı bölgesel enfarkt (patern 3) ve embolik enfarkt (patern 4) gözlendi. Bu paternler en sık near oklüzyonlarda gözlendi. Ancak Enfarkt paternleri ile darlık dereceleri (p=0,26), plak natürü (p= 0,13), ülsere plak varlığı (p=0,73), eşlik eden karşıtaraftaki darlık (p= 0,11) ve willis poligonu anomalisi (p= 0,41) ile karşılaştırıldığında istatistiksel olarak bir anlamlılık tespit edilmedi. Semptomatik tek taraflı KAH 'ında subgrup analiz yapıldığında darlık derecesi ile enfarkt paterni arasında istatistiksel olarak anlamlılık tespit edildi (p=0,02). Bu grupta en sık parçalı bölgesel enfarkt (patern 3) gözlendi. Bu da en sık total oklüzyonlarda gözlendi. Ancak plak natürü (p=0.16) ve ülsere plak varlığı (p=0.36) ile arasında anlamlılık tespit edilmedi.

Sonuç:

Semptomatik KAH'na bağlı enfarktı olan hastaların enfarkt paternleri incelendiğinde darlık derecesi, karşı tarafta darlık, plak natürü, ülsere plak varlığı ve willis anomalisi ile arasında bir ilişki tespit edilememiştir. Daha önceki çalışmalarda yapıldığı gibi Tek taraflı semptomatik KAH' ı olanlar subgrup olarak incelendiğinde darlık derecesi ile enfarkt paternleri arasında anlamlılık tespit edilmiştir. Bu durum KAH a bağlı enfarktların tek taraflı değil de bir bütün olarak değerlendirilmesi gerektiğini ve bilinenin aksine inme patomekanizmasına açıklık getirebilmek için daha geniş çaplı araştırmalara ihtiyaç duyulduğunu göstermektedir.

TEP-104 AKUT İSKEMİK İNMEDE HEMORAJİK TRANSFORMASYONU ÖNGÖREBİLİR MİYİZ?

FATMA AKKOYUN ARIKAN , GÖNÜL AKDAĞ , ALPEREN BARDAKÇI , MUSTAFA ÇETİNER , SİBEL CANBAZ KABAY

KÜTAHYA SAĞLIK BİLİMLERİ ÜNİVERSİTESİ TIP FAKÜLTESİ, NÖROLOJİ AD

Amaç:

İskemik inme sonrasında gelişen hemorajik transformasyon herhangi bir zamanda görülebilir. Sıklıkla antitrombotik, antikoagülan veya trombolitik tedavilerin bir komplikasyonu olarak görülse de, kendiliğinden de ortaya çıkabilir. Bu çalışmada trombolitik ajanlarla tedavi edilmemiş iskemik inmeli hastalarda gelişen hemorajik transformasyonun sıklığını ve risk faktörlerini araştırmayı amaçladık.

Gereç ve Yöntem:

1 Ocak -31 Mart 2018 tarihleri arasında kliniğimize serebrovasküler hastalık tanısı ile başvuran 200 hasta çalışmaya alındı. Bu hastalar iskemik inme ve hemorajik inme olmak üzere iki gruba ayrıldı. İskemik inme hastalarının nörogörüntüleme tetkikleri incelendi, trombolitik ajan ile tedavi edilmemiş ve hemorajik transformasyon gelişmiş olan hastaların dosyaları incelendi.

Bulgular:

Serebrovasküler hastalık tanısı alan 200 hastadan 160'ı (%80) iskemik, 40'ı (%20) da hemorajik inme idi. İskemik inmesi olan, trombolitik ajanlarla tedavi edilmeyen ve takiplerinde hemorajik transformasyon gelişen hasta sayısı 13 (%8,1) idi. Yaş ortalamaları 75,3 olan bu hastaların 9'u kadın, 4'ü erkekti. Özgeçmişlerine bakıldığında 10 hastanın hipertansiyon, 7 hastanın diabetes mellitus, 7 hastanın da atriyal fibrilasyon tanıları vardı. Hemorajik transformasyon gelişen hastaların kan glukoz, total kolesterol, yüksek yoğunluklu lipoprptein (HDL), düşük yoğunluklu lipoprotein (LDL), trigliserid, trombosit, INR (International Normalized Ratio) değerlerine bakıldı. Kan glukoz ve LDL ortalaması yüksek, HDL ortalaması düşük bulundu. Total kolesterol, trigliserid, trombosit sayısı ve INR değerlerinde ise belirgin bir patoloji saptanmadı. Trombolitik ajan kullanımı, atriyal fibrilasyon, hipertansiyon gibi risk faktörlerinin yanı sıra LDL yüksekliği ve HDL düşüklüğü de hemoarajik transformasyon için önemli bir belirteç olabilir.

Sonuç:

Hemorajik transformasyon akut iskemik inmede morbidite ve mortaliteyi önemli ölçüde artıran majör bir komplikasyondur. Bu nedenle hemorajik transformasyonu azaltmak için her hasta için risk faktörleri belirlenmelidir. Yüksek riskli hastalarda akut trombolitik tedavi dikkatli kullanılmalıdır.

TEP-105 ÜST SOLUNUM YOLU ENFEKSİYONU İLE İLŞKİLİ REVERSİBLE SPLENİAL LEZYON SENDROMU

FATMA KARA , AYHAN VARLIBAŞ

AKÇAABAT HAÇKALI BABA DEVLET HASTANESİ

Olgu:

Reversible Splenial Lezyon Sendromu (RESLES) korpus kallozum santral kesimine lokalize geri dönüşümlü lezyon ile karakterize, akut olarak ortaya çıkan klinik ve radyolojik bir sendromdur. RESLES' nun takip sürecinde MRG' de gözlenen lezyonun tamamen çözülmesi ve klinik semptomların tamamen düzelmesi bu sendromun en önemli özelliğidir. RESLES'nun patogenezi hala belirsiz olmakla birlikte, etyolojisinde birçok sebep yer almaktadır. RESLES' nun görüldüğü etyolojik sebepler epilepsi, antiepileptik ilaç çekilmesi, çeşitli patojenlere bağlı olarak ortaya çıkan ensefalit/ensefalopatiler, serebrovasküler hastalıklar, demyelinizan hastalıklar, travma, tümörler, alkol kötüye kullanımı, intoksikasyonlar, metabolik bozukluklar, enfeksiyon hastalıkları, nöroleptik malign sendrom, malnütrisyon, vitamin B12 eksikliği, bazı ilaçlar ve aşılamadır.

RESLES' nda klinik olarak öksürük, rinore, bulantı, kusma, baş ağrısı ve boğaz ağrısı gibi nonspesifik prodromal semptomlar görülebilir. Klinik tabloya daha sonra konuşma bozuklukları, ajitasyon, dezoryantasyon, bilinç değişikliği, delirium ve nöbetler eklenebilmektedir. Biz bu olgu sunumunda ateş, öksürük ve baş ağrısı gibi nonspesifik semptomlarla hastanemiz acil servisine başvuran bir hastada üst solunum yolu enfeksiyonuna bağlı olarak ortaya çıkan RESLES' nu sunmayı amaçladık.

OLGU: 59 yaşında evli, kadın hasta ateş, baş ağrısı, dengesizlik, çarpıntı ve öksürük şikayetleri olması nedeniyle hastanemiz acil servisine başvurdu. Özgeçmişinde herhangi bir özellik olmayan hastanın acil serviste yapılan nörolojik muayenesi normal olarak değerlendirildi. Sistemik muayenesinde ise oskultasyonda her iki solunum sesleri kaba olarak değerlendirildi. Ral ve ronküs saptanmadı. Hastanın vital bulgularında ateş 40 °C, tansiyon 110/70 mmHg, nabız 72/dk olarak saptandı. Elektrokardiogram (EKG) normal sinüs ritminde ve akciğer grafisi normal olarak değerlendirildi. Hastaya acil serviste yapılan kan tetkiklerinde c reaktif protein (CRP) değeri 3.8 olarak saptandı. Bunun dışında kan şekeri, böbrek fonksiyon testleri, karaciğer fonksiyon testleri ve hemogramda bir patoloji saptanmadı. Hastaya mevcut baş ağrısı ve dengesizlik şikayetlerinden dolayı beyin tomografisi, diffüzyon ağırlıklı manyetik rezonans görüntüleme (MRG) tetkikleri yapıldı. Beyin tomografisi normal olarak saptandı. Diffüzyon MRG sonucu; korpus kallozum spleniumunda fokal diffüzyon kısıtlayan bir alan izlenmekte ve görünüm korpus kallozumun sitotoksik lezyonları spektrumunda değerlendirilebileceği şeklinde raporlandı. Hasta ileri tetkik ve tedavisinin yapılabilmesi amaçlı nöroloji servisine yatırıldı. Hastanın nöroloji servisinde yapılan takiplerinde hastaya ateş etyolojisi araştırılması amacıyla iki adet kan kültürü, idrar ve boğaz kültürü tetkikleri yapıldı. Kan tetkiklerinde CRP değerlerinde progresif artış gözlendi. Hastaya ampirik seftriakson 2x1 gr intravenöz, asetilsalilik asit 100 mg 1x1 tb ve düşük molekül ağırlıklı heparin 2x0.4 subkutan tedavileri başlandı. Hasta ateş ve CRP yüksekliği açısından enfeksiyon hastalıkları bölümüne konsulte edildi. Konsultasyon sonucunda seftriakson tedavisine devam edilmesi ve kültür sonuçlarının takip edilmesi önerildi. Hastanın kültür sonuçlarında üreme saptanmadı. Çarpıntı şikayeti olan hastaya kardiyoloji konsültasyonu istendi, EKG ve ekokardiyografi tetkikleri yapıldı. Hastada kardiyak bir patoloji saptanmadı. Karotis-vertebral doppler usg normal olarak saptandı. Hastaya yedi gün süreyle uygulanan seftriakson antibiyoterapisi sonrası klinik bulgularında ve CRP değerlerinde gerileme gözlendi. Bir hafta sonra çekilen kontrol beyin MRG normal olarak saptandı. Hastanın mevcut klinik bulguları ve laboratuar sonuçları doğrultusunda hastada akut üst solunum yolu enfeksiyonuyla ilişkili olarak ortaya çıkan reversible splenial lezyon sendromu (RESLES) düşünüldü.

TARTIŞMA: RESLES, nadir görülen ve patofizyolojisi hala belirlenememiş olan klinik ve radyolojik sendromdur. RESLES, korpus kallozum santral kesimine lokalize geri dönüşlü, MRG ile kolaylıkla tanımlanabilen bir lezyonun oluşturduğu ve genellikle belli bir süre sonra lezyonun tamamen ortadan kaybolmasıyla karakterize bir sendromdur. Literatürde patofizyolojisi belirsiz olan bu sendroma ait giderek artan oranda ve çeşitli etyolojilere bağlı olarak gelişen RESLES' a ait makale ve olgu sunumları yayınlanmıştır. Yapılan çalışmalar incelendiğinde, RESLES' nun %58 oranında enfeksiyonlara sekonder geliştiği, %25' inde etyolojisinin belirlenemediği, %12' sinde antiepileptik ilaçlar ve nöbetlere sekonder geliştiği, %2' sinin ilaç kötüye kullanımına bağlı geliştiği, %2' sinin otoimmun hastalıklara bağlı geliştiği ve %1' inin ise metabolik bozukluklara sekonder geliştiği saptanmıştır. RESLES' nda hastaların çoğu akut hastalık evresini geçirdikten sonra herhangi bir nörolojik sekel kalmadan tamamen iyileşebilmektedir. Ancak literatürde nadir olarak ventilatör desteği gerektirecek kadar kötü sonlanan RESLES' lu vakalarda yer almaktadır. Bizim vakamızda da hastanın hem klinik tablosu hem de MRG bulguları yaklaşık bir hafta içinde tamamen düzelmiştir.

TEP-106 SEREBRAL VENÖZ TROMBOZA EŞLİK EDEN VASKÜLİTLERİN SIKLIĞI VE PROGNOSTİK SEYİRLERİ

BU BİLDİRİ GERİ ÇEKİLMİŞTİR.

TEP-107 DİFFÜZ PROLİFERATİF SEREBRAL ANJİYOPATİ: OLGU SUNUMU

GÖKÇE AYHAN ARSLAN [1], ANIL ARAT [2], ETHEM MURAT ARSAVA [1], MEHMET ERSİN TAN [1], MEHMET AKİF TOPÇUOĞLU [1]

[1] *HACETTEPE ÜNİVERSİTESİ TIP FAKÜLTESİ, NÖROLOJİ AD*
[2] *HACETTEPE ÜNİVERSİTESİ TIP FAKÜLTESİ, RADYOLOJİ AD, GİRİŞİMSEL RADYOLOJİ*

Giriş:

Diffüz Proliferatif Serebral Anjiyopati [DPSA] nadir görülen, genç-orta yaşlarda ortaya çıkan, epileptik nöbet, baş ağrısı, progresif ve/veya inme benzeri nörolojik defisitlerle karakterize iyi tanınmayan bir antitedir.

Olgu: 56 yaşında, 2 yıldır giderek sıklaşan epizodik unutkanlık, dengesizlik, yürüme ve konuşma bozukluğu şikayetleri ile başvurduğu dış merkezde muhtemel inme tanısıyla clopidogrel başlanan kadın hasta, klinik durumunun kötüleşmesi ve jeneralize tonik klonik nöbetlerin eklenmesinden sonra hastanemize başvurdu. Beyin MRG'de bilateral diffüz subkortikal yerleşimli, akut-subakut-kronik süreçte milimetrik çok sayıda iskemik lezyonlar, mikrokanama odakları ile dens ve homojen tarzda kontrastlanan sayısız vasküler yapılar saptandı. Arteriyovenöz fistül (AVF) ön tanısı ile yapılan DSA'da (Dijital Substraksiyon Anjiyografi) homojen ve diffüz olarak tüm intrakranyal arteryel alanları içerecek şekilde, DPSA'nın tipik bulguları olan düşük düzeyli mikroşantlanma gösteren, nidus veya arteryel stenoz ya da fusiform dilatasyon formasyonunun eşlik etmediği, ama "puddling" tarzında parankimal kontrastlanmanın dikkat çektiği diffüz serebral distal arteriopati saptandı. Cerrahi veya endovasküler bir tedavi planı düşünülmeyen hasta semptomatik tedaviler ile izleme alındı.

Tartışma ve Sonuç:

Diffüz proliferatif serebral arteryel hastalıkların en bilineni proksimal yerleşim gösteren "Moya Moya" hastalığıdır. Bu grupta yer alan distal ve diffüz formlar olan "Serebral hemorajik anjiopati" ve "DPSA" çok nadirdir. Bu iki antite internal elastik laminanın hastalığı olup düz kas proliferasyonu yanısıra kollagenöz venopati ile karakterizedir. Diffüz vasküler ağın tipik anjiografik görüntüsü ile tanı konur ve AVM'den ayrılır. Transdural anastomozlar patolojinin toleransında önemli olup dirençli hemodinamik yetmezlik halinde synangiosis, burr-hole veya doğrudan EC-IC bypass gerçekleştirilebilir. Nadir bir antitenin gayet tipik bir örneği olması bağlamında DPSA'yı tanıtmak amacıyla sunulmuştur.

TEP-108 İNME İLE PREZENTE OLAN TAKAYASU ARTERİTİ OLGU SUNUMU

ŞAZİYE MELİKE IŞIK , GÖKHAN ÖZDEMİR

SELÇUK ÜNİVERSİTESİ TIP FAKÜLTESİ, NÖROLOJİ AD

Olgu:

Takayasu Arteriti, aort ve ana dallarını tutan idiopatik granülamatöz bir vaskülittir. Hastalık nadir görülse de hayatı tehdit eden komplikasyonlara yol açabilir. İskemik inme bu hastalığın ciddi komplikasyonlarından biridir. Bu vaka sunumunda iskemik inme ile prezente olan bir Takayasu Arteriti olgusunu literatür eşliğinde tartışmayı amaçladık. 19 yaşında kadın hasta başvurusundan 6 saat önce ani gelişen konuşma bozukluğu ve sağ tarafında kuvvetsizlik yakınması ile acil serviste değerlendirildi. Yaklaşık bir ay önce sağ ağız kenarında eğilme ve konuşma bozukluğu şikayeti olduğu, yarım saat içerisinde kendiliğinden düzeldiği için hastaneye başvurmadığı öğrenildi. Nörolojik muayenesinde; miks afazik, sağ tarafta kas gücü 2/5 ve sağda taban derisi refleksi ekstensör bulundu. Çekilen difüzyon Manyetik Rezonans Görüntüleme (MRG) tetkikinde sol bazal ganglion düzeyinde akut enfarkt ile uyumlu görünüm izlendi. Solda radial nabız palpe edilemedi. Çekilen beyin Bilgisayarlı Tomografi (BT) Anjiografi'de sol internal karotis arterde şüpheli oklüzyon ve damar duvarında düzensizlik izlendi. Hastaya Takayasu Arteriti öntanısı ile diyagnostik Dijital Substraksiyon Anjiografi (DSA) yapıldı; sol ana karotis arterde ve sol subklavian arterde dolum izlenmedi, sağ internal karotis arterde düzensizlikler izlendi. Çekilen torakal ve abdominal BT Anjiografi'de torakal aort ve abdominal aort duvarında diffüz kalınlaşma, sol renal arter proksimalinde ciddi darlık, çölyak trunkus orjininde aorttaki inflamasyon ve kalınlaşmaya bağlı darlık izlendi (Şekil 4). Hastamızın genç yaşta olması, solda radial nabızın alınamaması ve tipik anjiyografi görüntüleri izlenmesi üzerine Takayasu Arteriti tanısı koyduk. Romatoloji bölümü ile konsulte ederek; steroid tedavisi ve metotreksat başladık. Motor afazisi tamamen iyileşen, kas gücü 4/5'e ilerleyen hastayı takiplerine devam edilmek üzere romatoloji polikliniğine yönlendirdik. Sonuç olarak iskemik- hemorajik inme ya da geçici iskemik atak semptomları ile başvuran özellikle genç hastalarda; periferik nabızların muayenesi, her iki koldan kan basıncı ölçümü ve öyküde kladikasyo ve diğer semptomlar sorgulanmalı, etyoloji araştırılırken Takayasu Arteriti de ayırıcı tanılar arasında bulundurulmalıdır. Erken tanı ve doğru tedavi ile bu genç hastaların mortalite ve morbiditesini azaltmak mümkün olabilir.

TEP-109 NADİR BİR İNME NEDENİ OLARAK ATRİAL MİKSOMA

ÖMER FARUK ILDIZ [1], GÖKHAN ÖZDEMİR [1], AYDIN TALİP YILDOĞAN [1], GÖZDE ÖNGÜN [1], FURKAN TOPBAŞ [1], ÖMER FARUK ÇİÇEK [2]

[1] *SELÇUK ÜNİVERSİTESİ TIP FAKÜLTESİ, NÖROLOJİ AD*
[2] *SELÇUK ÜNİVERSİTESİ TIP FAKÜLTESİ, KDC AD*

Olgu:

15-45 yaş arası geçirilen inmeler, genç inme olarak gruplandırılır. Tüm yaş gruplarındaki inmelerin % 25' i genç inmedir. Genç inmeler, 65 yaşından sonra geçirilen inmelerden etyoloji ve insidans bakımından farklıdır. İskemik inme, etiyolojik açıdan tıpta bilinen en heterojen hastalıklardan birisidir. Yüzün üzerinde farklı neden gösterilmiştir. Kardiyak, arteryel, hemodinamik ve sistemik bozukluk beyin kan akımının kesintiye uğramasına ve buna bağlı iskemik beyin hasarı gelişmesine neden olur. Kardiyoembolik inmeler, tüm iskemik inme nedenlerinin %15-20' sini oluşturur. Genç hastalarda ise bu oran %35'lere kadar çıkmaktadır. Son yıllarda trans özofageal ekokardiyografi (TEE)' nin kullanılmaya başlanmasıyla birlikte potansiyel kardiyak emboli kaynaklarına rastlanma sıklığı da artmıştır. Literatürde genç iskemik inmeli hastalarda transtorasik ekokardiyografi ile en sık saptanan anormallikler mitral valv prolapsusu, patent foramen ovale, mitral stenoz, interauriküler septal anevrizmadır. Sol atrial miksoma ise gençlerde iskemik inmeye yol acabilen nadir olarak görülen kardiyak sebeplerdendir. Biz bu olgu ile gençlerde kardiak kökenli inmeye neden olabilecek ve nadir olarak rastlanan mixoma tespit edilen vakayı sunmak istedik.

34 yaşında bayan hasta, bilinç kaybı, sağ taraflı güçsüzlük, konuşamama şikayeti ile acil servise başvurdu. Hastanın nörolojik muayenesinde bilinç konfüze, oryantasyon ve kooperasyon kısıtlıydı. Mix tip afazisi mevcuttu. Sol üst ve alt ekstremite spontan hareketi mevcut olup, sağ üst ve alt ekstremitede kas gücü 0/5 olarak tespit edildi. Sağ Babinski müsbettti. Manyetik Rezonans(MR) diffüzyon ağırlıklı görüntülemesinde sol orta serebral arter sulama alanına uyan bölgede akut diffüzyon kısıtlanması izlendi. İntraserebral ve servikal vasküler yapılara yönelik yapılan kontrastlı bilgisayarlı tomografi (BT) anjiografide sol orta serebral arter M1 segmentinde oklüzyon izlendi. Hasta bulguların gelişmesinden yaklaşık sekiz saat sonra serebral anjiografi işlemine alındı. Bir kez mekanik trombektomi yapılıktan sonra rekanalizasyon sağlandı. Etiyolojik araştırma amacıyla bakılan ekokardiyografide (EKO) mitral arka kapağa tutunmuş hareketli, diyastolde ventrikül içinde hareket eden 5,5x3,0cm boyutlarında kitle görünümü izlendi. Tanısal amaçlı çekilen kardiak BT'de mevcut kitlenin miksoma ile uyumlu olduğu tespit edildi. Hastaya kalp damar cerrahisi tarafından miksoma ön tanısı ile intrakardiyak tümör eksizyonu yapıldı. Patoloji raporu miksoma ile uyumlu olarak raporlandı.

Genç inme geçiren hastalarda nadir bir sebep olarak mixomaya rastlanabilir. Primer kardiyak tümörlerin yaklaşık olarak %80'i iyi huyludur ve en sık miksoma görülür. Mixoma tüm yaş gruplarında görülebilmekle birlikte en sık 30 ila 60 yaş aralığında saptanırlar. Sporadik miksomalar kadınlarda erkeklere göre 2-4 kat daha sık görülürler. Hastaların %10-%15'i asemptomatik olup, %60-%90'ında ise kardiyak semptomlar mevcuttur. Kardiyak miksomaya bağlı sistemik veya serebral embolizm %10-%30 sıklıkta görülmektedir. Miksomada nörolojik olaylar ilk veya tek semptom olabilir. Tümörün kendisinden veya yüzeyinde oluşan trombüsten kaynaklanan emboliler farklı nörolojik sekellere sebep olabilirler. Geçiçi iskemik atak, konvüzyon, senkop veya serebral, serebellar, spinal ve retinal infarkt gibi çok çeşitli nörolojik tablolara yol açabilir. Miksomaların emboli riski nedeniyle, tanı konduktan sonra en kısa zamanda orijin aldığı sağlam doku ile birlikte total rezeksiyonu gerekmektedir. Özellikle inme geçiren genç kadın hastalarda kardiyak sebepler dikkatle araştırılması, EKO ile patoloji tespit edilmeyen hastalar, gerekirse TEE ile tekrar değerlendirilmelidir. Kardiak tümörler nadir bir sebep olarak akılda tutulmalıdır.

TEP-110 BİYOLOJİK MİTRAL KAPAK REPLASMANLI BİR İNME OLGUSUNDA DEV TROMBÜS

MECBURE NALBANTOĞLU , DİLEK NECİOĞLU ÖRKEN

DEMİROĞLU BİLİM ÜNİVERSİTESİ TIP FAKÜLTESİ, NÖROLOJİ AD

Olgu:

Biyoprotez kapaklar, mekanik kapakların yüksek tromboemboli riskini azaltmak ve uzun süre antikoagülasyon kullanımının komplikasyonlarının önüne geçmek amacıyla üretilmiştir. Bununla birlikte destek halkasının endotelize olduğu postoperatif ilk üç aylık süre içerisinde antikoagülan kullanımı gereklidir. Burada, yaklaşık bir buçuk yıl önce biyoprotez kapak replasmanı yapılan ve antikoagülan tedaviden antiagregan tedaviye geçilen bir ay içinde kapak üzerinde sol atriumu dolduran dev trombüs gelişip sererovasküler hastalık tablosu ile başvuran hastayı sunmaktayız.

Olgu Sunumu Yetmiş üç yaşında kadın hasta acil servise sabah uyandığında farkettiği sağ kolunda uyuşma ve bir süre sonra yerleşip iki saat devam eden sağ kolda güçsüzlük, eşyaları kavramada zorluk ve titreme şikayetleri ile başvurdu. Nörolojik muayenesinde patoloji saptanmayan hastanın tıbbi özgeçmişinde romatoid artrit varlığı, on altı yıl önce geçirilmiş meme kanseri, yaklaşık bir buçuk yıl önce geçirilmiş mitral valvüloplasti öyküleri bilinmekteydi. Yaklaşık bir ay önce varfarin tedavisinden asetilsalisilikasit tedavisine geçildiği öğrenildi. Kranial difüzyon MRG incelemesinde sağ frontal, parietal lobda, sol temporal ve oksipital loblarda milimetrik akut/subakut multipl enfarktlar saptandı. Kranioservikal MR anjiografi incelemeleri normal sınırlarda olarak değerlendirildi. Transtorasik ekokardiyografi incelemesinde plastili mitral kapak üzerinde gradyent artışı ve kapak açılımında kısıtlılık saptandı. Trasözofageal ekokardiyografide mitral kapak açılımını bozan kapak üzerinde sol atriumu dolduran dev trombüs izlendi. Heparinize edilen hastaya mitral valv replasmanı ve sol atrial trombüs temizlenmesi operasyonu yapılarak takibe alındı.

Sonuç Biyoprotez kapak replasmanlarında ilk üç aydan sonra tromboembolik risk faktörleri olmadığı takdirde antikoagülan kullanmaksızın yılık tromboemboli riski her 100 hastada 1-2 civarındadır. Bu sıklık antikoagülan kullanan mekanik protez kapak hastalarındaki tromboemboli riskine benzer olup hastaların hemorajik komplikasyon riskine maruz kalmaması önemli avantajlarındandır. Hastamız biyoprotez kapak replasmanlı olmasına rağmen antikoagülan tedavinin kesilmesinin birinci ayında dev trombüs gelişimi ile dikkat çekmektedir.

TEP-111 AURALI MİGREN VE GENÇ STROK HASTALARININ TROMBOFİLİ TEST SONUÇLARININ KARŞILAŞTIRILMASI

FATMA YILMAZ CAN , MEHLİKA PANPALLI ATEŞ

SAĞLIK BİLİMLERİ ÜNİVERSİTESİ DIŞKAPI YILDIRIM BEYAZIT EĞİTİM ARAŞTIRMA HASTANESİ, NÖROLOJİ KLİNİĞİ

Amaç:

İskemik inmede trombofili paneli bozukluğunun önemi tartışmalıdır. Yapılan son çalışmalarda trombofili paneli bozukluğunun venöz trombozla ilişkili olduğu gösterilmiş, arteriyel iskemik strok ile belirgin bir ilişki bulunamamıştır. Auralı migren de genç strok için risk faktörüdür. Genç strok vakalarında yapılan bir çalışmada, genç strok ile auralı migrenin, trombofili durumuyla ilişkisi gösterilmiştir. Çalışmamızda nedeni bilinmeyen genç strok hastaları ile auralı migren hastalarında trombofili rolü araştırıldı.

Gereç ve Yöntem:

Çalışmada, auralı migren tanılı 18-47 yaş arasında 40 hasta ile genç strok tanılı 22-45 yaş arasında 16 hastanın demografik özellikleri ve trombofili paneli (aktive protein C rezistansı, antirombin 3 aktivitesi, protein S, protein C, antifosfolipit Ig M-G, antikardiyolipin Ig M-G retrospektif olarak değerlendirildi. Genç strok ve auralı migren hastalarında hipertansiyon (HT), diyabetes mellitus (DM), obesite, hiperlipidemi, sigara kullanımı olanlar dışlandı.

Bulgular:

Auralı migren ile genç strok hastalarının yaş ortalamaları arasında istatistiksel anlamlı fark bulunmuyordu (p=0.197, sırasıyla 33,9±8.96, 36.7±6.57). Auralı migren hastalarının %56.3 (9)'ü kadın, %43.7 (7)'si erkekti. Genç strok hastalarının ise %77.5 (31)'i kadın, %22.5 (9)'i erkekti. Auralı migren hastalarında trombofili paneli genç strok hastalarına göre belirgin bozulmuş bulundu. Genç strok hastalarının sadece 1 tanesinde (%6.3) bozukluk bulundu bu hastada venöz enfarkt idi, auralı migren hastalarının ise 16 (%40)'sında bozukluk bulundu.

Sonuç:

Literatürde genç erişkinlerde arteriyel trombozla genetik trombofili ilişkisinin belirsizliği nedeniyle trombofili testlerinin etiyolojiye yönelik tanısal bir değerinin olmadığı açıklanmıştır. Trombofililerde artmış venöz tromboz riski vardır, ancak arteriyel iskemik inme ile ilişkisi daha az belirlenmiştir, dolayısıyla klinik şüphe durumunda yapılmalıdır. Ancak auralı migreni olan hastalarda trombofili testlerinin bozukluğu daha belirgin olup taranması önem taşıyabilir.

TEP-112 DYKE-DAVİDOFF MASSON SENDROMLU OLGU SUNUMU

ECE KÖSE

MERSİN ÜNİVERSİTESİ TIP FAKÜLTESİ HASTANESİ

Amaç:

epilepsi tanısı ile izlenen hastalarda doğru etiyolojik tanımlama için nörolojik muayenede fasial asimetri ve hemiparezi de eşlik ediyorsa nörogörüntülemenin önemini vurgulamak.

Gereç ve Yöntem:

Olgu sunumu

Bulgular:

OLGU SUNUMU: 10 yaş kız olgu. Epilepsi tanısıyla takipli. Nörolojik muayenesinde bilinç açık oryante koopere, bakış

kısıtlılığı yok, fasiyal asimetri yok, kas gücü sol hemıparezık yaklaşık 4/5 idi. Haziran 2011 çekilen MRG'de T1, T2, Flair ve difüzyon ağırlıklı sekanslar kullanılarak aksiyel, koronal ve sagital düzlemlerde incelemeler yapıldı. Mr neticesinde Supratentoriyal düzeyde sağ lateral ventrikül asimetrik geniş görünümde olup, frontal lob anterior kesimlerinde giruslarda incelme, ak maddede iskemik gliotik FLAİR T2 hiperintens sinyaller ile birlikte bu lokalizasyonda atrofik görünüm izlenmektedir. Sol serebral hemisfer doğaldır. Sağda frontal lokalizasyonda kalvaryum sola göre kalınlaşmış görünümdedir. Korpus kallozum korpus anterior kesimlerinde hafif derecede normalden ince görünümde izlenmiştir. Mevcut klinik ve radyolojık bulgular göz önüne alınarak hastaya dyke davidoff mason tanısı konuldu.

Sonuç:

Sonuç olarak, epilepsi tanısı ile izlenen hastalarda doğru etiyolojik tanımlama için nörolojik muayenede fasial asimetri ve hemiparezi de eşlik ediyorsa nörogörüntülemenin beyin MRI olarak yapılması ve MRI'da serebral hemiatrofi, pnömotosel ve kafatası kemiklerinde kalınlaşma gibi bulguların varlığının da araştırılması gerektiğini vurgulamak istedik.

TEP-113 LENNOX-GASTAUT SENDROMLU HASTADA RUFİNAMİD TEDAVİSİNİN ETKİNLİĞİ

TUĞBA UYAR , ÖMER LÜTFİ GÜNDOĞDU , AHMET TÜFEKÇİ , ÇAĞLA ERDOĞAN

RECEP TAYYİP ERDOĞAN TIP FAKÜLTESİ

Amaç:

Rufinamide, Lennox-Gastaut sendromlu hastalarda ek tedavi olarak kullanılan yeni bir antiepileptik ilaçtır ve özellikle tonik ve atonik nöbetlerde nöbet kontrolü sağlar. Rufinamidin, atonik ve tonik nöbetler mevcut olduğunda inatçı epilepside etkili olması beklenir.

Gereç ve Yöntem:

On dört yaşında erkek hasta, üç yaşında jeneralize tonik klonik nöbetleri başlamış , bu nöbetlerine son yıllarda atonik nöbetleri eklenmeye başlamış. Son eklenen nöbetleri nedeni ile çoklu kafa travması öyküsü var. Hastanın özgeçmişinde febril konvulziyon öyküsü mevcut. Hafif decede mental retarde, özel eğitime gitmekte. Hastaya dirençli nöbetleri olması nedeni ile yıllar içinde topiramat , valproik asit, levetirasetam, oksikarbamazepin, zonisamid ve lamictal tedavileri efektif dozlarda uygulanmış etkin olmadığı düşünülerek kesilmiş. Hastanın kullandığı ilaçlar Epdantoin 200 mg 2x1 , Clobazam 2x1 , Primidone 2x1 idi.

Bulgular:

Kranial MR incelemesinde pakigri ve polimikrogrisi tespit edilen ve hemen hergün nöbetleri devam eden hastaya rufinamide 2x1 başlandı. Hastanın nöbet sıklığı ve süresinde belirgin azalma saptandı.

Sonuç:

Tonik nöbetler için etkinliği ve ciddi yan etkilerin bulunmamasından dolayı Rufinamid, Lennox-Gastaut Sendromlu denemeye değer olduğu düşünülmektedir.

TEP-114 NMDAR ENSEFALİTİ İLE BİRLİKTELİK GÖSTEREN BİR NÖRONAL SEROİD LİPOFUKSİNOZ OLGUSU

ZERRİN KARAASLAN [1], PINAR TOPALOĞLU [2], ZUHAL YAPICI [2], ERDEM TÜZÜN [1], BETÜL BAYKAN [2]

[1] İSTANBUL ÜNİVERSİTESİ AZİZ SANCAR DENEYSEL TIP ARAŞTIRMA ENSTİTÜSÜ, SİNİRBİLİM AD
[2] İSTANBUL ÜNİVERSİTESİ İSTANBUL TIP FAKÜLTESİ, NÖROLOJİ AD

Giriş:

Nöronal seroid lipofusinozlar (NSL) bilişsel ve motor kabiliyetlerin kaybı, serebellar atrofi, miyoklonik epilepsi ve körlüğe kadar ilerleyebilen retinopati ile karakterize otozomal resesif kalıtılan heterojen bir grup hastalıktır. N-metil-D-aspartat reseptör (NMDAR) ensefaliti etiyolojisinde bu reseptöre karşı gelişen antikorların rol aldığı, çocukluk çağının en sık otoimmün ensefalitidir.

Olgu:

Altı yaşında erkek hasta 2 yaşında başlayan dengesizlik, 4 yaşında eklenen konuşma ve anlama bozukluğu, bundan bir yıl sonra başlayan ani düşmeler ve ağızda çekilme yakınmaları nedeniyle hastanemize başvurdu. Perinatal ve postnatal öyküsünde herhangi bir özellik olmayan hastanın anne ve babası birinci dereceden akrabaydı. Nörolojik muayenesinde dizartri, hipotoni, bilateral Babinski positifliği, dismetri ve ataksi mevcuttu. Yakınmalarının başlangıcında çekilen kranyal manyetik rezonans görüntüleme (MRG) incelemesi normal olan hastanın takip eden MRG incelemelerinde yaygın serebral atrofi izlendi. Elektroensefalografi (EEG) takiplerinde multipl epileptojenik odak ve yavaş dalgalar üzerinde hızlı ritmik aktivite mevcuttu. Hastadan NFL ön tanısıyla istenen genetik incelemede CLN1 mutasyonu saptandı. Aynı zamanda NMDAR antikoru güçlü pozitif saptanan hastaya immunmodulatuvar tedavi başlandı ancak belirgin fayda sağlanamadı.

Tartışma:

CLN1 mutasyonunun yol açtığı palmitoil protein tiyoesteraz (PPT) eksikliğinin sinaptik modülasyonu etkilediği ve hayvan modellerinde NMDA reseptöründe gelişimsel disfonksiyonuna neden olduğu gösterilmiştir. Ancak NMDAR ensefaliti ve NSL birlikteliği daha önce bildirilmemiştir. İmmünmodulatuvar tedaviye iyi yanıt vermeyen progresif mental-motor yıkım ile seyreden NMDAR ensefaliti olgularında ayırıcı tanıda nörodejeneratif hastalıklar düşünülmelidir.

TEP-115 HUZURSUZ BACAK SENDROMU SİDDETİ İLE DEPRESYON VE UYKU KALİTESİ ARASNDAKİİLE İLİŞKİ

CEYHUN SAYMAN , MURAT FATİH PUL , BUSE RAHİME HASIRCI BAYIR

HAYDARPAŞA NUMUNE EĞİTİM VE ARAŞTIRMA HASTANESİ, NÖROLOJİ KLİNİĞİ

Amaç:

Huzursuz Bacaklar Sendromu (HBS) oldukça sık görülen bir nörolojik hastalıktır. Hastalar yalnızca uyku problemi yaşamamakta aynı zamanda duygu durumunu ve günlük yaşamını da olumsuz etkilemektedir. Çalışmamızda HBS hastalarında uyku kalitesi, gündüz aşırı uykululuğu ve depresyon sıklığı ile bunların hastalık şiddetiyle ilişkisinin belirlenmesi amaçlanmıştır.

Gereç ve Yöntem:

Hastanemizde primer HBS tanısı ile izlenmekte olan 100 hasta çalışmaya dahil edilmiştir. Hastalar, Uluslararası Huzursuz Bacaklar Sendromu Çalışma Grubu HBS şiddet skalasına göre gruplara ayrılmış, tüm hastalara sosyodemografik özellikleri belirlenmiş uzman doktor eşliğinde Pıttsburg ve Epworth Uykululuk Ölçeği ve Beck Depresyon Ölçeği doldurulmuştur. Ayrıca her hastanın ferritin kan düzeyi bakılarak hastalık şiddeti ile ilişkisi istatiksel olarak incelenmiştir.

Bulgular:

Çalışmaya 85'i (%85) kadın, 15'i (%25) erkek olmak üzere 100 hasta dahil edilmiştir. Çalışmaya katılan hastalardan 5'inin (%5) HBS şiddet düzeyi hafif iken 18'sinin (%18) hastalık düzeyi çok ciddidir. 36 hasta (%36) orta, 41 hasta (%41) ciddi hastalık düzeyine sahiptir. HBS hastalarının %70'ind kötü uyku kalitesi, %17'inde gündüz aşırı uykululuğu saptanmış, %10 hastada ciddi depresyon olmak üzere hastaların %30'unda depresif belirtiler izlenmiştir. Hastalık şiddeti arttıkça uyku kalitesinin bozulduğu ve depresif belirtilerin arttığı görülmüştür ($p<0,01$). Hastalık şiddeti ile ferritin düzeyi arasına pozitif ilişki saptanmştır.

Sonuç:

HBS, kadınlarda daha fazla görülen, belirgin uyku bozukluğuna ve buna bağlı gün içi uyuklama ve depresyona yatkınlık görülen bir hastalıktır. HBS her ne kadar kolaylıkla tanı konulsa da etkin tedavi sağlanmadığı ve tedavi yan etkileri doğru yönetilmediği zaman yaşam kalitesini oldukça bozabileceği göz önünde bulundurulmalıdır.

TEP-116 AĞIR OBSTRÜKTİF UYKU APNE SENDROMUNDA ALTI AYLIK CPAP TEDAVİSİ AZALMIŞ ALFA GÜCÜ ÜZERİNDE ETKİLİ MİDİR?

DENİZ YERLİKAYA [1], İLAYDA KIYI [1], GÖRSEV G. YENER [2]

[1] DOKUZ EYLÜL ÜNİVERSİTESİ SAĞLIK BİLİMLERİ ENSTİTÜSÜ, SİNİRBİLİMLER AD
[2] DOKUZ EYLÜL ÜNİVERSİTESİ TIP FAKÜLTESİ, NÖROLOJİ AD

Amaç:

Bu çalışmada, OSAS olgularında altı aylık CPAP kullanımının, dinlenim durumu EEG'si üzerindeki etkilerinin incelenmesi amaçlanmıştır.

Gereç ve Yöntem:

Çalışmaya 18-55 yaş aralığında 21 OSAS olgusu ile yaş,eğitim ve cinsiyet açısından eşleştirilmiş 20 sağlıklı kontrol dahil edilmiştir. Tüm katılımcıların gözler kapalı dört dakikalık dinlenim durumu EEG kayıtları yapılmış, OSAS olgularının 6 aylık CPAP kullanımı sonrası kayıtları tekrarlanmıştır. EEG datası 2000 ms'lik dilimlere ayrılmış, göz ve kas artefaktları temizlendikten sonra hızlı fourier dönüşümü uygulanmış ve kişi ortalamaları alınmıştır. Ortalamalar üzerinden delta (0,5-3,9Hz) teta (4-7,5Hz) ve alfa (8-13Hz) güç ölçümleri yapılmıştır. EEG datası tekrarlayan ölçümlerde ANOVA ve uyku parametreleri ile elektrofizyolojik ölçümler arasındaki ilişki Pearson Korelasyon analiziyle incelenmiştir.

Bulgular:

Sağlıklı kontroller ile OSAS olgularının başlangıç ölçümleri incelendiğinde yalnızca alfa gücünde Grup x AP x LAT etkileşim etkisi saptanmıştır [$F(6,234)=2.986, p=0.032$]. İleri analizlerde FZ, F4, CZ ve C4 elektrot yerleşimlerinde OSAS olgularının başlangıç alfa gücünün sağlıklı kontrollere kıyasla düşük olduğu saptanmıştır. OSAS olgularının CPAP öncesi ve sonrası karşılaştırmalarında ise herhangi bir frekans bandında anlamlı fark gözlenmemiştir. Epworth uykululuk ölçeği (EUÖ) skorları CPAP sonrasında anlamlı olarak düşmüştür. EÜO ile delta gücü arasında pozitif alfa gücü arasında negatif korelasyon bulunmuştur. Oksijen desatürasyonu ile delta ve teta gücü arasında pozitif, alfa gücü arasında negatif korelasyon bulunmuştur.

Sonuç:

OSAS'da alfa gücünde gözlenen düşüşün uyku bölünmesinin bir sonucu olabileceği ve kişinin uyku motivasyonundaki artışı yansıtabileceği bildirilmiştir. Ancak, alfa gücü gündüz uykululuğunun yanı sıra hipoksemi indeksleriyle de ilişkili bulunmuştur. Altı aylık CPAP kullanımı sonrasında, gündüz uykululuğu azalırken alfa gücünde fark gözlenmemesi, erken tedavinin önemine işaret etmektedir. *Bu iki yazar çalışmaya eşit düzeyde katkıda bulunmuşlardır.

TEP-117 ACTH BAĞIMLI VE BAĞIMSIZ CUSHİNG SENDROMU HASTALARINDA HİPERKORTİZOLEMİNİN UYKU EEG DALGALARININ FREKANS VE GENLİĞİ ÜZERİNE ETKİLERİ: SPEKTRAL ANALİZ ÇALIŞMASI

BU BİLDİRİ GERİ ÇEKİLMİŞTİR.

TEP-118 HUZURSUZ BACAKLAR SENDROMUNDA DUYUSAL SİNİR İLETİLERİ VE HEMATOLOJİK PARAMETRELERİN DEĞERLENDİRİLMESİ

FETTAH EREN [1], GÖZDE ÖNGÜN [2], AYŞEGÜL DEMİR [1]

[1] SAĞLIK BİLİMLERİ ÜNİVERSİTESİ, KONYA EĞİTİM VE ARAŞTIRMA HASTANESİ
[2] SELÇUK ÜNİVERSİTESİ TIP FAKÜLTESİ, NÖROLOJİ AD

Amaç:

Huzursuz bacaklar sendromu (HBS) özellikle bacaklarda yanma, hareket ettirme isteği gibi duyusal yakınmalar ile ortaya çıkan ve geceleri belirginleşen bir hastalıktır. Bu çalışma ile HBS hastalarındaki duyusal sinir iletilerinin değerlendirilmesi ve kan değerleri ile ilişkisinin incelenmesi amaçlanmıştır.

Gereç ve Yöntem:

HBS tanısı ile izlenen 45 hasta ve 45 sağlıklı kontrol çalışmaya alındı. Hastaların yaş, cinsiyet ve kronik hastalıkları sorgulandı. Hemoglobin, ortalama korpusküler hacim (MCV), ortalama eritrosit hemoglobini (MCH), ortalama eritrosit hemoglobin konsantrasyonu (MCHC) ve ferritin değerleri kaydedildi. Elektromiyografi (EMG) laboratuvarında tüm hastalarda ulnar, median ve sural sinir duyusal amplitüdü, latansı ve ileti hızı değerlendirildi. Veriler SPSS 21 yardımı ile tanımlayıcı, parametrik ve nonparametrik testler kullanılarak analiz edildi.

Bulgular:

Çalışmada yaş ortalamaları 57,31±14,47 olan 45 (22 kadın, 23 erkek) HBS hastası vardı. Ortalama hemoglobin 14,06±1,88; MCV 83,82±7,26; MCH 28,18±2,62 ve ferritin 68,64±136,56 seviyelerindeydi. Hastaların 10 (%22,2)'unda hipertansiyon, 9 (%20)'unda diyabetes mellitus ve 8 (%17,8)'inde hiperlipidemi vardı. HBS ve kontrol grubu arasında kan değerleri arasında fark saptanmadı (p>0.05). Sural sinir ileti hızı daha düşük, latansı daha uzundu (p=0.01; 0.02). Diğer sinir iletilerinde fark saptanmadı (p>0.05).

Sonuç:

HBS'nin patofizyolojisinde santral sinir sistemi dopaminerjik mekanizmalara, genetik geçişe ve ferritin düşüklüğüne odaklanmıştır. Periferik sinir sistemi üzerinde daha az durulmaktadır. Bu çalışmada sural sinir ileti hızındaki düşüklük ve latans uzaması HBS ile ilişkili bulunmuştur. Ancak ferritin kan seviyesi ile böyle bir ilişki saptanmamıştır.

TEP-119 DİYABETLİ KADIN HASTALARDA DİYABETİK POLİNÖROPATİ VE KARPAL TÜNEL SENDROMUNUN DİYABET SÜRESİ İLE İLİŞKİSİ

BU BİLDİRİ GERİ ÇEKİLMİŞTİR.

TEP-120 OBSTRÜKTİF UYKU APNE SENDROMLU HASTALARDA SEMPATİK DERİ YANITLARININ DEĞERLENDİRİLMESİ

MEHMET DEMİR [1], SAİME FÜSUN DOMAÇ [2]

[1] DR. YAŞAR ERYILMAZ DOĞUBEYAZIT DEVLET HASTANESİ
[2] SAĞLIK BİLİMLERİ ÜNİVERSİTESİ İSTANBUL ERENKÖY RUH VE SİNİR HASTALIKLARI EĞİTİM VE ARAŞTIRMA HASTANESİ

Amaç:

Obstrüktif Uyku Apne sendromu (OUAS), uyku sırasında üst hava yolunun sürekli olarak tekrarlayan tıkanmaları ile seyreden bir tablodur. OUAS birçok medikal problemlere eşlik etmekte veya neden olmaktadır. OUASta tekrarlayan hipoksi kemoreseptör refleksler aracılığıyla sempatik sistemi aktive ederek otonomik disfonksiyona neden olur. Biz bu çalışmada obstruktif uyku apne sendromlu hastalarda sempatik sudomotor etkilenme olup olmadığını ve hastalık şiddeti ile ilişkisini araştırdık.

Gereç ve Yöntem:

Çalışmamıza Eylül 2017-Eylül 2018 tarihleri arasında Erenköy Ruh ve Sinir Hastalıkları Hastanesi Uyku Bozuklukları Tanı ve Tedavi Merkezinde yapılan polisomnografi sonrasında OUAS veya basit horlama tanısı alan olgular alındı. AHI değerleri <5 olanlar kontrol grubu, 5-15 olanlar hafif OUAS, 15-30 olanlar orta düzeyde OUAS ve 30 üzeri olanlar ağır OUAS olarak kabul edildi. Tüm gece polisomnografi tanısı ile OSAS tanısı almış 94 hasta ve 36 kontrol olgu (basit horlama) bu prospektif çalışmaya kabul edildi. OUAS şiddetine göre ise 25 hafif OUAS, 30 orta OUAS, 39 ağır OUAS'lı hasta alındı. Tüm olguların sempatik deri yanıtları bilateral el, ayak ve boyun sol ve sağ yanından incelendi. Elde edilen yanıtların amplitüd ve latansları ölçüldü.

Bulgular:

Hasta grubu 24 (%25) kadın ve 70 (%75) erkek olmak üzere 96 hastadan ve kontrol grubu 22 kadın (%60) ve 14 (%40) erkek olmak üzere 36 olgudan oluşmuştur. Hasta grubunun yaş ortalaması 44,71±7,7 yıl kontrol grubunun yaş ortalaması 44,56±9,9 yıldır. OUASlı 6 hastada (% 6) ve bir kontrolde (% 2) ellerden SDY elde edilmedi; SDYlerin ellerden elde edilebilirliği hastalar ve sağlıklı kontroller arasında benzerdi (p = 0,672). OSASlı 27 hastada (% 29) boyundan SDY elde edilemezken, sadece dört kontrol olgusunda (% 12, p = 0,03) elde edilemedi. OUASlı hastalarda sağ ve sol eldeki SDY'leri ile boynun sağ ve sol taraflarındaki SDYlerin ortalama amplitüdleri kontrol grubundakilere göre anlamlı olarak düşüktü (p <0.001). Gruplar arasında SDY ortalama latans değerleri açısından istatistiksel olarak anlamlı bir fark bulunmadı (p> 0.05).

Sonuç:

OUAS hastalarında otonomik disfonksiyon gelişmektedir. OUASta, el ve boyun bölgesinden gelen anormal sudomotor yanıtlarla sempatik disfonksiyon olduğunu göstermektedir. Bu nedenle el ve boyun bölgesinden SDY çalışmaları OUASta sempatik disfonksiyonu göstermek için kolay ve etkili bir yöntem olarak kabul edilebilir.

TEP-121 50 YAŞ VE ÜZERİ ÖRNEKLEMDE İŞİTSEL OLAYA İLİŞKİN P300 BİLEŞENİ NORMATİF VERİLERİ

DENİZ YERLİKAYA [1], YAĞMUR ÖZBEK [1], İLAYDA KIYI [1], DUYGU HÜNERLİ [1], EZGİ FİDE [1], GÖRSEV G. YENER [2]

[1] DOKUZ EYLÜL ÜNİVERSİTESİ SAĞLIK BİLİMLERİ ENSTİTÜSÜ, SİNİRBİLİMLER AD
[2] DOKUZ EYLÜL ÜNİVERSİTESİ TIP FAKÜLTESİ, NÖROLOJİ AD

Amaç:

Bu çalışmada, 50 yaş ve üzeri örneklemde işitsel P300 potansiyeli norm değerlerinin belirlenmesi amaçlanmıştır.

Yöntem:

Çalışmaya 50 yaş ve üzeri 143 sağlıklı gönüllü katılımcı dahil edilmiştir. Olaya ilişkin P300 potansiyelinin ortaya çıkarılması amacıyla seyrek uyaran paradigması kullanılmıştır. Paradigmada, işitsel uyaran 80 dB şiddetinde olup, 40/120 oranında uygulanan hedef uyaran için tonu 1600 Hz, standart uyaran içinse 1500 Hz'dir. Tüm verilerde Independent Component Analysis (ICA) yöntemiyle göz hareketleri düzeltmesi yapılmıştır. Kas artefaktı ve diğer gürültü içeren epoklar otomatik olarak temizlenmiştir. Uyaran öncesi 200 ve uyaran sonrası 800 ms'lik epokların ortalaması alınarak ortalama P300 genlik değerleri (250-550 ms) Fz, Cz, Pz elektrot yerleşimlerinden otomatik olarak ölçülmüştür. Yaş, eğitim ve cinsiyet değişkenlerinin ortalama P300 genlik değerleri üzerindeki etkisi incelenmiştir.

Sonuç:

Çoklu doğrusal regresyon analizinde tüm elektrot yerleşimlerinde yalnızca cinsiyet değişkeninin modele anlamlı katkısı saptanmıştır. Cinsiyet değişkeni Fz, Cz ve Pz elektrot yerleşimlerinde varyansın sırasıyla %5.3, %4.2 ve %4.3'ünü açıklamaktadır. ANOVA analizlerinde modele Cinsiyet (2 Düzey: Erkek ve Kadın) ve Yaş (3 Düzey: 50-59 yaş, 60-69 yaş ve 70 yaş ve üzeri) değişkenleri dahil edilmiştir. Fz [$F(1,137)=6.396$, $p=0.013$], Cz [$F(1,137)=4.683$, $p=0.032$] ve Pz [$F(1,137)=6.144$, $p=0.014$] elektrot yerleşimlerinden ölçülen ortalama P300 genlik değerleri üzerinde Cinsiyet ana etkisi saptanmıştır. İleri analizlerde, kadınların ortalama P300 genlik değerlerinin erkeklere kıyasla daha yüksek olduğu bulunmuştur.

Yorum:

50 yaş ve üzeri sağlıklı örneklemin işitsel P300 bileşenine ait norm değerleri, nörolojik ve psikiyatrik alanlar başta olmak üzere bilişsel işlevler ile ilişkili gelecek çalışmalarda kullanılmak üzere hazırlanmıştır. Önerilen yöntemin tümüyle objektif bir değerlendirme olması ve P300 bileşeninin yaş ve eğitim değişkenlerinden etkilenmemesinin, öznel değerlendirmeye bağlı farklılıkların önüne geçebileceği düşünülmektedir. *Bu iki yazar çalışmaya eşit düzeyde katkıda bulunmuşlardır.

TEP-122 CJD HEİDENHAİN VARYANTI: OLGU SUNUMU

EZGİ YAKUPOĞLU , SAİME FÜSUN DOMAÇ

SAĞLIK BİLİMLERİ ÜNİVERSİTESİ ERENKÖY RUH VE SİNİR HASTALIKLARI EĞİTİM VE ARAŞTIRMA HASTANESİ, NÖROLOJİ KLİNİĞİ

Giriş:

Creutzfeldt-Jacob Hastalığı (CJH), En sık görülen prion hastalığıdır. Hızlı progrese olan, fatal, nörodejeneratif bir hastalıktır. 4 tipi mevcuttur: Sporadik (en sık), Ailesel (%10-15), İatrojenik (Enfeksiyöz), Yeni Varyant (kontamine insan büyüme hormonu veya kontamine etlerden bulaşmakta).

Olgu:

53 yaş erkek hasta, Kliniğimize başvurusundan 10 gün önce başlayan kademeli olarak artan anlamsız konuşma, yakınlarını tanıyamama, halsizlik, yürümekte zorlanma, görmede bozulma, kafa karışıklığı şikayetleri ile başvurdu. Poliklinikte yapılan ilk değerlendirmede acil olarak EEG istenen hastanın çekilen EEG'sinde periyodik trifazik dalgalar saptandı. Hastaya çekilen kraniyal MRG bilateral kortikal hiperintensite gözlendi. Yapılan BOS incelemesinde 14-3-3 proteini saptandı. Hastaya sporadik CJH tanısı kondu, kısa hastalık süresi ve görme ile ilgili bozukluklar nedeni ile hasta Heidenhain varyantu olarak kabul edildi. Hasta tanının 11. ayında eksitus oldu.

Sonuç:

CJH fatal bir hastalıktır. Sporadik CJH'nın 2/3 ünde periyodik diken dalga saptanır. MRG incelemelerinde karakteristik olarak kortikal şeritlenme, pulvinar bulgusu, hokey sopası bulgusu gibi özellikler saptanır. Tanıda kullanılacak bir diğer yöntem ise BOS incelemesidir, 14-3-3 proteininöronal hasarlanmayı gösterir.

TEP-123 GUİLLAN BARRE SENDROMUNDA 12. KRANİAL SİNİR TUTULUMU: OLGU SUNUMU

GİZEM ÇİFTER , GHOLAMREZA HOSEİNZADEH , DEMET İLHAN ALGIN , OĞUZ OSMAN ERDİNÇ

ESKİŞEHİR OSMANGAZİ ÜNİVERSİTESİ TIP FAKÜLTESİ, NÖROLOJİ AD

Giriş:

Guillain Barré Sendromu (GBS), motor güçsüzlük, arefleksi, hafif duyusal kaybın eşlik ettiği parestezi, BOS'ta albümino-sitolojik dissosiasyon ile seyreden ve sık karşılaşılan bir nörolojik hastalıktır. Genellikle alt ekstremitelerde güçsüzlük ile başlar ve saatler- günler içinde kollara, yüze, ağır olgularda solunum kaslarına doğru yükselir. GBS'de kranial sinir tutulumu vakaların %45-75'ini oluşturur. En çok etkilenen sinir n. facialis olup, bunu ekstraoküler kaslara giden sinirler takip eder. Tüm kranial sinirler içinde en nadir tutulanı 12. kranial sinir olup, literatürde bugüne kadar çok az sayıda hipoglossal siniri tutan GBS vakası tanımlanmıştır.

Olgu:

34 yaşında kadın hasta, sağ ayağında başlayan, günler içinde sağ kola, sol vücut yarısına ilerleyen uyuşma ve güçsüzlük, yutmada güçlük, dilde kayma yakınması ile başvurdu. Nörolojik muayenede hastanın dili dışarıdayken sola deviye oluyordu. Kas güçleri sol üst ekstremite 2/5, bilateral ayak dorsifleksiyonunda 3/5'ti. Dört ekstremitede DTR'ler alınamıyordu. Yapılan kan ve idrar tetkiklerinde kayda değer özellik izlenmedi. BOS incelemesinde hafif protein artışı saptandı, hücre görülmedi. Kranial ve spinal MR incelemelerinde patoloji saptanmadı. EMG sonucu akut motor sensöriyel aksonal nöropati ile uyumlu saptandı. GBS tanısı koyulan hastaya intravenöz immunglobulin (IVIG) başlandı. 2 günlük tedavi sonrasında kanda kreatinin progresyonu olması nedenli IVIG kesilerek, plazmafereze geçildi. 7 günlük plazmaferez sonucunda hastanın 12. kranial sinir paralizisinde iyileşme gözlenmedi.

Tartışma:

Guillan Barré Sendromunda 12. kranial tutulumu çok nadir olarak tanımlanmıştır. Burada 12. kranial sinir tutulumu ve asimetrik quadriparezi ile giden ve GBS tanısı koyduğumuz olgu, atipik seyri nedeni sunuldu ve bu olgumuz eşliğinde kranial sinir tutulumuyla giden GBS olguları ve tanıda yaşanabilecek zorluklar literatür bilgileri ile gözden geçirildi.

TEP-124 AKUT İNFLAMATUAR POLİNÖROPATİLİ HASTALARIN TANI ALMA SÜRELERİ, EMG BULGULARI VE İNRAVENÖZ İMMUNGLOBULİN TEDAVİSİNİN MORBİDİTE İLE İLİŞKİSİ

GİZEM ÖZTÜRK YILMAZ , HATİCE SABİHA TÜRE , NEVİN GÜRGÖR KANAT

İZMİR KATİP ÇELEBİ ÜNİVERSİTESİ, NÖROLOJİ AD

Amaç:

Akut inflamatuar polinöropatili hastaların tanı alma süreleri, EMG bulguları ve İVİG tedavisi ile 1. ve 3. aydaki motor fonksiyonları arasındaki ilişkinin değerlendirilmesi.

Gereç ve Yöntem:

İKÇÜ Atatürk EAH'nde Ocak 2018 ile Temmuz 2019 tarihleri arasında akut inflamatuar polinöropati tanısı alan hastaların demografik özellikleri, hastaneye başvuru ve tanı alma süreleri, EMG ve BOS bulguları, otonomik tutuluş bulguları, ekstremitelerinden herhangi birindeki en kötü kas gücü ile yatış – 1. ay ve 3. aydaki kas güçleri değerlendirilmiştir.

Bulgular:

Çalışmaya 15 erkek, 7 kadın olmak üzere 22 hasta alınmıştır. Yaş ortalamaları 42,86'dır. Hastalar, yakınmalarının başlamasından ortalama 7,41 gün geçtikten sonra tanı almıştır. Öyküde 6 hastada ÜSYE, 5 hastada diyare, 1 hastada da hem ÜSYE hem diyare mevcuttur, 10 hastada herhangi bir yakınma saptanmamıştır. Semptomların üzerinden en az 14 gün geçtikten sonra yapılan EMG'de 10 hastada (%45,4) demiyelizan, 9 hastada (%40,9) aksonal, 3 hastada (%13,6) mikst tip akut inflamatuar polinöropati saptanmıştır. Tanı anındaki kas gücü değerlendirilmesinde 3 hastada (%13,6) 1/5, 3 hastada (%13,6) 2/5, 6 hastada (%27,3) 3/5, 3 hastada (%13,6) 4/5, 7 hastada (%31,8) 5/5 düzeyinde kas güc saptanmıştır. İzlem sırasında 4 hastada (%18,2) otonomik, 12 hastada (%54,5) duyu kusuru saptanmıştır. Hastalara İVİG başlama süresi ortalama 8,1 gündür. 1. aydaki değerlendirmede hastaların kas güçleri başlangıç seviyesine göre istatistiksel olarak anlamlı farklılık göstermiştir (p=0,008). 3. ay değerlendirmede de iyileşme devam etmiş olup, 1. aya göre anlamlı fark saptanmıştır (p=0,002). BOS protein yüksekliği – yaş – otonomik tutuluş ile kas gücü arasında anlamlı ilişki saptanmamıştır (p=0,832, p=0,23, p=0,796).

Sonuç:

Akut inflamatuar polinöropatili hastalarda İVİG tedavisi ile klinik anlamda iyileşme sağlanabilir. Yaş, BOS proteini ve otonomik tutuluşun morbidite üzerine anlamlı bir etkisi saptanmamıştır.

TEP-125 AYNI AİLEDE BOTULİSMUS İNTOKSİKASYONUNUN FARKLI KLİNİK PREZANTASYONLARI

KAMİL MAMMADOV , HADİYE ŞİRİN , AYŞE GÜLER , AYŞE NUR YÜCEYAR

EGE ÜNİVERSİTESİ TIP FAKÜLTESİ HASTANESİ

Giriş :

Botulismus,Gram pozitif bakteri olan Clostridium botuliniumun ürettiği nörotoksik proteinin neden olduğu bir sendromdur. İnsanlarda genellikle evde üretilmiş konserve ürünlerinin tüketilmesiyle nöroparalitik sendrom oluşturmaktadır. Botilismus nörotoksini desendan yayılım gösterecek şekilde kraniyal sinirlerden başlayarak nöromuskuler kavşağı bloke ederek kaslarda paraliz yapmaktadır.Aynı ailede ev yapımı bozulmuş mısır konserve tüketimi sonrası farklı klinik seyir eden botulismus intoksikasyonu 3 olgu sunuldu.

Olgular:

Olgu 1: 54 yaşında kadın hasta,konserve tüketimi sonrası mide bulantısı,karın ağrısı,kusma şikayetleri başlamış ve 1 gün sonra bakış kısıtlığı,çift görme şikayetleri eklenmesi üzerine acil servise başvurdu.İzlemde yutma güçlüğü ve nefes darlığı gelişmesi üzerine entube edilerek mekanık ventilatör desteğine alındı .Hastanın şikayetleri başladıktan sonrakı 24 saatde botulinum antitoksini uygulandı.Hasta 12 gün mekanik ventilatör desteğinde izlendi.36 gün izlem sonrası taburcu oldu.

Olgu 2: 30 yaşında kadın hasta.Hasta olgu 1-in kızı,annesine göre daha az miktarda konserve tüketdiğini belirtiyor. Konserve tüketiminden 3 gün sonra çift görme şikayetleri ile başvurdu.Hastanın konserva tüketiminden sonrakı 3 günde botulinum antitoksini uygulandı. İzlemde yutma güçlüğü ve ekstremite gücsüzlüğü gelişdi.Entubasyon,mekanık ventilatör ihtiyacı olmadı.20 günlük izlem sonrası taburcu oldu.

Olgu 3: 36 yaşında kadın hasta.Olgu 1 in kızı,diger olgulara göre çok düşük miktarda konserve tükettiğini belirtiyor.Hasta konserve tüketiminin 6 gününde ekstremite gücszülüğü şikayetleri ile başvurdu.Nörolojik muayenede orbikularis okuli kasında ılımlı gücsüzlük dışında patoloji saptanmadı. İzlemde şikayetlerinin gerilemesi üzerine taburcu oldu.

Tartışma:

Botulizm ölumcül seyir gösterebilen bir hastalıktır.İlk 96 saatte antitoksin uygulaması hastalığın progresyonunu önlemektedir. Bilateral kraniyal ve periferik sinir tulumu olan her hastada ev yapımı konserve tüketimi sorgulanmalıdır.Tanı klinik ve anamnezle konur.Olgularımızı bozulmuş konserve tüketim miktarı ile klinik prezantasyonun korelasyonu olabileceğini vurgulamak amacı ile sunmak istedik.

TEP-126 SPİNAL MUSKÜLER ATROFİ TİP 2 VE TİP 3 HASTALARINDA NUSİNERSEN UYGULAMASI DENEYİMİ

MERVE AKTAN SÜZGÜN [1], DİDEM TEZEN [1], HİKMET ABBASZADE [1], KÜBRA ESKİKILIÇ [3], MELİH TÜTÜNCÜ [1], OSMAN KIZILKILIÇ [2], FERAY KARAALİ SAVRUN [1], NURTEN UZUN ADATEPE [1]

[1] İSTANBUL ÜNİVERSİTESİ-CERRAHPAŞA CERRAHPAŞA TIP FAKÜLTESİ, NÖROLOJİ AD
[2] İSTANBUL ÜNİVERSİTESİ-CERRAHPAŞA CERRAHPAŞA TIP FAKÜLTESİ, RADYOLOJİ AD
[3] İSTANBUL ÜNİVERSİTESİ-CERRAHPAŞA CERRAHPAŞA TIP FAKÜLTESİ, FİZİK TEDAVİ VE REHABİLİTASYON AD

Amaç:

Nusinersen başvurusu onaylanan ve servisimizde intratekal ilaç uygulaması yapılan 21 spinal müsküler atrofi hastasında ilacın kısa süreli etkinlik ve yan etkilerine dair ön sonuçlarının dökümünün yapılması amaçlanmıştır.

Gereç ve Yöntem:

6'sı SMA tip 2, 15'i ise SMA tip 3 tanılı olan toplam 21 hastanın her uygulama öncesinde Hammersmith (HS) skorları hesaplanmış olup veriler prospektif olarak toplanmıştır. Uygulama sonrasında hastalar 24 saat gözlem altında tutularak yan etkiler kaydedilmiştir.

Bulgular:

SMA tip 2 hastalarının ortalama başlangıç HS skorları 15,1, SMA tip 3 hastalarının ortalama başlangıç HS skorları 25,9'du. 3 kez uygulama yapılanlardan SMA tip 2'lerin başlangıç HS skorlarında ortalama %18,65 artış, SMA tip 3'lerin ise %7,03 artış izlendi. 2 kez uygulama yapılanlardan SMA tip 2'lerin başlangıç HS skorlarında ortalama % 30,1 artış, SMA tip 3'lerin ise birinde %180, diğerlerinde ortalama %7.79 artış izlendi. 7 hastanın ağır skolyozu, 1 hastanın ise skolyoz operasyon öyküsü nedeniyle ilaç uygulaması floroskopi altında yapıldı. Floroskopi ihtiyacı duyulan hastaların ortalama HS skorları 17,6'ydı. 1 hastada 2. doz uygulaması sonrasında aseptik menenjit, 1 hastada ise 1. doz uygulaması sonrasında safralı kusma şikayeti gelişti. 1 hastada 3. doz uygulaması öncesinde CRP yüksekliği görüldüğü için, 1 hastada ise 1. doz uygulaması öncesinde idrarda protein saptandığı için uygulama ertelendi.

Sonuç:

Elde edilen ilk veriler ışığında, SMA tip 2 hastalarının ilk uygulamalara daha erken fonksiyonel yanıt göstediği ve fonksiyonel iyileşmelerinin daha fazla olduğu söylenebilir. Ayrıca lumbar ponksiyon işlemini zorlaştıracak düzeyde skolyoz varlığının SMA alt tiplerinden ziyade hastanın fonksiyonel durumuyla ilişkili olduğu çıkarsanabilir. Yan etki profili henüz sınırlı olup daha geniş gruplar ve daha uzun vadeli izlem gereklidir.

TEP-127 MİYASTENİA GRAVİS'Lİ HASTALARIN MESTİNON (PİRİDOSTİGMİN BROMİD) KULLANIMI KONUSUNDAKİ FARKINDALIKLARININ ARAŞTIRILMASI

MÜRŞEN URAZ , EBRU NUR VANLI YAVUZ , ESER BULUŞ , PİRAYE OFLAZER

KOÇ ÜNİVERSİTESİ HASTANESİ, KAS HASTALIKLARI MERKEZİ

Amaç:

Myasthenia gravis (MG)'in değişik dönemlerinde, semptomatik bir ilaç olan piridostigmine ihtiyaç, klinik durumun ağırlığına göre zaman içinde azalmakta veya artmaktadır. Bu nedenle hastanın, piridostigmin kullanımı konusunda bilgilendirilmesi, ilacın etkilerini anlamak ve ilaç dozunu düzenlemek açısından önemlidir.

Gereç ve Yöntem:

Bu anket çalışması, pridostigmin kullanımının bilinirlik durumunu ve bunun nedenlerinin araştırılması amacıyla planlanmıştır. Bu bildiride pilot bir çalışmanın sonuçları paylaşılmaktadır.

Bulgular:

Anketimize katılan 18-79 yaş aralığındaki 21 hastanın 13'ü kadın, 8'i erkekti. Hastaların 3'ü ilköğretim diğerleri ise lise veya üniversite mezunuydu. Hastalık süresi 14 hastada en az 1 yıl, 7 hastada 1 yıldan az idi. Sadece 2 hastanın geçmişinde yoğun bakım ihtiyacı olmuştu. Hastaların 12'si en az 1 yıldır piridostigmin kullanmaktaydı, tamamı ilaçlarını düzenli kullanıyordu. Onyedi hasta piridostigmin kullanımı konusunda bilgilendirildiğini belirtti. Hastaların 5'i piridostigminin MG'yi tedavi ettiğini, 17'si belirtilerini hafiflettiğini, 16'sı her zaman aynı dozda kullanılmadığını, 13'ü ilaç alma miktarına doktoru ve kendisinin karar vereceğini, tamamı ise dozun belirtilere göre değişebileceğini biliyorlardı. Sekiz hasta az sayıda aldığında daha kötü olabileceğini biliyordu, 9'u ise nasıl olacağını bilmiyordu. Onyedi hasta kortikosteroid tedavisi de almıştı. Bu hastaların 12'si kortikosteroid ile piridostigminin farkını ve kortikosteroidin tedavi edici olduğunu, 18'i piridostigminin hareketli/aktif saatlerde almanın daha iyi olacağını biliyordu. Ondört hasta piridostigmin almayı hiç unutmadığını, unutanların 5'i kendisini iyi hissettiği için unuttuğunu bildirdi. Sadece 2 hasta doktoruna bildirmeden ilacını kesmişti.

Sonuç:

Bulgularımız MG'de pridostigmin kullanımı ve hastalık konusunda bilgilendirme ve eğitim yapıldığında hastanın hastalık yönetimine yardımcı olabilecek bilgi donanımına eriştiği ve hastalığın daha konforlu seyretmesine yardımcı olabileceği konusunda ipuçları vermektedir. Çalışmamız daha geniş sayıda hasta grubuyla devam edecektir.

TEP-128 BEHÇET HASTALIĞI VE KRONİK İNFLAMATUAR DEMİYELİNİZAN POLİNÖROPATİ BİRLİKTELİĞİ BULUNAN BİR OLGU

OKAN SÖKMEN , ERSİN TAN

HACETTEPE ÜNİVERSİTESİ TIP FAKÜLTESİ, NÖROLOJİ AD

Giriş:

Behçet hastalığı Türk Dermatolog Dr.Hulusi Behçet tarafından tanımlanmış olan kronik,relapslarla giden multisistem inflamatuar bir hastalıktır.Behçet hastalığında periferik nöropati oldukça nadirdir. Behçet hastalığında periferik sinir tutulumunun rastlantısal olup olmadığı bilinmemektedir.Bu olguda Behçet hastalığı tanısı olan ve periferik nöropatinin klinik ve elektrofizyolojik bulguları olan bir hasta sunulacaktır.

Olgu:

2006 yılında Behçet hastalığı tanısı alan 32 yaşında erkek hasta kliniğimize 2009 yılında başlayan ve günümüze kadar artış gösteren el ve ayaklarda uyuşma,güçsüzlük hissi,son 1 yıldır gelişen desteksiz yürüme mesafesinde kısalma ve düşme şikayeti ile başvurdu.Hasta başvurusunda kolşisin,metilprednizolon ve ayda 1 doz siklofosfamid tedavisi kullanmaktaydı.Romatoloji bölümüne danışılan ve Behçet tanısı kesinleştirilen hasta EMG ile tetkik edildi.Kronik ve orta derecede sensorimotor aksonal polinöropati saptandı. Kraniyal ve tüm spinal MRG çekilen hastada serebellar atrofi ve servikal spinal atrofi izlendi,parankimal lezyon izlenmedi.Rutin kan testleri normal saptandı.BOS incelemesi yapıldı ve BOS proteini:43 mg/dl(Üst sınır 40) olduğu görüldü.Otoimmün belirteçler,tümör belirteçleri,anemi paneli,immunfiksasyon ve protein elektroforezi normal sınırlarda saptanan hasta CIDP tanısı ile izleme alındı ve IV immunglobulin tedavisi ile takibi sürdürülmektedir.

Tartışma:

Behçet hastalığında nörolojik tutulum sıklığının %5-30 olduğu bilinmektedir. Behçet hastalarında periferik nöropati oldukça nadirdir.Sıklığı net bilinmemekle birlikte kontrol grubu ile karşılaştırıldığında daha fazla olduğu bilinmektedir. Guillain-Barre sendromu,Kronik inflamatuar demyelinizan polinöropati, sensorimotor polinöropati,mononöritis multiplex veya disotonomik nöropati ile prezentasyon gösteren olgular literatürde bildirilmiştir.Periferik nöropati oluşum mekanizmasının; vasa nervorumun tutulumuna bağlı olabileceği ve humoral mekanizmaların neden olabileceğini gösteren yayınlar mevcuttur.Bu vaka ile nadir görülen bu birlikteliğin bütün nörologlar ile paylaşılmasını arzulamaktayız.

TEP-129 AKUT ENSEFALOMYELİT ŞEKLİNDE PREZENTE OLAN X-KROMOZOMU KALITIMLI CHARCOT MARİE TOOTH HASTALIĞI

RAHMİ TÜMAY ALA , DİDEM ÖZ UZ , İHSAN ŞÜKRÜ ŞENGÜN

DOKUZ EYLÜL ÜNİVERSİTESİ TIP FAKÜLTESİ, NÖROLOJİ AD

Olgu:

Charcot Marie Tooth hastalığı, herediter duyu ve motor periferik nöropati olup, nöron yapısındaki; myelin 0 proteini, periferik myelin protein 22, erken büyüme faktörü, konneksin 32 gibi bir çok yapısal proteinin bozukluğundan kaynaklanmaktadır.1 Yaklaşık olarak 2500 kişide 1 görülmekte olup ülkemizde de oldukça sık karşılaşılmaktadır. Semptom ve bulguları itibari ile periferik nöropati hastalığı olarak görülmesine karşın, X-kalıtımlı Charcot Marie Tooth hastaları nadir olarak ensefalomyelit kliniği ile acil servislere başvurmaktadır, bu açıdan olgumuz sunulmaya değer düşünülmüştür.

OLGU 8 yaşında sağ yanlı hemihipoestezi atağı yaşamış, o dönemde başka bir merkezde tetkik edilmiş fakat patoloji saptanmamış, ayak deformiteleri olması nedeni ile sinir biyopsisi yapılmış ve Charcot-Marie-Tooth hastalığı tanısı almış. O dönemden itibaren takibi bırakmış. Hastane başvurusundan 2 hafta önce ağız etrafında ve dilde uyuşma, idrar kaçırma şikayetleri başlamış. Şikayetlerinin giderek artması üzerine acil servise başvurdu ve nöroloji servisine yatışı yapıldı. Hastanın nörolojik muayenesinde: Bilinç açık koopere oryante ışık refleksi +/+ pupiller izokorik , , kuadriparetik, dört yanlı refleksleri derin tendon hipoaktif, ellerde tenar, interosseoz atrofi, , pes cavus ve çekiç ayak deformitesi mevcut bilateral babinski pozitif, karın cildi refleksi alınmıyor serebellar muayenesi olağan, duyu muayenesinde sol alt vibrasyonlar kayıp sağ altta azalmış şeklindeydi. Hastanın piramidal bulgusu olması nedeniyle Santral sinir sistemi patolojilerini ekarte etmek amacı ile Beyin MRG istemi yapıldı: Bilateral sentrum semiovale, korona radiata ve korpus kallozumda yaygın difüzyon kısıtlılık alanları ve kontrast tutulumu. Mevcut tablo Akut Dissemine Ensefalomyelit lehine yorumlandı. Hastaya 3 gün 1000 mg pulse metilprednizolon tedavisi verildi.

TARTIŞMA Konneksin-32 proteini myelin kılıf yapısal proteini olduğundan dolayı X-kalıtımlı CMT hastaları santral sinir sistemi etkilenmesi düşündürecek semptom ve muayene bulguları ile görülebilir. CMT-X geçici santral sinir sistemi patolojilerinde, periferik nöropati de eşlik ediyorsa ayırıcı tanıda mutlaka düşünülmelidir.

TEP-130 NÖROFİBROMATOZİS VE CHARCOT MARİE TOOTH TAKLİTÇİSİ KRONİK İNFLAMATUAR DEMYELİNİZAN POLİNÖROPATİ OLGUSU

RAHMİ TÜMAY ALA , DİDEM ÖZ UZ , İHSAN ŞÜKRÜ ŞENGÜN

DOKUZ EYLÜL ÜNİVERSİTESİ TIP FAKÜLTESİ, NÖROLOJİ AD

Olgu:

Kronik inflamatuar demyelinizan polinöropati(KİDP); ilerleyici güçsüzlük, uyuşukluk benzeri yakınmalar ile karakterize otoimmun bir hastalıktır. Periferik sinirlerdeki myelin kılıf ve ranvier nodlarına karşı oluşan antikorlar aynı zamanda sinir köklerinde de tutulum yapmaktadır. Olgumuz ilerlemiş bir KİDP vakasının, distal atrofi ve sinir

kökü tutulumu ile diğer olası tanılar ile karışabileceğine dair örnek olduğundan dolayı sunulmaya değer görülmüştür.

OLGU 8 yaşında yürüme güçlüğü ve uyuşukluk şikayetleri ile yurt dışında tetkik edilmiş. Hasta o dönemde neredeyse immobil hale gelmiş. İntravenöz kortikosteroid tedavisi almış yakınmalarında düzelme gözlenmiş. Yaklaşık 20 sene kadar bu kadar şiddetli bir atak yaşamasa da yavaş yavaş hastalığı ilerlemiş, tüm vücut MR çekilmiş ve pleksiform nörofibromların mevcut olduğu lehine yorumlanmış, el kaslarında hafif güçsüzlük gelişmesi üzerine polikliniğimize başvurdu tedavi ve tetkik etme amacı ile nöroloji servisine yatışı yapıldı. Nörolojik muayenesinde kranyal sinirleri intakt, distal baskın kuadriparetik, derin tendon refleksleri hipoaktif, stepaj yürüyüşü, ön kol,el,bacak ve ayakta atrofik görünüm dikkat çekiciydi. Hastaya EMG yapıldı: sekonder aksonal etkilenmenin olduğu ağır demyelinizan polinöropati saptandı. Bunun üzerine lomber ponksiyon ve spinal görüntüleme planlandı. Lomber ponksiyonda BOS proteini 432 mg/dl olarak görüldü. Spinal görüntülemede servikal bölgeden lomber bölgeye tüm spinal sinir kökleri hipertrofik ve kontrast tutulduğu görüldü. Bunun üzerine NF-1 ile ayırıcı tanıya gidildi ve NF-1 negatif saptandı. Ayaktaki atrofik görünüm ve demyeilinizan tipte polinöropati olduğundan dolayı CMT1-A açısından PMP22 ve MLPA gen mutasyonları araştırıldı negatif olarak saptandı, ailede hastalık öyküsü olmadığı doğrulandı. Ayrıcı tanı açısından gangliozid paneli çalışıldı, negatif olarak saptandı. Malignite taranması açısından toraks tomografisi lenfadenopati saptanmasından dolayı parotis ve baş boyun ultrasonu yapıldı. Malignensi lehine bulgu saptanmadı. Hastaya demyelinizan polinöropati açısından 10 gün 1 gram iv metilprednizolon tedavisi verildi. İdame tedavi açısından da oral kortikosteroid ile takip amaçlandı. Tedavi sonrası hem kas gücü hemde yürüyüş mesafesinde belirgin artış görüldü.

TARTIŞMA KİDP, tüm periferik sinirlerin tutulduğu fakat aynı zamanda sinir kökleri ve kranyal sinirlerinde tutulum gösterdiği otoimmun bir hastalıktır. Literatürde de sınırlıda olsa spinal sinir köklerinin tutulduğu vakalar mevcuttur fakat olgumuzdaki kadar yaygın tutulum oldukça nadirdir. Aynı zamanda ayak deformite-atrofi varlığı ile polinöropatilerin kliniği ilerlemiş olgularında CMT ile ayırıcı tanıya girmesi gerektiği gösterilmiştir.

TEP-131 REKÜRREN GUİLLİAN BARRE SENDROMU

DAMLA ERİMHAN , HAVA ÖZLEM DEDE , SEMRA ÖZTÜRK MUNGAN , ZEYNEP NEŞE ÖZTEKİN

SAĞLIK BİLİMLERİ ÜNİVERSİTESİ ANKARA NUMUNE EĞİTİM VE ARAŞTIRMA HASTANESİ, NÖROLOJİ KLİNİĞİ

Olgu:

Guillian barre sendromu akut otoimmun infalamatuar ve demiyelinizan bir nöropatidir. Asendan flask paraliziye sebep olur. Sıklıkla Campylobacter jejuni , cytomegalovirus , ebstein bar virüs ve mycoplasma pnemonia enfeksiyonlarından sonra görülmekle birlikte hamilelik doğum amleliyat ve anestezi gibi durumlardan sonra da görülebilir. GBS en sık görülen akut nöropatidir. Genellikle monofazik seyirlidir. Nadiren rekürren formları görülebilir. Bu olgu sunumunda 13 yıl sonra 2. atağı görülen bir GBS vakası sunulmuştur. 2006 yılında aşılama sonrası GBS teşhisi alarak plazmaferez ve IVIG ile taburcu edilmiş. Tama yakın düzelmiş, minimal bir hipoestezi şikayeti sekel kalmış.Öz ve soy geçmişinde başka özellik olmayan hasta 13 yıl sonra bir viral enfeksiyondan yaklaşık 10 gün sonra ayaklarda ve ellerde olan uyuşma şikayetleri ile polikliniğimize başvurdu. Yapılan EMG tetkikinde duyusal ve motor liflerin etkilendiği simetrik ve yaygın ön planda iletim ve uyartım güçlüğü ile seyreden bir PNP sendromu ile uyumlu saptanarak elektrofizyolojik takip önerilmiş. Hastanın takiplerinde uyuşmalarının artması ve iki gündür de yutma güçlüğü , hipofonik konuşma şikayetlerinin eklenmesi üzerine hasta servise interne edildi. Yapılan nörolojik muayenesinde konuşması nazone yutma refleksi minimal azalmış motor muayenesinde bilateral distallerde belirgin 4/5 motor defisiti mevcuttu. DTRleri üst ekstrmeitelerde hipoaktif alt ekstrmeitelerde abulikti. Ekstremite distallerinde daha belirgin olmak üzere her dört ekstremitesinde yaygın hipoestezisi mevcuttu. EMG ve BOS bulguları ile Rekürren GBS tanısı alan olgu, tedavi izlem bulguları ile sunulmuştur.

TEP-132 ADALİMUMAB TEDAVİSİ NEDENİYLE GELİŞEN POLİNÖROPATİ: OLGU SUNUMU

ŞEVKET OZAN DÖRTKOL , MİNARA CHARKAZZADE , ARMAN ÇAKAR , HACER DURMUŞ TEKÇE , FATMA YEŞİM PARMAN

İSTANBUL ÜNİVERSİTESİ İSTANBUL TIP FAKÜLTESİ

Olgu:

GİRİŞ TNF-Alfa antagonistleri, SLE, Romatoid artrit, psöriasis gibi otoimmün romatolojik hastalıklarda kullanılmaktadır. Bu ilaçların santral sinir sisteminde demiyelinizan hastalıklara yol açabileceği bilinmektedir. Literatürde az sayıda TNF-Alfa antagonistleri ile ilişkili demiyelinizan polinöropati olgusu bildirilmiştir. İlacın en kısa zamanda kesilmesi ve uygun tedavi, prognoz açısından önem taşımaktadır. OLGU Altmış altı yaşında erkek hasta, yaklaşık 10 yıldır Romatoid Artrit tanısıyla takip edilmekteymiş. Farklı ilaç tedavilerinden belirgin bir fayda görmeyen hastaya bu nedenle adalimumab tedavisi başlanmış ve toplam 3 kür uygulanmış. İlk doz uygulamadan bir hafta sonra hastanın sırtında ağrılar başlamış ve zamanla bu ağrı sol kalçaya ve bacağına yayılmış. İkinci dozdan sonra hastanın ellerinde ve ayaklarında uyuşma, karıncalanma olmuş ve bastonla yürümeye başlamış. Sol bacağındaki güçsüzlüğü giderek artan hasta, ilacın üçüncü dozundan sonra hiç yürüyemez hale gelmiş. Hastanın başvurusundaki nörolojik muayenesinde kas gücü iki yanlı üst ekstremite proksimalinde -5/5, distalinde 4/5, alt ekstremite proksimalinde 4-5/5, distalinde 3-4/5 idi. Aşil refleksi iki yanlı alınmıyordu. Diğer refleksleri hipoaktifti. Yüzeyel duyu muayenesinde eldiven corap tarzında hipoestezi ve hipoaljezisi vardı. Vibrasyon duyusu ekstremitelerin distallerinde azalmıştı. EMG incelemesinde duysal ve motor liflerin etkilendiği, motor tutulumun ön planda olduğu ve asimetrik özellikler de gösteren bir poliradikülonöropati saptandı. Lomber ponksiyonda direk bakıda hücre saptanmadı. BOS total protein 72,9 mg/dL (15-45), BOS IgG indeksi 0.71 (0.23-0.64) olarak saptandı. Olası romatoid artrit ilişkili vaskülitik nöropati ayırıcı tanısına yönelik yapılan kas ve sinir biyopsisinde perivasküler ağırlıklı iltihabi infiltrasyon gösteren akson kaybının eşlik ettiği demiyelinizan özellikler taşıyan nöropati ve denervasyon ve reinnervasyon bulguları gösteren kas dokusu izlendi. Hastaya 0,4gr/kg/gün dozunda beş gün İVİG başlandı ve aylık rapelleri yapıldı. Adalimumab tedavisi kesildi. Şikayetlerinin başlangıcından 6 ay sonraki nörolojik muayenesinde tama yakın düzelme olduğu görüldü.

SONUÇ TNF-Alfa antagonistleri romatolojik hastalıklarda giderek daha sıklıkla kullanılmaktadır ve bu yeni tedavinin yan etkileri iyi bilinmemektedir. Adalimumab tedavisi altında, olgumuzda olduğu gibi kronik inflamatuvar demiyelinizan polinöropati benzeri klinik tablolar akılda tutulmalıdır.

TEP-133 DEKREMENT POZİTİF MOTOR NÖRON OLGUSU

TEHRAN ALİYEVA [1], EREN TOPLUTAŞ [2], NESRİN HELVACI YILMAZ [2], FİKRET AYSAL [2]

[1] *BEZMİALEM VAKIF ÜNİVERSİTESİ*
[2] *İSTANBUL MEDİPOL ÜNİVERSİTESİ*

Olgu:

Denervasyon-reinnervasyon süreci ile giden durumlarda ardışık sinir uyarım (ASU) testinde Miyasteniya Gravis'e (MG) benzer dekrement görülebilir. MG tanısı ile takip edilmekte olan ancak Motor Nöron Hastalığı (MNH) tanısı koyduğumuz bir hasta nedeni ile, hastalığın klinik ve elektrofizolojik bulgularını tartışmayı amaçladık.Olgumuz 18 yaşında kadın, bir yıl önce halsizlik, konuşma, yutma, çiğneme bozukluğu, göz kapaklarında düşme olmuş. MG tanısı konmuş. Hastalığın yedinci ayında ateş yüksekliği ve solunum yetmezliğ ile yoğun bakım ünitesinde yattığı öğrenildi. Metilprednisolon 40 mg/gün, Azathioprine 100 mg/gün kullanmakta iken başvurdu. Anne-baba akrabalığı yoktu, üç yıldır işitmesinin az olduğu öğrenildi. Muayenede Cushingoid idi. Bilateral hafif ptoz, göz sıkma hafif zayıf, hafif nazone, ses kısık, dil hafif zayıf, boyun fleksiyonu -4/5, iliopsoas ve ayak ekstensör kasları +4/5 idi. Refleksler (+++) idi. Taban derisi refleksi (TDR) ekstensör olmaya eğilimli idi. Sinir ileti çalışmaları median sinirin motor cevap amplitüdünün ufak bulunması dışında, normaldi. ASU testinde trapezius kasında %29 dekrement bulundu. İğne elektromiyografide (EMG) ise, seyrelme gösteren uzun süreli, polifazik, yüksek amplütüdlü (10 mV) motor ünite potensiyelleri ve bazı kaslada denervasyon potensiyelleri görüldü. Anti-asetil kolinreseptör antikoru negatif idi. Okülobulber tutulum, boyun ve ekstremite kaslarında güçsüzlük ön planda MG düşündürdü. Ancak refleks canlılığı, şüpheli TDR pozitifliği ve immunoterapiye anlamlı yanıt vermemesi kuşku yarattı. Kronik ön boynuz tutulum bulguları ile sensörinöral işitme azlığı, Brown-Vialetto-Van Laere sendromu akla getirdi. Riboflavin replasmanı başlandı. Klinik olarak MG düşünülen hastalarda ASU'da anlamlı dekrement elde edilse de, kuşkulu hastalarda iğne EMG yapılmalıdır.

TEP-134 NADİR GÖRÜLEN BİR VAKA: SÜPERİOR VENA KAVA SENDROMU İLE TANI KONULAN BEHÇET

AHMET BUĞRUL , HASAN HÜSEYİN , MUSTAFA ALTAŞ

NECMETTİN ERBAKAN ÜNİVERSİTESİ MERAM TIP FAKÜLTESİ, NÖROLOJİ AD

Amaç:

Bu olguda Süperior Vena Kava Sendromu ile prezente olan Behçet Hastalığı tartışılacaktır. Behçet hastalığı daha çok ipek yolu üzerindeki ülkelerde görülen relapslar ile seyreden en çok oral ve genital ülser ile klinik bulgu veren göz, deri, gastrointestinal, artiküler , vasküler ve nörolojik bulgular gösteren multisistemik, kronik inflamatuar özellikte nadir görülen vaskülitik bir hastalıktır. Vasküler tutulum bütün çaplardaki arter ve venleri kapsamakta olup venlerin tutulumu arterlerden daha sık görülmektedir. En çok alt ekstremite venlerinin tutulumu gösterilmiş olup etiyolojisi hala tam olarak bilinmemektedir. Türkiye'de yapılan çok merkezli VENOST çalışmasında 1144 serebral sinüs ven trombozlu hastanın 108'i Behçet hastasıdır. Süperior vena kava sendromu ile tanı konulan Behçet hastası ise çok az sayıda vakada gösterilmiştir.

Yöntem:

Baş ve boyunda şişlik , ödem şikayeti ile başvuran hastaya BT boyun anjiyografi çekilerek sağda belirgin olmak üzere bilateral juguler ven trombozu tespit edilmiştir. Serolojik incelemeler ile ANA , Anti-dsDNA , ENA profil tetkikleri istenmiş. Paterji testi ve HLA-B51 ile Behçet Hastalığı açısından değerlendirilmiştir. Hemotolojik testlerden protein C , protein S , antitrombin III istenmiştir. İmmunsüpresan ve antikoagülan tedavi ile hasta takibe alınıp 6 ay sonra kontrol BT boyun anjiyografi ile tekrar değerlendirilmiştir.

Sonuç:

Süperior Vena Kava Sendromu ile prezente olan bilateral juguler trombüs saptanan Behçet hastası antikoagülan ve immünsüpresan tedavi ile takip edilmiştir. 6 ay sonra yapılan kontrollerde bilateral juguler akım sağlanmıştır.

Yorum :

Behçet Hastalığı her çeşit arter ve veni tutabilmesi nedeni ile çok çeşitli klinik tablolar ile prezente olabilmektedir. Olgumuzun oral ve genital ülserleri olması ve HLA-B51'i pozitif saptanması nedeni ile tanısı Behçet olarak düşünülmüştür.

TEP-135 POLİGLANDÜLER OTOİMMÜN SENDROM TİP 1 İLİŞKİLİ AKUT BİLATERAL BALLİZM

DORUK ARSLAN , CANSU AYVACIOĞLU ÇAĞAN , CAN EBRU KURT , ESEN SAKA TOPÇUOĞLU

HACETTEPE ÜNİVERSİTESİ TIP FAKÜLTESİ, NÖROLOJİ AD

Giriş:

Otoimmun poliglandüler sendrom (OPS) birden fazla endokrin ve non-endokrin sisteme karşı otoimmun aktivitenin bulunduğu heterojen hastalık grubudur. OPS tip1 hipoparatiroidi, addison hastalığı ve cilt/mukozalarda kandida enfeksiyonu varlığı ile tanınır. İdiyopatik hipoparatroidizmli olgularda, çeşitli nörolojik bulgular görülebilmektedir. Nöbet ve tetani ile sık karşılaşılırken; ekstrapiramidal bulgulara daha nadir rastlanılmaktadır. Bu vakada, OPS Tip1 ilişkili hipoparatiroidizme bağlı bilateral ballismus izlenmiştir.

Olgu Sunumu:

Bilinen OPS Tip1 tanılı 29 yaşında kadın 15 gündür olan bilateral istemsiz hareketler nedeniyle acil servise başvurdu. Hastanın muayenesinde sağ tarafta belirgin olmak üzere bilateral üst ve alt ekstremitede proksimalden başlayan yüksek genlikli tekrarlayıcı hareketlerin varlığı dikkati çekti. Hareketler ballismus olarak tanımlandı. Beyin bilgisayarlı tomografi incelemesinde; bilateral bazal gangliyonlarda yaygın kalsifikasyon izlendi. Hastanın başvuru parathormon kan düzeyi <6 pg/ml ve kalsiyum 8,9 mg/dl idi. Hastanın bulgularının hipoparatiroidizm ve bazal gangliyonlarda kalsiyum birikimi ile ilişkili olduğu düşünüldü ve olanzapin 2x2.5mg ile tamamen kontrol altına alındı.

Tartışma:

Uzun süreli hipoparatirodizmin bazal ganglionlarda kalsifikasyona neden olabileceği bilinmektedir. Hipoparatroidi veya psödohipoparatroidizmin neden olduğu hipokalsemi ya da hiperfosfatemi bundan sorumlu tutulmaktadır. Bazal ganglia kalsifikasyonuna bağlı farklı nörolojik tablolar bildirilmiştir; parkinsonizm, ataksi ve kore, paresteziler bunlardandır. Hastamızdaki OPS Tip1 ilişkili bilateral ballismik hareketler; literatürde bildirilen vakalara patofizyoloji olarak benzemekle beraber, klinik prezentasyon açısından farklılık göstermektedir. Kalsiyum metabolizma bozukluklarında çok çeşitli spektrumda nörolojik bulguların ortaya çıkabileceği unutulmamalıdır. Subakut ballizm ile gelen hastalarda kalsiyum metabolizma bozukluğu ve diğer metabolik bozukluklar araştırılmalıdır.

TEP-136 PSİKOTİK BELİRTİLER İLE PREZENTE OLAN HUNTİNGTON HASTALIĞI: OLGU SUNUMU

EZGİ YAKUPOĞLU , SERGÜL ZENGİN , BÜŞRANUR OĞUZ , RAHŞAN KARACI , SAİME FÜSUN DOMAÇ

SAĞLIK BİLİMLERİ ÜNİVERİSTESİ ERENKÖY RUH VE SİNİR HASTALIKLARI EĞİTİM VE ARAŞTIRMA HASTANESİ, NÖROLOJİ KLİNİĞİ

Giriş:

Huntington hastalığı zaman zaman psikiyatrik belirtiler ile de ortaya çıkabilen, nadir, ilerleyici ve mortal olabilen otozomal dominat geçişli bir nörodejeneratif bir hastalıktır. Klasik triadı kore, kognitif etkilenme ve davranış değişiklikleridir. Depresif duygudurum, anksiyete, sinirlilik, apati, davranış bozukluları ve psikotik bulgular bu hastalıkta karşılaşılan yaygın psikiyatrik belirtilerdir.

Olgu:

49 yaş erkek hasta başvurusundan 1 hafta önce başlayan sinirlilik, paranoid ve persekütif hezeyanlar nedeni ile acil servisimize başvurdu. Hastanın yapılan nörolojik muayenesinde bilinç konfüze, oryantasyon-kooperasyon kısmi, lateralizan bulgu yok, bilateral üst ekstremitede distallerde belirgin koreiform hareketler mevcut. Hastanın kraniyal BT ve kraniyal MRG incelemesinde akut patoloji gözlenmedi. Ensefalit, menenjit ayırıcı tanı amaçlı yapılan lomber ponksiyon incelemesinde hafif protein artışı (47 mg/dl)harici bulgu saptanmadı. Hastanın yatışının 3. Gününde bilinç muayenesinde belirgin düzelme saptandı ancak koreiform hareketleri devam etmekteydi. Hastaya haloperidol damla başlandı kademeli olarak 3x20 damlaya kadar yükseltildi. Psikotik belirtileri gece belirgin olmak üzere aralıklı devam eden hastaya psikiyatri önerisi ile ketiapin başlandı. Huntington Hastalığı ön tanısı ile genetik laboratuvarına yollanan CAG tekrarı 46 saptanan hastaya Huntigton Hastalığı tanısı kondu. Haloperidol ve ketiapin ile semptomları belirgin azalan hastanın takipleri devam etmekte.

Sonuç:

Koreiform hareket bozukluğu Huntigton Hastalığı'nın en sık gözlenen bulgusudur. Hastaların yaklaşık %90'ında saptanır. Psikotik bulgular ise çalışmalarda %3-11 oranında saptanmıştır. Atipik psikotik bulgular ile başlayan özellikle 30-50 yaş arası yetişkinlerde nörodejenratif hastalıklar özellikle de eşlik eden kore.form hareket bozukluğu var ise Huntington Hastalığı düşünülmesi gereken bir tanıdır.

TEP-137 PANTOTENAT KİNAZ İLİŞKİLİ NÖRODEJENERASYON

FİDEL DEMİR , EŞREF AKIL , MEHMET UĞUR ÇEVİK

Olgu:

Hallervorden Spatz sendromu globus pallidus ,substansia nigra ,nücleus ruber ve retinanın pigmenter dejenerasyonu ile giden piramidal ve ekstrapiramidal bulguların gözlendiği otozomal resesif kalıtılan nörodejeneratif bir hastalıktır. Hallervorden Spatz sendromu yerine günümüzde sıklıkla Pantotenat kinaz ilişkili nörodejenerasyon(PKAN) terimi kullanılmaktadır Bozukluğa, 20p13-p12.3 kromozomal lokusunda bulunan PANK2 genindeki bir mutasyon neden olur .Prevalansının 1000000 kişi başına yaklaşık 1-3 arasında olduğu tahmin edilmektedir.Bu olgu sunumunda PKAN tanısı koyduğumuz 42 yaşındaki bir kadın hastanın klinik , laboratuvar ve görüntüleme tetkiklerini detaylı olarak sunmayı amaçladık. 42 yaşında kadın hasta bilinç bulanıklığı ,alt ve üst ekstremitelerde titreme ve yürüyememe şikayeti ile DÜTF nöroloji polikliniğine başvurdu.Hasta nöroloji kliniğe yatırıldı.Hastanın 20 li yaşlarda iken başlayan ve gittikçe ilerleyen unutkanlık şikayeti mevcut. Hastanın kız kardeşinde de belirgin unutkanlık şikayeti varmış .Hasta şu an çocuklarını tanımıyor.Yapılan nörolojik muaynesinde bilinç durumu nonoryante kısmi kopere ,tüm ekstremitelerde früst parezi ve yaygın spastisite mevcut ,taban deri reflexi bilateral lakayt. Belirgin ense sertliği olmayan hastada meningoensefalit ekartasyonu açısından lomber ponksiyon yapıldı.Bos basıncı 13 mmhg olup bos protein:58 glukoz:56 klor:125 idi.Bos kültürde üreme olmadi ve mikroskopta 1x10 lökosit görüldü.Ön planda meningoensefalit düşünülmemekle birlikte seftiriakson 2x2 gr asiklovir 3x750 mg ampirik tedavi başlandı.Üst ekstremitelerde myoklonik tarzda sıçramaları olan hastaya kontrastlı kranial MR ,EEG çekildi. EEG normal olan hastanın Kranial Mr ı her iki lentiform nükleusta serebral demir birikimi ile uyumlu olan T2 hipointensite şeklinde raporlandı.Kranial Mr da pallidus ve putamende hipointens görünüm PKAN a spesifik bulgu olan kaplan gözü görünümü olarak değerlendirildi.Hastaya valproik asit 2x500 mg başlandı.Demansiyel bulguları olan hastaya minimental test hasta uyumsuzluğu sebebiyle yapılamadı.Periferik yayma hematoloji tarafından normal olarak değerlendirildi. Demans bulguları, miyoklonik sıçramaları ,yaygın spastisite ve yürüyememe şikayeti olan hastada ön tanıda Lafora cisimcikli demans ,Wilson hastalığı,PKAN düşünüldü.Hasta da 24 saat idrarda bakır ve serum seruloplazmin çalışıldı ve normal olarak sonuçlandı.Göz muaynesine yollanan hastada Kayser-Fleischer halkası görülmedi. Karaciğer enzimleri normal olan hastada Wilson hastalığından uzaklaşmakla birlikte ATP7B ve PKAN gen analizi için tıbbı genetik bölümüne kan yollandı..Lafora cisimcikli demans açısından hastaya aksiller deri biyopsisi yapıldı.Biyopsi sonucu pas(+) lafora body görülmediği şeklinde raporlandı. Polinöropati açısından Emg yapıldı ve normal olarak raporlandı.Hasta uyumsuzluğu sebebiyle VEP çekilemedi.Yapılan göz muaynesinde retinada pigmenter dejenerasyon görüldü. Hasta uyumsuzluğu sebebiyle görme keskinliği ve görme alanı değerlendirilemedi.Yapılan değerlendirmeler sonucu Pantotenat Kinaz ilişkili Nörodejenrasyon düşünüldü. Yaklaşık bir ay yatırarak etiyoloji araştırdığımız hastaya verdiğimiz valproik asit 2x500 mg, baklofen 4x10 mg tedavisine madopar 125 mg 4x1 ekleyerek taburcu ettik.Bir ay sora kontrole çağırdığımız hasta kontrole gelmedi.Genetik testleri sonucunda hastaya PKAN tanısı konuldu.Sonrasında yapılan telefon görüşmelerinde hastanın tedaviye rağmen durumunda olumlu yönde bir gelişme kaydedilemedi. Demansiyel bulgular,yürüme güçlüğü,disfazi,disfaji gibi şikayetleri olan bir hastaya spastisite hiperrefleksi gibi piramidal ve distoni rijidite,koreatetoz gibi ekstrapiramidal bulgular eşlik ediyorsa ayırıcı tanıda mutlaka PKAN da düşünülmelidir.

TEP-138 TİP 1 DİYABETES MELLİTUS TANILI ÇOCUK OLGUDA STİFF- MAN SENDROMU

GİZEM GÜLLÜ [1], SEVDA ERER ÖZBEK [1], RABİA TÜTÜNCÜ TOKER [2], EMEL OĞUZ AKARSU [1], MEHMET SAİT OKAN [2], MEHMET ZARİFOĞLU [1]

[1] ULUDAĞ ÜNİVERSİTESİ ULUDAĞ TIP FAKÜLTESİ, NÖROLOJİ AD
[2] ULUDAĞ ÜNİVERSİTESİ ULUDAĞ TIP FAKÜLTESİ, ÇOCUK NÖROLOJİSİ AD

Amaç:

Stiff- Man Sendromu (SMS); kaslarda katılıkla beraber özellikle aksiyel kaslarda ve alt ekstremite kaslarında ortaya çıkan spazmlarla karakterizedir. SMS'in etyolojisi bilinmemekle birlikte otoimmün hastalıklar ile birliktelik göstermektedir. Burada Tip 1 Diyabetes Mellitus (DM) tanılı, yürüme güçlüğü, alt ekstremitelerde sertlik ve istemsiz hareketler yakınması ile gelen ve SMS tanısı alan çocuk olgumuzun literatür ışığında tartışılması amaçlanmıştır.

Olgu:

Dokuz yaşında erkek hasta, her iki bacakta kasılma, bel ağrısı ve yürüme güçlüğü yakınması ile polikliniğimize başvurdu. Şikayetlerinin günler içinde artarak ve yürümesini tamamen engellediği öğrenildi. Özgeçmişinde bir yıldır Tip 1 DM tanısı mevcuttu. Nörolojik muayenede dokunmakla artan her iki alt ekstremite kaslarında rijidite gözlendi. Derin tendon refleksleri, kraniyal sinir muayenesi, serebellar testler, duyu muayenesi normaldi. Laboratuvar tetkiklerinde kreatinin fosfokinaz düzeyi 1447 IU/L(üst sınır 210 IU/L), anti GAD antikoru düzeyi 1000 IU/L idi. Antinükleer antikor (ANA) ve anti çift sarmal DNA antikoru (anti-ds DNA) pozitifliği mevcuttu. Spinal ve kranial manyetik rezonans görüntülemeleri normal bulundu. EMG incelemesinde ekstremite kasları ve rektus abdoministe spontan sürekli kas kasılmaları ve kokontraksiyonlar gözlendi. Mevcut klinik bulgular ve laboratuvar bulguları ile SMS düşünüldü. Baklofen ve sertralin tedavisinden fayda gözlenmeyen olguda klonazepam ile belirgin faydalanım görüldü.

Tartışma:

SMS çocuk yaş grubunda tanısı atlanabilen nadir bir sendromdur. SMS'in etyolojisi bilinmemekle birlikte otoimmün hastalıklar ile birlikteliği altta otoimmün mekanizmaların rol aldığını göstermektedir. Tip 1 DM ile izlenen olgumuzda anti GAD düzeyi yüksek bulunmuştur.

Sonuç:

Sonuç olarak, kaslarda sertlik ve özelikle uyaran ile artan spazmlar ile gelen olgularda tanıda SMS düşünülmelidir. Bu hastalarda eşlik edebilecek otoimmün hastalıklar ve maligniteler açısından dikkatli olunmalıdır.

TEP-139 SERVİKAL DİSTONİ TEDAVİSİNDE BOTULİNUM TOKSİN TİP A UYGULAMASI VE KLİNİK GÖZLEMLERİMİZ

GÖZDE BARAN , ÖZLEM GELİŞİN , FERDA USLU , AZİZE ESRA GÜRSOY , GÜLSEN BABACAN YILDIZ

BEZMİALEM VAKIF ÜNİVERSİTESİ TIP FAKÜLTESİ, NÖROLOJİ AD

Amaç:

Bu çalışmada servikal distonili (SD) hastaların klinik ve demografik özelliklerinin tanımlanması ve botulinum toksin tip A (BoNT/A) tedavisine verilen yanıtların değerlendirilmesi amaçlandı.

Gereç ve Yöntem:

Bezmialem Vakıf Üniversitesi Tıp Fakültesi Nöroloji Anabilim Dalı Botulinum Toksin polikliniğinde, Mart 2004 - Ağustos 2019 tarihleri arasında görülen ve düzenli takibe gelen SD'li hastaların verileri retrospektif olarak değerlendirildi.

Bulgular:

Mart 2004 - Ağustos 2019 tarihleri arasında SD tanısı ile BoNT/A tedavisi yapılan 153 hastanın (105 kadın, 48 erkek) yaş ortalaması 52.2±9,1 yıl idi. Ortalama SD başlama yaşı 40.9±9,9 yıl olarak saptandı. Hastaların semptomlarının başlangıcından BoNT/A tedavisine kadar geçen ortalama süre 6,8±0,7 yıl idi. Ortalama BoNT/A tedavi süresi 4 yıl idi. Hastaların 75'ine (% 56) baş tremoru, 92'sine (%60) ağrı eşlik ediyordu. 27 (%17) hasta şikayetlerinin akut olarak başladığını ifade etmişti. Hastaların 124'ünde tortikollis (78'inde sağa, 50'sinde sola), 12 hastada tortikollis ve laterokollis, 4 hastada laterokollis, 4 hastada retrokollis, 2 hastada antekollis saptandığı görüldü. Ayrıca 4 hastada tortikollis ve retrokollis, 3 hastada ise tortikollis ve antekollis izlendi. Hastalara iki farklı BoNT/A (Botox® and Dysport®) markası uygulandı. Başlangıçtaki ortalama Botox® dozu 136,2 ünite (Ü), Dysport® dozu 609,7 Ü, son enjeksiyon Botox® dozu 162,7 Ü, Dysport® dozu 737,9 Ü saptanmıştır ($p<0,05$). BoNT/A tedavisi yapılan süre içerisinde yan etki olarak 11 hastada ağrı, 15 hastada yutma güçlüğü, 9 hastada boyun kas zaafı geliştiği gözlendi. Hastalarda BoNT/A tedavisi etki süresi ortalama 3,0±1,7 ay olduğu görüldü.

Sonuç:

Çalışmamızın sonuçlarına göre BoNT/A ortalama dozunda zamanla istatistiksel olarak anlamlı bir artış olduğu görülmüştür ($p<0,05$).

TEP-140 PARKİNSON HASTALARINDA NON-MOTOR SEMPTOMLAR VE FLUKTUASYONLARININ DEĞERLENDİRİLMESİ

İPEK KAVAKOĞLU KESKİN , ÖZGE YILMAZ KÜSBECİ , İPEK İNCİ

İZMİR SAĞLIK BİLİMLERİ ÜNİVERSİTESİ BOZYAKA EĞİTİM VE ARAŞTIRMA HASTANESİ

Amaç:

Non motor semptomlar (NMS) Parkinson hastalarında (PH) sık görülmekte ve günlük yaşamsal aktivitelerini önemli ölçüde etkilemektedir. Motor semptomlarda olduğu gibi NMS lar da gün içerisinde motor semptomlarla ilişkili bazen de ilişkisiz fluktuasyonlar olabilir. Bu çalışmada PHda NMSların, NMS fluktuasyonlarının ve ilişkili faktörlerin değerlendirilmesi amaçlanmıştır.

Gereç ve Yöntem:

Hastanemiz Hareket Bozuklukları polikliniğinde takip edilen İngiltere Beyin Bankası Tanı kriterlerine göre İdiopatik PH tanısı konmuş 82 hasta değerlendirilmiştir. Hastalar ON ve OFF dönemlerinde Uluslararası Parkinson ve Hareket Bozuklukları Topluluğu tarafından yayınlanmış olan Non-Motor Semptom Skalası (NMSS) ile değerlendirilmiştir. Hastalara evdeki fluktuasyonlarının değerlendirilmesi için anket formu uygulanmış ve fluktuasyonların PH tedavisi ile ilişkisi değerlendirilmiştir.

Bulgular:

Hastaların yaş ortalaması 66,9± 11,9 idi. Hastalarda saptanan en sık non motor semptomlar; mood ve kognisyon değişiklikleri (%98,8), uyku bozuklukları (%97,6), cinsel işlevler (%81,7), dikkat ve hafıza problemleri (%82,9) ve üriner sorunlar (%79,3) dır. En çok fluktuasyon gösteren non motor semptomlar ise; halsizlik/enerji kaybı (%37,8), üzüntü depresyon (%31,7) anksiyete (%22) olarak bulundu.

Sonuç:

Non motor semptomlar PH larında sık görülmekte ve gün içinde fluktuasyon göstermeleri nedeniyle hastaların günlük yaşamsal aktivitelerini olumsuz etkilemektedir. Hastaların tedavilerini düzenlerken nonmotor semptomların ve fluktuasyonların sorgulanması tedavi başarısının arttırılmasında olduğu kadar yanlış tanı ve gereksiz tedavilerin önlenmesi açısından önem taşımaktadır.

TEP-141 OROMANDİBULAR DİSTONİ; DEMOGRAFİK VE KLİNİK ÖZELLİKLER

MEHMET BALAL , MELTEM DEMİRKIRAN

ÇUKUROVA ÜNİVERSİTESİ TIP FAKÜLTESİ, NÖROLOJİ AD

Amaç:

Distoni, sürekli ve istemsiz kas kasılmalarıyla karakterize ve sıklıkla anormal duruşlara neden olan bir tür hareket bozukluğudur. Oromandibular distoni (OMD) dil, çene, ağız ve yüzün etkilendiği nadir bir fokal distoni türüdür. Bu çalışmada OMD tanısı ile takipli hastaların demografik ve klinik verilerinin belirlenmesi amaçlanmıştır.

Gereç ve Yöntem:

Çalışmaya Çukurova Üniversitesi Tıp Fakültesi Nöroloji Anabilim Dalı'nda OMD tanısı ile takipli hastalar alındı. Çalışma retrospektif olarak planlandı ve 2004-2018 yıllarında düzenli kontrollere gelen hastalar alındı. Hastaların demografik verileri kaydedildi. Etoloji, distoni türü, etkilenen kaslar, eşlik eden distoni türleri ve uygulanan tedaviler kaydedildi.

Bulgular:

Çalışmaya 68 hasta (38 kadın / 30 erkek) alındı. Hastalık süresi 6,05 (1-29) yıl ve hastalık başlama yaşı 42,58 (1-88) idi. Aile öyküsü altı hastada pozitif saptandı. En sık etiyolojik neden idiyopatikti. Dokuz hasta düzeltici manevraya sahipti ve 12 hastada distoni task spesifikti. Distoni türleri arasında en sık lingual ve çene açma distonisi saptandı. Otuz yedi hasta izole OMD iken, 31 hastada ise eşlik eden segmental veya jeneralize distoni vardı.

Sonuç:

OMD kronik seyirli ve yaşam kalitesini etkileyen fokal distoni türüdür. Serimizde literatür ile uyumlu olarak kadın hastalarda daha sık görüldüğü, en sık nedenin idiyopatik olduğu saptandı. Daha önceki çalışmalardan farklı olarak hastalık başlama yaşı biraz daha gençti.

TEP-142 ESANSİYEL TREMORDA TALAMİK VİM VE POSTERİOR SUBTALAMİK ALAN STİMÜLASYONU: BİR OLGU SUNUMU

BU BİLDİRİ GERİ ÇEKİLMİŞTİR.

TEP-143 DÜŞÜK DOZ AMİSÜLPRİD TEDAVİSİNE BAĞLI KRONİK PİSA SENDROMU

NAZAN ŞİMŞEK ERDEM , SEHÜR SİBEL ÖZKAYNAK

AKDENİZ ÜNİVERSİTESİ TIP FAKÜLTESİ

Olgu:

Pisa sendromu (PS), gövdenin sagital eksende hafif posterior rotasyonu ve devamlı lateral tonik fleksiyonu ile karakterize nadir görülen bir hareket hastalığıdır. PS sıklıkla tipik antipsikotik tedavi ile ilişkilidir ancak atipik antipsikotik, kolinesteraz inhibitörleri, antiemetik, trisiklik antidepresan ve selektif serotonin geri alım inhibitörleri kullanan hastalarda da bildirilmiştir. Bizim bilgimize göre, literatürde amisülprid ilişkili Pisa sendromunun akut formu olan 2 olgu bildirilmiştir, ancak kronik formu bildirilmemiştir. Bu olgu sunumunda; 47 yaşında erkek hastada obsessif-kompulsif bozukluk ve depresyon nedeniyle yaklaşık 10 yıl 200 mg/gün amisülprid kullanımı sonrası 2 yıl önce bel bölgesinde şiddetli ağrı ile birlikte sağ yana doğru eğilme şikayeti başlıyor. Hastanın amisülpirid tedavisi kesiliyor ve biperidon tedavisi başlanıyor, ancak hastanın şikayetleri 1 yıl boyunca ilerlemeye devam ediyor. Hasta bizim kliniğimize 9 ay önce

başvurusundaki fizik muayenesinde; servikal kas gruplarında ve lomber bölgede artmış kas tonusu, antevert fleksiyon ve sağa deviasyonu saptandı. Atipik postürü yürüyünce çok belirginleşiyor, oturunca ve yatağa uzanınca kayboluyordu. Hasta korse yardımı ile yürüyebiliyordu. Hastanın T6-L1 bölgesinde sağ tarafındaki paraspinal kaslarına 3 ay ara ile toplam 3 kez EMG eşliğinde botulinum toksin A enjeksiyonu uygulandı. Hasta botulinum tedavisinden fayda gördü, korse olmadan daha rahat yürümeye başladı. Bu olgu sunumunu; PS için tanımlanan risk faktörleri bulunmamasına rağmen, uzun süre düşük doz amisülprid tedavisi sonrası Pisa sendromunun kronik formu olan ilk olgu olması, amisülpridin kesilmesine ve antikolinerjik başlanmasına rağmen hiç yanıt alınamaması ve Botulinum toksin uygulaması sonrası kısmen rahatlaması olması nedeniyle sunuyoruz. Dirençli distonilerde botoks uygulaması ve deyin beyin stimulasyonu düşünülmelidir.

TEP-144 SİİRT İLİNDEKİ 4 SEREBROTENDİNÖZ KSANTOMATOZİS OLGUSU

BU BİLDİRİ GERİ ÇEKİLMİŞTİR.

TEP-145 HUZURSUZ BACAKLAR SENDROMLU HASTALARDA LABORATUVAR ÖZELLİKLERİ VE KOMORBİDİTELERİN YAŞ VE CİNSİYET İLE İLİŞKİSİ

ÖZNUR ARSLAN , SİBEL GAZİOĞLU , VİLDAN A.ÇAKMAK

KARADENİZ TEKNİK ÜNİVERSİTESİ TIP FAKÜLTESİ

Amaç:

Huzursuz Bacaklar Sendromu(HBS),uyku ya da istirahat esnasında hissedilen, bacaklarda hoş olmayan duyumlar, karşı konulamaz hareket ettirme dürtüsüyle karakterize bir hastalıktır. Bu çalışmada HBS hastalarının laboratuvar özellikleri ve eşlik eden hastalıklarının yaş ve cinsiyet ile ilişkili farklılıklarının araştırılması amaçlanmıştır.

Gereç ve Yöntem:

Ağustos 2014 ve Ağustos 2019 tarihleri arasında KTÜ Tıp Fakültesi Uyku polikliniğinde HBS tanısı alan hastaların verileri retrospektif olarak değerlendirilerek laboratuvar verileri ve eşlik eden hastalıkları cinsiyet ve 45 yaş altı (≤ 45 yaş) ve üstü (>45) yaş grupları arasında karşılaştırılmıştır.

Bulgular:

Çalışmaya 111'i (%62.7) kadın, 66'sı erkek (%37.3) 177 hasta dahil edildi.Hastaların yaş ortalaması 52,11±13,634 ve semptomlarının başlangıç yaş ortalaması 45,23±14,361 idi.Kadın ve erkek hastalar arasında semptom başlangıç yaşı açısından anlamlı fark saptanmadı(p:0,384). Hemoglobin(Hb),demir, ferritin kadın hastalarda erkeklere göre anlamlı düşük (sırayla p değeri: <0.001, 0,012, <0,001), total demir bağlama kapasitesi(TIBC) kadınlarda anlamlı yüksekti (p:0,006).Anemi ve psikiyatrik hastalık öyküsü kadınlarda erkeklere göre anlamlı fazla idi (sırasıyla p değeri: 0,027, 0.026).≤ 45 yaş ve >45 yaş hastalarda kadın ve erkek hastalar karşılaştırıldığında Hb ve ferritin düzeyi her iki grupta da kadınlarda anlamlı düşüktü (p<0.05).

Sonuç:

HBS etyopateogenezinde demir disfonskiyonunun önemli rolü olup, beyin demir konsantrasyonlarının değişen dopamin seviyeleri üzerinde anahtar rolü olduğu gösterilmiştir. Çalışmamızda tüm yaş gruplarında hemoglobin ve ferritin düzeyleri HBS'li kadın hastalarda erkek hastalara göre düşük bulunmuş olup kontrol grubu olmasa da bu bulgular düşük ferritin düzeylerinin kadın hastalardaki yüksek sıklığın nedeni olabileceği düşüncesini desteklemektedir.

TEP-146 CASE PRESENTATİON OF RARE DİSEASE, FAHR"S SYNDROME. CAN VİT D3 LEVELS PLAY ROLE ON THE MECHANİSM OF DİSEASE.

RİMA IBADOVA , AYAZ HİDAYETOV

MEDİSTYLE HOSPİTAL, BAKU

Amaç:

The aim of the study: To demonstrate rare disease also to give attention if there may be any relationship between vit D methobolism and disease mechanism.

Gereç ve Yöntem:

Introduction: Fahr's disease (FD) is a rare disease with characterized by idiopathic calcification of the basal ganglia, cerebellar dentate nuclei and bilateral white matter, so this syndrome also can call bilateral striopallidodentate calcinosis (BSPDC). Clinical manifestation can occur at any age and can be clinically heterogeneosus. However, one case is not enough to determine it, but it can be very interesting to try to find if there any relationship between disease mechanism and vit D3 blood levels.

Bulgular:

31-year-old woman, married, came to our neurology department with the severe headaches, and some depression mood which increased by time. In our examination depressive mood were expressed without any other psychiatric disorders, Mini Mental State Examination (MMSE) score was 26/30. Neurological examination showed only mild action tremor without another signs of extrapyramidal features. Neither dismetry or any other cerebellar signs were present. General examinations were normal. Routine blood tests disclosed normal ionic calcium level, also complete haematochemical examinations, including thyroid and parathyroid hormones, phosphorus/ calcium, liver function tests, complete blood count, along with sedimentation, were normal, too. Only blood vit D level were low, (8 ng/ ml). First of all, the MRI of the brain were determined and when our radiologist saw calcification on basal ganglia CT of the brain determined, too. Findings: Unenhanced CT and MRI show bilateral calcifications, slightly asymmetrical in the basal ganglia and the thalamus, also there are the bilateral dentate nucleus and cerebellar calcifications were noted, which you can see from the pictures below: However, genetic testing cannot prescribed (for the SLC20A2, PDGFB, and PDGFRB) , neuroradiology and clinical manifestations were enough to determine the diagnosis. vit D, betta blocker and SSRI group of antidepressant were prescribed. Patient is following now with propranolol and sertraline without any worsening for a 12-month period. 25-OH Vit D3 and another blood tests are normal now.

Sonuç:

Bilateral striopallidodentate calcinosis or FAHRs disease is mostly associated with a disorder of calcium and phosphate metabolism, especially hypoparathyroidism however, different etiology must be considered, including infectious, metabolic, and genetic diseases. The treatment targets include symptomatic support. Treatment of underlying etiology such as hypoparathyroidism has led to neuropsychiatric improvement. Our clinical case shows young woman with early presentation of the disease which did not reveal abnormalities in calcium, phosphate, parathyroid levels and other metabolism problems which responsible for calcium deposition. Furthermore, there was no family history. Reduced 25-OH vitamin D3 suggest an inborn error of vitamin D metabolism. However, one case is not enough to determine it, but it can be very interesting to try to find if there any relationship between disease mechanism and vit D3 blood levels. We can see from the literature that excess vitamin D leads to hypercalcaemia and hyperphosphataemia while low or high vitamin D is associated with arterial stiffness and medial calcification. In addition, vitamin D receptor knockout mice exhibit calcifications of the thalamus. These reports suggest that hypovitaminosis D or specific genes vitamin D regulates could be contributing factors in the development of brain calcification.

TEP-147 MULTİPL SKLEROZ HASTALARINDA FİNGOLİMOD TEDAVİSİNİN ETKİLİLİĞİ : TÜRKİYE GERÇEK YAŞAM VERİLERİ (REFINE)

ASLI TUNCER [1], UĞUR UYGUNOĞLU [2], MURAT TERZİ [3], MURAT KÜRTÜNCÜ [4], AYŞE NUR YÜCEYAR [5], ÖZGÜL EKMEKÇİ [5], RECAİ TÜRKOĞLU [6], AYSUN SOYSAL [7], MESRURE KÖSEOĞLU [7], RABİA GÖKÇEN GÖZÜBATIK ÇELİK [7], HANDE SARIAHMETOĞLU [7], CAVİT BOZ [8], YEŞİM BECKMAN [9], ÖMER FARUK TURAN [10], MELTEM DEMİRKIRAN [11], GÜLŞEN AKMAN [12], BURCU ALTUNRENDE [12], ERKİNGÜL BİRDAY [13], NİHAL IŞIK [14], İLKNUR CANTÜRK AYDIN [15], ABDULCEMAL ÖZCAN [16], ÖZDEN KAMIŞLI [16], BELGİN PETEK BALCI [17], HÜSNÜ EFENDİ [18], CANSU EĞİLMEZ [18], AYLİN AKÇALI [19], MÜNİRE KILINÇ TOPRAK [20], SİBEL CANBAZ KABAY [21], FERAH KIZILAY [22], SERHAN SEVİM [23], PELİN YENİLMEZ [23], CANER FEYZİ DEMİR [24], FERHAT BALGETİR [24], NEFATİ KIYIOĞLU [25], MİTHAT KASAP [26], ZEYNEP ÇALIŞKAN [26], RANA KARABUDAK [1], SABAHATTİN SAİP [2], MEFKURE ERAKSOY [4]

[1] HACETTEPE ÜNİVERSİTESİ TIP FAKÜLTESŞ HASTANESİ, NÖROLOJİ AD
[2] İSTANBUL ÜNİVERSİTESİ CERRAHPAŞA TIP FAKÜLTESİ, NÖROLOJİ AD
[3] ONDOKUZ MAYIS ÜNİVERSİTESİ TIP FATÜLTESİ, NÖROLOJİ AD
[4] İSTANBUL ÜNİVERSİTESİ İSTANBUL TIP FAKÜLTGESİ, NÖROLOJİ AD
[5] EGE ÜNİVERSİTESİ TIP FAKÜLTESİ, NÖROLOJİ AD
[6] SAĞLIK BİLİMLERİ ÜNİVERSİTESİ, NÖROLOJİ AD
[7] BAKIRKÖY PROF. DR. MAZHAR OSMAN RUH SAĞLIĞI VE SİNİR HASTALIKLARI EĞİTİM VE ARAŞTIRMA HASTANESİ, NÖROLOJİ KLİNİĞİ
[8] KARADENİZ TEKNİK ÜNİVERSİTESİ TIP FAKÜLTESİ NÖROLOJİ AD
[9] İZMİR KATİP ÇELEBİ ÜNİVERSİTESİ SAĞLIK UYGULAMA VE ARAŞTIRMA MERKEZİ, NÖROLOJİ AD
[10] ULUDAĞ UNİVERSİTESİ TIP FAKULTESİ, NOROLOJİ AD
[11] ÇUKUROVA ÜİVERSİTESİ TIP FAKÜLTESİOJİ AD

[12] İSTANBUL BİLİM ÜNİVERSİTESİ TIP FAKÜLTESİ, NÖROLOJİ AD
[13] İSTANBUL MEDİPOL ÜNİVERSİTESİ TIP FAKÜLTESİ, NÖROLOJİ AD
[14] OKAN ÜNİVERSİTESİ TIP FAKÜLTESİ, NÖROLOJİ AD
[15] MEDENİYET ÜNİVERSİTESİ TIP FAKÜLTESİ, NÖROLOJİ AD
[16] İNÖNÜ UNİVERSİTESİ TIP FAKULTESİ, NOROLOJİ AD
[17] İSTANBUL HASEKİ EĞİTİM VE ARAŞTIRMA HASTANESİ, NÖROLOJİ KLİNİĞİ
[18] KOCAELİ UNİVERSİTESİ TIP FAKULTESİ, NOROLOJİ AD
[19] GAZİANTEP ÜNİVERSİTESİ TIP FAKÜLTESİ, NÖROLOJİ AD
[20] BAŞKENT ÜNİVERSİTESİ TIP FAKÜLTESİ
[21] KÜTAHYA SAĞLIK BİLİMLERİ ÜNİVERSİTESİ, NÖROLOJİ AD
[22] AKDENİZ ÜNİVERSİTESİ TIP FAKÜLTESİ, NÖROLOJİ AD
[23] MERSİN ÜNİVERSİTESİ TIP FAKÜLTESİ, NÖROLOJİ AD
[24] FIRAT ÜNİVERSİTESİ TIP FAKÜLTESİ, NÖROLOJİ AD
[25] ADNAN MENDERES ÜNİVERSİTESİ TIP FAKÜLTESİ, NÖROLOJİ AD
[26] NOVARTİS İLAÇ, MEDİKAL DEPARTMAN

Amaç:

İnterferonlar (IFN) ve glatiramer asetat (GA) gibi hastalık modifiye edici terapiler (DMT), relapsing remitting multipl skleroz (RRMS) hastalarının birinci basamak tedavisinde uzun süredir kullanılmaktadır. Türkiyede yalnızca aktif RRMS hastalarında en az bir yıl süre ile bir IFN veya GA tedavisine yanıt vermeyen ve yüksek hastalık aktivitesine sahip olan hastalarda ikinci basamak tedavi olarak fingolimod geri ödenmektedir. Ülkemizde, enjektabl DMTlerden fingolimoda veya başka bir enjektabl DMTye geçişin değerlendirildiği gerçek yaşam verileri sınırlıdır. Çalışmamızda, klinik pratikte fingolimoda ya da diğer

enjektabl DMT'lere geçiş yapan, RRMS'li hastalarda tedavi etkinliğini karşılaştırmayı amaçladık.

Gereç ve Yöntem:

REFINE (Retrospective analysis Efficacy of FIngolimod in real life settiNg in TurkEy) retrospektif, çok merkezli, girişimsel olmayan bir çalışmadır. Çalışmaya IFN veya GA ile tedavi edilen ve değişim tarihinden önceki 12 aylık süre içinde en az bir atak geçirmiş ve kraniyal MRG'lerinde en az bir kontrast tutan lezyonu bulunan veya birbirini takip eden MRlarda T2 lezyonları artan hastalar dahil edilmiştir. Kliniklerin veritabanlarına dayalı olarak en az 12 ay boyunca takibi bulunan ve 1 Şubat 2015 - 30 Eylül 2016 tarihleri arasında, fingolimoda geçiş yapan, Ocak 2000 - 30 Eylül 2016 tarihleri arasında başka bir enjektabl DMTye geçiş yapan hastaların verileri değerlendirilmiştir.

Bulgular:

Yirmi dört merkezden 229 enjektabl DMT'ye geçen ve 233 fingolimoda geçen toplam 462 RRMS hastası dahil edilme kriterlerini karşılamıştır. Enjektabl DMTye geçen hastaların 176'sı (%76,9) ve fingolimoda geçen hastaların ise 165i (%70,8) kadındı. Hastaların yaş ortalaması enjektabl DMT grubunda 31,9±9,1, fingolimod grubunda 33,5±8,2 yıl idi. Tedavi değişimi sonrasında ortalama takip süresi enjektabl DMT grubunda 37,6±29,2 ay, fingolimod grubunda 19,5±5,7 aydı. Atak sıklığı, fingolimoda geçen hastalarda (0,26±0,46), enjektabl DMTye geçenlere (0,50±0,63) göre daha düşüktü ($p<0.0001$). Ayrıca, steroid gerektiren atak sayısının da, fingolimoda geçen hastalarda iDMTye geçiş yapan hastalara göre daha düşük olduğu gözlemlendi (0,39±0,7 vs 1,02±1,35, $p<0.0001$). Enjektabl DMT'ye geçiş yapan hastaların %42,4'ünün, fingolimoda geçiş yapan hastaların %68,7'sinin değişimden 12 ay sonraki EDSS skorları değerlendirildi. Buna göre tedavi değişiminden 12 ay sonra ortalama EDSS enjektabl DMT'ye geçen hastalarda 2,19±1,44'dan 1,95±1,49'e ($p<0.0001$), fingolimoda geçen hastalarda ise 2,72±1,41'den 2,43±1,46'e gerilediği gözlendi ($p<0.0001$).

Sonuç:

Klinik pratikte, enjektabl DMTden fingolimoda geçiş ile ARR, toplam atak sayısı ve steroid gerektiren atak olasılığının enjektabl DMT'ye geçişe kıyasla daha düşük olduğu görülmüştür. Her iki grupta tedavi değişimi ile birinci yılın sonunda ortalama EDSS'nin anlamlı olarak azaldığı sonucuna ulaşılmış ve fingolimoda geçiş yapılan hastalarda geçiş sırasındaki ortalama EDSS'nin daha yüksek olduğu izlenmiştir.

TEP-148 FİNGOLİMOD KESİLMESİNE BAĞLI OLUŞAN REBOUNDDA BİZİ NELER BEKLİYOR

MUHAMMED ALPEREN BARDAKÇI , MERVE GÜLER , FATMA AKKOYUN ARIKAN , GÖNÜL AKDAĞ , SİBEL CANBAZ KABAY

KÜTAHYA SAĞLIK BİLİMLERİ ÜNİVERSİTESİ

Olgu:

Giriş Fingolimod MS tedavisinde kullanılan, temel etkisini lenfositler üzerindeki sfingozin-1-fosfat reseptörleri üzerinden gösteren oral bir immunomodülatuar ajandır. Fingolimod tedavisinin kesilmesi ardından klinik ve MR görüntülemede hastalık reaktivasyonu oluşabilmektedir.

Olgu Progresif relapsing seyirli Multipl Skleroz tanılı 29 yaş kadın hasta fingolimod tedavisi altında ilk kez hastanemiz Nöroloji kliniğinde görüldüğünde 1 yıldır atak geçirmediği, kliniğinin stabil olduğu ifade edildi, geldiğinde yapılan Nörolojik muayenesinde patolojik bulgular; bilateral horizontal nistagmus, kas gücü üstte 4/5, altta -4/5, sereballar testler hafif beceriksiz, ataksik idi. Ağustos 2018 de dış merkezde fingolimod tedavisi kesilen, ve bu süreçte ek herhangi bir tedavi almayan hastanın ilaç kesiminden yaklaşık 3 ay sonra apati, uyku hali, konuşmada azalma, el koordinasyonunda ve hareketlerindeki güçlükte kötüleşme, ekstremitelerde koreiform hareketler ve nöbeti olan hasta tarafımıza sevk edilerek yatışı yapıldı. Nörolojik muayenesinde bilinç somnolan, bilateral horizontal nistagmus, her iki üst ekstremitede 4/5 her iki alt estremite 2/5 tetraparezi, DTR dört yanlı canlı ve sağ ve solda dismetrisi mevcuttu. Kranial MR da kontrastlanan yaygın konflüen hiperintens lezyonları olan hastada Fingolimod kesilme sonrası rebound olarak düşünüldü. Hastaya 5 seans günaşırı plazmaferez ve ardından 5 gün boyunca pulse steroid tedavisi başlandı. Bilinç durumu tam ve kliniği kısmen düzelen hasta tedavisinin devamında ocrelizumab başlanması planlanarak taburcu edildi.

Tartışma Fingolimodun kesilmesi patojenik immün hücrelerin reaktivasyonuna neden olabilen proinflamatuar sitokin salınımını indükleyerek reaktivasyona sebep olabilir.Fingolimod kesilmesi ardından gelişen rebound tablosu kısmen steroid tedavisine cevap vermekle birlikte plazmafereze de ihtiyaç duyulabilir.

Sonuç Fingolimod kesilmesi ardından literatürde az sayıda tanımlanan hastalık reaktivasyonu ciddi klinik sonuçları nedeni ile erken tanınıp tedavi edilmesi gerekli bir durumdur.

TEP-149 EPİLEPTİK NÖBETLE PREZENTE OLAN HEREDİTER SFEROSİTOZ VE MULTİPLE SKLEROZ BİRLİKTELİĞİ

MURAT ALPUA , UFUK ERGÜN , BAHAR SAY , MEHMET TUNÇ

KIRIKKALE ÜNİVERSİTESİ TIP FAKÜLTESİ NÖROLOJİ AD

Olgu:

Giriş: Herediter sferositoz hücre zarı proteinlerinde kalıtsal hasar sonucu eritrositlerin morfolojik santral solukluğu olmayan küre şeklinde (sferosit) hücrelere dönüşmeleriyle karakterize non immün kalıtsal bir hemolitik anemidir. Hastalarda en sık olarak anemi, sarılık, splenomegali dikkati çeker. Literatürde herediter sferositozun nörolojik tutulumu olarak bildirilmiş ancak birkaç vaka mevcuttur ve demyelinizan tutulum ve epilepsi ile seyreden bir vaka henüz bildirilmemiştir.

Olgu: 19 yaş erkek hasta ilk olarak Kasım 2018'de fokal başlangıçlı jeneralize epileptik nöbet ile başvurdu ve yapılan kranyal MRG'de demyelinizan odaklar tespit edilmesi üzerine lomber ponksiyon yapıldı ve oligoklonal bant tip 2 pozitif olarak tespit edildi. Hastanın nörolojik muayenesinde herhangi defisit yoktu. Hastanın özgeçmişinde herediter sferositoz mevcuttu ve dayısında da splenektomi öyküsü mevcuttu. Hastaya antiepileptik olarak levetiresetam başlandı. Nisan 2019'da tekrar epileptik nöbetle başvuran hastanın çekilen kranyal MR'da yeni kortikal lezyonları olduğu ve eski lezyonlarının kaybolduğu dikkat çekti.

Sonuç: Vakayı sunma amacımız literatürde herediter sferositoz, epilepsi ve multipl skleroz birlikteliği olan ilk vakayı sunmak ve tartışmaktır.

TEP-150 MR' DA HİPERİNTENS LEZYONLARIN AYIRICI TANISINDA ZORLUKLAR , NÖROLOJİ POLİKLİNİĞİNDE GÖRÜLEN HER T2 HİPERİNTENS LEZYON MS MİDİR?

NURHAN KAYA TUTAR , SİNEM YAZICI AKKAŞ , ELİF SÖYLEMEZ , SAMİ ÖMERHOCA , NİLÜFER KALE

BAĞCILAR EĞİTİM VE ARAŞTIRMA HASTANESİ

Amaç:

Manyetik Rezonans (MR) görüntüleme yöntemlerinin gelişmesi ile birlikte insidental olarak T2 ağırlıklı imajlarda ak madde hiperintensitelerine (WMH) rastlanmakta ve bunlar unidentified bright object (UBO) olarak adlandırılabilmektedir. Bu lezyonların etyolojisi bilinmemektedir. İleri yaşta hipertansiyon, diyabet, serebrovasküler hastalıklar risk faktörleri olabilir. Gençlerde ise Multipl Skleroz (MS) ayırıcı tanıda düşünülebilmektedir, bu lezyonlar ile radyografik tanı ölçütlerinin yanlış yorumlanması hatalı MS teşhisine neden olabilmektedir.Bu çalışma ile nonspesifik şikayetlerle başvuran ve MR'da nonspesifik T2 hiperintens lezyonlar saptanan hastalara ayırıcı tanıları ve klinik gidişlerine yaklaşımı tartışmayı amaçlanmaktadır.

Gereç ve Yöntem:

Çalışmamızda insidental nonspesifik T2 lezyonlar saptanarak MS ünitesine yönlendirilen hastalar değerlendirildi. Komorbid hastalıklar, ek nörolojik hastalığı olan hastalar, antiagregan kullanan, iskemisi olan, kardiak hastalığı olanlar çalışma dışı bırakıldı. Hastaların başvuru şikayetleri ve nörolojik muayeneleri retrospektif değerlendirildi, yapılan ileri incelemeler ve tedavi önerileri gözden geçirildi.

Bulgular:

Çalışmaya toplam 54 hasta (% 88,8 kadın) alındı. Hastaların yaş ortalaması 40,9 yıl ve takip süresi ortalaması 18,34 ay idi. Hastaların ilk geliş şikayetleri sırası ile; baş ağrısı, baş dönmesi, dengesizlik ve uyuşmaydı. Hastaların 8'inde (%14,8) nörolojik bulguda patoloji saptandı. Kontrol MR yapılmış olan 28 hastanın 2'sinde (%5,6) yeni lezyon ve başka 2 hasta da (%5,6) lezyonlarda regresyon görüldü. 8 hastanın BOS inceleme sonuçlarına ulaşıldı. BOS parametreleri (hücre, biokimya), OKB band ve IgIndex incelemeleri değerlendirildi; patoloji yada OKB pozitifliği saptanmadı. Hastaların 37'si (%68) vaskülit yönünden değerlendirildi ve sadece 3'ünde (%8) patoloji saptandı.

Sonuç:

Kranial MR'daki spesifik olmayan beyaz madde anormallikleri MS'i taklit edebilmektedir. MS tanısı için tanı kriterleri, muayene ve ayrıntılı öykü beraber uygulanmalıdır. UBO'lara takip tedavi yaklaşımları hala bilinmemektedir ve ileri çalışmalar gereklidir.

TEP-151 PROGRESİF SEYİRLİ MULTİPL SKLEROZ HASTALARINDA ÜST EKSTREMİTE FONKSİYONEL PERFORMANSI VE YAŞAM KALİTESİ ARASINDAKİ İLİŞKİNİN İNCELENMESİ

RIDVAN MUHAMMED ADIN , ALİ NAİM CEREN , ECEM KARANFİL , BARIŞ ÇETİN , YELİZ SALCI , AYLA FİL BALKAN , KADRİYE ARMUTLU , MERYEM ASLI TUNCER , RANA KARABUDAK

HACETTEPE ÜNİVERSİTESİ

Amaç:

Üst ekstremite (ÜE) disfonksiyonu Multipl Skleroz'un (MS) erken dönemlerinde dahi hastaların %50'sinden fazlasında görülmektedir. MS'de ÜE bozuklukları ve kısıtlılıkları günlük yaşam aktivitelerinin gerçekleştirilmesini zorlaştırmakta bu sebeple bağımsızlıkta ve yaşam kalitesinde azalmaya neden olmaktadır. Bu çalışmanın amacı MS hastalarında ÜE fonksiyonel performansı ve yaşam kalitesi arasındaki ilişkiyi araştırmaktı.

Gereç ve Yöntem:

Çalışmaya yaşları 35-56 (ortalama: 46,9±8,29), EDSS puanları 5-6,5 arasında ve MS nedeniyle ÜE disfonksiyonu olan 10 birey (2 kadın, 8 erkek) dahil edildi. Bireylerin dominant elleri belirlendi. ÜE fonksiyonel performansı Dokuz Delikli Peg Test(DDPT) ile yaşam kalitesi ise Multipl Skleroz Yaşam Kalitesi Anketi'nin (MSQOL-54) Türkçe versiyonu ile değerlendirildi. Bireylerin dominant taraf DDPT süreleri ile MSQOL-54'ün alt bölüm ve özet bölüm skorları arasındaki ilişkinin istatistiksel analizi Spearman Testi kullanılarak yapıldı.

Bulgular:

Bireylerin dominant taraf DDPT süresi ile MSQOL-54'ün enerji alt bölüm skoru arasında çok iyi derecede ($r=0,741$, $p=0,013$), genel yaşam kalitesi alt bölüm skoru arasında iyi derecede ($r=0,668$, $p=0,035$) ve fiziksel sağlık özet skoru arasında iyi derecede ($r=0,713$, $p=0,021$) ilişki bulundu. DDPT süresi ile MSQOL-54'ün diğer alt bölüm skorları ve mental sağlık özet bölüm skoru arasında anlamlı ilişki bulunamadı ($p>0,05$).

Sonuç:

Bu çalışma sayesinde MS hastalarında ÜE fonksiyonel performansının bireylerin yaşam kalitesi ile ne kadar ilişkili olduğu ortaya koyulmuştur. Normal ÜE hareketleri GYA'nın gerçekleştirilebilmesi için vazgeçilemez bir öneme sahiptir ve bireylerin yaşam kalitesini doğrudan etkilemektedir. Literatürde MS'de yaşam kalitesi hakkında birçok çalışma bulunmakta ancak izole olarak ÜE performansı ile yaşam kalitesi arasındaki ilişkiyi inceleyen az sayıda çalışmaya rastlanmaktadır. ÜE fonksiyonel performansının bireylerin GYA'ya etkilerini de inceleyen ve daha fazla bireyin dahil edildiği çalışmalara ihtiyaç duyulmaktadır.

TEP-152 ELDE İKİCİ VE DÖRDÜNCÜ PARMAK ORANLARININ (2P:4P) MULTİPLE SKLEROZ İLE İLİŞKİSİ

SİBEL GAZİOĞLU , İSMAİL ALKAN , AYŞE GÜL KARAMAN , CAVİT BOZ

KARADENİZ TEKNİK ÜNİVERSİTESİ TIP FAKÜLTESİ, NÖROLOJİ AD

Amaç:

MS hastalığında görülen cinsiyet ile ilişkili farklılıklar gonadal hormonların rolüne dikkat çekmiştir. Gonadal hormonların yaşam boyu değişikliklerinin hastalık seyrini etkilediğini gösteren çalışmaların yanısıra, inutero hormonal çevrenin de gelişen immun sistem üzerindeki etkisi olduğu bilinmektedir. Bu çalışmanın amacı inutero androjen, östrojen dengesini yansıtan elde 2P, 4P oranının (2P:4P) erkek ve kadın MS hastalarında kontrol grubuna göre farklı olup olmadığını test ederek prenatal androjen, östrojen dengesinin MS gelişimi için bir risk faktörü olup olmadığını araştırmaktır.

Gereç ve Yöntem:

Çalışmaya Karadeniz Teknik Üniversitesi Tıp Fakültesi MS polikliniğinde MS tanısı alan hastalar ve benzer yaş aralığında sağlıklı personel dahil edildi. Her katılımcının sağ eli dijital tarayıcının önceden belirlenmiş sabit bir noktasına konulup, palmar bölgesinin tarama işlemi yapıldı. Birbirinden bağımsız ve gruplardan habersiz iki kişi tarafından dijital bir sabit cetvel ile 2P ve 4P ölçümleri yapılarak ölçümlerinin aritmetik ortalaması alındı. 2P boyu 4P boyuna bölünerek 2P:4P oranı elde edildi.

Bulgular:

Çalışmaya 128 MS hastası (65 kadın, 63 erkek) ve 122 (57 kadın, 65 erkek) sağlıklı kontrol dahil edildi. 2P:4P oranı erkek MS hastalarında 0.96±0.03, erkek kontrol grubunda 0.96±0.03 olup istatistiksel olarak anlamlı fark saptanmadı (p:0,69). 2P:4P oranı kadın MS hastalarında 0.97±0.03, kadın kontrol grubunda 0.99±0.02 olup kadın MS hastalarında kadın kontrol grubuna göre anlamlı oranda düşüktü (p:0,001). MS hastalarında EDSS ile 2P:4P oranı arasında anlamlı korelasyon saptanmadı (p=0.29).

Sonuç:

Prenatal dönemdeki androjen, östrojen dengesini yansıtan 2P:4P oranının kadın MS hastalarında kontrol grubuna göre düşük olması prenatal yüksek androjen veya düşük östrojen aktivitesi ve buna yol açan durumların MS gelişimi için bir risk faktörü olabileceğini düşündürmektedir.

TEP-153 YENİ TANI ALAN MULTİPL SKLEROZ HASTALARINDA OPTİK KOHERENS TOMOGRAFİ BULGULARININ DEĞERLENDİRİLMESİ

ZEHRA CEMRE KARAKAYALI [1], FURKAN KIRIK [2], ALİŞAN BAYRAKOĞLU [1], NİHAT MUSTAFAYEV [1], AZİZE ESRA GÜRSOY [1]

[1] *BEZMİALEM VAKIF ÜNİVERSİTESİ TIP FAKÜLTESİ, NÖROLOJİ AD*
[2] *BEZMİALEM VAKIF ÜNİVERSİTESİ TIP FAKÜLTESİ, GÖZ HASTALIKLARI AD*

Amaç:

Multipl Skleroz (MS) merkezi sinir sisteminin nöroinflamatuar bir hastalığıdır. Hastalık aktivitesinin takibi için farklı parametreler mevcuttur. Optik koherens tomografi (OCT) noninvaziv, ucuz, tekrarlanabilir bir tetkik olarak MS hastalarında giderek artan şekilde kullanılmaktadır. Yapılan çalışmalarda ilerleyen nörodejenerasyonun takibi olarak peripapiller retinal sinir lifi tabakası (pRNFL), gangliyon hücre tabakası (GCC), iç pleksiform tabaka (IPL) kalınlıkları kullanılmıştır. Nöroinflamasyon takibinde ise iç nükleer tabaka (INL) kalınlığında artış anlamlı bulunmuştur. Bu çalışmamızda farklı OCT parametrelerinin değerlendirilmesi ve günlük hayatta kullanılabilirliğinin araştırılması amaçlanmıştır.

Gereç ve Yöntem:

Merkezimize Şubat 2019 ve Ağustos 2019 tarihleri arasında başvuran; 16 kadın ve 3 erkek toplamda 19 hasta çalışmaya alındı. 2017 McDonald kriterlerine göre 17 hastaya RRMS, 1 hastaya CIS, 1 hastaya PPMS tanısı kondu. Başvuru zamanı OCT, nörolojik muayene, göz muayenesi, kranyal ve tüm spinal MRG tetkikleri yapıldı. 13 hasta klinik ve radyolojik atak mevcuttu, 6 hastada atak bulgusu yoktu. 7 adet optik nöritli (ON+), 31 optik nöritsiz (ON-) göz incelendi. OCT'de peripapiller RNFL (pRNFL), santral makula kalınlığı, makular sinir lifi tabakası (mNFL), GCC, IPL, INL total volümleri hesaplandı. 19 hastaya ait 38 göz toplamda incelendi. İncelemeler, OSCAR-IB protokollerine uygun yapıldı.

Bulgular:

ON+ ve ON- hastaların OCT parametreleri arasında istatistiksel anlamlı fark saptanmadı. Klinik atak ile başvuran hastalarda (n=26) santral makular kalınlık (p=0.030), pRNFL (p=0,008) ve makular NFL volümü (p=0.003) anlamlı bulundu. Total INL volümlerinde istatistiksel olarak anlamlı fark bulunmadı (p=0,353). T1 ağırlıklı görüntülemelerde kara delik olan gözlerde (n=12) pRNFL kalınlığı istatistiksel olarak anlamlı düşük bulundu (p=0.012). EDSS ve santral makular kalınlık arasında Spearman's korelasyon testinde negatif korelasyon bulundu (p=0.017).

Sonuç:

OCT tekrarlanabilir, ulaşılabilir ve ucuz bir tetkik olarak nörodejenerasyonun takibi açısından anlamlı veriler vermektedir. ON öyküsü olan ve olmayan hastalarda EDSS ile korele olması ile takipte faydalı görülmüştür.

TEP-154 NÖROLOJİK HASTALIKLARDA RİTUXİMAB TEDAVİSİ : 5 OLGU

ASLI YAMAN KULA , VİLDAN GÜZEL , AZİZE ESRA GÜRSOY

BEZMİALEM VAKIF ÜNİVERSİTESİ HASTANESİ

Olgu:

Rituximab, spesifik olarak B lenfositlerdeki CD20 transmembran antijenine bağlanan monoklonal antikordur. Bu olgu serisinde farklı nörolojik tablolarla başvuran ve rituximab tedavisi alan 5 olgu ve tedaviye yanıtları tartışılmıştır. 1.olgu- Oftalmoparezi ve bulber tutulumun ön planda olduğu Anti-MuSK+ myastenia gravis tanısıyla takip edilen 36 yaşında kadın hastada, düşük doz mestinon, oral prednol, tekrarlanan IVIG ve plazmaferez tedavisi altında tetraparezi gelişti. Rituximab tedavisi sonrası nörolojik tabloda belirgin düzelme izlendi. 2.olgu- 2007 yılından beri anti-NMO +, NMO spektrum hastalığı tanısıyla takipli 32 yaşında kadın hastaya, azatiopirin tedavisi altında sık tekrarlayan spinal atakları olması nedeniyle tekrarlanan pulse steroid ve plazmaferez tedavileri uygulandı ancak atakları kontrol altına alınamayan hastada rituxsimab tedavisi sonrası yeni atak gözlenmedi. 3.olgu- Sol optik nörit ve miyelit atağıyla seyreden anti-NMO +, NMO spektrum hastalığı tanısıyla takipli 39 yaşında erkek hastaya ilk atağı sonrası pulse steroid tedavisi uygulandı. Oral prednol ve azatiopirin tedavisi altındayken geçirdiği sağ optik nörit atağı nedeniyle plazmaferez tedavisi rituximab tedavisi uygulandı. Takibinde atak izlenmedi. 4.olgu- Relapslarla seyreden CIDP tanılı, quadriplejik, 69 yaşında erkek hastada IVIG tedavisi, plazmaferez ve pulse steroid tedavisi sonrası klinik iyileşme sağlanamadı. Rituximab tedavisi sonrası belirgin klinik iyileşme izlendi. 5.olgu- CIDP tanısıyla takip edilen ve distal baskın quadriparezi kliniği olan 63 yaşında kadın hastaya, takibinde sık relaps izlenmesi, tekrarlanan IVIG ve plazmaferez tedavilerine beklenen yanıtın alınamaması nedeniyle rituximab tedavisi uygulandı. Klinikte belirgin düzelme görüldü. Rituximab tedavisi nöroloji pratiğinde geniş bir spektrumda, klasik tedavilere yanıtsız olgularda veya ilaç tedavisi altında nüks gelişen durumlarda etkili ve başarılı bir seçenektir.

TEP-155 BİR İLERİ YAŞ NÖROMYELİTİS OPTİKA OLGUSU

AYŞE GÜRBÜZ YENİÇERİ , SERKAN DEMİR , RIFAT ERDEM TOĞROL , MEHMET FATİH ÖZDAĞ

SULTAN ABDULHAMİD HAN EĞİTİM VE ARAŞTIRMA HASTANESİ

Olgu:

Nöromyelitis optika, nadir görülen ancak oldukça ciddi bir demiyelinizan hastalıktır. Optik sinirlerin ve spinal kordun akut ya da tekrarlayan demiyelinizan enflamasyonu ile görülür. 77 yaşında kadın hasta 10 gün önce ekstremitelerde başlayan uyuşma şikayeti sonrasında olan güç kaybı ile başvurdu. Öncesinde normal olan hasta bu süre içinde tamamen yatağa bağımlı hale gelmiş ve üriner inkontinansı gelişmişti. Özellikle sırtta belirgin olmak üzere tüm vücutta yaygın parestezik yakınmaları mevcuttu. Bilinen sistemik hastalık öyküsü yoktu. Geliş nörolojik muayenesinde sağ gözde pitoz ve hipofonisinin olması dışında kranial sinir muayenesi doğal idi. Kas gücü her iki üst ekstremitede 5/5 sağ alt ekstremite 0/5 sol alt ekstremite 1/5 düzeyindeydi. Her iki alt ekstremitede hipoestezi tarif ediyordu. Derin tendon refleksleri abolik, tdy bilateral ekstensördü. Beyin ve spinal mr görüntülemelerinde medulla spinaliste 2. Servikal vertebradan 2. Torakal vertebraya kadar uzanan t2 hiperintens, santral yerleşimli, hafif ekspansif, kontrast tutan lezyon görüldü. Hastaya lomber ponksiyon yoluyla yapılan bos incelemesinde bos basıncı 16cmsu, görünüm berrak, renksiz, protein 57,8 mg/dl hücre sayımında lenfositer ağırlıklı toplam 10hücre/mm3 ldh (bos) - 71 u/l bos glukozu 91 mg/dl (eş zamanlı kan şekeri 190) laktat - 3,6 mg/dl idi. Oligoklonal bant negatifti. Bakteriyel ve viral bos kültürlerinde üremesi olmadı. Bos ve kanda çalışılan enfektif markerlar negatifti. Nmo açısından bakılan aquaporin-4 antikor pozitifti. Hastaya nöromyelitis optica öntanısıyla yatışının ilk gününden itibaren pulse tedavi başlandı. 10 gün pulse tedavi aldığı süreçte hastanın kliniğinde düzelme sağlanamaması ve kuadripleji gelişmesi üzerine hastaya plazmaferez tedavisi başlandı. 5 kür plazmaferez tedavisi sonrası kontrol muayenesinde üst ekstremitede kas gücü 4+/5 alt ekstremite 1/5 düzeyindeydi. Antikor pozitifliği ile birlikte kesin nmo tanısı alan hastanın tedavisi öncelikle ritüksimab açısından değerlendirildi. Ancak bakım yetersizliği, dekübitus ülseri ve kanda yüksek saptanan afr değerleri nedeniyle hasta ritüksimab tedavisi için uygun görülmedi.taburculuk sonrası ayaktan takibinde dekübitus ülseri kontrol altına alınan hastanın tedavisi azotiyopürin+düşük doz steroid olarak düzenlendi. Takibinin yaklaşık 4. Ayındaki hasta aspirasyon pnömonisi nedeniyle ex oldu. İleri yaş grubunda özellikle 8. Dekad ve üstünde meydana gelen ağır nöromiyelitis optika ataklarındaki tedavi yönetiminin tartışılması amacıyla bu vaka sunuma uygun görüldü.

TEP-156 KRONİK İNFLAMATUVAR DEMİYELİNİZAN POLİNÖROPATİDE PERİFERİK MİYELİN ANTİJENLERİNE KARŞI OTOANTİKOR VARLIĞININ ARAŞTIRILMASI: PSÖDOTÜMÖR SEREBRİ VE KRANYAL SİNİR HİPERTROFİSİ OLAN ANTİ-NÖROFASİN 155 VAKASININ UZUN DÖNEM TAKİP BULGULARI

AYŞE NUR ÖZDAĞ ACARLI [1], ATAY VURAL [2], VUSLAT YILMAZ [3], NERMİN GÖRKEM ŞİRİN [1], HACER DURMUŞ TEKÇE [1], GÜHER SARUHAN DİRESKENELİ [5], BİANCA FİEBİG [6], KATHRİN DOPPLER [6], CLAUDİA SOMMER [6], EDGAR MEİNL [4], ERDEM TÜZÜN [3], YEŞİM GÜLŞEN-PARMAN [1]

[1] *İSTANBUL ÜNİVERSİTESİ İSTANBUL TIP FAKÜLTESİ, NÖROLOJİ AD*
[2] *KOÇ ÜNİVERSİTESİ TRANSLASYONEL TIP ARAŞTIRMA MERKEZİ, NÖROLOJİ AD*
[3] *AZİZ SANCAR DENEYSEL TIP ARAŞTIRMA ENSTİTÜSÜ, SİNİRBİLİM DALI*
[4] *LUDWİG-MAXİMİLLİAN ÜNİVERSİTESİ KLİNİK NÖROİMMÜNOLOJİ ENSTİTÜSÜ*
[5] *İSTANBUL ÜNİVERSİTESİ İSTANBUL TIP FAKÜLTESİ, FİZYOLOJİ AD*
[6] *WÜRZBURG ÜNİVERSİTESİ HASTANESİ, NÖROLOJİ AD*

Amaç:

CIDP hasta kohortumuzda anti-nodal/paranodal antikor varlığının ve klinik özelliklerinin araştırılması planlanmıştır.

Gereç ve Yöntem:

Çalışmamıza 2010 EFNS/PNS tanı kriterlerine göre kesin ya da muhtemel 50 CIDP ile 13 Charcot-Marie-Tooth tip 1A hastası ve 10 sağlıklı donör dahil edildi. Olguların serumu "teasing" metodu ile ayrılmış mürin sinir liflerine uygulandı. ELISA yöntemiyle anti-nörofasin155 (NF155), anti-NF186

ve anti-kontaktin1 (CNTN1) varlığı araştırıldı. Anti-NF155 pozitif serumda epitop ve immünoglobulinG alt tip analizleri insan NF155 ve bunun kırpılmış formlarını eksprese eden canlı TE671 hücrelerinde çalışıldı.

Bulgular:

Bir tipik CIDP hastasında (%2) Fn3-Fn4 epitopunu hedef alan, IgG4 alt tipinde anti-NF155 antikoru saptandı. CMT1A ya da sağlıklı kontrol grubunda anti-NF155 pozitifliği saptanmadı. Hiçbir olguda NF186 veya CNTN1'e karşı otoantikor varlığı ya da mürin sinir liflerine karşı reaktivite saptanmadı. Anti-NF155 seropozitif hasta; 31 yaşında başlayan distal baskın güçsüzlük, tremor ve duysal ataksi ile başvurdu. Steroid tedavisi ile kötüleşen hasta, IVIg ve azatioprin tedavilerine kısmi yanıt verdi. Alt ekstremite distalinde atrofi gelişen ve klinik bulguları stabil seyreden hastanın tedavisi 3. yılında kesildi. Hasta tedavisiz izlemin 6. yılında, baş ağrısı ve geçici görme kaybı atakları ile başvurdu. Bilateral papilödem, görme alanı testinde konsantrik daralma saptanan hastanın beyin MR'ında bilateral hafif pariyetal atrofi ve trigeminal sinir dallarında çok belirgin hipertrofi olduğu dikkati çekti. MR-venografi incelemesi normaldi, beyin omurilik sıvısı (BOS) açılış basıncı hafif yüksekti ve BOS protein düzeyi artmıştı (226 mg/dL). Psödotümör serebri tanısıyla 2 yıl asetazolamid tedavisi sonrası iyileşme izlendi. Hastanın 16 yıl süreyle takibinde, bilateral frontal sinir hipertrofisi ile olası superior orbital vene bası ve orbital venöz konjesyon, buna bağlı olarak da proptozis geliştiği, nörolojik muayenesinin ise stabil seyrettiği görüldü.

Sonuç:

CIDP hasta kohortumuzun anti-nodal/paranodal antikor seropozitiflik oranı literatüre kıyasla görece düşüktü. Daha önce anti-NF155 pozitif CIDP olgusunda kranyal sinir hipertrofisi varlığı bir kez bildirilmiş olmakla birlikte, orbitada frontal sinir hipertrofisi ve muhtemelen buna bağlı proptoz varlığı ilk kez bildirilmektedir. Ayrıca hastamızda idyopatik intrakranyal hipertansiyon açısından risk faktörü olmadığı halde, psödotümör serebri gelişmiş olması da dikkat çekicidir.

TEP-157 NMDA ENSEFALİTİNDE 2. BASAMAK TEDAVİDE YENİ ALTERNATİF : BORTEZOMİB – HACETTEPE DENEYİMİ

DİLEK MUTLU , CANSU AYVACIOĞLU , MERYEM ASLI TUNCER , ESEN SAKA TOPÇUOĞLU

HACETTEPE ÜNİVERSİTESİ TIP FAKÜLTESİ, NÖROLOJİ AD

Olgu:

NMDA ensefaliti (NMDAe) nöropsikiyatrik belirtilerle ve otonomik bulgularla nöroloji kliniğinde yer alan ve 2007 yılından sonra patofizyolojisiyle ismini almış bir antitedir. Akut dönemde tedavi edilmediğinde yaklaşık %20lere varan mortalitesi, yüksek oranda da relapslar bildirilmiş, relapsların yıllar sonra dahi olabildiği gözlemlenmiştir. Tedavisinde ilk basamağı yüksek doz steroid , plazmaferez ve İVİG uygulamaları oluşturmakta, 2. Basamakta rituksimab(RTX), siklofosfamid, tocilizumab gibi immüniteye yönelik ajanlar oluşturmaktadır. Son 5 yılda literatürde proteazom inhibitörü olan ve daha çok multipl myelom gibi onkolojik hastalıkların tedavisinde kullanılan bortezomib(BTZ) refrakter NMDA ensefalitinde yeni umut ışığı olmuştur. Merkezimizin son 1 yıl içinde 2 bortezomib deneyimi olmuştur. Olgu 1: 30 yıl ara ile nüks ettiği düşünülen NMDAe tanılı 45 yaşında kadın hasta ilk basamağa yanıtsız olup RTX ve ardından BTZ verilerek takip edilmektedir. Steroide bağlı yan etkiler dışında ciddi yan etki gözlenmemiş olup remisyondadır ve tedavi sürdürülmektedir. Olgu 2: 18 yaşında bilinen dikkat eksikliği hiperaktivite bozukluğu zemininde nöropsikiyatrik bulgular ve katatoni ile başvuran hastada, enfeksiyöz meningoensefalitler ve nöroleptik malign sendrom ayırıcı tanıları arasında antikor pozitifliği ile NMDAe saptanmış, benzer tedavi protokolü uygulanarak remisyon sağlanmıştır. Tartışma: BTZ NMDA ensefalitinde literatürden gözlemlediğimiz kadarıyla Türkiye'de ilk kez merkezimizde uygulanmıştır. Deneyimlerimiz ve tedavi protokolü bu bildiri ile ayrıntılarıyla paylaşılacak, bu yolla tedavinin kullanımının yaygınlaşmasına öncülük edilecektir.

TEP-158 NÖROSİFİLİZ : HACETTEPE'DEN 3 OLGU

DİLEK MUTLU , ECE GÖK , ERSİN TAN , IŞIN ÜNAL ÇEVİK , MERYEM ASLI TUNCER

HACETTEPE ÜNİVERSİTESİ TIP FAKÜLTESİ, NÖROLOJİ AD

Olgu:

Nörosifiliz antibiyoterapinin tıbbi alanda yoğun kullanımıyla beraber nadir rastlanmakta olan ileri evre sifilitik tutulumdur. Sifilizin primer ve sekonder evrelerinde atlanması veya yetersiz tedavi edilmesi sonucu sistemik hastalık ilerleyerek parenkim tutulumu yapmakta , geri dönüşü zor nörolojik hasarlara neden olmaktadır. Bu bildiri ile nörolojik tutulum sebebi araştırılırken sifiliz tanısı alan hastalarımızı seri olarak sunuyoruz. Olgu 1: 58 yaşında erkek. Yaklaşık 30 yıl önce tüberküloz menenjiti düşünülerek tedavi edilen ancak tedaviye uyumsuz olan ve hidrosefali için ventriküloperitoneal şantı olan hasta son 5 yılda gelişen ataksik yürüyüş ve MR görüntülerinde uzun segment dorsal kord tutulumu nedeniyle demiyelinizan hastalık-intrakranyal hipotansiyon ayırıcı tanısı yapılırken BOS TPHA testi pozitif gelmesi üzerine tanı alarak tedavisi başlanmıştır. Olgu 2: 22 yaşında erkek. Ağır skolyoz nedeniyle uzun segment vertebral enstrumentasyonu olan hasta el ve ayakalrında uyuşma şikayetleri gelişince MR görüntülemesinde spinal kordda arka kordu tutan lezyonlar nedeniyle demyelinizan hastalık araştırmak üzere yatırıldı. Serum TPHA pozitif saptanarak tedavi başlandı. Olgu 3: 38 yaşında kadın. Mevcut bipolar bozukluk zemininde son 1 yıl içinde önce ataksi, ardından nöropsikiyatrik bulgular geliştirerek günlük aktivitelerinde tam bağımlı hale gelen , MR görüntülerinde serebral-serebellar atrofi dışında bulgu olmayan hasta enfeksiyöz-otoimmün ensefalitler açısından yatırılarak incelendi. BOS VDRL ve TPHA pozitif saptanan hastaya antibiyoterapi başlandı. Klinik yararlanımı olmayan hasta kaybedildi. Sonuç: Merkezimiz olarak erken tanınıp tedavi edilmesi elzem olan bu antiteyi ,tanı sürecindeki zorlukları, son 2 yıl içerisinde karşılaştığımız sifiliz olgularını özetleyerek vurgulamak, elimizdeki muayene videoları ile klasik nörosifiliz bulgularını görsel olarak paylaşmak istedik.

TEP-159 KANSER İLİŞKİLİ İSKEMİK İNME HASTALARINDA MEKANİK EMBOLEKTOMİNİN YERİ

MEHMET YASİR PEKTEZEL [1], ANIL ARAT [2], ETHEM MURAT ARSAVA [1], MEHMET AKİF TOPÇUOĞLU [1]

[1] HACETTEPE ÜNİVERSİTESİ TIP FAKÜLTESİ, NÖROLOJİ AD
[2] HACETTEPE ÜNİVERSİTESİ TIP FAKÜLTESİ, RADYOLOJİ AD

Amaç:

Kanser ilişkili hiperkoagülopatiye sekonder proksimal damar oklüzyonu gelişen akut iskemik inme hastalarında mekanik trombektominin yeri hakkındaki veriler sınırlıdır. Bazı gözlemler, bu tip hastalarda rekanalizasyonun daha yüksek oranda başarısızlıkla sonuçlandığını, bununla beraber klinik sonlanımda malignitesi olmayan hasta populasyonuna göre belirgin bir fark olmadığını düşündürmektedir. Çalışmamızda malignitesi olan hastalardaki akut embolik iskemik inmenin, işlemsel ve klinik sonuçların farklılık gösterip göstermediği araştırılmıştır.

Gereç ve Yöntem:

Prospektif olarak kayıtlanmış veri bankamızdan, trombektomi ile tedavi edilen iskemik inme hastalarının verileri incelendi. Hastalar inme etyolojisine göre (malignite ilişkili inme vs diğer) tabakalandırıldı ve işlem süresi (kasık girişi ile işlemin sonlandırılması arasındaki süre), reperfüzyon başarısı ve klinik sonlanım gruplar arasında kıyaslandı.

Bulgular:

Trombektomi ile tedavi edilen 113 anterior sistem iskemik inme hastasından, 12 (%10,6) hasta malignite ilişkili inme olarak tespit edildi. Yaş ortalaması (67±12 yıl), cinsiyet (K:%66) ve başvuru median (ÇAA) NIHSS skoru [21 (15-22)] değerleri diğer hasta grubu ile benzer olarak tespit edildi (yaş: 67±15 yıl; K: %62,3; NIHSS 19 (14-23)). Median işlem süresi [105 (65-125) vs. 94 (61-128) dakika; p=0.75], başarılı reperfüzyon oranı (mTICI 2b, 2c veya 3: %75 vs. %77,2; p=0.86) veya iyi klinik sonlanım (90. gün mRS 0-2: %41,7 vs. %24,2; p=0.19) değerlerinde gruplar arasında fark saptanmadı.

Sonuç:

İşlemsel ve klinik sonuçlar kanser ilişkili iskemik inme hastalarında diğer inme hastalarından farklı değildir. Bu nedenle malignitesi olan akut iskemik inme hastalarında mekanik embolektomi işleminin uygulanmasından kaçınılmaması gerektiğini düşünüyoruz.

TEP-160 KAROTİS ARTER STENTLERİNİN ERKEN VE GEÇ DÖNEM SONUÇLARI

MURAT GÜRSOY [1], ZEKERİYA ALİOĞLU [2], SİBEL GAZİOĞLU [2], VİLDAN ALTUNAYOĞLU [2], RAMAZAN AKPINAR [3], DİDEM EROL [4]

[1] TRABZON VAKFIKEBİR İLÇE DEVLET HASTANESİ
[2] KARADENİZ TEKNİK ÜNİVERSİTESİ TIP FAKÜLTESİ
[3] SAĞLIK BİLİMLERİ ÜNİVERSİTESİ TRABZON KANUNİ EĞİTİM ARAŞTIRMA HASTANESİ
[4] ORDU ÜNİVERSİTESİ EĞİTİM VE ARAŞTIRMA HASTANESİ

Amaç:

Karotis arter stenozu tüm inmelerin %10-20'sinin patofizyolojik kaynağı, karotis arterin oklüziv hastalığıdır. Karotis arter stenozunun tedavisinde uygulanılan karotis arter stent işlemi, karotis endarterektomiye kıyasla daha az invaziv bir işlem olması ve son zamanlarda da benzer güvenilirliklerin izlenmesi nedeniyle sık tercih edilmektedir. Bu çalışmada amacımız, karotis arter stent (KAS) işlemi uygulanılan hastaların kısa ve uzun dönem takiplerinde gelişen komplikasyonların analizini yapmaktır.

Gereç ve Yöntem:

Nisan 2007- Haziran 2018 tarihleri arasında, KAS işlemi uygulanılan, görüntülemelerinde (DSA, boyun MRA, BTA ve KDUSG'de) %50'den fazla darlığı olan semptomatik ve asemptomatik 248 hastadan oluşmaktadır. KAS işlemi sonrası erken ve geç dönemdeki SVH'a bağlı ölüm ve inmeler, SVH'a bağlı olmayan ölümler ve inme dışı komplikasyonlar ile birlikte takip görüntülemelerinde restenoz geliş hastalar değerlendirildi.

Bulgular:

Yaşları 32-88 arasında değişen 57 kadın ve 191 erkek olmak üzere toplam 248 hastaya KAS işlemi uygulanmıştır. İlk 30 günde 248, 30gün-6ay arası 239, 6 aydan sonra 235 hasta ortalama 31,8 ay (SD: ± 27,15) süre ile takip edilebilmiştir. İlk 30 gün, 30 gün-6 ay ve 6 aydan sonraki dönemde SVH'a bağlı ölüm-inme oranları sırasıyla %1,2-%16, %0-1,7, %0,4-4,7'dır. 75 yaş ve üzeri ile 75 yaş altındaki hastaların sırasıyla %25 ile %13'ünde inme izlenmiş olup, bu oran 75 yaş ve üzerindeki hastalarda daha yüksek olup anlamlıdır. (p:,041) KAS işlemi uygulanan 2 hastada ipsilateral, 1 hastada kontraletral olarak restenoz izlenmiştir.

Sonuç:

Çalışmamızda karotis arter stenti sonrası erken dönemdeki inme sıklığı literatürle karşılaştırıldığında yüksek oranda izlenmiştir. 75 yaş ve üzeri hastalar da 75 yaş altındaki hastalara göre yüksek oranda inme saptanmıştır. Geç dönem inme sıklığı açısından ise literatürdeki diğer çalışmalarla sonuçlar benzerdir. İşlem sonrası SVH'a bağlı ölümler ve takiplerdeki restenoz açısından, düşük oranlar elde edilemesi nedeniyle başarılı kabul edilebilir.

TEP-161 SEREBRAL VENÖZ TROMBOZ TANISI İLE İZLEDİĞİMİZ HASTALARIMIZIN KLİNİK BULGULARININ DEĞERLENDİRİLMESİ

BU BİLDİRİ GERİ ÇEKİLMİŞTİR.

TEP-162 PRİMER MERKEZİ SİNİR SİTEMİ VASKÜLİTİ TANISINA YÖNELİK SÜREÇLER; OLGU VE LİTERATÜR TARTIŞMASI

NURHAN KAYA TUTAR , SAMİ OMERHOCA , NİLÜFER KALE İÇEN

BAĞCILAR EĞİTİM VE ARAŞTIRMA HASTANESİ

Amaç:

Primer merkezi sinir sistemi (MSS) vasküliti nadir görülen , yüksek morbidite ve mortaliteye sahip bir hastalık grubudur. Major klinik manifestasyon iskemik ve hemorajik inme, baş ağrısı ve ensefalopatidir. Tanı için kranial görüntüleme yöntemleri, enflamasyon markerları, otoantikorlar, BOS analizi kullanılmakla birlikte biyopsi altın standarttır. Tedavide hastalığın şiddetine göre agresif immunsupresif ajanlar kullanılmaktadır.Bu çalışmanın amacı birbirinden farklı presentasyonlarla başlayabilen nadir bir hastalık grubu olan MSS vaskülitine yönelik ayırıcı tanı ve yaklaşımı tartışmak ve tanı zorluklarını ele almaktır.

Gereç ve Yöntem:

Kliniğimizde primer MSS vasküliti tanısı ile takipli olan hastalar retrospektif olarak değerlendirilerek, MR ve klinik dosyaları tam olan, tanı kriterleri ile uyumlu hastalar değerlendirildi. Etyolojik olarak kliniği açıklayacak başka hastalığı olan (konnektif doku hastalığı, FMF, RA, toksik süreçler), immunosupresif/hastalık modifiye edici tedavi öyküsü olan hastalar dışlandı.

Bulgular:

Çalışmaya 5 hasta (%60 kadın) değerlendirilerek alındı. Hastaların demografik özellikleri sırasıyla: ortalama hastalık başlangıç yaşı 39 , ortalama hastalık takip süreleri 80 ay saptandı. 5 hastanın da yapılan kranial MR anjio incelemelerinde serebral arterlerde kontur düzensizlikleri ve yer yer daralmalar izlendi. DSA yapılan 4 hastada bu bulgular konfirme edildi. 2 hasta mikofenolat mofetil,1 hasta siklofosfamid, 2 hasta da asetilsalisilik asit tedavisi altında izlendi.

Sonuç:

MSS vasküliti birbirinden farklı klinik presentasyonla görülebilen ve çoğunlukla tanıya yönelik süreçlerin zorlu olduğu önemli bir hastalık grubudur. Tanı aldıktan sonra kalıcı nörolojik hasarı engellemek adına mümkün olduğunca erken immunsupresif tedavi başlanması şarttır.

TEP-163 HEMOGLOBİN DÜZEYİ 4,1 G/DL OLAN AKUT İSKEMİK İNMELİ HASTADA IV TPA DENEYİMİ

OKAN SÖKMEN , SAHİB ROVSHANOV , GÖKÇE AYHAN , E.MURAT ARSAVA , M.AKİF TOPÇUOĞLU

HACETTEPE ÜNİVERSİTESİ TIP FAKÜLTESİ, NÖROLOJİ AD

Özet:

Giriş: İntravenöz doku plazminojen aktivatörü(IV tPA) akut iskemik inmede standart olup, güncel rehberlerde tedavi öncesi mutlaka yapılması gereken kan testlerinin kan şekeri(tüm hastalarda) ve INR (oral antikoagülan alanlarda) olduğu ifade edilmektedir. Temel kan testlerinin (hemoglobin, trombosit gibi) sonucu hasta IV tPA infüzyonu almakta iken elimize ulaşmaktadır. Eğer hastanın hemoglobin değeri çok düşük (bu olguda 4,1 gr/dL) gelirse infüzyonu durdurur musunuz yoksa devam mı edersiniz? Bu nadir olgu temelinde güncel IV tPA uygulaması paradigmasının yorumunu yapıyoruz. Olgu: Bilinen hastalığı olmayan 38 yaşındaki kadın, 2 saatlik sağ tarafta kuvvetsizlik, ağız köşesinde eğilme ve konuşma bozukluğuyla (NIHSS 7) başvurdu. Beyin-boyun bilgisayarlı tomografi anjiografide major damar oklüzyonu saptanmayan hastanın difüzyon ağırlıklı görüntülemelerde(DAG) sol presantral gyrusta akut difüzyon kısıtlılığı izlendi. DAG- FLAIR uyuşmazlığı(mismatch) bulunması üzerine olayın 165.dakikasında, 70kg olan hastaya 6,3mg bolus ve ardından 56,7mg 1 saatlik IV tPA infüzyonu başlandı.IV tPA 10.dakikasında semptomları düzelen hastanın 30. dakikada dizartrisi kötüleşti. Bu sırada Hb değeri 4,1g/dl olarak elimize ulaştı. Infüzyonu kesilen hastada beyin BT'de kanama izlenmedi. Toplamda 34.7mg tPA verildi.İnme ünitesindeki klinik seyir sorunsuz geçti, hasta tamamen düzeldi(mRS 0), inme etyolojisi saptanamadı. Aneminin nedeni hipermenore olarak tespit edildi. Tartışma:Ağır anemili(Hb<8 gr/dL) olgularda IV tPA uygulamasının güvenli olduğu düşünülmektedir.Ekstrem değerlere dair literatürde deneyim çok azdır.Sunulan olgu olasılıkla literatürdeki IV tPA verilmiş olan en düşük hemoglobin değerine sahiptir. Anemi kollateral statusu ve penumbral dokuya oksijen sunumunu düşürerek infarktın kaderini olumsuz etkiler. Bu nedenle, bu hastalarda da IV tPA'nın vakit geçirmeden verilmesi yararlı olur. Ama,aneminin nedeni henüz tespit edilmemiş ve kontrol altına alınamamış bir nedene bağlı aktif kanama ise nöroloğun açmazı da bu noktada başlamaktadır.

TEP-164 GENÇ HASTADA İSKEMİK SVO İLE PREZENTE SOL ATRİYAL MİKSOMA

IRMAK SALT [1], AHMET AKPINAR [1], PELİN DOĞAN AK [1], EREN GÖZKE [1], ADNAN AK [2]

[1] SAĞLIK BİLİMLERİ ÜNİVERSİTESİ FATİH SULTAN MEHMET EĞİTİM VE ARAŞTIRMA HASTANESİ, NÖROLOJİ KLİNİĞİ
[2] SAĞLIK BİLİMLERİ ÜNİVERSİTESİ KARTAL KOŞUYOLU YÜKSEK İHTİSAS EĞİTİM VE ARAŞTIRMA HASTANESİ, KALP DAMAR CERRAHİ KLİNİĞİ

Özet:

GİRİŞ: Primer kardiyak tümörlerin sık görülen tipi olan miksoma nadiren dev boyutlara ulaşabilmekte ve serebrovasküler olaylara neden olabilmektedir. Burada nöbet ile prezente olup, akut enfarkt saptanan, etiyolojide sol atriyal miksoma saptadığımız, operasyon sonrası komplikasyon gelişmeyen genç svo hastası sunulmaktadır.

OLGU: Bilinen hastalık öyküsü olmayan 28 yaş kadın hasta, ani bilinç bozukluğu, kasılma/çırpınma, idrar inkontinansı nedeni ile acil servise getirildi. Postiktal dönemde olduğu düşünülen hastanın gözleri spontan kapalıydı, emir almıyor, ses çıkışı yoktu. Kas gücü ağrılı uyaranla sol ekstremitelerde 4/5, sağ ekstremitelerde 3/5 hemiparezik izlenimde olup taban cildi refleksi bilateral ekstansör yanıtlıydı. Kranyal tomografide akut lezyon gözlenmedi. BT anjiyografide, sol M1 oklüzyonu saptandı. Kranyal MR'da akut sol total MCA enfarktı, sağ MCA derin dal enfarktı izlendi. Doku plazminojen aktivatörü (tpa) uygulanan hasta tpa sonrası trombektomiye alındı. TICI 2C rekanalizasyon sağlandı. Etiyolojiye yönelik erken dönem yapılan transtorasik EKO'da(TTE) sol atriyumda intraatriyal septuma bitişik kitle ya da Trombüs görünümü

izlendi. Transözofagiyal EKO'da(TÖE)sol atriyal miksoma saptandı. Kardiyovasküler cerrahi merkezine sevk edilerek akut dönemin ardından miksoma eksizyonu ameliyatı yapıldı. Operasyon sonrası komplikasyon gelişmeyen hasta nörolojik muayenesi normal olarak takip edilmekte.

YORUM: Miksomalar primer kalp tümörlerinin en sık rastlanan tipidir fakat nadir strok nedenidir. Genellikle sporadiktir, kadınlarda daha sıktır ve sol atriyum yerleşimlidir. Embolizmden sıklıkla serebral arterler etkilenir. Retinal arterin tutulumuna bağlı geçici/kalıcı görme kayıpları gelişebilir. TÖE uygulamasının TTE ile birlikte olmasının emboli potansiyeli taşıyan intrakardiyak kitlelerin tanısı için değerli olduğu bildirilmektedir. Açıklanamayan GİA, serebral infarkt ve senkop varlığında bu nadir kardiyak lezyonlardan şüphelenilmeli ve seçilmiş hastalar ekokardiografi ile araştırılmalıdır.

TEP-165 OLGU SUNUMU: IV TPA UYGULAMASI ÖNCESİ ORAL VİTAMİN K ANTAGONİSTLERİNİN ETKİLERİNİN PROTROMBİN KOMPLEKS KONSANTRASYONU İLE ANTAGONİZE EDİLMESİ

IRMAK SALT , IŞIL KALYONCU ASLAN , ÇİSİL İREM ÖZGENÇ , EREN GÖZKE

SAĞLIK BİLİMLERİ ÜNİVERSİTESİ FATİH SULTAN MEHMET EĞİTİM VE ARAŞTIRMA HASTANESİ , NÖROLOJİ KLİNİĞİ

Özet:

AMAÇ: INR değerini protrombin kompleks konsantrasyonu (PCC) kullanarak düşürdükten sonra doku plazminojen aktivatörü (tPA) tedavisi uyguladığımız iki vakayı sunmak istiyoruz.

OLGU 1: Altmış dokuz yaşında erkek hasta, 30 dakika önce başlayan dizartri, santral fasiyel paralizi (SFP) ve Medical Research Council (MRC) kas gücü skalasına göre 4/5 sol hemiparezi ile başvurdu. Özgeçmişinde mitral kapak replasmanı öyküsü mevcuttu. Varfarin kullanmaktaydı. National Instutudes of Health Stroke Scale (NIHSS) skoru 5 idi. 60. dakikada BT Anjiyografisinde büyük damar oklüzyonu saptanmadı. INR değeri 4.25 olan hastada mekanik rekanalizasyon şansı olmadığından için tPA uygulanması planlandı, PCC infüzyonu başlandı. INR 0.95'e düşürüldü. 8. saatinde NIHSS skoru 0 oldu. 24. Saatinde BT'de hemoraji izlenmedi. 48. saatinde antikoagülasyon başlandı. Tromboembolik komplikasyon izlenmedi.

OLGU 2: Altmış üç yaşında kadın hasta, ileri dizartri, sol SFP, zorlu bakış palsisi, sol homonim hemianopi, sol hemipleji kliniğiyle getirildi. Özgeçmişinde aort diseksiyonu, kardiyak bypass ve mitral kapak replasman öyküsü mevcuttu. Varfarin kullanmaktaydı. NIHSS skoru 14 idi. 116. dakikada BT Anjiyografisinde sağ M1 oklüzyonu mevcuttu. INR 2.11 olup PCC uygulaması sonrasında tPA başlandı, ardından trombektomiye alındı; rekanalizasyon sağlanamadı. 24. saatte BT'de hemoraji izlenmedi. Antikoagülasyon 24. saatinde başlandı. Tromboembolik komplikasyon izlenmedi.

YORUM: Vitamin K antagonisti kullanımı sırasında akut iskemik inme görülebilmektedir. PCC uygulanan hastalarda tromboembolik komplikasyon insidansı %1.9 olarak bildirilmiştir. INR değerini düzenlemek için vitaminK uygulanan hastalarda yapılan 8 çalışma meta-analizinde, 334 hastanın 1'inde trombotik olay bildirilmiştir. tPA öncesinde PCC uygulaması literatürde sadece vaka bazında bildirilmiştir. Seçilmiş vakaların tedaviden fayda görebileceği ve geniş ölçekli çalışmaların yapılmasına ihtiyaç olduğunu düşünmekteyiz.

TEP-166 AKUT İSKEMİK İNMEDE İNTRAVENÖZ TROMBOLİTİK TEDAVİ;2007-2018 YILLARI ARASINDA TEDAVİ ALAN OLGULARIN RETROSPEKTİF ANALİZİ

RAMAZAN AKPINAR [1], MURAT GÜRSOY [3], SİBEL GAZİOĞLU [2], DİDEM EROL [4], VİLDAN ALTUNAYOĞLU ÇAKMAK [2], ZEKERİYA ALİOĞLU [2]

[1] SAĞLIK BİLİMLERİ ÜNİVERSİTESİ TRABZON KANUNİ EĞİTİM ARAŞTIRMA HASTANESİ
[2] KARADENİZ TEKNİK ÜNİVERSİTESİ TIP FAKÜLTESİ, NÖROLOJİ AD
[3] TRABZON VAKFIKEBİR İLÇE DEVLET HASTANESİ
[4] ORDU ÜNİVERSİTESİ EĞİTİM VE ARAŞTIRMA HASTANESİ

Amaç:

Akut iskemik inme tedavisi için onaylanmış en etkili tedavi yöntemlerinden biri olan intravenöz trombolitik tedavinin tarafımızca elde edilen sonuçları klinik skalalar kullanılarak kısa dönem ve uzun dönem etkinlik sonuçları hastane kayıtlarına dayanarak retrospektrif olarak incelenmesi amaçlanmıştır.

Gereç ve Yöntem:

Karadeniz Teknik Üniversitesi Tıp Fakültesi Farabi Hastanesi'nde Nisan 2007 ve Aralık 2018 tarihleri arasında akut iskemik inme nedeniyle değerlendirilen ve sadece intravenöz trombolitik tedavi uygulanan 396 hasta hastane kayıtlarına dayanarak retrospektrif olarak incelendi. Tedavi açısından uygun bulunan hastalara gerekli onam belgesi alındıktan sonra, 2012 yılına kadar semptomların başlangıcından sonra ilk 3 saat içerisinde ve 2012 yılında ilaç endikasyonu 4,5 saate çıkarıldıktan sonra ilk 4,5 saat içerisinde, 0,9 mg/kg (maksimum 90 mg) intravenöz alteplaz tedavisi uygulandığı görüldü. Ulusal Sağlık Enstitüsü İnme Ölçeği (NIHSS) ve modifiye Rankin Skalası (mRS) ölçekleri ile tedavinin etkinliği ve trombolitik tedavi sonrası gelişen intrakraniyal kanama ve yan etkiler değerlendirildi. Ayrıca hastaların demografik özellikleri, inme risk faktörleri, başvuru klinik durumu, erken infarkt varlığı ve tedavinin başlama süresi ile tedavinin etkinliği arasındaki ilişki incelendi.

Bulgular:

Yaş ortalaması 70,6±13,0, 219'u kadın ve 177'si erkek toplam 396 hastaya trombolitik tedavi uygulandığı görüldü. Olguların 307'sinde (%77,5) hipertansiyon, 89'unda (%22,5) diyabetes mellitus, 108'inde (%27,3) hiperlipidemi, 127'sinde (%32,1) atrial fibrilasyon ve 76'sında (%19,2) bilgisayarlı beyin tomografisinde (BBT) erken infarkt bulguları saptandı. Tedavi öncesi ortalama NIHSS değerleri 8±4,6 ve ortalama mRS değerleri 3,3±1,0 idi. Hastaların ortalama semptom- kapı zamanı 116,2±58,1 dakika, kapı-iğne zamanı 61,4±29,7 dakika ve semptom-iğne zamanı 177,1±53,3 dakika saptandı. Tedavi öncesi mRS değeri ≤ 2 olan hastaların sayısı 100 (%25,3) olduğu görüldü. Tedavi sonrası 24. saatte NIHSS değerlerinde 4 puan ve daha fazla düşme saptanan 104 hasta (%26,3) ve 3. ayda mRS değeri ≤ 2 olan 225 hasta (%64,4) saptandı. 75 hastada (%18,9) ölüm görüldü. 3.ayda mRS değeri ≤ 2 hastalar ile cinsiyet, hipertansiyon, diyabetes mellitus, hiperlipidemi, atriyal fibrilasyon varlığı, tedavi başlama süresi arasında bir ilişki olmadığı saptandı. 62 hastada (%15,7) tedavi sonrası intrakraniyal kanama olduğu ve 24 hastada ise (%6,1) NIHSS değerinde 4 puan ve artışla giden nörolojik kötüleşmeye sahip semptomatik kanama olduğu saptandı. İntrakraniyal kanaması olan hastaların 22'sinin (%35,4), semptomatik kanaması bulunan hastaların ise 16'sının (%66,7) öldüğü

görüldü. İntrakraniyal kanaması veya semptomatik kanaması olanlarda ölüm oranı daha yüksek bulundu. İntrakraniyal kanama ile cinsiyet, yaş, başvuru NIHSS, başvuru mRS, erken infarkt bulgusu, klopidogrel, warfarin, ASA kullanımı, semptom-iğne zamanı, hipertansiyon, hiperlipidemi, atriyal fibrilasyon varlığı arasında bir ilişki olmadığı görüldü. 80 yaş ve üzeri olanların ortanca mRS ve NIHSS değerleri 80 yaş altı olanlardan daha yüksek elde edildi ve sonuçlar istatistiksel olarak anlamlı idi (p<0,05). 80 yaş altı ile 80 yaş ve üzeri yaş gruplarına göre kanama oranları farklılık göstermemektedir. 80 yaş ve üzerinde 90.gün mRS ≤ 2 oranı düşük bulunmuş olup ölüm oranı yüksek bulunmuştur.

Sonuç:

Bulgularımız, akut iskemik inmede trombolitik tedavinin kısa ve uzun dönemde etkin ve güvenilir bir yöntem olduğunu göstermektedir. İleri yaşta 90.gün mRS ≤ 2 oranı düşük ve ölüm oranı yüksek olmasına rağmen kanama oranlarında fark olmadığı görülmüştür. Akut iskemik inme semptomları olan hastalar hiç vakit kaybedilmeden değerlendirilmeli, uygun bulunan hastalarda intravenöz trombolitik tedavi uygulamalı ve sonrasında yakından takip edilmelidir.

TEP-167 KAROTİS LÜMEN İCİ SERBEST TROMBÜS OLGUSU

RONAY BOZYEL , ERDEM GÜRKAŞ , BANU ÖZEN BARUT

KARTAL DR.LÜTFİ KIRDAR EĞİTİM VE ARAŞTIRMA HASTANESİ

Özet:

GİRİŞ: Lümen içi serbest trombüs (free-floating trombus), proksimali arter duvarına bağlı, distal bileşeni damar lümeni içerisinde serbest halde bulunan trombüs oluşumudur. Vasküler bütünlüğü bozan lokal nedenler arasında aterosklerotik plak oluşumu en sık altta yatan etiyolojidir, diğer sebepler arasında fibromüsküler displazi, travma, diseksiyon bulunur. Ayrıca sistemik nedenlerden malignite, trombofili, gebelik, inflamatuar ve bulaşıcı hastalıklar gibi protrombotik durumlar ile de ilişkilidir. İnme hastaları arasında % 0,4 olarak tahmin edilen nadir bir tanıdır. Tedavisine dair net bir uzlaşma oluşmamıştır, akut dönem tedavisinde medikal ve endovasküler tedavi uygulanabilir.

OLGU: 64 yaşında kadın hasta 3 saat önce başlayan anlamsız konuşma şikayeti ile acile servise getirildi. Özgeçmişinde over ca tanısı olan hasta halen kemoterapi almaktaydı. Nörolojik muayenede bilinç açık, sensoriyel afazisi mevcuttu. NIHSS: 4 olarak hesaplanan hastaya afazisi olması nedeniyle intravenöz trombolitik tedavi verildi. Trombolitik tedavi sırasında çekilen beyin ve boyun BT anjiyografide sol karotis kommunis bifurkasyonunda lümen içerisine doğru uzanan trombüs ile uyumlu görüntü izlendi. 24. saat kontrol BT sonrasında medikal tedavisi intravenöz heparinizasyon şeklinde düzenlendi. Heparinizasyonun 7.gününde yeni başlayan broca afazisi, sağ hemiparezi olması üzerine tekrarlanan beyin ve boyun BT anjiyografi görüntülemede trombüs boyutunun küçüldüğü görüldü ve yeni gelişen sol temporal enfarkt alanının trombüs fragmantasyonuna bağlı distal emboli ile uyumlu olduğu düşünüldü. 6 ay süreli antikoagülasyonu planlanan hastanın 1 ay sonra tekrarlanan kontrol BT anjiyografisinde trombüsün rezolüsyona uğradığı ve bu segmentte karotiste yumuşak plak izlendi. Hasta halen antikoagülan tedavi altında izlenmektedir.

TEP-168 AKUT İSKEMİK İNME ŞİDDETİNİN BÖBREK FONKSİYON TESTLERİ VE ALKALEN FOSFATAZ İLE İLİŞKİSİ

SERDAR BARAKLI [1], YEŞİM EYLEV AKBOĞA [2], HESNA BEKTAŞ [3]

[1] *ANKARA ŞEHİR HASTANESİ*
[2] *DR. NAFİZ KÖREZ SİNCAN DEVLET HASTANESİ*
[3] *ANKARA YILDIRIM BEYAZIT ÜNİVERSİTESİ*

Amaç:

Akut iskemik inmede böbrek fonksiyon bozukluğunun mortaliteyi artırdığı gösterilmiştir. Daha önceki çalışmalarda alkalen fosfataz yüksekliğinin kötü fonksiyonel sonuç ve mortalite ile ilişkisi olduğu bulunmuştur. Çalışmamızın amacı; inme şiddeti ve enfarkt hacmi ile böbrek fonksiyon testleri ve alkalen fosfataz arasında ilişki olup olmadığını incelemektir.

Gereç ve Yöntem:

Ankara Atatürk Eğitim Araştırma Hastanesi Nöroloji Kliniği'ne iskemik inme tanısıyla yatırılan, Difüzyon Manyetik Rezonans Görüntülemesi (MRG) mevcut olan hastalar çalışmaya dahil edildi. Acil servise ilk geliş biyokimya kanları incelendi. Difüzyon MRG görüntülerinden enfarkt hacimleri hesaplandı. Geliş NIHSS, enfarkt hacimleri ile böbrek fonksiyon testleri ve alkalen fosfataz düzeyleri arasında ilişki olup olmadığına bakıldı.

Bulgular:

94 hasta çalışmaya dahil edildi. Çalışmada yer alan bireylerin yaş ortalaması 70.80 ± 12.33 olarak saptandı. Bireylerin 39'u (%41.5) kadın, 55'i (%58.5) erkekti. NIHSS gruplamasına göre bireylerin 54'ü hafif grupta, 25'i orta, 15'i şiddetli gruptaydı. Ortalama NIHSS 7.15 ± 7.03, ortalama enfarkt hacmi 25.49 ± 61.89 cm3 olarak hesaplandı. NIHSS hafif, orta ve şiddetli gruplarında; yaş, enfarkt hacmi ve kreatinin ortalamaları istatistiksel olarak anlamlı farklılık gösterdi. (p=0.001, p=0,044, p<0,001). Üre, üre/kreatinin ve alkalen fosfataz değerleri istatistiksel olarak anlamlı farklılık göstermedi. (sırasıyla; p=0.407, p=0.353, p=0.213). Enfarkt hacmi ile üre, kreatinin, üre/kreatinin ve alkalen fosfataz arasında anlamlı korelasyon saptanmadı.

Sonuç:

Çalışmamızda kreatinin yüksekliği ile inmenin şiddeti arasında ilişki saptanmıştır. Serebral mikrovasküler risk ve inme şiddetinin değerlendirilmesinde, böbrek disfonksiyonunu gösteren serum biyobelirteçleri yol gösterici olabilir.

TEP-169 İSTANBUL TIP FAKÜLTESİNDE TROMBEKTOMİ YAPILMIŞ İSKEMİK İNME OLGULARININ KLİNİK VE PROGNOSTİK ÖZELLİKLERİ

ŞEVKET OZAN DÖRTKOL [1], ESME EKİZOĞLU TURGUT [1], NİLÜFER YEŞİLOT [1], OĞUZHAN ÇOBAN [1], MEHMET BARBÜROĞLU [2], KUBİLAY AYDIN [2]

[1] İSTANBUL ÜNİVERSİTESİ İSTANBUL TIP FAKÜLTESİ, NÖROLOJİ AD
[2] İSTANBUL ÜNİVERSİTESİ İSTANBUL TIP FAKÜLTESİ, RADYOLOJİ AD

Amaç:

İskemik inme hastalarında semptom başlangıcından itibaren ilk 24 saatlik dönem içerisinde trombektomi tedavisi uygulanabilmekte ve özellikle büyük damar oklüzyonlarında fayda sağladığı bilinmektedir. Bu çalışmada fakültemizde trombektomi yapılan hastalarımız klinik özellikleri ve klinik çalışma dışı (gerçek yaşam) erken dönemde tedavi etkisi incelendi.

Gereç ve Yöntem:

Çalışmada Ocak 2018 – Temmuz 2019 tarihleri arasında İstanbul Tıp Fakültesinde mekanik trombektomi (MT) yapılan ve 35 olgu değerlendirildi. Hastalarda cinsiyet, yaş, risk faktörleri (hipertansiyon, sigara, alkol, diyabet, hiperlipidemi, atriyal fibrilasyon (AF), kollateral varlığı), rekanalizasyon süresi, hastane yatış süresi, giriş ve çıkış NIHSS, giriş ve çıkış mRS skorları, hastane yatışı sonrasında gelişen nörolojik ve sistemik komplikasyonlar incelendi.

Bulgular:

Akut iskemik inme tedavisi uygulanan 35 olgunun 19(%54.2)'una intravenöz trombolitik tedavi ve MT uygulandı. Ortalama giriş NIHSS 16,1±8,4, çıkış NIHSS 6,4±7 olarak hesaplandı. On hastada (%28) yeterli kollateral dolaşım vardı, bu hastaların %90'ında (9/10 olgu) çıkış mRS 0-2 arasındaydı. Hastaların 21 'inde (%60)kardiyoembolik etiyoloji saptandı, bu 21 hastanın 14(%66,7)'ünün çıkış mRS skoru 0-2 arasındaydı. Tüm hastaların 7'sinde (%20) önceden bilinen AF tanısı vardı. Ortalama rekanalizasyon süresi 425,3±509,1 dakikaydı. Olguların birine ilk yirmi dört saatten sonra mekanik trombektomi uygulandı ve iyi sonuçlandı. Yirmi üç olguda (%65) hastaneden çıkışta mRS skoru 0-2, 18 hastada ise mRS skoru 0-1 saptandı. Hastaların 14'ünde (%40) sistemik ve nörolojik komplikasyon gelişti ve bu hastaların ikisi multiorgan yetmezliğiyle kaybedildi.

Sonuç:

Akut iskemik inme hastalarında mekanik trombektomi tedavisi DEFUSE 3 ve DAWN çalışmalarından sonra daha geç sürelerde de uygulanmaktadır. Erken dönemde yapılan hastalarda sonuçlar daha iyi olsa da kollateral varlığı ve penumbranın büyüklüğüne bağlı olarak mekanik trombektomi daha geç dönemdeki hastalarda da güvenle uygulanabilir ve bu hastalarda prognoz daha iyi olur.

TEP-170 NOAK TEDAVİSİ ALTINDA TEKRARLAYAN İNMELER

TAHA ASLAN , ERDEM YAKA

DOKUZ EYLÜL ÜNİVERSİTESİ TIP FAKÜLTESİ, NÖROLOJİ AD

Amaç:

Atrial fibrilasyon (AF) tekrarlayan iskemik inme için majör bir risk faktörüdür. Son yıllara kadar AF'li hastalarda inmeden korunmak için en önemli ilaç varfarin iken, son yıllarda nonvalvuler AF tedavisinde varfarine ek olarak yeni oral antikoagülanlar(NOAK) klinik uygulamaya girmişlerdir. Ancak günlük klinik deneyimlerimizde hasta için uygun ilaç dozundan daha düşük dozda ilacın verilmesi, hastanın tedaviye uyumsuzluğu ya da uygun ilaç, uygun doza rağmen ilacın tromboembolik olaylardan yeterince koruyamaması sonucu tekrarlayan iskemik serebrovaskuler olaylar (SVO) ve düşük oranda da olsa intrakraniyal kanama ile karşılaşmaktayız. Biz de merkezimizde NOAK tedavisi altında tekrarlayan SVO ile başvuran hastaları derledik.

Gereç ve Yöntem:

01.01.2018-01.09.2019 tarihleri arasında merkezimize SVO ile başvuran toplam 2606 hasta içinde mevcut olayı NOAK tedavisi altında iken olan 73 hasta değerlendirildi. Hastalar cinsiyet, yaş, kullanılan ilaç, NIHSS, klinik olaya göre sınıflandırıldı.

Bulgular:

Hastaların ort. yaşı 76, ort. NIHSS:5,62, en çok kullanılan ilaç Xarelto 15 mg (%23.3), en sık sol orta serebral sulama alanında infarkt saptanmış olup, toplamda 7 hastada intraserebral hemoraji gelişmiştir. 20 hastanın (%27.3), hasta için uygun olan dozdan daha düşük dozda ilaç kullandığı gözlenmiştir. Düşük dozda ilaç kullanımı olan grupta görülen inmelerin NIHSS göre orta-şiddetli olma ihtimalinin daha yüksek olduğu görülmesine rağmen istatistiksel anlamlılık gözlenmemiştir(p>0,63)

Sonuç:

Atrial fibrilasyona bağlı iskemik inmelerin önlenmesinde NOAK'ların Varfarin'e kıyasla, monitorizasyon gerekliliğinin olmaması, ilaç ve gıdalarla etkileşimlerinin daha az olması gibi avantajları nedeniyle son yıllarda kullanımı yaygınlaşmıştır. NOAK'ların etkin olmayan doz kullanımının klinik sonuçları tahmin edilebilir ancak etkin doz altında dahi SVO'ların gözleniyor olması; çok merkezli klinik çalışmalar ile günlük pratik deneyimimiz arasında bir fark mı var? sorusunu akla getirmektedir.

TEP-171 IGG4 İLİŞKİLİ OKÜLER VE ORBİTAL İNFLAMASYON

AYŞE İLKSEN ÇOLPAK [1], DORUK ARSLAN [1], ÖMER KARADAĞ [2], FİGEN SÖYLEMEZOĞLU [3], KADER KARLI OĞUZ [4], YONCA ARAT [5]

[1] HACETTEPE ÜNİVERSİTESİ TIP FAKÜLTESİ, NÖROLOJİ AD
[2] HACETTEPE ÜNİVERSİTESİ TIP FAKÜLTESİ, ROMATOLOJİ AD
[3] HACETTEPE ÜNİVERSİTESİ TIP FAKÜLTESİ, PATOLOJİ AD
[4] HACETTEPE ÜNİVERSİTESİ TIP FAKÜLTESİ, RADYOLOJİ AD
[5] HACETTEPE ÜNİVERSİTESİ TIP FAKÜLTESİ, GÖZ HASTALIKLARI AD

Giriş:

IgG4 ilişkili hastalık yeni keşfedilmiş antitelerden olan, yüksek serum IgG4 düzeyinin olduğu, multi organ tutulumu ile seyreden fibroinflamatuar bir hastalıktır.. İlk olarak 2003 yılında ekstra-pankreatik bulgularla kendini gösteren otoimmun pankreatit hastasında serum IgG4 yüksekliği ile fark edilmiştir. Tüm sistem ve dokuları tutabilen durum nörolojik bir tabloya da yol açabilmektedir.

Vaka:

Bilinen Tip 2 DM öyküsü olan 50 yaşındaki erkek hasta, 1,5 yıldır olan sağ gözde kızarıklık, ağrı, şişlik ve görme bozukluğu ile başvurdu. Nörooftalmolojik değerlendirmesinde; görme keskinliği bilateral 20/20, renkli görme tam, sağ göz dışa bakışı minimal kısıtlı, sağa bakışta diplopi mevcut, RAPD sağda pozitif, göz dibi incelemesi doğal görünümde olarak izlendi. Hertel ekzoftalmometre(105) ile sağ 22mm sol 16mm saptandı. Psödotümor orbita ön tanısıyla yapılan orbita MRGde bilateral propitoz (sağda daha belirgin), sağda daha belirgin retroorbital yağ dokuda kirlenme, bilateral optik sinir etrafında yama tarzında kontrastlanma izlendi. Serum IgG4: 3.1 (normal üst sınır 0.8) bulunması üzerine IgG4 ilişkili hastalık için yapılan biyopside yüksek IgG4 plazma hücre infiltrasyonu nedeniyle IgG4 ilişkili hastalıkla uyumlu kabul edildi.

Tartışma:

IgG4 ilişkili hastalık idiopatik multi-organ inflamasyonu ile prezente olan; histolopatolojik incelemesinde IgG4 pozitif lenfoplazmositer hücre infiltrasyonu izlenen sklerotik inflmasyon ile karakterize hastalıktır. Herhangi bir organ tutulumu ile karşımıza çıkabilir; oküler ve orbital inflamasyon bu hastada karşılaştığımız bir tutulum şeklidir. Nörooftalmolojik muayenesinde ve nöro-görüntülemede inflamatuar özellikleri olan hastalarda ayrıcı tanıda serum IgG4 düzeyinin bakılması akla gelmelidir.

TEP-172 BENİGN EPİZODİK UNİLATERAL MİDRİYAZİSİN EŞLİK ETTİĞİ MİGREN OLGUSU

CANSU AYDIN KAYA , HİLMİ UYSAL

AKDENİZ ÜNİVERSİTESİ TIP FAKÜLTESİ, NÖROLOJİ AD

Özet:

Benign epizodik unilateral midriyazis (beum) , intermittan pupil asimetrisinin izole, benign bir nedenidir. Epizodlara görme bulanıklığı, orbital bölge ağrısı, baş ağrısı veya fotosensivite eşlik edebilir.literatürde beum ile migren birlikteliği olan ilgili birçok olgu bildirilmiştir. Bizim olgumuzda 19 yaşında kadın hasta birer gün arayla 2 kere meydana gelen sol göz bebeğinde büyüme ,sol gözde bulanık görme eş zamanlı sol parietal bölgede olan zonklayıcı baş ağrısı tarifleyerek başvurdu. Ağrısı yaklaşık 4 saat sürmüş. Şiddeti hafif başlayıp yavaşça 5/10 a kadar artmış sonrasında ilaçsız düzelmiş. Bulantı ve kusma eşlik etmemiş. Eşlik eden fotofobi varmış, sonofobi ve osmofobi yokmuş.daha öncesinde ayda 2-3 kere olan zonklama şeklinde olan baş ağrıları oluyormuş. bilinen başka hastalığı yok. Ailede migren öyküsü yok. hastanın nörolojik muayenesi ve kanları normaldi. Beum ile seyreden migren düşünülerek atak tedavisi düzenlendi. Beum'un patofizyolojisi henüz kesin olarak bilinmemektedir. Bazı kaynaklar sempatik ve parasempatik sistem arasındaki uyumsuzluğa bağlı olduğunu ve sıklıkla migrene eşlik ettiğini, bazıları ise oftalmoplejik migrenin bir alt tipi olduğunu ileri sürmektedir. Klinik etyoloji olarak geniş bir aralıkta seyreden bu duruma yol açan benign durumları ayırmanın klinik pratikte önemli olduğunu düşünmekteyiz. Ayrıca beum ile seyreden epizodik aurasız migren olgumuz ile literatüre katkıda bulunmayı amaçladık.

TEP-173 ATİPİK GÖRME KAYBI ETYOLOJİSİNDE GÖZDEN KAÇAN NADİR BİR TANI OLARAK BARTONELLA ENFEKSİYONU

ELİF SÖYLEMEZ , TUĞBA EYİGÜRBÜZ , FAZİLET KARADEMİR , ŞENAY AŞIKOĞLU NACAR , NİLÜFER KALE

BAĞCILAR EĞİTİM VE ARAŞTIRMA HASTANESİ

Giriş:

Nöroretinitler tek taraflı görme kaybı, optik disk ödemi, makula yapılarının arasında optik sinirin şişmesine bağlı gelişen makula starı ile karakterize bir bozukluktur. Etyolojide infeksiyöz, inflamatuar ve idyopatik gruplar yer alır. Bartonella henselae nöroretinit vakalarının üçte ikisinden sorumludur. Kediyle temas sonrası etkenin sistemik dolaşıma katılmasıyla ateş, lenfadenopati, atralji, döküntüler, başağrısı gelişir. Tek taraflı, ağrısız görme kaybı, renkli görmede bozulma eklenir. Etyolojye göre tedavi ve prognoz değişmektedir.

Olgu:

34 yaşında erkek hasta başvurusundan 3 gün önce başlayan sağ gözde bulanık görme ve her iki şakakta, sıkıştırıcı tarzda başağrısı şikayetiyle başvurdu. Özgeçmişinde özellik yoktu. Kendisinin 4, partnerinin 3 kedisi olduğu öğrenildi. Muayenesinde her iki aksiller ve servikal bölgede lenf nodları ele geliyordu, ense sertliği yoktu, fundoskopide sağ taraflı papil ödem ve makula ödemi vardı, vizyon sağda 1/10 idi. Sedimentasyon ve CRP yüksekliği olup tüberküloz, borrelia burgdorferi, brucella, treponema pallidum, toksoplasma, CMV, EBV, HSV, VZV, HBV, HCV, HIV'e yönelik tetkikleri negatifti. Serum ve BOS ACE normaldi. Aksiller lenf nodu biyopsisinde süpüratif inflamasyon içeren granülamatöz lenfadenit tespit edildi. Beyin ve orbita MR normaldi. Fundus anjiografisinde optik disk başında hafif sızıntı ve maküla ödemi görüldü. BOS'da mononükleer lökosit hakimiyetinde 49 lökosit vardı, BOS biyokimyası normaldi, basıncı 25cmH2O idi. Bartonella etkenine yönelik olarak rifampisin, azitromisin, tetrasiklin, gentamisin başlandı. Takiplerinde papil ödemin ve başağrısının gerilediği, görme keskinliğinde düzelme görüldü.

Sonuç:

Son zamanlarda nöroretinitler görme kaybı vakalarında daha sık akla gelmektedir. Bartonella Henselae ensefalit ve menenjite sebep olmasına rağmen antibiyotik tedavisiyle iyi prognozu olması akılda tutulmalıdır.

TEP-174 TEDAVİSİ ZOR NADİR BİR OLGU: SOL ORBİTAL APEKS SENDROMU BULGULARI İLE BAŞVURAN RİNOSEREBRAL MUKORMİKOZ

ESRA ERDİL [1], HANDENUR TUNÇ [1], SEMA NUR ERDEM [1], ÖZLEM ALHAN [2], LÜTFİYE MÜLAZIMOĞLU [2], PINAR KAHRAMAN KOYTAK [1], İPEK MİDİ [1]

[1] MARMARA ÜNİVERSİTESİ TIP FAKÜLTESİ, NÖROLOJİ AD
[2] MARMARA ÜNİVERSİTESİ TIP FAKÜLTESİ, ENFEKSİYON HASTALIKLARI AD

Amaç:

Rinoserebral mukormikoz hızlı progresyonla giden agresif cerrahi ve antifungal ilaç tedavisine rağmen mortalitesi yüksek bir hastalıktır. Bu olguda kliniğimize sol gözde şişlik ve görme kaybı ile başvurup orbita tutulumu ile tetkik edilerek mukormikoz tanısı alan, sistemik ve intratekal antifungal tedavi ile takip edilen bir olgu sunulmuştur.

Olgu:

51 yaşında erkek hasta, üç hafta önce sağ periferik fasial paralizi nedeniyle yüksek dozda metilprednizolon tedavisi başlanıp, kademeli olarak azaltılmakta iken, sol gözde şişlik ve görme kaybı ile kliniğimize başvurdu. Hastanın özgeçmişinde diyabetes mellitus mevcuttu. Radyolojik görüntülemelerinde sol preseptal periorbital sellülit ile uyumlu bulgular ve sol serebellar hemisfer ve sol frontalde kontrast tutulumu olan lezyonlar izlendi. Endoskopik sinüs cerrahisi ile alınan doku biyopsisinde rhizopus oryzae coplex üremesi oldu. Rinoserebral mukormikoz tanısı alan hastaya intravenöz ambizom ve posakonazol tedavisi ve eksternal ventriküler drenaj yoluyla intratekal ambizom tedavisi uygulandı. Hastanın klinik takibinde sol serebellar ve frontal lobunda izlenen lezyonlarında ve paranazal sinüs ve orbita tutulumunda progresyon olup 28. gününde exitus oldu.

Yorum:

Kontrolsüz diyabet ve oral yüksek doz metilprednizolon alımı gibi risk faktörleri olan immünkompromize hastalarda mukormikoz farklı klinik şekillerde prezente olup tanıda akla gelmelidir. Erken dönemde uygulanan agresif cerrahi, sistemik kombine antifungal ve intratekal antifungal tedaviler ile rinoserebral mukormikoz vakalarında daha az mortaliteye ulaşılmış olmakla birlikte, hastalık hala ileri derecede fulminan seyretmekte ve sıklıkla mortalite ile sonuçlanmaktadır.

TEP-175 KODEİN KULLANIMI SONRASINDA GELİŞEN TONİK PUPİL VAKASI

MEHMET MÜHÜRDAROĞLU , SERDAR BARAKLI , ŞULE BİLEN

ANKARA ŞEHİR HASTANESİ, NÖROLOJİ KLİNİĞİ

Olgu:

Kodein, kronik öksürük için etkinliği ile ilgili kanıtların sınırlı olmasına rağmen, öksürükte sık kullanılan geleneksel bir opiodtir.Merkezi sinir sistemi(MSS) deki opioid reseptörlerine bağlanır ve doğrudan MSS depresyonu oluşturur.Tonik pupil ise siliyer ganglionlara verilen hasar veya kısa siliyer sinirlerin anormal reinnervasyonu sonucu ortaya çıkar. Akut fazda, bulgular zayıf ışık reaktivitesi olan tek taraflı midriazisle izole olabilir . İnfeksiyon ,inflamasyon, lokal anestezikler,cerrahi , toksisite ve travmalar buna sebep olabilmektedir.Bu yazıda kodein kullanımı sonrasında gelişen tonik pupil vakası sunulmuştur. 10 yıldır dm nedeniyle metforminden başka düzenli ilaç kullanımı ve aktif şikayeti olmayan hasta yakınları tarafından sağ göz bebeğinde genişleme farkedilmesi nedeniyle acil servisimize başvurdu .Hastanın yapılan nörolojik muayenesinde sağ gözde ışığa yanıtsız midriazis dışında bulgu saptanmadı.Acil serviste yapılan kan tetkik sonuçları ve çekilen magnetik rezonans(MR) diffuzyonu normal olarak bulundu.Daha sonra çekilen kontrastlı beyin MR , MR anjiografi ve sfiliz dahil bakılan enfeksiyöz parametreleri normal sınırlarda saptandı.Hastanın kullandığı ilaçlar açısından detaylı olarak tekrar sogulandığında şikayetinden bir hafta önce 3 gün süreyle soğuk algınlığı nedeniyle parasetamol, klorfeniramin ve kodein kombinasyonu kullandığı öğrenildi. Bir ay sonra yapılan nörolojik muayenesi tamamen normaldi. Tonik pupil iyi huyludur ve bikaç hafta içinde düzelme eğilimindedir,birçok etyolojik faktör olmakla birlikte sempatomimektik ilaçlarda gözönünde bulundurulmalıdır. Bu olguyla vurgulamak istediğimiz; yeni ortaya çıkmış tonik pupil tespit edilen hastalarda pahalı ve zaman alıcı tetkikler yapmadan önce kullanılan ilaç anamnezinin detaylı alınması gerektiğidir.

TEP-176 HİPOFİZ MAKROADENOMUNA BAĞLI GELİŞMİŞ ATİPİK GÖRME ALANI OLAN BİR OLGU

NİMET UÇAROĞLU CAN , SENA BONCUK

SAKARYA EĞİTİM VE ARAŞTIRMA HASTANESİ

Amaç:

Hipofiz tümörleri primer beyin tümörlerinin % 10-15'ini oluşturur. Tipik olarak makroadenomlar bitemporal görme alanı kaybına sebep olsa da, tümörün büyüme şekline bağlı olarak asimetrik görme alanı kayıpları da oluşabilir. Bu yazıda hipofiz makroadenomunda beklediğimiz klasik bitemporal hemianopsi şeklinde izlenen görme alanı defektinin aksine ağrısız monoküler körlük ve diğer gözde temporal hemianopsi olan 41 yaşında kadın hastanın görme alanı kaybının özelliklerini ve patofizyolojisini tartışmayı amaçladık.

Gereç ve Yöntem:

41 yaşında, kadın hasta, 5 gün önce başlayan sol gözde

tam görme kaybı ve sağ gözün de dış yarımını görememe yakınması ile acil servise başvurdu. Yapılan görme alanı mevcut şikayetleri ile uyumlu bulundu. Yapılan nörolojik muayenesinde ekstraoküler göz hareketleri her yöne doğaldı. Hastanın özgeçmişinde önemli bir özellik yoktu. Sol gözde monoküler total görme kaybı ve sağ gözde temporal görme alanı defekti vardı. Hastanın yapılan kontrastlı kraniyal manyetik rezonans görüntülemesinde 12 mm boyutunda solda belirgin optik kiyazmaya ve sol optik sinire baskı yapan hipofiz makroaadenomu saptandı.

Bulgular:

Hipofiz bezi sfenoid kemik içinde yerleşmiş bir bezdir. Üstte bulunan optik kiyazma ile ilişkisinden dolayı hipofizde herhangi bir kitlesel patoloji, görme ile ilişkili semptomlara yol açabilir. Tipik olarak makroadenomlar bitemporal görme alan kaybına sebep olsa da, tümörün büyüme şekline bağlı olarak asimetrik görme alanı kayıpları da oluşabilir. Bizim vakamızda makroadenoma bağlı sol gözde total körlük ve sağ gözde monoküler temporal görme alanı defekti vardı. Hipofiz makroadenomu tespit edilen hastamıza steroid tedavisi başlandı, elektrolit düzeyleri ve tüm yaşamsal belirtileri yakından izlenerek uygun sıvı tedavisi ayarlandı. Görme kaybı olduğundan beyin cerrahisi tarafından operasyon planlandı.

Sonuç:

Sonuç olarak; görme azalması ya da görme kaybı ile başvuran hastalarda hipofiz makroadenomu ön tanılar arasında düşünülmelidir. Hastalığa hızlıca tanı konulması, uygun tıbbi ve cerrahi tedavinin yapılması ölüm ve hastalık risklerini azaltması açısından oldukça önemlidir.

TEP-177 MRG İLE TOKSİK LÖKOENSEFALOPATİ TANISI KONULAN OLGU SUNUMU

CİHAT ÖRKEN , DOĞA COŞKUN SÖNMEZ , ONUR AKAN , SELMA KAYA AYGÜNOĞLU , SERAP ÜÇLER

OKMEYDANİ EĞİTİM VE ARAŞTIRMA HASTANESİ

Olgu:

58 yaşında erkek hasta, bir haftadır fark edilen giderek artan kafa karışıklığı, davranış değişikliği, içine kapanma, kelime çıkışında azalma şikâyetiyle başvurdu. NM de konfüzyon nedeniyle kooperasyon kurulamadı, ense sertliği yok, pupillalar izokorik, IR +/+, lateralizan bulgu saptanmadı, TCR bilateral ekstansör alındı. Kan tetkikleri normaldi. EEGde yaygın organizasyon bozukluğu vardı. BOS ta özellik yoktu, viroloji paneli ve atipik hücre negatifti. Otoimmün ve paraneoplastik panel negatifti. Kranyal ve difüzyon MRG da bilateral oksipital, frontal, paryetal lob beyaz cevherinde oldukça simetrik olarak izlenen konflüen tarzda diffüzyon kısıtlanması alanları içeren hiperintens karakterde patolojik sinyal değişiklikleri görüldü. Bu bulgularla ön planda toksik lökoensefalopati düşünüldü. İdrarda toksik panel çalışıldı; tetrahidrokannabinoid pozitif saptandı. Hastaya 5 günlük pulse tedavisi verildi, ancak hasta giderek progrese oldu ve tüm vücutta yaygın rijidite gelişti. Hiçbir tedaviye yanıt alınamayan hasta bir aylık yatışından sonra taburcu edildi, iki hafta sonra ex oldu.

Tartışma:

Sağlıklı anamnez alınamayan hastalarda toksik lökoensefalopati tanısı koymak mümkün olmayabilir. Tipik görüntüleme bulgularıyla tanıya ulaşabildiğimiz bu olgu dolayısıyla toksik lökoensefalopatinin MR bulgularına dikkat çekmek istiyoruz.

TEP-178 THE EFFECT OF BRAİN ATROPHY ON POST-OPERATİVE DBS LEAD MİGRATİON: ELECTRODE DİSPLACEMENT AND PROXİMAL LEAD BOWİNG

MERVE TAN [1], RéMİ PATRİAT [2], NOAM HAREL [2]

[1] *KOÇ ÜNİVERSİTESİ TIP FAKÜLTESİ*
[2] *UNİVERSİTY OF MİNNESOTA, CENTER FOR MAGNETİC RESONANCE RESEARCH*

Amaç:

The hypothesized treatment mechanism of DBS is through direct or indirect electrical stimulation of targeted neuronal networks that therapeutically modulates their functioning. Therefore, the clinical outcomes of DBS surgery are highly dependent on the precise targeting of the regions of interest where the electrodes will be placed since inaccurate targeting may result in the activation of unintended regions and neurological or psychiatric side-effects. One cause of the inaccuracy in DBS targeting stems from the brain-shift phenomenon which occurs during or after the surgery, usually resolved during the days to weeks following the surgery with the absorption of subdural air. This phenomenon is thought to be due to CSF leakage and intracranial invasion of subdural air during the operation as well as due to the absorption of this subdural air in the post-operative period. Due to brain-shift, despite having advanced techniques in surgical targeting, the post-operative migration of the lead, as well as the hardware deformations related to proximal lead bowing, remains to be a challenge in terms of precise targeting. Considering the impact of brain-shift on target accuracy and hardware-related complications, understanding the mechanism of this phenomenon is significant to develop surgical techniques to counteract it. Despite developing advanced targeting techniques, the determinants of this phenomenon are not yet completely understood. In some studies, it was suggested that brain atrophy could affect the post-operative lead migration, therefore affect the clinical outcomes. In this study, we hypothesized that the extent of brain-shift could be related to biomechanical properties of the brain as a soft tissue, and the degree of the shift of the brain parenchyma in the cranial vault could be affected by the degree of atrophy that the patient already has in the pre-operative stage. Since our aim is not to evaluate disease progression or tissue loss per se, the term “atrophy” refers to the relative size of the brain parenchyma is compared to the intracranial and CSF volumes. Or, in other words, is there a correlation between the amount of atrophy and brain shift that may affect DBS lead location post-surgery.

Gereç ve Yöntem:

In this retrospective study, we evaluated pre-operative 3 Tesla T1 brain MRI of 35 patients, as well as CT scans obtained after 24 hours and 4-6 weeks following the surgery. DBS lead models included Abbott/St. Jude Medical Infinity™, Boston 18 Scientific Vercise™, and Medtronic 3389™. Post-operative CT images are co-registered with 3D slicer software and the degree of proximal lead bowing and the electrode tip displacement were obtained. The degree

of the brain atrophy from cross-sectional data (i.e., not longitudinal; one-time obtained brain MRI) was evaluated by comparing 1) total CSF volume / intracranial volume and 2) total ventricle volume/intracranial volume. For GM, WM, CSF, and total intracranial volume segmentation, we used volBrain, which is an automatic and online pipeline for brain segmentation (ref needed). 15 cases were the T1-MRI were obtained with Gd contrast, and the total CSF segmentations were sub-optimal, i.e. the delineation between GM, WM and CSF was interfered with the presence of Gd contrast. Therefore, in those patients, only total ventricle volume/ intracranial volume is used as an intra-subject parameter of the brain atrophy. To make the manual corrections on those segmentations, we used ITK-SNAP, which is a software developed explicitly for tissue segmentation. Automatic tissue segmentations and manual corrections were done by one of our researchers who was blinded to the amount of electrode tip displacement and demographic information of each patient.

Bulgular:

We will compare the results for the degree of electrode tip displacement and proximal lead bowing with the extent of the brain atrophy indicated by the total CSF volume and the enlarged ventricles while also considering patient demographics, namely age and sex. It should be noted that there are physiologic volumetric changes in the brain on a daily basis. We will consider this as a limitation factor based on the assumption that the extent of such changes is not prominent enough to interfere with the results significantly. We will also analyze our results for the total volume of subdural air, DBS lead location as well as different DBS lead models.

Sonuç:

Once our analysis is completed, we will announce our results.

TEP-179 ERİŞKİN MUKOPOLİSAKKARİDOZ TİP 1 OLGUSUNDA YAYGIN SEREBRAL VE SERVİKAL SPİNAL TUTULUM

NESLİHAN EŞGÜL , TEMEL TOMBUL , SELİN ÖZMEN

İSTANBUL MEDENİYET ÜNİVERSİTESİ SAĞLIK BAKANLIĞI GÖZTEPE EĞİTİM VE ARAŞTIRMA HASTANESİ ,NÖROLOJİ KLİNİĞİ

Giriş:

Mukopolisakaridoz tip 1 genetik ve multisitemik bir hastalık olup alfa L iduronidaz enzim eksikliği ile ortaya çıkan lizozomal depo hastalığıdır. Ciddi nörolojik tutulumla prezente olan erişkin dönemde tanı koyduğumuz olgu klinik ve nöroradyolojik bulguları ile sunulacaktır.

Olgu:

40 yaş kadın hasta, yürüme bozukluğu olan hastanın 15 yaşlarında ellerinde güçsüzlük başlamış ve son 3 yıldır işitme kaybı ve bacaklarda güçsüzlük eklenerek, 3 aydır spastik yürüyüş paternine ulaşmış. Büyüme gelişme ve konuşma normal yaşlarında gelişmiş. Fizik muayenede horizontal nistagmus mevcut, kas gücü tam, DTR'ler hiperaktif, taban cildi refleksleri ekstansör, solda disdiadokinezi, spastik yürüyüş paterni mevcuttu. Kranial MR'da simetrik yaygın ve damarsal beyaz cevhere uzanan patoloji sinyal değişikliği ve beyaz cevherde atrofi görüldü. Servikal MR'da C2-C6 düzeyinde spinal kanalda uzun segment diffüz konsantrik tarzda darlık ve kord da hiperintens myelopati ve ödem izlendi. El bileği ve pelvik grafilerinde deformite saptanmadı. BOS'ta hücre yoktu, protein 148 mg/dl, BOS kültürü negatifti. OKB ve NMO antikor negatif olarak saptandı. EMG'de sinir ileti çalışmalarında belirgin bozukluk yoktu. İki yanlı tibial SEP yanıtı elde edilemedi. Mini mental test puanı 21 olarak saptandı. Oftalmolojik muayenede atipik retinitis pigmentoza vardı. Batın USG'de hepatomegali izlendi. Kardiyak degerlendirmede hafif derecede aort yetmezliği saptandı. Genetik ve metabolik taraması yapılan hastada alfa-l-iduronidaz enzim eksikliği saptanmıştır.

Sonuç:

MPS tip 1'in klasik formu Hurler sendromu erken yaşta başlangıç gösterip, progresif nörolojik hastalık, üst hava yolu obstrüksiyonu, iskelet deformitesi, kardiyomegali ile prezente olur. MPS 1'in daha hafif formları, klasik olarak iki ek fenotip olarak bölünmüş; zayıflatılmış (Scheie sendromu) ve ara form (Hurler-Scheie sendromu). Daha hafif fenotipleri olan hastalar yetişkinliğe erişebilir, ancak önemli bir morbidite yaşayabilirler. Bu vakada literatürde bildirilenlerden farklı olarak, serebral ve servikal beyaz cevherin yaygın patolojisinin bulunması, ödematöz miyelopatinin eşlik etmesi ve retinitis pigmentosanın eşlik etmesi ilginç bulunmuştur.

TEP-180 ATİPİK İYİ GİDİŞLİ SUBAKUT SKLEROZAN PANENSEFALİT VE SİSTEMİK LUPUS ERİTEMATOZUS BİRLİKTELİĞİ: KO-İNSİDANS MI? ETKİLEŞİM Mİ?

TURAL TALIBOV [1], MELTEM İNCİ [1], AYŞE DENİZ ELMALI [1], BAHAR ARTIM ESEN [2], BETÜL BAYKAN [1]

[1] İSTANBUL ÜNİVERSİTESİ İSTANBUL TIP FAKÜLTESİ, NÖROLOJİ AD
[2] İSTANBUL ÜNİVERSİTESİ İSTANBUL TIP FAKÜLTESİ, İÇ HASTALIKLARI AD, ROMATOLOJİ BD

Olgu:

GİRİŞ Subakut skelerozan panensefalit (SSPE), beynin defektif kızamık virüsüyle enfeksiyonu sonucu gelişen hızlı progresif bir tablodur. Nadiren yavaş seyir ve stabilizasyon dönemleri görülebilir. Eşlik eden sistemik lupus eritematozusu (SLE) olan ve stabil seyirli bir SSPE olgusunu tartışmayı hedefledik.

OLGU Normal aşıları yapılmış ancak 1,5 yaşında kızamık öyküsü olan hastanın 10 yaşındayken aynı gün 4 kez jeneralize tonik klonik nöbet geçirdiği, miyokloni ve dalmalar ile davranış değişikliği ve okul başarısında düşmenin eklendiği öğrenildi. EEG'de periyodik yavaş dalga kompleksleri ve BOS'ta yüksek titrede kızamık antikorları saptanarak SSPE tanısı konulmuş ve 4 yıl izoprinozin kullanmıştı ve yakınmalarında progresyon olmamıştı. Artrit ve davranış bozukluğu gelişmesi üzerine 17 yaşındayken ANA ve anti dsDNA pozitif saptanmış ve kesin SLE tanısı konmuştu. Hidroksiklorokin tedavisi altında 21 yaşında retina toksisitesi gelişmesi üzerine yeniden değerlendirilen olgunun nörolojik muayenesinde zaman oryantasyonunda bozulma dışında dikkate değer bulgu yoktu ancak Minimental testten 19 puan aldı. Lenfopeni ve C3 düşüklüğü dışında rutinleri normaldi. MRG'de sağ frontal, parietal ve sol oksipitalde T2-FLAIR hiperintens alanlar saptandı. EEG'de periyodik yavaş

dalga kompleksleriyle buna eşlik eden yaygın miyokloniler görüldü. Tekrarlanan BOS incelemesinde kızamık IgG antikoru 4 mg/dL (N: 0-1,1), kızamık IgG indeksi 11,84 (N: <1,3) ve oligoklonal bant (patern 2) saptandı. SLE için azotioprin başlanan hastanın 10 aylık takibinde durumu stabil seyretti.

SONUÇ SSPE patogenezi bilinmemekle birlikte, uygunsuz cevap geliştiren immün sistemin rolü bilinmektedir. Bu hasta özelinde, SSPE'nin yarattığı süreğen immün iritasyonun veya izoprinozinin SLE'nin ortaya çıkışını kolaylaştırabileceği öne sürülebilir. SSPE patogenezinde immün sistemin rolü üzerine daha fazla çalışma gerekmektedir.

TEP-181 TEK DOZ STEROİD KULLANIMI İLE ORTAYA ÇIKAN ERİŞKİN YAŞ PARSİYEL OTC EKSİKLİĞİ OLGUSU

YEŞİM GÜZEY ARAS [1], YONCA ÜNLÜBAŞ [1], RAMAZAN ÇAKMAK [3], HAMAD DHEİR [4], MEHMET CİHAN BALCI [2], CANSU EREL [3], ABDULKADİR TUNÇ [1]

[1] SAKARYA ÜNİVERSİTESİ EĞİTİM VE ARAŞTIRMA HASTANESİ, NÖROLOJİ KLİNİĞİ
[2] İSTANBUL ÜNİVERSİTESİ İSTANBUL TIP FAKÜLTESİ, ÇOCUK HASTALIKLARI KLİNİĞİ ENDOKRİN VE METABOLİZMA
[3] İSTANBUL ÜNİVERSİTESİ İSTANBUL TIP FAKÜLTESİ, İÇ HASTALIKLARI ENDOKRİN VE METABOLİZMA KLİNİĞİ
[4] SAKARYA ÜNİVERSİTESİ TIP FAKÜLTESİ EĞİTİM VE ARAŞTIRMA HASTANESİ, NEFROLOJİ KLİNİĞİ

Olgu:

GİRİŞ:Üre siklusu; periferal ve enteral yol ile oluşan nitrojenin (aspartat, glutamin, alanin) suda çözünebilen bir form olan üre olarak vücuttan atılımını sağlayan metabolik bir yolaktır. En sık üre siklus defekti ornitin transkarboksilaz (OTC) eksikliğidir (1/14.000).Tam enzim eksiklikleri yenidoğan döneminde gelişen ağır nörolojik bulgular ile karakterize iken, kız OTC hastalarında klinik tablonun oluşması yetişkin çağa kadar gecikebilir. Bu makalede akut psikoz ön tanısı ile psikiyatri servisinde yatırılmış; takibinde bilinç bulanıklığı, uyku hali, ajitasyon gelişmesi üzerine nöroloji yoğun bakım ünitesine alınmış ve hiperamonyemi saptanarak geç başlangıçlı OTC eksikliği tanısı konulmuş 26 yaşında kadın hasta sunulmuştur.

OLGU:26 yaşında kadın hasta, psikiyatri servisinden bilinç bulanıklığı, uyku hali ve ajitasyon şikayetleri nedeni ile nöroloji kliniğine danışıldı. yatıştan önce baş ağrısı yakınması ile acil serviste metilprednizolon 32 mg uygulandığı birkaç saat içinde hastanın konuşmasında bozulma, yakınlarını tanıyamama, bilinç bulanıklığı ve ajitasyon gelişmesi üzerine Psikiyatri kliniğine yatırıldığı hastanın nörolojik muayenesinde bilinç uykuya meyilli, ağrılı uyaranla gözlerini açıyor; nonkoopere, nonoryante; pupiler izokorik, bilateral ışık refleksi normal; babinski bilateral lakayt saptandı. LP, Kranial alan görüntülemesi, rutin hemogram ve biyokimyasında özellik saptanmadı. Epileptik nöbet geçiren hasta GKS: 5 ile entübe edildi. Kan amonyak düzeyi 340 ug/dl saptanması üzerine hasta parsiyel OCT eksikliği ön tanısı ile protein kısıtlı diyet ve 24 saatlik hemofiltrasyon tedavisine alındı. Entübasyonun 5. gününde GKS: 13e yükseldiğinden hasta extübe edilerek servise alındı. İleri tetkik ve tedavi amacı ile sevk edildi.

TARTIŞMA:OTC eksikliği sıklıkla yenidoğan ya da erken çocukluk döneminde görülen kanda amonyak yüksekliği ile seyreden metabolik bir hastalıktır. Nadir olarak geç başlangıçlı erişkin formlar da bildirilmiştir. Bizim vakamızda da geç yaşta başlangıç söz konusudur. Tanı X'e bağlı geçiş, yüksek serum amonyak, glutamin, alanin konsantrasyonları ve allopurinol alımından sonra idrarda yüksek orotidin bulunmasına dayanır.

TEP-182 AKUT İSKEMİK İNMELİ 80 YAŞ ÜZERİ HASTALARDA İNTRAVENÖZ TROMBOLİTİK TEDAVİ VE ETKİNLİĞİ

TUĞBA UYAR , AHMET TÜFEKÇİ , ÖMER LÜTFİ GÜNDOĞDU , ÇAĞLA ERDOĞAN

RECEP TAYYİP ERDOĞAN TIP FAKÜLTESİ

Amaç:

İleri yaşlı hastalar özellikle ülkemiz gibi yeni gelişmekte olan ülkelerde hızla sayıları artan bir grubu oluşturmaktadır ve bu grupta inme insidansı giderek artmaktadır (%30) İleri yaşlı (≥80 yaş) ilk 4.5 saat içinde akut iskemik tablo ile başvuran hastalarla ilgili çalışmalar oldukça sınırlıdır.

Gereç ve Yöntem:

Çalışmamızda intravenöz doku plazminojen aktivatörü (tPA) uygulanan ≥80 yaş hastalarda, klinik özellikler ve komplikasyonların değerlendilmesi amaçlandı. Akut iskemik inme nedeni ile 2015-2018 yılları arasında başvuran ≥80 yaş, tPA uygulaması yapılan 16 hasta çalışmamıza dahil edildi. Hastaların inme öncesi ve sonrası Modifiye Rankin Skalaları, Ulusal İnme Sağlık Ölçeği Skalası (NIHSS) değerlendirmeleri, kronik hastalıkları (atrial fibrilasyon, konjestif kalp hastalığı, hipertansiyon, diabet) ve tPA sonrası karşılaşılan komplikasyonları incelenmiştir.

Bulgular:

Semptomatik intrakranial kanama riskinde ≥ 80 yaş ve <80 yaş hastalar arasında anlamlı fark saptanmamıştır (p=0.004) . Hastaların %24ünde Modifiye Rankin Sakalasında belirgin düzelme gözlenmiştir. (p<0.001)

Sonuç:

Dikkatli seçilen akut iskemik inmeleri ileri yaş hastalarda intravenöz tPA kullanımı efektif bir tedavi yöntemidir. İleri yaş hastalarda ortaya çıkan intrakranial hemoraji riski < 80 yaş hastalara görfark bulunmamaktadır.

TEP-183 PERCHERON ARTERİ ENFARKTINA BAĞLI GELİŞEN ANİ BİLİNÇ KAYBI: VAKA ÖRNEĞİ

TUĞBA UYAR , ÖMER LÜTFİ GÜNDOĞDU , AHMET TÜFEKÇİ , ÇAĞLA ERDOĞAN

RECEP TAYYİP ERDOĞAN TIP FAKÜLTESİ

Özet:

Percheron arteri, paramedian talamus ve rostral beyin sapını besleyen vasküler yapının anatomik bir varyantıdır . Percheron enfarktı ,beyin sapı tutulumu ile birlikte olabilen iki taraflı paramedian talamik infarktlar ile sonuçlanır. Percheron infarktlarının, toplam iskemik inmenin% 0.1 ila 2sini temsil eder. Ancak, talamik inmelerde, Percheron

arterinin tıkanması vakaların% 4 ila 35inde meydana gelir. Percheron infarktüsünün erken teşhisi zor olabilir çünkü nadirdir ve erken bilgisayarlı tomografi veya manyetik rezonans görüntüleme negatif olabilir. Perchern enfarktüsü arterine yakalanan, 47 yaşında erkek hasta retrospektif bir çalışmasıdır. Tıbbi kayıtlar ve nöroradyolojik veri tabanları gözden geçirildi ve tanı tipik semptomlara ve Paterron enfarktüsünün arterinin radyolojik bulgularına dayanarak konuldu. Ani gelişen bilinç kaybı olan hasta dış merkezde değerlendilerek iskemik inme tanısı konmuş. Kronik alkol ve 30 paket yıl sigara kullanımı vardı. Bilinen bir hastalığı yoktu. Paramedian talamik çekirdeklerde ve ponslarda bilateral iskemik alanı mevcuttu. Percheron arter infarktları oldukça nadirdir. Radyolojik tanı başlangıçta nörolojik semptomlardaki değişkenlikle kombinasyon halinde değerlendirilmelidir bu nedenle teşhis edilmesi oldukça zor bir durumdur. Ani bilinç kaybı ve solunum arresti gelişen hastalarda etyolojide iskemik enfarkt varlığı göz önünde bulundurulmalıdır.

TEP-184 BAŞLANGIÇ ZAMANI BİLİNMEYEN İNMEDE IV TPA UYGULAMASI: OLGU SERİSİ

ÜLGEN YALAZ TEKAN , AYÇA KARAKOÇ , DERYA SELÇUK DEMİRELLİ , F. İNCİ ERTAŞ , CELAL İLKER BAŞARIR , İPEK SARIKAYA , SERPİL BULUT

ŞİŞLİ HAMİDİYE ETFAL EĞİTİM VE ARAŞTIRMA HASTANESİ, NÖROLOJİ KLİNİĞİ

Olgu:

GİRİŞ: Mevcut kılavuzlara göre, inme semptomlarının başlama zamanı kesin olarak bilinen hastalarda ilk 4.5 saat içerisinde trombolitik tedavi verilebilmektedir. Tüm iskemik inmelerin yaklaşık %20' sinin uykuda geçirildiği göz önünde bulundurulduğunda, birçok hasta tedavi şansını kaçırmaktadır. Difüzyon – FLAIR uyuşmazlığı, inmenin son 4.5 saat içinde geliştiğine işaret eden bir MR bulgusu olarak kabul görmektedir. Hastanemize uyanma inmesiyle başvuran ve IV TPA uyguladığımız üç olguyu sunuyoruz. OLGU 1: Yetmiş yedi yaşında kadın hasta, uykudan uyandığında fark ettiği konuşma bozukluğu ve güçsüzlük yakınmasıyla başvurdu. NIH skoru 12 olarak hesaplanan hastanın MR görüntülemelerinde sağ MCA alanında, FLAIR sekansına yansımayan akut difüzyon kısıtlılığı ve geniş perfüzyon defekti izlendi. Hastaya, son normal görülüşünün 5 saat 30. dakikasında IV TPA başlandı. Kontrol BBT'de hemoraji izlenmedi. Taburculuğunda NIHSS: 5 idi.

OLGU 2: Elli üç yaşında erkek hasta, uyandığında yataktan kalkamaması üzerine acile getirildi. Sağ hemipleji tespit edilen ve NIH skoru 9 hesaplanan hastanın MR görüntülemelerinde sol LSA enfarktı izlendi. Difüzyon görüntüsü FLAIR' a yansımamış olan hastaya sağlıklı görülüşünün 7. saat 20. dakikasında IV TPA başlandı, 15. dakikada NIH '0' olan hastada tansiyon yüksekliği nedeniyle 35. dakikada infüzyon durduruldu. Taburculuğunda NIHSS: 7, MRS: 4 olan hastanın üçüncü ay kontrolünde MRS: 2 idi.

OLGU 3: Seksen yaşında kadın hasta, uyandığında fark ettiği konuşmada bozulma yakınmasıyla başvurdu. Afazi bulguları olan hastada NIH skoru 4 olarak hesaplandı. Difüzyon MR'da, FLAIR sekansına yansımayan sol MCA enfarktı izlendi. IV TPA uygulandı. Kontrol BBT'de hemoraji saptanmadı. Taburculuğunda NIHSS: 0 idi.

SONUÇ: Başlangıç zamanı bilinmeyen inmelerde MR bulgularına dayanarak yapılacak uygulamaların çoğalması ve gelecek çalışmalar ışığında daha çok hasta trombolitik tedavi şansı bulacaktır.

TEP-185 AKUT İSKEMİK İNME OLGULARINDA TROMBOLİTİK TEDAVİ UYGULAMAMA SEBEPLERİ: KLİNİK DENEYİMİMİZ

ÜLGEN YALAZ TEKAN , DERYA SELÇUK DEMİRELLİ , GENÇER GENÇ , NEVİN KULOĞLU PAZARCI , AYÇA KARAKOÇ , ŞAHİN IŞIK , MÜNEVVER ECE GÜVEN , SERPİL BULUT

ŞİŞLİ HAMİDİYE ETFAL EĞİTİM VE ARAŞTIRMA HASTANESİ, NÖROLOJİ KLİNİĞİ

Amaç:

Akut iskemik inmede geçen her dakika önemli olup, hızlı ve doğru bir değerlendirme ile trombolitik tedavi kararını vermek gerekmektedir. TPA uygulamasının ilk yıllarından itibaren, kontrendikasyon listesi giderek daralmaktadır. Bunun yanı sıra kullanım talimatları arasında farklılıklar bulunmakta, bazı konulardaki tartışmalar sürmektedir. Kapsamlı inme merkezi olan kliniğimizde trombolitik tedavi uygulamama sebeplerimizi incelemeyi amaçladık.

Gereç ve Yöntem:

Ocak – Eylül 2019 tarihleri arasında akut iskemik inme ile hastanemiz acil servisine başvurup trombolitik tedavi uygulanmayan hastalar çalışmaya alındı. İnme başlangıç zamanı bilinmeyen hastalar çalışmaya dahil edilmedi. Hastaların demografik verileri, komorbiditeleri, semptom – kapı zamanı, giriş NIH skoru ve görüntüleme bulguları ve trombolitik tedavi verilmeme sebepleri kaydedildi.

Bulgular:

Belirlenen süre içinde hastanemize başvuran toplam 194 akut hastanın 66' sına (%34) trombolitik tedavi verilmedi. TPA uygulamama sebeplerimiz arasında minör inme ve geçici iskemik atakla başvuran, NIH skoru düşük ve büyük damar oklüzyonu görülmeyen hasta grubu ilk sıradaydı (%33). Hastaların 14'ünün (%21) düzenli oral antikoagülan kullanımı mevcuttu. Diğer sebepler arasında sırasıyla geçirilmiş intrakranial kanama öyküsü, tedavi onamı alınamaması, tetkikler esnasında trombolitik tedavi penceresinin aşılması, kan basıncı kontrolünün sağlanamaması, başlangıçta eksik ya da hatalı anamnez, hastanın kliniğimizle geç konsülte edilmesi, geçirilmiş majör cerrahi, düşük ASPECT skoru, rüptüre olmamış anevrizma, beyin metastazı ve laboratuar hatası dikkati çekmekteydi. Bu olguların %20'sinde büyük damar oklüzyonu tespit edildi ve trombektomi işlemine alındı. Yaş, yüksek NIH skoru, geçirilmiş iskemik inme öyküsü, demans, mikrokanama varlığı gibi diğer bazı tartışmalı durumların; trombolitik tedavi kararımızı etkilemediği görüldü.

Sonuç:

Akut inme pratiğinde IV TPA uygulamama sebepleri üzerinde yapılacak tartışmaların, hasta seçimini kolaylaştıracağı ve giderek daha fazla hastanın tedavi almasına yardımcı olacağı görüşündeyiz.

TEP-186 AKUT İSKEMİK İNME HASTALARINDA HİPERAKUT DÖNEM AMBULATUAR KAN BASINCI DEĞERLERİNİN KISA DÖNEM PROGNOZA ETKİSİNİN DEĞERLENDİRİLMESİ

ÜMİT SATILMIŞ , TURGAY DEMİR , ŞEBNEM BIÇAKÇI

ÇUKUROVA ÜNİVERSİTESİ TIP FAKÜLTESİ

Amaç:

Hipertansiyon iskemik inmenin değiştirilebilir risk faktörlerinden biridir. Yirmi dört saatlik ambulatuar kan basıncı ölçümünün, klinikte ölçülen ortalama kan basıncından daha iyi bir morbidite ve mortalite göstergesi olduğu bilinmektedir. Çalışmamızda akut iskemik inme tanısıyla kliniğimize yatırılan hastaların gece ve gündüz ortalama ambulatuar kan basıncı değerlerinin kısa dönem prognoza etkisinin belirlenmesi amaçlanmıştır.

Gereç ve Yöntem:

Prospektif olarak planlanan çalışmada 01 Eylül 2018-31 Mayıs 2019 tarihleri arasında Çukurova Üniversitesi Tıp Fakültesi Nöroloji Yoğun Bakım ve inme ünitesine akut iskemik inme tanısıyla yatışı yapılan ve inmenin ilk 24 saatinde başvuran hastaların gece (saat 21-09 arası) ve gündüz (saat 09-21) ambulatuvar kan basıncı ölçümleri yapılmıştır. Ayrıca demografik özellikler, trombolitik tedavi durumu, giriş ve taburculuk NIH inme skoru ve taburculuk modifiye Rankin skoru (mRS) değerlendirilmiştir.

Bulgular:

Çalışmaya 38'i erkek (% 61.3) toplam 61 hasta alındı. Hastaların ortalama yaşı 65.15±12.05 (35-87); inme öncesinde antiagregan kullanımı % 39.3 (n = 23), antikoagülan kullanımı % 8.2 (n = 5); trombolitik tedavi uygulanma oranı % 59 (n = 36) olarak belirlendi. Hastaların % 68.9 'unda (n = 42) taburculuk mRS 0-2; % 16.4 (n = 10) 3-5 idi. Hastaların % 14.8'i (n =10) mortalite ile sonuçlandı. Yirmi dört saatlik OAKB, gündüz OAKB, gece/gündüz OAKB değeri ve ortalama kalp hızı değerleri taburculuk mRS ile pozitif olarak koreleydi (sırayla p = 0.05; 0.047; 0.001). Gece OAKB değerleriyle mRS arasında korelasyon yoktu.

Sonuç:

Akut iskemik inme vakalarında 24 saatlik OAKB, gündüz OAKB, gece/gündüz OAKB oranı ve ortalama kalp hızı değerlerinin kısa dönem prognozu değerlendirme açısından önemli göstergeler olabileceği düşünülmüştür.

TEP-187 İNME MERKEZİ OLARAK AKUT İSKEMİK İNMEDE ENDOVASKÜLER TEDAVİ DENEYİMİMİZ

GÜLHAN YILDIRIM , HACI ALİ ERDOĞAN , DİDEM GİRGİN , FATOŞ DAĞDALEN , MURAT ÇABALAR , VİLDAN YAYLA

SAĞLIK BİLİMLERİ ÜNİVERSİTESİ BAKIRKÖY DR. SADİ KONUK SAĞLIK UYGULAMA VE ARAŞTIRMA MERKEZİ, NÖROLOJİ EĞİTİM KLİNİĞİ

Amaç:

İnme dünyada dizabiliteye neden olan önemli hastalıklardan biridir. Hiperakut dönemde uygun hastalarda ön sistem büyük damar tıkanıklıklarında geri çekilebilir stentler ile mekanik trombektomi uygulaması etkinliği kanıtlanmış tedavi yöntemlerindedir. Son çalışmalara göre ilk 4,5 saatte İV-tPA ile birlikte kullanılması önerilen mekanik trombektomi işlemi, uygun hastalarda 24 saate kadar uygulanabilir. Tedavide amaç tam rekanalizasyondur (TICI 2b/3). İnme merkezimizde son 2 yılda mekanik trombektomi (MK) veya MK+İV-tPA uygulanan hastaların genel verileri ve merkezimizin parametreleri sunuldu.

Yöntem:

İnme merkezimizde 2018-2019 yılları arasında MK veya MK+İV-tPA uygulanan hastalar retrospektif olarak değerlendirildi. Hastaların demografik özellikleri ve komorbid hastalıkları kaydedildi. Semptom-kapı ve semptom-ponksiyon zamanları, geliş-çıkış mRS ve NIHSS skorları, uygulanan tedavi yöntemi ve rekanalizasyon derecesi ve bu verilerle prognoz ilişkisi değerlendirildi.

Sonuç:

MK veya MK+İV-tPA uygulanan hasta sayısı 48 olup (27E/21K) 29 hastaya MK, 12'sine MK+ bolus İV-tPA ve 7'sine MK+ tam doz İV-tPA uygulandı. Hipertansiyon, AF ve DM en sık komorbid hastalıklardı (sırasıyla %48, %23 ve %15). Yaş ortalaması 66±15yıl, geliş mRS 2±2, geliş NIHSS 14±5, semptom-kapı zamanı ortalama185 dk ve kapı-ponksiyon zamanı 118 dakikaydı. MK veya MK+İV-tPA uygulanan hastaların çoğunluğunda tam veya kısmı rekanalizasyon (%64-21) sağlandı. Hemorajik transformasyon %73 hastada gerçekleşti. Trombektomi uygulanan hastaların 5'i kaybedildi.

Yorum:

Akut iskemik inmede (AİS) tıkalı arteri açma ve iyi klinik sonlanım için İV-tPA ve MK etkinliği kanıtlanmış tedavi yöntemleridir. Başarı çoğunlukla zaman bağımlıdır. Semptom-kapı ve kapı-ponksiyon zamanlarımız önerilen sürelerden hafif uzun bulundu. AİS'te farkındalığın arttırılması, yeni yönetmelikle hastane dışı-içi organizasyonun iyileştirilmesi işlem sonrası komplikasyon oranlarını da azaltarak iyi klinik sonlanım sağlanması açısından önemli olacaktır.

TEP-188 EPİLEPTİK NÖBET İLE BAŞLAYAN SEREBROVASKULER OLAY

VUGAR CAFER , FİDEL DEMİR , MEHMET UĞUR ÇEVİK , EŞREF AKIL

DİCLE ÜNİVERSİTESİ TIP FAKÜLTESİ, NÖROLOJİ AD

Olgu:

ÖZET: Serebrovasküler hastalıklar erişkinlerde özellikle yaşlı popülasyonda nöbetlere yol açan en sık nedenlerdendir. Serebral iskemi veya hemoraji sonrası gelişen nöbetlerin sıklığı ile ilgili değişik çalışmalarda %4.4 ile %42.8 arasında birçok değişik oran bildirilmiştir. Lezyonun yerleşimi ve büyüklüğü inme sonrası nöbet gelişiminde önemli risk faktörleridir. Özellikle kortikal etkilenme en güvenilir risk faktörü olarak bildirilmiştir. İnme sonrası gelişen Status

Eepileptikus(SE) tipi nöbetin literatürde ciddi seyirli inme sonrası ve erken dönemde daha sık görüldüğü bildirilmiştir. Dirençli nöbet ile gelen hastalarda iskemik serebrovaskuler olayların(SVO) göz önünde bulundurulması amacıyla bu vaka sunuldu.

OLGU:26 Yaşında erkek hasta ani bilinç bulanıklığı kasılma şikayetleri ile acil servise baş vurmuş.Hastada jeneralize tonik klonik nöbet-SE düşünülerek fenitoin yüklmesi yapılmış. Nöbetleri geçmeyen hasta entübe edilerek üniversitemize sevk edilmiş.Hastaya çekilen beyin tomografisinde sol medüller serebral arter (MCA) ile uyumlu hipodens alan görülmesi üzerine çekilen DWI MR da akut enfarkt saptanan hasta SVO tansıyla nöroloji yoğun bakıma yatış yapıldı. Hastanın soy geçmişinde madde bağımlılığı,geçirilmiş Derin Ven Trombozu(DVT) hikayesi olup düzensiz silostazol ve asetil salisilik asit kullanım hikayesi mevcut.Hastanın nörolojik muayenesinde bilinç-gözler açık.farkındalık azalmış ,motor afazik,sağ taraf üst 2/5,alt ekstremite 3/5 ,sağda Babinski refleksi pozitif olarak saptandı. Hastaya ikili antiagregan tedavi başlandı. Antiepileptik olarak levetriasteam başlandı. Nöbetleri monoterapi ile kontrol altına alındı

SONUÇ:İnme sonrası ortaya çıkan erken başlangıçlı nöbetlerde sol hemisfer, geç başlangıçlılarda sağ hemisfer tutulumunun belirgin olduğu görülmüştür. Her iki grupta; kortikal tutulumun önemli rol oynadığı, en sık görülen nöbet tipinin sekonder JTK nöbetler olduğu ve antiepileptik ilaç monoterapisi ile iyi seyir gösterdiği gözlemlenmiştir.Yukarıda bahs edilen vakada olduğu gibi dirençli epileptik nöbet geçiren hastada iskemik SVO saptanmış olup monoterapi ile nöbetler kontrol altına alınmıştır.

TEP-189 SERERBAL VENÖZ TROMBOZDA JUXTRAKORTİKAL HEMOROJİ, KAJU SİGN

GİZEM GÜLLÜ , YASEMİN DİNÇ , HACI MUSTAFA BAKAR

ULUDAĞ ÜNİVERSİTESİ TIP FAKÜLTESİ, NÖROLOJİ AD

Olgu:

VST'de klinik heterojenite ve çeşitli etyolojik faktörler nedeniyle yanlış tanı konulup yanlış tedavi verilebilmektedir. Tanı ancak iyi bir klinik beceri ve yüksek bir şüphe ve radyolojik görüntünün iyi yorumlanabilmesinden geçmektedir. Venöz sinüs trombozunda travmatik olmayan jukstakortikal hemorajisi olan hastamızı sunmayı planladık. 20 yaşında erkek hasta sağ tarafta güçsüzlük ile acil servise başvurdu. Nörolojik muayenesinde zaman ve yer dezoryantasyonu, bilateral sağa bakış kısıtlılığı, sağ hemiplejik,global afazik, bilateral babinski pozitifliği vardı. Çekilen kraniyal BT'sinde sol frontoparietalde 2-3 adet milimetrik juxtakortikal hemorajisi mevcuttu. Hastanın 24 saat sonra çekilen kraniyal BT'sinde sol serebral hemisferde konveksite düzeyine yakın kesimde beyaz cevher ödemi, intraparankimal hemoraji alanları mevcuttu. Venöz mr angio'da sol frontal trolard venleri saptanmadı. Hastaya düşük molekül ağırlıklı heparin ve vazojenik ödem için deksametazon başlanıldı. Laboratuvar testlerinde; Vitamin B12 ve folik asit düşük, homosistein değeri: 322mikromol/L yüksek olarak sonuçlandı. Hiperhomosistinemi tanısıyla hastaya vitamin B1-B6- B12 ve folik asit başlanıldı ve düşük molekül ağırlıklı heparin devam edildi. Venöz sinüs trombozu olan hastaların yaklaşık% 40ında beyin kanaması görülür ve travmatik olmayan juxtacortical hemorajinin , venöz sinüs trombozu ile ilişkili olduğu gösterilmiştir. Bu hemorajiler jukstakortical beyaz cevherde görülür ve kortikal sulkusa yakın yerleştirildiğinde, kaju fıstığına benzeyen içbükey bir şekle neden olur. Kaju Fıstık Görüntüsü, serebral venöz tromboz için göreceli olarak yüksek özgüllüğü olan yeni bir radyolojik bulgudur. Hiperhomosisteinemi ise nadir bir risk faktörü olmasına rağmen, VST vakalarının önemli bir alt grubunu oluşturur. Bizim hastamızda Kaju Fıstığı Görüntüsü mevcuttu ve Hiperhomosistinemi tanısı konulmuştu. Bu hastaların başarılı yönetimi, doğru tanıyı koyup, erken antikoagülasyon tedavisine başlamaktan geçmektedir.

TEP-190 SPONTAN İNTRAKRANİAL HEMORAJİDE DEKOMPRESİF KRANİEKTOMİ CERRAHİSİ:HANGİ HASTALARDA ?, NE ZAMAN ?

SERDAR ERCAN [1], ZEYNEP ÖZÖZEN AYAS [2]

[1] *ESKİŞEHİR ŞEHİR HASTANESİ, BEYİN VE SİNİR CERRAHİSİ BÖLÜMÜ*
[2] *ESKİŞEHİR ŞEHİR HASTANESİ, NÖROLOJİ BÖLÜMÜ*

Amaç:

Dekompresif cerrahi, kranial kemik ve dura altında oluşan yüksek basıncı azaltmak amacıyla yeterli miktarda kemik parçasının çıkarılması işlemidir. Basınç azaltılarak, beyin kan dolaşımının tekrar sağlanması ve kalıcı nörolojik hasarın önlenmesi amaçlanır. Çalışmamızda spontan intrakranial hemoraji (SİH) sonrası dekompresif kraniektomi endikasyonları, cerrahi tekniği ve komplikasyonları vurgulamayı amaçlanmıştır.

Gereç ve Yöntem:

Çalışmamıza SİH tanısı konulan ve dekompresif kraniektomi cerrahisi yapılan hastalar alındı. Daha önce operasyon öyküsü ile travma sonrası kranial kemik defekti olan hastalar dahil edilmedi. Hastaneye kabul esnasında shift etkisi yaratan yüksek volümlü kanamalara erken cerrahi müdahale yapılmıştır. (ilk 6 saatte müdahale). Klinik takibinde kontrol beyin tomografi görüntüleri ile kanamanın arttığı tespit edilen hastalara geç dönem cerrahi müdahale yapılmıştır. (>6 saat) Tüm hastalara cerrahi olarak hemoraji boşaltıldı, kemik ve dura açılarak yüksek basınç azaltıldı. Hastalar postoperatif yoğun bakımda anti-ödem tedavi ile takip edildiler.

Bulgular:

Toplam 23 hasta (8 erkek, 15 kadın) çalışmaya alındı. Preoperatif Glasgow Koma Skoru (GKS) ortalama 8 (±2) olarak tespit edildi. 6 hasta exitus olurken (Glasgow outcome scale (GOS):1), 10 hasta ağır morbidite (GOS:2) ve 7 hasta hafif morbidite (GOS:3) ile taburcu edildi. Toplam 11 hastada postoperatif kanama tekrar izlendi. Erken dönemde opere edilen hastalarda morbiditenin daha az olduğu saptandı. Rekürren kanamanın erken dönemde cerrahi müdahale edilen hastalarda daha sık olduğu izlendi.

Sonuç:

Yüksek volüm etkisi ile shift oluşan hastalarda erken dönem dekompresif cerrahinin hasta morbiditesini azaltmada olumlu sonuçları izlenirken, erken dönemde rekürren kanamanın daha fazla oluştuğu izlendi. Dekompresif cerrahide zamanlama, hastanın kliniği dikkate alınarak planlanmalı ve cerrahi kararı verilmeden önce sadece basıncın azaltılması amaçlanmamalı, aynı zamanda hemodinamik patolojiler de dikkate alınmalıdır.

TEP-191 ÜÇÜNCÜ BASAMAK NÖROLOJİ YOĞUNBAKIM ÜNİTESİNDE İZLENEN MYASTENİK KRİZ OLGULARININ KLİNİK ÖZELLİKLERİNİN PROGNOZA ETKİSİ

HÜSEYİN NEZİH ÖZDEMİR , AYŞE GÜLER , NEŞE ÇELEBİSOY , HADİYE ŞİRİN

EGE ÜNİVERSİTESİ TIP FAKÜLTESİ, NÖROLOJİ AD

Amaç:

Myastenik kriz, myasteniye bağlı kas güçsüzlüğünün invaziv veya non-invaziv solunum desteği ihtiyacına sebep olacak şekilde şiddetlenmesi olarak tanımlanmaktadır. Tüm myasteni olgularının %10-20'sinde myastenik kriz gelişebilir. Myastenik kriz; %5 oranında mortaliteye sahiptir. Mortalite uzamış yoğunbakım yatışı (>7 gün) ve uzamış entubasyon (>7 gün) ile ilişkilidir. Çalışmamızda nöroloji yoğunbakımda izlenen myastenia gravis hastalarında prognoza etki eden faktörlerin saptanması amaçlanmıştır.

Gereç ve Yöntem:

Çalışmamıza 2014-2019 yılları arasında Ege Üniversitesi Hastanesi Nöroloji Yoğun Bakım Ünitesi'nde myastenik kriz tanısı ile izlenen hastalar dahil edilmiştir. Hastaların demografik özellikleri, antikor ve timüs bezi özellikleri, daha önceki myastenik kriz öyküleri, kriz ile tanı konmuş olması, takip edildiği merkez, myastenik krizin başlangıç belirtisi değerlendirmeye alınmıştır. Bu hastaların bilgileri Elektronik Dosya Sistemi üzerinden retrospektif olarak elde edilmiştir. Prognoz değerlendirmesi uzamış entubasyon ve uzamış yoğunbakım yatışı üzerinden yapılmıştır. Bu veriler SPSS-25 ile analiz edilmiştir.

Bulgular:

Çalışmamıza 38 hasta alınmıştır. Yaş ortalaması 60 (min:27, max:83) olarak saptandı. Hastaların %50'si kadın, %50'si erkekti. Hastalığın ortalama başlangıç yaşı 54.3'tü. Hastaların %20,5'ine kriz ile tanı konmuştu. Hastaların %86,8'i anti-asetilkolin reseptör antikoru pozitif, %7,8'si anti-MuSK antikoru pozitif, %5,4'ü seronegatif olarak saptandı. Hastaların %29'unun daha önce kriz öyküsü bulunmaktaydı. Hastaların %18,4'ünde krizin oküler bulgular ile, %65,7'sinde bulber bulgular ile, %13,1'inde yaygın güçsüzlük ile başladığı görülmüştür. Hastaların%57'sinde uzamış yoğunbakım yatışı, %28'inde uzamış entubasyon saptanmıştır.

Sonuç:

Myastenik krizin bulber belirtiler ile başlamasının uzamış yoğunbakım yatışı açısından riski arttırdığına dair bakılan istatistiksel analizde p=0.055 olarak saptanmıştır. Sınırda anlamlılık olmakla birlikte geniş güven aralığı daha büyük çalışmalar ile daha net sonuçlar elde edilebileceğine işaret etmektedir.

TEP-192 DİCLE ÜNİVERSİTESİ TIP FAKÜLTESİNDE NİSAN 2010-MAYIS 2018 TARİHLERİ ARASINDAKİ BEYİN ÖLÜMÜ VAKALARININ RETROSPEKTİF ÇALIŞMASI

HALİL SERHAT DEMİR , MEHMET UĞUR ÇEVİK , , MEHMET UFUK ALUÇLU

DİCLE ÜNİVERSİTESİ TIP FAKÜLTESİ, NÖROLOJİ AD

Amaç:

Beyin ölümü (BÖ), beyin, beyin sapı ve serebellumun tamamının tüm aktivitelerinin geri dönüşümsüz olarak yitirilmesidir. Dicle Üniversitesi Tıp Fakültesi Hastanelerinde 3. Basamak yoğun bakım (YB) hizmeti verilen servislerde BÖ tanısı konulmuş erişkin olguların arşiv kayıtları ve laboratuvar verilerini retrospektif incelemeyi amaçladık.

Gereç ve Yöntem:

Nisan 2010 ile Mayıs 2018 tarihleri arasında BÖ tanısı konulmuş ve çalışmamızın dahil edilme kriterlerine uyan 54 olgu üzerinden yapıldı. Olgulara nörogörüntüleme yapılmış olması, hastane arşivden elde edilebilen verilerin BÖ tanısını doğrulayabilmesi çalışmaya dahil edilme kriterleri olarak belirlendi. Erişkin olmayanlar, BÖ tanısını koymayı engelleyecek veri eksikliği bulunanlar, çalışmaya alınmadı.

Bulgular:

Hemorajik inme %38,9 ile en sık yatış tanısı olarak saptandı. 54 beyin ölümü vakasını takip eden servisler değerlendirildiğinde en çok vakanın %32 (n:17) oranla Anestezi ve Re-animasyon yoğun bakım tarafından takip edildiği görünmektedir. Bunu %20'şer oranlarla Nöroloji (n:11) ve Beyin Cerrahi yoğun bakım (n:11) servisleri, %17 (n:9) oranla Dahiliye yoğun bakım ve %7 oranla diğer yoğun bakım servisleri takip etmektedir. BT Anjiyografi 18 (%33,33) hastaya uygulanmış olup en sık kullanılan yardımcı tetkik olduğu görülmüştür. BÖ tanısı için izleme başlama sonrası değerlendirilen hastaların ortalama beyin ölümü tanısı konma süresi ortalama 1,22 gün (SS: 0,81) olduğu görülmüştür.

Sonuç:

Sağlık çalışanlarına yönelik BÖ ile ilgili eğitimler tanı sürecine duyarlılığı arttıracaktır. GKS≤8 olan her olguda BÖ açısından dikkatli olunması tanı koymadaki eksiklerimizi azaltacaktır.

TEP-193 YOĞUN BAKIMDA MENİNGOENSEFALİT TANISI İLE İZLENEN OLGULARDA PROGNOZA ETKİ EDEN FAKTÖRLERİN BELİRLENMESİ [DÜZENLE]

ÖZGÜN KÖKSAL , AYŞE GÜLER , HADİYE ŞİRİN

EGE ÜNİVERSİTESİ TIP FAKÜLTESİ HASTANESİ

Amaç:

Bu çalışmanın amacı; Nöroloji yoğun bakımımızda meningoensefalit tanısı ile izlenen hastalarda prognoza etki eden faktörlerin araştırılmasıdır

Gereç ve Yöntem:

Çalışmamıza 2009-2018 yılları arasında Ege Üniversitesi Hastanesi Nöroloji Yoğun Bakımı'nda ensefalit tanısı ile yatırılarak tetkik edilen hastalar dahil edilmiştir. Bu hastaların bilgileri Elektronik Dosya Sistemi üzerinden retrospektif olarak elde edilmiştir. Prognoz değerlendirilmesi Modifiye Rankin Skalası üzerinden yapılmıştır. Bu veriler SPSS-25 ile analiz edilmiştir.

Bulgular:

Çalışmaya 125 hasta alındı. Yaş ortalaması 49.5±17.6 yıl olarak saptandı. Hastaların %49.6'sı kadın, %50.4'ü erkekti. Kronik hastalık oranı %62.4 olarak saptandı. Hastaların en sık semptomu %86.4 oranında baş ağrısı ve %48.8 oranında bilinç değişikliği olarak saptanmıştır. Hastaların %48'inde ÜSYE öyküsü vardı. Muayenede meninks irritasyon kanıtları %43.2 oranında izlendi. Hastaneye başvuru süresi ortalama 7.4±8.5 gün olarak hesaplandı. Hastaların %39.2'sinde bilateral MR bulguları saptandı, en sık yerleşim yeri olarak temporal lob tespit edildi. HSV en sık saptanan etken olup, %58.4 hastada etken tespit edilemedi. En sık EEG bulgusu paroksismal yavaşlama idi. Bakteriyel meningoensefalitlerde laktik asit düzeyi yüksek bulundu. Hastaların %12'si exitus oldu.

Sonuç:

Yaş ve cinsiyet ile prognoz arasında anlamlı ilişki olmayıp, kronik hastalıklar ile prognoz arasında anlamlı ilişki saptanmıştır(p=0.034). Hastaneye başvuru süresinin artması, giriş skorunu kötüleştirmiştir(p=0.003). MR bulgusu olan hastalarda prognoz daha kötü seyirli olup(p=0.021), bunların içinde en kötü seyirlisi, yaygın kraniyal lezyonları olan hastalardır. Kontrol MR'da progresyon saptanan hastaların prognozu daha kötü seyirlidir(P=0.042) Beyin omurilik sıvısındaki laktik asit düzeyi artışının prognozu kötü etkilediği tespit edilmiştir(p=0.005). Etken saptanamayan hastaların 4'ü izlemde otoimmün ensefalit tanısı almıştır.

TEP-194 MENENJİT TANISIYLA UZUNSÜRELİ HASTANE YATIŞI OLAN VE KRİTİK HASTALIK NÖROMİYOPATİSİ GELİŞEN OLGU

VUSAL NAJAFALİYEV , MUHTEŞEM GEDİZLİOĞLU

Olgu:

OLGU SUNUMU: 62 yaş erkek hasta akut gelişen bulantı, baş ağrısı ve 3 gündür devam eden ishal yakınmasıyla acil serviste değerlendirilmiş ve yapılan BOS LP sonucunda 9500 lökosit ve kültürde Streptococcus Pneumonia üremesi üzerine menenjit tanısıyla yoğun bakım ünitesine yatışı yapılmıştı. İlk muayenede geçirmiş olduğu SVO sekeli sol hemiparezisi dışında muayene bulgusu yoktu. Sonradan gelişen bilinc durumunda kötüleşme olması üzerine 1 haftaya yakın entübe şekilde izlenmiş ve bu sürede bakış parezisi, pitozis gelişmesi üzerine tarafımızca değerlendirilmişti. Ekstübasyon sonrasında sağda okulomotor paralizi ve motor muayenede hafif quadriparezisi olduğu görülmüştü. Antibiyotik tedavisi tamamlanan, Kranyal + Diffüzyon MR ve EEG incelemede anlamlı bir patoloji izlenmeyen hastanın kliniğine yeni eklenen IX, X.kranyal sinirlerin, sağda III KS total, ve IV, V, VI, kranyal sinirlerin parsiyel paralizisi, quadripleji, DTR alınamıyor olması üzerine kliniğimize nakil alındı. İzlemde progresyon görülmedi ve yapılan EMG'de bulguların kritik hastalık nöromiyopatisiyle uyumlu olduğu kanaatine varıldı. Fizik tedavi ve rehabilitasyonu yapılan hastanın polikliniklerimize geldiği ve genel durumunun kısmen toparladığı bilinmektedir.

TARTIŞMA: Kritik hastalık polinöropati ve miyopatisi, ciddi hastalıkların sonucunda sıklıkla görülen komplikasyonlardandır ve sensorimotor aksonal lif ve iskelet kas tutulumuyla seyreder. Klinik olarak, ekstremite kasları başta olmakla, çizgili kaslarda ve solunum kaslarında zaafiyet ile ortaya çıkar. Hastaları mekanik ventilasyondan ayırmada zorluk nedeniyle yoğun bakım ünitesi morbiditesini arttıran önemli nedelerdendir. Sıklıkla görülen ancak tanı almayan bir hastalık olması nedeniyle bu olguyu paylaşmak istedik.

TEP-195 NADİR GÖRÜLEN BİR GUİLLAİN BARRE SENDROMU VARYANTI OLARAK FARENGEAL-SERVİKAL-BRAKİYAL FORM

DURUL ÜSTÜN , PINAR TAMER , RİFAT REHA BİLGİN

SAĞLIK BİLİMLERİ ÜNİVERSİTESİ İZMİR BOZYAKA EĞİTİM VE ARAŞTIRMA HASTANESİ, NÖROLOJİ KLİNİĞİ

Olgu:

Guillain Barré Sendromu, akut jeneralize güçsüzlüğün tüm dünyadaki en sık nedenidir. GBS'de, anamnez, muayene bulguları, elektrofizyolojik tetkikler ve BOS incelemeleriyle tanı konulmaktadır. Bahsedeceğimiz hasta, nadir görülen ve GBS'nin paralitik olmayan formları içinde yer alan farengeo-servikal-brakiyal güçsüzlükle giden varyanttır. Olgu: Bilinen komorbid hastalık öyküsü olmayan, 43 yaşındaki erkek hasta, 3 gün önce başlayan, giderek artan, kollarda, boyun hareketlerinde güçsüzlük, yutmada zorluk yakınmalarıyla başvurdu. Öyküde yaklaşık 4 hafta öncesinde üst solunum yolu enfeksiyonu mevcuttu. Muayenede, üst extremitelerde, boyun kaslarında baskın, proksimal ağırlıklı quadriparezi, üst ekstremitelerde arefleksi, alt ekstremitelerde hiporefleksi saptandı. Lomber ponksiyon işlemini kabul etmeyen hastanın olayın 7. gününde yapılan EMG'sinde altta belirgin bilateral F dalga latansının uzadığı görüldü. Bu bulgular doğrultusunda GBS tanısıyla hastaya 2 gr/gün'den 5 gün IVIG verildi. IVIG sonrası progresyon gözlenmeyen hastada, olayın 3. haftasında tekrarlanan EMG'de; üstte ve altta proksimalde belirgin olmak üzere BKAP amplitüdleri belirgin düşük, motor sinir iletim hızları normal bulundu. Üstte ve altta minimum F latansları ılımlı uzamış, iğne EMGde üstte ve proximalde belirgin olmak üzere belirgin MÜP kaybı ve sağ deltoidde denervasyon izlendi. Tedavi sonrası rehabilitasyon sürecinde izlenen hasta hala takibimizde olup kas güçleri ve yutma fonksiyonları tama yakın düzeldi. GBS ciddiyeti ve sıklığı düşünüldüğünde nörologlar tarafından tanınsa da Miller Fisher Sendromu hariç paralitik olmayan GBS formları nadir görülür. Olgumuzda klasik seyrin aksine üst ekstremitelerde ve orofarengeal kaslarda güçsüzlükle seyreden GBS formu konusunda farkındalık yaratmayı amaçladık.

TEP-196 NÖRO-İMMÜNOLOJİK HASTALIKLARDA TERAPÖTİK PLAZMA DEĞİŞİMİ: BİR ÜNİVERSİTE HASTANESİNDE 5 YIL-60 HASTA TAKİP SONUÇLARI

FERDA İLGEN USLU , AZİZE ESRA BAŞAR GÜRSOY

BEZMİALEM VAKIF ÜNİVERSTİTESİ TIP FAKÜLTESİ, NÖROLOJİ AD

Amaç:

Merkezimizde nörolojik hastalıklarda yapılan terapötik plazma değişimi (TPD) sonuçlarını, güvenliğini ve uygulanabilirliğini belirlemeyi amaçladık.

Gereç ve Yöntem:

2014-2019 arasında üçüncü basamak hastanemizde Transfüzyon Tıbbı bölümünde nöroloji hastaları için yapılan TPD prosedürlerinin retrospektif analizini yaptık.

Bulgular:

Hastanemizde TPD prosedürü 315 hastaya toplam 1551 kez uygulanmıştı. Altmış(%19) nöroloji hastasına (24 kadın, ortalama yaş 51,5±17,05) toplam 414 TDP prosedürü uygulandı, ortalama seans sayısı 6,2(3-12)'di. Bunların 7'sinde aralıklarla 2, ikisinde 4 kez TDP yapıldı. Genel yanıt oranı %37,2'di. TPD sonrası fonksiyonel durum tam düzelme(n:3), kısmi düzelme (n:19), stasyoner (n:28), exitus (n:10) şeklindeydi. Hastalıkların dağılımı Gullian Barre sendromu (GBS, n:26), myastenia gravis (MG,n:8,1 antiMuSK+), otoimmun ensefalit (n:6), nöromiyelitis optika (NMO,n:5), transvers myelit (n:5), vaskülit(n:3), kronik demyelinizan inflamatuar polinöropati (n:2), multipl skleroz(n:2), Morvan sendromu(n:1), myeloradikülit(n:1) ve polimiyozit(n:1) şeklindeydi. Klinik olarak daha ağır, hızlı progresyon gösteren 7 hastada (%11,6) TDP ilk tedavi yöntemi olarak seçilmişti. Üçünde tam düzelme olmuştu ki serimizde tam düzelme sağlanan hastaların tamamı bu gruptaydı. Kalan 53 hastada intravenöz immünglobulin ve/veya streoid ilk tedavilerdi. Yetersiz yanıt nedeniyle ortalama 9,7 gün (±6,9;4-30) sonra TPD'e geçilmişti. TPD ile ilişkili 6 hastada majör komplikasyon saptandı (%10). Bunlar anaflaksi, trombositopeni ve katater enfeksiyonuydu, hiçbirinde tedavi kesilmesi gerekmedi. Direk TDP yapılan hastaların yatış süresi 28 (±13,1;10-50), ek TDP yapılanlarınsa 33 (±19;6-120) gündü (p:0.01).

Sonuç:

Tersiyer merkez olan hastanemizdeki deneyimlerimiz antikorla ilişkili çok çeşitli nörolojik hastalıklarda TPD etkili-güvenli, özellikle ilk tedavi seçeneği olarak seçilirse başarı oranı yüksek bir tedavi olduğunu desteklemiştir. Uygun merkezlerde, iyi seçilmiş hastalarda ilk tedavi olarak uygulanırsa hastanede yatış süreleri de kısaltılabilir. Prosedürle ilişkili risk ve komplikasyonlar azdır ve kolay yönetilebilirdir.

TEP-197 BİLATERAL BAZAL GANGLİON TUTULUŞU: LENTİFORM FORK SİGN , GÖRME KAYBI VE PARKİNSONİZM BULGULARI OLAN GENÇ YAŞ HASTA OLGU SUNUMU

NESLİŞAH YILDIRIM , NİHAT ŞENGEZE , SERPİL DEMİRCİ

SÜLEYMAN DEMİREL ÜNİVERSİTESİ ARAŞTIRMA VE UYGULAMA HASTANESİ, NÖROLOJİ AD

Olgu:

GİRİŞ Bazal ganglion anormallikleri çeşitli patolojik durumlarda görülebilir. Bilateral görme kaybı ve bilateral lentiform nükleus lezyonlarına; metanol-siyanür zehirlenmesi, Leber'in herediter optik nöropatisi, Leigh sendromu ve demiyelizan hastalıklar neden olabilir. Biz burada gastrointestinal semptomlardan 5 gün sonra bilateral görme kaybı gelişen ve ekstrapiramidal bulguların eşlik ettiği ve nörogörüntümesinde bilateral lentiform nukleuslarda T2 hiperintensitesi (Lentiform fork sign) izlenen atipik bir olguyu sunmayı amaçladık.

OLGU 19 Yaşında kadın hasta bir haftadır olan bulantı-kusma sonrası iki gün önce gelişen bilateral görme kaybı nedeniyle acile başvurdu. Öyküsünde kimyasal ajan veya toksik gaz maruziyeti, yabancı madde kullanımı yoktu. Nörolojik muayenesinde pupiller midriatik, ışık reflexleri bilateral zayıf alınıyor, bilateral relatif afferent pupil defekti izleniyor, her iki göz ile bir metreden parmak sayamıyor ve ışığı seçemiyordu. Bradimimi, bradikinezi ve aksiyel rijitede izlendi. Rutin labaratuar incelemesi normal sınırlardaydı. Vaskülit markerları negatifti, BOS incelemesinde protein: 73,06 mg/dl, IGG indexi:0, 63, OKB: tip 1 negatif, anti-aquaporin-4 ve anti-mog testleri negatifti. ATP7B, NOTCH3, PANK2 gen mutastonları saptanmadı. Beyin MRG'de bilateral lentiform nükleus lokalizasyonunda T2de hiperintensite, postkontrast serilerde bu bölgede çevresel gadalinyum tutulumu izlendi. Optik nevrit ön tanısıyla hastaya on gün 1000 mg IV-Metilprednizolon tedavisi verildi. Sol gözde görme kaybı devam eden hastaya yedi gün plazmaferez tedavisi uygulandı. Tedavi sonrasında belirgin iyileşme gözlendi. Yaklaşık 3 ay sonra çekilen Beyin MRG'de lentiform nükleus sınırlarındaki kontrastlanmanın gerilediği gözlendi.

TARTIŞMA VE SONUÇ Hastamızda aquaporin-4 antikoru negatif gelmiştir ancak seronegatif NMO olması olasıdır. Görme kaybı öncesinde bulantı – kusmaların olduğu gastrointestinal semptomların varlığı hastada postenfeksiyöz demiyelinizan bazal ganglion tutuluşunun neden olduğu optik nöropati ve parkinsonizm tablosunu düşündürmüştür.

TEP-198 LEVETİRASETAM VE IVIG ETKİLEŞİMİ: BİR OLGU DENEYİMİ

NEZİR ÖZGÜN

DİYARBAKIR ÇOCUK HASTANESİ

Giriş:

Antiepileptik ilaçların immün sistem üzerinde etkide bulunduğu birçok klinik rapor ile gösterilmiştir. Ancak antiepileptik ve bağışıklık sistemi etkileşimi hakkındaki veriler çoğunlukla tutarsız ve bazen de çelişkilidir. Levetirasetamın immün sistem üzerindeki etkisi hakkında sınırlı sayıda veri vardır . Bu bildiride 18 aylıktan beri agamaglobulinemi tanısı ile düzenli IVIG tedavisi alan ve 8 yaşında epilepsi tanısı

konup levetirasetam başlanan ve levetirasetamdan sonra sık ateşli hastalık geçiren bir olgu sunulmaktadır.

Olgu:

8 yaşında erkek hasta. Hasta 18 aylıkken iyileşmeyen yara, sık enfeksiyon geçirme nedeni ile tetkik edilip agamaglobulinemi tanısı almış. Her dört haftada bir 400 mg/kg olacak şekilde IVIG tedavisi başlanmış ve düzenli olarak devam etmiş. 8 yaşındayken bir ayda toplam dört kez jeneralize tonik nöbet geçirmesi üzerine polikliniğimize başvurdu. Yapılan tetkiklerde Beyin MR'da serebral atrofi, EEG de jeneralize deşarj saptanması üzerine levetirasetam 20 mg/kg/G olacak şekilde 2 dozda başlandı. Tedrici artırılırak 30 mg/kg/G'e çıkıldı. Hastanın 6. aydaki kontrolünde, hastanın ailesi hiç nöbet geçirmediğini, ancak sık enfeksiyon geçirmeye başladığını bildirdi. Aileden alınan öykü ve elektronik hasta kayıtları ışığında, levetirasetam başlanmadan önceki son üç yıl içinde sadece bir kez hastaneye başvurmayı gerektirecek şekilde ateşli enfeksiyon geçirdiği saptandı. Levetirasetam başlandıktan sonraki altı ay içinde, ikisinde hastaneye başvurmayı gerektirecek şekilde 5 kez ateşli enfeksiyon geçirdiği ve hepsinde ya aile hekiminde veya hastanede olacak şekilde antibioterapi aldığı saptandı. Sık enfeksiyonun levetirasetama bağlı olabileceği düşünülerek kesildi ve hastaya Na Valproat başlandı. Na Valproat başlandıktan sonra 11 aydır izlenen hastanın takibinde enfeksiyonu olmadı.

Tartışma:

Svalheim ve arkadaşları çeşitli antiepileptikleri kullanan 211 erişkin epilepsi hastasında antiepileptiklerin IgA, IgM, total IgG ve subgrupları üzerine etkisini incelemişlerdir. Karbamazepin ve lamotrigin tedavisi alanlarda düşük immünglobülin seviyeleri saptanırken, levetirasetam alan hastalarda immünglobülin düzeylerinin düşmediğini bildirmişlerdir. Azar ve arkadaşları 19 yaşında erkek hastada levetirasetam sonrası immünglobulin düzeyleri düşen ve levetirasetamın topiramat ile değiştirilmesi sonrası immünglobülin düzeyleri normale dönen bir hasta rapor etmişlerdir. Levetirasetamın immünglobulin sentezi üzerindeki etkisi konusunda birbirinin zıttı olan bildirimlerler yapılmıştır. Bizim olgumuzda dışarıdan verilen immunglobulinin etkisi de, levetirasetam ile azalıyor veya ortadan kalkıyor gibi görünmektedir. Bilgilerimize göre, levetirasetam ve IVIG'in beraber kullanımı ile ilgili olarak bu literatürde yayınlanan ilk vakadır.

TEP-199 BUZDAĞI FENOMENİ : PSİKİYATRİK ŞİKAYETLE PREZENTE OLAN OTOİMMÜN ENSEFALİT OLGULARI İKİ OLGU İLE DEĞERLENDİRİLMESİ

ÖNDER KEMAL SOYLU , ZEYNEP EZGİ BALÇIK , OYA ÖZTÜRK , HAYRUNİSA DİLEK ATAKLI

İSTANBUL BAKIRKÖY PROF.DR.MAZHAR OSMAN RUH SAĞLIĞI VE SİNİR HASTALIKLARI EĞİTİM VE ARAŞTIRMA HASTANESİ, 1.NÖROLOJİ POLİKLİNİĞİ

Olgu:

Otoimmün ensefalit sıklığı 5-8/100,000 kişidir.Uykusuzluk, kognitif-davranış değişiklikleri, serebellar semptomlar, otonomik instabilite, diskinezi, nöbet görülebilir. NMDA(N-metil-D-aspartat) reseptörleri ligand kapılı iyon kanalı olup en sık otoimmün ensefalit nedenidir. Anti-contactin-associated protein-like 2 (Caspr2) ise, esas olarak voltaj kapılı potasyum kanallarının normal fonksiyon görmesinde etkilidir. Bu sunumda anti-NMDA ve anti-Caspr2 ensefaliti olan iki olgu anlatılacaktır. Olgu-1: Erkek hasta 63 yaş, 2 yıldır olan uykusuzluk şikayetine 2,5 aydır eklenen kendiliğinden ağlama atakları, zarar görme hezeyanları ile acil servise başvurdu. Kranial MR'da kortikal atrofi, EEG'de sol hemisfer sentro-parieto-temporal bölgede keskin dalga aktiviteleri saptandı. LP'de hücre görülmedi, protein 81,4 mg/dL, elektrolitleri normal sınırlardaydı. BOS'tan gönderilen otoimmün ensefalit panelinde anti-NMDA antikoru pozitif saptandı. Olgu-2: Erkek hasta 69 yaş, 4 aydır olan 1-2 saniye süren boğazdan yükselen his sonrası su içme isteği şeklinde gelen ataklarla psikiyatri kliniğine başvurdu. Nöroloji konsültasyonunda istenen Video EEG'de odak saptanmamasına rağmen insüler nöbet ön tanısıyla istenen kraniyal MR'da serebellar atrofi ve kronik iskemik değişiklikler izlendi. LP'de 5 lenfosit görüldü, protein ve elektrolitler normal sınırlardaydı. BOS'tan gönderilen otoimmün ensefalit panelinde CASPR2 antikoru pozitif saptandı. Sonuç ve Yorum: Bu hastalık spektrumu psikiyatrik şikayetler, atipik nöbetler, diskinezi, otonomik instabilite gibi net olarak kaynağının ortaya konulamadığı bulgularla prezente olabilir. Nörogörüntülemenin genellikle nonspesifik olduğu bu hastalıklarda klinik şüphe dahilinde LP analiziyle ileri araştırma yapmak hastalık açısından önem arz eder. Ayırıcı tanı listesinde görece geri planda kalan bu ensefalit tiplerinin klinik pratikte hak ettiği önemi kazanması amacıyla bu olguları sunduk.

TEP-200 ANTI-NMDA ENSEFALİTİ OLGU SUNUMU

IRMAK SALT , ÇİSİL İREM ÖZGENÇ , PELİN DOĞAN AK , HATİCE FERHAN KÖMÜRCÜ , EREN GÖZKE

SAĞLIK BİLİMLERİ ÜNİVERSİTESİ FATİH SULTAN MEHMET EĞİTİM VE ARAŞTIRMA HASTANESİ, NÖROLOJİ KLİNİĞİ

Özet:

GİRİŞ: Anti-NMDA reseptör ensefaliti, akut/subakut başlangıçlı ekstrapiramidal ve psikiyatrik semptomlarla atipik prezentasyonlar gösterebilen otoimmün ensefalit tablosudur.

OLGU: Özgeçmişinde özellik olmayan 39 yaş erkek hasta; 2 ay önce anksiyete, dini uğraşlarda artış, paranoid-persekütif hezeyanlar, halüsinasyonlar ve katatoni benzeri ataklar nedeniyle antipsikotik tedavi başlanmış ancak düzelme olmayınca interne edilmiş. Haloperidol uygulanması sonrası ateş, terleme, rijidite, ajitasyon gelişmesi nedeniyle nöroleptik malign sendrom(NMS) düşünülerek hastanemize yönlendirildi. Bilinç açık, anlama tekli emir düzeyinde, oryantasyonu kısmi korunmuş hastanın konuşması tutuktu. Meningial iritasyon bulgusu yoktu. Kranyal alan intakttı. Kas zaafı yoktu. Her iki üst ekstremitede dişli çark rijiditesi alınıyordu. Patolojik refleks yoktu. Ateşi normal, CK değerinde düşüş olan hastada NMS tanısından uzaklaşıldı. BOS'da protein: 62mg/dl, 68lökosit/mm3 (%95lenfosit) saptandı. Menenjit, ensefalit öntanısıyla asiklovir ve seftriakson tedavisi başlandı. MR'ında özellik yoktu, EEG'de yaygın organizasyon bozukluğu saptandı. 4.gününde antibiyoterapiye yanıtı olmaması nedeniyle otoimmün ensefalit paneli istendi. 2.BOS incelemesinde proteinde düşüş, hücrede minimal artış saptandı. Otoimmün ensefalit şüphesiyle immünglobulin(IG) tedavisine başlandı. Kelime çıkışı olmayan, emir almayan, yaygın katatoni tablosunda ve üst ekstremitelerde belirgin rijiditesi olan hasta 5 gün IVIG tedavisinden fayda görmedi. BOSkültürü ve HSV PCR'ı negatif geldi. Asiklovir ve seftriakson tedavisi kesilerek 1000 mg/gün metilprednizolon başlandı. 3. gününde otoimmün ensefalit panelinde NMDAR - Ab(BOS'da) pozitif saptandı.

Steroid tedavisinden belirgin yarar gördü; koopere, oryante olup konuşma akıcılığında bir miktar azalma ve bradimimi dışında muayenesinde özellik kalmadı. Oral metilprednizolon tedavisiyle takip edildi. 2.ayda muayenesi normale dönen hastanın tedavisi kesildi.

YORUM: Akut psikoz ile prezente otoimmün ensefalit olgusu sunularak, psikiyatrik hastalıklarda organisite dışlanmasının ve atipik prezentasyonlarda otoimmün patolojilerin akılda tutulmasının önemi vurgulanmak istenmiştir.

TEP-201 NÖROLOJİK TUTULUMLA SEYREDEN PERİYODİK ATEŞ SENDROMU

RASHAD İSMAYILOV , AYŞE NUR ÖZDAĞ ACARLI , TUNCAY GÜNDÜZ , MURAT KÜRTÜNCÜ , MEFKURE ERAKSOY

İSTANBUL ÜNİVERSİTESİ İSTANBUL TIP FAKÜLTESİ, NÖROLOJİ AD

Olgu:

GİRİŞ:Periyodik ateş sendromları enfeksiyonla açıklanamayan, tekrarlayan ateş yükseklikleri ile seyreden tablolardır.Periyodik ateş yüksekliğinin izlendiği aftöz stomatit, farenjit, servikal adenopati (PFAPA), ailesel Akdeniz ateşi (AAA), siklik nötropeni, hiperimmünoglobulinemi D, periyodik ateş sendromu (HIDS), tümör nekrozis faktör reseptör ile ilişkili periyodik sendrom (TRAPS) ve kriyoprin ile ilişkili periyodik sendromlar (CAPS) olmak üzere bugüne kadar toplam altı sendrom tanımlanmıştır.Burada, periyodik ateş yüksekliği ve nörolojik tutulumla seyreden ve daha önce tanımlanan periyodik ateş sendromlarına benzemeyen bir olgu sunulacaktır.

OLGU SUNUMU:Otuz sekiz yaşında erkek hasta, üç yıl önce başlayan davranış değişikliği, disinhibisyon, dirençli hıçkırık yakınmalarına eklenen, günlerce süren, yüksek ateş ve bilinç bozukluğu ile seyreden hemiparezi, baş ağrısı, dizartri, atakları ile başvurdu.Hastanın nörolojik muayenesinde bilinci uykuya eğilimliydi, dizartrikti, anizokori, oftalmoparezi, sağ hemiparezi ve hafif trunkal ataksi vardı.Beyin MRG'sinde sol talamustan sol krus serebri ve mezensefalona uzanım gösteren, sol pariyeto-oksipital ve sağ oksipital lobda T2A/FLAIR hiperintens, yer yer kontrast tutan lezyonlar izlendi.MR spektroskopide sol mezodiansefalik bölgede hafif kolin artışı ve N-asetil aspartatta azalma tespit edildi. Üç kez yapılan beyin omurilik sıvısı (BOS) incelemesinde hafif düzeyde lenfositoz ve protein yüksekliği dışında özellik saptanmadı. Hastanın kan incelemelerinde CRP'si yüksekti ve HLA B51'in pozitif olduğu saptandı.Hastanın yüksek ateş etiyolojisinin araştırılması amacıyla yapılan kan, idrar ve BOS kültürleri, BOS viral menenjit paneli, brusella, sifiliz, HIV, hepatit ve vaskülit belirteçleri, toraks ve batın BT görüntülemeleri normaldi.Ailevi Akdeniz ateşi açısından bakılan MEFV geninde mutasyon saptanmadı. Nöropsikolojik test incelemesinde karmaşık dikkat, soyutlama, görsel ve mekansal işlevlerde bozulma olduğu görüldü. Sol pariyetooksipital lezyondan alınan beyin biyopsisinin histopatolojik incelemesinde perivasküler lenfositik infiltrasyon olduğu saptandı.Hastaya atakları esnasında IV metilprednizolon (1 gr/gün, 13 gün süreyle), klaritromisin ve seftriakson tedavileri uygulandı. Tedavi ile atakların iyileştiği fakat kognitif yakınmalarının değişmediği izlendi.Siklofosfamid ve azatioprin tedavileri altında atakları devam eden, MRG lezyonları ve kliniği Behçet hastalığına benzemeyen hastada "Periodik Ateş Sendromu" olabileceği düşünüldü ve hastaya anakinra tedavisi başlandı.Hastanın bu tedavi altında tekrar ateşi ve nörolojik bir atağı olmadı.

TARTIŞMA:Nörolojik semptomlara eşlik eden, enfeksiyonla açıklanamayan ateş yüsekliği atakları olan olgularda otoimmün nedenlerin de araştırılması gerektiği ve anti-IL1 tedavilerinin etkili olabileceği akla gelmelidir.

TEP-202 HACETTEPE ÜNİVERSİTESİ OTOİMMÜN ENSEFALİT DENEYİMİ

ASLI TUNCER , AYÇA AHSEN KAYA , SAHİB ROVSHANOV , CANSU AYVACIOĞLU , DİLEK MUTLU , OKAN SÖKMEN , GÖKÇE AYHAN , İRSEL TEZER , NEŞE DERİCİOĞLU , SERAP SAYGI , ERSİN TAN , MURAT ARSAVA , AKİF TOPÇUOĞLU , BÜLENT ELİBOL , ÇAĞRI TEMUÇİN , ESEN SAKA TOPÇUOĞLU

HACETTEPE ÜNİVERSİTESİ TIP FAKÜLTESİ, NÖROLOJİ AD

Özet:

Otoimmün ensefalitlerden yüzey antijenlerine karşı gelişen antikor aracılı olanlar, özgün klinik tabloları ve tedavi edilebilir özellikleri ile nöroloji pratiğinde önemli bir yere sahiptir. Son 10 yıl içinde hızlı bir şekilde bu hastalıklarla ilgili bilgi ve tecrübelerimiz artmaktadır. Bu çalışmada 2007-2019 tarihleri arasında Hacettepe Üniversitesi Nöroloji Anabilim Dalına başvuran ve antikoru belirlenmiş otoimmün ensefalit tanısı alan ve tedavisi gerçekleştirilen 29 hasta alınmıştır. Bu çalışmada GAD+ ya da diğer hücre içi antijenlere karşı gelişen otoimmün ensefalitler dışlanmıştır. Hastaların 9'unda anti-NMDA ensefaliti (7 kadın, 2 erkek), 10'unda LGI1+ ensefaliti (5 kadın, 5 erkek), 2'sinde CASPR+ ensefalit (1 kadın, 1 erkek), 5'inde voltaj kapılı K kanal+ ensefalit (2 kadın, 3 erkek), 1'inde GABAB +ensefalit (1 erkek), 1'inde anti-DPPX+ ensefalit (1 erkek) tanısı konulmuştur. NMDA ensefaliti olgularının 6'sı tanı ilk ataklarında konulmuş ve hastalar özgün tipik klinik sunum ve seyir göstermiştir. Bir hasta, ergenlik döneminde geçirdiği ensefalitden yıllar sonra kognitif bozulma, nöbet ve davranış değişiklikleri ile karakterize atak ile başvurmuş ve relaps ile tanı almıştır. 2 olgu ise herpes simpleks ensefalitini takiben gelişen davranış değişiklikleri ile şüphelenilerek tanı konulmuştur. Postherpes NMDA ensefaliti olgularından birinde NMO antikor pozitifliği de saptanmıştır. LGI1+ ensefalit olgularda tipik fasiobrakial distonik ataklar 8/10 olguda saptanmıştır. Fasiobrakial atak dışında epileptik nöbet 8/10 hastada görülmüştür. Kognitif bozukluk ise 7/10 hastada gözlenmiştir. Tüm olgular sistemik tümör varlığı açısından incelenmiş, yalnızca NMDA ensefaliti olan 3 olguda tümör saptanmıştır (1 testis tümör, 1 over teratomu, 1 nöroendokrin tümör). Diğer otoimmün ensefalit olgularında ayrıntılı tümör taramasına rağmen malignite saptanmamıştır. Tüm olgularda beyin MR, BOS enflamasyon belirteçleri, elektroensefalografik inceleme yapılmıştır. Ayrıntılı profilleri sunulacaktır. Hastaların hepsi, literatürde önerildiği şekilde öncelikli olarak 1.basmak immünmodulatör tedavi almıştır. Birinci basamak tedaviye yeterli yanıt vermeyen 5 olguda rituksimab, 2 olguda ise rituksimab takiben bortezomid tedavisi uygulanmıştır. Tüm bu tedavilerle 10 hastada hızlı ve tam yanıt , 14 hastada daha geç yada parsiyel yanıt, 5 hastada ise tedaviye cevapsızlık/ölüm görülmüştür. Olgular, Hacettepe Üniversitesi Tıp Fakültesi Nöroloji anabilim dalının otoimmün ensefalit tecrübesini paylaşmak amacı ile sunulmaktadır.

TEP-203 SİSTEMİK SKLEROZLU BİR OLGUDA LONGİTUDİNAL EKSTENSİF TRANSVERS MİYELİT

TEMEL TOMBUL , NESLİHAN EŞGÜL , SELİN ÖZMEN

İSTANBUL MEDENİYET ÜNİVERSİTESİ TIP FAKÜLTESİ, SAĞLIK BAKANLIĞI GÖZTEPE EĞİTİM VE ARAŞTIRMA HASTANESİ, NÖROLOJİ KLİNİĞİ

Giriş:

Sistemik Skleroz (SSc), multisistemik bir otoimmün hastalıktır. Sinir sistemi tutulumu daha çok baş ağrısı, nöbetler ve kognitif belirtilerle prezente olur. Periferik sinir sitemi tutulumu ve asemptomatik beyaz madde etkilenimi de görülebilir. Longitudinal ekstensif transvers miyelit (LETM) spinal kordu uzun segment etkileyip çeşitli derecelerde tutulum göstererek mortalite ve morbiditeye sebep olan, santral sinir sisteminin inflamatuar demiyelinizan hastalığıdır.

Olgu:

56 yaşında kadın hastanın, bir ay önce başlayan sağ yüz yarısında zonklayıcı vasıflı baş ağrısı, son 15 gündür baş dönmesi ve bulantı şikayetine son bir haftadır ekstremitelerinde güçsüzlük, sağ yüz ve kolda duyu kusuru eklenmişti. Fizik muayenede sağ el interosseoz kas zaafiyeti (4/5), sağ hemihipoestezi, dizestezi, hiperaljezi saptandı. El parmaklarında reynoud fenomeni ve schimer testi pozitifliği saptandı. Hastaya uygulanan kapilloroskopi de skleroderma ile uyumluydu. Göz dibinde optik disk sınırları seçilmekte ve sert drusenleri mevcuttu. Servikal MR'da C2-C7 vertebra düzeyinde transvers miyelit ile uyumlu uzun segment hiperintensite gözlendi. LP'de hücre sayımında lenfositik pleositoz saptandı, BOS proteini normaldi. BOS kültürü ve mikrobiyolojik incelemeler negatifti. IgG indeks normal sınırlarda olup, oligoklonal band negatifti. Vaskülit/kollajen doku markırlarından ANA 2+, anti-sentromer antikor pozitif saptandı. Elektrofizyolojik incelemede; median SEP incelemesi normal; VEP'de P100 latansları normal olup, sağda belirgin düşük amplitüdlü cevap elde edildi. NMO IgG antikoru negatifti. Hastaya LETM tanısı ile 10 gün 1000 mg intravenöz pulse steroid uygulandı ve oral steroid ile devam edildi.

Tartışma:

SScde nörolojik tutulum nadirdir ve genellikle periferik sinir sistemini içerir. Olgumuz diğer organ tutulumu olmadan anti-sentromer antikoru pozitif SSc ile uyumlu idi. Aynı zamanda SSSnin LETM şeklinde nadir bir tutulumu ile prezente olmasından dolayı kayda değer bulundu.

TEP-204 ACİLE STROK TAKLİTÇİSİ OLARAK GELEN YENİ TANI HIV POZİTİF PML OLGUSU IŞIĞINDA LİTERATÜR DERLEMESİ : PML TANI KRİTERLERİ, PML-IRIS AYIRICI TANISI VE TEDAVİDE STEROİDLERİN YERİ

TUĞÇE KIZILAY , RUZİYE EROL YILDIZ , RECAİ TÜRKOĞLU

SAĞLIK BİLİMLERİ ÜNİVERSİTESİ HAYDARPAŞA NUMUNE EĞİTİM VE ARAŞTIRMA HASTANESİ

Giriş:

Progresif Multifokal Lökoensefalopati (PML) latent JC virüs reaktivasyonuyla oluşan bir fırsatçı enfeksiyondur. Frontal ve parietooksipital beyaz cevher öncelikli olmak üzere multifokal asimetrik demiyelizan lezyonlara sebep olur ve subakut seyirli fokal nörolojik defisit ile karakterizedir.1En sık predispozan faktör, HIV'in indüklediği immün yetmezliktir ve tüm olguların %80'inden sorumludur.

Amaç:

Acile strok taklitçisi olarak başvuran HIV + PML hastamızın hızlı progresif seyir ile 3. ayında mortalite ile prezente olması nedeniyle PML tanı kriterlerini, PML-İmmün Rekonstrüksiyon Sendromu (İRİS) ayırıcı tanısını ve steroidin tedavideki rolünü tartışmak için olgumuzu sunmayı amaçladık.

Olgu Sunumu:

43 yaşındaki erkek hasta 3 gündür olan konuşma bozukluğu ve sol ağız köşesinde kayma şikayetiyle hastanemiz acil servisine başvurdu. Çekilen Diffüzyon MRda solda daha belirgin bilateral frontalde ve corpus kallozumu da tutan T2 flairde hiperintens, difüzyon kısıtlılığı gösteren adc karşılığı olmayan asimetrik ak madde lezyonu ile tarafımıza serebrovasküler hastalık öntanısıyla danışıldı. Rutin kan tetkiklerinde anti-HIV pozitif saptandı. PML öntanısıyla lomber ponksiyon yapılması planlandı. Anti retroviral tedavinin(ART) başlanması için enfeksiyon hastalıkları kliniğine nakil edildi. BOS analizinde JCV DNA PCR ise 40.400 kopya idi. Bir hafta sonra sol tarafta früst parezi, sola aksayarak yürüme ve epileptik nöbetler eklendi. Şikayetlerinin başlangıcından 6 hafta sonra JTK nöbet geçirdikten sonra aspirasyon ve solunum arresti gelişerek yoğunbakım ünitesine devredildi. Yoğun bakımda 10 dk süren CPR sonrası hastada sinüs ritmi sağlandı ve entübe edilerek takip edildi. ikinci aydaki nörolojik muayenesinde deresebre postürü, beyin sapı reflekslerinin kaybı, bilateral babinski refleksi görüldü . MR da lezyonları her iki talamokapsüler bileşkeden kraniale doğru uzanım göstermiş sağda daha belirgin olmak üzere her iki frontoparietoksipitotemporal lobta subkortikal beyaz maddeye dağılım gösteren çevresel tarzda dif kısıtlılığı gösteren kontrast tutmayan T2 hiperintens, T1 de hipointens lezyonları saptandı. enfeksiyon hastalıkları tarafından immun rekonstriksiyon sendromu şüphesiyle pulse steroid tedavisi başlandı ve anti viral tedaviye devam edildi. Hastamız 3. ayında derin hipotansiyon sonucu kardiak arrest ile eksitus oldu

Tartışma:

PML tanı algoritmasında immun süprese veya immun modülatör tedavi alan hastalarda progresif norolojik semptomlar gelişmesi durumunda MR görüntülemede eğer PML için tipik olan serebral gri- beyaz madde bileşkesinde veya beyin sapında T2 ve ya Flairde hiperintens lezyonlar ve/veya kontrast tutulumu ile orta derecede kitle etkisi görülmesi durumunda lomber ponksiyon yapılarak BOSta JCV DNA PCR pozitifliği ile PML kesin tanısı konulabilir. Tekrar negatif sonuçlanırsa beyin biopsisi yapılarak PML için patognomonik olan demyelinizasyon, bizzar astrositler ve genişlemiş oligodendroglıal nukleus triadı ile kesin konulabilir.4 Hastamızın kliniği ve radyolojik görüntüleri ile birlikte BOSta JCV DNA pozitif saptanması ile kesin PML tanı kriterlerini karşıladı. HIV enfeksiyonu olan PML olgularında en iyi tedavi seçeneğinin ART olduğu bu sayede 1 yıllık sağkalım oranı %50 oranında arttırıldığı çalışmalarda ortaya konulmuştur.5 Sitarabin, sidofovir gibi anektedol olarak ve mirtazapin ve meflokin gibi hipotetik birçok ajan denenmiş fakat hiçbirinde klinik yarar olduğu gösterilememiş.6 ART sonrası immunolojik fonksiyonların düzelmesine sekonder daha önce tanı konulmuş fırsatçı enfeksiyonun kötüleşmesi

ile paradoksik immun rekonstriksiyon sendromu (İRİS) veya subklinik sessiz olan fırsatçı enfeksiyonun yeniden ortaya çıkmasına maskelenmeyen İRİS adı verilir. 7 HIV ile enfekte hastalarda ART başlanmasıyla % 10-20 oranında yeni veya kötüleşen nörolojik semptomlar ile karakterize İRİS ortaya çıkmıştır. 8 Olgumuzun klinik olarak kötüleşmesi ART tedavi başlanmasından sonra olmasına rağmen tedavi öncesi CD4 sayısı 124 olması, tedavi sonrası HIV RNA da ve JCV DNA da artış görülmesi , görüntülemede inflamasyon ile uyumlu bulgu olmaması ve kardiak arrest sonrası 10 dakika kadar CPR öyküsü yapılması nedeniyle tarafımızca IRIS olarak değil klasik PML progresyonu olarak yorumlanmıştır. IRISte ampirik steroid tedavisinin rolü hala tartışmalı olup çalışmalarda steroid ile tedavi olan hastalarda olmayanlara göre yaş, cinsiyet , HIV RNA yükü, CD4 sayısı tedavi öncesi değerleri ile karşılatırıldığındn istatistiksel olarak anlamlı farklılık elde edilememiştir. 10

Sonuç:

Tedavi edilmeyen HIV/AIDS hastalarında PML sıklıkla ölümcüldür ve 6-8 ay içerisinde ölüm görülür. ART hastalığı stabilize edebilir ve toplam sağ kalımı artırabilir buna rağmen PML AIDS ilişkili tüm ölümlerin lenfomadan sonraki ikinci nedenidir.

TEP-205 ESANSİYEL TREMORLU GENÇ HASTALARDA ANKSİYETE VE DEPRESYON DÜZEYLERİ

NEŞE ERDOĞAN , FİGEN TUNALI , HANDAN MISIRLI

SAĞLIK BİLİMLERİ ÜNİVERSİTESİ HAYDARPAŞA NUMUNE EĞİTİM VE ARAŞTIRMA HASTANESİ

Amaç:

Esansiyel tremor(ET), sıklıkla üst ekstremitelerde el ve ön kolu etkileyen pozisyonel ve hareketle ilişkili olup, bazen de baş, çene, dil, seste de görülebilen sinir sisteminin en sık görülen hareket bozukluğudur. ETa tremor gibi motor belirtiler yanında, anksiyete, depresyon gibi non-motor(psikiyatrik) belirtiler de sıklıkla eşlik etmektedir. Çalışmamızın amacı, genç ETlu hastalarda anksiyete ve depresyon düzeylerinin normal bireylerinki ile karşılaştırılarak bu düzeylerin tremor şiddeti ve hastalık süresi ile olan ilişkilerini araştırmaktır.

Gereç ve Yöntem:

Bu çalışmaya hastanemiz Nöroloji Polikliniğine başvuran Washington Heights- Inwood Genetic Study of Essential Tremor(WHIGET) tanı kriterlerine göre tanı konulmuş, 60 ET(40Kadın, 20Erkek)lu hasta, bu hasta grubu ile yaş, cinsiyet, eğitim düzeyi açısından eşleşen 50 sağlıklı gönüllü dahil edildi. ETlu hastaların tremor şiddeti puanları belirlendi. Her iki gruba da Beck Anksiyete Ölçeği(BAÖ) ve Beck Depresyon Ölçeği(BDÖ) uygulandı. Sonuçlar iki grup arasında karşılaştırıldı.

Bulgular:

Her iki grubun yaş ve eğitim düzeyleri benzerdi. BAÖ ve BDÖ skorları sırasıyla 22.83 ± 12.03 ve 18.50 ± 2.66 kontrol grubunun BAÖ ve BDÖ skorları ise sırasıyla 10.03 ± 8.20 ve 9.72 ± 8.56 idi. Hasta grubunda BAÖ ve BDÖ skorları kontrol grubuna göre anlamlı olarak yüksekti. Sırasıyla(p=0.000 ve p=0.003) BAÖ ve BDÖ skorlarının her ikisinin hastalık süresi ve toplam tremor puanları ile ilişkisi saptanmamıştır.

Sonuç:

Esansiyel tremorlu genç hastalarda kontrol grubuna göre anksiyete ve depresyon düzeyleri belirgin olarak yüksek bulunmuştur. Anksiyete ve depresyon skorlarının ise hastalık süresi ve tremor şiddeti puanı ile ilişkileri bulunamamıştır.

TEP-206 İDYOPATİK PARKİNSON HASTALIĞINDA YENİ BİR BİYOBELİRTEÇ OLAN CRP/ALBÜMİN ORANI (CAO) KULLANILABİLİR Mİ?

YEŞİM GÜZEY ARAS , MUSTAFA KARABACAK , DİLCAN KOTAN , ALPER ERYILMAZ

SAKARYA ÜNİVERSİTESİ EĞİTİM VE ARAŞTIRMA HASTANESİ, NÖROLOJİ KLİNİĞİ

Amaç:

Akut faz reaktantları olarak bilinen C-reaktif protein (CRP) ve albümin, birçok hastalığın tanısı ve prognozunun belirlenmesinde kullanılmaktadır. CRP/Albümin oranı (CAO) ise yeni kullanılmaya başlana malignite, chron hastalığı, siroz, koroner arter hastalığı gibi hastalıklarda prognostik değerinin yanısıra mortalite ile ilişkili olduğu gösterilmiş bir biomarkerdir. Bizde nörodejeneratif bir hastalık olan İdiyopatik Parkinson Hastalığının (İPH) tanısı ve takibinde CAO'nın bir biyomarker olarak kullanılıp kullanılamayacağını kendi hasta grubumuzda değerlendirmeyi amaçladık.

Gereç ve Yöntem:

Çalışmamızda, hastanemiz hareket bozuklukları polikliniğinde Birleşik Krallık Beyin Bankası Tanı kriterlerine göre kesin İPH tanısı alan ve en az 1 yıldır düzenli tedavi gören 153 hastanın dosyası retrospektif olarak incelendi. 97 İPH tanılı hasta ile 40 sağlıklı kontrol çalışmaya alındı. Hastalar UPDRS ve H&Y evrelemesine göre hafif, orta ve ileri olmak üzere 3 gruba ayrıldı. Her iki grubun demografik verileri, CRP, albümin ve CAO düzeyleri kayıt edildi.

Bulgular:

İPH grubun ile kontrol grubunun yaş ve cinsiyet oranları arasında fark saptanmadı. İPH grubunun CRP oran ile CAO'ı kontrol grubuna göre anlamlı yüksek albümin oranı anlamlı düşük bulunmuştur.($p<0,05$). Ayrıca UPDRS ve H&Y evrelemesine göre hastalık evresi artıkça CAO oranının istatistiksel olarak anlamlı olarak arttığı görülmüş ve akinetik rijid formda tremor baskın forma göre daha yüksek bulunduğu saptanmıştır. (sırasıyla p=0,016, p=0,036).

Sonuç:

Çalışmamız, son yıllarda prognoz ve mortalite ile ilişkilendirilen, oksidatif stres ve inflamasyonun biyobelirteçi olan CAO'nın, nörodejeneratif bir hastalık olan İPH'nda da kullanılabileceğini göstermiştir. Basit, ucuz ve yeni bir biyobelirteç olan CAO İPH tanısını desteklemek amacıyla kullanılabileceği gibi, geniş hasta serili tedavi bazlı çalışmalarda takip ve prognostik bir değerlendirme aracı olabileceğini öngörüyoruz.

TEP-207 ESANSİYEL TREMOR HASTALARINDA HİPOSMİ VE BAZAL GANGLİA İLİŞKİSİNİN DİFFÜZYON TENSOR GÖRÜNTÜLEME İLE DEĞERLENDİRİLMESİ: BİR PİLOT ÇALIŞMA

YILDIZHAN SENGUL [1], HAFİZE OTÇU [2], İSMET ÜSTÜN [2], ALPAY ALKAN [2]

[1] GOP TAKSİM EĞİTİM VE ARAŞTIRMA HASTANESİ
[2] BEZMİALEM VAKIF ÜNİVERSİTESİ HASTANESİ

Amaç:

Koku, insan için hayati fonksiyona sahip olması yanı sıra duygusal, davranışsal ve kişiler arası ilişkilerde önemli role sahip bir duyumuzdur. Diğer duyularımızdan farklı olmak üzere talamusa uğramadan kortekse ulaşan tek duyudur. Birçok nörodejeneratif hastalıkta prodromal dönemlerden itibaren koku almada bozulma olduğu gösterilmiştir. Parkinson hastalığı bunun en belirgin örneklerinden biridir. Esansiyel tremor (ET) hastalığında ise bu konu henüz tartışmalıdır. Hafif fakat anlamlı bir koku almada bozulmayı gösteren çalışmalar mevcuttur. Bununla birlikte bu bozulma hiçbir zaman PD hastalarındaki kadar belirgin değildir. Çalışmamızda ET hastalarında hiposmisi olan hastalar ile olmayan hastaların basal ganglia yapılarında mikroyapısal bozulma diffuzyon tensor görüntüleme yöntemi kullanılarak karşılaştırıldı.

Gereç ve Yöntem:

Çalışmamıza 45 hasta dahil edildi. Tüm hastalara Fahn Tolosa Marin tremor değerlendirme ölçeği, Beck depresyon ölçeği ve non motor semptom sorgulama ölçeği uygulandı. Koku almada azalma veya kayıp sorgulandı. Diffüzyon tensor görüntüleme yöntemi kullanılarak kaudat nukleus, putamen, globus pallidus ve substansiya nigradan ölçümler yapıldı. Her bir beyin bölgesi için fraksiyonel anizotropi (FA), görünür difüzyon katsayısı (ADC), ve ortalama difüzite (MD) hesaplandı.

Bulgular:

Çalışma grubumuzun yaş ortalaması 47.98 ± 21.43 idi. Hiposmisi olan hasta sayısı 6 (%13.3) idi. Hiposmisi olan ve olmayan hastaların bazal ganglia yapıları karşılaştırıldığında sağ putamen FA (p= 0.002) ve sağ kaudat nukleusta FA (p=0.04) mikroyapısal düzeyde bozulmalar saptandı. Koku alma üzerine etkili olan yaş, cinsiyet ve depresyonun etkisini koku ve beyin bölgesi arasındaki ilişkiden dışlamak amacıyla yapılan doğrusal regresyon analizinde bu ilişki hala anlamlılığını koruyordu (sağ putamen p=0.034, sağ kaudat nukleus p=0.016).

Sonuç:

Günümüzde ET'un geniş bir semptom yelpazesine sahip (motor ve non motor semptomlar) heterojen bir hastalık ailesi olduğu bilinmektedir. Birçok çalışma ET hastalarında bazal ganglia yapılarının hastalık nöropatolojisine dahil olabileceğini göstermektedir. Hastalıkta görülebilecek koku duyusunda bozulma eşlik edebilecek Parkinson hastalığından ziyade hastalığın kendi nöropatolojisinden kaynaklanıyor olabilir. Bu konuda koku duyusunun daha ayrıntılı testlerle değerlendirildiği sağlıklı kontrol ve Parkinson hastalarının dahil edildiği karşılaştırmalı çalışmalara ihtiyaç vardır.

TEP-208 TÜM EKZOM DİZİLEME İLE SPATA5 GENİNDE HOMOZİGOT VARYANT SAPTANAN JENERALİZE EPİLEPSİ OLGUSU

ÇAĞRI ULUKAN [1], BARIŞ SALMAN [2], AYŞE DENİZ ELMALI [1], SİBEL UĞUR İŞERİ [2], NERSES BEBEK [1], BETÜL BAYKAN [1]

[1] İSTANBUL ÜNİVERSİTESİ TIP FAKÜLTESİ, NÖROLOJİ AD
[2] İSTANBUL ÜNİVERSİTESİ AZİZ SANCAR DENEYSEL TIP ARAŞTIRMA ENSTİTÜSÜ, GENETİK AD

Amaç:

Spermatogenez ilişkili protein 5 (SPATA5) 4q28.1 bölgesindedir. Erken spermatogenezde mitokondri morfogenezinde ve nöronal gelişimde hücre farklılaşması aşamasında post-translasyonel modifikasyonda rol alır. Bu gen çekinik formda gelişim geriliği, mikrosefali, sensorinöral işitme kaybı, epilepsi, zeka geriliği ve erkek infertilitesiyle ilişkilendirilmiştir (epilepsy, hearing loss, and mental retardation syndrome; MIM: 616577). Bu bildiride, tüm ekzom dizileme analizi (whole exome sequencing: WES) sonucu homozigot bir SPATA5 varyantı saptanan ancak kliniği literatürdeki SPATA5 olgularından farklılık gösteren bir 'idiyopatik' (genetik) jeneralize epilepsi olgusu sunulacaktır.

Olgu:

Yirmi iki yaşında kadın hasta 13 yaşından beri yılda 1-2 defa olan jeneralize tonik klonik nöbetlerle polikliniğimize başvurdu. Başka tip nöbeti yoktu. Anne babası üçüncü dereceden akrabaydı. Ailede epilepsi veya nörolojik hastalık öyküsü yoktu. Nörolojik ve sistemik muayenesi, işitme testi, oftalmolojik muayenesi normaldi. Rutin kan tetkikleri, OCT ve kranyal MRG normaldi. EEG incelemesinde yaygın yavaşlamayla fotik stimülasyona duyarlı jeneralize deşarjlar izlendi. Nöropsikolojik testte sadece dikkati sürdürme güçlüğü saptandı. İkinci nöbetinden itibaren 1000 mg valproat altında nöbetleri azalan ancak tamamen kesilmeyen hastanın tedavisine lamotrijin eklendi. Yapılan WES incelemesinde SPATA5 geninde yanlış anlamlı homozigot bir varyant (NM_145207.2:c.889A>G; p.Arg297Gly) saptandı. Bu varyant insan popülasyon frekansı veri tabanında (gnomAD) 15 kişide bildirilmiş olsa da, homozigot formuna rastlanmamıştır. Dolayısıyla klinik olarak henüz önemi bilinmeyen varyant sınıfındadır.

Sonuç:

Epilepsi, zeka geriliği, gelişim geriliği gibi heterojen fenotipli hastalıklarda WES genetik etiyolojiyi araştırmada önemli bir araçtır. Olgumuz bir idiyopatik jeneralize epilepsi olgusu gibi görünmekle birlikte SPATA5 geninde homozigot bir varyant saptanmıştır. Bildirilen fenotipik ve klinik özellikleri göstermeyen, dolayısıyla SPATA5 spektrumunu genişletme potansiyeli olan bir olgu olduğundan sunulmaya değer bulunmuştur.

TEP-209 BİR 17Q21.31 MİKRODUPLİKASYON SENDROMU OLGUSU

FARUK UĞUR DOĞAN , NERMİN GÖRKEM ŞİRİN , BETÜL BAYKAN , NERSES BEBEK

İSTANBUL ÜNİVERSİTESİ İSTANBUL TIP FAKÜLTESİ, NÖROLOJİ AD

Giriş:

Psikomotor gerilik, fasyal dismorfizm, davranışsal problemler ve mikrosefali ile seyreden 17q21.31 mikroduplikasyon sendromu nadir bir durumdur. Literatürde önceden tanımlananlardan daha da küçük boyutta 17q21.31 mikroduplikasyonu saptanan bir olgu sunulacaktır.

Olgu:

Yirmi-iki yaşında erkek hasta nöbet geçirme şikayeti ile polikliniğimize başvurdu. Nöbetleri 4 yaşında başlayan hastada ilk yıllarda sol fokal motor nöbetler izlenirken, 9 yaşından sonra her iki elde sıçrama, korku ile etrafına bakınma ve yutkunmakla sonlanan nöbetler eklenmişti. Nöbetleri çoklu antiepileptik tedaviye rağmen günde 3 kez devam etmekteydi. Perinatal öyküsünde doğumda hipoksi ve mental-motor gelişim geriliği izlendiği, 4 yaşında yüksekten düşmeye bağlı intrakranyal hematomu geliştiği öğrenildi. Ayrıca 1,5 yaşında yarık damak dudak nedeniyle opere olan hastanın anne-baba arasında 2. dereceden akrabalık bulunduğu, ailede konuşma güçlüğü ve öğrenme zorluğu öyküsü olduğu bildirildi. Hastanın nörolojik ve sistemik muayenesinde işbirliği kısıtlıydı, kelime çıkışı yoktu. Pandüler nistagmus, sol nazolabial sulkus silikliği ve sol hemiparezi saptandı. Hastada fasyal dismorfik özellikler, iskelet sistemi anormalikleri ve kriptorşidizm izlendi. Psikiyatri değerlendirilmesinde otizm spektrumunda bir bozukluğu olduğu düşünüldü. Kranyal görüntülemesinde intrakranyal hematoma sekonder bulgular dışında ek patoloji gözlenmedi. Elektroensefalografisinde sağ frontal bölgeden kaynaklandığı düşünülen miyoklonilerin varlığı ile sağ frontosantral bölgede uyku ile jeneralize olma eğiliminde olan epileptiform anomalinin varlığını izlendi. Moleküler karyotiplemede 17.kromozom q21.31 bölgesinde KANSL1 geninde yaklaşık 104 kilobaz (kb) boyutunda tam duplikasyon saptandı.

Tartışma:

Olgumuzda saptanan motor ve mental retardasyon, fasyal dismorfizm, otizm, mikrosefali gibi bulgular literatürde daha önce tanımlanmış 17q21.31 mikroduplikasyon sendromu bulguları ile örtüşmektedir. Literatürden farklı olarak kriptorşidizmi de saptanan ve tanımlanan fenotipe neden olan bildirilmişlerden daha küçük boyutta mikroduplikasyonu (104 kb) olduğundan bu olgu sunulmaya değer bulunmuştur.

TEP-210 HEREDİTER PÜR SEREBELLAR ATAKSİ

BU BİLDİRİ GERİ ÇEKİLMİŞTİR.

TEP-211 TÜM EKZOM DİZİLEME ANALİZİ İLE TANI ALAN OTOZOMAL RESESİF TİP 8 SPİNOSEREBELLAR ATAKSİ OLGU SUNUMU

BU BİLDİRİ GERİ ÇEKİLMİŞTİR.

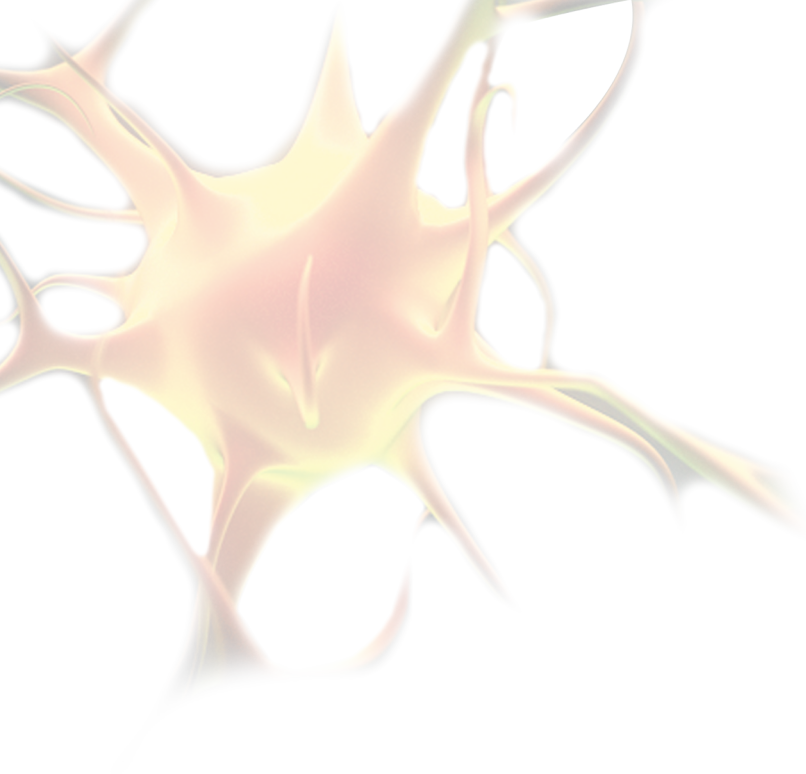

HEMŞİRELİK BİLDİRİLERİ

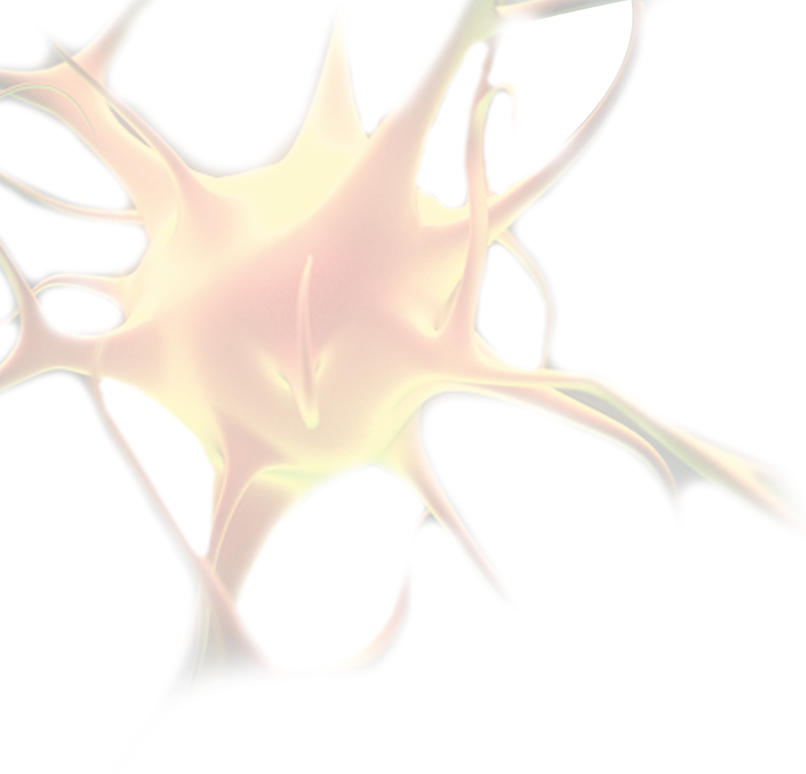

HS-1 SPORADİC CREUTZFELDT JAKOP HASTALIĞI: OLGU SUNUMU

İREM ORBUK , FADİME CENNET ÇOKGÜN

MERSİN ÜNİVERSİTESİ ARAŞTIRMA VE UYGULAMA HASTANESİ

Giriş:

Creutzfeldt Jakob Hastalığı insan prion hastalıklarının en sık görülen türüdür. Bu hastalık prion adı verilen enfeksiyöz maddenin aktarımı, kusurlu prion proteinin genetik geçişi ya da bilinmeyen mekanizmalar sonucunda sporadik olarak ortaya çıkabilmektedir. Demans ve nöropsikiyatrik bulguların görüldüğü hızlı seyirli nadir bir nörodejeneratif hastalıktır. Sporadik, ailesel, varyant ve iyotrojenik olmak üzere dört formu mevcuttur. Sporadic Creutzfeldt Jakob Hastalığı en sık görülen formudur. Yıllık görülme sıklığı milyonda birdir. Orta ileri yaşlarda başlayan hastalık hızlı ilerleyen demans, miyokloni ve psikiyatrik bozukluklar ile nitelenir.

Olgu:

68 yaşında kadın hasta, yaklaşık 1-2 yıldır giderek artan sinirlilik hali, son 1 aydır devam eden unutkanlık hali(yediği yemeği unutma, eşyaların yerini unutma, nerede olduğunu hatırlamama), yaklaşık 1 yıldır giderek artan ellerde titreme şikayetleriyle kliniğimize başvurdu. Hastanın özgeçmişinde hipertansiyon hastalığı mevcut. Mini Mental Durum Muayenesi yapılan hastanın yakın hafıza ve hesaplama fonksiyonları korunmuş. Zaman oryantasyonu bozulmuştur. Hasta üçlü emirleri yerine getirmektedir.Hastanın yürüyüş dengesi bozuk, sağda belirgin üst ekstremitelerde bilateral aksiyon tremoru, startle miyoklonus mevcuttu. Hastadan rutin kan tahlilleri, EEG ve serebral MR istendi. EEG sonucuna göre; sağ frontal hafif biyoelektrik aksama halinin varlığını göstermektedir. Serebral MR sonucunda; bilateral frontal kortikal ribbon, caudat nucleus ve putamende difüzyon kısıtlılığı mevcuttu. Hastaya LP yapıldı ve BOS 14.3.3 proteini pozitif saptandı. Hasta kliniğimizden taburcu olduktan 2 ay sonra konuşmada bozulma, yutma güçlüğü, oryantasyon bozukluğu ve yatağa bağımlı hale gelmiştir.

Sonuç:

Creutzfeldt Jacob hastalığı ayırıcı tanısında nörodejeneratif, otoimmün, infeksiyöz, toksik, metabolik etiyolojiler yer alır. Viral ensefalitler, paraneoplastik bozukluklar, depresyon, periferik vertigo, Alzheimer Hastalığı, inme, demansın diğer nedenleri, santral sinir sistemi vasküliti, periferik nöropati, Hashimato ensefaliti gibi hastalıklar ayırıcı tanıda gözden geçirilmelidir. İleri yaş dönemlerinde hızlı ilerleyen demansa eşlik eden miyokloni tablosunda akla getirilmesi gereken Sporadik Creutzfeldt Jakob Hastalığı fatal seyirli nörodejeneratif bir hastalıktır. Tipik EEG bulgusu, beyin omurilik sıvısında 14.3.3 proteininin pozitifliği ve beyin MR incelemesinde görülen sinyal değişiklikleri tanıyı destekleyen yardımcı tanı yöntemleridir. Kesin tanı için biyopsi/otopsi şarttır.

HS-2 PARKİNSON HASTALIĞINDA TELETIP TEKNOLOJİLERİNİN KULLANIMINA YÖNELİK SİSTEMATİK DERLEME

MENDİ ONUR , YILDIRIM NURDAN , MERVE KIYMAÇ SARI

DEMİROĞLU BİLİM ÜNİVERSİTESİ

Amaç:

Parkinson 65 yaşın üzerindeki popülasyonda Alzheimer hastalığından sonra ikinci en yaygın nörodejeneratif hastalık olarak kabul edilmekte, dünya çapında birçok kişiyi etkilemektedir. Yaşlanan nüfusla birlikte kronik nörolojik hastalıkların prevalansı gittikçe artmakta, birçok bölgede sağlık bakım uzmanlarına erişimde eşit olanaklar sunulması için bakım modellerinde ve teknolojilerinde gelişmelere ihtiyaç olduğu belirtilmektedir. Bilişim teknolojilerinin sağlık alanında uygulanması ile geliştirilen en önemli uygulamalardan biri olan teletıp teknolojilerinin kronik nörolojik bozukluklarda kullanımı, uzaktan izlem, tanı, tedavi planlama, hasta eğitimi, acil durumlarda müdahale gibi olanaklar sağlamaktadır. Bu çalışma, parkinson hastalarında teşhis, tedavi ve izlem süreçlerinde teletıp teknolojilerinin kullanımının etkilerini ve uygulanabilirliğini analiz eden araştırmaların sistematik olarak taranarak derlenmesi amacıyla gerçekleştirilmiştir.

Yöntem:

EBSCHOhost, PubMed, ScienceDirect, Cochrane veritabanlarında tarih sınırlaması yapılmadan "telemedicine, telediagnosis, telehealth, telemonitoring, Parkinson ve Parkinson's" anahtar kelimeleri ile arama yapılmış, tekrarlanan veya amaç ve yöntem açısından kriterleri karşılamayan çalışmalar kapsam dışında bırakılmıştır. Metodolojik kalite değerlendirmesi yapılan 26 araştırma çalışmaya dahil edilmiştir.

Sonuç:

İncelenen çalışmaların 20'sinde, teletıp teknolojilerinin sağlık uzmanlarına erişim kolaylığı, zaman tasarrufu, sağlık harcamalarında azalma, hastanın yaşam kalitesinde iyileşme, hasta memnuniyet düzeyinde artış, hastalığa bağlı semptomlarda iyileşme gibi faydalarının bulunduğu görülmüştür. Hasta veri setleri ve ses kayıtları kullanılarak yapılan 6 çalışmada ise ses ve konuşma analizi yapılmış, klinik tanı koymada doğru sonuçlara ulaşıldığı görülmüştür.

Yorum:

Teletıp teknolojilerinin parkinson hastalarında kullanımı, hastalığın teşhis, tedavi ve izleminde önemli avantajlar sağlamakta ve maliyetler azalmaktadır. Hasta odaklı geliştirilen sistemler, hastalığın klinik dışında da daha iyi yönetilmesine katkı sağlayarak hasta memnuniyetini ve yaşam kalitesini arttırabilmektedir.

HS-3 YOĞUN BAKIM ÜNİTESİNDE TEDAVİ GÖREN HASTALARIN YAŞADIKLARI ÇEVRESEL STRESÖR FAKTÖRLERİN DEĞERLENDİRİLMESİ

AYÇA ARDAĞ [1], ZEHRA DURNA [2]

[1] GAYRETTEPE FLORENCE NIGHTINGALE HASTANESİ
[2] DEMİROĞLU BİLİM ÜNİVERSİTESİ

Amaç:

Yoğun bakım ünitesinde maruz kalınan uyaran fazlalıkları iyileşme sürecini olumsuz olarak etkileyebilmekte, hastanın yatış sürecini uzatabilmektedir. Çalışmanın amacı, yoğun bakım ünitesindeki stresörleri en aza indirgeyebilmek, hastaların bu uyaranlardan en az etkilenmesini sağlayabilmek için hastaların yaşadıkları stresör faktörleri iyi tanımlamak ve hastaları etkileme derecelerini değerlendirmektir.

Yöntem:

İstanbul ilinde bulunan özel iki hastanenin 2.-3. düzey yoğun bakım üniteleri (Cerrahi ve Koroner Yoğun Bakım ve Genel Yoğun Bakım Ünitesi)'nde yatan 81 hasta ile tanımlayıcı bir araştırma olarak yapıldı. Araştırmada veriler araştırmacı tarafından geliştirilen "Hasta Tanıtım Formu" ve "Yoğun Bakım Ünitesinde Çevresel Stresör Ölçeği (Ballard, 1981; Aslan 2010)" kullanılarak toplandı. Ölçek kullanım izni ve araştırmanın uygulanması için etik kurul, kurum ve hasta izinleri alınarak uygulandı. Verilerin analizinde IBM SPSS Statistics 21 paket programı kullanılmıştır. Tanımsal istatistiklerin yanı sıra fark analizleri için Mann Whitney U ve Kruskal Wallis testleri, ilişki analizleri için ise Spearman's korelasyon analizi kullanılmıştır.

Sonuç:

Hastaların yoğun bakım ünitesinde çevresel stresörler ölçeği madde puan ortalamaları incelendiğinde, hastaların en çok "Eşinizi özlemek" en az ise "Doktor ve hemşireler tarafından sık sık fiziksel muayene yapılması" konusunda etkilendiği saptandı. Stresör faktörlerden etkilenme derecesi kişisel özelliklere ve önceki tedavi deneyimlerine göre değerlendirildi.

Yorum:

Yoğun bakım ünitesinde tedavi gören hastalarda; yakınlarına özlem duygusu, zaman algısının değişimi, hareket kısıtlaması, uykusuzluk ve ağrı gibi faktörlerin etkili olduğu belirlendi. Yoğun bakım sürecinde bireyin gereksinimleri doğrultusunda rahatlatıcı girişimlerin uygulanması, yapılacak uygulama veya bakımın hasta için uygun zaman ve koşullarda bilgilendirilerek sürdürülmesi, hastaların yaşadıkları çevresel stresörlerden etkilenme derecesinin erken dönemde belirlenerek bu süreçte hastaya destek olunması önerilmektedir.

HS-4 İNMELİ HASTA YAKINLARINA VERİLEN EĞİTİMİN BAKIM VERMEYE HAZIR OLUŞLUĞA ETKİSİNİN İNCELENMESİ

ÖZLEM YAZICI [2], MERVE USLU [1]

[1] PROF. DR. MAZHAR OSMAN BAKIRKÖY RUH VE SİNİR HASTALIKLARI HASTANESİ
[2] İSTANBUL OKAN ÜNİVERSİTESİ

Özet:

Bu çalışma inme tanılı hasta yakınlarına verilen eğitimin bakım vermeye hazır oluşluğa etkisini belirlemek amacıyla yapıldı.Araştırma BRSHH hastanesinde inme tanısı almış 33 deney 33 kontrol grubu hastası ile randaomize kontrollü olarak yapıldı."İnmede Bakım Vericiler için Bilgi Testi" ve "Bakım Vermeye Hazır Oluşluk Ölçeği" kullanılarak örneklem seçme kriterlerine uygun olan ve çalışmaya katılmayı kabul eden hasta yakınları ile yüz yüze görüşme yöntemi ile toplandı.Deney grubuna eğitim verildi ve bu sırada "İnme Geçiren Hastanın Günlük Gereksinimleri ve Bakım Rehberi" veridi.Kontrol grubu rutin servis akışına bırkaıldı. Eğitim tamamlandıktan sonra her iki gruba da taburcu olmadan önce "İnmede Bakım Vericiler için Bilgi Testi" soruları ve "Bakım Vermeye Hazır Oluşluk Ölçeği" tekrar doldurtuldu. Bu çalışmada inme tanılı orta ve üst düzey bağımlı olan hasta yakınlarından deney grubunun bilgi son test puanları kontrol grubuna göre anlamlı derece yüksek bulundu. Hem deney hem kontrol grubunda bakım vermeye hazır oluşluk ön test puanına göre bakım vermeye hazır oluşluk son test puanındaki artış istatistiksel olarak anlamlı derecede yüksektir.

HS-5 MONOKLONAL ANTİKOR TEDAVİSİ ALTINDAKİ MULTİPLE SKLEROZ HASTALARINDA YAN ETKİ PROFİLİ : GERÇEK YAŞAM VERİSİ

NUR YÜCEYAR , MELTEM BAKLAN , RASİM TUNÇEL , ÖZGÜL EKMEKCİ

EGE ÜNİVERSİTESİ TIP FAKÜLTESİ, NÖROLOJİ AD

Amaç:

MS' de güçlü terapötik ajan olan, farklı etki mekanizmalarına sahip olmasına karşın benzer ve farklı yan etkileri(YE) olan monoklonal antikorların(MAB) gerçek yaşamda güvenlik profilleri elde edilmek istenmiştir.

Method:

Ege Üniversitesi MS Ünitesinde takipli MS hastalarında natalizumab, alemtuzumab, rituksimab ve okrelizumab güvenlik profilleri gözden geçirilmiştir.

Sonuçlar:

Güvenlik analizleri natalizumab(n = 21), okrelizumab (n = 95), rituximab(n = 4) ve alemtuzumab(n = 1) ile tedavi edilen 121 hastayı içermekteydi. İnfüzyonla ilgili reaksiyonlar (İİR),

MAB kullanan hastalarda en yaygın YE idi. Natalizumab, rituksimab ve okrelizumab alıcılarında infüzyonla ilişkili reaksiyonların oranı sırasıyla% 19 ,% 10 ve% 18 idi. İİRlerin çoğu hafif veya orta şiddette idi. İlk dozdan sonra rapor edildi ve daha sonraki uygulamalarla azaldı.Hastalarımızdaki İİR, havuzlanmış Ocrelizumab 2 faz çalışmasındaki hastalardan daha az gözlemlendi (sırasıyla % 18e karşı% 34.3 ve% 39.9). Hastalarımızdaki şiddetli İRR yine Ocrelizumab faz çalışmalarındakinden daha az sık olarak (%1.04 e karşı % 2,4) gözlendi. Farenjit, herpetik enfeksiyon ve idrar yolu enfeksiyonu oranı ve şiddeti, genellikle kontrollü çalışmalarla tutarlıydı. Hastalarımızda herpes enfeksiyonu insidansı ocrelizumab 2 faz çalışmasında görülme sıklığına benzerdi (sırasıyla% 5,2 e karşı % 5,9 ve% 4,7). 12 basamaklı Alemtuzumab desentizasyon protokolü; , atopik dermatit öykülü, ilk kürde ciddi İİR gelişen bir hastada 1 yıl sonra başarılı bir şekilde 2. Küründe de uygulandı.

Sonuç:

MAB'lar genel olarak tolore edilir, yan etki nedeniyle kesilme oranları düşüktür. Alerjik astım veya atopik dermatit öyküsü olan hastalar IIR açısından dikkat edilmesi gereken hasta grubudur. 12 aşamalı duyarsızlaştırma protokolü, özellikle bu hastalar için IRRyi minimize etmek için bir seçenektir. Sözcük sayısı nedeniyle atılmış olanlar

Amaç:

Monoklonal antikorlar (MAB), MS'de uygulanan güçlü terapötik ajanlardır . Farklı etki mekanizmalarına sahip olmakla birlikte hem ortak hem de farklı yan etkileri(YE) vardır. Takipte tüm hastalarda, anlamlı karaciğer hasarı, ciddi lenfopeni, malignite ve ilerleyici multifokal lökoensefalopati görülmedi. Faz III OPERA çalışmasından 1 hasta ve Faz IV Casting Çalışmasından 3 hasta dahil edildi. Hastalarımızdaki şiddetli IRR yine ORATORIO çalışmalarında okrelizumab ile tedavi edilen hastalara benzer (sırasıyla% 1.04,% 1.2) ve OPERA çalışmalarındaki hastalardan daha az sık (sırasıyla 1.04,% 2,4)daydı. Farenjit, herpetik enfeksiyon ve idrar yolu enfeksiyonu oranı ve şiddeti, genellikle kontrollü çalışmalarla tutarlıydı. Hastalarımızda herpes enfeksiyonu insidansı OPERA ve ORATORİO izlerinde görülme sıklığına benzerdi (sırasıyla% 5,2 ve% 5,9 ve% 4,7). 12 basamaklı Alemtuzumab desentizasyon protokolü atopik dermatit öykülü ilk kürde ciddi İİR gelişen bir hastada 12 ay sonra başarılı bir şekilde 2. Kürü de uygulandı.

HS-6 MULTİPL SKLEROZ POLİKLİNİĞİNDE TAKİP EDİLEN HASTALARDA YAŞAM KALİTESİNİN DEĞERLENDİRİLMESİ

ESİN AYŞE ÖZBEK , GENCER GENÇ , NAZAN KONAKÇI , ÜLGEN YALAN TEKAN , SERPİL BULUT

ŞİŞLİ HAMİDİYE ETFAL EĞİTİM VE ARAŞTIRMA HASTANESİ, NÖROLOJİ KLİNİĞİ

Amaç:

Multipl skleroz (MS) hastalarında yaşam kalitesini etkileyen klinik durumları ortaya koymak

Gereç ve Yöntem:

MS polikliniğinde takip edilen 66 hastanın klinik özellikleri ve yaşam kaliteleri (Multiple Sclerosis Quality of Life-54 - MSQoL-54) retrospektif olarak incelendi. Hastalar özürlülük açısından EDSS skorları ≥3 ve <3 olmak üzere ikiye ayrıldı. Hastaların yaşam kaliteleri klinik tiplere ve özürlülüklere göre değerlendirildi.

Bulgular:

Hastaların ortalama yaşı 39,59±9,85, ortalama hastalık süresi 6,30 yıl idi. Hastaların %1,5'i Radyolojik İzole Sendrom (RİS) (n=1), %10,6'i Klinik İzole Sendrom (KİS) (n=7), %68,2'i Relapsing-Remitting MS (RRMS) (n=45), %9,1'i Sekonder Progresif MS (SPMS) (n=6), %3'ü Primer Progresif MS (PPMS) (n=2), %4,5'i Neuromyelitis Optica Spectrum Disease (NMOSD) (n=3), %3'ü diğer demiyelinizan hastalık (n=2) tanıları ile takipteydi. Ortalama toplam MSQoL-54 puanı 86,79±8,57; ortalama depresyon düzeyi (Beck Depresyon Ölçeği) puanı 10,39 idi. Toplam MSQoL-54 puanı; RRMS hastalarında 88,36±8,54; SPMS hastalarında 81,25±5,78; KİS hastalarında 84,57±10,84; RİS hastasında 75,50; PPMS hastalarında 82,75±6,71; NMOSD hastalarında 83,50±7,05; ve demiyelinizan hastalık tanısı ile takip edilen hastalarda 90,50±2,12 olarak bulunmuş olup; her ne kadar progresif formların yaşam kalite skorları daha düşük saptanmışsa da; klinik tipler arasında istatistiksel olarak anlamlı farklılık saptanmamıştır (p=0,281). Ortalama MSQoL-54 puanı, EDSS skorları ≥3 olan hastalarda (n=13) 82,61±5,70; <3 olan hastalarda (n=53) 87,82±8,89 bulunmuş olup aradaki fark istatistiksel olarak anlamlı bulunmuştur (p=0,014).

Sonuç:

Çalışmamızın sonuçları MS hastalarında özürlülük arttıkça, yaşam kalitesinin bozulduğunu göstermektedir. Özellikle bu grup hastalarda medikal tedavilerin yanısıra, uygun MS hemşirelik destek programları ile hastaların yaşam kalitesinin periyodik olarak değerlendirilmesi ve gerekli önlemlerin alınması, kuşkusuz ki hastalığın seyrine olumlu yönde katkıda bulunacaktır.

HS-7 BİR EĞİTİM VE ARAŞTIRMA HASTANESİNDE ÇALIŞAN HEMŞİRELERİN ENTERAL BESLENME BİLGİ DÜZEYLERİNİN DEĞERLENDİRİLMESİ

GÜLDAN KAHVECİ [1], SELMA DAĞCI [2], SEMA BASAT [1], S. FÜSUN DOMAÇ [3]

[1] ÜMRANİYE EĞİTİM VE ARAŞTIRMA HASTANESİ
[2] İSTANBUL İL SAĞLIK MÜDÜRLÜĞÜ
[3] ERENKÖY RUH VE SİNİR HASTALIKLARI EĞİTİM VE ARAŞTIRMA HASTANESİ

Amaç:

Çalışma, bir eğitim ve araştırma hastanesinde çalışan hemşirelerin enteral beslenme bilgi düzeylerinin değerlendirilmesi amacıyla Temmuz-Ağustos 2019 tarihleri arasında yapıldı.

Gereç ve Yöntem:

Çalışmanın evrenini bir eğitim ve araştırma hastanesinin kliniklerinde hizmet veren hemşireler, örneklemini ise çalışmaya katılmaya kabul eden 96 hemşire oluşturdu. Hemşirelerin bilgi düzeyleri Enteral Beslenme Uygulamalarına İlişkin Bilgi Formu kullanılarak değerlendirildi.Veriler SPSS Statistics 25 programı kullanılarak, tanımlayıcı istatistiksel metotların yanı sıra, niceliksel verilerin karşılaştırılmasında Kolmogorov Smirnov, One Way Anova ve t testi ile değerlendirildi.Çalışmaya katılmanın gönüllülük esasına bağlı olduğu bildirilerek ilgili kurumdan ve çalışmaya katılan hemşirelerden izin alındı.

Bulgular:

Örneklemin yaş ortalaması 29,2(19-49) yıl olup,%66,7si lisans mezunudur. Hemşirelerin %31,3'ü yoğun bakım ünitelerinde çalışmakta ve %33,3'ünün de çalışma süresi 2-5 yıl idi. Hemşirelerin %76'sı enteral beslenme ile ilgili süreli yayın takip etmediği, %82,3'ünün özel bir kurs almadığı ve %43,8'inin hizmet içi eğitim almadığı belirlendi.Enteral beslenme solüsyonlarının beslenme setinde bekleme süresi(%39,5), enteral beslenme solüsyonlarının sıvı enteral beslenme solüsyonlarının beslenme gereksinimini karşılaması(%61,5), enteral yolla beslenen hastalarda ilaç uygulamaları(%53,1) ve gastrik reziüel volüm uygulamalarına ilişkin soruların(%32,3) en fazla yanlış yanıtlanan sorular olduğu saptandı.Enteral beslenmeyle ilgili hizmet içi eğitime katılan hemşirelerin enteral beslenme uygulamalarına ilişkin bilgi formu puanları istatiksel olarak anlamlı bulundu($p<0.05$).Yoğun bakım hemşirelerinin enteral beslenme uygulamalarına ilişkin bilgi formu puanları diğer kliniklerde çalışan hemşirelerin puanlarına göre istatistiksel olarak anlamlı düzeyde daha yüksek saptandı($p<0.05$).

Sonuç:

Çalışma sonuçları hemşirelerin enteral beslenme konusunda teorik eğitimlerle desteklenmesine gereksinim olduğunu desteklemektedir.

Anahtar kelimeler: Hemşireler, enteral beslenme, bilgi

HS-8 İNMELİ HASTALARA BAKIM VERENLERİN BAKIMA HAZIR OLMA DURUMUNU ETKİLEYEN FAKTÖRLERİN İNCELENMESİ

İZLEM SÖZERİ ESER , AYFER KARADAKOVAN

EGE ÜNİVERSİTESİ HEMŞİRELİK FAKÜLTESİ

Amaç:

İnmeli hastalara bakım verenlerin bakıma hazır olma durumlarını etkileyen faktörlerin incelenmesi amacıyla yapılmıştır.

Yöntem:

Bu araştırma kesitsel - tanımlayıcı tipte, örneklemini Kasım 2018 – Mart 2019 tarihleri arasında Dokuz Eylül Üniversitesi Hastanesi Nöroloji Kliniği ve Sağlık Bilimleri Üniversitesi İzmir Bozyaka Eğitim Ve Araştırma Hastanesi Nöroloji Kliniği'ne başvuran, örnekleme dahil edilme kriterlerine uyan ve çalışmaya katılmaya gönüllü 185 bakım veren oluşturmuştur. Araştırmada veriler, araştırmacı tarafından yüz yüze görüşme yöntemi ile bazı veriler de hasta dosyasından toplanmıştır. Araştırmada literatür incelenerek hazırlanan 'Bakım Veren Tanıtım Formu', 'Hasta Tanıtım Formu', 'Barthel Günlük Yaşam Aktiviteleri İndeksi', 'Bakım Vermeye Hazır Oluşluk Ölçeği' kullanılmıştır. Verilerin değerlendirilmesinde yüzdelik hesaplamalar, ortalama, Student t-test, Mann Whitney-U, ANOVA, Kruskal Wallis analizleri kullanılmıştır.

Bulgular:

Araştırmaya katılan bakım verenlerin Bakım Vermeye Hazır Oluşluk Ölçeği toplam puan ortalaması 29.27+5.17 olarak bulunmuştur. Bakım verenlerin sosyodemografik özellikleri ile bakım vermeye hazır oluşluk ölçeği toplam puan ortalaması arasında yapılan analizlerde; cinsiyet ($p= 0.034$), yaş grubu ($p= 0.000$), eğitim düzeyi ($p= 0.004$), çalışma durumu ($p= 0.024$), medeni durum ($p= 0.002$), çocuk sayısı grubu ($p= 0.000$), kronik hastalık bulunma durumu ($p= 0.007$) ve hasta bakım deneyimi ($p= 0.001$) ile bakım verenlerin bakım vermeye hazır oluşluk ölçeği toplam puan ortalaması arasında anlamlı fark bulunmuştur.

Sonuç:

İnmeli hastalara bakım verenlerin bakım vermeye hazır oluşluk ölçeği toplam puan ortalaması bakım vermeye yüksek düzey hazır hissettiklerini göstermektedir. Araştırmadan elde edilen sonuçlar doğrultusunda bilgi istenen konulara yönelik taburculuk eğitiminin etkinliğinin arttırılması, bakım vermeye hazır oluşluğu artırmaya yönelik eğitim programlarının düzenlenmesi, bakım verenin izlenmesi ve gerekli kurumsal desteğin verilmesi önerilmektedir.

HS-9 MULTİPL SKLEROZ POLİKLİNİĞİNDE TAKİP EDİLEN HASTALARDA YORGUNLUĞUN DEĞERLENDİRİLMESİ

NAZAN KONAKÇI , GENCER GENÇ , ESİN AYŞE ÖZBEK , ÜLGEN YALAN TEKAN , SERPİL BULUT

ŞİŞLİ HAMİDİYE ETFAL EĞİTİM VE ARAŞTIRMA HASTANESİ, NÖROLOJİ KLİNİĞİ

Özet:

Multipl skleroz (MS)'da yorgunluk, günlük pratikte bazen gözden kaçabilen, bazen de hastalığın bir parçası olduğu fark edilemeyen önemli bir semptomdur. Biz bu çalışmada, MS'de yorgunluk ile klinik tipler arasındaki ilişkiyi araştırarak yorgunluğun daha iyi tanınmasını sağlamayı amaçladık. Gereç ve

Yöntem:

Hastaların ortalama yaşı 39,59±9,85 ve ortalama hastalık süresi 6,30 yıl idi. Hastaların %1,5'i Radyolojik İzole Sendrom (RİS) (n=1), %10,6'i Klinik İzole Sendrom (KİS) (n=7), %68,2'i Relapsing-Remitting MS (RRMS) (n=45), %9,1'i Sekonder

Progresif MS (SPMS) (n=6), %3'ü Primer Progresif MS (PPMS) (n=2), %4,5'i Neuromyelitis Optica Spectrum Disease (NMOSD) (n=3), %3'ü diğer demiyelinizan hastalık (n=2) tanıları ile takipteydi. Tüm hastaların %65,2'sinin yorgun olduğu saptandı. Hastaların ortalama depresyon düzeyi (Beck Depresyon Ölçeği) puanı 10,39 idi. FSS skorları ≥4 (yorgun) olanların oranı; RRMS hastalarında %57,8; SPMS hastalarında %83,3; KİS hastalarında %85,7; RİS hastalarında %100; PPMS hastalarında %50; NMOSD hastalarında %66,7; ve demiyelinizan hastalık tanısı ile takip edilen hastalarda %100 olarak saptandı. Bulgular: Hastaların ortalama yaşı 39,59±9,85 ve ortalama hastalık süresi 6,30 yıl idi. Hastaların %1,5'i Radyolojik İzole Sendrom (RİS) (n=1), %10,6'i Klinik İzole Sendrom (KİS) (n=7), %68,2'i Relapsing-Remitting MS (RRMS) (n=45), %9,1'i Sekonder Progresif MS (SPMS) (n=6), %3'ü Primer Progresif MS (PPMS) (n=2), %4,5'i Neuromyelitis Optica Spectrum Disease (NMOSD) (n=3), %3'ü diğer demiyelinizan hastalık (n=2) tanıları ile takipteydi. Tüm hastaların %65,2'sinin yorgun olduğu saptandı. Hastaların ortalama depresyon düzeyi (Beck Depresyon Ölçeği) puanı 10,39 idi. FSS skorları ≥4 (yorgun) olanların oranı; RRMS hastalarında %57,8; SPMS hastalarında %83,3; KİS hastalarında %85,7; RİS hastalarında %100; PPMS hastalarında %50; NMOSD hastalarında %66,7; ve demiyelinizan hastalık tanısı ile takip edilen hastalarda %100 olarak saptandı.

Sonuç:

Her ne kadar çalışmamızda bazı klinik tiplerdeki hasta sayısının belirgin azlığı çalışmanın en önemli kısıtlılığı olsa da; çalışmamızda yorgunluk düzeyleri klinik tiplerden bağımsız olarak belirgin derecede yüksek bulunmuştur. MS hastaları çoğu zaman günlük pratikte detaylı sorgulanmadıkça yorgunluğu bir yakınma olarak doğrudan ifade etmemektedirler. Bu nedenle; hemşirelik hizmetleri ile MS hastalarının yorgunluk hakkındaki farkındalıklarının arttırılması, hastaların yaşam kalitesine doğrudan etkide bulunacaktır.

HS-10 HEMŞİRELİK SON SINIF ÖĞRENCİLERİNİN YOĞUN BAKIM HASTALARINDA AĞRI YÖNETİMİ KONUSUNDA BİLGİ DÜZEYLERİNİN DEĞERLENDİRİLMESİ

MERVE KIYMAÇ SARI , ZEHRA DURNA

DEMİROĞLU BİLİM ÜNİVERSİTESİ

Amaç:

Karmaşık sağlık sorunlarının takip edildiği yoğun bakım ünitelerinde hemşirelik bakımı anahtar rol oynamaktadır. Hemşirelik öğrencilerinin lisans eğitimi esnasında aldıkları eğitimi, bilgi ve beceriye dönüştürerek hemşirelik sürecine uygun bakım vermeleri büyük öneme sahiptir. Bu nedenle, bu çalışma hemşirelik son sınıf öğrencilerinin yoğun bakım hastalarında ağrı yönetimi konusunda bilgi düzeylerinin değerlendirilmesi amacıyla tanımlayıcı olarak yapıldı.

Yöntem:

Araştırmanın örneklemini, Hemşirelik Yüksekokulu 4. Sınıf öğrencilerinden araştırmaya katılmayı kabul eden 128 kişi oluşturdu. Araştırmanın uygulanması için etik kurul, kurum ve araştırmaya katılmayı kabul eden öğrencilerin izni alındı. Veriler araştırmacı tarafından hazırlanan "Yoğun Bakımda Ağrı Yönetimi ile İlgili Bilgi Düzeylerini Ölçme Formu" kullanılarak toplandı. Ölçme formu puanlarının dağılımı gösterilerek formun puanları, öğrencilerin sosyo-demografik ve öğrenim özelliklerine göre karşılaştırıldı. Verilerin çözümlenmesinde; frekans, aritmetik ortalama, standart sapma, yüzde gibi betimsel istatistiklerden yararlanıldı. Fark analizlerinde iki bağımsız değişken için t testi, ikiden fazla bağımsız analiz için One-way ANOVA testi ve ilişki analizleri için ise Pearson's korelasyon testi kullanıldı.

Sonuç:

Bu araştırmada, Yoğun Bakımda Ağrı Yönetimi ile İlgili Bilgi Düzeyleri Ölçme Formu puanları arasındaki ilişkiler incelendi. Analiz sonuçlarına göre ağrı alt boyutu ile ilgili puanlar 8,19 ± 1,546 (potansiyel dağılım 0-10) ile öğrencilerin en çok doğru yanıtladığı bölüm olmuştur. Ağrı tanılaması ve yönetimi alt boyutu ise 22,47 ± 4,463 (potansiyel dağılım 0-30) ile en az doğrunun olduğu bölüm olarak saptanmıştır.

Yorum:

Etkin ağrı yönetimi sağlanabilmesi için hemşirelerin lisans eğitimi esnasında ağrı yönetimi ile ilgili kapsamlı bir eğitim alması, mezuniyet sonrası eğitimle de bilgi ve beceri kazanmasının desteklenmesi önerilmektedir.

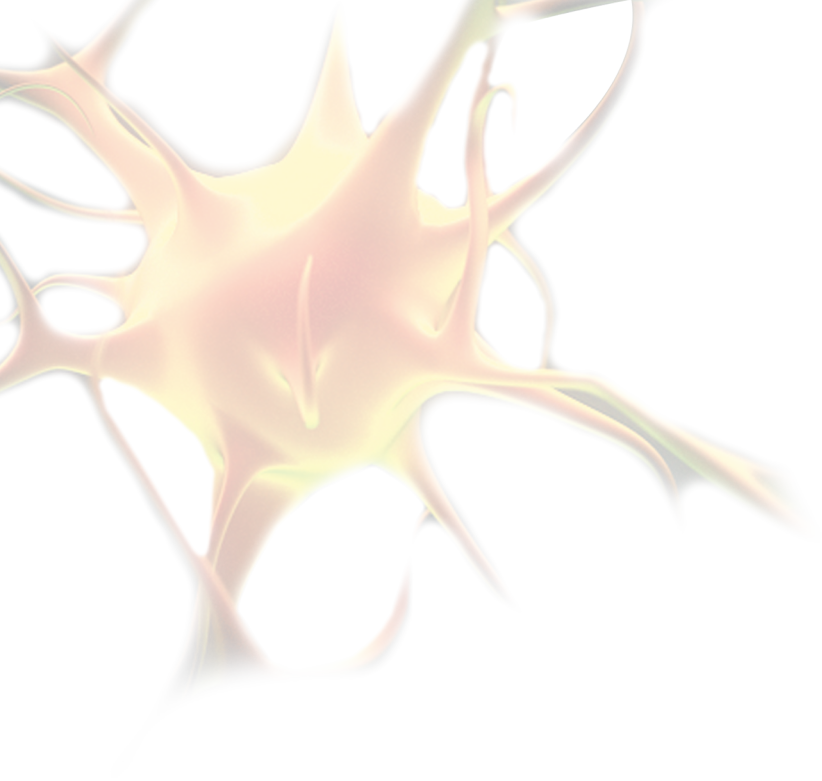

YAZAR DİZİNİ

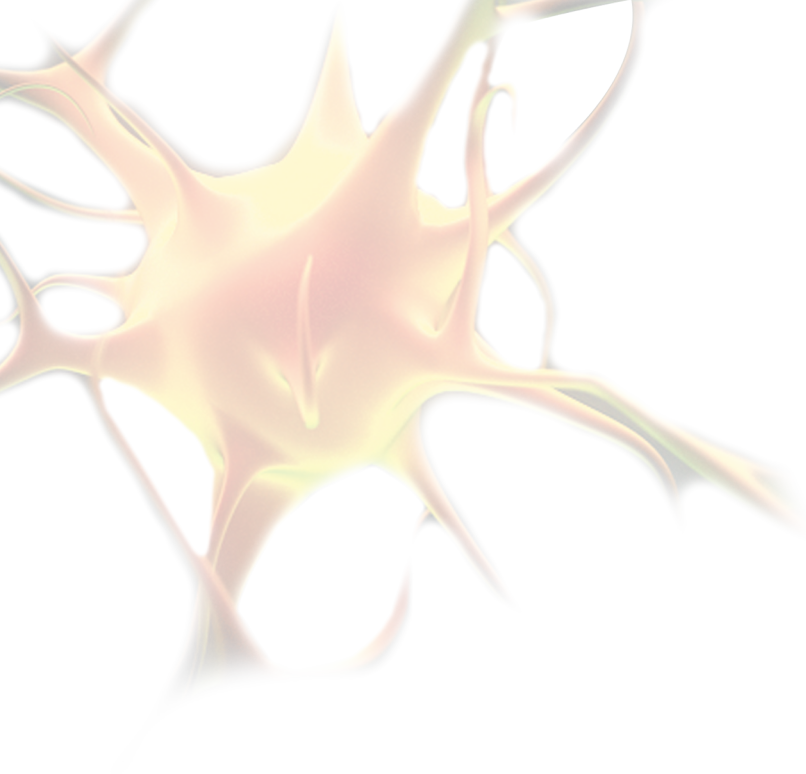

A

ABDULCEMAL ÖZCAN 276
ABDULKADİR TUNÇ 156, 196, 199, 291
ABDULLAH GÜL 31
ABDULSAMET ÇAM 236
ABDÜRRAHİM KOÇYİĞİT 36
ABİDİN ERDAL 97, 137, 227
ADNAN AK 283
ADNAN BURAK BİLGİÇ 46
AFRA ÇELİK 126, 179, 180, 208
AHMED SERKAN EMEKLİ 14
AHMET ACARER 48, 49
AHMET ADIGÜZEL 122, 132, 158, 207
AHMET A.GENÇ 213
AHMET AKPINAR 283
AHMET BUĞRUL 124, 144, 168, 176, 194, 271
AHMET KASIM KILIÇ 219
AHMET MAĞRUR KARAGÜLMEZ 93
AHMET NEZİH 244
AHMET ONUR KESKİN 24, 28
AHMET ÖZKURT 48
AHMET SERKAN EMEKLİ 91
AHMET TÜFEKÇİ 121, 163, 181, 263, 291
AHMET YUSUF ERTÜRK 223
AJLAN TÜKÜN 52
AKÇAY ÖVÜNÇ ÖZÖN 55
AKİF TOPÇUOĞLU 299
AKSEL SİVA 45, 72
ALEV LEVENTOĞLU 84, 123
ALGÜN POLAT EKİNCİ 23
ALİ AKYOL 49, 110
ALİ BAYRAM 10, 48, 64, 85
ALİ ÇAYIR 12
ALİ EMRE ÖGE 91, 229
ALİ MURAT KOÇ 170
ALİ NAİM CEREN 59, 220, 278
ALİ RIZA SONKAYA 41
ALİŞAN BAYRAKOĞLU 37, 166, 228, 253, 255, 256, 279
ALİ UNCU 71, 176
ALPAY ALKAN 65, 302
ALPER ALNAK 214
ALPER ALTUNAY 81
ALPER AYASLI 133
ALPEREN BARDAKÇI 259
ALPER EREN 33
ALPER ERYILMAZ 155, 156, 171, 183, 196, 199, 301
AMRA ADROVİÇ 58
A. NAZLI BAŞAK 59
ANDAÇ TOPKAN 219
ANİ KIÇİK 48, 50, 64, 78, 79, 85, 237
ANIL ARAT 108, 196, 202, 260, 282
ANIL BULUT 123
ANIL TANBUROĞLU 24
ARDA DUMAN 160, 162
ARİFE ÇİMEN ATALAR 15
ARMAN ÇAKAR 59, 60, 61, 62, 146, 229, 233, 270
ARZU ALDEMİR 10
ARZU MAHARRAMOVA 213
ASİLE SEVAL ASLAN 232
ASLI AKSOY GÜNDOĞDU 15
ASLI DEMİRTAŞ TATLIDEDE 9, 64
ASLI KÖŞKDERELİOĞLU 47, 133, 145, 206
ASLI TUNCER 27, 45, 47, 276, 299
ASLI YAMAN KULA 74, 253, 280
ASUDE ALPMAN 25
ASUMAN ALİ 158, 239
ASUMAN DEVECİ ÖZKAN 15
ATAKAN ARSLAN 80
ATAKAN AYDOĞAN 28
ATAK KARABACAK 127, 139, 253
ATAY VURAL 280
ATİLLA ÖZCAN ÖZDEMİR 81
AYAZ HİDAYETOV 275
AYÇA AHSEN KAYA 299
AYÇA ARDAĞ 308
AYÇA AYKUT 25
AYÇA KARAKOÇ 136, 292
AYDANUR DOĞAN 97, 137
AYDIN ÇAĞAÇ 31
AYDIN KAYA 12
AYDIN TALİP YILDOĞAN 131, 175, 183, 184, 261
AYFER KARADAKOVAN 310
AYGÜL TANTİK PAK 34, 205
AYHAN DEMİR 142, 146, 151, 189
AYHAN KÖKSAL 68, 144, 197, 203, 222
AYHAN KUL 20
AYHAN VARLIBAŞ 259
AYLA ÇULHA OKTAR 177, 220, 224
AYLA FİL BALKAN 59, 220, 278
AYLİN AKÇALI 276
AYLİN REYHANİ 16, 156
AYLİN YAMAN 87, 96, 137, 173
AYŞE BAŞAK 238
AYŞE BETÜL ACAR 198, 213
AYŞE BEYZA BİLGİN 126, 179, 180, 186, 229, 239, 249
AYŞE BÜTÜN 194
AYŞE ÇAĞLAR SARILAR 60
AYŞE ÇİĞDEM AKTUĞLU ZEYBEK 253
AYŞE DENİZ ELMALI 16, 17, 23, 91, 224, 290, 302
AYŞE DESTİNA YALÇIN 70, 120, 243
AYŞE ERDOĞAN ÇAKAR 15
AYŞEGÜL AKKAN SUZAN 60
AYŞEGÜL DEMİR 132, 158, 162, 169, 175, 184, 265
AYŞE GÜLER 35, 201, 202, 267, 295
AYŞEGÜL GÜNDÜZ 31, 56, 58, 76, 86, 249, 251, 253
AYŞE GÜL KARAMAN 46, 279
AYŞEGÜL ÖZER ÇELİK 97, 213
AYŞEGÜL SOYLU 106
AYŞE GÜRBÜZ YENİÇERİ 129, 152, 280
AYŞE İLKSEN ÇOLPAK IŞIKAY 18, 95, 130, 287
AYŞE İLKSEN IŞIKAY 87
AYSEL BÜŞRA ŞİŞMAN 224
AYSEL MİLANLIOĞLU 31
AYŞE MÜNİFE NEYAL 204
AYŞE NAZLI BAŞAK 236
AYŞEN TUĞBA YILMAZ 54, 255
AYŞENUR ERSOY 131
AYŞE NUR ÖZDAĞ ACARLI 25, 26, 60, 91, 229, 280, 299
AYŞENUR ŞAHİN 249
AYŞE NUR YÜCEYAR 45, 88, 267, 276
AYŞE OYTUN BAYRAK 230
AYŞE ÖZLEM ÇOKAR 173, 177, 214, 224, 240
AYŞE PINAR TİTİZ 145
AYŞE SAĞDUYU KOCAMAN 257
AYŞE ŞENER 95, 110
AYSUN ASLAN 219
AYSUN SOYSAL 26, 44, 45, 68, 98, 103, 126, 155, 221, 222, 276
AYTEN DİRİCAN 197, 203
AYTÜL MUTLU 224
AZAMAT MİRALİ 118, 164
AZER GÜLÜZADE 37, 166, 228i 253, 256
AZİZE ESRA BAŞAR GÜRSOY 74, 228, 253, 273, 279, 280, 297
AZİZE İPEKBAYRAK 181
AZİZ MÜFİT ULUĞ 50, 78, 79, 237

B

BADE GÜLEÇ 101, 110, 236
BAHAR ARTIM ESEN 290
BAHAR SAY 67, 75, 96, 98, 103, 129, 277
BAHAR SOYLU 56
BAKİ DOĞAN 34, 179, 189
BAKİ GÖKSAN 107
BANU ÖZEN BARUT 123, 126, 127, 139, 149, 179, 180, 186, 208, 215, 229, 239, 249, 253
BARAN SINIR 250
BARIŞ BAKLAN 69, 101, 107
BARIŞ ÇETİN 220, 278
BARIŞ PAKSOY 189

BARIŞ SALMAN 17, 302
BARIŞ TOPÇULAR 237
BAŞAK YÜCEL 13
BAŞAR BİLGİÇ 9, 25, 48, 50, 64, 78, 79, 80, 237
BATUHAN SELÇUK 164
BEDİA MARANGOZOĞLU SAMANCI 25
BEDİA SAMANCI 9
BEGÜM CENGİZLER 99
BEGÜM YARALIOĞLU 157, 167
BEKİR ENES DEMİRYÜREK 199, 250
BELGİN KOÇER 219
BELGİN MUNİSE MUTLUAY 144
BELGİN PETEK BALCI 220, 276
BENGİ GÜL TÜRK 17, 244
BENGİ ÜNAL 32, 233, 234
BEREN KARAOSMANOGLU 45
BERİL DÖNMEZ ÇOLAKOĞLU 49
BERİN İNAN 93, 105, 108
BERK BÜKE 84
BERNA ALKAN 150, 197
BERRİN AKTEKİN 227
BERRİN BERBER 92
BERRİN ÇAVUŞOĞLU 42
BETÜL BAYKAN 13, 15, 16, 17, 39, 70, 71, 85, 224, 225, 226, 227, 263, 290, 302, 303
BETÜL ÇEVİK 141, 148, 169, 181, 192
BİANCA FİEBİG 280
BİJEN NAZLIEL 82, 150, 198, 213
BİLGE GÖNENLİ KOÇER 148
BİLGEHAN ATILGAN ACAR 112
BİLGE PİRİ ÇINAR 190, 257
BİLGİN ÖZTÜRK 41
BİRGÜL BAŞTAN TÜZÜN 173, 177, 214, 220, 240
BİRGÜL DERE 35
BUKET ÖZKARA 151
BUKET ŞAHİN 203
BÜLENT ELİBOL 19, 23, 299
BÜLENT GÜVEN 35
BURAK ACAR 10
BURAK GÜREL 165, 190, 208
BURAK YILDIZ 121, 128
BURAK ZAN 145, 162
BURÇAK BİLGİNER 226
BURCU ALTUNRENDE 178, 276
BURCU AYDIN İSLAM 136
BURCU ERSÖZ HÜSEYİNSİNOĞLU 80
BURCU GÖKÇE ÇOKAL 212, 251
BURCU İSMİHANOĞLU ALTUNRENDE 45
BURCU YÜKSEL 137, 251
BUSE NUR TÜRKMEN 233, 234
BUSE RAHİME HASIRCI BAYIR 13, 102, 103, 131, 135, 136, 240, 244, 245, 264
BÜŞRA DAYAN 107, 157, 245
BÜŞRANUR OĞUZ 171, 211, 272
BÜŞRA SÜMEYYE ARICA POLAT 41
BÜŞRA TEZCAN 179, 241, 254

C - Ç

ÇAĞATAY ÖNCEL 2 236
ÇAĞDAŞ ERDOĞAN 93, 230
ÇAĞLA AKI 9, 170
ÇAĞLA ERDOĞAN 181, 263, 291
ÇAĞLA ŞİŞMAN ŞAHİN 109, 125
ÇAĞRI MESUT TEMUÇİN 56, 211
ÇAĞRI TEMUÇİN 299
ÇAĞRI TEMUÇİN ÜNAL 9, 233, 234
ÇAĞRI ULUKAN 13, 21, 224, 302
CAHİT KESKİNKILIÇ 235
CANAN AYSEL ULUSOY 26, 39
CANAN BAŞAR-EROĞLU 237
CANAN EMİR 219
CANAN TOGAY IŞIKAY 50, 87
CANAN ULUSOY 13
CANAN YILDIZ 123
CANAN YÜCESAN 45
CAN ÇETİNKAYA 233, 234
CANDAN GÜRSES 85
CAN EBRU BEKİRCAN-KURT 93, 252, 271
CANER FEYZİ DEMİR 45, 276
CANSU AYDIN KAYA 251, 287
CANSU AYVACIOĞLU ÇAĞAN 39, 252, 271, 281, 299
CANSU EĞİLMEZ 276
CANSU EREL 291
CANSU ERKOL 118
CANSU KIZILTO GÜLER 109, 118
CANSU POLAT DÜNYA 29
CANSU TUNÇ 173, 214, 220, 240
CAN TÜZER 25
CAN ULUTAŞ 238, 240
CAVİD BABA 126
CAVİT BOZ 30, 45, 46, 276, 279
CELAL ÇINAR 35, 201
CELAL İLKER BAŞARIR 292
CELAL İSMAİL BİLGİÇ 187
CEM BÖLÜK 245, 249
CEMİLE DAYANGAN SAYAN 98
CEMİLE HAKİ 240
CEMİLE HANDAN MISIRLI 238
CEM İSMAİL KÜÇÜKALİ 13, 26, 39, 42, 71, 78
CEMRE KARAKAYALI 37
CEMRE KÜRŞAT 233, 234
CENGİZ ÇELİKCİ 235
CENGİZ DAYAN 99
CENGİZ YALÇINKAYA 14, 31, 110
CENK ALTUNÇ 129
CENK MURAT ÜNVERDİ 102, 103, 231, 240, 241
CEREN AKTAN 107, 157, 200, 245
CEREN TUNCA 59
CEYHUN SAYMAN 13, 244, 245, 264
ÇİĞDEM ÇEK 219
ÇİĞDEM ÖZKARA 16, 31, 86
ÇİĞDEM ULAŞOĞLU-YILDIZ 64, 85
CİHAD DÜNDAR 91
CİHAT ÖRKEN 107, 139, 157, 167, 219, 289
CİHAT ÖZGÜNCÜ 204
CİHAT UZUNKÖPRÜ 178, 243
ÇİLEM BAYINDIR DİCLE 179, 241, 254
ÇİLEM ÇARKI BAL 57
ÇİSİL İREM ÖZGENÇ 284, 298
CLAUDİA SOMMER 280
COSKUN KERALA 92

D

DAMLA ÇETİNKAYA 56
DAMLA ERİMHAN 147, 270
DEMET İLHAN ALGIN 10, 40, 105, 224, 266
DEMET KINAY 200
DEMET ÖZBABALIK ADAPINAR 10, 130, 188
DEMET ŞEKER 167
DENİZ POLİSCİ 243
DENİZ YERLİKAYA 264, 266
DERYA ADEMOĞLU 179, 241, 254
DERYA BAYRAK 124
DERYA BAYRAM 21
DERYA DİRİSAĞLIK 105
DERYA GİRGİN 29
DERYA KARADENİZ 42
DERYA SELÇUK DEMİRELLİ 252, 292
DERYA TAKTAKOĞLU 36
DERYA YÖNDEM 202
DİDEM ÇELİK 102, 195
DİDEM EROL 242, 282, 284
DİDEM GİRGİN 119, 293
DİDEM OZ 193
DİDEM ÖZ 180
DİDEM ÖZKAZANÇ 45
DİDEM ÖZ UZ 140, 269
DİDEM TEZEN 253, 268
DİDEM UZ 133
DİLARA AKTERT AYAR 86

DİLARA MERMİ DİBEK 69, 97, 107
DİLCAN KOTAN DÜNDAR 15, 112, 120, 172, 178, 213, 301
DİLEK ACAR 36, 166
DİLEK ATAKLI 44, 68
DİLEK BAYKAL 242
DİLEK BETÜL ARSLAN 50, 78, 79, 237
DİLEK EVYAPAN 201
DİLEK GÜNAL 30, 44, 95
DİLEK KAZANCI 179, 254
DİLEK MUTLU 281, 299
DİLEK NECİOĞLU ÖRKEN 178, 262
DİLEK SEYİDOĞLU 45
DİLEK TOP KARTI 22, 149
DİYAR UMUR ARSLAN 186
DİLEK TUNÇBİLEK 185
DOĞA COŞKUN SÖNMEZ 289
DOĞAN DİNÇ ÖGE 51, 108, 130, 196, 202
DOĞAN YILMAZ 231, 241
DORUK ARSLAN 69, 108, 271, 287
DRAGANA PETRVOSKA-CVETKOVSKA 92
DÜRDANE AKSOY 141, 148, 169, 181, 192
DURUL ÜSTÜN 296
DUYGU ARSLAN MEHDIYEV 71, 168, 176, 188
DUYGU AYDEMİR 190, 209
DUYGU GEZEN AK 9, 42
DUYGU HÜNERLİ 119, 266
DUYGU KURT GÖK 60
DUYGU ÖZER 163

E

EBRU ALTINDAĞ 70, 227
EBRU BİLGE DİRİK 166, 210
EBRU GÜNDOĞAN 238
EBRU NUR VANLI YAVUZ 39, 61, 232, 268
EBRU TOKER 62
ECE AKBAYIR 30, 71
ECE GÖK DURSUN 19, 23, 95, 104, 106, 108, 281
ECE KESKİN 240
ECE KÖSE 262
ECEM KARANFİL 59, 220, 278
ECE ÖGE ENVER 253
ECE TÜRKSOY 198
EDA ASLANBABA BAHADIR 50, 63, 87
EDA ÇOBAN 155
EDA DERLE ÇİFTÇİ 197
EDGAR MEİNL 280
EDİP GÜLTEKİN 199
EFATİ KIYIOĞLU 276
EFDAL AKKAYA 84
EGEMEN İDİMAN 28
EGEMEN YILDIZ 47
EHRA UYSAL KOCABAŞ 81
EKİM TAŞKIRAN 45
EKİN ÖYKÜ BAYLAM 190
ELA TARAKCI 221, 222
ELÇİN ATEŞ 100
ELİF BANU SÖKER 36, 166
ELİF BAYRAKTAR 59
ELİF DALGIÇ 186
ELİF HİLAL KORKMAZ 144, 168
ELİF KOCASOY ORHAN 13, 23, 91
ELİF KURT 48, 85
ELİF ŞANLI 30, 39, 71, 78
ELİF SARICA DAROL 141, 154, 209, 210
ELİF SÖYLEMEZ 19, 147, 159, 183, 278, 287
ELİF UĞUR 57
ELİF ÜNAL 219
EMEL ADA 42
EMEL BAŞAR 166, 210
EMEL ERDOĞDU 50, 64, 78, 79, 237
EMEL OĞUZ AKARSU 32, 273
EMİN ALTIPARMAK 235
EMİNE AVCI HÜSEYİNOĞLU 149, 239
EMİNE DAŞBAŞI 136
EMİNE GENÇ 144, 168
EMİNE IRMAK ŞAHBAZ 32
EMİNE MEŞE 138, 238
EMİNE ŞEKERDAĞ 26
EMİNE YILMAZ 120
EMRAH KILIÇASLAN 152
EMRAH ZİREK 80
EMRE HARI 10
EMRE KUMRA 35
EMRE KUMRAL 201
ENİS ALPİN GÜNERİ 87
ENİSE NUR ÖZLEM 142, 243
ERAY METİN GÜLER 36
ERCAN KARAARSLAN 257
ERCAN KÖSE 98, 99, 109
ERDEM GÜRKAŞ 215, 239
ERDEM TOĞROL 93, 94, 104
ERDEM TÜZÜN 13, 25, 26, 27, 30, 39, 42, 71, 78, 200, 263, 280
ERDEM YAKA 154, 286
ERDİL ARSOY 30
ERDİNÇ DURSUN 9, 42
ERDİ ŞAHİN 13
EREN GÖKSEL 81
EREN GÖZKE 132, 170, 191, 201, 283, 284, 298
EREN TOPLUTAŞ 232, 271
ERHAN EROĞLU 81
ERHAN KILIÇ 32
ERHAN PARILTAY 25
ERKAN ACAR 257
ERKAN GÖKÇE 148
ERKİNGÜL BİRDAY 111, 276
ERSEL GÜLSUNAR 12
ERSİN ERSÖZLÜ 14
ERSİN KASIM ULUSOY 36
ERSİN TAN 93, 252, 269, 281, 299
ERTUĞ BERBEROĞLU 13
ERTUĞRUL ÇINAR 183
ERTUĞRUL KIYKIM 253
ESEN EKER 43
ESEN SAKA TOPÇUOĞLU 19, 252, 271, 281, 299
ESER BULUŞ 232, 268
ESİN AYŞE ÖZBEK 309, 310
ESİN ENGİN 44, 104, 108
ESİN GÖĞEBAKAN 138
ESİN ÖZTÜRK-IŞIK 50, 78, 79, 237
ESMA KOBAK TUR 156, 170, 191, 201
ESME EKİZOĞLU TURGUT 13, 21, 170, 206, 286
ESRA ACIMAN DEMİREL 165, 190, 257
ESRA BATTALOĞLU 229
ESRA DEMİR 198, 238, 258
ESRA DERYA DİNÇ POLAT 118
ESRA ERDİL 288
ESRA ERKOÇ ATAOĞLU 150
ESRA GÜNEŞ 92
ESRA KOÇHAN 110
ESRA ÖZOĞUL 138
ESRA TURĞUT 96, 103, 129, 174
ESRA YÜCEL 61
EŞREF AKIL 272, 293
ETHEM MURAT ARSAVA 39, 51, 52, 69, 108, 194, 196, 202, 260, 282, 283
EVREN BORAN 150
EYLEM DEĞİRMENCİ 186
EYLEM ÖZAYDIN GÖKSU 51, 258
EZGİ BAKIRCIOĞLU DUMAN 173, 177, 220, 240
EZGİ FİDE 42, 266
EZGİ KESKİNER ÖZTÜRK 62
EZGİ VURAL 30, 44, 95
EZGİ YAKUPOĞLU 112, 131, 161, 171, 211, 266, 272
EZGİ YETİM 51, 52
EZGİ YILMAZ 27, 51, 52

F

FADİME CENNET ÇOKGÜN 307
FARUK KIRGIOOĞLU 92
FARUK UĞUR DOĞAN 23, 221, 225, 233, 303
FATİH BAYGUTALP 20
FATİH ÖZDAĞ 93, 94, 104
FATİH TEPGEÇ 48
FATİH UZUNKAYA 106
FATMA AKKOYUN ARIKAN 40, 111, 259, 277
FATMA ALTUNTAŞ KAYA 81
FATMA AYŞEN EREN 38
FATMA BETÜL ÖZDİLEK TOMBUL 174
FATMA GENÇ 137, 227, 251
FATMA GÜLHAN ŞAHBAZ 149, 215
FATMA İNCİ ESEN ERTAŞ 227
FATMA KARA 259
FATMA KÜÇÜK 203
FATMA KURTULUŞ 173
FATMA MÜNEVVER GÖKYİĞİT 192
FATMA NAZLI DURMAZ ÇELİK 127
FATMANUR AVCI 92
FATMA ŞİMŞEK 128, 134, 137, 139, 141, 152, 185, 225, 255
FATMA TUĞRA KARAASLAN 63
FATMA YEŞİM PARMAN 146, 270
FATMA YILMAZ CAN 262
FATMA ZEHRA ERASLAN 104
FATOŞ DAĞDALEN 293
FAZİLET KARADEMİR 147, 183, 195, 287
FEHİM ESEN 246
FERAH KIZILAY 276
FERAY GÜNGÖR 11, 41, 221, 222
FERAY GÜNGÖR3 41
FERAY KARAALİ SAVRUN 56, 58, 76, 249, 268
FERDA İLGEN USLU 36, 166, 255, 297
FERDA SELÇUK 129
FERDA USLU 273
FERHAT BALGETİR 276
FETHİ İDİMAN 28
FETTAH EREN 132, 158, 162, 169, 175, 184, 245, 265
FEYZA GÜL ÖZBAY 45
FEYZA YILDIRIM 70
FEZA DEYMEER 62
FİDAN BALAYEVA 194
FİDEL BAYRAM İLTER 192, 206
FİDEL DEMİR 272, 293
FİGEN GÖKÇAY 87, 146
FİGEN SÖYLEMEZOĞLU 25, 287
FİGEN TOKUÇOĞLU 12
FİGEN TUNALI 301
FİGEN VARLIBAŞ 33
FİKRET AYSAL 26, 76, 232, 271
FİKRET BADEMKIRAN 88
FİLİZ AZMAN İSTE 56
FİLİZ KOÇ 100, 230
F. İNCİ ERTAŞ 153, 292
F. İRSEL TEZER 226
FULYA EREN 98, 126, 155
FULYA YİĞİT 236
FUNDA DUYMAZ DİLER 203
FUNDA UYSAL TAN 96, 125, 161, 176, 181
FURKAN ERBAŞ 106, 207
FURKAN KIRIK 279
FURKAN TOPBAŞ 261
FÜSUN ÇITAK-ER 237
FÜSUN MAYDA DOMAÇ 120
F. YEŞİM PARMAN 61

G

GAMZE ERTÜRK 20
GAZANFER EKİNCİ 108
GENCER GENÇ 136, 252, 292, 309, 310
GENCO GENÇDAL 101
GHOLAMREZA HOSEİNZADEH 266
GİZEM ÇİFTER 266
GİZEM ENGİN GÜL 76, 167
GİZEM GÜLLÜ 273, 294
GİZEM GÜRSOY 13
GİZEM ÖZTÜRK YILMAZ 178, 267
GÖKÇE AYHAN ARSLAN 260, 283, 299
GÖKÇE KAVASOĞLU 118
GÖKÇEN HATİPOĞLU 195
GÖKÇEN KARAHAN 144, 197, 203, 222
GÖKÇEN ÜNVERENGİL 27, 60
GÖKÇE YAĞMUR GÜNEŞ 77
GÖKÇE YÜCE 227
GÖKCE YÜCE ONUR 136
GÖKHAN AYDOĞAN 128, 139, 185, 186
GÖKHAN KÜÇÜKSEZGİN 188
GÖKHAN ÖZDEMİR 19, 183, 204, 261
GÖKSEMİN DEMİR 49
GÖNÜL AKDAĞ 40, 111, 259, 277
GÖNÜL VURAL 55
GÖRSEV G. YENER 42, 119, 264, 266
GÖZDE AKBABA 17
GÖZDE BARAN 273
GÖZDE ELİF TAŞAR KAPAKLI 105
GÖZDE ÖNGÜN 131, 175, 183, 184, 204, 245, 261, 265
GÖZDE YEŞİL 14, 86
GÜHER SARUHAN DİRESKENELİ 76, 280
GÜLAY OKAY 256
GÜLBÜN ASUMAN YÜKSEL 13, 136
GÜLBÜN YÜKSEL 33
GÜLCAN KALAYCI 257
GÜLCAN NEŞEM KARABAŞ 201
GÜLÇİN BABAOĞLU 38
GÜLÇİN BENBİR ŞENEL 42
GÜLDAN KAHVECİ 309
GÜLDEN AKDAL 12, 87, 88
GÜLDEN GÖKÇAY 48
GÜLGÜN UNCU 10, 71, 130, 140, 142, 146, 151, 168, 175, 176, 177, 188, 189
GÜLHAN YILDIRIM 164, 293
GÜLİN MORKAVUK 84, 123
GÜLİN SÜNTER 30, 44
GÜLLÜ TARHAN 192, 206
GÜLNİHAL KUTLU 191, 203
GÜLŞAH ZORGÖR 98, 103, 126, 155
GÜLŞEN AKMAN 111, 276
GÜLŞEN AKMAN DEMİR 45
GÜLSEN BABACAN YILDIZ 255, 273
GÜLŞEN YUNİSOVA 62
GÜLSEREN BAĞCI 49
GÜLTEKİN PEKCAN 71
GÜNAY GÜL 155, 197
GÜNAY KIRKIM 87, 88
GÜNEŞ ESENDAĞLI 45
GÜNEŞ KIZILTAN 31
GÜNEŞ SEDA ALBAYRAK 138
GÜNEŞ UYGUN 131
GÜRAY KOÇ 38, 41, 84
GÜRDAL ORHAN 117
GÜRLER AKPINAR 42
GÜRSAN GÜNEŞ UYGUN 102, 231, 238

H

HACER BOZDEMİR 121, 128, 223
HACER DURMUŞ TEKÇE 26, 59, 60, 61, 76, 146, 207, 229, 233, 270, 280
HACER ERDEM TİLKİ 207
HACI ALİ ERDOĞAN 164, 293
HACI MUSTAFA BAKAR 82, 294
HADİYE ŞİRİN 35, 267, 295
HAFİZE ÇOTUR LEVENT 125
HAFİZE NALAN GÜNEŞ 251
HAFİZE OTÇU 65, 302
HAKAN AYAS 140
HAKAN DOĞRU 179
HAKAN EKMEKÇİ 230
HAKAN GÜRVİT 9, 10, 25, 48, 50, 64, 78, 79, 80, 237

HAKAN SERDAR SENGUL 65
HALE BATUR ÇAĞLAYAN 18, 82, 150, 198, 213
HALİL CAN ALAYDIN 211
HALİL İBRAHİM ÖZTÜRK 204
HALİL SERHAT DEMİR 295
HALUK GÜMÜŞ 131
HAMAD DHEİR 291
HAMZA GÜLTEKİN 12
HANDAN GÜNGÖR 84
HANDAN IŞIN ÖZIŞIK KARAMAN 43
HANDAN MISIRLI 301
HANDAN TEKER 53, 255
HANDE ALİBAŞ 62
HANDE BALTACI 150
HANDENUR TUNÇ 100, 110, 288
HANDE PERAN 53, 118
HANDE SARIAHMETOĞLU 276
HANDE YÜCEER 42
HANER DİRESKENELİ 104
HANİFE KARAKAYA 48
HANİFE KÜÇÜKYILDIZ 146
HASAN BAKİ ALTINSOY 133
HASAN BAYSAL 147
HASAN ÇAĞLAR 224
HASAN DOĞAN 152
HASAN EKERBİÇER 65
HASAN HÜSEYİN 271
HASAN HÜSEYİN KARADELİ 172
HASAN HÜSEYİN KOZAK 124, 176, 194
HASAN KARAMAN 148, 255
HASAN KUZGİL 48
HASAN RİFAT KOYUNCUOĞLU 165
HASİBE RENGİN GÜVENÇ 112
HAŞİM GEZEGEN 59, 238
HAŞMET HANAĞASI 9, 25, 48, 50, 64, 78, 79, 80, 237
HATEM HAKAN SELÇUK 126
HATİCE AYTEN 207
HATİCE BABAOĞLAN 141
HATİCE ERASLAN BOZ 87
HATİCE FERHAN KÖMÜRCÜ 156, 298
HATİCE HALE TÜZÜN 101
HATİCE KARASOY 88
HATİCE ÖMERCİKOĞLU ÖZDEN 95, 227
HATİCE SABİHA TÜRE 243, 267
HAVA ÖZLEM DEDE 147, 270
HAYRİYE ARZU ERGEN 78
HAYRUNİSA DİLEK ATAKLI 99, 151, 298
HAYYAM KIRATLI 18, 95
HAZAL CEREN AK MANAZOĞLU 139
HAZAL SER 31
H.BANU AYDIN 92
HESNA BEKTAŞ 83, 198, 238, 285
H. İCLAL ERGENÇ 119
HİCRET BETÜL AKDAĞ 181
HİKMET ABBASZADE 101, 268
HİKMET SAÇMACI 54, 238
HİLAL KEKLİCEK 220
HİLMİ UYSAL 24, 57, 63, 75, 77, 143, 230, 234, 287
HÜLYA APAYDIN 20
HÜLYA ERTAŞOĞLU TOYDEMİR 87, 117, 118, 119
HÜLYA KAYSERİLİ 61, 232
HÜLYA ÖZEL ULUSOY 143
HÜLYA TİRELİ 21, 102, 103, 135, 136, 231, 240, 241, 244
HÜLYA UZKESER 20
HUMAY ISMAYILZADE 84, 100, 104, 110
HURİYE HAYAT GÜVEN 160
HÜSEYİN NEZİH ÖZDEMİR 35, 295
HÜSEYİN TUĞRUL ATASOY 165, 190, 257
HÜSNÜ EFENDİ 45, 196, 276

I - İ

İBRAHİM LEVENT GÜNGÖR 106
İBRAHİM MUNGAN 179, 241
İBRAHİM ÖZTURA 69, 101, 107, 200
İHSAN ŞÜKRÜ ŞENGÜN 88, 97, 140, 213, 230, 269
İLAYDA KIYI 264, 266
İLDEM GARANTİ 147
İLHAN KOYUNCU 194
İLKAY IŞIKAY 226
İLKER ARSLAN 198
İLKER ÖZTÜRK 36
İLKİN İYİGÜNDOĞDU 150, 165, 187, 197
İLKNUR CANTÜRK AYDIN 276
İLKNUR GÜÇLÜ ALTUN 123
İLKNUR YARDIMCI 67, 96, 98
İLÜFER KALE İCEN 102
İMREN YILMAZ 163
İNAN ÖZDEMİR 191, 203
INAR KAHRAMAN KOYTAK 288
İPEK İNCİ 49, 274
İPEK KAVAKOĞLU KESKİN 274
İPEK MİDİ 84, 92, 104, 108, 110, 288
İPEK SARIKAYA 292
İPEK YELDAN 11, 41
İREM ÇİFTÇİ 25
İREM İLGEZDİ 167
İREM KOÇ 18
İREM ORBUK 307
İREM TİFTİKÇİOĞLU 45
İRFAN YAVAŞ 192
IRMAK SALT 283, 284, 298
İRSEL TEZER 227, 252, 299
IŞIL BAYTEKİN 144, 197
IŞIL KALYONCU ASLAN 284
IŞIL YAZICI GENÇDAL 91, 101, 102
IŞIN ÜNAL ÇEVİK 95, 104, 106, 108, 281
İSMAİL ALKAN 279
İSMAİL BİLGİ 139
İSMET ÜSTÜN 37, 65, 228, 256, 302
İZLEM SÖZERİ ESER 310

J

JALESH N. PANICKER 29

K

KADER KARLI OĞUZ 27, 46, 51, 52, 226, 287
KADİR ÇINAR 204
KADRİYE AĞAN 30, 44, 84, 227
KADRİYE ARMUTLU 59, 278
KADRİYE İREM CARUS 132
KAMİL MAMMADOV 267
KAMİL YALÇIN POLAT 101
KARDELEN ERYÜREK 10, 50, 64
KATHRİN DOPPLER 280
KAYIHAN ULUÇ 60, 62, 100, 230
KEREM ERKALP 200
KEZBAN ASLAN KARA 223
KÖKSAL SARIHAN 20
KORAY AKKAN 198
KORAY KOÇOĞLU 12, 88
KUBİLAY AYDIN 286
KÜBRA DOĞAN IŞIK 123
KÜBRA ESKİKILIÇ 76, 268
KÜBRA MEHEL METİN 38, 212, 246, 251
KÜBRA NUR MENENGİÇ 11, 41, 221, 222
KÜRŞAD KUTLUK 193
KUTHAN KAVAKLI 191
KUTLUK BİLGE ARIKAN 234

L

LEVENT ERTUĞRUL İNAN 38, 228, 246, 251
LEVENT ÖCEK 66, 153, 155, 182, 184, 194, 198, 212
LEYLA DAŞ PEKTEZEL 226

LEYLA KÖSE LEBA 144
LEYLİ CAN AYNAL 124, 148
LÜTFİYE MÜLAZIMOĞLU 288

M

MAHMUT TARI 177, 207
MAİDE NUR YILMAZ 91
M.AKİF TOPÇUOĞLU 283
MARKUS KOFLER 58
M.BERRA ÖZBERK 207
MEBRURE BİLGE BİLGİÇ 27
MECBURE NALBANTOĞLU 178, 262
MEFKÜRE ERAKSOY 25, 28, 170, 221, 276, 299
MEHLİKA BERRA ÖZBERK 100, 164
MEHLİKA PANPALLI ATEŞ 262
MEHMET AKDOĞAN 15
MEHMET AKİF TOPÇUOĞLU 39, 51, 52, 69, 108, 194, 196, 202, 260, 282
MEHMET ALİ AKALIN 56, 101
MEHMET BALAL 223, 274
MEHMET BARBÜROĞLU 286
MEHMET BARIŞ BASLO 91
MEHMET BERKE GÖZTEPE 24, 57, 234
MEHMET BEYAZAL 181
MEHMET BUĞRAHAN DÜZ 240
MEHMET ÇELEBİSOY 142
MEHMET CENGİZ TATAROĞLU 110
MEHMET CİHAN BALCI 291
MEHMET DEMİR 265
MEHMET ERDEM GÖSTERİŞLİ 81
MEHMET ERSİN TAN 104, 106, 260
MEHMET FATİH ÖZDAĞ 98, 109, 129, 152, 280
MEHMET FATİH YETKİN 147
MEHMET GÜNEY ŞENOL 98, 99, 109
MEHMET HAKAN ŞAHİN 112
MEHMET HAMAMCI 38, 138
MEHMET HOCAOĞLU 76
MEHMET KOLUKISA 166, 256
MEHMET MELİH ÇİÇEK 101
MEHMET MÜHÜRDAROĞLU 235, 288
MEHMET NURİ KOÇAK 128, 134, 138, 148, 184, 225
MEHMET RIFKI AKTEKİN 63, 75
MEHMET SAİT OKAN 273
MEHMET TAYLAN PEKÖZ 121, 128
MEHMET TUNÇ 75, 98, 277
MEHMET UFUK ALUÇLU 185, 295
MEHMET UĞUR ÇEVİK 185, 272, 293, 295
MEHMET YALMAN 192, 206
MEHMET YASİR PEKTEZEL 282
MEHMET ZARİFOĞLU 32, 273
MEHTAP TÜRKAY 63, 75
MELDA BOZLUOLÇAY 101, 236
MELDA EMİN 2 92
MELEK GÜRBÜZ 143
MELİH TÜTÜNCÜ 56, 58, 72, 76, 230, 268
MELİKE DOĞAN ÜNLÜ 165, 190, 208
MELİKE ŞAHİNER 235
MELİKE VURAL 153, 182
MELİS ŞEN 30
MELTEM ALKAN MELİKOĞLU 20
MELTEM BAKLAN 308
MELTEM DEMİRKIRAN 45, 223, 274, 276
MELTEM İNCİ 146, 170, 206, 290
MELTEM SÖYLEV BAJİN 87
MENDİ ONUR 307
MERAL ERDEMİR KIZILTAN 31, 56, 58, 76, 86, 249, 253
MERAL MİRZA 147
MERT ABDULLAH CİLLİ 137
MERVE AKTAN SÜZGÜN 58, 76, 268
MERVE ALAYLIOĞLU 9
MERVE BAHAR ERCAN 256
MERVE BOZ 66
MERVE ÇEBİ 76, 79
MERVE ÇİÇEK 258
MERVE GÜLER 111, 277
MERVE GÜN DURMAZ 83
MERVE HAZAL SER 86
MERVE HİLAL CEREN AKGÖR 213
MERVE KIYMAÇ SARI 307, 311
MERVE KORUKÇU 134, 225
MERVE ÖNERLİ 157, 199
MERVE ÖZCAN 151
MERVE TAN 289
MERVE USLU 308
MERYEM ASLI TUNCER 220, 278, 281
MESRURE KÖSEOĞLU 222, 276
MESUT BEK 138, 238
MESUT CİLLİ 12
METİN MERCAN 76, 117
METİN UÇAR 152
MİNARA CHARKAZZADE 61, 270
MİNE GÜLDEN POLAT 20
MİNE HAYRİYE SORGUN 50
MİNE SEZGİN 13, 48, 85, 226
MİRAÇ AYŞEN ÜNSAL 53, 109, 246
MİRACE YASEMİN KARADENİZ BİLGİLİ 98, 174
MİRAY ATACAN YAŞGÜÇLÜKAL 214
MİRUNA FLORENTİNA ATEŞ 203, 237
MİTHAT KASAP 276
MUAZZEZ GÖKCEN KARAHAN 99
MÜBERRA ÇİL 92
MÜCAHİD ERDOĞAN 68, 151
MÜGE AKKOYUN 12, 87
MÜGE KOVANCILAR 32
MÜGE KUZU KUMCU 256
MUHAMMED ALİ SAİN 22
MUHAMMED ALPEREN BARDAKÇI 111, 277
MUHAMMED DURAN BAYAR 173
MUHAMMED MÜCAHİT TİRYAKİ 243
MUHAMMED NUR ÖGÜN 157
MUHAMMED YILDIRIM 79
MUHAMMET ŞAHİN 110
MUHARREM BIDAKLAR 138
MUHİTTİN CENK AKBOSTANCI 63
MUHTEŞEM GEDİZLİOĞLU 47, 133, 145, 149, 296
MÜJDAT DENİZ BENLİ 35
MÜNEVVER ECE GÜVEN 292
MÜNİFE NEYAL 230
MÜNİRE KILINÇ TOPRAK 165, 187, 276
MURAT AKIN 94
MURAT AKSU 249
MURAT ALEMDAR 57, 159
MURAT ALPUA 67, 96, 103, 129, 174, 277
MURAT ARSAVA 299
MURAT ÇABALAR 293
MURAT EKİN 119
MURAT EMRE 9, 48
MURAT FATİH PUL 264
MURAT GÜRSOY 282, 284
MURAT KASAP 42
MURAT KÜRTÜNCÜ 14, 25, 28, 29, 74, 170, 221, 222, 276, 299
MURAT POLAT 67, 106, 134, 179
MURAT TERZİ 30, 45, 46, 122, 276
MURAT UÇAR 198
MURAT YILMAZ 53, 54, 255
MÜRŞEN URAZ 268
MUSTAFA AÇIKGÖZ 190, 257
MUSTAFA ALTAŞ 124, 176, 194, 271
MUSTAFA ATICI 200
MUSTAFA BAKAR 240
MUSTAFA ÇAM 168
MUSTAFA ÇETİNER 40, 259
MUSTAFA CEYLAN 138, 186, 255
MUSTAFA EMİR TAVŞANLI 167
MUSTAFA GÜVENİR 129
MUSTAFA HARUN ŞAHİN 235
MUSTAFA KARAAĞAÇ 144, 168
MUSTAFA KARABACAK 112, 155, 156, 159, 161, 171, 183, 196, 199, 301

MUSTAFA KARAOĞLAN 38
MUSTAFA ONUR YILDIZ 100, 179
MUSTAFA SEÇKİN 235
MUSTAFA ÜLKER 171, 211
MUSTAFA UZUN 36
MUSTAFA YURTDAŞ 112, 167, 212

N

NALAN GÜNEŞ 212
NAZAN KONAKÇI 309, 310
NAZAN ŞİMŞEK ERDEM 77, 143, 274
NAZIM KIZILDAĞ 141, 152, 255
NAZİRE PINAR ACAR-ÖZEN 45
NAZLI BAŞAK 32
NAZLI GAMZE BÜLBÜL 129
NAZ YENİ 31
NECDET BOLAT 100
NECDET KARLI 32, 230
NECLA SÖZER 117
NEFATİ KIYLIOĞLU 45, 110
NERMİN DİNDAR BADEM 75
NERMİN GÖRKEM ŞİRİN 26, 60, 85, 225, 227, 280, 303
NERMİN TANIK 54, 238
NERMİN TEPE 56
NERSES BEBEK 15, 16, 17, 39, 85, 224, 225, 227, 302, 303
NEŞE ÇELEBİSOY 22, 35, 86, 87, 146, 295
NEŞE DERİCİOĞLU 39, 69, 105, 130, 299
NEŞE ERDOĞAN 301
NESLİHAN CÜCEMEN 172
NESLİHAN EŞGÜL 290, 300
NESLİHAN EŞKUT 133, 149, 170, 177, 201, 204, 207
NESLİŞAH YILDIRIM 157, 165, 190, 209, 297
NESRİN HELVACI YILMAZ 271
NESTUĞ KESKİN 174
NEVİN GÜRGÖR KANAT 267
NEVİN İNCE 133
NEVİN KULOĞLU PAZARCI 136, 153, 292
NEVİN PAZARCI 227
NEVZAT BİLGE İSPİR 81
NEZİR ÖZGÜN 297
NİHAL GÖNDERTEN 252
NİHAL IŞIK 276
NİHAL KARAKAŞ 27
NİHAN YILMAZ 205
NİHAT MUSTAFAYEV 37, 166, 228, 256, 279
NİHAT ŞENGEZE 68, 157, 190, 209, 297
NİLAY PADİR 123
NİLDA TURGUT 29, 230
NİLGÜN CENGİZ 100
NİLGÜN ÇINAR 11, 41, 203, 235, 237
NİL TOKGÖZ 82
NİLÜFER KALE İÇEN 19, 147, 159, 195, 200, 278, 283, 287
NİLÜFER YEŞİLOT 21, 170, 206, 286
NİMET UÇAROĞLU CAN 288
NOAM HAREL 289
NÜKHET YÜRÜR KUTLAY 52
NURAN BURCU ARKALI 58
NURAY ATASOY 165
NURAY BİLGE 20, 77, 128, 134, 138, 139, 141, 148, 152, 186, 195
NURCAN AKBULUT 80, 88, 213
NURHAN KAYA TUTAR 19, 278, 283
NURİ KARABAY 22
NURİ ONAT DEMİRCİ 72
NURSU ERDOĞAN 96, 97, 227
NURTEN UZUN ADATEPE 56, 58, 76, 249, 268
NUR YÜCEYAR 308

O - Ö

OĞUZ ERDİNÇ 224
OĞUZHAN ÇOBAN 21, 170, 206, 286
OĞUZHAN KURŞUN 198
OĞUZ OSMAN ERDİNÇ 40, 105, 266
OĞUZ PEKER 238
OKAN SÖKMEN 269, 283, 299
ÖMER ANLAR 238
ÖMER FARUK ÇİÇEK 261
ÖMER FARUK ILDIZ 261
ÖMER FARUK TURAN 45, 276
ÖMER KARADAĞ 287
ÖMER KARADAŞ 41, 55
ÖMER LÜTFİ GÜNDOĞDU 121, 263, 291
ÖMER ÖZKAN 234
ÖNDER KEMAL SOYLU 151, 298
ONUR AKAN 76, 219, 245, 289
ONUR AKÇA 93
ONUR BULUT 101, 107
ONUR YİĞİTASLAN 142
ORAY AKKAN 213
ORHAN DENİZ 55
ORHAN SÜMBÜL 141, 148, 169, 181, 192
OSMAN KIZILKILIÇ 268
OSMAN SERHAT TOKGÖZ 124
OYA COŞKUN 174
OYA ÖZTÜRK 44, 298
OZAN BARUT 126
OZAN TANGUR 177
OZAN TOPÇU 27
ÖZDEN KAMIŞLI 276
ÖZGE ARICI DÜZ 232
ÖZGE BERNA GÜLTEKİN-ZAİM 104, 106, 108, 196
ÖZGE ÖCEK 153, 155, 182, 184, 194, 198, 212
ÖZGE YILMAZ KÜSBECİ 49, 149, 170, 201, 204, 207, 250, 274
ÖZGÜL EKMEKÇİ 45, 88, 276, 308
ÖZGÜL OCAK 145
ÖZGÜN KÖKSAL 202, 295
ÖZGÜN YETKİN MIZRAK 55
ÖZGÜR ÖZTEKİN 12
ÖZGÜR ÖZTOP 214
ÖZLEM ALHAN 288
ÖZLEM ANLAŞ 49
ÖZLEM AYKAÇ 81, 224
ÖZLEM COŞKUN 98, 174
ÖZLEM DOĞAN CEYLAN 67
ÖZLEM GELİŞİN 273
ÖZLEM KAYIM YILDIZ 45
ÖZLEM ŞAHİN 71, 130, 140, 142, 151, 168, 175, 176, 177, 188, 189
ÖZLEM SELÇUK 224, 240
ÖZLEM TİMİRCİ KAHRAMAN 27, 39, 78
ÖZLEM TUNÇER 178
ÖZLEM YAZICI 2 308
ÖZLENEN ÖZKAN 234
ÖZNUR ARSLAN 275
ÖZNUR ASLAN 50, 79

P

PARVİN TAGHİYEVA 63
PELİN DOĞAN AK 132, 283, 298
PELİN SEMİZ 122
PELİN YENİLMEZ 276
PERVİN ELİYEVA 75
PINAR AYDIN 132, 158
PINAR KAHRAMAN KOYTAK 60, 62
PINAR ORTAN 149
PINAR TAMER 296
PINAR TEKTÜRK 214
PINAR TOPALOĞLU 15, 263
PINAR UZUN USLU 130, 142, 177
PİRAYE OFLAZER 61, 62, 232, 268
PULAT AKIN SABANCI 27

R

RABİA GÖKÇEN GÖZÜBATIK ÇELİK 222, 276
RABİA TÜTÜNCÜ TOKER 273
RAHMİ TÜMAY ALA 140, 188, 269
RAHŞAN ADVİYE İNAN 186, 229
RAHŞAN GÖÇMEN 23, 27, 46
RAHŞAN İNAN 253

RAHŞAN KARACI 272
RAİF ÇAKMUR 49
RAMAZAN AKPINAR 282, 284
RAMAZAN ÇAKMAK 291
RANA KARABUDAK 27, 45, 46, 47, 220, 276, 278
RASHAD ISMAYILOV 25, 74, 299
RASİM TUNÇEL 308
RAVZA TOSUNOĞLU 225
RECAİ TÜRKOĞLU 30, 72, 73, 276, 300
RECEP SAĞLAM 251
RECEP YEVGİ 77, 137, 138, 148, 184, 185, 186, 195
RECİ MESERİ 45
REFİKA ESRA KARA 219
RéMİ PATRİAT 289
REYHAN SÜRMELİ 120
RIDVAN DİKBAŞ 106
RIDVAN MUHAMMED ADIN 59, 278
RIDVAN YAZGU 192, 206
RIFAT ERDEM TOĞROL 280
RİFAT REHA BİLGİN 206, 296
RİMA IBADOVA 275
RONAY BOZYEL 180, 215
RUHSEN ÖCAL 165, 187
RUKEN ŞİMŞEKOĞLU 174
RUKİYE ARAT 170
RUMEYSA ÇETİNKAYA BULUTOĞLU 112, 167, 212
RUSTAM ALIYEV 110
RUZİYE EROL YILDIZ 72, 73, 131, 300

S - Ş

SAADET SAYAN 65
SABAHATTİN SAİP 72, 107, 110, 276
ŞADİYE GÜMÜŞYAYLA 55, 258
ŞAFAK PARLAK 46
SAHİB ROVSHANOV 194, 202, 283, 299
ŞAHİKA OCAK 122
ŞAHİN AVCI 61, 232
ŞAHİNDE FAZİLET HIZ 192, 206
ŞAHİN IŞIK 292
SAİME FÜSUN DOMAÇ 112, 131, 161, 171, 211, 265, 266, 272, 309
SAMET TURHAN 164
SAMİ ÖMERHOCA 200, 278, 283
SANEM COŞKUN DUMAN 160, 162
ŞANSAL GEDİK 19
ŞAZİYE MELİKE IŞIK 131, 204, 261
SEBAHAT NACAR DOĞAN 206
SEBATİYE ERDOĞAN 159
ŞEBNEM BIÇAKÇI 87, 223, 293
SEÇİL IRMAK 100, 110
SEDA BOSTAN 127
SEDA BÜKER 237
SEDA ÇAKIR 257
SEDA KİBAROĞLU 150, 165, 187, 197
SEDA KOŞAK 249
SEDAT ŞEN 106, 122, 179
SEFER GÜNAYDIN 214
ŞEFİK EVREN ERDENER 46
SEHER SEZİN YILMAZ 224
SEHÜR SİBEL ÖZKAYNAK 195, 251, 274
SELAHATTİN AYAS 58
SELDA KESKİN GÜLER 212, 228
SELİM SELÇUK ÇOMOĞLU 148, 160
SELİM YALÇIN 98, 174
SELİN BETAŞ 94
SELİN ÖZMEN 172, 290, 300
SELMA AKKAYA ARI 93, 94, 104
SELMA AKSOY 43, 193
SELMA DAĞCI 309
SELMA KAYA AYGÜNOĞLU 200, 289
SELMA TEKİN 93, 94
SELMA YÜCEL 162
SEMA BASAT 309
SEMAİ BEK 191, 203
SEMA NUR ERDEM 288
SEMİHA GÜLSÜM KURT 141, 181
SEMİHA KURT 148, 169, 192
SEMİH GİRAY 33, 68
SEMRA AKKAYA TURHAN 62
SEMRA DEMİR 25
SEMRA OĞUZ 20
SEMRA ÖZTÜRK MUNGAN 117, 145, 152, 205, 270
SENA AKSOY 126, 155
SENA BONCUK 65, 112, 156, 161, 171, 172, 173, 178, 183, 196, 199, 213, 288
SENA TUNÇER 50, 79
ŞENAY AŞIK NACAROĞLU 147
ŞENAY AŞIKOĞLU NACAR 287
ŞENAY AYDIN 58
SENEM ERTUĞRUL 129
ŞENER BARUT 169
ŞENER CİHAN 200
SERAP RUKEN TEKER 98, 103
SERAP SAYGI 226, 299
SERAP ÜÇLER 107, 157, 219, 245, 289
SERAP ZENGİN KARAHAN 46, 143
SERDAR AYKAÇ 96, 125, 161, 176, 181
SERDAR BARAKLI 238, 285, 288
SERDAR ERCAN 146, 151, 294
SERDAR YILDIZ 81
ŞEREFNUR ÖZTÜRK 183, 230
SEREN DÜZENLİ ÖZTÜRK 119
SERGÜL ZENGİN 131, 171, 211, 272
SERHAN SEVİM 45, 276
SERHAT OKAR 46, 99, 211
SERHAT ÖZKAN 127
ŞERİFE DENİZ AK TURA 34, 189
SERKAN DEMİR 93, 94, 104, 152, 280
SERKAN ÖZAKBAŞ 126
SERKAN ÖZBEN 96, 97, 227
SERPİL BULUT 136, 153, 227, 252, 292, 309, 310
SERPİL DEMİRCİ 297
SERPİL ERASLAN 2 61
SERPİL YILDIZ 53, 54, 157
SEVDA ERER ÖZBEK 32, 273
SEVDE TEKNECİ 183, 204
SEVGİ FERİK 97, 101, 160, 213
SEVİL HÜSEYNOVA 187
SEVİM CENGİZ 50, 78, 79, 237
SEVİM ERDEM ÖZDAMAR 59, 230
SEVİM ŞAHİN 128, 144, 145, 150, 153, 160, 167, 171, 175
SEVİNÇ İSAZADE 108
ŞEVKET OZAN DÖRTKOL 270, 286
ŞEVKİ ŞAHİN 203, 237
SEYDA ERDOĞAN 50, 63
SEYHUN SOLAKOGLU 226
ŞEYMA KILIÇ 111
ŞEYMA ÖZGE KABAN 133
SEZER HACIAĞAOĞLU 246
SEZİN ALPAYDIN BASLO 102, 151
SİBEL ÇAKMAK YILMAZ 138
SİBEL CANBAZ KABAY 40, 45, 111, 259, 276, 277
SİBEL GAZİOĞLU 66, 242, 275, 279, 282, 284
SİBEL GÖKŞEN 45
SİBEL GÜLER 29
SİBEL KARŞIDAĞ 203, 237
SİBEL ÖZDEMİR 190
SİBEL P. YENTÜR 76
SİBEL UĞUR İŞERİ 17, 302
SIDIKA SİNEM GÜL 112, 209
SİNAN AŞAR 164
SİNAN ELİAÇIK 96, 125, 135, 161, 176, 181
SİNAN PASLI 150, 167
SİNEM ÖZÇELİK 126, 193
SİNEM YAZICI AKKAŞ 19, 278
SİRET RATİP 257
SIRMA GEYİK 230
SIRRI SERHAT SERTER 81
S. NAZ YENİ 17
SONGÜL ŞENADIM 68

Ş. OZAN DÖRTKOL 170
STATUS EPİLEPTİKUS KOMİSYON ÜYELERİ 70
SÜEDA ECEM YILMAZ 131, 183, 204
SÜHEYLA KÖMÜR 223
ŞUKRAN KÖSE 12
ŞÜKRİYE FERYAL KAPICIOĞLU 183
ŞULE AYDIN TÜRKOĞLU 157
ŞULE BİLEN 288
ŞULE GÜNEŞ 92
SÜLEYMAN KUTLUHAN 165
SÜLEYMAN MEN 80, 154
SULTAN DİDEM AYDENİZ 195
SULTAN MEŞE 37, 228, 255
SUNA AKIN TAKMAZ 38
SUPHİ BULGURCU 247
SÜREYYA YILMAZTEKİN 219

T

TAHA ASLAN 180, 200, 286
TAHİR KURTULUŞ YOLDAŞ 38, 212, 246, 251
TAHSİN BAKKAL 53
TAMER BAYRAM 21
TAMER DEMİRALP 10, 48, 50, 64, 78, 79, 85, 237
TANER AKSU 43
TANER GÖZÜKIZIL 70
TANYA DENİZ İPEK 50, 79
TAYLAN ALTIPARMAK 82, 219
TAYLAN PEKÖZ 223
TEHRAN ALİYEVA 232, 271
TEHRAN ALLAHVERDİYEV 50
TEMEL TOMBUL 172, 174, 290, 300
TUBA EKMEKYAPAR 135, 156
TUBA ÖZCAN 233, 234
TUĞBA EYİGÜRBÜZ 102, 159, 200, 287
TUĞBA ÖZEL 77, 143
TUĞBA UYAR 121, 263, 291
TUĞÇE ACARTÜRK 110
TUĞÇE AKÇADAĞ 203
TUĞÇE GEZER 126, 127, 139, 208, 253
TUĞÇE KIZILAY 72, 73, 300
TUĞÇE SALTOĞLU 145
TUĞÇE ŞULE KAYGISIZ 215
TUĞRUL AYDIN 157
TÜLAY KANSU 18
TÜLAY TAN 193
TÜLİN AKTÜRK 54, 238
TÜLİN TANRIDAĞ 60, 62, 100
TUNCAY GÜNDÜZ 14, 25, 28, 74, 170, 221, 299
TURAL TALIBOV 290
TURAL TANRIVERDİZADE 88
TURAN DOĞAN 213
TURGAY DEMİR 223, 293
TURGUT ŞAHİN 63
TÜRKAN ACAR 65, 112, 161, 171, 173, 178, 183, 209, 213
TÜRKER ŞAHİNER 11, 235

U - Ü

ÜÇLER KISA 67
UFUK CAN 197
UFUK EMRE 53, 109, 118, 125
UFUK ERGÜN 67, 75, 96, 103, 129, 277
UFUK ŞENER 12
UĞUR BİLGE 81
UĞUR ÇIKRIKÇILI 13
UĞUR OVACIK 11, 41, 221, 222
UĞUR UYGUNOĞLU 72, 276
ULAŞ AY 64
ÜLGEN YALAN TEKAN 309, 310
ÜLGEN YALAZ TEKAN 136, 292
ÜLKÜ DÜBÜŞ HOŞ 117
ÜLKÜHAN DÜZGÜN 41
ÜLKÜ SİBEL BENLİ 150
ÜLKÜ TÜRK BÖRÜ 245
ULUFER ÇELEBİ 190, 257
ÜMİT SATILMIŞ 293
ÜNAL ÖZTÜRK 122, 132, 158, 207
UTKU BULUT 133
UTKU OĞAN AKYILDIZ 43, 95, 110
UYGUR TANRIVERDİ 86

V

VASFİYE KABELOĞLU 44, 126
VEDAT ALİ YÜREKLİ 165
VEDAT ATAMAN SERİM 128, 144, 145, 150, 153, 160, 167, 171, 175
VEDAT ÇİLİNGİR 31, 45
VEDAT KILIÇ 235
VESİLE ÖZTÜRK 80, 188
VEYSİ DEMİRBİLEK 31
VİLDAN ALTUNAYOĞLU ÇAKMAK 66, 282, 275, 284
VİLDAN ÇAKIR KARDEŞ 165
VİLDAN GÜZEL 74, 253, 280
VİLDAN YAYLA 76, 117, 118, 119, 123, 164, 293
VUGAR CAFER 293
VUSAL NAJAFALİYEV 296
VUSLAT YILMAZ 26, 30, 39, 42, 71, 280

Y

YAĞMUR ÖZBEK 42, 266
YAĞMUR SİMGE SEVER AKTUNA 145, 149, 201, 204
YAĞMUR TÜRKOĞLU 167
YAKUP KRESPİ 83, 240
YAPRAK ÖZÜM ÜNSAL 47, 133, 149, 170, 177, 201, 204, 206
YAPRAK SEÇİL 178, 230
YAREN TOPÇU 107
YAŞAR ZORLU 12
YASEMİN AKINCI 101, 107
YASEMİN BİÇER GÖMCELİ 70, 97, 227
YASEMİN DİNÇ 32, 82, 294
YASEMİN EKİM 47
YASEMİN EKMEKYAPAR FIRAT 204
YASEMİN GÜNDÜZ 112
YASEMİN GÜRSOY-ÖZDEMİR 26
YASEMİN TEKDÖŞ ŞEKER 164
YASİN ERTUĞ ÇEKDEMİR 22
YAVUZ ALTUNKAYNAK 164
YAVUZ ARAS 27
YELDA YILDIZ 240
YELİZ ÇİFTÇİ 143
YELİZ KIYAK KEÇELİ 1 213
YELİZ SALCI 59, 220, 278
YEŞİM BECKMANN 45, 276
YEŞİM EYLEV AKBOĞA 83, 285
YEŞİM GÖKÇE 249
YEŞİM GÜZEY ARAS 65, 112, 155, 161, 171, 173, 183, 209, 213, 291, 301
YEŞİM KESİM 17
YEŞİM GÜLŞEN PARMAN 26, 59, 60, 62, 76, 229, 230, 233, 280
YEŞİM SÜCÜLLÜ KARADAĞ 63, 147
YİĞİT CAN GÜLDİKEN 196
YILDIRIM NURDAN 307
YILDIRIM SARA 234
YILDIZ DEĞİRMENCİ 65, 133, 138
YILDIZHAN ŞENGÜL 34, 37, 65, 205, 302
YILMAZ ÇETİNKAYA 13
YONCA ARAT 287
YONCA ÜNLÜBAŞ 112, 156, 161, 173, 196, 199, 213, 291
YÜCE DOĞRU 34, 189
YÜKSEL ERDAL 53, 214
YÜKSEL ÖZÜN 100
YUNUS EMRE AKTAŞ 128, 185
YUSUF SAVRUN 219
YUSUF TAMAM 122, 132, 158, 207

Z

ZAFER ÇOLAKOĞLU 48, 49, 202
ZAHİDE MAİL GÜRKAN 34

ZEHRA AKTAN 142, 163
ZEHRA CEMRE KARAKAYALI 228, 256, 279
ZEHRA DURNA 308, 311
ZEHRA OYA UYGUNER 48
ZEKERİYA ALİOĞLU 66, 282, 284
ZEKİ ODABAŞI 123
ZELİHA MATUR 178, 229
ZELİHA TÜLEK 29, 83, 242
ZERİN ÖZAYDIN AKSUN 63
ZERRİN KARAASLAN 78, 263
ZERRİN YILDIRIM 9, 50, 64, 78, 79
ZEYNEP ACAR 224
ZEYNEP AYDIN-ÖZEMİR 70, 243
ZEYNEP ÇALIŞKAN 276
ZEYNEP CORAKCI 65
ZEYNEP ECE KAYA GÜLEÇ 14, 110
ZEYNEP ERDEM 92
ZEYNEP ERTEN 182
ZEYNEP EZGİ BALÇIK 99, 298
ZEYNEP KURT 107
ZEYNEP MELTEM ARSLAN 93, 98, 99, 109
ZEYNEP NEŞE ÖZTEKİN 117, 145, 147, 152, 205, 270
ZEYNEP ÖZDEMİR ACAR 103, 221
ZEYNEP ÖZÖZEN AYAS 10, 71, 120, 130, 140, 142, 146, 151, 168, 175, 176, 177, 188, 189, 294
ZEYNEP SELCAN ŞANLI 128
ZEYNEP TANRIVERDİ 142
ZEYNEP TOSUN 29
ZEYNEP TÜFEKÇİOĞLU 9, 50, 64, 78, 79, 80, 237
ZEYNEP ÜNLÜTÜRK 186
ZEYNEP VİLDAN OKUDAN 123, 117
ZUHAL YAPICI 15, 214, 263
ZÜLFİKAR ARLIER 36

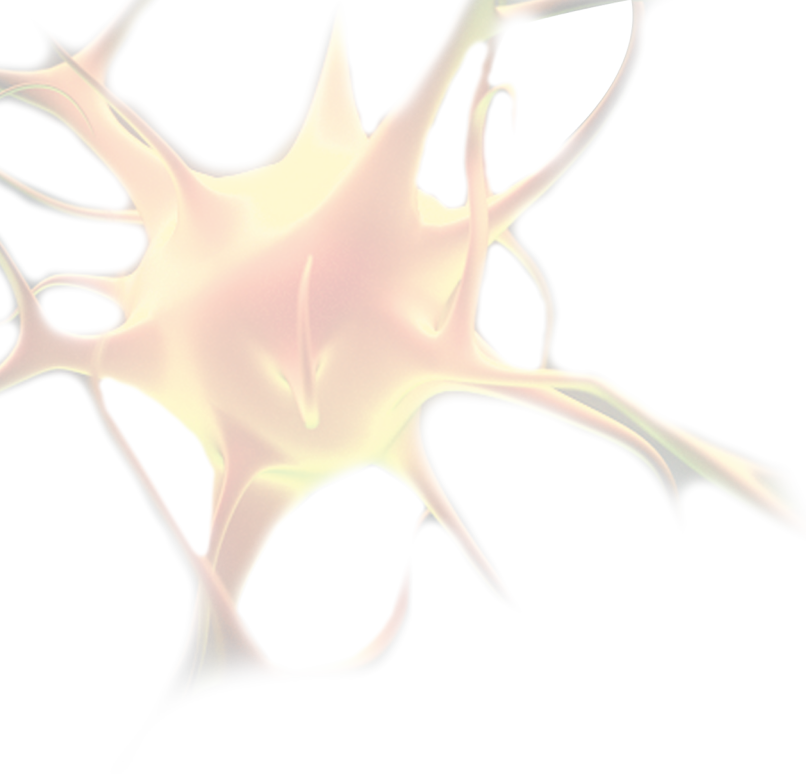

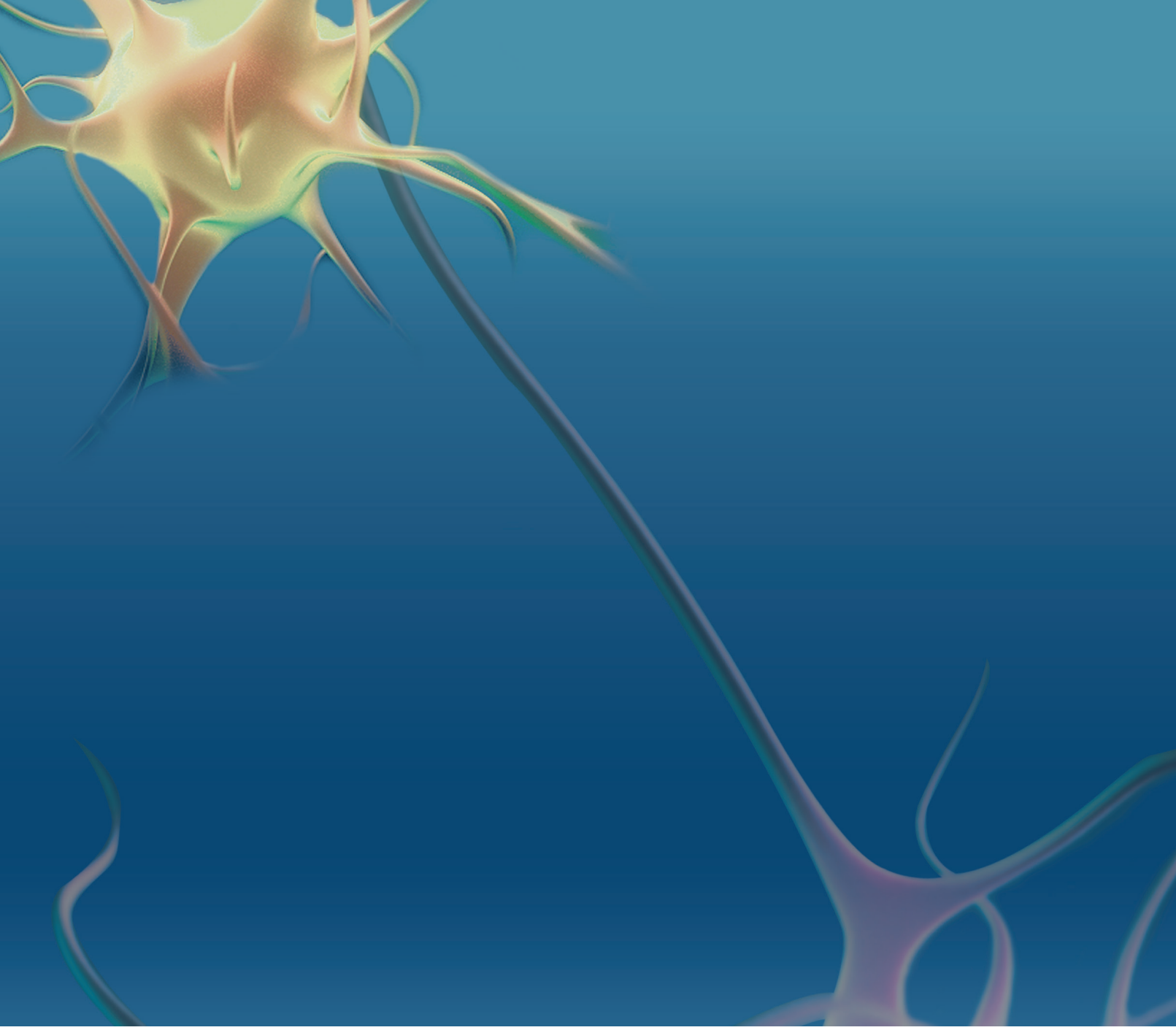

Birlik Mah. Podgoritsa Cad.
No:1 Çankaya – Ankara
Tel : 0312 454 00 00
Faks : 0312 454 00 01

www.flaptour.com.tr