TÜRK NÖROLOJİ DERNEĞİ • TURKISH NEUROLOGICAL SOCIETY • 1992

6. Ulusal NÖROLOJİ KONGRESİ

Uluslararası Katılımlı

27 Kasım - 2 Aralık 2024
Rixos Sungate Otel

Ana Tema: Ağrı

BİLDİRİ ÖZETLERİ KİTABI

ean
the home of neurology

TÜRK NÖROLOJİ DERNEĞİ • TURKISH NEUROLOGICAL SOCIETY • 1992

60. Ulusal NÖROLOJİ KONGRESİ

BİLDİRİ ÖZETLERİ KİTABI

SÖZEL BİLDİRİLER

KURULLAR

Başkan

Prof. Dr. Murat Terzi
Ondokuzmayıs Üniversitesi Tıp Fakültesi Nöroloji Anabilim Dalı

Başkan Yardımcısı

Prof. Dr. İbrahim Öztura
Dokuz Eylül Üniversitesi Tıp Fakültesi Nöroloji Anabilim Dalı

Genel Sekreter

Prof. Dr. Şebnem Bıçakçı
Çukurova Üniversitesi Tıp Fakültesi Nöroloji Anabilim Dalı

Sayman

Prof. Dr. İpek Midi
Marmara Üniversitesi Tıp Fakültesi Nöroloji Anabilim Dalı

Üye

Prof. Dr. Saime Füsun Domaç
SBÜ Erenköy Ruh ve Sinir Hastalıkları Nöroloji Kliniği

Üye

Prof. Dr. Hacer Durmuş Tekçe
İstanbul Üniversitesi Tıp Fakültesi Nöroloji Anabilim Dalı

Üye

Dr. Öğr. Üyesi Ahmet Onur Keskin
Eskişehir Şehir Hastanesi Nöroloji Kliniği

TÜRK NÖROLOJİ DERNEĞİ BİLİM DANIŞMA KURULU

Prof. Dr. Aslı Tuncer
Prof. Dr. Atilla Özcan Özdemir
Prof. Dr. Babür Dora
Prof. Dr. Banu Özen Barut
Prof. Dr. Derya Karadeniz
Prof. Dr. Ethem Murat Arsava
Prof. Dr. Görsev Yener
Prof. Dr. Gülden Akdal
Prof. Dr. Kadriye Ağan Yıldırım
Prof. Dr. Nefati Kıylıoğlu
Prof. Dr. Nilüfer Kale İçen
Prof. Dr. Seher Naz Yeni
Prof. Dr. Sevim Erdem Özdamar
Prof. Dr. Yeşim Parman

SS-1 KUPRİZON MODELİNDE PERİFERAL T LENFOSİT AKTİVASYONU: YENİ BİR MS MODELİ

MELİKE ÇAKAN ERCAN [1], SILA ULUTÜRK [2], SÜLEYMAN CAN ÖZTÜRK [2], PINAR ACAR ÖZEN [1], BARIŞ CAN ÇİMEN [3], GÜNEŞ ESENADAĞLI [2], MERYEM ASLI TUNCER [1]

[1] HACETTEPE ÜNİVERSİTESİ TIP FAKÜLTESİ NÖROLOJİ ANABİLİM DALI
[2] HACETTEPE ÜNİVERSİTESİ TIP FAKÜLTESİ TEMEL ONKOLOJİ ANABİLİM DALI
[3] HACETTEPE ÜNİVERSİTESİ TIP FAKÜLTESİ TIBBİ FARMAKOLOJİ ANABİLİM DALI

Amaç:
Periferal bağışıklık sisteminin özgül olmayan aktivasyonunun merkezi sinir sistemindeki (MSS) demiyelinizasyona katkısı bilinmemektedir. Çalışmamızda, özgül olmayan yolla uyarılmış periferal T lenfositlerin MSS'deki demiyelinizasyona katkısını incelemek amacıyla basamaklı bir deneysel model önerilmektedir.

Gereç ve Yöntem:
Birinci basamakta %0,2 kuprizonlu yemle beslenen farelerde toksik demiyelinizasyon oluşturulmuştur. İkinci basamakta, sağlıklı ve kuprizonlu farelerde T lenfosit biyodağılım çalışmaları gerçekleştirilmiştir. Biyodağılım çalışmalarında donör sağlıklı farelerin lenf nodundan ve dalaklarından toplanan T lenfositler, naif ve uyarılmış olarak ayrı gruplar halinde uygulanmıştır. Lenfositler anti-CD3 ve IL-2 ile uyarılmıştır. Alıcı olarak sağlıklı ve kuprizonlu fareler kullanılmıştır. Böylece T lenfosit biyodağılımını belirleyen faktörler (kaynak organ, uyarılma, alıcı fare durumları) araştırılmıştır. Sonuçlar doğrultusunda, hem kuprizon hem uyarılmış T lenfosit çift indüksiyonuyla yeni bir fare modeli oluşturulmuştur. Ayrıca, bu modelin özellikleri, histopatolojik ve klinik deneylerle değerlendirilmiştir.

Bulgular:
Kuprizonlu yem ile sekiz hafta beslenen farelerde sistemik yan etkiler görülmüş, immünfloresan görüntüleme ile demiyelinizasyon gösterilmiştir. Sağlıklı farelerdeki biyodağılım çalışmaları, uyarılmış lenfositlerin, MSS'ye daha çok yöneldiğini göstermiştir.

Bu süreçte lenfositlerin kaynağıbelirleyici rol oynamamıştır. Kuprizonlu farelerde naif lenfositlerin en çok lenf nodlarına, uyarılmış lenfositlerin çoğunlukla omuriliğe yöneldiği saptanmıştır. Kuprizon ve uyarılmış T lenfosit enjeksiyonunun uygulandığı ikili indüksiyon modelinde Deneysel Otoimmün Ensefalomiyelit (DOE) skorları değişmemiştir. Çift indüksiyon uygulanan ve kuprizon alan farelerde, kontrole kıyasla lokomotor fonksiyonlarda kötüleşme, artmış allodini ve anksiyete bulguları gözlenmiştir. Histopatolojik incelemelerde, kuprizonun yaygın demiyelinizasyona, mikroglia aktivasyonuna ve sayıca artışına neden olduğu; T lenfosit enjeksiyonunun eklenmesiyle daha belirgin hale geldiği belirlenmiştir.

Sonuç:
Çalışmamızda, özgül olmayan yolla uyarılan periferal T lenfositlerin, hastalığa yatkın bir MSS'de beyin ve omuriliğe göç ederek demiyelinizasyona histopatolojik ve klinik düzeyde katkı sağladığı kanıtlanmıştır.

SS-2 ANTİ-MOG İLİŞKİLİ SEREBRAL KORTİKAL ENSEFALİTİN KLİNİK VE RADYOLOJİK ÖZELLİKLERİ

HAZAL CEREN MANAZOĞLU [1], SERKAN DEMİR [2], DAMLA ÇETİNKAYA TEZER [2], AHMET KASIM KILIÇ [3], SERKAN ÖZAKBAŞ [4], FURKAN SARIDAŞ [5], RABİA KOÇ [5], BELGİN PETEK BALCI [6], ESRA TAŞKIRAN [7], İBRAHİM ACIR [8], NERMİN TEPE [9], PINAR ACAR ÖZEN [10], ASLI TUNCER [10], AHMED SERKAN EMEKLİ [1], TUNCAY GÜNDÜZ [1], MURAT KÜRTÜNCÜ [1]

[1] NÖROLOJİ ANA BİLİM DALI, İSTANBUL TIP FAKÜLTESİ, İSTANBUL ÜNİVERSİTESİ
[2] NÖROLOJİ KLİNİĞİ, ŞEHİT PROF. DR. İLHAN VARANK SANCAKTEPE EĞİTİM VE ARAŞTIRMA HASTANESİ, SAĞLIK BİLİMLERİ ÜNİVERSİTESİ
[3] NÖROLOJİ KLİNİĞİ, KARTAL DR. LÜTFİ KIRDAR ŞEHİR HASTANESİ, SAĞLIK BİLİMLERİ ÜNİVERSİTESİ
[4] NÖROLOJİ ANA BİLİM DALI, TIP FAKÜLTESİ, İZMİR EKONOMİ ÜNİVERSİTESİ
[5] NÖROLOJİ ANA BİLİM DALI, TIP FAKÜLTESİ, ULUDAĞ ÜNİVERSİTESİ
[6] NÖROLOJİ KLİNİĞİ, HASEKİ EĞİTİM VE ARAŞTIRMA HASTANESİ, SAĞLIK BİLİMLERİ ÜNİVERSİTESİ
[7] NÖROLOJİ KLİNİĞİ, ANTALYA EĞİTİM VE ARAŞTIRMA HASTANESİ, SAĞLIK BİLİMLERİ ÜNİVERSİTESİ
[8] NÖROLOJİ KLİNİĞİ, BAKIRKÖY DR. SADİ KONUK EĞİTİM VE ARAŞTIRMA HASTANESİ, SAĞLIK BİLİMLERİ ÜNİVERSİTESİ
[9] NÖROLOJİ ANA BİLİM DALI, TIP FAKÜLTESİ, BALIKESİR ÜNİVERSİTESİ
[10] NÖROLOJİ ANA BİLİM DALI, TIP FAKÜLTESİ, HACETTEPE ÜNİVERSİTESİ

Amaç:
Serebral kortikal ensefalit, miyelin oligodendrosit glikoprotein antikorlarıyla ilişkili hastalığın (MOGAD) bir fenotipidir. Bu fenotip giderek daha fazla tanınmakla birlikte, literatür vakaları sınırlı ve tedavi yanıtlarıyla bilgiler sınırlıdır. Bu çalışmanın amacı, anti-MOG ilişkili serebral kortikal ensefalit vakalarının klinik ve radyolojik özelliklerini tanımlamak ve hastalığın uzun dönem prognozunu belirlemektir.

Gereç ve Yöntem:
Bu çok merkezli gözlemsel çalışmaya, 2023 MOGAD tanı kriterlerini karşılayan semptomatik serebral kortikal lezyonları olan hastalar dahil edilmiştir. Toplanan veriler arasında hastaların demografik özellikleri, klinik ve radyolojik bulgular, tedavi yanıtları ve prognoz verileri yer almaktadır.

Bulgular:
Çalışmamıza 11 merkezden toplam 17 hasta (10 erkek, 7 kadın) dahil edildi. Başlangıç yaşı ortancası 33 (IQR: 17) yıl olarak hesaplandı. Başlangıç semptomları arasında 7 hastada (%41) kortikal bulgular, 6 hastada (%35) optik nörit, 2 hastada (%12) ensefalopati, 2 hastada (%12) beyin sapı tutulumu, 2 hastada (%12) spinal tutulum ve 1 hastada (%6) nöbet vardı. Takip süresi ortancası 3 (IQR:7) yıldı. Tedavi açısından 14 hasta (%82) intravenöz metilprednizolon (IVMP), 4 hasta (%24) IVMP sonrası plazmaferez, 1 hasta (%6) IVMP, plazmaferez ve IVIG kombinasyonu aldı. Atak sonrası 12 hasta (%71) tam olarak, 4 hasta (%23) ise kısmen iyileşirken, 1 hastada düzelme gözlenmedi. Takip süresince 9 hasta (%53) 2 atak, 4 hasta (%23) 1 atak, 2 hasta (%12) 3 atak, 1 hasta (%6) 4 atak ve 1 hasta (%6) 12 atak geçirdi. Yedi hastada optik nörit, 4 hastada spinal atak ve 14 hastada epileptik nöbet görülmüş olup, nöbetlerin %43ü status epileptikus, %36sı jeneralize ve %21i fokaldi. Canlı hücre bazlı test ile 10 hastada, fikse hücre bazlı test ile ise 7 hastada anti-MOG antikor pozitifliği saptanmışken, 7 hastanın BOS anti-MOG antikor testi negatifti. Dört hastada bilateral kortikal tutulum ve altı hastada leptomeningeal kontrastlanma gözlendi. Tedavi sonrası altıncı ayda 13 hastada (%76) kortikal lezyonların düzeldiği saptandı. Hastalardan 13'ü immünsüpresan tedavi aldı. Tedaviden altı ay sonra serum anti-MOG antikoru tekrar test edildiğinde, 7 hastada pozitif, 2 hastada negatif sonuç elde edildi. Hastaların son EDSS ortancası 2 (IQR:3,5) idi. Takipte sadece bir hasta eksitus oldu.

Sonuç:
Literatürde bildirilen anti-MOG ilişkili serebral kortikal ensefalit ve/veya FLAMES vakaları sınırlıdır. Bu fenotipin nöbet, baş ağrısı ve bilinç değişikliği ile başvuran genç hastaların ayırıcı tanısında dikkate alınması kritik öneme sahiptir. Hastalığın erken tanınması, gereksiz inceleme ve tedavilerin uygulanmasını engelleyecektir.

SS-3 MULTİPL SKLEROZ HASTALARINDA TRANSORBİTAL SONOGRAFİ İLE ÖLÇÜLEN OPTİK SİNİR ÇAPININ VE OPTİK SİNİR KILIF ÇAPININ KLİNİK, RADYOLOJİK VE ELEKTROFİZYOLOJİK PARAMETRELER İLE İLİŞKİSİNİN DEĞERLENDİRİLMESİ

GÜNGÖR ÇAKMAKCI [1], MUSTAFA ÇETİNER [1], GÖNÜL AKDAĞ [1], ŞAHİNDE ATLANOĞLU [2], SAADET GÜLTEKİN IRGAT [3], DURSUN CEYLAN [1], FATMA AKKOYUN ARIKAN [4], SİBEL CANBAZ KABAY [5]

[1] KÜTAHYA SAĞLIK BİLİMLERİ ÜNİVERSİTESİ TIP FAKÜLTESİ NÖROLOJİ ANABİLİM DALI
[2] KÜTAHYA SAĞLIK BİLİMLERİ ÜNİVERSİTESİ TIP FAKÜLTESİ RADYOLOJİ ANABİLİM DALI
[3] KÜTAHYA SAĞLIK BİLİMLERİ ÜNİVERSİTESİ TIP FAKÜLTESİ GÖZ HASTALIKLARI ANABİLİM DALI
[4] KÜTAHYA PARKHAYAT HASTANESİ
[5] DOKUZ EYLÜL ÜNİVERSİTESİ TIP FAKÜLTESİ NÖROLOJİ ANABİLİM DALI

Amaç:
Çalışmamızın amacı multipl skleroz (MS) gibi zaman içinde subklinik optik atrofi ile gelişebilecek hasta gruplarında transorbital sonografi (TOS) ve manyetik rezonans görüntüleme (MRG) ile yapılan optik sinir çapı (OSÇ) ve optik sinir kılıf çapı (OSKÇ) ölçümlerinin güvenilirliğini değerlendirmektir. Bunun yanı sıra MS hastalarında TOS ile yapılan OSÇ ve OSKÇ ölçümlerinin sağlıklı bireylerle karşılaştırılması ve bu parametrelerin hastalığın takibinde kullanılan klinik, radyolojik ve elektrofizyolojik parametreler ile ilişkisinin değerlendirilmesi amaçlanmaktadır.

Gereç ve Yöntem:
Kesitsel ve olgu-kontrol bir çalışma olarak tasarlanan bu çalışma Kütahya Sağlık Bilimleri Üniversitesi Tıp Fakültesi Evliya Çelebi Eğitim ve Araştırma Hastanesi'nde gerçekleştirildi. Çalışmaya dahil edilme ve dışlama kriterlerine uygun olarak kesin MS tanısı ile takipli 81'i relapsing remitting MS (RRMS), 19'u sekonder progresif MS (SPMS), 2'si primer progresif MS (PPMS) olmak üzere 102 hasta ve 34 sağlıklı kontrol dahil edildi. Tüm katılımcıların demografik verileri ve MS hasta grubundaki katılımcıların klinik özellikleri kaydedildi. Hastaların Genişletilmiş Engellilik Durum Ölçeği (EDSS) ölçümleri yapıldı. MS hasta grubundaki bireylere aynı gün içinde her bir göz için TOS, orbita MRG, görsel uyarılmış potansiyeller (VEP) ve optik koherans tomografiye (OKT) tetkikleri uygulandı. TOS ve MRG'de OSÇ ve OSKÇ ölçümleri, VEP'te P100 latans ve amplitüd ölçümleri, OKT'de peripapiller retina sinir lifi tabakası (pRSLT) ölçümleri kaydedildi. Sağlıklı kontrol grubunda ise normal ölçüm aralıklarının tespiti amacıyla TOS ile OSÇ ve OSKÇ ölçüldü.

Bulgular:
TOS ile ölçülen OSÇ, OSKÇ ve OSÇ/OSKÇ oranı MS hasta grubunda sağlıklı kontrol grubuna göre anlamlı olarak düşüktü ($p < 0{,}001$). Geçirilmiş optik nörit (GON) öyküsü olan hasta grubunda GON öyküsü olmayan hastalara kıyasla post hoc analizinde sağ OSÇ, sol OSÇ ve OSKÇ ölçümleri anlamlı olarak düşüktü. SPMS hastalarında RRMS grubuna kıyasla TOS ile ölçülen OSÇ ve OSKÇ değerleri anlamlı olarak daha düşüktü ($p < 0.001$). EDSS skoru 2'den büyük olan MS hastalarında EDSS skoru 2 ve daha küçük olan MS hastalarına kıyasla TOS ile ölçülen OSÇ ve OSKÇ değerleri anlamlı olarak daha düşüktü ($p < 0.001$). Aynı gözdeki TOS ile ölçülen OSÇ ve OSKÇ değerleri ile VEP P100 latansı ve amplitüdü arasında orta düzeyde korelasyon izlendi. GON öyküsü olan hasta grubunda GON öyküsü olmayan hastalara kıyasla TOS ile ölçülen sağ OSÇ ve OSKÇ değerleri ile OKT'deki ayrı taraflı global (G), temporal (T), temporal süperior (TS) ve temporal inferior (Tİ) kadranlardaki pRSLT kalınlıkları arasında orta düzeyde pozitif korelasyon tespit edildi. TOS ile ölçülen sol OSÇ değerleri ile aynı taraflı T, TS ve Tİ kadranlarındaki pRSLT kalınlıkları; TOS ile ölçülen sol TOS OSKÇ değerleri ile aynı taraflı G, T, TS ve Tİ kadranlarındaki pRSLT kalınlıkları arasında orta düzeyde pozitif korelasyon tespit edildi. TOS ve MRG ile yapılan her iki taraflı OSÇ ve OSKÇ ölçümlerinin farkının ortalamaları arasında anlamlı bir fark saptanmadı.

Sonuç:
Çalışmamızda MS gibi zaman içinde subklinik optik atrofi ile seyredebilecek hasta gruplarında TOS ve MRG ile yapılan OSÇ ve OSKÇ ölçümlerinin ilişkisini ve güvenilirliği gösteren sonuçlar elde edildi. Bu sonuçlara göre RRMS hasta grubunun yanı sıra SPMS hasta grubunda da engelliliğin erken tespiti için TOS ile ölçülen OSÇ ve OSKÇ değerleri potansiyel bir biyobelirteç olarak kullanılabilir. TOS'un bu hasta gruplarında optik atrofinin tespiti ve takibinde güven içinde kullanılarak klinisyenlere yardımcı olabilecek bir ölçüm aracı olduğu düşünüldü. Kısa sürede, poliklinik şartlarında ve yatak başında yapılabilen TOS, multidisipliner bir yaklaşım içinde MRG, OKT ve VEP gibi yardımcı tanı ve takip araçlarıyla beraber kullanılabilir. Yapılacak olan çalışmalar ışığında TOS'un klinik pratikte yer alması hastaların tanı ve takip süreçlerini kolaylaştırarak daha iyi bir klinik sonlanım sağlayabilir.

SS-4 NMOSD VE MOGAD TANILI HASTALARDA AĞRININ, ANKSİYETE, DEPRESYON, UYKU VE YAŞAM KALİTESİ ÜZERİNE ETKİSİNİN DEĞERLENDİRİLMESİ

SARRA ELHAMİDA LAZRAK [1], EMİNE RABİA KOÇ [1], FURKAN SARIDAŞ [1], ÖMER FARUK TURAN [1], NURAY BİLGE [2], MEHMET FATİH YETKİN [3], ABDULKADİR TUNÇ [4], MERAL SEFEROĞLU [5], CANER BAYDAR [6]

[1] BURSA ULUDAĞ TIP FAKÜLTESİ HASTANESİ
[2] ATATÜRK ÜNİVERSİTESİ TIP FAKÜLTESİ
[3] ERCİYES TIP FAKÜLTESİ
[4] SAKARYA ÜNİVERSİTESİ TIP FAKÜLTESİ
[5] ŞEVKET YILMAZ EĞİTİM ARAŞTIRMA HASTANESİ
[6] VAN YÜZÜNCÜ YIL TIP FAKÜİTESİ

Amaç:
NMOSD ve MOGAD tanılı hastalarda ağrıyı incelemek ve anksiyete, depresyon ve uyku kalitesi ile ilişkisi değerlendirmektir.

Gereç ve Yöntem:
Bu gözlemsel kesitsel çalışma 2020-2024 yılları arasında yürütülmüştür. Çalışmaya 6 farklı merkezden toplam 106 hasta dahil edilmiştir. Hastaların 51inde AQP4 antikoru pozitif, 55inde ise MOG antikoru pozitifti. Hastalarda kronik nöropatik ağrının demografik, klinik ve radyolojik özellikleri incelendi ve ağrının uyku kalitesi, anksiyete ve depresyon ve yaşam kalitesi üzerine etkisi araştırılmıştır

Bulgular:
AQP4-IgG(+) olan hastaların %78,4ünde, MOG-IgG(+) olan hastaların ise %52,7sinde ağrı saptandı. MOGAD grubunda, "Nöropatik Ağrılı" grupta "Ağrısız" gruba kıyasla torasik lezyon sıklığı daha yüksekti (p=0,020) ve lezyonlar daha uzundu (p=0,007). EDSS skorları açısından hem NMOSD hem de MOGAD gruplarında "Nöropatik ağrılı" grup ile "ağrısız" grup arasında istatistiksel olarak anlamlı bir fark gözlenmiştir (NMOSD için p=.002 ve MOGAD için p=.005). NMOSD hasta grubunda, VAS ve S-LANSS skorları "Ağrısız" gruba kıyasla "Nöropatik Ağrılı" grupta önemli ölçüde daha yüksekti (p<0.001). MOGAD grubunda ise VAS ve S-LANSS skorları "Nöropatik Ağrılı" grupta "Nöropatik Olmayan Ağrılı" gruba kıyasla anlamlı derecede yüksekti (p<0.001). MOGAD grubunda, HAD-Anksiyete, HAD-Depresyon skorları ve Uyku kalitesini değerlendiren PUKİ skorları "Nöropatik Ağrılı" grupta "Ağrısız" gruba kıyasla anlamlı derecede yüksekti (sırasıyla p<0,001, p=0,001 ve p=0.002).

Sonuç:
Bu çalışma hem NMOSD hem de MOGAD hastalarında nöropatik ağrının yaşam kalitesi, psikolojik iyilik hali ve fonksiyonel kapasite üzerindeki derin etkisini vurgulamaktadır. Nöropatik ağrı her iki durumda da yaygın olsa da, bulgularımız NMOSD ve MOGAD arasında hastalık patolojisi ve lezyon özelliklerindeki farklılıkları yansıtan farklı ağrı gelişimi ve yönetimi kalıpları olduğunu göstermektedir. Tedavideki gelişmelere rağmen, ağrı kontrolü birçok hasta için yetersiz kalmaya devam etmektedir ve bu da daha hedefli ve etkili ağrı yönetimi stratejilerine acil ihtiyaç olduğunu göstermektedir. Bu karşılanmamış klinik ihtiyacı ele almak, yalnızca altta yatan mekanizmaların daha derin bir şekilde anlaşılmasını değil, aynı zamanda bu hastalar için hem fiziksel hem de psikolojik desteği birleştiren entegre bir yaklaşımı da gerektirir. Gelecekteki araştırmalar, NMOSD ve MOGADda ağrı yönetimini ve genel hasta sonuçlarını iyileştirmek için terapötik müdahaleleri optimize etmeye odaklanmalıdır.

SS-5 MS HASTALARINDA ANNE SÜTÜ İLE BESLENMENİN HASTALIĞIN PROGRESYONUNA ETKİSİ

ESRA ÖZOĞUL , HİKMET SAÇMACI , MERYEM TUBA SÖNMEZ , NERMİN TANIK

YOZGAT BOZOK TIP FAKÜLTESİ NÖROLOJİ KLİNİĞİ

Amaç:
Multipl skleroz (MS), merkezi sinir sisteminin demiyelinizasyon ve nörodejenerasyon ile seyreden otoimmün kronik hastalığıdır. Anne sütü, immün sistemi destekleyen bileşenler içermesi nedeniyle otoimmün hastalıklardan koruyucu özelliktedir. Çalışmamızda, anne sütü ile beslenmenin otoimmün hastalıklar üzerindeki koruyucu etkileri göz önünde bulundurularak MS hastalarında bebeklikte anne sütü almış olmanın, hastalığının klinik seyri ve demografik özellikleri üzerindeki etkilerini değerlendirmeyi amaçlamaktayız.

Gereç ve Yöntem:
Bu çalışma kesitsel özellikte olup, 105 MS hastası üzerinde gerçekleştirilmiştir. Bu çalışma yüzyüze görüşme usulü ile hastaların sosyodemografik bilgileri kayıt edilerek, bebeklik döneminde anne sütü alım süresi (yetersiz veya alamadı ise nedenleri ile birlikte), geçirdikleri hastalıkları, beslenme alışkanları, kullandıkları ilaçları, yaşam koşulları, ek hastalıkları ve EDSS skorları değerlendirilmiştir. İstatistiksel analizlerde $p< 0.05$ anlamlılık değeri kabul edilmiştir.

Bulgular:
Araştırmaya katılan 105 hastanın %70'i kadın (74 kişi), %30'u erkek (31 kişi) olup yaş ortalaması 38.7 ± 10.4 yıldır. Hastaların çoğunluğu %85 (89 kişi) ile Relapsing-Remitting MS (RRMS) olarak tespit edilmiştir. Katılımcıların %58'i (61 kişi) 12 aydan fazla anne sütü almıştır. 12 aydan fazla anne sütü alan hastaların MS başlangıç yaşları anlamlı şekilde daha ileri olup ($p= 0.03$), EDSS skorları daha düşüktür ($p= 0.04$).

Sonuç:
Anne sütü ile beslenmenin, diğer pek çok otoimmün hastalıkta olduğu gibi MS hastalığının sekel bulguları üzerinde olumlu etkileri olduğu bulunuştur. Uzun süre anne sütü ile beslenme, MS hastalarında başlangıç yaşını geciktirebilir ve hastalığın progresyonunu iyileştirebilir. Ancak, çalışmanın sınırlı örneklem büyüklüğü, kesitsel doğası, kısıtlı coğrafi bölge koşulları, elde edilen bulguların genellenebilirliğini kısıtlamaktadır. Bu nedenle, daha geniş örneklem grupları üzerinde yapılacak progresif çalışmaların MS hastalığı üzerinde anne sütünün önemini daha fazla vurgulayacağını düşünmekteyiz.

SS-6 OCRELİZUMAB TEDAVİSİ ALTINDA ERKEN VE GEÇ BAŞLANGIÇLI NÖTROPENİ GELİŞEN MULTİPLE SKLEROZ HASTALARININ DEĞERLENDİRİLMESİ

ÜMMÜ REYYAN TOKLU ÇETİNKAYA , GÜLNUR TEKGÖL UZUNER

ESKİŞEHİR OSMANGAZİ ÜNİVERSİTESİ TIP FAKÜLTESİ NÖROLOJİ ANABİLİM DALI

Amaç:
Ocrelizumab, Multiple Skleroz (MS) tedavisinde kullanılan bir anti-CD20 antikorudur. Anti-CD20 ilaçlarının nadir komplikasyonu olan nötropeni 4 hafta içinde gelişti ise erken başlangıçlı nötropeni (EON), 4 hafta- 6 ay arasında ise geç başlangıçlı nötropeni (LON) olarak adlandırılır. Bu çalışmamızda MS polikliniğimizde takip edilen, ocrelizumab tedavisi altında nötropeni gelişen hastaları bildiriyoruz.

Gereç ve Yöntem:
MS polikliniğinimizde takipli kendi veri tabanımızda kayıtlı 1210 MS hastasından; ocrelizumab tedavisi altında olan 165 hastanın tam kan sayımları ,hastalık süresi, hasta yaşı, cinsiyeti, MS tipi, önceki tedavileri, eşlik eden hastalıklar, EDSS skoru, ocrevus infüzyon sayısı ve miligramı , infüzyondan sonraki nötropeni gelişme süresi, nötropeni derecesi , nötropeni esnasındaki klinik bulguları , immunglobulin(ıg) düzeyleri retrospektif olarak incelendi.

Bulgular:
165 hastanın %34.54'ü erkek (n=57) %65.46'sı kadındı (n=108).
2 hastada EON, 3 hastada LON saptandı. EON saptanan hastalardan ilki (S.K) ocrelizumab 5.doz sonrası 18.günde grade 4 nötropeni gözlenmesine rağmen asemptomatik idi. Diğer hasta (E.P) ilk ocrelizumab dozundan 21 gün sonra idrarda yanma, ateş kliniği ile başvurdu. Grade 2 nötropeni saptanan hastada idrar yolu enfeksiyonu(iye) saptandı antibiyotik tedavisi ile enfeksiyon kontrol altına alındı. Her iki hastanın EDSS skoru da 2.5 idi.
LON saptanan ilk hasta (S.G) 6. Dozdan 180 gün sonra ateş, halsizlik şikayeti olup COVID-19 pozitif saptandı. Diğer 2 LON hastası iye tedavisi sonrası nötrofil sayıları normal gözlendi. Granülosit koloni uyarıcı faktör (GCSF) tedavi ihtiyacı gelişen veya ocrelizumab tedavi değişimi gerektirecek ciddi komplikasyon gelişen hasta olmadı. Takiplerinde hiçbirinde rekürrens gözlenmedi. Tablo 1'de veriler özetlenmiştir

HASTA ADI	CİNSİYET	YAŞ	HASTALIK YILI	MS TİPİ	REKÜRRENS	EDSS SKORU	EK HASTALIK	KLİNİK	KAÇINCI DOZ	KAÇINCI GÜN	NÖTROPENİ GRADE	NÖTROFİL SAYISI	OCREVUS MG	IG DÜZEYİ	ÖNCEKİ İLAÇ
S.K (EON)	K	33	7	SPMS	YOK	2.5	KRONIK MIGREN	ASEMPTOMATİK	5.DOZ	18	GRADE 4	430/mm³	600	YOK	SİKLOFOSFAMID
E.P (EON)	K	45	20	PPMS	YOK	2.5	EPİLEPSİ	İDRARDA YANMA ,ATEŞ	1.DOZ	21	GRADE 2	1400/mm³	300	YOK	GLATİRAMER ASETAT, İNTERFERON BETA-1 a
S.G LON	E	60	18	PPMS	YOK	6	TRİGEMİNAL NEVRALJİ	ATEŞ,HALSİZLİK COVİD +	6.DOZ	180	GRADE2	1310/mm³	600	NORMAL	GLATİRAMER ASETAT
Z.K LON	E	51	7	RRMS	YOK	2	TRİGEMİNAL NEVRALJİ,MİGREN	ATEŞ,İDRAR YAPAMAMA	9.DOZ	87	GRADE 2	1400/mm³	600	NORMAL	İNTERFERON BETA-1b ,NATALİZUMAB
S.U LON	K	53	15	SPMS	YOK	7	HUZURSUZ BACAK SENDROMU	İSHAL,İDRARDA YANMA	5.DOZ	63	GRADE 1	1500 /mm³	600	NORMAL	DİMETİLFUMARAT,NATALİZUMAB

Sonuç:
Nötropeni çoğu vakada kendini sınırlamış olsa da, enfeksiyonları mümkün olduğunca erken tespit etmek ve tedavi etmek için tam kan sayımı takiplerini aksatmamalı , nötropeni derecesi yüksek bile olsa asemptomatik olarak karşımıza çıkabileceği ve rekürrens gözlenebileceği akılda tutulmalıdır.

SS-7 MULTİPL SKLEROZ HASTALARINDA HUZURSUZ BACAKLAR SENDROMU VE UYKU BOZUKLUKLARI ARASINDAKİ İLİŞKİNİN İNCELENMESİ

SUDE KENDİRLİ ASLAN , ŞAHİKA OCAK , İPEK GÜNGÖR DOĞAN , DAMLA ÇETİNKAYA TEZER , SERKAN DEMİR

SANCAKTEPE ŞEHİT PROF.DR. İLHAN VARANK EĞİTİM VE ARAŞTIRMA HASTANESİ, NÖROLOJİ KLİNİĞİ

Amaç:
Huzursuz bacaklar sendromu (HBS), alt ekstremitelerde rahatsız edici hislerle birlikte karşı konulamaz bir hareket ettirme dürtüsüyle karakterize edilen idiyopatik bir nörolojik bozukluktur. Genel popülasyonda HBS prevalansı yaklaşık %15 iken, multipl skleroz (MS) hastalarında bu oran %25 ile %65 arasında değişmektedir. Bu nedenle, HBS, MS hastalarında önemli bir komorbidite olup, fiziksel ve zihinsel yük oluşturarak yorgunluk, fonksiyonel kapasite kaybı, uyku kalitesinde düşüş ve dolayısıyla yaşam kalitesinde bozulmaya yol açabilir. Bu çalışma, MS hastalarında HBS ile uyku bozuklukları arasındaki ilişkiyi incelemeyi amaçlamaktadır.

Gereç ve Yöntem:
Araştırmamızda, MS hastalarında HBS ile uyku bozuklukları arasındaki ilişkileri değerlendirmek için tanımlayıcı istatistikler, ki-kare testi, Spearman korelasyon analizi ve lojistik regresyon kullanılmıştır. Katılımcıların demografik ve klinik özellikleri detaylı bir şekilde analiz edilmiştir.

Bulgular:
Toplamda 240 MS hastası (172 kadın, %71,67 ve 68 erkek, %28,33) çalışmaya dahil edilmiştir. Katılımcılar üç yaş grubuna ayrılmış olup, en fazla katılımcı (157 kişi, %65,4) 25-45 yaş aralığında bulunmuştur. Ortalama boy 167,74 ± 8,76 cm, ortalama kilo ise 70,89 ± 15,60 kg olarak saptanmıştır. HBS tanısı konulan hasta sayısı 46 (%19,17) olarak belirlenmiştir. HBS tanısı olan hastaların %30,43ünde (14 kişi) ailede HBS öyküsü mevcutken, bu oran HBS tanısı almayan grupta %10,31 (20 kişi) olarak bulunmuş ve aradaki fark istatistiksel olarak anlamlı bulunmuştur ($p = 0,0036$).

Katılımcıların çoğu, 3 yıldan kısa süredir uyku problemi yaşamaktadır ve her üç yaş grubunda da hastaların yaklaşık yarısında uyku problemi tespit edilmiştir. Cinsiyet, vücut kitle indeksi ve MS tanı süresinin uyku problemi varlığı üzerine anlamlı bir etkisi bulunmamıştır. Sigara kullanımı ile uyku problemleri arasında anlamlı bir ilişki bulunmuştur ($p < 0,05$). Stanford Uykululuk Skalasına göre, hastaların %26,25'i (63 kişi) fonksiyonlarının tam olmadığını, ancak işe konsantre olabildiklerini belirtmiştir. Katılımcıların %37,92si klinik olarak önemsiz düzeyde uykusuzluk yaşarken, %37,08i uykusuzluk eşiğinde, %19,17si orta düzeyde klinik uykusuzluk ve %5,83ü şiddetli klinik uykusuzluk yaşamaktadır. HBS şiddeti ile uykusuzluk şiddeti arasında istatistiksel olarak anlamlı bir ilişki saptanmıştır ($p < 0,001$). Cinsel işlev bozukluğu ile HBS varlığı arasında anlamlı bir ilişki bulunmamakla birlikte, uykusuzluk şiddeti arttıkça cinsel işlev bozukluğu yaşama olasılığının arttığı gözlemlenmiştir ($p < 0,001$).

Sonuç:
Bu çalışma, MS hastalarında uyku bozukluklarının yaygın olduğunu ve HBS şiddeti ile uykusuzluk şiddeti arasında anlamlı bir ilişki bulunduğunu göstermektedir. Bu bulgu, MS tedavisinin yanı sıra komorbid uyku bozukluklarının yönetiminin de önemini vurgulamaktadır. Ayrıca, uykusuzluk şiddeti arttıkça cinsel işlev bozukluğu riskinin artması, uykusuzluğun genel sağlık durumu üzerindeki etkilerini gözler önüne sermektedir. İleri araştırmalar, bu karmaşık ilişkilerin altta yatan ortak etiyoloji ve patofizyolojik mekanizmalarını daha iyi anlamamıza katkıda bulunacaktır.

SS-8 MULTİPL SKLEROZU OLAN GEBELERDE HASTALIK MODİFİYE EDİCİ TEDAVİLERİN (HMT) KULLANIMI VE GEBELİK SONUÇLARI

GÜRKAN YAMAN , MEHMET DEMİR , AYÇA GÜL SUN , MUSTAFA GÜNAL , AYŞENUR AFRA BAŞOL , KERİMAN OĞUZ , TAMER YAZAR , MESRURE KÖSEOĞLU

SBÜ İSTANBUL KANUNİ SULTAN SÜLEYMAN EAH, NÖROLOJİ KLİNİĞİ

Amaç:
Gebelik döneminde multipl skleroz (MS) tedavi sürecinin yönetimi ve gebelik sonuçlarının bildirilmesidir.

Gereç ve Yöntem:
Bu çalışmaya Sağlık Bilimleri Üniversitesi İstanbul Kanuni Sultan Süleyman Eğitim Araştırma Hastanesi Nöroloji Kliniğinde takiplerine devam edilen 30 klinik kesin MS tanılı hasta (1 eşi gebe kalan erkek hasta) ve 35 gebelik dahil edildi. Ocak 2015 tarihinden sonra gebe kalan veya eşi gebe kalan; gebelik esnasında fingolimod, natalizumab, ocrelizumab, kladribin etken maddeli ilaçlardan herhangi birine maruziyeti bulunan MS hastaları seçildi. Hasta verilerine İMed veri tabanından ve hasta görüşmelerinden ulaşıldı. Hastaların yaş, cinsiyet, hastalık süresi gibi demografik verilerinin yanı sıra ilaç maruziyet süresi, sağlıklı/ölü doğum sayısı, bebek doğum ağırlığı, gebelik öncesi/gebelik dönemi/gebelik sonrası atak sayısı ve EDSS skorları, emzirme süresi gibi veriler toplandı. Ayrıca hastaların tedavi altındaki gebelikleri dışında tanı ve tedavi öncesi geçmiş gebelikleri hakkında bilgiler de analiz edildi.

Bulgular:
Çalışmaya dahil edilen ilaç maruziyeti olan 30 kadın hastanın yaş ortalamaları 30.45 ± 5,35 idi. Gebelerin %23'ü fingolimod, %28,5'u kladribin, %25,5 si natalizumab, %23'ü ocrelizumab tedavisine gebelik esnasında maruz kalmıştır. Hastaların gebelik öncesi EDSS skoru ortalama 1,55 ± 1,07'dir. Gebeliklerin ondokuzu sağlıklı doğum, dokuzu düşük, biri ölü doğum, biri isteğe bağlı kürtaj, beşi henüz sonuçlanmamış sağlıklı devam eden gebeliklerden oluşmaktadır. Gebelik öncesi son 1 yıl içinde atak geçiren hasta oranı %20, gebelik döneminde atak geçiren hasta oranı %3, gebelik sonrası bir yıl içinde atak geçirenlerin oranı %12 olarak saptandı.

Sonuç:
Gebelik MS hastalarının tedavi yönetimini zorlaştıran, soru işaretleri ile dolu, anne ve çocuk sağlığı açısından günümüz verileri doğrultusunda, kararın hasta ile birlikte verilmesi ve yakın takip edilmesi gereken bir süreçtir. Çalışmamızda MS hastalarında gebelik döneminde HMT kullanımının genellikle güvenli olduğu izlenmekle birlikte tedaviler arası, gebelik izlemi ve bebek sağlığı açısından farklı sonuçların olduğu tespit edildi. Gebelik kararı ve sürecin güvenli olarak devam ettirilmesi için farklı merkezlerden daha çok verinin toplanmasına ihtiyaç bulunmaktadır.

SS-9 KOROİD PLEKSUS, BEYİN HACMİ VE NÖROFİLAMAN ZİNCİR DÜZEYLERİNİN RADYOLOJİK İZOLE SENDROM, MULTİPL SKLEROZ VE SAĞLIKLI KONTROLLERLE KARŞILAŞTIRMALI ANALİZİ

EZGİ DEMİREL [1], NAZİRE PINAR ACAR ÖZEN [1], MUSTAFA GÖRMÜŞ [2], KUTLU KAYA [3], ESRA AKÇİÇEK [4], FRANZİSKA BACCHUBER [5], HAYRETTİN TUMANİ [5], RAHŞAN GÖÇMEN [4], RANA KARABUDAK [6], MERYEM ASLI TUNCER [1]

[1] HACETTEPE ÜNİVERSİTESİ TIP FAKÜLTESİ, NÖROLOJİ ANABİLİM DALI
[2] HACETTEPE ÜNİVERSİTESİ TIP FAKÜLTESİ, FİZYOLOJİ ANABİLİM DALI
[3] YALE SCHOOL OF MEDICINE, PSYCHIATRY
[4] HACETTEPE ÜNİVERSİTESİ TIP FAKÜLTESİ, RADYOLOJİ ANABİLİM DALI
[5] UNIVERSITY OF ULM,NEUROLOGY
[6] YEDİTEPE ÜNİVERSİTESİ TIP FAKÜLTESİ, NÖROLOJİ ANABİLİM DALI

Amaç:
Radyolojik biyobelirteç arayışı Multipl Skleroz'un (MS) pre-semptomatik fazı Radyolojik İzole Sendrom'u (RİS) da kapsayarak devam etmektedir. Koroid pleksus (KP) hacmi güncel literatürde önemli bir radyolojik biyobelirteç adayı olup MS hastalarında KP hacmindeki genişlemenin progresyon ve bölgesel beyin atrofisi ile ilişkili olduğu gösterilmiştir. Ancak RİS hastalarının KP hacmi ve bölgesel beyin atrofisiyle ilgili literatürde kısıtlı bilgi vardır. Bu çalışmanın amacı RİS hastalarının KP ve bölgesel beyin hacimlerini MS hastaları ve sağlıklı kontrollerle karşılaştırmak ve KP hacminin hasta ve sağlıklı kontrol gruplarında bölgesel beyin atrofisi ve serum NFL düzeyi ile ilişkisini ortaya koymaktır.

Gereç ve Yöntem:
Çalışmaya 16 RİS, 48 relapsing-remitting MS (RRMS) hastası ve 16 sağlıklı kontrol alınmıştır. RRMS hastaları hafif (EDSS < 3) ve ağır (EDSS ≥ 3) RRMS olarak iki gruba ayrılmıştır. 3T MRG'de 3D-T1-MPRAGE ile 3D T2-FLAIR sekansları elde edilmiştir. Beyaz cevher lezyonları volBrain, bölgesel beyin hacmi ise FreeSurfer (v7.4.1) ile segmente edilmiş, bölgesel beyin hacimleri total intrakranial hacme oranlanarak normalize edilmiştir. Serum NFL düzeyi Simoa ile ölçülmüştür.

Bulgular:
Gruplardaki kadın/erkek oranı benzerdir. Ağır RRMS grubunun ortalama yaşı ve hastalık süresi diğer gruplardan fazladır ($p<0.001$). Serum NFL seviyesi bir yıl içinde MS tanısı alan ve almayan RİS hastalarını %80 sensitivite ve %91 spesifite ile ayırabilmiştir ($p=0.047$). Serum NFL değerleri talamus ($r=-0.24$, $p=0.036$), subkortikal gri cevher ($r=-0.26$, $p=0.021$), beyaz cevher ($r=-0.35$, $p=0.002$) hacimleri arasında ters, lezyon yüküyle ($r=0.36$, $p=0.001$) doğru orantılıdır. KP hacimleri sağlıklı kontrollere göre RİS hastalarında %18,6, hafif RRMS hastalarında %9,6, ağır RRMS hastalarında %36,6 artmıştır ($p<0.001$). Bölgesel beyin hacimleri analizlerinde ise talamus atrofisinin RİS evresinden itibaren başladığı gösterilmiştir ($p=0.004$). KP hacmi lezyon yükü ($r=0.304$, $p=0.006$) ile doğru, talamus ($r=-0.25$, $p=0.028$) ve subkortikal gri cevher ($r=-0.27$, $p=0.017$) hacimleri ile ters orantılıdır.

Sonuç:
Bu çalışmada, MS'te KP hacim artışının RİS evresinden itibaren başladığı gösterilmiştir. KP hacmi; bölgesel beyin volümetrisi, lezyon yükü ve NFL ile birlikte MS patofizyolojisini aydınlatmada yol gösterebilir ve radyolojik bir belirteç olarak kullanılabilir.

SS-11 MULTİPL SKLEROZDA YAŞ GRUPLARINA GÖRE RELAPSLARDAN BAĞIMSIZ PROGRESYON (PIRA): PEDİATRİK, YETİŞKİN VE GEÇ BAŞLANGIÇLI HASTALARIN KARŞILAŞTIRMALI ANALİZİ

ŞULE DALKILIÇ [1], MERAL SEFEROĞLU [3], ALİ ÖZHAN SIVACI [3], ALİHAN ABDULLAH AKBAŞ [1], ÖMER ELÇİ [1], SAMET ÖNCEL [1], ABDULKADİR TUNÇ [2]

[1] S.B. SAKARYA ÜNİVERSİTESİ EĞİTİM VE ARAŞTIRMA HASTANESİ, NÖROLOJİ KLİNİĞİ
[2] SAKARYA ÜNİVERSİTESİ TIP FAKÜLTESİ, NÖROLOJİ ANABİLİM DALI
[3] BURSA YÜKSEK İHTİSAS EĞİTİM VE ARAŞTIRMA HASTANESİ NÖROLOJİ KLİNİĞİ

Amaç:
Bu çalışma, pediatrik başlangıçlı multipl skleroz (POMS), yetişkin başlangıçlı MS (AOMS) ve geç başlangıçlı MS (LOMS) hastalarında relapslardan bağımsız progresyon (PIRA) ile ilişkili klinik özellikleri incelemeyi amaçlamaktadır. PIRA, MS'de uzun vadeli dizabilite birikiminde önemli bir rol oynayan bir faktördür.

Gereç ve Yöntem:
Çalışma, retrospektif bir kohort analizine dayanarak 2 farklı MS merkezinde takip edilen 269 hastanın klinik verilerini incelemiştir. Hastalar, tanı anındaki yaşlarına göre POMS (<18 yaş), AOMS (≥18 ve <50 yaş) ve LOMS (≥50 yaş) olarak gruplandırılmıştır. PIRA, genişletilmiş özürlülük durumu ölçeği (EDSS) kullanılarak değerlendirilmiştir ve 6 aylık sürede nüks olmaksızın özürlülük artışı olarak tanımlanmıştır.

Bulgular:
Toplamda 53 hastada (%19,7) PIRA saptanmıştır. PIRA hastaları, SPMS (%60,4) ile daha sık ilişkilendirilmiş ve ikinci basamak tedavi gereksinimi daha yüksek bulunmuştur (%67,9). PIRA grubundaki hastaların birinci yıl ve mevcut EDSS skorları, non-PIRA grubuna göre anlamlı derecede daha yüksekti (p<0,001). Ayrıca, PIRA grubunda yer alan hastalar daha yüksek bir dizabilite birikimine sahipti ve ilk tedaviler genellikle hastalığı kontrol etmekte yetersiz kalmıştı.

Sonuç:
PIRA, özellikle SPMS ile ilişkili olup, bu hastalarda daha hızlı bir özürlülük birikimi ile ilişkilendirilmiştir. Çalışmamız, MS hastalarında PIRAnın erken dönemde tespit edilmesinin tedavi stratejilerinin planlanmasında önemli olduğunu vurgulamaktadır. PIRAnın varlığı, tedaviye daha agresif yaklaşımlar gerektirebilir.

SS-12 MULTİPL SKLEROZDA KAPPA SERBEST HAFİF ZİNCİRİN TANISAL ÖNEMİ

DİLAN DÜZTAŞ [1], CİHAT UZUNKÖPRÜ [1], SEDAT ŞEN [2], DEMET GÜR VURAL [3], GÖKHAN ARSLAN [4], MURAT TERZİ [2], YEŞİM BECKMANN [1]

[1] İZMİR KATİP ÇELEBİ ÜNİVERSİTESİ TIP FAKÜKTESİ NÖROLOJİ ANABİLİM DALI
[2] ONDOKUZ MAYIS ÜNİVERSİTESİ TIP FAKÜLTESİ NÖROLOJİ ANABİLİM DALI
[3] ONDOKUZ MAYIS ÜNİVERSİTESİ TIP FAKÜLTESİ TIBBİ MİKROBİYOLOJİ ANABİLİM DALI
[4] ONDOKUZ MAYIS ÜNİVERSİTESİ TIP FAKÜLTESİ FİZYOLOJİ ANABİLİM DALI

Amaç:
Multipl skleroz (MS) tanısında beyin omurilik sıvısında (BOS) hastalığın enflamatuar doğasını gösteren ve tanısal duyarlılığı arttıran intratekal yüksek IgG senteziyle oligoklonal bantların (OKB) tespiti yol göstericidir. Yeni bir biyobelirteç olan kappa serbest hafif zincirleri (κ-FLC) intratekal Ig sentezini saptamada giderek önem kazanmaktadır. Çalışmamızın amacı MS'li bireylerde κ-FLC indeks değerlerini saptamak, diğer laboratuvar bulgularıyla karşılaştırarak κ-FLC sentezinin MS tanısındaki önemini tartışmaktır.

Gereç ve Yöntem:
Kliniklerimizde 2020-2024 yılları arasında takipli MS hastalarının nefelometre yöntemiyle BOS ve serum κ -FLC değerleri ölçüldü. κ-FLC indeks değeri (BOS κ -FLC/serum κ -FLC) / (BOS albümin/serum albümin) formülüyle hesaplandı. OKB paternlerinin κ-FLC indeks değerleri karşılaştırıldı. Ayrıca, κ-FLC indeks değerinin OKB ve IgG indeksiyle korelasyonları uygulandı.

Bulgular:
Çalışmaya 18-65 yaşlar arasında relapsing remitting MS tanılı 169 (115 kadın, 54 erkek) hasta alındı. Örnek yetersizliği nedeniyle 36 hasta çalışmadan çıkarıldı. OKB 96 hastada tip2(+), 14 hastada tip3(+), 23 hastada negatifti. OKB tip2(+) olan hastalarda κ -FLC indeksi negatiflere göre anlamlı olarak yüksekti ($p<0,001$). IgG indeksiyle (>0,7) κ -FLC indeksi arasında istatistiksel olarak anlamlı ilişki saptandı ($p<0,001$). Korelasyon analizlerinde κ -FLC indeks değerlerinin, IgG indeks değerleri ($p<0,001$; $r=0,520$) ve OKB sayısıyla ($p=0,006$; $r=0,311$) korele olduğu görüldü. Serum κ-FLC ve BOS κ -FLC değerlerinin korele olduğu saptandı ($p<0,001$; $r=0,336$). BOS κ –FLC ve κ-FLC indeksi karşılaştırıldığında ise yüksek derecede korele oldukları görüldü ($p<0,001$; $r=0,749$).

Sonuç:
MS tanısında κ –FLC indeks ölçümü OKB testi ile karşılaştırıldığında uygulamada daha kolay, kantitatif, hızlı ve ekonomik bir yöntemdir. Ülkemizde ilk kez yapılan bu çalışmanın sonucunda, κ -FLC indeksinin ileride yapılacak olan diğer çalışmalar eşliğinde MS hastalığı tanısında kullanılabileceğini düşünmekteyiz.

SS-13 RELAPSİNG REMİTTİNG MULTİPL SKLEROZ HASTALARINDA ISI ŞOK PROTEİNİ 70 (HSP-70) İLE 90 (HSP-90)'NIN METABOLİT VE GEN EKSPRESYONLARININ SİNYAL YOLAK ANALİZİ

NESTUĞ KESKİN ZEREYAK [1], TEMEL TOMBUL [1]

[1] İSTANBUL MEDENİYET ÜNİVERSİTESİ GÖZTEPE PROF. DR. SÜLEYMAN YALÇIN ŞEHİR HASTANESİ
[2] SAĞLIK BİLİMLERİ ÜNİVERSİTESİ

Amaç:
Multipl skleroz (MS), inflamasyon ve nörodejeneratif süreçlerle karakterize, merkezi sinir sisteminin kronik inflamatuvar bir hastalığıdır. MS'de inflamasyon, ısı şoku proteini 70 (HSP70) ve ısı şok poretini 90'nın (HSP90) hücre içerisinde sentezini ve hücre dışı alana salınımını indükler bu da bağışıklık yanıtlarını ortaya çıkmasına katkıda bulunabilir. Bu çalışmanın ana amacı, Relapsing Remitting Multipl Skleroz (RRMS)'de hastalığın inflamasyonun en yoğun olduğu atak döneminde ve hastalığın akut inflamatuvar aktivitesinin gerilediği remisyon dönemindeki serum HSP70, HSP90 seviyelerini saptamak ve bu proteinlerin gen ekspresyon düzeylerini belirleyip atak ve remisyon döneminde hastalığın patogenezindeki rolünü anlayabilmektir.

Gereç ve Yöntem:
Bu prospektif çalışmaya İstanbul Medeniyet Üniversitesi S.B. Göztepe Prof. Dr. Süleyman Yalçın Şehir Hastanesi Nöroloji Multipl Skleroz polikliniğinden takipli olan RRMS tanılı 18-50 yaş aralığında 40 hasta (ortalama yaş; 33,55±10,04, 26 Kadın), yaş ve cinsiyet açıcından eşleştirilmiş 40 kişilik sağlıklı kontrol grubu dahil edildi. Hasta grubunun %60'ı (n=24) remisyon döneminde iken, %40'ı (n=16) ise atak dönemindeydi. Serum örneklerinde enzim bağlı immunosorbent yöntem (ELISA) yöntemi ile çalışılmak üzere HSP70'in aktif indüklenebilen formu olan HSPA1A ve yapısal formu olan HSPA8; HSP90 'ın aktif indüklenebilen formu olan HSP90AA2 ve yapısal formu olan HSP90AB1 belirlenmiştir. Çalışmanın sonraki basamağında ise MS atak dönemindeki hastalarda (n=6) sağlıklı kontroller (n=6) ile karşılaştırılarak kan örnekleri, HSP ilişkili genlerin ekspresyonlarının saptanması amacıyla laboratuvar ortamında gerçek zamanlı polimeraz zincir reaksiyonu (RT-PCR) yöntemiyle incelenmiştir.

Bulgular:
MS atak dönemindeki hastalarda serum HSP70 ($p<0,001$) ve HSP90 ($p<0,001$) seviyeleri remisyon ve sağlıklı kontrol grubuna göre anlamlı yüksek sonuçlanmıştır. Atak döneminde olan hastaların total kan RNA RT-PCR analizinde incelenen tüm genlerin ekspresyonları artış göstermiştir. Bu sonuçlar HSPA1A, HSPA8, HSP90AA2, HSP90AB1 serum ELISA düzeyleri ile paralellik göstermiştir. Total hasta ve kontrol grubu karşılaştırıldığında ise serum HSP90AB1 ($p=0,045$), HSP90AA2 ($p=0,005$), HSPA1A ($p=0,018$), HSPA8 ($p=0,011$) seviyeleri sağlıklı kontrol grubundan düşük saptanmıştır.

Sonuç:
Sonuç olarak; RRMS hastalarında atak döneminde, remisyondaki hastalar ve sağlıklı kontrollere göre HSP-70 ve HSP-90 seviyeleri anlamlı düzeyde yüksek bulunmuştur. Bu proteinlerin ekspresyonundan sorumlu genlerin de düzeyleri sağlıklı kontrollerden yüksek saptanarak, serum protein düzeyleri ile paralellik göstermiştir. Çalışmamızdan elde edilen bulgular ısı şok proteinlerinin stres ve inflamasyon ve nörodejenerasyonun hastalığın farklı evrelerinde farklı düzeyde patogeneze katkı bulunduğu, MS'de akut ve remisyon fazında gerek immünolojik gerek nöroprotektif özellikleri ile farklı davranış sergileyebileceğini düşündürmektedir.

SS-14 MULTİPLE SKLEROZ HASTALARINDA TEDAVİDE KULLANILAN İLAÇLARIN TAKİPLERDE YAPILAN GÖRSEL UYARILMIŞ POTANSİYELLER ÜZERİNE ETKİLERİ

BURAK ADEMOĞLU , ELİF BANU SÖKER , HALİT FİDANCI , MİRAY ERDEM , DERYA ÖZDOĞRU

ADANA ŞEHİR EĞİTİM VE ARAŞTIRMA HASTANESİ

Amaç:
Multipl Skleroz (MS) hastalarında kullanılan hastalık modifiye edici tedavilerin, hastaların görsel uyarılmış potansiyel (VEP) çalışmaları ile subklinik gösterge olarak kullanılması arasındaki ilişki araştırıldı.

Gereç ve Yöntem:
Adana Şehir Eğitim ve Araştırma Hastanesi Nöroloji Kliniğindeki 2017 revize McDonald kriterlerine göre MS tanısı konulan hastalar retrospektif olarak çalışmaya dahil edildi. Hastaların görme keskinlikleri (Snellen grafiğinin logMAR ölçeğine dönüştürülmesi), Expanded Disability Status Scale (EDSS) ve kullandıkları tedaviler kaydedildi. Tüm hastalara Pattern-Reversal VEP (PR-VEP) uygulandı. PR-VEP başlangıçta (PR-VEP-Grup1) ve altı ay sonrasında (PR-VEP-Grup2) olmak üzere toplamda iki kez yapıldı.

Bulgular:
Çalışmaya seksen üç MS hastası (29 erkek, 54 kadın) dahil edildi. Yaş ortalamaları 33,7±9,3 yıldı. Hastalık süre ortalamaları 6,1±5,6 yıldı. İnterferon beta 1A, teriflunamid, dimetilfumarat, fingolimod, okrelizumab, kladribin ve natalizumab tedavisi alan hasta sayıları sırasıyla 19, 13, 15, 18, dokuz, iki ve yedi idi. PR-VEP-Grup1 ve PR-VEP-Grup2'de EDSS ortalamaları sırasıyla 1,5±1,4 ve 1,5±1,4 (p=0,788) idi. PR-VEP-Grup1 sol P100 latans ve amplitüdleri sırasıyla 90,1±30,5 uV ve 8,6±5,0 ms ve PR-VEP-Grup2 sol P100 latans ve amplitüdleri sırasıyla 89,1±30,9 uV ve 9,4±5,0 ms idi ve bu fark istatiksel olarak anlamlı düzeyde farklı idi (p=0,018, p=0,016). İnterferon beta-1A kullananlarda PR-VEP-Grup1 ve PR-VEP-Grup2 arasında sırasıyla sağ-sol P100 latans ve sol P100 amplitüdü farklıydı (p=0,022, p=0,020, p=0,029). Fingolimod kullananlarda sağ-sol P100 amplitüdü gruplar arasında farklıydı (p=0,011, p=0,012).

Sonuç:
Bu bulgular MS'de verilen interferon ve fingolimod tedavilerinin 6 aylık kullanımı sonrası yapılan PR-VEP çalışmalarında P100 latanslarının daha erken çıkması ve P100 amplitüdlerinin daha yüksek olmasının istatiksel olarak anlamlı olduğunun gösterilmesi nedeniyle hastalık sürecine olumlu yönde etki ettiklerine işaret edebilir.

SS-15 NÖROMİYELİTİS OPTİKA SPEKTURUM BOZUKLUĞU HASTALARI LÖKOSİT TELOMER UZUNLUKLARININ ARAŞTIRILMASI

EMİNE DURSİYE ÇALIŞKAN [1], NUR SELVİ GÜNEL [1], ÖZGÜL EKMEKÇİ [2], NUR YÜCEYAR [2], CUMHUR GÜNDÜZ [1], BEDRİYE KARAMAN [2]

[1] EGE ÜNİVERSİTESİ TIP FAKÜLTESİ TIBBİ BİYOLOJİ ANABİLİM DALI
[2] EGE ÜNİVERSİTESİ TIP FAKÜLTESİ NÖROLOJİ ANABİLİM DALI

Amaç:
Nöromiyelitis optika spektrum bozukluğu (NMOSB) santral sinir sisteminin demyelinizan hastalıklarından biridir. Nörödejeneratif hastalıklarda daha önce yaşa ve inflamasyona bağlı telomer kısalması tespit edilmiştir. Bu çalışmada aquaporin 4 antikor pozitif NMOSD içerisinde bulunan grubun lökosit telomer uzunluklarının sağlıklı kontroller ile karşılaştırılması amaçlanmıştır.

Gereç ve Yöntem:
Çalışmaya Ege Üniversitesi Tıp Fakültesi Hastanesi Nöroloji Anabilim Dalı MS polikliniğinde takip edilmekte olan Aquaporin-4 antikoru pozitif 10 NMOSB hastası ve 10 sağlıklı kontrol olmak üzere toplamda 20 olgu dahil edildi. Çalışmaya katılmayı kabul eden gönüllülerden onamları ile birlikte periferik kanları alındı. Hastalardan edinilen kan örneklerinden DNA izolasyonu sonrası gerçek zamanlı PZR reaksiyonu ile lökosit telomer uzunluğu ölçümü gerçekleştirilmiştir. Lökosit telomer uzunlukları Absolute Human Telomere Length Quantification qPCR Assay Kit (ScienceCell) ile çalışıldı, hastaların yaşlarına göre normalize edildi ve sonuçlar kBp olarak verildi.

Bulgular:
Çalışmaya dahil edilen popülasyonun ortalama (standart sapma) yaşı 47,2±15,88 Ortalama normalize telomer uzunlukları NMOSB hastalarında 2,74±0,20 kBp sağlıklı kontrollerde ise 9,45±0,69 kBp olarak belirlendi. Kesitsel olarak değerlendirildiğinde, NMOSB hastalarında kontrol grubuna göre normalize telomer uzunluğu anlamlı olarak 3,4 kat azaldığı belirlendi (p=0,0191).

Sonuç:
Günümüze kadar yaşlanma ile gözlenen patolojilerle ilişkisi bilinen telomer kısalığının NMOSB'da incelendiği bir çalışma bulunmamaktadır; çalışmamız sonucunda telomer uzunluğu ve NMOSB'nin ilişkili olduğu ancak bu bulgunun daha geniş hasta grubu ile çalışılması doğrulanmasının gerektiği sonucuna varılmıştır.

SS-17 RETİNA SİNİR LİFİ TABAKASI KALINLIĞI (RNFL),DİZABİLİTE VE SERVİKAL LEZYON YÜKÜ ARASINDA BİR İLİŞKİ VAR MI?

ÖZLEM ETHEMOĞLU [1], ALPEREN KOCAOĞULLAR [2], MERAL SEFEROĞLU [3], MEHMET BAL [1], BÜŞRA TAYAR [1], SAMİ ÖMERHOCA [2], SENA DESTAN BÜNÜL [4], BİLGE PİRİ ÇINAR [5], NİLÜFER KALE [2]

[1] HARRAN ÜNİVERSİTESİ TIP FAKÜLTESİ, NÖROLOJİ ANABİLİM DALI
[2] BAĞCILAR EĞİTİM VE ARAŞTIRMA HASTANESİ, NÖROLOJİ ANABİLİM DALI
[3] BURSA YÜKSEK İHTİSAS EĞİTİM VE ARAŞTIRMA HASTANESİ, NÖROLOJİ ANABİLİM DALI
[4] KOCAELİ ÜNİVERSİTESİ TIP FAKÜLTESİ, NÖROLOJİ ANABİLİM DALI
[5] SAMSUN ÜNİVERSİTESİ TIP FAKÜLTESİ, NÖROLOJİ ANABİLİM DALI

Amaç:
Yapılan çalışmalarda Multipl Skleroz (MS) hastalarında görsel efferent sistemin etkilendiği ve nörodejenerasyonun bir yansıması olan RNFL kalınlığında azalmanın optik koherens tomografi (OCT) aracılığıyla ölçülebildiği gösterilmiştir. Bu çok merkezli çalışmada MS hastalarında RNFL kalınlığı, dizabilite ve servikal lezyon yükü arasındaki ilişkinin varlığını değerlendirmeyi amaçladık.

Gereç ve Yöntem:
MS tanısı almış olan 18 yaş ve üzeri hastalar 5 ayrı merkez tarafından retrospektif olarak değerlendirildi. Çalışmaya son 3 ay içerisinde kontrastlı kranial ve servikal MR görüntülemeleri ve OCT/RNFL değerleri mevcut olan hastalar dahil edildi, EDSS skorları değerlendirmeye alındı.

Bulgular:
120 hasta çalışmaya dahil edildi. EDSS skoru, hastalık süresi ve atak sayısı ile korele olarak görüldü (p=0.002, p=0.000) ve RNFL(Sağ) kalınlığı arasında negatif korelasyon saptandı.

Sonuç:
Yapısal retinal görüntüleme biyomarkerları MS hastalarında erken dönemde inflamasyonu ve nörodejenerasyonu göstermede önemlidir. Bu çalışma,MS hastalarında retina katmanlarındaki atrofiyi OCT yardımıyla göstermiştir. Retinada incelmenin görülmesi, hastalardaki progresyonu göstermede, Sekonder Progresif MS (SPMS)'e dönüşü konfirme etmede ve tedavi seçenek değerlendirmesi kapsamında yardımcı olmaktadır.

SS-18 MULTİPL SKLEROZ HASTALARINDA OCRELİZUMAB TEDAVİSİNİN BAŞ AĞRISI ÜZERİNE ETKİLERİ

TOLGA KARABACAK , YASEMİN EREN , FATMA KURTULUŞ AYDIN

ETLİK ŞEHİR HASTANESİ

Amaç:
Ocrelizumab, CD20+ B hücrelerini hedefleyen ve seçici olarak inhibe eden bir humanize monoklonal antikordur. Relapsing remitting ve primer progresif multıpl skleroz da 600 mg dozda 6 ayda bir intravenöz infüzyon şeklinde uygulanır. Ocrelizumab infüzyonu alan hastaların en azından bir saat boyunca baş ağrısı da dahil olmak üzere infüzyon reaksiyonlarının açısından izlenmesi önerilmektedir. Bu çalışmadaki amacımız Ocrelizumab tedavisi hastalarda infüzyon sonrası baş ağrısı özelliklerini değerlendirmek ve baş ağrısı öyküsü olan hastalarda ocrelizumab tedavisinin uzun dönem etkilerini incelemektir.

Gereç ve Yöntem:
Şubat 2022- Eylül 2024 tarihleri arasında multıpl skleroz polikliğinde takipli ve ocrelizumab tedavisi alan hastalar baş ağrısı özellikleri açısından değerlendirildi.

Bulgular:
Çalışmaya yaş ortalaması (44,05 ± 10,59) 21 kadın, (43,50±10,40) 8 erkek hasta alındı. Ortalama hastalık süresi 12.48 yıldı. Ortalama vücut kitle indeksi 23,67±4,74 , EDSS 3,27±1,08 idi. 19 (%65,5)hastada geçmiş baş ağrısı öyküsü vardı.12 hastada migren, 2 hastada gerilim tipi baş ağrısı 5 hastada diğer baş ağrısı gruplarında idi. Ocrelizumab infüzyonu sonrası 4 (%13.8)hasta da baş ağrısı gelişti, hastaların 1 tanesi kadın 3'ü erkek idi ve hastaların geçmişte baş ağrısı öyküsü vardı. Ortalama VAS skoru 7 idi. Geçmişte baş ağrısı olan hastaların ağrı sıklığı 1 hastada arttı, 4 hastada azaldı, 14 hastada değişiklik olmadı. İnfüzyon sonrası baş ağrısı gelişen hastaların 1 tanesinde lezyonlar supratentoryal yerleşimliyken ,4 hastada yaygın yerleşimli idi ve bu hastaların sadece bir tanesinde beyin sapı lezyonu vardı.

Sonuç:
Multıpl sklerozda , yeni kuşak immunmodulatuvar tedavilerin baş ağrısına neden olmadığı bildirilmektedir. Ancak baş ağrısı olan hastalardaki etkinlikleri hakkında yeterli veri yoktur. Çalışmamızda elde ettiğimiz sonuçlar literatür ışığında tartışılmıştır.

SS-19 MULTİPL SKLEROZ'DA ARTMIŞ KOROİD PLEKSUS VOLÜMÜ FİZİKSEL VE BİLİŞSEL DİZABİLİTEYİ ÖNGÖREBİLİR Mİ?

BANU ALICIOĞLU [1], BİLGE PİRİ ÇİNAR [3], OSMAN İYİLİKÇİ [5], İSMAİL BALABAN [1], FURKAN BODUR [2], SENA DESTAN BUNUL [6], BESTE DAĞDEVİREN BOZ [4], HALİME NUR NURLU [4], ARZUCAN TOKSAL UÇAR [7], MUSTAFA AÇIKGÖZ [4], OZAN SAGUT [8]

[1] ZONGULDAK BÜLENT ECEVİT ÜNİVERSİTESİ, RADYOLOJİ ANABİLİM DALI
[2] ZONGULDAK BÜLENT ECEVİT ÜNİVERSİTESİ,SAĞLIK BİLİMLERİ ENSTİTÜSÜ
[3] SAMSUN ÜNİVERSİTESİ NÖROLOJİ ANABİLİM DALI
[4] ZONGULDAK BÜLENT ECEVİT ÜNİVERSİTESİ NÖROLOJİ ANABİLİM DALI
[5] MANİSA CELAL BAYAR ÜNİVERSİTESİ, PSİKOLOJİ ANABİLİM DALI
[6] KOCAELİ ÜNİVERSİTESİ NÖROLOJİ ANABİLİM DALI
[7] ZONGULDAK BÜLENT ECEVİT ÜNİVERSİTESİ SAĞLIK BİLİMLERİ FAKÜLTESİ, FİZYOTERAPİ VE REHABLİTASYON BÖLÜMÜ
[8] ÖZEL MEDİNOVA HASTANESİ

Amaç:
Multipl skleroz'da (MS) pleksus (CP) hacminin, MS patogenezi ve progresyonda potansiyel rolü olduğu düşünülmektedir. MS tanı ve prognozunda radyolojik bir gösterge olarak CP kullanılabilir. Bu çalışmada CP'nin hem fiziksel hem de bilişsel parametrelerle ilişkisi araştırılmıştır.

Gereç ve Yöntem:
Çalışmaya 67 MS hastası ve yaş-cinsiyet eşleştirilmiş 33 sağlıklı kontrol dahil edildi. MS grubunun fiziksel ve bilişsel durumu BICAMS, EDSS, T25FWT ve 9HPT ile değerlendirildi. Beyin MRG incelemelerinde, volBrain2 yazılımı kullanılarak CP volümü, CP/toplam intrakraniyal volüm oranı, talamus hacmi ve ventirkül volümleri değerlendirildi.

Bulgular:
Yapılan t-testi sonuçlarına göre, MS hastaları daha küçük talamus hacimlerine, daha büyük CP ADC değerlerine, daha büyük ventrikül hacimlerine sahip bulundu. Ancak beklenen yönde elde edilmesine rağmen CP ölçümleri açısından MS hastaları ile hasta olmayan grup arasında istatistiksel olarak anlamlı bir fark elde edilmedi (tablo 1). Analiz sonucunda koroid pleksus hacmi için yapılan karşılaştırmaların %58,2sinin hipotez ile uyumlu yönde sınıflandırıldığı, yani hasta grubundaki gözlemlerin hasta olmayan gruptaki gözlemlere göre daha yüksek koroid pleksus hacmine sahip olduğu ortaya çıkmıştır (tablo 2). SDMT ölçümünün bağımlı ölçüm olarak dahil edildiği birinci regresyon modelinde, modelin SDMT'yi anlamlı yordadığı ve SDMTnin tahminine katkıda bulunan değişkenler IV.ventrikül ve CP volümleri idi. NHPT ölçümünün bağımlı ölçüm olarak dahil edildiği diğer regresyon modelinde, modelin NHPT'yi anlamlı yordadığı bulunmuştur. NHPTnin anlamlı tahminine katkıda bulunan tek değişken Talamus volumü idi.

Tablo 1:

Ölçümler	**Ortalama± SD**		**t**	**p**
	MS grubu (N = 67)	**Sağlıklı grup (N = 33)**		
CP volümü (cm^3)	945.82 ± 369.956	883.18 ± 311.126	0.84	.405
CP/intrakranial volüm oranı (cm^3)	0.000736 ± 0.000268	0.000659 ± 0.000197	1.43	.157
Talamus (cm^3)	11.54 ± 2.60	13.58 ± 2.37	3.78	.000
CP'nin ortalama ADC değeri	2.40 ± 0.32	2.09 ± 0.41	4.18	.000
Total lateral ventrikül volümü (cm^3)	20.59 ± 10.97	12.61 ± 7.53	3.69	.000
III. ventrikül volümü (cm^3)	1.87 ± 0.90	1.14 ± 0.64	4.11	.000
IV. ventrikül volümü (cm^3)	1.69 ± 0.55	1.23 ± 0.39	4.03	.000

Tablo 2

	MS < HC	MS> HC	Karşılaştırma sayısı*	p**
CP/intrakranial volüm oranı (cm^3)	42.5	57.5	2046	.000
Talamus (cm^3)	71.2	28.8	2178	.000
CP'nin ortalama ADC değeri	27.4	72.6	2144	.000
Total lateral ventrikül volümü (cm^3)	29.3	70.7	2046	.000
III. ventrikül volümü (cm^3)	24.7	75.3	2112	.000
IV. . ventrikül volümü (cm^3)	24.2	75.8	2178	.000

* Since the amount of missing data in each measurement is different. the number of the comparisons also vary.
** Significance of the binomial test result to compare percentages.

Sonuç:
MS'te CP volümü, talamus ve lateral ventrikül volümü gibi nörodejenerasyonla ilişkilendirilen yapıların fiziksel ve bilişsel parametrelerle ilişkisinin volBrain2 gibi yazılımlarla değerlendirilerek gösterilmesinin günlük pratikte kullanılması açısından önem taşıdığı düşünülmüştür.

SS-20 MULTİPL SKLEROZ PROGRESYONUNDA TELOMER UZUNLUĞU VE OKSİDATİF STRES

EROKAY GURZ [1], UMUT VOYVODA [2], MEZİYET DİLARA REDA [2], ZEYNEP TONBUL [3], BATUHAN SAVSAR [4], BADE GÜLEÇ [5], MELİH TÜTÜNCÜ [5], UGUR UYGUNOGLU [5], EDA TAHİR TURANLI [4], AKSEL SİVA [5]

[1] ACIBADEM ÜNİVERSİTESİ SAĞLIK BİLİMLERİ ENSTİTÜSÜ, TRANSLASYONEL TIP ANABİLİM DALI
[2] ACIBADEM ÜNİVERSİTESİ FEN BİLİMLERİ ENSTİTÜSÜ, MOLEKÜLER BİYOLOJİ VE GENETİK ANABİLİM DALI
[3] ACIBADEM ÜNİVERSİTESİ FEN BİLİMLERİ ENSTİTÜSÜ, MOLEKÜLER VE TRANSLASYONEL TIP ANABİLİM DALI
[4] ACIBADEM ÜNİVERSİTESİ MÜHENDİSLİK VE YAŞAM BİLİMLERİ FAKÜLTESİ, MOLEKÜLER BİYOLOJİ VE GENETİK ANABİLİM DALI
[5] İSTANBUL ÜNİVERSİTESİ-CERRAHPAŞA, CERRAHPAŞA TIP FAKÜLTESİ, NÖROLOJİ ANABİLİM DALI

Amaç:
Telomer uzunluğu (TL), biyolojik yaşın bir göstergesi olarak kullanılmaktadır. Multipl skleroz (MS) progresyonu ile sistemik oksidatif stres (OS) ve telomeraz aktivitesi arasındaki ilişkiyi MS hastalarının Periferik kan mononükleer hücrelerinde (PBMC) ve oto-immün yanıtlarda etkileri olduğu bilinen B ve T-regülatör hücreleri alt kümelerinde incelediğimiz çalışmanın ön sonuçlarını sunmayı amaçlamaktayız.

Gereç ve Yöntem:
Engellilik durumları; düşük (EDSS ≤3.0), orta (EDSS 3.5-5.5), yüksek (EDSS ≥6.0) olan 45 MS hastasından ve 8 sağlıklı kontrolden kan örnekleri toplandı. PBMC, kandan yoğunluk santrifüjü yoluyla ayrıştırıldı ve B hücreleri ve Treg hücreleri, MACS yoluyla PBMCden ayrıştırıldı. Mutlak TL, qPCR yoluyla ölçüldü. Kandan ayrıştırılan plazmadan OS analizi, TBARS testi yoluyla gerçekleştirildi. Telomeraz Aktivitesi, ddTRAP tekniği ile ölçüldü.

Bulgular:
26 MS hastası için, B Hücrelerinin TLsi yüksek EDSS grubunda düşük EDSS grubuna göre önemli ölçüde daha kısaydı ($p=0.0283$). Ayrıca EDSS puanlarından bağımsız olarak, MS hastalarındaki Treg hücrelerinin TLsi önemli ölçüde daha kısaydı ($p < 0.0001$). 29 MS hastasındaki OS, sağlıklı kontrollere göre önemli ölçüde daha düşük gözlemlendi ($p < 0.0001$). 43 MS hastasındaki Telomerazlar, sağlıklı kontrollere göre önemli ölçüde daha aktif gözlemlendi ($p = 0.0364$).

Sonuç:
Ön sonuçları sunulan bu çalışmada; lökositlerdeki ve özellikle B hücrelerindeki immün yaşlanmanın hastalığın ilerlemesinde rol oynayabileceğini, ek olarak oksidatif stresin ve telomeraz aktivitesinin hastalığın patolojisi ile ilişkili olabileceğini göstermektedir ancak daha güvenilir bir sonuca varmak için daha fazla veriye ihtiyaç vardır.

SS-21 MULTİPL SKLEROZLA İLİŞKİLİ OLMAYAN OTOİMMÜN OPTİK NÖRİTLİ HASTALARDA BİYOBELİRTEÇLERİN KLİNİK YANSIMALARI

MİNE TOPCUOĞLU KARAKOÇ , HÜSEYİN NEZİH ÖZDEMİR , MEHMET MESUT DORUKOĞLU , SERAY İBİŞ , NEŞE ÇELEBİSOY , FİGEN GÖKÇAY

EGE ÜNİVERSİTESİ TIP FAKÜLTESİ NÖROLOJİ ANABİLİM DALI

Amaç:
Optik nörit, optik sinirin iltihabıyla seyreder ve genellikle Multipl Skleroz (MS) ile ilişkilidir. MS ile ilişkili olmayan otoimmun optik nörit, MS dışı nedenlerle gelişen ve genellikle spesifik otoantikorlarla (Anti-AQP4, Anti-MOG, Anti-CRMP5...) ilişkili optik sinir iltihabıdır. Çalışmamızda MS ile ilişkili olmayan otoimmun optik nörit olgularında biyobelirteçlerin klinik özellikler, tedavi yanıtları, görme sonuçlarına etkileri araştırılmıştır.

Gereç ve Yöntem:
Bu retrospektif çalışma, 2016-2021 yılları arasında Ege Üniversitesi Nörosensoriyel Laboratuarı'nda MS ile ilişkili olmayan otoimmün optik nörit tanısı almış ve en az üç yıl izlenmiş olgular üzerinde yapıldı. Olgular biyobelirteç durumlarına göre üç gruba ayrıldı: AQP4-ON, MOG-ON, Seronegatif-ON. Demografik veriler, nörooftalmolojik özellikler, laboratuvar ve radyolojik sonuçlar kaydedildi. 3 sene sonundaki görme keskinliği ve başvuru muayenesindeki görme keskinliğine göre düzelme miktarı sonuç çıktılarımızdı. Sonuç çıktılarımız 3 grup arasında uygun istatistiksel yöntemlerle karşılaştırıldı. P>0.05 anlamlı kabul edildi.

Bulgular:
Çalışmamızda 92 hasta (120 göz) değerlendirilip; %63.1'i kadın, %36.9'u erkekti; ortalama yaş 35.9du. AQP-ON grubunda 19(%20.6), MOG-ON grubunda 17(%18.5), Seronegatif-ON grubunda 56(%60.9) olgu bulunuyordu. Bilateral ON, AQP4-ON ve MOG-ON gruplarında Seronegatif-ON grubundan daha sıktı(p=0.011;p=0.007). MOG-ONda , AQP4-ON ve Seronegatif-ON gruplarına göre disk ödemi daha sıktı(p=0.016;p=0.003). Başvuruda görme keskinliği Seronegatif-ONda diğer iki gruba göre daha iyiydi(p=0.002;p=0.002). Akut tedavi sonrası ve 3. yıldaki görme keskinliği MOG-ON ve Seronegatif-ON grubunda, AQP4-ON grubuna göre daha iyiydi(p=0.001;p= 0.001).MOG-ON grubunda Seronegatif gruba göre görme sonuçları daha iyiyse de istatistiksel olarak anlamlı değildi(p=0.44). Relaps görme keskinliğindeki ortalama değişikliği önemli ölçüde etkilemiştir(p=0.002).

Sonuç:
MS ile ilişkili olmayan otoimmun optik nöritte biyobelirteçler, hastalığın seyri ve tedavi yanıtında belirleyici rol oynamaktadır. AQP4-ON olguları daha kötü, MOG-ON olguları ise daha iyi görsel sonuçlar vermiştir.

SS-23 MULTİPL SKLEROZ HASTALARINDA SERVİKAL SPİNAL ATROFİNİN UZUN DÖNEM PROGNOSTİK ÖNEMİ

TAHA BURAK AYAZ [1], ÖMER YALÇIN [2], TUNCAY GÜNDÜZ [1], MUSAB YAKUT [2], AHMED SERKAN EMEKLİ [1], MİTHAT SELVİ [3], KAMİL MAVİ [3], TİMUÇİN ERDEM [3], MURAT KÜRTÜNCÜ [1]

[1] NÖROLOJİ ANA BİLİM DALI, İSTANBUL TIP FAKÜLTESİ, İSTANBUL ÜNİVERSİTESİ
[2] INA SOFTWARE TECHNOLOGİES
[3] NOVARTİS

Amaç:
Multipl sklerozda (MS) spinal kord atrofisi hastalığın seyrini ve prognozunu izlemek için önemli bir parametredir. Bu çalışmada, MS hastalarında servikal spinal kordun C2-4 seviyelerindeki kesitsel alanının uzun dönem prognoz üzerindeki etkisinin değerlendirilmesi amaçlanmıştır.

Gereç ve Yöntem:
Çalışmamıza, birden fazla servikal spinal MRG incelemesi olan MS hastaları dahil edildi. Derin öğrenme temelli U-Net modeli kullanan bir arayüz geliştirilerek aksiyel T2 ağırlıklı kesitlerde, iki farklı zamanda C2-3 ve C3-4 kesitsel alanları ölçüldü. Spinal atrofinin uzun dönem prognoz üzerindeki etkisini değerlendirmek amacıyla XGBoost gradyan boosting makine öğrenmesi kullanıldı. Elde edilen model sonuçlarına göre SHAP ("SHapley Additive exPlanations") değerleri hesaplanarak, her bir özelliğin model tahminlerine olan katkısı saptandı.

Bulgular:
Çalışmaya toplam 100 hasta (83 kadın, 17 erkek) dahil edildi. Hastaların takip süresi ortancası 6,7 (çeyrekler açıklığı, IQR: 1,9) idi. Hastaların yaş ortancasının 35 (IQR: 7), ilk MRG sırasındaki EDSS ortancasının 1,5 (IQR: 0,8) olduğu saptandı. C2-3 ortanca alanı 78 mm^2 (IQR: 8,5), C3-4 ortanca alanı 81 mm^2 (IQR: 7,5) olarak ölçüldü. Hastaların %49'unun takibinde EDSS'de en az 0,5 puanlık artış olduğu gözlendi. XGBoost modelinde uzun dönem EDSS progresyonunu tahmin etmede en önemli parametrelerin sırasıyla; C2-3 ortalama kesitsel alanı, bazal EDSS, MS tipi ve C3-4 kesitsel alanı olduğu saptandı. Bu parametrelerin kazanç değerleri sırasıyla 0,27, 0,18, 0,14, 0,12 idi. Test veri seti hatalar karesi ortalaması karekökü (RMSE) değerinin ise 0,88 olduğu hesaplandı.

Sonuç:
Çalışmamız, MS hastalarında derin öğrenme temelli segmentasyon modeli ile hesaplanan servikal kesitsel alan büyüklüğünün, prognostik bir belirteç olabileceğini göstermektedir.

SS-24 MULTİPL SKLEROZ TEDAVİSİNDE DİMETİL FUMARAT UYUMU: CERRAHPAŞA DENEYİMİ

BATUHAN AYCI , ÖGEDAY DERİN DÖKEY , ELİF EVEREST , MELİH TÜTÜNCÜ , SABAHATTİN SAİP , AKSEL SİVA , UĞUR UYGUNOĞLU

İSTANBUL ÜNİVERSİTESİ-CERRAHPAŞA CERRAHPAŞA TIP FAKÜLTESİ NÖROLOJİ ANABİLİM DALI

Amaç:
Multipl skleroz (MS) santral sinir sisteminde nöroinflamasyon ve nörodejenerasyon ile giden multifokal inflamatuvar-demiyelinizan yapıda lezyonlarla süregiden kronik bir hastalıktır. Dimetil fumarat (DMF), MS tedavisinde ilk basamakta sık tercih edilen bir hastalık düzenleyici tedavidir ve etkinlik kadar tedaviye uyum uzun dönem sonuçlar üzerinde önemli etkiye sahiptir. Çalışmamızda MS'li bireylerde DMF uyumunun incelenmesi amaçlanmıştır.

Gereç ve Yöntem:
İÜC-Cerrahpaşa Tıp Fakültesi Nöroloji Anabilim Dalı'nda 01.01.2013-31.12.2023 tarihleri arasında MS tanılı, DMF kullanmış ve en az 6 ay takipli hastaların dosyaları retrospektif olarak tarandı. Hastalar DMF öncesi tedavi alan (DMF-TA) ve tedavi almayan (DMF-naive) olmak üzere iki gruba ayrıldı. Hastaların demografik bilgileri, tedavi öncesindeki, başlangıcındaki ve sonrasındaki klinik, radyolojik ve laboratuvar özellikleri incelendi.

Bulgular:
Yaş ortalaması 37.5±11 olan 497 birey dahil edildi. Hastaların %38.6'sı erkek, ortalama hastalık süresi 8.4±6.9 yıl ve EDSS skoru 1.33±0.78 olarak hesaplandı. DMF-TA 225 hasta ve DMF-naive 272 hasta karşılaştırıldı. DMF-naive hastaların son EDSS skoru (0.86±1.09) DMF-TA hastaların EDSS skoruna (1.37±1.62) kıyasla daha düşüktü ($p<0.0014$). DMF-TA olanların DMF-naive hastalara kıyasla daha sık etkisizlik nedeniyle ilaç bıraktığı görüldü ($p<0.001$). DMF-naive hastaların DMF-TA hastalara kıyasla ilaca daha uyumsuz olduğu istatistiksel olarak anlamlı bulundu ($p<0.01$).

Sonuç:
DMF tedavisinde uyumsuzluk özellikle hastalığı düzenleyici ilaç kullanmamış hastalarda daha belirgindir. Bunun nedenleri arasında kronik bir hastalığın kabul edilmesi, genç yaşlarda günlük ilaç kullanımı ve yan etkiler yer almaktadır. Bu grupta tedavi sürecine yönelik klinik destek ve hastaya yönelik eğitim programlarının artırılması, uzun dönem tedavi başarısını olumlu etkileyebilir.

SS-25 MULTİPL SKLEROZ HASTALARINDA OTOLOG HEMATOPOETİK KÖK HÜCRE NAKLİ VE ALEMTUZUMABIN BEŞ YILLIK KLİNİK SONUÇLARININ KARŞILAŞTIRMALI ANALİZİ

HAZAL CEREN MANAZOĞLU [1], GÜLCE İŞKAN [1], TUNCAY GÜNDÜZ [1], AHMED SERKAN EMEKLİ [1], GÜLŞEN AKMAN [2], BURCU ALTUNRENDE [3], GÜLSAN SUCAK [4], MUTLU ARAT [1], TÜLAY ÖZÇELİK [5], SEVDA ÖZTÜRK ERDEN [1], MURAT KÜRTÜNCÜ [1]

[1] NÖROLOJİ ANA BİLİM DALI, İSTANBUL TIP FAKÜLTESİ, İSTANBUL ÜNİVERSİTESİ
[2] EMEKLİ ÖĞRETİM ÜYESİ, NÖROLOJİ ANA BİLİM DALI, İSTANBUL TIP FAKÜLTESİ, İSTANBUL ÜNİVERSİTESİ
[3] SAĞLIK BİLİMLERİ ÜNİVERSİTESİ, NÖROLOJİ ANA BİLİM DALI, İSTANBUL TAKSİM EĞİTİM VE ARAŞTIRMA HASTANESİ
[4] HEMATOLOJİ BÖLÜMÜ, MEDİCAL PARK BAHÇELİEVLER HASTANESİ
[5] HEMATOLOJİ BÖLÜMÜ, FLORENCE NİGHTİNGALE HASTANESİ

Amaç:
Otolog kök hücre nakli (aHSCT) ve alemtuzumab (ALZ) tedavisi uzun zamandan beri yüksek hastalık aktivitesi gösteren multipl skleroz (MS) hastalarında başarıyla kullanılmaktadır. Ancak bu iki tedavi yöntemini karşılaştıran çalışma sayısı yetersizdir. Bu çalışma, yüksek hastalık aktivitesine sahip MS hastalarında aHSCT ve ALZ tedavilerinin beş yıllık etkinlik verilerini karşılaştırmayı amaçlamaktadır.

Gereç ve Yöntem:
Çok merkezli, gözlemsel yapıdaki bu çalışma aHSCT ve ALZ tedavileri almış olan MS hastaları üzerinde gerçekleştirilmiştir. Bu amaçla, hastaların tedavi öncesi ve beş yıllık takipte yıllık relaps hızları (ARR), Genişletilmiş Özürlülük Durum Ölçeği skorları (EDSS) ve yıllık kümülatif hastalık aktiviteleri (NEDA-3) karşılaştırılmıştır. Ayrıca, bazal EDSS skorlarına göre tedavilerin alt grup analizleri de gerçekleştirilmiştir.

Bulgular:
Çalışmaya ALZ tedavisi almış 39 hasta ve aHSCT uygulanmış 18 hasta dahil edildi. Hastalardan üçünün her iki tedaviyi de aldığı gözlendi. ALZ ve aHSCT uygulanan hastaların tedavi başlangıç yaşı ortanca değerlerinin sırasıyla 38 (IQR: 13,0), 40 (12,5) ve bazal EDSS ortancasının 6,5 (1,5), 6,7 (1,0) olduğu hesaplandı. Hastaların takip süresi ortanca değerleri sırasıyla 1 (3) ve 5 (6) yıldı. Total analizde, beş yıllık takipte hastaların ilk relapsa, EDSS kötüleşmesine ve NEDA kaybına kadar geçen sürelerde anlamlı bir fark olmadığı izlendi.

Sonuç:
Bu çalışma, ülkemizde aHSCT ve ALZ tedavileri uygulanmış MS hastalarında etkinliğin karşılaştırıldığı ilk çalışmadır. Çalışmamız her iki tedavinin en azından erken dönemde benzer etkinlikte olduğunu düşündürmektedir.

SS-26 BEYİN MRG'DEKİ BEYAZ CEVHER LEZYONLARININ YAPAY ZEKA TEMELLİ OLARAK AYRIMI

EMİRHAN ÖZENDİ , MURAT TERZİ

ONDOKUZ MAYIS ÜNİVERSİTESİ, NÖROLOJİ ANABİLİM DALI

Amaç:
Beyin MRG'de beyaz cevher lezyonları klinik pratikte sıkça görülebilmekte ve ayırıcı tanısının yapılması oldukça önem taşımaktadır. Çalışmamızda beyin MRG'deki beyaz cevher lezyonlarının etiyoloji açısından ayrımını incelemek için derin öğrenme tabanlı model geliştirmek amaçlanmıştır.

Gereç ve Yöntem:
Beyindeki ak madde lezyonlarının ayrımını yapmak amacıyla hastalardan alınan MR görüntüleri ve Vision Transformer (ViT) modeli kullanılmıştır. Beyin MRG'deki beyaz cevher lezyonları, hastaları muayene edip tanı ve tedavi sürecini planlayan tek nörolog tarafından etiketlenmiştir. Beyaz cevher lezyonları Multipl Skleroz, İskemik Gliotik Odak, Nonspesifik Lezyonlar, Wirchow Robin Space ve Normal olarak sınıflandırılmıştır.

Tablo 1. Veri Setinde Yer Alan Hasta Grupları ve MR Görüntü Sayıları

Multipl Skleroz	İskemik Gliotik Odak	Nonspesifik Lezyonlar	Wirchow Robin Space	Normal
3756	3394	4753	5463	4469

Bulgular:
ViT modeli ile modelin doğruluğu %97.87 olarak elde edilmiştir. Bu yüksek doğruluk oranı, ViT modelinin farklı ak madde lezyonlarını ve MSi ayırt etmede son derece başarılı olduğunu göstermektedir.

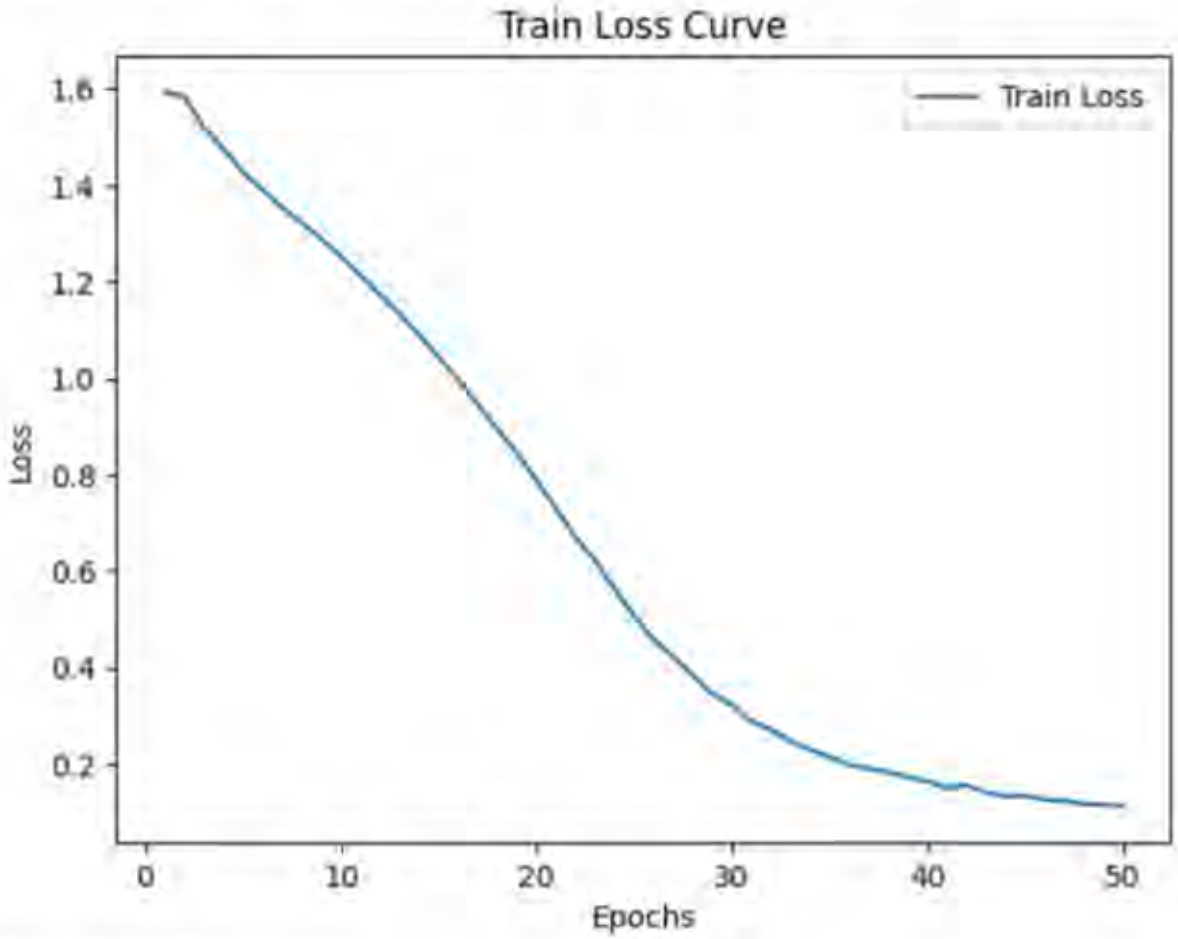

Şekil 1. Model Eğitim Kayıp Eğrisi

Sonuç:
Çalışmada, beyindeki ak madde lezyonlarının ayrımı için ViT modeli kullanılmış ve %97.87 doğruluk oranı elde edilmiştir. Sonuçlar, ViT modelinin bu tür nörolojik hastalıkların tanısında başarılı olduğunu göstermektedir. Bu bulgular, MS ve diğer ak madde hastalıklarının doğru tanımlanmasında derin öğrenme modellerinin önemli bir araç olabileceğini göstermektedir.

SS-27 SEKONDER PROGRESİF MULTİPLE SKLEROZA GİDİŞTE KLİNİK, ELEKTROFİZYOLOJİK RADYOLOJİK İPUÇLARI VE TALAMUS VOLÜMÜNÜN DEĞERLENDİRİLMESİ

MUHAMMED YILDIRIM , CANSU KOSTAKOĞLU DUMAN , SEMRA MUNGAN , TAHİR KURTULUŞ YOLDAŞ , GÖNÜL VURAL

ANKARA BİLKENT ŞEHİR HASTANESİ

Amaç:
Multiple Skleroz demiyelinizan ve akson hasarı ile giden santral sinir sisteminin inflamatuar ilerleyici olabilen ve kronik hastalığıdır(1). Bu çalışmanın amacı hastalığın relapsing remitting (RRMS) formundan sekonder progresif (SPMS) forma gidişatta risk faktörlerinin belirlenmesi ile Talamus volümünün hastalığın progresyonuna ve bilişsel işlevlerine etkisinin değerlendirilmesidir.

Gereç ve Yöntem:
Ekim 2022-Mayıs 2023 tarihleri arasında Hastanemiz Multiple Skleroz Polikliniğine başvuran Multiple Skleroz tanılı 80 hastanın demografik, klinik, elektrofizyolojik ve radyolojik verileri retrospektif taranmış olup incelenen hasta grubuna Montreal Bilişsel Değerlendirme Testi (MBDT) ve Dijit Sembol Testi (DST) araştırmacı tarafından uygulanmıştır. Aynı hasta grubuna otonom semptomların şiddetini ölçmek amacı ile Compass 31 ölçeği uygulandı. Hastaların MR tetkikleri uygun formata çevirildikten sonra volBrain : an Automated MRI Brain Volumetric System modülüne talamus volümü ve intrakranial volüm ölçülmesi amacı ile yüklenerek radyoloji uzmanı tarafından değerlendirilmiştir.

Bulgular:
Çalışmaya RRMS grubundan 40 SPMS grubundan 40 olmak üzere 80 hasta dahil edildi. RRMS grubunda ortalama yaş 36,9±8,7 SPMS grubunda 40,6±7,84 idi. Her iki grupta atak sayısı incelendiğinde RRMS grubunda 2.14 ±0,87 SPMS grubunda 4,24 ±1,35 olarak görüldü (p<0.001). Trigeminal nevralji varlığı istatistiksel açıdan anlamlı olarak görüldü. (p<0,001) . Her iki grupta otonom semptom şiddeti açısından anlamlı sonuç saptandı. (p=0.008) . Tedaviye başlama süreleri ile EDSS ve atak sayısı arasında da pozitif yönde bir ilişki olduğı görüldü(p=0.001). Bilişsel işlevleri değerlendirmek için kullanılan Montreal Bilişsel Değerlendirme Testi puanı RRMS grubunda 26,37±1,74 SPMS grubunda 22,56±4,41 olarak görülmüş olup istatistiksel açıdan anlamlı bulunmuştur. Dijit sembol testi (DST) toplam doğru sayısı incelendiğinde her iki grup arasında anlamlı farklılık izlenmiştir(p=0.028). Hastaların VEP tetkikleri incelendiğinde her iki grupta anlamlı farklılık görülmemiştir. Spinal lezyon varlığı açısından iki grup karşılaştırıldığında ileri düzeyde anlamlı farklılık saptandı (p=0.000). MRG da T1 kara delik varlığı incelendiğinde her iki grup arasında istatistiksel açıdan anlamlı farklılık izlenmiştir (p<0.001). Talamus volümü RRMS grubunda 9,58±1,88 SPMS grubunda 8,33±1,21 görülmüştür. (p<0.001). Talamus/intrakranial volüm oranı ile EDSS skoru arasında negatif korelasyon mevcuttur (p=0.018). Talamus/intrakranial volüm oranı ile DST toplam puan arasında anlamlı korelasyon saptanmış(p:0.011) iken Talamus/intrakranial volüm oranı ile MBDT arasında anlamlı korelasyon saptanamamıştır (p=0.2)

Sonuç:
Çalışmamızda klinik bulgular açısından atak sayısı, trigeminal nevralji varlığı ve otonomik semptomların olması , semptom ile tedaviye başlama süresinin uzunluğu ve bilişsel işlev testlerinin bozuk olması SPMS e gidişatta risk faktörü olarak anlamlı bulunmuştur. Elektrofizyolojik açıdan VEP testi ile anlamlı korelasyon kurulamamış olup radyolojik açıdan spinal T2 lezyon varlığı, T1 kara delik varlığı kortikal lezyon sayısının fazlalığı ile talamus volümü ile talamus/intrakranial volüm oranının düşük olmasının klinik durum ve potansiyel prognostik belirteç olması açısından önemli olduğu gösterilmiştir.

Referanslar :
1-Eriksson M, Ben-Menachem E, Andersen O. Epileptic seizures, cranial neuralgias and paroxysmal symptoms in remitting and progressive multiple sclerosis. Mult Scler. 2002 Dec;8(6):495-9. PubMed PMID: 12474990. Epub 2002/12/12. eng.
2. Hänninen K, Viitala M, Paavilainen T ve ark. Thalamic atrophy without whole brain atrophy is associated with absence of 2-year NEDA in multiple sclerosis. Front Neurol. 2019;10(MAY):1–9.

SS-28 MULTİPL SKLEROZ HASTALARINDA İKİ YILLIK KOGNİTİF DEĞERLENDİRME VERİLERİMİZ

YAĞMUR İNALKAÇ GEMİCİ , MELİKE BATUM , HATİCE MAVİOĞLU

MANİSA CELAL BAYAR ÜNİVERSİTESİ NÖROLOJİ ANABİLİMDALI

Amaç:

Multipl Skleroz (MS), santral sinir sisteminin (SSS) kronik inflamatuar, demiyelinizan ve nörodejeneratif bir hastalığıdır (Grzegorski & Losy, 2017). MS'de bilişsel bozulma son zamanlarda yoğun bir şekilde araştırılan bir konu olmuştur. Bilişsel bozulma, MS hastalarının yaklaşık %40-65inde görülebilir ve bazen hastaların günlük yaşam aktivitelerini aksatacak kadar şiddetli olabilir (Ruano et al., 2017). MS sırasında en sık etkilenen bilişsel işlevler bilgi işleme hızı, karmaşık dikkat ve episodik bellek olarak belirlenmiştir (Benedict RH, 2006).
Bu çalışma polikliniğimizde değerlendirilen RRMS hastalarının bilişsel durumlarının 2 yıllık verilerindeki değişikliği belirlemek için yapılmıştır.

Multipl skleroz tanısı klinik ve radyolojik bulgularla konulmaktadır. Klinik değerlendirme ve progresyon kararı, detaylı nörolojik muayene ile hesaplanan Genişletilmiş Engellilik Durum Ölçeği (EDSS) ile yapılmaktadır. Ancak, bilişsel bozukluk MS'te sık görülmesine rağmen, EDSS bilişsel bozukluklarla ilgili bir bölüm içermemektedir. Bu nedenle, MS hastalarında bilişsel bozulmayı izlemek için en yaygın olarak kullanılan test, MS için Kısa Uluslararası Bilişsel Değerlendirmedir. (BICAMS). Bu batarya, işlem hızı ve çalışma belleğini değerlendiren Symbol Digit Modalities Test (SDMT), öğrenme ve sözel belleği değerlendiren California Verbal Learning Test II (CVLT-II) ve öğrenme ile görsel-uzamsal belleği değerlendiren Brief Visuospatial Memory Test-Revised (BVMT-R) içermektedir (D. W. Langdon, M. P. Amato, J. Boringa et al, 2012).

Gereç ve Yöntem:
Bu çalışma, Manisa Celal Bayar Üniversitesi Demiyelinizan Hastalıklar yan dal polikliniğinde en az iki yıl MS tanısıyla takip edilen hastaların verilerinin retrospektif analizi ile gerçekleştirilmiştir. Polikliniğimizde kesin MS tanısı konmuş hastalar için, tedaviye başlamadan önce bilişsel seviyelerini belirlemek amacıyla BICAMS (SDMT, CVLT-II, BVMT-R) testleri rutin olarak uygulanmaktadır.

Çalışmaya dahil edilen hastaların seçim kriterleri aşağıdaki gibidir;

1. Ocak 2023ten önce başvurmuş ve 2017 McDonald kriterlerine göre RRMS tanısı almış olmak (Thompson AJ, et al 2017).
2. 18-65 yaşları arasında olmak
3. Başka bir nörolojik hastalığı veya otoimmün sistemik hastalığı olmamak.
4. Bilişsel işlevi etkileyebilecek bir psikiyatrik veya başka bir hastalığın olmamak.
5. Bilişsel işlev testi performansını etkileyen görme ve işitme fonksiyonlarının olmamak.

Bulgular:
Çalışmada 206 RRMS hastası değerlendirildi. Bu hastaların rutin poliklinik değerlendirmeleri sırasında yapılan BICAMS (SDMT, CVLT-II, BWMT-R) testlerinin sonuçları retrospektif olarak kayıtlı veri tabanı sisteminde retrospektif olarak tarandı. 206 hasta içinden 100 hastanın bazal, birinci sene ve ikinci sene testlerinin tam olduğu görüldü. BICAMS testlerinin uzunlamasına değerlendirilmesini araştırmak için bu 100 hasta çalışmaya dahil edildi (Şekil-1).

Şekil-1 Çalışma dizaynı

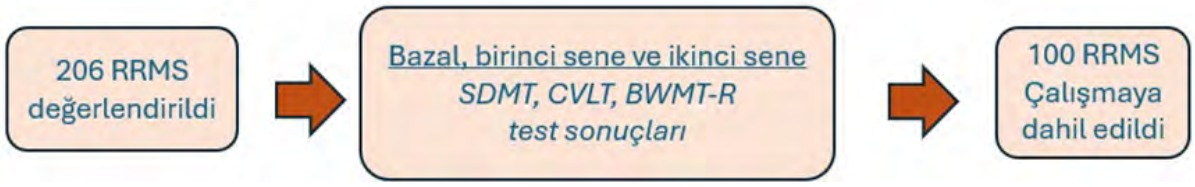

Hastaların %28'i erkek, %72'si kadındı. Yaş ortalaması 39.81±10.46 (19-64) idi. Kadınlarda ve erkeklerde yaş açısından anlamlı bir fark yoktu (p=0.970).

Tablo 1-Bazal, birinci sene ve ikinci sene BICAMS test sonuçları

	Bazal (Ort±SS, Min-maks)	**Birinci Sene (Ort±SS, Min-maks)**	**İkinci Sene (Ort±SS, Min-maks)**
SDMT	33,45±17,18 (0-114)	30,11±16,84 (1-77)	32,52±20,42 (0-95)
CVLT-II	39,99±12,64 (10-64)	27,97±21,43 (0-77)	16,25±22,35 (0-71)
BWMT-R	20,93±9,35 (0-36)	20,71±8,98 (3-36)	21,13±10,08 (2-36)

SDMT: Symbol Digit Modalities Test, CVLT-II: California Verbal Learning Test II, BVMT-R: Brief Visuospatial Memory Test-Revised, ort: ortalamai SS: standart sapma, min: minimum, maks: maksimum

Çalışmaya alınan 100 RRMS hastasının BICAMS değerleri uzunlamasına olarak karşılaştırıldığında; bazal, birinci sene ve ikinci sene SDMT, CVLT-II ve BWMT-R test sonuçları arasında istatistiksel olarak anlamlı bir fark olduğu görüldü (p=0.004) (Tablo-1).

Bu farklılığın hangi zaman diliminde uygulanan testten kaynaklandığını anlamak için Wilcoxon İşaretli Sıralar Testi uygulandı. Bu posthoc analiz sonucunda bazal ve 1. sene yapılan CVLT-II (p<0.001) ile bazal ve 2. sene yapılan CVLT-II (p<0.001) sonuçları anlamlı olarak farklılık yaratmaktaydı (Tablo-2).

Tablo-2 Bazal, birinci sene ve ikinci sene BICAMS test sonuçlarının p değerleri

	SDMT p değeri	**CVLT-II p değeri**	**BWMT-R p değeri**
Bazal-Birinci sene	,890	**,000**	,687
Birinci sene-İkinci sene	,027	,043	,183
Bazal-İkinci sene	,396	**,000**	,109

SDMT: Symbol Digit Modalities Test, CVLT-II: California Verbal Learning Test II, BVMT-R: Brief Visuospatial Memory Test-Revised. Wilcoxon testi ile değerlendirilmiştir. p değeri <0.017 olan değerler anlamlıdır.

Sonuç:

Bilişsel bozukluk MS hastalarının yaklaşık %50-70 kadarında görülebilmekte ve yaşam kalitesini kötüleştiren önemli faktörler arasında yer almaktadır (Giedraitiene, N et al 2021). Bu nedenle MS hastalarında kognitif fonksiyon bozukluğunu destekleyecek her veri önemlidir. Özellikle de genç yaşta ve sosyoekonomik hayata katkısı olabilecek popülasyonda bilişsel gerilemenin erken tanısı, tedavi ve yönetim stratejilerinin belirlenmesi açısından önemlidir. Çok yakın zamanda yapılan bir çalışmada RRMS'li hastalarda SDMT'nin bilişsel gerilemeyi doğru bir şekilde yansıtmadığı öne sürülmüştür (Castrogiovanni N et al 2023). Başka bir araştırmada ise 5 yıldan kısa süredir RRMS olan hastalarda, özellikle bu 5 yıl içerisinde çalışma belleğinde ve görsel uzamsal bellekte bozulma olduğu gösterilmiştir. Özellikle SDMT'nin MS'te bilişsel işlevlerin uzunlamasına değerlendirmesi için yararlı olabileceği vurgulanmıştır (Glanz BI et al 2012). Yapmış olduğumuz bu çalışmada ise 2 yıllık değerlendirme süresince RRMS'li hastalarda bilişsel işlevlerdeki en belirgin bozulmanın CVLT-II sonuçlarında olduğunu saptadık. Öğrenme ve sözel belleği değerlendiren CVLT-II, bazal dönemde, birinci senede ve ikinci senede en çok bozulma gösteren test olarak karşımıza çıktı. Ancak unutulmamalıdır ki az sayıda ve iki yıllık değerlendirmenin bu ilk verileri şimdilik sadece kognitif bozukluğun hastalığın başlangıcından itibaren erken dönemde ortaya çıkabileceğini vurgulamaktadır. Hasta sayısının arttığı daha büyük çalışmalar MS'teki bilişsel alandaki bilgilerimizi arttıracaktır.

SS-29 FİNGOLİMODU GÜNAŞIRI KULLANARAK KESMENİN MULTİPL SKLEROZDAKİ REBOUND HASTALIK AKTİVİTESİ ÜZERİNE ETKİSİ

TUNCAY GÜNDÜZ , NUR GÜLCE İŞKAN , ABDURRAHMAN SEVİMLİ , BERK BÜKE , AHMED SERKAN EMEKLİ , MURAT KÜRTÜNCÜ

NÖROLOJİ ANADALI, İSTANBUL TIP FAKÜLTESİ, İSTANBUL ÜNİVERSİTESİ

Amaç:
Multipl sklerozda (MS) fingolimod tedavisinin kesilmesi, şiddetli nörolojik ve radyolojik bulgular ile karakterize rebound hastalık aktivitesi (RHA) ile ilişkilendirilmiştir. Çalışmamızın amacı, fingolimodun kesilmesinden sonra RHA insidans oranını belirlemek, günaşırı doz azaltma rejimi ve diğer faktörlerin bu fenomeninin ortaya çıkışı üzerindeki etkisini araştırmaktır.

Gereç ve Yöntem:
Bu çalışmada, fingolimod tedavisini bırakan MS hastaları retrospektif olarak değerlendirilmiştir. Kohort, tedaviyi bırakma yaklaşımına göre günaşırı azaltma grubu (GA grubu) ve birden bırakma grubu (B grubu) olarak ikiye ayrılmıştır. Bu iki grup, ilacı bırakma sonrası atak ve MRG lezyon özellikleri açısından değerlendirilmiş ve RHA'nın oluşmasını etkileyebilecek değişkenler regresyon analizi ile belirlenmiştir.

Bulgular:
Hasta kohortu MSli 162 bireyden (123 kadın, 39 erkek) oluşmuştur. Bunlardan 96sı (%59,3) GA grubuna, 66'sı (%40,7) B grubuna dahil edilmiştir. Tedavi sonrası 6 aylık dönemde toplam 19 hastada (%11,7) RHA görülmüştür. RHA oranı GA grubunda (%5,2), B grubuna (%21,2) göre daha düşük bulunmuştur (OR=0,24; p=0,002). Çok değişkenli Cox-regresyon modelinde, gün aşırı bırakmanın (HR=0,2 [%95 GA: 0,1-0,7]; p=0,009), fingolimod başlamadan önceki yüksek yıllık relaps hızının (YRH) (HR=3,6 [%95 GA: 1,4-9,5]; p=0,01), gebelik nedeni ile kesmenin (HR=19,5 [%95 GA: 3,9-13,7]; p=<0,001) ve washout süresinin (HR=0,8 [%95 GA: 0,7-1,0]; p=0,02) RHA'yı öngördüğü belirlenmiştir.

Sonuç:
Fingolimodu gün aşırı azaltarak kesen MS hastalarında, aniden kesenlere kıyasla RHA oranı azalmıştır. Ayrıca fingolimod öncesinde yüksek YRH'li hastalarda, gebelik nedeni ile kesenlerde ve uzun washout süresi olanlarda ilaç kesilmesi sonrası atak olasılığı artmaktadır. Bulgularımız, gün aşırı azaltma yaklaşımının altı ay boyunca nükslerin ortaya çıkmasını önleyemeyeceğini, ancak potansiyel olarak şiddetini azaltabileceğini göstermektedir.

SS-30 MULTİPL SKLEROZ HASTALARINDA HASTALIK MODİFİYE EDİCİ TEDAVİ MARUZİYETİ VE KANSER RİSKİ: TÜRKİYE GENELİ EPİDEMİYOLOJİK ANALİZ

BİLGİN OZTURK [3], ESRA TAŞKIRAN [2], SERKAN DEMİR [4], MUSTAFA MURAT ARAT [6], AKSEL SİVA [7], NAİM ATA [5], MUSTAFA MAHİR ÜLGÜ [5], ŞUAYİP BİRİNCİ [5], MURAT KÜRTÜNCÜ [1]

[1] NÖROLOJİ ANA BİLİM DALI, İSTANBUL TIP FAKÜLTESİ, İSTANBUL ÜNİVERSİTESİ
[2] NÖROLOJİ ANA BİLİM DALI, SBÜ ANTALYA EĞİTİM VE ARAŞTIRMA HASTANESİ
[3] NÖROLOJİ ANA BİLİM DALI, SBÜ GÜLHANE EĞİTİM VE ARAŞTIRMA HASTANESİ
[4] NÖROLOJİ ANA BİLİM DALI, SBÜ SANCAKTEPE ŞEHİT PROF.DR. İLHAN VARANK EĞİTİM VE ARAŞTIRMA HASTANESİ
[5] TÜRKİYE CUMHURİYET SAĞLIK BAKANLIĞI
[6] İSTATİSTİK BÖLÜMÜ, HACETTEPE ÜNİVERSİTESİ
[7] CERRAHPAŞA TIP FAKÜLTESİ, DAHİLİ TIP BİLİMLERİ BÖLÜMÜ, NÖROLOJİ ANA BİLİM DALI

Amaç:
Multipl skleroz (MS) tedavisinde kullanılan hastalık modifiye edici tedaviler (HMT) ile kanser arasındaki ilişkiyi araştıran birçok çalışma mevcuttur. Geçmiş araştırmalar, HMT'lerin kanser riskinde belirgin bir artışa neden olmadığını düşündürse de, literatürde çelişkili sonuçlar ortaya koyan çalışmalar da mevcuttur.
Bu çalışmada, Türkiye'deki MS hastalarında HMT maruziyeti ile kanser riski arasındaki ilişkinin değerlendirilmesi amaçlanmıştır.

Gereç ve Yöntem:
Çalışmaya T.C. Sağlık Bakanlığı'nın sağlık veritabanında en az üç defa G35 ICD-10 kodu ile tanı alan hastalar veya sadece MS için kullanılan HMT'lerden en az birini alan hastalar dahil edilmiştir. Hasta kohortu en az bir histopatolojik inceleme ile kanser tanısı kesinleşen ve kanser tanısı olmayan hastalar olarak ikiye ayrılmıştır. HMT maruziyetleri ilaç isimlerine göre gruplandırılıp, maruz olan hastalarda gelişen kanser oranı ile tedaviye maruz kalmayan hastalardaki kanser oranları karşılaştırmıştır. Hastaların yaş ve cinsiyete göre düzenlenmiş odds oranları ve %95 güvenlik aralıkları hesaplanmıştır.

Bulgular:
Toplam 82.025 MS hastasında 1.212 (%1,5) histopatolojik tanılı kanser vakası tespit edilmiştir. Bu hastalar içinde saptanan kanserler arasında meme (%21,7), kadın genital (%16,3), tiroid (%11,6), gastrointestinal (%11) ve cilt kanserinin (%9,4) en sık olarak ortaya çıktığı izlenmiştir. Kanser riskinde artışın sadece azatioprin almış olan hastalarda olduğu görülmüştür. Mikofenolat mofetil, siklofosfamid, mitoksantron, fingolimod, glatiramer asetat, interferonlar, natalizumab ve alemtuzumab maruziyeti ile kanser riskinde bir değişikliğin olmadığı saptanmıştır. İlginç şekilde, kladribin, dimetil fumarat, B hücre tedavileri ve teriflunomid alan hastalarda kanser riskinde azalma olduğu gözlenmiştir.

Sonuç:
Çalışmada azatioprin dışında hiçbir tedavinin kanser riskini arttırmadığı saptanmıştır. Bu nedenle, MS tedavisinde günümüzde aktif olarak kullanılan tedavilerin kanser açısından güvenli olduğu sonucuna ulaşılmıştır.

SS-31 ÇOCUKLUK ÇAĞI BAŞLANGIÇLI MULTİPL SKLEROZ HASTALARININ KLİNİK ÖZELLİKLERİ

PELİN BATMAZ , FATMA AVŞAR ERTÜRK , BÜLENT GÜVEN , HAYAT GÜVEN

ANKARA ETLİK ŞEHİR HASTANESİ NÖROLOJİ KLİNİĞİ

Amaç:
Çocukluk çağı başlangıçlı multipl skleroz (MS), klinik özellikleri ve hastalığın seyri ile erişkin başlangıçlı MS'den farklılık gösterir. Bu çalışmada çocukluk çağı başlangıçlı MS hastalarının demografik özelliklerinin, klinik ve görüntüleme bulgularının araştırılması amaçlanmıştır.

Gereç ve Yöntem:
Multipl skleroz polikliniğimizde izlenen hastalığı 18 yaşın altında başlamış olan MS hastalarının dosya bilgileri retrospektif olarak değerlendirildi, güncel muayeneleri ve görüntüleme bulguları kaydedildi.

Bulgular:
Hastalığı 18 yaşın altında başlamış olan 52 MS hastası (37 kadın, 15 erkek) çalışmaya alındı. Hastalık başlangıç yaşı 15.3±1.9, ortalama hastalık süresi 13.4±8 yıl idi. Kırk dört hasta relapsing-remitting, 8 hasta progresif (aktif progresif 6, inaktif progresif 2 hasta) tipte hastalığa sahipti. Progresif hastalarda progresyon başlangıcına kadar geçen süre 11.5±5.2 ay, progresyonun başlama yaşı 26.4±5.2 idi. Yıllık atak sıklığı 0.4 (0.1-1.3), ilk 2 atak arasındaki süre 33.5 (1-150) ay, ilk 2 yıldaki atak sayısı 1.9 (1-6), ilk 5 yıldaki atak sayısı 2.6 (1-11) olarak saptandı. Hastaların %94.2'si ilk ataktan sonra tam düzelmişti. Başlangıç hastaların %90.4'ünde monosemptomatik idi. En sık monosemptomatik başlangıç bulgusu optik nörit (%38.2) iken, bunu beyinsapı (%27.7) ve spinal kord (%19.1) bulguları ile başlangıç izliyordu. Üç hastada klinik başlangıç öncesi radyolojik izole sendrom dönemi bulunuyordu. Başlangıçta spinal kord MRG'si yapılan 31 hastanın 17'sinde (%54.8) spinal lezyon varken, son MRG'de spinal kord lezyon sıklığı %75 idi. Hastalık süresince 7 hastada (%13.5) atak dışı kontrastlanan lezyon saptandı. Altı hastada (%11.5) MS aile öyküsü bulunuyordu. Dört hastada (%7.7) otoimmün-romatolojik hastalık MS'e eşlik ediyordu. Üç hastanın (%5.8) aile bireylerinde otoimmün-romatolojik hastalık öyküsü vardı. Hastaların yarısına ilk 5 ay içerisinde tedavi başlanmıştı. Hastalık süresi ≥10 yıl olan 33 hastanın 27'sinde EDSS≤3 iken (%81.8), 6'sında EDSS>3 (%18.2) idi. Hastalık süresi ≥15 yıl olan 20 hastanın 15'inde EDSS≤3 (%75), 5'inde EDSS>3 (%25) idi. Hastalık süresi ≥10 yıl olan, EDSS≤3 ve EDSS>3 hastalar karşılaştırıldığında; EDSS>3 hastalarda progresif MS'in daha sık, yıllık atak sıklığının daha fazla, ilk 2 atak arasındaki sürenin daha kısa, ilk 2 ve 5 yıldaki atakların daha sık olduğu saptandı. Hastalığın ilk 5 ayı içerisinde EDSS>3 hastaların %33.3'ünde, EDSS≤3 olan hastaların ise %48.1'inde tedavi başlanmıştı.

Sonuç:
Çalışmamızın sonuçları çocukluk çağı başlangıçlı MS hastalarının erişkin başlangıçlı hastalardan ayrışan bulgulara sahip olmalarına karşın, prognostik faktörleri de içeren birçok ortak özelliği paylaştığını göstermiştir. Geç çocukluk çağı başlangıçlı hasta sayısının çalışmamızda daha fazla olmasının bu sonuçta etkili olduğu düşünülmüştür.

SS-32 KLADRİBİN İLE TEDAVİ EDİLEN MULTİPLE SKLEROZİS HASTALARININ 2 YILLIK TAKİP VERİLERİ: TEK MERKEZ, GERÇEK YAŞAM VERİSİ

GÜLNUR TEKGÖL UZUNER , ELİFNUR ÇELİKELOĞLU , AYFER NAZLI

ESKİŞEHİR OSMANGAZİ ÜNİVERSİTESİ TIP FAKÜLTESİ NÖROLOJİ ANADALI

Amaç:
Kladribin tablet 2020 yılının son aylarında ülkemizde MS tedavisinde onay almış ve kullanılmaya başlamıştır. Kladribinin randomize klnik çalışmalarda relapslar ve MR aktivitesi üzerinde etkili olduğu ve ciddi lenfopeniye neden olmadığı gösterilmiştir. Biz kendi kliniğimizdeki aktif MS hastalarında kladribinin etkinliğini, güvenliğini ve yaşam kalitesi üzerindeki etkilerini değerlendirmeyi amaçladık.

Gereç ve Yöntem:
Eskişehir Osmangazi Üniversitesi Tıp Fakültesi Nöroloji AD MS kliniğinde 2020-2024 yılları arasında kladribin kullanan 97 MS hastasının verileri prospektif gözlemsel bir ortamda kaydedilmiştir. Veri kaydımız, kladribin başlama yaşı,kladribin öncesi kullanılan tedavi, tedaviden önceki yıldaki atak sayıları, aktif lezyonların varlığı, EDSS, 25 adım testi, 9 hole test, SF-36 short test, Beck depresyon ölçeği, fatigue ölçeği, bazal ve takip lenfosit değerlerinden oluşmaktadır.

Bulgular:
Çalışmamızda toplam doksan yedi hastanın verisi değerlendirilmiştir. Hastaların yaş ortalaması 28.03±7.73 yıldı. 93 hasta RRMS ve 4 hasta SPMS di. Hastaların %75i birinci, %25i ikinci basamak tedavilerden kladribine geçmişti. Tedavi öncesi toplam atak sayısı 3.57±1.91di . Ölçümleri 36. ayda olan çok az sayıda hasta olduğundan, bu hastalar 24 aylık takibe göre değerlendirilmiştir. Başlangıç EDSS ortalaması±SD;2.0±1.3; 6. ay 1.2±1.5 (p=0.002); 12. Ay 1.1±1.6 (p<0.001); 18. ay 1.1±1.7 (p<0.001) ve 24. ay 1.2±1.9 (p<0.001). Hastaların EDSS değerleri arasında fark anlamlıydı (p<0.001). Bazal mutlak lenfosit değerleri 1783.3±747.5; 6. ay 1176.4±392,6 (p<0,001), 12. ay 1261,5±382,7 (p<0,001), 18. ay 1029,1±381,5 (p=<0,001), 24. ay 1147,7±377.9 (p=<0.001). Hastaların lenfosit değerleri arasında fark saptandı. Düşüş, başlangıç lenfosit değerlerine kıyasla anlamlıydı. Ancak hiçbir hastada ciddi lenfopeni saptanmadı. 25 adım ve 9 delikli test değerleri arasında başlangıç, 6., 12., 18. ve 24. aylarda fark yoktu (p>0.05). Hastaların başlangıç, 6., 12., 18. ve 24. aylardaki Beck depresyon ölçeği değerlerindeki azalma 24. ayda anlamlıydı (p<0.05). Fatigue skorları arasındaki fark anlamlı değildi (p<0.05). 6., 12., 18. ve 24. aylarda hastaların toplam başlangıç SF-36 skorlarındaki artış anlamlı bulunmuştur (p<0.001). Başlangıç MRG sinde Gd (+) lezyonları olan hastaların oranı %51 iken, 12. ayda bu oran %27 olmuştur. Başlangıçta yeni T2 lezyonu olan hastaların oranı %51 iken, 12. ayda bu oran %19 olmuştur. 12. Ayda NEDA-3e ulaşan hastaların oranı %71 olmuştur. Hastaların hiçbirinde ciddi yan etki gözlenmemiştir.

Sonuç:
Daha önce az sayıda DMT kullanmış olan yüksek hastalık aktivitesine sahip hastalarda kladribin tedavisinin hem hastalık aktivitesi hem de günlük yaşam aktiviteleri üzerinde daha iyi sonuçlar verdiğini gözlemledik. Verilerimiz Kladribin tedavisinin tedavi algoritmasında erken tedavi seçenekleri arasında yer alabileceğini ve ciddi yan etkilere neden olmayacağını düşündürmektedir.

SS-33 MS HASTALARINDA D VİTAMİN DEĞERLERİ VE OPTİK KOHERANS TOMOGRAFİ (OKT) İLE BELİRLENMİŞ RETİNAL SİNİR LİF TABAKASI (RSLT) ARASINDAKİ İLİŞKİNİN DEĞERLENDİRİLMESİ

MEHMET YALMAN , ŞAHİNDE FAZİLET HIZ

İSTANBUL GAZİOSMANPAŞA EĞİTİM VE ARAŞTIRMA HASTANESİ

Amaç:
Bu araştırmada optik nöritt geçirmemiş MS tanılı hastalarda D vitamin düşüklüğünün RNFL tabakası üzerine etkisinin saptanması amaçlandı.

Gereç ve Yöntem:
Çalışmamıza Gaziosmanpaşa Eğitim ve Araştırma hastanesi Nöroloji polikliniğine başvuran MS hastaları prospetif olarak incelenerek dahil edilmiştir. 2017 Mcdonald kriterlerine göre MS tanısı almış ve optik nörit öyküsü tariflemeyen 70 hasta (120 göz) çalışmaya dahil edildi. Hastaların her iki gözü de incelenerek değerlendirmeye alındı. Çalışmaya dahil ettiğimiz 20 hastanın birer gözleri toplamda 20 gözü optik nörit geçirmiş olması ve VEP te uzama olmuş olmasından dolayı dahil edilmedi. Çalişma Helsinki Deklarasyonuna uygun olarak yürütüldü. Çalışmaya dahil edilen hastalara OKT yapıldıktan sonra D vitamin değerleri ölçüldü. Görme keskinliği , göz dibi değerlendirilmesi yapıldı. OKT ile retina sinir lifi tabakası kalınlık ölçümü 3D OCT-2000FA plus cihazı kullanılarak yapıldı. Retina sinir lifi tabakası ölçümleri 4 kadranda (temporal, nazal, superior, inferior) incelendi . D vitamini değerleri 30 ng/ml den düşük olan ile 30 ng/ml den yüksek olan hastalar olmak üzere gruplara ayrıldı. Benzer yaştaki hastaların RSLT değerleri karşılaştırıldı.

Bulgular:
Çalışmaya dahil ettiğimiz hastaların 48 i (%61,6) kadın, 22 si (%31,4) erkekti. Çalışmamızdaki hastaların 54 (%77.1)' ünde D vitamini düşüktü, 16 (%22.9)' sında ise D vitamini normal sınırla içerisindeydi. D vitamini normal olanların %45 i erkek , %55 kadın; D vitamini eksik olanların ise %33 oranında erkek %67 oranında kadındı. Çalışmaya 70 hasta (120 göz) dahil edildi. Dahil edilen hastaların 20 si tek gözünde optik nörit hikayesi olması ve yine aynı gözünde VEP te uzama tespit edilmesi nedeniyle dışarda bırakıldı. VEP yanıtı normal olan diğer gözü çalışmaya dahil edildi.

D vitamini eksik olan grupta ortalama yaş 34,4(22-54 yaş arası), normal grupta ortalama yaş 37,6 (20-59 yaş arası) saptandı. Her iki grupta medyan yaş 34 izlendi. D vitamini eksik ve normal olan gruplarda her iki gözde temporal, nazal, superior ve inferior kadran RSLTK (Retinal Sinir Lifi Tabakası Kalınlığı) incelendi. Total RSLTK ortalama değeri D vitamini eksik olan grupta 99,8±10,4 µm (max:126, min:73); normal olan grupta 99,06±13,7 µm (max:122, min:52) saptandı. Vitamin değeri normal olan gözlerde temporal kadran ortalama RSLTK değeri 70±14,1 µm (max:121, min:37) eksik olan grupta 70,01±14,9 µm (max:121, min:37) saptandı. Nazal kadran ortalaması, vitamin değeri normal olan grupta 8±11,8 µm (max:95, min:51) eksik olan grupta ise RSLTK ortalama değeri 86,5± 18,5 (max:198, min:57) µm saptandı. Vitamin değeri normal olan grupta süperior kadranda ortalama RSLTK değeri 111,9±27,4 (max:143, min:8) µm, eksik olan grupta ise 116,6±13,6 (max:170, min:83) µm saptandı. D vitamini değeri normal olan grupta inferior kadran RSLTK mediyan değeri 118,6±15 (max:148, min:92) µm, eksik olan grupta 121,4±14,6 (max:147, min:85) µm olarak ölçüldü.

D vitamini eksik olan grup ile normal olan grup arasında RSLT kalınlıkları hem total olarak hem de dört kadranda ayrı ayrı karşılaştırıldı. Yapılan karşılaştırmadalarda total RSLT kalınlığı total olarak (p=0,7) ile, temporal kadranda (p=0,9), nazal kadranda (p=0,1), süperior kadranda (p=0,2), inferior kadranda (p=0,4) ile her iki grup arasında anlamlı fark saptanmadı.

Hastalar D vitamin değerleri eksik ve normal olarak gruplara ayrılmadan D vitamin değerleri ile RSLT kanlınlığı değerleri arasında herhangi bir korelasyon olup olmadığına bakıldı. Yapılan değerlendirmemde total RSLT değeri (p=0,3) ile D vitamini ile korele değildi.Temporal kadran (p=0,3), nazal kadran (p=0,4), süperior kadran (p=0,1), inferior kadran (p=0,4) değerleri ile D vitamini ile korele olmadığı saptandı.

İlerleyen yaşlarda yaşla ilintili olarak OKT deki RSLT değerinin sürekli azaldığı ispatlanmıştır[121]. Bu sebepten hastalarımızı yaşlarına göre dekatlara bölüp tekrar değerlendirdik. 20 ile 30 yaş arasında olan 20 hastada ve 30-40 yaş arası 30 hastada D vitamini ile RSLT değerleri arasında ilişki olup olmadığı incelendi. 20-30 yaş arası hastalarda total RSLTK ortalama değeri D vitamini eksik olan grupta 103,3±9,4 µm; normal olan grupta

100,5±9,37µm saptandı.Vitamin değeri normal olan gözlerde temporal kadran ortalama RSLTK değeri 65±7,02 µm eksik olan grupta 77,7±14,8µm saptandı. Nazal kadran ortalaması, vitamin değeri normal olan grupta 74 ±9,9 µm eksik olan grupta ise RSLTK ortalama değeri 94,1 ± 27,2 µm saptandı.Vitamin değeri normal olan grupta süperior kadranda ortalama RSLTK değeri 115,7 ±19,4 µm, eksik olan grupta ise 122,9±18,05 µm saptandı.D vitamini değeri normal olan grupta inferior kadran RSLTK ortalama değeri 118,5±3,69 µm, eksik olan grupta 124,6 ±10,5 µm olarak ölçüldü.Yapılan karşılaşılaştırmada total RSLT kalınlığı total grupta (p=0,5) ile, temporal kadranda (p=0,1), nazal kadranda (p=0,1), süperior kadranda (p=0,4), inferior kadranda (p=0,4) ile her iki grup arasında anlamlı fark saptanmadı. 30-40 yaş arası hastalarda total RSLTK ortalama değeri D vitamini eksik olan grupta 100,3±9,27 µm; normal olan grupta 100,5± 10,7µm saptandı.Vitamin değeri normal olan gözlerde temporal kadran ortalama RSLTK değeri 74 ±17,02 µm eksik olan grupta 69,3±13,6 µm saptandı. Nazal kadran ortalaması, vitamin değeri normal olan grupta 89,1 ± 5,38 µm eksik olan grupta ise RSLTK ortalama değeri 86,02 ± 14,08 µm saptandı.Vitamin değeri normal olan grupta süperior kadranda ortalama RSLTK değeri 116,7 ±15,6 µm, eksik olan grupta ise 117,1±9,1 µm saptandı. D vitamini değeri normal olan grupta inferior kadran RSLTK ortalama değeri 121± 10,2 µm, eksik olan grupta 123,1 ±13,6 µm olarak ölçüldü. Yapılan karşılaşılaştırmada total RSLT kalınlığı total grupta (p=0,9) ile, temporal kadranda (p=0,1), nazal kadranda (p=0,1), süperior kadranda (p=0,4), inferior kadranda (p=0,2) ile her iki grup arasında anlamlı fark saptanma20-30 yaş arasındaki hastaların gruplara ayrılmadan yapılan D vitamini ile korelasyon çalışmasında ise; total RSLT değeri (p=0,5) ile D vitamini ile korele değildi.Temporal kadran (p=0,1), nazal kadran (p=0,1), süperior kadran (p=0,4), inferior kadran (p=0,2) değerleri ile D vitamini ile korele olmadığı saptandı. 30-40 yaş arasındaki hastalarda; total RSLT değeri (p=0,9) ile D vitamini ile korele değildi. Temporal kadran (p=0,4), nazal kadran (p=0,5), süperior kadran (p=0,9), inferior kadran (p=0,6) değerleri ile D vitamini ile korele olmadığı saptandı.

Ms tanısı yeni konmuş veya tanı konulması üzerinden 1 yıl geçmemiş hastalar ayrıca değerlendirildi. Hastalarda total RSLTK ortalama değeri D vitamini eksik olan grupta 103±9,1 µm; normal olan grupta 101,4± 9,1µm saptandı. Vitamin değeri normal olan gözlerde temporal kadran ortalama RSLTK değeri 73 ±12,06 µm eksik olan grupta 79,6±17,4 µm saptandı. Nazal kadran ortalaması, vitamin değeri normal olan grupta 79,5± 10 µm eksik olan grupta ise RSLTK ortalama değeri 85,7 ± 13,7 µm saptandı.Vitamin değeri normal olan grupta süperior kadranda ortalama RSLTK değeri 124,5 ±15,6 µm, eksik olan grupta ise 118,1±7 µm saptandı .D vitamini değeri normal olan grupta inferior kadran RSLTK ortalama değeri 126,8 ± 14,3 µm, eksik olan grupta 121 ±12,8 µm olarak ölçüldü. Yapılan karşılaşılaştırmada total RSLT kalınlığı total grupta (p=0,6) ile, temporal kadranda (p=0,2), nazal kadranda (p=0,2), süperior kadranda (p=0,2), inferior kadranda (p=0,2) ile her iki grup arasında anlamlı fark saptanmadı

Sonuç:

'Ms hastalarında D vitamin değerleri ve optik koherans tomografi (OKT) ile belirlenmiş retinal sinir lif tabakası (RSLT) arasındaki ilişkinin değerlendirilmesi' adlı çalışmada aşağıdaki sonuçlar elde edilmiştir.

- Optik nörit hikayesi olmayan D vitamini düşük ve normal olmak üzere MS hastaları iki gruba ayrıldı. OKT ile belirlenmiş RSLT hem total olarak hem de temporal, nazal, süperior ve- infeior olacak şekilde 4 kadranda karşılaştırıldı ancak iki grup arasında anlamlı bir fark bulunmadı.
- Optik nörit hikayesi olmayan MS hastalarında D vitamini değerleri RSLT kalınlığı ile korele değildi
- Hastalar 20-30 ve 30-40 yaş grubu olarak gruplara ayrıldı. Ancak her iki grupta da D vitamini eksik hastalar ile D vitamin değerleri normal olan hastalar arasında RSLT kalınlığı arasında anlamlı bir fark yoktu.
- 20-30 yaş grubu ve 30-40 yaş grubu hastaların D vitamin değerleri kendi içlerinde RSLT kalınlığı ile korele olmadığı saptandı.
- MS tanısı üzerinden 1 yıl geçmemiş hastalarda yaptığımız analizde D vitamini eksik ile normal olan hastaların RSLT kalınlığı arasında anlamlı bir fark yoktu.
- Optik nörit olmayan hastalarda retinal sinir lifi inflamatuar bir mekanizmadan geçmediğinden bu durumunun RSLT incelmesinde nörodejeneratif süreçlerin etkili olabileceğini düşündürmüştür. D vitamin değerlerinin RSLT üzerinde etkisinin olmadığını tespit ettiğimizden dolayı; D vitami eksikliğinin MSS ye etkisinin nörodejenerson üzerinden olmayabileceğini düşündürmüştür.

SS-34 OKRELİZUMAB KULLANAN 65 YAŞIN ÜSTÜNDEKİ MULTİPL SKEROZ TANILI OLGULARIN ÖZELLİKLERİ

FATMA CALAYIR , DERYA KAYA , SİBEL CANBAZ KABAY

DOKUZ EYLÜL ÜNİVERSİTESİ NÖROLOJİ ANABİLİM DALI

Amaç:
Okrelizumab, CD20+ B hücrelerini seçici olarak tüketen bir monoklonal antikordur ve Relapsing multipl skleroz (RMS) ve primer progresif MS (PPMS)li yetişkinleri tedavi etmek için onaylanmıştır. Ocrelizumab, RMSli hastalarda nüksetme oranlarını ve hastalık aktivitesi göstergelerini azaltır ve RMS ve PPMSli hastalarda özürlülüğün kötüleşmesini geciktirir. İlacın randomize kontrollü çalışmalarında yaşlı MS olgular dahil edilmemiştir. Bu nedenle bu çalışma ile okrelizumab kullanan 65 yaş ve üstündeki MS'li olguların demografik ve klinik özelliklerini belirlemeyi amaçladık.

Gereç ve Yöntem:
Retrospektif, gözlemsel çalışma.

Bulgular:
Hastaların ortalama yaşları 69.5 (SD:4.5)(yaş aralığı 65-84) olup %68'ini (n=38) kadın hastalar oluşturmaktaydı. Hastaların ortalama eğitim süresi 7.8±4.5 yıl, %70'i evliydi. Olguların %17'sinde hipertansiyon, %14'ünde diyabet ve %8.9'unda koroner arter hastalığı kaydedildi. Ortalama MS hastalık süreleri 23 yıl (SD:13.5)(aralık: 2-50) olarak bulundu. Okrelizumab öncesi; hastaların %31'i azatiyopürin, %19'u teriflunomid, %17'si fingolimod, ve %16'sı glatiramer asetat kullanmaktaydı. Ortalama okrelizumab tedavi süresi 4.0 yıl (SD:1.6) (aralık: 1-8) olarak saptandı. Okrelizumab tedavi öncesi ve sonrasındaki EDSS skorları belirlendi. Olguların 1/3'ünü primer progresif MS olguları oluşturmaktaydı. %10'unda aile öyküsü mevcuttu. Hiçbir olguda infüzyon reaksiyonu gözlenmedi. Bir olguda meme karsinomu saptandı. İki olgu izlemde vefat etti.

Sonuç:
Okrelizumab, 65 yaş üstü özellikle PPMS tanılı yaşlı multipl skleroz olgularında genel olarak iyi tolere edilen hastalık modifiye edeci bir tedaviyi temsil eder nitelikte görünmektedir. Daha fazla olgu sayısının olduğu uzun dönem çalışmalara ihtiyaç vardır.

SS-35 MULTIPL SKLEROZ'DA NSE VE S100B ATAK BİYOBELİRTECİ MİDİR?

BÜŞRA ER , ELİF ÜNAL , CANAN EMİR

PROF.DR.CEMİL TAŞÇIOĞLU ŞEHİR HASTANESİ

Amaç:
Multipl skleroz(MS); otoimmün, demiyelinizan karakterde santral sinir sistemi hastalığıdır. Bizim çalışmamızın amacı MS hastalarının atak sırasında serum NSE, S100B düzeylerinin ölçülmesi ve bu değerlerin atak tanısında biyobelirteç olarak kullanılabilirliğini araştırmaktır.

Gereç ve Yöntem:
Çalışmamıza, 18-65 yaş arasında 40 hasta dahil edilmiştir. Hastaların demografik verileri, vücut kitle indeksleri, MS başlangıç ve atak semptomları, MS başlangıç yaşları, kullandıkları ilaçlar kaydedilmiş, atak ve remisyon fazındaki EDSS skorları, serum NSE, S100B, CRP ve ESH değerleri gruplar arası karşılaştırılmıştır.

Bulgular:
Olgularımızın 11'i (%27.5) erkek, 29'u (%72.5) kadındır. Olguların atak dönemindeki S100B değerleri, atak dışı dönemden istatistiksel olarak anlamlı düzeyde yüksektir ($p:0.002$; $p<0.05$). Atak ve atak dışı dönemlerdeki NSE, CRP ve sedimantasyon değerleri arasında istatistiksel olarak anlamlı bir farklılık bulunmamaktadır ($p>0.05$). PPMS grubunda; atak dönemindeki S100B, NSE, CRP ve sedimantasyon değerleri değerlerine göre atak dışı dönemde görülen değişim istatistiksel olarak anlamlı bulunmamıştır ($p>0.05$). RRMS grubunda; atak dönemindeki S100B değerlerine göre atak dışı dönemde görülen düşüş istatistiksel olarak anlamlıdır ($p:0.010$; $p<0.05$).

Sonuç:
Çalışmamızın sonuçlarına göre serum S100B düzeyinin ölçülmesi MS' te atak biyobelirteci olarak yararlı olabilir. S100B artışına diğer belirteçlerimizin eşlik etmemesi diğer patolojik olayların ve psödo-atak durumlarını dışlayarak MS atak kliniğini desteklediği düşünülebilir.

SS-36 MULTİPL SKLEROZUN EVLİLİK VE BOŞANMA ÜZERİNDEKİ ETKİSİ: TÜRKİYE'DE ÇOK MERKEZLİ BİR ÇALIŞMADAN ELDE EDİLEN SONUÇLAR

ÖZLEM ETHEMOĞLU [1], ADALET GÖÇMEN [2], SAMİ ÖMERHOCA [3], ALPEREN KOCAOĞULLAR [3], ŞEYDA FİGÜL GÖKÇE [4], RUMEYSA GUZEY [4], SENA DESTAN BÜNÜL [5], ZEYNEP BÜŞRA SOYSAL [5], PINAR ACAR ÖZDEN [6], SENA SOGUKTAŞ [6], MERAL SEFEROĞLU [7], AYSUN ÜNAL [1], KARDELEN KARAÇOR [8], EMİNE BELGİN KOÇER [9], MERVE BAHAR ERCAN [9], RABİA GÖKÇEN GÖZÜBATIK ÇELİK [10], İLKNUR AYDIN CANTÜRK [11], NURAY BİLGE [12], BİLGE PİRİ ÇINAR [13], AYŞEGÜL SUBAŞ [13], BURCU YÜKSEL [10], ZEYNEP ÖZDEMİR [10], MESUDE TÜTÜNCÜ [13], BERİL AYGÜL [10], MEHMET FATİH YETKİN [14], HÜSNÜ EFENDİ [5], ASLI TUNCER [6], NİLÜFER KALE İÇEN [3]

[1] HARRAN ÜNİVERSİTESİ TIP FAKÜLTESİ NÖROLOJİ ANABİLİM DALI
[2] ŞANLIURFA EĞİTİM VE ARAŞTIRMA HASTANESİ
[3] BAĞCILAR EĞİTİM VE ARAŞTIRMA HASTANESİ, NÖROLOJİ KLİNİĞİ
[4] CUMHURİYET ÜNİVERSİTESİ TIP FAKÜLTESİ, NÖROLOJİ ANABİLİM DALI
[5] KOCAELİ ÜNİVERSİTESİ TIP FAKÜLTESİ, NÖROLOJİ ANABİLİM DALI
[6] HACETTEPE ÜNİVERSİTESİ TIP FAKÜLTESİ, NÖROLOJİ ANABİLİM DALI
[7] BURSA YÜKSEK İHTİSAS EĞİTİM VE ARAŞTIRMA HASTANESİ, NÖROLOJİ KLİNİĞİ
[8] NAMIK KEMAL ÜNİVERSİTESİ TIP FAKÜLTESİ, NÖROLOJİ ANABİLİM DALI
[9] GAZİ ÜNİVERSİTESİ TIP FAKÜLTESİ, NÖROLOJİ ANABİLİM DALI
[10] BAKIRKÖY PROF. DR. MAZHAR OSMAN RUH SAĞLIĞI VE SİNİR HASTALIKLARI EĞİTİM VE ARAŞTIRMA HASTANESİ
[11] GÖZTEPE PROF.DR.SÜLEYMAN YALÇIN ŞEHİR HASTANESİ, NÖROLOJİ KLİNİĞİ
[12] ATATÜRK ÜNİVERSİTESİ TIP FAKÜLTESİ, NÖROLOJİ ANABİLİM DALI
[13] SAMSUN ÜNİVERSİTESİ NÖROLOJİ ANABİLİM DALI
[14] ERCİYES ÜNİVERSİTESİ TIP FAKÜLTESİ, NÖROLOJİ ANABİLİM DALI

Amaç:
Bu çalışmada, multipl skleroz (MS) ile medeni durum arasındaki ilişkiyi ve MS ile bireylerin sosyal ve ilişki dinamikleri arasındaki karmaşık etkileşime dair değerlendirme yapmayı amaçlıyoruz.

Gereç ve Yöntem:
MS hastalarının demografik ve klinik verileri toplandı. Evli hastalar Yenilenmiş Çift Uyum Ölçeği (YÇUÖ) doldururken, boşanmış hastalar Fischer Boşanma Uyum Ölçeğini (FDAS) doldurdu. Ek olarak, tüm hastalar Hastane Anksiyete ve Depresyon Ölçeği (HADS) ve Symbol Digit Modalities Testi (SDMT) kullanılarak değerlendirmeye tabi tutuldu.

Bulgular:
794 kadın ve 241 erkekten oluşan toplam 1035 katılımcıdan 731i (%70,6) evli, 213ü (%20,6) bekar, 66sı (%6,4) boşanmış ve 25i (%2,4) dul olarak belirlendi. Özellikle, bekar katılımcılar evli meslektaşlarına kıyasla anlamlı olarak daha yüksek eğitim düzeyi, daha düşük ortalama Genişletilmiş Engellilik Durumu Ölçeği (EDSS) puanları, anksiyete ve depresyon puanları ve SDMTde daha iyi performans sergilediler. MS tanısı konulduktan sonra evlenen hastalarda, tanıdan önce evlenenlere kıyasla yüksek anksiyete seviyeleri ve azalmış SDMT puanları saptandı. Dahası, tanıdan sonra evlenen bireyler, daha iyi ilişki memnuniyetini gösteren önemli ölçüde daha yüksek YÇUÖ puanları görüldü. Tanıdan sonra evlenen hastalar arasında, 137den 60ı çocuk sahibi olmamayı tercih etti. Boşanmaların çoğunluğu, MS tanısı konulduktan sonra gerçekleşmiştir ve boşanma yaşayan bireyler, Fischer Boşanma Uyum Ölçeği puanlarında minimumun üzerinde ancak ortalamanın altında uyum düzeyleri saptanmıştır.

Sonuç:
Bulgularımız, MS tanısı ile boşanma arasında önemli bir ilişki olduğunu ve boşanmaların çoğunun tanıdan sonra gerçekleştiğini göstermektedir. Dahası, MS tanısı konulduktan sonra evlenen bireyler, daha yüksek YÇUÖ puanlarıyla kanıtlandığı gibi, ilişki memnuniyetinde iyileşme göstermiştir. Sonuçlarımızın MS hastalarına ilişki danışmanlığı sağlama ve ilişki dinamiklerinin neden olduğu sosyal yükü vurgulaması konusunda destek olacağını düşünüyoruz.

SS-37 MULTİPL SKLEROZ HASTALARINDA HLA-DRA, HLA-DQA1 VE IL-6 GEN VARYASYONLARININ GLATİRAMER ASETAT DİRENCİNE ETKİSİ

AYŞEGÜL ŞAHBAZ [1], BÜŞRANUR OĞUZ SELÇUK [2], FÜSUN MAYDA DOMAÇ [2], SERKAN DEMİR [3], MESRURE KÖSEOĞLU [4], EBRU HATUN ULUDAŞDEMİR [3], GÜLŞAH KOÇ [5], BAYRAM YILMAZ [6], DENİZ KIRAÇ [1]

[1] YEDİTEPE ÜNİVERSİTESİ, TIP FAKÜLTESİ, TIBBİ BİYOLOJİ ANABİLİM DALI, İSTANBUL
[2] SAĞLIK BİLİMLERİ ÜNİVERSİTESİ, ERENKÖY RUH VE SİNİR HASTALIKLARI EĞİTİM VE ARAŞTIRMA HASTANESİ, NÖROLOJİ BÖLÜMÜ
[3] SAĞLIK BİLİMLERİ ÜNİVERSİTESİ, SANCAKTEPE ŞEHİT PROF. DR. İLHAN VARANK EĞİTİM VE ARAŞTIRMA HASTANESİ, NÖROLOJİ BÖLÜMÜ
[4] SAĞLIK BİLİMLERİ ÜNİVERSİTESİ, KANUNİ SULTAN SÜLEYMAN EĞİTİM VE ARAŞTIRMA HASTANESİ, NÖROLOJİ BÖLÜMÜ
[5] İSTANBUL AYDIN ÜNİVERSİTESİ, TIP FAKÜLTESİ, TIBBİ BİYOLOJİ ANABİLİM DALI
[6] YEDİTEPE ÜNİVERSİTESİ, TIP FAKÜLTESİ,FİZYOLOJİ ANABİLİM DALI,

Amaç:
Multipl skleroz (MS),merkezi sinir sistemini (CNS) etkileyen en yaygın inflamatuar ve dejeneratif otoimmün hastalıklardan biridir. Multipl sklerozun kesin etiyolojisi bilinmemekle birlikte,genetik ve çevresel faktörler arasındaki etkileşimlerin bir sonucu olarak ortaya çıktığı düşünülmektedir.Glatiramer asetat (GA),tekrarlayan ve düzelen multipl sklerozun (RRMS) tedavisinde immünomodülatör bir ajan olarak kullanılmaktadır.Ancak önemli sayıda hastada ilaç beklenildiği kadar etkili olmamaktadır.Bu durum GA direnci olarak bilinir.GA direncine sebep olan spesifik biyobelirteçlerin tanımlanması ve bireysel tedaviye yönelik terapötik stratejilerin geliştirilmesine ihtiyaç vardır.Dolayısıyla bu çalışmada *HLA-DRA*, *HLA-DQA1* ve *IL-6* genlerindeki nükleotid varyasyonlarının GA direnci ile ilişkisinin araştırılması amaçlandı.Ek olarak D vitamini,B_{12} vitamini ve B_9 düzeyi gibi çevresel faktörlerin MS oluşumu ile ilişkisinin araştırılması planlandı.

Gereç ve Yöntem:
Çalışmaya 139 MS hastası dahil edildi.Hastalar GA içerikli ilaca yanıt vermeyenler (non-responders)(n=58) ve yanıt verenler (responders)(n=81) olarak iki gruba ayrıldı.Periferik kandan DNA izolasyonu yapıldıktan sonra izole edilen DNA'larda *HLA-DRA* genindeki rs3135388 ve rs3135391,*HLA-DQA1* genindeki rs9272346 ve *IL-6* genindeki rs1800795 ve rs1900796 varyasyonları gerçek zamanlı polimeraz zincir reaksiyonu (RT-PCR) ile incelendi.Sonuçlar istatistiksel yöntemler kullanılarak değerlendirildi.

Bulgular:
Çalışma sonunda kadın hastaların sayısının erkek hastalara göre tedaviye yanıt veren grupta yaklaşık 3 kat,tedaviye yanıt vermeyen grupta ise yaklaşık 4 kat daha yüksek olduğu belirlendi.Gruplar arasında nükleotid varyasyonları ve alel dağılımları karşılaştırıldığında anlamlı bir ilişki bulunamadı.Benzer şekilde risk faktörleri ile nükleotid varyasyonları arasında anlamlı bir ilişki bulunamadı.Bununla birlikte ilaca yanıt vermeyen grupta Genişletilmiş Engellilik Durumu Ölçeği (EDSS) ve lezyon yükü (LL) istatistiksel olarak yüksek bulundu ($p<0.001$).

Sonuç:
Hasta sayısının arttırılmasıyla yapılacak diğer çalışmalarla daha anlamlı sonuçlara ulaşılabilir.Multipl skleroz hastalarında glatiramer asetat direnci oluşumunun genetik açıdan aydınlatılmasının kişiye özel tedavi stratejilerinin geliştirilmesine katkı sağlayacağı düşünülmektedir.

SS-38 MULTİPL SKLEROZ KLİNİK TİPLERİNE GÖRE UYKU ÖZELLİKLERİNİN POLİSOMNOGRAFİK OLARAK İNCELENMESİ

ZEHRA YALÇINDAĞ [1], SELMA TEKİN [2]

[1] *YÜKSEKOVA DEVLET HASTANESİ*
[2] *PAMUKKALE ÜNİVERSİTESİ*

Amaç:
MS hastalarında belirlenen klinik formlarda polisomnografi kullanılarak tespit edilen objektif uyku bulgularının değerlendirilmesi amaçlanmıştır.

Gereç ve Yöntem:
Çalışmamıza alınan hastalar Pamukkale Üniversitesi Tıp Fakültesi Nöroloji polikliniğine başvuran hastalardan seçilmiş olup, klinik değerlendirilmesinde MS veya uyku bozukluğu tanısı olmayan hastaların kendileri tarafından onamları alınarak uyku parametrelerinin değerlendirilebilmesi için 1 gece polisomnografi laboratuvarında yatırıldı.18-65 yaş aralığında klinik değerlendirilmesinde RRMS veya SPMS tanısı ile takipli olan hastaların kendileri tarafından onamları alınarak vaka grubu olarak çalışmaya dahil edilmiştir. Çalışmadan dışlama kriterleri olan uyku bozukluğuna yol açabilecek diğer hastalıklara sahip olması (Parkinsonizm, Serebrovasküler Hastalık, Epilepsi, Fizyolojik ya da anatomik problemler), uyku bozukluğuna yol açabilecek ilaç kullanımı varlığı tespit edilen hastalar çalışmadan çıkarıldı. MS tanısı olmayan, 18-65 yaş aralığında olanlar kontrol grubu olarak alındı. Kontrol grubundan uyku bozukluğuna yol açabilecek diğer hastalıkları ve ilaç kullanımı olanlar çıkarıldı.

Bulgular:
Vaka ve kontrol grupları arasında demografik veriler değerlendirilmiştir. Tablo incelendiğinde ortanca yaş vaka grubunda 45,5(19,0-64,0) yıl, kontrol grubunda 30,5(23,0-58,0) yıl, ortalama VKİ vaka grubunda 25,9±5,1 kg/m^2, kontrol grubunda 24,1±3,7 kg/m^2 olarak bulunmuş ve yaş iki grup arasında istatistiksel olarak anlamlı düzeyde farklı bulunmuştur.

Vaka ve kontrol grupları arasında polisomnografi testi sonuçları değerlendirilmiştir. Tablo incelendiğinde TIB, TP uyanıklık süresi, uyku per uyanıklık, CA, MA, BCK HRK, PLM % vaka grubunda, N2 kontrol grubunda istatistiksel olarak anlamlı düzeyde yüksek bulunmuştur. Diğer tüm polisomnografi test sonuçları iki grup arasında benzer bulunmuştur.

RRMS ve SPMS grupları arasında demografik veriler değerlendirilmiştir. Tablo incelendiğinde yaş SPMS grubunda RRMS grubuna göre istatistiksel olarak anlamlı düzeyde yüksek bulunmuştur. VKİ ve cinsiyet iki grup arasında benzer bulunmuştur. RRMS ve SPMS grupları arasında polisomnografi testi sonuçları değerlendirilmiştir. Tablo incelendiğinde TST, uyku etkinliği RRMS grubunda, TP uyanıklık süresi ve uyku per uyanıklık SPMS grubunda istatistiksel olarak anlamlı düzeyde yüksek bulunmuştur. Diğer tüm polisomnografi test sonuçları iki MS tipi arasında benzer bulunmuştur.

RRMS ve SPMS grupları arasında polisomnografi testi sonuçları değerlendirilmiştir. Tablo incelendiğinde TST, uyku etkinliği RRMS grubunda, TP uyanıklık süresi ve uyku periyodundaki uyanıklık SPMS grubunda istatistiksel olarak anlamlı düzeyde yüksek bulunmuştur. Diğer tüm polisomnografi test sonuçları iki MS tipi arasında benzer bulunmuştur. RRMS ve kontrol grupları arasında polisomnografi test sonuçları değerlendirilmiştir. Tablo incelendiğinde TIB, TST, uyku periyodundaki uyanıklık, N3, CA, PLM % RRMS grubunda, N2 kontrol grubunda istatistiksel olarak anlamlı düzeyde yüksek bulunmuştur. Diğer polisomnografi test sonuçları açısından iki grup arasında istatistiksel olarak anlamlı düzeyde bir fark saptanmamıştır. SPMS ve kontrol grupları arasında polisomnografi test sonuçları değerlendirilmiştir. Tablo incelendiğinde TIB, TP uyanıklık süresi, uyku periyodundaki uyanıklık, BCK HRK, PLM % SPMS grubunda, uyku etkinliği kontrol grubunda istatistiksel olarak anlamlı düzeyde yüksek saptanmıştır.

Sonuç:
Literatür çalışmalarında ve bu çalışmada da gösterildiği üzere; MS hastalarında uyku bozukluğu tanısı oldukça sıktır ve çeşitlilik göstermektedir. MS hastalarında uyku bozukluğu tanısından şüphelenildiğinde tanı koymada objektif veriler sağlayacak PSG'nin önemli katkılar sağlayabileceğini, doğru tanı konulduğunda tedaviyle MS hastalarının yaşam kalitesinde olumlu değişimler gözlenebileceğini düşünmekteyiz.

SS-39 ENSEFALİT HASTALARINDA AKUT NÖBET RİSKİNİ ÖNGÖRMEDE "SEIZURE" SKORLAMASI; ÇOK MERKEZLİ AVRUPA ÇALIŞMASINDA TÜRKİYE VERİLERİ

RABİA GOKCEN GOZUBATİK-CELİK [1], THOMAS HUGHES [2], DİLEK ATAKLI [1], FÜSUN MAYDA DOMAÇ [3], GRETA K WOOD [2], BENEDİCT D MİCHAEL [2], SEIZURE SKOR CALISMA GRUBU [2], BETUL BAYKAN [1]

[1] S.B.Ü BAKIRKÖY PROF DR. MAZHAR OSMAN RUH SAĞLIĞI VE SİNİR HASTALIKLARI EAH, NÖROLOJİ
[2] CLİNİCAL INFECTİON, MİCROBİOLOGY, AND IMMUNOLOGY, INSTİTUTE OF INFECTİON, VETERİNARY AND ECOLOGİCAL SCİENCES, UNİVERSİTY OF LİVERPOOL
[3] S.B.Ü ERENKÖY RUH SAĞLIĞI VE SİNİR HASTALIKLARI EAH

Amaç:
Ensefalit, nöbetler nedeniyle prognozu daha da kötü seyredebilen enflamatuar, farklı etyolojileri olan nörolojik bir hastalıktır. Koruyucu anti-nöbet ilaç kullanımı ise tartışmalıdır. Ensefalitte akut nöbet riskini öngörecek objektif bir marker bulunmamaktadır. Çalışmanın amacı, İngiltere'de hastaları nöbet riski açısından sınıflandırmak amacıyla geliştirilen SEIZURE skorunun Türkiye ve Avrupa'daki ensefalit hastalarında geçerliliğini araştırmaktır.

Gereç ve Yöntem:
262'si Türkiye'den, toplam 525 hasta çalışmaya dahil edildi. SEIZURE skor parametrelerinde yer alan demografik, klinik, muayene, laboratuar verileri retrospektif olarak ayrıntılı olarak kaydedildi. Hastaneye gelişte ve hastanedeki yatış süresince oluşacak nöbet riski açısından hastalar bu skor parametreleri ile değerlendirildi. Nöbet geçiren ve geçirmeyen hastalar arasında tek değişkenli analiz, ardından çok değişkenli lojistik regresyon ve hiyerarşik kümeleme analizleri yapıldı.

Bulgular:
Hastaların 301 'i kadındı. Ortalama yaş 55,5 (37-70) yıldı.201 hasta (%38) nöbet geçirmişti Otoantikor ilişkili ve HSV ensefaliti olan hastalar artmış nöbet riski gösterdi (sırasıyla; OR 2·39 (%95CI 1·35-4·23) ve 2·38 (%95CI 1·28-4·43). Bakteriyel (OR 0·37 (%95CI 0·16-0·85)) ve "diğer" (OR 0·59 (%95CI 0·41-0·85) enfeksiyonlar ise azalmış nöbet riskiyle ilişkilendirildi. Hastanede nöbet geçirme riskiyle en güçlü ilişkili faktör nöbet nedeni ile başvurma (OR 169·75 (%95CI 82·24-338·03) ve Glaskow Koma Skalası (GCS) 'nın 8 ve altında olması (OR 3·18 (%95CI 1·84-5·46) idi. Hastanede nöbet geçirme ise patolojik EEG bulguları, yüksek laktat düzeyi ile anlamlı ilişkiliydi (p<0,001). Hastaneye gelişte nöbet riski skoru için AUROC 0·62 (%95CI 0·57-0·67) ve hastane takibindeki risk skoru için AUROC 0·67 (%95CI 0·62-0·71) olarak belirlendi. En yüksek puanlama kategorileri, her iki skor için de nöbet oranlarının anlamlı şekilde artışı ile ilişkilendirildi.

Sonuç:
Veriler daha önce yayınlanmış İngiltere ensefalit SEIZURE skor verilerine göre nöbet riski açısından daha düşük marker özelliği göstermekteydi ve ülkeler arasında belirgin etyoloji belirleme farkları vardı. Etyolojik farklılıklarla nöbet gelişme riskinin değişkenliğinin objektif olarak ortaya konduğu bu çok merkezli çalışma, akut nöbet riskini öngören SEIZURE skorunun Türkiye dahil bazı Avrupa ülkelerinde geçerli bir skor olabileceğini ortaya koydu.
Ancak etyoloji belirleme farkları nedeniyle her ülkenin kendi çalışmasını yapması gerekliliğinin altını çizdi. Ensefalitlerde nöbet riski belirlemek ve profilaktik anti-nöbet ilaçlarla primer koruma ve prognozu iyileştirme seçenekleri açısından ileri çalışmalara gerek duyulmaktadır.

Anahtar Kelimeler: enfeksiyöz ensefalitler, immune ensefalitler, SEIZURE skor, akut nöbet riski,

SS-42 PROGRESİF MYOKLONUS EPİLEPSİ VE FARKLI NÖROLOJİK HASTALIKLARDA DEV UYANDIRILMIŞ POTANSİYELLER

ÖZGE UYGUN , SERAP KOÇ , NURTEN UZUN ADATEPE , SEHER NAZ YENİ , ÇİĞDEM ÖZKARA , AYŞEGÜL GÜNDÜZ

İSTANBUL ÜNİVERSİTESİ-CERRAHPAŞA, CERRAHPAŞA TIP FAKÜLTESİ, NÖROLOJİ ANABİLİM DALI

Amaç:
Somatosensoryel uyandırılmış potansiyeller (SEP) periferik sinir sistemi ile duysal korteks bütünlüğünü inceleyen bir elektrofizyolojik yöntemdir. Travma, demiyelinizan hastalıklar (MS, transvers myelit), Arnold-Chiari sendromu ve sirengomiyeli gibi periferik sinir sisteminin proksimal kısmının etkilendiği hastalıklar hakkında bilgi verirken kortikal uyarılabilirliğin de değerlendirilmesinde yardımcı olurlar.

Gereç ve Yöntem:
Çalışmamıza 2021-2024 yılları arasında Klinik Nörofizyoloji Anabilim dalı uyandırılmış potansiyeller laboratuvarımıza başvuran hastalar dahil edilmiş, hastaların tanıları, yaş ortalamaları, erken ve geç medyan kortikal SEP amplitüdleri ile tibial SEP amplitüdleri retrospektif olarak incelenmiştir.

Bulgular:
Çalışmamıza sağlıklı kontroller ile birlikte Multipl Skleroz, Arnold Chiari sendromu, spinal kord hastalıkları ve diğer etiyolojiler ile Progresif Myoklonus Epilepsi tanılı toplam 312 hastanın kayıtları dahil edildi. Ortalama yaş 38,1±13,9'du. Büyük amplitüdlü SEP için elde edilen sınır değer tibial SEP (P37-N45) için 7,8 µV; medyan SEP erken komponenti için (N20-P25) 8,5 µV ve geç komponenti için (P25-N33) 5,8 µV saptandı. Dev SEP erken bileşen için 10,6 µV olarak belirlendi. Dev SEP 25 hastada; büyük amplitüdlü SEP ise 52 hastada saptandı. Bu tanımlamaya göre dev SEP en sık PME hastalarında görülürken (% 33,3) demiyelinizan hastalarının ise % 4,3'ü ve Arnold Chiari hastalarının ise % 10,3'ünde dev SEP saptandı.

Sonuç:
Dev SEP her ne kadar PME hastalarında ayırt edici bir özellik olarak görülse de çalışmamıza bakıldığında tüm PME olgularında bu bulgu izlenmemektedir. Ayrıca elde ettiğimiz veriler demiyelinizan hastalıklar, Arnold Chiari sendromu, medulla spinalis hastalıkları gibi farklı etiyolojilere sahip hastalarda da yüksek amplitüdlü SEP yanıtlarının olabileceğini göstermiş ve bu hastalıklarda da korteks uyarılabilirliğinin etkilendiği ortaya koymuştur.

SS-43 ERKEN BAŞLANGIÇLI ABSANS EPİLEPSİSİ TANILI HASTALARIN KLİNİK VE ELEKTROFİZYOLOJİK ÖZELLİKLERİNİN İNCELENMESİ

ÖZGE UYGUN , ZEYNEP ESİN SAYAR , AHMET VEYSİ DEMİRBİLEK

İSTANBUL ÜNİVERSİTESİ-CERRAHPAŞA, CERRAHPAŞA TIP FAKÜLTESİ, NÖROLOJİ ANABİLİM DALI

Amaç:
Erken başlangıçlı absans epilepsisi (EBAE), çocukluk çağı absans epilepsisi (ÇÇAE) ile benzer klinik ve elektrofizyolojik özellik gösteren ancak başlangıç yaşı 4 ve altı olarak bildirilen nadir bir hastalıktır. EBAE nadir görülmesi nedeniyle hastaların klinik ve elektrofizyolojik olarak tanımlayıcı özellikleri yeterince bilinmemektedir. Bu çalışmamızda amaç erken başlangıçlı absans epilepsisi tanısı ile izlediğimiz hastaların klinik, elektrofizyolojik ve demografik özelliklerini incelemektir.

Gereç ve Yöntem:
Çalışmamızda 2002-2024 yılları arasında Çocuk Nörolojisi polikliniğimize başvuran ve EBAE tanısı alan hastalar retrospektif olarak incelenmiştir. Hastaların demografik özellikleri, nöbetlerin özellikleri, eşlik eden psikiyatrik komorbiditeler, elektrofizyolojik ve radyolojik bulguları değerlendirilmiştir.

Bulgular:
Çalışmamıza 16 hasta (9 kız, 7 erkek) dahil edildi. Hastaların yaş ortalaması 16,82 (9-29), hastalık başlangıç yaşı ortalaması ise 22, 26 ay (12-55) idi. Ortalama takip süresi 7,91 yıl olmak üzere hastalar minimum 2, maksimum 22 yıldır izlenmekteydi. Hastalardan 2'sinin nöbetleri devam ederken, 2 hastada ise ilaç azaltımı ile nüks öyküsü vardı. Gözkapağı myoklonisi ve oral otomatizmalar absans nöbetlere en sık eşlik eden motor fenomenlerdi. Sekiz hastada ailede epilepsi öyküsü mevcuttu. Hastalığa en sık eşlik eden psikiyatrik komorbiditeler; dikkat eksikliği ve hiperaktivite bozukluğu ile davranış problemleriydi. Hastaların 9'unda EEG'de jeneralize deşarların yanı sıra fokal bulgular izlendi.

Sonuç:
EBAE klinik olarak ÇÇAE'ye benzer özellikler taşısa da prognoz, klinik seyir, eşlik eden psikiyatrik komorbiditeler, nöbetler açısından daha heterojen bir grubu oluşturmaktadır. EBAEnin oldukça nadir görülmesi sınıflandırılmada zorluklara yol açmaktadır. Bu hastaların ÇÇAE ve JAE grubuna göre farklı özellikler de taşısa ilerleyen dönemde ÇÇAE ve JAE seyrini paylaşmaları, bu klinik antitenin idyopatik jeneralize epilepsilerin altgrubu olduğunu desteklemektedir.

SS-44 VİDEO EEG MONİTORİZASYON ÜNİTESİNDE, YALNIZCA UYKUDA NÖBETİ OLAN HASTALARIN KLİNİK ÖZELLİKLERİ

MERYEM SENEM YILDIZ [1], SERAP SAYGI [1], F. İRSEL TEZER [1], TUBA GÜNEY [2], ZEHRA UZUN [3]

[1] HACETTEPE ÜNİVERSİTESİ NÖROLOJİ ANABİLİM DALI
[2] ŞANLIURFA EYYUBİYE EĞİTİM VE ARAŞTIRMA HASTANESİ
[3] SAMSUN ÜNİVERSİTESİ EĞİTİM ARAŞTIRMA HASTANESİ

Amaç:
Uzun süreli video EEG monitorizasyon, epilepsi cerrahisine hastaların hazırlanması dışında epilepsi tanı ve ayırıcı tanısında kullanılan en önemli tetkik basamağıdır. Klinik şartlar ve ihtiyaçlara göre VEM gündüz şartlarında, 24 saatten kısa süre için, mesai saatleri içinde planlanabilir. Ancak gündüz kısa süreli kayıtlarda uykudaki nöbetleri değerlendirmek mümkün olmayabilir. Bu çalışmada VEM ünitesinde sadece uykuda nöbeti olan hastaları, retrospektif olarak inceleyerek uzun süreli monitorizasyonun üstünlüğünü göstermeyi amaçladık.

Gereç ve Yöntem:
Hacettepe Üniversitesi erişkin VEM ünitesinde 2005-2023 tarihleri arasında takibi yapılan ve yalnızca uykuda nöbeti olan hastalar, nöbet saatlerinin mesai saatlerinde olup olmamasına göre gruplandırıldı. Demografik özelliklerin yanı sıra yatış süresi, nöbet sıklığı, ve epilepsi tipi belirlenerek, gruplar arasındaki farklılık araştırıldı.

Bulgular:
1961 hasta arasından yatışı boyunca yalnızca uykuda nöbet geçiren hasta sayısı 178'di. Bunların 106'sı temporal lob epilepisisi-TLE, 61'i ekstratemporal lob epilepsisi-ETLE idi. Uyku ile ilişkili hipermotor/hiperkinetik epilepsisi-UİHE olan hasta sayısı 47'ydi. Rutin gündüz çalışma saatleri dışında nöbet geçirme oranları TLE, ETLE ve UİHE için sırasıyla %72, %56 ve %66 olarak tespit edildi.
ETLE-TLE grubu karşılaştırıldığında, ETLE olanlarda ve UİHE olanlarla UİHE olmayanlar karşılaştırıldığında, UİHE olanlarda ilk günde nöbet görülme oranı daha yüksekti (p=0,011 ve p=0,025). İlk gün ve gündüz mesai saatlerinde nöbet kaydı TLE grubunda daha nadirdi.

Sonuç:
Bu çalışmada VEM sırasında uykuda nöbet öyküsü olan hastaların ağırlıklı olarak TLE'si olduğu ve yine tüm bu hastaların sadece %26'sının UİHE'si olduğu gösterilmiştir. Klinik pratiğimizde önemli olabilecek ek bir bulgu olarak, kısa süreli VEM kayıtlarının, özellikle sadece uykuda nöbet geçiren TLE'li hastaları için uygun bir yöntem olmayacağını düşündürtmektedir.

SS-45 EPİLEPSİLİ BİREYLERDE DAMGALANMA: TÜRKİYE'DEN ÇOK MERKEZLİ KESİTSEL ÇALIŞMA

AYLİN REYHANİ [1], CEYDA DOĞAN [1], ABDURRAHMAN NEYAL [2], NESRİN ERGİN [3], DEMET İLHAN ALGIN [4], SİBEL ÜSTÜN ÖZEK [5], FÜGEN SÖNMEZ ÇETİNKAYA [6], FERDA USLU [7], GÜNAY GÜL [8], EBRU ERGİN BAKAR [9], SELDA KESKİN GÜLER [9], FULYA EREN [10], MECBURE NALBANTOĞLU [7], ASUMAN ALİ [11], FATMA AYBÜKE ÇOKKAÇAR [10], GÜRAY KOÇ [12], İLKNUR GÜÇLÜ ALTUN [13], MURAT MERT ATMACA [1], DEMET AYGÜN ÜSTEL [14], ESMA KOBAK TUR [15], NERMİN TANIK [16], ÖZLEM AKSOY ÖZMENEK [17], YASEMİN EKMEKYAPAR FIRAT [18], GÖNÜL AKDAĞ [19], GÖZDE ÖNGÜN [20], GÜNEŞ SEDA ALBAYRAK [16], ÖZLEM KESİM ŞAHİN [21], AYTEN CEYHAN DİRİCAN [8], DERYA YAVUZ DEMİRAY [22], EMİNE KILIÇPARLAR CENGİZ [2], EMİNE SAYGIN UYSAL [19], FETTAH EREN [23], HİKMET SAÇMACI [16], NİYAZİ UYSAL [19], ZEYNEP MELTEM ARSLAN [1], ÇİĞDEM ÖZKARA [24], DESTİNA YALÇIN [25], KİMYA KILIÇASLAN [26], MUAZZEZ GÖKÇEN KARAHAN [8], ÖZDEM ERTÜRK ÇETİN [27], REYHAN SÜRMELİ [28], SEHER NAZ YENİ [24], SİBEL KARŞIDAĞ [1], ŞAKİR DELİL [24], ŞULE DEVECİ [29], ZELİHA TÜLEK [26], ZEYNEP BAŞTUĞ GÜL [8]

[1] SAĞLIK BİLİMLERİ ÜNİVERSİTESİ SULTAN 2.ABDÜLHAMİD HAN EĞİTİM VE ARAŞTIRMA HASTANESİ, NÖROLOJİ KLİNİĞİ
[2] GİBTÜ TIP FAKÜLTESİ, NÖROLOJİ ANABİLİM DALI
[3] PAMUKKALE ÜNİVERSİTESİ TIP FAKÜLTESİ NÖROLOJİ ANABİLİM DALI
[4] ESKİŞEHİR OSMANGAZİ ÜNİVERSİTESİ TIP FAKÜLTESİ, NÖROLOJİ ANABİLİM DALI
[5] SAĞLIK BİLİMLERİ ÜNİVERSİTESİ PROF.DR.CEMİL TAŞCIOĞLU ŞEHİR HASTANESİ, NÖROLOJİ KLİNİĞİ
[6] YILDIRIM BEYAZID ÜNİVERSİTESİ YENİMAHALLE EĞİTİM VE ARAŞTIRMA HASTANESİ, NÖROLOJİ KLİNİĞİ
[7] BEZMİALEM VAKIF ÜNİVERSİTESİ TIP FAKÜLTESİ, NÖROLOJİ ANABİLİM DALI
[8] SAĞLIK BİLİMLERİ ÜNİVERSİTESİ BAKIRKÖY PROF.DR. MAZHAR OSMAN RUH SAĞLIĞI VE SİNİR HASTALIKLARI EĞİTİM VE ARAŞTIRMA HASTANESİ, NÖROLOJİ KLİNİĞİ
[9] SAĞLIK BİLİMLERİ ÜNİVERSİTESİ ANKARA EĞİTİM VE ARAŞTIRMA HASTANESİ, NÖROLOJİ KLİNİĞİ
[10] SAĞLIK BİLİMLERİ ÜNİVERSİTESİ TAKSİM EĞİTİM VE ARAŞTIRMA HASTANESİ, NÖROLOJİ KLİNİĞİ
[11] SAĞLIK BİLİMLERİ ÜNİVERSİTESİ BURSA YÜKSEK İHTİSAS EĞİTİM VE ARAŞTIRMA HASTANESİ, NÖROLOJİ KLİNİĞİ
[12] ANKARA BİLKENT ŞEHİR HASTANESİ, NÖROLOJİ KLİNİĞİ
[13] ÇANAKKALE ONSEKİZ MART ÜNİVERSİTESİ TIP FAKÜLTESİ, NÖROLOJİ ANABİLİM DALI
[14] İSTANBUL ATLAS ÜNİVERSİTESİ, MEDİCİNE HOSPİTAL, NÖROLOJİ ANABİLİM DALI
[15] SAĞLIK BİLİMLERİ ÜNİVERSİTESİ FATİH SULTAN MEHMET EĞİTİM VE ARAŞTIRMA HASTANESİ, NÖROLOJİ KLİNİĞİ
[16] YOZGAT BOZOK ÜNİVERSİTESİ TIP FAKÜLTESİ, NÖROLOJİ ANABİLİM DALI
[17] YÜKSEK İHTİSAS ÜNİVERSİTESİ TIP FAKÜLTESİ NÖROLOJİ ANABİLİM DALI
[18] SANKO ÜNİVERSİTESİ TIP FAKÜLTESİ, NÖROLOJİ ANABİLİM DALI
[19] KÜTAHYA SAĞLIK BİLİMLERİ ÜNİVERSİTESİ TIP FAKÜLTESİ, NÖROLOJİ ANABİLİM DALI
[20] İSTİNYE ÜNİVERSİTESİ, GAZİOSMAN PAŞA MEDİCAL PARK HASTANESİ, NÖROLOJİ ANABİLİM DALI
[21] SAĞLIK BİLİMLERİ ÜNİVERSİTESİ HAYDARPAŞA NUMUNE EĞİTİM VE ARAŞTIRMA HASTANESİ, NÖROLOJİ KLİNİĞİ
[22] HATAY MUSTAFA KEMAL ÜNİVERSİTESİ, NÖROLOJİ ANABİLİM DALI
[23] SELÇUK ÜNİVERSİTESİ TIP FAKÜLTESİ HASTANESİ, NÖROLOJİ ANABİLİM DALI
[24] İSTANBUL ÜNİVERSİTESİ – CERRAHPAŞA, CERRAHPAŞA TIP FAKÜLTESİ, NÖROLOJİ ANABİLİM DALI
[25] MALTEPE ÜNİVERSİTESİ TIP FAKÜLTESİ, NÖROLOJİ ANABİLİM DALI
[26] İSTANBUL ÜNİVERSİTESİ – CERRAHPAŞA, FLORENCE NİGHTİNGALE HEMŞİRELİK FAKÜLTESİ, İÇ HASTALIKLARI HEMŞİRELİĞİ ANABİLİM DALI
[27] SAĞLIK BİLİMLERİ ÜNİVERSİTESİ ŞEHİT PROF.DR. İLHAN VARANK SANCAKTEPE EĞİTİM VE ARAŞTIRMA HASTANESİ, NÖROLOJİ KLİNİĞİ
[28] SAĞLIK BİLİMLERİ ÜNİVERSİTESİ ÜMRANİYE EĞİTİM VE ARAŞTIRMA HASTANESİ, NÖROLOJİ KLİNİĞİ
[29] SAĞLIK BİLİMLERİ ÜNİVERSİTESİ BAŞAKŞEHİR ÇAM VE SAKURA ŞEHİR HASTANESİ, NÖROLOJİ KLİNİĞİ

Amaç:
Ağır sosyal prognoza yol açan epilepsiye bağlı damgalanma evrensel boyutlara sahip olmakla beraber, toplumların etnik yapısından da etkilenir. Bu çalışmada Türkiye'de yaşayan epilepsili bireylerde damgalanmayı, bunun kişinin yaşamına etkisini belirlemeyi amaçladık.

Gereç ve Yöntem:
Çalışma TND Yaşam Kalitesi Çalışma Grubu koordinatörlüğünde 11 ilden 28 merkezde gerçekleştirildi. Sosyodemografik veriler kaydedildi, epilepsi damgalama ölçeği(EDÖ), epilepsi yaşam kalitesi ölçeği(QOLIE-10), nörolojik bozukluklarda depresyon ölçeği-epilepsi(NDDI-E), Hamilton anksiyete ölçeği(HAÖ), çok boyutlu algılanan sosyal destek ölçeği(ÇBASDÖ) uygulandı.

Bulgular:
Çalışmaya katılan 1042 hastanın 592'si(%56,9) kadındı. Yaş ortalaması 34,8±12,3, ortalama hastalık süreleri 14,1±11,2 yıldı. Hastaların 267'si(%25,6) epilepsinin eğitim süresini, 291'i(%28,6) okul başarısını etkilediğini

belirtti. Hastaların 257'si(%25,4) asgari ücretliydi, 353'ü(%33,9) çalışmıyordu, 151'i(%14,4) epilepsi nedeniyle işten çıkarıldığını belirtti. Bekar hastaların oranı %46,2 iken, yalnız yaşayanların oranı %4,4'tü. 153(%14,7) hastanın tanısını sadece çekirdek ailesi biliyordu. EDÖ ortalama puanı 46,30±11,84 olarak saptanırken, %30,4'ü orta-ağır derecede damgalanmış bulundu. EDÖ puanı cinsiyet(p=0,79), yaş(p=0,06), medeni durumla(p=0,62) ilişkili bulunmazken, üniversite mezunlarında(p<0,001), gelir düzeyi asgari ücretin üzerinde olanlarda(p<0,001) düşük, işsizlerde yüksekti(p<0,001). Kentselle kırsal yaşam karşılaştırılmasında EDÖ puanı açısından fark bulunmadı(p=0,13). EDÖ puanı erken nöbet başlama yaşı(p<0,001), uzun hastalık süresi(p<0,001), dirençli epilepsi tanısı(p<0,001), epilepsiye bağlı yaralanma öyküsü(p<0,001) olanlarda yüksek, takipleri düzenli(p=0,003), tedaviye uyumlu(p<0,001) olanlarda düşüktü. EDÖ puanı nöbet sıklığı(p<0,001), anti-nöbet ilaç kullanım süresi(p<0,001) ile artarken, monoterapi kullananlarda politerapiye göre(p<0,001) düşüktü. EDÖ'nün QOLIE-10'la karşılaştırılmasında, damgalanma arttıkça yaşam kalitesinin düştüğü saptandı(r=0,497,p<0,001). NDDI-E puanına göre hastaların %31,9'u depresif bozuklukla uyumlu bulundu. EDÖ ile NDDI-E(r=0,503,p<0,001) ve HAÖ(r=0,449,p<0,001) puanları ilişkili bulundu. ÇBASDÖ puanlarında sosyal destek arttıkça damgalanmanın azaldığı görüldü(r=-0,344,p<0,001).

Sonuç:
Çalışmamız damgalanmanın epilepsili bireylerin yaşamlarının tüm yönlerini etkilediğini göstermiştir. Damgalanmaya bağlı kısıtlılıkları azaltmak epilepsiye yaklaşımda ana hedeflerden biri olmalıdır.

SS-46 EPİLEPSİ CERRAHİSİ SONRASINDA İZLENEN UZAK PARANKİMAL KANAMALAR

İREM GÜL ORHAN [1], KADER KARLI OĞUZ [2], SERAP SAYGI [1], F. İRSEL TEZER [1]

[1] HACETTEPE ÜNİVERSİTESİ TIP FAKÜLTESİ NÖROLOJİ ANABİLİM DALI
[2] HACETTEPE ÜNİVERSİTESİ TIP FAKÜLTESİ RADYOLOJİ ANABİLİM DALI

Amaç:
İlaca dirençli epilepsi hastalarında, epileptojenik beyin bölgesinin rezeksiyonu, medikal tedaviye kıyasla daha yüksek başarı (%40-70) şansına sahiptir. Serebral ya da serebellar kraniyotomi işlemlerinden sonra postoperatif olarak gözlenen uzak parankimal kanamalar, genellikle reperfüzyon hasarı, bozulmuş serebral hemodinami, otoregülasyon disfonksiyonu ve beyin omurilik sıvısının (BOS) fazla drenajı ile ilişkilendirilmiş komplikasyonlardır. Nadir olarak gözlense de geliştiğinde anlamlı morbidite ve mortaliteye yol açabilmektedir. Uzak parankimal kanamalar sıklıkla uzak serebellar kanamalar olarak literatürde yer bulmakla birlikte bu çalışmada farklı bölgelerde uzak parankimal kanama komplikasyonu gelişen hastalar incelenmiştir.

Gereç ve Yöntem:
Video EEG ünitesinde izlenen ve Epilepsi Cerrahisi Konseyinde değerlendirilen 18 yaş ve üzeri hastalar taranmıştır. Bu hastalar içerisinde rezektif ve palyatif (Vagal Sinir Stimülatörü cerrahileri hariç) epilepsi cerrahisi kararı alınan hastaların postoperatif görüntüleme bulguları incelenmiştir. Cerrahi işlem sahasından uzak bir bölgede parankimal kanama öyküsü olan hastalar çalışmaya dahil edilmiştir.

Bulgular:
01.01.1995 – 01.03.2024 tarihleri arasında 682 hasta epilepsi cerrahisi açısından değerlendirilmiştir. 682 hastadan üçünün (% 0,4) postoperatif takip görüntülemelerinde işlem alanına uzak bir bölgede parankimal kanama saptanmıştır. Bu üç hastanın kayıtları-tetkikleri tekrar incelenmiştir. Hastaların biri hemisferotomi, ikisi temporal lobektomi cerrahisi geçirmiştir. Üç hastada da serebellar kanama gelişmiş olup hemisferotomi yapılan hastada kontralateral frontal bölgede ve temporal lobektomi yapılan hastalardan birinde de kontralateral parietal bölgede kanama saptanmıştır. Risk faktörleri açısından değerlendirildiğinde hastaların bilinen bir kanama diyatezleri olmadığı, koagülasyon parametrelerinin normal sınırlarda bulunduğu, valproik asit/antiagregan/antikoagulan ilaç kullanımlarının olmadığı kaydedilmiştir. Üç hastanın tümüne intraoperatif dren yerleştirildiği görülmüştür. Hastaların tamamı uzun dönem takiplerinde sekelsiz izlenmektedir.

Sonuç:
Uzak intrakranial parankimal kanamalar nadir ancak yıkıcı sonlanabilen bir komplikasyondur. Altta yatan mekanizma halen net olarak bilinmemekle birlikte reperfüzyon hasarı, bozulmuş serebral hemodinami, otoregülasyon disfonksiyonu vb. hipotezler öne sürülmüştür. Epilepsi cerrahisi literatüründe intrakraniyal hematomlar (epidural, subdural ve intraparankimal) uzak bölgede olup olmadığı belirtilmeden bakıldığında, minör medikal komplikasyon olarak bildirilen %5 hasta içerisinde, % 2,5 oranındaki sıklıkla, BOS kaçağı (%8,5), aseptik menenjit (%3,6) ve bakteriyel enfeksiyonlardan (%3,6) sonra dördüncü en sık komplikasyon olarak bildirilmiştir. İntrakraniyal hematomların çocuklarda erişkinlere göre daha sık olduğu ve ekstratemporal cerrahilerden sonra izole temporal lob rezeksiyonlarına kıyasla iki kat daha sık geliştiği görülmüştür. Subdural hematom boşaltılan hastalarda gözlenen uzak parankimal kanamaların patogenezinde ise hızlı drenajın, serebral kan akımında ani değişikliklere ve/veya köprü venlerin yırtılmasına yol açtığı öne sürülmüştür. Bu kanamaların saptanması, yakın takibi ve girişim ihtiyacına yönelik değerlendirilmesi hastanın prognozu açısından önemlidir. Komplikasyonun önlenmesi ve yönetimini geliştirmek için daha fazla araştırma gereklidir.

SS-47 LAMOTRİJİN VE LEVETİRASETAM TERAPİSİ ALAN GEBELERİN ÇOCUKLARINDA DİL GELİŞİMİNİN DEĞERLENDİRİLMESİ

GÜLCE ALEV SAVTAK [1], ÖZDEM ERTÜRK ÇETİN [2], RÜMEYSA KAHRAMAN [2], PINAR ALGEDİK [3], REYHAN SÜRMELİ [4], ÜMİT ZANAPALIOĞLU [2], ŞİRİN GÜVEN [5]

[1] İSTİNYE ÜNİVERSİTESİ SAĞLIK BİLİMLERİ FAKÜLTESİ, DİL VE KONUŞMA TERAPİSİ BÖLÜMÜ
[2] SBÜ SANCAKTEPE ŞEHİT PROF.DR. İLHAN VARANK EĞİTİM VE ARAŞTIRMA HASTANESİ, NÖROLOJİ KLİNİĞİ
[3] HALİÇ ÜNİVERSİTESİ TIP FAKÜLTESİ, ÇOCUK PSİKİYATRİSİ KLİNİĞİ
[4] SBÜ ÜMRANİYE EĞİTİM VE ARAŞTIRMA HASTANESİ, NÖROLOJİ KLİNİĞİ
[5] SBÜ SANCAKTEPE ŞEHİT PROF.DR. İLHAN VARANK EĞİTİM VE ARAŞTIRMA HASTANESİ, PEDİATRİ KLİNİĞİ

Amaç:
Nöbet önleyici ilaçların teratojenite ile ilişkisi uzun yıllardır bilinmektedir. Son yıllarda bu ilaçların uzun dönemde olası bilişsel ve davranışsal etkileri de gündeme gelmiştir. Günümüzde lamotrijin ve levetirasetam gibi yeni nesil nöbet önleyici ilaçlar epilepsili gebelerde birinci seçenek olarak tercih edilmektedir. Bu ilaçlarla ilişkili malformasyon veya bilişsel gelişim ile ilgili olumsuz etki çok nadir bildirilmiş; ancak ilaçların son yıllarda daha ön planda kullanıma girmesi nedeniyle, uzun dönem etkileri konusunda ve geniş hasta gruplarında yapılmış çalışma sayısı sınırlıdır. Çalışmamızda, epilepsi tanısıyla lamotrijin ve levetirasetam tedavisi alan gebelerin çocuklarında dil gelişimi değerlendirmeyi amaçladık.

Gereç ve Yöntem:
Çalışma prospektif gözlemsel çalışma olarak planlanmıştır. Çalışmamıza, 2 yıl boyunca epilepsi tanılı 16 gebe anne adayı dahil edilmiş, doğum sonrası çocuklar prospektif olarak izlenmiştir. Çocuklar 2 yaşını doldurduktan sonra TEDİL dil gelişim envanteri, Denver ve AGTE gelişim tarama envanterleri ile değerlendirilmiştir.

Bulgular:
Çalışma toplam 16 katılımcı ile gerçekleştirilmiştir. Katılımcıların ölçüm sonuçları incelendiğinde toplam bağlamında Denver ve AGTE (Kaba Motor alt boyutu hariç) tüm alt boyutlarında en yüksek frekansa sahip alt grupların yaklaşık %50 ile "normal" grubu olduğu görülmektedir. TEDİL bağlamında ise standart ortalamanın 100 olduğu hem alıcı hem de ifade edici dil puanlarının ortalama altında olduğu; bileşik puan bağlamında ise Denver ve AGTE'ye benzer olarak katılımcıların çoğunluğunu ifade eden 7 (%53) çocuğun ortalama ve üstü gruplarda yer aldığı görülmektedir. Gebelikte kullanılan ilaç türü bağlamında ise LTG grubunun %75'ini ifade eden 3 katılımcının ortalama altı puan düzeyinde olduğu; LEV bağlamında katılımcıların %80'ini ifade eden 4 katılımcının ortalama ve üstü düzeyde olduğu görülmektedir.

Sonuç:
Çalışmamızda Denver ve AGTE envanterlerinde ve TEDİL testinde neredeyse yarıdan fazlasında yaşla uyumsuz saptanan olgular izlenmiştir, bu çocukların uzun dönem takipleri önem taşımaktadır. Denver envanterinde kişisel sosyal, dil ve kaba motor gelişimde ve TEDİL bileşik puanında normalden farklılık yarı yarıyadır. İlaç tipleri arasında istatistiksel anlamlı fark olmasa da LTG kullanan annelerin çocuklarında dil gelişimi daha geri seviyede bulunmuştur. Çalışmamızdaki çocukların 6 yaşa kadar izlenmesi planlanmış olup, sunduğumuz bulgular ön bulgulardır.

SS-48 LAMOTRİJİNE BAĞLI DERİ DÖKÜNTÜSÜNÜN İNSAN LÖKOSİT ANTİJENLERİ İLE İLİŞKİSİ

ALP SARITEKE , NURSEMENA KAYNARCALI , İREM FATMA ULUDAĞ , UFUK ŞENER

SAĞLIK BİLİMLERİ ÜNİVERSİTESİ İZMİR TEPECİK EĞİTİM VE ARAŞTIRMA HASTANESİ

Amaç:
Deri döküntüsü, lamotrijin kullanımı sırasında gelişebilen en önemli ve tedavinin bırakılmasına en sık neden olan yan etkidir. Lamotrijin ile ilişkili deri döküntüsü açısından risk faktörleri arasında, ilaçla indüklenen hipersensitivite reaksiyonları açısından genetik yatkınlık oluşturabilen belli insan lökosit antijen tipleri olabileceği öne sürülmüştür. Çalışmada, lamotrijine bağlı deri döküntüsü ile ilişkili olabilecek insan lökosit antijenleri araştırılmıştır.

Gereç ve Yöntem:
Çalışmaya 30 (19 kadın, 11 erkek) lamotrijin tedavisi alan epilepsi hastası katılmıştır. Deri döküntüsü lamotrijin tedavisine başlanmasından sonraki 8 hafta içerisinde ortaya çıkmış ve başka herhangi bir nedene bağlanamamışsa lamotrijin ile ilişkili olarak kabul edilmiştir. Lamotrijin ile ilişkili deri döküntüsü olan ve olmayan gruplar insan lökosit antijenleri genotipleri açısından karşılaştırıldı.

Bulgular:
Lamotrijin ile ilişkili deri döküntüsü 30 hastadan 15' inde görüldü. Deri döküntüsü olan ve olmayan gruplar arasında cinsiyet ve yaş açısından fark görülmemiştir. HLA DRB1*14 ve DRB1*16 lamotrijinin deri döküntüsüne neden olduğu hastaların hiçbirinde görülmezken, lamotrijin kullanımı ile ilişkili deri döküntüsü izlenmeyen hastala- rın 5'inde (%33.3) görülmüştür. HLA DRB1*04 döküntü olan hastaların 9'unda (%60), olmayan hastaların 2'sinde (%13.3) görülmüştür.

Sonuç:
Çalışmamızda lamotrijin ile indüklenen deri döküntüsü için HLA DRB1*14 ve DRB1*16'nın koruyucu olabileceği, DRB1*04'ün bu tip bir deri döküntüsü için yatkınlık nedeni olabileceği gösterilmiştir.

SS-49 STATUS EPİLEPTİKUSLA TAKİP EDİLEN HASTALARDA MORTALİTE SKORLARININ KARŞILAŞTIRILMASI

SEMA NUR ERDEM , KADRİYE AĞAN , İPEK MİDİ

MARMARA ÜNİVERSİTESİ TIP FAKÜLTESİ NÖROLOJİ ANABİLİM DALI

Amaç:
Status epileptikus (SE), yüksek mortalite ve morbidite nedeni olan yaygın görülen bir nörolojik acil olup her 3 hastadan biri ilk basamak tedaviye yanıtsız olmaktadır. EEG hem SE tanısı hem de takip ve prognozu için önemlidir. SE için spesifik olan STESS (Status Epileptikus Şiddeti Skoru), EMSE (Epidemiyology-Based Mortality Score in Status Epilepticus), dört sistemik şiddet skoru olan APACHE-2 (Fizyoloji ve Kronik Sağlık Değerlendirmesi), SAPS-2(Basitleştirilmiş Akut Fizyoloji Skoru-2), SOFA (Sıralı Organ Yetmezliği Değerlendirmesi) ve INCNS (Enflamasyon, Beslenme, Bilinç, Nörolojik fonksiyon ve Sistemik durum) ile karşılaştırılarak mortalite üzerine performanslarını incelemek hedeflenmiştir. Hastalarda bilinç durumu için Glaskow koma skalası (GKS), komorbidite için yaşa göre ayarlanmış Charlson komorbidite indeksi (ACCI) ve morbidite için SE öncesi Modifiye Rankin Skoru (mRS) hesaplanarak mortalite üzerine etkilerine bakılması amaçlanmıştır. Ayrıca epileptik deşarjların prognoz üzerine olan etkisi için hastaların EEG traseleri değerlendirilmiştir.

Gereç ve Yöntem:
Dört yıllık süre içinde hastanemizde takip edilen ve EEG verileri olan 188 hasta ve 200 SE atağı çalışmaya alındı. Skorların sensitivite, spesifite, doğruluk ve eğri altında kalan alan (AUC) hesaplanarak karşılaştırıldı.

Bulgular:
Mortalite riskini öngörme açısından en iyi SOFA (AUC=0,81) skoru olduğu bulundu. SAPS-2, SOFA, APACHE-2, INCNS gibi sistemik hastalık skorları mortaliteyi öngörmede STESS ve EMSE'den daha güçlüydü. Jeneralize periyodik deşarjlar mortalite ile ilişkili olduğu saptandı.

Sonuç:
SE'li erişkinlerde bakılan bu skorlarla mortalitenin %48'i açıklanabilmiş olup hiçbiri mortaliteyi tek başına ya da birlikte öngörememektedir. Bunun için daha spesifik skorlara ihtiyaç vardır.

SS-50 POSTTRAVMATİK EPİLEPSİLE

ÖZGÜ KİZEK , AYŞE DENİZ ELMALI , NERSES BEBEK

İSTANBUL ÜNİVERSİTESİ, İSTANBUL TIP FAKÜLTESİ, NÖROLOJİ ANABİLİM DALI, KLİNİK NÖROFİZYOLOJİ BİLİM DALI

Amaç:
Travmatik beyin hasarı (TBH),epilepsinin yaygın nedenlerinden biridir ve ağır hasar sonrası epilepsi gelişme yatkınlığı %40-50 oranında bildirilmiştir.Bu çalışmada,posttravmatik epilepsilerin demografik,klinik,radyolojik,elektrofizyolojik özellikleri,antinöbet ilaçları (ANİ) ile hastalık seyrinin araştırılması amaçlanmıştır.

Gereç ve Yöntem:
Çalışmaya üniversitemizin Epilepsi biriminde posttravmatik epilepsi tanısıyla takipli hastalar dahil edilmiş,hastaların demografik,klinik özellikleri,görüntüleme,elektroensefalografi bulguları,ANİ ve klinik seyirleri retrospektif olarak incelenmiştir.

Bulgular:
Çalışmaya dahil edilen hastaların %74'ü (n=43) erkek,%26'sı (n=15) kadındı.Hastaların ortalama yaşı 53,3±16,1'di.Hastaların %56'sı ağır travma (kemik fraktürü,kanama ya da bir günden uzun süreli bilinç kaybı) geçirmişti.TBH sonrası epilepsi latansı ortanca 24 aydı(15 gün-34 yıl).Hastaların %60'ında farkındalığın korunduğu fokal nöbetler,%58'inde fokal başlayıp bilateral tonik-klonik sonlanan nöbetler mevcuttu.Ailede epilepsi öyküsü 6 hastada vardı.Beyin MRG'lerinde en sık frontal (%59),temporal (%36) loblarda ensefalomalazi saptandı.Elektroensefalografi incelemelerinin %67'sinde temel aktivitede yavaşlama,%53'ünde fokal epileptiform (temporal ve frontal) bulgular izlendi.Hastaların %43'ünde karbamazepin,%24'ünde feniton tercih edilmişti ve %13'üne profilaktik ANİ başlanmıştı. Profilaktik ANİ kullanılması ile epilepsi latansı ve nöbet sıklığı arasında anlamlı fark yoktu.Hastaların %37'sinde en az iki ANİ altında dirençli nöbetler görüldü.Dirençli nöbet sıklığı ağır TBH geçiren hastalarda anlamlı olarak yüksekti($p<0,04$).Çocukluk çağında travma geçirenlerde temporal lob epilepsisi sıklığı artmıştı($p<0,03$).Bilateral MR lezyonu olanların epilepsi latansı daha kısaydı ($p<0,03$).Bilateral MR lezyonu olması ve frontal nöbetler dirençli epilepsi gelişimi için risk faktörleriydi.

Sonuç:
Travmatik beyin hasarı olan hastalarda travmanın ağırlığıyla orantılı olarak epilepsi riski artmıştır.ANİ seçenekleri arasında karbamazepin ve fenitoin ön plana çıkmaktadır.Profilaktik ANİ kullanımının yararı gösterilememiştir.Bilateral MRG lezyonu olan hastalarda daha erken epilepsi başlangıcı görülmektedir.

SS-51 İDİOPATİK JENERALİZE EPİLEPSİLERDE İLAÇ DİRENCİ: ETKİLEYEN KLİNİK FAKTÖRLER VE EEG BULGULARI

BERRİN MÜBERRA UZUNALİOĞLU , AYTÜL MUTLU

SAĞLIK BİLİMLERİ ÜNİVERSİTESİ HASEKİ EĞİTİM VE ARAŞTIRMA HASTANESİ

Amaç:
İdiopatik jeneralize epilepsiler(IJE) genellikle iyi klinik prognozla giden erken başlangıç yaşlı epilepsi sendromudur. Bu çalışmanın amacı prognozu etkileyen risk faktörlerini değerlendirmektir.

Gereç ve Yöntem:
Epilepsi Polikliniğimize, son 6 ay içerisinde başvuran ILAE 2022 konsensus raporuna göre IJE sınıflamasına uyan hastalar alınarak retrospektif olarak değerlendirildi. Düzenli olarak takip edilen 60 hastanın demografik verileri ve klinik özellikleri, uyanıklık-uyku EEG bulguları retrospektif olarak değerlendirildi.

Bulgular:
Erkek hasta sayısı 25(%41,7) kadın hasta sayısı 35(%58,3) idi. Yaş ortalaması 29,0±8,74 (18-61) idi. Sadece jeneralize tonik klonik nöbetli(sJTKN) epilepsi sendromu olan 10 hasta, çocukluk çağının absans epilepsisi(ÇÇAE) olan 1 hasta, juvenil absans epilepsi(JAE) olan 3 hasta, juvenil miyoklonik epilepsi(JME) olan 46 hasta mevcut idi. Tüm hastaların kranial MR bulguları normal idi. Hastaların %60'ı(n=36) tekli , %35'i (n=21) ikili , %1,6 sı(n=1) üçlü , %1,6 sı(n=1) dörtlü anti nöbet ilaç kullanmakta ve 1 hasta ilaçsız takip edilmekte idi. Hastalardan dokuzu (%15) ilaca dirençli olarak kabul edildi. İlaca dirençli ve ilaca dirençsiz hastaların demografik ve klinik özellikleri, EEG bulguları aşağıdaki tablolarda gösterilmiştir(Tablo1, tablo2, tablo3).

Tablo-1

	İLACA DİRENÇSİZ(n=51)	İLACA DİRENÇLİ(n=9)
EPİLEPSİ BAŞLANGIÇ YAŞI	15,2±4,0	13,2±5,3
EPİLEPSİ SÜRESİ	13,2±7,86	19,4±14,8
AİLE ÖYKÜSÜ	23 (%45,0)	7 (%77,7)
FEBRİL KONVULZİYON ÖYKÜSÜ	3 (%5,8)	2 (%22,2)
PSİKİYATRİK KOMORBİDİTE	14 (%27,4)	3 (%33,3)
KATAMİNAL EPİLEPSİ ÖYKÜSÜ	1 (%1,9)	1 (%11,1)
UYKUDA NÖBET	8 (%15,7)	1 (%11,1)

Tablo-2

NÖBET TİPİ	İLACA DİRENÇSİZ(n=51)	İLACA DİRENÇLİ(n=9)
JTKN+MİYOKLONİ+ABSANS	2(%3,9)	4(%44,4)
MİYOKLONİ+ABSANS	2(%3,9)	-
JTK+ABSANS	2(%3,9)	1(%11,1)
JTKN+MİYOKLONİ	31(%60,7)	2(%22,2)
MİYOKLONİ	4(%7,8)	2(%22,2)
JTKN	10(%19,6)	-

Tablo-3

EEG BULGULARI	İLACA DİRENÇSİZ(n=51)	İLACA DİRENÇLİ(n=9)
Diken-Yavaş Dalga Paroksizmi	22(%43,1)	8(%88,8)
Çoklu Diken Yavaş Dalga Paroksizmi	22(%43,1)	5(%55,5)
Çoklu Diken Dizisi	-	1(%11,1)
Fotik Stimulasyona Duyarlılık	14(%27,4)	2(%22,2)
Fokal Odak	7(%13,7)	5(55,5)
NORMAL	14(%27,4)	-

Sonuç:
İlaca dirençli IJE grubunda aile öyküsü, febril konvulziyon öyküsü ve katamenial epilepsi öyküsünün daha yüksek oranda olduğu saptandı. Epilepsi süresi ilaca dirençli grupta daha uzun bulundu. Üç ayrı nöbet tipinin görüldüğü hastalarda, ilaç direncinin belirgin olarak daha fazla olduğu izlendi. Çoklu diken dizisi ve fokal odak ilaca dirençli grupta daha belirgin görülmüşken, aynı hastada diken yavaş dalga ve çoklu diken yavaş dalga paroksizmleri birlikte görülebildiğinden ilaca dirençli ve ilaca dirençsiz grupta belirgin bir fark olmadığı düşünülmüştür.

Referanslar:
1)Kamitaki BK, Janmohamed M, Kandula P, et al. Clinical and EEG factors associated with antiseizure medication resistance in idiopathic generalized epilepsy. Epilepsia. 2022 ;63(1):150-161.
2) Jensen CD, Gesche J, Krøigård T, et al. Prognostic Value of Generalized Polyspike Trains and Prolonged Epileptiform EEG Runs. J Clin Neurophysiol. 2021 1;38(3):208-212

SS-52 EPİLEPSİ İLE İLİŞKİLİ NEDENLERLE İSTENEN NÖROLOJİ KONSÜLTASYONLARININ DEĞERLENDİRİLMESİ VE KLİNİK ÇIKARIMLAR

METEHAN KARAHOCA , SİBEL ÜSTÜN ÖZEK

SAĞLIK BİLİMLERİ ÜNİVERSİTESİ, PROF. DR. CEMİL TAŞÇIOĞLU ŞEHİR HASTANESİ ,NÖROLOJİ KLİNİĞİ

Amaç:
Çalışmanın amacı, nöroloji servisine epilepsi ile ilişkili nedenlerle yapılan konsültasyonların detaylı analizini yapmak ve bu hastaların klinik yönetimi hakkında bilgi edinmektir. Özellikle, hastaların nöbet tipleri, kullanılan antinöbet ilaçları (ANİ) ve tedavi uyumları incelenerek, epilepsi yönetiminde karşılaşılan zorlukları belirlemeye çalıştık.

Gereç ve Yöntem:
Çalışma, 6 aylık sürede (Ocak–Temmuz 2024), nöroloji servisimiz tarafından değerlendirilen 3842 hastayla gerçekleştirildi. Veriler retrospektif olarak değerlendirilerek epilepsiyle ilişkili nöroloji konsültasyonları kaydedildi. Hastaların nöbet öyküleri, nöbet tipleri (jeneralize ve fokal), ANİ kullanımları ve konsültasyonların yapıldığı servisler analiz edildi. ANİleri düzenli kullanıp kullanmadığı, monoterapi veya politerapide olup olmadığı kaydedildi.

Bulgular:
Toplam 3842 hasta içinde, 289 hastanın epilepsi ile ilişkili nöroloji görüşüne ihtiyaç duyduğu belirlendi ve bu tüm nöroloji konsültasyonlarının %8'iydi. Cinsiyet dağılımı %55 kadın (160 kişi), %45 erkek (129 kişi) olarak belirlendi. Yaş ortalaması 48,2 ± 20'ydi. 289 hastanın %55'i medikal tedavi altındaydı. Tedavi alanların %69'u politerapi, %31'i monoterapi almaktaydı. Medikal tedavi altındakilerin %16'sı ANİ'lerini düzenli kullanmamıştı. Jeneralize nöbet öyküsü olan 170, fokal nöbet öyküsü olan 27 hasta kaydedildi. Semptomatik nöbet ve ilk nöbet geçiren hastalar büyük oranda acil servise başvurmuştu. Epilepsi ile ilişkili preoperatif değerlendirmeler genellikle cerrahi servislerinde yapıldı. ANİ kullanımı olan ve farklı metabolik sebeplerle konsültasyonu istenen hastaların çoğunluğunun elektrolit bozukluğu nedeniyle iç hastalıkları servisinde olduğu görüldü. ANİ yan etkisi olarak tanı konan DRESS sendromlu bir olgu, dermatoloji bölümünde değerlendirildi.

Sonuç:
Çalışmamızda, epilepsi ile ilişkili nöroloji konsültasyonlarının büyük bir bölümü acil servis ve yoğun bakım ünitelerinde gerçekleştiği kaydedildi. Epilepsi hastalarından yatışları süresince daha sık ve tedavi planlarının her aşamasında görüş istendiği dikkati çekti. Ayrıca ilaç aksatmasına bağlı nöbet geçiren olgularda ANİ'lerin düzenli kullanılması gerekliliği konusunda hastayı bilgilendirmenin önemini ortaya koyuldu. Epilepsi olgularında, etyolojiye yönelik araştırma ve medikal tedavi yönetiminde nörolojik değerlendirme kritik öneme sahiptir.

SS-53 OTOİMMÜN EPİLEPSİLERDE KLİNİK ÖZELLİKLER VE NÖROGÖRÜNTÜLEME ANALİZLERİ İLE YAPISAL BEYİN DEĞİŞİKLİKLERİNİN İNCELENMESİ

EDİS HACILAR , VOLKAN TAŞDEMİR , ÖZGÜ KİZEK , AYŞE DENİZ ELMALI , NERSES BEBEK

İSTANBUL ÜNİVERSİTESİ, İSTANBUL TIP FAKÜLTESİ, NÖROLOJİ ANABİLİM DALI, KLİNİK NÖROFİZYOLOJİ BİLİM DALI

Amaç:
Bu çalışmada otoimmün epilepsi tanılı hastaların klinik özellikleri ile nörogörüntüleme analizleri kullanılarak, bu verilerin prognoz ve tanısal süreçlerdeki katkılarının değerlendirilmesi amaçlanmıştır.

Gereç ve Yöntem:
Epilepsi merkezimizde 2012-2024 yılları arasında yatırılarak tedavi edilen otoimmün epilepsi / ensefalit tanısı konularak immünterapi başlanan 18 hasta (OEH) ve yaş ortalaması eşleşen 14 sağlıklı kontrol (SK) çalışmaya dahil edilmiştir. Hastaların klinik özellikleri betimlenmiş, hesaplamalı segmentasyon ve volümetrik analizleri yapılmış, uygun istatistiksel testler kullanılarak aralarındaki ilişki incelenmiştir.

Bulgular:
Yaş ortalaması 42,5±16 olan, 9u kadın (%50) toplam 18 OEH tanılı hastanın 8'inde (%44,4) antikor pozitif saptandı. Antinöbet ve immünosupresif tedaviler ile hastaların %83,3ünde nöbetlerde >%50 azalma gözlenirken, 7 hastada remisyon sağlandı. İmmünoterapiye başlama süresi ile remisyon arasında anlamlı negatif korelasyon bulundu (r=–0,495; p=0,037). RITE-2 skoru ortalama 8,27±3,84, APE-2 skoru ise 6,27±2,94 olup bu ölçeklerle remisyon arasında anlamlı bir ilişki saptanmadı. OEH ve SK grupları arasında, T1w/T2w sinyal oranı normal görünümlü beyaz madde, pallidum ve putamen bölgelerinde OEH grubunda anlamlı düzeyde daha düşüktü (p(BH)<0,001). Hippokampüs, putamen ve amigdala volümleri de OEH grubunda anlamlı düzeyde daha düşük bulundu (p(BH)<0,02). Kortikal yapılarda OEH ve SK grupları arasında anlamlı fark saptanmadı. Atrofi örüntüsü ve T1w/T2w sinyal oranlarının dahil edildiği lineer diskriminant analizi, OEH ve SK gruplarını %96,7 doğrulukla ayırt etti.

Sonuç:
Bildiğimiz kadarıyla OEH'de T1w/T2w sinyal oranlarını kantitatif yöntemlerle inceleyen ilk araştırma olan bu çalışma, klinik ve nörogörüntüleme analizi bulgularının tanı ve tedavi süreçlerindeki önemini vurgulamaktadır. Ayrıca, çalışmamız erken tanının ve immünoterapiye erken başlamanın remisyon üzerindeki belirleyici etkisini göstermektedir.

SS-54 EPİLEPSİ HASTALARI YAPAY ZEKA UYGULAMALARININ KULLANIMINA HAZIR MI?

MÜCAHİD ERDOĞAN [1], SEVGİ FERİK ÖZALAN [2]

[1] KARTAL DR. LÜTFİ KIRDAR ŞEHİR HASTANESİ, NÖROLOJİ KLİNİĞİ
[2] KARTAL DR. LÜTFİ KIRDAR ŞEHİR HASTANESİ, NÖROLOJİ KLİNİĞİ, KLİNİK NÖROFİZYOLOJİ BİRİMİ

Amaç:
Günümüzde birçok alanda kullanılan yapay zeka (YZ) teknolojilerinin tıp ve nöroloji alanında da çeşitli uygulamaları mevcuttur. Bu çalışmamızda epilepsi polikliniğimizde takipli hastalar ve onların yakınlarının YZ teknolojilerinin uygulamalarına dair tutumlarını değerlendirmeyi amaçladık.

Gereç ve Yöntem:
Hastanemizde epilepsi polikliniğinde takipli 18 yaş ve üstündeki hastalar ve yakınları çalışmaya dahil edildi. Yaş, cinsiyet, eğitim durumu ve epilepsi tipi kaydedildi. YZ hakkında genel bilgiyi değerlendirmek için iki soru; tanı, tedavi, veri güvenliği ve insani ilişkilerin değerlendirilmesi için 11 ifade içeren anket sunuldu. Cevaplar yaş, cinsiyet, eğitim durumu ve epilepsi tipine göre gruplar arasında karşılaştırıldı.

Bulgular:
Çalışmaya 106 katılımcı (86 hasta ve 20 hasta yakını) dahil edildi. 70 kadın (%66) katılımcının olduğu çalışmamızda ortalama yaş 35,29±12,87 saptandı. 62 kişi (%58,5) YZ uygulamalarıyla ilgili bilgisi olduğunu söylerken 9 kişi (%8,5) hastalıklarıyla ilgili bu uygulamaları kullandığını söyledi. Tanı ve tedavi amacıyla YZ uygulamalarının kullanımına dair olumlu tutum katılımcıların yaklaşık yarısında mevcutken katılımcıların çoğunun (%84) YZ uygulamalarının doktorlarının yerini tamamen almasını onaylamadığı görüldü. YZ teknolojilerine dair bilgi 35 yaş altı (%52,6) ve üniversite mezunlarında (%69) anlamlı olarak daha yüksekti. 35 yaş üstü (%68,4) ve ilkokul mezunu olanların (%71) YZ uygulamalarının doktorlarıyla aralarındaki insani bağın zayıflayacağına dair endişesi yüksekti. Jeneralize epilepsilerde diğer tiplere göre gizlilik sorunlarına dair endişe daha az görüldü (%28,6).

Sonuç:
Çalışmamız, yapay zeka uygulamalarının tıp alanında potansiyel barındırmasına rağmen, klinik pratiğe entegrasyon öncesinde hasta ve yakınlarının bu teknolojilere dair endişelerinin ve beklentilerinin iyi anlaşılması gerektiğini ortaya koymaktadır. Bu nedenle, YZ uygulamalarının sağlık sistemine entegrasyonu aşamasında hasta-doktor ilişkilerinin korunması ve gizlilik konularında bilgilendirmelerin artırılması önemlidir.

SS-55 BİR GENETİK ABSANS EPİLEPSİSİ HAYVAN MODELİNDE ALFA-SİNÜKLEİN SEVİYELERİNİN ARAŞTIRILMASI

TALAT TAYGUN TURAN [1], NURSİMA MUTLU [2], MERVE ÇAVUŞ [3], FİLİZ ONAT [4]

[1] ACIBADEM MEHMET ALİ AYDINLAR ÜNİVERSİTESİ, SAĞLIK BİLİMLERİ ENSTİTÜSÜ, SİNİR BİLİMİ ANABİLİM DALI
[2] İSTANBUL ÜNİVERSİTESİ, FEN BİLİMLERİ ENSTİTÜSÜ, MOLEKÜLER BİYOTEKNOLOJİ VE GENETİK ANABİLİM DALI
[3] İSTANBUL ÜNİVERSİTESİ, SAĞLIK BİLİMLERİ ENSTİTÜSÜ, FARMAKOLOJİ ANABİLİM DALI
[4] ACIBADEM MEHMET ALİ AYDINLAR ÜNİVERSİTESİ, TIP FAKÜLTESİ, TIBBİ FARMAKOLOJİ ANABİLİM DALI

Amaç:
Epilepsi açısından alfa-sinükleinin rolü tam olarak bilinmemekle birlikte, literatürde mevcut birçok preklinik[1,2] ve klinik[3,4] araştırmada epilepside alfa-sinüklein seviyesinin arttığı gözlenmiştir[5,6] ancak şimdiye kadar absans epilepsisi özelinde alfa-sinüklein seviyesine dair bir araştırma bulunmamaktadır. Bu çalışma ise bir genetik absans epilepsisi hayvan modeli olan Strasbourg kökenli genetik absans epilepsili sıçanlarda (GAERS) beyin ve plazma alfa-sinüklein seviyelerini saptamayı amaçlamıştır.

Gereç ve Yöntem:
Alfa-sinüklein hedefli protein ölçümleri için deney grubu olarak 3 aylık GAERS (n=4) ve kontrol grubu olarak 3 aylık Wistar (n=4) sıçanlardan tam beyin dokusu ve plazma örnekleri kullanılmıştır. Plazma örnekleri deney ve kontrol grubu hayvanlarından izofluran anestezisi altında juguler venden 1'er mL kan alınıp 10 dakika boyunca 2000 x g'de santrifüj edilerek elde edilmiştir, devamında hayvanlar sakrifiye edilip tam beyin dokuları izole edilmiştir ve sıvı azot ile anında dondurulmuştur. Sonrasında, tam beyin dokusunda ve plazmada alfa-sinüklein seviye ölçümü için Mouse Alpha-synuclein ELISA kiti (abcam #ab282865) kullanılmıştır.

Bulgular:
GAERS sıçanlarda beyin alfa-sinüklein seviyeleri ortalama 1433 pg/mL iken Wistar sıçanlarda 1412 pg/mL olarak bulunmuştur. Plazma alfa-sinüklein seviyeleri ise GAERS sıçanlarda ortalama 848,6 pg/mL iken Wistar sıçanlarda 1008 pg/mL bulunmuştur.

Sonuç:
GAERS ve Wistar sıçanları arasında tam beyin dokusunda ve plazma örneklerinde alfa-sinüklein seviyeleri açısından istatistiksel anlamlı bir fark bulunmamıştır ($p>0,05$).

Bu çalışma HORIZON-WIDERA-2021-ACCESS-03 çağrısı [Hibe Numarası 101078981-GEMSTONE] kapsamında Avrupa Komisyonu Horizon Europe Programı tarafından desteklenmektedir.

SS-56 CANCER-RELATED STROKE: KANSER TÜRÜNÜN ETKİSİ

İBRAHİM ACIR , HACI ALİ ERDOĞAN , ERTUĞRUL TOKA , VİLDAN YAYLA

BAKIRKÖY DR. SADİ KONUK SAĞLIK UYGULAMALARI VE ARAŞTIRMA MERKEZİ, NÖROLOJİ KLİNİĞİ

Amaç:
Bu çalışmanın amacı, farklı kanser türlerine sahip cancer-related stroke tanısı almış hastalarda hematolojik ve biyokimyasal değişkenleri incelemek ve bu değişkenlerin etkilerini değerlendirmektir.

Gereç ve Yöntem:
Bu retrospektif çalışmada inme merkezimizde cancer-related stroke tanısı alan 153 hasta değerlendirildi. Kapsamlı etiyolojik incelemeler yapıldı ve hastalar TOAST sınıflamasına göre sınıflandırıldı. İnme sırasında alınan kan örneklerinden D-dimer, C-reaktif protein (CRP), sedimantasyon hızı (ESR) ve fibrinojen düzeyleri değerlendirildi. İstatistiksel analizde farklı kanser türleri ile laboratuvar parametreleri ilişkilerini değerlendirmek için Tek Yönlü ANOVA kullanıldı.

Bulgular:
Çalışmaya dahil edilen 153 hastanın 65'i kadın 88'i erkekti ve ortalama yaş 69.61 ±11.37 yıl idi. En sık görülen kanser tipleri, kolon, meme ve akciğer kanserleriydi. Çalışmada, farklı kanser türleri ile hematolojik ve biyokimyasal parametrelerde anlamlı farklılık bulunmuştur (p=0,000). Özellikle, glomerüler filtrasyon hızı (GFR), aktive parsiyel tromboplastin zamanı (aPTT), protrombin zamanı (PT) ve uluslararası normalleştirilmiş oran (INR) seviyeleri kanser türleri arasında anlamlı farklılıklar göstermiştir ($p<0.05$). D-dimer, CRP ve sedimantasyon seviyeleri özellikle rektal, endometriyal ve pankreas kanserlerinde anlamlı derecede yüksek bulunmuştur ($p<0.01$).

Sonuç:
Bu çalışma ile özellikle daha erken inme oluşumuna yatkınlık gösteren pankreas ve kolon gibi kanserlerde, inme riskinin yönetiminde kansere özgü faktörlerin dikkate alınmasının önemini vurgulamak istiyoruz. Ayrıca bu hastalardaki koagülasyon parametrelerinin değişimi nedeniyle erken dönemde önleyici tedavilerin potansiyel olarak yararlı olacağı kanısındayız.

SS-57 BİR ÜNİVERSİTE HASTANESİ NÖROLOJİ YOĞUN BAKIMDA YATAN İSKEMİK İNMELİ HASTALARDA İSKELET KASI KAYBININ ULTRASONOGRAFİ VE PLAZMA C-TERMİNAL AGRİN FRAGMENT BİYOBELİRTECİ İLE TESPİTİ

NESİBE BÜŞRA FİDANTEK [1], M. UĞUR ÇEVİK [1], HAMZA GÜLTEKİN [1], AYSUN EKİNCİ [2], M. UFUK ALUÇLU [1], EŞREF AKIL [1]

[1] DİCLE ÜNİVERSİTESİ TIP FAKÜLTESİ NÖROLOJİ ANABİLİM DALI
[2] DİCLE ÜNİVERSİTESİ TIP FAKÜLTESİ BİYOKİMYA ANABİLİM DALI

Amaç:
Yoğun bakımda yatan akut iskemik inme geçiren hastalar, yüksek derecede kas kütlesi kaybı sergilerler. Bu kayıp, güç ve fonksiyonel yetenek üzerinde etkiler yaratır ve kötü prognoz nedeniyle ciddi bir sorundur. Hastalarda kas kaybını belgelemek için uygun enstrümanlara ihtiyaç vardır. Bu çalışmamızın birincil amacı, yoğun bakım ünitemizde akut iskemik inme nedeniyle yatan hastalarda ultrason ile kuadriseps femoris kasının değerlendirilerek kas kaybının gözlemlenmesidir. İkincil amacımız ise, iskelet kas kütlesi kaybının plazma c-terminal agrin fragmenti ile olan ilişkisini araştırmaktır.

Gereç ve Yöntem:
Bu çalışmaya, Dicle Üniversitesi Tıp Fakültesi Nöroloji Yoğun Bakım Ünitesine iskemik inme tanısıyla kabul edilerek izlenen 44 hasta dahil edilmiştir. Tüm hastaların boy ölçümleri mezura kullanılarak yapılmış olup vücut ağırlıkları hastaların ilk yatış günü, 7. ve 21. günlerinde ölçülüp kaydedilmiştir. Rektus Femoris Kası (RFM) kalınlığı ölçümleri, ilk 24 saat içinde, 7. ve 21. günlerde, 7.5 Megahertz (MHz) transdüser problu ultrasonografi (US) cihazı kullanılarak yapılmıştır. Ayrıca, 7. ve 21. günlerde kan örnekleri alınarak serumda C-terminal Agrin Fragment (CAF) düzeyleri belirlenmiştir. Bu çalışmada, RFM kas kalınlığı ve CAF düzeylerinin zamana bağlı değişimi ile 7. ve 21. günlerdeki RFM kas kalınlığı ve CAF düzeylerindeki değişimlerin ilişkisi incelenmiştir.

Bulgular:
Katılımcıların sağ ve sol rectus femoris kas kalınlığı ölçümleri 0, 7 ve 21. günlerde anlamlı derecede azalma göstermiştir. Her iki bacak için yapılan ölçümlerde, her üç zaman noktasında kas kalınlıkları arasındaki farklar istatistiksel olarak anlamlı bulunmuştur ($p<0,001$). Katılımcılara ait plazma CAF seviyeleri, 7. gün ve 21. gün ölçümleri arasında anlamlı bir fark göstermiştir ($p<0,001$). Bununla birlikte, sağ rectus femoris kasının 1. ve 2. ölçümleri arasındaki fark ile CAFnin aynı zaman dilimlerindeki değişimi arasında orta düzeyde pozitif bir ilişki ($r:0,342$) bulunurken, bu ilişki sol rectus femoris kası için istatistiksel açıdan anlamlı olmamıştır ($r:0,152$, $p>0,05$). Aynı şekilde, sağ ve sol rectus femoris kas kalınlıklarının ortalamalarının farklı zaman dilimlerinde CAF ile ilişkisinin değerlendirilmesi sonucunda da benzer belirsizlikler gözlemlenmiştir.

Sonuç:
Sonuçlarımız, ultrason ile yapılan kas kalınlığı ölçümlerinin iskemik inme sonrası kas kaybını izlemek için güvenilir bir non-invaziv yöntem olabileceğini desteklerken, plazma CAF seviyelerinin tek başına kas kaybını yansıtmakta yeterli olmayabileceğini göstermektedir. Bu nedenle, CAFın kas kaybı değerlendirmesinde diğer biyobelirteçler ve klinik parametrelerle birlikte kullanılması, daha doğru sonuçlar elde edilmesine yardımcı olabilir. Gelecekte, daha büyük hasta popülasyonları ve farklı zaman dilimlerinde yapılacak kapsamlı çalışmalar, bu biyobelirteçlerin klinik kullanımı hakkında daha kesin sonuçlar verebilir.

SS-58 SUBARAKNOİD KANAMALARDA ERKEN BEYİN ÖDEMİ SKORUNUN (SEBES) PROGNOSTİK DEĞERİ

ALİ ÇAYIR [1], YILDIZ ARSLAN [1], SEVİNÇ NAMAZOVA [1], AYSEN EVKAN ÖZTÜRK [2], NİMET ŞENOĞLU [2]

[1] İZMİR BAKIRÇAY ÜNİVERSİTESİ ÇİĞLİ EĞİTİM VE ARAŞTIRMA HASTANESİ NÖROLOJİ ANABİLİM DALI
[2] İZMİR BAKIRÇAY ÜNİVERSİTESİ ÇİĞLİ EĞİTİM VE ARAŞTIRMA HASTANESİ YOĞUN BAKIM ANABİLİM DALI

Amaç:
Subaraknoid kanama (SAK) sık görülmeyen, inmenin yaklaşık %5 ini oluşturan mortalite ve morbidite oranı yüksek ciddi bir subgrup hastalıktır. Çoğu olguda anevrizma rüptürü altta yatan nedendir. Ancak %15 olguda anjiografi ile anevrizma gösterilemez. SAK sonrası sık görülen komplikasyonlar erken beyin hasarı, semptomatik vazospazm ve beyin ödemi olarak sıralanabilir. Sonuç olarak beyin ödemi kafa içi basınç artışına sebep olarak serebral perfüzyonu bozarak iskemi riskini arttırmaktadır. Bu çalışmadaki amacımız SAK geçiren hastalarda erken beyin ödemi skorlama (SEBES) yöntemini kullanarak iskemi gelişme riski olan hastaları öngörebilmek ve diğer skorlama yöntemlerini de kullanarak prognoza etkisini tespit etmektir.

Gereç ve Yöntem:
Bu çalışmaya SAK nedeniyle yoğun bakımda Ocak 2023-Mayıs 2024 tarihler arasında takip edilen hastalar dahil edildi. Çalışma dizaynı retrospektif gözlemsel kohort bir çalışma olarak planlandı. Çalışma kriterlerime uyan 50 hasta dahil edildi. Bu hastaların yirmisi spontan (anevrizma ve diğer damarsal anomaliler), otuzu travmatik SAK hastalarıydı. Tüm hastaların GKS, FOUR, FISHER, WFNS, MRS, HUNT skorları ilk yatışta ve çıkışta olarak hesaplandı. SEBES skorları hesaplandı ve laboratuar bulguları; enfeksiyöz parametreler (CRP, prokalsitonin) ve tam kan sayımı, albümin, üre, kreatin değerleri ve özellikle 1.,3.,7. gün sodyum değerleri tüm hastalarda bakıldı. 1. Ay ve 3. Ay exitus olan hastalar kaydedildi.

Bulgular:
Spontan ve travmatik SAK olanlar karşılaştırıldığında SEBES skoru spontan grupta anlamlı yüksek saptandı(P=0.00). Çıkış GKS ve MRS skorları travmatik grupta anlamlı yüksek iken, Çıkış FOUR skoru spontan grupta yüksek saptandı(p=0,03). Ayrıca HT oranı spontan grupta sınırda anlamlı saptandı(p=0,05). Hastalar SEBES skorlarına göre kıyaslandığında ise SEBES >2 olan grupta, giriş GKS ve FOUR değerleri, (SEBES ≤ 2 olan gruba göre) anlamlı düşük iken, FISHER, WFNS, HUNT, MRS skorları anlamlı yüksek saptandı(P=0,00). Ventilatör ile takip gün sayısı ve 3.,7.gün sodyum değerleri ve çıkış MRS skoru, SEBES>2 grubunda anlamlı yüksek saptandı(p=0,00). SEBES>2 olan hastalarda spontan SAK ve 1.ay,3.ay exitus oranları anlamlı yüksek saptandı (p=0,03 ve p=0,00).

Sonuç:
Bulgular spontan SAK olan hastalarda SEBES değerlerinin anlamlı yüksek olduğunu ve kötü prognostik değeri olduğunu göstermiştir. Ayrıca sodyum değerleri SEBES yüksek olan grupta anlamlı yüksek saptanmıştır. Prognozu kötü olan hastalarda aynı zamanda iskemi alanları görüldüğü ve SEBES skorlama sistemi ile bu hastaların tespitinin mümkün olabileceği gösterilmiştir.

SS-59 GEÇİCİ GLOBAL AMNEZİDE KLİNİK-DİAGNOSTİK ÖZELLİKLER VE AYIRICI TANILAR

CANSU KOSTAKOĞLU DUMAN , GÜRAY KOÇ

SAĞLIK BİLİMLERİ ÜNİVERSİTESİ, ANKARA BİLKENT ŞEHİR HASTANESİ, NÖROLOJİ KLİNİĞİ

Amaç:
Geçici global amnezi(GGA); ani başlayan, retrograd komponentin eşlik edebildiği anterograd amnezi ile karakterize, 24 saate kadar sürebilen klinik bir sendromdur. Tanı kliniğe dayanır ve çoğunlukla bir ekartasyon tanısıdır. Bu araştırmada, GGA'da klinik ve diagnostik deneyimlerimizi paylaşıyoruz.

Gereç ve Yöntem:
Kasım 2020-Ekim 2023 tarihlerinde geçici global amnezi ön tanısıyla kliniğimize başvuran 87 hasta verisi retrospektif analiz edildi.

Bulgular:
Araştırma, 43 erkek, 44 kadın 87 hastayı kapsamaktadır. Yaş aralığı 30-90, ortalama yaş: 61'di. Ortalama amnezi süresi 5,5 saat olup yaş ile kıyaslandığında düşük derecede anlamlı korelasyon mevcuttu.($p<0,05$) 27 hasta ileri incelemelerde demans, SVO, epilepsi, SAK, beyin tümörü, hipertansif kriz tanıları aldı.30-65 yaş ve >65 yaş iki grup kıyaslandığında 65 yaş üzeri bireylerde bu ayırıcı tanılar daha sık saptandı.($p<0,01$) GGA'lı kalan 60 hastada, yaş aralığı 30-75, ortalama yaş:59, ortalama amnezi süresi 5 saatti. En sık başvuru temmuz(%13) ve aralık(%13) ayındaydı. Hastaların %50'si tetikleyici belirtmezken en sık belirtilenler duş(%15) ve emosyonel stresti(%13). En sık komorbidite hipertansiyon(%27), başvuruda en sık eşlik eden şikayet tansiyon yüksekliğiydi(%10). %18'i daha önce benzer atak tarifledi. EEG, %28'inde belirtilmemiş, %50'sinde normal, en sık görülen EEG anomalisi sol temporal bölgede keskin dalga aktivitesiydi(%10). Beyin MR görüntüleri normal(%55), belirtilmemiş(%22), Fazekas evre 1(%10), Fazekas evre 2(%13) olarak sınıflandırıldı. %55'ine karotis vertebral doppler USG yapılmış olup %37'sinde plak morfolojisi saptandı. Ortalama HDL(48) normal sınırın altında, ortalama LDL(116) üzerinde görüldü. %53.3'ü interne edildi.

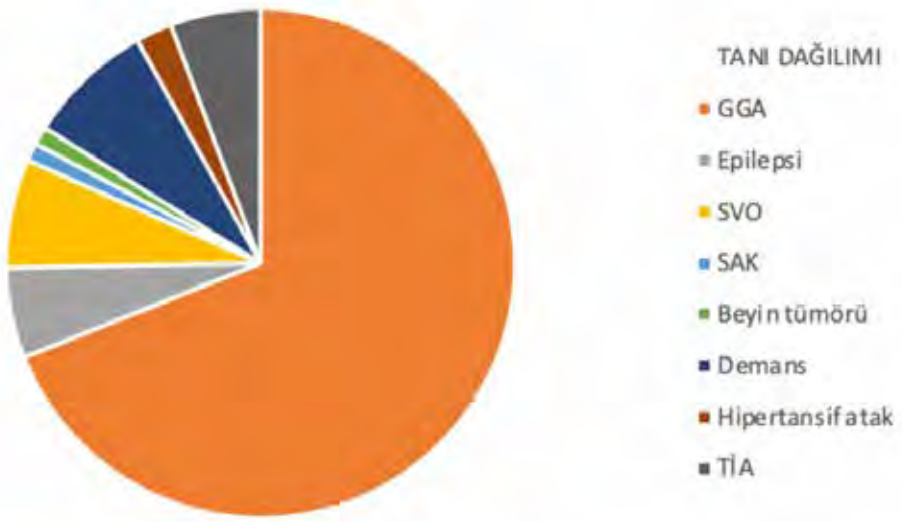

Hastaların son aldıkları tanılara göre dağılımı

Sonuç:
GGA, tipik olarak 40-80 yaş arasında gözlenirken araştırmamızda daha genç yaşlara da sirayet ettiği görülmüştür. Hiperlipidemi risk faktörleri arasında sayılabilir. MR ve EEG çoğunlukla normaldir. Literatürde EEG anomalileri saptandığında daha çok dominant hemisferde gözlendiği ifade edilmiş olup araştırmamız da bununla paralellik göstermektedir. Geçici global amnezi bazen altta yatan başka bir hastalığın habercisi olabilir. Özellikle 65 yaş üzeri hastalarda ayırıcı tanılar akılda tutulmalıdır.

SS-60 BAŞ BOYUN KANSERLERİNDE RADYOTERAPİ SONRASI KAROTİS STENOZLARI

ŞENNUR DELİBAŞ KATI , MERVE GÜRSOY HASOĞLAN , EYLEM ÖZAYDIN GÖKSU , AYLİN YAMAN

ANTALYA EĞİTİM ARAŞTIRMA HASTANESİ NÖROLOJİ

Amaç:
İnmenin önemli nedenlerinden biri olan karotis arter darlıklarında çok da sık olmayan şeklde vasküler nedenler dışında radyoterapiye bağlı uzun dönemde etkilenmeler de sorumlu tutulmaktadır.

Gereç ve Yöntem:
Bu amaçla hastanemiz inme polikliniğinde takipli Ocak 2016- Mart 2024 tarihleri arasında takip edilen hastalar retrospektif olarak değerlendirildi. 1722 hasta dosyası incelendi. Düzenli takibe gelen toplam 28 hatsa çalışmaya dahil edildi.

Bulgular:
Toplam 6 kadın, 22 erkek hasta vardı. 18 hastaya karotis stentleme kararı verillmişti. Stent uygulana hastaların hiç birinde restenoz izlenmedi. Medikal takip edilen 2 hastada ise daha sonra darlık ilerledi ancak stentlemeye uygun olmayacak anatomik özellikler barındırdığı ve endarterektomi de riskli bulunduğu için medkal takibe devam edildi.

Sonuç:
Radyoterapiye bağlı karotis darlıkları stentlemeye iyi yanıt verir. Radyoterapi sonrası en az 5 yıl hastaları karotis darlığı açısından takip etemek gerekir.

SS-61 GENÇ İSKEMİK İNME HASTALARINDA İNME RİSK FAKTÖRLERİNİN PATENT FORAMEN OVALE İLE İLİŞKİSİ

ARİFE GONCA KAPICIOĞLU , SİNEM SÜER , ADNAN BURAK BİLGİÇ , TUBA CERRAHOĞLU ŞİRİN , GENÇER GENÇ , SERPİL BULUT

ŞİŞLİ HAMİDİYE ETFAL EĞİTİM VE ARAŞTIRMA HASTANESİ, NÖROLOJİ KLİNİĞİ

Amaç:
Patent foramen ovale (PFO) fetal dönemde interatriyal septumda bulunan, normalde doğumdan sonra sol atrium basıncının artmasıyla kapanması beklenen açıklığın kapanmaması ve bunun sonucunda parodoksal emboli, lokal trombüs, aritmiler ve hiperkoagülabiliteye bağlı iskemik inmeye neden olabilen bir malformasyondur. PFO tedavi seçenekleri medikal (antiplatelet veya antikoagülan) ve perkütan kapatma işlemleridir. Perkütan PFO kapanmasının (PPFOC) klinik olayları azaltmada önemli bir rol oynadığı öne sürülmüştür ancak bu işleminin yara yerinde hematom, enfeksiyon, alerjik reaksiyon ve yeni tanı atriyal fibrilasyon (AF) gibi komplikasyonları sıktır. Son zamanlarda inme etiyolojisi araştırmalarında transözefageal ekokardiyografinin (EKO) daha fazla kullanılması ile, kriptojenik inme vakalarının %40-50 kadarının PFO ile ilişkili olduğu ve 55 yaşın altındaki PFO prevelansının, nedeni bilinen inme hastalarından 6 kat daha fazla olduğu bulunmuştur. Çalışmamızda kliniğimizdeki genç inme hastalarında inme risk faktörleri ve PFO ilişkisini değerlendirmeyi amaçladık.

Gereç ve Yöntem:
Çalışmada 01.12.2023 ve 01.07.2024 tarihleri arasında hastanemizde iskemik inme tanısı ile yatış öyküsü olan hastaların dosyaları incelendi ve 55 yaş altında olanlar 'genç inme' olarak tanımlandı. Genç inme hastalarında demografik özellikler, düzenli antiaggregan ve antikoagülan kullanım öyküsü, AF varlığı, hiperkoagülabilite ve vaskülit belirteçleri, EKO bulguları, enfarkt lokalizasyonu ve tekrarlayan inme klinik verileri analiz edildi. PFO'Lu olguların,kriptojenik inmeli hastalarda PFO'nun inmeye neden olma olasılığını tahmin etmede kullanılan Paradoksal Embolizm Riski (RoPE) skoru, hesaplandı.

Bulgular:
İnme merkezimizde 8 aylık periyodda takip edilen 326 hastanın 68'i (%20,9) genç inmeydi. Hastalarımızın 4'ü 35 yaş altında, 14'ü 35-45 yaş arasında, 50'si 46-55 yaş aralığındaydı. Genç inme hastalarında transözefageal EKO'da %10.2'sinde (7 hasta) PFO saptandı. Tüm genç inmelerin %30.8'inde, PFO'luların ise %66,6 'sında düzenli antiaggregan ve/veya antikoagülan kullanım öyküsü mevcuttu (p>0.05). Tüm genç inmelerde en sık inme lokasyonu median serebral arterdi (MCA) (%66,1) iken PFO'luların tamamında MCA infarktı mevcuttu. En sık inme risk faktörü HT iken PFO'lularda non-PFO grubuna kıyasla anlamlı derece yüksekti (%71.4 vs %30.88, p:0.01). AF sıklığı da PFO'lularda, non-PFO grubuna göre anlamlı derecede yüksekti (%28.5 vs %5.88, P:0.007).

Diğer inme risk faktörleri değerlendirildiğinde tüm grubun %23,52'sinde iskemik kalp hastalığı ve %20,58'sinde tekrarlayan iskemik inme öyküsü mevcutken PFO'lularda %14.2'sinde bilinen iskemik kalp hastalığı öyküsü ve %28.5'inde tekrarlayan iskemik inme öyküsü vardı(p>0.05). Tüm genç inme grubun %25'inin vaskülit markerlarında, %7,35'inde hiperkoagülabilite belirteçlerinde pozitiflik, %14,7'sinde hem vaskülit hem de hiperkoagülabilite belirteçlerinde pozitiflik vardı ve PFO'luların %42.8'inde hem vaskülit hem de hiperkoagülabilite belirteçlerinde pozitiflik, %14.2'sinde sadece vaskülit belirteçlerinde pozitiflik saptandı (p>0.05). Tüm genç inme grubunun RoPE skoru ortalaması 5.94 ve %39,7'sinde (27 hasta) skor 7 ve üzerinde olmasına karşın PFO hastalarının RoPE skoru ortalaması 4,57 ve sadece 2 tanesinin skoru 7 ve üzerindeydi. Ancak bu gruplar arasonda istatistiksel farklılık saptanmadı. PFO'lu 5 hastaya warfarin tedavisi verildi, 2 hastaya ise PPFOC açısından kardiyoloji bölümüne yönlendirildi. Hastalarda nihai tedavi düzenlenmesi sonrası tekrarlayıcı inme saptanmadı.

Sonuç:
Çalışmalarda PFO'lu inme hastalarının tekrarlayıcı inme riski yıllık ortalama %3 olarak saptanmıştır ve PPFOC etkin bir tedavidir. Bunula beraber, başka risk faktörü bulunmayan süperfisial, geniş, derin ve rostral enfarktlar "PFO ilişkili inme" olarak adlandırılabilir. Çalışmamızda PFO'lu hastalarda AF ve HT sıklığının, non-PFO'lulardan daha fazla olduğunu bulduk, bu nedenle bu hastaların inme etyolojisi saf PFO ilişkili inme değildi ve PPFOC gibi girişimsel riskleri yüksek olan bir tedavi seçeneğini her PFO saptanan hastaya önermedik. Hastaları bireysel değerlendirilerek PPFOC ve oral antikoagülan seçenekleri arasıda uygun olanı seçtik. Kısacası PFO'lu hastalarımızda inme risk faktörlerinden AF ve HT sıklığının anlamlı derece yüksek olması PPFOC gibi invaziv ve riskli tedavi için hasta seçiminde daha titiz olunması gerektiğini düşündürtmektedir.

SS-62 BİR ÜNİVERSİTE HASTANESİNDE İNME HASTALARINDA AMİLOİD ANJİOPATİ PREVALANSI: RETROSPEKTİF KOHORT ÇALIŞMASI

YILDIZHAN ŞENGÜL , HACER BAHŞİ

ÇANAKKALE ONSEKİZ MART ÜNİVERSİTESİ TIP FAKÜLTESİ NÖROLOJİ ANABİLİM DALI

Amaç:
Serebral amiloid anjiopati (SAA), özellikle yaşlı bireylerde lobar hemorajik inme riskini artıran ve kortikal damarların β-amiloid protein birikimi ile karakterize edilen bir vasküler hastalıktır. Literatürde, SAA prevalansının yaşa bağlı olarak arttığı ve 60-69 yaş grubunda %5-9, 90 yaş ve üzerinde ise %43-58 oranında görüldüğü bildirilmiştir. Bununla birlikte, hastaneye başvuran inme hastalarında SAA prevalansını inceleyen çalışmalar sınırlıdır. Bu çalışma, bir üniversite hastanesinde inme tanısı alan hastalarda SAA prevalansını ve farklı inme türleri ile olan ilişkisini değerlendirmeyi amaçlamaktadır.

Gereç ve Yöntem:
Bu retrospektif kohort çalışmasında, 2022-2024 yılları arasında servisimize interne edilen 3423 hasta arasından , inme tanısı alan 871 hastanın verileri incelenmiştir. Hastaların yaşı, cinsiyeti, inme tanısı (iskemik inme, hemorajik inme, geçici iskemik atak) ve SAA varlığı değerlendirildi. Yaşa göre SAA prevalansı ve inme türleri arasındaki ilişkiler istatistiksel olarak analiz edilmiştir.

Bulgular:
Çalışmaya dahil edilen 871 hastanın yaş ortalaması 70.83 ± 13.29 yıl olup, %52.7si erkek ve %47.3ü kadındır. Hastaların %69.8i iskemik inme, %14.4ü geçici iskemik atak ve %7.9u hemorajik inme tanısı almıştır. Genel SAA prevalansı %6.8 olarak bulunmuştur. Yaş gruplarına göre SAA prevalansı şu şekildedir:

· 70 yaş ve üzeri: %7.64
· 75 yaş ve üzeri: %8.76
· 80 yaş ve üzeri: %8.05
· 85 yaş ve üzeri: %4.59

Literatürde bildirilen genel popülasyondaki daha yüksek prevalans oranlarına kıyasla, bu çalışmada inme hastalarında SAA prevalansı daha düşük bulunmuştur. SAA, özellikle lobar hemorajik inmelerle ilişkilendirilmiştir.

Sonuç:
Bu retrospektif çalışmada, inme hastalarında amiloid anjiopati prevalansı %6.8 olarak tespit edilmiştir. Yaş ilerledikçe SAA prevalansı genel olarak artış gösterse de 85 yaş ve üzerindeki hastalarda düşüş görülmektedir. Bu bizim o yaş grubu hasta sayımızda genel bir azlıktan kaynaklanabilir. Literatürde bildirilen bulgularla uyumlu olarak, SAAnın hemorajik inme riskini artırdığı doğrulanmıştır. Bu sonuçlar, inme hastalarında SAAnın klinik yönetimde dikkate alınması gerektiğini göstermektedir.

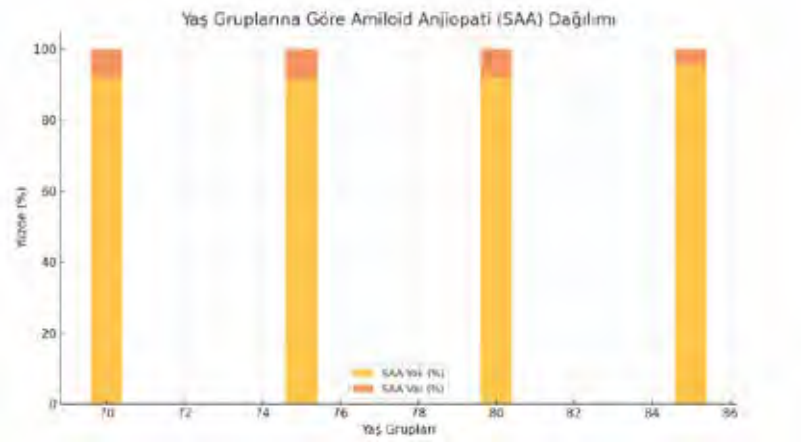

SS-63 MEKANİK TROMBEKTOMİ UYGULANAN AKUT ORTA SEREBRAL ARTER ENFARKTLARINDA, KLİNİK DEĞERLENDİRME VE RADYOLOJİK SONUÇLAR BAZINDA BT ANJİYOGRAFİ PIHTI YÜKÜ SKORU VE KOLLATERAL SKOR ARASINDA KORELASYON

SHUKUR IMANOV [1], DURSUN EMRE KUMRAL [1], HADİYE ŞİRİN [1], CELAL ÇINAR [2], AYŞE GÜLER [1], RASİM TUNCEL [1], BEDRİYE KARAMAN [1], MEHMET.N ORMAN [3]

[1] EGE ÜNİVERSİTESİ NÖROLOJİ ANABİLİM DALI
[2] EGE ÜNİVERSİTESİ RADYOLOJİ ANABİLİM DALI
[3] EGE ÜNİVERSİTESİ BİYOİSTATİSTİK VE TIBBİ BİLİŞİM ANABİLİM DALI

Amaç:
Akut OSA enfartlarında major damar oklüzyonu oldukta mekanik trombektomi tedavisi vazgeçilmez olmaktadır. Bu tedavide uygun hastayı seçebilmek önemlidir. Kollateral dolaşım ve pıhtının boyutu hakkında fikir sahibi olmakla, işlemden faydalanımı ve klinik sonlanmayı ön görmek mümkündür(24). Ayrıca risk faktörlerinin, ilaç kullanımının ve intrakranial kanama gelişiminin klinik sonlanıma etkisi de ortaya konmuştur.Bu çalışmada mekanik trombektomi yapılan akut OSA enfarktlarında pıhtı yükü skoru(PYS) ve pial kollateral skor(PKS) ile klinik sonlanım, nihai enfarkt hacmi ve rekanalizasyon oranı arasında anlamlı ilişki olup olmadığının araştırılması amaçlanmıştır.

Gereç ve Yöntem:
Bu çalışmada mekanik trombektomi yapılan akut OSA enfarktlarında PYS ve PKS ile klinik sonlanım, nihai enfarkt hacmi ve rekanalizasyon oranı arasında anlamlı ilişki olup olmadığının araştırılması amaçlanmıştır. Araştırma Ege Üniversitesi Tıp Fakültesi Yerel Etik Kurulu tarafından onaylanmıştır (22-12.1T/40). 18 yaş üzeri akut OSA enfarktı nedenile mekanik trombektomi yapılan ve Ege Üniversitesi Tıp Fakültesi Nöroloji Kliniği, Serebrovasküler hastalıklar polikliniğinde takipli 169 hasta retrospektif olarak değerlendirildi. Çalışmada temel değerlendirme 90 cı gün mRS ye göre yapılmış olup, herhangi nedenle 90 günlük izlemi yapılamayan hastalar çalışmaya dahil edilmemiştir. Çalışmada pıhtı yükü skoru(PYS), pial kollateral skor(PKS), mTICI(modified trombolysis in cerebral infarction) skoru, NIHSS(national institutes of health stroke scale) ve ASPECTS(alberta stroke programme early CT score) kullanılmıştır. Radyolojik değerlendirmeler kranial BT ve BT anjiyografi ile, istatistiksel analiz ise IBM SPSS 25 ile yapılmıştır.

Bulgular:
Akut inmenin acil tedavi yöntemi olan mekanik trombektomi yapılan hastalarda komorbiditelerin, radyolojik skorların ve ilaç kullanımlarının 90 günlük modifiye rankin skorunu nasıl etkilediğini amaçlayan çalışma yapıldı. Mekanik trombektomi yapılan 169 hastada, iyi klinik sonlanım (90 cı gün mRS <2) gelişen hasta sayısı 80 di ve %47,3 lük grubu oluşturmaktaydı. Çalışmada hedeflediğimiz en önemli değişkenler pıhtı yük skoru ve kollateral skordan ibaretdi. literatürde bildirilen çalışmalar özellikle pıhtının boyutunun, lokalizasyonunun ve pial kollateral dolaşımın klinik sonlanımı etkilediği vurgulanmaktaydı (1,2). Trombüs ve kollateral dolaşım hakkında detaylı bilgi sahibi olunması, hastayı daha iyi değerlendirmeye ve girişim için daha iyi strateji belirlemeye yardımcı olmaktadır(6). Literatür İKA ve OSA M1 arter oklüzyonlarında, anterior serebral arter aracılı kollateral akımın zayıf olmasından dolayı lentikülostrat arterlerde etkilenmenin daha fazla olduğunu belirtmektedir (3). Düşük PYS ve kötü PKS ile kötü klinik sonlanım ve geniş enfarkt volümü arasında ilişki bilinmektedir(3,4). Büyük trombüs işlem süresinin uzamasına, trombüs geri çekiminin zorlanmasına ve daha fazla girişim denemesine neden olmaktadır (3,5).

Kranial BT ile ilk değerlendirmede, iskeminin boyutu, olup olmadığı ve hemoraji varlığı değerlendirilebilir. BT perfüzyon ise kollateral dolaşım hakkında fikir verebilir(9,10). Onun dışında prekontrast BT nin, BT anjiyografiye kıyasla PYS ve PKS hakkında fikir verme gücü oldukça düşüktür. BT anjiyografi, pıhtının boyutunu, kollateral dolaşımın yeterli olup olmadığını ve kontrast geçişinde gecikme olup olmadığı konusunda fikir vermektedir(7). Kollateral skorun BT anjiyografi ile değerlendirilmesi kişi bazlıdır ve bu konuda tecrübeli birisi tarafından yapılmalıdır(8). BT anjiyografi kollateral skoru tekfazlı ve multifazlı olarak yapılabilmektedir. Tekfazlı skorlama 4 puanlık, multifazlı skorlama ise 6 puanlık sistemle hesaplanmaktadır. Tekfazlı skorlamanın nihai enfarkt volümünü, klinik sonlanımı ve rekanalizasyonu göstermede bağımsız prediktör olduğu ortaya konmuştur(22). Fakat multifaz PKS ile tekfazlı PKS nin karşılaştıran çalışmalar, multifazlı skorun daha ön plana çıktığını belirtmektedir(23). Çekilen acil BT anjiyografilerin bir kısmında yeterli venöz faz çekiminin olmaması nedenile biz çalışmamızda tek fazlı skorlama sistemini tercih etdik. 0-1 skorlu grubu kötü dolaşıma sahip grup olarak, 2-3

skorlu grubu ise iyi kollateral dolaşıma sahip grup olarak ayırdık. Ki kare analizinde PKS ile 90 günlük mRS arasında istatistiksel anlamlı ilişki ortaya çıktı ve PKS klinik sonlanımı ön görebilen faktör olduğu görüldü. Lojistik regresyon analizinde ise kötü kollateral dolaşımın, kötü klinik sonlanım riskini 6,5 kata kadar arttırdığı ortaya çıktı. Değerlendirdiğimiz bir diğer değişken pıhtı yükü skorudur. Çalışmalar mekanik trombektomi yapılan OSA enfarktalarında PYS nin, klinik sonlanımı ön görmede anlamlı prediktif değişken olduğunu göstermiştir (22,24). Skorlama MR anjiyografi ve BT anjiyografi ile yapılmaktadır. Total 10 puan üzerinden değerlendirilen skorda, 6 ve üzeri değerler iyi, 5 ve altında olan değerler ise kötü kabul edilmektedir. Fakat bazı yayınlar kötü değer olarak 6 ve altını almaktadır(22,24). Biz çalışmamızda 6 ve üzeri değerleri iyi skor olarak kabul etdik. Ki kare analizi PYS ile klinik sonlanım, kanama gelişimi ve ölüm arasında anlamlı ilişkiyi ortaya koydu (p<0,05). Regresyon analizinde ise, düşük PYS kötü klinik sonlanım riskini 3,5 kata kadar arttırdığı görüldü. PYS ve KS ile mTICI arasında ilişki ki kare testi ile analiz edildi fakat istatistiksel anlamlı sonuç çıkmadı (p>0,05). mTICI skoru 2b nin altında olan hastalar 4,7 % gibi düşük bir grubu oluşturduğundan sonucun anlamlı çıkmamasını hasta sayısı ile ilişkilendirdik. PKS ve PYS ile iskemi hacmi arasındakı ilişki analiz edildi. PYS de yüksek skora kıyasla düşük skorlu bireylerde nihai ortalama iskemi hacmi daha fazlaydı(74,5 ml karşın 148 ml) ve istatistiksel olarak anlamlıydı (p<0,001). Pial kollateral skorda da sonuçlar benzerdi. İyi kollateral dolaşımı olan hastalara kıyasla kötü kollateral dolaşıma sahip hastalarda nihai ortalama iskemi hacmi istatistiksel anlamlı olarak daha genişti (p<0,05, 98.5 ml karşın 162.9 ml). Mekanik trombektominin yapılma saat sınırını 6 saat olarak kabul etdik ve 6-24 saat içinde işleme alınan hastaları 2 ci gruba yerleştirdik. Ki kare analizinde >6 saat işleme alınan grupun daha kötü klinik sonlanıma sahip olduğu ortaya çıktı (p<0,05). Regresyon analizinde ise > 6 saat işleme alınmanın kötü klinik sonlanım riskini 2,6 kat arttırdığı görüldü (p<0,05).

MRG teknikleri günümüzde iskeminin boyutu, hemoraji varlığı, trombüs özellikleri ve iskemiyi taklit eden durumların ayırımı açısından BT ye kıyasla daha duyarlı hale gelmiştir(11). T2 ve FLAİR ağırlıklı sekanslar diğer geleneksel sekanslara kıyasla trombüs ve kollateral dolaşım hakkında daha fazla bilgi sağlamaktadır. Bu sekanslar rutin olarak çekimlerde alınmakla beraber, kısa çekim süresine sahiptir ve radyason maruziyetine sebebiyet vermemektedir. T2* PYS ve FVH-ASPECT kollateral skorunun klinik sonlanımı ön görmede faydalı olduğu bir çok çalışmada gösterilmiştir(6,12,,13,14). Ayrıca skorun intrakranial kanamayı ön görmede yol gösterici olduğu da vurgulanmıştır(15). Flair vaskuler hiperintensitenin görülmesi, o bölgede leptomeningeal kollaterallerde yavaş akımı göstermekte olup, kollateral dolaşım ile ilgili direkt ve noninvazif bilgi sunmaktadır(16,17, 18,21). Fakat skorun prognostik değeri hakkında fikir birliği yoktur(18,19,20). Akut inme hastalarında merkezimiz rutin olarak BT anjiyografi çekimi yapmakta olup MR ve MR anjiyografi çekimi yapmadığından dolayı, çalışmamızda MR PYS ve FVH değerlendirmesini yapamadık.

Risk faktörlerine baktığımızda ki kare analizinde ve regresyon analizinde hipertansiyon varlığının bağımsız bir kötü prediktif faktör olduğu ve kötü klinik sonlanım riskini 2.3 kat arttırdığı görüldü(p<0,05) ve bulgular literatür ile benzerdi. Ki kare analizinde kötü glisemik indeks (HbA1C >6) ile kötü klinik sonlanım arasında anlamlı ilişki bulundu (p<0,05). Regresyon analizinde ise kötü klinik sonlanımı 2,1 kat arttırdığı ortaya çıktı (p=0,07). Koroner arter hastalığı, kardiyoembolik etyoloji, metal kapak replasman varlığı ve hiperlipidemi varlığı ile kötü klinik sonlanım arasında anlamlı ilişki ortaya çıkmadı. Literatürde inme sonrası, otonomik disfonksiyon, otoregulasyon ve immun yanıta bağlı bağlı böbrek fonksiyonlarında bozulma olabileceği belirtilmektedir(27). Başka bir çalışmada ise akut ve kronik böbrek yetmezliği olan hastalarda mekanik trombektomi sonrası klinik sonlanım araştırılmış ve sonuçlar anlamlı bulunmuştur(28). Biz çalışmada inme geçirdiği anda akut veya kronik böbrek yetmezliği olan hastaları değerlendirdik. BFT bozukluğu olan grup %17.8 di. Ki kare analizinde gruplar arasında anlamlı farklılık gözlenmedi (p>0,05). Exitus olan hastalarda ise BFT bozukluğu varlığı istatistiksel anlamlı olarak yüksekti (p<0,05). Lojistik regresyon analizinde ise istatistik sonuçları anlamlı değildi (p>0,05). KCFT bozukluğu olan hasta grubu 10.1% di. Hem ki kare hemde regresyon analizinde istatistiksel anlamlı sonuç ortaya çıkmadı (p>0,05). Vitamin B12 düşüklüğünün inme için kötü faktör olduğu ve replasmanının klinik sonlanım açısından faydalı olduğu literatürde bildirilmektedir(28). Fakat 2021 AHA/ASA kılavuzunda vitamin replasmanının faydasız olduğu belirtilmiş(30). Bizim çalışmamızda düşük b12 düzeyi ile kötü klinik sonlanım arasında ilişki ortaya çıkmadı (p>0.05). Literatürde malignite varlığında embolik inme açısından risk artmakla birlikte malignitesi olan ve nedeni bilinmeyen inme gelişen hastalarda klinik sonlanımın daha kötü olduğu belirtilmektedir(31). Çalışmamızda ki kare analizinde malignite ve klinik sonlanım arasında ilişki yoktu (p>0.05). Regresyon analizinde ise kötü klinik sonlanım riskini 1.5 kat arttırdığı görüldü (p>0.05).

Gruplar arasında işlem öncesi ve 24 cü saat NIHSS skorları arasında, literatür ile benzer şekilde istatistiksel anlamlı fark ortaya çıktı (p<0,05). Her iki grupta ASPECTS arasındakı fark anlamlı değildi ve bu fark literatür ile uyuşmamaktaydı (p>0,05).

Antiagregan ve antikoagulan kullanımı ile iyi klinik sonlanım ve kanama gelişimi arasında fark ortaya çıkmadı (p>0,05).

Sonuç:
Bu çalışmada mekanik trombektomi yapılan akut OSA enfarktlı hastalar, 90 cı gün modifiye rankin skoruna göre 2 grupta retrospektif değerlendirilmiş, değerlendirme risk faktörlerine, radyolojik skorlara, klinik skorlara ve verilen tedavilere göre yapılmıştır. Değerlendirme sonucunda aşağıdakı bulgular elde edilmiştir.

1. PYS ve PKS ile klinik sonlanım arasında anlamlı ilişki vardı (p<0.05). PYS nin kötü klinik sonlanım riskini 3.5 kat, PKS nin 6.5 kat arttırdığı ortaya çıktı.
2. PYS nin intrakranial kanama gelişimi ile arasında istatistiksel anlamlı ilişki vardı (p<0.05).
3. PYS ve PKS kötü olan hastalarda nihai iskemi hacminin daha fazla olduğu ortaya çıktı ve bulgular istatistiksel olarak anlamlıydı (p<0.05)
4. mTICI skoru ile klinik sonlanım arasında anlamlı istatistiksel sonuç ortaya çıktı (p<0.05)
5. Trombektomi öncesi ve sonrası hesaplanan NIHSS gruplar arasında farklılık gösterdi ve sonuçlar istatistiksel olarak anlamlıydı(p<0.05).
6. Risk faktörlerine baktığımızda, hipertansiyon varlığı ve 6%< HbA1C değerine sahip olunması a kötü klinik sonlanım gelişme riskini arttırmaktaydı ve bulgular istatistiksel olarak anlamlıydı (p<0.05, OR= 2.3 ve 2.1).
7. İntraparankimal kanama gelişimi, kötü prognostik faktördü ve kötü klinik sonlanım riskini 29 kat arttırdığı ortaya çıktı (p<0.05)
8. Mekanik trombektomi sonrası, exitus gelişen hastalarda düşük PYS skoru, intrakranial kanama gelişimi, 6%< HbA1C değeri ve böbrek fonksiyon bozukluğu daha fazlaydı ve bulgular istatistiksel olarak anlamlıydı (p<0.05).

Bu sonuçlara göre, akut OSA enfarktı olan hastalarda PYS ve PKS, klinik sonlanım, nihai enfarkt hacmi ve intrakranial kanama gelişimi açısından anlamlı prognostik faktörlerdir. Hipertansiyon ve bozuk glikolize hemoglobin düzeyi ile klinik sonlanımı kötüleştiren faktörlerdir. İntraparankimal kanama gelişimi kötü klinik sonlanım riskini en fazla arttıran faktör olarak ortaya çıktı. Mekanik trombektomi sonrası exitus gelişen akut OSA enfarktlı hastalarda düşük PYS, bozuk BFT değeri, intraparankimal kanama gelişimi ve bozuk glisemik indeks riski arttıran faktörler olarak gözükmekteydi.

Çalışmamızın esas kısıtlığı yetersiz venöz faz çekimi nedenile PKS nin multifaz değerlendirilememesi, ve akut inmelerde rutin MRG çekilemediğinden dolayı FVH skorunun değerlendirilememesidir. Bu skorların değerlendirildiği şartlar sağlanırsa yeni çalışmalar yapılıp literatüre daha fazla katkı yapıla bilir.

SS-64 PATENT FORAMEN OVALE HASTALARINDA İNFLAMASYON VE TROMBOZ GÖSTERGELERİNİN İNME RİSKİ AÇISINDAN DEĞERLENDİRİLMESİ

TAYLAN ALTIPARMAK [1], NEJAT ALPEREN KÖROĞLU [1], HALE ZEYNEP BATUR ÇAĞLAYAN [1], ÖZDEN SEÇKİN GÖBÜT [2], SERKAN ÜNLÜ [2], SALİH TOPAL [2], ADNAN ABACI [2], BİJEN NAZLIEL [1]

[1] GAZİ ÜNİVERSİTESİ TIP FAKÜLTESİ HASTANESİ NÖROLOJİ ANABİLİM DALI
[2] GAZİ ÜNİVERSİTESİ TIP FAKÜLTESİ HASTANESİ KARDİYOLOJİ ANABİLİM DALI

Amaç:
Patent foramen ovale (PFO), özellikle genç yaş grubunda, kriptojenik inmelerin ayırıcı tanısında önem taşır. Beyaz küre alt grupları, serum inflamasyon indeksleri ve akut faz reaktanlarının tüm vasküler olaylarda olduğu gibi iskemik inmelerde de yükseldiği, çok sayıda kohortta gösterilmiş, tromboza yatkınlıkla ve prognozla ilişkisi çalışılmıştır. Demir metabolizmasının PFOsu olup, inme veya geçici iskemik atak yaşamış (GIA) hastalar ile asemptomatik PFOlu hastalar arasında bir ilişkinin olup olmadığını değerlendirmeyi hedefledik.

Gereç ve Yöntem:
Bu retrospektif çalışmaya 65 yaşın altında PFOlu hastalar dahil edildi. Semptomatik grupta hemogram parametreleri, serum inflamasyon indeksleri, pan immun inflamasyon değerleri, serbest demir ve ferritin düzeyleri başvuru testlerinin sonuçlarından elde edilerek analiz edilmiştir.

Bulgular:
Çalışmaya 47si semptomatik olmak üzere toplam 92 hasta dahil edildi. Yaş için IQR 48 olup (38-58 yaş), cinsiyet dağılımı eşittir. Semptomatik grupta ferritinin asemptomatik gruba kıyasla daha yüksek olduğu belirlendi ($\chi 2$:7,528, p=0.023). Serbest serum demirin ise iki grup arasında anlamlı farkı görülmemiştir (p>0,05). Ayrıca hem parametrik hem de gruplandırarak yapılmış nonparametrik analizlerde benzer şekilde monosit düzeyi semptomatik PFO lu hastalarda daha yüksek tespit edilmiştir ($\chi 2$:8,177, p=0,017). Diğer kan hücreleri ve inflamasyon indeksleri, CRP, fibrinojen, D- dimer, D-dimer/Fibrinojen oranı gibi inflamasyona ve tromboza predispozisyon yaratan faktörlerde anlamlı bir fark tespit edilememiştir (p>0,05).

Sonuç:
Ferritin semptomatik PFO hastalarında asemptomatik PFO hastalarına göre daha yüksektir, ayrıca kan hücreleri arasında monositlerin de anlamlı oranda artışı semptomatik hastalarda görülmüştür. Ferritin serum seviyesindeki yüksekliğin, inme prognozunda kötüleşmeyle korele olduğunu gösteren çalışmalar mevcut olup, PFO' da hiç değerlendirilmemiştir. Bu durum, PFO'lu hastalarda tedavi planı yapılırken ve takiplerde göz önünde bulundurulabilir. Prospektif olarak, geniş serilerde çalışılması gereklidir.

SS-65 NÖTROFİL LENFOSİT ORANI VE İNTRAKRANİYAL ARTERİYEL KALSİFİKASYON TİPLERİNİN ARASINDAKİ İLİŞKİ

OZAN TANGUR , SEFER GÜNAYDIN , ZÜLFİKAR MEMİŞ , NURDAN GÖÇKÜN , BÜŞRA ŞİŞMAN BAYAR , BİRGÜL BAŞTAN TÜZÜN , AYŞE ÖZLEM ÇOKAR , MUHAMMED DURAN BAYAR

HASEKİ EĞİTİM VE ARAŞTIRMA HASTANESİ

Amaç:
Vasküler kalsifikasyon, arterlerde görülen ve abdominal, torasik aorta, femoral, iliak, koroner, karotid ve serebral arterleri etkileyebilen bir durumdur; intrakraniyal internal karotid arter kalsifikasyonu kontrastsız BT ile sıkça gözlemlenir ve klinik önemi uzun süre göz ardı edilmiştir. Kalsifikasyon, büyük intrakraniyal arterlerin intimal ve medial katmanlarında bulunabilir; intimal kalsifikasyonlar plak stabilizasyonuna katkıda bulunurken, medial kalsifikasyon arteriyel sertleşmeye ve beyin kapillerlerinde artmış nabız basıncına yol açabilir. Araştırma, Nötrofil/Lenfosit Oranı (NLR) ile intrakraniyal internal karotid arter kalsifikasyon tipleri arasındaki ilişkiyi incelemeyi amaçlamaktadır. Hipoteze göre, intimal tip kalsifikasyona sahip hastalarda daha yüksek NLR değerleri beklenmektedir. İnme tanısı konan hastalarda rutin beyin tomografisi ve kan testlerinin inme etiyolojisinin belirlenmesinde, tedavisinde ve prognozunun tahmin edilmesinde yardımcı olabileceği öngörülmektedir.

Gereç ve Yöntem:
1 Nisan 2022 ile 13 Nisan 2023 tarihleri arasında Haseki Eğitim ve Araştırma Hastanesi Nöroloji Kliniği'nde takip edilen 1173 hasta incelendi. Hastalara akut iskemik inme tanısı öykü, klinik ve nörogörüntüleme incelemelerindeki bulgulara dayanarak konuldu. Çalışmaya 50 yaş üstü, karotis damar sistemine ait akut lateralize nörolojik defisit varlığı olan, manyetik rezonans görüntülemede klinik ile uyumlu difüzyon kısıtlılığı saptanan veya trombektomi prosedürlerinde trombüs materyali gözlemlenen ve ilk başvuruda BT anjiyografi (kranyal ve servikal) ve hemogram değerleri mevcut olan hastalar dahil edildi. İlk 24 saat içinde görülen diğer laboratuvar değerleri (HbA1c, lipid profili, CRP) incelendi. CRP değeri referans değerin üzerinde olanlar, subakut inme düşünülenler çalışmaya dahil edilmedi. Kriterlere uyan hastalar dominant kalsifikasyon tiplerine göre intimal, medial ve non-kalsifiye olarak üçe ayrıldı ve gruplar demografik özellikleri, nötrofil lenfosit oranı, lipid profili, HbA1c ve serum kalsiyum düzeylerine göre incelendi.

Bulgular:
Çalışmamızda medial kalsifikasyona sahip hastalar ile intimal ve kalsifiye olmayan gruplar arasında yaş ve cinsiyet dağılımında önemli farklılıklar tespit edildi. Medial arteriyel kalsifikasyona sahip hastaların daha ileri yaşta olduğu gözlendi, cinsiyet dağılımına göre medial arteriyel kalsifikasyon izlenen hastalarda kadın hastaların erkek hastalara oranı yüksek bulundu. LDL, medial arteriyel kalsifikasyona sahip hastalarda en düşük düzeyde bulundu. Yetmiş yaş altı hastalar incelendiğinde medial arteriyel kalsifikasyon grubunda HbA1c değeri daha yüksek bulundu. Gruplar arasında serum kalsiyum, HDL, kolestrol, trigliserit düzeyleri ve nötrofil lenfosit oranında fark bulunmadı. Gruplar genel sağlıklı popülasyon ile kıyaslandığında yüksek HbA1c değeri ve kötü lipid profili saptandı.

Sonuç:
Çalışmamız intrakraniyal arteriyel kalsifikasyon türlerinin demografik ve biyokimyasal parametreler üzerindeki etkilerini karşılaştırmalı olarak analiz etmektedir. Bulgular, yaş dağılımının medial tipte kalsifikasyona sahip olan hastalarda diğer 2 gruba göre daha ileri yaşta olduğunu gösterdi, intimal tipte kalsifikasyon izlenen grubun ise kalsifikasyon izlenmeyen gruba göre daha ileri yaşta olduğu izlendi. 69 yaş altı hastalarda, medial grupta HbA1c değerleri non-kalsifiye gruba göre daha yüksek bulundu ayrıca, medial grupta kadın hastaların erkek hastalara oranı, intimal kalsifikasyon izlenen veya kalsifikasyon izlenmeyen hastaların oluşturdukları gruplara göre daha yüksek kadın oranına sahip olduğu izlendi. Tüm hasta popülasyonu incelendiğinde medial arteriyel kalsifikasyon grubunun en düşük LDL değerine sahip olduğu görüldü. Bu sonuçlar yaş, kadın cinsiyet ve diyabetin medial ağırlıklı kalsifikasyon için risk faktörleri olduğu, erkek cinsiyet ve yüksek LDL değerinin intimal ağırlıklı kalsifikasyon için risk faktörleri olduğunu göstermektedir. Nötrofil-lenfosit oranının tüm gruplarda sağlıklı popülasyondan yüksek olmasına rağmen gruplar arasında istatiksel olarak anlamlı bir fark bulunmamıştır. Serum kalsiyum seviyesi gruplar arasında ve genel sağlıklı popülasyon ortalamaları ile karşılaştırıldığında fark izlenmemiştir. Çalışmamız nötrofil-lenfosit oranı, dislipidemi ve yüksek HbA1c düzeylerinin ve ileri yaşın artmış inme riski ile ilişkili olduğunu göstermiştir. Bu bulgular, akut iskemik inme risk faktörleri ve kalsifikasyon tipleri arasındaki ilişkinin daha iyi anlaşılması için ek araştırmaların gerekliliğini vurgulamaktadır.

SS-66 BORDERZONE ENFARKTÜSLERİNDE SEREBRAL KÜÇÜK DAMAR HASTALIĞI VARLIĞININ RİSK FAKTÖRLERİ VE ETYOLOJİ İLE İLİŞKİSİ

BÜŞRA ELİF YILDIRIM , RÜMEYSA TAŞCI BULCA , ECEM EGELİ , MEHMET YALMAN , AYGÜL TANTİK PAK , FATMA MÜNEVVER GÖKYİĞİT

SBÜ GAZİOSMANPAŞA EĞİTİM VE ARAŞTIRMA HASTANESİ, NÖROLOJİ KLİNİĞİ

Amaç:
Borderzone enfarktüsleri (BZE) hipoperfüzyona bağlıdır, tespih tanesi şeklinde dizilirler. Serebral küçük damar hastalığı (SKDH) lipohiyalinozise bağlıdır, görüntülemelerde beyaz madde hiperintensiteleri, lakünler, mikrokanamalar görülür. Beyaz madde lezyonlarının ventrikül yüzeyinden uzaklığı 3-13mm olanlar borderzone, >13mm olanlar SKDH olarak değerlendirilmiştir. Çalışmamızda BZE olgularında, SKDH varlığını araştırıp, lezyonların ventrikül yüzeyinden uzaklığı ile bunların risk faktörleri, etyolojik ve klinik özellikleri üzerine etkilerini tartışmayı amaçladık.

Gereç ve Yöntem:
2020-2023 yıllarında kliniğimizde BZE tanısı alan 45 hasta retrospektif çalışmamıza alındı. Hastaların demografik verileri, risk faktörleri ve "National Institutes of Health Stroke Scale (NIHSS)"ları kaydedildi. Biyokimyasal, kardiyak değerlendirmeler, nörogörüntülemeler yapıldı. Serebral beyaz madde hiperintensiteleri FAZEKAS sınıflamasıyla, inmenin etyolojik tanısı TOAST sınıflamasıyla değerlendirildi. Ventriküle en yakın-en uzak lezyonların ventrikül yüzeyinden uzaklığı ölçüldü.

Bulgular:
Hastaların %77,7'sinde BZE'ye SKDH eşlik ediyordu. Sadece BZE erkeklerde yüksek orandaydı (p=0,029). İleri yaşta SKDH sıklığı anlamlı olarak arttı (p<0,000). Değiştirilebilir risk faktörlerinden hipertansiyon SKDH'de anlamlı yüksekti (p=0,029). Ventrikül yüzeyinden uzaklık BZE'de 6,3±4,3mm, (min1,6; max17,8), SKDH'de 4,7±5,6mm (min0; max20,4) ölçüldü, iki grup arasında anlamlı fark yoktu. Ventriküle en yakın-en uzak lezyon arasındaki mesafe BZE'de daha küçüktü. Kardiyoemboli, büyük damar hastalığı açısından iki grup arasında anlamlı fark yoktu, BZE'de büyük damar stenoz derecesi daha yüksekti. NIHSS, SKDH'de anlamlı derecede yüksekti (p=0.009). SKDH'de mikrokanama ve lakünler anlamlı şekilde sıktı (p<0,000).

Sonuç:
Çalışmamız hipertansiyonun önlenmesinin kognitif yıkım oluşturan SKDH'nin önlenmesinde önem taşıyacağını, ventrikül yüzeyinden yapılan ölçümlerin iki grubu ayırmada yeterli olmadığını, mikrokanama, lakünler ve büyük damar stenoz derecesinin de önemli olduğunu düşündürdü. Hasta sayısını arttırarak, SKDH ve BZE'nin ayırıcı özelliklerinde daha ayrıntılı veriler bulacağımız düşüncesindeyiz.

SS-67 AKUT İSKEMİK İNMEDE TROMBEKTOMİ SONRASI İNTRAKRANİYAL HEMORAJİ VE TROMBÜS İÇERİĞİ ARASINDA İLİŞKİNİN DEĞERLENDİRİLMESİ

ABDUL SAMET GÖRGÜL DOĞUKAN HAKAN KILIÇASLAN [1], MUHAMMED FURKAN ÖZTÜRKÇİ [1], ÇİĞDEM ACAR [1], YASEMİN CEMRE TÜRKMEN ÇOKDOĞRU [1], MUKADDES HANDE ÖZGEN [2], HÜLYA HAKSEVER [3], BAHATTİN HAKYEMEZ [4], AYGÜL GÜNEŞ [1]

[1] SBÜ BURSA YÜKSEK İHTİSAS EĞİTİM VE ARAŞTIRMA HASTANESİ NÖROLOJİ KLİNİĞİ
[2] BURSA YÜKSEK İHTİSAS EĞİTİM VE ARAŞTIRMA HASTANESİ HALK SAĞLIĞI
[3] BURSA YÜKSEK İHTİSAS EĞİTİM VE ARAŞTIRMA HASTANESİ PATOLOJİ
[4] ULUDAĞ ÜNİVERSİTESİ TIP FAKÜLTESİ GİRİŞİMSEL RADYOLOJİ

Amaç:
Akut iskemik inme en yüksek mortaliteye ve morbiditeye neden olan hastalıklardan biridir. Trombüs içeriğinin daha iyi bilinmesi takip ve tedavi yaklaşımını değiştirebilir. Mekanik trombektomi ile elde edilen trombüs içeriğinin yaş, cinsiyet, demografik özellikleri, kan parametreleri ve intrakraniyal kanama ile ilişkisi araştırılmıştır.

Gereç ve Yöntem:
Veri SPSS 25 veri tabanında Kolmogorov-Smirnov testi kullanılmıştır. İkili karşılaştırmalarda verinin normal dağılıma uygunluğu göz önüne alınarak t-test, mann whitney u testi ve ki-kare kullanılmıştır.

Bulgular:
İnme Merkezimizde 1 Ağustos 2017 – 1 Ağustos 2023 tarihleri arasında mekanik trombektomi yapılmış ve çalışmaya dahil edilen 130 olgunun yaş ortalaması 65.2±12.8'dir ve %55.6'ü erkektir. Hastaların 31'ine eşlik eden diyabet, 85'ine hipertansiyon, 38'inde hiperlipidemi, 33'ünde koroner arter hastalığı, 9'unda kronik renal yetmezlik mevcuttu. Giriş NIHSS ortalaması 14 (3-20) saptandı. Semptom kasık zamanı ortalama 240 (45-780) dakikadır. 111 olguda ön sistem tutulumu olurken 20 olgu arka sistem tutulumu olduğu görüldü. Altmış dokuz hasta orta serebral arter, 40 hasta internal karotis arter, 22 hasta baziller arter enfarktıydı. İşlem sonrası 81 olguda hemoraji saptanmazken 37 olguda kanama görüldü. Trombüs içeriği patolog tarafından incelendiğinde ; 75 olgu eritrositten zengin, 37 olgu fibrinden zengin, 12 olgu eşit oranda, 7 olguda ise sadece fibrinden oluşuyordu. Hemorajisi olanlarda nötrofil, aptt ve glukoz değerleri kanaması olmayanlara göre anlamlı olarak yüksekti. Trombüs içeriği açısından intrakraniyal hemorajisi olan ve olmayanlar arasında anlamlı fark saptanamadı.

Sonuç:
Trombüs içeriğinin farklı teknikler ile daha ileri çalışılarak anlaşılmaya çalışılması ve intrakraniyal hemoraji ile ilişkisinin değerlendirileceği çok merkezli çalışmalara ihtiyaç olduğunu düşünmekteyiz.

SS-68 GENÇ İNMELERDE TROMBOFİLİ VE VASKÜLİT TARAMASI NE KADAR GEREKLİ?

CANSU ÇETİN , HAZAL CEREN MANAZOĞLU , CİHAT SAĞLAM , GİZEM GÜRSOY , NEVİN PAZARCI

NÖROLOJİ KLİNİĞİ, SBÜ ÜMRANİYE EĞİTİM VE ARAŞTIRMA HASTANESİ

Amaç:
Genç erişkinlerin iskemik inmelerinin yaklaşık %40'ı kriptojenik olup bu hastalarda vaskülit ve trombofili açısından tarama yapılmasının verimliliği çalışılmaktadır. Biz de kendi merkezimizde 850 hastadan elde edilen ön verileri sunmayı amaçlamaktayız.

Gereç ve Yöntem:
Retrospektif gözlemsel çalışmamıza 2020 Mart-2024 Temmuz arası 18-65 yaş aralığındaki akut iskemik inme/TİA sebebiyle kliniğimizde takip edilen ve inme etyolojisini saptanamak amacıyla vaskülit ve trombofili paneli çalıştığımız hastalar dahil edilmiştir. Henüz taraması tamamlanan 85'nin verilerinin sunulması amaçlanmaktadır. Kongre tarihine kadar tamamlanan veriler sunuma eklenmesi planlanmaktadır.

Bulgular:
Seksen beş hastanın 23'ü kadın, 62'si (%27,1/ %72,9) erkekti. Yaş aralığı: 26-62 arasında ort yaş: 48,75 ± 8,78. Kırk altı hastanın (%54,1) tetkikleri negatifti. Yirmi altı hastada (%30,6) 1 test, 12 hastada (%14,1) 2 test ve 1 hastada (%1,2) 3 test pozitif olarak saptandı. En sık olarak Protein S eksikliği saptandı. Yirmi hastada düşük saptanmış olup 7 tanesine diğer testlerde anormallikler eşlik etmekteydi. İkinci en sık saptanan AT3 eksikliği ise 8 hastada mevcuttu, yalnızca 2'si izole, 6'sı diğer anormalliklerle birlikteydi. İlk ataktan sonra iskemik inme tekrarlama bilgilerine 81 hastada ulaşıldı. Testlerin pozitif sonuçlanmasının veya pozitif çıkan test sayısının tekrarlama açısından bir anlamlılık oluşturmadığı görüldü. (p=0,56) Hastaların uygun endikasyonla başlanan/değiştirilen nihai tedavilerine bakıldığında test sonuçları pozitif ve negatif olan gruplar arasında anlamlı bir fark saptanmadı (p=0,97).

Sonuç:
Küçük bir grubunu ön verilerini paylaştığımız bu çalışmada kriptojenik iskemik inmeli hastaların yaklaşık yarısında trombofili taramasında en az 1 tane pozitiflik olduğunu ve bu pozitifliğin inme rekürrensi açısından bu grupta risk oluşturmadığını saptadık.

SS-69 İNME HASTALARINDA KLOPİDOGREL DİRENCİNİ ETKİLEYEN FAKTÖRLER

AYŞE KURT , İBRAHİM ACIR , VİLDAN YAYLA

BAKIRKÖY DR. SADİ KONUK SAĞLIK UYGULAMALARI VE ARAŞTIRMA MERKEZİ, NÖROLOJİ KLİNİĞİ

Amaç:
İskemik inmelerde, etiyolojilere göre antiagregan veya antikoagülan tedavi rejimleriyle sekonder profilaksi hedeflenir. Tromboembolik hadiselerde etkin antiagregan terapiye rağmen ilaca direnç ve buna bağlı inme rekürrensi sık karşılaşılan durumdur. Çalışmamızda klopidogrel tedavisine başlanan hastalarda ilaç direncine karşı risk oluşturabilecek çeşitli biyokimyasal ve klinik parametreler araştırıldı.

Gereç ve Yöntem:
İskemik inme sebebiyle yatırılan, daha önce klopidogrel tedavisi almamış ve etiyolojik incelemeleri sonrası klopidogrel tedavisi planlanan 23 hasta çalışmaya alındı. Toplam 300 mg klopidogrel tedavisi sonrası alınan ADP değerleri ile hastaların yaşı, cinsiyeti, vücut kitle indeksi, daha önce başka antiagregan kullanım öyküsü, ek hastalıkları, lipit düzeyi, böbrek karaciğer ve tiroid fonksiyon testleri, koagülasyon parametreleri, HbA1c, sigara ve alkol kullanımı arasındaki korelasyon değerlendirildi. ADP değeri %25'in altında olanlar klopidogrele duyarlı, üstünde olanlar klopidogrele dirençli kabul edildi. İstatistiklerde Pearson korelasyon testi kullanıldı (anlamlılık seviyesi p<0,05).

Bulgular:
Çalışmada 15 erkek, 8 kadın toplam 23 hasta (ort. yaş; 71,70 yıl) vardı. Klopidogrele karşı direnç 17 (%73,9) hastada gösterildi. ADP değeriyle yaş, VKI, HbA1c, LDL, HDL, trigliserid, TSH, T4, ALT, AST, total bilirubin, INR, kreatinin değeri arasında korelasyon izlenmedi (p değerleri sırasıyla p:0,074,p:0,880,p:0,066,p:0,633,p:0,410,p:0,874,p:0,322,p:0,469,p:0,777,p:0,438,p:0,157,p:0,124,p:0,907)
Ayrıca cinsiyet, sigara ve alkol kullanımı veya asetilsalisilik asit kullanımı ile anlamlı bir ilişki saptanmadı.

Sonuç:
Antiagregan tedaviye karşı direnç gelişimi günümüzde serebrovasküler ve koroner hastalıkların rekürrensinde karşılaşılan önemli bir durumdur. Klopidogrele karşı klinik direnç gelişiminin sebebi net olarak ortaya konamamıştır. Genetik polimorfizm başta olmak üzere epigenetik, ilaç etkileşimleri, yaş, cinsiyet, ırk, komorbiditeler üstünde durulmuştur. Bu preliminer çalışmamızdaki parametrelerle anlamlı ilişki saptanmaması direnç gelişimi açısından genetik gibi diğer bireysel risk faktörlerinin de etkili olabileceğini düşündürmüştür.

SS-70 TROMBEKTOMİ TEDAVİSİ UYGULANAN AKUT İSKEMİK İNME OLGULARINDA, ŞOK, MODİFİYE ŞOK VE YAŞA GÖRE ŞOK İNDEKSLERİNİN PROGNOZ ÜZERİNE ETKİSİ

DEMET YILDIZ , NİLÜFER BÜYÜKKOYUNCU PEKEL , MELİH YÜKSEL , BAHADIR DANIŞMANT , EBRU ÇETİN KENAN , ENAD KENAN

BURSA YÜKSEK İHTİSAS EĞİTİM VE ARAŞTIRMA HASTANESİ BURSA YÜKSEK İHTİSAS EĞİTİM VE ARAŞTIRMA HASTANESİ

Amaç:
Trombektomi tedavi uygulanan akut iskemik inmeli hastalarda şok indeksi, modifiye şok indeksi ve yaşa göre şok indeksinin bu hastaların prognozunu öngörmede etkili bir belirteç olup olmadığı araştırılarak literatüre katkı sağlanılması amaçlanmaktadır

Gereç ve Yöntem:
Çalışmaya 01.09.2020- 31.08.2023 tarihleri arasında hastanemiz acil servisine başvuran ve akut iskemik inme tanısı konulup trombektomi tedavisi uygulanan 18 yaş ve üzeri hastalar dahil edildi. Bu hastaların acil servis başvuruları sırasında ölçülen vital bulgularından elde edilecek veriler sonucunda, şok indeksi (Nabız/Sistolik Kan basıncı), modifiye şok indeksi (Nabız/Ortalama Arter Basıncı) ve yaşa göre şok indeksi (YaşxŞok İndeksi) hesaplandı. Ayrıca hastaların, hastaneye varış süreleri, inme başlangıç süreleri, vital ve muayene bulguları, ek hastalıkları, Ulusal Sağlık İnme Ölçeği (NIHSS), inme lokalizasyonu gibi durumları kayıt altına alınacaktır. Son olarak bu hastalara veya yakınlarına telefon ile ulaşılarak veya Hastane Bilgi Yönetim Sisteminden (HBYS) inme başlangıcından itibaren 90. Günündeki klinik durumu modifiye rankin skalasına göre değerlendirilip kayıt altına alındı Ayrıca trombektomi sonrası ilk 24 saatte meydana gelmiş olan komplikasyonlar (Mortalite, intrakraniyal kanama gibi) kayıt altına alındı.

Bulgular:
Çalışmaya toplam 53 hasta dahil edildi. Hastaların ortalama yaşı 69,08±10,89 yıl ve 34'ü (%64,2) erkek olarak saptandı. 90 günlük mRs ile sırasıyla şok, modifiye şok ve yaşa göre şok indeksleri arasında istatistiksel olarak anlamlı bir korelasyon saptanmadı.

Sonuç:
Çalışmamızda 90 günlük mRs ile sırasıyla şok, modifiye şok ve yaşa göre şok indeksleri arasında istatistiksel olarak anlamlı bir korelasyon saptanmamış olup bu örneklem sayımızın azlığı ile de ilişkili olabilir.

SS-71 CADASIL SENDROMUNDA GENETİK VE TANI ÖZELLİKLERİ

BERZA ÖZCAN , NİRAY BAŞ , TUBA BALDAN AĞAOĞLU , ÖMER KARADAŞ

GÜLHANE TIP FAKÜLTESİ NÖROLOJİ ANADALI

Amaç:
NOTCH3 genindeki mutasyonların bir sonucu olarak ortaya çıkan, genetik geçişli hastalık olan Cerebral Autosomal Dominant Arteriopathy with Subcortical Infarcts and Leukoencephalopathy (CADASIL) serebrovasküler hastalık, epileptik nöbetler, kognitif fonksiyon bozuklukları gibi farklı klinik bulgular ile ortaya çıkmaktadır. Bu çalışmanın amacı NOTCH3 mutasyonu saptanan CADASIL hastalarının tanı özelliklerini değerlendirmektir.

Gereç ve Yöntem:
NOTCH3 mutasyonları saptanan 11 CADASIL hastası dahil edildi. Genetik doğrulaması yapılan bu hastaların genetik, klinik, görüntüleme ve elektroensefalografik incelemeleri yapıldı. Elde edilen verilerin korelasyonu değerlendirildi.

Bulgular:
Hastaların 6 sı kadın, 5 i erkek cinsiyetteydi. Hastaların tamamında nörolojik semptomlar vardı. CADASIL ilişkili semptomların başlıcaları; serebrovasküler bulgular, kognitif fonksiyon bozukluğu, baş ağrısı, psikiyatrik bozukluklardı. Hastaların beyin magnetik rezonans görüntülemelerinde destekleyici bulgular saptandı. Epileptik nöbet ve EEG anormalliği destekleyici bulgular açısından düşük oranda olduğu görüldü.

Sonuç:
Elde edilen veriler CADASIL'in klinik, radyolojik, nörofizyolojik değişkenliğini ve genetik heterojenliğini daha iyi anlamaya yardımcı olmaktadır.

SS-72 KAROTİS ATEROSKLEROZUNDA SİSTEMİK İNFLAMASYONUN PLAK İNSTABİLİTESİ ÜZERİNE ETKİSİNİN DEĞERLENDİRİLMESİ

TAYLAN ALTIPARMAK , REMZİ SONAY , TUĞBA ERDOĞAN , HALE ZEYNEP BATUR ÇAĞLAYAN , FATİH ÖNCÜ , SEVCİHAN KESEN ÖZBEK , ATİYE CENAY KARABÖRK KILIÇ , BİJEN NAZLIEL

GAZİ ÜNİVERSİTESİ TIP FAKÜLTESİ HASTANESİ, NÖROLOJİ 1 VE RADYOLOJİ ANADALI 2

Amaç:
Karotis aterosklerozu, arter duvarı hasarı ve lipid birikimi ile aterosklerotik plakların oluşumuyla karakterizedir. Yaş, hipertansiyon, diabetes mellitus, hiperlipidemi ve sigara kullanımı ile ilişkilidir. Son yıllarda, plak oluşumunda ve instabilitesinde inflamasyonun rolü görülmüştür. Çalışmamızda, sistemik inflamasyon göstergelerinin karotis plak morfolojisi ile ilişkisini araştırmayı hedefledik.

Gereç ve Yöntem:
Hastaların tam kan sayımlarıyla, inflamasyon yükünü ölçmek için karotis aterosklerozunda henüz çalışılmamış iki formülasyonunu değerlendirdik. Ayrıca, diğer indekslerle de, çok değişkenli analizler ve lojistik regresyonla karşılaştırması yapılmıştır. Bunlar Sistemik immün yanıt indeksi (SIRI) ve pan-immün inflamatuar değerdir (PIV).

Bulgular:
Toplamda %50 ve üzerinde darlığı olan 832 hasta değerlendirilmiştir. Hastaların 220 si kadındır. Yaş ortalaması 69, IQR 62-75 yaştır. Hastaların 336’ sında karotis darlık yüzdesi %50-70 arasında, 486’ sında ise %70 üzeridir. Hastaların plak yüzey morfolojileri 467’ sinde (%56.8) regüler, 275’ inde (%33.5) irregüler, 80’ inde (%9.7) ise ülseredir. Hastaların plak morfolojilerine göre; yaş, cinsiyet, ek hastalık, darlık yüzdeleri, CRP değerleri arasında anlamlı fark görülmemiştir (p>0.05). Çeyreklikler halinde değerlendirilmiş, beyaz küre (WBC), NLR (Nötrofil-lenfosit oranı), SII (serum immun inflamasyon indeksi), SIRI ve PIV anlamlı olarak en yüksek ülsere yüzeyli plaklarda, ardından irregüler yüzey ve regüler yüzeyli plaklarda tespit edilmiştir (p<0.001). Bu değerlerden, ileri analizlerde, SIRI (p<0.001, r:0.570) ve PIV (p<0.001, r:0.765) değerlerindeki artışın, ülsere- irregüler yüzeyli plakları, darlık yüzdesinden bağımsız olarak, diğer plak tiplerinden ayırt ettirebildiği görülmüştür (p<0.05).

Sonuç:
Çalışmamız, karotis darlığında, PIV ve SIRI gibi parametrelerin, plak yüzey morfolojisiyle korele olabileceğini göstermiştir. Karotis darlık derecesinin tedavi ve takip planında önemli yeri olsa da, sistemik inflamasyon göstergelerinin de plak yüzey morfolojileriyle birlikte değerlendirilmesinin önemli olabileceği düşünülmüştür.

SS-73 6 ŞUBAT DEPREMİ SONRASI AKUT İSKEMİK İNME TANILI HASTALARDA DEPREM VE KOMORBİD HASTALIK İLİŞKİLİ FAKTÖRLERİN İNCELENMESİ

DERYA YAVUZ DEMİRAY , ZEYNEP MUNİROĞLU , TUĞBA ÇALIŞIR , UFUK CÜZDAN

HATAY MUSTAFA KEMAL ÜNİVERSİTESİ

Amaç:
6 Şubat Kahramanmaraş merkezli depremde, en fazla zararın ve can kaybının olduğu Hatay ilinde, yaşanan bu büyük travma geniş çapta hasara, çok sayıda ölüm ve yaralıya neden olmuştur .Bu büyük travmaya maruz kalmış akut iskemik inme tanısı alıp yatırılarak takip edilmiş olan hastalarda inme oluşumuna deprem ilişkili faktörlerin ve olası komorbid hastalıkların etkisini araştırmaktır.

Gereç ve Yöntem:
Nöroloji Anabilim Dalı arşivi taranarak 6 Şubat depremi sonrası iskemik serebrovasküler hastalık tanısı ile yatırılıp tetkik ve tedavisi yapılmış hastaların dosyaları geriye dönük incelenmiştir. Bireylerin dosyaları incelenerek, yaş, cinsiyet, bilinen hastalık öyküsü,kullandığı ilaçlar,inme etyolojisi ,akut enfarkt lokalizasyonu, ilk yatışta NIHSS skoru, HBA1c, lipid düzeyleri,premorbid modifiye rankin skoru kaydedildi. Deprem kaynaklı etkenler; deprem sonrası yatan tüm hastalara inme nedeni olarak ilaca ulaşamama, tedavi ve kontrol muayenesinde aksama, ilaç düzensiz kullanımı, sağlıksız beslenme, birinci derece kayıp nedeniyle depresif yakınmalar bildiren hastalar çalışmaya dahil edildi.

Bulgular:
Çalışmaya 83 hasta ,yaşları 67,1±10,8 (min:39,maks:83), 36 kadın(%43,3), 47 erkek(%56,6) hasta dahil edildi. Komorbiditeleri hipertansiyon %62,6, diyabetes mellitus %43,3, kalp hastalığı %30,1, geçirilmiş serebrovasküler hastalık %25,3, hiperlipidemi %25,3 ve demans %0,48, oranında idi. Kardiyoembolik inme %43,3 oranında izlenirken ,aterotrombotik inmeler %39,7 oranında idi. Anterior sirkülasyon %66,2' inde etkilenirken ,posterior sirkülasyon %30,1'inde etkilenmiştir. Kullanılan ilaçlar arasında antikoagülan kullanım oranı %13,2 idi. Sigara kullanımı %32,5 oranında iken beden kitle indeksi >30 olanların oranı %25,3 saptandı. Hastaların %44,5 'i deprem nedeniyle birinci derece yakınlarını kaybetmişlerdi. Deprem nedeniyle ilaç düzensiz kullanımı bildirenlerin oranı %49,3 idi. Hastaların %25,3 'ü deprem nedeniyle ilaca ulaşamadıklarından,%50,6 ı mevcut tedavi ve muayenelerinin aksamasından,%54,2 'i deprem nedeniyle sağlıksız beslenmeden yakınmaktaydılar ($p<0.05$).

Sonuç:
Deprem nedeniyle düzensiz ilaç kullanımı ile yüksek NIHHS skoru, yüksek modifiye rankin skoru ve yüksek beden kitle indeksi arasında istatistiksel olarak anlamlı ilişki saptanmıştır. Diyabet, hipertansiyon, hiperlipidemi tanılı hastalarda inme ile deprem sonrası düzensiz ilaç kullanımı ilişkili bulunmakla beraber demans öyküsü olan inme hastalarında ilaca ulaşamama ve birinci derece yakın kaybına bağlı depresif yakınmaların ön planda olduğu dikkati çekmiştir.

SS-74 POSTERİOR REVERSİBL ENSEFALOPATİ SENDROMU: 46 OLGU RADYOLOJİK VE KLİNİK ANALİZ

MERVE YAVUZ , AYŞE GÜLER , FİGEN GÖKÇAY

EGE ÜNİVERSİTESİ TIP FAKÜLTESİ, NÖROLOJİ ANABİLİM DALI

Amaç:
Posterior Reversibl Ensefalopati Sendromu (PRES), serebral otoregülasyonun bozulması ve endotel hasarına bağlı olarak gelişen, baş ağrısı, bilinç değişikliği, nöbet ve görme bozuklukları gibi semptomlarla kendini gösteren nörolojik bir durumdur. Manyetik rezonans görüntülemede, posterior parietal ve oksipital alanlarda, subkortikal bölgelerde geri dönüşümlü vazojenik ödem tipiktir. Bu durum, hipertansiyon, preklampsi ve renal disfonksiyon gibi etyolojik faktörlerle ilişkilidir. Tedavi, altta yatan nedenlerin düzeltilmesine yöneliktir ve çoğu hastada prognoz olumlu olmakla birlikte, morbidite ve mortalite riski mevcuttur. Bu çalışmanın amacı, Posterior Reversibl Ensefalopati Sendromu (PRES) tanısı almış 46 olgunun klinik, radyolojik ve prognostik özelliklerini retrospektif olarak incelemektir.

Gereç ve Yöntem:
Çalışma, Ege Üniversitesi Tıp Fakültesi Nöroloji Anabilim Dalı Nöroloji Kliniği tarafından değerlendirilen posterior reversibl ensefalopati sendromu (PRES) tanılıhastalar üzerinde retrospektif bir kohort analizi olarak gerçekleştirilmiştir. Olguların demografik verileri, klinik belirtileri, etyolojileri, görüntüleme özellikleri ve prognozları detaylı bir şekilde incelenmiştir.

Bulgular:
Çalışmaya katılan 46 hastanın %85i kadın (n=39) ve %15i erkektir (n=7). Yaş aralığı 19-80 arasında değişirken, yaş ortalaması 33'tür. Gebe kadın hastalar, toplam hasta grubunun %67sini (n=31/46), kadın hastaların ise %79unu (n=31/39) oluşturmaktadır ve bu grubun yaş ortalaması 28dir. Gebe hastaların 16sı prepartum, 15i postpartum dönemde başvurmuştur.Klinik belirtiler arasında %78 nöbet, %50 baş ağrısı ve %46 görme bozukluğu en sık izlenen tablolardır. Ek olarak, 2 olguda motor defisit, 2 olguda bulantı-kusma 1 olguda tinnitus, 1 olguda afazi ve 1 olguda hareket bozukluğu izlendi. 1olguda ise herhangi bir şikayet bulunmamaktadır. Olguların %78'inde (n=36) 140/90 mmHg ve üzeri kan basıncı izlendi ve %41inde kan basıncı 180/100mmhg üstündeydi. Etyolojide, 46 hastanın %67si (n=31) gebelik ilişkili, %20si (n=9) otoimmün hastalık, %20si (n=9) böbrek yetmezliği ve %7si (n=3) sepsis ve %7si (n=3) hipertansiyon en sık olarak izlendi. Görüntüleme özellikleri incelendiğinde, hastaların %98inde bilateral ve %78inde simetrik bulgular gözlemlenmiştir. Oksipital bölgede %98, paryetal bölgede %89, frontal bölgede %61, temporal bölgede %22, serebellumda %30 ve bazal gangliyalarda %17 bulgu mevcuttur. Tüm olgularda vazojenik ödem tespit edilirken, %7 olguda sitotoksik ödem tabloya eşlik etmiştir.Üç olguda kontrastlanma, yedi olguda kanama alanları ve bir olguda vasküler düzensizlik izlendi.%83 olguda kontrol görüntülemede düzelme saptandı.Toplamda 16 olguda yoğun bakım ihtiyacı izlendi, iki hasta hayatını kaybetti. Nüks ise gözlemlenmemiştir.

Sonuç:
Posterior Reversibl Ensefalopati Sendromu (PRES), prognozu genellikle iyi olmakla birlikte, geri dönüşü olmayan ciddi nörolojik hasar veya ölümle sonuçlanabilen olumsuz bir seyrin izlenebildiği bir durumdur. Radyolojik bulgular, PRES'in tanısında kritik bir rol oynamaktadır. Vazojenik ödem ve spesifik bölgelerdeki tutulumlar, hastaların klinik semptomlarıyla ilişkilidir. Bu nedenle, PRES'in daha iyi anlaşılması, patofizyolojisinin netleştirilmesi ve daha doğru yönetimi için daha fazla araştırmaya ihtiyaç vardır.

SS-75 GENÇ İSKEMİK İNME HASTALARINDA YILLAR İÇERİSİNDE ETİYOLOJİ VE RİSK FAKTÖRLERİ DEĞİŞİMİ- TEK MERKEZ DENEYİMİ

BURCU CENGİ , MİNE SEZGİN , ESME EKİZOĞLU TURGUT , NİLÜFER YEŞİLOT

İSTANBUL TIP FAKÜLTESİ, İSTANBUL ÜNİVERSİTESİ

Amaç:
İnmenin risk faktörlerinin ve nedenlerinin belirlenmesi, en uygun tedavinin düzenlenmesi ve tekrarlayan inmelerin önlenmesi için önemlidir. Çalışmamızda genç iskemik inme (İİ) olgularında yıllar içerisinde değişen risk faktörlerinin ve inme etiyolojilerinin incelenmesi amaçlanmıştır.

Gereç ve Yöntem:
İstanbul Üniversitesi Tıp Fakültesi Nöroloji Anabilim Dalı İnme Ünitesi'nde 2000-2024 yılları arasında, 18-55 yaş aralığında İİ tanısı almış olan hastalar dahil edilmiştir. Çalışmada İnme Veri Bankası verileri kullanılarak hastaların demografik özellikleri, risk faktörleri ile etiyolojik özellikleri elde edilmiştir. Belirlenen değişkenler beş yıllık dönemler arasında karşılaştırılarak gençlerde İİ'ye etki eden faktörlerin yıllar içindeki değişimi incelenmiştir.

Bulgular:
Çalışmaya İİ tanısı almış 313'ü kadın (%38,5), toplam 814 hasta dahil edildi. Ortalama yaş 44,4 (±9,12) yıldı, ortalama NIHSS skorları 7 (±6,6) idi. Tüm olguların %22,4'ünde diyabet, %42,5'inde hipertansiyon, %36,5'inde hiperlipidemi, %12'sinde koroner arter hastalığı (KAH) ve %4,4'ünde kanser öyküsü vardı. Beş yıllık dönemler karşılaştırıldığında diyabet ve hiperlipidemi sıklığında artış izlendi (sırası ile $p<0,001$; $p<0,049$). KAH sıklığı değişmemişti ($p<0,81$), atriyal fibrilasyon sıklığının ise azaldığı görüldü ($p<0,001$). İnme etyolojisi dağılımlarında istatiksel anlamlığa da neden olan değişiklikler bulundu ($p<0,01$); büyük damar hastalığı ve kardiyoemboliye bağlı İİ'lerin sıklığı azalırken, kanser ve nadir nedenlerle ilişkili İİ sıklığı artmıştı.

Sonuç:
Risk faktörlerinin ortaya konması inmenin birincil ve ikinci korunmasında kritik öneme sahiptir. Genç İİ olgularında risk faktörlerinde ve inme etiyolojilerinde zaman içinde önemli değişiklikler izlenmektedir. Zamansal değişimlerin ortaya konması İİ'yi tedavi ve önleme stratejilerinin geliştirilmesine katkı sağlayabilir.

SS-76 ÜRİK ASİT METABOLİZMASININ VE NUTRİSYONEL DURUMUN KAROTİS ARTER DARLIĞI OLAN HASTALARDA, PLAK İNSTABİLİTESİYLE İLİŞKİSİ

SABİNA AMİRASLANOVA , HALE ZEYNEP BATUR ÇAĞLAYAN , TAYLAN ALTIPARMAK , TUĞBA ERDOĞAN , FATİH ÖNCÜ , BİJEN NAZLIEL , SEVCİHAN KESEN ÖZBEK

GAZİ ÜNİVERSİTESİ

Amaç:
Ateroskleroz sürecinde, kronik hastalıklar (hipertansiyon, diabetes mellitus, hiperlipidemi) ve sigara kullanımı dışında serum ürik asit yüksekliğinin de son dekadlarda özellikle koroner arter hastalıklarında risk artışı yarattığı bilinmektedir. Bu çalışmada, serum ürik asiti (SUA) ve bir negatif akut faz reaktanı olan albümini, ayrıca prognostik nütrisyon indeksiyle (PNI); karotis aterosklerozu ve semptomatik hastalarda iskemik lezyon görünümlerini karşılaştırmayı hedefledik.

Gereç ve Yöntem:
Hastaların ek hastalıkları, sigara kullanımı, antiagregan ve statin kullanımları homojenize edilmiştir. SUA, albümin, PNI değerleri çeyreklikler halinde değerlendirilerek, semptomatikleşme olasılığı, plak yüzey özellikleri, darlık dereceleri ve iskemik lezyon görünümleri MANOVA, korelasyon ve regrasyon analizleriyle değerlendirilmiştir.

Bulgular:
Toplamda %50 ve üzerinde darlığı olan, 843 hasta analiz edilmiştir. Hastaların %26.3'ü kadındır. Yaş ortalaması 68, IQR 63-75 yaştır. Hastaların %40.7 sinde karotis darlık yüzdesi %50-70 arasında, %59.3'ünde ise >%70 şeklindedir. Hastaların plak yüzey morfolojileri %50.4' ünde regüler, %49.6' sında irregüler- ülseredir. Hastaların darlık yüzdeleri ve plak morfolojilerine göre; yaş, cinsiyet, ek hastalık, albümin, PNI değerleri arasında anlamlı bir farklılık görülmemiştir ($p>0.05$). Çeyreklikler halinde değerlendirilmiş SUA, anlamlı oranda, daha yüksek darlık yüzdeleriyle ve irregüler-ülsere plaklarla, ilişkili bulunmuştur ($p<0.001$). Hastaların SUA düzeyleriyle semptomatikleşmeleri arasında anlamlı bir korelasyon tespit edilememiş olsa da ($p>0.05$), SUA artışıyla semptomatik hastalarda parçalı enfarkt görünümünün arttığı görülmüştür.

Sonuç:
Çalışmamız, karotis darlığı olan hastalarda, SUA değerlerinin, aterosklerozun ilerlediğini gösteren darlık artışı ve plak yüzey morfolojileriyle korele olabileceğini göstermiştir. Semptomatik hastalarda parçalı enfarkt şeklinde multipl odaklı iskemik lezyonlar izlenmesi SUA' nın plak instabilitesinde rolü olabileceği düşündürmüştür.

SS-77 TALASEMİ MAJÖR VE ORAK HÜCRE ANEMİSİ TANILI HASTALARDA SESSİZ ENFARKT VARLIĞI VE İLİŞKİLİ FAKTÖRLERİN BELİRLENMESİ

DERYA YAVUZ DEMİRAY [1], GÖNÜL OKTAY [2], ÖZGE ERİŞ DAVUT [3]

[1] HATAY MUSTAFA KEMAL ÜNİVERSİTESİ
[2] HATAY EĞİTİM VE ARAŞTIRMA HASTANESİ
[3] ANKARA ETLİK ŞEHİR HASTANESİ

Amaç:
Bu çalışmada, β-talasemi majör ve orak hücre anemi tanılı hastalarda asemptomatik sessiz beyin enfarktlarını belirlemeyi ve bu lezyonların splenektomi, trombositoz, kan transfüzyonları ve klinik parametrelerle olan ilişkisini değerlendirmeyi amaçladık.

Gereç ve Yöntem:
Çalışmaya talasemi majör tanılı 26 ve orak hücre anemisi tanılı 23 hasta dahil edildi. İskemik lezyonlar laküner, küçük damar ve multifokal olarak sınıflandırıldı. Atrofik değişiklikler, subjektif olarak hafif, orta ve şiddetli olarak derecelendirildi. Yaş, eğitim yılı, MRG atrofisi ve iskemi varlığı, iskemi türleri, sigara içme durumu, hemoglobin, hematokrit, trombosit sayısı, ferritin düzeyi, açlık kan şekeri, splenektomi durumu, şelasyon tedavisi ve hidroksiüre tedavisi gibi çeşitli değişkenler iki grup arasında karşılaştırıldı.

Bulgular:
Talasemi Majör grubunun ortalama yaşı 27.33 yıl, Orak Hücre Anemisi grubunun ortalama yaşı 32.65 yıl olarak bulundu (p=0.010). Talasemi Majör grubundaki hiçbir hastada MRG atrofisi yokken, Orak Hücre Anemisi grubunun %30.4ünde MRG atrofisi mevcuttu (p=0.002). İki grup arasında iskemi türlerinin dağılımında anlamlı bir fark bulunmadı (p=0.303). Talasemi Majör grubunun ortalama hemoglobin düzeyi (8.37 g/dL), Orak Hücre Anemisi grubuna kıyasla (9.57 g/dL) daha düşük bulundu (p=0.003). Talasemi Majör grubunun ortalama ferritin düzeyi (2018.92 ng/mL), Orak Hücre Anemisi grubuna kıyasla (660.39 ng/mL) anlamlı derecede daha yüksek bulundu (p<0.001). Splenektomi ve kan transfüzyonları ve sessiz enfarktlar ile atrofi arasında anlamlı bir ilişki saptanmamıştır.

Sonuç:
Orak hücre anemisi olan hastalar, talasemi majör hastalarına kıyasla asemptomatik beyin lezyonlarına ve atrofiye daha yatkındır. Bu da orak hücre anemisi olan hastalarda serebrovasküler hastalıklara karşı daha fazla hassasiyet olduğunu göstermektedir. Bu bulgular, bu iki kan hastalığının farklı özelliklerinin anlaşılmasına katkıda bulunmakta olup, sessiz enfarkt varlığının saptanmasının inme açısından önemli bir etmen olduğunu vurgulamaktadır.

SS-78 SEREBRAL VENÖZ TROMBOZ HASTALARINDA OPTİK SİNİR KILIF ÇAPI VE RETİNANIN İNCELENMESİ

İREM SERT MÜFTÜOĞULLARI , HESNA BEKTAŞ , SEBİLE ÇOMÇALI , HATİCE GÜL HATİPOĞLU ÇETİN

ANKARA BİLKENT ŞEHİR HASTANESİ

Amaç:
Papil ödem gelişmemiş akut ve subakut serebral venöz tromboz (SVT) hastalarında Manyetik Rezonans Görüntüleme (MRG)'de optik sinir kılıf çapı (OSKÇ) ve Optik Koherens Tomografi (OKT)'de retina sinir lifi tabakası (RNFL), makula ve ganglion hücre tabakasındaki değişimi takip edip, hastalığın klinik seyrinde göz dibi ve görme alanı dışında, MRG ve OKT'nin takipte faydasının olup olmayacağını ortaya koymak amaçlanmıştır.

Gereç ve Yöntem:
Araştırmamız prospektif bir çalışma olup, 20.05.2023 – 31.05.2024 tarihleri arasında Ankara Bilkent Şehir Hastanesi Nöroloji Kliniği'nde yapıldı. Kontrastlı MRG'de akut ve subakut SVT saptanan hastalardan, göz dibi muayenesinde papil ödem saptanmayan 30 hasta araştırmamıza dahil edildi. Araştırmaya alınan hastaların ayrıntılı anamnez, fizik ve nörolojik muayene, SVT etiyoloji için istenen rutin kan tetkikleri değerlendirildi. Baş ağrısı anketi uygulandı. Hastaların MRG'de OSKÇ, OKT'de RNFL, makula ve ganglion hücre-iç plesiform tabaka (GC-IPL) ölçümleri yapıldı. Hastalar düşük molekül ağırlıklı heparin ile köprülenerek varfarin tedavisi ile takip edildi. MRG ve OKT ölçümleri 3. ayda tekrarlandı, ölçümlerdeki değişim karşılaştırıldı.

Bulgular:
Hastaların üç aylık takipleri sonunda MRG'de ölçülen OSKÇ değerinde istatistiksel olarak anlamlı saptanan düşme gözlendi ($p < 0.001$). OKT incelemelerinde ortalama ve tüm kadran peripapiller RNFL değerlerinde her iki gözde de 3. ayda düşme gözlendi, bu düşme superior ve inferiorda her iki göz için anlamlı saptandı, nazal ve temporalde anlamlılık sınırda saptandı. OKT'de makula incelemesinde santral ve tüm kadran makula değerlerinde, GC-IPL değerlerinde 3. ayda hepsinde artış gözlenmiş olsa da her iki göz için birlikte incelendiğinde istatistiksel olarak anlamlılık saptanmadı. MRG ve OKT'deki değişimler karşılaştırıldığında istatistiksel olarak anlamlı bir korelasyon ilişkisi saptanmadı.

Sonuç:
Araştırmamızdaki bulgularımıza göre SVT hastalarında papil ödemden bağımsız göz bulguları da görülmektedir. Akut, subakut başlangıçlı, zonklayıcı, fotofobi, fonofobi veya bulantı-kusmanın da eşlik edebileceği, sıklığı ve şeklinde değişiklik olan şiddetli baş ağrısı şikayeti ile başvuran hastaların MRG'de OSKÇ ölçülmesi SVT tanısı açısından fikir verici olabilir. Hastaların takip MRG'lerinde OSKÇ ölçülüp karşılaştırma yapılması hastaların takiplerindeki seyir, kafaiçi basınç (KİB) ve rekanalizasyon açısından yönlendirici olabilir. OKT'de peripapiller RNFL incelemesi makula ve GC-IPL incelemesine göre takipte daha faydalı olduğu bulunmuştur. SVT hastalarının göz dibi incelemesinde papil ödem saptanmadığında dahi OKT'de peripapiller RNFL incelemesi hastalık takibinde anlamlı olabilir. SVT hastalarında OSKÇ ve RNFL takibi KİB artışının erken bulguları açısından yönlendirici olup, KİB tedavisine erken dönemde başlanması açısından klinik faydası olabilir. Araştırmamız papil ödem gelişmemiş SVT hastalarında OSKÇ ve OKT değişimini inceleyen ilk çalışmalardandır.

SS-79 AKUT İSKEMİK İNMEDE MEKANİK TROMBEKTOMİ : 1 YILLIK İNME MERKEZİ DENEYİMİ

ZÜLFİKAR MEMİŞ , BAHAR İNCİRCİ , ÖZLEM SELÇUK

SAĞLIK BİLİMLERİ ÜNİVERSİTESİ,HASEKİ EĞİTİM VE ARAŞTIRMA HASTANESİ,NÖROLOJİ KLİNİĞİ

Amaç:
Akut iskemik inmede başarılı rekanalizasyona rağmen bazı hastalarda iyi klinik sonuç elde edilememektedir. Yapılan çalışmalarda birden çok bağımsız faktörün klinik sonlanıma etki ettiği ortaya konulmuştur. Bu çalışmanın amacı akut iskemik inmeli hastalarda mekanik trombektomi(MT) sonrası iyi klinik sonuç üzerine etkili faktörleri incelemektir.

Gereç ve Yöntem:
2022-2023 yılları arasında inme merkezimizde akut mekanik trombektomi ve/veya intravenöz trombolitik uygulanan hastaların dosyaları retrospektif olarak incelendi. Büyük damar oklüzyon segmentlerine göre 3 grubta değerlendirildi.Medial serebral arter (MCA) M1 ve M2 segmentleri, anterior serebral arter(ACA) A1 segmenti okluzyonu olanlar 1. gruba; internal karotis arter(İCA) servikal segment, distal segment ve tandem okluzyonları olanlar 2. gruba; distal vertebral arter, baziler arter ve posterior serebral arter(PCA) P1 segment okluzyonları 3. gruba dahil edildi. Başlangıçtaki klinik bulguların şiddeti National Institutes of Health Stroke Scale (NIHSS) skoru ile değerlendirildi. MCA okluzyonlarında TAN kollateral skoru (TAN) kullanıldı. Başarılı rekanalizasyon sağlanan hastaların (modified treatment in cerebral infarction(TICI) skoru: 2b-3) inme sonrası üçüncü ay modifiye Rankin Skala(mRS) kaydedildi. MRS skoruna etki eden bağımsız faktörler analiz edildi.

Bulgular:
Çalışmaya 140 hasta dahil edildi. Bunların %57.9'u erkek, %42.1'i kadındı. Hastaların ortanca yaşı 69.5 (21-96) idi. 119 hastada (%85) başarılı rekanalizasyon (mTICI 2b-3) sağlandı. Başarılı rekanalizasyon sağlanan hastaların yaşı; 3.Ay MRS skoru≥ 3 olan grupta, ≤2 olan gruptan daha yüksekti. TICI skoru; mRS skoru ≤2 olan grupta, ≥ 3 olan gruptan daha yüksekti. 3.Ay mRS skoru III-IV-V ve VI olan gruplarda başvuru NIHSS skoru, 0-I-II olan gruptan daha yüksekti. Glukoz değeri; mRS skoru III-IV-V olan grupta, 0-I-II olan gruptan daha yüksekti. mRS skoru III-IV-V ve VI olan gruplarda 24 saate kanama oranı, 0-I-II olan gruptan daha yüksekti. mRS skoru 0-I-II olan grupta TAN skoru, III-IV-V ve VI olan gruplardan daha yüksekti. Üçüncü ay mRS skoru ≤2 olan grupta TAN skoru 3.ay mRS skoru ≥ 3 ve 3.ay mRS skoru 6 olan gruplardan daha yüksekti.

Sonuç:
Akut iskemik inmede başvuru ve 24. Saat NIHHS skoru, kollateral skoru, glukoz seviyesi ve intrakraniyal kanama varlığı klinik sonlanımı öngörmede yüksek öneme sahiptir.

Anahtar kelimeler: iskemik inme, trombektomi, iyi klinik sonlanım

SS-81 SEMPTOMATİK VE ASEMPTOMATİK KAROTİS DARLIĞI NEDENİYLE STENT TAKILAN HASTALARDA REKÜRREN İSKEMİK İNME SIKLIĞI VE REKÜRREN İNME RİSK FAKTÖRLERİNİN DEĞERLENDİRİLMESİ

ŞEYMA BENLİ [1], RECEP BAYDEMİR [2], HALİL DÖNMEZ [3], AHMET ÖZTÜRK [4]

[1] AFŞİN DEVLET HASTANESİ NÖROLOJİ KLİNİĞİ
[2] ERCİYES ÜNİVERSİTESİ TIP FAKÜLTESİ NÖROLOJİ ANABİLİM DALI
[3] ERCİYES ÜNİVERSİTESİ TIP FAKÜLTESİ RADYOLOJİ ANABİLİM DALI
[4] ERCİYES ÜNİVERSİTESİ TIP FAKÜLTESİ BİYOİSTATİSTİK ANABİLİM DALI

Amaç:
Karotis stenozu, ipsilateral karotis arter bölgesinde artmış iskemik inme riski ile ilişkilidir ve tüm geçici iskemik atakların ve iskemik inmelerin %10-20sini oluşturur. Karotis revaskülarizasyon seçenekleri ise karotis endarterektomi veya karotis arter stentlemeyi içerir. Bu çalışmanın amacı semptomatik ve asemptomatik karotis darlığı nedeniyle stent takılan hastalarda rekürren inme sıklığını ve risk faktörlerini değerlendirmektir.

Gereç ve Yöntem:
Bu çalışmaya Erciyes Üniversitesi nöroloji ve nöroradyoloji bölümüne başvurarak Ocak 2016- Nisan 2023 tarihleri arasında karotis stentleme yapılan 18 yaş üstü 330 hasta dahil edilmiştir. Sistemimizde kayıtlı olan bu hastaların fakültemiz sisteminde ve e-nabızda bulunan görüntüleri taranmıştır ve stentleme sonrası inme geçirip geçirmediği sorgulanmıştır. İnme geçirdiği tespit edilen hastaların oranı ve bu hastaların risk faktörleri gözden geçirilmiştir.

Bulgular:
Karotis revaskülarizasyonu yapılan 330 hastanın 35'inde sonraki dönemde rekürren inme gelişmiştir. Hipertansiyon açısından gruplar arasında istatistiksel olarak anlamlı bir fark bulunmamıştır (p=0.453). İnme geçiren grupta diyabet sıklığı anlamlı olarak yüksek izlenmiştir (p=0.023). Tek değişkenli lojistik regresyon analizinde diyabeti olan hastaların rekürren inme gelişme riski durumu diyabeti olmayan hastalara göre 2.27 (%95 GA: 1.10-4.68) kat daha fazladır (p=0.026). Geçirilmiş inme öyküsü olan hastaların rekürren inme gelişme riski geçirilmiş inme öyküsü olmayan hastalara göre 2.25 (%95 GA: 1.02-4.96) kat daha fazla bulunmuştur (p=0.045).

Sonuç:
Karotis stent tedavisi rekürren inmeden korunmak için tedavi seçeneği olmaya devam etmektedir. Diyabeti ve geçirilmiş inme öyküsü olan hastalarda rekürrens riskinin yüksek olması nedeniyle bu hastaların yakın takip edilmesi ve antiagregan ve hiperlipidemi tedavisinin düzenli takibi ile rekürren inmenin azalmasına katkı sağlanabilir.

SS-82 ENDOVASKÜLER TEDAVİ ALAN ÖN SİSTEM İNMELERİNDE BTA VE DSA KOLLATERAL SKORLARININ İYİ KLİNİK SONLANIM İLE İLİŞKİSİ

ZÜLFİKAR MEMİŞ [1], İREM KURU [1], MUHAMMET DURAN BAYAR [2], AYLA ÇULHA OKTAR [1]

[1] SAĞLIK BİLİMLERİ ÜNİVERSİTESİ, HASEKİ EĞİTİM VE ARAŞTIRMA HASTANESİ, NÖROLOJİ KLİNİĞİ
[2] SAĞLIK BİLİMLERİ ÜNİVERSİTESİ, GAZİOSMANPAŞA EĞİTİM VE ARAŞTIRMA HASTANESİ, NÖROLOJİ KLİNİĞİ

Amaç:
Çalışmamızda ilk 24 saat içinde trombektomi yapılan ön sistem inme hastalarında hem bilgisayarlı tomografik anjiyografi (BTA) hem de dijital substraksiyon anjiyografisinde (DSA) kollateral arter akım skorlaması yaparak her 2 skorlamanın birbiri ile tutarlılığı ve hastaların 3. ayındaki klinik sonlanımının bu iki skor ile değerlendirilmesini amaçladık.

Gereç ve Yöntem:
2022-2023 yılları arasında orta serebral arter (MCA) mekanik trombektomisi (MT) yapılan ve inme merkezinde takip edilen hastaların dosyaları retrospektif olarak tarandı. BTA kollateralleri Tan skoru ile derecelendirilirken DSA kollateralleri ASITN derecesi (Amerikan Girişimsel ve Terapötik Nöroradyoloji Derneği kollateral puanı) ile puanlandı. Her iki yöntemin de 90. günde modifiye Rankin Skalası(MRS 0-VI) ile ilişkisi değerlendirildi.

Bulgular:
2022-2023 tarihleri arasında dahil edilme kriterlerini karşılayan 55 kadın (62%), 34 erkek (38%) toplam 89 hasta çalışmaya alındı. MRS VI olan grupta BTA kollateral skorun MRS 0-I-II olan gruptan anlamlı ($p<0.05$) olarak daha düşükken MRS 0-I-II olan grupta DSA kollateral MRS III-IV-V ve MRS VI olan gruplarından anlamlı ($p<0.05$) olarak daha yüksekti. MRS VI olan grupta 24. saatte kanama varlığı MRS 0-I-II olan gruptan anlamlı ($p<0.05$) olarak daha yüksekti. 24 saatte kanama olan grupta ise BTA Kollateral 24 saatte kanama olmayan gruptan anlamlı ($p < 0.05$) olarak daha düşüktü. DSA ve BTA kolateral skorlama ise birbiriyle $p=0.01$ düzeyinde anlamlı idi.

Sonuç:
MT yapılan hastalarda BTA ve DSA kollateral akımı 90. Gün MRS ve 24.saat intrakraniyal kanama ile anlamlı olarak ilişkilidir ve birbiriyle koreledir.

SS-83 İNME SONRASI NÖBETLER VE EPİLEPSİNİN KLİNİK ÖZELLİKLERİ

EBRU HATUN ULUDAŞDEMİR , DİDEM DARICI , SERKAN DEMİR , ŞEVKİ ŞAHİN , ÖZDEM ERTÜRK ÇETİN

SBÜ SANCAKTEPE ŞEHİT PROF.DR.İLHAN VARANK EĞİTİM ARAŞTIRMA HASTANESİ, NÖROLOJİ KLİNİĞİ

Amaç:
İnme sonrası nöbet ve epilepsi inmenin önemli bir komplikasyonudur. İnme sonrası ilk bir hafta içerisinde olan nöbetler akut semptomatik nöbet sonrasında olanlar ise geç nöbetlerdir ve poststroke epilepsi(PSE) olarak değerlendirilir. Risk inmeden sonraki ilk yıllarda en yüksektir. Nöbetler, enfaktüs orta serebral arteri(MCA) etkiliyorsa daha yaygındır. Nöbet riskini etkileyen komorbid hastalıklara ilişkin veriler kesin olmamakla birlikte bazı çalışmalar diyabet, dislipidemi, hipertansiyon, demans hastalarında vasküler epilepsi riskinin arttığını desteklemektedir. SeLECT adı verilen bir prognostik model iskemik inmeden sonra PSE riskini doğru ve güvenilir bir şekilde tahmin ettiği gösterilmiştir.

Gereç ve Yöntem:
Şubat 2018- Mayıs 2024 tarihleri arasında inme sonrası erken veya geç dönem nöbet nedeniyle kliniğimizde takip edilen hastalar retrospektif olarak değerlendirilmiştir. Cinsiyetleri, yaşları, eşlik eden kronik hastalıkları, tedavileri, inme lokalizasyonu, inme ve epilepsi arasındaki zamansal ilişki, EEG özellikleri değerlendirilmiş ve hastaların SeLECT skorları hesaplanmış, skor sonuçları ile klinik özellikler arasındaki ilişki değerlendirilmiştir.

Bulgular:
Çalışmamıza 86 hasta dahil edildi (K:45, E:41). Yaş ortalamaları 63,01 ± 14,8'di. Hastaların 10'unda(%11,7) akut semptomatik nöbet, 20'sinde(%23,3) ilk 1 yıl içinde, 38'inde(%44,1) 1-5 yıl içinde, 18'inde(%20,9) 5 yıldan sonra ilk nöbet geliştiği görüldü. Hastaların 55'ine EEG çekilebildi, sadece yedisinde (%12,8) epileptik aktivite izlendi. Status epileptikus 14 hastada görüldü. Hastaların 53'ünde(%61,6) orta serebral arter etkilenimi izlendi. Bu hastaların SeLECT skor ortalaması 5,5 olarak hesaplandı. Hastaların 67'si(%77,9) monoterapi ile takip edilmiştir. Tüm hastaların SeLECT skor ortalaması 4,71 olarak hesaplandı. SeLECT skoru 6 ve üzerinde olan 24 hasta vardı, bunların 19'u ilk bir yıl içinde nöbet geçirmişti.

Sonuç:
Literatürle benzer şekilde çalışmamızda da poststroke epilepsiler en çok orta serebral arter etkilenimi olan inmelerde görüldü. Nöbetlerin çoğunluğu ilk 5 yıl içerisinde izlendi. Literatür ile uyumlu şekilde PSE'de sıklıkla monoterapi ile nöbet kontrolü sağlanabildi. SeLECT skoru yüksek olan hastalarda ilk bir yıl içerisinde nöbet geçirme olasılığı daha yüksek bulundu. İnme hastalarının SeLECT skorlaması ile değerlendirilmesi PSE gelişme riskini öngörmek açısından önem taşımaktadır.

SS-84 KAROTİS ARTER STENOZ DERECESİNİ ETKİLEYEN FAKTÖRLER

FATMA SEDA BİNGÖL , ÇAĞATAY ÇOPUR , ÜMİT GÖRGÜLÜ

ANKARA BİLKENT ŞEHİR HASTANESİ, NÖROLOJİ KLİNİĞİ

Amaç:
Fibrinojen/albümin oranı(FAR) ve nötrofil/lenfosit oranı(NLR) gibi inflamasyon göstergelerinin artmış inme riski ile ilişkili olduğu düşünülmektedir. Biz de çalışmamızda inmenin önemli bir nedeni olan karotid arter stenozunda(KAS), FAR ve NLR gibi faktörlerin stenoz derecesine ve plak tipine etkisini araştırmayı amaçladık.

Gereç ve Yöntem:
2022-2024 yılları arasında inme polikliniğimizde KAS tanısı ile takipli hastaların demografik verileri, vasküler risk faktörleri, laboratuar tetkik sonuçları, doppler ultrasonografi (USG) tetkikinde darlık yüzdesi ve plak tipleri kaydedildi. FAR ve NLR oranları hesaplanan hastalar KAS <%50, %50-70 ve >%70 olmak üzere 3 gruba ayrıldı. Kaydedilen verilerin darlık derecesi ve plak tipine etkisi analiz edildi.

Bulgular:
125 hastanın dahil edildiği çalışmamızda, ortalama yaş 68.3 olup, hastaların %67.2'si (n=84) erkekti. Hastaların %37.6'sında (n=47) darlık derecesi %70'in üzerinde, %32'sinde (n=40) %50-70 arasında, %30.4'ünde (n=38) %50'nin altında saptandı. FAR ve NLR'nin KAS'da stenoz derecesine (FAR: p=0.23, NLR: p=0.22) ve plak tipleri üzerinde (FAR: p=0.43, NLR: p=0.42) bir etkisi saptanmadı. Alkol kullanımının >%70 KAS ile ilişkisi istatistiksel olarak anlamlı olup (p=0.007), ayrıca %50 altında darlığı olan hastalarda tip 4 plakların daha az (p=0.007), tip 2 plakların ise daha çok olduğu görülmüştür (p<0.001).

Sonuç:
Literatürde artmış inme riski ilişkilendirlen FAR ve NLR, KAS derecesi ile ilişkili bulunmamıştır. Alkol kullanım öyküsü ise KAS stenoz derecesi ile ilişkilidir ve plak tipleri stenoz derecesi ile değişebilir.

SS-85 HASTANEDE AKUT İSKEMİK İNME GEÇİRMEK REKANALİZASYON TEDAVİLERİ İÇİN ŞANS MI, ŞANSSIZLIK MI?

TUĞÇE YAVAŞ [1], CEMİLE HAKİ [1], LÜTFİYE GÜLÇİN KOÇ YAMANYAR [1], SUAT KAMIŞLI [1], KAYA SARAÇ [2]

[1] SAĞLIK BİLİMLERİ ÜNİVERSİTESİ TIP FAKÜLTESİ,BURSA ŞEHİR HASTANESİ NÖROLOJİ ANABİLİM DALI
[2] SAĞLIK BİLİMLERİ ÜNİVERSİTESİ TIP FAKÜLTESİ,BURSA ŞEHİR HASTANESİ RADYOLOJİ ANABİLİM DALI

Amaç:
Akut iskemik inmede rekanalizasyon tedavileri akut dönemde standart tedaviler haline gelmiştir. Akut inme genellikle toplumdaki hastalarda ortaya çıkar, ancak hastanede yatış sırasında da akut inme gelişebilir. Hastanede yatış sırasında gelişen inme, inme konusunda farkındalığın olmadığı bir klinikte gelişebilir ve bu da inmenin gözden kaçmasına ya da akut inme tedavilerinde zamankaybına neden olabilir. Çalışmamızda inme merkezi olan hastanemizde yatarken akut inme geçiripIV- tPA ve/veya mekanik trombektomi uygulanan hastaların klinik özellikler ve sonuçlarınıdeğerlendirmeyi amaçladık.

Gereç ve Yöntem:
Temmuz 2020 ve Haziran 2024 tarihleri arasında Bursa Şehir Hastanesinde, hastanede yatarken geçirilen akut iskemik inme nedeniyle IV-tPA ve/veya mekanik trombektomi uygulanan hastalarınretrospektif analizi yapıldı.

Bulgular:
Çalışmamıza 20 hasta dahil edildi. Hastaların ortalama yaşı 66,05±12,85 yıl idi. 15hastaya(%75)mekanik trombektomi, 5(%25) hastaya IV-tPA uygulandı. Hastaların 14 (%70)'ü erkek 6(%30)'sıkadındı. 3(%15) hastada semptomatik intraserebral kanama gelişti. Hastanede ölüm 7 (% 35)hastada görüldü. 8 (%40) hastada 3. ayda iyi klinik sonuç izlendi. Hastaların 12(%60)'sinde Kardiyoloji, KVC servis ve yoğun bakımlarında takip edilirken inme gelişmişti. Hastaların 7(%35)'sinin hastaneye yatış sebebi akut kardivasküler hastalık, 5(%35)'inde ise ameliyattı.TOAST sınıflaması alt gruplarına göre 12(%60) hastada kardiyoembolizm, 7(%35) hastada büyükarter aterosklerozu ve 4(%20) hastada ise etiyolojisi belirlenemeyen inme saptandı. Başvuru öncesi16(%80) hastada antiagregan /antikoagülan kullanım öyküsü mevcuttu.

Sonuç:
Hastanede yatarken akut iskemik inme geçiren hastalarda ek hastalıklara bağlı antikoagülankullanımı ya da geçirilen ameliyat nedeniyle IV-tPA endike olmayabilir. Bizim vakalarımızda da daha çok mekanik trombektomi yapıldığı görüldü. Ayrıca en sık kardiyoloji ve KVC kliniklerinde yatan hastalara rekanalizasyon tedavileri uygulandı.

SS-86 BİLATERAL ICA İLERİ DARLIKLARINDA RİSK FAKTÖRLERİ VE SONUÇLARI

BEYZA KARAGÖZ , KAĞAN CANYURT , IŞIL KALYONCU ASLAN , LEYLA RAMAZANOĞLU , EREN GÖZKE

FATİH SULTAN MEHMET EĞİTİM VE ARAŞTIRMA HASTANESİ

Amaç:
Bilateral karotis arter (ICA) darlığı; iskemik olaylar, bellek bozuklukları, geçici/kalıcı görme kaybı gibi durumlara yol açabilir. Çalışmamızda iki taraflı karotis arter darlığının olası risk faktörlerini ve yol açabileceği birtakım hastalıkları inceledik.

Gereç ve Yöntem:
Hastalar; (i) Her iki İCA'da da %70in üzerinde darlık olanlar, (ii) birinde >%70, diğerinde >%50nin darlık olanlar ve (iii) her iki arterde >%50 darlık olanlar olarak 3 gruba ayrıldı. Stent takılan hastalar için ayrı bir grup oluşturuldu. Kognitif etkilenme ve göz dibi bulguları değerlendirildi. ICA gruplarına göre yaş, cinsiyet, sigara kullanımı, DM, HT, HL, lezyon varlığı, stent durumu, kognitif etkilenme, göz dibi karşılaştırılmasında çapraz tablolar oluşturuldu, istatistiksel analizler yapıldı.

Bulgular:
Çalışmaya katılan bireylerin %41.9'u (n=36) kadın, %58.1'i (n=50) erkekti. Bireylerin %55.8'i (n=48) SVO geçirmişti. %44.2'sinde (n=38) bilateral İCA'larda >%70 darlık, %19.8'inde (n=17) tek İCA'da >%70, diğer İCA'da >50, %36.0'sında (n=31) bilateral İCA'larda >%50 darlık olduğu görüldü. Stent takılan 17 birey (%20.0) bulunmaktaydı. Kognitif etkilenme olan 18 birey (%20.9), olmayan 22 birey (%25.6), değerlendirilmeyen 46 birey (%53.5) bulunmaktaydı. Fundoskopik muayenede 5'inde (%5.9) diyabete bağlı, 4'ünde (%4.7) hipertansiyona bağlı değişiklik bulunurken, 58'inde (%68.2) göz dibi bakılmamıştı. ICA gruplamasına göre her iki İCA >%70 olan bireylerin %32,4'üne (n=12), bir İCA >%70 bir İCA >%50 olanların %11.8'ine (n=2), İki İCA'da >%50 olan bireylerin %9.7'sine (n=3) stent takılmıştı. İCA gruplamasına yaş, cinsiyet, sigara kullanımı, DM, HT, HL, lezyon, kognitif etkilenme ilişkisi Tablo'da gösterilmiştir.

Sonuç:
Bu çalışmada >70 yaş üzeri ve erkek bireylerde ICA darlığı görülme oranı daha yüksek bulunmuştur. DM ve HT varlığının ICA darlığı riskini anlamlı derecede artırdığı, ayrıca bilateral >%70 ICA darlığı olanlarla, biri >%70, diğeri >%50 ICA darlığı olan hastaların SVO riskinin, darlık olmayan hastalara göre daha yüksek olduğu görülmüştür. Her iki ICA'da >%70 darlık olan hastalarda kognitif etkilenme ve oküler iskemik sendrom bulguları görülme oranı daha yüksek bulunmuştur. Her iki ICA'da >%70 darlık olan hastalara stent takılma oranı daha yüksek bulunmuştur.

SS-87 KAROTİS STENOZU OLAN HASTALARDA KAROTİS ENDARTEREKTOMİ SONRASI ELEKTROFİZYOLOJİK DEĞİŞİKLİKLER

RODİ SARI POLAT [1], ERGİN ARSANOĞLU [2], ÖZGÜ KİZEK [1], AYŞE DENİZ ELMALI [1], NERSES BEBEK [1]

[1] İSTANBUL ÜNİVERSİTESİ İSTANBUL TIP FAKÜLTESİ, KLİNİK NÖROFİZYOLOJİ BİLİM DALI, NÖROLOJİ ANABİLİM DALI
[2] İSTANBUL ÜNİVERSİTESİ İSTANBUL TIP FAKÜLTESİ, KALP DAMAR CERRAHİSİ ANABİLİM DALI

Amaç:
Karotis stenozu olan hastalarda serebral kan akımı zamanla, progressif olarak azalmaktadır. Bu çalışmada endarterektomi sonrası serebral kan akımında ani artış nedeniyle serebral metabolizmada oluşan değişikliklerin elektrofizyolojik olarak değerlendirilmesi amaçlandı

Gereç ve Yöntem:
2018-2019 yılları arasında İstanbul Üniversitesi Tıp Fakültesi Kalp Damar Cerrahisi kliniğinde karotis endarterektomi yapılan 28 hasta çalışmaya dahil edildi. Hastaların medikal kayıtları gözden geçirilerek demografik, klinik özellikleri ve kranial MR bulguları kaydedildi. Hastanemiz nöroloji kliniği elektrofizyoloji laboratuvarında endarterektomi öncesi ve sonrası Elektroensefalografi(EEG) kayıtları yapıldı.

Bulgular:
Çalışmaya 12 (42,8) kadın, 16(%57,2) erkek olmak üzere toplam 28 hasta dahil edildi. Hastaların yaş ortalaması 69,4±7,1 idi. 12 hastada karotis stenozu ile ilişkili inme öyküsü varken, kalan 16 hastanın asemptomatik karotis stenozu mevcuttu. Operasyon öncesi yapılan EEG kayıtlarında hastaların 11'inde fokal, 4'ünde bilateral olmak üzere toplam 15(%53,3) hastada yavaş dalgalar tespit edildi. Fokal yavaşlama olan 11 hastanın 4'ünde ipsilateral, 1'inde kontralateral MR lezyonu mevcuttu, 6'sında MR lezyonu saptanmadı. Bu 6 hastanın 4'ünde karotis stenozunun ipsilateralinde, 1 hastada karotis stenozunun kontralateralinde yavaş dalgalar mevcuttu. Asemptomatik karotis stenozu olan 16 hastanın 2'sinde bilateral, 4'ünde ipsilateral olmak üzere 6 hastada yavaş dalgalar saptandı. Hastaların temel aktivitesinde operasyondan sonra anlamlı bir değişiklik gözlenmedi. Operasyondan sonra yapılan EEG kayıtlarında 4'ü semptomatik, 1'i semptomatik olan 5(%33,3) olgunun organizasyon bozukluğunda düzelme, 1(%6,3) hastada organizasyon bozukluğunda artış saptandı.

Sonuç:
Bu çalışmada karotis stenozu olan bireylerin EEG incelemelerinde enfarkttan bağımsız olarak organizasyon bozukluğu görülebileceği, karotis endarterektomi sonrası özellikle asemptomatik bireylerde organizasyon bozukluğunda düzelme olduğu gösterilmiştir. EEG incelemesinin bu hastalarda biyomarker olarak kullanılması ek katkı sağlayabilir ve kantitatif değerlendirmelerle hassasiyeti arttırılabilir

SS-88 İSKEMİK İNME GEÇİREN HASTALARDA DEPRESYONUN MRI BULGULARIYLA DEĞERLENDİRİLMESİ

UMUTCAN DURAN [1], DİLA SAYMAN [1], DOĞUKAN UÇAK [1], EMRE KUMRAL [2], ECE ÖZDEMİR ÖKTEM [1], BURAK YULUĞ [1], ŞEYDA ÇANKAYA [1]

[1] ALANYA ALAADDİN KEYKUBAT ÜNİVERSİTESİ TIP FAKÜLTESİ, NÖROLOJİ ANADALI
[2] EGE ÜNİVERSİTESİ TIP FAKÜLTESİ, NÖROLOJİ ANADALI

Amaç:
Depresyon, inme sonrasında sık görülen bir komorbid psikiyatrik bozukluktur ve inme hastalarının %20-60'ını etkilemesine ragmen kliniklerde yeterince tanınmamaktadır. Küçük damar hastalıkları ve beyaz cevher değişiklikleri fronto-subkortikal yolakları etkileyerek depresyona yol açabilir. Çalışmamızda iskemik inmeyle gelen hastalarda depresyon varlığı ve lökoriazis şiddeti ile ilişkisi araştırıldı.

Gereç ve Yöntem:
Bu çalışmada akut iskemik inmeyle gelen hastaların depresyon öyküsü, demografik verileri, beyin MR görüntüleri retrospektif olarak incelendi. Lökoriazis varlığı ciddiyetine göre 0-3 arasında sınıflandırıldı. Hamilton Depresyon Derecelendirme Ölçeği (HAM-D) ve NIH inme ölçeği (NIHSS) sonuçları kaydedildi.

Bulgular:
Çalışmaya 1230 hasta (erkek, %52) alındı. Depresyon tanısı alan 440 hastanın yaş ortalaması (63.35±13.16) ve NIHSS skoru (11.88±6.44) ile depresif olmayan inme hastalarının (n=790) yaş ortalaması (62.89 ± 12.19) ve NIHSS skoru (12.09±6.47) arasında fark yoktu ($p>0.05$). Ancak depresyonu olan hastalarda lökoriazis tip 2 oranı depresif olmayanlara göre daha yüksekti ($\chi2$ =9.276, $p=0.10$). Ayrıca depresyon tanısı olan hastaların sadece %51'i antidepresan tedavi alıyordu. HAM-D ile lökoriazis derecesi arasında anlamlı ilişki saptanmadı (One-Way ANOVA, $p=0.963$).

Sonuç:
İnme hastalarında depresyon nedeniyle artan morbidite ve mortalite göz önüne alındığında, inme sonrası depresyonun doğru tanısı ve tedavisi oldukça önemlidir. İnme sonrası depresyonun başarılı bir şekilde yönetilmesi, optimal düzeyde işlevselliği kolaylaştırmak için erken tanınmayı ve uygun tedavinin başlatılmasını gerektirir.

SS-89 AKUT İNME HASTALARINDA REPERFÜZYON TEDAVİLERİ SONRASI NÖBET RİSKLERİNİN İNCELENMESİ

ÖZDEN KAMIŞLI [1], CEMİLE HAKİ [1], ASLIHAN AKGÜN ÇELİK [1], LÜTFİYE GÜLÇİN KOÇ YAMANYAR [1], KAYA SARAÇ [2], SUAT KAMIŞLI [1]

[1] SAĞLIK BİLİMLERİ ÜNİVERSİTESİ BURSA ŞEHİR HASTANESİ NÖROLOJİ ANABİLİM DALI
[2] SAĞLIK BİLİMLERİ ÜNİVERSİTESİ BURSA ŞEHİR HASTANESİ RADYOLOJİ ANABİLİM DALI

Amaç:
Akut iskemik inme sonrasında uygulanan reperfüzyon tedavileri (iv trombolitik ve/veya mekanik trombektomi), nöbet gelişimi açısından önemli bir risk faktörüdür. Bu konudaki çalışmalar sınırlıdır. Çalışmamız, reperfüzyon tedavisi sonrası epileptik nöbet geçiren hastaların verilerini paylaşmayı amaçlamaktadır.

Gereç ve Yöntem:
1 Ocak 2020 - 31 Mart 2024 tarihleri arasında, Sağlık Bilimleri Üniversitesi Bursa Tıp Fakültesi İnme Merkezinde reperfüzyon tedavisi uygulanan akut iskemik inme hastalarının tıbbi kayıtları retrospektif olarak incelendi. Bilinen epilepsi tanısı veya metabolik nedenlerle nöbet geçiren hastalar çalışmaya dahil edilmedi. Epileptik nöbet geçiren hastalar tespit edilerek nöbet özellikleri incelendi.

Bulgular:
713 hastanın 29'unda (%1.68) reperfüzyon tedavisi sonrası epileptik nöbet gözlendi. Bu hastaların 22'si erkek (%75.86), 7'si kadın (%24.14) olup yaş ortalaması 71 idi. 10 hastaya (%34.4) iv trombolitik, 14 hastaya (%48.2) mekanik trombektomi, 5 hastaya (%17.2) ise her iki tedavi birlikte uygulandı. Nöbetlerin 5'inde (%17.2) ilk 3 gün içinde geliştiği, 8 hastada (%27.5) ise rekürren nöbetler olduğu tespit edildi. 17 hastada (%58.6) hemorajik transformasyon gelişti ve bunların 4'üne (%13.8) dekompresyon cerrahisi yapıldı. İlk 7 gün içinde nöbet gözlenen 12 hastanın 9'unda jeneralize tonik klonik nöbet, 3'ünde ise fokal farkındalığın bozulduğu motor nöbet izlendi. Kortikal tutulum 9 hastada tespit edildi. Hiçbir hastada status epileptikus izlenmedi.

Sonuç:
Çalışmamızda, reperfüzyon tedavisi sonrası erken dönem nöbet sıklığının genel popülasyondan farklı olmadığı tespit edildi. Nöbet geçiren hastalarda kortikal tutulum daha sık gözlenmiştir. Yoğun bakımda, jeneralize tonik klonik nöbetlerin daha fazla saptanmış olmasının, nöbet başlangıçlarının fark edilmemiş olmasına ve fokalden bilateral tonik klonik nöbete geçildikten sonra fark edilmesine bağlı olabileceği düşünülmüştür.

SS-90 KAROTİS DARLIĞI OLAN HASTALARDA, SİGARA KULLANIMININ, İNFLAMASYON MEKANİZMASI ÜZERİNDEN PLAK İNSTABİLİTESİ ÜZERİNDEKİ ETKİLERİ

TAYLAN ALTIPARMAK [1], ŞERİFE YAYMACI [1], TUĞBA ERDOĞAN [1], HALE ZEYNEP BATUR ÇAĞLAYAN [1], FATİH ÖNCÜ [2], SEVCİHAN KESEN ÖZBEK [2], ATİYE CENAY KARABÖRK KILIÇ [2], BİJEN NAZLIEL [1]

[1] GAZİ ÜNİVERSİTESİ TIP FAKÜLTESİ, NÖROLOJİ ANADALI
[2] GAZİ ÜNİVERSİTESİ TIP FAKÜLTESİ, RADYOLOJİ ANADALI

Amaç:
Sigara kullanımının karotis arter darlığı gelişiminde yüksek oranda risk artışına neden olduğu bilinmektedir. Aterom plak oluşumunda, damar duvarının mekanik hasarı, lipid birikimi, oksidatif hasar ve özellikle instabilitesinde inflamasyon ve ekstraselüler matriks yıkımı olduğu bilinmekle birlikte, inflamasyonu arttırıcı etkisi bilinen sigara kullanımının karotis aterosklerozundaki etkileri konusunda çalışmalar sınırlıdır. Biz de çalışmamızda, bu durumu değerlendirmeyi amaçladık.

Gereç ve Yöntem:
Hastaların tam kan sayımlarıyla, inflamatuar yükü değerlendirmek için beyaz küre sayıları ve alt grupları, NLR (Nötrofil-lenfosit oranı), SII (serum immun inflamasyon indeksi) ve karotis aterosklerozunda henüz değerlendirilmemiş iki yeni belirteci (Sistemik immün yanıt indeksi (SIRI) ve pan-immün inflamatuar değerdir (PIV)) çok değişkenli analizler, korelasyon ve lojistik regresyonla değerlendirilmiştir.

Bulgular:
Karotis darlığı %50 ve üzerinde olan 822 hasta analiz edilmiştir. Hastaların 215'i kadın, yaş ortalaması 68.3(IQR 62-75)'tür. Hastaların %57.1' inde karotis darlık yüzdesi %50-70 arasında, %42.9'unda ise >%70 şeklindedir. Hastaların plak yüzey görünümleri, %56.8 oranda regüler, %43.2 irregüler- ülseredir. Hastaların plak morfolojileriyle; yaş, cinsiyet, ek hastalık, darlık yüzdeleri, CRP değerleri arasında anlamlı bir farklılık görülmemiştir ($p>0.05$). Çeyreklikler halinde değerlendirilmiş, WBC, NLR, SII, SIRI ve PIV değerlerindeki artış, anlamlı olarak sigara kullanımı olan ve irregüler-ülsere plaklı hastalarda tespit edilmiştir ($p<0.001$). Özellikle PIV ($p<0.001$, r:0.771) değerlerinde artışın, sigara kullanan hastalarda, ülsere- irregüler yüzeyli plakları, darlık yüzdesinden bağımsız olarak regüler yüzeyli plaklardan ayırt etmeyi sağlayabildiği görülmüştür ($p<0.05$).

Sonuç:
Sigara kullanımının, karotis arter darlık artışına direkt bir etki oluşturmadan, plak instabilitesini anlamlı olarak etkilediği ve bu durumun kolay hesaplanan PIV ve SIRI parametreleriyle korele olduğu görüldü. Bu sonuçlar, özellikle sigara kullanımı olan karotis darlıklı hastalarda, plak instabilitesinin değerlendirilmesi ve tedavi yönetiminde göz önünde bulundurulması gereken bir parametre olabileceğini düşündürmüştür.

SS-91 BEYİN SAPI ENFARKTI OLAN HASTALARDA YUTMA EGZERSİZLERİNİN YUTMA FONKSİYONU ÜZERİNE ETKİSİ

BURAK MANAY [1], MERVE SAVAŞ [1], ABDÜLHALİM ŞENYİĞİT [2], DEMET AYGÜN [3]

[1] İSTANBUL ATLAS ÜNİVERSİTESİ, SAĞLIK BİLİMLERİ ENSTİTÜSÜ, DİL VE KONUŞMA TERAPİSİ ANABİLİM DALI
[2] İSTANBUL ATLAS ÜNİVERSİTESİ, TIP FAKÜLTESİ, İÇ HASTALIKLARI ANABİLİM DALI
[3] İSTANBUL ATLAS ÜNİVERSİTESİ, TIP FAKÜLTESİ, NÖROLOJİ ANABİLİM DALI

Amaç:
Beyin sapı inmelerinde disfaji sıklıkla görülmektedir. Videofloroskopik Yutma Çalışması (VFSS) ile hastaların yutma fazlarındaki bozulma paternlerini belirleme, disfajiyi erken tanılama, penetrasyon-aspirasyonu tespit etmenin yanında yutma rehabilitasyonunun etkililiği izlenebilir. Bu çalışmanın amacı VFSS protokolü oluşturarak beyin sapı inmesi kaynaklı disfaji olgularında yutma rehabilitasyonunun etkililiğini objektif verilere dayandırmaktadır

Gereç ve Yöntem:
Yarı deneysel araştırma deseni ile gerçekleştirilen çalışmaya beyin sapında iskemik alanı tanımlanmış ve yutma refleksini tamamen kaybetmiş olan 20 hasta seçilmiş ve 3 ay boyunca takip edilmiştir (11 Erkek, 9 Kadın; Ort. yaş: 56,15; SS:14,45). Katılımcılara; oro-fasyal masaj, termal taktil stimülasyon, larengeal manipülasyon, oral motor egzersizler, oro-fasyal bölgeye vibratif uyaran içeren manuel yutma rehabilitasyonu uygulanmıştır. Uygulama öncesi ve sonrası VFSS yapılmıştır. Klinik değerlendirme için Modifiye Baryum Skorlaması Etki Profili (MBSImP) aracı kullanılmıştır.

Bulgular:
Oral faz toplam ve alt bileşenlerinin; dudak kapanışı, dil kontrolü/bolusu ağızda tutabilme, bolus hazırlama/çiğneme, bolus transferi, kalıntı, farengeal yutmayı başlatma ve oral faz total puanı terapi öncesi ve sonrası puanları arasında istatistiksel açıdan anlamlı farklılık vardır (Ort: 12,8; SS: 6,17; p=0,000 <0,05). Farengael faz alt bileşenleri; larengeal elevasyon, hiyoidin anterior hareketi, epiglot hareketi, farengeal temizleme hareketi, üst özafageal sfinkter açılması, dil kökünün geri hareketi, farengeal rezidü ve farengeal faz total puanı terapi öncesi ve terapi sonrası puanları arasında istatistiki açıdan anlamlı farklılık vardır (Ort:10,25; SS.: 4,87; p=0,000<0,05).

Sonuç:
MBSImP, yutma egzersizlerinin disfaji rehabilitasyonu ile ilgili etkililiğini ortaya koymakta efektif bir araç olarak kabul edilebilir. MBSImP ile desteklenen yutma rehabilitasyonu, disfajik semptomları ve aspirasyona bağlı komplikasyonların şiddetini azaltabilemektedir.

SS-92 ZENGİNLEŞTİRİLMİŞ EKSTEROSEPTİF UYARANLARIN BULBAR TUTULUMLARA ETKİSİ: PİLOT ÇALIŞMA

BURAK MANAY [1], MERVE SAVAŞ [1], ALPEREN ŞENTÜRK [1], DEMET AYGÜN [2]

[1] İSTANBUL ATLAS ÜNİVERSİTESİ, SAĞLIK BİLİMLERİ ENSTİTÜSÜ, DİL VE KONUŞMA TERAPİSİ ANABİLİM DALI
[2] İSTANBUL ATLAS ÜNİVERSİTESİ, TIP FAKÜLTESİ, NÖROLOJİ ANABİLİM DALI

Amaç:
Kranyal sinir tutulumunun eşlik ettiği palyatif bakım hastalarında bulbar disfonksiyonların geleneksel tedavisi oro-fasyal egzersizlerle yapılmaktadır. Zenginleştirilmiş eksteroseptif uyaranların etkililiği ile henüz yeterince veri bulunmamaktadır.

Gereç ve Yöntem:
Yarı deneysel (ön/son test) modelle gerçekleştirilen araştırmaya vertebro- baziler sistem inmesine bağlı beyin sapı tutulumu olan katılımcılar dahil edildi (N=35, [20 erkek, 15 kadın], Min. yaş: 21; Max. yaş: 82; Ort. yaş: 13,94; SS.13,94). Uygulama önce ve sonrası Oral-Periferal Değerlendirme Formu (OPDF) uygulandı. Katılımcılara konvensiyonel oral-motor egzersizler ve termal uyaranlara ek olarak, 4 hafta boyunca 1'er gün arayla 10'ar dakikalık oturumlarda vibrasyon cihazı (220 volt-50 Hertz) ve silikon dil tutucu ile dilin lateralleri, dilin medial sulkusu, perioral bölge ve vestibulum orise vibrasyon ve vakum uyaranları verildi.

Bulgular:
OPDF terapi öncesi (TÖ) puanı ile terapi sonrası (TS) alt bileşen skorları arasında (dudaklar [simetri, postür, büzme, kıvırma, protrüzyon] TÖ Ort. 3,75; SS: 1,54; TS Ort: 1,71; SS:1,63; p=0,000<0,05), (dil [protrüzyon, elevasyon, stabilizasyon, lateralizasyon], TÖ Ort: 3,20; SS: 1,05; TS Ort: 0,23; SS:0,49; p=0,000<0,05), (çene [simetri elevasyon, depresyon], TÖ Ort: 1,46; SS: 1,31; TS Ort: 0,69; SS:1,02; p=0,008<0,05) ve toplam puanları (TÖ Ort: 8,49; SS: 3,257; TS Ort: 2,51; SS:1,915; p=0,000<0,05) arasında istatistiksel açıdan anlamlı farklılık vardır.

Sonuç:
Geleneksel oral-motor egzersizlerin yanında termal, vibratif ve vakum gibi zenginleştirilmiş uyaranların oro-fasyal bölgelere uygulanmasının; beyin sapı tutulumuna bağlı kranyal sinir bulgusu olan hastalarda oral motor fonksiyonları iyileştirdiği görülmüştür. Bu egzersizlerin klinik pratikte uygulama süresinin kısa ve düşük maliyetli olması açısından avantajlı olduğu düşünülmektedir.

SS-93 ASPİRASYON ŞÜPHESİ OLAN YOĞUN BAKIM SERVİSİNDE YATAN HASTALARIN VİDEOFLOROSKOPİK DEĞERLENDİRİLMESİ

BURAK MANAY [1], MERVE SAVAŞ [1], ALPEREN ŞENTÜRK [1], DEMET AYGÜN [2]

[1] İSTANBUL ATLAS ÜNİVERSİTESİ, SAĞLIK BİLİMLERİ ENSTİTÜSÜ, DİL VE KONUŞMA TERAPİSİ ANABİLİM DALI
[2] İSTANBUL ATLAS ÜNİVERSİTESİ, TIP FAKÜLTESİ, NÖROLOJİ ANABİLİM DALI

Amaç:
Farklı etiyolojilerden kaynaklı yoğun bakım servisinde yatan hastalarda sıklıkla yutma bozukluğu görülmektedir. Bu çalışmanın amacı aspirasyon-penetrasyon riski olan hastalarda sessiz aspirasyonu ortaya koyarak aspirasyon pnömonisi nedenli antibiyotik kullanımının önüne geçebilmek ve mortalite riskini düşürmektir.

Gereç ve Yöntem:
Çalışmanın katılımcı grubunu aspirasyon şüphesi olan yoğun bakım servisinde yatan 20 hasta (10E, 10K) oluşturmaktadır (Min Yaş: 60; Max Yaş: 82; Ort Yaş:71,05; SS: 6,160). Klinik değerlendirme için EAT-10 ve Fonksiyonel Oral Alım Skalası (FOAS) ölçekleri kullanılmıştır. Videofloroskopik görüntüler ise Penetrasyon Aspirasyon Skalası (PAS) kullanılarak değerlendirilmiştir. PAS'da 1-5 arası puanlar aspirasyon yok ve 6-8 arası puanlar aspirasyon var olarak gruplandırılmıştır.

Bulgular:
13 katılımcı sıvı oral alımı yaparken 7 katılımcı sıvı oral alım yapmamaktadır. Katılımcıların 20'si de puding oral alımı yapmaktadır. Dolayısıyla tam oral alım yapan (hem sıvı hem puding tüketen) 13 katılımcı bulunmaktadır. Sıvı oral alım ile PAS sıvı değerleri arasında sıvı oral alım yapan katılımcılar ile sıvı oral alım yapmayan katılımcılar arasında istatistiki açıdan anlamlı fark vardır ($p<0,05$). Sıvı oral alım yapan kişilerde sessiz aspirasyon var iken sıvı oral alım yapmayan kişilerde sesli aspirasyon vardır. Ayrıca 20 hastanın 13'ünde puding oral alımında sessiz aspirasyon görülmüştür. EAT-10 ile FOAS değerleri arasında istatistiki açıdan negatif yönlü zayıf bir ilişki vardır ($p<0,05$). Dolayısıyla EAT-10 değeri arttıkça FOAS değeri azalmaktadır.

Sonuç:
Besinleri sessiz aspire eden hastalarda öksürük ve benzeri semptomlar dışarıdan gözlenmediğinden aspirasyon pnömonisinin tanısı güçtür. Dil ve konuşma terapistlerinin Videofloroskopik Yutma Çalışması (VFSS) ile aletsel değerlendirmesi yapılarak hastaları farmakolojik alımlardan ve aspirasyon pnömonisinden kaynaklı mortalite riskini indirebileceği düşünülmektedir.

SS-94 MİGREN VE AURA SEMPTOMLARININ SÜRÜŞ GÜVENLİĞİ ÜZERİNDEKİ ETKİLERİ: İHMAL EDİLEN BİR RİSK FAKTÖRÜ VE KISITLILIK NEDENİ

HAMİT GENÇ [1], REZA GHOURİ [2], BAHAR TAŞDELEN [3], ASENA AYÇA ÖZDEMİR [3], PINAR YALINAY DİKMEN [4], HAYRUNNİSA BOLAY [2], ERGUN Y. UC [5], ESME EKİZOĞLU [6], AYNUR ÖZGE [7], BETÜL BAYKAN [8], MİG-DRİVE ÇALIŞMA GRUBU [1]

[1] GAZİANTEP ŞEHİR HASTANESİ SUAM, NÖROLOJİ KLİNİĞİ
[2] GAZİ ÜNİVERSİTESİ TIP FAKÜLTESİ, NÖROLOJİ ANABİLİM DALI, NÖROM
[3] MERSİN ÜNİVERSİTESİ, TIP FAKÜLTESİ, BİYOİSTATİSTİK VE TIP BİLİŞİMİ ANABİLİM DALI
[4] ACIBADEM ÜNİVERSİTESİ TIP FAKÜLTESİ, NÖROLOJİ ANABİLİM DALI
[5] UNİVERSİTY OF LOWA HOSPİTALS & CLİNİCS,
[6] İSTANBUL ÜNİVERSİTESİ, İSTANBUL TIP FAKÜLTESİ, NÖROLOJİ ANABİLİM DALI
[7] MERSİN ÜNİVERSİTESİ TIP FAKÜLTESİ, NÖROLOJİ ANABİLİM DALI
[8] İSTANBUL ÜNİVERSİTESİ, İSTANBUL TIP FAKÜLTESİ, NÖROLOJİ ANABİLİM DALI, EMAR TIP MERKEZİ

Amaç:
Migrenli hastaların yaklaşık %20-25'i, "aura" olarak isimlendirilen ve pozitif ya da negatif semptomlarla kendini gösteren ataklar yaşar.[1-3] Bu semptomlar, bireylerin günlük yaşamında özellikle sürüş gibi dikkat ve görme keskinliği gerektiren aktivitelerde büyük riskler oluşturabilir. Çünkü duyusal modalitelerin çoklu duyusal entegrasyonu, migrenli bireylerde interiktal dönemde bile bozulur.[4] Bu çalışmada, migrenli bireylerde görülen aura semptomlarının sürüş güvenliği üzerindeki potansiyel etkilerini incelemeyi amaçladık.

Gereç ve Yöntem:
Çalışmamız, ulusal, çok merkezli ve kesitsel bir araştırma olarak Mayıs ve Temmuz 2024 arasında yürütülmüştür. Uluslararası Baş Ağrısı Bozuklukları Sınıflandırması-3 kriterlerine göre tanı konmuş, hem araç kullanan hem de kullanmayan migren hastalarından, "Sürüş Alışkanlığı Anketi"nden uyarlanmış yapılandırılmış bir anket kullanarak veri toplandı. Hastalar auralı ve aurasız olarak iki gruba ayrıldı. Hastaların demografik ve klinik özellikleri, taşıt tutması, sürüş alışkanlıkları, sürüş sırasındaki baş ağrısı ataklarının özellikleri, sürüş koşullarına duyarlılıkları, kaza oranları ve Baş Ağrısı Etki Testi (HIT-6) sorgulandı.

Bulgular:
Çalışmaya alınan 2548 hastanın 598'i auralı migren tanılı hastalardı. Hastaların ortalama yaşı 36,46±10,41 olup, %77,8'i kadındı. Hastaların %56,7'si araç kullanıyordu. Auralı migren hastaları ayda ortalama 7,7 gün baş ağrısı yaşarken, %71'i ortalama her 10 sürüşten birinde baş ağrısı atağı yaşadığını bildirdi. Hastaların %99,1'inde sürüş sırasında migren atağı yaşadıklarında kaza yapma endişesi vardı. Auralı ve aurasız migrenli hastaların yol koşullarına duyarlılıkları ve bu koşulların migren atağı üzerindeki etkisi açısından iki grup arasında anlamlı farklılık saptanmadı **(p>0,05) (Şekil 1-2)**. Hastaların sürüş sırasında migren atağı yaşadıklarında en çok kullandıkları başa çıkma metodu analjezik kullanmaktı, bunu müziğin sesini kapatmak takip ediyordu. Auralı migren hastalarında HIT-6 skoru 63.64±7.14 idi ve aurasızlara göre baş ağrısı atağının sürüş üzerindeki etkisi daha iddetliydi **(p=0,002).** Hastaların %4,6'sı migren nedeniyle sürüşü bırakırken, %8,6'sı ise sürüşü azaltmıştı.

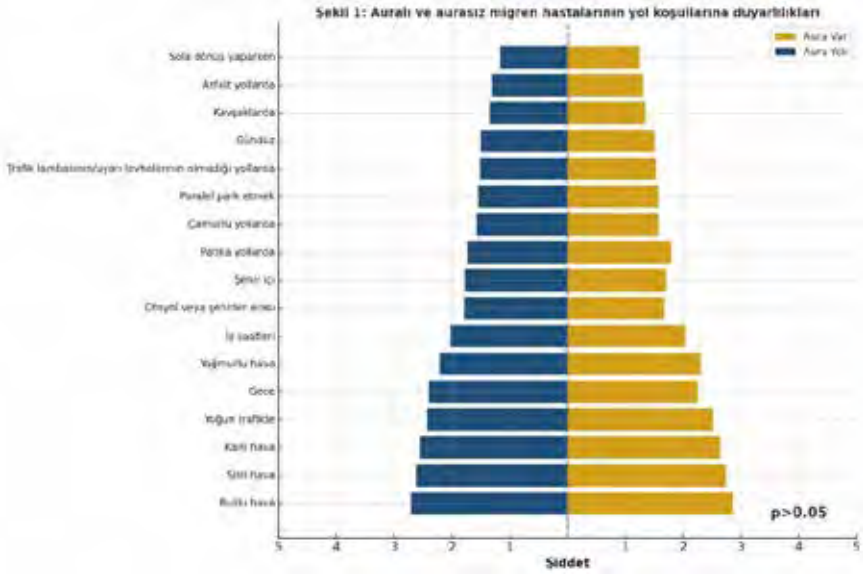

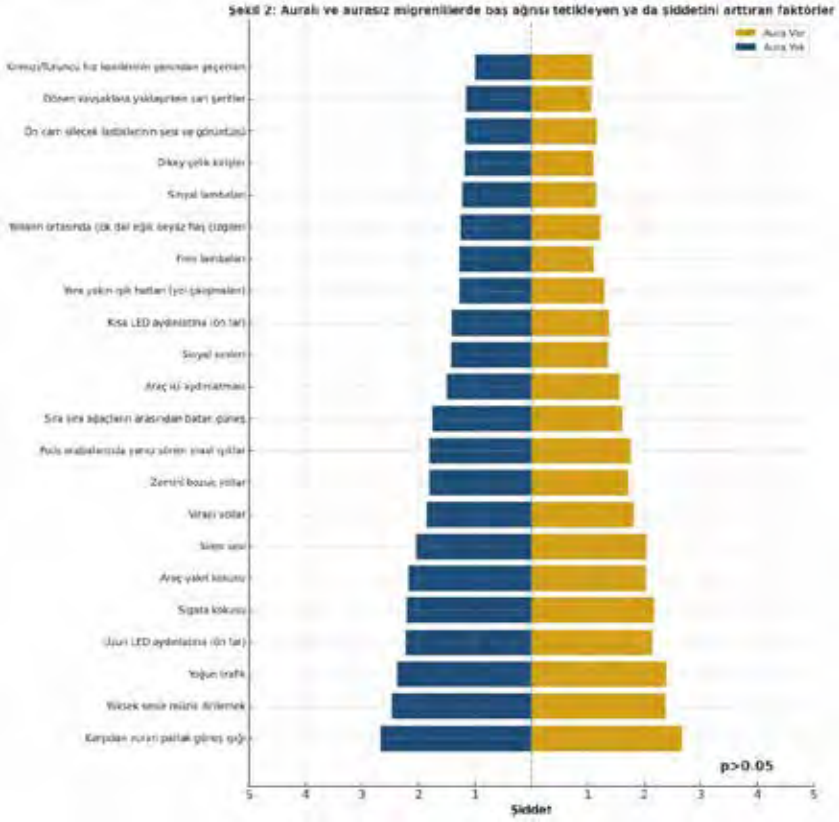

Sonuç:

Sonuç olarak, auralı migren hastalarının sürüş sırasında yaşadıkları semptomlar, sürüş güvenliği üzerinde belirgin ve önemli bir risk oluşturmaktadır. Bu bulgular, migren ve sürüş güvenliği arasındaki ilişkinin daha fazla incelenmesi gerektiğini ortaya koymaktadır.

Referanslar

1. Deniz, Orhan, et al. "Precipitating factors of migraine attacks in patients with migraine with and without aura." *The Pain Clinic* 16.4 (2004): 451-456.

2. Hansen, Jakob M., et al. "Migraine headache is present in the aura phase: a prospective study." *Neurology* 79.20 (2012): 2044-2049.

3. Thomsen, Andreas Vinther, et al. "Clinical features of migraine with aura: a REFORM study." *The Journal of Headache and Pain* 25.1 (2024): 22.

4. Ince, Merve S., et al. "Virtual dynamic interaction games reveal impaired multisensory integration in women with migraine." *Headache: The Journal of Head and Face Pain* (2024).

SS-95 MİGREN TEDAVİSİNDE ULTRASON REHBERLİĞİNDE TEKRARLANAN BÜYÜK OKSİPİTAL SİNİR BLOKLARI VE BÜYÜK OKSİPİTAL SİNİR PULSED RADYOFREKANS UYGULAMALARININ KLİNİK ETKİNLİKLERİNİN KARŞILAŞTIRILMASI: ÇALIŞMA ÖN RAPORU

ŞÜKRİYE DADALI , GÜLÇİN BABAOĞLU , ÜLKÜ SABUNCU , ERKAN YAVUZ AKÇABOY

ANKARA BİLKENT ŞEHİR HASTANESİ, ALGOLOJİ KLİNİĞİ

Amaç:
Konservatif tedavilere dirençli migrende büyük oksipital sinir (GON) blokları ve pulsed radyofrekans (PRF) tedavileri etkili bulunmuştur (1, 2). GON blokları (GONB) ve GONPRF, anatomik belirteçler veya ultrason rehberliğinde, proksimal ve distal tekniklerle uygulanabilmektedir. Çalışmamızda, ultrason rehberliğinde, proksimal teknikle C2 seviyesinde uygulanan, tekrarlanan GONB'ları ve GONPRF tedavilerinin klinik etkinliklerini karşılaştırmayı amaçladık.

Gereç ve Yöntem:
Tek merkezli, prospektif, karşılaştırmalı, gözlemsel çalışmamıza ICHD-III kriterlerine göre migren tanılı, ayda ≥5 migren atağı geçiren, profilaktik ilaçlarla yeterli fayda sağlanamayan, tanısal GONB'na olumlu yanıt bildiren hastalar alındı. Tekrarlanan GONB grubuna haftada bir kez, toplam dört GON bloğu, GONPRF grubuna ise PRF (42°C, 6 dakika) uygulandı. Baş ağrısı atak sıklığı ve VAS puanları ile ölçülen ortalama baş ağrısı şiddeti, tedavilerden sonra 1., 2., 3. ayların sonundaki takip noktalarında kaydedildi.

Bulgular:
Çalışma sonucunda, GONB grubunda 33, GONPRF grubunda 35, toplam 68 hasta istatistiksel inceleme kapsamına alındı. Başlangıçta, gruplar arasında demografik ve klinik özellikler açısından anlamlı fark saptanmadı. Birinci ay sonunda, GONPRF grubunun medyan baş ağrısı atak sıklığı GONB grubundan önemli ölçüde düşüktü (p=0,010). İkinci ve üçüncü aylarda GONPRF grubu daha düşük atak sıklıklarını korudu (ikinci ay:p=0,001; üçüncü ay:p<0,001).
Baş ağrısı şiddetinde aylık ortalama VAS puanları, GONPRF grubunda GONB grubuna kıyasla belirgin azalma gösterdi. Birinci ay sonunda puanlar karşılaştırılabilirdi (p=0.152). İkinci ve üçüncü ayda, GONPRF grubunun ağrı puanları anlamlı ölçüde daha düşüktü (ikinci ay:p=0.005; üçüncü ay:p=0.002).

Sonuç:
Bu çalışma, migren tedavisinde ultrason rehberliğinde proksimal teknikle uygulanan GONPRF'nin, tekrarlanan GONB'larına kıyasla baş ağrısı atak sıklığını ve şiddetini önemli ölçüde azalttığını göstermektedir. Bulgularımız, GONPRF tedavisinin en azından üç ay boyunca migrenli hastalarda kalıcı rahatlama sağlayabileceğini düşündürmektedir.

Referanslar:
(1) Inan LE, Inan N, Karadas O, et al. Greater occipital nerve blockade for the treatment of chronic migraine: a randomized, multicenter, double-blind, and placebo-controlled study. Acta Neurol Scand. 2015; 132:270–277.
(2) Güner D, Eyigör C. Efficacy of ultrasound-guided greater occipital nerve pulsed radiofrequency therapy in chronic refractory migraine. Acta Neurol Belg. 2022 Jun 2. doi: 10.1007/s13760-022-01972-7.

SS-96 GON BLOKAJI BEYİNSAPI UYARILABİLİRLİĞİNİ DEĞİŞTİRİR Mİ: MİGREN HASTALARINDA RANDOMİZE PLESOBO KONTROLLÜ PROSPEKTİF ÇALIŞMA

AHMET BAŞARI , İLKER ARSLAN , ÇAĞRI CANSU , GÜNGÖR EVREN ÖZGENCİL , H EVREN BORAN , BÜLENT CENGİZ

GAZİ ÜNİVERSİTESİ

Amaç:
Bu çalışma ağrı tedavisinde yaygın olarak kullanılan büyük okspital sinir blokajının (GONb), büyük oksipital sinirin trigeminal beyin sapı çekirdekleri ile bağlantıları aracılığın ile beyisapı uyarılabilirliğini değiştireceği hipotezini test etmek üzere planlanmıştır.

Gereç ve Yöntem:
Çalışmaya dahil edilen hastalar 17.4.2023- 20.7.24 tarihleri arasında Ankara Üniversitesi Algoloji polikliniğine başvuran arası ICD3 tanı kriterlerine göre aurasız migren tanısı almış gönüllülerden oluşmaktadır. Randomize çift kör plesobo tasarımlı çalışmanın GONb ve plasebo tedavi grubuna on yedişer olmak üzere toplam 34 hasta dahil edildi. Enjeksiyon uygulaması USG eşlinde C2 spinöz proçes lateralinde semisipinalis capitis ve obliquis inferior kasları arasında GON alanı belirlenip, doppler fazı ile arter ve venler kontrol edilerek sinir veya vasküler yapılara temas olmadan, GONün bulunduğu kas kılıfları arasına verildi. Uygulama her defasında bilateral olarak 2 haftada toplam 4 kez tekrarlandı. Elektrofizyolojik uygulamalar enjeksiyon uygulamasından önce ve uygulamayı takip eden bir haftalık süre içinde olmak üzere iki kere tekrarlandı.

Elektrofizyolojik İncelemeler

1. Blink refleks yanıtı ve toparlanma eğrisi: Aktif kayıt elektrodu Orbicularis Okuli kası göbeğinde, referans elektrod 2 cm lateralde burun köküne doğru yerleştirildi. Supraorbital sinir yüzeyel uyarı elektrodu ile katod supraorbital foramende anod ise 2 cm proksimalde olacak şekilde uyarıldı. Elektriksel uygulama 100 µs kare dalgalar şeklinde verildi. Uyarı şiddeti kararalı R1 yanıtı elde edilen eşik değerin üç katı olarak hesaplandı. İpsilateral R1 ve R2 yanıt latansları ile kontrlateral R2 yanıt latansları ölçüldü. Her oturumda 10-30 ms aralıklarla 10 adet BR yanıtı kaydedildi. Beyinsapı uyarılabilirliğini araştırmak üzere uygulanan blink refleks toparlanma eğrisi çalışmasında ise eşit şiddette iki elektrik uyarımı 100, 200, 400, 600 ve 1000 ms olmak üzere beş farklı interstimulus intervalde (ISI) uygulandı. İkinci ipsilateral R2 yanıtının alanının ilk uyarı ile ilde edilen ipsitaral R2 yanıt alanına oranı ile her ISI için inhibisyon oranı belirlendi.

2. Masseter inhibitor (MIR): Aktif kayıt elektrodu masseter kası göbek bölgesine referans elektrod 2 cm posterior, çene köşesine yerleştirildi. Mental sinir katod çene orta hattının bir kaç cm lateralinde, anod aktif elektrottan 2 cm posterior-lateralde olacak şekilde yüzeyel kayıt elektrodu ile 200 µs kare dalgalar verilerek uyarıldı. Gönüllü dişlerini sıkı şekilde sıkarken elektrik uyarı algı eşiğinin 8-10 katı şiddetinde, 10-30 ms aralıklarla 10 uyarı verildi. MIR uyarılabilirlik çalışması için iki eşit uyarım şiddetinde elektriksel uyarı 250 ms ISI'da verildi. İkinci uyarı ile elde edilen SP1 ve SP2 alanlarının ilk uyarıdakilere oranı ile MIR inhibisyon değerleri saptandı.

Elektrofizyolojik incelemeler Gazi Üniversitesi Tıp Fakültesi Nöroloji ABD/ Klinik Nörofizyoloji BD Motor Kontrol laboratuvarında uygulandı.

Bulgular:
BR R1, R2 değerleri tablo 1 de verilmiştir. İstatistiksel analiz sonucunda GONb grubunda ipsilateral P2 latansında GONb sonrası anlamlı derecede kısalma saptanmıştır (P=0.002). Plasebo grubunda R1 ya da R2 yanıtlarında uygulama öncsi ve sonrasına ait anlamlı latans farkı gözlenmeiştir.

	Ortalama	**SD**	**p**
GONb İpsilateral R1 Latans- Önce	11.2917	0.90198	0.419
GONb İpsilateral R1 Latans- Sonra	11.075	0.59103	
GONb İpsilateral R2 Latans- Önce	31.62	3.75922	0.002
GONb İpsilateral R2 Latans- Sonra	30.3867	4.10816	
GONb Kontrteral R2 Latans- Önce	33.0467	4.1672	0.102
GONb Kontrteral R2 Latans- Sonra	32.08	4.88689	
Plasebo İpsilateral R1 Latans- Önce	11.3182	0.31247	0.347
Plasebo İpsilateral R1 Latans- Sonra	11.0909	0.64568	
Plasebo İpsilateral R2 Latans- Önce	28.325	9.1727	0.226
Plasebo İpsilateral R2 Latans- Sonra	31.5083	2.32632	
Plasebo Kontrateral R2 Latans- Önce	32.7636	2.51208	0.072
Plasebo Kontrateral R2 Latans- Sonra	34.1364	2.18049	

BR toparlanma eğrisi ve MIR ile ilgili sonuçlar Tablo 2 ve Tablo 3 de görülmektedir.

Tablo 2

	Plasebo grubu Blink refleks İnhibisyon Oranları(%) **ISI (İnterstimulus interval ms)**				
	100	**200**	**400**	**600**	**1000**
İşlem oncesi	0.39	0.31	0.49	0.56	0.70
İşlem sonrası	0.38	0.36	0.46	0.49	0.60

	GON Blokaj grubu Blink refleks İnhibisyon Oranları(%) **ISI (İnterstimulus interval ms)**				
	100	**200**	**400**	**600**	**1000**
İşlem oncesi	0.44	0.42	0.48	0.59	0.66
İşlem sonrası	0.49	0.38	0.57	0.56	0.70

Tablo 3

SS-97 MİGRENE BAĞLI FOTOFOBİ ŞİDDETİNİN GÖRSEL UYARILMIŞ POTANSİYELLERE ETKİLERİ

TUBA ERDOĞAN SOYUKİBAR [1], ELİF ILGAZ AYDINLAR [1], KÜBRA CANBALOĞLU [2], MEHMET ERGEN [2], PINAR YALINAY DİKMEN [1]

[1] ACIBADEM MEHMET ALİ AYDINLAR ÜNİVERSİTESİ, NÖROLOJİ ANABİLİM DALI
[2] ACIBADEM MEHMET ALİ AYDINLAR ÜNİVERSİTESİ, FİZYOLOJİ ANABİLİM DALI

Amaç:
Migren, baş ağrısı atakları (iktal) ve ataklar arası (interiktal) dönemlerin olduğu bir primer baş ağrısı bozukluğudur. İktal ve interiktal fotofobi, migrenle ilişkili yaygın bir semptomdur ve hastaların yaşam kalitesini olumsuz etkileyebilir. Fotofobinin eşlik ettiği migren hastalarında elektrofizyolojik yanıtların değişebileceği düşünülmektedir. Patern uyarımla elde edilen görsel uyarılmış potansiyel (GUP) yanıtlarının bileşenleri; ilk negatif komponent olan N75 görsel korteksten, ilk pozitif komponent olan P100 dorsal ekstrastriat korteksten kaynaklanmaktadır. Görsel uyarılmış potansiyel çalışmalarında elde edilen kortikal yanıtlar, retino-talamo-kortikal duyusal ağlarda eşik değer değişkenliklerine bağlı olarak farklılık gösterebilir. Bu çalışma, değişen luminans değerlerinde elde edilen GUP yanıtlarında migrene bağlı fotofobi şiddeti için objektif bir parametre tanımlamayı amaçlamıştır.

Gereç ve Yöntem:
Bu çalışmaya 24 epizodik migren (EM) ve 20 kronik migren (KM) olmak üzere toplam 44 hasta, 20 sağlıklı katılımcı kontrol grubu (KG) olarak dahil edildi. Hastalar 12 maddelik Utah Fotofobi Semptom Skalası (UPSIS-12), Fotofobi ve Allodini 4lü Likert skalaları, Allodini Semptom Anketi (ASC-12), Migren Özürlülük Değerlendirme Ölçeği (MIDAS), Baş Ağrısı Etki Ölçeği (HIT-6), Görsel Analog Skala (VAS) ile değerlendirildi. Fotofobi şiddeti, UPSIS-12 skoruna göre ≥30 şiddetli ve <30 hafif olarak derecelendirildi. Dama tahtası uyarısı, iki farklı beyaz kare luminans değerlerinde tasarlandı: düşük luminans (DL:45 cd·m-2) ve yüksek luminans (YL:85 cd·m-2). Epizodik migren hastalarında GUP yanıtları interiktal dönemde kaydedildi. Kronik migren hastalarında interiktal dönemin nadir olması nedeniyle bu hastaların GUP yanıtları baş ağrısız veya baş ağrısı şiddetinin yüksek olmadığı dönemde kaydedildi.

Bulgular:
Şiddetli fotofobi skoru olan migrenli katılımcılarda luminans değerlerinden bağımsız olarak P100 latansı hafif fotofobi grubuna kıyasla anlamlı olarak kısa bulundu (DL için p=0,013; YL için p=0,033). Şiddetli fotofobi skoru olan migrenli katılımcılarda DL ve YL kayıtlarında elde edilen N75 latans ölçüm farkı hafif fotofobi grubuna kıyasla anlamlı olarak artmış bulundu (p=0,011). Kronik migren grubunda DL ve YL kayıtlarında elde edilen N75 latans ölçüm farkı KG ve EM grubuna kıyasla anlamlı olarak artmış bulundu (p=0,001). Düşük luminans ve yüksek luminans N75 latans ölçüm farkına etki eden değişkenlerin incelendiği lineer regresyon analizi modelinde UPSIS-12 skorunun ve kronik migren grubunda olmanın anlamlı bir etkisi olduğu saptandı (sırasıyla p=0,006; p=0,044).

Sonuç:
Bulgularımız farklı luminans değerlerinde elde edilen GUP yanıtlarının migren ilişkili fotofobinin şiddetine ve kronik migren grubunda olmaya bağlı değişkenlik gösterdiğini saptamıştır. Dorsal ekstrastriat korteks (P100'ün kaynağı) ve ve görsel korteks (N75'in kaynağı) ile ilgili retino-talamo-kortikal duyusal ağların modülasyonu migrenle ilişkili fotofobinin nörobiyolojisinde rol oynuyor olabilir. Kronik migren patofizyolojisinde ise görsel korteks (N75'in kaynağı) ile bağlantılı duyusal yolakların regülasyonu yer alıyor olabilir. Bu bulgular, migrenle ilişkili fotofobi için bir biyobelirteç olarak kullanılması açısından umut vericidir.

SS-98 NÖROLOGLARIN ÇEVRE, ÇEVRESEL SORUNLAR VE MESLEK HASTALIKLARINA FARKINDALIK VE YAKLAŞIMLARININ DEĞERLENDİRİLMESİ

DEMET İLHAN ALGIN [1], DEMET ÖZBABALIK ADAPINAR [2], EMİNE AVCI [3], FULYA EREN [5], GÜNAY GÜL [6], HADİYE ŞİRİN [7], LEYLİ CAN AYNAL [1], MURAT TERZİ [9], ÖZDEN ŞENER [1], SELDA KESKİN GÜLER [11], SEMİH AYTA [12], ŞEREFNUR ÖZTÜRK [13], ÜLKÜ TÜRK BÖRÜ [14], YILDIZ DEĞİRMENCİ [15], ZAHİDE MAİL GÜRKAN [16], ZELİHA TÜLEK [17]

[1] ESKİŞEHİR OSMANGAZİ ÜNİVERSİTESİ TIP FAKÜLTESİ NÖROLOJİ
[2] ESKİŞEHİR SERBEST HEKİM
[3] ÜNYE DEVLET HASTANESİ NÖROLOJİ KLİNİĞİ
[4] ÇUKUROVA ÜNİVERSİTESİ TIP FAKÜLTESİ NÖROLOJİ
[5] S.B.Ü. TAKSİM EĞİTİM VE ARAŞTIRMA HASTANESİ, NÖROLOJİ KLİNİĞİ
[6] İSTANBUL BAKIRKÖY PROF.DR. MAZHAR OSMAN RUH SAĞLIĞI VE SİNİR HASTALIKLARI EĞİTİM VE ARAŞ. HASTANESİ
[7] EGE ÜNİVERSİTESİ TIP FAKÜLTESİ, NÖROLOJİ
[8] ANKARA ETLİK ŞEHİR HASTANESİ, NÖROLOJİ KLİNİĞİ
[9] ONDOKUZ MAYIS ÜNİVERSİTESİ TIP FAKÜLTESİ NÖROLOJİ
[10] ANKARA ÜNİVERSİTESİ TIP FAKÜLTESİ, NÖROLOJİ
[11] ANKARA EĞİTİM VE ARAŞTIRMA HASTANESİ NÖROLOJİ KLİNİĞİ
[12] TÜRKİYE SPASTİK ÇOCUKLAR VAKFI
[13] SELÇUK ÜNİVERSİTESİ TIP FAKÜLTESİ NÖROLOJİ
[14] AFYONKARAHİSAR SAĞLIK BİLİMLERİ ÜNİVERSİTESİ NÖROLOJİ
[15] İSTANBUL MEDİCANA ZİNCİRLİKUYU HASTANESİ
[16] İSTANBUL GAZİOSMAPAŞA EĞİTİM VE ARAŞTIRMA HASTANESİ
[17] FLORENCE NİGHTİNGALE HEMŞİRELİK FAKÜLTESİ

Amaç:
Bu çalışmanın amacı, nöroloji asistanı ve uzmanlarının çevresel sorunlar ve meslek hastalıklarına yönelik farkındalık düzeylerini ve bu konulara yaklaşımlarını değerlendirmektir.

Gereç ve Yöntem:
Nörolojide Çevre Sağlığı ve Meslek hastalıkları çalışma grubu tarafından hazırlanmış 20 sorudan oluşan anket nöroloji asistanı ve nöroloji uzmanlarına online olarak uygulanmıştır.

Bulgular:
Katılımcıların %67,9u kadın, %32,1i erkek olup, yaş ortalaması 35,9'dur. Çoğunluğu Ankara (%58,8) ve Eskişehir (%24,9) gibi illerde çalışmakta ve ağırlıklı olarak üniversite hastaneleri ile eğitim ve araştırma hastanelerinde görev yapmaktadır. Öykü alırken %59,8'i, hastaların mesleklerini sorguladıklarını belirtmiştir ve %67,2'si çalıştıkları merkezlerde toksikoloji biriminin bulunmadığını ifade etmiştir. Katılımcıların %54,9u son bir yılda 1-5 arasında mesleki ve çevresel nedenlere bağlı nörolojik semptomlar ile başvuran hasta gördüğünü belirtirken, %21,8'i bu tür vakalarla hiç karşılaşmadığını ifade etmiştir. Meslek hastalıkları hastanelerini duydunuz mu sorusuna %64,4 oranında 'evet' cevabı verilmiştir. Katılımcıların sadece %16,1'i bu hastanelere hasta numunesi gönderdiğini belirtmiş ve %89,1'i meslek yaşamları boyunca çevresel nedenlere bağlı nörolojik hastalık sayısında artış beklemektedir. Katılımcıların %34,5'i, meslek hastalığından şüphelendiği hastaları üçüncü basamak bir merkeze sevk ettiğini, %25,7'si ise bu hastaları kendilerinin takip ettiğini bildirmiştir. Çalışmaya katılanların %71,9'u, Türk Nöroloji Derneği bünyesinde kurulan "Nörolojide Çevre Sağlığı ve Meslek Hastalıkları Çalışma Grubu"ndan haberdar olmadığını belirtmiştir. Bununla birlikte, %49,7'si bu grupta yer almak ve çalışmak istediğini ifade etmiştir. Katılımcıların %89,5'i, 2015 yılından beri düzenlenen Ulusal Nöroloji Kongresi'nde "Çevre Sağlığı ve Nörolojide Meslek Hastalıkları" başlığıyla düzenlenen çalıştaylardan herhangi birine katılmadığını belirtmiştir.

Sonuç:
Bu çalışma, nöroloji uzmanı ve asistanlarının mesleki ve çevresel maruziyetleri dikkate aldığını, ancak bu konularla ilgili bilimsel etkinliklere ve çalıştaylara katılımın düşük olduğunu ortaya koymaktadır. Çevresel ve mesleki risklerin farkına varılması ve bu risklere yönelik çözümler geliştirilmesi, bu alanlara yönelik bilimsel etkinliklere katılımın artırılması ve çalışma gruplarına olan ilginin teşvik edilmesi gerekmektedir.

SS-99 POSTPARTUM POSTSPİNAL BAŞ AĞRISI :AYIRICI TANIDA SEREBRAL VENÖZ TROMBOZ

GÖZDE KARATAŞ , ZEHRA BAYKAN BIYIKLI , SİBEL GAZİOĞLU , ZEKERİYA ALİOĞLU

KARADENİZ TEKNİK ÜNİVERSİTESİ TIP FAKÜLTESİ NÖROLOJİ ANABİLİM DALI

Amaç:
Serebral venöz tromboz (SVT), dural sinüslerin ve serebral venlerin parsiyel veya tam tıkanıklığıyla oluşan bir nörolojik hastalıktır. Gebelik ve postpartum dönem, SVT için önemli risk faktörlerindendir. Postspinal baş ağrısı genellikle iyi huylu olsada, postpartum dönemde SVT gibi ciddi durumlara işaret edebilir. Bu çalışmanın amacı, spinal anestezi sonrası gelişen SVT vakalarında klinik bulguları inceleyerek uyarıcı semptomları belirlemektir. Ayrıca, spinal anestezi uygulanmış ve uygulanmamış vakaları karşılaştırarak diğer risk faktörlerinin etkisini değerlendirmektir.

Gereç ve Yöntem:
Eylül 2007-Temmuz 2024 arasında kliniğimizde SVT tanısı alan 92 hasta retrospektif olarak değerlendirildi. Spinal anestezi uygulanmış ve uygulanmamış postpartum SVT vakaları risk faktörleri açısından karşılaştırıldı.

Bulgular:
92 hastanın 63'ü (%68) kadın, 24'ü (%38) postpartum dönemdeydi. 24 hastanın 16'sında (%66.6) spinal anestezi uygulanmış, 14'ünde (%58.3) 5 gün içinde postspinal baş ağrısı gelişmişti. Hastaların yaş ortalaması 29.57±4'tü. Baş ağrısının başlamasından SVT tanısına kadar geçen süre ortalama 5.5 gündü. Yedi hastada (%50) baş ağrısı pozisyonla ilişkili, 5 hastada (%35.7) giderek şiddetlenen ve analjeziklere yanıtı azalan baş ağrısı vardı. On iki hastada (%85.7) baş ağrısına ek nörolojik bulgu eklenmesiyle SVT tanısı almıştı On hastada (%71.4) motor veya duyusal defisit, 9 hastada (%64.2) epileptik nöbet, 5 hastada (%35.7) papil ödemi gözlendi. Spinal anestezi uygulanmış ve uygulanmamış postpartum SVT vakaları arasında diğer risk faktörleri açısından anlamlı fark saptanmadı.

Sonuç:
Postpartum postspinal baş ağrısında SVT ayırıcı tanıda mutlaka düşünülmelidir. Şiddetli , analjeziklere dirençli baş ağrısı olan hastalar, nörolojik semptomlar açısından değerlendirilmelidir. Literatürde dural ponksiyonun SVT için bağımsız bir risk faktörü olduğu belirtilmiştir. Çalışmamızda, spinal anestezi uygulanan ve uygulanmayan hastalar arasında fark bulunmaması bu bulguyu desteklemektedir.

SS-100 İSKEMİK İNMEYE BAĞLI AKUT BAŞ AĞRISI: KLİNİK ÖZELLİKLER VE RİSK FAKTÖRLERİ

ZEHRA BAYKAN BIYIKLI , GÖZDE KARATAŞ , SİBEL GAZİOĞLU , SİBEL VELİOĞLU

KARADENİZ TEKNİK ÜNİVERSİTESİ TIP FAKÜLTESİ NÖROLOJİ ANABİLİM DALI

Amaç:
Akut iskemik inmeye bağlı baş ağrısı tanı kriterleri Uluslararası Baş Ağrısı Sınıflandırmasında belirlenmiş olup, halen ağrının özellikleri ve ilişkili risk faktörleri tartışılmaktadır. Bu çalışmanın amacı akut iskemik inme ile ilişkilendirilen akut baş ağrısının özelliklerini ve risk faktörlerini araştırmaktır.

Gereç ve Yöntem:
Bu kesitsel analitik çalışmaya Şubat-Ağustos 2024 tarihleri arasında başvuran 130 akut iskemik inmeli hastadan çalışmaya alma kriterleri uygun olan 27 hasta (%20.7) dahil edildi. Hastalar en geç 24 saat içerisinde değerlendirilerek baş ağrısı özellikleri kayıt edildi. İskemik inme semptomları başlangıcından 24 saat önce ve sonraki ilk 24 saat içerisinde baş ağrısı olan ve olmayan hastaların demografik özellikler, risk faktörleri, inme ile ilişkili özellikleri karşılaştırıldı.

Bulgular:
27 hastanın 9'unda (%33.3) (6 erkek, 3 kadın) iskemik inme ile ilişkili baş ağrısı mevcuttu. Altı hastada (%66.6) baş ağrısı ani başlangıçlıydı. 4 hastada (%.44.4) sıkıştırıcı özellikte, 3 (%33.3) hastada zonklayıcı, 2 hastada (%22.2) bıçak saplanır karakterdeydi. 3 hastada (%33,3) hareketle artan başağrısı, 1 hastada (%11.1) bulantı, 1 hastada (%11.1) kusma , 2 hastada (%22,2) fotofobi mevcuttu. Tüm hastaların VAS skoru 5'in üzerindeydi. Akut iskemik inme ile ilişkili baş ağrısı olan hastalarda posterior sirkülasyon infarktı ve etyolojide büyük arter aterosklerozu sıklığı daha fazla olmasına karşın istatistiksel olarak anlamlı değildi. Diğer faktörler açısından da gruplar arasında fark gözlenmedi.

Sonuç:
Akut iskemik inme ile ilişkili baş ağrısı, çalışmamızda ani ortaya çıkan, şiddetli bir ağrı olarak gözlenmiş olup, belirgin bir karakteristik özellik göstermemiştir. Bu ön çalışmamızda, istatistiksel olarak anlamlı olmasa da baş ağrısı olan hastalarda posterior sirkülasyon infarkt sıklığının daha yüksek olması literatürde daha önceden belirtilen bulgularla uyumludur.

SS-101 KRONİK MİGRENDE BÜYÜK OKSİPİTAL İLE SUPRAORBİTAL SİNİR BLOKAJ TEDAVİSİNİN UYKU VE YAŞAM KALİTESİNE OLAN ETKİSİNİN KARŞILAŞTIRILMASI

AYŞIN KISABAY AK , BERFİN CANSEL ATICI , AYŞEGÜL ŞEYMA SARITAŞ , MELİKE BATUM , YAĞMUR İNALKAÇ GEMİCİ , EYLÜL CEREN ÇAĞ , HİKMET YILMAZ

CELAL BAYAR ÜNİVERSİTESİ TIP FAKÜLTESİ NÖROLOJİ ANABİLİM DALI

Amaç:
Kötü uyku kalitesinin migren atağını tetikleyebileceği bilinmektedir. Çalışmanın amacı benzer medikal profilaktik tedaviye dirençli olan, ek olarak izole Büyük Oksipital Sinir (Greater Occipital Nerve-GON) ve GON+ Supraorbital Sinir (Supraorbital Nerve-SON) blokaj tedavisi birlikteliği uygulanan kronik migren hasta gruplarında blokaj tedavisinin uyku bozukluklarına, anksiyete, depresyon ve yaşam kalitesi üzerine etkisinin değerlendirilmesidir.

Gereç ve Yöntem:
Etik kurul onayı sonrası prospektif olarak 20 GON, 20 GON+SON uygulanan migren hastası ve yaş, cinsiyet ile uyumlu 20 sağlıklı kontrol olgusu çalışmaya alındı. Tüm hastalara ve kontrol grubuna Pittsburg Uyku Kalitesi İndeksi (PUKİ), Epworth Uykululuk Ölçeği, Uykusuzluk Şiddeti İndeksi (UŞİ), Sabahçılık-Akşamcılık Anketi, Visual Analog Skala (VAS)-Uyku, Uyku İle İlgili İşlevsiz İnanç ve Tutumlar Ölçeği, Uyku Öncesi Uyarılma Ölçeği, Huzursuz Bacaklar Sendromu Değerlendirme Ölçeği, VAS- Ağrı, Ağrıyı Felaketleştirme Ölçeği, SF- 36, Modifiye Yorgunluk Etki Ölçeği (MYEÖ), Migren Özürlülük Ölçeği (MIDAS), Başağrısı Etki Ölçeği-6 (HIT-6), Hastane Anksiyete veDepresyon Ölçeği (HADS) uygulandı.

Bulgular:
Uygulama öncesi ve sonrası karşılaştırıldığında GON uygulanan hastalarda PUKİ, VAS- Uyku, VAS- Ağrı, Ağrıyı Felaketleştirme Ölçeği, SF-36'nın enerji bölümü, MIDAS, HIT-6 ve HADS depresyon; GON+SON uygulanan hastalarda UŞİ, VAS- Uyku, Uyku Öncesi Uyarılma Ölçeği (somatik), VAS- Ağrı, Ağrıyı Felaketleştirme Ölçeği, SF-36'nın emosyonel rol güçlüğü, enerji, ruhsal sağlık, ağrı bölümü, MYEÖ, MIDAS, HIT-6 ve HADS depresyon testlerinde uygulama sonrası düzelme olduğu görüldü ($p<0.05$). Ancak gruplararasında etkinlik açısından karşılaştırma yapıldığında anlamlı farklılık saptanmadı ($p>0.05$).

Sonuç:
Migren hastalarımıza uygulanan farklı iki tedavi sonrasında tedavi öncesi ile karşılaştırma yapıldığında belirttiğimiz ölçeklerde belirgin düzelme olduğu görülmüştür. Bu çalışma blokajın uykuya olan etkisinin değerlendirildiği literatürdeki ilk çalışma olması açısından önemlidir.

SS-102 VARDİYALI ÇALIŞMA SİSTEMİNİN KÜME BAŞAĞRISI (KBA) ÜZERİNE ETKİSİ: PİLOT ÇALIŞMA

DİLEK ÇELİK , ŞEBNEM BIÇAKÇI , TURGAY DEMİR

ÇUKUROVA ÜNİVERSİTESİ TIP FAKÜLTESİ

Amaç:
Primer başağrıları arasında 3.sıklıkta görülen KBA nadir görülmektedir. Tipik tetikleyicileri ve klinik özellikleri ile karakteristik özellikler göstermektedir. Bu çalışmada kliniğimizde takip ettiğimiz KBA olgularında vardiyalı çalışmanın klinik üzerine etkisini değerlendirmeyi amaçladık.
değerlendirmeyi amaçladık

Gereç ve Yöntem:
Kliniğimizde ocak 2018 - agustos 2024 tarihleri arasında KBA tanısını alan ve en az 1 yıldır takibini sürdürdüğümüz olguların hastane elektronik veri tabanındaki dosyaları retrospektif olarak dökümante edilmiştir.

Bulgular:
Çalışmaya dahil edilen 52 olgunun % 69,2 (si (n=36) erkek, kadın/erkek oranı 1/2,5, ortalama yaş 46,11±14,62 (18-79) yıl, ortalama hastalık süresi 6,48±4,87 (1-22) yıl olarak saptandı. En sık alışkanlık ise sigara % 59,6 (n=31) olup 2 hastanın esrar, bir hastanın ise alkol alışkanlığı olduğu belirlenmiştir. Olguların %67,3'ü (n=35) epizodik KBA, % 25'i (n=13) kronik KBA ve % 5,8 (n=3) refrakter KBA olarak takip edilmekteydi. Olguların %38,5'inin (n=20) farklı meslek dallarında (tır şoförü, polis, itfaiye eri ve güvenlik görevlisi) vardiyalı sistemde çalıştığı tespit edilmiştir

Sonuç:
Yapılan çalışmalar sonucunda vardiyalı çalışma şartlarının artmış başağrısı riski ile ilişkili olduğu belirlenmiştir. Özellikle gece vardiyasında çalışan kişilerin başağrısı geliştirme riski normal çalışma şartlarında çalışanlara göre %44 daha yüksek bulunmuştur. Benzer şekilde sınırlı sayıda çalışmada KBA ile vardiyalı çalışma arasında anlamlı ilişki bulunmuştur. Özellikle sirkadyen ritmi bozarak, parçalanmış ya da yetersiz uyku (REM uyku fazı değişiklikleri ile) melatonin üretiminde bozulma, kortizol seviyesi düzensizliği ve artan stres, kötü beslenme alışkanlıkları ve azalmış fiziksel aktivite ile ilişkili olarak KBA'nın başlamasına veya kötüleşmesine katkıda bulunabileceği düşünülmektedir.

SS-103 GEBELİK VE POSTPARTUM DÖNEMDE BAŞ AĞRISI ÖZELLİKLERİNİN DEĞERLENDİRİLMESİ

İREM CEYDA BİLDİK , SÜMEYYE MERVE ÖZDEMİR , YASEMİN EREN

ANKARA ETLİK ŞEHİR HASTANESİ NÖROLOJİ KLİNİĞİ

Amaç:

Gebelik ve postpartum dönemde baş ağrısı ile başvuran hastaların tanı ve tedavi sürecinin yönetilmesi önemlidir. Özellikle sekonder baş ağrısı değerlendirilmesinde, gebelik ve postpartum dönem, "kırmızı bayrak" işaretleri olarak sınıflandırılan riskli durumlar içinde yer alır. Gebelik ve postpartum döneminde migren, en sık görülen primer baş ağrısıdır. Sekonder baş ağrısı nedenleri arasında preeklampsi, posterior reversibl ensefalopati sendromu, HELLP sendromu, sinüs ven trombozu, diseksiyon, intraserebral hemoraji, subaraknoid kanama ve pseudotümor serebri sendromu yer alır. Postpartum dönemde en sık postdural ponksiyon baş ağrısı görülmektedir. Çalışmamızın amacı; baş ağrısı nedeniyle değerlendirilen gebe ve postpartum hastaların demografik ve klinik özelliklerinin incelenmesidir.

Gereç ve Yöntem:
1 Ağustos 2023 - 31 Ağustos 2024 tarihleri arasında baş ağrısı nedeniyle Kadın Doğum Kliniği tarafından konsülte edilen ve polikliniğimize başvuran gebe ve postpartum dönemdeki hastaların demografik ve klinik özellikleri retrospektif olarak incelendi.

Bulgular:
Çalışmaya, yaş ortalaması 29,3 ± 5,331 olan 60 kadın hasta alındı. Bunların 24'ü gebe (%40), 36'sı (%60) postpartum dönemdeydi. Hastaların %70inde (32 hastada) migren, 6 hastada gerilim tipi baş ağrısı ve 4 hastada pseudotümor serebri olmak üzere geçmiş baş ağrısı öyküsü vardı. Gebelerin %45,8'i birinci trimesterdeydi. Hem gebelerde (%54,2) hem de postpartumlarda (%58,3) primer baş ağrısı daha sık görülmekteydi ve migren çoğunluktaydı. Sekonder baş ağrılarında ise gebelerde hipertansiyon (%45), postpartumlarda ise postdural ponksiyon baş ağrısı (%73) ilk sırada yer alıyordu. 27 hastada (%45) ağrı unilateral, 33 hastada (%55) bilateral yerleşimliydi. Hastaların Vizüel Analog Skala (VAS) Skoruna bakıldığında tüm hastalarda ortalama 6,08 ± 1,76 olarak saptandı.

Sonuç:
Gebelik ve puerperium döneminde baş ağrısı, mortalite ve morbidite açısından ciddi sonuçlara neden olabilecek hastalıkların belirtisi olabilir ve titizlikle değerlendirilmelidir. Çalışmamızda elde ettiğimiz veriler literatür ışığında tartışılmıştır.

SS-104 MİGRENİ OLAN HASTALARDA İNTERİKTAL YÜKÜN YAŞAM KALİTESİ ÜZERİNE ETKİSİ

İNCİ MÜLKEM ŞİMŞEK , SERHAT AKIN , ONUR SERDAR GENÇLER , ELİF BADEMCİ EREN , BURÇAK BARAZ

ANKARA BİLKENT ŞEHİR HASTANESİ

Amaç:
Migren, dünyada yaygın olarak görülen, özürleyici olabilen baş ağrısı sendromudur. Çoğu çalışma, migrenin iktal dönemde yaşam kalitesi üzerindeki etkisini değerlendirmiş olup çok az çalışmada interiktal dönem değerlendirilmiştir. Çalışmamızda, bu nedenle migreni olan hastalarda inetriktal yükün yaşam kalitesi üzerindeki etkisinin araştırılması amaçlandı.

Gereç ve Yöntem:
Bu çalışma, Ankara Bilkent Şehir Hastanesine başvuran episodik ya da kronik migren tanılı hastalar dahil edildi. Hastalar,demografik, klinik özellikler ve tedavi yaklaşımlarına göre değerlendirildi. Migren İnteriktal Yük Ölçeği (MIBS-4) , Baş Ağrısı Etki Ölçeği (HIT-6), Migrene Bağlı Kayıp Değerlendirme Ölçeği (MİDAS), Migrende 24 Saatlik Yaşam Kalitesi Ölçeği, SF-12 Yaşam Kalitesi Ölçeği uygulandı. Veriler, tanımlayıcı istatistikler ve doğrusal regresyon kullanılarak analiz edildi.

Bulgular:
Çalışmamıza 50 hasta dahil edildi. 3 aylık ağrılı gün sayısının ortalaması 30 olup MIBS-4 ölçeğinin puan ortalaması 4.6 idi.

Sonuç:
İnteriktal yükün migren sıklığıyla arttığı, tedavi ile azaldığı görüldü.

SS-105 MEZOPOTAMYA ÇİVİ YAZILI METİNLERİNDE MİGREN

BÜLENT DİRİ [1], BİLGE PİRİ ÇİNAR [2]

[1] ONDOKUZ MAYIS ÜNİVERSİTESİ, LİSANSÜSTÜ EĞİTİM ENSTİTÜSÜ, TARİH ANABİLİM DALI, DOKTORA ÖĞRENCİSİ
[2] SAMSUN ÜNİVERSİTESİ TIP FAKÜLTESİ, NÖROLOJİ ANABİLİM DALI

Amaç:
Migren, sıklıkla orta/ağır şiddetli zonklayıcı karakterde baş ağrısı ataklarının izlendiği ve yaşam kalitesini büyük ölçüde etkileyen baş ağrısı tipidir. Baş ağrısına ait bilinen en eski kayıtlar MÖ 400'lerde yaşamış olan Hippokrates dönemine dayanmaktadır ve Hipokrat döneminde, karaciğerden beyne giden buharın migrene neden olduğu düşünülmüştür. Bu çalışmanın amacı migrenle ilgili ilk kayıtları sunan Hippokrates'ten daha önce bu hastalığın Eski Mezopotamya çivi yazılı metinlerinde varlığının, güncel tıp literatürüyle mukayese edilerek ortaya konulmasıdır. Bu çalışmayla migrenin tarihçesi en az Yeni Asur Dönemi kayıtları olan MÖ 911-612 tarihleri arasına kadar uzandığı görülmüştür.

Gereç ve Yöntem:
Kayıtlar incelendiğinde; migrenle ilgili olduğu düşünülen 8 metin tespit edildi. Bu metinlere Scurlock 2005 kitabı, çivi yazı klasik arşivlerinden ulaşıldı. Elde edilen metinler içerisindeki semptom ve bulgular, güncel tıp literatürüyle mukayese edilerek yorumlandı.

Bulgular:
Migrende, ortalama bir gün süren hemikranial (sıklıkla frontotemporal bölgede) ağrı sıklıkla hastalar tarafından ifade edilmektedir. Baş ağrısı ilişkili sekiz metinde de temporal bölgelerde, zonklayıcı, süreklilik arz eden ağrı tanımlandığı görülmüştür. Mezopotamya metinlerinde klasik olarak görülen metafizik kavramlarla ilişkilendirme 3 metinde "hayaletin eli (değmesi)" şeklinde geçmektedir. Bir metinde de bitemporal alanda sıcak-soğuk his farklılığı duyumsamanın ifade edildiği bulunmuştur.

Sonuç:
Bu çalışma sonucunda metinlerin baş ağrısı ile ilişkili olduğunun gösterilmesinin yanı sıra, migrenin tanımının çok eski zamanlarda bazı özellikleriyle yapılmış olduğu görülmüştür. Ağrının özelliklerinin yanı sıra eşlik eden semptomların da bazı yönleriyle tanımlandığı saptanmıştır. Bu sonuçlardan yola çıkarak, metinleri yazan Eski Mezopotamya āšipularının (şifacılar), migren baş ağrısını ayırt ederek tanımladıkları açıkça görülmektedir.

SS-106 MİGREN VE OTONOM SİNİR SİSTEMİ İLİŞKİSİ-BİBLİYOMETRİK ANALİZ

İREM YILDIRIM

KÜTAHYA SAĞLIK BİLİMLERİ ÜNİVERSİTESİ EVLİYA ÇELEBİ EĞİTİM VE ARAŞTIRMA HASTANESİ

Amaç:
Otonom sinir sistemi, iç organların fonksiyonlarını düzenler, kalp atım hızını, kan basıncını, sindirimi, solunumu, pupiller reaktiviteyi, terlemeyi, idrara çıkmayı ve cinsel uyarılmayı da kontrol eder. Otonom sinir sistemi vücuttaki hücrelerin, dokuların ve organların homeostazını sağlamaya ve iç/dış zorlayıcı etmenlerin sebep olduğu hasara karşı koymaya çalışır. Ağrı matrisine ait her bölge otonom sinir sistemi ile etkileşim içerisindedir. Migren, postüral ortostatik taşikardi sendromu (POTS), ortostatik hipotansiyon (OH) ve nörokardiyojenik senkop (NCS) hastalıklarının en sık görülen komorbiditelerinden biridir; tersine, bu durumlar migrenli hastalarda, özellikle kronik baş dönmesi ve ortostatik intolerans gibi semptomları olanlarda da yaygındır. Bu konuda yapılmış literatür verilerinin bibliyometrik analiz yöntemi ile ortaya konması planlandı.

Gereç ve Yöntem:
2010-2024 yılları arasındaki yayınlar Scopus veri tabanında "migraine", “autonomic dysfunction” anahtar kelimeleri kullanılarak ingilizce dilinde, makale türündeki literatür verileri taranmıştır. Elde edilen veri seti, Julius.ai yapay zeka programındaki Phyton istatistiksel veri programı kullanılarak analiz edilmiştir

Bulgular:
177 makale elde edildi. Literatüre en çok katkıda bulunan yazarlar, Togha M., Jafari E. ve Ariyanfar S. her biri 2 yayınla en üretken yazarlardır.Goadsby P.J. de 2 yayına sahiptir. Geri kalan yazarların her birinin 1 yayını bulunmaktadır . “Headache” ve “Cephalalgia” dergileri 2şer yayınla başı çekmektedir. Geri kalan dergilerin her biri 1 yayına sahiptir ve genel nöroloji dergileri ile daha uzmanlaşmış yayınların bir karışımını temsil etmektedir . En çok atıf alan makale Gelfand A.A. ve arkadaşları tarafından 2013 yılında yayınlanan ve 82 atıf alan “"Cranial autonomic symptoms in pediatric migraine are the rule, not the exception"” başlıklı makaledir. En çok atıf alan ikinci makale, posttravmatik baş ağrısında otonomik disfonksiyona odaklanmakta ve bunu migren ve sağlıklı kontrollerle karşılaştırmaktadır. Bu da otonomik disfonksiyonun farklı baş ağrısı türleriyle olan ilgisini göstermektedir . Yayın yılları incelendiğinde literatür genel olarak homojen bir dağılım göstermektedir.. Elde edilen veriler ekte grafikte gösterilmiştir (Şekil 1).

Sonuç:
Bu bibliyometrik analiz, özellikle son yıllarda migren ve otonomik disfonksiyon arasındaki ilişkiye artan bir ilgi olduğunu ortaya koymaktadır. Araştırma, baş ağrısı bozukluklarında uzmanlaşmakla birlikte çeşitli dergilerde yayınlanmaktadır. Pediatrik migren ile ilgili makalelerin yüksek atıf sayısı ve diğer baş ağrısı bozuklukları ile karşılaştırmalar, bunların özellikle etkili çalışma alanları olduğunu göstermektedir. Açık erişimli yayınların yaygınlığı, bu araştırmanın daha geniş bilimsel topluluğa erişime sahip olduğunu göstermektedir.

SS-107 PRİMER BAŞAĞRISI OLAN ÇOCUKLARDA EEG'NİN TANISAL VE KARAKTERİSTİK ÖZELLİKLERİ

TUĞBA UYAR CANKAY [1], AHMET YILDIRIM [2], TEMEL TOMBUL [2]

[1] İSTANBUL PROF. DR.SÜLEYMAN YALÇIN ŞEHİR HASTAHANESİ
[2] İSTANBUL MEDENİYET ÜNİVERSİTESİ TIP FAKÜLTESİ

Amaç:
Başağarısı olan hastalarda anormallikleri ile ilgili çalışmalar yapılmış olup bu çalışmalarda özellikle posterior alanlarda yaygın yavaşlama, fotik stimulasyon ve hiperventilasyon ile yüksek amplitudlu yavaşlamalar , fokal yavaş dalgalar ve epileptik aktiveteler saptanmış olup epizodik ve kronik primer başağrısı olan çocuk ve adelosan grupta inceleme yapılmamış olup ayrıntılı değerlendirme yapılarak patolojik EEG bulgularının sıklık gösterdiği olguları değerlendirmeyi hedefledik.

Gereç ve Yöntem:
Çocuk ve Erişkin Başağrısı polikliniğinde değerlendirilen Uluslararası Başağrısı Hastalıkları Sınıflaması -3 (ICHD-3) e göre primer başağrısı tanısı alan çocuk hastalar (yaşları 11-18 arasında olan) ile yapılmıştır. Çalışmamıza epilepsi tanısı alan hastalar dahil edilmemiştir. Medikal kayıtlarda yaş, cinsiyet, başağrısı tanısı (Epizodik migren, kronik migren, gerilim başağrısı vs) , aile öyküsü başağrısı sıklığı, şiddeti, lokasyonu kaydedilecek, ayrıca başağrısı olan adelosanlara özel olarak doldurtulmuş olan VAS (vizüel ağrı skalası) ve PEDMIDAS (çocuk ve adelosanlarda migrene bağlı yeti kaybını değerlendiren test) skala sonuçları kaydedildi. Hastalara 20-22 dk süren EEG incelemesi yapıldı.

Bulgular:
Bu çalışma pediatrik migren ve gerilim başağrısı olan hastalarda spesifik EEG anormalliklerini ve bu anormalliklerin klinik verilerle ilişkisini değerlendirmektedir. Hastaların ortalama ortalama yaşı 14 SD ± 3.2 idi. Migreni olan hastaların %33 ü ve gerilim tipi başağrısı olan hastaların %11'i spesifik EEG anormallikleri sergilemekteydi (**P 0.05).**

Sonuç:
Sonuçlarımız EEG anormalliklerinin özellikle migreni olan çocuk ve adelosanlarda anlamlı olarak daha fazla olduğunu göstermiştir. Başağrısı sınıflamsını daha ayrıntılı olarak değerlendiren son sınıflma olan ICHD -3 göre çocuklarda EEG incelemelerinin ilk olarak değerlendirildiği çalışmamızda başağrısı olan hastalarda serebral fonksiyonun subklinik anormallikleri gösterilmiştir.

SS-108 OPTİK SİNİR KILIF FENESTRASYONUNUN İDİOPATİK İNTRAKRANİAL HİPERTANSİYON HASTALARINDA BAŞ AĞRISI ÜZERİNDEKİ ETKİLERİ

ANIL YAKUT , HÜSEYİN NEZİH ÖZDEMİR , NEŞE ÇELEBİSOY , FİGEN GÖKÇAY

EGE ÜNİVERSİTESİ HASTANESİ NÖROLOJİ ANABİLİM DALI

Amaç:
İdiyopatik intrakraniyal hipertansiyon (İİH), artmış intrakraniyal basınç ile karakterize hastalıktır. İİH'da uygulanan optik sinir kılıf fenestrasyonunda (OSKF) başağrısı sıklığı ve şiddeti üzerindeki etkisini inceledik.

Gereç ve Yöntem:
Çalışma, 2006-2024 yılları arasında Ege Üniversitesi Nörosensöriyel Laboratuarında takipli OSKF uygulanmış hastaların retrospektif analizini kapsamaktadır. Çalışmaya alınan hastaların demografik ve klinik özellikleri kaydedildi. Hastaların yaş, cinsiyet, BOS açılış basıncı, işlem öncesi ve sonrası başağrısı şiddeti ve sıklığı, görme keskinliği ve optik perimetri testinde mean deviasyonu(MD) retrospektif olarak incelendi. Parametreler uygun istatiksel yöntemlerle değerlendirildi. P<0,05 anlamlı kabul edildi.

Bulgular:
Çalışmaya 18 hasta (15 kadın, 3 erkek) alındı. Grubun yaş ortalaması 32,67 (SD: 12,45), BOS açılış basıncı medyan değeri 410 mmH2O (min: 260, max: 1040) olarak belirlendi. 11 hastaya unilateral, 7 hastaya bilateral işlem yapılmış. İşlem öncesi VAS ortanca değeri 7 (aralık: 4-10), birinci ay VAS ortanca değeri 5 (aralık: 0-8), işlem öncesi aylık frekans ortanca değeri 8 (aralık: 1-15) ve birinci ay frekans ortanca değeri 3,5 (aralık: 0-12) olarak kaydedildi. İşlem sonrası 1. ay VAS skorunda ortalama %28,5, frekans ortalamasında ise %56,25 azalma gözlendi. İşlem öncesi hastaların VAS skorları ve ağrı frekanslarındaki yükseklik ile, işlem sonrası VAS skorları ve ağrı frekanslarındaki yükseklik arasında pozitif korelasyon olduğu saptandı (p<0,001). Görme alanındaki kötüleşmenin işlem öncesi ve sonrası VAS artışı ile korelasyon gösterdiği tespit edildi (p<0,001).

Sonuç:
Bulgular, işlem sonrasında başağrısında genel azalma olduğunu, ancak işlem öncesinde daha yüksek VAS ve frekans değerine sahip hastalar ile daha kötü görme alanına sahip hastaların, işlem sonrasında daha yüksek VAS ve frekans değerleri sergilediği saptanmıştır. İşlem öncesi BOS açılış basıncı, cinsiyet, işlemin unilateral veya bilateral yapılması ve görme keskinliği gibi değişkenlerin, işlem sonrası başağrısındaki değişime anlamlı bir etkisi olmadığı gözlemlenmiştir.

SS-109 AĞRILI OFTALMOPLEJİLERİN DEMOGRAFİK, ETİYOLOJİK VE KLİNİK ÖZELLİKLERİ: 95 OLGUNUN İNCELENMESİ

ELVİN HASANLI , NEŞE ÇELEBİSOY , FİGEN GÖKÇAY , HÜSEYİN NEZİH ÖZDEMİR

EGE ÜNİVERSİTESİ TIP FAKÜLTESİ HASTANESİ

Amaç:
Ağrılı oftalmoplejiler, acil servis, göz hekimleri ve nörologlar için önemli bir başvuru nedenidir. Bu durumun ayırıcı tanısı oldukça geniş bir yelpazeye sahiptir ve altta yatan etiyolojiler büyük farklılıklar göstermektedir. Ağrılı oftalmoplejilerin değerlendirilmesine yönelik sistematik bir yaklaşım, önemli morbidite ve mortalite nedeni olan bu bozuklukların tanınmasına ve önlenmesine katkı sağlayacaktır.

Gereç ve Yöntem:
Bu çalışmada, 2014 ile 2024 yılları arasında Ege Üniversitesi Tıp Fakültesi Hastanesi Nörosensoryel laboratuvarına ağrılı oftalmopleji kliniğiyle başvuran 95 hastanın dosyaları retrospektif olarak incelenmiş, hastaların demografik, etiyolojik ve klinik özellikleri değerlendirilmiştir.

Bulgular:
Çalışmaya yaş ortalaması 57 (18-81) olan, 52 (%54.7) kadın ve 43 (%45.3) erkek, toplam 95 hasta dahil edildi. Hastaların 31inde (%32.6) Tolosa Hunt sendromu (THS), 25inde (%26.3) karotikokavernöz fistül (KKF), 10unda (%10.5) enfeksiyöz nedenler, 11inde (%11.6) tiroid oftalmopati, 11inde (%11.6) neoplastik nedenler, 2sinde (%2.1) IgG4 ilişkili orbitopati, 2sinde (%2.1) oftalmoplejik migren, 2inde (%2.2) vasküler patolojiler ve 1inde (%1.1) Wegener granülamatozuna sekonder kavernöz sinüs etkilenmesi saptandı. Toplam 95 hastadan 31'de (%32.6) vizyon etkilenmesi saptandı. 31 THS'lu olgunun 10unda (%32), 11 neoplazi hastasının 7sinde (% 63.6) ve 10 enfeksiyöz etiyolojili hastanın 9unda (%90) diğer gruplara göre vizyon etkilenmesi istatistiksel olarak daha fazlaydı. ($p = 0.001$). Toplam 95 hastanın 87'de (%91.5) oküler motor etkilenim mevcuttu. THSu olan 31 hastanın 30unda (%96.7) oküler motor sinirlerde etkilenim mevcuttu ($p = 0.004$). 95 hastadan 34'de (%35.7) kemozis izlendi. 25 KKF hastasından 23'de (%92) kemozis vardı ($p< 0.001$). Toplam 45 hastada ekzoftalmus saptandı. 25 KKF hastasının 20'sinde, 11 Tiroid oftalmopatili hastanın 10'da ekzoftalmus izlendi. ($p < 0.001$). Toplam 95 hastanın 18'de (%18.9) pupil etkilenmişti. Diyabet varlığı ve enfeksiyöz nedenler arasında anlamlı ilişki saptandı ($p= 0.006$) HbA1C median değeri 11 (7.5 – 12.9) idi.

Sonuç:
Bu çalışmada, ağrılı oftalmopleji olgularının etiyolojik çeşitliliği ve klinik bulgularının tanıya ulaşmada önemli bir ipucu sağladığı vurgulanmıştır.

SS-111 VESTİBÜLER MİGREN HASTALARINDA BİLİŞSEL FONKSİYONLARIN NÖROKOGNİTİF TESTLER İLE DEĞERLENDİRİLMESİ: MİGREN HASTALARINDAN FARKLI MI?

BİRGÜL DERE [1], HATİCE ERASLAN BOZ [3], GÜLDEN AKDAL HALMAGYI [3], NEŞE ÇELEBİSOY [2], FİGEN GÖKÇAY [2]

[1] MERZİFON KARA MUSTAFA PAŞA DEVLET HASTANESİ
[2] EGE ÜNİVERSİTESİ TIP FAKÜLTESİ HASTANESİ
[3] DOKUZ EYLÜL ÜNİVERSİTESİ TIP FAKÜLTESİ HASTANESİ

Amaç:
Vestibüler sistem hastalıklarının kognitif süreçler (bellek, uzaysal navigasyon, beden algılama, dikkat, konsantrasyon, öğrenme) üzerinde olumsuz etkileri olduğu bilinmektedir. Migren hastalarında da kognitif süreçlerin değişimi merak konusu olmakla, bilişsel bozulmaların normal popülasyona göre daha fazla olduğu rapor edilmiştir. Bu çalışmada, vestibüler migren (VM) hastalarında bilişsel performans düzeyinin, sağlıklı kontrol grubu (KG) ve vestibüler semptomları olmayan migrenlilerle karşılaştırılması amaçlanmıştır.

Gereç ve Yöntem:
Çalışmamızda Ege Üniversitesi ve Dokuz Eylül Üniversitesi Hastanesi Nöroloji Kliniği Nörosensoriyel Araştırma Ünitesinde 2021-2023 yılları arasında 34 VM tanılı, 31 migren tanılı ve 32 KG olmak üzere 97 bireye Stroop Testi, Benton Çizgi Yönü Belirleme testi (ÇYBT), İşaretleme Testi (İT), Rey Karmaşık Figür Testi (RKFT), Sözel Akıcılık ve Kategori Değiştirme Testi, Digitspan Testi, Öktem Sözel Bellek Süreçleri Testi (Ö-SBST) ve İz Sürme Testi (İST)'nden oluşan nörokognitif test bataryası uygulanmıştır.

Bulgular:
VM grubunda 47(min-max:18-65), migren grubunda 42(min-max:19-62) ve KG'de 45(min-max:24-65) olmak üzere yaş ortalaması ve eğitim durumları 3 grupta benzerdi. VM ve migren grubunda dikkat, bellek, yürütücü işlevler, psikomotor hızı ölçen İT, Stroop Test, Ö-SBST ve Sözel akıcılık testi ile görsel-uzaysal algılama ve yönelimin ölçüldüğü İST ve ÇYBT'de KG'ye göre anlamlı daha düşük puanlar elde edildiği görüldü ($P<0,01$). VM'de, migrenlilere oranla bilişsel bozulmanın fazla olduğunu rapor eden çalışmaların aksine sonuçlarımız VM hastalarının bilişsel performansının migren hastalarına kıyasla daha fazla bozulmadığını göstermiştir.

Sonuç:
VM hastalarında konsantrasyon, uzaysal dikkat, bellek, görsel uzaysal algılama ve yürütücü işlevlerde kontrol grubuna göre belirgin performans düşüklüğü saptanmış, fakat migren grubuyla aralarında anlamlı fark olmadığı görülmüştür. İleride yapılacak çalışmalar eşliğinde bu hastalarda bilişsel davranışcı tedavilerin tıbbi tedaviye ek olarak prognoz açısından yararlı olabileceği düşünülmektedir.

SS-112 YÜRÜME BOZUKLUĞU OLAN HASTALARDA ETKİLENEN ANATOMİK SİSTEMİN YAPAY ZEKA İLE TESPİTİ

KÜBRA ASLAN KOCA , MURAT TERZİ

ONDOKUZ MAYIS ÜNİVERSİTESİ

Amaç:
Yürüme bozukluğu santral sinir sistemi, periferik sinir sistemi, ekstrapiramidal sistem, kas, kemik ve eklem problemleri gibi nedenlerle ortaya çıkabilmektedir. Amacımız, hastalarda yürüme bozukluğu ile kendini gösteren, anatomik olarak etkilenen yapıları birbirinden ayırt edebilen bir yapay zeka modeli geliştirmektir.

Gereç ve Yöntem:
Çalışmada, yürüme bozukluğu şikayeti ile Ondokuz Mayıs Üniversitesi Nöroloji Kliniği'ne başvuran bireylerden alınan yürüme videoları kullanılarak veri seti oluşturulmuştur. Yürüme dinamiklerini analiz etmek amacıyla derin öğrenme tabanlı bir yapay zeka modeli geliştirilmiştir.

Tablo 1. Veri Setinde Yer Alan Hasta Grupları ve Sayıları

Santral Sinir Sistemi	Periferik Sinir Sistemi	Ekstrapiramidal Sistem	Kas, Kemik ve Eklem Problemleri
286	24	124	47

Bulgular:
Bu çalışmada geliştirilen yapay zeka modelinin yürüme bozukluğuna neden olan anatomik sistemleri yüksek doğrulukla ayırt edebildiği görülmüştür. Elde edilen bulgular, modelin farklı hastalık gruplarını ayırt etmedeki etkinliğini ve klinik uygulamalardaki potansiyelini ortaya koyacaktır.

Sonuç:
Çalışmanın sonucunda, yürüme videoları aracılığıyla santral sinir sistemi, periferik sinir sistemi, kemik-eklem, kas hastalıkları ve ekstrapiramdal sistem hastalıklarının ayırt edilmesinde etkili bir yapay zeka modelinin geliştirilmesi hedeflenmektedir. Görülen sonuçlar, geliştirilen modelin klinik tanı süreçlerine katkı sağlaması ve hastalıkların erken teşhisini kolaylaştırarak kişiselleştirilmiş tedavi yaklaşımlarına olanak tanımasıdır. Elde edilen bulgular, yürüme analizi tabanlı hastalık teşhisinde yeni bir yöntem sunacaktır.

SS-113 İDİYOPATİK İNTRAKRANİYAL HİPERTANSİYON (İİH) OLGULARINDA BOS PROTEİN DÜZEYİ VE KLİNİK

SELEN YILMAZ , ŞEBNEM BIÇAKÇI , TURGAY DEMİR

ÇUKUROVA ÜNİVERSİTESİ TIP FAKÜLTESİ

Amaç:
İİH, ventrikülomegali, kitle lezyonu veya meningeal anormallik olmaksızın BOS basıncının artmasıdır. BOS protein düzeyinin sağlıklı bireylere göre İİH hastalarında daha düşük olduğunu bildiren çalışmalar bulunmaktadır. Bu çalışmada ilk başvuruda elde edilen BOS protein düzeyleri ile hasta klinik bulgularının ilişkisinin değerlendirilmesi amaçlandı.

Gereç ve Yöntem:
Kliniğimizde Ocak 2020-Ağustos 2024 tarihleri arasında İİH tanısı almış hastaların hastane elektronik veri tabanındaki dosyaları retrospektif olarak tarandı, demografik ve klinik bulgular dökümante edildi.

Bulgular:
Çalışmaya dahil edilen 86 hastanın ortalama yaşı 38,65±10,97 (20-68), % 90,7 'si (n=78) kadın idi. İlk başvuru semptomlarını sırasıyla %77,9 (n=67) başağrısı, % 55,8 (n=48) görme kaybı, %5,8 (n=5) çift görme, % 2,3 (n=2) kulak çınlaması, % 1,2 (n=1) başdönmesi olarak belirlendi. Bir veya birden fazla komorbid hastalık sıklığı % 24,4 (n=21) , en sık eşlik eden hastalık olarak ise % 12,8 (n=11) diabetes mellitus dışı endokrinopatiler dikkati çekti. Klinik olarak benign seyirli hastalarda, kadın hastalarda BOS protein düzeyinin daha yüksek değerlerde olduğu saptandı (p=0,001). Ayrıca migreni olan hastalarda BOS protein düzeyleri olmayanlara göre daha düşük saptandı (p=0,073). Yaş, başvuru semptomu, BKİ, komorbid hastalık durumu, BOS basınç düzeyi, görme keskinliği, nörogörüntüleme, şant durumu, OCT bulguları ile BOS protein düzeyleri arasında anlamlı ilişki saptanmadı.

Sonuç:
İİH hastalarında BOS protein düzeyleri hastalığın takip sürecinde klinik seyir konusunda klinisyene yol gösterici bir parametre olabilir. Ancak bu konuda daha büyük hasta popülasyonu ile çok merkezli çalışmaların yapılması gerekmektedir.

SS-114 İNTRAKRANİYAL HİPOTANSİYON TANILI OLGULARDA UZUN SÜRELİ PROGNOZUN DEĞERLENDİRİLMESİ: TEK MERKEZİN DENEYİMİ

GÜLCAN NEŞEM BASKAN , NEŞE ÇELEBİSOY , FİGEN GÖKÇAY

EGE ÜNİVERSİTESİ, NÖROLOJİ ANABİLİM DALI

Amaç:
İntrakraniyal hipotansiyon(İH), beyin omurilik sıvısının(BOS) basıncının düşmesi veya miktarının azalması sonucunda ortaya çıkan ortostatik baş ağrısı ile karakterize edilen bir durumdur.Bu çalışmanın amacı, kliniğimizde İH baş ağrısı ile izlenen olguların tedavi yanıtlarını ve uzun süreli izlemde prognozlarını değerlendirmektir.

Gereç ve Yöntem:
EÜTFNöroloji Kliniği'nde İH baş ağrısı ile izlenen olguların başlangıç semptomatolojisi, etyolojileri, klinik bulguları, manyetik rezonans(MR) görüntüleme bulguları, konservatif ve medikal tedavi yaklaşımları incelenmiştir.Ortalama 3yıl3aylık izlem sonucunda tedavi yanıtları ve nüks durumları incelenerek prognoz değerlendirilmiştir.

Bulgular:
İzlem süreleri ortalama 3yıl3ay (min18ay-maks11yıl) olan olgularımızın 6'sı(%75) kadındı; yaş ortalaması 40.8'di.Olguların tümünde ortostatik baş ağrısı mevcuttu; 1'er hastada buna ek olarak vertigo, abdusens paralizisi ve boyun ağrısı mevcuttu.Semptom süresi ortalama 7.3aydı; 1ay-4yıl aralığındaydı.Hastaların 7'sinin BOS kaçağı için predispozan faktörü mevcuttu.Olguların %63 ünde MR'da diffüz dural kontrastlanma mevcuttu.Tüm olgulara konservatif ve medikal tedaviler kombine olarak uygulandı;olguların %63üne epidural kan yaması(EKY) uygulandı;2 olguda nüks gelişmesi üzerine 1 olguya ikinci kez yama uygulandı. Nüks görülen hastaların semptom sürelerinin görülmeyenlere göre daha uzun olduğu görüldü.

Sonuç:
İH olgularında çoğunlukla semptomlar, konservatif ve medikal yöntemlerle kontrol altına alınabilse de; EKY sonrası bile semptomların nüksettiği ve ikinci müdahale gerektirebildiği bildirilmektedir.İlk EPY başarısı, hastalığın erken tanınmasıyla ilişkilendirilmektedir.Olgularımızda da semptom başlamasından sonraki bir ay içinde EPY yapılanların tedavi yanıtının ve prognozlarının daha iyi olduğu gözlenmiştir.MRG bulgularının süresi ve nüks oranı arasında ilişki bulunmamıştır.

Sonuç olarak, İH baş ağrısının prognozunda erken tanı ve uygun tedavi uygulamalarının önemine binaen, tipik ağrısı olan ve özellikle analjeziye yanıtsız kronik günlük baş ağrısı olan hastaların ayrıntılı bir şekilde değerlendirilmesi ve konservatif ya da girişimsel tedavi yöntemlerine olabildiğince erken ulaşımın sağlanması gerekmektedir.

SS-115 PRİMER İDİOPATİK İNTRAKRANİYAL HİPERTANSİYONUN KLİNİK VE İYİLEŞME PROFİLİ: KAN BİYOBELİRTEÇLERİ ÜZERİNE TEK MERKEZLİ BİR ÇALIŞMA

CEREN ERKALAYCI , KADRİYE GÜLEDA KESKİN , LEYLA RAMAZANOĞLU , EREN GÖZKE

İSTANBUL SAĞLIK BİLİMLERİ ÜNİVERSİTESİ FATİH SULTAN MEHMET EĞİTİM VE ARAŞTIRMA HASTANESİ NÖROLOJİ KLİNİĞİ

Amaç:
Primer idiopatik intrakranial hipertansiyon (IIH) hastalarının yaş, cinsiyet, vücut kitle indeksi (VKI), klinikleri ve kan biyobelirteçlerini inceleyerek hastalığın patofizyolojisi ve iyileşme süreciyle olası ilişkiyi değerlendirmek.

Gereç ve Yöntem:
29 IIH hastasının verileri; yaş, cinsiyet, semptom türü ve süresi, görsel analog skala (VAS) skorları, Frisen papilödem derecelendirmesi, BOS açılış basıncı, lomber ponksiyon (LP) sayısı, VKI, tedavi türleri ve 1 yıllık iyileşme süreçlerini kapsamaktadır. Tedavi öncesi hemoglobin (Hb), ortalama eritrosit hacmi (MCV), eritrosit dağılım genişliği (RDW), nötrofil lenfosit oranı (NLR), C-reaktif protein (CRP), lenfosit, monosit, HDL monosit oranı, kalsiyum ve laktat dehidrogenaz (LDH) gibi parametreler değerlendirilmiştir. İstatistikler Shapiro-Wilk testi, Kruskal-Wallis, Mann-Whitney U testleri, çapraz tablolar ve Spearman korelasyon analizi ile yapılmıştır.

Bulgular:
Katılımcılar 22 kadın ve 7 erkek hastadan oluşmakta olup yaş ortalamaları 39.69 ± 14.97'dir. En sık semptom baş ağrısıdır. Kadınların semptom süreleri erkeklerden uzun bulunmuştur ($p=0.011$). BOS basıncı ile albumin arasında pozitif ilişki ($p=0.032$) ve semptom süresi ile BOS basıncı arasında pozitif, hemoglobin ve LDH ile negatif ilişkiler saptanmıştır ($p=0.019$, $p=0.044$). 24 hastada değişik derecelerde papilödem, 7'sinde asimetrik papilödem gözlemlenmiştir. 24 hastaya sadece asetazolamid, 5 hastaya yüksek doz asetazolamid ve topiramat verilmiştir. Tedavi türleri ve başlangıç BOS basınçları arasında anlamlı fark bulunmuş, ancak 1 yıllık sürede fundus ve VAS skoru iyileşme oranları ile diğer parametreler arasında anlamlı fark saptanmamıştır ($p>0.05$).

Sonuç:
Kadın hastaların semptom sürelerinin daha uzun olması, cinsiyetin hastalık seyrinde de rol oynadığını gösterebilir. BOS basıncı ile klinik bulgular arasında uyumsuzluk gözlemlenmiştir. Klinik iyileşme parametrelerinin diğer inceleme parametreleriyle anlamlı ilişkisinin olmaması, bireyselleştirilmiş tedavi ve takip stratejilerinin önemini vurgular.

SS-116 İDİOPATİK İNTRAKRANİYAL HİPERTANSİYON TANILI KADIN HASTALARDA BEYİN OMURİLİK SIVISI BASINÇ SEVİYELERİ İLE PERİFERİK KAN VE BOS ANDROJEN DÜZEYLERİ ARASINDAKİ İLİŞKİNİN DEĞERLENDİRİLMESİ

ARİF SARI , AYSEL MİLANLIOĞLU

VAN YÜZÜNCÜ YIL ÜNİVERSİTESİ

Amaç:
Bu çalışmanın temel amacı, İdiopatik İntrakraniyal Hipertansiyon (İİH) tanısı almış kadın hastalarda beyin omurilik sıvısı (BOS) basıncı ile periferik kan ve BOStaki androjen düzeyleri arasındaki ilişkiyi ayrıntılı bir şekilde incelemektir. Çalışma, BOS basıncıyla korelasyon gösteren spesifik androjenlerin belirlenmesi ve bu biyomoleküllerin İİHnin patogenezinde oynayabilecekleri rolün anlaşılmasına yönelik önemli veriler sunmayı amaçlamaktadır. Özellikle, androjenlerin BOS dinamikleri üzerindeki etkisi ve bu etkinin İİH gelişimindeki mekanizmalarla nasıl ilişkilendirilebileceği değerlendirilecektir. Bu bağlamda, hastaların hormonal profilinin, BOS basıncı üzerindeki olası etkilerini ve androjenlerin İİHnin klinik seyri üzerindeki rolünü araştırarak, gelecekteki tedavi yaklaşımlarında androjen modülasyonunun potansiyel yararlarını ortaya koymak hedeflenmektedir.

Gereç ve Yöntem:
Van Yüzüncü Yıl Üniversitesi Nöroloji Polikliniğine başvuran ve İdiopatik İntrakraniyal Hipertansiyon (İİH) tanısı düşünülerek lomber ponksiyon yapılan 52 kadın hasta değerlendirmeye alınmıştır. Katılımcılardan ayrıntılı bir anamnez alınmış ve demografik özellikler, yaş, vücut kitle indeksi (VKİ) gibi klinik parametreler kaydedilmiştir. Çalışma kapsamında, hastalardan beyin omurilik sıvısı (BOS) ve periferik kan örnekleri toplanmıştır. BOS örnekleri lomber ponksiyon yoluyla elde edilerek BOS basıncı doğrudan ölçülmüştür.Bu örneklerde androjen seviyeleri, hassas biyokimyasal analiz yöntemleri kullanılarak belirlenmiştir. Ölçülen androjen düzeyleri ile BOS basıncı arasındaki ilişkinin değerlendirilmesi için istatistiksel analizler yapılmıştır. Ayrıca, potansiyel etkileyen faktörler göz önünde bulundurularak BOS basıncı ile androjen düzeyleri arasındaki korelasyon incelenmiştir.

Bulgular:
Çalışmaya dahil edilen İdiopatik İntrakraniyal Hipertansiyon (İİH) tanılı 52 kadın hastada yapılan analizlerde, beyin omurilik sıvısı (BOS) basıncı ile hem periferik kan hem de BOS androjen düzeyleri arasında anlamlı bir korelasyon tespit edilmiştir. Özellikle yüksek BOS basıncına sahip hastalarda, androjen seviyelerinin belirgin şekilde arttığı gözlemlenmiştir.Bulgular, VKİ ile birlikte değerlendirildiğinde, özellikle obez hastalarda BOS basıncının da daha fazla arttığı görülmüştür. Bu sonuçlar, obezitenin İİH patogenezinde androjenlerin etkisini artırabileceğini düşündürmektedir. Çalışmamızda ayrıca plazma DHEAS ve plazma testosteron seviyelerinin BOS açılış basıncını ön görmede kullanılabilecek parametreler olup olmadığını araştırdık. Elde ettiğimiz sonuçlar plazma DHEAS 295 ng/dL ve plazma testosteron 3.45 nmol/Lnin üzerinde olduğu seviyelerde BOS açılış basıncının da 40 cmH_2O ve üzerinde olabileceğini göstermiştir.

Bu bulgular, androjenlerin İİHli hastalarda BOS basıncının artışına katkıda bulunabileceğini ve bu hormonların hastalığın patogenezinde önemli bir role sahip olabileceğini işaret etmektedir.

Sonuç:
Bu bulgular, androjenlerin İİH patogenezinde önemli bir role sahip olabileceğini göstermektedir. Androjen düzeylerindeki artış, BOS basıncının yükselmesiyle doğrudan ilişkili bulunmuş ve bu durum, İİHnin gelişiminde androjenlerin etkili olabileceğine işaret etmektedir. Ayrıca, bu bulgular, androjen seviyelerinin BOS basıncını tahmin edebilme potansiyeline sahip olabileceğini göstermektedir. Androjenlerin inhibisyonu veya modülasyonu, İİHnin tedavisinde yeni terapötik stratejiler geliştirilmesine olanak sağlayabilir. Bu nedenle, androjenlerin İİH üzerindeki etkilerinin daha kapsamlı çalışmalarla incelenmesi ve bu yönde klinik uygulamalara yönelik araştırmalar yapılması önerilmektedir.

SS-117 İDİOPATİK İNTRAKRANİAL HİPERTANSİYONDA ADİPOKİNLER

AHMET MAĞRUR KARAGÜLMEZ , EYLEM TEKE

PAMUKKALE ÜNİVERSİTESİ TIP FAKÜLTESİ HASTANESİ,NÖROLOJİ ANABİLİM DALI

Amaç:
İdiopatik İntrakranial Hipertansiyon (İİH) genellikle genç ve fazla kilolu kadınlarda görülen bir hastalıktır. Hastalıkla obezite arasında ilişki olduğu düşünülmektedir. Adipokinler, yağ dokudan salınan, enerji dengesi ve immün sistem gibi alanlarda rolleri olan hormonlardır. Obezite adipokin miktarlarını değiştirerek çeşitli metabolik ve inflamatuar durumları tetikleyebilir. Proinflamatuar sitokinlerin İİH'deki rolü bazı çalışmalarda vurgulanmıştır. Ancak adipokinlerin etkisi yeterince araştırılmamıştır. Bu çalışmada İİH'li hastalar ve sağlıklı kontrollerin serum adipokin düzeyleri karşılaştırılarak hastalık ve obezite arasındaki ortak mekanizmaların aydınlatılması amaçlanmıştır.

Gereç ve Yöntem:
İİH tanılı 30 hasta ve hastalara yaş, cinsiyet ve vki açısından denk 31 sağlıklı kontrol çalışmaya dahil edilmiş, vaka ve kontrol grubu serum leptin, adiponektin, visfatin, resistin, apelin düzeyi açısından ticari bir ELISA kit kullanılarak karşılaştırılmıştır. Vaka grubu obezite olanlar ve olmayanlar olarak iki alt gruba ayrılmıştır. Alt gruplar adipokin düzeyleri açısından karşılaştırılmıştır. Ayrıca serum adipokin düzeyleri ile diğer tanımlayıcı değişkenlerin korelasyon analizi yapılmıştır.

Bulgular:
Serum apelin düzeyi vaka grubunda kontrol grubuna göre istatistiksel anlamlı olarak yüksekti ($p<0.05$). Adipokin düzeyleri ile vki arasında anlamlı bir korelasyona rastlanmamıştır. Vaka grubunda yaş ile tüm adipokinler arasında negatif korelasyon saptanırken kontrol grubunda bu bulgu gözlenmemiştir.

Sonuç:
Çalışmamız İİH'de apelin düzeyinin araştırıldığı ilk çalışmadır. Vaka grubunda anlamlı olarak yüksek bulunan apelin antiinflamatuar etkili bir hormondur. Düzeyindeki yükselmenin İİH'de baskın olması muhtemel inflamatuar yolaklara tepki olarak immün sistemin kurtarıcı bir mekanizmasından ileri geldiği düşünülmüştür. Adipokin düzeyleri ile vki arasında korelasyon gösterilememesi bu hormonların yağ dokunun total miktarından ziyade içeriğindeki farklılıklardan etkilendiğini düşündürmektedir. İİH ve obezite arasındaki ilişkinin güçlendirilmesinde yağ doku unsurları ve diğer inflamatuar sistem mediatörlerini araştıran çalışmalar için adipokinler yol gösterici olacaktır.

SS-118 İDİYOPATİK İNTRAKRANİAL HİPERTANSİYONLU HASTALARDA MENSTRÜASYON ÖZELLİKLERİ

HANDE NUR ERTUNÇ , SEDEN DEMİRCİ

AKDENİZ ÜNİVERSİTESİ TIP FAKÜLTESİ

Amaç:
İdiyopatik intrakranial hipertansiyon (IIH), genellikle doğurganlık çağındaki kadınlarda görülen kafa içerisinde yer kaplayan bir oluşum olmadan beyin omurilik sıvısı (BOS) basıncında artışa yol açan nörolojik bir hastalıktır.IIH,özellikle doğurganlık çağındaki obez kadınlarda daha yaygın görülmekte ve genellikle baş ağrısı, geçici görme kayıpları, pulsatil kulak çınlaması gibi semptomlarla kendini göstermektedir. Hastalığın etyolojisi ve risk faktörleri hakkında kesin bilgiler sınırlı olmakla birlikte kadın cinsiyet, vücut kitle indeksi, retinoik asit kullanımı gibi faktörlerle ilişkili olduğu bilinmektedir.Bu çalışmada östrojen maruziyetiyle direkt ilişkisi bilinen menstrüasyon özellikleri ile IIHT arasındaki ilişkiyi incelemek amaçlanmıştır.

Gereç ve Yöntem:
Çalışmada IIH tanısı alan verileri eksiksiz 30 kadın hastanın demografik ve klinik verileri, vücut kitle indeksi (VKİ), menarş yaşları, OKS kullanımı, menstruasyon düzensizlikleri retrospektif olarak incelendi.

Bulgular:
Hastaların ortalama klinik başlangıc yaşı 33,3 yıldı.Menarş yaşı ortalamaları 12,6 yıl,VKİ ortalamaları 30,3,ölçülen BOS açılış basıncı ortalaması 35,7ydi.Hastaların %40'ında OKS kullanımı ve %40ında menstrüasyon düzensizliği mevcuttu.Menarş yaşı ile klinik başlangıç yaşı arasında anlamlı bir korelasyon bulunamadı(p=0,533)(r=-0,118).BOS açılış basıncı ile VKİ arasında anlamlı bir ilişki yoktu.(p=0.,967)(r=0,008).Menarş yaşı ile BOS basıncı arasında anlamlı bir ilişki saptanmadı(p=0,618)(r=0,09).Menarş yaşı ile VKİ arasındaki anlamlı bir ilişki yoktu(p=0,183)(r=-0,174).

Sonuç:
İİH patogenezi net olarak bilinemese de, reprodüktif dönemdeki kadınlarda östrojen seviyesinin yükselmesi,jinekoid yağ dağılımının ergenlik dönemiyle ilişkili olması,adipositlerde androjenlerin östrojene aromatize olması ve çalışmalarda postmenapozal kadınlarda hormon replasman tedavisi sonrası İİH gelişebildiğinin bildirilmesi östrojenin potansiyel rolünü desteklemektedir.Çalışmamızda menarş yaşı ile klinik başlangıç yaşı VKİ, BOS açılış basıncı arasında anlamlı bir korelasyon bulunamamıştır. Ancak ulaştığımız bu bulgu katılımcı sayısının azlığıyla ilişkili olabilir.

SS-119 NON-ARTERİTİK ANTERİOR İSKEMİK OPTİK NÖROPATİ 'DE GÖRSEL PROGNOZ: RİSK FAKTÖRLERİNİN VE KLİNİK ÖZELLİKLERİN ROLÜ

NURHAN KAYA TUTAR , MEHMET YERTÜRK , NİLÜFER KALE İÇEN

SAĞLIK BİLİMLERİ ÜNİVERSİTESİ BAĞCILAR EĞİTİM VE ARAŞTIRMA HASTANESİ

Amaç:
Non-arteritik anterior iskemik optik nöropati (NA-AION), orta yaşlı ve yaşlı hastalarda ciddi görme kaybının en önemli nedenlerinden biridir. Tipik klinik bulgular arasında ani, ağrısız görme kaybı ve etkilenen gözde optik disk ödemi yer alır. Yaşam kalitesini önemli ölçüde etkileyebilecek şekilde görme kaybı yaşayan hastalarda, görsel fonksiyonlardaki iyileşmenin olasılığı klinikte cevaplanması gereken önemli bir sorudur. Bu çalışma, NA-AION hastalarının görsel sonuçlarını etkileyen faktörleri anlamayı amaçlamaktadır.

Gereç ve Yöntem:
Bu retrospektif çalışmaya, 2017 ve 2024 yılları arasında nöro-oftalmoloji kliniğimizde NA-AION tanısı alan ve takip edilen hastalar dahil edildi. Başlangıçta ve takip sürecinde görme keskinliği, görme alanı ve optik koherens tomografi görüntülemesi gibi nöro-oftalmolojik muayene değerleri kaydedildi. Bu değerlerdeki değişikliklere neden olabilecek demografik faktörler ve tedavilerin etkileri araştırıldı. Veriler, hastanemizin kayıt sisteminden elde edilmiştir.

Bulgular:
Çalışmaya toplamda 13 hasta dahil edildi. Hastaların ortalama yaşı 57,71 olup, bunların %69,3ü (n=9) erkek, %30,7 si (n=4) kadındı. Üç hasta dışında diğer bütün hastalar, en az 1 adet vasküler risk faktörlerine sahiptiler. Hastaların tamamında fundus muayenesinde optik diskte ödem gözelnmekle birlikte, %50 sinde hemorajler de eşlik etmekteydi.Tanı esnasındaki ortalama görme keskinliği 0.3'tü. 6. Ay kontrolinde ise ortalama görme keskinliği 0.46 olarak kaydedildi. Çalışmamız halen devam etmektedir.

Sonuç:
Çalışmamızda hastaların büyük bir kısmında vasküler risk faktörlerinin varlığı ve tanı anındaki optik disk ödemi gibi klinik bulgular, NA-AIONun tipik özellikleri ile örtüşmekteydi. Görme keskinliğinde tanı anından altı aylık takip sürecine kadar belirgin bir iyileşme gözlense de bu iyileşme sınırlı kalmıştır. Devam etmekte olan çalışmamızda görsel iyileşmenin bireysel hasta özellikleri, eşlik eden risk faktörleri ve tedavi seçimi ile ilişkisi daha kapsamlı sonuçlar elde edildikten sonra tartışılacaktır.

SS-120 VESTİBÜLER MİGREN ÇOK MERKEZLİ UZUN DÖNEM İZLEM ÇALIŞMASI

AYSIN KISABAY AK [1], HÜSEYİN NEZİH ÖZDEMİR [2], CEYLA ATAÇ [3], FİGEN GÖKÇAY [2], AYŞEGÜL ŞEYMA SARITAŞ [1], HÜLYA TOYDEMİR [4], VİLDAN YAYLA [4], İLKSEN ÇOLPAK IŞIKAY [5], İREM ERKENT [5], DİLEK TOP KARTI [6], ŞEBNEM BIÇAKÇI [7], EYLEM ÖZAYDIN GÖKSU [8], FERAY GÜLEÇ UYAROĞLU [9], NEŞE ÇELEBİSOY [2]

[1] CELAL BAYAR ÜNİVERSİTESİ TIP FAKÜLTESİ NÖROLOJİ ANABİLİM DALI
[2] EGE ÜNİVERSİTESİ TIP FAKÜLTESİ NÖROLOJİ ANABİLİM DALI
[3] BOZYAKA EĞİTİM VE ARAŞTIRMA HASTANESİ NÖROLOJİ ANABİLİM DALI
[4] SAĞLIK BİLİMLERİ ISTANBUL BAKIRKÖY DR. SADİ KONUK EĞİTİM ARAŞTIRMASI NÖROLOJİ ANABİLİM DALI
[5] HACETTEPE ÜNİVERSİTESİ TIP FAKÜLTESİ NÖROLOJİ ANABİLİM DALI
[6] İZMİR ATATÜRK EĞİTİM VE ARAŞTIRMA HASTANESİ NÖROLOJİ ANABİLİM DALI
[7] ÇUKUROVA ÜNİVERSİTESİ TIP FAKÜLTESİ NÖROLOJİ ANABİLİM DALI
[8] ANTALYA EĞİTİM ARAŞTIRMA HASTANESİ NÖROLOJİ ANABİLİM DALI
[9] TEPECİK EĞİTİM ARAŞTIRMA HASTANESİ NÖROLOJİ ANABİLİM DALI

Amaç:
Vestibüler migren (VM)' de prognoz ile ilgili çalışma sayısı son derece sınırlıdır. Dokuz yıllık ve çok merkezli izlem çalışması ile. VM hastalarında semptomların seyrini değerlendirmek çalışmamızın amacımızdır

Gereç ve Yöntem:
Çalışmamıza VM tanısı ile dokuz üçüncü basamak nöroloji kliniğinde 2015-2020 yılları arasında çalışmaya alınmış 461 hastadan 2024 yılına kadar izlenen 203 hasta dahil edilmiştir. İlk başvuruda cevaplandırdıkları başağrısı, başdönmesi atak sıklığı (aylık), atak süreleri (dakika), atak şiddeti (VAS ile 1-10cm), eşlikçi semptomlar, tetikleyiciler sorularını içeren yapılandırılmış ankete ikinci kez cevap vermeleri istenmiştir. Migren başlangıç yaşı, menapoz, taşıt tutması varlığı, ailede migren öyküsü, kullanılan proflaksi ajanları diğer sorgulanan başlıklardır. Tüm değişkenlerin hastalık seyrine olan etkisi değerlendirilmiştir.

Bulgular:
203 hastanın 172 si kadın (%84,72), 31'i (%15,27) erkek ve ortalama yaş 48 bulunmuştur. Başağrısı için, 2015-2020 arasında bildirilen ortalama VAS skoru 7.36, başağrısı sıklığı 6.32/ay iken, 2020-2024 yılları arasında VAS skoru 6.21, başağrısı sıklığı 3.27/ay olarak saptanmıştır ($p<0.05$)
2015-2020 yılları arasında ortalama başdönmesi VAS skoru 6.73, ortalama başdönmesi sıklığı 7.25/ay iken, 2020-2024 yılları arasında VAS skoru 5.02, başdönmesi sıklığı 4.0/ay olup istatistiksel anlamlı azalma saptanmıştır ($p<0.05$). Hem başağrısı hem de başdönmesinde atak şiddet ve sıklığında yıllar içinde azalma olduğu görülmüştür. İzlem süresince 172 kadın hastadan 67'si menapoza girmiş, 105 hasta girmemiştir. Başağrısı sıklığı ve VAS değeri iki grup arasında anlamlı fark göstermezken ($p>0.05$) başdönmesi sıklığının ve şiddetinin menapoza giren grupta arttığı bulunmuştur ($p<0.05$).

Sonuç:
Profilaksi kullanan ve kullanmayan hastaların belirtilen parametrelerinde istatistiksel açıdan farklılık olmaması, başağrısı ve başdönmesi sıklık ve şiddetlerdeki azalmanın hastalığın seyrine bağlı olacağını düşündürmüştür. Menapozun prognozu belirlemede etkili olduğu görülmüştür

SS-121 İDİYOPATİK İNTRAKRANİYAL HİPERTANSİYON HASTALARINDA NÖTROFİL/LENFOSİT VE PLATELET/LENFOSİT ORANLARI

CANAN TOGAY IŞIKAY , MİNE HAYRİYE SORGUN , OĞUZHAN TAŞ

ANKARA ÜNİVERSİTESİ TIP FAKÜLTESİ İBNİ SİNA HASTANESİ

Amaç:
İdiyopatik intrakraniyal hipertansiyon (İİH), intrakraniyal basınçta (İKB) nedeni bilinmeyen artış ile seyreden, genellikle doğurganlık çağındaki obez kadınları etkileyen; baş ağrısı, tinnitus, diplopi, papilödem ve görme alanı kaybı ile karakterize bir hastalıktır.

Patofizyolojisi tam olarak anlaşılamamış bu hastalığın, bazı proinflamatuar sitokinlerin yüksekliğine bağlı düşük dereceli inflamasyon ile ilişkili olduğu ortaya konulmuştur.

Bu çalışmada, klinik inflamasyonla ve birçok hastalığın prognozuyla ilişkisi gösterilmiş olan NLO ve PLO değerlerinin, patofizyolojisinde düşük dereceli inflamasyonun rol oynadığı düşünülen İİH hastalarında araştırılması planlanmıştır.

Gereç ve Yöntem:
Çalışmamızda AÜTF Nöroloji kliniğinde Ocak 2019 tarihinden itibaren takip edilmiş ve Friedmann tanı kriterlerine göre kesin İİH tanısı almış olan hastaların (n=51) ilk tanı aldıklarında bakılan NLO ve PLO değerleri, 43 kişilik kontrol grubu değerleri ile karşılaştırılmıştır. İnflamatuar veya infiltratif bir hastalığı ve aktif infeksiyonu olan hastalar çalışmadan dışlanmıştır.

Bulgular:
İİH grubu 51 hastadan oluşmaktaydı ve 48'i (%94,1) kadındı, 43 kişiden oluşan kontrol grubunun 39'u (%90,7) kadındı.

İİH hasta grubunun yaş ortalaması 38,96 (±12,144) iken kontrol grubunun yaş ortalaması 37,30 (±12,258) olarak hesaplandı. İki grup arasında yaş ve cinsiyet faktörleri açısından anlamlı fark saptanmadı.
Her iki grubun NLO değerleri arasında anlamlı fark saptanmazken, PLO değerleri arasında anlamlı fark olduğu gözlendi (p=0,023).

Sonuç:
Çalışmamızda İİH hastalarının tanı anındaki PLO değerlerinin, herhangi bir enfektif ya da inflamatuar durumu bulunmayan kontrol grubu hastalarının değerlerine göre anlamlı olarak yüksek bulunması, patofizyolojisi henüz aydınlatılamamış İİH hastalığının mekanizmasının aydınlatılması için ilerleyen çalışmalar için önemli bir bulgu olacaktır.

SS-123 SUBTALAMİK NÜKLEUS DERİN BEYİN STİMÜLASYONUN (STN-DBS) PARKİNSON HASTALARINDA UYKU KALİTESİ ÜZERİNE ETKİSİ

ZEHRA YAVUZ , SELİM SELÇUK ÇOMOĞLU

ETLİK ŞEHİR HASTANESİ, HAREKET BOZUKLUKLARI MERKEZİ

Amaç:
Parkinson hastalığı (PH), motor semptomların yanı sıra non-motor semptomlarla da karakterizedir ve bu semptomlar arasında uyku bozuklukları önemli bir yer tutar. Subtalamik Nükleus Derin Beyin Stimülasyonu (STN-DBS), motor semptomları iyileştirmek için yaygın bir tedavidir. Ancak STN-DBS'in uyku kalitesi ve parametreleri üzerindeki etkileri hakkında çalışmalar sınırlıdır. Bu çalışmada STN-DBS'in uyku parametreleri üzerindeki olası etkisi ve uyku kalitesi DBS uygulanmamış kontrol grubuyla karşılaştırarak incelenmiştir.

Gereç ve Yöntem:
Çalışmamız kesitsel kontrollü çalışmadır; STN-DBS uygulanan ve uygulanmayan Parkinson hastaları dahil edilmiştir. Dahil etme kriterleri; en az beş yıldır süren PH tanısı, en az altı aydır STN -DBS tedavi süresi, yeterli kognitif kapasitede olmaktır. Dışlama kriterleri kognitif bozukluk, uyku bozukluğu tanısı, depresyon, kişilik veya ruh hali bozuklukları, uyuşturucu veya alkol kötüye kullanımıdır. Demografik veriler ve klinik bilgiler kaydedilmiştir. Çalışmada Pittsburgh Uyku Kalitesi İndeksi (PUKI), Epworth Uykululuk Ölçeği (ESS), SCOPA-Sleep, Non-Motor Semptomlar Skalası (NMSS) MDS-UPDRS 1.7 (uyku problemleri) ve 1.8 (gündüz uykululuğu) kullanılmıştır. Tüm değerlendirme süresi ON dönemlerinde gerçekleştirildi ve onam alınmıştır. İstatistiksel analizler IBM SPSS Statistics, versiyon 25.0 ile yapılmıştır.

Bulgular:
Çalışmaya toplamda 55 hasta alındı. Tablo 1'de DBS'li ve DBS'siz grupların demografik, klinik özellikleri gösterilmiştir. UPDRS 1.7, 1.8, SCOPA, PUKI, Epworth, NMSS Domain 2 skorları yaş, cinsiyet, hastalık süresi, hastalık tipi ve başlangıç yaşı gibi değişkenlerle anlamlı bir korelasyon göstermemektedir.

TABLO 1: Hastalarında DBS'li ve DBS'siz Grupların Demografik, Klinik Özellikleri ve İstatistiksel Karşılaştırmaları

PARAMETRELER	PH-DBSsiz Grup (Mean)	PH- DBSli Grup (Mean)	Toplam Grup (Mean)	P Değeri
Yaş	66.9	59.56	63.56	*0.002
Hastalık süresi (yıl)	6.86	10.52	8.52	*0.002
Hastalık başlangıç yaşı	60.0	49.08	55.0	*0.00
Cinsiyet (n,%)	E: 21 (%70) K: 9 (%30)	E:14 (%56) K:11 (%44)	E:35 (%63) K:20 (536.3)	0.427
Akinetik-Rijt (n,%)	13 (%52)	8 (%26.6)	21	0.099
Tremor Dominant (n%)	22 (%73.3)	12 (%48)	34	0.099
Hoen and Yahr evresi	2.33	2.60	2.45	0.277
PUKI total skor	7.6	7.04	7.34	0.676
K1	1.16	1.16	1.16	0.982
K2	1.3	1.16	1.23	0.628
K3	0.83	0.96	0.89	0.688
K4	0.7	0.36	0.54	0.193
K5	1.76	1.64	1.70	0.544
K6	0.73	1.24	0.96	*0.046
K7	1.06	0.52	0.81	*0.021
Epworth uykululuk ölçeği puanı	8.39	7.0	7.73	0.312
SCOPA gece uykusu	4.21	4.32	4.26	0.931
SCOPA gündüz uykululuğu	4.75	3.44	4.13	0.277
NMSS domain 2	12.89	10.24	11.64	0.297
UPDRS bölüm 1 1.7 puanı	1.42	1.32	1.37	0.757
UPDRS bölüm 1 1.8 puanı	1.57	1.36	1.47	0.393

Tabloda, DBS'li ve DBS'siz grupların demografik ve klinik özellikleri arasındaki farkları değerlendirmek için bağımsız örneklem t-testi ve ki-kare testi kullanılarak p-değerleri hesaplanmıştır. P < 0.05 olan değerler istatistiksel olarak anlamlı kabul edilmiştir.

Sonuç:
Çalışmamızda K6 ve K7 skorlarındaki anlamlı fark, DBS'nin günlük işlevsellik ve ilaç kullanımını iyileştirebileceğini ortaya koymaktadır. Ancak UPDRS, SCOPA, Epworth gibi diğer parametreler açısından belirgin bir fark yaratmadığını net bir olumlu etkisi olmadığını da ortaya koymaktadır. Geniş örneklemlerle uyku kalitesi ve parametreleri üzerine yapılacak çalışmalara ihtiyaç vardır.

SS-124 AİLEVİ DİSTONİ HASTALIĞINDA HASTALIKLA İLİŞKİLİ GENOMİK BÖLGELERİN TÜM GENOM BAĞLANTI ANALİZİ YAKLAŞIMI İLE TESPİTİ

MEDİNENUR YOZLU [1], ÖMER FARUK DÜZENLİ [1], SUDE DANIŞMAN [1], NUR BAŞCI [2], AYŞEGÜL GÜNDÜZ [2], NURTEN UZUN ADATEPE [2], EMRAH YÜCESAN [1]

[1] İSTANBUL ÜNİVERSİTESİ-CERRAHPAŞA, NÖROLOJİK BİLİMLER ENSTİTÜSÜ, NÖROGENETİK ANA BİLİM DALI
[2] İSTANBUL ÜNİVERSİTESİ-CERRAHPAŞA, CERRAHPAŞA TIP FAKÜLTESİ, NÖROLOJİ ANA BİLİM DALI

Amaç:
Distoni, tekrarlayıcı, aralıklı veya sürekli istem dışı anormal hareket, postür ile karakterize hareket bozukluğudur. Tüm hareket bozukluklarının %20'sini oluşturmaktadır. Sınıflaması klinik özellikler ve etiyopatogeneze göre yapılabilir. Vücuttaki dağılımı tanı ve tedavi seçimi açısından önemlidir. Vücuttaki dağılımına göre distoni sınıflaması; tek bir vücut bölgesinde ise fokal; iki ya da daha fazla komşu bölge etkilenmiş ise segmental; daha fazla bölge etkilenmişse multifokal; gövde ve en az iki diğer bölge etkilenmiş ise jeneralize distoni şeklindedir. Bunlardan özellikle izole distoniler genetik nedenlerle oluşmaktadır. Diğerleri ise komorbid başka bulguları da içerebilmektedir. Sunulan çalışmada distoni hastalığıyla ilişkili genomik bölgelerin tespit edilmesi amaçlanmıştır.

Gereç ve Yöntem:
Çalışma kapsamında Türkiye'den üç farklı ailede (etkilenmiş 8 birey) toplam 11 birey incelenmiş ve hastalıkla ilişkili ortak genomik bölgeler tespit edilmeye çalışılmıştır. Bu kapsamda klinik değerlendirmeleri yapılan ve tanıları kesinleştirilmiş distoni hastalarının ve sağlıklı akrabalarının örnekleri Illumina Infinium Global Screening Array-24 kit aracılığıyla tüm genom genotipleme işlemine tabi tutulmuş ve elde edilen genom verisi, easyLinkage yazılımı kullanılarak bağlantı analizi işlemi gerçekleştirilmiştir.

Bulgular:
Analiz sonuçlarına göre 1., 4., 16. ve 22. kromozomlarda bağlantılı bölgeler Allegro programı aracılığıyla tespit edildi. Bu tüm etkilenmiş bireylerde ortak bölgeler sırasıyla; 110.212.037-110.273.629, 69.295.617-69.673.506, 30.138.471-30.317.107, 24.275.504-24.330.752 olarak belirlendi. Bağlantı bulunan bölgelerin homozigot olduğu gösterildi. Bu bölgelerden 1. kromozomda *KCNC4*, 4. kromozomda *UGT2B24P*, *UGT2B25P*, 16. kromozomda *PLA2G10JP*, *CORO1A*, 22. kromozomda *SPECC1L* genleri mevcuttur.

Sonuç:
İlerleyen dönemde, tespit edilen genomik bölgelerdeki düzenleyici diziler de incelenecek ve tespit edilen bölgelerdeki gen-gen etkileşimleri ile bu genlerin ürünleri olan proteinlerin kantitatif analizine odaklanılacaktır.

SS-125 TREMOR-DOMİNANT VE BRADİKİNEZİ-DOMİNANT PARKİNSON HASTALARINDA PROGRESYONDA ROLÜ OLAN FAKTÖRLERİN KARŞILAŞTIRILMASI; PREKLİNİK DÖNEMDEN GEÇ EVREYE HASTALIKTA DÖNÜM NOKTALARI

FADİME ERDOĞAN KÜÇÜKDAĞLI , YEŞİM SÜCÜLLÜ KARADAĞ

ANKARA BİLKENT ŞEHİR HASTANESİ NÖROLOJİ KLİNİĞİ

Amaç:
Parkinson hastalığında görülen motor ve non-motor semptomların, sosyoekonomik ve kültürel etkenlerin tremor semptomu dominant olan ve bradikinezi semptomu dominant olan iki farklı fenotipik hasta grubunda premotor evreden ileri evreye kadar gösterdiği farklılıkları incelemektir.

Gereç ve Yöntem:
Çalışmamıza 2019 Mayıs-2024 Nisan arasında polikliniğe başvuran, 30-85 yaş aralığında Parkinson hastalığı tanısı olan 226 hasta dahil edilmiştir.Hastalar tanı aldıkları sırada daha belirgin olan motor semptomları temel alınarak bradikinezi-dominant ve tremor-dominant olarak iki gruba ayrılmıştır.Parkinson tanısı aldıkları tarih, non-motor ve motor semptomlarının başlama tarihi, kullanmış oldukları medikal veya cihaz destekli tedaviler ve radyolojik görüntüleme bulguları hastane ve e-nabız sistemi üzerinden incelenerek kaydedilmiştir.Medeni durum, eğitim durumu, meslek, gelir durumu ve emeklilik tarihigibi sosyoekonomik ve kültürel özellikleri hastalarla görüşülerek elde edilmiştir.

Bulgular:
Çalışmamızdaki hastaların %56,6'sı bradikinezi-dominant,%43,4'ü tremor-dominanttı.Bradikinezi-dominant hastalarda ortanca eğitim süresi 8 yıl, tremor-dominant hastalarda 5 yıldı.Meslek grupları yüksek/orta/düşük derecede aktif meslekler olarak kategorize edilerek karşılaştırıldığında anlamlı fark görülmedi.Bradikinezi-dominant hastaların %53,1'inde,tremor-dominant hastaların ise %36,7'sinde başlangıç tedavisinde levodopa preparatının olduğu görüldü.Diskinezinin bradikinezi-dominant grupta tanıdan ortanca 5,1 yıl, tremor-dominant grupta ise tanıdan ortanca 7,1 yıl sonra ortaya çıktığı görüldü.Gastrointestinal disfonksiyonunun bradikinezi-dominant hastalarda, üriner disfonksiyon ve psikiyatrik semptomların ise tremor-dominant hastalarda tanıdan daha uzun süre önce başladığı görüldü.MRG'de izlenen yapısal değişikliklerin bradikinezi-dominant hastalarda tremor-dominant hastalara göre daha yüksek oranda olduğu görüldü.

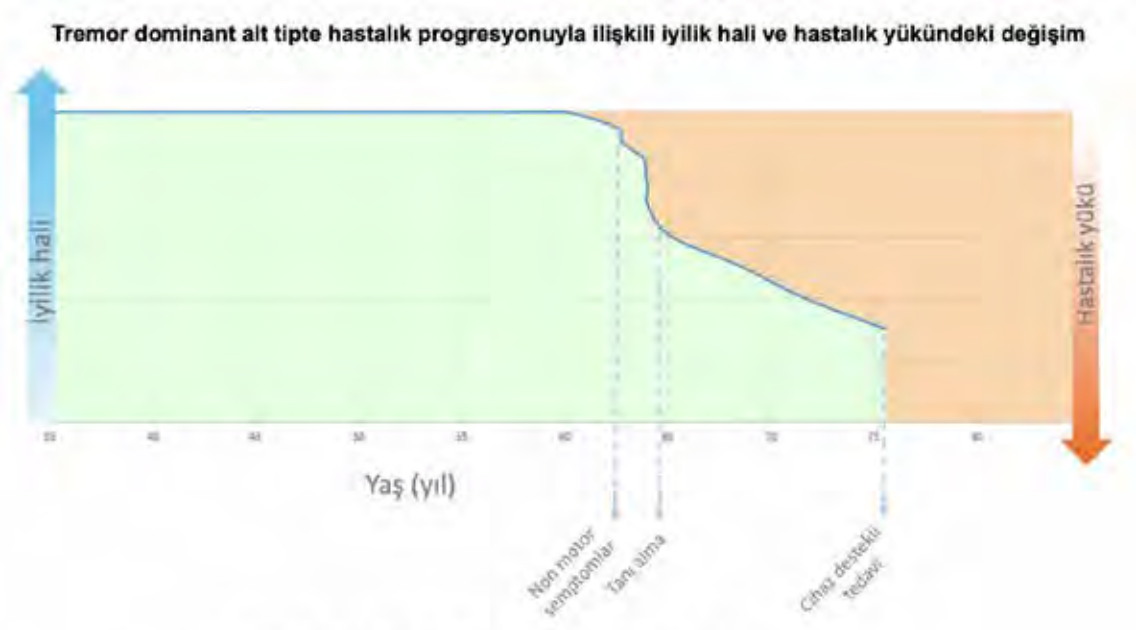

(Bu grafik ve görseller, Dr. Fadime Erdoğan Küçükdağlı tarafından oluşturulmuştur.)

Sonuç:

Parkinson hastalığında motor ve non-motor bulgular her hastada farklı biçimde ortaya çıkabilmektedir.Bu nedenle hastalığın klinik ve farmakolojik açıdan geniş bir yelpazede incelenmesi gerekmektedir.Çalışmamızda hastalığın progresyonunda ve tedavi seçiminde etkili olan faktörler incelenmiş,iki farklı motor alt tip bu açıdan karşılaştırılmıştır.Parkinson hastalığının klinikopatolojik özelliklere göre alt tiplere ayrılarak tanımlanması,kişiselleştirilmiş tedavilere olanak sağlayacaktır.

SS-126 CİHAZ DESTEKLİ TEDAVİ ALAN PARKİNSON HASTALARINDA YAŞAM KALİTESİ, MOTOR VE NON-MOTOR BULGULARIN ÖLÇEKLERLE DEĞERLENDİRİLMESİ VE KLİNİK BULGULARIN KARŞILAŞTIRILMASI

HAJI MIRZAYEV [1], GİZEM GÜLLÜ [2], MUHSİN GÜLLÜ [3], PINAR OCAK [4], AHMET BEKAR [4], SEVDA ERER ÖZBEK [1]

[1] ULUDAĞ ÜNİVERSİTESİ TIP FAKULTESİ , NÖROLOJİ ANABİLİM DALI
[2] BURSA YÜKSEK İHTİSAS EĞİTİM VE ARAŞTIRMA HASTANESİ NÖROLOJİ KLİNİĞİ
[3] ULUDAĞ ÜNİVERSİTESİ TIP FAKULTESİ, HALK SAĞLIĞI ANABİLİM DALI
[4] ULUDAĞ ÜNİVERSİTESİ TIP FAKULTESİ, BEYİN VE SİNİR CERRAHİSİ ANABİLİM DALI

Amaç:
Parkinson hastalığı, motor ve non-motor semptomlarla karakterize edilen, dopamin üreten nöronların dejenerasyonu sonucu ortaya çıkan ilerleyici bir nörodejeneratif hastalıktır. İleri evre Parkinson hastalarında yaşam kalitesi, motor semptomların yanı sıra depresyon, anksiyete ve uyku bozuklukları gibi non-motor semptomlar tarafından olumsuz etkilenmektedir. Bu durum, hastaların tedaviye uyumunu ve genel yaşam kalitesini önemli ölçüde azaltmaktadır.Bu çalışmanın amacı, ileri evre Parkinson hastalarında uygulanan Derin Beyin Stimülasyonu (DBS), Levodopa Karbidopa İntestinal Jel (LKİJ) ve Apomorfin İnfüzyonu (Aİ) tedavilerinin motor ve non-motor semptomlar üzerindeki etkilerini değerlendirmektir. Ayrıca, bu tedavi yöntemlerinin hastaların yaşam kalitesine katkısını incelemek hedeflenmiştir.

Gereç ve Yöntem:
Çalışmamıza, Uludağ Üniversitesi Tıp Fakültesi Nöroloji Anabilim Dalı'nda Ocak 2000 - Ocak 2024 tarihleri arasında ileri evre Parkinson hastalığı tanısı almış ve cihaz destekli tedavi uygulanan toplam 40 hasta dahil edilmiştir. Hastalar, STN-DBS, LKİJ ve Aİ tedavi gruplarına ayrılmıştır. Tüm hastalarda demografik veriler, motor ve non-motor semptomlar, yaşam kalitesi ve psikiyatrik durumlar, Parkinson Hastalığı Yaşam Kalitesi Anketi (PDQ-8), Birleşik Parkinson Hastalığı Derecelendirme Ölçeği (BHPDÖ) ve Non-Motor Semptomlar Ölçeği (NMSÖ) kullanılarak detaylı bir şekilde değerlendirilmiştir.

Bulgular:
Elde edilen bulgular, tedavi grupları arasında motor ve non-motor semptomlar açısından anlamlı farklılıklar göstermemiştir. Ancak, STN-DBS grubundaki hastaların BHPDÖ III ve IV ölçeklerinde daha düşük puanlar alması, bu grubun motor semptomlar açısından daha iyi bir kontrol sağladığını göstermektedir. Ayrıca, LKİJ grubunda gastrointestinal semptomların daha fazla olduğu gözlemlenmiştir.

Sonuç:
Bu sonuçlar, ileri evre Parkinson hastalarında tedavi stratejilerinin bireyselleştirilmesi gerektiğini vurgulamaktadır. Tedavi yöntemlerinin etkinliğinin artırılması için hastaların bireysel özelliklerinin dikkate alınması önemlidir.

SS-127 FASİAL SPAZM HASTALARINDA UYKU KALİTESİNİN DEĞERLENDİRİLMESİ

PELİN AKSOY , ASLI YAMAN KULA , ZELİHA MATUR

BEZMİALEM VAKIF ÜNİVERSİTESİ, TIP FAKÜLTESİ, NÖROLOJİ ANABİLİM DALI

Amaç:
Hemifasiyal spazm (HFS) ve blefarospazmın (BFS), uyku sırasında çok azalmakla birlikte devam ettiği gösterilmiştir. HFS'nin fasial sinir fasikülü ve kök çıkış bölgesindeki proksimal sinir segmentinin kronik irritasyonu sonucu geliştiği, bir distoni olan BFS'ninse yalnızca bazal gangliyonların değil birçok beyin bölgenin katkısıyla oluşan bir ağ bozukluğu olduğu düşünülmektedir. Distonilerde uyku bozukluları dahil motor olmayan belirtiler de görülebilir. Bu çalışmanın amacı, HFS ve BFS hastaları arasında uyku kalitesini ve depresif bozukluk prevalansını karşılaştırarak, hastalığın günlük yaşam üzerindeki etkilerini daha iyi anlamaktır.

Gereç ve Yöntem:
Ocak 2022 ile Temmuz 2024 arasında, Nöroloji Botulinum Toksini (BoNT) Uygulama Polikliniğinde takip edilen 27 BFS ve 48 HFS hastasının demografik verileri, Jankovic Değerlendirme Skala (JRS) değerleri kaydedilmiş; hastalara Pittsburgh Uyku Kalitesi İndeksi (PSQI), Epworth Uykululuk Ölçeği (ESS) ve Beck Depresyon Envanteri (BDI) olmak üzere üç anket uygulanmıştır.

Bulgular:
Yaş ortalaması BFS grubunda 62.11±14.09 yıl, HFS grubunda 59.77±11.48 yıldı (p=0.437). BFS hastalarının %62.96'sı kadın, HFS hastalarının ise %62.50'si kadındı (p=1.000). Hastalık süresi (p=0.539) ile BoNT'la tedavi süresi (p=0.625) açısından iki grup arasında fark saptanmadı. JRS değerleri iki grup arasında benzerdi (p=0.867). PSQI skorları HFS grubunda ortalama 6.21 ± 4.19 iken, BFS grubunda bu değer 10.77±6.31'di (p=0.003). ESS ve BDI skorlarına göre iki grup arasında anlamlı fark saptanmadı (p=0.207).

Sonuç:
Çalışmamızda BFS grubunda uyku kalitesi HFS grubuna göre anlamlı derecede düşük bulunmuştur. BFSde kötü uyku kalitesinin etiyolojisi bilinmemektedir, ancak distoninin birincil etkileri veya kullanılan ilaçların ikincil etkileri rol oynayabilir. Alternatif olarak uyku kalitesinin bozulması beyin sapı devrelerinin anormal derecede artan uyarılabilirliğiyle bağlantılı olabilir.

SS-128 HUZURSUZ BACAKLAR SENDROMUNDA HASTALIK ŞİDDETİ İLE VÜCUT FARKINDALIĞI, ANKSİYETE, DEPRESYON, UYKULULUK VE YAŞAM KALİTESİ ARASINDAKİ İLİŞKİ

MELEK ÇOLAK ATMACA [8], MURAT MERT ATMACA [1], SİBEL KARŞIDAĞ [1], NESRİN ERGİN [5], EBRU ERGİN BAKAR [10], AYŞIN KISABAY AK [4], MELTEM KARACAN GÖLEN [11], AYŞEGÜL ŞEYMA SARITAŞ [4], EMİNE KILIÇPARLAR CENGİZ [2], ABDURRAHMAN NEYAL [2], FÜGEN ÇETİNKAYA [9], SİBEL ÜSTÜN ÖZEK [13], REYHAN SÜRMELİ [12], FETTAH EREN [7], NİLGÜN ÇINAR [3], FATMA AKKOYUN ARIKAN [6], MİRUNA FLORENTİNA ATEŞ [3], SUDE KENDİRLİ ASLAN [3], ŞULE DEVECİ [14], AYLİN REYHANİ [1], CANSU SARIKAYA [3], AYŞE DESTİNA YALÇIN [3], YASEMİN EKMEKYAPAR FIRAT [15], ZEYNEP KARAOĞLU AKINCI [1]

[1] SULTAN 2. ABDÜLHAMİD HAN EĞİTİM VE ARAŞTIRMA HASTANESİ, NÖROLOJİ KLİNİĞİ
[2] DR. ERSİN ARSLAN EĞİTİM VE ARAŞTIRMA HASTANESİ, NÖROLOJİ KLİNİĞİ
[3] MALTEPE ÜNİVERSİTESİ TIP FAKÜLTESİ HASTANESİ, NÖROLOJİ ANABİLİM DALI
[4] CELAL BAYAR ÜNİVERSİTESİ TIP FAKÜLTESİ HASTANESİ, NÖROLOJİ ANABİLİM DALI
[5] PAMUKKALE ÜNİVERSİTESİ TIP FAKÜLTESİ HASTANESİ, NÖROLOJİ ANABİLİM DALI
[6] KÜTAHYA SAĞLIK BİLİMLERİ ÜNİVERSİTESİ TIP FAKÜLTESİ HASTANESİ, NÖROLOJİ ANABİLİM DALI
[7] SELÇUK ÜNİVERSİTESİ TIP FAKÜLTESİ HASTANESİ, NÖROLOJİ ANABİLİM DALI
[8] SANCAKTEPE ŞEHİT PROF. DR. İLHAN VARANK EĞİTİM VE ARAŞTIRMA HASTANESİ, NÖROLOJİ KLİNİĞİ
[9] YILDIRIM BEYAZIT ÜNİVERSİTESİ YENİMAHALLE EĞİTİM VE ARAŞTIRMA HASTANESİ, NÖROLOJİ KLİNİĞİ
[10] ANKARA EĞİTİM VE ARAŞTIRMA HASTANESİ, NÖROLOJİ KLİNİĞİ
[11] BAŞKENT ÜNİVERSİTESİ KONYA UYGULAMA VE ARAŞTIRMA MERKEZİ, NÖROLOJİ KLİNİĞİ
[12] ÜMRANİYE EĞİTİM VE ARAŞTIRMA HASTANESİ, NÖROLOJİ KLİNİĞİ
[13] PROF. DR. CEMİL TAŞÇIOĞLU ŞEHİR HASTANESİ, NÖROLOJİ KLİNİĞİ
[14] BAŞAKŞEHİR ÇAM VE SAKURA ŞEHİR HASTANESİ, NÖROLOJİ KLİNİĞİ
[15] SANKO ÜNİVERSİTESİ HASTANESİ, NÖROLOJİ ANABİLİM DALI

Amaç:
Kronik ağrılı durumlarda vücut farkındalığının etkilendiği gösterilmişken huzursuz bacaklar sendromu (HBS) olan hastalarda araştırılmamıştır. Bu çalışmada; HBS'li hastalarda, hastalık şiddeti ile vücut farkındalığı, anksiyete, depresyon, uyku ve yaşam kalitesi arasındaki ilişkilerin araştırılması planlanmıştır.

Gereç ve Yöntem:
Bu çok merkezli çalışmaya kronik ağrılı durumları olmayan ve obstrüktif uyku apnesi riski düşük olan tüm HBS'li hastalar dahil edilmiştir. Hastalara HBS hastalık şiddet skalası, Vücut farkındalık anketi (VFA), Hastane anksiyete depresyon ölçeği, Pittsburgh uyku kalitesi indeksi (PUKİ) ve SF-12 yaşam kalitesi ölçeği uygulanmıştır.

Bulgular:
Çalışmaya %77'si (n=154) kadın, %23'ü (n=46) erkek, yaş ortancası ve aralığı 51(19-86) olan 200 hasta dahil edildi. HBS şiddeti ile VFA arasında korelasyon saptanmamıştır. HBS şiddeti ile SF-12 sosyal fonksiyon dışındaki alt ölçeklerin puanları arasında negatif ve zayıf; anksiyete ve depresyon puanları arasında pozitif ve zayıf; PUKİ uyku latansı, uyku süresi, alışılmış uyku etkinliği ve gündüz işlev bozukluğu alt ölçekleri puanları arasında pozitif ve zayıf; PUKİ öznel uyku kalitesi ve PUKİ toplam puanları arasında pozitif ve orta derecede korelasyonlar saptandı. VFA puanı ile SF-12 rol güçlüğü (fiziksel) alt ölçeği puanı arasında pozitif ve zayıf; depresyon puanı ve PUKİ gündüz işlev bozukluğu alt ölçeği puanı arasında negatif ve zayıf korelasyonlar saptanmıştır. Depresyonu ve anksiyetesi olan hastaların VFA puanları anlamlı olarak daha düşüktü.

Sonuç:
HBS şiddeti ile vücut farkındalığı arasında korelasyon saptanmazken; HBS şiddeti arttıkça yaşam kalitesinin düştüğü, uyku kalitesinin bozulduğu, depresyon ve anksiyete sıklığının arttığı saptanmıştır. Vücut farkındalığı arttıkça birer alt ölçek için geçerli olsa da yaşam kalitesinin düştüğü ve uyku kalitesinin bozulduğu görülmüştür. Depresyonu ve anksiyetesi olan hastaların vücut farkındalıklarının daha bozuk olduğu görülmüştür.

SS-129 HEMİFASYAL SPAZM HASTALARINDA UYKU KALİTESİNİN İNCELENMESİ VE UYKU BOZUKLUKLARININ DEPRESYON, CİNSİYET, HASTALIK SÜRESİ GİBİ FAKTÖRLERLE İLE İLİŞKİSİNİN ARAŞTIRILMASI

ÖZGE GÖNÜL ÖNER [1], GÖZDE BARAN [2]

[1] GÖZTEPE PROF. DR. SÜLEYMAN YALÇIN ŞEHİR HASTANESİ NÖROLOJİ KLİNİĞİ
[2] SANCAKTEPE ŞEHİT PROF DR İLHAN VARANK EĞİTİM VE ARAŞTIRMA HASTANESİ NÖROLOJİ KLİNİĞİ

Amaç:
Hemifasyal spazm (HFS), sıklıkla sosyal etkileşim sorunlarına yol açan yüz kaslarında istemsiz kasılmalarla karakterize bir hareket bozukluğudur. Bu hastalarda motor semptomların yanı sıra depresyon, kaygı, uyku problemleri gibi motor dışı bulgular görülebilmektedir. Son yıllarda yapılan çalışmalarda bu hastalarda uyku bozukluklarının görülebildiği bildirilmiştir. Ancak bu hastalarda uyku bozuklukları ve bunların diğer klinik faktörlerle ilişkisini inceleyen çalışmalar sınırlıdır. Bu çalışmada HFS hastalarında uyku bozukluklarının depresyon, hastalık süresi ve şiddeti, cinsiyet gibi faktörlerle ilişkisini araştırmak amaçlanmıştır.

Gereç ve Yöntem:
Çalışmaya 34 HFS tanılı hasta dahil edilmiştir. Hastaların hasta sorgulama formu üzerinden demografik ve klinik verileri ve Beck Depresyon Ölçeği doldurulmuş, Pittsburgh Uyku Kalitesi İndeksi, uykusuzluk şiddeti Ölçeği ve Epworth Uykululuk Skalası uygulanmıştır. Verilerin analizinde Graphpad Prism 10 kullanılmış istatistiksek anlamlılık için P <0.05 alınmıştır.

Bulgular:
Hastaların yaş ortalaması 49,35 olup, %42' si kadındır. %67 hastada insomni saptanmamış olup, %26'sında hafif, %5,9'unda orta şiddetli insomni saptanmıştır. %52,9unda uyku kalitesi iyi, %47,1inde ise uyku kalitesi kötü bulunmuştur. Hiçbir hastada gündüz uykululuğu saptanmamıştır. Depresyon ve uyku kalitesi arasında (r=0,40, p=0,02) ve uykusuzluk şiddeti (r=0,53, p=0,001) arasında istatistiksel olarak anlamlı korelasyon saptanmıştır. Cinsiyet ile uyku bozuklukları arasında ilişki bulunurken (p<0,001), yaş, hastalık süresi, eğitim durumu, HFS tarafı, HFS şiddeti ve botulinum toksin tedavisi üzerinden geçen zaman ile uyku bozuklukları arasında ilişki saptanmamıştır.

Sonuç:
HFS hastalarında uyku bozuklukları sık görülmektedir. Uyku bozuklukları depresyon ve cinsiyet gibi faktörlerden etkilenmektedir. Bu sonuçlar HFS hastalarının takip ve tedavisinde uyku bozukluklarının daha sık akla gelmesi gerektiğini ve tedavide multidisipliner yaklaşımın önemini vurgulamaktadır.

SS-131 SUBTALAMİK NÜKLEUS DERİN BEYİN STİMÜLASYONU TEDAVİSİ ALTINDAKİ PARKİNSON HASTALARINDA UNİLATERAL STİMÜLASYONUN AKSİYAL VE İPSİLATERAL BULGULAR ÜZERİNE ETKİNLİĞİNİN İNCELENMESİ

BERİA NUR ERTUĞRUL , HALİL ÖNDER , SELİM SELÇUK ÇOMOĞLU

ANKARA ETLİK ŞEHİR HASTANESİ

Amaç:
Bu çalışmada, STN-DBS tedavisi altındaki PH' lerde unilateral uyarımın, aksiyal ve ipsilateral bulgular üzerine etkilerinin incelenmesi amaçlanmıştır.

Gereç ve Yöntem:
Çalışmaya kronik STN-DBS tedavisi altında olan ve Temmuz 2022- Kasım 2023 tarihlerinde EŞH hareket bozuklukları birimine başvuran PH' ler dahil edildi. Hastalar, farklı stimülasyon durumlarında (stimülasyon bilateral açık, sağ unilateral stimülasyon açık, sol unilateral stimülasyon açık, stimülasyon bilateral kapalı)**,** MDS-UPDRS-3 ve yürüme için de "Gait Analyzer" cep programı kullanılarak incelendi. Değerlendirmeler, stimülasyon bilateral açık iken medikasyon-"ON" döneminde tekrarlandı.

Bulgular:
Çalışmaya 37 (K/E: 11/26, ortalama yaş 59.49±9.02) PH dahil edildi. Total MDS-UPDRS-3 skoru üzerine etkinliğin, sol unilateral stimülasyon ile bilateral stimülasyonda benzer düzeyde olduğu belirlendi (p=0.080). Aksiyal motor skorlar (MDS-UPDRS-3; 1,2,3.boyun,9,10,11,12,13,14) üzerine etkinlik incelendiğinde ise unilateral stimülasyon ile bilateral stimülasyon eşdeğer düzeyde etkin bulundu (p=0.898, p=1.000). Sadece sol hemisfer ve nondominant hemisfer uyarımında stimülasyonun, ipsilateral bulgularda anlamlı düzeyde etkin olduğu görüldü (p=0.008, p=0.021). MDS-UPDRS-3 konuşma alt skorunda sadece sol hemisfer stimülasyonu ile, postüral stabilite skorunda ise sadece sağ hemisfer stimülasyonu ile anlamlı düzelme izlendi. Yürümede donma üzerine unilateral stimülasyonun bilateral stimülasyona benzer düzeyde etkin olduğu görüldü. "Gait Analyzer" değerlendirmelerinde bilateral stimülasyon yürüme hızı üzerine anlamlı düzeyde fayda sağlarken, levodopa sonrası değerlendirmelerde yürüme hızı üzerine stimülasyon ile sağlanan faydanın kaybolduğu görüldü.

Sonuç:
Çalışma sonuçlarımız unilateral stimülasyonun aksiyal bulgular üzerine bilateral stimülasyon ile eşdeğer, tüm motor bulgular üzerine ise sadece sol unilateral stimülasyonun benzer etkinliği olduğunu göstermektedir. İpsilateral bulgularda sol hemisfer ve nondominant hemisfer stimülasyonun; postüral instabilitede sağ ve konuşmada sol stimülasyonun etkin olduğunun gösterildiği çalışmamızın sonuçları hemisfer özgü motor ağlar bağlamında tartışılabilir.

SS-132 PARKİNSON HASTALARINDA PİNEAL GLAND METRİKLERİNİN SAĞLIKLI KONTROL GRUBUYLA KARŞILAŞTIRILMASI VE BU METRİKLERİN PARKİNSON HASTALIĞININ KLİNİK DEĞİŞKENLERİ İLE İLİŞKİSİ

RÜMEYSA TAŞCI BULCA [1], AYGÜL TANTİK PAK [1], TUĞÇE GÜVEN EKİZ [2], MUHAMMET DURAN BAYAR [1], FATMA MÜNEVVER GÖKYİĞİT [1]

[1] SAĞLIK BİLİMLERİ ÜNİVERSİTESİ GAZİSOMANPAŞA EĞİTİM VE ARAŞTIRMA HASTENESİ NÖROLOJİ KLİNİĞİ
[2] SAĞLIK BİLİMLERİ ÜNİVERSİTESİ ŞİŞLİ HAMİDİYE ETFAL EĞİTİM VE ARAŞTIRMA HASTENESİ ALGOLOJİ KLİNİĞİ

Amaç:
Parkinson hastalığı (PH), dopaminerjik nöronların dejenerasyonu ile karakterize kronik nörodejeneratif bir hastalıktır. Pineal gland yapısının bozulması nörodejenerasyona katkı sağlamaktadır. Pineal glandın salgıladığı melatonin, nöroprotektif, anti-inflamatuar ve anti-oksidan özelliklere sahip bir hormondur. Bu yapının bozulması dopaminerjik yolun da dejenerasyonuna neden olabilir. Dejeneratif nörolojik hastalıklarda pineal glandın yapısal değişikliklerini değerlendiren çalışmalar olsa da PH ile ilgili bu konuda yapılmış çalışma yoktur. Bu bilgilerle PH da pineal gland volümlerinin dejenerasyon ile ilişkili olarak azalmış olacağını düşündük. Çalışmamızda PH tanılı hastalar ile tamamen sağlıklı kontrol (SK) grubunun MRI T2 kesitlerinde pineal gland volümlerini ölçerek iki grubun volümetrik ölçümlerini karşılaştırmayı ve PH'nın klinik değişkenleri ile pineal gland metriklerinin ilişkisini değerlendirmeyi amaçladık.

Gereç ve Yöntem:
Çalışmamız prospektif, gözlemsel, kesitsel çalışma olarak planlanmıştır. Nöroloji Polikliniğine başvuran ve Movement Disorder Society (Postuma et al., 2015) tanı kriterlerine göre idiyopatik PH tanısı almış olan 32 hasta ve herhangi bir hastalığı olmayan 32 SK grubu dahil edilmiştir. Dışlama kriterlerimiz Parkinson plus sendromları, sekonder parkinsonizm yapabilecek hastalıklar veya ilaç kullanmak, Parkinson dışındaki nörodejeneratif hastalıklar, geçirilmiş iskemik inme, intrakranial hemoraji, kafa travması geçirmiş olmak ve uyku bozukluğu yaratabilecek psikyatrik hastalığı olmak şeklinde belirlenmiştir. Tüm katılımcıların sosyodemografik verileri, PH'nın hastalık süresi, kullandıkları ilaçlar kaydedildi. PH grubunun motor muayeneleri MDS-UPDRS III' e göre, non-motor semptomları Non-motor Semptom Qestion(NMSQ)'e göre, hastalık şiddetleri Hoehn-Yahr (H&Y) ile punalandırılmıştır. PH grubunda uyku bozukluğu olan hastalar (n=19) belirlenmiştir. Tüm hastaların ve sağlıklı kontrol grubunun Kranial MR'larının axial T2 kesitlerinde pineal glandın maximum genişliği (W) ve ön-arka çap uzunluğu (L); koronal T2 kesitlerinden de yüksekliği ölçülmiş (H), ''Volum = π /6 x H x L x W'' formülü ile hesaplanmıştır. PH ve SK grubunun pineal gland metrikleri karşılaştırılmıştır. PH uyku bozukluğu olan ve olmayan grubun pineal gland metrikleri karşılaştırılmıştır. PH grubunun hastalık süresi, motor semptom puanları, NMSQ puanları, H&Y puanı ile pineal gland metrikleri arasındaki ilişki korelasyon analizi ile değerlendirilmiştir.

Bulgular:
Parkinson hastalığı tanısı olan grubun yaş ortalaması 66,44±10,33, SK grubun yaş ortalaması 64,00±8,73, PH grubunda hastaların %25 (n=8) kadın, SK grubunda kadın oranı %28,12 (n=9) olup iki grup yaş ve cinsiyet açısınsından birbirine benzer bulunmuştur (p>0,05). İki grup pineal bez genişlik, uzunluk, yükseklik ve volüm açısından birbiriyle karşılaştırıldığında pineal uzunluk (PH: 3,712±0,841; SK: 4,106±0,743; P=0,054) ve pineal volüm (PH: 25,02±9,31; SK: 31,83±10,71; P=0,009) PH grubunda belirgin düşük olarak saptanmıştır. Uyku bozukluğu olan ve olmayan PH'larının pineal gland metrikleri karşılaştırıldığında ise uyku bozukluğu olanlarda pineal yükseklik (p=0.003), uzunluk (p=0.003) ve volüm (p<0.001) açısından anlamlı derecede düşüklük saptanmıştır. PH'da klinik değişkenler ile pineal gland metrikleri parsiyel korelasyon analizi ile değerlendirildiğinde hastalık süresi ile pineal genişlik (p=0,012) yükseklik (p=0,050) ve volüm (p=0,022) arasında anlamlı korelasyon saptanmıştır. NMSQ, motor semptom ölçeği ve H&Y evrelemesi ile pineal gland volümü arasında anlamlı korelasyon saptanmıştır (p<0,001; p=0,028; p=0,015).

Sonuç:
Sonuç olarak çalışmamızda PH grubunun pineal gland metriklerinde anlamlı derecede düşüklük saptanmıştır. PH da motor semptomların, nonmotor semptomların, hastalık süresinin pineal gland volümü ile anlamlı ilişkisi olduğu bulunmuştur. Ayrıca PH de uyku bozukluğu olanların pineal gland metriklerinde de anlamlı değişiklikler olduğu gözlenmiştir. Bu bulgular hipotezimiz ile uyunmlu olarak PH'ında dejenerasyon ile pineal gland metriklerinin küçüldüğünü, PH klinik değişkenleri ile korele olarak pineal gland metriklerinde değişiklik olduğunu göstermektedir.

SS-133 PARKİNSON HASTALIĞINDA DİYET MODİFİKASYONLARININ KLİNİK ETKİLERİ: 20 VAKA ÜZERİNDEN DEĞERLENDİRME

DEMET AYGÜN ÜSTEL [1], BURAK MANAY [2]

[1] *İSTANBUL ATLAS ÜNİVERSİTESİ NÖROLOJİ ANADALI*
[2] *İSTANBUL ATLAS ÜNİVERSİTESİ DİL VE KONUŞMA TERAPİSİ BÖLÜMÜ*

Amaç:
Parkinson hastalığı (PH) bireylerde yaşam kalitesini önemli ölçüde etkileyen bir nörolojik bozukluktur. Beslenme durumu, PHde yaşam kalitesi üzerinde önemli bir rol oynayabilir. Bu çalışma, PH olan bireylerde diyet modifikasyonlarının klinik seyir üzerindeki etkilerini incelemek amacıyla yapılmıştır. Çalışmamız, çeşitli diyet stratejilerinin etkilerini değerlendirmek için 20 vaka üzerinde bir analiz sunmaktadır.

Gereç ve Yöntem:
Yaş aralıkları; 55-75 yaş aralığında olan, hem motor hem de non-motor semptomları olan 20 PH birey çalışmaya dahil edildi. Hastaların beslenmeleri sorgulandı. 2 ay boyunca hastaların bir grubuna düşük proteinli diyet, bir diğer gruba ketojenik diyet, bir gruba da probiyotik ve E vitamini takviyesi (Omega-3 yağ asitleri ve E vitamini takviyesi) uygulandı. Hastaların diyet öncesi ve diyetten 2 ay sonra değerlendirme araçları; MDS-UPDRS: Motor ve non-motor semptomlar için değerlendirme, PDQ-39: Yaşam kalitesi ölçümü, PG-SGA: Beslenme durumu değerlendirmesi olarak belirlendi.

Bulgular:
SPSS istatistiksel analizde, PHde uygulanan farklı diyet türlerinin PDQ-39, MDS-UPDRS, PG-SGA skorlarındaki değişimlerini incelemiştir.

Düşük Proteinli Diyette: PDQ-39 skorunda; ortalama 3.3 ± 1.3 puanlık düşüş (iyileşme) saptanmıştır. MDS-UPDRS skorunda; ortalama 2.2± 1.1 puanlık bir düşüş (iyileşme) saptanmıştır. PG-SGA skorunda ise ortalama 2.0 ±1.0 puanlık bir düşüş (iyileşme)saptanmıştır. PDQ-39 skoru için elde edilen p değeri 0,042, MDS-UPDRS için ise p-değeri:0,038, PG-SGA için p değeri <0,01 olup, her üç sonuç da istatistiksel olarak anlamlıdır (p<0.05).
Ketojenik Diyette: PDQ-39 skorunda ortalama 4.8 ± 0.8 puanlık düşüş(iyileşme) , MDS-UPDRS skorunda ortalama 4.3 ± 1.1 puanlık düşüş (iyileşme) saptanmıştır. PG-SGA skorunda ortalama 3.5 ±0.9 puanlık bir düşüş(iyileşme) sağlanmıştır.PDQ-39 için p-değeri; 0.018, MDS-UPDRS için p-değeri; 0.025 , PG-SGA için p değeri <0,001 olup her üç sonuç da istatistiksel olarak anlamlıdır.

Probiyotik + E Vitamini Diyeti: Bu gruptaki hastalarda PDQ-39 skorunda ortalama 4.0 ± 0.9 puanlık düşüş(iyileşme) ve MDS-UPDRS skorunda 3.0± 0.9 puanlık düşüş(iyileşme) saptanmıştır. PG-SGA skorunda ortalama 3.2±1.1 puanlık bir düşüş (iyileşme)saptanmıştır.PDQ-39 için p-değeri 0.035, MDS-UPDRS için 0.041, PG-SGA için p değeri<0,01 olup, her üç skorda anlamlı düzeyde iyileşme göstermiştir.
Tüm diyet türleri ile PHde hem yaşam kalitesinde hem de motor ve non-motor semptomlarında hem de beslenme durumu değerlendirmesinde iyileşme sağlamıştır. En büyük iyileşme istatistiksel olarak ketojenik diyet grubunda, ardından probiyotik + E vitamini diyeti ve düşük proteinli diyette sağlanmıştır.

Sonuç:
Parkinson hastalığında diyet modifikasyonları, yaşam kalitesini ve klinik semptomları olumlu yönde etkileyebilir. Düşük proteinli diyet, ketojenik diyet ve probiyotik + E vitamini takviyesi ile motor ve non-motor semptomlarda iyileşme ve yaşam kalitesindeki artış arasındaki güçlü ilişki, PHnin genel bakımında diyet modifikasyonlarının önemini vurgulamaktadır. Ketojenik diyet ise herkes için uygun olmayabilir. Diyetin aşırı kısıtlayıcı yapısı bazı kişilerde enerji düşüklüğü, sinidirm sorunlarını artrabilir. Ancak uygun hastalarda nöroprotektif etkisi, oksidatif stresin azaltılması, anti-enflamatuar etkisi, enerji metabolizmasını düzenlemesi aracılığıyla PHde yaşam kalitesi motor ve nom-motor semptomlar üzerine olumlu etkileri dikkat çekmiştir. Bu çalışmadan elde edilen sonuçlara göre Parkinson hastalığı olan bireylerde diyet modifikasyonlarının rutin bir bakım bileşeni olarak değerlendirilmesi gerektiği önerilmektedir. Daha geniş ölçekli ve uzun vadeli çalışmalar, diyet modifikasyonlarının uzun dönem etkilerini ve potansiyel mekanizmalarını daha iyi anlamak için önemlidir.

SS-134 PARKİNSON HASTALIĞINDA GEN-ÇEVRE ETKİLEŞİMİ: PESTİSİT MARUZİYETİ VE GBA1 MUTASYONU

HAZAL ÖZÇELİK [1], ZEYNEP HİLAL ÜSTÜNDAĞ [1], İPEK KÖKER [1], PINAR ÖZKAN [1], BUSE ELİTAŞ ÖZMUTLU [2], İPEK GENÇER [2], MERVE KOÇ YEKEDÜZ [3], TUBA EMİNOĞLU [3], M. CENK AKBOSTANCI [2], REZZAK YILMAZ [2]

[1] ANKARA ÜNİVERSİTESİ TIP FAKÜLTESİ
[2] ANKARA ÜNİVERSİTESİ TIP FAKÜLTESİ, NÖROLOJİ ANABİLİM DALI
[3] ANKARA ÜNİVERSİTESİ TIP FAKÜLTESİ, PEDİATRİK METABOLİZMA ANABİLİM DALI

Amaç:
Pestisit maruziyeti Parkinson hastalığı (PH) için bir risk faktörüdür[1]. Ülkemizde bu konuda yapılmış araştırmalar sınırlıdır. Bu çalışmada pestisit maruziyetinin hastalık başlangıcı, hastalık kliniği ve diğer çevresel ve genetik risk faktörleri ile ilişkisi araştırılmıştır.

Gereç ve Yöntem:
Pestisit maruziyetinin sigara öyküsü, kafa travması, ailede PH varlığı ve lizozomal *GBA1* gen mutasyonu gibi risk faktörleri ile interaksiyonu ve PH başlangıcı üzerine etkisi çapraz test ve lineer modelle incelenmiştir. Ayrıca, maruziyeti olan ve olmayan PH grupları hastalık süresi açısından eşleştirilerek klinik parametreler açısından karşılaştırılmıştır.

Bulgular:
Çalışmaya 64 yoğun (>5 yıl) pestisit maruziyeti (PH-Pes+) olan, 352 maruziyeti olmayan (PH-Pes-) olmak üzere 416 hasta katılmıştır. PH-Pes+ grubunda patolojik *GBA1* mutasyon sıklığı daha yüksek bulunmuştur (%14,8-%6,3; p=0,020). Hastalık başlangıcını yordayan lineer modellemeye göre PH-Pes+, patolojik *GBA1* varyantı (B=-4,96(GA:-8,4- -1,5),p=0,00), sigara kullanımı (B=0,06(GA: 0,01-0.12),p=0,013), ailede PH öyküsü (p>0.05) ve kafa travmasından (p>0.05) bağımsız olarak PH'nın üç yıl erken başlaması ile ilişkilidir (B=3,14(GA:-5.7- -0.5),p=0,018). Hastalık süresi açısından eşleştirilmiş PH-Pes+ ve PH-Pes- grupları arasında motor, non-motor semptomlar ve yaşam kalitesi açısından anlamlı fark tespit edilmemiştir.

Tablo-1: Hastalık süresi açısından eşleştirilmiş, pestisit maruziyeti olan ve olmayan Parkinson gruplarının klinik değerlendirme sonuçları.

	Pestisit Maruziyeti var (n=63)	Pestisit maruziyeti yok (n=63)	p-değeri
Minimental durum testi, median, (min-maks)	26 (8-30)	26 (7-30)	0,627
MDS-UPDRS-1, median, (min-maks)	12,0 (2-32)	10,0 (0,36)	0,315
MDS-UPDRS-2, median, (min-maks)	14,0 (1-43)	13,0 (0-42)	0,459
MDS-UPDRS-3, ort (SS)	36,4 (17,48)	36,3 (15,01)	0,970
MDS-UPDRS-4, median, (min-maks)	0 (0-12)	0 (0-18)	0,439
MDS-UPDRS toplam, median, (min-maks)	61,0 (12-152)	66,0 (18-140)	0,777
PDQ-39, median, (min-maks)	44 (2-106)	42,0 (4-129)	0,449
HADS, median, (min-maks)	12,0 (0-30)	11 (1-29)	0,777

MDS-UPDRS: Movement Disorder Society Unified Parkinsons Disease Rating Scale, ort: ortalama, SS: Standart sapma, PDQ39: Parkinsons Disease Questionnaire, HADS: Hospital Anxiety and Depression Scale

Sonuç:
Bulgularımıza göre pestisit maruziyeti erken PH ile ilişkili, hastalık şiddeti ile ilişkili olmayan ve *GBA1* mutasyon penetransını artıran bir risk faktörüdür. Sonuçlarımız bu konudaki az sayıda literatür ile uyumludur[1,2]. Pestisitler ve PH konusunda ülkemizde daha geniş çalışmalara ihtiyaç vardır.

Referanslar:

1. Ratner MH ve ark.Younger age at onset of sporadic Parkinsons disease among subjects occupationally exposed to metals and pesticides.Interdiscip Toxicol.2014,Sep;7(3):123-33.
2. Brown EG ve ark.Occupational Pesticide Exposure in Parkinsons Disease Related to GBA and LRRK2 Variants.Journal of Parkinsons disease,(2024),14(4),737–746.

SS-135 PARKİNSON HASTALIĞINDA SES BOZUKLUKLARININ VE KLİNİK BELİRLEYİCİ FAKTÖRLERİN İNCELENMESİ

MERAL ÖKSÜZ , HALİL ÖNDER , SELİM SELÇUK ÇOMOĞLU

ANKARA ETLİK ŞEHİR HASTANESİ NÖROLOJİ KLİNİĞİ

Amaç:
Bu çalışmada geniş bir PH kohortunda ses bozukluklarının sıklığı ve şiddetinin incelenmesi ve ses bozuklukları ile ilişkili klinik faktörlerin ortaya konulması planlandı.

Gereç ve Yöntem:
Ocak/2023-Şubat/2024 tarihleri arasında hareket bozuklukları kliniğimize başvuran tüm PH verileri retrospektif olarak tarandı. Demografik ve klinik özelliklerine ek olarak, MDS-UPDRS, NMSS, FOGQ, FES-I, VHI skala sonuçları mevcut olan tüm hastalar çalışmaya dahil edildi.

Bulgular:
Toplamda 232 PH çalışmaya dahil edildi. Hastaların ortalama yaşı 64.4±10.5 (K/E=145/87), hastalık süreleri 4(25)y olduğu görüldü. 139 hasta tremor-dominant, 63 hasta akinetik-rijid alt tipteydi. Hastaların MDS-UPDRS-3-off dönem skoru 30(91)idi. MDS-UPDRS-1 ve 4 skorları sırasıyla; 9(48) ve 3(17)idi. Toplam VHI değeri 12 (120) [ortanca,aralık] olan hasta grubunda fonksiyonel, fiziksel, emosyonel alt kırım ortanca değerleri sırasıyla; 6, 3, 1di. Hastaların VHI evrelerine göre 151'inde ses handikabının (SH) olmadığı (%65), 66'sında evre-1 (%28), 15'inde ise evre-2 (%6) düzeyinde olduğu görüldü. SH olan ve olmayan hasta grupları arası karşılaştırmalarda, SH olan grupta hastalık süresi, MDS-UPDRS-1,2,3,4 skorları, HAI, HDI, FOGQ, FES-I, NMSS-Total skorlarının hepsinin daha ağır şiddette olduğu belirlendi. Tüm hasta grubunda, aşamalı regresyon analizi ile VHI'yı predikte eden faktörler incelendiğinde, R-değeri 0.373 olan modelde belirleyici faktörler sırasıyla MDS-UPDRS-4 (beta=0.332), HAI (beta=0.248), ve HDI (beta=0.212) skorları olarak değerlendirildi.

Sonuç:
Çalışmamızda artmış hastalık süresi, yüksek motor, nonmotor ve nöropsikiyatrik semptom yükünün SH olan grupta daha belirgin olduğunu gösterdik. Bununla birlikte, sadece motor komplikasyon skorları, anksiyete ve depresyon skorlarının artmış VHI için bağımsız risk belirleyicileri olduğunu bulduk. Bu veriler, klinik pratikte konuşma terapi programına gidecek hasta grubunun belirlenmesi yanında, ses bozukluklarının patofizyolojisine ilişkin de fikir verebilir.

SS-136 İDİOPATİK SERVİKAL DİSTONİ HASTALARINDA SEMPATİK DERİ YANITLARI

NUR TURKMEN, MUHAMMED YILDIRIM, EBRU BİLGE DİRİK, ŞULE BİLEN

BİLKENT ŞEHİR HASTANESİ NÖROLOJİ KLİNİĞİ

Amaç:
Çalışmanın amacı, idiopatik servikal distoni (İSD) tanılı hastalarda sempatik sinir sistemi (SSS) disfonksiyonun elektrofizyolojik göstergesi olarak Sempatik Deri Yanıtları (SDY) ile klinik ölçekler eşliğinde değerlendirilmesi ve sağlıklı kişilerden elde edilen verilerle kıyaslanmasıdır. İkincil amaç ise, SDY'larının fasiyal ve ekstremite olmak üzere farklı vücut bölgelerinden kayıtlama ile değerlendirildiğinde olası farklılıkların incelenmesi, varsa hastalıkla ilişkilendirilebilecek kesme değerlerinin saptanmasıdır.

Gereç ve Yöntem:
İSD tanısı almış, disotonomi ile ilişkilendirilebilecek ilaç kullanımı veya sistemik hastalığı olmayan 30 hasta ve kontrol grubu olarak 33 sağlıklı gönüllüde fasiyal, el ve ayak olmak üzere SDY'ları kayıt altına alındı, ortalama amplitüd ve latans değerleri saptandı. Otonom dizabilitenin klinik değerlendirmesi, Komposit Otonom Sistem Ölçeği -31 (COMPASS-31) ölçeği ile yapıldı. İkinci analizde elde edilen verilerden hasta ve sağlıklı grubu ayırmaya yönelik kesme değerleri saptanmaya çalışıldı.

Bulgular:
Çalışmada hasta ve sağlıklılardan elde edilen bilateral fasiyal, palmar ve plantar bölgelerden kayıtlı SDY'ları incelemeye dahil edildi. Grupların yaş, cinsiyet, boy, kilo gibi demografik özellikleri benzerdi. Otonom sinir sistemi disfonksiyonuna ait bulgu ve yakınmaların, sağlıklı kontrollere göre daha yüksek oranda izlendiği görüldü. Hasta grubu Compass-31 ölçeği ile değerlendirildiğinde ortalama skorun 8'in üzerinde olmasının hastalıkla ilişkilendirilebileceği ($p<0,05$) gösterildi. Çalışmada hasta ve sağlıklı gruplar arasında fasiyal amplitüd değerleri arasında hem sağ hem de sol taraf kayıtlarında benzer şekilde anlamlı fark izlendi ($p= 0.03$). Hasta ve sağlıklı grupların ayrımında fasiyal SDY amplitüdü için 390 µV, kesme değeri olarak belirlenmiştir (AUC (%95 CI), $p = 0,031$). Hasta grubunda fasiyal ve ekstremite kayıtlı SDY elde edilemeyenlerin oranı sağlıklı gruba kıyasla yüksekti ancak bu fark istatistiksel olarak anlamlı değildi. İncelenen diğer parametrelerde hasta ve sağlıklılar arasında anlamlı fark izlenmedi.

Sonuç:
Çalışmamızda, ISD hastaları sağlıklılarla kıyaslandığında, hem klinik ölçeklerle hem de elektrofizyolojik olarak sempatik disfonksiyon bulguları gösterilmiştir. İSD hastalarında otonom disfonksiyon elektrofizyolojik olarak kolay uygulanabilir bir test olan SDY'larının fasiyal bölgeden kayıtlanması ile objektif şekilde değerlendirilebilir; klinik olarak ise Compass-31 ölçeği ile objektif olarak ölçülebilir.

SS-137 İLERİ PARKİNSON HASTALIĞI OLAN HASTALARDA SUBTALAMİK NÜKLEUS VE KIRMIZI ÇEKİRDEĞİN 3T MANYETİK REZONANS GÖRÜNTÜLEME İLE NORMAL POPÜLASYONLAR KARŞILAŞTIRMALI VOLÜMETRİK ANALİZİ; ÖN ÇALIŞMA

ENES ÖZLÜK [1], BEKİR ENES DEMİRYÜREK [2]

[1] BAŞAKŞEHİR ÇAM VE SAKURA ŞEHİR HASTANESİ, RADYOLOJİ KLİNİĞİ
[2] İSTANBUL AYDIN ÜNİVERSİTESİ TIPFAKÜLTESİ NÖROLOJİ ANABİLİM DALI

Amaç:
Parkinson hastalığı (PH), subthalamik nükleus (STN) ve kırmızı çekirdekte (RN) radyolojik ve histopatalojik önemli değişikliklerle ilişkilendirilmektedir. Bu çalışmanın amacı, ileri evre Parkinson hastalığı olan hastaların 3 Tesla (T) manyetik rezonans görüntüleme (MRI) ile STN ve RN hacimlerinin normal popülasyonla karşılaştırılmasıdır.

Gereç ve Yöntem:
İleri evre PH olan ve derin beyin stimülasyonu operasyonu geçirmiş, 3T MR görüntülemesine ulaşılabilen hastalar klinik detaylar, motor şiddet puanları ve radyolojik değerlendirme açısından retroprospektif olarak taranmıştır. Kontrol grubu olarak kranial patolojisi olmayan 3T görüntüleme yapılmış eş yaş grubu dahil edilmiştir. STN ve RN hacimleri, 3 boyutlu ince kesit Fluid-attenuated inversion recovery (FLAIR) ve T2A sekanslar kullanılarak Brainlab sisteminde ölçülmüş ve demografik ve klinik özelliklerle ilişkilendirilmiştir.

Bulgular:
Çalışmamıza 25 ileri evre Parkinson hastalığı tanılı hasta, normal popülasyondan eş yaş grubundan 18 birey dahil edilmiştir. PH tanılı 25 hastanın 9'u kadın 16'sı erkek olup; normal popülasyondan 8 kadın, 10 erkek birey seçilmiştir. PH olanlarda ortalama STN ve RN hacmi sırasıyla 103±11 mm^3 ve 183 ± 22 mm^3, karşılaştırma grubunda ise 125±10 mm^3 ve 177±19 mm^3 olarak bulunmuştur. Başlangıç yaşı ve Birleşik Parkinson Hastalığı Değerlendirme Ölçeği Bölüm III puanları ile STN hacmindeki değişiklikler arasında bir ilişki bulunamamıştır. Normal popülasyona göre ileri evre PH'da, STN hacmi daha düşük gözlenmiştir (p<0.01). RN hacmi ile hastalık süresi arasında zayıf bir pozitif eğilim saptanmıştır.

Sonuç:
İleri evre PH'nda, normal popülasyona göre STN hacmi daha düşük gözlenmiştir. RN volümü ile PH arasında ise zayıf pozitif korelasyon saptanmıştır. Bu sonuçları doğrulamak ve kullanışlılıklarını belirlemek için daha büyük çalışmalara ihtiyaç vardır.

SS-138 BEYİNDE DEMİR BİRİKİMİYLE SEYREDEN NÖRODEJENERASYON HASTALARINDA UYKU

AYŞE DENİZ ELMALI , VOLKAN TAŞDEMİR , İBRAHİM KAMACI , ÖZGÜ KİZEK , ZUHAL YAPICI , NERSES BEBEK

İSTANBUL ÜNİVERSİTESİ, İSTANBUL TIP FAKÜLTESİ, NÖROLOJİ ANABİLİM DALI

Amaç:
Beyinde demir birikimiyle seyreden nörodejenerasyon (NBIA) hayli nadir rastlanan bir grup hastalığın çatı ismidir. Bu tablolarda ekstrapiramidal, kortikospinal bulgular, demans, nöbetler ve psikiyatrik sorunlar görülür. Uyku sorunlarının da eşlik edebileceği bilinmekle birlikte, bu uyku sorunlarını sistematik bir biçimde ele alan çalışma bulunmamaktadır.

Gereç ve Yöntem:
Merkezimizde çocuk nörolojisi biriminde takip edilen, genetik tanı almış NBIA hastalarının uyku anamnezleri yarı yapılandırılmış görüşmelerle ayrıntılı bir biçimde sorgulanmış, uygulanabilen hastalarda Epworth uykululuk ölçeği (ESS) ve uykusuzluk şiddeti ölçeği (ISS) değerlendirilmiştir.

Bulgular:
Takip edilen 14 hastanın yaş ortalamaları 25 yaş (5-43), kadın-erkek oranı 9/5, tanıları 5 mitokondriyal membran proteini ilişkili nörodejenerasyon (MPAN), 4 beta-propeller proteine bağlı nörodejenerasyon (BPAN), 3 PLA2G6 ilişkili nörodejenerasyon (PLAN) ve 2 pantotenat kinaz ilişkili nörodejenerasyondu (PKAN). Hastaların 10'unda (%72) klinik görüşmeyle en az bir uyku hastalığını düşündüren yakınmalar mevcuttu. Üç hasta kronik insomni tanı kriterlerini karşılıyordu (2 MPAN, 1 PLAN). Üç hastanın günlük uyku süresi 11 saatin üzerindeydi (1 BPAN, 1MPAN, 1 PKAN). Üç hastanın parasomni düşündüren yakınmaları mevcuttu (2 MPAN, 1 BPAN). İki hastada bruksizmle uyumlu yakınmalar vardı (1 BPAN, 1MPAN). İzole şikayetler değerlendirildiğinde, 4 hasta uykuya dalma zorluğundan, 7'si sık uyanmadan, 6'sı gün içi aşırı uykuluktan, 3'ü de uykuda sık hareketlerden yakınıyordu. Hiç bir hastada huzursuz bacaklar sendromu veya REM davranış bozukluğu düşündüren yakınma yoktu. Uyku hastalığı düşündüren ve ölçekleri değerlendirilebilen hastaların ESS ortalaması 7.8 (1-18) ve ISS ortalaması 8.2 (2-16) idi.

Sonuç:
Uykuyla ilgili yakınmalar ve uyku hastalıkları NBIA hastalarında sık eşlikçilerdir. Demir metabolizmasını ilgilendiren ve nörodejenerasyonla seyreden bu tabloda hiç huzursuz bacaklar sendromu ve REM davranış bozukluğuna rastlanmamış olması ilginç bir bulgu olup benzer klinik tablolardan ayırıcı tanıda yardımcı olabilir.

SS-139 PARKİNSON VE ESANSİYEL TREMOR HASTALARININ TREMOR ÖZELLİKLERİNİN ELEKTROMİYOGRAFİK TREMOR ANALİZİ İLE DEĞERLENDİRİLMESİ

AYŞEN SÜZEN EKİNCİ [1], SEVGİN GÜNDOĞAN [2], ZEYNEP TANRIVERDİ [2], ŞEHNAZ ARICI [2], YAPRAK SEÇİL [1]

[1] İZMİR KATİP ÇELEBİ ÜNİVERSİTESİ ATATÜRK EĞİTİM VE ARAŞTIRMA HASTANESİ KLİNİK NÖROFİZYOLOJİ BİLİM DALI
[2] İZMİR KATİP ÇELEBİ ÜNİVERSİTESİ ATATÜRK EĞİTİM VE ARAŞTIRMA HASTANESİ NÖROLOJİ ANABİLİM DALI

Amaç:
Parkinson hastalığı (PH) tremoru ve esansiyel tremor (ET) ayrımı her zaman kolay değildir. Yüzey elektromiyografi (sEMG) ile yapılan tremor analizi tremor için kullanılan başlıca elektrofizyolojik ölçümdür. Bu çalışmada, EMG tremor analizinin PH ve ET ayırıcı tanısındaki değerini, hastalık başlangıç tarafına göre tremor özelliklerinin değişiklik gösterip göstermediğini anlamayı amaçladık.

Gereç ve Yöntem:
Hareket bozuklukları polikliniğimizde takipli ana bulgusu tremor olan PH tanılı ve ET tanılı 51 hasta çalışmaya alındı. Elektrofizyolojik olarak yapılan incelemede 4 adet EMG yüzey elektrodu, 4 kanallı EMG cihazı, el ile kavranabilecek bir cisim ve 1000 gr ağırlığında sıvı kullanıldı. Yüzeyel elektrodlar, fleksör digitorum süperfisiyalis ve ekstansör digitorum communis kaslarına yerleştirilerek 104 el üzerinde tremor analizi değerlendirildi.

Bulgular:
Hastalık süresi 1-9 yıl arası değişen 16 PH tanılı (5K,11E), 1-26 yıl arası değişen 36 ET tanılı toplam 51 hasta değerlendirildi. PH grubu yaş ortalaması yaş ortalaması 63,2±3,53 yıl (min:50- maks:77), ET grubu yaş ortalaması 63,7±13,8 yıl (min:27-maks:76) olarak saptandı. PH grubunun 7'si (%43,8) sağ, 9'u (%56,2) sol başlangıçlı; ET grubunun ise 19'u (%48,7) sağ, 6'sı (%16,6) sol, 11'i (%30,5) bilateral başlangıçlıydı. ET'li 17 (%47,2), PH'li 14 (87,5) hastada istirahatte tremor izlenirken PH grubunda 2 (%12,5) hastada istirahatte tremor izlenmedi. ET grubunda 6 hastada (%16,6) unilateral, PH grubunda 3 hastada (%18,7) bilateral tremor kaydedildi. Tüm verilerin taraf analizleri yapıldı.

Sonuç:
Her ne kadar istirahat tremoru PH'e özgü kabul edilse de PH'de tremor sadece istirahatte değil aynı zamanda postürde ve/veya hareket sırasında da ortaya çıkabilir. Bizim çalışmamız tremor özelliklerinin değerlendirilmesinde EMG analizlerinin önemini ortaya koymasının yanısıra başlangıç tarafına göre her iki hastalığın özelliklerini de değerlendirmemizi sağlamıştır.

SS-140 PARKİNSON HASTALARININ BİRİNCİ DERECE YAKINLARINDA NON-MOTOR SEMPTOMLARIN ARAŞTIRILMASI

ALENA SAR , MAHİNUR AVLİYAKULYYEVA , ÖZLEM AKDOĞAN , NİL SENEM SENEMOĞLU , UFUK EMRE TOPRAK , GÜLSEN BABACAN YILDIZ

SBÜ İSTANBUL EĞİTİM ARAŞTIRMA HASTANESİ

Amaç:
Parkinson hastalığı (PH) nörodejeneratif bir hastalıktır ve hastalığa neden olan nöropatolojik süreç, tipik motor semptomlardan onlarca yıl önce başlar. Hastaların pek çoğunda motor semptomlara ek olarak tanı öncesinde ve tanı anında non-motor semptomlar (NMS) olarak tanımlanan semptomlar bulunur.
Genetik PH oranı oldukça düşüktür, ancak PH hastalarının birinci derece yakınlarında normal popülasyona göre daha yüksek oranda PH olduğu bildirilmiştir. Bazı NMS'ler hastalık tanısından önce başladığı için biz bu çalışmada PH tanısı alan hastaların birinci derece yakınlarında NMS'lerin varlığını araştırmayı amaçladık.

Gereç ve Yöntem:
Ocak 2024 - Eylül 2024 tarihleri arasında İstanbul Eğitim ve Araştırma Hastanesi Nöroloji polikliniğine başvuran ve PH tanısı almış toplam 56 PH hastası birinci derece yakını (28-kadın, 28-erkek) ile 45 (25-kadın, 20-erkek) sağlıklı kontrol çalışmaya alınmıştır. Tüm katılımcılar NMS'ler açısından değerlendirilmiştir. İstatistiksel analizler SPSS versiyon 26 yazılımı kullanılmıştır.

Bulgular:
Hasta yakını (HY) grubunda yaş 43,06 ± 13,2, kontrol grubunda 53,61 ± 13,2 olup gruplar arasında istatistiksel olarak anlamlı bir farklılık bulunmamıştır. NMS'ler açısından iki grup arasında anlamlı farklılık saptanmadı. MoCA sonuçlarına göre, HY grubunda kontrol grubuna kıyasla anlamlı derecede daha düşük skorlar bulunmuştur. HY grubunda koku identifikasyon puanı, kontrol grubuna göre anlamlı olarak daha düşük saptandı.

Sonuç:
PH'da NMS'lerin motor semptomlardan önce başladığı düşünülmektedir. HY grubunda koku identifikasyon puanlarının ve MoCA skorlarının kontrol grubuna göre düşük saptanması literatür bulgularını desteklemektedir. PH uzun latent dönemi erken tanı ve olası müdahale için fırsat sağlamaktadır. O nedenle risk altındaki kişilerde bu dönemde NMS'lerin tespit edilmesi oldukça önem taşımaktadır.

SS-141 PARKİNSON HASTALIĞINDA ANOSMİ VE BELLEK İLİŞKİSİ

BURAK MANAY [1], MERVE SAVAŞ [1], ALPEREN ŞENTÜRK [1], DEMET AYGÜN [2]

[1] İSTANBUL ATLAS ÜNİVERSİTESİ, SAĞLIK BİLİMLERİ ENSTİTÜSÜ, DİL VE KONUŞMA TERAPİSİ ANABİLİM DALI
[2] İSTANBUL ATLAS ÜNİVERSİTESİ, TIP FAKÜLTESİ, NÖROLOJİ ANABİLİM DALI

Amaç:
Koku alma bozukluğu, Parkinson hastalığı (PH)'nın prodromal ve yaygın bir nonmotor semptomudur. PH hipozmisinde kolinerjik denervasyon rol oynuyor olabilir ve bu durum sözel bellek bozulmaları ile ilişkilendirilmektedir. Bu çalışmada, PH ve ciddi koku tanımlama eksiklikleri olan bireylerde epizodik bellek disfonksiyonu araştırılmıştır.

Gereç ve Yöntem:
Mini mental durum muayene (MMSE) skoru 20-24; orta evre PH olan (MDS-UPDRS bölüm III puanı 20-40 arası) 20 anosmik (Grup-1; 11Erkek, 9 Kadın; ort. yaş: 64; SS.,12,60); PH olup anosmik olmayan 20 (Grup-2; 10 Erkek, 10 Kadın; ort. yaş: 62,8; SS.10,58) ve 20 sağlıklı kontrol grubu (Grup-3;10 Erkek, 10 Kadın; Ort Yaş: 65,8; SS.,14,56) bireyler dahil edilmiştir. PH grupları hastalık süresi, başlangıç yaşı, UPDRS skoru, günlük levodopa dozu açısından karşılaştırıldı. Katılımcıların tümü Retronazal Koku Kiti (RKK) ve Öktem Sözel Bellek Süreçleri Testi (SBST) puanları açısından Kruskal Wallis ile karşılaştırılmıştır. RKK ve SBST skorları arasında Spearman korelasyon analizi yapıldı

Bulgular:
PH grupları hastalık değişkenleri açısından anlamlı farklılık göstermemiştir. RKK skorları Grup-1(Ort: 3,7; SS: 1,06), Grup-2 (Ort: 7,6: SS:1,30) ve Grup-3 (Ort: 11,80, SS: 1,03) arasında anlamlı farklılık görüldü (p=0,002<0,05) SBST skorları Grup-1(Ort: 2,75; SS: 2,02), Grup-2 (Ort: 6,75: SS:1,61) ve Grup-3 (Ort: 8,75, SS: 1,29) arasında anlamlı farklılık görüldü (p=0,000 <0,05). Grup-1 (r=0,682; p= 0,02), Grup-2 (r=0,062; p=0,03) ve Grup-3 (r=0, 782; p=0,03)'te SBST ve RKK skoru arasında pozitif yönlü korelasyon saptanmıştır.

Sonuç:
PH'na eşlik eden anosmi; uzun dönem bellek performansını olumsuz etkilemektedir. Sağlıklı bireylerde olfaktör fonksiyonlar, epizodik bellek performansı üzerinde etki etmektedir.

SS-142 PARKİNSON HASTALARINDA SARKOPENİ RİSKİNİN DEĞERLENDİRİLMESİ

MAHİNUR AVLİYAKULYYEVA , ÖZLEM AKDOĞAN , ALENA SAR , NİL SENEM SENEMOĞLU , UFUK EMRE TOPRAK , GÜLSEN BABACAN YILDIZ

SBÜ İSTANBUL EĞİTİM VE ARAŞTIRMA HASTANESİ

Amaç:
Sarkopeni kas gücü, kas miktarı/kalitesi ve şiddetin bir göstergesi olarak fiziksel performansın düşük ölçüm seviyeleri ile tanımlanan kas yetmezliği olarak tanımlanmaktadır. PH'da sarkopeni prevelansının %10,9 ila %31,4 arasında olduğu bildirilmiştir. Çalışmamızda Parkinson hastalarında sarkopeni varlığı ve eşlik eden bulguları araştırmayı amaçladık.

Gereç ve Yöntem:
Çalışmaya Ocak 2024 - Eylül 2024 tarihleri arasında 50 hasta ve 46 kontrol alındı. Sarkopeni değerlendirmesi amacıyla, üst ekstremitelerdeki kas kütlesini belirlemek için triceps ve biceps kaslarından caliper (deri kıvrım ölçer) kullanarak ölçüm yapıldı. El kavrama gücünü ölçmek için dijital el dinamometresi kullanıldı. Kan biyokimyası değerleri kaydedildi. Sarkopeni riskini ölçmek SARC-F anketi uygulandı. Elde edilen veriler her iki grupta karşılaştırıldı. İstatistiksel analiz SPSS 26 yazılım programı ile yapıldı.

Bulgular:
Çalışmaya PH tanısı almış 50 hasta ve 46 kontrol alındı. Yaş hasta grubunda medyan 68 (IQR 63-77), kontrol grubunda medyan 57 (IQR 41,5-64) olup fark istatistiksel olarak anlamlı bulunmuştur. El kavrama testi sonuçlarına göre, hastalar her iki elde de kontrol grubuna kıyasla anlamlı derecede daha düşük skorlar elde etmiştir. Her iki kolda kaliper ile ölçülen değerler, gruplar arasında istatistiksel olarak anlamlı bir farklılık göstermemiştir. SARC-F anketi skorları hasta grubunda kontrol grubuna göre anlamlı derecede yüksek saptanmıştır. UPDRS ile sarkopeni riski arasında pozitif yönde zayıf bir ilişki gözlemlenmiş olmakla birlikte, bu ilişki istatistiksel olarak anlamlı bulunmamıştır.

Sonuç:
Bulgularımız PH'da sarkopeni varlığı riskini desteklemektedir. Motor fonksiyon bozukluklarının ve düşme riskinin yüksek olduğu bu hastalıkta sarkopeni varlığını belirleyip tedavi edilmesinin hastaların hem yaşam kalitesini yükselttiğini hem de morbitite ve mortalite riskini azalttığını düşünmekteyiz.

SS-143 KANTİTATİF MRIG PARAMETRELERİNİN PROGRESİF SUPRANÜKLEER PALSİNİN MULTİ SİSTEM ATROFİSİNDEN AYRIMINDA ETKİNLİĞİNİN İNCELENMESİ25

FATMA NUR UĞUR , HALİL ÖNDER , SELİM SELÇUK ÇOMOĞLU

ANKARA ETLİK ŞEHİR HASTANESİ

Amaç:
Bu çalışmada, progresif supranükleer palsi (PSP) atfedilen kantitatif nörogörüntüleme parametrelerinin PSP ile Multi sistem atrofisi (MSA) hastaları arasındaki ayrımda faydasını araştırmayı amaçladık. Klinik uygulamada ayırıcı tanı sırasında yardımcı olması için nörogörüntüleme kanıtı önermeyi amaçladık.

Gereç ve Yöntem:
Retrospektif çalışmamıza, olası PSP li 26 hasta ve 'klinik olası' MSA tanılı 30 hasta dahil edildi. Önceki raporlarda belirtildiği üzere PSP' ye atfedilen radyolojik ölçümler tüm hastalarda hesaplandı. Karşılaştırmalı analizlere ek olarak, tüm parametreler için tanısal doğruluk ROC eğrisi analizleri kullanılarak değerlendirildi.

Bulgular:
PSP grubunda ortalama yaş daha yüksekti ve bu grupta kadın cinsiyet daha yaygındı (68,7 ± 7,7, 61,9 ± 6,2, p=0,001; K/E: 12/14, 6/24p=0,037). Radyolojik parametrelerin karşılaştırmaları, PSP ve MSA denekleri arasında mezensefalon alanı, üçüncü ventrikül genişliği, 3.V/bifrontal genişlik, P/M, P/M oranı 2.0, MRPI ve MRPI 2,0 değerlerinde anlamlı farklılıklar olduğunu ortaya koydu. ROC analizlerinde, üçüncü ventrikül genişliği, 3.V/bifrontal genişlik oranı, P/M oranı, P/M 2 oranı, MRPI ve MRPI-2 değerlerinin ayrıcı tanıda kabul edilebilir düzeyde AUC' a sahip olduğu belirlendi. PSP nin MSA lı hastalardan ayırt edilmesinde eşik değerler ;MRPI-2 için 4.242, MRPI için 17.80, P/M oranı için 3.95, T/B genişlik oranı için 2.41 ve P/M 2.0 oranı için 0.96 idi. Ancak, bu ölçümlerin hiçbirinin tanısal duyarlılığı veya özgüllüğü %80den yüksek değildi. P/M oranı, 3.V/FH ve yaş pozitiflikleri, eşik değerlere göre puanlandırılarak bir PMSkalası değerlendirildiğinde, PSPyi ayırt etmede, PMScaledeki 0 puanın NPVsi %91 iken, 3 puanın PPVsi % 85.7 olarak bulundu.

Sonuç:
Kantitatif MRF ölçümlerinin hiçibirisinin PSP-MSA ayrımında iyi düzeyde tanısal AUC ye ulaşmadığını gördük. Sonuçlarımızın, literatür verileri ışında, planimetrik MRG ölçümlerinin PSPyi MSAdan ayırt etmede tek başına kritik bir rol oynayamayacağına işaret etmektedir. Ancak, bu çalışmada önerdiğimiz PMSkalası, masa başı değerlendirme sırasında ayırıcı tanıda yüksek PPV ve NPV sağlayabilir. Radyolojik kriterlerimizin bazı klinik özelliklerle birleştireleceği skalalarla tanısal doğruluk oranının arttırılabileceğini düşünmekteyiz.

SS-144 PARKİNSON HASTALIĞININ İZİNDE: YAPAY ZEKA İLE YÜRÜYÜŞ VE SESİN YENİ BİR PERSPEKTİFLE ANALİZİ

HASAN ARMAĞAN UYSAL [1], HALİL GÜLLÜOĞLI [1], GÜLCE COŞKU YILMAZ ÇAKAN [1], KÜBRA ASLAN KOCA [2], DİLEK İŞCAN [3], YAPRAK SEÇİL [4], AHMET TURAN EVLİCE [10], SEVGİN GÜNDOĞAN [4], İPEK İNCİ [5], AHMET ONUR KESKİN [6], TUĞBA KORKMAZ [7], ÖZLEM KARBUZ [8], ŞULE BİLGİN [9], HASAN KUŞ [1], MURAT TERZİ [2], ÖZGE YILMAZ KUŞBECİ [1]

[1] İZMİR EKONOMİ ÜNİVERSİTESİ
[2] ONDOKUZ MAYIS ÜNİVERSİTESİ
[3] NİĞDE ÖMER HALİSDEMİR ÜNİVERSİTESİ
[4] İZMİR KATİP ÇELEBİ ÜNİVERSİTESİ ATATÜRK EĞİTİM VE ARAŞTIRMA HASTANESİ
[5] İZMİR BOZKAYA EĞİTİM VE ARAŞTIRMA HASTANESİ
[6] ESKİŞEHİR ŞEHİR HASTANESİ
[7] İZMİR BAKIRÇAY ÜNİVERSİTESİ
[8] DOKUZ EYLÜL ÜNİVERSİTESİ HASTANESİ
[9] MUAYENEHANE
[10] ÇUKUROVA ÜNİVERSİTESİ HASTANESİ

Amaç:
Bu çalışmada Parkinson hastalığının klinik bulguları, yürüyüş ve ses özellikleri yapay zeka tabanlı yöntemlerle değerlendirilmektedir. Yapay zeka destekli analizler sayesinde, Parkinson hastalarının motor fonksiyonlarındaki bozulmalar ve ses değişiklikleri ayrıntılı bir şekilde incelenmiştir. Bu yenilikçi yaklaşım, hastalığın erken teşhisini kolaylaştırarak tedavi süreçlerinin izlenmesine ve kişiselleştirilmiş tedavi stratejilerinin geliştirilmesine katkı sağlamaktadır.

Gereç ve Yöntem:
Parkinson hastalarının yürüyüş ve ses özelliklerini değerlendirmek amacıyla, İzmir Bakırçay Üniversitesi Girişimsel Olmayan Klinik Araştırmalar Etik Kurulundan gerekli onay alınmıştır. Çalışma kapsamında, 8 farklı nöroloji kliniğinden toplanan verilerle 191 hastadan oluşan bir veri seti oluşturulmuştur. Bu veriler, ön işleme ve özellik çıkarım süreçlerinden geçirilmiş olup, yapay zeka tabanlı analizlerde kullanılmıştır. Analizler, Parkinson hastalığının UPDRS gibi klinik bulgular ile yürüyüş ve ses özellikleri üzerindeki etkilerini detaylı bir şekilde değerlendirmek amacıyla gerçekleştirilmiştir.

Bulgular:
Çalışmada kullanılan yapay zeka algoritmaları, hastaların yürüyüş hızındaki azalma, adım uzunluğundaki değişkenlik ve ses tonundaki bozulmaları yüksek doğrulukla tespit etmiştir. Bu bulgular, Parkinson hastalığının motor ve vokal semptomlarının erken teşhisi ve izlenmesinde yapay zekanın etkinliğini ortaya koymakta, ayrıca kişiselleştirilmiş tedavi yaklaşımlarının geliştirilmesine katkı sağlamaktadır.

Sonuç:
Yapay zeka tabanlı klinik, yürüyüş ve ses analiz yöntemleri, Parkinson hastalığının değerlendirilmesinde yüksek doğruluk ve güvenilirlik sunmaktadır. Derin öğrenme algoritmaları, hastalığın farklı evrelerinde yürüyüş ve ses özelliklerindeki belirgin değişiklikleri tespit ederek, motor ve vokal semptomların hassas bir şekilde analiz edilmesini mümkün kılmaktadır. Bu çalışma, Parkinson hastalığının erken teşhisi ve tedavi sürecinin izlenmesinde yapay zekanın potansiyelini vurgulamakta ve kişiselleştirilmiş tedavi stratejilerinin geliştirilmesi için değerli bilgiler sunmaktadır.

SS-145 ERİŞKİN BAŞLANGIÇLI DİSTONİDE YAYILIM PATERNLERİ

ESRA KOÇHAN KIZILKILIÇ [2], NURSENA ERENER [1], MUSTAFA MERİÇ [1], NURTEN UZUN ADATEPE [1], AYŞEGÜL GÜNDÜZ [1]

1) İSTANBUL ÜNİVERSİTESİ-CERRAHPAŞA, CERRAHPAŞA TIP FAKÜLTESİ, NÖROLOJİ ANABİLİM DALI
2) SAĞLIK BİLİMLERİ ÜNİVERSİTESİ, PROF. DR. CEMİL TAŞCIOĞLU ŞEHİR HASTANESİ, NÖROLOJİ BÖLÜMÜ

Amaç:
Erişkin başlangıçlı distoni, çocukluk distonisindeki kadar sık olmasa da vücudun diğer bölgelerine de yayılabilir. Çalışmamızın amacı, erişkin başlangıçlı distoni tiplerinde yayılım paternlerini belirleyen klinik faktörleri incelemektir.

Gereç ve Yöntem:
Kliniğimizde distoni tanısı ile takip edilen tüm hastaların tıbbi kayıtlarını retrospektif olarak analiz ettik. Sekonder distoni nedeniyle takipli olgular ve çocukluk çağında başlayan olgular çalışmadan dışlanmıştır. Çalışmamıza, semptomları 18 yaşından sonra başlayan hastaları dahil edildi. Demografik veriler (yaş, cinsiyet) ve klinik faktörler (hastalık başlangıç yaşı, distoni alt tipi, aile öyküsü) hasta dosyalarından çıkarıldı. Hastalar, başlangıçtaki ve her muayenedeki bulgulara göre 2013 distoni sınıflandırmasına dayanarak fokal, segmental ve jeneralize olarak gruplandırıldı.[1] Yayılım olan ve olmayan gruplar arasında demografik ve klinik faktörler karşılaştırıldı.

Bulgular:
Kriterlerimizi karşılayan 434 hastanın 48inde (%11,1) diğer vücut bölgelerine yayılım izlendi. 48 hastanın 37sinde fokalden segmental distoniye, iki hastada fokalden jeneralize distoniye, iki hastada segmentalden jeneralize distoniye ve yedi hastada fokal başlangıçlı olup daha sonra segmental ve nihayetinde jeneralize distoniye dönüşüm gelişmiştir. Yayılım olan grupta aile öyküsünün daha nadir olması dışında diğer özelliklerde anlamlı fark yoktu (p=0.023). En sık yayılan fokal distoni blefarospazmdı, bunu sırayla oromandibular distoni, servikal distoni, laringeal distoni ve üst ekstremite distonisi izlemekteydi.[2,3] Fokal distoni çoğu hastada komşu bir segmente yayıldı; ayrıca jeneralizasyon gösteren segmental distoni tanılı dokuz hastadan yedisi fokal başlangıçlıydı.

Sonuç:
Erişkinlikte distoni tanısı alan hastaların onda biri yayılım riski altındadır. Başlangıçtaki ileri yaş, jeneralizasyon için bir risk faktörüdür.[2,4,5] Bununla birlikte, fokal distoni dahi yayılabilir ve jeneralize olabilir. Hiçbir klinik bulgu transformasyonu öngörememektedir.

Kaynaklar:

1. Albanese, A., Bhatia, K., Bressman, S. B., Delong, M. R., Fahn, S., Fung, V.S., Hallett, M., Jankovic, J., Jinnah, H.A., Klein, C., Lang, A. E., Mink, J.W., Teller, J.K. Phenomenology and classification of dystonia: a consensus update. Mov. Dis. 28 (2013) 863–873. https://doi.org/10.1002/mds.25475
2. Berman, B. D., Groth, C. L., Sillau, S. H., Pirio Richardson, S., Norris, S. A., Junker, J., Brüggemann, N., Agarwal, P., Barbano, R. L., Espay, A. J., Vizcarra, J. A., Klein, C., Bäumer, T., Loens, S., Reich, S. G., Vidailhet, M., Bonnet, C., Roze, E., Jinnah, H. A., & Perlmutter, J. S. Risk of spread in adult-onset isolated focal dystonia:a prospective international cohort study. J. Neurol. Neurosurg. Psychiatry. 91 (2020) 314–320. https://doi.org/10.1136/jnnp-2019-321794
3. Svetel, M., Pekmezović, T., Jović, J., Ivanović, N., Dragasević, N., Marić, J., Kostić, V. S. Spread of primary dystonia in relation to initially affected region. J. Neurol. 254 (2007) 879–883. https://doi.org/10.1007/s00415-006-0457-8
4. Greene, P., Kang, U. J., & Fahn, S. (1995). Spread of symptoms in idiopathic torsion dystonia. Movement disorders : official journal of the Movement Disorder Society, 10(2), 143–152. https://doi.org/10.1002/mds.870100204
5. Abbruzzese, G., Berardelli, A., Girlanda, P., Marchese, R., Martino, D., Morgante, F., Avanzino, L., Colosimo, C., & Defazio, G. (2008). Long-term assessment of the risk of spread in primary late-onset focal dystonia. Journal of neurology, neurosurgery,andpsychiatry,79(4),392–396, https://doi.org/10.1136/jnnp.2007.124594

SS-146 GUİLLAİN-BARRE SENDROMUNDA NÖROPATİK AĞRI, TEK MERKEZ 10 YILLIK HASTA VERİLERİ

HATİCE MEDİHA KINA , HAFİZE NALAN GÜNEŞ , OLCAY TOSUN MERİÇ , BURCU GÖKÇE ÇOKAL , LEVENT ERTUĞRUL İNAN

ANKARA EĞİTİM VE ARAŞTIRMA HASTANESİ, NÖROLOJİ ANABİLİM DALI

Amaç:
Nöropatik ağrı(NA), Guillain-Barre Sendromunun(GBS) erken döneminde yeterince tanınmamaktadır ve bu konuda yapılan çalışmalar sınırlıdır. Bu çalışmada kliniğimizde son 10 yılda takip edilen GBS hastalarında, yatış süreci boyunca konulan NA tanısı sıklığı ve NA gelişiminde etkili faktörlerin incelenmesi amaçlandı.

Gereç ve Yöntem:
Son 10 yılda takip edilen toplam 69 hastadan, kriterleri karşılayan 48 hasta çalışmaya dahil edildi. Etik kurul onayı alındıktan sonra, çalışma yürütüldü. Hastaların demografik ve klinik izlem verileri, uygulanan tedavi yöntemleri, laboratuar ve elektrofizyolojik bulguları retrospektif olarak toplandı. NA tanısı, nöroloji hekimleri tarafından klinik olarak konulmuştu. Hastaların kas kuvvetini değerlendirmek için MRC-toplam puanı ve engelliliklerinin ciddiyetini değerlendirmek için Hughes fonksiyonel derecelendirme ölçeği kullanıldı. İstatistiksel analiz için Statistical Package for Social Sciences (SPSS), Windows için sürüm 22.0 (SPSS Inc. Chicago, USA) programı kullanıldı. İstatistik anlamlılık düzeyi p<0,05 olarak kabul edildi.

Bulgular:
Bu çalışmada yatış süreci boyunca GBS ile ilişkili NA insidansı %25 bulundu. Başvuru anında duysal semptom varlığı istatistiksel olarak anlamlı şekilde NA grubunda daha fazlaydı. NA yaş, cinsiyet, önceki hastalık öyküsü, EMG'deki etkilenim paterni(aksonal/demiyelizan) ve GBS hastalık şiddeti ile ilişkili bulunmadı. Beyin omirilik sıvısı glukoz ve protein seviyeleri gruplar arasında benzerdi. NA grubunda tedavi başlangıç zamanı daha geçti.

Tablo 1. Nöropatik Ağrısı Olan ve Olmayan GBS Hastalarında Klinik Özellikler Ve Laboratuvar Bulguları

	Nöropatik Ağrı Grubu N=12	Ağrı olmayan Grup N=36	P
Yaş	59,4±19,7	58,8±17,1	0,922[1]
Cinsiyet, n(%)			
Kadın	3(25,0)	14(38,9)	0,497
Erkek	9(75,0)	22(61,1)	
Ek hastalık varlığı			
Var	9(75)	21(58,3)	0,493
Yok	3(25)	15(41,7)	
DM			
Var	1(8,3)	13(36,1)	0,081
Yok	11(91,7)	23(63,9)	
Enfeksiyon/hastalık öyküsü			
Var	6(50)	14(38,9)	0,735
Yok	6(50)	22(61,1)	
Şikayet başlangıç süresi(gün)	14±10,8	9,3±7,6	0,203[2]
Yatış Gün sayısı	20,5±24,3	13,9±8,6	0,802[2]
Başvuruda Duysal Semptom			
Var	12(100)	15(41,7)	**<0,001**
Yok	0	21(58,3)	
Başvuruda Hughes skoru	3(0-4)	3(0-4)	0,480[2]
Başvuruda MRC toplam puanı	48±10,9	48±9,0	0,650[2]
Başvuruda Bulber/Fasiyal güçsüzlük			
Var	3(25)	8(22,2)	1,000
Yok	9(75)	28(77,8)	
Tanı Alt Grubu			
AIDP	8(66,7)	22(61,1)	**0,014**
AMAN	0	7(19,4)	
AMSAN	4(33,3)	1(2,8)	
MFS	0	2(5,6)	
Sınıflandırılamamış(mixed/ veya erken dönem normal EMG	0	4(11,1)	
EMG sınıflaması			
Demiyelizan	8(66,7)	23(74,2)	0,711
Aksonal	4(33,3)	8(25,8)	
BOS glukoz, mg/dl	76,2±18,6	78,8±16,8	0,787[2]
BOS protein, mg/dl	1095,9±959	854±737,8	0,521[2]

[1]:Student T-test
[2]Mann-Whitney U
*EMG bulgusu sınıflandırılamayan(mixed) ve ya hastalığın erken dönemi olmasından kaynaklı normal olan, daha sonra da sınıflandırma sağlayacak zaman diliminde kontrol EMG verisi bulunmayan toplam 5 hasta bu analize dahil edilmemiştir.

Tablo 2. Nöropatik Ağrısı Olan ve Olmayan GBS Hastalarında Tedavi ve Klinik Sonuçlar

	Nöropatik Ağrı Grubu N=12	Ağrı olmayan Grup N=36	P
Tedavi başlangıç zamanı	15,2±9,0	11,1±7,7	**0,046**[1]
Tedavi			
IVIG	11(91,7)	32(88,9)	0,675
Plazmaferez	0	2(5,6)	
IVIG + Plazmaferez	1(8,3)	2(5,6)	
Taburculuk Hughes skoru	2,5(0-4)	2(0-4)	0,393[1]
Taburculuk MRC toplam puanı	49±12,5	52,1±8,7	0,605[1]

[1]Mann-Whitney U

Sonuç:
GBS'de erken dönemde NA gelişimi sık karşılaşılan bir problemdir. Duysal semptomların varlığı NA ile ilişkilidir. NA ile hastalık şiddeti arasında anlamlı bir ilişkili gösterilememiştir. Bu konu ile ilgili prospektif çalışmalara ihtiyaç vardır.

SS-147 PERSİSTAN İDİYOPATİK YÜZ AĞRISI TEDAVİSİNDE TRANSNAZAL VE ULTRASON KILAVUZLUĞUNDA SUPRAZİGOMATİK YAKLAŞIMLA SFENOPALATİN GANGLİON BLOKLARININ ETKİNLİKLERİNİN KARŞILAŞTIRILMASI

EZGİ CAN

ANKARA ETLİK ŞEHİR HASTANESİ, ALGOLOJİ BİLİM DALI

Amaç:
Persistan idiyopatik yüz ağrısı; yönetimi genellikle zorlayıcı olan ve birçok hastanın konservatif tedaviye yanıt vermediği bir klinik durumdur. Bu çalışmanın amacı, dirençli persistan idiyopatik yüz ağrısı olan hastalarda sfenopalatin ganglion (SPG) bloğu için uygulanan iki tekniğin etkinliğini karşılaştırmaktır: transnazal yaklaşım ve ultrason kılavuzluğunda suprazigomatik yaklaşım.

Gereç ve Yöntem:
Bu çalışmaya persistan idiyopatik yüz ağrısı nedeniyle, transnazal (Grup T, n=18) ve ultrason kılavuzluğunda suprazigomatik (Grup U, n=20) yaklaşımla SPG bloğu uygulanan 38 hasta dahil edilmiştir. Girişimlerin etkinliğini değerlendirmek için Sayısal Derecelendirme Ölçeği (NRS) ve Head Impact Test-6 (HIT-6) kullanılmıştır. Klinik değerlendirmeler başlangıçta, 1. saatte, 1. haftada ve 4. haftada kaydedilen skorlara göre yapılmıştır.

Bulgular:
Persistan idiyopatik yüz ağrısı hastalarında transnazal ve US kılavuzluğunda suprazigomatik olarak uygulanan SPG blokları başlangıca kıyasla 1. saat, 1. hafta ve 4. haftada gruplar arasında etkili ve başarılı tedavi sonuçları sağlamıştır ($p<0.001$). Bununla birlikte, NRS skorları 1. saat ve 4. haftada karşılaştırıldığında, ultrason kılavuzluğunda suprazigomatik blok anlamlı olarak daha iyi ağrı rahatlaması sağlamıştır (sırasıyla $p=0.041$ ve $p=0.030$). Grup Udaki iki hastada tanımlanan yüzde geçici parestezi dışında herhangi bir yan etki gözlenmemiştir.

Sonuç:
Ultrason kılavuzluğunda uygulanan suprazigomatik SPG bloğu, persistan idiyopatik yüz ağrısı hastalarında 4 haftalık takipte etkili ağrı rahatlaması sağlamaktadır ve bu iyileşme transnazal SPG bloğuna göre anlamlı derecede daha iyidir. Ultrason kılavuzluğunda suprazigomatik yaklaşımla uygulanan SPG bloğu kolay, güvenli ve faydalı bir alternatif tedavi yöntemi olarak kabul edilebilir.

SS-148 KRONİK AĞRI TEDAVİSİNDE SERVİKAL VE TORAKAL TONİK SPİNAL KORD STİMÜLASYONU: TEK MERKEZ TEDAVİ SONUÇLARI

DERYA BAYRAM [1], G.ENVER ÖZGENCİL [2]

[1] MARDİN EĞİTİM VE ARAŞTIRMA HASTANESİ, ALGOLOJİ KLİNİĞİ
[2] ANKARA ÜNİVERSİTESİ TIP FAKÜLTESİ, İBNİ SİNA HASTANESİ, ALGOLOJİ BİLİM DALI

Amaç:
Servikal ve lomber bölge kronik nöropatik ağrısı mevcut hastalarda tonik spinal kord stimülasyonunun (SCS) etkinliği ve güvenirliğinin değerlendirilmesi

Gereç ve Yöntem:
Ocak 2018 ile Mayıs 2022 tarihleri arasında servikal aksiyel ve üst ekstremite veya lomber aksiyel ve alt ekstremite ağrısı olup servikal ve/veya torakal lead yerleştirilerek SCS tedavisi uygulanan 66 hasta çalışmaya dahil edildi. Hastaların demografik bilgileri, lead yerleşimi ve implantasyon öncesi ve sonrası 3. ile 12. ay Visual Ağrı Skoru (VAS) ve Oswestry Disability Index (ODI) skorları, analjezik ilaç kullanımları kaydedildi. Hastaların işlem memnuniyetleri on ikinci ayda MacNAb skorlaması ile değerlendirildi. Ayrıca meydana gelen komplikasyonlar kaydedildi.

Bulgular:
Çalışmaya dahil edilen 28 kadın, 38 erkek hastanın yaş ortalaması 54.59±13.1 ve ortalama ağrı süresi 32.5±11.8 ay idi. On bir hastaya servikal lead, 53 hastaya torakal lead, 2 hastaya hem servikal hem torakal lead implante edildi. İşlem öncesi aksiyel ağrı VAS skoru 7.6±1.4 olup üçüncü ve on ikinci ayda sırasıyla 3.7±2.1 ve 4.1±1.4 idi. Ekstremite ağrısı ise işlem öncesi 7.1 ± 1.8 olup sırasıyla 3.5 ± 1.6 ve 3.7±2.8 olarak kaydedildi ($p<0.001$). Ortalama ODI skorları başlangıçta 55.6±2.2 iken üçüncü ayda 32.4±5.9 ve on ikinci ayda 38.4±9.3 saptandı. İşlem öncesi analjezik ilaç kullanan 67 kişiden 12. ay sonunda analjezik ilaç kullanan hasta sayısının 39 düştüğü görüldü. Hastaların % 89.4 ü tedaviyi 'mükemmel veya iyi' olarak değerlendirdi. Lead migrasyonu, sütür hattında açılma,pil jenerator lojunda seroma görülen komplikasyonlardı.

Sonuç:
SCS tedavisi uygun hasta grubunda ağrıyı azaltmada etkili ve güvenli bir tedavi alternatifidir. Ayrıca hastaların fonksiyonel kapasitesi ve günlük yaşam aktivitelerinde belirgin iyileşme sağlamaktadır.

SS-149 KOKSİDİNİ TEDAVİSİNDE İMPAR GANGLİON PULSED RADYOFREKANS VE NÖROLİTİK FENOL UYGULAMASININ ETKİNLİĞİNİN KARŞILAŞTIRILMASININ ÖN SONUÇLARI

EMEL BAŞAR , ÜLKÜ SABUNCU , ŞÜKRİYE DADALI , GÜLÇİN BABAOĞLU , ALİ ÇOŞTU , ŞEREF ÇELİK , ŞAZİYE ŞAHİN , ERKAN YAVUZ AKÇABOY , NEVCİHAN ŞAHUTOĞLU BAL , İBRAHİM ASOĞLU , HATİCE BABAOĞLAN , MUSTAFA CEM YILMAZ , TOLGA KAPLAN

ANKARA BİLKENT ŞEHİR HASTANESİ

Amaç:
Koksidini, sakrokoksigeal bölge etrafında ağrı ve hassasiyet ile tanımlanan bir durumdur. Ganglion impar, diğer adıyla Walther ganglionu, paravertebral sempatik zincirin son noktasıdır ve perineal bölgenin nosisepsiyon ve sempatik innervasyonunu sağlar (1). Ganglion impar bloğu koksidini ağrı yönetiminde yıllardır kullanılan etkili bir tedavi prosedürüdür. İmpar ganglion pulse radyofrekans (PRF) ve nörolitik fenol uygulaması gibi yöntemler tanısal bloktan fayda gören hastalarda analjezik etkinliği uzatmak amacı ile uygulanmaktadır. Bu çalışmanın amacı koksidini tanısı almış hastalarda, ganglion impar PRF ve fenol uygulamasının etkinliğinin retrospektif olarak karşılaştırılmasıdır.

Gereç ve Yöntem:
Çalışmamıza 25 PRF ve 16 fenol uygulanan hasta olmak üzere toplam 41 hasta dahil edildi. Her iki gruptaki hastalara öncelikle fluroskopi eşliğinde tanısal impar blok uygulandı. İşlemden fayda gören hastalara bir sonraki seansta 6 dk 42 derece PRF ve fenol grubuna ise % 6'lık 5 ml fenol uygulandı. Ağrı skorları görsel analog skala (VAS) kullanılarak başlangıçta ve 3.ayda değerlendirildi.

Bulgular:
Hastaların başlangıçta VAS değeri benzer idi (p= 0,885). Birinci ay sonunda PRF uygulanan grupta, fenol grubuna göre VAS değeri istatiksel olarak anlamlı derecede düşük bulunmuştur (p<0.001). Her iki grupta da herhangi bir komplikasyon ve yan etki bildirilmemiştir.

Sonuç:
Bu çalışmanın sonucunda, koksidini tedavisinde ganglion impar Pulse RF tedavisinin, nörolitik fenol uygulamasına göre 3 aylık süreçte daha etkili ve uzun süreli analjezi sağladığı tespit edilmiştir.

Referanslar:
1. Maigne JY, Doursounian L, Chatellier G. Causes and mechanisms of common coccydynia: role of body mass index and coccygeal trauma. Spine 2000; 25(23): 3072-3079. doi: 10.1097/00007632-200012010-00015

SS-150 LOMBER TRANSFORAMİNAL ENJEKSİYONLARDA MSU SINIFLAMASINA GÖRE ETKİNLİĞİN DEĞERLENDİRİLMESİ:ÖN DEĞERLENDİRME

ÜLKÜ SABUNCU , HATİCE BABAOĞLAN , ŞÜKRİYE DADALI , GÜLÇİN BABAOĞLU , ŞEREF ÇELİK , ŞAZİYE ŞAHİN , YAGMUR CAN DADAKÇI , MUSTAFA YEMLİHA AYHAN , ERKAN YAVUZ AKÇABOY

ANKARA BİLKENT ŞEHİR HASTANESİ ALGOLOJİ KLİNİĞİ

Amaç:
Lomber disk herniasyonuna (LDH) bağlı radiküler ağrı ilk aşamada konservatif tedavilere %5-8 oranında yanıt vermektedir. Tedaviye yanıt vermeyen ve cerrahi ihtiyacı olmayan hastalarda, transforaminal yoldan epidural enjeksiyon (TFESI) sıklıkla uygulanan etkili bir tekniktir (1) . Ancak tedaviye olumlu ya da olumsuz yanıtla ilgili olarak tanımlanmış nukleus pulposusun herniasyon derecesi, sinir kökü basısı , spinal stenoz derecesi ve Pfirmann derecesi gibi birkaç kriter bulunmasına rağmen , kesin bir korelasyon verisi yoktur (2,3). Bu çalışmanın amacı, Michigan StateUniversitesi (MSU) sınıflamasına göre sınıflanan disk herniasyonu düzeylerinin TFESI yanıtının değerlendirilmesidir.

Gereç ve Yöntem:
Hasta otomasyon sisteminden Ocak 2020 ve 2022 Şubat arasında alınan LDH'ya bağlı radiküler ağrısı olan ve TFESI yapılan hastalar retrospektif olarak incelenmiştir. Hastaların preoperatif yaş, cinsiyet gibi demografik verileri kaydedilmiştir. Hastaların fizik muayene ve MRG bulguları ve 3 aylık takiplerde VAS değerleri kaydedilmiştir.

Bulgular:
Çalışmaya 236 hasta dahil edilmiştir. 3. ay değerlendirilmesinde, VAS değeri % 50 ve daha fazla azalmış olan hastalarda tedavi etkili olarak değerlendirilmiştir. Çalışmanın sonucunda düz bacak kaldırma testi(DBKT) pozitifliği ve motor defisit(MD) yokluğu ile işlemden fayda görme arasında anlamlı ilişki saptanmıştır (p =0,012, p=0,015). Femoral germe (FG) testi pozitifliği, ekstrüdasyon varlığı ve uyuşma pozitifliği anlamlı olarak bulunmamıştır(p=0.661, p= 0,207 , p=0,072). Hastaların %71,6'sı işlemden fayda görmüştür.

Sonuç:
Çalışmanın sonucunda TFESI LDH'ya bağlı radiküler ağrı tedavisinde etkili olarak değerlendirilmiştir. Motor defisit olmaması ve DBKT pozitifliği ile işlemden fayda görme arasında pozitif bir korelasyon varken, işlem öncesi MRG bulguları ile tedaviye yanıt arasında pozitif prediktif veri bu aşamada elde edilememiştir.

SS-151 TORAKAL POSTHERPETİK NEVRALJİDE ULTRASONOGRAFİ EŞLİĞİNDE RHOMBOİD İNTERKOSTAL BLOĞUN ETKİNLİĞİ

FATMA AYŞEN EREN, HALİL İBRAHİM ALTUN

KANUNİ SULTAN SÜLEYMAN EĞİTİM VE ARAŞTIRMA HASTANESİ, ALGOLOJİ BİRİMİ

Amaç:
Postherpetik nevralji, herpes zoster enfeksiyonuna bağlı ağrının, derideki lezyonların iyileşmesinden sonra 3 aydan uzun süre devam etmesi durumudur. Hem periferik hem de santral sensitizasyon gibi birden fazla mekanizmayı içeren kronik nöropatik ağrı türüdür. Medikal tedaviler verilir, yeterli ağrı palyasyonu sağlanamayan hastalarda girişimsel yöntemler uygulanır. Bu çalışmada medikal tedaviye dirençli torakal postherpetik nevraljili hastalarda yeni bir girişimsel yöntem olan rhomboid interkostal bloğun etkinliğini değerlendirmeyi amaçladık.

Gereç ve Yöntem:
Bu çalışma, Haziran 2023 ile Haziran 2024 tarihleri arasında, torakal postherpetik nevralji tanısıyla ultrasonografi eşliğinde rhomboid interkostal blok uygulanmış olan hastaların dosyalarının retrospektif olarak taranmasıyla yapılmıştır. Yaş, cinsiyet, semptom süresi kaydedildi. Hastaların tedavi öncesi ve sonrası 4. hafta NRS-11 (Numeric Rating Scala), SF-12 yaşam kalitesi ölçeği ve tramadol kullanımı (mg/gün) kaydedilmiştir.

Bulgular:
Çalışmaya 11'i kadın (%57,9), 8'i erkek (%42,1) olmak üzere toplam 19 hasta dahil edildi. Hastaların yaş ortalaması 68,52±7,68, ortalama semptom süresi 11,42±4,9 ay olarak bulundu. Hastaların tedavi öncesine göre 4.hafta ve NRS-11 ve SF-12 skorlarında anlamlı düşüş bulundu ($p<0.05$), tramadol kullanımı %71,7 azaldı.

Sonuç:
Medikal tedaviye rağmen dirençli ağrısı olan torakal postherpetik nevraljili hastalarda, rhomboid interkostal blok etkili bir tedavi seçeneği olabilir. Rhomboid interkostal blok, ultrasonografi eşliğinde kolay uygulanabilen ve komplikasyon riski az olan bir girişimsel işlemdir. Ancak uygulanan geleneksel tekniklerle etkinlik ve güvenliğinin karşılaştırılması için daha ileri klinik çalışmalara ihtiyaç vardır.

SS-152 KANSER İLİŞKİLİ AĞRIDA NÖROPATİK AĞRI KOMPONENTLERİNİN DEĞERLENDİRİLMESİ

ONUR BULUT [1], ECE YANIK [1], EMEL GÜLER [2], NURTEN İNAN [2]

[1] GAZİ ÜNİVERSİTESİ TIP FAKÜLTESİ NÖROLOJİ ANABİLİM DALI, ALGOLOJİ BİLİM DAL
[2] GAZİ ÜNİVERSİTESİ TIP FAKÜLTESİ ANESTEZİ VE REANİMASYON ANABİLİM DALI, ALGOLOJİ BİLİM DALI

Amaç:
Kanserli hastalarda nöropatik ağrı sık görülür ve dizabiliteye neden olur. Bu ağrının hastalar üzerinde daha kötü sonuçlara neden olduğu ve farklı tedavi stratejileri gerektirdiği için kanserle ilişkili diğer ağrılardan ayırt etmek önemlidir. Kanser ilişkili nöropatik ağrının klinik özellikleri, hem pozitif semptomlar (yanma, karıncalanma ve elektriklenme hissi) hem de negatif semptomlar (uyuşukluk, hissizlik ve kas güçsüzlüğü) açısından nosiseptif ağrıdan farklıdır. Daha önce kanser ilişkili nöropatik ağrının prevelansı ile ilgili çalışmalar yapılmıştır.
Bu çalışmadaki amacımız kanser ilişkili ağrıda nöropatik komponentinin değerlendirilmesidir

Gereç ve Yöntem:
Bu retrospektif çalışmada 01/05/2024 ile 15/09/2024 tarihleri arasında herhangi bir kanser tanısı almış olup ağrı şikayeti ile Gazi Üniversitesi Tıp Fakültesi Hastanesi Algoloji Polikliniğine başvuran 31 hasta değerlendirmeye alındı. Demografik verileri kaydedildi. Ağrı şiddeti için Sayısal Derecelendirme Ölçeği (NRS: Numeric Rating Scale) kullanıldı. Nöropatik ağrı değerlendirilmesi için PainDETECT anketi kullanıldı

Bulgular:
Çalışmamızda 12 kadın 19 erkek vardı. Yaş ortalaması 59.2 ±12.24, hastalık süresi ortalaması 24.06 ± 20.41 ay olarak bulundu. NRS ile ağrı şiddeti median değeri ise 9 olarak bulundu. Nöropatik ağrı komponentleri sıklık açısından değerlendirildiğinde en sık görülen karıncalanma veya iğnelenme hissiydi. Devam eden sıklık sırasıyla; hafif basınç ile ağrı tetiklenmesi, elektrik çarpması tarzında ani ağrı atakları, uyuşma hissi, yanma hissi, sıcak-soğuk değişimi ile ağrıda artış ve son sırada hafif dokunma ile oluşan ağrı izlendi. Hafif basınç ile ağrıda artış ile ağrı şiddeti (NRS) arasında istatiksel olarak anlamlı ilişki bulundu (p=0.002)

Sonuç:
Literatürde kanserli hastalarda nöropatik ağrının prevelansı ile ilgili bilgiler bulunmakla birlikte hangi nöropatik ağrı komponentinin daha sık görüldüğüne ve bu komponentlerle ağrı şiddeti arasında bir korelasyon olup olmadığına dair bilgiye rastlamadık. Çalışmamızda kanser ilişkili nöropatik ağrısı olan hastalarda en sık görülen nöropatik komponentin karıncalanma olduğu ve ağrı şiddeti ile hafif basınç ile ağrıda artışın birbiriyle korele olduğu sonucunu bulduk. Bu konu hakkında daha geniş çalışmaların yapılmasının yeni tedavi modalitelerinin geliştirilmesine ve nöropatik ağrı patofizyolojisinin daha iyi anlaşılmasına katkı sağlayacağını düşünmekteyiz.

SS-153 ULTRASON EŞLİĞİNDE KARPAL TÜNEL TEDAVİSİNDE DEKSTROZ VE STEROİD ENJEKSİYONLARİ: EMG SONUÇLARİNDA GERÇEKTEN FARK YARATİYOR MU?

NİHAT MUSTAFAYEV [1], İSMET ÜSTÜN [2], LEYLA MUSTAFAYEVA [3]

[1] ÖZEL ÇAPA HASTANESİ
[2] İSTANBUL MEDİPOL ÜNİVERSİTESİ BAHÇELİEVLER HASTANESİ
[3] İSTANBUL CERRAHPAŞA ÜNİVERSİTESİ FİZİK TEDAVİ VE REHABİLİTASYON ANABİLİM DALI

Amaç:
Karpal tünel sendromu (KTS), median sinirin el bileğinde sıkışması sonucu ortaya çıkan yaygın bir periferik nöropatidir. Konservatif tedavi yöntemleri birçok hastada yeterli olmaz ve minimal invaziv girişimler gerekebilir. Bu çalışmanın amacı, ultrason eşliğinde uygulanan %5 Dekstroz (D5W) ile hidroseksiyon ve klasik steroid (Deksametazon) enjeksiyonlarının KTS tedavisinde etkinlik ve güvenlik açısından karşılaştırılmasıdır.

Gereç ve Yöntem:
Bu prospektif, randomize kontrollü çalışmaya, 2022 Haziran-Kasım aylarında kliniğimize başvuran, orta düzeyde KTS tanısı EMG ile doğrulanan 34 hasta dahil edildi. Çalışma 2023 Mart'ta tamamlandı. EMG'ler nöroloji uzmanı, enjeksiyonlar FTR hekimi tarafından yapıldı. Kronik hastalıkları olan hastalar çalışma dışı bırakıldı. Hastalar rastgele iki gruba ayrıldı: D5W grubu (17 hasta) ve steroid grubu (17 hasta). Klinik değerlendirmeler 0. ve 3. aylarda yapıldı. Değerlendirme parametreleri VAS, SNCV, DML ve BCTQ idi.

Bulgular:
Her iki grupta ağrı, sinir iletim hızı ve fonksiyonel durum değerlendirildi, ancak gruplar arasında istatistiksel olarak anlamlı bir fark bulunmadı. VAS, SNCV, DML ve BCTQ skorları, tedavi grupları arasında belirgin bir fark olmadığını gösterdi.

Sonuç:
Bu çalışma, ultrason eşliğinde D5W hidroseksiyon ve steroid enjeksiyonlarının KTS tedavisinde benzer etkinliğe sahip olduğunu gösterdi. Her iki yöntem ağrıyı azaltmada, sinir iletimini iyileştirmede ve fonksiyonel durumu geliştirmede etkili bulundu. Ancak, anlamlı fark tespit edilmedi. Her iki yöntemin de güvenle kullanılabileceği sonucuna varıldı.

Referanslar:
1.Fouda, B. H. (2023). Ultrasound Guided Carpel Tunnel Syndrome Hydrodissection; It's All About It. Journal of Neurosonology and Neuroimaging, 15(2), 86-93.
2.Boonhong, J., & Somsud, K. (2011). Correlation between nerve conduction study (NCS) and clinical improvement in carpaltunnel syndrome (CTS). Chulalongkorn Medical Journal, 55(2), 107-115.
3.Nasiri, A., Rezaei Motlagh, F., & Vafaei, M. A. (2023). Efficacy comparison between ultrasound-guided injections of 5% dextrose with corticosteroids in carpal tunnel syndrome patients. Neurological research, 45(6)

SS-154 TEK LİF EMG'DE KAYDEDİLEN POTANSİYEL ÇİFTİ SIRASININ JİTTER'E ETKİSİ

BEKİR BURAK KILBOZ , BEGÜM YARALIOĞLU , ONUR AKAN

PROF. DR. CEMİL TAŞCIOĞLU ŞEHİR HASTANESİ

Amaç:
Tek Lif Elektromiyografi (TLEMG), Miyastenia Gravis (MG) tanısında, nöromusküler kavşak stabilitesini gösteren jitter değerinin ölçümü ile önemli rol oynamaktadır. MGli hastalarda kas yorgunluğu ile birlikte güç kaybının belirginleştiği bilinmesine rağmen, bu durumun TLEMG'deki yansımaları konusundaki bulgular sınırlıdır. Bu çalışmada, İstemli kas aktivitesi ile yapılan TLEMGde, Tek Kas Lifi Aksiyon Potansiyeli (TKLAP) çiftlerinin kaydedilme sırası ile jitter değeri arasındaki ilişki incelenmiştir.

Gereç ve Yöntem:
MG şüphesiyle yönlendirilen ve TLEMG yapılan 11 hasta çalışmaya dahil edilmiştir. Bilateral frontalis ve orbikülaris oküli kaslarından klavuzlarda belirtilen şekilde 20şer çift kayıtlanması hedeflenerek toplam 876 TKLAP çifti elde edilmiştir. Takip sürecinde, bu hastaların altısında AchR-antikoru pozitif bulunmuştur. TKLAPlar, kayıt sıralarına göre ilk yarı ve ikinci yarı olmak üzere iki gruba ayrılmış ve jitter ortalamaları "Bağımlı Gruplar t-testi" ile karşılaştırılmıştır.

Bulgular:
Tüm kasların bir arada değerlendirildiği (Şekil 1) ve her kas için ayrı kümelerin oluşturularak değerlendirildiği analizlerde (Şekil 2) jitter ortalamaları açısından gruplar arası istatistiksel olarak anlamlı bir fark bulunamamıştır. Ayrıca, Tekrarlayan Ölçümler Korelasyonunda kayıt sırası ile jitter değerleri arasında bir korelasyon saptanmamıştır. Çift sırasına göre jitter dağılımı Şekil 3te kutu grafiği ile gösterilmiştir. Jitter değerleri referanslara göre anormal-normal olarak işaretlendikten sonra oluşturulan lojistik regresyon modelinde, yarılar arasında fark olmasa da orbikülaris oküli kasında daha az anormal jittere rastlandığı görülmüştür (p=0.0002).

Şekil 1. İlk Yarı ve İkinci Yarı Jitter Değerinin Keman Grafiği ile Gösterimi

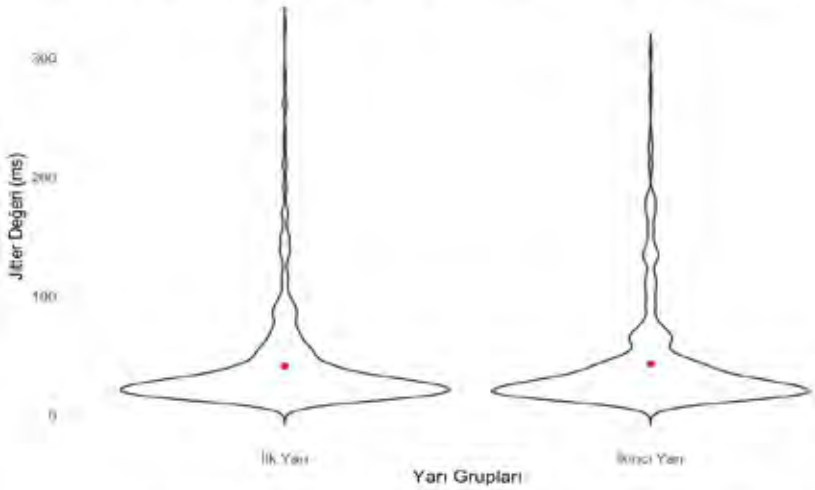

Şekil 2. Frontalis ve OOC Kaslarında Jitter Değerinin Keman Grafiği ile Gösterin

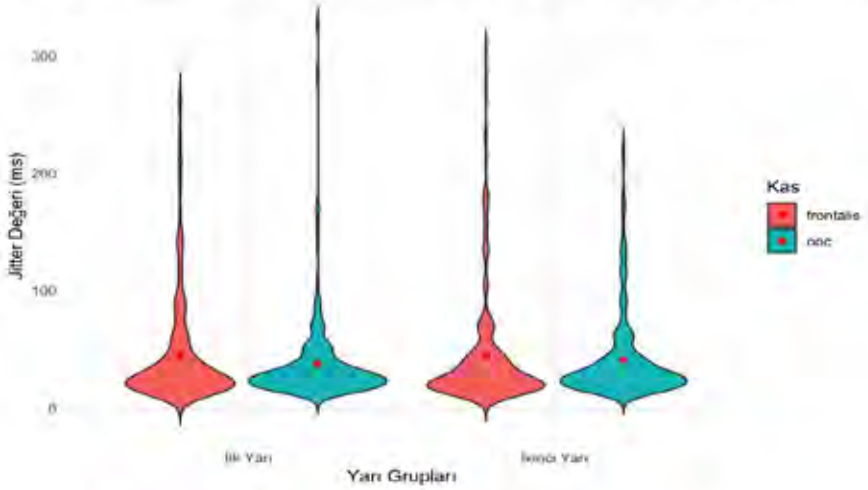

Şekil 3. Jitter'in TKLAP Kayıdı Süresince Dağılımı

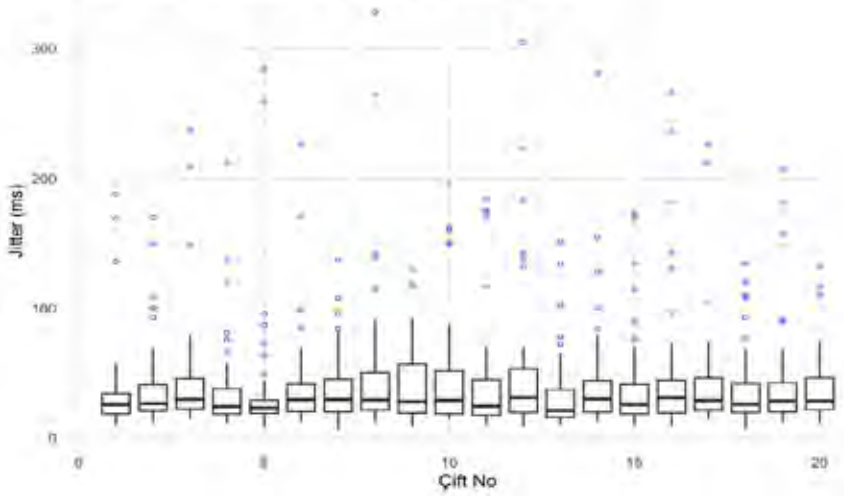

Sonuç:

Bu çalışma, jitter değeri ve kayıt sırası arasında korelasyon bulunmadığını; iki yarı değerleri arasında istatistiksel olarak anlamlı bir fark olmadığını göstermektedir. Bu bulgular, kas yorgunluğunun jitter üzerine etkisinin sınırlı olabileceğini düşündürmektedir. Bununla birlikte, bloğa uğrayan potansiyellerin dahil edilememesi sonucu oluşabilecek seçim yanlılığının bu sonuçlarda etkili olabileceği düşünülmüştür.

SS-155 KARPAL TÜNEL SENDROMUNDA SİNİR İLETİM ÇALIŞMALARI İLE ULTRASONOGRAFİK BULGULARIN KARŞILAŞTIRILMASI

AYSU ÇETİNER ŞEKER [1], AYŞE OYTUN BAYRAK [2]

[1] SAMSUN EĞİTİM VE ARAŞTIRMA HASTANESİ
[2] SAMSUN ONDOKUZ MAYIS ÜNİVESİTESİ

Amaç:
Karpal Tünel Sendromu (KTS), üst ekstremitede en sık görülen tuzak nöropatidir. Tanısı klinik ve elektrofizyolojik yöntemlerle konulur.Bu çalışmada KTS tanısında elektrofizyolojik çalışmalarla USG bulgularının karşılaştırılması amaçlanmıştır. Bu amaçla psiform kemik düzeyinde median sinir kesit alanı, tenar ve hipotenar kas kalınlığı ölçümleri yapılarak bu ölçümlerin KTS tanısındaki yeri ve elektrodiagnostik bulgularla korelasyonu gösterilmek istenilmiştir.

Gereç ve Yöntem:
Bu çalışmaya Temmuz 2023 ile Aralık 2023 tarihleri arasında Samsun Ondokuz Mayıs Üniversitesi Nöroloji Bölümüne başvuran, Karpal Tünel Sendromunu düşündüren semptom ve bulguları olan ve tanıları elektronöromiyografi (ENMG) ile kesinleştirilen 76 hastanın 136 el bileği dahil edildi. Hasta grubuna ENMG çekimiyle aynı gün içerisinde tek bir araştırmacı tarafından USG çekildi. 81 sağlıklı gönüllünün 162 el bileğine ultrasonografik inceleme yapıldı. Verilerin istatistiksel analizinde GraphPad Prism 8 (Graphpad software, Inc, California) programı kullanıldı. Kolmogorov Smirnov normalite testi, Fisher Testi, bağımsız değişkenli t-testi (Unpaired t-testi), One-Way ANOVA, Tukey- Kramer Testi, Kruskal- Wallis Testi, Dunn Testi, ROC analizi ve Spearman korelasyon testi yapıldı.

Bulgular:
KTS kadın cinsiyette daha sık olarak saptandı. KTS'nin %76,3 oranında bilateral olduğu görüldü. Elektronöromiyografi sonucunda 42 minimal KTS, 32 hafif KTS, 49 orta KTS, 11 ağır KTS ve 2 ileri derecede ağır KTS tanıları koyuldu. Karpal Tünel Sendromu tanısında median sinir kesit alanı için kesim değeri 0,0905 cm^2 saptandı. Sensitivite %90,3, spesifite ise %90,1 olarak bulundu. Median sinir kesit alanı için hasta grup ile kontrol grubu arasında anlamlı sonuç elde edildi. Tenar kas kalınlığında özellikle ağır ve ileri ağır KTS grubunda kontrol grubuna göre anlamlı düşüklük bulundu. Hipotenar kas grubunda kontrol grubu ile hasta grubu arasında anlamlı fark saptanmadı. Tenar kas kalınlığı ile median sinir kesit alanı arasında negatif yönde güçlü korelasyon saptandı. Ultrasonografi ile hasta grubunda %5,1 oranında, kontrol grubunda ise % 2,4 oranında bifid median sinir tanısı koyuldu.

Sonuç:
Ultrasonografik incelemeler ile minimal evre dahil olmak üzere tüm evrelerde median sinirdeki ödem başarılı bir şekilde gösterilmiş, özellikle orta, ağır ve ileri ağır KTS grubunda tenar atrofinin geliştiği saptanmıştır. Median sinir kesit alanı ölçümü, KTS tanısını koymada %90,3 sensitivite ve %90,1 spesifiteye sahiptir. El kaslarının kantitatif ölçümleri tanı için yardımcı parametrelerdir. Ultrasonografi kullanımı KTS tanısının koyulması, anatomik yapıların değerlendirilmesi ve etiyolojik bilgilere katkı sağlaması açısından ENMG incelemesine yardımcı bir tanı yöntemidir.

SS-156 ANKSİYETENİN GÖZ KIRPMA REFLEKSİ TOPARLANMASI ÜZERİNE ETKİSİ

ZELİHA GÜNEŞ , ZELİHA MATUR

BEZMİALEM VAKIF ÜNİVERSİTESİ TIP FAKÜLTESİ, NÖROLOJİ ANABİLİM DALI

Amaç:
Göz kırpma refleksi (GKR) toparlanması, çeşitli zaman aralıklarında (ZA) ikili uyarımlar verilerek elde edilen GKR R2 yanıtının nasıl baskılandığını ve toparlandığını gözlemleyerek beyin sapındaki internöronların uyarılabilirliğini inceleyen bir elektrofizyolojik testtir. Sağlıklı bireylerde, genellikle 0 ila 200–300ms aralığında kaybolur, 500ms aralığında yavaşça %30–50 oranında toparlanır ve 1500ms aralığında %70–90 oranında geri döner. Bu çalışmada sağlıklı kişilerde anksiyete düzeyi ile GKR eksitabilitesinin ilişkisi araştırılmıştır.

Gereç ve Yöntem:
alışmaya herhangi bir ilaç veya madde kullanmayan 22 sağlıklı kişi (12 kadın) alınmıştır. Beck anksiyete ölçeği (BAÖ) doldurulmuş, GKR toparlanması (100, 200, 300, 400, 500 ve 600ms ZA, koşullanmış R2 alan/koşullanmamış R2 alan*100) incelemesi yapılmıştır.

Bulgular:
Yaş ortalaması 29±9 (20-55) yıldı. BAÖ skoru 11,8±11,3 (0-31) idi. Sağ ve sol GKR R1 ve R2 yanıt latans ve amplitüdlerinin, ipsilateral R2 alanlarının ortalaması simetrikti (Latanslar: R1 sağ:9,5ms, sol:9,5ms; R2 sağ:28,6ms, sol:28,8ms; amplitüdler R1 sağ: 652mcV sol:541mcV; R2 sağ:648mcV, sol:670mcV; alanlar R2 sağ: 5457mcVms, sol:5272mcVms). 100ms ZA'da 20 kişinin sol, 17 kişinin sol tarafta; 200ms ZA'da her iki tarafta da 11 kişinin GKR R2 yanıtının tam baskılandığı görüldü. Yanıtları baskılanmayanların BAÖ puanlarının anlamlı derece yüksek olduğu bulundu (18'e 3,5).

Sonuç:
Çeşitli nörolojik hastalıklarda (örneğin blefarospazm, servikal distoni, Parkinson Hastalığı) GKR eksitabilitesinin arttığı gösterilmiştir. GKR toparlanmasının fonksiyonel hareket bozukluları ile blefarospazm grubunu ayırt ettirebileceği bildirilmiştir. Çalışmamızda elde edilen bulgular, anksiyete düzeyi yüksek kişilerde de GKR eksitabilitesinin artabileceğini, gruplar arasında fark olsa da bireysel olarak tanı koymada GKR toparlanmasının faydalı olamayacağını desteklemektedir.

SS-157 SEREBRAL ANEVRİZMALARIN CERRAHİ TEDAVİSİNDE GEÇİCİ KLİPLERİN OPTİMUM KALMA SÜRESİNİN NÖROFİZYOLOJİK İZLEM İLE BELİRLENMESİ

EMİNE TAŞKIRAN , BARIŞ KÜÇÜKYÜRÜK

İSTANBUL ÜNİVERSİTESİ-CERRAHPAŞA, CERRAHPAŞA TIP FAKÜLTESİ, NÖROLOJİ ANABİLİM DALI

Amaç:
Serebral anevrizma cerrahisinde geçici klip uygulaması, anevrizmanın ortaya koyulması ve kalıcı olarak kapatılmasını kolaylaştırmak için bilinçli olarak geçici damar tıkanıklığı oluşturulması işlemidir. Gereğinden fazla süre uygulanması iskemi ve kalıcı nörolojik defisit riski taşır.
Çalışmanın amacı, hastada bir inme durumu gelişmesine engel olmak için nörofizyolojik takip ile geçici kliplerin tutulabileceği en ideal sürenin belirlenmesidir.

Gereç ve Yöntem:
2021-2024 yılları arasında kanamamış anterior sirkülasyon anevrizmalı 26 hastada cerrahi süresince elektroensefalografi, somatosensorial ve motor uyarılmış potansiyeller (EEG, SEP ve MEP) çalışıldı. Hastaların preoperatif ve postoperatif (erken ve geç) dönemde nörolojik muayeneleri yapıldı. Geçici klip oklüzyonunun yeri/süresi, EEG/SEP/MEP uyarılarının zamanlaması/sıklığı, elektrofizyolojik uyarı ile yapılan müdahale/müdahaleye elektrofizyolojik yanıt kaydedildi.

Bulgular:
26 hastada 30 damarda (MCA bifurkasyon, distal MCA, İCA terminal, anterior kommunikan ve perikallosal arter) anevrizma cerrahisi uygulandı. Preoperatif dönemde sadece bir hastada motor defisit mevcuttu. Aynı artere en fazla ardışık 5 kez geçici klip koyuldu. İlk uygulamada elektrofizyolojik uyarıların görüldüğü ana arter oklüzyon süreleri İCA proksimaline koyulan klip için 61dk, diğerlerinde minimum 7dk idi. Elektrofizyolojik uyarı ile karşılaşılan ve müdahale ile düzelme gözlenen hastaların hiçbirinde postoperatif nörolojik defisit saptanmadı. İşlem bittiği için geçici klibin kaldırıldığı ve elektrofizyolojik değişimin olmadığı süreler 11dk 10sn ile 31dk 37sn arasında değişti. Kalıcı klipten sonra düzelmeyen MEP ve SEP kaybı olan bir hastanın anjiografisinde trombüs saptanarak mekanik trombektomi uygulandı.

Sonuç:
Anevrizmaların cerrahi tedavisindeki geçici klip uygulamalarında güvenli oklüzyon süresi konusunda bir konsensüs yoktur. Bu çalışmada nörofizyolojik izlem ile yapılan cerrahilerde geçici klip sürelerinde artış gözlenmiş, gereğinde cerrahi strateji değişikliği yapılmış, nörofizyoloji doğrudan cerrahiyi yönlendirmeye katkı vermiştir.

SS-158 GEBELİKTE KARPAL TÜNEL SENDROMUNDA HANGİ TEDAVİ DAHA ETKİLİ? ENJEKSİYON, SPLİNTLEME VEYA SPLİNT VE ENJEKSİYON KOMBİNASYONU

SUNA AŞKIN TURAN [1], ZAFER BÜTÜN [2], MASUM KAYAPINAR [3], HASAN TURAN [4]

[1] MERSİN ŞEHİR EĞİTİM VE ARAŞTIRMA HASTANESİ, ALGOLOJİ KLİNİĞİ
[2] ESKİŞEHİR ŞEHİR HASTANESİ, PERİNATOLOJİ KLİNİĞİ
[3] MERSİN ŞEHİR HASTANESİ, PERİNATOLOJİ KLİNİĞİ
[4] MERSİN ŞEHİR HASTANESİ, JİNEKOLOJİK ONKOLOJİ KLİNİĞİ

Amaç:
Gebelik dönenminde gelişen Karpal tünel snedromu (KTS) sık görülmekle birlikte tedavisi üzerine literatür kısıtlıdır. Bu çalışmada birincil amaç, semptom şiddeti açısından lokal steroid enjeksiyonu ve splintleme ile tek başına lokal steroid enjeksiyonu veya splintlemenin etkinliğini karşılaştırmaktır. İkincil amaç ise verilen tedavinin hastanın fonksiyon şiddeti ve depresyonu üzerindeki etkinliğiydi.

Gereç ve Yöntem:
Retrospektif kohort çalışmasında; hastanın tercihine göre ultrason eşliğinde median sinire setroid enjeksiyonu (Grup E:15), splintleme (Grup S:12) veya ikisi birlikte (Grup E+S:10) uygulanmış olan hastaların verileri analiz edildi. Hastaların takibinde; ilk görüşmede, tedaviden bir ay sonra ve doğumdan bir ay sonra Boston Karpal Tünel Anketi (BKTSA), NRS ve DN4 ölçeklerini doldurmuştur. Doğumdan bir ay sonra doğum sonrası depresyonu değerlendirmek için Edinburg Doğum Sonrası Depresyon Ölçeği (EDSÖ) kullanılmıştır.

Bulgular:
İşlem sonrası 1. ayda, Grup Sdeki NRS diğer gruplara göre daha yüksek olduğu belirtilmiştir. Aynı şekilde, işlem sonrası 3. ayda da Grup E+S nin NRS diğer gruplara göre daha düşük olduğu gözlenmiştir. BKTSA sonuçlarına göre, işlem sonrası 1. ayda grup Snin semptom ve fonksiyon şiddetinin diğer gruplara göre daha yüksek olduğu görülmüştür ($p < 0.001$). EDSÖ, Grup 2'de daha yüksek olduğu kaydedilmiştir ($p = 0.004$). Maternal ve neonatal verilerde gruplar arasında fark yoktu.

Sonuç:
Enjeksion ve splintleme birlikte kullanıldığında daha uzun süre etkin olmakla birlikte sadece splintleme yeterli tedavi sağlamayabilir.

Referanslar:

1. Cîmpeanu MC, Roman N, Grigorescu S, Grigorescu OD, Miclăuș RS. Management of "De Novo" Carpal Tunnel Syndrome in Pregnancy: A Narrative Review. J Pers Med. 2024 Feb 23;14(3):240. doi: 10.3390/jpm14030240. PMID: 38540982; PMCID: PMC10971034.
2. Padua L, Di Pasquale A, Pazzaglia C, Liotta GA, Librante A, Mondelli M. Systematic review of pregnancy related carpal tunnel syndrome. Muscle Nerve. 2010;42(5):697–702
3. Moghtaderi AR, Moghtaderi N, Loghmani A. Evaluating the effectiveness of local dexamethasone injection in pregnant women with carpal tunnel syndrome. J Res Med Sci. 2011 May;16(5):687-90. PMID: 22091293; PMCID: PMC3214382.
4. Oliveira GADde, Bernardes JM, Santos EdeS, et al.. Carpal tunnel syndrome during the third trimester of pregnancy: prevalence and risk factors. Arch Gynecol Obstet 2019;300:623–31. 10.1007/s00404-019-05233-6
5. Niempoog S, Sanguanjit P, Waitayawinyu T, Angthong C. Local injection of dexamethasone for the treatment of carpal tunnel syndrome in pregnancy. J Med Assoc Thai. 2007;90(12):2669-2676.
6. Afshar A, Tabrizi A. Pregnancy-related Hand and Wrist Problems. Arch Bone Jt Surg. 2021;9(3):345-349. doi:10.22038/abjs.2020.50995.2531
7. Meems M, Truijens S, Spek V, Visser LH, Pop VJ. Prevalence, course and determinants of carpal tunnel syndrome symptoms during pregnancy: a prospective study. BJOG. 2015;122(8):1112–1118
8. Mondelli M, Rossi S, Monti E, et al. Long-term follow-up of carpal tunnel syndrome during pregnancy: a cohort study and review of the literature. Electromyogr Clin Neurophysiol. 2007;47(6):259-271.
9. Cox JL, Holden JM, Sagovsky R. Detection of postnatal depression. Development of the 10-item Edinburgh postnatal depression scale. Br J Psychiatry. 1987;**150**:782–786. doi: 10.1192/bjp.150.6.782.

10. Bergink V, Kooistra L, den Berg MP L-v, Wijnen H, Bunevicius R, Van Baar A, Pop V. Validation of the Edinburgh Depression Scale during pregnancy. J Psychosom Res. 2011;**70**(4):385–389. doi: 10.1016/j.jpsychores.2010.07.008.
11. Skovbjerg BK, Hartig-Andreasen C, Sædder EA. Local anaesthesia and steroid blockades for carpal tunnel syndrome in pregnancy. Ugeskr Laeger. 2021;183(22):V12200932.
12. Keskin Y, Kilic G, Taspinar O, et al. Effectiveness of home exercise in pregnant women with carpal tunnel syndrome: Randomized Control Trial. J Pak Med Assoc. 2020;70(2):202-207. doi:10.5455/JPMA.1846
13. Goncu Ayhan S, Ayhan E, Çaglar AT, Sahin D. Ultrasonography for carpal tunnel syndrome in pregnancy: a prospective cross-sectional study. J Obstet Gynaecol. 2022;42(6):1769-1774. doi:10.1080/01443615.2022.2036970
14. arjalainen TV, Lusa V, Page MJ, OConnor D, Massy-Westropp N, Peters SE. Splinting for carpal tunnel syndrome. Cochrane Database Syst Rev. 2023;2(2):CD010003. Published 2023 Feb 27. doi:10.1002/14651858.CD010003.pub2
15. Meems M, Truijens SEM, Spek V, Visser LH, Pop VJM. Follow-up of pregnancy-related carpal tunnel syndrome symptoms at 12 months postpartum: A prospective study. Eur J Obstet Gynecol Reprod Biol. 2017;211:231-232. doi:10.1016/j.ejogrb.2017.02.030 (depresyon)
16. Burke FD, Ellis J, McKenna H, Bradley MJ. Primary care management of carpal tunnel syndrome. Postgrad Med J. 2003;79(934):433-437. doi:10.1136/pmj.79.934.433
17. Wang JC, Liao KK, Lin KP, et al. Efficacy of Combined Ultrasound-Guided Steroid Injection and Splinting in Patients With Carpal Tunnel Syndrome: A Randomized Controlled Trial. Arch Phys Med Rehabil. 2017;98(5):947-956. doi:10.1016/j.apmr.2017.01.018
18. Soad, A.; Manal, Y.; Raga, E. An epidemiological study of carpal tunnel syndrome among pregnant women at Al-Wahda hospital Derna. Int. J. Clin. Obstet. Gynaecol. 2020, 4, 30–33.
19. Moghtaderi, A.R.; Moghtaderi, N.; Loghmani, A. Evaluating the effectiveness of local dexamethasone injection in pregnant womenwith carpal tunnel syndrome. J. Res. Med. Sci. 2011, 16, 687–690.
20. Unal-Cevik I, Sarioglu-Ay S, Evcik D. A comparison of the DN4 and LANSS questionnaires in the assessment of neuropathic pain: validity and reliability of the Turkish version of DN4. J Pain. 2010;11(11):1129-1135. doi:10.1016/j.jpain.2010.02.003

SS-159 HEMİFASİYAL SPAZM VE BLEFAROSPAZMDA SERVİKAL VESTİBÜLER UYARILMIŞ MİYOJENİK POTANSİYELLER

MAHMUT TARI CEYLA ATAÇ [1], AYŞİN KISABAY AK [2], PINAR ORTAN [3], FİGEN GÖKÇAY [4], NEŞE ÇELEBİSOY [4]

[1] SAĞLIK BİLİMLERİ ÜNİVERSİTESİ, İZMİR BOZYAKA EĞİTİM VE ARAŞTIRMA HASTANESİ, NÖROLOJİ ANABİLİM DALI
[2] MANİSA CELAL BAYAR ÜNİVERSİTESİ TIP FAKÜLTESİ, NÖROLOJİ ANABİLİM DALI
[3] İZMİR ŞEHİR HASTANESİ, NÖROLOJİ ANABİLİM DALI
[4] EGE ÜNİVERSİTESİ TIP FAKÜLTESİ, NÖROLOJİ ANABİLİM DALI

Amaç:
Hemifasiyal spazm (HFS) ve blefarospazm (BS), yüz kaslarını etkileyen hareket bozukluklarıdır. HFS, fasiyal sinirin ve nükleusunun irritasyonu ile ilişkiliyken, BS ise beyin sapı internöronlarının aşırı uyarılmasını sağlayan bazal gangliyon disfonksiyonu ile ilişkilidir. Servikal vestibüler uyarılmış miyojenik potansiyel (sVEMP) yanıtları, vestibulo-kolik refleksi göstermektedir. Bu çalışmada beyin sapı aktivitesi anormal olan HFS ve BS hastalarında vestibülo-kolik yolakların sVEMP testi kullanılarak değerlendirilmesi amaçlandı.

Gereç ve Yöntem:
Çalışmamız, Temmuz 2022 ile Aralık 2023 arasında SBÜ İzmir Bozyaka Eğitim ve Araştırma Hastanesi Nöroloji Kliniği Hareket Bozuklukları Polikliniği'nde gerçekleştirilmiştir. Çalışmaya 54 HFS, 32 BS hastası ve 50 sağlıklı gönüllü dahil edilmiştir. Uyarılan kulağa ipsilateral sternokleidomastoid kasından yapılan kayıtlama ile p13 ve n23 tepe latansları, pik-to-pik p13-n23 amplitüdleri ve amplitüd asimetri oranları (AAR) kaydedilmiş ve hastalardan elde edilen sonuçlar sağlıklı kontrol grupları ile karşılaştırılmıştır. HFS hastalarının etkilenmiş ve etkilenmemiş taraflarının sonuçları da karşılaştırılmıştır.

Bulgular:
Hasta ve kontrol grupları arasında yaş açısından anlamlı bir fark bulunmamıştır. BS grubunda kadın cinsiyet oranı daha yüksekti. Hasta grupları ve sağlıklı kontrol grupları arasında sağ ve sol p13 ve n23 latansları ile p13-n23 amplitüd parametreleri açısından istatistiksel olarak anlamlı bir fark gözlenmemiştir ($p>0,05$). HFS hastalarının etkilenmiş ve etkilenmemiş taraflarının karşılaştırılması anlamlı bir fark ortaya koymamıştır ($p>0,05$).
Sonuç:
Bu çalışma, sVEMP testi kullanarak HFS ve BS hastalarında vestibulo-kolik etkilenmeye dair bir bulgu saptamamıştır. Her iki hasta grubuyla yapılan ilk çalışma olması sebebiyle, ileride yapılacak araştırmalara yol gösterici olması açısından önem taşımaktadır.

Anahtar Kelimeler: Hemifasiyal spazm, blefarospazm, servikal vestibüler uyarılmış miyojenik potansiyeller, vestibüler etkilenim

SS-160 PRİMER SARKOPENİDE KAS KAYBINA NE SEBEP OLUR: MUNIX ANALİZİ VE PLAZMA BİYOBELİRTEÇLERİ İLE KORELASYON

AYŞEGÜL AKKAN SUZAN [1], SEYDA BİLGİN [2], PELİN DEĞİRMENCİ [2], NURTEN UZUN ADATEPE [1], ALPER DÖVENTAŞ [2], AYŞEGÜL GÜNDÜZ [1]

[1] İSTANBUL ÜNİVERSİTESİ-CERRAHPAŞA, CERRAHPAŞA TIP FAKÜLTESİ, NÖROLOJİ ANABİLİM DALI, KLİNİK NÖROFİZYOLOJİ BİLİM DALI
[2] İSTANBUL ÜNİVERSİTESİ-CERRAHPAŞA, CERRAHPAŞA TIP FAKÜLTESİ, İÇ HASTALIKLARI ANABİLİM DALI, GERİATRİ BİLİM DALI

Amaç:
Yaş ile ilişkili olarak kas atrofisi ve kas hücresi ölümü sonucu iskelet kası kaybı sarkopeni olarak adlandırılır. Bu çalışmada amacımız, elektrofizyolojik yöntemleri kullanarak primer sarkopenide kas kaybının motor nöron kaybına mı yoksa kas lifi kaybına mı bağlı olarak geliştiğini saptamaktır.

Gereç ve Yöntem:
Çalışmaya primer sarkopenili hastalar ile onlarla benzer yaş ve cinsiyette olan sağlıklı gönüllüler alındı. Detaylı muayene ve rutin elektrofizyolojik incelemelerden sonra birinci dorsal interosseöz ve tibialis anterior kaslarında motor ünite sayı endeksi (motor unit number index, MUNIX) ve motor ünite boyut endeksi (motor unit size index, MUSIX) yöntemleri uygulandı.

Bulgular:
Sarkopenili hastalarda ulnar sinir uyarımı sonrası birinci dorsal interosseöz kasında MUNIX ve peroneal sinir uyarımı sonrası tibialis anterior kasında ortalama birleşik kas aksiyon potansiyeli ile MUNIX değerleri daha düşüktü. MUNIX ve MUSIX değerleri arasında ters ilinti saptandı. Ulnar sinir uyarımıyla birinci dorsal interosseöz kasının MUNIX değeri ile ferritin seviyeleri arasında ters korelasyon görüldü.

Sonuç:
Primer sarkopeni anlamlı reinnervasyon olmadan motor ünite kaybı ile karakterize bir hastalıktır. MUNIX yöntemi sarkopeni hastalarında üst ve alt ekstremitelerde motor ünite kaybını göstermede etkin bir yöntemdir. Fonksiyonel demir eksikliğinin primer sarkopeni etyolojisinde rolü vardır. Bu bulgular primer sarkopeninin, nöromusküler kökenli bir hastalık olduğu görüşünü desteklemektedir.

SS-161 KLİNİK RADİKÜLOPATİNİN DEĞERLENDİRİLMESİNDE ELEKTRONÖROMİYOGRAFİ BULGULARININ MANYETİK REZONANS GÖRÜNTÜLEME BULGULARIYLA KARŞILAŞTIRILMASI

BERİN İNAN

NÖROLOJİ ANA BİLİM DALI, SAĞLIK BİLİMLERİ ÜNİVERSİTESİ GÜLHANE TIP FAKÜLTESİ

Amaç:
Elektrofizyoloji laboratuvarına başvuran hastaların büyük çoğunluğunu servikal ve lumbosakral radikülopati şüphesi ile yönlendirilen hastalar oluşturmaktadır. Bu çalışmada radikülopati tanısında elektronöromiyografinin (ENMG) katkı sağlayıp sağlamadığının araştırılması ve manyetik rezonans görüntüleme (MRG) bulguları ile korelasyonunun incelenmesi amaçlanmıştır.

Gereç ve Yöntem:
31.08.2022-31.08.2024 tarihleri arasında klinik nörofizyolog tarafından yapılmış olan radikülopati ve pleksus protokolündeki ENMG'ler retrospektif olarak incelenmiştir. En az üç haftadır boyun veya belden başlayıp kol veya bacağa yayılan ağrı yakınması olan erişkin hastalar çalışmaya dahil edilmiştir. Pleksopati, polinöropati, tuzak nöropati, periferik sinir lezyonu, spinal kord hastalığı (travma, tümör, enfeksiyon vb), geçirilmiş omurga ya da disk operasyonu olan hastalar ve MRG incelemesi olmayan hastalar dışlanmıştır.

Bulgular:
Radikülopati ve pleksus protokolünde istenmiş 356 ENMG değerlendirilmiş ve kriterleri karşılayan 80 hasta çalışmaya dahil edilmiştir. Hastaların 51'i (%63,8) kadındır. Ortalama yaş 52,09±14,78 (kadınlarda 53,00±13,88, erkeklerde 50,48±16,37)'dir. Hastaların tamamında MRG patolojik olup 38'inde servikal radikülopati, 42'sinde lumbosakral radikülopati saptanmıştır. En sık etkilenen kök seviyeleri L4-5 (n=24), C5-6 (n=22) ve L5-S1 (n=17)'dir. On iki hastada muayenede motor zaaf tespit edilmiş olup bu hastaların beşinde ilgili sinirin motor sinir iletim çalışmasında birleşik kas aksiyon potansiyeli (BKAP) amplitüdü düşük saptanmış ya da BKAP elde edilememiştir. Servikal radikülopati vakalarının %47,4'ünde, lumbosakral radikülopati vakalarının %59,5'inde ve tüm vakaların %53,8'inde ENMG'de radikülopati ile uyumlu bulgu saptanmıştır.

Sonuç:
Literatürde radikülopatilerin değerlendirilmesinde MRG ve ENMG'nin etkinliğini ve korelasyonunu değerlendiren az sayıda çalışma bulunmakta ve sonuçları farklılık göstermektedir. Çalışmamızda ENMG bulgularının MRG ile korelasyon göstermediği saptanmış olup ENMG incelemesinin MRG ve klinik arasında uyumsuzluk olan vakalarda kullanımının daha yararlı olabileceği düşünülmüştür.

SS-162 PRESEMPTOMATİK ALS İLE İLİŞKİLİ GENETİK MUTASYON TAŞIYAN BİREYLERİN NÖROFİZYOLOJİK OLARAK DEĞERLENDİRİLMESİ

ABİR ALAAMEL , HÜSEYİN CAN KAYA , HİLMİ UYSAL

AKDENİZ ÜNİVERSİTESİ TIP FAKÜLTESİ HASTANESİ, NÖROLOJİ ANABİLİM DALI

Amaç:
Amiyotrofik lateral skleroz (ALS) progresif seyirli nörodejeneratif bir hastalıktır. Hastalığın erken tanısı hastalık nedeniyle meydana gelebilecek komplikasyonlarla başa çıkma açısından önemli olmakla birlikte hastalara dizabilite gelişmeden önce medikal tedavi başlama ve yeni medikasyonlar geliştirme açısından da kritik bir role sahiptir. Bu çalışmada ailede ALS hastalığı tanısı almış birey bulunan henüz semptomu olmayan ancak hastalıkla bağıntılı mutant ALS geni taşıyan bireyleri elektrofizyolojik açıdan değerlendirmeyi amaçladık.

Gereç ve Yöntem:
Çalışmaya 10 presemptomatik olgu dahil edildi. Olguların hiçbir yakınması yok idi ve nörolojik muayeneleri doğal idi. Her olguya aksonal uyarılabilirlik ve MScan testleri uygulandı. Nörofizyolojik değerlendirme QtrackS yazılımı aracılığıyla yapıldı. Median sinir uyarılarak APB kasından aksonal uyarılabilirlik çalışıldı. Ayrıca median sinir ve ulnar sinir uyarılarak sırasıyla APB ve ADM kaslarından MScan kaydı alındı. İstatistikler QTrackP yazılımı içerisinde MEF dosyaları oluşturularak yapıldı. Bu olgular yaşları benzer olan 10 kişilik normal kontrol grubuyla karşılaştırıldı. Ayrıca presemptomatik 7 olguya bir yıl sonra aynı çalışmalar tekrar yapıldı. Bir yıl sonraki değerler bazal değerlerle karşılaştırıldı.

Bulgular:
Presemptomatik olguların bazal aksonal uyarılabilirlik incelemesi bir yıl sonraki değerlerle karşılaştırıldığında TEd20(10-20ms), TEd20(peak) S2 akomodasyon TEd(peak), TEd(undershoot), TEd(90-100ms), TEd(40-60ms) parametrelerindeki fark istatistiksel olarak anlamlı saptanmıştır ($p<0.05$). Presemptomatik grubun bazal değerleri ile sağlıklı kontroller arasında anlamlı bir değişiklik saptanmamıştır ($p>0.05$). Median ve ulnar sinir MScan parametreleri açısından 1 yıl sonra presemptomatik olgularda anlamlı bir değişim saptanmamıştır ($p>0.05$).

Sonuç:
Presemptomatik bireyler sağlıklı kontrollerden farklı bulunmamıştır. Ancak 1 yıl içerisinde sinir uyarılabilirliğinde bir değişim mevcuttur. Bu bulgular, değişimin hızlı ve yavaş potasyum kanallarıyla ilişkili olduğunu düşündürmektedir
.

Bu çalışma BAP tarafından ve “Premodials” başlığı ile JPND Avrupa Birliği ve “ALSnin preomotor göstergeleri” başlığı ile TÜBİTAK 122N004 ile desteklenen bir projedir.

SS-163 AMİYOTROFİK LATERAL SKLEROZ'DA HASTALIK PROGRESYONUNUN BEYİN OMURİLİK SIVISI NÖROFİLAMENT HAFİF ZİNCİR DÜZEYİ İLE KORELASYONU

BERRA ÖZBERK PAMUK [2], ARMAN ÇAKAR [1], HACER TEKÇE DURMUŞ [1], YEŞİM PARMAN [1]

[1] İSTANBUL ÜNİVERSİTESİ, İSTANBUL TIP FAKÜLTESİ, NÖROLOJİ ANABİLİM DALI
[2] SAMSUN ÜNİVERSİTESİ EĞİTİM ARAŞTIRMA HASTANESİ NÖROLOJİ ANABİLİM DALI

Amaç:
Amiyotrofik lateral skleroz (ALS), üst ve alt motor nöronları etkileyen, progresif seyirli bir nörodejeneratif hastalıktır. Günümüzde ALS tanısı ve progresyonun belirlenmesinde duyarlı ve özgün bir biyobelirteç bulunmamaktadır. Nörofilament hafif zincir (NfL) birçok farklı nörodejeneratif hastalığın seyrinde bu amaçla kullanılmaktadır.

Gereç ve Yöntem:
İstanbul Üniversitesi, İstanbul Tıp Fakültesi, Nöromüsküler Hastalıklar Bilim Dalı'nda 2022-2024 yılları arasında Gold Coast kriterlerine göre ALS tanısı almış, beyin omurilik sıvısında (BOS) NfL düzeyi bakılan 92 hasta çalışmamıza dahil edildi. Verilerin normal dağılıma uygunluğu Kolmogorov-Smirnov testi ile değerlendirildi. NfL düzeyi ile hastalık ilerleme hızı arasındaki ilişkinin değerlendirilmesinde Spearman korelasyon analizi, normal dağılım göstermeyen grupların ortalamalarının karşılaştırılmasında ise Mann-Whitney U-testi kullanıldı. Analizlerde, istatistiksel anlamlılık eşiği $p<0,05$ olarak kabul edildi.

Bulgular:
Çalışmamızda ALS hastalarının 45'i (%48,9) kadın, 47'si (%51,1) erkekti. Hastaların ortalama yaşı 55,02 ± 11,51 (24 ve 77 arasında), semptom başlangıcından tetkik edildiği zamana kadar geçen ortalama süre ise 12,6± 9,86 (3 ve 48 arasında) aydı. Hastaların ortalama ALSFRS-R skoru 39,19 ± 6,35 (9 ve 46 arasında) idi. Yaşa göre değerlendirilen BOS NfL düzeyleri hastaların 25'inde normal, 67'sinde ise yüksek bulundu. Hastaların ALSFRS-R skorlarının hastalık süresine oranı ile elde edilen hastalık ilerleme hızları hesaplandı. NfL düzeyi ile hastalık ilerleme hızı arasında pozitif yönlü anlamlı ilişki saptandı ($rs=0,285$, $p=0,006$). Yaşa göre NfL düzeyi normal olan grubun hastalık ilerleme hızının (3,88 ± 3,29), yüksek olan grubun hastalık ilerleme hızına (5,41 ± 3,30) kıyasla daha düşük olduğu izlendi ($Z= -2,445$, $p= 0,014$).

Sonuç:
Hastalarımızda, hastalığın ilerleme hızı ve NfL düzeyleri literatürdekine benzer şekilde uyumlu sonuçlanmıştır. ALS hastalarının takibinde, artan tedavi çalışmaları da düşünüldüğünde, biyobelirteçlerden yararlanılması önem taşımaktadır.

SS - 164 POLİNÖROPATİ HASTALARINDA SOĞUK AYAK SEMPTOMUNUN VE OLASI PATOFİZYOLOJİK MEKANİZMALARININ DERİ VE SİNİR BİYOPSİSİ İLE ARAŞTIRILMASI

AYŞE NUR ÖZDAĞ ACARLI , ELENI KAKAVELA , CLAUDIA SOMMER

WÜRZBURG ÜNİVERSİTESİ, NÖROLOJİ ANABİLİM DALI

Amaç:
Polinöropati hastaları görece sık olarak soğuk ayak semptomundan yakınmaktadır fakat literatürde bu semptomun insanda araştırıldığı oldukça az sayıda yayın bulunmaktadır.Bu çalışmanın amacı polinöropati hastalarında görülebilen soğuk ayak semptomunun ve olası patofizyolojik mekanizmalarının araştırılmasıdır.

Gereç ve Yöntem:
Çalışmaya eş zamanlı olarak deri ve sinir biyopsisi olan 49 polinöropati hastası ile deri biyopsisi olan yaş ve cinsiyet uyumlu 25 sağlıklı birey dahil edildi.CD31, TH ve CGRP ile üçlü immün boyama yapılan deri ve sinir kesitlerinde arterlerdeki TH+ sempatik otonom liflerin ve CGRP+ somatik duyusal liflerin yoğunluğu hesaplandı.TRPM8, TREK2 ve PGP ile immün boyama yapılan deri kesitlerinde ise soğuk termoreseptörlerinin yoğunluğu ve morfolojik özellikleri incelendi.

Bulgular:
Soğuk ayak semptomu olan (n=32) ve olmayan (n=17) her iki polinöropati grubunda epidermal sinir lifi yoğunlukları sağlıklılara kıyasla belirgin olarak düşüktü. Fakat yalnızca soğuk ayak semptomu olmayan gruptaki dermal arterlerdeki TH+ sempatik liflerin ve subepidermal TRPM8+ soğuk termoreseptörlerin yoğunluğu sağlıklılara kıyasla belirgin derecede düşüktü. Bununla birlikte, soğuğa karşı hassasiyetle ilişkili olabileceği düşünülen TRPM8+TREK2- liflerin yoğunluğu soğuk ayak semptomu olan hastalarda olmayanlara kıyasla anlamlı olarak daha fazlaydı ve yine bu liflerin diğer subepidermal liflere oranı diğer iki çalışma grubuna kıyasla belirgin olarak yüksekti.Sural sinir biyopsisinde arterlerde bakılan TH+ sempatik liflerin yoğunlukları soğuk ayak olan ve olmayan gruplar arasında farklılık göstermedi.

Sonuç:
TREK2 aksonların polarizasyonunda görev alan bir potasyum kanalı alt tipidir. Daha önce bir çalışmada kemoterapi ilişkili toksik nöropati geliştirilen deney hayvanlarında TREK2'nin azalmış ekspresyonunun soğuğa karşı aşırı duyarlılık ile ilişkili olabileceği bildirilmiştir.Çalışmamızın verileri de polinöropati hastalarında görülebilen soğuk ayak semptomunun TRPM8+ soğuk termoreseptörlerinde azalmış TREK2 ekspresyonu ve artmış eksitabilite ile ilişkili olabileceğini düşündürmektedir.

Bu çalışma TUBITAK tarafından BIDEB 2219 Yurt Dışı Doktora Sonrası Araştırma Burs Programı kapsamında desteklenmiştir (1059B192203151).

SS-165 NÖROFİBROMATOZİS TİP 1 VE TİP 2'DE GENOTİP-FENOTİP KORELASYONLARININ DEĞERLENDİRİLMESİ: NÖROLOJİK BELİRTİLER VE KLİNİK BULGULAR

ZEYNEP ÜNLÜTÜRK [2], CLARA BENARDİNİ [1], PİERVİTO LOPRİORE [1], FULVİA BALDİNOTTİ [3], VİNCENZO MONTANO [1], ELİSABETTA FALASCHİ [1], ADRİANA MELİ [1], GİULİA RİCCİ [1], GABRİELE SİCİLİANO [1], MARİA ADELAİDE CALİGO [1], MİCHELANGELO MANCUSO [1]

[1] NEUROLOGİCAL INSTİTUTE, DEPARTMENT OF CLİNİCAL AND EXPERİMENTAL MEDİCİNE, UNİVERSİTY OF PİSA
[2] NEUROLOGY CLİNİC, UNİVERSİTY OF HEALTH SCİENCES KOCAELİ DERİNCE TRAİNİNG HOSPİTAL, 41100 DERİNCE
[3] LABORATORY OF MOLECULAR GENETİCS, AZİENDA OSPEDALİERO-UNİVERSİTARİA PİSANA

Amaç:
Nörofibramatozis tip 1 ve tip 2 nöroektodermal ve mezodermal dokulardan kaynaklanan neoplastik lezyonlarla karakterize, nadir ve çoklu sistem tutulumlu genetik bir hastalıktır. Bu çalışmanın amacı, bu kompleksin fenotipik spektrumunu daha iyi anlamak amacıyla yetişkin bir nörogenetik polikliniğinde takipli klinik ve/veya moleküler nörofibromatozis tanısı alan hastalarda nörolojik belirtileri ve geno-tip-fenotip korelasyonlarını değerlendirmektir.

Gereç ve Yöntem:
Klinik ya da moleküler olarak Nörofibramatozis tip 1 ya da Nörofibramatozis tip 2 tanısı alan 32 hastanın kayıtları retrospektif olarak incelendi. Klinik ve nöroradyolojik bulgular hasta kayıtlarından alındı. Genetik incelemeler periferik venöz kandan yapıldı. DNA örnekleri Yeni Nesil Dizileme (NGS) ve Çoklu Ligasyona bağlı Prob amplifikasyonu (MLPA) ile analiz edildi.

Bulgular:
Bu çalışmada, nörofibromatozis 1 (NF1) tanısı alan 28 hasta (%87,5) ve nörofibromatozis 2 (NF2) tanısı alan 4 hasta (%12,5) olmak üzere 32 hastayı değerlendirildi. Hastaların çoğunluğu kadındı (21). Hastaların klinik olarak nörofibromatozis tanısı alma yaşı ortalama 26,5, genetik tanı alma yaşı ise 41,32 idi.
Hastaların %68,8inde NF1 ve %6,3ünde NF2 genetik testlerle doğrulandı. NF1tanılı hastaların, 16'sında (genetik olarak doğrulanmış NF1 hastalarının %72,7si) tek nükleotid varyantı (SNV), 2sinde (%9,1) delesyon, 2sinde (%9,1) duplikasyon ve 2sinde (%9,1) insersiyon görüldü. En yaygın mutasyon türleri missense mutasyonlar (8 hasta, genetik olarak doğrulanmış NF1 hastalarının %36,4ü), frameshift mutasyonları (6 hasta, %27,3), stop kodon mutasyonları (5 hasta, %22,7) ve splicing/intronik mutasyonlardı. Hastaların %43,75inde nörolojik semptomlar kaydedildi ve nöroradyolojik değerlendirmeler vakaların %59,38inde merkezi sinir sistemi tutulumunu gösterdi.

Sonuç:
Çalışmada elde edilen bulgular, nörofibromatozisin nörolojik yüküne dikkat çekmektedir ve saptanan kadınlarda daha yüksek prevalans mevcut literatürle uyumludur. Çalışma, kapsamlı genetik değerlendirmenin önemini ve hedefe yönelik tedavilerin potansiyelini vurgulamaktadır. Spesifik mutasyonlar için belirlenmiş korelasyonlar da dahil olmak üzere NF1 ve NF2deki genotip-fenotip korelasyonları, bozukluğun karmaşıklığını ve kişiselleştirilmiş tedavi stratejilerinin gerekliliğini vurgulamaktadır. Çalışma, genotip-fenotip korelasyonlarına dayalı bireyselleştirilmiş yönetim stratejilerini savunarak, nörofibromatozisin nörolojik etkisinin ve genetik çeşitliliğinin anlaşılmasına katkıda bulunmaktadır.

SS-166 TÜRKİYE'DE MİYASTENİA GRAVİS HASTALIĞININ EPİDEMİYOLOJİK ANALİZİ

BERİN İNAN [1], BİLGİN ÖZTÜRK [1], NAİM ATA [2], MUSTAFA MAHİR ÜLGÜ [2], ŞUAYİP BİRİNCİ [2], RIZA SONKAYA [1], ERDAL EROĞLU [1], ÖMER KARADAŞ [1], ERSİN TAN [3], ZEKİ ODABAŞI [1]

[1] NÖROLOJİ ANA BİLİM DALI, SAĞLIK BİLİMLERİ ÜNİVERSİTESİ GÜLHANE TIP FAKÜLTESİ
[2] TÜRKİYE CUMHURİYETİ SAĞLIK BAKANLIĞI
[3] NÖROLOJİ ANA BİLİM DALI, HACETTEPE ÜNİVERSİTESİ TIP FAKÜLTESİ

Amaç:
Miyastenia gravis (MG) ile ilgili olarak dünya genelinde farklı coğrafi bölgelerde yapılan çalışmalarda farklı insidans ve prevalans oranları bildirilmiştir. Bu çalışmada Türkiye'de MG'nin epidemiyolojik profilinin belirlenerek konuyla ilişkili ulusal sağlık politikalarının geliştirilmesine katkıda bulunulması amaçlanmıştır.

Gereç ve Yöntem:
Türkiye Cumhuriyeti Sağlık Bakanlığı resmi veri tabanı kullanılarak 2015-2024 yılları arasında en az 3 kez G70.0 ICD-10 tanı kodu girilmiş olan hastalar ve 2 kez G70.0 tanısı ile birlikte pridostigmin bromür reçetesi yazılmış olan hastalar kimlik bilgileri gizlenerek çalışmaya dahil edilmiştir. Türkiye İstatistik Kurumu resmi internet sitesindeki nüfus sayımı verileri kullanılarak MG insidans ve prevalans oranları hesaplanmıştır.

Bulgular:
Çalışmaya 28 360 hasta dahil edilmiştir. Kadın-erkek oranı 1,1/1,0'dir. Ortalama ilk tanı yaşı 53,60±18,26 (Kadın: 50,42±18,35; Erkek: 57,13±17,48)'dır. Geç-başlangıçlı MG vakaların %61,9'unu oluşturmuştur. Erken-başlangıçlı MG'de kadın predominansı belirgindir (%65,7, p<0,001). 2016-2023 yılları arasında MG insidansının 2,22/100 000 ile 3,59/100 000 arasında değiştiği görülmüştür. 2023 yılında MG insidansı 2,82/100 000 (kadınlarda 2.87/100 000; erkeklerde 2,77/100 000), prevalansı ise 28,21/100 000 (kadınlarda 30,94/100 000; erkeklerde 25,49/100 000) olarak saptanmıştır. Tipik bimodal yaş ve cinsiyet dağılımı gözlenmemiştir. Tanı yaşının kadınlarda 40 ile 60 yaş arasında kümelendiği gözlenmiştir.

Sonuç:
Bu çalışma ulusal elektronik sağlık veri tabanına dayalı olarak yapılan Türkiye'nin ilk ülke çapında MG epidemiyolojik çalışmasıdır ve MG epidemiyolojisine ilişkin klasik "genç kadın ve yaşlı erkeklerin hastalığı" algısını, bimodal dağılım gözlenmeksizin "orta yaşlı kadın ve yaşlı erkeklerin hastalığı" olarak değiştirerek MG epidemiyolojisinin anlaşılmasına katkıda bulunmaktadır.

SS-167 GUİLLAİN-BARRE SENDROMUNDA KLİNİK SEYİR TAHMİN EDİLEBİLİR Mİ ? PROGNOSTİK İPUÇLARI

MUHAMMED YILDIRIM , CANSU KOSTAKOĞLU DUMAN , TAHİR KURTULUŞ YOLDAŞ

ANKARA BİLKENT ŞEHİR HASTANESİ

Amaç:
Guillain-Barre Sendromu (GBS) akut yada subakut başlangıçlı, ilerleyici simetrik kas güçsüzlüğü ve arefleksi ile seyreden periferik sinir sisteminin immun aracılı hastalığıdır. Heterojen bir klinik ve elektrofizyolojik özelliklere sahip olması ve tedaviye rağmen kalıcı fonksiyonel defisitler görülebilmesi nedeni ile bu çalışmamızda GBS li hastaların klinik seyrinin ve prognozunun tahmin edilmesinde yol gösterici parametrelerin araştırılması amaçlanmıştır.

Gereç ve Yöntem:
Kliniğimizde Eylül 2022-Temmuz 2024 tarihleri arasında GBS ön tanısı ile servis yatışı yapılan 148 hastadan takiplerinde farklı tanı alan 53 hasta çalışmadan çıkarılmış ve 95 hastanın demografik, klinik, labaratuvar ve elektrofizyolojik bulguları retrospektif olarak taranmıştır. Klinik seyir takibi açısından hastaların yatış ve birinci ay Hughes fonksiyonel ölçek skoru ve aynı dönemde yapılan MRC toplam skoru kullanıldı. Verilerin istatistiki analizi için IBM Statistical Package for the Social Sciences (SPSS), Version 25.0 software paket programı kullanıldı.

Bulgular:
Hastaların 58 i erkek (%61,1) 37 si kadın (%38,9) ve ortalama yaş 51,9±18,18 yıl olarak bulundu. Ortalama yatış süresi 13,45±11,11 gün ve semptom sonrası tedavi başlama süresi 9,04±7,72 gün olarak görüldü. Mevsimsel görülme sıklığı kış aylarında belirgin olarak bulundu (%30,3). 60 hasta IVIG ile (%63.2) 17 hasta plazmaferez ile (%17,9) 3 hasta IVIG+plazmaferez ile tedavi edilirken 3 hasta tedavi almadı. En sık AIDP varyantının görüldüğü izlendi (%43,2). Hastaların ortalama başvuru Hughes skoru 2,27±1,03 iken ortalama başvuru MRC sum skoru 47,7±8,43 olarak bulundu. En sık başvuru kliniği parezi iken (%46,3) bulber ve kranial sinir tutulumu ile başvuru benzer oranda görüldü (%13,7). Ortalama BOS protein düzeyi 757,69±682 mg/dl olarak görüldü. Elektrofizyolojik incelemede 23 hastada ileti bloğu saptandı (%24,2). Toplam 26 hastada (%27,7) yoğun bakım takibi gerekti ve 6 hastada (%6,3) mekanik ventilatör ihtiyacı ve 12 hastada (%12,6) hastada NG ihtiyacı meydana geldi. Yaş ile hastane yatış süresi arasında anlamlı ilişki bulunmazken ($p>0.05$) yaş İle Hughes fonksiyonel ölçek skoru arasında güçlü düzeyde pozitif yönde ($r=0.287$) ve anlamlı ($p<0.05$) bir ilişki bulundu. Hastane yatış süresi ile başvuru Hughes skoru ve MRC toplam skoru arasında anlamlı bir ilişki bulundu ($p<0.05$). Mevsim ile Hughes ve MRC skoru ve hastane yatış süresi ile yoğun bakım ihtiyacı arasında anlamlı ilişki saptanmadı($p>0.05$). Semptom sonrası LP yapılma zamanı ve BOS proteini arasında pozitif yönde ($r=0.475$) ve anlamlı ($p<0.05$) bir ilişki bulundu. Semptom sonrası tedavi başlama süresi ile taburculuk sonrası 1.ay Hughes skorunda iyileşme ve aynı dönemde bakılan MRC skorunda iyileşme açısından anlamlı ilişki bulunmadı. Yine semptom sonrası tedaviye başlama süresi ile yoğun bakım ihtiyacı açısından anlamlı ilişki saptanmadı($p>0.05$). Uygulanan tedavi türü ile taburculuk sonrası 1.ayda bakılan Hughes ve MRC skorunda iyileşme açısından anlamlı fark izlenmedi($p=0,169$,$p=0,413$). Tedavi türü ile yoğun bakım ihtiyacı açısından anlamlı ilişki saptandı ($p<0.05$). Varyant türü ile başvuru Hughes ve MRC skorları ve 1.ayda bu skorlarda iyileşme açısından anlamlı bulgular elde edildi. Başvuru kliniği ile Hughes ve MRC skorları ve 1.ay sonunda bu skorlardaki iyileşme arasında anlamlı farklılık saptanmadı($p=0,160$,$p=0,225$) ancak başvuru klinik şikayet ile yoğun bakım ihtiyacı arasında anlamlı ilişki görüldü. Başvuru kliniğinde bulber semptomu olan hastalarda daha sıklıkla yoğun bakım ihtiyacı olduğu görüldü. Hastaların BOS total protein,BOS albümin,BOS glukoz, Nötrofil/lenfosit oranı(N/L) ve HBa1c değerleri ile başvuru Hughes ve MRC toplam skorları ve taburculuk sonrası bu skorlarda iyileşme görülmesi arasında anlamlı ilişki saptanmadı. EMG de ileti bloğu saptanan hastaların başvuru Hughes skoru açısından anlamlı ilişki saptanmamışken ($p=0.185$) tedavi ve taburculuk sonrası 1.ay bakılan Hughes skoru ve MRC toplam skorunda iyileşme arasında anlamlı ilişki bulunmuştur($p<0.05$)

Sonuç:
Çalışmamızda GBS hastalarında yaş ve hastane yatış süreleri ve GBS varyant türünün prognozu kısmen etkilediği görülmekle beraber başvuruda EMG de ileti bloğu saptanması ile tedavi sonrası klinik seyir ve prognoz arasında güçlü bir ilişki olduğu bulundu. Bununla beraber başvuru mevsimi,semptom sonrası tedavi başlama süresi, uygulanan tedavinin türü, başvuru kliniği ve BOS protein,albümin düzeyleri ile serum nötrofil/lenfosit oranı ve HbA1c düzeylerinin GBS de prognostik belirteç olarak kullanılamayacağı sonucuna varılmıştır.
Referanslar:

1-The prognosis and main prognostic indicators of Guillain-Barré syndrome. A multicentre prospective study of 297 patients. The Italian Guillain-Barré Study Group. *Brain.* 1996 Dec;119(Pt 6):2053–2061. doi: 10.1093/brain/119.6.2053. Available from: http://dx.doi.org/10.1093/brain/119.6.2053.

SS-168 MİYASTENİA GRAVİS TEDAVİSİNDE RİTUKSİMAB: UZUN DÖNEM SONUÇLAR

NİDA MERİÇ KOYUNCU YILMAZ , EMEL OĞUZ AKARSU , NECDET KARLI

BURSA ULUDAĞ ÜNİVERSİTESİ NÖROLOJİ ANADALI

Amaç:
Rituksimab, Anti-MuSK+ MGde etkinliği kanıtlanmış bir tedavi olmasına rağmen, anti-AChR+ ve seronegatif MG hastalarındaki etkinliği literatürde tartışmalıdır. Bu çalışmada, MG hastalarında tüm serotiplerde rituksimabın uzun dönem etkinliği ve klinik sonlanım üzerindeki etkisini değerlendirmeyi amaçladık.

Gereç ve Yöntem:
Bu çalışmada 339 MG hastasının dosyası retrospektif olarak incelendi. Rituksimab tedavisi almış olan 37 hasta çalışmaya dahil edildi. Ancak, 2 hastanın takip verilerine ulaşılamadığı için, bir hasta ilk infüzyon sırasında hipotansiyon ve alerjik reaksiyon olması ve bir hasta da yaygın zona enfeksiyonu geçirmesi nedeni ile dışlandı. Değerlendirmeler 33 hasta üzerinden yapıldı.

Bulgular:
MG tanısı alma yaşı ortalama 43,48±11,31'di. Rituksimab tedavisi başlangıcı sonrası takip süresi ortalama 26,48±7,78 aydı. Rituksimab tedavisi alan 33 hastanın 9'u erkek, 24'ü kadındı. 20 hasta(%60,6) anti-AChR+, 5 hasta(%15,2) anti-MuSK+, 8 hasta(%24,2) ise seronegatifti. Hastaların tedavi başlangıcında, 6. ay kontrolünde ve son kontrolde MGFA skorları incelendiğinde 6. ay ile son kontrol MGFA skorları arasında anlamlı bir ilişki bulunmamışken(p=0,492), rituksimab öncesi MGFA skorları ile 6. ay ve son kontroldeki MGFA skorları arasında anlamlı bir düşüş saptandı(p<0,001). Bu fark anti-AChR+ ve seronegatif hastalarda daha anlamlıydı. Rituximab tedavi öncesi ile sonrası kıyaslandığında hastaların kurtarma tedavisine daha az ihtiyaç duyduğu saptandı(p<0,001).

Sonuç:
Bulgularımız, rituksimabın yalnızca belirli MG alt-gruplarında değil, daha geniş popülasyonda etkili bir tedavi seçeneği olabileceğini; özellikle seronegatif grupta olası antikor belirleme yöntemlerinin yetersizliği veya etiyolojideki diğer antijenlere karşı antikor geliştirilmiş olma olasılığı da tedavinin bu grupta faydalı olabileceğini, MG'nin klinik seyrini olumlu yönde etkileyebileceğini göstermektedir. Özellikle 6. ay ile son kontrol arasında anlamlı fark olmaması, erken dönemde elde edilen iyileşmenin uzun vadede korunduğunu düşündürmektedir.

SS-169 AMYOTROFİK LATERAL SKLEROZ HASTALARINA BAKIM VERENLERİN BAKIM YÜKÜ VE SAĞLIK DURUMLARININ DEĞERLENDİRİLMESİ

HİLAL KARAKAYA [1], İBRAHİM HALİL BEYTEKİN [1], MELAHAT AKDENİZ [1], HİLMİ UYSAL [2]

[1] AKDENİZ ÜNİVERSİTESİ TIP FAKÜLTESİ AİLE HEKİMLİĞİ ANABİLİM DALI
[2] AKDENİZ ÜNİVERSİTESİ TIP FAKÜLTESİ NÖROLOJİ ANABİLİM DALI

Amaç:
Amyotrofik Lateral Skleroz (ALS), hastalığın yıkıcı doğası ve hastalar üzerindeki çok yönlü etkisi nedeniyle, ALS konusunda uzmanlaşmış klinikler ve disiplinler arası ekiplerin iş birliği yapması önerilmekte ancak bu hastaların bakım sürecinde bakım verenlerin yaşamsal bir rol oynadığı genellikle göz ardı edilmektedir. ALS hastalarına bakım verenler kişisel ve sosyal kısıtlamalar, fiziksel ve duygusal sorunlar nedeniyle sıklıkla ağır bir yük altındadırlar. Duygusal zorlukların yanı sıra, özellikle hastalığın ileri evrelerinde ALS hastalarına bakım vermek, yüksek düzeyde bilgi, fiziksel çaba ve emek gerektirmektedir.

Bakım verenlerin yükünün artması, kendi sağlık durumları üzerinde olumsuz etkilere yol açtığı gibi bakım verdikleri ALS hastalarının sağlık durumları üzerinde de olumsuz etkiler yaratabilmektedir. Bu araştırmada, ALS hastalarının multidisipliner sağlık bakımında önemli yeri olan bakım verenlerin, bakım yükü ve sağlık durumlarının tanımlanması ve değerlendirilmesi amaçlanmıştır.

Gereç ve Yöntem:
Antalya il merkezinde yaşayan, Akdeniz Üniversitesi Tıp Fakültesi ve Antalya Eğitim Araştırma Hastanesi Nöromüsküler Polikliniği'nde izlenen ve ALS Derneği Antalya Şubesine kayıtlı hastalar çalışmaya alınmıştır. Gold Coast kriterlerine göre ALS tanısı konulan ve en az 3 aylık periyotlarla 2 kez değerlendirilmiş hastalar çalışmaya alınmıştır. Bakım verenlerin sosyodemografik ve klinik özelliklerini değerlendirmek amacıyla 'Sosyodemografik Veri Formu', bakım yükünü değerlendirmek amacıyla 'Zarit Bakıcı Yükü Ölçeği' ve psikolojik belirti ve sağlık durumları düzeylerini tespit etmek amacıyla 'Kısa Semptom Envanteri' uygulanmıştır.

Ev ziyaretleriyle görüşme sağlanan bakım verenler, kendilerini daha rahat hissettiklerini ifade etmiş olup çalışma kapsamı dışında hastaların deneyimleri ve bakım verenlerin karşılaştıkları zorluklar konuşularak kendilerine destek sağlanmıştır. Veriler, SPSS ver. 22.0'ı kullanarak analiz edilmiştir. Karşılaştırmada Mann Whitney U testi, Kruskal- Wallis testi ve Spearman korelasyon analizi kullanılmış ve $p<0,05$ değeri anlamlı olarak kabul edilmiştir.

Bulgular:
Kasım 2023-Nisan 2024 tarihleri arasında ALS tanılı hastaya birincil bakım veren 55 birey ile ile görüşülmüştür. Bakım verenlerin %60'ı ev ziyareti ile %40'ı hastanede yüz yüze anket uygulanmıştır. Araştırmaya katılan bakım verenlerin %70,9'u kadın, %61,8'i ilkokul mezunu, %83,6'sı ekonomik olarak zorlanmakta, %60'ı kronik bir hastalığa sahiptir. Katılımcıların yaş ortalaması 54,4 (min:21,0- maks:73,0) olup, hastaların %69'una eşleri tarafından bakım verilmektedir. Araştırmaya katılan tüm bakım verenlerin bakım yükü ile sağlık durumlarıyla ilgili tüm verilerde istatistiksel olarak belirgin anlamlı değişim saptanmıştır. Bakın verenlerin bakım yükü ve sağlık etkilenmeleri beklenilenden çok daha ağırdır.

Sonuç:
Gelişen teknoloji ile birlikte ALS hastalığının yönetiminde sağlanan iyileşmeler, hastaların yaşam süresini uzatmaktadır ve bakım verenlerin, hastalarla uzun yıllar boyunca vakit geçirebilmesine olanak tanımaktadır. Bu durum, bakım verenlerin sayısının da giderek artacağı beklentisini doğurmaktadır. Bakım yükünün azalmasının, bakım verenlerin psikolojik belirtileri ve sağlık durumlarını olumsuz etkileyen faktörlerin azalmasıyla ilişkili olabileceği düşünülmektedir. Bu sebeple, bakım verenlerin yüklerini hafifletmeye yönelik önerilerin geliştirilmesi amaçlanmaktadır. Böylece, ALS hastalarının multidisipliner sağlık bakımında önemli bir rol oynayan bakım verenlerin sorunlarının daha fazla dikkate alınmasını önermekteyiz.

SS-170 AMYOTROFİK LATERAL SKLEROZ HASTALARINDA AKUSTİK ANALİZ VE BULBER SEMPTOM İLİŞKİSİ

GİZEM ÖZTÜRK [1], ÖZGE SELEN AVCI [2], BURAK ÖZALTUN [1], MERVE MUYA [1], BURAK ÇOBAN [1], GAMZE ÖZKAYA [1], BERİL ÖZDEMİR [1], GÜLNUR AYIK [1], PINAR PEKAYDIN [1], ERAY ERGÜL [1], ZAHİDE ÇİLER BÜYÜKATALAY [3], SUNA TOKGÖZ YILMAZ [2], ZERİN ÖZAYDIN AKSUN [1], REZZAK YILMAZ [1], ÖZDEN ŞENER [1]

[1] ANKARA ÜNİVERSİTESİ TIP FAKÜLTESİ, NÖROLOJİ ANABİLİM DALI
[2] ANKARA ÜNİVERSİTESİ, TIP FAKÜLTESİ, KULAK BURUN BOĞAZ BAŞ VE BOYUN CERRAHİSİ, ODYOLOJİ, DENGE VE KONUŞMA BOZUKLUKLARI ÜNİTESİ
[3] ANKARA ÜNİVERSİTESİ TIP FAKÜLTESİ KULAK BURUN BOĞAZ BAŞ VE BOYUN CERRAHİSİ ANABİLİM DALI

Amaç:
Amyotrofik lateral skleroz (ALS) hastalığında konuşmanın akustik analizi araştırmaları artmaktadır. Bu çalışmanın amacı, ALS hastalarında akustik parametrelerin değişimi ve bulber semptomlarla ilişkisini ortaya koymaktır.

Gereç ve Yöntem:
SPeech In Neurological Diseases-Turkish (SPIND-TR) çalışması, 10 yıllık prospektif gözlemsel çalışma olarak 2022 yılında başlamıştır. Çalışma protokolü kapsamında çene/ağız operasyonu ve son bir hafta içinde diş çekimi olmayan, yaş/cinsiyet açısından eşleştirilmiş 18 ALS ve 18 kontrol bireyde /a/ ve /i/ sesli fonemleri için fundamental frekans (vokal kord vibrasyon frekansı–sesin tizliği), jitter (vokal kord vibrasyonunda mikrostabilite), shimmer (ses amplitüdünde değişkenlik), HGO (harmoni/gürültü oranı) ve akustik ses kalite indeksi (AVQI) parametreleri karşılaştırıldı. Ayrıca ALS grubunda fonksiyonel değerlendirme ölçeğinin (ALS-FRS) konuşma ve dispne alt skorları ile akustik parametrelerin korelasyonu araştırıldı.

Bulgular:
İncelenen parametreler içinde ALS hastalarının /i/ sesli foneminde akustik gürültü sinyalleri artmış bulundu. (iHGO kontrol: 25.5(±3.0), ALS: 21.4(±6.5); $p<0.016$). Ayrıca, Spearman korelasyon analizinde ALS-FRS konuşma alt skoru ve /a/ ve /i/ sesli fonem tizliği ile negatif korelasyon (sırasıyla, $r=-0.59$, -0.56; $p=0.007$, 0.010) bulundu. Dispne skorunda ise /i/ foneminin frekans (jitter, $r=-0.53$, $p=0.017$) ve amplitüd (shimmer, $r=-0.53$, $p=0.017$) değişimleri yanında akustik gürültü ($r=0.56$, $p=0.010$) ve ses kalitesi ile ($r=-0.55$, $p=0.011$) belirgin korelasyon tespit edildi.

Sonuç:
ALS hastalarının /i/ sesli harfini çıkarma kalitesi bozulmuştur. Ayrıca dispne arttıkça /i/ sesli harfini çıkarırken istemsiz frekans ve amplitüd değişkenliği olmakta, dizarti arttıkça ses tizleşmektedir. Bulguların /a/'ya göre /i/ sesli foneminde belirgin olması /i/ fonemi için gereken dil elevasyonun bulber tutulum sebebiyle yapılamadığını göstermektedir. Konuşmanın akustik analizi, ALS tanısında ve henüz klinik olarak saptanamayan erken bulber tutulumda faydalı olabilir.

SS-171 REFRAKTER MYASTENİA GRAVİS HASTALARINDA RİTÜKSİMAB TEDAVİSİ: TEK MERKEZ DENEYİMİ

ÖZLEM KURTKAYA KOÇAK , FATMA SEDA BİNGÖL , ŞULE BİLEN

ANKARA BİLKENT ŞEHİR HASTANESİ NÖROLOJİ KLİNİĞİ

Amaç:
Myasthenia gravis (MG), nöromüsküler kavşağı etkileyen otoimmün bir hastalık olup hastaların yaklaşık %80inde asetilkolin reseptör antikor(AchR) pozitifliği ve asetilkolin reseptör antikor negatif olan hastaların yaklaşık üçte birinde kas spesifik kinaz antikor (MuSK) pozitifliği bulunur. Hastalarının büyük çoğunluğu mevcut immünosupresif tedavilere olumlu yanıt verir. Yaklaşık %10-30 oranında tedaviye direnç görülebilir ve refrakter MG olarak adlandırılır. Rituksimab, B hücrelerinin üzerinde yer alan CD20 antijenine karşı geliştirilmiş kimerik monoklonal bir antikor olup refrakter MG hastalarında tedavi seçeneği olarak öne çıkmaktadır. Ritüksimab tedavisinin farklı serolojik gruplardaki etkinliği, uygulama rejimi ile ilgili hala çözülmemiş sorular bulunmaktadır. Amacımız kliniğimizde takip ettiğimiz refrakter MG hastalarını serolojik grupları ile birlikte ele alarak ritüksimab tedavisinin etkinlik ve güvenliğini değerlendirmektir.

Gereç ve Yöntem:
Ankara Bilkent Şehir Hastanesi Nöromuskuler Hastalıklar Polikliniğinde 2019-2024 yılları arasında takipli 6 kadın, 7 erkek toplam 13 refrakter MG hastasının verileri retrospektif olarak taranmıştır. Hastaların demografik verileri, hastalık süreleri, timektomi öyküleri, aldıkları immunsupresif tedaviler, ritüksimab tedavi rejimleri, ritüksimab öncesi ve sonrası MGFA ve MG ADL skorları, yan etkiler, tedavi sonrası takip süreleri kaydedilmiştir.

Bulgular:
Hastaların yaş ortalaması 51.2 ± 18.1 olup Anti musk antikoru 5 (%38,4), AchR antikoru 8 hastada pozitiftir. Tüm hastalara toplam indüksiyon dozu 2000 mg olacak şekilde 2 haftada bir 1000 mg Ritüksimab infüzyonu uygulanmış olup idame doz yalnızca bir hastada altı ay sonra 500 mg olarak uygulanmıştır. Ritüksimab tedavisi öncesindeki ortalama hastalık süreleri Musk-MG grubunda 62,4±31,2 ay, AchR- MG grupta 87.6±38,4 aydır. Ritüksimab tedavisi öncesinde hastaların tamamı ikili immunsupresif tedavi kullanmakta olup MGFA evrelemesine göre hastalık şiddetlerinin ortanca değeri evre IIIb, minimum evre IIb, maksimum evre IVb olarak görülmüştür. Tedavi öncesinde toplam MG ADL puanı ortanca değeri 10 iken, tedavi sonrası altıncı ayda ortanca değer 2,5 du($p<0,001$). Ritüksimab tedavisi sonrasında ortalama izlem süreleri 14,8 aydı. Ritüksimab tedavisinin altıncı ayı ve son vizitlerin MGFA-PIS değerlendirmesinde; AchR-MG grubunun %50'si, Musk-MG grubunun %80'i minimal belirtiler, farmakolojik remisyon ya da tam stabil remisyon şeklinde iyileşme göstermiştir. Hastaların hiçbirinde kurtarıcı tedavi ihtiyacı olmamıştır.

Sonuç:
Ritüksimab tedavisi refrakter MG hastalarında giderek yaygınlaşan bir şekilde kullanılmaktadır. Literatürle uyumlu olarak, ritüksimab tedavisi sonrasında, MuSK ve AchR grubunda farklı derecelerde olmakla beraber MGADL ve MGFA skorlarında anlamlı derecede iyileşme görülmüştür.

SS-172 GEÇ TANI ALAN SEREBROTENDİNÖZ KSANTOMATOZİS VAKALARI

AYŞE NUR KOCABAŞ , ALEYNA ÇAĞLAR OKUMUŞ , HANDE USTALAR , ONUR UTKU ATALAR , VİLDAN ÇAKMAK ALTUNAYOĞLU

KARADENİZ TEKNİK ÜNİVERSİTESİ

Amaç:
Bu olgu sunumunda çeşitli nörolojik şikayetler ile kliniğimize başvuran ve yapılan inceleme sonucunda Serebrotendinöz ksantomatozis tanısı konulan 14 olgunun klinik özellikleri sunulması amaçlandı.

Gereç ve Yöntem:
Kliniğimizde tanı alan 8 aileden 14 vakayı klinik, laboratuvar ve genetik tetkikleri hastaların dosyalarından elde edildi. Şikayetlerin başlangıç yaşı, tanı konulma tarihleri, beyin manyetik rezonans görüntülemeleri, plazma kolestanol düzeyleri ve genetik sonuçları nörolojik ve ekstranörolojik bulguları analiz edilmiştir.

Bulgular:
Hastaların %85,71'inin başvuru şikayeti yürüme güçlüğü olup yapılan tetkiklerde serebrotendinöz ksantomatozis tanısına ulaşılmıştır. Hastaların tanı anında ortalama median yaşı 39 olup alınan anamnezde ortalama şikayetlerinin başlangıç yaşı 17, tanı almada gecikme ortalama 22 yıldır. Hastaların %92 (13 hasta) tendon ksantomları olup ksantom olmayan bir hastanın genetik analizi heterozigottur. Alınan anamnezde 14 hastanın 5'inde çocukluk çağında kronik ishal, 4'ünde yenidoğan sarılığı, 9'unda katarakt olduğu öğrenildi. Hastaların 11'inde orta-ağır zihinsel engellik, 5'inde epilepsi öyküsü mevcuttu. Yapılan nörolojik muayenesinde 13 hastada ataksi, 7 hastada polinöropati, 2 hastada parkinsonizm, 10 hastada osteoporoz tespit edildi. Alınan radyolojik görüntülemelerde 5 hastada dentat nükleusta hiperintensite tespit edildi. Ağır mental retarde 5 hastada radyolojik görüntüleme alınamadığından değerlendirilemedi. Değerlendirilen hastaların ortalama Mignarri Şüphe İndexi 366 olup en yüksek 525, en düşük 175 olarak hesaplandı.

Sonuç:
Serebrotendinöz ksantomatozis bebeklik döneminde başlayan ishal, ilerleyen yaşlarda başlayan katarakt ve tendon ksantomları ve erişkinlikte eşlik eden nöronal disfonksiyon ile karakterize lipit depo hastalığıdır. Hastalar erken erişkinlik döneminde psikiyatrik bozukluklar, epileptik nöbetler, parkinsonizm, distoni, periferik nöropati, erken başlangıçlı demans ve atipik parkinsonizm ile nöroloji kliniğine başvururlar. Kliniğimize başvuran hastalar litaratür ile benzer olduğu tespit edilmiştir. Hastalığın bebeklik ve erken çocukluk dönemindeki şikayetleri subklinik olup ilk semptomlar atlanmaktadır. Bu nedenle hastalar geç tanı almaktadır. Hastalığın erken tanısı enzim replasman tedavisine olanak sağlamaktadır bu nedenle klinik bulguların erken tanısı önemlidir. Genetik alt yapının klinik semptomlara etkisi araştırılması gerekmektedir.

SS-173 TİMEKTOMİ DOKULARININ İMMÜNOLOJİK PROFİLİ: YARDIMCI T HÜCRE 17 (TH17) VE FOLİKÜLER T HÜCRELERİN (TFH) MİYASTENİA GRAVİS PATOGENEZİNDEKİ ROLÜ

DORUK ARSLAN [1], UTKU HORZUM [2], ZEYNEP ERGÜL ÜLGER [1], HAMDULLAH YANIK [2], SAKİNE ULUSOY [2], SÜLEYMAN ÖZTÜRK [2], CAN EBRU KURT [1], MUSTAFA YILMAZ [3], SEVİM ERDEM ÖZDAMAR [1], GÜNEŞ ESENDAĞLI [2], ERSİN TAN [1]

[1] HACETTEPE ÜNİVERSİTESİ TIP FAKÜLTESİ, NÖROLOJİ ANABİLİM DALI
[2] HACETTEPE ÜNİVERSİTESİ, KANSER ENSTİTÜSÜ, TEMEL ONKOLOJİ ANABİLİM DALI
[3] HACETTEPE ÜNİVERSİTESİ TIP FAKÜLTESİ KALP DAMAR CERRAHİSİ ANABİLİM DALI

Amaç:
Timus, T hücre yanıtını şekillendirmede önemli rol oynamaktadır ve miyastenia gravis (MG) hastalarında T hücre popülasyonları değişiklikler gösterir. Timektominin, yardımcı T hücre 17 (Th17) ve foliküler T hücre (Tfh) aktivitesini modüle ederek klinik iyileşmeye yol açtığı düşünülmektedir. Bu çalışmada, miyastenia gravis hastalarından elde edilen timektomi dokusuna özgü immünolojik profil analiz edilmiştir. Bu sayede Th17 ve Tfh ilişkili yolakların süreçteki rolü belirlenmeye çalışılmıştır.

Gereç ve Yöntem:
MG hastalarından ve sağlıklı donörlerinden alınan timus dokuları enzimatik olarak tek hücre süspansiyonlarına degrade edildi. Tüm örneklere akım sitometrik immünfenotipleme ve immünfloresan inceleme yapıldı. CD4 ve CD8 ekspresyonuna göre saflaştırılan timositlerin in vitro stimülasyonundan sonra, ELISA analizleri ve proliferasyon testleri gerçekleştirildi.

Bulgular:
MG hastalarından elde edilen timektomi materyalleri, sağlıklı timus ile benzer sayıda CD4+CD8+ çift pozitif TCRαβ+ T lenfosite sahipti. Sağlıklı timus dokusuna kıyasla, MG'deki CD4+CD8+ T hücreleri daha yüksek seviyelerde CD3, CXCR5, CD28, PD-1, TIM-3, LAG3, CD40L ve IL4RA ifade etti ($p<0.05$). Benzer profil, CD4+CD8- ve CD4-CD8+ T lenfositlerinde de gözlendi. Normal timus dokularına kıyasla MG hastalarında daha yüksek BCL6, STAT3 ve STAT5 transkript seviyeleri tespit edildi ($p<0.05$). Ancak, MG hastalarının FOXP3, RORC2 ve GATA3 gen ekspresyon seviyeleri nispeten daha azdı ($p<0.05$). MG hastalarının CD4+CD8- T hücreleri öncelikle IFN-γ, IL-22, TNF-α, IL-21 ve IL-10 sekrete etti ve CD4+CD8+ T hücreleri yüksek seviyelerde IL-2 salgıladı. PD-1+CXCR5+ Tfh hücre popülasyonu MG örneklerinde daha yüksekti ($p<0.05$).

Sonuç:
Th17 hücreleri (STAT3 aktivasyonu ve IL-22 üretimi yoluyla) MG'nin inflamatuar ortamına katkıda bulunabilir. Ayrıca, Tfh hücreleri (BCL6, PD-1+CXCR5+ Tfh hücreleri ve IL-21) otoantikor yanıtında önemli rol oynamaktadır.

SS-174 TRAKYA BÖLGESİNDE 3. BASAMAK NÖROMUSKULER HASTALIK MERKEZİNDE TAKİP EDİLEN MYASTENIA GRAVİS HASTALARININ RETROSPEKTİF OLARAK KLİNİK VE PROGNOSTİK ÖZELLİKLERİNİN DEĞERLENDİRİLMESİ

ABDULLAH UYAR , ENES DURAK , NİLDA TURGUT

TEKİRDAĞ NAMIK KEMAL ÜNİVERSİTESİ

Amaç:
Miyastenia Gravis (MG) kas güçsüzlüğü ve yorgunlukla karakterize, otoimmun bir nöromusküler kavşak hastalığıdır. MG hastalarında prognoz ve tedavi kararı açısından alt grupların belirlenmesi önemlidir. Bu çalışmamızda Trakya bölgesinde 3. Basamak nöromusküler hastalık merkezinde takip edilen MG hastalarının klinik ve prognostik özelliklerinin literatürle kıyaslanarak değerlendirilmesini amaçladık.

Gereç ve Yöntem:
Retrospektif olarak tasarlanan bu çalışma , 2012-2023 yılları arasında Türkiye Tekirdağ Namık Kemal Üniversitesi Hastanesi Üçüncü Basamak Nöromusküler Hastalıklar Merkezinde takip edilen MG hastalarını içermektedir. Dahil etme kriterlerine uyan 190 MG hastası çalışmaya alındı. Hastalar etkilenen kasların lokalizasyonu, otoantikor profili, timüs histopatolojisi ve başlangıç yaşına göre alt gruplara ayrıldı. MG alt gruplarının klinik ve prognostik özellikleri incelendi.

Bulgular:
Çalışmaya MG teşhisi konan toplam 190 hasta (Kadın n: 105, Erkek n: 85) dahil edildi. Başlangıç yaş ortalaması kadınlarda 48.44±17.49, erkeklerde 60.31±14.24 olarak saptandı($p<0.001$). Bununla birlikte kadınların %51.4'ü Erken başlangıçlı MG (EOMG) iken, erkeklerin %82.4'ü Geç başlangıçlı MG (LOMG) olarak saptandı($p<0,001$). 139 AChR antikoru pozitif hastanın 103'ü geç başlangıçlı grupta iken 36'sı erken başlangıçlı grupta izlendi($p<0.001$). AChR antikoru pozitifliği erkeklerde %87.1 iken kadınlarda %61.9 olarak izlendi($p<0,001$). Timik değişiklikler Jeneralize MG (GMG) ve Erken başlangıçlı grupta daha sık gözlendi($p<0.001$ ve $p<0.001$). GMG hastalarda yoğun bakım ünitesi yatışı daha yüksek oranda izlendi(p: 0,001). MGFA-PIS sınıflamasına göre OMG ve GMG hastaları arasında prognoz açısından anlamlı farklılık izlendi($p<0,001$).

Sonuç:

MG hastalarında alt grupların tanınması, tedavi ve prognoz açısından önemlidir. MG ilişkili antikorların çalışıldığı merkezlerin yaygınlaşması ve yeni antikorların keşfi ile birlikte MG insidansı, kliniği ve prognozu hakkında daha çok bilgiye sahip olunacaktır.

SS-175 DEMOGRAFİK VE KLİNİK ÖZELLİKLERİN FABRY HASTALIĞINDA DAĞILIMI: TÜRKİYE'DEN TEK MERKEZ DENEYİMİ

DİCLE ÇOBAN , TURGAY DEMİR , FİLİZ KOÇ

ÇUKUROVA ÜNİVERSİTESİ TIP FAKÜLTESİ, BALCALI HASTANESİ

Amaç:
Fabry hastalığı, alfa-galaktosidaz A enzim eksikliğine bağlı, Xe bağlı resesif bir lizozomal depo hastalığıdır. Hastalığın klasik ve geç başlangıçlı (atipik) olmak üzere iki formu vardır. Özellikle geç başlangıçlı formda, hastalar inme, baş ağrısı, baş dönmesi ve görme bozuklukları gibi geniş bir yelpazede nörolojik semptomlarla sağlık kuruluşlarına başvururlar. Bu çalışmanın amacı, üçüncü basamak bir sağlık kurumu olan merkezimizde Fabry hastalığı tanısı konan hastaların demografik ve klinik özelliklerini belirlemektir.

Gereç ve Yöntem:
Çukurova Üniversitesi Hastanesinin elektronik veri tabanında "iskemik inme, böbrek yetmezliği, polinöropati, anjiyokeratoma, Fabry hastalığı" tanıları arandı. Fabry hastalığı tanısı konmuş hastaların demografik ve klinik özellikleri değerlendirildi.

Bulgular:
Merkezimizde Fabry hastalığı tanısı alan 23 hastanın 13ü erkek (%56,52) olup, yaş ortalaması 44,22 ± 14,09 (dağılım 25-74) yıl olarak bulundu. Dokuz hasta (%39,13) en az bir aile üyesinde Fabry hastalığı tanısı olduğunu bildirdi. On beş hastada (%65,21) böbrek tutulumu, 14 hastada (%60,86) kardiyak tutulum ve 10 hastada (%43,47) nörolojik tutulum mevcuttu. Nörolojik tutulum gösteren hastalar arasında, 2 hasta (%8,69) akut iskemik inme sonrası Fabry hastalığı tanısı aldı.

Sonuç:
Fabry hastalığı, inmeye neden olan çok nadir bir durumdur ve özellikle genç inme hastalarında akılda tutulmalıdır.

SS-176 AMİYOTROFİK LATERAL SKLEROZDA VÜCUT AĞIRLIĞI, ANTİ-HİPERLİPİDEMİK İLAÇ KULLANIMI VE LİPİT PROFİLİ

ZELİHA MATUR [1], ŞULE DEVECİ [2]

[1] BEZMİALEM VAKIF ÜNİVERSİTESİ TIP FAKÜLTESİ NÖROLOJİ ANABİLİM DALI
[2] BAŞAKŞEHİR ÇAM VE SAKURA ŞEHİR HASTANESİ, NÖROLOJİ KLİNİĞİ

Amaç:
Amiyotrofik lateral sklerozda (ALS) hastalığın seyri sırasında dislipidemi, kilo kaybı, kreatinin seviyesinde düşme gibi birçok metabolik değişiklik meydana gelir. Bunların prognoz ile ilişkisi tartışmalıdır. Bu çalışmada hastalığın başlangıcındaki vücut kitle indeksi (VKİ), lipit profili ve anti-hiperlipidemik ilaç (AHİ) kullanımının, başka bir hasta popülasyonuna göre durumu karşılaştırılmıştır.

Gereç ve Yöntem:
2021-2024 tarihleri arasında ALS tanısı almış hastaların demografik verileri, yeni tanı aldıkları dönemdeki VKİ, son 1 yıl içindeki kilo seyri, AHİ kullanımı sorgulandı. Serum lipit, albümin ve kreatin kinaz (CK) düzeylerine bakıldı. ALS grubuyla benzer yaş ve cins dağılımına sahip radikülopati tanısıyla incelenen hastalarla kontrol grubu oluşturuldu.

Bulgular:
126 ALS hastası (64 erkek, yaş ortalaması 57,1 yıl), 206 kontrol (86 erkek, yaş ortalaması 56,7 yıl) çalışmaya alındı. ALS hastalarının tanı yaşı ortalaması 57,1 yıl, tanı alma süreleri 8,9 aydı. VKİ ortalaması ALS grubunda 27,06 (≥30 olan 16 kişi) olup kontrol grubuna göre (29,18; ≥30 olan 80 kişi) düşüktü. AHİ kullanımı ALS grubunda daha yüksekti (ALS:12, kontrol: 11). Lipit profilleri, albümin düzeyi her iki grupta benzerdi. CK, ALS grubunda yüksekti (ALS: 214 IU/L, kontrol: 107 IU/L).

Sonuç:
ALS seyrinde, kilo kaybı beklenen bir durumdur. Bulgularımız, ALS hastalarının, hastalık öncesinde de normal veya düşük VKİ'ye sahip olduklarını göstermiştir. ALS grubumuzda AHİ kullanımı anlamlı olarak yüksek bulunmuştur. Bazı AHİ'lerin ALS gelişimine neden olduğu yönünde tartışmalar olmakla birlikte daha geniş popülasyon içeren çalışmalara ihtiyaç vardır.

SS-177 ANTİ-N-METİL-D-ASPARTAT RESEPTÖR ENSEFALİTİNDE GÖRÜLEN MEKANSAL BELLEK BOZUKLUKLARININ NÖRONAL-GLİAL MEKANİZMALARI VE ELEKTROFİZYOLOJİK BULGULARININ IN VİVO MODELDE İNCELENMESİ

HANDE YÜCEER KORKMAZ [1], CANAN ULUSOY [1], CEM İSMAİL KÜÇÜKALİ [1], VUSLAT YILMAZ [1], SYED ABİD HUSSAİNİ [2], ERDEM TÜZÜN [1]

[1] İÜ AZİZ SANCAR DETAE SİNİRBİLİM ANADALI
[2] COLUMBİA ÜNİVERSİTESİ IRVİNG TIP MERKEZİ TAUB ENSTİTÜSÜ PATOLOJİ VE HÜCRE BİYOLOJİSİ ANADALI

Amaç:
Anti-N-metil-D-aspartat reseptör (NMDAR) ensefaliti, bellek bozukluklarının da eşlik ettiği çeşitli nörolojik semptomlara neden olan otoimmün bir hastalıktır. Anti-NMDAR antikoru ile gelişen bu hastalıkta görülen mekansal bellek bozukluklarının altında yatan moleküler ve elektrofizyolojik mekanizmalar detaylı bir şekilde aydınlatılamamıştır.

Gereç ve Yöntem:
NMDAR ensefaliti hastaları ve sağlıklı kontrollerden elde edilen antikorlar (IgG), nöron-astrosit kokültürlerine ve C57BL/6J farelerine osmotik pompa kullanılarak her gün intraserebroventriküler enjeksiyon ile uygulanmıştır. Davranış testleri, IgG uygulaması öncesi ve sonrasında yapılmıştır. In vivo çoklu bölge elektrofizyolojik kayıtlar fare hippokampüsünün CA1 bölgesinden toplanmıştır. Gruplarda hedef moleküller, post mortem dokuda immunofloresan boyama ile araştırılmıştır. IgG uygulanmış kokültürlerde kalsiyum görüntülemesi yapılmıştır.

Bulgular:
NMDAR IgG'si enjekte edilen farelere uygulanan T-maze testinde, yeni objeyi ve lokasyonunu ayırt etme indeksi ve kendiliğinden değişimin sağlıklı IgG verilen farelere göre anlamlı derecede azaldığı gözlemlenmiştir. Çoklu bölge elektrofizyolojik çalışmasında, ortalama ateşleme oranında farkedilir bir azalma ve ayrıca geniş diken tekli ünitelerdeki aralık ve bilgide artma gözlemlenmiştir. Buna karşın, mekansal bellek performansı düşüşüne bağlı olduğunu düşündüren artmış alan boyutu belirlenmiştir. Immunofloresan boyamalarda NMDAR IgG grubunda azalmış hippokampal NMDAR ekspresyonu ve astrosit proliferasyonunda artış gözlemlenmiştir. Ayrıca bu grubun IgG'leri ile inkübe edilen nöron-astrosit kokültüründe artmış hücresel uyarım ölçülmüştür.

Sonuç:
Çalışmamız, NMDAR-IgG uygulamasının astrosit aktivasyonunu arttırdığı, NMDAR ekspresyonunu azaldığı ve bunlara bağlı olarak mekansal bellekte bozulmaların olduğunu göstermiştir. Bu bulgular, hem nöronal hem de glial mekanizmaların anti-NMDAR IgG indüklü mekansal bellek kaybı ve elektrofizyolojik bulgularda etkili olabileceğini düşündürmektedir.

SS-178 OTOİMMÜN ENSEFALİTLER: HACETTEPE ÜNİVERSİTESİ TIP FAKÜLTESİ OTOİMMÜN ENSEFALİT ÇALIŞMA GRUBU DENEYİMİ

MERYEM ASLI TUNCER [1], TUĞBA ÖZÜM [1], SAHİB ROVSHANOV [2], İREM ERKENT [3], AYŞE İLKSEN ÇOLPAK [1], BÜLENT ELİBOL [1], CAN EBRU BEKİRCAN KURT [1], ÇAĞRI MESUT TEMUÇİN [1], ETHEM MURAT ARSAVA [1], EZGİ YETİM ARSAVA [1], EZGİ YILMAZ [1], FADİME İRSEL TEZER FİLİK [1], FATMA GÖKÇEM YILDIZ [1], GÜL YALÇIN ÇAKMAKLI [1], IŞIN ÜNAL ÇEVİK [1], MEHMET AKİF TOPÇUOĞLU [1], MEHMET ERSİN TAN [1], NEŞE DERİCİOĞLU [1], PINAR ACAR ÖZEN [1], RANA KARABUDAK [1], SERAP SAYGI [1], SEVİM ERDEM ÖZDAMAR [1], RAHŞAN GÖÇMEN [4], TUTKU TAŞKINOĞLU [5], ESEN SAKA TOPÇUOĞLU [1]

[1] HACETTEPE ÜNİVERSİTESİ TIP FAKÜLTESİ NÖROLOJİ ANABİLİM DALI
[2] ÖZEL KORU SİNCAN HASTANESİ NÖROLOJİ
[3] KOÇ ÜNİVERSİTESİ TRANSLASYONEL TIP ARAŞTIRMA MERKEZİ
[4] HACETTEPE ÜNİVERSİTESİ TIP FAKÜLTESİ RADYOLOJİ ANABİLİM DALI
[5] ANKARA DÜZEN LABORATUVARLAR GRUBU

Amaç:
Otoimmün ensefalitler, merkezi sinir sisteminin immün yanıt tarafından hedef alındığı nöroinflamatuar hastalıklardır. Farklı alt tiplerinde,İntranöronal ya da hücre yüzeyi antijenlerine karşı oluşan otoantikorların patogenezde rol oynadığı bilinmektedir. Hastalığın patogenezi, tanısı ve tedavisine ilişkin ek araştırmalara ihtiyaç duyulmaktadır.

Gereç ve Yöntem:
Bu çalışmada, Hacettepe Limbik Ensefalit Araştırma Grubu (HLA) tarafından izlenmiş 181 otoimmün ensefalit vakası değerlendirilmiştir. Veriler, etik kurul onayı alınarak hastane bilgi işlem kayıtları, öğretim üyelerinin hastalarına ait veri kayıtları, özel laboratuvar sonuçları ve yatan hasta servis kayıtlarından toplanmıştır.

Bulgular:
Antikor analizinde 181 hasta arasında hastaların %13,2'sinin seronegatif, %63.5'inin intranöronal antikor pozitif ve %32,5'inin hücre yüzeyi antijenlerine karşı antikor pozitif olduğu tespit edilmiştir. Hastaların %12sinde birden fazla antikorun pozitif izlendiği görülmüştür. Klinik değerlendirmede yeterli veri elde edilebilen hastaların , %59'unda hastada ensefalopati ve nöbet,%29.5'inde serebellar etkilenim, %6'sında Stiff Person Sendromu ve %5.3'ünde hareket bozukluğu gözlemlenmiştir.

BOS incelemesi yapılanların, %50,8'inde protein yüksekliği, %31.6'sında oligoklonal bant pozitifliği ve %17,5'inde IgG indeksi yüksekliği saptanmıştır. MRG bulguları, en sık tutulum yerlerinin korteks, serebellum, beyin sapı, bazal ganglionlar ve meninksler olduğunu göstermektedir. Malignansi taranan hastaların %26,3'ünde malignansi varlığı izlenmiş olup, en sık rastlanan malignansi akciğer kanseri olmuştur. Malignansilere en sık eşlik eden antikor anti-Hu olarak belirlenmiştir. Tedavi yaklaşımları arasında sırasıyla IVIG, plazmaferez, pulse steroid ve rituksimab, nadir hastada bortezomib uygulanmıştır. Bu tedavilerin akut ve subakut dönemlerde kombine bir şekilde kullanıldığı gözlemlenmiştir.

Sonuç:
Otoimmün ensefalitler, gittikçe daha iyi tanınan, farklı tipleri ayrıştırılabilen, tedaviye yanıtları ön görülebilen ve artan hastalıklar olmuştur. Bu çalışma, otoimmün ensefalitler konusunda ülkemizdeki en kapsamlı araştırma olmayı ve otoimmün ensefalitlerin yönetimine önemli katkılarda bulunmayı hedeflemektedir.

SS-179 PRİMER MERKEZİ SİNİR SİSTEMİ VASKÜLİTİNDE SEREBRAL LEZYONLARIN DAĞILIMI

TAHA BURAK AYAZ , ELİF DENİZ ŞİMŞEK , MELİKE TEZEL , ELİF DİLSİZ , AHMED SERKAN EMEKLİ , TUNCAY GÜNDÜZ , MURAT KÜRTÜNCÜ

NÖROLOJİ ANA BİLİM DALI, İSTANBUL TIP FAKÜLTESİ, İSTANBUL ÜNİVERSİTESİ

Amaç:
Primer merkezi sinir sistemi vasküliti (PMSSV), sistemik vaskülit bulguları olmaksızın sadece beyin ve spinal kordu tutan, nadir bir otoimmün hastalıktır. Klinik prezantasyonu oldukça heterojendir ve sıklıkla diğer nörolojik hastalıkları taklit edebilir. PMSSV'de radyolojik bulgular ve bu bulguların görülme sıklığı üzerine literatür sınırlıdır. Bu çalışmada, PMSSV'de serebral lezyonların dağılımının belirlenmesi amaçlanmıştır.

Gereç ve Yöntem:
Çalışmaya kliniğimizde PMSSV tanısı ile takip edilen tüm hastalar dahil edilmiştir. Lezyon ısı haritası oluşturmak amacıyla, hastanın uygun MRG'leri SPM12 yazılımı kullanılarak ICBM-152 şablonuna göre uzamsal olarak standartlaştırılmıştır. Ardından, ITK-SNAP yazılımı ile lezyonlar işaretlenmiş ve MRIcroGL yazılımı kullanılarak lezyon yoğunluğunu gösteren ısı haritaları oluşturulmuştur.

Bulgular:
Çalışmamıza 11 PMSSV hastası alınmıştır (erkek: 6, kadın: 5). Hastaların ortanca yaşı 48'dir (IQR: 41-56). Ortanca takip süresi 5 (IQR: 3,5-7) yıldır. Hastaların ortanca bazal ve son mRS skorları 2'dir (Bazal mRS IQR: 1-2, son mRS IQR: 1,5-3). Hastaların 6'sında (%55) monofazik, 5'inde (%45) ise multifazik seyir gözlemlenmiştir. Hastalardan beşine beyin biyopsisi, beşine konvansiyonel anjiografi ve birine damar duvarı MR anjiografi ile tanı konmuştur. Isı haritası analizinde lezyonların en sık görüldüğü bölgelerin sentrum semiovale, derin gri cevher ve lateral ventriküllerin frontal ile oksipital boynuzları olduğu saptanmıştır. Buna karşın, kortikal gri madde, beyin sapı ve serebellumda ise oldukça sınırlı düzeyde tutulum olduğu gözlemlenmiştir.

Sonuç:
Bu çalışma, PMSSV'de sentrum semiovale ve derin gri madde tutulumunun ön planda olduğunu, serebral korteks ve beyin sapı tutulumunun ise nadir olduğunu göstermektedir.

SS-180 ROMATOİD ARTRİT HASTALARINDA SANTRAL SİNİR SİSTEMİ TUTULUMU

GİZEM GÜLLÜ [1], BELKIS NİHAN COŞKUN [2], RİFAT ÖZPAR [3], SELİME ERMURAT [4], BURCU YAĞIZ [2], NİHAL LERMİ [2], ZEYNEP YILMAZ BOZKURT [2], ÖZLEM TAŞKAPILIOĞLU [5], YAVUZ PEHLİVAN [2], HÜSEYİN EDİZ DALKILIÇ [2]

[1] BURSA YÜKSEK İHTİSAS EĞİTİM VE ARAŞTIRMA HASTANESİ NÖROLOJİ KLİNİĞİ
[2] BURSA ULUDAĞ ÜNİVERSİTESİ TIP FAKÜLTESİ, ROMATOLOJİ BİLİM DALI
[3] BURSA ULUDAĞ ÜNİVERSİTESİ TIP FAKÜLTESİ, RADYOLOJİ ANABİLİM DALI
[4] BURSA YÜKSEK İHTİSAS EĞİTİM VE ARAŞTIRMA HASTANESİ, ROMATOLOJİ KLİNİĞİ
[5] BURSA ULUDAĞ ÜNİVERSİTESİ TIP FAKÜLTESİ, NÖROLOJİ ANABİLİM DALI

Amaç:
Romatoid artrit(RA) hastalarında rituksimab(RTX) tedavisi öncesinde çekilen kraniyal manyetik rezonans görüntülemesinden(MRG) yola çıkarak bu hasta grubunda var olan santral sinir sistemi(SSS) tutulum sıklığını ve tutulum paternini belirlemek.

Gereç ve Yöntem:
RA tanısı ile rituksimab tedavisi alan 84 hastanın demografik özellikleri kaydedildi ve tedavi öncesi çekilmiş olan kraniyal MRG'leri uzman bir radyolog tarafından geriye dönük incelendi.

Bulgular:
Hastaların 73'ü(%86.9) kadın ve 11'i(%13.1) erkekti. Tüm hastaların ortalama yaşı 54.69±11.67, hastalık süresi 154(1-1668) ay idi. Hastaların 74'ünde(%88.1) RF, 10'unda(%11.9) anti-CCP pozitifti. Ellidokuz(%70.2) hastaya eşlik eden komorbid hastalıklar vardı. Kraniyal MRG sonucu normal olan 24 (%28.5) hasta mevcuttu. Yaş arttıkça ve komorbidite varlığında anlamlı olarak daha fazla oranda anormal kraniyal MRG tespit edildi(sırasıyla; p=0.000, p= 0.001). Kraniyal MRG görüntüleri sınıflandığında beyaz cevher hastalığı (BCH) en sık görülen patolojiydi. BCH olan ve olmayan hastalar karşılaştırıldığında yine ileri yaş ve komorbidite varlığında anlamlı farklılık olduğu görüldü(sırasıyla; p=0.001, p=0.016). Tüm hastaların rituksimab tedavisi sonrasında kontrol görüntülemeleri yapılmıştı. Üç hasta dışındaki hastalarda kraniyal MRG bulgularının stabil seyrettiği görüldü.

Sonuç:
Oturmuş hastalığı olan 84 ileri evre RA hastasında yaptığımız bu çalışmada hiçbir hastada aseptik menenjit, vaskülitik tutulum ya da serebral romatoid nodüllere rastlamadık. Ayrıca tamamı RTX tedavisi alan hastalarımızın takiplerinde hiç bir hastamızda PML gelişmedi.

SS-181 NÖROİMMUNOLOJİ LABORATUVARINDA ANTİ-LGI-1 POZİTİFLİKLERİ VE BİZE ÖĞRETTİKLERİ

ZEYNEP ÖZÖZEN AYAS [1], GÜLGÜN UNCU [1], BURHANETTİN ÇİĞDEM [2], SELMA AKSOY [3], MUHAMMET OKAY ÖRÜN [4], VİLDAN ALTUNAYOĞLU ÇAKMAK [5], SİBEL VELİOĞLU [5], SERKAN DEMİR [6], ÖZDEN KAMIŞLI [7], ÖZLEM AYKAÇ [8], CANAN DUMAN [9], FERHAT BALGETİR [10], HÜLYA ÖZKAN [11], MAHMUT BİLAL ÇAMAN [12], BERRİN ALTINÖREN [13], ELİF MERVE HELVACI [14], SÜMEYYE KOÇ [14], MURAT TERZİ [14]

[1] SAĞLIK BİLİMLERİ ÜNİVERSİTESİ, ESKİŞEHİR ŞEHİR SAĞLIK UYGULAMA VE ARAŞTIRMA MERKEZİ
[2] SİVAS CUMHURİYET ÜNİVERSİTESİ
[3] ÇANAKKALE ONSEKİZ MART ÜNİVERSİTESİ
[4] SAĞLIK BİLİMLERİ ÜNİVERSİTESİ, VAN EĞİTİM VE ARAŞTIRMA HASTANESİ
[5] KARADENİZ TEKNİK ÜNİVERSİTESİ
[6] SANCAKTEPE ŞEHİT PROF.DR. İLHAN VARANK EĞİTİM VE ARAŞTIRMA HASTANES
[7] BURSA ŞEHİR HASTANESİ
[8] ESKİŞEHİR OSMANGAZİ ÜNİVERSİTESİ
[9] MENGÜCEK GAZİ EĞİTİM VE ARAŞTIRMA HASTANESİ
[10] FIRAT ÜNİVERSİTESİ
[11] TRAKYA ÜNİVERSİTESİ
[12] MUĞLA SITKI KOÇMAN ÜNİVERSİTESİ
[13] NEV ESENTEPE HASTANESİ
[14] ONDOKUZ MAYIS ÜNİVERSİTESİ

Amaç:
Anti-LGI1 ensefaliti, leucine-rich glioma-inactivated 1 (LGI1) antikorlarına karşı gelişen son yıllarda tanımlanmış bir otoimmün ensefalittir. Bellek bozulması, epileptik nöbetler ve davranışsal bozukluklar gibi belirtileri ile karakterize edilen subakut bir bozukluktur ve hiponatremi ile eşlik edebilir. Bu çalışmada, ülkemizde Anti-LGI1 ensefaliti tanılı hastalarda demografik, klinik ve laboratuvar özellikleri, tedavi yanıtları, prognoz ve malignitelerle olası ilişkileri araştırmayı amaçladık.

Gereç ve Yöntem:
Ondokuz Mayıs Üniveristesi Nöroimmunoloji laboratuvarı verileri taranarak 2018-2024 tarihleri arasında Anti-LGI1 otoantikoru pozitif hastalar saptandı ve farklı nöroloji kliniklerinden toplam 18 hastanın demografik, klinik, laboratuvar, nöro-görüntüleme özellikleri, tedavileri, prognozları retrospektif olarak kaydedildi.

Bulgular:
Çalışmada 12'si erkek olmak üzere toplam 18 hasta değerlendirildi. Hastaların ortalama yaşı 48,9 (14-87) olarak saptandı. 16 hastada serumda, 2 hastada ise serum ve BOS'da LGI 1 antikoru pozitifti. Hastaların 4'ünde premorbid hastalık öyküsü varken, hiçbirinde bilinen malignite öyküsü yoktu. Hiponatremi 5 hastada görüldü. En sık görülen klinik prezantasyonlar, epileptik nöbet (%38), kognitif bozukluk (%33) olarak izlendi. BOS incelemesi yapılan 17 hastanın 7'sinde BOS proteini yüksek izlendi. Beyin MRG'de 11 hastada T2 hiperintens tutulum izlendi, bu bölgeler 4 hipokampal, 3 temporal, 2 temporal ve hipokampal, 1 bazal ganglion ve 1 parietal bölgededeydi. Hastaların 6'sı IVMP, 3'ü IVIG, 5'i IVMP ve IVIG, 1'i plazmaferez tedavisi aldı. 12 hastada tam iyileşme, görülürken 4'ünde hafif sekelli iyileştiği hastalardan 1'inin de exitus olduğu görüldü. Hastaların 4'ünün takibinde antikor pozitifliklerinin devam ettiği görüldü.

Sonuç:
LGI1 antikor ensefalitinin erken tanısı, hastalığın prognozu açısından önemlidir. Epileptik nöbet, kognitif bozukluk ile gelen hastalarda anti-LGI-1 ensefaliti tanısı akılda tutulmalıdır. Hastalığın tanısını koyarak erken tedaviyle genellikle tama yakın remisyon sağlanabilmektedir.

SS-182 NÖROBEHÇET SENDROMUNDA ARTERİYEL TUTULUM:TANISAL BİR BELİRTEÇ OLARAK DAMAR DUVARI GÖRÜNTÜLEMESİ

ESRA KOÇHAN KIZILKILIÇ [1], AHMET KÜRŞAT KARAMAN [2], NURSENA ERENER [3], ABDULLAH ARCAN [3], BORA KORKMAZER [4], SERDAR ARSLAN [4], OSMAN KIZILKILIÇ [4], EMİRE SEYAHİ [5], AKSEL SİVA [3], UĞUR UYGUNOĞLU [3]

[1] PROF. DR. CEMİL TAŞCIOĞLU SAĞLIK BİLİMLERİ ÜNİVERSİTESİ, NÖROLOJİ ANABİLİM DALI ŞEHİR HASTANESİ
[2] SÜREYYAPAŞA GÖĞÜS HASTALIKLARI VE GÖĞÜS CERRAHİSİ EĞİTİM HASTANESİ, RADYOLOJİ ANABİLİM DALI,
[3] İSTANBUL ÜNİVERSİTESİ, CERRAHPAŞA TIP FAKÜLTESİ, NÖROLOJİ ANABİLİM DALI- CERRAHPAŞA
[4] İSTANBUL ÜNİVERSİTESİ, CERRAHPAŞA TIP FAKÜLTESİ, RADYOLOJİ ANABİLİM DALI- CERRAHPAŞA
[5] İSTANBUL ÜNİVERSİTESİ, CERRAHPAŞA TIP FAKÜLTESİ, İÇ HASTALIKLARI ANABİLİM DALI- CERRAHPAŞA

Amaç:
Behçet Sendromunun (BS) nörolojik tutulumu Nöro-Behçet Sendromu (NBS) olarak adlandırılır. BSnin doğrudan nörolojik tutulumu iki şekilde sınıflandırılabilir: 1) parankimal (p-NBS); 2) vasküler tutulum. NBSde arteriyel tutulum nadirdir ve bu konuda sınırlı veri bulunmaktadır. Bu çalışmada, NBS vakalarında intrakranial arterlerde vasküler duvar görüntüleme (VWI) bulgularının manyetik rezonans (MR) ve manyetik rezonans anjiyografi (MRA) ile birlikte incelenmesi amaçlanmıştır.

Gereç ve Yöntem:
Çalışmaya 39 NBS hastası dahil edildi ve VWI ve kontrastlı kranial MRI ve MRA yapıldı. İntrakranial arterler toplam 36 ayrı segmente bölündü ve MRA ve VWI ile değerlendirildi. Segmentler damar duvarı tutulumu açısından 5 kategoride değerlendirildi: Grup 1: normal görünüm; Grup 2: duvar kontrastlanmasıyla konsantrik duvar kalınlaşması; Grup 2a: sadece konsantrik duvar kalınlaşması; Grup 3: duvar kontrastlanmasıyla eksantrik duvar kalınlaşması; Grup 3a: sadece eksantrik duvar kalınlaşması.

Bulgular:
Ortalama yaş 40tı (aralığı 16-57) ve hastaların %69,2si (n=27) erkekti. Atak sırasında 16 hastaya MRI çekildi. Hastaların %92,3ünde (n=36) parankimal tutulum vardı ve hastaların %7,7sinde (n=3) CVST vardı. MRAda 39 NBS hastasının %15,4ünde (n=6) intrakranial arter stenozu veya tıkanıklığı tespit edildi. VWIda 16 hastada (%41) anormal damar duvarı görünümü gözlendi. Omurilik lezyonu olan 3 hastanın 1inde (%33), en az 1 intrakranial arter segmentinde damar duvarı lezyonu tespit edildi. CVSTli hiçbir hastada intrakranial arterlerde damar duvarı lezyonu tespit edilmedi.

Sonuç:
Bu çalışma, NBSde intrakranial arter tutulumunun daha önce bildirilenden daha yaygın olduğunu göstermektedir. VWI, BD sırasında ortaya çıkabilecek vaskülitlerin tanısında rol oynayabilir ve lüminal görüntüleme yöntemlerine ek olarak tamamlayıcı bir test olarak kullanılabilir.

SS-183 NÖROBEHÇET TANISIYLA İZLENEN HASTALARIN KLİNİK VE DEMOGRAFİK BULGULARI; MERKEZİMİZDE TAKİPLİ 32 HASTA RAPORU

TUĞÇE FİDAN , BAKİ DOĞAN , MURAT TERZİ

ONDOKUZ MAYIS ÜNİVERSİTESİ NÖROLOJİ ANABİLİM DALI

Amaç:
Behçet hastalığı, ilk kez Türk dermatolog Hulusi Behçet tarafından orogenital ülserasyon ve tekrarlayan oküler inflamasyon triadıyla tanımlanan, kronik, multisistemik, vaskülitik bir sendromdur. Nörobehçet hastalığı, bir Behçet hastasında nörolojik semptom ve/veya bulguların kombinasyonu olarak tanımlanır. Nörobehçet hastalığında santral sinir sistemi tutulumu iki yolla gerçekleşebilir. Birinci ve en sık olanı; beyin sapı, bazal ganglionlar, beyaz cevher, spinal kord ve kranial sinir tutulumlarını içerebilen immün aracılı meningoensefalit tablosudur. İkincisi ise sıklıkla derin ven trombozu olarak karşımıza çıkan vasküler tutulumdur. Periferik sinir sistemi tutulumu nadirdir.

Behçet hastalığı Orta Doğu, Uzak Doğu ve Akdeniz ülkeleri dahil olmak üzere en sık İpek Yolu boyunca gözlenmekte olup bölgesel insidans değişkenliği Behçet hastalığının iyi bilinen epidemiyolojik özelliklerinden biridir. Japonya ve Türkiyede yapılan çalışmalarda erkek cinsiyetin baskınlığı ortaya koyulmuştur. Erkek cinsiyetin ve hastalık başlangıç yaşının daha genç olmasının, Behçet hastalığında daha şiddetli hastalık seyri için risk faktörleri olduğu ileri sürülmüştür.

Epidemiyolojik çalışmalar Nörobehçet hastalığından ziyade Behçet hastalığına odaklanmaktadır. Bu çalışmayla, merkezimizde takipli hasta verilerini kullanarak Nörobehçet hastalığının epidemiyolojisini aydınlatmayı ve santral sinir sistemi tutulum tipine göre karakterize etmeyi amaçladık.

Gereç ve Yöntem:
Merkezimizde en son 2023-2024 yılları arasında takip edilmiş olmak üzere Nörobehçet tanılı 32 hasta değerlendirildi. Tüm hastalar Uluslararası Behçet Hastalığı Kriterlerini (ICBD) karşılamaktadır. Hastaların Nörobehçet tanıları Uluslararası Konsensüs Önerileri doğrultusunda uzman görüşlerine dayandırıldı. Belirlenen hastaların ortalama yaş, cinsiyet, aile öyküsü, hastalık süresi (Behçet ve Nörobehçet için ayrı olmak üzere), başvuru semptomu, tutulan sistemleri, santral sinir sistemi tutulum tipi (parankimal veya non parankimal) ve aldıkları tedaviler retrospektif olarak tıbbi öykülerinden elde edildi. Elde edilen verilerle hastaların demografik ve klinik özelliklerinin santral sinir sistemi tutulumuna göre farklılıkları belirlendi.

Bulgular:
Ortalama yaşları 39±12 olan, 13 kadın ve 19 erkek olmak üzere toplam 32 Nörobehçet tanılı hasta çalışmaya dahil edildi. Aile öyküsü 1, HLA B51 pozitifliği 4 hastada pozitif izlendi. Hastaların ortalama Behçet hastalığı ile takip süreleri 10.5 (1-28 min-max), Nörobehçet tanılarından bu yana geçen süre 6.5 (1-20 min-max) yıldı. Toplam 12 hastada oküler tutulum, 20 hastada genital ülser, 29 hastada oral ülser, 20 hastada kütanöz tutulum, 18 hastada artrit, 5 hastada gastrointestinal tutulum, 4 hastada kognitif etkilenim ve 5 hastada paterji pozitifliği mevcuttu.

Sonuç:
Parankimal tutulumu olan Nörobehçet hastaları ile vasküler tutulumu olan Nörobehçet hastaları arasında hasta yaşı açısından anlamlı fark saptandı ($p<0.05$). Vasküler tutulumu olan Behçet hastaları, parankim tutulumu olanlara göre daha gençti. İncelenen diğer demografik ve klinik tutumlar açısından iki grup arasında istatiksel anlamlı fark saptanmadı. En sık görülen klinik oral ülser, en az tutulan sistem gastrointestinal sistemdi. Çalışmadaki hastaların paterji testi ve HLAB51 pozitifliği düşüktü, buna rağmen birçok hastanın Nörobehçet tanısı aldığı unutulmamalıdır. Elde edilen bilgiler literatürde Nörobehçet epidemiyolojisi hakkında yapılan diğer çalışma sonuçlarıyla korele olarak değerlendirildi.

SS-184 BEHÇET SENDROMUNDA BEYİN BEYAZ CEVHERİNDEKİ MİKROYAPISAL DEĞİŞİKLİKLER BİLİŞSEL BOZUKLUK VE HASTALIK ŞİDDETİ İLE İLİŞKİLİDİR: BİR DİFÜZYON TENSÖR GÖRÜNTÜLEME ÇALIŞMASI

OSMAN AYKAN KARGIN [1], SERDAR ARSLAN [1], BORA KORKMAZER [1], SABRİYE GÜNER [2], AYŞE ÖZDEDE [2], NURSENA ERENER [3], ESRA KOÇHAN KIZILKILIÇ [5], ELİF BURCU ERSUNGUR ÇELİK [4], GÜLÇİN BAKTIROĞLU [4], RAUF HAMİD [1], AHMET ÖZ [1], BURÇ ÇAĞRI POYRAZ [4], UĞUR UYGUNOĞLU [3], EMİRE SEYAHİ [2], OSMAN KIZILKILIÇ [1]

[1] İSTANBUL ÜNİVERSİTESİ-CERRAHPAŞA, CERRAHPAŞA TIP FAKÜLTESİ, RADYOLOJİ ANABİLİM DALI
[2] İSTANBUL ÜNİVERSİTESİ-CERRAHPAŞA, CERRAHPAŞA TIP FAKÜLTESİ, İÇ HASTALIKLARI ANABİLİM DALI, ROMATOLOJİ BİLİM DALI
[3] İSTANBUL ÜNİVERSİTESİ-CERRAHPAŞA, CERRAHPAŞA TIP FAKÜLTESİ, NÖROLOJİ ANABİLİM DALI
[4] İSTANBUL ÜNİVERSİTESİ-CERRAHPAŞA, CERRAHPAŞA TIP FAKÜLTESİ, PSİKİYATRİ ANABİLİM DALI
[5] PROF. DR. CEMİL TAŞCIOĞLU SAĞLIK BİLİMLERİ ÜNİVERSİTESİ, NÖROLOJİ ANABİLİM DALI ŞEHİR HASTANESİ

Amaç:
Nöro-Behçet sendromlu (NBS) ve nörolojik bulguları olmayan Behçet sendromlu (BS) hastalarda beyin beyaz cevher yollarının mikroyapısal bütünlüğünü difüzyon tensör görüntüleme (DTI) kullanarak değerlendirmek ve DTInın nörobilişsel işlevsellik ve hastalık şiddetinin vekil bir biyobelirteci olarak potansiyel faydasını araştırmayı amaçladık.

Gereç ve Yöntem:
Bu kesitsel çalışma, Uluslararası Behçet Hastalığı Çalışma Grubu (ISGBD) ve Uluslararası Konsensüs Tavsiyesi (ICR) kriterlerine göre belirlenen 34 NBS hastası ve nörolojik tutulumu olmayan 32 BS hastasının yanı sıra 33 sağlıklı kontrol grubunu içermektedir. Dikkat, hafıza, dil, soyutlama, yürütme kontrolü, görsel-uzamsal beceriler ve sensorimotor performans dahil olmak üzere bilişsel işlevler standartlaştırılmış anketler kullanılarak değerlendirilmiştir. DTI verileri, gruplar arası farklılıkları araştırmak için iz tabanlı uzamsal istatistikler (TBSS) ve otomatik olasılıksal traktografi kullanılarak analiz edilmiştir. Daha sonra, beyaz madde yollarının tensörden türetilen parametreleri, nörobilişsel test puanları ve hastalık şiddeti ölçümleri arasındaki korelasyonlar incelenmiştir.

Bulgular:
NBSli hastaların tanı yaşları ve hastalık süreleri ortalamaları (27,53 ± 7,8 ve 14,97 ± 8,2 yıl) NBSsiz hastalarınkine (26,29 ± 8,0 ve 12,82 ± 8,2 yıl) benzerdi.Çalışmadaki NBS hastalarının tamamında meningoensefalit (34/34) olarak parankimal tutulum vardı. 2 hastada (%5,8) ayrıca dural sinüs trombozu öyküsü vardı. NBS hastaları, kontrollerle karşılaştırıldığında nörobilişsel testlerin çoğunda önemli ölçüde daha kötü performans gösterdi. NBS grubu, kontrollerle karşılaştırıldığında 23 beyaz cevher yolunun 17sinde istatistiksel olarak anlamlı derecede daha düşük ortalama fraksiyonel anizotropi değerleri sergiledi. Benzer şekilde, radyal yayılım için 17 bölgede, ortalama yayılım için 18 bölgede ve AD için 13 bölgede istatistiksel olarak anlamlı artışlar gözlemlendi. NBS hastalarının difüzyon tensör parametreleri, birden fazla bilişsel alanı kapsayan birçok nörobilişsel test puanı ile kapsamlı bir şekilde korelasyon gösterdi.

Sonuç:
DTI, NBS hastalarında hem supratentoryal hem de infratentoryal beyaz maddede azalmış fraksiyonel anizotropi ve artmış radyal difüzivite, ortalama difüzivite ve aksiyel difüzivite ortaya çıkararak mikroyapısal bütünlüğün yaygın kaybına işaret etmiştir. Ayrıca, bu bütünlük kaybı, daha az ölçüde de olsa, nörolojik belirtileri olmayan BS hastalarında da gözlenmiştir. NBS hastalarında, singulum demeti de dahil olmak üzere belirli beyaz madde yolları, çoklu alanlarda ve hastalık şiddetinde zayıf bilişsel performans ile ilişkilendirilmiştir.
DTI bulguları, BSde merkezi sinir sistemi tutulumuyla ilişkili nörobilişsel bozukluğun derecesini ve hastalık şiddetini tahmin etmek için potansiyel olarak bir nörogörüntüleme belirteci olarak hizmet edebilir

SS-185 PARANEOPLASTİK SEREBELLAR DEJENERASYON VE ÖTESİ: ANTİ-ZİC4 ANTİKORU POZİTİF HASTALARIN ANALİZİ

TUĞBA ÖZÜM [1], PELİN KOMBAL [1], MUHAMMED EMİN BEŞER [1], BEDİRHAN GEZER [1], PINAR ACAR ÖZEN [1], AYŞE İLKSEN ÇOLPAK [1], GÜL YALÇIN ÇAKMAKLI [1], MEHMET AKİF TOPÇUOĞLU [1], MEHMET ERSİN TAN [1], SEVİM ERDEM ÖZDAMAR [1], RAHŞAN GÖÇMEN [2], MERYEM ASLI TUNCER [1]

[1] HACETTEPE ÜNİVERSİTESİ TIP FAKÜLTESİ NÖROLOJİ ANABİLİM DALI
[2] HACETTEPE ÜNİVERSİTESİ TIP FAKÜLTESİ RADYOLOJİ ANABİLİM DALI

Amaç:
Zic proteinlerine karşı gelişen antikorların varlığı, paraneoplastik serebellar dejenerasyonun bir göstergesi olarak kabul edilmektedir. Literatürde anti-Zic4 antikoru ile farklı klinik prezentasyonlar arasındaki ilişki sınırlı sayıda vaka ile değerlendirilmiştir. Bu çalışma, anti-Zic4 antikoru pozitif ve farklı kliniklere sahip hastalar ışığında bu antikorun tanısal değerini incelemeyi hedeflemektedir.

Gereç ve Yöntem:
Bu çalışmada, Hacettepe Üniversitesi Hastanesi Nöroloji Anabilim Dalı polikliniği ve yataklı servisinde takip edilen, anti-Zic4 antikoru pozitif 5 hasta değerlendirilmiştir. Veriler, hastane kayıtları ve öğretim üyelerinin hasta takip notlarından elde edilmiştir.

Bulgular:
Anti-Zic4 antikor pozitifliği olan 5 hastadan 2'si tarafımıza ataksi ile, 1 hasta baş ağrısı ile, 1 hasta parezi ile, 1 hasta da kognitif disfonksiyon ile başvurmuştur. Hastaların 4'ünde BOSta 1 hastada serumda antikor pozitifliği görülmüştür. Yalnızca 1 hastada BOS bulguları inflamatuar niteliktedir ve bu hastada nörogörüntülemede serebellar atrofi izlenmiştir. 2 hastanın nörogörüntüleme bulguları normal sınırlarda iken 1 hastada intrakranial hipotansiyon bulguları ve 1 hastada ise vasküler etkilenim görülmüştür. Hiçbir hastada malignite saptanmamıştır. Hastaların nihai tanıları göz önüne alındığında sadece 1 hastada anti- Zic4 antikor pozitifliği anlamlı kabul edilmiş ve hastaya immunmodülatuar tedavi verilmiştir. Bu hastada serolojide Zic4 antikorları 2+ olarak izlenmişken diğer hastalar arasında hem daha yüksek hem de daha düşük titrede anti-Zic4 antikor pozitifliği mevcuttur.

Sonuç:
Anti-Zic4 antikoru ile paraneoplastik serebellar dejenerasyon arasındaki ilişki daha önce literatürde bildirilmiş olsa da, bu çalışmada anti-Zic4 antikor pozitifliği olan hastaların farklı klinikler ile prezentasyonu görülmüştür. Klinik bulguların seroloji sonuçları ile korele olmadığı da izlenmiştir. Anti-Zic4 antikor pozitifliği olan hastaların daha geniş örneklem grupları ile incelenmesi, bu otoantikorun klinik tanıdaki yerini daha iyi anlamamıza olanak sağlayacaktır.

SS-186 BEHÇET VE NÖRO-BEHÇET HASTALARINDA OPTİK NEVRİT VE RETİNAL İŞLEV BOZUKLUĞUNUN SIKLIĞI VE ÖZELLİKLERİ

GAMAR ALİYEVA [1], NİLÜFER YALÇINDAĞ [1], AŞKIN ATEŞ [1], AYŞE BOYVAT [1], ÖZDEN ŞENER [1], CANAN YÜCESAN [1]

[1] ANKARA ÜNİVERSİTESİ NÖROLOJİ ANABİLİM DALI
[2] ANKARA ÜNİVERSİTESİ TIP FAKÜLTESİ BEHÇET HASTALIĞI MULTİDİSİPLİNER TANI VE TEDAVİ ÜNİTESİ

Amaç:
Behçet hastalığı, multisistem tutulumla karakterize inflamatuar bir hastalıktır ve optik nevritin Behçet hastalığında görülebileceği bildirilmiştir. Ancak, subklinik optik nevritin sıklığı, retinal işlev bozukluğu ve bu durumların diğer sistemik tutulumlarla ilişkisi hakkında yeterli veri bulunmamaktadır. Bu çalışmanın birincil amacı, Behçet hastalarında subklinik inflamatuvar optik nevrit ve retinal işlev bozukluğunun sıklığını elektrofizyolojik testlerle belirlemek, ikincil amacı ise bu durumların Behçet hastalığının diğer sistemik tutulumlarla ilişkisini saptamaktır.

Gereç ve Yöntem:
Çalışmaya, 75 Behçet hastası ve 40 sağlıklı kontrol grubu dahil edilmiştir. Katılımcıların yaş aralığı 18-45 arasında değişmektedir. Tüm katılımcılara göz ve nörolojik muayene, görsel uyarılmış potansiyel (VEP) testleri ve optik koherens tomografi (OCT) uygulamaları yapılmıştır. VEP testlerinde P100 dalga latansı ve amplitüdü ölçülmüştür. OCT testlerinde retinal sinir lifi tabakası (RNFL) ve ganglion hücre kompleksi (GCC) kalınlıkları ölçülmüştür. Veriler istatistiksel analizlerle değerlendirilmiştir.

Bulgular:
Behçet hastaları ve kontrol grubu arasında P100 dalga latansı ve amplitüdü açısından anlamlı fark bulunmamıştır. BH grubunda bir hastada subklinik optik nöropatiyi telkin eden latans uzaması saptanmıştır. Subklinik optik nöropati BH grubunda %1.3, oküler tutulumu olan BH %3.2, NBH grubunda %9 bulunmuştur. Sol temporal RNFL kalınlığı Behçet hastalarında sağlıklı kontrollere göre istatistiksel olarak anlamlı derecede azalmıştır. Subklinik optik nevritin Behçet hastalığının sistemik tutulumları ile ilişkisini değerlendirmek, sadece bir hastada subklinik optik nevrit olduğu için mümkün olmamıştır. Oküler ve nörolojik tutulum olması ortalama RNFL ve GCC kalınlıklarını etkilememiştir.

Sonuç:
Behçet hastalarında subklinik optik nevrit görülme sıklığı %1.3 bulunmuştur. BH grubunda RNFL'nin oküler ve nörolojik tutulumdan bağımsız olarak etkilendiği gösterilmiştir.

SS-187 PRODROMAL ALZHEİMER HASTALIĞINDA YENİ BİR BİYOBELİRTEÇ OLARAK BETA-SİNÜKLEİN

NUR GÜLCE İŞKAN [1], MERVE ALAYLIOĞLU [2], HAŞİM GEZEGEN [1], ERDİ ŞAHİN [1], HAKAN GÜRVİT [1], HAŞMET HANAĞASI [1], BAŞAR BİLGİÇ [1], ERDİNÇ DURSUN [2], DUYGU GEZEN AK [2], BEDİA SAMANCI [1]

[1] DAVRANIŞ NÖROLOJİSİ VE HAREKET BOZUKLUKLARI BİLİM DALI, NÖROLOJİ ANABİLİM DALI, İSTANBUL TIP FAKÜLTESİ, İSTANBUL ÜNİVERSİTESİ
[2] BEYİN VE NÖRODEJENERATİF HASTALIKLAR ARAŞTIRMA LABORATUVARI, SİNİRBİLİM ANABİLİM DALI, NÖROLOJİK BİLİMLER ENSTİTÜSÜ, İSTANBUL ÜNİVERSİTESİ-CERRAHPAŞA

Amaç:
Beta-sinüklein, sinaptik fonksiyonların düzenlenmesi, protein birikiminin engellenmesi, apoptozis ve hücresel toksisite gibi birçok fonksiyonu olan ve nörodejeneratif hastalıklarda patolojik süreçlerle ilişkili olabileceği düşünülen bir presinaptik proteindir (1-2). Alzheimer hastalığı (AH) ve frontotemporal demans (FTD) gibi hastalıklarda beyin omurilik sıvısında (BOS) beta-sinüklein seviyelerinde farklılıklar gözlenmiştir. Bu çalışmada, subjektif kognitif bozukluk (SKB), AH'nin farklı evreleri, FTD ve Parkinson hastalarında BOS beta-sinüklein seviyeleri ve AH BOS biyobelirteçleriyle ilişkisi incelenmiştir.

Gereç ve Yöntem:
Çalışmamıza 122 katılımcı (18 SKB, 20 prodromal/erken evre AH, 36 orta-ileri evre AH, 35 FTD, 13 Parkinson hastası) alındı. BOS amiloid beta 1-42, total-Tau, fosforile-tau181 (pTau181) ve beta-sinüklein seviyeleri ölçüldü, gruplar arasında karşılaştırıldı ve biyobelirteçler arasındaki ilişki incelendi.

Bulgular:
Prodromal/erken evre AH'de, BOS beta-sinüklein seviyeleri, SKB (p=0.007) ve FTD'ye (p=0.042) ve ayrıca orta-ileri evre AHye göre anlamlı düzeyde yüksekti (p=0.001). Ayrıca, BOS beta-sinüklein seviyeleriyle BOS pTau181 seviyesi arasında negatif ilişki saptandı (Beta=-0.659, p=0.003). Beta-sinüklein seviyelerinin prodromal/erken evre AH ile SKB grupları arasındaki ayırt edici gücünü değerlendiren ROC analizi sonucunda, AUC değeri 0.78 (Standart hata=0.069, %95 GA:0.643-0.915, p< 0.001) saptandı.

Sonuç:
Çalışmada, BOS beta-sinüklein seviyelerinin prodromal/erken evre AH'de, SKB ve FTD hastalarına oranla daha yüksek olduğu, erken evrede AH'leri SK'lerden iyi düzeyde ayırdığı ve AH'nin ilerleyen evrelerinde anlamlı bir düşüş gösterdiği bulunmuştur. Ayrıca, BOS beta-sinüklein ve BOS pTau181 arasındaki negatif ilişki, beta-sinükleinin pTau181'e göre daha erken dönemde kullanılabilecek bir biyobelirteç olabileceğini düşündürmüştür. Bu bulgular, beta-sinükleinin AHnin erken evrelerinde sinaptik disfonksiyonun önemli bir belirteci olabileceğine ve ayırıcı tanıda zorluklar yaşanan prodromal dönemde kıymetli bir biyobelirteç olarak kullanılabileceğine işaret etmektedir.

Referanslar

1. Mohaupt P, Pons M-L, Vialaret J, ve ark. B-synuclein as a candidate blood biomarker for synaptic degeneration in Alzheimer's disease. *Alzheimer's Research & Therapy* 2022;14:179.
2. Hayashi J, Carver JA. β-Synuclein: An Enigmatic Protein with Diverse Functionality. *Biomolecules* 2022;12(1):142.

SS-188 DEMANS AYIRICI TANISINDA ÇOKLU PLAZMA BİYOBELİRTEÇLERİNİN ROLÜ

HAŞİM GEZEGEN [1], MERVE ALAYLIOĞLU [2], MARYAM SHOAI [3], ZEYNEP GAMZE GÜVEN [4], ERDİ ŞAHİN [1], OWEN SWANN [5], ELENA VELEVA [5], BAŞAR BİLGİÇ [1], HAŞMET HANAĞASI [1], HAKAN GÜRVİT [1], MURAT EMRE [1], HENRIK ZETTERBERG [5], DUYGU GEZEN-AK [2], ERDİNÇ DURSUN [2], JOHN HARDY [3], AMANDA HESLEGRAVE [5], BEDİA SAMANCI [1]

[1] İSTANBUL ÜNİVERSİTESİ, İSTANBUL TIP FAKÜLTESİ, NÖROLOJİ ANABİLİM DALI, DAVRANIŞ NÖROLOJİSİ VE HAREKET BOZUKLUKLARI BİLİM DALI
[2] İSTANBUL ÜNİVERSİTESİ-CERRAHPAŞA, NÖROLOJİK BİLİMLER ENSTİTÜSÜ, SİNİRBİLİMİ ANABİLİM DALI, BEYİN VE NÖRODEJENERATİF HASTALIKLAR ARAŞTIRMA LABORATUVARI
[3] UNİVERSİTY COLLEGE LONDON, INSTİTUTE OF NEUROLOGY, DEMENTİA RESEARCH INSTİTUTE
[4] AZİZ SANCAR DENEYSEL TIP ARAŞTIRMA ENSTİTÜSÜ, GENETİK ANA BİLİM DALI
[5] UNIVERSITY COLLEGE LONDON, INSTITUTE OF NEUROLOGY, DEPARTMENT OF MOLECULAR NEUROSCIENCE

Amaç:
Demans tanısında plazma biyobelirteçlerinin BOS biyobelirteçleriyle olan ilişkisi, patofizyolojiyi anlamak, tanı ve tedavi stratejileri için önemlidir. Bu çalışmada, plazma biyobelirteçlerinin BOS biyobelirteçleriyle karşılaştırılması ve ayırıcı tanıdaki rolünün araştırılması hedeflendi.

Gereç ve Yöntem:
Alzheimer hastalığı (AH) (n=117), Hafif Kognitif Bozukluk (HKB) (n=50), Fronto-temporal Demans (FTD) (n=39), Lewy Cisimcikli Demans (DLB) (n=25), diğer demanslar (n=17) tanılı 130 kadın, 118 erkek hasta değerlendirildi. Plazmadan 120 biyobelirteç "NUcleic acid Linked Immuno-Sandwich Assay (NULISA)" yöntemiyle ölçüldü, sonuçlar BOS biyobelirteçleriyle karşılaştırıldı. Tanı performansları ve hastalıklar arasındaki farklılıkları değerlendirildi.

Bulgular:
BOS-Amiloid beta1-42 (AB1-42) pozitif hastalarda, BOS pTau181 ve plazma pTau181 ve 217 yüksek koreledir (sırasıyla, r=0.88, r=0.83). Plazma pTau217, AH (AUC:0.9), DLB (AUC:0.84), FTD (AUC:0.78) tanısı ve BOS-AB1-42 pozitifliğini (AUC:0.9) öngördürmede tek başına en anlamlı plazma biyobelirtecidir. GFAP/NfL FTD, FABP2 ise DLB tanısı için AUC'yi anlamlı olarak arttırmıştır. HTT, SNCA, TARDBP ve SOD1 arasında tüm hasta gruplarında yüksek korelasyon saptanmıştır. Random forest analizine göre, FTDde sinaptik biyobelirteçler (NPTX, CHI3L1, SNAP25, 14-3-3 zeta/delta), DLBde ise amiloid ilişkili biyobelirteçlerde (TREM1, AB42, ACHE, TREM2, GDI1, SFRP1, PGF) anlamlı değişiklikler saptanmıştır.

Sonuç:
Bu çalışma birden fazla demans tipini içeren geniş bir hasta grubunda, NULISA yöntemiyle çoklu plazma biyobelirteçlerinin kullanıldığı ilk çalışmadır. Plazma pTau217'nin BOS biyobelirteçleriyle güçlü korelasyonu ve AH dışında, DLB, FTD tanısında da önemi gösterilmiştir. Plazma GFAP/NfL'nin FTD, FABP2'nin DLB tanısına ek katkı sağladığı görülmüş; sinaptik, inflamatuar ve amiloid ilişkili biyobelirteçlerin demans tiplerinin ayırt edilmesinde önemi dikkati çekmiştir. Bu bulgular, demansın daha az invaziv yöntemlerle erken ve doğru tanısı ile patofizyolojinin anlaşılması için önemli bir potansiyel taşımaktadır.

SS-189 BİLİŞSEL BOZUKLUKLARDA NÖROBİLİŞSEL BECERİLER İLE NÖRORADYOLOJİK BULGULARIN İLİŞKİSİNİN İNCELENMESİ: RETROSPEKTİF BİR ÇALIŞMA

MEHMET MESUT DORUKOĞLU [1], DİLEK EVYAPAN [1], EMRE KUMRAL [1], CENK ERASLAN [2]

[1] EGE ÜNİVERSİTESİ TIP FAKÜLTESİ NÖROLOJİ ANABİLİM DALI
[2] EGE ÜNİVERSİTESİ TIP FAKÜLTESİ RADYOLOJİ ANABİLİM DALI

Amaç:
Kliniğimizde demans açısından klinik ve nöropsikolojik değerlendirmeleri yapılmış hastaların, nöropsikolojik inceleme bulguları ile nöroradyolojik(MRG,PET) bulgularının arasındaki ilişkiyi değerlendirmektir.

Gereç ve Yöntem:
Retrospektif çalışmamıza nöropsikometrik test (NPT), beyin MRG, serebral FDG PET verileri olan, 40 yaş ve üzeri toplam 68 hasta dahil edildi.MGMRDS incelemesinde hastaların sulkal, ventriküler atrofisi, subkortikal ve periventriküler ak madde lezyonları, sağ-sol mezyal temporal atrofi skorları, bazal gangliyonik ve infratentoriyel enfarktları incelendi. PET incelemesinde en belirgin hipometabolizma olan serebral korteks alanı, sekiz korteks alanından kaçında hipometabolizma olduğu, sağda veya solda daha belirgin hipometabolizmanın olmasına göre değerlendirme yapıldı. Beyin MRG ve serebral FDG PET verileri; hasta yaş, cinsiyet ve tanı verilerine kör bir nöroradyolog tarafından değerlendirildi. Modifiye Görsel Manyetik Rezonans Derecelendirme Skalası(MGMRDS) ve serebral FDG PET verilerinin kognitif test sonuçlarıyla korelasyonu incelendi. Verilerin değerlendirilmesinde SPSS-26 kullanıldı. İstatistiksel önemlilik için $p< 0.05$ değeri kriter kabul edilmiştir.

Bulgular:
Hastaların %61' i kadın, yaş ortalaması 65(40-87) yıldı. Ortalama eğitim süresi 6.8(0-16) yıl, ortalama hastalık süresi 4.52(2-8) yıldı. Ortalama Mini Mental Test skoru 19.4(7-27) saptandı. Tüm hastalara Ege Üniversitesi Nöropsikolojik Test Envanteri, MGMRDS, serebral FDG PET incelemesi yapıldı. Aşağıda, yapılan incelemelerin istatistiksel olarak anlamlı sonuçlanan verileri tablo olarak sunulmuştur.

	PET			
	EN BELIRGIN HIPOMETABOLIZMA	TOPLAM HIPOMETABOLIZMA	R>L HIPOMETABOLIZMA	L>R HIPOMETABOLIZMA
YAŞ				
SEMPTOM SÜRESI		0.001		
YER ORYANTASYONU				
ZAMAN ORYANTASYONU				
KAYIT HAFIZASI				
DIKKAT VE HESAP YAPMA				
HATIRLAMA				
MMT		0.001		
GERI SAYI MENZILI		0.001		
ŞEKIL KOPYALAMA		0.019	0.034	
ANLIK BELLEK	0.009(LT)	0.016		
ÖĞRENME PUANI				
EN YÜKSEK ÖĞRENME				
PERSEVERASYON	0.038(RT)			
TOPLAM HATIRLAMA				
LURIA ARDIŞIK DIZILERI				0.004
BOSTON ADLANDIRMA TESTI	0.023(LT)	0.001		
SAAT ÇIZME	0.032(RP)	0.001		
ATASÖZÜ YORUMLAMA		0.001		

MRG								
	SULKAL ATROFİ	VENTRİKÜLER ATROFİ	PV AML	SK AML	R MTA SKORU	L MTA SKORU	BG İSKEMİ	İNFTRATENT. İSKEMİ
YAŞ			0.002	0.004			0.006	0.012
SEMPTOM SÜRESİ	0.001	0.007		0.012			0.009	0.035
YER ORYANTASYONU				0.042		0.037		
ZAMAN ORYANTASYONU		0.002			0.004			
KAYIT HAFIZASI		0.003						
DİKKAT VE HESAP YAPMA			0.031				0.015	
HATIRLAMA	0.001					0.010		
MMT	0.008	0.011		0.023			0.018	
GERİ SAYI MENZİLİ	0.003	0.006			0.048			
ŞEKİL KOPYALAMA		0.009						
ANLIK BELLEK								
ÖĞRENME PUANI	0.007		0.033		0.018			
EN YÜKSEK ÖĞRENME	0.012							
PERSEVERASYON								
TOPLAM HATIRLAMA	0.014				0.010			
LURİA ARDIŞIK DİZİLERİ								
BOSTON ADLANDIRMA TESTİ								
SAAT ÇİZME								
ATASÖZÜ YORUMLAMA		0.024						

Sonuç:
Demans hastalarını değerlendirmede klinik, nöropsikolojik incelemelerin yanında nöroradyolojik incelemeleri ve skalaları kullanmak tanıya yaklaştırıcı, non-invaziv ve pratik bir yaklaşımdır. Serebral FDG PET ve MGMRDS kognitif(bellek, dil, dikkat, yürütücü işlevler) verilerle anlamlı korelasyon göstermektedir. Bu incelemeleri daha geniş hasta gruplarında değerlendirecek çalışmalar klinik açıdan faydalı olacaktır.

SS-190 ALZHEİMER HASTALIĞINDA VESTİBÜLER ETKİLENMENİN GÖRSEL TARAMA TESTİ ÜZERİNDEKİ ETKİSİ

KORAY KOÇOĞLU [1], HATİCE ERASLAN BOZ [1], MÜGE AKKOYUN [1], PINAR ÖZÇELİK [1], IŞIL YAĞMUR TÜFEKCİ [1], G. MICHAEL HALMÁGYI [2], GÜLDEN AKDAL [3]

[1] SİNİRBİLİMLER ANABİLİM DALI, SAĞLIK BİLİMLERİ ENSTİTÜSÜ, DOKUZ EYLÜL ÜNİVERSİTESİ
[2] NÖROLOJİ ANABİLİM DALI, ROYAL PRİNCE ALFRED HOSPİTAL
[3] NÖROLOJİ ANABİLİM DALI, DOKUZ EYLÜL ÜNİVERSİTESİ

Amaç:
Bilişsel bozukluk vestibüler etkilenme (VEt) ile ilişkili olduğu öne sürülmektedir. Bilişsel bozukluğu olan hastalarda görsel tarama (GT) ve vestibüler işlevler arasındaki ilişki araştırılmıştır.

Gereç ve Yöntem:
28 AH, 29 amnestik HKB ve 30 sağlıklı kontrol (SK), 5 ayrı bilişsel alanı kapsamlı değerlendiren nöropsikolojik testler ve GT'yi değerlendiren hedef bulma testleriyle incelenmiştir. Vestibüler işlevler 10 alt test olmak üzere incelenmiştir: (1) vestibüler uyarılmış miyojenik potansiyeller – servikal/oküler ve hava/kemik yolu, (2) video Baş Çevirme Test - 6 semisirküler kanal. Katılımcıların vestibüler yetmezliği iki kategoriye ayrılmıştır: Normal vestibüler işlevler (n) - tüm ölçümler normal ya da en az bir alt teste etkilenme, VEt - en az iki alt testte etkilenme. VEt'in şiddeti alt testlerdeki toplam etkilenme sayısına göre belirlenmiştir.

Bulgular:
VEtAH'ler (n =17), nAH'lere göre (n = 11) GT'de daha kısa fiksasyon suresi, daha az hedefe bakış ve fiksasyon yapmışlardır (sırayla p = 0.008, 0.015, 0.015). GT'deki bu sonuçların ortalaması VEt/n HKB ve SK'lerde AH ile benzerlik gösterse de sonuçlar istatistiksel olarak anlamlı değildir. VEt şiddeti ile GT sonuçları arasında istatistiksel olarak anlamlı korelasyon vardır ($r = -0.377$, $p < 0.001$); VEt'in şiddeti arttıkça GT performansı düşmektedir. Yaş, hastalık süresi, depresyon, anksiyete ve bilişsel işlev testleri VEt/n AH gruplarında anlamlı olarak farklı değildir.

Sonuç:
VEtAH'ler GT'de nAH'lere göre istatistiksel olarak anlamlı performans düşüklüğü gösterse de, bu fark bilişsel testlerde gözlemlenmemiştir. Bu nedenle, VEt'in, AH gibi şiddetli bilişsel bozuklukta, bilişsel bozukluğu arttırıcı bir etkisi düşünülebilir. Çalışmamızın sonuçları, VEt'in bilişsel işlevler üzerindeki etkisinin GT gibi göz hareketleri testleri ile ölçülebileceğini göstermektedir.

SS-191 FRONTOTEMPORAL DEMANSTA BOS BİYOBELİRTEÇLERİ SEYİR HAKKINDA NE SÖYLÜYOR?

PINAR ELKOCA [1], BEDİA SAMANCI [1], ERDİ ŞAHİN [1], MERVE ALAYLIOĞLU [2], ERDİNÇ DURSUN [2], DUYGU GEZEN AK [2], HAKAN GÜRVİT [1], HAŞMET HANAĞASI [1], BAŞAR BİLGİÇ [1]

[1] DAVRANIŞ NÖROLOJİSİ VE HAREKET BOZUKLUKLARI BİLİM DALI, NÖROLOJİ ANABİLİM DALI, İSTANBUL TIP FAKÜLTESİ, İSTANBUL ÜNİVERSİTESİ
[2] BEYİN VE NÖRODEJENERATİF HASTALIKLAR ARAŞTIRMA LABORATUVARI, SİNİRBİLİM ANABİLİM DALI, NÖROLOJİK BİLİMLER ENSTİTÜSÜ, İSTANBUL ÜNİVERSİTESİ-CERRAHPAŞA

Amaç:
Frontotemporal demans (FTD); davranış, yürütücü işlevler, dil işlevlerinde progresif değişikliklerle karakterize nörodejeneratif bir hastalıktır. Hasta ile yakınının hayatını oldukça zorlaştırabilmektedir. Seyri tanı esnasında öngörebilmenin, hasta ve yakınları için kişisel planlamaya ve semptomlara yönelik yeni tedavi stratejilerinin geliştirilmesine olanak sağlayacağı düşünülmektedir. Bu çalışmada, tanı esnasında incelenen beyin-omurilik sıvısı (BOS) biyobelirteçlerinin prognozla ilişkisi değerlendirilmiştir.

Gereç ve Yöntem:
2011 kriterlerine göre davranışsal/dil varyant FTD tanısı almış 79 hasta dahil edildi. Başlangıç bulguları (davranış/dil bozukluğu) not edildi. İlk başvuruda BOS amiloid beta1-42 (AB1-42), fosforile-Tau181 (pTau181), total Tau (tTau) ve 17 hastanın Nörofilament hafif zincir (NfL) düzeyleri ölçüldü. Başlangıçta, 6, 12, 18 ve 24. aylarda Mini-Mental Durum Değerlendirme Ölçeği (MMSE) ve Klinik Demans Ölçeği (CDR) Skorları uygulandı. BOS biyobelirteçleriyle başlangıç bulgusu, MMSE ve CDR skorlarındaki zamansal değişim arasındaki ilişki değerlendirildi.

Bulgular:
Hastaların (37 kadın, 42 erkek) ortalama yaşı 66,4 yıl, takip süresi 23,5 aydı. Altmış beş hasta davranış/yürütücü işlev, 14 hasta dil bulgularıyla başlamıştı. Başlangıç bulgusuyla hastalığın seyri ve BOS biyobelirteçleri arasında ilişki yoktu.
Yüksek BOS tTau düzeyleri, 18 ve 24. aydaki MMSE skorlarında bazale göre düşüşle anlamlı ilişki gösterdi (sırasıyla, R=0,777, p= 0,023, R= 0,710, p=0,004). Ayrıca 18. aydaki CDR skorunda artışla ilişkiliydi (R=0,602, p=0,03). AB1-42, pTau181, NfL düzeyleriyle anlamlı ilişki saptanmadı. tTau için 461 pg/ml kesme değerinin, 24. ayda MMSE skorundaki kötüleşmeyi yüksek doğrulukla öngördüğü saptandı (AUC: 0.84).

Sonuç:
BOS tTau düzeyleri, hastalığın ileri dönemlerinde kognitif bozulma ve demans şiddetiyle ilişkili bulunmuştur. Bu bulgu, tTau'nun FTD seyrini öngörmede önemli bir biyobelirteç olabileceğini düşündürmektedir. Klinik pratikte BOS biyobelirteçlerinin yalnızca tanısal değil, prognostik değeri de dikkate alınmalıdır.

SS-192 APOLİPOPROTEİN E4 TAŞIYICILIĞINDA HİPPOKAMPAL ALT ALANLARIN HACİMSEL DEĞİŞİMLERİNİN MANYETİK REZONANS GÖRÜNTÜLEME İLE ARAŞTIRILMASI

EMRE HARİ [1], CAN SOYLU [2], HAKAN GURVİT [3]

[1] İSTANBUL ÜNİVERSİTESİ, İSTANBUL TIP FAKÜLTESİ, FİZYOLOJİ ANABİLİM DALI
[2] İSTANBUL SAĞLIK VE TEKNOLOJİ ÜNİVERSİTESİ TIP FAKÜLTESİ, FİZYOLOJİ ANABİLİM DALI
[3] İSTANBUL ÜNİVERSİTESİ, İSTANBUL TIP FAKÜLTESİ, NÖROLOJİ ANABİLİM DALI

Amaç:
Apolipoprotein amiloid beta klirensinde rol oynayan başlıca şaperon proteindir. Apolipoprotein E4 (APOE4) alleli taşıyıcılığı Alzheimer hastalığı (AH) için majör genetik risk faktörüdür. Bu çalışmada, APOE4 taşıyıcısı olan ve olmayan sağlıklı katılımcılarda hippokampal alt alanlardaki hacimsel değişimlerin araştırılması amaçlanmıştır.

Gereç ve Yöntem:
Alzheimer Hastalığı Nörogörüntüleme Girişimi (ADNI) veri tabanından elde edilen 110 APOE4 taşıyıcısı olmayan ve 64 APOE4 taşıyıcı olan toplam 174 katılımcının MRG ve klinik verileri çalışmaya dahil edilmiştir. Çalışma grupları arasında yaş, eğitim ve cinsiyet açısından istatistiksel olarak anlamlı fark bulunmamaktadır. Hippokampal alt alanların segmentasyonu için FreeSurfer yazılımı kullanılmıştır. Hippokampal yapılar subikulum, presubikulum, parasubikulum, CA1, CA3, CA4, dentat girus, hippokampal-amigdaloid geçiş alanı, moleküler katman, hippokampal fissür, hippokampal kuyruk ve fimbria olmak üzere 12 anatomik alt alana ayrılmış ve hacim değerleri hesaplanmıştır. Bu değerler intrakranial hacim kullanılarak normalize edilmiştir. Gruplar arasındaki değişimlerinin incelenmesi için bağımsız örneklem t-test gerçekleştirilmiştir. Analiz sonuçlarına Bonferroni düzeltmesi uygulanarak anlamlılık eşiği $p<0.004$ olarak belirlenmiştir.

Bulgular:
APOE4 taşıyıcı olanların taşıyıcı olmayanlara kıyasla bilateral toplam hippokampal hacimlerinin daha yüksek olduğu tespit edilmiştir (Sağ:t=-2,189, p=0,030; Sol:t=-2,375, p=0,019). Detaylı alt alanların değerlendirildiği analizde ise sadece bilateral hippokampal fimbria hacminin APOE4 taşıyıcılarında daha yüksek olduğu saptanmıştır (Sağ:t=-3,555, p=0,0004; Sol:t=-3,630, p=0,0003). Ek olarak gerçekleştirilen korelasyon analizi sonucunda sağ fimbria hacmi ile fosforile tau değerleri arasında pozitif yönde istatistiksel olarak anlamlı korelasyon tespit edilmiştir (r=0,243, p=0,020).

Sonuç:
Çalışma sonucunda, AH'nin pre-klinik döneminde ortaya çıkan forniks yolağındaki disfonksiyon sonucunda bu yolağın hippokampal uzantıları olarak kabul edilen fimbrianin hacmini arttırarak bellek devresi için kompasatuvar bir yanıt ortaya koyduğu düşünülmüştür.

SS-193 NORMAL BASINÇLI HIDROSEFALİ: BİLİŞSEL İYİLEŞMEDE MR PARAMETRELERİ VE KLİNİK FAKTÖRLERİN ETKİSİ

YILDIZHAN ŞENGÜL , ELİF SÜMEYYE AKYÜZ

ÇANAKKALE ONSEKİZ MART ÜNİVERSİTESİ EĞİTİM VE ARAŞTIRMA HASTANESİ

Amaç:
Normal Basınçlı Hidrosefali (NBH), yaşlı popülasyonda yavaş ilerleyen bilişsel bozulma, yürüme bozukluğu ve idrar kaçırma ile karakterize, tanı ve tedavi yönetimi karmaşık bir hastalıktır. Bu çalışmanın amacı, NBH hastalarında bilişsel iyileşme ile beyin manyetik rezonans görüntüleme (MRG) parametreleri (Evans indeksi, perikallosal açı ve periventriküler hiperintensiteler) ve diğer klinik değişkenler (yaş, hastalık süresi, komorbid hastalık varlığı) arasındaki ilişkiyi incelemektir.

Gereç ve Yöntem:
Bu retrospektif kohort çalışmasına, NBH tanısı konmuş ve lomber ponksiyon (LP) uygulanan 19 hasta dahil edilmiştir. Hastaların yaş ortalaması 71.4 ± 7.9 yıl olup, hastalık süreleri 1 ile 5 yıl arasında değişmektedir. Klinik parametreler arasında, LP öncesi, LP sonrası 1. saat ve 24. saat Mini Mental Test (MMT) puanları incelenmiştir. Beyin MRG parametreleri arasında Evans indeksi (ortalama 0.37 ± 0.06), perikallosal açı (ortalama 118.6 ± 10.97 derece) ve periventriküler hiperintensitelerin varlığı değerlendirilmiştir. Bilişsel iyileşme ile MRG parametreleri ve klinik değişkenler arasındaki ilişkiler Pearson ve Spearman korelasyon analizleri ile incelenmiştir.

Bulgular:
Yapılan analizlerde, Evans indeksi ile bilişsel iyileşme arasında pozitif yönde zayıf bir ilişki bulunmuştur ($r = 0.169$, $p > 0.05$). Perikallosal açı ile bilişsel iyileşme arasında negatif yönde zayıf bir ilişki tespit edilmiştir ($r = -0.184$, $p > 0.05$). Periventriküler hiperintensitelerin varlığı ise bilişsel iyileşme üzerinde anlamlı bir etki göstermemiştir ($p = 1.0$). Yaş, hastalık süresi ve komorbid hastalık varlığı gibi diğer klinik parametrelerin bilişsel iyileşme üzerinde belirgin bir etkisi gözlemlenmemiştir. Hastalık süresi ile bilişsel iyileşme arasında anlamlı bir korelasyon saptanmamıştır.

Sonuç:
Bu bulgular, NBH yönetiminde MRG parametrelerinin bilişsel sonuçları tahmin etme açısından sınırlı bir değere sahip olabileceğini düşündürmektedir. İleriye dönük daha geniş çaplı çalışmalar, bilişsel iyileşmeyi öngörmede daha güçlü biyomarkerların belirlenmesine ihtiyaç olduğunu vurgulamaktadır.

SS-194 BİLİNGUALİZMİN YETİŞKİN BEYİN ÜZERİNDEKİ YAPISAL VE KONNEKTİVİTE DEĞİŞİKLİKLERİ

DİLA SAYMAN , UMUTCAN DURAN , ŞEYDA ÇANKAYA , ECE ÖZDEMİR ÖKTEM , BURAK YULUĞ

ALANYA ALKÜ EĞİTİM VE ARAŞTIRMA HASTANESİ

Amaç:
Dil, serebral korteksin ve dille ilgili beyin bölgelerinin birbirine bağlı ağlarının koordineli aktivitesine dayanan karmaşık bir bilişsel yetenektir[1]. Çocukları kapsayan çok sayıda araştırma olmasına rağmen, ikinci bir dil edinmenin yetişkinlikte beyin ağları üzerindeki etkisini değerlendiren literatürde çok az çalışma bulunmaktadır[2]. Biz bu çalışmamızda dinlenme durumu fonksiyonel manyetik rezonans görüntülemeyi (fMRI) kullanarak tek dilli/monolingual (ML) ve erken bilingual (EB) ve geç ikinci dilini öğrenen bireyler (GB) arasındaki bağlantı ve hacim değişikliklerini değerlendirdik.

Gereç ve Yöntem:
Araştırmaya 51 katılımcı katılmıştır. Toplam 18 İngilizce-İspanyol erken (10 yaşından önce edinilmiş) bilingual, hem İngilizce hem de İspanyolca yeterliliğine sahip 18 geç (10 yaşından sonra edinilmiş) bilingual (GB) ve İngilizce yeterliliğine sahip 15 tek dilli/monolingual (ML) kişiden T1 ağırlıklı anatomik görüntüler ve dinlenme durumu fMRI görüntüleri OpenNEURO aracılığıyla elde edildi.

Bulgular:
Katılımcıların demografileri ve dil yeterlilikleri arasında farklılık gözlenmedi. Talamik konnektiviteler açısından erken ve geç bilingual gruplar arasında anlamlı bir fark olmamasına rağmen, ML ile EB ve ayrıca ML ile GB arasında fMRI açısından anlamlı farklılıklar gözlendi. Spesifik olarak, ML grubu, EB ve GB grupları ile karşılaştırıldığında tüm talamik alt alanlarda artan bağlantı farklılıkları sergiledi. EB ve GB gruplarında, ML grubuna kıyasla sol supragenikulat çekirdek hacminde anlamlı azalma gözlendi. Korelasyon analizi, İspanyolca yeterliliği ile sol supragenikulat çekirdek hacmi arasında anlamlı bir negatif korelasyon gösterdi.

Sonuç:
Bu çalışmanın bulguları, öğrenmenin ne zaman gerçekleştiğine bakılmaksızın talamusun ikinci dil ediniminde önemli bir rol oynadığını göstermektedir. Aynı zamanda bulgularımız, bugüne kadar hak ettiği ilgiyi görememiş olan pulvinar da dahil olmak üzere, talamusun bilişsel süreçlerdeki multimodal rolüne çok iyi uymaktadır.

Referanslar:
1. Mitsuhashi, T., Sugano, H., Asano, K., Nakajima, T., Nakajima, M., Okura, H., Iimura, Y., Suzuki, H., Tange, Y., Tanaka, T., Aoki, S., & Arai, H. (2020). Functional MRI and Structural Connectome Analysis of Language Networks in Japanese-English Bilinguals. *Neuroscience*, *431*, 17–24. https://doi.org/10.1016/j.neuroscience.2020.01.030
2. Vaughn, K. A., Nguyen, M. V. H., Ronderos, J., & Hernandez, A. E. (2021). Cortical Thickness in bilingual and monolingual children: Relationships to language use and language skill. *NeuroImage*, *243*, 118560. https://doi.org/10.1016/j.neuroimage.2021.118560

SS-196 DEMANSTA PSÖDOBULBER AFFEKTİN NÖROKOGNİTİF PROFİL İLE İLİŞKİSİ

ÖZLEM TOTUK , ESRA NUR SANCAR , MERVE TÜRKKOL , RÜMEYSA KAHRAMAN , EBRU HATUN ULUDAŞDEMİR , ŞEVKİ ŞAHİN

SANCAKTEPE ŞEHİT PROF. DR. İLHAN VARANK EĞİTİM VE ARAŞTIRMA HASTANESİ

Amaç:
Psödobulber affekt (PBA), istemsiz ve kontrol edilemeyen gülme ve ağlama gibi ataklarla kendini gösterir ve hastalarda sosyal etkileşimi ve yaşam kalitesini önemli ölçüde etkiler. Bu çalışmada demans hastalarında PBA'nın prevalansı ve diğer nöropsikiyatrik semptomlarla olan ilişkisinin araştırılması hedeflenmiştir.

Gereç ve Yöntem:
Bu kesitsel çalışmaya demans alt tipi fark etmeksizin en az bir yıldır takip edilen Evre 1-2 demans tanılı hastalar dahil edilmiştir. Veriler sağlıklı gönüllülerle karşılaştırılmıştır. Katılımcılar; PBA için Nörolojik Çalışma Merkezi-Labilite Ölçeği (CNS-LS; 14.5 üzerindeki değerler PBA ile uyumludur), bilişsel durum için Mini Mental Durum Değerlendirmesi (MMDD), anksiyete için Geriatrik Anksiyete Ölçeği (GAS), depresyon için Geriatrik Depresyon Ölçeği (GDÖ) ve apati için Apati Değerlendirme Ölçeği (ADÖ) kullanılarak değerlendirilmiştir.

Bulgular:
Çalışmaya toplam 143 kişi (92 kadın) dahil edilmiştir; bunların 90ı demans tanılı, 53ü sağlıklı kontroldür. Demans grubu Alzheimer Hastalığı (AH), davranışsal varyant Frontotemporal Demans (dvFTD), Lewy Cisimcikli Demans (LCD) ve Vasküler Demans (VD) hastalarından oluşmaktadır. CNS-LS puanları demans grubunda kontrollere göre anlamlı derecede yüksek bulunmuştur (sırasıyla 14.90±6.84 ve 12.87±4.37; $p = 0.032$). PBA görülme oranı demans grubunda %36.7 saptanmıştır ve demans alt tipleri arasında anlamlı bir farklılık göstermemiştir. PBAnın, bilişsel duruma işaret eden MMSE puanları ile negatif, depresyon (GDÖ) ve anksiyete (GAS) puanları ile pozitif korelasyonu gösterilmiş ancak apati (ADÖ) ile anlamlı bir ilişkisi gösterilmemiştir.

Sonuç:
Literatürde demans olgularında PBA sıklığı %10-40 arasında raporlanmaktadır. Sonuçlarımız literatürle uyumlu olarak PBA'nın demans alt tipinden bağımsız olarak yaygın bir durum olduğunu göstermiştir. Depresyon ve anksiyetenin varlığı artan PBA riski ile ilişkilidir. Bilişsel gerileme PBA varlığını arttırmaktadır. Bu durumu gözeterek yapılan tedaviler hastaların yaşam kalitesini artıracaktır.

SS-197 FDG-PET/BT GÖRÜNTÜLERİNİN DEMANS AYIRICI TANISINA KATKISININ YAPAY ZEKA KULLANILARAK ARTIRILMASI

ALİ BAYRAM [1], ERDİ ŞAHİN [2], BEDİA SAMANCI [2], FARUK UĞUR DOĞAN [2], EMİNE GÖKNUR IŞIK [3], BAŞAR BİLGİÇ [2], HAKAN GÜRVİT [2], ZEYNEP GÖZDE ÖZKAN [3], HAŞMET HANAĞASI [2]

[1] SİNİRBİLİM ANABİLİM DALI, AZİZ SANCAR DENEYSEL TIP ENSTİTÜSÜ, İSTANBUL ÜNİVERSİTESİ
[2] DAVRANIŞ NÖROLOJİSİ VE HAREKET BOZUKLUKLARI BİLİM DALI, NÖROLOJİ ANABİLİM DALI, İSTANBUL TIP FAKÜLTESİ, İSTANBUL ÜNİVERSİTESİ
[3] NÜKLEER TIP ANABİLİM DALI, İSTANBUL TIP FAKÜLTESİ, İSTANBUL ÜNİVERSİTESİ

Amaç:
Yapay zeka kullanılarak düşük çözünürlüklü veya kontrastlı radyolojik görüntülerden yapısal MR görüntüleri üretebilen modeller öne sürülmeye başlanmıştır. Bu sentetik yapısal görüntülerin demans hastalarının ayrıştırılmasında kullanılabileceği öne sürülmektedir. Bu çalışmanın amacı, FDG-PET/BT görüntülemede çoğunlukla arka planda konum bilgisi için kullanılan BT görüntülerinden türetilen MR görüntülerinin PET'in sağladığı ayırıcı tanı bilgisine katkısının araştırılmasıdır.

Gereç ve Yöntem:
Çalışmada Alzheimer hastalığı (AH) tanılı 95 hasta ve frontotemporal demans (FTD) tanılı 53 hastanın FDG-PET/BT görüntüleri kullanılmıştır. BT görüntülerinden Iglesias ve arkadaşlarının önerdiği yapay zeka modeli yardımıyla 1mm çözünürlüklü MR görüntüleri üretilmiştir. Sentetik MR görüntüleriyle 25'i subkortikal 93 ilgi alanı ayrıştırılmış ve bölgelerin normalize hacim ve standardize tutulum değerleri (SUV) hesaplanarak 15 farklı makine öğrenme modelinin eğitiminde kullanılmıştır.

Bulgular:
Eğitilen modellerin AH görüntülerini FTD hastalarının görüntülerinden en yüksek ayırma performansı, sadece SUV değerleri kullanıldığında rastgele orman sınıflandırıcısı ile doğruluk=0.72, duyarlılık=0.90, kesinlik=0.74 iken, sentetik hacim bilgisi ile birlikte kullanıldığında hafif gradyan artırma makinesi ile doğruluk=0.81, duyarlılık=0.91, kesinlik=0.82 seviyesine çıkmıştır.

Sonuç:
Bildiğimiz kadarıyla bu çalışma, FDG-PET'ten sentetik görüntüler elde edilen ve iki modalite kullanılan, bu sayıda bir kohortta yapılan ilk çalışmadır. Çalışmada, her hastaya özgü beyin BT görüntülerinden, kontrastı ve çözünürlüğü yüksek sentetik yapısal MR görüntülerinin yapay zeka kullanılarak başarılı bir şekilde elde edilebildiği görülmüştür. Bu görüntülerin, tek başına PET verilerinin AH'yi FTD'den ayrıştırılmasına tamamlayıcı bir şekilde katkı sağladığı makine öğrenme teknikleri kullanılarak gösterilmiştir. Bulgularımız, yapay zeka yardımıyla elde edilen sentetik yapısal verilerin tanıya yardımcı bir araç olarak kullanılma potansiyelinin yüksek olduğunu öngörmektedir.

SS-198 ANİ İŞİTME KAYBI OLAN HASTALARDA TEDAVİ ÖNCESİ VE SONRASI ANKSİYETE, DEPRESYON VE KOGNİSYONUN DEĞERLENDİRİLMESİ

GÖKÇE AKSOY YILDIRIM [1], NESLİHAN EŞKUT [1], HASAN KUŞ [1], ASLI KÖŞKDERELİOĞLU [1], ABDULLAH DALĞIÇ [1], PINAR ORTAN [1]

[1] İZMİR ŞEHİR HASTENESİ
[2] SAĞLIK BİLİMLERİ ÜNİVERSİTESİ İZMİR BOZYAKA EĞİTİM VE ARAŞTIRMA HASTANESİ

Amaç:
Bu çalışmada, ani işitme kaybı (AİK) olan hastalarda depresif semptomlar, anksiyete ve kognitif durumun tedavi sonrası değişip değişmediğini araştırmak ve klinik düzelme ile ilişkisini incelemek hedeflemiştir.

Gereç ve Yöntem:
Çalışmaya, KBB kliniğine AİK tanısıyla izlenen ardışık 40 hasta dahil edildi. İşitme kaybı düzeyi, Beck Anksiyete ve depresyon skorları, VAS skoru, MoCa testi ile kognisyon düzeyleri değerlendirildi. 3 ay sonra testler tekrarlandı.

Bulgular:
Çalışmaya 20'si kadın olmak üzere 40 AİK tanılı hasta dahil edildi. Hastaların yaş ortalaması 48,40± 12,40 yıl idi. Tedaviye başlama süresi ortalama 7,22±5,97 (1-28) gündü. Hastalara intravenöz steroid, transtimpanik steroid ve hiperbarik oksijen tedavileri tekli veya kombine olarak uygulandı. Hastaların % 43'ünde (n:23) 3. ayda işitme kaybında düzelme saptandı. Düzelme saptanan ve saptanmayan hastaların yaş ortalamaları arasında anlamlı fark saptanmadı (p=0,2).

Tedavi öncesi Beck anksiyete ölçeği ortalama skoru 18,03± 11,13 iken, 3. ay kontrolde 13,48± 9,69 saptandı. Beck depresyon ölçeği ortalama skoru 12,96± 7,11 iken, 3. ay kontrolde 9,60± 7,35 saptandı. Tedavi öncesi MoCA test skorları 23,86± 4,10; 3. ayda 25,23±4,04 saptandı. VAS tedavi öncesi 6,58±2,14; 3. ay 4,28 ±1,71saptandı. Başvuru ve 3. ay değerleri kıyaslandığında Beck anksiyete, depresyon skorları, VAS ve MoCA skorları açısından anlamlı fark saptandı (p değeri hepsi için <0,01). 3. ayda düzelme izlenmeyen hasta grubunda düzelme olana kıyasla anksiyete ve depresyon skorları anlamlı olarak yüksek saptandı (p=0,02).

Sonuç:
AİK olan hastalar izlemlerinde, işitme düzeyi yanında eşlik eden anksiyete, depresyon ve kognitif etkilenme açısından değerlendirilmelidir.

SS-199 COGNİTİVE ACTİVİTY ANALYSİS OF PARKİNSON'S PATİENTS USİNG ARTİFİCİAL İNTELLİGENCE TECHNİQUES

BAHAR DEMİR [2], SİNEM AYNA ALTUNTAŞ [2], İLKE KURT [2], SEZER ULUKAYA [3], SİBEL GÜLER [1], OĞUZHAN ERDEM [3], CEM UZUN [1]

[1] DEPARTMENT OF NEUROLOGY, YALOVA UNİVERSİTY FACULTY OF MEDİCİNE
[2] DEPARTMENT OF COMPUTATİONAL SCİENCES, TRAKYA UNİVERSİTY
[3] DEPARTMENT OF ELECTRİCAL AND ELECTRONİCS ENGİNEERİNG, TRAKYA UNİVERSİTY
[4] DEPARTMENT OF OTORHİNOLARYNGOLOGY, HEAD AND NECK SURGERY, KOÇ UNİVERSİTY SCHOOL OF MEDİCİNE

Amaç:
The development of modern Artificial Intelligence (AI) based models for the early diagnosis of Parkinson's disease (PD) has been gaining deep attention by researchers recently. In particular, the use of different types of datasets (voice, hand movements, gait, etc.) increases the variety of up-to-date models. Movement disorders and tremors are also among the most prominent symptoms of PD. The usage of drawings in the detection of PD can be a crucial decision-support approach that doctors can benefit from.

Gereç ve Yöntem:
A dataset was created by asking 40 PD and 40 Healthy Controls (HC) to draw spirals with and without templates using a special tablet. The patient-healthy distinction was achieved by classifying drawings of individuals using Support Vector Machine (SVM), Random Forest (RF), and Naive Bayes (NB) algorithms. Prior to classification, the data were normalized by applying the min-max normalization method. Moreover, Leave-One-Subject-Out (LOSO) Cross-Validation (CV) approach was utilized to eliminate possible overfitting scenarios. To further improve the performances of classifiers, Principal Component Analysis (PCA) dimension reduction technique were also applied to the raw data and the results were compared accordingly.

Bulgular:
The highest accuracy among machine learning based classifiers was obtained as 90% with SVM classifier using non-template drawings with PCA application.

Sonuç:
The model can be used as a pre-evaluation system in the clinic as a non-invasive method that also minimizes environmental and educational level differences by using simple hand gestures such as hand drawing, writing numbers, words, and syllables. As a result of our study, preliminary preparation has been made so that hand drawing analysis can be used as an auxiliary system that can save time for health professionals. We plan to work on more comprehensive data in the future.

SS-200 DEMANSLI HASTALARDA NÖROLEPTİK MALİGN SENDROM: TEK MERKEZ HAFIZA KLİNİĞİ DENEYİMİ

AHMET TURAN ISIK [1], DERYA KAYA [1], MEHMET SELMAN ÖNTAN [1], FEYZA MUTLAY [1], ESRA ATES BULUT [2], FATMA SENA DOST [1], NEZİHA ERKEN [4], ALİ EKREM AYDIN [3]

[1] DOKUZ EYLUL ÜNİVERSİTESİ TIP FAKÜLTESİ GERİATRİ BİLİM DALI
[2] ADANA EĞİTİM VE ARAŞTIRMA HASTANESİ
[3] SİVAS NUMUNE HASTANESİ
[4] GAZİANTEP ÜNİVERSİTESİ GERİATRİ BİLİM DALI

Amaç:
Nöroleptik malign sendrom (NMS), antipsikotik ve antiemetik ajanlara kullanımından sonra ortaya çıkabilen advers bir reaksiyon veya dopaminerjik ilaçların aniden kesilmesi sonucu ortaya çıkan hayatı tehdit eden bir durumdur. Yaşlı erişkinlerdeki metabolik ve fonksiyonel rezervler ve eşlik eden hastalıklar göz önüne alındığında, NMSnin atipik bir seyir gösterebileceği düşünülebilir. NMS tanısı için hipertermi ve ekstrapiramidal semptomlar gerekli olsa da bu semptomlar olmadan da atipik NMS ortaya çıkabilir. Bu nedenle bu çalışmada, bir geriatrik hafıza kliniğinde demans hastası olan yaşlı erişkinlerde NMSnin çeşitli yönleriyle ilgili deneyimlerimizi paylaşmayı amaçladık.

Gereç ve Yöntem:
Bu çalışma için, 2013-2020 yılları arasında demansa yol açan nörodejeneratif hastalığı olan hastaların tıbbi kayıtları NMS tanısı (Dephi yöntemi kullanılarak International Multispecialty Consensus Grup kriterlerine göre) tanısı açısından tarandı. Hastaların kayıtlarından; olguların demografik (yaş, cinsiyet, demans tipi, komorbid hastalıklar) ve klinik özellikleri (mental durum değişikliği, rijidite, hipertermi, otonomik instabilite), laboratuvar parametreleri, tedavi yönetimi (bromokriptin, antibiyoterapi, vs) ve hastanede kalış süreleri kaydedildi.

Bulgular:
Çalışmaya NMS tanısı alan 15 yaşlı yetişkin (19 epizod) dahil edildi. Olguların ortanca yaşı 76 idi ve 5i kadındı. 15 NMS hastasının 10u atipik NMS olgusu idi. İki olgu birden fazla NMS epizodu mevcuttu. Olguların büyük bir bölümünde NMSye eşlik eden bir enfeksiyon olduğu belirlendi. Nöroleptik malign sendrom kaydedilen 19 epizodun; 6'sında antidopaminerjik ajanlar (5'inde antipsikotik, 1'inde metoklopramid) ve 12'sinde ise dopaminerjik ajan L-DOPAnın kesilmesinin yol açtığı saptandı. Bir olgunun NMS epizodu domperidon ve amantadin kullanımının eş zamanlı kesilmesi ile ilişkiliydi. L-DOPAnın kesilmesine bağlı NMS kliniğinde rijidite varlığı ile antipsikotik/antiemetik kullanımına bağlı NMS kliniğinden daha yüksekti (p= 0.027). Olguların ikisinin yoğun bakım ihtiyacı olduğu kaydedildi. Bir olgu kaybedildi.

Sonuç:
Bu çalışma, atipik NMSnin yüksek sıklığını ve yaşlı yetişkinlerde nörodejeneratif hastalıklara ve enfeksiyonlara eşlik edebilen bu potansiyel olarak ölümcül sendromun erken tanınmasının önemini vurgulamaktadır.

SS-201 ALZHEİMER DEMANSTA MALNÜTRİSYONUN NÖRORADYOLOJİK VE KOGNİTİF PROFİL İLE İLİŞKİSİ

ÖZLEM TOTUK , BERİL TAŞDELEN , EBRU HATUN ULUDAŞDEMİR , AYKAN OFLAZOĞLU , ŞEVKİ ŞAHİN

SAĞLIK BİLİMLERİ ÜNİVERSİTESİ, HAMİDİYE TIP FAKÜLTESİ, NÖROLOJİ A.D. SANCAKTEPE ŞEHİT PROF. DR. İLHAN VARANK SUAM

Amaç:
Alzheimer demansta (AD) morbidite ve mortalitenin önemli bir nedeni olan malnütrisyonun teşhisi ve tedavisi hastaların yaşam kalitesini arttırır. Malnütrisyon tanısında kullanılan ölçeklerin yanı sıra, malnütrisyonun radyolojik ve kognitif durumla da ilişkisinin ortaya konulması gelecekteki yaklaşımlar açısından önemlidir.

Gereç ve Yöntem:
Bu kesitsel çalışma, demans polikliniğinde en az bir yıldır takip edilen erken-orta evre AD hastalarını kapsamaktadır. Tüm olgulara Mini Mental Durum Değerlendirmesi (MMDD), Beck Depresyon Ölçeği (BDÖ), Beck Anksiyete Ölçeği (BAÖ) uygulanmış olup, beslenme Mini Nütrisyonel Değerlendirme Ölçeği (mini nutritional assessment-MNA) ile değerlendirildi. Radyolojik değerlendirme mezial temporal atrofi (MTA), Fazekas ve Koedam ölçekleri ile yapıldı.

Bulgular:
Çalışmaya toplamda 178 hasta (112 kadın) dahil edilmiştir. Hastaların yaş ortalaması 72 ± 8'dir. Korelasyon analizlerinde MMDD ile MNA arasında zayıf negatif korelasyon; BDÖ ve BAÖ puanları ile MNA arasında pozitif korelasyon saptandı. Koedam puanı ile MNA arasında pozitif korelasyon saptanırken Fazakas ölçeği ve MTA puanlı ile korelasyon saptanmadı.

Sonuç:
Çalışmamızın sonuçları MMDD'nin malnütrisyonu öngörmede yeterli olmadığına işaret etmektedir. Radyolojik ölçümlerden ise AD hastalarında sıklıkla kullandığımız MTA ölçeği ile ilişki saptanmayıp, daha çok orta evrelerden itibaren etkilenen ve iştahla ilintisi olduğu bilinen paryetal bölgenin atrofi belirteci olan Koedam ölçeği ile malnütrisyonun ilişkili çıkması önemli bulunmuştur. İleri çalışmalar gereklidir.

SS-202 ALZHEİMER HASTALIĞINDA NÖROPSİKİYATRİK SEMPTOMLARIN BEYİN OMURİLİK SIVISI BİYOBELİRTEÇLERİ İLE İLİŞKİSİ

ZEYNEP GÖZDE BUĞDAYCI [1], ERDİ ŞAHİN [1], BEDİA SAMANCI [1], MERVE ALAYLIOĞLU [2], SANEM SULTAN YÖRÜK [1], DUYGU GEZEN-AK [2], ERDİNÇ DURSUN [2], BAŞAR BİLGİÇ [1], HAKAN GÜRVİT [1], HAŞMET HANAĞASI [1]

[1] DAVRANIŞ NÖROLOJİSİ VE HAREKET BOZUKLUKLARI BİLİM DALI, NÖROLOJİ ANABİLİM DALI, İSTANBUL TIP FAKÜLTESİ, İSTANBUL ÜNİVERSİTESİ
[2] BEYİN VE NÖRODEJENERATİF HASTALIKLAR ARAŞTIRMA LABORATUVARI, SİNİRBİLİM ANABİLİM DALI, NÖROLOJİK BİLİMLER ENSTİTÜSÜ, İSTANBUL ÜNİVERSİTESİ-CERRAHPAŞA

Amaç:
Alzheimer hastalığında (AH) herhangi bir evrede nöropsikiyatrik semptomlar (NPS) görülür. Erken başlangıçlı AH'de NPS daha fazla dikkat çekmesine rağmen, tipik geç başlangıçlı formda da sıklıkla görülmektedir. Hasta ve yakınının yaşam kalitesini olumsuz etkilemesinin yanında, hızlı seyir ve daha erken ölümle ilişkilidir. Bu çalışmada NPS ile AH ilişkili beyin omurilik sıvısı (BOS) biyobelirteçleri arasındaki ilişki araştırılmış, NPS'nin biyobelirteçlerle öngörülebilirliği değerlendirilmiştir.

Gereç ve Yöntem:
Altmış beş yaş üzeri başlangıçlı AH tanısıyla takip edilen, BOS biyobelirteç incelemesi yapılan 77 hasta dahil edildi. Hastaların biyobelirteç verileriyle nöropsikiyatrik envantere göre gruplandırılan NPS bulguları karşılaştırıldı.

Bulgular:
Hastaların 40'ında (%57,1) NPS'lerden en az biri bildirildi. En sık hezeyan (%40), halisünasyon (%35), ajitasyon (%35) görülürken, öfori hiçbir hastada saptanmadı. NPS bildirilme zamanı ilk yakınmadan sonra 19 ± 22,02 aydı. Hastaların %40'ında kognitif yakınmayla birlikte başlamıştı. Cinsiyet ve başlangıç yaşı açısından gruplar arasında fark yoktu. BOS amiloidβ1-42, NPS görülen olgularda anlamlı derecede düşük, fosforile-tau181 ve total-tau yüksekti [sırasıyla p=0,016. p=0,031, p=0,025]. Fosforile-tau181 ve total-tau düzeyleriyle NPS varlığı arasında zayıf korelasyon izlendi (p=0,042; p=0,036). Semptomlar tek tek incelendiğinde amiloidβ1-42 ile disfori arasında negatif (r_{pb} =368, p=0,019), total-tau ile ajitasyon arasında pozitif ilişki vardı (r_{pb} =337, p=048).

Sonuç:
Çalışmamızda tanı anındaki BOS biyobelirteçlerinin AH'de görülen NPS'leri erken dönemde gösterebilmesi yönüyle önemli olduğu görülmüştür. Farklı NPS türleri için, tanı ve klinik gidişte önemi olan BOS biyobelirteçleri gibi öngörücülerin belirlenmesi, bu semptomların erken teşhisiyle erken semptomatik tedavilerin geliştirilmesi için önemlidir.

SS-203 WERNİCKE ENSEFALOPATİ HASTALARINDA ETYOLOJİ, KLİNİK, GÖRÜNTÜLEME VE TEDAVİ YANITININ DEĞERLENDİRİLMESİ

ANIL YAKUT , HÜSEYİN NEZİH ÖZDEMİR , AYŞE GÜLER

EGE ÜNİVERSİTESİ HASTANESİ NÖROLOJİ ANABİLİM DALI

Amaç:
Wernicke ensefalopatisi (WE), tiamin eksikliğine bağlı ortaya çıkan, oftalmopleji, ataksi ve konfüzyonla karakterize hastalıktır. Hastalığın etyolojisi ve prognoza etki eden faktörleri araştırmamızda inceledik.

Gereç ve Yöntem:
Ege Üniversitesi Hastanesi Nöroloji Kliniği'nce takipli 48 WE tanılı hasta retrospektif incelendi. Demografik veriler, klinik ve radyolojik özellikler, tanıya kadar geçen süre, WE için risk faktörleri kaydedildi. Taburculuğundan sonra 6 ay içindeki muayenelerindeki sekel bulguları kaydedildi. Veriler uygun istatistiksel yöntemlerle değerlendirildi. $P<0,05$ anlamlı kabul edildi.

Bulgular:
48 hastanın (21 kadın, 27 erkek) yaş ortalaması 52,5 (SS: 15,46) idi. Hastalar, alkol kullanım bozukluğu olanlar (23 hasta; 4 kadın,19 erkek) ve alkol kullanım bozukluğu olmayanlar (17 kadın, 8 erkek) olarak gruplandı. Alkolik olmayan grupta oral alım bozukluğu, kusma (n=9), malignite (n=8) ve gastrektomili (n=8) hasta mevcuttu. 28 hastada oftalmopleji, ataksi ve ensefalopati bulgularının tümü gözlendi. 16 hastada tipik MR bulgusu, 3 hastanın EMG'sinde aksonal nöropati gözlendi. Alkolik hastaların 21'inde (%91,3) ataksi gözlenirken, alkolik olmayan grupta 16 hastada (%64) ataksi görüldü. Ataksi, alkolik grupta anlamlı daha fazla görüldü (p=0,01). Oftalmopleji ve ensefalopati açısından bakıldığında anlamlı fark gözlenmedi. Sekel gözlenmeyen hastalara bakıldığında tanıya kadar geçen süre ortanca değeri 3 (range:1-26) gün, sekel bulguları olan hastaların tanıya kadar geçen süre ortanca değeri 20 (range:2-50) gündü. Sekel bulguları olan hastaların tanıya kadar geçen gün daha fazla olduğu hesaplandı (p=0,01). Alkolik olan ve olmayan grup karşılaştırıldığında sekel açısından anlamlı fark gözlenmedi.

Sonuç:
WE çeşitli etyolojik sebeplerle ortaya çıkan erken tanı ve tedavisi hastalığın prognozu açısından önemli hastalıktır. Çalışmamız, erken tanı ve tedavinin sekelleri önlemede önemli bir iyileşme sağladığını ortaya koydu. Etyolojide alkol kullanım bozukluğu olan hastaların WE tanısı aldığında daha fazla cerebellar bozukluk gösterdiği gözlendi.

TARTIŞMALI E-POSTER BİLDİRLER

TEP-1 FİB-4 SKORU IV TPA ALAN AKUT İSKEMİK İNME HASTALARINDA PROGNOZ BELİRLEMEDE YARARLI MI?

EGE ÇADIRCİ , KURTULUŞ UMUT BOZKURT , MİNE HAYRİYE SORGUN , ELİF İPEK GENÇER , DİCLE SERAY MURATOĞLU , BUSE ELİTAŞ ÖZMUTLU , ERAY ERGÜL , BÜŞRA BEGÜM YAŞITLI , BURAK ÇOBAN , DERYA GÖKMEN , CANAN TOGAY IŞIKAY

ANKARA ÜNİVERSİTESİ TIP FAKÜLTESİ

Amaç:
Fibrozis (FIB)-4 skoru, karaciğer fibrozunu tespit etmek için kullanılan non- invaziv bir testtir. Daha önce yapılan bir çalışmada, ileri karaciğer fibrozusu olan akut iskemik inme (Aİİ) hastalarında IV tPA sonrası semptomatik intrakraniyal hemoraji (SICH) oranında ve 90 günlük mortalitede artış saptanmıştır. Bu çalışmanın amacı, Aİİ sonrasında İV tPA uygulanan hastalarında FIB 4 skorunun prognoz belirlemede yararlı olup olamayacağını incelemektir.

Gereç ve Yöntem:
Çalışmaya Ocak 2012- Mayıs 2024 yılları arasında tedavi gören 18 yaş ve üzeri intravenöz trombolitik tedavi alan 255 Aİİ hastası alınmıştır. Yaşa bağlı FIB-4 skoruna (FIB-4 skoru= (yaş x AST)/trombosit değeri x (ALT) ½) göre hastalar 2 gruba ayrılmıştır(grup 1; FIB-4 skoru ≤2.67, grup 2; FIB-4 skoru >2.67). Hastaların demografik verileri, risk faktörleri, başvuru Ulusal Sağlık Enstitüsü İnme Ölçeği (NIHSS) skorları, tPA sonrası Heidelberg sınıflamasına göre kanama olup olmadığı, kanamanın semptomatik olup olmadığı (NINDS ve ECASS'a göre), taburculuk sonrası ilk muayenesindeki modifiye Rankin Skalası (mRS) skorları ve mortalite kaydedilerek retrospektif analiz edilmiştir.

Bulgular:
İntravenöz trombolitik tedavi alan ve FIB-4 skoru>2.67 olan 72 akut iskemik inme hastası (%28,2 ortalama yaş±SD=79.50 ± 9.21, kadın/erkek; 38(52,2)/34 (47,2) tespit edildi. Çoklu regresyon analizinde, FIB-4 skoru >2.67 ile yaş (p=0,031), mortalite (p=0.031) ve takip mRS skorları (p=0.038) arasında anlamlı ilişki saptandı.

Sonuç:
Bu çalışmada, intravenöz trombolitik tedavi alan akut iskemik inme hastalarının FIB-4 skoru ile mortalite ve takipteki yüksek mRS skorları arasında anlamlı ilişki saptanmıştır. Bu sonuçlar FIB-4 skorunun prognoz belirlemede yararlı olabileceğini göstermektedir.

TEP-3 SUSAC SENDROMUNDA KLİNİK, GÖRÜNTÜLEME VE YARDIMCI TESTLERE GENEL BAKIŞ

NİRAY BAŞ , BERZA ÖZCAN , TUBA BALDAN AĞAOĞLU , ÖMER KARADAŞ

GÜLHANE TIP FAKÜLTESİ NÖROLOJİ ANABİLİM DALI

Amaç:
Susac sendromu beynin, iç kulağın ve retinanın prekapiller arteriollerinin endotelini etkileyen nadir bir otoimmün aracılı mikroanjiopatidir. Bazı kaynaklarda beyin-göz-kulak sendromu olarak da geçmektedir. Klasik triadı ensefalopati, retinal arter dal tıkanıklığı ve işitme kaybı olarak geçmekte olup tanı anında vakaların çok azında bu triad aynı anda görülmektedir. Bu çalışmanın amacı Susac hastalarının tanı özelliklerini daha iyi tanımlamaktır.

Gereç ve Yöntem:
Çalışmaya Susac tanısı alan 7 hasta dahil edildi. Bu hastaların klinik, görüntüleme, görsel ve işitsel testleri ile BOS incelemeleri yapıldı. Elde edilen veriler ile bu veriler arasındaki korelasyon değerlendirildi.

Bulgular:
Hastaların 4 ü kadın, 3 ü erkek cinsiyetteydi. Hastaların tamamında nörolojik semptomlar mevcuttu. Bu semptomların başlıcaları; baş ağrısı, ensefalopati, işitme problemi, görme bozukluğu, psikiyatrik semptomlardı. Tüm hastaların beyin manyetik rezonans görüntülemelerinde destekleyici bulgular mevcuttu. Odyometrik anormallikler ve BOS değerleri tüm hastalarda benzer şekilde değildi.

Sonuç:
Elde edilen veriler Susac'ın klinik, radyolojik, oftalmolojik ve otorinolaringolojik değişkenliğini daha iyi anlamaya yardımcı olmaktadır.

TEP-5 AKUT TANDEM OKLUZYONLARINDA ENDOVASKÜLER STENTLEMENİN PROGNOZA ETKİSİ

ZEYNEP YAMAZHAN [1], HÜSEYİN NEZİH ÖZDEMİR [1], BİRGÜL DERE [1], CELAL ÇINAR [2], AYŞE GÜLER [1], HADİYE ŞİRİN [1]

[1] EGE ÜNİVERSİTESİ TIP FAKÜLTESİ NÖROLOJİ ANABİLİM DALI
[2] EGE ÜNİVERSİTESİ TIP FAKÜLTESİ RADYOLOJİ ANABİLİM DALI

Amaç:
Ekstrakranial internal karotid arter oklüzyonu/yüksek dereceli darlığı ile intrakranial büyük damarların proksimal oklüzyonları tandem oklüzyon (TO) olarak tanımlanır ve kötü prognozla ilişkilidir. TO hastalarında mekanik trombektomiye ek acil stentleme uygulaması tartışmalıdır. Bu çalışma akut TO tanısı ile endovasküler tedavi (EVT) uygulanan hastalarda acil stentlemenin prognoza etkisini değerlendirmek amacıyla yapılmıştır.

Gereç ve Yöntem:
Çalışmaya 2016-2024 yılları arasında Ege Üniversitesi Hastanesi İnme Merkezi'ne akut inme tanısıyla başvuran TO saptanıp EVT uygulanan hastalar retrospektif olarak dahil edildi. Karotid stentleme yapılan ve yapılmayan olmak üzere iki grup oluşturuldu. Gruplar arasında hastaların demografik ve klinik özellikleri karşılaştırıldı. Fonksiyonel sonlanımı belirlemek için modifiye Rankin Skoru (mRS) kullanıldı. Prognoz için 6 adet bağımlı değişken belirlendi: yoğun bakım yatış süresi, hastane yatış süresi, taburculukta ve 3. ay fonksiyonel sonlanım, hastane içi ölüm ve 3. ay ölüm. İki hasta grubu prognoz açısından uygun istatistiksel testlerle değerlendirildi. P<0.05 anlamlı kabul edildi.

Bulgular:
Çalışmaya 54 hasta alındı. 35 (%64.8) hastaya stentleme yapılmıştı, 19 (%35.2) hastaya stentleme yapılmamıştı. Demografik ve klinik özellikler istatistiksel açıdan iki grupta benzerdi (p>0.05). Yoğun bakım yatış günü sayısı stentleme yapılmayan grupta 10 (range: 4- 47), yapılan grupta 6 (range: 2- 49) olarak bulundu (P=0.03). 3. ayda mortalite ise acil stentleme yapılmayan hastalarda 6/19 (%31.5), yapılan hastalarda 3/35 (%8.5) olarak saptandı(P=0.04, Oddds Ratio:4.76, %95 CI:1,03-22,02). Hastane yatış süresi, hastane içi ölüm oranı, taburculukta ve 3.ayda fonksiyonel sonlanım iki grupta benzerdi (p>0.05).

Sonuç:
Çalışmamız acil stentlemenin akut TO hastalarında yoğun bakım yatış süresi ve 3. ayda mortalite üzerine olumlu etkileri olduğunu göstermektedir. EVT esnasında acil stentleme ile TO hastalarında mortaliteden uzaklaşma sağlanabilir.

TEP-11 NÖROLOJİ YOĞUN BAKIM PRATİĞİNDE SANTRAL VENÖZ KATETER DENEYİMİ

ONUR YİĞİTASLAN , EMRULLAH ÇINAR

İZMİR ŞEHİR HASTANESİ

Amaç:
Nöroloji yoğun bakım ünitesinde nöroloji uzmanları ve asistanları tarafından takılan santral venöz kateterlerdeki enfeksiyon ve komplikasyon oranlarının değerlendirilmesi ve bu tecrübenin paylaşılması amaçlanmıştır.

Gereç ve Yöntem:
1 Şubat 2024-16 Eylül 2024 tarihleri arasında İzmir Şehir Hastanesi 2. basamak 18 yataklı Nöroloji Yoğun Bakımımıza yatan 550 hasta değerlemeye alındı. Bu hastaların 96'sına kateter takılmıştır.

Bulgular:
Bu hastaların 48'i (%50)erkek, 48'i (%50) kadındı. Yaş ortalaması 72,73±12,43 idi. Kateter yerleşimine göre hastalar 4 gruba ayrıldı: Subklavian kateter, juguler kateter, femoral kateter ve birden fazla kateter takılanlar . Hastalarda görülen komplikasyonlar; 15 hastada kateter enfeksiyonu, 2 hastada pnömotoraks, 3 hastada malpozisyondu. Kateterin kalma süresi ortalama 12,76 ± 12,46 gündü. Kateter enfeksiyonunun nedenini araştırmak amacıyla kateter yerleşimi ile enfeksiyon arasında istatistiksel olarak anlamlılık birden fazla kateter takılan grupta saptandı(p=0,02). Kateterin kalma süresi 10 gün üstü ve altı olarak tüm hastalar 2 gruba ayrıldı. Bu 2 grupta enfeksiyon karşılaştırıldığında anlamlı olarak 10 günden fazla kateter takılı olan grupta enfeksiyon fazla görüldü(p==,001). Cinsiyet açısından kadınlarda yüzde olarak enfeksiyon daha yüksek olmasına rağmen istatistiksel olarak anlamlı saptanmadı (p=0,09).

Sonuç:
Nöroloji yoğun bakımda nöroloji uzmanları ve asistanlar tarafından takılan santral venöz kateter komplikasyonlarının diğer uzmanlar tarafından takılanlara göre benzer olduğu (%5) ve artmadığı görüldü. Kateter enfeksiyonu riskinin uzun kullanım süresi ve birden fazla kateter ihtiyacı ile uyumlu olduğu birçok çalışmada gösterilmiştir. Bu çalışmada da bu bilgi ile uyumlu bulgular saptanmıştır. Nöroloji yoğun bakımda santral venöz kateter nöroloji uzmanları ve uzmanlık eğitimi alan asistanlar tarafından güvenle takılmaktadır. Komplikasyon oranları diğer yoğun bakımlarda takılan kataterler ile benzerdir. Gecikmiş komplikasyon olan kateter enfeksiyonundan kaçınmak için hastaların ihtiyaçlarının kalmaması durumunda en kısa sürede çıkarılması önem arz etmektedir.

TEP-12 NÖROLOJİK YOĞUN BAKIMDAKİ TRAKEOSTOMİ HASTALARINDA EASY BREATH VE KONUŞMA KANÜLÜ UYGULAMALARININ KARŞILAŞTIRILMASI

BURAK MANAY [1], DEMET AYGÜN [2], MEHMET NURİ ELGÖRMÜŞ [1], ONUR BÜYÜKKOÇ [1], MELİH ERAY KAPLAN [1], MERVE SAVAŞ [1], MEHDİ SADIKHOV [3]

[1] İSTANBUL ATLAS ÜNİVERSİTESİ, SAĞLIK BİLİMLERİ ENSTİTÜSÜ, DİL VE KONUŞMA TERAPİSİ ANABİLİM DALI
[2] İSTANBUL ATLAS ÜNİVERSİTESİ, TIP FAKÜLTESİ, NÖROLOJİ ANABİLİM DALI
[3] İSTİNYE ÜNİVERSİTESİ ARAŞTIRMA UYGULAMA MERKEZİ

Amaç:
Beslenme tüpü (nazogastrik ya da perkütan endoskopik gastrostomi) kullanımı olan trakeostomili hastalarda aspirasyon pnömonisi görülebilmektedir. Easy Breath trakeostomili hastalarda solunumun iyileştirilmesi amacıyla kullanılmaktadır. Bu hastalarda konuşma kanülü uygulaması (KKU)'nın oral beslenebilmeye geçiş süresi ve aspirasyon pnömonisinin önlenmesi üzerindeki etkileri yeterince bilinmemektedir.

Gereç ve Yöntem:
Serebrovasküler etyoloji nedeniyle yoğun bakım yatışı olan ve Easy Breath uygulanmış trakeostomili 15 (10 Erkek, 5 Kadın; Ort.yaş: 47,00; SS:18,86) hastada KKU öncesi ve sonrasındaki oral beslenebilmeye geçiş durumu ve aspirasyon pnömonisini destekleyen akciğer BT anomalisi varlığı McNemar testiyle; C-Reaktif Protein (CRP) düzeyleri bağımlı T testle karşılaştırılmıştır.

Bulgular:
Çalışmaya dahil edilen hastalarda Easy Breath kalış süresi ortalama 50; KKU kalış süresi ortalama 62 gündür. Oral beslenebilen hasta sayısı KKU öncesi (n=0) ve sonrası (n=5) anlamlı farklılık göstermektedir (p=0,000<0,05). Akciğer BT anomalisi olan hasta sayısı KKU öncesi (n=15) ve sonrası (n=2) anlamlı farklılık göstermektedir (p=0,000<0,05). Hastaların CRP değerleri KKU öncesi (Ort: 20,11; SS: 13,99) ve sonrası (Ort:7,92; SS:3,98) anlamlı farklılık göstermektedir (p=0,003<0,05).

Sonuç:
Trakeostomi uygulanmış nörolojik yoğun bakım hastalarında KKU uygulaması olmaksızın Easy Breath, oral beslenmeye geçişi kolaylaştıramamakta ve aspirasyon pnömonisi üzerine olumlu etki etmemektedir. KKU, beslenme tüpünden oral beslenmeye geçiş durumunu kolaylaştırmış, CRP değerlerini düşürmüş ve akciğer BT'de patolojik bulgular üzerine olumlu etki etmiştir. İleriki araştırmalarda KKU'nın aspirasyon pnömosi üzerindeki potansiyel olumlu etkileri geniş örneklemler üzerinde kapsamlı klinik ve laboratuvar verileri ile yeniden ele alınmalıdır.

TEP-14 TÜRKİYE'DEKİ TIP FAKÜLTELERİNDE BAŞAĞRISI EĞİTİMİ; İNTERN DOKTOR PERSPEKTİFİNDEN BAKIŞ

BURCU POLAT [2], EREN TOPLUTAŞ [1], ABDULKADİR ERMİŞ [1], SERPİL BULUT [3], PINAR YALINAY [4], ÖMER KARADAŞ [5], AYNUR ÖZGE [6]

[1] İSTANBUL MEDİPOL ÜNİVERSİTESİ TIP FAKÜLTESİ, NÖROLOJİ ANABİLİM DALI
[2] DÜZCE ÜNİVERSİTESİ, TIP FAKÜLTESİ, NÖROLOJİ ANABİLİM DALI
[3] SAĞLIK BİLİMLERİ ÜNİVERSİTESİ, ŞİŞLİ ETFAL EĞİTİM VE ARAŞTIRMA HASTANESİ, NÖROLOJİ ANABİLİM DALI
[4] ACIBADEM ÜNİVERSİTESİ ,TIP FAKÜLTESİ, NÖROLOJİ ANABİLİM DALI
[5] SAĞLIK BİLİMLERİ ÜNİVERSİTESİ ,GÜLHANE TIP FAKÜLTESİ, NÖROLOJİ ANABİLİM DALI
[6] MERSİN ÜNİVERSİTESİ, TIP FAKÜLTESİ, NÖROLOJİ ANABİLİM DALI

Amaç:
Baş ağrısı bozukluklarında yeterli bir tıbbi bakım tamamıyla sağlık profesyonellerinin bilgi ve eğitimine bağlıdır. Çoğu baş ağrısının birinci basamakta tedavi edilmesi gerektiğinden, profesyonel eğitimde vurgu öncelikle Tıp fakültelerindeki lisans eğitimine yapılmalı ve lisans müfredatında değişiklikler planlanmalıdır. Bu çalışmada, Türkiye'deki Tıp Fakültesi son sınıf öğrencileri arasında baş ağrısı eğitim ve öğretim durumunun değerlendirilmesi amaçlanmıştır.

Gereç ve Yöntem:
Tıp Fakültesi son sınıf öğrencilerine 13 sorudan oluşan web tabanlı bir anket uygulanmıştır. Sorular baş ağrısı eğitimi ve yönetimiyle ilgili bilgi düzeyini ölçmeyi hedeflemiştir.

Bulgular:
523 intern doktor anket çalışmasına katılmıştır. Katılımcıların yaş ortalaması 24.3 (SD=1.89), %42.8'i erkek (n=224), %57.2'si kız (n=299) öğrenciydi. Katılımcıların %71.1'i devlet üniversitesi, %28.9'u vakıf üniversitesinde, %7.8'i ingilizce, %92.2'si ise Türkçe Tıp programındaydı. Baş ağrısı ile ilgili ayaktan tedavi polikliniğinde eğitim alanlar, vaka bilgi sorularına daha doğru yanıtlar vermiştir (p=0.009). Toplam ders saati süresi ile doğru yanıt oranı arasında pozitif korelasyon saptanmıştır (p=0.005). Devlet üniversiteleri ile Vakıf üniversiteleri arasında ve İngilizce veya Türkçe tıp eğitimi arasında anlamlı bir farklılık bulunmamıştır. Tam bir başağrısı öyküsünün nasıl alınacağı konusunda açıklamalı olarak eğitim alanlar, vaka bilgi sorularına anlamlı derecede doğru yanıtlar vermişti(p=0.001). Migrenli gebelerin, pediatrik ve geriatrik migren hastalarının tedavisinde katılımcıların çoğunluğu kendilerini yetersiz olarak tanımlamıştır.

Sonuç:
Bu ve benzer çalışmalar, lisans ve uzmanlık sürecinde başağrısı eğitiminin, başağrısının neden olduğu muazzam sağlık yüküne kıyasla yeterli olmadığını göstermektedir. Türkiyede başağrısı bozukluklarına ilişkin mevcut tıp lisans müfredatı, ulusal ve uluslararası önerilerde belirtilen beklentileri karşılamamaktadır. Tıp fakültesi sırasında yapılandırılmış bir başağrısı eğitimi sağlamak ve klinik sonuçları iyileştirmek için müfredatın gözden geçirilmesi bu konuda büyük önem taşımaktadır.

TEP-16 COVİD-19 ENFEKSİYONUNUN MİGREN BAŞ AĞRISI ÜZERİNE ETKİSİ

FATMA GÜLHAN ŞAHBAZ [1], CEM BÖLÜK [2], CANSU KÖSEOĞLU TOKSOY [3]

[1] AFYONKARAHİSAR DEVLET HASTANESİ
[2] ÖZEL PALMİYE HASTANESİ
[3] AFYONKARAHİSAR SAĞLIK BİLİMLERİ ÜNİVERSİTESİ

Amaç:
Covid-19 enfeksiyonunda en sık görülen nörolojik bulgu baş ağrısıdır ve bu ağrı migren ile önemli ölçüde benzer özellik göstermektedir.Pandemi sırasında migren hastalarında kötüleşme olduğu birçok çalışmada gösterilmiştir.Biz de bu çalışmada, migren hastalarının klinik seyri üzerinde covid enfeksiyonunun etkisini göstermeyi ve bu enfeksiyonun migren tetikleyici faktör olarak ilişkisini ortaya koymayı amaçladık.

Gereç ve Yöntem:
Çalışmaya Ocak-Haziran 2022 tarihleri arasında Afyonkarahisarda bulunan üçüncü ve ikinci basamak devlet hastanesi nöroloji polikliniklerine başvuran, pcr ile pozitifliği kesinleşmiş covid-19 enfeksiyonu geçirmiş olan 211 hasta dahil edildi.Nöroloji uzmanı tarafından yüzyüze olarak hastaların demografik özellikleri, ek hastalıkları, covid öncesi ve sonrasında migren tanısı varlıkları, migren ağrı sıklık ve şiddeti (frekans, vas) anket şeklinde sorgulandı.Yaşam kalitesi üzerine etkileri migrenli bireylerde covid öncesi ve sonrası olmak üzere hit-6 ve midas ölçekleri ile değerlendirildi.

Bulgular:
169 kadın 42 erkek hastadan oluşan çalışmada 85 kişide covid enfeksiyonu öncesinde migren tanısı bulunmaktaydı.Covid enfeksiyonundan 6 ay sonrasında değerlendirildiğinde bu sayının 140a yükseldiği görüldü.55 yeni migren hastası saptanırken ,71 hastada ise covid öncesi ve sonrasında migren benzeri baş ağrısı özellikleri bulunmamaktaydı.Covid enfeksiyonu sonrasındaki baş ağrısında bilateral tutulum daha sık görülürken enfeksiyon öncesinde migreni olanlarda ağrının taraf ve lokalizasyonu covid sonrasında belirgin olarak değişim göstermedi.Covid öncesi migreni olanlarda, covid sonrasında migren frekans ve vas istatistiksel olarak anlamlı düzeyde yüksek saptandı($p<0,005$).Benzer şekilde, migren hastalarında covid enfeksiyonu sonrasında yine istatistiksel olarak anlamlı düzeyde hit-6 ve midas skorların yüksek olduğu görüldü($p<0,005$).

Sonuç:
Covid-19 enfeksiyonu geçiren bireylerde migren insidansı artmaktadır.Diğer risk faktörlerinden (yaş, cinsiyet, komorbidite, ailede migren varlığı) bağımsız olarak covid-19, migren ağrı sıklığını ve şiddetini artırmaktadır.Bu durum hastaların yaşam kalitesini olumsuz yönde etkilemektedir.

TEP-17 FONKSİYONEL KONSTİPASYON, İDİYOPATİK İNTRAKRANİAL HİPERTANSİYONU TETİKLEYEN FAKTÖRLERDEN BİRİ OLABİLİR Mİ?

CANSU KOSTAKOĞLU DUMAN [1], MUHAMMED YILDIRIM [1], TALHA YAMAK [1], DÖNDÜ MELEK ULUSOY [2], ERSİN KASIM ULUSOY [1]

[1] SAĞLIK BİLİMLERİ ÜNİVERSİTESİ, ANKARA BİLKENT ŞEHİR HASTANESİ, NÖROLOJİ KLİNİĞİ
[2] SAĞLIK BİLİMLERİ ÜNİVERSİTESİ, ANKARA BİLKENT ŞEHİR HASTANESİ, GÖZ HASTALIKLARI KLİNİĞİ

Amaç:
İdiyopatik intrakranial hipertansiyon(İİH), etiyolojisi bilinmeyen kafa içi basınç artışı ile karakterizedir. Semptom ve bulguları iyi tanımlanmış olmasına rağmen patogenezi halen belirsizdir ve birden fazla etiyolojik faktörün etkileşimiyle tetiklendiği düşünülmektedir. Fonksiyonel konstipasyon(FK) ise yapısal veya biyokimyasal herhangi bir patoloji olmaksızın normal dışkı morfolojisinde, dışkılama alışkanlığında ve sıklığında değişiklik olarak tanımlanır. Bu çalışmada, konstipasyon ve kafa içi basınç artışı arasındaki ilişkiden yola çıkarak İİH ile fonksiyonel konstipasyon arasındaki ilişkinin ortaya konulması amaçlandı.

Gereç ve Yöntem:
Çalışma, nöroloji polikliniğinde takipli İİH tanılı hastalar ve herhangi bir nörolojik hastalığı olmayan kontrol grubundan oluşmaktadır. Her iki grup Rome IV fonksiyonel konstipasyon (FK) kriterleri ile değerlendirildi ve hasta grup BOS açılış basıncı, papilödem varlığı, görme alanı kaybı, beden kitle indeksi(BKİ) ve aldıkları tedavilere göre sınıflandırıldı. Vizüel Analog Skala (VAS) ve Beck Depresyon Ölçeği (BDÖ) kullanılarak FK ile ağrı şiddeti ve depresyon arasındaki bağlantı incelendi.

Bulgular:
Çalışmaya 106 kadın ve 12 erkek toplam 118 gönüllü dahil edildi. Katılımcıların yaşları 24-64 arasında değişmekte olup ortalama yaş hasta grubunda (n=54) 40, kontrol grubunda(n=64) ise 38'di. İki grup kıyaslandığında fonksiyonel konstipasyon görülme sıklığı hasta grubunda %53.7(n=29) kontrol grubunda ise %10.9(n=7) olup istatistiksel olarak anlamlı bulundu.(p=0.001) Hasta grupta FK görülenlerde VAS skoru daha yüksekti, bu yükseklik istatistiksel olarak da anlamlıydı(p<0,05) ancak BKİ(p=0.294), papilödem varlığı(p=0.153), görme alanı kaybı(p= 0.800), BOS açılış basıncı(p= 0.363) ve BDÖ(p=0,314) skorlarında anlamlı farklılık saptanmadı. Asetazolamid, topiramat ve her ikisiyle tedavi edilen 3 subgrup arasında da FK açısından anlamlı ilişki görülmedi.(p= 0.638)

Sonuç:
İİH'li bireylerin %95inden fazlasının üreme çağındaki obezite hastası kadınlar olduğu bildirilmektedir. Yakın zamanlı bir metaanalizde fonksiyonel konstipasyonu olan çocuklarda obezite riski bulunduğu ifade edilmiştir. Başka bir çalışmada artan karın içi basıncının, obezite ve hamilelik gibi durumlarda kafa içi basıncın artmasına neden olduğu rapor edilmiştir. Ancak fonksiyonel konstipasyonun İİH ile mi yoksa İİH'de altta yatan obezite ile mi ilişkili olduğunu söylemek zordur. Çalışmamızda İİH ile FK arasında ilişki varken BKİ ile olmaması obeziteden bağımsız olduğunu düşündürmektedir. Ayrıca fonksiyonel konstipasyon İİH'de baş ağrısı şiddeti ile ilişkili olabilir. İİH'li bireylerde fonksiyonel konstipasyonun daha sık görülmesinin hastalığın patofizyolojisine katkıda bulunabileceği veya sistemik bulgularının bir göstergesi olabileceği kanaatindeyiz.

TEP-20 MİGREN HASTALARINDA AKILLI TELEFON BAĞIMLILIĞI, BOYUN ÖZÜRLÜLÜĞÜ VE YAŞAM KALİTESİ ARASINDA İLİŞKİ VAR MIDIR?

FATMA MERVE HAL ONAT YILMAZ [2], HÜLYA OLGUN [1], BURCU ALTUNRENDE [1], FULYA EREN [1]

[1] TAKSİM EĞİTİM VE ARAŞTIRMA HASTANESİ NÖROLOJİ
[2] TAKSİM EĞİTİM VE ARAŞTIRMA HASTANESİ PSİKİYATRİ

Amaç:
Teknolojinin getirdiği akıllı telefon kullanımı, günlük hayatımızın vazgeçilmez bir parçası olmuştur. Akıllı telefonların yoğun kullanımı, baş ağrısı ataklarını tetiklediğini düşündürten bazı bilgiler bulunmaktadır. Bu çalışmamızda migren hastalarında boyun özürlülüğü ve akıllı telefon bağımlılığının değerlendirilmesi aynı zamanda bu ölçeklerin ağrı ve yaşam kalitesi ile ilişkisinin araştırılması amaçlanmıştır.

Gereç ve Yöntem:
Hastanemiz baş ağrısı polikliniğinden Ocak 2024'ten itibaren Uluslararası Baş Ağrısı Sınıflamasına göre auralı ya da aurasız migren tanısı ile takip edilen hastalar çalışmaya dahil edildi. Sosyodemografik bulguları ve ağrı özellikleri dökümente edildi. Hastalara HIT-6 Ölçeği, Akıllı Telefon Bağımlılık Ölçeği ve Boyun Özürlülük Ölçeği uygulandı. Ölçek puanları birbiri ile ve ağrı özellikleri ile karşılaştırıldı.

Bulgular:
Çalışmaya 38 auralı migren, 45 aurasız migren tanılı toplam 83 hasta dahil edildi. 63'ü kadın, 20'si erkek olan hastaların yaş ortalaması 40±12 (18-68) idi. Ağrı süresi ortalaması 16.4 ±21.07, ağrı sıklığı ortalaması 7.13 ± 5.8 idi. HIT-6 puan ortalaması 62.3±8.92 (42-88) olup, sadece 6 hasta 50 puanın altında izlendi. Ağrı sıklığı ve HIT-6 puanları arasında istatistiksel olarak anlamlı ilişki saptandı (p= 0.003). Akıllı telefon bağımlısı hasta sayısı 26, bağımlı olmayan hasta sayısı 57 olup ölçeğin ortalaması ise 23.4±10.7 (10-48) idi. Ağrı sıklığı ile akıllı telefon değerleri arasında ilişki bulunmamaktaydı (p=0.783). Boyun özürlülük ile akıllı telefon bağımlılığı arasında anlamlı ilişki izlenmedi. (p=0.601). Ağrı sıklığı ile boyun özürlülüğü arasında ilişki (p= 0.035) saptandı. Boyun özürlülük ile akıllı telefon bağımlılığı arasında ilişki yoktu. (p=0.601). HIT-6 ile Akıllı Telefon Ölçeği arasında ilişki ise tespit edilmedi (p=0.339). Telefon bağımlılığı puanları ile yaş, aura varlığı, sigara kullanımı arasında anlamlı ilişki saptanmadı. (p= 0.217), (p= 0.366), (p= 0.366). Boyun özürlülük ölçeği skorlamasında 49 hasta hafif özürlü, 1 hastada özürlülük yok, 30 hasta orta özürlü, 1 hasta tamamen özürlü, 2 hastada şiddetli özürlülük görüldü. HIT-6 ile boyun özürlülüğü arasında korelasyon saptanmış olup (p <0.001), HIT- 6 yükselince boyun özürlülük oranının da yükseldiği gözlemlenmekteydi.

Sonuç:
Çalışmada hastalarımızın HIT-6 ölçeği ortalaması yüksek bulunmuş olup boyun özürlülük oranı ile aralarında anlamlı bir ilişki olduğu izlendi. HIT-6 ile akıllı telefon değerleri arasında bir korelasyon görülemedi. Akıllı telefon bağımlılığı, hastaların sadece %31.3'ünde bulunmuş olup ağrı ve ağrının yaşam kalitesi üzerine etkisinde istatiksel ilişki tespit edilememiştir. Bu sonuç, hasta grubunun yaş ortalamasının yüksek olması ile ilişkili olabileceğini düşündürtmektedir. Ancak yine de akıllı telefon bağımlılığı ölçeği puanlarının yüksek olduğu dikkat çekicidir. Boyun özürlülük oranları arttıkça ağrının yaşam kalitesi üzerine olumsuz etkisinin artması da migren hastalarında servikal faktörlerin önemini ortaya koymaktadır. Ön çalışma niteliği taşıyan bu verilerin arttırılması ile daha güçlü sonuçlara ulaşılacağı düşünülmektedir.

TEP-22 MİGRENİN NÖROBİLİŞSEL KARMAŞASI : ANALJEZİK AŞIRI KULLANIMININ ORBİTO FRONTAL KORTEKS FONKSİYONUNA POTANSİYEL ETKİSİ VE YÜRÜTÜCÜ İŞLEVLERDE BOZULMA

YILDIZHAN ŞENGÜL , DENİZ EREN BAYRAKTAR , FATMA BÜŞRA ÜLKER

ÇANAKKALE ONSEKİZ MART ÜNİVERSİTESİ

Amaç:
Orbita Frontal Korteks (OFC), beyin işlevlerinde ödül işleme, sosyal davranış düzenleme, dürtü kontrolü, karar verme ve bilişsel esneklik ile doğrudan ilişkilidir. OFC, bireyin sosyal ortamlarına ve değişken ödül-ceza mekanizmalarına uyum sağlamasında kritik rol oynar. Ayrıca, OFC deki disfonksiyonlar disinhibisyon ve dürtü kontrol bozuklukları gibi davranışsal sapmalara neden olabilir. Ağrı kesici aşırı kullanımı (MOH) olan kronik migren hastalarında, OFCnin mikroyapısal bozulma gösterebileceğini daha önceki çalışmamızda göstermiştik (1). Literatürde bu konuda sınırlı sayıda araştırma bulunurken, bu çalışma MOH olan migren hastalarında OFCnin bilişsel işlevlere olan etkisini klinik olarak ortaya koymayı amaçlamaktadır.

Gereç ve Yöntem:
Bu çalışmada, MOH olan migren hastaları, MOH olmayan migren hastaları ve sağlıklı kontrol grubu olmak üzere üç grup karşılaştırıldı. Wisconsin Kart Sıralama Testi (WCST): Yürütücü işlevler ve bilişsel esneklik. - Stroop Testi: Dikkat, bilişsel kontrol ve inhibisyonu ölçmek için. - Trail Making Test (TMTA ve TMTB): Görsel dikkat ve yürütücü işlevleri değerlendirmek için. - Frontal Assessment Battery (FAB): Yürütücü işlevleri alt bileşenlerine ayıran bir test. - Iowa Gambling Task (IGT): Karar verme süreçlerini değerlendirmek için. Veriler ANOVA ve chi-square testleri ile analiz edilmiştir. Gruplar arasında istatistiksel anlamlılık düzeyi $p<0.05$ olarak kabul edilmiştir.

Bulgular:
Demografik veriler açısından, gruplar arasında anlamlı bir fark gözlenmedi ($p > 0.05$). Ancak, bilişsel testler önemli farklar ortaya koydu. MOH olan migren hastalarının, Conceptual Level Responses testinde (F-değeri: 9.61, $p < 0.001$) ve Perseverative Errors testinde (F-değeri: 6.44, $p = 0.004$) kontrol grubuna göre anlamlı derecede düşük performans sergilediği bulundu. Ayrıca, Stroop 2 Completion Time (F-değeri: 5.23, $p = 0.010$) ve Stroop 3 Completion Time (F-değeri: 3.55, $p = 0.039$) testlerinde MOH grubunun daha zayıf performans gösterdiği belirlendi. Bununla birlikte, TMTA ve TMTB testlerinde gruplar arasında anlamlı bir fark bulunmadı ($p > 0.05$).

Sonuç:
MOH migren hastalarında bilişsel işlevlerde önemli bozulmalar görülebilir. Özellikle yürütücü işlevler ve dürtü kontrolündeki bozulmalar, bu bireylerin sosyal yaşamlarını ve karar verme süreçlerini olumsuz etkileyebilir. Bu bulgular, MOH olan migren hastalarının bilişsel işlevlerinin dikkatle izlenmesi gerektiğini vurgulamaktadır. Bu alanda daha fazla araştırma, OFC işlevlerinin ve tedavi süreçlerinin daha iyi anlaşılmasına katkıda bulunacaktır.

Kaynakça:
1- Tantik Pak A, Nacar Dogan S, Sengul Y. Evaluation of structural changes in orbitofrontal cortex in relation to medication overuse in migraine patients: a diffusion tensor imaging study. Arq Neuropsiquiatr. 2021 Jun;79(6):483-488. doi: 10.1590/0004-282X-ANP-2020-0360. PMID: 34320053; PMCID: PMC9394577.

TEP-23 İDİYOPATİK İNTRAKRANİAL HİPERTANSİYON HASTALARINDA TEDAVİ SONRASI BAŞAĞRISINA ETKİ EDEN FAKTÖRLER

DAMLA KAVALCI , HÜSEYİN NEZİH ÖZDEMİR , SHUKUR IMANOV , FİGEN GÖKÇAY , NEŞE ÇELEBİSOY

EGE ÜNİVERSİTESİ TIP FAKÜLTESİ, NÖROLOJİ ANABİLİM DALI

Amaç:
İdiyopatik intrakranial hipertansiyon (İİH), sekonder neden olmadan kafa içi basınç artışıyla ortaya çıkan bir hastalıktır. Başağrısı en sık semptomdur. Tedavi sonrasında başağrısı yatışabilmekte, devam edebilmekte veya nadiren artabilmektedir. Çalışmamız, medikal tedavi uygulanan İİH hastalarında tedavi sonrası başağrısı seyrine etki edebilecek demografik ve klinik özellikleri saptamayı amaçlamaktadır.

Gereç ve Yöntem:
Çalışmamız Ege Üniversitesi Nörosensöriyel Laboratuarı'nda yapılmıştır. Çalışmamıza İİH tanısı konan ve medikal tedavi uygulanan hastalar alınmıştır. Hastaların tedavi öncesindeki ve sonrasındaki başağrıları, hastalarla yüz yüze görüşülerek "Migraine disability assessment" (MIDAS) ve "Headache Impact Test 6" (HIT-6) ölçekleriyle değerlendirilmiştir. Tedavi sonrasında MIDAS ve HIT-6 skorlarındaki değişim çalışmamızın temel sonuç çıktılarıdır. Çalışmamızda hastaların demografik özellikleri ile hastaların tedavi öncesindeki vücut kitle indeksi (VKİ), vizüel analog skala (VAS) ile değerlendirilen başağrısı şiddeti, görme keskinliği, görme alanı testinde mean deviasyon (MD) değerlerinin MIDAS ve HIT-6 skorlarındaki değişime etkisi uygun istatistiksel yöntemlerle değerlendirilmiştir. $P<0,05$ anlamlı kabul edilmiştir.

Bulgular:
Çalışmamıza 91 hasta alınmıştır. Hastaların 4'ü erkek, 87'si kadındır. Hastaların ortalama yaşı 38,09'dur (SD=12.52). Tedavi öncesinde hastaların ortanca MIDAS skoru 60,5 (min=0, maks=270), ortanca HIT-6 skoru 61,5 (min=0, maks=78) olarak bulundu. Tedavi sonrasında hastaların ortanca MIDAS skoru 0 (min=0, maks=240), ortanca HIT-6 skoru 0 (min=0, maks=78) olarak bulundu. Tedavi öncesindeki VAS değerindeki bir birimlik yükselme tedavi sonrasında MIDAS skorunda 7,88, HIT-6 skorunda 2,59 birimlik yükselme ile ilişkilidir (ikisi için $P<0,001$). Yaş, cinsiyet, tedavi öncesi VKİ, görme keskinliği ve MD değerleri başağrısındaki değişim ile ilişkili değildir ($P>0,05$).

Sonuç:
Çalışmamızda tedavi öncesi başağrısı şiddetindeki yükseklik ile tedavi sonrasındaki MIDAS ve HIT-6 skorlarındaki değişim ilişkili bulunmuştur. Çalışmamız İİH hastalarında tedavi sonrasında başağrısının seyriyle ilgili öngörü sağlamaktadır.

TEP-24 SARS-COV-2 ENFEKSİYONU SONRASI DEVAM EDEN BAŞ AĞRISI

EBRU TEMEL , SENA YILDIRIM , ÖZLEM SELÇUK , AYLA ÇULHA OKTAR

SBÜ HASEKİ EĞİTİM VE ARAŞTIRMA HASTANESİ

Amaç:
SARS-CoV-2 enfeksiyonuna eşik eden baş ağrısının devamlılığını araştırdık.

Gereç ve Yöntem:
Retrospektif, kohort çalışmamızda pandeminin başında SARS-CoV-2 enfeksiyonu nedeniyle Nöroloji Pandemi Kliniğinde yatan ilk 100 hastanın baş ağrısı bildiren 62 tanesi 4 yıl sonra değerlendirilmeye alındı.

Bulgular:
62 hastanın 38'ine ulaşılabildi. Hastaların %39,5'i kadın, %60,5'i erkekti (15 K, 23 E). Yaş ortalaması 48 idi (28-81 yaş). Hastalar alkol, sigara kullanmıyordu. Hastaların %31,5'inde kronik hastalık öyküsü yokken, %68,5'inde en az 1 kronik hastalık vardı. Bunlar; hipertansiyon (n:16), hiperlipidemi (n:3), diyabet (n:10), koroner arter hastalığı (n:1) idi.

Hastaların %23,6'sında (n:9) SARS-CoV enfeksiyonu öncesi baş ağrısı yokken, %76,4'sı (n:29) öncesinde de ağrı tarifliyordu. Bunların %57,1'i gerilim tipi (n:16), %42,9'ü migrenöz (n:12) baş ağrısıydı. Öncesinde baş ağrısı tariflemeyen ve SARS-CoV-2 enfeksiyonu sırasında baş ağrısı olan 9 hastada taburculuk sonrası baş ağrısı devam etmemişti.

SARS-CoV-2 enfeksiyonu öncesinde ve enfeksiyon süresince baş ağrısı olan hastaların %13.7'sinde (n:4) baş ağrısının tekrarlamadığı, % 20,6' sında (n:6) 1 hafta, %17.2'nin (n:5) 1-3 ay sürdüğü ve %48,2' sinin (n:14) baş ağrısının halen devam ettiği öğrenildi.

Devam eden baş ağrısı şiddeti 10 üzerinden ortalama 5 şiddetindeydi. Enfeksiyon sırasındaki ağrı şiddetinden farklı değildi. Ağrının lokalizasyonu %20,6 hastada bilatetal frontal, %10.3'ünde bilateral occipital, %20,6' sında tek taraflı frontoparietal, %24,1' inde yaygın baş ağrısı şeklindeydi. Hastaların hiçbiri SARS-CoV-2 enfeksiyonu sonrası baş ağrısı tipinde değişiklik tarif etmedi. Taburculuk sonrası baş ağrısı devam eden hastaların %6,8' i (n:2) ağrı sıklığında, %10.3'ü ise ağrı şiddetinde artma tarifledi.

Sonuç:
İstatistiksel olarak SARS-CoV-2 enfeksiyonu sonrası baş ağrısı şiddet ve sıklığında artış saptanmadı (p>0.9).

TEP-26 OPTİK NÖROPATİ HASTALARININ ETİYOLOJİSİ İLE ELEKTROFİZYOLOJİK, LABORATUVAR VE MUAYENE BULGULARININ KARŞILAŞTIRMASI

KEVSER ÖZDEMİR [1], HANDE ŞENOL [2], SELMA TEKİN [1]

[1] PAMUKKALE ÜNİVERSİTESİ TIP FAKÜLTESİ, NÖROLOJİ ANABİLİM DALI
[2] PAMUKKALE ÜNİVERSİTESİ TIP FAKÜLTESİ, BİYOİSTATİSTİK ANABİLİM DALI

Amaç:
Optik nöropati (ON), herhangi bir nedenden dolayı optik sinirin hasar görmesidir. Kişinin yaşam kalitesini oldukça etkileyen bir süreç olması ve etiyolojinin belirlenmemesi halinde tekrarlayan klinik tablolar; ON hastalarının takibi, etiyolojisinin belirlenmesi ve tedavisi açısından önem arz etmektedir. Bu sebeplerle kliniğimizde ON tanısı alan hastaların etiyolojisi ile elektrofizyolojik inceleme sonuçları, görme keskinliği, laboratuvar bulguları arasındaki ilişkinin saptanması amaçlandı.

Gereç ve Yöntem:
Kliniğimize son 10 yıl içinde başvuran ve ON tanısı ile tetkik edilen 250 hasta retrospektif olarak incelenerek etiyolojileri saptandı. Tetkikleri incelenerek VEP bulguları, görme keskinlikleri, eşlik eden otoimmün hastalık varlığı, BOS ve serum örneklerinin sonuçları kaydedildi.

Bulgular:
Hastaların yaş ortalaması 45,7 olup %63,2'si kadın, %36,8'i erkekti. Etiyolojide ilk sırada %29,2 oranında iskemik sebepler, ikinci sıklıkta %15,2 oranında Multiple Skleroz (MS), üçüncü sıklıkta Klinik İzole Sendrom olup CRION, NMOSD, MOG, Leber'in Herediter ON, travmatik ve toksik sebepler diğer sebeplerdendi. İskemik hastaların yaş ortalaması istatistiksel olarak anlamlı şekilde diğer gruplardan yüksek bulundu. 47 hastada BOS örneğinden OKB çalışıldığı ve 20 hastada OKB Tip1+, 21 hastada OKB Tip2+, üçer hastada OKB Tip3+ ve Tip4+ saptandığı, NMO antikor+ olan 4 hasta, Anti-MOG+ olan 5 hasta olduğu görüldü. MOG hastalarının tamamında, NMOSD saptananların yarısında ve MS hastalarının %78,9'unda en az bir otoimmün hastalık eşlik ettiği tespit edildi.

Sonuç:
Çalışmamızda ON'nin kadınlarda daha sık görüldüğü, etiyolojisini en sık iskemik süreçlerin oluşturduğu, iskemik hastaların yaş ortalamasının daha yüksek olduğu izlenmiştir.

Bu çalışma ile hastaların takip sürecinde etiyolojiyi ortaya koymanın, tedavi ve klinik semptomların tekrarlama riskini azaltmak açısından önemini vurgulamak amacıyla çalışmamızı sunuma değer bulduk.

TEP-28 İDİYOPATİK TRİGEMİNAL NEVRALJİ HASTALARININ ÇİĞNEME VE ORAL GEÇİŞ SÜRELERİNE BAĞLI ORAL DİSFAJİNİN ORTAYA KONULMASI

BURAK MANAY [1], MERVE SAVAŞ [1], ALPEREN ŞENTÜRK [1], DEMET AYGÜN [2], SENANUR KAHRAMAN BEĞEN [1], TUTKU ALTINTAŞ [1], DAMLANUR DEMİRHAN [1], AYNUR İKRA DEMİR [1], GÖKSÜ İREM EMRAH [1], ÖZGE SARA [1]

[1] İSTANBUL ATLAS ÜNİVERSİTESİ, SAĞLIK BİLİMLERİ ENSTİTÜSÜ, DİL VE KONUŞMA TERAPİSİ ANABİLİM DALI
[2] İSTANBUL ATLAS ÜNİVERSİTESİ, TIP FAKÜLTESİ, NÖROLOJİ ANABİLİM DALI

Amaç:
İdiyopatik trigeminal nevralji (İTN) olan hastalarda, ilişkili ağrıya eşlik eden çiğneme becerilerindeki zayıflık oral disfaji nedenlerindendir. Hastalara çiğneme becerisi gerektiren baryumlu katı formda gıdalar verilerek oral disfaji varlığının gözlem ve videofloroskopi (VFSS) ile ortaya konulması amaçlanmıştır.

Gereç ve Yöntem:
Çalışma İTN'li 20 hasta (Ort yaş: 52; Min yaş:28; Max yaş :92) ve 20 sağlıklıyla (Ort yaş: 49,8; Min yaş :29; Max yaş :82) gerçekleştirilmiştir. İTN ve sağlıklı grubun VFSS değerlendirme bulgularıyla eş zamanlı olarak oral geçiş süresi, çiğneme sayısı değerleri gözlemlenmiş ve İTN ve sağlıklı grup değerleri karşılaştırılmıştır. VFSS sırasında çiğneme hareketi sayısı ve besin ağıza alındıktan sonra ramus başına gelene kadar geçen süre kaydedilmiştir. Klinik değerlendirme için Modifiye Baryum Skorlaması Etki Profili (MBSImP) aracı kullanılmıştır. Ağrıyı değerlendirmek için Görsel Analog Skalası (VAS) kullanılmıştır (İTN ort: 5,8; Sağlıklı ort: 0).

Bulgular:
İTN'li hastaların ve sağlıklı grubun oral geçiş süresi (İTN ort: 12,55; Sağlıklı ort: 12,1), çiğneme sayısı (İTN ort: 11,65; Sağlıklı ort: 22,7) ve MBSImP (İTN ort: 2,15; Sağlıklı ort: 0,25) puanları arasında istatistiksel olarak anlamlı farklılık vardır ($p=0,000<0,05$). İTN'li hastaların oral geçiş süresi ve çiğneme sayısı arasında istatistiksel açıdan negatif yönlü ilişki vardır ($r=-0,352$; $p=0,045<0,05$). İTN'li grubun VAS puanı ve MBSImP'nin bolus hazırlama/çiğneme, bolus transferi puanı arasında negatif yönlü bir ilişki vardır ($r=-0,279$*; $p=0,0033<0,05$).

Sonuç:
İTN'li hastaların oral geçiş süresi arttıkça çiğneme sayısı azaldığı ve VAS puanı arttıkça MBSImP puanı azaldığı görülmüştür. Ağrı skalalarının hızlı ve pratik doldurulabilmelerinden dolayı İTN'li hastaların olası disfajisi hakkında bilgi vermektedir. Bu yüzden İTN'li hastaların çiğneme ve yutma fonksiyonlarının değerlendirilmesi önerilmektedir.

TEP-29 KUFOR RAKEB SENDROMUNDA KLİNİK BULGULAR VE KANTİTATİF MANYETİK DUYARLILIK HARİTALAMA İNCELEMESİ

İBRAHİM KAMACI [1], GÜLLÜ TARHAN [7], AYŞE NAZLI BAŞAK [2], MURAT GÜLTEKİN [3], PETER DUSEK [4], GENCER GENÇ [5], BÜLENT ELİBOL [6], ZUHAL YAPICI [1]

[1] ÇOCUK NÖROLOJİ BİRİMİ NÖROLOJİ ANABİLİM DALI İSTANBUL TIP FAKÜLTESİ
[2] KOÇ ÜNİVERSİTESİ TIP FAKÜLTESİ TIBBİ BİYOLOJİ ANABİLİM DALI
[3] NÖROLOJİ ANABİLİM DALI KAYSERİ ÜNİVERSİTESİ
[4] NÖROLOJİ VE KLİNİK NÖROBİLİM BİRİMİ, NÖROLOJİ ANABİLİM DALI, CHARLES ÜNİVERSİTESİ, PRAG
[5] NÖROLOJİ ANABİLİM DALI, SAĞLIK BİLİMLERİ ÜNİVERSİTESİ ŞİŞLİ ETFAL EĞİTİM VE ARAŞTIRMA HASTANESİ
[6] NÖROLOJİ ANABİLİM DALI, HACETTEPE ÜNİVERSİTESİ
[7] NÖROLOJİ BİRİMİ BİTLİS DEVLET HASTANESİ

Giriş:
Kufor-Rakeb Sendromu(KRS), ATP13A2 genindeki mutasyonlar sonucunda ortaya çıkan nadir bir nörodejeneratif hastalıktır. Ekstrapiramidal belirtiler, supranükleer bakış felci, nöropsikiyatrik semptomlar, kognitif yıkım, yüz-kol myoklonik kasılmalar ve piramidal bulgularla karakterizedir. Uzun süreli kognitif gerileme, piramidal semptomlar, motor nöron bulguları ile seyreden KRS vakaları da mevcuttur.

Yöntem:
2005-2024 yılları arasında İstanbul Üniversitesi Nöroloji Anabilim Dalı ve Türk NBIA Çalışma Grubu'nda takip edilen, genetik olarak doğrulanmış 15 KRS hastası alınarak, klinik, demografik ve elektrofizyolojik özellikleri ile SWI,T1 ve MPRAGE görüntüleri, 11 hastadan alınarak Kantitatif Manyetik Duyarlılık Haritalama(QSM) yöntemi ile analiz edilip sağlıklı kontroller ile karşılaştırılmıştır.

Sonuçlar:
Çalışmaya 9 aileden 15 hasta dahil edildi, bunların 6'sı kadın idi. Ortanca yaş 36,5 yıl(aralık 16-58 yıl) olup, ortanca başlangıç yaşı 22 yıl (aralık 5-43 yıl)idi. Semptomlar, bir hastada ilk on yılda, 6 hastada ise ikinci on yılda başladı. En sık görülen başlangıç semptomları yavaş yürüme ve sık düşmelerdi. Diğer erken belirtiler arasında tremor, bacak sertliği, kramplar, unutkanlık, ince motor becerilerde kayıp ve hafıza bozukluğu yer almaktaydı. Tüm hastalarda kognitif yıkım mevcuttu; 9 hastada ortalama sözel IQ 69 (aralık 50-93) idi. Sadece bir hasta, 13 yıl boyunca yalnızca piramidal bulgular gösterdi. Yedi hastada alt ekstremitelerde belirgin proksimal kas güçsüzlüğü gözlendi. Ekstrapiramidal bulgular, bir hasta hariç tüm hastalarda mevcuttu. Ağız ve yüz çevresindeki minimiyoklonus, 3 hastada görüldü. Altı hastada supranükleer bakış felci saptandı. İleti ve iğne elektromiyografisi yapılan 12 hastadan 3'ünde sonuçlar normaldi, diğerlerinde ise aksonal polinöropati, yaygın kronik miyojenik tutulum ve multisegmental anterior kök/ön boynuz tutulumu tespit edildi.Korelasyon analizleri, Hoehn-Yahr skorları ile putamen QSM değerleri arasında pozitif bir korelasyon olduğunu gösterdi.Ayrıca, spastisite bulunan ve bulunmayan hastalar arasında QSM değerleri açısından istatistiksel olarak anlamlı bir fark bulundu($p \leq 0.05$). Hasta grubunda substantia nigradaki QSM değerlerinin kontrol grubuna göre anlamlı derecede yüksek olduğu tespit edildi($p \leq 0.05$).Bunun yanı sıra, hasta grubunda putamen hacminde kontrol grubuna göre bir azalma gözlemlendi.

Tartışma/Sonuç:
Çalışmamız Kufor-Rakeb Sendromu (KRS) volümetrik ve QSM analizi ile KRS'nin değerlendirildiği en büyük tek merkezki çalışmadır. MR görüntülemesinde sağlıklı kontrollere kıyasla belirgin şekilde daha yüksek demir birikimi gösteren QSM verileri, bazı KRS hastalarında saptanabilir demir birikiminin olmaması kaygısını gidermektedir.

TEP-30 PARKİNSON HASTALIĞINDA DEPRESYON VE ANKSİYETE İLE İLİŞKİLİ FAKTÖRLERİN İNCELENMESİ

CEREN ALİŞ [1], DERYA SELÇUK DEMİRELLİ [1], ELVİN AY [2], GENÇER GENÇ [1]

[1] SBÜ ŞİŞLİ HAMİDİYE ETFAL EĞİTİM VE ARAŞTIRMA HASTANESİ, NÖROLOJİ KLİNİĞİ
[2] SBÜ MEHMET AKİF ERSOY GÖĞÜS KALP VE DAMAR CERRAHİSİ EĞİTİM VE ARAŞTIRMA HASTANESİ, KALP DAMAR CERRAHİSİ KLİNİĞİ

Amaç:
Depresyon ve anksiyete, Parkinson Hastalığı (PH) olan hastalarda sık görülmektedir. Bu çalışmada, PH tanılı hastalarda depresyon ve anksiyete ile ilişkili faktörleri araştırmayı amaçladık.

Gereç ve Yöntem:
Hareket bozuklukları polikliniğimizde değerlendirilen PH tanılı hastalar, Genel Anksiyete Bozukluğu-7 (GAD-7) ve Hasta Sağlığı Anketi-9 (PHQ-9) ölçekleri ile anksiyete ve depresyon açısından değerlendirildi. Yaşam kalitesi, EuroQol EQ-5D-3L ölçeği ile değerlendirildi. GAD-7 ve PHQ-9 ölçek skorları ile cinsiyet, yaş, MDS-Birleşik Parkinson Hastalığı Değerlendirme Skalası (MDS-UPDRS) ve Hoehn & Yahr skalası (H&Y), EuroQol EQ-5D-3L skorları, PH süresi, PH ilaçları, ağrı, insomni ve huzursuz bacaklar sendromu (HBS) arasındaki ilişki incelendi.

Bulgular:
Çalışmaya 99 hasta (37 kadın, 62 erkek; ortanca yaş: 66 yıl, IQR: 7) dahil edildi. Ortanca PHQ-9 skoru 5 (IQR: 8) ve GAD-7 skoru 4 (IQR: 7.5) idi. Depresyon, anksiyetesi olan hastalarda daha sıktı ($p=0.02$). Depresyon, HBS'si olan hastalarda daha sık ve apomorfin alan hastalarda daha nadirdi (sırasıyla $p=0.03$ ve $p=0.04$). Anksiyete, hasta yaşı azaldıkça daha sık görülmekteydi ($p=0.02$). EQ-5D-3L skoru, PHQ-9 ve GAD-7 skorları arttıkça yükselme eğilimindeydi ($p<0.001$). Cinsiyet, MDS-UPDRS, H&Y skorları, PH süresi, ağrı, insomni ve GAD-7 veya PHQ-9 arasında herhangi bir ilişki bulunmadı.

Sonuç:
PH tanısı olan hastalarda anksiyete olması, depresyon sıklığını arttırmaktadır. Kohortumuzda depresyon, HBS'si olan hastalarda daha sık ve apomorfin tedavisi alan hastalarda ise daha nadirdi. Anksiyete ise genç hastalarda daha sık izlendi. Hem depresyon hem de anksiyete, PH olan hastaların yaşam kalitesini etkilemekteydi. PH olan hastalarında depresyon ve anksiyetenin tedavi edilmesi, yaşam kalitesini olumlu yönde etkileyebileceğinden tanınması önemlidir.

TEP-31 PARKİNSON HASTALARINDA YOGA TERAPİSİ SONRASI EL YAZISI KİNEMATİĞİNDEKİ DEĞİŞİKLİKLERİN İNCELENMESİ

SÜMEYYE MERVE YÜREKLİ ÖZDEMİR , HALİL ÖNDER , AHMET ÖZŞİMŞEK , SELÇUK ÇOMOĞLU

ETLİK ŞEHİR HASTANESİ

Amaç:
Parkinson hastalığının (PH) multidisipliner tedavisine yönelik son araştırmalar, Mindful Yoga nın (MY) PH tedavisinde önemini vurgulamaktadır. Bu çalışmada, PH de mikrografiye odaklanarak MY terapisinin el yazısı kinematiği üzerindeki etkisini araştırmayı amaçladık. Bu değerlendirmeler aracılığıyla mikrografinin patofizyolojisi ve MY nin etkinliği hakkında klinik çıkarımlar elde etmeyi hedefledik.

Gereç ve Yöntem:
Mart 2024te hareket bozuklukları polikliniğimize başvuran ve bu çalışmaya katılmayı kabul eden, ardışık olarak seçilen PH tanılı hastalar bu prospektif çalışmaya dahil edilmiştir. El yazısı kinematiği, elektronik kalem kullanılarak dijital grafik tablet (Wacom Intuos Pro-Large) üzerinde ölçülmüştür. Motor, nonmotor ve bilişsel alanlar dahil olmak üzere klinik değerlendirmelere ek olarak, tablet ölçümleri bazal durumda ve 8 haftalık MY sonrasında gerçekleştirilmiştir.

Bulgular:
Analizlere 9 PH hastasının verileri dahil edilmiştir. Hastaların ortalama yaşı 59,2 ± 12,2 (K/E=3/6) olup, hastalık süresi 5 (15) yıl [ortanca (aralık)] idi. Dört hasta AR hastalık alt tipine sahipken, 5 hasta TD hastalık alt tipine sahipti. SMMT puanı 27,1 ± 2,2 (ort ± SD),ortanca MDS-UPDRS-3 puanı 10 (21) [aralık], MDS-UPDRS-1 puanı ise 9 (18) [ortanca (aralık)] idi. MY sonrasında klinik özelliklerde* bir iyileşme olmadığını ortaya koydu. Bazal değerlendirmeler sırasında 3 hastada PM gözlenirken MY sonrası 2' inde PM bulundu. Bunun yanında, mikrografi alt tipleri ve diğer el yazısı kinematiği** ile ilgili ölçümlerde MY sonrasında bir iyileşme göstermedi.

Sonuç:
Tedavininn subakut döneminde, MY nin el yazısı ölçümleri üzerine iyileştirici bir etkisini bulamadık.Bununla birlikte, çalışmamız henüz pilot bir çalışma olup, , tablet teknolojisinin kullanıldığı, uzun dönem takiplerin değerlendirildiği daha büyük gruplar üzerinde gelecekteki çalışmalara ihtiyaç olduğunu düşünmekteyiz.

Kısaltmalar:
AR; Akinezi-rijid, TD; Tremor-dominant, PM; Progresif mikrografi , CM; Sürekli (consistent) mikrografi
*MDS-UPDRS; MDS- Parkinson Hastalığı Birleşik Derecelendirme Ölçeği, Yürümede donma anketi, Düşme etkinliği ölçeği-Uluslararası, nonmotor semptomlar ölçeği.

**Harf boyutu, yazı baskısı, yazı süresi, yazı hızı.

TEP-32 PARKİNSON HASTALARINDA YOGA TEDAVİSİNİN MOTOR SEMPTOMLAR, KOGNİTİF DURUM VE NÖROPSİKOLOJİK PARAMETRELER ÜZERİNE ETKİLERİNİN AYRINTILI OLARAK İNCELENMESİ

HALİL ÖNDER , AHMET ÖZŞİMŞEK , SÜMEYE MERVE YÜREKLİ ÖZDEMİR , AYCAN CEMİL ÜLKER , İREM CEYDA BİLDİK , HELİN TUNÇ , ZEHRA YAVUZ , SELÇUK ÇOMOĞLU , İSMET MELEK

ETLİK ŞEHİR HASTANESİ

Amaç:
Parkinson hastalığının (PH) multidisipliner tedavisine yönelik son araştırmalar, Yoga'nın PH tedavisindeki önemine dikkat çekmektedir. Çalışmamızda, Mindful Yoga(MY)'nın PH'nin motor, nonmotor, bilişsel ve nöropsikiyatrik özellikleri ile yaşam kalitesi indeksleri üzerindeki etkisini araştırmayı amaçladık. Kapsamlı değerlendirmelerle Yoga terapisine özellikli olarak yanıt verebilecek PH semptomlarının ortaya konulması hedeflendi.

Gereç ve Yöntem:
Prospektif, açık etiketli bu çalışmada, Mart 2024 ile Mayıs 2024 tarihleri arasında Etlik Şehir Hastanesi hareket bozuklukları polikliniğimizi ziyaret eden ve çalışmaya katılmayı kabul eden PH tanılı hastalar dahil edildi. Motor, nonmotor, bilişsel alanlar ve yaşam kalitesi indekslerini içeren kapsamlı klinik değerlendirmeler yapıldı. Testler, 8 haftalık MY terapisinden sonra tekrarlandı.

Bulgular:
PH tanılı 16 hastanın (62.7 ± 12.2 yaş) verileri dahil edildi. PH şiddeti ile ilgili ölçeklerin tekrarlanan analizleri, MY terapisi sonrası, MDS-UPDRS-III (p=0.036) ve FES-I'e (p=0.003) ek olarak NMSS skorlarında da (p=0.003) önemli ölçüde iyileşme olduğu belirlendi. Bilişsel test analizlerinde ise, SMMT (p=0.027) ve frontal test skorlarında (p=0.034) iyileşmeler olduğu görüldü. Mindful yoga sonrası HAI, HDI skorları ve yaşak kalitesi indeks skorlarında da benzer şekilde istatiksel olarak anlamlı iyileşmeler görüldü (p=0.012, p=0.002, p=0.007, sırasıyla).

Sonuç:
Çalışmamızda MY'nin, PH'nin motor, nonmotor ve psikolojik sorunları da içeren farklı semptomlarında iyileştirici etkiye sahip olduğunu ve hastalarımızın yaşam kalitesi indekslerini artırdığını bulduk. Sonuçlarımız, MY'nin PH'de nesnel ve kapsamlı yarar sağladığını göstererek, PH rehabilitasyonunda bütünsel bir yaklaşımın gerekliliğine işaret etmektedir.

Kısaltmalar:
PH, Parkinson Hastalığı ; MDS-UPDRS, MDS-Birleştirilmiş Parkinson Hastalığı Derecelendirme Ölçeği; FES-I, Düşme Etkililik Ölçeği; HAI, Hamilton Anksiyete Derecelendirme Ölçeği; HDI, Hamilton Depresyon Derecelendirme Ölçeği; PDQ-39, Parkinson Hastalığı Anketi.

TEP-33 DOPAMİN EKSİKLİĞİ-KOKU BOZUKLUĞU İLİŞKİSİNİN HUZURSUZ BACAK SENDROMUNDA İNCELENMESİ, ARAŞTIRMA SONUÇLARININ TAT DUYUSU İLE KARŞILAŞTIRILMASI

MUSTAFA KARAOGLAN

ORDU DEVLET HASTANESİ

Amaç:
Bu çalışmanın temel amacı, Huzursuz Bacak Sendromu (HBS) olan hastalarda tat ve koku duyularının etkisini değerlendirmek ve bu duyular açısından idiyopatik HBS ve Parkinson hastalığı (PD) arasındaki benzerlik ve farklılıkları araştırmaktır.

Gereç ve Yöntem:
Çalışmaya 50si kontrol grubunda ve 50si HBS hastası olmak üzere toplam 100 erkek katılımcı dahil edilmiştir. HBS hastaları tedavilerine göre Gabapentin ve Dopamin olarak iki gruba ayrılmıştır. Katılımcılar, Eylül 2016 ile Nisan 2017 tarihleri arasında Sultan Abdulhamid Han Eğitim ve Araştırma Hastanesi Nöroloji Kliniğine başvuran kişiler arasından seçilmiştir. Katılımcıların koku eşiği, ayrım ve tanımlama yeteneklerini değerlendirmek için Sniffin Sticks Testi ve tat testi kullanılmıştır.

Bulgular:
HBS şiddetinin yaşla birlikte arttığı bulunmuştur. Dopamin agonist grubunda ortalama yaş 52 iken, Gabapentin grubunda 55 olarak bulunmuştur. Özel grup ile sağlıklı grup karşılaştırıldığında tanımlama puanlarında önemli bir azalma gözlenmiştir. Tanımlama puanı ortalaması, dopamin agonist grubunda 125ten Gabapentin grubunda 111e düşmüştür. Ortalama TDI (eşik, ayrım, tanımlama) skoru da önemli bir azalma göstermiş, dopamin agonist grubunda 326dan Gabapentin grubunda 288e düşmüştür. Gabapentin grubu hariç, HBS şiddetinin artmasıyla TDI puanlarında azalma gözlenmesine rağmen hastalar normosmia aralığında kalmıştır. Gabapentin grubundaki hastalar ise hiposmi kategorisinde yer almıştır.

Sonuç:
Bu çalışma, HBS hastalarında koku ve tat testleri arasındaki ilişkiyi doğrudan inceleyen ilk çalışmalardan biridir. Bulgular, Parkinson hastalığı riski altındaki HBS hastalarında koku ve tat test puanlarında önemli azalmalar olduğunu göstermektedir.

TEP-35 PARKİNSON HASTALIĞINDA YÜRÜMEDE DONMA FENOMENİNİN MOTOR, NONMOTOR, KOGNİTİF VE NÖROPSİKOLOJİK TEST SKORLARI İLE İLİŞKİSİNİN İNCELENMESİ

ALİ AYDOĞAN , SELÇUK ÇOMOĞLU , AYCAN CEMİL ÜLKER , HALİL ÖNDER

ANKARA ETLİK ŞEHİR HASTANESİ NÖROLOJİ KLİNİĞİ

Amaç:
Bu çalışmada, Yürümede donma fenomeni (YD)' nin Pakinson hasta (PH) grubumuzda; motor, nonmotor, nöropsikolojik ve kognitif korelatlarının ayrıntılı bir şekilde incelenmesi planlandı.

Gereç ve Yöntem:
Haziran/2024 ile Ağustos/2024 tarihleri arasında hareket bozuklukları kliniğimize başvuran ve çalışmaya dahil olmayı kabul eden tüm PH' ler incelendi. Demografik ve klinik özelliklerine ek olarak, MDS-UPDRS ('off' ve 'on'), FOGQ motor değerlendirmeleri dışında; NMSS, ayrıntılı kognitif batarya* ve nöropsikolojik testler** uygulandı. İstatistikler SPSS 26 programı ile yapıldı.

Bulgular:
Toplamda 45 PH hastası ele alındı (61.9±8.6, K/E:16/29). Hastalarda hastalık alt tipi 31/14(TD/AR), semptom başlangıç tiplerine göre oranlar 13/14 (sağ taraf, sol taraf) idi. Hastalık süresi 5(20) y [ortanca, aralık], MDS-UPDRS-3 skoru 33(85) [ortanca, aralık], LED 699 (1475) idi [ortanca, aralık], LR ise 0.36 ± 0.14 idi. Hastalık alt tipleri arasında klinik parametreler arasında sadece akıcılık ve depresyon skorları açısından farklılık görüldü. FOGQ skorlarına göre yapılan grup karşılaştırmalarında, MDS-UPDRS-1 (p=0.04), MDS-UPDRS-3 (0.00), MDS-aksiyal alt skoru (p=0.00), NMSS (p=0.017), SMMT (p=0.02), İSM (p=0.044), GSM (p=0.015), ÇYBT (p=0.033), HAI (p=0.006), HDI (p=0.006) skorlarının donması belirgin olan grupta daha ağır olduğu görüldü. Bu parametrelerin katıldığı regresyon analiz modelinde (R2=0.611), sadece MDS-3 aksiyal skor (beta:0.516) ve SMMT skorlarının (beta: -0.256) FOGQ açısından belirleyici oldukları belirlendi.

Sonuç:
Çalışmada, özellikli olarak aksiyal motor skorların ve genel kognitif bozulmanın YD' ile ilişkili faktörler olduğunu belirledik. Bulgularımız, YD' nin daha ağır motor evre ilişkisi yanında, aksiyal motor semptom yüküne vurgu yapmaktadır. Genel kognisyonun YD üzerine belirleyici rolüne rağmen, ilişkili spesifik bir kognitif domainin bulunmamasının da önemli olduğunu düşünmekteyiz.

* Standardize Minimental test, Stroop testi, akıcılık testleri, İleri sayı menzili, Geri sayı menzili, Çizgi yönü belirleme testi, Saat çizme testi.

** Hamilton anksiyete ölçeği, Hamilton depresyon ölçeği.

TEP-36 NÖROAKANTOSİTOZ; TANI VE TEDAVİDEKİ GÜÇLÜKLER

JALE NEZERLİ [1], ESGİN MAHARRAMOV [1], FATMA GÖKÇEM YILDIZ SARIKAYA [1], ÇAĞRI MESUT TEMUÇİN [1], EZGİ YETİM ARSAVA [1], GÜL YALÇIN ÇAKMAKLI [1], BÜLENT ELİBOL [1], HATİCE GÜNDOĞAN [2], NAZ GÜLERAY LAFÇI [2]

[1] HACETTEPE ÜNİVERSİTESİ TIP FAKÜLTESİ, NÖROLOJİ ANADALI
[2] HACETTEPE ÜNİVERSİTESİ TIP FAKÜLTESİ, TIBBİ GENETİK ANADALI

Amaç:
Nöroakantositoz, şekilsiz kırmızı kan hücreleri (akantositler) ve ilerleyici nörolojik gerilemenin bir kombinasyonuyla sonuçlanan bir grup kalıtsal genetik bozukluğa işaret eder. VPS13A hastalığı ile ilişkili kore-akantositozis biallelik mutasyonlardan kaynaklanmakta ve tipik olarak erken erişkin yaşlarda ortaya çıkmaktadır. Prevalansı 1:1.000.000 olduğu bildirilmiştir. Klinik semptomları özellikle kaudat çekirdek başı olmak üzere bazal gangliyonların tutulumuyla ilişkilidir. Erken evrede obsesif-kompulsif bozukluklar, tikler, distoni, kore ve psikiyatrik bulgular gelişebilmekte, daha ileri evrede ise parkinsonizm semptomları görülebilmektedir. Alt yüz yarısı; ağız ve orofarenksin tutulumuna ikincil olarak konuşma bozukluğu ve yutma güçlüğü genellikle hastalığın seyrinde göreceli olarak daha erken dönemlerden itibaren izlenmektedir. Nöbetler, miyopati ve periferik nöropati ile beraber hafif düzeyde iskelet ve kardiyak kas tutulumu da bildirilmiştir. Bu çalışmada merkezimizde izlenen nöroakantositozis tanılı dörd hastanın klinik, radyolojik ve laboratuvar özellikleri sunulacaktır.

Gereç ve Yöntem:
2020 -2024 yılları arasında HÜTF Nöroloji Hareket Bozuklukları Ünitesinde Nöroakantositoz tanısı ile izlenen hastaların verileri elektronik sistem kayıtlarından tarandı. Hastaların demografik verileri, nörolojik muayene bulguları, özgeçmişleri, genetik test sonuçları, laboratuvar bulguları, EMG ve MR özellikleri ve tedavide kullanılan ilaç etkinlikleri kaydedildi.

Bulgular:
Bu çalışma kapsamında, ikisi kardeş olmak üzere dörd hasta (14E, yaş:27-43 yıl) değerlendirildi. Semptomların başlangıç yaşı 19-30 arasındaydı. Tüm hastaların anne-babaları arasında birinci derece akrabalık ilişkisi vardı. İki hastanın (%50) ilk başvuru şikayeti psikiyatrik semptomlara bağlıydı. Tüm hastalarda distonik hareket bozukluğu ve yürüme zorluğu, üç hastada ağız çevresinde istemsiz hareketler, bir hastada koreiform tarzda vücut hareketleri, iki hastada vokal tik, dört hastada konuşma bozukluğu ve yutma güçlüğü, bir hastada koprolali, iki hastada motor impersistans vardı. Bir hastanın (%25) izleminde farkındalığın bozulduğu bilateral tonik-klonik nöbetleri oldu. Üç hastanın (%75) genetik sonucunda VPS13A homozigot mutasyonu saptandı. Hastaların radyolojik görüntülerinde kaudat çekirdek başı ve putamende atrofi izlendi. İki hastada CK yüksek düzeylerdeydi. İki hastanın periferik yaymasında en az >%10 üzerinde akantosit izlendi ve gönderilen Kell antijeni pozitif saptandı. Diğer iki hasta dış merkezde tanı alıp takibini merkezimizde devam ettirdiğinden periferik yayması görülemedi. Elektrofizyolojik incelemede bir hastada alt ekstremitelerde daha belirgin olmak üzere motor nöronopati, bir hastada ise hafif duyusal aksonal polinöropatik tutuluş izlendi. Üç hastaya tetrabenazin başlandı, bir hasta ilacı temin edemediğinden başlanamadı. Üç hasta klonazepam, iki hasta olanzapin, bir hasta aripiprazol tedavileri aldı. Üç hastanın farklı vücut bölgelerine distoniğe yönelik botulinum toksini A uygulandı. Bir hasta pallidal derin beyin stimülasyonu (DBS) planıyla takip ediliyor.

Sonuç:
Nöroakantositoz (özellikle VPS13A hastalığı) yavaş ilerleyici nörodejeneratif bir bozukluk olmakla beraber hastalık sürecinde nöbetler veya otonomik disfonksiyonla ilişkili olabilecek ani ölüm de görülebilmektedir. CK ve karaciğer enzimlerinin yükselmesi gibi laboratuvar özelliklerin yanında periferik yaymada %5-%50 arasında akantositlerin görülmesi tanıyı desteklemektedir. Bu nedenle periferik yaymanın doğru teknikle yapılması gerekmektedir. Bir kısım hastalar medikal tedavi ile kontrol altındayken, diğer grup hastalar medikal tedavilere yanıtsızlık nedeniyle botulinum toksini A ve pallidal derin beyin stimülasyonu gibi ileri aşama tedavilere ihtiyaç duymaktalar.

TEP-37 YAZI KİNEMATİKLERİNİN PARKİNSON HASTALIĞI VE SAĞLIKLI KONTROLLERDE KARŞILAŞTIRMALI OLARAK İNCELENMESİ

SİBEL DİNÇ , SELİM SELÇUK ÇOMOĞLU , ZEHRA YAVUZ , HALİL ÖNDER

ETLİK ŞEHİR HASTANESİ

Amaç:
Bu çalışmada, Parkinson hastalığı (PH) ve sağlıklı kontrollerde yazı kinematiklerindeki farklılıkların incelenmesi planlandı. Yazı ölçümlerindeki olası farklılıklar ve PH hastalık ölçekleri ile ilişkilerin ortaya konulması planlandı.

Gereç ve Yöntem:
Haziran 2024 - Temmuz 2024 tarihleri arasında hareket bozuklukları polikliniğimize başvuran ve bu çalışmaya katılmayı kabul eden, ardışık olarak seçilen PH tanılı hastalar çalışmaya dahil edilmiştir. El yazısı kinematiği, elektronik kalem kullanılarak dijital grafik tablet* üzerinde ölçülmüştür. Demografik veriler ve klinik özelliklere ek olarak sağlıklı kontrollerin de dahil edildiği tüm bireylerde tablet ölçümleri kullanılarak yazı kinematikleri değerlendirildi. Ardışık 20 'e' harfi yazdırılarak, harf alanı, basıncı, süresi** ayrı ayrı hesaplandı. Daha önce belirlenen metot ile progresif mikrografi (PM) belirteci ve yazı hızı hesaplandı.

Bulgular:
Çalışmaya toplam 40 PH ve 36 sağlıklı kontrol birey alındı. Gruplar yaş olarak benzer özellikteyken, hasta grupta erkek daha fazlaydı (29/11, 12/24, p=0.001). Hastaların 25' i tremor-dominant, 15' i akinetik-rijid alt tipte idi. Hastaların çoğunluğu HY evre 1-2' den oluşmaktaydı (%67,5). LED, 491 (1704) idi. Yazı kinematiklerinin gruplar arası karşılaştırmalarında; harf alanı hariç tüm parametrelerde PH ve kontrol grubu arasında anlamlı farklılıklar saptandı. Bununla birlikte, sadece yazma süresindeki farklıklar etki büyüklüğü yüksek idi ***. Korelasyon analizlerinde, hasta grubunda HY evresi ile yazma süresi arasında negatif ve hastalık süresi ile yazı alanı ölçümleri arasında pozitif orta düzeyde korelasyonlar saptandı (CC:- 0.460, p=0.003; CC:0.412, p= 0.008). ROC analizlerinde, sadece PM' nin iyi düzeyde ayırt ettirici olduğu bulundu (AUC=0.765, eşik-değer:0.89).

Sonuç:
Harf yazma süresinin, klasik yazı kinematikleri içinde PH kontrol birey ayrımında en önemli farklılık gösterdiğini belirledik. Ek olarak, PM değerini ayırıcı tanıda kullanılabilecek paraklinik bir belirteç olarak öne sürmekteyiz.

***** Wacom Intuos Pro-Large

**(ilk 5 harf, 20 harf, son 5 harf)

***(Cohen D: ilk 5 harf, 1.79, 20 harf, 1,53, son 5 harf, 1,31)

Kısaltmalar:
HY, Hoehn and Yahr skalası; LED, Levodopa eşdeğer dozu

TEP-38 PROGRESİF SUPRANÜKLEER PALSİ VE ALT TİPLERİNDE OKÜLOMOTOR BELİRTEÇLERİN TANISAL DEĞERİNİN VİDEO-OKÜLOGRAFİ İLE İNCELENMESİ

BAHAR GÜLMEZ [1], RAHŞAN GÖÇMEN [2], GÜL YALÇIN ÇAKMAKLI [1], BÜLENT ELİBOL [1], AYŞE İLKSEN ÇOLPAK IŞIKAY [1]

[1] HACETTEPE ÜNİVERSİTESİ NÖROLOJİ ANABİLİM DALI
[2] HACETTEPE ÜNİVERSİTESİ RADYOLOJİ ANABİLİM DALI

Amaç:
Progresif Supranükleer Palsi (PSP), supranükleer vertikal bakış paralizisi, simetrik akinetik aksiyal rijidite, postüral instabilite ve frontal bilişsel bozukluklarla tanımlanan, geniş bir spektrumu etkileyen, heterojen klinik özelliklere sahip, tauopati olarak kabul edilen nörodejeneratif bir hastalıktır. Bu çalışmada PSPyi idiyopatik Parkinson hastalığı (iPH)'ndan ayırmada video okülografik (VOG) parametrelerin duyarlılığı ve özgüllüğünün saptanması ve bu belirteçlerin PSP alt tiplerini tanımlamada tanısal faydasının belirlenmesi amaçlandı.

Gereç ve Yöntem:
Kesitsel bir vaka-kontrol çalışması olarak gerçekleştirilen bu çalışmada, muhtemel PSP tanısı almış hastalar ile iPH hastaları ve sağlıklı bireylerden oluşan kontrol grupları dahil edildi. Okülomotor işlevler, yavaş takip, horizontal ve vertikal refleks sakkadlar ile self-paced sakkadlar gibi parametreler üzerinden değerlendirildi. PSP hastalarında beyin MR'de planimetrik analizler ve görsel biyobelirteçler incelendi. Hastalık klinik şiddetini belirlemek amacıyla PSP değerlendirme ölçeği, Birleşik Parkinson Hastalığı Derecelendirme Ölçeği-III ve Hoehn ve Yahr evrelemesi ile nöropsikometrik testler uygulandı.

Bulgular:
PSP hastalarında vertikal refleks sakkad latans ve hız parametreleri, hastalığın erken tanısı için güvenilir biyobelirteçler olarak değerlendirildi. Bunun dışında, horizontal refleks sakkadların iPHlerde korunurken PSPlerde bozulmuş olması, bu iki hastalık arasındaki ayırt edici özelliklerden biri olarak saptandı. Beyin MR analizleri PSP tanısını doğrular nitelikteydi. Alt tip analizinde ise PSP-Richardson sendromu (PSP-RS) ile PSP-parkinsonizm (PSP-P) arasında VOG parametreleri ve MR analizlerinde belirgin fark saptanmadı.

Sonuç:
VOG, PSPnin erken tanısında ve diğer parkinsonizm türlerinden ayırt edilmesinde önceki çalışmalarla uyumlu olarak yüksek duyarlılık ve özgüllük sağlayan değerli bir non-invaziv yöntemdir (1-4). Bu çalışma, ülkemizde bu alanda yapılmış ilk araştırma olup, yöntemin yaygınlaşması, hastalığın erken klinik tanısını kolaylaştırarak hedefe yönelik tedavi yaklaşımlarına rehberlik edebilir.

Referanslar:
1. Chen, A.L., et al., *The disturbance of gaze in progressive supranuclear palsy: implications for pathogenesis.* Front Neurol, 2010. 1: p. 147.
2. Wunderlich, J., et al., *Diagnostic value of video-oculography in progressive supranuclear palsy: a controlled study in 100 patients.* J Neurol, 2021. 268(9): p. 3467-3475.
3. Quattrone, A., et al., *Video-oculographic biomarkers for evaluating vertical ocular dysfunction in progressive supranuclear palsy.* Parkinsonism Relat Disord, 2022. 99: p. 84-90
4. Pinkhardt, E.H., et al., *Differential diagnostic value of eye movement recording in PSP-parkinsonism, Richardsons syndrome, and idiopathic Parkinsons disease.* Journal of Neurology, 2008. 255(12): p. 1916-1925.

TEP-39 ESANSİYEL TREMOR VE PARKİNSON TREMORUNUN KARŞILAŞTIRILMASI

ECE BALKUV , ECE BALKUV

ÜSKÜDAR DEVLET HASTANESİ

Amaç:
Tremor esansiyel ve Parkinson hastalığına bağlı olarak görülen nörodejeneratif bir süreçtir. Esansiyel tremor (ET)-Parkinson hastalığı (PH) ilişkisini araştırmak için yapılan bir çalışmada ET ve PH'nın aynı hasta ve ailede birlikteliğini, çocukluk çağı başlangıçlı bazı hastalarda ET'nin erişkin tremor-baskın PH'ya dönüştüğünü düşündürmektedir.
Çalışmamızda; ET, PT ve ET-PT hasta grupları arasındaki ilişkiyi tespit etmeyi amaçladık.

Gereç ve Yöntem:
Çalışmamıza PH, ET ve ET-PH tanısı almış hastalar dahil edilmiştir. ET değerlendirmede Hareket Bozuklukları Grubu Konsensus Ölçütleri ve WHIGHET (Washington Heights- In Wood ET), Parkinson tremoru (PT) tanısında Birleşik Krallık Parkinson Hastalığı Derneği Beyin Bankası Klinik Tanı Kriterleri ve evrelemesinde Hoehn-Yahr evrelemesi kullanılmıştır.

Bulgular:30 PH hastası (Grup 1) (10'u kadın 20'si erkek, yaş ortalamaları 60,43 ± 12,72 (min:39-max:87)), 29 ET hastası (Grup 2) (11'i kadın 18' i erkek, yaş ortalamaları 53,79 ± 14,55 (min:24-max:80)) ve 19 ET-PT hastası (Grup 3) (9'u kadın 10'u erkek, yaş ortalamaları 68,16 ± 15,20 (min:40-max:95)) dahil edilmiştir.
ET ve PT'de tremorun başlangıç şekli, motor olmayan skala, günlük işlevler, motor skalalar ve tedavi komplikasyonları karşılaştırıldığında bu iki grup arasında istatistiksel anlamlılık saptanmamıştır (p>0.005).

Bulgular:
Çalışmamıza PH, ET ve ET-PH tanısı almış hastalar dahil edilmiştir. ET değerlendirmede Hareket Bozuklukları Grubu Konsensus Ölçütleri ve WHIGHET (Washington Heights- In Wood ET), Parkinson tremoru (PT) tanısında Birleşik Krallık Parkinson Hastalığı Derneği Beyin Bankası Klinik Tanı Kriterleri ve evrelemesinde Hoehn-Yahr evrelemesi kullanılmıştır.

Bulgular: 30 PH hastası (Grup 1) (10'u kadın 20'si erkek, yaş ortalamaları 60,43 ± 12,72 (min:39-max:87)), 29 ET hastası (Grup 2) (11'i kadın 18' i erkek, yaş ortalamaları 53,79 ± 14,55 (min:24-max:80)) ve 19 ET-PT hastası (Grup 3) (9'u kadın 10'u erkek, yaş ortalamaları 68,16 ± 15,20 (min:40-max:95)) dahil edilmiştir.
ET ve PT'de tremorun başlangıç şekli, motor olmayan skala, günlük işlevler, motor skalalar ve tedavi komplikasyonları karşılaştırıldığında bu iki grup arasında istatistiksel anlamlılık saptanmamıştır (p>0.005).

Sonuç:
ET hastalarında aile öyküsü belirgindir. Motor olmayan belirtilerden ET-PH hastalarında belirgin olmaktadır. Uyku bozukluğu, konstipasyon ve pozisyonel dengesizlik ise PH hastalarında sık görülmektedir. Depresif duygudurum kadın PH hastalarında daha sık olmaktadır. Günlük yaşam aktivite ve motor muayenede konuşma bozukluğu erkek PH hastalarında daha sık görülmektedir.

TEP-41 PARKİNSON HASTALIĞI TANISINDA SERUM NÖRONAL EKSOZOMLARDA ALFA-SİNÜKLEİN DÜZEYİ

BİNNUR ÇELİK [1], BETÜL KARAÇOR [2], ELİF HASKAN [3], İPEK KÖKER [4], HATİCE KUBRA SARİ [1], M. CENK AKBOSTANCI [1], REZZAK YILMAZ [1], MEHMET GOKHAN CAGLAYAN [5], BURAK DERKUS [6]

[1] ANKARA ÜNİVERSİTESİ TIP FAKÜLTESİ NÖROLOJİ ANABİLİM DALI
[2] ANKARA ÜNİVERSİTESİ SAĞLIK BİLİMLERİ ENSTİTÜSÜ ANALİTİK KİMYA ANABİLİM DALI
[3] ATILIM ÜNİVERSİTESİ TIP FAKÜLTESİ
[4] ANKARA ÜNİVERSİTESİ TIP FAKÜLTESİ
[5] ANKARA ÜNİVERSİTESİ ECZACILIK FAKÜLTESİ, ANALİTİK KİMYA ANABİLİM DALI
[6] ANKARA ÜNİVERSİTESİ FEN BİLİMLERİ FAKÜLTESİ, KİMYA BÖLÜMÜ

Amaç:
Parkinson Hastalığı (PH), alfa-sinüklein proteinlerinin yanlış katlanması ve birikmesi ile ilişkilidir. Günümüzde, PH tanısı için geçerli bir kan testi bulunmamaktadır. Son çalışmalarda, kan-beyin bariyerini geçebilen nöron kaynaklı ekstraselüler veziküllerin (nEV) anormal alfa-sinüklein birikimlerini içerebileceği gösterilmiştir[1]. Bu pilot çalışmada, serum total ve nöronal eksozomlarda alfa-sinüklein seviyeleri araştırılmıştır.

Gereç ve Yöntem:
Çalışmaya 18 PH ve 11 sağlıklı birey dahil edildi. Katılımcıların serum örnekleri elde edilerek anti-CD63, anti-CD171 antikorları ve fosfat tamponlu salin (FTS) eklendi. nEV varlığını doğrulamak için spesifik CD63 ve CD171 (L1CAM) ile ELISA testi uygulandı. Nöronal eksozomların lizisini sağlamak için proteaz ve fosfataz inhibitörleri eklendi ve -80 °C'de saklandı.Takiben alfa-sinüklein izolasyonu ve konsantrasyon ölçümü için ELISA kiti kullanıldı. Alfa-sinüklein miktarı gruplar arasında karşılaştırıldı. Hastalık süresi, evresi ile serum nEV alfa-sinüklein seviyeleri arasındaki ilişki ise korelasyon analizi ile incelendi.

Bulgular:
Hasta grubu ortalama 68±9 yaşında idi, %61'i kadın, hastalık süresi 11,7±5,7 idi. Sağlıklı bireyler için ise yaş ortalaması 33±8 idi, %73'ü kadın idi. Kontrol grubunda CD171in, PH grubuna kıyasla anlamlı derecede yüksekti (332,50 ±26,48 pg/ml vs 279,50 ±49,82 pg/ml; p=0.021). Serum total EVlerde ve nEVlerdeki alfa-sinüklein miktarı açısından gruplar arasında anlamlı fark bulunmadı (sırasıyla p=0.948, p=0.887) (Tablo-1). Serum alfa-sinüklein seviyeleri hastalık süresi ve evresi ile ilişkili değildi (sırasıyla, r=0.02, p=0.925; r=0.23, p=0.368).

Sonuç:
Bu pilot çalışmada, serum nEVlerdeki alfa-sinüklein miktarında PH grubu ile sağlıklı kontrol grubu arasında ve hastalığın farklı evreleri arasında anlamlı fark bulunmamıştır. Bu konuda daha geniş gruplarda ve farklı biyomateryallerle yapılacak ek çalışmalara ihtiyaç vardır.

Tablo 1: Katılımcıların demografik bilgileri ve analiz sonuçları.

	PH	Sağlıklı kontrol	P-değeri
Yaş, ortalama (SS)	68.3 (8.7)	32.83 (7.9)	0.010
Kadın cinsiyet, n (%)	11 (61.1)	8 (72.7)	0.411
Hastalık süresi, ortalama (SS)	11.7 (5.7)	-	-
Hoehn & Yahr evresi, medyan (IQR)	3 (1)	-	-
CD63, pg/mL / Total eksozom, medyan (IQR)	64.6 (60.2)	72.4 (76.4)	0.694
CD171 (pg/mL) / Nöronal eksozom, ortalama (SS)	279.5 (49.8)	332.5 (26.5)	0.021
Alfa-sinüklein, pg/mL / Total eksozom ortalama (SS)	1141.9 (474.8)	1126.3 (474.5)	0.948
Alfa-sinüklein, pg/mL / Nöronal eksozom, ortalama (SS)	516.5 (187.4)	526.8 (185.9)	0.887
BCA (mg/mL)/ Nöronal eksozom, medyan (IQR)	562.2 (779.5)	524.5 (44.2)	0.458

IQR, interquartile range; SS: standart sapma; BCA, bicinchoninic acid assay

TEP-42 DEMANS HASTASINA PRİMER BAKIM VERECEK ÇOCUĞUN BELİRLENMESİNDE "SEÇİLMİŞ ÇOCUK" KAVRAMI

FATMA TUĞRA KARAARSLAN TÜRK [1], AYŞE BİNGÖL [2]

[1] *IĞDIR DR. NEVRUZ EREZ DEVLET HASTANESİ*
[2] *ANKARA ÜNİVERSİTESİ TIP FAKÜLTESİ NÖROLOJİ ANABİLİM DALI*

Amaç:
Demanslı ebeveyne primer-bakım-veren (PBV) çocuğun kardeşleri arasından seçimindeki faktörleri belirlemek, bu çocukların özelliklerini ve altruistik motivasyonunu saptamak, ebeveyn henüz sağlıklıyken gelecekteki PBV çocuğun ("seçilmiş çocuğun") tahminini sağlayacak durumları öngörebilmek amaçlanmıştır.

Gereç ve Yöntem:
Demans hastaların, primer ve sekonder bakım-verici ellişer çocuğuna; "Bakım Verme Süreci Öncesindeki Anne/Baba-Çocuk İlişkisini Değerlendirme", "Bakım Verme Sürecinde Aile İlişkilerini Değerlendirme" ve "Özgeci Davranışlar Anketleri" uygulanmıştır. Ülkemizde bu konularda kullanabilecek anketler yoktur, ülkemizin sosyokültürel özellikleri dikkate alınarak tarafımızca oluşturulmuşlardır.

Bulgular:
PBV çocuklarda daha sık görülen özellikler:
Eskiden beri aynı ev, bina, sokak/caddede yaşayama (p<0,001), sabit gelir düzeyi sağlayacak bir mesleği/işi olma (p=0,042); ebeveynlerine çarşı-pazar işlerinde eskiden beri yardımcı olma (p=0,018), yanlarında kendisini rahat hissetme (p=0,030), ebeveynlerle sık iletişim kurma (p=0,042)
PBV çocukların %74'ü, ebeveyni sağlıklıyken ileride gerekirse onlara kendisinin bakacağını, hiç kimse söylemediği halde bildiklerini belirtmişlerdir (p=0,031).

PBV çocuklar diğer kardeşlerini çoğunlukla bencil bulmakta (p=0,027), ebeveyne bakım-vermek için hayatta onlara göre daha çok şeyden vazgeçtiklerini (%58), yaşamakta oldukları sorunları kardeşlerinin umursamadığını düşünmekte (%14), kızgınlık duymaktadırlar (%26). Buna rağmen, ebeveyne diğer kardeşlerindense kendileri bakmayı tercih etmekte (%80), kendilerini "hayırlı evlatlar" olarak nitelendirmektedirler (%49).
Altruistik davranışlar primer veya sekonder bakıcı olmaya göre değişmemektedir.

Sonuç:
Ülkemizde, birden çok çocuklu ailelerde demanslı ebeveyne sıklıkla tek bir çocuk bakım vermektedir. Ailede kimse açıkça söz etmemiş olsa da, kendisi de hayatını çok önceden buna uyacak şekilde düzenlemiş gibi görünen bu PBV çocuğa "Seçilmiş çocuk" adı tarafımızca uygun görülmüştür.

TEP-43 DEMANS HASTALARINDA VİTAMİN EKSİKLİĞİ VE BİLİŞSEL GERİLEMENİN MALNÜTRİSYONLA BAĞLANTISI

NUR DİLEK BAŞPINAR , FATMA ZEHRA SAÇMA GÖKCE , SEFA ÖZAYDIN , GÜLBÜN ASUMAN YÜKSEL , CEMİLE HANDAN MISIRLI

HAYDARPAŞA NUMUNE EĞİTİM VE ARAŞTIRMA HASTANESİ

Amaç:
Kliniğimize 2022-2024 yılları arasında başvuran demans tanılı hastaların vitamin değerlerinin ve bilişsel düzeylerinin malnütrisyon ile ilişkisinin değerlendirilmesidir.

Gereç ve Yöntem:
Retrospektif olarak gerçekleştirilen çalışmada, hastaların dosyalarından sosyodemografik özellikleri ve Standart Mini Mental Test(SMMT) sonuçları alınmıştır. Hastalara Malnütrisyon Tarama Testi(MST), Mini Nütrisyonel Değerlendirme(MNA-SF)-kısa form ve Full Mini Nütrisyonel Değerlendirme(Full MNA) testi uygulanmıştır.

Bulgular:
Bu çalışmaya toplam 184 kişi alındı. Hastaların %52,7'si kadın ,yaş ortalaması 77,73±7,96 yıl olup ,%35 eğitimsiz ,tanıyı ortalama 4,19±2,7 yıl içinde almışlar, aile öyküsü mevcutluğu %47,3 ve SMMT sonucu ise ortalama 17.36±6,05 idi.

Mini Nütrisyonel Değerlendirme-Kısa Forma(MNA-SF) göre hastaların beslenme durumları değerlendirildiğinde %48,6 malnütrisyon riski altında ,%19,9'u malnütrisyonlu olarak saptandı. MNA-SF de 11 puan ve altında alan 101 hastaya MNA uzun formu (fullMNA) uygulandı. Full MNA'ya göre hastaların beslenme durumları değerlendirildiğinde %25,7'si malnütrisyon riski altında ,%73,3'ü malnütrisyonlu saptandı.

FullMNA ile demir(%24,5), B12(%25,4), VitD(%23,8) arasında aynı yönlü ilişkiler şeklinde sonuçlandı. FullMNA'si 17-23 arası olanlarda vitamin D ortalaması(p =0,002) anlamlı düzeyde yüksek çıktı. MMT ile FullMNA arasında aynı yönde %17,6 oranlarında ilişki ortaya çıktı.

Sonuç:
Bu çalışmada, demans gibi nörodejeneratif hastalıklarda demir, folat, B12 ve D vitamini eksikliklerinin hem risk faktörü hem de bilişsel fonksiyonlar üzerinde etkili olduğu gösterilmiştir. Demans tanılı bireylerde, özellikle bilişsel düzeyi düşük olanlarda malnütrisyon riskinin belirgin şekilde arttığı saptanmıştır.

Elde edilen bulgular, demans tanısı konulan hastaların yönetiminde vitamin seviyelerinin düzenli olarak izlenmesi ve beslenme durumlarının periyodik olarak değerlendirilmesi gerektiğini göstermektedir. Bu bağlamda, vitamin takviyesinin hastaların bilişsel düzeyini iyileştirmek ve malnütrisyon riskini azaltmak amacıyla önemli bir tedavi unsuru olabileceği düşünülmektedir.

TEP-44 PARKİNSON HASTALARINDA ŞEKER EMME TESTİNİN GELİŞTİRİLMESİ: PİLOT ÇALIŞMA

BURAK MANAY [1], MERVE SAVAŞ [1], ALPEREN ŞENTÜRK [1], DEMET AYGÜN [2]

[1] İSTANBUL ATLAS ÜNİVERSİTESİ, SAĞLIK BİLİMLERİ ENSTİTÜSÜ, DİL VE KONUŞMA TERAPİSİ ANABİLİM DALI
[2] İSTANBUL ATLAS ÜNİVERSİTESİ, TIP FAKÜLTESİ, NÖROLOJİ ANABİLİM DALI

Amaç:
Kognitif disfonksiyonu olan Parkinson hastalarında bulbar tutulumları değerlendirmek amacıyla yapılan oral motor değerlendirme, kooperasyon güçlüklüleri nedeniyle aksayabilmektedir. Bu hastalarda verbal komutların yerine getirilmesine dayanan geleneksel oral motor muayeneye alternatif olarak lolipop şekerinin emilme miktarının incelendiği bir değerlendirme yaklaşımı geliştirmek için pilot çalışma gerçekleştirilmiştir. Bulbar fonksiyonlardan biri olan yutmanın ön koşulu oral-motor fonksiyonların sağlamlığıdır. Şeker emme testi (ŞET) ile orofarengeal yutma fizyolojisi arasındaki ilişki anlaşılmaya çalışılmıştır.

Gereç ve Yöntem:
MoCA-TR skoru 18-21 arası olan orta evre Parkinson Hastalığı tanılı, (MDS-UPDRS bölüm III puanı 20-40 arası) 20 hasta (Min. yaş: 46; Max. yaş: 92; Ort. yaş: 66,53; SS.12,76) dahil edildi. 10 gram ağırlığında lolipop şekerinin emilmesi istendi. 2 dakika sonra değerlendirme sonlandırıldı ve tüketilen miktar hassas tartıda gram cinsinden kaydedildi. Yutkunmanın oro-farengeal fazları dışardan gözlenemediği için opak madde ile videofloroskopik inceleme yapılmıştır. ŞET performansı ile videofloroskopik değerlendirmeyle elde edilen oral ve farengeal geçiş süreleri arasında Spearman korelasyon analizi yapıldı.

Bulgular:
İki dakika sonunda tüketilen şeker miktarı ortalaması 2,00 gr. (Min: 1,32; Max:2,48; SS=0,35)'dır. Tüketilen şeker miktarı ile oral geçiş süresi ($r=-0,761$; $p=0,000<0,05$) ve farengeal geçiş süresi ($r=-0,721$; $p=0,000<0,05$) arasında negatif yönlü ilişki vardır.

Sonuç:
Tüketilen şeker miktarı arttıkça bolusun oral ve farengeal geçiş süresi azalmaktadır. ŞET'in kognitif disfonksiyonu olan Parkinson hastalarında videofloroskopik değerlendirme ile elde edilen yutma fazlarındaki performansı yordayabildiği anlaşılmaktadır. Gelecekte ŞET; geçerlik ve güvenirlik çalışmalarının gerçekleştirilmesi ile geleneksel oral-motor değerlendirmeye koopere olamayan hastalarda alternatif bir yaklaşım olarak kullanılabilir. ŞET'in oro-fasyal rehabilitasyonun etkililiğini değerlendirmek için bir araç olarak kullanılabileceği düşünülmektedir.

TEP-45 YAŞLI YETİŞKİNLERDE 8 HAFTALIK BİLİŞSEL EĞİTİMİN BİLİŞSEL İŞLEVLER ÜZERİNDEKİ ETKİSİ

LUTFİYE İPEK , MELAHAT DİDEM FENER , DİLA SAYMAN , ŞEYDA ÇANKAYA , ECE ÖZDEMİR ÖKTEM , CEYHUN SAYMAN , BURAK YULUĞ

ALANYA ALKÜ EĞİTİM VE ARAŞTIRMA HASTANESİ

Amaç:
Alanya Eğitim ve Araştırma Hastanesine unutkanlık şikâyeti ile başvuran yaşlı yetişkinlere yönelik planlanan, dikkati geliştirmeye, problem çözmeye, hafıza, öğrenme, karar verme ve dil becerilerini geliştirmeye yönelik çeşitli bilişsel egzersizler ve ev pratikleri içeren 8 haftalık bilişsel eğitim programının kişilerin bilişsel işlevleri üzerindeki etkisinin incelenmesi hedeflenmektedir.

Gereç ve Yöntem:
Kontrol grubunda 13, müdahale grubunda 13 katılımcı bulunun çalışmada katılımcılar nöropsikolojik testlerle 8 haftalık süreç öncesi ve sonrası değerlendirildi ve veriler toplandı. Haftada bir defa ortalama 45 dakikalık bireysel görüşmeler gerçekleştirildi. İstatistiksel analizi için Wilcoxon Test kullanıldı.

Bulgular:
Kontrol grubunun ortalama yaşı 66.5 ve ortalama eğitim süresi 7.3; müdahale grubunda ortalama yaşı 67.4 ve ortalama eğitim süresi: 6.7'dir. Yapılan istatiksel analize göre müdahale grubunda eğitim öncesi ve sonrası puan ortalamaları karşılaştırıldığında MoCA ($p<0.001$), Sayı Menzili-Geri ($p<0.025$), WMS Mantıksal Bellek anlık ($p<0.008$) ve uzun ($P<0.003$) süreli hatırlama, WMS Görsel Bellek anlık ($p<0.003$) ve uzun ($p<0.009$) süreli hatırlama, SBST öğrenme ($p<0.036$), SBST kendiliğinden öğrenme ($p<0.009$), fonemik akıcılık ($p<0.004$), geriatrik depresyon ($p<0.021$) puanlarında istatiksel olarak anlamlı fark bulunmaktadır. Müdahale grubunda geriatrik depresyon puan ortalamasının azaldığı ve diğer testlerin puan ortalamalarının arttığı görüldü. Kontrol grubunda ise test puanları arasında istatiksel olarak anlamlı fark bulunmamaktadır.

Sonuç:
Bilişsel müdahalelerin, bilişsel gerilemeyi ve bunamanın başlangıcını ve ilerlemesini önlemede büyük potansiyele sahip olduğu bilinmektedir. Bilişsel müdahalelerin geliştirilmesi ve uygulanması son birkaç yılda bilimsel olarak titiz çalışmaların önemli ölçüde yaygınlaşmasıyla aktif bir klinik araştırma alanı haline gelmiştir. Ülkemizde konuyla ilgili çalışmalar oldukça yetersizdir. Klinik ortamda bilişsel müdahalelerin yaygınlaşması gerektiği düşünülmektedir.

TEP-46 İLK VE TEK NÖBET İLE BAŞVURAN HASTALARDA NÖBET TEKRAR SIKLIĞININ SAPTANMASI VE NÖBET TEKRAR RİSKİNİ ARTTIRAN FAKTÖRLERİN BELİRLENMESİ

NİLÜFER BÜYÜKKOYUNCU PEKEL , DEMET YILDIZ , BURCU SİVRİKAYA , MELİH YÜKSEL

SAĞLIK BİLİMLERİ ÜNİVERSİTESİ BURSA YÜKSEK İHTİSAS EĞİTİM VE ARAŞTIRMA HASTANESİ

Amaç:
Bu çalışmada ilk ve tek nöbet ile başvuran bireylerde nöbeti takip eden süreçte nöbet tekrar sıklığının belirlenmesi ve nöbet tekrar riskini arttıran faktörlerin ortaya konulması amaçlanmıştır.

Gereç ve Yöntem:
01.01.2022 tarihinden itibaren acil servis veya Nöroloji polikliniğine ilk defa bayılma şikayeti ile başvuran 18 yaş üstü 140 hasta poliklinik kayıtlarından retrospektif olarak incelendi. Hastaların demografik özellikleri, nörolojik muayene bulguları, EEG, Beyin MR ve rutin laboratuvar tetkiklerine hastane bilgi sistemi üzerinden ulaşıldı. Kayıtlı telefon numarası aranarak ilk nöbet sonrası nöbet tekrarı ve zamanı sorgulandı. Poliklinik takipleri incelenerek epilepsi tanısı alanlar kayıt altına alındı.

Bulgular:
Hastaların ortalama yaşı 56,17 ±19,45 yıl ve 74'ü (% 52,9) erkekti. İlk defa bayılma şikayeti ile başvuran 140 hastanın 2022 yılı sonrası takiplerinde 23'nün (%16,4) yeni epilepsi tanısı, 2'sinin (% 1,4) TİA, 2'sinin konversiyon bozukluğu,7'sinin senkop, 2'sinin hipoglimeik atak, 1'nin hiperglisemik atak, 1'nin hepatik ensefalopati ve 1 tanesinin de panik atak tanısı aldığı görüldü. Yeni epilepsi tanısı alan 23 hastanın tümünde nöbet tekrarı vardı. Hastaların cinsiyet, ek hastalıkları, febril konvülziyon, ailede epilepsi ve kafa travması öyküleri, kranial MR ve EEG bulguları ile nöbet tekrarı arasında istatistiksel olarak anlamlı bir ilişki saptanmadı. Epilepsi dışı İlaç kullanmayanlarda ve bilinç kaybı olanlarda nöbet tekrarı oranlarının daha fazla olduğu görüldü [(p=0,006), (p=0,022)].

Sonuç:
Uzun yıllar sürecek tedavi sürecinin zorlukları göz önünde bulundurulduğuna nöbet önleyici ilaç başlama kararı klinisyenler için önem taşımaktadır. İlk nöbet sonrası epilepsi hastalığı gelişme oranlarının ve hangi hasta grubunun daha riskli olduğunun bilinmesi bu zor kararın verilmesinde hekime yardımcı olacaktır.

TEP-48 FOKAL EPİLEPSİLİ OLGULARDA KOGNİTİF DİSFONKSİYON VE SİNAPS YIKIMIYLA İLİŞKİSİNİN ARAŞTIRILMASI

AYSEL BÜŞRA ŞİŞMAN [1], MUHAMMET DURAN BAYAR [2], ZÜLFİKAR MEMİŞ [3], AYŞE ÖZLEM ÇOKAR [3]

[1] SİLVAN DR. YUSUFAZİZOĞLU DEVLET HASTANESİ
[2] GAZİOSMANPAŞA EĞİTİM VE ARAŞTIRMA HASTANESİ
[3] HASEKİ EĞİTİM VE ARAŞTIRMA HASTANESİ

Amaç:
Nedeni bilinmeyen fokal epilepside sinaptik disfonksiyonun rolü tam olarak anlaşılamamıştır. Nörogranin, demans hastalarında sinaptik parçalanmanın biyolojik belirteci olarak kullanılan bir postsinaptik proteindir. Çalışmamızda, lezyonlu (mezial temporal lob epilepsisi) ve lezyonu olmayan fokal epilepsili olgularda periferik kanda bakmayı planladığımız neurogranin düzeylerinin fokal epilepsi hastalarında farklılık içerip içermediğini ve bu süreçlerde kognitif etkilenmenin ne oranda olduğunu yapacağımız çeşitli kognisyon testleri ile karşılaştırmayı amaçladık.

Gereç ve Yöntem:
Epilepside sinaptik kayıp, bilişsel bozukluk ve nöbet aktivitesi arasındaki ilişkiyi değerlendirmek için, nedeni bilinmeyen fokal epilepsisi (NBFE) olan 26 hastanın, hipokampal sklerozlu mezial temporal lob epilepsisi (MTLE) olan 25 hastanın ve epilepsi öyküsü olmayan 25 hastanın serumlarını topladık. Serum nörogranin seviyeleri ELISA ile ölçüldü ve nörogranin seviyeleri ile hastaların klinik özellikleri, bilişsel testleri ve yaşam kalitesi puanları arasındaki potansiyel korelasyonlar araştırıldı.

Bulgular:
NBFE hastaları ve sağlıklı kontrollerle karşılaştırıldığında MTLE hastalarında nörogranin düzeyleri anlamlı düzeyde azaldı ancak klinik ve bilişsel değişkenlerin herhangi biriyle korele değildi. Tedavi direnci olan hem NBFE hem de MTLE hastalarında nörogranin düzeylerinin önemli ölçüde azaldığı görüldü.

Sonuç:
Sonuçlarımız MTLE hastalarının artan sinaptik yıkımdan ziyade azalmış sinaptik protein üretiminden muzdarip olduğunu göstermektedir. Nörogranin azalmasının anti-nöbet tedaviye dirençle ilişkili olması, bu proteinin nöbetlerin kontrolündeki rolüne işaret etmektedir. Nörogranin, fokal epilepsilerde nöbet aktivitesinin izlenmesinde bir biyobelirteç görevi görebilir.

TEP-50 GÖZ KAPAMA DUYARLILIĞI İZLENEN ARDIŞIK HASTALARDA EŞLİK EDEN EEG BULGULARI: EŞ ZAMANLI AKTİVASYONLARIN KÜMÜLATİF ETKİLERİ

DİLARA MERMİ DİBEK [1], BETÜL BAYKAN [1]

[1] BAŞAKŞEHİR ÇAM VE SAKURA ŞEHİR HASTANESİ, NÖROLOJİ VE KLİNİK NÖROFİZYOLOJİ KLİNİĞİ
[2] EMAR ÖZEL TIP MERKEZİ, NÖROLOJİ VE KLİNİK NÖROFİZYOLOJİ KLİNİĞİ

Amaç:
Göz kapama duyarlılığı (GKD) klinik önemi iyi bilinmeyen nadir bir epileptiform elektroensefalografi (EEG) bulgusudur. GKD kayıtlanan hastalarda, diğer EEG bulgularıyla birlikteliğin incelenmesi hedeflenmiştir.

Gereç ve Yöntem:
Ekim 2022-Ağustos 2024 sürecinde çekilen tüm rutin EEG incelemeleri taranarak, en az 2 defa GKD saptanan EEG'lerde kayıtlanan fotoparoksismal yanıt (FPY), hiperventilasyon (HV) etkisi altında ve uyku sonrası GKD izlenmesinde artış, ayrıca epileptiform-K aktiviteleri, jeneralize multi-diken dizileri (GPT), jeneralize paroksismal hızlı aktivite (GPFA) ve atipik asimetri varlığı incelendi. İlaca yanıt üzerine etkilerinin varlığı SPSS-26v ile değerlendirildi.

Bulgular:
Araştırılan 5084 EEG trasesinde, 35 hastaya ait 63 EEG'de GKD(%1,3) saptandı. Hastaların %68,8'inde(n=22/32) HV etkisinde GKD, %45,2'inde(n=14/31) uyanmada GKD sıklığı artışı izlendi. FPY ise %57,1'inde(n=20/35) izlendi. Fokal epilepsi %25(n=9), jeneralize epilepsi %74,3(n=26) idi. İlaca dirençlilik %22,9(n=8/35), nöbetsizlik %17,1(6/35) oranındaydı. Hastaların %28,6'sında(n=10/35) epileptiform-K aktivitesi izlendi; 5'i gözkapağı miyoklonisi(GKM), 2'si juvenil miyoklonik epilepsi(JME), 3'ü juvenil absans epilepsi(JAE)idi. Olguların %42,3'ünde(n=11/26) GPT izlendi, 4'ü GKM, 5'i JME, 2'si JAE tanılıydı. GPFA %15,4(n=4/26) hastada izlendi, 3'ü GKM, 1'i JME tanılıydı. Jeneralize epilepsilerin atipik asimetri bulguları %57,7(n=15/26) hastada izlendi, 7'si GKM, 5'i JME, 1'i JAE, 1'i sadece jeneralize tonik klonik nöbetli GGE, 1'i çocukluk çağı absans epilepsi tanılıydı. FPY, HV, GPT, GPFA, epileptiform-K, atipik asimetri izlenmesiyle ilaca direnç açısından anlamlı fark izlenmedi.

Sonuç:
Çalışma sonuçları literatüre katkı olarak, HV sırasında ve uyanmanın ardından GKD'nın ortaya çıkmasını kolaylaştırıcı epileptiform aktivasyonlara işaret ederken, FPY izlenen hastalarda GKD yanıt süresinin uzayarak ikili bir etki sundukları gözlenmiştir. GPFA ve GPT aktivitelerinin GKM, JME ve JAE hastalarında saptanırken, atipik asimetrilerin ise tüm GGE sendromlarında gözlenebildiği izlenmiş ve tedavi yanıtlılığı açısından anlamlı fark gözlenmemiştir.

TEP-52 GEÇİCİ GLOBAL AMNEZİ

FATMA ÜNAL , FİRDEVS EZGİ UÇAN TOKUÇ , FATMA GENÇ , AYLİN YAMAN

ANTALYA EĞİTİM ARAŞTIRMA HASTANESİ

Amaç:
Bu çalışmada geçici global amnezi (GGA) kliniği ile gelen olgularda demografik özellikler ve risk faktörlerinin, etiyoloji ve elektroensefalografi (EEG) bulguları ile arasındaki ilişkiyi değerlendirmek amaçlanmıştır.

Gereç ve Yöntem:
Prospektif dizaynı olan çalışmamızda Antalya Eğitim Araştırma hastanesi acil servisine ocak 2023 - haziran 2024 tarihleri arasında GGA kliniği ile başvuran 19 olgu dahil edildi.

Bulgular:
GGA kliniğine sahip 19 olgunun 10' u (%53) kadındı. Katılımcıların yaş ortalaması 66.8 (min:49, max:91), eğitim durumuna baktığımızda ise 2' si (%10.5) okur yazar değil, 10' u (%53) ilkokul, 2' si (%10.5) ortaokul, 3' ü (%15.5) lise, 2' si (%10.5) lisans mezunu idi. 14 (%74) olgu en az bir vasküler risk faktörüne sahipti. 2 olguda anksiyete bozukluğu tanısına sahipti. Kliniğin ortalama 5,7 saatte normale döndüğü görüldü. EEG sonuçlarına baktığımızda ise 2 olgu non-konvulsif ile 1 olgu fokal epilepsi ile uyumlu gelirken 16 (%84) olguda normal eeg bulguları görüldü. Kranial manyetik rezonans (MR) görüntülemede ise 3 vakamızda periventriküler iskemik-gliotik odaklar mevcuttu.

Sonuç:
GGA kliniği ile gelen vakalar akut iskemik inme, geçici iskemik atak, nöbet, migren, senkop, hipoglisemi, hipoksi açısından ayırıcı tanıya yönelik değerlendirilmeli; Bu amaçla tam kan sayımı, elektrolitler, böbrek fonksiyonu, karaciğer fonksiyonu, inflamasyon belirteçlerinin yanı sıra EEG ve MR görüntüleme yapılması gerekmektedir. Mevcut bilgilerimize göre gga kliniği ile gelen vakalarda inme ve nöbet riskinin önemli ölçüde artmadığını biliyoruz fakat prognoza ilişkin uzun vadeli veriler sınırlıdır. Biz bu çalışmada uzun vadede gga kliniği ile gelen vakaları takip etmeyi planladık.

TEP-55 NÖROLOJİ UZMANLIK ÖĞRENCİLERİNDE TÜKENMİŞLİK, DEPRESYON VE ANKSİYETE

İLKER ARSLAN [1], DORUK ARSLAN [3], CANSU AYVACIOĞLU ÇAĞAN [5], BEKİR BURAK KILBOZ [2], TUĞÇE SALTOĞLU [4], MEHMET AKİF TOPÇUOĞLU [6]

[1] ANKARA AKYURT DEVLET HASTANESİ
[2] PROF. DR. CEMİL TAŞÇIOĞLU ŞEHİR HASTANESİ NÖROLOJİ KLİNİĞİ
[3] ANKARA SİNCAN DEVLET HASTANESİ NÖROLOJİ KLİNİĞİ
[4] ANKARA BİLKENT ŞEHİR HASTANESİ NÖROLOJİ KLİNİĞİ
[5] İSKENDERUN DEVLET HASTANESİ NÖROLOJİ KLİNİĞİ NÖROLOJİ KLİNİĞİ
[6] HACETTEPE ÜNİVERSİTESİ TIP FAKÜLTESİ NÖROLOJİ ANABİLİM DALI

Amaç:
Nöroloji uzmanlık eğitimi uzun ve zorlu bir yolculuktur. Öğrencilerin fiziksel ve ruhsal iyilik hali, klinik ve akademik başarıyı desteklemektedir. Bu çalışma, Türkiyedeki nöroloji asistanlarının ruhsal durumlarını ve ruhsal sağlıklarını etkileyen faktörleri belirlemeyi ve nihai hedef olarak nöroloji eğitimini iyileştirmeyi amaçlamaktadır.

Gereç ve Yöntem:
Türkiye genelindeki nöroloji asistanları çevrimiçi ankete katılmaya davet edildi. Tüm katılımcıların demografik ve kurumsal verilerine ek olarak; Minnesota İş Memnuniyeti Anketi, Maslach Tükenmişlik Envanteri, Beck Anksiyete Envanteri ve Beck Depresyon Envanteri değerlendirildi.

Bulgular:
Çalışmaya çevrimiçi soru formunu tamamlayan 227 katılımcı dahil edildi. Katılımcıların ortalama yaşı 29±4 idi ve %59.7'si kadındı. Katılımcılar haftada ortalama 55.5±12.9 saat çalışmaktaydı ve çalışma süresinin ortalama %10'u eğitim için ayrılmıştı. Kohortta depresyon %64.6, anksiyete %72.1, tükenmişlik %46.5 oranında izlendi ve katılımcıların %54'ünde iş tatmini yoktu. İş memnuniyeti, araştırmaya ve eğitime ayrılan süre ile pozitif yönde ilişki gösterirken (sırasıyla r: 0.25, $p<0.001$ ve r: 0.24, $p<0.001$); katılımcıların depresyon skoru ve çalışma süresi ile negatif yönde ilişkiliydi (sırasıyla r:-0.49, $p<0.001$ ve r:-0.19, $p<0.05$). Yapılan faktör analizi sonucunda ise katılımcıların tükenmişlik ve iş tatmin durumunu etkileyen 6 faktör belirlenmiştir (çalışma süresi, eğitim için ayrılan süre, kişinin yeterliliğine olan güveni, klinik ekipmanların yeterliliği, araştırma amaçlı kullanılan süre, sosyodemografik özellikler) (KMO: 0.64, varyans: %69.02).

Sonuç:
Türkiyedeki nöroloji asistanları arasında tükenmişlik, depresyon ve anksiyete yüksek prevalans göstermektedir. Kişilerin ruhsal sağlığını iyileştirmek için günlük çalışma saatlerini azaltmak, eğitim ve araştırmaya ayrılan zamanı artırmak ve çalışma koşullarını iyileştirmek faydalı olabilir.

TEP-56 MULTİPL SKLEROZ VAKA YÖNETİMİNDE YAPAY ZEKA MODELİ CHATGPT-4O'NUN TANI, TEDAVİ VE YAN ETKİ YÖNETİMİNDEKİ PERFORMANSI: BİR DOĞRULUK VE KAPSAMLILIK DEĞERLENDİRMESİ

CEMRE GÜÇLÜ ÖZBEYCAN , TALHA YAMAK , ÖMER FARUK TAŞ , DAMLA NUR BALEVİ , SEMRA ÖZTÜRK MUNGAN

ANKARA BİLKENT ŞEHİR HASTANESİ NÖROLOJİ KLİNİĞİ

Amaç:
Günümüzde bir çok farklı alanda kullanımı giderek yaygınlaşmakta olan yapay zekanın tıp alanında da verimli kullanım potansiyeli göz önünde tutularak çalışmamızda Multipl Skleroz (MS) vakalarında yapay zekanın tanı koyma, tedavi planlama ve ilaç yan etkilerini yönetebilme yetisinin değerlendirilmesi hedeflenmiştir.

Gereç ve Yöntem:
Çalışmada öncelikle bir yapay zeka dil modeli olan ChatGPT-4o, Türk Nöroloji Derneği Multipl Skleroz tanı ve tedavi rehberi temel alınarak eğitilmiştir. 35 MS vakası oluşturularak, bu vakalar üzerinden toplamda 89 soru kolay, orta ve zor şeklinde kategorize edilmiş ve ChatGPT-4o'nun bu sorulara verdiği yanıtlar birbirinden bağımsız iki nörolog tarafından 5'li Likert doğruluk ölçeği ve 3 puanlı kapsamlılık ölçeği ile değerlendirilerek ortak bir puanlama üzerinde fikir birliği sağlanmıştır.

Bulgular:
Toplamda 26 kolay, 36 orta ve 27 zor soru mevcut olup bu soruların yanıtlarına yönelik yapılan doğruluk ölçeği puan ortalamaları sırasıyla 4.96, 4.86 ve 4.62 olarak hesaplanmıştır. Bu sorulara verilen yanıtların ortalama puanlarında kolay-orta sorular arasında anlamlı fark yokken (p 0.34), kolay-zor ve orta-zor sorular karşılaştırıldığında istatistiksel olarak anlamlı fark tespit edilmiştir (p 0.003 ve p 0.035). Kapsamlılık değerlendirmesinde ise 32 vakada tam kapsamlı, 3 vakada ise kısmen kapsamlı cevaplar alınmıştır.

Sonuç:
Bu bulgular, ChatGPT-4onun MS vakalarında kolay ve orta sorulara kıyasla zor sorularda değerlendirme yetisinin nispeten zayıf olabildiğini göstermiş, ancak yanıtların tamamına yakını tam kapsamlı olarak değerlendirilmiştir. Sonuç olarak, eğitilebilir bir yapay zeka modeli olan ChatGPT-4o'nun yeterli veri sağlanması halinde MS hasta yönetiminde doğru ve faydalı sonuçlar elde edilebileceği düşünülmektedir.

TEP-57 MULTİPL SKLEROZ HASTALARINDA İKİLİ GÖREVİN ÜST EKSTREMİTE FONKSİYONLARINA ETKİSİ

ASENA ÇAKMAKCI [1], EDA ÖZGE OKUR [2], SİBEL CANBAZ KABAY [3]

[1] KÜTAHYA SAĞLIK BİLİMLERİ ÜNİVERSİTESİ FİZYOTERAPİ VE REHABİLİTASYON ANABİLİM DALI
[2] KÜTAHYA SAĞLIK BİLİMLERİ ÜNİVERSİTESİ ERGOTERAPİ ANABİLİM DALI
[3] DOKUZ EYLÜL ÜNİVERSİTESİ NÖROLOJİ ANABİLİM DALI

Amaç:
Bu çalışmanın birincil amacı Multipl Sklerozlu (MS) bireylerde uygulanan ikili görevin üst ekstremite fonksiyonlarına etkisini araştırmak ve sağlıklı kontrollerle karşılaştırmaktı. Ayrıca çalışmamızın diğer bir amacı MS'li bireylerin ile sağlıklı kontrollerin bilişsel durum, emosyonel durum, yorgunluk ve yaşam kalitesini karşılaştırmaktı.

Gereç ve Yöntem:
Çalışma Kütahya Sağlık Bilimleri Üniversitesi Evliya Çelebi Eğitim ve Araştırma Hastanesi'nde gerçekleştirildi. Çalışmaya 18- 65 yaş arası, 30 MS'li birey ile 30 sağlıklı kontrol dahil edildi. Değerlendirmede öncelikle demografik ve klinik veriler kaydedildi. Katılımcıların üst ekstremite fonksiyon değerlendirmesi için tekli ve ikili görev koşullarında Minnesota El Becerisi Testi, ikili görev sırasında yaşanan zorlukları değerlendirmek için ise İkili Görev Anketi kullanıldı. Katılımcıların el tercihleri Edinburgh El Tercihi Anketi, engellilik durumları Genişletilmiş Engellilik Durum Ölçeği (EDSS), bilişsel durumları Multipl Skleroz için Kısa Uluslararası Bilişsel Değerlendirme Bataryası (BICAMS), emosyonel durumları Beck Depresyon Ölçeği (BDS), yorgunluk durumları Yorgunluk Etki Ölçeği (FIS) ve yaşam kalitesi Multipl Skleroz Yaşam Kalitesi Anketi-54 (MSQOL-54) kullanılarak değerlendirildi.

Bulgular:
Çalışmamızda katılımcıların üst ekstremite fonksiyonlarını tekli ve ikili görev koşulları altında değerlendiren test sonuçları karşılaştırıldığında, MS grubunun sonuçlarının daha düşük olduğu ancak istatistiksel olarak iki grup arasında anlamlı fark bulunmadığı saptandı. MS'li bireylerin ikili görev değerlendirmesinde yapmış oldukları test ve sözel akıcılık hataları kontrol grubundan anlamlı olarak fazla bulundu ($p<0,05$). Ancak grupların ikili görev etkisinde anlamlı fark bulunmadı. İki grubun BICAMS testinin alt testleri olan SDMT, CVLT-II, BVMT-R testleri, DTQ, BDS, FIS ve MSQOL-54 testlerinden aldıkları sonuçlar arasında anlamlı fark vardı ($p<0,001$).

Sonuç:
Bu çalışmanın sonucunda MS'li bireylerin üst ekstremite performansının ikili görev koşullarından etkilendiği ancak sağlıklı kontrollerle benzer performans açığa çıkardıklarını gösterdi. İleride gerçekleştirilecek olan çalışmaların daha fazla katılımcı sayısı ve farklı engellilik düzeyine sahip MS'li bireyler ile planlanmasının elde edilecek sonuçlara daha geniş bir bakış açısı sunabileceği düşünüldü.

TEP-59 ATAK VE REMİSYONLARLA SEYREDEN MULTİPL SKLEROZ (MS) HASTALARINDA MEDİTERRANEAN-DASH INTERVENTİON FOR NEURODEGENERATİVE DELAY (MIND) DİYETİ UYGULAMASININ BEYİN ÜZERİNDEKİ YAPISAL VE İŞLEVSEL ETKİLERİNİN MULTİPARAMETRİK DEĞERLENDİRİLMESİ

MERT DEMİREL [1], HACER DAŞGIN [4], NAZİRE PINAR ACAR [1], ELÇİN ÖZÇELİK EROĞLU [2], BÜŞRA ATABİLEN [1], AYGÜN ERTUĞRUL [2], YASEMİN AKDEVELİOĞLU [5], KADER KARLI OĞUZ [6], MERYEM ASLI TUNCER [1]

[1] HACETTEPE ÜNİVERSİTESİ TIP FAKÜLTESİ NÖROLOJİ ANA BİLİM DALI
[2] HACETTEPE ÜNİVERSİTESİ TIP FAKÜLTESİ RUH SAĞLIĞI VE HASTALIKLARI ANA BİLİM DALI
[3] KARAMANOĞLU MEHMETBEY ÜNİVERSİTESİ SAĞLIK BİLİMLERİ FAKÜLTESİ, BESLENME VE DİYETETİK BÖLÜMÜ
[4] MUDANYA ÜNİVERSİTESİ, MESLEK YÜKSEK OKULU TIBBİ GÖRÜNTÜLEME PROGRAMI
[5] GAZİ ÜNİVERSİTESİ, SAĞLIK BİLİMLERİ FAKÜLTESİ, BESLENME VE DİYETETİK BÖLÜMÜ
[6] UNIVERSITY OF CALIFORNIA MEDICAL CENTER, DEPARTMENT OF RADIOLOGY

Amaç:

Mediterranean-DASH Intervention for Neurodegenerative Delay (MIND) diyeti, temel olarak akdeniz diyeti ile birlikte düşük tuz alımını temel alan ve hipertansif hasta grubunda potansiyel etkileri kanıtlanmış; Dietary Approaches to Stop Hypertension (DASH) diyetinin nutrisyonel komponentlerinden oluşmaktadır. MIND çeşitli hastalıklarda nöroprotektif etkileri kanıtlanmış bir diyet olsa da relapsing-remitting multipl skleroz (RRMS) üzerindeki potansiyel terapötik etkisi henüz yeterince araştırılmamıştır. Bu çalışmada RRMS hastalarında, MIND diyetinin nörolojik ve bilişsel değerlendirmeler ve fonksiyonel manyetik rezonans görüntüleme (fMRG) yöntemleriyle ile olası etkilerinin araştırılması amaçlanmıştır.

Gereç ve Yöntem:
20-40 yaş arası, hastalık süresi 10 yıldan az ve Beck Depresyon Ölçeği skorları 17'den düşük olan, erken evre 17 RRMS hastası çalışmaya dahil edilmiştir. Hastaların verileri 10 sağlıklı kontrol ile eşleştirilmiştir. MS grubuna MIND diyeti uygulanmış ve çalışmanın başlangıcında, üçüncü, altıncı ve dokuzuncu aylarda yapısal ve fonksiyonel MR incelemesi yapılmıştır. Diyet grubu ve sağlıklı kontrol grubuna nörolojik değerlendirme (EDSS, zamanlanmış 25 adımlık yürüme testi [T25W], 9 delikli peg testi [9HPT]), bilişsel değerlendirme (Mini mental durum muayenesi [MMSE], Rey işitsel sözel öğrenme testi [AVLT], fonemik ve semantik akıcılık, ileri ve geri sayı dizisi testleri [FDST, BDST]) uygulanmıştır. Fonksiyonel bağlantı analizleri (Seed Based Connection ve Global Korelasyon) ve yapısal ölçümler (bölgesel beyin hacimleri, normal görünümlü beyaz cevher hacmi, lezyon hacmi, lezyon sayısı gibi) yapılmıştır. Fonksiyonel bağlantısallık, çekirdek tabanlı bağlantı (SBC) ve genel lineer model (GLM) kullanılarak değerlendirilmiştir. Varsayılan mod ağı (DMN), merkezi yürütücü ağ (CEN), dorsal dikkat ağı (DAN), önem ağı (SN), görsel ağ (VN) ve sensörimotor ağ (SMN) SBC kullanılarak analiz edilmiştir.

Bulgular:
Hastalar, diyet uyum ölçekleri ile değerlendirildiğinde 9 aylık dönem boyunca diyete yüksek uyum göstermişlerdir ($p<0.001$). Müdahale sonrasında dominant el ile yapılan 9-HPTde ($p=0.023$) ve AVLT parametrelerinde ($p<0.001$) anlamlı iyileşmeler gözlenmiştir. 9. ay grubunda, sağlıklı kontrollerle karşılaştırıldığında sol frontal orbital korteksin tüm beyin genelinde artmış bağlantısallığı gözlenmiştir ($p=0.000005$). Ayrıca, 9. ay grubundaki hastalar, başlangıca göre DMN içinde bilateral kaudat, bilateral pallidum ve sağ putamen bölgelerinde fonksiyonel bağlantıda artış göstermiştir ($p=0.000034$).

Sonuç:
Bu çalışmanın bulguları, AVLT ve dominant el 9HPT skorlarındaki iyileşmeler ile fonksiyonel görüntüleme analizlerinin ortaya koyduğu sonuçlar doğrultusunda, MIND diyetinin potansiyel bilişsel faydalarını göstermektedir. Diyet müdahalesi sonrası RRMS hastalarında görülen nörolojik, bilişsel ve MR temelli nöronal bağlantısallık değişiklikleri, bu popülasyondaki bilişsel bozuklukların yönetimi açısından umut vadeden bir araştırma alanı sunmaktadır.

TEP-60 EDSS VE MSSS DEĞERLERİ MULTİPLE SKLEROZ TANILI HASTALARDA BİLİŞSEL FONKSİYONLARDA GERİLEMEYİ ÖNGÖREBİLİR Mİ?

ZEYNEP KAYA DOĞU , EDA DERLE ÇİFTÇİ , MÜNİRE KILINÇ

BAŞKENT ÜNİVERSİTESİ TIP FAKÜLTESİ NÖROLOJİ ANABİLİM DALI

Amaç:
Multiple skleroz (MS) tanılı hastalarda bilişsel becerilerde gerileme, hastalık süreci boyunca sıkça karşılaşılan bir durumdur. Farklı alanlarda ortaya çıkabilen bilişsel kayıp, farklı MS fenotiplerinde görülebilmekte ve ilgili bölgelerdeki yapısal anormalliklerden daha önce ortaya çıkabilmektedir. MS hastalarında özürlülüğü tayin etmekte sıklıkla kullanılan Genişletilmiş Engellilik Durumu Ölçeği'nde (EDSS) bilişsel fonksiyonlar değerlendirilmemektedir. Özürlülüğün progresyonunu daha nesnel değerlendirebilmek için EDSS'yi hastalık süresine göre düzelten MS Ağırlık Skoru (*MS severity score,* MSSS) kullanımı gündeme getirilmekle beraber bu skorlama da hastanın bilişsel durumuna dair bilgi sunmamaktadır. Bu nedenle çalışmamızda EDSS ve MSSS skorlarının bilişsel gerilemeye dair ne derecede ipucu sunduğunu MS için Kısa Uluslararası Bilişsel Değerlendirme Bataryası (BICAMS-TR) kullanarak değerlendirdik.

Gereç ve Yöntem:
Kesitsel bu çalışmaya kliniğimizde MS tanısıyla en az 12 aydır takip edilen ve ek nörolojik hastalığı olmayan hastalar dahil edildi.

Bulgular:
Çalışmaya alınan 73 hastanın %75,3'ü kadındı (n=55). Ortalama yaş 39,8±8,2, ortalama tanı yaşı 29,0±8,0 yıl; medyan hastalık süresi 100 aydı (IQR=68). Hastaların %87,7'si (n=64) RRMS, %6,8'i (n=5) PPMS, %5,5'i (n=4) SPMS fenotipine sahipti. Biri hariç tümü tedavi altında izlenen hastaların %71,3'ü (n=52) ikinci basamak tedavi kullanmaktaydı. Lisans ve lisans üstü eğitim almış hastalar çoğunluktaydı (%80,8, n=59). BICAMS kapsamında Sembol Sayı Modaliteleri Testi (SDMT), gözden geçirilmiş Kısa Görsel-Uzamsal Bellek Testi (BVMT-R) ve Kaliforniya Sözel Öğrenme Testi İkinci Sürümü (CVLT-II) kullanıldı. Ortalama SDMT skoru 42,3±11,5; BVMT-R skoru 26,9±6,4; CVLT-II skoru 53,4±9,5 idi. SDMT ve BVMT skorlarının artan yaşla korele biçimde azaldığı görüldü (sırasıyla p<0,001, r=-0,462 ve p=0,029, r=-0,256). SDMT skorları serebral, beyin sapı ve kord lezyonlarının tümüne sahip hastalarda yalnızca supratentoriyal lezyonları olanlara kıyasla anlamlı olarak daha düşüktü (p=0,007). Kortikal lezyon varlığı, eğitim düzeyi, hastalık süresi, tedavi süresi, güncel tedavi, toplam alınan tedavi sayısı ve atak sayısı ile BICAMS skorları arasında ilişki bulunamadı. MS fenotipleri karşılaştırıldığında, PPMS grubunda RRMS grubuna göre SDMT ve CVLT-II skorlarının (sırasıyla p=0,002 ve 0,003); SPMS grubuna kıyasla ise CVLT-II skorlarının daha düşük olduğu (p=0,02) bulundu. Yüksek EDSS değerine sahip hastalarda SDMT ve CVLT skorlarının daha düşük olduğu görüldü (sırasıyla p<0,001, r=-0,429 ve p=0,03, r=-0,254). Yaş ile EDSS ve MSSS değerleri arasında korelasyon bulunmazken yüksek MSSS değerlerinin düşük SDMT skoruyla ilişkili olduğu saptandı (p=0,034, r=-0,249).

Sonuç:
Sonuçlara göre işlemleme hızı, dikkatin sürdürülebilmesi ve görsel-motor hız alanlarında gerileme, takip sürecinde artan EDSS ve MSSS değerleriyle; işitsel hafıza ve öğrenme alanında gerileme ise artan EDSS değerleriyle öngörülebilir.

TEP-61 ROMATOLOJİ POLİKLİNİĞİNE BAŞVURAN MULTIPLE SKLEROZ HASTALARINDA SAPTANAN ROMATOLOJİK HASTALIKLAR

MEHMET SOY [2], EMİR RUSEN [1], GÜLŞEN KOCAMAN [1]

[1] ALTINBAŞ ÜNİVERSİTESİ, NÖROLOJİ ANABİLİM DALI
[2] ALTINBAŞ ÜNİVERSİTESİ, ROMATOLOJİ ANABİLİM DALI

Amaç:
Rutin romatoloji polikliniğine başvuran ve multipl Skleroz (MS) ile izlenmekte olan hastaların başvuru nedenleri ve saptanan romatolojik hastalıkları araştırılmıştır.

Gereç ve Yöntem:
Romatoloji polikliniğimizde 2022 Ocak-2024 ağustos dönemi içinde başvuran ve MS tanısı ile takip edilmekte olduğu öğrenilen hastaların verileri geriye dönük olarak hastane otomasyon sisteminden elde edilmiştir. Hastaların başvuru yakınmaları, almakta oldukları ilaçlar, varsa tanısal muayene bulguları, inflamatuar romatizmal hastalıklara yönelik olarak yapılmış olan tetkikler ve konulmuş olan romatolojik tanıları kaydedilmiştir.

Bulgular:

Olgu no	Cinsiyet	Yaş: yıl	MS süresi: yıl	MS İlacı	Başvuru Yakınması	Romatolojik Tanı
1.	E	37	15	Fingolimod	Eklem ağrısı, sivilce	NSEA
2.	K	0	6	Prenol 16	ANA +	0
3.	E	47	20	0	Bel, Karın Ağrısı	FMF, SPA
4.	E	45	16	Ocrelizumab	Bel ağrısı	SPA
5.	E	46	19	Ocrelizumab Azatioprin	Eklem ağrısı	Takayasu, RA
6.	K	44	18	Fingolimod	Eklem Ağrısı, Oral aftlar	NSEA
7.	K	47	15	Interferon Beta1	Eklem Ağrısı	NSEA
8.	E	41	10	Glatiramer asetat	ANA +	0
9.	K	35	10	0	Bel Ağrısı	SPA
10.	K	32	8	Glatiramer asetat	Düşükler	APS
11.	E	31	4	0	Eklem Ağrısı	APS
12.	E	37	2	Teriflunomid	Yüzde kızarıklıklar Oral Aftlar	0
13.	E	26	5	Teriflunomid	Bel - Karın Ağrısı	SPA, FMF
14.	K	48	12	0	Bel Ağrısı	PSA
15.	E	42	1	0	Eklem Ağrısı	FMF

Sonuç:
Multipl skleroz hastaları birçok nedenle romatoloji polikliniklerine başvurabilmektedir. Bunların birçoğunda önemli bir romatizmal hastalık saptanmazken bazen de MS için tanı ve tedavi kararını etkileyebilecek önemli inflamatuar romatizmal hastalıklar eşlik edebilmektedir. MS hastalığının oluş mekanizması gereği başka otoimmün hastalıkların da eşlik temsi beklenir İlginç olarak FMF, SPA gibi hastalıkların da MS hastalarında daha sık olduğu bildirilirmiştir. Bulgularımız bu yönü ile literatür ile uyumludur. Ülkemizdeki gerçek durumun ortaya konması için daha geniş vaka serileri ile bu çalışmanın yenilenmesi gereklidir.

TEP-62 BİLKENT ŞEHİR HASTANESİ MULTİPL SKLEROZ HASTALARINDA KLADRİBİN TEDAVİSİ DENEYİMİ

EMİRHAN BÜYÜKÇAPAR , TAHİR KURTULUŞ YOLDAŞ , ECE ZEYNEP GÜVEN , MUHAMMED YILDIRIM , MEHMET İLKER YÖN , ERSİN KASIM ULUSOY

BİLKENT ŞEHİR HASTANESİ NÖROLOJİ KLİNİĞİ

Amaç:
Kladribin, adenozin deaminazı inhibe ederek etki eden sentetik bir pürin analoğudur. Pürin nükleozid transporter ile hücreye girip birikerek lenfositlerde DNA sentezi ve onarımını etkiler. Bu şekilde hafıza B hücrelerini de etkileyerek uzun süren lenfopeniye yol açar. Kladribin FDA tarafından 2019 yılında onay almıştır. Bu çalışma kladribin tedavisi deneyimimizi aktarmayı amaçlamaktadır.

Gereç ve Yöntem:
Multipl Skleroz (MS) polikliniğimizde kladribin hastalık modifiye edici tedavisi altında takip ettiğimiz 42 hastanın MS tipi, yaşı, cinsiyeti, atak sayısı, kullanmış oldukları hastalık modifiye edici tedavileri (DMT), genişletilmiş özürlülük durum ölçekleri (EDSS), laboratuvar değerleri; tanımlayıcı ve karşılaştırmalı istatistikler kullanılarak ele alındı.

Bulgular:
Hasta grubu 31 kadın (%73.8) ve 11 erkek (%26.2) hastadan oluşuyordu.Ortalama yaş 41.97±10,802 saptandı. Ortalama kladribin tedavi süresi 7.4±3.3 aydı. Olgularda tedavi öncesi EDSS ortalaması 2.95 iken tedavi sonrası ortalama EDSS değeri 2.98 saptandı. Toplamda 8 hasta (%19) atak geçirdi. Oral DMTden kladribin tedavisine geçiş yapan 33 hasta (%78.2) olduğu ve bunların belirgin lezyon yükü artışı veya EDSS skoru yükselmesi nedeniyle kladribin tedavisine geçtiği kaydedildi. Bu 33 hastanın sadece 3 tanesinde (%9.1) EDSS skoru artmaya devam etti. Oral DMT'den geçiş yapanların önceki ve sonraki kan değerleri karşılaştırıldığında lenfosit değerinde düşüş ($p<0.001$) ve platelet değerinde düşüş ($p<0.007$) saptandı. Hastalarda alerjik reaksiyon, dirençli enfeksiyon ve malignite gelişmedi.

Sonuç:
Hastalarımızda kladribin tedavisinin, yüksek hastalık aktivitesine sahip olgularda EDSS skorunun artışını engellemekte etkin olduğu gözlemlenmiştir. İlaveten güvenilir profili, ilerleyen yıllarda kladribin kullanımının ve buna sekonder tecrübelerin artacağını kanıtlar niteliktedir.

TEP-64 RELAPSİNG-REMİTTİNG MULTİPL SKLEROZDA KLADRİBİNİN İMMÜNOLOJİK, KOGNİTİF, KLİNİK VE RADYOLOJİK ETKİNLİĞİNİN DEĞERLENDİRİLMESİ

EZGİ ERTURUL TOKGÖZ , HAZAL ÇETİN , BELGİN KOÇER , MERVE BAHAR ERCAN

GAZİ ÜNİVERSİTESİ TIP FAKÜLTESİ NÖROLOJİ ANABİLİM DALI

Amaç:
Relapsing-remitting Multipl Skleroz hastalarında kladribin tedavisinin immünolojik, kognitif, klinik ve radyolojik etkinliğinin incelenmesi amaçlandı.

Gereç ve Yöntem:
Multipl Skleroz biriminde kladribin tedavisi alan hastaların yaş, cinsiyet, hastalık süresi, önceki tedaviler, kladribin öncesi son yılda ve tedavi sonrası atak sayısı, bazal, birinci ve ikinci tedavi yılında 2. ve 6.aylarda lenfosit, nötrofil, eozinofil değerleri, yıllık total IgG, IgM değerleri, EDSS, 9-delikli çivi testi, zamanlı 25-adım yürüme testi ve lenfosit subgrup analizleri kaydedildi, ayrıca iki yıl içinde aktif lezyon (kontrast tutan/yeni T2 lezyonu/büyüyen T2 lezyonu) gelişip gelişmediği takip edildi.

Bulgular:
Çalışmaya dahil edilen 36 olgunun %61,1'i kadın ve %38,9'u erkek, yaş ortalaması 37 yıl (37,00±10,62), hastalık süresi 8 yıl (8,36±5,31) ve bazal EDSS 1,7±0,82 idi. Olguların dokuzu 24 ay ve üzeri, altısı 18-24 ay, altısı 12-18 ay, dokuzu 6-12 ay, altısı ise 6 ay ve daha kısa süreli olmak üzere izlendi (1-29 ay). En sık dimetil fumarattan (%25,7) geçiş vardı. Serum lenfosit değerleri 2., 6., 12. ve 14.ayda bazal lenfosit değerine göre anlamlı olarak daha düşük bulundu (ort.1899, 1250, 1255, 1361, 1138) (p<0,001), 18.ay ve 24.ayda ise ort.1254 ve 1455 idi (p>0,05). İzlem sırasında bir kişide grade 3, beş kişide grade 2, sekiz kişide grade 1 olmak üzere on dört hastada lenfopeni görüldü. Serum IgM 12.ay değeri bazale göre anlamlı olarak daha düşük idi (p=0.003), bazal ile 12. ay serum IgG değerinde anlamlı farklılık bulunmadı (p=0.147). Serum IgM (p=0.18) ve IgG (p=0,18) değerleri 12. ve 24. ay arasında anlamlı farklılık yoktu. Bazal EDSS ve SDMT ile karşılaştırıldığında 6. ay, 12.ayda ve 24.ayda EDSS VE SDMT'de anlamlı fark bulunmadı (p>0,05). Non-dominant taraf 9-delikli çivi testinde bazale göre ile 24. ayda süre daha az (p=0,028), zamanlı 25-adım yürüme testinde ise bazale göre 6.ayda süre daha az (p=0,009) idi, ancak 12. ayda (p=0,164) ve 24. ayda (p=0,917) zamanlı 25-adım yürüme testinde anlamlı farklılık bulunmadı. Dört hastada (%11,1) atak ve beraberinde radyolojik aktivasyon izlendi, ayrıca bir olguda sadece radyolojik aktivasyon vardı. Atak geçiren olguların ikisinde ikinci kürden sonra birinde aşı ilişkili, birinde birinci kür 1. haftadan sonra ve diğer olguda ise ikinci kür 2. hafta tedavisi alırken atak gelişti, sadece bir olguya 3.kür kladribin verildi. İzlem sırasında ilk yıl tedavisinin birinci haftasında iki olgunun birinde yaygın miyalji, baş ağrısı, alopesi, hipomenore, diğer hastada ilaç erüpsiyonu ve zona zoster gözlendi. Yan etkiler tedavinin kesilmesini gerektirmedi.

Sonuç:
Kladribin sadece hafıza B hücrelerini hedefler, plazma hücreleri ve dolayısıyla immünglobulin değerlerinin değişmemesi beklenmektedir. Çalışmamızda da takip süresi içinde serum IgG değerlerinde anlamlı değişikliğin gözlenmemesi literatürle uyumludur ve bu durum enfeksiyona yatkınlık ve immünizasyon konusunda kladribin güvenliliği açısından anlamlı olabilir. Sonuçlarımız kladribinin iki yılda klinik ve radyolojik olarak etkin ve güvenli bir tedavi olduğunu göstermektedir. Kognisyonun değerlendirilmesi için daha kapsamlı nöropsikolojik testlere ihtiyaç olduğu düşünülmüştür.

TEP-66 MULTİPL SKLEROZ HASTALARINDA DUYSAL UYARILMIŞ POTANSİYEL ÇALIŞMALARI İLE KLİNİK VİBRASYON DUYUSU BOZUKLUĞUNUN KARŞILAŞTIRILMASI

ALP SARITEKE , MAZİDE KARAKURT , İREM FATMA ULUDAĞ , UFUK ŞENER

SAĞLIK BİLİMLERİ ÜNİVERSİTESİ İZMİR TEPECİK EĞİTİM VE ARAŞTIRMA HASTANESİ

Amaç:
Multipl Skleroz, santral sinir sisteminin otoimmün kökenli demiyelinizan bir hastalığıdır. Multipl Skleroz hastalarının çoğunun muayene bulguları arasında, duyu muayenesi bozukluğu bulunmaktadır; vibrasyon duyusunun bozukluğu bunlardan bir tanesidir.Multipl Skleroz' lu hastalarda somatosensoriyel uyarılmış potansiyel anormallikleri oldukça yaygındır.Somatosensoriyel uyarılmış potansiyel çalışmaları, klinik bulguları olmayan hastalarda da, medulla spinalis tutulumu hakkında yol gösterici olabilmektedir. Çalışmamızın amacı, spinal atak öyküsü olmayan Multipl Skleroz hastalarında, Somatosensoriyel Uyarılmış Potansiyel anormalliklerini ve bunların klinik vibrasyon duyusu kaybıyla ilişkisini saptamaktır.

Gereç ve Yöntem:
Çalışmamıza İzmir Tepecik Eğitim ve Araştırma Hastanesi Nöroloji Kliniği Multipl Skleroz Polikliniği' ne 1 yıl içerisinde gelen 50 Multipl Skleroz hastası alınmıştır.

Bulgular:
Çalışmamızda, üst ekstremite vibrasyon duyusu ile SEP N20 latansı (p=0.015) ve alt ekstremite vibrasyon duyusu ile SEP P40 latansı arasında anlamlı ilişki bulunmuştur (p=0.034).

Sonuç:
Sonuçlarımız, MS hastalarında subklinik medulla spinalis etkilenimini doğrulamakta, ayrıca klinik öyküsü olmayan hastaların, medulla spinalis tutulumlarını saptamada, pratik ve maliyeti düşük bir laboruatuar yöntemi olan SEP çalışmalarının önemini vurgulamaktadır.

TEP-68 MULTİPL SKLEROZ TANILI HASTALARDA ELEKTROFİZYOLOJİK VE OPTİK KOHERENS TOMOGRAFİ BULGULARI İLE HASTA YAŞAM KALİTESİ VE YORGUNLUK ÖLÇÜTLERİ ARASINDA İLİŞKİNİN DEĞERLENDİRMESİ

BURAK TEBERİK [1], MERVE YERLİ ÇALIŞKAN [1], NİDA İÇEN [1], ALPEREN KOCAOĞULLAR [1], SAMİ ÖMERHOCA [1], NİLÜFER KALE [1]

[1] BAĞCILAR EĞİTİM VE ARAŞTIRMA HASTANESİ
[2] BAĞCILAR EĞİTİM VE ARAŞTIRMA HASTANESİ PSİKİYATRİ ÜNİTESİ

Giriş:
Dizabilite gelişmesini önlemek için hastaya doğru tanının konması ve tedavinin erken zamanda başlaması atrofi ve dizabilite gelişmesini durdurmak asıl hedeftir. Günümüzde laboratuvar yeterli prognostik belirteç olsa da uygun kriter ve yöntemle hastalık gidişatı ve yaşam kalitesi üzerine etkileri önceden tahmin edilebilmektedir.

Amaç:
Biz bu çalışma ile optik sinir etkilenimi olan ve olmayan MS'li hastaların optik sinirlerinde demiyelinizasyon ve etkilenmeyi elektrofizyoloji ve oct ile değerlendirmeyi ve hasta yorgunluk , depresyon ve hayat kalitesi ile bu metotlar arasında ilişki olup olmadığını değerlendirmeyi amaçladık.

Gereç ve Yöntem:
Bu çalışma bağcılar eğitim ve araştırma hastanesi nöroloji polikliniğinde 18 yaş üzerinde, MS tanılı olan hastalari kapsamaktadır. Bu çalışma için mcdonald kriterlerine göre relapsing remitting (rrms) ve sekonder progresif (spms) hastalar seçildi. Hastaların edss değerleri, oct ve vep sonuçları, kranial ve servikal mr lezyon sayısı ve lokalizasyonları, uzun süreli birinci ve ikinci basamak tedavileri bu formda kayıt edildi. hastalar yorgunluk (fss) ve depresyon (beck depresyon skalası) açısından değerlendirildi

Bulgular:
Çalışmaya 28 hasta dahil edildi ve yaş ortalaması 45.75 olarak hesaplandı. çalışmaya dahil edilen hastaların 21'i kadın (%75) ve 7'si erkek (%25) olarak saptandı. Hastalar oct bulguları ve hayat kalitesi parametreleri açısından degerlendirilmektedir. Çalışmamız devam etmektedir.

Sonuç:
Optik sinir demiyelinizasyonunun ve rnfl incelmesinin daha yüksek edss skorları ve yorgunluk ve hayat kalitesi ile korelasyonunu literatür eşliğinde değerlendirdik.

TEP-69 AKUT İDİYOPATİK OPTİK NÖRİT VE MULTIPL SKLEROZ İLİŞKİLİ OPTİK NÖRİT HASTALARININ DEMOGRAFİK-KLİNİK ÖZELLİKLERİ VE PROGNOZA ETKİSİ

ÖZLEM ETHEMOĞLU , MEHMET EMİN KENDİRCİ , DİLEK AĞIRCAN , TÜLİN GESOĞLU DEMİR

HARRAN ÜNİVERSİTESİ TIP FAKÜLTESİ NÖROLOJİ ANABİLİM DALI

Amaç:
Optik nörit (ON) çoğunlukla idiyopatiktir ve demiyelinizan, otoimmun, enfeksiyöz ve inflamatuar gibi nedenlerle ilişkilendirilebilir. Multıpl skleroz (MS) demiyelinizan ONün en yaygın nedenidir. Bizim bu çalışmadaki amacımız MS ile ilişkili ON (MSON) hastaları ve idiyopatic ON (İON) hastalarının demografik-klinik özellikleri karşılaştırmak ve bu özelliklerin prognoza etkisini değerlendirmektir.

Gereç ve Yöntem:
Çalışmaya 18 yaşından büyük, unilateral optik nörit hikayesi olan İON ve MSON hastaları retrospektif olarak değerlendirildi. Hastalarını demografik-klinik bilgileri, başvuru ve taburculuk sırasındaki VEP, OCT değerleri kraniyal görüntülemeleri kayıt altına alındı. Enfeksiyöz, sistemik, otoimmun inflamatuar hastalığı olanlar çalışmaya alınmadı.

Bulgular:
Çalışmaya 80'i (%59.3) kadın, 55'i (%40.7) erkek toplam 135 hasta alındı. Hastaların 66'sı (% 48.9) MSON, 69 (%51.1) tanesi İON hastasıydı. MSON hastaların 32'si (%23.7) yeni tanı MS idi. Hastaların şikayeti başladıktan ortalama 19,4 ± 23,91 gün sonra hastaneye başvurmuştu. Hastaneye ilk başvurduğundaki görme keskinliği 0.5 altında olanlar, 0.5 ve üzeri olanlara göre anlamlı olarak daha kısa sürede hastaneye başvurmuştu. MSON hasta grubu, İON hasta grubuna göre anlamlı olara yaşı daha gençti, BOS incelemesinde IgG indeksi daha yüksek ve başvurudaki VEP latansı daha uzundu. MSON hastalarında göz hareketleri ile olan ağrı anlamlı olarak daha fazla idi. Hastaların başvuru sırasındaki görme keskinliği ile taburculuk sırasındaki görme keskinliği arasında anlamlı pozitif korelasyon, başvurudaki VEP latansı ile anlamlı negatif korelasyon izlendi. Optik sinirin kontrastlanması İON hasta gubunda, MSON daha az görüldü. Yine optik sinirde kontrastlanma görülen hastaların BOS IgG indeksi daha yüksek ve başvuru sırasındaki VEP süresi daha uzun idi. MSON hastalarının sağlam gözünün ortalama başvuru sırasındaki VEP latansı anlamlı olarak daha yüksekti. Hastaların %70.4 1 gr/gün steroid, %8.9 steroid+plazmaferez ve %0.7si plazmaferez tedavisi aldı

Sonuç:
MSON ve İON hastaları arasındaki farklılıkların iyi bilinmesi erken tanı ve tedavi açısından önemlidir.Klinisyenler optik nörit hastalarının demografik-klinik özellikleri, nörogörüntüleme ve laboratuar verilerin farkında olmalıdırlar.

TEP-72 COVİD-19 ENFEKSİYONU GEÇİREN HASTALARDA PERİFERİK SİNİR SİSTEMİNDE SUBKLİNİK ETKİLENMENİN VARLIĞININ ARAŞTIRILMASI

TÜLAY KURT İNCESU [1], TEA BEQİROSKİ [1], YAPRAK SEÇİL [1], HATİCE SABİHA TÜRE [1], SÜREYYA GÜL YURTSEVER [2], BÜŞRA YILDIZ [3], MEHMET ERTAN TEMİR [1]

[1] İZMİR KATİP ÇELEBİ ÜNİVERSİTESİ ATATÜRK EĞİTİM ARAŞTIRMA HASTANESİ, NÖROLOJİ ANABİLİM DALI
[2] İZMİR KATİP ÇELEBİ ÜNİVERSİTESİ ATATÜRK EĞİTİM ARAŞTIRMA HASTANESİ, TIBBİ MİKROBİYOLOJİ ANABİLİM DALI
[3] İZMİR ŞEHİR HASTANESİ, NÖROLOJİ KLİNİĞİ

Amaç:
COVİD-19 enfeksiyonunun, deneysel çalışmalar ve olgu raporları ile nörotropik etkisinin olduğu bildirilmiştir. Enfeksiyonun akut ve uzamış döneminde periferik sinir sistemini etkilediği gösterilmiştir. Ancak literatürde periferik sinir sistemi üzerine subklinik etkisi ile ilgili yeterli prospektif çalışma bulunmamaktadır. Yayınlar daha çok vaka sunumları veya retrospektif analizler şeklindedir. Bu çalışmada Covid-19 enfeksiyonunun periferik sinir sistemi üzerindeki olası subklinik etkisinin araştırılması amaçlandı.

Gereç ve Yöntem:
Çalışmaya, İzmir Katip Çelebi Üniversitesi Atatürk Eğitim ve Araştırma Hastanesi Mikrobiyoloji Laboratuvarında COVİD PCR testi pozitifliği ile COVİD-19 enfeksiyonu tanısı alan, fakat periferik sinir sistemi yakınması olmayan 23 hasta (23-62 yaş aralığında 13 kadın ve 10 erkek) dahil edildi. Çalışma prospektif, kontrollü ve açık etiketli olarak yapıldı. Hastalar enfeksiyonun izolasyon dönemi bittikten sonra ve ilk çalışmadan 4 ay sonra EMG laboratuvarında değerlendirildi. Alt ve üst ekstremitelerde rutin sinir incelemeleri, median ve posterior tibial F-yanıtı, sempatik deri yanıtları ve R-R interval incelemeleri yapıldı.

Bulgular:
Posterior tibial F yanıtı minimum değerinin ikinci ölçüme göre ilk ölçümlerde anlamlı olarak uzun olduğu bulundu. İstirahatteki R-R İntervali değerleri ikinci ölçümlerde ilk ölçümlere göre anlamlı düşüktü. Ayrıca bir hastada supraventriküler taşikardi saptandı ve kardiyoloji tarafından tedavi edildi.

Sonuç:
Bu çalışmada COVİD-19 enfeksiyonunun periferik sinir sisteminde F-yanıtı ve kardiyak otonom sinirlerde subklinik etkilenmeye yol açtığı görülmüştür.

TEP-76 TRANSKRANİAL DİREKT STİMÜLASYON (TDCS) UYGULAMASININ EMPATİ SKORLARI VE EEG ÜZERİNE ETKİSİ

UMUTCAN DURAN , DİLA SAYMAN , ŞEYDA ÇANKAYA , ECE ÖZDEMİR ÖKTEM , CEYHUN SAYMAN , BURAK YULUĞ

ALANYA ALKÜ EĞİTİM VE ARAŞTIRMA HASTANESİ

Amaç:
Duyguların tanınması, kişinin başka bir kişinin duygusuyla ilgili uyaranı yorumlama ve yüz ifadesini, yüzün ve gözlerin statik ve dinamik ifadelerini anlamayı içeren duygusal durumunu tanımlama yeteneği için kullanılan bir terimdir. Bizim araştırmamızın amacı, transkraniyal direkt stimülasyon (tDCS) uyarımının sağ temporo-pariyetal kavşak ve anterior medial prefrontal korteks üzerindeki sağlıklı katılımcıların duygu tanıma ve empati becerileri üzerindeki etkinliğini değerlendirmektir.

Gereç ve Yöntem:
Çalışmaya 34 sağlıklı katılımcı (17 gerçek-17 sham) dahil edildi. Bu çalışma, ClinicalTrials (2023IMU_ALKU)a kayıtlı randomize ve kontrollü bir çalışmadır. Hastalara, sağ temporopariyetal kavşak üzerinden 20 dakika boyunca 1.5mA anodal transkranyal direkt akım uyarımı, anterior medial prefrontal kortekse ise katodal uyarım yapılmıştır. Simülasyondan önce ve sonrasında katılımcılara detaylı nörokognitif testler uygulandı ve EEG çekimleri yapıldı. Stimülasyon öncesi ve sonrası değerler karşılaştırıldı.

Bulgular:
İki grup arasında yaş, cinsiyet ve eğitim açısından anlamlı bir fark bulunmadı. Bulgularımız, Sham grupla karşılaştırıldığında gerçek stimülasyon verilen grupta alfa dalgaları ve RMETte (Reading the mind in the eyes test) anlamlı farklılıklar olduğunu, fakat bilişsel puanlar, teta, gama dalgaları ve empati ölçeklerinde anlamlı bir fark olmadığını ortaya koydu. Ayrıca, gerçek grupta RMET skorları ile alfa bandı değerleri arasında anlamlı korelasyonlar gözlendi, ancak teta veya gama bandı değişiklikleri gözlenmedi.

Sonuç:
Bu çalışmada sağ temporoparietal kavşağın anodal uyarımı ve anterior medial frontal korteksin katotsal uyarımı, RMET puanları ile doğrulandığı üzere duygu tanıma yeteneklerinde iyileşme ile sonuçlanmıştır. Sonuçlarımız, sağ temporopariyetal kavşak ve anterior medial frontal korteksin, başkalarının duygusal durumlarını tanıma ve çıkarım yapma ve uygun sözlüğü kullanarak duyguları adlandırma becerilerini içeren yeteneklerle ilişkili olduğunu göstermektedir.

TEP-77 PRESEMPTOMATİK ALS GENİ TAŞIYAN OLGULARIN NÖROKOGNİTİF TUTULUM AÇISINDAN P300 İLE DEĞERLENDİRİLMESİ

ABİR ALAAMEL [1], HATİCE DEĞİRMENCİ [3], NUR EBRU BARÇIN [1], SERKAN USLU [2], HİLMİ UYSAL [1]

[1] AKDENİZ ÜNİVERSİTESİ TIP FAKÜLTESİ HASTANESİ, NÖROLOJİ ANABİLİM DALI
[2] AKDENİZ ÜNİVERSİTESİ TIP FAKÜLTESİ, BİYOFİZİK ANABİLİM DALI
[3] PREMODİALS PROJESİ TÜBİTAK BURSİYERİ

Amaç:
ALS motor sistemin dejeneratif bir hastalığı olsa da kognitif ve davranışsal semptomlar yüz yıldan daha uzun süre önce tanımlanmıştır. Bu çalışmada, ALS'ye sebep olabilecek genetik mutasyon taşıyan bireylerde kognitif tutulumun varlığının araştırılması amaçlanmıştır.

Gereç ve Yöntem:
ALS geni taşıdığı bilinen ancak henüz klinik semptomu olmayan ve nörolojik muayenesi normal olan 18 presemptomatik olgu, Gold Coast kriterlerine göre ALS tanısı konulan ALSFRS-R değeri 25'in üzerinde olan 10 ALS hastası, hiçbir kognitif yakınması olmayan 11 sağlıklı kontrol olgusu çalışmaya dahil edildi. P300 kayıtları Nihon Kohden cihazında alındı. Kayıt elektrotları Fz, Cz, ve Pz bölgelerine, referans elektrotlar olan A1 ve A2 ise kulak memelerine yerleştirildi. Oluşan P300 dalgasının latans ve amplitüdü değerlendirildi. P300 verilerine ait analiz MATLAB programı aracılığıyla gerçekleştirildi.

Bulgular:
Bu çalışmada sağlıklı kontrollerin Fz, Cz ve Pz latansları (ort±SE) sırasıyla 423.1±27.50, 430.5±27.85, 429.2±30.97 iken, presemptomatik grubun sırasıyla 584.7±35.62, 580.3±34.94, 580.6±33.19, ALS grubunun ise sırasıyla 623.7±54.45, 587.1±41.24, 608.0±34.72 saptanmıştır. Presemptomatik olgular ile sağlıklı kontrol grubu karşılaştırıldığında Fz, Cz ve Pz latansları arasında istatistiksel olarak anlamlı fark saptanmıştır (sırasıyla p= 0,0131, p= 0,0192, p= 0,0284). ALS ve sağlıklı kontrol grubu arasında Fz, Cz ve Pz latansları arasındaki fark anlamlı saptanmıştır (sırasıyla p=0,0060, p=0,0144, p=0,0040). Presemptomatik olgular ve ALS grubunun latansları arasında fark saptanmamıştır (p>0,05). Her üç grubun Fz, Cz ve Pz amplitüdleri arasında istatistiksel olarak anlamlı bir fark saptanmamıştır(p>0,05).

Sonuç:
ALS geni taşıyan ancak kognitif ve motor semptomu olmayan bireylerin P300 latansları sağlıklı kontrollerden farklı saptanmıştır. Bu bulgu, ALS'nin motor bulgularından önce kognitif tutulumunun varlığını gösteriyor olabilir.
Bu çalışma "ALS'nin premotor göstergeleri" başlığı ile TÜBİTAK 122N004 ile desteklenmektedir.

TEP-78 ANO5 İLİŞKİLİ KAS DİSTROFİLERİNDE KLİNİK PREZENTASYONLAR

SILANUR SEVEN OKUR , AYŞE OYTUN BAYRAK

ONDOKUZ MAYIS ÜNİVERSİTESİ TIP FAKÜLTESİ NÖROLOJİ

Amaç:
Anoctamin 5 (ANO5) proteininin, hücre içi kalsiyumla aktive edilen klorür kanalı olduğu varsayılmaktadır. ANO5 genindeki oluşan mutasyonlar, farklı klinik tablolara yol açabilir: Asemptomatik kreatin kinaz(CK) yüksekliği, miyalji, proksimal veya distal kas güçsüzlüğü.Kliniğimizde tanı alan farklı varyantlara sahip ANO5 mutasyonu ilişkili kas distrofisi olan 5 hastanın klinik tablolarını bildiriyoruz.

Gereç ve Yöntem:
2023-2024 yılları arasında Ondokuz Mayıs Üniversitesi Nöromuskuler Hastalıklar Merkezimiz'de takip edilen 5 tane ANO5 ilişkili kas distrofisi olan hastalaron klinik, genetik, labaratuvar verileri retrospektif olarak tarandı.

Bulgular:

1. Olgu
   53 yaşında erkek hasta, 10 yaşından itibaren aralıklı düşmeleri başlamış, 30 lu yaşlardan itibaren de tekerlekli sandalye ile mobilize oluyordu. Daha önce farklı merkezde EMG yapılarak miyopati tanısı almıştı. Anne ve babası kuzendi. Ancak ailede diğer bireylerde kas hastalığı öyküsü yoktu. Bize başvurduğunda üst ve alt ekstremitelerde distal ve proksimallerde yaygın ⅗ kas zaafı mevcutu. Kanat skapula gözlendi. Kardiyak ve solunumsal tutulum yoktu. CK değeri 233 U/L izlendi. Muskuler distrofilerle ilişkili 10 genlik bir panel çalışıldı. ANO5 geninde homozigot c.2141C>G(p.T714S) varyantı saptandı. Aİle taraması planlandı.

2. Olgu
   31 yaş kadın hasta, bilinen hashimato tiroiditi ve 20 yaşından beri yorgunluk yakınması vardı. Aile hekiminin rutin taramasında kreatin kinaz (CK) yüksekliği saptanmış ve bir kez hemoglobinüri gelişmesi üzerine bize başvurdu. Çocuğunu kucakta taşımakta, merdiven çıkmakta zorluk yaşıyordu. Ailede hastalık öyküsü, akraba evliliği yoktu. Muayenede uyluklarda ⅘ kas zaafı vardı. Kardiyak testleri normaldi. Elektromiyografik incelemede yaygın miyopatik tutulum izlendi. Kreatin kinaz değeri 931 görüldü. Muskuler distrofi genetik analizde ANO5 geninde homozigot c.2141C>G(p.T714S) varyantı, CAPN3 geninde heterozigor c.536A>G(p.D179G) varyantı saptandı.

3. Olgu
   46 yaş kadın hasta, 35 yaşından beri yokuş çıkarken zorlanma şikayeti vardı. Çarpıntı, aritmi nedeniyle kardiyoloji takipliydi, ritim düzenleyici kullanıyordu. Anne ve babası kuzendi, yeğeninde kas hastalığı ve 21 yaşına ölüm öyküsü vardı. Fizik muayende bilateral uyluklarda 4+/5 kas zaafı mevcuttu. CK değeri 1580 izlendi. EMG'de miyopatik tutulum vardı. Gastrokinemusa yönelik yapılan MR görüntülemede bilateral gastrokinemius, soleus kaslarında yaygın Goutallier evre 4 yağlı atrofi izlendi. Yapılan genetik incelemede ANO5 geninde homozigot c.1627dup(p.M543Nfs*11)mutasyonu ayrıca CAPN3 geninde heterozigot c. 964T>C(p.Y322H) varyantı saptandı. Anoktamin 5 ilişkili distrofilerde kardiyak tutulum beklenmemesinin aksine aritmi mevcut olan bu hasta kardiyak tutulumun takip edilmesi gerektiğini gösterdi.

4. Olgu
   48 yaş kadın hasta, bir kaç yıldır olan kas eklem ağrıları, yeni başlayan kollarda güçsüzlük ile başvurdu. Aile öyküsü yoktu. Fizik muayenede üst ve alt ekstremite proksimallerinde ⅘ lik bir zaaf, gowers arazı saptandı. Kardiyak semptom ve öykü yoktu. CK 578 görüldü. EMG'de miyopatik patern izlendi. Genetik inceleme ANO5 geninde birleşik iki heterozigot ANO5 varyantı saptandı. Daha önce tanımlanmamış olası patojenik c.2141C>G(p.T741S) varyantı ve tanımlı c.2090C>A(p.A697D) varyantları gösterildi. Aynı zamanda SGCG(Sarkoglikan gama)(LLGMD R5) geninde heterozigot c.623G>T(p.G208V) otozamal resesif varyantı saptandı.

5. Olgu
   Asemptomatik 31 yaş erkek hasta rutin tetkiklerde CK yüksekliği ile yönlendirildi. Şikayeti yoktu, fizik muayene normaldi. Anne baba aynı köy kökenliydi. Kız kardeşinde ve amcasının kızı kas hastalığına sahipti. CK değeri 6695 seviyesinde bulundu. EMG incelemesi normaldi. Genetik analizde ANO5 geninde ilk kez tanımlanan homozigot c.1180+3G>T varyantı saptandı. Kardiyolojik muayene ve testleri normaldi. Çocuğuna genetik analiz önerildi.

Sonuç:
Kavşak tipi muskuler distrofiler(LGMD) , esas olarak iskelet kasını etkileyen ve kas liflerinin kaybından kaynaklanan ilerleyici, ağırlıklı olarak proksimal kas güçsüzlüğüne yol açan genetik miyopatileri içerir. LGMDnin 30dan fazla farklı genetik alt tipi tanımlanmıştır. Anoctamin-5, iskelet ve kalp kası ile kemikte yüksek oranda ifade edilen endoplazmik retikulumla ilişkili hücre içi kalsiyumla aktive olan klorür kanalıdır. ANO5 gen mutasyonları geliştiğinde iskelet kası mekanik strese maruz kalması sonucu sarkolemmada hasar oluşur. ANO5teki baskın mutasyonlar iskelet sendromu olan gnatodiafiz displazisi (GDD) ilişkilidir. ANO5 çekinik mutasyonları kavşak tipi muskuler distrofi (LGMD R12), asemptomatik hiperCKemi, egzersiz intoleransı, miyalji, dital myoshi miyopatisi ve rabdomiyoliz atakları gibi farklı klinik fenotiplerle seyredebilir. Çok çeşitli varyant mutasyonlar bildirilmiştir. Anoktamin 5 gen defekti ilişkili muskuler distrofiler otozomal resesif kalıtılan LGMD R12 olarak isimlendirilmektedir. LGMD alt tipleri içinde yaygın görülen alt tipler arasındadır. LGMD R12, genelde geç başlangıçlı proksimal kas güçsüzlüğü, quadriceps femoris ve biceps brachiinin asimetrik atrofisi ile karakterizedir. Burada kas hastalığı semptomları ve asemptomatik CK yüksekliği bulunan 5 farklı hastanın klinik, labaratuvar ve genotipik özellikleri analiz edildi.

Semptom başlangıç yaşı ortalama 28,8(10-48 yaş) görüldü. Başlangıç semptomları proksimal kas güçsüzlüğü, miyalji ,yorgunluk ve düşmeleri içeriyordu. Yalnızca 1 hasta tekerlekli sandalyeye bağımlıydı, diğerleri desteksiz mobilizeydi. 1 hasta asemptomatik CK yüsekliği ile seyretti. Diğer 4 hastada uyluk kas zaafı ve 2'sinde üst ekstremite zaafı da mevcuttu. CK seviyeler 233 ile 6695 U/L aralığında izlendi.Semptomatik 4 hastanın EMG incelemesi miyopatik tutulum gösterdi. Kadın olan bir hastada kardiyak tutulum aritmi mevcuttu. 4 hastada homozigot, 1 hastada birleşik heterozigot mutasyon vardı. 4 farklı ANO5 varyantı saptandı. Üç hastada eşlik eden heterozigot SGCG ve farklı iki varyant CAPN3 mutasyonları da gösterildi. Tüm hastalara genetik danışmalık önerildi. Takibe alındı. Raporumuz, ANO5 mutasyonlarıyla ilişkili farklı genetik ve klinik prezentasyonlar hakkında fikir oluşturmaktadır.

E-POSTER BİLDİRİLER

EP - 1 İZOLE OPTİK SİNİR TUTULUMU İLE PRESENTE OLAN MYELİN OLİGODENDROSİT GLİKOPROTEİN İLİŞKİLİ HASTALIK OLGU SUNUMU

DERYA BAYRAK , BETÜL ÖZENÇ

GAZİANTEP ŞEHİR HASTANESİ

Özet:
Optik nörit,nörolojik ve oftalmolojik hastalıklarda ortak görülebilen bir semptomdur.Tek başına bir hastalık olabileceği gibi bazen de başka bir hastalıga bağlı optik sinir tutulumunun bir göstergesi olarak karşımıza çıkabilmektedir.Multiple sklerozis,nöromyelitis optica ve myelin oligodendrosit glikoprotein antikor ilişkili hastalık (MOGAD) gibi demyelinizan hastalıklarda sık görülen bir bulgudur.MOGAD,merkezi sinir sisteminde myelin kılıfta oligodendrosit glikoproteinlerine karşı gelişen otoantikorlara bağlı demyelinizan bir hastalık olup çok nadir görülmektedir.Sıklıkla optik nörit ve myelit atağının birlikte görüldüğü bir klinikle presente olmaktadır.Biz burada myelit kliniği olmaksızın çok sayıda optik nörit atağı geçiren 50 yaşında bir bayan hasta olgusunu sunmak istedik.

Olgu:
50 yaşında bayan hasta kliniğimize on beş gündür olan sol gözde görme kaybı şikayeti ile başvurdu.Hikayesinden on yıl önce de her iki gözde görme bulanıklıgı olduğu sonrasında dış merkezde kortizon tedavisi alıp düzeldiği öğrenildi.Nörolojik muayenesinde,sol gözde reaktif afferent pupil defekti,görme keskinliğinde azalma ve optik disk sınırlarında hafif siliklik mevcuttu.Diğer muayeneleri normaldi.Hasta optik nörit tanısıyla servisimize yatırıldı.Bir hafta süre ile pulse steroid tedavisi verildi.Bir ay sonra sağ gözde aynı şikayetleri olması üzerine hastaya tekrar optik nörit tanısıyla pulse steroid tedavisi verildi.Görüntülemelerinde orbita MRG da her iki optik sinirde prekiazmatik kontrast tutan lezyon izlendi.Beyin,servikal ve torakal vertebra MRGları normaldi.BOS ta oligoklonal band negatif geldi.Serumda bakılan anti MOG antikoru pozitif ,anti aquaporin-4 antikor testi negatif geldi.Hastaya MOGAD tanısı konularak rituksimab tedavisi başlandı.

Tartışma:
Optik nörit ayırıcı tanısında nöromyelitis optica spektrum bozukluğu hastalıkları (NMOSD) nın da mutlaka ayırıcı tanıda akılda tutulması gerektiği ve myelit olmaksızın tekrarlayan optik nörit ataklarının MOGAD da oldukça nadir görülmesi sebebiyle biz bu vakayı sunmayı uygun gördük.

EP - 2 BİLATERAL ANTERİOR TARSAL TÜNEL SENDROMU: NADİR GÖRÜLEN BİR TUZAK NÖROPATİ

ALİHAN ABDULLAH AKBAŞ [1], SAMET ÖNCEL [2], BÜŞRANUR KAPLAN [1], AYŞE KRİSTİNA POLAT [1], SEMANUR AKSU [1], ABDULKADİR TUNÇ [1]

[1] SAKARYA ÜNİVERSİTESİ TIP FAKÜLTESİ, NÖROLOJİ ANABİLİM DALI
[2] SAKARYA EĞİTİM VE ARAŞTIRMA HASTANESİ, NÖROLOJİ KLİNİĞİ

Giriş:
Anterior tarsal tünel sendromu, peroneal sinirin derin dalının kompresyonu sonucu ortaya çıkan ve nadir görülen bir tuzak nöropatidir. Hastalar genellikle ayak tabanlarında ağrı ve uyuşma şikayetleri ile başvurur. Bu durum, belirli meslek gruplarında, örneğin palmyra palmiyesi işçileri ve dansçılar gibi ayaklarını yoğun şekilde kullanan bireylerde görülebilir. Literatürde, bilateral tutulum sadece malignitesi olan tek bir hastada bildirilmiştir. Burada, genetik olması çok muhtemel olan ve bilateral anterior tarsal tünel sendromu teşhisi konmuş bir vakayı sunuyoruz.

Olgu:
Bilinen bir hastalığı olmayan 40 yaşında kadın hasta, 2 yıl önce başlayan ve özellikle eforla artan ayaklarda ağrı ve yanma şikayetiyle nöroloji polikliniğine başvurdu. Yürüyüş yaptıktan sonra şikayetlerinde belirgin artış gözlemlenmiş ve son 4 aydır bu şikayetler ayaklarının üst kısmına da yayılmış. Başka nörolojik bir şikayeti olmayan hastanın nörolojik muayenesinde her iki ayak başparmak dorsifleksiyonu 4/5 düzeyinde idi. Ayak dorsalinde hipoestezi mevcuttu. Ek bir nörolojik defisit izlenmedi. Anatomik bir şekil bozukluğu tespit edilmedi.

Hastanın EMG bulguları, bilateral anterior tarsal tünel sendromu (peroneal sinirlerin ayak bileğinde tuzaklanması ve parsiyel aksonal hasar) ve orta düzeyde iki yanlı bilek kanalı sendromu ile uyumlu izlendi. Hastada öncelikli olarak HNPP tanısı düşünüldü ve genetik testler için yönlendirildi.

Tartışma:
Peroneal sinir, normal popülasyonda özellikle fibula başında kompresyona veya travmaya maruz kalabilir. Bununla birlikte, anterior tarsal tünel sendromu nadir görülür ve genellikle tek taraflı olarak ortaya çıkar. Bilateral vakalar ise literatürde son derece nadir bildirilmiştir. Sinirin kompresyonu veya iskemi sonucunda aksonal demyelinizasyon gelişebilir. En sık görülen şikayet, ayak tabanında hareketle artan yanma tarzında ağrıdır. EDB (extensor digitorum brevis) kasında zaaf ve atrofi görülebilir. Tinnel belirtisi genellikle pozitiftir. Kas atrofisi, hastalığın geç dönem bulgusu olup, atrofi gelişen vakalarda prognoz genellikle kötüdür. Tanıya yönelik yapılan incelemelerde, hastamızda olduğu gibi EDB kasından alınan kayıtlarla peroneal motor sinirde distal latans uzaması, amplitüd kaybı ve/veya superfisyal peroneal duysal sinirde kayıp izlenir. İleri evrelerde, özellikle medikal tedaviye yanıt vermeyen vakalarda cerrahi müdahale gerekebilir.

Bu olgu, genetik bir yatkınlığın olası olduğu ve dikkatli bir değerlendirme yapılmadığı takdirde yanlış tanıya yol açabilecek nadir bir durum olması nedeniyle, özellikle genç nörologlar için yol gösterici olabileceği düşünülerek sunulmaya değer görülmüştür.

EP - 3 TFG MUTASYONU OLAN NADİR BİR PROKSİMAL DOMİNANT KALITSAL MOTOR VE DUYUSAL NÖROPATİ VAKASI

BETÜL ÖZENÇ

GAZİANTEP ŞEHİR HASTANESİ

Özet:
Proksimal dominant tutulumlu kalıtsal motor ve duyusal nöropati (HMSN-P) yavaş seyirli ve otozomal dominant kalıtımla karakterize nadir bir dejeneratif hastalıktır. Hastalık erişkin başlangıçlı proksimal güçsüzlük ve atrofi, kas krampları, fasikülasyonlar, arefleksi, yüksek kreatin kinaz, hiperlipidemi ve diabetes mellitus ile karakterizedir ve Kennedy hastalığına benzer, ancak kalıtım şeklinin Xe bağlı olmayıp otozomal dominant olması bakımından farklıdır. Okinawa Kalıtsal motor ve duyusal nöropatisine neden olduğu bilinen TRK-füzyonlu gende (TFG) heterozigot p.P285L mutasyonu olan nadir bir hastayı sunuyoruz. 40lı yaşlarında proksimal dominant kas güçsüzlüğü geliştiren ve bu güçsüzlüğün motor nöron hastalığına benzer bir fenotipe kademeli olarak ilerleyen nadir bir vakayı klinik, elektrofizyolojik ve genetik özellikleri ile sunuyoruz.

EP - 4 PERİVENTRİKÜLER NODÜLER HETEROTOPİ İLİŞKİLİ EPİLEPSİDE KLİNİK ÖZELLİKLER

JALE NEZERLİ , NEŞE DERİCİOĞLU

HACETTEPE UNİVERSİTESİ TIP FAKÜLTESİ

Amaç:
Periventriküler nodüler heterotopi (PVNH), intrauterin gelişim sırasında, anormal nöronal migrasyon sonucu oluşan konjenital beyin malformasyonudur. Klinik belirtileri arasında epilepsi, öğrenme güçlükleri, değişik gelişimsel bozukluklar, kardiyak ve akciğer patolojileri bulunmaktadır. Bu çalışmada merkezimizde izlenen yetişkin PVNH hastalarının klinik ve laboratuvar verileri ile nöbet özellikleri retrospektif olarak incelenmiştir.

Gereç ve Yöntem:
2003-2024 yılları arasında HÜTF Epilepsi polikliniğinde PVNH tanısı ile izlenen hastaların verileri elektronik sistem kayıtlarından tarandı. Hastaların demografik verileri, nörolojik muayene bulguları, öz ve soygeçmişleri, anti-nöbet ilaç öyküsü, nöbet tipi-sıklığı, son nöbet durumları, EEG ve MR özellikleri kaydedildi.

Bulgular:
10 hasta (6K; yaş: 19-59 yıl; ortalama izlem: 7 yıl) çalışmaya dahil edildi. Üç hastada kognitif etkilenme bulunmaktaydı. Nöbet başlangıç yaşı 3 ay-46 yaş arasındaydı. En sık nöbet tipi bilateral tonik-klonik nöbetlerdi (BTKN; %80). İki hastada psikiyatrik komorbidite, iki hastada kardiyak patoloji saptandı. MRG lokalizasyonları: tek nodül (n=3), unilateral multipl nodül (n=2) ve bilateral multipl nodül (n=5) şeklindeydi. Sekiz hastada ek serebral patolojiler izlendi: kortikal displazi (n=4), hippokampal etkilenme (n=4) ve orta hat yapılarda gelişim bozukluğu (n=3). Altı hastanın EEG'sinde zemin aktivitesi yavaştı. Yedi hastada paroksizmal aktivite, 2 hastada fiksasyon-off sensitivitesi izlendi. Hastaların yarısı monoterapi ile izlenmekteydi. Tek nodülü olan 3 hastanın ikisi bir yıldır, unilateral multipl nodülleri olan 2 hasta dört yıldır nöbetsizdi. Bilateral multipl nodülleri olan 5 hastanın 4'nde nöbetler sıktı.

Sonuç:
PVNH hastalarında nöbetler herhangi bir yaşta başlayabilmektedir. En sık nöbet tipi BTKN'dir. Hastaların yaklaşık yarısında monoterapi ile nöbetler kontrol altına alınabilmektedir. Bilateral lezyon varlığı antiepileptik ilaç tedavisine dirençle ilişkili görünmektedir.

EP - 5 SİSTEMİK LUPUS ERİTEMATOZUS İLİŞKİLİ EPİLEPSİ HASTALARINDA KLİNİK ÖZELLİKLER VE PROGNOZ

MUHAMMED ALPEREN YILDIRIM , NEŞE DERİCİOĞLU

HACETTEPE

Giriş:
Sistemik lupus eritematozus (SLE), merkezi sinir sistemini etkileyebilen otoimmün sistemik bir hastalıktır. Hastaların %10-20si izlemin bir aşamasında epileptik nöbetler geliştirir. Nöbetler hastaların %5-10'nda SLE tanısından önce başlayabilir. SLEde epileptik nöbetlerin patogenezi henüz iyi bilinmemektedir. Bu çalışmada merkezimizde SLE ve epilepsi tanılarıyla izlenen hastaların klinik özellikleri ve nöbet açısından prognozları derlenmiştir.

Materyal ve metot:
1997-2024 arasında kliniğimizde SLE ve epilepsi tanılarıyla izlenen hastaların demografik verileri, nöbet başlangıç yaşı, SLE tanı yaşı, eşlik eden diğer otoimmün hastalıklar, nöbet tipleri, kullandıkları antiepileptik ilaçlar (AEİ), son nöbet durumları elektronik veri tabanından elde edildi. Ayrıca EEG kayıtları ile MR görüntüleri incelendi.

Bulgular:
Çalışmaya 10 hasta (6K; yaş: 23-64 yıl; izlem süresi: 2-12 yıl) alındı. Nöbet başlangıç yaşı 7-49; SLE tanı yaşı 4-54 arasındaydı. Üç hasta SLE tanısını almadan önce nöbet geçirmeye başlamıştı. Altı hastada ek olarak antifosfolipid antikor sendromu, 1 hastada Sjögren sendromu tanısı vardı. Dokuz hastada bilateral tonik klonik nöbet (BTKN), 1 hastada farkındalığın bozulduğu fokal nöbet görüldü. Altı hastanın nöbetleri tek AEİ, üç hastanın 2 AEİ ve bir hastanın nöbetleri 3 AEİ ile kontrol altına alınabilmişti. Son kontrolde 2 hasta ilaçsız izlenirken, 4'ü monoterapi ve diğer 4'ü politerapi altındaydı. En sık kullanılan AEİ levetirasetamdı. MR'da çoğu hastada beyaz cevherde iskemik kaynaklı lezyonlar ve serebral atrofi görüldü. Dört hastanın EEG'sinde zemin aktivitesi yavaştı ve 3 hastada epileptiform özellikte paroksizmal bozukluk kaydedildi.

Sonuç:
SLE hastalarında nöbetler geniş bir yaş grubunda başlayabilir. Yaklaşık 1/3'nde nöbet SLE tanısından önce ortaya çıkabilir. En sık görülen nöbet tipi BTKN'tir. Literatürle uyumlu olarak çoğu hastada nöbet prognozu olumludur.

EP - 6 NÖROBEHÇET HASTALIĞINA BAĞLI SEREBRAL VENÖZ TROMBOZ

BAHADIR HOŞVER , ASUMAN ORHAN VAROĞLU

GÖZTEPE ŞEHİR HASTANESİ

Olgu:
Behçet sendromu; daha sık erkek hastalarda görülen, rekürren oral ve genital aftlar, oküler, deri, gastrointestinal, nörolojik, vasküler, lokomotor sistemleri etkileyen multisistemik bir hastalıktır. Nörolojik hastalık parenkimal ve nonparenkimal olarak ikiye ayrılır. Parenkimal tutulum; beyin sapı lezyonları, miyelopati, hemiparezi, disfaji, epileptik nöbet, mental değişiklikleri kapsarken nonparenkimal tutulum; serebral venöz tromboz, intrakraniyal hipertansiyon sendromu ve akut meningeal sendromu içerir. Behçet sendromu tanılı hastaların %10'undan daha azında nörolojik sistem tutulumu görülür. Nörolojik sistem tutulumunun Behçet sendromunun ilk prezentasyonu olarak ortaya çıkması ise tüm vakaların yaklaşık %5'inde izlenir. Yetişkin hastalarda nörolojik sistem tutulumu en sık parenkimal tutulum olarak izlenmesine rağmen Nörobehçet'in ilk prezentasyonunun serebral venöz tromboz olması çok nadirdir. Bu olguda baş ağrısı ve çift görme şikayetleri ile tarafımıza başvuran, kliniğimizde Behçet sendromu tanısı alan, hastalığın ilk prezentasyonu olarak serebral venöz tromboz saptanan hastamızı sunuyoruz. Bilinen kronik bir hastalığı veya düzenli kullandığı bir ilacı olmayan 18 yaşında erkek hasta yaklaşık 3 aydır devam eden her iki hemisferde olan, yaygın, zonklayıcı tarzda baş ağrısı şikayeti ile kliniğimize başvurdu.

Behçet sendromu tanısı için 1990 yılında Uluslararası Behçet Hastalığı Çalışma Grubu tarafından tanı kriterleri yayımlandı. Buna göre tekrarlayan oral ülserlerin yanı sıra tekrarlayan genital ülserler, oküler bulgu, deri bulgusu veya Paterji testi pozitifliği kriterlerinden en az 2 tanesinin bulunması tanı için yeterli bulundu. Nörobehçet sendromunda serebral venöz tromboz ve trombofili tedavisi problematik olmakla beraber altta yatan otoinflamatuar sürece yönelik immunsupresif ilaçlar ve antikogülanlasyon yaygın bir şekilde uygulanmaktadır. Tüm Behçet sendromu tanılı hastaların yaklaşık %30'unda nörolojik tutulum, Nörobehçet tanılı hastaların ise yaklaşık %12'sinde hastalığın ilk prezentasyonu olarak serebral venöz tromboz görülür. Nörobehçet'in ilk prezentasyonu olarak oldukça nadir görülen serebral venöz trombozun bilateral hemisferde de görülebileceği unutulmamalıdır.

EP - 7 NÖROSARKOİDOZ OLGU SUNUMU

EMRE EMİRBAYER , EMRE EMSEN , İHSAN ŞÜKRÜ ŞENGÜN , SİBEL CANBAZ KABAY

DOKUZ EYLÜL HASTANESİ, NÖROLOJİ ANABİLİM DALI

Giriş:
Sarkoidoz akciğer, lenf nodları, cilt ve göz tutulumu gibi birçok organ veya sistemi etkileyen inflamatuar granülamatoz bir hastalıktır. Sarkoidoz olgularında %5-15 sıklıkta ilk 2 yıl içinde sinir sistemi tutulumu görülebilmektedir. Öncesinde sarkoidoz tanısı olmayan ve ilk kez nörolojik semptomatoloji ile prezente olan olgular nadir de olsa bildirilmektedir

Olgu:
64 Yasında kadın hasta 2014 yılında bilateral alt ekstermitede parestezik yakınmalar, sol alt ekstremite güçsüzlüğü ve solda düşük ayak gelişmesi üzerine tetkik edilmiş. Hastanın nörolojik muayenesinde sol yanlı proksimal kas gücü 4/5, sol ayak dorsifleksiyonu 2/5, aşil refleksi bilateral alınamamış ve 4 yanlı pozisyon duyusunda azalma saptanmış. Beyin MRG'ı normal olan hastanın yapılan elektromiyografik incelemesi sensörimotor polinöropati ile uyumlu saptanmış. BOS incelemesinde patoloji saptanmamış. Bilinen HCV taşıyıcılığı ve sistemik muayenede sol alt ekstremitede purpurik döküntüleri saptanan hastada RF, P-ANCA ve ANA pozitifliği görülmesi üzerine mikst kriyoglobulinemi ön tanısı düşünülmüş. İmmunfiksasyon elektroforezinde monoklonal gamopati saptanmamış ve kriyoglobulin negatif olarak görülmüş. Toraks BT'de plevral kalınlaşma ve sol akciğer üst lobta 5mm nodül görülen hastada romatolojik olarak HCV bağlı küçük damar vasküliti tanısı konmuş. 5 gün kadar 1 gr/gün ıv metilprednizolon tedavisi alan hasta riboflavin, ınterferon beta ve oral prednol ile taburcu edilmiş. 2022 Yılında göğüs ağrısı halsizlik ve 1 ay içinde 15kg kilo kaybı nedenli malignite taranan hastada tümör belirteçleri negatif, Pozitron emisyon tomografisinde sol akciğer üst lob lingular bölgede artmış FDG tutulumu görülmüş. Kemik iliği biyopsisi normal sınırlarda görülmüş. 2023 yılında periferik fasyal paralizi ve ani işitme kaybı nedenli Kulak burun boğaz servisine yatışı yapılan hastaya 7 gün ıv metilprednizolon tedavisi verilerek taburcu edilmiş. 1 Ay sonra vertigo, bulantı ve kusma nedenli vestibüler yetmezlik düşünülerek tekrar yatışı yapılmış. Hastanın servis izleminde bilateral oksipital bölgeden vertekse yayılan, zonklayıcı karakterde basit analjeziklere yanıtsız baş ağrısı ve bilinç bulanıklığı nedenli tarafımıza danışılması üzerine hastanın nörolojik muayenesinde patolojik olarak sağ head ımpulse testi pozitif, sağ periferik fasyal paralizi, sağ hemiglossal atrofi, sol glossopleji ve geniş adımlı yürüyüş saptanmış. Biyokimyasal ve serolojik olarak normal saptanan hastanın beyin mrında Posterior fossa, tentoryum ve falks posteriorunda pakimeningeal kontrastlanma, 4. ventrikül çıkışında obstrüksiyon, ventriküler dilatasyon ve intersitisyel ödem izlenmiş. Serum ACE düzeyi 21.47 olarak bulunmuş. İlerleyici multipl kraniyopati nedeniyle Lp tekrarı ile BOS basıncı 180mmH20, BOS proteini 97.4mg/dl bulunmuş. Nonkommunikan hidrosefali nedenli ventriküler drenaj kateteri takılıp ve dural biyopsi alınan hastada patoloji sonucu Granülom benzeri düzensiz sınırlı yapı oluşturan Langhans tipi ve yabancı cisim tipi Multinükleer dev hücreler görülmesi ile birlikte histopatolojik olarak Nörosarkoidoz tanısı konuldu. 10 gün 1gr/gün Iv Metilprednizolon tedavisi verilerek 48mg oral Prednizon ve 150mg Azatiyoprin tedavisine geçildi. Beklenilen yanıt alınamayan hastaya IV siklosporin denendi ancak allerjik reaksiyon gelişince kesildi. Peroral 1*100 mg siklosporin başlandı ve tedavi sonrası şikayetleri düzelen hasta poliklinik takibine alındı.

Sonuç:
Sarkoidoz, farklı klinik semptomatoloji ve radyolojik bulgular ile seyredebilir. Özellikle ilk semptom nörolojik tutulumla olduğunda NS tanısı koymak oldukça güçtür. Nörolojik belirtilerin, pulmoner veya çoklu sistem tutulumu varlığında ayırıcı tanı olarak nörosarkoidoz akılda tutulmalıdır.

EP - 8 ANİ BAŞLANGIÇLI BAŞAĞRISI VE UNUTKANLIK İLE PREZENTE OLAN OLASI AKUT DİSSEMİNAN ENSEFALOMYELİT VAKASI

SAİD ALİZADA , SEDA NUR ÇALAR , TOLGA POLAT , DİDEM ÖZ

DOKUZ EYLÜL ÜNİVERSİTESİ, NÖROLOJİ ANABİLİM DALI

Giriş:
Postinfeksiyöz ensefalomiyelit olarak da adlandırılan akut dissemine ensefalomiyelit (ADEM), merkezi sinir sisteminde meydana gelen akut, hızlı ilerleyen, otoimmün bir süreçtir. ADEM, önceki bir enfeksiyona veya aşılamaya yanıt olarak ortaya çıkan inflamasyonun bir sonucu olarak beyinde ve omurilikte (ve bazen de optik sinirde) demyelinizasyon ile karakterize edilir.

Olgu:
Ankilozan spondilit dışında ek hastalığı olmayan, 27 yaşında erkek hasta ani başlangıçlı olup, giderek artan, 4-5 gündür var olan baş ağrısı ve unutkanlık şikayeti nedeni ile başvurdu. Daha önce buna benzer bir olay yaşamayan hasta, hafıza kaybını özellikle son 4-5 gündür yaptığı işleri unutma şeklinde tarifledi. Yakın zamanlı enfeksiyon ve aşılama öyküsü yok. Hastadan çekilen konvansiyonel kontrastlı beyin MRG-da her iki serebral hemisferde periventriküler yerleşimli, korpus kallozumda, her iki temporal lob medialinde simetrik T2 sinyal artışları ve bu düzeylerde radial uzanım gösteren simetrik kontrastlanma izledi. Ayırıcı tanıda ön planda enflamatuar demiyelinizan süreçler düşünülmüş olup, ADEM, otoimmün ensefalit, astrositopatiler, primer santral sinir sistemi anjitisi-de ayrıcı tanıda düşünüldü. 10 gün intravenöz 1000mg/gün pulse kortizon verildi. Bu sırada hastadan geniş seroloji, biyokimya, otoimmun ve paraneoplastik, NMO, MOG ve OKB tetkikleri gönderildi. Otoimmun, paraneoplastik panel, Anti-AQP4, Anti-MOG, Okb negatif olarak saptandı. İgG indeks 0.71, Total Protein(Bos) 38.6, lökosit 110 saptandı. Serebrovasküler görüntülemede patoloji saptanmadı. Tedavi sonrasında hasta bazal durumuna geri döndü. Kontrollerde yeni şikayeti olmayan hasta, takibe alındı. Çekilen kontrol görüntülemelerde lezyonların belirgin bir şekilde gerilediği görüldü. Yapılan mini-mental ve ACE-R testi normal olarak saptandı.

Sonuç: Bu bildiride, ani başlangıçlı baş ağrısı ve unutkanlık şikayetleriyle başvuran hastada olası Akut Disseminan Ensefalomyelit (ADEM) olduğu düşünülmüş olup, tanı süreci ve tedavi yaklaşımı anlatılmıştır. Ayrıcı tanılar ekarte edildikten sonra, mevcut klinik, radyolojik bulgularla hastada ön planda ADEM düşünüldü.

EP - 9 KÜÇÜK HÜCRE DIŞI AKCİĞER KANSERİ VE NON-TİMOMA MİYASTENİ GRAVİS BİRLİKTELİĞİ: OLGU SUNUMU

UĞURCAN UĞUR , BAŞAK KARAKURUM GÖKSEL

BAŞKENT ÜNİVERSİTESİ TIP FAKÜLTESİ NÖROLOJİ ABD, ADANA DR. TURGUT NOYAN UYGULAMA VE ARAŞTIRMA MERKEZİ

Giriş:
Miyasteni gravis (MG), kasların zayıflamasına yol açan otoimmün bir hastalıktır. MG vakalarının %10-15'i timoma ile ilişkilendirilmiştir. Timus dışı kanserlerin MG ile bağlantısı nadirdir ve bu ilişkiyi tam olarak anlamak için daha fazla araştırmaya ihtiyaç vardır. Küçük hücreli dışı akciğer kanseri (KHDAK) gibi timus dışı tümörlerle birlikte görülen MG vakaları, paraneoplastik sendromlar olarak değerlendirilebilir.

Olgu sunumu:
81 yaşında, sağ dominant elini kullanan erkek hasta, 2015 yılında sağ akciğer karsinomu (KHDAK) tanısı ile sağ üst lobektomi ameliyatı geçiren, ameliyattan sonra 4 kür Pembrolizumab ve radyoterapi alan hasta 2020 yılında yürürken dengesizlik (BPPV tanılı), karşıya bakarken (yan-yana) çift görme (yakına bakınca daha fazla) akşam daha iyi görme şikayetleri ile Nöroloji polikliniğine başvurdu. Hastanın bilinen HT, Bilateral KHDAK, ritim bozukluğu, Hashimoto tiroiditi, subklinik hipotiroidi, hiperlipidemi, spinal cerrahi, periferik arter hastalığı (iliak arterde stent), BPPV, KOAH, BPH, Glokom, hepatosteatoz, basit böbrek kisti öyküleri mevcuttu. Başvurusunda nörolojik muayenesinde; dışa bakışlarda minimal kısıtlılık ve diplopi, sağda abduksiyon %50 kısıtlılığı, solda daha belirgin olmak üzere bilateral pitoz, solda 1-2 mm pupil genişliği saptandı. Yutma güçlüğü saptanmadı. Solunumu rahattı. Sol abd. digiti minimi ve nazalis kaslarında repetitif sinir çalışması yapıldı. EMG incelemesinde egzersiz öncesi dekrement veya inkrement yanıt elde edilemedi. Anti-Ach Reseptör antikoru: 7.33 olarak saptanan hastaya oküler miyasteni gravis (MG) tanısı konuldu. Hastaya Pridostigmin tedavisi başlandı. COVID-19 pandemisi nedeniyle kortizon tedavisi verilmedi. Bu süreçte Pridostigmin tedavisine bağlı yan etkiler nedeniyle gerekli doz ayarlamaları ve rutin periyodik takipleri yapıldı. Hastanın semptomları kontrol altındaydı. Şubat 2020'de oral Prednizolon tedavisine başlandı. Prednizolon ile muayenede iyileşme gözlendi.

2021 yılında sağ akciğer alt lobta yeni lezyon tespit edilmesi üzerine, stereotaktik radyoterapi (SRT) uygulandı. SRT sonrasında da Pridostigmin tedavisine devam edildi. Medikal inoperable olarak kabul edildi.

2022 yılında KCFT yüksekliği nedeniyle yapılan Karaciğer MRG'de karaciğerde periferal tarzda kontrast tutulumu gösteren 24x23 mm boyutlarında kalın duvarlı, santral kesimi kontrast tutmayan lezyon saptandı. Aynı lezyon PET-BTde de saptandı. Karaciğerde izlenen nodülün metastaz olabileceği düşünülerek biyopsi yapıldı. Patoloji sonucu hepatosellüler karsinom (HCC) olarak rapor edildi.

2023 yılında hastaya Atezolizumab ve Bevasizumab tedavileri başlandı. Hastanın poliklinik takiplerinde son nörolojik muayenesi: sola bakışta diplopi, konuşma hafif disfonik, sol pupil 2-3 mm daha geniş olarak saptandı.

Tartışma:
Paraneoplastik nörolojik sendromlar (PNS), malignitelerle bağlantılı olarak gelişen otoimmün reaksiyonlar sonucu ortaya çıkar. LEMS, KHAK ile en sık ilişkilendirilen PNS iken, MG'nin KHAK ile birlikte görülmesi daha az yaygındır ve literatürde nadir olarak bildirilmiştir. Bu olgu, KHDAK ile ilişkili MG'nin klinik yönetimindeki zorlukları gözler önüne sermektedir. İmmun kontrol noktası inhibitörleri (ICIs) gibi tedavilerle ortaya çıkan MG vakalarının sayısındaki artış, bu tür otoimmün yan etkilerin daha yakından izlenmesi gerektiğini göstermektedir.

Sonuç:
KHDAK ile ilişkili MG vakaları nadirdir ve literatüre önemli bir katkı sağlar. Paraneoplastik sendromların erken tanısı, kanserin gidişatını etkileyebilir ve multidisipliner bir yaklaşımın gerekliliğini vurgular.

Referanslar:
1. Vincent A, Palace J, Hilton-Jones D. Myasthenia gravis. The Lancet. 2001 Apr 14;357(9274):2122-8.
2. Engels EA, Pfeiffer RM. Malignant thymoma in the United States: demographic patterns in incidence and associations with subsequent malignancies. International journal of cancer. 2003 Apr 1;105(4):546-51.
3. Fujita K, Kim YH, Kanai O, Yoshida H, Mio T, Hirai T. Paraneoplastic syndromes associated with lung cancer. World journal of clinical oncology. 2014 Oct 10;5(4):197.

4. Brahmer JR, Lacchetti C, Schneider BJ, Atkins MB, Brassil KJ, Caterino JM, et al. Management of immune-related adverse events in patients treated with immune checkpoint inhibitor therapy: American Society of Clinical Oncology clinical practice guideline. Journal of Clinical Oncology. 2018 Jun 10;36(17):1714-68.
5. Maddison P, Lang B. Paraneoplastic neurological autoimmunity and survival in small-cell lung cancer. Journal of Neuroimmunology. 2008 Dec 1;201(1-2):159-62.
6. Pelosof LC, Gerber DE. Paraneoplastic syndromes: an approach to diagnosis and treatment. Mayo Clinic Proceedings. 2010 Sep 1;85(9):838-54.

EP - 10 NADİR BİR MOTOR NÖRON HASTALIĞI OLARAK MILLS SENDROMU: OLGU SUNUMU

ÖZLEM ÖNDER , NURHAK DEMİR , ŞAHİN IŞIK , MEHMET ÖZMENOĞLU

YAKIN DOĞU ÜNİVERSİTESİ HASTANESİ, NÖROLOJİ

Giriş:
Mills sendromu, ilk olarak 1900 yılında Dr. James Mills tarafından tanımlanmış olup, ilerleyici üst motor nöron disfonksiyonu ile karakterizedir. Yaygın semptomları arasında; genellikle distalden başlayıp proksimale doğru ilerleyen güçsüzlük, spastisite ve hiperrefleksi, bulber tutulum nedeniyle konuşma ve yutma zorlukları, istemsiz gülme ve ağlama gibi psödobulber semptomlar yer alır. Kesin tanı testleri bulunmamakla birlikte; tanı klinik muayene, nörogörüntüleme ve elektromiyografi (EMG) bulguları ile ayırıcı tanıların dışlanmasına dayanır.

Olgu Sunumu:
65 yaşında kadın hasta, yürüme ve konuşma güçlüğü şikayetleriyle polikliniğimize başvurdu. Başlıca şikayetleri, yaklaşık 5 yıldır sol kol ve bacakta yavaş ilerleyen sertlik ve güçsüzlüktü. Başlangıç belirtisi yürümesini hafifçe etkileyen sol bacakta güçsüzlük olup daha sonra bu güçsüzlüğün sol koluna kadar ilerlediği ve sol elini kullanarak yaptığı kutu kaldırma, banyo yapma ve saçını tarama gibi aktivitelerde zorluk çektiğini fark etmişti. Hastanın oğlu, son üç yılda konuşmasının giderek bozulduğunu, anlaşılmasının zorlaştığını ve daha kısık bir ses tonuyla konuştuğunu belirtmişti. Nörolojik muayenede, sol hemiparezi, spastisite ve hiperrefleksiye eşlik eden bilateral Babinski kanıtı ve sol Hoffmann refleksleri ile sol ayakta klonus gözlendi. Orta düzeyde dizartri ve hafif disfaji içeren bulber disfonksiyon mevcuttu. İlerleyici üst motor nöron belirtilerinin, normal nörogörüntüleme sonuçları ve karakteristik EMG değişikliklerinin varlığına dayanarak, olguya Mills sendromu tanısı konularak takip ve fizyoterapi desteğine başlandı.

Tartışma:
Mills sendromu, yavaş ilerleyen, tek taraflı veya çift taraflı ancak asimetrik, duyu kaybı olmaksızın yükselen veya alçalan hemipleji ile karakterize nadir, edinsel bir motor nöron hastalığıdır. Mills sendromu şu anda Primer Lateral Sklerozun özel bir varyantı olarak kabul edilmeye daha yatkındır, ancak bazı yazarlar Mills sendromunu N şeklindeki ilerlemesi nedeniyle motor nöron hastalıklarının benzersiz bir türü olarak değerlendirmiştir. Olgumuzda, beş yıldır devam eden progresif assendan hemiparezi ve kontrlateral Babinski belirtisi ile desteklenen N şeklindeki ilerleme modeli nedeniyle klinik olarak Mills sendromu ilk planda düşünülmüş ve ayırıcı tanıların nörogörüntüleme ve EMG bulguları eşliğinde dışlanması ile tanı doğrulanmıştır. Mills sendromunun yönetimi, esas olarak baklofen ve tizanidin gibi farmakolojik ajanlar ile spastisitenin semptomatik tedavisi ve fizyoterapiye odaklanır. Riluzolun, ALSde olduğu gibi Mills sendromunda da potansiyel faydaları olduğu bildirilmektedir.

Sonuç:
Nadir bir sendrom olduğundan, Mills sendromu hala yeterince anlaşılmamaktadır. Temel patofizyolojisini açıklığa kavuşturmak, potansiyel biyomarkerleri belirlemek ve hedeflenmiş tedavi yöntemleri için daha fazla araştırmaya ihtiyaç vardır. Araştırmacılar ve klinisyenler arasındaki iş birliği, bu zorlu kliniğin daha iyi anlaşılması ve hasta sonuçlarının iyileştirilmesi açısından önemlidir.

EP - 11 AKUT BRAKİYAL PLEKSOPATİ KLİNİĞİYLE ORTAYA ÇIKAN SERVİKAL SCHWANNOMA OLGUSU

SANİYE KARABUDAK , PINAR ÖZÇELİK , ZELİHA MATUR

BEZMİALEM VAKIF ÜNİVERSİTESİ HASTANESİ, NÖRÖOLOJİ DEPARTMANI

Amaç:
Schwannomaların %10'u baş-boyun bölgesinde yer alır; ancak servikal spinal köklerden kaynaklanması çok nadirdir. Burada, klinik ve EMG bulgularıyla akut brakial pleksopati düşünülüp, incelemeler sonucunda C6 kök Schwannoması saptanan 52 yaşında erkek hasta sunulmuştur.

Olgu:
Hasta, daha önce yakınması yokken, 2 hafta önce, ağır malzeme ittikten sonra ani gelişen, sağ kolunda uyuşma ve güçsüzlük yakınmasıyla başvurdu. Muayenesinde, sağda C6 dermatomunda hipoestezi; omuz kavşak ve biseps kaslarında ileri, trisepste orta, el bileği fleksörlerinde hafif güçsüzlük saptandı. Yakınmalarının başlangıcından 29 gün sonra yapılan EMG'sinde sağ 1.parmak uyarımlı median, radial ve lateral kütanöz antebraki duyusal cevap amplitüdlerinde asemptomatik tarafa göre %50 azalma görüldü. Bilateral aksiller, median, ulnar ve radial motor cevap amplitüdleri simetrik olarak normaldi. İğne EMG'sinde sağ deltoid ve bisepste ileri, triseps ve fleksör karpi radialiste orta-ileri derecede seyrelmiş katılım paterni gösteren motor ünite potansiyelleri görüldü, patolojik spontan aktivite izlenmedi. Sağ brakial pleksusun űst trunkusunda belirgin, üst ve orta trunkusundan kaynaklanan liflerde, öncelikle demiyelinizasyon ve duyusal liflerde ikincil aksonal dejenerasyonla seyreden akut dönemde tutulum olduğu düşünüldü. MRG'de C5-C6 düzeyinde intradural ekstramedüller yerleşim gösteren dural kese sağ lateral kesiminden sağ nöral foramene uzanım gösteren 30x23 mm boyutunda yoğun kontrast tutan, düzgün sınırlı kitle izlendi. Kitle+C6 kökünün parsiyel eksizyonu ve posterior stabilizasyon ameliyatı yapıldı; patoloji Schwannoma olarak sonuçlandı.

Tartışma ve Sonuç:
Swannomalar genellikle arka köklerden kaynaklanır ve duyusal bulgular öncelikle beklenir. Yavaş ilerleyen bir kliniğe neden olurlar. Hastamızda kuvvetli ani gerilme nedeniyle klinik tablonun akut ortaya çıktığı düşünülmüştür. Tutulumun C6 arka kök gangliyonu ve distalini kapsaması, EMG'deki duyusal cevap amplitüdlerindeki düşüşe neden olmuştur.

EP - 13 EPSTEİN-BARR VİRÜSÜ İLİŞKİLİ BİR TRANSVERS MİYELİT OLGUSU: OLGU SUNUMU

DERENCAN ATEŞ , AHMED SERKAN EMEKLİ , TUNCAY GÜNDÜZ , MURAT KÜRTÜNCÜ

İSTANBUL ÜNİVERSİTESİ İSTANBUL TIP FAKÜLTESİ NÖROLOJİ ANABİLİM DALI

Giriş:
Akut transvers miyelit, spinal kordun immün aracılı demiyelinizasyonuyla gelişen motor, duysal ve/veya otonom işlev bozukluğudur. EBV ilişkili miyelit, EBV enfeksiyonunun nadir bir komplikasyonudur. Diğer miyelit nedenleri gibi, duyu bozuklukları, ekstremite güçsüzlükleri, bağırsak/mesane problemleri, ağrıyla prezente olabilir. Tanısında, BOS'ta EBV-DNA PCR tespiti önemlidir ve henüz kanıta dayalı bir tedavisi yoktur. Bu bildiride, EBV ilişkili transvers miyelit saptanan bir olgu sunulacaktır.

Olgu:
Kırk yedi yaşındaki erkek hastanın ilk yakınması, tarafımıza başvurusundan dört ay önce ayaklarında başlayan parestezilerdi. Sonrasında uyuşması göğüs seviyesinin altına yükselmiş, paraparezi ve inkontinans tabloya eklenmişti. Aynı dönemde, inguinal bölgedeki şişlikler nedeniyle, dış merkezde yapılan lenf nodu biyopsisiyle Kaposi sarkomu tanısı alıp takibe alındığı öğrenildi. Geliş nörolojik muayenesinde, alt ekstremite kas gücü 3/5 düzeyindeydi, T6-7'de seviye veren duyu kusuru, derin tendon reflekslerinde global artış vardı, taban deri refleksi bilateral ekstansördü ve idrar inkontinansı mevcuttu. Spinal MRG'sinde, medulloservikal bileşkeden konusa uzanan, ekspansif görünümlü, periferik subpial kontrastlanan lezyonlar izlendi. Gönderilen BOS viral panelde EBV-DNA PCR pozitif saptandı. Hastanın pulse steroid tedavisi sonrası alt ekstremite kas gücü 4+/5 düzeyine yükseldi, duyu muayenesi normalleşti. İki hafta asiklovir tedavisi de verilen hastanın kontrol BOS'unda EBV-DNA negatif saptandı. Halen tek taraflı destekle mobilize olan, bel-bacak ağrıları nedeniyle pregabalin tedavisi alan hastanın, klinik takibi devam etmektedir.

Tartışma:
EBV miyeliti, sağlıklı insanlarda nadirdir ve çocuklarda daha sık görülür, ancak her yaştan immünokompetan hastalarda akut miyelitin ayırıcı tanısında düşünülmelidir. Pulse steroid, İVİG ve antiviral ajanların tedavide kullanıldığına dair yayınlar olsa da, henüz kanıta dayalı öneriler olmadığından, tedavi semptomlara göre bireyselleştirilmelidir.

EP - 14 MOG ANTİKORU VE BOS HHV-7 PCR POZİTİF UZUN SEGMENT TRANSVERS MİYELİT OLGUSU

SELİN DOĞU , SİNEM DEMİR , FULYA EREN , BURCU ALTUNRENDE

İSTANBUL TAKSİM EĞİTİM VE ARAŞTIRMA HASTANESİ

Giriş:
Akut transvers miyelit, hızlı başlangıçlı, güçsüzlük, duyu bozukluğu, bağırsak/mesane fonksiyon bozukluğu ile ortaya çıkabilen, edinilmiş inflamatuar bir hastalıktır.

Olgu:
21 yaşında erkek hasta, bir haftadır giderek artan bacaklarda güçsüzlük ve uyuşma, idrar yapmada güçlük ,gövdede his kaybı şikayetleri ile acil servise başvurdu. Nörolojik muayenesinde hastanın subfebril ateşi mevcuttu.Ense sertliği yoktu.Alt ekstremitelerde baskın tetraparezi , hiperaktif refleksler ,bilateral TCR ekstansör, T10 seviyesine uyan seviye veren duyu kusuru ve vibrasyon duyusunda sternuma kadar azalma tespit edildi. MR görüntülemelerinde beyin sapında 4. Ventrikül çevresinde kontrast tutmayan bulutsu hiperintens görünüm ile spinalde C1 düzeyinden T8 düzeyine kadar uzanan ılımlı kontrastlanan, ekspansif uzun segment santral yerleşimli T2-FLAIR hiperintens lezyon saptandı. BOS incelemesinde lenfositik pleositoz, protein ve IgG indeksi yüksekliği izlendi. OKB tip 3 pozitifti. Viral panelde BOS'ta HHV-7 PCR pozitif idi. Malignite taraması, otoantikor paneli, NMO IgG negatif saptandı.Serumda bakılan MOG antikoru pozitif sonuçlandı.Hastaya gansiklovir 1000 mg/gün IV tedavisi ile 10 gün 1 gr/gün metilprednizolon IV başlandı. Nörolojik muayenesinde progresyon olması üzerine 4.gününde plazmaferez tedavisi başlandı. Ancak 2. kürde anaflaktik reaksiyon gelişmesi üzerine devam edilemedi. 0.4 gr/kg /gün IVIG 5 gün süre ile verildi. 21. Gün kontrol BOS sonucunda hücre sayısının azaldığı, HHV-7 PCR ın negatifleştiği görüldü.IVIG tedavisi ardından muayenesinde minimal düzelme izlenen hasta aylık IVIG tedavisi planlanarak fizik tedaviye yönlendirildi.

Sonuç:
Burada beyin sapı tutulumu ve akut uzun segment ekspansif transvers miyelit kliniği ile başvuran, BOS HHV-7 PCR ve MOG antikoru pozitifliği eş zamanlı saptanan, bir erkek hasta bildirilmiştir. HHV-7 ile enfekte olmuş sağlıklı bireylerde nörolojik tutulum çok nadir gözlenmiştir. Bildirilen HHV-7 ile ilişkili miyelit vakalarında klinik ve radyolojik bulguların bu olgudan daha benign seyirde olması ,metilprednizolon ve gansiklovire hızlı yanıt verişleri dikkat çekmektedir. İmmünsupresyonu olmayan, MOGAD' da görülen klinik tablolarla uyumlu prezentasyonu olan, kliniği progresif kötüleşen vakamızda ise bu durumun nedeni olarak , eşlik eden enfeksiyonun MOG ile ilişkili otoimmuniteyi tetiklediği düşünülmektedir , ancak aradaki ilişki ile ilgili kesin kanaat getirmek bu aşamada zor olup hastanın klinik gidişatının ve tedavi yanıtlarının takibi bu konuda önem arz etmektedir.

EP - 15 ANTİ-NMDA RESEPTÖR POZİTİF OTOİMMUN ENSEFALİT OLGUSU

BUSE ALTUNBAŞAK , GÜLŞAH ÇETİN ONAR , ÖMER FARUK TAŞ , MEHMET İLKER YÖN , GÜRAY KOÇ

SAĞLIK BİLİMLERİ ÜNİVERSİTESİ TIP FAKÜLTESİ, ANKARA BİLKENT ŞEHİR HASTANESİ NÖROLOJİ KLİNİĞİ

Olgu:
AntiNMDA reseptör ensefaliti; akut veya subakut başlangıçlı psikiyatrik semptomlar, nöbet, otonomik disfonksiyon ve hareket bozukluklarıyla kendini gösteren bir otoimmün ensefalit türüdür. 22 yaşında, bilinen kronik hastalık öyküsü olmayan,üniversite öğrencisi kadın hasta 1 kez nöbet geçirmesi üzerine dış merkezde tetkik edilmiş, patoloji saptanmamış. İlk nöbetinden yaklaşık iki hafta sonra insanların yüzlerinin yarısını yaşlı, yarısını genç görme, başkalarının sürekli kendisi hakkında konuştuğunu düşünme şeklinde psikiyatrik semptomları başlamış. Psikoz açısından dış merkezde Psikiyatri servisine yatırılarak tetkik edilmiş. Fluoksetin, ketiyapin ve olanzapin başlanan hasta tedaviden fayda görmüş. Taburculuk sonrası yeniden nöbet geçirmesi üzerine EEG çekilerek epilepsi tanısı ile lamotrijin 1x25mg başlanan hasta sonrasında polikliniğimize ilk kez kontrol amacıyla başvurdu. Rutin ve uyku aktivasyon EEG çekildi;jeneralize keskin dalga, diken dalga paroksizmlerinin zemin aktıvıtesına karıştığı, jeneralize epileptiform anomali raporlanması üzerine ileri tetkik için servisimize yatırıldı. Nörolojik muayenesi doğal olan hastanın santral görüntülemeleri normal sonuçlandı. Lamotrijin tedavisine ve psikiyatri önerileri ile fluoksetin, ketiyapin ve olanzapin tedavilerine devam edildi. Lomber ponksiyon yapılan hastanın BOS örneğinde antiNMDA reseptör antikoru pozitif sonuçlanması üzerine 0.4 gr/kg/gün'den 5 doz IVIG tedavisi planlandı. Hasta tedaviden fayda gördü. Paraneoplastik taramalarında anlamlı patoloji saptanmadı. 6 ay boyunca ayda 1 kez 0.4 gr/kg IVIG tedavisi verilmesi planlanarak önerilerle taburcu edildi.Bu olguda nöbet ve psikiyatrik semptomlarla gelen hastalarda, tüm ensefalitlerin %4'ünü oluşturan antiNMDA reseptör pozitif otoimmun ensefalitin ayırıcı tanıda düşünülmesi gerektiğini vurgulamak istedik.

EP - 16 ANTİ-MA2 POZİTİF PARANEOPLASTİK ENSEFALİT OLGUSU

KÜBRA YUMUŞAK ALTUNYALDIZ , ÖZLEM POLEN DEMİR , ZEYNEP ŞENAY , TAHİR KURTULUŞ YOLDAŞ

ANKARA BİLKENT ŞEHİR HASTANESİ

Olgu:
Anti-Ma2 ilişkili ensefalit, limbik sistemi, diensefalonu ve beyin sapını tutan paraneoplastik bir sendromdur. Çoğu hastada testis tümörü, küçük hücreli akciğer kanseri, timoma veya lenfoma ile birlikte bildirilmiştir. Semptomların çeşitliliği ve altta yatan tümör bulgularının bazen nörolojik bulgulardan sonra ortaya çıkması nedeniyle tanı gecikebilir. 72 yaşında erkek hasta, 2 ay önce aniden başlayan baş dönmesi, konuşma bozukluğu, yürüme,denge bozukluğu ve ajitasyon şikayetleri ile yakınları tarafından nöroloji polikliniğine getirildi..Hasta ileri tetkik ve tedavi amaçlı nöroloji servisine yatırıldı.Tetkikleri istendi.Lomber ponksiyon yapıldı.BOS paraneoplastik panelinde anti-Ma2/TA +3 pozitif görüldü. Hastaya 5 doz 0.4 gr/kg/gün IVIG tedavisi uygulandı.Ivıg tedavisinden hasta kısmen fayda gördü,ajitasyonu iyileşti.Ataksisi minimal düzeldi.Hastaya malignite araştırılması amacıyla çekilen toraks ve abdomen BTde, akciğerde nodül saptandı. Göğüs hastalıklarına danışıldı,takip önerildi.Testiküler seminoma için yapılan skrotal ultrasonografi normal olarak değerlendirildi; B-HCG negatif bulundu.Tümör markerları, PSA, anti-GAD ve çölyak testleri negatif bulundu. Malignite taramasında endoskopi ve kolonoskopi normaldİ.Vaskülit panelinde lupus antikoagülanı ve romatoid faktör pozitif görüldü. PET taraması maligniteye uyumlu tutulum göstermedi. Anti-Ma2 ilişkili ensefalit, genellikle testiküler germ hücreli tümörlerle, özellikle seminomla ilişkilidir. Akciğer tümörlerinden adenokarsinom ve büyük hücreli karsinomlar en sık paraneoplastik ensefalit nedenlerindendir. Olgumuzun akciğer nodülleri açısından takibi yapılmaktadır. Poliklinik kontrolleri 6 ay boyunca ayda bir 0.4 gr/kg/gün IVIG tedavisi verilmek üzere devam etmektedir.

EP - 17 FASİYAL DİPLEJİ İLE PREZENTE NADİR BİR GUILLAIN BARRE SENDROMU OLGUSU

BUSE ALTUNBAŞAK , GÜLŞAH ÇETİN ONAR , BİRSEN ULUCA KAYA , YEŞİM SÜCÜLLÜ KARADAĞ

SAĞLIK BİLİMLERİ ÜNİVERSİTESİ,ANKARA BİLKENT ŞEHİR HASTANESİ NÖROLOJİ KLİNİĞİ

Olgu:
Guillain Barré sendromu (GBS); arefleksi, ilerleyici ekstremite güçsüzlüğü; çoğunlukla alt ekstremitelerden başlayan güçsüzlükle karakterize bir hastalıktır. Nadir bir GBS varyantı olan bilateral periferik fasiyal dipleji ve parestezi ise ekstremitelerde motor kayıp olmaksızın fasiyal diplejiyle prezente olur. Bu varyanta neden olan öncül enfeksiyon ve otoantikorlar net bilinmemektedir. 23 yaşında, bilinen kronik hastalık öyküsü olmayan kadın hasta, sağdan başlayıp sol tarafa yayılan bilateral kulak ve ense ağrısı şikayetleriyle dış merkez kulak burun boğaz polikliniğine başvurmuş. Öncelikle üst solunum yolu enfeksiyonu düşünülen hasta sonrasında yüz kaslarını hareket ettirememeye başlaması üzerine acil servisimize başvurdu. Tarafımızca değerlendirilerek acil şartlarda lomber ponksiyon yapıldı. BOS'ta total protein 405 mg/l olarak sonuçlanan, harici patoloji saptanmayan hasta servisimize yatırılarak aynı gün EMG'si yapıldı. EMG'si normal raporlanan hastanın santral görüntülemelerinin ''Bilateral fasiyal sinir traselerinde intrakanaliküler segmentlerde daha belirgin olmak üzere kontrastlanma izlenmektedir. (Nörit?)" şeklinde raporlanması üzerine yeniden LP yapıldı. BOS total protein 445 mg/l sonuçlandı, ek patoloji saptanmadı. Hastaya enfektif, romatolojik ve onkolojik açıdan yapılan radyolojik tetkiklerinde ve kanda patoloji saptanmadı. Miyastenia Gravis açısından istenen BOS'tan AntiGQ1b, serumdan AntiMUSK ve AchR antikoru negatif sonuçlandı. Yeniden yapılan EMG'si "akut polinöropatilerin erken bulgusu olabilir." şeklinde raporlanan hastaya GBS tanısı ile 0.4 gr/kg/gün'den 7 doz IVIG verildi.Tedaviden fayda gören hasta Fizik Tedavi Rehabilitasyon, Kulak Burun Boğaz ve Plastik Rekonstrüktif Cerrahi önerileri alınarak taburcu edildi. Bu olguda GBS'nin farklı ve nadir klinik prezentasyonlarının olduğu,tanıya yönelik tetkiklerin gerektiğinde tekrarlanmasının faydalı olabileceği,klinik şüphe halinde en iyi klinik sonlanımı sağlamak açısından erken tedavi başlanması gerekebileceği vurgulanmaktadır.

EP - 18 NADİR BİR OLGU: İZOLE 3. KRANİAL SİNİR FELCİ İLE PREZENTE OLAN OKULER MİYASTENİA GRAVİS

ÖZLEM POLEN DEMİR , MERVE ÇİÇEK , KYMBAT ASEKOVA , DAMLA NUR BALEVİ , ÇAĞLA AYDEMİR , RABİA PEKTAŞ , YEŞİM SÜCÜLLÜ KARADAĞ

ANKARA BİLKENT ŞEHİR HASTANESİ

Giriş:
Myasthenia gravis (mg), postsinaptik asetilkolin reseptörlerine karşı gelişen otoimmün antikorların neden olduğu, kasların istemli hareketlerini etkileyen kronik bir nöromüsküler hastalıktır. Genellikle yaygın kas güçsüzlüğü, pitozis, diplopi gibi bulgularla ortaya çıkar. Ancak, hastalık bazen nadir ve atipik bulgularla da karşımıza çıkabilir. İzole üçüncü kranial sinir felci, myasthenia gravis'in nadir bir prezentasyon şeklidir ve genellikle oftalmopleji gibi kranial sinir bulguları diğer nörolojik hastalıklardan ayırt edilmesi güç olabilir. Bu olguda, izole üçüncü kranial sinir felci ile başvuran nadir bir myasthenia gravis vakası sunulmaktadır.

Olgu:
Bilinen ek hastalik öyküsü olmayan 59 yaşında erkek hasta, acil servise 3 gündür olan sağ göz kapağında düşüklük,eşlik eden sağ göz çevresinde ağri sebebiyle basvurdu. Nörolojik muayenesinde sağ göz içe bakış kısıtlılığı, sağ gözde hafif dışa deviasyon mevcuttu. İleri araştırma için nöroloji servisine yatırıldı. Hastanin daha önce 6 yil, 4 yil ve 2 yil önce de ayni sekilde sağ göz kapağında düşüklük şikayeti olmuş, dış merkezlerde arastırılmış anlami patoloji bulunamamış kendi kendine zamanla düzelmiş. Hastanin yapılan intrakranial görüntülemelerinde patoloji saptanmadi. Göz hastalıkları tarafından ek göz patolojisi saptanmadı. Temporal arterit açısından temporal usg yapildi, patoloji saptanmadi. asetilkolin reseptör antikoru negatif gelen hastadan antimusk antikoru gönderildi. Yillar içinde fluktuasyon gösteren göz kapağı düşüklüğü olan kas gücü normal olan hastaya myastenia protokollü emg yapildi. Sağ frontalis kasında istemli kasıda konsantrik jitter analizi: incelenen potansiyellerin 11/29 sinde (>%20 sinde) jitter anormaldir. şeklinde sonuçlanıp MG açısından anlamli bulundu. Hastaya timoma ve sebebi bilinmeyen sedim yüksekliği açısından pet ct çekildi. Pridostigmin 60 mg tedavisi başlandı, kademeli olarak 4*1e yükseltildi, prednol 1*10 mg eklendi. Kontrol muayenesinde pitozun ve agrinin gerilediği, içe bakiş kisitliliğinin kismen düzeldiği görüldü.

Sonuç:
Myasthenia gravis, geniş bir klinik yelpazede kendini gösterebilen ve tanısal zorluklara yol açabilen bir nöromüsküler hastalıktır. İzole üçüncü kranial sinir felci gibi nadir prezentasyonlar, doğru tanının gecikmesine neden olabilir. Bu olgu, atipik klinik bulguların MG tanısında dikkatli bir şekilde değerlendirilmesi gerektiğini ve erken tanı ile uygun tedaviye başlanmasının hastalığın prognozunu olumlu yönde etkileyebileceğini vurgulamaktadır. Myasthenia gravis'in nadir form ve prezentasyonlarını tanıyabilmek, klinisyenler için hayati önem taşır.

EP - 19 RETİNOPATİNİN EŞLİK ETMEDİĞİ ANTİ-RECOVERİN POZİTİF OTOİMMUN-PARANEPLASTİK SEREBELLAR SENDROM; BİR OLGU

MERTER GÜVENÇ [1], ASLAN ARDA ATALAR [1], NESLİHAN EŞKUT [1], ASLI KÖŞKDERELİOĞLU [2], LEVENT ÖCEK [3], PINAR ORTAN [2]

[1] İZMİR ŞEHİR HASTANESİ, NÖROLOJİ KLİNİĞİ
[2] SAĞLIK BİLİMLERİ ÜNİVERSİTESİ, İZMİR BOZYAKA EĞİTİM VE ARAŞTIRMA HASTANESİ, NÖROLOJİ KLİNİĞİ
[3] SAĞLIK BİLİMLERİ ÜNİVERSİTESİ, İZMİR TEPECİK EĞİTİM VE ARAŞTIRMA HASTANESİ, NÖROLOJİ KLİNİĞİ

Giriş:
Recoverinler, esas olarak retinal çubuk fotoreseptörlerinde yer alan ve esas olarak fototransdüksiyonda rol oynayan kalsiyum bağlayıcı proteinlerdir. Anti-recoverin antikorlarının kanserle ilişkili retinopati ve otoimmün retinal dejenerasyonla bağlantılı olduğu bulunmuştur. Anti-recoverin antikor pozitifliğini lambert-eaton miyastenik sendrom ve Covid-19 gibi göz dışı patolojilerde saptandığı ilişkin az sayıda yayın mevcuttur. Altta yatan patofizyoloji recoverin proteinin yalnızca retina ve pineal bezde yer alması nedeniyle tam aydınlatılamamıştır. Bu bildiride retinal patolojinin eşlik etmediği anti-recoverin pozitif saptanan otoimmun-paraneoplastik serebellar dejenerasyon tanılı olgu sunulacaktır.

Olgu:
43 yaşında erkek hasta 10 gündür devam eden baş dönmesi, bulantı, denge bozukluğu şikayetleriyle değerlendirilmiş. Semptomatik tedaviyle şikayetlerin gerilememesi, konuşma bozukluğu eklenmesi nedeniyle kliniğimize sevk edilmiş. İki yanlı serebellar bulguları saptanması üzerine yatırılarak tetkik edildi. Nörolojik muayenede her yöne bakışta HFBY rotatuar nistagmus, ağır dizartrik konuşma, iki yanlı dismetri, disdiadokokinezi, bozuk diz-topuk testi saptandı. Kontrastlı kranial MRda patoloji saptanmadı. Biyo kimya, hemogram, vaskülit panelinde patolojik bulgu saptanmadı. Otoimmun-paraneoplastik serebellar sendrom ön tanısı ile tümör markerları incelendi, normal saptandı. Torakoabdomen BT, tiroid ve scrotal USG, tüm vücut PET incelemelerinde malignite saptanmadı. BOS incelemesinde protein yüksekliği ve antirecoverin antikor pozitifliği tespit edildi. Göz konsültasyonunda retina normal değerlendirildi. 10 gün süreyle 500mg IV metilprednizon ardından 80 mg PO idame edildi. Kısmi klinik düzelme izlendi. Endikasyon dışı tedavi onayı sonrası IVIG tedavisi 2gr/kg/5 gün dozunda uygulandı. İzlemde nörolojik bulgularda tama yakın düzelme görüldü. 6 ay aralıklarla paraneoplastik tarama yapılmak üzere izleme alındı.

Tartışma:
Tanı ve tedavi süreci ilginç olması nedeniyle retinopati ve malignitenin eşlik etmediği anti-recoverin antikoru pozitif otoimmun-paraneoplastik serebellar sendrom tanılı hasta sunulmaya değer bulunmuştur.

EP - 20 NADİR BİR AKUT POLİNÖROPATİ SEBEBİ OLARAK HİPEREOZİNOFİLİK SENDROM

SILA ÖZGE CEYLAN [1], BURCU ACAR ÇİNLETİ [1], TUĞBA GÜLER [1], BORAN YAVUZ [2], ÖNAY GERÇİK [3], AYŞE GÜLDEN DİNİZ ÜNLÜ [4], TUĞÇE MENGİ [1]

[1] İZMİR DEMOKRASİ ÜNİVERSİTESİ BUCA SEYFİ DEMİRSOY EĞİTİM VE ARAŞTIRMA HASTANESİ NÖROLOJİ ANABİLİM DALI
[2] İZMİR DEMOKRASİ ÜNİVERSİTESİ BUCA SEYFİ DEMİRSOY EĞİTİM VE ARAŞTIRMA HASTANESİ HEMATOLOJİ KLİNİĞİ
[3] İZMİR DEMOKRASİ ÜNİVERSİTESİ BUCA SEYFİ DEMİRSOY EĞİTİM VE ARAŞTIRMA HASTANESİ ROMATOLOJİ KLİNİĞİ
[4] İZMİR DEMOKRASİ ÜNİVERSİTESİ BUCA SEYFİ DEMİRSOY EĞİTİM VE ARAŞTIRMA HASTANESİ PATOLOJİ ANABİLİM DALI

Giriş:
Hipereozinofilik sendrom; altı aydan uzun süren 1500/mm3'ün üzerinde eozinofili, diğer patolojilerin dışlanması, organ tutulumu olmasıyla tanı konulan nadir görülen bir klinik tablodur.

Olgu Sunumu:
Elli yedi yaşında kadın hasta 1 haftadır olan ayaklarda uyuşma ve güçsüzlük şikayetleriyle başvurdu. Özgeçmişinde astımı olduğu öğrenildi. Kontrastlı beyin ve spinal manyetik rezonans görüntülemelerinde akut patoloji saptanmadı. Elektromiyografisinde motor ve duyusal yanıtlar elde edilemedi. Muayenesinde; kalça ve diz fleksiyonu 3/5, ayak dorsal ve plantar fleksiyonu 1/5 kas gücü, alt ekstremitede yüzeyel ve derin duyularda bozulma, hipoaktif patella refleksi, aşil refleksinde arefleksi saptandı. Beyin omurilik sıvısı (BOS) basıncı normal, BOS proteini 17 mg/dL, sodyum 145, glukoz 89 mg/dL bulundu. İntravenöz immünglobulin uygulandı. Yatışının 1. haftasında bilateral düşük ayak tablosu baskın hale geldi. Tam kan sayımında %69 eozinofil vardı. Periferik yaymada %30 eozinofil, %60 nötrofil, %5 lenfosit ve %5 monosit izlendi. BCR-ABL, PDGFR, JAK mutasyonları negatifti. Kemik iliği biyopsisi yapıldı. Pulse steroid uygulandı ve 1 mg/gün/gün dozundan devam edilerek 2 ay içinde kesildi. Steroidden sonra kanda hipereozinofili düzeldi. Vaskülit paneli ve ANCA'lar negatif çıktı. Eozinofilik granülomatöz polianjitis ekartasyonu için yapılan sural sinir biyopsisi vaskülit veya immün-aracılı reaksiyon nedenli nöropati lehine raporlandı.

Tartışma:
Hipereozinofilik sendrom ve eozinofilik granülomatöz polianjitin klinik bulguları benzerdir ve her ikisinde de polinöropati bulunmaktadır. Hipereozinofilik sendromun diğer nörolojik tutulumları mononöritis mültipleks, radikülopati, ataksi, parapleji, nöbet ve inmedir. Hastamız akut polinöropati ve kanda hipereozinofili prezentasyonu ile hipereozinofilik sendrom tanısı aldı.

Sonuç:
Hipereozinofilik sendrom nadir olup, bilateral akut düşük ayakta ayırıcı tanıda vaskülit akla gelmesi gereken tanılardan birisi olduğu için vakamızı sunmaya değer bulduk.

EP - 21 NADİR GÖRÜLEN WALDENSTRÖM MAKROGLOBULİNEMİSİNDE NADİR GÖRÜLEN BİR SENDROM, BİNG-NEEL SENDROMU, BİR OLGU

MERTER GÜVENÇ [1], ASLAN ARDA ATALAR [1], NESLİHAN EŞKUT [1], ÖZGÜR ESEN SİPAHİ [2], ASLI KÖŞKDERELİOĞLU [3], LEVENT ÖCEK [4], PINAR ORTAN [3]

[1] İZMİR ŞEHİR HASTANESİ, NÖROLOJİ KLİNİĞİ, İZMİR
[2] İZMİR ŞEHİR HASTANESİ, RADYOLOJİ KLİNİĞİ, İZMİR
[3] SAĞLIK BİLİMLERİ ÜNİVERSİTESİ, İZMİR BOZYAKA EĞİTİM VE ARAŞTIRMA HASTANESİ, NÖROLOJİ KLİNİĞİ, İZMİR
[4] SAĞLIK BİLİMLERİ ÜNİVERSİTESİ, İZMİR TEPECİK EĞİTİM VE ARAŞTIRMA HASTANESİ, NÖROLOJİ KLİNİĞİ, İZMİR

Giriş:
Waldenström Makroglobulinemisi(WM), lenfoplazmasitik lenfoma ile kemik iliği infiltrasyonuyla ilişkili bir B hücreli lenfoproliferatif hastalıktır. Bing-Neel sendromu(BNS) ise nadir görülen, WM tanılı hastalarda gelişen leptomaningeal ve/veya santral sinir sisteminde lenfoplazmositik infiltrasyon ile karakterize bir sendromdur.

Olgu:
Bilinen WM tanılı 44 yaşında kadın hasta, 3 gün önce başlayan sol bacakta istemsiz atımlar nedeniyle acile başvurdu. Nörogörüntülemelerde patoloji saptanmadı. Epileptik nöbet? Spinal segmental miyoklonus? ön tanılarıyla levetiresetam 1500mg İV yükleme yapıldı ve kliniğimize yatırıldı. Levetirasetam 1000mg/gün idame başlandı, günlük artışlar ile 3000mg/gün e çıkıldı. Myoklonileri azalmakla birlikte devam etti. Mevcut tedaviye klonazepam eklendi. 0,5 mg/gün başlanıp kademeli 4mg/gün e çıkarıldı, bu dozda myokloninin belirgin azaldığı görüldü. Ardışık EEG leri normaldi. Tüm spinal kontrastlı MR da patoloji saptanmadı. Yatışın 12.günü sol alt ekstremitede güçsüzlük gelişmesi üzerine görülen difüzyon mrda akut patoloji görülmedi. EMGde iletim ve f latansları olağan,iğnede istemli kası sağlanamadı.MEP testinde kortikospinal yolakta etkilenme değerlendirildi. BOS incelemesinde patolojik bulgu saptanmadı. Yatışının 20. Gününde sol alt ekstremitede pleji gelişmesiyle çekilen beyin MR da solda subdural koleksiyon, bilateral posterior parietalde T2 hiperintens yeni lezyon saptandı. Klinik ve geç gelişen nöroradyolojik bulguların WM ile ilişkili olduğu BNS olabilecepi düşünüldü. Genel durumunda kötüleşme neden iyle beyin-dura biyopsisi yapılamadı. 1 gr/gün IV metilprednizolon başlandı. İzlemde total eksternal oftalmoplejiye varan bakış kusuru eklendi. Bilinç bozukluğu eklenmesi, genel durumunun kötüleşmesi nedeniyle yoğun bakıma alındı, 3 gün ardışık plazmaferezden fayda görmedi.Yoğun bakım yatışının 6.gününde exitus oldu.

Sonuç:
BNS, WMnin nadir ve yeterince tanınmayan bir komplikasyonudur, hastalığın seyri sırasında herhangi bir zamanda ortaya çıkabilir. Açıklanamayan nörolojik bulguları olan WM hastalarında BNSden şüphelenilmelidir.

EP - 22 COVİD 19 SONRASI GELİŞEN İDİYOPATİK İNFLAMATUAR MİYOPATİ

SENA GÜNEŞ , GÖKHAN GÖLLE , CEYHUN SAYMAN , ECE ÖZDEMİR ÖKTEM , ŞEYDA ÇANKAYA , BURAK YULUĞ

ALKÜ ALANYA EĞİTİM VE ARAŞTIRMA HASTANESİ

Olgu:
57 yaşında kadın hasta, 2 yıl önce geçirdiği COVID-19 enfeksiyonu sonrası her iki kolunda ve bacaklarında başlayan güçsüzlük ve ağrı şikayetleri ile başvurdu. Şikayetler, enfeksiyondan yaklaşık 6 ay sonra kollarında da belirginleşerek tüm vücudunda yayıldı. Hasta Fizik tedavi bölümüne başvurduğunu ve tarafımıza yönlendirildiğini ifade etti Fizik muayenesinde omuz abdüksiyonu ⅗, kalça fleksiyonu, ekstansiyonu ve abdüksiyonu +⅘ olarak değerlendirildi, biseps ve gastroknemius kasları atrofik idi. Elektromiyografide motor ünite amplitüdleri düşük izlendi, ancak kreatinin kinaz ve diğer inflamatuar belirteçler normal bulundu. Romatolojik hastalıklara yönelik bakılan vaskülit markerları(ANA,p-ANCA,c-ANCA,Anti jo-1,Anti ro) negatifti.

Hasta, idiyopatik inflamatuar miyopati (IIM) ön tanısıyla nöroloji servisine yatırıldı ve 1 mg/kg/gün steroid tedavisi başlandı. Tedavinin 4. gününde kas gücünde belirgin bir iyileşme gözlendi. Hasta kas biyopsisi yapılması için dış merkeze yönlendirildi kontrollerinde steroid kullanımına bağlı kan şeker yüksekliği saptandı insulin tedavisine başlandı. Üç hafta sonra yapılan kontrolde, hastanın kas güçsüzlüğü ve ağrısı tama yakın düzeldiği gözlendi. 6 ay boyunca periyodik kontrollerinde steroid kesildi. Relaps gözlenmedi.

COVID-19un bağışıklık sistemi üzerindeki etkilerinin, otoimmün hastalıkları tetikleyebileceği ve COVID-19 sonrası IIM gelişiminde rol oynayabileceği düşünülmektedir. CK yüksekliği olmaması nedeniyle farklı branşlar tarafından değerlendirilen hastada tanı koymakta güçlükler yaşanmaktadır. Bu vaka ile COVID-19un uzun vadeli nörolojik komplikasyonları arasında IIMnin dikkate alınması gerektiği sonucuna varılmıştır.

EP - 23 KONFÜZYONEL TABLO VE EPİLEPTİK NÖBETLERLE BİRLİKTE SEYREDEN SERONEGATİF OTOİMMÜN ENSEFALİT: BİR OLGU SUNUMU

METEHAN KARAHOCA , HAMZA CİHAD OĞUZ , ONUR ÇELİK , MERT ÇALTİNOĞLU , SİBEL ÜSTÜN ÖZEK , CİHAT ÖRKEN

PROF. DR. CEMİL TAŞÇIOĞLU ŞEHİR HASTANESİ NÖROLOJİ KLİNİĞİ

Amaç:
Otoimmün ensefalitler, amnezi, konfüzyon, deliryum gibi nöropsikiyatrik bulgular ve nöbetlerle karakterize, subakut başlangıçlı nörolojik sendromlardır. Bu olgu sunumunda, konfüzyonel tablo ve epileptik nöbetlerle başvuran bir hastanın tanı ve tedavi süreci ele alınmıştır.

Olgu:
78 yaşında erkek hasta, bilinen hipertansiyon ve diyabetes mellitüs öyküsü mevcut, son 1 hafta içerisinde giderek artan anormal davranışlar ve konuşma bozukluğu şikayetleri ile acil servise getirildi. Yurtdışı seyahati (Suudi Arabistan) dönüşünü takiben yaklaşık 1 ay boyunca iştahsızlık, kusma ve idrar yapmakta zorlanma şikayetleri olduğu ifade edildi. Nörolojik muayenesinde epizodlar halinde ortaya çıkan oryantasyon ve kooperasyon bozukluğu haricinde ek patoloji saptanmadı. Kranial görüntülemelerde akut bir patoloji saptanmadı. Laboratuvar incelemelerinde BOS glukoz ve hücre düzeyleri normal bulundu. BOS kültüründe üreme olmadı. Otoimmün ensefalit ve paraneoplastik antikor paneli negatif sonuç verdi. Yine gün içerisinde epizodlar halinde sol üst ekstremitenin kasıldığı, bilincin tam kapanmadığı fakat sorulan sorulara yanıt veremediği nöbet aktiviteleri izlenmesi üzerine EEG planlandı. Sol frontotemporal bölgede epileptojenik odak ve sekonder bilateral senkroni tespit edildi. İntravenöz levetirasetam ve valproat kombinasyonu ile nöbetler kontrol altına alındı. 5 günlük pulse steroid tedavisi sonrasında, hastanın konfüzyonel tablosu ve nörolojik semptomlarında belirgin iyileşme gözlemlendi. Anormal davranışlar gerilerken, konuşma bozukluğunda düzelme kaydedildi. Nöbetler tamamen kontrol altına alındı.

Sonuç:
Son yıllarda otoimmün ensefalit vakalarının sıklığında artış görüldüğü bildirilmektedir. Yeni başlangıçlı bilinç dalgalanmaları, nöropsikiyatrik değişiklikler ve epileptik nöbetlerle seyreden vakalarda otoimmün etyolojiler rol oynamaktadır. Bu vakada olduğu gibi, seronegatif hastalarda gözlemlenen tedavi yanıtının, henüz tanımlanmamış antikor tipleri ile ilişkili olabileceği ileri sürülmektedir. Tanının akla gelmesi ve immunmodulatuar tedavilerin ivedilikle planlanması hayati öneme haizdir.

EP - 24 İZOLE SEREBELLAR İNME HASTALARINDA SOSYAL KOGNİSYON BOZUKLUKLARI

DEWI MENGKU PERTIWI [1], ARSİDA BAJRAMİ [2], İSMET CAN ADAMIŞ [1], YASEMİN AKBAŞ [2], IRMAK GÜMÜŞ [3], SONGÜL ŞENADIM [2], ASLI DEMİRTAŞ TATLIDEDE [4]

[1] BAHÇEŞEHİR ÜNİVERSİTESİ, SAĞLIK BİLİMLERİ ENSTİTÜSÜ, NÖROBİLİM PROGRAMI
[2] İSTANBUL AYDIN ÜNİVERSİTESİ, TIP FAKÜLTESİ, NÖROLOJİ ANABİLİM DALI, İNME ÜNİTESİ
[3] BAHÇEŞEHİR ÜNİVERSİTESİ, TIP FAKÜLTESİ
[4] BAHÇEŞEHİR ÜNİVERSİTESİ, TIP FAKÜLTESİ, NÖROLOJİ ANABİLİM DALI

Amaç:
Serebellumun yüksek bilişsel işlevlerde önemli bir rol oynadığı gösterilse de sosyal kognisyona katkısı hakkında mevcut veriler şu anda yetersizdir ve bu alandaki rolü henüz açıklığa kavuşturulmamıştır. Bu çalışmada, izole serebellar inme hastalarında sosyal kognisyon bozukluklarının araştırılması amaçlanmıştır.

Gereç ve Yöntem:
İzole iskemik serebellar inme geçiren 30 hasta ve yaş-eğitim açısından eşleştirilmiş 30 sağlıklı kontrol araştırmaya alınmıştır. Hastalar, inme-sonrası süreye (akut, subakut, kronik) ve serebellar lezyonun bölgesine göre sınıflandırılmıştır. Hastalar ağırlıklı olarak sosyal kognisyon testleri ve ölçeklerini içeren bir kognitif batarya ile test edilmiştir. Montreal Bilişsel Değerlendirme (MoCA), Gözlerden Zihin Okuma Testi, Penn CNB Emosyon Tanıma Testi, Gaf Testi, Tromso Sosyal Zeka Ölçeği, Sosyal-Duygusal Yeterlik Ölçeği ve Geriatrik Depresyon Ölçeği uygulanmıştır. Sonuçlar iskemik hasarın süresine ve lezyonların serebellumdaki lokasyonuna (anterior/posterior, sağ/sol hemisferler) göre analiz edilmiştir.

Bulgular:
Bulgularımız Penn emosyon tanıma testi için gruplar arasında anlamlı bir fark olduğunu ortaya koymuş ve sağlıklı kontrollerle karşılaştırıldığında serebellar inme grubunda öfke tanımanın anlamlı olarak azaldığını göstermiştir($p<0.05$). Gaf testinde toplam skor karşılaştırılmasında gruplar arası bir fark saptanmazken, testin afektif zihin teorisi bölümünde anlamlı bir bozulma olduğu görülmüştür($p<0.05$). Gözlerden Zihin Okuma testinden elde edilen veriler serebellar inme ve kontrol grupları arasında istatistiksel anlamlılık ortaya koymamıştır($p>0.05$). Bununla birlikte, alt gruplar için analiz edildiğinde sol posterior lobu etkileyen serebellar inme hastaları sağ posterior loba göre anlamlı derecede daha düşük performans göstermiştir($p=0.015$). MoCA testi ve ölçeklerde gruplar arasında anlamlı farklılık tespit edilmemiştir.

Sonuç:
Bu çalışmadan elde edilen bulgular serebellar inme sonrası sosyal kognisyondaki bozulmaya ilişkin mevcut kanıtları genişletmekte ve serebellumun sosyal kognisyon ağına önemli katkıları olduğunu desteklemektedir.

EP - 25 YETİŞKİN YAŞA ULAŞAN MEDULLOBLASTOM HASTALARI: EPİLEPTİK NÖBETLERİN ÖZELLİKLERİ, EEG VE MRG BULGULARI

MERYEM SENEM YILDIZ [1], NEŞE DERİCİOĞLU [1], İLKAY IŞIKAY [2]

[1] HACETTEPE ÜNİVERSİTESİ NÖROLOJİ ANABİLİM DALI
[2] HACETTEPE ÜNİVERSİTESİ NÖROŞİRURJİ ANABİLİM DALI

Amaç:
Medulloblastom çocukluk çağının en sık görülen malign santral sinir sistemi tümörüdür. Yaklaşık 1/3'ü yetişkinlerde ortaya çıkmaktadır. Çocuklukta ortaya çıkan medulloblastomun prognozu yetişkinlerden daha kötüdür. Bu çalışmada, merkezimizde çocukluk çağında medulloblastom tanısı konarak yetişkin yaşa ulaşabilen ve epilepsi nedeniyle izlenen hastaların klinik özellikleri, MRG ve EEG bulguları ile nöbet prognozları incelenmiştir.

Gereç ve Yöntem:
2011-2024 yılları arasında Hacettepe Üniversitesi Nöroloji polikliniğinde izlenen yetişkin medulloblastom hastalarının verileri elektronik sistem kayıtlarından tarandı. Baş ağrısı nedeniyle izlenen hastalar çalışma dışı bırakıldı. Epilepsi tanısı olan hastaların demografik verileri, medulloblastom tanı yaşı, anti-nöbet ilaç öyküsü, nöbet tipi-sıklığı, EEG ve MR özellikleri kaydedildi.

Bulgular:
Dört hasta (3E, yaş: 18-28 yıl) çalışmaya dahil edildi. Medulloblastom tanısı 4-14 yaşlarında konmuştu. Tüm hastalara radyoterapi ve kemoterapi uygulanmıştı. Nöbetler 15-20 yaşlarında ortaya çıkmıştı. Nöbet tipleri bir hastada farkındalığın bozulduğu fokal nöbet; ikinci hastada bilateral tonik klonik nöbet; üçüncü hastada bilateral tonik klonik nöbet ve farkındalığın bozulduğu fokal nöbet; dördüncü hastada fokal başlangıçlı, farkındalığın bozulduğu atonik nöbetler şeklindeydi. Bir hasta monoterapi, diğerleri politerapi ile izlemdeydi. EEG'de zemin aktivitesi 3 hastada yavaş, birinde normaldi. Sadece bir hastada aktif epileptiform anomali görüldü. Son MRG'de bir hastada posterior fossada cerrahiye bağlı değişiklikler, ikinci hastada SMART sendromuyla uyumlu bulgular, üçüncü hastada tedaviyle ilişkili kistik değişiklikler, dördüncü hastada yaygın ekilim metastazları görüldü. İki hastada nöbetler ayda 1-3 arasında devam ederken, bir hasta 12 yıldır nöbetsizdi. Metastazları olan hasta 2023'te kaybedilmişti.

Sonuç:
Yetişkin medulloblastom hastalarında nöbet tipleri, EEG ve MRG bulguları ile prognoz çeşitlilik göstermektedir. Nöbetler muhtemelen tedaviye veya tümör yayılımına sekonder nedenlerle ortaya çıkabilmektedir.

EP - 26 ÇENE DOLGUSU SONRASI DEPRESSÖR LABİİ INFERİORİS FELCİ

AHMET VOLKAN KURTOĞLU [1], ŞULE ÖZTÜRK KURTOĞLU [2], ZELİHA MATUR [1]

[1] BEZMİALEM VAKIF ÜNİVERSİTESİ TIP FAKÜLTESİ NÖROLOJİ ANABİLİM DALI
[2] MEDİPOL ÜNİVERSİTESİ ÇOCUK HASTALIKLARI ANABİLİM DALI

Amaç:
Depressor labii inferioris (DLİ) kas felci, çene dolgusu enjeksiyonlarından sonra nadir görülen ancak potansiyel bir komplikasyondur. DLİ, alt dudağı aşağı doğru bastırmaya ve dışa doğru çevirmeye yardımcı olur. DLİ felci, etkilenen tarafta gülümseme veya net bir şekilde konuşmada zorluğa ve özellikle alt dudağın hareketi sırasında yüzde asimetriye neden olur. Bu bildiride birinde asimetrik olarak iki yanlı, diğerinde tek yanlı DLİ felci gelişen iki olgunun klinik ve EMG bulguları sunulmuştur.

Birinci Olgu:
29 yaşında kadın, submandibular bölgeden yağ aldırma ve alınan materyalin çeneye doldurulmasından sonra alt dudak hareketlerinde bozulma, gülümserken asimetri ve peltek konuşma nedeniyle değerlendirildi. Muayenesinde hafif dizartri, alt dudağının sol yarımını aşağı yönde hareket ettirememe ve sağ yarımında ise hareketi kısmi olarak yapabilme dışında özellik yoktu. Şikayetlerinin 12. gününde yapılan iğne EMG'sinde DLİ'yi innerve eden marginal mandibular sinir (MMS) liflerinde, solda tam, sağda tama yakın ağır aksonal kayba neden olmuş akut dönemde tutulum bulguları saptandı.

İkinci Olgu:
36 yaşında kadın, bişektomi ve çene dolgusu sonrası gelişen sağ alt dudak hareketinin bozulması ve asimetrik gülümseme nedeniyle başvurdu. Muayenesinde hafif dizartri, alt dudağının sağ yarımını aşağı yönde hareket ettirememe saptandı. Şikayetlerinin 60. gününde yapılan iğne EMG'sinde DLİ'yi innerve eden MMS liflerinde, sağda tama yakın ağır aksonal kayba neden olmuş subakut dönemde tutulum bulguları saptandı.

Her iki olgu da oral B12 vitamini ve yüz egzersizleri ile tam olarak düzelmiştir.

Tartışma:
DLİ felci, nadir bir komplikasyon olsa da, çene dolgusu enjeksiyonları sırasında dikkatli teknik ve yüz anatomisinin iyi anlaşılmasının önemini vurgulamaktadır.

EP - 27 NÖROMİYELİTİS OPTİKA, SJÖGREN SENDROMU VE ANTİ-FOSFOLİPİT ANTİKOR SENDROMUNUN BİRLİKTE GÖRÜLMESİ

RESUL SEYDA İÇÖZ , ÖMER FARUK ODABAŞI

KONYA ŞEHİR HASTANESİ

Giriş:
Nöromiyelitis optika (NMO), ilk olarak 1894 yılında Devic tarafından tanımlanmış bir otoimmün nörolojik hastalıktır ve tipik olarak optik nörit ve miyelit ile karakterizedir (1). Sjögren sendromu, 1933 yılında Sjögren tarafından tanımlanan ve gözyaşı ve tükürük bezlerinin otoimmün hasarı ile karakterize edilen bir bağ dokusu hastalığıdır (2). Anti-fosfolipit antikor sendromu (APS) ise, 1983 yılında Hughes tarafından tanımlanan ve trombozlar ile düşük doğum ağırlığı veya ölü doğum gibi obstetrik komplikasyonlarla ilişkilendirilen bir hastalıktır (3).

Bu sendromların bir arada bulunması nadir görülmekte olup, karmaşık klinik tablolara yol açabilmektedir. NMO ve Sjögren sendromunun birlikte bulunması, her iki hastalığın da ortak otoimmün mekanizmalarını işaret edebilirken, anti-fosfolipit antikor sendromunun eklenmesi, trombotik olayların riskini artırabilir ve tedavi yönetimini karmaşıklaştırabilir.

Vaka:
36 yaşında bayan hasta acil servis başvurusundan 2 gün önce başlayan tutuk konuşma, kelimeleri bulmada zorlanma şikayetleri olması üzerine çekilen diff MRG'ında sol frontotemporal bölgede akut iskemi ile uyumlu difüzyon kısıtlılığı izlendi ve ileri tetkik ve tedavi amacıyla nöroloji servisine yatışı yapıldı.

Hastanın özgeçmişini incelediğimizde 2008 yılında her iki gözde eş zamanlı görmede azalma yakınması olmuş, pulse steroid tedavisi almış. birkaç ay sonra bacaklarda güçsüzlük yakınması olmuş, Multıple skleroz ön tanısıyla tekrar pulse steroid tedavisi almış.

2009 yılında ise tüm vücütta güçsüzlük, nefes darlığı yakınmasıyla doktora başvurmuş,solunum arresti olmuş yoğun bakımda da takip edilmiş.Optik nörit + quadripleji gelişen hastaya Nöromiyelitis optika tanısı konmuş.Multıple skleroz için lomber ponksiyon yapılıp okb bakılmış ve negatif değerlendirilmiş. Steroid ve imuran tedavisi başlanmış.Yan etkileri(lökopeni) nedeniyle doz azaltılma ihtiyacı olmuş .

2010 yılında nefes darlığı sağ bacakta güçsüzlük şikayetiyle 15 günlük yoğun bakım yatışı esnasında elektif entübasyon yapılmış.Beyin Mrg'da bulbusta demiyelinizan plak görülmesi üzerine yoğun bakımda puls steroid tedavisi verilmiş. İmuran dozu 3*50 mg'a çıkarılmış. sonrasında tekrar atağı olmamış

2021 aralık ayında covid geçirmiş ve covid geçirdiği esnada dvt+pulmoner emboli gelişmiş.O dönemde 20 haftalık gebe olduğunu öğrenmiş, anhidramniyos nedeniyle gebelik sonlandırılmış. 2022 subat ayındada tekrar covid geçirme öyküsü mevut. 2023 şubat ayında sol alt ekstremitede derin ven tromboz saptanmış

Hasta bize başvurduğu sırada İmuran s:3x50 mg kullanıyordu,xarelto s:1x20mg (daha önce warfarin başlanmış - PE,dvt nedeniyle- kontrolde xareltoya geçilmiş)1 ay önce kesilmiş. Geliş muayenesi bilinç açık ,koopere/oryante,göz dibinde bilateral optik atrofi mevcuttu. IR+/+, pupiller izokorik, sağ gözde vizvon 10 cm den parmak sayma düzeyinde azalmış (sekel:2008),sol göz görme 5 mps,kas gücü tüm ekstremitelerde 5/5 serebeller test:başarılı,konuşma dizartrik, iletişim kelime bulma güçlüğü nedeniyle yavaşlamış,Taban cilt refleksi sağ ekstansör, sol fleksör

Hastaya kliniğimizde tekrarlayan venöz tromboemboli öyküsü de göz önünde tutularak DMAH s:2x0.6 +ecopırın s:1x100 mg başlandı.Takiplerinde vital bulguları stabil seyretti.Konusma güçlüğü geriledi.Etyolojiye yönelik kardiyak değerlendirmede EKO % 60 raporlandı ve holter EKG de disritmi saptanmadı, mevcut tedavinin devamı önerildi. MR anjografide endovasküler tedavi gerektirecek patoloji saptanmadı. Genetik ile konsülte edilerek trombofili gen paneli istendi. Venöz + arteriyel inme öyküsü nedeniyle behçet açısından değerlendirildi,Behçet açısından anemnez negatifti.Hastaya Hla b51 istendi.NMO öyküsü olan ve yaklaşık 13 yıldır azotiopurin tedavisi altında atağı olmayan hastanın geçmiş tetkikleri ve epikriz bilgileri incelendi. NMO sonucu bulunamadı,serumda NMO tekrar istendi , NMO:pozitif olarak sonuçlandı, 2008 de çekilen beyin+servikal mrg görüntüleri NMO ile

uyumlu bulundu, Alt ekstremite dvt şüphesi olması üzerine renkli doppler usg istendi.dvt bulgusu saptanmadı.Alt ekstremite RDUS incelemede Periferik arter hastalığı? olarak raporlanması üzerine KVC'ye danışıldı, kontrastlı bilateral alt ekstremite mrg anjio çekilerek(normal raporlandı) plk de değerlendirilmesi planlandı.Mevcut hastalığına eşlik edebilecek patolojiler yönünden Romatolojiye danışıldı.Romatoloji tarafından istenen testlerde lupus antikoagulan pozitifliği saptanması ve anti-ro:+ gelmesi üzerine sle? sjogren? ön tanısıyla kbbden tükürük biyopsisi yapılmasını , imuranın devamını ve göz onay verirse hidroksiklorokin başlanması önerildi.KBB tarafından tükrük biyopsisi yapıldı ve patolojiye gönderildi.Patoloji sonucu Fokal Lenfositik Sialadeniti'' olarak raporlandı. Gözde optik atrofi nedeniyle göz hastalıkları klorokin tedavisinin uygun olmayacağını belirtti. Hastanın trombofili yatkın olması dvt,pe,svo öyküleri olmasından dolayı klinik olarak antikoagüle edilmesi planlandı ve oral antikoagulan (warfarin) başlanarak günlük ınr takipleriyle doz ayarlandı,hasta ve yakını tedavi hakkında bilgilendirildi. Takibinde çekilen kontrastlı kranial mrg'de lezyon subakut dönem iskemi lehine yorumlandı.İmuran kullanan hastanın malignite taramasına yönelik görüntüleme ve tetkikler istendi.Anlamlı patoloji saptanmadı.Vital bulguları stabil olan hasta düzenli ınr takibi ve sonuçlanmamış tetkiklerin sonuç takibiyle poliklinik kontrolleri planlarak taburcu edildi

Tartışma:
Yapılan çalışmalar, NMO ve Sjögren sendromunun birlikte bulunabileceğini göstermektedir. Sjögren sendromu olan hastalarda NMO gelişme riskinin arttığı bildirilmiştir (4). Sjögren sendromunun otoimmün aktivasyonu, NMO'nun patogeneziyle örtüşen bazı moleküler mekanizmaları paylaşabilir (5). Anti-fosfolipit antikor sendromu (APS) ise vasküler komplikasyonlar ve tromboz riskini artırarak hastalık yönetimini zorlaştırabilir (6). APSnin NMO ve Sjögren sendromu ile birlikte varlığı, klinik tabloda daha fazla komplikasyon ve zorluk yaratabilir. APS ile ilişkili antikorların varlığı, hem hastalığın seyrini hem de tedavi seçeneklerini etkileyebilir.Bu olgumuzda NMO ve Sjögren sendromu ve APS nin birlikteliğinin nadir görülmesi ve trombotik olayların riskinin artırması, tedavi yönetimini karmaşıklaştırabilmesi nedeniyle farkındalık oluşturmayı amaçlıyoruz.

Kaynakça:

1. Devic, M. (1894). "Nouveaux cas de névrite optique et de myélite transversale associées". *Revue Neurologique*, 2(2), 162-173.
2. Sjögren, H. (1933). "On the Function of the Salivary Glands in Rheumatoid Arthritis". *Acta Medica Scandinavica*, 82, 287-302.
3. Hughes, G. R. V. (1983). "The Antiphospholipid Syndrome". *The New England Journal of Medicine*, 309(18), 1130-1136.
4. Gonzalez, J. et al. (2020). "Neuromyelitis Optica Spectrum Disorder and Sjögren's Syndrome: A Comprehensive Review." *Multiple Sclerosis Journal*, 26(10), 1242-1250. DOI: 10.1177/1352458520920901.
5. Mackay, I. R. et al. (2021). "Overlap Syndromes in Autoimmunity: Mechanisms and Clinical Implications." *Autoimmunity Reviews*, 20(7), 102889. DOI: 10.1016/j.autrev.2021.102889.
6. Eriksson, J. et al. (2018). "Antiphospholipid Syndrome and Its Impact on Disease Management." *Journal of Thrombosis and Haemostasis*, 16(5), 926-933. DOI: 10.1111/jth.14035.
7. Kawamura, Y. et al. (2019). "Management of Neuromyelitis Optica Spectrum Disorder in the Context of Autoimmune and Thrombotic Conditions." *Current Opinion in Neurology*, 32(3), 370-379. DOI: 10.1097/WCO.0000000000000714.

EP - 28 NİVOLUMAB TEDAVİSİNE BAĞLI ÖLÜMCÜL MİYOZİT VE MİYOKARDİT

TÜLAY KURT İNCESU , ELİF TARHAN , AYŞE DİDEM ATLI

İZMİR KATİP ÇELEBİ ÜNİVERSİTESİ ATATÜRK EĞİTİM VE ARAŞTIRMA HASTANESİ NÖROLOJİ KLİNİĞİ

Giriş:
Nivolumab programlanmış hücre ölüm proteini-1'i inhibe eden monoklonal bir checkpoint inhibitörüdür. Kanser tedavisinde kullanılmaktadır ve immün ilişkili yan etkilere sahiptir. Nörolojik yan etki nadir görülmesine karşın ölümcül seyredebilir, acil tanı ve tedavi gerektirir.

Olgu:
Küçük hücreli olmayan akciğer kanseri olan 75 yaşındaki erkek hasta nivolumab tedavisinin 2. dozunu aldıktan sonra başlayan göz kapaklarında düşüklük, boyun ağrısı, nazone konuşma yakınması ile kliniğimize yatırıldı. Nörolojik bakısında bilateral oftalmoparezi, pitoz, fasiyal güçsüzlük, boyun fleksiyon ve ekstansiyonunda zayıflık, proksimal kaslarda kuadriparezi saptandı, buz testi ve yorulma testi negatifti. Onkoloji ve Göğüs hastalıkları önerileri alındı, hasta hidrate edildi, oksijen desteği ve inhaler tedavi başlandı. Kardiyak yakınması olmayan hastanın troponin, kreatin ve kreatin kinaz(CK), CK-MB, AST ve ALT değerleri yüksekti; diğer rutin kan tetkikleri, EKG, hormon değerleri, paraneoplazi paneli, asetilkolin reseptör antikoru, kraniyal görüntülemeleri ve EKO normaldi. EMG'de kraniyal ve proksimal kaslarda belirgin primer kas lifi tutulumu saptandı ve kas biyopsisi planlandı. Hastaya IVIG ve IVMP başlandı. Yatışının 5. Günü akut faz reaktanlarında yükselme ve solunum sıkıntısı gelişti, kan kültüründe üreme olmayan hastada rabdomiyolize bağlı akut böbrek yetmezliği gelişti ve nefroloji kliniğince tedavisi düzenlendi. Altıncı günü bilinç bozukluğu, solunum sıkıntısında artma, kan gazı değerlerinin bozulması üzerine nöroloji yoğun bakım ünitesine alındı ve hasta ex oldu.

Sonuç:
Checkpoint inhibitörlerine bağlı ciddi miyozit ve miyokardit nadirdir ve ölümcül seyredebilir. Miyokarditin ilk tedaviden ortalama 3.hafta sonra geliştiği bildirilmiştir. Tedavisinde ilacın kesilmesi ve yüksek doz steroid önerilmektedir, ancak veriler yönlendirici değildir. İnfliximab veya anti-thymocyte globülin gibi diğer immünsüpressanlar kullanılabilir. Önlenmesinde rutin EKG, troponin ve CK izlemi düşünülebilir.

EP - 29 ANTİ-TR/DNER ANTİKORU İLİŞKİLİ PARANEOPLASTİK SENDROM: ATAKSİ OLMADAN ENSEFALOPATİ

MERYEM SENEM YILDIZ , BEKİR ENES NAZLI , EZGİ YILMAZ , MEHMET AKİF TOPÇUOĞLU

HACETTEPE ÜNİVERSİTESİ NÖROLOJİ ANABİLİM DALI

Giriş:
Anti-Tr/DNER ("Anti-Delta/Notch-like epidermal growth factor-related receptor") antikor en bilinen şekliyle Hodgkin lenfomalı olgularda progresif serebellar ataksi ile karakterize paraneoplastik sendrom (PNS) ile ilişkilendirilmiştir. Hastalığın spektrumunu akciğer karsinomu zemininde gelişen progresif ensefalopatiye genişleten bir olgu deneyimini paylaşıyoruz.

Olgu:
91 yaşında erkek hasta progresif halsizlik, yorgunluk, oral alımda azalma ve uykululuk ile başvurdu. İlk nörolojik muayenede abulik görünen hasta dezoryante ve nonkoopere idi. Kranial manyetik rezonans (MR) görüntülemede sol frontoparietal ve oksipital multipl noktasal subakut iskemik lezyonlar tespit edilince elde olunan beyin-boyun tomografik anjiografide sol internal karotis arter bifurkasyosunda ileri derecede stenoza yol açan unstabil plak saptandı. Enfeksiyonlar dahil sistemik tüm nedenlerin dışlandığı hastada klinik ve MR görüntüleme uyumsuzluğu nedeniyle elde olunan EEG (Hafif zemin aktivitesi bozukluğu) ve beyin omurilik sıvısı (BOS) incelemesi (Normal protein ve glukoz; direk inceleme ve kültür steril) tanısal değildi. BOS limbik ensefalit paneli negatif bulunurken paraneoplastik panelinde Tr/DNER antikoru 3+ saptandı ve klinik tablo ile ilişkilendirildi. PET incelemesinde sağ akciğer üst lobda düzensiz sınırlı hipermetabolik kitle ve metastatik mediastinal lenf nodları gösterildi. Pulse steroid ve takiben 80 mg/gün prednizolon ile 5 seans plazmafereze yanıt alınamadı. Akciğer malignansisi için tedavi gerçekleştirilemeden hasta sepsisten kaybedildi.

Sonuç:
Anti-Tr/DNER antikoru ilişkili paraneoplastik sendromda diplopi, ilerleyici denge kaybı ve ataksiye kısa süreli hafıza bozukluğu, konfüzyon ve ajitasyonla karakterize ensefalopati eklenebilir. Serebellar disfonksiyonun net dökümante edilememiş olma olasılığı bir yana Anti-Tr/DNER antikoru ilişkili paraneoplastik sendromunun izole klinik prezentasyonunun progresif ensefalopati olabileceğini dökümante etmiş oluyoruz.

EP - 30 UZUN SÜRELİ MULTİPLE SKLEROZ ŞÜPHESİ İLE TAKİPLİ HASTADA DEĞİŞEN TANI: MYELİN OLİGODENDROSİT GLİKOPROTEİN (MOG) ANTİKORU İLİŞKİLİ HASTALIK (MOGAD) OLGUSU

NACİ EMRE BOLU , BURAK ÖZALTUN , CEM KILIÇ , BÜŞRA BEGÜM YAŞITLI , CANAN YÜCESAN

ANKARA ÜNİVERSİTESİ TIP FAKÜLTESİ, NÖROLOJİ ANABİLİM DALI

Giriş:
Miyelin oligodendrosit glikoproteini antikoru ile ilişkili hastalık (MOGAD), merkezi sinir sisteminin nadir görülen, enflamatuvar ve demiyelinizan hastalığıdır. Literatürde, MOGAD hastalarında ilk semptomdan sonra tanı konmasının 6 aydan 7 yıla kadar sürebildiği raporlanmıştır.

Vaka:
24 yaşındaki erkek hasta, Mayıs 2014'te baş dönmesi, çift görme ve sağ kolda uyuşma şikayetleriyle başvurdu. Nörolojik muayenede sağ yüz ve üst ekstremitede hipoestezi saptandı. Beyin ve spinal MRG'de Multipl Skleroz için atipik T2/FLAIR hiperintens lezyonlar bulundu, BOS tetkikleri normal ve antikor testleri negatifti. Üç gün steroid tedavisi sonrası hasta taburcu edildi. Eylül 2014'teki kontrol MRG'sinde önceki lezyonların büyük ölçüde gerilediği görüldü. Şubat 2020'de gelişen, serebellar ve duysal semptomlarla başlayan 2.atak tedavisiz düzeldi. Temmuz 2024'te sağ elde uyuşma ve distoni gelişti. MRG'sinde C3-4 seviyesinde yeni lezyon izlendi; BOS'da oligoklonal bantı negatif olan hastanın anti-MOG ve anti-AQP4 antikorları negatifti. Eylül 2024'te sol elde kuvvet kaybı ve solda T4'de seviye veren duyu kusuru ile tekrar başvurduğunda C1-6 uzun segment miyelit ve 1/100 titrede anti-MOG antikor pozitifliği ile MOGAD tanısı kondu.

Tartışma:
Hastanın ilk atağı ve takiplerindeki semptom ve görüntülemelerin NMO spektrum hastalığı ve MS tanı kriterlerine uymaması sebebiyle profilaktik tedavi başlanmamış, düzenli kontrollerle gözlem altında tutulmuştur. Hastanın 10 yıl sonra gelişen son atağında tipik longitüdinal myelit gelişmiş ve anti-MOG pozitif bulunmuştur. Bu hastada multipl skleroz tanı kriterlerine sıkı bağlılık, hastanın yanlış tanı ve gereksiz ilaç almasını engellemiştir.

EP - 32 DEMANS AYIRICI TANISINDA NADİR OLGULARDAN: CREUTZFELDT-JAKOB HASTALIĞI HEIDENHAIN VARYANTI

TUĞBA ÖZÜM [1], PELİN KOMBAL [1], BEDİRHAN GEZER [1], SEVİM ERDEM ÖZDAMAR [1], GÜL YALÇIN ÇAKMAKLI [1], RAHŞAN GÖÇMEN [2], MEHMET ERSİN TAN [1]

[1] HACETTEPE ÜNİVERSİTESİ TIP FAKÜLTESİ NÖROLOJİ ANABİLİM DALI
[2] HACETTEPE ÜNİVERSİTESİ TIP FAKÜLTESİ RADYOLOJİ ANABİLİM DALI

Giriş:
Heidenhain varyantı, Creutzfeldt-Jakob hastalığının (CJD) nadir bir formudur ve genellikle görsel semptomlarla başlar. Hastalığın erken döneminde demans belirtileri belirgin değildir; bunun yerine renk ve şekillerin ayırt edilmesinde güçlük, optik halüsinasyonlar ve kortikal körlük gibi görsel bozukluklar görülür. Oftalmolojik muayenede herhangi bir bulguya rastlanmaması ve başlangıçta demans bulgularının olmaması tanının zorlaşmasına yol açar. Bu hastalarda manyetik rezonans görüntülemede(MRG) diffüzyon ağırlıklı sekanslar tanıda en önemli görüntüleme yöntemidir.

Olgu:
74 yaşındaki kadın hasta, demans belirtileriyle başvurdu. Hasta evde odaları karıştırıyor, yürürken eşyalara çarpıyordu. Görme ile ilgili şikayetleri nedeniyle televizyon izleme ve kitap okuma gibi aktiviteleri bırakmıştı. Hasta daha önce Alzheimer demansı olarak değerlendirilmiş ancak tedavilere karşın hızla kötüleşmeye devam etmişti.Nörolojik muayenesinde kendisine gösterilen eşyaları isimlendirmede güçlük çektiği ancak ne amaçla kullanıldıklarını bildiği görüldü. Nöropsikolojik testlerde görsel mekânsal işlevlerde ağır bozulma, dikkat ve çalışma belleğinde zorluklar tespit edildi. Manyetik rezonans görüntülemede parieto-oksipito-temporal bölgelerde T2A-FLAIR sekanslarında sinyal artışı ve diffüzyon kısıtlılığı gözlendi. Elektroensefalografide (EEG) normal zemin aktivitesi izlendi, patolojik bulgu izlenmedi. CJD Heidenhain varyantı şüphesi ile gönderilen beyin omurilik sıvısı tetkikinde 14-3-3 proteini pozitif bulundu.

Sonuç:
CJD Heidenhain varyantı, görsel semptomların ve kognitif bozukluğun ön planda olduğu bir klinik tabloyla karakterizedir. Bu olguda, hastanın nörolojik muayene bulguları, nöropsikolojik testler, EEG ve MRG sonuçları, Heidenhain varyantı tanısını desteklemiştir. Özellikle MRG-DWI sekanslarının tanı koymada kritik rol oynadığı ve bu varyantın diğer CJD formlarından ayırt edilmesinde önemli olduğu sonucuna varılmıştır.

EP - 33 NADİR BİR ERKEN BAŞLANGIÇLI DEMANS OLGUSU: NASU-HAKOLA HASTALIĞI

ELSHAN MUSTAFAYEV , YÜKSEL ERDAL , ZELİHA MATUR

BEZMİALEM VAKIF ÜNİVERSİTESİ TIP FAKÜLTESİ NÖROLOJİ ANABİLİM DALI

Amaç:
Nasu-hakola hastalığı (NHH) kemik kistleri ve ilerleyici presenil demans ile giden nadir bir hastalıktır. *TREM2 ve TYROBP* genlerindeki homozigot mutasyonlar hastalığa neden olur. İlk hastalar 1960larda Finlandiya ve Japonyada tanımlanmıştır. Bu bildiride atipik klinik özellikleriyle 38 yaşındaki bir erkek hastayı sunmayı amaçladık.

Olgu:
Sekiz yıldır olan ilerleyici unutkanlık, olaylara tepkisizlik, isteksizlik şikayetleriyle tarafımıza başvuran hastanın özgeçmişinde özellik yoktu. Soygeçmişinde aile öyküsü yoktu, anne baba amca çocuklarıydı. Nörolojik muayenesinde hafif kognitif yavaşlama, ekstremitelerde ılımlı rijidite saptandı. Rutin serum ve idrar laboratuvar incelemeleri normaldi. Uykuda miyoklonilere olan hastanın EEG'sinde hafif ve yaygın organizasyon bozukluğu görüldü. Kraniyal MRG'ında aksiyel planda yaygın kortikal ve medial temporal atrofinin yanı sıra sağ hemisferde belirgin olmak üzere kortikal, subkortikal ve periventriküler alanda gliozis ile uyumlu görünüm izlendi. Servisimizde yatışı sırasında status epileptikusa girdi. Levetirasetam 500 mg 2x1 tedavisiyle status ve uyku miyoklonileri sonlandı. Beyin omurilik sıvısı (BOS) incelemesinde biyokimyasal ve mikroskobik özellik saptanmadı. BOS aminoasitleri, çok uzun zincirli yağ asitleri normal sınırlardaydı; beta amiloid 1-42; 1045pg/ml (<813), Phospo Tau; 28pg/ml (>52), total Tau; 506pg/dl (>375) bulundu. Erken başlangıçlı demansa yönelik genetik inceleme yapıldı ve klinik ekzom dizileme analizinde *TREM2*(NM_018965.4): c.257A>T homozigot mutasyonu saptandı. Klinik, görüntüleme bulguları ve genetik bulgularıyla hastaya NHH tanısı konuldu.

Sonuç:
Hastamızda NHH'nın klasik bulgularından ilerleyici frontal tipte presenil demans izlenirken, kemik kistlerinin ve patolojik kırıkların olmaması atipik klinik özelliliğidir. Erken başlangıçlı ilerleyici demansiyel bulguları olan hastada aile öyküsü olmasa bile genetik inceleme akla gelmelidir.

EP - 34 RADİKÜLİT BULGULARININ İZLENDİĞİ PARSONAGE-TURNER SENDROMU: BİR OLGU SUNUMU

RUKEN ÖNCÜ [1], ZEYNEP SELÇUK [1], ABDULLAH NECİP YÜCE [1], RUKEN OLCAN [1], ŞULE DEVECİ [1], FİLİZ AZMAN İSTE [1], YAVUZ ALTUNKAYNAK [1], FİKRET AYSAL [2]

[1] BAŞAKŞEHİR ÇAM VE SAKURA ŞEHİR HASTANESİ, NÖROLOJİ KLİNİĞİ
[2] MEDİPOL ÜNİVERSİTESİ TIP FAKÜLTESİ, NÖROLOJİ ANABİLİM DALI

Giriş:
Personage-Turner sendromu (PTS) ani, şiddetli tek yanlı omuz ağrısına, kas zaafı ve atrofisinin eklendiği, kendini sınırlayan, idyopatik veya herediter izlenebilen nadir bir hastalıktır. Nedeni net bilinmemekte, genetik yatkınlık zemininde immün tetikleyicilere ve travmalara duyarlılık olduğu düşünülmektedir. Radikülit, genellikle mekanik kompresyona bağlı görülen, etiyolojisi tam bilinmeyen, patogenezde inflamatuar sitokin salınımının rol oynadığı sinir kökü tutulumu olarak ifade edilebilir. Burada, PTS kliniği ile ortaya çıkan, elektrofizyolojik ve radyolojik bulgularıyla radikülit tanısı alan nadir bir olguyu sunmak istedik.

Olgu:
Kırk yedi yaşında erkek hasta, sağ omuzda ani başlayan, beş gün süren şiddetli ağrı nedeni ile gerçekleştirilen PRP (trombositten zengin plazma) uygulanmasından hemen sonra başladığını belirttiği sağ kolda güçsüzlük nedeni ile başvurdu. Nörolojik muayenesinde, kas gücü sağ deltoidde -3/5, biseps ve trisepste 3/5'ti, biseps refleksi hipoaktifti. Laboratuvar tetkiklerinde kan (metabolik, enfeksiyöz, vakülitik, paraneoplastik belirteçler dahil) ve beyin omurilik sıvısı analizleri normaldi. Elektromiyografi (EMG) incelemesinde; sinir iletimleri normaldi, iğne EMG'de sağ C5-6 miyotomal innervasyonlu kaslarda seyrelme ve akut denervasyon bulguları izlendi. Servikal manyetik rezonans görüntüleme sağda C5 spinal sinir kökünde, foramen çıkış düzeyinden itibaren uzun bir segmentte ödemli görünümü gösterdi. Sağ C5-6 köklerini tutan, idiyopatik radikülit olarak değerlendirilen hastaya steroid tedavisi başlandı ve fizik tedavi desteği sağlandı. Şikayetlerinde kısmi düzelme izlenirken, steroide bağlı döküntü ve aseptik nekroz şüphesi nedeniyle tedavi kesilerek takibe alındı.

Sonuç:
Sıklıkla brakial pleksusun tutulumunu ifade eden PTS, daha ender olarak radikülitle karşımıza çıkabilir. Omuz kuşağı ağrısında invaziv uygulamalar ardından gelişen güçsüzlüklerde, ayırıcı tanılar ve tam lokalizasyon için elektrofizyolojik incelemeler ve görüntüleme bulguları oldukça önemlidir.

Referanslar:
1-Şule Deveci MD Msc, Parsonage-Turner syndrome after COVID-19
vaccination: A case report,,Neurology Clinic, Başakşehir Çam and Sakura City Hospital, Istanbul, Turkey, Neurology Asia 2023; 28(4) : 1077 – 1079

2- Joseph H. Feinberg, MD & Jeffrey Radecki, MD, Parsonage-Turner Syndrome
Electrodıagnosıs Corner/Revıew Artıcle Received: 9 February 2010/Accepted: 15 June 2010/Published online: 30 July 2010, Hospital for Special Surgery 2010

3-Rabia Terzi, Ebru Yaşar, Zahide Yılmaz, Doğan Atlıhan, A Rare Cause of Recurrent Shoulder Pain: Parsonage Turner Syndrome (Neuralgic Amyotrophy), Derince Eğitim ve Araştırma Hastanesi, Fiziksel Tıp ve Rehabilitasyon, Nöroloji Kliniği, Ortopedi Kliniği, Kocaeli, Türkiye

4-Shalini Mahajan MD,Felicia Zhang, Arjun Mahajan, Simon Zimnowodzki MD, Parsonage Turner syndrome after COVID-19 vaccination, Letters to the edıtor, 1 Cedars Sinai Medical Center, Beverly Hills, California, Department of Neurology, University of California, Los Angeles UCLA Medical Center, Los Angeles, California

5-Melissa Ming Jie Chua, Michael T. Hayes, Rees Cosgrove, Parsonage-Turner syndrome following COVID-19 vaccination and review of the literature, Departments of Neurosurgery and Neurology, Brigham and Women's Hospital, Boston, Massachusetts, United States.

6-Jeroen J.J. Van Eıjk , Jan T. Groothuıs, And Nens Van Alfen, Neuralgıc Amyotrophy: An Update On Dıagnosıs,Pathophysıology, And Treatment, Department of Neurology, Jeroen Bosch

Hospital, 's-Hertogenbosch, The Netherlands, Department of Neurology and Clinical Neurophysiology, Donders Centre for Neuroscience, Radboud University Medical Center, Nijmegen, The Netherlands Department of Rehabilitation, Donders Centre for Neuroscience, Radboud University Medical Center.

7-Diego Martinez Castaneda, MaKenzie M. Chambers, Parker H. Johnsen, Catherine J. Fedorka, Parsonage-Turner Syndrome following COVID-19 infection: A Report of Three Cases
8- Ebru Şahin, Özlem Şenocak, A. Kadir Bacakoğlu, İbrahim Öztura, Mehtap Gözüm, Özlen Peker Neuralgic amyotrophy as the primary cause of shoulder pain in a patient with rotator cuff tear, Acta Orthopaedıca Et Traumatologıca Turcıca 2009;43(2):190-192 doi:10.3944/aott.2009.190

9- Zachary C. TAYLOR, Ravi S. NUNNA, Angela TRAN, Matías COSTA, Maxwell GRUBER, Periklis GODOLIAS, Zachary LITVACK
COVID-19 Vaccine Related Cervical Radiculitis and Parsonage-Turner Syndrome: Case Report and Review of the Literature Turk Neurosurg 34(2):367-375, 2024 Case Report DOI: 10.5137/1019-5149.JTN.44533-23, Swedish Neuroscience Institute, Department of Neurosurgery, Seattle, WA, USA.

10- George D. W. Rix, DC,a Edward H. Rothman, DC,b and Aidan W. D. Robinson, MSc(Chiro), IDIOPATHIC NEURALGIC AMYOTROPHY: AN ILLUSTRATIVE CASE REPORT

11- Barrett I Woods
1, Alan S Hilibrand, Cervical radiculopathy: epidemiology, etiology, diagnosis, and treatment, Review: J Spinal Disord Tech, 2015 Jun;28(5):E251-9, doi: 10.1097/BSD.0000000000000284.

EP - 35 ANTİ-SOX-1 ANTİKOR POZİTİFLİĞİYLE GİDEN ATİPİK BİR ENSEFALİT OLGUSU

EKİN AYDIN DEMİR , İPEK İNCİ , PINAR TOSUN , CEYLA ATAÇ

SBÜ İZMİR BOZYAKA EĞİTİM VE ARAŞTIRMA HASTANESİ, NÖROLOJİ KLİNİĞİ

Giriş:
Paraneoplastik nörolojik sendrom (PNS), bir tümör ile sinir sistemi arasındaki immün çapraz yanıtın nadir görülen, immün aracılı bir sonucudur ve spesifik onkonöral antikorların varlığına dayanarak teşhis edilebilir. Genel olarak kanser hastalarının %1inden azı PNS geliştirir. Anti-Sox-1 ile ilişkili nörolojik fonksiyon bozukluğu; limbik sistem, serebellum, periferik sinir sistemi ve nöromüsküler kavşak dahil olmak üzere birden fazla sinir sistemi bölgesinde prezentasyon gösterebilir. Spesifik patogenezi bilinmemekle birlikte küçük hücreli akciğer kanseri (KHAK), Anti-Sox-1 antikoru ilişkili PNSler ile en sık ilişkilendirilen tümördür. Meme kanseri ile ilişkili olgu çok nadir bildirilmiştir. Yeni başlangıçlı epileptik nöbetler ve ensefalopati tablosu ile başvuran meme ca tanılı ve Anti-Sox 1 antikor pozitifliği saptanan hastamızı sunuyoruz.

Olgu:
81 yaşındaki kadın hasta 15 gündür olan görsel halüsinasyon, anlamsız ve tuhaf davranışlar, unutkanlık yakınmaları nedeni ile nöroloji polikliniğimize başvurdu. Özgeçmişinde hipertansiyon, hipotiroidi olan hasta 20 yıl önce meme kanseri tanısı almıştı. Nörolojik bakıda bilinç açık, koopere, kişi ve zaman yönelimi kısıtlı idi. Konuşması olağan, kranial sinir bakısı normal, kas gücü tam, DTR normoaktifti. Ense sertliği ve meninks iritasyon kanıtı izlenmedi. Solda Babinski kanıtı görüldü. Hastanın beyin tomografisinde bilateral frontal loblarda hiperostozis izlendi. Diffüzyon sekans MRG'da bilateral fronto-parieto-temporo-oksipital hemisferlerde sağda daha belirgin olmak üzere bilateral gri cevherde yaygın kortikal kısıtlamalar görüldü **(Şekil 1).**

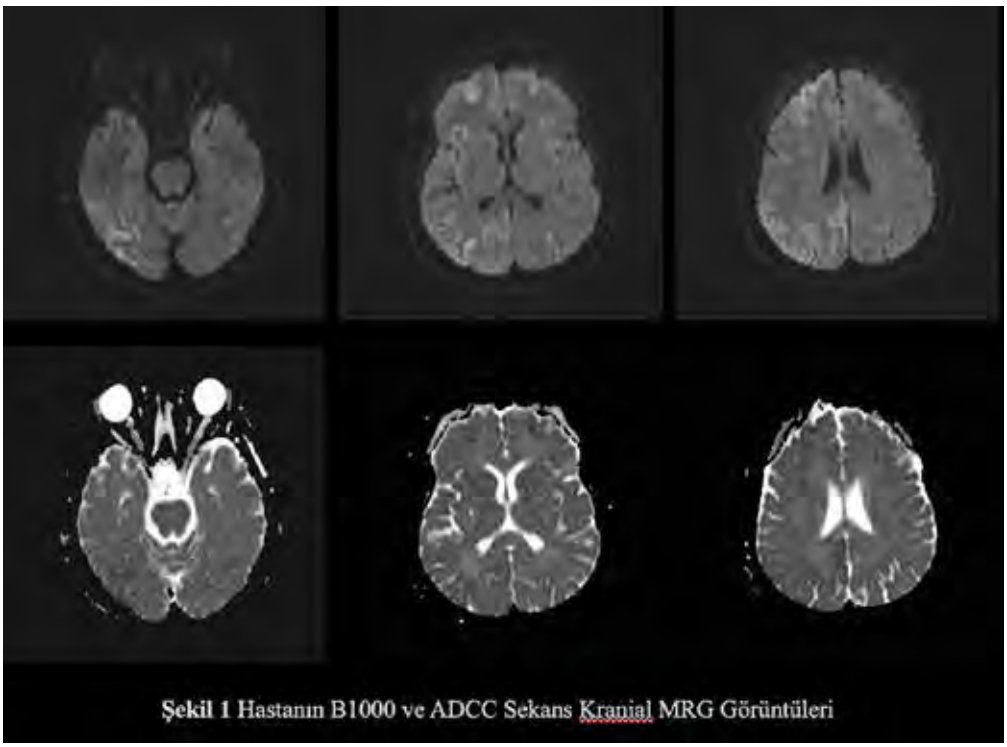

Şekil 1 Hastanın B1000 ve ADCC Sekans Kranial MRG Görüntüleri

Rutin hemogram, biyokimya ve koagülasyon testlerinde anormal değerler izlenmedi. Hastanın izleminde sol kol el ve boyunda distonik nöbetler görülmesi üzerine çekilen EEG'de sağ hemisferde daha belirgin olmak üzere her iki serebral hemisferde periyodik lateralize epileptiform deşarjlar (PLEDs) **(Şekil 2)** izlendi.

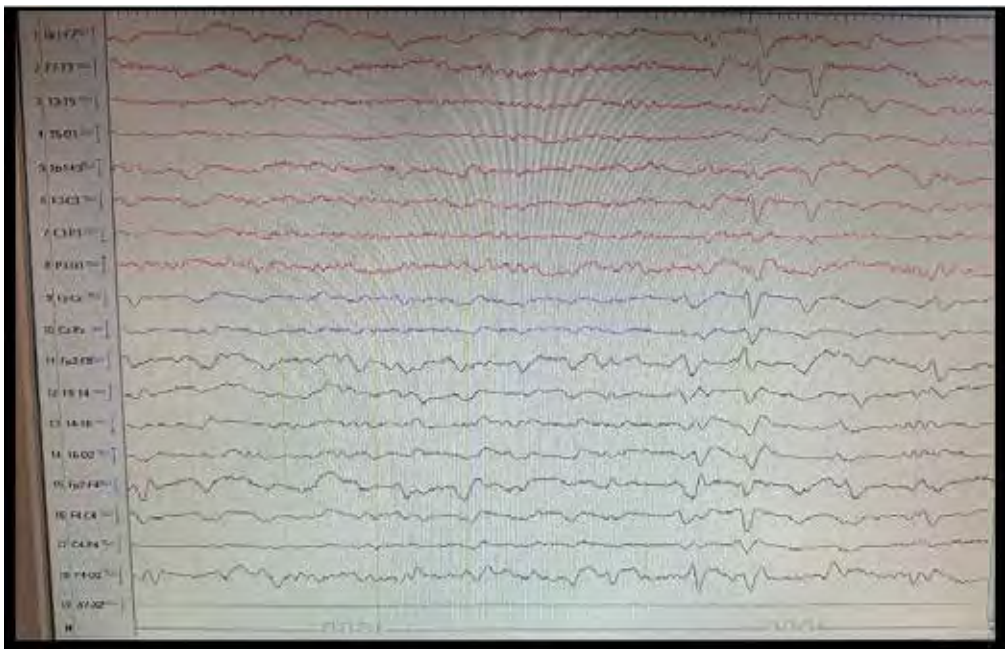

Şekil 2 EEG Bulguları

30 mg/kg dozundan valproat yüklenerek 2x500 mg idame doza geçildi. BOS analizinde proteini351(150-450 mg/L), glukozu 55 (40-70 mg/dL), klor 123 (118-132 mmol/L), mm3'te 10 lökosit 30 eritrosit izlendi. BOS kültüründe üreme olmadı, atipik hücre saptanmadı. Rutin bakılan ELISA, vaskülit paneli, ımmunglobulin düzeylerinde patoloji saptanmadı. BOS ve kandan viral, otoimmun ve paraneoplastik ensefalit paneli gönderilen hastaya 3x750 mg asiklovir ve 2x2 gr seftriakson tedavisine başlandı. İzleminde sol ekstremitelerindeki distonik nöbet sıklığı artan hastanın kontrol EEG'sinde zemin ritmi yavaş, çekim boyunca saniyede 1 kez olacak şekilde yüksek amplitüdlü keskin ve keskin karakterli dalgaların sağ hemisferde ortaya çıktığı, zaman zaman sol hemisferde de benzer karakterde dalgaların izlendiği görülmesi **(şekil 3)** üzerine valproat 2x1000 mg ve levetirasetam 3x1000mg dozuna çıkıldı.

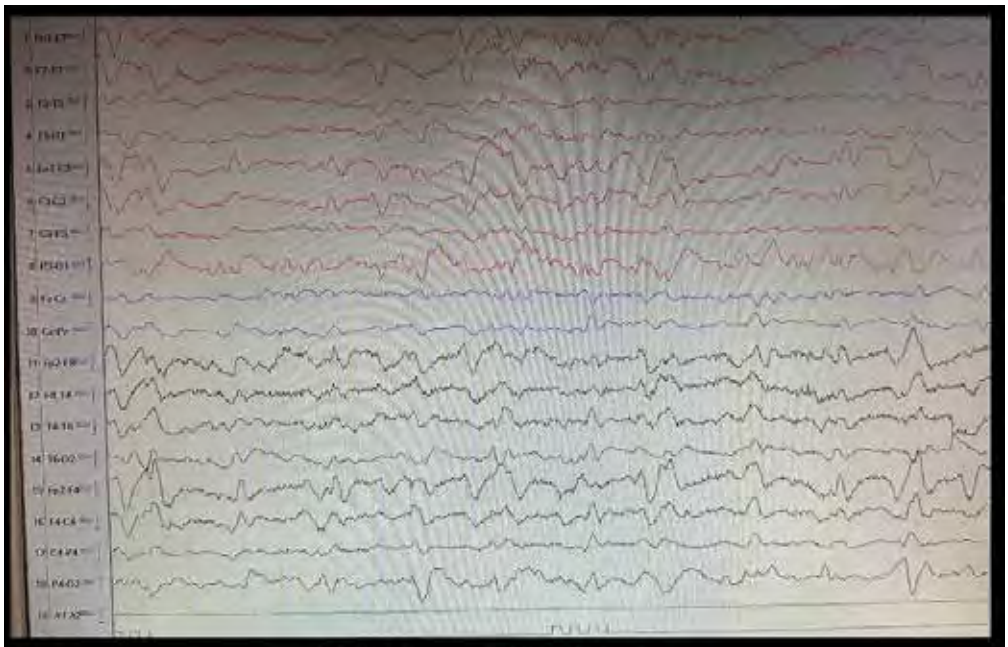

Şekil 3 Kontrol EEG Bulguları

Bilinç bozukluğu gelişen ve klinik durumu kötüleşen hastaya 1gram/gün dozundan IV metilprednisolon başlanarak nöroloji yoğun bakım ünitesine alındı. Paraneoplastik ensefalit panelinde Anti-Sox-1 antikoru pozitif olarak sonuçlandı. Viral ve otoimmun ensefalit paneli (Anti-NMDAR, Anti-AMPA 1/ 2, Anti-CASPR2, Anti-LGI1, Anti-GABAR B1 B2, Anti-DPPX) negatifti. Nöron spesifik enolaz ve Protein 14.3.3. istendi. IVMP tedavisine klinik yanıt alınamayan hastada 2gr/kg dozundan 5 gün süreyle IVIG tedavisi başlandı. Hastanın nöbetlerinin devam etmesi üzerine lakozamid 2x100 mg eklendi. Bilinen meme ca tanısı olan ancak kür olduğunu bilinen hastanın malignite taramasında patoloji saptanmadı. 3 ay önce çekilen PET-CT malignite lehine bulgu yoktu. Hastanın bilinç bozukluğunun artması ve nöbetlerin kontrol altına alınamaması nedeniyle entübe edildi. Plazmaferez planlandı. Ancak plazmaferez uygulanamadan exitus oldu. Hastanın exitus tarihinden 3 gün sonra çıkan nöron spesifik enolaz değeri 7.4 µg/L (0-16.5) ve Protein 14.3.3. pozitif bulundu.

Tartışma:
Subakut başlangıçlı davranış değişiklikleri, görsel halüsinasyonları ve epileptik nöbetleri olan; kranial mrg'ında yaygın kortikal hiperintensiteler izlenen, EEG'sinde sık ve yüksek amplitüdlü keskin ve keskin karakterli dalgalar izlenen hastamız Anti-Sox-1 antikoru ilişkili paraneoplastik limbik ensefalit olarak değerlendirilmiştir.

Limbik ensefalit için tanı kriterleri, üç aydan kısa sürede başlayan subakut semptomlar, beyin MR görüntülemesinde limbik sistem anormallikleri, temporal loblarda epileptik veya yavaş dalga aktivitesini gösteren EEG bulguları veya BOS pleositozu görülmesi ve diğer etiyolojilerin uygun şekilde dışlanmasını ile konulur. Tipik görüntüleme bulguları arasında ise hipokampus, amigdala, hipotalamus ve singulat korteksi içeren limbik sistemde T2 hiperintensite ve mezial temporal loblarda ödemli görünüm ile PETte bahsi geçen alanlarda FDG tutulumu izlenmesidir. Kontrastlı serilerde bahsi geçen alanlarda kontrast tutulumu izlenebilir. Nadiren ve sıklıkla otoimmun süreçlerin eşlik ettiği limbik ensefalit olgularında subkortikal T2 hiperintensiteler gibi tipik olmayan kranial görüntüleme bulgularının da olabileceği literatürde bildirilmiş olup hastanın anamnezi, klinik muayene bulguları, semptomları, MRG, EEG ve BOS bulguları ile bütün olarak değerlendirilmesinin önemi vurgulanmıştır.

Bizim hastamız da tipik görüntüleme bulgularına sahip olmamakla birlikte yaygın kortikal T2 hiperintensitelerinin atipik bir klinik tutulum göstermiş olabileceğini düşünülmüştür. Ayırıcı tanıda Creutzfeldt-Jakob hastalığı da düşünülmüş ancak lezyonların korpus striatum kaudat başı ve putameni tutmaması, tipik EEG bulgularının ve hastanın miyoklonilerinin olmaması nedeniyle tanıdan uzaklaşılmıştır. BOS'da bakılan 14.3.3 proteinin pozitifliği Creutzfeldt-Jakob hastalığına özgü olmayıp Herpes simpleks ensefaliti, hipoksik ensefalopati, serebral metastazlar, paraneoplastik hastalık ve metabolik ensefalopatiler dahil olmak üzere çeşitli nörolojik hastalıklarda yüksekliği bildirilmiştir. Hastaya RT quick test yapılamamıştır.

Literatürde Anti-Sox-1 pozitifliği bildirilen vakaların incelendiği en geniş kapsamlı derleme Sun ve ark. tarafından yapılmıştır. 520 hastanın incelendiği bu derlemede hastaların sadece 34 (%6,5) tanesinde malignite tanımlanamamıştır. Yine aynı hasta grubunda yapılan çalışmada en sık görülen PNS; LEMS olarak bildirilmiş, en sık tanımlanan malignite ise küçük hücreli akciğer kanseri olarak bulunmuştur. Meme ca ve anti-sox 1 antikor pozitifliği sadece 3 (%0,6) hastada bildirilmiş olup oldukça nadirdir. Olgumuz da 20 sene önce Meme Ca tanısı almış ve kür sağlanmıştı. Meme ultrasonunda nüks izlenmemiş, mamografi tetkiki hastanın hızla kötüleşen genel durumu nedeni ile yapılamamıştır. 3 ay önce yapılan Pet-CT incelemesinde malignite nüksü saptanmaması, yeni gelişen ve tespit edilemeyecek kadar küçük bir maligniteyi ekarte etmek için yetersiz olduğu düşünülmüştür.

Anti-SOX1 antikoru ile ilişkili PNSnin tedavisinde öncelikle altta yatan malignitenin tedavisi önerilmektedir. Bu amaçla tümör rezeksiyonu, kemoterapi ve/veya radyoterapi seçenekleri değerlendirilebilir. Buna ek olarak birinci basamak immünoterapi (kortikosteroidler, plazmaferez veya ıntravenöz immünoglobulin) veya ikinci basamak immünoterapi (azatioprin, siklofosfamid veya rituksimab) verilebilir.

Sonuç:
Subakut başlangıçlı davranış değişiklikleri, bilişsel işlev bozukluğu, bellek kaybı ve epileptik nöbetleri olan; anamnezinde malignite olduğu bildirilen hastaların ayırıcı tanısında paraneoplastik nörolojik sendromlar mutlaka düşünülmeli; tanı ve tedavi için oto-antikor paneli hızlıca istenmelidir. Atipik veya normal olan kranial görüntülemenin tanı için dışlayıcı olmadığı unutulmamalı; bu hasta grubunda mortalite oranlarının yüksek olması nedeniyle immün tedavi ve malignite tedavisi hızlıca planlanmalıdır.

EP - 37 KABAKULAK ENSEFALOMİYELİTİ: OLGU SUNUMU

BERFİN KARDELEN AYDIN [1], HATİCE ÖZTÜRK [1], ASLI KÖŞKDERELİOĞLU [2], PINAR ORTAN [2]

[1] İZMİR ŞEHİR HASTANESİ NÖROLOJİ KLİNİĞİ
[2] BOZYAKA EĞİTİM VE ARAŞTIRMA HASTANESİ NÖROLOJİ KLİNİĞİ

Giriş:
Kabakulak enfeksiyonu sıklıkla parotit ile karakterizedir ancak ensefalomiyelit oldukça nadir görülmektedir. Burada, parotit gelişmediği halde kabakulak virusu ilişkili ensefalomiyelit tanısı koyduğumuz olgu tartışılacaktır.

Olgu:
21 yaş kadın hasta, ateş yüksekliği ve dengesizlik şikayetleri ile başvurdu. Muayenesinde, ataksik yürüyüş, kaotik göz hareketleri, bakış paralizisi, papilödem, dismetri, klonus, patolojik refleksler görüldü. BOS incelemesinde BOS basıncı yüksek, glukozu düşük, proteini yüksek olarak saptandı. Sitolojik incelemede yirmi lökosit kaydedildi, ancak kültürde üreme izlenmedi. BOS Otoimmun ensefalit paneli, Ig G indexi ve Oligoklonal band, serum NMO ve MOG antikorları, vaskülit ve tümör belirteçleri negatif idi. Kranial MR'da subkortikal derin beyaz cevher ve bilateral serebellumda, torakal spinal kordta uzun segment kontrast tutan T2 hiperintens lezyonlar ve lomber leptomeningeal kontrastlanma izlendi. İzlemde bilinci kötüleşen hastanın EEG'si olağan idi. Tedavi olarak ampirik asiklovir, seftriakson ve vankomisin IV olarak başlandı. Kabakulak Ig M, Ig G pozitif saptandı. BOS incelemesi tedavi başlandıktan sonra tekrar edildi, etken izole edilemedi. Tedavi sonrası kabakulak Ig M değeri negatifleşti. 21 günlük antibiyoterapi sonrasında hastanın nörolojik muayenesinde dramatik iyileşme izlendi.

Tartışma:
Akut serebellit kliniği ile başvuran hastanın tetkiklerinde supra ve infratentoryel T2 lezyonlar yanısıra torakolomber medulla spinaliste kontrast tutan lezyonlar ve leptomeningeal tutulum izlenmesi, kabakulak Ig M antikorunun da pozitif görülmesi üzerine hastamızda kabakulak ensefalomiyeliti düşünülmüştür. Olgumuzda da eşlik eden bir parotit kliniği bulunmamaktadır. BOS incelemesinde viral panelin negatif olması antibiyoterapinin başlanmasının ardından gönderilmiş olmasına bağlı olabilir. Ancak BOS incelemsinde viral etkenin gösterilememesi tanıyı dışlamamaktadır. Kabakulak ensefalomiyeliti oldukça nadir bir tablo olup parotitin eşlik etmediği formları da mevcuttur.

EP - 38 NÖROPSİKİYATRİK TUTULUM VE DİRENÇLİ EPİLEPSİ İLE KARAKTERİZE, NADİR GENETİK BİR HASTALIK: ADENİLOSÜKSİNAT LİYAZ EKSİKLİĞİ SAPTANAN İLK TÜRK ERİŞKİN OLGU

EBRU ALTINDAĞ [1], BETÜL BAYKAN [2]

[1] İSTANBUL FLORENCE NİGHTİNGALE HASTANESİ NÖROLOJİ BÖLÜMÜ
[2] MAÇKA EMAR TIP MERKEZİ NÖROLOJİ BÖLÜMÜ

Olgu:
Adenilosüksinat-liyaz (ADSL) eksikliği otozomal resesif geçişli nadir bir kalıtımsal metabolik hastalıktır. Pürin biosentez yolağındaki *ADSL* gen (22q13.1-q13.2) mutasyonundan kaynaklanan bu tabloda mutant proteinin aktivasyonu klinik tablonun ağırlığını belirler. Polimorfik ve sıklıkla ilaca dirençli epilepsi (İDE) tablonunun çekirdek özelliğidir. Semptomların başlangıç yaşı, klinik tablonun ağırlığına göre neonatal, tip I, tip II olarak 3 grup tanımlanmıştır. En sık görülen formu olan tip I yaşamın ilk aylarında başlayan, ciddi nöromotor gelişme bozukluğu, İDE, otizm, aksiyel hipotoniyle birlikte ekstremitelerde hipertoni, distoni ve ataksiyle karakterizedir. Bu çalışmada genetik olarak tanısı konmuş, ileri yaşa gelmiş bir ADSL eksikliği hastası sunulacaktır.

Olgu sunumu:
Akraba anne babadan, sezeryan ile zamanında doğan, 38 yaşında kadın hastanın 4-5 aylıkken hipotoni, motor becerilerinde gerilik, ellerinde orta hatta steryotipik istemsiz hareketler farkedilmiş, 11 aylıkken Rett sendromu düşünülmüş, 6 yaşında miyoklonik ve jeneralize tonik-klonik nöbetlerle giden valproat ve lamotrijin tedavileri ile kontrol edilemeyen İDE başlamış. İDE'nin yanısıra ileri motor ve mental retardasyon, ataksi, üst ekstremitelerde ve başında tremor benzeri istemsiz hareketler ve spastik quadriparezi klinik tabloya eklenmiş. EEG'de fronto-santral bölgelerde belirgin olmak üzere her iki hemisfer üzerinde jeneralize ve her iki frontal bölgede fokal epileptiform anomali saptanan hastanın kranyal MRG'sinde yaygın serebral, serebellar atrofi, korpus kallozumda incelme ve akmadde bozukluğu mevcuttu. Tüm ekson sekanslama incelemesinde *ADSL* geninde homozigot Chr22:40760969, NM_000026.3: c.1277G>A, p.(Arg426His) mutasyonu tespit edildi. Ebeveynlerin ise heterozigot taşıyıcı olduğu saptandı.

Ülkemizde de bulunduğu saptanan ve efektif tedavisi henüz olmayan bu nadir nörogenetik metabolik hastalıkla ilgili farkındalığın arttırılması önemlidir. İleri etyolojik tanının yeni jenerasyon sekanslama teknikleri ile konabilmesi ve taşıyıcıların belirlenmesi dikkate değerdir.

EP - 39 STATUS EPİLEPTİKUS,SSPE

NURŞİN ÇAPLIK , MUHAMMED RIZA DEMİRTAŞ , HALİL İBRAHİM BELİN , YELDA HARBİYELİ

YÜZÜNCÜ YIL ÜNİVERSİTESİ DURSUN ODABAŞ TIP MERKEZİ

Giriş:
Subakut Sklerozan Panensefalit (SSPE);Kızamık enfeksiyonundan yıllar sonra ortaya çıkan Santral sinir sisteminin kötü prognozlu progresif inflamatuar bir hastalıktır.Semptomlar kızamık enfeksiyonundan yaklaşık 8-11 yıl sonra ortaya çıkmaktadır. Başlangıçta düşük okul başarısı ve entelektüel bozulmalara ek olarak kişilik veya davranış değişiklikleri mevcuttur.Çoğu zaman myoklonus ,otonomik disfonksiyon ve fokal parezi ile karakterize motor fonksiyonlarda sürekli düşüş mevcuttur.Bazı hastalarda fokal veya jeneralize nöbetler vardır.SSPE tanılı hastaların 3'te 1'inde epileptik nöbet mevcuttur.SSPE hastalığının seyri % 95 mortal olup % 5 remisyon mevcuttur. 18 yaşında kadın hasta, sağ elini kullanıyor. Eğitimi lise 1. sınıf, 1 yıl önce eğitimini bırakmış. Anne ve baba akraba değil. Febril konvülsiyon öyküsü yok. Aşıları bilinmiyor. Bilinen Crohn hastalığı mevcut. Kliniğimize başvurusundan 10 gün önce başlayan baş ağrısı, önce sol gözde, sonra sağ gözde başlayan bulanık görme ve nöbet şikayetleri mevcut. İlk nöbet 10 gün önce olmuş, o gün 3 kez nöbet geçirmiş. Farkındalık korunmuş, nöbetler 1-2 dakika sürmüş. İdrar inkontinansı yok, ilk nöbette fekal inkontinans mevcut, postiktal dönem yok.

Nörolojik muayene:
Bilinç açık, yönelim tam, pupiller izokorik, ışık refleksi bilateral alınıyor. Glob göz hareketleri mevcut, sol gözde temporal görme defekti mevcut.konuşm nazone , Motor muayenede kas gücü tam, kas atrofisi yok. derin tendon refleksi alınamadı, patolojik refleks mevcut değil. Hasta takibi sırasında fokal motor nöbet izlendi. Levetirasetam 3000 mg ve valproik asit 1600 mg tedaviye rağmen nöbetleri devam ettiği için hastaya 200 mg IV Lakozamid yüklemesi yapıldı, ardından 100 mg 2x1 idame tedavisi başlandı. Nöbetlerin durmaması üzerine hasta elektif şartlarda entübe edilip Iv midazolam başlandı. Hasta ön tanıda otoimmün ensefalit düşünülerek 5 gün boyunca 0.4 gr/kg/gün IVIG tedavisi verildi, ancak fayda görülmedi. Üç hafta tedavi yanıtı beklendi. Hastaya 5 seans plazmaferez yapıldı, ancak yine fayda sağlanmadı. Hastaya 5 gün boyunca 1000 mg I.V. Metilprednizolon tedavisi uygulandıktan sonra nöbetlerde azalma izlendi ve hasta ekstübe edildi, enteral beslenmesi düzenlendi.

Beyin MR sonucu:

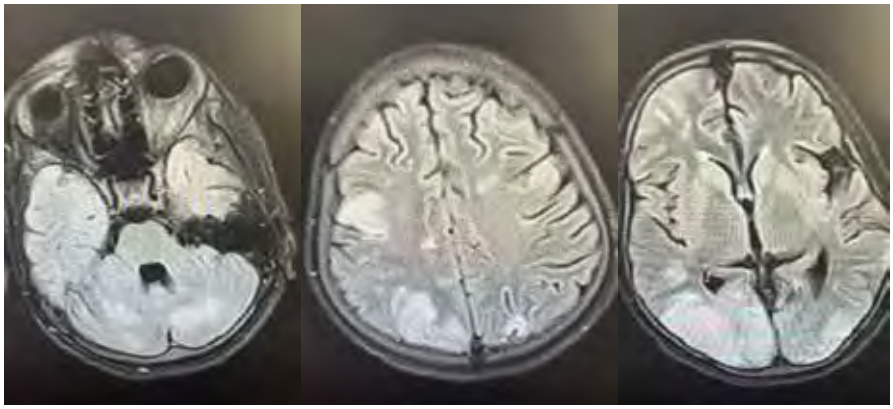

Her iki serebral hemisferde ve serebellar hemisferlerde, sağ oksipito-paryetalde kısmen nodüler tarzda hiperintens lezyonlar izlendi (ADEM?).

Kontrastlı beyin MR:
Sağ paryetal-oksipital loblarda, kortikal-subkortikal alana uzanım gösteren T2-FLAIR ağırlıklı görüntülerde hiperintens, IV kontrast madde enjeksiyonu sonrası kontrast tutmayan, diffüzyon ağırlıklı görüntülerde kısıtlanma izlenmeyen lezyonlar dikkati çekmektedir (ensefalit? vaskülit?). Ayırıcı tanılarda status epileptikus da düşünülebilir. Bilateral maksiller sinüste mukozal kalınlaşma izlenmektedir.

EEG raporu:

Standart elektrot yerleşimi ile çekilen EEG yirmi dakika süreyle kaydedilmiştir. Trase süresince her iki hemisferde 2-3 Hz frekanslı yavaş dalgalar ile karşılaşılmıştır. Temel aktivite 9-10 Hz alfa aktivitesinden oluşmaktadır.

Sonuç:
Bu bulgular ensefalopati ile uyumludur. Lomber ponksiyon yapıldı: BOS basıncı 61 cm su olarak bulundu. BOS direkt bakıda hücre izlenmedi. BOSta protein:57 mg/Dl, glukoz :64 mg/Dl ve klorür:132 mmol/L olarak sonuçlandı .Kızamık IgG serum 36, Kızamık IgG BOS:35 ;pozitif çıkması üzerine hastaya SSPE tanısı konuldu.

EP - 40 OTİZM SPEKTRUM BOZUKLUĞU VE MULTİPLE SKLEROZ: KLİNİK SINIRLARDA KAYBOLAN TANILAR VE DEMİYELİNİZAN HASTALIKLARIN ÖNEMİ: BİR OLGU ANALİZİ

ASLI GÜNDÜZ , BERAT GÖKSU ÇELENK , AYSUN ÜNAL

TEKİRDAĞ NAMIK KEMAL ÜNİVERSİTESİ, TIP FAKÜLTESİ, NÖROLOJİ ANADALI

Giriş:
Otizm spektrum bozukluğu (OSB) ve Multipl Skleroz (MS) arasında genetik özellikler açısından ilişki olabileceğine dair çalışmalar literatürde yer almaktadır. Bu çalışmada OSB tanısı varlığı nedeni ile erişkin yaşta ortaya çıkan MS ilişkili yeni nörolojik bulguların tanılanmasında gecikme ortaya çıkan bir olgunun sunulması ve iki hastalık arasındaki ilişkiye dikkat çekilmesi amaçlanmıştır.

Olgu Sunumu:
24 yaş erkek hasta yürümede bozulma, dengesizlik şikayetleriyle başvurdu. Öyküsünde 3 yaşında otizm tanısı aldığı, son üç yıldır tedavisiz düzelen yürüme güçlüğü, çift görme ataklarının olduğu ve son iki aydır desteksiz yürüyemediği öğrenildi. Muayenesinde konuşma dizartik, sağ üst ve alt ekstremite 4/5 parezik, derin tendon refleksleri tüm odaklarda artmış, taban cildi refleksi sağda ekstansör saptandı. Sağda pareziyi aşan dismetri olduğu ve düz çizgi üzerinde yürüyemediği gözlendi. Görüntüleme ve laboratuar incelemeri sonrasında RRMS tanısı konarak pulse steroid tedavisi verildi.

Tartışma&Sonuç:
Çocukluk çağında mental ve motor gelişim ile ilişkili alınmış tanılar erişkin dönemde ortaya çıkabilecek yeni nörolojik hastalıkların tanılanmasında klinisyenin ayırıcı tanı yapmasını zorlaştırabilir. Bireyin sosyal uyumu ve nörogörüntüleme (MRG) yapılmasındaki zorluklar da bu süreçte uzamaya neden olabilir. MS gibi tedavi edilebilir bir başka nörolojik hastalığın akla gelmesi ve ayrıntılı anamnez tedavide önemli yer tutar. İki hastalığın patofizyolojisinde de miyelinizasyon kusuru, miyelin temel protein antikorlarının yüksek titrelerde olması, IGF benzeri ajanların yeni ve onarılmış miyelin oluşturma yeteneğini azaltması yer almaktadır. Çalışmalar OSB'da otoimmun hastalıklara (ankilozan spondilit, MS) yatkınlık olduğunu bildirmektedir. Çocukluk çağında otizm tanısı almış olgularda yaşam kalitesini etkileyen yeni nörolojik bulguların ortaya çıkması durumunda demiyelinizan hastalıklar ayırıcı tanıda akla gelmelidir.

EP - 41 OTOİMMÜN ENSEFALİT HASTALARINDA FDG PET/BT BULGULARI

ASLI DOĞRU , NEŞE TORUN , BAŞAK KARAKURUM GÖKSEL

BAŞKENT ÜNİVERSİTESİ TIP FAKÜLTESİ NÖROLOJİ ABD,ADANA DR.TURGUT NOYAN UYGULAMA VE ARAŞTIRMA MERKEZİ

Amaç:
Otoimmün ensefalit (OE), akut veya subakut başlangıçlı nöropsikiyatrik semptomlarla karakterize hastaların engelliğini arttıran enflamatuar beyin hastalığıdır . OE, sinaptik reseptörler, nöronal hücre yüzey antijenlerini (NMDA; CASPR2 gibi) veya hücre içi antijenleri (Anti-Hu , Anti-Yo gibi) hedefleyen otoantikorlarla ilişkilidir. OEnin erken tanısı, immünoterapinin erken başlanmasını sağlar, bu iyi bir prognoz için faydalıdır. Serum veya (BOS) nöronal antikorların tespiti, doğru tanı koymada kritik öneme sahiptir. Bu yazıda nöranal yüzey antijenleri pozitif olan otoimmun ensefalit hastalarının FDG PET/BT bulguları incelenmiştir. PET bulguları serebral ve sistemik bulgular ayrı olarak değerlendirilmiştir.

Gereç ve Yöntem:
Seropozitif otoimmun ensefalit tanısı olan 10 hastanın PET sonuçları irdelenmiştir .

Bulgular:
Hastaların 5'ine NMDA antikoru, 3'ünde Caspr2 antikoru, 1'inde GABA –B , 1'inde Anti-Tr antikoru saptanmıştır. Klinik tablo ağırlıklı olarak kognitif etkilenme ve nöromiyotoni tablosu idi. PET incelemelerinde 6 hastada tümöral lezyon tanısı ile uyumlu bulgular, 4 hastada serebral FDG tutulumuna azalma bulgusu izlenmiştir.

Sonuç:
Bu çalışma PET incelemesi OE tanı kriterleri arasında faydalı bir inceleme olarak görülse de FDG PET/BTyi yalnızca MRIya alternatif olarak belirtmiştir.

EP - 42 PARANEOPLASTİK NÖROLOJİK SENDROMUN KLİNİK YÖNETİMİNDE FDG-PET İNCELEMESİNİN ROLÜ

ASLI DOĞRU , NEŞE TORUN , UĞURCAN UĞUR , BAŞAK KARAKURUM GÖKSEL

BAŞKENT ÜNİVERSİTESİ TIP FAKÜLTESİ NÖROLOJİ ABD,ADANA DR.TURGUT NOYAN UYGULAMA VE ARAŞTIRMA MERKEZİ

Amaç:
Paraneoplastik nörolojik sendrom (PNS), altta yatan bir malignite ile ilişkili nadir ve heterojen nörolojik durumları tanımlayan bir spektrumu ifade eder. PNSnin tanısı doğası gereği zordur ve sık sık yanlış tanı ve gecikme yaşanır. Patofizyolojisinin otoimmün olduğu düşünülmekte ve hastalarda genellikle onkonöral antikorlar mevcuttur. Hastaların stabil hale getirilmesinde en etkili yöntem doğrudan tümör tedavisi olduğundan, altta yatan tümörlerin tespit edilmesinin önemi büyüktür. Geleneksel BT görüntülemenin bu tür hastalarda duyarlılığı genellikle yetersizdir. FDG-PET görüntülemesinin bu tümörleri tespit etmede etkili olduğu gösterilmiştir.

Gereç ve Yöntem:
Bu yazıda paraneoplastik antikor pozitifliği saptanan 15 hastanın PET-BT bulguları incelenmiştir.

Bulgular:
Hastaların klinik bulguları; serebellar, mental durum bozukluğu, polinöropati, motor güç kaybı, kranial sinir tutulumu, hareket bozukluğu idi. 4 hastada Anti-GAD65, 2 hastada Anti-Zic4, 3 hastada Anti-Titin pozitifliği kalan hastalarda ise Anti-CV2,Ani-Hu,Anti-Amphiphysin,Anti-PNMA2,Anti-Yo pozitifliği saptanmıştır. PET bulguları değerlendirildiğinde ise 8 hastada malignite lehine bulgu saptanmazken 6 hastada malignite açısından şüpheli bulgular, 1 hastada primer malign hastalığının progresyonu tespit edilmiştir.

Sonuç:
Bu yazıda farklı klinik tablolarla değerlendirilen PNS hastalarımızın PET çalışmaları literatür bulguları eşliğinde tartışılacaktır.

EP - 43 ORGAN SPESİFİK OLMAYAN OTOİMMÜNİTENİN EŞLİK ETTİĞİ NÖROMİYELİTİS OPTİKA SPEKTRUM HASTALIĞI

NESRİN TURAPOĞLU , AHMED SERKAN EMEKLİ , TUNCAY GÜNDÜZ , MURAT KÜRTÜNCÜ

NÖROLOJİ ANA BİLİM DALI, İSTANBUL TIP FAKÜLTESİ, İSTANBUL ÜNİVERSİTESİ

Giriş:
Otoimmün hastalıklar seyirleri boyunca birbirlerine eşlik edebilirler. Anti-aquaporin4-IgG oto antikor aracılı bir hastalık olan nöromiyelitis optika spektrum hastalığına (NMOSH) da sistemik lupus eritematozus (SLE), Sjögren sendromu, myastenia gravis gibi otoimmün hastalıkların %20'ye varan oranlarda eşlik ettiği bildirilmiştir. Burada organ spesifik olmayan sistemik otoimmünitenin eşlik ettiği bir NMOSH vakasına yer verilecektir.

Olgu:
Başvurusundan yirmi yıl önce sağ gözde görme kaybı ile başvuran 52 yaşında kadın hasta, optik nöropatiye eşlik eden pansitopeni, ANA pozitifliği ve hipokomplementemi saptanarak SLE ön tanısıyla takip edilmişti. Tekrarlayan optik nevrit atakları olması üzerine SLE tanısından uzaklaşıldı ve anti-aquaporin4 antikoru pozitif saptanarak NMOSH tanısı konuldu. Rituksimab ve sonrasında tosilizumab altında hastalık aktivitesi devam eden hastaya üç yıl önce dispne nedeniyle yapılan akciğer biyopsisi olası interstisyel akciğer hastalığı ile uyumlu bulundu. Belirgin özürlülük yaratan uzun segment miyelit sonrasında tedavisi ekulizumab ile değiştirildi. Bu tedavi altında nörolojik açıdan stabil seyrederken yaklaşık altı ay içerisinde hastanın trombositopenisi derinleşti. Birkaç ay içerisinde ciddi düzeyde nötropeni gelişen hastada, tekrarlayan enfeksiyonlar nedeniyle ekulizumab tedavisini alamaması ile ilişkili olarak yeni bir atak geçirdi. Kemik iliği biyopsisinde malignite veya displazi saptanmayan hastada, steroid ile bisitopenide düzelme izlendi. Hastanın tedavisi eşlik eden immün bisitopeni ve lenfositik interstisyel akciğer hastalığı tanılarıyla siklofosfamide değiştirildi.

Tartışma:
NMOSH seyrine komorbid otoimmün hastalıkların eşlik edebildiği bilinmektedir. Organ spesifik olmayan ve tipik bir bağ dokusu hastalığına farklılaşmamış otoimmünitenin de NMOSH ile birlikte olabileceği akılda tutulmalıdır. Bu hasta grubunda tedavi, multisistemik otoimmüniteyi kapsayacak şekilde düzenlenmelidir.

EP - 44 DİSFAJİ ETİYOLOJİSİNDE NADİR BİR SENDROM OLARAK DİFFÜZ İDİOPATİK İSKELET HİPEROSTEOZİSİ

TEMEL TOMBUL , ENES ÖZEKMEKÇİ , AHMET YILDIRIM , RUKEN ŞİMŞEKOĞLU

GÖZTEPE PROF. DR. SÜLEYMAN YALÇIN ŞEHİR HASTANESİ, NÖROLOJİ KLİNİĞİ

Giriş:
Diffüz idiopatik iskelet hiperosteozisi (DISH) başlıca ligamanlar ve yumuşak dokuların kalsifikasyonu ve ossifikasyonu ile karakterize bir sendromdur.

Amaç:
Subakut gelişen yutma ve konuşma bozukluğunun ayırıcı tanısında nadir bir tanı olarak akılda tutulması gereken DISH sendromunun bu vaka bildirimi ile tartışılması amaçlanmıştır.

Vaka:
77 yaşında erkek hasta. Nöroloji polikliniğine altı aydır gelişen konuşma bozukluğu, yutma güçlüğü ve sol elde güçsüzlük şikayetiyle başvurdu. Hastanın nörolojik muayenesinde patolojik olarak disfonik konuşma, sol elde tenar ve interosseal kas atrofisinin olduğu görüldü, izole kas gücü muayenesinde sol baş parmak abduksiyonu 3/5 olması dışında zaaf izlenmedi. Hasta ayırıcı tanı amacıyla servise yatırıldı. Yapılan EMG incelemesinde; solda C7-C8-T1 segment innervasyonlu kaslarda orta düzeyde multisegmenter ön kök ön boynuz tutulumu izlendi. Hastanın spinal MR'ları incelendiğinde servikal düzeyde anterior ligamanların ön komşuluğunda özefagus ve trakeaya bası yapan diffüz ossifikasyonlar izlendi. C7-T1 seviyesinde solda ossifikasyonlar kök basısı da oluşturmaktaydı. Hasta beyin cerrahisine danışıldı, opere edilmek üzere devredildi. Operasyon sonrası hastanın yutma ve konuşma sempomlarının geçtiği öğrenildi.

Tartışma:
DISH'de en sık karşılaşılan semptomlar omurgada ağrı ve sertlik, hareket kısıtlılığı, özefagus basısına bağlı disfajidir. Nadiren posterior longitudinal ligament ossifikasyonuna bağlı olarak servikal ve torakal bölgede spinal kord basısı, daha nadir olarak trakea ve larinks basısıyla disfoni izlenebilmektedir. Bu vakada kök basısına sekonder gelişen tenar ve interosseal kas atrofileri motor nöron hastalığı yönünde düşündürücü olmuş, konuşma bozukluğunun motor nörondan farklı olarak fonasyonla alakalı olması, yutmanın sıvılardan çok katılarda olması klinik anlamda yol gösterici olmuştur. Disfaji, disfoniye eşlik eden kök basısı semptomları olan hastaların ayırıcı tanısında DISH sendromu akılda tutulmalıdır.

EP - 46 AREA POSTREMA VE DİENSEFALİK SENDROM İLE PREZENTE OLAN RELAPSİNG SERONEGATİF NÖROMİYELİTİS OPTİKA SPEKTRUM HASTALIĞI OLGUSU

MERVE BAHAR ERCAN , ELİF KARAHÜSEYİNOĞLU , BELGİN KOÇER , MEHMET NUREDDİN ŞAHİN

GAZİ ÜNİVERSİTESİ TIP FAKÜLTESİ

Giriş:
Nöromiyelitis optika spektrum hastalığında (NMOSH) diensefalik tutulum %3.4-26.9 sıklıkta gözlenmektedir. Narkolepsi, hipersomni, hiponatremi, otonomik disfonksiyona bağlı vücut sıcaklığında değişiklikler ve kognitif bozulma olmak üzere çeşitli klinik belirtiler görülebilir.

Olgu:
Kırk altı yaşında erkek hasta, gün içinde uyuklamalar, unutkanlık, olayların oluş sırasını karıştırma, anlamsız konuşmalar ve ateş yüksekliği şikayetleriyle nedeniyle çekilen beyin MRG'de orta hatta hipotalamik bölgede her iki talamus anteromedialine uzanan, optik kiyazmayı infiltre eden ve sağda optik sinirin postkiyazmatik segmentini tutan heterojen kontrastlanan lezyon saptandı. Özgeçmişinde üç yıl önce başdönmesi, bulantı-kusma, anlamsız konuşmalar, oryantasyon bozukluğu ve sol alt ekstremitede güçsüzlük yakınmaları olduğu ve beyin MRG'de bulbusta area postremada homojen, spleniyum ve sol oksipital lateral ventrikül komşuluğunda açık-uçlu halka şeklinde kontrastlanan demiyelinizan karakterde T2-FLAIR kesitlerde hiperintensite lezyonlar saptandığı, iv.metilprednizolon tedavisi ile yakınmalarının düzeldiği, MRG takiplerinde lezyonlarının belirgin gerilediği öğrenildi. Lomber ponksiyonda protein düzeyi yüksek (245,9mg/dL), glukoz normal, mononükleer hücre 36hücre/uL, meningoensefalit paneli, serum ve BOS'ta paraneoplastik ve limbik ensefalit, OKB tip 1 negatif, IgG indeksi 0,51 ve serum IgG4 düzeyi normal, vaskülit belirteçleri, serum anti-AQP4 IgG ve serum anti-MOG IgG negatif saptandı. Nörolojik muayenesinde bilinci açık, koopere, oryante, konuşma doğal, sol alt ekstremitede sekel -5/5 kas güçsüzlüğü ve plantar yanıt solda ekstansördü. Takiplerde enfeksiyöz parametreleri normalken ateş yükseklikleri 38-39°C devam etti. Sistemik sarkoidoz ve histiositozis dışlandı. Altı ayda bir Rituksimab 1000 mg/gün infüzyon tedavisi başlandı. Dört ay sonraki kontrol beyin MRG'de hipotalamik lezyonda tama yakın regresyon izlendi.

Tartışma:
NMOSH'da hipotalamik tutulumun klinik bulguya yol açma oranı yüksektir, bu sebeple aşırı uyku hali, vücut ısısında düzensizlikler, kognitif bozulma ve endokrinopati varlığında NMOSH akla gelmelidir, bununla birlikte MOGAD'ta sıklıkla asemptomatiktir ve immünoterapi ile lezyonlarda tama yakın regresyon görülme sıklığı daha yüksektir. Olgumuzda hipotalamik tutuluma ek olarak optik kiyazma ve spleniyum tutulumunun varlığı NMOSH'i düşündürmektedir. Olguda relapsing area postrema ve diensefalik sendrom birlikteliği izlenmiştir.

EP - 47 DOKSİSİKLİN KULLANIMI SONRASINDA MİYASTENİA GRAVİS TANISI ALAN HASTAMIZ

ERHAN ARGIŞ

ÖZEL BATMAN DÜNYA HASTANESİ

Giriş:
Miyastenia gravis(MG), postsinaptik sinir-kas kavşağındaki iletim defektine bağlı ortaya çıkan, alevlenmeler ve remisyonlarla seyreden, kronik otoimmün bir hastalıktır. Tanı, antikolinesterazlara iyi yanıt, antikor tayini, ardışık sinir uyarımı/tek lif EMG ile konur. Tedavide antikolinesterazlar, kortikosteroid, immünsüpresan tedaviler ve immünmodülatör ilaçlar kullanılmaktadır. İVİG ve plazmaferez tedavileri atak tedavide remisyon sağlamak amacıyla kullanılmaktır. Bazı ilaçların MG hastalığını alevlendirdiği bilinmektedir. Biz de bruselloz nedeniyle doksisiklin tedavisialan ve sonrasında mg tanısı alan bir olgumuzu sunmak istedik.

Olgu:
28 yaşında kadın öğretmen hasta , yaklaşık 2 aydır olan halsizlik, güçsüzlük, çabuk yorulma ve özellikle konuşmada yorulma ve konuşmayı sürdürmede güçlük şikayeti var. Nörolojik muayenesinde her 4 ektremitenin proksimal kas kuvveti 4/5+ düzeyinde diğer muayenesi normal. yukarı baktırma testinde sol gözde hafİf derecede ptozis mevcut. 2 aydır essitalopram 10 mg kullanıyor. Hastadan alınan öyküde 3 ay önce bruselloz nedeniyle 6 hafta doksisikln ve rifampisin tedavisi aldığını öğreniliyor. hastaya emg yapıldı. Sinir ileti testi ve iğne emg normal. sol fasial sinir ardışık sinir uyarımı testinde %25 dekrement mevcut. anti-asetil kolin testi pozitif olarak sonuçlandı. hastaya mestinon 60 mg 3x1 başlandı. tedaviden belirgin fayda gören hastanın tedavi aynı dozda devam edildi.

Sonuç:
MG, alevlenme ve remisyonla seyreden kronik bir hastalıktır. Bazı ilaçlar bu hastalığı alevlendiği bilinmektedir. Bizim vakamızda bu alevlendirme mg tanısı almayan bir hastada gerçekleşti. Bununla beraber ilaç tedavisinden sonra gelişen güçsüzlük halsizlik ve mimik kaslarındaki güçsüzlüğe bağlı gelişen ifadesizlik, bruselloz tedavisini sağlayan dahiliye uzmanı tarfından depresyon olarak değerlendirildi. Zira MG hastalığında yüz kaslarında güçsülzük nedeniyle ifadesizlik görünür ve bu da depresyon ile sık olarak karışır. Biz de bu olguda anamnezin önemine değinmek istedik ve depresyon ile tedavi edilen hastaya ileri tetkik ile ile depresyon ile yaygın olarak karışan MG teşhisi koyduk. MG hastalığına bu açıdan dikkat çekmek istedik.

EP - 48 NÖROLOJİK BULGULARLA PREZENTE OLAN BİR TROMBOTİK TROMBOSİTOPENİK PURPURA VAKASI

ERCAN KÖSE , BERZA ÖZCAN , RIZA SONKAYA , ÖMER KARADAŞ , ERDAL EROĞLU

GÜLHANE TIP FAKÜLTESİ NÖROLOJİ ANABİLİM DALI

Olgu:
55 yaşında erkek diabetes mellitus, hipertansiyon tanılı hasta acil servise kısa süreli anlamsız konuşma nedeniyle getirildi. Hasta akşam saatlerinde aniden anlamsız konuşmaya başlamış, yakınması 15 dakika sürmüş. İlk muayenesinde haftanın günlerini geriye sayarken hafif zorlandığı görüldü. Geri kalan nörolojik muayenesi normaldi. Acil serviste alınan kan tahlillerinde trombosit: 20.000 ve hemoglobin: 7.9 olarak saptandı. Beyin difüzyon manyetik rezonans görüntülemesinde nonspesifik gliotik odakların yanı sıra sağ oksipital lineer akut lezyon görüldü.

Acil periferik yaymada şistosit oranı yüksek saptanan hastaya trombotik trombositopenik purpura tanısı konularak acil plazmaferez başlandı. ADAMTS-13 enzim aktivitesi düşük, ADAMTS-13 inhibitör düzeyi yüksek saptandı. Hasta acil plazmaferez sonrası oral metilprednizolon tedavisi ile bir süre takip edildi. Trombotik trombositopenik purpura nörolojik bulgularla prezente olabilen, hızlı tanı ve tedavi gerektiren, mortal seyirli, hematolojik bir hastalıktır.

EP - 49 DİRENÇLİ ISAAC SENDROMU VE TEDAVİSİ

ANIL CEM GÜL , MUHAMMED EMİN BEŞER , PELİN KOMBAL , F İRSEL TEZER , IŞIN ÜNAL ÇEVİK , FATMA GÖKÇEM YILDIZ , İLKSEN ÇOLPAK , GÜL YALÇIN ÇAKMAKLI , CAN EBRU BEKİRCAN-KURT

HACETTEPE ÜNİVERSİTESİ HASTANESİ NÖROLOJİ ANABİLİM DALI

Amaç:
Isaac sendromu (otoimmün nöromiyotoni) nadir bir nörolojik bozukluktur. Voltaj bağımlı potasyum kanal kompleksine karşı gelişen antikorlar nöronların uyarılabilirliğini artırarak kaslarda sürekli kasılmalara yol açarlar.

Metod-Bulgular:
25 yaşında kadın hasta Mart 2024'te kuyruk sokumundan uyluklara yayılan nöropatik ağrı tarifliyor. DN4 skoru: 5/10, VAS 9/10. Nisan 2024'te tüm vücutta kas seğirmeleri ekleniyor. Dış merkez nöroloji kliniğinde EMG'de patoloji tespit edilmiyor. LGI-1 ve CASPR pozitif, ampiphysin zayıf pozitif saptanıyor ancak anlamlı bulunmuyor. Hasta 3 gün boyunca 500mg metilprednizolon sonrası taburcu ediliyor.

Kliniğimize başvurusunda şiddetli ağrı, terleme atakları, titreme şikayetleri olan hastanın kalça fleksiyonu 5-/5- olup, alt ekstremitede DTR hipoaktif alındı, biceps ve gastroknemiusta fasikülasyonlar saptandı. ENMG' sinde sinir iletimleri normal ancak iğne EMG'de yaygın fasikulasyon, miyokimik deşarjlar saptanarak periferik sinir hipereksitabilitesi ile uyumlu bulundu. HRV ve sempatik deri yanıtı değerlendirmesinde disotonomi saptanarak monitörize edildi. Hastaya antinöbet ilaç almadığı süreçte polisomnografi yapıldı, uyku bozukluğu, epileptik aktivite, klinik/subklinik nöbet izlenmedi. Bu PSG sonucuyla Morvan ekarte edildi.

Isaac sendromu tanısıyla 5 gün süreyle uygulanan IVIG'e cevap alınmadı. Plazmaferez sonrası fasikülasyon ve kramplarında azalma gözlendi. 1x32mg metilprednizolon idame tedaviye geçildi.

Pregabalin ve Karbamazepin etkin doza rağmen faydasızken, Tramadol'den kısmi fayda gördü. Daha sonra eklenen Baklofen, Fenitoin ve Magnezyum infüzyonundan belirgin faydalanması gözlendi. Plazmaferez 5. dozunda ağrı şiddeti de 3/10'a kadar geriledi. Taburculuk ilaçları baklofen 3x20mg ve fenitoin 3x100mg olarak belirlendi.

Tartışma:
Kramp, şiddetli ağrı ve seğirmeleri olan hastalarda iğne EMG yapılarak Isaac sendromu tanısı akılda tutulmalıdır. Disotonomi nedeniyle ani kardiyak aritmiler açısından dikkatli olunmalıdır. Steroid, IVIG tedavisine dirençli olgularda plazmaferez ve ağrı tedavisi etkin uygulanmalıdır.

EP - 50 SPİNAL ANESTEZİNİN OLDUKÇA NADİR BİR NÖROLOJİK KOMPLİKASYONU: PROPRİOSPİNAL TİP SPİNAL MİYOKLONUS OLGU SUNUMU

MUHAMMET AKİF ÇEVİK , ALPEREN KAPAMA , RECEP AYGÜL

SELÇUK ÜNİVERSİTESİ TIP FAKÜLTESİ NÖROLOJİ ANABİLİM DALI

Olgu:
Spinal anestezi gibi nöroaksiyel anestezi teknikleri ameliyathanelerde kullanılmaktadır. Ciddi nörolojik komplikasyonları bildirilmiştir; kauda ekina sendromu gibi. Nadir nöral komplikasyonlarla ilgili literatür eksiktir. Spinal miyoklonus nadir komplikasyonlardandır. Burada spinal anestezi sonrası propriospinal tipte spinal miyoklonus gelişen bir olgu sunulmaktadır.

35 yaşında bilinen ek hastalığı ve ilaç kullanımı olmayan erkek hasta, travmatik sol diz medial menisküs yaralanması nedeniyle hastanemizde artroskopik menisküs onarımı ameliyatı geçirdi. 27G Quincke iğnesi kullanılarak L3-L4'ten spinal anestezi ile 10 mg %0,5 hiperbarik bupivakain verilen hastanın ameliyatı 45 dakikada tamamlandı. Post operatif takipte bakım ünitesinde ilk dakikalarda hastada bilateral üst ekstremitelerde, gövdede istemsiz aritmik, çok hızlı atımlar gelişti. Nöroloji konsültasyonunda hasta değerlendirildi. Atımları aralıklarla 20 dakikadır süren, spinal miyoklonus olarak değerlendirilen hastaya 3 mg intravenöz midazolam önerildi. Uygulama sonrası miyoklonusun azaldığı gözlemlendi. Nörolojik muayenede bilişsel durumunda, kranial sinirlerinin değerlendirilmesinde ve serebellar testlerinde anormallik saptanmadı. Kan tetkikleri, elektrokardiyografisi normaldi. Acil beyin ve spinal bilgisayarlı tomografisinde patoloji yoktu. Takiplerinde hastanın miyoklonik atımları yaklaşık ilk 10 saatlik süre boyunca aralıklarla tekrarladı ve benzodiazepinlerle intravenöz müdahale sonrası durduğu gözlendi. 5 gün boyunca hastanede takip edilen hastada sonraki günlerde miyoklonik atımlar tekrarlamadı. Yapılan beyin ve spinal manyetik rezonans görüntüleme tetkiklerinde nöropatoloji saptanmadı. EEG'de epileptiform anomali görülmedi. Hasta semptomsuz, sekelsiz olarak taburcu edildi.

Spinal miyoklonus spinal segmental miyoklonus ve propriospinal miyoklonus olarak sınıflandırılır. Spinal segmental miyoklonus en yaygın alt tiptir, alt ekstremiteler etkilenir. Propriospinal miyoklonus son derece nadirdir, intraspinal yolun tutulumu ile karakterizedir. Risk muhtemelen bireye özgüdür. Lokal anestezik nörotoksisitesi varsayılan mekanizmalardan biridir. Benzodiazepinler tedavide kullanılabilir. Genellikle sekelsiz düzelir. Patofizyoloji spekülatiftir, temel araştırmalar gereklidir.

EP - 51 MİLLER FİSHER VARYANTI İLE PREZENTE OLAN ATİPİK PARANEOPLASTİK SENDROM

NEHİR ÖZALP , YILDIZ ARSLAN , YELİZ ÇİFTÇİ , BEDİLE İREM TİFTİKÇİOĞLU

İZMİR BAKIRÇAY ÜNİVERSİTESİ ÇİĞLİ EĞİTİM VE ARAŞTIRMA HASTANESİ NÖROLOJİ ANABİLİM DALI

Giriş:
Miller Fisher Sendromu (MFS) ataksi, oftalmopleji ve arefleksi klinik bulgularından en az ikisini içeren, Guillan barre sendromunun nadir bir varyantıdır. MFS sıklıkla geçirilmiş enfeksiyonlar (C. jejuni, EBV veya HIV) sonrası gelişen aberan akut otoimmün yanıt olduğu düşünülmektedir.
Sıklıkla alt kranial sinir ve fasial sinir tutulumu ile ilişkilidir ve genellikle ekstremitelerde motor güçsüzlük içermemektedir.

Olgu:
52 yaş kadın hasta 10 gündür olan yürümekte güçlük, dengesizlik ve 4 gündür olan ağızda kayma şikayetiyle Nöroloji polikliniğine başvurdu ve MFS ön tanısıyla ileri tetkik ve tedavi amacıyla servisimize yatışı yapıldı. Nörolojik muayenede trunkal ataksi, sağ periferik fasial paralizi ve tüm ekstremite distal kaslarında -5/5 kas gücü kaybı saptandı. Derin tendon refleksleri tüm ekstremitelerde alınamadı. Babinski bilateral negatifti. Özgeçmişinde diyabet ve yeni tanı konulmuş küçük hücreli akciğer kanseri öyküsü mevcuttu. Çekilen tüm serebral ve spinal kontrastlı görüntülemeleri doğaldı. Sinir iletim çalışmaları akut-subakut sensorimotor demiyelinizan tip polinöropati ile uyumlu saptandı. BOS incelemesinde protein ve glukoz yüksek saptandı, ayrıca 120 lökosit/mm3 hücre tespit edildi. Hastaya beş seans plazmaferez uygulandı. Klinik bulgular kısmen düzeldi. Viral panel ve BOS hücre kültürü istendi. Paraneoplastik sendrom açısından antikorlar istendi.

Tartışma:
MFS düşünülen hastada Akciğer küçük hücreli kanser öyküsü olması nedeniyle paraneoplastik sendrom olabileceği kanaatine varılmıştır. Plazmafereze kısmen yanıt vermiştir. BOS kültüründe üreme olmamıştır. Her ne kadar MFS da BOS hücre sayısı 5-50 lenfosit/mm3 olduğu bilinse de, bu olguda yüksek protein ve hücre konsantrasyonlarının paraneoplastik immünolojik yanıtına sekonder olabileceği düşünülmüştür.

EP - 52 ERİŞKİN BAŞLANGIÇLI SUBAKUT SKLEROZAN PANENSEFALİT: TEK MERKEZ BULGULARI

ELSHAN MUSTAFAYEV , MECBURE NALBANTOĞLU , PINAR ÖZÇELİK , ASLI YAMAN KULA , ZELİHA MATUR , FERDA USLU

BEZMİALEM VAKIF ÜNİVERSİTESİ HASTANESİ NÖROLOJİ ANABİLİM DALI

Amaç:
Subakut sklerozan panensefalit (SSPE), kızamık virüsünün oldukça nadir, ölümcül komplikasyonudur. Sıklıkla çocuklukta görülmektedir, ancak erişkin başlangıçlı olgular bildirilmiştir. Burada son 5 yılda tanısı konulmuş 4 erişkin olgu sunulacaktır.

Olgular:
Hastaların 3'ü erkekti, yakınmaların ortalama başlangıç yaşı 23 (18-28) yıl, hastaneye başvuru süresi ortalama 19 (1,5-30) aydı. Başvuru yakınması üçünde anormal hareketken, birinde algılamada yavaşlama ve yüzde kasılmaydı. Özgeçmişlerinde tamamı aşılanmış, ikisi kızamık enfeksiyonu geçirmişti. Nörolojik muayenelerinde ikisinde ekstremitelerde, birinde ağız kenarı ve gözlerde olmak üzere klonik-miyoklonik, distonik-klonik atmalar izlendi. Ayrıca dizartri, hipofoni, ataksi, hafif derecede piramidal ve ekstrapiramidal sistem bulguları mevcuttu. Beyin MRG'de üçünde temporo-parieto-oksipital bölgelerde, asimetrik, subkortikal akmadde lezyonuyla bir hastada bazal gangliyonlarda tutulum izlendi. Tanı sırasındaki EEG'lerde tüm hastalarda normal temel aktivite ve tipik-atipik jeneralize periodik patern kaydedildi. BOS'ta oligoklonal bant üçünde tip 2, birinde tip 3 pozitif, tamamında İgG indeksi ve BOS/serum rubeola indeksi yüksek saptandı. Atipik-tipik semptom ve bulguları olan, beyin biyopsisi yapılamayan hastalarda nörolojik muayene, EEG, MRG ve BOS bulguları ile SSPE düşünüldü. Hastalara anti-nöbet (karbamazepin, klonezepam) ve anti-viral tedavi (isoprinosine) başlandı. Olgulardan 1,5 aydır yakınmaları olan 24 yaşındaki hastamız yaklaşık 1,5 yıl içinde kaybedildi; 2 hasta son nörolojik durumları akinetik mutizm, ağır piramidal ve ekstrapiramidal bulgular ile yaşamakta, bir hasta ise ataklar sıklaşarak devam etmekle beraber günlük yaşam aktivitelerinde bağımsızdır.

Sonuç:
SSPE erişkinlerde atipik özelliklerle ortaya çıkabilir, tanısı akla gelmedikçe zordur. Son zamanlarda kızamık enfeksiyonunun sık saptanmasıyla erişkin olguların sayısında artış öngörülmektedir. Bu nedenle otoimmün ensefalitler başta olmak üzere tedavi edilebilir hastalıklardan ayırt etmek için akılda tutulmalıdır.

EP - 53 YENİ BAŞLANGIÇLI REFRAKTER STATUS EPİLEPTİKUS İLE PREZENTE OLAN ANTİ-LGI1 İLİŞKİLİ OTOİMMÜN ENSEFALİT OLGUSU

ASLI AKSOY GÜNDOĞDU , MERVE ESEN BOZDEMİR , FATMA ZEHRA HASANEFENDİOĞLU

TEKİRDAĞ NAMIK KEMAL ÜNİVERSİTESİ TIP FAKÜLTESİ, NÖROLOJİ ANABİLİM DALI

Amaç:
Yeni başlangıçlı refrakter status epileptikus (NORSE), aktif epilepsi öyküsü olmayan kişilerde ortaya çıkan ve yapısal, toksik veya metabolik nedeni olmayan klinik bir antitedir. Etiyolojisinde inflamatuar veya otoimmün ensefalit, genetik bozukluklar, toksik ve enfeksiyöz ensefalit mevcuttur. Burada, NORSE kliniği etiyolojisinde Leucine rich glioma inactivated 1 (LGI1) reseptör ensefaliti tespit edilen bir olguyu sunmayı amaçladık.

Olgu:
63 yaşında kadın hasta jeneralize tonik-klonik vasıfta nöbetlerle acil servise başvurdu. Vital bulgularında, hematolojik ve biyokimyasal laboratuvar testlerinde patoloji yoktu. Acil serviste levetirasetam, karbamazepin ve asiklovir tedavisi başlanmıştı. Nörolojik muayenesi oryantasyon ve kooperasyon bozukluğu dışında normal sınırlardaydı. Kranial manyetik rezonans görüntülemesinde (MRG) T2 FLAİR kesitlerde bilateral parahippokampal gyrus hiperintensiteleri mevcuttu. Elektroensefalografisinde (EEG) pariyetooksipital alanlarda fokal yavaş aktivite gözlendi. Paraneoplastik panelde antirecoverin antikor zayıf pozitif, otoimmun ensefalit panelinde Anti-LGI1 1/1000 pozitifti. Malignite taraması negatif sonuçlandı. Tedavisinde intravenöz immunglobulin (IVIG) ile hipertansif krize girmesi nedeniyle 5 kez günaşırı plazmaferez ve 7 gün 1000 mg IV metil-prednizolon uygulandı. Ardından tolere edebilmesi üzerine 5 gün 40 gr/gün IVIG verildi. Taburculuğunda oryante ve koopereydi. Takiplerinde rituksimab planlandı. Nörolojik muayenesi 6.haftada tamemen normaldi ve nöbetleri tekrarlamamıştı.

Sonuç:
Anti-LGI1 ensefaliti NORSE kliniği dahil olmak üzere çeşitli nöropsikiyatrik semptomlarla ortaya çıkabilmektedir. İmmünoterapi, tümör varsa cerrahi ana yönetim stratejileridir. Onaylanmış immünoterapi seçeneklerinde birinci basamakta steroidler, IVIG, plazmaferez ve ikinci basamakta rituksimab, siklofosfamid bulunmaktadır. Anti-LGI1 ensefalitinde EEG sıklıkla yol gösterici olmamakla birlikte, gecikmiş immünoterapinin interiktal epileptik deşarjların gelişimiyle ilişkili olduğu tespit edilmiştir. Olgumuzda antinöbet tedaviler semptomları iyileştirmemiş; IVIG, steroid, plazmaferez, rituksimabla tam nörolojik iyileşme sağlanmıştır. Uygun tedavinin erken dönemde uygulanması potansiyel morbiditeyi ve mortaliteyi önleyebilmektedir.

EP - 54 OTOİMMUN PANEL ANTİKORU NEGATİF OTOİMMUN ENSEFALİT OLGUSU

TUĞÇE KAYA , MUHAMMED ABDULKADİR ERKAN , MESUDE TÜTÜNCÜ , ZEYNEP BAŞTUĞ GÜL , VASFİYE KABELOĞLU , AYSUN SOYSAL

SAĞLIK BİLİMLERİ ÜNİVERSİTESİ BAKIRKÖY PROF DR MAZHAR OSMAN RUH SAĞLIĞI VE SİNİR HASTALIKLARI EĞİTİM VE ARAŞTIRMA HASTANESİ NÖROLOJİ ANABİLİM DALI

Giriş:

Otoimmun ensefalitler, çeşitli nörolojik muayene bulgularıyla karşımıza çıkabilir, farklı otoantikorlar ile farklı nörolojik muayene bulguları ortaya koyabilir; vaka olarak otoantikor ilişkisiz olup nörogörüntüleme bulguları ve klinik bulgularla karakterize olan tedavi sonrası regresyon sağlanan otoimmün ensefalit hastasını ele aldık.

Olgu:

60 yaşında kadın hasta kliniğimize yürüyememe,yutma güçlüğü, yakınlarını tanıyamama ve dezorganize davranış haliyle başvurdu.Hastanın mevcut şikayetleri birkaç ay içerisinde progresif artış göstermiş.Muayenesinde kooperasyonda kısıtlılık,dezoryantasyon ve aksiyal rijidite harici anlamlı patoloji saptanmadı.Yapılan nörogörüntülemelerinde bilateral leptomeningeal kontrastlanma paterni;sol hemisferde daha belirgin olmak üzere sol meziotemporal ve sol perisilviyan fissür alanında hiperintensite görüldü. Etyoloji amaçlı yapılan tekrarlı Elektroensefalografik inceleme çalışmalarında epileptiform aktivite gözlenmedi.Tanıya yönelik yapılan BOS analizinde protein yüksekliği harici anlamlı patoloji saptanmadı;otoimmün panel antikoru,menenjit paneli negatif olarak gözlendi.Ayırıcı tanı açısından yapılan PET-CT ‘de anlamlı patoloji saptanmadı.Hasta mevcut kliniği, nörogörüntülemeleri ve BOS analizi göz önünde bulundurularak 5 günlük 2 gr/kg dozunda IVIG tedavisi uygulandı.Tedavi sonrası kliniğinde düzelme görülen hasta aylık IVIG tedavi planlaması yapılarak kısmi salah halinde taburcu edildi.

Tartışma ve Sonuç:

Otoimmun santral sinir sistemi enfeksiyonlarında viral, bakteriyel ve otoimmün panel negatifliği saptansa dahi hastanın farklı muayene bulguları, nörogörüntülemeleri ve BOS analiziyle birlikte multisistemik bir şekilde ele alınarak tanısal olarak değerlendirilebilir ve tedavi uygulaması yapılabilir; bu uygulama hastanın kliniğine yönelik uzun vadeli etki açısından belirleyicidir ve önemli bir faktördür.

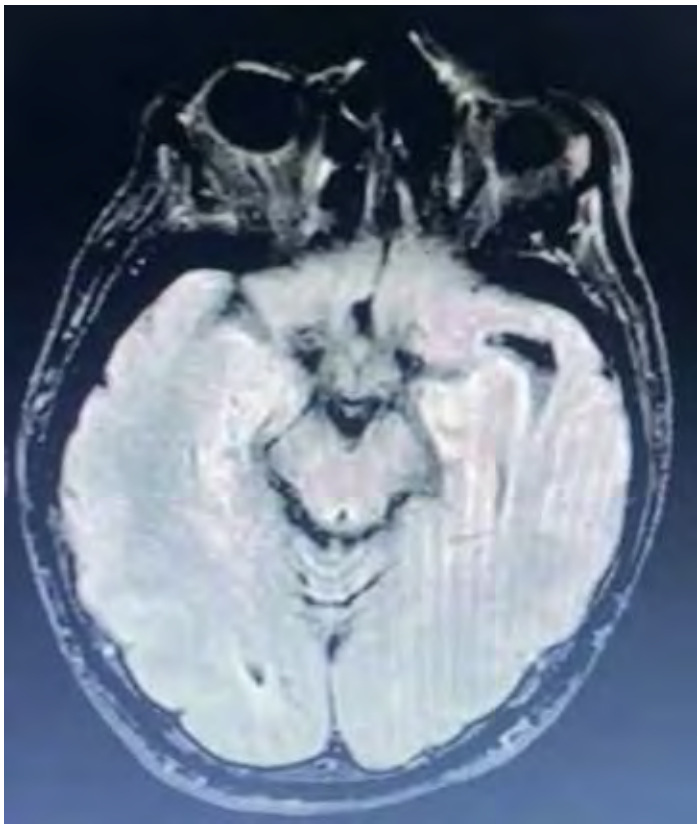

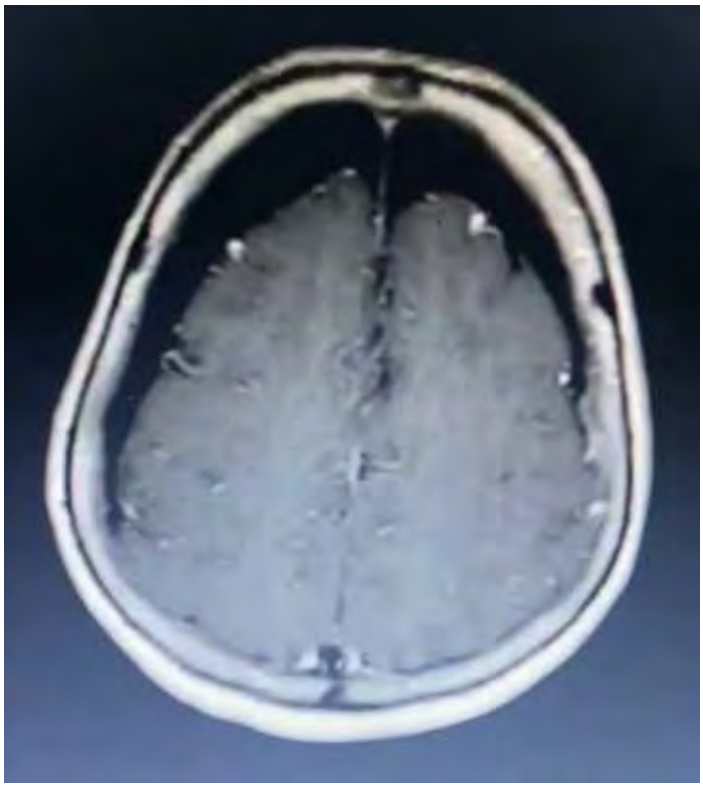

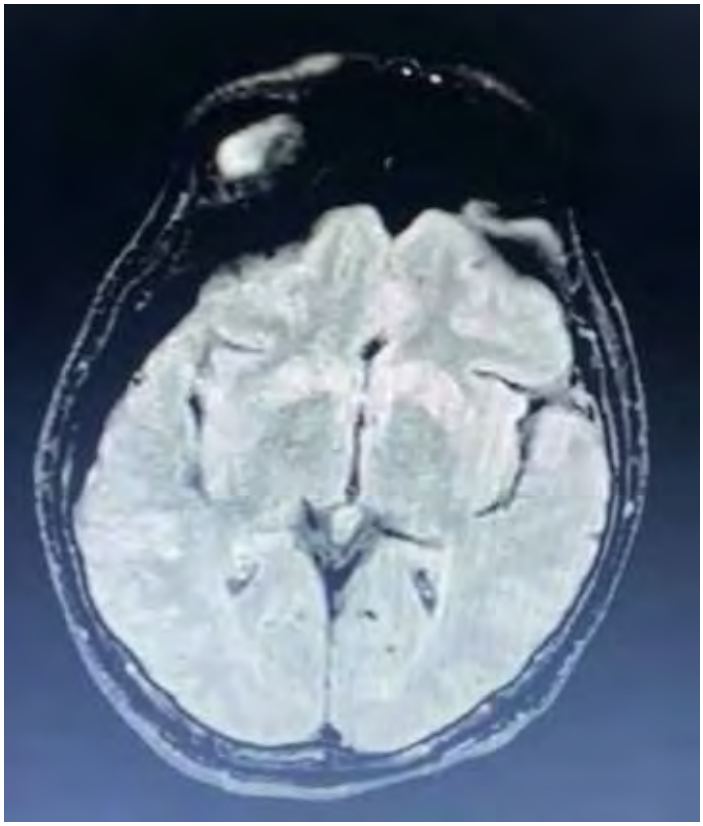

EP - 55 İNFLAMATUAR MİYOZİTLERDE MUAYENENİN ÖNEMİ

AYŞE CEREN ÖZTÜRK , MESUT ŞAHİN , ÖZLEM KOCABIYIK , BEDİLE İREM TİFTİKÇİOĞLU , YILDIZ ARSLAN , YELİZ ÇİFTÇİ

BAKIRÇAY ÜNİVERSİTESİ NÖROLOJİ ANABİLİM DALI

Olgu Sunumu:
63 yaşında kadın hasta, yaklaşık 6 aydır olan bacaklarda güçsüzlük, ağrı yakınması mevcutmuş.1 ay önce geçirdiği gribal enfeksiyon sonrası bacaklarda güçsüzlük, ağrı yakınması artması üzerine nöroloji polikliniğine başvurmuş.

Özgeçmişinde geçirilmiş gulliain barre sendromu (2017), timektomi (timoma nedeniyle , 2023) öyküsü mevcuttu.

Nörolojik muayenesinde bilinç açık, koopere, oryante, konuşma hipofonik, bakış kısıtlılığı yok, pupiller izokorik,IR:+/+,IIR:+/+, fasiyal asimetri yok, uvula orta hatta, gag refleksi:+/+,boyun fleksörleri 4/5,bilateral üst ve alt ekstremite proksimalleri 4/5, distalleri -4/5 kas gücünde, duyu ve serebellar muayenesi normal, DTR'ler normoaktif, Babinski:-/

Beyin ve spinal MRG'lerinde patoloji saptanmadı.

EMG'sinde kronik dönem motor aksonal polinöropati ile uyumlu bulgular saptandı. Repetetif sinir uyarımında dekrement yanıt izlenmedi. Tek lif EMG'de jitter artışı saptandı. Asetilkolin reseptör antikoru pozitif sonuçlandı.

Ayrıntılı muayenesinde proksimal üst ekstremite kaslarında palpasyonla şişlik ve CK değeri 2359 U/L saptanan hastanın Kol MRG'sinde bilateral üst ekstremite proksimallerinde posteriorda belirgin olmak üzere tüm kas gruplarında miyozit ile uyumlu olabilecek T2 sinyal artışı izlendi.
EMG'sinde proksimal kaslarda belirgin miyojenik MUP değişiklikleri ve erken interferans paterni saptanmış olup primer kas lifi tutulumu ile uyumlu bulundu.
Deltoid kasından kas biyopsisi yapıldı, biyopsi sonucunda CD8 T hücre infiltrasyonu, inflamatuar miyozit ile uyumlu bulgular saptandı.

Maligniteye yönelik istenen toraks , batın BT; pelvik ,batın , meme USG , tümör markerları, endoskopi, kolonoskopi, paraneoplastik panel tetkiklerinde patoloji saptanmadı.

Anti-mikrozomal antikor 84 IU/mL, anti-tiroglobulin antikor 423 IU/mL, tiroid USG'si tiroidit ile uyumlu olan hastaya endokrin bölümü tarafından levotiron 50 mg başlandı.

AST: 168 IU/L, ALT : 170IU/L ,CK: 2359 U/L , PLT:784 000 U/L , P-ANCA:+, ANA:+,Anti DFS70 antikoru:+, anti gliadin IgG:+, anti-Jo1:+ saptanan ve otoimmün hastalıkları olan hasta sjögren açısından değerlendirildi. Schrimer testi yapıldı. 4mm/3mm göz kuruluğu ile uyumlu çıktı. Tükürük bezi biyopsisi yapıldı, sonucu kronik siyaloadenit ile uyumlu çıktı. Romatoloji tarafından değerlendirilen hastada inflamatuar miyozit ile uyumlu olarak değerlendirildi.

Hastaya pridostigmin 60mg 3*1 ve 5 gün ıv metilprednizolon tedavisi sonrası , oral steroid tedavisine geçildi. İzlemde hastanın yakınmalarında ve nörolojik muayenesinde düzelme gözlendi.

Tartışma:
İnflamatuar miyozitler temel olarak kas inflamasyonu ile karakterize, bunun yanında cilt, akciğer, kalp, gastrointestinal sistem gibi ekstramusküler tutulum yapabilen heterojen bir grup hastalıktır. Proksimal kas güçsüzlüğü, kas enzim yüksekliği, elektromiyografide miyopatik patern, kas biyopsisinde tipik histolojik bulgular, dermatomiyozitte tipik deri lezyonları ile karakterizedir(1,2). Sistemik lupus eritomozis (SLE), sjögren sendromu, myastenia gravis gibi diğer otoimmün hastalıklarla birlikteliği bildirilmiştir (3,4).

İnflamatuar miyozit tablosu ile bağ dokusu hastalığı ve otoimmün hastalıkların birlikteliği bilinmektedir. Başvurusunda myastenia gravis tanısını destekleyen bulguları saptanan hastanın ayrıntılı muayenesinde inspeksiyon ile deltoid kaslarında şişlik saptanması üzerine yapılan tetkiklerinde inflamatuar miyozit ile uyumlu bulgular saptanmış olup ayrıntılı nörolojik muayene ve inspeksiyon muayenesinin önemini vurgulamak amacıyla olgumuzu sizlere sunmak istedik.

Kaynaklar:
1.Plotz PH, Rider LG, Targoff IN, Raben N, OHanlon TP, Miller FW. NIH conference. Myositis: immunologic contributions to understanding cause, pathogenesis, and therapy. Ann Intern Med 1995;122(9):715-2
2.Dalakas, M.C., Muscle biopsy findings in inflammatory myopathies. Rheum Dis Clin North Am 2002;28(4):779-98.
3.Allenbach Y, Mammen AL, Benveniste O, Stenzel W, 224th ENMC International Workshop:: Clinico-sero-pathological classification of immune-mediated necrotizing myopathies Zandvoort, The Netherlands, 14-16 October 2016. Neuromuscul Disord 2018; 28(1):87-99.
4.Selva-OCallaghan A, Pinal-Fernandez I, Trallero-Araguas E, Milisenda JC, Grau-Junyent JM, Mammen AL. Classification and management of adult inflammatory myopathies. Lancet Neurol 2018;17(9):816-28

EP - 56 BARİATRİK CERRAHİ SONRASI POLİNÖROPATİ: VAKA SERİSİ

SAFİYE SERRA ERZURUMLUOĞLU , SEBİLE SERRA DOĞUKAN , PINAR ÖZÇELİK , ASLI YAMAN , ZELİHA MATUR

BEZMİALEM VAKIF ÜNVERSİTESİ

Giriş:
Bariatrik cerrahi sonrası periferik ve/veya santral sinir sistemini etkileyen nörolojik komplikasyonlar gelişebilmektedir. Bu hastalarda nutrisyonel eksiklik açısından yaygın olarak B12, tiamin ve bakır eksikliği görülür. Bu olgu serisinde bariatrik cerrahi sonrası polinöropati tanısı alan 5 hasta sunulmuştur.

Bulgular:
Kliniğimize Ocak 2023- Mayıs 2024 tarihleri arasında başvuran ve bariatrik cerrahi sonrası polinöropati tanısı alan hastalar değerlendirildi. Hastalar 18-28 yaş aralığındaydı. Şikayetleri bariatrik cerrahiden ortalama 3,5 ay sonra gelişmişti. Hastaların tümünde cerrahi sonrası önerilen oral vitamin-mineral desteğini düzensiz kullanımı öyküsü mevcuttu. Hastaların 4'ünde bacaklarda güçsüzlük-uyuşma, 1'inde ağrı-uyuşma şikâyeti mevcuttu. Hastaların hepsinde alt ekstremitede duyu defisiti vardı, 3 hastanın ise alt ekstremitede motor defisiti mevcuttu. EMG incelemesinde; 3 hastada duysal ve motor liflerin etkilendiği aksonal, 2 hastada demiyelinizasyonla seyreden polinöropati saptandı. Hastaların ikisinde B1, birinde B6, birinde biotin, birinde folat eksikliği saptandı. Hastalara tanı sonrası IV B1 ve B6 desteği verilmiş olup diğer vitaminleri ve mineralleri de kapsayacak şekilde oral destek tedavisi başlandı. İki hastada destekle tam iyileşme, 3 hastada klinik iyileşme olmakla beraber defisitleri tam düzelmemişti.

Tartışma:
Dünyada obezite yaygınlığının artmasıyla bariatrik cerrahiye eğilim de artmış bulunmaktadır. Nütrisyonel defisit açısından yapılan laboratuvar incelemelerinde düşüklük saptanmasa da replasman tedavisinin yapılması önerilmektedir. Bariatrik cerrahi öncesi ve sonrası hastaların nütrisyonel durumunun iyi analiz edilmesi ve gerekli takviyelerin sağlanması gerekmektedir.

EP - 58 NÖROFİBROMATOZİS TİP 1 HASTALARINDA EPİLEPTİK NÖBETLER

ESRA NUR SANCAR , AYKAN OFLAZOĞLU , ÜMİT ZANAPALIOĞLU , PINAR BEKDİK , SERKAN DEMİR , ŞEVKİ ŞAHİN , ÖZDEM ERTÜRK ÇETİN

SBÜ SANCAKTEPE ŞEHİT. PROF. DR. İLHAN VARANK EĞİTİM VE ARAŞTIRMA HASTANESİ NÖROLOJİ KLİNİĞİ

Amaç:
Nörofibromatozis (NF) tip 1, deride pigment değişiklikleri, nörofibrom adı verilen periferik sinir kılıflarının iyi huylu tümörleri, merkezi sinir sistemi (MSS) tutulumu ve diğer kötü huylu tümör riskinde artış ve kognitif etkilenimle karakterize multisistemik genetik bir bozukluktur. İnsidansı ‰0,31'dir. Dermatolojik özellikler erken yaşlarda görülürken diğer tümörler ve nörolojik komplikasyonlar sıklıkla ergenlik ve yetişkinlikte ortaya çıkar. NF hastalarında nöbet görülme sıklığı genel popülasyona kıyasla yaklaşık iki kat fazladır ve prevalansı %4-6'dır. Nöbetler ilaca dirençli olup herhangi bir yaşta başlayabilir ve fokal başlangıçlı olma eğiliminde olup genellikle bilateral tonik klonik formu alır.

Gereç ve Yöntem:
Bu çalışmada kliniğimizde takip edilen 11 NF Tip 1 tanılı hastanın klinik özelliklerini değerlendirmeyi amaçladık.

Bulgular:
Hastaların (6 Kadın, 5 Erkek) yaş aralığı 18-58'di. Bütün hastaların hepsi erişkin dönemde (>18yaş) tanı aldı. Hastaların tanı yaşı ortalaması 31'di. İki hastada 1'inde dirençli olmak üzere nöbet öyküsü vardı, her iki hastada da nöbetler erişkin dönem başlangıçlı jeneralize tonik-klonik vasıftaydı. Bir hastanın EEG'sinde jeneralize keskin dalga aktivitesi varken diğer hastanınkinde yaygın organizasyon bozukluğu vardı. Beş hastada cilt semptomlarına erişkin dönemde eşlik eden hidrosefali, akustik nörinom, feokromasitoma, gastrointestinal stromal tömör ve kemik defektleri vardı.

Sonuç:
Nörofibromatozisin erken dönemde olan cilt bulguları dikkatten kaçabilmektedir ancak erişkin dönemde nöbet gibi nörolojik tutulum, sistemik tutulum veya cilt lezyonlarının artışı ile tanı alabilmektedir. Bu nedenle erişkin dönemde yeni başlangıçlı nöbetlerde etiyolojide nörokutanöz hastalıklar akılda tutulmalıdır. Nöbet ile prezente olan hastalarda cilt muayenesi ihmal edilmemelidir. Erken tanı, olası sistemik tutulumun erken tanınması ve önlem alınması açısından önem taşır.

EP - 59 NONKONVULZİF STATUS EPİLEPTİKUS İLE PREZENTE OLAN PARANEOPLASTİK LİMBİK ENSEFALİT: BİR OLGU SUNUMU

GÜLCAN NEŞEM BASKAN , BEDRİYE KARAMAN , AYŞE GÜLER

EGE ÜNİVERSİTESİ, NÖROLOJİ ANABİLİM DALI

Giriş:
Paraneoplastik nörolojik sendrom(PNS), kanserli hastalarda ortaya çıkan, otoimmün kökenli olduğu kabul edilen bir nörolojik tablodur.Sıklıkla paraneoplastik serebellar dejenerasyon, limbik ensefalit kliniğiyle ortaya çıkar; nöbetlere ve statusa neden olabilir.Bu olgu sunumunda nonkonvulzif status epileptikus(NKSE) ile prezente olan,anti SOX1 ve anti zic4 antikor pozitifliği ile PNStanısı alan bir olgu sunulmuştur.

Olgu:
Bilinen DM,HT tanılı olan 66 yaş erkek olgu, ani başlayan konuşamama, çevresi ile iletişimde bozulma şikayetiyle kliniğimize başvurdu. Muayenesinde basit emirlere kooperasyonu, motor ağırlıklı mikst afazisi mevcuttu.Ön planda akut inme olarak değerlendirilen olgunun izlemde muayenesi normale döndü.Görüntüleme bulguları normaldi. Atakları tekrarlayan olguya çekilen elektroensefalografi (EEG) de global afazi kliniği ile eş zamanlı NKSE düşündüren deşarjlar saptandı; diazepam infüzyonu ile deşarjların silindiği ve muayenesinin normale döndüğü görüldü;NKSE tanısıyla antinöbet ilacı başlandı. Toraks BT de sol akciğer bronkovasküler yapılara invaze kitle saptanması üzerine; olası paraneoplastik ensefalit tanısıyla immunsupresif başlandı.Yapılan biyopsi sonucunda küçük hücreli akciğer kanseri(KHAK) saptanan olgunun serum paraneoplastik panelinde SOX1ve Zic4 antikoru pozitifliği saptandı.Bulgular ışığında olgu, paraneoplastik ensefalit olarak değerlendirildi.

Tartışma:
PNS, limbik sistem veya korteks tutulumuyla nöbetlere ve status epileptikusa neden olabilir. İlişkili antikorlar arasında Hu, Ma2, CV2/CRMP5 ve amfifizin bulunur. Literatür incelendiğinde SOX-1 ve Anti-zic4 pozitifliğinin birlikte olduğu bir olgu bildirilmemiştir.

Bu olgu sunumu ile acil serviste ve izlemde akut inme/geçici iskemik atak nöbet ayrımı yapılamadığı durumlarda erken EEG çekiminin; NKSE varlığında kraniyal görüntüleme ve laboratuvar sonuçlarında patoloji saptanmaması durumunda paraneoplastik etiyolojinin akla gelmesinin öneminin vurgulanması amaçlanmıştır.

EP - 61 LRP4 ANTİKORU POZİTİF MYASTENİA GRAVİS OLGUSU

GİZEM KIZILAY , ELİFNAZ KESKİN , MELİS CAN , FERAH KIZILAY

AKDENİZ ÜNİVERSİTESİ TIP FAKÜLTESİ, NÖROLOJİ ANABİLİM DALI

Amaç:
Myastenia Gravis (MG) nöromuskuler bileşkeyi etkileyen otoimmün bir hastalık olup hastalarda ilk sırada Asetilkolin reseptör (AChR) antikoru, daha az sıklıkla Anti-MuSK antikoru pozitifliği görülür. Çift seronegatif MG olgularının %3-18.7'sinde Lipoprotein reseptör ilişkili protein 4 (LRP4) antikoru pozitif saptanmıştır. Bildirimizde LRP4 antikoru pozitif saptanan bir MG olgusu sunulmuştur.

Olgu:
Kırk üç yaş kadın; başvurusundan altı ay önce başlayan, yorulduğunda artan sol gözde pitoz, yürürken ve su içerken zorlanmayla başvurdu. Özgeçmişinde otoimmün hepatit, hipertiroidi nedeniyle tiroidektomi öyküsü mevcuttu. Muayenesinde sol gözde pitoz, sağ gözde ekzoftalmus (tiroid oftalmopati), her iki alt ekstremite proksimal kas gücü 4-/5 saptandı.

Repetetif Sinir Stimülasyonu normal, Tek Lif EMG'de 20 potansiyel çiftinde bir adet uzun jitter saptandı. AChR antikoru, Anti-MuSK antikoru negatifti. Toraks BT'de timus patolojisi gözlenmedi. Neostigmin testi ile hastanın pitozu kısmen düzeldi. Seronegatif Myastenia Gravis düşünülerek Piridostigmin 60 mg 4x1 ve Metilprednizolon 16 mg başlandı. Hastanın pitozu steroid tedavisi ile belirgin düzeldi. Steroid dozunun poliklinik takiplerinde yavaş arttırılması planlandı.

Poliklinik takiplerinde yutma güçlüğü ve nefes darlığı yakınmalarıyla beş gün Intravenöz Immunglobulin (IVIG) tedavisi aldı. Dış merkeze gönderilen LRP4 antikoru pozitif saptandı. Azatioprin tedavisi başlandı. Steroid diyetine dikkat edemeyen hastanın steroid dozu arttırılmadı. Azatioprin tedavisinin etkisi çıkana kadar ayda bir IVIG rapeli planlandı.

Tartışma:
LRP4 antikoru; AChR ve Anti-MuSK antikoru negatif olgularda görülebileceği gibi, pozitif olgularda da bulunabilir. Eğer klinik olarak olguda kuvvetle muhtemel Myastenia Gravis düşünülüyorsa, LRP4 antikorunun da istenebileceği akılda tutulmalıdır.

EP - 62 GRANÜLOMATOZİS POLİANJİTİS HASTALARINDA SANTRAL SİNİR SİSTEMİ TUTULUMU: OLGU SUNUMU

AYŞE KARAKAYA ATILGAN , KADİR GÜLŞEN , FETTAH EREN

KONYA SELÇUK ÜNİVERSİTESİ TIP FAKÜLTESİ, NÖROLOJİ KLİNİĞİ

Amaç:
Granülomatozis Polianjitis (Wegener granülomatozis) başlıca akciğer ve böbrek tutulumuyla giden multisistemik bir hastalıktır. Bu hastalarda santral sinir sistemi (SSS) tutulumu oldukça nadirdir. Bu olgu sunumlarında Granülomatozis Polianjitis hastalarındaki santral sinir sistemi tulumunu ve ayrıcı tanıları literatür eşliğinde tartışmayı amaçladık.

Yöntem:
Yirmi beş yaş erkek hasta sağ taraflı ekstremitelerde güçsüzlük şikayeti ile başvurdu. Nörolojik muayenesinde dezoryantasyon, sağ dudak kenarında asimetrik düşme, sağ tarafta silik hemiparezi, tüm odaklarda derin tendon refleks hiperaktivitesi ve ataksi mevcuttu. Beyin manyetik rezonans görüntülemede solda sınırları keskin putamen ve kaudat nükleusta lokalize hiperintensite belirlendi.

Altmış bir yaş kadın hasta görme bulanıklığı, baş dönmesi şikayeti ile başvurdu. Nörolojik muayenesinde dezoryantasyon, sol dudak kenarında asimetrik düşme, sol gözde dışa ve aşağı bakış kısıtlılığı, sol göz kapağında pitozis ve ataksi mevcuttu. Beyin manyetik rezonans görüntülemede solda düzensiz sınırlı ponsta lokalize hiperintensite belirlendi.

Yapılan immünolojik değerlendirmeler, renal ve pulmoner görüntülemeler eşliğinde her iki hastaya Granülomatozis Polianjitis tanısı konuldu. Mevcut SSS lezyonları bu hastalık ile ilişkilendirildi ve immünspresif tedavi başlandı.

Sonuç:
Granülomatozis Polianjitis hastalığında SSS tutulumu yaklaşık %6-11 arasında olup genellikle minör iskemi/hemoraji görülmektedir. Bunun yanında özellikle subkortikal yapılarda değişik natürde lezyonlar görülmektedir. SSS tutulumu özellikle 4-5. dekatlarda ortaya çıkmaktadır. Bu olgu sunumu ile başlangıçta iskemik inme ile karışabilecek natürde lezyonu olan genç ve ileri yaş Granülomatozis Polianjitis olguları sunulmaktadır. Ayrıca bu olgular nezdinde hastalığın klinik ve SSS radyolojik özellikleri takdim edilmektedir.

EP - 63 HEMİBALLİSMUS İLE PREZENTE OLAN ESANSİYEL TROMBOSİTOZLU İSKEMİK İNME VAKASI

BUSE GÖKTAŞ

SBÜ ESKİŞEHİR ŞEHİR HASTANESİ-NÖROLOJİ KLİNİĞİ

Giriş:
İnme, hiperkinetik sendromlar (hemikore-hemibalizm, tek taraflı asteriksis, distoni, titreme, miyoklonus) ve hipokinetik sendromlar (özellikle vasküler parkinsonizm) gibi farklı tipte hareket bozukluklarıyla ilişkili olabilir. Ancak, akut inmede hareket bozuklukları nadirdir ve geçicidir. (1) Kore, vasküler, kalıtsal, metabolik, enfeksiyöz veya ilaç kaynaklı nedenlerden kaynaklanabilir. İstemsiz hareketler inmelerin %1-4ünden sonra gelişir ve bazal ganglionları, talamusu ve/veya bunların bağlantılarını etkileyen iskemik ve hemorajik inmeli hastalarda bildirilmiştir. (2) Polisitemi ve esansiyel treombositoz inmenin bilinen nedenleri arasından yer almakla birlikte esasnsiyel trombositoza bağlı gelişen kore-ballismus olguları nadirdir. Biz de bu vakamızda sizlere hemiballismus ile prezente olan iskemik inme saptadığımız bir hastayı sunacağız.

Olgu:
81 yaş kadın hasta sabahtan beri vücut sağ tarafta olan istemsiz hareketler nedenli acile başvurdu. Hastanın bilinen geçirilmiş iskemik inme öyküsü ve hipotiroidisi vardı. Klopidogrel 75 mg ve L-tiroksin 100 mcg kullanmaktaydı. Hastanın vital değerleri normaldi. Nörolojik muayanesinde bilinç açık oryante koopere olan hastanın sağda dismetrisi ve sağ üst ve alt ekstremitede spontan ballismus-kore hareketler saptandı. Hastanın rutin tam kan sayımı-biyokimya parametrelerinde platelet değeri 1038000/µl haricinde patoloji izlenmedi. Yapılan nörogörüntülemelerde kontrastsız beyin tomografisi normal, difüzyon ağırlıklı görüntülemede ise sol bazal ganglionda akut difüzyon kısıtlaması izlendi. (ŞEKİL1) Hasta takip ve tedavi amaçlı nöroloji servise yatırıldı. Hastaya ikili antiagregan (klopidopgrel ve ASA) başlandı. Etiyolojik açıdan yapılan karotis ve vertebral doppler USG'de anlamlı darlık saptanmadı. Kardiyolojik değerlendirmesinde intrakardiyak trombüs ya da atrial fibrilasyon izlenmedi. Hastada iskemik inme etiyolojisi olarak sadece trombositoz mevcuttu. Hastanın hemiballismusu için haloperidol verildi. Hareketler özellikle distal kaslarda belirgin olup proksimali de etkiliyordu. Zaman zaman hareketlerin genliği hastanın kolunu-dirseğini yaralayacak şekildeydi. Hastanın ballismusu dirençli seyretmesi üzerine tedavisine olanzapin eklendi. Hastanın koreik-ballistik hareketleri haloperidol 10 mg/gün ve olanzapin 10 mg/gün kombine tedavisi ile kontrol altına alındı. Etiyolojide trombositoz saptanan hasta hematolojiye konsülte edildi. Hastadan periferik yayma, jakv617 f, calretikülin mutasyonu çalışıldı. Jak2 muatsyonu pozitif saptanan hastaya hematoloji önerisi ile hidroksiüre 2*500 mg başlandı. Takipte stabil olan hasta nöroloji poliklinik takibi planlanarak taburcu edildi.

Tartişma:
İnme ilişkili hareket bozukluklarında en sık etkilenen bölge kontralateral taraftaki kaudat nukleus ve putamendedir.(3) Lezyon sonrası hiperkinetik hareket bozuklukları, talamo-kortikalin disinhibisyonundan kaynaklanır.) Hastamızda inme etiyolojisi açısından ileri yaş ve esansiyel trombositoz dışında patoloji yoktu. Sıklıkla hematokrit yükselmesi ve kronik hiperviskozite yaratan esansiyel trombositoz inme riskini arttırmaktadır. JAK2, birden fazla sinyal yoluna bağlı bir tirozin kinaz ailesinin üyesidir. JAK2−V617F mutasyonu, oto-inhibisyon aktivitesinin kaybına neden olarak astrogliosis ve enflamasyona yol açar. Proinflamatuar sitokinlerin lokal kalıcılığının striatal GABAerjik sinyallemeyi bozarak koreye gelişmesini kolaylaştırabilir. (4) Esansiyel trombositoz (veya polisitemia vera)da kanın artmış viskozitesi, özellikle bazal ganglionların perfüzyonunu bozabilir. Neostriatal hiperviskozite sendromu venöz staz, azalmış beyin perfüzyonu ve bozulmuş doku oksijen/glukoz metabolizmasına neden olabilmektedir. (5) Gelen uyarının azalması nedenli kortikal uyarılabilirliğin artmasına yol açar bu da hiperkinetik hareket bozukluklarını görmemize neden olur. (6) Literatürde sıklıkla bildirildiği gibi anormal hareketler 48 saat içinde kendiliğinden ortadan kaybolurken bizim hastamızda klinik dirençli seyretti. İnme sonrası kore şikayeti olan bir hasta serisinde, vakaların %56sında 40 gün içinde iyileşme görülürken, diğer hastalarda kore şikayeti 41 aya kadar sürmüştür. (7) Ek olarak yine hastamızda literatürün aksine yapılan testlerde diyabete rastlanmadı. Kore-ballism genellikle aynı tedavilere yanıt verir. En sık bildirilen farmakolojik tedaviler dopamin reseptör blokerleri, özellikle de haloperidol olmuştur.(8) Yapılan bir çalışmada, haloperidol ile tedavi edilen hemiballizm hastalarının %56sında semptomların 3-15 gün içinde ortadan kalktığı bildirilmiştir. Hastamızda istenen tedavi yanıtı alamadığımız, hareketlerin genliği ve amplitüd yüksekliği nedenli haloperidola atipik antipsikotik ajanlardan olanzapin eklendi. Hastanın koreiform-ballistik hareketlerinin sonlanması 10 gün sürdü.

Literatürde hiperkinetik hareket bozukluğu ile prezente olan 5 adet esansiyel trombositoz(veya polisitemia vera) vakası vardır. Hastaların hepsi bizim vakamızda da olduğu gibi 50 yaşın üzerinde, kadın cinsiyette, akut başlangıçlı, hemiballism-hemikore şeklinde bildirilmiştir.

Sonuç:
Korenin büyük bir etiyolojik ayırıcı tanısı vardır. Nörolojik belirtiler polisitemia vera/esansiyel trombositozda sık görülür ancak kore-ballismus en az bildirilendir.(9) İskemik ya da hemorajik inmeler ikincil kore/ballismus etiyolojisinde önemli yer tutmaktadır. İnme sonrası hareket bozuklukları nadir görülmesine rağmen ihmal edilmemeli ve tedavide dikkate alınmalıdır. Hastalar tedaviye dirençli olabilir ve hiperkinetik hareket bozukluğunun düzelmesi uzayabilir. Polisitemik korenin (veya esansiyel trombositoz), inme nedenilerinden biri olabileceği , nadir de olsa kore-ballismusa yol açabilecei akılda tutulmalıdır. Özellikle yaşlılarda erken tanı ve etkili tedaviyle komplikasyonların önlenebileceğinden etiyolojik araştırmalarda göz önünde bulundurulmalıdır. (9)

Anahtar Kelimeler: hemiballismus, JAK2 mutasyonu, iskemik inme

Kaynaklar:

1) 1) Bansil S, Prakash N, Kaye J, Wrigley S, Manata C, Stevens-Haas C, Kurlan R. Movement disorders after stroke in adults: a review. Tremor Other Hyperkinet Mov (N Y). 2012;2:tre-02-42-195-1. doi: 10.7916/D86W98TB. Epub 2012 Mar 20. PMID: 23440948; PMCID: PMC3570045.
2) 2) Mehanna R, Jankovic J. Movement disorders in cerebrovascular disease. Lancet Neurol. 2013 Jun;12(6):597-608. doi: 10.1016/S1474-4422(13)70057-7. Epub 2013 Apr 19. Erratum in: Lancet Neurol. 2013 Aug;12(8):733. PMID: 23602779.
3) 3) Motolese F, Pezzella FR, Marano M, Di Lazzaro V, Anticoli S. Post-stroke hyperkinetic movement disorders: a brain network issue. Neurol Sci. 2021 Apr;42(4):1579-1581. doi: 10.1007/s10072-020-04832-5. Epub 2020 Oct 16. PMID: 33067678.
4) 4) Calculli A, Arceri S, Pisani A. Chorea Associated with JAK2V617F-Positive Essential Thrombocythemia. Mov Disord Clin Pract. 2022 Sep 30;10(1):154-155. doi: 10.1002/mdc3.13567. PMID: 36698994; PMCID: PMC9847269.
5) 5) Venkatesan EP, Ramadoss K, Balakrishnan R, Prakash B. Essential thrombocythemia: Rare cause of chorea. Ann Indian Acad Neurol. 2014 Jan;17(1):106-7. doi: 10.4103/0972-2327.128569. PMID: 24753674; PMCID: PMC3992746.
6) 6) Caproni S, Colosimo C. Movement disorders and cerebrovascular diseases: from pathophysiology to treatment. Expert Rev Neurother. 2017 May;17(5):509-519. doi: 10.1080/14737175.2017.1267566. Epub 2016 Dec 16. PMID: 27978768.
7) 7) Vidaković A, Dragasević N, Kostić VS. Hemiballism: report of 25 cases. J Neurol Neurosurg Psychiatry. 1994 Aug;57(8):945-9. doi: 10.1136/jnnp.57.8.945. PMID: 7914529; PMCID: PMC1073079.
8) 8) Dewey RB Jr, Jankovic J. Hemiballism-hemichorea. Clinical and pharmacologic findings in 21 patients. Arch Neurol. 1989 Aug;46(8):862-7. doi: 10.1001/archneur.1989.00520440044020. PMID: 2757526.
9) 9) Midi I, Dib H, Köseoglu M, Afsar N, Günal DI. Hemichorea associated with polycythaemia vera. Neurol Sci. 2006 Dec;27(6):439-41. doi: 10.1007/s10072-006-0727-3. PMID: 17205232.

EP - 64 LEVETİRACETAM İLE İLİŞKİLİ TROMBOSİTOPENİ OLGUSU

SERKAN KIRBAŞ [1], ERSİN ÖZEREN [2]

[1] ÖZEL İNOVA HASTANESİ NÖROLOJİ KLİNİĞİ
[2] ÖZEL İNOVA HASTANESİ BEYİN CERRAHİSİ KLİNİĞİ

Giriş:
Levetiracetam (LEV) etkinliği, güvenliği, toleransı ve iyi farmakokinetik profili nedeniyle klinisyenler tarafından yaygın kullanılan anti-nöbet bir ilaçtır. Ensık gözlenen yan etkileri arasında baş dönmesi, halsizlik, mide bulantısı, uyku hali, anksiyete ve sinirlilik yer almaktadır. Hematolojik yan etkiler literatürde nadir bildirilmiştir. Burada opere beyin tümörü sonrası proflaktik levetiracetam kullanımına bağlı trombositopeni gelişen erişkin bir hasta sunulmaktadır.

Olgu:
Yaklaşık 1 yıl önce dış merkezde sağ frontal lob orijinli evre 4 glioblastom nedeniyle opere olan 49 yaşındaki erkek hasta beyin cerrahisi kliniğinde görüldü.Genel durumu orta, oral alınımı kısıtlıydı. Muayenesinde bilinç açık, koopere, zaman zaman desoryante.Pupiller normoizokorik DIR ve IIR +/+. Sol hemiparezi (kas gücü kuvveti 3/5 düzeyinde).Sağ taraf spontan hareketliydi.Kullandığı ilaçları sorgulandığında 1 yıldır postoperatif proflaktik 1000mg/gün LEV ve son 3 aydır LMWH (Enoksaparin) kullanmaktaydı. EEG'si normal olan hastanın rutin tetkiklerinde PLT: 58.000 K/uL olduğu görüldü. Hastanın e-nabız incelemesinde preoperatif PLT: 203.000 K/uL değerindeydi. Son 6 aydır geçmiş hemogram incelemesinde PLT: 105.000 K/uL , PLT: 78.000 K/uL ve PLT: 60.000 K/uL değerlerindeydi. Özellikle LMWH başlanıldıktan sonra PLT'deki düşüş belirgindi. Nöbet hikayesi yoktu.Öncelikle LEV kesildi.1 hafta sonra PLT: 75.000 K/uL oldu. Hemen akabinde LMWH kesildi ve 1 ay sonraki kontrolde PLT: 156.000 K/uL belirgin arttığı görüldü.Yaklaşık 3 aydır PLT si normal sınırlarda olup takibi devam etmektedir.

Sonuç:
Hastamızda LEV in kesilmesiyle trombositopeninin düzeldiği ve beraberinde antikoagülan tedavinin de kesilmesiyle bu artışın daha belirgin olduğu görüldü. Bu nedenle LEV kaynaklı trombositopeni açısından beraberinde kullanılan antikoagülan ilaçların sinerjik bir etki veya artmış bir risk oluşturabileceği unutulmadan hastaların trombosit sayısı yakından takip edilmelidir.

EP - 65 ANTİ-GQ1B ENSEFALİTİ:VAKA SUNUMU

BÜŞRA TELEK , CANDAN CAN , AHMET KASIM KILIÇ , BANU ÖZEN BARUT

DR.LÜTFİ KIRDAR ŞEHİR HASTANESİ, NÖROLOJİ KLİNİĞİ

Giriş:
Anti-GQ1b antikorları, sıklıkla periferik nöropatilerle ilişkilidir, ancak merkezi sinir sistemi (CNS) tutulumuna yol açtığı nadir olgular da bildirilmiştir. Anti-GQ1b ensefaliti, özellikle hızla gelişen psikotik ve nörolojik belirtilerle seyreden nadir bir klinik tablo sunar. Bu vaka sunumu, hızlı progresyon gösteren psikotik belirtilerle başvuran bir hastada anti-GQ1b antikorlarının saptanması ve tedavi sürecinin yönetimini tartışmaktadır.

Olgu:
62 yaşında erkek hasta, bir ay önce başlayan hayattan zevk alamama ve sinirlilik şikayetleri ile başvurdu. Hasta, bu semptomların ardından eşine ait psikiyatri ilaçlarını kullanmaya başlamıştı. Bir hafta içinde paranoid sanrılar, saldırganlık ve kendisine zarar verildiğine dair hezeyanlar gelişti. Dış merkezde viral ensefalit şüphesiyle yatırıldı ve lomber ponksiyon yapıldı. Beyin omurilik sıvısında (BOS) 14 lenfosit, 3 lökosit tespit edildi, menenjit paneli negatif geldi. Nöroloji servisine sevk edilen hastada bilinç bulanıklığı, trunkal ataksi ve dismetri gözlendi. Başlangıçta viral ve bakteriyel nedenler dışlanarak, otoimmün ensefalit şüphesiyle otoimmün panel çalışıldı. 5 gün intravenöz immünoglobulin (IVIG) tedavisi ve ardından 5 gün pulse prednol tedavisi uygulandı. Otoimmün panelde anti-GQ1b IgM pozitifliği saptanarak anti-GQ1b ensefaliti tanısı kondu. Tedavi sonrası psikotik belirtiler geriledi, bilinç durumu düzeldi.

Tartışma:
Bu vaka, anti-GQ1b ensefalitinin ayırıcı tanısının zorluğunu ve psikotik belirtilerle de ortaya çıkabileceğini göstermektedir. Viral ve bakteriyel etkenler dışlandıktan sonra otoimmün ensefalit akla getirilmeli, anti-GQ1b antikorları taranmalıdır. Erken tanı ve tedavi, IVIG ve pulse steroid uygulamaları ile klinik düzelme sağlar. Bu tür hastaların uzun dönem takipleri ve malignite taramaları dikkatle yapılmalıdır.

EP - 66 CACNA1S BİRLEŞİK HETEROZİGOT GEN MUTASYONUNUN FENOTİPİK BİR EKSPRESYONU OLARAK KONJENİTAL MİYOPATİ

RECEP YEVGİ , FATMA ŞİMŞEK , NURAY BİLGE

ATATÜRK ÜNİVERSİTESİ TIP FAKÜLTESİ, NÖROLOJİ ANABİLİM DALI

Giriş:
Konjenital miyopatiler şiddetli ve yaşamı tehdit edebilen yenidoğan belirtilerinden, erişkin başlangıçlı daha hafif formlara kadar değişebilen heterojen bir grup genetik kas bozukluklarıdır. Ana klinik özellikler arasında hipotoni, proksimal ve yüz kaslarının zayıflığı yer alır ve bunlar sıklıkla solunum yetmezliği ve kalp tutulumu ile ilişkilidir. Hastalık yavaş ilerler ve serum kreatin kinaz (CK) düzeyleri normalden hafif yüksekliğe kadar değişir. CACNA1S geni kas uyarımı ve kasılmasında ryanodin reseptör Ca^{2+}-release channel-1 (RYR1)'e bağlanan dihidropiridin reseptörünün (DHPR) gözenek oluşturan bir alt birimi olan Cav1.1 proteinini kodlar.

Vaka:
21 yaşında erkek hasta ayaklarda ve ellerde güçsüzlük, yürümede zorlanma şikayeti ile kliniğimize başvurdu. Hastanın şikayetlerinin 15 yıl önce başladığı ve giderek ilerlediği, son 2 yıldır tekerlekli sandalyeye ihtiyaç duyduğu öğrenildi. Hastanın nörolojik muayenesinde bilateral alt ekstremiteler 2/5, üst ekstremitler 4/5 olarak değerlendirildi. Derin tendon refleksleri dört ekstremitede alınamadı. Hastanın bilateral kanat skapulasının, kifozunun ve yüz kaslarının atrofik olduğu görüldü. Soygeçmiş sorgulamasında anne baba arasında akrabalık olmadığı, ailede benzer şikayeti olan kimse bulunmadığı öğrenildi. Hastanın serum CK düzeyi 1150 u/L olarak saptandı. Hastanın EMG'si yaygın miyojenik tutulum ile uyumlu olarak değerlendirildi. Hastanın dış merkezde yapılan kas biyopsisinin non spesifik miyopatik bulgular ile uyumlu gelmesi üzerine hastadan WES analizi istendi. Hasta da CACNA1S geninde c.682T>C p.Phe228Leu ve c.1371_1373delinsGCAp.Leu458His gen mutasyonları birleşik heterozigot olarak pozitif olarak geldi. Söz konusu mutasyonlar dihidropiridin reseptör defektine bağlı konjenital miyopati tip 18 ile uyumlu bulundu.

Sonuç:
CACNA1S geninin malign hipertermiye yatkınlık, hipokalemik periyodik paralizi ve tirotoksik periyodik paralizi ile ilişkisi uzun yıllardan beri bilinmektedir ancak konjenital miyopati ile ilişkisi son yıllarda tanımlanmıştır. Birleşik heterozigot CACNA1S patojenik varyantlarının potansiyel olarak konjenital miyopatiye neden olabileceğine ilişkin literatürdeki ilk rapor, bir pediatrik hasta hakkındaydı ve 2015 yılında Hunter ve meslektaşları tarafından tanımlandı (c.1394-2A>G; c.1724T>C, p.L575P). CACNA1S mutasyonu artık erken başlangıçlı konjenital miyopatinin bir nedeni olarak tanınmaktadır, ancak bu mutasyonun fenotipik ifadesi hala kısmen yanlış anlaşılmaktadır. Ekzom ve genom dizilimi için yeni teknolojinin artan kullanımı, yeni hastalık genlerinin keşfedilmesine yol açmıştır; ancak, çoğu hala tanımlanmamıştır.

EP - 67 PARANEOPLASTİK SEREBELLAR DEJENERASYON: OLGU SUNUMU

DAMLA ALDI , ELİF ÖZDEMİR GÖKDAĞ , CANSU KÖSEOĞLU TOKSOY , ZEHRA AKTAN , MUSTAFA ÜLKER , FÜSUN MAYDA DOMAÇ

ERENKÖY RUH VE SİNİR HASTALIKLARI EAH

Giriş:
Paraneoplastik serebellar dejenerasyon (PSD),anormal immün aracılı yanıt sonucu ortaya çıkan,ilerleyici serebellardisfonksiyon ile karakterize bir sendromdur.Daha çok akciğer,meme ve over ca sebebiyle oluşur.İlerleyici yürüme güçlüğü,ekstremite ataksisi,tremor,dizartri, dismetri ve nistagmus gibi semptomlar görülebilir.Serebellardejenerasyon ile ilişkili antikorlar arasında Anti-Yo, Anti-Tr, Anti-Hu, Anti-Ma2 ve Anti-Ri yer almaktadır.

Olgu:
Bilinen hastalık öyküsü olmayan 55 yaş kadın hasta, gribal enfeksiyondan yaklaşık 10 gün sonra başlayan yürümede güçlük, dengesizlik, konuşmada bozulmayla tarafımıza başvurdu.Nörolojik muayenesinde; konuşma hızı ve miktarı fazla, çağrışımları dağınık, amaca yönelim kısmi, dizartrikti. DTR'leri canlı, serebellartestler beceriksizdi.Desteksiz ayağa kalkamıyor, yürüyemiyordu. Kranial görüntülemelerinde klinik bulguları açıklayacak bir patoloji saptanmadı.Kan tetkikleri normaldi, tümör markerları negatifti.BOS biyokimyası normaldi, hücre saptanmadı.BOS limbik ensefalit ve paraneoplastik panelinde Anti-Hu +3 bulundu.Toraks BT'de sol meme üst kadranda yaklaşık 13x10 mm boyutlarında lobule konturlu nodüler kitlesel dansite artışı saptanması üzerine yapılan mamografi sonucunda kitle BI-RADS kategori 4a olarak değerlendirildi.Hastaya paraneoplastik serebeller dejenerasyon ön tanısıyla 7 gün 1 gr/gün intravenöz metilprednizolon tedavisi verildi.Tedavi sonrasında destekle ayağa kalkıp yürüyebildi, konuşması belirgin düzeldi, serebellar testleri kısmi olarak iyileşti. Memedeki kitlesiyle ilgili operasyon planlanan hastanın,operasyon sonrasında nörolojik takiplerine devam edilmesi planlandı.

Tartışma:
PSD çoğunlukla subakut başlangıçlı olup,panserebellar bir bozukluğu yansıtır.Nörolojik defisitler öncesinde baş dönmesi, bulantı, kusma ve grip benzeri semptomlar gibi prodromal yakınmalar görülebilir. PSD oldukça nadir görülen nörolojik bir sendrom olmakla birlikte akut ataksi ile prezente olan hastalarda ayırıcı tanıda düşünülmelidir.Santral sinir sistemine spesifik otoantikorların bakılması,malignite yönünden araştırma yapılması önemlidir.Meme ca'da daha sıklıkla Anti-Ri ve Anti-Yo saptanmasına karşın,Anti-Hu nadir de olsa görülebilmektedir.

EP - 68 CHARCOT MARIE TOOTH'UN NADİR OTOİMMÜN BİRLİKTELİĞİ

RIFKI ULUER , MUHAMMET AKİF ÇEVİK , HALUK GÜMÜŞ

SELÇUK ÜNİVERSİTESİ TIP FAKÜLTESİ

Olgu:
Charcot-Marie-Tooth hastalığı (CMT), öncelikle periferik nöropatiye yol açan, ilerleyici kas zayıflığı, atrofi ve ekstremitelerde his kaybıyla karakterize kalıtsal bir nörolojik hastalıktır. Ayrıca glokom, nistagmus ve kraniyal sinir tutulumu gibi bazı oküler belirtilerle de ortaya çıkabilir.Bu olgumuzda CMT ile çölyak hastalığının nadir birlikteliğinden bahsedeceğiz.Hastamız muayenede astenik bir yapıya sahipti. Hafızası, dikkati, yönelimi, dili ve görsel-uzaysal işlevleri sağlamdı. Kifoskolyoz ve iki taraflı pes kavus mevcuttu. Tüm ekstremitelerde tonus normaldi. Kranial sinir muayenesinde normaldi.Her iki üst ekstremitede asimetrik zayıflama vardı, sağ ekstremite sola göre daha fazla tutulmuştu.Bilateral düşük ayağı mevcuttu ve aşiloplasti nedeniyle bilateral opere edilmişti..Hem üst hem de alt ekstremite hiporefleksikti. Muayenede duyu ve serebellar fonksiyonlar normaldi. Hipertrofik veya ele gelen sinir yoktu.Elektrodiagnostik çalışmalarda, hem üst hem de alt ekstremite iletilerinde, büyük ölçüde bileşik kas aksiyon potansiyeli (BKAP) amplitünde düşüklük ve ciddi derecede yavaş sinir iletim hızları ile uzamış distal motor latansları görüldü.Karşılık gelen uzuv segmentlerinde motor iletim hızlarında simetrik yavaşlama bulundu ve F dalgası yanıtları uzamış izlendi..Genetik analizinde CMT1A ile uyumlu olarak PMP22 mutasyonu izlendi.Olgumuzun iştahsızlık tekrarlayan karın ağrısı kusma atakları tedaviye cevap vermeyen demir eksikliği olması ve astenik yapısı nedeniyle çölyak hastalığı açısından anti gliadin antikor testi ve gastroenteroloji görüşü istendi.

Antigliadine IgG pozitif ve HLADQ2 pozitif izlendi endoskopik değerlendirmede midede Antral Hemorajik Gastropati Eritematöz Gastrit Gluten Sensitif Enteropati lehine değerlendirildi.Duodenum endoskopik biyopsi patoloji raporunda İntraepitelyal lenfosit oranı <%30 (CD3) villus atrofisi izlenmedi kript hiperplazisi izlenmedi.Olgumuz potansiyel çölyak hastası olarak değerlendirildi ve glutensiz diyet önerildi.

EP - 69 DEPRESİF ŞİKAYETLER İLE PREZENTE OLAN ANTİ-NMDA RESEPTÖR İLİŞKİLİ ENSEFALİT OLGUSU

BAHAR ŞENER , BETÜL YAREN YILMAZ , PINAR İLKEM EMEKSİZ , BURÇE AKBAĞRA KAYA , CANSU KÖSEOĞLU TOKSOY , FÜSUN MAYDA DOMAÇ

SAĞLIK BİLİMLERİ ÜNİVERSİTESİ ERENKÖY RUH VE SİNİR HASTALIKLARI EĞİTİM VE ARAŞTIRMA HASTANESİ,NÖROLOJİ KLİNİĞİ

Giriş:
Anti-NMDA reseptör ensefaliti; akut veya subakut başlangıçlı psikiyatrik semptomlar,nöbet,otonomik disfonksiyon ve hareket bozuklukları ile kendini gösteren bir otoimmün ensefalittir. Çalışmamızda stresör faktör sonrası depresif semptomlar ve nöbetlerle prezente olan anti-nmda ensefaliti olgusu sunulmuştur.

Olgu:
Bilinen hastalık öyküsü olmayan 20 yaş kadın hastada stresör faktör sonrası 10 gündür olan içe kapanıklık, çökkün duygu durum, konuşmada azalma başlamış. Nöbet geçirme öyküsüyle acile başvuran hastanın nörolojik muayenesinde bilinç açık,kooperasyon kısıtlı,kelime çıkışı yoktu.Kan değerlerinde patoloji saptanmadı.Kranyal MR görüntülerinde normal sınırlardaydı. Hastanın uyumu iyi olmadığı için yoğun artefakt nedeniyle EEG'değerlendirilemedi. Hastaya lomber ponksiyon yapıldı. BOS biyokimyası normal olan hastadan otoimmün ensefalit ayırıcı tanısı açısından limbik panel gönderildi.Hastanın yatışı süresince ajite haline ağız kenarındaki fokal klonik atımlar,psikojen karakterde nöbetler ve orolingofasiyal diskineziler eşlik etti. Levetirasetam 2x500mg tedavisi başlandı. Tedavi altında status epileptikus tablosu gelişti ve yoğun bakıma yatışı yapıldı.Bu sürede önceden gönderilmiş limbik panel sonucunda anti NMDA antikoru pozitif gelen hastaya steroid ve sonrasında IVIG tedavisi uygulandı.Kliniğinde değişiklik olmayan hastaya son basamak rituksimab tedavisi başlanmış olup takipleri devam etmektedir.

Tartışma:
Yeni gelişen genç yaş psikiyatrik şikayetler ile gelen hastalarda anti NMDA reseptör ensefaliti akılda bulundurulmalıdır. Hızlı seyir göstermesi tedaviye dirençli nöbetler eşlik etmesi vakamızı değerli kılmaktadır.Steroid, IVIG, rituksimab tedavi yöntemlerinin uygulanmış olması ancak anlamlı yanıt görmemesi literatürdeki tedaviden fayda görmeyen az orandaki anti NMDA reseptör ensefaliti tanılı hasta grubuna dikkat çekmektedir.

EP - 70 ANİ NÖROLOJİK BOZUKLUKLARLA BAŞVURAN HASTADA SSS LENFOMASI:OLGU SUNUMU

BÜŞRA KARSLIOĞLU BAHÇECİ , AHMET ONUR KESKİN , ZEYNEP ÖZÖZEN AYAS , GÜLGÜN UNCU

SAĞLK BİLİMLERİ ÜNİVERSİTESİ ESKİŞEHİR ŞEHİR SAĞLIK UYGULAMA VE ARAŞTIRMA HASTANESİ NÖROLOJİ KLİNİĞİ

Giriş:
Primer merkezi sinir sistemi lenfoması (PCNSL), B non-Hodgkin lenfomanın agresif bir alt tipidir. Bu olgu sunumunda, 27 yaşında yabancı uyruklu bir erkek hastada gelişen SSS lenfoması vakası incelenmiştir.
OLGU: 27 yaş erkek hasta, bir haftadır olan parmak uçlarında uyuşma,baş ağrısı, dengesizlik, oral alım azlığı ve konuşma bozukluğu ile acil servise başvurdu. Beyin BT'sinde sağ kaudat nükleusta yaklaşık bir cm boyutunda ve sağ parietalde yaklaşık iki cm boyutunda, vazojenik ödemin eşlik ettiği hiperdens lezyon görüldü. Difüzyon ağırlıklı MRG'de aynı bölgelerde difüzyon kısıtı izlendi. Etyolojiye yönelik yapılan kontrastlı beyin MRG ve MRG spektroskopisinde sağda bazal ganglionlar seviyesinde, içerisinde hemorajik komponenti olan T2 ve FLAİR serilerde hiperintens karakterde, yamasal tarzda kontrastlanan, kalsifik odağı bulunan, 23x20mm çapında, çevresinde yoğun ödem zonu bulunan lezyon izlendi. Bu lokalizasyondan yapılan MRG Spektroskopi tetkikinde kolin/kreatin oranı artmış olarak ölçüldü. Ön tanı olarak SSS lenfoması düşünüldü. Fırsatçı enfeksiyon açısından yapılan incelemelerde AntiHIV + saptandı.

Tartışma:
AIDS ile ilişkili primer santral sinir sistemi lenfomasının klinik sunum heterojendir ve nöbetler, motor ve kranial sinir defisitleri, hafıza kaybı, baş ağrısı, görme bozuklukları içerir. B semptomları, ileri HIV enfeksiyonunun semptomlarıyla örtüşebilir. Bizim hastamız da ani gelişen, bir haftadır var olan konuşma bozukluğu, ataksi, baş ağrısı şikayetleri ile başvurmuştu.

Sonuç:
PCNLS, genellikle bağışıklık durumunun etkilendiği ortamda ortaya çıkan agresif bir malignitedir. Erken tanı ve tedavi, hastalığın prognozu açısından kritik öneme sahiptir. Günümüzde ileri radyolojik tekniklerin kullanımı, HIV enfeksiyonlu hastalarda fokal beyin kitlelerinin etyolojisinin tanımlanmasında yüksek tanısal doğruluk oranına olanak sağlamaktadır.

EP - 72 DERMATOMİYOZİT VE MALİGNİTE BİRLİKTELİĞİ

AHU GÜLCE BAY , BAKİ DOĞAN

ONDOKUZ MAYIS ÜNİVERSİTESİ TIP FAKÜLTESİ

Giriş:
Dermatomiyozit,spesifik deri bulguları, proksimal hakimiyetli ilerleyici kas güçsüzlüğü ve kreatin kinaz(CK) yüksekliği ile seyreden inflamatuvar bir kas hastalığıdır.Hastalığın önemli bir özelliği de maligniteler ile birlikte seyredebilmesidir.Olgumuzda dermatomiyozit tanısı konulup tekrarlayan taramalarla malignite tespit edilen bir hastayı paylaşacağız.

Olgu:
61 yaşında erkek hasta boyunda döküntü,göz kapağında şişlik şikayetlerinden yaklaşık 4 ay sonra yutmada zorlanma ve yaygın kas güçsüzlüğü ile başvurdu.Özgeçmişinde hipertansiyon dışında bir hastalık yoktu.Düzenli kullandığı ilaçlar arasında miyopatiye sebep olacak herhangi bir ilaç yoktu.Hastada bilateral üst ve alt ekstremite proksimallerinde 3/5 kas gücü harici nörolojik defisit izlenmedi.Elektromiyografi(EMG) incelemesi akut inflamatuvar miyopatiyi destekleyen,CK değeri 745(38-308) olarak görülen hastaya dermatomiyozit ön tanısı ile günlük 1000 mg intravenöz(IV) metilprednizolon tedavisi başlandı.Uyluk manyetik rezonans görüntülemede(MRG) izlenen bulgular dermatomiyozit ile uyumlu izlendi.Cilt bulguları şal belirtisi ve heliotrop raş olarak değerlendirilen hastada dermatomiyozit etiyolojisi araştırıldı.Malignite taramasına yönelik pozitron emisyon tomografi(PET) dahil radyolojik görüntüleme uygulandı.Malignite lehine herhangi bir bulgu saptanmadı.IV metilprednizolon tedavisi sonrası hastanın cilt bulgularında ve kas gücünde düzelme izlendi.Oral metilprednizolon ve mikofenolat mofetil tedavileri ile taburcu edilen hastaya altı ay sonra tekrar malignite taraması yapıldı.Abdomen BT'de özafagogastrik-kardiya yerleşimli polipoid kitle izlendi,ayrıca akciğerde metastaz kabul edilen hipermetabolik lenf nodları izlendi.Biyopsi sonucunda skuamoz hücreli akciğer kanseri tanısı kondu.

Tartışma:
Dermatomiyozitli hastalarda kanser riskinin benzer yaş ve cinsiyetteki genel popülasyona göre altı kat daha fazla olduğu gösterilmiştir. Bu nedenle hastaların tanı anında ve takiplerinde malignite açısından taranmaları oldukça önemlidir. Malignite riski özellikle tanıdan sonraki ilk iki yıl içerisinde en yüksektir, bu da hastaların özellikle ilk iki yıl sık aralıklarla ve detaylı bir şekilde taranmasını gerekli kılar.

EP - 73 ALEMTUZUMAB TEDAVİSİNDEN YILLAR SONRA GELİŞEN SİSTEMİK LUPUS ERİTAMATOZUS VE SEKONDER SJÖGREN SENDROMU: OLGU SUNUMU

İPEK GÜNGÖR DOĞAN , SEDA KUTLUĞ AĞAÇKIRAN , BERİL TAŞDELEN , DAMLA ÇETİNKAYA TEZER , SERKAN DEMİR

SANCAKTEPE PROF. DR. İLHAN VARANK EĞİTİM VE ARAŞTIRMA HASTANESİ

Amaç:
Alemtuzumab, Relapsing Remitting Multiple Skleroz (RR-MS) tedavisinde yüksek etkinlik gösteren ve hastalığın uzun süreli remisyonu ile ilişkili, CD52 proteinini hedef alan humanize bir monoklonal antikordur. Oldukça yüksek etkinlikli bu tedavi, aralarında en yaygın olarak sekonder otoimmün bozuklukların görüldüğü ciddi advers olaylara yol açabilir. Bu olgu sunumu ile Sistemik Lupus Eritematozus (SLE) ve sekonder Sjögren sendromu şeklinde sekonder otoimmün hastalıklar geliştiren bir MS hastası bu alandaki literatür de gözden geçirilerek tartışılacaktır.

Materyal ve Method:
Kliniğimiz Nöroimmunoloji polikliniğimizde detaylı kayıtları bulunan hasta, hastane sağlık sistemi ve Sağlık Bakanlığı E-nabız kişisel sağlık sistemi taranarak ayrıntılı olarak incelendi.

Sonuç:
Otuz altı yaşında kadın hastanın yüksek hastalık aktivitesi gösteren RRMS tanısı ile son Alemtuzumab tedavi kürünü 36 ay önce tamamladığı biliniyordu. Hasta son 4 haftada giderek artan yaygın vücut ağrıları, el ve ayak ödemi ile Nöroimmunoloji polikliniğimize başvurdu. Nörolojik açıdan klinik ve radyolojik stabilite gösteren hastanın pansitopenisi, proteinürisi olduğu görüldü. Bu aşamada sistemik yönde ileri tetkik edilen hastada ANA, anti-dsDNA ve anti-SSA pozitiflikleri ve kompleman düşüklüğü saptandı. Shchirmer testi pozitif sonuçlandı. Ek olarak yapılan görüntülemelerinde perikardiyal ve plevral efüzyonu tespit edildi.

Yukarıda belirtilen klinik yakınma, laboratuvar ve görüntüleme sonuçları ile SLE ve sekonder Sjögren sendromu tanısı alan hastaya intravenöz metil prednisolon tedavisi sonrası oral steroid tedavisi yanısıra hastalık modifiye edici tedavi başlandı. Haziran 2024'te tanı alan hastaya dirençli trombositopeni seyri nedeniyle renal biyopsi yapılamadı.

Tartışma:
Alemtuzumab uygulamasından sonra sekonder otoimmüniteye neden olabilecek mekanizmalar hakkında çeşitli teoriler olmasına rağmen, kesin etiyopatogenez tam olarak aydınlatılamamıştır. İkincil otoimmün bozuklukların bazılarının sık, diğerlerinin neden daha nadir görüldüğü de henüz netlik kazanmamıştır. Nitekim hastamızda ortaya çıkan SLE ve sekonder Sjögren sendromu literatürde az sayıda örneği ile bu alandaki deneyime katkı sağlayacak niteliktedir.

EP - 74 OKRELİZUMAB İLE TEDAVİ EDİLEN BİR PONTİN PERİVASKÜLER KONTRASTLANMAYLA GİDEN STEROİDE YANITLI KRONİK LENFOSİTİK İNFLAMASYON (CLIPPERS) OLGUSU

CEREN AYPERİ GÜNDOĞMUŞ , NİCAT ABBASZADE , SEYDA ERDOĞAN

ANKARA ÜNİVERSİTESİ TIP FAKÜLTESİ NÖROLOJİ ANABİLİM DALI

Giriş:
CLIPPERS santral sinir sistemini tutan steroide yanıtlı nadir görülen inflamatuvar bir hastalıktır. Burada ocrelizumab tedavisi verilen bir CLIPPERS hastası sunmaktayız.

Öykü:
Otuz bir yaşındaki erkek hastamız ilk kez 13 yıl önce yürüyüş ataksisi, dizartri ve sağ hemiparezi ile değerlendirilmişti. Beyin MRG'sinde serebellar hemisferlerde, ponsta ve sol serebral derin beyaz cevherde kontrast tutan lezyonlar saptandı. Beyin biyopsisinde perivasküler lenfositik infiltrasyon gözlendi ve diğer tanıların dışlanmasıyla CLIPPERS tanısı konuldu. 1mg/kg/gün oral metilprednizolon başlandı. Hastamız steroid tedavisinden kısmen fayda gördü. MR'daki lezyonlar geriledi. Steroid tedavisinden ayırmak için azatiyopürin eklendi. Bu tedavi altında klinik ve radyolojik kötüleşme olmasıyla azatiyopürin kesilerek metotreksat başlandı. Metotreksatla şiddetli deri döküntüsü gelişti. Nörolojik şikayetlerinde artış olması üzerine 2017'de rituksimab tedavisine karar verildi. Anaflaksi gelişmesi nedeniyle ritüksimab verilemedi. Oral steroid sebebiyle osteoporoz gelişen hastaya 2018'de mikofenolat mofetil başlandı. Bu tedavi altında steroid dozunun azaltılmasıyla klinik kötüleşme olması üzerine okrelizumab kullanımı için Sağlık Bakanlığı'na endikasyon dışı ilaç başvurusu yapıldı. Kullanımı uygun bulunan tedaviye 2022'de başlandı. İki yıldan fazla süredir altı ayda bir okrelizumab ve metilprednizolon 16mg/gün şeklinde tedavi edilen hasta klinik ve radyolojik olarak stabil seyretmektedir.

Tartışma:
CLIPPERS steroide yanıtlı nadir görülen bir hastalıktır. Uzun süreli steroid kullanımıyla birçok yan etki görülmektedir. Bu sebeple azotiyopürin, metotreksat, mikofenolat mofetil gibi steroid kurtarıcı ajanlar kullanılmaktadır. Ritüksimab gibi anti-CD20 monoklonal antikorların olası olumlu etkileri daha önce bildirilmiştir. Literatürü taradığımızda okrelizumabla tedavi edilen ve tedaviye iyi yanıt veren bir hastanın bildirilmiş olduğunu gördük. Diğer tedavilere rağmen kötüleşme gösteren ve steroid dozu azaltılamayan CLIPPERS hastalarında steroid kurtarıcı ilaç olarak okrelizumab bir seçenek olarak düşünülebilir.

EP - 76 PNÖMOKOKAL MENENJİT SEYRİ SIRASINDA ADEM: NADİR BİR NÖROLOJİK KOMPLİKASYONUN İNCELENMESİ

YILDIZHAN ŞENGÜL , ELİF CIKCIKOĞLU , İLKNUR GÜÇLÜ ALTUN , İBRAHİM ÖZTOPRAK

ÇANAKKALE ONSEKİZ MART ÜNİVERSİTESİ

Giriş:
Akut Dissemine Ensefalomiyelit (ADEM), genellikle viral enfeksiyonlar veya aşılamalar sonrası gelişen, nadir görülen merkezi sinir sistemi (CNS) inflamatuar hastalığıdır. ADEM, beyaz cevherde yaygın demiyelinizasyon ve inflamasyonla karakterizedir. Tipik olarak çocuklarda görülse de, erişkinlerde de ortaya çıkabilir. ADEMin bakteriyel menenjit gibi ciddi enfeksiyonlar sırasında gelişmesi son derece nadirdir. *Streptococcus pneumoniae* kaynaklı menenjiti takiben gelişen ADEM vakaları literatürde çok sınırlı sayıda rapor edilmiştir (1,2). Özellikle erişkinlerde bu iki tablonun birlikte görülmesi daha da nadirdir ve klinik olarak oldukça dikkat çekicidir.

Olgu:
48 yaşında erkek hasta, bilinç bulanıklığı, ajitasyon, bulantı ve kusma şikayetleri ile acil servise başvurdu. Hipertansif ve taşikardik izlenen hastanın ateşi 37.9°C, CRP > 394, WBC 16.610/µL, NEU 16.000/µL olarak tespit edildi. Tanısal lomber ponksiyon (LP) sonrası BOS ksantokromik görünümlü, lökosit oranı yüksek (%90 PNL), ve protein değeri (592 mg/dL) artmış olarak saptandı. BOS ve kan kültüründe *Streptococcus pneumoniae* üremesi ile hastaya bakteriyel menenjit tanısı konuldu. Beyin BT ve MRG görüntülemeleri başlangıçta normaldi. Yoğun bakım ünitesinde intravenöz ampisilin ve seftriakson tedavisine başlanmasına rağmen, klinik düzelme sağlanamadı. İzleyen günlerde çekilen beyin MRGsinde, AX T2 Flair sekansında bilateral beyaz cevherde yamasal, diffüz hiperintens lezyonlar görüldü (Figür 1 ve 2). Bu bulgular ADEM olarak değerlendirildi ve tedavi süreci kortikosteroidlerle desteklendi. Hastanın menenjite bağlı inflamatuar sürecin sekonder olarak ADEM gelişimini tetiklediği düşünüldü.

Tartışma:
ADEM'in genellikle viral enfeksiyonlar ve aşılama sonrası geliştiği bilinmektedir. Ancak bakteriyel menenjite sekonder ADEM gelişimi oldukça nadirdir ve literatürde sınırlı sayıda vaka rapor edilmiştir. Özellikle *Streptococcus pneumoniae*'ya bağlı gelişen ADEM vakaları çok nadirdir. Literatürdeki vakalar, bu durumun klinik seyrinin genellikle ciddi olduğunu ve hızlı bir şekilde tanı konulmadığı takdirde hastalığın ilerleyebileceğini göstermektedir .Daha önceki çalışmalarda *Streptococcus pneumoniae* menenjitini takiben ADEM gelişen birkaç vaka rapor edilmiştir (1,2). Bu olgu, menenjit tedavisi sırasında beklenmedik nörolojik bozulmalar görüldüğünde ADEM'in de bir komplikasyon olarak akla getirilmesi gerektiğini vurgulamaktadır (3,4).

Sonuç:
ADEM, bakteriyel menenjitin nadir fakat ciddi bir komplikasyonu olarak karşımıza çıkabilir. Menenjit tedavisi esnasında klinik iyileşme görülmediğinde, nörogörüntüleme ile ADEM varlığı araştırılmalıdır. Bu olgu, menenjitli hastalarda ADEM gelişiminin nadir bir durum olduğunu, ancak zamanında tanı ve tedavi ile yönetilebileceğini göstermektedir.

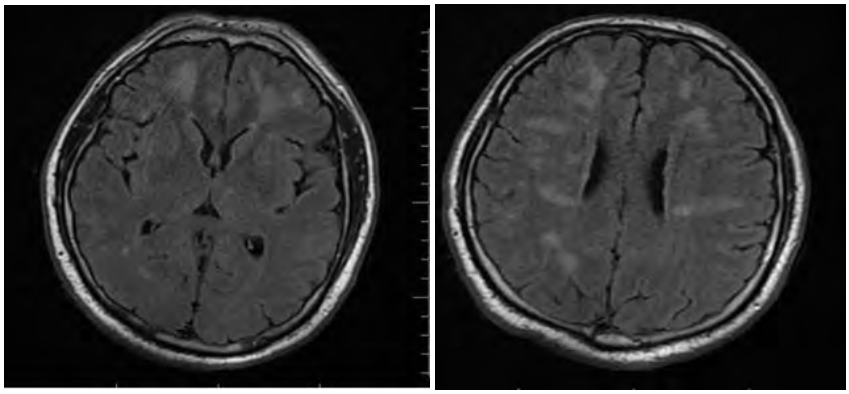

Figür 1 ve 2: Bakteriyel Menenjit Seyri Sırasında ilk 7 Gün İçinde Kranial MRG Görüntülerinde Oluşan Hiperintens Lezyonlar

Kaynakça:

1. Ohnishi, H., Sawayama, Y., Ariyama, I., Yamaji, K., Furusyo, N., & Hayashi, J. (2007). *Kansenshogaku zasshi. The Journal of the Japanese Association for Infectious Diseases*, *81*(5), 577–581. https://doi.org/10.11150/kansenshogakuzasshi1970.81.577
2. Ueda, M., Kanamori, A., Mihara, T., Hara, H., & Mutoh, T. (2009). *Rinsho shinkeigaku = Clinical neurology*, *49*(2-3), 96–99. https://doi.org/10.5692/clinicalneurol.49.96
3. Beleza, P., Ribeiro, M., Pereira, J., Ferreira, C., Jordão, M. J., & Almeida, F. (2008). Probable acute disseminated encephalomyelitis due to Haemophilus influenzae meningitis. *Developmental medicine and child neurology*, *50*(5), 388–391. https://doi.org/10.1111/j.1469-8749.2008.02052.x
4. Proulx, N. L., Freedman, M. S., Chan, J. W., Toye, B., & Code, C. C. (2003). Acute disseminated encephalomyelitis associated with Pasteurella multocida meningitis. *The Canadian journal of neurological sciences. Le journal canadien des sciences neurologiques*, *30*(2), 155–158. https://doi.org/10.1017/s0317167100053440

EP - 77 NMOSD VE SJÖGREN BİRLİKTELİĞİ

BENGİSU BULUT , SHAMS MURADHANOVA , POF.DR.HACER ERDEM TİLKİ

Giriş:
Nöromyelitis optika spektrum bozuklukları, bazen diğer otoimmün bozuklukluklarla birlikte görülebilen, optik sinirin ve omuriliğin akut iltihabı ile seyreden otoimmün hastalık spektrumudur. Bu olguda seronegatif NMO ile Sjögren birlikteliği saptanan bir vakayı sunuyoruz.

Olgu:
53 yaş kadın hasta. Yaklaşık 3 yıldır tariflediği sol kol/bacakta güçsüzlük, denge kaybı şikayetleriyle 2022 yılında tarafımıza başvurdu. Nörolojik muayenesinde motor muayene sol üst ekstremite proksimali 4/5, distali 2/5 iken sağ üst ekstremite 5/5 kas gücündeydi. Bilateral alt ekstremite proksimalleri 2/5, distalleri 4/5 kas gücündeydi. Duyu muayenesinde sol hemihipostezi tarifliyordı. Derin tendon refleksleri global hiperaktif alındı. Plantar yanıt sağda fleksör, solda ekstansör idi. Bilateral hoffman +, bilateral sustained klonus vardı. Spinal MR görüntülemelerinde medulla oblongata inferiorundan başlayarak C4 düzeyine kadar servikal spinal kord santral kesiminde T2 FLAİR hiperintens lezyon saptanarak uzun segment miyelit saptandı. NMO/MOG negatif sonuçlandı. Prednol ve ritüksimab tedavileri verildi. Kontrollerinde sol kol/bacak güçsüzlüğü ile giden tekrarlayan atakları oldu ve bu ataklara eklenen sağ kol/bacakta güçsüzlük, ilerleyen yürüme güçlüğü mevcuttu. Bu sebeple ritüksimab stoplanarak cellcept 2*500 mg başlandı. Takiplerinde ağız kuruluğu ve göz kuruluğu tarifleyen hastada sjögren saptandı.

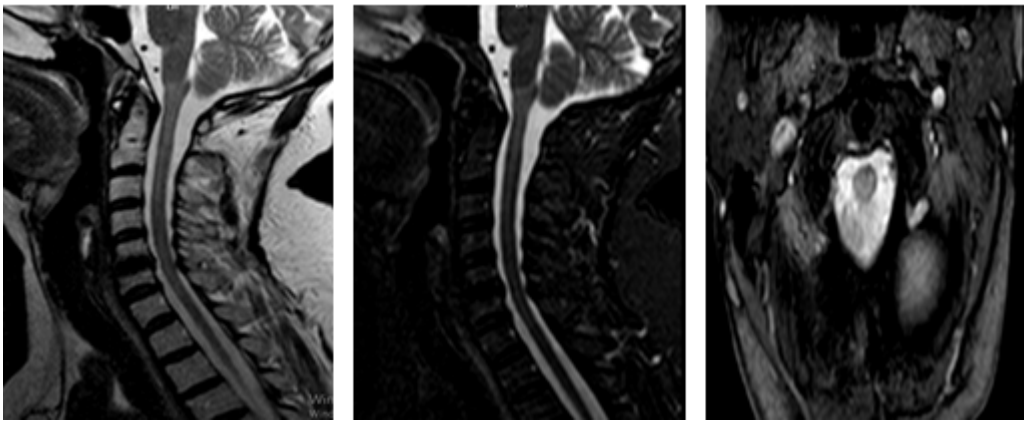

Tartışma:
NMOSD, sinir sistemine yönelik otoimmün bir saldırı sonucu oluşur. Vakaların yüzde sekseninden fazlasına aquaporin 4'e karşı gelişen IgG antikorları neden olurken kalan vakaların nedeni hala bilinmemektedir ancak diğer otoimmün hastalıklarla birlikteliği iyi bilinmektedir. SLE, Sjögren sendromu ve antifosfolipid sendromu gibi bazı sistemik otoimmün hastalıklarda NMOSD daha sık oranga görülür. Bu iki durumun birlikteliği anormal bağışıklık sistemine yönelik genetik eğilimlerden kaynaklanan anormal bir patolojiyi gösteriyor olabilir.

Sonuç:
Sonuç olarak NMOSD hastalarında etiyolojiye yönelik araştırmalarda diğer otoimmün hastalıklar ile birlikteliği unutulmamalı ve hastanın diğer sistemik şikayetlerinin sorgulanması ayrıntılı bir şekilde yapılmalıdır.

EP - 78 CASPR2 VE CV2/CRMP5 ANTİKOR BİRLİKTELİĞİ İLE PREZENTE OLAN BİR OTOİMMÜN ENSEFALİT OLGUSU

SEMİH BİLGİLİ , BANU ÖZEN BARUT , TÜLİN AKTÜRK

SBÜ KARTAL DR.LÜTFİ KIRDAR ŞEHİR HASTANESİ, NÖROLOJİ KLİNİĞİ

Giriş:
Ensefalitin en sık nedenleri enfeksiyöz olmakla birlikte son yıllarda artan sayıda nonenfeksiyöz otoimmün ensefalit vakaları tanımlanmıştır. Bu tanımlanan otoimmün ensefalit formları nöronal hücre yüzeyi veya sinaptik proteinlere karşı antikorlarla ilişkilidir.

CASPR2+ otoimmun ensefalit bulgularında kognitif değişiklikler, nöbet, hareket bozuklukları, uykusuzluk, periferik sinir hiperekstabilitesi, otonomik disfonksiyon, nöropati, kilo kaybı görülebilir. CV2/CRMP5 olgularında ise kore, oküler bulgular, serebellar ataksi, myelopati, periferik nöropati görülebilir. Burada CASPR2 ve CV2/CRMP5 birlikteliği ile giden, bilişsel ve ekstrapiramidal sistem bulguları ile prezente olan bir otoimmün ensefalit olgusu sunulmuştur.

Olgu:
72Y, erkek, 2 ay önce başlayan unutkanlık, sinirlilik, uykuda bağırma, anlamsız hareket atakları ile başvurdu. Soygeçmişinde sarkoidoz ve otoimmun hepatit öyküsü mevcut. Nörolojik muayenesinde koreiform hareketler saptandı. Kognitif muayenede bellek işlevinde bozulma saptandı. EEG'de patoloji saptanmadı. Kranial MRG'da bilateral temporal hiperintensite saptandı. Otoimmün ensefalit ön tanısı ile pulse steroid ve antiepileptik tedavi başlandı.

Hastanın otoimmün ve paraneoplastik panelinde CASPR2++++CV2/CRMP5+ pozitif olarak sonuçlandı. Malignite taramalarında patoloji saptanmadı. Aylık pulse steroid ve antiepileptik tedavi ile takip edilen hastada koreiform hareketlerin, ajitasyonların, uyku bozukluğunun azaldığı görüldü.

Nöronal hücre yüzeyi ve sinaptik proteinlere karşı antikor saptanan bu vakada malignite taramasında patoloji saptanmadı ve altı aylık periyotlarla taramanın tekrarlanmasi planlandı.

Sonuç, Tartışma:
Bazen farklı antikor bozukluğu ile prezente olan olgularda klinik tablo karmaşık olabilir. Otoimmün ensefalitli hastalarda genel prognoz, altta yatan tümöre, nörolojik sendromun ciddiyetine bağlı olarak oldukça değişkendir. Tanı ve tedavide gecikme, daha kötü bir prognoz ve artmış nüks ile ilişkilendirilmiştir. Bu olguda iki farklı antikor pozitifliği tespit edilmekle birlikte altta yatan bir malignite gösterilememiştir. Hastanın takibi devam etmektedir.

EP - 79 ROMATİZMAL PAKİMENENJİTE BAĞLI HEMİMYOKLONİ: OLGU SUNUMU

BEYZA KONUK , MEHMET FATİH ÖZDAĞ , CANSU GÜLCİHAN TÜRKOK

SULTAN 2.ABDÜLHAMİD HAN EĞİTİM ARAŞTIRMA HASTANESİ

Amaç:
Miyokloni, kas veya kas grubunun ani ve aritmik kasılmasıyla oluşan sıçrayıcı harekettir. Post-hipoksi, toksik, metabolik nedenler ve nörodejeneratif hastalıklar gibi sekonder nedenler sık görülür. Bu vakada, romatoid artritin nadir bir komplikasyonu olan pakimenenjite bağlı hemimyokloni incelenmiştir.

Vaka Sunumu:
Elli üç yaşında erkek hasta, ani başlayan konuşma bozukluğu, sağ kol ve bacakta istemsiz atımlar ve yürümede ataksi ile başvurdu. Nörolojik muayenede iki yanlı bakış yönüne vuran nistagmus, dizartri, sağ taraflı dismetri ve ataksik yürüyüş gözlendi. Kraniyal MR'da dural kalınlaşma, EEG'de bifrontal epileptiform aktivite saptandı. BOS'ta lenfoid hücreler artmıştı. Laboratuvarda Romatoid Faktör yüksekliği ile seropozitif romatoid artrit tanısı kondu. Metotreksat ve metilprednizolon tedavisi sonrası kliniğinde, eeg ve mr görüntülemelerinde düzelme görüldü.

Tartışma:
Hemimyokloni yapan sebepler Post-hipoksi, toksik, metabolik nedenler, depo hastalıkları, santral sinir sisteminin nörodejeneratif hastalıkları olmakla birlikte romatoid artritin nadir bir komplikasyonu olarak görülebilir. Burada uyarıcı olan BOS'ta reaktif süreçlerin işaret edildiğini ve hastada tipik Romatoid artrit şikayetleri olmadan önce ilk konuşma bozukluğu, hemimyokloni, ataksi gibi klinik tabloyla tanı alabileceği, ayırıcı tanıda primer yapısal lezyonların, pakimenenjitin olabileceği ve pakimenenjitin de nedenlerinden birinin romatolojik bir hastalık olan Romatoid Artrit olabileceğini vurgulamak istedik.

Sonuç:
Hemimyokloni post-hipoksi, toksik, metabolik nedenler ve nörodejeneratif hastalıklar, vasküler ve enfektif nedenlere bağlı gelişebileceği gibi ayırıcı tanıda pakimenenjit ve romatizmal hastalıkların da yer aldığını, bos incelemesi ve vaskülitik parametrelerin muhakkak değerlendirilmesi gerektiğini belirtmek istedik.

EP - 80 NÖROLOJİK HASTALIKLARIN TANI VE TAKİBİNDE İLERİ GÖRÜNTÜLEME YÖNTEMLERİNİN ETKİNLİĞİ: ÇOK MERKEZLİ BİR RETROSPEKTİF ANALİZ

ELSHAN ABDULLAYEV

BAKU CİTY HOSPİTAL

Amaç:
Bu çalışmada, çeşitli nörolojik hastalıkların tanı ve takibinde ileri görüntüleme yöntemlerinin etkinliğini değerlendirmeyi amaçladık. Geleneksel görüntüleme yöntemleriyle karşılaştırıldığında, ileri tekniklerin tanısal doğruluğa katkısını ve tedavi planlamasındaki rolünü incelemeyi hedefledik.

Gereç ve Yöntem:
- Çalışma Dizaynı: Çok merkezli, retrospektif kohort çalışması
- Hasta Popülasyonu: 5 farklı üniversite hastanesinden 2020-2023 yılları arasında nöroloji kliniklerinde takip edilen 1000 hasta
- Dahil Edilen Hastalıklar: Alzheimer Hastalığı, Parkinson Hastalığı, Multipl Skleroz, İskemik İnme, Epilepsi
- İncelenen Görüntüleme Yöntemleri:
    1. Konvansiyonel MRG (T1, T2, FLAIR)
    2. Fonksiyonel MRG (fMRI)
    3. Difüzyon Tensor Görüntüleme (DTI)
    4. PET-BT
- Veri Analizi: İki bağımsız radyolog tarafından kör değerlendirme
- İstatistiksel Analiz: SPSS v25 kullanılarak yapıldı. Tanısal doğruluk için ROC analizi, gruplar arası karşılaştırmalar için Ki-kare ve t-testleri uygulandı.

Bulgular:
- Alzheimer Hastalığında fMRI ve PET-BT, konvansiyonel MRGye göre erken tanıda %15 daha yüksek duyarlılık gösterdi ($p<0.01$).
- Parkinson Hastalığında DTI, substantia nigradaki mikroyapısal değişiklikleri saptamada %90 özgüllük sağladı.
- Multipl Sklerozda, konvansiyonel MRG ile saptanamayan lezyonların %30u ileri görüntüleme teknikleriyle tespit edildi.
- Akut İskemik İnmede perfüzyon MRG, penumbra alanını belirlemede %95 doğruluk sağlayarak trombolitik tedavi kararında etkili oldu.
- Epilepsi hastalarında fMRI, cerrahi öncesi planlama için kritik beyin bölgelerinin haritalanmasında %85 başarı gösterdi.

Sonuç:
İleri görüntüleme yöntemleri, nörolojik hastalıkların tanı ve takibinde konvansiyonel yöntemlere göre anlamlı düzeyde ek bilgi sağlamaktadır. Bu teknikler, erken tanı koyma, hastalık progresyonunu izleme ve tedavi yanıtını değerlendirmede üstün performans göstermektedir. Özellikle nörodejeneratif hastalıklarda ve preoperatif değerlendirmede kullanımları, klinik karar verme sürecini önemli ölçüde iyileştirmektedir. Bununla birlikte, maliyet-etkinlik analizleri ve standardizasyon çalışmaları, bu yöntemlerin rutin klinik pratiğe entegrasyonu için gereklidir.

EP - 81 MİGREN HASTALARINDA GÖZLENEN KOGNİTİF DEĞİŞİKLİKLER VE HİPOKAMPAL KONNEKTİVİTE İLİŞKİSİ

DİLA SAYMAN , UMUTCAN DURAN , ŞEYDA ÇANKAYA , ECE ÖZDEMİR ÖKTEM , CEYHUN SAYMAN , BURAK YULUĞ

ALANYA ALKÜ EĞİTİM VE ARAŞTIRMA HASTANESİ

Amaç:
Migrenle ilişkili kognitif bozukluğun patogenezi hala bilinmemektedir. Ancak görülme oranı hızla artmakta ve son araştırmalar migren hastalarının demans riskinin yüksek olabileceğini öne sürmektedir. Bu çalışmanın amacı migren hastalarında hipokampal alt alan fonksiyonel bağlantı ve hacmindeki değişiklikleri araştırmaktır.

Gereç ve Yöntem:
Çalışmaya 90 katılımcı (49 migren hastası ve 41 sağlıklı kontrol) dahil edildi. Yapısal MR görüntüleme ve dinlenme durumu fMRI taramaları belirli parametrelerle gerçekleştirildi. Bilişsel bozukluğu ölçmek için Mini Mental Durum Sınavı (MMSE), Montreal Bilişsel Değerlendirme (MOCA) ve Alzheimer Hastalığı Değerlendirme Ölçeği (ADAS-Cog) uygulanırken, demansı dışlamak için MMSE testi kullanıldı. Hastaların nörokognitif testleri ile MR görüntüleme analizleri arasındaki ilişki incelendi.

Bulgular:
Gruplar arasında yaş ve cinsiyet farklılıkları anlamlı değildi ($p>0,05$), eğitim yılları ise anlamlı farklılık gösteriyordu ($p<0,001$). MOCA skorları anlamlı farklılık gösterdi ($p<0.05$), Migren baş ağrısı hastalarının MOCA skorları kontrollere göre daha düşük saptandı. Migren hastalarını aynı zamanda auralı ve aurasız olarak iki alt gruba ayırdık. Auralı ve aurasız migren hastaları arasında nörobilişsel testler, hacim ve bağlantı analizleri açısından anlamlı fark yoktu ($p>0,05$). Spesifik hipokampal alt alan hacimleri açısından önemli farklılıklar gözlendi. Ayrıca sol CA3, sol HATA ve sağ fimbrianın iki grup arasında bilişsel puanlarla anlamlı düzeyde korelasyon gösteren fonksiyonel farklılıklar gösterdiğini bulduk ($p<0.05$).

Sonuç:
Çalışmamız, migren hastalarının, orta frontal girus (MFG), angular girus ve parasingulat girus beyin bölgeleri ile hipokampal alt bölgelerle ilişkili bilişsel bozukluklara kontrollere kıyasla daha yatkın olduğunu ortaya koydu. Sonuçlarımız, migren hastalarının kognitif yıkım açısından sağlıklı kontrollere kıyasla daha yatkın olabileceğini öne sürmektedir. Çalışmamızın ileri zamanda yürütülecek olan çalışmalara değerli bir katkı sağladığını düşünmekteyiz.

EP - 82 BARİATRİK CERRAHİ SONRASI GELİŞEN VE CİNSİYET DEĞİŞTİRME HORMON TEDAVİSİ ALAN BİR POLİNÖROPATİ VAKASI

MEHMET YEŞİL , BURAK YULUG

ALANYA EĞİTİM ARAŞTIRMA HASTANESİ

Giriş:
Son zamanlarda hızla artış gösteren obezite, önemli derecede mortalite ve morbitideye neden olmaktadır. Diyete ve egzersize rağmen önüne geçilemeyen kilo artışı ve beraberinde getirdiği hastalıklar nedeniyle tedavide gastrik by-pass , laparoskopik sleeve gastrektomi gibi cerrahi operasyonlar sıkça kullanılmaktadır. Kısa sürede kilo kaybına neden olan yöntemlerin komplikasyonlarından başlıcaları ise sonrasında oluşabilecek nütrisyonel eksiklikler ve bu eksiklikler sonucu ortaya çıkan klinik tablolardır. Bu vakada, bariatrik cerrahi sonrası nadir gelişen bir polinöropati olgusu sunulacaktır.

Olgu:
22 yaşında daha önce bilinen kronik hastalığı olmayan erkek hasta, bacaklarda uyuşma ve yürüme bozukluğu şikayeti ile başvurdu. Hastanın özgeçmişinde, 2 yıldır cinsiyet değiştirme hormon tedavisi olarak spironolakton ve östradiol kullandığı ve 2 ay önce sleeve gastrektomi operasyonu olduğu öğrenildi. Operasyon sonrası yaklaşık 1.5 ay sonra başlayan ayaklardan bacaklarına doğru yayılan uyuşma,güç kaybı ve yürüyememe şikayeti mevcuttu.

Hastanın nörolojik muayenesinde hastada paraparezi saptandı. Her iki alt ekstremite distal kas gücü ⅘ ve hipoestezisi mevcuttu. Hastada ataksik yürüyüş ve romberg pozitifliği saptandı. Hasta destekli yürüyebiliyordu. Derin tendon refleksleri hipoaktif olarak saptanıp patolojik refleks mevcut değildi. Hastanın geri kalan nörolojik muayenesi olağandı.

Hastanın bakılan laboratuvar tetkiklerinde özellikle B12 vitamini , D vitamini, çinko ,magnezyum , kalsiyum gibi vitamin ve minerallerde düşüklük tespit edildi. Hastanın çekilen beyin manyetik rezonans (MR), beyin tomografisi (BT), lomber ve torakal MR'larında anlamlı patoloji saptanmadı. Hastanın çekilen EMG'sinde anlamlı patoloji saptanmadı.

Çoklu vitamin ve mineral eksikliğine bağlı polinöropati düşünülen hastaya multinutrient tedavi(B1,B6,B12,Zn,Mg) verildi. 10 gün sonunda şikayetleri gerileyen ve nörolojik muayenesinde paraparezinin gerilediği ve hastanın desteksiz yürüyebildiği görüldü. Hasta servsiimizden taburcu edilerek 1 ay sonra kontrole çağırıldı.

Tartışma:
Bariatrik cerrahi sonrası nörolojik sekellerin sıklığı, klinik seyri ve prognozu belirsizliğini korumakta ve operasyon sıklığı artmakla beraber bu konu hakkında yapılan çalışmalar da sıklığını arttırmaktadır.

Sunumumuzda, gastrik cerrahi operasyonu sonrası emilimi bozulan vitamin, mineral ve eser elementlerin günlük idame tedavilerinin sürekli verilip hastaların takip edilmesinin nörolojik açıdan önemini vurguladık.

EP - 83 NÖROLOJİK BULGULAR İLE PREZENTE OLAN PRİMER SJÖGREN SENDROMU

SÜMEYYE ŞEVVAL YAŞAR , TUĞÇE GÜR , DİDEM SAVAŞCI , AYHAN KÖKSAL

BAŞAKŞEHİR ÇAM VE SAKURA ŞEHİR HASTANESİ, NÖROLOJİ KLİNİĞİ

Giriş:
Sjögren sendromu (SS), ekzokrin glandlarda yapısal ve fonksiyonel bozukluğa neden olan otoimmün bir bağ doku hastalıktır. SS'de santral sinir sistemi %1.5– 20, periferik sinir sistemi ise %10 oranında etkilenebilmektedir. Bu çalışmada santral sinir sistemi tutulumu ile prezente olan SS tanısı alan 35 yaş kadın olgu sunulacaktır.

Olgu:
35 yaşında kadın hasta, iki haftadır süregelen baş dönmesi, bulantı, kusma şikayetlerine eklenen ataksi ve dizartri şikayeti ile başvurdu.Özgeçmişinde anne ve anneannesinde SS tanısı mevcuttu. Hastanın nörolojik muayenesinde sola vuran horizontal nistagmus, trunkal ataksi ve romberg pozitifliği bulunmaktaydı. Kontrastsız kraniyal manyetik rezonans görüntülemesinde (MRG) sağ periventriküler beyaz cevherde birkaç adet kallozoseptal aksa dik yerleşimli,T2A ve FLAIR hiperintens lezyon görüldü. Vaskülit panelinde anti-ro52 pozitif olarak saptandı. Hastaya intravenöz metilprednizolon tedavisi uygulandı ve semptomlarının tamamen gerilediği görüldü. Schimer testi ve tükürük bezi biyopsisi sonucu ile SS ile uyumluydu. Hasta hidroksiklorokin tedavisi ile takip edilmektedir.

Sonuç-Tartışma:
Primer SS tanısı konulan hastaların %10-20'sinde ak madde lezyonları görülmektedir. En sık karşılaşılan nörolojik semptomlar ise lezyon yerleşimine göre parezi, afazi, ataksi ve kranial sinir parezileridir. Hastaların %60'ında nörolojik bulgular SS tanısı konulmadan ortalama 2 yıl öncesinde meydana gelmektedir. Nadir bir hastalık olan SS, sistemik tutulum görülmeksizin izole santral sinir sistemi tutulumuyla prezente olabilir ve erken tanı ve tedavi hastalığın seyrini değiştirmede önemli rol oynar.

EP - 84 TEDAVİYE YANITSIZ PARANEOPLASTİK SEREBELLAR DEJENERASYON VE LİMBİK ENSEFALİT

HUMAY GOJAYEVA , DİDEM SAVAŞCI , AZİZE ESRA GÜRSOY

BAŞAKŞEHİR ÇAM VE SAKURA ŞEHİR HASTANESİ, NÖROLOJİ KLİNİĞİ

Giriş:
Paraneoplastik ensefalit, kanserle ilişkili intra ve ekstraselüler nöronlara karşı oluşan antikorların santral sinir sisteminde fokal-multifokal inflamasyona neden olduğu paraneoplastik nörolojik sendromdur. En çok ilişkili olduğu maligniteler; küçük hücreli akciğer, meme, testis kanseri ve Hodgkin lenfomadır. Paraneoplastik limbik ensefalit, rhombensefalit, serebellar dejenerasyon, myelit, Stiff-Person sendromu gibi farklı klinik prezentasyonlar ile karşımıza çıkabilir. Bu sunumda IVIG tedavisine yanıt vermeyen paraneoplastik ensefalit olgusundan bahsedilecektir.

Olgu:
Başvuru tarihinden beş yıl önce meme kanseri nedeniyle opere olan ve kemoterapi sonrası kür sağlanan 54 yaşında kadın hasta, yeni gelişen over kitlesi ve periton metastazı nedeniyle onkoloji servisinde yatmaktaydı. Baş dönmesi, yürüme ve konuşmada güçlük şikayetleri ile hastane yatışı esnasında değerlendirilen nörolojik muayenesinde bilinç açık, kısmi koopere, oryantasyon kusuru mevcuttu. Kas güçleri üst ekstremitede 3/5 alt ekstremitelerde 2/5, DTR yaygın hipoaktif, TCR bilateral ekstansör saptandı. Kontrastlı kraniyal MRG'de serebellar atrofi haricinde patoloji izlenmedi. Paraneoplastik panelde anti-Yo yüksek titrede pozitif saptanan hastaya paraneoplastik ensefalit ön tanısı ile yüksek doz metilprednizolon ve IVIG 2 g/kg dozunda 5 gün boyunca verildi. İdame tedavisi prednizolon 60 mg/gün olarak düzenlendi ancak hastada klinik fayda gözlenmemesi üzerine ve rituksimab tedavisi uygulandı.

Sonuç:
2015 yılında başlayan malignite öyküsü olan, 2023 yılında eşlik eden multipl maligniteler nedeniyle opere edilen hastanın 6 ay öncesinde başlayan ve progresif seyreden baş dönmesi, konuşma ve yutma bozukluğu, yürüme güçlüğü, genel durum bozukluğu şikayetleri paraneoplastik sendrom bulguları olarak düşünülmüş ve elde edilen laboratuvar sonuçlarla desteklenmiş, ancak tedavilere klinik yanıt elde edilememiştir. Kanser öyküsü bulunan hastalarda yeni gelişen nörolojik semptomların ayırıcı tanısında paraneoplastik süreçler erken dönemde taranmalıdır. Erken dönemde başlanan tedavi hastaların prognozu üzerinde etkili olmaktadır.

EP - 85 DEMİYELİNİZAN HASTALIK AYIRICI TANISINDA BİR MALİGNİTE: İZOSİTRAT DEHİDROGENAZ MUTANT ASTROSİTOM

AYŞE KURT , EYLÜL ÇEVİK , İBRAHİM ACIR , VİLDAN YAYLA

BAKIRKÖY DR. SADİ KONUK SAĞLIK UYGULAMALARI VE ARAŞTIRMA MERKEZİ, NÖROLOJİ KLİNİĞİ

Giriş:
Demiyelinizan hastalıklar birden çok klinik prezentasyonla karşımıza çıkan ayırıcı tanısında güçlükler yaşanan beyaz cevher hastalıklarıdır. Primer beyin neoplazileri, enfeksiyonlar, vasküler patolojiler demiyelinizan hastalıklarla karışabilen tablolardır. Nonspesifik duysal şikayetlerle başvuran olgumuz atipik demiyelinizan hastalık özellikleri göstermesi ve zorlu ayırıcı tanı süreci nedeniyle sunulmuştur.

Olgu:
Bilinen kronik hastalık öyküsü ve ilaç kullanımı olmayan 31 yaşında erkek hasta 5 aydır gün içerisinde çok sık tekrarlayan yüzünün sol yarımından başlayıp vücut sağ yarımına yayılan uyuşma hissi ve konuşmada bozulma yakınmasıyla başvurdu. Nörolojik muayenesi doğal olan hastanın kraniyal MR görüntülemede sağ inferior frontal bölgede, sol insular kortekste ve hipokampal alanda, kortikal parasagittal alanda kontrast tutmayan hiperintensite izlendi. Demiyelinizan, vaskülitik ve enfeksiyöz süreçlerin ayırıcı tanısı planlandı. Elektroensefalogram (EEG) incelemesinde sol frontopariyetal alanda biyoelektrik aksama saptandı. Lomber ponksiyonda protein düzeyi 58,9 mg/dl idi, hücre saptanmadı. Servikal MR görüntülemesinde 'H belirtisi' ve göz muayenesinde papilödem izlenen hastanın Anti Aquaporin-4 ve anti-MOG antikor testi negatif sonuçlandı. MR perfüzyon incelemesinde kolin/kreatinin oranlarında artış ve NAA pikinde düşüş izlenmesi nedeniyle demiyelinizan hastalık ve tümöral lezyonlar düşünüldü. Ön planda seronegatif nöromiyelitis optika (NMO) düşünülen hastanın takip MR'larında lezyon natürünün değişmesi ve progrese olması üzerine IDH (izositrat dehidrogenaz) mutant astrositom düşünülerek beyin cerrahi birimi tarafından takibe alındı.

Sonuç:
Bu vaka, atipik demiyelinizan hastalık özellikleri gösteren hastalarda ayırıcı tanının ne kadar zorlu olabileceğini vurgulamaktadır. Başlangıçta nöromiyelitis optika (NMO) düşünülen hastada, takip MR görüntülemelerinde lezyonların ilerleyici ve değişken doğası, tanıyı IDH mutant astrositoma yöneltmiştir. Bu durum, demiyelinizan hastalıklarla karışabilecek diğer nörolojik hastalıkların ayırıcı tanısında dikkatli, kapsamlı bir yaklaşımın ve yakın takibin önemini göstermektedir.

EP - 86 PARAPARETİK FORM İLE PREZENTE NADİR BİR GUILLAIN BARRE SENDROMU VARYANTI OLGUSU

ÖZLEM POLEN DEMİR , KÜBRA ALTUNYALDIZ , ZEYNEP ŞENAY , İLDEM GARANTİ MALDAR , MEHMET İLKER YÖN

ANKARA BİLKENT ŞEHİR HASTANESİ

Olgu:
Guillain Barre Sendromu(GBS) tüm yaşlarda görülebilen, alt ekstremitelerden başlayıp yukarı doğru simetrik güçsüzlükle ilerleyen nadiren ölümcül olabilen akut inflamatuar bir polinöropatidir. GBS'nun birçok nadir varyantı olup paraparetik form kas güçsüzlüğünün hastalık başlangıcında alt ekstremitelerde sınırlı kaldığı bir GBS varyantıdır, bu varyanta neden olan öncül enfeksiyon ve otoantikorlar net olarak bilinmemektedir.

64 yaşında, bilinen nörolojik hastalık öyküsü olmayan özgeçmişinde akromegali, santral hipofizer yetmezlik olan kadın hasta, diyare bulantı kusma şikayetinden 10 gün sonra başlayan 2 gün içinde şiddetlenen bacaklarda güçsüzlük, yürüyememe şikayeti ile acil servisimize başvurdu. Acil servise gelişinde bilateral alt ekstremite proksimallerinde 2/5, distallerinde 1/5 motor kuvvet mevcuttu, bilateral patellar ve aşil refleksleri alınamıyordu, nörolojik muayenede başka patolojik bulgu saptanmadı. Hastaya acil şartlarda yapılan EMG "alt ekstremitelerde sensörimotor periferik nöropati" şeklinde sonuçlandı, hasta GBS ön tanısıyla nöroloji servisine yatırılıp lomber ponksiyon yapıldı. BOS'ta total protein 538 mg/l olarak sonuçlanan, harici patoloji olmayan hastaya 5 günlük plazmaferez planlandı, 4. doz plazmaferez sonrası trombositopeni gelişen hastanın 5. dozu verilemedi. Tedaviden kısmen fayda gören hasta ileri rehabilitasyon amaçlı Fizik Tedavi ve Rehabilitasyon servisine devir edildi.

Bu olguda GBS'nin farklı ve nadir klinik prezentasyonlarının olduğunu, meydana gelen motor güçsüzlüğün alt ekstremitelerle sınırlı kalabileceğini; en iyi klinik sonlanımı sağlamak için tanı tedavide gecikilmemesi gerektiğini vurgulamak istedik.

EP - 87 KONJENİTAL MYOTONİ

ZAKİR ERAT , MEHMETCAN YEŞİLKAYA , DEMET İLHAN ALGIN

ESKİŞEHİR OSMANGAZİ ÜNİVERSİTESİ TIP FAKÜLTESİ, NÖROLOJİ ANABİLİM DALI

Giriş:
Miyotoni konjenita (konjenital miyotoni), miyotoni ve kas hipertrofisiyle karakterize, ilerleyici olmayan tipte bir kas iyon kanalı bozukluğudur. Otozomal dominant (Thomsen tipi) ve resesif (Becker tipi) formlara sahiptir. Bu iki biçimi ayırt etmek kolay olmadığından, esas olarak soy ağacı yöntemine başvurulur. Biz bu yazıda konuşmasında yavaş yavaş bozulma, tuttuğu cisimleri bırakmada zorlanması olan Myotonia conjenita olgusunu sunmayı amaçladık.

Olgu:
64 yaş erkek hasta, 25 yıl önce başlayan ve son 2 senedir artan konuşma bozukluğu, ellerinde ara ara olan kasılma, tuttuğu nesneyi bırakamama şikayeti ile başvurdu. Hastanın yapılan muayenesinde spastik dizartri, intansiyonel tremor ,perkisyon myotonisi, warm up fenomeni mevcuttu (Şekil 1) . Derin tendon refleksleri normaldi. Yapılan fizik muayenede tüm vücut kaslarında sertlik ve el kaslarında belirgin hipertrofi izlendi. Hastaya EMG yapıldı. Proksimal kaslarda ve boyun kaslarında daha yaygın olan ve myotonik deşarjların görüldüğü, myopatik tutulum lehine yorumlandı (Şekil 2). Hasta genetiğe yönlendirildi. Genetik sonucu homozigot CLCN1 geni pozitif, myotonia conjenita olarak sonuçlandı. Hastaya tegretol tedavisi başlandı ve takibe alındı. Hasta takiplerinde tegretol ile şikayetlerinin azaldığını belirtti.

Tartışma:
Konjenital miyotoni; ilerleyici olmayan, ağrısız miyotoni ve kas hipertrofisiyle karakterizedir. Prevalansı tüm dünyada yaklaşık 1/100000'dir. Hastaların hareketleri yavaşlatılmış filmi andırır şekildedir. Karakteristik olarak hastalar yaygın kas hipertrofisine bağlı 'herkül' benzeri görünüme sahip olurlar. Thomsen ve Becker diye 2 alt tipi vardır. Thomsen tipinin insidansı yaklaşık 2-7,3/100.000'dir. Thomsen hastalığında, belirtiler erken çocukluk döneminde başlar, miyotoni yaygın olmasına rağmen, üst ekstremitelerde daha şiddetli olma eğilimindedir ve belirgin kas hipertrofisi eşlik eder. Belirtiler daha çok üst ekstremitede ve yüz kaslarında belirgin kas hipertrofisi, geçici kas katılığı ve dinlenme sonrası kasın tekrar gevşemesi ile karakterizedir. Prognozu iyidir. Becker varyantının belirtileriyse yaşamın ikinci dekatında bazen de üçüncü ve dördüncü dekatında ortaya çıkar. Erken yaşlarda belirtiler sinsidir, sadece elektrofizyolojik testlerle tanı konur. Becker varyantında belirtiler Thomsen varyantına göre daha şiddetlidir ve daha çok alt ekstremiteleri tutma eğilimindedir. Bazen alt ekstremite kaslarında yavaş ilerleyen güçsüzlük ve kas hipertrofisiyle özellikle el ve kol kaslarını içeren proksimal güçsüzlük epizodları görülür. Normal şartlarda kas lifi membran potansiyeli hücre içine klor girişiyle deporalizasyon sonrası tekrar repolarize olur. Thomsen ve Becker tip miyotonide ise mutasyona uğramış klorid kanallarının azalmış klor iletkenliği kas liflerinin aşırı uyarılmasına ve anormal aksiyon potansiyeli patlamalarına neden olur. Yapılan birçok genetik çalışmada Konjenital miyotoniden sorumlu olan gen CLCN1 geni olarak saptanmıştır. Hangi genin ya da kaç tanesinin hastalığa neden olduğu tam olarak bilinmese de 2007 yılından bu yana yaklaşık 80 tane mutasyon tanımlanmıştır. Miyotoni tedavisinde membran repolarizasyon hızını etkileyen ve membran stabilitesini artıran ilaçların kullanımı temel alınmıştır. Becker hastalarının aksine Thomsen hastalarının çoğunda medikal tedaviye ihtiyaç vardır.

Malign hipertermi en ciddi ve ölümcül komplikasyonudur. Asidoz, hipertermi, kas rijiditesi, rabdomiyoliz ile karakterize klinik tablo ile seyreder.

Sonuç:
Hikaye, muayene bulguları ve laboratuvar çalışmalarıyla uyumlu olarak hastamıza Konjenital miyotoni tanısı konuldu. Konjenital miyotoni tanısı klinik prezantasyon ve EMG bulguları ile koyulur ve genetik tanı ile kesinleştirilir. Konjenital miyotoni tanısı alan hastanın tüm aile bireylerine takip önerildi. Hastaya herhangi bir cerahi müdahale öncesi anestezistlerin bilgilendirilmesi gerektiği anlatıldı. Bu yazıda; Konjenital miyotoninin; nadir görülen, non-progresif, jeneralize kas hipertrofisi ve miyotoni ile seyreden, tanı koyulduğunda aile taraması yapılması gerektiğini vurguladık.

Kaynak
lar:

1- 1- L. Özel, R. Demir, G. Özdemir, A. Ertekin, ve H. Ulvi, “Thomsen’s type myotonia congenita with short-term disability phenomenon”, *Pam Tıp Derg*, sy. 2, ss. 163–166, Temmuz 2014.

2 2- Özel, L., Demir, R., Özdemir, G., Ertekin, A., vd. (2014). Kısa süreli sakatlık fenomeni olan Thomsen tipi miyotoni konjenita. *Pamukkale Tıp Dergisi*(*2*), 163-166.

3- 3- Özel, Lütfi, Recep Demir, Gökhan Özdemir, Ayfer Ertekin, ve Hızır Ulvi. “Kısa Süreli sakatlık fenomeni olan Thomsen Tipi Miyotoni Konjenitası"” Pamukkale Tıp Dergisi, sy. 2 (Temmuz 2014): 163-66

4- 4- Özel L, Demir R, Özdemir G, Ertekin A, Ulvi H. Thomsenin kısa süreli sakatlık olgusu olan tip miyotoni konjenitası. *Pam Tıp Derg*. 2014;:163–166.

5- 5- Özel L, Demir R, Özdemir G, Ertekin A, Ulvi H. Thomsenin kısa süreli sakatlık olgusu olan tip miyotoni konjenitası. Pam Tıp Derg. 2014(2):163-6.

6- 6- Farbu E, Søfteland E, Bindoff LA . Anaesthetic complications associated with myotonia congenita: case study and comparison with other myotonic disorder. Acta Anaesthesiol Scand 2003;47: 630-4.

7- 7- Brett EM, Lake BD. Neuromuscular disorders: Primary muscle disease and anterior horn cell disorders. In: Brett EM, Livingston C, eds. Pediatric Neurology, 3rd edn. New York: Mosby, 1997: 70-7.

8- 8- Savitha M R, Krishnamurthy B, Abbas Hyderi, et al. Myotonia congenita--a successful response to carbamazepine. Ind J Pediatr 2006; 73(5):431-3

EP - 88 DEMANS TANISINA ÖNCELİK EDEN SUBKLİNİK EPİLEPTİFORM AKTİVİTE

ESMA NUR AKYÜZ , HATİCE YÜKSEL

ANKARA BİLKENT ŞEHİR HASTANESİ,NÖROLOJİ KLİNİĞİ

Giriş:
Alzheimer hastalığında(AH) subklinik epileptiform aktivitede (SEA) sıktır. SEAnın bilişsel performansı olumsuz etkilediği çalışmalarda bildirilmiştir. Ancak demansın hangi evresinde ortaya çıktığına dair literatürde kesin bir bilgi bulunmamaktadır. Biz burada SEA tespiti sonrasında demans tanısı alan bir hastamızı sunduk.

Olgu:
65 yaş erkek, ilkokul mezunu hasta iki yıldır olan hafif unutkanlık ve aralıklı dalgınlık şikayetiyle başvurdu. Nörolojik muayenesi normaldi. Aşikar nöbet kliniği tariflenmiyordu. Özgeçmişinde diyabet ve hipertansiyon, soygeçmişinde anne ve babada AH mevcuttu. Elektroensefalografide(EEG) oldukça aktif jeneralize keskin dalga, diken dalga paroksizimleri mevcuttu. SEA tespit edilen hastanın unutkanlık şikayetinin altında demans kliniği olabileceği düşüldüğünden tetkikler genişletildi. Beyin manyetik rezonans görüntülemesinde(MRG) Fazekas 3le uyumlu iskemik beyaz cevher değişiklikleri izlendi. Rutin kan tahlilleri, hormon, serolojik, viral ve malinite markerlarında anormallik saptanmadı. Standardize mini mental test(SMMT) skoru 24/30du. Rutin beyin omurilik sıvısı(BOS) analizleri normaldi. BOS limbik-paraneoplastik panel negatifti. BOS amiloidβ1-42 düşük, total tau ve fosfo-tau yüksekti. Hastada öykü, nöropsikolojik değerlendirme, görüntüleme ve BOS bulgularıyla hastada AH ve vasküler demans birlikteliği "karma demans" düşüldü. Levetirasetam ve donepezil tedavisi başlandı. Tedavi sonrası hasta belirli aralıklarla takibe çağrıldı. 6. aydaki kontrolünde hasta yakınları hastanın davranışşal ve bilişşel fonksiyonlarının tedavi öncesine göre daha iyi olduğunu söyledi. Bizim yaptığımız SMMT testinde değişiklik yoktu. Takip EEG'leri normaldi. Hastanın on sekizinci aydaki son kontrolünde SMMT skorunun halen 24/30 olduğu görüldü.

Sonuç ve Tartışma:
Aralıklı dalgınlık ve kısmi unutkanlık gibi müphem şikayetlerle başvuran hastada EEG'de SEA görmüş olmamız mevcut semptomların demansın erken bulgusu olduğunu düşündürdü ve bizim hastayı demans yönünden araştırmamızı gerekli kıldı. BOS analizleride hastanın AH tanısını doğruladı. Tanının erken konmuş olması ve aynı zamanda donepezille beraber levetirasetamın bilişşel fonksiyonlardaki olumlu etkisi, hastamızda bir buçuk yıl gibi bir sürede kognitif fonksiyonların korunmasına hatta kısmen düzelmesine yol açtı. Müphem bilişşel şikayetlerle başvuran hastalarda EEG'de anormalliklerin saptanması hastaların erken dönemde demans açısından değerlendirilmesi için yol gösterici olabilir. Görüntüleme ve sofistike tetkikler demans tanısında çok değerli iken EEG gibi kolay ulaşılabilir ve noninvazif bir tetkikinde hastaların bir subgrubunda tanıya yardımcı olacağı akılda tutulmalıdır.

EP - 89 AKUT BAŞLAYAN PARAPAREZİ İLE PREZENTE OLAN NÖROSİFİLİZ ; OLGU SUNUMU

CANSU İREM ALTUNEL , SERKAN ÖZBEN , BERİL KARACAN , FİRDEVS EZGİ UÇAN TOKUÇ

ANTALYA EĞİTİM VE ARAŞTIRMA HASTANESİ

Giriş:
Nörosifiliz (NS), Treponema pallidum'un neden olduğu, Santral Sinir Sistemi tutulumuyla ortaya çıkan, nöropsikiyatrik bulgularla seyreden bir hastalıktır. Sfilizin bir komplikasyondur ve enfeksiyon seyri sırasında herhangi bir zamanda ortaya çıkabilir.

Olgu:
45 yaş erkek hasta 3 gün önce belde şiddetli ağrı sonrası bacaklarda başlayan ve giderek artan ağrı, güçsüzlük şikayetiyle başvurdu.Birkaç gündür idrar/gaita inkontinansı oluyormuş. Bilinen bir hastalığı ve düzenli kullandığı bir ilacı yoktu.

Nörolojik muayenesinde alt ekstremite kas gücü bilateral 2/5 izlendi.Duyu muayenesinde bilateral alt extremitelerde vibrasyon ve ağrı duyusunda azalma izlendi.Pozisyon duyusunun korunmuş olduğu gözlendi. Derin Tendon Refleksleri(DTR):Aşil ve Patella Refleksi: sol ekstremitede alınamadı, sağ ekstremitede hipoaktif izlendi.Fizik muayenesinde yaygın makülopapüler döküntüleri görüldü. Vitallerinde Ateş:38.5,CRP:174.1mg/Lidi. Hastada paraparezi etyolojisi araştırmak ve tedavi planlamak amacıyla nöroloji servisine yatışı yapıldı.

Spinal arter patolojisi/Aort diseksiyonu açısından Abdominal Bilgisayarlı Tomografi(BT)-Anjiyografi çekildi:Abdominal aorta distalinden iki ana iliak artere uzanımı izlenen sol ana iliak,sol internal ve eksternal iliak arterlerde tromboze görünümün eşlik ettiği yaygın plak formasyonları izlendi.Hasta kalp damar cerrahisine danışıldı.Kronik aterosklerotik hastalık düşünüldü. Spinal vasküler patolojilerin araştırılması amacıyla Spinal Dijital Subtraksiyon Anjiyografi(DSA) yapıldı.Vasküler patoloji düşündürecek bulgu saptanmadı.

Elektromiyografi(EMG)'de alt extremitede 1.Motor Nöron ile uyumlu olabilecek bulgular saptandı. Kontrastlı Kranial ve Spinal Manyetik Rezonans Görüntüleme(MRG)'de kliniği açıklar patoloji saptanmadı.

Enfektif miyelit ve santral sinir sistemi enfeksiyonu açısından Lomber Ponksiyon(LP) yapıldı.WBC:96(%99 mnl), Glukoz:51,Total Protein:51.8,VDRL-RPR pozitif,Treponema Pallidum Hemaglütinasyon(TPHA) pozitif izlendi.Beyin omurilik sıvısı(BOS) mikroskopik incelemede hücre gözlenmedi,kültürde üreme olmadı.Hastaya nörosifiliz tanısı ile intravenöz(IV) penisilin tedavisi başlandı. 21 günlük tedavisi tamamlandıktan sonraki motor muayenede bilateral alt ekstremite kas gücü:3/5,alt ekstremite duyu muayenesinde vibrasyon/pozisyon ve ağrı duyusu doğaldı.Tedavisi tamamlanan hasta fizik tedavi rehabilitasyon servisine devredildi.

Sonuç:
Bu olgu, sifilize sekonder gelişen miyelitin nadir görülen bir komplikasyon olması ve literatürde nadiren bildirilmesi nedeniyle önemlidir.

EP - 90 PARAPLEJİNİN ÖNLENEBİLİR NADİR NEDENİ; SPİNAL DURAL ARTERİOVENÖZ FİSTÜL OLGUSU

ASLI SENA ÖZER , RAZİYE TIRAŞ , BEGÜM YARALIOĞLU

SAĞLIK BİLİMLERİ ÜNİVERSİTESİ İSTANBUL PROF. DR. CEMİL TAŞCIOĞLU ŞEHİR HASTANESİ NÖROLOJİ KLİNİĞİ

Olgu:
Spinal dural arteriovenöz fistül (SDAVF); Radikülomedüller arter medüller ven arasındaki şanttır. Nadir izlenen, spinal kordun en sık görülen vasküler malformasyonudur. Venöz konjesyon mekanizmasıyla progresif miyelopatiye, kronik hipoksiyle spinal kord iskemisine sebep olur. Tedavi edilmezse geri dönüşümsüz sürecin başlangıcıdır. Sıklıkla torakolomber bölgede lokalizedir. Tanıda MR önemlidir ancak DSA ile kesin tanı konur. Belirsiz nörolojik semptomların klinik ayırıcı tanısı, polinöropati, tümör, dejeneratif disk hastalıkları dahil olmak üzere çok çeşitlidir. Tanı aşamasında zorluklar yaşanan SDAVF olgumuzu sunmak istedik.

81 yaşında HT, DM öyküsü olan kadın hasta, bacaklarda 5 aydır olan, sağdan başlayıp sola geçen ilerleyici güçsüzlük, yürümde güçlük ile başvurdu. Premorbid walkerla yürüyebiliyorken son iki aydır yürüyemediği ve idrar-gaita inkontinansının olduğu öğrenildi. Nörolojik muayenede; paraparazik, kas gücü sağ altta 1/5, sol altta - 3/5, T11 de seviye veren duyu kusuru mevcuttu, DTR'ler üst ekstremitelerde normoaktifken sağ altta canlı, sol altta alınamadı. Taban cildi reflekslerilakayttı.

Kontrastlı torako-spinal MR'de, T4 seviyesinde spinal kord etrafında medulla spinalise bası etkisi olan, dilate perimedüller venlere ait sinyalsiz tübüler yapılar, medulla spinaliste T4 ten conus medullarise uzanan yaygın ödem, spinal kord ekpansiyonu, konjesyon, yamalı belirgin kontrastlanma gösteren sinyal değişiklikleri izlendi.

EMG de motor ileti incelemelerinde iki yanlı tibial ve sağ common peroneal sinir BKAP amplitüdleri ılımlı düşük, duysal ileti incelemeleri normaldi. İğne elektromiyelografisinde sağ tibialis anterior, gastroknemius kaslarında MÜP aktivitesi, denervasyon aktivitesi izlenmedi. Spinal Dural AV fistül düşünülen hastada kesin tanı için DSA planlandı.

Para-tetraplejinin en önemli önlenebilir nedenlerinden olan SDAVF'ın yavaş ve progresif seyri, nonspesifik semptomlarla başlaması geç tanı almasına neden olmaktadır. Progresif ağrı, alt ekstremitede güçsüzlük, duysal yakınmalar, sfinkter kusuru ile prezente olabilir. Spinal kord tümörleri de mekanik basıyla benzer semptomlara neden olduğundan SDAVF'la karışabilir. Bu olguyla ayırıcı tanıda SDAVF düşünülmesinin reversible kliniği nedeniyle önemini vurguladık.

EP - 91 HEMİPAREZİ İLE BAŞVURAN CREUTZFELDT JACOB HASTALIĞI :OLGU SUNUMU

MUHAMMET DURAN BAYAR

GAZİOSMANPAŞA EĞİTİM VE ARAŞTIRMA HASTANESİ

Giriş:
Creutzfeldt-Jakob hastalığı (CJD), prion proteinlerinin neden olduğu hızlI ilerleyen, nadir, bulaşıcı ölümcül bir nörodejeneratif hastalıktır. Yanlış katlanmış prion proteinlerinin birikimine bağlı beynin hızlı ilerleyici, süngersi dejenerasyonu ile seyreder. CJH insidansı 1/1.000.000 dir. Sporadik, genetik/familial ya da kazanılmış olabilir. Sporadik form (sCJH) en yaygın olan formudur. Hastaların %70'i genellikle bir yıl içinde kaybedilir

Olgu:
53 Yaş kadın hasta 2 gündür olan sol kol ve bacakta güçsüzlük ,yürümede güçlük şikayetleri ile acil servise başvurusu sonrasında yapılan MR difüzyon görüntülemelerinde sağ frontoparietal kortikal alanda DWI hiperintens ADC de izo-yer yer hafif hipointens izlenen difüzyon kısıtlılıkları izlenmesi sebebiyle ileri tetkik amacıyla nöroloji servisine interne edildi. Hastanın özgeçmişinde 2017 yılında geçirilmiş SVO öyküsü ve 15 gün öncesinde başlayan huzursuzluk,çabuk heyecanlanma ve geceleri artan anksiyete krizleri ve takiplerinde eklenen hezeyan ve halüsinasyonlar sebebiyle psikiyatri kliniği başvurusu sonrasında Klonazepam ve essitolopram tedavisi başlanmış. hastanın nörolojik muayenesinde bilinç açık oryante koopere, DI/IR+/+ göz hareketleri serbest, fasial asimetri yok kas gücü sol üst ve ekstremite de 4/5 bandında değerlendirildi.Hastanın servis takiplerinde bilinç durumunda bozulma, kas gücü defisitinde artma ve sol tarafını ihmal etmesi sebebiyle Ayırıcı tanıda yer alan iskemik SVO ,epileptik nöbet ve enfeksiyöz parametreler açısından MR beyin ,BT angiografi, EEG ve lomber ponksiyon planlandı. Hastanın yapılan kontrol DWI MR da kortikal hiperintens alanlar, sol hemisferde daha silik olmakla beraber sağ hemisferde tüm loblarda yaygın olarak izlendiği saptandı. Hastanın EEG incelemesinde ağır yaygın organizasyon bozukluğunun yanısıra tüm alanlarda periyodik lateralizan epileptik deşarjlar izlendi. Hastadan olası Menejit-Ensefalit- Creutzfeldt-Jakob hastalığı açısından yapılan lomber ponksiyonda bos lökosit:0 bos protein 85 mg/dl(15-45) saptandı. Bos numunelerinden alınan 14.3.3 tetkiki pozitif saptandı. Klinik, laboratuvar ve görüntüleme bulguları ile hastaya CJH tanısı konuldu. Hasta yatışının 20. Gününde kaybedildi.

Sonuç:
CJH nadir görülen bir hastalık olmakla birlikte yapılan hastaların klinik ve erken MRG bulguları iskemik SVO, epileptik nöbet ,menenjit-ensefalit ile karışabilmektedir. Hastaların takiplerinde nöropsikiyatrik bulgularının olması, MRG bulgularının ilerleyici olması akla ayırıcı tanıda CJH da getirmelidir

EP - 92 İNTRAVENÖZ GLUTATYON TEDAVİSİ SONRASI GELİŞEN GENÇ YAŞ İSKEMİK İNME VAKASI

HAKAN EKMEL GÜNERİ , HALİME ŞAHAN , AHMET YABALAK , EZGİ AYŞE ÇAKIR , MİNE AKSEL , EMRE KAĞAN ILGAZ

DÜZCE ÜNİVERSİTESİ TIP FAKÜLTESİ NÖROLOJİ ANABİLİM DALI

Amaç:
Glutatyon, tripeptid yapılı γ-glutamil-sisteinil-glisin zincirinden oluşan antioksidan etkili bir aminoasit türevidir. Günümüzde intravenöz yolla uygulanması popüler hale gelmiştir ve bu uygulamaların birçoğu maalesef merdiven altı denilebilecek merkezlerde yapılmaktadır. İntravenöz glutatyon uygulamasından kısa süre sonra iskemik inme gelişen genç yaştayı bir hastayı sunup tartışmak istedik.

Vaka:
Ağızda kayma ve kas gücü kaybı şikayetleriyle başvuran ve bilinen bir hastalığı olmayan yabancı uyruklu 37 yaş erkek hastaya şikayetlerinin başlangıcından 8 saat önce bir merkezde içerisinde C vitamini, alfa lipoik asit ve glutatyon karışımı olduğu belirtilen intravenöz mayii uygulanmış. Muayenesinde bilinci laterjik, sol fasial asimetri, sol üst ve alt ekstremitede 2/5 kas gücü görüldü. NIHSS 13 idi. BT ASPECT 7 olan ve sağ MCA M1 oklüzyonu saptanan hasta mekanik trombektomiye alındı. TICI 2a Klinik olarak düzelme izlenen hastanın 24. Saat NIHSS 5 ve 3. ay mRS 1 idi. İnme etyolojisine yönelik trombofili- vaskülit paneli, VDRL, transözefagial ekokardiyografi, 24 saatlik ritim holter tetkiki yapıldı. MTHFR 1298 heterozigot mutasyonu haricinde patoloji bulunmadı. ASA ile sekonder profilaksiye devam edildi.

Tartışma:
Yapılan literatür taramasında alfa lipoik asitin(ALA) antioksidan etkisi olduğu ve ALA' nın iskemik inme sonrası nöroprotektif etkisi olduğu görülmüştür. C vitaminin ise aterosklerotik plak oluşumunu azaltarak iskemik inme riskini azalttığı belirtilmiştir. İskemik inme ve glutatyon kullanımı arasında sebep sonuç ilişkisi gösteren vaka bulunmamaktadır, glutatyon sentezinde kullanılan glutamat sistein ligaz enzimini kodlayan GCLC geninin SNP rs648595 varyantında iskemik inme riskinde sınır düzeyde anlamlı yanıt görülmüştür. Aynı genin beyindeki enfarkt alanı boyutuyla ilişkili görülmüş olup aynı zamanda glutatyonun eksikliğinde protein katlanma hataları sonucunda nöral hücrelerde ER üzerinde strese, hücresel ölüm indüksiyonuna ve iskemik enfarkt mekanizmasını tetiklediği vaka çalışmalarında gösterilmiştir. Bizim vakamızda da etiyolojik araştırmalarda inme etiyolojisi bulunamamış ve glutatyonun genellikle iskemik inmeden sonra iyileşme sürecini hızlandırıcı ve antioksidan etkisi bilinmesine karşın bazı genetik mutasyonları olanlarda iskemik enfarkt riskini arttırabileceği de bildirilmiştir. Bu nedenlerle vakamızda intravenöz glutatyon tedavisinin inmeden sorumlu olabileceği düşünülmüştür.

EP - 93 CASPR-2 ANTİKOR POZİTİF, NÖROMİYOTONİ İLE PREZENTE OTOİMMÜN ENSEFALİT: OLGU SUNUMU

BENGİSU ŞAHİN [1], BAŞAK KARAKURUM GÖKSEL [2]

[1] *NÖROLOJİ ANA BİLİM DALI, BAŞKENT ÜNİVERSİTESİ TIP FAKÜLTESİ*
[2] *NÖROLOJİ ANA BİLİM DALI, BAŞKENT ÜNİVERSİTESİ TIP FAKÜLTESİ*

Giriş:
Periferik sinir hipereksitabilite (PSH) sendromlarının bir türü olan nöromiyotoni, kramp-fasikülasyon sendromu, Isaacs sendromu, Morvan sendromu ve otoimmün limbik ensefalit dahil olmak üzere anti-CASPR2 antikorlarıyla ilişkili çeşitli sendromlarda önemli bir özelliktir. Tanı, PSHnin motor, duyusal ve otonomik belirtilerinin yanı sıra diğer nörolojik semptomların, anti-CASPR2 antikor pozitifliğinin ve karakteristik elektronöromiyografik anormalliklerin tanımlanmasına dayanır. Özellikle Morvan sendromunda timoma ile paraneoplastik bağlantı görülebilir. Hastalar genellikle steroidler, intravenöz immünoglobulinler, plazmaferez ve rituksimab tedavilerine iyi yanıt verirler.

Olgu:
65 yaşında erkek hasta, 5 gündür anlamsız konuşmalar, anlamsız hareketler ve yürüme güçlüğü şikayetleriyle Nöroloji polikliniğine başvurdu. Sorgulandığında 4 aydır bacaklarında kuvvetsizlik ve kısa sürede 10kg kaybetme öyküsü olduğu öğrenildi. Nörolojik muayenesinde bilinci açık, oryante ve koopereydi, tenar atrofi ve ataksisi mevcuttu, derin tendon refleksleri azalmıştı. İleri tetkik ve tedavi amacıyla servis yatışı yapıldı. Beyin MRG'de her iki serebellumda kısmen simetrik sinyal patolojileri, sol frontalde silik sınırlı sinyal patolojisi saptandı. Servikal bölgede C5-6, C6-7 seviyesinde kord basısı, T12 vertebrada %50 üzerinde korpus yükseklik kaybına yol açan kemik iliği ödeminin eşlik etmediği kronik kompresyon fraktürü dışında patolojik bulgu saptanmadı. Limbik ensefalit(LE), paraneoplastik sendrom(PNS) ön tanılarıyla lomber ponksiyon yapıldı. Eş zamanlı kan şekeri 116 olarak ölçüldü, protein (BOS) - 39,80 mg/dL olarak sonuçlandı, mikroskopik bakıda 1760 eritrosit, 10 lökosit görüldü. BOS'ta LE paneli negatifti. Serumda Anti - CASPR2 ve Anti - LGI1 pozitif saptandı. Olası malignite taraması açısından PET BT yapıldı. Anterior mediastende hafif artmış FDG tutulumu gösteren heterojen dansiteli kitlesel lezyon saptandı. Lezyonun timus patolojileri açısından ileri tetkiki önerildiği için kontrastlı Toraks BT yapıldı. Anterior mediastende lobüle konturlu içerisinde mikrokalsifikasyon olan semisolid karakterde kitlesel lezyon timik neoplaziler ile uyumlu değerlendirildi. Hasta Göğüs Cerrahisi bölümü tarafından değerlendirildi. Hastaya mediastinal kist tümör rezeksiyonu planlandı. Taburculuk sonrası poliklinik kontrolüne çağırıldı. EMG'de sensoriyal aksonal polinöropati bulguları yanında, incelenen kaslarda sponton miyokimik deşarjlar, kronik nörojenik değişiklikler ve massaterde miyojenik olduğu düşünülen MÜPler gözlendi. EEG'de tetaların zemin ritmine karıştığı düzensizlik mevcuttu. Hastaya otoimmün ensefalit tanısıyla 25gr/5 gün IVIG tedavisi başlandı. IVIG tedavisinin ardından kliniğinde düzelme görüldü. 3 ay sonraki kontrol Beyin MRG'de her iki serebellar hemisferde takipte gerileyen sinyal patolojileri saptandı, kliniği tamamen düzelmişti.

Tartışma ve Sonuç:
PSH özellikleri, anti-CASPR2 antikoru pozitif otoimmün limbik ensefaliti olan hastaların %20sine kadarında bulunur. Bu otoimmün ensefalitin alt tipi neredeyse yalnızca 50 yaş üstü erkekleri içerirken, diğer nöromiyotoni sendromlarında cinsiyet oranı ve yaş daha dengelidir. Otoimmün ensefalitin eşlik eden semptomları arasında temporal lob epilepsisi, anterograd hafıza bozukluğu, serebellar ataksi, hiperkinetik hareket bozuklukları, kilo kaybı bulunur ve nöromiyotoni başlangıcından aylar sonra ortaya çıkabilir. CASPR2 ensefaliti hastalarında nöromiyotoni genellikle hafiftir ve hastaların kliniği esas olarak santral sinir sistemi semptomlarının şiddetine, özellikle anterograd amnezi ve serebellar ataksiye bağlıdır. Burada timik neoplazinin immünolojik olarak tetikleyici olduğu, nöromiyotoni, miyokimi ve serebellar ataksi ile prezente bir otoimmün ensefalit olgusu sunulmuştur.

Referanslar:
1. Autoimmune neuromyotonia , Louis et al. *Current Opinion in Neurology* 35(5):p 597-603, October 2022.
2. Joubert B, Saint-Martin M, Noraz N, et al. Characterization of a subtype of autoimmune encephalitis with anti-contactin-associated protein-like 2 antibodies in the cerebrospinal fluid, prominent limbic symptoms, and seizures. JAMA Neurol 2016; 73:1115–1124.
3. Muñiz-Castrillo S, Joubert B, Elsensohn M-H, et al. Anti-CASPR2 clinical phenotypes correlate with HLA and immunological features. J Neurol Neurosurg Psychiatry 2020; 91:1076–1084.

EP - 94 SPİNAL ANESTEZİNİN OLDUKÇA NADİR BİR NÖROLOJİK KOMPLİKASYONU: PROPRİOSPİNAL TİP SPİNAL MİYOKLONUS OLGU SUNUMU

MUHAMMET AKİF ÇEVİK , ALPEREN KAPAMA , RECEP AYGÜL

SELÇUK ÜNİVERSİTESİ TIP FAKÜLTESİ NÖROLOJİ ANABİLİM DALI

Olgu:
Spinal ve epidural anestezi gibi nöroaksiyel anestezi teknikleri ameliyathanelerde yaygın olarak kullanılmaktadır. Bazı büyük ölçekli klinik çalışmalarda nöroaksiyel anesteziden sonra ciddi nörolojik komplikasyonlar bildirilmiştir; bunlar arasında kalıcı parapleji, kauda ekina sendromu yer almaktadır. Ancak nöroaksiyel anestezi ile ilişkili nadir nöral komplikasyonlar da mevcuttur ve bu hususta ilgili literatürün eksikliği dikkat çekmektedir. Spinal miyoklonus olarak adlandırılan ekstremitelerin ve gövdenin geçici miyoklonik istemsiz hareketleri nöroaksiyel anestezinin nadir komplikasyonlarından biridir. Burada spinal anestezi sonrası propriospinal tipte spinal miyoklonus gelişen bir olgu sunumu yapılmaktadır.

35 yaşında bilinen ek hastalığı ve ilaç kullanımı olmayan erkek hasta, travma sonrası sol diz medial menisküs yaralanması nedeniyle hastanemizde artroskopik menisküs onarımı ameliyatı geçirdi. 27 Gauge Quincke iğnesi kullanılarak L3-L4 seviyesinden spinal anestezi ile 10 mg %0,5 hiperbarik bupivakain verilen hastanın ameliyatı 45 dakikada tamamlandı. Post operatif takibe alındığı bakım ünitesinde ilk dakikalarda hastada bilateral üst ekstremitelerde, gövdede istemsiz aritmik ve çok hızlı atımlar gelişti. Nöroloji konsültasyonu sonrası hasta tarafımızca değerlendirildi. Atımları aralıklarla yaklaşık 20 dakikadır devam eden ve spinal miyoklonus olarak değerlendirilen hastaya derhal 3 mg intravenöz midazolam önerildi ve uygulanması sonrası miyoklonik hareketlerinin azaldığı ve akabinde durduğu gözlemlendi. Hastanın nörolojik muayenesinde bilişsel durumunda, kranial sinirlerinin değerlendirilmesinde ve serebellar testlerinde anormallik saptanmadı. Hastanın post operatif kan tetkikleri, elektrokardiyografisi normaldi. Acil beyin ve spinal bilgisayarlı tomografi tetkiklerinde patoloji yoktu. Takiplerinde hastanın miyoklonik atımları yaklaşık ilk 10 saatlik süre boyunca aralıklarla tekrarladı ve benzodiazepin türevi ajanlarla intravenöz müdahale sonrası durduğu gözlendi. 5 gün boyunca hastanede takip edilen hastada daha sonraki günlerde miyoklonik atımlar tekrarlamadı. Bu süreçte hastaya tarafımızca önerilen beyin ve spinal manyetik rezonans görüntüleme tetkiklerinde nöropatoloji saptanmadı. EEG tetkikinde epileptiform anomali görülmedi. Hasta semptomsuz ve sekelsiz olarak taburcu edildi.

Spinal miyoklonus klinik olarak spinal segmental miyoklonus ve propriospinal miyoklonus olarak sınıflandırılır. Spinal segmental miyoklonus en yaygın alt tiptir ve genellikle alt ekstremitelerde spesifik spinal innervasyonları etkileyen ön boynuz hücrelerinin hiperaktivitesinden kaynaklanır. Propriospinal miyoklonus son derece nadirdir, birden fazla spinal segmenti birbirine bağlayan intraspinal yolun tutulumu ile karakterizedir. Lomber omurilikten kaynaklanan anormal uyarıların yukarı doğru yükselip yayıldığı, bunun sonucunda üst ekstremitelerin ve gövdenin miyoklonik istemsiz hareketlerine yol açtığı düşünülmektedir. Miyoklonusa neden olan spinal anestezinin mekanizması iyi anlaşılmamıştır ve risk muhtemelen bireye özgüdür. Lokal anestezik nörotoksisitesi varsayılan mekanizmalardan biridir. Benzodiazepinler (klonazepam ve diazepam), sodyum valproat, karbamazepin ve levatirasetam tedavide başarıyla kullanılmıştır. Genellikle sekel kalmaksızın bir gün içinde kendiliğinden düzelmesi beklenmektedir. Nöroaksiyel anestezi sonrası spinal miyoklonusun patofizyolojisi halen spekülatiftir ve temel araştırmalara ihtiyaç duyulmaktadır.

EP - 95 MİYELİN OLİGODENDROSİT GLİKOPROTEİN ANTİKORU İLE İLİŞKİLİ HASTALIK TANILI GENÇ HASTADA KORTİKOSTEROİD SONRASI GELİŞEN BİLATERAL FEMUR BAŞI OSTEONEKROZU: UZUN STEROİD KULLANIMI ŞART MIDIR?

DÜRDANE AKSOY , BETÜL ÇEVİK , ORHAN SÜMBÜL , YUSUF KOÇAK , UĞUR KULU

TOKAT GAZİOSMANPAŞA ÜNİVERSİTESİ TIP FAKÜLTESİ NÖROLOJİ ANABİLİM DALI

Olgu:
Femur başı avasküler nekrozu (FBAVN), vasküler desteğin kaybına bağlı bölgesel kemik dokusunun ölümü ya da nekrozu şeklinde tanımlanır. Kortikosteroid kullanımı etyolojisindeki en sık nedenlerden biridir. Steroid kullanımı doz ve süresi FBAVN ile birebir ilişkilendirilmese de kullanım süresinin AVN ile bağlantısı sıkça bildirilmiştir. Burada, polisemptomatik bir başlangıçla gelen, yapılan tetkiklerle Miyelin oligodendrosit glikoprotein antikoru ilişkili hastalık (MOGAD) tanısı konulan, kortikosteroidle tedavi edilen, ancak sonrasında gelişen FBAVN nedeniyle bilateral total kalça protezi operasyonu geçiren genç bir olgu sunulmuştur.

Yirmi bir yaşında erkek hasta, kliniğimize birkaç haftadır devam eden uyuşukluk, dengesizlik, sol tarafta güç kaybı, idrar kaçırma şikâyetleri ile başvurdu. Tetkiklerine başlanan hastanın yatışının hemen ardından generalize tonik klonik nöbetleri oldu. Görüntülemelerinde kranial ve spinal, bir kısmı tümefaktif özellik gösteren, kontrast tutmayan çok sayıda demiyelinizan lezyonlar saptandı, VEP latansları bilateral uzamıştı. Anti-MOG antikoru pozitif gelen hastaya MOGAD tanısı konularak pulse-steroid tedavisi uygulanıp, sonrasında oral kortikosteroide geçildi ve iki ay içinde tedricen kesildi. Nörolojik bulguları gerileyen hastanın birkaç ay sonra şiddetli kalça, bacak ağrıları gelişti, Ortopedi kliniğimiz tarafından FBAVN tanısı konularak bilateral total kalça protezi operasyonu yapıldı.

Kortikosteroidlerin kemik iliğine, kemik dokuya ve remodelasyon üzerine etkileri tam olarak açığa kavuşmamıştır. Steroid kullanım süre ve dozu ile FBAVN riskinin korelasyonu farklı çalışmalarda bildirilmesine rağmen tek dozda, hatta inhaler kullanımında dahi geliştiği iddia edilmiştir. MOGAD'da özellikle kalıcı özürlülüğe neden olabilen ataklarda, kortikosteroidin haftalar/aylar içinde tedricen kesilmesi reboundlar açısından önerilmektedir. Fakat, hastalığın monofazik kalma olasılığı, büyüme dönemindeki çocukların kortikosteroidlerden olumsuz etkilenmesi, FBAN gelişme riski açısından ihtiyatla karşılanmaktadır. MOGAD hastalarının büyük kısmı aktif çalışma hayatının içinde olan genç hastalardır. Dolayısıyla, özellikle FBAVN riski açısından kortikosteroid kullanımın dozu ve süresi konusunda daha netleşmiş ve hastanın yararına olan uygulamalara ihtiyaç vardır.

EP - 96 SPİNAL ANESTEZİ SONRASI GELİŞEN İNTRADURAL HEMATOM: OLGU SUNUMU

UĞURCAN UĞUR , OĞUZ KAĞAN KÜREKLİ , ORÇUN ÖZDEMİR , BİLURA GAJİEVA , BERNA ALKAN , ÜLKÜ SİBEL BENLİ

BAŞKENT ÜNİVERSİTESİ TIP FAKÜLTESİ NÖROLOJİ ANABİLİM DALI, ANKARA HASTANESİ

Giriş:
Spinal intradural (SIH) çok nadir görülen bir klinik durumdur. Subdural alanda hematom oluşması ve spinal korda bası yapması açısından önemlidir. Kompresif SIH hızlı ilerleyen akut bir durumdur. Hızlı ve doğru bir şekilde tedavi edilmediğinde kalıcı nörolojik hasara yol açabilir.

Literatürde spinal anestezilerde enfeksiyon risk faktörü olarak ayrıntılı ele alınsa da, hematom konusu nispeten daha az dikkat çekmiş ve belirsiz kalmıştır.

Spinal anestezi sonrası gelişen nöraksiyal hematom, en nadir SIH nedeni olup, görülme sıklığı %1den azdır. Epidural hematom en sık gözlenen (%75) neden olup, subaraknoid hematom ve subdural hematomun görülme sıklıkları sırasıyla %15.7 ve %4.1dir.

Spinal anestezi sonrası SIH belirtileri, genellikle radiküler ağrı, hızla ilerleyen duyu-motor kaybı ve sfinkter işlev bozukluğu şeklinde ortaya çıkar. Bu belirtiler genellikle epidural kateterin yerleştirilmesi veya çıkarılmasından sonraki 24 saat içinde görülse de, bazen daha geç gelişebilir.

Olgu Sunumu:
66 yaşında bilinen benign prostat hiperplazisi, hipertansiyon, atriyal ve mitral kapak replasmanı, kronik böbrek hastalığı ve paroksismal atriyal fibrilasyon tanıları olan erkek hasta temmuz ayı başında HoLEP operasyonu amacıyla üroloji servisine yatırıldı. Mitral ve aort kapak replasmanı öyküsü olan ve kumadin kullanan hastada düşük molekül ağırlıklı heparin ile köprüleme tedavisine geçildi. Operasyon sabahı bakılan INR değeri 1,48 olarak saptanmış olan hasta spinal anestezi ile opere edildi.

Operasyon sonrası 47. saatte hastada bacaklara yayılan bel ağrısı, alt ekstremitelerde güç kaybı ve hipoestezi şikayetleri gelişmesi üzerine 53. saatte tarafımıza konsülte edildi. Hastanın yapılan nörolojik muayenesinde bilateral alt ekstremite proksimal motor kuvveti 3/5, bacak fleksör ve ekstansörleri 4/5, ayak bileği fleksör ve ekstansörleri 4/5, DTRleri normoaktif olarak değerlendirildi. Bilateral alt ekstremitelerde dize kadar anestezi saptandı. Post-op. 56. saatte tekrarlanan nörolojik muayenesinde L1 seviyesinden itibaren seviye veren duyu kaybı, alt ekstremite motor kuvvetleri bilateral proksimal ve distal 0/5 olarak değerlendirildi. DTR'ler tam kayıp ve hamstring kaslarında bilateral fasikülasyonlar saptandı. Vibrasyon, propriyosepsiyon, ağrı, ısı, kaba dokunma duyularında tam kayıp gözlendi.

Prostetik kapaklarının MR uyumlu olduğu öğrenilince beyin, servikal, torakal ve lomber vertebra MRG tetkikleri yapıldı. MRG'de oksipital ve parietal bölgelerde subaraknoid kanama saptandı. Spinal MRG'de C7 düzeyi ve kaudalinde posteriorda; T8-T12 düzeyleri arasında; T12 düzeyinden kaudale, konus medüllaris ve filum terminaleye bası oluşturan intradural hematom alanları saptandı. Lomber laminektomi, hematom boşaltılması operasyonu planlandı. Cerrahi sonrasında hastanın nörolojik muayenesinde iyileşme gözlenmedi. Postoperatif takibinin ardından fizik tedavi ve rehabiltasyona başlandı. Hastanın taburculuk öncesi yapılan nörolojik muayenesinde alt ekstremiteleri plejik, T12den itibaren seviye veren anestezisi mevcuttu.

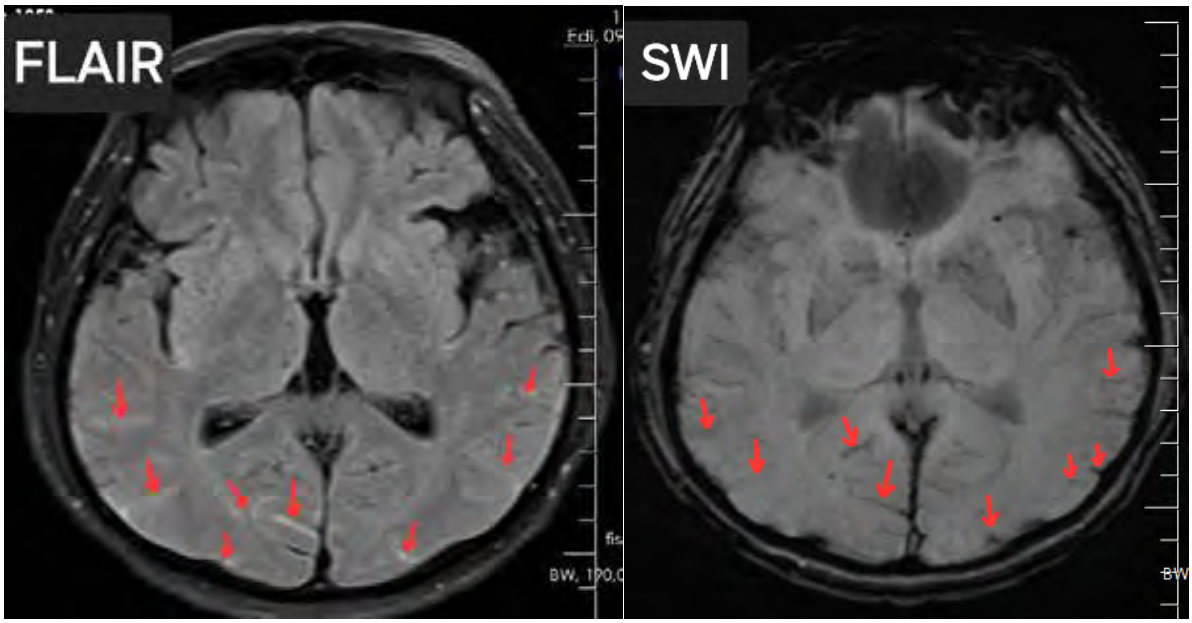
FLAIR
SWI

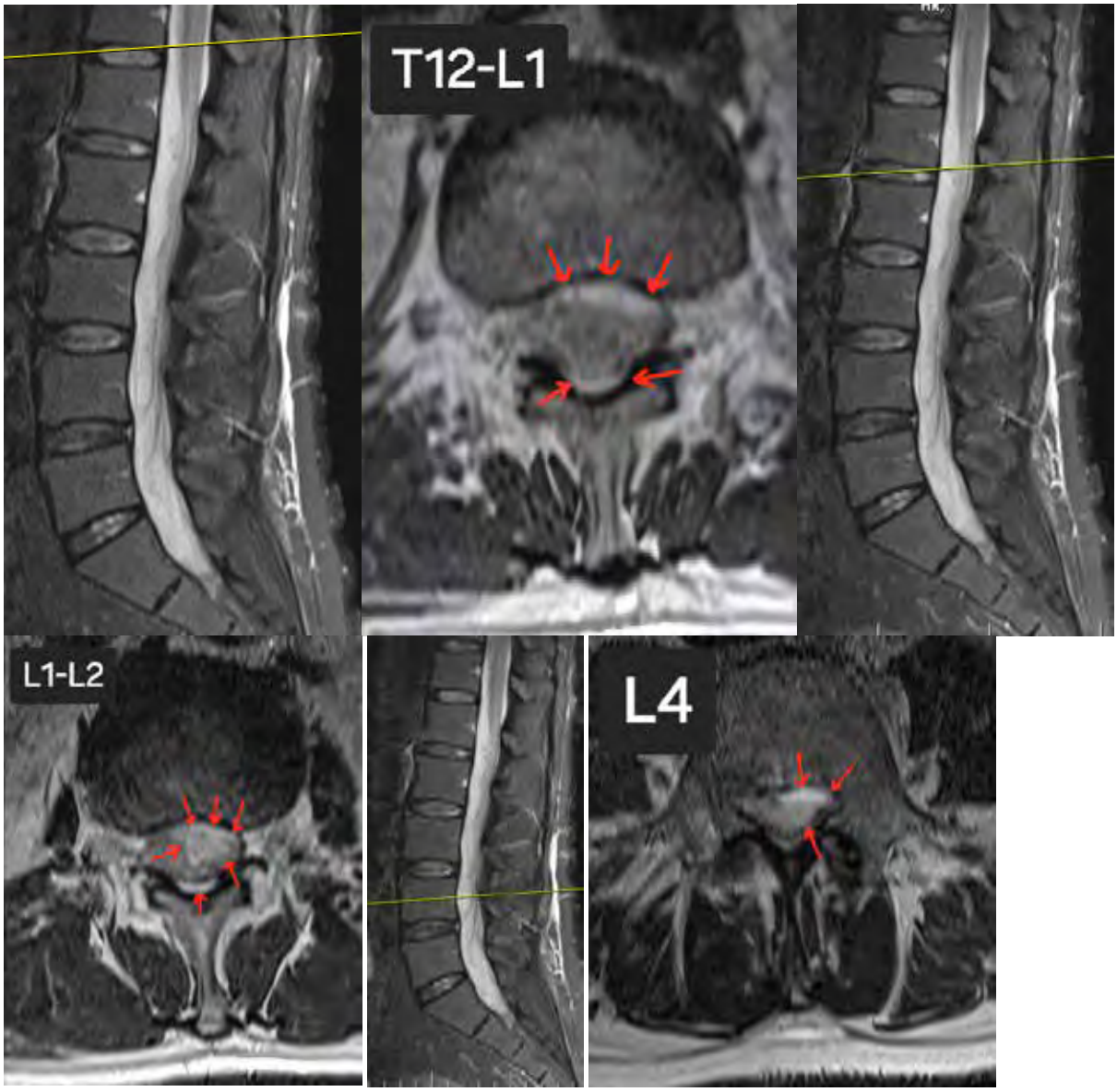
T12-L1
L1-L2
L4

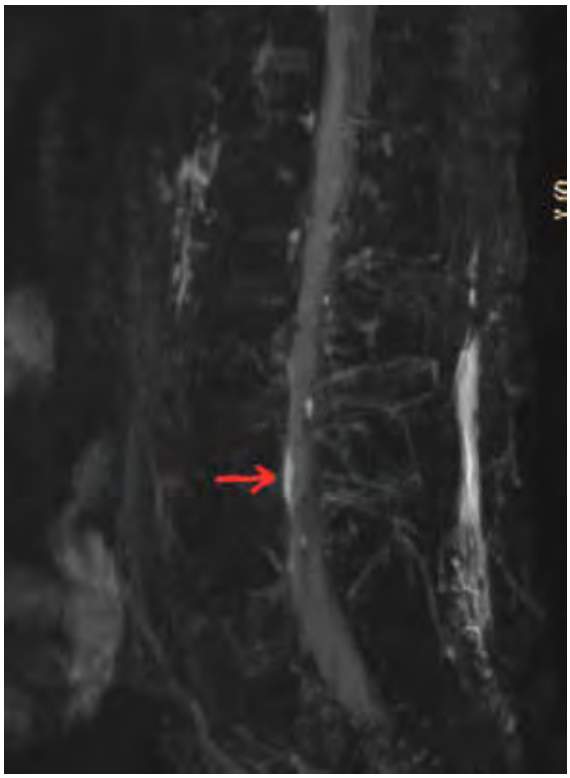

Tartışma:
Spinal hematomda, kan sinirlere baskı yapmasa da omurilik üzerinde nörotoksik etkileri olabilir ve bu durum ağrıya neden olabilir. Kan pıhtıları oluştuktan sonra omurilik hasar görebilir ve araknoid fibrozis gelişebilir. Bu nedenle, spinal anestezi sonrası devam eden ağrı şikayetleri olası bir hematomun tanısı ve tedavisi açısından kalıcı nörolojik hasar gelişebileceğinden acil olarak ele alınmalıdır. Bu vakada, spinal anestezi sonrası gelişen SIH hastanın durumunun hızla kötüleşmesine neden olmuştur.

Sonuç:
SIH, spinal anestezi yapılan hastalarda dikkatle izlenmelidir. Erken tanı ve acil müdahale, nörolojik hasarı önlemek için kritiktir. MRG nin yapılamadığı koşullarda alternatif yöntemlerle takip titizlikle sürdürülmelidir.

Referanslar:
1. Al-Mutair, A., & Bednar, D. A. (2010). Spinal epidural hematoma. *JAAOS-Journal of the American Academy of Orthopaedic Surgeons*, *18*(8), 494-502.
2. Kreppel, D., Antoniadis, G., & Seeling, W. (2003). Spinal hematoma: a literature survey with meta-analysis of 613 patients. *Neurosurgical review*, *26*, 1-49.
3. Vandermeulen, E. P., Van Aken, H., & Vermylen, J. (1994). Anticoagulants and spinal-epidural anesthesia. *Anesthesia & Analgesia*, *79*(6), 1165-1177.
4. Ji, Jae Young, et al. "Spinal intradural hematoma after spinal anesthesia in a young male patient: case report and review of the literature." *International Journal of Environmental Research and Public Health* 19.8 (2022): 4845.

EP - 97 MOYA MOYA HASTALIĞI OLGU SUNUMU

İLAYDA CEREN KARADENİZ , ASLI SENA ÖZER , METEHAN KARAHOCA , CİHAT ÖRKEN

PROF.DR.CEMİL TAŞÇIOĞLU ŞEHİR HASTANESİ

Giriş:
Moya Moya hastalığı intrakanial İCA ve/veya proksimal ACA ve MCA'nın progresif stenoz veya oklüzyonu ile karakterize bir serebral anjiopati sendromudur. Anterior sirkülasyonun majör damarlarındaki azalmış kan akışı; karotid apex, kortikal yüzey, leptomeningeal alan ve eksternal karotis arter dalları etrafında kollateral vaskülarite artışına neden olur. Altta yatan orak hücreli anemi, nörofibromatozis, Down Sendromu, kranial RT veya SLE, AFAS gibi otoimmün hastalıklara bağlı geliştiğinde ise Moyamoya Sendromu olarak adlandırılır.

Tekrarlayıcı ön sistem iskemik inme kliniği ile tarafımızca takip edilen Moya Moya hastalığı olgu sunumudur.

Olgu:
44 yaşında kadın hasta 2021 yılında sağ bacakta uyuşma yakınması ile acil servis başvurusu sonrası diffüzyon MR'da sol MCA sulama alanında parçalı embolik iskemi görüldü. İskemik SVH tanısı ile kliniğimize yatışı yapıldı. Özgeçmiş: RA ve bilateral katarakt. Etiyolojiye yönelik taramalarında: EKG:SR, Ekokardiografi normal, BTA'da majör oklüzyon izlenmedi, HgbA1C:10.5 LDL ise 92 idi. Takibinde DM ve HT tanısı aldı.

MTHFR mutasyonu, FAKTÖR 5 Leiden mutasyonu, PAI Serpine 1 mutasyonu heterozigot pozitif, vaskülitik tetkikleri ise negatifti.

2024 yılında sağ bacakta uyuşma yakınması ile yeniden başvurdu. Sol frontal kortikal alanda iskemik diffüzyon kısıtlılığı saptandı. EKO tekrarlandı. PFO saptandı. BTAsında bilateral İCA bulber segment sonrasında kavernöz segmentlere kadar diffüz ince, kavernöz segment distalinde ise bilateral total oklüde görüldü. Her iki ACA ve MCA'nın PCoA aracılığı ile dolduğu görüldü.

Moya Moya hastalığı ön tanısı ile DSA planlandı. DSA'da sigara dumanı bulgusu, T2 FLAİR MR'ında ivy sign(sarmaşık bulgusu) görüldü.

Cerrahi revaskülasizasyonu kabul etmeyen hasta tarafımızca Moya Moya Hastalığı tanısı ile antikoagülan tedavi altında takip edilmektedir.

EP - 98 SUBAKUT DEMANS VE STATUS EPİLEPTİCUS İLE PREZENTE PARANEOPLASTİK ENSEFALİT OLGUSU

EZGİ ASLAN , ASUMAN ORHAN VAROĞLU

PROF DR SÜLEYMAN YALÇIN ŞEHİR HASTANESİ

Giriş:
Paraneoplastik nörolojik sendrom (PNS), kanserli hastalarda görülen, tümörün doğrudan ve lokal etkileriyle oluşmayan, metastaz, fırsatçı infeksiyonlar, kanser tedavisinin yan etkileriyle açıklanamayan ve çoğunlukla otoimmün mekanizmalarla oluşan nörolojik tablodur.Limbik ensefalit(LE) bir paraneoplastik sendromdur.Hücre içi antijenlerle (Hu, Yo, Ma ve Tr vb) ilişkili sendromlar istisnalar dışında daima kanser olgularında görülür.Bu olguda status epilepticus(SE) ve subakut demansla araştırılan anti-yu antikor pozitif paraneoplastik ensefalit sunulacaktır.

Olgu:
Kronik hastalığı olmayan 72 yaşında erkek hasta 30 dk içinde 4 kez jeneralize tonik klonik nöbeti ve bilinç geriliği olması nedeniyle entübe edilip yoğun bakıma alınmış, yoğun bakım ihtiyacı kalmayınca kliniğimize yatırılmıştır.Yakınından edinilen bilgiyle hastanın evde alkol yapıp tükettiği,2 aydır unutkanlık, agresyon, yüz kızartıcı davranışları olduğu öğrenildi.Hastanın nörolojik muayenesinde; bilinç açık tekli emire kısmi koopere yer oryante kişi-zaman dezoryanteydi.Anlamsız cümleler kurabiliyordu.Meningeal irritasyon bulgusu saptanmadı. Babinski delili bilateral pozitifti. Hastanın kan biyokimyasında hiponatremi(na:123) dışında özellik yoktu. Eeg'sinde sol hemisferde PLED aktivitesi izlendi.(resim1) Kontrastlı kraniyal MR da serebral atrofi ve kronik iskemik gliotik odaklar izlendi.(resim2). Lomber ponksiyonda menenjit ,ensefalit paneli negatif; hücre 3/mm3 izlendi. Otoimmün ve paraneoplastik panelde anti-yu antikor pozitifliği izlendi.Hastaya 1000mg/gün ıvmp başlandı.Malignite tarama amaçlı tümör markerları, 3 boşluk görüntüleme ve fdg-pet planlandı Fdg-pet sonucunda mediastende multipl LAP'larda fdg tutulumu izlendi.10 gün ivmp ile hastanın nöbetleri kontrol altına alındı, kognitif durumunda düzelme izlenmedi.Malignite araştırılması amaçlı göğüs cerrahisine devredildi. Küçük hücreli akciğer kanseri tanısı konulan hastanın kemoterapisi devam etmekte.

Tartışma:
LE'nin majör bulguları yakın bellek kaybı, epileptik nöbet ve davranış değişikliğidir.Konfüzyon, irritabilite, depresyon, uyku problemleri, halüsinasyon ve psikoz görülebilir.Tedaviye yanıtı genellikle kötüdür.Erken tanı ve tedavi, prognozunu etkileyen en önemli faktördür.Bu vakayla ani başlayan epileptik nöbetlerin eşlik ettiği davranış değişiklerinde PNS'lerin araştırılması gerektiğini vurguluyoruz.

EP - 99 MULTİPL SKLEROZ MU, MOGAD MI? OPTİK NÖRİT ATAKLARI VE STEROİD DİRENCİYLE İLERLEYEN BİR VAKA

DUYGU ARSLAN MEHDİYEV , MERYEM TUBA SÖNMEZ

ANKARA ETLİK ŞEHİR HASTANESİ

Giriş:
Multipl skleroz(MS) ve miyelin oligodendrosit glikoproteini ilişkili hastalık(MOGAD), santral sinir sistemi demiyelinizan hastalıkları arasında yer alır. MOGAD; optik nörit, transvers miyelit ve beyin sapı sendromları atakları ile seyreder.Tedaviye steroid ile iyi yanıt alınması beklenirken,bazı olgularda zamanla steroide yanıtsızlık gelişebilir.

Başlangıçta MS tanısı alan ancak takipte klinik seyri ve laboratuvar bulguları ile MOGAD tanısına ulaşılan, tekrarlayan optik nörit atakları ve zamanla steroide yanıtsızlık gelişen bir hastayı sunacağız.

Olgu:
24 yaşında kadın,Ocak 2024'te baş dönmesi,denge kaybı, sol gözde bulanık görmede artış yakınması ile başvurdu.Hasta 20 yaşında iken sol optik nörit geçirmiş ve manyetik rezonans görüntülemeler(MRG) ile beyinde bilateral subkortikal, periventriküler hiperintens odaklar görülmüş ve MS tanısı almış.5 gün 1 gr/gün intravenöz metilprednizolon(ivmp) tedavisi ile düzelmiş, dimetil fumarat başlanmış.Bir yıl atağı olmamış,ardından bir yıl içerisinde 3-4 kez hep sol optik nörit atakları geçirmiş,her seferinde ivmp tedavisi almış ancak düzelme giderek azalmaya başlamış. 22 yaşında fingolimod tedavisine geçilmiş.Temmuz 2024'de her iki gözde bulanık görme ile başvuran hastanın nörolojik muayenesi sol gözde renkli görme bozuk ve sağ rölatif afferent pupil defekti(+) olarak değerlendirildi.Servikal MRG'de kısa segment demiyelinizan lezyon izlendi.MOG antikoru gönderildi ve pozitif bulundu.Hastaya lomber ponksiyon yapıldı ve MOGAD açısından rituksimab tedavisine geçilmesi planlandı.

Tartışma:
MS ve MOGAD, klinik olarak benzer özellikler gösterebilmesine rağmen, farklı tedavi yaklaşımları gerektiren iki ayrı hastalıktır.MS ve MOGAD arasında ayırıcı tanı yapılması her zaman kolay olmayabilir.Bu nedenle MS ile takipli özellikle MOGAD düşündürebilecek optik nörit, tekrarlayan kısa segment miyelit ve konus medullaris tutulumu olan steroid yanıtı az hastalarda MOGAD'ın da akılda tutulması ve MOG antikorunun bakılmasını öneriyoruz.

EP - 100 ENDER BİR NÖROMUSKÜLER HASTALIK: YARA BOTULİSMUSU

ERCAN KÖSE , NİRAY BAŞ , ÖMER KARADAŞ , ZEKİ ODABAŞI

GÜLHANE TIP FAKÜLTESİ NÖROLOJİ ANABİLİM DALI

Olgu:
21 yaşında erkek hasta konuşma ve yutma güçlüğü, üst ekstremitelerde gelişen zaaf ve çift görme şikayetleri nedeniyle hastanemiz Ortopedi ve Travmatoloji Kliniği'nde yatmaktayken kliniğimize konsulte edildi. Tıbbi öyküsü özellik arz etmeyen, profesyonel asker hastanın mayına bastıktan sonra sağ alt ekstremite diz altındaki doku hasarı cerrahi debridman, antibiyotikler ve VAC (Vacuum-Assisted Closure) ile 14 gün süreyle tedavi edilmeye çalışılmış, ancak tedaviden fayda görmeyince diz altı ampütasyon yapılmış. Hastanın operasyondan 2 gün önce haffif yutma güçlüğü ve çift görme yakınması başlamış. Operasyondan sonra kollarında güçsüzlük yakınması başlamış. Nörolojik muayenesinde bilateral fasiyal, boyun fleksörleri ve üst ekstremite proksimallerinde zaaf mevcuttu. Bilateral pupiller midriatik ve ışığa yanıtsızdı. Anti-asetilkolin reseptör antikoru negatif saptandı. Hastanın yapılan repetitif EMG'sinde fasilitasyon ve inkrement yanıt izlendi. Konserve tüketim öyküsü olmayan hastaya yara botulismusu tanısı konuldu. Hastanın serumunda C.Botulinum toksini saptanmadı. Verilen antitoksin tedavisi ile yakınmaları geriledi. Yara botulismusu çok nadir görülen bir nöromusküler bileşke hastalığı olup sunduğumuz vaka Türkiye'de bildirilen ilk vaka olabilir.

EP - 101 NADİR GÖRÜLEN SUSAC SENDROMU OLGUSU: OLGU EŞLİĞİNDE TEDAVİNİN GÖZDEN GEÇİRİLMESİ

ÜLKÜHAN DÜZGÜN [1], BERİN İNAN [1], İBRAHİM ENES ÇÖREZ [2], KEVSER DELEN [2], ZEKİ ODABAŞI [1], ÖMER KARADAŞ [1]

[1] NÖROLOJİ ANABİLİM DALI, GÜLHANE TIP FAKÜLTESİ, SAĞLIK BİLİMLERİ ÜNİVERSİTESİ
[2] NÖROLOJİ KLİNİĞİ, GÜLHANE EĞİTİM VE ARAŞTIRMA HASTANESİ

Giriş:
Susac sendromu otoimmün aracılı endotel hasarı ile giden; beyin, retina ve iç kulaktaki mikrodamarlarda oklüzyona sebep olan nadir görülen bir vaskülopati tablosudur. Klasik triadı; ensefalopati, retinal arter dal oklüzyonu ve sensörinöral işitme kaybıdır. Olguların sadece küçük bir kısmının ilk prezentasyonda klasik triada sahip olması, kalıcı organ hasarının engellenmesi için zaman kaybetmeden tedaviye başlama gerekliliği, izleme testlerinin kısıtlılığı, kronik, tekrarlayan, agresif seyri nedeni ile önemli sekeller bırakma potansiyeli, az sayıda vaka örneğinin bulunması ve klinik çalışmaların yetersizliği hastalığın tedavisini güçleştirmektedir.

Olgu:
22 yaşındaki erkek hasta bir aydır devam eden baş ağrısı, anlamsız konuşma, unutkanlık, önceden yaptığı işleri yapamama, denge kaybı, ayaklarda uyuşma şikayetleriyle başvurdu. Yapılan nörolojik muayenesinde; bilinci konfüze, konuşması disfazik, serebellar testleri beceriksizdi, ileri derecede ataksisi mevcuttu. Yapılan kranial MRG'de difüzyon ağırlıklı sekansta her iki serebellum ve serebrumda, korpus kallozumda hiperintens lezyonları vardı. Lezyonlar kontrast tutmuyordu. Hastaya Susac sendromu ön tanısı ile yapılan FFA'da her iki gözde retinal arter dal oklüzyonu, odyometrik incelemede ise sensorinöral işitme kaybı saptandı. Susac sendromu tanısı alan hastaya pulse steroid ve IVIG tedavisi verildi. Sonrasında tedavisine rituksimab eklendi. IVIG tedavisi bitiminde semptomlarında belirgin iyileşme izlenen hastanın, iyileşmesinden 2 hafta sonra semptomlarında tekrar kötüleşme gözlendi. Yapılan kraniyal MRG'sinde yeni lezyonlar saptandı. Hastaya tekrar IVIG verildi ve tedavisine mikofenolat mofetil eklendi.

Sonuç:
Bu sunumda; nadir görülen, ataklar halinde seyredebilen, hızlı progresyon gösteren, agresif seyirli ve uygun tedavi edilmez ise geri dönüşümsüz hasarlar bırakabilen Susac sendromlu olgumuzu sizlerle paylaştık. Hastalığın nadir görülmesi, tedavide yaşanılan güçlükler ve deneyimlerimiz olgumuzu sunmaya değer kıldı.

EP - 102 HERPES SİMPLEKS VİRÜSÜ-1 ENSEFALİTİNİN TETİKLEDİĞİ ANTİ-NMDA RESEPTÖR ENSEFALİTİ: OLGU SUNUMU

SEBİLE SERRANUR TÜMER DOĞUKAN [1], SAFİYE SERRA ERZURUMLUOĞLU [1], PINAR ÖZÇELİK [1], ÖZGE ARICI DÜZ [2], HİLAL TAŞTEKİN TOZ [1], ZELİHA MATUR [1]

[1] BEZMİALEM VAKIF ÜNİVERSİTESİ HASTANESİ NÖROLOJİ ANABİLİM DALI
[2] İSTANBUL MEDİPOL ÜNİVERSİTESİ HASTANESİ NÖROLOJİ ANABİLİM DALI

Amaç:
Anti-NMDA reseptör ensefaliti (anti-NMDARE) hızlı ilerleyici kognitif hasar, psikoz, nöbetler, istemsiz hareketler ve otonom disfonksiyon gibi semptomlarla seyreden otoimmün bir tablodur. Herpes simpleks virüsü-1 ensefaliti (HSVE) bu immüniteyi tetikleyebilir. Bu bildiride HSVE'yi izleyerek anti-NDMARE gelişen bir hasta bildirilmiştir.

Olgu:
65 yaşındaki erkek hasta, 3 hafta önce ani başlayan fenalık hissi, kafa karışıklığı, yakınlarının isimlerini karıştırma ve ateş nedeniyle başvurdu. Metastatik kolon adenokanseri vardı, kemoterapi (folinik asit, fluorourasil, oksaliplatin, cetuximab kombinasyonu) görmekteydi. Ayrıca DM, HT ve depresyonu mevcuttu. Nörolojik muayenesinde zaman oryantasyonu ve bellekte bozukluk, kompleks emirlerde zorlanma mevcuttu. Kontrastlı beyin MRG'de sol temporal bölge anteromedialinde, hipokampal girusta T2 ve FLAİR sekanslarda sinyal artışı görüldü. EEG'de temporal intermitan ritmik delta aktivitesi mevcuttu. Viral veya otoimmün ensefalit, paraneoplastik sendromu ön tanıları incelendi. BOS proteini yüksek (53mg/dl), BOS glukozu normal (69mg/dl, eş zamanlı kan 146mg/dl), 70 lökosit (%98 parçalı) görüldü. Oligoklonal band ve IgG indeksi normaldi. BOS PCR'de HSV Tip1 DNA pozitif bulundu. 21 gün Asiklovir 3x750 mg IV ve 14 gün ampisillin 4x2gr IV tedavisi aldı. Tedavi sonrası BOS HSV DNA'sı negatifleşti ancak klinik olarak belirgin bir düzelme olmadı. MRG bulguları kötüleşti. BOS ve serum anti-NMDA Ak'leri pozitif sonuçlandı. IVIg tedavisi başlandı.

Sonuç:
HSVE sonrası tekrarlayan semptomlar genellikle viral tedaviden birkaç hafta sonra ortaya çıkar, bu ya HSV'nin gerçek bir viral nüksünü gösterir veya immün aracılı olduğu varsayılan bir bozukluk (HSV için BOS negatif, yeni nekrotik lezyon yok ve asiklovire yanıt yok) olabilir. Hastamızın ilginç yönü HSVE ile anti-NMDARE'nin birbirini izleyen ve iç içe geçen sunumudur.

EP - 103 SEREBRAL MALARYA: OLGU SUNUMU

DUHA YAREN ÖZTÜRK , DİLCEM ŞİMŞEK , İPEK MİDİ

MARMARA ÜNİVERSİTESİ TIP FAKÜLTESİ NÖROLOJİ ANABİLİM DALI

Olgu:
İş amacıyla Burkina Fasoya seyahat etmiş 34 yaşında erkek hasta acil servise ateş, baş ağrısı, kusma, ishal, kafa karışıklığı ve konuşma bozukluğuyla başvurmuştur. Hastanın endemik bölgeye seyahati ve nörolojik semptomları olması nedeniyle periferik yayma gönderilmiş olup menenjit, ensefalit gibi ayırıcı tanılar açısından hastaya lomber ponksiyon uygulanmış ve kranial görüntülemeleri yapılmıştır. Yapılan periferik yayma sonucunda hastada *Plasmodium falciparum* görülmüş olup hastadan ileri tetkik amacıyla yapılan lomber ponksiyon sırasında beyin omurilik sıvısının (BOS) fışkırır tarzda geldiği görülmüştür. BOSun laboratuvar değerlendirmesinde, protein seviyesinin 84 mg/dL [referans aralığı 15-45 mg/dL] olarak yüksek bulunduğu, glukoz ve laktat dehidrogenaz seviyelerinin ise normal olduğu saptanmıştır. Çekilen kranial görüntülemelerde; bilateral putamen ve hipotalamusta T2-Flair sekansında sinyal artışı izlenmiş olup hastanın takiplerinde genel durumda kötüleşme izlenmesi üzerine yoğun bakıma yatışı yapılmış, malarya enfeksiyonuna yönelik artesunat tedavisi başlanmıştır. Yoğun bakım takiplerinde miyoklonik nöbetler izlenen hastada yapılan EEG sonucunda epileptiform aktivite izlenmiştir. Hastaya antiepileptik tedavi düzenlenerek miyoklonik nöbetleri kontrol altına alınmış ve kontrol EEG'lerinde epileptiform aktiviteye rastlanmamıştır. Hastanın takiplerinde antimalaryal ve antiepileptik tedavi ile klinik tablosunun düzeldiği görülmüş olup hastanın uzun süreli klinik ve kognitif takip süreci poliklinik kontrolleri ile sürdürülecektir.

Serebral malarya; sıklıkla endemik bölgede yaşayan veya seyahat öyküsü olanlarda görülen bilinç değişikliği, koma ve nöbetlerle karakterize, Plasmodium enfeksiyonuna bağlı nadir bir komplikasyondur. Hastada koma, bilinç geriliği, nöbet gelişmesi durumunda belirtilerin hızlı tanınması, antimalaryal ve antiepileptik tedavinin derhal başlanması uzun vadeli nörolojik hasarı azaltmak açısından kritiktir. Tanıda kesin standart olmayıp periferik yaymada enfekte eritrositler gösterilmesi, lomber ponksiyon, kranial görüntüleme ve laboratuvar sonuçları yol göstericidir.

EP - 104 GOLİMUMAB İLİŞKİLİ DEMİYELİNİZAN POLİNÖROPATİ

CAN ATABAY , TUBA CERRAHOĞLU ŞİRİN , SERPİL BULUT

ŞİŞLİ HAMİDİYE ETFAL EĞİTİM VE ARAŞTIRMA HASTANESİ, NÖROLOJİ KLİNİĞİ

Giriş:
Golimumab; romatoid artrit, ankilozan spondilit, ve psoriatik artrit gibi kronik otoimmun artritlerde ilerleyici eklem hasarının önlenmesi amacıyla kullanılan anti-TNF α grubu human ıgG1 monoklonal antikorudur. Golimumab'ın sık yan etkileri grip benzeri semptomlar ve miyalji olup nörolojik yan etki beklenmemektedir. Golimumab ilişkili demiyelinizan polinöropati (PNP) daha önce yalnız bir kez bildirilmiştir. Golimumab'ın nörolojik yan etkileri açısından dikkat çekmek amaçlanarak olgumuz sunulmuştur.

Olgu:
El ve ayaklarında uyuşma yakınması olan 56 yaşında erkek hasta polikliniğe başvurdu. Nörolojik muayenesinde el parmak hareketleri ve ayak bileği hareketlerinin 4/5 düzeyinde olduğu, kısa eldiven çorap duyu kusuru ve global hiporefleksi saptandı. EMG'sinde sensoriyel baskın sensörimotor demiyelinizan PNP tespit edildi. Hastanın 3 yıldır romatoid artrit tanısı mevcuttu, metatreksat tedavisi almaktaydı. Romatoid artrit için 6 ay önce 15 günde 1 adalimumab tedavisi başlanmış ve 4. enjeksiyonun ardından hastanın yüksek ateş şikayeti olması üzerine adalimumab stoplanıp, 50 mg subkutan golimumab enjeksiyonu başlanmış. Golimumab'ın ilk dozunun ardından yüksek ateş nedeniyle ilaç kesilerek, sebebi bilinmeyen ateş tanısıyla romatoloji servisinde takip edilerek PET-periferik yayma-kolonoskopi ile ileri tetkiklerde ateş sebebi saptanamamış. Golimumab ilk doz sonrası bir aydan uzun sürede ilerleyici şekilde ellerde ve ayaklarda uyuşma ve elinde bardak çatal gibi nesneleri tutamamaya başlamış. Yakınmalarının ilerlemesinin sonlanmasının ardından iki ay boyunca yakınmalarında yavaşça iyileşme olmuş ancak son 1 aydır iyileşme durmuş. Hastanın lomber bölgedeki ileri derece lomber spondilozu nedeniyle lomber ponksiyon ile BOS örneklemesi yapılamadı. EMG bulguları, klinik progresyon süresi göz önünde bulundurularak inflamatuar polinöropati ön tanısıyla hastaya 3 gün boyunca günlük 1000 mg IV metilprednizolon (IVMP) tedavisi verildi. IVMP tedavisi sonrası hastanın parezi ve parestezilerinde tama yakın iyileşme görüldü. Tedavi yanıtı da göz önünde bulundurularak öncelikle kronik demiyelinizan inflamatuvar PNP'yi desteklediği düşünüldü. Ayırıcı tanı için tiroid fonksiyon testleri, serum seroloji, rutin biyokimya, protein elektroforezi, immun fiksasyon elektroforezi, vaskülit markerları, serum serbest hafif zincir analizi ile diğer etyolojilerin dışlanması ve ilaç ile zamansal ilişki nedeniyle demiyelinizan polinöropati etyolojisi Golimumab'a bağlandı.

Tartışma ve Sonuç:
Olgumuzun demiyelinizan polinöropatisi, ayırıcı tanıların dışlanması, kliniğin ortaya çıkış zamanı ve tedaviye yanıtı nedeniyle Golimumab ile ilişkilendirilmiştir. Diğer anti-TNF α ilaçlarla çok sayıda demiyelinizan polinöropati olgusu sunulmuştur ancak Golimumab ilişkili demiyelinizan polinöropati bizim olgumuza kadar tek sefer bildirilmiştir. Golimumab ile ilşkili IVMP yanıtlı böyle bir yan etkinin ortaya çıkabileceği akılda bulundurulmalıdır.

EP - 105 NÖROPSİKİYATRİK SEMPTOMLARLA PREZENTE FAMİLYAL TİP CREUTZFELDT JACOB HASTALIĞI OLGUSU

FATMA NUR YİĞİT , MUHAMMED ABDULKADİR ERKAN , NAZAN KARAGÖZ SAKALLI , MESUDE TÜTÜNCÜ

BAKIRKÖY PROF. DR. MAZHAR OSMAN RUH SAĞLIĞI VE SİNİR HASTALIKLARI EĞİTİM VE ARAŞTIRMA HASTANESİ

Olgu:
Prion hastalığına bağlı nörokognitif hastalık olarak da bilinen Creutzfeldt-Jakob hastalığı, ölümcül nörodejeneratif bir hastalıktır.Hastalık demans,miyoklonus gibi birçok klinik süreçle başlayabileceği gibi erken dönem nöropsikiyatrik bulgularla da karşımıza çıkabilir.Vakada da aynı şekilde bu bulgularla başvuran hasta familyal tip Creutzfeldt Jacob hastalığı açısından ele alındı.

Otuz sekiz yaşında kadın, mesleği öğretmenlik olan hasta 1 aydır olan sınıfları karıştırma, ilacını kullanmayı sık unutma, aralıklı denge kaybı ve 3-4 aydır olan depresif duygudurum kliniğiyle başvurdu.Yakın zamanda SSRI başlanan hastanın ek hastalığı bulunmamaktaydı. Başvuru nörolojik muayenesinde patolojik bulgu saptanmayan hastanın soygeçmişinde 1 ve 2. derece akrabalarında Creutzfeldt Jacob Hastalığı tanısı alan birden fazla aile üyesi bulunmaktaydı. Acil başvuru nörogörüntülemelerinde bilateral putamende ve globus pallidusta diffüzyon kısıtlılığı, kortikal kurdelelenme ve bilateral bazal ganglialarda ters hokey görüntüsü saptandı. Hastalığın etyolojisine yönelik yapılan seri EEG'lerinde her iki hemisferde yavaş dalga paroksizmleri ve jeneralize periyodik deşarj aktiviteleri saptandı. Nöropsikiyatrik testte hafif-orta derecede verbal bellek bozukluk ile birlikte frontal aks bulguları gözlendi. Yapılan rutin BOS analizinde anlamlı patoloji saptanmadı.Hastalık patogenezi açısından yapılan BOS analizinde 14-3-3 proteini ve RT-QuIC testleri negatif olup nörofilament ve h-tau çok yüksek olarak saptandı. Genetik analiz ile hastada dominant geçişli CJD nedeni olduğu bilinen, PRNP geninde literatürde tanımlanan p.Asp178Asn varyantı heterozigot olarak gözlendi.

Nadir rastlanan ailesel tip Creutzfeldt Jacob Hastalığının tanısının konulmasında erken dönem şikayetlerinin göz önünde bulundurulması ve atipik semptomlarla başvuruların olabileceğinin ele alınması zaman içerisinde klinisyenler açısından daha önemli hale gelecektir.

EP - 106 CIDP EKLENEN ÇOKLU OTOİMMÜN HASTALIK OLGUSU

LEVENT AVCI , EREN KILIÇ , DİLCAN KOTAN

SAKARYA ÜNİVERSİTESİ TIP FAKÜLTESİ, NÖROLOJİ ANABİLİM DALI

Giriş:
Periferik sinir sisteminin otoimmün hastalıklardan kronik enflamatuvar polinöropati (CIDP)' ye sıklıkla sjögren sendromunun, sistemik lupus eritemetozus ve haşimato hastalığı (HH) gibi başkaca otoimmün hastalıkların eşlik ettiği bilinmektedir. Burada HH ve ankilozan spondilit takibinde görülen CIDP birlikteliğini sunmayı amaçladık.

Olgu:
52 yaşındaki kadın hasta, 6 aydır giderek artan ayaklarda güçsüzlük, sırt, bacak ve ayaklarda ağrı şikâyetiyle başvurusunda değerlendirildi. Özgeçmişinden HH ve AS tanılarıyla salazopirin ve levotiron aldığı öğrenildi. Muayenesinde ellerde 5-/5, ayak distallerinde 4/5 kas güçleri, derin tendon refleksleri hipoaktif idi. Laboratuar tetkiklerinde ANA pozitif, anti-TPO>1300,0 (0-60 IU/ml) idi. Bel suyu analizinde hücre normal, protein hafif yüksekti. Beyin ve spinal MRG incelemeleri normal idi. EMG' de üst ve alt ekstremitede motor sinir ileti hızı yavaşlamış, amplitüd düşmüş, F dalgası alt ekstremitede azalmış ve sural duyu iletisi kayıp idi. Olgumuz oral steroid ile takibe alındı.

Tartışma:
CIDP' nin HH ve AS ile birlikte görüldüğü vakalar ender olmakla beraber literatürde bildirilmiş vaklar bulunmaktadır. İnterferon-γ, tümör nekroz faktörü α (TNF-α) ve interlökin 17 (IL-17) gibi sitokinler ve reaktif oksijen radikallerinin (ROS) aracılık ettiği oksidatif stresin, hem otoimmün tiroid hastalıklarında hem de CIDP deki demiyelinizasyon sürecinde rol oynadığı bilinmektedir. Biz burada HH ve AS tanıları ile takip edilirken CIDP gelişen aynı kişide üç otoimmün hastalık birlikteliğini vurgulamak amacıyla vakamızı sunduk.

EP - 107 BESLENME TÜPÜ İLE BESLENEN PREMATÜRE BEBEKLERİN AĞRI PROFİLİ İLE EMME PERFORMANSI İLİŞKİSİ

ÖMER OKUYAN

İSTANBUL ATLAS ÜNİVERSİTESİ, TIP FAKÜLTESİ, ÇOCUK SAĞLIĞI VE HASTALIKLARI ANABİLİM DALI

Amaç:
Prematüre doğan bebeklerin emme refleksinin zayıf olması, beslenme tüpü ile beslenmeyi gerektirebilmektedir. Bu çalışmanın amacı ağrı şiddet düzeyi ve emme performansı arasındaki ilişkiyi incelemektir.

Gereç ve Yöntem:
Çalışmaya 29-34 haftalık (Min hafta: 29; Max hafta: 34; Ort hafta: 31,8) ve nazogastrik tüp (NG) ile beslenen prematüre bebekler dahil edilmiştir. Katılımcıların emmesinin varlığı eldivenli parmak kullanılarak uygulanılan besleyici olmayan emme tekniği ile değerlendirilmiştir. Katılımcıların ağrı profili ise Prematüre Bebek Ağrı Profili (Min: 9; Max:20; Ort: 15,73) ile değerlendirilmiştir.

Bulgular:
Katılımcılardan 5'inin emmesin var olduğu 10 katılımcının ise emmesin olmadığı gözlenmiştir. Emme refleksi olan ve olmayan katılımcıların ağrı profili puanları arasında istatistiksel olarak anlamlı farklılık vardır ($p=0,000<0,05$). Katılımcıların emme performansları ve ağrı puanı arasında istatistiksel açıdan negatif yönlü ilişki vardır ($r=-0,452^*$; $p=0,345<0,05$). Ağrı şiddeti arttıkça emme performansı azalmaktadır.

Sonuç:
Prematüre bebeklerin emme performansının iyileştirilmesinde ağrı şiddetinin ortaya konulması ve erken dönemde rehabilitif uygulamaların gerçekleştirilmesi ile beslenme tüpünden ayrışma ve oral alıma geçiş sağlanabilir. Böylece prematüre bebeklerde malnütrisyon olasılığı azaltılabilir

EP - 108 İSAAC SENDROMU OLGUSU

ZEYNAL TUNÇ [1], EMRAH AYTAÇ [2]

[1] ŞANLIURFA MEHMET AKİF İNAN EĞİTİM VE ARAŞTIRMA HASTANESİ
[2] FIRAT ÜNİVERSİTESİ

Amaç:
Isaac Sendromu periferik sinirlerin hipereksitibilitesi sonucu sürekli motor aktivitenin olduğu genç erişkinlerde ortaya çıkan nadir bir sendromdur. Kramp, kas seğirmeleri, miyokimi, pseudomyotoni, uykusuzluk gibi klinik bulgularla prezente olur. Hastalığın tanısı istirahat ve uykuda devam eden miyokimi ve EMG'de spontan nöromiyotonik aktivasyonların görülmesi ile konur.

Gereç ve Yöntem:
21 yaşında kadın hasta bir buçuk ay önce başlayan tüm vücutta seğirme, bacaklarında ağrı, uykusuzluk ve ışığa hassasiyet şikâyetiyle başvurdu. Özgeçmişinde 5 yıldır migren ve huzursuz bacak sendromu tanısı mevcuttu. Alt ekstremitede belirgin yaygın miyokimi dışında nörolojik muayene normaldi. Rutin kan tahlillerinde CK:836, D vitimini 3 ve ferritin 12.6 dışında normaldi. BOS biyokimyası, kültürü, mikroskopisi ve sitolojisi normaldi. Vaskülit markırlarından ANA zayıf pozitifliği dışında özellik saptanmadı.Toraks ve batın BT incelemesinde malignite saptanmadı. EMG'de miyokimik deşarlar saptanan hastaya İsaac Sendromu tanısı konularak 5 gün İVİG tedavisi ve fenitoin 200 mg başlandı, tedaviyle hastanın kliniği tam düzeldi.

Bulgular:
Isaac sendromunun mekanizması voltaj kapılı potasyum kanallarına (VGKCs) karsı oluşan otoantikorların periferik sinirlerde hasar oluşturmasına bağlı hiperekstabilite geliştirmesi olarak kabul edilmektedir. Tanı konması ortalama 3-4 yılı bulabilir. Sıklıkla sporadik olmakla beraber otoimmun hastalıklar, küçük hücreli akciğer kanseri gibi maligniteler ve kimyasal maruziyetiyle birliktelik bildirilmiştir. Dolayasıyla İsaac sendromu tanısı konulurken paraneoplastik ya da otoimmun hastalık açısından araştırmak gerekir. Tedavide IVIG, plazmaferez, karbamezepin fenitoin ve pregabalin kullanılmaktadır. Bir kısmının spontan remisyona girdiği, tedaviye yanıtın iyi olduğu selim seyirli bir sendromdur.

Sonuç:
Bu olgumuzda İsaac sendromunun IVIG ve fenitoin tedavisine dramatik yanıtını vurgulamak istedik.

EP - 109 MEME KANSERİNDE NADİR BİR METASTAZ: TÜM SPİNAL KORD TUTULUMU İLE SEYREDEN BİR OLGU SUNUMU

ÖZLEM ÖNDER [1], ŞAHİN IŞIK [1], NURHAK DEMİR [1], SEVGEN İZEL [2], MEHMET ÖZMENOĞLU [1]

[1] YAKIN DOĞU ÜNİVERSİTESİ, TIP FAKÜLTESİ, NÖROLOJİ ANABİLİM DALI
[2] YAKIN DOĞU ÜNİVERSİTESİ HASTANESİ

Giriş:
İntramedüller spinal kord metastazı (İSKM), sistemik malignitelerin nadir ancak ciddi bir komplikasyonu olup, spinal metastazı bulunan tüm kanser hastalarının yaklaşık %1-2sinde görülmektedir (1). Meme kanseri genellikle metastazlarını kemik, karaciğer ve akciğer gibi organlara yapıyor olsa da İSKM için de önemli bir primer malignite olarak öne çıkmaktadır (2). Spinal kord metastazlarının en yaygın görüldüğü bölge torasik olup, servikal ve lomber spinal tutulum daha nadir olarak karşımıza çıkar (3). Bu bildiride, tanı ve tedavi süreçlerinde zorluklar yaşanmış, meme kanseri öyküsü olan bir hastada görülen yaygın spinal kord metastazı vakasını sunmaktayız.

Olgu Sunumu:
51 yaşında kadın hasta, 3 ay önce başlayan hafif yürüme bozukluğu ve bacaklarda ağrı şikayetlerinin ardından, son 1 aydır yürüme güçlüğü, idrar kaçırma yakınmalarıyla polikliniğimize başvurdu. Hastanın öyküsünde, 2012 yılında epidermal büyüme faktörü reseptörü -/ östrojen reseptörü +/ progesteron reseptörü + infiltratif duktal karsinom tanısı almış, sol mastektomi ve adjuvan kemoterapi ile radyoterapi tedavileri mevcuttu. İlk tanıdan 8 yıl sonra şiddetli baş ağrıları nedeniyle yapılan değerlendirmede beyin metastazı saptanmış, opere edilerek radyoterapi uygulanmıştı. Bir yıl önce ise tekrarlayan dirençli baş ağrıları nedeniyle beyin cerrahına başvuran hastada meningeal karsinomatoza bağlı hidrosefali tespit edilmiş, ventrikülo-peritoneal şant operasyonu uygulanmıştı. Polikliniğimize başvurduğunda yapılan nörolojik muayenede, üst ekstremitelerde hafif parezi, parapleji, C6 seviyesinin altında hipoestezi, idrar retansiyonu, bilateral Hoffman ve Babinski kanıtları mevcuttu. Beyin MR görüntülemesinde, sağ temporal bölgede postoperatif kistik alan ve sağ hemisferde belirgin dural kalınlaşmaya ek olarak oksipitalden paryetal bölgeye uzanan şant görüldü (Şekil 1). Spinal kord MRında ise C3 seviyesinden kauda equinaya kadar yaygın leptomeningeal ve parankimal tutulum tespit edildi (Şekil 2). Rutin laboratuvar tetkikleri normaldi. Beyin omurilik sıvısı analizinde, yüksek protein seviyesi ve lenfosit ağırlıklı lökosit artışı olup; atipik hücreye rastlanmadı ve kültür sonuçları negatifti. FDG-PET incelemesinde, medulla oblongatadan sakruma kadar tüm spinal kord boyunca patolojik tutulum saptandı (Şekil 3). Başlangıçta uygulanan 1 gr/gün IVMP tedavisi ve fizyoterapi desteği ile ağrı şikayetinde belirgin azalma elde edilse de nörolojik açıdan anlamlı değişiklik gözlenmedi. Radyasyon Onkolojisi hekimi tarafından önerilen 15 fraksiyonda toplam 37,5 Gy radyasyon tedavisi sonrası, hastanın üst ekstremite hareketleri tamamen iyileşti ve alt ekstremitede ağrılı uyarana fleksör yanıt alınmaya başlandı. Onkoloji ile konsülte edilen hastaya kemoterapi başlanmış olup klinik takibine devam edilmektedir.

Tartışma:
Malign melanom, akciğer ve meme kanserinin nadir ciddi bir komplikasyonu olarak İSKM görülebilmektedir (1). Sıklıkla beyne metastaz yaptığı bilinen bu maligniteler, spinal kordun zengin vaskülarizasyonu nedeniyle hematojen yolla İSKMye de yol açabilirler (4). Olgumuzda olduğu gibi İSKM ve beyin metastazının beraberliği kötü prognoz ve agresif bir metastatik fenotipe işaret etmektedir (5). Meme kanseri tanısı ile İSKMnin ortaya çıkması arasındaki süre birkaç ay ile birkaç yıl arasında değişmektedir. Bu süre, primer kanserin tipi ve agresifliği, uygulanan ilk tedavilerin etkinliği ve sinir sistemi dışı metastazların varlığına bağlıdır (6). İSKMnin tanısı, nadir olması ve erken belirtilerin diğer nörolojik durumları taklit edebilecek özgün olmayan doğası nedeniyle zordur (7). Meme kanseri hastalarında nörolojik semptomlar açısından periyodik izlem, İSKMnin erken tespiti ve yönetimi açısından esastır. Olgumuzda beyin ve spinal kord metastazları arasında 3 yıl bulunmakta olup hastanın farklı hastanelerde cerrahi ve medikal tedaviler alması ve bu merkezler arasındaki bilgi transferinin eksikliği, olgumuzda İSKMyi önlemede önemli bir engel olarak değerlendirilmiştir. İSKMnin yönetimi; nöroloji, onkoloji, radyasyon onkolojisi ve palyatif bakımın entegrasyonu ile multidisipliner bir yaklaşımı gerektirir.

EP - 110 POLİMİKROGİRİ İLİŞKİLİ EPİLEPSİ HASTALARINDA KLİNİK VE MR GÖRÜNTÜLEME BULGULARI: TEK MERKEZ DENEYİMİ

JALE NEZERLİ , NEŞE DERİCİOĞLU

HACETTEPE UNİVERSİTESİ TIP FAKÜLTESİ

Amaç:
Polimikrogiri (PMG), sığ sulkuslarla ayrılmış küçük ve sık giruslarla karakterize, düzensiz bir kortikal yüzeye yol açan nöronal, post-migrasyon bozukluğudur. Kortikal gelişimsel bozuklukların yaklaşık %16sını oluşturur. Bugüne kadar >50 gen mutasyonuyla ilişkilendirilmiştir. Klinik belirtileri arasında konuşma bozuklukları, zihinsel gerilik, motor kayıplar ve epilepsi bulunur. Bu çalışmada merkezimizde izlenen yetişkin PMG hastalarının klinik ve laboratuvar verileri ile nöbet özellikleri incelenmiştir.

Gereç ve Yöntem:
2008-2024 yılları arasında HÜTF Epilepsi polikliniğinde PMG tanısı ile izlenen hastaların verileri elektronik sistem kayıtlarından tarandı. Hastaların demografik verileri, nörolojik muayene bulguları, öz ve soygeçmişleri, anti-nöbet ilaç öyküsü, nöbet tipi-sıklığı, son nöbet durumları, cerrahi girişim öyküsü ve MR özellikleri kaydedildi.

Bulgular:
22 hasta (14E, yaş: 18-61 yıl) çalışmaya alındı. On altı hastada (%73) çeşitli derecelerde mental-motor retardasyon bulunmaktaydı. Nöbet başlama yaşı 2 gün-57 yıl arasındaydı. En sık bilateral tonik-klonik nöbetler (BTKN) izlendi (%73). Beş hastada izole nokturnal nöbet; 3 hastada status öyküsü vardı. Dokuz hasta (%41) mono-, diğerleri politerapi ile izlenmekteydi. İki hastaya VNS takılmış, nöbetleri azaltmamıştı. Üç hastada psikiyatrik komorbidite (2 depresyon, 1 psikoz) saptandı. Yedi hastanın (%32) ebeveynleri akrabaydı. Altı hastanın (%27) soygeçmişinde epilepsi öyküsü vardı. MRG'de PMG lokalizasyonu: yaygın (n=7), bilateral multilober (n=8), unilateral unilober (n=4), unilateral multilober (n=2), unilateral hemisferik (n=1) idi. Sekiz hasta (%36; 3'ü yaygın, 4'ü bilateral perisylvian, 1'i unilateral insular PMG) >4 yıldır nöbetsizdi.

Sonuç:
PMG hastalarında nöbetler herhangi bir yaşta başlayabilmektedir. En sık nöbet tipi BTKN'dir. Hastaların çoğunda politerapi gerekmektedir. Genetik bozuklukla uyumlu olarak, ailede akrabalık ve epilepsi öyküsü yüklüdür. Lezyon dağılımından bağımsız olarak hastaların 1/3'nde nöbetsizlik sağlanabilmektedir.

EP - 112 MULTİPLE KRANİYAL NÖROPATİ İLE PREZANTE RİNO-ORBİTO-SEREBRAL MUKORMİKOZİS OLGUSU

DİLARA TÜRKOĞLU , MELİS GÖKÇE ÇİL , CEMİLE HANDAN MISIRLI

SAĞLIK BİLİMLERİ ÜNİVERSİTESİ İSTANBUL HAYDARPAŞA NUMUNE EĞİTİM VE ARAŞTIRMA HASTANESİ

Olgu:
Mukormikoz, zygomyces familyasının alt türlerinin neden olabildiği, genelde immunsuprese bireylerde görülen, ciddi, opportunistik bir mantar enfeksiyonudur. Ketoasidoz ile giden diabetes mellitus(DM), glukokortikoid kullanımı, hematolojik maligniteler, solid organ nakli invaziv mukormikoz için risk faktörlerindendir. Pulmoner, gastrointestinal, kutanöz ve rinoorbitaserebral(ROS) gibi tutulumlar görülebilmektedir.Anjiyonöroinvazyon sonucu enfekte dokuların enfarktüsüne neden olmaktadır. Paranazal sinüslerde harabiyet sonucu serebral bölgeye yayılarak rino-orbito-serebral mukormikozis(ROSM) tablosuna, sfenoid sinüsler aracılığıyla kavernöz sinüse yayılarak kraniyal nöropatiye neden olabilirler. Tedavide yüksek doz antifungal ajan ve cerrahi debridman gereklidir. Burada multipl kraniyal nöropati ile prezante bir ROSM olgusu sunuyoruz.Kırk yedi yaşında bilinen pankreas adenokanser, DM, inhaler madde kullanım öyküsü olan erkek hasta 10 gündür yüzünün sol yarısında parestezi şikayeti ile acil servise başvurdu. Nörolojik muayenesinde sol taraflı semipitoz, enoftalmi, v2-v3 alanında hipoestezi, abdusens felci, sağ pupilde midriyazis saptandı. Kontrastlı kraniyoorbital manyetik rezonans görüntülemede(MRG) sol taraflı periorbital alanda ve sfenoid sinüste kontrastlanma artışı ve sol oftalmik ven trombozu izlendi. ROSM ön tanısı ile kulak burun boğaz hastalıkları, göz hastalıkları ve enfeksiyon hastalıkları ile değerlendirildi. Fonksiyonel endoskopik sinüs(FES) cerrahisi yapıldı. Perop materyalde direkt bakıda septasız dik açı ile dallanan hif yapısı izlendi, mucor üremesi saptandı. Lezyonları regrese olana kadar antifungal tedavi uygulandı. Mukormikoz yüksek mortaliteli, multidisipliner yaklaşım gerektiren nadir bir durumdur. Tanıda klinik, radyolojik ve histopatolojik değerlendirme gerekir. Bu olgu aracılığıyla mukormiköz olgularında erken tanı, uygun tedavi ve multidisipliner yaklaşımın önemini vurgulamak istedik.

EP - 113 NUMB CHIN (UYUŞUK ÇENE) SENDROMU: OLGU SUNUMU

UĞURCAN UĞUR , BAŞAK KARAKURUM GÖKSEL

BAŞKENT ÜNİVERSİTESİ TIP FAKÜLTESİ NÖROLOJİ ABD, ADANA DR. TURGUT NOYAN UYGULAMA VE ARAŞTIRMA MERKEZİ

Giriş:
Numb Chin Sendromu (NSC), mental nöropati olarak da bilinen, çene ve alt dudağı innerve eden mental sinirin dağılımında uyuşma veya his kaybı ile karakterize nadir bir duyu nöropatisidir. Bu durum genellikle altta yatan ciddi bir patolojiyi işaret eder ve kapsamlı değerlendirme ve tanı gerektirir.

NCSnin etiyolojisi çeşitli olup, başta malignite ile ilişkili nedenler bulunmaktadır. Özellikle meme kanseri, lenfoma ve akciğer kanseri gibi metastatik kanserler mandibula veya mental sinire metastaz yaparak NCSye neden olabilir. Malignite dışı nedenler arasında dental enfeksiyonlar, mandibula travmaları, osteomiyelit ve diş tedavilerine bağlı sinir hasarları bulunmaktadır. Ayrıca, diyabet, sistemik lupus eritematozus ve multiple skleroz gibi sistemik durumlar da mental siniri etkileyen nöropatilerle sonuçlanabilir.

Klinik olarak, NCS çene ve alt dudakta tek taraflı veya bazen iki taraflı uyuşma, karıncalanma veya ağrı olarak ortaya çıkar. Önemli altta yatan durumlarla ilişkisi göz önüne alındığında, hızlı ve doğru tanı kritik öneme sahiptir. Tanı yaklaşımları arasında detaylı klinik değerlendirme, MRI ve BT taramaları gibi görüntüleme çalışmaları ve sistemik hastalıkları veya maligniteleri belirlemek için kan testleri bulunur.

NCSnin tedavisi altta yatan nedene yöneliktir. Malignite kaynaklı NCS kemoterapi, radyoterapi veya cerrahi müdahale gerektirebilirken, enfeksiyonlar antibiyotik tedavisi veya cerrahi drenaj ile yönetilebilir. Sistemik durumlar ise primer hastalığın uygun yönetimini gerektirir.

NCSnin prognozu büyük ölçüde etiyolojisine bağlıdır. Malignite ile ilişkili NCS genellikle ileri hastalığı gösterir ve potansiyel olarak daha kötü bir prognoza sahiptir, bu da erken tespit ve müdahalenin önemini vurgular. Dolayısıyla, NCS, altta yatan patolojiyi etkin bir şekilde ele almak için kapsamlı tanısal ve terapötik stratejiler gerektiren önemli bir klinik gösterge olarak görülür.

NCSnin çok yönlü doğasını ve potansiyel etkilerini anlayarak, sağlık hizmeti sağlayıcıları bu durumu daha iyi yönetebilir.

Olgu Sunumu:
71 yaşında, bilinen Non-Hodgkin Lenfoma (Burkitt), KOAH, HT tanıları mevcut olan kadın hasta Hematoloji poliklinik muayenesine nefes darlığı, halsizlik, genel durum bozukluğu, soğuk terleme şikayetleriyle başvurmuştur. Yoğun bakım ünitesinde takibi sonrası genel durumu, hemodinamisi, metabolik tablosu ve elektrolit dengesinin stabil olması üzerine Hematoloji servisinde takibi sırasında son 4-5 aydır sadece çenesinin orta kısmında uyuşukluk, elektriklenme hissi şikayetleriyle Nöroloji bölümüne konsülte edildi. Hastanın bilinen kafa travması öyküsü ve diyabeti yoktu. Nörolojik muayenede CN V(III)'ün inferior alveolar dalının mental kanaldan geçerek verdiği mental sinir alanında (alt çene derisi, alt dudak ve mandibular ön dişlerde) uyuşma, hissizlik dışında hastada fokal Nörolojik defisit saptanmadı. Hasta sıcak veya soğuk içecekleri hissetmiyor, dudağını ısırdığında acı hissetmiyordu. Hissiz olan bölgeyi "sadece ağzımın bu kısmını taş gibi hissediyorum" şeklinde tarifliyordu. Nöroloji konsültasyonu öncesinde hastaya bilinç bulanıklığı etiyolojik araştırması amacıyla ve metastaz şüphesiyle kontrastsız Beyin MRG tetkiki yapıldı. Sonucunda kalvarial kemiklerde heterojen görünüm saptandı. Hastaya kontrastlı internal akustik MRG tetkiki yapılması önerildi. Nörokraniumda primer hastalık tutulumuna sekonder olabilecek heterojen yer yer ekspansil morfoloji kazanan, sol pterygopalatin fossada asimetrik hafif heterojenite ve silik kontrastlanma saptandı. Non-Hodgkin Lenfoma ile takip edilen hastada kliniği de göz önünde bulundurularak perinöral metastatik yayılım düşünüldü. EMG tetkikinde aksonal özellikte sensörimotor polinöropati bulguları elde edildi. Tekrarlanan 3 LP sonucunda da hastada BOS sıvısında malign hücre tespit edilmedi. Diğer tüm BOS parametreleri de normal sınırlarda gözlendi. Teknik yetersizlikler ve hastanın daha fazla tetkik yaptırmak istememesi nedeniyle mental ve inferior alveolar nerve sinir görüntülemesi yapılamadı.

Tartışma:
Bu olgu sunumunda tanıyı Nörogörüntüleme yöntemleri ile kesin olarak göstremesek de hastanın klinik prezentasyonu göz önünde bulundurularak, klinik olarak NCS tanısının konulabileceği ve Beyin MRG'de tespit edilen kalvaryal metastatik lezyonların mental siniri de etkilemiş olabileceği düşünülerek, NCS'ye sebep olabilen malignite dışındaki diğer sebeplerin de (SLE, CIDP, diyabetik polinöropati, dev hücreli arterit, primer arteritis nodoza, Sjögren sendromu, sarkoidoz, multipl skleroz, amiloidoz, HIV, Lyme hastalığı, orak hücre hastalığı, mandibular osteomiyelit, periapikal diş enfeksiyonu/apse, diş prosedürleri/anestezi, odontojenik kistler ve benign kitleler, ortagnotik cerrahi, Yüz travması, tükürük bezi biyopsisi, dişsizlerde mandibular atrofi, temporomandibular eklem sinovyal kisti, protez baskısı, uzamış stiloid proçes, bifosfonat tedavisi, mefloquin tedavisi) klinik, laboratuar ve nöroradyolojik olarak ekarte edildiğinden hastaya NCS tanısı koymak yerinde olacaktır.

Sonuç:
NCS nadir görülen bir durum olarak kabul edilir. Kesin prevalansını belirlemek zordur. Çünkü bu sendrom hem malign hem de malign olmayan çeşitli altta yatan durumlarla ilişkilidir. Sistemik kanser hastalarında NCS insidansı genellikle düşüktür. Örneğin, bir çalışmada, NCSnin sistemik kanseri olan hastaların yaklaşık %0.7sinde görüldüğü bulunmuştur. Bizim vakamızda NCS, lenfoma hastalığına sekonder metastatik mental sinir tutulumuna bağlı gelişmiştir. Vakada gözlemlenen perinöral invazyon, mental sinirdeki malignite kaynaklı hasarı desteklemektedir. Ayrıca, hastada malignite dışı sebeplerin ekarte edilmesi, tanıyı desteklemiştir.

Referanslar:
1. Massey EW, Moore J, Schold Jr SC. Mental neuropathy from systemic cancer. Neurology. 1981;31(10):1277–81.
2. Lossos A, Siegal T. Numb chin syndrome in cancer patients: etiology, response to treatment, and prognostic significance. Neurology. 1992;42(6):1181–4.
3. D'Silva NJ, et al. Metastatic tumors in the jaws: a retrospective study of 114 cases. J Am Dent Assoc. 2006;137(12):1667–72.
4. Hirshberg A, Leibovich P, Buchner A. Metastatic tumors to the jawbones: analysis of 390 cases. J Oral Pathol Med. 1994;23(8):337–41.
5. Benito-Leon J, Simon R, Miera C. Numb chin syndrome as the initial manifestation of HIV infection. Neurology. 1998;50(2):511–2.

EP - 114 SANTRAL SİNİR SİSTEMİ HASTALIKLARINDA PİRAMİDAL SİSTEM VE EKSTRAPİRAMİDAL SİSTEM ETKİLENİMİNİN YAPAY ZEKA DESTEKLİ SES ANALİZİ İLE SINIFLANDIRILMASI

KÜBRA ASLAN KOCA , MURAT TERZİ

ONDOKUZ MAYIS ÜNİVERSİTESİ

Amaç:
Nörolojik hastalıklarda konuşma ve ses sıklıkla etkilenebilmektedir. Bu çalışmanın amacı, ses analizi kullanarak santral sinir sistemi hastalıklarında piramidal sistem ve ekstrapiramidal sistem etkilenimini sınıflandırmak için yapay zeka destekli bir yöntem geliştirmektir.

Gereç ve Yöntem:
Çalışmada, Ondokuz Mayıs Üniversitesi Nöroloji Kliniği'ne başvuran bireylerden alınan ses verileri üç ana gruba ayrılarak veri seti oluşturulmuştur. Ses kayıtları, her grubun karakteristik ses özelliklerini belirlemek amacıyla elde edilmiştir. Toplanan ses verileri, ön işleme tabi tutulmuş ve özellik çıkarımı yapılmıştır. Özellikler, yapay zeka tabanlı sınıflandırma modellerinde kullanılmak üzere yapay zeka modeli geliştirilmiştir.

Tablo 1. Veri Setinde Yer Alan Hasta Grupları ve Sayıları

Piramidal Sistem	Ekstrapiramidal Sistem	Sağlıklı
223	189	95

Bulgular:
Bu çalışmada geliştirilen yapay zeka modelinin hastalıkları yüksek doğrulukla ayırt edebileceği görülmüştür. Elde edilen bulgular, modelin farklı hastalık gruplarını ve sağlıklı bireyleri ayırt etmedeki etkinliğini ve klinik uygulamalardaki potansiyelini ortaya koyacaktır.

Sonuç:
Bu çalışmanın sonucunda, ses verileri kullanılarak santral sinir sistemi hastalıklarında piramidal ve ekstrapiramidal sistem etkilenimin ayırt edilmesinde kullanılabilecek etkili bir yapay zeka modelinin geliştirilmesi hedeflenmektedir. Elde edilen bulguların, ses analizi tabanlı hastalık teşhisinde yeni bir yöntem sunması ve klinik uygulamalarda kullanılabilirliği üzerine önemli bilgiler sunması beklenmektedir.

EP - 115 AGRAFİSİZ ALEKSİDEN FAZLASI

BERİL ZIMBA , EBRU AYDIN , BURCU ACAR ÇİNLETİ , TUĞÇE MENGİ

DEMOKRASİ ÜNİVERSİTESİ, BUCA SEYFİ DEMİRSOY EĞİTİM VE ARAŞTIRMA HASTANESİ

Amaç:
Agrafisiz aleksi, sıklıkla vasküler etyolojiye bağlı olarak meydana gelen nadir bir kazanılmış dil bozukluğu olup bir kişinin bildiği bir dildeki yazıyı okuyamaması ancak yazabilmesi durumudur.

Olgu Sunumu:
Altmış sekiz yaşında kadın hasta baş ağrısı ve sağ tarafını görememe yakınması ile acil servise başvurdu. Özgeçmişinde hipertansiyon, diyabetes mellitus, hiperlipidemi tanıları mevcuttu. Kan basıncı 190/100 mmHg idi. Kraniyal bilgisayarlı tomografide sol oksipital alanda hiperdensite saptandı. İntraserebral kanama tanısıyla nöroloji yoğun bakım ünitesine yatırıldı. Nörolojik muayenesinde nominal afazi, aleksi, sağ homonim hemianopi, renk agnozisi mevcuttu. İntraserebral kanama etyolojisine yönelik çekilen kraniyal manyetik rezonans anjiografide patolojik bulgu saptanmadı. Hipertansif intraserebral kanama olarak değerlendirildi. İntravenöz antihipertansif tedavi uygulanarak hedef sistolik kan basıncı 140 mmHg olarak belirlendi. SWI ağırlıklı manyetik rezonans görüntüleme bulguları amiloid anjiopatiyi düşündürmedi. Takiplerinde nominal afazisi devam eden hastanın bulamadığı kelimeleri Arnavutça söylediği görüldü. Öyküsü derinleştirildiğinde hastayla bebeklikten itibaren annesinin hem Arnavutça hem Türkçe konuştuğu, böylelikle bilingual olduğu öğrenildi. Takiplerinde nörolojik muayenesinde kısmi düzelme olduğu gözlendi.

Tartışma:
Konuşma fonksiyonlarının el kullanım dominansına bakmaksızın sol hemisfer hakimiyetinde olduğu bilinirken bilingual kişilerde dominans araştırma konusu haline gelmiştir. Altı yaşına kadar iki dili de aktif olarak öğrenmiş olan bilinguallerin konuşma fonksiyonlarına bilateral hemisfer katılımı gösterdiği belirlenirken, 6 yaşından sonra bilingual olan kişilerin ve monolinguallerin sadece sol hemisferinin konuşma fonksiyonlarına katıldığı kanıtlanmıştır. Vakamız tipik agrafisiz aleksi prezentasyonundan dominant olmayan dilin isimlendirmeye katılmasıyla ayrışmaktadır. Hasta oluşan nominal afazisini sağlıklı sağ hemisferdeki ikinci dilini baskın hale getirip, sol hemisferdeki ana dilini fonsiyone eden konuşma bölgesini deprese ederek isimlendirme yapmış ve tipik prezentasyondan ayrılmıştır.

EP - 116 NÖBET ÖNLEYİCİ İLAÇ KULLANAN EPİLEPSİ HASTALARINDA KEMİK MİNERAL YOĞUNLUĞU VE İLİŞKİLİ FAKTÖRLERİN DEĞERLENDİRİLMESİ

OĞUZHAN FIRAT [1], İSA FURKAN SARIER [2], BERİVAN YAKUT [1], KUTAY DEMİRKAN [1], OYA ÖZDEMİR [3], NEŞE DERİCİOĞLU [2]

[1] HACETTEPE ÜNİVERSİTESİ ECZACILIK FAKÜLTESİ, KLİNİK ECZACILIK ANABİLİM DALI
[2] HACETTEPE ÜNİVERSİTESİ TIP FAKÜLTESİ, NÖROLOJİ ANABİLİM DALI
[3] HACETTEPE ÜNİVERSİTESİ TIP FAKÜLTESİ, FİZİKSEL TIP VE REHABİLİTASYON ANABİLİMDALI

Amaç:
Bazı nöbet önleyici ilaçların (NÖİ) kemik mineral yoğunluğu üzerine olumsuz etkileri olduğu bilinmektedir. Bu araştırmada, NÖİ kullanan epilepsili hastalarda bir yıllık kemik mineral yoğunluğu (KMY) değişiminin saptanması amaçlanmıştır.

Gereç ve Yöntem:
Çalışmaya Ocak 2018-Aralık 2022 arasında Hacettepe Üniversitesi Nöroloji polikliniğinde epilepsi tanısıyla izlenen, ≥18 yaş, ≥1 NÖİ kullanan, bir yıl arayla 2 KMY ölçümü olan hastalar alınmıştır. Çalışmanın amaçları osteopeni ve osteoporoz sıklığını saptamak, bir yıl arayla yapılan KMY ölçümlerindeki değişimi belirlemek, KMY üzerine en etkili NÖİ'yi ve ko-morbid durumları tespit etmektir.

Bulgular:
Çalışmaya 58 hasta (%53.4 erkek) alındı. Hastaların ortalama yaşı 38,67 ± 15,70 yıl, vücut kitle indeksi 26,47 ± 4,74 kg/m^2, epilepsi tanı süresi 22,08 ± 14,32 yıl idi. En sık görülen nöbet tipi jeneralize nöbetler (%56,7); ortanca nöbet sıklığı 0,5 nöbet/yıl (çeyrekler arası aralık:12) idi. En sık kullanılan NÖİ karbamazepindi (%56,9). İlk KMY ölçümünde osteopeni oranı %60,4, osteoporoz oranı %15,4 iken ikinci ölçümde sırasıyla %52,6 ve %14 olarak bulundu ($p>0,05$). Valproik asit (VPA) kullanan hastalarda KMY ölçümleri arasındaki femur boynu T skoru farkı ($p=0,029$), femur toplam KMY farkı ($p=0,012$) ve femur toplam kemik mineral içeriği farkı ($p=0,007$) anlamlı bulundu. Diğer NÖİ'lerde anlamlı fark saptanmadı. Ayrıca TSH düzeyinde değişim ile L1-L4 düzeyindeki ölçümler arasındaki KMY farkı negatif güçlü ve anlamlı ($r=-0,769$; $p=0,002$) korelasyon gösterdi. Ko-morbidite sayısı ile femur boynu KMY farkı arasında pozitif, orta dereceli ve anlamlı korelasyon ($r=0,496$; $p<0,001$) saptandı.

Sonuç:
Epilepsi hastalarında osteopeni ve osteoporoz özellikle VPA kullanan, tiroid fonksiyon bozukluğu olan ve çoklu komorbiditesi olanlarda yakın takip edilmelidir.

EP - 117 GUİLLAİN-BARRE SENDROMUNU (GBS) TAKLİT EDEN BİR NÖROBORELYOZ VAKASI

BERNA ÖZCANOĞLU , FATMA GENÇ , ŞENNUR DELİBAŞ KATI

ANTALYA EĞİTİM VE ARAŞTIRMA HASTANESİ

Giriş:
Lyme hastalığı(LH), Spirochaetales ailesine ait Borrelia burgdorferi türlerinden kaynaklanan ve Ixodes tipi keneler tarafından bulaşan bir zoonozdur. Hastalık ilerledikçe kalp, deri, sinir ve kas-iskelet sistemi etkilenebilir. Merkezi sinir sistemi tutulumu, nöroborelyoz olarak tanımlanır ve bağışıklık aracılı akut bir nöropati olan GBS'ye benzer olabilir.(1) Bu vakada fasial dipleji ve bacaklarda güçsüzlük şikayetiyle başvuran bir hastadan bahsedilecektir.

Olgu Sunumu:
71 yaş kadın hasta acil servise genel durum bozukluğu, 2 haftadır bacaklarda güçsüzlük, 5 gündür oral alımda azalma şikayetleriyle başvurdu. Hastanın başvurusunda destekle bile mobilize olamadığı öğrenildi. Muayenesinde fasial dipleji, disfonik konuşma, motor muayenede üst extremite kas gücü 4/5, alt ekstremite 3/5 görülen ve derin tendon refleksi(DTR) alınamayan hastaya GBS şüphesiyle lomber ponksiyon(LP) ve elektromyelografi(EMG) planlandı. Beyin tomografisinde kalsifiye menenjiom haricinde patolojik bulgu yoktu. Difüzyon MR'ında sol frontal lobta görülen şüpheli parlama haricinde patoloji izlenmedi. EMG subakut alt extremitede belirgin aksonal sensorimotor polinöropati ile uyumlu geldi. LP'de beyin omurilik sıvısının(BOS) rengi bulanıktı ve direkt bakıda 80 lökosit/mm^3, BOS WBC 1644 görüldü. BOS'tan B.Burgdorferi IGG bakıldı. Hastada kandan ve bostan birçok enfektif parametre bakıldı. Hastanın takiplerinde 15 saniye süren göz kırpma ve omuz çekme şeklinde nöbeti görüldü. Ayrıca KCFT değerleri yüksek seyretmekte, platelet değeri 50 bin civarındaydı. Meningoensefalit ön tanısıyla ampirik antibiyoterapi başlandı. Hastada B.Burgdorferi IGG+ saptandı. Bu pozitiflik saptandıktan kısa süre sonra exitus oldu.

Sonuç:
Nöroborelyoz, LH vakalarının %10-15inde görülür ve tipik olarak kranial nevrit veya ağrılı radikülit olarak ortaya çıkar.(2) Ancak bu vakada fasial dipleji ve asendan güçsüzlük kliniği ile prezente olması, GBS'yi taklit etmesi nedeniyle bu vakayı sizlerle paylaşmak istedik.

EP - 118 BALO'NUN KONSANTRİK SKLEROZU : OLGU SUNUMU

ZAKİR ERAT , GÜLNUR TEKGÖL UZUNER

ESKİŞEHİR OSMANGAZİ ÜNİVERSİTESİ TIP FAKÜLTESİ, NÖROLOJİ ANABİLİM DALI

Giriş:
Balo Konsantrik Sklerozu, genç erişkinleri etkileyen fulminan seyirli, hızlı ilerleyen nadir bir hastalıktır. Semptomlar genellikle afazi, bilişsel ve davranışsal bozukluklardan oluşur. Demiyelinizan hastalıklar spektrumunda olduğu düşünülmektedir. Bu makalede, klinik özellikleri ve MRI bulguları ile antemortem tanısı konmuş bir olgu sunulmaktadır. Bu güncel olgu sunumunda, Balo Konsantrik Sklerozunun antemortem tanısının mümkün olduğunu ve daha önce bildirildiği gibi her zaman fulminan seyir göstermediğini vurguladık.

Olgu:
Elli iki yaş erkek hasta , 20 gün önce başlayan konuşma boxukluğu, yutma güçlüğü, sağ yüz yarımını hareket ettirememe şikayeti ile başvurdu. Şikayetleri giderek artıyormuş. Yapılan nörolojik muayenesinde her iki gözde afferent pupil defekti , konuşmasında orta dizartri, sağ yüz yarımında santral fasial paralizi mevcuttu. Çekilen manyetik rezonans görüntülemesinde sol frontoparyetal bileşkede t1'de hipointens, t2 ve flairde hiperintenskarakterde 28x22x21 mm boyutlarında , çevresel ve lineer kontrastlanma gösteren yer kaplayıcı lezyon izlendi. Hasta tedavi planı ve ileri tetkik açısından yatırıldı, 5 gün boyunca 1000 mg/gün dozunda intravenöz metilprednizolon tedavisi verildi., oligoklonal bant (OKB) çalışıldı. Hasta metilprednizolon tedavisinden fayda gördü. OKB sonucu bosta zayıf bantlar izlendi. Balo'nun konsantrik sklerozu olarak kabul edildi ve okrevus tedavisi başlandı.

Tartışma:
Akut lökoensefalopatiler, akut ya da subakut yerleşimli, ön planda ak maddeyi tutarak uzun traktus ve /veya optik sinir bulguları ile seyreden, yüksek kortikal fonksiyonların daha az oranda etkilendiği tablolar olarak düşünülmektedir. Böyle bir klinik tabloda, etyolojide sıklıkla demiyelinizan hastalıklar düşünülse de, akut lökoensefalopatileri pek çok hastalık taklit edebildiği için, ayırıcı tanısında geniş bir hastalık grubu yer alır; iskemik vasküler hadiseler, metabolik sebepler, enfeksiyöz, toksik etmenler ve onkolojik tablolar gibi. Algoritmik olarak yaklaşıldığında akut lökoensefalopati tablosu ile karşılaşıldığında, idiyopatik demiyelinizan hastalık için belirtilerin tipik olup olmadığı sorgulanır ve atipik olması koşulunda tanıya yönelik ileri tetkiklere geçilebilir. Eğer belirtiler demiyelinizan hastalık için tipik ise, bu durumda da klinik gidiş, atılacak adımlarda önemli olacaktır. Hızlı bir ilerlemenin söz konusu olduğu hallerde tanıyı kesinleştirmeye yönelik olarak beyin biyopsisi önerilmektedir. Balonun konsantrik sklerozu, nadir bir varyant olup çocuk ve genç yaştaki insanları etkilemektedir. Sıklıkla baş ağrısı, afazi, kognitif ve davranışsal bozukluklar ve nöbetlerle kendini göstermektedir. Hastalık histopatolojik olarak konsantrik, lamelli tarzda demiyelinizan, bunlarla alterne eden miyelinin korunduğu muhtemel remiyelinizan alanlarla karakterizedir. Demiyelinizasyonun periventriküler olarak başladığı ve ardı sıra tekrarlayan demiyelinizan süreçlerinin olduğu ve konsantrik miyelin bantlarının, remiyelinizan plak sınırlarını temsil ettiği iddia edilmiştir. Buna karşın, yeni bir çalışmada konsantrik plakların eş zamanlı oluştuğu iddia edilmiştir. Tanı histopatolojik bulgularla konulmasına karşın son yıllarda MRI bulguları ile tanısı konmuş olgular literatürde yer almaktadır.

Sonuç:
Balonun konsantrik sklerozu, nadir, genç erişkinleri etkileyen ve fulminan seyirli bir hastalıktır. Demiyelinizan hastalıklar spektrumunda yer alır. Sıklıkla afazi, kognitif ve davranışsal değişiklikler ile kendini gösterir. Tanı klinik özellikler ve MRI bulguları ve ayırıcı tanıların ekartasyonu ile konulur. Şüpheli durumlarda son aşama olarak biyopsi de yapılabilmektedir. Genellikle metilprednizolon tedavisinden fayda görmektedirler. Fulminan seyir göstermesi genellikle beklenmez.

Kaynaklar:
1. Weinshenker BG, Lucchinetti CF. Acute leukoencephalopathies: differential diagnosis and investigation. Neurologist 1998; 4: 148- 166.
2. Weinshenker BG, Miller D. Multiple sclerosis: one disease or many? In: Siva A, Kesselring J, Thompson AJ, Eds. Frontiers in Multiple Sclerosis. Vol 2. London: Martin Dunitz ltd; 1999; 37-46.
3. Moore GR, Neumann PE, Suzuki K, Lijtmaer HN, Traugott U. Balos concentric sclerosis: new observations on lesion development. Ann Neurol 1985; 17: 604-611.

4. Sekijima Y, Tokuda T, Hashimoto T, Koh CS, Shoji S, Yanagisawa N. Serial magnetic resonance imaging (MRI) study of a patient with Balos concentric sclerosis treated with immunoadsorption plasmapheresis. Mult Scler 1997; 2: 291-294.
5. Spiegel M, Kruger H, Hoffmann E. MRI study of Balos concentric sclerosis before and after immunosuppressive therapy. J Neurol 1989; 236: 487-488.
6. Bolay H, Karabudak R, Tacal T, Onal B, Selekler K, Sarıbaş O. Balos concentric sclerosis. Report of two patients with magnetic resonance imaging follow-up. J Neuroimag 1996; 6: 98-103.
7. Ng SH, Ko SF, Cheung YC, Wong HF, Wan YL. MRI features of Balos concentric sclerosis. Br J Radiol 1999; 72: 400-403.

8. Kim MO, Lee SA, Choi CG, Huh JR, Lee MC. Balos concentric sclerosis: a clinical case study of brain MRI, biopsy, and proton magnetic resonance spectroscopic findings. J Neur

EP - 119 KEMOTERAPÖTİK İLAÇ İLİŞKİLİ POSTERİOR REVERSİBLE ENSEFALOPATİ SENDROMU OLGUSU

ZÜMRA ÖZKAN , SEVGİN GÜNDOĞAN , HATİCE SABİHA TÜRE , ŞEHNAZ ARICI

İZMİR KATİP ÇELEBİ ÜNİVERSİTESİ ATATÜRK E.A.H NÖROLOJİ ANADALI

Giriş:
Posterior reversible ensefalopati sendromu (PRES) baş ağrısı, bilinç değişikliği, nöbet, görme bozuklukları ve beynin posterior dolaşım alanındaki geçici değişikliklerle karakterize klinik ve radyolojik bir sendromdur. Bu yazıda Hodgkin lenfoma tanılı kemoterapötik ilaç kullanımı olan PRES tanısı alan bir olgu sunulmuştur.

Olgu:
Elli dört yaşında lenfoma tanılı erkek hasta kemoterapi almaktaymış. Kemoterapi (etopozid-metilprednizolon-sitarabin-cisplatin) aldıktan 5 gün sonra sabah uyandığında görme kaybı sonrası tüm vücutta kasılma titreme, bilinç kaybının eşlik ettiği nöbet ile acil servise getirildi. Nöbetlerinin devam etmesi üzerine status epileptikus olarak değerlendirilerek antiepileptik ilaç yüklemesi yapıldı. Nöbet kontrolü sağlanan hastanın idame antiepileptik tedavisi düzenlendi.

EEG'si ağır zemin bozukluğuna ilaveten sol hemisferde periyodik lateralizan epileptiform deşarj (PLED) saptandı. Beyin MRG' de solda belirgin bilateral parietooksipitalde kortikal yerleşimli PRES ile uyumlu T2 hiperintensiteler saptandı. Antiepileptik tedavi sonrası hastanın klinik bulgularının düzeldiği kontrol kranial MRG' sinde PRES ile uyumlu lezyonların tama yakın gerilediği, kontrol EEG'de PLED'lerin kaybolduğu görüldü.

Sonuç:
Her ne kadar PRES' in sıklıkla yükselmiş kan basıncının beyin damarlarının otoregülasyon kapasitesini aşmasıyla geliştiği düşünülse de, kemoterapötik ajanların da endotel hücreleri üzerinde toksik etkileri yoluyla damar geçirgenliğini artırıp veya şiddetli vazokonstriksiyon oluşturarak enfarktüs ve sitotoksik ödeme yol açması sonucu oluşabileceği akılda tutulmalıdır.

EP - 120 PARKİNSON HASTALIĞI DEĞERLENDİRME ÖLÇEĞİ - KOGNİSYON SKALASININ TÜRKÇE GEÇERLİLİK VE GÜVENİLİRLİK ÇALIŞMASI

SEVİNJ İSAZADE , HATİCE ÖMERCİKOĞLU ÖZDEN , DİLEK İNCE GÜNAL

MARMARA ÜNİVERSİTESİ TIP FAKÜLTESİ NÖROLOJİ ANABİLİM DALI

Amaç:
Kognitif bozukluk, Parkinson hastalığının en yaygın ve önemli non-motor semptomlarından biridir. Kognitif etkilenim, hastaların günlük yaşam aktivitelerini yerine getirme yeteneklerini azaltarak bağımsız yaşamlarını tehdit eder. Aynı zamanda stres, depresyon ve anksiyete gibi diğer non-motor semptomlarla birlikte hastalık progresyonunu arttırabilir. Bu çalışmanın amacı, Parkinson hastalığında görülen spesifik bilişsel bozuklukları tespit etmede kısa, pratik ve güvenilir bir ölçek olan SCOPA-COG'u Türkçeye uyarlamak ve geçerlilik-güvenirlik çalışmasını yaparak Parkinson hastalarında bilişsel fonksiyonların değerlendirilmesi ve takibi konusunda klinisyenlerin yardımına sunmaktır.

Gereç ve Yöntem:
Çalışmaya "Movement Disorder Society (MDS)" Parkinson hastalığı tanı kriterlerini karşılayan 100 Parkinson hastası dahil edilmiştir. Hastalar Mini Mental Durum Değerlendirmesi (MMSE), Addenbrooke Kognitif Değerlendirme Bataryası (ACE-R), Parkinson Hastalığı Değerlendirme Skalası- Kognisyon Türkçe versiyonu (SCOPA-COG-TR), Birleşik Parkinson Hastalığı Değerlendirme Ölçeği (BPHDÖ) Bölüm 1 ve 3 ve Hoehn and Yahr (H&Y) skalası ile değerlendirilmiştir.

Bulgular:
Çalışmamızda, SCOPA-COG, MMSE ve ACE-R testi için ortalama puanlar sırasıyla 19,91 ± 4,4, 26,77 ± 2,08, 73,84 ± 7,37 olarak saptandı. Geçerlilik çalışması için SCOPA-COG'un referans ölçeklerle korelasyonuna bakıldığında SCOPA-COG toplam puanının MMSE ve ACE-R toplam puanları ile güçlü pozitif korelasyonu olduğu görüldü (r=0,620, p<0,001; r=0,763, p<0,001). Güvenilirlik analizinde, SCOPA-COG-TRnin Cronbach alfa değeri 0,737 olarak tespit edildi. Test- tekrar test yönteminde ölçümler arası yüksek uyum elde edildi (ICC=0,901). Hastaların eğitim yılı ile SCOPA-COG arasında pozitif yönlü düşük düzeyde, BPHDÖ Bölüm 3'leyse negatif yönlü orta düzeyde korelasyon saptandı (r = 0,391, p < 0,001; r = -0,442, p < 0,001). ACE-R testi baz alındığında; Parkinson hastalığı Normal Kognisyon (PH-NK) ve Parkinson hastalığı Hafif Kognitif Bozukluk (PH-HKB) ayırt etmede ROC analizinde eğri altında kalan alan (AUC) 0,872 (0,793-0,950) ve PH-HKB ile Parkinson hastalığı Demansı (PHD) ayırt etmede 0,871 (0,804-0,938) olarak bulundu.

PH-NK ile PHD ayrımında SCOPA-COG için kesme değer <20.00 olarak saptandı (duyarlılık %79.59, özgüllük %74.51). PH-NK ile PH-HKB ayrımı içinse kesme değer <23 olarak bulundu (duyarlılık %68,60, özgüllük %85,71).

Sonuç:
Çalışmamızın sonuçları SCOPA-COG-TR ölçeğinin Türkçe uyarlamasının geçerli ve güvenilir olduğunu göstermiştir.

EP - 121 DİRENÇLİ NÖROLUPUS OLGU SUNUMU

MUSTAFA ADIYAMAN , AYŞE KAYA , MEHMET UĞUR ÇEVİK , HAMZA GÜLTEKİN , MEHMET UFUK ALUÇLU

DİCLE ÜNİVERSİTESİ

Giriş:
Sistemik lupus eritematozus; otoimmün karakterli, birçok sistemi tutan inflamatuar bir hastalıktır. Klinik değişken olup çok hafif olabileceği gibi ağır da olabilir. Hastalık bazen sinsi bir şekilde ilerleyip yıllarca halsizlik ve yorgunluk semptomları gösterebilir. Hastaların çoğunda başlangıç yaşı 16-55 yaş arasında olup ileri yaşta tanı alan vakalar da bulunmaktadır.

Olgu:
20 yaş kadın hasta bulantı kusma karın ağrısı şikayetiyle acil servisimize başvuruyor. Bir hafta önce başlayan yüzde belirgin ve ekstremitelerde eritamatöz döküntüler de mevcut. Etiyoloji açısından gastroloji servisine yatırılıyor.Takipte perikardiyal effüzyon,plevral efüzyon,akut böbrek yetmezliği tabloları olması üzerine hastaya SLE+AFAS düşünülüp romatoloji servisine transfer ediliyor. Hasta takibinde alt ekstremitelerde gittikçe artan alt ekstremite güçsüzlüğü belirginleşiyor.Geceleri anlamsız konuşmalar yakınlarınını tanıyamama ve nöbet mevcut şikayetlere ekleniyor.Hastaya çekilen Kontrastlı Kranial MR da bilateral hipokampüslerde ve amigdala lokalizasyonunda bilateral hiperintensite tespit edilmesi üzerine yoğun bakım ihtiyacı ve nörolupus tanısı ile yoğun bakımımıza transfer edildi.NM;Bilinç açık kısmi oryante kısmi koopere göz hareketleri doğal pupiller izokorik IR++KR++ ense sertliği ve SFP yok üst ekstremiteler 5/5 alt ekstremiteler 2/5 TDR flexör DTR hipoaktif.Hastanın laboratuvar bulgularında pansitopeni mevcuttu,albumin düşüktü ve böbrek fonkisyon testleri ABH lehineydi.IFA da ANA+ ANTİDSDNA+ ANTİ-SM+ ANTİSM/RNP+ ANTİNUCLEOSOMES+ ANTİKU+ ANTİRİBOZOMAL PPROTEİN+ idi. Brucella sifiliz negatifti. ADAMTS-13 aktivite ve inhiibitör düzeyleri gönderildi ve anlamlı sonuçlanmadı. Vitallerinde dirençli taşikardisi mevcuttu.Hastaya romatolojide siklofofamid tedavisi verilmişti.Tarafımızca 1 gr/gün pulse steroid tedavisi başlandı.Kliniği gittikçe kötüleşen hastaya IVIG tedavisi eklendi.Hastada yüklenme bulguları gelişmesi üzerine entübe edildi ve Plazmaferez tedavisine geçildi. Tedavilere rağmen klinik kötüleşme devam ederken hematoloji önerisiyle plazmaferez günde 2 defaya çıkarıldı.2 gün üst üste günde 2 defa plazmaferez yapıldı.Hastada hipotansiyon gelişmesi üzerine norepinefrin başlandı.Gittikçe hemodinamisi bozulan hasta yapılan tedavilere ,müdahalelere rağmen kardiyak arrest geçirdi ve hasta exutus kabul edildi.

Sonuç:
Burada 20 yaşında iken bulantı,kusma ve karın ağrısıyla başvuran , lupus tanısı alan genç yaşta hasta sunulmuştur.Hastanın genç yaşta olması,çoklu organ tutulumunun olması ,hızlı progresyon göstermesi ve tedaviye dirençli olması nedeniyle sunmaya değer bulduk . Erken yaş olgularda santral sinir sistemi tutulumunda ayırıcı tanıda nörolupus unutulmamalıdır.

EP - 122 BAŞAĞRISI İLE PREZENTE OLAN VARİCELLA ZOSTER VİRUS ENSEFALİTİ

KATAYOUN FAHMI VAHID , SEVGİN GÜNDOĞAN , GÖZDE NUR DOĞAN , ŞEHNAZ ARICI , YAPRAK SEÇİL

İZMİR KATİP ÇELEBİ ÜNİVERSİTESİ, ATATÜRK EĞİTİM VE ARAŞTIRMA HASTANESİ, NÖROLOJİ BİLİM DALI

Giriş:
Ensefalit, meningeal tutulum ve serebral etkilenme bulguları ile birlikte beyin omurilik sıvısında (BOS) hücresel reaksiyon ve protein yüksekliğinin olduğu klinik tablodur. Varisella zoster virüsü (VZV) bu tabloya neden olan nadir etkenlerden biri olarak bildirilmektedir. Bu bildiriden VZV enfeksiyonuna bağlı nadir gelişen bir ensefalit olgusu sunulmuştur.

Olgu:
On dokuz yaşında erkek hasta, 10 gündür, alın bölgesinde zonklayıcı tarzda, şiddetli baş ağrısı yakınması ile acil servisimize başvurdu. Baş ağrısına bulantı, kusma ve fotofobi eşlik ediyordu. Hastanın 3 gün önce torakal bölgedeki döküntülüleri oluşmuş ve zona tanısı almıştı. Nörolojik muayenesi normaldi. Kontrastlı beyin Manyetik Rezonans Görüntülemesi (MRG) normaldi. Lomber ponksiyonda BOS' ta Lökosit: 50 ve protein:108 mg/dL saptanması üzerine ensefalit tanısıyla antiviral ve antibiyotik tedavi başlandı. BOS kültüründe üreme olmadı. Viral panelde VZV antikoru pozitif saptandı. Tedavi sonrasında hastanın yakınmaları düzeldi.

Sonuç:
VZV enfeksiyonu ender görülen ensefalit nedenlerinden biridir. İleri yaş ve immun supresif bireylerde görülme olasılığı daha yüksek olmasına ragmen genç bireylerde de görülebilir. Klinik ipucu olmasa da persistan baş ağrısı olan genç hastalarda ensefalit tanısı akılda tutulmalıdır.

EP - 123 EPİLEPSİ HASTALARINDA İLAÇ KESİMİ SONRASI RELAPS ORANI VE İLİŞKİLİ OLABİLECEK FAKTÖRLER

BEKİR ENES NAZLI , NEŞE DERİCİOĞLU

HACETTEPE ÜNİVERSİTESİ TIP FAKÜLTESİ HASTANESİ, NÖROLOJİ ANABİLİM DALI

Amaç:
Epilepsi hastalarının 2/3'ünde nöbetler anti-nöbet ilaçlarla (ANİ) kontrol altına alınabilmektedir. Nöbetsiz izlenen hastaların çoğu ilaç kesimi istemektedir. Ancak ilaç kesimi sonrası rekürrens riski bulunmaktadır. Bu çalışmada merkezimizde epilepsi tanısıyla izlenirken ilacı kesilen hastalarda nöbet rekürrens oranı ve ilişkili olabilecek risk faktörleri araştırılmıştır.

Gereç ve Yöntem:
Hacettepe Üniversitesi Nöroloji AD'da 2004-2024 yılları arasında nöbetsiz izlem sonrası ilaç kesilen hastaların demografik özellikleri, nöbet başlangıç yaşı, epilepsi süresi, epilepsi risk faktörleri ve nöbet türleri, kesim öncesi nöbetsizlik süresi, kesim sonrası relaps oranı ve zamanlaması, EEG ve MRI bulguları incelendi. Relaps ile ilişkili olabilecek faktörler istatistiksel olarak araştırıldı.

Bulgular:
60 hasta (34 K; yaş:18-79 yıl; nöbet başlangıç yaşı: 0 ay-76 yıl) çalışmaya alındı. Kesim öncesi nöbetsiz izlem süresi 2 ay-43 yıl arasındaydı. Yirmi yedi hastada (%45), 2-144 ay içinde relaps oldu. İlacı kendisi kesen 17 hastanın %53'ünde, doktor tarafından kesilenlerin %42'sinde relaps meydana geldi (p=0.44). Kesim öncesi 37 hastaya EEG çekildi. EEG'si normal olan 26 hastanın %31'inde, patolojik olanların %45'inde relaps görüldü (p=0.39). 53 hastanın kranial MRG sonuçlarına ulaşıldı. Nöbetle ilişkilendirilebilecek lezyonu olan 21 hastanın %29'nda, diğer hastaların %47'sinde nöbet rekürensi oldu (p=0.18). Epilepsi risk faktörü olan 26 hastanın %65'inde, olmayanların %29'unda relaps görüldü (p=0.005). İlacı 24 ay öncesi kesilen 44 hastanın %50'sinde relaps görülürken, daha geç kesilen 16 hastanın %44'ünde relaps görüldü (p=0.39).

Sonuç:
Epilepsi risk faktörü olan hastalarda relaps oranı yüksek olduğundan ilaç kesiminde dikkatli davranılmalıdır. EEG ve MRG bulguları veya ilacın kimin tarafından kesildiği rekürens oranını anlamlı derecede etkilememiştir. Bu sonuç kısmen hasta sayısının azlığından kaynaklanabilir. Çalışmamız daha geniş olgu serileri ile devam etmektedir.

EP - 124 BERNARD-SOULİER SENDROMLU BİR HASTADA EPİDURAL HEMATOM

ÖZGENUR DURMUŞ , HURİYE TÜRKKAN SİNO , ESRA ERTİLAV

AYDIN ADNAN MENDERES ÜNİVERSİTESİ TIP FAKÜLTESİ, NÖROLOJİ ANABİLİM DALI

Giriş:
Bernard-Soulier Sendromu, makrositopeni ve uzamış kanama zamanıyla ilerleyen, GPIb-V-IX kompleksinin yokluğu veya disfonksiyonundan kaynaklanan herediter bir kanama bozukluğudur. Klinik olarak epistaksis ve orta ile ağır dereceler arasında değişen purpurik kanamalarla seyrettiği bildirilmektedir. Bu olguda epidural hematom ile prezente olan Bernard-Soulier Sendromlu bir kadın hasta sunuldu.

Olgu:
On altı yaşındayken geçirdiği intraparankimal kanama sonrası yapılan ileri tetkikler ve genetik analizde MTHFR(C677T) ve MTHFR(A1298C) heterozigot mutasyon saptanması ile Bernard-Soulier Sendromu tanısı alan, erkek kardeşinde de aynı hastalık saptanan 28 yaşındaki kadın hasta, 3 gün içerisinde gelişen bilateral alt ekstremitelerde güçsüzlük, seviye veren duyu defisiti ve idrar inkontinansı şikayeti ile acil servise başvurdu. Sağ alt ekstremitede kas gücünün 0/5, sol alt ekstremitede 3/5 olduğu ve bilateral patella refleksinin alınamadığı olguda yapılan görüntüleme tetkiklerinden MRG beyin difüzyon ve spinal BT olağan olarak raporlandı. Daha sonrasında çekilen spinal MRG de L2 vertebra korpusunda milimetrik, L4-S1 vertebra düzeyinde posterior kesiminde ise T2A serisinde 6 cm boyutunda hiperintens alan gözlenen hastada epidural bölgede gözlemlenen kanama alanı beyin ve sinir cerrahisi tarafından kürete edildi. İyileşmenin tedrici olarak arttığı ve postoperatif 20. günde gerçekleştirilen muayenede hastanın sağ alt ekstremite kas gücü 3/5, sol alt ekstremite kas gücü 4+/5 olarak gözlemlendi. Aynı zamanda hastanın duyu defisitinde tamamen düzelme, idrar inkontinansında ise azalma saptandı.

Sonuç:
Kronik persistan trombositopeni, pozitif aile öyküsü, tedaviye yanıtsız ITP, makrotrombositopeni ve RIPA yanıtı olmayan bireylerin varlığında Bernard-Soulier Sendromu düşünülebilir. Hekimler, herediter bir hemorajik bozukluğun vücudun herhangi bir dokusunda kanamaya neden olabileceğini ve bu nedenle belirli bir hastalığın normal klinik özelliklerini değiştirebileceğini her zaman akılda tutmalıdır.

EP - 125 KURŞUN TOKSİSİTESİ VE MOTOR NÖRON HASTALIĞI: OLGU SUNUMU

MEHMET FATİH GÖL , DUYGU YÜCEL , HASAN MUSAB GÜLMEZ , MESUT GÖÇ

KAYSERİ ŞEHİR HASTANESİ NÖROLOJİ KLİNİĞİ

Amaç:
Kurşun, birçok fizyolojik fonksiyonu ve organ sistemini olumsuz etkileyen toksik bir ağır metaldir. Uzun süreli kurşun maruziyeti merkezi ve periferik sinir sisteminde ve diğer organlarda irreversibl hasara neden olabilir. Motor nöron hastalığı etiyolojisinde ağır metal maruziyetinin rolü tartışmalıdır.

Olgu:
Sekiz aydır sol elinde (non-dominant) güçsüzlük şikayeti olan 31 yaşındaki erkek hasta polikliniğimize başvurdu. Nörolojik muayenesinde sol el ekstansiyonunda 1/5 ve sağ el ekstansiyonunda 3/5 motor kuvvet saptandı. Solda belirgin bilateral el tenar-hiptotenar ve el ekstensör kaslarında atrofi ve el fleksörlerine 3-4/5 motor kuvvet mevcuttu. Derin tendon refleksleri canlı olan hastanın taban cildi refleksi fleksör saptandı. Yapılan EMG'sinde her iki median, ulnar ve radial motor sinir BKAP amplütüdleri belirgin düşük iken ve ileti hızları hafif düşüktü. Sol ulnar F latansı hafif uzamış, sol tibial F latansı normal olarak saptandı. Duyusal sinir ileti çalışmaları ve alt ekstremite motor sinir ileti çalışmaları normaldi. İğne EMG'de bulber kaslar dahil bilateral alt ve üst ekstremitede çalışılan kaslarda akut denervasyon potansiyelinin eşlik ettiği subakut-kronik dönem nörojenik MÜAP aktivitesi izlendi. Bulgular yaygın ön kök ve/veya ön boynuz tutulu ile uyumlu yorumlandı. Çekilen kraniyal, servikal, torakal ve lomber MRG'sinde bazı seviyelerde minimal bulgingler dışında hastanın kliniğini açıklayacak özellik izlenmedi. Öyküsünde ağır metal sanayide 4 yıldır çalıştığı öğrenilen hastanın serum kurşun düzeyi 55.1 ug/dl (referans aralığı 0-15 ug/dl) saptandı. Hasta şelatör tedavisi için meslek hastalıkları polikliniğine yönlendirildi.

Sonuç:
Motor nöron hastalığı kliniği olan hastalar öyküde ağır metal maruziyeti şüphesi varsa bu yönde araştırılmalı ve hastalar şelatör tedavisi açısından değerlendirilmelidir.

EP - 126 METASTAZLA KARIŞAN İLERİ YAŞ AKUT DİSSEMİNE ENSEFALOMYELİT: OLGU SUNUMU

MUHAMMET DURAN BAYAR

GAZİOSMANPAŞA EĞİTİM VE ARAŞTIRMA HASTANESİ

Giriş:
Akut dissemine ensefalomiyelit (ADEM), merkezi sinir sisteminin otoimmün demiyelinizan bir hastalığıdır. Multifokal nörolojik bulguların yanısıra olguların çoğunda ensefalopati eşlik eder. Genellikle çocukluk çağında sık görülen bir hastalık olmakla birlikte, erişkin olgular da bildirilmiştir. Burada, ensefalopati ile başvuran ileri yaş ADEM olgusunu paylaşmak istedik.

Olgu:
69 yaşında kadın hasta progresif baş ağrısı, yürüme güçlüğü ve konfüzyon tablosuyla başvurdu. Özgeçmişinde bilinen bir hastalık öyküsü yoktu. Fizik muayenesinde patolojik bulgu olmayan hastanın nörolojik muayenesinde oryantasyon bozukluğu, sol homonim hemianopsi , bilateral Babinski saptandı. Ancak iki taraflı destekle yürüyebiliyordu. Kontrastlı kraniyal ve spinal MR görüntülemesinde bilateral periventriküler beyaz cevherde, serebellar hemisferlerde ve bilateral orta serebeller pedinkülde ve asimetrik dağılım gösteren periferinde ödem alanları bulunan ve halkasal kontrast tutulumu gösteren T2 hiperintens lezyonlar izlendi. Bazal ganglion, talamus ve beyin sapı korunmuş görünümdeydi. Metastaz ve kitle dışlanması açısından Mr spektroskopi ve Mr perfüzyon görüntülemeleri yapıldı ve nöroradyoloji konseyinde değerlendirilen hastanın görüntülemerinde kitle, metastaz düşünülmedi ve ön planda ADEM düşünüldü. BOS incelemesinde protein:74mg/dl , glukoz:80mg/dl (eş zamanlı kan glukozu 112mg/dl) saptandı. BOS hücre sayımı 13 lökosit 71 eritrosit olarak bulundu. Bos kültüründe üreme olmadı. Multipleks PCR, oligoklonal bant negatif ve IgG indeksi normal sınırlardaydı. Ayırıcı tanı açısından bakılan NMO ve MOG antikorları negatif saptandı. Hastaya pulse steroid tedavisi 10 gün uygulandıktan sonra belirgin klinik düzelme gözlendi. Oral steroid tedavisi tedricen azaltılarak izlenen hastanın kontrol MRG'lerinde kontrastlanmanın tamamen kaybolduğu ve mevcut lezyonlarında anlamlı regresyon izlendiği gözlendi.

Sonuç:
Erken tanı ve tedavi ile nörolojik sekel kalmadan iyileşebilen bu hastalığın daha çok çocuklarda görülse de erişkin yaş grubunda da hatırlanması gerektiği vurgulanmak istenmiştir.

EP - 127 MOTOR NÖRON HASTALIĞI KLİNİĞİ İLE PREZENTE OLAN FAHR HASTALIĞI OLGUSU

YAŞAR ALTUN ÖZLEM KURAL

ADIYAMAN ÜNİVERSİTESİ EĞİTİM VE ARAŞTIRMA HASTANESİ

Olgu:
45 yaş kadın hasta, son 4-5 gündür olan konuşma bozukluğu, ayak baş parmağında ve ellerde istemsiz hareketler, kas seğirmesi, ellerde titreme şikayetlerinin olması üzerine nöroloji polikliniğine başvurdu. Özgeçmişinde kronik hastalık ve düzenli ilaç kullanım öyküsü yok. Soygeçmişinde kız kardeşinde de konuşma bozukluğu mevcutmuş. Anamnez derinleştirildiğinde hastanın yakınmalarının birkaç yıl önce başladığı, giderek ilerlediği öğrenildi. Kardeşinde de benzer şikayetler olduğundan hastanın bu durumu önemsemediği öğrenildi.

Nörolojik muayenesinde şuur açık, entelektüel kapasitesi düşüktü. IR: +/+ göz hareketleri doğal, konuşma nazone ve yavaşlamıştı dilde fasikulasyon görüldü. Diğer kraniyal sinirler intakt tespit edildi. Kas gücü global tamdı. Bilateral intansiyonel tremor, ellerde tenar atrofi, koreiform hareketler,ayak başparmağı dorsifleksiyonu görüldü. Duyu defisiti tespit edilmedi. Bilateral dismetri ve disdiadokokinezi saptandı.Tandem walk bozuktu.

Laboratuvar değerlerinde Hb: 7,5 olması dışında, karaciğer, böbrek ve tiroid fonksiyon testleri ve idrar mikroskobisi normal bulundu. Beyin MRG'de Fahr hastalığı ile uyumlu bazal ganglionlarda iskemik gliotik odaklar olması üzerine, beyin bilgisayarlı tomografi (BBT) çekildi. Kontrastsız BBT'sinde"bazal ganglionlar, talamus,mezensefalon, sentrum semiovale ve serebellum beyaz cevherde bilateral yaygın kalsifikasyonlar" mevcut idi. Görünüm Fahr hastalığı lehine değerlendirildi.

Görüntüleme fahr hastalığı lehine değerlendirilince tanıyı doğrulamak amacıyla endokrinolojinin de önerisiyle istenen;kalsiyum, albumin, fosfor, magnezyum, Cu, Serum ACE düzeyi, PTH, TSH, Vit D: 29 ng/mL (>30), demir 23 ug/dL (47-169), DBK: 466 ng/mL (155-300), Ferritin: 1,2 ng/mL (11-306), idrarda kalsiyum 125 mg/24h (100-321) tespit edildi. Brusella, TORCH Paneli, ELİSA, BORRELİA'ya yönelik yapılan testler normal sınırlarda tespit edildi. Tiroid,paratiroid patolojilerine yönelik yapılan USG normaldi.Akciğer patolojileri açısından çekilen Toraks BT normaldi. Kas atrofisi ve dilde fasikulasyonları olan hastaya ayırıcı tanıda yer alan motor nöron hastalığı ekartasyonu için yapılan iğne EMG normal değerlendirildi. Fahr hastalığı kesin tanısını koymak için genetik hastalıklarına yönlendirilen hastaya yapılan genetik testler sonuçlanmadı. Hastanın kız kardeşinde de benzer semptomlar olması üzerine telefonla ulaşım sağlandı. Kız kardeşinden telefon ile alınan bilgiye göre yaklaşık 4-5 yıldır konuşma güçlüğü ve yürüme bozukluğu şikayetlerinin olduğu öğrenildi. Sistemik/inflamatuar ve infiltratif hastalık öyküsü olmayan olguya mevcut bulgularla Fahr hastalığı tanısı konuldu.

Demir eksikliği anemisi olan ve D vitamini düşük olan hastaya replasman tedavisi yapıldı. Bazal ganglion tutulumu nedeniyle gelişen ekstrapiramidal semptomlara yönelik nörodol 5mg 1x1 baslandı. Olgunun takiplerinde 3. ayda D vit: 25,1ng/ml mg/dL, Hb:12.5 g/dl, DBK:366 ug/dl olarak bulundu.

Takiplerinde ellerdeki tremorun belirgin azaldığı, istemsiz hareketlerin azaldığı gözlemlendi. Ancak, ataksi ve nazone konuşma devam etmekteydi.

Sonuç olarak; dilde fasikülasyon, konuşma bozukluğu,nazone konuşma, tenar atrofi, tremor, koreiform hareketler,kas seğirmeleri gibi ekstrapiramidal bulgular ile başvuran hastalarda veya kalsiyum ve fosfor metabolizması bozukluğusaptanmayanlarda açıklanamayan nörolojik şikâyetler geliştiğinde ya da özellikle bazal ganglionlarda radyolojik görüntülemeler ile saptanan ve herhangi bir nedene bağlanamayan intrakraniyal kalsifikasyonların varlığında Fahr hastalığı ayırıcı tanıda düşünülmelidir.

EP - 128 VERTEBROBAZİLLER ARTER FUZİFORM ANEVRİZMASININ TETİKLEDİĞİ PONS İSKEMİSİ VE NÖROLOJİK DEFİSİT

İREM YAKICI , DERYA ÖZDOĞRU , ZÜLFİKAR ARLIER , HALİL CAN ALAYDIN , YUSUF TAMAM

EAH ADANA ŞEHİR EĞİTİM VE ARAŞTIRMA HASTANESİ, NÖROLOJİ ANABİLİMDALI

Giriş:
Baziler arter anevrizmaları tüm intrakraniyal anevrizmaların %3-5ini oluşturup posterior dolaşımın en sık görülen anevrizmalarıdır. En sık baziler arter tepe anevrizmaları olarak görülür. Çoğunlukla 60 yaş civarında ve erkek hastalarda görülürler. Yüksek morbidite ve mortalite ile ilişkilidirler. Anevrizmatik dilatasyonlar genellikle rüptürle karşımıza çıkmasına rağmen bu olguda nörolojik tutulumun fuziform anevrizmanın beyin sapına kitle etkisinden kaynaklanması nedeni ile olgumuz sunulmaya değer bulunmuştur.

Olgu:
Hipertansiyon ve 3 aydır baziler arterde anevrizma tanılı 66 yaş erkek hasta sağ yüz ve vücut yarısında uyuşma, konuşmada peltekleşme şikayetleri nedeniyle kliniğimize yatırıldı. Öyküsünde bu şikayetlerin son bir hafta içerisinde birkaç kez yinelediği ve yarım saat içerisinde düzeldiği öğrenildi. Nörolojik muayenesinde konuşma dizartrik, sağ santral fasial paralizi, gag refleksi alınamıyor, sağ hemiparezi (üst ekstremite 2/5, alt ekstremite 4/5) saptandı. Rutin tam kan ve biyokimya sonuçları normal sınırlardaydı. Kranial görüntülemelerinde pons sol yarımında difüzyon kısıtlanması, pons sol anterior kesimine bası oluşturan anteroposterior çapı 1 cm'ye ulaşan baziller arterde genişleme ve bu düzeyde lümende 6 mm kalınlıkta hipodens mural trombüs görünümü tespit edildi. Beyin cerrahi tarafından daha önce yapılan DSA'da baziler gövdeden vertebral artere uzanan, 15 mm çapta fusiform dilatasyon saptanan hasta beyin cerrahi kliniğine konsülte edildi. Endovasküler tedavi ve cerrahi tedavi önerilmeyen hastanın tedavisi asetil salisilik asit 100 mg/gün ve klopidogrel 75 mg/gün olarak düzenlenerek ve fizik tedavi tarafından rehabilitasyon programına alınarak taburcu edildi.

Tartışma:
Vertebrobaziler anevrizmasının genellikle diseksiyon ya da rüptür ile seyrettiği görülse de bu durumun hastalarda geçici iskemik ataklardan pontin iskemisine kadar değişen klinik sendromlara yol açtığı unutulmamalıdır.

EP - 129 KOMBİNE SANTRAL VE PERİFERİK SİNİR SİSTEMİ DEMİYELİNİZASYONU: OLGU SUNUMU

BENGİSU ŞAHİN [1], BAŞAK KARAKURUM GÖKSEL [2]

[1] *NÖROLOJİ ANA BİLİM DALI, BAŞKENT ÜNİVERSİTESİ TIP FAKÜLTESİ*
[2] *NÖROLOJİ ANA BİLİM DALI, BAŞKENT ÜNİVERSİTESİ TIP FAKÜLTESİ*

Giriş:
Demiyelinizasyon terimi, santral ve periferik sinir sistemindeki oligodendrositler ve Schwann hücreleri gibi miyelin destekleyici hücrelerin ve/veya aksonların kısmen korunduğu miyelin lamellerinin yıkımına ilişkin patolojik bir süreci tanımlar.

Eş zamanlı multipl skleroz (MS) ve inflamatuvar polinöropati ilk olarak 1979da tanımlanmıştır. Son yıllarda daha fazla rapor, MSnin yalnızca santral sinir sistemi (SSS) dağılımına sahip olmadığını, periferik sinir sisteminin (PSS) de MS hastalarında çeşitli derecelerde etkilendiğini vurgulamıştır. 50 ardışık MS hastasında yapılan bir çalışmada, periferik sinirlerde elektrofizyolojik anormallikler %28 oranında gözlemlenmiş, eş zamanlı klinik belirtiler ise %12 oranında bulunmuştur. Bu birlikteliğin yeni bir klinik tablo olup olmadığı henüz doğrulanmamıştır. Bu tablonun, immünomodülatör veya immünosüpresif tedavinin bir sonucuna, paylaşılan bir bağışıklık patogenezine veya SSS ile PSS arasında miyelin bazik protein (MBP), miyelin ilişkili glikoprotein (MAG) veya nörofasin gibi paylaşılan ortak bir antijene bağlı olabilir. Bu bildiride MS tanılı hastada subakut progresif seyirli polinöropati birlikteliği olan bir hasta sunulmuştur.

Olgu:
40 yaşında, MS tanılı erkek hasta, yürüme-denge bozukluğu ve halsizlik şikayetleriyle acil servise başvurdu. 2007 yılında MS tanısı alan hasta 2016 yılından beri MS için herhangi bir tedavi almamıştı. Acil servis başvurusundan 1,5 ay önce sırt ağrısı, sonrasında yürüme güçlüğü ve fasiyal dipleji şikayetleri ile başka bir merkezde Guillain Barre Sendromu tanısı ile hastaya IVIG tedavisi verilmiştir. Nörolojik muayenesinde alt ve üst extremitede arefleksi, diz ekstansörleri 5/5 fleksörleri 4+/5, trunkal ataksi mevcuttu, yardımla yürüyordu. Bu şikayetlerle gelen hasta hospitalize edildi. Beyin MRG'de supra ve infratentorial demiyelinizan hastalığı düşündüren bulgular saptandı. Spinal MRG'de C2 seviyesinde kord sağ tarafında, C2-3 seviyesinde sol tarafta, belirgin kontrast tutmayan T2 hiperintens lezyonlar saptandı. Paraneoplastik sendrom ön tanısı ile yapılan PET BT sonucunda malignite bulgusuna rastlanmadı. EMG incelemesinde sensorimotor demyelinizan özelliği ön planda mikst tip polinöropati ile uyumlu elektrofizyolojik bulgular elde edildi. Lomber ponksiyonda Protein (BOS) - 150,30 mg/dL olarak sonuçlandı, hücre görülmedi. Serum paraneoplastik antikor panelinde Anti GAD-65 zayıf pozitif sonuçlandı. CIDP? MS atak? ön tanılarıyla hastaya iv. metilprednizolon 1 gr/gün tedavisi başlanması planlandı. Metilprednizolon tedavisinin 3.gününde fayda görmeyen hastaya plazmaferez(PF) tedavisi başlandı. Metilprednizolon tedavisi alternan devam edilerek, daha sonra oral tedavi ile devam edildi. Hastaya MSS+PSS demiyelinizan hastalık tanısıyla Rituksimab tedavisi başlandı. 1 ay sonraki poliklinik kontrolünde yürüyüşü ataksikti, desteksiz yürüyordu, uyuşmaları bir miktar devam etmekteydi.

Tartışma ve Sonuç:
SSS ve PSS demiyelinizasyonunun birlikteliği nadir görülen, hem tanı hem de tedavi açısından zorlu bir klinik tablodur. Bu tablonun klasik demiyelinizan hastalıklardan ayrı bir bozukluk olup olmadığı belirsizliğini korumaktadır. Son zamanlarda, daha fazla çalışma, MSin sadece SSS dağılımına sahip olmadığını, MS hastalarında PSS'nin de çeşitli derecelerde etkilendiğini vurgulamaktadır. MSte PSS tutulumunun sıklığı ve önemini tam olarak anlayabilmek için daha geniş çaplı araştırmalara ihtiyaç vardır. Hastalığın remisyonunu başlatmak ve sürdürmek için farklı immünoterapötik ajanların bir kombinasyonu gerekebilir. Kombine santral ve periferik demiyelinizasyon (KKPD) hastaları için mevcut immünoterapiler arasında steroidler, IVIg ve plazmaferez yer alır. Son zamanlarda, Rituksimab KKPDli hastalarda iyi sonuçlar göstermiştir. Bu bildiride kortikosteroid ve IVIge geçici yanıt gösteren, plazmaferez ve Rituksimab tedavisi ile kliniğinde iyileşme sağlanan ve nüksleri önlenen bir olgu sunulmuştur.

Referanslar
1. A. Khan et al. Peripheral neuropathy in patients with multiple sclerosis. PLoS One 2018 Mar 7;13(3):e0193270
2. M.R.Emad et al. Peripheral Neuropathy in Multiple Sclerosis: An Electrophysiologic Study in Iranian Patients. Acta Med Iran 2017 Aug;55(8):496-501.

3. Adamec et al. Peripheral nervous system in multiple sclerosis-understanding the involvement via autonomic nervous system Neurol Sci. 2021 Jul;42(7):2731-2736.
4. A. Lizarraga et al. Peripheral nervous system electrodiagnostic abnormalities in predominantly Hispanic Multiple Sclerosis patients. Mult Scler Relat Disord . 2021 Nov:56:103254.
5. Mehndiratta MM, Gulati NS. Central and peripheral demyelination J Neurosci Rural Pract. 2014 Jan-Mar; 5(1): 84–86.
6. Tasnic et al. Combined central and peripheral demyelination: a case report. Journal of medıcıne and life.Jan 2022 10.25122/jml-2022-0010

EP - 130 OPERE NORMAL BASINÇLI HİDROSEFALİ HASTALARINDA KLİNİK TAKİP

BENGÜL FATMA GÖLGE , HALİDE RENGİN BİLGEN AKDENİZ

YEDİTEPE ÜNİVERSİTESİ TIP FAKÜLTESİ, NÖROLOJİ ANABİLİM DALI

Amaç:
Normal basınçlı hidrosefali (NBH) tanısında altın-standart şant operasyonuna yanıtlılıktır. Belli bulguların prognostik değeri olmakla beraber bir grup vakada nörodejeneratif süreçlerin eşlik ettiği veya tetiklendiği ve buna bağlı olarak prognozun olumsuz etkilendiği düşünülmektedir. Bu çalışma NBH hastalarının post-op prognozları hakkında bilgi edinme amaçlı yapılmıştır.

Materyal ve Metot:
03/2018 – 02/2023 yılları arasında Yeditepe Üniversitesi Hastanesi Nöroşirürji bölümünde şant operasyonu geçirmiş hastalar Nöroloji polikliniğine çağırılmış olup, muayeneleri yapılarak MMSE, ICIQ-ST, Berg denge ölçeği ve TUG testleri uygulanmıştır. Hastaların pre-op beyin MRG, sisternografi ve BOS tetkikleri prognostik açıdan incelenmiştir.

Bulgular:

Hasta / Bilgiler	Yaş	Cinsiyet	Pre-op geçen süre	Op Yaşı	Beyin MRG	Sisternografi	BOS Basıncı
Hasta 1	81	K	1 Yıl	77	Artmış EI(0,34)	NBH ile uyumlu	Normal
Hasta 2	81	K	2 Yıl	77	Artmış EI(0,33)	NBH ile uyumlu	Normal
Hasta 3	71	E	1 Yıl	67	Artmış EI(0,37)	NBH ile uyumlu	Normal
Hasta 4	79	E	1,5 Yıl	77	Artmış EI(0,34)	NBH ile uyumlu	Normal

Hasta / Bilgiler	Post-op geçen süre	MMSE	BERG Denge Ölçeği	TUG Test	ICIQ-SF
Hasta 1	6 Yıl	27/30	8 (yüksek düşme riski)	63 sn (>12 sn düşme riski +)	12
Hasta 2	5 Yıl	28/30	32 (orta düşme riski)	33 sn (>12 sn düşme riski+)	15
Hasta 3	5 Yıl	24/30	48 (düşük düşme riski)	20 sn (>12 sn düşme riski+)	0
Hasta 4	4 Yıl	28/30	46 (düşük düşme riski)	14 sn (>12 sn düşme riski+)	0

Sonuç:
Bu ön çalışma niteliğindeki veriler kısıtlı olmakla birlikte, hastaların ikisinde prognozun iyi seyretmesi, diğer iki hastada post-op yanıtsızlığın ve ilerleyici bulguların varlığı, normal basınçlı hidrosefali hastalarının bir kısmında patogenezde nörodejenerasyonun eşlik ettiği bir alt grubun olduğu öngörüsünü destekler niteliktedir. Hastanemizde opere edilen diğer vakaların klinik seyir değerlendirmelerine devam ederek vaka sayımızı ve verilerimizi arttırarak NBH hastalarında prognostik belirteçler elde etmeyi amaçlamaktayız.

REFERANS:

1. Park HY, Park CR, Suh CH, Kim MJ, Shim WH, Kim SJ. Prognostic Utility of Disproportionately Enlarged Subarachnoid Space Hydrocephalus in Idiopathic Normal Pressure Hydrocephalus Treated with Ventriculoperitoneal Shunt Surgery: A Systematic Review and Meta-analysis. AJNR Am J Neuroradiol. 2021 Aug;42(8):1429-1436.
2. Thavarajasingam SG, El-Khatib M, Rea M, Russo S, Lemcke J, Al-Nusair L, Vajkoczy P. Clinical predictors of shunt response in the diagnosis and treatment of idiopathic normal pressure hydrocephalus: a systematic review and meta-analysis. Acta Neurochir (Wien). 2021 Oct;163(10):2641-2672.

EP - 131 GÖRME KAYBI İLE GELEN TEMPORAL ARTERİT OLGUSU

ZEYNEP MUNİROĞLU , BEGÜM PÜREN ERGÜN , TUĞBA ÇALIŞIR , DERYA YAVUZ DEMİRAY

MUSTAFA KEMAL ÜNİVERSİTESİ TIP FAKÜLTESİ NÖROLOJİ ANABİLİM DALI

Giriş:
Dev Hücreli Arterit (DHA)diğer ismiyle temporal arterit özellikle proksimal aort ve dalları olmak üzere büyük ve orta büyüklükteki damarlarını etkileyen granülomatöz bir vaskülittir. Karotis arterlerinin ekstrakranyal dallarına, özellikle de yüzeyel temporal artere yönelik bir eğilim vardır.Klinik belirtiler, iltihap ve iskemiden kaynaklanır. 50 yaşın üzerindeki bir hastada yeni bir baş ağrısı geliştiğinde, DHA olasılığına karşı dikkatli olunması gerekmektedir. Yüksek doz kortikosteroidler tedavinin temelini oluşturur. Steroid uygulaması, temporal arter biyopsisi yapılmasını beklemek zorunda değildir. Erken tedavinin amacı, görme kaybını ve diğer vasküler komplikasyonları önlemektir.

Olgu:
Yetmiş yedi yaşında kadın hasta, iki haftadır çiğneme hareketleriyle artan, zonklayıcı vasıfta ve tek taraflı başlayarak tüm başa yayılan baş ağrısı şikayetiyle başvurdu. Baş ağrısını takiben sağ gözde tam görme kaybı ve sol gözde de görme azlığı şikayeti olmuş. Nörolojik muayenesinde bilinci açık, koopere ve oryante idi, kognitif fonksiyonları normaldi. Motor muayene tüm ekstremitelerde 5/5 idi, duyu kusuru yoktu. Serebellar muayene bilateral eşit idi. Özgeçmişinde bilinen hipertansiyon, hipertiroidi, gut tanıları mevcuttu. Hastadan alınan anamneze göre baş ağrısı sık sık çiğneme hareketleriyle de artan vasıfta olup kladikasyo mevcuttu. Sağ temporal arter pulsasyonu, sola göre azalmıştı. Kan tetkiklerinde CRP: 49.2 Sedimentasyon: 59 dışında major patoloji izlenmedi. Kontrastlı Beyin MRG'de yaşla uyumlu atrofi ve bir-iki adet iskemik gliotik odak izlenirken; Orbita MRG'sağ temporalis superficialis arterinde hafif duvar kalınlaşması ve hafif kontrast tutulumu saptandı.Temporal arter ultrasonografide bilateral temporal arterlerde hipoekoik halo işareti saptandı. Klinik ön tanı temporal arterit düşünülen hastada kesin tanıya yönelik biyopsi yapıldı.Üç gün boyunca günde 1gr olmak üzere İVMP tedavisi ve antiagregan tedavi başlandı, devamında oral steroid planlandı. Hastanın tedavi sonrası takip eden sedimentasyon sonuçları 24-16 şeklinde düşme eğiliminde idi. Sağ temporal artere yönelik yapılan biyopsi sonucu: Tunika mediada yaygın fibrozis, multinükleer dev hücreler, lenfositler ve transmural inflamasyon içeren arterit şeklinde raporlandı. Baş ağrısı şikayetleri steroid sonrası tamamen gerileyen hastada sağ gözdeki görme kaybında düzelme izlenmedi.

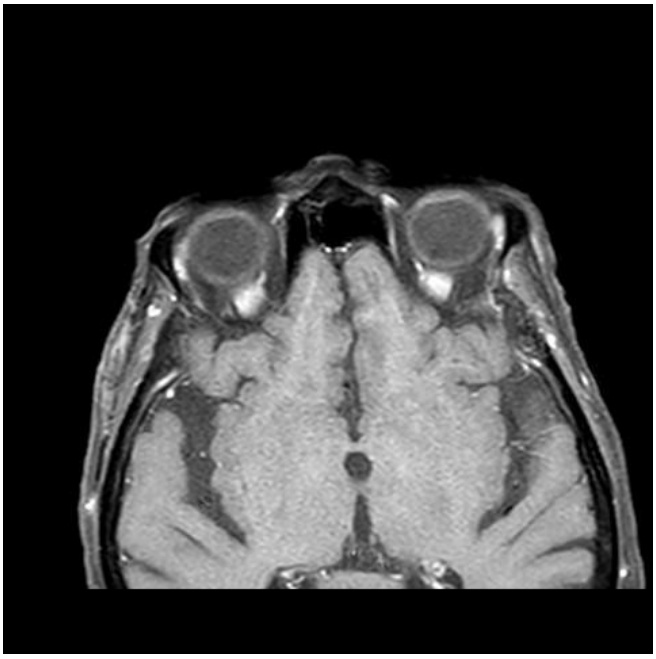

Şekil: Kontrastlı Orbita MRG kesitlerinde gözlenen sağ temporalissuperficialis arterinde hafif duvar kalınlaşması ve hafif kontrast tutulumu

Tartışma:
Dev Hücreli Arterit çoğunlukla 50 yaş üstü hastalarda görülen bir vaskülittir. Yeni başlangıçlı başağrısı en sık görülen semptom olup hastaların üçte ikisinde görülür. Olguların çoğunda fizik muayene normaldir ancak göz dibi muayenesi mutlaka yapılmalıdır. Kalıcı veya geçici görme kaybı, arteritik anterior iskemik optik nöropatiye bağlı olarak gelişmekte olup, sıklıkla posterior siliyer arterler ve daha az sıklıkla retinal arter oklüzyonu sonucu oluşur.Oküler semptomlar ağrısızdır, tedavisiz kalma durumunda 1-2 hafta içerisinde diğer gözde de görme kaybı olasılığı oldukça yüksektir. Olgumuzda sağ gözde tam körlük meydana gelmiş olup, sol gözde görme azlığı şikayeti ve baş ağrısı şikayeti tamamen gerilemişti. Erken tanı ve tedavide biyopsi sonucu beklemeksizin steroid tedavisine başlanması, uzun vadeli nörolojik sekelleri önlemek için önemlidir.

EP - 132 ANTİ-GD1B ANTİKORU İLE İLİŞKİLİ REKÜRREN MİLLER-FİSHER SENDROMU OLGUSU

ZELİHA GÜNEŞ [1], SEBİLE SERRA DOĞUKAN TÜMER [1], ASLI YAMAN KULA [1], VİLDAN GÜZEL [2], ZELİHA MATUR [1]

[1] BEZMİALEM VAKIF ÜNİVERSİTESİ
[2] İSTİNYE ÜNİVERSİTESİ

Amaç:
Miller-Fisher sendromu (MFS) nadir görülen, akut başlangıçlı oftalmopleji, ataksi ve arefleksiyle karakterize bir Guillain-Barre sendromu (GBS) varyantıdır. MFS'de GQ1bye karşı antikorların duyarlılığı %85 ve özgüllüğü %100 bulunmuştur. Bu bildiride, anti-GD1b antikoru pozitif saptanan tekrarlayıcı bir MFS olgusu sunulmuştur.

Yöntem:
35 yaşındaki kadın, acil serviste, aşırı alt gastrointestinal (GIS) kanama dolayısıyla izlenirken kısa süreli geçici bilinç kaybı nedeniyle tarafımızdan değerlendirildi. Öyküsünden bir üst solunum yolu infeksiyonunu izleyerek 45 gün önce tedricen baş ağrısı, çift görme, bacaklarda uyuşma, yürüme güçlüğü geliştiği, dış merkezde Tolosa-Hunt sendromu tanısıyla metil prednizolon tedavisi başlandığı öğrenildi. Nörolojik muayenesinde bilateral horizontal bakış kısıtlılığı, solda midriazis; ekstremitelerin distalinde baskın hafif kuadriparezi, derin tendon reflekslerinde azalma, ataksi saptandı. BOS proteini yüksekti (70,9 mg/dl). EMG, kraniyal ve tüm spinal MRG normaldi. Antigangliyozid antikor paneli negatif bulundu. IVIg tedavisi sonrası takibinin 3. ayında hastanın kliniği tamamen düzeldi. Hasta bir yıl sonra benzer bir tabloyla tekrar başvurdu. İncelemelerinde BOS proteini yüksekliği (57 mg/dl) ve anti-GD1b IgG pozitifliği saptandı. EMG'sinde, iki yanlı soleus kası kayıtlı tibial H refleksi ve sağ ulnar SEP incelemesinde Erb potansiyeli elde edilemedi. 6 ay boyunca IVIg tedavisi sürdürüldü, klinik düzelme tam olarak sağlandı.

Sonuç ve Tartışma:
Bu olgu, yanlış tanı ve tedavi nedeniyle gelişen komplikasyona; EMG'de rutin çalışmaların yanı sıra özellikle MFS ve ataksik GBS'lerde proksimal duyu yollarının iletiminin gösterilmesi için H refleksi ve SEP incelemelerinin yapılmasının önemine; anti-GD1b IgG antikoru pozitifliğiyle MFS birlikteliğinin nadir olmasına dikkat çekmek amacıyla sunulmuştur.

EP - 133 ÖZET :DİRENÇLİ NÖBETLER VE PSİKOTİK BELİRTİLERİN EŞLİK ETTİĞİ ANTİ-NMDA RESEPTÖR ENSEFALİTİ TANISI ALAN HASTA: OLGU SUNUMU

MERVE BOZKURT , AYŞE KARAKUŞ , SIRMA GEYİK

GAZİANTEP ÜNİVERSİTESİ TIP FAKÜLTESİ NÖROLOJİ ANABİLİM DALI

Olgu:
Anti-N-metil-D-aspartat (NMDA) reseptör ensefaliti otoimmün ensefalitler arasında en sık görülen ensefalit türü olmasına rağmen, diğer nöropsikiyatrik hastalıklarla karşılaştırıldığında nadir görülen bir hastalıktır. Akut ya da subakut başlangıçlı ekstrapiramidal, psikiyatrik ve epileptik semptomlar ile seyreden; çocukluk ve genç erişkinlerde sık görülen bir hastalıktır.

Bu yazıda 2 yıl önce epilepsi ve psikoz tanısı alan , psikoz nedeniyle psikiyatri servisinde nöbetlerinde artış olması üzerine tarafımıza konsulte edilen , NMDA reseptör ensefelati tanısı konulan 38 yaşında kadın hastayı sunmayı amaçladık. Dirençli epilepsi nedeniyle valproik asit, karbamazepin, lamotrijin tedavisi alan hasta; nöbet sıklığında artış olması üzerine tarafımıza konsülte edildi. Labaratuar testlerinde anormallik saptanmadı, ilaç düzeyleri etkin aralıktaydı. Hastanın nörolojik muayenesinde apatik görünüm, basit komutlara uyma, üst ekstremitelerde belirgin rijidite, konuşma akıcılığında yavaşlama mevcuttu. Kranial MRG' de özellik saptanmazken, EEG zemin aktivite yavaşlığı saptandı. Lomber ponksiyon sonucu , menenjit paneli, bos kültürleri normaldi, direkt bakıda hücre saptanmadı. BOSta yapılan diğer immünolojik testler dış merkez üniversite laboratuvarına gönderildi.

Hastanın dirençli epilepsi ve psikoz tanısı olması, viral ve bakteriyel parametlerinin normal gelmesi ve subakut bir tablo olması nedeniyle ön planda otoimmün ensefalit tanısı konularak hastaya steroid tedavisi başlanmıştır; kısmi fayda görmüştür. Hastanın takiplerinde BOS otoimmün ensefalit panelinde anti-NMDA reseptör antikoru pozitif saptanması üzerine hastaya intravenöz immunglobulin (IVIG) tedavisi başlandı. Hasta tedavi sonrası tamamen düzeldi. Sonrasında malignite taraması yapıldı ve normaldi.

Bu olgu sunumda dirençli epilepsi ve psikiyatrik hastalık birlikteliklerinde organik etiyolojinin dışlanmasının önemini vurgulamaya çalıştık.

Anahtar Sözcükler: otoimmun ensefalit , Epilepsi , NMDA ensefaliti

EP - 134 SEREBRAL VEN TROMBOZUNA SEKONDER DURAL ARTERİOVENÖZ FİSTÜL

MURAT MERT ATMACA [1], YILMAZ ÖNAL [2], FATMA SİBEL BAYRAMOĞLU [3]

[1] SULTAN 2. ABDÜLHAMİD HAN EĞİTİM VE ARAŞTIRMA HASTANESİ, NÖROLOJİ KLİNİĞİ
[2] FATİH SULTAN MEHMET EĞİTİM VE ARAŞTIRMA HASTANESİ, RADYOLOJİ KLİNİĞİ
[3] SULTAN 2. ABDÜLHAMİD HAN EĞİTİM VE ARAŞTIRMA HASTANESİ, RADYOLOJİ KLİNİĞİ

Olgu:
Altmış yaşında kadın hasta daha önceden olan ve 3-4 aydır artan baş ağrısı şikayeti ile başvurdu. Muayenesinde papilödem yoktu ve diğer muayene bulguları normaldi. Kontrastlı kranyal MR aksiyel T2 ve FLAIR ağırlıklı kesitlerde sağ transvers sinüs hiperintens görünüyordu ve MR venografide sağ transvers sinüste ve sol sigmoid sinüste dolum izlenmedi. Serebral ven trombozu (SVT) tanısı ile hastaya rivaroksaban 20 mg/gün başlandı. Homozigot Faktör 5 Leiden ve heterozigot protrombin 2 gen mutasyonları saptandı ve hasta tekrar sorgulandığında yıllar önce bacağında damar tıkanıklığı nedeniyle tedavi gördüğünü söyledi. Ömür boyu varfarin tedavisi planlandı. Beyin MR'de dilate tortiyöz damarların dikkat çekmesi üzerine hastaya serebral DSA yapıldı. Sol ECA dallarından, özellikle middle meningeal ve oksipital arterlerden beslenen, önce transvers sinüs ardından retrograd olarak sinus rektus ve superior sagittal sinus ile kortikal venlere de reflüsü izlenen Cognard tip 2a+b AV dural fistül ve sağ middle meningeal arterden insidental olarak saptanan, sağ sigmoid ve transvers sinüslerle ilişkili Cognard tip 1 AV dural fistül saptandı ve iki fistül de sıvı embolizan ajan kullanılarak başarılı bir şekilde embolize edildi. AV fistüllerin SVT'ye sekonder geliştiği düşünüldü. İşlemden 3 hafta sonra baş ağrısında artış ve bulanık görme tarifleyen hastanın muayenesinde iki yanlı grade 3-4 papilödem saptandı. Vizyon kaybı olmayan hastaya asetazolamid 1000 mg/gün başlandı. Kontrol DSA'da patoloji saptanmadı. Aylık takiplerinde papilödem grade 1-2 düzeyine geriledi, hastanın yakınmaları geriledi ve 3 aylık takibinde stabil seyretti.

Herediter trombofili nedenleri SVT'li hastalarda araştırılmalıdır. SVT'li hastalarda papilödeme dikkat edilmelidir. SVT'ye sekonder dural AV fistül gelişebilir.

Üst sıradaki birinci resimde FLAIR ağırlıklı aksiyel kesitte sağ transvers sinüs hiperintens görünmektedir; ikinci resimde T1 ağırlıklı aksiyel kesitte sağ transvers sinüs hipointensi görülmektedir; üçüncü resimde MR venografide sağ transvers sinüste ve sol sigmoid sinüste dolum izlenmemektedir; Alt sıradaki birinci ve ikinci resimlerde T2 ağırlıklı aksiyel kesitlerde genişlemiş tortüöz damarlar görülmektedir, üçüncü resimde postkontrast T1 ağırlıklı aksiyel kesitte genişlemiş tortüöz damarlar görülmektedir.

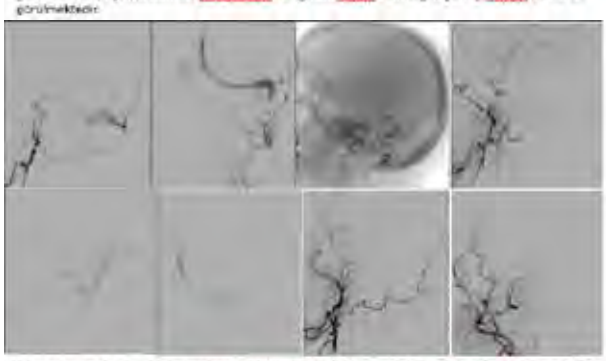

Üst sıradaki birinci ve ikinci resimlerde sol kolateral DSA'da elde edilen AP ve lateral görüntülerde sol ECA dallarından özellikle middle meningeal ve oksipital arterlerden beslenen önce transvers sinüs ardından retrograd olarak sinus rektus ve superior sagittal sinus ile kortikal venlere de reflüsü izlenen dural AV fistül görülmektedir; üçüncü resimde middle meningeal ve oksipital arterlerden sıvı embolizan ajan kullanılarak fistülün embolizasyonu görülmektedir; dördüncü resimde lateral DSA görüntüsünde fistülün tamamen embolize edildiği görülmektedir. Alt sıradaki birinci ve ikinci resimlerde AP ve lateral görüntülerde sağ middle meningeal arterden insidental olarak saptanan, sağ sigmoid ve transvers sinüslerle ilişkili dural AV fistül görülmektedir; üçüncü ve dördüncü resimlerde AP ve lateral görüntülerde sağdaki fistülün tamamen embolize edildiği görülmektedir.

EP - 135 OPTİK NÖRİT İLE PREZANTE OLAN GLİOBLASTOM VAKASI

ESHGİN MAHARRAMOV [1], BEKİR ENES NAZLI [1], RAHŞAN GÖÇMEN [2], FADİME İRSEL TEZER [1], AYŞE İLKSEN ÇOLPAK [1]

[1] HACETTEPE ÜNİVERSİTESİ NÖROLOJİ ANABİLİM DALI
[2] HACETTEPE ÜNİVERSİTESİ RADYOLOJİ ANABİLİM DALI

Giriş:
Tipik optik nörit sıklıkla tek taraflı ani görme kaybı ile ortaya çıkmakta, MS, NMOSD ve MOGAD nöroloji pratiğinde bilinen en sık nedenler olmaktadır. Nadir olarak rastlansa bile optik sinir glioblastomu görme kaybı yapmakta, progresyonu ve nihai sonlanımı açısından kötü seyretmektedir.

Vaka:
50 yaşında erkek hasta 2 ay önce ortaya çıkan ağrılı görme kaybı şikayeti ile dış merkez nöroloji bölümüne başvurdu. Çekilen orbita, kranial MRG ve MR venografide patoloji saptanmadı, hastaya LP yapılarak NMO ve MOG tetkikleri gönderildi. Bu tetkiklerde patoloji saptanmadı. Görme kaybının immünolojik bir nedenle bağlı olduğu düşünülerek 4 doz 1 gram İVMP tedavisi verildi, ancak faydalanma olmadı. Hasta göz hastalıkları bölümüne konsülte edildi, ilgili bölüm tarafından iskemik optik nöropati düşünülen hastaya hiperbarik oksijen tedavisi verildi. Hastanın bu tedaviden de faydalanması olmadı.

Hasta ileri tetkik için hastanemize başvurdu. Sarkoidoz açısından ACE, İgG4 ilişkili hastalık açısından İgG4 gönderildi. Serum IgG4-0,572 g/L; ACE-9,5 U/L olarak normal sonuçlandı. Tarafımızca LP planlandı. BOS proteini 44,7 mg/dl, BOS İgG indeksi 0,43 olarak sonuçlandı. Kültürlerde üreme olmadı. Hastaya kontrastlı kranial MRG planlandı, eski MR tetkikleri sisteme ekletilerek incelendi. Yapılan MR görüntülemesi sağ ve sol optik sinir prekiazmatik parçasını, kiazmayı ve sağ optik traktusu tutan, yoğun kontrastlanma gösteren infiltratif tümör lehine değerlendirilen, ekspansil sinyal artışı ve kontrastlanma olarak raporlandı. Göz hastalıkları tarafından biyopsi planlandı, biyopsi sonucu glioblastom olarak raporlandı. Hasta medikal onkoloji bölümüne konsülte edilerek taburculuğu planlandı.

Tartışma:
Optik sinir primer glioblastomu çok nadir görülmekte olup litarürte 2022 yılına kadar 67 vaka bildirilmiştir. Net bir klinik sunumun ve karakteristik görüntüleme özelliklerinin olmaması nedeniyle erken tanı zordur. Ancak hızlı ilerleyen görme kaybı nedeniyle araştırılan hastalarda immünolojik nedenler dışlandıktan sonra akılda tutulması gereken tanılardan biri olması gerekmektedir.

EP - 136 SEREBRAL KÜÇÜK DAMAR HASTALIĞINDA GEN MUTASYONU GÖRÜLEN İKİ OLGU SUNUMU

ZEYNEP BÜŞRA SOYSAL , FURKAN AKKOÇ , AYBALA NESLİHAN ALAGÖZ , SENA DESTAN BÜNÜL

KOCAELİ ÜNİVERSİTESİ TIP FAKÜLTESİ, NÖROLOJİ ANABİLİM DALI, KOCAELİ

Giriş:
Serebral küçük damar hastalığı, vasküler kognitif bozukluk, yaşla ilişkili depresyon ve yürüme bozukluğunun en sık sebebidir ve hastaların %5'inde herediter olduğu düşünülmektedir. İlk olguda NOTCH1 geninde klinik önemli bilinmeyen mutasyonu olan bir hasta, ikinci olguda NOTCH3 geninde patojenik mutasyonu olan hasta sunulacaktır.

Olgu 1:
65 yaşında kadın hastanın, iki sene önce perseküsyon sanrısı ve depresif duygudurum nedeniyle psikiyatri kliniğine başvurduğu ve kognitif bozukluk düşünülerek nörolojiye yönlendirildiği öğrenildi. Üç senedir dengesizlik ve düşme atakları, iki senedir görsel halüsinasyon tariflemekteydi. Özgeçmişinde diyabet, duyusal polinöropati ve bir sene önce iskemik inme vardı. Soygeçmişinde babasında iskemik inme olduğu öğrenildi. Nörolojik muayenesinde emniyetsiz yürüme vardı. Mini mental testi 30/30'du. Beyin manyetik rezonans görüntülemesinde (MRG) kapsüla interna, pons ve mezensefalonda yaygın T2 hiperintensiteler izlenmekteydi. Tüm ekzon analizinde NOTCH1 geninde heterozigot c.242C>G/p.D809E varyantı klinik önemi bilinmeyen mutasyon tespit edildi.

Olgu 2:
43 yaşında kadın hasta 20 dakika süren görme bozukluğu ardından 10 dakika süren dizartrik konuşma şikayetiyle nöroloji polikliniğine başvurdu. Sekiz sene önce benzer şikayetlerin birkaç dakika sürdüğünü belirtti. Özgeçmişinde görsel auralı migren vardı. Soygeçmişinde babasının birkaç kez iskemik inme öyküsü olduğu öğrenildi. Beyin MRG'de supratentoriyal derin beyaz cevherde yaygın T2 hiperintensite görüldü. CADASIL düşünülen hastanın genetik testinde NOTCH3 geninde patojenik mutasyon saptandı.

Sonuç:
NOTCH1 ilişkili tanımlanan lökoensefalopatilerin erişkin başlangıçlı olanlarında; spastik ataksik yürüyüş, periferik nöropati, kognitif bozukluk ve psikiyatrik bulguların görüldüğü bildirilmiştir. NOTCH3 gen mutasyonu görülen CADASIL'de tekrarlayan iskemik ataklar, auralı migren, kognitif bozukluklar ve psikiyatrik bulgular görülebilmektedir. Olguları sunma amacımız aile öyküsü olan serebral küçük damar hastalığı vakalarında genetik danışmanın önemini vurgulamaktır.

EP - 137 F VE F-M DALGASI PARAMETRELERİNİN KÜBİTAL TÜNEL SENDROMUNUN ELEKTROFİZYOLOJİK TANISINDA KULLANIMI

ÖZGİR SELEK [1], MURAT ALEMDAR [2]

[1] *KOCAELİ ÜNİVERSİTESİ TIP FAKÜLTESİ ORTOPEDİ VE TRAVMATOLOJİ ANABİLİM DALI*
[2] *SAKARYA ÜNİVERSİTESİ TIP FAKÜLTESİ NÖROLOJİ ANABİLİM DALI*

Amaç:
Ulnar sinirin (US) dirsek segmentindeki mutlak motor iletim hızı (MİH), USnin dirsek segmentindeki MİH'sinin ön kol segmentine kıyasla yavaşlama miktarı ve US bileşik kas aksiyon potansiyeli (BKAP) genliğinin dirsek proksimalinden uyarımınla distalinden uyarımındakine kıyasla azalma oranı, kübital tünel sendromunun (KüTS) elektrofizyolojik tanısında kullanılan geleneksel sinir iletim çalışması (SİÇ) parametreleridir. KüTS'nin; hem uyarının antidromik yayılımında hem de ortodromik iletim fazında gecikmeye neden olduğundan, USnin minimum F dalgası latansı (mFL) ve F-M dalgası latansında uzmaya neden olması ve bu ileti değerlerinin MS ile kıyaslanmasının da tanıda yararlı olması beklenir. Biz bu çalışmada bu kıyaslanmaların KüTSnin doğrulanmasında yararlı olup olmadığını belirlemeyi amaçladık.

Gereç ve Yöntem:
Popülasyonumuzda ROC eğrisi analizleri ile geleneksel SİÇ parametreleri, US mFL, US -MS mFL farkı (FLF), US F-M dalga latansı, US-MS F-M dalga latansı farkına (F-MLF) ait en iyi eşik değerlerin duyarlılığını ve özgüllüğünü belirledik. Daha sonra, bu ROC eğrilerini karşılaştırdık. Ayrıca, bu kıyaslamalı parametrelerin geleneksel parametrelere eklenmesinin KüTSde tanısal doğruluğa katkıda bulunup bulunmadığını araştırdık.

Bulgular:
Çalışmamıza 73 KüTS hastası ve 219 cinsiyet, taraf ve yaş eşleştirilmiş sağlıklı kontrol dahil edildi. US nin dirsek segmenti MİHsi, aranan diğer tüm parametrelerden daha yüksek tanısal duyarlılık, özgüllük ve doğruluk oranlarına sahipti. ($p<0,05$) F veya F-M parametreleri arasında US-MS FLF en yüksek tanısal doğruluk oranına sahipti (%85,6). Dirsek segmneti MİH kullanımı 73 hastanın 16sında (%21,9) yanlış negatif sonuçlara neden oldu. Bu parametreye ek olarak US-MS FLFsinin veya US -MS F-MLF'sinin eklenmesi, bu 16 hastanın 9unda doğru pozitif sonuçlar verdi ve yanlış negatif sonuç oranını %9,6ya düşürdü. Dirsek MİH, 219 sağlıklı bireyden 6sında (%2,7) yanlış pozitif sonuçlara neden oldu. US-MS FLFsinin veya US -MS F-MLF'sinin eklenmesi, bu altı hastanın hepsinde doğru sonuçlar verdi.

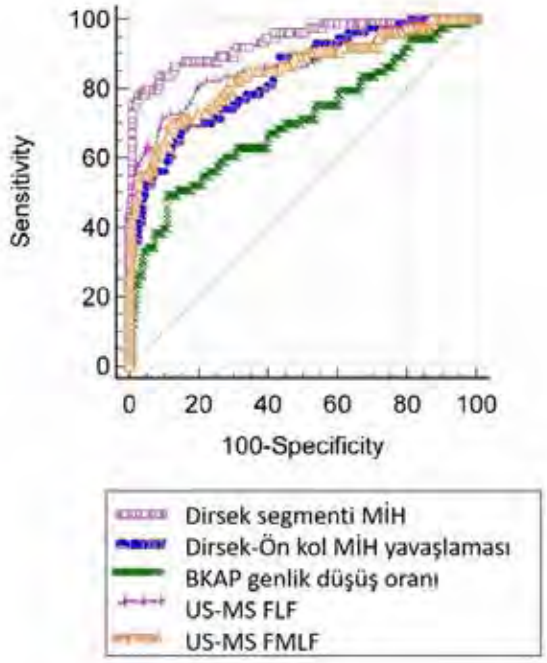

Tablo: Çalışmamızda araştırılan parametrelere dair en iyi eşik değerler ve bunların tanısal doğruluk değerleri

Parametre	En iyi eşik değer	Duyarlılık (%)	Özgünlük (%)	Tanısal Doğruluk (%)
US'nin dirsek segmenti mutlak MİH	≤46.2 m/s	78.1	97.3	92.5
US'nin dirsek segmentindeki MİH'sinin ön kol segmentine kıyasla yavaşlama miktarı	>10.9 m/s	68.5	85.4	80.8
US bileşik kas aksiyon potansiyeli (BKAP) genliğinin dirsek proksimalinden uyarımıyla distalinden uyarımındakine kıyasla azalma oranı	>10.8 %	49.3	89.0	87.8
US'nin minimum F dalgası latansı	>27.75 ms	61.6	79.9	75.3
US -MS minimum F dalgası latansı farkı	>1.25 ms	71.2	90.4	85.6
US'in F-M dalgası latansı	>25.13 ms	58.9	83.1	77.1
US-MS F-M dalga latansı farkı	>2.14 ms	69.9	88.1	83.6

Sonuç:
US-MS FLF ve US -MS F-MLF, KüTSde yüksek tanısal doğruluk oranlarına sahipti, ancak duyarlılıkları ve özgüllükleri dirsek segmenti MİHye kısyasla daha düşüktü. Ancak bu parametreleri SİÇ'e eklemek, geleneksel parametrelerle elde edilen yanlış pozitif veya negatif sonuçları azaltmaktadır.

EP - 138 ARTERİYO-VENÖZ MALFORMASYON İLİŞKİLİ EPİLEPSİ: TEK MERKEZ DENEYİMİ

ZEYNEP DENİZ KOLUŞ YILDIRIM [1], NEŞE DERİCİOĞLU [1], SİNAN BALCI [2], ANIL ARAT [2]

[1] HACETTEPE ÜNİVERSİTESİ TIP FAKÜLTESİ, NÖROLOJİ ANADALI
[2] HACETTEPE ÜNİVERSİTESİ TIP FAKÜLTESİ, RADYOLOJİ ANADALI

Amaç:
Arteriyovenöz malformasyonlar (AVM), arter ve venler arasında çok sayıda düzensiz bağlantıya neden olan anormal, niduslardır. Sıklıkla fronto-temporal bölgede izlenir. Serebral AVMlerde genel olarak yıllık %1 epilepsi ve yıllık %3 intrakraniyal kanama riski mevcuttur. Kanama önleme AVM cerrahisinin birincil tedavi amacı olsa da, nöbet kontrolü de terapötik yönetimin ön saflarında yer almaktadır. Hastaların %5-15'nde AVM girişimsel operasyonundan sonra de novo nöbetler ortaya çıkabilir. Bu çalışmada merkezimizde AVM nedeniyle girişimsel tedavi uygulanan hastalarda klinik ve demografik veriler incelenmiştir.

Gereç ve Yöntem:
1996-2024 tarihleri arasında Hacettepe Üniversitesi Nöroloji AD'nda AVM ve epilepsi ile takip edilen hastaların demografik verileri, nöbet başlangıç yaşı, AVM girişimsel işlem tarihi, nöbet tipleri, kullandıkları antiepileptik ilaçlar (AEİ), son nöbet durumları elektronik veri tabanından elde edildi. Ayrıca EEG kayıtları ile MR görüntüleri incelendi.

Bulgular:
Çalışmaya 17 hasta (10 E yaş: 22-71) hasta alındı. Nöbet başlangıç yaşı 2-74 arasındaydı .AVM 11 hastada sol, 6 hastada sağ hemisferde izlendi.AVM hastalarının onbirinde AVM coil embolizasyon ve iki hastada niduslara yönelik radyoterapi işlemi uygulanmıştı. On bir hastada (%65) nöbetler girişimsel tedavi öncesi, altı (%35) hastada ise tedavi sonrası ortaya çıkmıştı.2 hastada fokal nöbetler, 14 hastada bilateral tonik klonik nöbetler izlendi. Bir hastanın ise nöbet semiyolojisi hatırlanmamaktadır.Nöbetler 10 hastada tek AEİ, beş hastada 2 AEİ, iki hastada ise 3 AEİ ile kontrol altına alınabildi. En sık kullanılan AEİ levetirasetamdı. Onbir hastanın (%65) EEG'sinde zemin aktivitesi yavaştı ve altı hastada (%35)epileptiform özellikte bozukluk saptandı.

Sonuç:
AVM hastalarında nöbetler girişimsel tedavi öncesi veya sonrasında başlayabilmektedir. Nöbetler genelde tonik klonik tipdedir ve monoterapi ile kontrol altına alınabilmektedir. EEG hastaların 1/3'nde epileptiform özellik göstermektedir.

EP - 139 OFTALMİK ZONAYA BAĞLI KRANİYAL SİNİR TUTULUMLARI: İKİ OLGU

SEBİLE SERRANUR TÜMER DOĞUKAN , PINAR ÖZÇELİK , MÜRÜVVET POYRAZ , ZELİHA MATUR

BEZMİALEM VAKIF ÜNİVERSİTESİ HASTANESİ NÖROLOJİ ANABİLİM DALI

Amaç:
Herpes zoster oftalmikus (HZO), Varicella Zoster virüsün reaktivasyonu sonucu trigeminal sinirin oftalmik dalının dermatomal dağılımı boyunca ağrılı cilt döküntüsüyle karakterize bir hastalıktır. Keratit, üveit, retinit, sekonder glokom ve diğer kraniyal sinirlerin (ks) tutulumu gibi komplikasyonlar gelişebilir. Bu bildiride III. ks tutulum ve parsiyel orbital apeks sendromu (OAS) gelişen iki olgu sunulmuştur.

1.Olgu:
52 yaşındaki erkek, sol göz çevresinde döküntü, kaşıntı, ağrı ve ardından gelişen göz kapağında düşüklük nedeniyle başvurdu. Sol göz kapağında pitoz saptana hastanın takibinde sol gözde içe ve yukarı bakış kısıtlılığı gelişti. III.ks tutulumu olan hastanın kontrastlı beyin ve orbita MR'ı normal bulundu. IV asiklovir tedavisiyle tam düzeldi.

2.Olgu:
82 yaşındaki erkek hastaya, sağ gözünde 3-5 saniye süren batıcı tarzda şiddetli ağrı atakları nedeniyle başka merkezde trigeminal nevralji ön tanısıyla karbamazepin 2x400 mg başlanmıştı. Karbamazepinin hızlı titrasyonuna bağlı gelişen hiponatremi ve uykuya meyili nedeniyle yatırıldı. Yatışından 2 gün sonra sağ göz kapağında veziküler lezyonlar, pitoz, içe ve yukarı bakış kısıtlılığı gelişti. HZO tanısıyla IV asiklovir tedavisi başlandı. Tedavi altında sağ gözde görme kaybı gelişti. Beyin ve orbita MR'ında sağ optik sinirde, sağ kavenöz sinüste ve retroorbital yağlı dokuda enflamatuvar değişiklikler saptandı. Takiplerde sağ gözün vizyonu 0,05'e düştü. Tedaviye oral prednisolon eklendi. Sağ gözün vizyonu 0,3'e kadar arttı.

Sonuç:
HZO'da, özellikle ileri yaşta, prodromal semptom yalnızca nevraljiform ağrı olabilir, tanı gecikebilir. Erken tanı ve tedavi komplikasyonların önlenmesinde önemlidir. III.ks tutulumu gelişen birinci olgumuz tedaviye tam cevap verirken; parsiyel OAS gelişen, tanı ve tedavisi geciken ve yaşı daha ileri olan ikinci olgumuzda kısmi iyileşme olmuştur.

EP - 140 OTOİMMÜN ENSEFALİT TANISINDA KLİNİK BULGULAR, TANI SÜRECİ VE TEDAVİ YAKLAŞIMLARI: BİR VAKA İNCELEMESİ

AYŞE YILDIZ AKCAN , TUĞBA EYİGÜRBÜZ , SELAHATTİN REYHANİ , SEBATİYE ERDOĞAN , EDA ÇOBAN , NİLÜFER KALE

S.B.Ü. BAĞCILAR EĞİTİM VE ARAŞTIRMA HASTANESİT

Giriş:
Otoimmün ensefalit, immun sistemin merkezi sinir sistemi yapılarına özellikle de beyin parenkimine karşı anormal immun yanıt sonucu oluşan inflamatuar hastalıktır. Otoimmün ensefalit ile ilgili ilişkili bir çok antikor tanımlanmıştır. Beyin görüntülemesinde patolojik bulgu olmayan ve Anti-LGI1 (lösinden zengin glioma ile inaktive edilmiş 1) antikoru pozitif saptanan olgu sunulacaktır.

Vaka Sunumu:
Daha önce epilepsi hastalığı olmayan 86 yaşında kadın hasta, son bir hafta içinde başlayan iki kez jeneralize tonik-klonik tipte epileptik nöbet ve dalgalı seyreden bilinç bozukluğu kliniği ile başvurdu. Nöbetlerini açıklayacak toksik, metabolik ya da enfeksiyöz etyolojiler dışlandı, beyin görüntülemesinde patoloji izlenmedi. Konvansiyonel antiepileptik tedaviye rağmen nöbetleri devam eden hasta epileptik nöbetin nadir nedenleri açısından tetkik edildiğinde otoimmun antikor panelinde LGI-1 antikoru pozitif saptandı. 5 gün intravenöz 1 gr/gün metilprednizolon tedavisi uygulanması sonrası nöbetleri kısmen kontrol alındı ve bilinç bozukluğu düzeldi.

Sonuç:
Klinik bir tanı olan otoimmün ensefalit tanısı dirençli nöbetleri olan, dalgalı seyreden bilinç bulanıklığı kliniği olan hastalarda akla gelmeli ve uygun immun supresan/modulatuar tedavilerden kaçınılmamalıdır.

EP - 141 AKUT DİSSEMİNE ENSEFALOMIYELİT: İNSAN İMMÜN YETMEZLIK VİRÜSÜ ENFEKSİYONUNUN OLAĞAN DIŞI BİR SUNUMU

HASRET ZİŞAN KAYABAL DİNÇ [1], YILDIZHAN ŞENGÜL [2], İBRAHİM ÖZTOPRAK [3]

[1] ANTALYA ŞEHİR HASTANESİ, NÖROLOJİ ANABİLİM DALI
[2] ÇANAKKALE 18 MART ÜNİVERSİTESİ TIP FAKÜLTESİ HASTANESİ, NÖROLOJİ ANABİLİM DALI
[3] ÇANAKKALE 18 MART ÜNİVERSİTESİ TIP FAKÜLTESİ HASTANESİ, RADYOLOJİ ANABİLİM DALI

Giriş:
Akut dissemine ensefalomiyelit (ADEM), merkezi sinir sisteminin bulaşıcı bir hastalık veya aşılamadan sonra ortaya çıkan monofazik inflamatuar demiyelinizan bir bozukluğudur.. Sıklığının çocuklar ve ergenler arasında her yıl 100.000 nüfus başına 0,8 olduğu tahmin edilmektedir; yetişkinler ve yaşlılar arasında oldukça düşük bir sıklık söz konusudur. Enfeksiyon sonrası ensefalomiyelit bir dizi enfeksiyöz ajanla, özellikle de viral enfeksiyonlarla ilişkilendirilmiştir. Burada ADEM ile uyumlu MRG bulguları ve nörolojik semptomlar ile komplike olan alışılmadık bir HIV enfeksiyonu tablosu olan bir hastayı tanımlıyoruz.

Olgu:
25 yaşında erkek hastanın bir hafta önce başlayan iç sıkıntısı, halsizlik, isteksizlik, iştahsızlık yakınmasıyla psikiyatri hekimine başvurduğu öğrenildi. Takip eden günlerde yataktan kalkmak istemediği ve baş ağrısının eklendiği öğrenildi. Hastanın tekrar psikiyatri başvurusu sırasında sağ kolda 30-50 saniye süren 4-5 kez tekrarlayan parsiyel motor nöbeti olması nedeniyle acil servisimize getirilen hastanın bu sıradaki nörolojik muayenesinde: GKS:13 bilinç konfü, nonoryante, nonkoopere, pupiller izokorik midriyatik, direkt ve indirekt ışık refleksi alınıyor, sola sabit bakışı mevcut, parezisi yok, taban cildi refleksi solda ekstansör, sağda fleksör idi. Kliniği ile postiktalde değerlendirilen hastaya levetirasetam yüklemesi yapılması planlandı fakat levetirasetam temini sırasında tekrarlayan nöbetleri olan hastanın midazolam ile nöbetleri durduruldu, GKS gerilemesi üzerine (3) entübe edildi. Labarotuar sonuçlarında wbc:16 bin olması dikkat çekti. İncelenen kranial BT'sinde parankimdeki dağınık yerleşimli multipl hipodens alanlar mevcut idi. Yoğun bakımlarımızda yer bulunamadığı için dış merkeze sevk edildi. Dış merkez yoğun bakımdaki tetkiklerinde: HIV pozitifliği saptanan hastanın kranial MR görüntülerinde multifokal, asimetrik, ak madde dominant yerleşimli lezyonlar saptanmış olduğu öğrenildi. Lomber ponksiyonun bu hastada kontrendike olduğu düşünülerek yapılmadığı ve lezyonların ayırıcı tanısı açısından hastaya beyin biyopsi yapıldığı öğrenildi. Hastanın patoloji raporu; neoplastik bir infiltrasyon bulgusu saptanmamıştır, morfolojik olarak spesifik olmamakla birlikte toksoplazma ensefalitinde görülebilecek niteliktedir, ileri inceleme gerekmektedir şeklindeydi.

Hasta hastanemiz yoğun bakım (YB) ünitemize sevk edildiğinde hastanın tüm radyolojik, patolojik tetkikleri ve kliniği Nöroradyoloji konseyimizde multidisipliner olarak değerlendirildi. Hastanın kranial MR'ındaki görüntüler ADEM ile uyumlu bulundu. YB takip sürecinde hastaya önce pulse steroid tedavisi sonrasında plazmaferez tedavisi uygulandı. Takiben oral metilprednizolon tedavisi devam edildi. Süreçte hastanın kliniğinde kısmen düzelme oldu. Ekstübe edildi. Uyanıklığı daha iyi olan hastanın seri kontrol BT ve MR görüntülerinde lezyonlarının boyutlarının belirgin olarak küçüldüğü, korona radiata ve kapsula internada belirgin lezyonların inflamatuar dönemi bitmiş kronik fazda olduğu görüldü. Sağ frontal bölgede biyopsi yapılan yerde siyah hemosiderin halka izlenmiş olup kanama da rezorbe olmaya başlamıştı. Takiplerinde nöbeti gözlenmeyen hastanın güncel muayenesi: genel durumu orta, bilinç açık, anlamlı tek kelime şeklinde verbal yanıt var, kompleks emir alıyor. Pupiller izokorik orta hatta,direkt indirekt ışık refleksi alınıyor, kranyal sinir muayenesi doğal, kas gücü sağ üst ve alt ekstremite 2/5, sol üst ve alt ekstremite 1/5, kas tonusu normal, taban cildi refleksi bilateral lakayttı. Palyatif bakım ve fizyoterapi alması üzere haliyle taburcu edildi, poliklinik kontrol planlandı.

Sonuç:
Sonuç olarak, ADEMin nadir de olsa primer HIV enfeksiyonunun olası bir belirtisi olabileceğini ve nörolojik semptomlarla başvuran HIV ile enfekte bir hastada ADEMin çoklu ayırıcı tanılar arasında düşünülmesi gerektiğini öneriyoruz. ADEMin prognozu genellikle iyidir, ancak ADEM sonrası ciddi nörolojik sekeller bazen görülmektedir.

EP - 142 İYİ PROGNOZLU KOMBİNE SANTRAL VE PERİFERİK SİSTEM DEMİYELİNİZASYONU : ON YILLIK BİR VAKA ÇALIŞMASI

MUHAMMED YILDIRIM [1], ÖZLEM KURTKAYA KOÇAK [1], TAHİR KURTULUŞ YOLDAŞ [1], EMİNE ALTIN [2]

[1] ANKARA BİLKENT ŞEHİR HASTANESİ
[2] GAZİ ÜNİVERSİTESİ TIP FAKÜLTESİ

Giriş:
Kombine santral ve periferik demiyelinizasyon (CCPD) heterojen klinik tablo ile seyreden ve nadir görülen bir klinik tablodur **[1]**. Akut ,relapsing remitting veya kronik formlar ile presente olur ve genellikle kötü prognozludur. Klinik takip genellikle santral ve periferik sinir sisteminin eş zamanlı veya ardışık olarak tutulduğunu gösterir**[1-3]**. Burada farklı klinik tablolar ile seyreden ve bildirilen vakaların aksine uzun dönem prognozu iyi sonuçlanan bir Relapsing Remitting CCPD olgusunu sunuyoruz.

Olgu:
29 yaşında kadın hasta, 2014 yılında hafif duyusal semptomlar ve ekstremitelerinde ilerleyici güçsüzlük şikayetleri ile Nöroloji polikliniğine başvurdu. Yaklaşık bir yıl önce bruselloz tedavisi gören hastada nörolojik semptomların bu hastalıktan sonra başladığı öğrenildi. Hastanın nörolojik muayenesinde kranial sinirler intakt, proksimal ve distal ekstremitelerde kas gücü MRC grade 4 ve yaygın arefleksi saptandı. Sinir iletim çalışmasında (SİÇ) simetrik iletim blokları ile birlikte demiyelinizan özellikler gösteren yaygın motor tip periferik nöropati görülürken üst ve alt ekstremitelerin duyusal iletimleri normal saptandı. (Tablo1). Bu dönemde hastaya intavenöz immunoglobulin (IVIG) tedavisi uygulandı. IVIG tedavisi sonrası kliniği düzelmeyen hastaya intravenöz metilprednizolon (MPZ) tedavisi uygulandı. IV MPZ tedavisi ile klinik durumunda iyileşme görüldü. Bu dönemde aylık steroid tedavisine devam edilen hastanın kontrol sinir iletim çalışmasında motor ileti incelemesinde düzelme gözlendi.

2015 yılında proksimal alt ekstremitelerde güçsüzlük şikayeti tekrarlayan hastanın yapılan SİÇ da tekrar simetrik iletim blokları gözlendi. Yapılan Lomber Ponksiyonda artmış BOS protein görüldü. Aynı zamanda oligklonal band tip 1 negatif ve Ig G indexi normal sınırlar içerisindeydi. Gangliozid paneli negatifti. Serum Brucella Coombs 1/160 titrede pozitifken, BOS örneği negatif sonuçlandı. Vaskülit belirteçleri de negative görülen hastaya IV MPZ tedavisi uygulandı ve nörolojik kliniğinde düzelme izlendi. 1 yıl sonar yapılan control SİÇ normal olarak görüldü. (Tablo 2). Düzenli kontrollerine gelmeyen ve tedaviyi bırakan hasta 2017 yılında bilateral 6. Kranial sinir parezisi ve ciddi fasial dipleji ile başvurdu. SİÇ sonuçları F latansında uzama dışında normal sınırdaydı. Beyin MR normal olarak görüldü. Bu dönemde 8 gün IV MPZ verildi ve klinik durumu iyileşen hastada oral prednizolon tedavisine geçildi.

2019 yılında ani başlayan sol kolda güçsüzlük ve dengesizlik yakınması yaşayan hastada çekilen MRG da C3-4 seviyesinde yaklaşık 12-13 mm dikey segmentte spinal kordun santrali ve sol yarısını içeren demiyelinizan lezyon görüldü. (Şekil 1) . SİÇ da median ve ulnar sinirlerde daha önce gözlenen iletim bloklarının daha distali tuttuğu ve belirgin hale geldiği gözlendi. (Tablo 3). Serumda anti-myelin oligodentrosit glikoprotein (anti-MOG) ve aquaporin 4(AQP4) antikorları negatif olarak bulundu. Beş gün IV metilprednizolon ile klinik iyileşme gözlendi. 2020 yılında sol taraflı periferik fasial paralizi gelişen hasta pulse steroid ile sekel kalmadan iyileşti. 2021 yılında sol gözde görme keskinliği azalan hastada yapılan VEP incelemesinde solda P100 latansında gecikme görüldü. Bu dönemde optik nörit nedeni ile 5 gün IV MPZ tedavisi verildi. Hastanın şikayetleri tamamen geriledi. Tedaviye azatioprin (AZA) eklendi. Takiplerinde 2024 yılında yapılan SİÇ da ileti bloğu ile seyreden demiyelinizan motor nöropati saptanması üzerine AZA tedavisine düşük doz prednizolon eklendi. Bu dönemde nörofaksin 155 ve kontaktin Caspr1 negatif bulundu. Üç ay sonra SİÇ normal olarak izlendi. Hasta 2021 yılından itibaren herhangi bir nörolojik şikayet bildirmedi ve nörolojik muayenesi normal olarak görüldü.TARTIŞMA:

Bu yazıda başlangıçta motor Kronik İnflamatuar Demiyelinizan Polinöropati (CIDP) ile seyreden ardından birden fazla kranial nöropati, servikal myelit ve optik nörit atakları geçiren ve CCPD tanısı konulan ve sonuç olarak iyi prognoz ile seyreden genç bir kadının on yıllık vaka çalışmasını sunuyoruz. Literatüre kıyasla bu vaka,uzun izlem süresi, steroid yanıtı ve motor CIDP nin baskın olduğu klinik seyirle dikkat çekmektedir ve üç yıldır Azatioprin tedavisi ile remisyonda seyretmektedir.

Hastanın başlangıçtaki şikayetleri ve elektrofizyolojik incelemeleri dikkate alındığında, European Federation of Neurological Societies/Peripheral Nerve Society 2021 CIDP tanı kriterlerine göre CIDP nin motor varyantı ile uyumlu göründüğü anlaşılmaktadır [4]. Motor CIDP tedavisi gören hastalar, steroidlerle kötüleşebileceğinden,

IVIG bu hastalarda ilk tercih olarak önerilir [4]. Ancak, vakamızda IVIG tedavisine yanıt alınamamıştır. Hastamızın semptomlarının genç yaşta başlaması, nispeten düşük IVIG yanıtı, kranial nöropati atakları ve bir atakta ataksi yaşaması nedeniyle otoimmün nodopati olabileceği düşünülmüştür [3-5]. Ancak nörofaskin 155/186 ve kontaktin1/caspr1 negatif bulunmuştur. Bununla beraber Nodopati, hasta remisyonda ve tedavi altındayken analiz edildiği için dışlanamamıştır.

Vakamız, santral tutulum açısından McDonald 2017 Multipl Skleroz tanı kriterlerinin uzayda yayılım kriterlerini karşılamamaktadır. Optik nörit ve servikal demiyelinizan lezyon, anti MOG ile ilişkili hastalık için tipik bir klinik bulgu olmasına rağmen [6], bu vakada ELISA yöntemi ile yapılan anti-MOG antikor testi negatiftir. Ayrıca bu klinik semptomlar, nöromiyelitis optika spektrum bozukluğu (NMOSD) ile de ilişkilidir. Ancak anti AQP4 antikorunun negatif olması, optik nöritte optik sinirin yarısından fazlasını tutan gadolinyum tutan T1 lezyonunun bulunmaması veya miyelit atağının kısa segment olması, seronegatif NMOSD kriterlerini karşılamamaktadır [7]. Literatürde bu kriterleri karşılamayan CCPD vakaları da tanımlanmıştır [1 3 8]

CCPD, önceden geçirilen bir enfeksiyonu takiben gelişebilir [1-3]. Hastanın ilk atağında şikayetlerinin brusella enfeksiyonu sonrasında başlaması ve serum brusellanın pozitif bulunması, CCPD nin brusella enfeksiyonuna ikincil gelişebileceğini düşündürmektedir. Brusellanın enfeksiyona eşlik eden aksonal nöropatiye neden olabileceği bildirilmiştir [9]. Guillain Barre Sendromu nadiren rapor edilmiştir [10]. Bu vaka, literatürde daha önce tanımlanan enfeksiyonların ötesinde, brusellanın CCPD için prodromal bir faktör olabileceğini öne süren ilk vakadır.

CCPD vaka serilerinin analizi, özellikle akut evrede pulse steroid tedavisinin daha faydalı olduğunu göstermektedir [1-3]. Hastalığın takibinde diğer tedavilere ek olarak rituksimabın etkili olabileceği düşünülmektedir [1]. Bununla birlikte vakaların çoğu sekel ile sonuçlanmakta ya da modifiye Rankin skorlarında iyileşme göstermemektedir. Bizim vakamız, steroid tedavisi ile tam iyileşme sağlanan ve iyi prognoz gösteren benzersiz bir CCPD vakasıdır. Ayrıca azatioprin tedavisi yaygın olarak tercih edilen bir tedavi ajanı olmamakla birlikte, vakamızda iyi sonuçlar vermiştir. Azatioprin, yan etki profili açısından nispeten daha güvenli ve kolay erişilebilir olduğu için bir tedavi seçeneği olarak tartışılabilir.

Tablo 1

Nerve	Stimulation site	Recording Site	Amplitude	Latency(ms)	Conduction Velocity(m/s)	F wave (ms)
MOTOR						
Median,L	Wrist	APB	8.88	2.9		
	Elbow	APB	4.16	7.9	38.0	
Ulnar,L	Wrist	ADQ	13.38	2.65		
	Elbow	ADQ	7.23	6.4	54.7	
	Axilla	ADQ	5.48	7.85	56.6	
Median,R	Wrist	APB	11.36	2.8		
	Elbow	APB	8.95	7.05	51.8	
Ulnar,R	Wrist	ADQ	15.21	3.35		
	Elbow	ADQ	9.56	6.85	54.3	
	Axilla	ADQ	11.39	8.05	48.3	
Tibial , L	Ankle	AHB	3.64	7.1		
	Popliteal	AHB				63.3
Tibial , R	Ankle	AHB	6.29	6.35		
	Popliteal	AHB	1.15	15.35	40.0	
Peroneal,R	Ankle	EDB	1.17	5.6		
	Head of Fibula	EDB	600.00 uV	17.2	28.4	
SENSORY						
Median,L	Wrist	Second Finger	30.00 uV	2.52	59.5	
	Elbow		35.20 uV	1.58	69.1	
Ulnar,L	Wrist	Fifth Finger	23.50 uV		50.4	
Median,R	Wrist	Second Finger	29.80 uV	2.38	58.8	
	Elbow		36.30 uV	1.42	57.3	

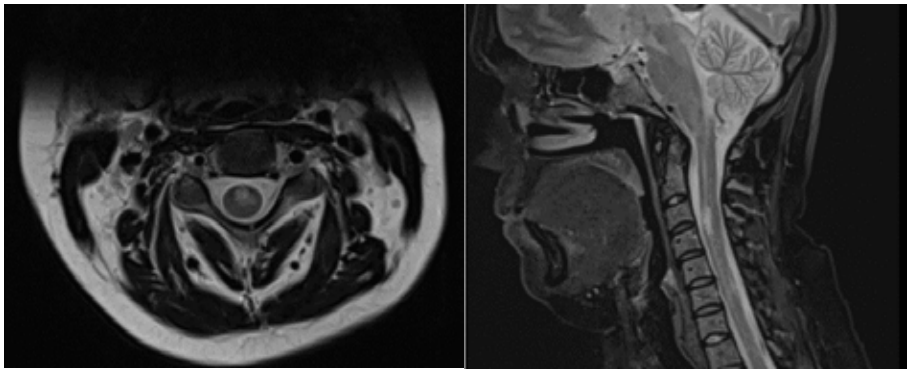

Tablo 2

EP - 143 HSV-1 ENSEFALİTİ NEDENLİ OPERKULER SENDROM: OLGU SUNUMU

EREN SABA SİNANOĞLU [1], ŞERİFE YAYMACI [1], NEJAT ALPEREN KÖROĞLU [1], MUHAMMED ŞAMİL ÖZKAN [1], DOĞA VURALLI [1], TAYLAN ALTIPARMAK [1], HALE ZEYNEP BATUR ÇAĞLAYAN [1], YEŞİM YILDIZ [2], EMETULLAH CİNDİL [3], BİJEN NAZLIEL [1]

[1] GAZİ ÜNİVERSİTESİ TIP FAKÜLTESİ, NÖROLOJİ ANABİLİM DALI
[2] GAZİ ÜNİVERSİTESİ TIP FAKÜLTESİ, ENFEKSİYON HASTALIKLARI ANABİLİM DALI
[3] GAZİ ÜNİVERSİTESİ TIP FAKÜLTESİ, RADYOLOJİ ANABİLİM DALI

Giriş:
Ensefalitler, akut-subakut başlangıçlı ateş, baş ağrısı, bilinç değişikliği, epileptik nöbet ve fokal nörolojik belirtilerle prezente olabilir. Herpes simpleks virüsü (HSV) akut/subakut, sporadik viral ensefalitlerin en sık etkenidir. Manyetik rezonans (MR) görüntüleme ve Beyin omurilik sıvısı (BOS) analizi tanıda ensefaliti ve etken olarak HSV saptamak adına çok önemlidir. Medial temporal loblarda, insulada ve frontal bölgelerde unilateral ya da bilateral etkilenim görülebilir. Bilateral ve agresif ilerleyen operküler sendrom bulguları yaratan bir HSV1 ensefaliti vakası sunuyoruz.

Olgu:
Bilinen ek hastalığı olmayan, ılımlı şiddette baş ağrısı ve jeneralize tonik klonik nöbet öyküsüyle acil servise gelen hastanın, vitalleri stabil, postiktal durumda ve 38°C ateşi olduğu değerlendirildi. Yapılan görüntülemelerde sadece solda vertex düzleminde parafalksian alanda milimetrik boyutta meningeal ve parankimal kontrast tutulumu görülerek, yatışı yapıldı. Saatler içerisinde, progrese olan hastada, fasiyal dipleji, anartri, disfaji ve çiğneme güçlüğü şikayetleri oluşması nedenli yoğun bakım ünitemize alındı. Hasta entübe edildi. Meningoensefalite yönelik ampirik antibiyoterapi ve asiklovir başlandı. BOS sonucunda HSV-1 pozitif saptanması üzerine asiklovir tedavisi enfeksiyon hastalıklarının önerisiyle 21 güne uzatıldı. Kontrol kranial MR'da bilateral temporal ve sol frontal kortikal T2 hiperintensitesi, kontrast tutulumu görüldü. Başvurusunda, Levetirasetam başlanmış olup, takiplerinde sol bacakta dirençli miyoklonik atımları olması sebebiyle tedavisine Valproat ve Klonazepam eklendi. Hastaya çekilen EEG' sinde temporal alanlarda fokal epileptiform anormallik ile uyumlu görüldü. Takiplerinde nörolojik muayenesinde dramatik düzelme sağlanan hasta antiviral tedavisinin 10. gününde ekstübe edildi. Nörodefisitsiz olarak taburcu olan hastanın takiplerde yapılan nöropsikolojik değerlendirmelerde kognitif fonksiyonları normal; bellek ve sol frontotemporal lob fonksiyonlarında ılımlı azalma olabileceği düşünüldü.

Tartışma:
HSV ensefalitinde, operkülumun tutulumu sonucu fasiyal dipleji, anartri, disfaji gibi bulber semptomlar izlenebilir. Her nekadar ateş yüksekliği ve epileptik nöbet tabloları hastada ensefalit ön tanısını başvuru anından itibaren düşündürmüş olsa da, ilk günlerde oluşan ve hızlı ilerleyen operküler sendrom kliniği sık karşılaşılan bir bulgu değildir. Mortalite oranı %20-30 olan bu hastalıkta erken dönemde tanının akla gelmesi, uygun tetkiklerle konfirmasyonu ve ampirik antiviral tedavinin başlanması hayati öneme sahiptir. Bu olgu sunumunda operküler sendrom kliniğinin ensefalit tablolarında da karşılaşılabileceğini bir kez daha vurgulamak istedik.

EP - 144 STATUS EPİLEPTİKUS TAKLİTÇİSİ NON EPİLEPTİK PSİKOJEN NÖBET OLGUSU

ARİF AKINER , SEZGİ TOKDİL DOĞAN , SEBAHAT SUAY , ZEHRA AKTAN , MUSTAFA ÜLKER , FÜSUN MAYDA DOMAÇ

ERENKÖY RUH VE SİNİR HASTALIKLARI EĞİTİM VE ARAŞTIRMA HASTANESİ

Giriş:
Epileptik nöbetlerin tanınmasında, hastadan ve nöbete şahit olan kişilerden dikkatli bir hikaye almak önemlidir. Epileptik olmayan psödonöbet durumları, yanlış tanı ile birlikte, gereksiz antiepileptik ilaç kullanımına neden olmaktadır.

Olgu:
Hipotiroidi ve hipertansiyon dışında bilinen bir hastalığı olmayan 48 yaşındaki kadın hastada başvurusundan 3 ay önce, karşısında biri varmış gibi kendi kendine konuşması gözlerde bir noktaya odaklanma, söylenenlere yanıtsızlık, kollarda ekstansiyon ve abduksiyonda kasılma şeklinde yaklaşık 1 dk. kadar süren ve giderek sıklaşan ataklar olmaya başlamış. Dış merkeze başvuruda çekilen EEG normal olan hastada epileptik nöbet düşünülerek levatiracetem 750 mg 2x1,valproat 500 mg 2x1 başlanmış. O dönemde aynı gün içinde 13 defa nöbet geçirmesi üzerine status epileptikus tanısıyla dış merkezde yoğun bakımda 2 gün entübe edilmiş. Taburculuk sonrası tarafımıza yönlendirilen hastanın servis yatışında birkaç kere kısa süreli psödonöbeti düşündüren epizodları izlendi. 24 saatlik video EEGsinde 3 kez uykudan uyanıklığa geçiş sırasında 5-6 saniye sürekli, kollarında ekstansiyona gelip her iki bacağın hafifçe yükseldiği,başın her iki tarafa çevrildiği,aniden sonlanan,elektrografik olarak epileptiform anomali eşlik etmeyen epizodlar görüldü. Nonepileptik psikojen nöbet olarak değerlendirilen hastaya psikiyatri konsültasyonu sonrasında depresyon tanısıyla venlafaksin başlandı.Antiepileptik ilaçlar azaltılarak kesildi.Hasta nöroloji ve psikiyatri polikliniklerinde nöbetsiz olarak takip edilmektedir.

Tartışma:
Epileptik nöbet-psödonöbet ayrımı için anamnezin iyi alınması,uygun tetkiklerin yapılması,doğru tanının konulması hastanın gereksiz yatış ve tedavi almasının önüne geçmede önemlidir.

EP - 145 ANİ NÖROLOJİK BOZUKLUKLARLA BAŞVURAN HASTADA SSS LENFOMASI: OLGU SUNUMU

BÜŞRA KARSLIOĞLU BAHÇECİ

ESKİŞEHİR ŞEHİR HASTANESİ

Giriş:
Primer merkezi sinir sistemi lenfoması (PCNSL), B non-Hodgkin lenfomanın agresif bir alt tipidir. (1) AIDSli yetişkin hastalarda en sık görülen intrakraniyal kitle lezyonu olarak toksoplazmozdan sonra ikinci sıradadır ve ABDdeki AIDS popülasyonunda %12,3lük bir prevalansa sahiptir. (1,3) Birincil merkezi sinir sistemi lenfoması, tüm birincil beyin tümörlerinin yaklaşık %4ünü oluşturur ve hem immün yeterliliği olan hem de immün yetmezliği olan hastalarda kötü bir prognoza sahiptir. (2,4) AIDS ile ilişkili PCNSLnin klinik seyri hızlıdır ve tedavi edilmeyen hastaların ortalama sağ kalımı haftalarla ölçülür. (3,5) Bu olgu sunumunda, 27 yaşında yabancı uyruklu bir erkek hastada gelişen SSS lenfoması vakası incelenmiştir. Hastanın başvuru şikayetleri, klinik bulguları, laboratuvar sonuçları ve görüntüleme bulguları detaylı olarak ele alınmıştır.

Olgu:
27 yaş yabancı uyruklu erkek hasta, bir haftadır olan parmak uçlarında uyuşma,baş ağrısı, dengesizlik, oral alım azlığı ve konuşma bozukluğu ile acil servise başvurdu. 2022 yılında herpes zoster nedenli asiviral kullanma öyküsü olan hastanın bilinen başka hastalığı olmadığı öğrenildi. Nörolojik muayenesinde soluk ve dehidrate görünüm, kooperasyon kısıtlılığı, sol üst ekstremitede erken pronasyon ve orta derecede dizartri saptandı. Rutin laboratuar testlerinde Na:149 mmol/L, Cl:110 mmol/L, Crp:13,8 mg/L saptandı. EKG'si normal sinüs ritmiydi. Beyin BT görüntülemesinde sağ kaudat nükleusta yaklaşık bir cm boyutunda ve sağ parietalde yaklaşık iki cm boyutunda, vazojenik ödemin eşlik ettiği hiperdens lezyon görüldü. (Şekil 1) Difüzyon ağırlıklı MR görüntülemesinde aynı bölgelerde ekle difüzyon kısıtı izlendi. (Şekil 2) İntrakraniyal kitle, fırsatçı enfeksiyonların nörolojik tutulumu açısından nöroloji kliniğinde takip edildi. Etyolojiye yönelik yapılan kontrastlı beyin MRG ve MRG spektroskopisinde sağda bazal ganglionlar seviyesinde, içerisinde hemorajik komponenti olan T2 ve FLAİR ağırlıklı serilerde hiperintens karakterde, kontrastlı serilerde belirgin yamasal tarzda kontrastlanma gösteren, içerisinde kalsifik odağı bulunan, 23x20mm çapında, çevresinde yoğun ödem zonu bulunan lezyon izlendi. (Şekil 3) Bu lokalizasyondan yapılan MRG Spektroskopi tetkikinde kolin/kreatin oranı 20.72-16.13 olarak ölçüldü. Ayrıca sağda pariyetal bölgede yaklaşık 25x17mm çapında çevresinde yoğun ödem zonu bulunan belirgin kontrastlanan ayrı bir lezyon mevcuttu. MR görüntülemeleri değerlendirildiğinde ön tanı olarak santral sinir sistemi lenfoması düşünüldü. Fırsatçı enfeksiyon açısından yapılan incelemelerde HSV Tip 1 IgG +, HSV Tip 1 IgM-, VZV IgG+, VZV IgM-, EBV IgG+, EBV IgM - ,AntiHIV + Anti CMV IgG +, VDRL -, Brusella -, Anti toxoplazma Ig M ve IgG -,Anti Rubella IgM -/ IgG+, Anti HAV IgG +/ IgM -,saptandı. İleri inceleme planlanan hastanın başka ülkede tedavi olmak istediğini belirtmesi üzerine taburculuğu yapıldı.

Tartışma:
AIDS ile ilişkili primer santral sinir sistemi lenfomasının klinik sunum heterojendir ve nöbetler, motor ve kranial sinir defisitleri, hafıza kaybı, nöropsikiyatrik semptomlar, koordinasyon bozukluğu, afazi, baş ağrısı, görme bozuklukları ve artmış intrakranial basınç belirtileri içerir. Lenfomanın anayasal semptomları (ateş, gece terlemeleri, iştahsızlık, kilo kaybı ve yorgunluk gibi) ileri HIV enfeksiyonunun semptomlarıyla örtüşebilir (1,3). Bizim hastamız da ani gelişen, bir haftadır var olan konuşma bozukluğu, ataksi, baş ağrısı şikayetleri ile başvurmuştu. Kilo kaybı ve iştahsızlık gibi bulguların olması HIV ve lenfoma ayırıcı tanısını güçleştirdi.

Görüntüleme bulguları, SSS lenfomasının tanısında kritik öneme sahiptir. PCNSL genellikle supratentoriyal beyaz cevherde yerleşir ve tek bir kitle veya çoklu lezyonlardan oluşabilir; daha sıklıkla serebral hemisferleri, ardından bazal ganglionları ve korpus kallozumu tutar. (4,5) Beyin bilgisayarlı tomografi (BT) taramasının doğruluğu düşüktür çünkü lezyonlar hiper veya izodens görünebilir ve bu da yanlış negatif sonuçlara yol açabilir. Manyetik rezonans görüntüleme (MRG), PCNSL değerlendirmesinde tercih edilen tekniktir: lezyonlar tipik olarak artan hücreselliklerinin bir sonucu olarak difüzyon ağırlıklı (DWI) MRGde hiperintens ve ADC sekansında hipointens görünür; vazojenik ödeme bağlı çevredeki hipointensite de mevcut olabilir. Perfüzyon MRda lezyonlar, genellikle apselerden daha belirgin olan kan-beyin bariyerinin bozulması nedeniyle artmış bir kontrastlanma gösterir. Lenfomalarda neoanjiyogenez eksikliği göz önüne alındığında, yüksek dereceli gliomalarla karşılaştırıldığında perfüzyon daha düşüktür. (1,3)

Sonuç:
PCNLS, genellikle bağışıklık durumunun derinden etkilendiği bir ortamda ortaya çıkan agresif bir malignitedir; Prognoz kötüdür: beş yıllık tahmini sağkalım oranı tedavi olmaksızın %22dir. (1) Bu nedenle erken tanı ve tedavi, hastalığın prognozu açısından kritik öneme sahiptir. Ancak beyin kitlelerinin geniş etiyolojisi ve AIDS popülasyonuna özgü hastalık davranışının heterojenliği göz önüne alındığında erken tanı zorlayıcı olabilir.

Günümüzde ileri radyolojik tekniklerin kullanımı, HIV enfeksiyonlu hastalarda fokal beyin kitlelerinin etyolojisinin tanımlanmasında yüksek tanısal doğruluk oranına olanak sağlamaktadır. Yanıltıcı bulgular varlığında beyin biyopsisi erken tanı koymada ve buna bağlı olarak prognozu iyileştirmede oldukça etkili ve güvenli bir işlem olmaya devam etmektedir. (1,5)

Kaynakça:

1) Chirico, C., Izzo, I., Casari, S., Cattaneo, C., Doglietto, F., & Castelli, F. (2018). AIDS-associated central nervous system lymphoma: the great mime. A case report and literature review.*Infect Dis Trop Med*, *4*(2), e472.
2) Bayraktar, S., Bayraktar, U. D., Ramos, J. C., Stefanovic, A., & Lossos, I. S. (2011). Primary CNS lymphoma in HIV positive and negative patients: comparison of clinical characteristics, outcome and prognostic factors.*Journal of neuro-oncology*, *101*, 257-265.
3) Kasamon, Y. L., & Ambinder, R. F. (2005). AIDS-related primary central nervous system lymphoma.*Hematology/Oncology Clinics*, *19*(4), 665-687.
4) Lister, A., Abrey, L. E., & Sandlund, J. T. (2002). Central nervous system lymphoma.*ASH Education Program Book*, *2002*(1), 283-296.
5) Flinn, I. W., & Ambinder, R. F. (1996). AIDS primary central nervous system lymphoma.*Current opinion in oncology*, *8*(5), 373-376.

EP - 146 ARI SOKMASI SONRASI GELİŞEN İSKEMİK İNME

DEMET YILDIZ , MUHAMMET SERDAR KARA , NİLÜFER BÜYÜKKOYUNCU PEKEL

SAĞLIK BİLİMLERİ ÜNİVERSİTESİ BURSA YÜKSEK İHTİSAS EĞİTİM VE ARAŞTIRMA HASTANESİ

Olgu:
Dünya çapında böcek sokmalarının en sık karşılaşılan ve ölümcül komplikasyonlara neden olan sebeplerinden biri de arı sokmalarıdır. Arı sokmaları genelde küçük deri lezyonlarından(kaşıntı döküntü kızarıklık şişlik vb) anafilaktik şoka ve hatta ölüm kadar giden; multisistemik (kardiyak, renal, pulmoner vb) etkileri olan acil bir durumdur.Arılardan salgılanan apitoksinin yaptığı anafilaksiye bağlı hipotansiyon ve azalmış serebral perfüzyon,tromboksan A2 ve fosfolipaz aktivasyonuna bağlı hiperkoagülasyon durumu ve trombosit agregasyonu veya karotis spazmı gibi henüz tam kesinliği kavuşturulamamış patofizyolojiye bağlı olarak iskemik ve hemorajik enfarktlar çok nadir de olsa görülebilmektedir. Bizim sunduğumuz bu vakada 70 yaşında bir erkek hastanın arı sokması sonrası sol göz kapağında düşüklük,konuşmada bozulma ve sol tarafta güçsüzlük şikayetleriyle acil servise başvurması sonrasında yapılan görüntülemelerde sağ MCA sulama alanında iskemik enfarkt görüldü. Arı sokması sonrası iskemik enfarkt vakaları oldukça nadir olarak görülmesi nedeniyle bu vakaya sizlere sunuyoruz.

EP - 147 ERİŞKİN HASTADA NÖBET ETYOLOJİSİ: CADASIL OLGU SUNUMU

ESRA ÖKTEM , AHMET ONUR KESKİN , GÜLGÜN UNCU , ZEYNEP ÖZÖZEN AYAS

SAĞLIK BİLİMLERİ ÜNİVERSİTESİ ESKİŞEHİR ŞEHİR HASTANESİ

EP - 147 ERİŞKİN HASTADA NÖBET ETYOLOJİSİ: CADASIL OLGU SUNUMU

ESRA ÖKTEM , AHMET ONUR KESKİN , GÜLGÜN UNCU , ZEYNEP ÖZÖZEN AYAS

SAĞLIK BİLİMLERİ ÜNİVERSİTESİ ESKİŞEHİR ŞEHİR HASTANESİ

Giriş:
Subkortikal enfarkt ve lökoensefalopati ile giden otozomal dominant serebral arteriyopati (CADASIL), tekrarlayan iskemik inmeler, migren ve ilerleyici bilişsel bozukluk ile karakterize, serebral küçük kan damarlarının kalıtsal bir hastalığıdır. CADASIL hastalarında, epileptik nöbetler nadiren ilk klinik semptom olarak bildirilmiştir. Bu bildiride epilepsi ile prezente olan ve CADASIL tanısı alan bir olgu bildirilmiştir.

Olgu:
44 yaşında erkek hasta nöroloji polikliniğine konuşma ve anlama bozukluğu nedeniyle başvurdu. Öyküsünde son iki ay içinde baş ağrısının eşlik etmediği tekrarlayan konuşma ve bilinç bozukluğu atakları bildirdi. Nörolojik muayenesinde bilinç konfüzeydi, sensoriyal afazi saptandı. Beyin görüntülemelerinde akut patoloji izlenmedi, yaygın periventriküler iskemik değişiklikler saptandı, İzlemde konfüzyon, bilinçte bozulma olan hastaya nonkonvulziv status ön tanısıyla levetirasetam IV tedavi başlandı. Hastanın EEG'sinde sol oksipitalden kaynaklanan sol hemisfere yayılım gösteren epileptifom diken-yavaş dalga aktiviteleri gözlendi. Şikayetleri devam eden hastanın tedavisinin dozu arttırılarak nöbet kontrolü sağlandı ve nöbet kontrolü sonrası muayenesi normal olarak değerlendirildi. Yapılan BOS incelemeleri normal bulundu. Soygeçmişinde annesi ve annesinin dayısında CADASIL tanısı olması üzerine tıbbi genetik bölümüyle konsülte edildi. NOTCH3 geni; NM_000435.3 c.1672C>T p.(Arg558Cys), MTHFR(A1298C) pozitif heterozigot, PAI1 5G>4G geni pozitif homozigot olarak saptandı.

Tartışma ve Sonuç:
CADASIL olgularında epilepsinin potansiyel nedenleri olarak ise serebral enfarktlar, subkortikal iskemik lezyonlar, beyaz cevher değişiklikleri, mikrohemorajiler, inflamasyon ve oksidatif stres, kortikal tutulum, genetik faktörler gösterilebilir. CADASIL hastalarında nöbet nadir görülen belirtilerden olup genellikle inmeden sonra ortaya çıkarlar.

İnme geçirme yaşı ve mutasyon birliktelikleri üstüne çalışmalar yapılmış olsalar da konvulziyon ve mutasyon korelasyonu ile ilgili bildiriler sınırlıdır. Bir çalışmada fokal başlangıçlı sekonder jeneralize tonik-klonik nöbet geçirmiş, c.922G>A, p.(Gly308Ser) mutasyonuna sahip bir vaka bildirilmiştir.

CADASİL ilk bulgu olarak nadiren epileptik nöbet nadirdir. Hastamız fokal, farkındalığın etkilendiği davranışsal arrestle giden nöbet geçirmiştir. Hastamızın sahip olduğu mutasyon daha önce nöbeti olan olgularda bildirilmemiştir. Epilepsi tanısı alan küçük damar hastalığı olan olgularda bu mutasyonun bakılmasını önermekteyiz.

EP - 148 ROTATUAR NÖBET : OLGU SUNUMU

SERKAN KIRBAŞ

ÖZEL İNOVA HASTANESİ NÖROLOJİ KLİNİĞİ

Giriş:
Rotatuar nöbetler, vücudun kendi ekseni etrafında en az 180 derece dönmesi ile karakterize nadir görülen nöbetlerdir. Literatürde "rotatory, volvular, circling ve gyratory" terimleri kullanılmakta olup sınırlı sayıda olgu bildirilmiştir. Burada ilk nöbetini rotatuar nöbet şeklinde geçiren genç erişkin bir hasta sunulmaktadır.

Olgu:
Özgeçmişinde herhangi bir özellik bulunmayan 18 yaşındaki erkek hasta bayılma şikayetiyle polikliniğimize getirildi. Arkadaşından alınan anamnezde öğleden sonra randevulaştıklarını ve buluştuktan çok kısa bir süre içerisinde bayılarak yere düştüğü bilgisi alındı. Hastayla konuştuğumuzda birkaç gündür eve geç vakitlerde geldiğini, geç saatlerde uyuduğunu ve bayılmanın olduğu gün öğlen uyanabildiği öğrenildi. Etraftaki kamera kayıtları incelendiğinde hafif otomotizmanın olduğu ardından farkındalığın kaybolduğu ve başını sağa çevirerek kendi ekseni etrafında iki tam tur (360 derece) ve bir yarım tur (180 derece) dönmesiyle yere düştüğü epileptik nöbeti izlendi. Rutin kan tetkikleri ve Kranyal MRG'si normaldi. Uyanıklık EEG'sinde jeneralize epileptik aktiviteye rastlanıldı. Tedavi olarak levetiracetam 250mg başlandı ve bir ay sonunda 1000mg/güne çıkıldı. Üç ay sonraki kontrolde herhangi bir nöbet tarif etmedi. Yaklaşık 2 yıllık takibinde halen nöbetsizdi.

Sonuç:
Rotatuar nöbetler nadirdir.Literatürde sıklıkla fokal serebral lezyonlara (tümör, apse, tubero skleroz, venöz tromboz gibi) bağlı parsiyel epilepsilere eşlik etmektedir. Ancak JME gibi idiopatik jeneralize epilepsilerde de görüldüğü bildirilmiştir.Tespit edilen lezyonlar çoğunlukla frontal veya temporal lob kaynaklıdır. Bizim vakamız farklı olarak izole rotatuar nöbetten oluşmaktaydı ve nörogörüntüleme lezyonsuzdu. Rotatuar nöbetlerin etyopatogenezi henüz netlik kazanmamış olmakla birlikte nöbet sırasındaki dönme davranışından başta bazal ganglia olmak üzere frontal lob ve vestibuler korteks sorumlu tutulmaktadır. Bu olgu sunumuyla rotatuar nöbetlerin farkındalığına dikkat çekmek istedik.

EP - 149 AKUT DAVRANIŞ DEĞİŞİKLİĞİ VE BELLEK BOZUKLUĞU İLE BAŞVURAN LGI-1 LİMBİK ENSEFALİT OLGUSU

YILDIZHAN ŞENGÜL , ZİYACAN TOYAR , SELMA AKSOY

ÇANAKKALE ONSEKİZ MART ÜNİVERSİTESİ

Giriş:
Ensefalit,birçok etiyolojiye sahip,beynin inflamatuar bir hastalığıdır..Bazıları belirli yaş dağılımına sahip ve kanserle ilişkili olabilir.Anti-LGI1 ensefaliti — Anti-lösin bakımından zengin glioma inaktive edilmiş(LGI1) ensefaliti — olan hastalarda hafıza bozuklukları,konfüzyon ve nöbetler gelişir(1-2).Bellek ve bilişsel etkilenmeden önce,miyoklonus veya distoni ile karıştırılabilen ve sıklıkla antinöbet ilaç tedavisine yetersiz yanıt veren kısa fasiobrakiyal distonik nöbetler görülebilir.Hastalarda hiponatremi ve REM uyku davranış bozukluğu gelişebilir.Bazı hastalar,BOS veya MRGde ensefalit belirtileri olmaksızın hızla ilerleyen bilişsel bozulma ile başvururlar(3).MRG'da genellikle limbik ensefalit için tipik medial temporal lob hiperintensitesi şeklinde bulgular görülür(4).BOS'ta pleositoz görülebilir ancak sıklıkla normaldir veya yalnızca oligoklonal bantlar saptanır(5).Vakaların yaklaşık %5i tümörlerle ilişkilidir.En sık ilişkili tümör timomadır (6).

Olgu:
Bilinen kronik hastalığı ve ilaç kullanımı olmayan 28yaşında kadın hasta davranış bozukluğu ve kasılma şikâyetiyle polikliniğimize başvurdu.Şikâyetlerinin tarafımıza başvurmadan 10gün önce,baş ağrısı ve 30-40sn süreli tekrarlayan görme bulanıklığı şeklinde başladığı;birkaç gün içerisinde yakın bellek bozukluğu ve hafıza kayıplarının geliştiği öğrenildi.Hasta 3,5ay önce doğum yapmıştı..Yakınmalarının artması üzerine 3gün sonra dış merkez Acil Servise başvuran hastanın yaklaşık 10 dakika süren jeneralize tonik klonik nöbet geçirdiği ve nöroloji kliniğine yatırıldığı öğrenildi.Nöbetlerin tekrarlaması üzerine Levetirasetam 500 mg 2x1 tedavisi başlanarak taburcu edildiği ifade edildi. Unutkanlıkları giderek artan ve psikotik semptomları gelişen hasta yakınları tarafından nöroloji polikliniğimize getirildi.Ensefalit ön tanısıyla servisimize yatırıldı.Nörolojik muayenesinde;bilinç açık, kooperasyonu kısıtlı,zaman oryantasyonu bozuktu.Emir almakta zorlanan hastanın verbal çıktısı kısıtlı,tek kelimeler şeklindeydi.Kranial sinir muayenesi normaldi.Kas gücü tamdı.Serebellar testleri kooperasyon kısıtlılığı nedeniyle yapılamadı.Derin tendon refleksleri normoaktif,taban cildi refleksi bilateral fleksör yanıtlıydı.Vitalleri bulguları normaldi.Mevcut nöbet önleyici ilaç tedavisine devam edildi.Geniş rutin kan tetkikleri,hemogram,CRP,tümör ve vaskülit markerları normaldi.Lomber ponksiyon yapıldı.BOS biyokimya,kültür,hücre sayımı ve PCR gönderildi.Asiklovir 750 mg 3x1 14 gün olacak şekilde başlandı.Yeterli BOS numunesi olmadığından otoimmün ensefalit ve paraneoplastik panel serum örneğinden gönderildi.Psikiyatri ile konsülte edildi.Levetirasetamın psikotik belirtileri alevlendirme riski olabileceğinden kesildi.Karbamazepin 200 mg 2x1 başlandı.Geniş rutin kan tetkiklerinde,vaskülit parametrelerine,tümör markerlarında ve BOS örneğinde herhangi patolojik bulgu saptanmadı.Beyin MRG'ında solda daha belirgin olmak üzere bilateral hipokampüs,unkus ve periventriküler beyaz cevherde ependimal-subependimal fokal T2 sinyal artışları saptandı.EEG'de ara ara kısa süreli jeneralize yavaşlamanın varlığına ek, bir kez sağ temporal ve bir kez sol temporal bölgede faz karşılaması yapan şüpheli keskin dalga aktivitesinin varlığı izlendi. Nöropsikolojik değerlendirmede;dikkat ve frontal baskılama ile ilgili sorunlar yaşadığı görüldü. Özellikle yürütücü işlevler,zihinsel esneklik,üretkenlik konularında kısmen sorun yaşadığı;bellek işlevlerinde belirgin bir sorun olmadığı görüldü.Kendisinin bahsettiği amnestik dönemlerin,geçirdiği nöbetler ve bilincinin açık olmadığı dönemle bağlantılı olabileceği düşünüldü.Asiklovir tedavisinin yedinci gününde otoimmün ensefalit panelinde serumda LGI1 antikoru pozitif saptandı.Hastaya 1 gr/gün metilprednizolon tedavisi 10 gün olacak şekilde başlandı.Hastanın pulse steroid tedavisinin akabinde IVIG tedavisi başlandı ve tedaviye aylık IVIG şeklinde devam edilmesi planlandı.Takiplerinde nöbeti olmayan ve son kontrolünde kognitif değerlendirmesi normal olan hasta halen nöroloji polikliniğimizden halen takip edilmektedir.

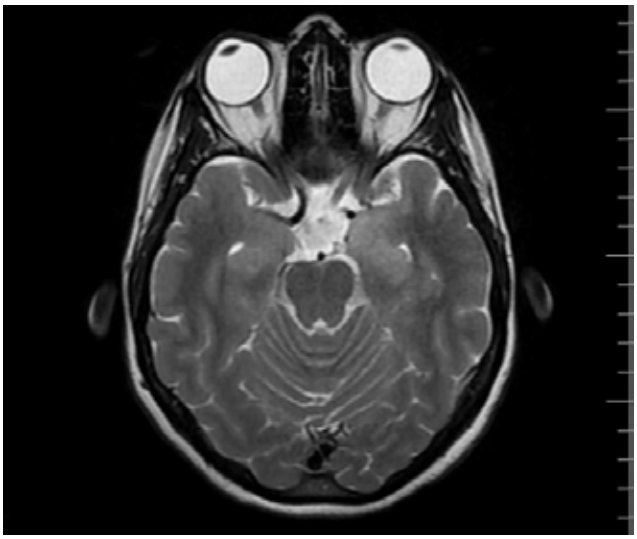

Şekil-1 Beyin MRG aksiyel kesit T2 sekansta solda daha belirgin olmak üzere bilateral hipokampüs,unkus ve periventriküler beyaz cevherde ependimal-subependimal fokal T2 sinyal artışları

Tartışma ve Sonuç:
Bu vakayı otoimmün limbik ensefalitlerin de(OİLE) akut klinik tablo gösterebileceği,akut gelişen psikiyatrik ve kognitif bulguları olan hastalarda OİLE'lerin akılda tutulması gerektiğini vurgulamak amacıyla paylaşmaktayız.Gecikmiş tedavinin özellikle genç hastalarda ciddi nörolojik sekeller ile sonuçlanabileceğini,bu vakada olduğu gibi akut gelişen otoimmün ensefalit hastalarında,klinik şüphenin ve zamanında başlanmış etkin tedavinin hastalığın progresyonundaki önemini ve sekelsiz iyileşmeye etkisini vurgulamak isteriz.

Kaynakça:
1. Irani SR, Michell AW, Lang B, et al. Faciobrachial dystonic seizures precede Lgi1 antibody limbic encephalitis. Ann Neurol 2011; 69:892.
2. López-Chiriboga AS, Klein C, Zekeridou A, et al. LGI1 and CASPR2 neurological autoimmunity in children. Ann Neurol 2018; 84:473.
3. Ariño H, Armangué T, Petit-Pedrol M, et al. Anti-LGI1-associated cognitive impairment: Presentation and long-term outcome. Neurology 2016; 87:759.
4. Navarro V, Kas A, Apartis E, et al. Motor cortex and hippocampus are the two main cortical targets in LGI1-antibody encephalitis. Brain 2016; 139:1079.
5. Irani SR, Alexander S, Waters P, et al. Antibodies to Kv1 potassium channel-complex proteins leucine-rich, glioma inactivated 1 protein and contactin-associated protein-2 in limbic encephalitis, Morvans syndrome and acquired neuromyotonia. Brain 2010; 133:2734.
6. Ariño H, Armangué T, Petit-Pedrol M, et al. Anti-LGI1-associated cognitive impairment: Presentation and long-term outcome. Neurology 2016; 87:759.
7. Fukata Y, Lovero KL, Iwanaga T, et al. Disruption of LGI1-linked synaptic complex causes abnormal synaptic transmission and epilepsy. Proc Natl Acad Sci U S A 2010; 107:3799.
8. Petit-Pedrol M, Sell J, Planagumà J, et al. LGI1 antibodies alter Kv1.1 and AMPA receptors changing synaptic excitability, plasticity and memory. Brain 2018; 141:3144.

EP - 150 EOZİNOFİLİK GRANÜLAMATOZİS POLİANJİT VE AĞRISIZ MONONEVRİTİS MULTİPLEKS: OLGU SUNUMU

ZEYNEP KARAKUŞ , BERK BÜKE , ARMAN ÇAKAR , HACER DURMUŞ TEKÇE , YEŞİM PARMAN

İSTANBUL TIP FAKÜLTESİ

Giriş:
Eozinofilik Granülamatozis Polianjit (EGPA), küçük ve orta çaplı damarları etkileyen, ANCA ilişkili vaskülit ailesine ait sistemik bir vaskülittir. Sıklıkla, deri, akciğerler, kalp ve gastrointestinal sistemi tutan hastalık, periferik sinir sisteminde ağrılı monoveritis multiplekstablosuna neden olabilir.

Olgu sunumu:
Altmış üç yaşında, bilinen diyabet dışında hastalığı olmayan erkek hasta, altı ay önce, ilk olarak sağ kolda başlayan ardından sol kolda ve üç ay sonra da bacaklarda ortaya çıkan ilerleyici güç kaybı ile başvurdu. Altı aydır iştahsızlık, kilo kaybı ve ateş yakınmaları da olan hastanın, şikayetlerinin başlangıcından üç ay önce ortaya çıkan kuru öksürük yakınması vardı. Nörolojik muayenesinde her iki üst ve alt ekstremitede proksimal ve distal kas gruplarında 0-1/5 düzeyinde kas zaafı mevcuttu. Uzun eldiven ve çorap tarzında yüzeyel duyu kusuru mevcuttu. Derin duyusu dört ekstremitede hafif azalmıştı. EMG incelemesinde asimetrik özellik gösteren ağır aksonal tutulum izlendi. Başvuru öncesindeki ve tarafımızca yapılan kan incelemelerinde altı aydır devam eden eozinofili ve akut faz reaktanlarında yükseklik mevcuttu. Vaskülit belirteçlerinden ANA 1:100 titrede pozitif bulundu. p-ANCA düzeyi 276 IU/mL (N:0-18) olarak yüksek saptandı. Her ne kadar ağrısız ve motor yakınmalar daha ön planda olsa da periferik sinir vasküliti ön tanısıyla yapılan sural sinir biopsisi nekrotizan vaskülit ile uyumlu bulundu. Sistemik tutuluma yönelik yapılan tam idrar tetkikinde proteinüri saptandı. Hastaya EGPA tanısıyla beş gün süreyle 1 gr/gün IV metilprednizolon tedavisi uygulandı. Tedavi sonrası hastanın kas zaafında iyileşme ve akut faz reaktanlarında gerileme gözlendi. Tedavisine 1 gr/kg/gün oral prednizolon ve aylık siklofosfamid ile devam edilmesine karar verildi.

Sonuç:
Sistemik vaskülitlerde nöropati sık karşılaşılan bir bulgudur. Genellikle ağrılı ve asimetrik tutulum ile bulgu verse de nadiren olgumuzda olduğu gibi ağrısız da olabilir. Sistemik vaskülitinilk bulgusu olması ve erken tedavi ile akson kaybının önlenebilmesi nedeniyle klinisyenlerin asimetrik başlangıçlı tablolarda vaskülitik nöropatiyi akılda tutması gerekmektedir.

EP - 151 MOTOR NÖRON HASTALIĞI KLİNİĞİ İLE PREZENTE OLAN FAHR HASTALIĞI OLGUSU

YAŞAR ALTUN , ÖZLEM KURAL

ADIYAMAN ÜNİVERSİTESİ EĞİTİM VE ARAŞTIRMA HASTANESİ NÖROLOJİ KLİNİĞİ

Olgu:
45 yaş kadın hasta, son 4-5 gündür olan konuşma bozukluğu, ayak baş parmağında ve ellerde istemsiz hareketler, kas seğirmesi, ellerde titreme şikayetlerinin olması üzerine nöroloji polikliniğine başvurdu. Özgeçmişinde kronik hastalık ve düzenli ilaç kullanım öyküsü yok. Soygeçmişinde kız kardeşinde de konuşma bozukluğu mevcutmuş. Anamnez derinleştirildiğinde hastanın yakınmalarının birkaç yıl önce başladığı, giderek ilerlediği öğrenildi. Kardeşinde de benzer şikayetler olduğundan hastanın bu durumu önemsemediği öğrenildi.

Nörolojik muayenesinde şuur açık, entelektüel kapasitesi düşüktü. IR: +/+ göz hareketleri doğal, konuşma nazone ve yavaşlamıştı dilde fasikulasyon görüldü. Diğer kraniyal sinirler intakt tespit edildi. Kas gücü global tamdı. Bilateral intansiyonel tremor, ellerde tenar atrofi, koreiform hareketler,ayak başparmağı dorsifleksiyonu görüldü. Duyu defisiti tespit edilmedi. Bilateral dismetri ve disdiadokokinezi saptandı.Tandem walk bozuktu.

Laboratuvar değerlerinde Hb: 7,5 olması dışında, karaciğer, böbrek ve tiroid fonksiyon testleri ve idrar mikroskobisi normal bulundu. Beyin MRG'de Fahr hastalığı ile uyumlu bazal ganglionlarda iskemik gliotik odaklar olması üzerine, beyin bilgisayarlı tomografi (BBT) çekildi. Kontrastsız BBT'sinde"bazal ganglionlar, talamus,mezensefalon, sentrum semiovale ve serebellum beyaz cevherde bilateral yaygın kalsifikasyonlar" mevcut idi. Görünüm Fahr hastalığı lehine değerlendirildi.

Görüntüleme fahr hastalığı lehine değerlendirilince tanıyı doğrulamak amacıyla endokrinolojinin de önerisiyle istenen;kalsiyum, albumin, fosfor, magnezyum, Cu, Serum ACE düzeyi, PTH, TSH, Vit D: 29 ng/mL (>30), demir 23 ug/dL (47-169), DBK: 466 ng/mL (155-300), Ferritin: 1,2 ng/mL (11-306), idrarda kalsiyum 125 mg/24h (100-321) tespit edildi. Brusella, TORCH Paneli, ELİSA, BORRELİA'ya yönelik yapılan testler normal sınırlarda tespit edildi. Tiroid,paratiroid patolojilerine yönelik yapılan USG normaldi.Akciğer patolojileri açısından çekilen Toraks BT normaldi. Kas atrofisi ve dilde fasikulasyonları olan hastaya ayırıcı tanıda yer alan motor nöron hastalığı ekartasyonu için yapılan iğne EMG normal değerlendirildi. Fahr hastalığı kesin tanısını koymak için genetik hastalıklarına yönlendirilen hastaya yapılan genetik testler sonuçlanmadı. Hastanın kız kardeşinde de benzer semptomlar olması üzerine telefonla ulaşım sağlandı. Kız kardeşinden telefon ile alınan bilgiye göre yaklaşık 4-5 yıldır konuşma güçlüğü ve yürüme bozukluğu şikayetlerinin olduğu öğrenildi. Sistemik/inflamatuar ve infiltratif hastalık öyküsü olmayan olguya mevcut bulgularla Fahr hastalığı tanısı konuldu.

Demir eksikliği anemisi olan ve D vitamini düşük olan hastaya replasman tedavisi yapıldı. Bazal ganglion tutulumu nedeniyle gelişen ekstrapiramidal semptomlara yönelik nörodol 5mg 1x1 baslandı. Olgunun takiplerinde 3. ayda D vit: 25,1ng/ml mg/dL, Hb:12.5 g/dl, DBK:366 ug/dl olarak bulundu.

Takiplerinde ellerdeki tremorun belirgin azaldığı, istemsiz hareketlerin azaldığı gözlemlendi. Ancak, ataksi ve nazone konuşma devam etmekteydi.

Sonuç olarak; dilde fasikülasyon, konuşma bozukluğu,nazone konuşma, tenar atrofi, tremor, koreiform hareketler,kas seğirmeleri gibi ekstrapiramidal bulgular ile başvuran hastalarda veya kalsiyum ve fosfor metabolizması bozukluğusaptanmayanlarda açıklanamayan nörolojik şikâyetler geliştiğinde ya da özellikle bazal ganglionlarda radyolojik görüntülemeler ile saptanan ve herhangi bir nedene bağlanamayan intrakraniyal kalsifikasyonların varlığında Fahr hastalığı ayırıcı tanıda düşünülmelidir.

EP - 152 BİR AYIRICI TANI SORUNU OLARAK GEÇ BAŞLANGIÇLI FASYO-SKAPULO-HUMERAL DİSTROFİ

AYŞE NUR ÖZDAĞ ACARLI [1], FAHRETTİN SERTAÇ YAPAR [2], GULSHAN YUNİSOVA [3], SERPİL ERASLAN [4], ŞAHİN AVCI [5], HÜLYA KAYSERİLİ [4], PİRAYE OFLAZER [1]

[1] KOÇ ÜNİVERSİTESİ HASTANESİ, NÖROLOJİ ANABİLİM DALI, KAS HASTALIKLARI MERKEZİ
[2] KOÇ ÜNİVERSİTESİ HASTANESİ, NÖROLOJİ ANABİLİM DALI
[3] KOÇ ÜNİVERSİTESİ HASTANESİ, KAS HASTALIKLARI MERKEZİ
[4] KOÇ ÜNİVERSİTESİ HASTANESİ, TIBBİ GENETİK ANABİLİM DALI, GENETİK HASTALIKLAR TANI MERKEZİ
[5] KOÇ ÜNİVERSİTESİ HASTANESİ, GENETİK HASTALIKLAR TANI MERKEZİ

Amaç:
Fasyo-Skapulo-Humeral Distrofi (FSHD) otozomal baskın kalıtım gösteren üçüncü en yaygın kalıtsal müsküler distrofidir.Hastalık tipik olarak asimetrik ve yüz kaslarını öncelikli olarak tutan seçici bir kas tutulumu sergiler. FSHD'li bireylerin %50den fazlasında bulgular 20 yaşına kadar sergilenmiş olur.FSHDnin klinik seyri hakkında çok fazla bilgi birikimi olmasına rağmen, geç başlangıçlı fenotipe ilişkin veriler yok denebilecek kadar azdır.

Gereç ve Yöntem:
Bu bildiride, Koç Üniversitesi Hastanesi, Kas Hastalıkları Merkezi'nde takip edilen, yakınmaları 40 yaşından sonra başlayan ve klinik özellikleri ve/veya genetik inceleme ile FSHD tanısı alan hastaların klinik, demografik ve genetik bilgileri sunulacaktır.

Bulgular:
Merkezimizde FSHD tanısı ile takip edilen 139 hastanın verileri incelendi, 6 hastada (4 kadın, 2 erkek) hastalığın klinik bulgularının 40 yaş ve sonrasında başladığı görüldü.Son muayenede hastaların ortalama yaşları 59.3+ 7.7 (51-73), şikayetlerin başlangıç yaşları ise ortalama 46.2 +7.9 (40-59) yıl idi. Hiçbir hastada ilk semptom göz sıkmada ya da dudakları toplamada zorlanma değildi.Dört hastada başlangıç şikayeti asimetrik üst ekstremite kas zaafı, bir hastada yürüme güçlüğü, diğerinde ise baş düşüklüğü idi. Tüm hastaların son nörolojik muayenelerinde yüz kaslarında asimetrik zaaf vardı. Tüm hastalar ambulatuvardı. Dört hastada ailede FSHD öyküsü vardı.İki hastanın genetik incelemesinde D4Z4 tekrar sayısı FSHD'i destekler düzeyde azalmıştı (7 tekrar), üç hastada ise 10'un üzerindeydi.Bu son üç hastada FSHD2 veya Pompe hastalığı gibi başka miyopatiler açısından tüm ekzom dizileme incelemeleri devam ediyordu.

Sonuç:
Geç başlangıçlı FSHD çok nadir olarak görülebilmekte, klinik bulguları hafif, başlangıç bulguları atipik olabilmektedir. Bu nedenle diğer miyopatilerle bir ayırıcı tanı sorunu oluşturmaktadır.Olgularımızda da görüldüğü gibi, erken dönemde tipik yüz tutulumu bulgularının olmaması nedeniyle ileri yaş başlangıçlı kas zaafı olan hastalarda ayırıcı tanıda akla gelmelidir.

EP - 153 BOTULİNUM TOKSİN UYGULAMASI SONRASI GELİŞEN DİSFAJİ VE BOTULİNUM POLİVALAN ANTİTOKSİNİNİN KLİNİK SEYİRE ETKİSİ

SİNEM SÜER , ARİFE GONCA KAPICIOĞLU , ADNAN BURAK BİLGİÇ , TUBA CERRAHOĞLU ŞİRİN , GENÇER GENÇ , SERPİL BULUT

ŞİŞLİ HAMİDİYE ETFAL EĞİTİM VE ARAŞTIRMA HASTANESİ, NÖROLOJİ KLİNİĞİ

Giriş:
Botulinum toksin tip A , nöromusküler bileşkede presinaptik veziküllerden asetilkolin salınımını engelleyerek ve kolinerjik iletimi inhibe ederek kasta gevşek paraliziye yol açar. Evde yapılan konserve tüketimi veya iyatrojenik olarak alınan toksinin üremesiyle oluşur. Özellikle son yıllarda kozmetik amaçlı kullanımının artmasıyla botulismus vakalarının sayısında artış gözlenmektedir. İyatrojenik botulizmin patofizyolojisi tam olarak bilinmemekte ancak yüksek dozlarla yanlış bölge enjeksiyonları veya kan dolaşımına doğrudan enjeksiyondan kaynaklanabileceği savunulmaktadır. Belirtiler, toksinin alınmasından 12-36 saat sonra bulanık görme, pitoz ve diplopi ile başlar, bulber semptomlar, ekstremite kaslarında güçsüzlük ve otonomik belirtilerin eklenmesiyle genellikle çok kısa zaman içinde solunum yetmezliği ve mekanik ventilasyon ihtiyacı gelişebilir. İyatrojenik botulizm düşünülen hastamızda botulinum polivalan antitoksini uygulanmasının klinik seyire faydasını göstermeyi amaçladık.

Olgu:
Bilinen hastalığı olmayan 28 yaş kadın hastaya 15 gün önce koltuk altı bölgesine 400 ü, alın ve kaş bölgesine toplam 10 ü abobotilinumtoxin-A enjeksiyonu yapılmış. İşlemden 3 gün sonra başlayan çift görme şikayeti başlayan hastaya dış merkez başvurunda pridostigmin 3x1 başlanarak takip önerilmiş. Son 2 gündür yutma güçlüğü eklenmesiyle acil servisimize başvurdu. Nörolojik muayenesinde yutma refleksi zayıf, konjuge dışa bakışta kısıtlılık, boyun fleksiyonu 3/5 kas gücünde, bilateral üst ekstremite proksimalleri 4/5 distalleri 3/5, bilateral alt ekstremitede 4/5 kas gücünde, sol üst ve alt ekstremitede hipoestezik, derin tendon refleksleri hipoaktif saptandı. EMG' de ardışık sinir uyarımıyla nöromusküler bileşke bozukluğu, iğne EMG'de denervasyonun eşlik ettiği miyojen değişiklikler izlendi. Hastaya yatışının 5.saatinde botulinum polivalan antiserum tedavisi (250 ml 0.5 ml/dk) uygulandı. Takibinin 3.gününde disfajisinin tamamen gerilediği ve kas güçlerinin normale döndüğü izlendi. Poliklinik takiplerinde komplikasyon gelişmedi.

Sonuç:
Son gözlemlerde, botulismus vakalarının %91i kozmetik amaçlı enjeksiyon yaptırdığı ve neredeyse hepsi lisanssız bireyler tarafından sağlık dışı bir ortamda yapıldığını bildirdi. Bu durum, yetkili kaynaklardan gelen ürünlerin kullanılmasının ve lisanslı tıp uzmanları tarafından yapılması gerektiğinin önemini vurgulamaktadır. Botulizm tedavisi destekleyici bakım, solunum desteği ve antitoksin uygulaması etrafında yoğunlaşır. Botulizm tedavisinde disfaji gelişmesinden 72 saat içinde verilen botulinum antiserumunun hastanın klinik seyrine olumlu etkisi bilinmektedir. Bizim vakamızda enjeksiyondan sonra 13.günde disfaji gelişmesinin 53.saatinde verilen antiserumun hastanın kliniğinin 72 saatte tamamen normale dönmesini sağlamıştır. İlk botulismus semptomları görüldükten sonra disfaji gelişimi hayati risk taşıdığı için tespit edildiğinde hızlıca tedavi verilmelidir.

EP - 154 TREAKEOSTOMİ HASTALARINDA KONUŞMA KANÜLÜ-VALFİNİN YAŞAM KALİTESİ ÜZERİNE ETKİSİ

BURAK MANAY [1], ALPEREN ŞENTÜRK [1], DEMET AYGÜN [2], MERVE SAVAŞ [1]

[1] İSTANBUL ATLAS ÜNİVERSİTESİ, SAĞLIK BİLİMLERİ ENSTİTÜSÜ, DİL VE KONUŞMA TERAPİSİ ANABİLİM DALI
[2] İSTANBUL ATLAS ÜNİVERSİTESİ, TIP FAKÜLTESİ, NÖROLOJİ ANABİLİM DALI

Amaç:
Trakeostomi işlemi hastaların duygu durumunu, iletişim becerilerini ve yaşam kalitesini ciddi derecede bozmaktadır. Bu çalışmada konuşma kanülü-valfi uygulamasının trakeostomi hastaları ve bakım verenlerinin yaşam kalitesi üzerindeki etkisi incelenmiştir.

Gereç ve Yöntem:
Glasgow Koma Skorlamasında 9 puan ve üzeri alan ve 3 hafta-9 ay aralığında konuşma kanülü-valfi takılmış hastalar dahil edilmiştir (N= 15 [5 Kadın, 10 Erkek, Ort. yaş: 47,06, SS:18,86). Konuşma kanülü-valfi takılmadan önce ve takıldıktan iki haftasonra hastanın kendi yaşam kalitesini değerlendirdiği Dünya Sağlık Örgütü Yaşam Kalitesi Ölçeği-Kısa Formu Türkçe Versiyonu (WHOQOL-BREF-TR) uygulanmıştır. Hastaların bakım verenlerine Zarit Bakıcı Yükü Ölçeği (ZBYÖ) uygulanmıştır.

Bulgular:
Konuşma kanülü-valfi uygulamalarından sonra WHOQOL-BREEF TR (Ort: 49,40; SS:9,31) ve ZBYÖ (Ort: 32,33; SS:6,05) skorları bağımlı örneklem t testi ile karşılaştırıldığında istatistiksel olarak anlamlı farklılık görülmüştür ($p=0,000<0,05$). WHOQOL-BREEF TR ve ZBYÖ skorları arasında spearman korelasyon analizi ile pozitif yönlü orta düzeyde korelasyon saptanmıştır ($r=0,682$; $p=0,02<0,05$).

Sonuç:
Konuşma kanülü-valfi takıldıktan sonra hastaların yaşam kalitelerinin arttığı ve hasta yakınlarında bakım veren yükünün azaldığı görülmüştür. Konuşma kanülü-valfi havanın vokal kordlara ulaşmasını sağlayarak konuşmanın daha az eforla üretilmesine ve dinleyici tarafından daha anlaşılır hale gelmesine yardımcı olmaktadır. Bu yolla hastanın sağlık çalışanları ve hastaya bakım veren bireylerle sözel iletişimi mümkün hale gelebilmektedir. İleriki çalışmalarda konuşma kanülü-valfinin respiratuvar güçlenmeye etkisi araştırılmalıdır. Kontrendikasyonu olmayan trakeostomili hastalarda konuşma kanülü-valfi uygulamalarının yaygınlaşması ve sağlık çalışanlarının konuşma kanülü-valfi uygulamlarına ilişkin farkındalıklarının arttırılması gerektiği sonucuna ulaşılmaktadır.

EP - 155 TARSAL TÜNEL SENDROMU TANISINDA DESTEKLEYİCİ YENİ BİR PARAMETRE

MELODİ ÇAKAR , F. GÖKÇEM YILDIZ , ÇAĞRI MESUT TEMUÇİN

HACETTEPE ÜNİVERSİTESİ TIP FAKÜLTESİ NÖROLOJİ ANADALI

Amaç:
Tarsal tünel sendromu (TTS) tibial sinirin veya dallarının fleksör retinakulumun altında tuzaklandığı fokal kompresyon nöropatisidir. Bu çalışmada, TTS ile uyumlu bulguları olan beş hastada tanıyı desteklemek için uygulanan yeni bir motor sinir iletim çalışması tartışılacaktır.

Gereç ve Yöntem:
TTS ön-tanısı ile EMG Ünitemize yönlendirilmiş 5 hastanın her iki alt ekstremite rutin elektrofizyolojik incelemeleri ve medial-lateral plantar mikst sinir iletim çalışması (Plantar_MSİÇ) gerçekleştirildi. Ek olarak her iki tibial sinir popliteal fossada uyarılarak gastrokinemius medialis kasından kayıtla birleşik kas aksiyon potansiyelleri elde edildi (**GM_{BKAP}**). Her iki tarafta **GM_{BKAP}** genliğinin, rutin incelemede abdüktör hallusis kasından elde edilen BKAP (**AH_{BKAP}**) genliğine oranı (**AH_{BKAP}/GM_{BKAP}**) hesaplandı. Ayrıca, sağlam tarafın **AH_{BKAP}/GM_{BKAP}** oranı hasarlı tarafın **AH_{BKAP}/GM_{BKAP}** oranına bölünerek de **$TTS_{İndeksi}$** elde edildi.

Bulgular:
Beş hastanın (3 kadın) ortalama[min-max] yaşı 52[37-68] yıl idi. Etiyolojide bir hastada medial malleol düzeyinde ganglion-kisti, bir hastada kalsifiye-lipomu, bir hastada travma ilişkili ödematöz basısı saptanırken iki hastada yapısal bir lezyon gözlenmemiştir. Olgularda hasarlı tarafta **AH_{BKAP}** distal latansta uzama-genlikte düşüklük ile Plantar_MSİÇde potansiyel genliğinde düşüklük ve iletim hızında yavaşlama saptandı.

Olgularda hasarlı tarafta sağlam tarafa göre, **AH_{BKAP}/GM_{BKAP}** oranı daha düşük (26.28[2.44-54.1] ve 62.83[32.67-86.44]) **$TTS_{İndeksi}$** değeri ise>1.5 (7.57[1.6-28.5]) idi. Bu bulgular, hasarlı tarafta sağlam tarafla karşılaştırıldığında, tuzak bölgesi distalinden kayıtla elde edilen **AH_{BKAP}** genliğinin, tuzak bölgesi proksimalinden kayıtlı elde edilen **GM_{BKAP}** genliğine göre belirgin derecede daha düşük olduğunu göstermekte idi.

Sonuç:
TTS'nin elektrofizyojik tanısında, Plantar_MSİÇ'in yanı sıra, iki taraftan elde edilen **AH_{BKAP}/GM_{BKAP}** oranının karşılaştırılması ve **$TTS_{İndeksi}$**, özellikle, tibial motor sinir anormalliklerinin tarsal-tünele lokalize edilebilmesinde ve diğer patolojilerin dışlanmasında (siyatik sinir, S1-kök, sakral-pleksus lezyonu, polinöropati) destekleyici bir ölçüm olabilir.

EP - 156 GASTROİNTESTİNAL STROMAL TÜMÖRLE İLİŞKİLİ ANTİ N-METİL D-ASPARTAT RESEPTÖR ENSEFALİTİ OLGUSU

ZEYNAL TUNÇ

MEHMET AKİF İNAN EĞİTİM VE ARAŞTIRMA HASTANESİ

Amaç:
Anti N-metil-D-aspartat reseptör (anti-NMDAR) ensefaliti en çok bilinen otoimmün ensefalittir. Tanıda beyin manyetik rezonans(MR), elektroensefalografi(EEG) ve anti NMDAR antikoru kullanılır. Paraneoplastik ensefalit olduğundan malignite taraması gerekir.

Gereç ve Yöntem:

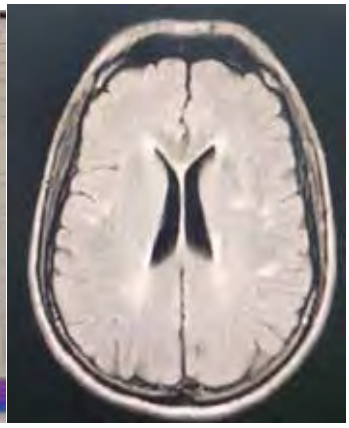

61 yaşında erkek hasta bilinç bulanıklığı ve jeneralize tonik klonik nöbetle başvurdu. Gastrointestinal stromal tümör(GIST) tanısı vardı ve 1 haftadır 1000 mg/gün valproik kullanmaktaydı. Nörolojik muayenesi uykuya meyil ve oryantasyon kooperasyon bozukluğu dışında normaldi. Beyin MR'da iskemik gliozis alanları mevcuttu. EEG'de zemin aktivitesi 5-6 hz teta ritminde olup epileptik aktivite izlenmedi. Beyin omurilik sıvısı(BOS) biyokimyası, sitolojisi, kültürü ve menenjit paneli normaldi. Kanda Anti NMDA antikoru pozitifti. On gün süreyle pulse steroid tedavi verildi ve kliniği dramatik şekilde düzeldi.

Bulgular:
Hastalar nöropsikiyatrik semptomlar, bilişsel işlevlerde bozulma, uyku uyanıklık kusuru, epileptik nöbetlerle başvurabilir. Hastamızda bilinç bulanıklığı ve epileptik nöbet mevcuttu. Sıklıkla over teratomlu 20-45 yaş kadınlarda görülür. Olgumuzda GIST tanısı mevcuttu. Beyin MR çoğu vakada normaldir. Bizim olguda olduğu gibi iskemik gliozis alanları tespit edilebilir. En sık görülen EEG anormalliği olgumuzda olduğu gibi nonspesifik yavaşlamadır. Az bir kısmında hastalığa özgü delta fırçası görülebilir. BOSta hafif lenfositik pleositoz, normal veya hafif artmış protein bulunabilir. Olgumuzun BOS rutin incelemeleri normaldi. Anti NMDA antikoru kanda ve BOS'ta tespit edilebilir. Tedavide kortikosteroidler ve sıklıkla beraberinde IVIG veya plazmaferez kullanılır. Olgumuz pulse steroide dramatik yanıt verdi. İkinci basamak tedavi olarak siklofosfamid veya rituksimab önerilir.

Sonuç:
Sık bildirilen olgulardan farklı olarak 61 yaşında ve erkek olması, steroid tedavisine dramatik yanıtı ve literatürde GIST'le ilişkili NMDAR ensefaliti vakası bildirilmediğinden olgumuzu sunmayı uygun gördük.

EP - 157 POST-HİPOKSİK GECİKMİŞ KORTİKAL KÖRLÜĞÜN NADİR BİR NEDENİ OLARAK ANTON-BABİNSKİ SENDROMU: OLGU SUNUMU

OZLEM ONDER , NURHAK DEMİR , ŞAHİN IŞIK , MEHMET ÖZMENOĞLU

YAKIN DOĞU ÜNİVERSİTESİ, TIP FAKÜLTESİ, NÖROLOJİ ANABİLİM DALI

Giriş:
Oksipital korteks, oksijen yoksunluğuna karşı son derece hassas olup kısa süreli hipoksi dahi önemli düzeyde erken ve geç dönem hasarlara yol açabilir. Hastalar genellikle hipoksik olaydan sonra herhangi bir görme bozukluğu yakınmasının olmadığı bir dönem geçirirler, ardından ise görme kaybı ortaya çıkar. Reperfüzyon sonrasında, inflamasyon, oksidatif stres ve eksitotoksisite nedeniyle ikincil bir yaralanma süreci meydana gelerek gecikmeli nöronal kayıp ile kortikal körlük gelişir. Eğer oksipital korteksin sadece sınırlı bir bölgesi etkilenmişse, hastalar tam körlük yerine spesifik görme alanı kayıplarıyla karşılaşabilir.

Olgu Sunumu:
Hipertansiyon ve atriyal fibrilasyon öyküsü olan 80 yaşında kadın hasta, kardiyak arrest sonrası yoğun bakım ünitesine kabul edildi. Resüsitasyon sonrası stabil olan hastada, iki gün sonra ani bilateral görme kaybı gelişti. Göz teması kurulamayan hastanın pupil ışık refleksinin korunmuş olduğu, görme kaybının inkarı ve konfabulasyonun eşlik ettiği total kortikal körlük saptandı. Beyin MRGde, bilateral oksipital lob iskemi alanları izlendi. Hastanın değerlendirme sürecine iş birliği yapmaması nedeniyle görsel uyarılmış potansiyeller (VEP) testi yapılamadı. Altta yatan durumların yönetimi ve görsel rehabilitasyon stratejilerinin uygulanmasını içeren destekleyici bakım sağlandı. Taburculuktan bir ay sonraki kontrolünde hastanın görmesinin tama yakın düzeldiği gözlendi.

Tartışma:
Gecikmiş post-hipoksik lökensefalopati, nadir bir klinik olup, karbon monoksit intoksikasyonu vakalarının sadece %2.75inde iyi belgelenmiştir. Kortikal körlük, oksipital lobların hipoksik-iskemik hasarına bağlı nadir bir klinik tutulumdur. Anton-Babinski sendromu, genellikle inme, travma veya diğer nedenlerden kaynaklanan bilateral oksipital lob hasarı ile ilişkilendirilse de, gecikmiş post-hipoksik kortikal körlük sonucunda da oldukça nadir şekilde ortaya çıkabilir. Bilateral oksipital lob hasarı nedeniyle hastalar göremese de, anterior görme yolları etkilenmediği için pupil ışık refleksleri sağlam kalır. Tam görme kaybına rağmen, hastalar görme kaybının farkında olmayabilir ve sorgulandığında reddedebilirler. Bu farkındalık eksikliği, Anton-Babinski sendromunu diğer kortikal körlük türlerinden ayırır. Tedavide altta yatan nedenin iyileştirilmesi ana hedef olsa da görme kaybı reddi nedeniyle hastaların travmaya açık hale geldikleri unutulmamalı ve bakımverenleri bu konuda bilgilendirilmelidir.

EP - 158 ÖKSÜRÜK SENKOPU: AYIRICI TANI VE TEDAVI YAKLAŞIMLARINA YÖNELIK BİR OLGU SUNUMU

BURAK GÜLŞEN , SERDAR ÇETİN , HACI ALİ ERDOĞAN , HÜLYA ERTAŞOĞLU TOYDEMİR , VİLDAN YAYLA

BAKIRKÖY DR. SADİ KONUK SAĞLIK UYGULAMALARI VE ARAŞTIRMA MERKEZİ, NÖROLOJİ KLİNİĞİ

Giriş:
Senkop serebral hipoperfüzyona bağlı geçici bilinç kaybı olarak tanımlanır. Çoğunlukla kardiyak etiyolojilere bağlı gelişse de nadiren durum senkopu olarak da ortaya çıkabilir. Öksürük senkopu, durum senkoplarının nadir görülen alt tiplerindedir. Burada öksürük dışında herhangi bir etiyolojik neden saptanmayan bir senkop olgusu sunuldu.

Olgu:
İki aydır kısa süreli bilinç kaybı ile başvuran 55 yaşındaki erkek hastada bu atakların öksürük şikayetine eşlik ettiği anlaşıldı. Genel görünümü obez olup nörolojik muayenesi doğaldı. Rutin biyokimya testlerinde patoloji saptanmadı. Hastanın kranial MR, MR anjiografi, karotis-vertebral sistem Doppler görüntülemesi doğaldı. Rutin EEG ve iktal video EEG monitörizasyonunda özellik saptanmadı. Hastanın EKG, transtorasik ekokardiografi ve diğer kardiak incelemelerinde normal bulundu. Öksürük açısından göğüs hastalıkları konsültasyonunda KOAH tanısı konulup tedavisi düzenlendi. Öksürüğe bağlı durum senkopu tanısı ile hastaya antitusif tedavi başlandı. Öksürüğün kontrol altına alınmasıyla senkop epizodları tama yakın düzeldi.

Tartışma ve Sonuç:
Refleks senkoplar; vazovagal senkoplar, karotis sinüs sendromu ve durum senkopu olarak sınıflandırılır. Toplumda vazovagal senkoplar en sık görülür. Durum senkopu, valsalva, hapşırma, öksürme, miksiyon ve defekasyon gibi tetikleyici bir nedenle ortaya çıkmaktadır. Öksürük senkopu sıklıkla obstrüktif hava yolu hastalığı olan orta yaşlı, kilolu erkeklerde görülmektedir. Olgumuz da görünüm olarak obezdi ve tetkikler sonucu KOAH tanısı aldı. Öksürük senkopu fizyopatolojisinde öksürüğün intratorasik ve serebrospinal basıncı arttırarak venöz dönüşü azalttığı ve senkopa katkıda bulunduğu düşünülmektedir. Öksürük senkopu gibi durum senkoplarında diğer nedenler dışlandıktan sonra tetikleyici faktöre yönelik tedavi mevcut klinikte düzelme sağlayabilir. Nadir görülen ve dikkatli bir anamnez ve dışlayıcı incelemelerle tanı konulabilen bu “durum senkopuna” dikkat çekmek amacıyla olgumuz sunulmuştur.

EP - 159 MULTİPLE KRANİAL SİNİR TUTULUMU İLE PREZENTE OLAN NÖROBORELYOZ OLGUSU

TUĞÇE FİDAN ÇOLAK , BAKİ DOĞAN , İBRAHİM LEVENT GÜNGÖR

ONDOKUZ MAYIS ÜNİVERSİTESİ TIP FAKÜLTESİ

Olgu:
Lyme enfeksiyonu keneler tarafından iletilen, Borrelia Burgdorferi'nin neden olduğu sistemik bir zoonozdur. Hastalık cilt, kardiyak, sinir sistemi semptomları ve artrit ile prezente olabilir. Tipik cilt lezyonları hariç Lyme enfeksiyonunun gözlenen belirtilerinde tanı için mikroorganizma varlığının laboratuar yöntemleriyle doğrulanması gerekir. Hastalığın sık görülen nörolojik komplikasyonları çoklu kranial sinir tutulumu, menenjit ve radikülonörittir. Nöroborelyoz, Lyme enfeksiyonunun erken veya geç evrelerinde ortaya çıkabilir.

Kırsal alanda yaşayan, bahçe işleriyle ilgilenen, ülseratif kolit tanılı, 59 yaşındaki erkek hasta, ani gelişen sağ göz kapağında düşme ve çift görme yakınmasıyla başvurdu. 2 yıl önce kene ısırığı ve gezici artrit öyküsünün olduğu öğrenildi. Nörolojik muayenesinde sağda semipitoz, sağ göz içe, yukarı ve aşağı bakış kısıtlılığı vardı. Cilt lezyonu yoktu. Neostigmin testi negatifti. Sağ göz bulguları 24 saat içerisinde gerileyen hastada solda periferik fasiyal paralizi ve sol gözde içe bakış kısıtlılığı gelişti. Ardışık sinir uyarımı normaldi. Kontrastlı kranial MRG'da sol fasiyal, sağ trigeminal ve bilateral okulomotor sinirlerde kontrastlanma görüldü, parankimal patoloji izlenmedi. Beyin omurilik sıvısı incelemesinde protein yüksekliği ve lenfositik pleositoz izlendi. Serum Borrelia Burgdorferi IgM ve IgG antikorları pozitif sonuçlandı. Hastaya 14 gün süreyle intravenöz seftriakson 1x2gr/gün uygulandı. Tedavinin 7. gününde klinik iyileşme izlenen hasta doksisiklin 2x100mg/gün ile tedavi süresi 21 güne tamamlanmak üzere taburcu edildi.

Nöroborelyoz, multiple kranial nöropati ayırıcı tanısında akılda tutulmalıdır. Kene ısırığı öyküsü, eşlik eden cilt ve sistemik enfeksiyon bulguları, lenfadenopatiler ve artit nöroborelyozu düşündürmelidir. Kesin tanı beyin omurilik sıvısında protein artışıyla birlikte lenfositik pleositoz ve BOS/serumda Borrelia Burgdorferi antikorlarının gösterilmesiyle koyulur. Sefuroksim aksetil, amoksisilin ve doksisiklin ile tedavi yüz güldürücüdür.

EP - 160 SANTRAL SİNİR SİSTEMİNDE LİSTERİA MONOCYTOGENES ENFEKSİYONUNUN NEDEN OLDUĞU RHOMBENSEFALİT VAKASI

CANSU SARAÇ , MELİS SUSKUN , ÖZLEM GELİŞİN , VİLDAN YAYLA

BAKIRKÖY DR. SADİ KONUK SAĞLIK UYGULAMALARI VE ARAŞTIRMA MERKEZİ, NÖROLOJİ KLİNİĞİ

Giriş:
Listeria monocytogenes, insanlarda menenjit, septisemi, karaciğer apsesi, endokardit, konjuktivit ve monositoza neden olabilen, bağışıklık sistemi baskılanmış kişilerde ciddi enfeksiyona sebep olabilen bir patojendir. Santral sinir sistemi enfeksiyonu etkenleri arasında nadir görülen bir patojen olması nedeniye sunulmuştur.

Olgu:
Sağ taraflı enseden göz çevresine yayılan baş ağrısı şikayeti olan ve 1 hafta sonra sağ gözde içe bakış kısıtlılığı ve yürüme bozukluğu şikayeti eklenen, dış merkezde kortikosteroid tedavisi başlanan, tedaviden birkaç gün sonra şikayetleri düzelen ancak bilateral ptozisi başlayan 30 yaşında erkek hasta, konuşma bozukluğu, dengesizlik, uykuya meyil şikayetleri ile acile başvurdu. Özgeçmişinde kronik hastalık öyküsü olmayan hastanın bir kahve zincirinde barista olarak çalıştığı öğrenildi. Nörolojik muayenesinde bilinci uykuya meyili olan hasta taktille yüz buruşturuyor, işbirliği kurmuyordu. Verbal çıkışı izlenmeyen hastada ağrılı uyaranla alt ekstremitelerde anormal fleksör çekme yanıtı izlendi. Ense sertliği tespit edilmedi, Taban cildi refleksi (TCR) bilateral fleksördü. Hastanın Difüzyon MR görüntülemesinde 3. ventrikul sol lateral komşuluğunda belirgin, bilateral, bazal ganglionlara doğru uzanan yaklaşık 26 mm boyutunda ADC karşılığı olmayan hiperintensite saptandı. Kontrastlı kraniyal MR görüntülemesinde T1 hipontens, T2 hiperintens, heterojen yapıda, hafif periferal kontrastlanma izlendi. Beyin omurilik sıvısı (BOS) incelemesinde; 349 nötrofil/mm3, 11 eritrosit/mm3, BOS glukoz 54 mg/dL (eş zamanlı kan glukoz değeri 112 mg/dL), protein 84 mg/dL idi. Ensefalit panelinde Listeria monocytogenes pozitif olarak sonuçlandı.

Sonuç:
Listeria monocytogenesin sebep olduğu santral sinir sistemi enfeksiyonları genellikle menenjit veya meningoensefalit şeklinde ortaya çıkar. Tanı ve tedavideki gecikmeler ağır nörolojik defisitlere hatta ölüme neden olabilir. Ensefalit, kitle, sinus ven trombozu, merkezi sinir sistemi enfeksiyonları, granülomatöz hastalıklar gibi hastalıkların ayırıcı tanısında Listeriozis akılda tutulmalıdır.

EP - 161 NÖBET İLE PREZENTE, PARİETAL LOB TUTULUMU OLAN ATİPİK CREUTZFELDT-JAKOB VARYANTI: OLGU SUNUMU

BURAK GÜLŞEN , DENİZ MERT , ÖZLEM GELİŞİN , HACI ALİ ERDOĞAN , VİLDAN YAYLA

BAKIRKÖY DR. SADİ KONUK SAĞLIK UYGULAMALARI VE ARAŞTIRMA MERKEZİ, NÖROLOJİ KLİNİĞİ

Giriş:
Creutzfeldt-Jakob Hastalığı (CJH), prion proteinlerinin anormal birikimi sonucu ortaya çıkan nörodejeneratif bir hastalıktır. Hızlı ilerleyen demans, miyokloni ve psikiyatrik bozukluklarla kendini gösterir. Nöbetler, sadece %3 olguda erken belirti olarak görülür. Nöbet ile prezente atipik bir CJH olgusu sunmayı amaçladık.

Olgu:
Ani bilinç bozukluğu ve donuk bakma şikayetiyle başvuran 79 yaşındaki kadın hastanın özgeçmişinde son bir ay içerisinde iki kez nöbetle acil servis başvurusu mevcuttu. Bilinci açık, işbirliği kurmayan hastanın nörolojik muayenesinde başka bir patolojik bulgu saptanmadı. Kranial MR'da sol temporooksipital kortekste hiperintensite izlendi. Takiplerinde jeneralize tonik-klonik nöbet geçiren, dirençli status epileptikus olarak entübe edilen hastanın nöroloji yoğun bakım ünitesinde çekilen EEG'sinde, sol temporooksipital bölgede belirgin periyodik keskin dalga aktivitesi izlendi. Nöbetleri durdurulan hastanın son muayenesinde sağda kas gücü 2/5 idi. Kontrol kranial MR'da mevcut olanT2 hiperintens alanın; hipokampal alanı içerecek şekilde genişlediği izlendi. BOS incelemesinde atipik hücre görülmedi, protein ve glikoz düzeyleri normaldi, menenjit/otoimmunensefalit/paraneoplastik panel negatifti, 14-3-3 proteini pozitifti. Hastamıza CJH tanısı kondu, üçlü antiepileptik tedaviyle takibe alındı.

Tartışma-Sonuç:
CJH yanlış katlanmış prion proteinlerinin birikimine bağlı beynin hızlı ilerleyici, süngersi dejenerasyonu ile seyreder. İnsidansı 1/1.000.000dir. Sporadik, genetik/familial veya edinsel olabilir. Hastaların %70'i genellikle bir yıl içinde kaybedilir. Tipik MR bulguları ve EEG bulguları tanıya götürür. BOS'ta 14-3-3 protein yüksekliği, patolojik tanılı hastalarda %90 spesifiklik gösterir. Olgumuzda CJHnin tipik EEG bulgularına benzer elektriksel aktivite, farklı olarak görüntülemede parietookspital lob tutulumu gözlemlenmiştir. BOS'ta 14-3-3 pozitifliği tanıyı desteklemiştir. Tekrarlayan nöbetlerle prezente olan ve görüntülemelerde parietal kortikal lezyonları izlenen hastalarda CJH'nın düşünülmesi gerektiğini, görüntüleme ve biyokimyasal testlerin tanı sürecinde kritik rol oynadığını vurgulamak istedik.

EP - 162 CHURG STRAUSS SANTRAL SİNİR SİSTEMİ TUTULUMU

DÜRDANE AKSOY , BETÜL ÇEVİK , ORHAN SÜMBÜL , YUSUF KOÇAK , UĞUR KULU , HAZAL TERKEN

TOKAT GAZİOSMANPAŞA ÜNİVERSİTESİ NÖROLOJİ ANABİLİM DALI

Giriş:
Churg-Strauss alerjik rinit, astım ve belirgin periferik kan eozinofili ile karakterize multisistemik bir hastalıktır. Küçük ve orta büyüklükteki arterlerin vasküliti olarak sınıflandırılır. En çok tutulan organ akciğerdir, bunu cilt takip eder. Bununla birlikte, santral sinir sistemi, kardiyovasküler, gastrointestinal, böbrek dahil olmak üzere herhangi bir organ sistemini etkileyebilir.

Olgu:
59 yaşında bilinen rahatsızlığı olmayan erkek hasta 1.5 aydır olan el ve ayaklarda güçsüzlük şikayetiyle acile başvuruyor. Çekilen diffüzyon mrında milimetrik boyutlu enfarkt çıkması üzerine iskemik inme inme tanısıyla nöroloji servisine yatışı yapıldı. Servis yatışlarında iskemi etyolojisine yönelik yapılan tetkiklerinde patolojiye rastlanmadı. Çekilen emg sonucu ileri derecede sensörimotor polinöropati ile uyumlu gelmesi üzerine etyoloji araştırıldı. Labaratuar tetkiklerinde hiperezinofili olması, akciğerde nodüler tutulum olması, dermatolojik döküntüleri olması, nazal polip, sinüzit eşlik etmesi üzerine gönderilen vaskülitik tetkiklerinde p anca pozitifliği görüldü. Deri döküntülerinden alınan biyopsi örneği orta damar vasküliti ile uyumlu geldi. Romatoloji ile yapılan ortak değerlendirmede hastaya churg strauss vasküliti tanısı konuldu. Mevcut şikayet ve santral patolojileri churg strauss vasküliti nörolojik tutulumuna bağlandı. Vaskülit tedavisine başlandı. Nöroloji ve romatoloji polikliniklerinde takibine devam edildi. Tedaviyle şikayetelerinde belirgin azalma olduğu görüldü.

Sonuç:
Santral sinir sistemi vasküliti az sayıda hastanın akut başlangıçlı şikayetlerle başvurduğu uzun bir prodromal dönem ile karakterizedir. Vaskülitik süreç santral sinir sisteminin herhangi bir bölümünü etkileyebilir ve klinik belirtilerin oldukça değişkendir. Tanımlanabilir risk faktörleri olmayan hastalarda santral sinir sistemi vaskülitinden şüphelenilmelidir.

EP - 163 ANTİFOSFOLİPİD SENDROMU VE NÖROLOJİK PREZENTASYONLARI:OLGU SERİSİ

NAZLIHAN EZGİ KAVUK , HATİCE KALKAN , ALP SARITEKE , İREM FATMA ULUDAĞ , UFUK ŞENER

SAĞLIK BİLİMLERİ ÜNİVERSİTESİ İZMİR TEPECİK EĞİTİM VE ARAŞTIRMA HASTANESİ

Giriş:
Antifosfolipid sendromu(AFS);arteriyel ve/veya venöz tromboza eğilimin arttığı,gebelikte morbiditeye yol açan ve antifosfolipid antikor pozitifliği ile karakterize otoimmün sistemik bir bozukluktur.Klinik tablodan bazı plazma proteinlerinin,vasküler endotelyal hücrelerin ve trombositlerin yüzeylerindeki fosfolipid-protein komplekslerine karşı oluşmuş olan antifosfolipid antikorları (Lupus antikoagülanı , antikardiyolipin antikoru ve anti B2 glikoprotein 1 antikoru) suçlanmaktadır.AFS tek başına saptanabildiği gibi sistemik lupus eritematozus gibi otoimmün bozukluklar,enfeksiyonlar ve malign süreçlerle de birlikte görülebilmektedir.

Olgular:
Kliniğimizde takip etttiğimiz 11 olgunun 6sı kadın,5i erkek,yaş ortalaması 43tü.Kadın olguların 4ünde abortus öyküsü vardı.Olguların 5i arteriyel tromboz,4ü venöz tromboz,2si hem arteriyel hem venöz tromboz ile prezente olmuştu. Lupus antikoagülanı 7 olguda,anti beta 2 glikoprotein 1 antikoru 8 olguda,anti kardiyolipin antikoru 8 olguda pozitif saptandı.4 olguda bütün antikorlar pozitifti.1 olgu aynı zamanda multipl skleroz tanısına da sahipti ve immunmodulatör tedavi altındaydı.Olguların 7si warfarin,2si asa 100mg,1i asa 81 mg+warfarin,1i klopidogrel+warfarin tedavisi ile remisyonda izlenirken,4 olguya eşlik eden sistemik lupus eritamatozus tanısı ile romatoloji tarafından hidroksiklorokin,metotreksat ve mikofenolat mofetilin değişken kombinasyonları başlandı.

Tartışma:
AFS hastalarında nörolojik belirtiler değişkendir.Bu olgu serisinde akut iskemik inme,serebral venöz tromboz,multipl skleroz benzeri hastalık kliniklerinde prezente olan genç AFAS hastaları sunulmuştur.

EP - 164 GAMA-AMİNOBÜTİRİK ASİT B ANTİKOR İLİŞKİLİ MYOKLONUS

CANSU SARIKAYA [1], MİRUNA FLORENTİNA ATEŞ [1], EGE AKSOY [2], NİLGÜN ÇINAR [1]

[1] MALTEPE ÜNİVERSİTESİ TIP FAKÜLTESİ HASTANESİ NÖROLOJİ ANABİLİM DALI
[2] MALTEPE ÜNİVERSİTESİ TIP FAKÜLTESİ HASTANESİ

Giriş:
Otoimmün ensefalit, nöronal hücre yüzeyi/sinaptik veya hücre içi nöronal proteinlere karşı antikorlara bağlı olarak meydana gelen merkezi sinir sisteminin inflamatuvar bir hastalığıdır. Bu antikorlar altta yatan bir maligniteye bağlı olarak paraneoplastik olarak izlenebilmektedirler (1). Gama-aminobütirik asit B (GABA-B) reseptörlerinin, merkezi sinir sisteminde davranış ve bilişsel mekanizmalarda rol oynadığı bilinmektedir. GABA-B antikorunun klinikte dirençli nöbetler ve status epileptikus ile izlenebildiği ve sıklıkla küçük hücreli akciğer kanserine eşlik ettiği görülmektedir (2). Burada akut başlangıçlı myokloni ile seyreden GABA-B ilişkilili ensefalit tanılı olgumuzu sunmayı amaçladık.

Olgu sunumu:
Elli altı yaşında kadın hasta ani başlangıçlı alt ekstremitelerde sıçrama şeklinde istemsiz haraket şikayeti ile tarafımıza başvuran hastanın öz ve soygeçmişinde belirgin bir özellik yoktu. Nörolojik muayesinde bilinç açık, koopere ve oryante, alt ekstremite proksimallerinde myokloniler olduğu dikkati çekti. Patolojik refleks alınmadı. Hastanın çekilen kontrastlı kranial ve tüm spinal manyetik rezonans (MR) görüntülemelerinde belirgin patoloji izlenmedi. Yapılan elektroensefalogram (EEG) incelemesinde her iki parietal bölgede seyrek 5-6 c/s yavaş dalgalar ile bunlara eklenen düşük amplitüdlü keskin dalgalar izlendi. Yapılan beyin omurilik sıvısı (BOS) incelemesinde hücre sayımı normal izlendi, kültürde üreme olmadı. Viral ensefalit paneli negatif saptandı. Otoimmün panel incelemesinde serumda ve BOS da GABA-B antikor pozitifliği izlendi. Oligoklonal band negatif saptandı. Paraneoplastik tarama amaçlı yapılan taramada herhangi bir maligniteye rastlanılmadı. Hastanın myoklonilerinin valproik asit ve sodyum valproat tedavisi 1500 mg/gün ile remisyona girdiği görüldü. Hasta immünmodülatör tedavi ile gelişebilecek malignite açısından yakın takibe alındı.

Tartışma:
Otoimmün ensefalit sıklıkla subakut (3 aydan kısa süreli) seyir gösteren bellek bozukluğu, bilişsel işlev bozukluğu ve psikiyatrik belirtilerin eşlik edebildiği , fokal nörolojik bulgular ve nöbetler ile seyredebilen santral sinir isteminin inflamatuvar bir hastalığıdır . Her zaman altta yatan antikor saptanamayabilir. Bu nedenle klinik tanı önem taşımaktadır. Paraneoplastik olarak sıklıkla izlenebileceklerinden malignite açısından detaylı araştırma yapılmalıdır (3). Hastamızda olduğu gibi bilinç düzeyinde bozulma eşlik etmeden atipik akut başlangıçlı mykoloni varlığında da otoimmün ensfalitler akılda tutulmalı ve hastalar diğer nedenlerin ekartasyonu sonrasında bu açıdan da değerlendirilmelidir.

ReferanslaR:
1. Dutra LA, Abrantes F, Toso FF, Pedroso JL, Barsottini OGP, Hoftberger R. Autoimmune encephalitis: a review of diagnosis and treatment. Arq Neuropsiquiatr. 2018;76(1):41-49. doi:10.1590/0004-282X20170176
2.Zhu F, Shan W, Lv R, Li Z, Wang Q. Clinical Characteristics of Anti-GABA-B Receptor Encephalitis. Front Neurol. 2020;11:403. Published 2020 May 21. doi:10.3389/fneur.2020.00403
3. Guan HZ, Ren HT, Cui LY. Autoimmune Encephalitis: An Expanding Frontier of Neuroimmunology. Chin Med J (Engl). 2016;129(9):1122-1127. doi:10.4103/0366-6999.180514

EP - 165 MULTİPL SKEROZ HASTASINDA İSKEMİK İNME ATAĞI OLGU SUNUMU

KADİR GÜLŞEN , FETTAH EREN , AYŞE KARAKAYA ATILGAN

SELÇUK ÜNİVERSİTESİ

Olgu:
Multipl Sklerozda (MS), santral sinir sistemindeki kronik inflamasyonun indüklediği endotel hasarı ve buna bağlı ortaya çıkan ateroskleroz serebrovasküler hastalık riskini artırabilir. Hastalarda akut gelişen nörolojik bulgular her zaman MS ilişkili atak olmayabilir. Otuz beş yaşında kadın hasta, 16 yıldır MS tanılı son atak 2,5 yıl önce olmuş ve 10 yıldır fingolimod tedavisi altındadır. Hasta 1 haftadır devam eden yüzde asimetri, konuşma bozukluğu ve dengesizlik şikâyeti ile polikliniğe başvurması üzerine atak olarak değerlendirilerek servise yatırıldı ve 7 gün yüksek doz steroid tedavisi alarak taburcu edildi. Aynı gün akşam bulantı, kusma şikâyeti ile acil servise başvurdu. Nörolojik muayenesinde konuşma dizartri ve dismetri saptandı. Difüzyon manyetik rezonans görüntülemede sol serebeller hemisferin medyal ve posterior kesimlerinde milimetrik difüzyon kısıtlanmaları izlendi. İnme açısından tetkik edildi ve mevcut tedavisine aspirin 100 mg/ gün eklenerek taburcu edildi. MS ile ilişkili vasküler patolojiler son yıllarda sıkça araştırılmış ve hastalığın patogenezinde vasküler komponentin önemli olabildiği gözlenmiştir. Tipik MS atağı saatler ve günler içinde yerleşir, günler ve haftalar sonra kısmen ya da tamamen iyileşir. Bu doğrultuda olgumuzda klinik progresyon nedeniyle verilen pulse steroid tedavisi ardından gelişen nörolojik disfonksiyon atak olmayıp iskemik inmeye bağlanmıştır. MS hastalarında her nörolojik semptomun atak ilişkili olmayabileceği unutulmamalıdır.

EP - 166 ANTİ-YO ANTİKOR İLİŞKİLİ OTOİMMÜN LİMBİK ENSEFALİT OLGUSU

MEHMET UFUK ALUÇLU , CEBRAİL DURMAZ , MUTTALİP ÖZBEK

DİCLE ÜNİVERSİTESİ TIP FAKÜLTESİ HASTANESİ NÖROLOJİ ANABİLİM DALI

Giriş:
Otoimmün ensefalit, merkezi sinir sistemindeki nöronların bağışıklık aracılı disfonksiyonu ile karakterize nadir bir hastalıktır. Otoimmün ensefalitin en yaygın fenotiplerinden biri limbik ensefalittir. Limbik ensefaliti olan hastalar genellikle subakut nöropsikiyatrik semptomlarla başvururlar; bu semptomlar arasında ruh hali ve uyku bozuklukları, nöbetler, halüsinasyonlar ve kısa süreli hafıza kayıpları yer alır ve bunlar demansa kadar ilerleyebilir .Paraneoplastik limbik ensefalit, kanserli hastaların yaklaşık 10.000'de 1inde görülür . Birçok hastada paraneoplastik ensefalit, kanser teşhisinden önce ortaya çıkabilir. Anti-Yo antikorunun, ataksi ve serebellar disfonksiyonla karakterize paraneoplastik serebellar dejenerasyona neden olan onkonöral bir antikor olduğu bilinmektedir.Bu olguda ise atipik bir anti-yo antikor sendromu varyasyonu olan anti-yo antikor ilişkili paraneoplastik limbik ensefalit olgusu sunulmaktadır.

Olgu:
58 yaşında erkek hasta 2 gündür giderek artan anlamsız hareketler yapma,anlamsız konuşmalar ve bilinç bozukluğu şikayetiyle acil servise başvurdu.Öyküsünde hastalık öyküsü ve kullandığı ilaç yoktu.Nörolojik muayenesinde kişi,yer ve zaman oryantasyonunun bozuk olduğu,kooperasyonun kısmen bozulduğu görüldü.Meningeal irritasyon bulgusu olmayan hastaya yapılan lomber ponksiyonda BOS analizinde protein artışı olduğu görüldüBOS'ta lökosit görülmedi.EEG incelemesi normaldi.Kraniyal Mr flair sekansında temporal loblarda intensite artışı görüldü. Otoimmün ensefalit düşünülen hastaya paraneoplastik panel çalışıldı. 5 gün 0,4 mg/kg dozundan İVİG başlandı.Tedavinin ikinci gününde hastanın şikayetlerinde dramatik düzelme görüldü.Anti-yo antikoru pozitif tespit edilen hastada yapılan malignite taramasında prostat adenokarsinomu tespit edildi.

Tartışma:
Ant-yo antikoru ilşkili otoimmün ensefalitle ilgili literatürde daha çok paraneoplastik serebellar dejenerasyon vakaları bildirilmesine rağmen olgumuzda limbik ensefalit varyasyonu görülmüştür. Ve birçok hastada paraneoplastik ensefalit kanser teşhisinden önce ortaya çıkabilir.

Referanslar:
1. Dalmau J, Bataller L. Clinical and immunological diversity of limbic encephalitis: a model for paraneoplastic neurologic disorders. Hematol Oncol Clin North Am. 2006;20(6):1319- 35.
2. Dalmau J, Rosenfeld MR. Paraneoplastic syndromes of the CNS. Lancet Neurol. 2008;7(4):327-40.
3. Darnell RB, Posner JB. Paraneoplastic syndromes involving the nervous system. N Engl J Med. 2003;349:1543–54.
4. Eva Liu, Janhavi Patel, Alicia Mattia, and Han-Oh Chung ;A rare presentation of autoimmune limbic encephalitis with anti-Yo antibodies: Case report . MUMJ Vol. 18 No.1 pp. 15-21

EP - 167 HAREKET BOZUKLUKLARI POLİKLİNİĞİNDE LRRK2 MUTASYONU SAPTANAN PARKİNSON HASTALARIN KLİNİK VE GENETİK ÖZELLİKLERİ

ELİF TARHAN , SEVGİN GÜNDOĞAN , ŞEHNAZ ARICI , ASLI SUBAŞIOĞLU , YAPRAK SEÇİL

İZMİR KATİP ÇELEBİ ÜNİVERSİTESİ ATATÜRK EĞİTİM VE ARAŞTIRMA HASTANESİ

Amaç:
"Leucine-rich repeat kinase 2" (LRRK2) mutasyonu sıklığı etnik gruplar arasında değişkenlik göstermekle birlikte otozomal dominant Parkinson hastalığının (PH) iyi bilinen mutasyonlarındandır. Bu çalışmada LRRK2 mutasyonu saptanan Parkinson hastalarının klinik genetik özelliklerinin değerlendirilmesi amaçlandı.

Materyal ve Metod:
2022 ve 2024 yılları arasında hastanemiz PH ve hareket bozuklukları polikliniğinde değerlendirilen, PH tanılı, LRRK2 mutasyonu saptanan hastalar çalışmamıza dahil edildi. Hastaların klinik özellikleri ve genetik inceleme sonuçları retrospektif olarak değerlendirildi.

Bulgular:
Çalışmaya 8 hasta dahil edildi. Hastaların 3'ü kadın 5'i erkekti. Hastaların ortalama yaşı 60,2 yıl (51-88 yıl) idi. Hastalık bulgularının ortalama başlangıç yaşı 52,3 yıl (40-83 yıl) idi. Hastalar Modifiye Hoehn Yahr evrelemesine göre değerlendirildiğinde median değer 2 (1,5-2,5) idi. Hastaların 5'inde asimetrik başlangıçlı bulgular gözlendi. Hastaların 6'sında tremor hakim ve üst ekstremite başlangıçlı klinik bulgular mevcuttu. Hastaların tümü oral antiparkinson tedavi almaktaydı. LRKK2 mutasyonu ve herhangi bir köken arası ilişki saptanmadı. Hastaların 2' sinde heterozigot patojenik c.6055G>A varyantı (p.G2019S), 6' sında farklı heterozigot önemi bilinmeyen LRRK2 varyantları saptandı.

Sonuç:
Türkiye'de yapılan çalışmalarda LRRK2 nokta mutasyonunun sık olmadığı bildirilmesine rağmen, bizim gözlemimize göre Türkiye'de LRRK2 gen mutasyonu ve önemi bilinmeyen varyantlarının saptandığı PH hastaları azımsanmayacak düzeydedir. LRKK2 6055G>A varyantı (p.G2019S) dünyada en yaygın patojenik varyant olarak tanımlanmış olup bizim çalışmamızda da saptanmıştır ancak bunun dışında farklı önemi bilinmeyen LRRK2 varyantları da tespit edilmiştir. Genetik testlere ulaşılabilirliğin kolaylaşması ve çalışmaların artmasıyla LRRK2 mutasyonunun varyantların PH yapıcı etkileri önemli çalışmalara konu olabilir.

EP - 168 SETX GEN MUTASYON İLE SEYREDEN ATAKSİ OKULOMOTOR APRAKSİ TİP 2 TANILI 7 OLGU EŞLİĞİNDE GÖZDEN GEÇİRME

AYŞE ONRAT , SEVGİN GÜNDOĞAN , CİHAT UZUNKÖPRÜ , ZEYNEP TANRIVERDİ , ASLI SUBAŞIOĞLU , YAPRAK SEÇİL

İZMİR KATİP ÇELEBİ ÜNİVERSİTESİ ATATÜRK EĞİTİM VE ARAŞTIRMA HASTANESİ

Amaç:
Ataksi okülomotor apraksi Tip 2 (AOA2) otozomal resesif kalıtılan serebellar sendromlardan biridir. Oldukça heterojen bir grup hastalıktır. Senataxin (SETX) gen mutasyonu sonucu ortaya çıkar. Juvenil ya da erişkin başlangıçlı serebellar ataksilerden sorumludur. Burada genetik mutasyonları ve klinikleri ile birlikte bir olgu serisi sunulacaktır.

Gereç ve Yöntem:
Hastanemiz Nöroloji kliniği Parkinson ve Hareket Bozuklukları polikliniğinde değerlendirilen AOA2 tanısı alan hastaların klinik ve genetik özellikleri retrospektif olarak değerlendirildi.

Bulgular:
Bu çalışmaya genetik olarak SETX mutasyonu saptanan yedi olgu dahil edildi. Hastalık başlangıç yaşı 18- 35 yaş arasında değişmekteydi. Tüm hastalarda okülomotor apraksi, kanda alfa feto protein (AFP) düzeyi yüksekliği, EMG'sinde aksonal nöropati ile uyumlu bulgular saptandı. İki olgu hariç tüm olgularda birinci ve ikinci dereceden anne baba akrabalığı mevcuttu. Hastaların çoğunda ataksi ve diğer bulgulardan önce ilk başlangıç semptomu baş dönmesi ve sersemlik hissiydi. Kraniyal görüntülemeler hastalık ile uyumluydu. Moleküler analizlerde yedi hastada homozigot SETX gen mutasyonu saptandı, bunlardan iki tanesi yeni mutasyondu, beş hastada daha önce tanımlanmış mutasyonlar mevcuttu.

Sonuç:
Ataksi, çok sayıda hastalıkta karşımıza çıkabilen bir bulgudur. AOA2 için önemli özellikler aksonal nöropatinin olması, artmış AFP düzeylerinin yüksek olmasıdır. Bu iki bulgu özellikle otozomal resesif kalıtıldığını anladığımız ataksi sendromlarında ayırıcı tanı yaparken mutlaka kullanılması gereken tetkiklerdir. Ülkemizde akraba evliliklerinin yüksek oranda olması nedeni ile otozomal resesif özelliği olan hastalıklar sıklıkla görülebilmektedir. Burada önemli olan ayrıca bizim popülasyonumuzda tanımladığımız iki yeni mutasyondur. Mutasyonlar da bu sunumda tartışılacaktır.

EP - 169 YANILTICI İLK TANILAR: HERPES ENSEFALİTİNDEN OLİGODENDROGLİOMAYA GİDEN SÜREÇ

NUR DİLEK BAŞPINAR , ELİF RABİA İÇÖZ , CEMİLE HANDAN MISIRLI

HAYDARPAŞA NUMUNE EĞİTİM VE ARAŞTIRMA HASTANESİ

Olgu:
Ani gelişen davranış değişiklikleri, bilişsel fonksiyon bozuklukları, konuşma bozuklukları, nöbet ve merkezi motor güçsüzlüğü gibi semptomlarla başvuran hastalarda, şikayetlerin süresi ve ilerleyişi göz önünde bulundurularak altta yatan etiyoloji tespit edilmeye çalışılır. Bazen, erken dönemde gerek klinik tablo, gerekse görüntüleme yöntemleri ayırıcı tanıyı güçleştirip yanılgılara neden olabilir. Bu olguda, özgül olmayan prodromal semptomların ardından akut bilinç kaybı, fokal motor nöbet ve sol taraflı hemiparestezi ile başvuran bir hasta sunulmaktadır. Başvurusu sırasında hastanın ağız çevresinde herpetik lezyonlar görülmesi ve kraniyal Manyetik Rezonans Görüntüleme (MRG)de sağ temporal bölgede lezyon tespit edilmesi üzerine antiviral tedavi ile önemli klinik iyileşme sağlanmasına rağmen, dört hafta sonra yapılan ikinci kraniyal MRGde lezyon ve ödem boyutlarında belirgin bir artış gözlenmiştir. Stereotaktik biyopsinin patolojik analizi, lezyonun grade 2 (low grade) oligodendroglioma olduğunu bildirmiştir. Klinik ve MRG bulguları enfeksiyon kriterlerini destekleyip uygulanan tedavi olumlu sonuçlar veriyor gibi görünse de, akut viral ensefalit tanısında virüs izolasyonu yapılamadığı için daima bilimsel şüpheciliği korumak önemlidir. Bu olgunun amacı, MRG bulgularına ilişkin ayırıcı tanıyı tartışmak ve ayrıca akut viral ensefalit ön tanılı hastalarda kontrol MRGlerin ilk haftalar içinde yapılmasının ayırıcı tanı açısından önemini vurgulamaktır.

EP - 170 BRONŞİYAL ARTER EMBOLİZASYONU SONRASI İKİ NADİR NÖROLOJİK KOMPLİKASYON: MULTİPL SEREBRAL ENFARKT VE FATAL SPİNAL KORD ENFARKTI

BURAK ÖZALTUN , CEM KILIÇ , BÜŞRA BEGÜM YAŞITLI , KURTULUŞ UMUT BOZKURT , EGE ÇADIRCI , MİNE HAYRİYE SORGUN , CANAN TOGAY IŞIKAY

ANKARA ÜNİVERSİTESİ TIP FAKÜLTESİ NÖROLOJİ ANABİLİM DALI

Özet:
Bronşiyal arter embolizasyonu (BAE), yaşamı tehdit eden hemoptizinin yönetiminde sıkça kullanılan etkili bir müdahaledir. Ancak nadiren ciddi nörolojik komplikasyonlara yol açabilir. Bu raporda, BAE sonrası gelişen iki nadir iskemik inme vakası sunulmaktadır.

Olgu 1:
Bronşektazi ve tekrarlayan hemoptizi öyküsü olan 58 yaşında kadın hastada masif hemoptizi nedeniyle yapılan başarılı embolizasyon işleminin ardından başağrısı, bilinç bulanıklığı ve sol alt ekstremite güç kaybı şikayetleri gelişmiş. Difüzyon MRG'de bilateral serebral ve serebellar hemisferlerde kortikal ve subkortikal yerleşimli çoklu akut enfarkt alanları mevcuttu. İskemik inmenin diğer olası nedenleri açısından yapılan tetkiklerde patoloji saptanmadı. Sekonder profilaksi başlanan hasta nörolojik muayenesinde kısmı düzelme ile fizik tedavi servisine devredildi.

Olgu 2:
Renal Hücreli Karsinom (RCC) ve akciğerin skuamöz hücreli karsinomu öyküsü olan 58 yaşında erkek hastaya masif hemoptizi sonrası embolizasyon uygulanmıştı. Hastanın işlem sonrası akut paraparezi ve idrar-gaita inkontinansı gelişmiş olup, nörolojik muayenesinde alt ekstremitelerde kas gücü 3/5, T8 dermatomunda bilateral seviye veren duyu kusuru mevcuttu. Yapılan beyin ve spinal MRG'sinde T2-7 seviyeleri boyunca uzanan spinal kordun anterior kesiminde akut infarkt saptandı. Hastanın nörolojik durumu hızla kötüleşti ve takip eden günlerde yüksek ateş ve koma tablosu gelişti. Bir hafta sonra solunum yetmezliği sonucu hayatını kaybetti.

İki olgumuz, BAE sonrası nadir görülen nörolojik komplikasyonların erken tespit ve yönetiminin önemini vurgulamaktadır. Nadir de olsa, serebral ve spinal kord enfarktları, anastomozlar yoluyla yanlış yönlendirilen embolik materyal nedeniyle ortaya çıkabilir. Klinik uzmanlar, bu riskleri en aza indirmek için işlem tekniklerini optimize etmeli ve prosedür sonrası düzenli nörolojik izlem yapmalıdır. Bu komplikasyonların zamanında müdahalesi sağlanarak hasta sonuçları iyileştirebilir.

EP - 171 NÜKLEER MATRİKS PROTEİN İKİ ANTİKORU POZİTİF BİR DERMATOMİYOZİT OLGUSU

HİLAL ÇÖKLÜ , CANAN YÜCESAN

ANKARA ÜNİVERSİTESİ TIP FAKÜLTESİ

Olgu:
Dermatomiyozit cilt bulgularının eşlik ettiği bir miyopatidir [1]. Miyozite özgü antikorlar tanıda, prognoz tahmininde yardımcıdır [2,3]. Bu bildiride NXP-2 antikoru pozitif genç bir dermatomiyozit hastasını sunmaktayız. 29 yaşında kadın; üç aydır ekstremite proksimallerinde ağrılı güçsüzlük, yutma zorluğu, kaşıntılı döküntüyle başvurdu. Göz kapaklarında, boynunda eritemli yamalar, elinde papül gözlendi. Yetişkinlerde sıklıkla beklenen miyalji, disfaji; nadiren beklenen gottron papülü olgumuzda mevcuttu [6]. Alt ekstremite kas gücü proksimallerde bilateral 4/5'ti. Cilt biyopsisi, uyluk MR, kas biyopsisi, EMG yapıldı. Cilt biyopsisi non-spesifikti. Kas biyopsisinde inflamatuar miyopati, perifasiküler lenfositik infiltrasyon, miyofibrillerde atrofi, nekroz saptandı. EMG'de kısa süreli, düşük amplütüdlü, polifazik MÜP ve PKD gözlendi. Uyluk MR'da kas dokuda kontrastlanmalar saptandı. Miyozit panelinde NXP-2 antikoru pozitifti. NXP-2 antikoru şiddetli kas güçsüzlüğü ilişkilendirilmiş olup; hastamızda kas güçsüzlüğü hafifti ve düzeldi [4]. NXP-2 pozitifliği agresif tedavi ihtiyacıyla da ilişkili olup; hastamızda topikal ile sistemik steroid, IVIG ve azatioprin tedavileri uygulanarak remisyon sağlanabildi [7,8]. NXP-2 pozitifliğinin malignite ile güçlü ilişkisi bilinmekteyken, hastamızda malignite saptanamadı [5,7]. Ancak NXP-2 pozitif dermatomiyozitlerde tüm vücut PET gerekebildiği bilgisi mevcut olup hastamıza sonraki başvurusunda yapılmasını planlamaktayız [5,7]. NXP-2 antikoru pozitifliği jüvenil ve genç dermatomiyozitli olgularda daha sık gözlenir; şiddetli kas güçsüzlüğü, malignite birlikteliği ile ilişkilendirilmiştir [3,4,5,7,8]. Olgumuzda beklenildiği gibi hastalık genç yaşta ortaya çıktı ancak beklenilenin aksine kliniği hafif, prognozu iyiydi ve malignite saptanmadı; bu yönüyle olgumuz ilgi çekiciydi.

Kaynaklar:
1.DeWane ME, Waldman R, Lu J. Dermatomyositis: Clinical features and pathogenesis. J Am Acad Dermatol. 2020;82:267-281.
2.Ceribelli A, Fredi M, Taraborelli M, et al. Anti-MJ/NXP-2 autoantibody specificity in a cohort of adult Italian patients with polymyositis/dermatomyositis. Arthritis Res Ther. 2012;14:R97.
3:Christopher-Stine L. Clinical manifestations of dermatomyositis and polymyositis in adults. In: Seo P, ed. UpToDate. Wolters Kluwer. Updated April, 2024. Accessed August 30, 2024. https://www.uptodate.com/contents/clinical-manifestations-of-dermatomyositis-and-polymyositis-in-adults
4:Tansley SL, Betteridge ZE, Shaddick G, et al. Calcinosis in juvenile dermatomyositis is influenced by both anti-NXP2 autoantibody status and age at disease onset. Rheumatology (Oxford).2014;53:2204-2208.
5:Fujimoto M, Watanabe R, Ishitsuka Y, Okiyama N. Recent advances in dermatomyositis-specific autoantibodies. Curr Opin Rheumatol.2016;28:636-644.
6:Rogers A, Chung L, Li S, Casciola-Rosen L, Fiorentino DF. Cutaneous and Systemic Findings Associated With Nuclear Matrix Protein 2 Antibodies in Adult Dermatomyositis Patients. Arthritis Care Res (Hoboken).2017;69:1909-1914.
7:Selva-O'Callaghan A, Martinez-Gomez X, Trallero-Araguas E, Pinal-Fernandez I. The diagnostic work-up of cancer-associated myositis. Curr Opin Rheumatol.2018;30:630-636.
8:Waldman R, DeWane ME, Lu J. Dermatomyositis: Diagnosis and treatment. J Am Acad Dermatol.2020;82:283-296.

EP - 172 ATİPİK KLİNİK ÖZELLİĞİ OLAN BİR OPTİK NÖROPATİ VAKASINA YAKLAŞIM VE LİTERATÜR TARTIŞMASI

ŞULE KAHRAMAN KÜÇÜK , EBRU NUR KARAKÖPRÜLÜ , SELAHATTİN REYHANİ , ŞULE KURT , SAMİ ÖMERHOCA , NİLÜFER KALE İÇEN, ZEYNEP ÖZDEMİR ACAR

SAĞLIK BİLİMLERİ ÜNİVERSİTESİ BAĞCILAR EĞİTİM VE ARAŞTIRMA HASTANESİ,NÖROLOJİ

Giriş:
Optik nevrit, optik sinirin inflamasyonuyla karakterize nöro-oftalmolojik bir hastalıktır. Optik nevritin nedenleri arasında multipl skleroz (MS), nöromyelitis optica spektrum bozukluğu (NMOSD), viral ve bakteriyel enfeksiyonlar, otoimmün hastalıklar vb. durumlar yer alabilir[1].

Olgu:
51 yaşında kadın hasta, bir haftadır sol gözde görme azlığı şikayetiyle nöroloji polikliniğe başvurdu. Hasta, klinik inceleme ve tetkik için nöroloji servisine yatırıldı. Beyin ve orbita MR, beyin-boyun BT anjiyografi (BTa) ve VEP tetkikleri istendi. MR raporunda bilateral optik sinir kılıfında subaraknoid mesafede hafif genişleme tespit edildi, beyin-boyun BTa ise normal olarak değerlendirildi. VEP sonucu bilateral normal latensli, ancak düşük amplitüdlü olarak raporlandı. Göz hastalıkları muayenesi, sol gözü optik disk sınırlarını silik ve ödemli olarak değerlendirildi. Etyolojik inceleme amacıyla yapılan lomber ponksiyonda, açılış basıncı yüksek ve BOS protein düzeyi yüksek olarak saptandı. Pulse steroid tedavisine başlanan hastanın görme fonksiyonu tedavi sonrası tamamen düzeldi. Taburculuk sonrası yapılan ikinci ve üçüncü kontrol lomber ponksiyonlarda BOS protein değerinin giderek arttığı tespit edildi. Bunun üzerine, paraneoplastik sendrom şüphesiyle hastaya PET çekimi planlandı.

Bulgular:
PET taramasında, sağ tonsiller lojda 18F-FDG tutulumu saptandı. Biyopsi yapılması amacıyla hasta KBB'ye yönlendirildi, sonucunda neoplazma saptanmadı. KBB tarafından hematolojiye yönlendirilen hastaya tonsillektomi önerildi ve operasyon gerçekleştirildi. Hasta postoperatif dönemde takibe alındı.

Sonuç:
Optik nevrit tanısı ile takip edilen hastalarda, altta yatan çeşitli nedenler bulunabilir. Bu süreçte hastayı yalnızca tek bir tanı üzerinden değil, bütüncül bir yaklaşımla değerlendirmek gereklidir.

Referanslar:
1 http://www.itfnoroloji.org/norooftalmoloji/norooftalmoloji

EP - 173 HIV İLE İLİŞKİLİ PROGRESİF MULTİFOKAL LÖKOENSEFALOPATİ OLGUSU

CANAY KILIÇ , ZEYNEP AKGÜL , HAMZA CİHAD OĞUZ , SİBEL ÜSTÜN ÖZEK , CİHAT ÖRKEN

T.C. SAĞLIK BAKANLIĞI İSTANBUL PROF. DR. CEMİL TAŞCIOĞLU ŞEHİR HASTANESİ

Giriş:
Progresif multifokal lökoensefalopati (PML), John Cunnigham virüsünün (JCV) neden olduğu merkezi sinir sisteminin nadir görülen, subakut, demiyelinizan bir hastalığıdır. Vakaların çoğunluğu HIV enfeksiyonuna sekonder gelişmektedir. Klinik lezyonun yerleşimine bağlı olarak değişen fokal nörolojik defisitlerle başlar. Motor, duyusal işlev, konuşma veya görme etkilenebilir. Bilişsel, davranışsal ve psikiyatrik semptomlar ortaya çıkabilir.

Olgu:
38 yaş erkek hasta, konuşma güçlüğü şikâyeti nedeniyle acil servise başvurdu. Ajite olan hastanın geliş nörolojik muayenesinde; kooperasyon ve oryantasyon kısıtlı, sağ nazolabial sulkusu (NLS) silik, lateralizan motor defisit yok, TCR bilateral ekstansör, DTR dört ekstremitede canlı saptandı. Öncesine ait öyküsü olmayan hastada HIV PCR pozitif (339 300 kopya /ml) saptandı. Anti HIV değeri pozitifti. BOS incelemesinde glukoz 62,1mg/dl, protein 29,2 mg/dl, lökosit 1/mm3, bulundu. BOS' da JCV PCR pozitif saptandı. Antiretroviral tedavi başlandı. EEG'de yaygın organizasyon bozukluğu görüldü. Kranyal MR da görülen sağ orta serebellar pedinkülden sağ serebellar parankime uzanan, sağ frontotemporoparietal serebral parankimde subkortikal ve periventriküler, sol parietal lob parankiminde, sol temporal ve oksipital bölgede kontrast tutmayan dağınık T2 hiperintens lezyonlar ön planda PML ile uyumlu olarak değerlendirildi. Tedavi sonrasında HIV viral yükü azaldığı halde kognitif bozukluk ilerledi. Görme bozukluğu ve sol üst ekstremitede güçsüzlük gelişti. MR lezyonları genişledi. Kontrast tutulumu olmamakla birlikte, tedavi yanıtı ve klinik tablodaki progresyon, immün rekonstitüsyona bağlı inflamatuar sendrom (İRİS) olarak değerlendirildi ve steroid tedavisi başlandı. Ancak tedaviye yanıt vermeyen hasta hızlı progresyon göstererek desature oldu ve inotrop ihtiyacı nedeniyle yoğun bakım ünitesine nakledildi.

Sonuç:
HIV enfeksiyonuna bağlı PML hastalarında prognoz kötü seyirlidir. Antiretroviral ajanlar ile immünmodülasyon tedavisi önerilmektedir. İRİS gelişiminde kortikosteroid tedavisi uygulanabilmektedir ancak bu yaklaşımın faydası tartışmalıdır.

EP - 174 POSTERİOR REVERSİBLE ENSEFALOPATİ SENDROMU GELİŞEN METİL MALONİK ASİDEMİ OLGUSU

AYŞEN ÖNDER , MURAT POLAT

ONDOKUZ MAYIS UNİVERSİTESİ

Giriş:
Metilmalonik asidemi (MMA), vitamin B12 bağımlı bir enzim olan metilmalonil-CoA mutaz eksikliği sonucu gelişen bir organik asit metabolizma bozukluğudur. Metilmalonil-CoA'nın süksinil-CoA'ya dönüşümünü sağlayan bu enzimin yokluğu metilmalonil-CoA birikimi, kan ve idrarda belirgin düzeyde artmış metilmalonik asit atılımı ile sonuçlanmaktadır. Genellikle bulgular yenidoğan döneminde başlamakla birlikte hastalığın hafif formlarında ilk bulgular çocukluk veya adölesan çağında da görülebilir. Büyüme ve gelişme geriliği, karaciğer ve böbrek yetmezliği, osteoporoz ve deri döküntüleri sık görülen sorunlardır. Yetişkin dönemde spastisite, distoni, kore, optik atrofi, görme kusuru gibi nörolojik semptomlar görülebilmektedir. MMA'ya bağlı posterior reversible ensefalopati sendromu (PRES) nadir görülen durumlardan biridir. PRES baş ağrısı, epileptik nöbet, bilinç bozuklukları ve görme kusurları ile seyreden klinik ve nöroradyolojik bir sendromdur. Geçici değişiklikler tipik olarak beynin posterior sulama alanlarındadır. Bilgisayarlı tomografi (BT) ve manyetik rezonans görüntüleme (MRG) ile ödem kısmen simetrik olarak oksipital ve paryetal loblarda tipik olarak subkortikal beyaz cevherde, bazen de kortekste gösterilmiştir. Etiyolojisi geniş olmakla birlikte en sık hipertansif ensefalopati, preeklampsi ve eklampsidir. İlaçlar, böbrek yetmezliği, hematolojik, metabolik ve enfeksiyöz hastalıklar diğer nedenler arasındadır. Tedavi öncelikle kan basıncının kontrol altına alınması ve PRES'e yol açan nedenin düzeltilmesidir. Burada MMA ile takipli bir hastada metabolik bozukluklar zemininde gelişen PRES olgusu tartışılacaktır.

Olgu:
Yirmi sekiz yaşında bilinen MMA tanısıyla takipli kadın hasta tarafımıza yeni gelişen bilinç bulanıklığı, görme kaybı ve ajitasyon nedeni ile danışıldı. Öyküsünde 15 yaşından beri kronik böbrek yetmezliği olduğu ve tekrarlayan optik nörit atakları nedeni ile tedavi gördüğü öğrenildi. Nörolojik muayenede bilinç konfüze, kısmi oryante koopereydi, her iki gözde ışık refleksi alınmakla birlikte sadece ışık seçebiliyordu. Diğer nörolojik muayenesi normal sınırlardaydı. Başvuru tansiyonu 150/90mmHg, kreatinin 10,5mg/dl(0.5-0.9), sodyum 118mg/dl(136-140) saptandı. Çekilen Beyin MRG'de sağda daha belirgin olmak üzere bilateral oksipital lobda T2/FLAİR (fluid attenuated inversion recovery) sekanslarında sinyal artışı izlendi (şekil 1). Kronik böbrek yetmezliği zemininde akut yetmezlik olarak değerlendirilen hasta acil hemodiyalize alındı. Takiplerde metabolik tablonun kontrol altına alınmasıyla bilinçte belirgin düzelme gözlendi.Görme azlığı açısından takibe devam edildi.

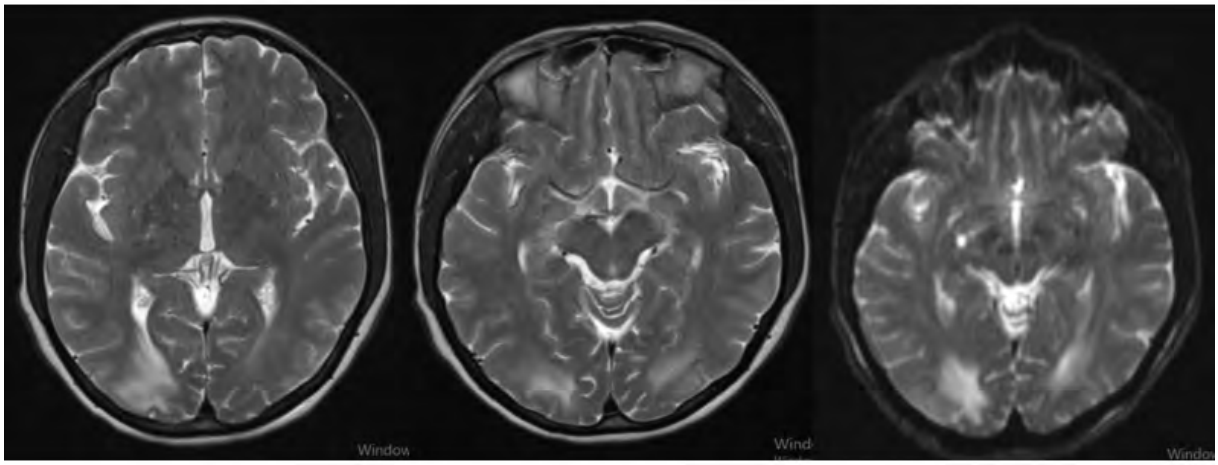

Şekil 1

Sonuç:
MMA tanısıyla izlenen hastalarda belirgin organ yetmezliği gelişmemiş olsa bile hücresel düzeyde metabolik dekompansasyon sık görüldüğünden santral sinir sistemi etkilenimi akılda tutulmalıdır. PRES de sık olmayan ancak MMA hastalarında gelişme ihtimali olan bir sendromdur. Tanının netleştirilmesi amacıyla bu hastalarda tekrarlayan santral görüntülemeler yapılması yardımcı olacaktır.

EP - 175 TRANSARTERİYEL KEMOEMBOLİZASYON SONRASI NADİR GÖRÜLEN SEREBRAL YAĞ EMBOLİSİ OLGUSU

EZGİ ÇORAPLI , MERT ŞENOL , MEHLİKA PANPALLI ATEŞ

ANKARA ETLİK ŞEHİR HASTANESİ

Giriş :
Yağ embolisi sendromu (*fat embolism syndrome; FES*) travmatik veya nontravmatik nedenlerden kaynaklanan solunum yetmezliği, kutanöz lezyonlar ve nörolojik semptomlarla karakterize nadir bir hastalıktır. Nörolojik semptomlar hafif bilişsel bozukluktan komaya kadar değişkenlik gösterir. Transarteriyel kemoembolizasyon ilişkili serebral yağ embolisi sendromu (CFES) sıklığının literatür taramalarında 1000 işlemde 1.02 olduğu belirtilmiştir [1] . Bu olgumuzda transarteriyel kemoembolizasyon sonrasında sağdan sola şant olmaksızın gelişen serebral yağ embolisi vakasını sunmaktayız.

Olgu:
Bilinen hepatoselüler karsinom tanılı 76 yaşında hastaya tedavi amacıyla transarteriyel kemoembolizasyon işlemi yapılmış olup, işlem sonrası gelişen bilinç bozukluğu ile hasta tarafımıza danışıldı. Hastanın bilinci stupor, dezoryante, pupilleri izokorik, ışık refleksi bilateral alınıyordu, ekstremiteleri ağrılı uyarana çekme yanıtı mevcuttu. Görüntülemelerde bilateral serebral hemisferlerde kortikal ve subkortikal alanda, periventriküler beyaz cevherde, bazal ganglionlarda, pons, mezensefalon ve serebellar hemisferlerde yaygın milimetrik difüzyon kısıtlılığı da gösteren yıldız alanı (*starfield*) deseniyle uyumlu lezyonlar izlendi (Resim 1) (2). Hastaya, transarteriyel kemoembolizasyona bağlı serebral yağ embolisi tanısı ile intravenöz deksametazon, düşük molekül ağırlıklı heparin başlandı. Tedavinin 4. gününde hasta basit emirlere koopere olabiliyordu. Takiplerinde tetkikleri planlanıyorken, hasta solunum sıkıntısı ve kardiak arrest nedeniyle kaybedildi.

Tartışma ve Yorum:
Serebral yağ embolisi travmatik uzun kemik kırıklarından sonra nadir olarak görülse de transarteriyel kemoembolizasyonun oldukça nadir komplikasyonudur. Altta yatan mekanizmalar hala belirsiz olmakla birlikte hepatik arteriovenöz şant, intrakardiyak sağdan sola şant hipotezleri mevcuttur. Patofizyolojisinin aydınlatılamamasının nedeni bu olgulara çok nadir rastlanması olabilir. Yüksek riskli yağ embolisi olgularında tedavi seçeneği olarak kortikosteroidlerin serbest yağ asitlerinin sistemik etkilerini azalttığı için tedavide faydalı olduğu belirtilmektedir . Bunun yanında etkinliği konusu tartışmalı olup buna karşı çıkan görüşler de mevcuttur (3).

Kaynaklar
(1) Chu HJ, Lee CW, Yeh SJ, Tsai LK, Tang SC, Jeng JS. Cerebral Lipiodol Embolism in Hepatocellular Carcinoma Patients Treated with Transarterial Embolization/Chemoembolization. PLoS One. 2015 Jun 24;10(6):e0129367.
(2) Parizel PM, Demey HE, Veeckmans G, Verstreken F, Cras P, Jorens PG, De Schepper AM. Early diagnosis of cerebral fat embolism syndrome by diffusion-weighted MRI (starfield pattern). Stroke. 2001 Dec 1;32(12):2942-4.
(3) Richards RR. Fat embolism syndrome. Can J Surg. 1997 Oct;40(5):334-9.
Lee HN, Hyun D. Complications Related to Transarterial Treatment of Hepatocellular Carcinoma: A Comprehensive Review. Korean J Radiol. 2023 Mar;24(3):204-223. doi: 10.3348/kjr.2022.0395.
Yoo KM, Yoo BG, Kim KS, Lee SU, Han BH. Cerebral lipiodol embolism during transcatheter arterial chemoembolization. Neurology. 2004 Jul 13;63(1):181-3. doi: 10.1212/01.wnl.0000132645.23611.2d.
Zhao H, Wang HQ, Fan QQ, Chen XX, Lou JY. Rare pulmonary and cerebral complications after transarterial chemoembolisation for hepatocellular carcinoma: a case report. World J Gastroenterol. 2008 Nov 7;14(41):6425-7. doi: 10.3748/wjg.14.6425.

Resim 1

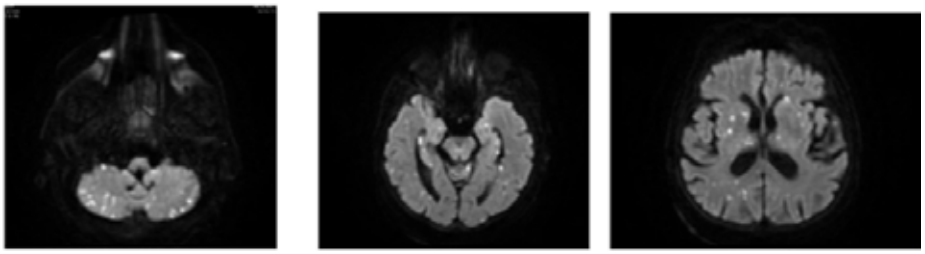

EP - 176 MİNOR İNME HASTALARINDA EMPATİ VE SOSYAL BİLİŞSEL YETENEKLERİN DEĞERLENDİRİLMESİ:

TAHA ASLAN [1], UTKU BULUT [2]

[1] SMC NEUROSCİENCE DEPARTMENT
[2] YENİMAHALLE EĞİTİM VE ARAŞTIRMA HASTANESİ

Amaç:
İnme sonrası sosyal bilişsel yeteneklerdeki bozulmaların, bireylerin günlük yaşamlarındaki fonksiyonelliği etkileyebileceği bilinmektedir. Özellikle empati ve zihin kuramı gibi sosyal bilişsel süreçlerdeki hasarlar, hastaların sosyal ilişkilerinde ve çevreleriyle olan etkileşimlerinde önemli zorluklara neden olabilir. Bu çalışma minor inme hastalarında sosyal bilişsel bozulmaları incelemeyi amaçlamaktadır.

Gereç ve Yöntem:
Çalışmaya minor inme geçirmiş 29 hasta ve yaş, cinsiyet açısından uyumlu 26 sağlıklı kontrol grubu dahil edilmiştir. Minor inme, NIHSS (Ulusal Sağlık Enstitüleri İnme Ölçeği) skorunun 5 veya daha altında olduğu inmeleri tanımlamaktadır. Katılımcılara Gözlerden Zihin Okuma Testi (GZOT) ve Empati Ölçeği (EÖ) uygulanmıştır.Testler hasta grubuna inme sonrası 1. ay kontrollerinde uygulanmıştır. Verilerin istatistiksel analizi için bağımsız gruplar t-testi kullanılmıştır.

Bulgular:
Hastaların yaş ortalaması 52.6 dir (± 6.9, aralık 45-65). İnme lokalizasyonuna göre dağılımda 13 hasta sağ hemisfer, 11 hasta sol hemisfer, 5 hasta ise beyin sapı etkilenmesi yaşamıştır. Minor inmeli hastaların GZOT puanları, kontrol grubuna göre anlamlı derecede daha düşük bulunmuştur (21.2 ± 3.2, 24.1 ± 2.9, $p<0.05$, sırası ile). EÖ sonuçlarına göre inme grubunda empati düzeyinde anlamlı bir düşüş gözlenmiştir (47.9 ± 5, 51.8 ± 6.2, $p<0.05$ sırası ile). Özellikle sağ hemisfer hasarı olan hastalarda bu bozulmalar daha belirgin bulunmuştur.

Sonuç:
Bu çalışma, minor inme hastalarında empati ve zihin kuramı yeteneklerinin bozulduğunu göstermektedir. Sosyal bilişsel yeteneklerdeki bu bozulmalar, inme sonrası rehabilitasyon süreçlerini etkileyebileceği icin daha geniş hasta katılımı ile yapılan çalışmalara gerek duyulmaktadır.

EP - 178 ACİL İSTENEN EEG'LERİN TANISAL DEĞERİ VE TEDAVİYE KATKISI

MERVE MELODİ ÇAKAR , ZEYNEB DADASHOVA KÜÇÜKALIÇ , NEŞE DERİCİOĞLU

HACETTEPE ÜNİVERSİTESİ TIP FAKÜLTESİ, NÖROLOJİ ANABİLİM DALI

Amaç:
Elektroensefalografinin (EEG) rutin pratikte epilepsi tanı ve ayırıcı tanısındaki yerinin önemi tartışılmazdır. Acil durum olarak belirttiğimiz yaşamı tehdit edici hızlıca müdahale edilmesi gereken durumlarda uygulanan EEG'lerin klinik gidişata etkisine dair çalışmalar az sayıdadır. Biz bu çalışmada geriye dönük olarak 1 yıl boyunca acil ve yoğun bakımlardan istenen EEG'lerin tanı ve tedaviye katkısını araştırmayı hedefledik.

Gereç ve Yöntem:
Bu çalışmaya 1 Ocak ve 31 Aralık 2021 tarihleri arasında erişkin acil ve yoğun bakım servislerinden istenen nöroloji konsültasyonlarında EEG çekilmesine karar verilmiş hastalar dahil edildi. Bu hastaların klinik ön tanıları, EEG'nin istem sonrası çekilme süresi ve sayısı, EEG'nin tedavide değişiklik yaratıp yaratmadığı, tedavide eklenen nöbet önleyici ilaçlar (NÖİ) ve son tanıları kaydedildi.

Bulgular:
Bu çalışmada 160 hasta (Kadın:88, yaş ortalaması 53 (18-95)) ve bu hastalara ait 190 EEG (46'sı portabl EEG) tarandı. İstemlerin 92'si (%57) acilden konsülte edilmişti. Yoğun bakım istemlerinin 50'si (%73) cerrahi bilimlerin yoğun bakımlarındandı. En sık istem nedeni açıklanamayan bilinç bulanıklığı (n=108, %67) idi. EEG'lerin 75'i (%39) istem sonrası ilk 24 saatte çekilmişti. EEG'de epileptiform anomali 46 (%28), zemin aktivite bozukluğu ve/veya fokal yavaş dalga paroksizmleri 79 (%49) hastada görüldü. Epileptiform anomali saptanan EEG'lerin 28'i (%60) ilk 24 saatte çekilmişti. Hastaların 20'sinde status epileptikus (12'si konvülzif 8'i nonkonvülzif status) tespit edildi. EEG çekimi sonrası NÖİ yeni başladığımız 39, eklediğimiz 25 ve doz değişimi yaptığımız hasta sayısı 5 idi. Hastaların son tanısına ve tedavi sürecine EEG'nin katkısının olduğunu düşündüğümüz hasta sayısı 137 (%85) idi.

Sonuç:
Bu çalışma acil olarak değerlendirilen durumlarda EEG'nin tanısal değeri ve tedaviye katkısının olduğunu göstermektedir.

EP - 179 İDYOPATİK İNTRAKRANYAL HİPERTANSİYON: KLİNİK ÖZELLİKLER

İREM ELİF GÜLTEKİN , FATMA MÜNEVVER GÖKYİĞİT , AYGÜL TANTİK PAK , NESLİN ŞAHİN , ECEM EGELİ

SAĞLIK BİLİMLERİ ÜNİVERİSTESİ GAZİOSMANPAŞA EĞİTİM VE ARAŞTIRMA HASTANESİ

Amaç:
İdyopatik İntrakrayal Hipertansiyon (İİH)), beyin omurilik sıvısı protein ve hücre içeriği normal olan, intrakraniyal yer kaplayıcı lezyon, enfeksiyon, hidrosefali, ventikülomegali olmadan kafa içi basınç artışı sendromu belirti ve bulgularının olduğu klinik tablo olarak tanımlanmaktadır.

Bu çalışmanın amacı, kliniğimizde İİH tanısı alan hastaların, klinik bulguları, tetkik ve tedavi sonuçlarını değerlendirmektir.

Gereç ve Yöntem:
Kliniğimizde Modifiye Dandy kriterleri ile İİH tanısı alan hastaların kayıtları retrospektif olarak taranarak toplam 23 kadın, 3 erkek toplam 26 hasta çalışmaya dahil edildi. Tanı kritelerinin tamamını karşılamayan hastalarda radyolojik İİH bulguları, lomber ponskiyon işlemi sonrası ve medikal tedavi ile yakınmaların ve papilla ödemin gerilemesi ile kliniği açıklayabilecek başka hastalık saptanmaması ile tanı koyuldu.

Bulgular:
Yaş ortalaması kadınlarda 41,5, erkeklerde 29,3 idi. Baş ağrısı 17, görme bulanıklığı 19, kulakta çınlama 3, baş dönmesi 1 hastada belirtilmişti. 25 hastada bilateral papil ödem saptandı. BOS basınç ölçümü ortalaması 32,6 cmH2O idi. Manyetik rezonans venografide 7 hastada transvers sinüste hipoplazi izlenmişti. Manyetik rezonans görüntüleme incelemelerinde 14 hastada empty sella, 11 hastada Perioptik Bos Mesafesinde Artış, 6 hastada optik sinirde tortiozite saptandı.

Modifiye tanı kritlerlerinin tamamına uyan hasta sayısı 21, 4 kriteri dolduran hasta sayısı 3, 3 kriteri dolduran hasta sayısı 2 saptandı. Tüm hastalarımızda medikal tedavi ile yakınmalar ve bulgular geriledi.

Sonuç:
İİH, görme kaybına neden olabilir ancak erken tedavi ile medikal tedaviye iyi yanıt verdiğinden tanıda gecikilmeden tedavi başlanmalıdır. Tüm tanı kriterlerini tamamını doldurmayan olgularda radyolojik İİH bulgularının varlığı tanıya önemli ölçüde yardımcı olmaktadır.

EP - 180 MULTİPLE KRANİYAL NÖROPATİLERİN AYIRICI TANISINDA NÖROSARKOİDOZ : BİR İZOLE 3.KRANYAL SİNİR FELCİ VAKA SUNUMU VE LİTERATÜR TARTIŞMASI

SELAHATTİN REYHANİ , MEHMET YERTÜRK , SAMİ ÖMERHOCA , EDA ÇOBAN , NİLÜFER KALE

BAĞCILAR EĞİTİM VE ARAŞTIRMA HASTANESİ

Amaç:
Bu çalışmada, multiple kranyal nöropati öyküsü olan ve 3. kranyal sinir felci tanısıyla hastanemize başvuran bir nörosarkoidoz vakasını tartışmak, nadir görülen bu durumun tanı sürecinde kullanılan klinik ve laboratuvar bulgularının öneminin tartışılması amaçlanmıştır.

Gereç ve Yöntem:
56 yaşında erkek hasta, sol gözde ani başlayan çift görme ve göz kapağı düşüklüğü şikayetleri ile başvurdu. Benign prostat hiperplazisi dışında bilinen hastalık ya da ilaç kullanımı yoktu.Alkol/sigara/madde kullanımı yoktu.Soygeçmişteözellik bulunmuyordu.Nörolojik muayenesinde, sol göz tam pitotik , sol göz yukarı , aşağı ve içe bakış kısıtlıydı. Hastanın tıbbi öyküsünde 2 sene önce 7.kranyal sinir felci,1 sene önce 3. kranyal sinir felci öyküsü olduğu öğrenildi.

Bulgular:
Hastanemize yatışı sonrası yapılan kontrastlı kranyal ve orbita MRG görüntülemelerinde anlamlı nöropatolojik bulgular saptanmadı. Toraks BTsinde de anlamlı bir patolojiye rastlanmadı. BOS incelemesinde protein düzeyi hafif yüksek (624 mg/dL) olarak bulundu. Serum ACE düzeyi yüksek (90 U/L, Cut-off: 50 U/L) saptandı ancak BOS ACE değeri negatif saptandı. Ayrıca hastadan alınan 24 saatlik idrar kalsiyum düzeyi normaldi.Hastanın klinik bulguları, laboratuvar ve görüntüleme sonuçları göz önünde bulundurularak nörosarkoidoz tanısı düşünüldü.

Sonuç:
Nörosarkoidoz, multiple kranyal nöropati ile başvuran hastalarda görülebilen ve göz önünde bulundurulması gereken bir tanıdır. Görüntüleme bulguları normal olsa dahi klinik tablo ve laboratuvarsonuçları, tanıda önemli rol oynamaktadır. Bu vaka, nörosarkoidozun tanı ve tedavi sürecinin zorluklarını vurgulamakta ve klinik farkındalığı artırmayı amaçlamaktadır.

EP - 182 ATRİYAL MİKSOMANIN GEÇ ORTAYA ÇIKAN NADİR BİR KOMPLİKASYONU

MEHMET ALİ EKENEL , SELAHATTİN YAĞMAHAN , HAMZA ŞAHİN , DENİZ TUNCEL BERKTAŞ , MUSTAFA GÖKÇE

KAHRAMANMARAŞ SÜTÇÜ İMAM ÜNİVERSİTESİ NÖROLOJİ ANABİLİM DALI

Amaç:
Kardiyak miksoma, %90 sıklıkla sol atriyumda izlenen en sık primer kardiyak benign tümördür.Kardiyak miksomalı hastalar genellikle kalp yetmezliği, periferik veya serebral emboli, yorgunluk, ateş, kilo kaybı semptomları ile başvururlar.Serebral anevrizmalar, kardiyak miksomanın tam rezeksiyonundan yıllar sonra yeni gelişen nörolojik defisitler varlığında gecikmiş bir klinik sunum olarak ortaya çıkabilir(1).Bu bildiride atriyal miksoma rezeksiyonu sonrası geç ortaya çıkan multiple serebral anevrizma olgusu sunulmuştur.

Olgu:
Özgeçmişinde iki yıl önce iskemik inme ve sol atriyal miksoma rezeksiyonu öyküsü olan ve inme sonrası belirgin sekeli kalmayan 32 yaşındaki kadın hasta, ani başlayan sol hemiparezi şikayetiyle hastanemize başvurdu.Nörolojik muayenede sol nazolabial oluk silik, sol üst ve alt extremitede kas gücü 3/5, sol tarafta plantar yanıt extensördü.Yapılan görüntülemelerde, kontratsız beyin BT'de bilateral posterior paryetalde vertekse yakın kesimlerde, sol oksipital bölgede, sağ frontal bölgede silik sınırlı hiperdens alanlar ve sağ taraf periventriküler alanda silik sınırlı hipodens alanlar, difüzyon MR'da sağ taraf subinsüler beyaz cevherden periventriküler alana uzanan akut difüzyon kısıtlanması izlendi.EKO, bubble çalışması, laboratuvar incelemelerinde özellik saptanmadı.Çekilen beyin-karotis anjiografide multiple serebral anevrizmatik dilatasyonlar izlendi.Atriyal miksomanın geç ortaya çıkan nadir bir klinik sunumu olarak değerlendirilen hasta medikal tedavisi düzenlenerek taburcu edildi ve poliklinik takibine alındı.

Sonuç:
Atriyal miksoma rezeksiyonu sonrası nadir bir klinik sunum olarak gelişebilen intrakraniyal anevrizmalar ve embolik hadiseler nedeniyle atriyal miksoma tanılı hastalar, serebral komplikasyonlar yönünden taranmalı ve nörolojik açıdan uzun vadede klinik olarak takip edilmelidir.

Kaynaklar:
1. Santillan A, Knopman J, Patsalides A, Pierre Gobin Y. Delayed intracranial aneurysm formation after cardiac myxoma resection: Report of two cases and review of the literature. Interv Neuroradiol. Nisan 2019;25(2):177-81.

EP - 183 NADİR GÖRÜLEN VZV İLİŞKİLİ ENSEFALİT

RÜMEYSA YILDIZ , RÜMEYSA YILDIZ , ULUFER ÇELEBİ , KÜBRA IŞIK , HÜSEYİN TUĞRUL ATASOY , MUSTAFA AÇIKGÖZ , ESRA ACIMAN DEMİREL , FURKAN ULUCA , NAZLI GÜNDOĞAN , ÖZGE ÇAKIR

ZONGULDAK BÜLENT ECEVİT ÜNİVERSİTESİ HASTANESİ TIP FAKÜLTESİ, NÖROLOJİ ANABİLİM DALI

Giriş:
Viral ensefalitin en yaygın nedenleri herpes simpleks virüsü tip 1 ve 2'dir. VZV kaynaklı ensefalit nadir görülür [2]. VZV ensefalitinin başlıca risk faktörleri yaşlılık ve bağışıklık sisteminin baskılanmasıdır [1]. Merkezi sinir sistemi enfeksiyonu, menenjit, ensefalit gibi çok çeşitli durumlar olarak ortaya çıkar. VZV kaynaklı menenjit veya ensefalit sıklıkla kütanöz lezyonlar ve zayıf nörolojik sonuçlarla ilişkilidir.

Olgu:
28 yaş erkek hasta, şiddetli baş ağrısı ve bilinç bulanıklığı şikayeti ile başvurdu. Özgeçmişinde bilinen bir hastalığı yoktu. Nörolojik muayenesinde meningeal iritasyon bulguları görülmedi. Ateş yoktu. Rutin biyokimya testleri normaldi.

Kontrastlı kranial mr'ında sentrum semiovale düzeyinde leptomeningeal şüpheli kontrastlanmalar izlenmesi nedeniyle menenjit ve ensefalit ön tanılarıyla hastaya LP yapıldı. Beyin omurilik sıvısı incelemesinde; Bos mikroprotein düzeyi:1110 mikroalbumin:1022, thoma lamında 120 lökosit, 40 eritrosit, BOS glukozu:67 görüldü. Acil serviste ampirik olarak başlanan seftriakson tedavisine LP sonuçları ile enfeksiyon hastalıkları tarafından asiklovir eklendi. 1.gün sonunda dramatik klinik yanıt alındı. Servis izleminde BOS VZV PCR testi pozitif sonuçlandı. VZV ıgg:47(pozitif) görüldü. Tedavisi 14 güne tamamlanan hastanın tedavi bitiminde nörolojik muayenesi normal sınırlara geldi.

Sonuç-Tartışma:
VZV ensefaliti oldukça nadir görülür ve literatürde bildirilen vakalarda görülmüş ki immünsüpresif hasta gruplarında görülen bir viral ensefalit nedenidir. Bu nedenle bizim olgumuz immünsüpresif zeminde gelişmeyen bir VZV ensefaliti olması nedeni ile oldukça özelliklidir. Ayrıca genellikle VZV ensefalitinde bildirilen vakalarda kranial MR bulguları normaldir ancak bizim vakamızda leptomeningeal kontrastlanma göstermiştir [1].

Kütanöz lezyonların yokluğu, ateş ve meningeal iritasyon bulgularının olmaması ile klinikte yalnızca baş ağrısı ve 3 gün sonrasında eşlik eden bilinç bulanıklığı ile seyreden olgumuz nadir görülen VZV ensefaliti olgularındandır [2-3].

Kaynak:
1- Alvarez, J. C., Alvarez, J., Tinoco, J., Mellado, P., Miranda, H., Ferrés, M., ... & Álvarez, C. (2020). Varicella-zoster virus meningitis and encephalitis: an understated cause of central nervous system infections. *Cureus*, *12*(1).
2- Moglan, A. M., Albaradie, O. A., Alsayegh, F. F., Alharbi, H. M., Samman, Y. M., Jalal, M. M., ... & Alkayyal, A. A. (2023). Preclinical efficacy of oncolytic VSV-IFNβ in treating cancer: A systematic review. *Frontiers in Immunology*, *14*, 1085940 (2).
3- Lizzi, Jared, Tyler Hill, and Julian Jakubowski. "Varicella zoster virus encephalitis." Clinical practice and cases in emergency medicine 3.4 (2019): 380 (3).

EP - 184 METABOLİK ENSEFALOPATİ ZEMİNİNDE KORTİKAL KÖRLÜK VAKA TAKDİMİ

CANSU EMİR , BERİL AYGÜL , MESUDE TÜTÜNCÜ

BAKIRKÖY PROF. DR. MAZHAR OSMAN RUH SAĞLIĞI VE SİNİR HASTALIKLARI EĞİTİM VE ARAŞTIRMA HASTANESİ

Özet:
Kortikal körlük, oksipital loblardaki bilateral striat kortekste meydana gelen hasardan kaynaklanan görme kaybıyla karakterizedir. Bu durum, çok nadir görülmekle birlikte oftalmolojik patolojinin bulunmadığı, kortikal etkilenimlekarakterize bir tablodur. Ensefalopati, metabolik tablolar, inme etiyolojiler arasında bulunmaktadır.

Bizim vakamızda, karaciğer nakli öyküsü bulunan bir hasta, dalgalanan bilinç ve ataksi ile birlikte bilateral görme kaybı ile başvurdu. Oftalmolojik konsültasyon yapıldı ve DWI, kranialMRI ve orbita MRI istendi. Oftalmolojik konsültasyonda göz ile ilgili patoloji saptanmadı. MRIdaki T1 hiperintensitesimetabolik bir temele işaret etti. Aynı zamanda DWI-MR'dabilateral kortikal sulkuslarda silinme, ön planda kortikalkörlük düşündürdü. Hastanın öyküsünü karaciğer enzim seviyeleri normal olmasına rağmen, hastanın amonyak seviyesi 273 birim(11-51) olarak ölçüldü. Enfeksiyonları dışlamak için lomber ponksiyon yapıldı; temiz beyin omurilik sıvısı (BOS) ve normal biyokimya sonuçları elde edildi. EEG, ciddi bilateral yavaşlama gösterdi. Tetkikler incelendiğindekaraciğer enzimleri normal sınırlar içinde olmasına rağmen amonyaktaki yükseklik, hiperamonyemiye bağlı metabolikensefalopati ve bunun sonucunda kortikal körlük tablosuna işaret etti. Takipte, karaciğer ultrasonunda portal şanttıkanıklığı saptandı.

Bu vaka, karaciğer enzimleri normal olmasına rağmen metabolik zeminde hiperamonyemiye bağlı kortikal körlükle prezente olabilecek metabolik ensefalopati tablosuna dikkat çekmek istemektedir ve metabolik nedenlerin, normal değerler göz önüne alınarak ayırıcı tanılardan çıkarılmamasını ve görme kaybı şikayeti ile başvuran hastaların, nadir görülen bir bulgu olsa da kortikal körlük açısından da tetkik edilmesinin unutulmasını vurgulamak amacıyla sunulmuşur.

Anahtar Kelimeler: Kortikal Körlük, Metabolik ensefalopati, Hiperamonyemi

EP - 185 ÖZET :DİRENÇLİ NÖBETLER VE PSİKOTİK BELİRTİLERİN EŞLİK ETTİĞİ ANTİ-NMDA RESEPTÖR ENSEFALİTİ TANISI ALAN HASTA: OLGU SUNUMU

MERVE BOZKURT , AYŞE KARAKUŞ , SIRMA GEYİK

GAZİANTEP ÜNİVERSİTESİ TIP FAKÜLTESİ NÖROLOJİ ANABİLİM DALI

Olgu:
Anti-N-metil-D-aspartat (NMDA) reseptör ensefaliti otoimmün ensefalitler arasında en sık görülen ensefalit türü olmasına rağmen, diğer nöropsikiyatrik hastalıklarla karşılaştırıldığında nadir görülen bir hastalıktır. Akut ya da subakut başlangıçlı ekstrapiramidal, psikiyatrik ve epileptik semptomlar ile seyreden; çocukluk ve genç erişkinlerde sık görülen bir hastalıktır.

Bu yazıda 2 yıl önce epilepsi ve psikoz tanısı alan, psikoz nedeniyle psikiyatri servisinde nöbetlerinde artış olması üzerine tarafımıza konsülte edilen, NMDA reseptör ensefelati tanısı konulan 38 yaşında kadın hastayı sunmayı amaçladık. Dirençli epilepsi nedeniyle valproik asit, karbamazepin, lamotrijin tedavisi alan hasta; nöbet sıklığında artış olması üzerine tarafımıza konsülte edildi. Labaratuar testlerinde anormallik saptanmadı, ilaç düzeyleri etkin aralıktaydı. Hastanın nörolojik muayenesinde apatik görünüm, basit komutlara uyma, üst ekstremitelerde belirgin rijidite, konuşma akıcılığında yavaşlama mevcuttu.Kranial MRG' de özellik saptanmazken, EEG zemin aktivite yavaşlığı saptandı. Lomber ponksiyon sonucu, menenjit paneli, bos kültürleri normaldi, direkt bakıda hücre saptanmadı. BOSta yapılan diğer immünolojik testler dış merkez üniversite laboratuvarına gönderildi. Hastanın dirençli epilepsi ve psikoz tanısı olması, viral ve bakteriyel parametlerinin normal gelmesi ve subakut bir tablo olması nedeniyle ön planda otoimmün ensefalit tanısı konularak hastaya steroid tedavisi başlanmıştır, kısmi fayda görmüştür. Hastanın takiplerinde BOS otoimmün ensefalit panelinde anti-NMDA reseptör antikoru pozitif saptanması üzerine hastaya intravenöz immunglobulin (IVIG) tedavisi başlandı. Hasta tedavi sonrası tamamen düzeldi. Sonrasında malignite taraması yapıldı ve normaldi.

Bu olgu sunumda dirençli epilepsi ve psikiyatrik hastalık birlikteliklerinde organik etiyolojinin dışlanmasının önemini vurgulamaya çalıştık.

EP - 186 ÖZET :DİRENÇLİ NÖBETLER VE PSİKOTİK BELİRTİLERİN EŞLİK ETTİĞİ ANTİ-NMDA RESEPTÖR ENSEFALİTİ TANISI ALAN HASTA: OLGU SUNUMU

MERVE BOZKURT , AYŞE KARAKUŞ , SIRMA GEYİK

GAZİANTEP ÜNİVERSİTESİ TIP FAKÜLTESİ NÖROLOJİ ANABİLİM DALI

Olgu:
Anti-N-metil-D-aspartat (NMDA) reseptör ensefaliti otoimmün ensefalitler arasında en sık görülen ensefalit türü olmasına rağmen, diğer nöropsikiyatrik hastalıklarla karşılaştırıldığında nadir görülen bir hastalıktır. Akut ya da subakut başlangıçlı ekstrapiramidal, psikiyatrik ve epileptik semptomlar ile seyreden; çocukluk ve genç erişkinlerde sık görülen bir hastalıktır.

Bu yazıda 2 yıl önce epilepsi ve psikoz tanısı alan, psikoz nedeniyle psikiyatri servisinde nöbetlerinde artış olması üzerine tarafımıza konsülte edilen, NMDA reseptör ensefelati tanısı konulan 38 yaşında kadın hastayı sunmayı amaçladık. Dirençli epilepsi nedeniyle valproik asit, karbamazepin, lamotrijin tedavisi alan hasta; nöbet sıklığında artış olması üzerine tarafımıza konsülte edildi. Labaratuar testlerinde anormallik saptanmadı, ilaç düzeyleri etkin aralıktaydı. Hastanın nörolojik muayenesinde apatik görünüm, basit komutlara uyma, üst ekstremitelerde belirgin rijidite, konuşma akıcılığında yavaşlama mevcuttu.Kranial MRG' de özellik saptanmazken, EEG zemin aktivite yavaşlığı saptandı. Lomber ponksiyon sonucu, menenjit paneli, bos kültürleri normaldi, direkt bakıda hücre saptanmadı. BOSta yapılan diğer immünolojik testler dış merkez üniversite laboratuvarına gönderildi. Hastanın dirençli epilepsi ve psikoz tanısı olması, viral ve bakteriyel parametlerinin normal gelmesi ve subakut bir tablo olması nedeniyle ön planda otoimmün ensefalit tanısı konularak hastaya steroid tedavisi başlanmıştır, kısmi fayda görmüştür. Hastanın takiplerinde BOS otoimmün ensefalit panelinde anti-NMDA reseptör antikoru pozitif saptanması üzerine hastaya intravenöz immunglobulin (IVIG) tedavisi başlandı. Hasta tedavi sonrası tamamen düzeldi. Sonrasında malignite taraması yapıldı ve normaldi.

Bu olgu sunumda dirençli epilepsi ve psikiyatrik hastalık birlikteliklerinde organik etiyolojinin dışlanmasının önemini vurgulamaya çalıştık.

EP - 187 KARDİYOPULMONER ARREST İLE TANI ALAN MASİF TREKEA TÜMÖRÜ OLGUSU: AYIRICI TANIDA NÖROLOJİNİN YERİ

ORÇUN ÖNAL , İREM YAKICI , VAHİDE DENİZ YERDELEN

ADANA ŞEHİR EAH

Olgu:
Kardiyopulmoner arrest (KPA); kalp hastalıkları, solunum yolu hastalıkları, elektrik çarpması, hipersensitivite reaksiyonu, havayolu tıkanıklığı, travmalar, cerrahi girişimler, teşhis ve tedaviler için yapılan uygulamalar ile ilişkili olarak bildirilmektedir. Etyoloji nörolojik hastalıklar olduğunda KPA genellikle hastalığın seyri sırasında gelişebilmektedir. Acil polikliniklerde KPA klinik tablosu ile karşılaşıldığında konsülte edilen bölümlerin başında nöroloji kliniği gelmektedir. Bu bildiride acil polikliniğinde KPA nedeniyle konsülte edilen ve etyolojide trakeaya bası yapan kitle lezyonu saptanan olgu sunulmuştur.

Altmış üç yaşında kadın olgu dış merkezden entübe şekilde hastanemize kabul edildi. Dış merkezde kardiyopulmoner ressusitasyon uygulanan ancak süresi bilinmeyen olgu, ön tanıda iskemik serebrovasküler olay düşünülerek acil servisten nöroloji kliniğine konsülte edildi. Acil hekimlerince sedasyon uygulanmış olan olgunun nörolojik muayenesinde direkt ve indirekt ışık refleksleri alınamadı, pupiller izokorik saptandı, ağrılı uyarana yanıt alınamadı, sağ ekstremitelerde myoklonik jerkler izlendi. Kan tetkiklerinde anlamlı patoloji kaydedilmedi. Difüzyon manyetik rezonans görüntülemede bilateral oksipital korteks ve bazal ganglionlar başta olmak üzere yaygın, kortikal difüzyon kısıtlaması belirlendi ve hipoksik iskemik ensefalopati ile ilişkilendirildi. Olgunun çekilen tomografisinde; her iki tiroid dokusu inferior kesimi komşuluğunda bilateral paratrekeal alan ve sağ common carotis arteri çepe çevre saran, trakeada bası etkisi oluşturup trakea lümenini daraltan, anterior mediastene uzanan, en geniş yerinde 54x40 mm ölçülen, hipodens, yumuşak doku dansiteli yer kaplayıcı lezyon belirlendi.
Acil polikliniklerde kardiyak ve solunum arresti nedeni olarak ayırıcı tanıda genellikle serebrovasküler ve diğer nörolojik hastalıklar düşünülmektedir. Bu açıdan incelemeler yapılırken diğer acil müdahale edilebilecek klinik tabloların tanınması gecikebilmektedir. Bu olguda farklı bir etyoloji olarak trakeaya bası etkisiyle solunum depresyonuna neden olan kitle lezyonuna sekonder kardiyak arrest geliştiği kanaatine varılmış, radyolojik bulguları ve ayırıcı tanının tartışılması amacıyla sunulmaya değer bulunmuştur.

EP - 188 ATİPİK BAŞLANGIÇLI MADSAM OLGUSU

GÜLDEN YURDDAŞ , HEYDAR GURBANOV , ŞEYMA KAHRAMAN , AYTÜL MUTLU , SEFER GÜNAYDIN

SBÜ, HASEKİ EĞİTİM VE ARAŞTIRMA HASTANESİ NÖROLOJİ KLİNİĞİ

Amaç:
Kronik inflamatuar demiyelinizan polinöropati (CIDP) periferik sinirleri ve sinir köklerini etkileyen edinilmiş, immün aracılı nöropatidir. Atipik CIDP arasında olan asimetrik, sensorimotor tutulumlu, multifokal demiyelinizan duyusal ve motor nöropati (MADSAM) tanısını akut dönemde almış bir hastayı sunacağız.

Olgu:
Kırk dokuz yaşında kadın hasta, başvurusundan 1 gün önce başlayan sol yüz, kol ve bacağında uyuşukluk, güçsüzlük ve ağrı şikayetiyle başvurdu. Özgeçmişinde 4 yıl önce geçici sol bacakta güçsüzlük yakınması, hipotroidi tanısı ve Levetiron kullanımı vardı. İnme? ön tanısıyla çekilen tomografi, MR'larında patoloji saptanmadı. Serumda bakılan geniş biyokimya, hemogram, vaskulit testleri normaldi. Hastanın nörolojik muayanesinde kas gücü sağda tam, solda üst ve altta proksimali tam, distallerde 4/5 idi. Solda hemihipoestezisi mevcuttu. DTR'leri üst ekstremitelerde hipoaktif, alt ekstremitelerde alınamadı. Sol TCR lakayt, sağ TCR fleksördü. Hastanın sol elde istirahat tremoru, 1. interosseous kas atrofisi mevcuttu. Hastanın kontrastlı kranial, spinal MR'ı normaldi. Lomber ponksiyonda BOS proteini, glikozu normaldi. BOS'da lökosit yoktu, kültüründe üreme olmadı. Hastanın şikayetinden 6 gün sonra yapılan EMG'si kronik seyirli motor ve duyusal sinirleri tutan, sekonder akson hasarına yol açan demiyelinizan polinöropatiyle uyumlu bulundu. Kliniği ve EMG sonucu MADSAM'a uyan hastaya 1mg/kg oral steroid başlanarak klinik takibe alındı.

Sonuç:
Hastamızın yakınmaları atipik ve akut başlangıçlı olması nedeniyle farklı ön tanılar düşündürse de nörolojik muayane, EMG bulgularıyla erken dönemde tanı alarak tedavisine başlanmıştır. Asimetrik motor ve duyusal yakınma kliniğiyle gelen hastalarda MADSAM tanıda unutulmaması gereken bir hastalıktır.

EP - 189 SEREBRAL ARTERİOVENÖZ MALFORMANSYONDA HİBRİT TEDAVİ YAKLAŞIMININ KLİNİK ÖNEMİ: OLGU SUNUMU

YULİİA HENERALİUK-KESKİN [1], ÜMİT GÖREN [1], ZEHRA UYSAL KOCABAŞ [1], ÖZLEM AYKAÇ [1], EMRE ÖZKARA [2], ATİLLA ÖZCAN ÖZDEMİR [1]

[1] ESKİŞEHİR OSMANGAZİ ÜNİVERSİTESİ TIP FAKÜLTESİ NÖROLOJİ ANABİLİM DALI
[2] ESKİŞEHİR OSMANGAZİ ÜNİVERSİTESİ TIP FAKÜLTESİ BEYİN CERRAHİSİ ANABİLİM DALI

Giriş/Amaç:
Arteriovenöz malformasyonlar (AVM), arterler ve venler arasında, kapiler ağ olmadan oluşan anormal vasküler yapılardır. Serebral AVM sıklığı 100,000 de 10-18 civarındadır. AVM'lerin en ciddi komplikasyonu intraserebral kanamadır. Yıllık kanama riski %2-4 olup ilk kanama sonrası bu oran artmaktadır. Tedavi yaklaşımları, lezyonun yerine, büyüklüğüne ve hastanın semptomlarına göre belirlenmektedir. Embolizasyon; cerrahi veya radyocerrahi öncesi kanama riskini azaltmak amacıyla AVM'yi besleyen arterlerin tıkanması için yapılabilir. Küçük ve ulaşılabilir AVM'ler için ise cerrahi eksizyon en etkili tedavi yöntemidir.

Olgu:
Altı ay önce serebral kanama nedeniyle dış merkezde takip edilen hasta tarafımızca değerlendirildi. Hastanın nörolojik muayenesinde motor afazi ve sağ hemiparezisi mevcuttu. Dijital Subtraksiyon Anjiyografide (DSA) sol orta serebral arter (OSA) terminal dalından arterialize olan sigmoid sinüs, kavernöz sinüs ve süperior sagittal sinüse drene olan 4.5X6 mm nidusu olan, intranidal anevrizmanın eşlik etmediği AVM izlendi. Hastaya hibrit tedavi yaklaşımı ile öncelikle arteriyel embolizasyon ve ardından cerrahi planlandı. Tarafımızca endovasküler girişim ile OSA ilerlenerek AVM nidusuna ulaşıldı ve embolize edildi. Kontrol BT'de AVM alanında hemoraji olduğu görüldü, ancak hastada klinik progresyon izlenmedi. Bir gün sonra hasta beyin cerrahisi tarafından operasyona alındı ve AVM ekzise edildi. Hastaya 1 hafta sonra yapılan DSA'da ise AVM'nin artık izlenmediği görüldü.

Sonuç/Tartışma:
Serebral AVM, gençlerde serebral kanamanın önemli bir nedenidir. Hibrit tedavi yaklaşımı çok yönlü bir yaklaşım sunarak, tedavi sonuçlarını iyileştirmeyi ve komplikasyon risklerini azaltmayı hedeflemektedir. Her hasta için bireyselleştirilmiş bir plan geliştirmek, tedavinin başarısını artırmaktadır. Tedavi süreci multidisipliner bir ekip tarafından yönetilmeli ve hastanın durumuna göre planlanmalıdır.

EP - 190 FANCONİ ANEMİSİ NÖROİNFLAMATUAR SENDROMU OLGUSU

SENA DEMİRTAŞ , AYSUN TILTAK , AYLİN YAMAN

ANTALYA EĞİTİM VE ARAŞTIRMA HASTANESİ NÖROLOJİ KLİNİĞİ

Giriş:
Fanconi Anemisi (FA), kemik iliği yetmezliği ,konjenital defektler, DNA çapraz bağlarını onarma yetersizliği ve kansere yatkınlık ile karakterize karmaşık bir genetik hastalıktır.(1) Fanconi Anemisi Nöroinflamatuar Sendromu (FANS), Fanconi Anemisi hastalarında görme değişiklikleri,nöbetler,yürüme anormallikleri ve motor fonksiyon bozuklukları gibi nörolojik semptomların görüldüğü,retinal vaskülopatinin eşlik ettiği, beyinde kalsifikasyonlar ve genellikle kontrast tutan baskın bir lezyonla birlikte çok sayıda serebral ve serebellar lezyonun karakteristik radyografik görünümü izlendiği yeni bir durum olarak tanımlanmıştır.(2)

Olgu:
Fanconi Anemisi tanılı , 23 sene önce kemik iliği transplantasyonu yapılmış, immünsüprese olmayan 29 yaş erkek hasta nöroloji polikliniğine 5 senedir olan sağ bacakta kasılma ,yürüme güçlüğü,bulanık görme şikayetleriyle başvurdu.Nörolojik muayenesinde ışık refleksi bilateral alınıyordu,pupilleri izokorikti.Motor muayenesinde sağ spastik silik hemiparezi mevcuttu. Derin tendon reflekslerinde artış, babinski,hoffman ve klonus pozitfliği,sağ bacağı oraklayarak yürüme görüldü. Duyu ve serebellar muayenesi doğaldı.Kontrastlı kranial manyetik rezonans görüntülemede bilateral serebral hemisferlerde en büyüğü sol parietalde görülen multiple subkortikal ve bilateral serebellumda multiple kontrast tutan lezyonlar izlendi. Kontratsız beyin bilgisiyarlı tomografide bilateral serebral hemisferlerde ve ponsta yaygın kalsifikasyon izlendi. Hastaya lomber ponksiyon yapıldı. Beyin omurilik sıvısında protein yüksekliği görüldü. Hücre ve mikroorganizma görülmedi. Göz hastalıkları tarafından geçirilmiş retinal ven dal oklüzyonu olduğu tespit edildi. Sendromun kanıtlanmış tedavisi olmadığı görüldü. Lezyonlarında ödem etkisi olmayan hastaya tedavi verilmedi.

Sonuç:
Fanconi Anemisi Nöroinflamatuar Sendromu(FANS) belirgin nöroradyolojik bulgularla ilişkili ilerleyici nörolojik semptomların görüldüğü son yıllarda tanımlanan nadir bir sendromdur.(2) Üst motor nöron bulguları ile prezente, retinal vaskülopatinin eşlik ettiği, beyin lezyonları ve kliniği literatürde daha önce bildirilen FANS olguları ile uyumlu olan hastamızı sizinle paylaşmak istedik.

1. Joshi Niraj, Anniina Färkkilä, and Alan D. D'Andrea The Fanconi Anemia Pathway in Cancer Annu. Rev. Cancer Biol. 2019.
2. Allison L. Bartlett,[1,*] John E. Wagner,[2] Blaise Jones,[3] Susanne Wells,[1] Anthony Sabulski,[1] Christine Fuller,[4] and Stella M. Davies, Fanconi anemia neuroinflammatory syndrome: brain lesions and neurologic injury in Fanconi anemia Blood Adv. 2024 Jun 25; 8(12): 3027–3037.

EP - 191 ATİPİK PREZENTASYONLU BİR OTOİMMUN ENSEFALİT OLGUSU VE TEDAVİ YÖNETİMİ

ECE TURAN [1], SİMAY IŞILDAR [1], FERDA İNAL YILMAZ [2], RUKEN ŞİMŞEKOĞLU [1], TEMEL TOMBUL [1]

[1] GÖZTEPE PROF. DR. SÜLEYMAN YALÇIN ŞEHİR HASTANESİ, NÖROLOJİ KLİNİĞİ
[2] GÖZTEPE PROF. DR. SÜLEYMAN YALÇIN ŞEHİR HASTANESİ, ANESTEZİ VE REANİMASYON KLİNİĞİ

Giriş ve Amaç:
Bu olgu sunumunda akut inme şeklinde prezente olan, status epileptikusa giren, bir ay komada takip edildikten sonra sekelsiz yoğun bakımdan nöroloji servisine alınan ensefalit olgusu ve tedavi yönetimi tartışılacaktır.

Olgu:
51 yaşında erkek hasta. Acil servise 1,5 saat önce aniden gelişen sol taraf güçsüzlüğüyle başvurdu. Nörolojik muayenesinde bilinci açık, kısmi koopere ve zaman ve mekan dezoryante, sağ tarafa forse baş ve göz deviasyonu mevcuttu sol nlo silik, kas gücü sol üst 1/5 sol alt 1/5 tcr:f/e, Nıhss:16 hesaplandı. BT'de kanaması olmayan, BT Anjio'da büyük damar okluzyonu izlenmeyen hastaya akut iskemik inme tanısıyla iv-tPA başlandı. Hastanın iv-tPA tedavisinin yarım saatinde baş göz deviasyonu taraf değiştirerek sola döndü, takiben jeneralize tonik klonik nöbetler başladı. Hastanın iv-tPA'sı kesildi, diazepam yapıldı, nöbetleri kontrol altına alınınca beyin BT tekrarlandı kanama izlenmedi, difüzon MR'da iskemi lehine bulgu yoktu, sağ hemisferde status epilepticus lehine kortikal parlamalar izlendi. Hastanın EEG'si çekildi; kontinu sağ paroksismal lateralizan epileptiform deşarjları izlenen hastanının diazepam ve fenitoın yüklemeleriyle statusu devam edince midazolam infüzyonu başlanarak yoğun bakıma alındı. Hastanın kontrastlı kranyal MR'ında sağ temporal bölgede T2-Flair hiperintens lezyon izlendi, ensefalitle uyumlu bulundu. Lomber ponksiyonunda, hücre saptanmadı, biyokimyası normaldi, viral panel negatifti. Otoimmun ensefalit ön tanısıyla 7 gün 1gr/gün iv prednizolon takiben 5 gün IVIG 0,04gr/kg verildi. Hasta nörolojik muayenesi tamamen düzelerek servise alındı.

Tartışma:
Otoimmun ensefalitler; status epilepticusla prezente olabilen paraneoplastik veya immun etiyopatogeneze sahip bir grup sendromdur. Limbik tutulumla prezente olan otoimmun ensefalitlerde dirençli status epilepticusların sıklıkla eşlik edebileceği akılda tutulmalıdır. Dirençli SE eşlik eden otoimmun ensefalitlerde mortalitenin %22'lere varabilmektedir. Otoimmun ensefalit tedavisindeyse kortikosteroidler, IVIG ve plazma değişimleri bulunmaktadır. Tedaviye dramatik yanıtın izlenmesi de tanıyı desteklediği bilinmektedir.

EP - 192 BAŞ DÖNMESİ HASTALARINDA KULLANILABİLECEK YAPAY ZEKA DESTEKLİ BİR ÖN DEĞERLENDİRME MODELİ

ASLIHAN TAŞKIRAN SAĞ [1], HİLAL ARSLAN [2], HARE YAZGI [3], ŞERİFE UĞUR [4]

[1] TOBB ETÜ TIP FAKÜLTESİ NÖROLOJİ ANABİLİM DALI
[2] ANKARA YILDIRIM BEYAZIT ÜNİVERSİTESİ MÜHENDİSLİK VE DOĞA BİLİMLERİ FAKÜLTESİ YAZILIM MÜHENDİSLİĞİ BÖLÜMÜ YAZILIM MÜHENDİSLİĞİ ANABİLİM DALI
[3] TOBB ETÜ TIP FAKÜLTESİ
[4] TOBB ETÜ TIP FAKÜLTESİ KULAK BURUN BOĞAZ ANABİLİM DALI

Amaç:
Baş dönmesi birçok benign nedene bağlı olarak ortaya çıkabileceği gibi vertebrobaziler iskemi, inme, demiyelinizan hastalıklar gibi daha ciddi nörolojik sorunlara da işaret edebilir. Altta yatan nedenlerin bu kadar çeşitli olması, klinik uygulamada baş dönmesi ayırıcı tanısında tıbbi bir zorluk teşkil etmektedir. Bu durumun bir sonucu olarak, hastaların peşi sıra birçok kliniğe başvurdukları, farklı bölüm doktorları tarafından değerlendirildikleri ve bu hastalara pek çok tetkikin yapıldığı görülmektedir. Bu süreç, hastaların gerçek tanıya ulaşma süresini uzatmakta, gereksiz tetkik ve hastane ziyaretlerini artırmakta ve sağlık sistemine ciddi bir mali yük getirmektedir. Diğer taraftan, bazı hastalarda nörolojik acil durumların tanınması, özellikle vasküler nedenlerin tedavisi gecikmektedir. Bu çalışmada baş dönmesi şikayeti olan hastaların ön değerlendirmesini yapan ve vasküler hastaları gecikmeden ilgili birime yönlendirmeyi hedefleyen makine öğrenmesi tabanlı bir model önerilmiştir

Gereç ve Yöntem:
Baş dönmesi hastaları nihai tanılarına göre altı gruba ayrıldı: periferik, vasküler, migren, diğer santral nedenler, psikojenik, nutrisyonel. Yaş, cinsiyet, eşlik eden semptomlar, komorbiditeler ve yaygın olarak bilinen kan parametreleri gibi veriler hasta kayıtlarından toplandı. Toplamda yirmi bir parametre kullanılarak hasta için en uygun grubu belirlemek üzere makine öğrenmesi tabanlı bir ön değerlendirme modeli tasarlandı. İstatistiksel yöntemler kullanılarak bu algoritmadaki en etkili parametreler (ML features) belirlendi. Baş dönmesi gruplarını belirlemek için çeşitli makine öğrenimi yöntemleri (karar ağacı, lojistik regresyon, destek vektör makineleri, k-en yakın komşu, çok katmanlı algılayıcı ve topluluk öğrenme yöntemleri) kullanıldı ve en iyi performansı gösteren yöntemler araştırıldı.

Bulgular:
Serum albümin, yaş, baş ağrısı varlığı, hipertansiyon ve diyabet varlığı vasküler vertigo hastalarını sınıflandırmada önemli parametreler olarak karşımıza çıkmaktadır. Doğruluk sonuçları %81,7 ile %86 arasında değişmektedir ve en iyi sonuç lojistik regresyon yöntemi ile elde edilmiştir. Karar ağacı, destek vektör makineleri, k-en yakın komşu, çok katmanlı algılayıcı ve topluluk yöntemleri sırasıyla %83, %85,5, %84, %81,7 ve %82,8 doğruluklara ulaşmıştır.

Sonuç:
Bu model ambulans personeli, acil servis doktorları, birinci basamak hekimleri için, ayrıca atipik ve zor baş dönmesi vakalarıyla karşılaşan uzmanlar için faydalı olabilir. Yapay zeka uygulamalarının sağlık hizmetine entegrasyonu, baş dönmesi olan hastaların yönetiminde hız kazandırma, gereksiz sağlık giderlerini azaltma ve hasta sonuçlarını iyileştirme potansiyeline sahiptir.

Kaynaklar:
1. Neuhauser HK. The epidemiology of dizziness and vertigo. Handb Clin Neurol. 2016;137:67-82. doi: 10.1016/B978-0-444-63437-5.00005-4. PMID: 27638063.
2. Karatas, Mehmet MD. Central Vertigo and Dizziness: Epidemiology, Differential Diagnosis, and Common Causes. The Neurologist 14(6):p 355-364, November 2008. | DOI: 10.1097/NRL.0b013e31817533a3
3. Wang C, Young AS, Raj C, Bradshaw AP, Nham B, Rosengren SM, Calic Z, Burke D, Halmagyi GM, Bharathy GK, Prasad M, Welgampola MS. Machine learning models help differentiate between causes of recurrent spontaneous vertigo. J Neurol. 2024 Jun;271(6):3426-3438.
4. Kim BJ, Jang SK, Kim YH, Lee EJ, Chang JY, Kwon SU, Kim JS, Kang DW. Diagnosis of Acute Central Dizziness With Simple Clinical Information Using Machine Learning. Front Neurol. 2021 Jul 12;12:691057.

EP - 194 GÖZDEN KAÇAN BİR NÖROKUTANÖZ SENDROM OLGUSU

FİLİSTİN SİNEM GOORANY , HAMZA ŞAHİN , CEMİLE BUKET TUĞAN YILDIZ , DENİZ TUNCEL BERKTAŞ

KAHRAMANMARAŞ SÜTÇÜ İMAM ÜNİVERSİTESİ, NÖROLOJİ ANABİLİM DALI

Giriş:
Tüberoskleroz, otozomal dominant kalıtımla geçen, birden fazla organda hamartamatöz lezyonlarla karakterize edilen nadir bir nörokutanöz sendromdur. En sık görülen nörolojik semptom epileptik nöbetler olup, bu nöbetler morbidite ve mortalitenin önemli bir kaynağıdır (1, 2).

Olgu:
Kırk altı yaşında bir erkek hasta, jeneralize tonik-klonik nöbetlerle çeşitli nöroloji polikliniklerine başvurmuştur. Hastanın medikal öyküsünde epilepsi, kronik böbrek yetmezliği, renal anjiomiyolipom, retina dekolmanı ve adenoma sebaceum bulunmaktadır. Aile öyküsünde, erkek kardeşinde benzer cilt lezyonları olduğu, oğlunda ise mental retardasyon ve epilepsi bulunduğu bildirilmiştir. Fizik muayenede fasiyal anjiofibromalar, tüm vücutta subkutanöz nodüller, "ash leaf" şekilli beyaz maküller ve subungual fibrom şeklinde cilt lezyonları izlendi. Görüntülemelerde, bilateral periventriküler beyaz cevherde, sentrum semiovale düzeyinde, her iki frontal lobda, kortikal-subkortikal alanda ve daha az olmakla birlikte serebellumda T2A ve FLAIR sekanslarında şüpheli hiperintens sinyal değişiklikleri izlendi. İki kez yapılan elektroensefalografi (EEG) tetkikleri ise normal izlendi. Genetik test sonucu, “Tüberoskleroz class 2 heterozigot (TSC2)” olarak raporlandı. Son iki yıldır ilaçsız nöbet geçirmeyen hasta düzenli nöroloji poliklinik kontrolüne alındı.

Sonuç:
Epileptik nöbetler, tüberosklerozun önemli bir nörolojik tutulum şeklidir ve TSC2 mutasyonu olan hastalarda nöbet sıklığı daha yüksek görülmektedir (2). Bu nedenle, epilepsi ve kutanöz lezyonları olan hastaların ayırıcı tanısında tüberoskleroz mutlaka klinisyenler tarafından göz önünde bulundurulmalıdır.

Kaynakça:
1-Chu-Shore CJ, Major P, Camposano S, Muzykewicz D, Thiele EA. The natural history of epilepsy in tuberous sclerosis complex. Epilepsia. 2010 Jul;51(7):1236-41. doi: 10.1111/j.1528-1167.2009.02474.x. Epub 2009 Dec 22. PMID: 20041940; PMCID: PMC3065368.
2-Sarı S, et al. Tüberoskleroz sendromlu olguda klinik ve görüntüleme bulguları. 42. Ulusal Radyoloji Kongresi, 2021, Antalya, Turkey, p. 579, 2021.

EP - 195 DİPLOPİ İLE BAŞVURAN BİR İNFLAMATUAR DEMİYELİNİZAN NÖROPATİ OLGUSU

YASEMİN ESERLİ , İLAYDA CEREN KARADENİZ , BEKİR BURAK KILBOZ , ONUR AKAN

SAĞLIK BİLİMLERİ ÜNİVERSİTESİ PROF DR CEMİL TAŞÇIOĞLU ŞEHİR HASTANESİ,NÖROLOJİ KLİNİĞİ

Giriş:
İnflamatuar demiyelinizan polinöropatiler, akut veya kronik olabilen, periferik sinir sisteminin nadir hastalıklarının heterojen bir grubudur.Bu grup hastalıklar çeşitli klinik semptomlarla karşımıza çıkabilse de, diplopi ile başlayan demiyelinizan polinöropati olgu bildirimi çok nadirdir.

Vaka Sunumu:
Bilinen tip 2 diyabetes mellitus tanılı, alkol ve sigara kullanımı olmayan 53 yaşında erkek hasta, beş gündür olan çift görme şikayetiyle acil servise başvurdu. Nörolojik muayenesinde binoküler diplopi tarif eden hastada bakış paralizisi yoktu. Ekstensör hallucis longus kası ve önkol ekstansörlerinde hafif parezi (4/5) saptanan hastanın patella ve aşil refleksleri abulikti. Nöroloji servisine yatırılarak takip edilen hastada alt ekstremitelerde fasikülasyon gözlendi. Hastanın öncesinde üst solunum yolu enfeksiyonu, diyare ve gastroenterit öyküsü olmadığı, ancak yaklaşık 1-2 yıldır bacaklarda karıncalanma hissettiği öğrenildi. EMG ve sinir ileti çalışması sonucunda sensorimotor demiyelinizan polinöropati saptandı. BOS'ta 2-3/mm3 lökosit ve 58.8mg/dL protein bulundu, OKB gözlenmedi. Viral seroloji ve idrar protein elektroforezi negatif sonuçlandı. Gangliozid panelinde GM1-IgM, GM1-IgG, GM2-IgM ve GD1b-IgM pozitif saptanan hastaya 5 gün intravenöz immünglobulin(IVIG) tedavisi verildi. IVIG tedavisi sonrası diplopisi tamamen düzelen hastanın taburculuk muayenesi bilateral gastroknemius kaslarında seyrek fasikülasyonlar haricinde tamamen normaldi.

Tartışma ve Sonuç:
Literatürdeki incelendiğinde diplopi şikayeti ile başvuran hastalarda demiyelinizan polinöropati tanısı konulanların sayısı oldukça azdır. Hastada anamnez doğrultusunda başlangıç süresi konusunda net bir kanıya varılamadığından, akut ve akut başlangıçlı kronik süreç arasında kesin karar verilemese de; klinik tablo tetkikler ile birleştirilerek inflamatuar demiyelinizan polinöropati tanısı konulmuştur. Diplopi ile başvuran, klinik tablosu uyumlu olan hastalarda inflamatuar demiyelinizan polinöropatiler akla gelmelidir.

EP - 196 LENFOMA TANILI HASTADA SUBAKUT SÜREÇTE GELİŞEN BİLATERAL ALT EKSTRMİTE GÜÇSÜZLÜĞÜ TABLOSUNDA AYIRICI TANI

ALPER VEYSEL AKÇADIRCI , DEMET İLHAN ALGIN

ESKİŞEHİR OSMANGAZİ ÜNİVERSİTESİ TIP FAKÜLTESİ HASTANESİ NÖROLOJİ ANABİLİM DALI

Amaç:
Maligniteler birçok mekanizmayla nöropati yapabilmektedirler. Bu süreçte detaylı ayırıcı tanı süreci yürütülmeli ve hızlı tedavi gerektiren nedenler için erken önlem alınmalıdır.

Olgu:
54 Yaş hasta ,15 günlük bacaklarda güçsüzlükle başvurdu. Muayenesinde PFP, alt 3/5 paraparezi, dtr'lerde azalma izlendi. Patolojik refleksi, duyu kusuru, inkontinası yoktu. Özgeçmişinde Büyük B Hücreli Lenfoma, R-CHOP kemoterapisi vardı. EMG'si alt extremite akut motor nöropatiyle uyumluydu. Lp'de albümin, protein, ldh, laktat değerlerinde ciddi yükseklik görüldü. Menenjit -ensefalit paneli negatif, mikobakteri araştırması negatif sonuçlandı. Bos direkt bakısında mikrobilyoloji bölümü amip? – malignite hücresi? şeklinde bulgular gördü, amip enfeksiyonu açısından enfeksiyon görüşü önerdi. Enfeksiyon hastalıkları önlem olarak seftriakson ve metronidazol tedavisi başladı. Akut motor nöropati açısından 0,4 gr/kg IVIG planlandı. Hematoloji onayı alınarak 5 gün IVIG verildi. Kontrastlı Kraniyel-Spinal MR' da leptomeningeal tutulum, trigeminal sinirlerde hiperintensite, T9-10-11 leptomeningeal kontrastlanma izlendi. BOS patolojisinde; CD79a ve PSX5 boyama izlenilen Büyük Hücreli Lenfoma ile uyumlu değerlendirildi. Hastadaki tablo leptomeningeal yayılıma sekonder değerlendirildi. 5 gün IVIG tedavisinden yeterli fayda göremedi. Kemoterapi sürecinin değerlendirilmesi için hematoloji kontrolü ve fizik tedavi önerildi.

Tartışma:
Lenfomada birçok mekanizma ile nöropati gelişebilir. Kemoterapiye sekonder, İmmün demyelinizan – aksonal nöropati ,meningeal yayılımına sekonder nöropatiler , metastazların neden olduğu radikülopati ve pleksopatiler görülebilir. Leptomeningal tutulum, erken aksonal tutulumla hızlı ilerleme, demiyelinizan nöropatilerde tedaviye zayıf yanıt ve radikülopatilerde asimetrik ağrı paterni izlenebilir. Multiradiküler dağılım veya kauda ekuina infiltrasyonu nöropatiyi taklit edebilir. Olgumuzda kraniyel sinir tutulumu, MR'da leptomeningeal yayılım , bos'ta lenfoma hücreleri, Ivıg'den yeterli yanıt alınamaması klinik Tablonun ön planda leptomeningeal yayılıma sekonder olduğunu düşünüdürmüştür.

EP - 197 GEÇ BAŞLANGIÇLI BİR POMPE HASTALIĞI OLGUSU

AHMET DOĞUCEM MARANGOZ , ZEHRA YALÇINDAĞ , ÇAĞDAŞ ERDOĞAN

PAMUKKALE ÜNİVERSİTESİ TIP FAKÜLTESİ NÖROLOJİ ANABİLİM DALI

Giriş:
Pompe hastalığı (PH), asit maltaz eksikliği ile karakterize otozomal resesif bir bozukluktur. Enzim eksikliği, çeşitli dokularda glikojen birikimine yol açarak kalıcı hasar oluşturur. Hastalık, infantil (klasik) ve geç başlangıçlı (juvenil ve erişkin) formlar olmak üzere ikiye ayrılır.

Olgu Sunumu:
32 yaşında kadın hasta, çocukluk döneminden itibaren var olan güçsüzlük ve çabuk yorulma şikayetleriyle başvurdu. Fizik muayenede alt ekstremitelerde proksimal kas güçsüzlüğü (4/5) ve Gowers belirtisi pozitif bulundu. Laboratuvar bulgularında CK düzeyi 977 U/L olarak saptandı. Elektromiyografi, myopati ile uyumlu bulgular gösterdi. Asit maltaz düzeyi düşük (0.35 nmol/dk/mg protein) ve DNA analizi ile heterozigot mutasyonlar tespit edilerek Pompe hastalığı tanısı kondu. İki haftada bir 20 mg/kg dozunda alglukosidaz alfa tedavisi başlandı. Yaklaşık 7 yıl süresince tedaviye yanıt olumlu oldu.

Tartışma:
Pompe hastalığı, allelik heterojenite gösteren bir bozukluktur. Erişkin tipin nadir görüldüğü bu olgu, inflamatuar miyopatiler ve diğer kas hastalıklarıyla ayırıcı tanıda glikojen depo hastalıklarının dikkate alınmasının önemini vurgular. Erken tanı ve tedavi açısından farkındalık artırmak kritik rol oynamaktadır.

EP - 198 OKÜLER MYASTHENİA GRAVİS TANILI TAKİPTE TİMOMA SAPTANAN OLGU SUNUMU

BUSHRA ALOBEİD , ZELİHA MATUR , FERDA USLU

BEZMİALEM VAKIF ÜNİVERSİTESİ HASTANESİ NÖROLOJİ ANABİLİM DALI

Giriş:
Timoma, Myastenia gravis (MG) tanısı almış hastaların %10-15'sinde saptanan, malign timik neoplazmdır. Timomanın erken tanınması ve tedavisi MG'de uzun süreli farmakoterapiye maruziyeti azaltmak ve seyrini iyileştirmek için de gereklidir. Burada ilk tanı sırasında timüs patolojisi olmayan, 5 yıl sonra timoma ve metastazı saptanan oküler MG tanılı hasta sunulmuştur.

Olgu:
Kırk üç yaşında kadın 2014'de asimetrik ptoz nedeniyle araştırılmış. Kontrastsız toraks bilgisayar tomografisi (TBT) normal, anti-asetilkolin reseptör antikoru (antiAChR) pozitif saptanmış. Oküler MG tanısıyla Piridostigmin başlanmış, yakınmaları düzelen hasta ilacı ve takibi bırakmış. Dört yıl sonra yakınmasızken takip amacıyla nöroloji polikliniğimize başvurdu. Nörolojik muayenesi yorulma testi dahil normaldi. Daha önce antiAChR + olduğundan istenen TBT'de ön mediastende lobule kontürlü yumuşak doku kitlesiyle ekstraplevral nodüler lezyonlar saptandı, metastatik timoma olarak düşünüldü. EMG'de 3 hz ardışık sinir uyarımında anlamlı dekrement kaydedilmedi. Tru-cut biyopside tip B2 timoma saptandı, kemoterapi sonrası ameliyat edildi. Ameliyat sonrası nörolojik yakınması yokken Temmuz 2022'de asimetrik ptoz ve proksimal baskın zaaf ve EMG'de anlamlı dekrement saptandı. Timoma nüksü ön tanısıyla onkolojiye danışıldı, TBT'de yeni lezyon saptanmadı. Piridostigmin ve kortizon başlanan hastanın 2 ay sonraki PET'de nüks saptandı. Tekrar ameliyat edilen ve kemoterapi alan hastanın son nörolojik muayenesi normaldi.

Tartışma:
Myastenia gravis'de ilk tanıda timik patolojilerin saptaması amacıyla mediasten görüntülemelerinin önemi iyi bilinmektedir. Burada tanı sırasında olmayan, 4 yıl sonra metastatik timoma saptanan ve takiplerinde yeniden ortaya çıkan miyastenik yakınmalarla nüks saptanan hasta sunduk. Timoma tanısının gecikmesi mortalite riskini artırır. Miyasteni yakınmaların artması nüks alakalı olabilir. Uzun süre stabil seyrettikten sonra nüks saptanan hastalarda timoma akılda tutulmalıdır.

EP - 199 AKUT İSKEMİK İNME HASTASINDA AYNI SEANSTA SAĞ MCA MEKANİK TROMBEKTOMİSİ VE SOL MCA ANEVRİZMA MÜDAHALESİ

MUHAMMET AKİF ÇEVİK , ALPEREN KAPAMA , GÖKHAN ÖZDEMİR

SELÇUK ÜNİVERSİTESİ TIP FAKÜLTESİ NÖROLOJİ ANABİLİM DALI

Olgu:
Burada akut iskemik inme nedeniyle brakiyal arterden sheath girilerek serebral anjiografiye alınıp aynı seansta sağ middle serebral arter (MCA) mekanik trombektomisi ve sol MCA anevrizma coili ve stentlemesi gerçekleştirilen bir olgu sunulmaktadır.

64 yaşında erkek hasta acil servise 5,5 saat önce başlayan sol taraflı güçsüzlük ile başvurdu. Nöroloji konsültasyonunda hasta değerlendirildi. Anamnezinde 3 hafta önce sağ taraflı güçsüzlük ile semptomatize olup sekelsiz düzelen iskemik serebrovasküler hastalık öyküsü ve ASA 100 mg 1x1 kullanımı olduğu öğrenildi. Nörolojik muayenesinde sol nazolabial olukta silinme, sol üst ve alt ekstremitelerde MRC'ye göre 3/5 kas güçsüzlüğü ile bilateral ekstansör taban derisi yanıtı tespit edildi. Beyin BT'de kanama görülmedi. Difüzyon MRG'da sağ MCA sulama alanında akut difüzyon kısıtlanması görüldü. Beyin ve karotis BT anjiografide sağ MCA M1 segmenti oklüzyonu saptandı. Hasta ivedilikle mekanik trombektomi maksadıyla anjio ünitesine alındı. Her iki femoral arterden nabız alınamayıp sheath girilememesi üzerine sağ brakial arterden sheath girildi. Sağ MCA M1 segmenti oklüde izlendi (Şekil 1'e bakınız). Aperio 6-50 ile trombektomi yapılıp reperfüzyon sağlandı (Şekil 2'ye bakınız). Sonra sol internal karotis artere geçildi. Sol MCA bifurkasyosunda lobüle sakküler anevrizma izlendi (Şekil 3'e bakınız). Anevrizma içerisine 7 adet coil yerleştirildi (Şekil 4'e bakınız). Mikrokateter geri çekilirken coil MCA alt divizyona protrüde oldu. Bunun üzerine Acclino 4,5-20 stent sol MCA M1 segmentinden M2 segmenti alt divizyona açılarak coil damar duvarı ile stent arasına hapsedilip işlem sonlandırıldı. Hasta nöroloji yoğun bakıma transfer edildi.

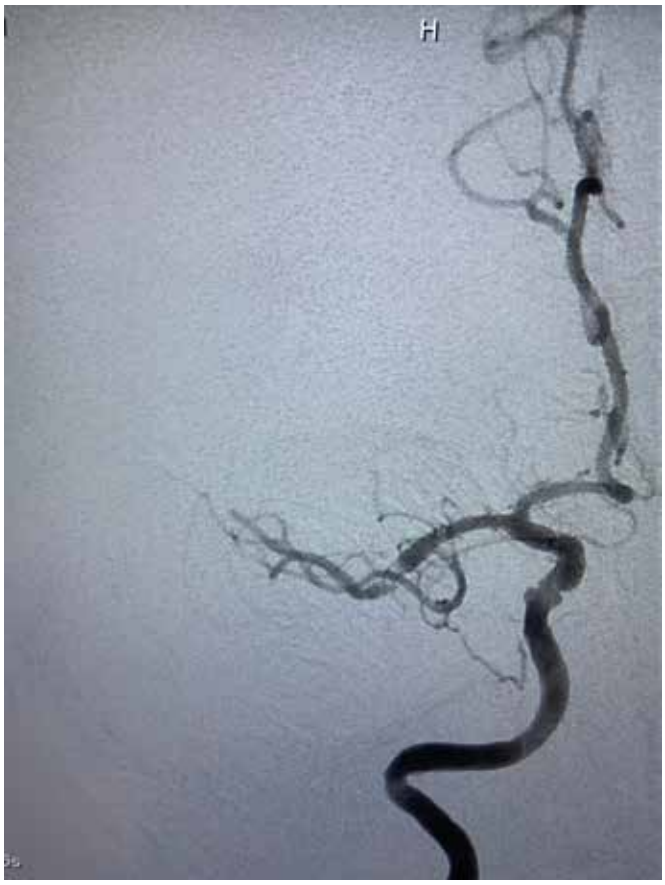

Şekil 1: Sağ MCA M1 oklüde

Şekil 2: Sağ MCA reperfüzyonu

Şekil 3: Sol MCA anevrizması

Şekil 4: Sol MCA anevrizmasının coillenmesi

EP - 201 ELEKTROFİZYOLOJİK İNCELEME SIRASINDA HİSSEDİLEN AĞRININ HASTANIN ALGISI VE SEMPATİK DERİ YANITI AMPLİTÜDÜ İLE İLİŞKİSİ

FİGEN PEHLİVAN , YAGMUR İNALKAC GEMİCİ , MELTEM KARAKUŞ , HATİCE MAVİOĞLU

MANİSA CELAL BAYAR ÜNİVERSİTESİ NÖROLOJİ ANABİLİM DALI

Amaç:
Elektrofizyoloji (EF) laboratuvarında hastaların işlem sırasında (ileti ve iğne) hissettikleri ağrı değişkenlik göstermektedir. Bu değişkenliği etkileyen faktörlerin belirlenmesi hastanın EF tetkike uyumunu arttırabilir ve dolaylı olarak artefakt oranını düşürebilir. Çalışmamızın amacı bu değişkenliği etkileyen demografik, elektrofizyolojik veya algısal farklılık olup olmadığını araştırmaktı.

Gereç ve Yöntem:
Çalışmamız 2022-2024 yılları arasında EF bulguları normal olan ve polinöropati etyolojisi olmayan hastalar dahil edilmiştir. Hastaların median ve fibular motor iletileri elde edildikten sonra ileti ağrı algısını değerlendirmek üzere VAS skorları ve tibialis anterior kaslarına iğne elektromiyoografi (EMG) yapıldıktan sonra da iğne EMG ağrı algısını değerlendirmek üzere VAS skorları değerlendirilmiştir. Ayrıca hastaların ağrıyla ilişkili olabileceğini düşündüğümüz sempatik deri yanıtları amplitüdleri kaydedilmiştir. Elde edilen veriler hastaların demografik özellikleri (yaş cinsiyet eğitim ve meslek) de kaydedilerek uygun istatistiksel yöntemlerle değerlendirilmiştir.

Bulgular:
Çalışmaya toplamda 149 katılımcı dahil edilmiştir. Katılımcıların ortalama yaşı 43.5 (12) olup ortalama SSR amplitüdü 925.6 mikrovolt, sinir iletim sonrasında değerlendirilen VAS'ın ortalaması 3.6 ve iğne EMG incelemesi sonrası elde edilen ortalama VAS skoru ise 5.9 olarak bulunmuştur. Ancak regresyon analizinde hastaların EMG işlemi sırasında bildirdikleri ağrı düzeyi değişkenliği ne demografik veriler ne de sempatik deri yanıtının amplitüdü ile ilişkilidir.

Sonuç:
Ağrı düzeyleriyle cinsiyet yaş, vücut kitle indeksi ve eğitim düzeyiyle korelasyon olmadığını ancak iğne EMG'de beklenen ağrının deneyimlenen ağrıdan istatistiksel anlamlı olarak yüksek olduğunu gösteren literatür verileri mevcuttur ancak SSR ile ağrı düzeyi ilişkisi çalışılmamıştır SSR her ne kadar yakın zamanda yapılan bir çalışmada dışardan uyaranla oluşan ağrıyı objektif olarak değerlendirmek için kullanıldığında hipersensitif bölgede amplitüd yüksekliği gösterilmiş olsa da bizim çalışmamızda hissedilen ağrı düzeyi ile ilişkisi gösterilememiştir.

EP - 202 DONEPEZİL VE MEMANTİN TEDAVİSİNİN ANİ KESİLMESİNE BAĞLI GELİŞEN NÖROLEPTİK MALİGN SENDROM OLGUSU

SENA DEMİRTAŞ , EMİNE AKCAN , FİKRİYE TÜTER YILMAZ , SERKAN ÖZBEN , FATMA GENÇ

ANTALYA EĞİTİM VE ARAŞTIRMA HASTANESİ NÖROLOJİ KLİNİĞİ

Giriş:
Nöroleptik Malign Sendrom (NMS) dopamin antagonistlerine maruz kalmaya veya dopamin agonistlerinin aniden kesilmesine bağlı potansiyel olarak ölümcül bir sendromdur. Klasik klinik özellikleri bilinç değişiklikleri, rijidite, hipertermi ve otonomik disfonksiyondur (1)

Olgu:
75 yaş kadın hasta 1 haftadır olan uykuya meyil, genel durum bozukluğu şikayetleriyle acil serviste değerlendirildi. Özgeçmişinde 7 yıldır demans ve panik atak tanısı mevcuttu ve son 2 yıldır demansı ileri evreydi ancak yardımsız yürüyebilir haldeymiş.15 gün önce kullanmakta olduğu donepezil ve memantin kombine preparat tedavisi sosyal nedenle aniden kesilmişti. Acil servise başvurusundaki nörolojik muayenesinde bilinç letarjikti, anlamsız sesler çıkarıyordu, Dört ekstremitesinde ileri derecede rijidite mevcuttu. Acilde yapılan tahlillerinde hafif kreatinin kinaz (CK) 209 u/l (üst sınır 146 u/l) dışında özellik yoktu. Nörogörüntülemelerinde patoloji saptanmadı. Lomber ponksiyon yapılan hastanın sonuçlarında enfeksiyon düşündüren bulgu saptanmadı. Nöroloji servisine yatış yapılan hastaya levodopa tedavisi başlandı. Hasta hidrate edildi. CK düzeyi kademeli yükselerek yatışının 4. gününde 3844 u/l seviyesine ulaştı, Takibinin 12. gününde CK seviyesi normal sınırlara geriledi. Bilinç düzeyi bazaline döndü ve rijiditesi belirgin azaldı.

Sonuç:
NMS, yaşamı tehdit eden bir sendromdur. (2) Literatürde donepezil monoterapisi ve antipsikotik donepezil birlikte kullanımı ile indüklenen NMS vakaları bildirilmiştir. (3,4) Donepezil memantin kombinasyon tedavisinin ani kesilmesine bağlı literatürde ilk kez karşılaşılan NMS gelişen hastamızı paylaşmak istedik.

Referanslar:
1. Velamoor R. Neuroleptic malignant syndrome:A neuro-psychiatric emergency:Recognition prevention, and management. *Asian J Psychiatr.* 2017;29:106–109.
2. Leslie V. Simon, Muhammad F. Hashmi, Avery L. Callahan Neuroleptic Malignant Syndrome In: StatPearls [Internet]. Treasure Island (FL): StatPearls Publishing; 2024 Jan. 2023 Apr 24.
3. T. Matsumoto, M.D., Ph.D., C. Kawanishi, M.D., Ph.D., D. Isojima, M.D., E. Iseki, M.D., Ph.D., I. Kishida, M.D., K. Kosaka, M.D., Ph.D. Neuroleptic malignant syndrome induced by donepezil *International Journal of Neuropsychopharmacology*, Volume 7, Issue 1, March 2004, Pages 101–103
4. Elçin Özçelik Eroğlu, M. İrem Yildiz, and M. Kâzım Yazici Atypical Neuroleptic Malignant Syndrome Induced by Low Dose Quetiapine in a Patient Treated with Donepezil 2021 Jun; 58(2): 166–168. Published online 2021 Jun 3.

EP - 203 MONONÖRİTİS MULTİPLEKS VE HIV İLİŞKİSİ: NADİR BİR KLİNİK DURUM

İLAYDA KILINÇ , AHMET ONUR KESKİN , ZEYNEP ÖZÖZEN AYAS , GÜLGÜN UNCU

SAĞLIK BİLİMLERİ ÜNİVERSİTESİ ESKİŞEHİR ŞEHİR HASTANESİ

Giriş:
Mononöritis Multipleks (MNM), genellikle motor ve duyusal semptomlarla asimetrik bir şekilde iki veya daha fazla periferik siniri etkileyen nadir bir periferik nöropati formudur. MMN, genellikle vaskülit, enfeksiyonlar veya sistemik hastalıklarla ilişkilidir. HIV enfeksiyonunda en çok distal duyusal nöropati görülür. Distal simetrik nöropati, HIV enfeksiyonunun en yaygın nörolojik komplikasyonudur. Bu sunumda nadir bir durum olan HIV'e bağlı gelişen MNM olgusu sunulmuştur.

Olgu:
57 yaşında erkek hasta kilo kaybı, sol omuz ağrısı, uyuşma, karıncalanma hissi ve kuvvet kaybı şikayetleri ile nöroloji kliniğine başvurdu. Nörolojik muayenesinde trapezius kas gücü sol 4-/5, sol üst ekstremite fleksör kas gücü 4-/5 olan hastanın EMG'si multifokal motor nöropati ile uyumlu olarak değerlendirildi. Rutin laboratuvar incelemeleri ve vaskülit markerları negatif bulundu. Yaygın lenfadenopatisi olan hastada HIV pozitif saptandı. Antiviral tedavi ve nöropatik ağrıları için gabapentin başlandı.

Tartışma:
HIV'e bağlı nöropatiler yavaş gelişme eğiliminde olsalar da CD4 sayısı çok azalmış bireylerde sekonder CMV enfeksiyonuna bağlı hızlı ilerleyen nöropatiler ortaya çıkabilir. Olgumuzda semptomlar yavaş gelişmiş ve fırsatçı CMV enfeksiyonu saptanmamıştır. Olguda lenfopeninin saptanmamış olması ve fırsatçı enfeksiyon olmaması literatüre uygun şekilde görece yavaş progresyonla ilişkili olarak değerlendirilmiştir. HIV'e bağlı gelişen nöropatiler tedavi ve takip açısından multidisipliner yaklaşım gerektirirler. MNM antiretroviral tedavi alan hastalarda aylar içinde gerileyebilir, tedaviye dirençli olgularda IVIG kullanılabilir. HIV'e bağlı nöropati gelişen olgularda gabapentin, pregabalin, kanabinoidler kullanılmıştır ve nöropatik ağrıda yararlı oldukları bildirilmiştir.
Sonuç: Periferik nöropatiler, HIV ve AIDS hastalarında en yaygın nörolojik komplikasyonlardır, ancak tanı ve tedavileri genellikle gecikir. MMN yavaş ilerliyorsa ve nöropatik ağrı ile birlikteyse HIV enfeksiyonu akılda bulundurulmalı ve tedavi geciktirilmemelidir.

EP - 204 SEROPOZİTİF ROMATOİD ARTRİT TANILI HASTADA GÖRÜLEN MONONÖRİTİS MULTİPLEKS OLGUSU

HİLAL TUĞBA HOŞGELDİ , GÖKÇE ZEYTİN DEMİRAL

AFYONKARAHİSAR SAĞLIK BİLİMLERİ ÜNİVERSİTESİ TIP FAKÜLTESİ HASTANESİ ANADALI

Giriş:
Romatoid artrit(RA),kronik inflamatuar bir romatizmal hastalık olup,eklem deformiteleri ve sistemik komplikasyonlar ile seyreder.Mononöritis multipleks genellikle otoimmün hastalıklarla ilişkilendirilen,periferik sinirlerin çoklu lezyonları ile karakterize bir nörolojik durumdur.Seropozitif romatoid artrit tanılı bir hastada mononöritis multipleks gelişimi nadir olduğundan vaka sunulmaya değer bulunmuştur.

Olgu:
60 yaş erkek hasta, 4 aydır olan sol üst ekstremitesinde uyuşma ve şişme,yürürken dengesizlik hissi,sol ayağına terlik giyerken zorlanma, sol üst ve alt ekstremitesinde şiddetli ağrı yakınmaları ile tarafımıza başvurdu.Hastaya 4 ay önce seropozitif romatoid artrit tanısı konulmuştu ve prednizolon 4mg/gün kullanmaktaydı.Hastanın nörolojik muayenesinde sol üst ve alt ekstremitesinde allodini mevcuttu,sol üst ekstremite distal kas gücü 3/5idi,sol elde tenar atrofi mevcuttu ve tandem yürüyüşü beceriksizdi.Kranial ve spinal görüntülemelerinde belirgin patoloji saptanmadı.Yapılan elektromiyografi(emg) mononöritis multipleks ile uyumlu bulundu.Hastaya 1000mg/gün olmak üzere 5 gün pulse steroid tedavisi verildi.Tedavi sürecinde nörolojik yakınmalarda azalma gözlemlendi.Hastanın pulse steroid tedavisi bittikten sonra romatoloji tarafından rituksimab tedavisi planlandı.

Sonuç:
Romatoid artrit,otoimmün bir hastalık olup sistemik inflamatuar süreçler nedeniyle mononöritis multipleks gelişimini tetikleyebilir.RA'nın neden olduğu immün disfonksiyon ve sistemik inflamasyon,periferik sinirlerde demyelinizasyon ve inflamasyona yol açarak bu durumu oluşturabilir.Bu olgu,seropozitif romatoid artrit tanılı hastada nadir görülen bir durum olsa da mononöritis multipleksin gelişebileceğini ve otoimmün hastalıkların çoklu sistemleri nasıl etkileyebileceğini vurgulamaktadır.

EP - 205 ENSEFALİT ÖN TANILI HASTALARIN KLİNİK VE LABORATUVAR ÖZELLİKLERİ

İLKNUR GÜÇLÜ ALTUN , MERVE AYDIN

ÇANAKKALE ONSEKİZ MART ÜNİVERSİTESİ TIP FAKÜLTESİ NÖROLOJİ ANADALI

Amaç:
Ensefalit ateş, başağrısı, davranış ve uyanıklık bozukluğu ile giden merkezi sinir sistemi (MSS) parenkiminin akut inflamasyonu olarak tanımlanabilir. Fokal nörolojik bulgular ve epileptik nöbetler eşlik edebilir. Kliniğimizde son bir yılda takip edilen ensefalit ön tanılı hastaların klinik ve laboratuvar bulguları incelendi.

Gereç ve Yöntem:
Kliniğimizde son bir yılda ensefalit ön tanısıyla takip edilen hastaların dosyaları retrospektif olarak incelendi. Hastaların yaşları, bilinen hastalıkları, kullandıkları ilaçlar, kranial görüntüleme, EEG ve BOS bulguları kayıt edildi.

Bulgular:
Ensefalit ön tanısıyla 17 hasta serviste, 10 hasta yoğun bakım ünitesinde olmak üzere 27 hasta takip edildi. Serviste takip edilen 17 hastadan 6'sı otoimmün ensefalit, 2 hasta olası otoimmün ensefalit, 9 hasta herpes ensefalitti. yoğun bakımda takip edilen hastaların 3ü herpes ensefalit, 3ü olası otoimmün ensefalit, 4ü otoimmün ensefalit tanıları ile takip edildi.

Serviste takip edilen otoimmün ensefalit hastalarının klinikleri;
1.hasta; unutkanlık, yakın bellekte azalma, jeneralize nöbet, hezeyan
2.hasta; 2 yıl önce konuşmada azalma, 6 aydır hiç konuşmama ve 1 yıldır yakınlarını tanımama
3.hasta; 2 haftadır artan konuşma ve algı bozukluğu, bilinç ve oryantasyon bozukluğu
4.hasta; unutkanlık, kendine zarar verme, ajite davranışlar
5. hasta; 5-6 aydır olan bilinç bulanıklığı ve jeneralize nöbet
6.hasta; birkaç aydır ajitasyon ve yeme reddi
Serviste takip edilen olası otoimmün ensefalit hastalarının klinikleri;
1.hasta; bacaklarda tek taraflı boşluk hissi ve jeneralize nöbet
2.hasta; bilinç bozukluğu ve tepkisizlik
Serviste takip edilen herpes ensefalitli hastaların klinikleri;
1.hasta; ateş, halsizlik, uyku hali, jeneralize nöbet
2.hasta; bilinç bulanıklığı, tepkisizlik
3.hasta; konuşmada azalma, tekrarlayıcı hareketler
4.hasta; bilinç bulanıklığı
5.hasta; konfüzyon ve nöbet
6.hasta; kısa süreli hafıza kayıpları
7.hasta; baş ağrısı ve nöbet
8.hasta; bilinç bulanıklığı ve nöbet
9.hasta; konuşmada azalma ve uyku hali
Yoğun bakım ünitesinde takip edilen herpes ensefaliti tanılı hastaların klinikleri;
1.hasta; yakınlarını tanımama ve oral alım bozukluğu
2. hasta; ajite davranışlar ve yeme reddi
3.hasta; oral alım bozukluğu ve tepkisizlik
Yoğun bakım ünitesinde takip edilen olası otoimmün ensefalit hastalarının klinikleri;
1.ve 2. hasta; tepkisizlik ve jeneralize nöbet
3. hasta; ajite davranışlar ve yeme reddi
Yoğun bakım ünitesinde otoimmün ensefalit tanılı hastaların klinikleri;
1.ve 2. hasta bilinç bulanıklığı
3. hasta baş ağrısı, ateş, jenaralize nöbet
4. hasta jeneralize nöbet

Serviste takip edilen otoimmün ensefalit ön tanılı hastalardan üçünün otoimmün ensefalit paneli (2 hasta LGI,1 hasta CASPR2) pozitif saptandı ve bu hastaların EEG sonuçları destekledi. Sadece LGI1 pozitif olan hastanın kranial görüntülemesi uyumluydu.

Serviste olası otoimmün ensefalit ön tanılı hastalar panel gönderilmesini kabul etmedi. Bir hastanın EEG'si ve Kranial MR'ı otoimmün ensefalit ile uyumluydu.

Serviste takip edilen herpes ensefaliti ön tanılı hastaların tamamında herpes paneli negatif geldi. Sadece bir hastanın EEG'si ve iki hastanın Kranial MR'ı herpes ensefaliti ile uyumluydu.

Yoğun bakım ünitesinde takip edilen herpes ensefaliti ön tanılı hastalardan ikisinin herpes paneli negatif olup bir hastadan herpes paneli gönderilemedi. Panel gönderilemeyen hastanın EEG'si herpes ensefaliti ile uyumluydu.
Yoğun bakım ünitesinde takip edilen olası otoimmün ensefalit ön tanılı hastaların EEG ve panelleri negatifti. İki hastanın görüntülemesi ensefalit ile uyumluydu.

Yoğun bakım ünitesinde takip edilen otoimmün ensefalit ön tanılı hastaların EEG ve Kranial MR'ları otoimmün ensefalit ile uyumlu değildi. Hastaların birinde Anti yo pozitif, diğerinde Anti yo ve Anti titin pozitif saptandı.
Serviste herpes ensefaliti tanısı ile takip edilen hastaların tamamı asiklovir tedavisi aldı ve tedaviden fayda gördü. Otoimmün ensefalit tanılı hastaların 2si pulse steroid, 3ü IVIG, 4ü pulse steroid ve IVIG, 3ü pulse steroid ve plazmaferez, 1 hasta plazmaferez tedavisi aldı. Serviste otoimmün ensefalit tanılı hastaların dördü tedaviden fayda gördü, iki hastanın takiplerinde genel durum bozukluğu ve aspirasyon pnömonisi gelişti ve hastalar ex oldu. İki hastanın ise tedaviden sonra kliniğinde değişim gözlenmedi.

Yoğun bakım ünitesinde herpes ensefaliti ile takip edilen hastalar sepsis nedenli ex oldu. Yoğun bakım ünitesinde olası otoimmün ensefalit tanısı ile takip edilen iki hastanın kliniğinde değişiklik gözlenmedi, bir hasta sepsis nedeniyle ex oldu. Yoğun bakım ünitesinde otoimmün ensefalit tanısı ile takip edilen hastalardan üçü tedaviden fayda gördü. Anti yo ve Anti titin pozitif saptanan hastanın kliniğinde değişiklik olmadı.

Sonuç:
Ensefalit tanısı için kliniğe yol açabilen diğer nedenlerin ekarte edilmesi, ensefalit panelleri, beyin görüntüleme incelemeleri, EEG, BOS incelemesi gerekir. Mortalite ve morbidite açısından ağır sonuçları olan bu tablolarda, hastanın klinik ensefalit şüphesi varsa mutlaka kapsamlı değerlendirme ve takibi gerekir.

EP - 206 PARKİNSON HASTALARINDA BİLİŞSEL FONKSİYONLAR ÜZERİNE ÇEŞİTLİ ETMENLERİN DEĞİŞKENLİĞİ

ELİF SÖYLEMEZ [1], BUSE GÜL BELEN [1], BAŞAK CEREN OKÇU [1], NEFİSE EDA ARSLANOĞLU [1], MEHMET GÜNEY ŞENOL [2]

[1] SULTAN ABDÜLHAMİD HAN EĞİTİM VE ARAŞTIRMA HASTANESİ
[2] EMSEY HASTANESİ

Amaç:
Parkinson hastalığında (PH) hemoglobin, tiroid hormonları, serum B12 ve D vitamin düzeylerinin bellek durumu üzerindeki etkisini araştırmaktır.

Gereç ve Yöntem:
Ocak 2023-Eylül 2024 arasında idiyopatik PH tanılı hastaların verileri retrospektif olarak incelendi. Tam kan sayımı, TSH-serbest T4, B12 ve D vitamin düzeyleri, mini mental test (MMT) sonuçları değerlendirildi. Dışlama kriterleri; daha önce konulmuş demans tanısı, inme, kafa travması öyküsü.

Bulgular:
Çalışmada 45 hastanın 30'u (%66,7) erkekti. Yaş ortalaması 70,64±8,98'di. Hemoglobin düzeyiyle MMT sonuçları arasında istatistiksel olarak anlamlı ilişki bulundu (r=0,428). MMT'te 24 puan altında; hemoglobin düzeyiyle mekân oryantasyonu arasında (r=0,551), B12 ile hatırlama arasında istatistiksel olarak anlamlı ilişki bulundu (r=0,545). MMT'te 24 puan üzerinde; hemoglobin düzeyiyle zaman ve mekân oryantasyonu arasında istatistiksel olarak anlamlı ilişki (r=0,503, r=0,546) bulundu.

Sonuç:
PH motor belirtilerin yanında nörobilişsel bozukluğun görüldüğü nörodejeneratif bir hastalıktır. Bilişsel fonksiyonlar üzerinde etkili olabilecek diğer tablolar üzerine araştırmalar devam etmektedir. Bir meta-analizde anemisi olanların olmayanlara kıyasla herhangi bir demans geliştirme olasılığının daha yüksek olduğu görülmüştür (1). Son çalışmalarda tiroid hormon düzeylerinin PH'daki kognitif yetersizlikle ilişkili olduğu gösterilmiştir (2). Çalışmaların bazılarında PH'da bilişsel bozukluğu olanlarda serum B12 düzeyi daha düşük seviyedeyken bir başkasında sadece bilişsel işlevleri normal olanlara kıyasla daha düşük bulunmuştur (3). D vitamin eksikliğinin PH'da bilişsel bozulma üzerindeki etkisine dair kanıtlar azdır. Önceki çalışmalarda PH'da sözel akıcılık ve sözel bellekte daha yüksek puanlar yüksek D vitamin düzeyiyle ilişkilendirilmiştir (4).

PH'da anemiyle bilişsel fonksiyonlarda, B12 düzeyiyle bellek arasında anlamlı ilişki bulunmuş olup bu değerlerin takibine önem verilmelidir.

EP - 207 PSÖRİAZİS TANILI HASTALARDA ENSEFALİT KLİNİĞİ

MERVE AYDIN , İLKNUR GÜÇLÜ ALTUN

ÇANAKKALE ONSEKİZ MART ÜNİVERSİTESİ TIP FAKÜLTESİ NÖROLOJİ ANADALI

Giriş:
Ensefalit ateş, başağrısı, davranış ve uyanıklık bozukluğu ile giden merkezi sinir sistemi(MSS) parenkiminin akut inflamasyonu olarak tanımlanabilir. Genellikle fokal nörolojik bulgular ve nöbetler eşlik edebilir.

Olgular:

Olgu 1:
20 yaşında erkek hasta baş ağrısı, kusma şikayetiyle başvurduğu acil serviste bilinç bulanıklığı, ağızda kayma ve sol kolunda güç kaybı geliştiği ve bir saat sonra düzeldiği öğrenildi. Hastanın özgeçmişinde psöriazis dışında bilinen hastalık yok ve lokal tedavi alıyordu. Hasta tarafımızca görüldüğünde nörolojik muayenesi tamamen normal ancak VAS 10/10 idi. Beyin tomografisi normal olan hastaya yapılan BOS incelemesinde BOS protein:1015 BOS hücre 70 saptandı ve ön planda viral ensefalit düşünüldü. Asiklovir 3x10 mg/kg, seftriakson 2x2 gr verilen hastanın kontrastlı beyin MR normal saptandı. İlk eeg'sinde yaygın yavaşlama olan hastaya levetirasetam başlandı ve kontrol EEG'si normal olarak değerlendirildi. Herpes ensefalit paneli negatif saptanan hasta kliniğinde tamamen düzelme gözlenerek taburcu edildi.

Olgu 2:
41 yaşında erkek hasta baş ağrısı ve ateş yüksekliği ile başvurduğu merkezde jeneralize nöbet gözlenmesi ve kliniğinde düzelme olmaması üzerine status epileptikus tanısı ile tarafımıza yönlendirilen hastaya fenitoin 300 mg/gün, levetirasetam 3000 mg/gün, valproik asit 1500 mg/gün ve midazolam infüzyonu verildiği öğrenildi. Hastanın psöriazis dışında hastalığı yoktu ve bir süredir ilaç kullanmıyordu. Dış merkezde çekilen Kranial MR normaldi. Hastanın beyin tomografisinde akut lezyon izlenmedi. EEG'sinde sağ hemisfer frontosantropariyetalde belirgin bilateral yüksek amplitüdlü 2-2.5 Hz keskin ve yavaş dalgaların çekim süresince zemin aktivitesine hakim olduğu izlendi. Yoğun bakımda takibi sırasında yeterli süre, yeterli dozda mıdazolam infüzyonu almasına rağmen EEG'sinde değişiklik olmaması üzerine hastaya tiopental 2mg/kg yükleme, 3mg/kg/sa idame başlandı, 48 saatin sonunda tiapental temin edilemediğinden, ketamin yüklemesi yapılıp idame devam edilmesi önerildi ve tedaviye topiramat eklendi. Etiyolojiye yönelik lomber ponksiyon yapıldı. BOS ve serumda viral ensefalit ve otoimmün ensefalit paneli negatif geldi. Ketamin infüzyonu altında EEG'sinde status epileptikus aktivitesi devam eden hastaya metilprednizolon 1000 mg/ gün başlandı ve 10 gün devam edildi. Klinik ve EEG bulgularında değişiklik olmayan hastaya 10 seans plazmaferez tedavisi verildi ve takibinde hastanın bulguları düzeldi. Hasta kognitif etkilenme dışında nörolojik bulgusu olmadan taburcu edildi.

Tartışma ve Sonuç:
Psöriazis genetik ve çevresel faktörlerin etkili olduğu immün bir hastalıktır. İmmün sistemi etkileyen durumlarda otoimmün ensefalit ve viral ensefalit gibi tabloların meydana gelebileceği göz önünde tutulmalıdır.

EP - 208 HİRAYAMA HASTALIĞI: TANIDA MRG'NİN ROLÜ VE ELEKTROMİYOGRAFİ İLE KORELASYON

ASLIHAN BASKIN , EMEL OĞUZ AKARSU , HAMDİ NECDET KARLI , RİFAT ÖZPAR

ULUDAĞ ÜNİVERSİTESİ TIP FAKÜLTESİ HASTANESİ

Giriş:
Hirayama hastalığı, diğer adıyla monomelik amyotrofi, tek üst ekstremiteyi tutan ve nadir görülen bir motor nöron hastalığıdır. Hastalık, distal ekstremitede ilerleyici güçsüzlük, atrofi ve sinsi başlangıç ile karakterizedir. Tanıda servikal fleksiyon pozisyonunda yapılan manyetik rezonans görüntülemenin (MRG) önemi büyüktür. Servikal fleksiyon sırasında epidural venöz pleksus dilatasyonu ve spinal kordun kollabe olması, Hirayama hastalığına özgü patognomonik bulgular arasında yer alır.

Bu olguda, duysal yakınmaların eşlik etmediği progresif amyotrofi bulguları olan 20 yaşında bir erkek hastayı sunuyoruz.

Olgu:
Yaklaşık 1.5 yıl önce sağ elde güçsüzlük başlayan hasta, kavrama becerisinde azalma nedeniyle polikliniğimize başvurdu. Şikayetlerinin yavaş yavaş başladığını ve ilerlediğini, son 2 aydır ise sabit kaldığını ifade etti. Özgeçmişinde ve soygeçmişinde herhangi bir özellik bulunmamaktaydı. Nörolojik muayenede sağ tarafta brakioradyalis kası korunmuş olmakla birlikte, tenar, hipotenar, interosseöz ve önkol kaslarında atrofi ve güçsüzlük (3/5) tespit edildi. Rutin biyokimya tetkikleri normaldi. Elektromiyografi (EMG) incelemesinde, sağda C7-T1 innervasyonlu kaslarda kronik nörojenik tutulum bulguları saptandı.

Manyetik rezonans görüntülemede (MRG) nötral pozisyonda servikal vertebra ve alt servikal spinal kordda hafif incelme görüldü. Fleksiyon görüntülerinde ise epidural venöz pleksus dilatasyonunda belirgin artış, tekal kese ve spinal kordun dilate epidural venöz pleksuslar ile vertebra korpusları arasında kollabe olduğu gözlendi.

Tartışma:
Bu olguyu sunmamızın nedeni, nadir görülen Hirayama hastalığının tanısında dikkat edilmesi gereken klinik ve radyolojik bulgulara dikkat çekmektir. Hastamızda servikal fleksiyon MRGde epidural venöz pleksus dilatasyonu ile spinal kord sıkışmasının belirginleşmesi, Hirayama hastalığının tanısal sürecine önemli bir katkı sağlamıştır.

EP - 210 TİROİDEKTOMİ SONRASI GELİŞEN POST-OPERATİF SERVİKAL EPİDURAL ABSEDE KLİNİK SEYİR VE TEDAVİ YAKLAŞIMI

ORKHAN MAMMADOV , PELİNSU ÖNER , EMRE EMSEN , ÖZLEM KARBUZ , SAID ALIZADA , DİDEM ÖZ

DOKUZ EYLÜL ÜNİVERSİTE HASTANESİ

Giriş:
Tiroidektomi sonrası gelişen servikal epidural abse, nadir görülen ancak ciddi nörolojik komplikasyonlara yol açabilen bir durumdur.

Olgu:
34 yaş kadın hasta, 2 hafta önce yapılan total tiroidektomi ameliyatı sonrası 2 gündür özellikle hiperekstansiyon ile şiddetlenen boyun ağrısı ve idrar retansiyonu ile acil servise başvurmakta. Yapılan nörolojik muayenede sağ üst ekstremite abduksiyonu ve ön kol fleksiyonuda kuvvet kaybı saptandı. Çekilen nörogörüntülemede C3-C5 düzeyinde epidural mesafede 35,7x35x9,7 mm boyutlarında, kalın kapsülü olan kontrastlı serilerde kontrastlanan ve T2 ağırlıklı kesitlerde yüksek sinyal intensitesi izlenen abse ile uyumlu koleksiyon izlendi. Absenin spinal kordda basıya ve spinal kanalda daralmaya neden olduğu görüldü. C3, C4 ve C5 nöral foramenlerinde bilateral daralmaya neden olmaktadır. Bulgular epidural abse ile uyumlu olarak değerlendirilmesi üzerine enfeksiyon hastalıkları ve nöroşirurji konsültasyonu istendi. Seftriakson 2x2 gr, Vankomisin 4x500mg ve Metronidazol 4x500mg intravenöz olarak başlandı. Hasta nöroşirurji tarafından operasyona alındı, post-operatif izlem açısından servise yatırıldı.

Sonuç:
Erken tanı ve uygun cerrahi müdahale, tiroidektomi sonrasın servikal epidural abse gelişen hastalarda nörolojik iyileşme açısından kritik öneme sahiptir.

EP - 211 ANİ BAŞLANGIÇLI BAŞAĞRISI VE UNUTKANLIK İLE PREZENTE OLAN OLASI AKUT DİSSEMİNAN ENSEFALOMYELİT VAKASI

SAİD ALİZADA , SEDA NUR ÇALAR , TOLGA POLAT , DİDEM ÖZ

DOKUZ EYLÜL ÜNİVERSİTESİ, NÖROLOJİ ANABİLİM DALI

Amaç:
Postinfeksiyöz ensefalomiyelit olarak da adlandırılan akut dissemine ensefalomiyelit (ADEM), merkezi sinir sisteminde meydana gelen akut, hızlı ilerleyen, otoimmün bir süreçtir. ADEM, önceki bir enfeksiyona veya aşılamaya yanıt olarak ortaya çıkan inflamasyonun bir sonucu olarak beyinde ve omurilikte (ve bazen de optik sinirde) demyelinizasyon ile karakterize edilir.

Gereç ve Yöntem:
Bu bildiride, ani başlangıçlı baş ağrısı ve unutkanlık şikayetleriyle başvuran hastada olası Akut Disseminan Ensefalomyelit (ADEM) olduğu düşünülmüş olup, tanı süreci ve tedavi yaklaşımı anlatılmıştır.

Bulgular:
Ankilozan spondilit dışında ek hastalığı olmayan, 27 yaşında erkek hasta ani başlangıçlı olup, giderek artan, 4-5 gündür var olan baş ağrısı ve unutkanlık şikayeti nedeni ile başvurdu. Daha önce buna benzer bir olay yaşamayan hasta, hafıza kaybını özellikle son 4-5 gündür yaptığı işleri unutma şeklinde tarifledi. Yakın zamanlı enfeksiyon ve aşılama öyküsü yok. Hastadan çekilen konvansiyonel kontrastlı beyin MRG-da her iki serebral hemisferde periventriküler yerleşimli, korpus kallozumda, her iki temporal lob medialinde simetrik T2 sinyal artışları ve bu düzeylerde radial uzanım gösteren simetrik kontrastlanma izledi. Ayırıcı tanıda ön planda enflamatuar demiyelinizan süreçler düşünülmüş olup, ADEM, otoimmün ensefalit, astrositopatiler, primer santral sinir sistemi anjitisi-de ayrıcı tanıda düşünüldü. 10 gün intravenöz 1000mg/gün pulse kortizon verildi. Bu sırada hastadan geniş seroloji, biyokimya, otoimmun ve paraneoplastik, NMO, MOG ve OKB tetkikleri gönderildi. Otoimmun, paraneoplastik panel, Anti-AQP4, Anti-MOG, Okb negatif olarak saptandı. İgG indeks 0.71, Total Protein(Bos) 38.6, lökosit 110 saptandı. Serebrovasküler görüntülemede patoloji saptanmadı. Tedavi sonrasında hasta bazal durumuna geri döndü. Kontrollerde yeni şikayeti olmayan hasta, takibe alındı. Çekilen kontrol görüntülemelerde lezyonların belirgin bir şekilde gerilediği görüldü. Yapılan mini-mental ve ACE-R testi normal olarak saptandı.

Sonuç:
Ayrıcı tanılar ekarte edildikten sonra, mevcut klinik ve radyolojik bulgular ışığında hastada öncelikli olarak Akut Disseminan Ensefalomyelit (ADEM) tanısı düşünülmüştür.

EP - 212 ROMATOLOJİK HASTALIKLARDA PERİFERİK SİNİR SİSTEMİ TUTULUMUNUN KLİNİK VE ELEKTROFİZYOLOJİK DEĞERLENDİRMESİ

NUR BAŞCI [1], NURTEN UZUN ADATEPE [1], SİNEM NİHAL ESATOĞLU [2], AYŞEGÜL GÜNDÜZ [1]

[1] İSTANBUL ÜNİVERSİTESİ-CERRAHPAŞA, CERRAHPAŞA TIP FAKÜLTESİ, NÖROLOJİ ANABİLİM DALI
[2] İSTANBUL ÜNİVERSİTESİ-CERRAHPAŞA, CERRAHPAŞA TIP FAKÜLTESİ, İÇ HASTALIKLARI ANABİLİM DALI, ROMATOLOJİ BİLİM DALI

Amaç:
Romatolojik hastalıklarda pek çok organ gibi periferik sinir sistemi tutulumu da azımsanmayacak sıklıkta görülmektedir. Bu tutulumlar periferik nöropatilerden myopatilere kadar çeşitli klinik tablolarla kendini gösterebilir. Bu çalışmada, farklı romatolojik hastalıklarda periferik sinir sistemi tutulumlarının sıklığı ve türünün belirlenmesini amaçlıyoruz.

Gereç ve Yöntem:
Çalışmada, Ocak 2022 ile Nisan 2024 tarihleri arasında hastanemizin elektrofizyoloji laboratuvarına yönlendirilen 3920 hasta değerlendirilmiş ve kriterleri karşılayan 242 hastanın verileri değerlendimeye dahil edilmiştir. Tüm hastalarda, demografik veriler, klinik veriler, nörolojik muayene bulguları ve elektrofizyolojik bulgular değerlendirilmiştir.

Bulgular:
Çalışmaya toplam 242 hasta (ortalama yaş 52,5±13,5 yıl; 50 erkek) dahil edildi. En sık görülen romatolojik hastalık romatoid artrit (%28,1), ardından sistemik lupus eritematozus (%12,4), Ailevi Akdeniz Ateşi (%9,9) ve Behçet Hastalığı (%9,9) idi. Hastaların elektrofizyolojik incelemeleri sonucu en sık karşılaşılan patolojiler tuzak nöropatiler (%29,7), aksonal polinöropati (%18,1) ve miyopati (%17,6) olarak tespit edildi. Ayrıca 36 hastada klinik olarak ince lif nöropatisi düşündürecek semptomlar görüldü, en sık Sjögren ve romatoid artrite eşlik ettiği belirlendi. Tuzak nöropatilerinin en sık romatoid artrit ve ankilozan spondilit hastalarına, aksonal polinöropatinin en sık romatoid artrit hastalarına eşlik ettiği görüldü. Miyopati ise sistemik lupus, romatoid artrit, mikst bağ doku hastalığı ve Ailevi Akdeniz Ateşi hastalarında saptandı. Aksonal polinöropati saptanan tüm hastalarının %37,5'inin diyabet tanısı mevcuttu. Miyopati saptanan tüm hastaların yaklaşık yarısının steroid kullanımı mevcuttu.

Sonuç:
Romatolojik hastalıklarda periferik sinir sistemi tutulumu yaygın olup, en sık tuzak nöropati, polinöropati ve miyopati olarak karşımıza çıkmaktadır. Bu hastalıklarda periferik nörolojik tutulumların yalnızca hastalık ile değil, komorbid durumlar, steroid, biyolojik ajanlar ve diğer immün supresif tedavilerin kullanımı ile de ilişkili olabileceği akılda tutulmalıdır.

EP - 213 TUBEROSKLEROZ KOMPLEKSİ

HİLAL ÇAĞLAR, ŞEREFNUR ÖZTÜRK

SELÇUK TIP FAKÜLTESİ HASTANESİ NÖROLOJİ ANA BİLİM DALI

Amaç:
Tuberoskleroz mezodermal ve ektodermal hücrelerin hiperplazisinden oluşan nörokutanöz triaddır.Kompleks terimi, genetik heterojenitesi ve multisistemik tululuma dikkat çekmektedir.Hastalığın başlangıç yaşı ve şiddeti çok geniş çeşitlilik gösterip klasik triadı;epilepsi, mental retardasyon ve adenoma sabeseum 'dur.

Tüberoskleroz (TS); özellikle beyin, deri,göz,böbrek ve kalp olmak üzere bir çok sistem ve organı etkileyen hamartamöz lezyonlarla karakterize otozomal dominant kalıtım gösteren nörokutanöz sendromdur.[1]1/6000 ile 1/10000 arasında prevalansı değişir.[2]Fakat yeni mutasyonlar ile minimal etkilenmiş bireylerin olması sonucuyla prevalansın daha yüksek olduğu tahmin edilmektedir.[3,4]

Tuberoskleroz kompleksinin genetik geçişinin 9 ve 16 ' ıncı kromozomlar üzerindeki gen lokusları ile ilgili olduğu kabul edilmektedir.[5,6]9p34 geni hamartin ,16p13 geni tuberin üretmektedir. Bu genlerdeki mutasyonlar sonucunda tüberin ve hamartin kopleksinin işlevi bozulmakta ve rapamisinin (Mtor) sinyal yulundaki inhibitör görevi bzulduğu için klinik bulgular ortaya çıkmaktadır .[5,7,8]Bireylerin % 75 inde yeni mutasyonlar ve hastaların 1/3 ünde aile öyküsü vardır. Tuberoskleroz kopleksinin başlangıç yaşı ve etkilenimi değişkenlik göstermekle birlikte,sıklıkla beş yaş öncesi epilepsi ve deri bulguları ile başlar.Patognomonik erken deri lezyonu konjenital hipopigmente lezyondur. Çeşitli organda gözlenebilen hamartomlar genellikle asemptomatik seyreder.Bu sebeple nöbet (epilepsi) ve mental retardasyon olmayan olgularda kütanöz lezyonlar tanıya yardımcı olur. Shagreen patch adenosabeseum, hipopigmente plaklar, periungal fibromlar, ash-leaf makülleri patonmomonik kutanöz lezyonlardır.[4]

Olgu:
Polikliniğimize 36 yaşında kadın hasta sırt alt kısmında yerleşen deriden hafif kabarık portakal kabuğu görünümünde açık sarı renkli lezyon (sheagreen patch),yüzünde sivilce benzeri kabarıklıklar , Sol kol ön yüzünde ,bacak deriden açık renkli lezyon ve parsiyel nöbet şikayeti ile değerlendirildi. Nöbet şikayetinin çocukluk çağında olmadığı son 2 yıldır arttığı ifade edildi. Antiepileptik kullanımı olmayan hastanın özgeçmişinde özellik yok ve soy geçmişinde babasında cilt lezyonları olduğu belirlendi. Hasta, akraba evliliğinin 3. çocuğuydu. Diğer kardeşlerinde semptom olmayıp sağlıklı olduğu belirtildi.

Nörolojik muayenesinde, hastanın yer zaman kişi oryantasyon ve kooperasyonu tamdı. Kognitif fonksiyonları ve bilişsel işlevleri normal değerlendirildi. Zeka düzeyi normal raporlandı.Göze konsülte edilen hastanın göz muayenesinde retinal hamartom saptanmadı. Kas gücü defisiti duyu defisiti yoktu. Serebellar testleri becerikliydi. **Dermatolojik muayenesinde** nazolabial katlantılar, yanaklarda multiple deri renginde sert papüller (adeno sebaseum), sağ lumbosakral bölgede deriden kabarık portakal kabuğu görünümünde 1.5 cm boyutunda düzensiz sert plak, sol kol ön yüzünde ,sol alt ekstremitede ve gluteal bölgede yaklaşık 1 cm boyutlarında hipopigmente nodül izlendi.

Vakanın laboratuar tetkiklerinde patoloji yoktu.EKO sunda rabdomyom saptanmadı.EKG si normal değerlendirildi. Nöbet öyküsü olan hastanın EEG si fizyolojik raporlandı.Abdominal ultrasonografik incelemesinde parankimal organlar normal değerlendirildi.**Kranial MR görüntülemede** bilateral lateral ventrikül içi ve subependimal hamartomaztöz lezyonlar her iki hemisferde subkortikal tuber ve parankimal nodüller saptandı. Bilateral lateral ventrikülde obstruksiyona neden olmayan dilatasyon vardı Klinik semptomları MRG bulguları ile olası tuberoskleroz tanısı konulan olguda moleküler genetik inceleme planlandı.Septomlarına yönelik tedavi planlanarak 3 aylık periodlarla kontrol önerildi.

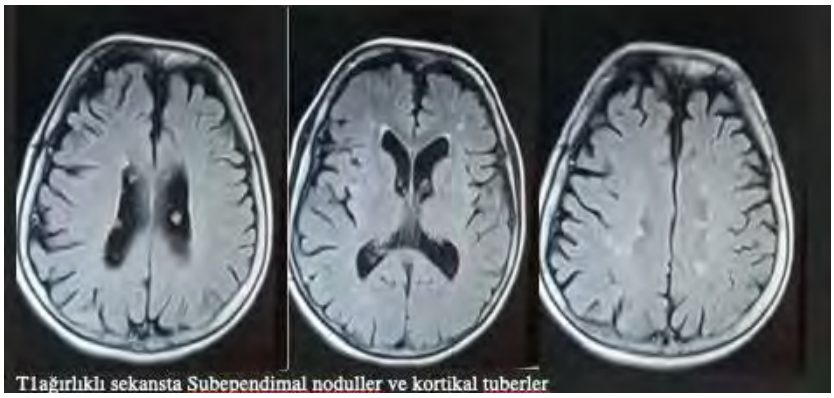

T1ağırlıklı sekansta Subependimal noduller ve kortikal tuberler

Tablo 1 de Olgunun karakteristik özellikleri	
Yaş- Cinsiyet	36 yaş , kadın
Adenoma sebaseum	+
Hipomelanoik maküller	+
Shagreen patch	+
Periungaual fibromlar	yok
Subepandimal nodüller	+
Kardiyak rabdomyom	yok
Anjiomyolipom	yok
Nöbet	+
EEG bulgusu	normal
Aile öyküsü	+
EKG	normal

Bulgular:
Tuberokleroz komleksi semptoplarının başlanma yaşı , hastalığın seyri ve şiddeti belirtileri çok değişkenlik gösteren bir hastalıktır.Tuberoskleroz kompleksin ilk semptomik bulgusu hipopigmente lezyonlar , bireylerin % 60 -97 raslanır.Genellikle gluteal bölge ve gövdede görülür fakat ekstremitelerde de görülmektedir.[1] Hipopigmente makül sayısı 1 ile 100 arasında değişir.Normal kişilerde 1-2 adet hipopigmente lezyon görülebilir üç veya daha fazla lezyon tuberoskleroz tanısı için uyarıcı olmalıdır.Olguda karakteristik gluteal bölgede ve ekstremte yüzeylerinde hipopigmente makül saptanmıştı.

Fasial anjiofibrom Tuberosklerozun patagnomonik kutanöz lezyonudur.Vakaların % 75 bulunmaktadır.Genellikle puberte dönemine kadar sayıları artar.[5]Karakteristik olaraknazolabial bölge burun ve yanaklarda bulunur.Vakada karakteristik bölgede lezyonlar mevcuttu.

Tuberoskleroz kompleksinin tipik kalp bulgusu rabdomiyom olup ,sıklıkla birçok lezyon şeklinde belirip bening tümörlerdir.[6]Rabdomyomlar intrauterin dönemde oluşur sıklıkla prenatal ultrasonografi ile belirlenir.Genellkle belirti vermez veya süt çocukluğu çağında semptomatik olurlar.[6]Semptomatik olanlar dahil bütünü kendiliğinden geriler.[7]Olgumuzda rabdomyom saptanmadı.Kardiyak rabdomiyomlar kalpte ileti sistemini etkilediğinde Wolf-Parkinson-White sendromu ismiyle tanınmalan aritmi izlenebilir.[6-7] Olgumuzda EKG normaldi.

Tuberosklerozda santral sinir sisteminde gözlenen lezyonlar gloinöronal hamartomlar veya kortikal tuberler ,beyaz cevher heterotipileri(displastik veya demyelizan lezyonlar),subepandimal nodüllerdir.[8-9] Kortikal tüberler anormal glial , nöronal hücreler ve astrositozis ile ayırt edilen hamartomatöz plaklar olarak kabul görür.Sayı ve boyutları semptomlarla ilişkisizdir.Sıklıkla temporal ve frontal yerleşim gösterir.Epilepsi ve davranış

bozukluklarıyla ilşkili oldukları düşünülmektedir.Tüberler zamanla kalsifiye olur.[810,11,12] Subependimal nodüller fetal evrede oluşur.lateral ventrikül ve üçüncü ventrikül yüzeyinde yerleşmektedir .1 cm küçük lezyonlardır.Histopatolojik olarak ince bir ependimal hücre katmanı ile çevrilmiş ve dmarlanması yoğun ,astrosit içeren hamartomatöz oluşumlardır.Olgumuzun MRG subepandimal nodüller ve kortikal tuber ler görüldü.

Tüberoskleroz kompleksinde nöbetler en sık başvuru nedeni ve en sık izlenen medikal sorunlardır. Hastaların %75-90'nında epilepsi gelişmektedir [13] Nöbetle başvuranların %60'ı ise ilk bir yaşta nöbet ile gelmektedir [14] Chu-Shore ve ark. [14], tek nöbeti olan 248 tüberoskleroz kompleksli olgunun 246'sında (%99) epilepsi geliştiğini bildirmişlerdir. İlk tanı anında en sık görülen nöbet infantil spasm olup, olguların %36-69'unda görülmektedir [15]. Diğer taraftan, infantil spasm tanısı ile izlenen olguların da yaklaşık %25'inin tüberoskleroz kompleksi olduğu gösterilmiştir [16]. Basit parsiyel, kompleks parsiyel ve ikincil jeneralize gibi diğer nöbet tipleride görülmektedir [14]. Ülkemizden yapılan bir çalışmada tüberoskleroz kompleksi tanılı hastalarda nöbet başlama yaşının üç gün ile 2,5 yaş arasında değiştiği, %76 olgunun bir yaş ve altında olduğu bildirilmiştir. Aynı çalışmada en sık nöbet tipinin %95 oranında kısmi nöbet olduğu, %38 infantil spasm ve status epileptikus izlendiği belirtilmiştir [17] Tüberoskleroz kompleksi olgularının yaklaşık %75'inde EEG bozukluğu izlenmektedir. Bunlar sırasıyla fokal ya da multifokal deşarjlar (%48), hipsaritmi (%19) ve jeneralize diken-dalga aktivitesi (%8) biçiminedir [14-16]. Olgumuzda fokal nöbet olmasına karşın EEG normal değerlendirildi. Sonuç olarak, hastalarımızın belirti ve bulgularının literatür ile uyumlu olduğu gözlendi. Olası tüberoskleroz kompleksi olarak izlenmekte olan olguda moleküler genetik inceleme planlandı.

Kaynaklar:

1.T, Panigrahy A, McClintock W. The diverse clinical manifestations of tuberous sclerosis complex: a review. Semin Pediatr Neurol. 2006;13: 27-36.

2.Levine D, Barnes P, Korf B, Edelman R. Tuberous sclerosis in the fetus: second- trimester diagnosis of subependymal tubers with ultrafast MR imaging. AJR.2000;175: 1067-9.

3. Devlin LA, Shepherd CH, Crawford H, Morrison PJ. Tuberous sclerosis complex: clinical features, diagnosis,and prevalence within Northern İreland. Dev Med Child Neurol. 2006; 48: 495-9.
4. Harper JI. Tuberous sclerosis complex. In: Champion RH, Burton JL, Burns DA, Breathnanh SM eds. Textbook of Dermatology. 6th ed. United Kingdom: Blackwell Science 1998:384-8.
5. http://www.emedicine.com/derm/topic438.htm Nambi R. Tuberous Sclerosis. eMedicine. 2006.
6. J źwiak S, Domańska-Pakieła D, Kwiatkowski DJ, Kotuls- ka K. Multiple cardiac rhabdomyomas as a sole symptom of tuberous sclerosis complex: case report with molecular con rmation. J Child Neurol 2005; 20: 988-9.
7. Webb DW, Thomas RD, Osborne JP. Cardiac rhabdomyo- mas and their association with tuberous sclerosis. Arch Dis Child 1993; 68: 367-70.
8. Mizuguchi M, Takashima S. Neuropathology of tuberous sclerosis. Brain Dev 2001; 23: 508-15.
9. Goh S, Butler W, Thiele EA
10. Altman NR, Purser RK, Post MJ. Tuberous sclerosis: characteristics at CT and MR imaging. Radiology 1988; 167:527-32.
11. Kingsley DP, Kendall BE, Fitz CR. Tuberous sclerosis: a clinicoradiological evaluation of 110 cases with particular reference to atypical presentation. Neuroradiology 1986; 28: 38-46.
12. 12Goodman M, Lamm SH, Engel A, Shepherd CW, Houser OW, Gomez MR. Cortical tuber count: a biomarker indi- cating neurologic severity of tuberous sclerosis complex. J Child Neurol 1997; 12: 85-90.

13 .Joinson C, O'Callaghan FJ, Osborne JP, et al. Learning di- sability and epilepsy in an epidemiological sample of in- dividuals with tuberous sclerosis complex. Psychol Med 2003; 33: 335-44.

14 .Chu-Shore CJ, Major P, Camposano S, Muzykewicz D, Thiele EA. The natural history of epilepsy in tube- rous sclerosis complex. Epilepsia 2010; 51: 1236-41.

15. Riikonen R, Simell O. Tuberous sclerosis and infan- tile spasms. Dev Med Child Neurol 1990; 32: 203-9.

16. Westmoreland BF. The electroencephalogram in tube- rous sclerosis. In: Gomez MR, Sampson JR, Whittemo- re VH, (eds).Tuberous sclerosis complex: developmental perspectives in psychiatry. 3rd ed. New York: Oxford Uni- versity Press; 1999. p.63

17.Saltık S, Karatoprak YE, Taşel B. Tüberoskleroz komplek- si tanılı hastalarda epilepsinin özellikleri ve klinik seyri. Turk Arch Ped 2013; 123-30.

Anahtar kelime : Tuberoz skleroz, ventrikül içi tümör,subepandmal nodül,shagreen patch

EP - 214 NÖBETLE TETİKLENEN DİFFÜZ ALVEOLAR HEMORAJİLİ NADİR BİR OLGU

TURAL TALIBOV [1], RESAD ISMAYILOV [1], MELTEM İNCİ TALIBOV [2], NERSES BEBEK [3]

[1] İSTANBUL SAĞLIK VE TEKNOLOJİ ÜNİVERSİTESİ, TIP FAKÜLTESİ, NÖROLOJİ ANABİLİM DALI
[2] AVCILAR MURAT KÖLÜK DEVLET HASTANESİ
[3] İSTANBUL ÜNİVERSİTESİ İSTANBUL TIP FAKÜLTESİ, KLİNİK ELEKTROFİZYOLOJİ BİLİM DALI

Amaç:
Diffüz alveolar hemoraji (DAH), genellikle sistemik otoimmün hastalıklar, kalp hastalıkları ve koagülasyon bozukluklarının neden olduğu akciğerlerin alveolar boşluklarına kanama sonucu oluşan tıbbi acil durumdur. Jeneralize tonik-klonik (JTK) nöbet sonrası DAH nadir bir durum olup, literatürde nöbet sonrası gelişen 13 tane DAH vakası bildirilmiştir. Patofizyolojide alveolo-kapiller bariyerin fiziksel olarak bozulması ile ilişkili olabileceği öne sürülmektedir. Nöbet ilişkili DAH'ta ana tedavi solunum desteği ve kortikosteroiddir. Bu bildiride JTK nöbet sonrası DAH gelişen nadir bir olgunun sunulması amaçlanmıştır.

Gereç ve Yöntem:
Nöbetle acilimize başvuran ve servis yatışı sırasında diffüz alveolar hemoraji gelişen 28 yaşında bir kadın hasta sunuldu.

Bulgular:
Daha önce bilinen herhangi bir hastalık ve nöbet öyküsü olmayan 28 yaşında kadın hasta; 3 kez, aralarında bazal bilinç durumuna dönmediği JTK nöbet sonrası başvurdu. Hastanın nörolojik muaynesinde özellik yoktu. Aynı gün takipleri sırasında hemoptizi ve dispne yakınmaları olan hastanın oda havasında satürasyonu %83'e gerilemesi nedeniyle yapılan toraks BT incelemesinde iki yanlı diffüz alveolar hemoraji ile uyumlu yaygın, hiperdens konsolidasyon alanları izlendi. Etyolojiye yönelik yapılan incelemelerde hemogram, koagülasyon parametreleri, transtorasik ekokardiografi ve vaskülit belirteçleri negatif saptandı. Kranyal MRG normaldi, EEG'de ise jeneralize yavaş dalga paroksizmleri izlendi. Hastaya levatirasetam 1000 mg/gün ve 32mg/gün meltilprednizolon başlandı. Takiplerinin üçüncü gününde klinik olarak iyileşen hastanın kontrol toraks BT incelemesinde rezolüsyon olduğu görüldü.

Sonuç:
Bu olgu sunumunda, JTK nöbet geçiren bir hastada hemoptizi veya dispne geliştiğinde ayrıcı tanıda DAH'ın akla gelmesi gerektiği ve nöbet ilişkili DAH'nin tanınarak otoimmün nedenler için kullanılan uzun süreli immunsupresif tedavilerden kaçınılması, akut dönemde nöbet önleyici ilaçlar ve solunum desteğinin esas olduğu vurgulanmak istenmiştir. Nöbet ilişkili DAH olgularının tekrarlayıcı olabilmesi nedeni ile DAH'a neden olabildiği literatürde bildirilen karbamazepin ve valproik asit gibi anti-nöbet ilaçlardan kaçınılması önerilmektedir.

EP - 215 RUTİN EEG ÇEKİLEN OLGULARDA ELEKTROGRAFİK NÖBET AKTİVİTESİNİN DEĞERLENDİRİLMESİ

ABDULLAH ARI , ŞEYMA AYKAÇ , İBRAHİM AYDOĞDU

EGE ÜNİVERSİTESİ TIP FAKÜLTESİ NÖROLOJİ ANABİLİM DALI

Amaç:
Klinik nöbet bulgusu olmaksızın EEG de saptanan elektrografik nöbet aktivitesi, çoğunlukla yoğun bakım ünitelerinde koma skoru ağır olan olgularda, sürekli EEG çekimi yapılarak değerlendirilmiş ve bu olgulardaki prognoza katkısı araştırılmıştır. Biz bu çalışmada koma tablosunda olmayan ve kısa süreli, rutin EEG çekimi yapılan olgularda elektrografik nöbet aktivitesini değerlendirerek, hangi klinik bulgulara eşlik ettiğini ve elektrofizyolojik özelliklerini belirlemeyi amaçladık.

Gereç ve Yöntem:
Ocak 2014- Eylül 2024 tarihleri arasında kliniğimizde çekilen EEG'ler retrospektif değerlendirilerek, elektrografik nöbet aktivitesi saptanan EEG'ler belirlendi. Bu olgularda demografik veriler, etioloji, kranial MR bulguları, EEG de saptanan interiktal deşarj varlığı, elektrografik nöbet aktivitenin yeri, ritmi ve süresi değerlendirildi.

Bulgular:
Değerlendirlen 10 hastanın yaş ortalaması 48,5'di. 4 hasta epilepsi tanısıyla takip edilmekteydi. Diğer hastalarda epilepsi tanısı olmaksızın gerçekleşen nöbet nedeniyle EEG çekimi yapılmıştı. EEG kayıtlarındaki elektrografik nöbetlerin 5'i temporal, 5'i ekstratemporal bölgelerden olmak üzere fokal başlangıçlıydı. Elektrografik aktivite 6 hastada teta, 2 hastada alfa ve 2 hastada beta ritmindeydi. EEG çekimi sırasında 5 hastada 1 kez, 5 hastada 1'den fazla elektrografik nöbet aktivitesi izlendi. Interiktal deşarj yalnızca 1 olguda izlendi. Olguların 6'sında lezyon saptandı. Yeni gelişen klinik tablo nedeniyle değerlendirilen olgularda serebrovasküler hastalık, intrakraniyal kitle operasyonu ve otoimmün etiyolojiler saptandı.

Sonuç:
Literatürde, rutin EEG'de çok nadir saptanan elektrografik nöbet aktivitesi ile ilişkili bilgiler yetersizdir. Bu aktivite, geçirilen nöbetin tipi, lateralizasyonu ile fikir vermekle birlikte, epilepsi tanısı olmayan olgularda da yeni gelişen bir serebral lezyonun habercisi olabilir.

EP - 218 PATNOS DEVLET HASTANESİNDE GON BLOKAJI YAPILAN MİGREN HASTALARININ DEĞERLENDİRİLMESİ

FERHAT KILIÇASLAN

PATNOS DEVLET HASTANESİ

Amaç:
Migren; patofizyolojisinde genetik ve çevresel faktörlerin rol oynadığı sık görülen bir baş ağrısı tipidir. Kronik migrende hastalar en az 3 ay ayda 15 gün ve üzerinde baş ağrısı şikayeti yaşarlar. Bu çalışma, kronik migren hastalarının tedavisinde büyük oksipital sinir bloğu (GON) etkinliğini değerlendirmek için yapılmıştır.

Gereç ve Yöntem:
Bu çalışmaya Patnos devlet hastanesi nöroloji polikniğine 01.02.2024- 01.08.2024 tarihleri arasında başvuran 44 kronik migren hastası dahil edildi. Hastalara GON bloğu işlemi eksternal oksipital protuberans 2 cm laterali ve 2 cm inferiyoruna 1.5 ml %2 lidokain uygulanarak bilateral yapıldı. GON bloğu işlemi bilateral olarak 1 hafta ara ile 3 kez uygulandı. Hastaların VAS değerleri, atak sıklığı işlem öncesinde ve işlemden sonra 1. ayda değerlendirildi. Tedavi öncesi ve tedavi sonrası değişkenler paired simple T testi ile karşılaştırıldı. Verilerin normal dağılımı basıklık ve çarpıklık testleri ile analiz edildi.

Bulgular:
Cinsiyet dağılımı 43 kadın ve 1 erkek hasta idi. 8 hastada eşlik eden analjezik aşırı kullanımı mevcuttu. Tedavi sonrası ağrı süresi (12.55) tedavi öncesine (44.95) göre anlamlı olarak düşüktü $p<0.001$.Tedavi sonrası ağrı sıklığı (6.63) tedavi öncesine (19.73) göre anlamlı olarak düşüktü $p<0.001$.Tedavi sonrası VAS skorları (5.02) tedavi öncesine (7.75) göre anlamlı olarak düşüktü $p<0.001$. 41 hasta bu 6 aylık sürecin ilk 3 ayında hastaneye başvurmuş 3 tanesi sonraki 3 ayda başvurmuştur.

Sonuç:
Kronik migren hastalarında GON blokajı etkili bir tedavi yöntemidir. Bu çalışmanın başlamasından önce Patnos devlet hastanesinde yaklaşık 8 ay kadar sürede nöroloji uzmanı olmadığı öğrenildi. İlk 3 aydaki kronik migren hastalarının sayısının çarpıcı bir şekilde daha fazla olması ; nöroloji uzmanı olmayan bölgelerde migrenin uygun bir şekilde yönetilmeyip kronikleşmesinde katkısı olabilir.

EP - 219 POST-HİPOKSİK MİYOKLONUS SENDROMUNDA TRANSKUTANÖZ AURİCULAR VAGAL SİNİR UYARIMI

DİLAN KANGÜL , TEHRAN ALİYEVA , EREN TOPLUTAŞ , LÜTFÜ HANOĞLU

İSTANBUL MEDİPOL ÜNİVERSİTESİ TIP FAKÜLTESİ, NÖROLOJİ ANADALI

Amaç:
Hipoksik miyoklonus, kardiyopulmoner resüsitasyondan sonra serebral hipoksinin neden olduğu ciddi beyin hasarından kaynaklanan nadir bir sendromdur. Şiddetli hipoksi ardından saatler içinde oluşan 'akut post-hipoksik miyoklonus' ve Lance-Adams sendromu gibi zihinsel durumun bir miktar düzelmesiyle oluşan kronik post-hipoksik miyoklonus olarak iki grupta tanımlanır. EEGde korunmuş zemin reaktivitesi daha olumlu bir prognoz taşırken; herhangi bir epileptiform aktivite, zemin aktivite baskılanması veya subkortikal miyokloni varlığı daha kötü bir sonuca işaret edebilir. Tedavisi oldukça zordur, birden fazla antiepileptik ilaç kullanılması konusunda çokça tartışma vardır. Literatürde derin beyin stimülasyonu (DBS) kullanılan vakalar bildirilmiştir. Vagus sinir stimülasyonunun (VNS) miyoklonik atak sıklığını, süresi ve yoğunluğunu azalttığı bilinmektedir. Çalışmamızda kliniğimizde post hipoksik beyin hasarı ile takip ettiğimiz 8 vakada auricular VNS uygulanması sonuçlarını sunuyoruz.

Gereç ve Yöntem:
Konka veya arka kulağın alt yarısının (afferent vagus sinir dağılımı) transkutanöz elektriksel stimülasyonu, invaziv sinir stimülasyonuna benzer bir modülatör etki üretebilir. Biz burada transkutanöz auricular vagus sinir uyarımının (taVNS) post hipoksik miyoklonik nöbetlerin tedavisine katkısını araştırdık. Bilinç durumunun değerlendirilmesinde JFK koma iyileşme skalası (CRS-R) kullanıldı. Hastaların klinik durumuna göre uygulanan antiepileptik ilaçlar ve diğer tedavilerin yanı sıra 10-20 seansta taVNS uygulandı.

Bulgular:
Yaş aralığı 15-48, 2'si kadın 6'sı erkek olmak üzere toplam 8 hastadan 4'ü kardiyak arrest, 1 posttravmatik diffüz aksonal hasar, 3ü pulmoner arrest sonucu hipoksik beyin hasarı gelişmiş hastalardır. Posttravmatik hasta dışında tüm hastaların beyin MR görüntüleri post hipoksik hasar ile uyumludur. 3 hastanın EEG'lerinde zemin aktivite 7-8 hz yavaş alfa dalgaları, diğer hastaların zemin aktiviteleri düşük voltajlı hızlı beta aktivitesi görülmüştür. 3 hastanın ise epileptik deşarjlar gözlenmiştir. Hastaların 3'ünün kliniğinde sürekli myoklonik ataklar, diğer 5 hastada nispeten az sıklıkla miyoklonik atımlar oluyordu. Hastaların JFK koma iyileşme skalası ortalamasi tedavi öncesi 6.5 , tedavi sonrasında 7.5 olarak değerlendirildi. Klinik gözlemde 1 hasta dışında diğerlerinde miyokloni şiddetinde ve sıklığında azalma izlendi. Tedavi sürecinde 2 hasta ex oldu. Diğer 5 hastanın nörorehabilitasyon süreci devam etmektedir.

Sonuç:
Post-hipoksik myoklonus vakalarında elde ettiğimiz olumlu sonuçlar ışığında noninvaziv VNS, miyokloni dirençli vakalarda alternatif tedavi seçeneği olabilir.

EP - 220 GLUTAMİK ASİT DEKORBOKSİLAZ ANTİKORU İLİŞKİLİ STİFF PERSON SENDROMU

CANSU ÖZTÜRK , BERKAY DENİZ BOZ , AYŞE GÜL KARAMAN , CAVİT BOZ

KTÜ TIP FAKÜLTESİ

Amaç:
Bu çalışmada nadir görülen ve belirli bir tanı kriteri olmadığı için tanı konulması zor olan, kaslarda ilerleyici katılık ve aksiyal kaslarda rijidite ile karekterize bir sendrom olan Stiff Person Sendromuna dikkat çekilmek amaçlandı.

Gereç ve Yöntem:
Otuz dokuz yaşında doğuştan akondroplazi tanısı olan kadın hastada ilk önce sol bacakta başlayan kramp ve katılık hali kısa zamanda tüm vücuduna yayılıyor. Hastaya geniş laboratuvar tetkikleri çalışılması,beyin-torakolomber mrg ve emg planlandı.

Bulgular:
Hastanın yapılan ayrıntılı kan tetkiklerinde serum GAD 65 antikoru yüksek düzeyde pozitifti.(>250 U/ml) Diğer ayırıcı kan tetkiklerinde anlamlı patoloji saptanmadı.Görüntülemelerinde ise beyin mr ı normal torakolomber mr ında bulgingler izlendi. Kliniğimizde yapılan iğne emg sinde bilateral tibialis anterior, sol gluteus maximus, sol biceps femoris uzun başı, sol L5 paraspinal kaslarda spontan MUAP aktivitesi mevcut olup interferans paterninde artış ve azalmalar saptandı. Yapılan nörolojik muayene, emg ve GAD 65 antikor sonucuyla hastaya Stiff Person Sendromu tanısı konuldu. Tedavisi 5 gün 500 mg prednol, oral baklofen ve klonazepam olarak düzenlendi. Hasta oral baklofen ve klonazepam ile taburcu edildi. Taburculuktan 2 ay sonra kontrole geldiğinde klinik durumunda gözle görülür iyileşme saptandı. Hastanın alt ekstremitelerinde olan spastisitesi azalmış olup hareket kabiliyeti artmıştı.

Sonuç:
SPS ,kas sertliği ve kas spazmları - özellikle uyaranlarla tetiklenen- şikayetleri olan her yaş grubundaki hastada ayırıcı tanıda mutlaka akla gelmesi gerekir. Etiyolojide bulunabilecek malignite ve otoimmün hastalıklar araştırılmalıdır. Erken ve doğru tanı hastalığa bağlı morbidite ve mortaliteyi azaltmaya ve tedavi yanıtını iyileştirmeye yardımcı olabilir.

EP - 221 MYASTENİA GRAVİS TEDAVİSİNDE ECULİZUMAB DENEYİMLERİMİZ

FERHAT KILIÇASLAN [1], FIRAT AYDİN [2], ETKİN KARAALİ [2], SIRMA GEYİK [2]

[1] PATNOS DEVLET HASTANESİ
[2] GAZİANTEP ÜNİVERSİTESİ ŞAHİNBEY EĞİTİM VE ARAŞTIRMA HASTANESİ

Amaç:
Miyastenia Gravis (MG), nöromusküler kavşağın postsinaptik membranındaki yapılara karşı gelişen otoimmun yanıt ile karakterize kronik bir hastalıktır. Nöromusküler kavşaktaki ileti aksamaları yorgunluk, ptozis, diplopi ve disfaji gibi problemlere sebep olabilmektedir. Bazı hastalarda miyastenik kriz ile hayatı tehdit edecek kadar bulber bulgular ortaya çıkabilmekte ve hastalarda sonraki kriz anksiyetesine sebep olmaktadır. Bu çalışmada eculizumab tedavisinin miyasteni hastalarındaki hastalık şiddeti, depresyon ve anksiyete düzeylerine etkisini göstermeyi amaçladık.

Gereç ve Yöntem:
Bu çalışma için eculizumab tedavisi alan 4 MG hastasının tedavi öncesi ve sonrası 1. Aydaki MG-ADL ve MGFA ile Hamilton depresyon ve anksiyete ölçekleri retrospektif olarak değerlendirildi.

Bulgular:
Çalışmaya dahil edilen dört hastadaki tedavi öncesi ve sonrası MG-ADL skorları sırası ile 7-3, 16-8, 11-1,6-2 MGFA skorları sırası ile 3a-1, 4a-3a, 4a-1a, 2a-1 olarak değerlendirildi. Hamilton depresyon skroları tedavi öncesi ve sonrası sırasıyla 16-5, 27-13,19-7 ve 9-4 olarak bulundu. Hamilton anksiyete skorları sırasıyla 18-11, 30-21, 27-16, 9-4 olarak tesbit edildi.

Sonuç:
Eculizumab tedavisi MG hastalarındaki yorgunluk, depresyon ve anksiyete problemlerini kısa denilebilecek sürede başarılı bir şekilde tedavi etmektedir. Uzun süreli değerlendirilmesi için daha çok sayıdaki hasta grubuyla daha uzun takipler alınması uygun olabilir.

EP - 222 SPONTAN İNTRAKRANİAL HİPOTANSİYON: SFENOPALATİN GANGLİON BLOĞU VE TEKRARLAYAN EPİDURAL KAN YAMASI OLGU SUNUMU

TAMER BAYRAM

MARDİN EĞİTİM VE ARAŞTIRMA HASTANESİ,ALGOLOJİ KLİNİĞİ

Giriş:
Spontan intrakranial hipotansiyon (SİH), travma veya lomber ponksiyon öyküsü olmayan hastalarda beyin omurilik sıvısının (BOS) kaçağına bağlı olarak ortaya çıkan, ortostatik baş ağrısı ve düşük BOS basıncı ile karakterize nadir görülen bir sendromdur. Tedavide öncelikle yatak istirahati, sıvı replasmanı, kafein, teofilin ve non-steroid antienflamatuvar ilaçlar; dirençli olgularda ise epidural kan yaması önerilmektedir.

Olgu:
Baş ağrısı, kulak çınlaması, çift görme ve baş dönmesi şikayetleri olan 30 yaşında pilates eğitmeni kadın hasta, ortostatik baş ağrısı nedeniyle birçok defa nöroloji kliniğine ve acil servise başvurduğunu ve hidrasyon, yatak istirahati, kafein içeren oral ilaçlar önerildiğini belirtti. Hasta şikâyetlerinde gerileme olmaması üzerine Algoloji kliniğine başvurdu. Hastanın supin pozisyonda VAS:0, otururken VAS:7 ve ayakta VAS:9'du. Nörolojik muayene bulguları normaldi. Kranial MRG incelemesinde dural yapılarda kalınlaşma ve patolojik kontrast tutulumu tespit edildi. MR Myelografide dural yırtık tespit edilemedi. Bu bulgularla hastaya transnazal sfenopalatin ganglion (SPG) blokaj uygulandı. SPG bloktan beklenilen faydanın görülmemesi üzerine epidural kan yaması uygulaması planlandı. Öncelikle 20 cc otolog kan ile lomber epidural kan yaması uygulandı. Azalan şikayetlerinin 1 hafta sonra tekrarlaması üzerine hastaya floroskopi rehberliğinde C6-C7 vertebral aralığından 8 cc otolog kan ile servikal epidural kan yaması uygulandı. İşlem sonrası 5.dk'da ortostatik VAS:0'a geriledi. Gözlem amaçlı 1 gün yatırılan hasta, ertesi gün ek semptomlar tamamen geçmiş ve VAS:0 olarak taburcu edildi. Bir ay sonraki kontrolünde herhangi şikâyeti yoktu.

Sonuç:
Dirençli SİH olgularında floroskopi rehberliğinde epidural kan yaması uygulaması etkili ve güvenli bir tedavi yöntemidir.

EP - 223 HIV ENSEFALİTİ

SEMANUR AKSU [1], GÜLÜMSER BÜŞRANUR YURTSEV KAPLAN [1], TÜRKAN ACAR [2]

[1] *SAKARYA ÜNİVERSİTESİ EĞİTİM VE ARAŞTIRMA HASTANESİ*
[2] *SAKARYA ÜNİVERSİTESİ TIP FAKÜLTESİ*

Giriş:
24 saatten uzun süren mental durum ve bilinç değişikliğiyle seyreden ensefalopatiye eşlik eden fokal nöbet,ateş,beyin omurilik sıvısı (BOS) pleositozunun görüldüğü tabloya ensefalit denir. Elektroensefalogram (EEG) 'de ve nörogörüntülemelerde ensefalit düşündüren bulgular da görülür. Ensefalit klinikte hastalarda sık görülmekle birlikte etyolojide viral enfeksiyonlar, inflamatuvar, otoimmün ve metabolik sebepler suçlanmaktadır. HIV ensefaliti ise sinsi başlangıçlı, yavaş ilerleyen nörobilişsel fonksiyon bozukluğudur. Bu yazıda konuşma bozukluğu sonrası ensefalopati şüphesi ile kliniğimize interne edilen ve HIV ensefaliti tanısı alan olguyu sunmayı amaçladık.

Olgu:
Otuz sekiz yaşında erkek hasta yaklaşık iki aydır olan konuşma ve algılamada yavaşlama, kelime bulmakta zorluk şikâyetleri ile başvurdu. Nörolojik muayenesinde kooperasyon ve oryantasyonu tam olan hastanın konuşma içeriğinde ve spontanlığında azalma izlendi. Beyin bilgisayarlı tomografide (BBT) sol sentrum semiovalede hipodens alan izlendi. Diffüzyon ağırlıklı manyetik rezonans görüntülemede (dMRG) B1000 kesitte çevresi hiperintens ortası hipointens; ADC kesitte ise hiperintens lezyon izlendi. Yapılan kontrastlı kranial MRG'de aksiyal T2 ve T2-flair kesitte sol frontal ve sol frontoparyetal bölgede hiperintens kontrast tutmayan lezyonlar izlendi. EEG ölçümünde zemin aktivitesinde yavaşlama veya epileptik aktivite izlenmedi. BOS mikroprotein 76,3 ve anti-HIV testinin şüpheli pozitif olduğu görüldü. Nöroradyoloji konseyinde mevcut klinik ve nörogörüntülemeler ile hastanın HIV ensefaliti ile uyumlu olduğu kararlaştırıldı. HIV ensefaliti ön tanısı ile enfeksiyon hastalıkları kliniğine devri yapıldı.

Tartışma ve Sonuç:
HIV ensefaliti, bağışıklık sistemini etkileyen nörobilişsel fonksiyon bozukluğuna yol açan bir enfeksiyondur. Tedavi almalarına rağmen HIV tanılı hastaların %70'inde bellekte bozulma ve yürütücü işlevlerde azalmanın eşlik ettiği nörolojik komplikasyonlar görülebilmektedir. HIV ensefaliti sinsi başlangıçlı yavaş ilerleyen nörobilişsel fonksiyon bozukluğudur. Ensefalit düşünülen hastalarda mutlaka Lomber ponksiyon, nörogörüntüleme ve HIV-HIVRNA taraması yapılmalıdır. Olgumuzda da görüldüğü gibi genç, sinsi başlangıçlı apatik durumlarda mutlaka HIV ensefalopatisi akla gelmelidir.

EP - 224 KENDİNE ZARAR VERME DAVRANIŞININ MEMANTİN İLE DÜZELDİĞİ BİR KOREAKANTOSİTOZ OLGUSU

GAMZE ÖZKAYA [1], SELİN KARAGÖZ [1], MUSAP RASİM CEYLAN [1], KURTULUŞ UMUT BOZKURT [1], BERKER DUMAN [2], MUHİTTİN CENK AKBOSTANCI [1]

[1] ANKARA ÜNİVERSİTESİ TIP FAKÜLTESİ NÖROLOJİ ANABİLİM DALI
[2] ANKARA ÜNİVERSİTESİ TIP FAKÜLTESİ RUH SAĞLIĞI VE HASTALIKLARI ANABİLİM DALI

Giriş:
Nöroakantositoz, hareket bozuklukları, nöropati, psikiyatrik semptomlar, kognitif yıkım ve nöbet gibi durumlarla prezente olabilen ilerleyici bir nörodejeneratif hastalık grubudur. Birçok hastada dil ve dudak ısırma davranışı sebebiyle yaralanmalar ortaya çıkar. Nadiren bu durum kendini yumruklama, başını duvara vurma gibi diğer kendine zarar verme davranışları şeklinde de gözlenir. Olgumuzun diğer tedavilere dirençli kendine zarar verme davranışı memantin tedavisiyle belirgin bir şekilde düzeldi.

Olgu:
Otuz yaşında kadın hasta Aralık 2019'da birkaç yıldır olan, konuşurken yutkunurken istemsiz ses çıkarma ve ağız içini ısırma şikayetleriyle başvurdu. Ağız içi hareketleri distoni olarak değerlendirildi, diğer nörolojik muayenesi normaldi. Nöroakantositoz ön tanısıyla istenen kraniyal Manyetik Rezonans Görüntüleme normal saptandı, kreatin kinaz düzeyi yüksekti, periferik yaymasında %10'dan fazla akantosit izlendi, VPS13A mutasyonu homozigot ve patojen saptandı. Koreakantositoz tanısı konularak zaman içerisinde farklı doz ve sürelerde tetrabenazin, klonazepam, biperiden, baklofen tedavisi verildi. Şubat 2023'te kendine vurma, yürüme ve denge bozukluğunda ve yutma zorluğunda artma şikayetleri gelişti. Muayenede simetrik parkinsonizm, ekstremitelerde ve gövdede koreiform hareketler saptandı. Haziran 2024'te, güncel tedavisi olan Klorpromazin 2x200 mg, Klonazepam 2x2 mg, Ketiapin 2x300 mg, Fluoksetin 1x60 mg kullanmaktayken, kendine vurma şikayeti artan hastaya 20 mg/gün memantin başlandı ve 2 ay boyunca bu hareketleri tamamen düzeldi, son 1 haftadır yeniden ortaya çıktı fakat eskiye nazaran %50'den fazla azalma olduğu saptandı.

Tartışma:
Literatürde Koreakantositozda ağız ve dil yaralanmaları şeklinde olan self-mutilasyonun görüldüğü sıklıkla bildirilmiştir fakat bunun dışındaki kendine zarar verme davranışları az sayıda vaka bildirimi düzeyindedir ve tedaviye dirençli olduğunu belirten yayınlar mevcuttur. Glutamaterjik transmisyonda rol alan ilaçların kendine zarar verme davranışı tedavisinde etkili olabileceği literatürde bildirilmiştir ancak memantin kullanımıyla ilgili yayın sayısı yetersizdir. Koreakantositozda izlenen kendine zarar verme davranışında memantin tedavisinin kullanılmasının faydalı olabileceği akılda tutulmalıdır.

EP - 225 GUILLAIN-BARRE SENDROMUNDA OTONOM TUTULUM İLİŞKİLİ PRİAPİZM- BİR OLGU SUNUMU

BERFU BAYRAKTAR , ŞENNUR DELİBAŞ KATI , FİRDEVS EZGİ UÇAN TOKUÇ , FATMA ÜNAL , GİZEM GÜNAYDIN

ANTALYA EĞİTİM VE ARAŞTIRMA HASTANESİ - NÖROLOJİ KLİNİĞİ

Olgu:
Otonom Sinir Sistemi bozuklukları Guillain-Barre Sendromunda (GBS) hastaların yaklaşık yarısında görülür. Modern yoğun bakım koşullarına rağmen olguların %2-12'si solunum yetersizliğine bağlı sorunlar, pulmoner embolizm ya da otonom bozukluklara bağlı kardiyovasküler olaylar nedeni ile ölümle sonlanır. Bizim olgumuzda 81 yaş erkek hasta 3 gündür olan yürüyememe, el ve ayaklarda uyuşma ile dış merkez acil servise başvurdu. Hastanın dış merkezde yapılan Elektromiyografi (EMG) incelemesi yaygın motor ağırlıklı mikst tip polinöropati gelince hasta klinik takip önerilip taburcu edildi. Hasta şikayetlerinin asendan yayılım göstermesi nedeniyle hastanemiz aciline tekrar başvurdu. Yapılan nörolojik muayenesinde 4 ekstremite kas gücü 5/5'di ancak bilateral alt ekstremite distallerinde hipoestezisi mevcuttu. Hastada derin tendon refleksleri alınamadı, patolojik refleks izlenmedi. Nörogörüntülemelerde şikayetlerini açıklayacak patoloji izlenmedi. Hastaya GBS ön tanısıyla Lomber Ponksiyon (LP) yapıldı. BOS'ta albuminositolojik disosiasyon izlenen hasta Gullian-Barre Sendromu ön tanısıyla interne edildi. Hastaya 5 gün intravenöz immunglobulin (İVİG) tedavisi planlandı. Tedavisinin 2. gününde solunum sıkıntısı gelişmesi, saturasyonlarının düşmesi nedeniyle nöroloji yoğun bakım ünitesine (YBÜ) devredildi. Kan gazında hipoksi ve hiperkarbi görülen hasta entübe edildi. Hipotansif seyreden hastaya pozitif inotrop desteği başlandı. YBÜ takiplerinde hastada priapizm kliniğinin gelişmiş olduğu görüldü. Ürolojinin uyguladığı tedavi sonucunda hastanın priapizm kliniği 3. gününde düzeldi. Hastanın İVİG tedavisi bitiminin 10. günü, semptom başlangıcının 3. haftasında hipotansif durumunun devam etmesi ve ileri yaş olmasından dolayı gelişebilecek komplikasyonlar göz önüne alınarak plazmaferez tedavisi vitalleri düzelene kadar uygun görülmedi. 2 ay boyunca YBÜ'nde takip edilen hasta otonom tutulumun gelişmesi, enfektif ve metabolik nedenler sonucu exitus oldu.

EP - 226 BİR OLGU SUNUMU: WERNİCKE ENSEFALOPATİSİ

ÖZLEM POLEN DEMİR , KÜBRA ALTUNYALDIZ , ZEHRA BEGÜM KOÇAK , HESNA BEKTAŞ

ANKARA BİLKENT ŞEHİR HASTANESİ

Giriş:
Wernicke ensefalopatisi, tiamin eksikliğine bağlı akut bir nörolojik sendromdur. Kronik alkolizm ve yetersiz beslenme gibi durumlar ana nedenlerdir. Klinik triad olarak akut bilinç değişiklikleri, ataksi ve oftalmopleji ile kendini gösterir. Erken tedavi edilmezse kalıcı hasara veya ölüme yol açabilir. Biz bu vakada nöroloji yoğun bakımda takip ettiğimiz olgumuzu sunmak istedik.

Olgu sunumu:
65 yaşında, 18 yıldır kronik alkol kullanımı olan, son iki yıldır her akşam en az 2 kadeh şarap 4 bira tüketimi olan, yalnız yaşayan nörolojik geçmişi olmayan hasta yakınları tarafından akut gelişen sürekli uyku hali, anlamlı iletişim kurulamama, genel durum bozukluğu ile acil servise getirilmiş. Acil serviste tarafımızca değerlendirilmiş, yapılan intrakranial görüntülemelerde bilateral bazal ganglionlar ve mamiller cisimler çevresinde t2 flairda hiperintensite lezyonlar tespit edilmiş, nörolojik muayenesinde nonkoopere dezoryante olan hasta acilde iç hastalıkları tarafından değerlendirilmiş, dahili metabolik ön tanıları dışlamış, nöroloji yoğun bakımına ensefalopati ön tanısıyla yatırıldı. Yoğun bakıma alındığında nonkoopere, dezoryante ve göz hareketleri bilateral dışa bakış kısıtlıydı. Yürüyüş ataksisi gözlendi. Anamnez muayene ve görüntülemelerle değerlendirildiğinde wernicke ensefalopatisi ön tanısıyla tarafımızca ilk iki gün 1x500 mg, ardından 5 gün 1x250 mg iv tiamin tedavisi uygulandı. Psikiyatri, dahiliye ve enfeksiyon konsultasyonlarıyla diğer ön tanılar dışlandı. Hastanın tiamin tedavisine 1x25 mg tiamin replasmanı ile devam edildi. Nörolojik muayenesinde düzelme olan hasta önerilerle taburcu edildi.

Tartışma:
Wernicke ensefalopatisinin hızlı tanısı ve tiamin tedavisi nörolojik hasarın önlenmesinde kritik rol oynar. Kronik alkol kullanımı olan hastalarda tiamin eksikliği göz önünde bulundurulmalı ve tedavi erken başlatılmalıdır. Bu olguda, erken tedavi ile belirgin iyileşme sağlanmıştır, erken tanı ve tedavinin önemi vurgulanmıştır.

EP - 227 NADİR BİR OLGU: SPİNAL EPİDURAL KANAMA

CANSU SARIKAYA [1], CANER SARIKAYA [2], MİRUNA FLORENTİNA ATEŞ [1], NİLGÜN ÇINAR [1]

[1] *MALTEPE ÜNİVERSİTESİ TIP FAKÜLTESİ HASTANESİ NÖROLOJİ ANABİLİM DALI*
[2] *MALTEPE ÜNİVERSİTESİ TIP FAKÜLTESİ HASTANESİ NÖROŞİRURJİ ANABİLİM DALI*

Giriş:
Spinal epidural kanama oldukça nadir görülen, akut nörolojik defisite neden olmaları nedeniyle acil müdahale gerektiren durumlardır. Spontan ya da travmatik olarak ortaya çıkabilmektedir. Genellikle ileri yaş, kanama diyatezi olan hastalar ve antikoagülan kullanımı olan hastalarda daha yüksek oranda izlenmektedir (1,2). Bu olguda travma öyküsü ve antikoagülan ilaç kullanımı olmayan spontan epidural kanama tanısı olan hastayı sunmayı amaçladık.

Olgu Sunumu:
Elli altı yaşında erkek hasta ani gelişen sırt ağrısı ve bacaklarda kuvvet kaybı ile acil servise başvurdu. Öz ve soygeçmişinde özellik bulunmayan, herhangi bir ilaç kullanımı olmayan hastanın kas kuvveti nörolojik muayenesinde iki taraflı üst ekstremitelerde 4/5, alt ekstremitelerde 1/5 olduğu izlendi. Taban derisi refleksi bilateral lakayıt, C4 seviyesi altında bilateral seviye veren duyu kusuru mevcuttu. Hastanın acil serviste çekilen kranial bilgisayarlı tomografi (BT), manyetik rezonans Görüntülemesi (MRG) ve şiddetli sırt ağrısı tariflemesi nedenli çekilen tüm spinal vertebraya yönelik BT, BT aort anjiografi incelemelerinde patoloji saptanmadı. Hasta myelit ön tanısı ile nöroloji servisine interne edildi. Tüm spinal MRG çekilen hastada aksiyel ve sagital kesitlerde C7-T2 vertebra seviyeleri boyunca izlenen spinal kanalda T2'de hiperintens, T1'de hipointens epidural yerleşimli lezyon izlendi. Epidural hematom/kitle ön tanıları düşünülen hasta beyin cerrahisine konsülte edildi. İlk 24 saat içinde olması nedenli acil cerrahi endikasyon ile opere edilen hastanın postop 2. gününde muayenesinde sağ alt ekstremite 4/5, sol alt ekstremite 2/5 olduğu görüldü. Patoloji materyali kan ürünleri ile uyumlu izlendi. Kanama etyolojisi nedeniyle araştırılan hastada herhangi bir etyoloji saptanmadı. Postop kontrol 3. ayında hastanın desteksiz mobilize olduğu izlendi.

Tartışma:
Akut spontan epidural kanama insidansı giderek artan akut nörolojik defisite neden olan acil bir durumdur. Bu artan insidans kardiyak ve serebrovasküler hastalık nedeniyle oral anitplatelet ve antikoagülanların artan kullanımı ve MRG'nin günümüzde daha kolay ulaşılabilir olmasına bağlanmaktadır (3). Akut epidural kanamada hızlı cerrahi müdahale spinal fonksiyonun geri döndürebilmesi açısından altın standarttır (4). Bu nedenle akut parapleji ile başvuran, risk faktörü ve ilaç kullanımı olmayan genç hastalarda da spinal epidural kanama ayırıcı tanıda düşünülmeli ve erken cerrahi için optimal koşullar sağlanmalıdır.

Referanslar:
1. Perillo T, Vitiello A, Carotenuto B, Perrotta M, Serino A, Manto A. Spontaneous epidural and subdural hematomas of the spine: Review of anatomy and imaging findings. *Neuroradiol J*. 2024;37(1):23-30. doi:10.1177/19714009231163553
2.Okazaki T, Nakagawa H, Hayase H, et al. Idiopathic and Chronic Epidural Hematoma in the Lumbar Spine: A Case Report and Review of Literatures. *Neurol Med Chir (Tokyo)*. 2018;58(3):138-144. doi:10.2176/nmc.cr.2017-0052
3. Liao CC, Lee ST, Hsu WC, Chen LR, Lui TN, Lee SC. Experience in the surgical management of spontaneous spinal epidural hematoma. *J Neurosurg*. 2004;100(1 Suppl Spine):38-45. doi:10.3171/spi.2004.100.1.0038
4. Liu Z, Jiao Q, Wang X. *Zhongguo Xiu Fu Chong Jian Wai Ke Za Zhi*. 2007;21(5):468-472.

EP - 228 PRİMER SANTRAL SİNİR SİSTEMİ LENFOMASI OLGU SUNUMU: KLİNİK VE RADYOLOJİK ÖZELLİKLERİNİN LİTERATÜR EŞLİĞİNDE DEĞERLENDİRİLMESİ

KADİR GÜLŞEN , FETTAH EREN , AYŞE KARAKAYA ATILGAN

SELÇUK ÜNİVERSİTESİ

Olgu:
Primer santral sini sistemi lenfoması (PSSSL) beyin, spinal kord, beyin omurilik sıvısı (BOS) ve oküler alanı içeren agresif non-Hodgkin lenfomadır. Diğer beyin tümörlerinden farkı kemoterapi, radyoterapi ve steroid tedavisine sıklıkla iyi yanıt vermesidir. Bilinen hastalık ve ilaç kullanım öyküsü olmayan 58 yaşındaki kadın hasta yaklaşık 2 aydır olan sol taraflı güç kaybı yakınması ile başvurdu. Hastanın ilk çekilen beyin difüzyon ağırlıklı manyetik rezonans görüntüsünde (MRG) neticesinde iskemik inme düşünülmüş ve bu şekilde tedavi edilmiş. Başvuru sırasında tekrarlanan nörogörüntülemede sağ hemisferden başlayan karşı hemisfere uzanan perivaskuler lenfoma ile uyumlu görünüm saptanmıştır. Hasta onamı alınmadığı için hastaya biyopsi planlanmasına rağmen uygulanmamıştır. Hastanın nörolojik muayenesi sol kol ve bacakta 3/5 seviyesinde kas gücü defisiti dışında normal olarak değerlendirildi. Hasta mevcut ön tanı ile hematolojiye yönlendirilmiştir. PSSSL'de hastalığın nüksetmesi sıklıkla görülür. Tedavideki ilerlemelere rağmen hastaların yarısından fazlası nüksetmektedir. Primer dirençli veya nükseden PSSSL hastalarının prognozu kötüdür. Bu olgu sunumu prognozu kötü seyredebilen bir hastalığın klinik ve radyolojik özellikleri literatür eşliğinde değerlendirilmiştir.

EP - 229 BARİATRİK CERRAHİ SONRASI GELİŞEN WERNİCKE ENSEFALOPATİSİ: OLGU SUNUMU

DENİZ AY AK , AYSU YETİŞ , BURÇ ESRA ŞAHİN , SELCEN DURAN , ASUMAN ÇELİKBİLEK , AYDAN KÖYSÜREN

AHİ EVRAN ÜNİVERSİTESİ TIP FAKÜLTESİ KIRŞEHİR EĞİTİM VE ARAŞTIRMA HASTANESİ NÖROLOJİ KLİNİĞİ

Giriş:
Wernicke ensefalopatisi (WE) tiamin eksikliğine bağlı gelişen ve klinik olarak oftalmopleji, ataksi ve akut konfüzyonla karakterize bir sendromdur. Klasik triadına ek olarak görülen refleks kaybı ve kas güçsüzlüğü, akut polinöropati olan Miller Fisher sendromu (MFS) ile karıştırılmasına yol açabilir.Uzun süreli alkol kullanımı gibi kronik malnütrisyon durumlarında görülebildiği gibi, kanser, açlık grevi, hiperemezis gravidarum ve bariatrik cerrahi başta olmak üzere gastrointestinal sistem cerrahisi sonrası gibi durumlarda akut olarak da ortaya çıkabilir.WE ,tedavi edilmediği takdirde ciddi mortalite riski taşımaktadır. Bu bildiride bariatrik cerrahi sonrası Wernicke ensefalopati tanısı alan bir hasta sunulmuştur.

Olgu:
19 yaş kadın hasta, vücut kitle indeksi 36 kg/m2 olan ve obezite nedeniyle 4 ay önce bariatrik cerrahi öyküsü mevcut.4 ay içinde 28 kg vererek 100 kg dan 72 kg a düşen hasta acile çift görme, bacaklarda uyuşma, dengesizlik şikayeti ile başvurdu. Acildeki nörolojik muayenesinde alt ekstremitede arefleksi ,bilateral hipoestezi ve ataksik yürüyüş saptandı. WE ,MFS ön tanısıyla yatış yapıldı. Kranial manyetik rezonans görüntülemesi ,BOS incelemeleri ve EMG normal olarak saptandı. Hastamıza üç gün boyunca her 8 saatte bir toplam 1000 mg IV tiamin tedavisi uygulandı, ardından beş gün boyunca 250 mg IV tiamin tedavisi uygulandı ve günlük 250 mg oral tiamin ile taburcu edildi.

Sonuç:
Son yıllarda obezite cerrahisinin uygulanma sıklığı göz önünde bulundurulduğunda, tiamin eksikliğine bağlı gelişen WE olguları akılda bulundurulması gerekir.WE tiamin eksikliğinden kaynaklanan nörolojik bir acil durumdur.Bu vaka bariatrik cerrahi hastalarının postoperatif dönemde yakından takip edilmesi gerekliliğine vurgu yapmak açısından bildirilmeye değer bulunmuştur.

Anahtar Kelimeler: Wernicke ensefalopatisi ,Tiamin eksikliği,Bariatrik cerrahi

Kaynakça:
1. 1.Neuro-ophthalmic manifestations of Wernicke encephalopathy. Isen DR, Kline LB. *Eye Brain.* 2020;12:49–60.
2. 2. A Case of Wernickes Encephalopathy After Sleeve Gastrectomy.Sani E, Da Prato G, Gremes V, Valletta F, Bariani M, Zenti MG.Endocr Metab Immune Disord Drug Targets. 2023;23(12):1548-1551.
3. 3.Neurologic Manifestations of Vitamin B Deficiency after Bariatric Surgery. Punchai S, Hanipah ZN, Meister KM, Schauer PR, Brethauer SA, Aminian A.Obes Surg. 2017 Aug;27(8):2079-2082.
4. 4. A Clinicians View of Wernicke-Korsakoff Syndrome.Wijnia JW.J Clin Med. 2022 Nov 15;11(22):6755.

EP - 230 KRONİK İNFLAMATUVAR DEMİYELİNZAN POLİNÖROPATİ TANILI HASTADA MYASTENİA GRAVİS

ŞEHNAZ ARICI , KATAYOUN FAHMI VAHID , SEVGİN GÜNDOĞAN , GÖZDE NUR DOĞAN , YAPRAK SEÇİL

İZMİR KATİP ÇELEBİ ÜNİVERSİTESİ, ATATÜRK EĞİTİM VE ARAŞTIRMA HASTANESİ, NÖROLOJİ BİLİM DALI

Olgu:

Giriş:
Kronik inflamatuar demiyelinizan polinöropati (KiDP), güçsüzlük, duyusal kayıp, dengesizlik, ağrı ve yürüme bozukluğu gibi klinik özelliklerle seyreden, periferik sinir sisteminin immün sistem aracılı bir hastalığıdır. Miyastenia Gravis (MG), nöromüsküler bileşkede otoantikorların postsinaptik membranında yapısal ve işlevsel değişikliklere neden olarak nöromüsküler iletimde bozulmaya ve bunun sonucunda kaslarda yorulmakla artan güçsüzlüğe yol açan bir hastalıktır. KİDP ve MGnin eş zamanlı olarak ortaya çıkması nadirdir. Bu olguda KİDP ve MG birlikteliği literatür eşliğinde sunulmaktadır.

Olgu:
Seksen bir yaşında, KİDP tanılı hasta son 2-3 aydır çift görme ve sağ göz kapağında düşüklük yakınması ile polikliniğimize başvurdu. Nörolojik muayenesinde sekel nitelikte 4+/5 kuadriparezisine ek olarak sağda belirgin bilateral pitozis ve binokuler diplopi saptandı. Hasta servise yatırıldı. Hastaya Elektromyografi tetkiki yapıldı. Aksonal ve demyelinizan nöropati saptandı. Ardışık uyarım ile anlamlı dekremental ve/veya inkremental yanıt saptanmadı. Anti asetilkolin reseptör (AChR) antikoru pozitif saptandı. Toraks BT görüntülemesi yapıldı. Normal saptandı. Hastaya pridostgmin tedavisi başlandı. Hastanın yakınma ve bulgularının düzeldiği görüldü.

Yorum:
KİDP ve MG nin eş zamanlı olarak ortaya çıkması nadirdir. Uzun yıllar KİDP olarak takip edilen hastalarda yeni eklenen nörolojik bulgular dikkatle takip edilmeli ve diğer otoimmun kökenli hastalıkların da eşlik edebileceği unutulmamalıdır.

EP - 232 HAREKET BOZUKLUĞU OLMADAN KOGNİTİF GERİLEME İLE PREZENTE OLAN İKİ DİABETİK STRİOPATİ OLGUSU

ZEYNEP BAŞTUĞ , ZELİHA NUR IRMAK , AYÇA SİMAY ERSÖZ , CEMİLE HANDAN MISIRLI

SBÜ HAYDARPAŞA NUMUNE EĞİTİM VE ARAŞTIRMA HASTANESİ

Giriş:
Diyabetik striatopati (DS), genellikle kore veya ballismus ile karakterize edilen ve bilgisayarlı tomografi(BT) veya çekilen manyetik rezonans görüntülemede (MRG)'da belirgin, tersine çevrilebilir bazal gangliyon anormallikleri ile ilişkilendirilen nadir bir hiperglisemik durumdur. DSnin prevalansı yaklaşık 100.000de 1dir ve tipik olarak ani başlangıçlı hiperkinetik hareket bozuklukları ile kendini gösterir. Bununla birlikte, kognitif disfonksiyonun, belirli nörogörüntüleme özellikleri ve hiperglisemi ile birlikte DSli hastalarda nadir bir belirti olarak bildirildiği görülmektedir.

Vaka Raporu:
İki DS vakası sunulmuştur; her iki hastada da hiperkinetik hareket bozukluğu olmaksızın sersemlik ve kognitif disfonksiyon gözlemlenmiştir. Nörogörüntüleme, DSye özgü özellikler ve yüksek kan glukoz seviyeleri ile birlikte belirlenmiş, bu da tanı almasını sağlamıştır. Her iki hasta, hiperglisemi tedavisi başlandıktan sonra klinik olarak önemli bir iyileşme göstermiştir.

Sonuç:
Diyabetik striatopati yalnızca istemsiz hareketlerle değil, aynı zamanda bilinç değişikliği ve kognitif gerileme ile de kendini gösterebilir. Tipik BT ve MRG bulguları göz önüne alındığında, böyle durumlarda DS düşünülmeli ve hiperglisemi tedavisi hızla başlatılmalıdır.

EP - 233 INTRAVENÖZ LEVETİRASETAM UYGULMASINA BAĞLI GELİŞEN NADİR BİR YAN ETKİ: MAKÜLOPAPÜLER CİLT DÖKÜNTÜSÜ OLGUSU

EZGİ ASLAN , AHMET YILDIRIM , TUĞÇE ŞULE KAYGISIZ , TEMEL TOMBUL

İSTANBUL MEDENİYET ÜNİVERSİTESİ, GÖZTEPE ŞEHİR HASTANESİ, NÖROLOJİ ANABİLİM DALI

Giriş:
Levetirasetam (LEV) geniş spektrumlu bir nöbet önleyici ilaç olup bu etkisini sinaptik vezikül proteini SV2A 'ya bağlanarak nörotransmitter salınımının modülasyonu ile gerçekleştirdiği düşünülen bir pirolidon türevidir. Nispeten iyi tolere edilirken en yaygın yan etkileri yorgunluk, somnolans, sersemlik ve davranış bozukluklarıdır. LEV ile ilişkili yan etkilerin çoğu hafif ile orta şiddettedir ve çoğunlukla ilk titrasyon fazında meydana gelir. İlaç ile ilişkili cilt lezyonları , nöbet önleyici ilaçlar (NÖİ) reçete edilen kişilerin %3üne kadar ortaya çıkar. Levetirasetam ile karşılaştırıldığında karbamazepin, fenitoin ve fenobarbiton gibi birinci nesil NÖİ'lerde daha yaygındır. Bu olgumuzda intravenöz LEV'in neden olduğu nadir bir yan etki olan makulopapüler döküntülü hasta sunulacaktır.

Olgu:
32 yaşında erkek hasta, acil servise farkındalığın bozulduğu sağ kolda başlayan, sonrasında bilateral tonik-klonik nöbet ile başvurduğu öğrenildi. Hastanın 10 yıl önce konulmuş epilepsi tanısı mevuttu. Nöbet tipi fokal temporal nöbet tarzında ve karbamazepin (kbz) 400 mg 2*1 ile kontrol altındaydı. Acil servise getirildiğinde hastaya İV 2000 mg levetirasetam yükleme tedavisi yapıldığı öğrenildi. Hastanın hemogram, kan biyokimya,tam idrar tahlili, akciğer grafisi, ve kraniyal görüntülemeleri çalışıldı. Beyaz kan hücre düzeyi 8000/µL, c-reaktif protein 62 mg/L tam idrar tahlilinde lökosit esteraz pozitifliği izlendi. Akut semptomatik nöbet geçirdiği düşünülen hasta poliklinik randevusu verilerek acil servisten taburcu edildi. Ertesi gün polikliniğe yaygın cilt lezyonları ile başvuran hastanın taburcu olduktan yaklaşık 6 saat sonra şikayetlerinin başladığı öğrenildi. Fizik muayenesinde gövdesinde ve sırtında yaygın (resim 1, resim 2), bacaklarda daha az sıklıkta olan eritemli makulopapüler döküntü ve el ve ayak ayalarında deskuamatif lezyonlar (resim 3, resim 4) izlendi. LEV'e bağlı olduğu düşünülen cilt döküntülerinin tanı ve tedavisi için hasta deri ve zührevi hastalıklarına yönlendirildi. Kortizon tedavisi ile lezyonlarında belirgin düzelme görüldü.

Tartışma:
LEV gibi ikinci kuşak anti-nöbet ilaçlar ile cilt yan etki geliştirme potansiyeli daha azdır.Litaratürde LEV ile gelişen cilt lezyonu çok nadirdir. Hızlı ve erken tanı için nörolog ve dermatologların LEVin bu nadir cilt yan etkisi konusunda dikkatli olmaları gerekmektedir.

EP - 234 KLİNİK YANILGILAR: SEREBRAL PALSİ SEKELİ OLARAK DEĞERLENDİRİLEN BİR BPAN VAKASI VE LİTERATÜR DERLEMESİ

TUĞBA ÖZÜM [1], PELİN KOMBAL [1], BEDİRHAN GEZER [1], BÜLENT ELİBOL [1], NEŞE DERİCİOĞLU [1], GÜL YALÇIN ÇAKMAKLI [1], ZUHAL YAPICI [2], RAHŞAN GÖÇMEN [3]

[1] HACETTEPE ÜNİVERSİTESİ TIP FAKÜLTESİ NÖROLOJİ ANABİLİM DALI
[2] İSTANBUL ÜNİVERSİTESİ TIP FAKÜLTESİ NÖROLOJİ ANABİLİM DALI
[3] HACETTEPE ÜNİVERİTESİ TIP FAKÜLTESİ RADYOLOJİ ANABİLİM DALI

Giriş:
Beta-propeller protein-associated neurodegeneration (BPAN) demir birikimi ile karakterize nadir bir nörodejeneratif hastalıktır. Xe bağlı dominant geçiş gösteren BPAN, substantia nigra ve globus pallidusta demir birikimi, gliozis ve nöron kaybıyla tanımlanır. Erken dönemde nöbetler, gelişim geriliği ve kognitif disfonksiyonla kendini gösterirken, ilerleyen dönemde parkinsonizm ve distoni gibi motor bulgular öne çıkar. Kesin tanı için klinik bulguların yanı sıra, manyetik rezonans görüntüleme ve genetik testler gereklidir.

Olgu:
40 yaşında bir kadın hasta, annesiyle birlikte yaşamaktadır ve günlük aktivitelerde annesine bağımlıdır. Hasta, 1 yaşında febril konvülsiyonlar ile başlayan nöbetler geçirmiş, 8 yaşında nöbetleri kesilmiştir. Çocukluk döneminde gelişim geriliği gözlenmiş ve bu dönemde serebral palsi tanısı almıştır. Sosyal gelişiminde uyum sorunları, ince motor becerilerde zayıflık ve okuma-yazma öğrenememe gibi problemler yaşamıştır. Son beş yılda ise, yürüme güçlüğü, donmalar ve uyku bozuklukları gelişmiştir. Son iki yılda belirginleşen idrar ve gaita inkontinansı ile birlikte özbakımda zorluklar artmıştır. Hasta belirgin kognitif bozukluk, motor ve psikiyatrik semptomlar nedeniyle ileri tetkik amacıyla hastaneye yatırılmıştır.
Nörolojik muayenesinde kısıtlı kooperasyon, uygunsuz gülme ve ağlama atakları, derin tendon reflekslerinde artış, bradikinezi, rijidite ve antefleksiyon postürü saptanmıştır. MR görüntülemelerinde globus pallidus ve substantia nigrada paramanyetik madde birikimi tespit edilmiştir. BPAN öntanısı ile yapılan genetik testler tanıyı doğrulamıştır.

Sonuç:
BPAN, beyinde demir birikimi ile karakterize nörodejeneratif bir hastalık olup, tipik klinik ve görüntüleme bulguları tanı koymada önemlidir. Erken dönemde nöbetler, ilerleyen dönemde ekstrapiramidal ve psikiyatrik bulgular öne çıkar. MR görüntülemetanıda yardımcı olmakla birlikte kesin tanı için genetik tetkikler gereklidir. Bu olgu, daha önce serebral palsi tanısı konulan bir hastada BPAN'ın tipik özelliklerini göstermektedir.

EP - 235 YENİ MUTASYONLARA BAĞLI ÜÇ SPASTİK PARAPLEJİ TİP 58 OLGUSUNUN KLİNİK VE MRG ÖZELLİKLERİ

ZEYNEP ESİN SAYAR , AYŞEGÜL GÜNDÜZ , CENGİZ YALÇINKAYA

İSTANBUL ÜNİVERSİTESİ- CERRAHPAŞA, CERRAHPAŞA TIP FAKÜLTESİ, NÖROLOJİ ANABİLİM DALI

Amaç:
İnsan genomunda 17p13.2 bölgesinde bulunan KIF1C geni hücre içi taşımadan sorumlu bir proteini kodlar. Bu protein, mikrotübüller içindeki maddelerin taşınmasında önemli rol oynar. Bu durum özellikle sinir hücrelerinde sağlıklı işleyiş için kritik öneme sahiptir.

KIF1C genindeki mutasyonlar, SPG58 (Spastik Parapleji Tip 58) olarak bilinen kalıtsal spastik parapleji ve serebellar bulgulara neden olur.

Bu sunumun amacı, çocukluk döneminde görülen spastik parapleji, ataksi ve tremorun ayırıcı tanısında SPG58'in göz önünde bulundurulmasıdır.

Hastalar ve Yöntem:
Birinci olgu, 21 yaşında kadın, 2 yaşında ellerinde ve başında tremor başlıyor ve bulgular 12 yaşından sonra kötüleşiyor. 19 yaşında sağ bacakta belirgin güç ve duyu kaybı ile idrar inkontinansı ortaya çıkıyor. Nörolojik muayenede sağ tarafta 4/5, sol tarafta -5/5 kuvvet kaybı, ılımlı tonus artışı, refleks canlılığı, dizartri, dismetri ve disdiadokinezi ve ataksi saptandı.

İkinci olgu ilk olgunun kız kardeşi, 15 yaşında, 3 yaşında ellerde tremor fark ediliyor, 13 yaşında ellerde ve başındaki tremorda artış gözleniyor. Nörolojik muayenesinde dizartri, dismetri ve disdiadokokinezi ve sağ alt ekstremitede hafif kuvvetsizlik saptandı.

Üçüncü olgu 10 yaşında kadın hasta,18 aylıkken yürümede gecikme şikayeti ile getirildi. Güncel nörolojik muayenesinde dizartri, ataksi, dismetri ve disdiadokokinezi saptandı.

Bulgular:
Her iki kardeşte KIF1C ekzon 4'te c.115_118delAATC (p.N39Lfs*68) mutasyonu, üçüncü olguda KIF1C geninde ekzon 11'de c.864+1G>A missense mutasyonu saptandı.Her üç olguda kranial MRG'de bilateral piramidal yolun tutulduğu hipomiyelinizan lökodistrofi izlendi.

Sonuç:
Olgularımız literatürdeki olgulara benzer klinik ve MRG özellikleri göstermektedir. Bildirdiğimiz mutasyonlar yeni mutasyonlardır. Çocukluk döneminde görülen spastik parapleji, ataksi ve tremorun ayırıcı tanısında SPG58 düşünülmelidir.

EP - 236 CREUTZFELDT-JAKOB HASTALIĞI: 2 OLGU SUNUMU

IŞIK TUŞBA TAN [1], MEDİNE ÖZELER [1], ASLI KÖŞKDERELİOĞLU [2], NESLİHAN EŞKUT [1], LEVENT ÖCEK [3], PINAR ORTAN [2]

[1] SBÜ İZMİR BAYRAKLI ŞEHİR HASTANESİ, NÖROLOJİ KLİNİĞİ
[2] SBÜ, İZMİR BOZYAKA EĞİTİM VE ARAŞTIRMA HASTANESİ, NÖROLOJİ KLİNİĞİ
[3] SBÜ, TEPECİK EĞİTİM VE ARAŞTIRMA HASTANESİ, NÖROLOJİ KLİNİĞİ

Giriş:
Creutzfeldt-Jakob hastalığı (CJD) prion proteinlerinin neden olduğu, hızla ilerleyen, nadir görülen, bulaşıcı olabilen, ölümcül bir nörodejeneratif hastalıktır.

Olgu1:
72 yaşında kadın hasta 1 aydır olan görsel halüsinasyonlar, yakın bellek ile ilgili problemler, başağrısı, baş dönmesi, dengesizlik, yürümede güçlük, mizaç ve duygudurum değişikliği nedeniyle başvurdu. Nörolojik muayenesinde hipofoni, nistagmus, ataksik yürüyüş saptandı. EEG'de periyodik keskin dalga deşarjları saptandı. Kranial MR'da serebral kortikal sulkusda atrofi, solda kaudat nükleusta T2 a ve FLAİR sekanslarda hiperintens, diffüzyonda kısıtlanma gösteren sinyal değişikliği izlendi. BOS biyokimyasında ılımlı protein artışı saptandı ve h-tau, NfL,14-3-3 ve Prion-QulC düzeyleri yüksek olarak saptandı. İzlemde nörolojik muayenesinde progresyon ve myokloniler izlendi. Hasta, klinik, nörogörüntüleme, EEG tetkiki ve BOS incelemesi ile CJD tanısı aldı.

Olgu 2:
66 yaşında kadın hasta yaklaşık 2 haftadır olan subakut başlangıçlı yürümede zorluk, özellikle sol kolda ve elde belirgin olmak üzere her iki kolda istemsiz dönme hareketleri ve sol kolunu kullanmakta zorlanma şikayetleri ile başvurdu. Hastanın nörolojik muayenesinde dört yanlı rijidite, bradikinezi, distoni, hipomimi, hipofoni, geniş tabanlı yürüyüş, startle reaksiyonu, dismetri saptandı. Kranial MR'da sağ kaudat nukleus ve sağ frontal lobta kortikal diffuzyon kısıtlanması izlendi. EEG'de trifazik keskin dalga deşarjları izlendi. BOS proteini ve BOS h-tau düzeyi, nörofilament düzeyi, 14-3-3 proteini yüksek saptandı. Hastanın BOS, MR, EEG ve nörolojik muayene bulguları birlikte CJD tanısı aldı.

Tartışma:
CJD hastalığı tanısında BOS incelemesi oldukça önemlidir. Özellikle sporadik CJD tanısında PT-QulC testi %90-100 hassasiyete ve %98-100 özgünlüğe sahiptir. İki olgu klinik bulgulara eşlik eden laboratuar ve nörogörüntüleme sonuçları ile CJD tanısı almıştır.

EP - 237 POSTERİOR İNTEROSSEÖZ SİNİR (PİN) HASARININ KLİNİK VE ELEKTROFİZYOLOJİK ÖZELLİKLERİ; HACETTEPE ÜNİVERSİTESİ NÖROLOJİ AD EMG ÜNİTESİ 28 YILLIK DENEYİMİ

MERVE MELODİ ÇAKAR , EZGİ DEMİREL ÖZBEK , FATMA GÖKÇEM YILDIZ , ÇAĞRI MESUT TEMUÇİN

HACETTEPE ÜNİVERSİTESİ TIP FAKÜLTESİ, NÖROLOJİ ANABİLİM DALI

Amaç:
Posterior interosseöz sinir (PİN), radial sinirin saf motor dalı olup hasarı çok nadir görülen bir nöropatidir. Travmalar, yer kaplayan lezyonlar, nöraljik amiyotrofi PİN hasarının etiyolojisinde rol oynamaktadır. Bu retrospektif incelemede Hacettepe Üniversitesi Nöroloji AD EMG Ünitesi PİN hasarı deneyimi paylaşılmaktadır.

Gereç ve Yöntem:
1996- 2024 yılları arasında PİN hasarı ön tanısı ile EMG Ünitesi'ne yönlendirilen hastaların demografik bilgileri, nörolojik muayeneleri, EMG bulguları ve takipleri, Ünite ENMG veri tabanı ve hastane kayıtlarından geriye dönük olarak elde edildi.

Bulgular:
28 yıllık retrospektif tarama sonucunda ünitemize PİN hasarı ön tanısıyla 36 hasta yönlendirilmiş olup, bunların %83ünde (n=30, 9 kadın, ortalama [min-max] yaş 37 [4-69] yıl) elektrofizyolojik bulgular PİN hasarı ile uyumlu bulunmuştur. ENMG incelemesinde temel özellik radial motor sinir iletim ve PİN ile innerve kaslarda iğne EMG çalışmalarında anormallikler saptanmasına karşın, radial duyu iletim çalışmalarının normal oluşu idi.
22 hastada izole PİN hasarı, 8 hastada ise eşlik eden diğer sinir (ulnar ve median sinir) hasarı gözlenmiştir. En çok Ortopedi bölümü (%50) tarafından PİN hasarı ön tanısıyla yönlendirilme yapıldığı görülmüştür. Kayıtlarına ulaşılabilen olgularda en sık etiyolojik faktörün travma (%71,4) olduğu gözlenmiştir. Ayrıca benign tümörler (lipom, fibrom) ve nöraljik amiyotrofi de diğer tanılar arasındaydı. Hastalara uygulanan müdahalelerin %83'ü cerrahi yöntemler (dekompresyon, tümör eksizyonu, tendon transferi) olup, bu hastaların 6 ay-1 yıllık takiplerinde %66'sında parsiyel de olsa iyileşme görüldüğünü kaydedilmiştir.

Sonuç:
Çalışmamızda PİN hasarında travma diğer çalışmalarla benzer şekilde en sık nedendi. PİN hasarı tedavi etmek için sıklıkla cerrahi müdahaleye başvurulmuştur. Elektrofizyolojik incelemeler, lezyonun lokalizasyonunu, sinir hasarının derecesini belirlemede en önemli tanı araçlarından birisidir.

EP - 238 YAPAY ZEKA TÜRK NÖROLOJİ YETERLİLİK SINAVINDA BAŞARILI MI?

AYŞE BETÜL ACAR [1], ECE TÜRKSOY [2], EMİNE ALTIN [3], ÖZLEM KURTKAYA KOÇAK [4]

[1] ETLİK ŞEHİR HASTANESİ ALGOLOJİ BİLİM DALI
[2] GAZİ ÜNİVERSİTESİ TIP FAKÜLTESİ NÖROLOJİ ANABİLİM DALI ALGOLOJİ BİLİM DALI
[3] GAZİ ÜNİVERSİTESİ TIP FAKÜLTESİ NÖROLOJİ ANABİLİM DALI KLİNİK NÖROFİZYOLOJİ BİLİM DALI
[4] ANKARA BİLKENT ŞEHİR HASTANESİ NÖROLOJİ ANABİLİM DALI KLİNİK NÖROFİZYOLOJİ BİLİM DALI

Amaç:
ChatGPT-4'ün nöroloji alanında değerlendirme yapan Türk nöroloji yeterlilik sınavında nasıl bir başarı göstereceğini test etmek istedik.

Gereç ve Yöntem:
Çalışmada Türk Nöroloji derneği (TND) tarafından yapılan nöroloji yeterlilik sınavının 2021 ,2022 ve 2023 yılında yapılan sınavların çoktan seçmeli bölümü kullanıldı. Bu sınavlar ChatGPT-4'e iki kez çözdürüldü. Yanlış cevap verilen sorular "hatalı yanıtladın tekrar çözebilir misin?" şeklinde tekrar çözdürüldü. GPT-4e sorulan sorulara verilen "doğru" yanıtları, TND'nin web sitesinde yayınlanan nöroloji yeterlilik sınavının yanıtlarına dayanıyordu. İptal edilen sorular değerlendirmeye alınmadı.

Bulgular:
Sonuçlar Tablo 1' de mevcuttur.

Tablo 1. Sınav sonuçları

	2021	2022	2023
1. sınav doğru cevap	80	63	50
1.sınav yanlış cevap	19	16	13
2.sınav doğru cevap	82	66	52
2.sınav yanlış cevap	17	13	11
İptal soru sayısı	1	1	7
Toplam soru sayısı	100	80	70
1. sınav başarı yüzdesi	80	79	79
2. sınav başarı yüzdesi	82	83	82

Sonuç:
Sonuçlar: Bu çalışma, ChatGPTnin performansını gerçek bir sınavda araştıran ilk çalışmadır. ChatGPT-4 2021, 2022 ve 2023 sınavında nöroloji yeterliliğinde 1. Değerlendirmede ortalama %79,3 , 2. Değerlendirmede ortalama %82,3 başarıya ulaşmışlardır. Bu durum Liu ve ark. (1) yapmış olduğu çalışmada, %81lik genel bir doğruluk oranıyla benzerdir. Kung ve ark. yaptığı çalışmayla benzer olarak ChatGPTnin zaman zaman aynı soruya farklı yanıtlar verdiğini ve performansının tutarlılığı konusunda endişelere yol açtığını gözlemledik (2). ChatGPT verilen bir başlangıç cümlesi veya konuya uygun içerikler üretiyor (3) Hekimliğin yüksek riskli bir meslek olduğu göz önüne alındığında, eğitimde doğru ve güvenilir tıbbi bilgiye sahip program geliştirmek son derece önemlidir (4). Bu nedenle, GPT-4ün tıbbi lisans sınavlarını geçmesi, tıp eğitiminde bir bilgi kaynağı olarak kullanılabileceği anlamına gelmez (1).

Referanslar:
1.Journal of Medical Internet Research - Performance of ChatGPT Across Different Versions in Medical Licensing Examinations Worldwide: Systematic Review and Meta-Analysis [Internet]. [cited 2024 Aug 8]. Available from: https://www.jmir.org/2024/1/e60807
2.Kung JE, Marshall C, Gauthier C, Gonzalez TA, Jackson JB. Evaluating ChatGPT Performance on the Orthopaedic In-Training Examination. JBJS Open Access [Internet]. 2023 Sep 8 [cited 2024 Aug 6];8(3). Available from: /pmc/articles/PMC10484364/
3.What Is ChatGPT Doing … and Why Does It Work?—Stephen Wolfram Writings [Internet]. [cited 2024 Aug 8]. Available from: https://writings.stephenwolfram.com/2023/02/what-is-chatgpt-doing-and-why-does-it-work/

4.Lai UH, Wu KS, Hsu TY, Kan JKC. Evaluating the performance of ChatGPT-4 on the United Kingdom Medical Licensing Assessment. Front Med (Lausanne) [Internet]. 2023 [cited 2024 Aug 8];10. Available from: /pmc/articles/PMC10547055/

EP - 239 NÖROFOBİ ÇÖZÜMÜ OLAN BİR EĞİTİM SORUNUDUR; İSTİNYE ÜNİVERSİTESİ 6. YIL MECBURİ NÖROLOJİ İNTÖRNLÜĞÜ MODELİ

YAKUP KRESPİ , YELDA YILDIZ , NURİYE TAŞDELEN FIŞGIN , OZAN ÖZKAYA , AYBERG KURT

İSTİNYE ÜNİVERSİTESİ SAĞLIK UYGULAMA VEARAŞTIRMA HASTANESİ İNME MERKEZİ

Giriş:
Nörolojik hastalıklar, dünya genelinde yetişkinlerde en yaygın sakatlık nedenlerinden biridir. İnme bu hastalık grubunun önemli bir kısmını oluşturan, yüksek ölüm ve sakatlık oranlarına yol açan ve artık etkin bir tedavisi olan bir toplum sağlığı sorunundur. İnme başta olmak üzere nörolojik hastalıkların acil servis başvuruları sırasında hızlı bir şekilde tanınması ve tedaviye yönlendirilmesi hastaların hayatta kalma oranlarını ve yaşam kalitesini doğrudan etkiler. Bu bağlamda, nöroloji eğitiminin mezuniyet öncesi dönemde yeterli düzeyde verilmesi, hekim adaylarının klinik yeterlilik kazanması açısından kritik önemdedir. Ancak, tıp öğrencileri arasında "nörofobi" olarak bilinen, nörolojik hastalıklara karşı korku ve özgüven eksikliği yaygındır. Bu durum, nöroanatomi eğitimine yeterli düzeyde maruz kalınmaması, nörolojik muayenenin zor ve karmaşık olarak algılanması gibi faktörlerle ilişkilendirilmektedir. Bu çalışmada, İstinye Üniversitesi Tıp Fakültesi'nde uygulanan 6. yıl (intörnlük dönemi) nöroloji eğitim modelinin tanıtılması ve öğrencilerin nörolojik muayene ve acil nörolojik durumların yönetimi konusundaki becerilerinin nasıl geliştirildiğinin paylaşılması amaçlanmaktadır.

Yöntem:
Ülkemizde nöroloji eğitimi tıp fakültesi 3. sınıfta teorik ve 5. sınıfta teorik ve muayene bilgisi şeklinde uygulanmaktadır 2022 yılında İstinye Üniversitesi Tıp Fakültesinde dahili bilimler staj programı dahilinde, altıncı sınıf öğrencilerine yönelik 10 günlük nöroloji intörnlük stajı tanımlanmış ve uygulanmak üzere Üniversite Yönetim Kurulunda kabul edilmiştir . Program, teorik bilgi ve nörolojik muayene becerilerinin uygulamalı staj ile pekiştirilmesini hedeflemektedir. Akut inme vakalarının gerçek zamanlı yönetimi ve paralel süreç yönetimi ile ekip çalışması becerisinin kazanılması; klinik deneyimlerin yanı sıra, hasta ve hasta yakınlarına yönelik anketlerle hastane öncesi gecikmelerin nedenlerine ilişkin farkındalık geliştirme programın temel bileşenlerini oluşturmaktadır. Bu çalışmada nöroloji intörnlük stajı dahilinde intörnün bir günü aracılığı ile program içeriği ve basamakları tanıtılacak, intörn deneyim ve tanıklıkları bildirilecektir.

Bulgular:
Altıncı sınıfta gerçekleştirilen nöroloji intörnlük staj programı ile acil servis ve nöroloji stajları, öğrencilerin akut nörolojik hastalıkların tanı ve tedavisinde becerilerini pekiştirmelerini sağladı. Eğitim sürecinde, özellikle inme hastalarının yönetiminde zamanın kritik rolü öğrenciler tarafından gerçek vakalar üzerinden deneyimlenmesi sağlandı. Bu süreçte, nörolojik muayene becerilerinin yanı sıra hasta iletişim becerileri de geliştirilmeye çalışıldı. Stajın sonunda, öğrencilerin nörolojik hastalıklar karşısındaki korkularının azaldığı, bu alandaki özgüvenleri nin arttığı ve gerek staj bitiminde gerekse de mecburi hizmet dönemlerindeki etkinliklerinin arttığı izlenimi edinildi.

Sonuç:
İstinye Üniversitesinde uygulanan nöroloji eğitim modeli, öğrencilerin nörolojik acil durumlarla başa çıkma becerilerini artırmakta ve mezuniyet sonrası klinik pratikte daha hazırlıklı olmalarını sağlamakta olabileceği düşünüldü. Programın objektif pedagojik çıktılarının ortaya konulması ve yaygınlaştırılması yönünde çalışılması gerektiği belirlendi.

EP - 240 NADİR GÖRÜLEN BİR ELEKTROLİT BOZUKLUĞU: HİPERMAGNEZEMİ

GİZEM KIZILAY , DİDEM AYDENİZ , FERAH KIZILAY

AKDENİZ ÜNİVERSİTESİ TIP FAKÜLTESİ, NÖROLOJİ ANABİLİM DALI

Amaç:
Magnezyum; nöromuskuler iletim, kardiyak eksitabilite, vazomotor tonus ve insülin metabolizması gibi pek çok fizyolojik olayda rol oynar. Hipermagnezemi nadir ancak fatal seyredebilen bir elektrolit bozukluğudur. Bu bildiride bilinç değişikliğiyle başvuran bir hipermagnezemi olgusu sunulmuştur.

Olgu:
76 yaş erkek hasta, Acil Servise bilinç değişikliği, uyku hali, oral alım azlığı ile getirildi. Yıllardır tetraplejik olan hastanın özgeçmişinde trafik kazası, C3 vertebra seviyesinde kompresyon, subdural kanama, tüberküloz ve katarakt mevcuttu. Vital bulguları stabil, EKG'si normal sinüs ritmindeydi. Nörolojik muayenesinde ağrılı uyarana göz açıyordu. Işık refleksi bilateral alınamadı, sol göz sağa kıyasla midriyatikti. DTR'ler alınamadı. Sistemik muayenesinde batını ileri derecede distandüydü.

Acil Serviste Levetirasetam 2000 mg IV verildi. Yükleme sonrası hastanın bilincinde değişiklik gözlenmedi. Hemogram, Biyokimya, Beyin BT, MR Difüzyon, Pulmoner Arter BT Anjiografi tetkikleri sonuçlandığında magnezyum düzeyi ilk ölçümde 10,13 mg/dL kontrolde 9,46 mg/dL bulundu. Muayene, laboratuvar ve görüntüleme bulguları multidisipliner olarak değerlendirildiğinde ön planda hipermagnezemi düşünüldü. Öykü derinleştirildiğinde kabızlık nedeniyle hastanın sık sık Magnezi Kalsine aldığı öğrenildi.

Acil Serviste Furosemid infüzyonu başlandı, entübe edildi. Kontrol magnezyum düzeyleri 8,43 ve 10,07 mg/dL bulundu. Yoğun bakım takibinde yüksek doz noradrenalin infüzyonuna rağmen hipotansif ve anstabil seyreden hastaya adrenalin infüzyonu başlandı. Maksimum doz vazoaktif ajan altında aynı gün kardiyak arrest gelişti. Etkin kardiyopulmoner resüsitasyona rağmen asistoli dışında ritm izlenmedi, hasta exitus kabul edildi.

Tartışma:
Hipermagnezemi çoğunlukla iatrojenik olup gastrointestinal yakınmalarla magnezyum içeren katartik ilaçların veya antiasitlerin kullanımıyla görülür. Literatürde tetraparezi, sinoatrial/atrioventriküler nod bloğu, kardiyak arrest, koma, ölüm vb. ile sonuçlanan olgular sunulmuştur.

EP - 241 PARANEOPLASTİK NÖROLOJİK SENDROM: OLGU SUNUMU

HELİN BERFİN KUTLU NAZEM , ZELİHA ESENBİKE ÖZALP , ECE AKALIN AKTAŞ , PELİN DOĞAN AK , ESMA KOBAK TUR , HATİCE FERHAN KÖMÜRCÜ , EREN GÖZKE

SAĞLIK BİLİMLERİ ÜNİVERSİTESİ FATİH SULTAN MEHMET EĞİTİM VE ARAŞTIRMA HASTANESİ

Özet:
Paraneoplastik nörolojik sendromlar (PNS) nadir görülen, neoplazm sonrası oluşan anormal immün yanıta sekonder gelişen bir komplikasyondur. Bu olgu sunumunda bilinen neoplazm öyküsü olmayan, anti-yo pozitifliği saptadığımız ensefalit hastası sunduk.

Olgu:
Yetmişdört yaş kadın, gelişinden 2-3 gün önce başlayan genel durumda bozulma, uyku hali ve yutma güçlüğüyle başvurdu. Özgeçmişinde iskemik serebrovasküler hastalık, post-stroke epilepsi, hipertansiyon, atriyal fibrilasyon, biyolojik kapak replasmanı öyküleri mevcuttu. Gelişinde total afazikti. Sol nazolabial oluk silikliği, tetraparezi ve taban cilt reflekslerinde bilateral yanıtsızlık mevcuttu. Kranyal MR'da sol MCA sulama alanında akut enfarkt alanı izlendi. Ancak hastanın klinik seyrinin enfarkt alanıyla açıklanamadığı düşünüldü. EEG'de biyoelektriksel aksama saptandı. Servikal vertebral MR'da C2 seviyesinde T2 sekansta hiperintens lezyon izlendi. Kranyal MR'da temporallerde belirgin olmak üzere yaygın kontrastlanma izlendi. Lomber ponksiyon'da BOS'ta 19 lökosit/mm3 (%93 lenfomonositer), mikroprotein 0.88 gr/L, viral/bakteriyal menenjit paneli, kültürü negatif, Oligoklonal bant (OKB) ve NMO antikoru negatif saptandı. Steroit tedavisi başlandı. Kliniğinde uyanıklılığının arttığı ve anlamsız kelime çıkışlarının başladığı, kas gücünde belirgin artış olduğu izlendi. BOS/serum paraneoplastik ve otoimmün panelinde; Serum yo antikoru pozitif, BOS anti-yo/pca-1 pozitif geldi. 0,4 gr/kg/gün'den 5 gün IVIG tedavisi verildi. Malignite taraması başlatıldı.

Sonuç:
Sonuç olarak farklı nörolojik semptomlarla gelen, etyolojiye karar verilemeyen ya da tedavilerden yanıt görmeyen özellikle ileri yaş hastalarda PNS mutlaka akla gelmelidir Hastalarda malignite öyküsü aranmamalıdır zira vakaların %70-80 inde PNS malignite tanısından çok daha önce ortaya çıkabilmektedir. PNS'te erken tanının hem tedavi hem rehabilitasyona erken başlanması açısından önem taşıdığı unutulmamalıdır

EP - 242 TİNNUTUS VAKALARINDA TRANSKUTANÖZ AURİCULAR VAGUS SİNİR STİMÜLASYONU

DİLAN KANGÜL , TEHRAN ALİYEVA

İSTANBUL MEDİPOL ÜNİVERSİTESİ TIP FAKÜLTESİ, NÖROLOJİ ANADALI

Amaç:
Tinnitus, işitsel sinir yolu boyunca ortaya çıkan nörofizyolojik anomalilere bağlı olarak, dış bir uyaran olmaksızın kulakta sürekli çınlama ya da uğultu şeklinde hissedilen bir ses algısıdır. Dünya genelinde nüfusun %10-15ini etkilemekte olup, ileri yaş gruplarında daha sık görülmektedir. Tinnitusun, merkezi işitsel yolaklarda (özellikle işitsel korteks ve inferior kolikulus gibi bölgelerde) nöronal hipersenkronizasyon sonucu ortaya çıktığı düşünülmektedir. Son yıllarda, invaziv olmayan tedavi yöntemlerine olan ilgi artmış, özellikle auricular vagus siniri stimülasyonu (aVNS) gibi yaklaşımlar dikkat çekmeye başlamıştır. Bu yöntemler, merkezi sinir sistemindeki anormal nöronal aktiviteyi doğrudan modüle etme potansiyeline sahiptir. Vagus siniri, geniş bir nöroregülatif ve otonomik işlevler ağına sahip olması nedeniyle, tinnitus tedavisinde önemli bir hedef olarak öne çıkmıştır. Bu çalışmada, aVNS uygulanan 5 tinnitus vakasının klinik sonuçları sunulmuştur.

Gereç ve Yöntem:
Çalışmaya dahil edilen hastalara, düşük frekanslı elektriksel stimülasyon her iki kulak tragus bölgesine haftada 5 gün 30 dakika süreyle ve toplam 4 hafta boyunca uygulanmıştır. Hastalar, tedavi öncesi ve sonrası "Tinnitus Derece İndeksi Formu" (TDİ) ve "Tinnitus Subjektif Algı Seviyesi Ölçeği" (TSAS) ile değerlendirilmiştir

Bulgular:
Çalışmaya 2 kadın ve 3 erkek , toplam 5 hasta alındı. Yaş aralığı 37 ile 66 arasında olup, tinnitus süresi ortalama 5 ay ile 10 yıl arasında değişmekteydi.

Tedavi öncesi ortalama TDİ değeri 43,4 TSAS değeri 48,2 idi. Tedavi sonrası ise TDİ değeri 26,4 TSAS değeri 17,4 olarak bulundu.

Tedavi sonrası, dört hastada TDİ ortalamalarında %42,25 oranında azalma gözlenmiştir. Aynı şekilde, TSAS ölçeğinde %50,75 oranında düşüş kaydedilmiştir. Bir hastada ise belirgin bir iyileşme saptanmamıştır.

Sonuç:
Tinnitus tedavisinde aVNS uygulanan beş hastanın dördünde, tinnitus şiddetinin belirgin şekilde azaldığı gözlemlenmiştir. Bir hasta ise tedaviden fayda görmemiştir. Bu sonuçlar, aVNSnin tinnitus ve ilişkili semptomların tedavisinde umut verici bir yöntem olabileceğini göstermektedir. Ancak, hangi hasta grubunun daha fazla fayda göreceğini belirlemek ve tedavinin genel etkinliğini kanıtlamak amacıyla daha geniş çaplı vaka serileri ile yapılan çalışmalara ihtiyaç duyulmaktadır.

EP - 244 FRONTAL LOB NÖBETLERİNİ TAKLİT EDEN BİR NON-KETOTİK HİPERGLİSEMİ VAKASI

AYSE KARAKAS , ECE ÖZDEMİR ÖKTEM , SEYDA CANKAYA , CEYHUN SALMAN , BURAK YULUG

ALANYA ALAADDİN KEYKUBAT ÜNİVERSİTESİ TIP FAKÜLTESİ NÖROLOJİ ANABİLİM DALI

Olgu:
Epilepsi birden fazla tetiklenmemiş nöbetin olduğu özellikle genetik, yapısal, immünolojik veya tanımlanmamış etiyolojilere sekonder en az iki nöbetle karakterize klinik durumdur. Epilepsinin altta yatan etyolojisinin belirlenmesi, efektif tedaviye karar vermek açısından oldukça önemlidir. Non-ketotik hiperglisemi, keton cisimsikleri olmadan hiperglisemi ve hiperozmolarite varlığı ile karakterize, yüksek epileptik nöbet riski ile ilişkili olan Diabetes Mellitusun ciddi bir komplikasyonudur. Hiperglisemi kaynaklı nöbetlerde, nöroradyolojik özellikler subkortikal hipointensitelerden, hiperglisemideki kararkteristik görüntüleme bulgularına kadar çeşitlilik gösterebilir. Bu olgu sunumunda, 48 yaşında frontal lob nöbetleri ile prezente olup beyin MR görüntülemesinde T2 FLAIR sekansında sağ süperior frontal ve medial gyruste hipointens alanları mevcut olan non-ketotik hiperglisemi vakası nöroradyolojik ve klinik bulguları açısından literatür eşliğinde tartışılmıştır.

EP - 245 HEMODİYALİZ HASTASINDA TORAKAL SPONDİLODİSKİTE BAĞLI PARAPLEJİ OLGU SUNUMU

BERNA DÜZEL ARSLAN , GÜLSÜM BAYANA ÇOMRUK , ÖZCAN DEMETGÜL , ULAŞ ÇİÇEK

HATAY EĞİTİM VE ARAŞTIRMA HASTANESİ

Giriş:
Spondilodiskit, vertebrayı tutan osteomyelit olup vertebral cisim, intervertebral disk ve posteriorvertebral arkın enfeksiyonudur. Sıklıkla bakteriyel etkenlere bağlı olarak nadiren de fungal ve paraziter etkenlere bağlı olarak da gelişebilir(1-4).Bu olgu sunumunda paraparezi nedeni ile başvuran kronik hastalık tanısı olan vakaların ayırıcı tanısında spondilodiskite dikkat çekmeyi amaçladık.

Olgu Sunumu:
64 yaşında kadın hasta yaklaşık 3 haftadan beri varolan istirahatte belirgin sırt ağrısı, halsizlik yaklaşık 1 gün önce başlayan yürüyememe bacaklarda güç kaybı şikayeti ile polikliniğe başvurdu. Özgeçmişinde Diyabetes Mellitus, Kronik böbrek yetmezliği ile buna bağlı haftada 3 defa diyalize alınma öyküsü mevcuttu. Vital bulgularında belirgin anormallik olmayan hastanın fizik muayenesinde alt ekstremitelerde 0-15 kas gücü ile derin tendon reflekslerinde artış mevcuttu. Babinski bilateral pozitif idi. Laboratuvar testlerinde beyaz küre 13.000 mm3,crp 88 mgL olan hasta servise alınarak beyin bilgisayarlı tomografi(BT) ile torakal BT çekildi. Torakal BT de T1-T2 vertebra hizasında dejenerasyon saptanan hastaya lomber ponksiyon yapıldı. Beyin omurilik sıvısında protein 941 mgdl saptandı. Direk mikroskopi, gram boyama, brucella aglütinasyon ve arb testleri negatif sonuçlandı. Çekilen Torakal manyetik görüntülemede da spondilodiskit ile uyumlu görünüm olması üzerine hastaya meropenem ve vankomisin tedavisi başlandı. Hastanın kan kültürleri alındı. Brusella ve tbc ye yönelik tetkikler tekrarlandı. Takip ve tedavisi devam eden hasta kendi isteği üzerine ileri merkeze sevk edildi.

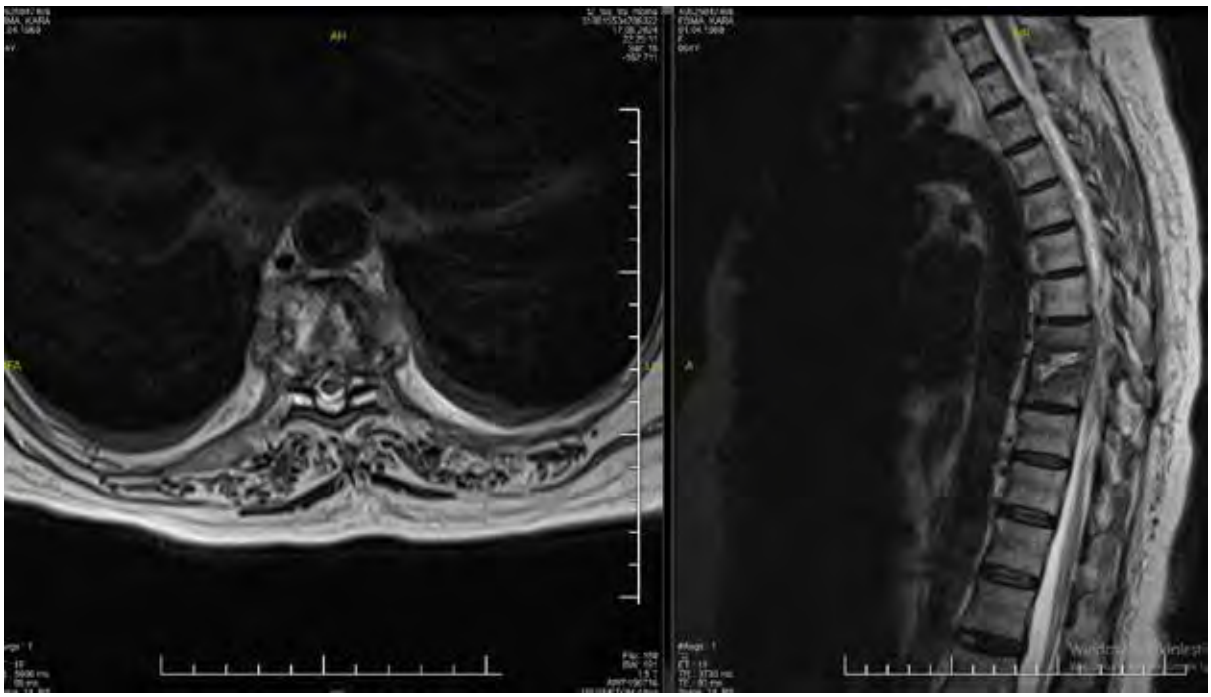

Sonuç:
Diabetes mellitus, akciğer hastalığı, damar içi madde kullanımı, kronik böbrek yetmezliği, diyaliz, alkolizm, sistemik hastalıklar, malignite, transplantasyon, immün sistem hastalıkları, periferik vasküler hastalık gibi altta yatan hastalığı olanlarda spondilodiskitin daha sık görüldüğü bildirilmiştir. Bu vakada akut-subakut parapleji nedeni ile başvuran ve komorbititesi olan hastaların etiyolojik değerlendirilmesinde spondilodiskit tanısına dikkat çekmeyi amaçladık (5,6-8).

1. Guerado E, Cerván AM. Surgical treatment of spondylodiscitis. An update. Int Orthop 2012; 36: 413-420.
2. Özgüler M, Özden M. Tüberküloza Bağlı Spondilodiskit Olgularının İrdelenmesi.Van Tıp Derg 2016; 23: 154-158.
3. Berbari EF, Steckelberg JM, Osmon DR. Osteomyelitis. In: Mandell GL, Bennett JE, Dolin R (eds). Mandell, Douglas, and Bennetts Principles and Practice of InfectiousDiseases. 7th ed. Philadelphia: Churchill Livingstone, 2010: 1457-67.
4. Govender S. Spinal infections. J Bone Joint Surg Br 2005; 87: 1454-8.
5. Hatipoğlu ÇA, Arslan K, Bulut C, Tufan ZK, Gül YK, Kınıklı S, Demiröz AP. Spondilodiskitli hastaların epidemiyolojik, klinik ve laboratuvar özelliklerinin değerlendirilmesi. Flora 2013; 1: 28- 33.
6. Al-Nammari SS, Lucas JD, Lam KS. Hematogenous methicillinresistant Staphylococcus aureus spondylodiscitis. Spine 2007 ; 32: 2480-6.
7. Finsterer J, Mahr K, Paral V. Favorableoutcome of long-lasting thoracic spondylodiscitis with spinal epidural abscess induced byStaphylococcus aureus. South Med J 2003;96:70-3.
8. Hatzenbuehler J , Pulling TJ. Diagnosis and management of osteomyelitis. Am Fam Physician 2011; 84: 1027-33.

EP - 246 MYASTENİA GRAVES'TE C-REAKTİF PROTEİN/ALBUMİN DÜZEYİNİN HASTALIK VE HASTALIK PROGNOZU İLE İLİŞKİSİ

ESEN ÇİÇEKLİ [1], DİLCAN KOTAN [2]

[1] AKYAZI DEVLET HASTANESİ
[2] SAKARYA ÜNİVERSİTESİ TIP FAKÜLTESİ NÖROLOJİ ANABİLİM DALI

Amaç:
Son araştırmalar büyük ölçüde MG ile ilişkili inflamasyonda yer alan yeni hedeflerin belirlenmesine odaklanmaktadır. Birçok çalışma CRP/Albümin oranının (CAR) sistemik inflamatuar durumu öngörmede ayrı ayrı bu 2 parametreden daha duyarlı olduğunu göstermiştir. Çalışmamızda, klinik pratikte inflamatuvar durumu göstermede oldukça başarılı olan CARın MG hastalarında hastalık ve prognozu üzerindeki etkilerini araştırmayı amaçladık.

Gereç ve Yöntem:
MG hastaları ve sağlıklı kontrollerin CRP, albumin, CAR düzeyleri karşılaştırıldı. MG Activities of Daily Living (MG-ADL) skoru ve mortalite ile ilişkisine bakıldı.

Bulgular:
Çalışmaya 66 hasta (35 erkek, 31 kadın), 51 kontrol (27 erkek, 24 kadın) katıldı. Hastaların CRP ve CAR düzeyleri kontrol grubundan yüksekti (p=0.002, 0.003). İki grubun albümin değerleri arasında anlamlı fark yoktu (p=0.154). Hasta grubunun (MG-ADL) evresi ile CRP ve CAR düzeyleri arasında pozitif, orta düzeyde ve anlamlı bir ilişki olduğu görüldü (p=0.000, p=0.000). MG-ADL evresi arttıkça CRP ve CAR düzeyleri artarken MG-ADL evresi ile albümin değeri arasında negatif, düşük düzeyde ve anlamlı bir ilişki olduğu görüldü (p=0.003). CRP, CAR ve albümin düzeyleri ile mortalite arasındaki fark istatistiksel olarak anlamlıydı (p=0.000, 0.000, 0.005).

Sonuç:
Çalışmamıza alınan MG hastalarındaki CRP ve CAR yüksekliği akut inflamasyonun klinik kötüleşmeye yansımasının kanıtı olarak ele alınabilir. Hastalık şiddeti ile ilişkisi göz önüne alındığında, MG-ADL skoru arttıkça albümin düzeyinin düşme eğilimi göstermesi, albüminin tanısal bir biyobelirteç olmaktan ziyade prognostik bir biyobelirteç olarak önemini vurgulayabilir. Sonuç olarak hastalık tanılama, şiddetini izleme ve mortalite için CAR düzeylerinin yalnızca albumin düzeyinden daha kuvvetli bir biyobelirteç olabileceğini bulduk. Çalışmamızın MG başta olmak üzere patofizyolojisinde inflamatuvar mekanizmalar barındıran diğer nöromuskuler hastalıklara da ışık tutacağını düşünüyoruz.

EP - 247 YENİ BAŞLANGIÇLI REFRAKTER STATUS EPİLEPTİKUS TEDAVİ YÖNETİMİ VE KARŞILAŞILAN İLAÇ YAN ETKİSİ: OLGU SUNUMU

FATMA ŞİMŞEK , NAZIM KIZILDAĞ , AHMED JEBRİL

ATATÜRK ÜNİVERSİTESİ TIP FAKÜLTESİ NÖROLOJİ AD, ERZURUM

Giriş:
Yeni başlangıçlı refrakter status epileptikus (NORSE), yakın zamanda aktif epilepsisi olmayan, akut veya aktif yapısal, toksik veya metabolik bir nedeni olmayan hastada refrakter status epileptikusun ortaya çıkmasıdır. Burada NORSE nedeni ile takip ettiğimiz olgudaki tedavi yaklaşımı ve karşılaştığımız yan etkilerden bahsedilmiştir. Olgu sunumu: 22 yaşında genç kadın hasta doğumdan bir ay sonra başlayan baş ağrısı , baş ağrısından 10 gün sonra jeneralize tonik klonik karakterde nöbet geçirme nedeni ile hastaneye başvurmuş ve status epileptikus nedeni ile yatışının üçüncü gününde tarafımıza sevk edilmişti. Geldiğinde 3000 mg/gün levetiresetam, 2000 mg/gün valproik asit, 200 mg/gün fenitoin alıyordu. Nörolojik muayenede bilinç kapalı, dört ektremite hareketli, taban cildi refleksi bilateral fleksördü, ense sertliği ve ateşi yoktu. Dış merkezli manyetik rezonans görüntülemeleri (MRG) normaldi. Hastaya midazolam bolus sonrası infüzyon başlandı. Kontrastlı kranial MRG ve venografisi çekildi, normaldi. Lomber ponksiyon yapıldı, hücre görülmedi, menenjit paneli normal olarak geldi. Midazolamdan fayda görmeyen nöbetleri devam eden hastaya, propofol infüzyonu başlandı, nöbet aralarında açılma oldu fakat nöbetler tam kontrol altına alınamadı. Propofol doz artışı yapılınca hastanın 24.saatte idrar renginde yeşile dönme olması sebebi ile propofol kesilerek, tiopental infüzyonu başlandı. Nöbetleri devam eden hastadan otoimmün ensefalite yönelik panel gönderilerek pulse steroid tedavisi ve sonrasında intravenöz immunglobulin verildi. Hasta yatışının onuncu gününde kardiyak arrest nedeni ile kaybedildi. Otoimmün paneli negatif gelen NORSE ile takip ettiğimiz hastada etiyolojik neden tesbit edilemedi.

Sonuç:
NORSE vakalarının %12-27 sinde mortalite izlenmekte ve yaklaşık hastaların yarısında etiyolojik neden bulunamamaktadır. En sık tesbit edilen etiyolojik neden ise otoimmün ensefalit olup bu hastalarda immunoterapi denenmelidir.

EP - 248 VARİCELLA ZOSTER VİRÜS ENSEFALİTİ OLGUSU

FATİH FURKAN GÜNEL , ROVSHAN HASANOV , BAKİ DOĞAN

ONDOKUZ MAYIS ÜNİVERSİTESİ TIP FAKÜLTESİ, NÖROLOJİ ANABİLİM DALI

Giriş:
Varicella zoster virüs (VZV), Herpesviridae ailesinde yer alan çift iplikli, zarflı bir DNA virüsüdür. VZV, ensefalitlerin herpes zoster virüsten sonra ikinci en yaygın sebebidir. Mortalite oranı %12 ile %15 arasında değişir. Tedavi, tam iyileşme sağlayabilen antiviral ilaçların uygulanmasını içerir. Bu yazıda ateş, bilinç bulanıklığı şikayeti ile başvurup varicella zoster tanısı alan bir olgu sunduk.

Olgu:
Hipertansiyon öyküsü bulunan 70 yaşında erkek hasta dört gündür olan ateş, anlamsız konuşma, bilinç bulanıklığı şikayetleri ile başvuruyor. Gelişinde nörolojik muayenede hastanın bilinci konfüze, non-oryante ve non-koopere idi. Vücut sıcaklığı 38,3 °C, diğer vital bulguları normal sınırlardaydı. Ön planda santral sinir sistemi enfeksiyonu düşünülen hastaya kraniyal kontrastlı manyetik rezonans görüntülemede (MRG), lomber ponksiyon (LP) ve elektroensefalografi (EEG) planlandı. MRGda her iki temporal düzeyde ve mezensefalonun posteriorunda T2/FLAIR hiperintense ensefalit ile uyumlu olabilecek lezyonlar izlendi.(Şekil 1) LP uygulandı. Beyin omurilik sıvısından (BOS) hücre sayımı, biyokimyasal testler, kültür, viral ve bakteriyel etkenlere yönelik Polymerase Chain Reaction (PCR) testi gönderildi. BOS'da 1500 %30 pmnl mm3 lökosit, 1000 mm3 eritrosit saptandı. BOS'da PCR panelinde VZV DNA pozitif saptandı. Hastaya VZV ensefaliti tanısıyla 3*750mg dozunda asiklovir tedavisi başlandı. Hastaya EEG çekildi. Her iki frontotemporal bölgede hafif derece aktif paroksismal bozukluk varlığı saptandı. Asiklovir tedavisi 21 güne tamamlananan hastanın kliniği tama yakın düzeldi ve taburcu edildi.

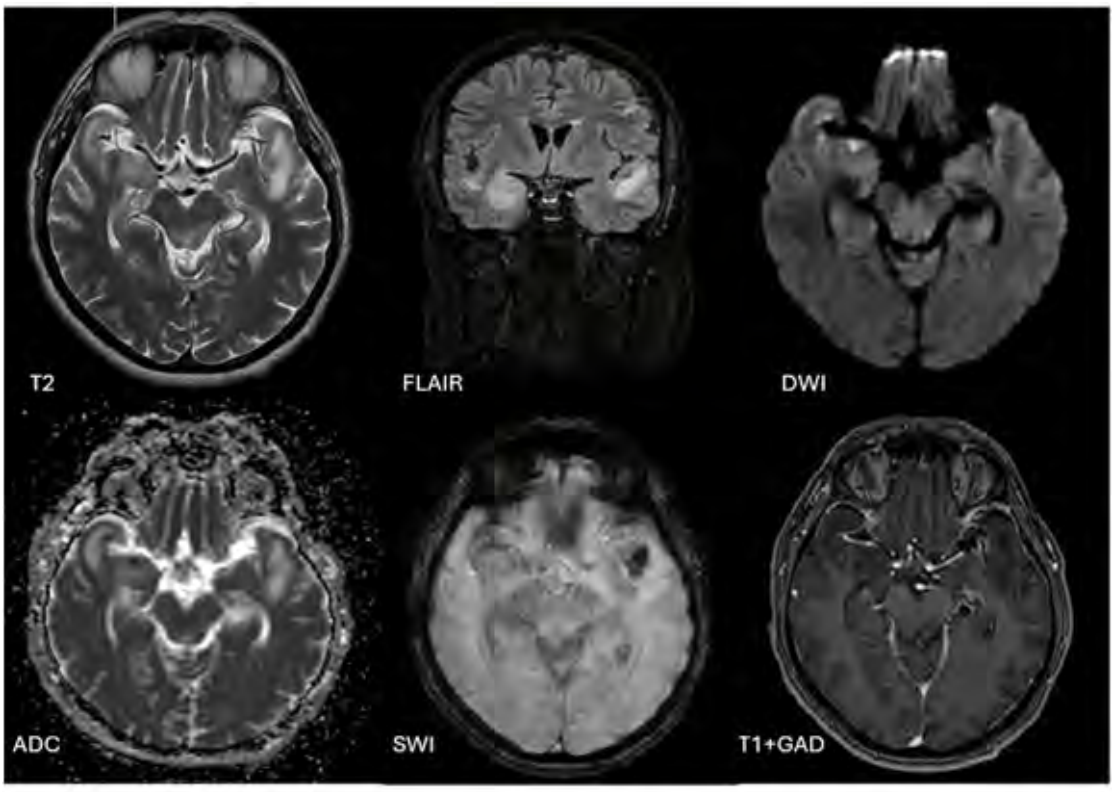

Şekil 1: Kraniyal MRG görüntüleri, her iki temporal lobda, mezensefalonun posterioruna uzanan SWI görüntülerde hemorajik alanlar içeren, T2/FLAIR hiperintense lezyonlar izlendi.

Tartışma
Tedavi edilebilir viral ensefalitlerden olan VZV ensefalitinde erken tanı ve anti viral tedavi hastalığın prognozu açısından oldukça önemlidir. Bu olgu, yaş dışında önemli bir risk faktörü bulunmayan bir hastada görülen VZV ensefaliti vakasıdır ve uygun tedavi ile olumlu sonuçlanmıştır.

EP - 249 MYASTENİA GRAVİS AYIRICI TANISI İLE BİR SEREBRAL ANEVRİZMA VAKASI

METEHAN KARAHOCA , MEHMET ŞAHİN AK , DUYGU ÇAYANOĞLU , CİHAT ÖRKEN

SAĞLIK BİLİMLERİ ÜNİVERSİTESİ, PROF. DR. CEMİL TAŞÇIOĞLU ŞEHİR HASTANESİ ,NÖROLOJİ KLİNİĞİ

Giriş:
Serebral anevrizmalar, genellikle asemptomatik olsalar da, anevrizmanın boyutu ve konumuna göre diplopi, göz arkası ağrısı, baş ağrısı, pitozis, hemi hipoestezi ve ışık hassasiyeti gibi klinik semptomlarla ortaya çıkabilir. Eğer anevrizma rüptüre olursa, ani bilinç kaybı, nöbetler veya konfüzyon gelişebilir.

Olgu Sunumu:
34 yaşındaki erkek hasta, yaklaşık 20 gündür devam eden sağa bakışta çift görme ve göz arkasında ağrı şikayetleriyle polikliniğimize başvurmuştur. Şikayetlerinin akşama doğru ve yorgunlukla birlikte arttığını ve bir sene önce de benzeri semptomlar yaşadığını ifade etmiştir. Yapılan nörolojik muayenede, sağ gözde dışa bakışta kısıtlılık ve sağa bakışta binoküler diplopi saptanmıştır. Geri kalan nörolojik muayenesi doğal olarak değerlendirilmiştir. Repetitif EMGde dekrement yanıt %8 bulunmuştur. Semptomlar mestinona yanıt vermemiştir. Asetilkolin reseptör antikoru negatif bulunmuştur. MR anjiyografi sonuçlarına göre, sağ internal karotisin petröz segmentinde 20x21 mm boyutunda anevrizmatik dilatasyon izlenmiştir. Hastaya DSA planlanmış, ardından akım çevirici stentleme, koil embolizasyonu uygulanmıştır. Taburculuk sonrası asetilsalisilik asit ve ticagrelor tedavisine devam edilmesi planlanmıştır.

Sonuç:
Bu vakanın öyküsü ve nörolojik muayenesindeki bulgular sebebiyle öncelikle myastenia gravis(MG) tanısı düşünülmüştür. Antikor tetkiklerinin negatif sonuçlanması ve EMG'nin MG kliniğini desteklememesiyle ayırıcı tanılar düşünülmüştür. Kranial görüntülemelerde serebral anevrizma saptanmıştır. Erken tanı ve hızlı endovasküler tedavi, hem rüptür öncesi önlem hem de semptomların kontrol altına alınmasını sağlamıştır. Erken dönemde yapılan görüntüleme ve tedavi planlaması, prognoz açısından olumlu yönde etkilemiştir.

EP - 250 ISAACS SENDROMU:OLGU SUNUMU

SERKAN KIRBAŞ

ÖZEL İNOVA HASTANESİ NÖROLOJİ KLİNİĞİ

Giriş:
Isaacs sendromu, klinik olarak kaslarda kasılma, kramp, sertlik, pseudomyotoni ve miyokiminin eşlik edebildiği nadir görülen periferik sinir hipereksitabilite sendromudur. Etyopatogenezinde voltaj kapılı potasyum kanallarına (VGKC) karşı gelişen oto-antikorların periferik sinirlerde aşırı uyarılabilirliğe yol açması kabul edilmektedir. Burada Isaacs sendromu düşündüğümüz genç erişkin bir hasta sunulmaktadır.

Olgu:
Özgeçmişinde herhangi bir özellik bulunmayan 21 yaşındaki erkek hasta kaslarda kasılma ve sertlik, kramplar, ellerde ve ayaklarda güçsüzlük hissi, zaman zaman terleme şikayetiyle polikliniğimize müracaat etti. Hastanın ilk şikayetlerinin yaklaşık 13 yaşlarında başladığı, ellerde ve ayaklarda güçsüzlük hissi, merdiven çıkarken bazen düşme tarzında olduğu öğrenildi. O tarihlerdeki tetkiklerinde sürekli CK yüksekliği (600-1200 İU) tesbit edilerek kas hastalığı olabileceği ifade edilmiş ancak net tanı konulamadığı öğrenildi. Değişik zamanlarda prednizolon ve IVIG tedavisi almıştı. Son 1-2 yıldır kaslarında sertlik ve gevşeme güçlüğü, kramplar, terleme ve yürümede zorlanma başlamıştı. Muayenesinde; oturup kalkmada ve yürümeye başlamada zorluk-katılık, ellerini açmada zorlanma(pseudomyotoni),muayene sırasında önkolda kramp hali ve terlemeleri gözlendi. Rutin tetkikleri CK yüksekliği (986 İU) dışında normaldi. ENMG'sinde sinir iletim çalışmaları normaldi. Sağ tibial F yanıt incelemesinde, F hiperrefleksine rastlanıldı. İğne EMG sinde,sağ gastrocunemius kasında klinik kramp görünümü ile birlikte nöromyotonik deşarja rastlanıldı. Paraneoplastik panel, VGKC antikoru ve glutamik asit dekarboksilaz antikoru negatif geldi. Hastada klinik ve elekrofizyolojik olarak Isaacs sendromu düşünüldü. Antiepileptik (karbamazepin) başlandı. Yaklaşık 6 ay içerisindeki kontrollerinde kramp, sertlik ve terlemelerinde hafif azalma olsa da belirgin düzelme görülmedi.

Tartışma ve Sonuç:
Özellikle genç erişkinlerde CK yüksekliğinin eşlik ettiği kramp durumlarında elektrofizyolojik inceleme mutlaka iğne EMG eşliğinde yapılmalı ve bunun bir periferik sinir hipereksitabilite sendromu olabileceği unutulmamalıdır.

EP - 251 VERTEBRAL ARTER KOMPRESYON SENDROMLU HASTALARA YAKLAŞIMIMIZ NASIL OLMALI: KONSERVATİF Mİ? CERRAHİ Mİ?

SONGÜL BAVLİ , RUMEYSA GÜZEY

SİVAS CUMHURİYET ÜNİVERSİTESİ TIP FAKÜLTESİ HASTANESİ NÖROLOJİ ANABİLİMDALI

Giriş:
Biz bu sunumda Li ve arkadaşlarının 2019 yılında vertebrobaziller dolikoektaziden farklı bir klinik antite olarak tarifledikleri, nadir görülen ve semptomatik olan Vertebral Arter Kompresyon Sendromlu (VACS) bir olgumuz ışığında böyle bir klinik sendromun varlığını vurgulamayı ve bu türlü hastalara yaklaşımın nasıl olması gerektiğini tartışmayı amaçladık.

Olgu:
59 yaşında kadın hasta özgeçmişinde bilinen sadece kontrollü HT'u vardı. Gençliğinden beri epizotlar şeklinde olan fakat son yıllarda gitgide ilerleyen vertigo, tinnitus, mide bulantısı, dengesizlik, vücut sol tarafta ilerleyici ağrı ve güçsüzlük gibi şikayetleri mevcuttu ve bu şikayetlerle birkaç ayda bir KBB, Nöroloji, Beyin Cerrahisi, Dahiliye, Fizik Tedavi, Romatoloji gibi branşlara defalarca başvurmuştu. Hastaya yıllar içinde çokça kez Beyin MRG ve MRA, Akustik kanal MRG, tüm spinal görüntüleme yapılmıştı ve çeşitli antivertiginöz, antiemetik, antihipertansif, antiagregan, analjezik ve miyorelaksan ilaçlarla semptomatik tedaviler denenmişti ancak yanıt alınamamıştı. Nörolojik muayenesinde sol yarıda piramidal bulguları, silik parezisi ve hafif bir ataksisi mevcuttu. Hastanın görüntülemeleri incelendiğinde sol taraftaki tortuöz vertrebral arterinin medulla oblangatasına ventrolateralden indentasyon yaptığı ve midbaziller arter çapının normal olduğu görüldü, piramidal bulgularını açıklayacak spinal basısı yoktu, vertigo ve tinnitusu açıklayacak akustik kanal patolojisi yoktu. Hastamız VACS olarak değerlendirildi. Konservatif tedavilere yanıtsız olduğundan Mikrovasküler dekompresyon seçeneğinden bahsedildi ancak motor defisiti olmadığından ve olası cerrahi tedavi komlikasyonlarından korktuğundan dolayı her ne kadar hayat kalitesi ciddi etkilense de cerrahi tedavi istemediğini belirtti.

Sonuç:
VACS; vertebrobaziller dolikoektaziden farklı bir patofizyolojik süreçten kaynaklandığına inanılan, medulla oblangata veya servikal spinal korda olan vasküler basının hem radyolojik hem de klinik olarak ilişkili olduğunun gözlendiği bir sendromdur, literatürde az sayıda vaka sunulmuştur ve cerrahi tedavi sonuçları çelişkili saptanmıştır. Bazı yayınlarda çeşitli yöntemlerle yapılan mikrovasküler cerrahi dekompresyondan fayda gören olgular olduğu gibi bazı yayınlarda ise konservatif tedavinin daha uygun olduğu kanaati hakimdir. Her ne kadar VACS'ın ideal tedavi yaklaşımının nasıl olduğu halen belirsiz olsa; bası ciddi olduğunda ve uzun sürdüğünde geriye dönüşümsüz hasar ve hastalarda progresif semptomlar ortaya çıkabileceğini düşündüğümüzden bu türlü hastaların bireysel bazda değerlendirilmesini, literatüre sunulmasını ve uzun süreli gözlem çalışmalarına alınmasını önermekteyiz.

EP - 253 LİTYUM KULLANIMI VE PSÖDOTÜMÖR SEREBRİ

ESRA DURMAZ KOCABAŞ , CAHİT AYAN , FETTAH EREN

SELÇUK ÜNİVERSİTESİ TIP FAKÜLTESİ NÖROLOJİ ANABİLİM DALI

Olgu:
Psödotümör serebri (PTS) , beyin omurilik sıvısının (BOS) biyokimyasal ve hücre içeriğinin normal olduğu; hidrosefali, ventrikülomegali veya intrakraniyal kitle olmaksızın kafa içi basınç artışı sendromu ile presente olan klinik tablodur. Altta yatan venöz anomaliler, tromboz, ilaçlar gibi ikincil bir etyolojik neden olmadığında bu durum ''birincil PTS'' ya da ''idiyopatik intrakraniyal hipertansiyon'' olarak ; tanımlanabilir bir neden saptandığında ''ikincil PTS'' olarak tanımlanır. Lityum , psikiyatrik hastalıklarda kullanılan potent bir ilaç olmakla birlikte nadiren PTS vakalarında ilişkili bulunmuştur. Bu olgu sunumunda lityum kullanan hastamızda PTS ile başvurusunu sunacağız. 30 yaşında kadın hasta 3 haftadır olan baş ağrısı , solda belirgin olmak üzere her iki gözde ağrı ve bulanık görme şikayetleriyle başvuruyor. Bilinen bipolar bozukluğu olan hasta lityum (8 yıldır), essitalopram ve ketiapin kullanmaktadır. Yapılan muayene ve tetkiklerde göz hareketleri doğal, bilateral papil ödem ve her iki gözde periferde skotom alanları saptanmıştır. Lomber ponksiyonda; BOS basıncı 35 cmH2O ölçülmüştür. BOS biyokimya ve mikrobiyolojik testler normaldir. Kraniyal MR'da PTS ile uyumlu bulunmuştur. Hastaya asetazolamid tedavisi başlanmıştır.vakada olduğu gibi Lityum kullanımı ile kafa içi basınç artışı ilişkilendirilebilir.

EP - 255 HEMİFASİYAL SPAZM HASTALARINDA HASTALIK ŞİDDETİ İLE UYKU KALİTESİ VE KAN DEMİR PARAMETRELERİ ARASINDAKİ İLİŞKİ

KADRİYE GÜLEDA KESKİN , CEREN ERKALAYCI , HELİN BERFİN KUTLU NAZEM , EREN GÖZKE

İSTANBUL SAĞLIK BİLİMLERİ ÜNİVERSİTESİ FATİH SULTAN MEHMET EĞİTİM VE ARAŞTIRMA HASTANESİ NÖROLOJİ KLİNİĞİ

Amaç:
Nöroloji polikliniğinde botulinum toksin tedavisi ile takip edilen hemifasiyal spazm (HFS) hastalarında; hastalık şiddeti ile uyku kalitesi ve kan demir parametreleri arasındaki ilişkinin değerlendirilmesi planlanmıştır.

Gereç ve Yöntem:
Çalışmaya 28 HFS hastası ve 20 kontrol olmak üzere toplam 48 kişi dahil edilmiştir. Hasta ve kontrol grubun demografik özellikleri, Pittsburgh uyku kalitesi indeksi skorları değerlendirilmiştir. HFS hastalarına ayrıca HFS-7 yaşam kalitesi anketi uygulanmış ve hemifasiyal spazm şiddetleri de (1-4) belirlenmiştir. Hemoglobin, demir ve ferritin değerleri ile HFS şiddetleri ve uyku kaliteleri değerlendirilmiş ve kontrol grubuyla karşılaştırılmıştır.

Bulgular:
Hasta ve kontrol grubunun yaş, cinsiyet, eğitim durumunun benzer olduğu saptanmıştır. Bireylerin uyku indeksi ve bileşen değerleri arasında istatistiksel olarak anlamlı bir farklılık saptanmamıştır. Gruplar arasında hemoglobin, ferritin, demir değerleri arasında istatistiksel olarak anlamlı bir farklılık bulunmamıştır.
Hasta grubunda yer alan bireylerin HFS şiddeti ortalaması 2.81±0.96, HFS-7 yaşam kalitesi ortalamasının 8.54±5.45 olduğu belirlenmiştir. HFS şiddeti ile uyku indeksi ve bileşenleri arasında istatistiksel olarak anlamlı bir ilişki saptanmamıştır.

HFS-7 yaşam kalitesi skorları ile Pittsburgh uyku indeksi bileşen 1, bileşen 2 ve bileşen 7 skorları arasında orta düzeyde, pozitif yönlü istatistiksel olarak anlamlı bir ilişki tespit edilmiştir. (r=0.474; p=0.011, r=0.447;p=0.017, r=0.448;p=0.017)

Hasta grubunda HFS şiddeti ve HFS-7 yaşam kalitesi skorları ile hemoglobin, ferritin, demir değerleri arasında istatistiksel olarak anlamlı bir ilişki saptanmamıştır.

Sonuç:
HFS hastalarında; yaşam kalitesindeki bozulma ile subjektif uyku kalitesinde azalma, uykuya dalma ve günlük işlevlerde zorlanmada anlamlı artma izlenmiştir.

Hastaların takibinde HFS'nin uyku ve yaşam kalitesi üzerinde hem fiziksel hem psikolojik etkileri dikkate alınmalıdır.

EP - 256 LEWY CİSİMCİKLİ DEMANS OLGU SUNUMU

HİLAL ÇAĞLAR , CAHİT AYAN , ELİF ÖZGE ÇELİK , DURAN ÖZKAN

SELÇUK TIP FAKÜLTESİ HASTANESİ NÖROLOJİ ANABİLİM DALI

Özet:
Lewy Cisimcikli Demans ; Alzheimer ve Parkinson hastalıklarının klinik spektrumunu paylaşan Kosaka tarafından 1980 yılında tanımlanan motor ve psikiyatrik belirtilerle giden demansiyel bir hastalıktır.Varsanılar ile kendini gösteren belirli psikotik semptomlar, anksiyete depresyon bu olgularda sıktır.Psikiyatrik tablolar nedeniyle tedavi edilen yaşlı olguların önemli bir bölümünün Lewy cisimcikli demans olduğu tahmin edilmektedir.61 yaşında yaklaşık 2 yıldır dirençli nihilistik hezeyanları olan 2 aydır progresif demans ve parkinsonizm semptomları olan hasta psikiyatri servisinde takip edildi. McKeith ve ark.'nın düzenledikleri tanı kriterlerine göre LCD tanısı konuldu. Demans nedeni olabilecek diğer organik ve psikiyatrik hastalıklar uygun şekilde dışlandı. Atipik semptom ve bulguları olan hasta literatür ışığında tartışıldı.

Anahtar sözcükler: Lewy cisimcikli demans, psikiyatrik bozukluk, parkinsonizm

Giriş:
Lewy Cisimcikli Demans (LCD); Alzheimer ve Parkinson hastalıklarının klinik spektrumunu paylaşan, kortikal nöronlarda Lewy cisimciklerinin yaygın olarak görüldüğü, motor ve psikiyatrik belirtilerle giden demansiyel bir hastalıktır (1, 2). LCD'da kesin tanı ancak postmortem biyopsi ile konabilir. Hastalığın başlama yaşı 50-83 yaş arasında değişmektedir (3) Alman literatüründe yirminci yüzyılın tanımlanan Lewy cisimcikli demans , Amerikan literatüründe ilk kez ayrıntılı olarak 1961 yılında rapor edilmişltir. (4)Varsanılar ve paranoid sanrıların eşlik ettiği Psikotik tablolar Lew cisimcikli demans olgularında sıklıt ve en az bunlardan biri klinik tabloda izlenir.(5)Bu bildiride dalgalanan bilinç düzeyi dirençli nihilistik hezeyanları ve demasif semptomları olan olgu sunuldu.

Olgu:
61 yaşında 2 yıldır nihilistik ve perseküsyon varsanıları olan hastanın 2 aydır demansif semptomları sürekli uyuma, duraksayarak konuşma , eski oturduğu eve gitme kaybolma her iki elde titreme yürümede yavaşlama fark edilmiş.Yakınlarında alınan anamneze göre hasta başkalarının kendisine zarar vereceğini kendisinin değersiz ve hiç olduğunu işitsel ve görsel halüsinasyonlar anlatıyormuş.Hastanın değişik hastanelerde psikiyatri bölümünde nöroleptik kullanımı sonrası varsanılarında artma ve kliniğinde ilerleme öyküsü mevcut.

Yapılan nörolojik muayenesinde apatik görünümlü depresif duygudurum zaman zaman tereddütlü zaman zaman duraksayarak kelime bulmakta güçlüğün eşlik ettiği konuşması mevcuttu.Belirgin bradikinezi ,bradimimi ve maske yüzü vardı.Solda belirgin bilateral istirahat tremoru mevcuttu.Minimental 27 /30 MoCa 21 /30 Soygeçmişinde kardeşinde Fahr hastalılğı mevcuttu.Rutin kan tetkiklerinde biyokimya triod fonksiyon testleri aso crp normal sınırdaydı.Kranial mrd frıntal ve parietal lopdavereks düzeyde kortikal sulkuslar atrofiye sekonder belirginleşmiştir.Hipokampal atrofi izlenmemiştir.bazal ganglion lar düzeyinde perivasküler mesafeler belirginleşmiştir.Jukstaventrikülerve derin beyaz cevher alanlarında her iki tarafta simetrik T2A da 1 cm yi aşmayan hiperintens lezyonlar izlenmiştir.Hastamızda antiparkinsonyan tedavi olarak levodopa 3* 75 mg demansına yönelik rivastigmin 1* 10 mg titre ederek başlandı.nöroleptik ketiapini tolere edemeyen hastaya aripiprazol 2 .5mg ekendi.Lewy cisimcikli demans yönünden nöroloji bölümünce takibe alındı

Sonuç:
Hastamızda progresif demans , gün içinde bilinç düzeyinde dalgalanma dirençli hezayanlar görsel ve işitsel halüsinasyonlar ,parkinsonizm nöroloeptik hipersensitivitesi Kranial mr da parietal atrofi olmasıyla Lewy cisimcikli deman tanısı konuldu.(6)

LCD'ın temel klinik özellik progresif demans ve parkinsonizmdir. Tablo yavaş ilerleyicidir ve yıllar sonra demans ile sonlanır. Bilişsel işlevlerdeki dalgalanmalar LCD'ın en önemli klinik işaretidir, bu durum tekrarlayan konfüzyonel durum izlenimi verir. Parkinsonizm LCD'ın temel bulgularındandır. Bradikinezi, aksiyal ve ekstremite rijiditesi,parkinsoniyan tremor ve postüral instabilite en yaygınekstrapiramidal semptomlardır. LCD'da parkinsonizm çoğunlukla simetriktir, nadiren tek taraflıdır. Bu özellik LCD'ı Parkinson hastalığından ayırmada önemlidir. Parkinsonizm bulguları hastalığın erken evrelerinde mevcutsa tanısal değer taşır (7).

Kaynaklar:
1. Roland RP. Merritt's Textbook of Neurology. 9th Ed, Baltimore: Waverly Company; 1995. 2. McKeith IG, Galasko D, Kosaka K. Clinical dagnosis of dementia with Lewy bodies (DLB): Report of the consortium on DLB international workshop. Neurology. 1996;47:1113-24
3. Papka M, Rubio A, Schiffer R. A review of Lewy body disease, an emerging concept of cortical dementia. J Neuropsychiatry Clin Neurosci. 1998;10:267-79
4. Hashimoto M, Kitagaki H, Imamura T. Medial temporal and whole-brain atrophy in dementia with Lewy bodies. A volumetric MRI study. Neurology 1998;51:357-362.
5. Lennox GG. Dementia with Lewy bodies. In: The Dementias. Eds: JH Growdon, MR Rossor, R Katzman, M Roth. First Ed, St Louis, Butterworth Heinemann 1998;67-79.
6.McKeith IG, Dickson DW, Lowe J, et al. Diagnosis and management of dementia with Lewy bodies: Third report of the DLB consortium. Neurology 2005;65:1863-72.
7. Lennox GG. Dementia with Lewy bodies. In: JH Growdon, MR Rossor, R Katzman, M Roth. eds. The Dementias. St Louis: Butterworth Heinemann; 1998:67-79.

EP - 258 GEÇİCİ İSKEMİK ATAK HASTALARINDA LİPİT PROFİLİNİN KLİNİK VE İNME ETYOLOJİSİ İLE İLİŞKİSİ

HATİCE EVRAN [1], HASAN HÜSEYİN KIR [1], HASAN HÜSEYİN KOZAK [1], ALİ VASFİ AĞLARCI [2]

[1] NECMETTİN ERBAKAN ÜNİVERSİTESİ TIP FAKÜLTESİ
[2] KASTAMONU ÜNİVERSİTESİ TIP FAKÜLTESİ

Amaç:
Geçici iskemik ataklar(GİA) genellikle bir damar alanına lokalize edilebilen, beyin, spinal ve retinal iskemiye bağlı kısa süreli (tanımı gereği en fazla 24 saat), kalıcı parankimal hasar oluşturmayan geçici nörolojik disfonksiyon tablosudur. Hiperlipidemi GİA için değiştirilebilir ve inme ile ilişkisi kesin olan bir risk faktörüdür. Bu çalışmada kliniğimizde son 5 yıl içerisinde takip edilmiş 73 GİA olgusunun lipit paremetreleri incelenmiştir.

Gereç ve Yöntem:
73 GİA hastası etiyolojik risk faktörleri açısından büyük damar darlığı saptananlar, atriyal fibrilasyon(AF) saptananlar, her ikisi beraber saptananlar ve hiçbiri saptanmayanlar şeklinde 4 gruba ayrıldı. Hastaların lipit paremetrelerinin gruplar arası ve GİA kliniği ile ilişkisi incelendi.

Bulgular:
Çalışmaya dahil edilen hastaların 32'si erkek ve 41'i kadındı. Bütün olguların ortalama yaş değeri 62,81±14,52 idi. Bu olguların 18 tanesinde büyük damar darlığı, 8 tanesinde AF, 5 tanesinde büyük damar darlığı ve AF birlikteliği mevcuttu. 42 tanesinde hiçbiri saptanmadı. Trigliserid(TG) ve Very-low-density lipoprotein(VLDL) değerleri AF saptanan grupta diğerlerine göre anlamlı olarak daha düşüktü(p:0,034 ve p:0,036). Lipit parametrelerinin GİA kliniği ilişkisi incelendiğinde High-density lipoprotein(HDL) ile GİA'nın şiddetini yansıtan bir skorlama olan ABCD2 skoru arasında istatistiksel olarak anlamlı negatif bir korelasyon saptanmıştır(r:-.265, p:,0,23).

Sonuç:
HDL'nin aterosklerozdan koruyucu etkisi uzun yıllardan beri bilinmektedir. Bizim verimizde de GİA hastalarında HDL ile GİA semptomları arasında negatif korelasyon gözlenmesi beklenen bir sonuçtur. En çok hastanın olduğu her iki risk faktörünü de içermeyen grupta lipit parametreleri AF grubundan anlamlı olarak yüksek ve büyük damar darlığı olan grupla benzerdir. Bu bulgu bu gruptaki hastalarda gerçekleşen iskemik atak mekanizmasının altında ön planda aterotrombotik sürecin yattığını düşündürmektedir.

EP - 259 MS HASTALARINDA DAMGALANMADA KLİNİK ÖZELLİKLER, VÜCUT İMAJI VE PSİKİYATRİK BULGULARIN YERİ

ASİL SÜER EGEMEN , HİKMET SAÇMACI , GÜNEŞ SEDA ALBAYRAK

BOZOK ÜNİVERSİTESİ TIP FAKÜLTESİ

Amaç:
Damgalanma kronik hastalıklarda yaygın olmakla birlikte, engelliliğin fazlaca görüldüğü Multipl skleroz (MS) hastalığında giderek yaygınlaşmaktadır. Hastalığın doğası gereğince pskiyatrik bulguların eklenmesi, fonksiyonel sistemlerin effektif kullanılamaması, vücut görüntüsündeki bozukluk da buna katkı sağlayabilmektedir. Bu çalışmanın amacı MS'li bireylerde damgalanmanın klinik- sosyodemografik veriler ve nöropsikolojik profil ile ilişkisini değerlendirmektir.

Gereç ve Yöntem:
Bu çalışma kesitsel özellikte olup, 30 MS hastası üzerinde gerçekleştirilmiştir (çalışma devam etmektedir). Yüz yüze görüşme usulü ile hastaların sosyodemografik bilgileri, hastane ve hastalık ile ilişkileri, vücut imajı ölçeği (VİÖ), kronik hastalıklarda beklenen stigma ölçeği (KHBSÖ), hastane anksiyete depresyon ölçeği (HAD), MS hastalarında nöropsikolojik profil değerlendirme ölçeği (MSNDÖ) tüm hastalarda doldurulmuştur. Son EDSS bulguları incelenmiştir. Veriler SPSS programında değerlendirilmiştir

Bulgular:
Araştırmaya katılan 30 hastanın %73'ü kadın (22 kişi), %27'si erkek (8 kişi) olup yaş ortalaması 41,57 ± 12,21 yıldır. Hastaların çoğunluğu %83 (25 kişi) ile Relapsing-Remitting MS (RRMS) formudur. MSNDÖ ortalaması 35,68 ± 10,89 olan grubumuzda, MS hastalığına uyum sağlama durumu ile aile ve arkadaşların damgalaması arasında negatif korelatif (p= 0,010 rho= -0,477); atak sıklığı ve iş hayatı değişikliği ile iş çevresinin damgalaması korelasyonu (p< 0,05 her ikisi); pramidal ve serebellar bulgular ile iş çevresindeki damgalamanın pozitif korelasyon sağladığı sonuçlarına ulaşılmıştır. Kişilerin anksiyete, depresyon veya vücut görüntüleri ile damgalanma arasında anlamlı ilişki saptanmamıştır.

Sonuç:
Bulgular MS hastalarında damgalanmada; hastalık ile ilgili özelliklerin, sekel bulgularının kişilerin psikolojisi veya vücut görüntülerindeki bozukluktan ziyade, hastalığın gidişatından daha çok etkilendiğini göstermektedir. Mevcut haliyle bu çalışma özellikle iş çevresi sabitliği ve aile- arkadaş çevresinin desteği ile hastalık ile mücadele etmede daha ön plana çıktığını göstermektedir.

EP - 260 NMDA ENSEFALİTİ

FÜSUN FERDA ERDOĞAN , MELİKE ULUYAĞMUR

ERCİYES ÜNİVERSİTESİ

Amaç:
NMDAR antikoru ilişkili ensefalit ciddi bir otoimmün nörolojik bozukluktur. Altta yatan bir over teratomu genellikle bu otoimmün hastalıkla ilişkilidir.19 yaşında bir kadında tekrarlayan NMDAR-E inceleyeceğiz.

Gereç ve Yöntem:
Hasta nöroloji polikliniğe denge ve konuşma bozukluğu olması nedeni ile başvurdu.3 hafta önce over teratomu nedeni ile opere olduğu ve şikayetlerin postop 5. günde ortaya çıktığı biliniyordu.Nörolojik muayenede ataksik yürüyüş, bilateral disimetri, disdiyadokokinezi mevcuttu.BOS da otoimmün ensefalit antikorları çalışıldı.NMDA r pozitifliği görüldü.Hastaya pulse steroid ve plazmaferez tedavisi verildi.Hastanın denge ve konuşma bozukluğu düzeldi.Batın BT de bilateral over tümörü ile uyumlu bulgular saptandı.Onkolojik PET BT de over tümörünü destekler nitelikteydi.Kadın hastalıkları ve doğum önerisi de alınarak poliklinik kontrolü önerildi.Hasta 1 ay sonra nöbet, hipernatremi, bilinç bozukluğu şikayeti ile acil servise başvurdu.Yoğun bakımda takip edildi.Opsoklonus miyoklonus mevcuttu.Pulse steroid, plazmaferez sonra ıvıg tedavisi verildi.

Bulgular:
Kan biyokimya parametrelerinde hipernatremi mevcuttu.BOS rutinlerinde WBC yüksekliği mevcuttu.BOS protein normal sınırlardaydı.Batın MRI da bilateral over tümörü ile uyumlu bulgular saptandı.Onkolojik PET BT bunu destekliyordu.Kontrastsız beyin MRI da normal kraniyal MRI bulguları elde edildi.BOS viral paremetreleri negatifti.

Sonuç:
Anti-NMDAR ensefalitinin tanınması oldukça önemlidir, çoğu hasta immünoterapiye yanıt verir.Hastalık genellikle viral ensefalit, primer psikiyatrik bozukluklar, ilaç kullanımı veya nöroleptik malign sendrom ile karıştırılır. Genç kadınların yaklaşık% 50sinde over teratomu vardır.

EP - 261 RİTUKSİMAB YANITLI ANTI-NEUROFASCIN 155 POZİTİF OTOİMMÜN NODOPATİ

ZEYNEP TANRIVERDİ [1], MEHMET ERTAN TEMİR [1], GÖZDE SERCAN [1], İBRAHİM EMİK [1], ELİF TARHAN [1], ATAY VURAL [2], AYŞEN SÜZEN EKİNCİ [1], YAPRAK SEÇİL [1]

[1] İZMİR ATATÜRK EĞİTİM ARAŞTIRMA HASTANESİ
[2] KOÇ ÜNİVERSİTESİ NÖROLOJİ ANABİLİM DALI VE TRANSLASYONEL TIP ARAŞTIRMA ENSTİTÜSÜ

Olgu:
23 yaşında erkek hasta konuşma ve yürüme bozukluğuyla acil servisimize başvurdu. 2 hafta öncesinde geçirilmiş ÜSYE öyküsü mevcuttu.Nörolojik muayenesinde fasial dipleji, dizartri, DTR'lerinde kayıp ve ataksi mevcuttu.BOS'ta protein 258mg/dl saptandı.Herhangi bir enfeksiyöz, vaskülitik veya malign etyoloji bulunmadı.EMG'sinde bilateral fasiyal sinir tutulumuyla birlikte sensörimotor demiyelinizan polinöropati saptandı.Miller Fisher Sendromu tanısı kondu ve 5 gün boyunca 2g/kg dozunda IVIG tedavisi verildi.IVIGden kısmi fayda sağlandı ve hasta fizik tedavi ve rehabilitasyon kliniğine devir edildi.Fizik tedavi servisine yatışından iki hafta sonra hastada akut başlangıçlı bulanık görme,kol ve bacaklarda güçsüzlük gelişti ve yakın takip için nöroloji yoğun bakım ünitemize devir alındı.Hastanın nörolojik muayenesinde, önceki bulgulara ek olarak, flask kuadriparezi ve ellerde postural tremor tespit edildi.Oftalmolojik muayenede, görme keskinliği her iki gözde 2 metreden parmak sayma seviyesindeydi ve renkli görme bilateral bozuktu.Solunum sıkıntısı ve kontrol altına alınamayan taşikardi gelişen hasta entübe edildi.Kranial MR'de trigeminal ve fasiyal sinirlerde hipertrofi saptandı.VEP'te bilateral iletim bloğu görüldü. Kontrol sinir iletim çalışmalarında progresyon saptandı.Bu bulgular CIDP gelişimini düşündürdü ve tekrarlanan BOS incelemesinde protein 453mg/dl saptandı.Serum paraneoplastik ,serum Anti-NMO, Anti-MOG ve BOS otoimmün ensefalit panelleri negatifti.Plazmaferez ve IVIG tedavisi ardışık olarak uygulandı.Ancak tedaviye yanıt alınamadı.Hastada birkaç gün içinde quadripleji gelişti ve 5 gün pulse streoid, ardından oral steroid tedavisi rejimi uygulandı.Tedaviye belirgin yanıt görülmedi. BOS'ta çalışılan Neurofascin-155 antikoru pozitif saptandı.Otoimmün nodopati tanısıyla rituksimab tedavisi başlandı. 2 ay içinde belirgin klinik yanıt görüldü.Olgumuz CIDP tanısı ile izlenen,standart tedavilere dirençli,progresif seyirli,tremor-ataksinin eşlik ettiği,solunum yetmezliği,kraniyal sinir tutulumu,çok yüksek BOS protein seviyeleri olan hastalarda nodal-paranodal antikorları bakılması gerektiğini vurgulamaktadır.

EP - 262 İMMUN SUPRESE OLMAYAN HASTADA DİSSEMİNE ZONA SONRASI GELİŞEN VZV ENSEFALİTİ

BEYZA ALAN , HASAN KUŞ , NESLİHAN EŞKUT , İREM EYLÜL KIRDI , ASLI KÖŞKDERELİOĞLU , PINAR ORTAN , LEVENT ÖCEK

İZMİR ŞEHİR HASTENESİ

Giriş:
Varisella-zoster virüsü (VZV), birincil enfeksiyon olarak suçiçeğine neden olan ve ardından periferik gangliyonlarda latent hale gelen patojenik bir insan herpes virüsüdür. Bu virüsünün reaktivasyonu sonucu klasik olarak tek bir dermatomu tutan veziküler bir döküntü şeklinde kendini gösteren herpes zoster (zona) enfeksiyonu ortaya çıkar. İkiden fazla bitişik dermatom etkilendiğinde, ilk dermatom dışında 20den fazla vezikül görüldüğünde veya tutulum sistemik olduğunda durum dissemine herpes zoster olarak adlandırılır. Bir zoster salgını sırasında veya sonrasında merkezi sinir sistemi komplikasyonları son derece nadirdir. Ensefalitin hastaların yalnızca %0,1-0,2sini etkilediği ve daha çok yayılmış vakalarda ve merkezi sinir sistemine yakın dermatomları içeren salgınlarda ortaya çıktığı bildirilmiştir.

Olgu:
88 yaşında kadın yaklaşık 1 dk süren senkop şikayeti ile başvurdu. Bir gün öncesinde tansiyon yüksekliği, sağ frontal bölgede baş ağrısı ve konuşmada peltekleşme şikayeti ile başvuran hasta başında sağ yanlı saçlı deride, ense ve boyunda veziküler döküntüleri görülmesiyle zona tanısı almış ve 3*1000 mg oral valasiklovir tedavisi ile taburcu edilmiş. Sonraki gün tekrar başvuran, nörolojik muayenesinde dizartri görülen ve kranial görüntülemelerinde patoloji izlenmeyen hasta nöroloji servisinde takip edildi. İzlemlerinde zona lezyonlarının sağ aurikula, göğüs sağ yarımı ve tüm sırta yayıldığı görüldü. Bu döküntülerin bir dermatom alanına uymaması, 20den fazla vezikül görülmesi üzerine hasta dissemine zona tanısı aldı. 3X750 mg iv asiklovir tedavisi başlandı. Laboratuar tetkiklerinde lökositoz görülmedi, minimal crp ve prokalsitonin yüksekliği mevcuttu. Nörolojik muayenede dizartrisi belirginleşen, kooperasyon ve oryantasyonda bozulma, bilinç durumunda kötüleşme görülen hastaya beyin bt ve kontrastlı kranial mrg çekildi. Görüntülemelerde hastanın genel durumu açıklayacak patoloji olmaması üzerine lomber ponksiyon planlandı. BOS berrak görüldü, hücre sayımında 12 lökosit, 386 eritrosit görüldü. BOS biyokimyası normal olarak sonuçlandı. BOS kültüründe üreme olmadı. Menenjit paneli negatif sonuçlandı. BOS patolojisinde lenfositler izlendi. Hastanın tedavisine 3x2gr iv meropenem eklendi.
Hastada serumdan çalışılan viral panelde anti varicella IG G>1500 , hsv1 IG G: 32.7 pozitif olarak sonuçlandı. İzleminde JTK vasfında nöbeti görülen hastaya EEG çekildi ve hafif düzeyde zemin ritmi düzensizliği izlendi. İlk lomber ponksiyondan 4 gün sonra 2. kez yapıldı. BOS hücre sayımında 2 lökosit, 14 eritrosit görüldü. BOS biyokimyası normal olarak görüldü. BOS kültüründe üreme olmadı. Menenjit paneli negatif sonuçlandı. BOS patolojisinde az sayıda lenfosit izlendi. BOS numunesi lyme, coxsackie, echo virüs, west nile virüs çalışılması için halk sağlığına gönderildi. Halk sağlığı laboratuvarında bos örneğinde VZV PCR pozitif saptandı. Hasta VZV ensefaliti tanısıyla18 gün boyunca asiklovir, 12 gün boyunca meropenem tedavisi aldı.

Otoimmün ensefalit ayırıcı tanısı için hastadan otoimmün ensefalit paneli çalışılması amacıyla hem bostan hem serumdan dış merkeze örnek gönderildi, negatif sonuçlandı. Paraneoplastik tarama için ayrıntılı araştırılan hastada anlamlı patoloji saptanmadı.

Tartişma :
VZV vücutta latent kalan ve çeşitli klinik tablolara sebebiyet verebilen nörotropik bir virüstür. Santral sinir sistemi tutulumu nadir olduğu bilinir. Dissemine zona tanısı alan immun suprese olmayan hastamızda görülen VZV ensefaliti olgumuzu sizlerle paylaşmak istedik.

EP - 263 TRANVERS MİYELİT TAKLİTÇİSİ SPONTAN NONTRAVMATİK İNTRAMEDÜLLER HEMATOMİYELİ OLGUSU

HATUN GÜNÖZ , VEDAT ÇİLİNGİR , ÖMER ÇELİK

VAN YYÜ DURSUN ODABAŞ TIP MERKEZİ

Giriş:
Hematomiyeli, spinal kord parankimi içine ani ve beklenmedik bir kanama ile karakterize edilen nadir bir durumdur. Bu durum genellikle hızlı ve geri dönüşümsüz nörolojik bozukluklara yol açabilir. Yıllık insidansı yaklaşık 1/100.000 olarak rapor edilmekte olup tüm omurilik lezyonlarının %0,3-0,9unu oluşturmaktadır. Başlıca nedenleri arasında travma, lomber ponksiyon ve epidural anestezi gibi spinal tıbbi prosedürlerin komplikasyonları bulunur. Ayrıca omuriliğin vasküler malformasyonları, koagülasyon bozuklukları, inflamatuar ve enfeksiyöz miyelit, spinal tümörler ile siringomiyeli gibi diğer etiyolojik faktörler de söz konusu olabilir. Ancak vakaların %40-50sinde herhangi bir spesifik etiyolojik neden bulunamayabilir ve bu durumlar spontan olarak kabul edilir (1-3)Spontan spinal hematomun etiyolojisi ve tedavisine dair mevcut araştırmaların sınırlılığı, bu hastaların yönetiminde daha sağlam ve kapsamlı bilimsel kanıtlara ihtiyaç duyulduğunu göstermekte ve bu alanda yeni araştırmalar yapılmasının önemini bir kez daha vurgulamaktadır.

Olgu:
62 yaş kadın hasta hastanemize başvurusundan 3 gün önce yonca ve kızılca otu tüketiminden yaklaşık 2 saat sonra başlayan mide bulantısı,göğüs ağrısı,sırt ağrısı ve nefes darlığı şikayeti ile dış merkez acil servise başvurmuş. Hastanın yapılan laboratuvar tetkiklerinde troponinin yüksek çıkması nedeni ile koroner anjiyografi yapılmış, patoloji saptanmamış. Anjiyografi sonrasında akşam başlayan her iki bacakta güçsüzlük uyuşma ve his kaybı oluşmuş. Birkaç saat sonra güç kaybı nedeni ile her iki bacağını hareket ettirememiş.Ağrıları da yaygın ve gezici bir tarzda devam etmiştir. Dış merkezde çekilen difüzyon MR, beyin BT ,aort -pulmoner BT anjiyo ve batın BT normal olarak raporlanmış. Dış merkezde çekilen torakal MR raporu :T3 düzeyinden başlayarak kaudale uzanım gösteren spinal kordda şüpheli intensite artışı dikkat çekmiştirşeklindedir. Hastanın özgeçmişinde bilinen hipertansiyon, hiperlipidemi ve atriyal fibrilasyon tanıları mevcut olup apiksaban kullanmaktaydı. Nörolojik muayene: Bilinç açık oryante ve koopere ,pupiller izokorik ,ışık refleksi +/+ ,göz glob hareketleri her yöne olağan,fasiyal asimetri yok, konuşma akıcı, oral alımı mevcut .Bilateral üst ekstremite motor kas gücü tam,billateral alt ekstremite plejik, bilateral alt ekstremitede dtr alınamadı. tcr bilateral lakayt,T4 seviyesinden itibaren seviye veren duyu kusuru mevcuttu. İdrar gaita inkontinansı yoktu.

Hasta muyanesi ve MR bulguları ışığında hastaya pulse streoid tedavisi başlandı.Bu arada NMO MOG antikorları da gönderildi ve kontrastlı spinal görüntlemeler yeniden istendi.Hasta steroidden fayda görmedi.Yeniden çekilen görüntülemelerin sonucunda üst servikalden torakale uzanan T1 sekansındaki hiperintensite hematomiyeli olarak değerlendirildi.Hasta beyin cerrahiye devr edildi,burada cerrahi girişim uygulanmayan hasta fizik tedavi desteğine yönlendirildi.

Spinal MR T1 sekansındaki görüntüsü aşağıdaki gibidir.

Tartışma:
Spontan spinal hemoraji ; epidural,subdural,subrakanoid ve çok nadir olarak intramedüller olarak görülebilir.Warfarin ilişkili spontan hematomiyeli literatürde birkaç vaka raporu şeklinde tanımlanmıştır.Bizim vakamız apiksaban kullanımı ile ilişkilendirdiğimiz literatürdeki ikinci spontan intramedüller hemoraji vakası niteliği taşımaktadır.(4)

MRG incelemesi;konvansiyonel myelografi veya BTden daha iyi bir tanı aracıdır.Spinal anjıyografi vasküler etyolojiyi aydınlatmada yararlı olabilir ama her zaman yapılması önerilmemektedir.Nihai tanı genellikle patolojik inceleme ile doğrulanır [4, 6].

Erken tanı ve cerrahi müdahale, literatürde belirtilen hematomiyeli vakalarının yönetiminde kritik öneme sahiptir.Daha önce bildirilen spontan intraspinal intramedüller hematom vakaları;akut, subakut veya kronik miyelopati ile sunulmuştur. Akut hematomiyeli genellikle ani şiddetli sırt veya boyun ağrısı ile başlar ve ardından spinal kordda sıvı ve kanın bası etkisi nedeniyle miyelopati sendromları gelişir.

Hematomiyeli genellikle ani başlangıç ve hızlı nörolojik bozulma ile kendini gösterir [6]. Spinal kord kompresyonu tanısı konduktan sonra prognoz faktörleri, semptom başlangıcı ile cerrahi dekompresyon arasındaki zaman aralığı ile güçlü bir şekilde ilişkilidir.

Vakamızda hastanın anamnezinde belirtilen bitki tüketimi sonrası paraparezi şikayetlerinin başlaması toksik bir etkene bizi yönlendirmiş dahası dış merkezde çekilen spinal MR ların transvers miyelit lehine yorumlanması tanı sürecini biraz geciktirmiştir.

Literatürde miyokard infarktüsü kliniği ile karışabilen şiddetli göğüs ve sırt ağrısı ile başvuran hastalarda bildirilmiş olup bizim vakamızda da ilk başvuruda akut koroner sendrom düşünülüp hastaya anjıyografi yapılmıştır.(3)
Mevcut durumda akut hematomiyeli yönetimi için kesin kılavuzlar bulunmamaktadır ve tedavi genellikle altta yatan nedene yöneliktir [7].

Akut hematomiyeli için konservatif yönetim bilinmemektedir.Bu nedenle hematomiyeli için hematomun cerrahi olarak çıkarılması tercih edilen tedavi yöntemidir [5].Bununla birlikte yüksek doz steroid uygulanan ve fayda gören olgu bildirimleri mevcuttur.Bu nedenle akut hematomiyeli ile gelen hastalarda erken cerrahi ile beraber yüksek doz pulse steroid tedavisi önerilmektedir.

Erken tanı, doğru teşhis ve uygun tedavi, akut hematomiyeli hastalarında morbiditeyi azaltabilir ve prognozu iyileştirebilir [2].

Merkezimizde çekilen Spinal MR da intramedüller T1 hiperintens lezyonları görülmesi sonrası hastamız tanı almış ve beyin cerrahi kliniğine devr edilmiş fakat hastaya dekompresyon cerrahisi uygulanmamıştır.

Sonuç:
Yeni oral antikoagülan kullanan ani gelişen boyun ve sırt ağrısı olan travma öyküsü olmayan akut miyelopati kliniği ile başvuran hastalarda spontan intramedüller hemoraji akılda tutulmalıdır T1 ağırlıklı görüntüler dikkatle incelenmelidir. Olgu sunumumuz bu konudaki farkındalığı artırmayı amaçlamıştır.

Kaynakça:
1 :Chao C.-H., Tsai T.-H., Huang T.-Y., Lee K.-S., and Hwang S.-L., Idiopathic spontaneous intraspinal intramedullary hemorrhage: a report of two cases and literature review, *Clinical Neurology and Neurosurgery*. (2013) 115, no. 7, 1134–1136, https://doi.org/10.1016/j.clineuro.2012.09.004, 2-s2.0-84878855908.
2 :Hwang J. H., Sung J. K., Hwang S. K., Hamm I. S., Park Y. M., and Kim S. L., Spontaneous hemotomyelia, *Journal of Korean Neurosurgical Society*. (2000) 29, 411–419.
3 : Lee D. H. and Choi Y. H., Spontaneous intramedullary hematoma initially mimicking myocardial infarction, *American Journal of Emergency Medicine*. (2014) 32, no. 10, 1294.e3–1294.e4, https://doi.org/10.1016/j.ajem.2014.03.002, 2-s2.0-84907693956.
4-Apixaban-associated spontaneous thoracic intramedullary hemorrhageh(2021) https://doi.org/10.1016/j.clineuro.2021.106512
5-Acute Paraplegia due to Thoracic Hematomyelia(2016) https://doi.org/10.1155/2016/3138917

6-Paraplegia Caused by Spontaneous Spinal Hemorrhage in a Patient Undergoing Rivaroxaban Therapy(2020) https://doi.org/10.12659%2FAJCR.923607
7 Leep Hunderfund A. N. and Wijdicks E. F. M., Intramedullary spinal cord hemorrhage (hematomyelia), *Reviews in Neurological Diseases*. (2009) 6, no. 2, E54–E61, 2-s2.0-70349769751.
8-Spontaneous Spinal Haemorrhage as a Complication of Oral Anticoagulant Therapy: A Case Report and Literature Review(2018) Doi: 10.12890/2018_000887 -
9-Kumar S., Kumar Jaiswal A., and Singh H., Spontaneous intramedullary hematoma: a case report, *Journal of Neurosurgical Sciences*. (2005) 49, no. 1, 21–23, 2-s2.0-23844433316.
10-Toda H., Okamoto T., Nishida N., Yuba Y., and Iwasaki K., Idiopathic hematomyelia as a rare cause of epiconus syndrome, *Clinical Neurology and Neurosurgery*. (2014) 125, 75–77, https://doi.org/10.1016/j.clineuro.2014.07.023, 2-s2.0-84905837074.

EP - 264 SEREBELLAR ATAKSİDE TBK1 GENİ. FARKLI BİR GEN, YENİ BİR VARYANT.

SELİN KARAGÖZ , GAMZE ÖZKAYA , MUHİTTİN CENK AKBOSTANCI , REZZAK YILMAZ

ANKARA ÜNİVERSİTESİ TIP FAKÜLTESİ, NÖROLOJİ ANABİLİM DALI

Giriş:
TBK1 geni, otofaji, nöroinflamasyon, doğal immün cevap ve proliferasyon yolaklarında görevli TANK-binding kinase-1 enzimini kodlar. Patolojik varyantları ALS/FTD/PSP veya serebellar sendrom tablolarında gösterilmiştir[1,2]. Burada, *TBK1* mutasyonu saptanan bir spastisite ve serebellar ataksi olgusu sunulmuştur.

Olgu:
Otuz iki yaşında kadın hasta giderek artan konuşma ve yürüme bozukluğu şikayetiyle başvurdu. Şikayetlerine zamanla algılamada güçlük, hareketlerde yavaşlama eklendiği öğrenildi. Özgeçmişinde ve soygeçmişinde özellik yoktu. Muayenesinde bulber ve serebellar dizartri, sola bakışta periferik nistagmus, üst ekstremitelerde hipotoni, alt ekstremitelerde spastisite, yaygın orta bradikinezi, global canlı DTR'ler, bilateral Hoffmann, aşil klonusu, solda ekstremite ataksisi ve tandem beceriksizliği saptandı. Minimental durum değerlendirme puanı 18 idi. Manyetik rezonans görüntülemede serebellumda ve beyin sapında atrofi saptandı. Sekonder sebeplerin ekartasyonu sonrası tablonun otozomal dominant (OD) ataksilerden olduğu düşünüldü. Genetik panelde *TBK1* geninde heterozigot p.Asp118Asn mutasyonu saptandı.

Tartışma:
TBK1 geninin "kinase domain" bölgesinde bulunan p.Asp118Asn varyantı proteinin fosforilasyon yeteneğinde azalmaya neden olmaktadır[3]. Vakamızdaki bu varyant, daha önce ALS/FTD hastalarında saptanmışsa da ataksi ve spastisite fenotipi ile bildirilen ilk vakadır. Benzer fenotipteki OD ataksi düşünülen hastalarda *TBK1* geninin de incelenmesi gerektiği akılda tutulmalıdır.

Referanslar:
1.Pozzi, L. ve ark. TBK1 mutations in Italian patients with amyotrophic lateral sclerosis: genetic and functional characterisation. Journal of Neurology, Neurosurgery & Psychiatry.2017,88(10),869-875.
2.Wilke,C. ve ark. Beyond ALS and FTD: the phenotypic spectrum of TBK1 mutations includes PSP-like and cerebellar phenotypes. Neurobiology of Aging.62,2018,244.e9-244.e13.
3.Swift, I. ve ark. Variable clinical phenotype in TBK1 mutations: case report of a novel mutation causing primary progressive aphasia and review of the literature. Neurobiology of Aging.99,2021,100.e1-100.e7.

EP - 265 KEDRİON %5 IVIG'NİN GÜVENLİK VE TOLERANS VERİLERİ: 27 YILLIK (1997-2024) FARMAKOVİJİLANS VERİ ANALİZİ

SİNAN AKTOLGA [1], ROBERTO CREA [2], PAOLO MORABİTO [2], DAVİDE SUSİNİ [2], ALESSANDRO BİZARRİ [2]

[1] KEDRİON BETAPHAR
[2] KEDRİON S.P.A. CASTELVECCHİO PASCOLİ

Amaç:
İntravenöz immünoglobulinler (IVIg), özellikle primer ve sekonder immün yetmezlik ve çeşitli otoimmün hastalıklar olmak üzere bir dizi immün bozukluğu tedavi etmek için yaygın olarak kullanılır. Bu analiz, 27 yıldan fazla bir süre boyunca Kedrion %5 IVIgnin tolerans ve güvenliğini tanımlamayı amaçlamaktadır.

Gereç ve Yöntem:
Kaynak verileri, Kedrion Farmakovijilans (PhV) Veritabanından (Veeva Vault safety) alınmıştır ve Ocak 1997 - 26 Şubat 2024 dönemini kapsar. Ortalama 0,4 gram/Kg doz ve ortalama 70 kg vücut ağırlığı varsayımı ile toplam doz sayısı hesaplanmıştır.

Bulgular:
Kedrionun %5 IVIgsini alan hastalarda 998 olumsuz ilaç reaksiyonu bildirilmiştir (ADR) (%42,7 erkek, %46,8 kadın, %10,5 cinsiyet bildirilmemiş; %61,9 yetişkin, %21,4 pediatrik ve %16,6 belirtilmemiş). Referans döneminde dünya çapında dağıtılan tahmini 3.164.850 dozdan 998 ADR toplanmıştır (bildirim oranı: 10.000 infüzyon başına 3,15 ADR): %43ü (429/998) ciddi olmayan ve %57si (569/998) ciddi. En sık (%2den fazla) bildirilen ADRler baş ağrısı (n=87), ateş (n=51), ürtiker (n=37), döküntü (n=36), eritem (n=26), titreme (n=25), hipertansiyon (n=22), dispne (n=20)dir. 33 tromboembolik olay, 18 hipersensitivite vakası, 16 aseptik menenjit vakası, 3 Transfüzyona bağlı akut akciğer hasarı (TRALI) vakası ve 12 hemoliz vakası bildirilmiştir.

Sonuç:
27 yıldan fazla bir süre boyunca herhangi bir kaynaktan toplanan güvenlik verilerinden Kedrion %5 IVIg ile ilişkili olarak hiçbir yeni Güvenlik Sinyali, Ortaya Çıkan Güvenlik Sorunu veya Risk Azaltma Önlemi tanımlanmamıştır, güvenlik profili ve risk-fayda dengesi değişmemiş ve olumlu kalmıştır.

EP - 266 RASTLANTISAL OLARAK TESPİT EDİLEN KORPUS KALLOSUM SPLENİUMDA GEÇİCİ BEYİN LEZYONU OLAN OLGU SUNUMU

ASLI BOLAYIR , SÜLEYMAN ERTUĞRUL , HATİCE KÜBRA KAYA

MALATYA TURGUT ÖZAL ÜNİVERSİTESİ TIP FAKÜLTESİ, NÖROLOJİ ANABİLİM DALI

Giriş:
Amaç: Korpus kallosum spleniumunun (SCC) sitotoksik lezyonları(CLOCCs), çeşitli durumlarda ortaya çıkabilen, sıklıkla geri dönüşlü nadir bir durumdur. Bu nadir antitenin radyolojik özelliklerini, risk faktörlerini ve prognozunu, klinik ve etyolojik olarak nedeni saptanamamış, rastlantısal olarak tespit ettiğimiz bir olgu özelinde tartıştık.

Olgu:
22 yaşında erkek hasta 1 haftadır olan baş dönmesi ve baş ağrısı şikayeti ile Nöroloji Polikliniğimize başvurdu. Özgeçmişinde ve soy geçmişinde özellik bulunmayan hastanın nörolojik muayenesi ve göz dibi doğaldı. Hastanın diffüzyon manyetik rezonans görüntülemesinde(MRG) SCC'de diffüzyon kesitlerinde diffüzyon kısıtlaması gösteren, apparent diffusion coefficient (ADC) görüntülerde hipointens izlenen, sitotoksik ödemin eşlik ettiği akut iskemik alan izlendi. Hastanın servise yatışı sırasında bakılan hemogram ve biyokimyasal tetkiklerinde sodyum değeri hafif düşük ve enfeksiyon göstergeleri yüksekti, takiplerinde sodyum değeri normale gelen hastanın enfeksiyon değerleri yükselmeye devam etti. Solunum paneli ve Covid-19 için sürüntü alınan hastanın tetikleri negatifti. Yatışının 3. gününde ateşi olması üzerine lomber ponksiyon uygulandı. Bakılan beyin omurilik sıvısı(BOS) biyokimyası normal sınırlardaydı, hücre gözlenmedi, viral göstergeler negatifti, oligoklonal band saptanmadı. Kan, idrar ve BOS kültüründe üreme olmadı. Bakılan vaskülit markerları ve tromboz paneli negatifti. İnme açısından değerlendirilen hastada kardiyoembolik nedenler saptanmadı ve yapılan beyin-boyun CT anjiyografide özellik izlenmedi. Yatışının 10.gününde baş ağrısı ve baş dönmesi gerileyen hastanın çekilen diffüzyon MRG'si normaldi.

Sonuç:
Çok çeşitli etyolojilere bağlı CLOCCs için bazen ayrıntılı anamnez alınması, ilgili klinik, laboratuvar ve elektrofizyolojik tetkiklerin yapılmasıyla dahi bizim hastamızda olduğu gibi spesifik bir tanı konulması mümkün olmamaktadır. Böyle durumlarda bu durumun geçici doğası göz önünde bulundurularak gereksiz tanısal ve tedavisel girişimlerden kaçınmak akıllıca bir yaklaşım olabilir.

EP - 267 BOS FİSTÜLÜ İLE SEYREDEN İNTRAKRANİYAL HİPOTANSİYON OLGUSUNDA EPİDURAL KAN YAMASI UYGULAMASI

BURAK ZAN

EGE ÜNİVERSİTESİ ALGOLOJİ BÖLÜMÜ

Amaç:
İntrakraniyal hipotansiyon, beyin omurilik sıvısı(BOS) basınç düşüklüğü nedeni ile gelişen ve ön planda ortostatik baş ağrısı ile seyreden bir tablodur. Etyolojisinde lomber ponksiyon (LP) uygulaması, travma, spinal anestezi veya cerrahi girişimler sonrası dural yırtık gelişimi, kafa travması , dehidratasyon ve üremi bulunmaktadır. Bu olgu sunumunda uygun süre ve dozlarda medikal tedavi ile yeterli ağrı palyasyonu sağlanamayan hastalarda uygulanabilecek bir tedavi seçeneği olan epidural kan yamasının önemi vurgulanacaktır.

Olgu:
36 yaşında erkek hastanın masaj tedavisi sonrasında gelişen senkop öyküsü nedeniyle çekilen beyin bt tetkikinde subdural hematom geliştiği ve beyin cerrahisi tarafından takip edilerek taburcu edildiği, taburculuk sonrası devam eden ortostatik karakterli baş ağrısı, çift görme ve dengesizlik nedeniyle istenen beyin mrg tetkiği ve lomber ponksiyon ile bos basıncı ölçümü sonrası nöroloji bölümü tarafından intrakraniyal hipotansiyon tanısı ile yatırıldığı öğrenildi. Hastaya yaklaşık 1 aylık yatışı süresince uygulanan yatak istirahati, IV hidrasyon, kafein ve NSAII tedavilerine rağmen yakınmalarının devam etmesi nedeniyle tarafımıza danışıldı. Çekilen spinal mr ve miyelografi tetkiklerinde T12-L5 vertebra düzeylerinde multiseviye BOS fistülüne ait olabilecek görünüm raporlandı. Hastaya steril şartlarda L4-5 interlaminar aralığından girilerek katater yardımıyla L3 vertebra seviyesine kadar çıkılıp L3-L5 seviyelerine toplamda 15 cc kan yaması ve L1-2 seviyesinden girilerek 10 cc kan yaması uygulandı. İşlem sonrası komplikasyon gelişmeyen hastanın ağrılarında %90 oranında azalma olduğu öğrenildi.

Sonuç:
İntrakraniyal hipotansiyon olgularında etyolojik nedenler arasında travma ilişkili olabilecek BOS fistülü olasılığı göz önünde bulundurulmalı, konservatif tedavi yanıtsızlığında epidural kan yaması veya cerrahi yöntemlerle fistül kaçağı onarımı ile ek tedavi seçenekleri değerlendirilmelidir.

EP - 268 DEMANS TANILI HASTA TAKİBİ İÇİN YAPAY ZEKA DESTEKLİ ULUSAL VERİ TABANI

BEDİA SAMANCI [1], KÜBRA ASLAN KOCA [2], IŞIL TATLIDİL [3], HAŞİM GEZEGEN [1], MURAT TERZİ [2]

[1] İSTANBUL TIP FAKÜLTESİ HASTANESİ
[2] ONDOKUZ MAYIS ÜNİVERSİTESİ
[3] AĞRI EĞİTİM VE ARAŞTIRMA HASTANESİ

Amaç:
Demans tanısı nöroloji pratiğinde oldukça önemli bir yer tutmakta olup bu tanıya sahip hastaların klinik izleminde veri tabanı desteğine ihtiyaç duyulmaktadır. Projenin amacı, demansın erken teşhisi ve tedavisinde yapay zeka destekli analizler için nörogörüntüleme ve klinik verilerin entegre edildiği bir veri tabanı geliştirmek ve geliştirilecek bu veri tabanını ilgili uzmanın hasta takibine sunabilmektir. Bu veri tabanı, araştırmacılara ve klinisyenlere demansın tanısı, progresyonu ve kişiselleştirilmiş tedavi planları için veri odaklı çözümler sunmayı hedeflemektedir.

Gereç ve Yöntem:
Projede, demans hastalarına ait demografik, laboratuvar, nörogörüntüleme (MRI, PET, SPECT, CT) ve klinik verilerin kaydedilebilmesi için yapay zeka destekli bir veri tabanında oluşturulacaktır. Oluşturulan veritabanına kaydedilen veriler ile demansın erken teşhisi ve hastalık progresyonunun izlenmesi amacıyla makine öğrenmesi ve derin öğrenme modelleri geliştirilecektir.

Bulgular:
Geliştirilen veritabanı ve yapay zeka modelleri, demansın erken teşhisinde yüksek doğruluk ve hassasiyet sağlayabilecektir. Ayrıca, nörogörüntüleme verileri kullanılarak hastalık progresyonu etkili bir şekilde izlenebilecek, bu da kişiselleştirilmiş tedavi planlarının oluşturulmasına katkı sağlayacaktır. Geliştirilen veri tabanı, araştırmacılar için değerli bir kaynak sunarken, klinik karar destek sistemi olarak da hekimlere tanı süreçlerinde yardımcı olacaktır.

Sonuç:
Bu çalışmanın sonucunda, demans hastalarının nörogörüntüleme ve klinik verilerini içeren bir yapay zeka destekli veri tabanı geliştirilecektir. Geliştirilen makine öğrenmesi ve derin öğrenme modelleri, demansın erken teşhisini ve hastalık progresyonunun izlenmesini yüksek doğrulukla sağlayarak klinik süreçlerde önemli bir destek sunacaktır. Ayrıca, bu veri tabanı ve modeller, hem araştırmacılar hem de klinisyenler için değerli bir kaynak olarak kullanılabilecek, demans yönetiminde daha kişiselleştirilmiş ve etkili yaklaşımların geliştirilmesine olanak tanıyacaktır.

EP - 270 ÖKSÜRÜK SENKOPU OLGULARI

GİZEM MESUT , AYLİN BİCAN DEMİR

BURSA ULUDAĞ ÜNİVERSİTESİ TIP FAKÜLTESİ, NÖROLOJİ ANABİLİM DALI

Amaç:
Öksürük atakları sonrası bayılma veya baş dönmesi (nöbetlerle birlikte veya nöbetsiz) literatürde "laringeal vertigo" veya "laringeal epilepsi" olarak adlandırılmıştır(1). Öksürük doğrudan ve anında bilinç kaybına neden olmaktadır. Literatürde öne çıkan tipik profil; erkek, orta yaşlı, iri yapılı/kilolu, obstrüktif havayolu hastalığı olan kişilerdir. Öksürüğün ortadan kaldırılması, senkop ataklarını da ortadan kaldıracaktır(2). İki adet öksürük senkopu olgusu tanı ve yönetimini sunuyoruz.

Olgular:
Birinci olgu 61 yaşında erkek hasta, bilinen hipertansiyon, obstrüktif uyku apne sendromu, sigara kullanımı mevcut. Öksürük sonrasında farkındalığın kaybolduğu, 20 saniye süren jeneralize tonik klonik nöbetleri mevcut. Kranial görüntülemede sol vertebral arterin medulla oblangataya indentasyonu saptandı. Toraks amfizematöz izlendi. Sigarayı bırakması, inhaler, gabapentin önerildi. İkinci olgu 46 yaşında erkek hasta, bilinen koroner arter hastalığı, obstrüktif uyku apne sendromu, sigara kullanımı mevcut. Öksürük sonrasında farkındalığında kaybolduğu, 60 saniye süren senkop mevcut. Kraniyal görüntülemede patoloji saptanmadı. İki olguda da interiktal EEG normal sınırlardaydı.

Sonuç:
Tüm hastane yatışlarının %6sını oluşturur ve tipik başlangıç özellikleri nedeniyle teşhisi zor değildir(3). Etiyolojide santral sinir sistemi, kardiyovasküler ve toraks patolojileri araştırılmalıdır.

Referanslar:
1.Charcot JM. Statement to the Societe de Biologie. Gaz Med de Paris Nov 19 1876;1876(5):588e9.
2.Dicpinigaitis PV, Lim L, Farmakidis C. Cough syncope. Respir Med. 2014 Feb;108(2):244-51. doi: 10.1016/j.rmed.2013.10.020. Epub 2013 Nov 5. PMID: 24238768.
3.Grossman SA, Fischer C, Lipsitz LA, Mottley L, Sands K, Thompson S, et al. Predicting adverse outcomes in syncope. J Emerg Med. 2007; 33(3): 233–239.

EP - 271 HIV POZİTİF HASTADA TOKSOPLAZMA ENSEFALİTİ VE PRİMER MERKEZİ SİNİR SİSTEMİ LENFOMASI AYIRICI TANISI: OLGU SUNUMU

FEYZA EROĞLU , MUSTAFA BÜYÜK , AYLİN AKÇALI

GAZİANTEP ÜNİVERSİTESİ TIP FAKÜLTESİ ŞAHİNBEY UYGULAMA VE ARAŞTIRMA HASTANESİ

Özet:
İnsan immün yetmezlik virüsü (HIV), tek zincirli RNA genomunun 2 kopyasını içeren zarflı bir retrovirüstür. HIV hastalığının son aşaması olan edinilmiş immün yetmezlik sendromuna (AIDS) neden olur.

(1) Bu olgu sunumu, HIV pozitif hastada benzer radyolojik özellikler gösteren primer Merkezi sinir sistemi lenfoması ve toksoplazma ensefaliti lezyonlarının ayırıcı tanısını ele almaktadır. 25 yaşında Suriye uyruklu erkek hasta; 6 aydır olan, 1 haftadır artan yürümede ve konuşmada bozukluk şikayetleriyle tarafımıza başvurdu. Nörolojik muayenesinde dizartri, sağ hemiparezi ve sağda babinskirefleksi pozitifliği mevcuttu. Altı ay önce ellerde titreme şikayetiyle dış merkeze başvuran hastanın çekilen beyin BT ve difüzyon MRda beyin parankiminde anormallik saptanmamıştı. (Şekil-1)
HIV antikor pozitifliği olan hastamızın HIV-RNA kopya sayısı 2,68 milyon/ml idi. IV kontrastlı kraniyel manyetik rezonans görüntüleme (MRG) çekildi, kortikomedüller bileşkede, bilateral bazal ganglionlarda ve yüksek pariyetal loblarda bilateral halka tarzı kontrastlanma gösteren lezyonlar mevcuttu. (Şekil-2) FDG-PET-BT'sinde bilateral bazal ganglionlarda çapı 4,5 santimetreye ulaşan çok sayıda hipometabolik hipodens lezyonlar izlendi. (Şekil-3) T.gondiiensefaliti tanısı için Anti-Toksoplazma IgM ve IgG ile birlikte BOS'taPCR testleri radyolojik görüntülemeyle birlikte kullanılabilir. Radyolojik ve serolojik bulgular T.gondii ensefaliti ile uyumlu bulunursa, ampirik antibiyotik tedavisine başlanması ve hastanın tedaviye klinik yanıtına göre biyopsi kararı verilmesi önerilir

(2) Toksoplazma ensefalitinde lezyonlar genellikle kortikomedüller bileşkede, beyaz cevherde veya bazal ganglionlarda görülür. AIDS tanılı hastalarda, 18F-FDG tutulumu primer MSS lenfoması (hipermetabolik lezyonlar) ile toksoplazmoz(hipometabolik lezyonlar) arasında ayrım yapmak için kullanılabilir (3). MRGdeki kontrast tutulumu gösteren lezyonlara karşılık gelen hipermetabolik aktivite, primer Merkezi sinir sistemi lenfomasını düşündürmektedir (4).

Anahtar Sözcükler: Toksoplazma ensefaliti, primer Merkezi sinir sistemi lenfoması, edinilmiş immün yetmezlik sendromuna (AIDS)

Giriş:
İnsan immün yetmezlik virüsü (HIV), tek zincirli RNA genomunun 2 kopyasını içeren zarflı bir retrovirüstür. HIV hastalığının son aşaması olan edinilmiş immün yetmezlik sendromuna (AIDS) neden olur.(1) Toksoplazma ensefaliti, CD4+ T lenfosit sayısı azalmış hastalarda Toxoplasma gondiinin latent doku kistlerinin reaktivasyonu sonucu gelişen fırsatçı bir enfeksiyondur. Toksoplazma ensefaliti, intraserebral tutulumun önde gelen nedenlerinden biridir.(5)
Bu vaka raporu, Edinilmiş immün Yetmezliği Sendromunun ikincil komplikasyonlarına odaklanacaktır.

Vaka Sunumu:
25 yaş yabancı (Suriye) uyruklu erkek hasta, 6 aydır olan 1 haftadır artış gösteren yürümede ve konuşmada bozukluk şikayetleri tarafımıza başvurdu. Altı ay önce ellerde titreme şikayetiyle dış merkeze başvuran hastanın yapılan tetkiklerinde beyin BT ve difüzyon MRda beyin parankiminde anormallik saptanmamıştı. (Şekil-1) 2 yıl önce steril olmayan şartlarda diş çekimi ve 1 hafta önce kan transfüzyon öyküsü mevcuttu. Tarafımıza başvurduğunda, subfebril ateşi mevcut olan hastanın yapılan nörolojik muayenesinde bilinç letarjik, yer-zaman-kişi oryanteydi, sağ hemiparezi ,dizatrik konuşma ve sağda babinski refleksi pozitifliği mevcutu.

HIV antikor testi pozitif sonuçlandı. Laboratuvarı testlerinde lenfopenimevcuttu. HIV RNA sayısı 2,68 milyon kopya/ml, CMV PCR: 47834 kopya/ml olup Anti toksoplazma IgG pozitiliği mevcuttu. CD45 sayısı 100 hücre/µL, CD 3/4: 1 hücre/µL, CD14: 0 hücre/µL ve CD3/8: 65 hücre/µL idi. IV kontrastlı kraniyel manyetik rezonans görüntüleme (MRG) çekildi, kortikomedüllerbileşkede, bilateral bazal ganglionda ve yüksek pariyetal loblarda bilateral halka tarzı kontrastlanma gösteren lezyonlar mevcuttu. (Şekil-2) Yapılan lomber ponksiyon sonucu Beyin omurilik sıvısında mikro total protein 64 mg/dl olup direkt bakıda hücre saptanmadı. Uyanık ve istirahat halinde

çekilen Elektroensefalografi (EEG) normal sınırlarda izlendi. Ayırıcı tanılarımız; primer merkezi sinir sistemi lenfoması, toksoplazma ensafaliti ve CMV ensafalitiydi. Klinik, serolojik ve radyolojik test sonuçlarına göre ön planda Merkezi Sinir Sistemi toksoplazmozu düşünülen hastaya 3 hafta süreyle trimetoprim-sülfametoksazol (TMP-SMZ) uygulandı.Hastaya trimetoprim-sülfametoksazol, gansiklovir 5 mg/kg/gün, kombine antiretroviral (bictegravir,emtrisitabin ve tenofovir alafenamid), invaziv kandidiyazis için lipozomal amfoterisin-B tedavisi uygulandı. Hastanın takipleri sırasında jeneralize tonik-klonik nöbetleri görülmesi üzerine 1000 mg/gün levetirasetamtedavisine başlandı.

Çekilen FDG-PET-BT'de bilateral bazal ganglionlarda çapı 4,5 santimetreye ulaşan çok sayıda hipometabolik hipodens lezyon izlendi. (Şekil 3) Tedaviden üç hafta sonra çekilen IV kontrastlı kraniyel MRG'de lezyonlarda sağ serebellumda yeni lezyonlara ek olarak önceki lezyonların periferinde ve iç kısmında kontrast tutulumunda artış izlendi (Şekil 4). Hasta, hematoloji ve nöroşirurjiye konsülte edildi; hematoloji, primer MSS lenfoması ön tanısı mevcutsa beyin biyopsisi önerdi ve nöroşirurji inoperable olarak değerlendirdi. Üç haftalık kombine antiviral ve antibakteriyel tedaviden sonra tedaviden yanıt alınamaması ve hızlı progresyon nedeniyle lezyonların primer MSS lenfomasını gösterebileceği düşünüldü, ardından beş gün boyunca 1 gram/gün metilprednizolon tedavisine başlandı. Tedavinin beşinde gününde sekonder enfeksiyonlara bağlı sepsis nedeniyle öldü.

Şekil-1: 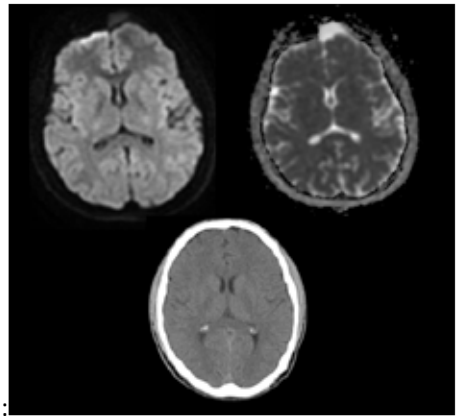

Şekil-2: 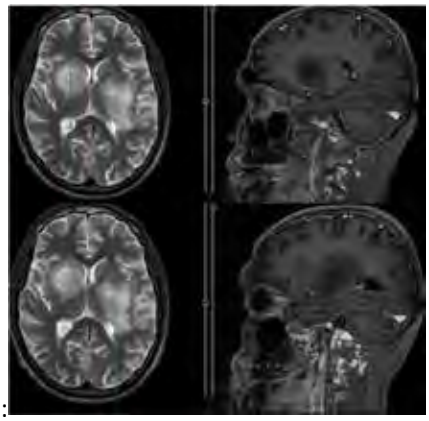

Şekil-3: 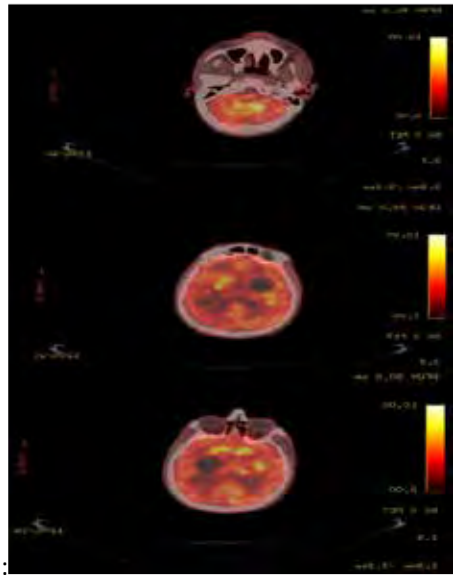

Şekil-4: 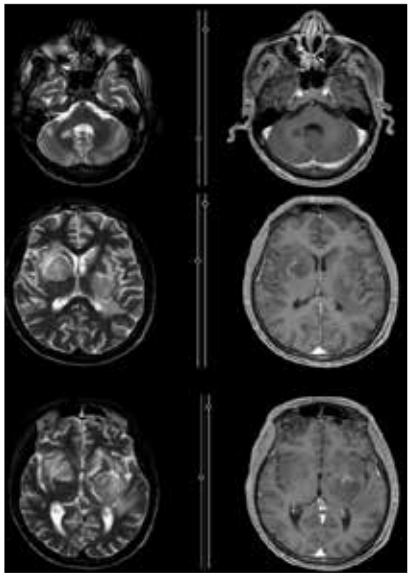

Tartışma:

Bu karakteristik lezyonların ayırıcı tanısında MSS lenfoması, toksoplazma ensefaliti, serebral tüberküloz, fokal kriptokok enfeksiyonu, sitomegalovirüs ve bakteriyel beyin apsesi bulunmaktadır. Klinik özellikler ve görüntüleme bulgularının benzerliği nedeniyle Merkezi Sinir Sistemi lenfomasını Merkezi Sinir

Sistemi toksoplazmozundan ayırt etmek son derece zordur. Diğer ayırıcı tanılar da kan ve beyin omurilik sıvısı testlerine dayanarak dışlanabilir. Toksoplazma gondii ensefaliti tanısı için T. gondii (Anti-Toksoplazma IgM ve IgG) serolojik testleri ve beyin omurilik sıvısında polimeraz zincir reaksiyonu radyolojik görüntüleme yöntemleriyle birlikte kullanılabilir. Beyin biyopsisi gerekli değildir; radyolojik ve serolojik bulgular Toksoplazma gondii ensefaliti ile uyumlu bulunursa, ampirik antibiyotik tedavisine başlanması ve hastanın tedaviye klinik yanıtına göre biyopsi kararı verilmesi önerilir (6). Hastamızın başvuru anındaki CD4+ T lenfosit sayısının 66/mm3, Anti-Toksoplazma IgM (-), IgG (+) olması, Toksoplazma gondii ensefalitini düşündürmektedir. Toksoplazma ensafaliti tanısında MR, tomografiden daha duyarlıdır. Lezyonun etrafında halka tarzı kontrast tutulumu %90 oranında MRda görülür. Lezyonlar genellikle kortikomedüller bileşkede, beyaz cevherde veya bazal ganglionlarda tespit edilir. Primer merkezi sinir sistemi lenfomasını ToksoplazmozEnsefalitinden ayırmak multidisipliner değerlendirme ve MR-Spektroskopi gibi daha radyolojik özellikli teknikler gerektirir. Kliniğimizde ek MR teknikleri uygulanamadığından ayırıcı tanıyı zorlaştırmaktadır. Hastamızın çekilen FDG-PET-BT'sinde bilateral bazal ganglionlarda çapı 4,5 santimetreye ulaşan çok sayıda hipometabolik hipodens lezyonlar izlendi. AIDS tanılı hastalarda, 18F-FDG tutulumu serebral primer merkezi sinir sistemi lenfoması (hipermetaboliklezyonlar) ile toksoplazmoz (hipometabolik lezyonlar) arasında ayrım yapmak için kullanılabilir (3). MRdaki artan lezyonlara karşılık gelen yüksek metabolik aktivite, primer Merkezi Sinir Sistemi lenfomasını düşündürmektedir (4). Hastamıza toksoplazmoz enfeksiyonu için tedavi başlandı fakat takiplerimizde tedaviye yanıt alınamadı, bu nedenle Primer Merkezi Sinir Sistemi lenfoması için tedavi revize edildi.

Bu vaka sunumu, Merkezi sinir sistemi toksoplazmozu ve primer Merkezi sinir sistemi lenfomasının klinik ve radyolojik benzerliklerini ve ayırıcı tanısına ışık tutmak amacıyla sunulmaya değer bulunmuştur.

Kaynakça:

1. Justiz Vaillant AA, Gulick PG. HIV and AIDS Syndrome. 2022 Sep 20. In: StatPearls [Internet]. Treasure Island (FL): StatPearls Publishing; 2024 Jan–. PMID: 30521281.
2. Diagnostic approaches to severe, atypical toxoplasmosis mimicking acute retinal necrosis. Moshfeghi DM, Dodds EM, Couto CA, Santos CI, Nicholson DH, Lowder CY, Davis JL. Ophthalmology. 2004;111:716–725
3. Westwood TD, Hogan C, Julyan PJ, Coutts G, Bonington S, Carrington B, Taylor B, Khoo S, Bonington A. Utility of FDG-PETCT and magnetic resonance spectroscopy in differentiating between cerebral lymphoma and non-malignant CNS lesions in HIV-infected patients. Eur J Radiol. 2013 Aug;82(8):e374-9. doi: 10.1016/j.ejrad.2013.03.008. Epub 2013 Apr 8. PMID: 23578921.
4. Marcus C, Feizi P, Hogg J, Summerfield H, Castellani R, Sriwastava S, Marano GD. Imaging in Differentiating Cerebral Toxoplasmosis and Primary CNS Lymphoma With Special Focus on FDG PET/CT. AJR Am J Roentgenol. 2021 Jan;216(1):157-164. doi: 10.2214/AJR.19.22629. Epub 2020 Oct 28. PMID: 33112669.
5. HIV and AIDS. (2024, July 22). https://www.who.int/en/news-room/fact-sheets/detail/hiv-aids
6. Diagnostic approaches to severe, atypical toxoplasmosis mimicking acute retinal necrosis. Moshfeghi DM, Dodds EM, Couto CA, Santos CI, Nicholson DH, Lowder CY, Davis JL. Ophthalmology. 2004;111:716–725

EP - 272 GEBELİK SONRASI AKUT ENSEFALOPATİ İLE ORTAYA ÇIKAN L-2-HİDROKSİGLUTARİK ASİDÜRİ: NADİR GÖRÜLEN BİR DOĞUMSAL METABOLİK HASTALIĞIN ERİŞKİN DÖNEM TANISI

NURSENA GARİPÇİN , ORHAN TBH BASH , MUSTAFA ÖNCEL , YASİR ARAS , ZEHRA UYSAL KOCABAŞ , GONCA KILIÇ YILDIRIM , UĞUR TOPRAK , ÖZLEM AYKAÇ , ATİLLA ÖZCAN ÖZDEMİR

OSMANGAZİ ÜNİVERSİTESİ

Amaç:
Metabolik hastalıklar sıklıkla çocukluk çağında tarama programları ve klinikle tanı konulan hastalıklardır. Tanı konulmayan ve erişkinliğe ulaşan hastalarda enfeksiyon, cerrahi gibi faktörlerin tetikleyebildiği ensefalopatik ataklar görülebilmektedir. Bu vakada gebelik sonrası akut ensefalopati kliniği ile başvuran ve metabolik hastalık tanısı alan bir hastayı sunmayı amaçladık.

Olgu:
31 yaşında kadın hasta gebelik sonrası on ikinci saatte geçirdiği nöbet sonrası anlamsız konuşma, bilinç değişikliği şikayetinin devam etmesi nedeniyle takip edildiği hastaneden Eskişehir Osmangazi Üniversitesi İnme Merkezi'ne sevk edildi. Özgeçmişinde epilepsi, tremor ve servikal distonisi vardı.Hastanın nörolojik muayenesinde sensoriyel afazi mevcuttu. EEG'de jeneralize teta-delta frekansında yavaş dalga aktivitesi izlendi. Beyin tomografisinde bilateral serebral hemisferde simetrik subkortikal beyaz cevherde hipodansite görüldü.Manyetik rezonans görüntülemesinde görülen bilateral globus pallidusu, serebral hemisferde subkortikal U liflerini tutan sentripidal lökodistrofik ekspansif beyaz cevher lezyonlarının paterni L2-hidroksiglutarik asidemi/asidüri ile uyumlu olarak değerlendirildi. Metabolik hastalık ön tanısıyla Çocuk Sağlığı Beslenme ve Metabolizma Bölümü tarafından değerlendirildi. Hastanın genetik testinde L2HGDH geni mutasyonu saptandı, L2 hidroksiglutarik asidüri tanısı kondu. Levokarnitin ve riboflavin tedavisi başlandı. Takiplerinde kliniği düzelen hasta taburcu edildi.

Tartışma:
L-2-Hidroksiglutarik Asidüri (L2-HGA), beyinde L-2-hidroksiglutarik asidin birikmesine yol açan, nadir görülen bir nörometabolik hastalıktır. Genellikle çocukluk döneminde başlayan nörolojik belirtilerle kendini gösterir. Başlangıç klinik bulgularının özgül olmaması sıklıkla tanısal gecikmeye yol açmaktadır. Akut ensefalopati, L2-HGAlı hastalarda metabolik stres, enfeksiyon, cerrahi müdahale, gebelik gibi durumlar tarafından tetiklenebilir. Olgumuz, erişkinlik döneminde metabolik hastalıkların tanısının karmaşık olabileceğini ve erken tanının tedavi ve prognoz açısından kritik olduğunu vurgulamaktadır.

EP - 273 6. KRANİAL SİNİR PARALİZİSİ BULGULARI İLE SEYREDEN KLİVAL KORDOMA: OLGU SUNUMU

KÜBRA ÇETİN , SALTANAT MERT , AYHAN KÖKSAL

BAŞAKŞEHİR ÇAM VE SAKURA ŞEHİR HASTANESİ

Giriş:
Kordoma, notokord kalıntısından kaynaklanan nadir, yavaş büyüyen lokal agresif histolojik olarak benign karakterde fakat yüksek lokal nüks oranına sahip bir tümördür. 6. kraniyal sinir tutulumuna bağlı, diplopi en sık görülen semptomdur . Bu çalışmada diplopi ve dışa bakış kısıtlılığı şikayetleri ile gelen klival kordomalı bir olgu nadir bir klinik tablo olması nedeniyle sunulmuştur.

Olgu:
45 yaş erkek hasta kliniğimize son bir haftadır devam eden çift görme ve sağ gözde dışa bakışkısıtlılığı şikayetleri ile başvurdu. Hasta bu süre zarfında baş ağrısının da eşlik ettiğini bildirdi. Özgeçmişinde hipertansiyon tanısı olan ve soygeçmişinde özellik bulunmayan hastanın yapılan nörolojik muayenesinde sağ göz dışa bakış kısıtlılığı ve diplopi dışında bir patoloji saptanmadı. Lomber ponksiyonda BOS incelemesinde hücre görülmedi, biyokimya, enfeksiyon parametreleri normal olarak sonuçlandı. Kontrastlı kranial MR incelemesinde, klivus bölgesinde, median-sağ paramedian yerleşimli,lobule konturlu, kemiği destrükte ederek ponsa bası yapan tümöral kitle tesbit edildi, radyolojik olarak klival kordoma şeklinde yorumlandı. Beyin ve sinir cerrahisi tarafından endoskopik kafa tabanı cerrahisi yapıldı. Kitle rezeke edildi. Alınan doku örneği patoloji tarafından kordoma olarak yorumlandı. Hastanın operasyondan 45 gün sonra kontrol muayenesinde şikayetlerinin büyük bölümünün gerilediği görüldü.

Tartışma:
6.kranial sinir paralizilerinin etyolojisinde diyabet, travma, hipertansiyon, doğumsal sebeplerin görülmesinin yanı sıra santral neoplazilerin de olabileceği akıldan çıkarılmamalıdır. Kafa tabanında yerleşen kordomalar da kafa çifti bulguları ortaya çıkarabilirler. En sık karşılaşılan semptom olgumuzda da görüldüğü gibi çift görme ve baş ağrısıdır. Erken dönemde koyulan tanı sayesinde cerrahi rezeksiyon ile tedavi şansının mümkün olması nedeniyle bu vaka sunulmuştur.

EP - 274 PNÖMOSEFALİ İLİŞKİLİ NONKONVULZİF STATUS EPİLEPTİKUS:OLGU SUNUMU

JALE NEZERLİ , NEŞE DERİCİOĞLU

HACETTEPE UNİVERSİTESİ TIP FAKÜLTESİ

Giriş:
Pnömosefali epidural, subdural veya subaraknoid boşlukta, beyin parankimi ya da ventriküller içinde hava bulunmasıdır. Pnömosefali spontan şekilde, travma veya kranial cerrahinin bir komplikasyonu olarak ortaya çıkabilir. Bu olgu sunumunda kafa tabanı onarımı cerrahisi sonrası gelişen pnömosefali nedeniyle nonkonvulsif status epileptikus (NKSE) tablosuna giren bir hasta sunulacaktır.

Olgu:
65 yaşında erkek hasta, 15 yıl önce geçirdiği endoskopik sinüs operasyonundan sonra gelişen ve son 7 aydır var olan, rinore yakınması nedeniyle yatırıldı. Hastaya endoskopik kafa tabanı onarımı yapıldı. 300 mg/gün fenitoin (DPH) kullanmaktayken, bilinç bulanıklığı, boş bakma, çenede kitlenme ve bilateral üst ekstremitelerde ekstansör tonik kasılma nedeniyle tarafımızca değerlendirildi. Hastanın nörolojik muayenesinde bilinci letarjik, nonkoopere, nonoryante, gözler sola deviyeydi. Çekilen görüntülemelerde lateral ventriküllerin anterior hornlarında hava ve sağ frontal lobda, hava-sıvı seviyesi bulunduran geniş kaviter lezyon izlendi. Hastaya intravenöz 10 mg diazepam, 2500 mg levetirasetam (LEV) yükleme sonrası çekilen EEG, NKSE olarak değerlendirildi. Bu nedenle 200 mg IV lakosamid (LCM) yükleme sonrası LCM 200mg/gün, LEV 3000 mg/gün, klonazepam 1 mg/gün idame tedavileri DPH'e ek olarak başlandı. İzleminde nörolojik muayenesi tama yakın düzelen hastanın çekilen kontrol EEG'sinde NKSE gözlenmedi ve hasta mevcut tedaviler altında taburcu edildi.

Tartışma:
Pnömosefali nedeniyle NKSE tablosu literatürde çok az olguda bildirilmiştir. Az miktarda intrakranial hava asemptomatik olabilir. Pnömosefali, kalıcıysa veya hacim olarak büyükse, ensefalopati, konfüzyon, baş ağrıları ve nöbet gibi nörolojik semptomlara neden olabilir. Cerrahi sonrası hastalarda istemsiz hareketler, değişken bilinç durumu, afazi veya davranış değişiklikleri şeklinde ortaya çıkabilen konvülsif olmayan nöbetler görülebilir. Bu nedenle tanı için yüksek derecede klinik kuşku ve erken dönemde EEG çekimi gerekmektedir.

EP - 276 SİSTEMİK LUPUS ERİTEMATOZUSUN İLK TEZAHÜRÜ OLARAK; ORTA SEREBRAL ARTER ENFARKTÜSÜ

ÖYKÜM AKINCI , AYŞE GÜLER

EGE ÜNİVERSİTESİ HASTANESİ NÖROLOJİ ANABİLİM DALI

Giriş:
Sistemik lupus eritematozus (SLE), multisistem tutulumlu otoimmun bir hastalıktır. Cilt, eklemler, kalp, böbrekler, merkezi sinir sistemi ve hematolojik sistem en sık etkilenen organlardır. Sistemik tutulumdan önce nadiren inme ile prezente olabilen olguların bulunması nedeni ile özellikle genç hastalarda mutlaka SLE açısından taramanın yapılmasını vurgulamak amacı ile bu olguyu sunmayı amaçladık.

Olgu:
21 yaşındaki kadın hasta acil servise sabah uyandığında fark edilen konuşamama ve sağ yan güçsüzlüğü ile başvurdu. Nörolojik bakısında motor ağırlıklı mix afazi ve sağ hemiparezi mevcuttu. Çekilen Beyin bilgisayarlı tomografi anjiografisinde (BTA) sol orta serebral arter (MCA) oklüde izlendi. Kranial manyetik rezonans görüntülemesinde (MRG) sol MCA sulama alanında akut iskemi ile uyumlu difüzyon kısıtlanması izlendi. Etyolojik nedeni ile yapılan incelemelerde kardiak görüntülemelerde sol ventrikül (LV) septum apikal bölgede 2.5x2 cm boyutlarında hiperekojen,düzgün sınırlı, hareketli kitle saptandı. Daha sonra, serolojik profili SLE uyumlu olan hasta; SLE tanısı aldı ve tedavisi başlandı

Tartışma:
SLEnin nörolojik komplikasyonları, hastalığın ciddiyetini ve yönetim zorluklarını artıran önemli bir yönüdür. Özellikle geleneksel risk faktörlerine sahip olmayan genç bireylerde inme ve geçici iskemik atak semptomlarının değerlendirilmesi sırasında otoimmün hastalıkların göz önünde bulundurulması hayati önem taşır. Bu olgu, SLEnin neden olduğu nörolojik belirtilerin birincil mortaliteye olan katkısını ve bu tür durumların yönetiminde erken tanı ve tedavinin kritik rolünü vurgulamaktadır. Sonuç olarak inme etiyolojik araştırmalarında, sekonder koruma ile rekürrens riskini azaltmak için SLE her zaman aklımızda olmalıdır.

EP - 278 INTRAVİTREAL ANTİ-VEGF İLİŞKİLİ PARKİNSONİZM VE KOGNİTİF DİSFONKSİYON: OLGU SUNUMU VE LİTERATÜR DERLEMESİ

TUĞBA ÖZÜM , GÜL YALÇIN ÇAKMAKLI , AYŞE İLKSEN ÇOLPAK , BÜLENT ELİBOL

HACETTEPE ÜNİVERSİTESİ TIP FAKÜLTESİ NÖROLOJİ ANABİLİM DALI

Giriş:
Oküler vasküler hastalıklar, dünya genelinde görme kaybının önde gelen nedenlerinden biridir. DiYabetik retinopati, yaşa bağlı maküla dejenerasyonu ve retinal ven oklüzyonu gibi hastalıklar, vasküler endotelyal büyüme faktörünün (VEGF) rol oynadığı hastalıklar arasında yer alır. Anti-VEGF ilaçları, bu hastalıkların tedavisinde intravitreal enjeksiyonlar yoluyla kullanılır, ancak bu ilaçların nörodejeneratif süreçlere yol açabileceğine dair bazı kanıtlar bulunmaktadır.

Olgu Sunumu:
79 yaşındaki erkek hasta, bilateral gözlerde glokom ve maküla ödemi tanılarıyla takip edilmektedir. Sağ gözünde ani görme kaybı gelişen hastaya, vasküler patolojiler dışlanamadığı için lazer tedavisi ve ardından intravitreal bevacizumab enjeksiyonu uygulanmıştır. Ancak, görme düzeyinde iyileşme sağlanamamıştır. Hastanın tedaviden 2 hafta sonra yürüme şekli değişmiştir. Ördekvari bir yürüyüş,anteflekse bir postür, bilateral tremor, ve kognitif bozukluklar gözlemlenmiştir.

Bu dönemde merkezimize başvuran hastaya yapılan nörolojik muayenede, ekstrapiramidal bulgular saptanmıştır. Levodopa ve domperidon tedavisi başlanmış ve 3 ay sonra kontrol önerilmiştir. Tedaviyle hastanın belirtilerinde iyileşme görülmüşse de, 6 ay sonra sağ gözdeki görme keskinliği kötüleşmiş ve ikinci bir intravitreal bevacizumab enjeksiyonu sonrası hastada Parkinsonizm semptomları tekrar ortaya çıkmıştır. Hastanın yürüme fonksiyonu ve kognitif durumu yeniden kötüleşmiş, tekerlekli sandalyeye bağımlı hale gelmiştir. Levodopa tedavisiyle semptomlarda yeniden kısmi düzelme gözlenmiştir. Hastanın takipleri sürmektedir.

Tartışma:
Intravitreal anti-VEGF enjeksiyonlarının nörodejeneratif süreçlerle ilişkili olabileceği yönünde vakalar bildirilmiştir. Olası mekanizmalar arasında sinaptik fonksiyon kaybı, apoptoz artışı, mitokondriyal hasar ve β-amiloid birikimi bulunmaktadır. Bu vaka, intravitreal anti-VEGF uygulamasının nörodejeneratif süreçlere katkıda bulunabileceğini ve bu hastalar üzerinde daha fazla araştırma yapılması gerektiğini göstermektedir.

EP - 279 VERTİGO İLE BAŞVURAN HASTADA NADİR BİR OLGU: CANVAS

TUĞBA ÖZÜM [1], MUHAMMED EMİN BEŞER [1], GÜL YALÇIN ÇAKMAKLI [1], IŞIN ÜNAL ÇEVİK [1], FATMA GÖKÇEM YILDIZ SARIKAYA [1], AYŞE İLKSEN ÇOLPAK [1], AYŞE NAZLI BAŞAK [2], RAHŞAN GÖÇMEN [3], EMRE GÜRSES [4], BÜLENT ELİBOL [1]

[1] HACETTEPE ÜNİVERSİTESİ TIP FAKÜLTESİ NÖROLOJİ ANABİLİM DALI
[2] KOÇ ÜNİVERSİTESİ SAĞLIK BİLİMLERİ ENSTİTÜSÜ TIBBİ BİYOLOJİ ANABİLİM DALI
[3] HACETTEPE ÜNİVERSİTESİ TIP FAKÜLTESİ RADYOLOJİ ANABİLİM DALI
[4] HACETTEPE ÜNİVERSİTESİ ODYOLOJİ FAKÜLTESİ ODYOLOJİ ANABİLİM DALI

Giriş:
CANVAS sendromu (Serebellar Ataksi, Nöronopati, Vestibüler Arefleksi ve Duyusal Gangliyonopati), ilk olarak 1991'de tanımlanmış ve 2011'de literatüre kazandırılmıştır. Hastalığın başlangıcında duyusal defisitler ve ilerleyen evrelerde vertigo, otonomik disfonksiyon ile kuru, spazmodik öksürük gözlemlenir. Nörolojik bulgular genellikle 50 yaş civarında başlar. Vakaların yarısında progresif dengesizlik ilk belirtidir ve karanlıkta daha belirgindir. Hastalık yavaş ilerler ve hastaların %50'si 10 yıl içinde baston, %25'i ise 5 yıl içinde tekerlekli sandalyeye ihtiyaç duyar.

Olgu:
71 yaşındaki erkek hasta, 10 yıl önce başlayan, yürürken belirginleşen bacak ağrısı ve parestezi şikayetleriyle başvurdu. 5 sene önce yapılan ilk değerlendirmelerde kranial görüntüleme ve elektrofizyoloji sonuçları normaldi ve hastada kladikasyo düşünülmüştü. Ancak zamanla hastada vertigo gelişmesi ve düşmelerin başlaması ile hasta yeniden medikal başvuruda bulundu. Nörolojik muayenede bilateral downbeat nistagmus, pozitif head impulse testi ve alt ekstremitede derin duyu kaybı tespit edildi. Ayrıca sol ekstremitelerde dismetri ve trunkal ataksi, Romberg pozitifliği izlendi. Kranial görüntülemede serebellar atrofi saptandı. Elektrofizyolojik tetkikler, ağır aksonal duyusal polinöropati/ganglionopati ile ve otonom disfonksiyonla uyumlu bulundu. Video Head Impulse Testi tüm kanallarda disfonksiyon gösterdi. Hasta, 20 yıldır süren kuru öksürük nedeniyle çok sayıda medikal başvuruda bulunmuş ancak solunum yollarında patoloji bulunmamıştı. Kuru öksürük de göz önünde bulundurulduğunda gönderilen genetik testler CANVAS tanısını doğruladı.

Sonuç:
Bu olgu, vertigo ile başvuran bir CANVAS vakasının ayırıcı tanısında hastanın klinik değerlendirmesi ve genetik testlerin önemini göstermektedir. Hastanın nörolojik bulguları ve genetik test sonuçları, CANVAS sendromu tanısını doğrulamış ve diğer nörolojik hastalıklardan ayırt edilmesini sağlamıştır. Bu durum, kapsamlı bir anamnez ve nörolojik muayenenin tanıya ulaşmada kritik rol oynadığını ortaya koymaktadır.

EP - 280 SETX GEN MUTASYONUNA BAĞLI GELİŞEN ATAKSİ-OKULOMOTOR APRAKSİ TİP -2: KLİNİK VE GENETİK DEĞERLENDİRME

RAHİME KILIÇ , SEMA NUR MİNAZ , ÇİĞDEM SEVDA ERER ÖZBEK

ULUDAĞ ÜNİVERSİTESİ TIP FAKÜLTESİ NÖROLOJİ ANABİLİM DALI

Giriş:
Otozomal resesif serebellar ataksiler heretider ataksilerin yaklaşık yarısını oluşturan ayrı bir nörodejeneratif hastalık grubudur. Klinik olarak fenotip ana bulgu olan serebellar sendromdan sensörimotor nöropati, oftalmolojik bozukluklar, ekstrapiramidal sistem bozuklukları, nöbet , kognitif disfonksiyon, ortopedik bozukluklar ve kütanöz bozukluklara kadar geniş bir yelpazede değişik şekillerde ortaya çıkabilir.

Bu bildiride ataksi kliniği ile tarafımıza başvuran ve SETX gen mutasyonunu saptadığımız Ataksi- Okulomotor Apraksi Tip2 tanısı alan bir olgunun klinik ve genetik özellikleri sunulması amaçlanmıştır.

Olgu:
34 yaşında erkek hasta ,12 yaşında başlayan ilerleyici denge kaybı şikayeti ile başvurdu.Dengesizlik dışında konuşma bozukluğu , kas kuvvetsizliği ,ellerde ve boyunda titreme yakınmaları mevcuttu. Nörolojik muayenesinde nistagmus ve bilateral bakış apraksisi vardı. Boyunda distonik tremoru ve ellerde postural tremoru görüldü. Distal kas güçleri üst ekstremite 4/5 altta 0/5 ti. Serebellar testleri bozuktu. Derin tendon refleksleri abolikti.Patolojik refleks yoktu. Özgeçmişinde özellik yoktu. Motor ve mental gelişimi normaldi. Soy geçmişinde anne babası 1. derece akrabaydı. Ailede başka hasta birey yoktu. Rutin kan tetkikleri, A,E,B12 vitaminleri, Wilson tetkikleri, periferik yayması, metabolik tetkikleri normaldi. Alfa-fetoprotein ve Kreatin kinaz yükselmişti. EMG tetkikinde sensörimotor polinöropati saptandı. Kraniyal görüntülemesinde serebellum atrofikti. WES analizinde, SETX geninin 4 baz çiftinin delesyonuna sebep olan c.5308_5311delGAGA (p.Glu1770llefs*15) mutasyonu tanımlandı.

Tartışma:
SETX genindeki mutasyonlar Ataksi Okulomotor Apraksi Tip2 ile ilişkilendirilmiştir. Ataksi Okulomotor Apraksi Tip2' nin tedavisi temelde fizyoterapi ve konuşma terapisini içerir. Sonuç olarak Ataksi Okulomotor Apraksi Tip2,bugüne kadar mevcut herhangi bir tedavi seçeneği olmaksızın yönetilmesi zor bir hastalıktır. Bu zorlu durum için potansiyel tedavileri belirlemek için daha fazla araştırmaya ihtiyaç vardır.

EP - 282 GENÇ YAŞ BEYİN DAMAR HASTALIKLARDA ETYOLOJİNİN ÖNEMİ

ÖZCAN DEMETGÜL

HATAY EĞİTİM VE ARAŞTIRMA HASTANESİ

Olgu:
20 yaşında genç kadın hastada 1-2 gündür baş dönmesi ve uyuşma şikayeti olmuş. Bu şikayetle başvurduğu acil serviste kansızlığı olduğu söylenerek dahiliye klinik başvurusu önerilmiş. Dahiliye klliniğinden sonra Kulak Burun Boğaz kliniğine yönlendirilmiş. Hiç bir sonuç alınamayınca Nöroloji kliniğine yönlendirilmiş. Bilinç açık, sol hemihipoestezi Sol Derin Tendon refleksleri canlı sol taban cildi refleksi fleksör yanıtlıydı. Hastaya çekilen Diffüzyon MRda Sağ serebellar hemisferlerde birkaç adet, sağ talamus anteriorda 1,5cm boyutlu akut enfarkt alanları izlendi. Hastaya Beyin BT Anjio istendi major damar patolojisi gözlenmedi. Hastaya antiagregan tedavi verildi. Genç stroke etyolojisi araştırıldı. Transtorasik ekokardiyografisinde patoloji saptanmadı. Trombofili paneli istendi, normal olarak sonuçlandı. Bu sebeple kardiyoloji kliniğinden Trans Özofageal Ekokardiyografi yapılması talep edildi. Hastada Patent foramen Ovale tespit edildi, hastaya PFO kapatılmaı önerildi.

Bu olgu sunumu bizlere genç yaşında stroke geçiren hastalarda mutlaka etyoloji araştırılmasında ısrarlı davranılması rekkurren stroke geçirilmesini,morbidite ve mortalitenin azaltılması konusunda hayati önem arz ettiğini göstermektedir.

EP - 283 OKÜLOBULBER MYASTENİA GRAVİS GÖRÜNÜMLÜ ATİPİK KRONİK İNFLAMATUVAR DEMİYELİNİZAN POLİNÖROPATİ ATAĞI: OTOİMMÜN FIRTINA VAKA RAPORU

MUHAMMED MURAT TEKİN , BARIŞ ŞAHİN , ESRA DEMİR ÜNAL

SAĞLIK BİLİMLERİ ÜNİVERSİTESİ TIP FAKÜLTESİ, ANKARA BİLKENT ŞEHİR HASTANESİ NÖROLOJİ KLİNİĞİ

Giriş:
Kronik inflamatuar demiyelinizan polinöropati (CIDP) periferik sinir sisteminin edinilmiş otoimmün bir bozukluğu olup klasik olarak yavaş başlangıçlı simetrik sensörimotor tutulum ile karakterizedir. Periferik sinirlere karşı hücresel ve humoral immünitenin dahil olduğu bu aberran immün fırtınanın etiopatogenezi henüz aydınlatılamamıştır. CIDP genellikle progresif yada rekürren simetrik flask tetraparezi eşliğinde arefleksi ve sensöryel disfonksiyonla seyreder. Tanı temel olarak beyin omurilik sıvısı incelemesi, elektrofizyolojik analizler ve klinik prezentasyona dayanmaktadır. Şimdiye kadar literatürde farklı atipik formlar tanımlanmış olup bu vakaların %17'sinde baskın olarak distal kas tutulumu görülürken %15'nde sensöryel polinöropati, %8'nde eşlenik santral sinir sistemi demiyelinizasyonu görülmüştür. Kranial sinir tutulumu CIDP'nin ilk semptomu olarak vakaların sadece% 5inde bildirilmiştir. Okülomotor sinirler (III, IV ve VI) sıklıkla etkilenirken, bunu VII kraniyel sinir ve daha nadiren IX, X ve XI takip eder. Literaürde şimdiye kadar CIDP akut atağında bulber kasların baskın olduğu kraniyel orofasyal tutulum birkaç vakada bildirilmiş olup kronik süreçteki CIDP akut atağında bu tutulumun tariflendiği vaka raporu bildiğimiz kadarıyla bildirilmemiştir. Gerek akut gerekse kronik sürecindeki CIDP relapslarında kraniyel sinir tutulumları bu bozukluğu özellikle benzer bulgularla seyredebilen Myastenia Gravis (MG) ile ayırıcı tanıya götürmektedir ve hastalar yanlış tanı alabilmektedir.

Olgu:
Bu vaka raporunda CIDP tanısı olan olan 66 yaşında kadın hastada dalgalı seyreden pitozis, disfaji, disfoni görülmesi üzerine okülobulber MG ön tanısı düşünülmüş daha sonra antikor testleri ve elektronörofizyolojik tetkileri MG açısından negatif gelmesi üzerine CIDP'nin okülobulber atağı tanısı konulan bir vaka raporu sunduk.

Tartışma ve Sonuç:
Bu olguda CIDP'nin kronik süreçte MG benzeri bulgular ile prezente olduğu nadir bir okülobulber tutulum vakasını sergilemeyi amaçladık.

EP - 284 BOTULİNUM TOKSİN ENJEKSİYONU SONRASI ORTAYA ÇIKAN MYASTENIA GRAVIS: VAKA SERİSİ

SERAY YILMAZ İNCİ , BURCU GÖKÇE ÇOKAL , HAFİZE NALAN GÜNEŞ , OLCAY TOSUN MERİÇ

SAĞLIK BİLİMLERİ ÜNİVERSİTESİ ANKARA EĞİTİM VE ARAŞTIRMA HASTANESİ NÖROLOJİ KLİNİĞİ

Giriş:
Myastenia gravis(MG), kas güçsüzlüğü ve yorgunluğu ile karakterize antikor ilişkili otoimmün bir hastalıktır. Yazımızda Botulinum toksini tip A (BoNT-A) enjeksiyonu sonrası MG kliniği açığa çıkan iki vaka sunacağız.

Olgu Sunumu:
İlk vakamız, 49 yaşında erkek hasta kozmetik amaçlı üst yüz botoksu yaptırdıktan 6 hafta sonra akşamları artan sol göz kapağında düşüklük ve çift görme şikayeti ile başvurdu.
Serum anti-AChR 1,097 nmol/L (kuvvetli pozitif) bulundu (normal değer <0.5). Repetetif EMG'de anlamlı dekrement yanıt elde edilemedi.

İkinci vakamız, 44 yaşında kadın hasta obezite tedavisi amacı ile mide botoksu yaptırdıktan 1 hafta sonra sağ göz kapağında düşüklük, çift görme ve tüm ekstremitelerde güçsüzlük şikayeti ile başvurdu. Serum anti-AChR 0.01 nmol/L (negatif) bulundu. LRP4 ve anti-MUSK antikorları gönderildi ve negatif bulundu. Repetetif EMG'de anlamlı dekrement yanıt elde edilemedi. Sağ EDC kasından kayıtla elde edilen Tek lif EMG incelemesinde 25 potansiyel çiftinden 8 tanesinde jitter değeri üst limitin üzerinde bulundu ve blok izlendi. Bu bulgular nöromusküler kavşak disfonksiyonu olarak rapor edildi.

Tartışma:
Literatürde BoNT-A enjeksiyonu sonrası ortaya çıkan çok az sayıda MG vakası vardır. Bu vakalardan bir kısmı halihazırda MG tanısı olan hastalardır. Bu hastalara servikal distoni, oromandibular diskinezi, blefarospazm ve kozmetik gibi çeşitli endikasyonlarla, çeşitli dozlarda ve tiplerde BoNT-A enjeksiyonu yapılmıştır. Bu hastalarda semptomların gelişme süresi 1 gün ila 6 hafta arasında değişiklik göstermiştir. EMG'lerinde dekrement yanıt ve/veya jitter artışı gibi bulgular mevcuttur.

Bizim vakalarımız halihazırda MG tanısı olmaması, MG açısından güçlü laboratuvar ve EMG bulguları olması nedeni ile literatüre ışık tutabilecek vakalar olarak düşünüldüğünden sunulmaya değer bulunmuştur.

EP - 285 İYİ KONTROLLÜ EPİLEPSİ OLGUSUNDA BEKLENMEDİK NÖBET SIKLIĞI ARTIŞINDA AKLA GELMESİ GEREKEN BİR NEDEN: İNTRAKRANİAL KİTLE

SEÇİL DİRKEÇ , SİBEL ÜSTÜN ÖZEK

SAĞLIK BİLİMLERİ ÜNİVERSİTESİ İSTANBUL PROF. DR. CEMİL TAŞCIOĞLU ŞEHİR HASTANESİ, NÖROLOJİ KLİNİĞİ

Giriş:
Epilepsi dikkatli takip gerektiren kronik bir hastalıktır. Zaman zaman hastaların takiplerinde farklı nedenlerle nöbet semiyolojisinde ve sıklığında değişiklik görülebilir.

Olgu:
17 yıldır bilinen epilepsi tanısı olan, düzenli valproik asit 2x500 mg kullanan ve 5 yıldır nöbeti olmayan 44 yaş erkek hasta son 1 aydır olan nöbet sıklığında artış şikayetiyle acil servise başvurdu. Hastanın nöbet sıklığında artışın yanı sıra daha önce bilateral tonik klonik şekilde olan nöbetleri sol yüz yarımı ve sol kolu etkileyen fokal motor nöbetler şeklinde olmaktaydı. Çekilen beyin tomografisinde sağ parietal bölgede parmaksı ödemli görünüme sahip hipodens alan olan hasta intrakranial kitle tanısı ile 10 gün sonra opere edildi. Takiplerinde anti-HIV pozitif saptanan ve biyopsi sonucu "yer yer abseleşme gösteren nekrotizan granülomatöz inflamasyon" şeklinde raporlanan 3 aylık anti-retroviral, anti-tüberküloz ve toksoplazmaya yönelik tedaviye rağmen görüntülemeleri nüks düşündüren, abse formasyonu ve leptomeningeal kontrastlanma alanı izlenen hasta ikinci kez opere edildi. Bu süreçte yan etki, komorbid durumu ve kullandığı diğer medikal tedaviler ile ilaç-ilaç etkileşimi nedeniyle anti-nöbet tedavi değişiklikleri yapıldı. Son olarak tedavisi levetirasetam 2x1500 mg, karbamazepin 2x400 mg, lakozamid 2x100 mg şeklinde düzenlenen ve 2,5 ay nöbetsiz seyreden, görüntülemelerinde progresyon izlenmeyen hasta anti-nöbet, anti-retroviral ve anti-tüberküloz tedavi ile taburcu edildi.

Sonuç:
Epilepsi tanısı ile uzun süreli takip edilen stabil bir hasta nöbet ile başvurduğunda olası yeni bir nöbet tetikleyicisini atlamamak için hastanın anamnezi çok iyi alınmalı ve şüpheli bir durumda ek tetkikler ile tanı ve tedaviye gidilmelidir. Tespit edilen komorbid durumlar nedeni ile alınan medikal tedaviler anti-nöbet ilaç seçimi ve düzenlenmesinde göz önünde bulundurularak en uygun anti-nöbet ilacın seçimi sağlanmalıdır.

EP - 286 PROGRESİF SUPRANÜKLEER PALSİ- PRİMER LATERAL SKLEROZ BİRLİKTELİĞİ: NADİR BİR OLGU

NECİP KÜRŞAT ÇİFTÇİ [1], GİZEM GÜRSOY [1], HAZAL CEREN MANAZOĞLU [1], NERMİN GÖRKEM ŞİRİN [2], NEVİN PAZARCI [1], HAŞMET AYHAN HANAĞASI [2]

[1] ÜMRANİYE EĞİTİM VE ARAŞTIRMA HASTANESİ
[2] İSTANBUL ÜNİVERSİTESİ, İSTANBUL TIP FAKÜLTESİ

Özet:
Progresif supranükleer palsi (PSP); progresif aksiyel rijidite, vertikal bakış paralizisi, dizartri ve disfaji ile seyreden atipik Parkinson hastalıklarından biridir. Tipik klinik gösterisi Richardson Sendromu olarak isimlendirilmekle birlikte farklı nörodejeneratif sendrom ve bulgularla birliktelik gösteren alt tipleri tanımlanmıştır. Hareketlerde yavaşlama ve boğuk konuşma şikayeti ile başvuran 59 yaşındaki erkek hastanın nörolojik muayenesinde bradimimi, dizartrik ve hipofonik konuşma, yukarı bakış kısıtlılığı, yavaş sakkadik göz hareketleri, üst ekstremitelerde her iki bilekte daha belirgin olmak üzere dişli çark belirtisi, tüm ekstremitelerde rijidite ve bradikinezi, aksiyel kaslarda rijidite, canlı derin tendon refleksleri, iki yanlı pozitif Hoffman refleksi ve iki yanlı ekstansör yanıtlı taban cildi refleksi saptanmıştır. Yapılan kraniyal manyetik rezonans görüntülemesinde iki yanlı kortikospinal trakt hiperintensitesine eşlik eden ‘‘sinek kuşu görünümü’’ izlenmiş, motor uyarılmış potansiyel çalışmasında ise sol C8-T1 segmentlerini ilgilendiren primer motor korteksin ineksitable olduğu, sağ C8-T1 segmentlerini ilgilendiren kortikomotor sistemin ise uyarılabilirliğinde ve iletiminde aksama olduğu saptanmıştır. Bu muayene ve tetkik sonuçları ışığında hastaya progresif supranükleer palsi- primer lateral skleroz tanısı konulmuştur. Nadir de olsa mevcut vakamızda görüldüğü gibi üst motor nöron bulgularının da atipik parkinsonizm olgularına eşlik edeceği akla getirilmelidir.

EP - 287 AFAZİ VE HEMİPAREZİ ATAKLARI İLE SEYREDEN DEV BEYİN ARTERİOVENÖZ MALFORMASYONU: BİR OLGU SUNUMU

ŞEYMA BİLDİRİCİ , CEMİLE ÖZGE IŞIKLAR , RAZİYE TIRAŞ , SERAP ÜÇLER

PROF. DR. CEMİL TAŞÇIOĞLU ŞEHİR HASTANESİ

Olgu:
Beyin arteriovenöz malformasyonları (AVM), vasküler sistemde gelişimsel bir anormallik olarak kabul edilen ve yetersiz yapılandırılmış kan damarlarının kümelendiği durumlardır. Bu damarlar, besleyici arterler ile venöz drenaj ağı arasında doğrudan bir bağlantı oluşturur ve normal kapiller sistem devre dışı kalır. AVM'ler, beyin kanaması, epileptik nöbetler ve nörolojik defisitler gibi ciddi komplikasyonlara neden olabilir. AVMlerin tanınması ve anlaşılması oldukça önemlidir, zira bu yapılar beyin kanaması riski nedeniyle ölümcül olabilir. Bu olgu bildirisinde, nöbet, afazi ve hemiparezi atakları ile başvuran bir AVM hastasının klinik özellikleri sunulmuştur.

49 yaşında erkek bir hasta, 8 yıldır süregelen afazi atakları şikayetiyle polikliniğimize başvurmuştur. Hasta, bu ataklardan sonra yaklaşık 2 saat süren sağ hemiparezi şikayetinden bahsetmiştir. Mühendis olan hasta, İngilizce, Türkçe ve Fransızca dillerini konuşabilmekte, ancak son dönemde Fransızca konuşmakta zorlandığını belirtmiştir. Antiepileptik tedavi olarak günde 2 kez 200 mg karbamazepin ve 2 kez 125 mg lamotrijin kullanmaktadır. Nöbetlerini kompleks parsiyel nöbetler olarak tarif etmiştir.Nörolojik muayenede, hastanın konuşması patolojik olarak bozulmuş (dizartri) ve okuma güçlüğü çektiği gözlenmiştir. Derin tendon refleksleri (DTR) global olarak hiperaktif bulunmuş, sağda Babinski pozitif saptanmıştır. Difüzyon MRG, hastanın sol temporooksipital lobunun alt kısmında, konveksite düzeyine kadar yayılan, AVM ile uyumlu genişlemiş variköz venöz yapıları göstermiştir. Tanımlanan vasküler yapılar orta hattı geçmekte ve sağ temporal lobun retroorbital alanlarında izlenmiştir. Ayrıca, temporooksipital bölgede gliosis ile uyumlu T2 hiperintens alanlar ve kontrast artışları gözlenmiştir. Hasta, 2009 ve 2012 yıllarında İsviçre'de embolizasyon işlemi geçirmiştir. Düzenli takiplere gelmeyen hastanın beyin kanaması sonucu hayatını kaybettiği öğrenilmiştir.

AVM, beyin kanaması riski nedeniyle ölümcül olabilecek önemli bir vasküler patolojidir. Asemptomatik AVMlerin tanı koymadaki zorlukları nedeniyle, hastalığın prevalansını anlamanın en güvenilir yolu, semptomatik lezyonların saptanma hızıdır ve bu oran yılda 100.000 kişi başına 0.94 olarak bildirilmiştir. Mevcut tedavi seçenekleri izlem, mikroşirürji, endovasküler embolizasyon, stereotaktik radyocerrahi veya bu yöntemlerin kombinasyonunu içermektedir. Beyin AVM'lerinin kesin nedeni bilinmemektedir. AVM semptomları arasında nöbet, baş ağrısı, felç, bulantı ve kusma bulunabilir. Bu olgu, afazi ve hemiparezi atakları ile başvuran 49 yaşında bir hastanın AVM sunumunu vurgulamakta ve AVM'nin erken tanınması ve uygun tedavinin önemini göstermektedir.

EP - 288 BURSA ULUDAĞ ÜNİVERSİTESİ NÖROLOJİ ANABİLİM DALI DAT-SPECT DENEYİMİ

GİZEM MESUT [1], ÇİĞDEM SEVDA ERER ÖZBEK [1], ERAY ALPER [2], ASLI SARANDÖL [3], CENGİZ AKKAYA [3], RÜMEYSA AYŞE GÜLLÜLÜ [3], BİLGEHAN DİKME [1], EMİN FURKAN AKSOY [1], SARRA ELHAMIDA LAZRAK [1], NİDA MERİÇ KOYUNCU [1], SEMA NUR MİNAZ [1], SHANAY ALIZADA [1]

[1] BURSA ULUDAĞ ÜNİVERSİTESİ TIP FAKÜLTESİ, NÖROLOJİ ANABİLİM DALI
[2] BURSA ULUDAĞ ÜNİVERSİTESİ TIP FAKÜLTESİ, NÜKLEER TIP ANABİLİM DALI
[3] BURSA ULUDAĞ ÜNİVERSİTESİ TIP FAKÜLTESİ, RUH SAĞLIĞI VE HASTALIKLARI ANABİLİM DALI

Amaç:
Fonksiyonel görüntülemenin, klinik sınıflandırması belirsiz parkinsonizm sendromlarında tanı oranını artırabileceği önerilmiştir. Bu sunumda ayırıcı tanıda DaT-SPECT'ten yararlandığımız olguları paylaşmayı amaçladık.

Olgular:
5'i kadın 2'si erkek olmak üzere 7 hastanın takibinde ekstrapiramidal sistem bulguları gelişmesi üzerine ayırıcı tanı amacıyla DaT-SPECT kararı alındı. Yaş aralığı 49-76 idi. 3 hasta bipolar bozukluk, 3 hasta psikoz, 1 hasta esansiyel tremor (ET) ile takipliydi. Bipolar bozukluğu olan hastaların aripiprazol, lityum, klonazepam, valproik asit, ketiapin, lamotrijin, fluoksetin kullanımı mevcuttu. Psikoz ile takip edilen hastalarda olanzapin, aripiprazol, valproik asit, biperiden kullanımı mevcuttu. 59 yaşında bipolar ile takipli kadın hastada ilaca bağlı Parkinsonizm veya ET olarak sonuçlandı.Psikoz ile takipli 76 yaşında kadın ve 49 yaşında erkek hastada Lewy Cisimcikli Demans (LCD), idiopatik Parkinson hastalığı veya Parkinson sendromu ile uyumlu olarak sonuçlandı. 50 ve 55 yaşlarında bipolar bozukluk ile takipli iki kadın hastada sağlıklı birey veya ET ile uyumlu olarak sonuçlandı. 67 yaşında psikoz ile takipli kadın hastada idiopatik Parkinson hastalığı veya Parkinson sendromu ile uyumlu olarak sonuçlandı. 66 yaşında ET ile takipli olan hastada erken dönemde artmış halüsinasyon ve RUDB nedeni ile yapıldı. İdiyopatik Parkinson hastalığı, Parkinson sendromu, LCD ile uyumlu olarak raporlandı.

Sonuç:
DAT-SPECT, klinik olarak belirsiz parkinsonizm veya tremor olan hastalarda, özellikle hastalığın erken dönemlerinde değerli bilgiler sağlayabilir. Anormal görüntüleme nigrostriatal dejenerasyonu (Parkinson hastalığı, Multipl Sistem Atrofisi , Progresif Supranükleer Felç, Kortikobazal Dejenerasyon) destekler. Normal ise, psikojenik veya ilaç kaynaklı parkinsonizm, vasküler parkinsonizm, distonik tremor, esansiyel tremor veya dopaminle yanıt veren distoni gibi alternatif bir tanıyı destekler.

EP - 290 MENİNGOKOK AŞISI SONRASI GELİŞEN GUİLLAİN BARRE SENDROMU OLGUSU

SİNEM YORGANCI , HAYRİ DEMİRBAŞ , HİLAL TUĞBA HOŞGELDİ

AFYONKARAHİSAR SAĞLIK BİLİMLERİ ÜNİVERSİTESİ TIP FAKÜLTESİ HASTANESİ NÖROLOJİ ANADALI

Giriş:
Guillain Barre Sendromu (GBS); genellikle simetrik asendan ilerleyen kas güçsüzlüğü, arefleksi , duyusal anormallikler ve otonomik disfonksiyon ile karakterize akut inflamatuar polinöropatidir. Gelişmiş ülkedelerde akut flask parazinin en sık nedenidir.

Olgu:
55 yaş kadın hasta, 5 gündür devam eden alt ekstremitede güçsüzlük ve uyuşma yakınmalarıyla başvurdu. Yakınmalar simetrikti, aniden distalden başlamış ve proksimale doğru yayılım göstermişti. Sırt ağrısı, bel ağrısı, ateş, döküntü, görme bulanıklığı, üriner patoloji, enfeksiyon öyküsü yoktu. Özgeçmiş ve soygeçmişi olağandı. Semptomların başlamasından 18 gün önce meningokok aşısı yapılmıştı.

Nörolojik muayenesinde bilinci açık, oryantasyon ve kooperasyonu tamdı. Lisanı düzgündü. Kranial sinirler intakttı. Kas gücü üst ekstremitelerde bilateral -5/5; alt ekstremitelerde bilateral proksimal 3/5, distal 1/5 idi. Duyu muayenesi olağandı. Derin tendon refleksleri normoaktifti. Taban cildi refleksi bilateral fleksördü.
Kranial ve spinal görüntülemelerinde belirgin patoloji saptanmadı. Emgsi akut polinöropati ile uyumluydu. Klinik ve laboratuvar bulgular ile GBS tanısı aldı.

Hastaya 0,4 mg/kg'dan 5 gün İntravenöz immunglobulün (IVIG) yükleme tedavisi verildi. Tedavi sonrası hastanın kliniğinde belirgin düzelme kaydedilerek taburcu edildi. 3 ay sonraki kontrolünde nörolojik muayenesi doğaldı.

Sonuç:
GBS, periferik sinirlerde myelin kılıfının immün sistem tarafından hedef alınarak hasarlanması sonucu gelişir. Genellikle enfeksiyon veya aşılamayı takiben tetiklenen immün yanıt sonucu ortaya çıkar. Literatürde, özellikle influenza ve tetanoz aşılarıyla GBS arasında bağlantılar kurulmuştur. Ancak meningokok aşısı sonrası GBS gelişimi nadirdir. GBS'nin aşı sonrası gelişebileceği bilinmeli ve aşı sonrası dönemde gelişen nörolojik semptomlarda hızlı tanı ve tedavi sürecine geçilmelidir. Aşı sonrası gelişen GBS vakaları olgumuzda görüldüğü gibi genellikle iyi bir prognoza sahiptir.

EP - 291 LAMİN-B1 İLİŞKİLİ OTOZOMAL DOMİNANT LÖKODİSTROFİ: OLGU SUNUMU

AYLA BARLAS , AHMED SERKAN EMEKLİ , TUNCAY GÜNDÜZ , AYÇA DİLRUBA ASLANGER , MURAT KÜRTÜNCÜ

İSTANBUL TIP FAKÜLTESİ

Giriş:
Lamin-B1 (LMNB1) ilişkili otozomal dominant lökodistrofi nadir görülen bir erişkin başlangıçlı lökodistrofidir. Hastalık, genellikle dördüncü veya beşinci dekatta otonomik disfonksiyon ile başlar ve bunu piramidal ile serebellar anormallikler izler. Otonomik disfonksiyon, mesane disfonksiyonu, konstipasyon, postural hipotansiyon ve daha nadir olarak terleme bozukluğunu içerebilir. Hastalığın ilerleyen dönemlerinde sıklıkla kognitif ve psikiyatrik bulgular da eklenmektedir. LMNB1 geninin aşırı ekspresyonuna bağlı olarak gelişen bu hastalığın seyri genellikle yavaş olup, etkilenen bireyler tanı sonrası on yıllar boyunca yaşamlarını sürdürebilmektedir.

Olgu:
Başvurusundan beş yıl önce bacaklarında uyuşma ve güçsüzlük yakınması başlayan 51 yaşındaki kadın hastanın bu şikayetine zaman içinde idrar-gaita inkontinansının da eklendiği öğrenildi. Zaman içinde progresyon gösteren hastanın başvurusundaki nörolojik muayenesinde proksimal baskın paraparezi, alt ekstremitelerinde derin duyu kaybı, derin tendon reflekslerinde hiperaktivite ile gövde ataksisinin olduğu izlendi. Hastanın iki kız kardeşinde de benzer yakınmaların olduğu ve en büyük kız kardeşinin 63 yaşında öldüğü öğrenildi. Ebeveynlerinde akraba evliliği öyküsü de olan hastanın beyin MRG'sinde bilateral periventriküler yerleşimli, subkortikal alana uzanım gösteren, U liflerinin korunduğu lökodistrofik paternde lezyonların olduğu izlendi. Ayrıca, bilateral serebellar pedinküllerde, anterior bulber bölgede ve bilateral kortikospinal traktusta T2/FLAIR sekanslarda hiperintens lezyonlar da mevcuttu. Spinal MRG'sinde lateral ve posterior kolonda belirgin olmak üzere T2 sekansta kord boyunca hiperintensite görülmekteydi. Hastanın klinik ekzom dizilemesinde LMNB1 geninde duplikasyon olduğu saptandı.

Sonuç:
Günümüze kadar bildirilen LMNB1 ilişkili lökodistrofi vaka sayısı 40'tan azdır. Bu hastalarda serebral ak madde ve serebellar pedinkül lezyonlarına ek olarak spinal kordda tipik posterolateral tutulum paterninin akılda tutulması, tanı sürecinde büyük önem taşımaktadır.

EP - 292 PERSİSTAN OTİK ARTER VE BAZİLER ARTER DUPLİKASYONU

EMRE EMSEN [1], PELİNSU ÖNER [1], EMEL ADA [2], ERDEM YAKA [1]

[1] DOKUZ EYLÜL ÜNİVERSİTESİ TIP FAKÜLTESİ NÖROLOJİ ANABİLİM DALI
[2] DOKUZ EYLÜL ÜNİVERSİTESİ TIP FAKÜLTESİ RADYOLOJİ ANABİLİM DALI

Giriş:
Tekrarlayan periferik fasiyal paralizi olgusunun, beyin damarlarının görüntülemesinde saptanan bir varyasyon sunulmuştur.

Olgu:
39 yaşında erkek hasta, 2 kez sağ ve 2 kez sol periferik fasiyal paralizi öyküsü nedeniyle tarafımıza başvurdu. Önceden yapılan kontrastlı beyin manyetik rezonans görüntüleme tetkikinde (MRG) araknoid kist saptanmış. Boyun ve beyin bilgisayarlı tomografi anjiografisinde (BTA) baziler arter posteriorunda, baziler artere paralel uzanan, petröz apeks düzeyinde sol internal karotid arterden (İKA) çıkan sol persistan otik arter ve baziler arter duplikasyonu (ekstrem fenestrasyon) ile uyumlu damarsal yapılar saptandı. Bu varyasyonların tekrarlayan periferik fasiyal paraliziyle ilişkisi saptanmamıştır.

Tartışma:
Baziler-karotid arter anastomozlar embriyogenez sırasında ilk 24 günde oluşmaya başlarlar. Kranioserebral dolaşım 24-28. günlerde İKA'lar ventral aort ve üçüncü aort arkları tarafından beslenirler. Arka sistem dolaşımı ortada kaynaşarak baziler arter haline gelen iki vasküler yataktan gelişmeye başlar. Bu pleksus başlangıçta dört geçici anastomozla sağlanır. Bunlar sefalo-kaudal yönde trigeminal, otik, hipoglossal ve proatlantal arterlerdir. Otik arter embriyogenezin 4. haftasında, ilk gerileyen anastomozdur. Otik arter karotid kanalı içerisindeki İKA'nın petröz segmentinden kaynaklanır ve iç akustik meatustan çıkarak baziler artere inferiordan katılır. Persistan otik arter basiler-karotid arter anastomozların en nadir olanıdır.

Baziler arter fenestrasyonu serebral arterlerin en sık gözlenen fenestrasyon şeklidir. Baziler arter yaklaşık 5. embriyogenez haftasında kraniokaudal yönde nöral arterlerin füzyonuyla oluşur. Baziler arterin fenestrasyonu bu öncüllerin başarısız füzyonuyla meydana gelir. Kısmi veya segmental fenestrasyonlar otopsilerde %5'e kadar görülebilirken tam fenestrasyon (duplikasyon) son derece nadirdir.

Sonuç:
Baziler arterin duplikasyonu ve persistan otik arter ayrı ayrı çok nadir görülürken; bu olguda iki varyasyonun birlikte görülmesi olguyu paylaşılmaya değer kılmıştır.

EP - 295 MEKANİK TROMBEKTOMİ YAPILAN HASTALARIN İŞLEM SONRASI AKUT DÖNEMDE TRANSKRANİAL DOPPLER USG İLE DEĞERLENDİRİLMESİ VE ERKEN NÖROLOJİK KÖTÜLEŞME İLE İLİŞKİSİ

TUĞBA GÜLER GUNT [1], DEMET FUNDA BAŞ [2], UFUK ŞENER [1], ÜMİT BELET [1]

[1] İZMİR TEPECİK EĞİTİM VE ARAŞTIRMA HASTANESİ
[2] İSTANBUL AYDIN ÜNİVERSİTESİ MEDİCAL PARK FLORYA HASTANESİ

Amaç:
Mekanik trombektomi, büyük damar okluzyonu olan akut inme hastalarında etkili bir tedavi yöntemidir. Mekanik trombektomi sonrası hastaların takibinde hemorajik transformasyon ve ödem görülebilmektedir. Transkranial doppler (TCD), endovasküler tedavi(EVT) sonrası hemodinamik değişiklikleri değerlendirmede kullanılan bir yöntem olup endovasküler tedavi sonrası hastaların TCD ile incelenmesi erken nörolojik kötüleşmenin değerlendirilmesine katkıda bulunur.

Gereç ve Yöntem:
Çalışmamıza Temmuz 2022- Temmuz 2023 tarihleri arasında Sağlık Bilimleri Üniversitesi İzmir Tepecik Eğitim ve Araştırma Hastanesi Nöroloji kliniğine akut iskemik inme tablosuyla başvuran ve mekanik trombektomi işlemi uygulanan ön sistem okluzyonu olan hastalar dahil edilmiştir. Hastaların yaş, cinsiyet, kronik hastalıkları gibi demografik verileri; başvuru ve 24.saat National Institutes of Health Stroke Scale (NIHSS) skorları, beyin bilgisayarlı tomografi anjiyografi(BTA) kollateral skoru, işlem sonrası rekanalizasyon skoru, intravenöz tromboliz yapılıp yapılmadığı, işlem sonrası yoğun bakım ünitesindeki kan basıncı düzeyi kaydedilmiştir. Endovasküler işlem sonrası ilk 12 saatte hastalar TCD ile değerlendirilip ipsilateral ve kontralateral damardaki parametrelerde karşılaştırma yapılmış ve bunların hemorajik transformasyon ile ödem üzerine etkisine bakılmıştır. 3 ay modifiye rankin skoru(mRS) ile klinik sonlanım değerlendirilmiştir.

Bulgular:
TCD ile incelenen pulsatilite indeksi(PI), pik sistolik akım(PSV) ve end-diastolik akımın(EDV) ipsilateral ve kontralateral damardaki karşılaştırmasında hemorajik transformasyon ve ödem üzerine etkisi bulunmamıştır. 24. Saat NIHSS skorunun yüksekliği hemorajik transformasyon açısından anlamlı bulunmuştur. Ödemi olan hastaların modifiye rankin skoru yüksek saptanmış ve klinik sonlanımla ilişkisi bulunmuştur.

Sonuç:
Çalışmamızda mekanik trombektomi yapılan hastaların işlem sonrası TCD ile incelenmesinin erken klinik yanıtı değerlendirmeye anlamlı bir katkısı bulunamamıştır.

EP - 296 GLUKOKORTİKOİD SONRASI TETİKLENEN HİPOKALEMİK PERİYODİK PARALİZİ OLGU SUNUMU

BEGÜM PÜREN ERGUN , DERYA YAVUZ DEMİRAY

HATAY MUSTAFA KEMAL ÜNİVERSİTESİ

Giriş:
Hipokalemik periyodik paralizi (HKPP), otozomal dominant kalıtımla geçen nadir bir genetik hastalıktır ve tekrarlayan iskelet kası zayıflığı atakları ile karakterizedir. Bu ataklara eşlik eden hipokalemi, stres, soğuk, karbonhidrat yüklemesi, enfeksiyon, glikoz infüzyonu, hipotermi, metabolik alkaloz, anestezi ve steroidler tarafından tetiklenir.

Olgu:
37 yaş erkek hasta deksametazon sonrası 3-4 saat sonra ani gelişen tetrapleji tablosu ile acile başvurmuştur. Proksimal kas gücü 0/5,distaller 1/5,dtr normoaktif tcr f/f ,fasyal asimetri yok, konuşma doğal idi.Kranial beyin tomografi ve difüzyon manyetik rezonans görüntüleme incelemeleri normal sınırlarda bulunan hastanın kan tetkiklerinde potasyum:2,5 bulundu. Potasyum replasmanı sonrası kliniği 2 saat sonra yavaş yavaş düzelmeye başlayan hastanın kas gücü 12 saat sonra tamamen düzelmişti.Kan tetkiklerinde HBA1c,tiroid fonksiyon testleri normal sınırlarda bulundu.Gelişinde kreatinin kinaz(ck):680 bulunan hastanın takibinde ck normal düzeye indi.Geçen sene de benzer atak tarifleyen fakat durumun kendiliğinden düzeldiğini ifade eden hasta aile öyküsü tariflemiyordu.

Sonuç:
Literatürde kortikosteroidler tarafından tetiklenen HKPP ataklarına dair olgu raporları bulunmaktadır. Arzel-Hezode ve arkadaşları , intravenöz veya oral metilprednizolon (16 mg-120 mg dozlarında) veya prednizolon (60-80 mg dozlarında) kullanan 12 hastayı bildirmiştir. Küçük dozlarda bile ataklar tetiklenmiş ve atakların şiddeti doz ve uygulama yolu ile ilişkili bulunmamıştır. Hastamızda tek ve düşük dozda deksametazon uygulanmasına rağmen HKPP atağını tetiklemiştir. Kortikosteroidlerin HKPPye yol açma mekanizması tam olarak tanımlanmamış olsa da, bunun iskelet kaslarındaki Na-K pompasına ya da insülin veya glikozu artırıcı etkisine bağlı olabileceği düşünülmektedir.

EP - 297 NEAR-OKLÜZİF COLLAPSE KAROTİS DARLIKLARINDA AŞAMALI KAROTİS STENTLEMESİ

AYŞE KARAKAYA ATILGAN , KADİR GÜLŞEN , GÖKHAN ÖZDEMİR

KONYA SELÇUK ÜNİVERSİTESİ TIP FAKÜLTESİ

Amaç:
Parsiyel veya full collapse near-oklüzif karotis darlıklarının revaskülarizasyonu ile gelişebilecek önemli bir komplikasyon hiperperfüzyon sendromudur. Son zamanlarda literatürde bu riske sahip hastalarda; aşamalı revaskülarizasyon ile bu komplikasyon riskinin azaltılması ile ilgili yayınlar bildirilmiştir. Biz de bu vaka sunumumuzda 1 hafta aralıklı olarak near-oklüzif karotis darlığı bir vakayı sunacağız.

Olgu Sunumu:
Seksen altı yaş erkek hasta sağ taraflı kuvvet kaybı ve baş dönmesi şikâyeti ile kliniğimize yatırıldı. MR anjiografisinde, sol karotiste preoklüzif-oklüzif darlık izlendi. DSA'da sol ICA orijinde near-oklüzyon, darlık sonrası parsiyel kollaps ve ICA'nın devamında petrozal segmentte ciddi darlık izlendi. Aynı seansta hem ICA orijin, hem de petrozal segmentte balon-predilatasyon yapıldı. Akım paterni düzeldi. Hiperperfüzyon riskinden dolayı 2 hafta sonra da sol İCA orijini stentlenerek rekanalizasyon sağlandı.

Sonuç:
Hiperperfüzyon sendromu, nadir fakat ciddi bir komplikasyonudur. Biz bu vaka sunumunda; aşamalı olarakkarotısın rekanalizasyonun sağlanması ile hiperperfüzyon riskinin azaltılması için kullanılabilirliğini, hem de aynı seansta karotısın farklı segmentlerinde revaskülarizasyonun yapılabilirliğini göstermiş olduk.

EP - 298 AKUT İSKEMİK İNME İLE BAŞVURAN SLE' YE BAĞLI ANTİFOSFOLİPİD ANTİKOR SENDROMU

FATMA KARA

ORDU DEVLET HASTANESİ

Olgu:
42 yaşında kadın hasta hastanemiz nöroloji polikliniğine yaklaşık birkaç gündür ortaya çıkan ve giderek ilerleyen sağ bacakta ağrı,uyuşma,kuvvet kaybı ve yürümede güçlük şikayetleri ile başvurdu.Hastanın yapılan nörolojik muayenesinde; Bilinç açık, oryante ve koopere. Göz hareketleri her yöne serbest. Motor Sistem: Sağ üst ekstremite 4+/5,sağ alt ekstremite distalde 4/5, sağ ayak dorsifleksiyonu 3/5 olarak değerlendirildi. Derin Tendon Refleksleri:bilateral biceps, triceps ve patella hiperaktif. Bilateral aşil refleksi alınamadı. Plantar yanıt:sağda ekstansör ve solda fleksör olarak saptandı. Yürüyüş: sağ hemiparetik .Duyu muayenesi:sağ bacakta dizde aşağı kesimde hipoestezi mevcut. Sağ ayak baş parmak eklem pozisyon hissi yok. Romberg testi:pozitif ancak ancak serebellar testler normal olarak değerlendirildi. Hastaya çekilen beyin ve difüzyon MRG' de; sol bazal ganglionlarda subakut infarkt ile uyumlu lezyonlar izlendi. İntravenöz kontrast madde sonrası alınan kesitlerde; tanımlanan lezyonlarda heterojen kontrast boyanma saptandı. Ayrıca sağ putamende 1cm ve korpus kallosumda 7 mm boyutunda kontrast tutmayan ve ADC haritasında diffüzyon artışı gösteren lezyonlar saptandı. (Şekil 1, 2 ve 3). Hasta serebrovasküler infarkt etyolojisi araştırılması amacıyla nöroloji servisine yatırıldı. Hastaya asetisalisilik asit 150 mg 1x1 tb, düşük molekül ağırlıklı heparin 2x1 subkutan tedavileri başlandı. Hastaya genç inme etyolojisine yönelik olarak protein C, protein S, C3, C4, ASO, Romatoid Faktör, homosistein, antitrombin-3, protein elektroforezi, serum ve BOS VDRL, BOS oligoklonal bant, beyin MRG ve karotis MRG anjiografi, elektrokardiyografi, ekokardiyografi, 72 saatlik ritm holter tetkikleri normal olarak saptandı. Hastanın yapılan rutin kan tekiklerinde Hg 10.9 , sedim 120 ve otoantikor sonuçlarından ise ANA, Anti-DS DNA,SS-A ve antikardiolipin Ig-M antikorları pozitif olarak saptandı. Lomber Ponksiyon sonucunda; BOS glukoz 44 (eş zamanlı kan şekeri 146), BOS protein 110.6, BOS thoma:10 beyaz küre/mm3, BOS sitoloji:seyrek lenfositler saptandı. Hasta antikor pozitiflikleri açısından Dahiliye İmmünoloji bölümüne konsulte edildi. Hastanın yapılan klinik değerlendirmeleri sonucunda; hastada oral aftlar, malar raş, hematolojik tutuluma sekonder anemi ile immünolojik tutuluma bağlı ANA, Anti-DS DNA pozitiflikleri olmasına bağlı olarak SLE tanısı konuldu. Konsultasyon sonucunda hastada Sistemik Lupus Eritematozus (SLE)' ye sekonder Antifosfolipid antikor sendromu düşünüldü. Hastaya 7 gün süreyle 1 gr/gün pulse steroid tedavisi verildi,sonrasında kademeli olarak azaltılarak 1 mg/kg oral idame dozunda devam edildi. Ek olarak hastaya dahiliye immünoloji bölümü tarafından coraspin 100 mg ve hidorksiklorokin 2x200 tablet tedavileri önerildi. Yapılan tedaviler sonrasında başvuru şikayetlerinde gerileme gözlendi

EP - 299 REFRAKTER BAZİLLER TEPE OKLÜZYONU Y STENT İLE REKANALİZASYONUN SAĞLANMASI

AYŞE AVCI , GÖKHAN ÖZDEMİR

SELÇUK ÜNİVERSİTESİ TIP FAKÜLTESİ NÖROLOJİ ANABİLİM DALI

Olgu:
Baziller tepe oklüzyonlarında mortalite oranları yüksektir.Yine tedavi edilemeyen vakalarda; ölüm olmasa bile ciddi sekel bırakma oranı çok yüksektir.Bu yüzden erken tanı ve reperfüzyonun sağlanması gerekir.

Baziller arter oklüzyonunda ilk seçenek trombektomi ve aspirasyondur.Altta yatan neden darlık ise balon ve stentleme de gerekebilir.Stentleme ve balon baziller artere yapılır.Biz bu vaka sunumunda; trombektomi ile reperfüzyon sağlanamayan hastanın her iki PCA-P1 orjinlerinde oklüzif darlığın; tepe oklüzyonlarına neden olduğunu tesbit ettik.Her iki PCAya balon yapılmasına rağmen reperfüzyon sağlanamadı.Bu yüzden her iki PCAdan bazillere uzanacak şekilde ; Y stentleme yapılarak reperfüzyon sağlandı.İntrakranial darlıklarda Y stent uygulaması ile ilgili literatürde yeterli veri olmadığından; bu vakayı sunmayı değerli bulduk.

52 yaşında erkek hasta Serebrovasküler hastalık ile takipli iken baziller tepe oklüzyonu tesbit edilmiştir.Yapılan DSAda bilateral PCA orjinlerinde oklüzif darlık izlendi.Bilateral PCAlara balon-anjioplasti yapıldı.Fakat darlık açılmadı.Sağ PCAda midbasiller segmente doğru stentler iç içe açıldı.Rezidü darlıklar için postdilatasyon yapılarak rekanalizasyon ve reperfüzyon sağlandı.

EP - 300 KAVŞAK TİPİ DİSTROFİ OLGULARINDA CAPN3 MUTASYONU

KÜBRA ATEŞ [3], LEVENT AVCI [2], DİLCAN KOTAN [1]

[1] SAKARYA ÜNİVERSİTESİ TIP FAKÜLTESİ, NÖROLOJİ A.D.
[2] S. B. SAKARYA EĞİTİM VE ARAŞTIRMA HASTANESİ, NÖROLOJİ KLİNİĞİ
[3] S. B. SAKARYA EĞİTİM VE ARAŞTIRMA HASTANESİ, GENETİK BÖLÜMÜ

Amaç:
Burada, merkezimizde kavşak tipi kas güçsüzlüğü ön tanısıyla yeni nesil dizi analizi yöntemiyle çalışılan kapsamlı kas hastalıkları panelinde patojenik *CAPN3* mutasyonu saptanan olguların analizi amaçlanmıştır.

Gereç ve Yöntem:
Sakarya Üniversitesi Eğitim ve Araştırma Hastanesi Nöromusküler polikliniğinde değerlendirilen, 2013-2024 yılları arasında yakınmaları başlayan, 198 LGMD fenotipteki bireyden genetik incelemeler sonucunda kalpainopati tanısı alan olgular retrospektif olarak incelenmiştir.

Bulgular:
Çalışmamıza *CAPN3* (NM_000070.3) geninde mutasyon tespit edilen bir erkek ve bir kadın olmak üzere iki indeks olgu dâhil edildi. Olguların ikisinde de ebeveynler arasında 1.derece kuzen evliliği ve ailede benzer olgu mevcuttu. İlk olgu, 27 yaşında erkek olup nörolojik muayenesinde kas güçleri üst ekstremite proksimalleri 4/5 ve distaller 4+/5, alt ekstremite proksimaller 4/5 ve distalleri tam olarak saptandı. Laboratuvar ölçümlerinde CK değeri 3348 U/L (0-171 U/L) idi. Genetik analizinde *CAPN3* geninde homozigot, ACMG (*American College of Medical Genetics and Genomics*) kriterlerine göre olası patojenik c.245C>T (p.P82L) varyantı saptandı. Diğer olgu ise 23 yaşında kadın olup nörolojik muayenesinde kas güçleri proksimallerde 3-/5, distalleri 4-/5 idi ve destekle ayağa kalkabiliyordu. Laboratuvar değerlerinde CK 4198 U/L (0-171 U/L) idi. Hedefli yeni nesil dizi analizinde homozigot, patojenik ve novel olarak saptanan c.309+1G>A varyantı tespit edildi.

Sonuç:
LGMDR1'in en yaygın fenotipi, bilateral skapular kanatlanma ve aşil tendon kontraktürü ile giden ilerleyici kas güçsüzlüğü ve atrofisidir. LGMD4, daha çok proksimal kaslarda ilerleyici güçsüzlük ve atrofi ile kendini gösterir. Bizim olgularımızda da şikayetler yürüme güçlüğü ile başlamış ve proksimal kas tutulumu mevcuttu. Bu sunumda Sakarya ili örneğimizde akraba olmayan iki aileden iki indeks kalpainopati olgumuzu sunmak ve yeni nesil dizileme yöntemiyle kas hastalıklarında artan bilgi birikimimizi göstermek amaçlanmıştır.

EP - 301 MS TEDAVİLERİNDE OKT-A BULGULARI: OCRELİZUMAB VE FİNGOLİMOD KARŞILAŞTIRILMASI

BURÇİN ÇAKIR [2], SEREN GÜNGÖRDÜ [2], NİLGÜN ÖZKAN AKSOY [2], DİLCAN KOTAN [1]

[1] SAKARYA ÜNİVERSİTESİ TIP FAKÜLTESİ, NÖROLOJİ ANADALI
[2] SAKARYA ÜNİVERSİTESİ TIP FAKÜLTESİ, GÖZ HASTALIKLARI ANADALI

Amaç:
Bu çalışmada, ocrelizumab ya da fingolimod kullanan hastalarda optik koherens tomografi anjiografi (OKT-A) bulgularını karşılaştırmak amaçlanmıştır.

Gereç ve Yöntem:
Kliniğimizde takipli MS tanılı hastaların geriye dönük dosyaları incelendi. Ocrelizumab ya da fingolimod kullanan hastaların yaş, cinsiyet, MS süresi ve tedavisi (ocrelizumab ya da fingolimod), düzeltilmiş en iyi görme keskinliği (EİDGK), kırmızı yeşil renkli görme testi, optik nörit atağı hikayesi, retina sinir lifi tabakası (RSLT) kalınlığı ve OKT-A çekiminde üst, alt, nazal, temporal, merkezi ve ortalama yüzeyel pleksus dansitesi, derin pleksus dansitesi, foveal avaskuler zon (FAZ) alanı değerlendirildi. Ocrelizumab kullananlar Grup 1, fingolimod kullananlar Grup 2 ve sağlıklı kontrol grubu Grup 3 olarak adlandırıldı, istatistiksel olarak karşılaştırıldı.

Bulgular:
Grup 1, 2 ve 3'te sırasıyla 38, 49 ve 22 hasta mevcuttu. Olgular ortalama yaş ve cinsiyet açısından benzerdi (sırasıyla p:0,225, p:0,651). MS grupları arasında MS süresi açısından fark yoktu (p=0,240). EİDGK ve RG Grup 1 ve 3 arasında farklıydı (sırasıyla p<0,00, p=0,014). RSLT gruplar arasında anlamlı olarak farklıydı (sırasıyla p<0,00, p<0,00). OKT-A' da yüzeyel pleksus dansitesi üst, nasal ve total kadranda Grup 1 ve Grup 3 arasında anlamlı fark saptandı (sırasıyla p=0,016, p=0,002 p=0,009). Temporal ve alt kadranda ise Grup 3 ile diğer iki grup arasında yüzeyel pleksus dansisitesi açısından anlamlı fark vardı (p=0,001 p=0,035, p<0,00 ve p=0,006). Derin vasküler pleksus dansitesi üst, nasal ve temporal kadranlarda Grup 1 ve 3 arasında anlamlı fark vardı (sırasıyla p:0,04, p:0,01 ve p<0,00). Derin pleksus dansitesi santral kadran; Grup 1'de diğer iki gruba göre anlamlı düşük saptandı ve total kadran Grup 3 ile diğer gruplar arasında anlamlı fark vardı (sırasıyla p=0,005, p<0,00, p<0,00 ve p:0,028). Gruplar arasında FAZ alanı açısından anlamlı farklılık saptanmadı (p=0,058).

Sonuç:
MS' te retina sinir lifi tabakası kalınlığı azalabilmektedir. OKT-A tedavinin izleminde ve takipte yardımcı bir yöntem olabilir.

EP - 302 MEDİKAL TEDAVİYE DİRENÇLİ TRİGEMİNAL NEVRALJİ HASTALARINDA GASSER GANGLİON BLOKAJI

KEVSER ERDOĞAN [1], NERMİN TEPE [1], OKTAY FAYSAL TERTEMİZ [2]

[1] BALIKESİR ÜNİVERSİTESİ SAĞLIK UYGULAMA VE ARAŞTIRMA HASTANESİ
[2] İZMİR TEPECİK EĞİTİM VE ARAŞTIRMA HASTANESİ

Amaç:
Trigeminal nevralji, trigeminal sinirin dal veya dallarının dağılımıyla sınırlı kalan, uyarılarla tetiklenen, ani başlayan, tekrarlayıcı tek taraflı kısa elektrik şoku benzeri ağrılarla karakterizedir. İdiyopatik ve sekonder formu olup, idiyopatik tipte medikal tedaviye yanıtsız hastalarda girişimsel veya cerrahi tedavi düşünülür. Kliniğimizde medikal tedaviye dirençli trigeminal nevralji hastalarında radyofrekans ablasyon öncesi gasser ganglion blokaj yanıtları paylaşılması amaçlanmıştır.

Gereç ve Yöntem:
Çalışmaya 2020-2024 yıllarında Balıkesir Üniversitesi Nöroloji kliniğinde takipli medikal tedaviye dirençli , gasser ganglion blokajı yapılmış 8 hasta dahil edildi. Çoklu ilaç kullanımına rağmen fayda sağlanamamış hastalara radyofrekans öncesi gasser ganglion blokaj uygulandı. Blokaj: 3 cc bupivakain, 2 cc serum fizyolojik ile dilue edilerek, cilt temizliğini takiben, semptomatik taraftaki temporamandibular eklem manuel palpasyonu ile eklem aralığına toplam 5 cc infuzyon şeklinde yapıldı. Haftada bir uygulama tekrarı planlandı, yanıt değerlendirilmesi 2. uygulamadan sonra yapıldı. 2 uygulamaya yanıtsızlığı, tedavi başarısızlığı olarak değerlendirildi. Uygulama sonrası yan etki gelişmedi, 1 hastamız ilk uygulma sonrası hipotansif seyretti, 15-30 dkda spontan düzeldi.

Bulgular:
Hastaların yaş ortalaması 50,7, 5'i kadın, 3'ü erkek, ortalama hastalık süresi 5.2 yıldı. 8 hastadan 4'ünde en az iki blokaj sonrası %50den fazla fayda olarak yanıt alındı. . 4 hasta yanıtsız olup radyofrekans ablasyona yönlendirildi.

Sonuç:
İdiyopatik trigeminal nevraljide en az iki medikal tedavinin yanıtsız olduğu hastalara girişimsel veya cerrahi (mikrovasküler dekompresyon, gasser ganglionu radiofrekans gangliolizis ve gamma knife radyasyon) uygulanır. Medikal tedaviye dirençli trigeminal nevralji hastalarının radyofrekans ablasyon öncesi ganglion blokajının diğer invaziv işlemlere görece daha pratik bir uygulama olması sebebi ile uygulamada hatırlanması açısından paylaşılmıştır. Daha çok hasta sayısı ve randomize kontrollü çalışmalarla tedavi yanıtlılığının gösterilmesi literatüre katkı sağlayacaktır.

EP - 303 AİLE HEKİMLERİNİN ALS FARKINDALIĞI VE ÜÇÜNCÜ BASAMAK UZMAN HEKİMLERİ İLE İLİŞKİLERİ

İBRAHİM HALİL BEYTEKİN [1], HİLAL KARAKAYA [1], MELAHAT AKDENİZ [1], HİLMİ UYSAL [2]

[1] AKDENİZ ÜNİVERSİTESİ TIP FAKÜLTESİ AİLE HEKİMLİĞİ ANABİLİM DALI
[2] AKDENİZ ÜNİVERSİTESİ TIP FAKÜLTESİ NÖROLOJİ ANABİLİM DALI

Amaç:
Amyotrofik Lateral Skleroz (ALS)'un zorlu doğası, kötü prognozu nedeniyle hastalar ve bakım verenler üzerindeki etkisi bilinmekte ve büyük ölçüde araştırılmıştır. Henüz tedavisi olmayan ALSli hastaların yönetimi zorluklar içermekte ve multidisipliner bir yaklaşım gerektirmektedir. Birinci Basamak Bakım ile Hastane Bakımı arasında iş birliğine ve bakımın koordinasyonuna ihtiyaç bulunmaktadır. Birinci basamak sağlık hizmetinin temeli olan Aile hekimlerinin bu koordinasyondaki rolleri belirleyici olabileceği açıktır. Ancak henüz birinci basamakta görevli olan hekimler ile hasta tanı, tedavi ve izleminden birincil derecede sorumlu olan üçüncü basamak nöroloji uzmanları arasındaki koordinasyon ve ilişkinin araştırıldığı bir çalışmaya rastlanılmamıştır. Hastaların gerekli durumlarda 3. basamak hastanede değerlendirilmesi yerine aile hekimleri tarafından değerlendirilmesi, aile hekiminin nörolog ile doğrudan iletişime geçmesi hasta, hasta yakını ve hastalık süreci için olumlu etkisinin olacağı öngörülebilir.
Bu araştırma ile aile hekimlerinin ALS farkındalığını değerlendirmek ve üçüncü basamak sağlık hizmetleriyle bağıntısı ile ilgili durumu tanımlamak hedeflenmiştir. Ayrıca 1. basamak ile 3. basamak sağlık kuruluşlarında çalışmakta olan hekimler arasındaki iletişimin ALS hastalarının yaşam kalitesine etkisinin ne olacağı ile ilgili bilgi edinilmeye çalışılmıştır.

Gereç ve Yöntem:
Bu çalışmaya Antalya il merkezinde bulunan aile hekimleri ile 2. ve 3. basamak hastanelerde görev yapmakta olan nöroloji uzmanları dahil edilmiştir. Anketler, çalışmaya dahil edilen doktorlar ile yüz yüze yapılmıştır. Çalışma öncesi literatür taraması yapılarak benzer çalışmalar ve sonuçları değerlendirilmiş, çalışmaya uygun ölçek belirlenememiş olup uygun sorularla anket formu hazırlanmıştır. Çalışmada, biri aile hekimlerine diğeri 2. ve 3. basamakta görevli nöroloji uzmanlarına olmak üzere 2 farklı anket uygulanmıştır.
Çalışmada doktorların ALS farkındalık ifadelerine karşı olan tutumlarının incelenmesinde bağımsız örneklem t testi analizi yapılmıştır. Çalışmada ALS hastası olan hekimlerin ALS farkındalık ifadelerine karşı olan tutumlarının tanılama süreçlerindeki özelliklere göre incelenmesinde Kruskall Wallis testi ve Mann Whitney U testi kullanılmıştır. Tutum düzeylerinin ilişkilerin incelenmesi için korelasyon analizi uygulanmıştır. Çalışmada 0,05ten küçük p değerleri anlamlı kabul edilmiştir.

Bulgular:
Kayıtlarda 2023 yılında Antalya il merkezinde 386 ALS hastası olmayan aile hekimi, 105 ALS hastası olan aile hekimi ve 37 nöroloji uzmanı olduğu ve toplamda evren sayısının 528 olduğu tespit edilmiştir. Çalışmada basit rastgele örnekleme yöntemi kullanılarak, %5 kabul edilebilir hata payı ve %99 güven seviyesi ile en az 268 bireyin evrenin temsil gücünü sağlayabileceği hesaplanmıştır. Elde edilen örneklem sayısı evrendeki ağırlıklara göre tabakalandığında en az 196 aile hekimi, 53 ALS hastası olan aile hekimi ve 19 nöroloji uzmanının çalışmaya dahil edilmesi gerektiği ifade edilebilir.
Yapılan çalışmalarda ALS hastası olan aile hekimlerinin farkındalık düzeyinin ALS hastası olmayan aile hekimlerine göre daha yüksek olduğu, yine aynı şekilde ALS hastası takip etme süresinin farkındalık düzeyiyle ilişkili olduğu saptanmıştır. Nörologlara yapılan anketlerde de aile hekimleriyle iş birliği içinde olmanın hastanın yaşam kalitesi ve bakımı konusunda yararlı olduğu ile ilgili bulgular saptanmıştır.

Sonuç:
Aile hekimlerinde bölgelerindeki ALS hastalarının etkisi ile kronik hastalık izlemi ve ALS hastalığı ile ilgili farkındalıklarını arttırmak mümkün görülmektedir. Nöroloji uzmanlarının da ALS hastalarının takibinde aile hekimleri ile iş birliğinin ve zorlu sağlık sorunlarının çözümüyle ilgili farkındalığı arttırmaktadır. ALS takibinde aile hekimlerinin merkezi bir rol alacağı multidisipliner yaklaşımın değerli olabileceği düşünülmekte ve bu açıdan literatüre katkı sağlamaktadır.

EP - 304 MYASTENİA GRAVİS HASTALARINDA İŞİTME VE KOKU FONKSİYONLARININ DEĞERLENDİRMESİ

ÖZLEM AKDOĞAN [1], ALENE SAR [1], TUĞRUL EREN [2], ENİSE AKDEMİR [2], NİHAL SEDEN BOYOĞLU [2], MELİH TÜTÜNCÜ [3], UFUK EMRE [1], ÖMER UYSAL [4]

[1] İSTANBUL EĞİTİM VE ARAŞTIRMA HASTANESİ NÖROLOJİ KLİNİĞİ
[2] İSTANBUL EĞİTİM VE ARAŞTIRMA HASTANESİ KULAK BURUN BOĞAZ KLİNİĞİ
[3] İSTANBUL ÜNİVERSİTESI CERRAHPAŞA TIP FAKÜLTESİ NÖROLOJİ ANABİLİM DALI
[4] İSTANBUL ÜNİVERSİTESI CERRAHPAŞA TIP FAKÜLTESİ, TEMEL TIP BİLİMLERİ BÖLÜMÜ, BIYOİSTATİSTİK ANABİLİM DALI

Amaç:
Myastenia graves (MG) klasik olarak motor semptomlarla karakterize bir hastalık olmakla birlikte, son yıllarda non-motor semptomların da hastalığa eşlik ettiği düşünülmektedir. Çalışmamızda MG hastalarında non-motor semptomlar olan koku ve işitme fonksiyonlarını değerlendirmeyi, elde edilen bulguların hastalık semptomları ile ilişkisini incelemeyi amaçladık.

Gereç ve Yöntem:
Çalışmaya 30 MG hastası ve 30 sağlıklı kontrol alındı. Tüm katılımcılar kulak burun boğaz uzmanı tarafından değerlendirildi. Hastalığın şiddetini değerlendiren Myasthenia Gravis Foundation of America (MGFA) Klinik Sınıflaması, hastalığın durumunu değerlendiren MG-Komposit skorlaması (MGC), yaşam kalitesini değerlendiren Myasthenia Gravis-Quality of Life Questionnaire 15-item scale Turkish version (MG-QOL15-T) skalası kullanıldı. Koku fonksiyonunu değerlendirmek için Connecticut Kemosensoriyel Klinik AraştırmaMerkezi (CCCRC) testi ve işitme fonksiyonunu değerlendirmek için odyometrik testler yapıldı. İstatistiksel analizler SPSS 26 programı ile yapıldı.

Bulgular:
Yaş ortalaması hasta grubunda 45.30±12.45, kontrol grubunda 45.27±11,82 idi (p=0.992). İki grup arasında yaş ve cinsiyet açısından istatistiksel anlamlılık saptanmadı. Koku testi üç alt grubunun değerlendirilmesinde MG ve kontrol grubu arasında istatistiksel anlamlı fark saptanmadı. Ancak hastalık süresi ile identifikasyon puanı ve koku puanı arasında istatistiksel olarak anlamlı negatif korelasyon saptandı. Odyometrik değerlendirmede her iki grup arasında fark saptanmadı.

Sonuç:
Kolinerjik sistemin değiştiği bir hastalık olan MGde, kemosensoriyel anomalilerin fizyolojik temelleri bilinmemekle birlikte, olası bir hipotez, MSSde bulunan kolinerjik reseptörlerin otoimmün mekanizmalar yoluyla bloke olmasıdır. Bu nedenle hastalarda motor semptomların yanında sinir sistemi ile ilişkili duyusal semptomların varlığı da gözönünde bulundurulmalıdır.

EP - 305 DİRENÇLİ EPİLEPSİDE KLOBAZAM TEDAVİSİNİN LİPİD PROFİLİ ÜZERİNE ETKİLERİ

FATMA ÇAKIR , MEHMETCAN YILMAZ , ÖZDEN KAMIŞLI

SBU BURSA TIP FAKÜLTESİ, BURSA ŞEHİR SUAM, NÖROLOJİ KLİNİĞİ

Amaç:
Anti-nöbet ilaçların serum lipid düzeyleri üzerine olan etkisini araştıran pek çok çalışma yapılmıştır. Klasik anti-nöbet ilaçlardan CBZ, FB, PHT ve VPA'nın karaciğerde p450 enzim sistemini indükleyerek hiperlipidemiye yol açabildiği ve bunun da ateroskleroza zemin hazırladığı bilinmektedir. Bununla birlikte yeni ANİ'lerin ise lipid profili üzerine olumsuz etkilerinin daha az olduğu yapılan çalışmalarda görülmüştür. Enzim indükleyen ANİ'ler LTG, LEV ve TPM ye değiştirildiğinde lipid parametrelerinin nasıl değiştiğini araştıran bir çalışmada ise değişim yapıldıktan sonra tüm lipid parametrelerinde düşme izlenmiştir. Eslikarbazepinin yine lipid profili üzerine olumlu etkileri olduğu bildirilmiştir. Dirençli epilepsilerde ekleme tedavide kullanılan Klobazamın lipid profili üzerine etkileri ile ilgili az sayıda çalışma vardır. Bizde çalışmamızda epilepsi polikliğinde yılları arasında dirençli epilepsi tanısıyla takip edilmiş ve klobazam tedavisi başlanmış olan hastaların lipid değerlerini retrospektif olarak inceledik.

Gereç ve Yöntem:
2021-2024 yılları arasında Bursa Şehir Hastanesi Nöroloji Anabilim Dalı Epilepsi polikliniğinde takip edilen hastaların dosyaları retrospektif olarak incelendi. Dirençli Epilepsi tanısı olan hastalar içinde CLB ekleme tedavisi kullanan hastalar değerlendirmeye alındı. Hastaların çalışmaya dâhil edilme veya çalışma dışı bırakılma kriterleri, öykü ve laboratuvar tetkikleri göz önüne alınarak yapıldı. Özgeçmişlerinde diyabet, hipotiroidi, hiperlipidemi, inme ve koroner arter hastalığı öyküsü saptanmış olan hastalar çalışmaya alınmadı. Çalışmaya alınan hastaların laboratuvar tetkiklerinde kan şekeri, böbrek, karaciğer, fonksiyon testleri, hemogram ve lipid profilleri tedavi, başlangıcında ve 6 ay sonraki değerleri incelendi.

Bulgular:
Çalışmaya 60 hasta alındı. Hastaların 24'ü (%40) kadın, 36'sı(%60) erkek hastadan oluşmaktaydı. Yaşları 18- 61 arasındaydı, yaş ortalaması 34.60 ± 10.32 idi. Olguların hastalık süreleri 5 ile 46 yıl arasında değişmekteydi. CLB kullanan hastalarda Total Kolesterol 120-261 mg/dl, ortalama 177 ± 37.4 idi. Trigliserid değerleri 42-389 mg/dl, ortalama 149 ± 87.53, LDL 61-218 mg/dl ortalama 107 ± 33.75 ve HDL 16-90 mg/dl, ortalama 54 ± 16.84idi. Tedaviye başlandıktan en az 6 ay sonra bakılan kontrol değerleri total kolesterol 122-264mg/dl, ortalama 190.66 ± 33.77 , trigliserid 45-386 mg/dl, ortalama 129 ± 73.20, LDL 63-200mg/dl, ortalama 112.41 ± 29.30, HDL ise 32-96mg/dl ortalama52.69 ± 13.51 bulunmuştur.

Sonuç:
CLB tedavisi eklendikten sonra lipid profilinde istatistiksel olarak anlamlı bir fark izlenmemiştir.

EP - 306 AMİLOİD ANJİOPATİSİ OLAN VE OLMAYAN HASTALARDA İNME TİPLERİ VE ANTİKOAGÜLAN KULLANIMININ KLİNİK SONUÇLAR ÜZERİNDEKİ ETKİSİ: RETROSPEKTİF BİR ANALİZ

YILDIZHAN ŞENGÜL , HACER BAHŞİ

ÇANAKKALE ONSEKİZ MART ÜNİVERSİTESİ

Amaç:
Amiloid anjiopatisi (AA), yaşlı popülasyonda intrakraniyal kanama riskini artıran önemli bir vasküler bozukluktur. Bu durum, antikoagülan kullanımını karmaşık hale getirir, çünkü iskemik inme riskini azaltırken aynı zamanda kanama riskini de artırmaktadır. İskemik ve hemorajik inme yönetiminde AAnın etkilerini anlamak, klinik kararları yönlendirmek açısından büyük önem taşır. Çalışmamız, AA olan ve olmayan hastalarda hem iskemik hem de hemorajik inme geçirenlerin klinik sonuçlarını ve antikoagülan kullanımının etkilerini karşılaştırarak bu konuya katkı sağlamayı hedeflemektedir.

Gereç ve Yöntem:
Çalışmamızda 170 hasta retrospektif olarak incelendi. Hastalar, AA pozitif (SAA+), AA negatif (SAA-), iskemik inme ve kanama olmak üzere dört ana gruba ayrıldı. Her grup arasında yaş, hipertansiyon (HT), diyabet (DM), hiperlipidemi (HL) gibi risk faktörlerinin dağılımı, inme lokalizasyonu (supratentorial/infratentorial), ventriküle açılma, şift/bası, 24. saat BTde artış, mRS skorları ve iyileşme oranları karşılaştırıldı. İstatistiksel analizler için chi-kare testi, Mann-Whitney U testi ve Kruskal-Wallis testi kullanıldı.

Bulgular:
Çalışmamızda yaş açısından dört grup arasında anlamlı bir fark bulunmadı (p=0.409). Risk faktörleri arasında ise sadece hipertansiyon açısından anlamlı bir fark bulundu (p=0.045). İskemik ve hemorajik inme lokalizasyonları açısından supratentorial ve infratentorial yerleşimlerde fark görülmedi (p=0.670). Kanama gruplarında ventriküle açılma, şift/bası ve 24. saat BTde artış parametrelerinde anlamlı fark bulunmazken, mRS skorları arasında anlamlı farklar gözlenmedi. Coumadin kullanan hastalar arasında da anlamlı bir fark bulunmamıştır (p=0.701).

Sonuç:
Amiloid anjiopatisi, inme tipleri ve klinik sonuçlar üzerinde belirgin etkiler yaratmaktadır. Çalışmamız, antikoagülan kullanımı ve inme yönetimi gibi zorlu klinik kararlar için önemli ipuçları sağlamaktadır. Ancak hasta sayısının sınırlı olması nedeniyle bulgularımız daha büyük ölçekli çalışmalarla desteklenmelidir. Literatürde yer alan diğer çalışmalar gibi, bizim de bulgularımız AA olan hastalarda kanama riskinin belirgin olduğunu ve antikoagülan tedavinin dikkatle değerlendirilmesi gerektiğini göstermektedir. Çalışmamız örneklem büyüklüğü ve verileri ayrıntılandırarak devam edecektir.

Anahtar Kelimeler: Amiloid Anjiopatisi, İskemik İnme, Kanama, Antikoagülan, mRS Skorları

EP - 307 AURALI MİGRENDE RADYOFREKANS TEDAVİSİNİN ETKİNLİĞİ

SUNA AŞKIN TURAN , ŞENAY AYDIN

YEDİKULE GÖĞÜS HASTALIKLARI VE GÖĞÜS CERRAHİSİ EĞİTİM VE ARAŞTIRMA HASTANESİ, NÖROLOJİ KLİNİĞİ

Amaç:
Migren hastalarının %30'unda görülen aura hastalar için tedirgin edici ve geçici engellilik oluşturabilir. Ultrason (US) eşliğinde Proksimal Büyük Oksipital Sinir (PBOS) Pulsed Radyofrekans (PRF) tedavisi; kronik migrende etkinliği kanıtlanmış olsa da aura üzerine etkisi bilinmemektedir. Bu çalışmada amaç; US eşliğinde PBOS PRF tedavisinin auralı migren hastalarında 6 aylık etkinliğini araştırmaktır.

Method:
2022-2024 yıllları arasında US eşliğinde PBOS PRF uygulanmış 6 auralı migren hastasının dosyası taranmıştır. Etkinlik; hastane kayıtları ve hasta günlüğünden yararlanarak atak şiddeti (Sayısal ağrı ölçeği- SAÖ), auralı ve aurasız atak sayısı ve süresi üzerinden değerlendirilmiştir.

Bulgular:
Ortalama SAÖ: 9.333±0.516 olan ayda ortamalama 10.333±3.502 kez olan ve ortalama 60.666±12.436 süren migren atakları tarif eden hastaların görsel ve/veya duysal auralaıı eşlik etmekteydi. Bu auralar başağrısı öncesinde ortalama 28.333±7.527 dakika süren ve ayda 7.666± 2.875 kez tekrarlamaktaydı. İşlem sonrası 6. ayda aura süresi ve auralı migren günlerinde [bazal:7.67±2.875 (5-12); 6.ay:1.333±1.032 (0-3), p:0.002 aura günleri için; bazal: 28.333±7.527 (20-40); 6.ay 7.500±5.244 (0-15), p:0.001 aura süresi için] anlamlı düşüş izlendi. Migren atak sayısı [bazal 10.333±3.502 (5-15), 6.ay: 3.833± 1.602 (2-6), p:0.002), şiddeti [bazal SAÖ:9.333±0.516 (9-10), 6.ay SAÖ 3.666±1.032 (2-5), p:0.001] ve süresinde [bazal:60.666±12.436 (48-72), 6.ay: 4.833±2.316 (1-8), p:0.001] de anlamlı düşüş izlendi. Hastaların hiçbirinde yan etki izlenmedi.

Sonuç: Auralı migren tedavisinde US eşliğinde PBOS PRF etkin ve güvenilir bir yöntem olabilir.

References:
1. Lai J, Dilli E. Migraine Aura: Updates in Pathophysiology and Management. Curr Neurol Neurosci Rep. 2020;20(6):17. Published 2020 May 19. doi:10.1007/s11910-020-01037-3
2. Hansen JM, Charles A. Differences in treatment response between migraine with aura and migraine without aura: lessons from clinical practice and RCTs. J Headache Pain. 2019;20(1):96. Published 2019 Sep 6. doi:10.1186/s10194-019-1046-4
3. Fraser CL, Hepschke JL, Jenkins B, Prasad S. Migraine Aura: Pathophysiology, Mimics, and Treatment Options. Semin Neurol. 2019;39(6):739-748. doi:10.1055/s-0039-1700525
4. William H. Arata, Rajiv K. Midha, Giustino Varrassi, Kelly Sala, Michael J. Plessala, Jared Brodtmann, et al. Occipital nerve block for headaches: a narrative review. Journal of Oral & Facial Pain and Headache. 2024; 38(2): 1-10. doi: 10.22514/jofph.2024.010.
5. Guner D, Eyigor C. Efficacy of ultrasound-guided greater occipital nerve pulsed radiofrequency therapy in chronic refractory migraine. Acta Neurol Belg. 2023;123(1):191-198. doi:10.1007/s13760-022-01972-7
6. Viana M, Afridi S. Migraine with prolonged aura: phenotype and treatment. Naunyn Schmiedebergs Arch Pharmacol. 2018;391(1):1-7. doi:10.1007/s00210-017-1438-4
7. Cuadrado ML, Aledo-Serrano Á, López-Ruiz P, et al. Greater occipital nerve block for the acute treatment of prolonged or persistent migraine aura. Cephalalgia. 2017;37(8):812-818. doi:10.1177/0333102416655160
8. Al-Karagholi MA. Targeting CGRP pathways and aura: A peripheral site with a central effect. Cephalalgia. 2023;43(12):3331024231212895. doi:10.1177/03331024231212895
9.Hoffmann J, Mehnert J, Koo EM, May A. Greater occipital nerve block modulates nociceptive signals within the trigeminocervical complex. J Neurol Neurosurg Psychiatry. 2021;92(12):1335-1340. doi:10.1136/jnnp-2021-326433
10. Abbas A, Moustafa R, Shalash A, et al. Serum CGRP Changes Following Ultrasound-Guided Bilateral Greater-Occipital-Nerve Block. Neurol Int. 2022;14(1):199-206. Published 2022 Feb 7. doi:10.3390/neurolint14010016
11. Chua NH, Vissers KC, Sluijter ME. Pulsed radiofrequency treatment in interventional pain management: mechanisms and potential indications-a review. Acta Neurochir (Wien). 2011;153(4):763-771. doi:10.1007/s00701-010-0881-5

EP - 310 ATP1A3 GEN MUTASYONU VE DİRENÇLİ EPİLEPSİ OLGU SUNUMU

AYDOĞAN DOĞUKAN UÇAK , MELAHAT DİDEM FENER , DİLA SAYMAN , CEYHUN SAYMAN , ŞEYDA ÇANKAYA , ECE ÖZDEMİR ÖKTEM , BURAK YULUĞ

ALANYA ALKÜ EĞİTİM ARAŞTIRMA HASTANESİ

Giriş:
ATP1A3 geni, sodyum/potasyum taşıyan ATPaz enziminin alfa-3 alt birimini kodlamaktadır. Bu gen tarafından üretilen enzim, P-tipi katyon taşıyıcı ATPaz ailesinin bir üyesidir ve Na+/K+-ATPaz alt grubuna dahildir. Na+/K+-ATPaz enzimleri, hücre zarının potansiyelinin oluşumunda kritik bir rol oynadığı bilinmektedir. Bu olguda, dirençli nöbetleri ve distonik atımları olan ve ATP1A3 mutasyonu mevcut olan 20 yaşındaki kadın hasta tartışılmıştır.

Olgu:
20 yaşında kadın hasta, nöbet geçirme şikayeti ile acile başvurmuş olup tarafımızca değerlendirildi. Hastanın anamnezinde 6 aylıkkenden itibaren nöbet geçirme öyküsü olup, yurt dışında 17 yıl önce yapılan genetik testlerde ATP1A3 mutasyonu tespit edildiği öğrenildi. Hastanın antiepileptik tedavi olarak valproik asit 2*750 mg , levatirasetam 2*500 mg , flunarazin 10 mg 1*1 , lamotrigin 5 mg 1*1 , perampenal 8 mg 1*1 kullandığı öğrenildi. Hastanın nörolojik muayenesinde bilinci spontan açıktı, fakat hasta koopere ve oryante değildi. Yalanma tarzında otomatizmaları mevcut olup jeneralize tonik klonik nöbetleri, nöbetsiz zamanlarında ise alt ekstremite ağırlıklı multifokal distonik atımları izlendi. Hasta ileri tetkik ve tedavi amacıyla tarafımızca yoğunbakımda takip edildi.
Hastaya 18 mg/kg dozunda fenitoin yüklemesi yapıldı ve daha sonrasında idame fenitoin tedavisine devam edildi, lamotrijin dozu 2*25 mg'a, flunarazin dozu 2*10 mg'a çıkarıldı. Hastanın nöbetlerinde azalma izlenmemesi üzerine valproik asit 2*750 mg başlandı, yan etkileri nedeniyle kademeli olarak kesilerek hasta entübe edildi. Midazolam infüzyonu başlandı, distonik atımlarının alt ekstremitede hala devam ettiği gözlendi. Hastanın laboratuar değerlerinde CRP yüksekliği ve tam idrar tetkikinde nitrit,bakteri pozitifliği ve lökosit yüksekliği görülmesi üzerine antibiyoterapi başlandı, tedavisine levetirasetam 2*500 mg ve topiramat 2*2 50 mg eklendi. Hastanın antibiyoterapi sonrası nöbetlerinde azalma ve genel durumunda iyileşme izlendi. Hastanın tedavi düzenlenmesi sonrası nöbetleri kontrol altına alınarak taburcu edildi.

Tartışma:
ATP1A3 geni, sodyum potasyum kanallarının çalışmasında anahtar rol sahinbi olan ATPaz enzimini kodlayan gen ailesinde yer almaktadır. ATP1A3 gen mutasyonu ile ilişkili nörolojik bozukluklar; çocukluk çağının alternatif hemiplejisi (ACH); hızlı başlangıçlı distoni-parkinsonizm (RDP) ve serebellar ataksi, arefleksi, pes cavus, optik atrofi ve sensörinöral işitme kaybı ile karakterize olan CAPOS sendromu şeklinde sayılabilir. Mutasyona sahip olan hastalarda mikrosefali, ataksi, distoni ve hipotoni gibi nörolojik semptomlar izlenmekte olup, şu ana kadar bildirilen tüm hastalarda bilişsel bozukluk izlenmiştir. Hastaların bildirilen fenotipleri son derece çeşitli olmakla beraber ve spesifik fenotipik özellikler içermemektedir. Dirençli epilepsilerde, çocuklarda izlenen sensörinöral işitme kaybı ve distoni etyolojisi araştırmalarında ATP1A3 geni mutasyonu akla gelmelidir.

EP - 311 SEPTORİNOPLASTİ OPERASYONU SONRASI GELİŞEN İZOLE HİPOGLOSSAL SİNİR FELCİ

GÖZDE SERCAN , EDA YILDIRIM

İZMİR ATATÜRK EĞİTİM VE ARAŞTIRMA HASTANESİ

Olgu:
Kulak Burun Boğaz kliniği tarafından genel anestezi altında septorinoplasti operasyonu yapılan 28 yaşındaki erkek hasta postop 7.gününde konuşma ve yutma güçlüğü gelişmesi nedeniyle değerlendirildi. Yapılan muayenesinde sol hipoglossal sinir paralizisi saptandı. Diğer kranial sinir muayeneleri normal olarak değerlendirilen hastanın kraniyal görüntülemesinde hipoglossal sinir paralizisine yol açabilecek bir lezyona rastlanmadı. Hastada orotrakeal entübasyon travmasına veya endotrakeal tüp basısına bağlı olarak hipoglossal sinir paralizisinin geliştiği düşünüldü. Hastaya 1 mg/kg oral steroid başlandı, azaltılarak kesilmesi planlandı.

Hipoglossal sinir felci , genel anestezi ve orotrakeal entübasyon gerektiren herhangi bir cerrahi müdahalede ortaya çıkabilir ve vagal sinirin rekürren laringeal dalı ile eş zamanlı tutulursa Tapia sendromu olarak adlandırılır. Bu sinirlerin yollarındaki herhangi bir noktada , zor bir laringoskopi, endotrakeal tüp yanlış konumlandırması veya aşırı şişirme ve şişirilmiş bir manşetle ekstübasyona bağlı olarak hasar görmesi nöropraksi veya aksonotmezis ile sonuçlanabilir. Bu nedenle ameliyat sırasında boynun aşırı uzun süreli hiperfleksiyonundan kaçınılmasını ve yeterli manşet basıncı sağlanmasını önerilmektedir.

EP - 312 ERİŞKİN YAŞTA TANI ALAN BİR SEREBROTENDİNÖZ KSANTOMATOZİS OLGUSU

MÜGE KUŞOĞLU , BANU ÖZEN BARUT

KARTAL DR.LÜTFİ KIRDAR EĞİTİM VE ARAŞTIRMA HASTANESİ

Giriş:
Serebrotendinöz ksantomatozis(CTX) nadir görülen ve tanısı zor, CYP27A1 geniyle ilişkili kalıtımsal nörometabolik bir hastalıktır. Safra asit sentez bozukluğu sonucu vücutta kolesterol ve kolestanol birikimleri görülür. Multisistemik tutulum gösterir. Nörolojik olarak serebellar ataksi, piramidal bulgular, periferik nöropati, spastik paraparezi, epilepsi, parkinsonizm, kognitif ve entelektüel etkilenme ve nöropsikiyatrik bulgular gibi çeşitli bulgular görülebilir. Tedavi edilebilir bir nörogenetik hastalık olduğu için tanınması önemlidir.

Olgu:
37 yaşında kadın hasta tarafımıza iki aydır olan iştahsızlık, agresiflik, uykusuzluk, yürüme güçlüğü şikayetleriyle başvurdu. Soygeçmişinde akraba evliliği vardı. Özgeçmişinde çocukluk çağında geçirdiği ateşli hastalık sonrası zeka geriliği başladığı ve okul başarısızlığı nedeniyle ilkokulu zor bitirebildiği öğrenildi. Muayenesinde bilinç açık, yer ve kişi oryantasyonları tamdı, zaman oryantasyonu yoktu. Basit emirlere koopere olabildi. Kompleks emirlere kooperasyonu sınırlıydı. Kraniyal sinir muayenesi doğaldı. Bilateral üst ekstremitelerde motor gücü tamdı. Bilateral alt ekstremite proksimal ve distal 4/5 motor gücündeydi. Bilateral Hoffman, Babinski ve klonus pozitiflikleri mevcuttu. Serebellar muayenesi doğaldı. Yürüyüşü ataksikti. Kognisyon değerlendirilmesi için yapılan Mini-Mental test puanı 15/30 saptandı. Kontrastsız beyin tomografisinde bilateral bazal ganglionlarda kalsifikasyonlar saptandı. Kraniyal manyetik rezonans görüntüleme(MRG) FLAIR sekansında bilateral kortikospinal traktuslarda ve bilateral dentat nukleuslarda hiperintensiteler saptandı. SWI sekansında bilateral bazal ganglionlarda ve dentat nukleuslarda hipointensite saptandı. MRG'sinde ayırıcı tanıda CTX düşünüldü. Detaylı fizik muayenesinde bilateral aşil hipertrofisi saptanan hastanın CTX Mignarri şüphe indeksi 350 hesaplandı.

Sonuç:
Hastanın genetik testinde CYP27A1 geninde patojenik varyant saptandı. Hastaya CTX tanısı konuldu. Kenodeoksikolik asit tedavisi planlandı. Bu olgu aracılığıyla progresif mental retardasyon ve yürüme güçlüğü şikayetleriyle izlenen hastada CTX tanısının akla getirilmesinin önemi vurgulanmak istenmiştir.

EP - 313 METOTREKSAT İLİŞKİLİ İMMUN ARACILI MYELOPATİ

CANSU ÖZTÜRK , YAŞAR TEPE , AYŞE GÜL KARAMAN , CAVİT BOZ

KTÜ TIP FAKÜLTESİ

Amaç:
Bu çalışmada ALL tedavisinde yaygın olarak kullanılan metotreksat adlı kemoterapatik ilacın merkezi sinir sisteminde immun aracılı etkilerine dikkat çekilmek amaçlandı.

Gereç ve Yöntem:
On dokuz yaşında ALL nedenli intratekal metotreksat alan hastanın yaklaşık bir ay içinde progresif olarak artan ve parapleji ile sonuçlanan kuvvet kaybı olmuş. Hastadan geniş laboratuvar tetkikleri çalışılması, spinal MRI ve lomber ponksiyon yapılması planlandı.

Bulgular:
Hastanın yapılan santral görüntülemeleri akut miyelopati ile uyumlu bulundu. Akut miyelopati etiyolojisi araştırıldı. Etiyoloji ekartasyonu için yapılan ayırıcı tetkiklerde metotreksat hariç anlamlı bir neden bulunamadı. Hastanın tedavisi 5 gün süreyle intravenöz 1000 mg metilprednizolon, tiamin, folik asit ve rehabilitasyon olarak düzenlendi. Hastanın takipleri devam etmektedir.

Sonuç:
Hematolojik malignitelerde intratekal metotreksat uygulamalarında tedaviyi takiben gelişen paraparezilerde nadir bir yan etki olan subakut başlangıçlı myelopati akılda tutulmalıdır. Bu komplikasyonun erken tanınması ve multipl folat metabolitlerinin tedaviye eklenmesi nöronal hasarın önlenmesi açısından önemlidir.

EP - 314 GEBELİKTE LAKOZAMİD MARUZİYETİ SONRASI RASTLANAN SİNDAKTİLİ OLGUSU

BAHAR GÜLMEZ , NEŞE DERİCİOĞLU

HACETTEPE ÜNİVERSİTESİ NÖROLOJİ ANABİLİM DALI

Amaç:
Lakozamid (LCM), sodyum kanallarının yavaş inaktivasyonunu arttırarak nöronal eksitabiliteyi azaltan 2008 yılında fokal ve jeneralize epilepsilerde ek ilaç olarak onay alan üçüncü nesil nöbet önleyici ilaçtır. Hamilelik sırasında LCM maruziyetinden kaynaklanan komplikasyonların iyi bilinmemesi nedeniyle, şimdilik zorunlu olmadıkça gebelikte kullanımı önerilmemektedir. Bu bildiride merkezimizde gebelik sırasında LCM monoterapisi altında izlenen olguda görülen komplikasyon sunulacaktır.

Olgu:
28 yaşında kadın hasta, ilk nöbetini 9 yaşında geçirmişti. Hastanın nöbetleri ayda 1-2 defa, göğüste sıkışma hissi ardından boş bakma, başta zorlu sağa deviasyon ve sağ eli ile kıyafetlerini düzeltme şeklinde yaklaşık 2 dk süren nöbetler şeklindeydi. Daha önce denenen ilaçlardan VPA etkisizdi. CBZ, OXC, LEV ile allerjik cilt reaksiyonu görülmüştü. Beş yıl önce kliniğimize başvurarak LCM'ye geçiş yapılan hastanın nöbetleri azalmıştı. Beyin MR görüntülemeleri tekrarlandığında sağ meziyal temporal skleroz izlenmişti. Rutin EEG kayıtları sağ temporal bölgeye işaret etmekteydi. Hasta 1 yıl önce kliniğimize gebelik isteğini belirttiğinde daha önce denediği ilaçların etkisiz olması veya yan etki gerçekleşmesi nedeniyle riskleri anlatılarak LCM monoterapisi önerilmiş, karar hastaya bırakılmıştı. Tedaviye LCM 200 mg/g monoterapi olarak devam edildi. Gebelik izlemi boyunca nöbet sıklığında artış olmadı. Postpartum erkek bebeğin 10. ay kontrolünde büyüme ve gelişme basamakları yaşıtları ile uyumluydu. Ancak sol ayakta 2-3. parmaklarda sindaktili görüldü.

Tartışma:
Gebelikte LCM maruziyeti olan 200 gebenin incelendiği bir çalışmada monoterapi altında canlı doğum %85, konjenital malformasyon %1 oranında bildirilmiştir. Politerapide abortus ve konjenital malformasyon riskinde artış saptanmıştır (1). 171 gebenin incelendiği diğer bir yazıda insanda major malformasyona rastlanmamıştır (2). Veriler yetersiz olmakla birlikte, izlediğimiz tek olguda majör malformasyon görülmemesi literatürle uyumludur.

Kaynakça:
1- Perucca P, Bourikas D, Voinescu PE, Vadlamudi L, Chellun D, Kumke T, et al. Lacosamide and pregnancy: Data from spontaneous and solicited reports. Epilepsia. 2024; 65: 1275–1284.
2- Hoeltzenbein, Maria et al. Increasing use of newer antiseizure medication during pregnancy: An observational study with special focus on lacosamide. Seizure - European Journal of Epilepsy, Volume 107, 107 - 113

EP - 315 HERPES ZOSTER ENFEKSİYONU SONRASI DİSTAL ÜST EKSTREMİTE SEGMENTAL PARALİZİSİ

NİMET UÇAROĞLU CAN [1], ABDULKADİR TUNÇ [2]

[1] *SAKARYA EĞİTİM VE ARAŞTIRMA HASTANESİ, NÖROLOJİ KLİNİĞİ*
[2] *SAKARYA ÜNİVERSİTESİ TIP FAKÜLTESİ, NÖROLOJİ ANABİLİM DALI*

Giriş:
Herpes zoster (zona), varicella-zoster virüsünün reaktivasyonu sonucu ortaya çıkan ve genellikle dermatomal dağılım gösteren ağrılı deri lezyonlarıyla karakterize bir enfeksiyondur. Bağışıklık sisteminin zayıflaması sonucu virüs dorsal kök ganglionlarında yeniden aktive olabilir ve sinir hasarına yol açabilir. Postherpetik nevralji, herpes zoster enfeksiyonunun en sık görülen komplikasyonlarından biri olup, şiddetli ağrıya neden olabilir. Bununla birlikte, nadir görülen bir komplikasyon olan segmental zoster parezisi (SZP), etkilenen dermatomda motor fonksiyon kaybına yol açabilir. Üst ekstremite parezisi nadiren rapor edilmekte ve genellikle sinir tuzaklanması sendromlarıyla karışabilmektedir. Bu olguda, herpes zoster sonrası distal üst ekstremitede gelişen ciddi aksonal hasar ve motor kayıp sunulmuştur.

Olgu:
71 yaşında, bilinen Romatoid artrit hastası olan kadın hasta, sol üst ekstremitede dirsek distaline kadar uzanan yoğun zona döküntüsü sonrası nöroloji polikliniğine başvurdu. Hasta, şubat 2024te başlayan ve gabapentin ile tedavi edilen ağrı sonrası döküntülerinin gerilemesine rağmen sol elde güç kaybı, kavrama zorluğu ve kaslarda incelme fark ettiğini belirtti. Yaklaşık 1.5 ay sonra polikliniğe başvuran hastanın nörolojik muayenesinde sol üst ekstremitede distal kas gücünde azalma (4/5), kavrama zayıflığı ve belirgin kas atrofisi saptandı. Aynı bölgede zona döküntülerine bağlı izler mevcuttu. EMG incelemesinde, median, ulnar ve radial sinirlerde distal amplitüd düşüklüğü ve motor yanıtların belirgin olarak azaldığı gözlendi. Özellikle sol median sinirin pronator teres kasına dal verdikten sonra ve ulnar sinirin FCU kasına dal vermeden önce, radial sinirin ise brakioradial kasına dal verdikten sonra gelişen subakut nöropatiler tespit edildi. Bu bulgular, median ve ulnar sinirlerde ağır düzeyde aksonal hasarla uyumlu olup, proksimal kasların normal olması nedeniyle pleksus tutulumundan uzaklaşılmıştır.

Tartışma:
Herpes zoster ile ilişkili nöropatiler nadir olmakla birlikte, ciddi motor fonksiyon kaybı ve aksonal hasara yol açabilmektedir. Literatürde rapor edilen benzer olgular, herpes zoster sonrası gelişen motor kayıpların, virüsün dorsal kök ganglionundan anterior boynuz hücrelerine yayılması sonucu ortaya çıkabileceğini öne sürmektedir. Jiravichitchai ve arkadaşlarının rapor ettiği olguda, immünsuprese bir hastada zona sonrası gelişen "pençe el" deformitesi benzer şekilde median ve ulnar sinirlerin aksonal hasarına yol açmıştır (Jiravichitchai ve ark., 2021). Chen ve arkadaşları ise, zoster parezisine bağlı olarak üst ekstremitede segmental motor güçsüzlük gelişen bir hastayı sunmuş ve bu komplikasyonun prognozunun genellikle iyi olduğunu belirtmiştir (Chen ve ark., 2021). Bizim olgumuzda da herpes zoster sonrası, özellikle median ve ulnar sinirlerde belirgin aksonal hasar ve motor fonksiyon kaybı gelişmiştir. Erken tanı ve uygun tedavi ile bu tür komplikasyonların önlenmesi ve rehabilitasyonun başarıyla uygulanması mümkün olabilmektedir.

EP - 316 MEGALENSEFALİK KİSTİK LÖKOENSEFALOPATİ OLGUSU: MLC1 GENİNDE YENİ BİR MUTASYON

FATMA BIÇAKÇI , BUĞRA SELLUNCAK , DERYA ÖZDOĞRU , ZÜLFİKAR ARLIER

SBÜ ADANA ŞEHİR EĞİTİM VE ARAŞTIRMA HASTANESİ

Giriş:
Megalensefalik kistik lökoensefalopati süt çocukluğu döneminde başlayan kronik serebral ak madde ödemi ile karakterize nadir kalıtsal bir hastalıktır. Magnetik rezonans görüntülemede (MRG) temporal ve frontoparietal loblarda dejenerasyon ve bilateral kistik görünüm saptanır. Erken yaşlarda makrosefali ile başlayan hastalık serebellar ataksi, spastisite, epilepsi ve hafif kognitif gerilemenin eşlik ettiği yavaş nörolojik bozulma ile karakterizedir. Yaklaşık %75inde MLC1 genini içeren mutasyonların otozomal resesif kalıtımından kaynaklanır. Çoğu hastanın çocukluk döneminde tanı alması nedeni ile bildirilen az sayıda yetişkin hasta vardır. Bizim olgumuz yetişkin yaşta tanı alması ve yeni bir mutasyonun tanımlanması nedeni ile sunulmaya değer bulunmuştur.

Olgu:
36 yaşında kadın polikliniğimize başağrısı şikayeti ile başvurdu. Hastanın bilateral frontal bölgelerde hafif-orta şiddetli başağrısı dışında şikayeti yoktu. Nörolojik muayenesi normal saptandı. Hastanın tam kan sayımı ve rutin biyokimyasında patoloji saptanmadı. Kranyal MRG'de pituiter apopleksi, lökoriazis ve bilateral anterior temporal loblarda kistik alanlar izlendi. Yeniden değerlendirilen hastanın baş çevresi 59 cm idi. İlkokul mezunu olduğu, doğum öyküsünün, motor gelişiminin normal, mental gelişiminin sınırda geride olduğu öğrenildi. Anne-baba akrabalığı yoktu. EEG normal olarak değerlendirildi. MLC düşünülen hastada yapılan tüm gen dizi analizinde 22.kromozomda MLC1 geninde homozigot c.1109C>T/p.Ala370Val değişimi saptandı. MLC ayırıcı tanısı amacıyla yapılan testlerde CMV IGG ve IGM negatif saptandı. Abdominal ultrasonda organomegali saptanmadı. Hasta ve ailesi kliniğimizde takibe alındı.

Tartışma:
MLC tüm dünyaya oranla ülkemizde daha sık görülen bir sendromdur. Kliniğimizde saptadığımız bu mutasyonun literatürde bildirilmediği dikkat çekmektedir. Henüz patofizyolojisi net olarak ortaya konulmamış hastalığın kliniği ve prognozunu anlamak ayrıca saptanan yeni mutasyonun MLC1 proteinin işlevi ve mutasyonlarının anlaşılması açısından önemli olabilir.

EP - 317 GRANÜLOMATOZİS POLİANJİTİS HASTALARINDA SANTRAL SİNİR SİSTEMİ TUTULUMU: OLGU SUNUMU

AYŞE KARAKAYA ATILGAN , KADİR GÜLŞEN , FETTAH EREN

KONYA SELÇUK ÜNİVERSİTESİ TIP FAKÜLTESİ, NÖROLOJİ KLİNİĞİ

Amaç:
Granülomatozis Polianjitis (Wegener granülomatozis) başlıca akciğer ve böbrek tutulumuyla giden multisistemik bir hastalıktır. Bu hastalarda santral sinir sistemi (SSS) tutulumu oldukça nadirdir. Bu olgu sunumlarında Granülomatozis Polianjitis hastalarındaki santral sinir sistemi tulumunu ve ayrıcı tanıları literatür eşliğinde tartışmayı amaçladık.

Gereç ve Yöntem:
Yirmi beş yaş erkek hasta sağ taraflı ekstremitelerde güçsüzlük şikayeti ile başvurdu. Nörolojik muayenesinde dezoryantasyon, sağ dudak kenarında asimetrik düşme, sağ tarafta silik hemiparezi, tüm odaklarda derin tendon refleks hiperaktivitesi ve ataksi mevcuttu. Beyin manyetik rezonans görüntülemede solda sınırları keskin putamen ve kaudat nükleusta lokalize hiperintensite belirlendi.
Altmış bir yaş kadın hasta görme bulanıklığı, baş dönmesi şikayeti ile başvurdu. Nörolojik muayenesinde dezoryantasyon, sol dudak kenarında asimetrik düşme, sol gözde dışa ve aşağı bakış kısıtlılığı, sol göz kapağında pitozis ve ataksi mevcuttu. Beyin manyetik rezonans görüntülemede solda düzensiz sınırlı ponsta lokalize hiperintensite belirlendi.

Bulgular:
Yapılan immünolojik değerlendirmeler, renal ve pulmoner görüntülemeler eşliğinde her iki hastaya Granülomatozis Polianjitis tanısı konuldu. Mevcut SSS lezyonları bu hastalık ile ilişkilendirildi ve immünspresif tedavi başlandı.

Sonuç:
Granülomatozis Polianjitis hastalığında SSS tutulumu yaklaşık %6-11 arasında olup genellikle minör iskemi/hemoraji görülmektedir. Bunun yanında özellikle subkortikal yapılarda değişik natürde lezyonlar görülmektedir. SSS tutulumu özellikle 4-5. dekatlarda ortaya çıkmaktadır. Bu olgu sunumu ile başlangıçta iskemik inme ile karışabilecek natürde lezyonu olan genç ve ileri yaş Granülomatozis Polianjitis olguları sunulmaktadır. Ayrıca bu olgular nezdinde hastalığın klinik ve SSS radyolojik özellikleri takdim edilmektedir.

EP - 318 KAFEİNE YANITLI BİR ADCY5 MUTASYONU İLE İLİŞKİLİ DİSKİNEZİ OLGUSU

ÖYKÜM AKINCI [1], SANEM YILMAZ [2], SEDA KANMAZ [2], ÖZLEM ACAR [2]

[1] EGE ÜNİVERSİTESİ HASTANESİ NÖROLOJİ ANABİLİM DALI
[2] EGE ÜNİVERSİTESİ HASTANESİ ÇOCUK SAĞLIĞI VE HASTALIKLARI ANA BİLİM DALI ÇOCUK NÖROLOJİ DALI

Giriş:
Adenilil siklaz 5 (ADCY5)-ilişkili diskinezi erken çocukluk çağı başlangıçlı, otozomal dominant geçişli, distoni, kore, miyoklonus, aksiyel hipotoni, fasiyal miyokimi ve uykuyla ilişkili diskinezi gibi bulgularla karakterize bir hiperkinetik hareket bozukluğudur. Bilişsel bozukluk genellikle hafif/yoktur. Kranial Manyetik Rezonans görüntülemesi (MRG) genellikle açıklayıcı değildir. ADCY5 geni, striatumda adenilat siklaz tip 5i kodlar, enzimin fonksiyon kazandırıcı mutasyonları çeşitli hiperkinetik hareket bozukluklarına yol açar. Kafein, adenozin reseptörlerini antagonize ederek enzim üzerindeki etkileri modüle edebilir, böylece ADCY5-ilişkili diskinezide semptomlarıhafifletebilir.

Olgu:
8 yaşında erkek hasta, 4 aylıkken başlayan ağızda istemsiz hareketler, ellerinde bükülme, burkulma tarzında koreiform hareketler nedeniyle başvurdu. İstemsiz hareketleri gün içerisinde ve ayrıca uykuda tanımlanmaktaydı. Kranial MRG ve elektroensefalografisi normal saptanan olgunun nörolojik bakısında ağız köşesinde belirgin fasiyal miyokimi dikkat çekti. Uykuda devam eden diskinezi ve fasiyal miyokimisi olan olgudan ADCY5-ilişkili diskinezi ön tanısıyla klinik ekzom sekanslama gönderildi. Genetik analiz sonuçlanana kadar hastaya karbamazepin ve klonazepam denendi; fayda görülmedi. Klinik ekzom sekanslama çalışmasında ADCY5 geninde heterozigotc.2509G>A (p.Val837Ile) olası patojenik varyantı saptandı. ADCY5-ilişkili hareket bozukluğu ve diskineziyle giden nörogelişimsel bozukluk (OMİM:619651) tanısı konan hastaya kafein 50mg/gün başlandı, kademeli olarak 200mg/güne çıkıldı. Kafein tedavisi sonrası gün içerisindeki istemsiz hareketleri ve gece uykuda görülen diskinetik hareketleri belirgin geriledi.

Tartışma:
Erken çocukluk çağı başlangıçlı, otozomal dominant geçiş gösteren, fasiyal miyokimi varlığı ve uyku ile ilişkili diskinezi olgularında ADCY5 varyantı akla gelmelidir. Tedavi seçenekleri sınırlı olmakla birlikte, kafein, teofilin, istradefyllin gibi maddelerle dramatik iyileşmeler bildirilmiştir. Genetik tanının netleştirilmesi bu olgularda yüz güldürücü sonuçlar veren kafein tedavisinin denenmesine olanak sağlayacaktır.

EP - 319 NON-KETOTİK HİPERGLİSEMİYE SEKONDER GELİŞEN HEMİKORE-BALLİSMUS VAKA SERİSİ

ONUR ÇELİK , ZEYNEP AKGÜL , ASLI SENA ÖZER , SİBEL ÜSTÜN ÖZEK , CİHAT ÖRKEN

SAĞLIK BİLİMLERİ ÜNİVERSİTESİ, PROF. DR. CEMİL TAŞÇIOĞLU ŞEHİR HASTANESİ, NÖROLOJİ KLİNİĞİ

Giriş:
Hemikore-ballismus non-ketotik hipergliseminin nadir görülen bir komplikasyonu olarak ortaya çıkabilmektedir. Bu vaka serisinde non-ketotik hiperglisemiye sekonder gelişen 3 hemikore-ballismus olgusu bildirilmiştir.

Olgu:

Olgu 1:
93 yaşında diyabetik kadın hasta, 2 aydır sağ kol ve bacağında istemsiz hareketleri nedeniyle başvurdu. Açlık kan şekeri (AKŞ) 130 mg/dl, Hba1c 5,7 idi. Başvurudan 2 ay önce non-ketotik hiperglisemi nedeniyle yoğun bakım yatışı olduğu öğrenildi. MRG DWI-ADC, FLAİR ve T1'de sol bazal ganglionda hiperintens lezyon izlendi. Hastanın tedavisi olanzapin 2x2,5mg ve haloperidol 3x10 damla şeklinde düzenlendi.

Olgu 2:
92 yaşında diyabetik kadın hasta, 2 haftadır sol üst ve alt ektremite distalinde hızlı, sıçrama tarzında istemsiz hareketler nedeniyle başvurdu. Hastanın AKŞ 566 mg/dl, Hba1c 13,1 idi. Beyin BT'de sağ bazal ganglionda hiperdens alan görüldü. MRG'de aynı alanda T1 sekansta hiperintensite izlendi. Tedavide 3x7 damla haloperidol verildi.

Olgu 3:
88 yaşında kadın hasta 25 gündür sağ kol ve bacakta istemsiz hareket şikayeti ile başvurdu. 2 ay önce diyabetik ketoasidoz nedeniyle dahiliye yatışı olduğu öğrenildi. Başvuru esnasında AKŞ:262 HbA1c:11,3 idi. Kraniyal BTde sol bazal ganglionda hiperdens lezyon mevcuttu. Hastanın tedavisi klonazepam 2x0,5mg ve olanzapin 1x5mg şeklinde düzenlendi.

Tartışma ve Sonuç:
Tüm olgular klinik ve görüntülemeler değerlendirildiğinde non-ketotik hiperglisemiye sekonder gelişen hemikore-ballismus olarak değerlendirildi. Non-ketotik hiperglisemiye komplikasyonları arasında hemikore-ballismus görülebilmektedir. Özellikle BT'de bazal ganglionlarda hiperdansite görülmesi nedeniyle hemorajiyle karışabilir. Olguların büyük bir kısmında kan şekeri regülasyonu sonrası istemsiz hareketlerin geçtiği, %20'sinde 3 aydan fazla devam edebildiği görülmüştür. Bizim vakalarımızın tedaviye kısmen dirençli olduğu görüldü. Sonuç olarak hemikore-ballismus kliniği ile başvuran hastalarda serebrovasküler olayların yanında ayrıcı tanıda diyabet ve diğer etyolojilerin dışlanması önem arz etmektedir.

EP - 320 KÜÇÜK HÜCRELİ AKCİĞER KANSERİ İLİŞKİLİ NADİR ANTİ-MA2 POZİTİF OTOİMMÜN ENSEFALİT OLGUSU

MERVE GÖZÜKÜÇÜK , GÖKHAN GÖLLE , CEYHUN SAYMAN , ŞEYDA ÇANKAYA , ECE ÖZDEMİR ÖKTEM , BURAK YULUĞ

ALANYA ALAADDİN KEYKUBAT ÜNİVERSİTESİ EĞİTİM VE ARAŞTIRMA HASTANESİ

Giriş:
Otoimmün ensefalitler ,merkezi sinir sistemi tutulumuyla karakterize edilen ve sıklıkla paraneoplastik sendromlarla ilişkili olan nadir nörolojik bozukluklardır.Anti-ma2 antikorları özellikle limbik ensefalit ile ilişkilendirilir ve genellikle testis tümörleri gibi germ hücreli tümörlerde gözlenir.Ancak,küçük hücreli akciğer kanseri gibi diğer malignitelerde de nadiren bu antikorlarla ilişkili limbik ensefalit vakarına rastlanmaktadır.Bu sunumda ,küçük hücreli akciğer kanseri ile ilişkilendirilen nadir bir anti-ma2 limbik ensefalit vakasının klinik seyrini,tanı sürecini ve tedaviye yanıtını tartışacağız.

Olgu:
65 yaşında kadın hasta 3 aydır olan dengesizlik ve yeni gelişen halüsinasyon ve unutkanlık yakınmaları ile tarafımıza başvurdu.Hızlı kilo verme gece terlemeleri nedeniyle göğüs hastalıklarında çekilen toraks tomografide bilateral akciğerlerde kitle ile uyumlu olabilecek nodüller görülmesi üzerine hastadan biyopsi alınmış ancak henüz sonuçlanmamış.Yeni başlayan yakınmaları ile ilk başvurusu beyin cerrahisine olup beyin mr da kitle düşünülmesi nedeniyle çekilen MR spektroskopide kitle ekarte edilmiş .Hasta yakınmalarının başlangıcından 1.5 ay sonra değerlendirilebildi. Kranial mr da T2 sekansta bilateral hipokampal alanda hiperintens görüntü izlendi .Otoimmün ensefalit düşünülen hastaya yapılan lomber ponksiyonda protein 42,glukoz 80 eş zamanlı kan glukozu 120 geldi.Bos mikrobiyolojisi negatif .Menenjit paneli ve viral panel istendi negatif sonuçlandı. Hastaya 5 gün boyunca 1mg/kgdan steroid ve asiklovir tedavisi başlandı tedavi sonrası dengesizlik ve halüsinasyon şikayetleri tama yakın düzeldi. Yatışı sırasında hastadan daha önce alınan akciğer biyopsi materyali "adenokanser ile uyumlu olabilecek görünüm" şeklinde raporlanması sonrasında hastadan otoimmün ensefalit nedeni olabilecek nadir otoantikorların da bakılması amacıyla paraneoplastik panel istendi.Paraneoplastik panelde PNMA2 (Ma2/Ta) pozitif sonuçlandı.Elektif şartlarda göğüs cerrahisi ve tibbi onkoloji polikliniklerine başvurması önerildi. Steroid tedavisine devam edilerek nöroloji poliklinik takibine alındı takiplerinde relaps izlenmedi

Tartışma:
Otoimmün ensefalit, limbik sistem, omurilik ve / veya tüm nöraksis dahil olmak üzere sinir sisteminin birçok bölümü etkiler. Laboratuvar testleri (onkonöral antikor tespiti), nörogörüntüleme ve elektrofizyolojik çalışmalar dahil olmak üzere çoklu modalitelerle doğrulanabilir.Klasik otoimmün ensefalit yaygın olarak kanserle ilişkili olsa da, farklı etkenlere bağlı da gelişebileceği unutulmamalıdır.Bu nedenle, hastalar tanı aşamasında ve sonrasında altta yatan malignite taramasından geçirilmelidir. Bu testler zaman alıcı olabilse de, klinisyenler şüpheleri yüksek olan hastalarda tedaviye başlamayı geciktirmemelidir. Hastalarda her ne kadar otoimmün ensefalit panelinde bulunan antikorlarla iliişkili ensaflit tabloları olsa da farklı otoantikorlara ve seronegatif durumlarda da otoimmün ensefalit gelişebileceği akla gelmelidir. Bu olguda nadir görülen anti-ma2 pozitif otoimmün ensefalit hastası sunularak klinisyenlerin farkındalığının artırılması istenmiştir.

EP - 321 NADİR BİR KOMBİNASYON: AKUT TRANSVERS MİYELİT VE GUİLLAİN-BARRé SENDROMLU OLGU SUNUMU

FURKAN İNCEBACAK , HAKAN ACAR , ÜLKÜ TÜRK BÖRÜ

AFYON SAĞLIK BİLİMLERİ ÜNİVERSİTESİ

Giriş:
Akut transvers miyelit ve Guillain-Barré Sendromu merkezi ve periferik sinir sistemini etkileyen ciddi nörolojik hastalıklardır.Akut transvers myelit,omuriliğin enflamasyonu sonucu motor ve duyu fonksiyonlarının bozulmasına neden olurken, GBS periferik sinirlerde demiyelinizasyon ve/veya aksonal hasar ile karakterizedir. Her iki durumun birlikte görülmesi nadirdir ve tedavi yaklaşımları karmaşık olabilir. Bu nedenle, Akut transvers myelit ve GBSnin bir arada bulunduğu vakaların incelenmesi, tanı ve tedavi stratejilerinin optimize edilmesi açısından önem taşır.

Olgu:
35 yaşında erkek hasta, son iki haftadır hızla ilerleyen bacaklarda güçsüzlük ve duyu kaybı şikayetleri ile başvurdu. Yakın zamanda grip benzeri semptomlar geçirdiği öğrenildi.Fizik muayenede bacaklarda belirgin güçsüzlük,duyu kaybı ve reflekslerde azalma gözlendi.Alınan spinal görüntülemelerde torakal bölgede transvers miyelit ile uyumlu kontrast tutan lezyon saptandı.BOS analizinde artmış protein konsantrasyonu ve normal hücre sayısı görüldü.EMG'de aksonal polinöropati bulguları saptandı ve GBS ile uyumlu bulundu.

Tartışma:
Bu vaka,akut transvers myelit ve GBSnin birlikte bulunmasının tanı ve tedavi süreçlerini nasıl karmaşıklaştırabileceğini göstermektedir. Hastanın tedavi sürecinde, 7 gün boyunca intravenöz pulse steroid ve intravenöz immünoglobulin (IVIG) uygulanmıştır. İntravenöz steroidler, omurilikteki enflamasyonu azaltarak Akut transvers myelit semptomlarını hafifletmeye yardımcı olurken,IVIG GBSnin immünolojik mekanizmalarına karşı etkili bir tedavi seçeneği olarak kullanılmıştır.

Tedaviye yanıt olarak, motor ve duyu fonksiyonlarında kısmi iyileşme sağlanmış, semptomlar zamanla gerilemiştir. Bu vaka, akut transvers miyelit ve GBSnin birlikte yönetiminde kapsamlı bir tedavi sürecinin önemini vurgulamaktadır.

EP - 322 JENERALİZE LİPODİSTROFİYE BAĞLI İNCE LİF NÖROPATİSİ: OLGU SUNUMU

AHMET VOLKAN KURTOĞLU , ZELİHA MATUR

BEZMİALEM VAKIF ÜNİVERSİTESİ TIP FAKÜLTESİ HASTANESİ NÖROLOJİ ANABİLİM DALI

Giriş:
Lipodistrofi sendromları, yağ dokusunun tam veya kısmi yokluğuyla karakterize; konjenital veya edinsel heterojen bir hastalık grubudur. Jeneralize veya lokalize olabilir. Tanısı kliniktir, laboratuvar ve görüntüleme tetkikleri tanıya yardımcı olur. Altta yatan etiyolojiye göre farklı mekanizmalarla çeşitli nöromüsküler sorunlara neden olabilir. Bu bildiride, nadir görülen bir tablo olan, ince lif nöropatisi gelişen jeneralize lipodistrofi tanılı hastanın kliniği ve yönetimi sunulmuştur.

Olgu:
41 yaşında kadın hasta, 4 aydır olan bacak ve kol ağrıları; eklenen güçsüzlük nedeniyle incelendi. 9 yıldır bilinen diyabetes mellitus, hiperlipidemi (karma), hipotiroidi, hepatosteatoz öyküsü vardı. 3 yıldır ekstremitelerde belirgin yaygın ilerleyici incelme nedeniyle yapılan incelemelerinde yüksek trigliserid, düşük leptin düzeyleri saptanmış, jeneralize lipodistrofi tanısı almıştı. Genetik incelemesinde lipodistrofi ve CMT paneli negatifti. Fenofibrat 267mg, atorvastatin 40mg, gliklazid 60mg, empagliflozin/metformin 12.5/1000mg kullanmaktaydı. Muayenesinde bacaklarda belirgin yaygın yağ atrofisi, damarlarda belirginleşme ve ekstremite proksimallerinde çok hafif kas güçsüzlüğü saptandı. EMG'sinde kas lifi nekrozunun eşlik etmediği yaygın hafif miyopatik tutulumla uyumlu bulgular izlendi. CK düzeyi ve kas biyopsisi normal bulundu. HIV, VDRL, vaskülit ve tümör belirteçleri negatifti. Miyopatik bulguları anti-lipidemik ilaçlara bağlı olduğu düşünülerek, dozları azaltıldı. Nöropatik ağrısına yönelik nöropatik ağrı tedavisi düzenlendi; beslenme ve fizyoterapi önerileriyle takip edildi. Kas gücü düzeldi, nöropatik ağrı yakınmaları %50-60 azaldı.

Sonuç:
Aile öyküsünün olmaması, lipodistrofi genetik panelinin negatif olması, edinsel jeneralize bir lipodistrofi olabileceğini düşündürmüştür. Edinsel etiyolojik faktörlerden HIV infeksiyonu veya herhangi bir otoimmün hastalık (Sjögren, SLE, romotoid arterit gibi) saptanmamıştır. İnce lif nöropatisinin hipertrigliseridemi ve kontrolsüz diyabete bağlı olduğu düşünülmüştür.

EP - 323 EPİLEPTİK NÖBETLERİN NADİR NEDENİ: AKUT İNTERMİTAN PORFİRİ VAKASINDAN ÖĞRENİLENLER

ASİLE SEVAL ASLAN , ELMİR KHANMAMMADOV , EREN TOPLUTAŞ , İLAYDA SARE ÇETİNDAMAR , PIRIL ERDEM , RÜMEYSA KÜTÜK

İSTANBUL MEDİPOL ÜNİVERSİTESİ NÖROLOJİ ANABİLİM DALI

Olgu:
Akut İntermitan Porfiri (AİP), hem biyosentezinde Porfobilinojen Deaminaz eksikliğine bağlı nadir bir kalıtsal hastalıktır. Visseral, periferik, otonomik ve merkezi sinir sistemlerinin etkilenmesiyle ataklar halinde ortaya çıkan semptomlar hayatı tehdit edebilir. AİP'nin nadir görülmesi, nonspesifik bulguları ve rutin tetkiklerle tanının konamaması, tanı gecikmelerine neden olmaktadır. Kullanılan ilaçların atakları tetikleyebilmesi tedavi sürecinde zorluklar yaratmaktadır. Bu olguda, jeneralize tonik klonik (JTK) nöbetle başvuran genç kadın hastanın AİP tanısına ulaşma süreci sunulmaktadır.

23 yaşında kadın hasta bir saat aralıkla iki defa JTK nöbet geçirmesi üzerine acil servise başvurdu. Hastanın öyküsünde on gündür yalnızca opioid analjeziklere yanıtlı çok şiddetli karın ağrısı atakları bulunuyordu. Bu sebeple yapılmış olan tüm batın görüntülemelerinde şikâyeti açıklayacak bir patoloji saptanmamıştı. Nörolojik Muayenesi doğaldı. Levetirasetam tedavisi başlanıp nöroloji servisine yatırıldı. Hastanın yapılan tetkiklerinde diffüzyon MRG, interiktal EEG normaldi. Rutin laboratuvar tetkiklerinde serumda lökositoz, idrarda ürobilinojen yüksekliği saptandı. Hastanın BOS incelemesinde hücre, biyokimyası normal ve Menenjit-Ensefalit etkenleri PCR negatifti. Otoimmün/paraneoplastik ensefalit etkenleri gönderildi. Serviste karın ağrısı atakları devam eden nöbetleri kontrol altına alınamayan hasta yoğun bakım ünitesine alındı. Bu sırada Kontrastlı kranial MRG'de PRES ile uyumlu bulgular saptandı. Ayırıcı tanıda porfiriden şüphelenilip idrarda ALA ve porfobilinojen düzeyi yollandı, intravenöz dekstroz ve magnezyum sülfat tedavisi başlandı. Genel durumu iyiye giden hastanın servis takibi sonrası taburculuğu yapıldı. Bir hafta sonra nöbetleri ve karın ağrısı tekrarlayan hasta yeniden yatırıldı. Bu esnada idrarda porfobilinojen testi 20 kat yüksek çıkan hastaya AİP teşhisi kondu. Hemin temin edilerek tedavisi düzenlendi.

AİPde tanı ve tedavide gecikmeler sıkça yaşanmaktadır. Nadir görülmesine rağmen, özellikle genç yaş grubunda karın ağrısı ve nöbetlerle başvuran hastalarda ayırıcı tanıda mutlaka AİP düşünülmesi gerekir.

EP - 325 IGG4 İLİŞKİLİ İZOLE HİPERTROFİK PAKİMENENJİT OLGU SUNUMU

ZİYA BERKE SOYLU [1], TUĞBA ÖZÜM [1], MUHAMMED EMİN BEŞER [1], RAHŞAN GÖÇMEN [2], PINAR ACAR ÖZEN [1], GÜL YALÇIN ÇAKMAKLI [1], MERYEM ASLI TUNCER [1], IŞIN ÜNAL ÇEVİK [1]

[1] HACETTEPE ÜNİVERSİTESİ TIP FAKÜLTESİ NÖROLOJİ ANABİLİM DALI
[2] HACETTEPE ÜNİVERSİTESİ TIP FAKÜLTESİ RADYOLOJİ ANABİLİM DALI

Giriş:
IgG4 ilişkili hastalık; sistemik, immün-aracılı, fibroinflamatuvar bir hastalıktır. Burada baş ağrısı ve şiddetli bulantı-kusma ile prezente olan, manyetik rezonans görüntülemesinde meningeal kalınlaşma ve kontrastlanma görülen, biyopsi ile IgG4 ilişkili izole hipertrofik pakimenenjit tanısı alan bir olgu sunulmaktadır.

Olgu:
Bilinen dahili hastalığı olmayan düzenli ilaç kullanımı bulunmayan 22 yaşında kadın hasta, sol temporoparietal bölgede yeni başlayan, zonklayıcı vasıfta, eşlik eden şiddetli bulantı-kusmanın ve kilo kaybının olduğu, 10/10 şiddetinde, meningeal tipte baş ağrısı nedeniyle tarafımıza başvurdu. Kontrastlı kraniyal manyetik rezonans görüntüleme yapıldı. Sol orta kraniyal fossa tabanından sol temporal konveksite boyunca pakimeningeal kalınlaşma ve kontrastlanma (Resim 1) izlenmesi üzerine hipertrofik pakimenenjit olarak değerlendirildi. Ayırıcı tanıda yer alan IgG4 ilişkili hastalık, sarkoidoz, ANCA-ilişkili vaskülit, en plak menenjiyom, romatoid artrit, tüberküloz gibi hastalıklar açısından değerlendirildi. MPO-ANCA ve Anti-TPO pozitifliğine ek olarak IgG4 ilişkili hastalıktan şüphelenilerek gönderilen serum IgG4 düzeyi 3,22 g/L (0,03-2) şeklinde normalin üstünde sonuçlandı. IgG4 ilişkili hastalığın periferik tutulumuna yönelik yapılan tetkiklerde patolojik odak izlenmemesi üzerine ilgili meningeal bölgeden biyopsi yapıldı. Biyopsi sonucu IgG4 ilişkili hastalık ile uyumlu olarak sonuçlanan hasta IgG4 ilişkili hipertrofik pakimenenjit olarak değerlendirildi. Semptomatik tedavisi tramadol, topiramat, ondansetron, itoprid şeklinde düzenlenip şikayetlerinde %90 düzelme sağlanarak uzun dönem ritüksimab tedavi planı yapıldı.

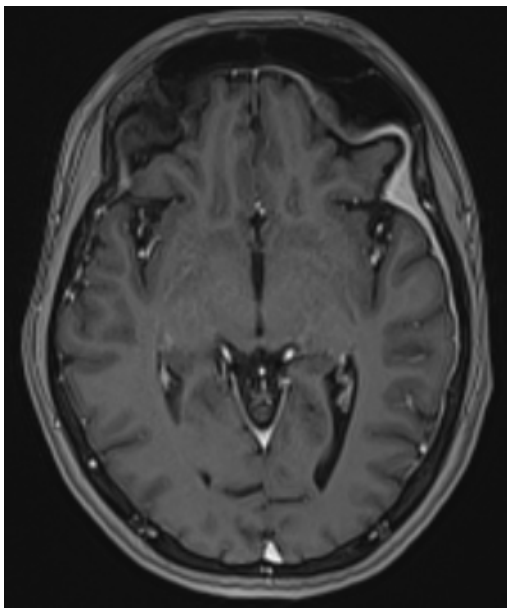

Resim 1

Tartışma ve Sonuç
Hipertrofik pakimenenjit; dura materin lokalize veya yaygın kalınlaşmasıyla ortaya çıkan, nadir görülen, kronik bir inflamatuar hastalıktır. İdiyopatik, immün-aracılı, enfeksiyöz veya neoplastik olabilir. Asemptomatik olabileceği gibi, progresif baş ağrısına, kraniyal sinir tutulumuna, hidrosefaliye veya tutulum yeri ile ilişkili nörolojik komplikasyonlara sebep olabilir. Kontrastlı manyetik rezonans görüntüleme dural kalınlaşmayı göstermek için etkili bir yöntemdir. Hipertrofik pakimenenjitin önemli bir nedeni IgG4 ilişkili hastalıktır. Yardimci ve arkadaşları tarafından yapılan çalışmada IgG4 ilişkili hastalıkta pakimenenjit 97 hastanın sadece 6'sında (%6,2) görülmüş olup sunduğumuz olguda serum IgG4 düzeylerinin yüksek olmasına rağmen sistemik tutulumun olmaması ve pakimenenjit ile prezente izole santral sinir sistemi tutulumu görülmesi önem arz etmektedir.

EP - 326 PSÖDOPERİFERİK SİNİR PARALİZİSİ: OLGU SUNUMU

UĞURCAN UĞUR , ASLI DOĞRU , OĞUZ KAĞAN KÜREKLİ , BENGİSU ŞAHİN , SEDA KİBAROĞLU

BAŞKENT ÜNİVERSİTESİ TIP FAKÜLTESİ NÖROLOJİ ABD, ANKARA HASTANESİ

Giriş:
Psödoperiferik paralizi, periferik nöropati semptomlarını taklit eden fakat merkezi sinir sistemi (MSS) anormalliklerine dayanan bir durumdur. Kas güçsüzlüğü, duyusal eksiklikler ve refleks değişiklikleri ile karakterizedir. Bu durum, omurilik ve beyin lezyonlarıyla ilişkilidir. Gerçek periferik nöropatiden ayırt edilmesi, doğru tanı ve tedavi için kritiktir. Klinik muayeneler genellikle normal bulgular verirken, merkezi lezyonların tespiti için MRI ve CT gibi görüntüleme teknikleri gereklidir. Erken tanı, yanlış teşhisleri önlemek ve uygun müdahaleyi sağlamak açısından önemlidir.

Olgu Sunumu:
Bilinen hastalığı ve düzenli kullandığı ilacı olmayan 66 yaşında erkek hasta sağ el ve parmaklarda kuvvetsizlik, uyuşma, hissizlik şikayetleri nedeniyle polikliniğe başvurdu. Şikayetleri, poliklinik başvurusundan 3 gün önce sabah uykudan kalktığında başlamış. Sağ kolunda ağırlık hissi olduğunu ve kolunu kaldıramadığını söylüyor. O günün öncesinde hamama gitmiş. Gece yatarken sağ kolunun üzerine yatmış. İki gün boyunca parmaklarını ekstansiyona getirememiş. Bu şikayetlerle dış merkeze başvuran hastaya yapılan EMG'de periferik sinir hasarı saptanmamış. Vitamin desteği ve istirahat önerilerek taburcu edilmiş. Takip eden günlerde kas kuvvetinde belirgin düzelme olmadığı için merkezimize başvurdu. Başvuru sırasında sağ el bileği düşük olarak gözlendi. El bileği ekstansör motor kuvveti 3/5, proksimalinde motor kuvvet 4/5 olarak saptandı. Sağ el 1., 2. parmak ve 3. parmağın yarısının dorsalinde hipoestezi mevcut, sağ üst ekstremitede derin tendon refleksleri normoaktif olarak değerlendirildi. Akut iskemik santral patolojilerin ekartasyonu için yapılan Beyin MRG'de sol lentiform nükleustan korona radiataya uzanan akut iskemik lezyon görüldü. Kardiyoembolik etiyolojiye yönelik yapılan tetkiklerle kardiyoembolik nedenler dışlandı. Vasküler görüntülemelerde minimal aterosklerotik büyük damar hastalığı saptandı. Klopidogrel 150 mg yükleme ardından 75 mg idame, ASA 100 mg ve Atorvastatin 10 mg tedavileri başlanan hastanın yatış boyunca klinik izleminde proksimal sağ üst ekstremite (4/5ten 5/5'e) ve el bileği ekstansörlerinin (3/5ten 5/5'e) kuvvetinde belirgin iyileşme gözlendi. Genel durumu iyi olan hasta poliklinik kontrolü önerilerek taburcu edildi.

Tartışma:
Vakamızda hastanın klinik prezentasyonu ve öyküsü göz önüne alındığında radiyal sinir parezisi ilk akla gelen tanıdır. Akut santral nedenleri dışlama adına yapılan görüntülemelerde iskemik enfarkt saptanması, akut fokal nörolojik defisitle başvuran her hastada santral görüntülemenin gerekliliğini gözler önüne sermektedir. Vakamızda motor kortikal bölgede enfarkt görülmese de bazal gangliyonlar etrafında görülen iskemik enfarktın da periferik nöropatiyi taklit edebilen bulgularla prezente olduğu görülmüştür.

Sonuç:
Psödoperiferik paralizi, periferik nöropatiyi taklit eden bir durumdur ancak merkezi sinir sistemi (MSS) lezyonlarından kaynaklanır. Bu durum nadirdir ve genellikle serebral anjiyit veya subkortikal enfarkt gibi MSS hastalıklarından kaynaklanır. Spesifik olarak, motor korteksin el bölgesinde meydana gelen vasküler patolojiler, periferik motor sinir defisitlerini taklit edebilir ve kolayca gözden kaçabilir. Rutin sinir iletim çalışmaları bu durumları her zaman tespit edemez, bu yüzden ileri görüntüleme teknikleri gereklidir.

Referanslar:
1. P., & Devadas, A. K. (2020). Selective hand motor cortex lesions masquerading as "pseudoperipheral nerve palsy". *Annals of Indian Academy of Neurology*, *23*(5), 688-693.
2. Jusufovic, M., Lygren, A., Aamodt, A. H., Nedregaard, B., & Kerty, E. (2015). Pseudoperipheral palsy: a case of subcortical infarction imitating peripheral neuropathy. *BMC neurology*, *15*, 1-4.
3. Manjaly, Z. M., Luft, A. R., & Sarikaya, H. (2011). An unusual cause of pseudomedian nerve palsy. *Case Reports in Neurological Medicine*, *2011*(1), 474271.
4. Tahir, H., Daruwalla, V., Meisel, J., & Kodsi, S. E. (2016). Pseudoradial nerve palsy caused by acute ischemic stroke. *Journal of investigative medicine high impact case reports*, *4*(3), 2324709616658310.

EP - 327 STATİN MYOPATİSİ KLİNİĞİYLE GELEN HASTADA CTX MUTASYONU SAPTANAN BİR OLGU SUNUMU

NİSA SEVER , HAZAL ZEYNELOĞLU , ATAKAN TOPRAK , BİLGE ÖZEL , IŞIL KALYONCU ASLAN , EREN GÖZKE

FATİH SULTAN MEHMET EĞİTİM VE ARAŞTIRMA HASTANESİ

Giriş:
Cerebrotendinous xanthomatosis (CTX), "CYP27A1" geni mutasyonu sonucu sterol metabolizmasındaki bozukluklarla, sterollerin merkezi sinir sistemi, tendon ve diğer organlarda anormal birikimi ile seyreden bir hastalıktır. Kolesterol düşürücü ve safra asidi bağlayıcı ilaçlar yönetiminde kritik rol oynar. Bu bildiride statin tedavisi kullanımı sonrası başlayan ekstremitelerde güçsüzlük şikayetiyle gelen ve CTX mutasyonu saptanan hastamız sunulacaktır.

Olgu:
Bilinen 24 yıllık hiperlipidemi tanısı olan 48 yaş kadın, 2 aydır olan güçsüzlük şikayetiyle başvurdu. Rosuvastatin kullanmaktaydı. 22 yaşından itibaren ayak bileklerinde çıkan kitleler nedeniyle 17 operasyon öyküsü bulunmaktaydı. Aşil tendonundaki kitlelerden alınan mükerrer biyopsi materyalleri ksantom ile uyumlu gelmişti. Kas gücü üst ekstremitelerde -5/5, alt ekstremitelerde 4/5 parezikti. Dismetri ve ataksi mevcuttu. Parmak ucunda yürümede zorlanıyordu. EMG'de sinir ileti çalışmaları normal bulundu. Proksimallerde belirgin küçük amplitüdlü polifazik MUP'ler izlendi. Spontan denervasyon görülmedi. Kranial MR'da pariyetal bölgelerde periventriküler nodüler oluşumlar saptandı. Kolesterol değerleri normal, Kolestenol 2.34 µgl/mL saptandı. Statin tedavisi kesildi. CYP27A1 gen analizinde C.410G>A (p. Arg137Gln) ve c.1183C>T (p.arg395Cys) missense patolojik varyantı heterozigot formda tespit edildi. Kenodeoksikolik asit (CDCA) 3x250 mg başlandı. Fizyoterapi ile 6 ay sonra kas gücü defisitinde büyük oranda düzelme saptandı.

Sonuç:
CTX, potansiyel olarak tedavi edilebilir multisistem lipid depo hastalığıdır. Piramidal bulgular, ataksi, bilişsel bozukluk gibi nörolojik bulgular gelişebilir. Juvenil katarakt ve tendonksantomlarının varlığı ile nörogörüntüleme tanı için önemli ipuçlarıdır. CDCA tedavisi özellikle erken başlatılırsa etkili görünmektedir. Olgumuzun yüksek doz statin kullanması, EMG'nin myopati ile uyumlu gelmesi ön planda 'Statin ilişkili myopatiyi' düşündürmekteydi. Erken yaşta hiperlipidemi, aşil tendon ksantoması nedenli ameliyat ve ailede parkinsonizm öyküsü bulunması CTX mutasyonundan şüphelenmemize neden olmuştur.

EP - 329 ANTİFOSFOLİPİD ANTİKOR İLİŞKİLİ KORE-OLGU SUNUMU VE LİTERATÜR DERLEMESİ

ANIL CEM GÜL , BEDİRHAN GEZER , SEVİM ERDEM ÖZDAMAR , CAN EBRU BEKİRCAN-KURT , ERSİN TAN , GÜL YALÇIN ÇAKMAKLI

HACETTEPE ÜNİVERSİTESİ HASTANESİ NÖROLOJİ ANABİLİM DALI

Amaç:
Kore etiyolojisinde antifosfolipid antikor sendromunu akılda tutmak, hastaların bu açıdan araştırılması gerektiğine dikkat çekmek.

Metod-Bulgular:
Yetmiş bir yaşında kadın hasta 2018 Nisanda dört ekstremitede kıvrılır tarzda düzensiz, istemsiz hareketler, dans eder tarzda yürüme, yüzde ve gövdede koreiform tipte hareket bozukluğu, ani öfke atakları, geçici amnezi, disosiyatif durumlar ile dış merkez nöroloji ve psikiyatri bölümlerine başvurmuş, fonksiyonel kore ön tanısıyla psikiyatri servisinde takip edilmiş.

Dış merkez yatışında kore etiyolojisinde yer alabilecek Huntington hastalığı, malignite, Wilson hastalığı, nöroakantositoz dışlanmış. Semptomatik tedaviyle kendi deyimiyle %30 fayda gören hasta fonksiyonel hareket bozukluğu ön tanısıyla merkezimize yönlendirildi. Hastanın muayenesinde yüzde ve dört ekstremitede koreiform hareketler tespit edildi.

Tarafımızca istenen romatolojik belirteçlerde SS-A (+) SS-B (+), ENA Ku(++), Antikardiyolipin IgM antikor 52.1 MPL(0-12 MPL), beta-2 glikoprotein 95 SMU (0-20 SMU), Lupus antikoagülan 98 Sn (30-45 Sn) bulunan hasta servisimize yatırıldı. Kore etiyolojileri araştırıldı, malignite saptanmadı, Schirmer testi yapıldı ve pozitif bulundu. Minör tükürük bezi biyopsisi grade-1 olarak raporlandı. Beyin MR görüntülemede iskemik gliotik odaklar görüldü.

Romatolojik değerlendirmede antifosfolipid antikorlarının pozitif olması, kronik trombositopeni ve MR görüntülemede iskemik gliotik odaklar nedeniyle tanı: AFAS ve bağ dokusu hastalığı olarak belirlendi.

Altı doz plazmaferez yapılan ve istemsiz hareketlerinde objektif azalma görülen hasta rituksimab ve ömür boyu antikoagülasyon planıyla taburcu edildi.

Tartışma:
Kore çok geniş etiyoloji spektrumu olan bir hareket bozukluğudur. Nedenleri arasında otoimmün/inflamatuvar hastalıklar da değerlendirilmelidir. Antifosfolipid antikorların nörotoksik etkisinin bazal gangliyon hücre fonksiyonunda bozulma ve nöroinflamasyon gelişmesine neden olabileceği şu dönemde AFAS ilişkili kore patofizyolojisinde en kabul gören hipotezdir.

EP - 330 İSKEMİK STROKE İLE KARIŞABİLEN DİYABETİK STRİATOPATİ OLGU SUNUMU

HALİL AY , AYŞE KARAKUŞ , MERVE BOZKURT

GAZİANTEP ÜNİVERSİTESİ TIP FAKÜLTESİ NÖROLOJİ ANABİLİM DALI

Olgu:
Diyabetik Striatopati (DS) , zayıf glisemik kontrol ve tipik nörogörüntüleme bulguları ile diyabet mellitusun (DM) nadir görülen bir komplikasyonudur. Diyabetik Striatopati, DMnin nadir görülen bir komplikasyonu olmasına karşın, bazal ganglionları içeren serebrovasküler olaylardan ,hem iskemik hem de hemorajik inme,hemen sonra hemikore/hemiballizmin ikinci en yaygın nedeni olarak kabul edilmektedir. Aynı zamanda "hiperglisemik non-ketotikhemikore/hemiballizm" , "non-ketotik hiperglisemiyle ilişkili kore/hemikore" , "diyabetik hemiballizm/hemikore" veya "kore, hiperglisemi, bazal ganglion sendromu" olarak da bilinir. BT ve/veya MRI beyin görüntülemesinde karakteristik bazal ganglion anormallikleri ile ilişkili, hiperglisemi ile karakterize geri dönüşümlü bir tablodur.

Bu yazıda koroner anjiografi yapıldıktan 2 ay sonra aniden başlayan sol taraflı hemikore-hemiballismus gelişen 54 yaşında Diyabetik Striatopati tanısı konulan bir kadın hastayı sunuyoruz. Hastanın bilinen diyabetes mellitus ve koroner arter hastalığı mevcuttu. Laboratuvar sonuçlarında ketoasidoz olmadan hiperglisemi mevcuttu. Hastanın başvuru sırasında kan şekeri 448 mg/dl, HbA1c düzeyi 11 di. Yapılan nörolojik muayenesinde sol üst ekstremitede koreiform harekeler vardı. Hastanın beyin MRG sinde sağ kaudotalamikoluk, lentiform nuklusta T1A da hiperintens T2A da hipointens, T2 ve FLAİR sekanslarda sağ periventriküler alanda rim ve nodular tarzda iskemik gliotik değişiklik izlenmiştir. Hastaya Diyabetik Striatopati tanısı kondu. Hastaya haloperidol, aripiprazol tedavisi başlandı.

Diyabetik Striatopati, hızlı tanı ve tedavi edilmesi ile iyi prognozlu ve geri dönüşümlü klinik ve nörogörüntüleme bulgularına sahiptir. Bu nedenle bu olgu sunumumuzda ani başlangıçlı hiperkinetik hareket bozuklukları olan hastalarda olası bir ayırıcı tanı olarak düşünmemiz gerektiğini amaçladık.

Anahtar Kelimeler: Diyabetik striatopati, kore, hemikore, hiperglisemi, bazal ganglion

EP - 331 İNMENİN NADİR BİR NEDENİ: SİFİLİTİK AORTİK ANEVRİZMA

TUĞÇE FİDAN , BAKİ DOĞAN , İBRAHİM LEVENT GÜNGÖR

ONDOKUZ MAYIS ÜNİVERSİTESİ TIP FAKÜLTESİ

Giriş:
Sifilitik aortit, tersiyer sifilizin aort kapak yetmezliği, aort anevrizması ve ostial koroner stenoza yol açabilen nadir bir komplikasyonudur. Tedavi edilmeyen kardiyovasküler sifilizli hastalar iskemik inme, akut koroner sendrom ve periferik arter hastalığına yol açarak yüksek oranda ölümle sonuçlanabilecek tromboz ve distal embolizasyon riski altındadır. Olgumuzda inme kliniği ile başvuran, etiyolojik tetkiklerinde sifilitik aortik anevrizma tespit edilen hastanın tanı ve tedavi aşamaları tartışılacaktır.

Olgu:
Bilinen kronik hastalık öyküsü olmayan 54 yaşındaki erkek hasta, konuşma bozukluğu ile acil servise getirildi. Hastanın nörolojik muayenesinde motor ağırlıklı mikst afazi, sağda santral fasiyal paralizi ve sağ hemiparezi izlendi. Kontrastsız beyin BT'de hemoraji izlenmedi. Diffüzyon MRG'da sol frontotemporalde akut diffüzyon kısıtlılıkları görüldü.Kontraendikasyon olmayan hastaya semptom başlangıcının üçüncü saatinde trombolitik tedavi uygulandı. Tedavi sonrası nöroloji yoğun bakım takiplerinde hipotansiyon ve üst ekstremitelerde 25mmHg sistolik kan basıncı farkı gelişen, kardiyak enzimleri yükselen hastaya acil ekokardiyografi ve koroner anjiyografi planlandı. Ejeksiyon fraksiyonu %35, septum anterioru ve apex hipokinetik, ileri aort yetmezliği saptandı. Koroner arterler doğaldı. BT anjiyografide arkus aortadan kaynaklanarak sol ana karotis arter orifisini içine alan anevrizma görüldü. Sifilitik aortik anevrizmadan şüphelenilen hastada TPHA ve RPR pozitifliği saptandı. Hastaya 2,4 milyon ünite benzatil penisilin G başlandı. Hasta cerrahi açıdan kalp damar cerrahisi ve kardiyoloji bölümleriyle konseyde tartışıldı. Cerrahi kaldırabilir duruma gelene kadar müdahalenin ertelenmesi kararlaştırılan hasta tedavinin 14. gününde kaybedildi.

Sonuç:
Kardiyovasküler sifiliz, antibiyotik kullanımının yaygınlaşmasıyla gelişmiş ülkelerde azalmış olsa da, gelişmekte olan ülkelerde ayırıcı tanıda yer almaya devam etmektedir. Görüntülemelerde kalın anevrizmal duvar, fusiform ya da sakküler anevrizma paterni, intramural hematom izlenmesi sifilitik aort anevrizması açısından şüphe uyandırmalıdır.

EP - 332 TRANSEVER MİYELİT İLE PREZENTE OLAN MİYELİN OLİGODENDROSİT GLİKOPROTEİN ANTİKORU İLE İLİŞKİLİ HASTALIK(MOGAD)

SUĞRA ŞİMŞEK , AYŞE HİLAL DÜZGÜN , ALİ İHSAN YARDIM , HASAN DOĞAN , MUSTAFA ONUR YILDIZ , BİLGE PİRİ ÇINAR , ÇETİN KÜRŞAD AKPINAR

SAMSUN ÜNİVERSİTESİ SAMSUN EĞİTİM VE ARAŞTIRMA HASTANESİ, NÖROLOJİ ANADALI

Giriş:
Transvers miyelit akut veya subakut şekilde ortaya çıkan lezyon seviyesinin altında parezi, seviye veren duyu kusuru ve otonomik bozuklukla seyreden omurilik disfonksiyondur. Her iki alt ekstremitede güçsüzlük yakınması ile başvuran ve MOGAD tanısı alan bir olguyu sunuyoruz.

Olgu:
47 yaşında erkek hasta alt extremitelerde güçsüzlük ve ayak tabanlarında uyuşukluk yakınmasıyla nöroloji kliniğimize başvurdu. Yaklaşık 1.5 yıl önce sifiliz tanısıyla tedavi aldığı öğrenildi. Nörolojik bakıda her iki alt ekstremite 4/5 kas gücü, torakal 5-6 seviyesinde uyan bölgede seviye veren duyu kusuru, taban deri yanıtları da iki taraflı ekstensördü. Spinal MR incelemesinde torakal bölgede multipl T2 hiperintens lezyonlar izlendi. BOS'tan bakılan oligoklonal bant incelemesi tip 2 pozitif olarak geldi. BOS proteini 85 mg/dl ve hücre yoktu. Sifiliz ile ilgili yapılan tetkikler negatifti ve böylece nörosifiliz tanısından uzaklaşıldı. Transvers miyelit ön tanısıyla 10 gün süreyle 1 gr/gün dozundan metilprednisolon tedavisi verildi. Serumdan gönderilen NMO antikoru negatif ama MOG antikoru pozitif olarak geldi. İdame tedavisi oral steroid ve azotiopürin olarak düzenlendi.

Sonuç:
Tranvers miyelit ön tanısıyla yatırılan olgularda MOG ilişkili antikorlar gönderilmeli ve enfeksiyöz nedenler dışlandıktan sonra 7-10 gün süreyle yüksek dozda (1000 mg/gün) metilprednizolon tedavisi başlanmalıdır.

EP - 333 HİPERTROFİK KRANİYAL PAKİMENENJİTİN NADİR BİR NEDENİ: BEHÇET HASTALIĞI

SUĞRA ŞİMŞEK , AYŞE HİLAL DÜZGÜN , ALİ İHSAN YARDIM , HASAN DOĞAN , MUSTAFA ONUR YILDIZ , BİLGE PİRİ ÇINAR , ÇETİN KÜRŞAD AKPINAR

SAMSUN ÜNİVERSİTESİ SAMSUN EĞİTİM VE ARAŞTIRMA HASTANESİ, NÖROLOJİ ANADALI

Giriş:
Behçet hastalığı(BH) multisistem tutulum yapan enflamatuvar bir vaskülittir. BH'nın komplikasyonu olan nörobehçet hastalığı(NBH) sıklıkla parankimal ve non-parankimal tutulum yaparken izole meningeal tutulum nadir görülmektedir. Hipertrofik kraniyal pakimenenjit (HKP), dura materde kalınlaşmaya sebep olan nadir bir durumdur. HKP nedenleri arasında sifiliz, tüberküloz, mantar enfeksiyonu, romatoid artrit, Wegener granülomatozisi, otolaringolojik hastalıklar ve travmalar gibi bazı etiyolojik faktörler tanımlanmıştır.Literatüre bakıldığında NBH'a bağlı HP bildirilen az vaka bulunmaktadır. Biz de behçet hastası olan baş ağrısı şikayeti ile kliniğimize başvuran HP vakası sunuyoruz

Olgu:
30 yaşındaki erkek hasta kliniğimize yaklaşık 3 haftadır devam eden baş ağrısı şikayeti ile başvurdu. Baş ağrısı zonklayıcı karakterde, sabahları daha şiddetli, yatmakla şiddeti artan-ayağa kalkmakla şiddeti azalan, son 2-3 gündür ise bulantı ve kusmanın eşlik ettiği özellikteymiş. 4 yıldır Behçet tanısıyla kolşisin tedavisi kullandığı, babasının da 20 yıldır Behçet tanılı olduğu öğrenildi. Nörolojik muayene normaldi. Etiyolojik araştırma için yapılan kraniyel görüntülemede MR venografi normal iken beyin MR'da leptomeningeal kontrastlanma ile birlikte iki taraflı frontal pakimeningeal kontrastlanma görüldü. BOS açılış basıncı 38 mm H2O olarak saptandı ve BOS hücre sayımı ile biyokimya normaldi.Behçet hastalığına bağlı HKP tanısıyla 5 gün süreli metilprednisolon tedavisi (1000 mg/gün) aldı. İdame tedavisi oral metilprednizolon ve azatioprin olarak düzenlendi.

Sonuç:
Behçet tanılı olgularda pozisyonel baş ağrısı da varsa Behçet hastalığına sekonder gelişen hipertrofik kraniyal pakimenenjit akla gelmelidir.

EP - 334 NADİR GÖRÜLEN BİR OLGU : REKÜRREN MİLLER-FİSHER SENDROMU

SERRA ATEŞ , ZEYNEP SART , ŞULE BİLEN

ANKARA BİLKENT ŞEHİR HASTANESİ

Giriş:
Miller Fisher Sendromu (MFS) , Guillain-Barré sendromunun bir alt grubudur ve klinik olarak ataksi, oftalmopleji ve arefleksi ile karakterizedir. MFS genellikle iyi prognozla ilişkili akut, otoimmün bir polinöropatidir. Monofazik bir seyir göstermesine rağmen, nadiren tekrarlayabilir. Bu olgu sunumunda 1 yılda 2 kez tekrarlayan nadir bir MFS olgusunu tartıştık.

Olgu:
40 yaşında kadın hasta acil servisimize ekstremitelerde uyuşma , yutkunma , nefes alma zorluğu, bakış kısıtlılığı şikayetleri ile başvurdu. Başvurusundan yaklaşık 1 hafta önce üst solunum yolu enfeksiyonu semptomları ile antibiyoterapi alan hastaya tarafımızca yapılan EMG sonucu hiper akut- akut inflamatuar periferik polinöropati ile uyumlu olabilir şeklinde sonuçlandı. MFS ön tanısı ile hastaya 7 gün IVIG tedavisi uygulandı ve taburcu edildi. Taburculuğundan 1 yıl sonra hasta acil servisimize çift görme , ellerde uyuşma ve yürüme güçlüğü şikayetleriyle yeniden başvurdu. Basvurusundan 1 hafta önce üst yolunum yolu enfeksiyonu bulgularıyla dış merkeze başvurduğu , adını bilmediği bir antibiyoterapi başlandığı öğrenildi. Hastanın nörolojik muayenesinde patolojik olarak laterale bakış kısıtlılığı ,binoküler diplopi ,derin tendon reflekslerinin kaybı görüldü. MFS ön tanısı ile emg yapılan hastada yaygın duysal tipte periferik nöropati saptandı. Hastaya 5 gün IVIG tedavisi uygulandı.

Tartışma:
MFS genellikle iyi prognozla giden akut bir polinöropatidir. Kliniği ataksi , oftalmopleji ve arefleksi ile karakterizedir. MFS sıklıkla monofazik bir gidişata da sahip olsa nadir olgularda rekürrens görülebilir . Etyopatogenezinde bir enfeksiyondan sonra otoimmünite nedeniyle periferik sinirlerde, spinal köklerde ve kranial sinirlerde demiyelinizasyon ve aksonal yaralanma bulunmaktadır. Yapılan çalısmalarda Miller fisher sendromunun rekürrens oranı %5 olarak saptanmıştır. Rekürren miller fisher sendromu oldukça nadir görülen bir tablo olması nedeniyle olgumuzu sunmaya değer bulduk .

EP - 335 ÖNEMLİ BİR L-DOPA KAYNAĞI BAKLA

RIFKI ULUER

SELÇUK ÜNİVERSİTESİ TIP FAKÜLTESİ

Olgu:
Levodopa kaynaklı diskineziler, Parkinson hastalığı (PD) olan hastalarda iyi bilinen bir yan etkidir. Levodopa ilişkili diskinezilerin bazı nedenleri fark edilemeyebilir.Toplumumuzda yaygın olarak tüketilen baklanın doğal bir levodopa kaynağı olduğundan ve levodopa ilişkili diskinezilerde rolü olabileceğinden bahsetmek istiyoruz. PDli ve semptomların başlangıcından itibaren 3 yıl geçmiş 78 yaşında bir erkek hastayı sunacağız. Hoehn ve Yahr evresi 2'di ve bilişsel gerileme belirtisi veya başka önemli patoloji yoktu Son altı aydır stabil bir antiparkinson ilaç rejimi kullanıyordu: 24 saatte bir 1 mg rasagilin, 24 saatte bir 1.5 mg pramipeksol ve günde 4 kez bölünmüş toplam 100-25 mg levodopa-karbidopa kullanıyordu.Diskineziler olmadan sabah akinezileri şeklinde iyi tolere edilen motor dalgalanmaları mevcuttu. Acil Servise akut istemsiz hareketler, fasiyal distoni derin terleme, taşikardi ve anksiyete ile birlikte geldi. Muayenede, hastanın tüm vücudunda diskineziler ve fasiyal distonisi mevcuttu. Ateşi yoktu ve glikoz, elektrolitler, böbrek fonksiyonu ve hemogram dahil kan testleri normaldi Hasta ve ailesi, son haftalarda hiçbir değişiklik olmadan ve enfeksiyon veya alevlenme gibi başka akut hastalıklar olmadan sıkı bir terapötik uyumu olduğunu belirtmişlerdi.Hastanın son 6 aydır faydası olduğu düşüncesiyle bakla tüketimini arttırdığı öğrenildi.Hastamızda, 200 g taze bakla alımı, tek dozda 200 mga kadar levodopa anlamına gelebilir, bu da normal dozundan (parti başına 50 mg) çok daha yüksektir periferik DOPA dekarboksilaz inhibitörleri ile uzun süreli tedavi gören PD hastaları, levodopa plazma konsantrasyonlarında önemli bir artış yaşayabilirler Sonuç olarak, PDli hastalarda olası etkileri ve kullanımları göz önüne alındığında, bu sebze ailesinde doğal levodopa içerdiğini ve hastalarımızın kulaktan duyma bilgilerle olan aşırı tüketimlerinin ciddi yan etkilere sebep olabileceğini unutmamalıyız

EP - 336 3. KRANİYAL SİNİR TUTULUMU İLE GİDEN ATİPİK GBS VARYANTINDAN TEKRARLAYICI KLİNİK SEYİRLE ATİPİK BİR CIDP OLGUSUNA

YAREN AĞAR YENAL , ABİDİN ERDAL

ANKARA BİLKENT ŞEHİR HASTANESİ

Olgu:
Guillian -Barre Sendromu (GBS) akut başlangıçlı, otoimmun bir polinöropati sendromudur. Biz burada sizlere atipik GBS varyantı olarak yatışı yapılan ancak hastanın uzun süreli takiplerinde tekrarlayıcı klinikle başvurması sebebi le CIDP tanısı alan bir hastayı sunmak istiyoruz. 22 yaşında kadın hasta, sağ göz kapağında düşüklük ve çift görme şikayeti ile acil servisimize başvurdu. Hastanın öz geçmisinde özellik yoktu. Nörolojik muayenesinde 3.
Kraniyal sinir paralizisi, pupil tutulumu ile birlikte saptandı. Hasta sorgulandığında bilateral ulnar ve tibial sinir trasesi boyunca hipoestezi farkedildi. Tüm derin tendon refleksleri hipoaktifti. Öncelikle ayırıcı tanı amacıyla nörogörüntülemeleri planlandı. Görüntülemelerde patoloji izlenmedi. Rutin kan tetkikleri normal, vaskülit testleri,HIV, sifiliz ve lyme serolojisi, VDRL negatif olarak değerlendirildi. BOS incelemesinde minimal artmış protein seviyesi (298 mg/dL) görüldü. BOS gangliozid paneli negatif olarak sonuçlandı.. Hastanın ENMG yaygın sensorimotor periferik nöropati ile uyumlu geldi. Hasta tüm bu sonuçlarla akut polinöropati (variant) olarak değerlendirildi . 5 gün İVİG sonrası yapılan muayenesinde IR alınmaya başlandı ve pitozis geriledi, yukarı ve içe bakış kısıtlılığında düzelme izlendi. 8 ay sonra hastanın sağ alt ekstremitesinde ve sol üst ekstremitesinde uyuşması gelişmesi üzerine yapılan kontrol ENMG'de motor sinirlerde ileti bozuklukları görülmesi üzerine tanısı kronik inflamatuar demiyelinizan polinöropati(CIDP) olarak değişmiştir. Hastaya 5 günlük pulse steroid tedavisi planlanmıştır. CIDP klinik ve elektrofizyolojik olarak ,oldukça geniş bir klinik spektrumda görülebilmektedir.Atipik klinik ile seyreden varyantların tanı koyma süresi uzar ve tipik CIDP'ye göre tanı koymak zorlaşır.

EP - 337 İNSULAR KORTEKS EPİLEPSİSİ OLGU SUNUMU

HAYRETTİN SELÇUK VURGUN , YILDIZ ARSLAN , YELİZ ÇİFTÇİ , İREM TİFTİKÇİOĞLU

İZMİR BAKIRÇAY ÜNİVERSİTESİ ÇİĞLİ EĞİTİM VE ARAŞTIRMA HASTANESİ NÖROLOJİ ANABİLİM DALI

Giriş:
İnsüler nöbetler beynin herhangi bir bölgesinden kaynaklanan nöbetlerin en iyi taklitçisidir. İnsula tüm beyin bölgeleriyle yoğun bağlantılı olması nedeniyle bu bölgeden kaynaklanan epileptik nöbetler geniş bir semptom skalasına sahiptir. Genelde perioral ve hemisensoriyel duyusal semptomlar sonrası gelişen laringeal konstriksiyon, ve konuşma bozuklukları ile prezente olur. İnsulanın derin bölgede lokalize olması nedeniyle iktal ve interiktal EEG değişiklikleri değişkenlik gösterebilir veya yanlış değerlendirmeye yol açabilir.

Olgu:
73 yaşında erkek hasta; semptomatik tedaviye yanıt vermeyen şiddetli baş ağrısı, anlamsız konuşmalar, mırıldanmalar ve irkilme şikayetleri ile acil servise başvurdu. Acil serviste yapılan nörogörüntüleme ve BOS incelemesinde patoloji saptanmayan hasta ileri tetkik amacıyla servisimize yatırıldı. Nörolojik muayenede hasta koopere ve oryante değildi. Lateralizan motor ve duyu defisiti yoktu, disfazik ve motor apraksikti, ancak nörolojik muayene değişken göstermekteydi. Servisimizde tanıya yönelik yapılan kontrol nörogörüntülemelerde non spesifik iskemik gliotik alanlar dışında patolojik bulgu saptanmadı. BOS incelemesinde metabolik veya enfeksiyöz patoloji saptanmadı. BOS ve serumda çalışılan otoimmün ensefalit ve paraneoplastik antikor sonuçları negatif sonuçlandı. Ardışık ve farklı zamanlarda çekilen EEG monitörizasyon sonucunda epileptiform aktivite izlenmedi. Daha sonra çekilen uyku aktivasyon EEG'sinde sol frontotemporal bölgeden kaynaklanan hafif derecede epileptiform aktivite gözlendi. Levetirasetam yükleme tedavisi başlanan hastanın kliniğinde belirgin iyileşme gözlendi. Kooperasyon ve oryantasyon tamamen düzeldi, ek nörolojik bulgusu saptanmadı.

Tartışma:
Oryantasyon bozukluğu, duyusal semptomlar, afazi ve apraksi bulgularıyla başvuran olgumuzda geçici iskemik atak ve ensefalit ön tanıların dışlanması sonucunda epileptik nöbet düşünülmüştür. Video EEG monitörizasyonu ve uzun çekimler sonucunda nöbet aktivitesi kaydedilmiştir. Derin lokasyonda bulunması ve birçok değişken klinik semptom ve bulgularla seyretmesi nedeniyle insüler korteks epilepsi tanısının özellikle dalgalı seyir ve akut konfüzyon durumlarında akılda tutulması gerektiği vurgulanmak istenmiştir.

EP - 338 BİLİŞSEL ÇÖKÜŞTEN ÖNCEKİ İPUÇLARI; ALZHEİMER HASTALIĞINDA MEDİAL TEMPORAL ATROFİ VE NÖROİNFLAMASYON

YILDIZHAN ŞENGÜL , TALHA BERKER YOLDAŞ

ÇANAKKALE ON SEKİZ MART ÜNİVERSİTESİ, NÖROLOJİ ANABİLİM DALI

Amaç:
Alzheimer hastalığı (AH), dünya çapında demansın en yaygın nedeni olup, yavaş ilerleyen nörodejeneratif bir hastalık olarak tanımlanır. Amiloid beta birikimi sonucu oluşan nörofibriler yumaklar ve plaklar, hastalığın karakteristik patolojik bulgularıdır. AHnin en çok etkilediği bölge medial temporal lobdur ve bu bölgede görülen atrofi, hastalığın erken göstergelerinden biridir. Kronik inflamasyonun belirteci olan c-reaktif protein (CRP) düzeylerinin, Alzheimer hastalığı patogenezinde rol oynayabileceği giderek daha fazla kabul görmektedir. Bu çalışmada, medial temporal atrofi (MTA) ve nöroinflamasyon arasındaki ilişki, bilişsel bozulmalardan bağımsız olarak incelenmiştir.

Gereç ve Yöntem:
Bu çalışmada, 65 yaş üstü Alzheimer hastaları (n=15) ve hafif kognitif bozukluğu (HKB)(n=11) olan bireyler dahil edilmiştir. Katılımcıların demografik bilgileri kaydedilmiş, MTA skorları, manyetik rezonans görüntüleme (MRG) ile değerlendirilmiştir. Sistemik inflamasyonun bir belirteci olarak kan CRP düzeyleri ölçülmüştür. Kognitif durum ise Mini Mental Durum Testi (MMSE) ile değerlendirilmiştir. MTA, CRP ve bilişsel skorlar arasındaki ilişkiler Pearson korelasyon testleri ile analiz edilmiştir. Ayrıca, MTA ve CRP arasındaki ilişkinin kognitif durumdan bağımsız olup olmadığını belirlemek için regresyon analizi yapılmıştır.

Bulgular:
MTA skorları ile CRP düzeyleri arasında pozitif bir korelasyon bulunmuştur ($r=0.316$, $p>0.05$). Ancak bu korelasyon istatistiksel olarak anlamlı değildir. MTA skorları ve bilişsel durum (MMSE) arasında negatif yönde zayıf bir ilişki gözlenmiş, ancak bu da anlamlı bulunmamıştır ($r=-0.351$, $p>0.05$). HKB grubunda minimental geri çağırma kategorisi puanları ile CRP düzeyleri arasında anlamlı bir negatif korelasyon saptandı ($p<0.0001$). Regresyon analizi, MTA ve CRP arasındaki ilişkinin bilişsel durumdan bağımsız olduğunu göstermiştir ($r=0.183$, $p>0.05$).

Sonuç:
Bu çalışmada elde edilen bulgular, Alzheimer hastalığında nöroinflamasyon ile medial temporal atrofi arasında pozitif bir ilişki olduğunu, ancak bu ilişkinin kognitif bozulmalardan bağımsız olabileceğini göstermektedir. CRP, inflamasyonun sistemik bir belirteci olarak Alzheimer patogenezinde önemli bir rol oynayabilir. Ancak, elde edilen korelasyonların anlamlı olmaması, çalışmanın örneklem büyüklüğünün artırılması gerektiğini düşündürmektedir. Gelecekteki çalışmalar, nöroinflamasyonun Alzheimer hastalığındaki rolünü daha net bir şekilde ortaya koyabilir.

EP - 340 EPİLEPSİLİ TÜRK HASTALARDA TAMAMLAYICI VE ALTERNATİF TIP KULLANIMININ ARAŞTIRILMASI

ÜLKÜHAN DÜZGÜN [1], FARUK YEŞİLTAŞ [2], ÖMER KARADAŞ [1], CENGİZ BEYSAN [3], OKTAY SARI [1]

[1] GÜLHANE TIP FAKÜLTESİ
[2] TOBB EKONOMİ VE TEKNOLOJİ ÜNİVERSİTESİ
[3] GÜLHANE EĞİTİM ARAŞTIRMA HASTANESİ

Amaç:
Son yıllarda epilepsi tedavisinde kullanılmaya başlanan yeni kuşak antiepileptik ilaçlar, epilepsi tedavisinde hem yan etki profili hem de etkililik açısından daha iyi sonuçlar vermektedir. Ancak epilepsinin kendi hastalık yükü, gerekse de ilaçların yan etkileri nedeniyle hastalar hem fiziksel hem de psikososyal olarak kendilerini çaresiz görmekte, çözüm olabilecek her türlü tedavi yaklaşımını araştırma yoluna gitmektedirler. Tamamlayıcı/Alternatif Tıp (TAT) da ülkemizde ve dünyada hastaların tercih ettikleri modern tıp dışı yöntemlerden biridir. Bu çalışmada epilepsili Türk hastalarda TAT yöntemlerinin kullanım sıklığını ve bu yöntemler konusundaki bilgi, tutum ve davranış profilini araştırmayı amaçladık.

Gereç ve Yöntem:
Bu prospektif tanımlayıcı kesitsel çalışmaya nöroloji polikliniğinde takipli 18 ve üstü, gönüllü hastalar dahil edildi. Hastaların demografik ve klinik bilgileri kaydedildi. Hastalara TAT yöntemlerini kullanım durumları, bilgi düzeyleri ve TAT yöntemleri konusundaki düşüncelerinin sorgulandığı sorular soruldu. Ayrıca Sağlık Algısı Ölçeği (SAÖ), Sürekli Umut Ölçeği (SUÖ), Problem Çözme Envanteri (PÇE) hastalara anket yöntemi ile uygulandı.

Bulgular:
Çalışmaya dahil edilen 135 epilepsi hastasının % 45,92'si (n=62) erkek, %54,1'i (n=73) kadın cinsiyete sahipti. Yaş ortalamaları 29 (IQR, 22-42) idi. Hastaların %81.5'i (n=110) fokal başlangıçlı, %18.5'i (n=25) jeneralize başlangıçlı nöbet tipine sahipti ve hastalık süresi ortalama 9 (IQR, 4-19) yıl idi. Hastaların %29'u (n=38) en az bir TAT yöntemini kullanmıştı. Hastaların en sık kullandıkları TAT yöntemleri masaj uygulaması (%30,2 (n=13)), bitkisel tedavi (%25.2 (n=11)) ve kupa- hacamat (%18.6 (n=8)) dı. Kullanan hastaların %78,95'i (n=30) TAT yönteminin faydalı olduğunu ifade etti. Hastalık süresi TAT kullananlarda anlamlı olarak yüksek saptandı (p=0.02).

Sonuç:
Epilepsi hastalarında TAT kullanımı yaygındır ve hastalık süresi uzun olan hastalar daha fazla TAT kullanmaktadır. Hastalar mutlaka TAT kullanımı açısından sorgulanmalıdır. Gelecekteki çalışmalar TAT kullanımının ve yöntemlerinin tüm yönleri ile bilimsel açıdan değerlendirilmesi yönünde olmalıdır.

EP - 341 DİL OTOMATİZMASI: ALIŞILAGELMİŞİN DIŞINDA BİR OLGU SUNUMU

ZEYNEP KARAKUŞ , ÖZGÜ KİZEK , AYŞE DENİZ ELMALI , NERSES BEBEK

İSTANBUL TIP FAKÜLTESİ

Giriş:
Oralimanter otomatizmalar sıklıkla ağız şapırdatma, yalanma gibi hareketlerle karşımıza çıkmakla birlikte çok farklı şekillderde olabilmektedir. Dil otomatizmaları nöbet semiyolojisinde frontal ya da temporal nöbetlerde olabilir ancaknet bir lokalizasyonu yoktur. Bu olgu sunumunda, epilepsi tanısı olan bir hastanın nöbet başlangıcında gözlemlenen dil hareketinisemiyolojik ve EEG bulguları ile incelemeyi amaçladık.

Olgu sunumu:
Yirmi beş yaşında kadın hasta, 2019 yılında başlayan farkındalığın bozulduğu, yüzünde korku ifadesinin olduğu, bacaklarını kendine çektiği, ağız, dil ve el otomatizmalarınıneşlik ettiği, bir iki dakika süren nöbetleri nedeniyle başvurdu. Bu nöbetleri öncesinde epigastrik yükselme ve deja-vu hissi tarifliyordu. İkili antinöbet tedavisi altında altı haftada birsıklığında nöbetleri devam ediyordu. Hastanın Video Elektroensefalografi (VEM) incelemesinde beş adet fokal nöbeti kaydedildi. Elektrofizyolojik olarak beş nöbetin de sol frontotemporal bölgeden kaynaklandığı, 2 nöbetin sağa ''switch-off'' lateralizasyon fenomeni gösterdiği izlendi. Semiyolojik olarak, üç nöbetin başlangıcında hastanın dilini dışarı çıkararakbir kaç saniye süreyle hızlıca sağa sola hareket ettirdiği, alışılmadık hiperkinetik, ritmik bir dil hareketinin ve eşzamanlı"chapeau de gendarme" ifadesinin olduğu gözlemlendi. Kranyal MR görüntülemesinde sol mezial temporal skleroz saptandı. Yapılan beyin PET görüntülemesi sol mezial temporal bölgede hipometabolizma ile uyumluydu. Nöropsikolojik test incelemesi frontal işlevlerde bozulmayı işaret ediyordu.

Sonuç:
Literatürde dilde görülen otomatizmalar temporal, frontal ve operküler alanla ilişkilendirilmiş olup net bir lokalizasyon göstermemektedir. Olguda görülen öncesinde epigastrik yükselme aura sonrasında ilk ortaya çıkan bulgunun dil otomatizmasının olması temporal bölgeye ait semiyolojinin ilk bulgusu olabileceğini düşündürmektedir. Ayrıca atipik dil otomatizmasının görünümü klinisyeni hatalı bir biçimde psikojenik kaynaklı nöbetleri yönlendirebileceğinden doğru bir şekilde tanınması önemlidir.

EP - 342 CASE REPORT: A MOTHER AND HER 2 CHİLDREN DİAGNOSED WİTH MULTİPLE SCLEROSİS

YEŞİM EYLEV AKBOĞA

DEPARTMENT OF NEUROLOGY, MİNİSTRY OF HEALTH SİNCAN TRAİNİNG AND RESEARCH HOSPİTAL

Case Presentation:
A 21-year-old female patient applied to our neurology clinic with a complaint of dizziness. In the anamnesis, it was learned that both her mother and elder brother were diagnosed with multiple sclerosis (MS) and they are follow-up patients in our MS polyclinic. When the patient underwent a detailed neurological examination, Romberg + and tandem were incompetent. Apart from these findings, no pathological findings were found in the neurological examination. Cranial and cervical MRI images, routine blood tests, and vasculitis panels were requested from the patient. The patient was re-evaluated with the results. The patients cranial and cervical MRI scans demonstrated demyelinating lesions (Figure 1,2). The patients routine blood tests showed vitamin D deficiency and was supplemented. The patient was admitted to the neurology ward and a lumbar puncture (LP) was performed. The patient was discharged with appropriate recommendations after LP. The patient was evaluated in the MS outpatient clinic with all the test and examination results. VEP was within normal limits and the vasculitis panel was negative. The patients oligoclonal band result was Type-3 positive, IGG Index:1.18. The patient was diagnosed with MS and started on dimethyl fumarate (DMF) treatment.

The patients brother is a 26-year-old male who was diagnosed with MS in 2019 with weakness in the left leg and difficulty walking. He is receiving Fingolimod treatment. The patients mother was also diagnosed with MS in 2004 due to weakness in the legs and difficulty walking, and she is using Fingolimod treatment as well.

EP - 344 RELAPSİNG REMİTTİNG MULTİPL SKLEROZ'DA HASTALIK SÜRESİNDEN BAĞIMSIZ KOGNİTİF ETKİLENİM VE YAPISAL KORELATLARI - ÖN ÇALIŞMA

NAZİRE PINAR ACAR ÖZEN , AYŞE AKYAY , GÜL YALÇIN ÇAKMAKLI , ASLI TUNCER , EZGİ YETİM ARSAVA , İBRAHİM MELİH ÖZTÜRKMEN

HACETTEPE ÜNİVERSİTESİ

Giriş:
Multipl skleroz'da güçsüzlük, yorgunluk gibi motor semptomlar ve duyusal yakınmalar iyi bilinirken, kognitif bozukluk da gittikçe hastalığın önemli bir özelliği olarak kabul edilmektedir. Hafıza, dikkat, işleme hızı ve yürütücü işlevler dahil olmak üzere çeşitli bilişsel alanların etkilenebildiği bilinmektedir. MSte kognitif bozukluk yaygınlığını, paternini ve altta yatan mekanizmalarını anlamak, etkilenen bireyler için tanı, yönetim ve yaşam kalitesini iyileştirmek için çok önemlidir.

Bu çalışmada benzer hastalık süresine sahip ancak farklı yaşlardaki Relapsing-remitting MS'li bir hasta grubunda kognitif bozukluğun yaygınlığını, şiddetini ve en çok etkilenen bilişsel alanları belirlemek, demografik, klinik ve nörogörüntüleme faktörleri arasındaki ilişkiyi incelemek amaçlanmıştır.

Gereç ve Yöntem:
Çalışmaya ardışık olarak gelen ve 5 yıllık hastalık süresine sahip RRMS hastaları yaşa bakılmaksızın dahil edildi. Katılmayı kabul eden hastalara Standardize Mini-Mental Test (SMMT), MS için Kısa Uluslararası Kognitif Değerlendirme dahilindeki Sembol Sayı Modaliteleri Testi (SSMT), California Sözel Öğrenme Testi-II (KSÖT-II) ilk 5 denemesi ve Kısa Görsel-Uzaysal Bellek Testi-Geliştirilmiş Formu (KGBT-G) ilk üç denemesi uygulandı. Yapısal beyin analizleri için en fazla 6 ay içerisinde çekilmiş MRG'leri kullanılarak FreeSurfer aracılığı ile görüntü işlemesi ve grup analizleri yapıldı.

Bulgular:
Çalışmaya 8 hasta dahil edildi. Hastaların tümü Relapsing-remitting MS tanısına ve 5 yıllık hastalık süresine sahipti. Yaş ortalaması 40,4 ± 14,7 olup yaş aralığı 25 ile 66 arasında değişmekteydi. Hastaların biri dışında hepsi kadın cinsiyetti. Hastaların SSMT'nde ortalama 37,4; KSÖT-II birinci denemede 5,7; ikinci denemede 8,7; üçüncü denemede 9,4 ve beşinci denemede ortalama 10,8 doğru sayısına ulaştılar. KGBT-G birinci denemede 5,4; ikinci denemede 8,9 ve üçüncü denemede 10,1 ortalama skorlarına eriştiler. Hastaların sol hemisfer ortalama kortikal kalınlıkları 2,4 ± 0,1 mm^2 ve sağ hemisfer ortalama kortikal kalınlıkları 2,5 ± 0,1 mm^2 olarak belirlenmiştir. Total serebral korteks hacimleri solda 259,4 ± 22,2 cm3 ve sağda ise 260,5 ± 22,0 cm^3 olarak saptanmıştır. Hastaların SSMT ile total lateral ve medial orbitofrontal korteks, insula, medial frontal ve parahipokampal korteks hacimleri arasında anlamlı pozitif korelasyonlar saptanmıştır. KSÖT-II ve KGBT-G testlerinin toplam doğru skorları ya da her iki testin son demelerindeki doğru sayıları ile beyin yapısal özellikleri arasında herhangi bir korelasyon saptanmamıştır. Görüntülemeler üzerinde yüzey temelli grup analizleri yapılarak bu ilişkilerin daha ayrıntılı incelenmesi planlanmıştır.

Sonuç:
Bu bulgular, aynı hastalık süresine sahip RRMS hastalarında özellikle bilgi işleme hızı, kompleks dikkat ve görsel bellek gibi kognitif becerilerle beynin belli başlı bölgelerinin yapısal özellikleri arasında anlamlı bir ilişki olduğu gözlenmiştir. Öte yandan sözel bellek ve uzaysal-görsel beceri ağırlıklı değerlendirmeler sunan diğer alt testlerle böyle bir korelasyon saptanmaması bu hastalarda kognitif etkilenim paterninde bilgi işleme hızı ve kompleks dikkat etkileniminin ön planda olduğunu ortaya koymuştur. SSMT ile bilateral orbitofrontal korteks hacmi arasındaki anlamlı ilişki de bunu destekler niteliktedir.

EP - 345 KARPAL TÜNEL SENDROMUNDA DOKUZ DELİKLİ TAHTA ÇİVİ TESTİ VE NÖROFİZYOLOJİK SINIFLAMA ARASINDAKİ İLİŞKİ

SEDA MENÇEKOĞLU BAŞTİN , ELİF BANU SÖKER , HALİT FİDANCI , DERYA ÖZDOĞRU , MİRAY ERDEM

SAĞLIK BİLİMLERİ ÜNİVERSİTESİ ADANA ŞEHİR EĞİTİM VE ARAŞTIRMA HASTANESİ, NÖROLOJİ ANABİLİM DALI

Amaç:
Karpal tünel sendromunda(KTS) el becerisini ölçebilen dokuz delikli tahta çivi testi ve nörofizyolojik bulgular arasında bir ilişki olup olmadığının bulunması amaçlanmıştır.

Gereç ve Yöntem:
Klinik nörofizyoloji laboratuvarına başvuran klinik ve nörofizyolojik bulguları KTS ile uyumlu hastalar çalışmaya dahil edildi. Polinöropati ya da nörodejeneratif hastalığı olanlar ya da nöropatiye neden olabilecek diyabetes mellitus gibi kronik hastalığı olanlar, KTS nedeniyle operasyon öyküsü bulunanlar, klinik ya da elektrodiagnostik bulguları servikal radikülopati veya brakiyal pleksopati ya da karpal tünel sendromu dışında üst ekstremitede tuzak mononöropati ile uyumlu olanlar çalışmaya dahil edilmedi. Hastalara; sinir iletim çalışması, dokuz delik tahta çivi testi (DDTÇV), Doleur Neuropathique 4 (DN4), Leeds Assessment of Neuropathic Symptoms and Sign (LANSS) uygulandı.

Bulgular:
Çalışmaya yirmi altı KTS hastası (21 kadın/5 erkek) dahil edildi. Yaş ortalamaları (median) 42,88±8,58(43,50), şikayetlerin süre ortalaması 14,50±29,22(4,50) şeklindeydi. Nörofizyolojik sınıflamaya göre hafif, orta ve ağır KTS hastaların sırayla 9, 11 ve 6'sında mevcuttu. Uygulanan DN4 ve LANSS ölçeği skorlarının ortalamaları sırasıyla 5,46±1,94(5,50) ve 11,76±5,39(11,0) idi. LANSS skoru ≥ 12 olan hastalar tüm hastaların %38,46'sını oluşturmaktaydı. LANSS skoru ≥ 12 olan ve olmayan hastaların DDTÇV ortalamaları sırasıyla 25,3±4,7 ve 22,1±2,7 saniyeydi (p=0.042). LANNS skoru ve DDTÇV arasında pozitif korelasyon gözlendi (p=0.014, r=0,476). Ancak DDTÇV ve nörofizyolojik sınıflama /DN4 skoru/motor ve duyu sinir iletim çalışmaları arasında bir ilişki saptanmadı.

Sonuç:
Bu çalışma KTS'de DDTÇV ve nöropatik ağrı arasında bir ilişki olabileceğine işaret etmektedir.

EP - 346 SPİNAL KORD ENFARKTI: HACETTEPE NÖROLOJİ'NİN İKİ DEKADLIK GÖZLEMLERİ

TUĞBA ÖZÜM [1], CENNET YANARDAĞ [2], EZGİ YILMAZ [1], RAHŞAN GÖÇMEN [2]

[1] HACETTEPE ÜNİVERSİTESİ TIP FAKÜLTESİ NÖROLOJİ ANABİLİM DALI
[2] HACETTEPE ÜNİVERSİTESİ TIP FAKÜLTESİ RADYOLOJİ ANABİLİM DALI

Amaç:
Spinal kord enfarktı, omuriliğin ani iskemiye uğraması sonucu ortaya çıkan nadir bir hastalıktır. Genellikle vasküler patolojiler, aort diseksiyonu veya travmalarla ilişkilidir. Ani başlangıçlı sırt ağrısı, motor ve duyu kaybı gibi belirtilerle kendini gösterir. Tanı, klinik ve görüntüleme bulguları ile konur. Literatürde, kord infarktına dair bilgi birikimleri olgu raporları ve küçük olgu serileri ile sınırlıdır.

Gereç ve Yöntem:
Bu çalışmada 2006-2024 yılları arasında merkezimizde değerlendirilmiş ve spinal kord infarktı tanısı almış hastaların klinik ve radyolojik bulguları retrospektif olarak analiz edilmiştir.

Bulgular:
Çalışmaya 10 erişkin hasta (K:E = 1) ve median yaş 51 (37-75)) dahil edilmiştir. Hastaların en sık başvuru şikâyeti motor güçsüzlük [parapleji (n: 5), hemipleji (n:3) ve kuadripleji (n:2)], ağrı (n:9) ve seviye veren hipoestezi (n:8) olarak izlenmiştir. 3 hastada enfarkt öncesi bir tetikleyici vardır. Semptom başlangıcından plejiye kadar geçen süre 1 saat- 3 gün arasında değişmektedir. Beyin omurilik sıvısı incelemelerinde 7 hastanın 5'inde protein yüksekliği görülmüştür. 5 hastada oligoklonal bant bakılmış ancak tamamında intratekal sentez olmadığı görülmüştür. Hastalara tedavi olarak antiaggregan, antikoagülan, intravenöz steroid ve ağrı palyasyonu amacıyla gabapentinoid verilmiştir. 4 hasta MRS 0 ile taburcu olurken diğerlerinin MRS 3-4 arasında olduğu görülmüştür. Nörogörüntüleme tetkiklerinde hastalarda tutulum görülen spinal segment sayısı 3- 8 arasında değişmektedir. 7 hastada görüntülemelerde kontrast madde tutulumu izlenmiştir. Takibi olan hastaların tamamında spinal kordda belirgin atrofik incelme görülmüştür.

Sonuç:
Spinal kord enfarktı sıklıkla inflamatuar miyelitlerle karışmaktadır. Hastaların tanı için invaziv tetkiklere maruz kalmasını önlemek ve gereksiz immunsupresif tedavilerle ilgili komplikasyonlardan kaçınabilmek için bu hastalığın klinik ve radyoloji paterninin tanınması önem taşımaktadır.

EP - 348 FIB-4 SKORUNUN İNTRASEREBRAL HEMORAJİDE PROGNOSTİK DEĞERİ

DİCLE SERAY MURATOĞLU , ELİF İPEK GENCER , MİNE HAYRİYE SORGUN , CANAN TOGAY IŞIKAY

ANKARA ÜNİVERSİTESİ TIP FAKÜLTESİ NÖROLOJİ ANABİLİM DALI

Amaç:
Fibrozis (FIB)-4 skoru, karaciğer fibrozunu tespit etmek için kullanılan bir testtir. Çin popülasyonunda 436 hasta ile yapılan bir çalışma, FIB-4 değeri arttıkça hematom ekspansiyon riskinin de arttığını göstermektedir. Bu çalışmada amaç FIB-4 skorunun intraserebral hemoraji hastalarında prognozu öngörmedeki potansiyelini incelemektir.

Gereç ve Yöntem:
Çalışmaya Eylül 2017-Haziran 2024 arasında intraserebral hemoraji tanısıyla kliniğimize yatırılan 44 hasta alınmıştır. Yaşa bağlı FIB-4 skoruna (FIB-4 skoru= (yaş x AST)/trombosit değeri x (ALT) ½) göre hastalar 2 gruba ayrılmıştır (grup 1; FIB-4 skoru ≤2.67, grup 2; FIB-4 skoru >2.67). Hastaların demografik verileri, risk faktörleri, başvuru Ulusal Sağlık Enstitüsü İnme Ölçeği (NIHSS) skorları, kanamanın ventriküle açılma durumu, taburculuk ve taburculuk sonrası ilk muayenesindeki modifiye Rankin Skalası (mRS) skorları, mortalite, hematom ekspansiyonu ve başvuru sistolik kan basıncı kaydedilerek retrospektif olarak analiz edilmiştir.

Bulgular:
FIB-4 skoru>2.67 olan 11 akut hemorajik inme hastası [tüm hastaların %25'i, ortalama yaş±standart deviasyon; 78±-8,73, kadın/erkek; 2(%18,2)/9(%81,8)] tespit edilmiştir. FIB-4 skoru >2.67 olan hastalarda hematomun ventriküle açılma oranları istatistiksel olarak anlamlı bir şekilde daha fazladır (p=0,036). FIB-4 skoru >2.67 olan hastaların hematom ekspansiyonu ve erken nörolojik kötüleşme oranları daha yüksek olmakla birlikte istatistiksel olarak anlamlı bulunmamıştır.

Sonuç:
Çalışmamızda istatistiksel olarak anlamlı fark bulunmasa da FIB-4 skoru >2.67 olan hastalarda hematom ekspansiyonu ve erken nörolojik kötüleşme daha sık bulunmuştur.Yüksek FIB-4 skoru ile hematomun ventriküle açılma oranı arasında anlamlı ilişki saptanmıştır. Hematomun ventriküle açılması en önemli kötü prognostik faktörler arasında yer almaktadır. Bu sonuçlar FIB-4 skorunun prognoz belirlemede yararlı olabileceğini göstermektedir. Hasta sayısının daha fazla olduğu çalışmalarla tekrar edilmesi önerilir.

EP - 349 BİLATERAL OPTİK NÖRİTİN EŞLİK ETTİĞİ PONS TUTULUMUNUN OLDUĞU NADİR BİR MOGAD OLGU SUNUMU

HİLAL ÇAĞLAR , DURAN ÖZKAN , MERVE AKBAŞ , PROF. DR .ŞEREFNUR ÖZTÜRK

SELÇUK TIP FAKÜLTESİ HASTANESİ

Özet:
MOGAD (Myelin Oligodendrocyte Glycoprotein Antibody Disease), oligodendrositlerin yüzeylerinde bulunan miyelin oligodendrosit glikoproteinine (MOG) karşı oluşan antikor ve onun verdiği hasardan kaynaklanır. MOGAD ve NöroMiyelitis Optica Spektrum Disorders (NMOSD), sıklıkla optik sinirler ve omuriliğin birlikte tutulumu ile görülen merkezi sinir sisteminin çok nadir otoimmün inflamatuar demiyelinizan hastalıklarıdır. MOGAD, benzer olabilecek klinik tabloları ve alışılmış ataklarla seyretme özelliğinden dolayı toplumda daha sık görülen Multipl Skleroz (MS) veya NMOSD ile karıştırılabilir. Bu üç hastalığın her ne kadar klinik seyirleri benzer olsa da tanı ve tedavileri farklı olduğundan; tanı karışıklığı oluşmaması, hastaların diğer hastalıklarla ayırıcı tanısının yapılması ve tedavi için zaman kaybetmemesi, oluşabilecek disabilite ve engelliliğin önlenmesi açısından önemlidir. Ayrıca, Optik Nörit, optik sinirin inflamatuar hastalığıdır ve Multiple Skleroz hastalarında çok sık görülmekte, çoğu zaman da hastalığın ilk klinik prezentasyonu olabilmektedir. Ancak çok nadir görülen diğer demiyelinizan hastalıklarda ilk ve erken bulgu olması tanı karışıklığı oluşturabilmektedir.

Bu olgumuzda bilateral optik nörit atağı ile başvuran MR da pons tutulumunun olduğu spinal tutulumun olmadığı 34 yaş erkek hastamız aracılığıyla , optik nörit demiyelizan hastalıklar ve ayırıcı tanının önemini literatür eşliğinde sunmak istedik.

Gereç ve Yöntem:
Optik Nörit, Nöroloji ve Oftalmoloji kliniklerinde sık görülen bir semptomdur. Bazen tek başına bulunabilir; bazen de başka bir altta yatan hastalığın parçasıdır. Tek başına değerlendirildiğinde ve diğer altta yatan hastalıklar ihmal edildiğinde, hastalar teşhis ve tedavi edilemez; bu da kalıcı sekellerin oluşmasına neden olur. Ayrıca, çok nadir görülen hastalıklar başka bir faktörün tanısı için dikkate alınmadığında, bazen yanlışlıkla Multipl Skleroz (MS) tanısı alabilirler. Bu, hastaların tedavi edilmemesine neden olur. Ele alacağımız bu çok nadir vakada bu konuya dikkat çekmek istedik.

Olgu:
34 yaşında erkek hasta bilateral her iki gözde hareket ile ağrı ve sol gözde yaklaşık 2 gündür olan görme kaybı ile başvurdu.Hastaın nörolojik muyenesinde konjuge göz hareketleri ağrılı harici muayenesi doğaldı.Göz hastalıklarına danışılan hastanın bilateral optik diski ödemli TO:NT/NT Hastanın göz hareketleri bilateral her yöne serbest ağrılı için RAPD ,IR ,DIR bakılamadı. Optik nörit atağı olarak değerlendirildi.

Kontrastlı Kranial MR DA her iki optik sinir anterior kesimlerinde diffüz kalınlık artışı izlenmiş olup sinir kılıfında düzensizlikler dikkati çekmekltedir.Bilateral oksipital loplarda yaygın hiperdens lezyon,pons orta pedinkülde lezyon belirlendi.

LP de Oligoklonal bant ve Anti NMO negatifti.Anti MOG positif olarak değerlendirildi.VEP te bilateral latans uzaması belirlendi.Tedavisinde pulse steroid tedavisi 10 güne tamamlandı.1 ay oral steroid tedavisi uygulandı.

Sonuç:
Bu nadir vakayı paylaşmak istedik çünkü bu hastalar sıklıkla optik nöritle başvuran MS ile yanlış teşhis ediliyor ve yanlış tedavi ediliyor ve literatür ışığında bu hastalıkların ayırıcı tanısının ve erken teşhisinin önemini vurguluyoruz.

EP - 350 CARASIL OLGUSU

YAKUP TÜRKEL [1], UFUK SANDIKÇI [1], ÇETİN KÜRŞAD AKPINAR [2], HASAN DOĞAN [2], BİLGE PİRİ ÇINAR [2]

[1] VM MEDİCAL PARK SAMSUN HASTANESİ, NÖROLOJİ BÖLÜMÜ
[2] SAMSUN ÜNİVERSİTESİ, TIP FAKÜLTESİ, NÖROLOJİ ANADALI

Giriş:
Subkortikal infarktlı serebral otozomal resesif arteriyopati ve lökoensefalopati (CARASIL), subkortikal infarktlı serebral küçük damar arteriyopatisi , alopesi ve spondiloz ile karakterizedir.
CARASIL 10. kromozomun uzun kolu (10q26)'ndaki HTRA1 geninde homozigot veya bileşik heterozigot tek gen mutasyonu neden olur.

Olgu:
38 yaşında erkek hasta hareketlerde yavaşlama, sağ taraf güçsüzlüğü ve unutkanlık yakınması ile nöroloji polikliniğine başvurdu. Özgeçmişinde 15 yıl önce lomber disk ameliyatı vardı. Soygeçmişinde anne baba hala-dayı çocuğuymuş. Ailede hastamıza benzer hastalık öyküsü yoktu. Fizik muayenede, hafif kifoz ve alopesi (resim 1) mevcuttu. Hipertansiyon yoktu. Nörolojik muayenede; sağ hemiparezi, sağ kolunda parkinsonizm bulguları, sağ bacakta spastisite, sağ üst ve alt ekstremitede derin tendon refleksleri'nde artış vardı ve sağ plantar yanıt ekstansördü. Spastik yürüyordu. Dikkat ve yürütücü işlevleri içeren mental testleri anormaldi. Servikal, torakal ve lomber manyetik rezonans görüntüleme (MRG) (resim 2)'de birden fazla düzeyde yaygın dejeneratif omurga bulguları vardı. Beyin MRG (resim 2)'de iki taraflı yaygın beyaz madde lezyonları izlendi. Ayrıca, beyinde çok sayıda küçük damar hastalığı ile uyumlu bulgular izlendi. Hastanın genetik incelemesinde; tüm gen dizi analizi (WES) ile tüm kodlayan bölgeler ve ekzon intron bağlantıları incelendi. HTRA1 geni (NM_002775) Homozigot c.1005 G>T mutasyonu tespit edildi.

Tartışma ve Sonuç:
CARASIL nadir görülen HTRA1 mutasyonu ile karakterize otozomal resesif geçişli bir hastalıktır. Klinik ve görüntüleme özellikleri ile şüphenilen hastalarda genetik testle doğrulama erken tanı için önemlidir.

Referanslar:
1.Arima K, Yanagawa S, Ito N, Ikeda S. Cerebral arterial pathology of CADASIL and CARASIL (Maeda syndrome). Neuropathology 2003;23:327-34.
2.Fukutake T. Cerebral autosomal recessive arteriopathy with subcortical infarcts and leukoencephalopathy (CARASIL): From discovery to gene identification. J Stroke Cerebrovasc Dis 2011;20:85-93.
3. Bayrakli F, Balaban H, Gurelik M, Hizmetli S, Topaktas S. Mutation in the HTRA1 gene in a patient with degenerated spine as a component of CARASIL syndrome. Turk Neurosurg. 2014;24(1):67-9.

Resim 1: Hastanın alopesi görüntüsü

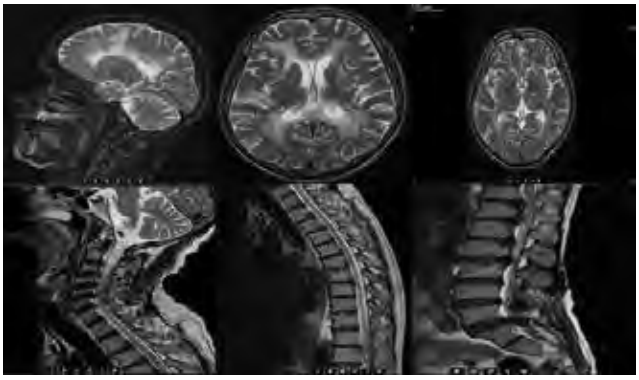
Resim 2: Hastanın MRG görüntüleri

EP - 351 EKSTRAMEDÜLLER HEMATOPOEZE SEKONDER SPİNAL KORD KOMPRESYONU:TALASEMİ İNTERMEDİA VE KRONİK MİYELOİD LÖSEMİ OLGUSU

SEVGEN İZEL [1], OZLEM ONDER [2], ŞAHİN IŞIK [2], MEHMET ÖZMENOĞLU [2]

[1] YAKIN DOĞU ÜNİVERSİTESİ HASTANESİ
[2] YAKIN DOĞU ÜNİVERSİTESİ, TIP FAKÜLTESİ, NÖROLOJİ ANABİLİM DALI

Giriş:
Ekstramedüller hematopoez (EMH), kronik yetersiz eritropoeze bir yanıt olup, talasemi intermedia (Tİ) ve kronik miyeloid lösemi (KML) gibi durumlarda yaygın olarak gözlenir. Normalde kemik iliği, hematopoez için birincil yer olarak hizmet eder; ancak kapasitesi aşıldığında veya etkisiz hale geldiğinde, hematopoetik aktivite ekstramedüller bölgelere, özellikle dalak, karaciğer ve paravertebral bölgelere yayılabilir. Nadir durumlarda, EMH paraspinal kitleler olarak ortaya çıkabilir, bu da omurilik kompresyonuna ve buna bağlı nörolojik defisitlere yol açabilir. Bu olgu sunumunda, yaygın paravertebral EMHye bağlı spinal kord kompresyonu ve ilerleyici nörolojik bir kliniğin ortaya çıktığı Tİ ve KML ile takipli bir olguyu paylaşmaktayız. Bu vaka, örtüşen hematolojik hastalıkların yönetimindeki karmaşıklığı ve potansiyel olarak geri döndürülebilir nörolojik defisitleri ele almak için hızlı tanı ve müdahalenin kritik önemini vurgulamaktadır.

Olgu Sunumu:
Elli yaşında Tİ ve KML öyküsü olan erkek hasta, bir ay önce başlayan sırt ve bel ağrısına eklenen, giderek kötüleşen yürüme bozukluğu yakınması ile polikliniğimize başvurdu. Nörolojik muayenede; paraparezi (4/5), L5-S1 dağılım alanında hipoestezi, her iki alt ekstremite distalinde derin duyu kusuru ve eşlik eden DTR kaybı ile TCR fleksördü, bitişik adım yürüme güçlüğü dikkati çekmekteydi. Torakolomber spinal MRG incelemesinde, yaygın paravertebral EMH düşündüren yumuşak doku sinyal değişikliği, T4-T8 düzeyinde spinal kanalın çapında 5 mmye kadar daralma, miyelopati ile uyumlu T2 sinyal artışı ile S1-S4 vertebra seviyelerinden presakral alana kadar spinal kanalı dolduran dural kesede sıkışmaya neden olan EMH bulguları izlendi. Kraniyal MRGde ise özellikle frontalde belirgin kalvaryal kemiklerde diploe mesafe artışı ve EMH ilişkili kemik iliği rekonversiyonu mevcuttu.

Tartışma:
Talasemi intermediada, etkisiz eritropoez ve kronik hemolitik anemi belirgin özellikleri olup EMHye yol açar. Benzer şekilde, KMLde, BCR-ABL1 füzyon genine bağlı olarak miyeloid hücrelerin kontrolsüz proliferasyonu hematopoetik stresi artırarak EMHyi teşvik eder. Paraspinal EMH, olgumuzda olduğu gibi, ilerleyici spinal kord basısı potansiyeli yüksektir. Embriyonik dönemden kalan hematopoetik dokunun yeniden aktive olabileceği torasik vertebra, EMHye bağlı spinal tutulum için yaygın bir bölgedir. EMHye bağlı spinal kord basısı, basının seviyesi ve şiddetine bağlı olarak sırt ağrısı, alt ekstremite güçsüzlüğü, duyu kaybı ve refleks değişiklikleri gibi çeşitli nörolojik semptomlarla ortaya çıkabilir. Bu olgularda nörolojk semptomların varlığı hızlı değerlendirme ve etkin müdahale gerektirir. Spinal vertebral MRG, olgumuzda olduğu gibi, yumuşak doku yapılarını net bir şekilde ortaya koyabilmesi ve spinal kord tutulumunu değerlendirebilmesi nedeniyle ilk basamak tercih edilen tetkiktir. Spinal EMH yönetimi, multidisipliner bir yaklaşım gerektirir. Birincil hedef, kalıcı nörolojik hasarı önlemek için spinal kord basısını öncelikle radyoterapi, seçilmiş vakalarda dekompresyon cerrahisi, medikal tedavi, transfüzyon ve şelasyon gibi tekniklerle hafifletmektir. Uzun dönem izlem, EMHnin nüksünü engelleyebilmek ve altta yatan hematolojik hastalıkları etkili bir şekilde yönetmek için esastır.

EP - 352 MİYASTENİA GRAVİS İLE KARIŞAN MİTOKONDRİYAL MİYOPATİ: KLİNİK VE TANISAL ZORLUKLAR

SİNEM YORGANCI , GÖKÇE ZEYTİN DEMİRAL

AFYONKARAHİSAR SAĞLIK BİLİMLERİ ÜNİVERSİTESİ TIP FAKÜLTESİ HASTANESİ NÖROLOJİ ANADALI

Giriş:
Mitokondriyal miyopatiler, mitokondrilerdeki oksidatif fosforilasyon bozukluklarına bağlı olarak ATP üretiminde yetersizlikle karakterize edilen ilerleyici kas hastalıklarıdır. Genellikle multisistemik olan bu hastalıklar iskelet kaslarını, merkezi sinir sistemini ve kardiyovasküler sistemi etkiler. Miyastenia gravis (MG) ise dalgalanan kas güçsüzlüğü ve yorgunlukla seyreden otoimmün bir nöromüsküler hastalıktır.

Olgu Sunumu:
34 yaşındaki kadın hasta, bilateral pitozis ve yorgunluk şikayetleri ile başvurdu. Vital bulguları normal olan hastanın nörolojik muayenesinde bilateral pitozis, proksimal kas güçsüzlüğü ve azalmış refleksler saptandı. Laboratuvar testlerinde kreatin kinaz yüksekliği ve D vitamini eksikliği dışında anormallik tespit edilmedi. Beyin MR, toraks BT, EKG ve solunum fonksiyon testleri normaldi. MG tedavilerinden anlamlı fayda görülmedi. Kas biyopsisinde ragged blue lifler ve COX negatif lifler izlendi. Genetik testlerde common delesyon saptanarak mitokondriyal miyopati tanısı doğrulandı.

Sonuç:
Bu olgu, MG ve mitokondriyal miyopatiler arasındaki klinik benzerliklerin tanısal zorluklara yol açabileceğini göstermektedir. MG tedavisine dirençli kas güçsüzlüğü ve pitoz vakalarında, mitokondriyal miyopatilerin de dikkate alınması gerektiği vurgulanmaktadır. Kesin tanı koymada kas biyopsisi ve genetik testlerin önemi büyüktür ve multidisipliner bir tanısal yaklaşımın gerekliliği bu olguda ön plana çıkmaktadır.

EP - 353 CJD İLE İLİŞKİLİ KORPUS KALLOZUMUN SİTOTOKSİK LEZYONU (CLOCCS)

RÜMEYSA PALTACI , MİRAY ERDEM , ELİF BANU SÖKER , DERYA ÖZDOĞRU

ADANA ŞEHİR EĞİTİM VE ARAŞTIRMA HASTANESİ, NÖROLOJİ ANABİLİM DALI

Giriş:
Creutzfeldt-Jakob hastalığı (CJD); progresif demansa eşlik eden vizüel ve serebellar fonksiyon bozukluğu, miyokloni, piramidal ve ekstrapiramidal disfonksiyon, akinetik mutizm ile ortaya çıkan prion hastalığıdır. Korpus kallozumun sitotoksik lezyonları (CLOCCs); ilaç tedavisi, malignite, enfeksiyon, subaraknoid kanama, metabolik bozukluklar, travma ve otoimmün hastalıklarla ilişkilidir. Radyolojik olarak CLOCCs ile prezente olan ve literatürde benzer vakaya rastlamadığımız CJD olgusunu paylaşıyoruz.

Olgu:
62 yaş kadın hasta, başvurusundan 5 ay önce spinal stenoz operasyon öyküsü sonrasında spondilodiskit nedeniyle tedavi görmüş. Sonrasında yürümede zorluk, idrar inkontinansı, bilinç değişikliği ile Kasım 2023'de kliniğimize başvurdu. Sistemik hastalığı, hayvan teması ve aile öyküsü yoktu. Nörolojik muayenede yürütücü işlev bozukluğu dışında patoloji saptanmadı. Temel kan sayımı, rutin biyokimya ve enflamatuar belirteçler dahil laboratuvar testlerinin tümü normal aralıktaydı. Beyin MR'da korpus kallozum spleniumu düzeyinde hiperintens sinyal patolojileri saptandı(CLOCCs). EEG'de özellik saptanmadı. Otoimmün ensefalit paneli negatifti. BOS bakısında özellik saptanmayan olguya pulse prednol tedavisi verildi. Kontrol Beyin MR'da lezyonlarda radyolojik regresyon yanısıra kliniği de düzelen olgu taburcu edildi. 1 ay sonrasında bilinç değişikliği, yürüme bozukluğu ile tekrar başvuran olgunun Beyin MR'da sol temporoksipitalde kontrastlanan yeni lezyon, peritrigonal alan, sol insüler kortekste kontrastlanma görülmüştür. BOS proteini:3770, %60 PMNL ve 80 lökosit görülmüş olup viral ensefalit ön tanısıyla antiviral tedavi başlandı. EEG'de ağır derecede diffüz serebral disfonksiyon saptanan olgu tedaviden fayda görmedi. Protein 14.3.3 ve RT-QuIC testı pozitif olarak sonuçlandı. Daha sonra miyoklonik atımları eklendi. Hasta CJD olarak tanındı ve palyatif bakım ünitesine devredildi.

Amaç:
CLOCCs pek çok farklı etyoloji ile ilişkilendirilebilmekte olup, tedaviye yanıt vermeyen bilinç değişikliği olan hastalarda CJD akılda bulundurulmalıdır.

EP - 354 WEGENER GRANÜLOMATOZU: HEM İNMENİN HEM DE KOMPLİKASYONLARIN SEBEBİ OLABİLİR Mİ?

SILA ÖZGE CEYLAN , TUĞBA GÜLER GUNT , BURCU ACAR ÇİNLETİ , TUĞÇE MENGİ

DEMOKRASİ ÜNİVERSİTESİ, BUCA SEYFİ DEMİRSOY EĞİTİM VE ARAŞTIRMA HASTANESİ

Giriş:
Vaskülitler, inmenin nadir nedenleri arasında yer almaktadır, kolayca gözden kaçabilmektedir. Konvansiyonel vasküler risk faktörlerinin görülmemesi, inme nedenin belirlenememesi, mikrokanamaların eşlik ettiği farklı alanların multipl infarktlarında; santral sinir sistemi vaskülitlerinin klinik şüphesi artmaktadır.

Olgu Sunumu:
Elli yaşında erkek hasta sol yan güçsüzlüğüyle acil servise başvurdu. Son 2 ayda kilo kaybı ve öksürüğü varmış. Diffüzyon manyetik rezonans görüntülemede sağ orta serebral arter inferior divizyon sulama alanında akut iskemiyle uyumlu diffüzyon kısıtlılığı izlendi. İlk 2 saat içinde intravenöz (İV) trombolitik tedavi uygulandı. İV trombolitik tedavisi sonrası solunum sıkıntısı nedeniyle entübe edildi, nöroloji yoğun bakım ünitesine alındı. Toraks bilgisayarlı tomografide (BT) santralde belirgin yaygın hiperdens alanlar saptandı. Hastaneye yatışından 3 gün önce başka bir sağlık kurumunda çekilen toraks BT'de akciğer parankimi normal olarak değerlendirildi. Ekokardiyografide ejeksiyon fraksiyonu %60'tı. Vaskülite bağlı pulmoner hemoraji olabileceği düşünülerek vaslülit markerları istendi. Pulse steroid başlandı. Şok ve akut böbrek yetmezliği tablosu nedeniyle sürekli renal replasman tedavisine alındı. Sıvı hidrasyonu ve noradrenalin infüzyonu uygulandı. Dissemine intravasküler koagülopati nedeniyle replasmanları yapıldı. Enfeksiyöz markerları yüksek olan hastada septik şok ekarte edilemediği için antibiyoterapi düzenlendi. C3 ve C4 komplemanları düşük, ANTİ-DFS70, c-ANCA, PR3 C-ANCA ve ANA pozitif saptandı. Wegener granülomatozu düşünüldü.

Tartışma:
ANCA ile ilişkili vaskülitte, komplikasyonlar vaskülitin kendisinden veya tedaviden kaynaklanabilir. Komplikasyonlardan biri diffüz alveoler hemorajidir. Bu durum, İV trombolitik uygulamasıyla da görülebilir. Trombolitik tedavi sırasında ya da sonrasında gelişen ani solunum sıkıntısında akılda diffüz alveoler hemoraji tutulmalı, altta yatan Wegener granülomatozu, mikroskobik polianjitis, Goodpasture sendromu, antifosfolipid sendrom gibi hastalıklar araştırılmalıdır.

EP - 355 ACİL SERVİSTE HİPERGLİSEMİNİN SEBEP OLDUĞU BİR HAREKET BOZUKLUĞU OLGUSU

ZEYNEP SENA TUĞLU , ÖYKÜ BEYAZ , TUĞBA CENGİZ

ANKARA BİLKENT ŞEHİR HASTANESİ NÖROLOJİ KLİNİĞİ

Giriş:
Hemiballismus vücudun bir yarısında, üst ve alt ekstremitede görülen istemsiz şiddetli atıcı tipte görülen kompleks hareketlerdir. Genel olarak bazal ganglionlar, putamende görülen patolojilerde ortaya çıkmak ile beraber nadir olarak hiperglisemi sonucunda da görülebilmektedir.

Olgu:
81 yaşındaki kadın hasta bir gündür süregelen sol üst ve alt ekstremite ile ağız ve dilde istemsiz hareketleri olması sebebiyle acil servise başvuruyor. Hastanın özgeçmişinde bilinen kolanjioselüler karsinom, kontrolsüz tip 2 diyabet ve hipertansiyon bulunmaktaydı. Kolonjioyoselüler karsinomu için aktif tedavi almamakta olduğu öğrenildi.

Hasta acil serviste görüldüğünde nörolojik muayenesinde sol üst ve alt ekstremitede istemsiz ritmik olmayan atıcı hareketleri ile orolingual diskinezik hareketleri görüldü, vücudun sol yarısındaki istemsiz hareketleri hemiballismus ile uyumlu olarak değerlendirildi. Santral görüntülemelerde kliniği açıklayabilecek patoloji saptanmadı.

Yapılan tetkiklerinde kan biyokimyasında glukoz değeri 425 mg/dL, tam idrar tetkikinde keton +2 görüldü ancak kan gazında asidozu yoktu.

Anamnezi derinleştirildiğinde hastanın diyabete yönelik tedavisini bir süredir almadığı, evde de kan şekerlerinin disregüle seyrettiği öğrenildi.

Hastada hipergliseminin sebep olduğu hemiballismus/hemikore düşüldü. Tedavide hastaya uygun hidrasyon verildi ve kan şekeri regülasyonu sağlandı. Haloperidol oral damla 3x3 damla olarak verildi. 12 saat sonra yapılan kontrol nörolojik muayenede hastanın sol taraflı istemsiz hareketlerinn belirgin olarak azaldığı izlendi.

Tartışma:
Acil servise akut gelişen hareket bozukluğu ile başvuran yaşlı hastalarda eşlik eden komorbiditelerin değerlendirilmesi, kliniğe sebep olabilecek metabolik parametrelerin stabilizasyonun sağlanması önemlidir. Bizim vakamızın da hemiballismusun nadir bir nedeni olan hiperglisemi ile prezente olması ve altta yatan nedenin tedavisi sonrasında görülen dramatik olumlu yanıt açısından değerli olduğunu düşünmekteyiz.

EP - 356 TRİGEMİNAL NEVRALJİ ÖN TANISI İLE BAŞVURAN BİR HEMİKRANİA KONTİNUA OLGUSU

BERİL KARACAN , EYLEM ÖZYADIN GÖKSU

ANTALYA EĞİTİM ARAŞTIRMA HASTANESİ NÖROLOJİ KLİNİĞİ

Giriş:
Hemikrania kontinua (HK), Trigeminal Otonomik Sefaljiler (TOS) başlığı altında yer alan, tanı zorluğu yaşanıp, sıkça yanlış tanı konabilen ve indometazine yanıt veren primer nadir bir başağrısı iken Trigeminal nevralji (TN) ise en sık görülen kraniyal nevralji türlerinden biridir. HK'da zeminde sürekli tek taraflı hafif-orta şiddette başağrısı vardır, bu ağrının üzerine şiddetli ağrı atakları ve diğer TOS'lerde de gözlendiği gibi ağrı atakları sırasında konjesyon, lakrimasyon, miyozis, pitoz, nazal konjesyon ve rinore gibi otonom bulgular tabloya eklenir. Diğer TOS'lerden, üzerine şiddetli ağrı ataklarının eklenebildiği sürekli bir başağrısının varlığı ile ayrılır. HK'nın en önemli tanı kriterlerinden ve özelliklerinden birisi de indometazine yanıt vermesidir. (1) TN; trigeminal sinirin duyusal dağılım alnında (V1,V2,V3) ortaya çıkan, çok şiddetli, şimşekvari, çok kısa süreli (2 sn-2 dk arasında) ağrı paroksizmleri ile karakterize bir klinik tablodur.(1)

Olgu:
54 yaşında kadın hasta sağ yüz yarısında çekilme ve eşlik eden aynı taraflı baş ağrısı ile Kulak Burun Boğaz(KBB) Kliniğinden TN tanısı ile 1 ay önce karbamazepin tedavisi başlanarak Nöroloji Kliniğine yönlendirildi. Hastanın yaklaşık 4 yıldır psikiyatri takipli olduğu ve stresör faktörler nedenli baş ağrısı nedeni ile hastaya psikiyatri tarafından fluoksetin tedavisi denendiği görüldü. Hastanın öyküsünde benzer şikayetler ile bir çok defa doktor başvurusu olduğu ve bu sebeple sırası ile valproik asit, karbamazepin ve pregabalin kullanımı olduğu görüldü. Geliş muayenesi intakt idi. Mevcut semptomların aile öyküsünde olmadığı öğrenildi. Tedaviye yanıt vermediği için ileri merkeze yönlendirilen hastada etiyoloji araştırılmak üzere hastadan kranial manyetik rezonans görüntüleme (MR), kranial MR anjiyografi, servikal MR istenildi. Yapılan MR görüntülemelerde patolojik bulgu saptanmadı. Zeminde sürekli hafif-orta şiddetli, tek taraflı elektrik çakan tarzda baş ağrısı olduğu için hastada ilk planda TN düşünülmüş ancak anamnez detaylandırıldığında elektrik çarpması olarak tariflenen ağrıların birkaç dakika bazen de 1 gün kadar sürebildiğini ve bazalde olan ağrısına ataklar eşliğinde eşlik ettiğini eş zamanlı ataklara eşlik eden nazal konjesyon, rinore tarifleyen hastada ön planda HK düşünüldü ve indometazin yanıtı bakılmak üzere hastanın mevcut karbamazepin tedavisi azaltılarak kesilerek eş zamanlı indometazin tedavisi başlandı ve 1 ay sonra kontrole çağrıldı.

Sonuç:
HK ayırıcı tanısında migren, Konjunktival kanlanma ve yaşarmalı kısa süreli tek yanlı nevraljiform baş ağrısı (SUNCT) sendromu, TN, paroksismal hemikrania, küme baş ağrısı bulunur. Trigeminal nevralji'de 2-120 sn süren atakların olduğu, otonomik belirtilerin eşlik etmediği, günlük sıklığı değişken ve ağrının ortaya çıktığı yüz tarafında duyusal uyarılarla tetiklenen "tetik noktaları" olduğu indometazin yanıtsız baş ağrıları mevcuttur. Ağrı paroksizmleri esnasında hastalarda özel bir tic hareketi oluşur, ağrı esnasında dış ortamla ilgileri azalır. Genelde zeminde sürekli bir baş ağrısı üzerine ağrı atakları eklenmez, ataklar arasında hastalar baş ağrısı tariflemez. Hemikrania kontinua da sürekli hemikranyal bir ağrı varlığı mevcuttur. Arada ağrı ataklar şeklinde şiddetlenebilir ve özellikle bu şiddetlenme dönemlerinde kraniyal otonom bulgular da ağrıya eşlik eder. HK'nın en önemli tanı kriterlerinden birisi de indometazin yanıtı alınmasıdır. Baş ağrısı ayırıcı tanısında anamnez almak çok önemlidir.Trigeminal nevralji tanısı ile tedavi alan ve tarafımıza yönlendirilen Hemikrania kontinua hastamızı sizinle paylaşmak istedik.

EP - 357 KORE GRAVİDARUM VE SİNÜS VEN TROMBOZU BİRLİKTELİĞİ

UMAY ÖZOĞLU [1], GÖZDE ÜNAL [1], BÜŞRA KOÇ [1], MEHMET DEMİR [1], GÜLSEREN YILMAZ [1], TAMER YAZAR [1]

[1] SBÜ KANUNİ SULTAN SÜLEYMAN EĞİTİM VE ARAŞTIRMA HASTANESİ, NÖROLOJİ KLİNİĞİ
[2] SBÜ KANUNİ SULTAN SÜLEYMAN EĞİTİM VE ARAŞTIRMA HASTANESİ, ANESTEZİYOLOJİ VE REANİMASYON KLİNİĞİ

Giriş:
Hamilelik döneminde ortaya çıkan herhangi bir sebepten kaynaklanan kore, kore gravidarum olarak tanımlanır. Kore, vücudun çeşitli bölgelerini rastgele sırayla kapsayan, düzensiz, istemsiz ve "dans eder " tarzda hareketler ile karakterizedir. Üreme çağındaki kadınlarda etyolojide sık olarak akut romatizmal ateş ve antifosfolipid sendromu bulunur. Daha az görülen nedenler arasında wilson hastalığı, hipertiroidizm, damar hastalıkları(sinüs ven trombozu gibi), diğer hiperkoagülapati durumları ve toksik nedenler yer alır. Sinüs ven trombozu (SVT) vakaları yaygın olarak gebelik dönemi ve lohusalık dönemi ile ilişkilendirilmiştir. Klinik belirtileri arasında baş ağrısı, papil ödemi, fokal veya jeneralize nöbetler, konfüzyon, bilinç değişikliği bulunabilir.

Olgu:
Sol tarafta şiddetli koreiform hareketler gözlenen 25 haftalık gebe hasta SVT ön tanısı ile interne edildi. Bir hafta önce yüzde uyuşma ile başlayan sonrasında sol ekstremitelerde kaşıntılı, ağrılı döküntülerin eşlik ettiği ardından da istemsiz hareketlerin eklendiği ve bu nedenle beş gündür uyuyamama ve baş ağrısı şikayeti olduğu öğrenildi. Nörolojik muayenesinde hasta ajiteydi. Sol yüzü de içine alan hemihipoestezisi mevcuttu. Serebellar testler beceriksizdi. Otururken, konuşurken ve yürürken; sol üst, sol alt ekstremitelerde ve yüzde koreiform hareketleri mevcuttu. Yapılan tetkikler sonucunda kore gravidarum tanısı alan hastanın şikayetleri haloperidol tedavisi ile tama yakın kontrol altına alındı. Hasta takiplerinde miadında sağlıklı doğum gerçekleştirdi.

Sonuç:
Gebelik döneminde hayat kalitesini olumsuz etkileyen bulgular ile başvuran hastada etyolojide SVT gibi nadir sebebin saptanması nedeni ile olgu paylaşılmaya değer görülmüştür.

EP - 358 SNCA HETEROZİGOT EXON DUPLİKASYONU SAPTANAN VE DERİN BEYİN STİMÜLASYONU UYGULANAN PARKİNSON OLGUSU

GİZEM MESUT [1], PINAR OCAK [2], AHMET BEKAR [2], ÇİĞDEM SEVDA ERER ÖZBEK [1]

[1] BURSA ULUDAĞ ÜNİVERSİTESİ TIP FAKÜLTESİ, NÖROLOJİ ANABİLİM DALI
[2] BURSA ULUDAĞ ÜNİVERSİTESİ TIP FAKÜLTESİ, BEYİN VE SİNİR CERRAHİSİ ANABİLİM DALI

Amaç:
Lewy cisimciklerinde baskın olan alfa-sinüklein (SNCA) proteini, Parkinson hastalığı, Lewy cisimcikli demans ve sinükleinopatiler olarak adlandırılan hastalıklarda görülen sitoplazmik inklüzyonların tipik bir örneğidir. Alfa-sinüklein SNCA genindeki missense mutasyonu ve kopya sayısı varyantları (CNV), otozomal dominant Parkinson hastalığının genetik bir nedeni olarak bildirilmiştir. Bu sunumda nadir görülen SNCA heterozigot duplikasyonu saptanan ve Derin Beyin Stimülasyonu uygulanan genç başlangıçlı parkinson olgusunu sunmayı amaçladık.

Olgu:
51 yaşında kadın hasta, 5 sene önce sağ kol ve elini kullanmakta zorluk ile Nöroloji polikliniğine başvurdu. Sağ taraflı hemiparkinsonizm olan hastaya dopaminerjik tedavi başlandı. Koç Üniversitesi Nörodejenerasyon Araştırma Laboratuvarı'nda yapılan tüm ekzon dizileme ve SEQ/CNV analizi ile bireyin SNCA geninde heterozigot bir exon duplikasyonu tanımlandı. Bacak ağrısı ve bel fıtığı tanıları olan annesinde aynı duplikasyon saptandı, asemptomatik olan babasında duplikasyon saptanmadı. 5. yıl takibinde sağda distonik diskinezisi, rem-uykusu davranış bozukluğu (RBD), disotonomi, sabah tutukluğu, doz sonu kötüleşmesi ve gecikmiş yanıt mevcuttu. Apomorfin tedavisi bulantı, kusma, nefes darlığı nedeniyle kullanılamadı. Nöropsikolojik değerlendirmede hem MOCA dikkat alt testi hem de detaylı dikkat testlerinde hafif düzeyde bozulmaları görüldü. Belirgin depresyon bulgularına bağlı olduğu düşünüldü. Takibinde Derin Beyin Stimülasyon tedavisi kararı alındı.

Sonuç:
Literatürdeki SNCA duplikasyonu vakalarının yarısından fazlasında, erken başlangıçlı parkinsonizm ve disotonomi, RBD, halüsinasyonlar, demansa yol açan bilişsel bozukluklar gibi non-motor özellikler görülmüştür. Sadece birkaç vaka, tipik Parkinson hastalığı özellikleriyle ortaya çıkmıştır. Cihaz destekli tedavi alan SNCA duplikasyonu olan genç başlangıçlı parkinson olgusunun literatür bilgileri eşliğinde tartışılması planlandı.

EP - 359 BASİT BİR YÜZME ANTREMANI SONRASI GELİŞEN FİSHER 1.5 SENDROMU

HATİCE MEDİHA KINA , HAFİZE NALAN GÜNEŞ

ANKARA EĞİTİM VE ARAŞTIRMA HASTANESİ, NÖROLOJİ ANABİLİM DALI

Giriş:
Fisher'in bir buçuk sendromu pontin küçük lezyonlarında görülen nadir bir tablodur. Travma öyküsü olmadan, yüzme sonrası gelişen diseksiyon vakalarına bir örnek olarak vakamızı sunduk.

Olgu:
38 yaşında erkek, önceki gün yüzerken boynunda hafif bir ağrı hissetmiş. Ertesi gün başlayan çift görme şikayetiyle başvurdu. Sağ gözde içe ve dışa, sol gözde içe tam bakış kısıtlılığı mevcut ve sol gözde dışa bakışta horizontal nistagmus gelişmekte idi. Difüzyon MR görüntülemesinde pons sağ yarı posteriorunda milimetrik akut-subakut enfarkta ait difüzyon kısıtlaması izlendi. Karotis-vertebral BT anjiografide sağda vertebral arter V3-V4 segmenti düzeyinde damar duvarında düzensizlikleri ve V4 segmentleri lokalizasyonunda çift lümen görünümü veren yaklaşık 2.5 cm lik bir trasede diseksiyon alanı gözlendi. Hastaya düşük molekül ağırlıklı heparin (DMAH) yatırılarak nöroloji servisine yatırıldı. Araştırma sonucu anti-yoğun ince benekli 70 (Anti-DFS70) pozitif saptandı.

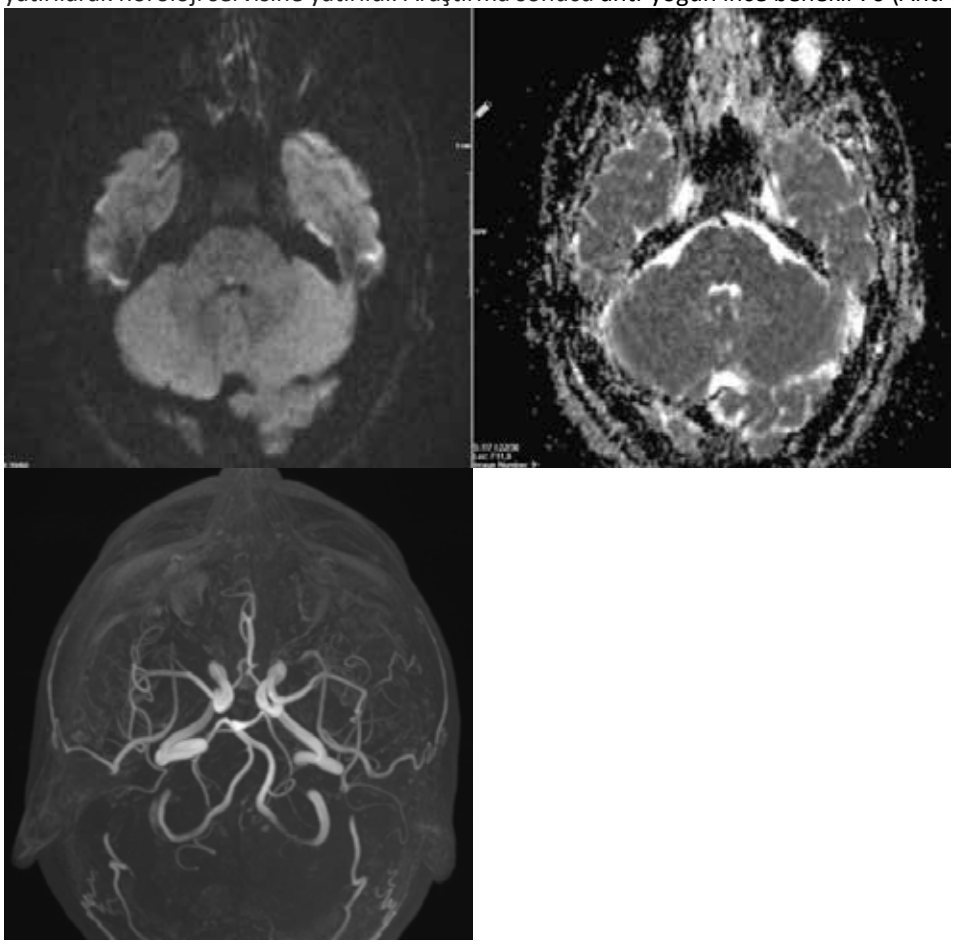

Tartışma:
Literatürde vertebral arter diseksiyonu ve yüzme ile ilişkili çalışmaların dört tanesi scuba-diving, iki tanesi yüzme, bir tanesi sığ havuza atlama, bir tanesi de Klippel Feil sendromu ile ilişkili vertebral arter diseksiyonu vakalarını içermekteydi. Vertebral arter diseksiyonu yüzme ile ilişkili olarak suya kötü pozisyonda düşme, yüksekten atlama, dalga çarpması gibi daha çok boyun bölgesine alınan travmalar ile ilişkilendirilmiş olsa da travma öyküsü olmayan hastalarda da görülmektedir. Başlangıçta asemptomatik vakalar dahi bildirilmiştir. Bu vakada pozitif tespit edilen Anti dense fine speckled 70 (DSF -70): DFS70, alkol, ultraviyole B (UVB) ışını, sitotoksik ilaçlar ve bazı virüsler gibi çevresel stres faktörleri karşısında hücre sağkalımının desteklenmesinde önemli bir rol oynar. Anti DFS-70 otoantikoru pozitif bu vakada,bu markerın vakadaki önemi henüz anlaşılamamıştır.

EP - 360 PRURİTUS SEMPTOMUNDAN MULTİPL SKLEROZ TANISINA: OLGU SUNUMU

EMİNE BAŞAK KUTLUAY , MİNE KALAY , LEVENT ÖCEK , NESLİHAN EŞKUT , ASLI KÖŞKDERELİOĞLU , PINAR ORTAN

İZMİR ŞEHİR HASTANESİ NÖROLOJİ KLİNİĞİ

Giriş:
Multipl skleroz(MS) fiziksel engellilik,bilişsel bozukluk ve yaşam kalitesini etkileyen merkezi sinir sisteminin otoimmün aracılı nörodejeneratif bir hastalığıdır.MS tanılı hastalarda paroksismal nöropatik pruritus semptomuyla sık karşılaşılmasına rağmen,tanı konulmadan önce ilk semptomlardan birinin pruritus olması literatürde nadir rastlanan bir durum olması nedeniyle olgumuzu sunmak istedik.

Olgu:
Kırk dört yaşında kadın hasta iki ay önce başlayan sol koldaki kaşıntısının geçmediğini,son bir haftadır kaşınmanın yanına kolunun tamamına yayılan yanma,parmaklarda kasılma, güçsüzlük şikayetinin eklenmesi ile polikliniğimize başvurdu.Özgeçmişinde 15 yıl önce ani başlayan çift görme şikayetinin iki haftada kendiliğinden düzeldiği öğrenildi.Nörolojik muayenesinde;sola bakışta ılımlı horizontal nistagmus, sol üst ekstremite hipoestezisi ve ılımlı Lhermitte bulgusu saptandı.Servikal MRGde C3-C4 seviyesinde hafif kontrast tutulumu olan T1A hipointens,T2A hiperintens lezyon görüldü.Kranial MRG'sinde sağ parietal lob ve sol oksipital lob periventriküler beyaz cevherde kontrast tutulumu olmayan FLAIR ve T2A hiperintens lezyonlar saptandı.Laboratuvar testleri normal idi. Beyin omurilik sıvısı incelemesinde protein normal idi.IgG indeksi 0.66 ve oligoklonal bant tip 2 pozitifli saptandı.AQ-4 ve anti-MOG antikorları negatif idi.VEP,SEP ve OCT'de normal bulgular elde edildi.7 gün 1000 mg/gün IVMP tedavisi verildi.Semptomları gerileyen hastanın izlemindeki kontrol kranial MRG'sinde yeni T2A lezyonlar gözlendi.İmmunmodülatör tedavi başlanması planlandı ancak hasta kabul etmedi. Hastanın izlemi devam etmektedir.

Tartışma:
Multiple skleroz hastalarında,en sık ekstremitelerde,yüzde veya kafa derisinde lokalize olan paroksismal nöropatik pruritus görülmektedir.Kaşıntısı olan hastaların MS ile ilişkili komorbiditelere ve omurilik veya beyin sapında demiyelinizan lezyonlara sahip olma olasılığı daha yüksek olduğu bilinmektedir.Olgumuzda da kaşıntı semptomundan başlayan sonrasında klinik olarak yaklaşıldığında klinik, radyolojik ve laboratuvar bulguları ile ön planda MS tanısına ulaşılmış olup sunulmaya değer görülmüştür.

EP - 361 DİYABETİK TORASİK POLİRADİKÜLOPATİ OLGU SUNUMU

ERTUĞRUL ÇINAR , TUĞBA EYİGÜRBÜZ , ALPEREN KOCAOĞULLAR , EDA ÇOBAN , NİLÜFER KALE İÇEN

S.B.Ü.BAĞCILAR EĞİTİM VE ARAŞTIRMA HASTANESİ

Giriş:
Diyabetik torasik poliradikülopati(DTP) tip2 DM hastalarında şiddetli,kronik abdominal ağrılara sebep olabilen bir hastalıktır.Duyusal,motor ve otonomik fonksiyonlar etkilenebilir. Hastalık tanısı karakteristik öykü,fizik muayene bulguları,paraspinal EMG ve diğer testlerin yardımı ile konur.Post herpetik nevralji,maligniteler,karın ağrıları etiyolojileri ve diğer spinal hastalıklar DTP ayırıcı tanılarında yer almaktadır.

Olgu:
DM öyküsü bulunan 63 yaş erkek hasta 1 sene önce başlayan son 3-4 aydır şiddetlenen sol torakal bölgede ağrı ve yanma hissi,kilo kaybı yakınmasıyla başvurdu.VAS skalasına göre ağrısı 9 puan civarındaydı.

Nörolojik muayenede kas gücü tam,sol T4-T10 arasında hiperestezi,DTR ler hipoaktif,TCR sağ lakayt/sol fleksör olarak izlendi.

Hastanın şikayetlerine bağlı yapılan paraspinal EMG'de sol Nn. intercostalis (V-X12)lerde parsiyel aksonal kayba neden olmuş aktif olarak devam eden subakut dönemde tutulum izlendi. Duysal lifleri öncelikle etkilemiş, uzunluk bağımlı, ön planda aksonal kayıpla seyreden bir polinöropati sendromu ile uyumlu bulundu.Ağrıları için hastaya pregabalin 150mg 2*1 başlandı.

Hasta ayırıcı tanı araştırması amacıyla nöroloji servisine yatırıldı.Rutin kan tetkiklerinde HbA1c 8,8 olarak saptandı.Malignite taraması için yapılan tetkiklerde patoloji saptanmadı.Servikal-torakal MR tetkiklerinde T6 vertebra korpusu sol yarısı posteriorda yaklaşık 1 cm çapında hafif kontrastlanan lezyon saptandı.PET-CT'de tutuluma rastlanmadı.Yapılan LP'de atipik hücreye rastlanmadı,BOS proteini yüksek saptandı.

Hastaya diyabetik torasik poliradikülopati tanısı konuldu,tedavisine amitriptilin 20mg/gün ve alfa-lipoik asit 600mg/gün eklendi ve taburcu edildi.Taburcu olduğunda VAS skalasına göre ağrısı 5 puan civarındaydı.

Hastaya 5 gün 0,4g/kg dozunda IVIG tedavisini takiben ayda 1 kez almak üzere toplamda 3 ay IVIG tedavisi verildi.IVIG tedavisi sonrası VAS skalasına göre ağrısı 0 puandı.

Tartışma:
Diyabetik kronik karın ağrısı bulunan ve kilo kaybı ile başvuran hastalarda DTP tanısı akla gelmelidir.Diyabetik PNP'nin klasik lokalizasyonuna uymayan bu hastalar karın ağrısı sebebiyle birçok branşa başvurmaktadır.Tanınmadığında gereksiz klinik araştırmalara yol açabileceğinden nadir görülen bu nöropati şeklinin akılda tutulması gerektiğini vurgulamak istedik.

Referanslar:
1)Longstreth GF. Diabetic thoracic polyradiculopathy. Best Pract Res Clin Gastroenterol. 2005 Apr;19(2):275-81.
2) Tsunoda K, Omote Y, Hishikawa N, et al. Diabetic painful truncal neuropathy with hypohidrosis and facial palsy. Neurol Clin Neurosci. 2020; 8: 155–157.

EP - 362 LAMOTRİGİN KULLANIMI SONRASI GELİŞEN NADİR BİR OLGU:DRESS SENDROMU

ENES DURAK [1], JALE SİNİTTA DURAK [2], VİCTORİA GÜLNARA ALİSOY [1], NAİLE SEZGİN [1], ASLI AKSOY GÜNDOĞDU [1]

[1] TEKİRDAĞ NAMIK KEMAL ÜNİVERSİTESİ
[2] TEKİRDAĞ ŞEHİR HASTANESİ

Giriş:
DRESS sendromu (drug rash with eosinophilia and systemic symptoms), ilaç hipersensitivite sendromu olarak da bilinen, ateş, cilt döküntüsü, tek ya da çoklu iç organ tutulumu ile karakterize yaşamı tehdit edebilen oldukça ender, akut, idiosenkrazik bir ilaç reaksiyonudur (1,2). Bu vakada lamotrijin(LTG) kullanımı sonrası DRESS sendromu gelişen 18 yaşındaki hastayı sunmayı amaçladık.

Olgu:
Epilepsi tanılı 18 yaş kadın hastanın 10 gündür olan ateş,boğaz ağrısı ve 1 aydır giderek artan cilt döküntüsü olması üzerine dermatoloji kliniğine yatışı yapıldı. Hastanın 1 yıldır farkındalığın bozulduğu jeneralize tonik klonik vasıfta nöbetlerinin olduğu ,3 ay önce levetiresetam(LEV) 2000 mg/gün tedavisinin başladığı 6 hafta önce de nöbet kontrolünün sağlanamaması nedeniyle tedavisine LTG 50 mg/gün eklendiği öğrenildi. Antinöbet ilaç kullanmaya başlaması ile birlikte ayda 10 kez olan benzer vasıftaki nöbet sayısının 3'e düştüğü öğrenildi.
Hastanın nörolojik muayenesinde patoloji saptanmadı ancak sistemik muayenesinde sağ inguınal bölgede lenfadenopati, yüz gövde ve bacaklarda yaygın eritemli zemin üstünde desquamöz döküntülü lezyonlar (Resim 1a,1b), preseptal ve periorbital ödem saptandı. Hastanın yapılan yüzeyel doku ve batın ultrasonografi (USG)'lerinde sağ inguinal ve sağ submandibular bölgelerde lenfadenopatileri karaciğer boyutunda artış (165 mm) ve dalak boyutunda artış (139 mm) saptandı. Hastanın laboratuvar bulgularında AST 148 IU/L , ALT 165 IU/L,GGT 77 IU/L,ALP 114 IU/L , LDH 1017 IU/L patolojik değerleri dışında diğer sonuçlar normal olarak saptandı ve eozinofili varlığı görüldü.

Hastanın klinik, laboratuvar ve antinöbet ilaç kullanımı öyküleri gözden geçirildiğinde RegiSCAR grubu tarafından oluşturulan skalaya (Tablo 1) göre hastaya DRESS sendromu tanısı koyuldu. Hastanın antinöbet tedavisi, LTG dozunun aralıklarla azaltılarak kesilmesi planlandı ve LEV dozu 3000 mg/gün arttırılacak şekilde yeniden düzenlendi. Hastaya aynı zamanda dermatoloji kliniği tarafından 1mg/kg metilprednizolon tedavisi başlandı.Tedavi düzenlemesinden 2 hafta sonra cilt döküntülerinde belirgin azalma olduğu gözlendi(Resim 2a,2b,2c).

Tartışma ve Sonuç:
LTG, özellikle bipolar bozukluk ve epilepsi kullanılan etkili bir tedavidir. Ancak, nadir de olsa ilaçla ilişkili ciddi yan etkiler ortaya çıkabilmektedir ve bunlar arasında DRESS sendromu da bulunmaktadır. DRESS sendromu gecikmiş T-hücresi aracılı bir advers ilaç reaksiyonudur ve hastalarda yaygın döküntü, yüz ödemi, visseral organ tutulumu, eozinofili ve atipik lenfositoz dahil olmak üzere hematolojik anormalliklerle kendini göstermektedir. Bu sendrom mortalite oranı %10'a kadar çıkabilen bu nedenle tehlikeli ve hızla tanı konması gereken nadir bir tablodur. (3). Literatürde, LTG ile ilişkili DRESS sendromu vakaları sıklıkla bildirilmiştir. Çalışmalar, bu vakaların çoğunun, tedaviye başladıktan 2-8 hafta sonra ortaya çıktığını ve LTG dozunun arttırılmasıyla riskin yükseldiğini belirtmektedir. Bununla birlikte, bazı vakaların düşük dozda LTG kullanımıyla da ortaya çıkabildiği rapor edilmiştir. Bu durum da ilacın tüm kullanıcılar için risk oluşturabileceğini düşündürmektedir. Bizim hastamızda da literatür ile uyumu şekilede LTG tedavisi başlandıktan 6-8 hafta sonra klinik bulgular orta çıkmıştı Sistemik kortikosteroidler, ciddi vakalarda tedavinin temel dayanağı haline gelmiştir ve genellikle tedavinin başlamasından sonraki birkaç gün içinde klinik semptomlarda ve laboratuvar parametrelerinde belirgin bir iyileşme sağlamaktadır (6). Kortikosteroid kullanımına rağmen semptomlar progrese olmaya devam ettiği durumlarda intravenöz immünoglobulin (IVIG) ve / veya plazmaferez seçenekleri değerlendirilebilmektedir (7). Bizim hastamızda kortıkosteroıd tedavisi cilt bulgularıın belirgin şekilde gerilemesinde yeterli olmuştur. Aynı zamanda LTG dozu azaltılıp kesilmiştir. Klinik pratikte DRESS sendromunun erken teşhisi ve uygun yönetimi önemlidir. LTG tedavisi planlanan, kullanmakta olan ve doz artışı yapılan hastalarda ateş, cilt döküntüsü gibi bulgular gelişmesi durumunda nadir görülen DRESS sendromu tanısı akılda tutulmalıdır.

EP - 363 ATEROSKLEROTİK KAROTİS HASTALIĞINDA İNME RİSKİNDE ARTIŞLA İLİŞKİLİ LABORATUVAR VE RADYOLOJİK BULGULAR İLE BİLİŞSEL İŞLEVLERİN DEĞERLENDİRİLMESİ

SEVİL YUSİFLİ [1], SELEN SOYLU [2], BEYZANUR YALÇIN [2], GİZEM KORAL [2], MİNE SEZGİN [1], MEHMET BARBUROĞLU [3], SERRA SENCER [3], NİLÜFER YEŞİLOT [1], VUSLAT YILMAZ [2], ERDEM TÜZÜN [2], CEM İSMAİL KÜÇÜKALİ [2], ESME EKİZOĞLU [1]

[1] İSTANBUL ÜNİVERSİTESİ, İSTANBUL TIP FAKÜLTESİ, NÖROLOJİ ANABİLİM DALI
[2] İSTANBUL ÜNİVERSİTESİ, AZİZ SANCAR DENEYSEL TIP ARAŞTIRMA ENSTİTÜSÜ, SİNİRBİLİM ANABİLİM DALI
[3] İSTANBUL ÜNİVERSİTESİ, İSTANBUL TIP FAKÜLTESİ, RADYOLOJİ ANABİLİM DALI

Amaç:
İskemik inme riskini öngörebilecek enflamatuar ve radyolojik biyobelirteçleri tanımlamak, enflamatuar belirteçlerin bilişsel işlevlerle ilişkisini ortaya koymak amaçlanmıştır.

Gereç ve Yöntem:
62 olgu, asemptomatik karotis darlığı(AKD), semptomatik karotis darlığı(SKD) ve kontrol grubu olmak üzere üç grupta incelendi. Serum örneklerinde ELISA ile enflamatuar belirteçler, akım sitometrisi ile doğal immün sistem aktivitesi değerlendirildi. SKD grubunda bu incelemeler akut dönem ve 6.ayda tekrarlandı. Tüm hastalara vasküler görüntüleme yapılarak MR ile ak madde lezyonları Fazekas ölçeğine göre sınıflandırıldı ve plak içi kanama varlığı MPRAGE ile değerlendirildi. Hastaların bilişsel işlevleri ACE-R ve MMSE testleriyle belirlendi. Gruplar ve plak özelliklerine göre oluşturulan alt gruplar arasında enflamatuar belirteç düzeyleri ve bilişsel işlev bulguları karşılaştırıldı.

Bulgular:
SKD grubunda, IL-6, IL-1 beta, M1 monosit düzeyleri AKD ve kontrol grubuna göre yüksekti (sırasıyla her grup **için p < 0,01, p < 0,05, p < 0.05)**, 6. ay kontrolünde IL-6, IL-1 beta düzeylerinde anlamlı azalma görüldü (sırasıyla p<0,001, p<0,05). Ayrıca, SKD grubunda IL-8 düzeyi kontrol grubundakinden yüksekti (**p < 0.05**). SKD grubunda plak içi kanama olan hastalarda, lipit içeriği yoğun plaklı hastalarda, olmayanlara göre netozis belirteçleri yüksek bulundu (sırasıyla **p=0,04**, **p=0,034**). AKD grubunda IL-8 heterojen plaklı hastalarda homojen plak olanlardan yüksekti (**p = 0.04**). AKD grubunda IL-6, SKD grubunda ise netozis belirteçlerinden CitH3 ve PMN ileri düzey karotis darlığı olan hastalarda yüksek bulundu (sırasıyla **p = 0.008**, **p = 0.009**, **p = 0.043**). AKD grubunda, MMSE ve ACE-R skorları kontrol grubundan düşük saptandı (**p=0.045**, **p=0.005**), ancak hem AKD hem de SKD gruplarında ak madde yükü ile enflamasyon artışı ilişkisini destekleyen bulgu elde edilmedi.

Sonuç:
Aterosklerotik karotis hastalığında artmış enflamasyon ve netozisin inme ile ilişkili olduğu gösterilmiştir. Tedavi sonrası akut dönemde saptanan enflamatuar aktivitede anlamlı azalma saptanmıştır. Asemptomatik grupta bilişsel işlevlerde bozulma görülmüştür, ancak ağır ak madde bozukluğu ile artmış sistemik enflamasyon arasında net bir ilişki gösterilememiştir.

EP - 365 EEG'DE FOTİK DUYARLILIK GÖSTEREN GEÇ BAŞLANGIÇLI MONOZİGOT İKİZ MELAS OLGU SUNUMU

RÜMEYSA KAHRAMAN , SENA AYŞE KAYA , SERKAN DEMİR , ŞEVKİ ŞAHİN , ÖZDEM ERTÜRK ÇETİN

SANCAKTEPE ŞEHİT PROF DR İLHAN VARANK EĞİTİM VE ARAŞTIRMA HASTANESİ

Amaç:
MELAS sendromu, genellikle 20 yaşından önce görülen işitme ve görme bozukluğu, kas güçsüzlüğü, konuşma bozuklukları, epileptik nöbetler, baş ağrıları, mide bulantısı-kusma ve kısa boy gibi çok çeşitli klinik belirtilerle karakterize bir mitokondriyal hastalıktır. En yaygın EEG bulgusu yavaş zemin aktivitesi olup en yaygın görülen nöbet tipleri fokal (%50) ve miyoklonik (%48) nöbetlerdir. EEGde fotik stimülasyona duyarlılığı literatüre çok nadir bildirilmiştir.

Gereç ve Yöntem:
Bu çalışmada, EEG'de fotik duyarlılığı olan geç başlangıçlı monozigotik ikiz olan iki MELAS sendromu olgusu sunulacaktır.

Bulgular:
Birinci olgu, 41 yaşında kadın hasta görme kaybı ve genel durum bozukluğu yakınmasıyla başvurmuş, kranyal göntülemesinde sol oksipital lobda difüzyon kısıtlılığı izlenmiştir. Takiplerinde jeneralize tonik-klonik nöbetlerinin görülmesiyle birlikte EEGde de sol hemisferde lateralize periyodik deşarjlar tespit edilmiştir. Genetik analiz sonucunda MT-TL1 genine ait m.3243A>G allelinde mutasyon görülen hastaya MELAS tanısı konulmuştur. Asemptomatik seyreden ikiz kardeş, kardeşinin genetik tanısı ardından taranmış ve MT-TL1 geninin m.3243A>T allelinde mutasyon görülerek MELAS tanısı almıştır. Asemptomatik döneminde EEG'de fotosensitivite ve göz kapatma sırasında sıklığı artan 2-3 saniyelik jeneralize diken-çoklu diken yavaş dalga deşarjları izlenmiştir. Antinöbet ilaç başlanmıştır. 6 ay sonrasında inme benzeri epizod ve nöbet şeklinde ilk klinik atağını geçirmiştir.

Sonuç:
Sunulan olgularda MELAS'a ait tipik klinik semptomlar izlenmekle beraber, ileri yaşta başlamaları ve EEG özellikleri dikkat çekicidir. Nadiren bildirilen göz kapama duyarlılığı ve fotosensitivite, posterior hemisferlerde ortaya çıkabilecek hipereksitabilitenin MELAS patofizyolojisinde rol oynayabileceğini düşündürmektedir. EEG'de fotik ve göz kapama duyarlılığı, önplanda idiyopatik jeneralize epilepsileri akla getirmekle beraber, etiyoloji belirlemekte zorluk yaşanan vakalarda ayrıcı tanıda MELAS gibi mitokondriyal hastalıklar da akla gelmelidir.

EP - 366 ERİŞKİN BAŞLANGIÇLI ATAKSİ VE PSİKOMOTOR RETARDASYONLA BAŞVURAN İKİ KIZ KARDEŞTE SAPTANAN SYT 14 GEN MUTASYONU : NADİR GÖRÜLEN SCAR 11 OLGUSU

RAHİME KILIÇ [1], ÇİĞDEM SEVDA ERER ÖZBEK [1], AYŞE NAZLI BAŞAK [2]

[1] BURSA ULUDAĞ ÜNİVERSİTESİ TIP FAKÜLTESİ NÖROLOJİ ANABİLİM DALI
[2] İSTANBUL KOÇ ÜNİVERSİTESİ SAĞLIK BİLİMLERİ ENSTİTÜSÜ

Giriş:
Otozomal resesif serebellar ataksiler (SCAR),genellikle 20 yaşından önce ortaya çıkan,çeşitli nörolojik ve nörolojik olmayan klinik bulgularla karakterize nadir görülen heterojen bir hastalık grubudur.Yeni nesil dizileme yöntemleri ile 200 e yakın SCAR geni tanımlanmıştır. SYT14 geninin serebellumun purkinje hücrelerinde bulunduğu ve bu genin mutasyonunun serebellar ataksi patogenezinde rolü olduğu bilinmektedir.Literatürde SYT14 mutasyonu bildirilen aynı aileden iki tane ataksi hastası ve nöbet öyküsü ve nörogelişimsel anormalliği olan bir hasta dışında başka olgu yoktur.

Bildirimizde serebellar ataksi ve kognitif bozukluğu olan SYT 14 mutasyonu saptadığımız 2 tane SCAR 11 olgusunun , klinik ve genetik özellikleri ile sunulması ve resesif ataksilere yaklaşım protokolünün tartışılması amaçlanmıştır.

Olgu 1:
44 yaş kadın hasta 30 yaşında başlayan yavaş ilerleyen denge kaybı ve koordinasyon bozukluğu ile başvurdu.Çocukluk döneminden beri öğrenme güçlüğü vardı ve okul başarısı düşüktü.Özgeçmişte başka özellik yoktu.Muayenesinde nistagmus, dismetri, disdiadokinezi, dizartri , ataksi saptandı.

Olgu 2:
42 yaş kadın hasta, 20 yaşında başlayan dengesizlik yakınması mevcuttu.Sosyal iletişimde zorluk ve hafif mental geriliği vardı.Özgeçmişinde başka özellik yoktu.Muayenesinde dismetri diasdiadokinezi ,ataksi saptandı.
İki kardeşin anne ve babası 1. derece akrabaydı. Kranial MR 'larında serebellar atrofi ve minimental testlerde orta derece kognitif bozukluk saptandı. Rutin tetkikleri,tiroit değerleri ,A,E,B12 vitaminleri, Wilson tetkikleri,periferik yayma,AFP,CK,albumin,metabolik tetkikleri normaldi.Resesif geçişli genetik ataksi düşünülen hastalara yapılan WES analizinde SYT 14 mutasyonu saptandı.

Sonuç:
Resesif geçişli ataksiler nadir olarak bilinse de yüksek akraba evliliği oranı nedeniyle ülkemizde daha yaygındır.Klinik bulgular, laboratuvar tetkikleri,nörogörüntüleme ve elektrodiagnostik incelemelerde saptadığımız ipuçları doğrultusunda istenecek genetik testlerin bu nadir hastalıklara tanı koymadaki önemi büyüktür.

EP - 367 YAVAŞ PROGRESİF YÜRÜME GÜÇLÜĞÜNDE AYIRICI TANI: VENTRAL KORD HERNİASYONU

SEMİH TAŞDELEN [1], VOLKAN TAŞDEMİR [1], MEHMET BARBUROĞLU [2], NERMİN GÖRKEM ŞİRİN [1], ELİF KOCASOY ORHAN [1], MEHMET BARIŞ BASLO [1]

[1] İSTANBUL TIP FAKÜLTESİ NÖROLOJİ ANABİLİM DALI
[2] İSTANBUL TIP FAKÜLTESİ RADYOLOJİ ANABİLİM DALI

Giriş:
Ventral kord herniasyonu patofizyolojisi tam olarak aydınlatılamamış, bugüne kadar yaklaşık 300 vakanın bildirildiği, nadir görülen bir tablodur. Spinal kordun ventral kısmının dura mater üzerindeki bir defektten herniasyonu ve meninkslerin öncülünü oluşturan hücrelerin embriyolojik süreciyle ilgili anomaliler, öne sürülen farklı mekanizmalardır.

Olgu:
Yaklaşık on yıldır ilerleyici yürüme güçlüğü ve bacaklarda uyuşma yakınması olan, 74 yaşında erkek hastanın özgeçmişinde, 2016 yılında opere olarak kür kabul edilen, kemoterapi ve radyoterapi almadığı bilinen prostat malignitesi ile hipertansiyon tanıları vardı. Nörolojik muayenesinde kas gücü tamdı, sol patella refleksi hiperaktif, derin duyusu alt ekstremitelerde azalmış, taban derisi refleksi iki yanlı ekstansör yanıtlı ve yürüyüşü ataksikti. Torakal MR görüntülemesinde T6-T7 düzeyinde 14 mm'lik segmentte posterior subaraknoid mesafeyi dolduran T2a hiperintens, T1a hipointens, beyin omurilik sıvısı intensitesinde, kontrast tutulumu olmayan, medulla spinalisi anteriora iten ve bu düzeyde medulla spinalis seçilemeyen alan izlenerek ventral kord herniasyonu lehine değerlendirildi. Bu düzeyde T7 vertebra düzeyinden T8 vertebra inferioruna doğru medulla spinaliste sirenksle uyumlu görünüm izlendi. Periferik sinir iletim incelemeleri alt ekstremitelerde hâkim, duysal liflerin ön planda etkilendiği bir polinöropati sendromu ile uyumluydu. Somatosensoriyel uyandırılmış potansiyeller (SEP) incelemesinde median SEP normalken, tibial SEP incelemesi iki yanlı arka kordon iletiminde lomber bölge üzerinde bir aksamayı düşündürmekteydi (kortikal yanıtlar iki yanlı uzun latanslı).

Tartışma ve Sonuç:
Ventral kord herniasyonu nadir görülmesi, sinsi ve genellikle yavaş ilerleyen semptomları nedeniyle teşhis ve tedavi açısından önemli zorluklar barındırmaktadır. Olgumuzdaki gibi yavaş gelişen yürüme güçlüğü ve muayene bulguları ile miyelopati varlığının tespiti zorluk oluşturmasa da; radyolojik görüntülemelerin yorumlanabilmesi ve tanı sonrası cerrahi tedavi seçeneklerinin uygulanabilmesi, deneyim ve multidisipliner yaklaşım gerektirmektedir.

EP - 368 OTİZM SPEKTRUM BOZUKLUKLARINDA ERİŞKİN BAŞLANGIÇLI NÖBETLER

METE AYKUT GÜNİKEN [1], PINAR ALGEDİK [2], ÖZDEM ERTÜRK ÇETİN [1]

[1] SBÜ SANCAKTEPE ŞEHİT PROF. DR. İLHAN VARANK EĞİTİM VE ARAŞTIRMA HASTANESİ NÖROLOJİ KLİNİĞİ
[2] HALİÇ ÜNİVERSİTESİ TIP FAKÜLTESİ PSİKİYATRİ ANABİLİM DALI

Amaç:
Otizm spektrum bozukluklarında (OSB) epilepsi çok sık görülen bir komorbiditedir. OSB tanılı hastalarda epilepsi görülme oranının %2-46 arasında değişkenlik gösterir. Bu bulgular OSB ve epilepsinin yakın patofizyolojilere sahip olabileceğini düşündürmekle beraber bu iki hastalığın birbirinin sonucu olup olmadığına veya patofizyolojilerinde nasıl bir rol oynadıklarına dair kesin bilgiler bulunmamaktadır.
OSB'li çocuklarda epilepsi nöbetlerinin başlangıç yaşı çocukluk dönemi, sıklıkla da 4-6 yaş arasındadır. Eşlik eden anlıksal yeti yitimi (zihinsel yetersizliği) olan çocuklarda ise epilepsi daha sık görülmektedir.
OSB ve epilepsi birlikteliğinde nadiren hastalar ilk nöbetlerini yetişkinlik döneminde geçirir. Bu geç başlangıçlı nöbetlerin OSB ile birliktelik dışında yeni bir klinik durumu gösterdiğine dair kanıt yoktur. OSB'li bireylerde özellikle geç başlangıçlı ilk nöbetlere bu bireylere davranış sorunları nedeniyle reçete edilebilen anti-psikotik ajanların nöbet eşiğini düşürerek nöbete neden olabileceğine dair araştırmalar mevcuttur.

Gereç ve Yöntem:
Bu çalışmamızda OSB tanılı ilk nöbetleri yetişkinlik döneminde olan altı hastanın klinik özelliklerini değerlendirmeyi amaçladık.

Bulgular:
Hastaların yaş aralığı 19-30 idi. İlk nöbet yaş aralığı ise 18-21 idi. Altı hastadan beşinin nöbet nedeniyle başvuru sırasında anti-psikotik ilaç kullandığı ve psikiyatri takipli oldukları saptandı. Bir hastanın EEG sinde fokal deşarjlar izlendi, iki hastanın EEG sinde jeneralize deşarjlar izlendi, iki hastanın EEG si normal saptandı ve bir hastaya da EEG hasta uyumsuzluğu nedeniyle çekilemedi. Hastaların hepsi nöbetlerini jeneralize tonik-klonik nöbet olarak tarifledilerdi. Hepsinde eşlik eden zihinsel yetersizlik mevcuttu. Beş hastada nöbetler kontrol altına alındı, bir hastada ise dirençli seyretti.

Sonuç:
Otizm spektrum bozukluklarında epilepsi sık görülen bir komorbiditedir. Ancak otizmli hastalarda ilk nöbetlerin yetişkin döneminde görülmesi daha nadir görülen bir durumdur. Bu durum, hastaların kullandıkları antipsikotik ilaçların etkisi olabileceği gibi, iki hastalığın patofizyolojilerindeki olası ortaklıklar nedeniyle olabilir.

EP - 369 NADİR GÖRÜLEN İNME NEDENİ OLARAK SERONEGATİF SNEDDON SENDROMU

EMRE EMİRBAYER , ERDEM YAKA

DOKUZ EYLÜL ÜNİVERSİTESİ, NÖROLOJİ ANABİLİM DALI

Giriş:
Sneddon sendromu (SS), otoimmün olduğu düşünülen ve nadir görülen bir nörokütanöz hastalıktır. SS ciltte livedo retikülaris ve tekrarlayan serebrovasküler ataklarla karakterizedir. Tekrarlayan düşükler, nöbet, kognitif yetmezlik, hipertansiyon SS hastalarında görülebilir. Kesin bir tedavi yöntemi olmamakla birlikte antiagregan, antikoagülan ve immünsüpresan tedaviler önerilmektedir.

Olgu:
48 yasında kadın hasta, senkop sonrasında konuşma bozukluğu ve sol yanlı güçsüzlük yakınması ile tarafımıza konsülte edildi. Hastanın son bir yıl içinde iki kere olan sol periferik fasyal paralizi ve sol yanlı güçsüzlüğü olduğu yaklaşık 30 dk kadar sürüp geçtiği öğrenildi. Hastanın özgeçmişinde hipertansiyon, diyabetes mellitus, iskemik inme,livedo retikülaris, pulmoner emboli, chron hastalığı, C-ANCA + PAN , vena cava filtresi takılmış olduğu ve FMF taşıyıcısı olduğu öğrenildi. Klopidogrel, dmah 2x0,6mg, Kolşisin ve 16 mg prednizolon kullanımı mevcuttu. Hastanın nörolojik muayenesinde agır dizartrik konuşması, sol santral fasyal paralizi, Sol üst ekstremitesi 4-/5 kas gücü defisti ve sol yanlı yüzü içermeyen hemihipoestezi ve solda Babinski pozitifliği saptandı. Genel fizik muayenesinde bilateral alt ekstremitelerinde ağ benzeri mor renkli lekeler be sol el 4.falanksta nekrotik renk değişikliği görüldü. Nörovasküler Btanjiografisinde arkus aorta ve supraaortik dallarda cidar kalsifikasyonlar ve sol vertebral arter hipoplazisi saptandı. Difüzyon ağırlıklı görüntülerde ise akut infarkt ile uyumlu bulgu saptanmadı ancak supratentorial subkortikal ve periventriküler beyaz cevherde kronik iskemik odaklar görüldü. Hasta yüksek riskli geçici iskemik atak olarak değerlendirildi. Hastanın vaskülitik parametrelerine bakıldı. ANA ve ENA paneli, antifofolipid antikoru ve lupus antikoagülanı negatif olarak saptandı.Kompleman düzeyi normal ve kriyoglobulin negatif olarak izlendi. Hastadan yapılan protein elektroforezi ile hipogammaglobulinemi saptanarak infliksimab tedavisi başlandı. Hastanın yaygın döküntülerinden biyopsi örneği alındı ve histokimyasal olarak livedoid vaskülopati ile uyumlu saptandı. Sol el distal falankstan doku rezeksiyonu saglandı ve nekrozla uyumlu görüldü ve ampute edildi. Hastada Immunglobulin M düşüklüğü, koagülasyona yakınlığı ve inme öyküsü olması üzerine sistemik enflamatuar vasküler bozukluk düşüncesiyle Adenozindeaminaz 2 (ADA2) eksikliğiyle karakterize DADA 2 gen mutasyonu düşünüldü. CECR1 (ADA2) yeni nesil gen dizileme teknolojisi ile çalışıldı ve heterozigot pozitiflik saptandı. Vaskülit, otoinflamasyon, immün yetmezlik ve koagülasyon bozukluğu ile klinik fenotipe sahip hastada klinik, histopatolojik ve genetik olarak doğrulanarak antifosfolipid antikorları negatif olarak saptanan seronegatif (idiopatik) SS olarak değerlendirildi. Hastanın tedavisi prednizolon 60mg ve varfarin olacak şekilde düzenlendi ve takiplerinde ek nörolojik yakınması olmadan poliklinik izlemine alındı.

Sonuç:
Sneddon sendromunun klinik bulguları , patolojik karakteristikleri, serebral iskemi ve livedo retikülarisli birlikteliği olan hastalarda ayırcı tanıda düşünülmesi gereken nadir hastalıktır. Bu nedenle vaka paylaşılmaya değer olarak görülmüştür.

EP - 370 ÇÖLYAK İLİŞKİLİ UZUN SEGMENT POSTERİOR MYELOPATİ VE DUYUSAL GANGLİONOPATİ: OLGU SUNUMU

ESHGİN MAHARRAMOV , IŞIN ÜNAL ÇEVİK , ÇAĞRI MESUT TEMUÇİN , NEŞE DERİCİOĞLU

HACETTEPE ÜNİVERSİTESİ NÖROLOJİ ANABİLİM DALI

Giriş:
Parestezi, derin duyu bozukluğu, ataksi ile gelen spinal kord dorsal ve lateral sütunların, duyusal ganglionların tutulumu ile giden hastalıklar klinik pratikte çok sık görülmemekle birlikte etiyolojide vitamin B12, folik asit ve bakır eksikliği, çinko toksisitesi, Sjögren hastalığı, sarkoidoz, çölyak hastalığı suçlanmaktadır.

Olgu:
24 yaşında kadın hastanın 3 yıl önce ayak parmaklarında başlayan ağrı, taktil hiperestezi, allodini yakınmaları vardı. Yapılan tetkiklerde serum B12 düzeyi 192.1 pg/mL olarak sonuçlanmasına rağmen vegan olması nedeniyle hasta subakut kombine dejenerasyon olarak düşünülmüş ve hastaya B12 tedavisi başlanmıştı. Serum B12 düzeyinin >2000 pg/mL'e yükselmesine rağmen yakınmalarının devam etmesi nedeniyle hasta merkezimize başvurdu. Bu arada hastanın yakınmalarına ellerinde yanma ve karıncalanma de eklenmişti. Tüm spinal MRG'de spinal kord posteriorunda hiperintensite görüldü. Etiyolojiye yönelik bakılan serum B12, folik asit, bakır, çinko düzeyleri normal sınırlardaydı. Etiyolojide romatolojik bir antite rol oynayabileceğinden ANA, ENA, anti-dsDNA gönderildi. ANA 1/100 titrede granüler paternde pozitif sonuçlandı. Minör tükürük bezi biyopsisi MTB sonucu Grade 1 (Chisholm ve Mason) olarak geldiğinden tetkik sonuçları anlamlı kabul edilmedi. Yapılan EMG incelemesinde ağır duyusal aksonal polinöropati/ganglionopati saptandı. Hastanın gastrik yakınmaları olmasa bile subklinik olma ihtimaline karşı Çölyak hastalığı açısından hastadan ilgili antikorlar gönderildi. Hastanın Anti-deamide gliadin peptid antikor lgG -22,3 RU/mL olarak normalin üzerinde sonuçlandı.

Tartışma:
Duyusal ataksi kliniği olan, laboratuvar tetkiklerinde uzun ve yaygın omurilik lezyonu, duyusal ganglionopati saptanan hastalarda Çölyak hastalığının düşünülmesi, kalıcı akson hasarını önlemek için erken tanı açısından önemlidir.

EP - 371 İLERİ YAŞTA TANI ALAN BİR NÖROFİBROMATOZİS OLGUSU

ALİNUR EREN OKUTAN , BURCU ALTUNRENDE , FULYA EREN , HÜLYA OLGUN

TAKSİM EĞİTİM VE ARAŞTIRMA HASTANESİ

Giriş:
Nörofibromatozis tip1 ve tip2 otozomal dominant geçiş gösteren nörokutanöz hastalıklar olup ortak bir isim taşısalar da farklı klinik ve görüntüleme bulguları gösterebilen ayrı hastalıklardır. Von recklınghausen hastalığı olarak da bilinen nf1 en yaygın fakomatozdur. Klinik bulguları cafe-au-laıt lekeleri, aksiller-inguinal çillenme, nörofibromlar, optik yol gliomları, lisch nodülleri ve osseöz lezyonladır. Nf2 ise schwannoma, menenjioma ve ependimoma gibi sinir sisteminin kanseröz olmayan tümörleriyle ilişkilidir. Bu hastalıklar genellikle adölesan yaşta tanı alırlar. Bu olguda nörolojik bulgularla başvuran ileri yaşta tanı alan bir nf tip-1 olgusunun sunulması amaçlanmıştır.

Olgu:
49y kadın hasta 6 aydır devam eden yürümede zorluk şikayetleriyle acile başvurmuş olup iskemik svo tanısıyla 2li antiaggreganla acilden taburcu edildiğini beyan ediyor. Klinik tablosunun ve mr görüntülemelerinin iskemik inme ile uyuşmaması üzerine hasta servisimize interne edildi. Nm'de sağ alt ekstremitede früst parezi yaygın dtr hiperaktivitesi, palmomental pozitifliği alt ekstremitelerinde bilateral spastisite ve aşil klonus mevcuttu, hastanın çekilen kranial mrında u-liflerini tutan bilateral nodüler tarzda t2-flair hiperintens kontrast tutmayan lezyonlar izlendi. Servikal mrında c4-t1 korpus posteriorunda scalloping yapan dural ektazi izlendi. Lp normaldi. Cafe-au-lait lekeleri, yaygın nörofibromları, aksiller çillenmesi, bilateral lisch nodülleri gözlemlenmesi üzerine nf1 öntanısıyla hasta genetik teste yönlendirildi.

Tartışma:
Nörofibromatoziste kranial görüntülemelerde iskemik inme ile karışabilecek olgularda lezyonun bir arter sulama alanına uygun olup olmadığı vurgulanmalıdır. Nf tip-1 kranial tutulumunda ön planda akla optik yol gliomları gelse de olguda olduğu gibi fokal kontrast tutmayan sinyal intensiteleri ile prezente olabileceği de unutulmamalıdır. Bu olgu ileri yaşta tanı alması ve belirgin nörolojik tutulumu nedeniyle sunulmaya değer bulunmuştur.

EP - 372 NADİR BİR PRRT2 GEN VARYANT PRESENTASYONU: ÇOCUKLUK ÇAĞI BAŞLANGIÇLI MYOKLONİ VE JENERALİZE TONİK KLONİK NÖBETLERLE GİDEN EPİLEPSİ

E. DİLARA AKSOY , ERDİ SÖNMEZ , AYŞE GÜL KARAMAN , SİBEL K. VELİOĞLU

KARADENİZ TEKNİK ÜNİVERSİTESİ TIP FAKÜLTESİ NÖROLOJİ ANABİLİM DALI

Giriş:
PRRT2(Proline-rich transmembrane protein 2), merkezi sinir sisteminde serebral korteks, bazal ganglionlar ve serebellumda yüksek oranda ifade edilen, nörotransmitterlerin salınımında rol oynayan bir proteindir. PRRT2 varyantları, paroksismal kinezijenik diskinezi (PKD), benign familyal infantil epilepsi (BFIE) epizodik ataksi ve hemiplejik migren dahil olmak üzere heterojen bir klinik spektrumla ilişkilendirilmiştir. BFIE, PRRT2 mutasyonları olan bireylerde en sık görülen epilepsidir ve vakaların yaklaşık %90ını oluşturur. Nadiren, diğer şiddetli epilepsi sendromları PRRT2 mutasyonları taşıyan hastalarda tanımlanmıştır. Ancak, henüz spesifik bir genotip-fenotip korelasyonu kurulamamıştır.

Olgu:
Bilinen kronik hastaligi olmayan komplikasyonsuz normal spontan vajinal yolla doğan ve hafif psikomotor gelişim geriliği ve babada epilepsi tanımlanan 21 yaşında kadın hasta tarafimiza sık nöbet kliniği ile başvurdu. 8 yaşında sıklıkla sağ nadiren sol kolda myoklonusları başlamış. 13 yaşında ilk defa jeneralize tonik klonik nöbet ile acil servise başvurmuş. Günde 3-4 defa jtk nöbet öyküsü olan hastanın nöbetleri klobazam, lamotrijin ve valproik asit ile kısmen kontrol altına alınabilmişti. Ergenlikten davranış bozukluğu ,son aylarda da orolingual diskinezi başlayan hastada iktal eegde kümelenen jeneralize diken dalga deşarjları ve nörogörüntülemede serebral atrofi saptanmıştı. Genetik analiz, PRRT2 geninde (NM_145239.3) otozomal dominant heterozigot missense mutasyonu, c.883C>T (p.Arg295Trp) olduğunu ortaya koydu.

Sonuç:
Olgumuzla ön planda jeneralize tonik klonik ve myoklonik nöbetler ile prezente olan ClinVar veri tabanında klinik önemi bilinmeyen, muhtemel benign olarak raporlanan nadir bir PRRT2 gen varyantı fenotipini inceledik. PRRT2 mutasyonu, iyi huylu nöbet önleyici ilaçlara yanıt veren formlardan daha şiddetli epileptik ensefalopatilere kadar uzanan çeşitli fenotiplerle ilişkilendirilebilir. Epilepsisi olan hastalarda PRRT2 varyantlarının tespiti, daha kişiselleştirilmiş bir tedavi sürecine katkıda bulunabilir.

EP - 373 LAKOZAMİDİN FOKAL EPİLEPSİNİN TEDAVİSİNDE UYKU,KOGNİTİF İŞLEVLER,DUYGUDURUM VE YAŞAM KALİTESİ ÜZERİNE ETKİLERİNİN ARAŞTIRILMASI

UMUR ARSLAN , GÖKSEMİN DEMİR , SELMA TEKİN

PAMUKKALE ÜNİVERSİTESİ TIP FAKÜLTESİ NÖROLOJİ ANABİLİM DALI

Amaç:
Bu çalışmanın amacı, lakozamidin fokal epilepsi hastalarında polisomnografi ile objektif uyku parametreleri, yaşam kalitesi, kognitif işlevler ve duygudurum üzerine etkilerini ölçmektir.

Gereç ve Yöntem:
Lakozamid başlama sürecinde araştırmaya dahil olma kriterlerini karşılayan hastalardan; başka bir antiepileptik ile etkin monoterapide olmasına rağmen yetersiz nöbet kontrolü olan ya da mevcut tedaviyi yan etki nedeniyle tolere edemeyen hastalarda lakozamid (LCM) monoterapisine geçiş yapıldı. Halen politerapide olmasına rağmen yeterli nöbet kontrolü sağlanamayan hastalara ise LCM eklendi.

Çalışmaya alınan hastalara LCM başlamadan önce ve LCM 'in etkin doza çıkılmasını takiben 6.ayda PSG ile objektif uyku parametreleri, Pittsburg Uyku Kalitesi Ölçeği ile uyku kalitesi , Epworth Uykululuk Ölçeği ile gündüz uykululuğu varlığı, Montreal Bilişsel Değerlendirme (MoCA) ile bilişsel işlevler, Beck Depresyon Ölçeği ile depresyon varlığı sorgulanmış ve ölçülmüştür. Ayrıca yaşam kalitesi QOLIE ile değerlendirilmiştir.

Bulgular:
Hastaların LCM başlanmadan önceki aylık ortalama nöbet sıklığı (AONS-0) ve LCM başlandıktan sonraki aylık ortalama nöbet sıklığı (AONS-6) standart sapmaları AONS-0 1.4 iken AONS-6 0.9'a gerilemiş olup, p değeri 0,04 ile anlamlı olarak bulunmuştur.

Hastaların tedavi değişikliği öncesi ve sonrası Epilepsi Yaşam Kalitesi Ölçeği (EYKÖ) test sonuçları iki değerlendirme arasında benzer bulunmuştur.

Tablo . İlaç değişikliği öncesi ve sonrası parametrelerin değerlendirilmesi

	0.ay	6.ay	p
Nöbet sıklığı	1 (1-3)	1 (0-2)	0.04

	0.ay	6.ay	p
Epworth Uykululuk Ölçeği	6.0 (0.0-20.0)	5.5 (1.0-14.0)	0.21
Pittsburg Uyku Kalite Ölçeği	5.5 (1.0-12.0)	5.5 (1.0-9.0)	0.26
Toplam Kayıt Süresi	516.0 (420.0-720.0)	523.5 (296.0-684.0)	0.70
Toplam Uyku Süresi	391.0 (229.0-540.0)	440.5 (236.0-586.0)	0.31
Uyku Latansı	15.5 (1.0-117.0)	32.0 (5.0-90.0)	0.47
Uyku Etkinliği (%)	79.7 (45.0-95.8)	82.7 (66.0-97.0)	0.18
REM Latansı	103.5 (0.0-454.0)	105.5 (0.0-359.0)	1.000
Uyanıklılık Yüzdesi	14.5 (2.0-52.0)	10.0 (0.0-23.0)	0.11

Uykudaki non-REM 1 yüzdesi	9.0 (2.0-29.0)	9.0 (3.0-17.0)	>0.99
Uykudaki non-REM 2 yüzdesi	52.5 (16.0-67.0)	55.0 (33.0-72.0)	0.45
Uykudaki non-REM 3 yüzdesi	10.5 (0.0-34.0)	14.5 (0.0-37.0)	0.74
Uykudaki REM yüzdesi	8.5 (0.0-24.0)	9.0 (0.0-20.0)	0.41

	0.ay	**6.ay**	**p**
Beck Depresyon Ölçeği	18.5 (6.0-36.0)	10.5 (2.0-33.0)	0.06

	0.ay	**6.ay**	**p**
MOCA bilişsel değerlendirme testi	23.5 (4.0-28.0)	24.5 (16.0-30.0)	0.27

Sonuç:
Bu çalışma lakozamidin epilepsili hastalarda PSG tabanlı ilk çalışma özelliğini taşımakla beraber, polisomnografik parametreler, gündüz uykuluğu, depresyon, kognitif işlevler ve yaşam kalitesi üzerine etkisi bulunmadığı ve fokal epilepsili hastalarda yan etki profili düşük, nöbet kontrolünde etkin iyi bir tedavi seçeneği olduğunu söyleyebilir. Bu konuda daha geniş hasta popülasyonlarında polisomnografik temelli çalışmalar yapılması literatüre katkı sağlamakla beraber , hastaların NÖİ tedavisi seçiminde hekimlerin elini güçlendirecektir.

EP - 374 OTOJENİK SEREBRAL VENÖZ SİNÜS TROMBOZU: OLGU SUNUMU

FATMA ŞİMŞEK [1], MEHMET ONUR YURDGÜLÜ [1], AHMED JEBRİL [1], AHMET YALÇIN [2]

[1] ATATÜRK ÜNİVERSİTESİ TIP FAKÜLTESİ NÖROLOJİ ANADALI
[2] ATATÜRK ÜNİVERSİTESİ TIP FAKÜLTESİ RADYOLOJİ ANADALI

Giriş:
Otojenik serebral venöz sinüs trombozu, akut veya kronik otitis media yada mastoiditin nadir görülen ancak potansiyel olarak ölümcül olabilen bir komplikasyonudur. Bu olguda serebral venöz sinüs trombozunun etkili tedavisi ve komplikasyonların önüne geçilebilmesi için etiyolojik nedenin tesbit edilerek tedavisinin önemi vurgulanmak istenmiştir.

Olgu:
78 yaşında erkek hasta 20 gün önce kulak temizliği sonrasında başlayan ve progresif olarak artan baş ağrısı şikayeti nedeni ile tetkik amaçlı yatırıldı. Yapılan nörolojik muayene, göz dibi muayenesi normaldi ve ense sertliği yoktu. Fizik muayenede vital bulguları stabil ve ateşi yoktu. Dış kulak yolu kulak burun boğaz tarafından normal olarak değerlendirildi. Hastaya çekilen manyetik rezonans görüntülemede (MRG) sağ transvers sinüste dolum defekti şüphesi olması üzerine kontrastlı kranial MRG ve venografi çekildi. Sağda mastoidit, kolestatom, sağ transvers ve sigmoid sinüste dolum defekti izlendi. Serebral venöz sinüs trombozu nedeni ile clexane 0,6 cc 2x1 başlandı. KBB ile konsulte edilerek geniş spektrumlu antibiyotik tedavisi başlandı. Baş ağrıları rahatlayan hasta antikoagülan ile taburcu edildi. Hastaya üç ay sonra çekilen kontrastlı venografide rekanalizasyon sağlandığı görüldü. Hastanın antikoagülan tedavisi kesilerek mastoidit ve kolestatom tedavisi için hasta KBB'ye yönlendirildi.

Sonuç:
Otojenik serebral venöz sinüs trombozunda tanı ve tedavi gecikmesi intrakranial abse, menenjit gibi ölümcül komplikasyonlara neden olabilmektedir. Tedavi genellikle geniş spektrumlu antibiyoterapi, mastoidektomi ve antikoagülasyon kombinasyonundan oluşmaktadır. Erken ve doğru tedavi yaklaşımı ile komplikasyonların önüne geçilebilir.

EP - 375 ÜST SOLUNUM YOLU ENFEKSİYONU İLE İLİŞKİLİ REVERSİBLE SPLENİAL LEZYON SENDROMU

FATMA KARA

ORDU DEVLET HASTANESİ

Olgu:
59 yaşında evli, kadın hasta ateş, baş ağrısı, dengesizlik, çarpıntı ve öksürük şikayetleri olması nedeniyle hastanemiz acil servisine başvurdu. Özgeçmişinde herhangi bir özellik olmayan hastanın acil serviste yapılan nörolojik muayenesi normal olarak değerlendirildi. Sistemik muayenesinde ise oskultasyonda her iki solunum sesleri kaba olarak değerlendirildi. Ral ve ronküs saptanmadı.Hastanın vital bulgularında ateş 40 °C, tansiyon 110/70 mmHg, nabız 72/dk olarak saptandı.Elektrokardiogram(EKG) normal sinüs ritminde ve akciğer grafisi normal olarak değerlendirildi (Şekil 1).Hastaya acil serviste yapılan kan tetkiklerinde c reaktif protein(CRP) değeri 3.8 olarak saptandı. Bunun dışında açlık kan şekeri,böbrek fonksiyon testleri, karaciğer fonksiyon testleri ve hemogramda bir patoloji saptanmadı. Hastaya mevcut baş ağrısı ve dengesizlik şikayetlerinden dolayı beyin tomografisi, diffüzyon ağırlıklı manyetik rezonans görüntüleme (MRG) tetkikleri yapıldı. Beyin tomografisi normal olarak saptandı (Şekil 2). Diffüzyon MRG sonucu; korpus kallozum spleniumunda fokal diffüzyon kısıtlayan bir alan izlenmekte olduğu ve mevcut görünümün korpus kallozumun sitotoksik lezyonları spektrumunda değerlendirilebileceği şeklinde raporlandı (Şekil 3 ve 4). Hasta ileri tetkik ve tedavisinin yapılabilmesi amaçlı nöroloji servisine yatırıldı. Hastanın nöroloji servisinde yapılan takiplerinde hastaya ateş etyolojisi araştırılması amacıyla iki adet kan kültürü, idrar ve boğaz kültürü tetkikleri yapıldı. Kan tetkiklerinde CRP değerlerinde progresif artış gözlendi. Hastaya ampirik seftriakson 2x1 gr intravenöz, asetilsalilik asit 100 mg 1x1 tb ve düşük molekül ağırlıklı heparin 2x0.4 subkutan tedavileri başlandı. Hasta ateş ve CRP yüksekliği açısından enfeksiyon hastalıkları bölümüne konsulte edildi. Konsultasyon sonucunda seftriakson tedavisine devam edilmesi ve kültür sonuçlarının takip edilmesi önerildi. Hastanın kültür sonuçlarında üreme saptanmadı. Diffüzyon MRG de saptanan fokal diffüzyon kısıtlamasına yönelik olarak yapılan etyolojik tetkiklerden ekokardiyografi ve karotis-vertebral doppler usg normal olarak saptandı. Hastaya yedi gün süreyle uygulanan seftriakson antibiyoterapisi sonrası klinik bulgularında ve CRP değerlerinde gerileme gözlendi. Bir hafta sonra çekilen kontrol beyin MRG normal olarak saptandı (Şekil 5).Hastanın mevcut klinik bulguları ve laboratuar sonuçları doğrultusunda hastada akut üst solunum yolu enfeksiyonuyla ilişkili olarak ortaya çıkan reversible splenial lezyon sendromu (RESLES)düşünüldü.

EP - 376 MULTİPL SKLEROZDA GEBELİK VE HASTALIK SEYRİ ÜZERİNE ETKİLERİ

SERKAN ÖZAKBAŞ [1], TAHA ASLAN [2], ERGİ KAYA [3], YASEMİN ŞİMŞEK [1], SİNEM ÖZÇELİK [4], ASİYE TUBA ÖZDOĞAR [5]

[1] İZMİR EKONOMİ ÜNİVERSİTESİ, MEDİCAL POİNT HASTANESİ
[2] SMC NEUROSCİENCE DEPARTMENT, BAHRAİN
[3] DOKUZ EYLÜL ÜNİVERSİTESİ HASTANESİ, NÖROLOJİ ANABİLİM DALI
[4] DOKUZ EYLÜL ÜNİVERSİTESİ HASTANESİ, NÖROLOJİ ANABİLİM DALI
[5] VAN YÜZÜNCÜ YIL ÜNİVERSİTESİ, SAĞLIK BİLİMLERİ ENSTİTÜSÜ

Amaç:
Multipl Skleroz (MS), daha yüksek oranda kadınları etkileyen bir hastalık olup, gebelik dönemi özel bir önem taşımaktadır. Gebeliğin MS hastalığı üzerindeki etkileri karmaşık ve çok yönlüdür. Bu nedenle, gebeliğin MS'in seyri, atak oranları ve hastalık aktivitesi üzerindeki etkilerinin detaylı bir şekilde anlaşılması, bu süreçte hastalığın yönetimi açısından kritik bilgiler sunabilir. Bu çalışmanın amacı, gebeliğin MSli bireylerde atak oranları, manyetik rezonans görüntüleme (MRG) aktivitesi ve Genişletilmiş Engellilik Durum Ölçeği (EDSS) ile ölçülen hastalık progresyonu üzerindeki etkisini değerlendirmektir.

Gereç ve Yöntem:
Toplam 117 hasta çalışmaya dahil edilmiştir. Gebelikten önceki ve sonraki üç yıllık dönemlerde atak oranları, MRG aktivitesi ve EDSS skorundaki değişiklikler incelenmiştir. Ayrıca, gebelik sırasında atak görülme durumu ve gebelik öncesi ve sonrası EDSS skorları analiz edilmiştir.

Bulgular:
Gebelikten önceki üç yılda, hastaların %44,8inde (n=52) atak görülmezken, %46,2sinde (n=54) MRG aktivitesi saptanmamıştır. EDSS skorunda kötüleşme, gebelikten önceki üç yıllık dönemde %59,8 (n=70) oranında görülmemiştir. Gebelik öncesi ve sonrası üç yıllık dönemlerde %88 (n=103) hastada EDSS skorunda kötüleşme yaşanmamış olup, ortalama değişim 0,06±0,80 olarak hesaplanmıştır. Gebelikten sonraki üç yılda %56,4 (n=52) hastada atak görülmemiş, %50,4ünde (n=59) MRG aktivitesi tespit edilmemiştir. Gebelik süresince %12 (n=14) hasta atak yaşamıştır. Atak yaşayan hastalar arasında %25'i fingolimod, %22'si natalizumab, %8'i interferon tedavisi almaktaydı.

Sonuç:
Bu çalışma, gebelik ile MS progresyonu arasındaki ilişkiye dair değerli bilgiler sunmaktadır. Gebeliğin, MS hastalığının seyrini belirgin şekilde kötüleştirmediği gözlemlenmiştir. Atak oranlarının düşük seyretmesi, EDSS skorlarının stabil kalması ve MRG aktivitesindeki benzerlik, gebeliğin MS progresyonu üzerinde olumlu bir etkisi olabileceğini düşündürmektedir. Ancak, özellikle bazı tedavileri kullanan hastalarda, gebelik sırasında atak riski bulunabilir. Bu nedenle, MSli gebe kadınların yakından izlenmesi önemlidir.

EP - 377 KENEDY HASTALIĞI: OLGU SUNUMU

SERKAN KIRBAŞ

ÖZEL İNOVA HASTANESİ NÖROLOJİ KLİNİĞİ

Giriş:
Kenedy hastalığı (X'e bağlı spino-bulber müsküler atrofi) alt motor nöronları etkileyen androjen reseptör geninde (Xq11-12) glutamini kodlayan CAG trinükleotid tekrarı ile karakterize nadir görülen nörodejeneratif bir hastalıktır. Genellikle 40-60 yaşlar arasında görülmektedir. Klinik olarak kas güçsüzlüğü, dizartri ve disfaji gibi bulber belirtiler, perioral fasikülasyonlar, ellerde titreme, temporal ve masseter kasların zayıflığından kaynaklanan çiğneme sırasında yorgunluk ve endokrin değişikliklerle (testiküler atrofi ve jinekomasti) karakterizedir. Tanısı genetik inceleme ile doğrulanmaktadır. Burada Kenedy hastalığı olarak düşündüğümüz erişkin bir hasta sunulmaktadır.

Olgu:
Özgeçmişinde herhangibir özellik bulunmayan 58 yaşındaki erkek hasta yüz ve boyun kaslarında zayıflık, yiyecekleri çiğnemede zorluk kollarda ve bacaklarda güçsüzlük, ellerde zaman zaman titreme, özellikle geceleri kramp şikayetiyle ile polikliniğimize getirildi. Şikayetlerinin yaklaşık 1 yıl önce başladığı ve son zamanlarda arttığı öğrenildi. Fizik muayenesinde TA:135/85mmHg, Ateş:36,2 , Nabız: 90/dk. Nörolojik muayenede, Bilinç açık, koopere ve oryante. Pupiller normozokorik, DIR ve IIR+/+. Tüm taraflarda proksimallerde kas gücü kuvveti +3/5, distalde -4/5 düzeyindeydi ve DTR'ler azalmıştı. Patolojik refleks tesbit edilmedi. Özellikle üst extremite proksimallerinde zaman zaman fasikülasyonlar dikkati çekiyordu.Bilateral jinekomasti (+). Rutin tetkikleri CK:638 IU/ml yüksekliği dışında normaldi. Aile hikayesi yoktu. Elektrofizyolojik incelemede duyusal liflerin ön planda etkilendiği aksonal nöropati tesbit edildi. Beyin ve Servikal MRG' sinde yaşla uyumlu değişikliklere rastlanıldı. Genetik incelemede androjen reseptör geninde 39 kopyadan oluşan CAG trinükleotid tekrarına rastlanıldı. Böylece Kenedy hastalığı tanısı konuldu. Semptomatik ve destek tedavisinin ardından fizik tedavi programına alındı.

Sonuç:
Kenedy hastalığı nadirdir. Özellikle alt motor nöron hastalığını düşündüren kas güçsüzlüğüne sahip erkek hastalarda endokrinolojik değişikliklerin varlığında akla gelmelidir.

EP - 378 ATİPİK PREZANTASYONLU NADİR BİR PROGRESİF MULTİFOKAL LÖKOENSEFALOPATİ OLGUSU

MERVE YAĞMUR ÇOBAN ORAL , VEDAT ALİ YÜREKLİ , GÜLRUHSAR YILMAZ , MUSTAFA KAYAN , AHMET BİNDAL

SÜLEYMAN DEMİREL ÜNİVERSİTESİ ARAŞTIRMA VE UYGULAMA HASTANESİ

Giriş:
Progresif multifokal lökoensefalopati (PML), John Cunningham Virüsünün (JCV) etken olduğu merkezi sinir sisteminin demiyelinizan, mortal seyirli hastalığıdır. PML genellikle değişen mental durum, hemiparezi veya monoparezi, ataksi, hemianopi, diplopi gibi görsel semptomlar dahil olmak üzere subakut nörolojik defisitlerle kendini gösterir. PML erken evrelerde asemptomatik olabilir. Burada atipik başlangıçlı HIV ilişkili nadir bir PML olgusunu sunmayı amaçladık.

Olgu:
Çocukluk çağında febril nöbeti ve öncesinde mental retardasyon tanısı olan 43 yaş erkek hasta, yakınları tarafından 2 haftadır başlayan sinirlilik hali ve ağlama atakları şikayetleriyle kliniğimize getirildi. Bu şikayetlerini takiben görmesinde bozukluk olduğu yakınları tarafından farkedilmiş. Nörolojik muayenesinde hasta mental retarde görünümlüydü, algılaması azalmıştı. Basit komutlara uyuyor, sorulara geç ve tek kelimelik cevaplar veriyordu. Karmaşık komutları yerine getiremiyordu. Renkleri ve parayı bilmiyordu. Muayene esnasında genelde sabit, boş bakışı mevcuttu. Hastanın çekilen Kranial Manyetik Rezonans (MR) görüntülemelerinde sağ temporo-oksipito-parietalde korpus kallozum spleniumda, sol oksipito-temporo-parietalde, beyaz cevher alanlarında, giral yapılarda hiperintens lezyonlar izlendi. Bu süreçte Human Immunodeficiency Virus (HIV) testi istenen hastanın sonucu pozitif olarak saptandı. Edinsel İmmün Yetmezlik tanısı alan hastaya lomber ponksiyon yapıldı. Beyin omurilik sıvısından gönderilen örnekte Polyoma JCV pozitif (2.140.000 kopya/mL) saptandı. Böylece hastaya HIV'e bağlı PML tanısı konuldu. HIV tedavisi Enfeksiyon Hastalıkları Kliniği tarafından düzenlendi fakat tanı konulduktan yaklaşık 5 ay sonra hasta ex oldu.

Sonuç:
PML enfeksiyonu JCV reaktivasyonuna bağlı olarak gelişir. HIV gibi immunsüpresyon yapan enfeksiyon durumlarında JCV reaktive olur. PML atipik klinik bulgularla başlayabilir ve başlangıçta nörolojik olarak asemptomatik olabilir. Burada önce HIV ardından JCV pozitifliği saptanan nadir bir PML olgusunu sunduk.

EP - 379 MOTOR NÖRON HASTALIĞINI TAKLİT EDEN ASETİLKOLİN RESEPTÖR ANTİKOR POZİTİF MYASTENİA GRAVİS OLGUSU

DUYGU ENGEZ , ÖZLEM KURTKAYA KOÇAK , ŞULE BİLEN

ANKARA BİLKENT ŞEHİR HASTANESİ, NÖROLOJİ KLİNİĞİ

Giriş:
Myasthenia Gravis(MG); oküler, bulber veya jeneralize kuvvetsizlikle seyredebilen nöromuskuler kavşak hastalığıdır. Motor nöron hastalıklarının tipik bulgularından olan atrofi ve fasikülasyonlar kas spesifik tirozin kinaz (anti-Musk) antikor pozitif MG'de görülebilmekle birlikte asetilkolin reseptör(AchR) pozitif hastalarda tanımlanmamıştır. Bu bildiride ilerleyici bulber semptomlar, ekstremite güçsüzlüğü, atrofi ve fasikülasyonlar nedeniyle motor nöron hastalığı tanısı alan ve semptomların şiddetlenmesiyle kliniğimize başvuran MG hastasını sunmaktayız.

69 yaşında kadın hasta bir yıldır ilerleyici konuşma bozukluğu, yutma güçlüğü, kol ve bacaklarda güçsüzlük, fasikülasyonlar nedeniyle üç ay önce dış merkezde motor nöron hastalığı tanısı almış ve riluzol başlanmıştı. Öyküsü derinleştirildiğinde hafif de olsa semptomlarında fluktuasyon olduğu öğrenildi.

Nörolojik muayenesinde konuşma dizartrik, dil gücü zayıf, dilde atrofi ve fasikülasyon izlendi. Baş fleksiyonu 3/5, üst ve alt ekstremite kasları 4/5 motor kuvvette olup fasikulasyonlar ve intrinsik el kaslarında atrofi görüldü. Derin tendon refleksleri canlı olan hastanın bundan başka üst motor nöron bulgusu yoktu.

Ardışık sinir uyarım testinde nazalis ve trapez kaslarında 2,3, 5 Hz uyarı ile anlamlı dekrement yanıt görüldü. Abduktor digiti minimi kasında 50 Hz uyarı ile anlamlı dekrement izlendi. Tek lif EMG'de anormal jitter artışı görüldü. Hastaya prednisolon ve IVIG tedavisi başlandı. IVIG tedavisi verilen hasta tedavisinin 3. Gününde trombotik komplikasyonları olması nedeniyle tedavi kesildi ancak septisemi nedeniyle hasta exitus oldu. İlerleyen günlerde sonuçlanan AchR antikoru pozitifti.

Bu vakada atrofi ve fasikülasyonların varlığı yanıltıcı olmuş ve hastalık tanısını geciktirmişti. Erken tanı hastalığın iyi yönetilebilmesi ve sağkalım için önemlidir.

MG'de bulber prezentasyon görülebilir ancak atrofi ve fasikülasyonlar nadir olup AchR pozitif MG'nin bilinen bir özelliği değildir. Olgumuz, bu tip prezentasyonun yalnızca anti-MuSK pozitif MG ile sınırlı olmadığını göstermekte ve tedavi edilebilir bir hastalık olan MGnin erken tanısının önemini vurgulamaktadır.

EP - 381 NON KONVULZİF STATUS EPİLEPTİKUS GENETİK BİR SENDROMUN TANISININ KONMASINA NEDEN OLABİLİR Mİ? OLGU SUNUMU

BÜŞRA SEZEN NACAK , FULYA EREN , BURCU ALTUNRENDE

TAKSİM EĞİTİM VE ARAŞTIRMA HASTANESİ

Giriş:
CLOVES sendromu (Konjenital Lipomatöz Aşırı Büyüme, Vasküler Malformasyonlar, Epidermal Nevüs, Spinal/İskelet Anomalileri/Skolyoz), vasküler, deri, omurga, kemik veya eklem anormalliklerinin kombinasyonu ile karakterize nadir konjenital bir bozukluktur.

Olgu:
43 yaşında ve mental retarde kadın hasta, 1 gün önce başlayan konuşmama, donuk bakma şikayetleriyle başvurdu. Hastanın doğuştan vücudunun sol yarısında asimetri vardı. Sol bacağı sağ bacağından uzundu. Sol ayağında 1.-2. ayak parmakları arasındaki mesafenin fazla olduğu görüldü. Hastaya nonkonvülzif status epileptikus? uzamış postiktal dönem? ensefalit? ayırıcı tanısıyla çekilen EEG'de elektroklinik nöbet aktivitesinin varlığı görüldü, bulguların NKSE ile uyumlu olduğu görüldü, diazem yapıldı. Diazem sonrası epileptik aktivitede baskılanma görüldü, kontrol EEG:her iki hemisferde yaygın biyoelektrik aksama zemininde sol hemisferin tamamında belirgin karşı hemisfer sentroparietal bölgeye de yayılım gösteren zaman zaman seritmik özellik gösteren keskin-yavaş dalga paroksizmlerinin varlığı görülmesi üzerine levetirasetam yüklemesi yapıldı. Tedavisine levetirasetam eklendi. Hastanın kan tetkiklerinde hipopotasemi ve demir eksikliği anemisi olması üzerine dahiliyeye danışılıp önerileri uygulandı. Hastanın levetirasetam altında boş bakma şikayeti olması üzerine çekilen EEG'de:9-10 Hz alfa ritminden oluştuğu izlenmiştir. Zemin aktivitesine çekim boyunca sol hemisfer cz-c3-t3 bölgelerinde 4-5hz teta yavaş dalgalarının karıştığı zaman zaman karşı hemisfer c4 ve sol arka hemisferde yayıldığı izlenmiştir. Hpv ve ifs: yapılamadı. Levetirasetam dozu arttırıldı. Tekrar nöbet izlenmedi. Hastanın çekilen MR'ı değerlendirilebildiği kadarıyla sol frontoparietal periventriküler beyaz cevherde T2 ve FLAIR hiperintens yaygın çok sayıda büyüğü 16mm olan odaklar izlendi. Cavum vergae varyasyonu mevcuttu. Hasta genetik çalışma için yönlendirildi, sonuç beklenmektedir.

Sonuç:
CLOVES sendromu PIK3CA genindeki somatik mutasyonların neden olduğu bilinen PIK3CA ile ilişkili aşırı büyüme sendromlarının (PROS) bir parçasıdır.

EP - 382 GEÇ TANI KONMUŞ HİRAYAMA HASTALIĞI

GÖKHAN GÖKPINAR

KAHTA DEVLET HASTANESİ

Giriş:
Hirayama hastalığı, elde ve ön kolda yavaş ilerleyen, unilateral veya asimetrik şekilde bilateral kas güçsüzlüğü ve atrofisi ile seyreden bir hastalıktır. Genellikle motor belirtiler ön planda olmakla birlikte nadirde olsa duyu kusuru bulgularıda görülebilir. Hirayama hastalığı genellikle 5 yıl progrese syrettikten sonra klinik ilerleyiş durduğundan dolayı motor nöron hastalığının benign bir tipi olarak tanımlanır hastalık genellikle 2. dekat sonu 3. dekat başında erkeklerde daha sık gözlenir bu vakamızda 21 yaşında ağır tuzak median motor nöropati nedeniyle opere edilen ve 37 yaşında hirayama tanısı konulan hastamızı sunmak istedim.

Olgu:
37 yaşında erkek hasta bilateral ellerde ve ön kolda güçsüzlük ve kaslarda atrofi şikayetiyle geldi. Daha önce birçok merkeze gittiğini birçok tetkikler yapıldıüğını ve bir tanı konmadığını söyledi. Anamnez sorgulandığında yirmili yaşlarda iken elllerde güçsüzlük yakınması ile başvurduğunu yapılan EMG tetkiki sonrası ellerde ileri düzey sinir sıkışması olduğunu ve 3 ay arayla iki elinden tuzak nöropati operasyonu geçirdiğini sonrasında yakınmalarının devam ettiğini belirtti. Nm de bilateral elllerde kas gücü kaybi tenar bölgelerde atrofi tespit edildi. Hastaya yapılan ileti incelemesinde bilateral median motor sinir iletisi elde edilemedi duysal ileti incelemesinde patolojik bulgu saptanmadı. Servikal MR da diskopati lehine bulgu saptanmamakla birlikte hafif miyelopati lehine bulgular mevcuttu. Kan testlerinde b12 düzeyi düşüklüğü dışında bulgu yoktu. İğne EMG incelemesinde median sinir innervasyonlu kaslarda kronik nörojenik MÜP değişiklikleri izlendi. Bu bulgular ışığında hastaya hirayama tanısı kondu. Hastaya b12 tedavisi ve boyunluk önerisinde bulunularak takibe alındı.

Sonuç:
Bu olguyu sunmamdaki amaç hastanın şikayetlerinin başlama yaşı, kliniği, progresif durumu uyumlu olmasına rağmen yapılan ileti EMG ağır tuzak nöropati lehine yorumlanarak cerrahi operasyon geçirmesi ve uzun süren tanısızlık durumu mevcut olduğundan genç yaş özellikle erkek hastalarda nadir görülen bu hastalığı ayırıcı tanılar arasında değerlendirmek.

EP - 383 KAROTİS WEB VAKASINDA ENDOVASKÜLER STENTLEME

AYŞE KARAKAYA ATILGAN , KADİR GÜLŞEN , GÖKHAN ÖZDEMİR

KONYA SELÇUK ÜNİVERSİTESİ TIP FAKÜLTESİ

Amaç:
Karotis web, intimal fibröz dokunun karotis bulbusunda anormal bir raf benzeri yapı olarak tanımlanan nadir bir fokal fibromüsküler displazi türüdür. Web yapıda karotis ciddi inme tekrarlama riskine sahiptir ve stentlemeye uygundur. Biz de bu vaka sunumumuzda nadir görülen web yapıda karotısın stentlendiği bir vakayı sunacağız.

Olgu:
Yetmiş iki yaş erkek hasta dış merkezden ciddi karotis darlığı nedeniyle tarafımıza yönlendirildi. Karotis vertebral renkli doppler ultrasonografisinde, sağ ICA orijinde akım hızına göre %75-90, solda bifurkasyonhizasında %50 darlık izlendi. DSA'da Sağ ICA proksımalınde preoklüzif darlığa neden olan web izlendi. Lezyonda balon predilatasyon yapıldı. Akım paterni düzeldi. Stent açılarak rekanalizasyon sağlandı.

Sonuç ve Tartışma:
Karotis webler, hemodinamik olarak önemli stenoza neden olmadıkları ve arteriyel diseksiyonu, kalsifiye olmayan aterosklerotik plağı ve intraluminal trombüsü taklit edebildikleri için gözden kaçabilir. Biz bu vakada nadir görülen karotis web yapısının tespit edilebileceğini ve stentleme yapılabileceğini göstermiş olduk.

EP - 384 POSTHEMİPLEJİK DİSTONİ OLGUSU

NİLÜFER BÜYÜKKOYUNCU PEKEL , DEMET YILDIZ , BAHADIR DANIŞMANT

SAĞLIK BİLİMLERİ ÜNİVERSİTESİ BURSA YÜKSEK İHTİSAS EĞİTİM VE ARAŞTIRMA HASTANESİ

Olgu:
İnmeye sekonder gelişen distoni nadiren gözlenmektedir. Çoğunlukla kortikospinal traktusun nispeten korunduğu bazal ganglion ve talamus lezyonuna bağlı olarak ortaya çıkar. Patogenezi tam olarak bilinmemekle beraber kaudat, putamen, globus pallidus ve talamus arasındaki bağlantıların hasara uğramasının etkili olduğu düşünülmektedir. Stroke gelişimi ile distoni ortaya çıkışı arasındanki süre değişken olmakla beraber 1 gün kadar kısa olabildiği gibi yıllar sonra da ortaya çıkabilmektedir. Özellikle ellerin veya distal ekstremitelerin tutulumu durumunda, posthemiplejik distoninin hareketli atetoid büküm hareketleri (hareketli distoni) şeklinde olduğu, ekstremitelerin daha proksimal kısımlarını etkileyen distonin klinik olarak sabit, hareketsiz tonik spazmlar (sabit distoni) şeklinde görüldüğü bilinmektedir.

2018 yılında tıkayıcı tipte beyin damar hastalığı tanısı alan olgunun nörolojik muayenesinde sol üst ve alt ekstremite 4/5 kas gücündeydi. Diffuzyon MR'da sağda bazal ganglion infanktı saptandı. İnmeden 6 ay sonra solda deltoid kas, pektoral kaslar, trapezius ve rhomboid kasları içine alacak şekilde hastanın tüm günlük aktivitelerini etkikleyen tonik spasmlar şeklinde distonik kasılmalar başladı. Olanzapin, ketiapin ve benzeri ilaç tedavileri denenen olgunun 6 yıl boyunca verilen medikal tedaviler ile semptomların kontrol altına alınamaması üzerine hastaya etkilenen kasları kapsayacak şekilde toplamda 50 ünite botilinum toksin tedavisi uygulandı. Hastanın takipleri halen devam etmektedir.

İnme sonrası gelişen göğüs ön duvarı ve sırt kaslarını kapsayan ekstremite proksimalinde görülen bu distoni olgusunun nadir görülmesi, uzun yıllar medikal tedaviye yanıt vermemesine rağmen şikayetlerin başlangıcından 5,5 yıl sonra gibi geç bir sürede botilinum toksin tedavisi için yönlendirilmesi nedeniyle bu konuda farkındalık yaratmak amacıyla videolar eşliğinde olgumuzu sunmayı planlandık.

EP - 385 KLİVAL SENDROM: NADİR GÖRÜLEN KOMBİNE KRANİYAL SİNİR PARALİZİSİ OLGUSU

ONUR SERDAR GENÇLER [1], ELİF BADEMCİ EREN [1], SERHAT AKIN [1], İNCİ MÜLKEM ŞİMŞEK [1], HATİCE GÜL HATİPOĞLU [2], SEMRA ÖZTÜRK MUNGAN [3]

[1] ANKARA BİLKENT ŞEHİR HASTANESİ NÖROLOJİ KLİNİĞİ
[2] SAĞLIK BİLİMLERİ ÜNİVERSİTESİ, ANKARA BİLKENT ŞEHİR HASTANESİ RADYOLOJİ KLİNİĞİ
[3] SAĞLIK BİLİMLERİ ÜNİVERSİTESİ, ANKARA BİLKENT ŞEHİR HASTANESİ NÖROLOJİ KLİNİĞİ

Giriş:
Godtfredsen, 1947de malign nazofarengeal tümörlerle ilişkili olarak ipsilateral abdusens ve hipoglossal sinir tutulumuyla kendini gösteren bir oftalmo-nörolojik tablo tanımlamıştır. Ancak sonraki yıllarda, bu nadir görülen tabloya, orta veya alt klivusu tutan tümörler ya da metastazların da yol açabileceği bildirilmiştir.

Olgu:
42 yaşında erkek hasta, hafif baş ağrısı, iki gündür, özellikle sola bakışta yan yana çift görme ve konuşma bozukluğu şikayetleri ile başvurdu. Hastanın yakın zamanlı travma öyküsü yoktu. Orbital ağrı ya da kafa içi basınç artışını düşündüren semptom tariflemedi. Semptomları diurnal değişim göstermiyordu. Hastanın nörolojik muayenesinde ipsilateral sol abdusens ve hipoglosal parezisi haricinde anormal bulgu saptanmadı. Etyolojiyi araştırmak amacı ile Nöroloji servisinde takibe alınan hastanın tetkikleri, kronik böbrek yetmezliği ve hemodiyalize girmesi nedeni ile kontrastsız olarak planlandı. Kranial ve temporal manyetik rezonans görüntülemesinde (MRG) klivusta, klivus anterior komşuluğunda yer alan kas yapılarda hipointensite saptandı. Boyun MRGde klivusta, klivus anterior komşuluğunda yer alan kas yapılarda, bilateral dorello kanalı ve hipoglassal kanalı etkileyen, T1 ve T2 sinyal özelliği daha çok fibrotik dokular ile uyumlu olarak hipointens, difüzyon kısıtlanması göstermeyen geniş lezyon alanı izlendi. Kulak Burun Boğaz Kliniği'ne danışılan hastaya taraflarınca nazofarenks biyopsisi yapıldı. Biyopsi sonucu reaktif lenfoid hiperplazi olarak raporlandı. Hastanın takibi ve tedavisi Nöroloji ve Beyin Cerrahisi tarafından halihazırda yürütülmektedir.

Sonuç:
Multipl kranial sinir felçleri, nöroloji pratiğinde karşılaşılan ciddi ve dikkat gerektiren durumlardan biridir. İpsilateral izole altıncı ve on ikinci kranial sinir tutulumu ise oldukça nadir görülen bir klinik antite olup, bu vaka ile altı ve on ikinci sinir tutulumunun etyolojisinde klivus ve çevresindeki patolojilerin akılda tutulması gerektiğini vurgulamak istedik.

EP - 386 NBIA'DE FERROPTOZ BİLEŞENLERİNİN BİYOBELİRTEÇ OLARAK DEĞERİ

SELEN SOYLU [1], ELİF DİLSİZ [1], MELİKE TEZEL [1], VUSLAT YILMAZ [1], ERDEM TÜZÜN [1], İBRAHİM KAMACI [2], ŞEYMA ÇİFTÇİ AYTAÇ [3], AYŞEGÜL GÜNDÜZ [4], SEZİN BASLO [5], CEM İSMAİL KÜÇÜKALİ [1], ZUHAL YAPICI [2]

[1] İSTANBUL ÜNİVERSİTESİ, AZİZ SANCAR DENEYSEL TIP ARAŞTIRMA ENSTİTÜSÜ, SİNİRBİLİM ANADALI
[2] İSTANBUL ÜNİVERSİTESİ, İSTANBUL TIP FAKÜLTESİ, NÖROLOJİ ANABİLİM DALI
[3] EGE ÜNİVERSİTESİ TIP FAKÜLTESİ, NÖROLOJİ ANADALI
[4] İÜ CERRAHPAŞA, CERRAHPAŞA TIP FAKÜLTESİ, NÖROLOJİ ANADDALI
[5] PROF. DR. MAZHAR OSMAN RUH SAĞLIĞI VE SİNİR HASTALIKLARI EAH, NÖROLOJİ KLİNİĞİ

Amaç:
Neurodegeneration with Brain Iron Accumulation (NBIA), sıklıkla globus pallidus ve substantia nigra gibi belirli beyin bölgelerinde demir birikimi ile karakterize, heterojen nörodejeneratif hastalıklardan oluşan bir gruptur. Demir birikimine bağlı olarak ortaya çıkan ve oksidatif stresle ilişkili hücresel bir ölüm mekanizması olan ferroptozun, NBIA'nın patogenezi üzerindeki etkisi tam olarak aydınlatılmamıştır. Bu çalışmada, ferroptozun biyobelirteçlerinin NBIA hastalarında değerlendirerek hastalığın patofizyolojisine katkısını ortaya koymayı amaçladık.

Gereç ve Yöntem:
Çalışmada, üç ana NBIA sendromu olan MPAN (n=16; yaş=28±11), BPAN (n=7; yaş=14±17) ve PKAN (n=7; yaş=20±9) hastalarından ve sağlıklı kontrollerden (n=13; yaş=13,1±3,62) alınan serum ve BOS örneklerinde ferroptoz belirteçleri DPP4, GPx4, sTfR1 ve demir metabolizmasının ana düzenleyicisi olan Hepcidin düzeyleri ELISA yöntemi ile ölçülmüştür.

Bulgular:
BPAN grubunda serum GPx4 seviyesinin anlamlı ölçüde azaldığı (p=0.0130), DPP4 (p=0.0503) ve sTfR1 (p=0.1094) düzeylerinde gruplar arasında anlamlı bir fark olmadığı tespit edilmiştir. Ayrıca, hastaların serumlarında hepcidin seviyelerinin belirgin olarak düşük olduğu gözlenmiştir (p<0.0001). MPAN grubundaki BOS örneklerinde ise sTfR1 düzeyinin anlamlı şekilde arttığı saptanmıştır (p=0.0259).

Sonuç:
Sonuçlar, beklenenin aksine, ferroptoza işaret eden GPx4ün azaldığını ve demir homeostazını düzenleyen hepcidin seviyelerinin düşük olduğunu göstermektedir. Bu bulgular, ferroptozun NBIA'nın patogenezine potansiyel bir katkısı olabileceğini düşündürmektedir.

EP - 387 NÖROMİYELİTİS OPTİKA SPEKTRUM HASTALIĞI: TEK MERKEZ DENEYİMİ

SEMİH BİLGİLİ , AHMET KASIM KILIÇ , BANU ÖZEN BARUT

SBÜ KARTAL DR.LÜTFİ KIRDAR ŞEHİR HASTANESİ, NÖROLOJİ KLİNİĞİ

Amaç:
Merkezimizde tanı almış ve takibi yapılan antikor pozitif ve negatif NMOSH hastalarının demografik, klinik, tedavi ve takip verilerini sunmaktır.

Gereç ve Yöntem:
SBÜ Kartal Dr. Lütfi Kırdar Şehir Hastanesi Nöroloji Kliniğinde tanı konmuş ve takibi yapılan AQP4-IgG(+), MOG-IgG(+) MOGAD, seronegatif NMOSH hastalarının verileri retrospektif olarak tarandı.

Bulgular:
NMO antikoru pozitif sekiz hasta, MOG antikor pozitif on üç hasta ve sekiz adet seronegatif NMOSH mevcuttu. Ortalama takip süresi AQP4-IgG(+) grupta 22,2 ay, seronegatif grupta 31,9 ay, MOG-IgG(+) grupta 29,5 aydı. AQP4-IgG(+) ve seronegatif grupta kadın cinsiyet ağırlıklı izlenirken MOG-IgG(+) grupta belirgin cinsiyet farkı izlenmedi. Ortalama tanı alma yaşlarında gruplar arasında fark yoktu. AQP4-IgG(+) grupta başlangıç semptomu olarak optik nörit ve transvers myelit eşit oranda görülürken seronegatif grupta transvers myelit, MOG-IgG(+) grupta optik nörit en sık izlendi. Güncel tedavilerinde AQP4-IgG(+) grupta rituksimab ağırlıklı olarak takip edilirken MOG-IgG(+) ve seronegatif grupta daha çok azatiopirin tedavisi ile takip edilmekteydi. Atak sayıları açısından gruplar arasında fark yoktu. Maksimum atak EDSS'leri arasında fark gözlenmezken, ataktan iyileşmede MOG-IgG(+) grubu seronegatif ve AQP4-IgG(+) gruba göre anlamlı iyileşme gösterdi.Son EDSS ortalamalarına bakıldığında AQP4-IgG(+) ve seronegatif grupta, MOG-IgG(+) gruba göre belirgin yükseklik görüldü. MOGAD hastalarında son EDSS AQP4-IgG(+) ve seronegatif gruba göre daha düşük gözlendi.

Sonuç:
AQP4-IgG(+) grupta kadın cinsiyet yüksekliği görüldü. Başlangıç semptomları incelendiğinde seronegatif grupta transvers miyelit, MOG-IgG(+) grupta optik nörit ağırlıklı görüldü. Atak sırasındaki maksimum EDSS skorları, gruplar arasında belirgin fark göstermezken, son EDSS ve tedavi yanıtları incelendiğinde MOG-IgG(+) grupta anlamlı iyileşme olduğu izlendi.

EP - 390 SİNÜS TROMBOZU İLE KARIŞABİLEN MASİF ARAKNOİD GRANÜLASYON OLGUSU

MELAHAT DİDEM FENER , AYDOĞAN DOĞUKAN UÇAK , DİLA SAYMAN , ŞEYDA ÇANKAYA , ECE ÖZDEMİR ÖKTEM , CEYHUN SAYMAN , BURAK YULUĞ

ALANYA ALKÜ EĞİTİM ARAŞTIRMA HASTANESİ

Giriş:
Araknoid granülasyonlar, araknoid membranın dural sinüsler içine doğru büyümesi ile oluşan anatomik yapılardır. Bu oluşumlar, dural sinüsleri dolduracak ve genişletecek kadar büyüyebilir veya kafatasının iç sahasına açılabilir. Bu gibi durumlarda, hastalarda baş ağrısı, intrakranial basınç artışı, tinnitus gibi semptomların görüldüğü bildirilmiştir. Bu olguda kulak ağrısı ve tinnitus ile başvuran hastanın masif araknoid granülasyon dokusununun nöroradyolojik olarak gösterilmesi amaçlanmıştır.

Olgu:
62 yaşında erkek hasta,sağ kulakta ağrı,işitme güçlüğü ve tinnitus şikayetleri olması üzerine KBB polikliniğine başvurmuş, sensorinöral işitme kaybı tanısı alarak organik patoloji ekartasyonu açısından tarafımızca değerlendirilmiştir.Hastanın nöroloji polikliniğine başvurduğu sırada kulaktan başlayan günlük yaşamını etkilemeyen baş ağrısı mevcuttu. Hastanın baş ağrısını sağ kulak çevresinde tariflemesi üzerine , kontrastlı temporal MRG görüntülemesi değerlendirildi.Kontrastlı temporal MRG'ında sağ transvers sinüste 15mm çapında dolum defekti dikkati çekti. Bu görüntünün üzerine hastadan trombüs ekartasyonu amaçlı kontrastsız beyin MRG ve kontrastlı MRG venografi görüntülemeleri yapıldı.

Çekilen MRG venografi sağda transvers sinüs-sigmoid sinüs birleşim yeri düzeyinde 1 cm çapında trombüs materyali ile uyumlu görünüm izlendi.Hastanın görüntüleri radyoloji bölümü ile masif araknoid granülasyon olarak değerlendirildi.Hastanın şikayetleri günlük yaşamını etkilemeyecek seviyede olduğu için 6 ay sonra nöroloji polikliniğine kontrole çağrıldı.

Tartışma:
Dev Araknoid granülasyonlar sıklıkla transvers ve posterior süperior sagittal sinüste rastlantısal bir bulgu olarak keşfedilse de nadiren kısmi sinüs tıkanıklığına bağlı, venöz hipertansiyon sonucu kafa içi basınç artışı semptomlarına neden olabilirler. Araknoid granülasyonları ölümcül sonuçlara yol açabilen ve acil müdahale gerektiren dural sinüs trombozundan ayırmak özellikle klinisyenler için önem arz etmektedir.

EP - 391 3. SİNİR PARALİZİSİ İLE PREZENTE OLAN BOSTA HHV-6 POZİTİF SAPTANAN BİR OLGU SUNUMU

UMUTCAN DURAN , DİLA SAYMAN , ECE ÖZDEMİR ÖKTEM , ŞEYDA ÇANKAYA , BURAK YULUĞ

ALANYA ALKÜ EĞİTİM VE ARAŞTIRMA HASTANESİ

Özet:
Human Herpes Virüs- 6 (HHV-6), genellikle 3 yaş altındaki çocuklarda egzema benzeri döküntüler ile karakterize; febril konvülsiyon ve ensefalit gibi nörolojik komplikasyonlara da yol açabilen roseola infantum (exanthema subitum) hastalığının etkeni olarak bilinmektedir. Toplumda sağlıklı yetişkinlerde asemptomatik olarak kanda % 90-95 oranında HHV-6 pozitifliği bildirilmiştir. Bu vaka sunumunda 3. sinir felci tanısı koyulup, BOS incelemesinde nadir bir etken olan HHV-6 pozitifliği saptanan 38 yaşındaki erkek hastanın bulguları literatür eşliğinde tartışılmıştır.

38 yaşında erkek hasta polikliniğimize 1 haftadır olan diplopiye ek olarak 3 gün önce başlayan sağ gözde pitoz ve göz hareketlerinde lateral hariç tüm yönlere hareket kısıtlılığı şikayetleriyle başvurdu. Hastanın 3 aydan beri sağ hemikraniada zonklayıcı baş ağrısı ve sağ yüz yarımında hemihipoestezi şikayetleri olduğu öğrenildi. Hastanın özgeçmişinde; 9 yıl önce psöriazis tanısı aldığı ve topikal steroid kullanımı mevcuttu. Ayrıca hastanın 2 yıl önce şüpheli cinsel ilişki öyküsü olduğu öğrenildi. Nörolojik muayenesinde sağda pitozu ve medial, yukarı ve aşağı bakışta kısıtlılığı mevcuttu. Hastanın bilateral ışık refleksi normaldi, ek nörolojik muayene bulgu mevcut değildi. İnspeksiyonda, her iki bacağında ve sol elinde kırmızı-mor renkli, psöriazis ile uyumlu lezyonlar görüldü. İnguinal bölgede ise beyaz krutlu, kötü kokulu candida albicans enfeksiyonu lehine değerlendirilen lezyonlar dikkat çekti. Hastanın beyin manyetik rezonans (MR), beyin bilgisayarlı tomografi (BT) Anjio, orbital MR ve beyin MR venografi görüntülemeleri normal olarak değerlendirildi. Hastaya lomber ponksiyon yapıldı. BOS basıncı, biyokimyası ve hücre sayımıormal sınırlardaydı. BOS enfeksiyöz panelinde HHV-6 pozitifliği dışında anlamlı bulgu saptanmadı. HHV-6 pozitifliği açısından enfeksiyon hastalıklarına danışılan hastaya 2x350mg gansiklovir başlandı.

Hastada HHV-6 pozitifliği ve candida deri enfeksiyonu varlığı nedeniyle hasta humoral ve hücresel immun yetmezlikler açısından tarandı, anlamlı bir patoloji saptanmadı. 5 gün sonra bakılan kontrol BOS incelemesinde tekrar HHV-6 pozitifliği gözlendi. Tedavinin 14. gününde şikayetlerinde gerileme olmayan hastaya 1mg/kg'den oral steroid başlanarak 10 gün sonra poliklinik kontrolü önerildi. 10 gün sonraki kontrolde sağ gözdeki pitozu düzelmiş, içe ve yukarı bakış kısıtlılığı devam etmekteydi. Hastaya oral metilpredizonolon tedavisinin devamı ve 2 hafta sonra tekrar poliklinik kontrolü önerildi.

HHV-6 en çok çocuklarda hastalık etkeni olmasına rağmen yetişkinlerde asemptomatik olarak, immün yetmezliği olan yetişkinlerde ise hastalık etkeni olarak gözlenebilmektedir. Deri hastalıklarının yanı sıra, epilepsi, febril konvülziyon, ensefalit gibi çeşitli nörolojik hastalıkların da etkeni olabilmektedir. Yapılan çalışmalar, HHV-6'nın yaşlı popülasyonda bilişsel yıkıma yol açabileceğini ve Alzheimer hastalığına predispozan bir faktör olabileceğini göstermiştir. Literatürde HHV-6 enfeksiyonu ile ilişkilendirilen 4. sinir ve 7. sinir paralizisinin yanı sıra multipl kranial sinir paralizisi (polineuritis cranialis) olguları da mevcuttur. Hastaların HHV-6 virusünün neden olduğu çok çeşitli semptomlara sahip olabileceği göz önünde bulundurularak, ileri tetkik ve tedavinin geciktirilmemesi önem arz etmektedir.

EP - 392 BİLATERAL MEDİAL TALAMUS ENFARKTINA BAĞLI VERTİKAL BAKIŞ PAREZİSİ OLGUSU

AHMET AKPINAR

KULU BÖLGE DEVLET HASTANESİ

Giriş:
Literatürde çeşitli vakalar bildirilmiş olsa da genel görüş itibari ile beyin sapı tutulumu olmadan talamus enfarktı olan hastalarda vertikal bakış parezisi beklenmemektedir. Bu olgu sunumu ile vertikal bakış kısıtlılığı ile medial talamus lokalizasyonu arasındaki ilişkiye dikkat çekilmek istendi.

Olgu Sunumu:
69 yaşında bilinen hipertansiyon, diabetes mellitus ve koroner arter hastalık tanıları olan hasta acil servise 8 saat önce başlayan çift görme nedeniyle başvurdu. Hastanın nörolojik muayenesinde bilateral yukarı ve aşağı bakış kısıtlılığı ve yer-zaman oryantasyonunda hafif bozukluk saptandı, bunun dışında muayenesi normaldi. Hastanın çekilen kraniyal BT ve BT Anjiografisinde patolojik özellik izlenmedi. Difüzyon MR'da bilateral medial talamusta difüzyon kısıtlanması izlendi. Hastaya başlangıç saati nedeniyle tPA verilemedi ve servise interne edildi. Hastada otoimmun ve enfeksiyöz patolojilerin ekartasyonu ve beyin sapının detaylı görüntülemesi için kontrastlı kraniyal MR istendi ancak lezyonlarda kontrast tutulumu izlenmedi. Servis takibi sırasında hastada paroksizmal atrial fibrilasyon saptandı ve apiksaban başlandı. LDL:103 mg/dl olması nedeniyle atorvastatin 10 mg başlandı. Servis takibi sırasında stabil seyreden hasta taburcu edildi.

Tartışma:
Vertikal göz hareketlerinin supranükleer kontrolü çok iyi tanımlanmamış olsa da Darkschewitsch çekirdeği, Cajalın interstisyel çekirdeği ve posterior komissür dahil mezensefalik retüküler formasyon ile ilgilidir. Literatürde bilateral medial talamus enfarktları ile ilişkili vertikal bakış kısıtlılığı olan hastalar bildirilmiştir ve bul supranükleer yolakların kesintiye uğraması ile açıklanmıştır.

EP - 393 İSKEMİK İNME SONRASI GELİŞEN GÖZ KAPAĞI AÇMA APRAKSİSİNDE BOTOKS DENEYİMİ: BİR OLGU SUNUMU

BÜŞRA BOZDOĞAN ÖZYAVUZ [1], LEVENT AVCI [1], EREN KILIÇ [1], YEŞİM GÜZEY ARAS [2]

[1] S. B. SAKARYA EĞİTİM VE ARAŞTIRMA HASTANESİ, NÖROLOJİ KLİNİĞİ
[2] SAKARYA ÜNİVERSİTESİ TIP FAKÜLTESİ, NÖROLOJİ ANADALI

Giriş:
Göz açma apraksisi, göz kapağının veya kaslarının yapısal anormalliklerine bağlı olmadan üst göz kapağını kaldırma eylemini başlatmada zorluk olmasıdır. Göz kapağının istemli kontrolü, hareketlerin başlatılması ve planlanmasında bazal gangliyonlar, frontal loblar ve ek motor alanı birbirine bağlayan nöral yollar yer alır. Bu olgu sunumunda akut iskemik inme sonrası nadir olarak görülen göz açma apraksisinde botoks deneyimimizi sunmayı amaçladık.

Olgu:
Yetmiş üç yaşında erkek hasta, baygın bulunmuş ve acil servise getirilmişti. Nörolojik muayenesinde genel durumu kötü, entübe, şuuru kapalı ve ense sertliği yok idi. Kas gücü muayenesinde ağrılı uyarana ekstremitelerde yanıt gözlenmedi. Beyin bilgisayarlı tomografisinde sağ frontotemporal bölgede hipodens alan izlendi. Difüzyon manyetik rezonans görüntülemede sağ orta serebral arter üst divizyonda akut diffüzyon kısıtlılığı izlendi. 5. gününde ekstübasyon sonrası nörolojik muayenesinde; şuuru açık, basit emirlere koopere, kısmi oryante idi. Konuşması olağan, pupiller izokorik, IR +/+ ve göz hareketleri serbest idi. Göz açma apraksisi mevcut idi. Kas gücü tüm ekstremitelerde en az 4/5 idi. Yoğun bakım takibinin 29.gününde göz kapağı açma apraksisi için göz çevresi orbikular kaslarına 60 ünite botoks uygulaması yapıldı ve sonuç olarak anlamlı fark izlenmedi.

Tartışma:
Nadir görülen bir görme bozukluğu olan göz kapağı açma apraksisi; sıklıkla progresif supranükleer palsi, parkinson hastalığı ve blefarospazm hastalarında görülmektedir. Ancak ender olarak akut serebrovasküler olayın ilk bulgusu olarakta görülebilmektedir. Tedavisinde altta yatan nörolojik durumların tedavisi, özellikle blefarospazma bağlı olduğu durumlarda göz kapağının açılmasını kolaylaştırmak için botulinum toksin enjeksiyonlarının kullanılması veya refrakter vakalarda cerrahi müdahalelerin yapılmasını içerir. Biz burada ender görülen sağ hemisfer iskemik inme sonrası bilateral göz kapağı açma apraksisi izlenen olgumuzda botoks tedavisi deneyimimizi sunmayı amaçladık.

EP - 394 GUİLLAİN-BARRE SENDROMUNU TAKLİT EDEN SPİNAL EKSTRAMEDÜLLER KİTLE

SEMANUR AKSU [1], LEVENT AVCI [1], AYŞE POLAT ZAFER [1], TÜRKAN ACAR [2]

[1] SAKARYA ÜNİVERSİTESİ EĞİTİM VE ARAŞTIRMA HASTANESİ NÖROLOJİ KLİNİĞİ
[2] SAKARYA ÜNİVERSİTESİ TIP FAKÜLTESİ NÖROLOJİ ANADALI

Giriş:
İntraspinal yerleşimli tümörlerin %30'u intradural-ekstramedüller olup çoğunluğunu schwannoma ve menegiomlar oluşturur. Spinal menenjiyomlar medulla spinalis veya sinir köklerine bası sonucu klinik belirtiler gösterir. Guillain-Barre Sendromu (GBS) ise progresif, asendan ilerleyen simetrik güçsüzlük, arefleksi ile karakterize akut inflamatuar polinöropati tablosudur. Bu yazıda GBS klinik bulguları ile başvurusunun ardından spinal ekstramedüller kitle tanısı alan olguyu sunmayı amaçladık.

Olgu:
Altmış yaş kadın hasta bir haftadır olan ayak parmaklarından başlayıp göbek hizasına kadar yayılan uyuşma şikâyeti ile başvurdu. Nörolojik muayenesinde bilateral alt ekstremite distalinden başlayıp T10 seviyesine ulaşan hipoestezi izlendi. Bilateral patella refleksi artmış olup diğer derin tendon refleksleri normaldi. Beyin omurilik sıvısı (BOS) incelemesinde protein 191,8 mg/dl izlendi. Elektromiyografide (EMG) periferik sinir iletileri normal izlendi. Yapılan torakolomber MRG'de T8 vertebra seviyesinde T1 ağırlıklı aksiyal kesitte hipointens, kontrastlı T1 serilerde ise hiperintens; yuvarlak, düzgün sınırlı, homojen kontrast tutulumu gösteren intradural-ekstramedüller kitlesel lezyon izlendi. Nöroradyoloji konsültasyonu sonrası intradural ekstramedüller menenjiom ön tanısı ile nöroşirurji kliniğine devri yapıldı.

Tartışma ve Sonuç:
İntradural-ekstramedüller tümörler içinde sıklıkla schwannoma ve menengiomlar yer alır. Spinal menenjiyomlarda parestezi, geniş tabanlı ataksik yürüyüş semptomları sık görülür. GBS ise spesifik olmayan bir enfeksiyondan kısa süre sonra hızla ilerleyen, asendan ilerleyen simetrik güçsüzlük, arefleksi ile karakterize akut inflamatuar polinöropatidir. Bazen klinik bulgular ön plan ilk olarak GBS'yi düşündürse de EMG bulgularının normal sınırlarda olması, hiperaktif patella refleksi ve geniş tabanlı yürüyüş gibi bulgular nedeniyle olgumuzda spinal MRG'ye ihtiyaç duyulmuştur. Bu nedenle atipik prezentasyonlarda spinal tümörler gibi olası patolojiler ayırıcı tanıda mutlaka akılda tutulmalı; geç kalınmadan ileri tetkik ve tedavi planı yapılmalıdır.

EP - 395 AKUT İNME AYRICI TANISINDA NADİR GÖRÜLEN BİR HASTALIK: HANDL SENDROMU

SELİN KARAGÖZ [1], FATMA TUĞRA KARAASLAN TÜRK [1], SEYDA ERDOĞAN [1], KORAY CEYHAN [2], MİNE H. SORGUN [1], CANAN TOGAY IŞIKAY [1]

[1] ANKARA ÜNİVERSİTESİ TIP FAKÜLTESİ, NÖROLOJİ ANABİLİM DALI
[2] ANKARA ÜNİVERSİTESİ TIP FAKÜLTESİ, TIBBİ GENETİK ANABİLİM DALI

Giriş:
HaNDL (headache, neurological deficits, and lymphocytic pleocytosis) sendromu nadir görülür.

Olgu:
Ondokuz yaşında kadın hasta iki saat önce birden başlayan konuşma bozukluğu, sağ kolda uyuşma, yüzde kayma şikayetleri ile başvurdu. Nörolojik muayenesinde parafaziler, sağ üst ekstremitede hipoestezi ve sağ santral fasial paralizi saptandı. Hasta IV trombolitik tedavi için değerlendirilme sürecindeyken bulgularına Wernicke afazisi, sağ üst ekstremitede monoparezi eklendi. Beyin BT'si normaldi. Akut iskemik inme ön tanısıyla IV trombolitik tedavi aldıktan dört saat sonra nörolojik muayenesi düzeldi. Ayrıca hastanın dört gündür migren tipinde baş ağrısı olduğu öğrenildi. Difüzyon ve kontrastlı beyin MRG'de, beyin-boyun BT anjiografide, BT venografide patoloji saptanmadı. Vaskülit belirteçleri negatifti. Takibinde 10 dakika süren bir afazi atağı gelişti. Paroksismal semptomlar olması üzerine çekilen EEG'de sol hemisferde daha belirgin olan frontal intermittan ritmik delta aktivitesi izlendi. Bir hafta sonra yapılan EEG normaldi. Lomber ponksiyon yapıldı. Otomatize sistemde yapılan BOS hücre sayımında 4 adet lökosit saptanmasına rağmen BOS sitolojisinde yoğun lenfoid hücre saptandı, biyokimyasal ve mikrobiyolojik tetkikleri normaldi. Üç ay sonraki kontrolde tekrarlanan BOS'ta lenfosit sayısı sıfırdı ve sitolojide lenfosit saptanmadı. Ayrıca bu kontrolde hasta lenfoma açısından Hematoloji tarafından değerlendirildi, lenfoproliferatif hastalık düşünülmedi. Hastanın şikayetlerinin tekrarlamadığı öğrenildi. Flunarizin başlanan hasta bir yıldır asemptomatik olarak takip edilmektedir.

Tartışma:
Klinik göstergeleri dramatik olsa da prognozu oldukça iyi olan HaNDL Sendromunun akut inme ve hemiplejik migren ayırıcı tanısında akla gelmesi gerekmektedir. Nörolojik semptomların migren tipi baş ağrısı ile birlikte seyretmesi, beyin görüntülemelerinin normal olması, BOS'ta lenfositoz saptanması, hematolojik malignitelerin dışlanması, klinik ve laboratuvar bulgularının spontan düzelmesi nedeniyle hastamızda HaNDL Sendromu düşünülmüştür.

EP - 396 KOGNİTİF FONKSİYON BOZUKLUĞU İLE PREZENTE OLAN KRONİK YAYGIN DURAL VENÖZ SİNÜS TROMBOZU: OLGU SUNUMU

AYŞE SENA GÜNEY [1], AYHAN KÖKSAL [1]

[1] BAŞAKŞEHİR ÇAM VE SAKURA ŞEHİR HASTANESİ, NÖROLOJİ KLİNİĞİ
[2] BAŞAKŞEHİR ÇAM VE SAKURA ŞEHİR HASTANESİ, NÖROLOJİ KLİNİĞİ

Giriş:
Serebral venöz tromboz (SVT), beyin venöz sinüslerinde trombüs oluşumu ile serebral venöz drenajın bozulmasıyla karakterize ciddi bir vasküler patolojidir.

Olgu:
50 yaşında erkek hasta, iki haftadır halsizlik, konfüzyon, sağ ayakta güçsüzlük şikayetleriyle acile başvurdu. Nörolojik muayenesinde hafif kognitif bozukluk ve sağa ataksik yürüyüş dışında bulgu yoktu. Özgeçmişinde diabetes mellitus ve sol brakial, radial ve ulnar embolektomi öyküsü bulunmaktaydı. Difüzyon ağırlıklı manyetik rezonans görüntülemede (MR) sol oksipital lobda akut ve kronik dönemlerde venöz infarkt ile uyumlu difüzyon değişiklikleri gözlendi. Kontrastsız kraniyal MRG'de lökomalazik değişiklikler lehine olduğu düşünülen korona radiata ve sentrum semiovale düzeyinde T2 sinyal artışları gözlendi. Malignite düşündürecek öykü, travma, toksik madde maruziyeti saptanmadı. Kan ve idrar toksikolojisi negatif saptandı. EEG normal bulundu. Kranial MRI venografide süperior sagittal sinüs net vizüalize edilemedi ve diğer dural sinüslerde ince rekanalize akımlar gözlendi. Arteriyel tromboz öyküsü bulunan hastada protein C ve S eksikliği saptandı. DSA'da, sağ ICA üzerinden alınan görüntülerde süperior ile inferior sagittal sinüslerin kronik trombozuna sekonder olarak yaygın venöz kollateral ağ geliştiği, drenajın Trolard ve Labbe venöz yapıları üzerinden sağlandığı gözlendi. Hastaya uygun dozda düşük molekül ağırlıklı heparin (DMAH) tedavisi uygulandı ve ardından varfarin tedavisine geçildi. Etkin antikoagulasyon sonrasında hastanın konfüzyonel durumu geriledi, yürüyüşü dengeli hale geldi.

Tartışma:
SVT, özellikle sistemik yaygın tromboz ile birlikte görüldüğünde, sıklıkla altta yatan hiperkoagülabilite durumları ile ilişkili olabilir. MR görüntüleri radyolojik olarak toksik lökoensefalopati ile benzemekle birlikte hastanın kan ve idrar toksikoloji çalışmasında ve anamnezinde toksik madde maruziyeti öyküsü bulunmaması bu tanıdan uzaklaştırmıştır. Bu tür yaygın trombozlar ciddi klinik sonuçlara yol açabileceğinden, hızlı tanı ve tedavi gerektirir.

EP - 397 VASKÜLER TİNNİTUS VAKASI

ŞEYDA İLERİ [1], ŞÜKRÜ OĞUZ [2], SİBEL GAZİOĞLU [1]

[1] KARADENİZ TEKNİK ÜNİVERSİTESİ TIP FAKÜLTESİ, NÖROLOJİ ANABİLİM DALI
[2] KARADENİZ TEKNİK ÜNİVERSİTESİ TIP FAKÜLTESİ, RADYOLOJİ ANABİLİM DALI

Amaç:
Tinnitus etiyolojisinde otolojik, nörolojik, vasküler, travmatik, metabolik, medikal ve idiyopatik sebepler bulunabilir. Daha önce yapılan bir çalışmada tek taraflı pulsatil tinnitus şikayeti ile başvuran hastaların %94,2'sinde en az bir veya daha fazla vasküler anomali / varyant tespit edilmiştir. Bu vaka ile tinnitusun nadir görülen bir vasküler etiyolojisini bildirmeyi amaçladık.

Vaka:
59 yaşında kadın hasta, 6 yıldır var olan sağ kulakta uğultu şikayeti ile polikliniğe başvurdu. Özgeçmişinde hipertansiyon mevcuttu. Nörolojik muayenesi normal, rutin laboratuvar bulguları ve odyometri testi normaldi. Beyin, temporal ve boyuna yönelik yapılan kontrastlı MR görüntülemeleri ve beyin MR anjiografisi normaldi. Hasta kalp atışlarını sağ kulağında hissettiğini; uğultu şikayetinin sağ kulak arkasına dıştan baskı yapmakla, ağzını açmakla ve başını o tarafa çevirmekle azaldığını belirtti. Nabız ile ilişkili, uğultu şeklinde, baş hareketiyle şiddette değişiklik olması bu semptomun vasküler etiyoloji kaynaklı olacağını düşündürdü. Beyin MR venografi alındı ve sağ jugular bulb seviyesinde divertikuler yapı fark edildi. Dijital Substraksiyon Anjiografi (DSA) ile sağ jugular bulb'ta 6.4x5.8 mm boyutunda divertikulum tespit edildi. Ardından juguler bulb seviyesinde stentleme ve divertikulumda coil embolizasyon işlemi yapıldı. İşlem sonrası hastanın şikayetlerinde kısmi gerileme izlendi.

Sonuç:
Bu vaka ışığında nörolojiye tinnitus ile başvuran hastalarda; pulsatil, akım şeklinde, baş ve vücut hareketleriyle akımda değişiklik gösteren tarzda semptom tespit edildiğinde vasküler etiyolojilerin akla gelmesi gerektiğine dikkat çekilmiştir.

EP - 398 BİLATERAL HİPOKAMPAL LEZYONA BAĞLI GEÇİCİ GLOBAL AMNEZİ OLGUSU

ŞÜHEDA SARIOĞLU BAYRAM , TÜLAY KURT İNCESU

İZMİR KATİP ÇELEBİ ÜNİVERSİTESİ, NÖROLOJİ ANABİLİM DALI

Giriş:
Geçici global amnezi (GGA), anterograd amnezi, hafif retrograd amnezi ve 24 saate kadar süren konfüzyonla karakterize klinik bir sendromdur. Venöz yetmezlik, arteriyel iskemi, migrenöz veya epileptik fenomen gibi çeşitli patofizyolojik mekanizmalar öne sürülmüştür. Difüzyon ağırlıklı manyetik rezonans görüntüleme(DW-MRI) genellikle lezyonların tespit edilmesine yardımcı olabilir fakat erken dönemde difuzyon kısıtlılığı saptanmayabilir.

Olgu:
53 yaşında kadın hasta şiddetli baş ağrısı sonrası 3 saat kadar süren hafıza kaybı, bu sırada yakınlarını tanıyamama, ölen yakınlarının isimlerini sayıklama yakınması ile acil servise başvurdu. Başvurusunda tüm semptomları geçmişti. Özgeçmişinde hipertansiyon ve migren mevcuttu. Semptom başlangıcının 4.saatinde çekilen DW-MRIsinde patoloji saptanmadı. Hasta GGA ön tanısıyla nöroloji kliniğine yatırıldı. Semptom başlangıcının 5.gününde çekilen kontrol DW-MRIsinde, ADC sekansında karşılığı bulunan bilateral hipokampal enfarkt saptandı. Etiyolojiye yönelik EKO, Holter EKG, beyin-boyun BT anjiyografisi dahil yapılan tetkiklerde patoloji saptanmadı. Hasta antiagregan tedavi ile taburcu edildi.

Tartışma:
Hipokampus, merkezi olarak öğrenme ve hafızayla ilgili olan temporal lobların derinliklerinde bulunan iki taraflı bir beyin yapısıdır. Hipokampusun kan temini ön koroid arterin ve posterior serebral arterin kollateral dallarından sağlanır. İskemik inme sonrası serebral kan akışı otoregülasyonunun bozulmasına bağlı serebrovasküler disfonksiyon ortaya çıkar. Vasküler disfonksiyon sadece iskemik bölgede değil aynı zamanda iskemik olmayan hemisferde de ortaya çıkabilir. Fokal serebral iskemik inme hiperkonstriksiyona neden olur ve hipokampal perfüzyonu azaltır. Bu hastalarda anterograd amnezi daha sık olmak üzere retrograd amnezi de yaygın olarak görülür. Yapılan bir araştırmada 7 yıl içerisinde takip edilen GGA kliniği ile başvuran hastaların %41inde (52/126) tek taraflı hipokampal lezyon ve %15inde (19/126) bilateral hipokampal lezyon geliştiği gözlendi.

EP - 399 İDRAR YOLU ENFEKSİYONUNA BAĞLI GELİŞEN RESLES

DÜRDANE AKSOY , BETÜL ÇEVİK , ORHAN SÜMBÜL , YUSUF KOÇAK , UĞUR KULU , SEMA ENGİN ÖZTÜRK

TOKAT GAZİOSMANPAŞA ÜNİVERSİTESİ

Giriş:
Korpus kallozum, yaklaşık 200 milyon liften oluşan beyindeki en büyük komissüral yapıdır. Kallozal lifler, serebrumun kontralateral yarım kürelerini birbirine bağlayarak motor, duyusal ve bilişsel işlevlerin bütünleştirilmesine katılır. Splenium lezyonu, yüksek kortikal işlevin bozulmasına , bilinç bozukluğuna ve deliryuma neden olabilir.

RESLESin çok sayıda nedeni tanımlanmıştır, bunlar arasında bakteriyal,viral ve paraziter enfeksiyonlar ; antiepileptik ilaçların kullanımı ; nöbetler/status epileptikus; metabolik bozukluk ; travma ; subaraknoid kanama ; malignite ; metronidazol veya florourasil ile tedavi ; hipoglisemi, hiponatremi ; kabakulak ve COVID-19 aşısı ; ve alkolizm sayılabilir.

Olgu:
24 yaşında bilinen hastalığı olmayan kadın hasta son 3 gündür olan şiddetli baş ağrısı şikayetleri ile acile başvuruyor. Baş ağrısı şikayetleri başlamadan önce sağ yan ağrısı, ateş, bayılma nedeniyle hastane başvurusu oluyor, idrar yolu enfeksiyonuna yönelik tedavi başlanıyor. Baş ağrısı ense kökünden başlayıp başın sağ tarafına yayılan zonklayıcı vasıfta oluyor. Baş ağrısına bulantı eşlik ediyor. Işık hastayı rahatsız ediyor, karanlık odada daha rahat ediyor. Hasta genelde uyku düzensizliği yaşamıyor. Çekilen santral görüntülemelerinde korpus kallosum spleniumda DAG serilerinde hiperintens ADC serilerinde hipointens difüzyon kısıtlayan fokal alan görüldü. RESLES ön tanısı ile servisimizde takip edildi. Resles etyolojisi idrar yolu enfeksiyonu düşünüldü, uygun antibiyoterapi sonrası 4.gün kontrol görüntülemesinde lezyon belirgin geriledi. 1 ay sonraki görüntülemesinde korpus kallozum normal görünüme döndü.

Sonuç:
RESLES birçok etyolojik nedenden dolayı karşımıza çıkabilecek çoğunlukla iyi huylu ve etyolojik neden ortaya konulduğunda tedavi edilebilir geçici bir durumdur. Bu bilgiler ışığında sonuç olarak; hastalar değerlendirilirken bu tanı hakkında yeterince bilgi sahibi olmak hem gereksiz invaziv/noninvaziv girişimlerin hem de yanlış tedavilerin yapılmasının engellenmesini sağlayacaktır.

EP - 400 BİR OLGU SUNUMU: PROGRESİF SUPRANÜKLEER PALSİYE EŞLİK EDEN GÖZ AÇMA APRAKSİSİNE BOTOKS UYGULAMASI

ÖMER ELÇİ , ÖZGÜN KILINÇARSLAN , OĞUZHAN TURHAN , MUSTAFA KARABACAK , YEŞİM GÜZEY ARAS

S. B. SAKARYA EĞİTİM VE ARAŞTIRMA HASTANESİ, NÖROLOJİ KLİNİĞİ

Giriş:
Progresif Supranükleer Palsi (PSP), beyinsapı başta olmak üzere,multipl etkilenim gösteren, etiyolojisi bilinmemekle birlikte, genetik yatkınlık ve çevresel faktörlerin etkilediği düşünülen, nadir rastlanan bir nörodejeneratif bozukluktur.

PSP, klinik olarak motor (rijidite, bradikinezi, oftalmopleji vb.) ve non-motor semptomlar (kognitif bozukluklar, nöropsikiyatrik bulgular, disfaji, göz açma apraksisi (GAA) vb.) ile kendini gösteren Parkinson plus sendromları arasında sınıflandırılır.

GAA, bozulmuş supranükleer kontrol nedeniyle gözleri istemli olarak açamama ile karakterize bir bozukluktur. Blefarospazm (BSP) ise orbikularis okuli kaslarının istemsiz, sürekli veya aralıklı kasılmalarıyla seyreden bir hareket bozukluğudur. Tedavisinde botulinum toksin uygulaması yapılmaktadır. Bu yazıda BSP ile GAA şikayetleri olan PSP tanılı ve botulinum toksini uygulaması yapılan olguyu sunmayı planladık.

Olgu:
Altmış bir yaş kadın hasta üç-dört yıldır öne doğru düşme, dengesizlik, hareketlerde yavaşlama, yüzde donuklaşma, yukarı bakış kısıtlılığı ve postüral instabilite şikayetleri ile üç sene önce kliniğimize başvurdu. Nörolojik muayenesinde sağ üst ekstremitede dişli çark ve rijidite, vertikal bakış kısıtlılığı bulunan hastanın çekilen manyetik rezonans görüntülemesinde (MRG) mezensefalon atrofisi izlendi. PSP düşünülen hastaya levodopa tedavisi başlandı. Kontrollerinde düşmelerinin arttığı öğrenildi. Bir yıldır GAA şikayeti de olan hastaya botoks tedavisi planlandı. Bilateral orbikularis okuli kasına botulinum toksini uygulanan hastada kısmi yararlanım gözlendi.

Tartışma
PSP tanısı klinik bulgular ve nörogörüntülemeler ile anlaşılır. Düşmelerin genellikle üç yıl içinde meydana geldiği ve hastalığın evresi ile MRG bulguları birbiriyle ilişkili olduğu saptanmıştır.

BSP; hareket bozuklukları hastalıklarıyla beraber görüldüğü çalışmalarla ortaya konmaktadır. Özellikle parkinson plus sendromlarda sıklığı artmıştır. Botulinum uygulaması; fokal distoni ve spastisite daha efektif olsa da BSP ve GAA' da kullanıldığı bilinmektedir.

Sonuç olarak parkinsoniyan sendromlardaki oftalmolojik semptomların çoğunun, özgün tedavileri olmamakla birlikte semptomatik tedavilerden fayda gördüklerine dair birçok örnek çalışma vardır. Parkinsoniyan hastalıkların ileri evrelerinde, yaşam kalitesinin düşmesine neden olduklarından göz ile ilgili bulguların tanınması ve semptomatik tedaviler önem kazanır.

Anahtar Sözcükler: Progresif Supranükleer Palsi, Göz açma apraksisi, Blefarospazm, Botilinum toksini

EP - 401 KORPUS KALLOZUMUN SİTOTOKSİK LEZYONLARI; DÖRT VAKA SUNUMU

YAVUZ BÜLENT DEMİR , GÜLSEREN BÜYÜKŞERBETÇİ , ÜMMÜ SERPİL SARI , NERMİN TEPE , FİGEN EŞMELİ

BALIKESİR ÜNİVERSİTESİ SAĞLIK UYGULAMA VE ARAŞTIRMA HASTANESİ NÖROLOJİ KLİNİĞİ

Olgu:
Korpus kallozum, sol ve sağ serebral hemisferleri birbirine bağlayan beyaz madde yollarından oluşan beynin birincil komiser bölgesidir. Korpus kallozumun sitotoksik lezyonları (KKSL) genellikle korpus kallozum spleniumunda difüzyon kısıtlılığı gösteren olağandışı bir klinik durumdur ve çeşitli belirti ve semptomlarla kendini gösterir. Ateş, kusma, ishal, baş ağrısı, idrar retansiyonu, hafif zihinsel değişiklikler, epileptik nöbetlerle ortaya çıkabilir. Kesin patofizyolojik mekanizması bilinmemekle beraber intramiyelinik aksonal ödem ve lokal inflamatuar hücrelerin infiltrasyonu sonucu olabileceği öne sürülmektedir. Burada, dört KKSL vakası sunuyoruz. İlk olgu, nöroloji polikliniğine ateş, bulanık görme ve yorgunluk şikayetleri ile başvuran 41 yaşında erkek hastaydı. İkinci olgu, baş ağrısı, ateş, kulak çınlaması ve boğaz ağrısı ile başvuran 21 yaşında bir kadın hastaydı. Üçüncü olgu olan 65 yaşında kadın hasta ise baş ağrısı, bilinç bozukluğu ve fokal nöbet semptomları ile başvurdu. Dördüncü olgu, 64 yaşında kadın hasta, global afazi ve sağ hemiparezi ile başvurdu. Dört olgunun da hikayesinde ateş mevcuttu. KKSL etyolojisi değerlendirildiğinde, ilk olguda dental bir prosedür sonrası ortaya çıkan bir enfeksiyon, ikinci olguda lober pnömoni ve üçüncü olguda ise sinüs venöz trombozu tespit edildi. Ek olarak, üçüncü olguda takip sırasında epileptik nöbetler gelişti. Dördüncü olguda, ampirik antibiyotik tedavisi ile düzelen nedeni belirsiz bakteriyel enfeksiyon ve yüksek kan basıncı etiyolojide suçlandı. Dört hasta da takiplerinde düzeldi. Beyin MRG bulguları kayboldu. KKSL tanısı klinik bulgular ışığında, difüzyon MRG'de korpus kallozumdaki akut difüzyon kısıtlılığının tanımlanması ile konulmaktadır. KKSL genellikle altta yatan çeşitli patolojik süreçler ile ilişkili ortaya çıkmaktadır. Altta yatan nedenlere yönelik tedavi ile hastalarda klinik ve radyolojik düzelme de izlenir.

EP - 402 POLİNÖROPATİ İLE ORTAYA ÇIKAN BİR CLCN2 İLİŞKİLİ LÖKOENSEFALOPATİ OLGUSU

PELİN AKSOY , ASLI YAMAN KULA , ZELİHA MATUR

BEZMİALEM VAKIF ÜNİVERSİTESİ, TIP FAKÜLTESİ, NÖROLOJİ ANABİLİM DALI

Amaç:
CLCN2 ile ilişkili lökoensefalopati, 2013 te tanımlanan, otozomal resesif aktarılan, nadir bir hastalıktır. Karakteristik beyin MR bulgularına karşın klinik olarak farklı belirtilerle seyredebilir. Bu bildiride polinöropati ile ortaya çıkan bir olgu sunulmuştur.

Olgu:
57 yaşındaki kadın hasta solda belirgin bacaklarda güçsüzlük ve incelme, sol kalçada hissizlik ve ağrı, ellerde güçsüzlük yakınmasıyla 3 yıldır polikliniğimizden takipliydi. En az 10 yıldır yakınmaları olup, son aylarda artmıştı. Özgeçmişinde astım bronşiale, tiroidektomi, kolesistektomi, depresyon öyküsü vardı. 3 yıl önce diyabet gelişmişti. Anne-babası kardeş çocuklarıydı ; babasının bacak yapısının hastanınkiyle benzer olduğu söylendi. Nörolojik muayenesinde distal kaslarda alt ekstremitelerde ve solda belirgin hafif güçsüzlük, diz altı kaslarında atrofi ve bilateral pes kavus deformitesi mevcuttu. Aşil refleksleri kayıp, patella refleksleri canlıydı. Derin duyusu bozuktu; kısa çorap tarzı yüzeyel duyu kusuru vardı. EMG'sinde duysal ve motor, kronik, karma tipte polinöropati ile uyumlu bulgular saptandı. Beyin MRG'de FLAIR/T2 kesitlerinde, kapsula interna arka bacağı, serebral pedinküller, brakium pontisde bilateral asimetrik ve bilateral serebellar hemisferlerde simetrik hiperintensite görüldü. Öncelikle toksik, metabolik hastalıklar ve lökodistrofiler düşünülerek yapılan etiyolojiye yönelik incelemelerinde 24 saatlik idrarda protein düzeyi artmıştı; idrar fumarik, süksinik ve glikolik asit değerleri yüksekti. Makula OCT'de retinal ven tıkanıklığı sekeliyle uyumlu görünüm saptandı. Hastanın klinik ekzom dizilimi analizinde 3q27 bölgesinde CLCN2 geninde homozigot c.1709G>a (pTrp570Ter) varyasyonu saptandı.

Tartışma ve Sonuç:
CLCN2 ile ilişkili lökoensefalopatide, nörolojik bulgular (hafif ataksi, bilişsel bozukluklar), psikiyatrik semptomlar ve görme bozuklukları görülür. Literatürde optik nöropatiyle ortaya çıkan olgular olmasına rağmen, bilindiği kadarıyla, herhangi bir polinöropati vakası bildirilmemiştir. Ailenin genetik ve klinik incelemeleri devam etmektedir.

EP - 403 HIZLI AMİLOİD TEMİZLİĞİ VE ETKİLİLİĞİ: ERKEN ALZHEİMER HASTALIĞININ TEDAVİSİ İÇİN DONANEMAB'IN 3. FAZ ÇALIŞMASI OLAN TRAILBLAZER-ALZ 2'DEN ELDE EDİLEN SONUÇLAR

SERGEY SHCHERBİNİN , MİNG LU , JİAN WANG , HONG WANG , PAULA M. HAUCK , IVELİNA GUEORGUİEVA , DAWN A BROOKS , JOHN R SİMS , MARK A. MİNTUN , EMİLY C. COLLİNS , MUSTAFA İSKENDER (NON-AUTHOR PRESENTER)

ELİ LİLLY AND COMPANY

Amaç:
Hızlı amiloid temizliğinin (rAC) biyobelirteçler ve klinik etkinlik üzerindeki etkisini araştırmak.

Gereç ve Yöntem:
TRAILBLAZER-ALZ 2de katılımcılara 72 hafta boyunca her 4 haftada (h) bir intravenöz olarak donanemab (n=860) veya plasebo (n=876) verildi. Amiloid PET (pozitron emisyon tomografisi) ile ölçüldüğünde, amiloid seviyesi 24. haftada veya 52. haftada <24,1 Centiloid ise rAC kriterleri karşılandı. Eğilim skoru eşleştirme yöntemi, başlangıç yaşı, amiloid seviyesi, global tau seviyesi ve APOLIPOPROTEIN ε4 alellerinin sayısı açısından rACli donanemab ile tedavi edilen katılımcılarla eşleşen plasebo ile tedavi edilen katılımcıları (mPlasebo) seçmek için kullanıldı. Longitudinal biyobelirteç ve klinik ölçümler her iki eşleşen grup arasında karşılaştırıldı.

Bulgular:
rAC grubunda 76. haftada kompozit, temporal ve parietal beyin bölgelerinde önemli ölçüde daha az tau birikimi vardı. rAC alt grubu, mPlacebo ile karşılaştırıldığında plazma P-tau217 ve plazma glial fibriler asidik protein seviyelerini önemli ölçüde azalttı. Entegre AD Derecelendirme Ölçeği skorunda (SE) 76. haftada ayarlanmış ortalama değişim, mPlacebo grubunda -11,5 (0,62) ve rAC grubunda -7,6 (0,62) idi ve bu hastalığın ilerlemesinde %33,6lık bir yavaşlamayı temsil ediyordu.

Sonuç:
Bu sonuçlar, donanemab kaynaklı rACnin biyobelirteç ve klinik etkililik ölçümleri üzerindeki aşağı yönlü etkisini göstermektedir.

Beyan: İlk olarak CTAD-2023te sunulmuştur.

EP - 405 BAŞVURU DİFFÜZYON AĞIRLIKLI İNCELEMEDE LEZYON SAPTANMAYAN LATERAL MEDÜLLER SENDROM

TUĞÇE KUDAY , NESLİHAN EŞKUT , ASLI KÖŞKDERELİOĞLU , LEVENT ÖCEK , PINAR ORTAN

İZMİR ŞEHİR HASTANESİ NÖROLOJİ ANABİLİM DALI

Giriş:
Akut iskemik inme tanısında difüzyon ağırlıklı görüntülemeler sık kullanılmaktadır. Ancak DWI negatif inme ile ilgili birçok rapor, akut iskemik inmenin yalnızca DWI'da lezyon olmaması nedeniyle dışlanamayacağını göstermektedir. 2010 AAN rehber yazarları, "DWI'nin olası akut iskemik inme hastalarından iskemik inme tanısındaki hassasiyetinin mükemmel olmadığını" kabul etmiştir.

Olgu:
59 yaş kadın hasta sağ yüz yarımında uyuşma, konuşmada bozulma ve dengesizlik şikayetiyle başvurdu. Tekrarlayan inme ve DM tanılı hasta, rivaroksaban 20mg/gün kullanmaktaydı. Nörolojik muayenesinde dizartri, disfaji, sağ nazolabial olukta siliklik(sekel), yürümede hafif ataksisi ve oturma dengesinde bozukluk, sağda yüz yarımında, solda gövdede hipoestezi saptandı. Diffüzyon MRG ve beyin BT'sinde akut nöroradyopatoloji izlenmedi. Akut iskemik inme düşünülen hastaya beyin-boyun BT anjiyografi çekildi, major damar okluzyonu görülmedi. Klinik olarak iskemik inme ön tanısı konulan hasta nöroloji servisine interne edildi. Tedavisi ASA 100mg/gün ve düşük molekül ağırlıklı heparin 2x0.8 dozuyla revize edildi. Takibinde progresyon görülmeyen ve şikayetleri devam eden hastaya 2 gün sonra kontrol difüzyon MRG tetkiki yapıldı ve medulla oblangata sağ yarımının lateralinde DWI'da hiperintens ve ADC'de hipointens görülen akut difüzyon kısıtlılığı izlendi. Lateral meduller sendrom olarak tanı konulan hastanın etyolojisine yönelik tetkikleri tamamlandı. Yeni nesil antikoagulan kullanımı sırasında iskemik inme geçiren hasta kardiyoloji bölümü tarafından sol atriyal kapama operasyonu planlanması amacıyla devir alındı.

Tartışma:
Akut iskemik inmede DWI tetkiki oldukça hassas olduğu bilinse de özellikle posterior sirkülasyon inmelerinde ilk saatlerde bulgu vermeyebilir. Bu olgu sunumunda klinik bulgular ile lateral medüller sendrom düşünülen ancak 48. saatte çekilen DWI MRG'de lezyonun demonstre edildiği bir hasta sunuldu. Olgu, akut iskemik inmenin klinik bir tanı olduğunu vurgulamak amacıyla sunulmaya değer bulunmuştur.

EP - 406 KAROTİS ARTER DİSEKSİYONU SONRASI HİPOGLOSSAL SİNİR FELCİ; OLGU SUNUMU

DUYGU AYDEMİR , NİHAT ŞENGEZE

SÜLEYMAN DEMİREL ÜNİVERSİTESİ, TIP FAKÜLTESİ NÖROLOJİ ANABİLİM DALI

Giriş:
İnternal karotid arter (ICA) diseksiyonu tüm iskemik inme nedenleri içerisinde %1'lik kısmı oluşturmakta olup özellikle genç iskemik inme nedenlerindendir. Yüz, boyun ağrısı, horner sendromu ve iskemiye bağlı nörolojik bulgular klinik tabloyu oluşturur. ICA'nın boyun bölgesindeki komşulukları nedeniyle alt kraniyal sinir felçlerine de neden olabilmektedir.

Olgu:
60 yaş, erkek hasta; yutma güçlüğü ve tat alamama şikayeti ile nöroloji polikliniğe başvurdu. Nörolojik muayenede; dil dışarıda sola deviye, uvula sola deviye saptandı. Hastanın inme etyolojisi değerlendirmesinde; inme risk faktörleri, tümör markerları, vaskülit testleri, enfeksiyon testleri istendi. Kraniyal ve servikal MRG tetkikleri yapıldı patoloji saptanmadı. Lokal patolojiler açısından kulak burun boğaz ve gastroenteroloji görüşü alındı ancak patoloji saptanmadı. Hasta Dijital Substraksiyon Anjiyografi (DSA) işlemine alındı. Sol ICA diseksiyonu saptandı. Medikal tedavi kararı alındı.

Tartışma-Sonuç:
Arteriyel diseksiyon damar duvarı içerisinde intramural kanama nedeniyle oluşur. Büyüyen intramural hematon damar lümenini daraltarak tıkayabilir ya da trombozun yayılımı ile serebral emboliye neden olabilir. . Boyun travmasını takiben ya da fibromüsküler displazi, Marfan sendromu, migren, ateroskleroz, enfeksiyon (sifiliz vb.) gibi hastalıklar ile birlikte spontan görülebilmektedir. Hastaların %10'undan fazlasında kraniyal sinir felçleri gelişmektedir. Kraniyal sinir paralizisinin oluş mekanizması iki şekilde açıklanmaktadır: parafaringeal boşlukta oluşan subadventisyel hematom ya direkt olarak kraniyal sinir paralizisine neden olmakta ya da artere bası yaparak iskemik sinir paralizisine neden olmaktadır. Biz bu olguda kraniyal sinir paralizisi olan olgularda ICA diseksiyonunun akılda tutulması gerektiğini ve diğer yöntemler ile tanı konulamayan hastalarda DSA yönteminin tercih edilmesini vurgulamak istedik.

EP - 407 KAROTİS ARTER STENTLEME (KAS) İŞLEMİ SONRASI SESSİZ İSKEMİ GELİŞİMİ VE RİSK FAKTÖRLERİNİN İNCELENMESİ

DUYGU AYDEMİR [1], VEDAT ALİ YÜREKLİ [1], NİHAT ŞENGEZE [1], MUSTAFA KARABACAK [2]

[1] SÜLEYMAN DEMİREL ÜNİVERSİTESİ, TIP FAKÜLTESİ NÖROLOJİ ANABİLİM DALI
[2] SÜLEYMAN DEMİREL ÜNİVERSİTESİ, TIP FAKÜLTESİ KARDİYOLOJİ ANABİLİM DALI

Amaç:
Bu çalışmada, endovasküler yolla KAS yapılan hastalarda asemptomatik sessiz iskemi oranları ve iskemiye yol açabilecek prediktif faktörleri değerlendirmeyi hedefledik.

Gereç ve Yöntem:
2023-2024 yılları arasında Süleyman Demirel Üniversitesi Tıp Fakültesi Hastanesi'nde KAS uygulanan hastaların verileri retrospektif olarak incelendi. İşlem sırası ve sonrasında semptomatik inme geçiren hastalar ise çalışma dışı bırakıldı.

Bulgular:
Kliniğimizde endovasküler yolla karotis stent uygulanan 57 hasta incelenmiştir. Bu hastaların 19'unda işlem sonrası işlem yapılan tarafta difüzyon Manyetik Rezonans Görüntülemede asemptomatik sessiz iskemik lezyonlar tespit edilmiştir. Bu hastalarda sessiz iskemi gelişimi açısından stent tipi, stenoz dereceleri, pre ve post dilatasyon uygulamaları, filtre kullanımı ve işlem öncesi semptomatik olup olmaması ile ilgili risk faktörleri incelenmiştir. Yine 57 hastanın 30 tanesinde iskemi yönü ayırt edilmeksizin iskemi gelişmiş olup işlem sırasında ya da sonrasında hemodinamik depresyon gelişmesi risk faktörü olarak incelenmiştir. Bu risk faktörleri açısından istatistiksel olarak anlamlı bir risk faktörü tespit edilememiştir.

Risk Faktörleri		n(%)	P değeri
Hemodinamik depresyon varlığı	Var Yok	11(%19,3) 46(%80,7)	0,186
Semptom varlığı	Var Yok	36 (%63,2) 21 (%36,8)	0,999
Emboli koruyucu filtre kullanımı	Var Yok	17 (%29,8) 40 (%70,2)	0,582
Predilatasyon	Var Yok	9 (%15,8) 48(%84,2)	0,103
Postdilatasyon	Var Yok	27 (%47,4 30(%52,6)	0,240
Açık hücreli/kapalı hücreli stent kullanımı	Açık Kapalı	13 (%22,8) 44 (%77,2)	0,502
Stenoz dereceleri	%70-89 %90-95 %96-99	11 (%19,3) 24 (%42,1) 22 (%38,6)	0,168

Sonuç:
Çalışmamızda işlem sonrası işlem tarafında asemptomatik sessiz iskemi gelişme oranı %33 olarak bulunmuş olup literatür ile benzerdir. Ancak literatürde hemodinamik depresyonu risk faktörü olarak araştıran az sayıda çalışma bulunmaktadır. Çalışmamızda hemodinamik depresyon gelişen grupta iskemi oranları daha yüksek saptanmış olmasına rağmen istatistiksel olarak anlamlı çıkmamıştır. Sessiz iskemilerin kognitif fonksiyonlar üzerindeki etkisi dikkate alındığında bu konuda daha kapsamlı prospektif çalışmalara ihtiyaç vardır.

EP - 408 FASİOLİNGUAL SENDROM; OLGU SUNUMU

DUYGU AYDEMİR , NİHAT ŞENGEZE

SÜLEYMAN DEMİREL ÜNİVERSİTESİ, TIP FAKÜLTESİ NÖROLOJİ ANABİLİM DALI

Giriş:
Fasiyolingual palsi ile hafif üst ekstremite zayıflığının klinik kombinasyonu, kortikobulbar ve kortikopontin liflerinin yakınlığı nedeniyle kapsüla internanın genu tutulumu ve kapsüler genu sendromu olan tanımlanır. Sıklıkla bulber bölge ve hipoglossal sinir tutulumu ile görülen dil hareketlerinin kısıtlılığı ve dilin deviasyonu; nadir de olsa kontralateral frontal motor korteks etkilenimi sonrasında benzer klinik bulgular ile literatürde bildirilmiştir. Burada motor kortekste iskemik serebrovasküler hastalık sonrası fasial ve üst ekstremite güçsüzlüğü ile hipoglossal felci kliniği olan bir hastayı nadir görülen bir kombinasyon olması nedeniyle sunmayı amaçladık.

Olgu:
67 yaş, kadın hasta; ani başlayan peltek konuşma, ağızda kayma ve tek taraflı hafif üst ekstremite güçsüzlük şikayeti ile acil servise başvurdu. Bilinen hipertansiyon tanısı mevcuttu. Nörolojik muayenede sol üst ekstremite kas gücü 4/5, sol nazolabial oluk silik, dil dışarı çıkartıldığında sola deviye oluyordu, konuşması dizartrikti. Elektrokardiyografide atriyal fibrilasyon saptandı. Hastanın difüzyon manyetik rezonans görüntülemesinde sağ frontal bölgede akut iskemi ile uyumlu difüzyon kısıtlılığı (Görsel-1) saptandı.

Tartışma-Sonuç:
Motor korteks, hipoglossal çekirdeğe çaprazlanmış ve çaprazlanmamış aksonlar gönderir. Çaprazlanmış kortikobulber liflerin %10-15i özellikle genioglossus kaslarını kontrol eden kortikobulbar sinir liflerini içerir. Hastalarda genellikle kontralateral hemiparezinin eşlik ettiği, tek taraflı bir kortikobulber lezyondan sonra dil deviasyonu görülebilir. Bu alışılmadık kombinasyondan sorumlu olan lezyon, dilin kortikal temsilinin yüz ve üst ekstremite kaslarına yakın olduğu motor homunculusu düşündürmektedir. Lezyonun kontralateral prefrontal kortekste yer aldığı ve Penfield homunculusuna karşılık gelen bölgelerini içeren bu nadir kombinasyona sahip bir hastayı paylaştık. Üst ekstremite zayıflığı ve fasiyal güçsüzlüğü olan bununla birlikte hipoglossal palsili hastalarda kontralateral kortikal frontal lezyonlar etyolojiyi açıklayabilmektedir.

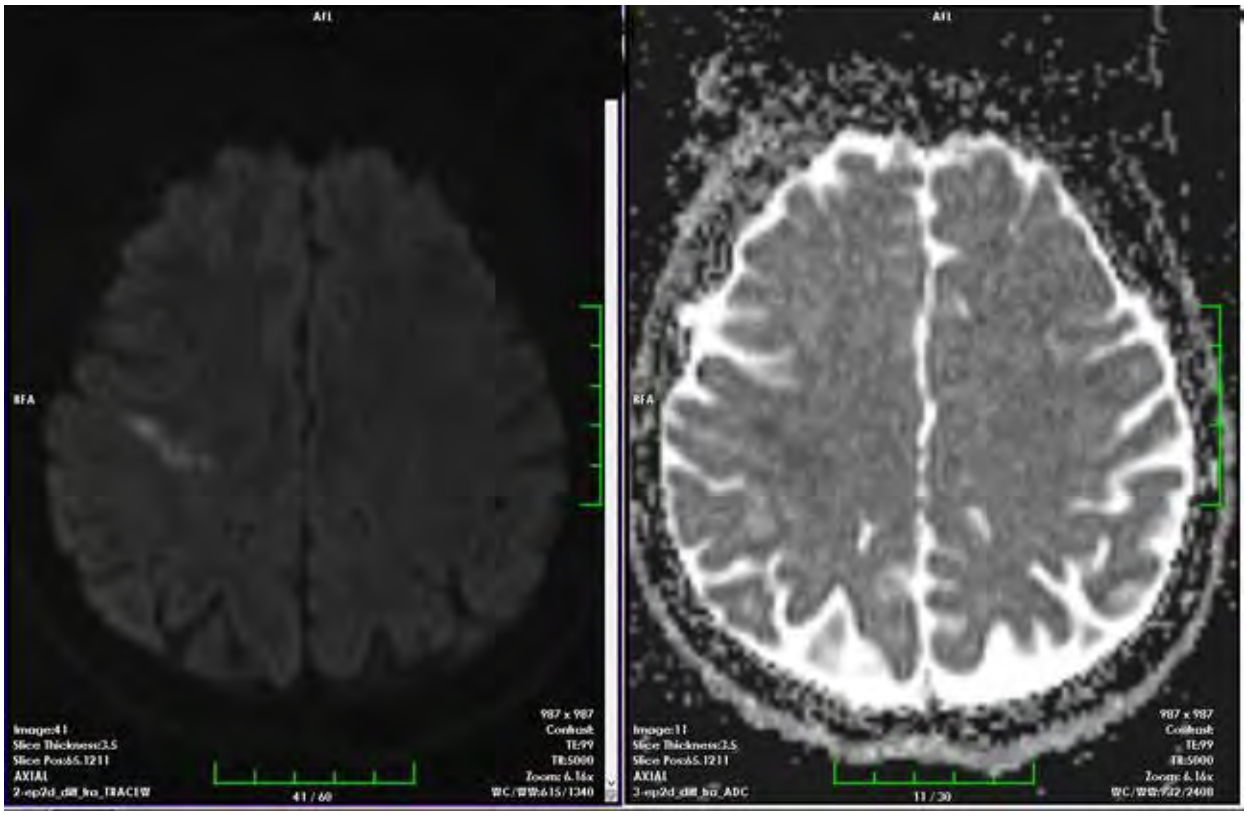

EP - 409 SEREBRAL AMİLOİD ANJİOPATİ VE TIKAYICI UYKU APNE SENDOMU BİRLİKTELİĞİ

DERYA DOĞAN GÖREN , SELCEN DURAN , BURÇ ESRA ŞAHİN , ASUMAN ÇELİKBİLEK , AYSU YETİŞ , AYDAN KÖYSÜREN

KIRŞEHİR EĞİTİM VE ARAŞTIRMA HASTANESİ

Giriş:
Serebral amiloid anjiyopati (SAA), leptomeningeal ve kortikal arterlerin ve arteriyollerin duvarlarında amiloid-beta birikimi ile karakterize sıklıkla ileri yaş grubunu etkileyen bir hastalıktır. Amiloid birikimine bağlı olarak damar duvarı elastikiyetinin kaybı ve frajilitenin artması damar yırtılmasına yol açarak serebral mikro kanamalar ve daha büyük lober intraserebral kanamalara neden olur. Tıkayıcı uyku apne sendomu (TUAS) üst solunum yollarında kollapsa bağlı olarak apne, hipopne ve oksijen desatürasyonuna neden olan ve gündüz aşırı uyku hali, yorgunluk ve dikkat eksikliği ile karakterize bir hastalıktır. TUAS hipertansiyon, metabolik sendrom, miyokard enfarktüsü, kardiyak artimiler ve inme gibi çeşitli hastalıklar için risk faktörü oluşturmaktadır

Olgu
42 yaş erkek hasta, horlama, tanıklı apne yakınması ile uyku hastalıkları polikliniğine başvurdu. Hastanın özgeçmişinde 2003, 2008 ve 2022 yıllarında 3 kez geçirilmiş serebral hemoraji öyküsü mevcut idi. 2022 yılında dış merkezde SAA tanısı almıştı. Kranial ve susceptibility weighted imaging sekansı manyetik rezonans incelemede bilateral periventriküler derin beyaz cevherde ve solda parietal derin beyaz cevherde yaygın hemorajik değişiklikler izlendi. Hastanın incelenen polisomnografi tetkikinde apne hipopne indeksi 24 bulunarak orta dereceli TUAS tanısı konuldu. PAP tedavisi uygulandı.

Tartışma ve Sonuç
SAA tekrarlayan inme ve mikro/makro hemorajilere neden olan bir patoloji olmasına karşın bizim olgumuz genç yaştaydı. Uykuda solunum bozukluğu ve düşük uyku kalitesi olan hastalarda amiloid birikiminde artışa neden olduğunu gösteren bazı sonuçlar bildirilmiştir. Buna rağmen literatürde SAA ve TUAS birlikteliği olan vaka bildirimi yoktur. SAA tanısı alan hastaların uyku hastalıkları yönünden ayrıntılı incelenmesi gereklidir.

Anahtar Kelimeler; Serebral Amiloid Anjiopati, TUAS, intraserebral hemoraji

Pathophysiological mechanisms and therapeutic approaches in obstructive sleep apnea syndrome Renjun Lv[1], Xueying Liu[2], Yue Zhang[3], Na Dong[1], Xiao Wang[1], Yao He[1], Hongmei Yue[4], Qingqing Yin[5]/ 2023
Sporadik Serebral Amiloid Anjiyopati *Recep AYGÜL* [a Nöroloji] *AD, Selçuk Üniversitesi Tıp Fakültesi, Konya*Türkiye Klinikleri J Neurol-Özel Konular. 2014;7(4):88-93
Cerebral Amyloid Angiopathy: An Undeniable Small Vessel Disease Litao Wang[1], Qiong Liu[1], Dongqi Yue[1], Jun Liu[1], Yi Fu **2024**
Is there a correlation between OSAS duration/severity and carotid intima-media thickness/2012
Multiple spontaneous lobar intracerebral hemorrhage with probable underlying pathology of cerebral amyloid angiopathy/2024
Exploring cerebral amyloid angiopathy: Insights into pathogenesis, diagnosis, and treatment/2023

EP - 410 PSÖDOEFEDRİN KULLANIMINA BAĞLI REVERSİBL VAZOKONSTRİKSİYON SENDROMU: BİR OLGU SUNUMU

İPEK BÜŞRA BALCI , NİHAL DİNÇ AYATA , AYCA OZKUL

SUAM BAŞAKŞEHİR ÇAM VE SAKURA ŞEHİR HASTANESİ NÖROLOJİ KLİNİĞİ

Amaç:
Reversibl serebral vazokonstriksiyon sendromu (RSVS), sıklıkla genç yaşlarda ve kadınlarda izlenen nadir, geri dönüşlü segmental serebral vazokonstriksiyondur. Klinikte gök gürültüsü başağrısının yanısıra daha ciddi klinik oluşturabilecek serebral iskemi/hemoraji, kortikal subaraknoid hemoraji izlenebilir (1,2). Fizyopatolojide genetik özellikler, endotelyal disfonksiyon, serebral vasküler tonustaki geçici disregülasyonun neden olduğu multifokal arteriyal vazokonstriksiyon ve dilatasyon yer alır. Spontan gelişebildiği gibi çeşitli etkenlerce provoke edilebilir. En sık postpartum dönem, çeşitli vazoaktif madde kullanımı, sempatomimetikler (fenilpropanolamin, psödoefedrin, antimigrenöz ilaçlar) etkendir.(2,3) Biz de nadir görülmesi dolaysıyla psödoefedrin kullanımına bağlı reversibl vazokonstriksiyon sendromu gelişen hastamızı sunmak istedik.

Olgu:
Bizim olgumuz da 41 yaşında erkek hasta olup baş ağrısı şikayeti ile acil servisimize başvurdu. Hastanın 1 hafta önce gribal enfeksiyon geçirdiği, psödoefedrin içerikli ilaç kullandığı öğrenildi. Herhangi bilinen başka bir hastalığı, travma veya madde kullanım öyküsü mevcut değildi. Hastanın geliş muayenesinde herhangi bir patolojik nörolojik bulguya rastlanılmadı. Çekilen kranial MRI DWI ve FLAIR sekanslarda sağ serebellar hemisferde hiperintens lezyon saptandı. (Resim1a,b) Yapılan serebral DSAda vertebrobaziller sistemde vazokonstriksiyon ile uyumlu görünüm elde edildi.(Resim 1c) Hastaya bu bulgularla reversibl vazokonstriksiyon sendromu tanısı konularak nimodipin (240mg/gün) tedavisi başlanıldı. Başağrıları iki hafta içinde azalarak geçen hastanın 1 ay sonra görülen kontrol kranial MRI ve serebral anjiografide daha önce saptanan bulguların geçtiği izlendi. (Resim2 a-c)

Sonuç:
Reversibl serebral vazokonstriksiyon sendromu nadir görülmekle birlikle sıklıkla tanıda atlanabilen bir durumdur. Bu nedenle iyi anamnez ve klinik değerlendirme doğru tanı için önemlidir. Biz de klinikte farkındalığı arttırmak amacıyla nadir görülen Psödoefedrine bağlı görülen reversible vazokonstriksiyon sendromu hastamızı sunmayı uygun gördük.

Referanslar:
1. Chen SP, Fuh JL, Wang SJ. Reversible cerebral vasoconstriction syndrome: an under-recognized clinical emergency. Ther. Adv. Neurol. Disord. 2010; 3(3), 161–171.
2. Ducros A, Boukobza M, Porcher R, Sarov M, Valade D, Bousser MG. The clinical and radiological spectrum of reversible cerebral vasoconstriction syndrome. A prospective series of 67 patients. Brain 2007; 130(Pt 12), 3091–3101
3. Singhal AB, Hajj-Ali RA, Topcuoglu MA, Fok J, Bena J, Yang D, Calabrese LH. Reversible cerebral vasoconstriction syndromes: analysis of 139 cases. Arch Neurol 2011;68(8):1005–12.

EP - 411 HEREDİTER BASINCA DUYARLI NÖROPATİ(HEREDİTARY NEUROPATY WİHT LİABİLİTY TO PRESSURE PALSİES)(HNPP): BİR OLGU SUNUMU

NİHAL AYATA , AYÇA ÖZKUL , BÜŞRA İPEK BALCI

İSTANBUL BAŞAKŞEHİR ÇAM VE SAKURA ŞEHİR HASTANESİ

Giriş:
Herediter basınca duyarlı nöropati (HBDN) minör bir travma sonrası ortaya çıkan akut,tekrarlayıcı, ağrısız, duyusal ve motor disfonksiyon ile seyreden mononöropati atakları ile karakterize otozomal dominant geçişli bir hastalıktır (1).Çoğu hastada başlangıç ikinci ile dördüncü dekadlardadır (2).

Olgu:
21 yaşında bilinen hastalığı ve ilaç kullanımı olmayan,masa başı çalışan erkek hasta 2 yıldır her iki elde ve bacaklarda uyuşma şikayeti ile başvurdu. Aile öyküsü bulunmamaktaydı. Hastanın bilateral üst ve alt ekstremitelerde DTR lerin simetrik hipoaktif olarak görüldü, bunun haricinde patolojik mauyene bulgusu bulunmamaktaydı. Şikayetleri üzerine polinöropati protokolünde EMG yapıldı. Bilateral median sinirin bilekte ve ulnar sinirin dirsekte hız yavaşlaması ile seyirli, sural iletimin görece korunduğu sensorimotor lif etkilenimi izlenen PNP ile uyumlu değerlendirildi. Malignite taraması, DM,tiroid fonksiyon testleri,romatoid artrit gibi metabolik-sistemik durumlar ile herediter basınca duyarlı polinöropati tabloları için ayırıcı tanı adına tetkikler istendi. Hastanın istenen tüm tetkikleri normal sınırlardaydı.Hastadan romatoloji görüşü dahilinde antikor testleri istendi negatif değerlendirildi, protein elektroforezinde normaldi. Malignite taraması amacı ile yapılan tüm vucut BT'de patolojiye rastlanılmadı. HNPP ekartasyonu amacıyla PMP22 gen analizi istendi. Yapılan MLPA analizi sonucunda PMP22 geninin tüm ekzonlarını kapsayan heterozigot delesyon tespit edildiBu sonucun klinik olarak şüphelenilen ''Herediter Basınca Duyarlı Polinöropati '' tanısını desteklediği görüldü.

Sonuç:
HNPP tekrarlayan akut duyusal ve motor nöropati ile karakterizedir.En yaygın başlangıç belirtisi tek bir sinirde,akut,ağrısız,fokal duyusal ve motor nöropatidir. Ayrıntılı bir klinik değerlendirme sonrasında elektrofizyolojik incelemeler yapılmalı, sonrasında genetik analizler planlanmalıdır. HNPP'nin bilinen spesifik bir tedavisi olmamakla birlikte hasarın önlenmesi öncelikli yaklaşım olmalıdır.

Kaynaklar:
1. Luigetti M, Del Grande A, Conte A, Lo Monaco M, Bisogni G, Romano A, et al. Clinical, neurophysiological and pathological findings of HNPP patients with 17p12 deletion: a single-centre experience. J Neurol Sci 2014;341(1-2): 46-50.
2. Glass H, Srour M, Pari G, Progressive Limb Weakness and Sensory Loss in Young Woman. MJM 2000;5:85-9.

EP - 412 LÖKOSİTOKLASTİK VASKÜLİT 'İN EŞLİK ETTİĞİ LATERAL MEDÜLLER SENDROM

DÜRDANE AKSOY , BETÜL ÇEVİK , ORHAN SÜMBÜL , YUSUF KOÇAK , UĞUR KULU , AYŞEGÜL ALÇIN

TOKAT GAZİOSMANPAŞA ÜNİVERSİTE HASTANESİ NÖROLOJİ ANABİLİM DALI

Giriş:
Lateral medulla sendromu wallenberg sendromu olarak da adlandırılır.medulla oblangata'nın lateral kısmındaki vasküler olaylardan kaynaklanır.lateral medullar sendrom karakteristik olarak çeşitli nörolojik belirtilere sahiptir.

Olgu:
Bir gün önce başlayan yürümede zorlukluk çekme , sol vücut yarımında uyuşukluk, sol elinde sıcak ve soğuğu hissetmeme şikayetleri ile kliniğimize başvuran 35 yaş hastada kronik hastalık öyküsü yoktu. 20 gün önce başlayan her iki alt ekstremite purpurik döküntüsü olduğu öğrenildi.nöroloji muayenede sağda horner sendromunun (miyoz ve minimal pitoz) bulunduğu sağ nazolabialoluk silinmesi , sağ hemiparezisi , yüzün korunduğu sol beden yarısında ağrı ve ısıya karşı hipoestezi saptandı.kranial mr incelemesinde medulla oblungata sağda fokal bir odakta diffüzyon kısıtlılığı saptandı.

Lateral medullar sendrom tanısı ile yapılan etyolojik testlerinde vertebrobaziller ve karotis sisteminde patoloji saptanmadı.sedim,crp,idrarda protein,ana –anca,romatoid faktör ,protein c-s ,trombofili panel, afas panel ,hla-b51 çalışıldı.her iki ekstremite distalde purpurik döküntü ve artalji tarfilemesi üzerine romatoloji ve dermatoloji ile yapılan ortak değerlendirmede deri biyopsisi ile lökositoklastik vaskülit tanısı konuldu.mevcut şikayet ve santral patolojileri küçük damar vaskülitinin kranial tutulumuna bağlandı.vaskülit tedavisine başlandı.tedavi ile şikayetlerinde düzelme olduğu izlendi.

Sonuç:
Sonuç olarak sunulan olgudaki gibi iskemi bulguları ile başvuran görüntülemede enfarct alanı görülen etyolojik testlerinde patoloji saptanmayan genç hastalarda sistemik vaskülit açısından araştırılması gerekliliğini ortaya koymaktadır.

EP - 413 NADİR BİR KALITSAL LÖKODİSTROFİ: NASU-HAKOLA SENDROMU

ÖZGENUR DURMUŞ , HURİYE TÜRKKAN SİNO , ESRA ERTİLAV , MEHMET CENGİZ TATAROĞLU

AYDIN ADNAN MENDERES ÜNİVERSİTESİ TIP FAKÜLTESİ NÖROLOJİ ANABİLİM DALI

Giriş:
Nasu-Hakola sendromu, aynı zamanda Sklerozan Lökoensefalopatili Polikistik Lipomembranöz Osteodisplazi (PSLOSL) olarak da adlandırılan, alt ve üst ekstremitelerde polikistik kemik lezyonlarına bağlı tekrarlayan kemik fraktürleriyle ilişkili ilerleyici presenil demans ve epileptik nöbetlerle karakterize nadir bir kalıtsal lökodistrofidir.

Olgu:
Kliniğimize epileptik nöbetler ile başvuran 34 yaşındaki kadın hastanın anamnezinden, 17 yaşında tonik-klonik epileptik nöbetlerinin başladığı, aynı yıl içinde sol distal radius fraktürü geçirdiği ve ilerleyen senelerde de multipl fraktür öyküsünün olduğu öğrenildi. Yapılan kan tetkiklerinde herhangi bir patoloji izlenmedi. Minimental test skoru 12 olan hastaya ileri tetkikler planlandı.

Çekilen kontrastlı beyin MRG'de, beyin parankiminde yaş ile uyumsuz atrofik değişiklikler ile atrofiye sekonder ventriküler sistemde ve sisternalarda dilatasyon bulguları saptandı. Sonrasında çekilen 24 saatlik EEG monitorizasyonu, sağda daha belirgin olmak üzere her iki oksipitoparietal bölgelerden kaynaklanıp, zaman zaman jeneralize özellik gösteren epileptiform anomali ile uyumlu geldi. Planlanan beyin PET de, bilateral parietooksipital kortekslerde sağda daha belirgin olmak üzere görece artmış FDG tutulumu ve bilateral oksipital kortekslerde solda daha belirgin olmak üzere iki odakta artmış FDG tutulumu (hipermetabolizma) gözlendi. TYROBP ve TREM2 genetik analizi gerçekleştirilen olgunun TYROBP geninde splice donor +1 varyantı homozigot gözlemlendikten sonra Nasu-Hakola tanısı kesin olarak konuldu.

Sonuç:
Bu olgu sunumunda, klinik bulgulardan yola çıkılarak ileri laboratuvar, görüntüleme ve genetik testler sonucuyla etyoloji araştırılması yapılmasıyla Sklerozan lökoensefalopatili polikistik lipomembranöz osteodisplazi tanısı konulmuştur. Klinik semptomları sunulan olgudaki gibi olan hastalarda Nasu Hakola sendromu düşünülmelidir. Ön tanının desteklenmesi açısından genetik analizin yapılması önem arz etmektedir.

EP - 414 İSKEMİK SEREBROVASKÜLER OLAYDA KOREİFORM HAREKETLER İLE PREZENTE AFAS OLGU SUNUMU

ULAŞCAN GÜNGÖR , ZEYNEP BÜYÜKORHAN , CEREN AKSOY KALAYLAR , MEHMET İLKER YÖN

ANKARA BİLKENT ŞEHİR HASTANESİ

Giriş:
Antifosfolipid antikor sendrom(AFAS), arter- ven trombozu patofizyolojisinde, obstetrik komplikasyonlar, trombositopeni, nörolojik semptomlar ile karakerizedir. Tanıda serolojik ve klinik kriterlerin sağlanması gereklidir, yalancı sifiliz pozitifliği izlenebilmektedir. Burada iskemik inmeyle takipli 49 yaş erkek primer AFAS hastası sunuldu.

Olgu:
Bilinen araknoid kist ve hipertansiyon öyküsü olan düzenli amlodipin 10 mg kullanan hastanın sol elinde istemsiz hareketleri,sol kol ve bacakta güçsüzlük şikayetleri olması üzerine hastanemiz acil servisine başvurdu. Nörolojik muayanesinde sol nazolabial oluk silinmiş, konuşma yavaşlamış, sol üst ekstremite 4/5 motor kuvvette, sol alt ekstremitede mingazzini pozitif harici motor, duyu defisit saptanmadı. Difüzyon manyetik rezonans incelemesinde sağ parietal lobda hiperintensite izlendi. İskemik serebrovasküler olay(SVO) ve SVO'ya sekonder hareket bozukluğu tanısıyla servise yatırıldı. Laboratuvar tetkiklerinde tromboza yatkınlık oluşturan P-anca, C-anca, Antifosfolipid antikor, Beta 2 glikoprotein 1 IgG-IgM, Antikardiyolipin IgG-IgM, Anti dsDna, Antifosfotidilserin IgA ve RPR(Rapid Plasma Reagin) istendi. Rrp pozitif saptanan hastadan treponema pallidum hemaglünistasyon testi istendi ,negatif sonuçlandı. Antifosfolipid Antikor pozitif, Antikardiyolipin Antikor IgG-IgM pozitif, Beta2 glikoprotein 1 IgG-IgM pozitif görülmesi üzerine Antifosfolipid Antikor sendromu düşünülerek primer ve sekonder AFAS ayrımı için extractable nükleer antijen antikorları(ENA) paneli ve Antinükleer antikor (ANA) istendi. ENA ve ANA negatif izlenmesi üzerine hastaya primer AFAS tanısı koyuldu. Koreiform hareketlerine yönelik olanzapin, primer AFAS tanısına yönelik asetilsalisilik asit 100 miligram ve coumadin tedavisi başlandı. Klinik tam düzelme izlenmiş olan hasta hematoloji ve nöroloji takibine alınarak taburcu edildi.

Sonuç:
AFAS için , otoimmün hastalıklar varlığıyla birlikte, tütün kullanımı, malignite, hiperlipidemi risk faktörlerindendir. Antikoagülan devamlı kullanımı nüks oranını ciddi oranlarda azaltmaktadır. Ciddi komplikasyonlar nedeniyle ayırıcı tanıda göz ardı edilmemelidir.

EP - 415 NÖBET İLE GELEN HASTADA BİYOPSİDEN TANIYA MULTIPLE SKLEROZ

ZEYNEP PEKGÖZ , BÜŞRA YARSAN , FUNDA UYSAL TAN

ETLİK ŞEHİR HASTANESİ

Amaç:
Multiple skleroz(MS) santral sinir sisteminin kronik enflamatuar demiyelinizan bir hastalığıdır. Epilepsi ise beyindeki sinir hücrelerinin artmış uyarılabilirliğinden kaynaklanan klinik bir durumdur. Epilepsi nöbeti MS'in nadir bir prezentasyonudur. Olgumuzda nöbet geçirerek gelen ve glial tümor ön tanısı ile biyopsi yapıldıktan sonra MS tanısı alan hastamızdan bahsedeceğiz.

Metaryal ve Metot:
23 yaşında kadın hasta tonik klonik nöbet geçirerek acil servise başvurmuştur. Hastanın daha önce bilinen epilepsi öyküsü, ek hastalığı ve düzenli kullandığı ilacı bulunmamaktadır. Nörolojik muayenesi doğal; yapılan kranial görüntülemede sağ frontalde , temporooksipital ve sol posterior parietalde lezyonları olan hasta nöroşirurji tarafından ön planda düşük gradeli glial tümör düşünülerek opere edilmiştir. Hastanın yapılan biyopsi sonucunda neoplazma rastlanılmamış, demiyelinizan hastalıkla uyumlu gelmiştir. Hasta sonrasında nöroloji polikliniğine yönlendirilmiştir.

Bulgular:
Nörolojik muayenesinde anormal bulgu saptanmadı. Hastaya lomber ponksiyon yapıldı. OKB Tip 2 pozitif saptandı. NMO ve MOG negatif sonuçlandı. Vep testi normaldi. Yapılan nöro-görüntülemelerinde demiyelinizan hastalık ile uyumlu sağ frontalde , temporooksipital ve sol posterior parietalde plakları bulunmaktaydı. Hasta başvurusunda levetirasetam 1000 mg /gün kullanmaktaydı ve tekrar nöbeti olmamıştı. Tarafımızca dimetil fumarat tedavisine başlandı.

Sonuç:
Nöbet ile klinik prezentasyon MS için çok tipik olmamakla birlikte; görüntüleme özellikleri, klinik demografik veriler uyumluysa MSin akılda tutulması ve demiyelinizan hastalıkların ekarte edilmesi önemlidir.

Referanslar:
Gözübatık Çelik, R. G., & Köseoğlu, M. (2020). Multipl Sklerozda Epileptik Nöbetler. Kocaeli Üniversitesi Sağlık Bilimleri Dergisi, 6(2), 123-126. https://doi.org/10.30934/kusbed.735739

EP - 416 DEV TİROİD NODÜLÜ İLE PREZENTE OLAN KAROTİS SİNÜS SENDROMU OLGUSU

ALİ RIZA GÜNDÜZ , MERVE ÖZOYLUMLU , ONUR AKÇA , HAZAL GÜÇTÜMER , ESRA TAŞKIRAN

S.B.Ü. ANTALYA EĞİTİM VE ARAŞTIRMA HASTANESİ NÖROLOJİ KLİNİĞİ

Giriş:
Karotis sinüs, bir baroreseptördür.İntra-arteriyel basınçtaki artış ve arter duvarının gerilmesiyle baroreseptörler uyarılır.Bununla birlikte vagal aktivitede artış ve sempatik aktivitede azalma olur.Bu klinik tabloya karotis sinüs sendromu denir. Sıklıkla 65 yaşın üstünde,erkeklerde kadınlara oranla 4 kat fazla görülür(1).Tiroid nodulleri ve guatrın kitle etkisi, yaşamı tehdit edebilen ciddi bir sorun olarak karşımıza çıkabilir. Nadir bazı durumlarda, bu tür lezyonlar yakındaki damarlara bası etkisiyle senkop ve geçici iskemik ataklara (GİA) yol açabilir. Buna benzer bir örnek de tiroid nodulünün, karotid arter (CA) üzerindeki kitle etkisidir. Biz de dev tiroid nodülü basısı ile tekrarlayan GİA ve senkop ataklarıyla prezente olan karotis sinüs sendromlu olgumuzu sizlerle paylaşmak istedik. (2)

Olgu:
70 yaşında erkek hasta acil servisimize sol kol ve bacakta güçsüzlük ve tekrarlayan senkop atakları şikayeti ile başvurdu.Hastanın başvuru günü ve başvurudan 10 gün öncesinde sol tarafında yaklaşık 2-3 dakika sürüp geçen bilincinin korunduğu kuvvetsizlik olmuş.Hastanın öyküsünde diyabet(DM), hipertansiyon (HT) ve hiperlipidemi (HPL) mevcuttu. Hastanın nörolojik muayenesi doğaldı, elektrokardiyogramı sinüs ritmi, tansiyon arteryel 187/76 mm/Hg idi. Çekilen beyin bilgisayarlı tomografisi(BT) ve diffuzyon manyetik görüntüleme(MRI) normaldi.Hasta GİA olarak kabul edilip ikili antiagregan tedavi başlandı.Senkopa yönelik çekilen elektroensefalografi (EEG) normaldi. Etiyoloji için çekilen beyin-boyun BT anjiografide, büyük arter okluzyonu saptanmazken, sağ common CA medialinde, CA'ya bası yapan en uzun aksı 5 cm boyutunda tiroid nodülü izlendi. Çekilen boyun ultrasonografisinde Sağ tiroid lobunu dolduran ve boyut artışına neden olan, yaklaşık 3x4x5 cm (APxTrxKK) boyutlarında, hafif kistik dejenerasyon alanları içeren, izoekoik heterojen solid nodül izlenmiş olup sağ CCAyı laterale doğru yaylandırmakta olduğu raporlandı. Ekokardiyografisi normal, GİA için yapılan diğer tetkiklerinde kardiyoembolizm , amilod anjiopati ,ateroskleroz veya küçük damar hastalığı düşündürecek bir neden bulunamadı.

Tartışma:
Nadir bir durum olan tiroid nodulu CA basısı ile gelişen akut nörovaskuler sendromları tanımlayan bilgiler vaka sunumları ile sınırlıdır. Olgumuzun iskemik ataklarına eşlik eden pozisyonla değişen açıklanamayan senkop atakları öyküsü olması ve ileri yaş hasta olması nedeniyle karotis sinüs sendromu ön planda düşünüldü.Hastada baş ve boyuna yönelik tetkilerinde dev tiroid nodülü izlendi.Tiroid nodulleri ve guatr toplumda yaygın olarak karşımıza çıkan endokrinoloji bir problemdir(6). Bu lezyonların basısı vasküler yetmezliğe sebebiyet verebilir(3,4,5,6).
İleri yaş hastalarda,iskemik ataklara eşlik eden açıklanamayan senkop ataklarında inme tedavisinin yanı sıra etiyolojiye yönelik karotis artere ve komşu organlara yönelik inceleme yapılması unutulmamalı ve inme hastalarında bu gibi nadir sebepler akılda tutulmalıdır.

Kaynakça:
1 Brignole M, Menozzi C, Gianfranchi L, et al. Carotid sinus massage, eyeball compression, and head-up tilt test in patients with syncope of uncertain origin and in healthy control subjects. Am Heart J. 1991;122:1644–1651.
2-Ischemic stroke: a rare complication of a large multinodular goiter Yudi Camacho [1], Yusra Jamal [1], Andy Wang[2], Patrick Chiarolanzio[3] and Gayotri Goswami[1] [1]Department of Endocrinology, Diabetes and Metabolism, [2]Department of Internal Medicine, and [3]Department of Radiology, Westchester Medical Center, Valhalla, New York, USA ID: 22-0247; June 2022 DOI: 10.1530/EDM-22-0247
3-Sorensen JR, Lauridsen JF, Døssing H, Nguyen N, Hegedüs L, Bonnema SJ & Godballe C. Thyroidectomy improves tracheal anatomy and airflow in patients with nodular goiter: a prospective cohort study. European Thyroid Journal 2017 **6** 307–314. (https://doi.org/10.1159/000480348)
4-Brinch FA, Døssing H, Nguyen N, Bonnema SJ, Hegedüs L, Godballe C & Sorensen JR. The impact of esophageal compression on goiter symptoms before and after thyroid surgery. *European Thyroid Journal* 2019 **8** 16–23. (https://doi.org/10.1159/000493542)

5-Chen ZC, Wu NC, Chang CL, Ho CH, Liao CT, Chiang CY & Chang WT. Risk of ischaemic stroke in thyrotoxic atrial fibrillation. *Clinical Endocrinology* 2019 **91** 561–570. (https://doi.org/10.1111/cen.14061)
6-Silvestri R, De Domenico P, Raffaele M, Lombardo N, Casella C, Gugliotta MA & Meduri M. Vascular compression from goiter as an unusual cause of cerebrovascular accident. *Italian Journal of Neurological Sciences* 1990 **11** 307–308. (https://doi.org/10.1007/ BF02333865)

EP - 417 DEMİYELİNİZAN HASTALIKLARLA KARIŞAN CADASİL OLGUSU

KEVSER DOĞAN

ADIYAMAN EĞİTİM VE ARAŞTIRMA HASTANESİ NÖROLOJİ KLİNİĞİ

Olgu:
40 yaşında erkek hasta. Yaklaşık 16 ay önce, 2 gündür olan sol yüz yarımında uyuşma şikayeti ile kliniğimize ilk başvurusu sonrası yapılan nörolojik muayenede sol periferik fasial paralizi ve sağa bakışta endpoint nistagmus saptanması üzerine çekilen kraniyal MRG'sinde her iki hemisferde periventriküler alanda ve sentrum semiovale düzeyinde beyaz cevherde lateral ventriküle dik yerleşimli, juksta-kortikal, kallososeptal ve korpus kallosumda bir kısmı T1 de hipointens izlenen ve kontrast tutulumu olmayan yaygın odaklar kaydedildi. Periventriküler alanlarda ağırlık kazanan lökoaraiozis dikkati çekmekteydi. Her iki serebellar hemisferde, sol orta serebellar pedinkülde ve pons sol yarıda T2 FLAİR de hiperintens plaklar kaydedildi. Ayrıca her iki serebrum ve serebellumda, serebellar hemisferlerde daha ağırlıklı olmak üzere yaygın mikrohemoraji odakları kaydedildi. Servikal ve orbita MRG normal olarak değerlendirildi. Çekilen BTA'da sağ yüzeyel temporal arterde orifisinden itibaren kontrast ile dolum kaydedilmemiş olup, oklüde olarak saptanması üzerine interne edildi. Hasta özgeçmişinde özellik yok. Soygeçmişinde anne, babaanne ve üç halasında genç yaşta hipertansiyon, babada üç kez ve amcada genç yaşta bir kez miyokard enfarktüsü, anneannede 54 yaşında serebrovasküler hastalık öyküsü olduğu öğrenildi.

Periferik fasiyal paralizi etyolojisi açısından KBB ile konsülte edilen hastaya, Amoksisilin, Siprofloksasin ve oral Metilprednizolon ve B12 tedavisi başlandı. Demiyelinizan hastalık etyolojisi açısından vaskülit paneli, lyme, brucella, borrelia, sifiliz, elisa tetkikleri ve VEP istendi. Herhangi bir patoloji saptanmadı. BOS basıncı 18 cm H2O tespit edildi. BOS biyokimyası normal sınırlarda tespit edildi. OKB bakıldı. Kontrastlı beyin ve servikal MR çekildi. OKB sonucunda IgG indeksi 0,43 olarak saptandı. Hastadan atipik demiyelinizan hastalık düşünülerek poliklinikten takip edilmek üzere taburculuğu planlandı. Takiplerinde OKB ve anti-MOG negatif saptandı.

Yaklaşık 2 ay sonra halsizlik, diplopi ve sol gözde baskın olan bulanık görme şikayetleri gelişti. Hastanın bulanık görme şikayetinin başlamasından 2 gün sonra tansiyon yüksekliği gelişti. Göz hastalıklarına başvuran hastaya enfeksiyon tedavisi uygulanıp gözlük reçete edilmiş. Şikayetleri gerilemeyen hasta hipertansiyon açısından takibe alındı. Dirençli hipertansiyon saptanan hastaya antihipertansif tedavi başlandı. Göz hastalıkları tarafından hipertansif retinopati düşünüldü.

Hastanın takiplerinde kişilik değişiklikleri ve ani öfkelenme atakları olması üzerine EEG çekildi ve normal olarak saptandı. Öfke problemi ve kendine zarar verme düşünceleri olan hastaya Essitalopram 10 mg başlandı. Hastadan CADASİL ön tanısıyla genetik kliniğine NOTCH-3 ve HLA-51 gen mutasyonu gönderildi. FABRY ön tanısı ile kuru kan örneği çalışıldı. Negatif saptandı. Eklemlerinde sertlik hisseden hasta Stiff Person Sendromu açısından Anti-GAD antikoru gönderildi. Negatif saptandı. Feokromasitoma açısından dahiliye ile konsülte edildi, feokromasitoma düşünülmedi. Çenede ağrı gelişen hastaya KBB önerisiyle IV 1 mg/kg steroid tedavisi başlandı. 3 gün aldıktan sonra 3 gün 16 mg 3x1 metilprednizolon, 3 gün 2x1, 3 gün 1x1 olacak şekilde PPI ile birlikte ve asetazolamid 250 mg 3x1 reçete edilerek taburcu edildi. 2 ay sonra yüzde ve kollarda uyuşma olması üzerine tekrar nöroloji kliniğine yatırıldı. Şikayetleri 4 gündür olan hastanın difüzyon MR'ında bilateral periventriküler ve kortikal multiple difüzyon kısıtlılığı saptandı. Hastaya laküner infarkt ön tanısıyla klopidogrel başlandı. Taburculuktan 10 gün sonra hastanın hareketlerinde yavaşlama ve ilerleyen bir unutkanlık şikayetlerinin olması üzerine dış merkezde tekrar yatışı yapılmış. MMT:16/30, MOCA: 7/30 olarak saptandı. 7 gün iv metil prednizolon tedavisi uygulanmış. Susac sendromu açısından KBB ile konsülte edilmiş, buşon nedeniyle işitme testi yapılamamış. Sarkoidoz açısından toraks BT ile değerlendirilen hastanın cilt muayenesinde eritema nodosum görülmemiş, ACE negatif saptanmış. sarkoidoz da düşünülmemiş. Hastanın bu yatışında çekilen VEP incelemesinde her iki gözde P100 yanıtların amplitüdleri düşük ve latansları bilateral uzamış tespit edildi. Göz hastalıkları tarafından tekrar değerlendirilen hastadan şüpheli retinal arter anevrizması, retinal ven trombozu ön tanıları düşünülmüş. Hastanın şikayetlerinin kısmen gerilemesi üzerine oral metilprednizolon ile taburcu edilmiş. Poliklinikten genetik testlerinin takibi yapılan hastanın trombofili panelinde Faktör V Leiden mutasyonu ve MTHFR (A1298C) heterozigot mutant saptandı. CADASİL ile ilişkili NOTCH3 genomik değişikliği heterozigot olarak saptanmış olup, muhtemel patolojik olarak değerlendirildi. Hastanın takiplerinde serebellar infarkt saptanması üzerine mevcut tedavisine ASA 100 1x1 eklendi.

Sonuç:
CADASIL, auralı migren, subkortikal iskemik inme, demans veya duygu durum bozukluğu öyküsüyle birlikte bilateral periventriküler beyaz cevher lezyonları olan genç-orta yaş grubu hastaların ayırıcı tanısında mutlaka düşünülmelidir. Pozitif aile öyküsü önemlidir ancak hasta de novo mutasyona uğramış olabileceğinden mutlak gerekli değildir. Etkilenmiş bireyler tespit edilerek diğer aile üyelerinin de genetik danışmanlık alması sağlanmalıdır. Biz bu olgu sunumunda klinikte nadir gördüğümüz CADASIL olgusunun klinik ve radyolojik bulgularını sunduk. CADASILin bölgemizde görülme prevelansının, genetik açıdan irdelenmesi için ciddi ve geniş çalışmaların yapılması gerektiği kanaatindeyiz.

EP - 418 VAN DER KNAAP HASTALIĞI: OLGU SUNUMU

HAKAN ACAR , FURKAN İNCEBACAK , ÜLKÜ TÜRK BÖRÜ , DİLEK ÇAVUŞOĞLU

AFYON SAĞLIK BİLİMLERİ ÜNİVERSİTESİ TIP FAKÜLTESİ

Giriş:
1 yaş 10 aylık kız hasta, düşme sonrası nöbet şikayeti ile başvurdu. Beyin BTsinde her iki serebral hemisferde subkortikal alanda ve beyaz cevherde yaygın hipodansiteler ile her iki temporal bölge anteriorunda, büyüğü sağda 2,5 cm çapa ulaşan kistik BOS dansitesinde alanlar saptandı.

Olgu:
Hastanın baş çevresi 56,2 cm (>97 p, +6,02 SD) olarak ölçüldü ve derin tendon refleksleri canlı bulundu. Anne ve babasının aynı köyden olduğu öğrenildi. Nöromotor gelişim geriliği de mevcuttu. Beyin MRında her iki serebral hemisferde subkortikal ve beyaz cevherde yaygın T2 ağırlıklı sekanslarda hiperintensiteler, T1 ağırlıklı sekanslarda hipointensiteler ile özellikle temporal bölgede multipl kistik lezyonlar saptandı. Klinik bulguları ve nöroradyolojik görüntülemeleri, Subkortikal Kistlerle Giden Megalensefalik Lökoensefalopati öntanısını düşündürmekteydi.
Genetik değerlendirmede, MLC1 gen analizinde homozigot c.908_918delTGCTGCTGCTG/p.Val303fs varyantı saptandı. Hastanın durumu, bu genetik bulgular ve görüntüleme bulguları ile uyumlu olarak değerlendirildi.

Sonuç:
Bu olgu, genetik ve nörolojik incelemelerin önemini vurgulamakta ve multidisipliner yaklaşımın gerekliliğini ortaya koymaktadır. Aile bilgilendirilmiş ve kontrol önerilmiştir.

EP - 419 BİR OLGU SUNUMU: KLOZAPİN İNTOKSİKASYONU SONRASI KORPUS KALLOSUM SİTOTOKSİK LEZYONU

YAREN AĞAR YENAL , GÜRAY KOÇ

ANKARA BİLKENT ŞEHİR HASTANESİ

Olgu:
Korpus kallozumun sitotoksik lezyonları (KKSL) genellikle korpus kallozum spleniumunda diffüzyon kısıtlılığı olarak saptanan farklı birçok klinik durum ile ilişkilendirilmiş nadir bir radyolojik bulgudur. Çalışmamızın amacı kliniğimizde manyetik rezonans görüntülemesinde (MRG) KKSL saptanan olgunun radyolojik ve klinik bulgularını incelemek ve literatür eşliğinde değerlendirmektir.

Asperger sendromu ve bipolar bozukluk tanılı 18 yaşındaki hasta, 18 adet 25 miligramlık klozapin tablet içtikten sonra kendini öldürmek amacıyla acil servise getirildi. Geliş değerlendirmesinde sağ üst ekstremitede güçsüzlük saptanan, bilinci kapalı hastaya elektif entübe edilmiş ve yoğun bakıma yatırılmıştır. Tarafımıza sedasyonu kesildikten sonra devam eden sağ tarafta güçsüzlük sebebiyle danışılmış olup takibimize alınmıştır. Hastanın yatışından itibaren laboratuar testlerinin sonuçları normaldi. Hastanın takip beyin MR;ında beyin tomografisinde kanama olmadığı ve beyin parankiminde supra ve infratentoryal bölgelerde akut iskemi ile uyumlu olabilecek difüzyon kısıtlamasının olmadığı görüldü.Korpus kallozum splenium seviyesinde ise Adc karşılığı olan milimetrik FLAIR hiperintens odağı görülüyor. Klozapin toksisitesi öyküsü bulunan hastada ilaç alımı sonrası KKSL düşünüldü.17. günde kontrol amaçlı çekilen MR görüntüsünde korpus kallozumdaki hiperintensliğin kaybolduğu görüldü. Literatürde KKSL vakalarında lezyonun ortalama kaybolma süresi 21 gün olarak belirtilmektedir.

Kallozal sitotoksik lezyonlar altta yatan geniş bir klinik spektrum ile ilişkili nonspesifik kranial MRG bulgularıdır. Genellikle geri dönüşümlüdür. Radyolojik olarak tanınmaları, altta yatan klinik etiyolojinin saptanması, iskemik inme ve tümör benzeri yanlış tanılardan kaçınılması, uygun hasta yönetimi için önemlidir.

EP - 420 7 OLGU İLE NEW DAİLY PERSİSTENT HEADACHE'E BAKIŞ

ASLI SENA ÖZER , BEGÜM YARALIOĞLU , SERAP ÜÇLER YAMAN

SAĞLIK BİLİMLERİ ÜNİVERSİTESİ İSTANBUL PROF. DR. CEMİL TAŞCIOĞLU ŞEHİR HASTANESİ NÖROLOJİ KLİNİĞİ

Olgu:
New daily persistent headache (NDPH); nadir, kronik bir baş ağrısıdır. Hasta akut başlayan, sürekli ve 3 aydan fazla süren ağrı tarifler. En önemli özelliği başlangıç tarihinin net bir şekilde hatırlanmasıdır. Etiyolojisi tam aydınlatılmamış olmakla birlikte depresyon ve viral enfeksiyonlarla ilişkili olabileceği düşünülmektedir. Klinik pratikte migrenöz ve gerilim tipi baş ağrısı özellikleri taşıyabilir. Bu da çoğu zaman tanı sürecinin çetrefilli olmasına neden olur. 7 hastalık vaka serimiz ile pratikte klinik farklılıkları, eşlik eden ağrılı sendromları ve tanı aşamasındaki zorlukların üzerinde durduk.

7 hastanın 4'ü kadın, 3'ü erkek cinsiyette olup, yaş ortalamaları 44'tür. Tüm hastalar başlangıç tarihini net olarak hatırlamaktadır. Tüm hastaların ağrısı sürekli olup bir bölgeden tüm başa yayılmaktadır. 4'ünün ağrısı zonklayıcı vasıftadır, tüm hastalarda depresif özellikler mevcuttur. Bir hasta otonom bulgu olarak göz yaşarması tariflemektedir ancak Hemikrania Continua kriterlerini karşılamamaktadır. Hastaların hiçbiri medikal tedaviden ve GON blokajından fayda görmemiştir. Botilinum toxin-A uygulanabilen 2 hasta fayda görmüştür, diğer hastalara da yapılması planlanmıştır. Tanı aşamasında kullanılan indometazin de belirgin bir fayda görmemişlerdir. Vas skorunun 5 ila 10 arası değiştiği gözlenmektedir. 1 hastada aşı, 1 hastada hareket , diğer hastalarda ise emosyonel stresin artması tetikleyici olarak düşünülmüştür. Görüntülemeler sol vestibüler schwanom saptanan hasta hariç normaldir. Tanı aşamasında 3 hastaya LP yapılmış, birinin basıncı 28 mm/Hg olup hücre ve protein normal saptanmıştır. İki hastada bağımsız olarak eşlik eden kibas ve nevraljiform ağrı dikkati çekmiştir.

Vakalarımızın ortak noktası ağrı şiddetinin fazla olması ve tedavi yanıtsız olmalarıdır. Etkin depresyon tedavisi uygulanan hastaların Vas skorunun takipte düştüğü görülmesi tetikleyici olarak depresyonun önemli bir kriter olduğunu düşündürmektedir. Diğer baş ağrısı sendromları da bağımsız olarak NDPH'e eşlik edebilmektedir. Pratikteki hasta çeşitliliği, eşlik eden ağrı özelliklerinin farklılıkları, tedavi yanıtlarının dirençli olması, multidisipliner yaklaşım gerektirdiğinden sunmayı uygun gördük.

Giriş:
Baziler arter oklüzyonu iskemik inmelerin az bir kısmını oluşturmasına rağmen ölüm oranı yüksektir. Mekanik trombektomi (MT) ise etkin bir tedavi yöntemidir ama önemli komplikasyon riskleri taşır. Burada MT esnasında hemoraji gelişen olgumuzda komplikasyon yönetimimizi sunmayı amaçladık.

Olgu:
Elli yaşında kadın hasta saat 22:00 civarında ağzında kayma ve konuşma bozukluğu olması üzerine saat 03:00'te acil servise getirilmişti. Nörolojik muayenesinde şuur uykuya meyilli, sözel uyaran ile göz açması olan hasta kısmi koopere ve dezoryanteydi. Pupiller anizokorik, ışık refleksi +/-, sol pupil midriyatik, solda pitoz, sağ nazolabial oluk silik, sağ üst ve alt 4/5 hemiparezi, taban cildi refleksi sağda ekstansör olarak değerlendirildi. Laboratuvar tetkiklerinde platelet 57000 u/L idi. Beyin ve servikal BT anjiografide baziler arter tepe kısmında dolum defekti izlenmesi üzerine MT kararı verildi. Dijital anjiyografide (DSA) baziler arter tepe kısmında dolum defekti olup, sol posterior serebral arterde (PCA) stent geri çekme ve aspirasyon yöntemi ile daha sonra Sağ PCA'dan aspirasyon yöntemiyle pass yapıldı ve trombüs aspire edildi ancak sol PCA' da aktif kanama izlendi. 2x15 mm boyutunda balon (Shunmei) şişirilerek kanama durduruldu.

Tartışma:
MT, yüksek revaskülarizasyona rağmen diseksiyon, subaraknoid kanama, reperfüzyon kanaması, beyin ödemi gibi komplikasyonlara sebep olabilmektedir. Bu komplikasyonlar mikrotel perforasyonu ve vasküler geçirgenlik değişiklikleri ile ilişkilidir. Bizim olgumuzda MT esnasında gelişen aktif kanama, intraarteriyal balon şişirilmesi ile durduruldu. Burada endovasküler prosedürler sırasında gelişen kanamada komplikasyon yönetimimizi sunmayı amaçladık.

EP - 422 NADİR GÖRÜLEN GENETİK BİR LİPİD DEPO BOZUKLUĞU: SEREBROTENDİNÖZ KSANTOMATOZİS OLGU SUNUMU

SERAY YILMAZ İNCİ , BURCU GÖKÇE ÇOKAL

SAĞLIK BİLİMLERİ ÜNİVERSİTESİ ANKARA EĞİTİM VE ARAŞTIRMA HASTANESİ NÖROLOJİ KLİNİĞİ

Giriş:
Serebrotendinöz ksantomatozis (CTX), sterol 27-hidroksilaz genindeki (CYP27A1) bir mutasyonun neden olduğu beyin ve tendonlarda kolesterol ve kolestanol birikimi ile karakterize nadir bir otozomal resesif lipid depolama sendromudur.

Olgu:
31 yaşında kadın hasta 2021 yılının Nisan ayında Covid-19 enfeksiyonu geçirdikten sonra başlayan ve o zamandan beri devam eden dengesizlik şikayeti ile başvurdu. 3 sene önce katarakt nedeni ile, 4 sene önce de koledokolitiazis nedeni ile opere edilmişti.

Genetik tetkiklerinde CYP27A1 geninde patojenik olarak sınıflandırılabilecek; c.646G>C(p.Ala216Pro) missense varyantı (ClinVar ID:65855) (rs201346271) homozigot formda tespit edilmişti. Bu sonuç ile serebrotendinöz ksantomatozis (CTX) tanısı konulmuştu ve kenodeoksikolik asit 250 mg 3x1 dozda başlanmıştı. Hastanın muayenesinde yürüyüş ataksisi, hiperrefleksi ve tandem beceriksizliği olması nedeni ile çekilen kontrastsız kraniyal manyetik rezonans goruntulemesinde (MRG) bilateral serebellar hemisferlerde santrali BOS ile benzer T2 hiperintens görünümde çevresinde düşük intensiteli gliotik sinyal alanlarının kaydedildiği kontrastlanmayan simetrik lezyonlar izlendi. Spektroskopik incelemede lezyon düzeyinde Cho/NAA yüksek olup 4e ulaşmaktaydı ve lipit-laktat piki izlendi.

Tartışma:
CTXli hastalarda nörolojik belirtiler genellikle ergenlik veya erken yetişkinlik döneminde ortaya çıkar ve zaman içinde kötüleşir. Düşük zeka, spastisite, hiperrefleksi, ekstansör plantar yanıtlar gibi piramidal belirtiler, ataksi, dizarti, nistagmus gibi serebellar belirtiler ve periferik nöropati en yaygın olanlarıdır. Hastaların %50sinde çocukluk çağında başlayan kronik ve inatçı ishal görülmüştür. Çocukluk çağında başlayan katarakt CTXin tipik bir belirtisidir. CTXli hastalarda normal serum kolesterol seviyelerine rağmen ciddi erken aterosklerozdan gorulebilir.

Hastamız CTX açısından detaylıca değerlendirilmiştir ve klasik CTX bulgularını taşımaktadır. Ataksi şikayeti olan hastamızı serebellar lezyonları nedeni ile paylaşmaya değer bulduk.

EP - 423 TANIDAKİ GİZLİ İPUÇLARI: ARNOLD-CHİARİ MALFORMASYONUNDA SOMATOSENSORİYEL UYARILMIŞ POTANSİYELLERİN ROLÜ

DEMET AYGÜN ÜSTEL [1], BURAK MANAY [2], HÜSEYİN DOĞU [3]

[1] İSTANBUL ATLAS ÜNİVERSİTESİ NÖROLOJİİ ANADALI
[2] İSTANBUL ATLAS ÜNİVERSİTESİ DİL VE KONUŞMA TERAPİSİ BÖLÜMÜ
[3] İSTANBUL ATLAS ÜNİVERSİTESİ BEYİN VE SİNİR CERRAHİSİ ANADALI

Olgu:
Otuz sekiz yaşındaki kadın hasta, baş ağrısı, denge sorunları, kollarda ve bacaklarda uyuşma, çift görme ve yutma güçlüğü şikayetleri ile başvurdu. Nörolojik muayenede 6-9-10. kranial sinirlerde tutulum, alt ekstremitelerde uyuşma ve karıncalanma, Romberg pozitifliği ve Babinski refleksi tespit edildi. Beyin Manyetik rezonans görüntülemesinde (MRG; serebellar tonsillerin 8 mm aşağı sarktığı ve Arnold-Chiari Tip I malformasyonu, servikal MRG'da hidrosiringomyeli ve kranyovertebral bileşkede beyin omurilik sıvısında (BOS) akım bozukluğu saptandı. Tibial ve median sinir uyarımla kortikal yanıt somatosensoryel uyarılmış potansiyel (SSEP) testlerinde sinyal iletiminde iki yanlı gecikme ve amplitüd düşüklüğü saptandı. Hastanın yaygın nörolojik semptomlarının progrese olması nedeniyle cerrahi endikasyonu oluşturacak derecede ciddi sarkma ve semptomlar tespit edildi. Beyin cerrahisi tarafından posterior fossa dekompresyon ameliyatı yapıldı. Foramen magnum genişletilerek serebellar tonsiller üzerindeki bası kaldırıldı. Ameliyat sonrası hastanın baş ağrısı ve denge problemleri büyük ölçüde azaldı, kol ve bacaklardaki güç kaybı iyileşti, çift görme ve yutma güçlüğü şikayetleri geriledi. Postoperatif iyileşmeyi değerlendirmede Chicago Chiari Outcome skalasında 8/16 alan hastada 3. ay tibial ve median sinir SSEP yanıtlarında düzelme objektif olarak gözlendi. Bu Arnold-Chiari Malformasyonu olgusu, klinik ölçekler yanında tanı, cerrahi kararı ve tedavi sonrası takipte, SSEP incelemelerinin sinir iletim bozukluklarının belirlenmesi, cerrahi müdahalenin ekinliğinin değerlendirilmesi ve prognoz takibinde objektif olarak değerlendirme sağlayan kritik bir araç olduğunu vurgulamak amacıyla paylaşılmıştır.(Vakaya ait detaylar; görüntüleme ve preoperatif, postoperatif elektrofizyolojik bulgular paylaşılacaktır.)

EP - 424 EPİLEPSİ VE OVARYAN YETMEZLİK İLE BERABER GÖRÜLEN NADİR OVARİOLÖKODİSTROFİ OLGUSU

REZZAN YILDIZ [1], ABİDİN ERDAL [2]

[1] *İSTANBUL AVCILAR MURAT KÖLÜK DEVLET HASTANESİ*
[2] *ANKARA BİLKENT ŞEHİR HASTANESİ, NÖROLOJİ KLİNİĞİ*

Giriş:
Lökodistrofiler, primer olarak merkezi sinir sisteminin beyaz cevherini etkileyen heterojen kalıtsal bir hastalık grubudur. Lökodistrofiler arasında en sık görülen ve genellikle çocukluk çağında tanı alan kaybolan beyaz cevher hastalığı, ökaryotik translasyon başlatma faktörü 2Byi (EIF2B) kodlayan beş genden (EIF2B1-EIF2B5) birindeki mutasyonun neden olduğu, otozomal resesif bir hastalıktır. Kaybolan beyaz cevher lökodistrofisi, ovaryan yetmezlik ile beraber izlendiğinde 'ovariolökodistrofi' adını alır. Biz, epilepsi ve ovaryan yetmezlik tablosunun bir arada görüldüğü bu nadir ovariolökodistrofi olgusunu raporlamak istedik.

Olgu Sunumu:
14 yaşında primer ovaryan yetmezlik, 17 yaşında lökodistrofi tanısı almış, epilepsi polikliniğinde takipli 27 yaşında kadın hastanın ilk defa 4 yıl önce, jeneralize tonik-klonik vasıflı nöbeti olmuş. Bu nöbet sonrasında sol bacağında güçsüzlük gelişmiş. Bu nöbetler dışında baş ağrısı ile başlayan, farkındalığın korunduğu, göz önünde parlak ışıklar görme, sola doğru bakma ve kusma ile sonuçlanan nöbet epizodları da oluyormuş. Hastanın özgeçmişinde özellik olmayıp, anne babası birinci derecede kuzen. Nörolojik muayenesinde bilateral üst ekstremitelerde intansiyonel tremoru ve her iki üst ve alt ekstremitelerde dismetrisi mevcut. Sol alt ekstremitesi silik parezik. Derin tendon refleksleri dört ekstremitede de canlı. Beyin MR görüntülemelerinde bilateral serebral hemisferlerde yaygın, T1 ağırlıklı sekanslarda izo-hipo, T2 ağırlıklı sekanslarda hiperintens beyaz cevher değişiklikleri, korpus kallozumda incelme, sağda periventriküler beyaz cevher posteriorda lokalize doku kaybı alanı mevcut. Spinal MR görüntülemelerinde servikal spinal kord boyunca minimal kalibrasyon azalmasının eşlik ettiği T2 ağırlıklı görüntülerde diffüz hiperintens sinyal artışı var. EEG'de temporallerde fokal epileptiform anormallik mevcut. Suprapubik ultrasonografide her iki over atrofik boyut ve görünümde. Beyin MR görüntülemeleri, kaybolan beyaz cevher hastalığı ile uyumlu olması nedeniyle hastaya yapılan genetik inceleme sonucunda EIF2B4 geninde p.Cys456Arg (c.1393T>C) homozigot daha önceden bildirilmiş mutasyon saptanmış. Levetirasetam 2000 mg/gün, Lakozomid 200 mg/gün ve Fenitoin 200 mg/gün kullanmakta iken epilepsi polikliniğimize başvuran hastaya video EEG planlandı. Ek inceleme için metabolizma hastalıklarına da yönlendirildi. Video EEG yatışında senkop benzeri atakları sırasında asistoli tespit edildi. Hastaya kardiyoloji tarafından pacemaker uygulandı. Medikal tedavisinden fenitoin çıkarıldı. Şu anda nöbet önleyici tedavisi levetirasetam 3000 mg/gün, lakozamid 300 mg/gün olacak şekilde devam ediyor.

Tartışma:
Kaybolan beyaz cevher hastalığı, beyaz cevherin en sık görülen genetik hastalığı olmakla beraber ovaryan yetmezlik tablosu ile birlikte görülmesi oldukça nadirdir. EIF2B5teki mutasyonlar en yaygın olanıdır ve tüm kaybolan beyaz cevher vakalarının yaklaşık %60 ila %70ini oluşturur. Ovariolökodistrofi EIF2B2, EIF2B4 ve EIF2B5 genlerindeki patojenik varyantlardan kaynaklanabilir. Olgumuzda saptanan mutasyon EIF2B4 geninde yer almaktadır. EIF2B4 gen mutasyonları bilişsel gerilemeden ziyade hastamızda olduğu gibi genellikle motor işlev bozukluğuyla ilişkilidir. Aynı mutasyona sahip hastalar arasında geniş fenotipik değişkenlik olmasına rağmen klinik spektrumun uç noktalarında genotip-fenotip korelasyonunun olduğu düşünülmektedir.

Sonuç:
Ovariolökodistrofi için EIFB gen mutasyonları açısından uygun genetik danışmanlık ile erken teşhis, hastalığın kötüleşmesine karşı önleyici tedbirlerin erkenden alınması açısından yararlı olacaktır.

EP - 425 BEHÇET HASTASINDA EŞ ZAMANLI PULMONER VE SEREBRAL EMBOLİ

GÖKHAN GÖKPINAR

KAHTA DEVLET HASTANESİ

Giriş:
Behçet hatalığı, yineleyici oral aftlar, genital ülserasyonlar ve üveit ile kendini gösteren multisistemik inflamatuvar bir hastalıktır. Behçet hastalığı birçok organ tutulumuna bağlı klinik bulgu verebilir bunlardan biride santral sinir sistemi tutulumu olmakla birlikte ağırlıklı olarak venöz sistem tutulumu ön planda görülür.

Olgu:
26 yaşında bilinen kronik hastalık öyküsü olmayan hasta bir gündür devam eden sağda güçsüzlük, şuur bozukluğu ve sonrasında gelişen epileptik nöbet ile başvurdu. Santral görüntüleme sol serebral iskemi ile uyumlu olması üzerine interne edildi. İnterne edildikten iki saat sornasında saturasyon düşüklüğü, takipne gelişti yapılan tetkiklerde masif pulmoner emboli ile uyumlu sonuç geldi göğüs hastalaıkları ile birlikte hastanın tedavisi düzenlendi hasta stabilllendikten sonra yapılan incelemelerde ve anamnezde tekrarlayan oral aftlar mevcuttu paterji pozitifliği hastaya behçet tanısı konularak tedavisi düzenlendi.

Sonuç:
Behçet hastalığı daha çok genç yaş erkeklerde görülen vaskülitik bir hastalıktır. Bu hastamızda hızlı progresyon gösteren ve eş zamanlı serebral arter ve pulmoner arterleri tutan bir klinikle gelmesi daha önce behçet tanısının olmaması ve ağır klinik seyir sonrası sekelsiz düzelmesi nedeniyle dikkat çekici bir vaka olduğunu düşünerek sunmak istedim.

EP - 426 UZAMIŞ PARENTERAL NUTRİSYONA İKİNCİL GELİŞEN WERNİCKE ENSEFALOPATİSİ

ŞEYMA KAHRAMAN , LEYLA MİRZAYEVA , FATMA DAMLA KUTBE , AYTÜL MUTLU

SULTANGAZİ HASEKİ EĞİTİM VE ARAŞTIRMA HASTANESİ NÖROLOJİ KLİNİĞİ

Amaç:
Wernicke ensefalopatisi (WE), mental durum değişikliği, oftalmoparezi ve ataksi ile seyreden klinik bir tablodur. Alkolizm, WE ile ilişkili en yaygın etiyolojik faktör olmakla birlikte, hiperemesis gravidarum, bağırsak obstrüksiyonu ve kanser gibi beslenme yetersizliği olabilecek durumlarda da ortaya çıkabilir. Biz burada gastrointestinal sistemdeki obstrüksiyon nedeniyle uzun süre parenteral nutrisyon uygulanması sonrası gelişen WE olgusundan bahsedeceğiz.

Olgu:
Altmış iki yaşındaki erkek hastanın, şiddetli bulantı-kusma sebebiyle genel cerrahi servisinde tetkik ve tedavisi devam ederken, yeni gelişen bilinç bulanıklığı ve yürüyememe şikayetleri sonrasında nöroloji konsültasyonu istendi. Hastanın 2 aydır şiddetli kusması nedeniyle beslenemediği ve kilo kaybı olduğu öğrenildi. Hastane yatışı sürecinde de bağırsak obstrüksiyonu etyolojik araştırma nedeniyle parenteral nutrisyon ile beslenmekteydi. Hastanın nörolojik muayenesinde kısmi kooperasyon, non-oriyante, anlamsız ses çıkışı mevcuttu ve bazen tekli emirlere uyuyordu. Her iki yöne konjüge bakış kısıtlılığı ve bilateral horizontal nistagmus mevcuttu. Serebellar muayene kooperasyon eksikliği nedeniyle değerlendirilememekle birlikte hasta oturamıyor ve ayağa kaldırılamıyordu. Hastanın vital bulguları ve rutin kan biyokimya testleri normal saptandı. Yapılan nörogörüntülemelerde mezensefalon posteriorunda, akuadukt çevresinde ve serebellar folialarda hafif diffüzyon kısıtlılığının eşlik ettiği T2 hiperintensiteleri gözlendi. Klinik ön tanının radyolojik bulgularla da desteklenmesi üzerine hastada Wernicke ensefalopatisi düşünüldü ve tiyamin replasman tedavisi uygulandı. Tedavi sonrası oftalmoparezisi düzeldi ve hasta desteksiz yürüyebildi.

Sonuç:
Wernicke ensefalopatisi, özellikle çeşitli nedenlerle oral beslenme yetersizliği olan ve uzamış parenteral nutrisyon uygulanan hastalarda gelişen akut konfüzyon durumunda ayırıcı tanıda mutlaka düşünülmelidir.

EP - 427 MULTIPLE SKLEROZ OLGULARINDA VİRCHOW ROBİN BOŞLUĞUNUN RETROSPEKTİF DEĞERLENDİRİLMESİ:ÖN ÇALIŞMA

BURCU AKALIN , ÇAĞLA ŞİŞMAN , GÜLSEN BABACAN YILDIZ , UFUK EMRE TOPRAK

İSTANBUL EĞİTİM VE ARAŞTIRMA HASTANESİ

Amaç:
Virchow Robin boşluğu(VRB), subaraknoid alandan beyin parankimine uzanan serebral damarları çevreleyen perivasküler boşluklardır.VRB'nin nöroinflamatuar ve nörodejeneratif hastalıkların patogenezi ve prognozundaki rolü son yıllarda önem kazanmıştır. Bu çalışmada MS hastalarında VRB'larını değerlendirmeyi, klinik ve diğer radyolojik özellikleri ile karşılaştırmayı amaçladık.

Gereç ve Yöntem:
Çalışmaya 2020-2024 yılları arasında Relapsing Remitting MS tanısı (McDonald 2017) ile takipli, kranial-servikal-torakal MR görüntülemeleri,BOS,VEP sonuçlarının tümüne ulaşılan 42 MS hastası ile Polikliniğe baş dönmesi, baş ağrısı şikayeti ile başvuran, kranial MR görüntülemeleri bulunan 10 kontrol dahil edildi. Her iki grubun kranial MR'larında, t2, t2-FLAIR kesitlerinde (Potter ve ark.),Sentrum semiovale(3 kesit), Bazal ganglia(3 kesit) ve Midbrain(1 kesit) bölgelerinden VRB'ları iki farklı klinisyen tarafından değerlendirildi. Her kesitteki VRB sayısı 3 farklı anatomik bölge için hesaplandı.Çalışmamız ön çalışma olarak devam etmektedir.

Bulgular:
Hastaların 29'u kadın,13'ü erkek, yaş ortalamaları 37.6±8.9, kontrol grubu 8'i kadın 2'si erkek yaş ortalamaları 32.8±7.9 idi.Hastalık başlangıç yaşı 31.9±9.4,toplam atak sayı ortalama 2±1.2 idi.EDSS ortalamaları 1.1±1.3, en sık atak tipi optik nörit idi.Hastaların görüntülemelerinde, supratentoriel(n=34),servikal(n=26),optik sinir (n=20), infratentoriel(n=16), torakal(n=12) spinal lezyon saptandı.Hasta grubunda VRB'ları değerlendirildiğinde, 23'ünde midbrain,41'inde BG,42'sinde SSO'de saptandı.Hasta grubunda VRB ile MR lezyonlar karşılaştırıldığında infratentoriel lezyonlar ile BG(p=0.02) ve SSO(p=0.01)VRB, torakal lezyonlar ile SSOVRB(p=0.006) arasında anlamlı ilişki saptandı. Her iki grup arasında Midbrain(p=0.01) ve SSOVRB(p=0.003) açısından anlamlı fark saptanırken,BGVRB(p=0.09) açısından fark saptanmadı.

Sonuç:
Sonuç olarak, çalışmamızdaki bu ön bulgular, literatür ile uyumlu olarak özellikle SSO ve BG düzeylerinde VRB sayısının fazla olduğunu ve infratentoriel demiyelinizan plaklar ile ilişkili olabileceğini düşündürmüştür.

EP - 428 AKUT İNME İLE PREZENTE OLAN ÜLSERATİF KOLİT SAPTANAN OLGU SUNUMU

AYŞEN OFLAZ , CEMİLE HİLAL ÇOLAK

SÜLEYMAN DEMİREL ÜNİVERSİTESİ EĞİTİM ARAŞTIRMASI HASTANESİ

Giriş:
İnflamatuar Barsak Hastalıklarının koagülabiliteyi arttırdığı bilinmekte olup akut serebrovasküler olay riskini artırmaktadır. Bu yazıda inme kliniği ile prezente olan ülseratif kolit saptanan bir olgu sunulması planlanmıştır.

Olgu:
44 yaşında kadın hasta sağ tarafında güçsüzlük ve konuşamama şikayet ile yakınları tarafından dış merkez acil servise başvurmuş. Dış merkezde çekilen görüntülemelerde sağ Orta Serebral Arter sulama alanında difüzyon serilerde akut difüzyon kısıtlılığı sebebiyle trombektomi tedavisi açısından tarafımıza sevk edildi. (Resim 1-2-3) Hastanın gelişinde; şikayetlerinin başlamasından akut trombolitik tedavi süresini geçmiş olması ve yine görüntülerde FLAİR sekansta lezyon saptanmaması nedeniyle tarafımızca hastaya trombektomi işlemi uygulandı. İşlem sonrası TİCİ 2B Rekanalizasyon sağlandı. Hastanın nöroloji yoğun bakım takiplerinde genç iskemik svo etyolojisi araştırıldı. Kardiyak ablasyon öyküsü olan hasta kardiyolojiye danışıldı. Kardiyak trombüs kaynağı saptanmadı. Hastadan trombofili paneli negatif sonuçlandı. Öyküsünde kilo kaybı olan, takiplerinde karın ağrısı, dirençli hipoalbuminemi, dirençli demir eksikliği olması üzerine Gastroenterolojiye danışıldı. Çekilen abdomen batın bilgisayarlı tomografi görüntülemelerinde batında serbest mayi de saptanan hastaya etiyolojik açıdan endoskopi ve kolonoskopi yapıldı. Kolonoskopik biyopsi sonucunda aktif ülseratif kolit lehine bulgular saptandı. (Resim 4-5-6). Hasta mRS1 ile taburcu edildi.

Tartışma:
Inflamatuar Barsak Hastalıklarındaki nörolojik bulgular, tahmin edilenden yaygın görülmektedir. IBH' li tüm hastaların %0.12 ila %4'ünde serebrovasküler komplikasyonlar görülebilmektedir. Olgumuz; SVO etyoloji araştırılan hastalarda İnflamatuar Barsak Hastalıklarının göz ardı edilmemesi amacıyla sunulmuştur.
Günümüzde gelişmiş nörogörüntüleme yöntemleri ve artan sıvıbiyobelirteçlere rağmen birçok merkezde demans tanısı klinikle konmaktadır. Çalışmamızda son bir yılda unutkanlık yakınmasıyla başvuran hastaların klinik, demografik ve nöropsikiyatrik test(NPT) özellikleri, demans risk faktörleri varlığı retrospektif olarak incelenmiş biyobelirteçlerle ilişkileri değerlendirilmiştir.

Gereç ve Yöntem:
Kliniğimize 01.06.2023-01.06.2024 tarihleri arasında unutkanlık şikayetiyle başvuran 963 hasta retrospektif olarak tarandı. Dış merkezde aldığı tanı doğrulanamayan, NPT'leri yeterli olmayan hastalar çalışmaya dahil edilmedi. Dahil edilen 323 hasta tanı kriterlerine uygun olarak kesinAD(KAD), olasıAD(OAD), olası Alzheimer hastalığına bağlıHKB(OAHKB), subjektif kognitif bozukluk(SKB), Lewy cisimcikli demans(LCD), kortikobazal sendrom(KBS), frontotemporal demans(FTD), vasküler demans(VD), Parkinson hastalığı demansı(PHD) ve posterior kortikal atrofi(PKA) olarak gruplandırıldı. Demografik özellikler, klinik özellikler, demans risk faktörleri ve nöropsikiyatrik özellikleri karşılaştırıldı.

Bulgular:
Yakınmaların başlangıç yaşı yalnızca SKB hastalarında anlamlıydı($p<0.001$). NPT'ye kooperasyon OAHKB grubunda yüksekti($p=0.001$). SKB tanısı alan hastalarda depresyon tanısı sıklığı yüksekti($p<0.001$). Psikiyatrik yakınmalar SKB tanılı hastaların yalnızca %4.5'unda ana yakınmaydı. Hastaların %52.3'ünde depresyon tanısı mevcuttu ve anayakınma unutkanlıktı. Hastaların nöropsikiyatrik profillerinde yürütücü işlevler($p=0.178$) dışındaki tüm alanlarda klinik açıdan tartışmalı istatistiksel farklar mevcuttu. Bellek bozukluğu tüm hasta gruplarında yüksekti. KAD ve SKB hastalarının bellek fonksiyonlarında fark saptanmadı. OAD grubunda bellek bozukluğu oranı KAD grubundan yüksekti($p<0.001$). OAD hastalarındaki lisan bozukluğu KAD'den yüksekti($p=0.001$). OAD ve KAD arasında MMT skorları açısından fark yoktu. Oryantasyon bozukluğu LCD hastalarında diğer gruplardan yüksekti($p<0.001$).

Sonuç:
Çalışmamızda demografik ve klinik özellikler, nöropsikiyatrik profiller ve risk faktörlerinin AD tanısında tek başına yeterli olmadığı, yeni tedavilerin kullanılmaya başlanacağı günümüzde tanının BOS biyobelirteçleri ile doğrulanması gerektiği gerçeği desteklenmiştir.

EP - 430 TEKRARLAYAN BİLATERAL FASİYAL PARALİZİ OLGU SUNUMU

SELVİ IRMAK KARA , ECEM SİNMEZ , AYŞEGÜL ENGİNYURT , MURAT FATİH PUL , ÖZGE AKIN GÖKÇEDAĞ , IŞIL KALYONCU ASLAN , EREN GÖZKE

SAĞLIK BİLİMLERİ ÜNİVERSİTESİ İSTANBUL FATİH SULTAN MEHMET EĞİTİM ARAŞTIRMA HASTANESİ

Giriş:
Yüzün bir kısmının ya da tamamının kas fonksiyonlarının kaybedilmesi olarak izlenen 7. kranial sinirin mononöropatisi fasiyal paralizi olarak adlandırılmaktadır. Fasiyal paraliziler santral ve periferik olmak üzere ikiye ayrılmaktadır. Etiyolojisi saptanamamış periferik faysal paralizi (PFP), Bell paralizi olarak tanımlanmaktadır. Tüm PFP'lerin %60- 70 gibi önemli bir kısmını Bell paralizisi oluşturmaktadır. Bu olgu sunumunun klinisyenler için rekürren fasiyal paralizili hastalara yaklaşımda yol gösterici olacağını düşünüyoruz.

Olgu:
Özgeçmişinde 15 yaşından itibaren 4 kere Bell's Palsi öyküsü olan 25 yaşında kadın hasta tekrar yüzde kayma nedenli başvurdu. Hastada üveit ve oral/genital aft öyküsü yok. Kene ısırığı/pastorize edilmemiş süt tüketim öyküsü yok. Aile öyküsü yoktu. Muayenede sol PFP dışında özellik yoktu. Batında organomegali, lenfadenopati izlenmedi.Kontrastlı kranial/temporal MR normaldi. Servikal ve torakal vertebra MR'ında özellik saptanmadı. Batın USG, Toraks BT doğaldı. Tümör ve vaskülit markerleri negatif, Brucella markerları negatif, serum ACE düzeyi normal geldi. Lomber ponksiyon yapıldı; BOS'da hücre görülmedi, kültürde üreme olmadı, biyokimyası normaldi, menenjit paneli negatif, NMO antikoru negatifti. BOS'ta OKB tip 2 pozitif,serumda negatif, IgG indeksi yüksek sonuçlandı. Klinik İzole Sendrom düşünülerek ilaçsız takip edilmeye başlandı.

Tartışma:
Multipl skleroz (MS) merkezi sinir sistemi (MSS)nin; inflamasyon, demiyelinizasyon, aksonal kayıp ve astrogliozis ile karakterize, ön planda beyaz cevherin tutulduğu, korteks ve derin gri cevherinde etkilenebildiği fokal inflamatuar-demiyelinizan plaklarla karakterize kronik hastalığıdır. Genç erişkin hastaların %85inde hastalık başlangıcı, optik sinirleri, beyin sapını veya omuriliği ilgilendiren bir klinik izole sendrom (KİS) şeklinde ortaya çıkar. KİSli hastaların %30-70inde MS gelişir. KİS tablosu ile gelen hastaların sürekli olarak klinik ve laboratuar yöntemleri ile değerlendirilmesi önerilmektedir. Bu olguda gördüğümüz gibi, MS karşımıza klasik tutulumların dışında kraniyal sinir paralizileri ile de gelebilir. Kranial sinir paralizisi ile başvuran özellikle genç hasta grubunda, etyolojide mutlaka MS akla gelmelidir.

EP - 431 NÖROOFTALMATOLOJİK VE SİSTEMİK SEMPTOM SPEKTRUMU İLE LHON PLUS OLGUSU

FURKAN AKKOÇ , SERAP MÜLAYİM

KOCAELİ ÜNİVERSİTESİ TIP FAKÜLTESİ HASTANESİ,NÖROLOJİ ANABİLİM DALI

Giriş:
Leberin herediter optik nöropatisi (LHON),tipik olarak bilateral görme kaybına ve optik atrofiye neden olan meternal mitokondrial kalıtılan bir hastalıktır.LHON plus ise oftalmatolojik semptomlar dışında nörolojik semptomlar gibi ek sistemik semptomların hastalığa eşlik etmesini tanımlamaktadır.Bizlerde çeşitli nörolojik ve sistemik semptomlarla seyreden ve LHON plus tanısı alan olgumuzu sunmak istedik.

Olgu:
42 yaşında kadın hastanın anamnezinde farklı zamanlarda 3 kez tekrarlayan ilerleyici bilateral bulanık görme,sağ üst ve alt ekstremitesinde kuvvet kaybı,ataksi, 2 kez tekrarlayan titreme atakları, hiperglisemik atak, kısa süreli antidiyabetik kullanımı,kardiyak arrest ve resüsitasyon öyküsü mevcut.Hastanın yapılan nörolojik muayenesi doğaldı.Hastaya yapılan kontrastlı kranial Maynetik Rezonans Görüntülemesinde(MRG) optik atrofi bulgularına saptandı.Yapılan EMG incelemesinde ılımlı miyopati bulguları saptandı.Oftalmatolojik incelemesinde her iki gözde peripapiller retina sinir lifi tabakası kalınlıklarında azalma saptandı.

Hastanın alınan anamnezi oftalmatolojik semptomları çeşitli sistemik ve nörolojik semptomaları incelendiğinde genetik araştırma kararı alındı.Mitokondrial genetik incelemesinde MT-CO3, MT-ND5 ,MT-ND6 genleri homozigot saptandı.Genetik incelemesi ve semptomları değerlendirildiğinde LHON plus sendromu düşünüldü ve İdebenon 3*300 mg tedavi kararı alınarak tedavisine başlandı.Hastanın klinik takibine devam edilmektedir.

Sonuç:
LHON plus sendromu görme keskinliğinde azalma, bulanık görme gibi oftalmatolojik semptomlara ek olarak ataksi ,miyopati ,periferik nöropatiler gibi nörolojik ve diğer sistemik semptomlar ile giden klinik bir sendromdur.Bu sendromun tanısının zor olması ve klinik takiplerde akılda bulundurulması gereken bir sendrom olması sebebi ile sunmak istedik.

EP - 432 FASİAL DİPLEJİ,LYME HASTALIĞI

NURŞİN ÇAPLIK , HALİL İBRAHİM BELİN , MUHAMMED RIZA DEMİRTAŞ , YELDA HARBİYELİ

YÜZÜNCÜ YIL ÜNİVERSİTESİ DURSUN ODABAŞ TIP MERKEZİ

Giriş:
Bilateral fasiyal paralizi nadir görülen bir klinik antitedir ve genellikle potansiyel olarak hayati tehlike taşıyan sistemik bir hastalığın belirtisi olarak ortaya çıkar. Erken dönemde yanlış tanı ve tedavi, hastalığın seyrini olumsuz yönde etkileyebilir. Bu durum, klinisyenlerin ayırıcı tanıda dikkatli olmalarını gerektirir. Bilateral fasiyal paralizinin en sık nedenleri arasında Lyme hastalığı, Guillain-Barré sendromu, Bell paralizisi, lösemi, sarkoidoz, bakteriyel menenjit, sifiliz, lepra, Moebius sendromu, enfeksiyöz mononükleozis ve kafatası fraktürleri yer alır.

24 yaşında erkek hasta, çift görme şikayetiyle dış merkezde göz hastalıkları uzmanı tarafından değerlendirilmiş, yutma güçlüğü ve peltek konuşma gibi multipl kraniyal sinir tutulumuyla tarafımıza sevk edildi. Tarafımızca değerlendirildi;

Şikayetler:
Hasta, dün sabah ani başlayan çift görme, yutma güçlüğü ve peltek konuşma şikayetlerinin olduğunu belirtmiştir. Bilinen herhangi bir ilaç veya konserve gıda tüketim öyküsü bulunmamaktadır. Şikayetlerinin ani başladığını, gün içinde dalgalanma olup olmadığını net olarak tanımlayamadığını, ancak dünden bugüne belirgin bir artış olduğunu ifade etmiştir. Başka ek nörolojik şikayeti yoktur. Ailesinde kronik hastalık öyküsü bulunmamaktadır.bilinen herhangi bir hastalık veya ilaç kullanım öyküsü yok.

Nörolojik Muayene:
- Bilinç: Açık, koopere, oryante.
- Işık refleksi: Bilateral pozitif.
- Pupiller izokorik
- Göz hareketleri: Bilateral dışa bakış kısıtlı. Sağ göz kapağında pitoz mevcut, pupil üst sınırında. Yorulma testi negatif. Buz testi uygulanamadı.
- Nistagmus: Sağa uç bakışta nistagmus mevcut.
- Görme: Binoküler çift görme tanımlanıyor. Monoküler görme normal.
- Yutma: Palatal ark aşağı yerleşimli, bilateral zayıf hareket. Uvula orta hatta.
- Kas gücü: Dil kas gücü 5/5, baş fleksiyon/ekstansiyon 5/5, ekstremite kas gücü normal.
- Derin tendon refleksleri (DTR): Hafif artmış.
- Ataksi mevcut.
- Tek nefeste >30 sayı saydı.

Görüntüleme:
- Difüzyon MRG: Kliniği açıklayan bir patoloji saptanmadı.
- Karotis-vertebral BT anjiyografi: Normal.
- Kraniyal MRG: Belirgin akut patoloji izlenmedi.
- Lomber Ponksiyon: BOS protein: 30 mg/dL, glukoz: 63 mg/dL, klorür: 127 mmol/L. BOS direkt incelemede hücre izlenmedi.
- EMG: Normal olarak raporlandı.
- Lyme ve sifiliz testleri yapıldı; sifiliz testi negatif, Lyme testi pozitif sonuçlandı.

Tedavi ve Takip:

Hastaya 0,4 mg/kgdan 5 gün süreyle IVIG tedavisi ve 7 gün boyunca 1000 mg IV metilprednizolon tedavisi uygulandı.Tedavi sonrası hastanın semptomlarında belirgin düzelme gözlendi ve hasta taburcu önerileriyle taburcu edildi.

Sonuç:
Bu olgu, Lyme hastalığının nadir bir sunumu olan bilateral fasiyal paralizi ile ilişkili klinik seyri gözler önüne sermektedir. Hastalarda kene ısırığı öyküsünün sorgulanması ve Borrelia burgdorferi'ye spesifik antikorların araştırılması, doğru tanı ve tedavi açısından büyük önem taşımaktadır.

EP - 433 ARINDIRMA VE KÖPRÜLEME TEDAVİLERİ İLE İLAÇ AŞIRI KULLANIM BAŞ AĞRISI: OLGU SERİSİ

BERAT GÖKSU ÇELENK , ELİF ALTIN , BERFİN BUSE BOZTEPE , VİCTORİA GÜLNARA ALİSOY , NİLDA TURGUT

TEKİRDAĞ NAMIK KEMAL ÜNİVERSİTESİ TIP FAKÜLTESİ NÖROLOJİ ANABİLİM DALI

Giriş:
İlaç aşırı kullanım baş ağrısı (İAKBA), yaşam kalitesinin azalmasına ve dizabilitiye sebep olan bir nörolojik bozukluktur ve epizodik baş ağrılarının kronik baş ağrılarına dönüşümünde rol oynar. Biz bu olgu serisinde, uzun süredir baş ağrılarını ortadan kaldırmak için analjezik kullanımına bağlı İAKBA vakalarının takip ve tedavilerinin yönetimini vurgulamak istedik.

Olgular:
Bu çalışmada, 52, 45 ve 52 yaşlarındaki üç kadın hasta incelenmiştir. Tüm hastalar, uzun süreli migren şikayetleri yaşamaktadır. 52 yaşındaki birinci olgu, 10 yıldır migren semptomları ile mücadele etmekte ve son 3 yıldır düzenli olarak analjezik kullanmaktadır. Bu hasta için başlanan 60 mg prednol tedavisiyle, doz her 4 günde bir 20 mg azaltılmış; başlangıçta 8 olan VAS skoru, 12. Günde 3'e düşmüştür. Arındırma tedavisi ile eş zamanlı olarak 25 mg amitriptilin başlanmış ve bu tedaviyle taburcu edilmiştir. 45 yaşındaki 2.hastanın 25 yıldır süregelen migreni bulunmaktadır ve son 2 aydır analjezik kullanmaktadır. Bu hasta için de aynı arındırma protokolü uygulanmış ve VAS skoru 8 olan hasta, 9.günde 0'a gerilemiş ve topiramat başlanarak takibe alınmıştır. Son olarak, 52 yaşındaki 3.hasta, 17 yıldır migren tedavisi görmekte olup son 3 aydır her gün triptan kullanmaktadır. Bu hastaya da aynı detoksifikasyon yöntemi uygulanmış, başlangıçta 7 olan VAS skoru 3'e düştükten sonra duloksetin ve topiramat eklenerek izlenmiştir.

Tartışma:
Bu olgu serisi, İAKBA'nın baş ağrılarının kronikleşmesine ve tedaviye dirençli hale gelmesine neden olduğunu açıkça ortaya koymaktadır. Her üç hasta için uygulanan detoksifikasyon ve köprüleme yöntemleri, baş ağrısı kontrolünde anlamlı iyileşmelere yol açmıştır. Sonuç olarak, İAKBA yönetiminde tedavi stratejileri ile yaşam tarzı değişikliklerinin entegrasyonu, hasta iyilik hali üzerinde olumlu etkiler sağlamaktadır.

EP - 434 SANTRAL TUTULUMUN EŞLİK ETTİĞİ BİR HEREDİTER POLİNÖROPATİ VAKASI: CMT1X

ERCAN KÖSE , BERİN İNAN , ESRA BULAT , ÖMER KARADAŞ , ZEKİ ODABAŞI

GÜLHANE TIP FAKÜLTESİ NÖROLOJİ ANABİLİM DALI

Olgu:
22 yaşındaki erkek hasta yaklaşık 2 yıldır devam eden el ve ayaklarda uyuşma ve karıncalanma , halsizlik, egzersiz ile ortaya çıkan ve dinlenmekle düzelen, özellikle sağ tarafında belirgin güçsüzlük ve konuşma güçlüğü atakları ile müracaat etti. Tıbbi özgeçmişinde varikosel operasyonu sonrası 40 kilo alma öyküsü vardı. Aile öyküsü yoktu. Nörolojik muayenesinde eldiven-çorap tarzı hipoestezi mevcuttu, refleksler hipoaktif saptandı, motor muayene normaldi. Laboratuvar bulguları özellik arz etmiyordu. Klinik takibinde yorulunca ortaya çıkan bilateral yüz kaslarında ve sağda belirgin ekstremite kaslarında güçsüzlük izlendi. EMGde simetrik, ılımlı, duyusal baskın, sensörimotor aksonal polinöropati saptandı. Beyin manyetik rezonans görüntülemesinde korpus kallozum spleniumunda ve bilateral subkortikal alanda geniş sinyal artışı ve difüzyon kısıtlılığı izlendi. Genetik incelemede GJB1 geninde mutasyon (c.329G>A p.(Gly110Asp) (hemizigot) saptandı. Hastaya herediter nöropati (CMT1X) tanısı konuldu. Literatür taramasından sonra hastaya IVIG tedavisi başlandı. CMT1X santral bulguların eşlik ettiği, nadir görülen, geçici güçsüzlük atakları ile seyredebilen bir herediter polinöropati türüdür.

EP - 435 OBEZİTE CERRAHİSİ SONRASI POLİNÖROPATİ : OLGU SUNUMU

CAN FURKAN YILMAZ , İPEK ARSLAN , FULYA EREN , BURCU ALTUNRENDE

TAKSİM EAH

Giriş:
Obezite nedeniyle yapılan bariatrik cerrahi sonrası beslenme ve emilim yetersizlikleri sıklıkla bakır, demir, kalsiyum, magnezyum ve B1, B12, D ve E vitaminlerini içerir. Bu vitaminlerin eksiklerine bağlı hastalarda nörolojik patolojiler izlenmektedir. Bu olguda bariatrik cerrahi sonrası beslenme bozukluğunun yol açtığı bir polinöropati olgusunun sunulması amaçlanmıştır.

Olgu:
Üç ay önce obezite tedavisi amacıyla tüp mide ameliyatı geçiren ve sonrasında 1 ay boyunca bilinçli kusma öyküsü bulunan ve önerilen beslenme desteklerini kullanmayan 21 yaşında kadın hasta, son 2 haftadır her iki el ve ayakta uyuşma, karıncalanma ve güçsüzlük şikayetleri ile k başvurdu. Nörolojik muayenesinde de kas gücü sağ el başparmak ekstansör 3/5, sol el 5.parmak adduktör 2/5, her iki ayak başparmak fleksiyon ve ekstansiyonu 3/5 olarak değerlendirilmiştir. Duyu muayenesinde Her iki ayakta çorap şeklinde bileğe kadar hiperaljezi saptandı. EMG incelemesinde, her iki üst ve alt ekstremitede aksonal ağırlıklı duysal ve motor mixt tip simetrik polinöropati saptandı. Kranial ve spinal görüntülemelerinde tabloyu açıklayıcı patoloji saptanmadı. Demiri düşük olan hastanın, B12 vitamini normal bulundu. Kan tetkiklerinde B1 ve diğer vitaminler tespit edilemeyen hasta bariatrik cerrahiye sekonder emilim sorunlarına bağlı polinöropati olarak değerlendirildi ve tedavisine IV multipl B vitamini ve folik asit kompleks tedavisi başlandı. Nöropatik ağrı yakınması için pregabalin tedavisi düzenlendi, fayda göremeyince duloksetin tedaviye eklendi. Kliniğinde 10. Gününde minimal düzelme tespit edilen hasta fizik tedavi ve oral tiamin ve folik asit desteği ile taburcu edildi.

Tartışma:
Bariatrik cerrahi sonrası nörolojik komplikasyonlar hastaların %5-16sında görülür. Bu vakada da kliniğin ve hastalık başlangıç süresinin uygun olması nedeniyle tiamin eksikliğine bağlı polinöropati düşünülmüştür. Bariatrik cerrahi geçiren hastalarda nörolojik komplikasyonları önlemek amacıyla cerrahi öncesi hasta danışmanlığı, aşırı kilo alımını-malabsorbsiyonu engellemek, kusmayı tedavi etmek ve multidisipliner yaklaşım önemlidir.

EP - 436 NADİR GÖRÜLEN BİR KRANİAL NEVRALJİ: GLOSSOFARİNGEAL NEVRALJİ OLGU SUNUMU

FATMA ZEHRA ALTUNÇ , YASEMİN EREN

S.B. ANKARA ETLİK ŞEHİR HASTANESİ, NÖROLOJİ KLİNİĞİ

Giriş:
Kranial nevraljiler bir kranial sinirin dağılım alanında ortaya çıkan paroksismal, kısa süreli, sıklıkla tetiklenebilen, delici, bıçak saplanır gibi, elektrik şokuna benzer keskin ağrıları tanımlamak için kullanılır. Kranial nevraljiler primer ve sekonder olarak iki gruba ayrılır. Nevralji tanısı konulurken mutlaka sekonder nedenler ekarte edilmelidir. Uluslararası Orofasiyal Ağrı Sınıflandırması (ICOP)'a göre glossofaringeal nevraljiler 'Kranial sinirlerin lezyonu veya hastalığına bağlı orofasiyal ağrı' başlığının 4.2.1. numaralı alt başlığında yer alır. Glossofaringeal nevraljide ağrı Glossofaringeal sinirin (IX) ve Vagus sinirinin (X) auriküler ve faringeal dallarını tutar. Tonsiller fossa, dil kökü, farinks, kulak içi (otik varyasyon) veya çeneye, boyna (servikal varyasyon) yayılan tek taraflı ağrıdır. Yemek yeme, yutkunma, çiğneme, esneme, öksürme ile tetiklenir. Paroksizmler esnasında bradikardi veya senkop, geçici asistol gelişebilir. Bazı hastalarda ses kısıklığı, öksürük, yutkunma güçlüğü olabilir ve daha nadir görülür. Yıllık insidansı 0,2-0,8/100,000'dir. Trigeminal nevralji ile birliktelik %5-10 civarındadır.

Olgu:
54 yaşında erkek hasta, yaklaşık 2 yıldır, boyna ve kulağa yayılan, yemek yemek ve yutkunma ile tetiklenen şiddetli, delici vasıfta saniyeler süren tekrarlayıcı ağrıları mevcuttu. Dirençli boyun ve kulağa vuran ağrılar nedeni defalarca Kulak Burun Boğaz hekimine başvuran hastanın orofaringeal, otolojik muayenesinde ve görüntülemelerinde patolojik bulguya rastlanmaması üzerine orofarinfgeal biyopsi planı ile preoperatif dönemde tarafımıza yönlendirildi. Nörolojik muayenesi ve nörogörüntülemeleri normal sınırlarda olan hastanın öyküsü derinleştirildiğinde şiddetli ağrılar sırasında vazovagal karakterde bilinç kaybı ataklarının da tabloya eşlik ettiği öğrenildi. Glossofaringeal nevralji tanısı ile başlanan Karbamazapin tedavisine dramatik yanıt alındı. Nadir görülmesi nedeni ile glossofaringeal nevralji olgumuzu sunmaya değer bulduk.

EP - 437 SLEEVE GASTREKTOMİ SONRASI SUBAKUT KOMBİNE DEJENARASYON OLGUSU

CEMİLE ÖZGE IŞIKLAR , YAREN SEVGİ EPİKLER UZUNDEDE , ONUR AKAN

PROF.DR.CEMİL TASCIOĞLU ŞEHİR HASTANESİ NÖROLOJİ KLİNİĞİ

Giriş:
Subakut kombine dejenerasyon ; dünyada en sık rastlanan metabolik miyelopatidir. B12 vitamini eksikliğine bağlı olarak gelişir.

Olgu:
9 ay önce sleeve gastrektomi sonrası 65 kg veren ve 1 ay önce kolesistektomi öyküsü olan hastanın 1.5 ay önce ayak parmaklarında ve son birkaç gündür el parmaklarında uyuşma şikayeti başlamış.Hastanın bu şikayetler ile dış merkeze başvurduğu , B12 seviyesinin düşük olması nedeni ile replasman yapılmaya başlandığı öğrenildi. Acil serviste görülen hastanın nörolojik muayenesinde ; Üst ekstremite kas güçleri tam , alt ekstremite proksimalleri 4+/5 ile uyumlu. Patella refleksleri bilateral alınamadı, aşil refleksleri hipoaktif olarak alındı. Hoffman bilateral negatifti. Miksiyon ve defekasyon kusuru yoktu. Romberg (+).Yürüyüş ataksik.Kranial görüntülemelerinde ve kontrastlı tüm spinal mrg de özellik saptanmadı . Hasta subakut kombine dejenerasyon ön tanısı ile nöroloji kliniğine interne edildi. Hastanın rutin kan tetkiklerinde ; B12 : 1156'ydi. Hastanın yapılan elektromiyografisinde (EMG) ,sol üst ve bilateral alt ekstremitede incelenen duysal periferik sinir yanıtları düşük amplitdlü elde edildi. Bilateral alt ekstremitede incelenen motor periferik sinir yanıtları düşük amlitüdlü olarak bulundu. İğne EMG 'de alt ekstremitede incelenen distal kaslarda daha belirgin olmak üzere nörojen tutulum bulguları saptandı.Bu bulgular alt esktremite hakim motor duysal aksonal polinöropati ile uyumlu bulundu. Hasta 2 haftanın üzerinde b12 replasmanı alması dolayısıyla tedavisine folat eklendi. Hasta fizik tedavi önerileri ve replasman tedavisi ile taburcu edildi.

Tartışma ve Sonuç:
Sleeve gastrektomi sonrası B12 eksikliği sık görülen bir tablodur , nörolojik semptomları mevcut olan hastalarda sebebe yönelik tedavi şeması düzenlenmelidir . Öncesinde ise hastaların vitamin ve mineral düzeyleri yakın takip edilmeli, henüz nörolojik bulgular gelişmeden gerekli replasmanlar yapılmalıdır.

EP - 438 GECİKMİŞ POST-HİPOKSİK LÖKOENSEFALOPATİ

ECE TURAN [1], SİMAY IŞILDAR [1], TUĞBA UYAR CANKAY [2], AHMET YILDIRIM [1], TEMEL TOMBUL [1]

[1] İSTANBUL MEDENİYET ÜNİVERSİTESİ TIP FAKÜLTESİ
[2] İSTANBUL PROF. DR.SÜLEYMAN YALÇIN ŞEHİR HASTAHANES

Giriş:

Gecikmiş post-hipoksik lökoensefalopati (GPHL), serebral hipoksi periyodundan uzun süre sonra ortaya çıkabilen çıkabilen nadir bir durumdur.

Olgu:
50 yaşında kadın hasta, evde bilinci kapalı olarak bulunarak acile ile acile getirilmiş. Hastada kardiyak arrest gelişmesi nedeni kardiyopulmoner resüsitasyon yapıldığı öğrenildi. Nörolojik muayenede pupiller izokorik, ışık refleksi alınıyor. Kas tonusu normal. Bilateral taban derisi refleksi lakayt olarak değerlendi. Hastanın yapılan beyin manyetik rezonans (MR) incelemesinde difüzyon kesitinde bilateral frontotemporal ve oksipital loblarda kortikal gyruslarda difüzyon kısıtlaması, bilateral talamusta difüzyon kısıtlaması gözlendi. Hipoksiye bağlı olarak değerlendildi. Hasta 2 hafta sonra ekstube edilerek palyatif bakıma alındı. Burada takibi sırasında Glaskov Koma skalası gerileyen hasta tekrar entübe edildi. Hastanın yapılan beyin mr incelemesinde T2 ve FLAir kesitlerinde yaygın derin ak madde tutulumu ve diffüzyon kesitinde kısıtlanma gözlendi. Klinik ve görüntüleme incelemeleri ile birlikte değerlendirilerek GPHL tanısı konuldu

Tartışma:
Bu durum tipik olarak bifazik seyir göstermesi gecikmiş GPHL için karakterisitik özellikleri arasındadır. Serebral hipoksiye bağlı koma sonrası hızlıca düzelme ve haftalar içinde tekrar kötüleşme olması GPHL ye özgü bir durumdur. GPHL tipik olarak hipoksi, karbon monoksid zehirlenmesi, hemorojik şok veya opiat/ sedatif madde kullanımı sonrası görülebilmektedir. Çok nadir olan bifazik seyir gösteren hastalarda seri MR incelemeleri ile değerlendirilmesi önerilmektedir.

EP - 439 NÖROFİBROMATOZİS TİP 1 HASTASINDA NADİR BİR SPİNAL LEZYON: MEDÜLLER TANIMLANAMAYAN PARLAK CİSİMLER (MUBO)

SELMA AKSOY [1], HACER BAHŞİ [1], SANER ESMER [2], İBRAHİM ÖZTOPRAK [2]

[1] *ÇANAKKALE ONSEKİZ MART ÜNİVERSİTESİ TIP FAKÜLTESİ, NÖROLOJİ ANABİLİM DALI*
[2] *ÇANAKKALE ONSEKİZ MART ÜNİVERSİTESİ TIP FAKÜLTESİ, RADYOLOJİ ANABİLİM DALI*

Giriş:
Nörofibromatozis tip 1(NF-1) otozomal dominant kalıtım gösteren, multisistem tutulumu ile karakterize nörokutanöz sendromlardan biridir. NF1, merkezi sinir sisteminde hem beyaz hem de gri maddeyi içeren çeşitli manyetik rezonans görüntüleme(MRG) özellikleriyle kendini gösterir. NF1de, beyinde rapor edilen tanımlanamayan parlak cisimler(UBO) ile benzer şekilde, spinal kordda T2-ağırlıklı görüntülemede multiple hiperintens lezyonlar şeklinde medüller tanımlanamayan parlak cisimler (mUBO) nadiren gözlemlenebilir. Görme bozukluğu nedeniyle Göz Hastalıklarına başvuran ve demiyelinizan hastalık araştırması için tarafımıza sevk edilen erişkin yaşta NF-1 tanısı alan ve mUBO saptadığımız hastamızı sunmayı amaçladık.

Olgu:
Bilinen kronik hastalığı ve ilaç kullanımı olmayan 39yaşında erkek hasta çocukluğundan beri olan görme azlığı nedeniyle göz hastalıklarına başvurdu.Göz muayenesinde; görme alanında dağınık defekt ve retina'da koryoretinal atrofik beyaz noktalar saptandı. Görme keskinliği 0,8/0,8,renkli görme bilateral normaldi. Yapılan muayene ve göz testlerinin sonuçları ile hastadan NF-1, retinitis pigmentoza başta olmak üzere detaylı genetik inceleme istendiği öğrenildi. Hastanın öncesinde çekilmiş Spinal MRG'ında raporlanan lezyonlar nedeniyle olası demyelinizan hastalık açısından ayırıcı tanısı için nöroloji kliniğimize yönlendirildi. Nörolojik yakınması olmayan hastanın özgeçmişinde demyelinizan bir atak öyküsü yoktu.Nörolojik muayenei normaldi.Görsel uyarılmış potansiyel(VEP) testinde,bilateral hafif uzamış P100 latansı saptandı.Spinal MRGında servikal bölgede T2-FLAIR serilerde hiperintens lezyonlar izlendi (Şekil-1). NF-1 geninde heterozigot patojenik c.4027A>C (NM_000267.3) mutasyon tespit edildi.Dermatolojik değerlendirmede,aksiller çillenme,café au lait lekeleri, cherry anjiyomlar ve nörofibromları içeren NF1 ile uyumlu bulgular saptandı.Hasta ve ailesine genetik danışmanlık verilerek nöroloji, göz ve dermatoloji bölümlerince takibe alındı.

Tartışma ve Sonuç:
NF-1 hastalarında optik gliom ve hamartomların yanı sıra genellikle insidental olarak saptanan, T2 ağırlıklı MRG'de bazal gangliyonlar,beyincik,beyin sapı bölgelerinde hiperintens lezyonlar görülebilmektedir.Bu lezyonlar UBO(Unidentified Bright Object-Tanımlanamayan Parlak Cisim) olarak isimlendirilir.Literatürde NF-1 hastalarının beyninde rapor edilen UBOlara benzer şekilde T2WIde multiple hiperintens odaklarla karakterize intramedüller lezyonların saptandığı vaka serileri sunulmuştur.Bu lezyonların histolojik analizinde miyelin kılıfında vakuoller(5-100µm) gösterilmiştir.İnvaziv olmayan MRG teknikleri ile yapılan yeni çalışmalar da daha önce bahsedilen histolojik bulguları doğrulayan intramiyelinik ödem belirtisi göstermiştir.NF-1 hastalarında sıklıkla asemptomatik olan benign mUBOlar,özellikle servikal segment olmak üzere omurganın farklı bölgelerinde lokalize olabilir.Bu olguyu, NF1 hastalarında, özellikle genç erişkin dönemde demiyelinizan lezyonları ve neoplastik intramedüller lezyonları taklit edebilen mUBOların olası varlığına dikkat çekmek ve farkındalığı artırmak amacıyla sunuyoruz.

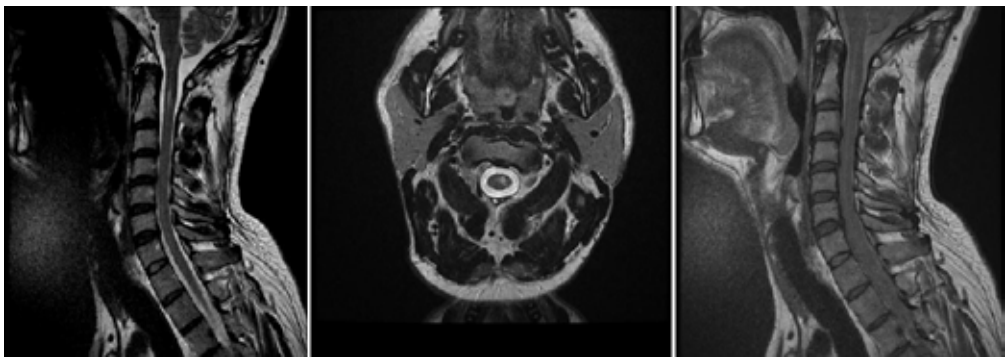

ŞEKİL-1: Servikal Spinal MR görüntülemede; sagittal kesit T2 sekansta hiperintens, aksiyel kesit T2 sekansta hiperintens ve sagittal kesit T1 sekansta hiperintens olarak izlenen omurilik lezyonu

REFERANSLAR:

1. D'AMICO, Alessandra, et al. Medullary unidentified bright objects in Neurofibromatosis type 1: a case series. BMC pediatrics, 2018, 18: 1-5.
2. BEKIESINSKA-FIGATOWSKA, Monika. A mini review on neurofibromatosis type 1 from the radiological point of view. Journal of Rare Diseases Research & Treatment, 2017, 2.6.

EP - 440 KARAKTERİSTİK NÖROGÖRÜNTÜLEME BULGULARI İLE METANOL İNTOKSİKASYONU OLGUSU

BİRGÜL DERE , YELİZ ÖZEKES KATIRCI , BORA ÇAKMAK

MERZİFON KARA MUSTAFA PAŞA DEVLET HASTANESİ

Olgu:
48 yaş erkek bilinen diyabetik, alkolizm öyküsü mevcut. Ev yapımı alkol tüketiminin ertesi günü başlayan bulanık görme ardından bilinç değişikliği ve dispne yakınması ile acil servise getirilmiş. Hastadan alınan arter kan gazında pH:6,64, PCO2:68.5 mmHg, PO2:58 mmHg, HCO3:7,4 mmol/L, BE:-29.7 mmol/L ölçüldü. İzlemde bilinci kapalı, GKS:3, metabolik asidozu olan ve desature olan olgu entübe edildi. Nörolojik muayenesinde bilinci kapalı, entübe mekanik ventilasyon desteğinde, pupilller middilate ışık refleksi bilateral zayıf pozitif izlendi, santral ağrılı uyarana motor yanıt yoktu. Hastanemizde metanol seviyesi bakılamadığından tanı, öykü ve klinik ile metanol zehirlenmesi ile uyumlu kabul edildi. %10'luk etanol yükleme dozu 10 ml/ kg %5 dextroz içinde intravenöz yoldan ve idame dozu saatte 1,5ml/kg/ saat'den verildi. Şiddetli asidozu olan hastaya 1 mEq/kg'dan NaHCO3 verildi ve dializ yapıldı. Fomepizol tedavisi temin edilemediğinden uygulanamadı. Nörolojik muayenesinde düzelme izlenmeyen olguya 48. saatinde çekilen Kraniyal MR'ında sağda belirgin bilateral bazal ganglionik T2 FLAIR hiperintens hemorajik nekroz ile uyumlu ödemli lezyon izlendi (Resim 1). MR Anjiyografi ve Venografisi normaldi. Uygun tedaviye rağmen serebral fonksiyonlarında düzelme gözlenmeyen, kontrol görüntülemelerinde karakteristik serebral lezyonlarının sebat ettiği görülen ve sürekli mekanik ventilasyona gereksinim gösteren hasta yatışının 20. gününde trakeostomili ev tipi mekanik ventilatör desteği ile mRs:5 olarak servise devredildi.

Sonuç:
Akut metanol intoksikasyonu mortal seyredebilen bir zehirlenme türüdür. Bilinç değişikliği, metabolik asidozu ve artmış anyon açığı olan bu durumda intrakraniyal hematomlar oluşabilmekte ve bu tipik nörogörüntüleme bulguları ile tanı desteklenebilmektedir.

EP - 441 KARBOPLATİN TEDAVİSİ SONRASI GELİŞEN AKUT TOKSİK LÖKOENSEFALOPATİ OLGUSU

YILDIZHAN ŞENGÜL , DENİZ EREN BAYRAKTAR , İBRAHİM ÖZTOPRAK

ÇANAKKALE ONSEKİZ MART ÜNİVERSİTESİ

Giriş:
Akut toksik lökoensefalopati (ATL) birçok etyolojiye bağlı olarak gelişebilen bir takım nörolojik semptomları ifade etmek için kullanılmaktadır. Kronik toksik ensefalopatiden ilk bakışta kliniğin daha hızlı gelişmesi ile ayrılmaktadır. Klinik prezentasyonu minör kognitif bozulmalardan ciddi nörolojik disfonksiyona kadar değişen bir yelpazede ortaya çıkabilmektedir. Nörolojik hasar özellikle MRG-DWI sekansta belirgin olmaktadır ve altta yatan mekanizmanın histopatolojik düzeyde intramiyelinik veya oligodendroglial ödem olduğu düşünülmektedir. ATL'ye sebep olarak kemoterapötikler, immünsüppresif ajanlar, madde kullanımı, antimikrobiyaller, hepatik yetersizlik gibi birçok toksik etken durum gösterilmiştir. (1) Karboplatin sonrası gelişen posterior reversibl lökoensefalopati sendromu bildirilmiş olmasına rağmen aynı ajanın etken olduğu akut toksik ensefalopati olgusu bilgimiz dahilinde henüz bildirilmemiştir. (2)

Olgu:
25 yaşında erkek hasta başvurduğu günün gecesi bacaklarının tutmadığını fark etmesi, sabah uyandığında şikayetlerinin devam etmesi üzerine kollarda ve bacaklarda güçsüzlük şikâyeti ile acile başvurdu. Özgeçmişinde testis CA dışında özellik yoktu. Testis CA nedenli operasyonu ve başvurudan bir ay önce 1 seans karboplatin ile kemoterapi öyküsü mevcuttu. Kullandığı ilaç yoktu. Kas gücünün tüm ekstremitelerde 3/5 olması dışında nörolojik muayenesi doğaldı. Hastanın difüzyon MR'ında bilateral serebral beyaz cevherde parietal lobda daha belirgin olmak üzere frontal ve oksipital loba uzanan yamasal difüzyon kısıtlılığı ve FLAIR sinyal artışı izlendi. Ön planda ATL olarak değerlendirildi. Hastaya pulse steroid tedavisi başlanması planlandı. Yatışında hastayla yapılan psikiyatrik görüşmede madde kullanım öyküsü saptanmadı. Hastanın kliniği 24 saat içinde kademeli olarak düzelmeye başladı. Pulse steroid ikinci gününde hastanın kas gücü tüm ekstremitelerde 5/5 olarak alındı. Tedavisinin 7 güne tamamlanması planlandı. Yatışının 6. Gününde kontrastlı kraniyal MR'ı çekildi. Sinyal intensitesi ilk çekime göre azalmış olmasına karşın bilateral yamasal difüzyon kısıtlılığı halen görülmekteydi. Hasta steroid tedavisi sonrası yatışının 9. Gününde sekelsiz olarak taburcu edildi.

Figür 1: DWI sekans bilateral serebral beyaz cevherde difüzyon kısıtlılığı

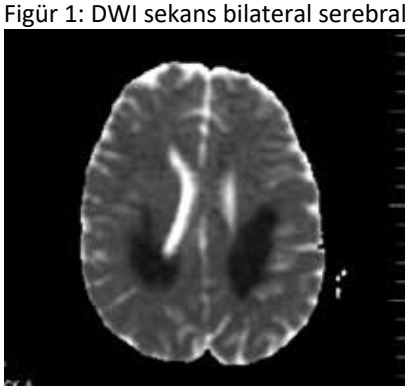

Figür 2: ADC sekans'ta aynı bölgelerde hipointensite

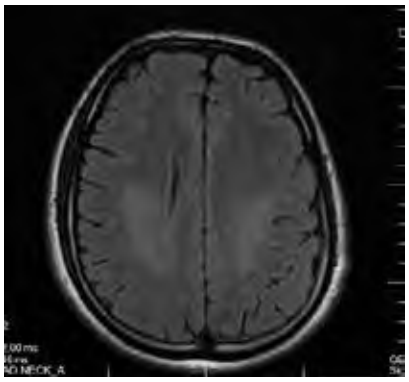

Figür 3: FLAIR sekans'ta aynı bölgelerde sinyal artışı

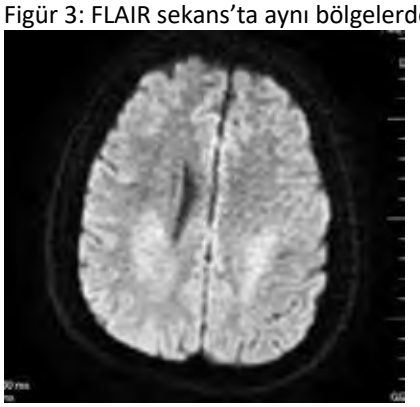

Figür 4: Kliniğin 7. Gününde DWI sekans, difüzyon kısıtlılığı sinyal intensitesi azalmış olmasına rağmen devam etmekte

Tartışma ve Sonuç:

Bu vaka ani gelişen nörolojik defisitle gelen hastalarda öykü ve görüntüleme ile destekleniyorsa akut toksik lökoensefalopati'nin ön tanılar arasında düşünülmesi gerektiğini, ATL'ye neden olabilecek olası etkenlerin araştırılmasını vurgulamakla beraber yaptığımız literatür taramasında daha önce benzerine rastlamadığımız bir şekilde karboplatin'e bağlı olarak da ATL tablosu ortaya çıkabileceğini göstermiştir.

Kaynakça:

1. Acute Toxic Leukoencephalopathy: Etiologies, Imaging Findings, And Outcomes İn 101 Patients.C. Özütemiz, S.K. Roshan, N.J. Kroll, J.C. Benson, J.B. Rykken, M.C. Oswood, L. Zhang, A.M. Mckinney. American Journal Of Neuroradiology Feb 2019, 40 (2) 267-275; Doı: 10.3174/Ajnr.A594

2. Ouchane K, Bellefkih Fz, Benchakroun N, Et Al. Reversible Posterior Leukoencephalopathy Syndrome Following Carboplatin And Paclitaxel İn Cervical Cancer: Case Report. Sage Open Medical Case Reports. 2024;12. Doi:10.1177/2050313x241257444

EP - 442 İSKEMİK İNME OLGULARINDA HEMORAJİK TRANSFORMASYON GELİŞİMİNİ KOLAYLAŞTIRAN ETKENLER

F. MÜNEVVER GÖKYİĞİT , ADEM BOZTEPE , AYGÜL TANTİK PAK , RÜMEYSA TAŞÇI BULCA , BÜŞRA ELİF YILDIRIM , ECE MERTOĞLU

SAĞLIK BİLİMLERİ ÜNİVERSİTESİ İSTANBUL GAZİOSMANPAŞA EĞİTİM VE ARAŞTIRMA HASTANESİ

Amaç:
Akut SVH bulunan hastalarda hemorajik transformasyon gelişmesi nörolojik semptom ve bulguların ağırlaşmasına yol açar ve prognozu olumsuz yönde etkiler.
Çalışmamızda hemorajik transformasyon (hem.trans.) gelişiminde, lezyon boyutu ve bununla birlikte önemli olabilecek etkenlerin araştırılması amaçlanmıştır.

Gereç ve Yöntem:
Kliniğimizde 15/05/2024 ile 15/08/2024 tarihleri arasında yatırılan 35 erkek, 31 kadın toplam 66 iskemik inme olgusu, hemorajik transformasyonu olanlar ve olmayanlar şeklinde ayrılarak lezyon boyutları, değiştirilebilir risk faktörleri, damar görüntüleme (bt anjiografi, karotis vertebral doppler) bulguları retrospektif olarak karşılaştırılmıştır.

Bulgular:
66 hastanın, 19'unda küçük iskemik lezyon görüldü. Bunların sadece 2'sinde (%10,5) hem.trans görülürken, diğer orta büyük lezyonu olan 47 olgunun 23'ünde (%48,9) hem.trans görüldü. Bu bulgu, lezyon boyutunun hem.trans gelişiminde önemini tekrar gösterdiğinden diğer değerlendirmeler sadece orta-büyük lezyon grubunda yapıldı.
Hem.trans. grubunda erkek oranı hem,trans saptanmayanlara oranla düşüktü (sırasıyla %48 ve %58) Değiştirilebilir risk faktörlerinin oranları hem.trans görülen ve görülmeyen grupta önemli fark göstermedi. TOAST sınıflamasına göre etyoloji değerlendirmesinde büyük damar hastalığı 22 hastada (%95,6) saptanırken hem.trans. olmayanlarda 16 hastada (%66,6) saptandı. Arka sistem lezyonu hem.trans saptananlarda %56,5 oranındayken, hem.trans. saptanmayanlarda %16,6 oranındaydı. Antiagregan veya antikoagulan kullanımı hem.trans. olanlarda %69,5 iken olmayanlarda %50 oranındaydı.

Sonuç:
Lezyon büyüklüğü hem.trans. gelişiminde en önemli etkenken, buna ek olarak, etyolojide büyük damar hastalığı saptanması, lezyonun arka sistem sulama alanında olması hem.trans gelişimini önemli ölçüde arttıran özelliklerdir. Çalışmamıza katılan hasta sayılarının arttırılması, hem.trans gelişimindeki tüm etkenler konusunda daha kesin bilgiler verecektir.

EP - 443 SUİSİD SONRASI SVH TAKİBİNDE ARİPİPRAZOLE BAĞLI PRİAPİZM-OLGU SUNUMU

RÜMEYSA YILDIZ , ULUFER ÇELEBİ , NAZLI GÜNDOĞAN , ÖZGE ÇAKIR , MUSTAFA AÇIKGÖZ , ESRA ACIMAN DEMİREL , HÜSEYİN TUĞRUL ATASOY

ZONGULDAK BÜLENT ECEVİT ÜNİVERSİTESİ TIP FAKÜLTESİ NÖROLOJİ ANABİLİM DALI

Giriş:
İnme, serebrovasküler hastalığın (SVH) en yaygın belirtisidir. Beyni besleyen bir arterin tıkanması veya rüptürü durumunda ortaya çıkar [1]. İnme sonrası ajitasyon ve saldırganlık çok sık gelişmekte olup antipsikotik kullanımı gerekebilmektedir. [2] Antipsikotik ilaçların en sık yan etkileri kilo alımı, diyabet, dislipidemi olup priapizm nadir görülen yan etkilerlendir [3].

Biz burada suisid girişimiyle el bileklerinde kesi sonrası hipovolemi, hipotansiyon, hipoperfüzyona sekonder SVH gelişen ve izleminde ajitasyonu nedeniyle başlanan aripiprazole bağlı priapizm görülen olgumuzu sunduk.

Olgu:
62 yaşında paranoid şizofreni tanılı ilaç takiplerine uyumsuz hasta, suisid girişimi sonrası acil servise getirilmiş. Acil servis takiplerinde bilinç bulanıklığı nedeniyle çekilen Difüzyon MRG'de bilateral frontal, pariyetal, temporal ve oksipital, yaygın olarak watershed alanlarda difüzyon kısıtlaması, hemodinamik yetmezliğe bağlı iskemik lezyonlar görülmesi üzerine SVO tanısıyla kliniğimizce Yoğunbakım Ünitesinde takibe alındı. Nörolojik muayenede kas gücü sağ üst ekstremitede 1/5, sağ alt ekstremitede 2/5 idi, sol taraf spontan hareketliydi. Karotis bt anjiografi çekildi. Sağ ICA total oklüde görülerek Kalp Damar Cerrahisi Kliniği'ne danışıldı, revaskülarizasyon şansı olmadı, medikal tedavi önerildi. Tedavisi asetilsalisilik asit 100 1x1, klopidogrel 75 1x1, enoksaparin 0,6 1x1 sc şeklinde düzenlendi. Ajitasyonları nedeniyle Psikiyatri Kliniğince başlanan aripiprazol sonrası izleminde priapizm gelişti ve Üroloji Kliniğince opere edildi. Nörolojik açıdan durumu stabilleşen hasta, el bileği tendon onarımı için Plastik ve Rekonstrüktif Cerrahi Kliniği'ne devredildi.

Sonuç:
Serebrovasküler Hastalık tanısıyla izlenen hastalarda çok sayıda duygusal ve davranışsal bozukluklar oluşmaktadır.

Ajitasyon nedeniyle başlanan antipsikotiklere bağlı çeşitli komplikasyonlar görülmektedir. Aripiprazole bağlı nadir olarak görülen priapizm yan etkisine dikkat çekmek amacıyla bu olgu sunulmuştur [4].

Kaynakça:
1- Portegies, M. L. P., Koudstaal, P. J., & Ikram, M. A. (2016). Cerebrovascular disease. Handbook of clinical neurology, 138, 239-261.
2- Lau, C. G., Tang, W. K., Liu, X. X., Liang, H. J., Liang, Y., Wong, A., ... & Paradiso, S. (2017). Poststroke agitation and aggression and social quality of life: a case control study. Topics in stroke rehabilitation, 24(2), 126-133.
3- Tschoner, A., Engl, J., Laimer, M., Kaser, S., Rettenbacher, M., Fleischhacker, W. W., ... & Ebenbichler, C. F. (2007). Metabolic side effects of antipsychotic medication. International journal of clinical practice, 61(8), 1356-1370.
4-Andersohn, F., Schmedt, N., Weinmann, S., Willich, S. N., & Garbe, E. (2010). Priapism associated with antipsychotics: role of α1 adrenoceptor affinity. Journal of Clinical Psychopharmacology, 30(1), 68-71.

EP - 444 HIZLI PROGRESE TDP-43 MUTASYONLU ALS OLGUSU

LEVENT AVCI [1], DİLCAN KOTAN [1], A. NAZLI BAŞAK [2]

[1] SAKARYA ÜNİVERSİTESİ TIP FAKÜLTESİ, NÖROLOJİ ANADALI
[2] KOÇ ÜNİVERSİTESİ TRANSLASYONEL TIP ARAŞTIRMA MERKEZİ

Giriş:
ALS beyinde korteks, beyin sapı ve spinal korddaki motor nöronları etkileyen, ilerleyici kas güçsüzlüğü ile karakterize en yaygın motor nöron hastalığıdır. Bu olgu sunumunda TARDBP geninde patolojik varyant saptanan ALS olgumuzu sunmayı amaçladık.

Olgu:
73 yaşında kadın hasta, 70 yaşında başlayan sağ kolda güçsüzlük şikâyeti ile nöromusküler polikliğimize başvurdu. Özgeçmişinde özellik yok idi. Soygeçmişinde anne ve babası aynı köyden idi. Şikâyetlerine iki ay içerisinde solunum güçlüğü gelişmesi üzerine yoğun bakım ünitesinde trekeotomi açıldı. Genetik analizinde TARDBP geninde heterozigot c.1147A>G p.Ile383Val mutasyon tespit edildi.

Tartışma:
ALS vakaların %20'i ailesel olduğu bilinmektedir. TDP-43, ALS ile ilişkisi ilk kez 2006 yılında tanımlanmış, beyin dâhil tüm dokularda bulunan, TARDBP geni tarafından kodlanan bir DNA bağlayıcı proteindir. Burada sunulan hızlı progrese ALS olgusuyla, TARDBP genindeki mutasyonun patogenezde ki rolü vurgulanmak istenmiştir.

EP - 445 İSKEMİK İNME HASTALARINDA STRES HİPERGLİSEMİSİ ORANININ ERKEN NÖROLOJİK KÖTÜLEŞMEYLE İLİŞKİSİ

NIJAT ABBASZADE , FATMA TUĞRA KARAASALAN TÜRK , MİNE HAYRİYE SORGUN , OĞUZHAN TAŞ , UMUT BOZKURT , BERİL ÖZDEMİR , CEREN AYPERİ GÜNDOĞMUŞ , ALİ CEM EKŞİ , CANAN TOGAY IŞIKAY

ANKARA ÜNİVERSİTESİ TIP FAKÜLTESİ, NÖROLOJİ ANA BİLİM DALI

Amaç:
Bu çalışmada diyabeti olmayan, prediyabetik ve diyabetik iskemik inme hastalarında; stres hiperglisemisinin erken nörolojik kötüleşmeyle olan ilişkisini araştırmak amaçlanmıştır.

Gereç ve Yöntem:
2017-2023 yılları arasında Ankara Üniversitesi Nöroloji Anabilim Dalı'nda iskemik inme tanısıyla izlenen 1047 hastanın demografik verileri, risk faktörleri, başvuru Ulusal Sağlık İnme Enstitü Ölçeği (NIHSS) skorları, yatış esnasında erken nörolojik kötüleşme gösterip göstermedikleri, mortalite ve taburculuk sonrası modifiye Rankin Skalası (mRS) skorları ile klinik seyirleri hastane bilgi sistemi üzerinden retrospektif olarak incelenmiştir. Başvuru sırasında aktif enfeksiyonu olan hastalar çalışmadan dışlanmıştır. Stres hiperglisemisi oranları (SHGO); kliniğe başvuru sonrası ilk bakılan açlık plazma glukozunun glikolize hemoglobin değerine bölünmesiyle elde edilmiştir (mmol/L/%). SHGO'ne göre hastalar 2 gruba (grup 1; SHGO <1.07, grup 2; SHGO ≥1.07) ayrılmıştır.

Bulgular:
Çalışmaya dahil edilme kriterlerini karşılayan 704 hasta alınmıştır. Amerikan Diyabet Birliğinin belirlemiş olduğu standartlara göre hastaların 140'ı (%19,9) non-diabetik, 175'i (%24,9) prediyabetik, 389'u (%55,3) diyabetik olarak sınıflanmıştır. SHGO ≥1.07 olan 281 (%39,9, ortalama yaş ± SD=70,13 ± 13,62, kadın/erkek; 121, %43.1/160, %56,9) hasta bulunmaktaydı. Bu hastaların NIHSS>4, hastanede erken nörolojik kötüleşme, mortalite ve takip mRS>3 oranları istatistiksel olarak anlamlı bir şekilde yüksekti. Çoklu regresyon analizinde de, SHGO ≥1.07 olması ile erken nörolojik kötüleşme arasında anlamlı ilişki saptandı.

Sonuç:
Son yıllarda yapılan çalışmalar, stres hiperglisemisinin yaratmış olduğu patofizyolojik değişikliklerin, hastalıkların prognozunu ön görmede önemli olabileceğini düşündürmektedir. Bizim çalışmamızın sonuçları da, akut iskemik inme hastalarında stres hiperglisemisinin erken nörolojik kötüleşmeyle ilişkisini desteklemektedir.

EP - 446 NÖROFİBROMATOZİS TİP -1 MOYA MOYA SENDROMU BİRLİKTELİĞİ OLGU SUNUMU

DR. HİLAL ÇAĞLAR DR.MERVE AKBAŞ DR.ELİF OZGE ÇELİK , HİLAL ÇAĞLAR MERVE AKBAŞ ELİF OZGE ÇELİK DURAN ÖZKAN CAHİT AYAN

SELÇUK TIP FAKÜLTESİ HASTANESİ

Özet:
Moyamoya hastalığı (MMH) nadir bir beyin hastalığı olup çoğunlukla ön serebral dolaşıma ait vasküler yapıları özellikle de ön ve orta serebral arterlerin proksimal segmentleri ile internal karotid arterler arasındaki sahayı tutan steno-oklüzyon ve anormal ağlarla karakterize serebral anjiografik olarak tanımlanan primer vasküler bir hastalıktır. Serebral anjiografideki patolojik bulguların menenjit, nörofibromatozis, neoplazmlar, Down sendromu ve polikistik böbrek hastalığı gibi durumlarla bir arada bulunması halinde Moyamoya sendromu (MMS) olarak isimlendirilmektedir. İlk semptomlar rekürren baş ağrısından, akut hemiplejiye ve epilepsiye kadar değişen bir çeşitlilikte kendini gösterir. Genellikle çocuklarda iskemik serebrovasküler inmelerle, erişkinlerde ise intraserebral veya subaraknoid kanama ile birlikte görülür. Kesin tanı serebral angiografi ile konur .Kliniğimizde NF-1 tanılı iken epileptik nöbetler araştırılırken anjiografik olarak Moyamoya sendromu tanısı alan, çocukluk çağı akut serebral infarkt nedenleri arasında oldukça ender görülen bu hastalık ilginç bulunarak sunuldu.

Giriş:
Moyamoya hastalığı Willis poligonunun arterlerinde kronik progresif stenozla karakterize, etiyolojisi tam olarak bilinmeyen, nadir görülen bir serebral dolaşım anomalisidir (1). İnternal karotid arterlerin distalinde bilateral oklüzyon veya stenoz sonucunda ortaya çıkmaktadır. Bu oklüzyon yavaş yavaş geliştiği için, internal ve eksternal karotid arterler arasında multipl anastomozların oluşumu için yeterince zaman vardır. Sonuçta beyin bazalinde ve bazal gangliyonlar düzeyinde oluşan kollateraller, anjiyografide hastalık için tipik olan sisli bir görünüme yol açar ve Japonca havaya üflenmiş sigara dumanı görüntüsü anlamına gelen "Moyamoya" sözcüğüyle tanımlanmaktadır (2).

Moyamoya hastalığı ilk kez 1963 yılında Suzuki tarafından tanımlamıştır (3)Serebral anjiyografideki patolojik bulgulara ek olarak ateroskleroz, menenjit, nörofibromatozis, neoplazmlar, Down sendromu, polikistik böbrek hastalığı gibi durumların birlikteliği moyamoya sendromu ola- rak adlandırılır. Moyamoya hastalığının Japonya'da yıllık görülme insidansı 1/1000000 olup, her yıl yaklaşık 100 kişi bu tanıyı almaktadır (4). Tanıda non-invaziv bir tetkik olan man- yetik rezonans anjiyografi (MRA) veya dijital substraksiyon anjiyografi (DSA) uygulanan yöntemlerdir. (5)Medikal tedavi ile vazodilatasyon yapmak veya kan viskozitesini düşürerek kan akımını artırmak temel amaçtır. Öte yandan cerrahi tekniklerin popülaritesi de artmaktadır. Moyamoya hastalığının tedavisinde vasküler frajiliteyi azaltmak için revaskülarizasyon cerrahisi uygulanmaktadır. Bu olgu sunumunda 19 yaşında ,NF-1 tanıı iken epileptik nöbetler araştılırken serebral anjiografik olarak moya moya sendromu tanısı alan ' burr hole ' ameliyatı yapılan hastayı sunmayı amaçladık.

Olgu:
Şu an 19 yaşında olan hasta sol kolda kasılma sonrası tüm vücutta kasılmanın olduğu yaklaşık 5 dk süren jtk tarzında epileptik nöbet ile nöroloji polikliniğine başvurdu. Öyküsünde 2 aylıkken aksiller ve inguinal çillenme ve vücudunun çeşitli yerlerinde en büyüğü 6* 5 cm olan 8-9 adet cafe ua lait lekeleri ile ileri tetkik amaçlı araştırılan genetik olarak nörofibromatozis 1 heterozigot c. 1132dup g/ p.d.378gfs 18 patojen saptanıp NF-1 tanısı almış.NF-1 tanısıyla izlenirken yaşına kadar belirgin şikayeti yokmuş.7 yaşında Dikkat Eksikliği Hiperaktivite Bozukluğu ile stimulan tedavi başlandıktan sonra ilk kez fokal nöbeti olmuş. Hastanın soy geçmişinde anne ve teyzesinde cafe au lait lekesi mevcut.Öyküsünde son 2 yıl içinde 3 kez olan ve yaklaşık 24 sa sürüp kendiğilinden düzelen hemiparezi atakları oduğu öğrenildi.Nörolojik muayenesinde kognitif ve bilişsel fonksiyonlar geri pupiller izokorik bilateral direkt ve indirekt IR alındı.Konuşma nazone sağ üst ve alt ekstremitede kas gücü 4/5 sol tarafta kas gücü 5/5 sağda DTR hiperaktif. Vücutta yaygın en büyüğü 6* 5 cm olan 8-9 adet cafe ua lait lekeleri mevcut duyu muayenesi normal serebellar testlerinde patoloji saptanmadı.Olgunun EKO eser MY(mitral yetmezliği) ve PFO (Patent Foramen Ovale) belirlendi.Hastanın elektroansefalografi (EEG) incelemesinde generalize yavaş dalga paroksizlmeri ile karakterize epileptiform bozukluk izlendi.Kraniyal manyetik rezonans görüntülemede (MRG) Sağda verteks düzeyinde başlayıp parietotemporal loba kadar uzanım gösteren sekel ensefalomalazi T2 kesitlerde hiperintes görülen iskemik gliotik değişiklikler dikkkati çekti.(Resim 1)

MR Anjiografide her iki serebral arter ve dalları ileri derecede düşük kalibrasyonda izlenmektedir.Her iki anterior serebral arter ve dalları incelmiştir. Resim 2

İnme etiyolojisine yönelik testler içinde total kolesterol, lipid, trigliserid, lipid elektroforezi, krea- tin fosfokinaz, ve laktat düzeyleri normal bulundu. Hemorajik diatez testleri, kompleman C3 ve kompleman C4 seviyeleri normal düzeylerde idi. Anti nükleer antikor (ANA) 40 IU/ml (100 IU/ml üzeri anlamlı) ve anti ds-DNA düzeyi 3 IU/ml (0-5 IU/ ml) bulundu. Olgunun damar hastalığının etiyolojisine yönelik olarak bakılan antitrombin- lll, protein C, protein S düzeyleri normaldi ve faktör V-Leiden mutasyonu MTHFR a12 98c heterozigotluğu saptandı.
Hastaya öykü, nörolojik muayene ve nörogörüntüleme bulguları ile Moyamoya hastalığı tanısı konuldu. Antiepileptik tedavi lamotrijin 100 mg 2*1 levetirasetam 500 mg 2*1 başlandı ve Beyin cerrahisi bölümü ile konsulte edilen hastaya cerrahi revaskülarizasyon önerildi. Hastaya burr hole tekniği ile cerrahi uygulandı, antiagregan ve antiepileptik tedavi başlanarak taburcu edildi.

Tartışma:
Moya moya sendromu (MMS) internal karotid arterlerin uç kısımları ve onların beyindeki ana terminal dallarının ilerleyici daralma ve tıkanması ile karakterize nadir bir hastalıktır (.6)

Moya moya Japonca bir kelime olup, sigara dumanı anlamına gelmekte ve oluşan ince damar ağını kastetmektedir. Bu durum çok sayıda ince damarsal yapılar ve arteriyel bloğa karşı beyin kan akımı devamlılığını sağlamak üzere oluşmuş alternatif damar ağlarının sonucu olarak ortaya çıkmaktadır.(7)

MMS'nin Sturge- Weber sendromu, nörofibromatozis, Down sendromu, fibromusküler displazi, Fankoni anemisi ile birlikteliğine de rastlanılmaktadır . (8)

MMS'nin tanısı radyolojik olarak konur. Ön ve orta serebral dolaşım arasındaki oklüzyonlara bağlı kollateral oluşumunun, serebral anjiyografi ile gösterilmesi tanıda altın standardı oluşturur (9).MMS'nin kesin bir tedavisi yoktur. Medikal tedavide steroidler, antikoagülanlar, antiagreganlar ve vazodilatatörler kullanımı olup etkinliği tartışmalıdır .(10)

Yüzeyel temporal arter ile orta serebral arter arasında anastomoz oluşturulması gibi cerrahi tedaviler ise, özellikle ilerleyici nörolojik bulguları olan veya intrakranyal kanaması olan olgularda tercih edilebilmektedir.(11)

Sonuç:
Nörofibromatozis tip 1, cafe-au-lait lekeleri, çoklu nörofibromlar ve deri kıvrım bölgelerinde elefanthiasis neurofibromatosa gibi önemli kutanöz bulguların yanı sıra gözlerde lish nodülleri , kemiklerde displazi, ve optik sinir gliomu görüldüğü nörokutanöz hastalık . Moyamoya hastalığı, önemli iskemik serebrovasküler olaylarla ortaya çıkan, nadir görülen ilerleyici bir vazo-tıkayıcı hastalıktır. Çocukluk çağında bu birlikteliğin nadir olmasına rağmen, nörofibromatozis tip 1 ve fokal nörolojik semptomları olan çocuklar moyamoya sendromu açısından araştırılmalıdır.

EP - 447 GEÇİCİ BİLİNÇ BOZUKLUĞU OLAN HASTALARA ACİL SERVİSTE YAKLAŞIM; KAN PARAMETRELERİNİN DEĞERİ

CEMRE CÖDDÜ [1], ELİF BANU SÖKER [2], DERYA ÖZDOĞRU [1], MİRAY ERDEM [2], MÜGE GÜLEN [1]

[1] ADANA ŞEHİR EĞİTİM VE ARAŞTIRMA HASTANESİ
[2] ADANA ŞEHİR SAĞLIK ARAŞTIRMA VE UYGULAMA MERKEZİ

Amaç:
Geçici bilinç kaybı (GBK) nörolojik ve kardiyolojik birçok nedene bağlı olarak görülebilmektedir. En sık nedenler epileptik nöbetler (EN), senkop ve psikojenik non-epileptik nöbetler (PNEN) olarak sayılabilir; ancak bazen bu olayları birbirinden ayırt etmek zorlaşmaktadır. Acil serviste (AS) doğru müdahaleyi yapabilmek için GBK'lı hastalar için basit ve hızlı tanı tekniklerine ihtiyaç vardır. Çalışmamızda AS ortamında EN'yi diğer GBK nedenlerinden ayırmadaki etkinliğini belirlemek için, hastalarda öykü ve fizik muayene bulgularına ek olarak bakılan kan laboratuvar değerlerinin değerini araştırdık.

Gereç ve Yöntem:
Bu çalışmaya AS'a GBK ile başvuran 44 hasta prospektif olarak dahil edildi. Hastalar kliniklerine göre 2 grubaayrılarak24 hasta EN ve 20 hasta presenkop/senkop tanısı aldı. Hastaların demografik verileri, radyolojik bulguları ve ilk bir saatte alınan kan pH, laktat, prolaktin, kreatin kinaz, amonyak, ürik asit, fosfat, laktik dehidrogenazparametreleri incelendi.

Bulgular:
EN geçiren hastaların yaş ortalaması(44±18.4), presenkop/senkopla acil servise başvuran hastaların yaş ortalamasına göre(62.2±15.9) istatistiksel olarak anlamlı oranda daha düşüktü (p=0.001). EN'li hastaların kreatin kinaz, laktat, amonyak, prolaktin değerleri presenkop/senkopla başvuran hastaların değerlerine göre istatistiksel olarak anlamlı oranda daha yüksekti (sırasıyla p=0.028, p=0.005, p=0,021, p=0,016). Yaş, kreatin kinaz, amonyak, laktat ve prolaktindüzeylerinin EN'i öngörme gücünün karşılaştırıldığı ROC analizine göre tüm parametrelerin en öngörme gücünün istatistiksel olarak anlamlı olduğu tespit edildi. Multivaryant analizi yapıldığında; yaşın (OR: 1.066, 95% CI: 1.008-1.127, p=0.025) ve prolaktin (OR: 0.943, 95% CI: 0.892-0.997, p=0.038) düzeyinin epileptik nöbetin bağımsız öngörücüsü olduğu tespit edildi.

Sonuç:
GBK ile acil servise başvuran hastalarda kreatin kinaz, laktat, amonyak ve prolaktin değerlerinin hastaların ayırıcı tanısında önemli bir rolü olabileceği hipotezini desteklemektedir.

EP - 448 KÜÇÜK DAMAR HASTALIĞI VE KOMORBIDITELERIN KAROTIS ARTER STENTLEME KOMPLIKASYONLARINA ETKISI

ECE ZEYNEP GÜVEN , EMİRHAN BÜYÜKÇAPAR , ÜMİT GÖRGÜLÜ , HESNA BEKTAŞ

ANKARA BİLKENT ŞEHİR HASTANESİ NÖROLOJİ KLİNİĞİ

Amaç:
Ekstrakraniyal internal karotis arter (İKA) stenozu karotis arter stentleme (KAS) ile başarılı bir şekilde tedavi edilebilse de, periprosedürel dönemde komplikasyonlar görülebilmektedir. Çalışmamızda KAS sonrası gelişebilen komplikasyonları tanımlamayı, fazekas skorunun ve komorbititelerin majör komplikasyonlara etkisini araştırmayı amaçladık.

Gereç ve Yöntem:
2023-2024 yılları arasında KAS yapılan 323 adet hasta retrospektif olarak incelendi ve işlem öncesi ve sonrası manyetik rezonans görüntülemesi olan hastalar çalışmamıza dahil edildi. Hastaların yaşı, cinsiyeti, vasküler risk faktörleri, fazekas skorları, periprosedürel saptanan komplikasyonları kaydedildi. Her türlü inme/ölüm majör komplikasyon olarak kabul edildi.

Bulgular:
73 KAS hastası çalışmamıza alınmış olup ortalama yaş 67 ± 9.8 yıl olup, %67'si erkekti. Hastalarda en sık görülen komorbiditeler inme öyküsü (%74), hipertansiyon (%64.4) ve diyabetes mellitus (DM)'tu (%43.8). En sık saptanan periprosedürel komplikasyonlar %26 bradikardi, %22 hipotansiyon, %8.2 asistoldü. Hastaların %12.3 majör komplikasyonlar saptanmış olup, atriyal fibrilasyonu (AF) olan hastalarda istatistiksel olarak anlamlı derecede (p:0.038) yüksekti. Hastaların %50.7 sinde fazekas skoru yüksek olup, major komplikasyon ile ilişkili bulunmadı.

Sonuç:
KAS öncesi fazekas skorunun majör komplikasyonlara anlamlı etkisi saptanmamıştır, yapılan çalışmada AF'u olan hastalarda KAS sonrası majör komplikasyon gelişme riski yüksek bulunmuştur.

EP - 449 ACİL TIP HEKİMLERİNDE KÜME BAŞ AĞRISI FARKINDALIĞI

CAN ULUTAŞ , EZGİ NAZLI , BUSE RAHİME HASIRCI BAYIR , SİNEM DOĞRUYOL

HAYDARPAŞA NUMUNE EĞİTİM VE ARAŞTIRMA HASTANESİ

Amaç:
Küme baş ağrısı (KBA) en sık görülen üçüncü primer baş ağrısı tipi olup, görülme sıklığı %0,1 ile %0,5 arasında değişmektedir. KBA şiddetli bir baş ağrısı olup, hayat kalitesini belirgin seviyede düşürmekte ve yapılan çalışmalarda tedaviye ulaşmalarında gecikme yaşandığı ortaya konmaktadır. Bu çalışma ile, acil tıp hekimlerinin KBA hakkındaki tecrübeleri ve farkındalıklarının değerlendirmesi amaçlanmıştır.

Gereç ve Yöntem:
Hekimlere ait sosyodemografik veriler ve KBA hakkındaki tecrübeleri ve bilgi düzeylerini ölçmek üzere tasarlanmış 37 soruluk anket formu, 1 Eylül 2023 ve 1 Şubat 2024 tarihleri arasında gönüllü olan 98 acil tıp hekimine uygulanmıştır.

Bulgular:
Yaş ortalamaları 31,1 olan hekimlerin, %53,1'i kadın ve %70,4'ü asistan hekim olarak görev yapmaktaydı. Hekimlerin %50'si en az bir kere KBA hastası gördüklerini belirttiler. Hekimlerin %16,3'ü Uluslararası Baş Ağrısı Derneği sınıflandırmasından haberdardı ve tanıda bunu kullanmaktaydı. Hekimlerin %92,9'u KBA ön tanısını düşündükleri hastaları Acil Servisin yeşil alanında takip ettiklerini, %43,9'u bu hastalara yüz maskesi ile oksijen tedavisi uyguladıklarını belirttiler. Hekimlerin sadece %18,4'ü KBA hakkında bilgi düzeyinin yeterli olduğunu düşünürken, KBA akut atak tedavisi hakkında bilgi sahibi olanların oranı %51 idi. Seksen üç hekim KBA hakkında daha fazla bilgi sahibi olmanın günlük pratiklerinde kendilerini daha rahat hissettireceğini belirttiler.

Sonuç:
Bu çalışma KBA hakkında acil tıp hekimlerinin daha fazla bilgi ve tecrübeye ihtiyaç duyduğunu göstermektedir. KBA hastaları akut atak dönemlerinde ilk etapta acil servislere başvurabileceklerinden ve diğer baş ağrısı sendromlarında etkili basit analjeziklerden fayda görmeyebileceklerinden ötürü, acil tıp hekimlerinin KBA hastalarını tanıyıp onları doğru bir şekilde akut atak tedavisine, sonrasında da nöroloji hekimlerine yönlendirmeleri hastaların doğru tedavi ile yaşam kalitelerini arttırmak açısından oldukça önemlidir.

EP - 450 BREACH RİTMİ - BENİGN ELEKTROENSEFALOGRAM BULGUSUMUDUR?

MYRZAİYM KUBANYCHBEK KYZY , KEZBAN ASLAN KARA , TAYLAN PEKÖZ

ÇUKUROVA ÜNİVERSİTESİ TIP FAKÜLTESİ NÖROLOJİ ANABİLİM DALI

Amaç:
Breach ritmi , yüksek voltajlı, genellikle dikenli ve düzensiz morfolojiye sahip bir elektroensefalogram (EEG) patternidir.[1] Kafa travması, ameliyat sonrası gelişen kafatası defekti nedeniyle ortaya çıkmaktadır ve genellikle benign EEG paterni olarak sayılır.[2,3] Ancak breach ritmi gözlenen hastalarda epilepsi sıklığı ve prognozu çok bilinmemektedir.

Gereç ve Yöntem:
Bu çalışma, EEG'de breach ritmi saptanan 109 hastanın retrospektif analizini içermektedir. Çukurova Üniversitesi Nöroloji kliniğinde 2015-2024 yılları arasında rutin EEG incelemesinde breach ritim belirlenen, klinik bilgilerine ulaşılabilen hastalar çalışmaya dahil edildi. Tüm hastalarda özgeçmiş, nöbet varlığı, demografik özellikleri, kullanılan anti-nöbet ilaç/lar, prognoz, serebral görünütleme, açısından değerlendirildi.

Bulgular:
Çalışmaya, yaş ortalaması 48,1 ± 14,3 yıl (21-82) olan, 56'sı (n=61) erkek, %44'ü (n=48) kadındı toplam 109 hasta dahil edildi. Hastaların %33,9'unda kafa travması, %33,9'unda intrakraniyal kitle, %93,6'sının cerrahi giriş yapıldığı belirlendi. Hastaların %48,6'sında epileptik nöbet öyküsü mevcuttu. Hastaların %91,7'sinde serebral görüntülemelerinde, kortikal ve subkortikal lökomalazi bulguları, nörolojik muayenede %25inde kortikal tutuluşu gösterir muayene bulgusu saptandı.

Sonuç:
Bu çalışma, EEG'de breach ritmi saptanan hastalarda cerrahi öykülerin yaygın olduğunu ve epileptik nöbet öyküsünün önemli bir oranda (%48,6) bulunduğunu göstermektedir. Breach ritmi, genellikle benign bir EEG paterni olarak kabul edilmesine rağmen, özellikle kafa travması veya intrakraniyal kitle öyküsü olan, NM'de hemiparezi saptanan hastalarda epileptik nöbet geçirme oranı yüksek çıkmaktadır. EEG'de her ne kadar breach ritim belirlense de, hastanın tanısı öykü, NM ve radyolojik veriler ile konulmalıdır.

EP - 451 PLATELET/LENFOSİT ORANI , LENFOSİT/MONOSİT ORANI VE NÖTROFİL /LENFOSİT ORANI İLE KAROTİS ARTER HASTALIĞI ARASINDAKİ İLİŞKİ VE İSKEMİK İNMEYE ETKİSİ

KUBRA ISİK [1], HALİMENUR NURLU [1], RÜMEYSA YILDIZ [1], GÜLİN MORKAVUK [2]

[1] ZONGULDAK BÜLENT ECEVİT ÜNİVERSİTESİ TIP FAKÜLTESİ
[2] ANKARA LÖSANTE ÇOCUK VE YETİŞKİN HASTANESİ

Giriş-Amaç:
İskemik inmeye neden olan faktörlerden biri de karotis arter hastalığıdır. Karotis arter hastalığı , nörolojik vasküler olayları gelişmesi ve sekellerin ilerlemesi açısından önemlidir. Hematolojik biyobelirteçler kullanılarak, gelişebilecek nörovasküler komplikasyonları önlemek amacıyla karotis arter hastalığını önleyici tedbirler alınması açısından önemli fırsatlar sağlayabilir. Daha önceden yapılan çalışmalarda nötrofil /lenfosit oranına bakılmış ve ateroskleroz ön görmede belirteç olarak kullanılabileceği desteklenmiş. Bizde çalışmamızda nöroloji polikliniğine başvurup karotid arter renkli doppler USG'si yapılmış olan hastaları retrospektif olarak inceleyerek hematolojik parametreler (Platelet/lenfosit oranı ,Lenfosit/monosit ve Nötrofil /Lenfosit oranı) ve karotid arter özelliklerini karşılaştırmayı ve elde edilen sonuçlar ile iskemik inme öngörücüsü bir parametreye ulaşabilmeyi amaçladık.

Yöntem:
Çalışmamıza Ufuk Üniversitesi Tıp Fakültesi Nöroloji polikliniğine Ekim 2016 ile Ekim 2021 yılları arasında başvurup karotis arter renkli doppler USG'si yapılan ve aynı başvuruda tam kan tetkiki bulunan 341 hasta dahil edildi. Bu hastaların yaşı, cinsiyeti, iskemik inme geçirme öyküleri, kullanmakta oldukları antiagregan, antikoagulan ve statin grubu ilaçların var olup olmadığının hastane bilgi sisteminden elde edilerek kayıt altına alındı. Karotis renkli doppler USG raporlarından sağ ve sol karotis intima media kalınlıkları, yumuşak veya kalsifiye plak varlığı, bu plakların sağ, sol veya bilateral olması, darlık var ise oranı, tek taraflı mı yoksa bilateral mi olduğu kayıt edildi. Plak tipi, darlık oranları ve intima media kalınlıkları ile hematolojik parametreler arasındaki ilişki incelendi. Ayrıca çalışmada iskemik inme geçiren ve geçirmeyen hastalar arasında karotis arter özellikleri ile hematolojik parametrelerde karşılaştırıldı.

Bulgular:
Çalışmaya dahil edilen hastaların yaş ortalaması 69.68±12.78'dir (23-98). NLR ve sağ ICA arasında önemli pozitif yönde korelasyon varken, MLR ve PLR ile ICA darlıklar arasında önemli korelasyon yoktur. Sağ ICA ve Sol ICA darlık miktarını tahmin etmek için oluşturulan lineer regresyon analizinde NLR, PLR ve MLRnin modele önemli katkı yapmadığı bulunmuştur.

LMR: Lenfosit /Monosit oranı NLR :Nötrofil /Lenfosit oranı PLR: Platelet /Lenfosit oranı

		sağ CCA intima media	sol CCA intima media	sağ ICA darlık %	sol ICA darlık %	LMR	NLR	PLR
sağ CCA intima media	r	--						
	p	.						
sol CCA intima media	r	,644	--					
	p	,000	.					
sağ ICA darlık %	r	,378	,350	--				
	p	,000	,001	.				
sol ICA darlık %	r	,297	,317	,451	--			
	p	,005	,003	,000	.			
LMR	r	-,140	-,095	-,138	-,147	--		
	p	,103	,265	,201	,170	.		

Sonuç:
Çalışmamızda karotis arter hastalığı ile NLR (nötrofil /lenfosit oranı) anlamlı bir korelasyon saptarken ,LMR(Lenfosit /Monosit oranı) ve PLR (Platelet /Lenfosit oranı) arasında anlamlı korelasyon saptanmamıştır.

EP - 453 TUBB4A MUTASYONU İLİŞKİLİ DYT4 VE SPASTİK PARAPLEJİ BİRLİKTELİĞİ

SILANUR SEVEN OKUR , DURSUN AYGÜN

ONDOKUZ MAYIS ÜNİVERSİTESİ TIP FAKÜLTESİ NÖROLOJİ

Amaç:
Distoni, agonist antagonist kasların eş zamanlı kasılması sonucu bükücü döndürücü, sürekli ya da aralıklı istemsiz kasılmalar olarak tanımlanır. Son sınıflamaya göre distoniler izole, kombine ve kompleks distoniler olarak sınıflandırılmaktadır. DYT-TUBB4A ilişkili distoni laringeal distoni, extremite distonileri, yürüme bozuklukları ile karakterize kompleks bir distonidir. Sıklıkla spastik parafaziler eşlik eder. DYT4 nadir bir distoni tipidir, literatürde 24 olgu bildirilmiştir. TUBB4A mutasyonları üç klinik durumla ilişkilidir; distoni tip 4 (DYT 4), Beyaz cevherde hipomiyelinizasyon, bazal ganglion ve serebellum atrofisi ile tanımlanan hipomiyelinizasyon sendromu(H-ABC), spastik parapleji.

Gereç ve Yöntem:
Ergenlikten sonra başlayan spazmodik disfoni, spastik yürüyüş, epilepsi, gecikmiş gelişme geriliği olan bir hastada yeni bir TUBB4A varyantı tanımladık.

Bulgular:
Hastamız 17 yaşlarından itibaren ara ara ses kısıklığı, konuşma güçlüğü çekiyordu. 20 yaşından itibaren eklenen yürüme bozukluğu ile başvurdu.

Öyküde bebeklikten 7 yaşa kadar olan jeneralize vasıflı epileptik nöbetler, hafif düzeyde mental motor gelişme geriliği, okul başarısında düşüklük, immun yetmezlik tanısı vardı. Düzenli İVİG tedavisi alıyordu.

Fizik muayenede motor defisit yoktu, alt ekstremitelerde artmış derin tendon reflekleri, aşil klonus saptandı.. Alt ekstremitelerde torsiyon distonisi mevcuttu, spastik yürüyüşle beraber tipik hobi atı yürüyüşüne de izlendi. İlk başvurusunda spastik paraparezi ön tanısı aldı. Etyolojiye yönelik tüm ekzon dizileme yapıldı. TUBB4A geninde daha önce literatürde bildirilmemiş c.1023C>A (p.Phe3411Leu) heterozigot patojen varyant saptandı. Ailede klinik etkilenim yoktu, anne baba kardeşte mutasyon saptanmadı bu durum saptanan yanlış anlamlı mutasyonun de novo oluştuğunu gösterdi.

Laboratuvar incelemeleri normaldi. Kranial ve spinal MR incelemede patoloji saptanmadı. Olası TUBB4A ilişkili hipomiyelinasyon varlığı açısından FDG PET planlandı.

Sonuç:
19. kromozomda bulunan tubulin beta 4A (TUBB4A) geni bir sitoskeletal otoregülatör protein olan β-tubulin proteinini kodlar. TUBB4A geni, özellikle serebellum ve bazal ganglionlarda ve beyaz cevherde olmak üzere beyinde yüksek oranda bulunur. TUBB4A mutasyonları ile ilişkili sınırlı sayıda hasta bildirilmiştir ve spazmodik disfoni(DYT4), hipomiyelinizan lökodistrofiden spastik paraplejiye kadar geniş bir fenotipe sahiptir. Bu üç geniş fenotiple birlikte ara fenotipler de bildirilmiştir.

DYT4, genellikle spazmodik disfoni ile ortaya çıkar, ekstremite distonisi, hobi atı yürüyüşüne kadar değişken bir tablo izlenir. Morfolojik olarak zayıf vücut yapısı, kötü diş yapısı görülebilir.Klinik başlangıçları yaşamın ikinci ila üçüncü on yılındadır.

Hipomiyelinizan lökodistrofi-6; (HLD6, H-ABC) TUBB4Adaki mutasyonlardan kaynaklanan nadir bir lökodistrofidir. Epilepsi, gelişme geriliği, spastistik parapleji ile ile karakterizedir. Beyin MRI'da bazal ganlialar ve serebellar atrofinin çeşitli varyantları gözlemlenmiştir. Bazı H-ABC hastalarında, bazal ganglionların ve serebellumun hala nispeten korunduğu kısmi MRI özellikleri de bildirilmiştir.

Şimdiye kadar TUBB4A ilişkili spastik parapleji ile prezente olan bir vaka bildirilmiştir. Literatürde birliktelik gösteren sınırlı sayıda kombine ve ara form örnekleri vardır.

TUBB4a geni ile ilgili 40'a yakın varyant saptanmıştır ve halen saptanmaktadır. Fenotipik korelasyon çalışmaları yeterli sayıda değildir .Bizim hastamızda epilepsi, gelişme geriliği öyküsü, adduktor tip laringeal disfoni

,ekstremite distonisi ve hobi atı yürüyüşüne eşlik eden spastik parapleji birlikteliği sunuldu. Yeni nesil genom analizinde daha önce saptanmamış patojen de novo TUBB4c.1023C>A(p.Phe341Leu) mutasyonu saptandı. Tipik DYT 4 kliniği ile birlikte spastisite ve HLD-6'nın klinik özelliklerini içermesi nedeniyle yeni varyant kombine ara form olduğu düşünüldü. Bu durum TUBB4A bozukluğunun DYT4, HLD-6, spastk parapleji ile birlikte ara, kombine formlar da içerebileceğini göstermektedir ve bir spektrum bozukluğu olduğuna işaret etmektedir.

EP - 454 ATİPİK YÜZ AĞRILI HASTALARIN TEDAVİ YANITLARININ DEĞERLENDİRİLMESİ,TEK MERKEZ VERİLERİ

EBRU NUR KARAKÖPRÜLÜ , TUĞBA EYİGÜRBÜZ , EDA ÇOBAN , NİLÜFER KALE İÇEN

BAĞCILAR EĞİTİM VE ARAŞTIRMA HASTANESİ

Amaç:
Atipik yüz ağrıları tedavileri konusunda fikir birliği olmaması nedeniyle yönetimi zor bir gruptur. Biz çalışmamızda atipik yüz ağrısı olan hastaların klinik özelliklerini sunmayı amaçladık.

Gereç ve Yöntem:
Bağcılar eğitim ve araştırma hastenesi nöroloji kliniğince 2021-2024 yılları arasında Uluslararası Baş Ağrısı Bozuklukları Sınıflandırması kriterlerine göre ısrarlı idiopatik yüz ağrısı ve yanan ağız sendromu tanısı alan hastaların dosyaları retrospektif olarak incelendi.

Bulgular:
Hastaların 4 ü erkek , 16 sı kadındı. Yaş ortalaması 55,5'di(84-26). Hastaların tümüne kontrastlı beyin mr görüntüleme yapıldı, 2 hastada venöz anjiom, 1 hastada pineal bezde kist saptandı .5 hastada küçük damar hastalıgı mevcuttu.

Sonuç:
Hastaların 14 ü ısrarlı idiopatik yüz ağrısı(İİYA) tanısı alırken, 6 hasta yanan ağız sendromu tanısı aldı.
İİYA tanısı alan 5 hastaya karbamazepin başlandı, 2 hasta fayda görürken 1 hastada yanıt alınamadı, 2 hasta takipten çıktı. 4 hastaya amitriptilin başlandı, 2 hastada fayda saglanırken 1 hastada yanıt alınamadı.1 hasta takipten çıktı. 1 hastada gabapentinle şikayetler geriledi. 1 hastaya duloksetin başlandı,hasta takiplere gelmedi. 1 hastada oral demir ve b12 preparatlarıyla fayda saglandı. 2 hasta ilaçsız takip edildi.Tedaviye yanıtsız hastalarda demir düzeyi düşük, kan b12 ve glukoz düzeyi normaldi.

Yanan ağız sendromu tanısı alan 6 hastadan 4 ü ilaçsız takibe alınırken 1 hastada gabapentinle, 1 hastada karbamazepinle tam yanıt alındı. 6 hastanın tamamında b12 düzeyi normal, 4 ünde demir düzeyi düşüktü.

EP - 455 DİRENÇLİ EPİLEPSİ HASTALARINDA EKLEME TEDAVİSİNDE KLOBAZAMIN YERİ:TEK MERKEZ DENEYİMİ

MEHMETCAN YILMAZ , FATMA ÇAKIR , ÖZDEN KAMIŞLI

SBÜ BURSA TIP FAKÜLTESİ BURSA ŞEHİR SUAM, NÖROLOJİ KLİNİĞİ

Amaç:
İlaca dirençli epilepsi, tüm epilepsili bireylerin yaklaşık % 20-40'ını oluşturur. En az iki iyi tolere edilen anti-nöbet ilaca rağmen nöbetler devam ediyorsa dirençli epilepsiden bahsedilir. Tedaviye dirençli hastalar; tedavi düzenlenmesi, politerapi gerekliliği, ilaçların yan etki profili ve nöbet kontrolündeki zorluklar açısından önemli bir yer oluşturmaktadır. Klobazam (CLB), diğer benzodiazepinlere göre daha az sedatif etkisiye sahiptir ve farklı ülkelerde sıkça kullanılmaktadır. Biz de bu çalışma ile kliniğimizde takipli olan ve takibimizde iken CLB başlanmış hastaların demografik özellikleri ve tedavi etkinliği ile ilgili sonuçlarımızı sunmayı amaçladık.

Gereç ve Yöntem:
SBÜ Bursa Tıp Fakültesi Bursa Şehir SUAM Epilepsi Polikliniği'nde takip edilmekte olan tarafımızca CLB başlanmış hastalar retrospektif olarak tarandı. Cinsiyet, nöbet tipi, epilepsi süresi, daha önce kullandığı ilaçlar ve sayısı, CLB öncesi ve sonrası nöbet sıklığı, araştırıldı.

Bulgular:
Epilepsi polikliniğinde takip edilmekte olan ve CLB başlanmış olan 60 hasta incelendi. Hastaların 24'ü kadın, 36'sı erkekti, yaşları 18-61 arasında ortalama 34,6 ± 10.32 idi. Ortalama epilepsi süresi 5-46 yıl arasında ortalama 21.5 ± 10.60 idi. 32 hasta (%53.3)nöbetlerinde %50den fazla azalma olduğunu belirtti. 11 hasta (%18,3) nöbetsiz durumda olduğunu belirtti. 17 hastada (%28,3) ise nöbet sıklığında bir değişiklik izlenmedi.

Sonuç:
Klobazam, geleneksel benzodiazepinlerden farklı olarak daha az yan etkiye sahiptir ve önemli ilaç etkileşimleri yoktur. Bu özellikle diğer anti-nöbet ilaçlara dirençli olan hastalarda kullanılmaktadır. Lennox Gastaut sendromunda ekleme tedavide CLB ile ilgili birçok çalışma vardır. Biz bu çalışmada fokal/jeneralize, genetik/sebebi bilinmeyen değişik hasta gruplarında % 71,6 hastada nöbetsizlik ya da %50den fazla azalma olduğu görüldü. Retrospektif niteliği nedeniyle bu verinin değeri azalsa da, CLB'nin fokal/jeneralize epilepsilerde ekleme tedavisindeki yeri önemlidir.

EP - 456 SEREBELLAR ENFARKTLARDA KLİNİK BULGULAR VE PROGNOZ

ECEM EGELİ , RÜMEYSA TAŞCI BULCA , ADEM BOZTEPE , MEHMET YALMAN , AYGÜL TANTİK PAK , FATMA MÜNEVVER GÖKYİĞİT

SAĞLIK BİLİMLERİ ÜNİVERSİTESİ GAZİOSMANPAŞA EĞİTİM ARAŞTIRMA HASTANESİ NÖROLOJİ KLİNİĞİ

Amaç:
Bu çalışmada akut serebellar enfarkt olgularının klinik, etiyolojik ve radyolojik özelliklerinin prognoz üzerine etkilerinin araştırılması amaçlandı.

Gereç ve Yöntem:
Çalışmamızda 2022 ve 2024 yılları arasında Nöroloji kliniğimizde akut serebellar enfarkt tanısı ile takip edilen 66 hasta retrospektif değerlendirildi. Tüm hastalarda anamnez ve nörolojik muayene bulguları ile klinik ve demografik özellikleri, etyolojik değerlendirme amacıyla kranial MR, vasküler görüntüleme (Kranial- Karotis BT Anjiografi, Karotis Vertebral Doppler USG) , kardiyak muayene, EKG, EKO, Ritm Holter tetkikleri not edildi. Hasta grubu enfarkt boyutlarına göre küçük (<10mm), orta (10-20 mm), büyük (>20mm) gruplarına ayrılarak değerlendirildi.

Bulgular:
67 hastanın 30'u erkek ve 36'sı kadındı. Lezyonların 27'si büyük, 16'sı orta, 23'ü küçüktü. Lezyonların 26'sı sağ, 23'ü sol serebellar hemisferdeyken 16'sı bilateral, 1'i vermisde lokalizeydi. Nörolojik muayenede patoloji saptanan 23 hastanın (%34) lezyon boyutu 12'sinde büyük, 3'ünde orta, 8'inde küçük olarak tespit edildi. Risk faktörlerinde en sık hipertansiyon bulundu. Etyolojik ayrımda hastaların 14'ünde kardiyoemboli tespit edilirken 26'sı büyük damar hastalığıydı. Hastaların takibinde 9'unda hemorajik transformasyon, 5'inde ventrikül basısı gelişti. Ventrikül basısı ve hemorajik transformasyon gelişenlerin hepsi büyük boyutlu enfarklardı (%52).

Sonuç:
Çalışmamızda serebellar enfartkların akut dönemde sıklıkla nörolojik defisite yol açmadığı düşünülmüştür. Erken dönemdeki muayene bulguları lezyon boyutları ve olasılıkla lezyon lokalizasyonu ile de ilişkilidir. Prognozda ise lezyon boyutunun belirleyici olduğu, büyük boyutlu lezyonların hemorajik transformasyon ve ventrikül basısı ile prognozu olumsuz etkilediği saptanmıştır. Posterior kranyal fossada yer alan serebellar enfarktlar, yerleşimleri nedeniyle yüksek mortalite morbidite riski taşıdıklarından, olguların akut subakut dönemde yakın takibi gereklidir.

EP - 457 POSTERİOR SİRKÜLASYON TROMBEKTOMİSİNDE DEKADLARA GÖRE İYİ KLİNİK SONLANIMI ETKİLEYEN FAKTÖRLERİN DEĞERLENDİRİLMESİ

ÇİĞDEM ACAR YASEMİN CEMRE TÜRKMEN ÇOKDOĞRU [1], ABDUL SAMET GÖRGÜL [1], AYGÜL GÜNEŞ [1], MUHAMMED FURKAN ÖZTÜRKCİ [1], DOĞUKAN HAKAN KILIÇASLAN [1], HANDE BAHADIR [2]

[1] BURSA YÜKSEK İHTİSAS EĞİTİM VE ARAŞTIRMA HASTANESİ NÖROLOJİ KLİNİĞİ
[2] BURSA YÜKSEK İHTİSAS EĞİTİM VE ARAŞTIRMA HASTANESİ HALK SAĞLIĞI

Amaç:
İskemik inme acil medikal durumdur. İnme belirtilerinin ortaya çıkışından 6-24 saat içerisinde yapılan tetkiklerde majör damar oklüzyonu tespit edilmesi durumunda mekanik trombektomi yapılır. Çalışmamızda akut iskemik inme geçirip mekanik trombektomi yapılan hastalarda farklı dekadlarda iyi klinik sonlanımı etkileyen faktörlerin belirlenmesi amaçlanmıştır.

Gereç ve Yöntem:
Veri analizinde SPSS v.25 istatistik programı kullanılmıştır. İkili analizlerde ki-kare testi ve Mann Whitney U testi , Kruskal Wallis analizi, normal dağılmayan değişkenler için Spearman testi kullanılmıştır.

Bulgular:
Merkezimizde trombektomi yapılan 750 vakanın 88'i posterior sirkülasyondu. Hastaların yaş ortalaması 66 (43-88) iken %30 'u(27) kadın idi. Hastaların %17'sinde sigara kullanımı olup %31'ne DM, %64'üne HT, %30 'una hiperlipidemi, %24 'ünde geçirilmiş inme eşlik etmekteydi. 80 yaş ve üzeri olguların %9.1'i, 60-79 yaş %14.0'ü, 40-59 yaş %14.87'nde hemorajik transformasyon gelişmiştir. 80 yaş ve üzeri olguların %60'ı, 60-79 yaş %61.9'u, 40-59 yaş %69.6'sı entübe edilmiştir. Antibiyotik alan olguların yaş ortancası 67 iken almayanların 69 idi. 80 yaş ve üzeri olguların %62.5'i, 60-79 yaş %63.6'sı, 40-59 yaş %57.1'antibiyotik uygulanmıştır. Yaş ve taburculuk MRS'leri arasında korelasyon saptanmamıştır. Üç yaş grubunu kendi arasında hemorojik transformasyon gelişme, entübasyon, antibiyotik kullanımı açısından değerlendirdiğimizde fark saptanmamıştır. İleri analizde 80 yaş ve üstü grubun GFR ve alt değerlerinin diğer iki gruba göre düşük olduğu, üre ve troponin değerlerinin yüksek olduğu belirlenmiştir.

Sonuç:
Posterior sirkülasyonda iyi klinik sonlanımı etkileyen faktörleri bilmenin trombektomi yapılacak hastaları işleme yönlendirmek için çok değerli olduğundan bu konu ile ilgili hasta sayısının daha çok olduğu multimerkez çalışmalara ihtiyaç olduğunu düşünmekteyiz.

EP - 458 İNSÜLER LEZYON SAPTANAN İNME OLGULARINDA KLİNİK ÖZELLİKLER

HASNA YILDIZ , ECE MERTOĞLU , MEHMET YALMAN , AYGÜL TANTİK PAK , NESLİN ŞAHİN , FATMA MÜNEVVER GÖKYİĞİT

SAĞLIK BİLİMLERİ ÜNİVERSİTESİ GAZİOSMANPAŞA EĞİTİM VE ARAŞTIRMA HASTANESİ NÖROLOJİ VE RADYOLOJİ KLİNİKLERİ

Amaç:
Bu çalışmada insüler lezyon saptanan iskemik inme olgularının klinik etiyolojik ve radyolojik özellikler açısından değerlendirilmesi amaçlanmıştır.

Gereç ve Yöntem:
Çalışmamıza kliniğimizde iskemik inme tanısı ile yatırılan, insüler lezyon saptanan 26 hasta dahil edildi. Hastaların ayrıntılı anamnez ve nörolojik muayeneleri ile klinik ve demografik özellikleri not edildi. Tüm olgularda kranial mr, kranial diffüzyon mr, kranial karotis bt anjiografi veya karotis vertebral doppler usg, ekg, transtorasik eko ve 24 saatlik ritm holter, kardiyak muayeneleri ve laboratuvar tetkikleri yapıldı.

Bulgular:
Çalışmamıza 12 erkek 14 kadın olmak üzere toplam 26 olgu dahil edildi. bunlardan 8'i sağ insular bölge, 20'si sol insular bölge enfarktı olarak değerlendirildi. 14 hastada kontralateral ekstremite parezisi, 9 hastada afazi, 8 hastada santral tipte fasiyal paralizi, 6 hastada dizartri, 2 hastada ise disfaji saptandıa. En sık görülen risk faktörleri hipertansiyon (18 hasta), hiperlipidemil (12 hasta), atrial fibrilasyon (11 hasta), diyabet (10 hasta) bulundu.. İskemik inme etiyolojik sınıflamasında (TOAST) en sık kardiyoemboli (n=11) saptandı.

Sonuç:
İnsüler lezyonlar, hemisferik geniş alanları tutmamasına karşın, afazi, disfaji, hemiparezi gibi ağır nörolojik semptomlara neden olabilmektedir. Sıklıkla kardiyoembolik etyoloji saptanan bu lezyonların önlenmesi için kardiyoemboli riski olan olgularda profilaktik tedavinin düzenli uygulanması ve takibi önemlidir.

EP - 459 SEREBROTENDİNOZ KSANTOMATOZİS VE NORMAL SERUM KOLESTANOL DÜZEYİ: BİR OLGU SUNUMU

BİNNUR ÇELİK , G. DAMLA YILDIZ , REZZAK YILMAZ , MUHİTTİN CENK AKBOSTANCI

ANKARA ÜNİVERSİTESİ TIP FAKÜLTESİ, NÖROLOJİ ANABİLİM DALI

Amaç:
Serebrotendinoz ksantomatozis (SK), lipid depo hastalığı olup kolestanolün sinir sistemi ve diğer organlarda birikmesiyle oluşur. Hastalığın nörolojik belirtileri ataksi, epilepsi, distoni, parkinsonizm, nöropati, entellektüel gerilik olabilir. Diğer belirtiler arasında katarakt, tendon ksantomları ve kronik diyare bulunur (1). Bu bildiride, tanı için önemli bir belirteç olan serum kolestanol düzeyinin normal olduğu SK olgusu sunulmuştur.

Olgu:
Yirmi altı yaşında kadın hasta çocukluğunda başlayan, giderek artan dengesizlik şikâyeti ile başvurdu. Çatal bıçak kullanmakta zorlandığı ve öğrenme güçlüğünün olduğu ifade edildi. Özgeçmişinde katarakt, soygeçmişinde ebeveynlerinin akraba olduğu ve kardeşinde gergin omurilik sendromu olduğu öğrenildi. Muayenesinde; alt ekstremitelerde artmış tonus ve derin tendon refleksleri, tüm ekstremitelerde dismetri ve disdiadokokinezi tespit edildi. Bilateral aşil klonusu ve Hoffman bulgusu mevcuttu. Yürüyüşü yavaş ve kısa adımlı, tandem yürüyüşü beceriksizdi. Ksantoma rastlanmadı.

Beyin manyetik rezonans görüntülemesinde (MRG) bilateral dentat nükleuslarda hiperintensite saptandı. EEG'de hemisfer ön kesimlerinde yavaş dalga paroksizmleri görüldü. SK ön tanısı ile istenen serum kolestanol düzeyi 13.98 µmol/L (3-16) olarak belirlendi. Tüm ekzom analizinde CYP27A1 geninde c.646G>C p.A216P varyantı homozigot olarak sonuçlandı.

Yorum:
Literatürde, SK vakalarında serum kolestanol düzeyinin normal olduğu olgular bulunmakla birlikte hastalık grubu içindeki oranı bilinmemektedir. Piramidal ve serebellar bulguları olan, öğrenme güçlüğü yaşayan hastalarda, çocukluk çağı kataraktı ve akraba evliliği öyküsü varsa, ayırıcı tanılarda SK düşünülmelidir. Kolestanol düzeyinin normal olması hastalığı dışlamamaktadır, şüpheleniliyorsa genetik analiz yapılmalıdır.

EP - 460 SPİNAL KORD ENFARKTI: MİYELİT BENZERİ KLİNİK SUNUMUN TANISAL ZORLUKLARI

SEMANUR AKSU [1], GÜLÜMSER BÜŞRANUR YURTSEV KAPLAN [1], AYŞE KRİSTİNA POLAT [1], ALİHAN AKBAŞ [1], ABDULKADİR TUNÇ [2]

[1] SAKARYA ÜNİVERSİTESİ EĞİTİM VE ARAŞTIRMA HASTANESİ
[2] SAKARYA ÜNİVERSİTESİ TIP FAKÜLTESİ NÖROLOJİ ANABİLİM DALI

Giriş:
Spinal kord enfarktı nadir ancak genellikle yıkıcı bir vasküler bozukluktur ve çeşitli etiyolojilere bağlı olarak gelişebilir. Hastalar genellikle, tutulan spinal kord seviyesine bağlı olarak akut paraparezi veya kuadriparezi ile başvururlar. Tanı çoğunlukla klinik olarak konur ve diğer durumları dışlamak için nörogörüntüleme kullanılır. Bu yazıda, asimetrik kas gücü kaybı ile başvuran ve ileri tetkikler sonucunda spinal kord enfarktı tanısı alan bir vakayı sunmayı amaçladık.

Olgu:
Altmış altı yaşında erkek hasta, ani gelişen ve dört gündür devam eden sol kolunda ve sağ bacağında hakim güçsüzlük ve tüm vücudunda uyuşma şikayetleri ile başvurdu. Özgeçmişinde hipertansiyon, koroner arter hastalığı ve bipolar bozukluk mevcuttu. Kas gücü muayenesi sol üst ekstremitede 3+/5, sağ üst ekstremitede 4/5, sağ alt ekstremitede 4/5 ve sol alt ekstremitede 4/5 olup, tetraparezik idi. Derin tendon refleksleri normoaktifti. Ağrı ve ısı duyusu her iki üst ve alt ekstremitede azalmıştı. İleri tetkik amacıyla yapılan servikal MR ve torakal MR görüntülemelerinde, servikal bölgede C3-7 arasında ön boynuz hücrelerinin tutulduğu ve kalem şeklinde hiperintensitelerle T2 sinyal artışı görüldü. Aksiyel görüntülemede, bu durum "baykuş gözü" görünümü olarak adlandırılan iki parlak nokta şeklinde izlendi. Torakal bölgede ise T2-3 seviyesinde anterior-santral yerleşimli tek lezyon mevcuttu ve arada spinal kordun normal olduğu bir alan gözlendi. İlk değerlendirmede demiyelinizan bir süreç olarak yorumlanmıştı, ancak daha sonra spinal kord enfarktı olarak tanı kondu. Torakal BT anjiyografi normal bulundu. İleri yaş, aterosklerotik risk faktörleri, tipik servikal spinal MR görüntüsü, BOS incelemesinin normal sonuçları ve steroid tedavisine yanıt alınamaması nedeniyle spinal kord enfarktı tanısına karar verildi. Hasta tekli antiagregan ve fizik tedavi programı ile takip edildi.

Tartışma:
Spinal kord enfarktı, anterior spinal arterin oklüzyonu veya hipoperfüzyonu sonucunda gelişir ve bu hastalarda hipertansiyon, diyabet, sigara kullanımı gibi aterosklerotik risk faktörleri önemli rol oynar. Tanı, genellikle klinik ve radyolojik bulguların dikkatli bir şekilde değerlendirilmesi ile mümkündür. Akut myelopati semptomları olan hastalarda, özellikle de etiyolojik olarak demiyelinizan veya inflamatuar bir süreç düşünülmüyorsa, spinal kord enfarktı göz önünde bulundurulmalıdır. Bu vakada, atipik klinik bulguların ve hızlı progresyonun gözlenmesi, doğru tanı konulmasını sağlamış ve uygun tedavi yönetimi ile hasta taburcu edilmiştir. Sonuç olarak, spinal kord enfarktı tanısı zor olabilen, ancak erken tanı ve tedavi ile prognozun iyileştirilebileceği ciddi bir durumdur. Bu tür vakalarda, multidisipliner yaklaşımlar ve ileri görüntüleme teknikleri ile doğru tanı konulması büyük önem taşımaktadır.

EP - 461 EPİLEPTİK NÖBETLE PREZENTE OLAN CADASİL OLGUSU

ESRA ÖKTEM

SBÜ ESKİŞEHİR ŞEHİR HASTANESİ NÖROLOJİ KLİNİĞİ

Giriş:
Subkortikal enfarkt ve lökoensefalopati ile giden otozomal dominant serebral arteriyopati (CADASIL), tekrarlayan iskemik inmeler, migren ve ilerleyici bilişsel bozukluk ile karakterize, serebral küçük kan damarlarının kalıtsal bir hastalığıdır. CADASIL hastalarında, epileptik nöbetler nadiren ilk klinik semptom olarak bildirilmiştir. Bilinç ve konuşma bozukluğu şikayeti ile kliniğimize başvuran, epilepsi, TİA ön tanıları ile takip edilen, genetik testlerle CADASIL tanısı alan bir olguyu bildirdik.

Vaka:
44 yaşında erkek hasta nöroloji polikliniğine konuşma ve anlama bozukluğu nedeniyle başvurdu. Öyküsünde son iki ay içinde toplam 5-6 kez olan yaklaşık 25-30 dk süren konuşma ve bilinç bozukluğu ataklarının olduğu öğrenildi. Bu ataklarının bazılarına görme kaybı, sol bacakta duyu ve güç kaybı da eşlik ederken, ataklara migrenöz baş ağrısı eşlik etmiyormuş. Nörolojik muayenesinde bilinç konfüze, oryantasyon kısıtlıydı, sensoriyal afazi ve ılımlı gövde ataksisi saptandı. Özgeçmişinde bilinen hastalık, ilaç sigara-madde kullanımı ve toksikasyon öyküsü yoktu. Beyin BT ve diffüzyon ağırlıklı beyin MR görüntülemelerinde akut patoloji izlenmedi. Hastaya asetilsalisilik asit 100 mg/gün başlandı. Kardiyolojiye konsülte edilen hastanın transtorasik ekokardiyografi ve holter EKG değerlendirmeleri normaldi. Arteryal kan basıncı yüksekliği nedenli hastaya amlodipin 5 mg/gün, hiperlipidemi nedeniyle atorvastatin 40 mg/gün başlandı. Takipleri sırasında baş ağrısı olan hastanın kontrol muayenesinde sağ nazolabial oluk silik, sağ üst ve alt ekstremite kas gücü 4/5 olarak değerlendirildi. Hastanın kontrol beyin MR görüntülemelerinde yaygın periventriküler kronik iskemik değişiklikler saptandı, Fazekas 2 olarak değerlendirildi. Konfüzyon, bilinç değişikliği olan hastaya nonkonvulziv status ön tanısı ile levetirasetam IV olarak verildi. Hastanın EEG'sinde zemin ritmi düşük amplütüdlü hızlı ritimlerden oluşmuştu. Çekim boyunca birçok kez sol oksipitalden kaynaklanan sol hemisfere yayılım gösteren epileptifom diken-yavaş dalga aktivitesi gözlendi. Hastanın antiepileptik tedavisi levetirasetam 2x500 mg olarak düzenlendi. Takipte şikayetleri devam eden hastanın tedavi dozu 2x1000 mg olarak arttırıldı ve nöbet kontrolü sağlandı. Kontrol EEG çekimi normal saptandı. Lomber ponksiyon yapıldı BOS incelemelerinde kültürde üremesi olmadı, BOS biyokimya değerleri normaldi, hücre görülmedi. Hasta, kontrol muayenesinde bilinç açık, oryante ve koopereydi, yürüyüşü normal olarak değerlendirildi. Soygeçmişinde annesi ve annesinin dayısında CADASIL tanısı olması üzerine hasta genetik değerlendirme açısından Tıbbi Genetik bölümüyle konsülte edildi. Genetik analizler sonucunda NOTCH3 geni; NM_000435.3 c.1672C>T p.(Arg558Cys), MTHFR (A1298C) pozitif heterozigot, PAI 1 5G>4G geni pozitif homozigot olarak saptandı.

Tartışma:
CADASIL olgularında epilepsinin potansiyel nedenleri olarak ise serebral enfarktlar, subkortikal iskemik lezyonlar, beyaz cevher değişiklikleri, mikrohemorajiler, inflamasyon ve oksidatif stres, kortikal tutulum, genetik faktörler gösterilebilir (1,2). CADASIL hastalarında epileptik nöbetler nadir görülen belirtilerdendir. Genellikle inmeden sonra ortaya çıkarlar ve sıklıkla CADASIL hastalarında jeneralize tonik-klonik nöbetlerle karakterizedirler. CADASILli 102 hastanın yer aldığı bir raporda, hastaların %10unda (n=10) nöbetlerin ortaya çıktığı belirtilmiştir. On hastanın dokuzunda jeneralize tonik klonik nöbetler gözlenirken, birinde fokal nöbet gözlenmiştir. Bu hastaların çoğu daha önce inme geçirmişlerdir; ancak hiçbirisinde epileptik nöbet ilk belirti olarak görülmemiştir. CADASILin birleştirilmiş veri analizi, 105 hastanın 6sının nöbet geçirdiğini ve bunlardan sadece 3ünde nöbetlerin ilk belirti olarak ortaya çıktığını göstermiştir. (3,4) Yine başka olgu sunumlarında baş ağrısı ve kakozmi ile artan stereotipik nöbetler geçiren, soygeçmişinde migren ve serebrovasküler hastalık öyküsü bulunan, levetirasetam 2x750 mg'dan fayda gören ve gen analizi sonucu CADASIL tanısı alan bir hasta; konvülzif status epileptikus, absans, fokal miyoklonik nöbetler geçiren, genetik tarama sonucu CADASIL tanıları alan ikisi c.1337 G > A p.(Cys446Tyr) mutasyonuna sahip aynı aileden üç ayrı vaka; migrenle başvuran non-konvülzif status epileptikus geçiren, soygeçmişlerinde serebrovasküler hastalıklar olduğundan dolayı yapılan genetik analizler sonucu aynı aileden iki vakanın CADASIL tanısı aldığı bildirilmiştir (5,6,7). İnme geçirme yaşı ve mutasyon birliktelikleri üstüne çalışmalar yapılmış olsa da konvulziyon ve mutasyon korelasyonu ile ilgili veriler kısıtlıdır. Bir olgu sunumunda fokal başlangıçlı sekonder jeneralize tonik-klonik nöbet geçirmiş, c.922G>A, p.(Gly308Ser) mutasyonuna sahip bir vaka bildirilmiştir (8).

Sonuç:
Hastamız yapılan genetik analizler sonucunda NOTCH3 geni; NM_000435.3 c.1672C>T p.(Arg558Cys), MTHFR (A1298C) pozitif heterozigot, PAI 1 5G>4G geni pozitif homozigot olarak saptandı. Klasik CADASIL kliniği olan migren, inme, nöropsikolojik bozukluklar olmaksızın nöbet ile kendini gösteren, CADASIL tanısı alan hastamızın sahip olduğu mutasyon epileptik nöbeti olan bir CADASIL hastasında daha önce bildirilmemiştir. Hastamız fokal, farkındalığın etkilendiği davranışsal arrestle giden nöbet geçirmiştir.
Bildirdiğimiz genç erişkinlerde atipik nöbet etyolojisinde CADASIL'in akla gelmesi gerektiğinin ve genetik tarama yapılmasının önemini vurgulamaktadır. Epilepsi tanısına sahip olan hastalarda bu mutasyonun bakılmasını önermekteyiz.

Referanslar:
1. Kalaria RN, Viitanen M, Kalimo H, Dichgans M, Tabira T; CADASIL Group of Vas-Cog. The pathogenesis of CADASIL: an update. J Neurol Sci. 2004 Nov 15;226(1-2):35-9.
2. Wang MM. CADASIL. Handb Clin Neurol. 2018;148:733-743.
3. Oh JH, Kang BS, Choi JC. CADASIL Initially Presented with a Seizure. J Epilepsy Res. 2016 Dec 31;6(2):104-106.
4. Dichgans M, Mayer M, Uttner I, Brüning R, Müller-Höcker J, Rungger G, Ebke M, Klockgether T, Gasser T. The phenotypic spectrum of CADASIL: clinical findings in 102 cases. Ann Neurol. 1998 Nov;44(5):731-9.
5. Velizarova R, Mourand I, Serafini A, Crespel A, Gelisse P. Focal epilepsy as first symptom in CADASIL. Seizure. 2011 Jul;20(6):502-4.
6. Chen BS, Cleland J, King RI, Anderson NE. CADASIL presenting with focal and generalised epilepsy due to a novel NOTCH3 mutation. Seizure. 2019 Mar;66:36-38.
7. González F, Bala M, Saucedo M, Bandeo L, Pacio G, Chertcoff A, De Francesco L, León Cejas L, Pacha MS, Uribe Roca C, Martínez O, Fernández Pardal M, Reisin R, Bonardo P. Non-convulsive status epilepticus as the initial manifestation in a family with cerebral autosomal dominant arteriopathy with subcortical infarcts and leukoencephalopathy (CADASIL). Neurologia (Engl Ed). 2020 Oct 2:S0213-4853(20)30214-0. English, Spanish.
8. Katawatee K, Korathanakhu P. Epileptic Seizure as An Uncommon First Symptom in CADASIL with a Novel Likely Pathogenic Mutation. Received: January 12, 2023, Revised: January 30, 2023, Accepted for publication: February 5, 2023

EP - 462 FLOROKİNOLON VE PENİSİLİN SONRASI GELİŞEN TOKSİK OPTİK NÖROPATİ: NADİR BİR OLGU SUNUMU

AYŞE KRİSTİNA POLAT [1], BÜŞRANUR KAPLAN [1], ALİHAN ABDULLAH AKBAŞ [1], SEMANUR AKSU [1], SAMET ÖNCEL [2], ABDULKADİR TUNÇ [1]

[1] SAKARYA ÜNİVERSİTESİ TIP FAKÜLTESİ, NÖROLOJİ ANABİLİM DALI
[2] SAKARYA EĞİTİM VE ARAŞTIRMA HASTANESİ, NÖROLOJİ KLİNİĞİ

Giriş:
Toksik optik nöropati (TON), genellikle toksik maddelere maruz kalma sonucu ortaya çıkan, ağrısız, ilerleyici ve bilateral görme kaybı ile karakterize nadir ancak ciddi bir durumdur. Florokinolonlar ve penisilinler yaygın olarak kullanılan antibiyotikler olmasına rağmen, TON ile ilişkileri nadirdir ancak potansiyel olarak ciddi sonuçlar doğurabilir. Bu olgu sunumu, florokinolon ve penisilin tedavisi sonrası gelişen iki taraflı TON vakasını ele alarak, tanısal zorlukları ve erken tedavinin önemini vurgulamaktadır.

Olgu Sunumu:
30 yaşındaki kadın hasta, her iki gözünde ağrısız ve ilerleyici görme kaybı şikayetiyle başvurdu. Şikayetlerinin, üst solunum yolu enfeksiyonu ve pnömoni tedavisi için bir ay süresince siprofloksasin, fosfomisin, seftriakson, amoksisilin-klavulanat ve moksifloksasin almasının ardından başladığı öğrenildi. Antibiyotik tedavisinin üçüncü gününde sağ gözünde bulanık görme başlamış ve hızla her iki gözde görme kaybı ve renk algısında azalma şeklinde progrese olmuştu. Klinik muayenede sağ gözde en iyi düzeltilmiş görme keskinliği 6/18, sol gözde ise 6/12 olarak saptandı ve her iki gözde belirgin renkli görme bozukluğu vardı. Fundus muayenesinde disk kenarlarında hafif bulanıklık görüldü ve Humphrey görme alanı testinde her iki gözde santral skotom tespit edildi. Görsel uyarılmış potansiyeller (VEP)'te iki yanlı P100 dalgalarının oluşmadığı gözlendi ve optik koherens tomografi (OCT) gibi ileri tanı testleri TON tanısını destekledi. Nörogörüntüleme ve beyin omurilik sıvısı analizi ise demiyelinizan optik nöropati veya kompresif lezyonlar gibi diğer olası nedenleri dışladı.

Antibiyotik kullanımı ile belirtiler arasındaki zamanlama ve klinik bulgular göz önüne alındığında, florokinolon ve penisilin kullanımına bağlı TON tanısı kondu. Hemen antibiyotik tedavisi durdurularak hastaya yüksek doz B vitamini ve hiperbarik oksijen tedavisi başlandı. Tedavi sonrası 3-5 gün içinde görme keskinliği ve renk algısında iyileşme görüldü ve takip muayenelerinde optik disklerin temporal kısmında hafif solukluk ile birlikte belirgin kenarları olan diskler saptandı.

Sonuç:
Bu olgu, yaygın olarak reçete edilen antibiyotiklerin nadir ancak önemli bir yan etkisini vurgulayarak, klinisyenlerin farkındalığının önemini ortaya koymaktadır. TONun erken tanınması, sorumlu ilaçların derhal kesilmesi ve B vitamini ile hiperbarik oksijen gibi destekleyici tedavilerin uygulanması, görme fonksiyonunda önemli bir iyileşmeye yol açabilir. Bu vaka, uzun süreli veya yüksek doz antibiyotik tedavisi sırasında görsel fonksiyonların dikkatli bir şekilde izlenmesinin önemini vurgulamaktadır.

EP - 463 GM-2 IGM ANTİKORU İLE İLİŞKİLİ GUİLLAİN-BARRE SENDROMU - OLGU SUNUMU

ZİYA BERKE SOYLU , HALUK KESKİN , MUHAMMED EMİN BEŞER , GÜL YALÇIN ÇAKMAKLI , ÇAĞRI MESUT TEMUÇİN , MERYEM ASLI TUNCER , MEHMET ERSİN TAN

HACETTEPE ÜNİVERSİTESİ TIP FAKÜLTESİ NÖROLOJİ ANABİLİM DALI

Giriş:
Guillain-Barre Sendromu(GBS); akut, immün aracılıklı polinöropatileri tanımlamak için kullanılmakta olup kazanılmış kuvvetsizliğin en sık nedenlerinden biridir. Sıklıkla öncesinde geçirilmiş bir enfeksiyon veya aşılama ile tetiklenmektedir. Miller Fisher Sendromu ise, Guillain-Barre's Sendromu'nun akut başlangıçlı ataksi, oftalmoparezi ve arefleksi ile karakterize nadir görülen bir alt tipidir. Çeşitli antigangliozid antikorları GBS'de patojenik rol oynamakta olup hastalığın fenotipini şekillendirmektedir. Anti-GM2 IgG veya IgM antikorları GBS hastalarında nadiren görülebilmekte olup burada bilateral oftalmoparezi, periferik tipte fasiyal güçsüzlük, ataksi ve alt ekstremitelerde arefleksi ile prezente olan serumunda Anti-GM2 IgM antikoru görülen bir olguyu sunmaktayız.

Olgu:
Bilinen tip 2 diyabetes mellitus, koroner arter hastalığı, opere kür kolon kanseri tanıları mevcut olan 69 yaşında erkek hasta akut başlangıçlı bilateral oftalmoparezi, periferik tipte fasiyal güçsüzlük, ataksi ve alt ekstremitede arefleksi ile tarafımıza başvurması sonrasında elektromiyelografi ile akut inflamatuvar demiyelinizan polinöropati olarak değerlendirildi. Lomber ponksiyon yapılarak albüminositolojik dissosiyasyon izlendi. Serumda Anti-GM2 IgM antikoru pozitif izlenen hastaya 0,4gr/kg/gün dozunda 5 gün ivig tedavisi verildi. Tedavi sonrasında hastanın nörolojik muayenesi minimal fasiyal güçsüzlük ve alt ekstremitede arefleksi dışında tamamen düzeldi.

Tartışma ve Sonuç:
Antigangliozid antikorlarının Guillan-Barre Sendromunda patolojik rol oynadığı bilinmektedir. Anti-GM2 antikorunun IgG veya IgM alt tipi nadiren GBS hastalarında izlenebilmektedir. Kim JK ve arkadaşları tarafından akut immün ilişkili veya idiyopatik periferal nöropatili hastaların olduğu bir kohort çalışmasında izole Anti-GM2 pozitif GBS'li hastaların oranı 0.4% gibi oldukça nadir bir oranda bulunmuştur. Yapılan çalışmada IgM tipinde anti-GM2 pozitifliği görülen hastaların fenotipinin heterojen olduğu farklı GBS fenotiplerinde prezente olabildiği görülmüştür. Bununla birlikte çalışmadaki IgG tipinde anti-GM2 pozitifliği olan 4 hasta da kraniyal sinir tutulumuyla ilgili klinik özellikler göstermiştir[1]. Sunduğumuz olguda da olduğu gibi anti-GM2 IgM antikoru bilateral oftalmoparezi, periferik tipte fasiyal güçsüzlük, ataksi ve alt ekstremitelerde arefleksi ile kendini gösteren nadir görülen bir Guillain-Barre varyantına neden olabilmektedir.

Kaynakça:
1- Kim JK, Kim YH, Yoon BA, et al. Clinical Heterogeneity of Anti-GM2-Ganglioside-Antibody Syndrome. J Clin Neurol. 2018;14(3):401-406.

EP - 464 MULTİPL KRANİAL SİNİR TUTULUMU İLE PREZENTE İDİOPATİK İNTRAKRANİAL HİPERTANSİYON OLGUSU

EZGİNUR GÜRAN , DİDEM SAVAŞCI , AZİZE ESRA GÜRSOY

BAŞAKŞEHİR ÇAM VE SAKURA ŞEHİR HASTANESİ, NÖROLOJİ KLİNİĞİ

Giriş:
İdiopatik İntrakranial Hipertansiyon(İİH), beyinde yer kaplayan lezyon ve beyin omurilik sıvısı(BOS) incelemelerinde anormal bulgu görülmeksizin kafa içi basınç artışı(KİBAS) bulgularıyla karakterize bir tablodur. KİBAS, bir veya birden fazla kranial sinir tutulumuna neden olabilir. Olgumuzda baş ağrısı ve görme bozukluğuyla başlayan, şikayetlerine fasial paralizi ve uvula deviasyonu eklenmesi üzerine incelemelerde İİH tanısı alan hasta sunulmuştur.

Olgu:
42 yaşında kadın hasta, sağ gözde başlayan ve bir aydır artan binokuler görme bulanıklığı şikayetleriyle başvurdu. Şikayetlerine baş ağrısı ve sol periferik yüz felci eklendiği öğrenildi. Özgeçmişinde hipertansiyon dışında özellik yoktu. Nörolojik muayenede fundus incelemesinde bilateral grade 3 papil ödem mevcuttu. Pupiller izokorik,DIIR+/+,RAPD-/-, glob hareketleri her yöne serbest ve tam, renkli görme ve görme keskinliği bilateral tam, sol orbicularis oculi 3/5 idi. Sol NLS silik ve uvula sağa deviyeydi, harici nörolojik muayenede patoloji izlenmedi. Santral görüntülemelerinde sağ tranvers sinüs hipoplazisi mevcuttu. BOS açılış basıncı 380 mmH20 idi. BOS biyokimya ve hücre sayımı normaldi. Hücre bazlı Anti-MOGIgG tetkiki pozitifti.

BOS açılış basıncı yüksek ölçülen hastada kranial görüntülemeler ve BOS değerlerinde şikayetleri açıklayacak başka bir patoloji görülmemesi üzerine İİH olarak değerlendirildi ve multiple kranial sinir tutulumu bununla ilişkilendirildi. Hastaya asetazolamid tedavisi başlandı. Takibinin 4. ayında şikayetleri tamamen gerilemiş hastanın nörolojik muayenesi doğaldı.

Sonuç-Tartışma:
İİH, KİBASa neden olabilecek diğer hastalıkların dışlanmasıyla konulan bir tanıdır. KİBAS; baş ağrısı, papilödem ve en sık olarak altıncı kranial sinir felciyle prezente olur. Diğer kranial sinirlerin tek veya çoklu etkilenimleri nadir olarak bildirilmiştir. Multiple kranial sinir tutulumlarında BOS basınç yüksekliğinin başka bir nedenle açıklanamaması ve tedaviye yanıtı atipik bulgular açısından akılda tutulmalıdır.

EP - 465 GENÇ HASTALARDA NADİR BİR İNME NEDENİ: PRİMER SANTRAL SİNİR SİSTEMİ VASKÜLİTİ

BİNNUR SEZİKLİ , ERTUĞRUL TOKA , İBRAHİM ACIR , VİLDAN YAYLA

BAKIRKÖY DR. SADİ KONUK SAĞLIK UYGULAMALARI VE ARAŞTIRMA MERKEZİ, NÖROLOJİ KLİNİĞİ

Giriş:
Primer santral sinir sistemi vasküliti (PSSSV) beyin ve spinal kord ile sınırlı vaskülitik bir hastalıktır ve nadir bir genç inme nedenidir. Başağrısı, ensefalopati, bilişsel ve nöropsikolojik bozukluklar, fokal ya da multifokal defisitlerle karakterize olabilir. Tekrarlayan inmeleri olan genç hastamızı, nadir görülen primer SSS vasküliti tanısı alması nedeniyle sunmak istedik.

Olgu:
Bilinen hastalığı veya ilaç kullanımı olmayan 28 yaşında kadın hasta 2021 Aralık ayında konfüzyon, sol kol ve bacakta güçsüzlük şikayetleriyle getirildi. Difüzyon MR'da sağ parasagitalde akut enfarkt bulguları izlenen hastanın BT anjiografisinde sağ medial serebral arter (MCA) proksimalinde duvar düzensizlikleri görüldü. Hematolojik, vaskülitik ve bağ dokusu hastalıkları açısından yapılan tetkikler normal sınırlarda sonuçlandı. Dijital substraksiyon anjiografi (DSA) incelemesinde PSSSV ile uyumlu bulundu. PSSSV tanısıyla 5 gün 1 gr/gün pulse steroid uygulanan hastaya idame tedavisi olarak 48 mg/gün metilprednizolon ve antiagregan başlandı. Nisan 2022'de tekrar sol MCA enfarktı ile yatırıldı. Takibi sırasında immun trombositopenik purpura gelişen hasta tekrar sistemik vaskülit açısından değerlendirildi. Sistemik vaskülit lehine doğrulama yapılamayan hasta PSSSV tanısıyla immunsupresan tedavi ile takibe alındı.

Sonuç:
PSSSV hastalarına yapılan görüntülemelerde, birden fazla damar alanında multipl enfarktlar, birleşme eğilimde hiperintens lezyonlar, intrakranial kanama veya meningeal kontrastlanma görülebilmektedir. DSA tanıda yardımcı bir tetkiktir ve tedavide steroid, azatioprin, siklofosfamid gibi immunsupresifler kullanılmaktadır. Olgumuz, genç rekürren iskemik inme hastalarında PSSSV'nin düşünülmesi gerekliliğine dikkat çekmek amacıyla sunuldu.

EP - 467 KİTLEYİ TAKLİT EDEN BİR AKUT HEMORAJİK LÖKOENSEFALİT VAKASI

HATİCE MEDİHA KINA , LEVENT ERTUĞRUL İNAN , HAFİZE NALAN GÜNEŞ

ANKARA EĞİTİM VE ARAŞTIRMA HASTANESİ, NÖROLOJİ KLİNİĞİ

Giriş
Akut hemorajik lökoensefalit (AHLE), hızlı nörolojik kötüleşme ile ilerleyen, mortalitesi yüksek ender görülen bir hastalıktır.. Yetişkin yaşta bildirilen vakaların sınırlı olması nedeniyle AHLE klinik prezentasyonu hakkındaki farkındalığı artırmak amacıyla bu vakayı sunmak istedik.

Olgu:
62 yaş erkek hasta, akut başlayan normalden farklı davranma ve algısında yavaşlama şikayetiyle getirildi. Ek nörolojik muayene bulgusu yoktu. Sol serebral hemisferde frontal lobda kortikal-subkortikal alanda giral difüzyon kısıtlamaları ve çevre parankimde vazojenik ödem alanı görülerek yatırıldı. EEG'si normaldi. Ertesi sabah beyin cerrahi kliniğine kitle ön tanısı ile devredildi. İzlemin 24.saatinde sağ hemiparezi gelişti. Kontrastlı kranial MRG'de kitle şüphesini pekiştirdi. Lezyonun spesifikasyonu için çekilen MR spektroskopide farklı odakta benzer karakterde yeni bir lezyon geliştiği fark edildi. Bu nedenle neoplazi tanısından uzaklaşıldı. Hemorajik sinyal içeren lezyonlar, hemorajik ensefalit lehine değerlendirildi ve ampirik tedavi başlandı. Masif kitle etkisi nedeniyle LP yapılamadı. Bu tanı sürecini geciktirdi. Takibinde epileptik nöbetler, afazi, bilinçte gerileme, inkontinans başladı. Kontrollerinde lezyon alanından sağ ventriküle doğru shift gelişmesi üzerine dekompresif cerrahi yapıldı. BOS'ta protein 1278 mg/L, lökosit 30/mm^3 ölçüldü. Antiviral tedavi yanıtı olmayan hastada viral antijenler negatifti. Hastanın pulse steroid ile yönetilmesine karar verildi ancak hasta steroid uygulanamadan kaybedildi. Post-mortem ulaşan beyin biyopsi sonucu; hemoraji alanları, nötrofilden zengin infiltrat ve ekspansil görünümdeki vasküler alanlarda fibrin trombüslerini içeriyordu böylece AHLE tanısı kesinleştirildi.

Tartışma:
Ülkemizde, yetişkin yaşta tedavi yanıtı bildiren 2 AHLE vakasına rastlandı. Her iki olguda da kranial MRG'de bilateral tutulum görülmüş. Ancak literatürde çok çeşitli dağılım modelleri tanımlanmıştır. Hızlı kötüleşme gösteren, kranial lezyonu olan hastalarda tanısal amaçlı erken dönemde beyin biyopsisi yapılması düşünülmelidir.

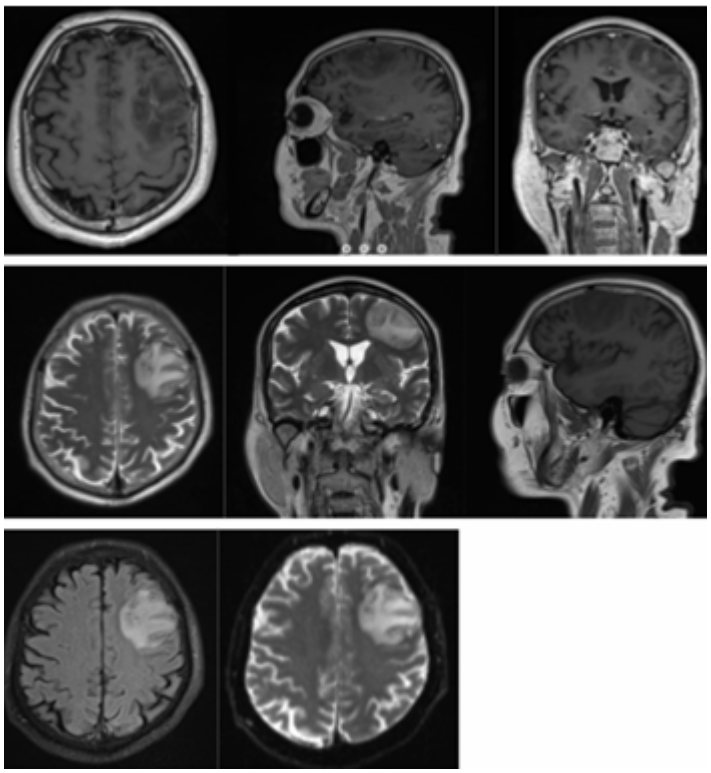

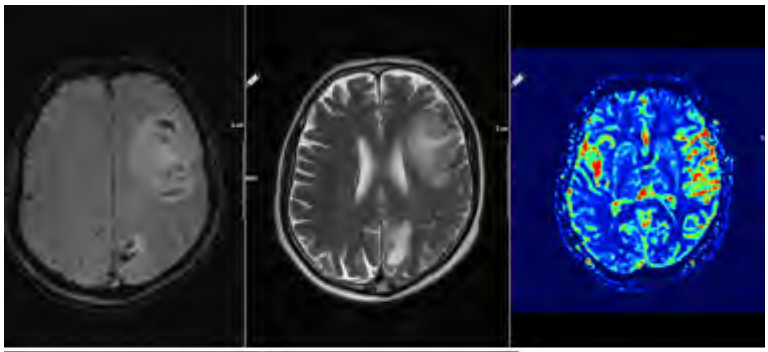

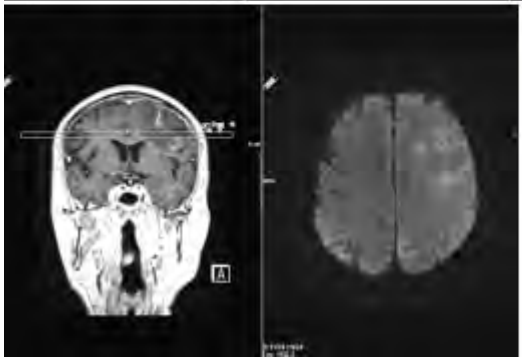

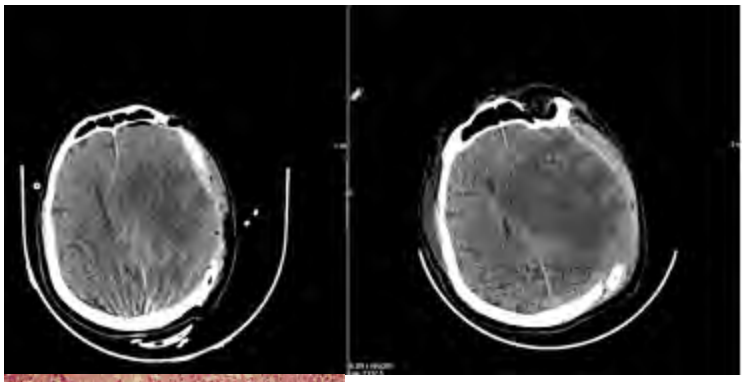

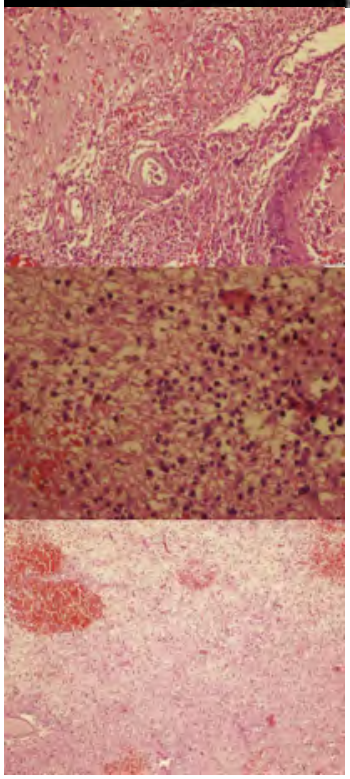

EP - 468 ALİCE HARİKALAR DİYARINDA SENDROMU: LEWİS CARROL ROMANININ GERÇEK YAŞAMA UYARLANMIŞ HALİ

KÜBRA YUMUŞAK ALTUNYALDIZ , ÖZLEM POLEN DEMİR , ZEHRA BEGÜM KOÇAK , TAHİR KURTULUŞ YOLDAŞ

ANKARA BİLKENT ŞEHİR HASTANESİ

Olgu:
Todd sendromu veya dismetropsi olarak da bilinen Alice Harikalar Diyarında sendromu görsel halüsinasyonlar ve algı bozuklukları ile karakterize, nadir görülen bir nörolojik bozukluktur. Genellikle migren ve epilepsi gibi durumlarla ilişkilidir.Hastalar nesnelerin gerçekte olduğundan daha küçük (mikropsi) veya daha büyük (makropsi) veya daha yakın (pelopsi) veya daha uzak (teleopsi) görülmesi gibi görsel algılarında bozulmalar yaşayabilirler. Bozulma görme dışındaki duyularda da meydana gelebilir.

34 yaşında kadın hasta, son iki yıldır ayda 3-4 atak şeklinde ortaya çıkan, 2 saat ile 1 gün arasında süren görsel algı bozuklukları,baş ağrısı şikayetleri ile başvurdu. Hasta, baş ağrısı başlamadan önce nesneleri olduğundan daha uzakta veya yakında gördüğünü, zaman ve yer algısının bozulduğunu, baş ağrısından önce gözünde noktasal ışık yansımaları şeklinde vizüel auraların olduğunu ifade etti.El ve kolunun kendisine ait değilmiş gibi hissettiğini,kendisinden daha uzakta veya yakında hissettiğini,bazen elini çok büyük, bazen çok küçük olarak gördüğünü, nesneleri kaymış gibi gördüğünü belirttiği.Hastanın mikropsi,makropsi ,teleopsi ve metamorfopsi bulguları mevcuttu.Hastanın atak anında mide bulantısı,ajitasyon hali ve şiddetli baş dönmesi de vardı. Nörolojik muayenede patolojik bulguya rastlanmadı. Kranyal MR ı normal olarak değerlendirildi.Viral panelde EBV testi negatifti. EEG'de beta dalgaları haricinde patoloji saptanmadı. Migrene bağı Alice harikalar diyarında sendromu tanısı konularak, hastaya Topiramat 2x25 mg tedavisi başlandı. Üç aylık takip sürecinde hastanın şikayetlerinin azaldığı gözlemlendi.

Tartışma ve Sonuç :
Alice harikalar diyarında sendromu, erişkinlerde nadir görülse de, görsel halusınasyonları olan hastalarda düşünülmesi gereken bir tanıdır. Bu olgu, Alice harikalar diyarında sendromunun klinik pratikte tanınmasının önemini vurgulamakta ve literatüre katkı sağlamaktadır.

EP - 469 50 YAŞ ALTI VE ÜSTÜ İNTRAPARANKİMAL HEMATOM HASTALARINDA MORTALİTE BELİRTEÇLERİ

ZEYNEP TANRIVERDİ , HATİCE SABİHA TÜRE , IŞIK TAYFUN , AYŞE ONRAT , GÖZDE SERCAN , NURCAN AKBULUT

İZMİR KATİP ÇELEBİ ÜNİVERSİTESİ ATATÜRK EĞİTİM VE ARAŞTIRMA HASTANESİ

Amaç:
Spontan intraserebral kanamalar mortal seyredebilen durumlardır ve tüm inmelerin %10-20sini oluşturmaktadır. Çalışmamızda 50 yaş altı ve üstü hastaların demografik özellikleri, etyolojileri, risk faktörleri, klinik sonlanımlarının karşılaştırılması ve mortalite belirteçlerinin saptanması hedeflenmiştir.

Gereç ve Yöntem:
Çalışmamızda 1 ocak 2022-2024 tarihleri arasında nöroloji yoğun bakımda intraparankimal hematom tanısı ile yatırılarak izlenen 185 hastanın verileri retrospektif olarak incelendi. Dışlama kriterleri; 18 yaş altı hastalar, travmatik intraserebral kanama, primer intraventriküler kanama, tümör içi kanama, infarkt içi hematom olarak belirlendi.

Bulgular:
Hastaların 113'ü (36.1%) erkek ve 153'ü (82,7%) hasta 50 yaş üstü idi. 87 (47,0%) hastada lober, 40 (21,6%) hastada bazal ganglion, 35 (18,9%) hastada talamik, 23 (12,4%) hastada infratentoriyel lokalizasyonda kanama saptandı. Kanama lokalizasyonu ile mortalite arasında anlamlı ilişki saptanmadı ancak en fazla ölüm oranının infratentoriyel lokalizasyonda olduğu görüldü. Sigara kullanımı, DM, HT, HL, KKY, AF ile mortalite arasında anlamlı ilişki saptanmadı. Böbrek yetmezliği ve geçirilmiş inme öyküsü ile mortalite arasında anlamlı ilişki saptandı (sırasıyla; p<0.001, p:0,025). Entübe olan ve cerrahi işlem uygulanan hastaların mortalite oranı yüksek saptandı (p<0,001). Yaş ile mortalite arasında anlamlı ilişki saptanmadı. Yatış gün sayısı (p:0.003), giriş NIHSS (p< 0.001), çıkış mrs (p<0.001), nötrofil/lenfosit oranı (p:0.02), bazal crp (p:0.001), bazal prokalsitonin değeri (p<0.001) mortalite ile ilişkili bulundu. Bu değerlerin yaş ile değişkenlik göstermediği saptandı.

Sonuç:
İntakranial kanamalar nöroloji yoğun bakımlarda izlenen ve mortal seyredebilen durumlardır. Yatış anındaki NIHSS, crp, prokalsitonin, NL oranı yüksek olan, böbrek yetmezliği ve geçirilmiş inme tanıları olan ve özellikle infratentöriyel lezyonu olan hastalar mortalite açısından yakın takip edilmelidir.

EP - 470 SEREBRAL MİKROHEMORAJİLER: SIKLIĞI, RİSK FAKTÖRLERİ, KLİNİK ÖNEMİ

GİZEM ÇALIŞKAN ERSÜ , MERVE ATASEL , SİBEL KARŞIDAĞ , MEHMET FATİH ÖZDAĞ

SAĞLIK BİLİMLERİ ÜNİVERSİTESİ SULTAN 2.ABDÜLHAMİD HAN EĞİTİM VE ARAŞTIRMA HASTANESİ

Amaç:
Serebral mikrohemorajiler , kapiller ve arteriolar düzeyde serebral damarlardan parenkime kan sızması sonucu gelişen, GRE ve SWI sekanslı kranial MRG'de saptanan küçük, yuvarlak lezyonlardır. İleri yaş, hipertansiyon, serebral amiloid anjiyopati, Alzheimer hastalığı, kronik böbrek hastalığı, inme risk faktörüdür. Diffüz aksonal yaralanma, serebral emboli, serebral otozomal dominant arteriyopati, kavernöz malformasyonlar, nörovaskülit, mikrometastaz, nadir sebeblerdir.Nöroloji servisine yatırılmış hastalarda serebral mikrohemoraji görülme sıklığı, risk faktörleri, antiagregan, antikoagülan tedavilerin etkisi araştırılmıştır.

Gereç ve Yöntem:
01.01.2023-30.08.2024 tarihleri arasında Nöroloji servisinde yatırılmış, kranial MRG si ve SWI sekansı olan 550 hastada mikrohemoraji görülme sıklığı, lökoareosis, evrelemesi (I-III), lakünler, eski ve yeni serebovasküler lezyonlar ve klinik risk faktörleri değerlendirilmiştir.

Bulgular:
50 hastada (%9) mikrohemorajiler saptanmıştır. Hastaların yaş ortalaması 70±14 yıl, kadın/erkek oranı (%):28/72 dir. Mikrohemorajilerin dağılımı (Supratentoryel :%54, İnfratentoryel: %8, Supra + infratentoryel : %38 - Lober: %28, Derin yapılar: %32, Yaygın: %40) dır. Lökoareosis %90olguda (Evre 1: %22, evre II: %24, evre III: %54), lakünler %84 olguda saptanmıştır. Yeni intraserebral olay %86'sında iskemi, %11'inde kanamadır. Hipertansiyon %80, DM %42, kronik renal yetmezlik %14, iskemik kalp hastalığı %36, atriyal fibrilasyon %14, ileri karotis stenozu %18 oranında saptanmıştır. Olguların %40'da eski inme hikayesi, %20'sinde kognitif gerileme mevcuttur. Hastaların %56'sı antiagregan, %16'sı antikoagülan, %6'sı yeni kuşak antikoagülan kullanmaktadır.

Sonuç:
İleri yaş ve kronik hipertansiyon en önemli risk faktörüdür. Rotterdam çalışmasında 4579 hastada 5 yıllık takipte mikrohemorajili hastalarda intraserebral kanama riskinin arttığı saptanmıştır.Serebral mikrohemorajiler rekürren serebrovasküler olaylar ve kognitif gerileme açısından, antiagregan, antikoagülan ilaç seçimi ve takibi açısından önem taşımaktadır.

EP - 471 NATALİZUMAB ALTINDA KARACİĞER HASARI: OLGU SUNUMU

EBRU HATUN ULUDAŞDEMİR , İPEK GÜNGÖR DOĞAN , DAMLA ÇETİNKAYA TEZER , SERKAN DEMİR

SBÜ SANCAKTEPE ŞEHİT PROF.DR.İLHAN VARANK EĞİTİM ARAŞTIRMA HASTANESİ, NÖROLOJİ KLİNİĞİ

Amaç:
Natalizumab, relapsing remitting multipl skleroz (RRMS) tedavisinde kullanılan bir α4-integrin monoklonal antikorudur. 2004 yılında onaylanan bu ilaç, RRMS için güvenli ve çok etkili bir ilaç olarak görülmekle birlikte nadiren de olsa karaciğer hasarına yol açabilmektedir. Son çalışmalar natalizumabın bu etkisini enfeksiyöz etiyolojiler dışlandığında, ilaç kaynaklı hasar ve veya otoimmün mekanizmaların birlikteliği yönünde değerlendirmektedir. Burada, natalizumabın ikinci infüzyonundan sonra akut karaciğer hasarı geliştiren bir RRMS'li olguyu mevcut literatür ekseninde değerlendirmeyi amaçladık.

Materyal ve Metod:
Kliniğimiz nöroimmunoloji polikliniğimizde detaylı kayıtları bulunan hastanın dosyası retrospektif olarak incelendi.

Sonuç:
On üç yıldır RRMS tanısı ile takipli 35 yaşındaki kadın hasta; interferon beta 1b, glatiramer asetat, fingolimod tedavilerinden sonra hastalık aktivitesi ile natalizumab tedavisine alınmıştır. İkinci infüzyon sonrası şiddetli mide bulantısı, halsizlik ve sarılık ile serum transaminazlarında yükselme ve hiperbilirubinemi tespit edilmiştir. Karaciğer hasarının enfektif etiyoloji yönünde serum taraması negatif bulunmuştur. Anti-düz kas antikoru (ASMA) testi pozitif (1:100) iken diğer otoantikorlar negatif sonuçlanmıştır. Hastaya biyopsi yapılamamıştır. Karaciğer fonksiyonları natalizumabın kesilmesi ve hidrasyon ile hızla normale dönen hastaya bu dönemde ek bir tedavi uygulanmamıştır.

Tartışma:
Özetle, karaciğer hasarı natalizumab tedavisinin nadir görülen ancak iyi tanımlanmış bir komplikasyonudur. Tedavi ile temporal ilişki ve ilacın kesilmesi ile bulguların hızla gerilemesi ilaç ilişkili toksisiteyi desteklemektedir. Bu olguda patolojik bir doğrulama yapılamamış olsa da serum ASMA pozitifliği immun aracılı mekanizmaların etkisine dair bir kanıt sunabilir.

Özellikle ilk ve ikinci infüzyonlar sonrası daha yoğun olarak bildirilen karaciğer hasarına yönelik sağlık profesyonellerinin karaciğer fonksiyonlarını titizlikle monitorize etmesi önerilir.

EP - 472 ERİŞKİN BAŞLANGIÇLI BİR GENETİK POLİNÖROPATİ CMT-1D:OLGU SUNUMU

GÜLŞAH GÜLEN , GİZEM FİLİNTA , LEVENT ÖCEK , NESLİHAN EŞKUT , ASLI KÖŞKDERELİOĞLU , PINAR ORTAN

İZMİR ŞEHİR HASTANESİ NÖROLOJİ KLİNİĞİ

Giriş:
Charcot-Marie-Tooth hastalığı(CMT) olarak da bilinen herediter motor duyusal nöropati en sık görülen kalıtsal nöropatilerdendir. Genellikle erken başlangıçlı, kliniği olarak oldukça heterojendir. Biz de, nadir görülen yürüme güçlüğü ve alt ekstremite güçsüzlüğü ile gelen, geç başlangıçlı CMT1D tanısı alan olgumuzu sunmak istedik.

Olgu:
46 yaşında erkek hasta, üç yıl önce başlayan giderek artan ayak kaslarında erime,yürüme güçlüğü ve ayakta düşüklük şikayetleri ile kliniğimize başvurdu. Hastanın öz geçmişinde hipertansiyon,diyabetes mellitus ve iki yıl öncesinde bir dönem kronik inflamatuar polinöropati tanısı ile tedavi aldığı öğrenildi.Nörolojik muayenesinde;bilateral peroneal kaslarda atrofi, bilateral pes kavus,çekiç parmak deformitesi,ayak fleksiyonu 3/5,dorsal fleksiyonu 0/5 kas gücünde,DTR kaybı saptandı.Hastanın sinir ileti çalışmalarında alt ekstremite distal tutulum ağırlıklı sensorimotor aksonal polinöropati saptandı. Laboratuvar tetkikleri normal sınırlar içerisindeydi. Ayırıcı tanıya yönelik yapılan tetkiklerde BOS protein 24.7 mg/dl saptandı ve hücre görülmedi. Tümör ve vaskülit markerları negatif saptandı. Protein ve immünelektroforez, tiroid fonksiyon testleri, serolojik ve paraneoplastik incelemeleri, B12 ve folik asid düzeyleri normal saptandı. Genetik polinöropati düşünülen hastanın yeni nesil dizileme yöntemi ile yapılan genetik testlerinde EGR2 geni ekzon 2'de c.1192T>C (p.Phe398Leu) heterozigot değişim saptandı. Hastadaki klinik ve genetik bulgular eşliğinde CMT1D düşünülerek izleme alındı, genetik danışmanlık planlandı.

Tartışma:
EGR2 genindeki (10q21.1) mutasyonların neden olduğu CMT1D değişken başlangıç yaşı olan, genellikle yürüyüş anormallikleri, ilerleyici distal ekstremite kaslarının zayıflığı, proksimal kasların daha sonra olası tutulumu, ayak deformitesi ve sinir iletim hızında ciddi azalma ile kendini gösteren nadir şeklidir. Progresyon gösteren polinöropati bulgularının var olması, ileri yaşta ortaya çıkması ve nadir görülen EGR2 gen mutasyonuna sahip olması nedeniyle hastamızı sunmaya değer bulduk.

EP - 473 DİLATE PUPİL VE OFTALMOPAREZİ KLİNİĞİ İLE GELEN OLGUDA AYIRICI TANI GÜÇLÜĞÜ

YASEMİN ESERLİ , SEÇİL DİRKEÇ , ONUR ÇELİK , SİBEL ÜSTÜN ÖZEK , SERAP ÜÇLER

SAĞLIK BİLİMLERİ ÜNİVERSİTESİ,PROF DR CEMİL TAŞÇIOĞLU ŞEHİR HASTANESİ,NÖROLOJİ KLİNİĞİ

Giriş:
Dilate fiks pupil ve oftalmoparezi ile gelen hastada ilk akla gelen nörolojik tanılar botulismus ve Guillain Barre varyantı Miller Fisher Sendromudur (MFS). Botulismus kuşkulu bir gıda tükeminini takiben, 2 saat-10 gün sonra ortaya çıkan, nadir ancak ciddi, toksin aracılı nöromuskuler kavşak bozukluğudur. Klinik bulgular fiks dilate pupil, göz hareketlerinde kısıtlılık, bulanık görme, pitozdur. MFS ise; ataksi, oftalmoparezi, arefleksi triadından oluşur. Ancak tam triadı doldurmayan atipik olgular da litaratürde bildirilmiştir.

Olgu:
57 yaş kadın hasta iki gündür olan çift görme şikayetiyle acil servise başvurdu. Nörolojik muayenesinde bilinç açık, oryante koopereydi. Kranial sinir muayenesinde fiks dilate pupiller ve bilateral dışa bakış kısıtlılığı vardı. Her iki gözde direkt ve indirekt ışık refleksi alınmıyordu. Kas gücü tam ve derin tendon refleksleri normoaktifti. Öyküde 3 gün önce tuzlanarak muhafaza edilmiş balık yediği öğrenildi, geçirilmiş infeksiyon öyküsü yoktu. EMG incelemesinde sinir ileti çalışmaları normaldi. Ardışık sinir uyarımı (düşük ve yüksek frekans) ile dekrement ve inkrement yanıt izlenmedi. Hastaya şüpheli gıda tüketimi ve klinik değerlendirme ile botulinum toksin antidotu yoğun bakım şartlarında verildi. Herhangi bir yan etki ve anaflaktik reaksiyon izlenmedi. Hastanın servis takiplerinde ataksi gelişmesi üzerine lomber ponksiyon yapıldı. Albüminositolojik dissosiasyon saptanmadı. Tedavide 5 gün intravenöz immunglobulin verildi. MFS ayırıcı tanısı için gönderilen anti-GQ1b antikoru pozitif saptandı. Klinik olarak kısmı regrese olan hastanın poliklinik takiplerinde 2 ay sonraki nörolojik muayenesi normaldi.

Tartışma ve Sonuç:
Oftalmoparezi ve dilate pupil kliniğinde akla gelen botulismus ve MFS klinik olarak tüm patognomonik bulguları içermezse kafa karıştırıcı olabilir. Botulismus vakalarında elektrofizyolojik iceleme normal olabilir. Gastrointestinal bulgular (bulantı,konstipasyon vs) her zaman eşlik etmeyebilir. MFS'de klasik triadı karşılamayan nadir olgular mevcuttur. Biz olgumuzda klinik şüphe ile mortaliteyi de göz önünde bulundurarak ivedilikle antitoksin verdik. Ancak takiplerde ataksinin eklenmesi ve anti-GQ1b antikorunun pozitif saptanması ile MFS varyantı olabileceğini düşündürdü.

EP - 474 DOWNBEAT NİSTAGMUS VE ARNOLD CHİARİ MALFORMASYONU: BİR OLGU ÖRNEĞİ

ZEYNEP BAŞTUĞ , HUZEYFE KÖKLÜ , CAN ULUTAŞ , ZEYNEP ALTUNTAŞ , CEMİLE HANDAN MISIRLI

SBÜ HAYDARPAŞA NUMUNE EĞİTİM VE ARAŞTIRMA HASTANESİ

Giriş:
Arnold Chiari Malformasyonu serebellar tonsillerin foramen magnumdan aşağıya doğru yer değiştirmesi şeklinde tanımlanmaktadır. Sık görülen semptomları arasında baş ve boyun ağrıları, çift görme, baş dönmesi, kas ve duyu defisitleri yer almaktadır. Kliniğimize bulanık görme şikayeti ile başvuran bir Arnold Chiari Malformasyonu olgusu sunulmuştur.

Olgu:
Bilinen herhangi bir hastalığı olmayan 39 yaşında kadın hasta kliniğimize dengesizlik ve nesnelere odaklanmada zorluk şikayetleri ile başvurdu. Nörolojik muayenesinde her iki gözde özellikle dışa bakışta belirginleşen hızlı yönü aşağı vuran nistagmusu ve pelerin tarzı ağrı-ısı duyu kaybı saptandı. Hastaya çekilen manyetik rezonans görüntülemede (MRG) serebellar tonsillerin foramen magnumdan 12 mm herniye olduğu görüldü ve serebellospinal bileşke düzeyinden başlayarak T10 düzeyine uzanım gösteren en kalın yerinde 11 mmye ulaşan syrinks kavitesi izlendi. Yapılan diğer tetkiklerinde anlamlı patoloji saptanmayan hastaya Arnold Chiari tip I tanısı ile beyin ve sinir cerrahisi tarafından operasyon planlandı.

Tartışma:
Arnold Chiari Malformasyonu serebellar tonsillerin ektopisi olarak da tanımlanmakta olup 4 farklı tipi mevcuttur. En sık görülen formu olgumuzda da olduğu gibi Tip 1 malformasyonu olup klinik olarak asemptomatik olabileceği gibi baş veya boyun ağrısı, kranyal sinir parezileri veya sirengomiyeliye sekonder olarak ekstremitelerde disosiye duyu kusurlarına kadar farklı semptomlar verebilmektedir. Özellikle olgumuzda da olduğu gibi hızlı fazı aşağı yönlü olan downbeat nistagmus tipik bir bulgusu olup farklı kraniyoservikal bölge anomalilerinde de görülebilmektedir. Hastalığın tanısı MRG ile konulmakta olup gerekli olguların cerrahiye yönlendirilmesi semptom kontrolü açısından önemlidir. Olgumuz ile özellikle downbeat nistagmusu saptanan vakalarda ayırıcı tanıda Arnold Chiari Malformasyonun da yer aldığı hatırlatılmak istenmiştir.

EP - 475 TAKROLİMUS KULLANIMI OLAN HASTADA POSTERİOR REVERSİBLE ENSEFALOPATİ SENDROMU

SAİD ALİZADA [1], EMRE EMİRBAYER [1], NURİ KARABAY [2], ERDEM YAKA [1]

[1] DOKUZ EYLÜL ÜNİVERSİTESİ, NÖROLOJİ ANABİLİM DALI
[2] DOKUZ EYLÜL ÜNİVERSİTESİ, RADYOLOJİ ANABİLİM DALI

Giriş:
Takrolimus, immünosupresif tedavi rejimlerinin temel bileşenlerinden biridir, bazen nörolojik yan etkilere yol açabilir. PRES (Posterior Reversible Encephalopathy Syndrome) , hipertansiyon gibi predispozan faktörlerle ortaya çıkabileceği gibi takrolimus kullanımına bağlı nadir ancak ciddi bir komplikasyon olarak da karşımıza çıkabilir. Olgu 42 yaşında, 2005 yılında renal transplantasyon geçirmiş bir erkek hasta, şiddetli baş ağrısı, mide bulantısı ve kusma şikayetleri ile başvurdu. Baş ağrısı, enseye yayılan, zonklayıcı özellikte ve 8/10 şiddetindeydi. Ayrıca bulanık görme şikayeti mevcuttu. Nörolojik muayenede sağ gözde alt kuadrantonopsi saptandı. Beyin MR görüntülemesinde sol oksipital ve sağ temporal bölgede kanama ile birlikte vazojenik ödem gözlendi. Bilateral parieto-oksipital bölgelerde yaygın T2 sinyal artışları ve sağ parietal, sol oksipital bölgelerde parankimal kanama alanları tespit edildi. Takrolimus kullanımının PRESe yol açtığı düşünüldü ve bu ilaç nefroloji hekimleri tarafından kesildi. Hastaya mikofenolat mofetil başlandı.Tedavi sonrasında hastanın nörolojik şikayetlerinde belirgin bir gerileme görüldü ve MRGde parankimal kanamanın ve vazojenik ödemin tamamen kaybolduğu gözlendi. Hastanın yalnızca ılımlı görme alanı defekti devam etmekteydi. Tartışma Bu olgu sunumunda, takrolimus kullanımına bağlı geliştiğini düşündüğümüz PRESin klinik ve radyolojik özellikleri ile tedavi süreci incelenmiştir. Takrolimus kullanan hastalarda PRES gelişimi açısından dikkatli olunması gerektiğini vurgulamak istedik.

EP - 476 BOS BASINÇ ARTIŞI EPİLEPTİK NÖBETLERLE PREZENTE OLAN BİR FULMİNAN İDİYOPATİK İNTRAKRANİYAL HİPERTANSİYON OLGUSU

DİCLE SERAY MURATOĞLU , EGE ÇADIRCI , CEM KILIÇ , MİNE HAYRİYE SORGUN , CANAN TOGAY IŞIKAY

ANKARA ÜNİVERSİTESİ TIP FAKÜLTESİ NÖROLOJİ ANABİLİM DALI

Giriş:
Fulminan idiyopatik intrakraniyal hipertansiyon (İİH) nadir görülen, ancak hızlı ilerleyen ve uygun tedavi edilmediğinde kalıcı görme kaybıyla sonuçlanabilen bir durumdur. Beyin omurilik sıvısı (BOS) basıncı artışı nadiren epileptik nöbetlerle kendini gösterebilir.

Olgu Sunumu:
46 yaşında erkek hasta; 2 haftadır solda daha belirgin, zonklayıcı tipte şiddetli baş ağrısı ve yaklaşık bir dakika süren geçici görme kaybı ataklarıyla hastanemize başvurdu. Nörolojik muayenede bilateral nazal görme alanı (GA) defekti, solda daha belirgin bilateral papilödem (Grade 4-5) ve bilateral görme keskinliğinde (GK) azalma (sağda 20/25, solda persepsiyon düzeyinde) saptandı.

Kontrastlı beyin MRG, MR-venografisi normal olan hastaya lomber ponksiyon yapıldı. BOS hücre ve biyokimyası normaldi, BOS açılış basıncı 42 cm ölçüldü ve asetazolamid tedavisi başlandı. Tedavi sonrası hastanın GK ve GA muayenesinde progresif bozulma olması nedeniyle "fulminan İİH" düşünülerek sol göze optik sinir kılıfı fenestrasyonu yapıldı. Operasyon sonrası muayenesinde değişiklik olmayan hastaya ventriküloperitoneal (VP) şant uygulandı. VP şant sonrası muayenesinde kısmi düzelme sağlanan hasta bize operasyondan iki ay sonra farkındalığın bozulduğu tonik nöbetlerle getirildi. BOS açılış basıncı 77 cm ölçüldü. EEG'si normal bulundu. Levetirasetam tedavisi ve VP şant ayarı sonrası hasta iki ay nöbetsiz izlendi. Sonrasında ara ara nöbetleri tekrarlayan ve her nöbet tekrarında BOS basıncı >35 cm bulunan hastamızın şant revizyonu sonrası nöbeti olmadı.

Tartışma:
Optik sinir fenestrasyonu ve VP şant ile tedavi edilen fulminan seyirli İİH hastamız BOS basıncı her yükseldiğinde epileptik nöbetlerle başvurması nedeniyle sunulmaya değer görülmüştür. Bu olgu, İİHnin az bilinen bir özelliği olan nöbetlerle ilişkisini ortaya koymaktadır.

EP - 477 İSKEMİK İNME SONRASI MULTİPL SKLEROZ TANISI ALAN OLGU SUNUMU

ECE ZEYNEP GÜVEN , ZEYNEP CANBOLAT , EMİRHAN BÜYÜKÇAPAR , ÜMİT GÖRGÜLÜ , ERSİN KASIM ULUSOY

ANKARA BİLKENT ŞEHİR HASTANESİ NÖROLOJİ KLİNİĞİ

Giriş:
Multipl skleroz (MS) santral sinir sisteminde inflamasyon ve demyelinizasyon ile karakterize kronik bir nörodejeneratif hastalıktır. Etiyolojisinde otoimmünite ön planda düşünülse de intraserebral vasküler değişikliklere sekonder kan beyin bariyerinde, venöz drenajda, endotelyal hücrelerde, trombosit aktivasyonunda ve serebral perfüzyonda bozulma iskemik inmeye yatkınlık oluşturabilmektedir. Olgumuzda iskemik inme kliniği ile prezente olup takiplerinde MS tanısı alan 39 yaş erkek hastadan bahsedilecektir.

Olgu:
Bilinen nörolojik hastalık öyküsü olmayan hasta bulantı ve kusma şikayetiyle acil servise başvurdu. Çekilen kraniyal görüntülemelerinde sağ serebellar bölgede geniş iskemik enfarkt alanı ve posterior inferior serebellar arterde oklüzyon görülerek iskemik inme tanısıyla servise yatırıldı. Antikoagülan ve anti ödem tedavisi başlanan hastanın beyin manyetik rezonans görüntülemelerinde periventriküler alanda yaygın hiperintensiteler görülmesi üzerine hastadan vaskülit belirteçleri, trombofili paneli ve kontrastlı beyin MRG istendi. Laboratuvar tetkiklerinde anlamlı patoloji saptanmadı. Kontrastlı beyin MRG tetkikindeki lezyonlar fazekas grade 2 olarak raporlanarak küçük damar hastalığı ve vasküler patoloji etiyolojisi açısından araştırılması planlandı. 5 yıl önce sol alt ekstremitede parezi, 7 yıl önce periferik fasiyal paralizi öyküsü olduğu öğrenilen hastanın lezyonları anamnezi ile ön planda demyelinizan hastalık lehine değerlendirildi ve lomber ponksiyon (LP) yapıldı. Beyin omurilik sıvısı tetkiklerinde oligoklonal bant tip 2 pozitif olarak sonuçlandı. Vizüel uyarılmış potansiyeller (VEP) normaldi. MS tanısıyla poliklinik takiplerine devam eden hastaya teriflunamid başlandı.

Sonuç:
MS vasküler değişikliklere yol açarak iskemik inme ile birliktelik gösterebilmektedir. Genç yaş kraniyal görüntümelerinde küçük damar hastalığı lehine bulgu görülen hastalarda olası iskemik, vaskülitik süreçlerin yanı sıra demyelinizan patolojiler de akılda bulundurulmalıdır.

EP - 478 İDİYOPATİK TRİGEMİNAL NEVRALJİDE TRİGEMİNAL UYARILMIŞ POTANSİYELLERİN TANI VE TAKİPTEKİ ROLÜNÜ GÖSTEREN OLGU

DEMET AYGÜN BURAK MANAY

[1] İSTANBUL ATLAS ÜNİVERSİTESİ NÖROLOJİ ANADALI
[2] İSTANBUL ATLAS ÜNİVERSİTESİ SAĞLIK BİLİMLERİ FAKÜLTESİ DİL VE KONUŞMA TERAPİSİ ANADALI

Olgu:
55 yaşındaki bir kadın hastada sol trigeminal sinirin 2. ve 3. dallarını tutan şiddetli ağrılarla(VAS 9/10) seyreden trigeminal nevralji (TN) tanısı konuldu. Hastanın etkin dozlarda karbamezapin, gabapentin tedavileri ile nevraljiform ağrılarında yeterli düzeyde azalma sağlanamadı(VAS 7/10). Bu nedenle hastaya tedavi seçenekleri sunularak sfenopalatin ganglion sinir bloğu uygulandı. Blokaj sonrası hastanın ağrısında belirginn azalma sağlandı (VAS 3/10). Blokajdan önce yapılan sol trigeminal sinir fonksiyonlarını değerlendirmeye yönelik trigeminal uyarılmış potansiyeller (TUP) testinde, sol trigeminal sinirin N1,P1,N2,P2 yanıtlarında sağa göre gecikmiş latans saptandı. Bu bulgular, sol trigeminal sinir üzerinde demiyelinizan hasar olduğunu trigeminal sinrin fonksiyonunun bozduğunu gösterdi. Sol sfenopalatin blokaj işleminden 1 ay sonra yapılan sonrası yapılan TUP testlerinde sol trigeminal sinire ait N1,P1, N2,P2 latansında düzelme gözlendi. Bu sonuçllar trigeminal sinirdeki inflamasyonun azaldığını demiyelinizasyonun gerilediğini destekledi. Literatürde de belirtildiği gibi, TUP testleri TNnin tanı ve takip sürecinde cerrahi için başarının değerlendirilmesinde kullanılan bir elektrofizyolojik testtir. TUP testleri, trigeminal sinir üzerindeki baskının objektif olarak ölçülmesine ve tedavi sonrası etkinliğinin değerlendirilmesine olanak tanır. TUP, trigeminal sinir köküne uygulanan basının değerlendirilmesinde tedavi etkinliğinin ölçülmesinde kritik bir rol oynar. Bu vakada, TUP testlerinin trigeminal sinir fonksiyonlarındaki anormallikleri belirlemede ve tedavi sonrası iyileşmeleri izleme konusundaki başarısını gösterdiği vurgulanmaktadır.

EP - 479 İNME SONRASI GELİŞEN FASİYAL ÜLSERASYON: TRİGEMİNAL TROFİK SENDROM

ASLIHAN TÖNGEL , SİBEL GAZİOĞLU , DENİZ AKSU ARICA , AYŞE NUR KOCABAŞ

KARADENİZ TEKNİK ÜNİVERSİTESİ TIP FAKÜLTESİ NÖROLOJİ ANABİLİM DALI

Olgu:
Giriş: Trigeminal trofik sendrom (TTS), trigeminal sinirin periferik veya santral bağlantılarının hasarı sonucu sıklıkla burun kanadında, daha nadir olarak trigeminal sinirin diğer innervasyon alanlarında self manüplasyon ile gelişen ülserasyon ile karakterize nadir görülen bir durumdur. Etyolojisinde trigeminal ablasyon, malignite, postensefalitik sekel, travma, herpes zoster ve simplex gibi enfeksiyonlar ve iskemik inme bildirilmiştir. Burada iskemik inmeye bağlı gelişen bir trigeminal trofik sendrom olgusu sunulmuştur.

Olgu:
61 yaş erkek hasta, sol burun kanadı ve saçlı deride iyileşmeyen ülserasyonlar nedeniyle hastaneye başvurdu. Özgeçmişinde hipertansiyon, diabetes mellitus, koroner arter hastalığı ve bypass öyküsü bulunan hastanın 2021 yılında geçirilmiş inme öyküsü mevcuttu. Çekilen difüzyon MR'da sol lateral medüller infarktı mevcuttu. Hasta inmeden 3 ay sonra sol burun kanadı, kulak içi, saçlı deride ülsere yaralar geliştiğini ifade etti. Yapılan biopsi ile malignite ekarte edilen hastanın, burun kanadındaki ülsere yaranın nekroze olması sonucu opere olduğu öğrenildi. Muayenesinde sol alar bölgede ameliyat skarı, ülsere yara, sol kulak içi ve V1 dermatomunda ülsere yaralar mevcuttu. Nörolojik muayenesinde sol v1-v2 duyu alanında hipoaljezi, ısı duyusu kaybı mevcuttu. Solda kornea refleksi alınmıyordu. Hasta yüzünde kaşınma, ağrı olmadığını, kendisinin o bölgeyi kaşımadığını, koparmadığını ifade etti. Klinik bulgularla TTS tanısı koyulan hastaya gabapentin tedavisi başlandı.

Tartışma:
TTS'da ülserin mekanizması temel olarak travmatik ve self manüplasyon olması sebebi ile erken tanı önemlidir. TTS tedavisinde self manüplasyonun önlenmesi temel basamaktır. Bunun yanısıra nöropati tedavisi; gerekli durumlarda cerrahi ve farmokolojik müdahaleler yapılmaktadır. İnme sonrası da gelişebilen bir klinik durum olması sebebiyle TTS farkındalığı, gereksiz müdaheleler ve ülserasyona bağlı gelişebilecek komplikasyonlara erken önlem almak açısından önemlidir.

EP - 480 HİPERGLİSEMİYE SEKONDER SANTRAL PONTİN MİYELİNOZİS: OLGU SUNUMU

BENGİSU ŞAHİN [1], BAŞAK KARAKURUM GÖKSEL [2]

[1] NÖROLOJİ ANA BİLİM DALI, BAŞKENT ÜNİVERSİTESİ TIP FAKÜLTESİ
[2] NÖROLOJİ ANA BİLİM DALI, BAŞKENT ÜNİVERSİTESİ TIP FAKÜLTESİ

Giriş:
Santral pontin miyelinolizis (SPM), genellikle şiddetli kronik hiponatreminin hızla düzeltilmesiyle oluşan nörolojik bir hastalıktır. Bu durum kuadriparezi ve nörobilişsel değişikliklerle birlikte manyetik rezonans görüntülemede karakteristik değişikliklerle kendini gösterir. Klinik belirtiler, bilinç seviyesinin düşüklüğünden dizartriye ve ardından kuadriplejiye kadar değişiklik gösterebilir. SPM genellikle merkezi pontin bazal tabakada myelin yıkımı ile ilişkilidir, bu durum santral pontin myelinoliz olarak da bilinir. Hiperosmolar duruma neden olan hastalıklar SPM'e neden olabilir, ancak bu durum diyabette nadiren görülür. Bu bildiride yürümede dengesizlik, konuşma güçlüğü ile başvuran, uzun süredir kontrolsüz diyabetli 33 yaşında bir erkek hastayı MR bulguları ile tartışmak istedik.

Olgu:
33 yaşında Tip-1 DM tanılı erkek hasta, 1 haftadır peltek konuşma, yürümede dengesizlik şikayetleri ile acil servise başvurdu. Nörolojik muayenesinde hafif dizartri ve hafif ataksik yürüyüş dışında nörolojik muayene normaldi. Beyin MRG'de ponsta T2 ağırlıklı sekanslarda yüksek sinyalli, kısmen simetrik görünümde gradient serilerde periferi hafif hipointens izlenen bilobüle sinyal patolojileri saptandı. Ponsta tariflenen lezyonun ilk planda santral pontin miyelinozis ile uyumlu olduğu düşünüldü. Başvurusunda HbA1c: %14,9 kan şekeri 431'di. Sorgulandığında bir süredir kan şekerinin kontrolsüz olduğu öğrenildi. Endokrinoloji bölümü tarafından insülin tedavisi düzenlendi. Servis takibinde kan şekerinin regüle olmasının ardından klinik iyileşme gösterdi ve taburcu edildi. 1 ay sonraki Nöroloji kontrolünde mevcut polinöropati yakınmaları dışında yeni gelişen şikayeti yoktu.

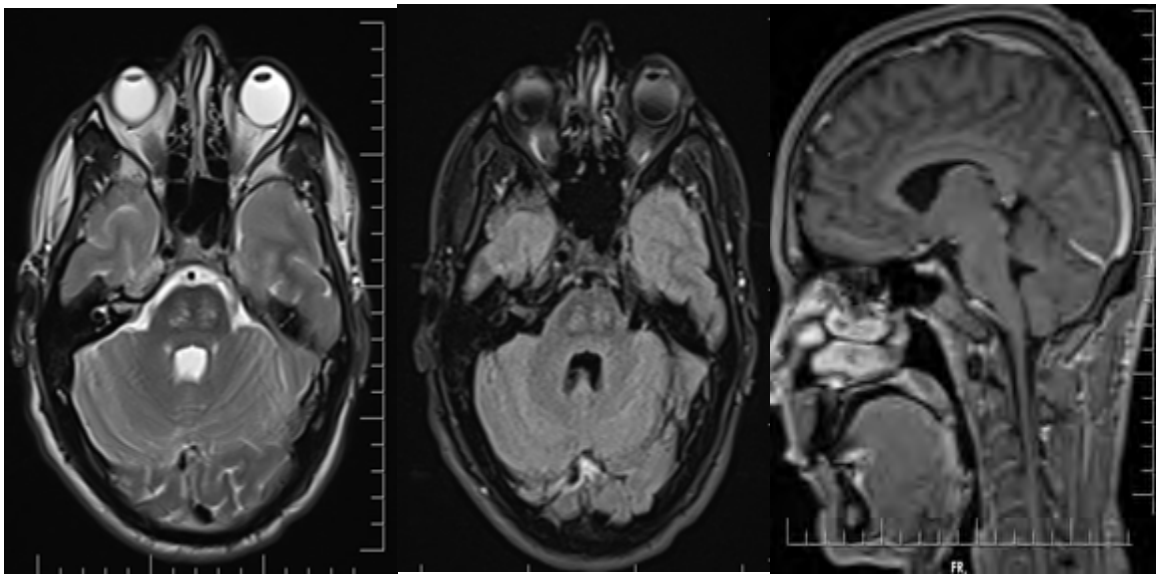

T2/FLAIR aksiyel MR görüntüsü bilateral ponsta hiperintens lezyonu, T1 beyin MRG görüntüsünün sagital kesiti ponsta hafif hipointens lezyonu gösteriyor.

Tartışma ve Sonuç:
Kontrolsüz kan şekeri, diyabetik hastalarda birçok önemli komplikasyona yol açabilir ve SPM de potansiyel olarak ölümcül komplikasyonlardan biridir. Serum sodyum seviyesi normal olduğu ve uzun süredir devam eden hiperglisemisi olduğu için, hiperglisemi bu hastada pontin miyelinolizinin en olası nedeniydi. Hiperglisemi ve diyabetik ketoasidoz, SPM nadir görülen nedenlerindendir. Bu durumun fizyopatolojisi net olmamakla beraber; beyin hücrelerinin, özellikle oligodendrositlerin ani kontraksiyonu ve hızlı hiponatremi düzeltilmesi nedeniyle serum ozmotik basıncının hızla artması sonucu meydana gelen demiyelinizasyonu içerebilir. Oligodendrosit kontraksiyonu ve miyelinolizi açıklamak için iki teori önerilmiştir; bunlar bazen sodyum artışı veya hiperglisemi gibi diğer nedenlere bağlı olarak serum ozmotik basıncının hızla artmasıyla ilişkilidir: (i) kan-beyin bariyeri hasarı nedeniyle lokal enflamatuvar demiyelinizasyon ve (ii) serum ozmotik basıncındaki hızlı

değişimlerin spesifik moleküllerde değişikliklere izin vermeyecek kadar hızlı olmasıyla oluşan hipertonik stres nedeniyle oligodendrosit apoptozudur. Diyabetin kötü kontrolü nedeniyle, kan şekeri seviyesinin dengesiz dalgalanması, ozmotik ortamın dengesizliğine ve normal hücresel telafi yeteneğinin yetersizliğine yol açabilir. SPM ile ilişkili MRG değişiklikleri genellikle T2-ağırlıklı MRIda yüksek sinyal lezyonları içerir. T2-ağırlıklı sinyallerin genişlemesi, demiyelinizasyon ve ödem ile açıklanabilir. Hiperglisemin zamanında tedavisi semptomların iyileşmesini sağlayabilir. Bu nedenle, nörolojik semptomlar ve hiperglisemi ile başvuran diyabetik hastalarda SPM tanısı düşünülmelidir.

Referanslar

1. Hui-Ling Qu et al. Front Neurol. 2023; Central pontine myelinolysis: a rare finding in hyperosmolar hyperglycemia
2. Matías-Guiu JA et al. Pontine and extrapontine myelinolysis secondary to glycemic fluctuation. *Neurologia*. (2016) 31:345–7.
3. Donnelly H et al. Central pontine myelinolysis secondary to hyperglycaemia. *Pract Neurol*. (2016) 16:493–5.

EP - 481 SAĞLIKLI GÖNÜLLÜLERDE YAŞA GÖRE V-HİT NORMAL DEĞERLERİNİN İNCELENMESİ

YASEMİN KARAKAPTAN [1], PINAR ÖZÇELİK [2], GÜLDEN AKDAL HALMAGYİ [3]

[1] ÇİĞLİ EĞİTİM VE ARAŞTIRMA HASTANESİ
[2] BEZMİALEM VAKIF ÜNİVERSİTESİ
[3] DOKUZ EYLÜL ÜNİVERSİTE HASTANESİ

Amaç:
Çalışmamızın amacı laboratuvarımızdaki sağlıklı bireylerin video head impulse testi verilerini değerlendirmek ve artan yaşın test sonucu üzerine etkisini incelemektir.

Gereç ve Yöntem:
Otometrics ICS Impulse (Denmark) programı kullanılmış ,baş ve göz hareketi eğrisinin oranları ölçülerek 6 Semisirküler kanal için VOR kazancı, kanallar arasında asimetri kaydedilmiştir. Sağ göz önünden kamera kaydı alınmıştır. Katılımcılar hedef noktanın 1 metre önüne oturtulmuştur. Tüm katılımcıların testleri aynı kişi tarafından yapılmıştır. (Sağ el dominant) En az 20 baş çevirme testi öngörülemez yönlerde gerçekleştirilmiştir. Baş çevirmeler yaklaşık 100–300 °/s'lik hız ile 20 ° baş çevirme ile yapılmıştır. Vertikal kanallar için katılımcıların baş ve gövdesi birlikte 30-45 ° çevrilerek hedefe sabitlenmeleri istenmiştir. IBM SPSS Statistics for Windows, Version 25 (IBM SPSS Statistics for Windows, IBM Corporation, Armonk, NY) programı kullanılmıştır. Kadın ve Erkek gönüllüler arasındaki fark independent samples t-test ile değerlendirilmiştir. Kolmogrov-Simirnov testi ile verilerin normal dağılıma uygunluğu değerlendirilmiştir. Normal dağılım göstermeyen veriler için Kruskall-Wallis testi, normal dağılım gösteren veriler için ANOVA kullanılmıştır. $P<0,05$ anlamlı değer olarak kabul edilmiştir.

Bulgular:
Kadın ve erkek gönüllüler arasında hiçbir semisirküler kanal VOR kazancında anlamlı fark saptanmamıştır. Lateral semisirküler kanal VOR kazançları ve lateral kanal sağ-sol asimetri verilerinde yaş gruplarına göre anlamlı fark saptanmamıştır. Anterior ve posterior kanal VOR kazançları ve sağ-sol asimetrisi yaş gruplarına göre değerlendirildiğinde; 65 yaş üstü sağlıklı kontrollerde sol posterior kanal kazançlarının; 18-24 ve 45-64 yaş gruplarına göre daha düşük olduğu saptanmıştır. ($P= 0,019$) Diğer vertikal kanalların Vor kazancı ve sağ-sol asimetri verilerinde anlamlı fark bulunmamıştır.

Sonuç:
65 yaş üstü sağlıklı kontrollerde, sol posterior semisirküler kanal VOR kazancının diğer yaş gruplarına göre anlamlı olarak düşük saptandığı çalışmamızın sonucunda; Yaşla birlikte posterior semisirküler kanal fonksiyonlarında azalma olabileceği düşünülmektedir. İleri yaş sağlıklı gönüllülerin dahil edildiği daha çok çalışma yapılması gerekmektedir.

EP - 482 NADİR BİR DEMYELİNİZAN HASTALIK TAKLİTÇİSİ OLARAK NÖROLÖSEMİ OLGUSU

ÇAĞATAY ÇOPUR , ŞULE BİLEN

ANKARA BİLKENT ŞEHİR HASTANESİ, NÖROLOJİ KLİNİĞİ

Olgu:
Kronik böbrek yetmezliği(KBY) ve kronik myelositik lösemi (KML)tanıları ile takipli olduğu öğrenilen 45 yaşındaki erkek hasta, baş ağrısı, sol gözde bulanık görme ve bacaklarda güçsüzlük şikayeti ile başvurdu.

3 ay önce, benzer şikayetler ile başvurduğu dış merkezde yapılmış olan kranial görüntülemede FLAIR sekansta periventriküler alanda ve beyaz cevherde temporal lobu da tutan hiperintens lezyonlar görülmesi üzerine ön tanıda demiyelinizan hastalık, vaskülit, nörobehçet, nörobruselloz düşünüldüğü ve ön tanılara yönelik olarak tetkik edildiği anlaşıldı.

Nörolojik muayenede patolojik bulgu olarak bilateral alt ekstremite 3/5 motor kuvvetteydi, derin tendon refleksleri tüm odaklarda abolikti.

Bilateral grade 4 papilödem mevcuttu. Papil ödem nedeniyle KML ye bağlı optik disk(OD) tutulumu ve kafa içi basınç artışı sendromu(KİBAS) düşünüldü. Tekrarlanan kranial MR görüntülemede FLAIR sekansta hiperintens lezyonlar, perioptik BOS mesafesinde genişleme ve optik sinirde tortiozite mevcuttu ve bu bulgular KİBASın eşlik ettiği demiyelinasyon ve/veya lökoensefalopati olarak değerlendirildi.

Beyin omurilik sıvısı(BOS) lomber ponksiyon yapılarak incelendiğinde; açılış basıncı 30 cmH2O, beyaz küre sayısı 40, yüksek protein, düşük glukoz içeriği tespit edildi. BOS periferik yaymasında lenfomonositer hücre mevcuttu. Menenjit paneli ve BOS kültürü negatif gelmesi nedeniyle santral sinir sistemi(SSS) enfeksiyonu düşünülmedi. BOS akım sitometri sonucu ile akut lösemi, BOS sitoloji sonucu hematolenfoid malignite düşünülerek hasta hematoloji kliniğince devir alındı.

Sonuç:
KML seyri sırasında SSS tutulmu nadir de olsa görülebilmektedir. FLAIR sekansta izlenen oval şekilli hiperintens lezyonlar öncelikli olarak demiyelinizasyon düşündürse de özellikle papilödem ve KİBAS eşlik eden olgularda SSS tutulumu mutlaka akla gelmelidir.

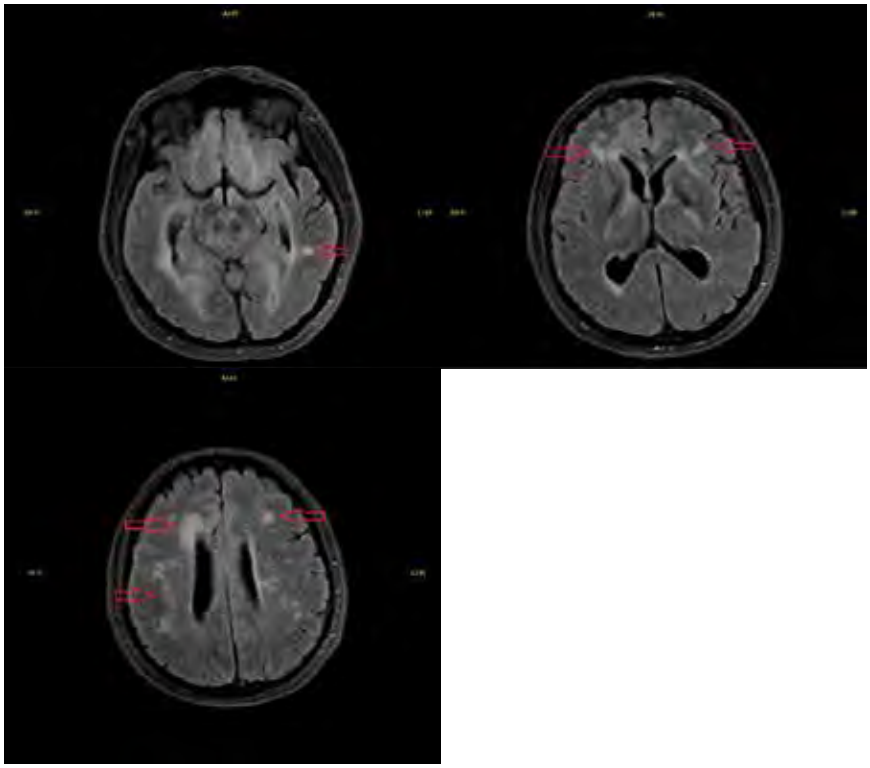

EP - 483 MİGREN HASTALARINDA HEMİKRANİA KONTİNUA(HK) BİRLİKTELİĞİ: İKİ OLGU İLE ÖYKÜNÜN ÖNEMİ

RAMAZAN KARACA [2], EYLEM ÖZAYDIN GÖKSU [1], CENNET YAVUZ [2]

[1] ANTALYA EĞİTİM VE ARAŞTIRMA HASTANESİ
[2] ANTALYA ŞEHİR HASTANESİ

Giriş:
Hemikrania Kontinua (HK), ilk olarak 1984 yılında Sjaastad ve Spierings tarafından tanımlanan nadir bir primer başağrısı bozukluğudur. Otonomik disfonksiyonlarla (konjonktival enjeksiyon, lakrimasyon, burun tıkanıklığı, rinore, pitozis ve miyozis) ilişkili, tek taraflı, sürekli, orta-şiddetli bir başağrısıdır ve indometazine duyarlıdır.

Migren ise genellikle epizodik olup, tek taraflı veya iki taraflı başağrıları ile seyreder ve bulantı, kusma, ışığa ve sese duyarlılık gibi semptomlar eşlik edebilir. Migren baş ağrıları 4 ila 72 saat arasında sürebilir ve stres, belirli yiyecekler ya da hormonal değişiklikler gibi tetikleyicilerle ortaya çıkabilir.

HK ve migrenin birlikte görülmesi nadir olsa da literatürde bu iki başağrısı bozukluğunun birlikte seyrettiği olgu raporları mevcuttur. Bazı vakalar migren hastalarında HK başağrısın eklenebileceği ya da her iki bozukluğun birlikte görüldüğünü ortaya koymaktadır. Bu durum tanı sürecini zorlaştırabilir, çünkü her iki hastalıkta da tek taraflı başağrıları ve otonomik semptomlar olabilir. HK'nin en belirgin ayırt edici özelliği, sürekli tek taraflı ağrı, otonomik bulguların varlığı ve indometazin tedavisine mutlak yanıt vermesidir. Bununla birlikte, bazı vakalarda hem HK hem de migren semptomları görülebilir ve bu hastalarda indometazin dışındaki tedaviler de etkili olabilir. Örneğin, gabapentin gibi bazı ilaçların HK tedavisinde kısmen etkili olduğu bildirilmektedir. Bu nedenle, doğru tanı için dikkatli klinik değerlendirme, öykü alınması ve tedavi yanıtının izlenmesi gerekmektedir. Biz migren tanısı olan iki olgunun başağrılarının HK 'a dönüştüğünü gözlemledik. Primer başağrısı olsa da bir hastada öykünün detaylı alınması gerektiğini bu iki olgu üzerinde tartışmak istedik..

Olgu 1:
51 yaşında kadın hasta, altı aydır devam eden başağrısı şikayeti ile başvurdu. Bilinen migren hastası olan hasta, başvuru öncesi başka bir hastaneye başvurduğu ve hastada kronik migren düşünülerek prolaktik ilaçlar (propranolol) başlandığı öğrenildi. Proflaksiye rağmen hastanın ağrıları geçmediği için tarafımıza başvurmuş. Hastadan alınan anamnez detaylı sorgulandığında son 6 aydır başağrısının sürekli sol tarafta, zonklayıcı vasıfta hafif orta şiddette (VAS 4-5) olduğunu ancak zaman zaman şiddetlendiği (VAS 7-8)bu dönemlerde ışık, ses hassasiyetinin olduğu bazen 2-3 saat bazen de tüm gün sürebildiğini belirtti. Ağrılarının şiddetli olduğu dönmelerde gözlerinin sulandığını ve burun tıkanıklığını öyküde sorunca belirtti. Yine öyküde sürekli olan başağrısını sorunca ifade etti. Hasta migreni olduğu için sürekli olan başağrısından değilde üzerine eklenen ağrılardan şikayetçi olduğunu belirtiyordu. Nörogörüntülemlerinde herhangi bir patoloji saptanmayan hastada HK olduğu düşünülerek indometazin başlandı. Kontrollerde hastanın başağrılarının düzeldiği gözlendi.

Olgu 2:
65 yaşında kadın hasta, başağrılarında sıklaşma şikayeti ile başvurdu. Bilinen migreni olan hastaya ağrılarında artma olması üzerine profilaksi (flunarizin) başlanmış. Düzenli kullanmasına rağmen şikayetleri geçmemesi üzerine tarafımıza başvurdu. Eski migren ağrıları sıklıkla sol parietal bölgede olmasına rağmen zaman zaman sağdan, zaman zamanda her iki taraftan olurken bu yeni başağrısı sürekli sol fronto orbital bölgede lokalize olduğunu belirtti. Ağrısı hafif-orta şiddette (vas 5-6) ama sürekliymiş. Hiç geçmiyormuş, hatta zaman zaman şiddetleniyormuş. Şiddetlendiğinde (vas 8-9)gözünde küçülmeside olan hastanın ağrısı 1-2 saat sürüp eski haline dönüyormuş. Bu ağrılar son 5-6 aydır varmış. Nörogörüntülemelerinde herhangi bir patoloji saptanmayan hastada HK düşünülerek indometazin tedavisi başlandı. Kontrollerde indometazine yanıt olduğu gözlendi.

Tartışma
Her iki olguda da, detaylı öykü alındığında her ne kadar daha önceden tanı konulmuş migren tipi başağrıları olsa da sonradan gelişen eski migren özelliklerinden farklı olarak tek taraflı, sürekli, otonomik bulguların eşlik etmesi, ve migren profilaksileri yeterli dozda kullanılmasına rağmen yanıt alınmamış olması bize HK tanısını düşündürmüştür. HK nin ayırt edici özelliklerinden biri olan indometazine yanıt da bu hastalarda gözlenmiş ve tanımızı desteklemiştir.Rossana ve ark tarafından migren hastalarının %20 sinde HK eklenebileceği gösterilmiş olup hastayı sadece migren olarak değerlendirmeyip detaylı anamnez ve fizik muayene ile sorgulanması gerektiği vurgulanmıştır.Migren ve HK arasındaki ortak patofizyolojik özellikler, her iki hastalığın trigeminal otonomik

refleks ve hipotalamus aktivasyonuyla ilişkili olmasıdır. Trigeminal sinir sistemi, baş ve yüz duyusunu kontrol eder ve her iki durumda da fotofobi, bulantı ve göz yaşarması gibi semptomlara neden olur. Ayrıca, hipotalamusun ağrı yollarını modüle etme rolü, her iki hastalıkta da ağrı mekanizmasını etkiler. Migren ve HK'de otonomik semptomların (örneğin, burun tıkanıklığı, göz sulanması) benzerliği, trigeminal otonomik sistemin aktivasyonu ile ilişkilendirilmiştir. Bu bulgular, her iki hastalığın bazı ortak mekanizmaları paylaşabileceğini göstermektedir.

Sonuç:
Her iki olguda da, altta yatan primer başağrısı olsa da yeni gelişen başağrılarında detaylı öykü mutlaka alınmalı ve olası diğer başağrıları olabileceği göz önünde bulundurulmalıdır.Migren ve HK patofizyolojisi benzer olduğundan dolayı migren tanısı konan bir kişide detaylı bir öyküden HK tanısı kolunmasıyla uygun tedavi başlanmalıdır.Böylelikle hastaların fazladan migren profilaksisi alması ve baş ağrısı şikayetinin önüne geçilmiş olur.

EP - 484 BAŞ AĞRISI İLE GELEN BİR MARFAN SENDROMU HASTASI: KAFA İÇİ BASINÇ DEĞİŞİKLİĞİ OLABİLİR Mİ?

ANIL CEM GÜL [1], BEDİRHAN GEZER [1], GÜL YALÇIN ÇAKMAKLI [1], RAHŞAN GÖÇMEN [2], IŞIN ÜNAL ÇEVİK [1], NEŞE DERİCİOĞLU [1]

[1] HACETTEPE ÜNİVERSİTESİ NÖROLOJİ ANABİLİM DALI
[2] HACETTEPE ÜNİVERSİTESİ RADYOLOJİ ANABİLİM DALI

Amaç:
Marfan sendromu, fibrillin-1 genindeki mutasyon sonucu bağ dokusunu etkileyen kalıtsal bir hastalıktır. Dural yapılardaki zayıflama sonucu hastalarda spontan BOS kaçağı meydana gelerek nadiren intrakraniyal hipotansiyona yol açabilir. Bu bildiride baş ağrısı nedeniyle incelenirken intrakraniyal hipertansiyon saptanan ender bir olgu sunulacaktır.

Olgu:
180cm boyunda, 60kg ağırlığında 18 yaşında Marfan sendromlu kadın hasta 5 yıldır olan migrenöz tipte ağrılarından farklı olarak 2 aydır olan ensede ve vertekste hissettiği VAS 10/10 şiddetinde ağrı tariflemekteydi. Ağrı uykudan uyandırıyor, öksürme ve ıkınmayla şiddetleniyordu. Non-steroid anti-inflamatuar ajanlardan minimal faydalanmıştı. Nörolojik muayenede göz dibinde evre-3 papil stazı görüldü. Kranial MR'da bilateral transvers sinüs distal kesimlerinde stenoz, perioptik BOS mesafelerinde belirginleşme, optik sinirlerde tortiyozite saptandı. MR venografide tromboz görülmedi.

LP'de açılış basıncı 700 mm BOS idi. Ertesi gün hastanın aynı vasıfta olan ağrısı 5/10 şiddetine geriledi. Asetozolamid ve migrenöz tipte baş ağrıları için duloksetin başlandı. Taburculuk sırasında baş ağrısı yoktu.

Sonuç:
Marfan sendromu gibi bağ dokusu hastalıklarında intrakraniyal hipotansiyon görülebilmektedir. Buna rağmen çok nadiren idiyopatik intrakranial hipertansiyon da görülebilir ve mekanizması iyi bilinmemektedir. Baş ağrısı yakınması ile gelen bir Marfan sendromu hastasında BOS basınç değişiklikleri olabileceği akılda tutulmalı ve buna yönelik incelemeler yapılmalıdır.

EP - 485 PERCHERON ARTER İNFARKTI OLGU SUNUMU

ELİF DOĞA ULUGÖL , ZEHRA UYSAL KOCABAŞ , ÖZLEM AYKAÇ , ATİLLA ÖZCAN ÖZDEMİR

ESKİŞEHİR OSMANGAZİ ÜNİVERSİTESİ TIP FAKÜLTESİ NÖROLOJİ ANABİLİM DALI

Giriş/Amaç:
Talamusun arteriyel kanlanması, esas olarak posterior serebral arterin (PCA) dalları tarafından sağlanır. Bu damarlar arasında paramedyan talamik arterler, posterolateral talamik arterler ve posterior koroidal arterler bulunur. Paramedyan arterler normalde her iki PCA'nın P1 segmentinden çıkarlar ve medial talamusu, rostral mezensefalonu beslerler. Percheron arter (PA) varyasyonu durumunda ise tek bir paramediyan arter her iki talamusu beslemektedir. Klinik öneme sahip PA enfarktları oldukça nadir olup % 0.1-2 oranında görülmektedir. PA tıkanıklığı sonucu bilateral talamusta enfarkt gelişmekte olup klinik oldukça değişkendir. Ani gelişen bilinç bozukluğu, konfüzyon, vertikal bakış felcinden komaya uzanan geniş bir yelpazede hastalar başvurabilir.

Olgu:
Düşme ve uyku hali olan, kardiyak enzim yüksekliği nedeniyle dış merkezden akut koroner sendrom düşünülerek kardiyoloji kliniğine sevk edilen 55 yaşında erkek hasta tarafımızca değerlendirildi. Hastanın öz geçmişinde özellik yoktu, nörolojik muayenesinde dizartrisi, bilateral yukarı bakış kısıtlılığı, sağda midriyazisi ve sağ santral fasiyal paralizisi mevcuttu. Hastanın çekilen Bilgisayarlı Beyin Tomografisi (BT) ve Tomografi Anjiyografisinde (BTA) her iki talamusta hipodens iskemik alanlar izlendi (Resim), ana vasküler yapılar normaldi. Hastanın yapılan tetkiklerinde Ejeksiyon Fraksiyonu (EF) %20 saptandı ve Transtorasik Ekokardiyografide (TTE) kardiyak trombüsü mevcuttu. Antikoagülan tedavi altında hastanın takiplerine devam edildi.

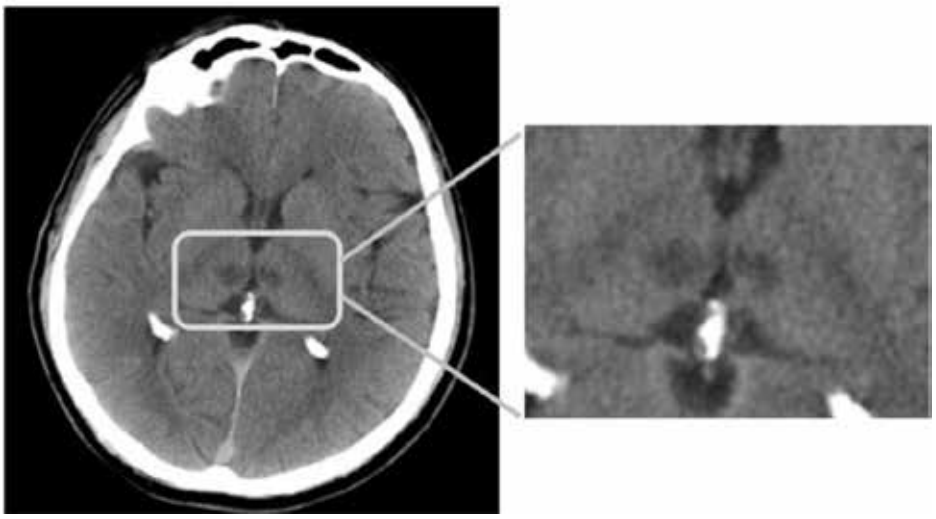

Resim:
BT'de bilateral medial talamik enfarkt alanı

Tartışma/Sonuç:
PA enfarktı, nadir görülen fakat ciddi klinik sonuçları olan bir durumdur. Ayırıcı tanıda mutlaka baziler tepe oklüzyonu, bilateral internal serebral ven trombozu, otoimmün ensefalitler, Wernicke ensefaliti düşünülmelidir. Görüntüleme yöntemleri, özellikle Manyetik Rezonans görüntüleme (MRG), bu durumun tanısında kilit rol oynamaktadır. Tedavi edilmediğinde yüksek morbidite riski taşır. Olgumuz, PA varyasyonunun nadir görülmesine rağmen klinik önemini vurgulamak için sunulmuştur.

EP - 486 ÖZET: DİPLOPİ ŞİKAYETİ İLE GELEN WERNİCKE ENSEFALOPATİ TANISI ALAN HASTA: OLGU SUNUMU

MERVE BOZKURT [1], AYŞE KARAKUŞ [1], FATİH KOÇTÜRK [2]

[1] GAZİANTEP ÜNİVERSİTESİ TIP FAKÜLTESİ NÖROLOJİ ANABİLİM DALI
[2] KAHRAMANMARAŞ SÜTÇÜ İMAM ÜNİVERSİTESİ TIP FAKÜLTESİ NÖROLOJİ ANABİLİM DALI

Olgu:
Wernicke Ensefalopati , tiamin eksikliği nedeniyle diensefalik ve mezensefalik disfonksiyonla ilişkilidir. Wernicke ensefalopatisi (WE) klasik olarak alkol bagimlilarinda tiamin eksikligine bagli gelisen ve konfüzyon, ataksi ve oftalmoparezi semptomlariyla kendini gösteren beslenme eksikligiyle iliskili bir hastaliktır. Kanser, hiperemesis gravidarum , bariatrik cerrahi sonrasi, hastanede yatmakta olan enteral beslenmesi bozuk ve total parenteral nütrisyon (TPN) alan hastalarda da multivitamin replasmaninin yapilmamasi nedeniyle ortaya çıkabilir.

Bu yazıda kronik alkol kullanımı olan 46 yaşında Wernicke Ensefalopati tanılı erkek hasta sunulmuştur. Hastanın dengesizlik ve çift görme şikayeti olup nörolojik muayenede bilateral dışa bakış kısıtlılığı, diplopi, ataksik yürüyüşü izlendi . Hastanın bilinen Koroner Arter Hastalığı ve Diyabet Mellitus tanısı mevcuttu. Çekilen kranial MRGsinde periakuaduktal gri cevherde, bilateral talamus medialinde, mamiller cisimde, mezensefalonda ve pons posterior kesiminde hiperintensiye yer yer gadolinyum tutan lezyonlar izlenmiştir. Hastaya ayırıcı tanıya yönelik diğer tetkikler yapılmıştır. Hastaya yüksek doz tiamin tedavisi verilmiştir. Takiplerinde hastanın ilk tetkikteki görüntüleme bulgularının ve klinik bulguların gerilediği izlenmiştir.

Wernicke Ensefalopatisi nonspesifik klinik bulgular nedeniyle atlanabilen ayırıcı tanıda mutlaka düşünülmesi gereken görüntüleme bulgularının bilinmesi tanı aşamasında önemli bir role sahiptir. Erken tanı ve tedavinin başlatılması, hastalığın klinik seyrinin düzelmesi açısından son derece önemlidir. Tiamın tedavisi sonrası klinik bulguları tama yakın düzelen hastamız sunulmaya değer bulunmuştur.

Anahtar Sözcükler: Wernicke Ensefalopati, Alkol Kullanımı, Tiamin, Ataksi, Oftalmaparezi

EP - 487 DARS2 GEN MUTASYONU İLE İLİŞKİLİ NADİR BİR LBSL OLGUSU

BERAT GÖKSU ÇELENK , ASLI GÜNDÜZ , ASLI AKSOY GÜNDOĞDU

TEKİRDAĞ NAMIK KEMAL ÜNİVERSİTESİ TIP FAKÜLTESİ NÖROLOJİ ANABİLİM DALI

Giriş:
Beyin sapı ve omurilik tutulumu ve laktat yüksekliği ile seyreden lökoensefalopati (LBSL), beyaz cevher dejenerasyonu ile karakterize, nadir görülen kalıtsal bir nörolojik hastalıktır. Mitokondriyal fonksiyonu ve enerji metabolizmasını bozan DARS2 gen mutasyonu; motor defisitler, yürüme ve denge bozuklukları gibi bulgulara yol açabilir. Burada, LBSL tanısı alan bir olguyu sunarak bu nörolojik tablonun klinik zorluklarını ve tanısal önemini vurgulamayı amaçladık.

Olgu:
28 yaşında erkek hasta, yürüme güçlüğü şikayetiyle kliniğimize başvurdu. Öyküsünde 13 yaşında başlayan progresif yürüme zorluğu ve yürüme mesafesinde azalma mevcuttu. Öz ve soygeçmişinde başka özellik saptanmadı. Nörolojik muayenesinde, alt ekstremitelerde distal kas gücü 4/5, derin tendon refleksleri artmış ve yürüyüş makaslama tarzındaydı. Kranial ve spinal manyetik rezonans görüntülemesinde (MRG) T2 FLAIR kesitlerde beyaz cevher, bilateral dentat nükleus ve posterior spinal kordda bulbustan torakal kesime kadar uzanan kontrastlanmayan hiperintensiteler izlendi. Önceki görüntülemeleriyle kıyaslandığında progresyon gözlenmedi. BOS ve serum biyokimya normal, OKB-TİP 2 pozitif, Aquaporin-4 ve MOG antikoru negatif, laktat normal sınırlarda bulundu. Genetik analizde DARS2 mutasyonu saptanan hasta, LBSL tanısı konularak fizik tedavi ve rehabilitasyon sürecine alındı.

Tartışma:
LBSL, çocukluk çağında nonspesifik semptomlar nedeniyle tanı zorluğu yaratarak hastaların uzun süre göz ardı edilme riskini arttırabilir. Karakteristik MRG bulgularıyla laktat seviyeleri tanıda kritik rol oynar. Ancak bulgular arasında farklılıklar gözlenebilmesi nedeniyle bireysel klinik seyir etkilenebilir. Erken tanı, motor fonksiyonların korunmasına ve yaşam kalitesinin arttırılmasına olanak sağlamaktadır. Hastalığın farkındalığının arttırılması, daha hızlı tanı ve doğru yönetim imkanı sunacaktır. Ayrıca LBSL yönetiminde multidisipliner yaklaşım gereklidir. Mitokondriyal disfonksiyon üzerine yapılacak araştırmalar, etkili tedavi stratejileri sunacaktır.

EP - 488 ATİPİK BULGULARLA SEYREDEN SERONEGATİF YÜKSEK ŞÜPHELİ BARTONELLA

DENİZ TÖREN , FİLİZ EKİNCİ , ELİF BANU SÖKER , YUSUF TAMAM

SBÜ ADANA ŞEHİR HASTANESİ

Giriş:
Retina ve optik sinirin inflamasyonuyla seyreden nöroretinit kedi tırmığı hastalığında(KTH) nadirdir.Etken genelde bartonella henselae'dir , rezervuarı kedilerdir. Tipik ve atipik formundadır .Tipik formunda ağrısız primer lezyon ve lenfadenopati (LAP), atipik formu ateş, Parinaud okülogландüler sendrom (%5-6) nöroretinit,endokardit,ensefalit olarak görülebilmektedir.Bu olgumuzda bartonella nöroretiniti ön planda düşündüğümüz hastayı sunduk.

Olgu:
Ek hastalığı olmayan 19 yaş kadın hasta kedi tırmalamasından 1 hafta sonrasında sol gözde ağrı ,bulanık görme, kızarıklık ,baş ağrısı ,halsizlikle başvurdu. Nm'de sol gözde kızarıklık anizokori ,bulanık görme , ağrılı GKH mevcuttu.Solda vizyonu 0.4 optik disk kabarık , makula star görünümü , OCT SRS + . VEP normaldi. Vaskülitik ve enfektif markerlardan mycoplazma ,rubella , borrelia pozitifliği çapraz reaksiyondu. Sedim,crp normaldi. Bosta gram boyamada nadir lökosit ,hücre sayımında 10 lökosit gözlendi.Diğerleri normaldi. Sitolojisi dejenere mononükleer az kısmı polimorfonükleer inflamatuvar hücreler izlendi.Flairda bilateral frontalde gyrusların ödemli olduğu, leptomeningeal kontrastlanmalar izlendi.Orbita mr da bilateral optik sinirde minimal ödem izlendi. Batında retroperitonda biyopsiye uygun görülmeyen lenf nodları saptandı.Bartonella nöroteniti ön tanısıyla doksisiklin ve rifampisin tedavisi aldı.Kontrollerinde sol gözde pupil dilate sekel kaldı.

Tartışma:
Bartonella kedi tırmalaması, ısırmasıyla bulaşmaktadır. KTH'ın en sık sebebidir..Ana etkeni B.henselae'dir. B.Clarridgeiae ,A.felis de etkendir . Ülkemizde B.Henselae ve quıntana çalışılabilmektedir.Tanı klinik,epidemiyoloji ,seroloji ve histolojiyle birlikte konulmaktadır. Bazı hastalarda antikor yanıtının gelişmemesi tanıyı güçleştirmektedir. Olgumuzda seroloji negatıfti. Titre artışları bilinmemektedir.. Lökositoz,sedim,crp yüksekliği 1/3 olguda görülebilmektedir. Atipik bartonellada yalancı pozitiflikler görülebilmektedir.. Şüpheli olgularda B.henselae negatifliğinde B.Clarridgeiae ,A.felis de düşünülmelidir.Olgumuzun öykü ,klinik, tetkiklerinin uyumluluğu ve antibiyoterapiye cevabıyla bartonella tanımız desteklenmektedir.Seroloji negatifliği ise tanımızı güçleştirmektedir

EP - 489 NADİR BİR İNTRASEREBRAL KANAMA ETİYOLOJİSİ OLARAK F XI EKSİKLİĞİ NEDENİYLE GELİŞEN PUTAMİNAL HEMOROJİ OLGUSU VE YÖNETİMİ

GÜLŞAH GÖKOĞLU , AYŞENUR ENGİN , FERİDE ELİF GÜVEN , RUKEN ŞİMŞEKOĞLU , TEMEL TOMBUL

GÖZTEPE PROF. DR. SÜLEYMAN YALÇIN ŞEHİR HASTANESİ

Giriş ve Amaç:
F XI eksikliği, seyrek görülen, kanama profili diğer hemofililere göre çok daha az bilinen daha çok travma ya da cerrahi ilişkili mukozal kanamalara neden olabilen bir kanama bozukluğudur. Bu olgu sunumunda F XI eksikliğine bağlı spontan gelişen intraserebral parenkimel hemoraji ve tedavi yönetiminin tartışılması amaçlanmıştır.

Olgu:
51 yaşında kadın hasta acil servise ani gelişen sol taraf kuvvetsizliğiyle başvurdu. Nörolojik muayenesinde; bilinç açık, konuşma hafif dizartrikti, kas gücü sol üstte 2/5 sol altta 3/5'di. Beyin Bilgisayarlı Tomgrafisi'nde; 42x29mm çapında sağ putaminal hematom izlendi. Hastanın bilinen F XI eksikliği ve hipertansiyon tanısı mevcuttu. Acil servis tansiyon ölçümü 141/81'di. Kanama parametreleri sonuçlanan hastanın aktive parsiyel tromboplastin zamanı (aptt) 143 bulundu. F XI aktivite seviyesi Mart 2019'da %13.9, nisan 2022'de %1 ölçüldüğü öğrenildi. Hematolojiye danışılan hastaya 2 ünite/gün taze donmuş plazma ve 3x1 traneksamik asit 3x1 iv başlandı ve aptt hedef değeri <40 olarak belirlendi. Hastanın mevcut replasmanlarla hematomu bir ay içerisinde tama yakın rezorbe oldu. Taburculuğunda da hematoloji önerisiyle hastaya traneksamik asit tablet yazılarak taburcu edildi.

Tartışma:
F XI eksikliği (Hemofili C) Askenazi yahudilerinde daha sık görülmekle beraber normal popülasyonda görülme sıklığı milyonda 1'dir. Özellikle FXI aktivite seviyesi ölçümü kanama risk profilini belirlemede önemli görülmekte olup, %20'nin altına düştüğünde kanama riski belirgin artmaktadır. Tedavide son yıllarda F XI konsantreleri kullanılmakla beraber daha kolay temin edilebilen taze donmuş plazma 15-20mg/kg/gün verilebilir. Minör mukozal kanamalarda ise ε-aminokaproik asit veya traneksamik asit önerilmektedir. Bu hastaların kanama yönetimlerinde yüksek dozda kan ürünleri kullanıldığı için tromboz riski de artmakta olup hastaların tromboz açısından da sıkı takibi önemlidir.

EP - 490 NÖROSARKOİDOZ VAKA SUNUMU

ATAKAN TOPRAK [1], LEYLA RAMAZANOĞLU [1], ERHAN ÇELİKOĞLU [2], EREN GÖZKE [1]

[1] SAĞLIK BİLİMLERİ ÜNİVERSİTESİ FATİH SULTAN MEHMET EĞİTİM VE ARAŞTIRMA HASTANESİ, NÖROLOJİ KLİNİĞİ
[2] SAĞLIK BİLİMLERİ ÜNİVERSİTESİ FATİH SULTAN MEHMET EĞİTİM VE ARAŞTIRMA HASTANESİ, BEYİN CERRAHİSİ KLİNİĞİ

Amaç:
Sarkoidoz nedeni bilinmeyen kronik,multi-sistemik non- kazeife granülomlarla seyreden inflamatuar bir hastalıktır.Nörolojik tutulum %5-26 olarak görülmekte olup,izole nörosarkoidoz çok daha nadirdir(1,2).Parenkimal,leptomeningeal,sellar tutulum,kranial nöropati,myelopati,ensefalopati,nöropsikiyatrik semptomlar ve periferik sinir sistemi tutulumu ile karşımıza çıkabilir(3).Biz burada diplopi ile gelen sellar ve leptomeningeal tutulumu olan ve biyopsi ile tanı koyduğumuz izole nörosarkoidoz vakamızı paylaşmak istedik.Olgu:47 yaşında kadın hasta çift görme şikayeti ile nöroloji polikliniğine başvurdu.Öyküsünde opere schwannom ve migren dışında özellik ve düzenli ilaç kullanımı yoktu.Nörolojik muayenesi sol gözde dışa bakış kısıtlılığı dışında normaldi.Diğer fiziksel muayenesinde özellik yoktu.Kontrastlı kranial ve tüm spinal MR'larda adenohipofiz sol yarımında ekstraaksiyal mesafede pontomedüller bileşkeye kadar ilerleyip pons anteriorunu invaze eden lezyon ve leptomeningeal seeding alanları görüldü.MR spectroskopide belirgin özellik izlenmedi.Lomber ponksiyonda ılımlı protein yüksekliği ve lenfomonositer hücreler görüldü.Otoimmun ensefalit panelinde Anti-NMDA sınırda pozitif,menenjit ve paraneoplastik panel negatif,IgG4 negatif olarak sonuçlandı.Serum ACE ve bos ACE düzeyleri negatifti.Endokrinolojik ve diğer laboratuar değerlerinde patoloji yoktu.Sistemik sarkoidoz,hematolojik,romatolojik ve enfeksiyöz work-up,malinite work-up temizdi.PET sonucu normaldi.Transsfenoidal hipofizektomi materyali hafif derecede inflamatuar mononukleer hücre infiltrasyonu içeren adenohipofiz dokusu olarak gelen hastanın tanısı netleşmediği için ikinci kez lumbosakral lezyondan biyopsi alınmış olup sonucu sarkoidoz ile uyumlu olarak raporlandı.Hastaya pulse steroid ve sonrasında idame steroid,metotreksat ve hidroksiklorokin tedavisi başlanmış olup şu an şikayetsiz ve nörolojik defisitsiz olarak takip edilmektedir.Sonuç:Heterojen kliniği nedeniyle nörosarkoidoz tanısı koymak zor olabilir.Klinik şüphe,görüntüleme,laboratuar ve histopatolojik bulgular ve diğer tanıların dışlanması gibi geniş bir sistematik bir araştırma gerektirir.Prognozu bireysel farklılık göstermekle birlikte immunsupresan tedavi ile nörolojik hasar,morbidite ve mortalite en aza indirilmeye çalışılmaktadır.

EP - 491 RADYASYON İLİŞKİLİ NÖRİT VE PLEKSİT-OLGU SUNUMU VE LİTERATÜR DERLEMESİ

ANIL CEM GÜL , BEDİRHAN GEZER , MELODİ ÇAKAR , ÇAĞRI MESUT TEMUÇİN , CAN EBRU BEKİRCAN-KURT , ERSİN TAN

HACETTEPE ÜNİVERSİTESİ HASTANESİ NÖROLOJİ ANABİLİM DALI

Amaç:
Nadir görülen radyasyona bağlı nörit-pleksit tanısına dikkat çekmek

Metod-Bulgular:
2013 yılında rektum Ca tanısı ile kemoterapi rejimi+25 doz radyoterapi uygulanan 70 yaşında erkek hastada Mart 2023te belinden ayağına doğru yayılan ağrı gelişmeye başlamış. Hasta, yanma-karıncalanma-iğnelenme-kaşıntı hissi, ağrı veren soğukluk hissi, elektrik çarpma hissi, hissizlik ve fırçalamayla ağrıda artış tarifliyordu. DN4 skoru: 8puan. VAS: 8-9/10 idi.

Hasta Ortopedi, FTR, Nöroşirürji Bölümlerine başvurmuş, ağrıyı açıklayacak bir patoloji bulunmadığı söylenerek algolojiye yönlendirilmiş. Algoloji tarafından kök steroid enjeksiyonu uygulanmış, pregabalin başlanmış, fayda görmemiş, ağrısı giderek artmış. Ocak 2024'te bacağının arka tarafında belirgin hissizlik ve ağrı yakınmasına ek güçsüzlük de eklenen hastanın yürüyüşü bozulmuş, sol ayak parmaklarını kaldıramamaya başlamış ve 2 defa gaita-inkontinansı olmuş. Hasta Nöroloji Bölümümüze araştırılmak üzere yatırıldı.

Muayenesinde sol alt ekstremite proksimal ve distal motor gücü 4+/5 tespit edildi. Sol alt ekstremite dorsalde belirgin, sakruma kadar uzanan, skrotum lateralini de kapsayan allodini, parestezi, hipoestezi tespit edildi.

Sinir iletim çalışmasında, sol sural ve süperfisiyal peroneal duyusal yanıtlar elde edilemezken, sol tibial ve peroneal BKAP amplitüdleri düşüktü. İğne EMG incelemesinde miyokimik boşalımlar ile, sakral pleksus ve L4-L5 inervasyonlu kaslarda aktif-kronik denervasyon bulguları saptandı. Hastada postradyasyon pleksopatisi+L4-5 kök tutuluşu düşünüldü. Lumbosakral kontrastlı MR incelemesinde, radyasyon nöritini telkin eden "sol siyatik sinirin presakral postgangliyonik yaklaşık 4.5 cm uzunluğundaki segmentinde sinir liflerindeki hipointens kalınlaşma ve heterojen kontrastlanma" izlendi

Tartışma:
Radyasyon nöropatisi ve/veya pleksiti, genellikle baş-boyun veya toraks bölgesine uygulanan radyoterapi sonrası ortaya çıkan nadir bir komplikasyondur. Semptomlar genellikle geç evrede ortaya çıkar. Tedavi semptomatik olup radyasyonun dozu ve süresi gibi faktörler bu komplikasyonun gelişiminde belirleyicidir.

EP - 492 ACİL SERVİSTE RACE SKORU KULLANIMININ BDO TANIMLAMA BAŞARISI VE RACE İN TÜRKİYE VALİDASYONU

YELDA YILDIZ , ZEYNEP DEMİRKIRANN , KAAN GÜLCAN , SÜREYYA EC KOZBA , İREM ÖZÜRÜN , YAKUP KRESPİ

İSTİNYE ÜNİVERSİTESİ SAĞLIK UYGULAMA VEARAŞTIRMA HASTANESİ İNME MERKEZİ

Amaç:
Mekanik Trombektomi (MT) büyük damar oklüzyonu (BDO) olan hastalarda özürlülük oranlarının azaltmasına yol açan zamana duyarlı bir tedavi yöntemidir. Son yıllarda, BDO vakalarının doğrudan trombektomi tedavilerinin yapılabildiği kapsamlı inme merkezlerine yönlendirilmesinin gereği hastane öncesi süreçlerde hızlı tanı ve sevki kritik hale gelmiştir. **RACE (The Rapid Arterial Occlusion Evaluation)** skoru, BDO vakalarını hızlı bir şekilde tanımaya yardımcı olan, sahada uygulanabilirliği ve güvenilirliği kanıtlanmış bir skor sistemidir ancak ülkemizde uygulamada geçerliliği tanımlanmamış ve hastane öncesi dönemde kullanıma girmemiştir.

Gereç ve Yöntem:
Bu çalışmada birincil olarak RACE skorunun Türkçe'ye adaptasyonu ve validasyonu amaçlanmıştır. Altıncı yıl intörnlük dönemi acil servis mecburi stajları sırasında, acil triyajda görev alan tıp fakültesi son sınıf öğrencileri, kısa bir eğitim aldıktan sonra, inme ön tanısı ile "nörokod" verilen vakalara RACE skorunu uygulamışlardır. Çalışmada ikincil olarak tedavi amaçlı sevk ve yönetim kalitesinin direkt prognoz ile ilintili olduğu BDO'lu akut iskemik inme hastalarında mezuniyet öncesinde tanı becerisininin arttırılması hedeflenmiştir.

İstinye Üniversitesi Tıp Fakültesi Hastanesi Acil Biriminde 112 tarafından ulaştırılan olası akut inmeli hastalar "nörokod" uygulama prosedürü kapsamında karşılanmakta ve inme pratisyenleri tarafından NIHSS değerlendirmeleri yapılmaktadır. Çalışmamız kapsamında, RACE skoru İngilizce'den Türkçeye çevrilmiş ve alanında uzman 3 nörolog tarafından revize edilmiştir. Eğitim toplantılarında öğrencilere RACE skalası öğretilmiş ve her inme vakasında bu skorun kullanılması sağlanmıştır. 18 yaş altındaki hastalar, travma geçirenler ve eksik verileri olan hastalar dahil edilmemiştir.

Bulgular:
Hastanemize inme ön tanısı ile gelen 349 hastadan 178'i ' (%51) inme tanısı alırken, 146'sı (%42) inme dışındaki tanılarla acile yönlendirilmiştir. İnme olgularının %6'sı (n=11) hemorajik, %94'ü ise iskemik kökenlidir. İskemik inmelerin %33'ünde (n=56) BDO saptanmıştır. RACE'in BDO saptama eşik değeri 5 ve üzerinde alındığında, skorlamanın duyarlılığı 0.66, özgüllüğü ise 0.86 olarak hesaplanmıştır.

Sonuç:
Bu çalışmada intörn doktorlar tarafından uygulanan RACE skoru Türkçe versiyonunun klinik geçerliliği ortaya konulmuştur. Bir sonraki mesleki aşamada acil birimlerde rol alacak Tıp Fakültesi intörn doktrolarında klinik farkındalık artışı sağlanmıştır. RACE skoru hastane öncesi dönem yanı sıra sağlık birimleri acillerinde mekanik trombektomi adayı hastaların yönetim ve sevk süreçlerinin organizasyonunda yararlı olabilir.

EP - 493 TAKİPLİ MULTİPL SKLEROZ HASTASINDA ATAK İLE KARIŞABİLECEK İNME VAKASI

ZEHRA BEGÜM KOÇAK , KÜBRA YUMUŞAK ALTUNYALDIZ , BURAK GEÇER , TAHİR KURTULUŞ YOLDAŞ

ANKARA BİLKENT ŞEHİR HASTANESİ

Giriş:
Multipl skleroz (MS), genelde genç erişkinlerde santral sinir sistemini etkileyen, kronik, inflamatuar, demiyelinizan ve nörodejeneratif bir hastalık olup MS'li hastaların beklenen yaşam süresi tedavideki gelişmeler, iyileştirilmiş sağlık hizmetleri ve yaşam tarzı değişiklikleri ile geçmişten bugüne zamanla artmıştır. Bu da MS'li hastalarda yaşla birlikte görülme riski artan komorbid hastalıkların ortaya çıkmasına neden olmaktadır. İnme, bu komorbid hastalıklarından biridir ve ani gelişen nörolojik defisit ile başvuran yaşı ileri MS'li bir hastada MS atak ayırıcı tanısında göz önünde bulundurulmalıdır. Biz de buna dikkat çekmek için polikliniğimizde MS ile takip edilirken atak kliniği ile gelen bir inme olgusunu sunmak istedik.

Olgu:
Bilinen 24 yıldır multipl skleroz tanılı, OKB pozitif, 62 yaşındaki erkek hasta dimetilfumarat 2x240 mg hastalık modifiye edici tedavi altında takip edilirken yaklaşık 5 gün kadar başlayan ve giderek artan sağ yüz yarımında, sağ taraf ekstremitelerde güçsüzlük şikayetiyle polikliniğimize başvurdu. Daha önceki MS ataklarına benzer şikayetlerle başvuran hastaya 3 gün pulse metilprednisolon 1gr/gün verildi. Şikayetlerinin geçmemesi üzerine çekilen beyin manyetik rezonans görüntülemede sol kaudat nukleus gövde kesimi posteriordan başlayarak inferiorda internal kapsül arka bacağı ile talamus lateraline uzanan akut iskemi lehine difüzyon kısıtlılığı görülmesi üzerine pulse metilprednisolon stoplanıp antiaggregan tedavi başlandı. İnme etiyolojisine yönelik tetkikleri planlandı.

Sonuç ve Tartışma:
Beklenen yaşam sürelerinin uzamasıyla birlikte yaklaşım ve tedavi olarak birbirinden oldukça farklı olan inme - MS atak ayrımını ani gelişen nörolojik defisit ile başvuran ileri yaşlı MS hastasında yapmak oldukça önemlidir.

EP - 494 PAPİLÖDEM VE HİDROSEFALİ İLE PREZENTE OLAN ERİŞKİN YAŞTA TANI ALAN NÖROFİBROMATOZİS OLGUSU

ESRA NUR SANCAR , AYKAN OFLAZOĞLU , PINAR BEKDİK , SERKAN DEMİR , ŞEVKİ ŞAHİN , ÖZDEM ERTÜRK ÇETİN

SBÜ SANCAKTEPE ŞEHİT. PROF. DR. İLHAN VARANK EĞİTİM VE ARAŞTIRMA HASTANESİ NÖROLOJİ KLİNİĞİ

Giriş:
Nörofibromatozis Tip 1 (NF-1); nöroektodermal bir anormallik sonucu başta café-au-lait lekeleri olmak üzere cilt bulguları, iskelet displazileri ve başta nörofibromlar olmak üzere hem iyi hem de kötü huylu merkezi sinir sistemi tümörlerinin büyümesi ile karakterize multisistemik otozomal dominant kalıtımlı bir hastalıktır. İnsidansı 1/3000 birey olup vakaların yaklaşık yarısı aileseldir. Bu çalışmada 19 yaşında görmede bulanıklık şikayeti ile başvurup destekleyici klinik bulgular ve genetik değerlendirme ile Nörofibromatozis Tip 1 tanısı alan hastadan bahsedilecektir.

Olgu Sunumu:
19 yaşında daha önce de gözlük kullanımı olan kadın hasta görmede bulanıklığın artması ve baş ağrısı şikayeti ile başvurdu. Gözdibi muayenesinde papilödem gözlenmesi üzerine tarafımıza yönlendirildi. Hastanın kraniyal MR görüntülemesinde non-komunikan hidrosefali görüldü ve şant operasyonu yapıldı. Kontrastlı MR'da pons, serebellum ve bazal gangliada çoklu nodüler kontrastlanan lezyonlar görülmesi üzerine lomber ponksiyon planlandı, anlamlı bulgu saptanmadı. Vaskülit paneli, tümör belirteçleri, NMO-MOG antikorları negatifti. Servis takiplerinde gövdede boyutları değişken kahverengi lekeler ve gingivada lentijinler gözlenen hastada nörokutanöz hastalık düşünüldü. Nöbet öyküsü olmayan hastada EEG normaldi. Kardiyak incelemede mitral kapak prolapsusu saptandı. Üriner sistem USG'de nefrolitiyazis gözlendi. Kemik yaşı ve kilosu yaşına göre uyumsuz bulundu. Torakoabdominal taramada ve endoskopik tetkiklerde patoloji saptanmadı. Hastanın genetik analizi NF-1 ile uyumlu saptandı. Tanısından sonra yapılan aile taramasında erkek kardeşinde de klinik bulguların eşlik ettiği NF-1 saptandı.

Tartışma:
Nörofibromatozisin nörolojik komplikasyonları çok çeşitli olabilir ve sıklıkla ergenlik ve yetişkinlik döneminde ortaya çıkar. Cilt lezyonları erken dönemde ortaya çıkmasına rağmen her zaman görünür yüzeylerde olmayabilir ve dikkatli bir fizik muayene yapılmazsa dikkatten kaçabilmektedir. Hidrosefali NF Tip 1 seyri sırasında %1-10 civarında görülebilmektedir. Hastamız hidrosefali ile tanı alması açısından dikkat çekicidir. Erken tanı, olası sistemik tutulumun belirlenmesi ve önlenmesi açısından oldukça değerlidir.

EP - 495 PLA2G6 İLİŞKİLİ NÖRODEJENERASYON: GPİ DBS YANITLI GENÇ DİSTONİ OLGUSU

SELEN YILMAZ İBİŞ [1], BİLGE KOÇER [1], HAYRİ KERTMEN [2]

[1] ETLİK ŞEHİR HASTANESİ NÖROLOJİ
[2] ETLİK ŞEHİR HASTANESİ BEYİN VE SİNİR CERRAHİSİ

Olgu:
Fosfolipaz A2 Grup 6 (PLA2G6) genindeki genetik mutasyonların, infantil nöroaksonal distrofi (INAD) ve beyin demir birikimi ile ilerleyen nörodejenerasyon (NBIA) gibi birçok nörodejeneratif hastalıkla ilişkili olduğu düşünülmektedir. Fosfolipaz ilişkili nörodejenerasyon (PLAN), PLA2G6 genindeki mutasyonlar sonucu ortaya çıkar, resesif kalıtılır, dolayısı ile homozigot mutasyonları ile fenotipik özellikler görülür; ancak heterozigot mutasyonu olan olgularda nadiren de olsa kliniğin ortaya çıkabildiğine dair bildirimler mevcuttur.

On-dokuz yaşında erkek hasta, istemsiz hareketler, titreme ve kasılma yakınmaları ile başvurdu. Şikayetleri yedi yaşından beri mevcut olup, zamanla şiddeti artmıştı. Hastanın nörolojik muayenesinde tortikollis, servikal ağırlıklı jeneralize distoni, üst ekstremiteler ve servikal bölgede distonik tremor, saptandı. Beyin Manyetik Rezonans Görüntülemede (MRG) serebellar atrofi, klaval hipertrofi, optik traktın inceldiği ve yüzeyelleştiği görüldü. Globus pallidusda hafif derecede demir birikimi izlendi. Genetik incelemede, PLA2G6 exon 17 chr22:38508292 varyantı p.T766M, c.2297C>T, rs201208246 heterozigot mutasyon saptandı.

Hastanın klinik bulgularının, radyolojik görüntüleme ve genetik inceleme ile beraber değerlendirildiğinde, beyinde demir birikimi ile seyreden nörodejeneratif hastalıklardan PLAN ile uyumlu olabileceği düşünüldü. Medikal tedaviye dirençli distoni nedeni ile globus pallidus interna (GPi) derin beyin stimülasyonu (DBS) uygulanan hastanın postoperatif erken dönemde distonisinde önemli ölçüde azalma olduğu görüldü.

NBIA alt tiplerinden PKAN ve PLAN ile ilişkili distonide medikal tedaviye dirençli olgularda GPi veya subtalamik çekirdek (STN) DBS ile olumlu yanıt alınabileceğine dair bildirimler mevcuttur. Olgumuz PLAN'a spesifik beyin MRG bulgularının bulunması ve heterozigot mutasyonda klinik bulguların ortaya çıkması nedeniyle dikkat çekicidir. Ayrıca PLA2G6 mutasyonuna bağlı PLAN ile ilişkili distonide GPi DBS'nun tedaviye dirençli distonide GPi DBS'nun etkili olabileceğine işaret etmektedir.

EP - 496 MULTİ SİSTEM ATROFİ ALT TİPLERİNİN ERKEN DÖNEM TANISINDA FDG-PET

ELİF GÖZDE TÜREDİ KARABULUT , CANDAN MERVE YERLİGÜL , DAMLA ALDI , FİGEN BAKICI , MUSTAFA ÜLKER , FÜSUN MAYDA DOMAÇ

ERENKÖY RUH VE SİNİR HASTALIKLARI EĞİTİM VE ARAŞTIRMA HASTANESİ

Olgu:
Geçmişte striatonigral dejenerasyon, olivopontoserebellar atrofi, Shy-Drager sendromu isimleri ile anılan Multi sistem atrofi (MSA), günümüzde parkinsonizm(MSA-P) ve serebellar(MSA-S) alt tipleri ile tanımlanmaktadır. Örtüşen klinik bulgular nedeniyle erken dönemde tanı zorlukları vardır. Sıklıkla Parkinson hastalığı (PH) olarak izlenmektedir. Burada olgular ile erken dönemde PH tanısı ile izlenmiş MSA alt tiplerinin Beyin-Floradeoksiglukoz-PET (FDG-PET) bulgularına dikkat çekmek amaçlanmıştır.

Olgu 1:
Altmış dokuz yaşında, kadın hasta,1 yıldır ilerleyici yürüme güçlüğüyle PH tanısı almış ve tedavi başlanmıştı. Yürüyüşünün tedaviye rağmen kötüleşmesi ve idrar inkontinansının eklenmesi nedeniyle kliniğimize başvurdu. Muayenesinde; bradimimi, bradikinezi, ataksik yürüyüş ve asosiye hareketlerin azalma, göz hareketlerinde dismetri, solda disdiadokinezi, bilateral rijidite tespit edildi. MMT:21/30 idi ve REM uykusu davranış bozukluğu vardı. Beyin-MR'da pons ve serebellumda atrofi, FDG-PET'te sol frontal ve parietalde, bilateral serebellumda, putamen ve kaudat başında, hipometabolizma saptandı. Hasta MSA-S olarak takibe alındı.

Olgu 2:
Altmış beş yaşında, kadın hasta, 2 senedir küçük adımlarla yürüme, ellerde titreme şikayetleri ile PH tanısı almış, tedaviye başlanmıştı. Hasta kemik kırıklarıyla sonuçlanan düşmelerin eklenmesi, yürürken vücudunun yana eğilmesi şikâyeti ile kliniğimize başvurdu. Dopaminerjik tedavi altında yapılan muayenesinde yürüyüş antefleksiyon postürde ve küçük adımlıydı. Yürüyüşünün devamında vücudu yana eğiliyordu. Bradikinezi, bradimimi yoktu. Ellerde simetrik kinetik-postüral tremoru vardı ve refleksler canlıydı. Serebellar testler becerikliydi. Ortostatik hipotansiyon vardı. Beyin-MR'da gliotik odaklar, FDG-PET'te sol frontal ve parietal lobda, bilateral temporal lobda, sol putamende hipometabolizma saptandı. Hasta MSA-P olarak takibe alındı.

Tartışma:
Yeni çalışmalar FDG-PET ile MSA alt tiplerinde ayırt edici özelliklerine dikkat çekmektedir. Burada PH olarak izlenen olgularımızın MSA tanısı ve alt tiplerinin ayrımında FDG-PET bulgularının katkısı vurgulanmıştır.

EP - 497 YABANCI DİL OLARAK İNGİLİZCE ÖĞRENİMİNDE İNSAN VE CHATBOT ETKİLEŞİMLERİNİN KARŞILAŞTIRMALI ANALİZİ: NÖROBİLİMSEL BİR PERSPEKTİF

EMİR RUŞEN [1], GAMZE TURUN [2], SEMİN KAZAZOĞLU [2], BURÇAK YAVUZ [1]

[1] ALTINBAŞ ÜNİVERSİTESİ
[2] YILDIZ TEKNİK ÜNİVERSİTESİ

Amaç:
Bu çalışma, yabancı dil ediniminde insan-insan etkileşimi ile insan-bilgisayar etkileşimi arasındaki bilişsel süreçleri ve bu süreçlerdeki farklılıkları incelemeyi amaçlamaktadır.

Gereç ve Yöntem:
Katılımcılar kontrol ve deney grupları olmak üzere ikiye ayrılmıştır. Kontrol grubundaki katılımcılardan insanlarla gerçek zamanlı İngilizce konuşma görevlerini yerine getirmeleri istenirken, deney grubundakilerden yapay zeka destekli ChatGPT ile etkileşim kurarak verilen konuşma görevlerini tamamlamaları istenmiştir. İki farklı etkileşim türü arasındaki bilişsel farklılıkları tespit etmek amacıyla elektroensefalografi (EEG) cihazı kullanılmıştır. Çalışmanın katılımcı grubunu, İstanbul Yıldız Teknik Üniversitesi İngilizce Dil Eğitimi bölümünde öğrenim gören 37 lisans öğrencisi oluşturmaktadır. EEG verilerinin analizi SPSS ve MATLAB programları kullanılarak yapılmıştır.

Bulgular:
Sonuçlar, kontrol grubunun deney grubuna kıyasla sol taraftaki elektrotlardan, özellikle dil gelişiminde kritik rol oynayan frontal loblarda, daha yüksek amplitüd değerleri sergilediğini göstermiştir. İnsan etkileşimine giren katılımcıların, yapay zeka ile etkileşime geçenlere kıyasla daha fazla beyin aktivitesi gösterdiği tespit edilmiştir. Ayrıca, alfa ritmi analizinde, deney grubunun özellikle sol temporal bölgedeki T3 ve T5 elektrotlarında daha yüksek alfa dalgaları sergilediği gözlemlenmiştir. Buna karşılık, kontrol grubunda FP1 ve F7 elektrotlarındaki alfa ritimlerinin anlamlı şekilde daha yüksek olduğu tespit edilmiştir.

Sonuç:
Bu araştırma, insan ve yapay zeka aracılığıyla gerçekleşen etkileşimlerin beyindeki bilişsel süreçler üzerindeki farklı etkilerini vurgulamakta ve dil öğreniminde insan etkileşiminin daha güçlü bir beyin aktivitesi oluşturduğunu ortaya koymaktadır. Elde edilen sonuçlar, dil öğretim stratejilerinin optimize edilmesine katkı sağlamanın yanı sıra, dil edinimi ile ilgili nörobilimsel araştırmalara yeni bir bakış açısı kazandırmayı hedeflemektedir.

EP - 498 MEZENSEFALON LEZYONLU HASTADA GELİŞEN FİSHER' İN BİR BUÇUK SENDROMU BENZERİ KLİNİK TABLO

FURKAN DEMİREL , DÜRDANE AKSOY , BETÜL ÇEVİK , ORHAN SÜMBÜL , YUSUF KOÇAK , UĞUR KULU

TOKAT GAZİOSMANPAŞA ÜNİVERSİTESİ TIP FAKÜLTESİ

Giriş:
Fisher' in bir buçuk sendromu sıklıkla multipl skleroz, beyin sapı vasküler hastalıkları ve arteriovenöz malformasyon sonucu gelişebilir. Olgularda santral fasiyal paralizi, hemiparezi veya hemipleji, hemihipoestezi sıkça eşlik eden diğer nörolojik bulgulardır. Klinikte lezyon tarafındaki gözde hem içe hem dışa bakışta, diğer gözde ise içe bakışta paralizi gözlenir. Burada çift görme şikâyeti ile gelen, değerlendirmeler sonrasında iskemik mezensefalopontin bileşke lezyonu saptanan bir olgu sunuldu. Bu olgu ile; sıklıkla ponsun dorsal tegmentumun iskemik lezyonu tutulumu ile oluşan bunun yanı sıra beyin sapının daha üst kısımlarının etkilenmesiyle de ortaya çıkabilen "Bir Buçuk Sendromu" kliniğine dikkat çekmeyi amaçladık.

Olgu:
Altmış iki yaşında kadın hasta başvurusundan 2 gün önce başlayan şiddetli baş dönmesi, çift görme, ardından gelişen sol göz kapağı düşüklüğü ile acil servise başvurdu. Özgeçmişinde diyabetes mellitus, hipertansiyon, hiperlipidemi öyküleri mevcuttu. Fizik Muayenesi Kş:356 Tansiyon:167/98 dışında normaldi. Nörolojik muayenede; her iki gözün sola lateral bakışı kısıtlı, sağa horizontal bakışta sol gözün orta hattı geçemediği, diğer gözde ise horizontal bakışın normal fakat nistagmusun olduğu tespit edildi. Sağda santral fasial paralizi vardı. Motor defisit saptanmadı. Difüzyon ağırlıklı MR da; mezensefalopontin bileşke sol kısımda akut iskemik lezyon saptandı. Tetkiklerinde HbA1C: %11.2 bulundu. Ekokardiyografi, Holter, Beyin BTA tetkikleri normaldi. Antiagregan tedavileri başlanan hastanın servis takiplerinde her iki gözdeki bakış kısıtlılığının ılımlı düzeyde gerilediği gözlendi.

Tartışma:
Fisher' in Bir Buçuk Sendromu ile diğer kranial sinir etkilenimleri ve nörolojik tutulumlar birlikteliğinde 1.5 sendrom spektrum bozukluklarından bahsedilir. Olgumuzda da sağ gözde dışa bakış korunmuş, diğer horizontal göz hareketlerinde kısıtlılık görülmüş ve MRG' de mezensefalopontin bileşke sol yarımında akut iskemik enfarkt ile uyumlu lezyon tespit edilmişti. Bu durum alt mezensefalon üst pons bölgesinde çaprazlaşan kortikofugal liflerin etkilenmesi sonucu da meydana gelebilir. Dolayısıyla, akut gelişen diplopi, horizontal bakış paralizisi olgularında, özellikle beyin sapının tüm elemanları, uygun görüntüleme yöntemleri ile dikkatli şekilde incelenmelidir.

EP - 499 OKÜLOMOTOR SİNİR PARALİZİSİ İLE PREZENTE OLAN NÖROSİFİLİZ OLGUSU

NACİYE GÖRÜCÜ , SEDEN DEMİRCİ , NUR EBRU BARÇIN

AKDENİZ ÜNİVERSİTESİ TIP FAKÜLTESİ, NÖROLOJİ ANADALI

Giriş:
Okülomotor sinir paralizisi, okülomotor nükleus, mezensefalon tegmentumu, subaraknoid boşluk, kavernöz sinüs ve süperior orbital fissür seviyelerinde gerçekleşebilir. Okülomotor sinir paralizisi travmaya, anevrizmaya, diyabetes mellitusa, serebral iskemilere ve nadir olarak malignitelere bağlı olarak gelişebilir. İzole okülomotor sinir paralizisi ile başvuran ve nörosifiliz saptanan olgu nadir görülmesi sebebiyle sunulmuştur.

Olgu:
50 yaşında erkek hasta çift görme ve göz kapağında düşme şikayetleri ile başvurdu. Özgeçmişinde bilinen bir hastalığı yoktu. Nörolojik muayenesinde sol gözde içe, yukarı ve aşağı bakış kısıtlılığı ve solda pitozu mevcuttu. Beyin, orbita MR, BT Anjiyografide patoloji izlenmedi. Kan tetkiklerinde hemogram, sedimentasyon ve C-reaktif protein değerleri normal, treponema pallidum hemaglütinasyon (TPHA) pozitifliği ve VDRL-RPR pozitifliği saptandı. Lomber ponksiyonda BOS direkt bakısında hücre görülmedi, glikoz 54 mg/dl, protein 53 mg/dl saptandı. BOS menenjit paneli, tuberkuloz, HSV-1/2, Brucella Ig M-Ig G, EBV, CMV DNA PCR negatif; BOS VDRL(1/16(+)) ve BOS TPHA(1/2560(+)) pozitif olarak saptandı. Ig G indeksi:0,90 olarak tespit edildi. 3. kranial sinir tutulumunun

nörosifilize bağlı olduğu düşünüldü, Enfeksiyon hastalıkları tarafından konsülte edildi, antibiyoterapisi düzenlendi, hasta takibe alındı.

Tartışma:
Sifiliz, treponema pallidum'a bağlı olarak gelişen, genellikle cinsel yolla bulaşan multisistemik tutulum yapan bir spiroket hastalığıdır. Hastalığın seyri boyunca, vücuttaki tüm organlar tutulabilir. Nörosifiliz, hastalığın merkezi sinir sistemi (MSS) tutulumu ile giden klinik bir formudur. Nörolojik tutulum daha çok geç dönemde görülmekle beraber her evrede karşımıza çıkabilir. Nörolojik tutulumda motor ve duyusal etkilenme, oftalmik ve işitsel semptomlar, kranial sinir paralizileri, menenjit semptom ve bulguları görülebilir. Bu olgu sunumu, okülomotor sinir felcinde nörosifilizin de ayırıcı tanıda düşünülmesi gerektiğini göstermektedir.

EP - 500 BİR YAPAY ZEKA DÜELLOSU: CHATGPT-4O VE GEMİNİ ADVANCED'İN 2014-2023 YILLARI ARASINDAKİ NÖROLOJİ BOARD SINAVLARINDA ÜSTÜNLÜK MÜCADELESİ

TALHA YAMAK , CEMRE GÜÇLÜ , METE SERGEN , SEMRA ÖZTÜRK MUNGAN

ANKARA BİLKENT ŞEHİR HASTANESİ, NÖROLOJİ KLİNİĞİ

Amaç:
Günümüzde kullanımı giderek artan yapay zeka teknolojilerinin, özellikle tıp eğitimi ve klinik uygulamalarda önemli bir rol oynayacağı öngörülmektedir. Yüksek bilgi düzeyi gerektiren uzmanlık alanlarından biri olan nöroloji alanında ChatGPT-4o ve Gemini Advanced gibi yapay zeka modellerinin bilgi düzeylerini değerlendirmek önem taşımaktadır. Bu çalışmanın amacı, Türk Nöroloji Derneği tarafından hazırlanan board sınav sorularına ChatGPT-4o ve Gemini Advanced tarafından verilen yanıtları karşılaştırarak nöroloji alanındaki yeterliliğini ve klinik kullanım potansiyelini değerlendirmektir.

Gereç ve Yöntem:
Çalışmada, Türk Nöroloji Derneği tarafından 2014-2023 yılları arasında gerçekleştirilen board sınavlarına ait toplamda 749 soru ChatGPT-4o ve Gemini Advanced'e sorularak her iki yapay zeka modelinin yıllara göre genel doğru yanıt oranları ve konu bazında performansları karşılaştırılmıştır. İstatistiksel veriler, yıllara göre analizde bağımlı iki örneklem t-testi ve konulara göre analizde Z-testi kullanılarak elde edilmiştir.

Bulgular:
Tüm sorulara verilen yanıtlarda; Gemini Advanced'in %73.70, ChatGPT-4o'nun ise %84.25 doğruluk oranına sahip olduğu ve ChatGPT-4o'nun istatistiksel olarak anlamlı düzeyde daha yüksek başarı elde ettiği saptanmıştır (p 0.0003). Ayrıca ChatGPT-4o; genel nöroloji (p=0.048), nörodejeneratif hastalıklar (p=0.001) ve baş ağrısı (p=0.0008) alanlarında anlamlı düzeyde üstünlük göstermiştir. Gemini Advanced ise en yüksek doğruluk oranını nöromusküler hastalıklar alanında (%80.6) sergilemiş, ancak her iki model arasında anlamlı fark saptanmamıştır (p=0.65).

Sonuç:
Yıllara ve alanlara göre yapılan karşılaştırmalar, ChatGPT-4onun nöroloji board sınavında Gemini Advancede kıyasla daha yüksek başarı gösterdiğini ortaya koymuştur. Çalışmanın bulguları, ChatGPT-4onun nöroloji alanında daha güvenilir bir yapay zeka modeli olduğunu göstermektedir. Bununla birlikte, yapay zekâ modellerinin nöroloji gibi uzmanlık gerektiren alanlardaki performansını değerlendirmek için daha fazla araştırmaya ihtiyaç duyulmaktadır.

EP - 501 KSÜ TIP FAKÜLTESİ NÖROLOJİ KLİNİĞİ: HIZLI İLERLEYECİ SUBAKUT ENSEFALOPATİ VAKA ÖRNEKLERİ

SELAHATTİN YAĞMAHAN , MEHMET ALİ EKENEL , YUSUF ÖZDEMİR , HAMZA ŞAHİN , DENİZ TUNCEL BERKTAŞ , MUSTAFA GÖKÇE , YILMAZ İNANÇ , CEMİLE BUKET TUĞAN YILDIZ

KAHRAMANMARAŞ SÜTÇÜ İMAM ÜNİVERSİTESİ NÖROLOJİ ANABİLİM DALI

Amaç:
Creutzfeldt–Jakob Hastalığı (CJH), subakut süngerimsi ensefalopati olarak da bilinen, hızlı bir progresyon gösteren ve nihayetinde ölümle sonuçlanan nadir bir nörodejeneratif hastalıktır (1). Bu yazıda KSÜ Tıp Fakültesi Nöroloji Kliniği'mizde, son yıllarda sık karşılaştığımız, hızlı ilerleyen ensefalopati tablosu ile yatırdığımız beş CJH olgusunun klinik, laboratuvar ve görüntüleme özelliklerini özetledik.

Olgu-1:
56 yaş erkek hasta, subakut ilerleyici unutkanlık ve denge problemleri ile başvurdu. Muayenede küçük adımlarla ve ataksik yürüme paterni gözlendi. Beyin diffüzyon MRG'de bilateral yaygın kortikal bölgelerde diffüzyon kısıtlılığı (kurdele işareti) tespit edildi. EEG'de jeneralize yavaşlama ve BOS incelemesinde 14-3-3 proteini pozitif saptandı. Hasta yatışının üçüncü ayında exitus oldu.

Olgu-2:
53 yaş erkek hasta, subakut ilerleyici unutkanlık ve miyoklonus şikayetleriyle başvurdu. Muayenede bilinç konfüze, non-oryante ve non-koopere olarak izlendi. Beyin diffüzyon MRG'de bilateral fronto-temporal kortikal bölgelerde (kurdele işareti) ve bazal ganglionlarda diffüzyon kısıtlılığı tespit edildi. EEG'de jeneralize yavaşlama saptandı. BOS incelemesi yapılamadan hasta exitus oldu.

Olgu-3:
54 yaş kadın hasta, subakut ilerleyici unutkanlık ve denge problemleri ile başvurdu. Muayenede bilinç apatik, kısmi oryante ve kısmi koopere olarak izlendi. Beyin diffüzyon MRG'de bilateral yaygın kortikal bölgelerde (kurdele işareti) ve bazal ganglionlarda diffüzyon kısıtlılıkları tespit edildi. EEG'de bilateral yavaş trifazik dalgalar ve BOS incelemesinde 14-3-3 proteini pozitif saptandı. Hasta yatışının sekizinci ayında exitus oldu.

Olgu-4:
69 yaş erkek hasta, subakut ilerleyici unutkanlık ve sol tarafta güç kaybı şikayetleri ile başvurdu. Muayenede sol tarafta hemiparezi izlendi. Beyin diffüzyon MRG'de bilateral yaygın kortikal bölgelerde difüzyon kısıtlılığı (kurdele işareti) tespit edildi. EEG'de jeneralize yavaşlama ve BOS incelemesinde 14-3-3 proteini pozitif saptandı. Hasta yatışının dördüncü ayında exitus oldu.

Olgu-5:
61 yaş kadın hasta, subakut ilerleyici unutkanlık ve davranış değişikliği şikayetleri ile başvurdu. Muayenede ajite, non-oryante ve non-koopere olarak izlendi. Beyin diffüzyon MRG'de bilateral yaygın kortikal bölgelerde difüzyon kısıtlılığı (kurdele işareti) tespit edildi. EEG'de jeneralize yavaşlama ve BOS incelemesinde 14-3-3 proteini pozitif tespit edildi. Hasta yatışının ikinci ayında olup nöroloji yoğun bakım ünitemizde takip edilmektedir.

Sonuç:
Hızlı ilerleyici subakut ensefalopati tablosu ile başvuran hastaların ayırıcı tanıları arasında CJH mutlaka yer almalıdır.

Kaynaklar:
1. Rasheed U, Khan S, Khalid M, Noor A, Zafar S. A systemic analysis of Creutzfeldt Jakob disease cases in Asia.Prion.31 Aralık 2024;18(1):11-27.

EP - 502 GEÇİCİ KORPUS KALLOSUM SPLENİUM LEZYONLARININ KLİNİK ÖNEMİ

ZEYNEP AKÇA , HATİCE DENİZ HİNTOĞLU , BÜŞRA ELİF YILDIRIM , ALAADDİN ATEŞ , NESLİN ŞAHİN , FATMA MÜNEVVER GÖKYİĞİT

SAĞLIK BİLİMLERİ ÜNİVERSİTESİ GAZİOSMANPAŞA EĞİTİM VE ARAŞTIRMA HASTANESİ NÖROLOJİ VE RADYOLOJİ KLİNİKLERİ

Amaç:
Korpus kallosum spleniumuna sınırlı lezyonlar nadirdir, sıklıkla geçici olabilmektedir ve etyopatogenezi konusunda yapılan çalışmalarda kesin bir görüş belirtilememektedir.

Biz bu çalışmada hastanemiz acil servisi ve nöroloji polikliniğine çeşitli yakınmalar ile başvuran ve kranial görüntülemelerinde korpus kallosum spleniumunda lezyon saptanan hastaları klinik olarak değerlendirmeyi, olası lezyon etyolojilerini incelemeyi amaçladık.

Gereç ve Yöntem:
Hastanemiz acil servisine ve nöroloji polikliniğine başvuran veya nöroloji kliniğinde takip edilen hastaların 2018 yılına kadar geriye dönük kranial görüntülemeleri taranmış olup çalışmaya DWI sekansında korpus kallosum spleniumunda diffüzyon kısıtlılığı gösteren 11 hasta dahil edildi.

Bulgular:
Çalışmaya dahil edilen hastaların 3'ünde sistemik viral enfeksiyon, 1'inde tüberküloz menenjit 1'inde hipokalsemi, 1'inde hipoglisemi, 1'inde karbonmonoksit toksisitesi, 1 MS Atak etyolojide ön planda düşünüldü. 3 hastanın ise etyolojisi belirlenemedi. 8 hastanın kontrol Kranial MR görüntülemesinde lezyonlarda belirgin gerileme izlendi.

Sonuç:
Splenial lezyonlar epileptik nöbetler, SSS enfeksiyonları, demiyelinizan hastalık atağı gibi nörolojik hastalıklarla görülebildiği gibi, sistemik toksik- metabolik nedenlerle de görülebilmektedir. Bu lezyonlar görüldüğünde tanı açısından tereddüt ve endişe yaratmaktadır. Ancak geçici oluşları, tekrarlanan görüntülemelerinde lezyonun gerilemesi veya görülmemesi, nörolojik hastalıkların yanı sıra sistemik hastalıklarla birlikte de görülebilmeleri, bunların tanı koydurucu ve nörolojik bulguya yol açabilecek özellikte olmadığını düşündürmüştür. Etyopatogenezi ise henüz tam olarak aydınlatılamamıştır. Ancak, nörolojik tanıda karışıklık yaratmamaları için tanınmaları önemlidir.

EP - 503 POLİNÖROPATİ İLE BAŞVURAN ANTİ MA 2 POZİTİF PARANEOPLASTİK NÖROLOJİK SENDROM OLGUSU

YILDIZHAN ŞENGÜL , İSMAİL TOKLU

ÇANAKKALE ONSEKİZ MART ÜNİVERSİTESİ TIP FAKÜLTESİ NÖROLOJİ KLİNİĞİ

Giriş:
Paraneoplastik nörolojik sendromlar (PNS) doğrudan kanser metastazından, kanser tedavisinin yan etkilerinden, beslenme eksikliklerinden, metabolik bozukluklardan veya koagülopatilerden kaynaklanmayan bir grup nörolojik bozukluktur. Altta yatan kanser tarafından tetiklenen immün cevaba sekonder olarak ortaya çıkar (1).

Anti-Ma2 antikoru, kesin bir PNS tanısı koymaya yardımcı olabilecek iyi karakterize edilmiş onkonöral antikorlardan biri olarak tanımlanmıştır (2). Buna göre, anti-Ma2 antikoru ile ilişkili PNS (Ma2-PNS) tipik olarak testis germ hücreli tümörleri olan erkeklerde görülür ve sıklıkla anormal MRI bulgularıyla birlikte tipik limbik, diensefalik veya beyin sapı disfonksiyonu semptomlarıyla ortaya çıkar (3). Ma2-PNS esas olarak merkezi sinir sistemini içerir ve daha az periferik sendrom vakası tanımlanmıştır.

Polinöropati ile başvuran anti ma 2 pozitif paraneoplastik nörolojik sendrom olgumuzu sunuyoruz.

Olgu:
66 yaşında erkek hasta, 9 ay önce başlayan ve gittikçe artan yürüyüş bozukluğu, denge kaybı ve bilateral ayaklarda uyuşukluk şikayetleri ile tarafımıza başvurdu. Bilinen diyabetus mellitus, koroner arter hastalığı tanıları mevcuttu. Klopidogrel ve metformin kullanıyordu. Nörolojik muayenesinde bilinç açık, oryante, koopere, pupiller izokorik, direkt ve indirekt ışık refleksleri alınıyordu. Kranial sinir muayenesi olağan. Kas kuvveti 4 ekstremitede tam, tandem beceriksiz, her iki ayakta parestezik yakınmaları mevcuttu. DTR'ler normoaktif olarak alındı. Taban cildi refleksi bilateral fleksördü. Yapılan EMG'sinde 'Altta belirgin duyusal ağırlıklı hafif ılımlı aksonal polinöropati' saptandı. BOS tetkikinde hücre sayımı:1/mm^3 protein: 48mg/dl idi. Rutin biyokimya, hormon testlerinde patoloji saptanmadı. Serolojik testler, vaskülit markerları, tümör markerları negatifti. Kontrastsız Beyin MR'da hastanın kliniğini açıklayacak patoloji saptanmadı. Torakal ve lomber MR'da hemanjiom saptandı. Paraneoplazi paneli sonucunda anti-ma2 pozitif saptanan hastaya 5 gün süreyle IVIG(0,4gr/kg/gün) başlandı. Skrotal USG normal saptandı. Toraks BT'de patoloji saptanmadı. Tedavi yanıtını gözlemlemek amacıyla 1 hafta sonra kontrole çağırıldı. Hastanın kontrol muayenesinde değişiklik saptanmaması üzerine 4 seans plazmaferez tedavisi yapıldı. Dış merkezde planlanan PET normal olarak sonuçlandı. Hastanın takip kontrolünde değişiklik görülmemesi üzerine 5 gün boyunca 1gr/gün IVMP tedavisi verildi. Yakınmalarında kısmen düzelme görülen hasta poliklinik takibine alındı.

Tartışma ve Sonuç:
Polinöropati ile başvuran hastalarda paraneoplastik nörolojik sendrom ilişkisi ve erken başlanan immünoterapinin faydası göz önünde bulundurulmalıdır. Ayrıca kanser taraması detaylı yapılmalıdır. Paraneoplastik antikorların negatif sonuçlanması halinde yüksek şüphe varlığında tekrarlayan incelemeler yapılmalıdır. Anti-ma2 antikorunun polinöropati ile ilişkisi zayıf olarak bilinse de olgumuzda görüldüğü üzere anti-ma2 pozitifliğinin polinöropatiye sebep olabileceği unutulmamalıdır.

1: Dalmau, Josep O., and Jerome B. Posner. "Paraneoplastic syndromes affecting the nervous system." *Seminars in oncology*. Vol. 24. No. 3. 1997.
2: Graus, F., Delattre, J. Y., Antoine, J. E., Dalmau, J., Giometto, B., Grisold, W., ... & Voltz, R. (2004). Recommended diagnostic criteria for paraneoplastic neurological syndromes. *Journal of Neurology, Neurosurgery & Psychiatry*, *75*(8), 1135-1140.
3: Dalmau, J., Graus, F., Villarejo, A., Posner, J. B., Blumenthal, D., Thiessen, B., ... & Rosenfeld, M. R. (2004). Clinical analysis of anti-Ma2-associated encephalitis. *Brain*, *127*(8), 1831-1844.

EP - 504 ISRARCI BAŞ AĞRISI İLE BAŞVURAN SANTRAL SİNİR SİSTEMİ VARİCELLA ZOSTER VIRUS ENFEKSİYONU: OLGU SUNUMU

ZEYNEP KÜBRA ARSLAN , SÜMEYYE GÜLHANIM KOÇ , ŞERİFE BÜŞRA DEMİRTAŞ , NAZİRE AFŞAR

MARMARA ÜNİVERSİTESİ TIP FAKÜLTESİ NÖROLOJİ ANABİLİM DALI

Giriş:
Varicella Zoster Virus (VZV), enfeksiyöz nörolojik hastalıkların başlıca nedenlerinden biri olup, ensefalit ve menenjitin ikinci en yaygın nedenidir. Tanı, klinik bulgulara, nörolojik semptomlara, beyin omurilik sıvısı analizine ve görüntüleme bulgularına dayanır. Bununla birlikte her hasta tüm bulguları birlikte sergilemez ve tanıda zorluk yaşanabilir. Bu vaka sadece baş ağrısı ile başvurup tanı alması nedeniyle sunulmuştur.

Olgu:
27 yaşında erkek hasta, 4 gündür devam eden baş ağrısı ile nöroloji polikliniğine başvurdu. Hastanın bilincinde bozulma olmamıştı. Sıkıştırıcı tarzda, eforla şiddeti artan ve ağrı kesici yanıtı tam olmayan bir ağrı tarif ediyordu. Nörolojik muayenede patolojik bulgu izlenmedi. Göz dibi muayenesinde optik disk doğal görüldü. Fizik muayenesinde cilt döküntüsü gibi patolojik bir bulguya rastlanmadı. Kraniyal görüntülemelerinde parsiyel empty sella dışında patolojik bulgu saptanmadı. Persistan baş ağrısı tetkik açısından hastaya LP yapıldı. LP'sinde BOS basıncı ve glikozu normal, proteini yüksekti (184 mg/dl) , mikroskopta hücre:230 mononükleer hücre/mm3 olarak sonuçlandı. BOS PCR'da VZV pozitif saptandı. Hastaya 3x10mg/kg asiklovir başlandı. Hastada immünsupresif süreçlerin dışlanması açısından gönderilen anti-HIV ve sifiliz antikorları negatifti. EEG'si normaldi. Asiklovir tedavisinin 5. gününde yapılan kontrol LP sonuçlarında VZV PCR testi negatif sonuçlandı. Klinik takipte de antiviral tedavi ile baş ağrısının belirgin olarak azaldığı görüldü.

Sonuç:
VZV'nin SSS tutulumu genellikle immünsuprese ve ileri yaş hastalarda olmakla birlikte sağlıklı genç erişkinlerde de nadiren görülebilmektedir. Hastalarda çoğunlukla meningeal iritasyon bulguları ve/veya bilinç değişiklikleri görülmekle beraber, baş ağrısı da yaygın bir başvuru nedenidir. Bu yüzden ısrarcı baş ağrısı ayırıcı tanısında enfeksiyöz nedenlerin atlanmaması, tedaviye erken başlanması hastalığın prognozu açısından hayati önem taşımaktadır.

EP - 505 TRANSVERS MİYELİT KLİNİĞİ İLE BAŞVURAN OLGUDA MULTİPL MİYELOM

BARIŞ HAYTI , SELMA TEKİN , CEVRİYE BEYZA KARAN

PAMUKKALE ÜNİVERSİTESİ TIP FAKÜLTESİ, NÖROLOJİ ANABİLİM DALI

Giriş ve Amaç:
Transvers Miyelit spinal kord tutulumu sonrası; akut gelişen güçsüzlük, duyu değişiklikleri ve mesane/bağırsak disfonksiyonu ile karakterize nadir bir inflamatuar durumdur. Ayırıcı tanısında kordun noninflamuar, kompresif tutulumu ile GBS gibi non-miyelopatik tablolar akla gelmelidir. Multipl Miyelom'da spinal kord basısı nadir olmakla birlikte acilen tanınıp müdahale edilmesi gereken bir durumdur. Transvers miyelit kliniğini düşündüren bu hastada lezyondan yola çıkılarak MM tanısı konulması sebebiyle olgumuzu sunmaya değer bulduk.

Olgu:
İki ay önce pnömoni ile yoğun bakım yatışı olan, bilinen DM, HT ve Parkinson tanılarına sahip 74 yaşında erkek hasta 10 gündür, alt ekstremitelerde belirgin güçsüzlük ve idrar-gaita inkontinansı nedeniyle tarafımızca değerlendirilmiştir. Muayenesinde alt ekstremitelerde kas gücü 3/5 saptanmış olup, DTR üstte ++, alt ekstremitelerde alınamamıştı. Göbek altında hipoestezisi mevcuttu. Kan değerlerinde Total proteini 100 g/L ve düzeltilmiş kalsiyum değeri 10,2 mg/dL olup hafif yüksek, CRP 105 mg/L, HGB 9,2 g/dL, Sedim 105 mm/sa olarak görülmüştü. EMG'de sensöri-motor polinöropati saptanmış ancak DM tanısı olması sebebiyle GBS tanısı konmadan önce spinal görüntülemeler planlanmıştır. Torakolomber MRG'nda T8 düzeyinde kompresif, çevre dokuya da invazyon gösteren, yoğun kontrast tutan kitle lezyonu ve lumbosakral kesimde yer yer kontrastlanmalar izlendi. Hasta NRŞ tarafından acil operasyona alınarak; patoloji sonucu ile plazma hücreli myelom tanısı konulup hematolojiye devredildi.

Tartışma ve Sonuç:
Paraparezi ile başvuran hastada EMG'de polinöropati saptanıp GBS; seviye veren duyu kusuru sebebiyle de TM tanıları akla gelmiştir. Ancak yapılan tetkikler sonrasında MM tanısı konmuştur. Nörolojik hastalara her zaman multidisipliner yaklaşmanın hastanın en kısa sürede tanı ve tedavi alması açısından oldukça önemli olduğunu bu olgumuzla vurgulamak istedik.

EP - 506 MULTİPL SKLEROZ HASTALARINDA DENGE, DÜŞME VE YORGUNLUĞUN DEĞERLENDİRİLMESİ

ELMAS GENÇ [2], BETÜL ÇEVİK [3], AHMET İNANIR [1], DÜRDANE AKSOY [3], SEMİHA GÜLSÜM KURT [3]

[1] FİZİK TEDAVİ VE REHABİLİTASYON ÖZEL KLİNİĞİ
[2] ONDOKUZ MAYIS ÜNİVERSİTESİ HALK SAĞLIĞI ANABİLİM DALI
[3] GAZİOSMANPAŞA ÜNİVERSİTESİ NÖROLOJİ ANABİLİM DALI

Amaç:
Multipl Skleroz (MS) hastalarında günlük yaşam aktivitelerini belirgin olarak etkileyebilen denge bozukluğu, düşme ve yorgunluk şikâyetlerinin olduğu bilinmektedir. Bu şikâyetler arasındaki ilişkiyi araştırmak amacıyla bu çalışma planlanmıştır.

Gereç ve Yöntem:
McDonald kriterlerine göre MS tanısı konulmuş, Genişletilmiş Engellilik Durum Ölçeği (EDSS) skoru 3 ve altı olan 13 erkek ve 37 kadından oluşan toplam 50 MS hastası ve 27 kadın 23 erkek toplam 50 sağlıklı gönüllü çalışmaya alındı. Hasta ve kontrol grubunda, yorgunluk değerlendirme ölçeği (FSS) skorları, Biodex denge sistemi ile değerlendirilen denge test sonuçları ve düşme risk skorları; hasta grubunda son 1 yıl ve son 6 ayda düşme sayısı, hastalık süresi, görsel uyarılmış potansiyeller ve Oligoklonal band sonuçları kaydedildi. FSS skoru 4,5 ve üzeri olanlar yorgun olarak kabul edildi.

Bulgular:
Hastaların %50si son altı ayda düşme tarifliyordu ve %50sinde yorgunluk tespit edildi. Hasta grubunda kontrol grubuna göre; postural denge testi ve düşme riski puanları yüksekti ve istatistiksel açıdan anlamlı derecede fark saptandı ($p<0,05$). Ayrıca düşme ve yorgunluğu olan MS hastalarında denge test skorları ve düşme riski anlamlı derecede artmıştı. Yorgunluk saptanan hastalarda, serebellar, piramidal, beyinsapı tutulum puanları ile yorgunluk arasında anlamlı ilişki saptanırken; duysal, barsak/mesane, görsel, mental tutulum puanları ile yorgunluk arasında anlamlı bir ilişki saptanmadı.

Sonuç:
Bu çalışmada düşük EDSS skorlu MS hastalarında da yorgunluk, denge bozukluğu ve düşme riskinin arttığı ve bu şikâyetlerin birbirleriyle ilişkili oldukları saptandı. Ambulasyon bozukluğu olmayan düşük EDSS'li MS hastalarının yönetiminde yorgunluk, denge bozukluğu ve düşme riski ve bunların birbirleriyle olan ilişkileri de değerlendirmeye alınmalıdır.

EP - 507 TİPİK RADYOLOJİK BULGULARIYLA NÖROSİSTİSERKOZ VE KANSER BİRLİKTELİĞİ: NADİR VAKA

PINAR BULUT [1], ELİF SÖYLEMEZ [1], SİBEL KARŞIDAĞ [1], MEHMET FATİH ÖZDAĞ [1], FATMA SİBEL BAYRAMOĞLU [2]

[1] SAĞLIK BİLİMLERİ ÜNİVERSİTESİ, SULTAN 2.ABDÜLHAMİD HAN EĞİTİM VE ARAŞTIRMA HASTANESİ, NÖROLOJİ KLİNİĞİ
[2] SAĞLIK BİLİMLERİ ÜNİVERSİTESİ, SULTAN 2.ABDÜLHAMİD HAN EĞİTİM VE ARAŞTIRMA HASTANESİ, RADYOLOJİ KLİNİĞİ

Amaç:
Nörosistiserkoz, Taenia solium larvalarının merkezi sinir sistemine yerleşmesiyle oluşur. İyi pişirilmemiş domuz eti, taşıyıcı domuz/insan dışkılarıyla kontamine su/gıdalarla bulaşır. Parazitin lokalizasyonuna göre klinik bulgular değişebilmektedir. Tanıda altın standart görüntüleme yöntemleridir. Ülkemizde nadir görülen bu olguyu, radyoloji görüntülerine dikkat çekmek amacıyla sunmaktayız.

Olgu:
Kırksekiz yaşında kadın, meme kanseri, karaciğer ve kemik metastazları olup kemoterapi almaktaydı. Bir haftadır olan kollarda istemsiz atmalarla konuşmada azalmasına son gün uyku hali eklenmişti. Muayenesinde uykuya meyilli, emir almıyor, anlamlı kelime çıkışı yoktu. Beyin MR'da parankimde T1 ve flair'de hipointens, T2'de hiperintens, bazılarının ortasında skoleksin görüldüğü, kontrast tutmayan, sınırları ince çok sayıda kistler; meninkslerde kontrast tutulumu izlendi. BOS glukoz 17,1mg/dL, protein 119mg/dL, WBC 7/mm$^{3'}$tü, viral-bakteriyel belirteçler negatifti, kültürde üreme olmadı. Klinik tablo ve tipik görüntülemesi sebebiyle tanıda nörosistiserkozis düşünüldü. İmmünolojik testler çalışılamadı. Albendazol ve deksametazon tedavisinin beşinci gününde hasta kaybedildi.

Tartışma:
Nörosistiserkoz parazitin tutulum yerine göre parankimal ve ekstra-parankimal (subaraknoid aralık, meninks, ventriküller) olarak görülür. Parankimal tutulumda en sık epileptik nöbetler görülür. Ekstra-parankimal tutulumda tablo kistlerin sayısı, boyutu, konumu ve konağın bağışıklık yanıtına göre asemptomatikten, başağrısı, fokal defisitler, bilişsel ve psikiyatrik semptomlara, ölüme kadar değişebilir.

Tanı klinik belirtilere, görüntüleme bulgularına ve epidemiyolojik maruziyete dayanmaktadır. Tanıda nörogörüntüleme çalışmaları esas alınıp, maruziyet verileri tanıyı destekleyen dolaylı kanıtlar olarak kabul edilmektedir. Enzyme-linked immunoelectrotransfer blot en duyarlı testtir ancak negatif seroloji tanıyı dışlatmamaktadır.

Hastalık MR bulgularına göre evrelendirilir (Veziküler, kolloidal veziküler, granüler nodüler, kalsifiye nodüler).
Tedavide antiparaziter olarak praziquantel ve albendazol, intrakranial hipertansiyon varlığında kortikosteroid, hidrosefali durumunda cerrahiye başvurulmaktadır.

Sonuç: Özellikle immün-yetmezlikli bireylerde akla gelmeli, tipik görüntüleme bulguları akılda tutulmalıdır.

EP - 508 EMBOLİZAN AJAN VE STENT UYGULAMASI SONRASI YÜZDE GELİŞEN DİRENÇLİ YABANCI CİSİM GRANÜLOMU: NADİR BİR OLGU SUNUMU

GÜLDENİZ ÇETİN [1], UĞUR UYGUNOĞLU [2]

[1] ŞEHİT İLHAN VARANK SANCAKTEPE EĞİTİM VE ARAŞTIRMA HASTANESİ
[2] CERRAHPAŞA TIP FAKÜLTESİ

Giriş:
Yabancı cisim granülomları, vücudun yabancı maddelere karşı geliştirdiği kompleks bir savunma mekanizmasıdır. Erken dönemde tespit edilip çıkarılmayan veya akut inflamasyon sırasında fagosite edilemeyen yabancı cisimler, zamanla fibröz dokuyla çevrelenerek granülom oluşturur. Bu granülomlar, sadece dışarıdan gelen yabancı cisimlere karşı değil, aynı zamanda cerrahi işlemler sırasında implante edilen materyallere karşı da oluşabilir. Bir kısmı asemptomatik kalırken, diğerleri ağrı, şişlik veya fonksiyon bozukluğuna neden olabilir.

Olgu:
28 yaşında erkek hasta, sağ şakakta künt ağrı, sağ frontal, sağ maksiller ve mandibüler bölgede cilde açılan yara ve akıntı şikâyetleriyle kliniğimize başvurmuştur. Hastanın anamnezinde 3 yaşındayken sağ göz kapağına travma sonrası arteriyovenöz malformasyon geliştiği, 18 yaşında kitle etkisi ve pitozis nedeniyle embolizan ajan ve stent uygulaması ile kapatıldığı öğrenilmiştir. Postoperatif ilk hafta içerisinde sağ göz kapağı ve alında şişlik, kızarıklık ve ağrı gelişmiş, zamanla bu doku cilde açılan akıntıya dönüşmüştür. Sonraki dönemde bu akıntı maksiller ve mandibüler bölgeye doğru yayılmıştır. Yaklaşık 5 sene boyunca devam eden ve antibiyoterapiye direnç gösteren açık yaralardan alınan biyopside stent materyaline ait yabancı cisim ve dev hücreli granülom dokusu izlenmiştir. Dijital Serebral Anjiografi ile bu bulgular desteklenmiştir. Granülom dokusuna yönelik yabancı cisim rezeksiyonu planlanmıştır.

Sonuç:
Sunulan olgu, yabancı cisim reaksiyonunun uzun vadeli komplikasyonlarını gösteren ilginç ve nadir bir örnektir. Yüzde geçmeyen ağrıya eşlik eden akıntının mutlaka enfektif açıdan araştırılması gerekir. Ayrıca, hastanın geçmiş tıbbi öyküsünün detaylı bir şekilde incelenmesi ve yabancı cisim maruziyet öyküsünün mutlaka sorgulanması gerekmektedir. Bu vaka, tıbbi müdahalelerin uzun vadeli sonuçlarının dikkatle değerlendirilmesi gerektiğini ve yabancı cisim reaksiyonlarının beklenmedik şekillerde ortaya çıkabileceğini göstermektedir.

EP - 509 MULTİPL SKLEROZ TANILI HASTADA AKUT İSKEMİK İNME

AYŞE AVCI , HALUK GÜMÜŞ

SELÇUK ÜNİVERSİTESİ TIP FAKÜLTESİ NÖROLOJİ ANABİLİM DALI

Olgu:
Multipl Sklerozda, santral sinir sistemindeki kronik inflamasyonun indüklediği endotelial disfonksiyon ve buna bağlı ateroskleroz serebrovasküler hastalık riskini artırır.Hastalarda akut gelişen nörolojik disfonksiyon MS atak olabileceği gibi akut iskemik inmeye bağlı olarak da gelişebilir.

2007 yılında MS tanısı alan 37 yaşında kadın hasta fingolimod tedavisi altında iken MS atağı ile kliniğimize başvurdu.5 gün IV pulse steroid tedavisi verildi.Klinik düzelme ile taburcu edildi.1 hafta sonra bulantı, kusma ve baş dönmesi şikayeti ile acil servise başvurdu.Nörolojik muayenesinde sağ nazolabial oluk silik, konuşma dizartrik ve sağ üst ve alt ekstremitede kas gücü 3/5 idi.Acil serviste çekilen difüzyon MRda sol serebellar hemisferin medial ve posterior kesimlerinde ADC karşılığı olan difüzyon kısıtlılığı tesbit edildi.Akut iskemi ile uyumlu görünüm saptandı.İnme etyolojisisne yönelik yapılan araştırmada transtorasik ekokardiyografi normal olarak değerlendirildi.Ritim holterde aritmi izlenmedi.Yapılan tetkiklerinde MTHFR heterozigot mutasyon izlendi.

Multipl Sklerozda kronik inflamasyona bağlı endotelial hasarın aterosklerotik süreci tetiklemesi ve bunun progresyonu ile iskemik inme görülebilmektedir.MSte immobilite ve hastalığın doğal seyrinde olan inflamasyon ve vasküler disfonksiyonun neden olacağı iskemik inmeye karşı dikkatli olunmalıdır.

EP - 510 TURNER SENDROMU VE MULTİPL SKLEROZİS BİRLİKTELİĞİ, OLGU SUNUMU

MUHAMMET AKİF ÇEVİK , RIFKI ULUER , CAHİT AYAN , ALPEREN KAPAMA , HALUK GÜMÜŞ

SELÇUK ÜNİVERSİTESİ TIP FAKÜLTESİ NÖROLOJİ ANABİLİM DALI

Olgu:
Turner Sendromuna otoimmün hastalıkların sıkça eşlik ettiği bilindiğinden Multipl Sklerozisin de eşlik etmesi beklenebilir. Ancak Multipl Sklerozis ile Turner Sendromu birlikteliğine dair literatürde vaka bildirimi izlenmemiştir.

Bilinen Turner Sendromu, Hashimato Tiroiditi, Multipl Sklerozis tanılı hasta; 11 sene önce dış merkezde optik nörit atağıyla Multipl Sklerozis tanısı almış. 3 sene glatimer asetat kullanımı mevcut. İlaç yan etkiler nedeniyle kesilmiş. Sonrasında hasta hekim kontrolünü ve ilaç kullanımını bırakmış. Son 1 aydır ataksik yürüyüş, dengesizlik ve idrar kaçırma şikayetleriyle dış merkezde 5 gün pulse steroid tedavisi aldıktan sonra yakınmaları gerilemeyen hasta tarafımıza başvurdu. Nörolojik muayenesinde patolojik olarak sol tarafta rölatif aferent pupil defekti, parmak-burun testi beceriksiz, diz-topuk testi beceriksiz, tandem yürüşü bozulmuş, derin tendon refleksleri hiperaktif saptandı. Yürüyüş ataksikti. EDSS(Expanded Disability Status Scale) skoru 3'tü. Kontrastlı Kranial, servikal ve torakal MRG (Manyetik Rezonans Görüntüleme) incelemesinde kontrast tutulumu olmayan infratentorial , periventriküler ve jusktakortikal yerleşimli yaygın demiyelinizan plak ile uyumlu lezyonlar izlendi. Servikal spinal kordda ve T12 spinal kord seviyesinde kontrast tutulumu göstermeyen demiyelinizan plak izlendi. Yapılan BOS (Beyin Omurilik Sıvısı) incelemesinde oligoklonal bant tip 2 pozitif sonuçlanmıştır. VEP incelemesinde solda P100 latansında uzama ve dalga morfolojisinde bozulma izlendi. 7 gün boyunca 1g/gün dozundan pulse steroid tedavisi verilmesi sonrası klinik progresyon ve EDSS skor artışı nedeniyle Natalizumab tedavisi planlandı. Hastanın 32 kg olması nedeniyle 45 günde 1 kez şeklinde tedavi başlandı. Hasta halen Natalizumab tedavisi altında aktif şikayeti ve klinik progresyonu olmadan tarafımızca takip edilmektedir. Bu olgu sunumunda Multiple Sklerozis tanısıyla takip ettiğimiz Turner Sendromu vakasını sunmak istedik.

EP - 511 FARKLI KLİNİK TABLOLARIYLA İKİ SPONTAN KAROTİKOKAVERNÖZ FİSTÜL OLGUSU

GİZEM ÇALIŞKAN ERSÜ , ELİF SÖYLEMEZ , SİBEL KARŞIDAĞ

SAĞLIK BİLİMLERİ ÜNİVERSİTESİ SULTAN 2.ABDÜLHAMİD HAN EĞİTİM VE ARAŞTIRMA HASTANESİ

Amaç:
Karotikokavernöz fistül (KKF) karotid arterden kavernöz sinüse doğru uzanan anormal bir şanttır. Hemodinamik olarak düşük ve yüksek akışlı, etyolojik olarak travma sonucu ve spontan şeklinde sınıflandırılır. Amacımızfarklı klinik tablolarla gelen iki KKF olgusunun klinik özellikleri ve radyolojik görüntülerine vurgu yapmaktır.

Olgu 1:
85 yaş kadın, ileri evre Alzheimer Hastalığı, kontrolsüz hipertansiyon tanıları olup 10 gün önce yüksek kan basıncı sonrasında başlayan sağ gözde ağrı, şişlik, morarmaya bulanık görme eklenmişti. Sağ konjonktiva hiperemikti,kemozisi vardı, sağ göz parmak hareketlerini seçemiyordu, sağ pupil fiks dilateydi, sağ göz hareketleri her yöne kısıtlıydı, proptozisi mevcuttu. BT anjiografisinde sağda belirgin olmak üzere bilateral kavernöz sinüste vasküler yapılar dilate (en geniş yerinde 15mm), bilateral oftalmik vende yoğun kontrast madde dolumu izlenmiş olup bilateral KKF'le uyumluydu. Komorbiditeleri sebebiyle endovasküler/cerrahi girişim riskli bulundu.

Olgu 2:
76 yaş kadın, hipertansiyon, katarakt tanıları vardı. 2 aydır sağ gözde bulanık görme şikayetiyle göz hekimine başvurmuş, sağ optik disk ödemi tespit edilmesi üzerine tarafımıza yönlendirilmişti. Sağ optik disk sınırları seçilemiyor, sağ göz hareketleri serbestti. BT anjiografide sağ superior oftalmik vende dilatasyon, kavernöz sinüste sinyal artışı izlenip KKF'le uyumluydu. Hasta endovasküler girişimikabul etmedi. Takiplerinde sekonder glokom gelişti.

Tartışma:
Spontan KKF, genetik yatkınlık veya hipertansiyon sebebiyle zayıflamış karotid arterin dural dallarının yırtılmasından kaynaklanır. En sık yaşlı kadınlarda, düşük akışlı görülür. Klinik tablo kavernöz sinüsteki kranial sinir ve vasküler yapıların tutulumuna bağlı olarak değişir. Düşük akışlı fistüllerde fistül hızına bağlı olarak tablo sinsi bir şekilde ortaya çıkabilir.

Sonuç: Görme kaybı, proptozis, kemozisle gelen hastalarda KKF, travma öyküsü olmasa bile akla gelmelidir.

EP - 512 MANTLE CELL LENFOMA VE TEK TARAFLI GÖRME KAYBI: OPTİK SİNİR TUTULUMU MU YOKSA TEMPORAL ARTER TUTULUMU MU?

İLAYDA YILMAZ , GÖZDE BAŞKURT , DERYA ERDOĞDU BULAT , NUR BANU OKUR , RÜMEYSA KARACA , GÜLNUR TEKGÖL UZUNER

ESKİŞEHİR OSMANGAZİ ÜNİVERSİTESİ TIP FAKÜLTESİ, NÖROLOJİ ANABİLİM DALI

Amaç:
Mantle cell lenfoma (MCL), Non-Hodgkin B hücreli lenfomaların %3-10'unu oluşturan agresif seyirli nadir alt tipidir. Lenf nodları, gastrointestinal sistem, kemik iliği tutulumu sık görülmekle birlikte santral sinir sistemi (SSS) tutulumu nadiren bildirilmiştir. Bu olgu sunumunda MCL tanılı tedaviye dirençli hastada gelişen tek taraflı görme kaybı ile optik sinir veya temporal arter tutulumu olasılığı tartışılmaktadır.

Olgu:
79 yaşında, yedi yıldır MCL tanısıyla takipli, aralıklı kemoterapi ve son beş aydır bruton kinaz inhibitörü kullanan erkek hastada, dört ay önce sol gözde geçici görme kaybı sonrasında sol gözde bulanık görme, sol yüz yarısında şimşek çakar tarzda baş ağrısı şikayetleri gelişmiştir. Yapılan nörolojik muayenesi sol optik sinir temporalinde solukluk, sol pupil refleksinde zayıflık, sol temporal hassasiyet dışında doğal saptanmıştır. Kontrastlı beyin ve orbita manyetik rezonans görüntülemeyle bilateral optik sinirlerde tortiozite ve sol talamusta hemorajik sekel dışında patoloji saptanmamıştır. Laboratuvar incelemesinde sedimentasyon hızı 69 ölçülmüş, akut faz reaktanları yüksek saptanmıştır. Visual Evoked Potentials incelemesinde sağ gözde latans uzaması gözlenmiş, sol gözde yanıt alınamamıştır. Uygulanan yedi günlük yüksek doz intravenöz metil prednisolon (IVMP) tedavisiyle sol gözde tama yakın düzelme sağlanmış, oral prednol başlanmıştır. Temporal arter ultrasonografisi normal bulunan hastaya temporal arter biyopsisi planlanmaktadır.

Tartışma:
Literatürde MCL'nin SSS tutulumu nadir gözlenmekle birlikte prognozu etkilediği bilinmektedir. Optik sinir ve temporal arter tutulumuyla ilgili sınırlı sayıda vaka bildirilmiştir. Bu olguda, yüksek doz IVMP tedavisine belirgin yanıt alınması ve yapılan tüm tetkikler eşliğinde optik sinir tutulumu ön planda düşünülmektedir. MCL'de nadir görülen tutulumlarda klinik şüphe oldukça önemlidir ve tedavinin hızlı uygulanması görme kaybını önlemek açısından kritik bir rol oynamaktadır.

EP - 513 STEROİDE DİRENÇLİ ORBİTAL MİYOZİT

ORKHAN MAMMADOV , NURBANU AYGÜNDÜZ YAPICI , AHMET YUSUF ERTÜRK

DOKUZ EYLÜL ÜNİVERSİTESİ, NÖROLOJİ ANABİLİM DALI

Giriş:
Orbital miyozit genellikle genç kadınlarda idiyopatik olarak ortaya çıkan bir veya daha fazla ekstraoküler kasın inflamasyonudur. Sık klinik prezentasyon haraketle belirginleşen orbital ve periorbital ağrı, proptozis, diplopi, göz kapağı ödemi ve konjuktival hiperemidir. Ekstraoküler kasları ve etraf dokuları etkileyen vasküler, inflamatuar, enfeksiyöz, sistemik otoimmün, neoplastik ve nadiren paraneoplastik nedenler de orbital miyoziti taklit edebilir. En önemli ayırıcı tanılar arasında tiroid ilişkili göz hastalığı, orbital selülit, orbital tümör ve orbitayı tutabilen diğer inflamatuar hastalıklar yer almaktadır. Bazı kronik ve reküren vakalar dışında tipik olarak kortikosteroid tedavisine dramatik yanıt vermektedir.

Olgu:
42 yaş kadın hasta 1 aydır var olan sağ gözde ağrılı içe deviasyon ve horizontal diplopi nedenli başvuruyor. Yapılan nörolojik muayenede sağ göz primer pozisyonda zorunlu içe deviye olmakla beraber göz haraketleri her yöne bakışta serbest idi. Proptozis, göz kapağında ödem, gözde kızarıklık yoktu. Görme keskinliği, görme alanı, göz dibi muayenesi ve yapılan diğer nörolojik muayene bulguları tam olağan idi. Çekilen kontrastlı kraniyorbital MRda sağ medial rektus kas gövdesi düzeyinde fuziform şeklinde kalınlaşma, IVKM enjeksiyonu sonrasında heterojen kontrastlanma gözlendi. Tiroid oftalmopatisi için otoantikorlar, sarkoidoz için ACE düzeyi ve vaskülit tarama paneli gönderildi. Anti Jo1 + olarak saptandı. Serumdan paraneoplazi ve inflamatuar miyozit paneli gönderildi. Hastaya orbital miyozit ön tanısı ile 1 gr/gün IV metilprednizolon tedavisi başlandı. 7 günlük kortizon tedavisinden yararlanım gözlenmedi. Göz hastalıkları bölümü tarafından biyopsi yapılması planlandı. Biyopsi öncesinde metilprednizolon tedavisi kesildi. Tedaviye dirençli olması nedeniyle paraneoplazi açısından değerlendirilen olgunun PET çekiminde sağ internal ve sol eksternal iliak bölgelerde pararektal lenf nodunda maligniteyle uyumlu olabilecek artmış FDG tutulumu saptandı. Hastada uzak etki pareneoplastik sendromlar düşünüldü. Onkolojik-jiinekoloji bölümüne yönlendirildi.

Sonuç:
Paraneoplastik sendromlar oto-enflamatuvar süreçlerle uzak etki ile nörolojik şikayetlere sebep olabilmektedir. Orbital miyozit de bunlardan biridir. Özellikle tedaviye dirençli olan nörolojik sendromlarda pareneoplastik sendrom düşünülmedir. Öncelikli tedavi bu sürece sebeb olan tümöre yönelik hedef tedavidir.

EP - 514 PRİMER SEKSÜEL BAŞAĞRISI: OLGU SUNUMU

MELİKE KAYA

SAMSUN EĞİTİM ARAŞTIRMA

Olgu:
Seksüel aktiviteyle ilişkili primer baş ağrısı(PSB) primer baş ağrılarının bir alt grubudur. PSB selim bir baş ağrısıdır ve genel populasyonda yaşam boyu prevelansi %1-1.6dir. Genellikle erkek popülasyonda gözlenir ve hastanın yaşam kalitesini olumsuz yönde etkiler. Baş ağrısı iki taraflı şiddetli ve patlar tarzda ortaya çıkar. PSB yaşamı tehdit edebilecek bazı önemli serebral hastalıklarda da görülebileceğinden subaraknoid kanama, intraserebral hemoraji, sinüs ven trombozu, intrakraniyal hipertansiyon veya hipotansiyon ve serebral tümör gibi nedenler mutlaka dışlanmalıdır. 47 yaşında erkek hasta , 3 aydır cinsel aktivite esnasında olan şiddetli basagrisi olması üzerine polikliniğine başvurdu. Başağrısı yaklaşık 1 saat süren , bilateral yerleşimli , zonklayıcı karakterdeydi. Ağrıya bulantı, kusma, baş dönmesi, ses ve ışık hassasiyeti eşlik etmiyordu. Kullanılan ağrı kesicilere cevap vermiyordu. Başağrısı sadece cinsel aktivite ile oluyordu . Hasta bu ağrıları ilk kez yaşıyordu. Özgeçmişinde herhangi bir hastalık öyküsü yoktu. Soygeçmisinde özellik yoktu. Nörolojik muayenesi normaldi. Labaratuar incelemesinde, tam kan ve rutin biyokimya tetkikleri, hormonal değerleri normaldi.Ayırıcı tanı açısından MRG ve MRA normal tespit edildi. PBS tanısı ile indometazin 50mg/gün tedavisi verilen hastanın takibinde ataklar devam etmedi. Sonuç olarak PBS nadir görülen iyi seyirli bir primer başağrısı tipi olmakla birlikte mutlaka altta yatan bir sebebinin olup olmadığı dışlanmalıdır. Eğer sebep yoksa uygun tedavi ile başarılı sonuçlar elde edilebilir.

EP - 515 KEMOTERAPİ İLİŞKİLİ NÖROPATİK AĞRI TEDAVİ YANITININ DEPRESYON, ANKSİYETE VE UYKU BOZUKLUĞU İLE OLAN İLİŞKİSİNİN ARAŞTIRILMASI

BURAK ZAN [1], MUSTAFA CAM [2]

[1] EGE ÜNİVERSİTESİ ALGOLOJİ BÖLÜMÜ
[2] ÇANAKKALE 18 MART ÜNİVERSİTESİ NÖROLOJİ ANABİLİM DALI

Amaç:
Kanser hastalarının tedavisinde uygulanan tedavi yöntemi olan kemoterapinin önemli ve sık gözlenen yan etkilerinden birisi kemoterapi ilişkili periferal nöropati(KİPN)'dir. Günümüzde bu hasta grubunun polikliniklere başvuru oranı artmış olup tedavi yanıtlarında yetersizlikler gözlenebilmektedir. Kanser hastaları arasında ruhsal durum ve uyku bozuklukları sık olarak gözlenmektedir ve bu faktörlerin varlığı nöropatik ağrı şiddetini artırabilmektedir. Bu çalışmada KİPN tanısı alan hastalarda uygulanan tedavideki başarısızlığa neden olabilecek olası ek nedenler olan depresyon, anksiyete ve uyku bozukluğunun etkisini incelemeyi amaçladık.

Gereç ve Yöntem:
Çalışmamız, KİPN teşhisi konulan 54 gönüllü katılımcı ile gerçekleştirilmiştir. KİPN teşhisi konulan katılımcılara ağrı şiddetini değerlendirmek amacıyla LANSS ağrı skalası uygulanmıştır. Katılımcılara uygulanan gabapentin ve pregabalin tedavilerinin etkin doza ulaşması sonrası yapılan kontrol muayenelerinde katılımcılara tekrar LANSS ağrı skalası uygulanmasına ek olarak depresyon derecesi açısından Beck depresyon ölçeği, anksiyete derecesi açısından Beck anksiyete ölçeği, uyku bozukluğu derecesi açısından Pittsburgh uyku skalası ölçekleri uygulanmıştır.

Bulgular:
Depresyon şiddetinin tedaviye yanıtsızlığı artırdığı saptandı. Ayrıca depresyon şiddeti ile nöropatik ağrı şiddeti arasında korelasyon bulundu. Şiddetli anksiyetesi olanların, hafif düzeyde anksiyetesi olanlara göre daha az tedavi yanıtının olduğu saptandı. Anksiyete şiddetinde artış ile nöropatik ağrı şiddeti arasında korelasyon bulundu. Uyku bozukluğu yaşayan hastaların tedavi yanıtsızlığı daha yüksek oranda saptandı. Uyku bozukluğu varlığı ile nöropatik ağrı şiddeti arasında anlamlı seviyede korelasyon saptandı.

Sonuç:
Çalışmamızda depresyon, anksiyete ve uyku bozuklukları gibi komorbiditelerin KİPN tedavisine olan etkisi incelenmiştir. Uygulanan ölçekler ile bu komorbiditelerin tedaviye yanıtsızlığa ek olarak nöropatik ağrı şiddetini artırdığı gözlemlenmiştir. Çalışmamıza ek olarak bu komorbiditelere yönelik tedavi uygulanarak hastaların tekrar değerlendirildiği ve katılımcı sayısının artırılarak yapılacak ihtiyaç duyulmaktadır.

EP - 516 OPTİK ATAK GEÇİRMEMİŞ OLAN MULTİPL SKLEROZ HASTALARINDA GÖRSEL UYARILMIŞ POTANSİYEL BULGULARI

ALP SARITEKE , NAZLIHAN EZGİ KAVUK , SEDEF SAĞLAM ARTAGAN , İREM FATMA ULUDAĞ , UFUK ŞENER

SAĞLIK BİLİMLERİ ÜNİVERSİTESİ İZMİR TEPECİK EĞİTİM VE ARAŞTIRMA HASTANESİ

Amaç:
Multipl skleroz (MS), genellikle genç erişkinleri etkileyen santral sinir sisteminin demiyelinizasyon ve aksonal dejenerasyonla giden inflamatuvar kronik bir hastalığıdır. Görsel uyarılmış potansiyel (VEP) çalışmaları, MS hastalarında optik sinir hasarını gösteren, duyarlı ve maliyeti düşük bir tanısal test yöntemidir. VEP ile klinik olarak optik nörit atağı öyküsü olmayan MS hastalarında da ön görsel yol tutulumuna ait bulgular görülebilir. Bu çalışmada, optik nörit atağı geçirmemiş MS hastalarında VEP bulguları araştırılmıştır.

Gereç ve Yöntem:
Çalışmaya İzmir Tepecik Eğitim ve Araştırma Hastanesi Nöroloji Kliniğinde takip edilen, daha önce optik nörit atağı geçirmemiş 50 MS hastası alınmıştır. Hastaların VEP bulguları incelenmiştir.

Bulgular:
Hastaların 26'sında her iki tarafta VEP tetkikinde uzamış P100 latansı olduğu görülmüştür.

Sonuç:
Çalışmamız, geçmiş çalışmalarla uyumlu olarak, MS hastalarında sık olarak asemptomatik optik nörit atakları görüldüğünü doğrulamıştır. MS hastalarında asemptomatik optik nörit ataklarının saptanmasında VEP'in duyarlı ve uygulanması kolay bir yöntem olduğu düşünülmüştür.

EP - 517 VERTEBROBAZİLLER İNMELERDE MORTALİTEYE ETKİ EDEN FAKTÖRLER, TEK MERKEZ DENEYİMİMİZ

SEHER VERİLİ , BEDRİYE KARAMAN , HÜSEYİN NEZİH ÖZDEMİR , AYŞE GÜLER

EGE ÜNİVERSİTESİ TIP FAKÜLTESİ NÖROLOJİ ANABİLİM DALI

Amaç:
Vertebrobaziler inmeler (VBI) iskemik inmelerin yaklaşık %20'sini oluşturmaktadır. Yüksek mortalitesi ve tartışmalı akut tedavi yaklaşımı sebebiyle önem arz etmektedir. (1). Çalışmamız akut VBI hastalarında hastalarda mortalite için risk faktörlerinin değerlendirilmesi amacıyla yapılmıştır.

Gereç ve Yöntem:
Çalışmaya 2020-2024 yıllarında Ege Üniversitesi Hastanesi İnme Merkezi'ne akut iskemik inme kliniği ile başvuran, VBI saptanıp intravenöz trombolitik (ivTPA) veya endovaskuler tedavi (EVT) uygulanan hastalar dahil edildi. Hastaların bilgileri retrospektif olarak tarandı; demografik verileri ve vasküler risk faktörleri kaydedildi. İnme özellikleri açısından geçicici iskemik atak (GIA) öyküsü, başvuru anında National Institutes of Health Stroke Scale (NIHSS) skoru, oklude olan arter, başlangıç-iğne zamanı, görüntüleme bulguları, intrakranial ateroskleroz varlığı, uygulanan tedavi, hemorajik transformasyon gelişimi kaydedildi. Hastaların verilerinin hastane içi ve 3. ay mortalite ile ilişkisi uygun istatistiksel testlerle değerlendirildi. P<0.05 istatistiksel olarak anlamlı kabul edildi.

Bulgular:
Çalışmaya toplam 55 hasta dahil edildi. 26 (%47.3) hastaya EVT yapılmış, 7 hasta EVT öncesi ivTPA almış, 29 (%52.7) hastaya sadece ivTPA tedavi verilmişti. Sigara kullanımı (OR:6.72, CI:1.08-41.76, P=0.04), GIA öyküsü (OR:11.25, CI:1.68-75.15, P=0.01), intrakranial ateroskleroz varlığı (OR:5.79, CI:1.06-39.26, P=0.04), başvuru NIHSS skoru (OR:1.52, CI:1.12-2.07, P=0.007), hemorajik transformasyon (OR:19.11, CI:2.85-27.79, P=0.02), baziler arter oklüzyonu (OR:16.63, CI:1.74-32.66, P=0.004) hastane içi mortalite ile ilişkiliydi. Sigara kullanımı (OR:4.37, CI:1.4-19.24, P=0.04), GIA öyküsü (OR:6.01, CI:1.3-35.9, P=0.04), başvuru NIHSS skoru (OR:1.60, CI:1.50-1.94, P=0.002), hemorajik transformasyon (OR:20.50, CI: 3.11-34.94, P=0.002) ve baziler arter oklüzyonu (OR:12.50, CI: 1.57- 25.93, P=0.01) 3. ayda mortalite ile ilişkili bulundu.

Sonuç:
Çalışmamızda birçok etken VBI de mortalite ilişkili bulunmuştur. Bu etkenler hastaların yönetimi ve prognoz tayini için klinisyenlere faydalı olacaktır.

EP - 518 ANTİTROMBOTİK TEDAVİ KESİMİNİN İSKEMİK İNME VE GEÇİCİ İSKEMİK ATAK GELİŞİMİ ÜZERİNE ETKİSİ

ESRA BAŞKURT , ZEYNEP TANRIVERDİ , SABİHA TÜRE , YAPRAK SEÇİL

İZMİR KATİP ÇELEBİ ÜNİVERSİTESİ ATATÜRK EĞİTİM VE ARAŞTIRMA HASTANESİ

Amaç:
Değişik endikasyonlarla başlanan antitrombotik (AT) ilaçlar cerrahi işlem öncesinde kanama komplikasyonlarını azaltmak için bazen nedensiz şekilde, bazen de kullanıcı isteği ile kesilmektedir. Ancak bu ilaçların kontrolsüz kesilmesi yeni iskemik inme gelişimi ve/ya tekrarlamasına neden olabilir. Primer veya sekonder profilaksi amacıyla başlanan tedavilerin kesilmesi sonrasında ortaya çıkabilecek inme tablosunu değerlendirmek, bu inmelerin özeliklerini belirleyebilmek amacıyla bu çalışmayı planladık.

Gereç ve Yöntem:
Kliniğimize iskemik inme ve/ya GİA tanısı ile yatışı yapılan hastalar retrospektif olarak değerlendirildi. Primer veya sekonder profilaksi amacıyla başlanan AT tedavilerin kesimi sonrası inme gelişen hastalar, ilaçları düzenli kullanırken inme geçiren hastalar ve ilk kez inme geçiren hastalar olmak üzere üç grup hasta çalışmaya dahil edildi. Hastaların verileri istatistiksel olarak değerlendirildi.

Bulgular:
Çalışmaya AT kesimi sonrası iskemik inme/GİA gelişen 200, ilaç kullanırken iskemik inme/GİA gelişen 150 ve ilaç kullanmıyorken iskemik inme/GİA gelişen 150, toplam 500 hasta dahil edildi. Hastaların %59'u kadındı. TOAST sınıflamasına göre %52 oranında büyük arter aterokslerozu gözlendi. Hastalarda en sık ilaç bırakma nedeni diş çekimi idi (%45). İlk 7 gün içinde inme geçirme riski diğer zamanlara göre daha yüksek saptandı. Hastaların mortaliteleri değerlendirildiğinde mRS=6 olan hastaların yaşları, ABY olması, YBÜ yatış süreleri istatistiksel olarak yüksek saptandı. Daha ayrıntılı istatistiksel veriler sunumda dokümente edilecektir.

Sonuç:
Çalışmamız sonunda özellikle endikasyonsuz başlanan AT tedavi sonrasında ilaç bırakmanın riskli olduğunu saptadık. Endikasyonlu tedavide bile bu risk devam etmektedir. AT tedavi endikasyonu olan hastaya başlanmalıdır. Minör girişimlerde AT tedavinin kesilmesine gerek yoktur. Diş çekimi sırasında hasta riskli ise ilaç kesilmeli, süre minumum tutulmalıdır. Antikoagülan kullanan hastalarda gerçekten gerekli olduğunda ilaç kesimi yapılmalıdır.

EP - 519 MİGRENİ OLAN HASTALARDA KLİNİK ÖZELLİKLERLE AKTİFLİK DÜZEYİNİN KORELASYONU

SERHAT AKIN , İNCİ MÜLKEM ŞİMŞEK , ONUR SERDAR GENÇLER , BURÇAK BARAZ , ELİF BADEMCİ EREN

ANKARA BİLKENT ŞEHİR HASTANESİ

Amaç:
Migren, dünyada yaygın olarak görülen, disabiiteye yol açabilen bir baş ağrısı sendromudur. Migrenli hastaların kendi sağlığı ile ilgiii inisiyatif alma becerisini doğrudan değerlendiren bir çalışma yoktur. Çalışmamızda, migreni olan hastalarda , bu becerinin Aktiflik Düzeyi Ölçüm Aracı (PAM) ile değerlendirllmesi amaçlandı.

Gereç ve Yöntem:
Bu çalışma, Ankara Bilkent Şehir Hastanesine başvuran episodik ya da kronik migren tanılı hastalar dahil edildi. Hastalar,demografik, klinik özellikler ve tedavi yaklaşımlarına göre değerlendirildi. Aktiflik Düzeyi Ölçüm Aracı (PAM), Baş Ağrısı Etki Ölçeği (HIT-6), Migrene Bağlı Kayıp Değerlendirme Ölçeği (MİDAS), Migrende 24 Saatlik Yaşam Kalitesi Ölçeği, SF-12 Yaşam Kalitesi Ölçeği uygulandı. Veriler, tanımlayıcı istatistikler ve doğrusal regresyon kullanılarak analiz edildi.

Bulgular:
Çalışmamıza 55 hasta dahil edildi.Son 3 aylık baş ağrılı günlerin ortalaması 30 olup PAM puanlarının ortalaması 45.3tü

Sonuç:
Hastaların PAM puanları, yaş, eğitim düzeyi, tedaviye uyumla ilişkilli; hastalığın süresi ile ilişkili olmadığı görüldü.

EP - 520 ANTİEPİLEPTİK İLAÇLARIN KOGNİTİF FONKSİYONLAR ÜZERİNE ETKİSİNİN N-200 / P-300 POTANSİYELLERİ VE NÖROPSİKOLOJİK TESTLER İLE DEĞERLENDİRİLMESİ

JAVİD SHAFİYEV , ÖMER KARADAŞ

GÜLHANE TIP FAKÜLTESİ NÖROLOJİ ANADALI

Amaç:
Antiepileptik ilaçların kognitif fonksiyonlar üzerindeki etkilerini araştıran birçok çalışmada bilişsel fonksiyonları değerlendirmek için klinik nöropsikolojik ve elektronörofizyolojik incelemeler yapılmıştır. Nöropsikolojik değerlendirmede MoCA ölçeği, elektronörofizyolojik incelemede ise OİPlerin değerlendirildiği çalışmalar mevcuttur. Ancak bu iki inceleme yönteminin birlikte uygulandığı metodolojiye sahip yayınlar literatürde bulunmamaktadır. Ayrıca literatürdeki çalışmalarda değerlendirilen ilaç veya ilaç kombinasyonlarının geniş bir yelpazeye sahip olmadığını görmekteyiz. Bu çalışmanın amacı epilepsi tanısı olan hastalardan AEİ tedavisi alanlarda ve yeni ilaç başlanacak olanlarda kognitif fonksiyonlardaki olası değişiklikleri nöropsikolojik ve elektrofizyolojik yöntemlerle değerlendirmektir

Gereç ve Yöntem:
Tek merkezli, prospektif hasta kayıtlı araştırma Sağlık Bilimleri Üniversitesi, Gülhane Eğitim ve Araştırma Hastanesi, Nöroloji Anabilim Dalı, Ankarada Mayıs 2022-Haziran 2023 tarihleri arasında gerçekleştirildi. Çalışmaya, yatarak ve ayaktan tedavi alan, 18-50 yaş arası, kognitif fonksiyonları bozabilecek herhangi bir demansiyel veya sendromik bulgu ve tanısı olmayan epilepsi hastaları dahil edildi. Hastaların yaşları, cinsiyetleri ve varsa kullandıkları antiepileptik ilaçlar sorgulandı. İlaç kullanmayan hastalardan yeni antiepileptik ilaç başlanacak olanlara tedaviye başlamadan önce ve 3 ay sonra MoCA ölçeği uygulaması ve olayla ilişkili potansiyellerin değerlendirilmesi yapıldı. Politerapi alan hastalar ise ikili ve üçlü ilaç alt gruplarına ayrılarak MoCA ve OİP uygulamalarına tabi tutuldu. İlaç ve ilaç kombinasyonlarının kognitif fonksiyonlar üzerindeki etkileri araştırıldı.

Bulgular:
Araştırmaya 320 katılımcı (20 sağlıklı kontrol, 300 epilepsi hastası) alındı (yaş: 35,4, erkek: %50,6). Monoterapi alan grupta 100, politerapi alan grupta ise 200 katılımcı bulunmaktaydı. İkili politerapi alan grupta 80, üçlü alan grupta ise 120 katılımcı vardı. Sağlıklı grupla epilepsi grubu arasında ortalama MoCA puanı ve OİP değerleri (N200, P300 latansları ile N2P3 amplitütü) açısından istatistiksel olarak anlamlı farklar bulunmaktaydı (sırasıyla 26; 22,9, 320,5 ms; 337 ms, 220,3 ms; 236,8 ms, 12 µV; 9,8 µV) ($p<0,005$). Monoterapi grubu (23,8; 334 ms; 233,9 ms; 10,3 µV) ile politerapi grubu (22,7; 342,8 ms; 241,4 ms; 9,4 µV) arasında da ortalama MoCA puanları ve OİP değerleri açısından istatistiksel olarak anlamlı farklar gözlemlendi ($p<0,005$). Benzer şekilde, ikili ve üçlü ilaç kullanan gruplar arasında da ortalama MoCA puanları ve OİP değerleri açısından istatistiksel olarak anlamlı farklılıklar görüldü (sırasıyla 23,2; 22,2, 334,8 ms; 349,3 ms, 234,7 ms; 250 ms, 10 µV; 8,8 µV) ($p<0,005$). Topiramat (24,4; 21,7, 327,2 ms; 347,1 ms, 226 ms; 245 ms, 10,7 µV; 9,1 µV) ve karbamazepin (24,5; 23,1, 327,2 ms; 337,4 ms, 226 ms; 235,8 ms, 10,6 µV; 9,4 µV) monoterapisi alan gruplarda tedavi öncesi ve sonrası ortalama MoCA puanları ve OİP değerleri açısından istatistiksel olarak anlamlı farklar bulundu ($p<0,005$). Levetirasetam, lamotirijin ve lakozamid monoterapisi alan gruplarda ise bu yönden istatistiksel olarak anlamlı fark saptanmadı ($p>0,005$). LEV+TPM (21; 346,4 ms; 246,1 ms; 8,9 µV) ve LEV+KBZ (23; 337,4 ms; 237,5 ms; 9,5 µV) alt gruplarında, diğer ikili ilaç alt gruplarından (LEV+LCM ve LEV+LTG) ortalama MoCA puanları ve OİP değerleri açısından istatistiksel olarak anlamlı farklılık izlendi ve LEV+TPM alt grubunda bu farkın daha fazla olduğu görüldü ($p<0,005$). Ayrıca diğer ikili ilaç alt grupları bu yönlerden birbirinden anlamlı farklılık göstermedi ($p>0,005$). LEV+TPM+KBZ içeren alt grupda, diğer tüm grup ve alt gruplara göre MoCA puanları ve OİP değerleri açısından istatistiksel olarak anlamlı fark bulundu (sırasıyla 19, 355,5 ms; 253,9 ms; 8,1 µV) ($p<0,005$).

Sonuç:
Bu araştırmada antiepileptik ilaçlardan (AEİ) özellikle topiramatta belirgin olmaka üzere topiramat ve karbamazepinin kognitif fonksiyonlar üzerinde olumsuz etkileri olduğu görüldü. Aynı zamanda kullanılan AEİ sayısı arttıkça bu etkinin daha belirgin hale geldiği saptandı. Levetirasetam, lakozamid ve lamotirijinin ise bilişsel fonksiyonlar üzerinde herhangi bir olumsuz etkisi bulunmadı.

EP - 522 İKİ TARAFLI GENİŞ PONS ENFARKTI BAZİLLER OKLÜZYONLAR İÇİN FUTİLE REKANALİZASYON NEDENİ OLABİLİR Mİ?

HASAN DOĞAN , ÇETİN KÜRŞAD AKPINAR

SAMSUN ÜNİVERSİTESİ SAMSUN EĞİTİM VE ARAŞTIRMA HASTANESİ NÖROLOJİ ANABİLİM DALI

Amaç:
Başarılı rekanalizasyona (mTICI 2b>) rağmen kötü klinik sonlanım (mRS 3-6) futile rekanalizasyon olarak değerlendirilir. Son 1-2 yılda baziller oklüzyonlu olgularda futile rekanalizasyon nedenleri araştırılmaya başlanmıştır. Bu çalışmadaki amacımız iki taraflı geniş pons enfarktı ile futile rekanalizasyon ilişkisini değerlendirmektir.

Gereç ve Yöntem:
2022 Ocak-2024 Haziran ayları arasında, acile başvuru sırasında çekilen difüzyon MR da iki taraflı yaygın pons enfarktı ve baziller arter oklüzyonu nedeni ile mekanik trombektomi uygulanan hastalar çalışmaya dahil edildi. Hastaların demografik, anjiografik verileri ile inme subtipi ve klinik sonlanımları kayıt edildi. İki taraflı yaygın pons enfarktı; iki taraflı ponsun %60'ından fazla etkilenme durumu olarak kabul edildi.

Bulgular:
Acil başvurusu sırasında çekilen difüzyon MR da iki taraflı yaygın pons enfarktı ve baziller oklüzyonu olan 11 hasta çalışmaya dahil edilmiştir. Yaşları 58 ile 84 arasında değişmekteydi. NIHSS skorları 12-38 arasında idi. Hipoksemi nedeniyle 5 hasta entübe edilerek anjiografi işlemine alınmıştır. Semptom rekanalizasyon süreleri 256 ile 510 dk arasında değişmekteydi. Başarılı rekanalizasyon %90.9, kötü klinik sonlanım %90.9 ve mortalite %72.7 idi. En sık inme subtipi büyük damar ateroklerozuydu (%63.6).

Tartışma:
Arka sistem büyük damar oklüzyonları tüm inmelerin %1'ini, tüm büyük damar oklüzyonların ise %5'ini oluşturur. Klinik tablodaki değişkenlik geç tanı almalarına neden olmaktadır. Baziler arter oklüzyonları rekanalize edilemezse ya mortal ya ciddi dizabilite ile seyretmektedir (%70-90). Vakaların yarısında futile rekanalizasyon gözlenmektedir. İleri yaş, DM, NIHSS yüksekliği, işlem sonrası hemoraji, pass sayısı, futile rekanalizasyon, ponksiyon rekanalizasyon süresinin uzun olması futile rekanalizasyon nedeni olarak bildirilmiştir.

Sonuç:
Tek başına iki taraflı geniş pons enfarktı baziller oklüzyonlar için futile rekanalizasyon nedeni olabilir.

EP - 523 'TTBK2 GENİ MUTASYONUNUN EŞLİK ETTİĞİ SPİNOSEREBELLAR ATAKSİ TİP 11 İN CADASIL İLE BİRLİKTELİĞİ : NADİR BİR OLGU SUNUMU''

HİLAL ÇAĞLAR ŞEREFNUR ÖZTÜRK

SELÇUK TIP FAKÜLTESİ HASTANESİ

Amaç:
Spinoserebellar ataksi tip 11 ilerleyici serebellar ataksi dizatri ve anormal göz hareketleri ile karakterize otozomal dominant kalıtılan serebellumda purkinye hücre atrofisine neden olan nadir görülen serebellar ataksi türüdür.Tau tubilin kinaz 2 proteinini kodlayan gendeki mutasyonlar sonucu ortaya çıkar .Bu olguda notch3 heterozigotluğu olan SCA 11 olgusunu sunmayı amaçladık.
Anahtar kelime SCA 11 , ataksi. NOTCH3

Olgu:
53 yaşında erkek hasta polikliniğe yürürken denge bozukluğu ,konuşmada güçlük ve görme bozukuluğu ile başvurdu.Öyküsünde yaklaşık 5-6 yıldır olan son iki aydır hızla artan denge kaybı şikayetleri mevcuttu.Hastanın çocukluk çağı epilepsi öyküsü ve katarakttan operasyon öyküsü vardı Ailesinde akrabalık mevcuttu .Poliklinik başvuru muayenesinde dizartik konuşması vardı.Dipolpi ve nistagmus yoktu. Göz hareketler doğaldı.Tandem yürüyüşü ataksikti.Motor ve duyu defisiti eşlik etmemekteydi.Yapılan laboratuar incelemelerinde serum biyokimya ,tam kan ve enfeksiyöz belirteçleri vaskülit paramatreleri normaldi.Kranial mr görüntülemesinde belirgin serebellar atrofi ve serebellar ak maddede CADASIL açısından anlamlı bilateral temporal tepelerin tutulumu olan yaygın iskemik gliotik alanlar ve sinyal intensite değişiklikleri mevcuttu. Hastada ön planda herediter ataksi ve CADASIL açısından tıbbı genetiğe kan gönderildi. Genetik analizde TTBK2 eninde heterozigot patojenik varyant NOTCH 3 geni heterozigot variant belirlendi.S USAC açısından göz retinal anjio genetik analiz istendi ancak anlamlı değerlendirilmedi.Hastanın ailesinde yapılan moleküler genetik incelmede anne heterozigot olarak tespit edildi. Hastaya ecoprin ve dizatrisi için konuşma terapisi başlandı polikilnik kontrollerine alındı.

Sonuç:
TTBK2 genindeki heterozigot mutasyonnun neden olduğu otozomal dominant SCA11 bugüne kadar her bir İngiltere, Fransa,Almanya,Danimarka ve Çinde 6 ailede bildirildi.Klinik olarak hastalığın belirtileri progresif serebellar ataksi, dizatri,nistagmus diplopi zaman zaman piramidal bulgular şeklinde olabilir

Sonuç olarak tüm bu bulgular ışığında TTBK2 geninde heterozigot mutasyonların SCA 11 ile görülmeye başlamakla birlikte olgumuzda olduğu gibi NOTCH3 gen heterozigot variantlığı olan CADASIL ile birlikte bulunabileceğine dikkat çekilmiştir.

1. M. D. Weingarten, A. H. Lockwood, S. Y. Hwo, and M. W. Kirschner, "A protein factor essential for microtubule assembly," *Proceedings of the National Academy of Sciences of the United States of America*, vol. 72, no. 5, pp. 1858–1862, 1975.
2. Soong B, Paulson HL (2007) Spinocerebellar ataxias: an update. Curr Opin Neurol 20:438–446
3. Houlden H, Johnson J, Gardner-Thorpe C, Lashley T, Hernandez D, Worth P, Singleton AB, Hilton DA, Holton J, Revesz T, Davis MB, Giunti P, Wood NW (2007) Mutations in TTBK 2 encoding a kinase implicated in tau phosphorylation, segregate with spinocerebellar ataxia type 11. Nat Genet 39:1434–1436

EP - 525 KALP TUTULUMU VE AÇİKLANAMAYAN POLİNÖROPATİ AKLA GELMESİ GEREKEN TANİ AL AMİLODOZ : VAKA RAPORU

YİĞİT CAN GÜLDİKEN , BATOOL ACHMAR , SIDIKA GÜLKAN ÖZKAN , VOLKAN ÇAMKIRAN

BAHÇEŞEHİR ÜNİVERSİTE HASTANESİ MEDİCAL PARK GÖZTEPE

Olgu:
Diabetes mellitus, hipertansiyon, benign prostat hiperplazisi, hiperlipidemi ve 4 yıl önce koroner arter bypass öyküsü olan 69 yaşındaki hasta, bacaklarında güçsüzlük ve yürüme güçlüğü şikayetiyle nöroloji bölümüne başvurdu. Dört ay boyunca, 10 kg kilo kaybı ve ortostatik hipotansiyona bağlı sık düşmeler yaşadı. Nörolojik muayene, derin tendon refleksleri alınamadı, ayrıca üst ve alt ekstremitelerde güçsüzlük mevcuttu. Bu durum Guillain-Barre sendromu (GBS) şüphesi doğurdu. Laboratuvar sonuçlarına göre CRP (42.2 mg/dL), serum kreatinin (42.2 mg/dL) ve kan üre (63 mg/dL) seviyeleri idi. Elektromiyografi sonucunda sensorimotor polinöropati ile uyumlu elektrofizyolojik bulgular izlendi. Lomber ponksiyon sonuçları, 43.6 mg/dl protein seviyesi ve 85 mg/dl glikoz seviyesi gösterdi. Elektroforez testi, serbest kappa ve lambda bantlarının yanı sıra bir M protein zirvesi ortaya çıkardı. İdrar immünofiksasyonu, yüksek düzeyde κ ve λ hafif zincirler gösterdi. Buna göre bir hematolog danışıldı ve kemik iliği biyopsisi yapıldı, sınırlı lambda monoklonal plazma hücreleri ile amiloidozu doğruladı.

Kardiyak şikayetleri olan hasta, kardiyak amiloidoz şüphesiyle kardiyolojiye danışıldı. Kardiyoloji bölümünün yapılan eko incelemeleri ve muayenesi sonucunda NT-proBNP (2183,1 pg/ml) ve troponin I (2744,5 pg/ml) olarak bulundu. Hasta, Mayo evreleme sistemine göre evre IV kardiyak amiloidoz olarak değerlendirildi. FDG PET/BT ve teknisyum-99m kemik sintigrafisi, transtiretinsiz yalnızca hafif zincir amiloidozunu doğruladı.

EP - 526 AMİTRİPTİLİN VE ESSİTOLOPRAM KULLANIMINI KRANİK GERİLİM TİPİ BAŞAĞRISINDAKİ KARŞILAŞTIRILMASI

GÖKHAN EVCİLİ [1], AYKUT ÖZTÜRK [2]

[1] KOCAELİ ŞEHİR HASTANESİ NÖROLOJİ KLİNİĞİ
[2] DERİNCE EĞİTİM VE ARAŞTIRMA HASTANESİ FARMAKOLOJİ UZMANI

Amaç:
Kronik gerilim tipi baş ağrısının profilaktik tedavisinde amitriptilin ve essitalopram kullanımının ağrı skorlaması, ağrılı gün sayısı ve ağrı kesici kullanımı üzerine etkilerini karşılaştırmayı amaçladık.

Gereç ve Yöntem:
Kronik gerilim tipi baş ağrısı tanılı 51 amitriptilin ve 42 essitalopram profilaksisi alan toplam 93 hasta çalışmaya alındı. Depresyon ekarte edilen hastalar, 3 aylık profilaksi sonucunda ağrı skorlamalarında, ağrılı gün sayılarında ve ağrı kesici kullanım sayılarındaki değişimler yönünden karşılaştırıldı.

Bulgular:
Amitriptilin essitalopramla kıyaslandığında vizüel analog skala skorlamasında ve 3 aylık Hamilton depresyon ölçeği skorlamasında anlamlı fark yaratmıştır (p=0,027 ve p=0,007). Ağrılı gün sayısı ve ağrı kesici kullanım sıklığı açısından iki grup arasında anlamlı fark bulunmadı (p=0,229 ve p=0,672).

Sonuç:
Kronik gerilim tipi baş ağrısı toplumda en fazla görülen baş ağrısı tipidir. Profilaktik tedavisinde ilk seçenek amitriptilin olmakla birlikte geniş yan tesir profili ve yaşlılar gibi özellikli gruplarda kullanım kısıtlılıkları sebebiyle alternatif ajanlara ihtiyaç vardır. Bu çalışmada essitalopramın toplumumuzda profilaktik olarak kullanılma ihtimalini ortaya koymuştur.

EP - 527 ERİŞKİN GENÇ ÇAĞDA BAŞLAYAN NÖBETLER İLE PREZENTE DNET OLGUSU

TUĞÇE GÜR, ŞEVVAL YAŞAR, FEYZA TAŞĞIN

BAŞAKŞEHİR ÇAM VE SAKURA ŞEHİR HASTANESİ, NÖROLOJİ ANABİLİM DALI

Giriş:
Disembriyoplastik nöroepitelyal tümörler, klinikopatolojik olarak iyi huylu neoplazmlardır. En sık temporal loblarda görülmektedir. Kontrast tutulumu nadir görülür, ''kabarcık'' görünümü bulunmaktadır. Vakamızda genç erişkin yaş başlangıçlı tekrarlayan nöbetleri olan, DNET uyumlu lezyonu görülen, 40 yaş erkek olgu sunulacaktır.

Olgu:
40 yaş erkek polikliniğimize 10-20 sn süren dalma, tepkisizlik şikayetleri ile başvurdu. Dış merkezde 9 yıldır epilepsi tanısı ile takipli hastanın şikayeti absans nöbet lehine yorumlandı. İlk nöbeti 21 yaşında (2005), jtk tarifleyen hastanın 10 yıl boyunca şikayeti ve takibi olmamış. 31 yaşında (2015) absans nöbetleri olması üzerine epilepsi tanısı almış.2023 yılında tarafımıza başvuran hasta 2x200mg karbamazepin tedavisi altındaydı. Absans nöbetleri devam ettiği için ilaç dozu kademeli olarak 2x400mg çıkarıldı. EEG normal görüldü. Epilepsi tanılı hastanın etiyolojik araştırmalarının dış merkezde yapılmadığı görüldü. 2023 kasım kontrastsız MRda supratentorial sağ mezial temporal lobda 14x12mm boyutlarında flair ve T2de hiperintens lezyon izlenmiştir. Ayırıcı tanıda, yer kaplayan veya DNET düşünülen lezyon için, kontrastlı MRIda kontrast tutulumu izlenmemiştir. Hasta görüntülemeler ve klinik ile nöroşirurjiye danışıldı. Nöbetlerinin kontrol altında olması sebebiyle girişim düşünülmedi.Hastanın 2x400mg tegretol ile takibine devam edilmektedir.

Sonuç:
DNET tipik olarak, çocukluk, genç erişkin çağda başlayan nöbetlerin araştırılmasıyla saptanır. Vakamızda 9 yıldır epilepsi tanısı ile takiplerinde etiyolojik araştırma yapılmadığı için DNET uyumlu lezyon görülmemiştir. Epilepsi tanısı ile uzun süre takip edilen hastalarda etiyolojik araştırmanın önemini vurgulamak istedik.

EP - 528 TAKROLİMUS İLİŞKİLİ RCVS VE SAK BİLDİRİSİ

SHUKUR IMANOV , SHUKUR IMANOV , HADİYE ŞİRİN

EGE ÜNİVERSİTESİ NÖROLOJİ ANABİLİM DALI

Giriş:
Reversibl serebral vazokonstriksiyon sendromu (RCVS), şiddetli başağrısı ile prezente olan durumdur. İntrakranial damarlarda yaygın daralmalar görülür. Farklı nedenlere bağlı ortaya çıkar. Tekrarlayıcı 'gök gürültüsü' baş ağrılarında RSVS mutlaka akla getirilmelidir.

Olgu:
Bilinen kalp yetmezliği olan, bu nedenle kalp nakli yapılan 31 yaş erkek hasta nakil sonrasında tekrarlayıcı şiddetli başağrısı nedenile tarafımıza danışıldı. Öyküde Takrolimus ve Mikofenolat mofetil kullandığı öğrenildi. Nörolojik bakıda bilinç açıktı, kooperasyon ve oryantasyon mevcuttu, motor ve duysal asimetri yoktu. Meningeal irritasyon bulguları negatifti. Bakılan kranial Bilgisayarlı Tomografide sol frontal ve paryetal alanlarda birkaç sulkusta subaraknoid kanama (SAK) açısından anlamlı olabilecek lineer hiperdansiteler izlendi. Kranial ve boyun BT anjiyografide, RCVS açısından anlamlı olabilecek intrakranial damarlarda multiseviye darlıklar saptandı. Anevrizma saptanmadı. Mevcut klinik ve radyoloji bulgularla hastaya RCVS tanısı konuldu. Trigger faktör olarak Tacrolimus düşünüldü. SAK açısından nimodipin 6x60 mg olarak başlandı. Tartışma. Reversibl serebral vazokonstriksiyon sendromu (RCVS), nörolojik bulguların eşlik ettiği ya da etmediği, tekrarlayıcı 'gök gürültüsü' baş ağrısı atakları ve serebral arterlerde, spontan olarak üç ay içinde düzelen, daralmalar ve genişlemeler (tesbih dizisi görünümü) ile karakterizedir. Etyolojide hormonal disbalans, primer başağrısı öyküsü, vazokonstriktif ilaçlar, tümörler, vasküler nedenler, travma ve ya çevresel faktörler mevcuttur. Görüntülemelerde subaraknoid ve ya parakimal hemoraji, iskemi, intrakranial damarlarda yaygın darlıklar görülebilir. Tedavide altda yatan nedenin saptanması, kan basıncı ve ağrının tedavisi gerekmektedir. Bu yazıda Tacrolimus tedavisine bağlı, Reversibl serebral vazokonstriksiyon sendromu ve subaraknoid kanama bildirildi

EP - 529 İLK KLİNİK DENEYİM: SİNÜS VEN TROMBOZUNDA MEKANİK TROMBEKTOMİ

FARİD ALAKBARLİ [1], LEVENT AVCI [1], OĞUZHAN TURHAN [1], BİLGEHAN ATILGAN ACAR [2], TÜRKAN ACAR [2]

[1] S. B. SAKARYA EĞİTİM VE ARAŞTIRMA HASTANESİ, NÖROLOJİ KLİNİĞİ
[2] SAKARYA ÜNİVERSİTESİ TIP FAKÜLTESİ, NÖROLOJİ ANADALI

Giriş:
Sinüs ven trombozu (SVT), venöz drenajı bozan, beyin ödemi ve intraserebral hemoraji (İSH) gibi komplikasyonlara yol açabilen az görülen trombotik bir hastalıktır. Akut SVT için tedavi seçenekleri intravenöz heparin veya subkutan düşük molekül ağırlıklı heparindir (DMAH). Antikoagülasyon tedavisine rağmen klinik kötüleşme gösteren, kötü prognozlu veya antikoagülasyon tedavilerine kontrendikasyonları olan hastalarda intrasinüs tromboliz (İST) veya mekanik trombektomi (MT) gibi tedaviler uygulanabilmektedir. Burada; nadir görülen kötü seyirli SVT tanılı olguda kliniğimizde ilk venöz MT deneyimimizi ve olumlu sonuçlarını sunmayı amaçladık.

Olgu:
Otuz sekiz yaşında kadın hasta doğumdan sonra başlayan ve üç gündür devam eden peltek konuşma ve aralıklarla olan ekstremitelerde kasılma şikâyeti ile acil servise başvurmuştu. Nörolojik muayenede konuşma dizartrik, kas gücü sol üst ekstremitede 3/5, sol alt ekstremitede 4/5, sağ üst ekstremitede 4/5 ve sağ alt ekstremitede 5/5 idi. Manyetik Rezonans Venografide (MRV) 'de süperior sagittal sinüste (SSS) dolum defekti izlenmesi üzerine yoğun bakım ünitesine (YBÜ) interne edildi ve antikoagülan tedavi başlandı. YBÜ takiplerinde prognozda kötü seyir izlenmesi üzerine MT kararı verildi. MT sonrası takiplerinin 11. gününde ekstübe edildi. YBÜ takiplerinde nörolojik muayenesinde şuur açık, koopere ve oryante, konuşması olağan, pupilleri izokorik IR +/+ ve göz hareketleri her yöne serbest izlendi. Kas gücü muayenesinde sol üst ve alt ekstremitede 4/5, sağ kas gücü tam izlendi.

Tartışma:
SVT, serebral sinüslerin trombozu sonucu önemli morbidite ve mortaliteye yol açabilen nadir bir hastalıktır. Hemorajik SVT hastaları için endovasküler tedavi alternatif bir tedavi seçeneği olmaktadır. Bizim olgumuzda da nöbet ve nörolojik progresyon nedeniyle MT kararı verilmiştir. MT sonrası nöbet izlenmemiş olup klinikte belirgin iyileşme izlenmiştir. Bu yazıda, antikoagülasyon tedavisi altındayken kötü klinik seyirli SVT hastasında EVT'nin önemini vurgulanmıştır.

EP - 530 PALATAL TREMOR VE SEREBELLAR BULGULAR İLE PREZENTE OLAN KAPİLLER TELENJİEKTAZİ OLGUSU

SÜMEYRA USTA , FURKAN SELİM USTA , HACI ALİ ERDOĞAN , VİLDAN YAYLA

BAKIRKÖY DR. SADİ KONUK SAĞLIK UYGULAMALARI VE ARAŞTIRMA MERKEZİ, NÖROLOJİ KLİNİĞI

Giriş:
Kapiller telenjiektaziler (KT) dilate kapillerlerin oluşturduğu vasküler malformasyonlardır. Sıklıkla asemptomatik olup insidental olarak saptanırlar. İnfratentorial alanda ve spinal kordda daha sık görülürler. Guillian-Mollaret üçgeninde yer alan KT'ler değişik istemsiz hareketler ile prezente olabilirler. Sunmayı amaçladığımız olguda olduğu gibi infratentorial alanda pons yerleşimli KT'ler nadir olup akut palatal tremor ve serebellar bulgularla prezente olabilirler.

Olgu:
Ani başlayan başta titreme, konuşma bozukluğu ile başvuran 30 yaşında erkek hastanın özgeçmişinde özellik yoktu. Nörolojik muayenesinde dizartri, ataksik yürüyüş, titübasyon, bilateral ellerde ve yumuşak damakta tremor izlendi. Palatal tremor sırasında klik sesi izlenmedi. Kranial MR'de pons düzeyinde SWI ve DWI sekanslarda hipo, T2'de hiperintens lezyon izlendi. Beyin BT'de aynı lokalizasyonda hiperdens alan izlendi. Beyin-karotis BT anjiografi ve DSA görüntülemelerinde patoloji izlenmedi. Ön planda kapiller telenjiektazi olarak değerlendirildi. Hastaya istemsiz hareketleri için semptomatik tedavi verildi. Nöroradyoloji tarafından endovasküler tedavi düşünülmeyen hasta nöroşirurji kliniğine yönlendirildi.

Tartışma:
Palatal tremor yumuşak damağın istemsiz hareketidir. Dentat, rubral ve inferior olivar nukleus arasında bulunan Guillain-Mollaret üçgeninin etkilenmesine bağlı olarak ortaya çıkar. Esansiyel ve semptomatik olarak ikiye ayrılır. Esansiyel alt tipinde klik sesi duyulur ve tremor uykuda kaybolur. Hastamızda klik sesinin eşlik etmediği palatal tremor ve yaygın serebellar bulgular mevcuttu. Radyolojik incelemelerinde pons ve Guillian-Mollaret üçgeninde kapiller telenjiektaziler tespit edildi. Palatal tremor dikkatli muayene yapılmadığı takdirde kolaylıkla gözden kaçabilecek önemli bir klinik bulgudur. Hastamızda olduğu gibi akut palatal tremor ve/veya istemsiz hareketler ile başvuran hastalarda sekonder nedenleri dışlamak için beyin sapını ve özellikle Guillian-Mollaret üçgenini detaylı şekilde gösteren kranial görüntülemelerin faydalı olacağı kanaatindeyiz.

EP - 531 FİNGOLİMOD KESİLMESİ SONRASI REBOUND SENDROMU OLGUSU

İSMET ONİKİOĞLU , SİBEL CANBAZ KABAY

DOKUZ EYLÜL ÜNİVERSİTESİ, NÖROLOJİ ANABİLİM DALI

Giriş:
Fingolimod geri dönüşümsüz S1PR1 inhibisyonu ile otoreaktif T lenfositlerin lenfoid dokulardan çıkışını engelleyerek etki gösteren immünmodülatör ajandır. Multiple Skleroz tedavinde kullanılan immünomodülatör ajanların kesilmesi veya değişimi hastaları nükslere veya hastalığın ilerlemesine karşı savunmasız bırakmaktadır. Hastalık aktivitesi, tedavi öncesi gözlenen seyrine göre orantısız olduğunda, hastaların rebound yaşadığı söylenir.

Olgu:
39 yaşında erkek hastada, 2006 yılında 2 kez jeneralize tonik-klonik nöbet öyküsü nedeniyle başvurduğu merkezde yapılan görüntülemelerinde demiyelizan lezyonlar saptanması üzerine yapılan incelemelerde BOS ta OKB tip 2 pozitif saptanmış ve takibe alınmış. 2007 yılında yeni gelişen ve kontrastlanan aktif lezyonlar görülmesi üzerine klinik kesin MS tanısı ile interferon beta-1a tedavisi başlanmış. 2020 yılında sol alt ekstremitede güçsüzlük ve hipoestezi bulguları ile yeni atak gelişen hastada MRG'da kontraslanan yeni lezyonlar saptanarak Fingolimod tedavisine geçilmiş. 2024 yılına kadar radyolojik ve klinik olarak stabil izlenen hasta Ocak 2024 sonrası hekim kontrolü dışında kendi kararı ile fingolimod tedavisini bırakmış. Ağustos 2024 yeni gelişen şikayetleri nedeniyle tarafımıza başvuran hastanın muayenesinde solda İNO, sağ üst ekstremite 4/5 kas gücü defisiti, geniş tabanlı, ataksik yürüyüş ve bilateral Babinski pozitifliği saptandı. Önceki görüntülemesiyle karşılaştırıldığında yeni gelişen ve kontrastlanan çok sayıda kortikal, periventriküler ve beyin sapı lezyonu gözlendi ve fingolimod kesilmesi sonrası rebound sendromu olarak düşünüldü. Hastaya 1gr/gün iv metilprednizolon tedavisini takiben plazmaferez tedavisi planlandı. Servis izlemi devam eden hastada plazmaferez sonrası Natalizumab tedavisine geçilmesi planlandı.

Sonuç:
Olgumuz immunsupresan tedavi altında yeni gelişen lezyon saptandığında tedavi uyumunun sorgulanması ve tedavi hedefleri arasında uyumsuzluğun yaratacağı riskler hakkında bilgilendirmenin önemini vurgulamak amacıyla sunulmaya değer görülmüştür.

EP - 532 PANDEMİ VE SONRASI MUKORMİKOZİS OLGULARI VE İNME BİRLİKTELİĞİ

GİZEM YILDIZ , ŞEBNEM BIÇAKÇI , TURGAY DEMİR

ÇUKUROVA ÜNİVERSİTESİ TIP FAKÜLTESİ NÖROLOJİ ANABİLİM DALI

Amaç:
Mukormikozis bir grup filamentli küfün neden olduğu bir enfeksiyondur.Öncelikle ciddi derecede bağışıklık sistemi baskılanmış konaklarda (örneğin, hematolojik maligniteler,nötropeni, otoimmün bozukluklar,enfeksiyon ,DM) ortaya çıkar.Mukormikoz, vasküler patoloji eğilimi sergileyerek tromboz, nekroz ve doku enfarktüsüne yol açar. Bu çalışmamızda pandemi sürecinde saptanan mukor olguları ile iskemik /hemorajik inme birlikteliğini sunmak istedik

Gereç ve Yöntem:
Kliniğimizde Ocak 2019 -Ocak 2024 tarihleri arasında mukormikozis ile takip edilen toplamda 45 olgu retrospektif olarak değerlendirilip iskemik/hemorajik inme birlikteliği araştırılması planlanmıştır .Tüm olgulara ait verilerle tanımlayıcı istatistik yapılmış.İstatistiksel analiz için SPSS 21 kullanılmıştır.

Bulgular:
Kliniğimizde pandemi dönemi ve sonrası 3 yıl içerisinde saptanan mukormikozis olguları ve iskemik/hemorajik inme birlikteliği araştırılması planlanmıştır.2019-2023 tarihleri arasında toplamda 45 mukormikozis olgusu toplanmış olup bu olgular arasında 8 tanesinde inme saptanmıştır.Bu 8 olgunun yaklaşık %80 inde hastalık kliniği orbital patoloji ile başlayıp takiplerinde laterizan bulgu saptanmıştır. 8 inme olgusunun 6 tanesi iskemik inme 2 tanesi hemorajik inme olarak karşımıza çıkmaktadır.İnme olgularının prognozu değerlendirildiğinde 4 vaka ex ,geriye kalan 4 vakanın tarafımızca takipli olduğu saptanmıştır.Prognoz açısından ek komordit hastalıkların eşlik etmesi ve ileri yaş prognozu kötü etkilemiştir.

Sonuç:
Bu çalışmamız sonucunda; postenfeksiyon sonrasında fırsatçı patojen olarak karşımıza çıkan mukormikozis vakalarının inmeye yatkınlık yarattığı ortaya çıkarılmıştır.

EP - 533 REKÜRREN TOLOSA-HUNT SENDROMU: OLGU SUNUMU

KERİME NİSA KAYA , SÜMEYRA USTA , İBRAHİM ACIR , HÜLYA ERTAŞOĞLU TOYDEMİR , VİLDAN YAYLA

BAKIRKÖY DR. SADİ KONUK SAĞLIK UYGULAMALARI VE ARAŞTIRMA MERKEZİ, NÖROLOJİ KLİNİĞİ

Giriş:
Tolosa-Hunt sendromu (THS), periorbital ve hemikraniyal ağrı ile ortaya çıkan, ipsilateral okülomotor ve VI. kraniyal sinir tutulumunun görüldüğü, steroidlere iyi cevap veren, orbitanın tepe kısmında veya kavernöz sinüste granülomatöz inflamasyonun gözlendiği idiyopatik bir durumdur. Kortikosteroid tedavisine yanıtlı olup bazen spontan remisyonlar da izlenebilir. Prognozu genellikle iyi olmakla birlikte %30-40 oranında relapslar görülebilir. Burada, rekürrens izlenen THS tanılı olgumuzu sunmayı amaçladık.

Olgu:
Çift görme yakınması ile başvuran, 10 yıl önce kendiliğinden düzelen benzer öyküsü olan 29 yaşında erkek hastanın sağ gözünde içe, yukarı ve aşağı bakış kısıtlılığı mevcuttu. Orbita MR'da sağ kavernöz sinus duvarında kalınlaşma ve kontrast tutulumu izlendi. Etiyolojisine yönelik vaskülit, paraneoplastik, gangliozid panel testleri negatifti. Lomber ponksiyonda BOS açılış basıncı 27 cmH_2O idi. Özgeçmişi, kliniği ve görüntülemeleriyle rekürren THS tanısı konulan hastaya 10 gün süreyle İV metilprednizolon uygulandı ve takiben oral metilprednizolon tedavisi ile idame tedavisi düzenlendi. Bir haftada oftalmopleji kliniği düzelmeye başladı, 6. haftanın sonunda kliniği tam düzeldi. Takibinin 3.ayında kraniyal ve orbita MR görüntülemesinde patoloji saptanmadı, inflamasyon alanında düzelme izlendi.

Sonuç:
Tolosa-Hunt sendromu, diplopi, periorbital ağrı ve bakış paralizisine neden olan, nadir görülen granülomatöz inflamasyondur. Rekürren tablolar görülebilir ve uzun süre immünsüpresif tedavi gerektirebilir. Bu olgu ile THS hastalarında kortikosteroid tedavisine dramatik yanıt alınmasını ve nadiren de olsa rekürrensin görülebileceğini vurgulamak istedik.

EP - 534 TEKRARLAYAN AĞRILI OFTALMOPLEJİK NÖROPATİ: OLGU SUNUMU

EYLÜL ÇEVİK , HUZEYFE TOLU , İBRAHİM ACIR , ELİF DEMİR EYÜBOĞLU , HÜLYA ERTAŞOĞLU TOYDEMİR , VİLDAN YAYLA

BAKIRKÖY DR. SADİ KONUK SAĞLIK UYGULAMALARI VE ARAŞTIRMA MERKEZİ, NÖROLOJİ KLİNİĞİ

Giriş:
Tekrarlayan ağrılı oftalmoplejik nöropati, başağrıları ve ipsilateral oftalmopleji ile karakterize, nadir bir hastalıktır. Daha önce oftalmoplejik migren olarak bilinen bu durum, Uluslararası Başağrısı Derneğinin güncel sınıflamasında kranial nevralji olarak tanımlanmaktadır. Genellikle ipsilateral temporal bölgede ağrı ile başlayan ve sık sık tekrarlayan klinik tablo, üçüncü, dördüncü ve/veya altıncı kranial sinir paralizileri ile karakterizedir.

Olgu:
Çocukluk çağından beri tekrarlayan tek taraflı zonklayıcı başağrısı olan 42 yaşında erkek hasta, ipsilateral göz kapağı düşüklüğü ve göz çevresinde ağrı şikayetleriyle başvurdu. Hastanın annesinde igren öyküsü olduğu öğrenildi. Nörolojik muayenesinde sağ gözde ptoz dışında patolojik bulgu saptanmadı. Ayırıcı tanıya yönelik laboratuvar tetkikleri, kontrastlı kranial/orbita MR, intrakranial MR anjiyografi incelemeleri normal değerlendirilen hastanın repetitif stimülasyon testi normaldi. Olası ayırıcı tanılar dışlandıktan sonra hastaya tekrarlayan ağrılı oftalmoplejik nöropati tanısı konuldu, 1000 mg/gün İV metilprednizolon tedavisi başlandı ve 5 gün süren tedavi sırasında hastanın şikayetleri geriledi, klinik bulguları düzeldi ve başağrısı sıklığı azaldı.

Tartışma ve Sonuç:
Tekrarlayan ağrılı oftalmoplejik nöropati, nadir gözlemlenen bir başağrısı türü olup başağrısına eşlik eden oftalmolojik bulgular ile karakterizedir. Genellikle çocukluk çağında görülmekle birlikte erişkin vakalarda da görülebilmektedir. Erişkin yaş diliminde olan hastamıza diğer primer ve sekonder başağrıları dışlandıktan sonra bu tanı konulmuş ve tedaviyle şikayetlerde gerilemiştir. Bu vaka, başağrısı ve eşlik eden oftalmolojik bulguları olan erişkin hastalarda tekrarlayan ağrılı oftalmoplejik nöropati tanısının göz önünde bulundurulması gerektiğini vurgulamak amacıyla sunulmuştur.

EP - 535 İNTRAKRANİYAL HİPOTANSİYONA SEKONDER GELİŞEN SİNÜS VEN TROMBOZU VE SUBDURAL HEMORAJİ: OLGU SUNUMU

UĞURCAN UĞUR , BAŞAK KARAKURUM GÖKSEL

BAŞKENT ÜNİVERSİTESİ TIP FAKÜLTESİ NÖROLOJİ ABD, ADANA DR. TURGUT NOYAN UYGULAMA VE ARAŞTIRMA MERKEZİ

Giriş:
İntrakraniyal hipotansiyon, beyin omurilik sıvısı (BOS) basıncının azalmasıyla karakterize edilen, nispeten nadir görülen ancak iyi belgelenmiş bir durumdur ve önemli nörolojik komplikasyonlara yol açabilir. Bu komplikasyonlar arasında, düşük BOS basıncı ile ilişkili olarak ortaya çıkan değişmiş intrakraniyal dinamiklerin doğrudan bir sonucu olan sinüs ven trombozu (SVT) ve subdural hemoraji (SDH) yer alır. İntrakraniyal hipotansiyon bağlamında sinüs ven trombozunun, venöz staz ve hiperkoagülabilite nedeniyle, beynin aşağı doğru yer değiştirmesiyle kötüleştiği düşünülmektedir. Benzer şekilde, negatif basınç farkı, köprü venlerinin gerilmesi ve yırtılmasına neden olarak subdural kanamaya yol açabilir. Son yıllarda bu ilişkilerin giderek daha fazla tanınmasına rağmen, intrakraniyal hipotansiyon durumunda SVT ve SDHnin eşzamanlı olarak ortaya çıkması klinik bir zorluk olmaya devam etmekte ve tanı ve yönetimde titiz bir yaklaşım gerektirmektedir.

Olgu Sunumu:
26 yaşında erkek hasta, 2 gündür devam eden, öksürmeyle artan baş ağrısı şikayeti olmuş.. Başka bir merkezde değerlendilen hastada nörolojij muayene ve diğer sistem muayeneleri doğal olarak saptanmış. Çekilen Beyin BT'de akut intrakranail patoloji saptanmamış. , Sol maksiller sinüste submüköz retansiyon kisti. Maksiller ve etmoid sinüzit raporlanmıştır. Laboratuvar bulgularında ılımlı karaciğer fonksiyon testi yüksekliği dışında belirgin patoloji izlenmeyen, bu süreçte farklı hastanelere başvurusu olan hastanın baş ağrısı giderek şiddetlenmiş, baş ağrısının başlangıcından 15 gün sonra hastanemize başvurmuştur.

Acil serviste görülen hastanın Nörolojik muayenesinde sol gözde end point bakışlarda ağrı ve 8/10 olarak değerlendirdiği baş ağrısı ve 2 gündür var olan diplopi şikayetleri mevcuttu. Hasta bu semptom ve bulgularla hospitalize edildi.

Dış merkezde kontrastsız beyin ve Serebral MR Venografi tetkiki yapılmış. Yapılan tetkikte süperior sagittal sinüs, straight sinüs ve sağ transvers sinüs, internal juguler ven tabii olarak değerlendirilmiş. Sol İJV'de ve sol transvers sinüste total, sigmoid sinüs trasesinde parsiyel olmak üzere belirgin dolum izlenmemiş. Bulgular venöz tromboz ile uyumlu düşünülmüş. Hastaya Coumadin 5 mg ve DMAH 2x0,6cc tedavileri başlanmış. Kontrastlı Beyin MR ve MR venografi uygulandı.

Serebral MR venografi tetkikinde sol transvers sinüste trombüs ile uyumlu bulgular izlendi. Papilödem açısından Göz Hastalıkları bölümü tarafından yapılan OCT ve görme alanı testleri normal olarak değerlendirildi.

Kontraslı beyin MRG kesin sonucunda bilateral subdural hemorajik efüzyon ve durada difüz kalınlaşma ve kontrastlanma gözlendi. Ertesi gün hastaya LP yapılması planlandı. Standart LP iğnesiyle BOS sıvısı elde edilemeyince, epidural spinal kateter ile LP yapıldı. BOS basıncı ölçülemeyecek kadar düşük geldi. (BOS'tan alınan örneklerde protein yüksekliği ve eritrosit hakimiyeti saptandı. Bu bulguların travmatik LP'ye sekonder geliştiği düşünüldü. Hasta LP sonrası Trendelenburg pozisyonunda takip edildi. Seri beyin BT tetkikleri ile yapılan takiplerinde subdural hemorajide artış saptanmadı. İlerleyen günlerde baş ağrısında belirgin iyileşme olmayan hastaya epidural kan yaması işlemi yapıldı. İşlem sonrasında hastanın şikayetlerinde tama yakın düzelme görüldü.

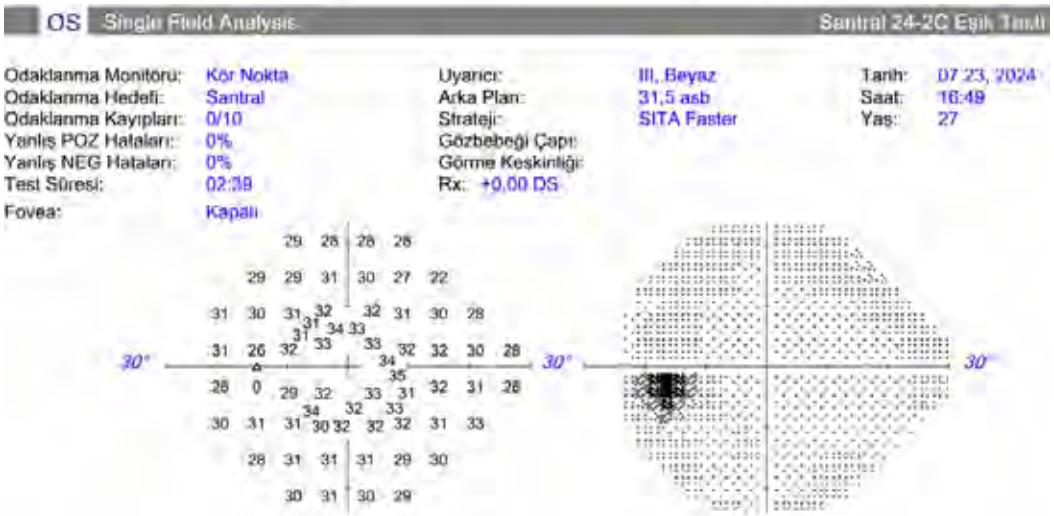

BOS Sonuçları:
Glukoz (BOS): 96,00 mg/dL, eş zamanlı kan glukozu: 156 mg/dL
Protein (BOS): 421,50 mg/dL
Klor (BOS): 122,00 mEq/L
LDH (BOS): 92,00 U/L
BOS Kültürü - Kültür: Üreme olmadı.
Boyalı mikroskobik inceleme (Giemsa): Lökosit görülmedi.
Direk boyasız mikroskopi: 20 Lökosit/mm3 görüldü. 23,000 yeni eritrosit/mm3 sayıldı. Gram boyama: Mikroorganizma görülmedi.
Brucella aglütinasyon testi: Negatif

Yatış Sırasında Bakılann Diğer Tetkikler:
ANA (Anti Nükleer Antikor)- Negatif
Anti Kardiolipin Antikor IgG - 2,10 GPL U/mL
Anti Kardiolipin Antikor IgM - 3,19 MPL U/mL
Anti Trombin III Plazma 93,7
Protein C Aktivitesi Plazma 122,5 % 70 - 140 Protein S Plazma 113,1
Lupus Antikoagülan Taraması Plazma
Lupus Antikoagülan Taraması (LA1) 43,9 saniye 31 - 44
LA1 oranı 1,12 Oran < 1,2
Lupus Antikoagülan Taraması Sonuç Negatif Negatif → LA Saptanmadı IgG 4d 0.14 g/L
Lipoprotein (a) 0.12 g/L
Beta2 Mikroglobulin - 1,23 mg/L
Homosistein - 9,00 µmol/L

İncelenen Mutasyonlar ve Polimorfizmler: MTHFR 677C>T (rs1801133): Heterozigot MTHFR 1298A>C (rs1801131): Normal Prothrombin 20210G>A (rs1799963): Normal FV Leiden 1691G>A (rs6025): Normal
PAI-1 (Serpin E1) 4G/5G: 4G/4G
FXIII V34L (rs5985): Normal
FV-Cambridge 1001G>C (rs118203906): Normal

Beyin MRG Tetkikleri:
1 - 11/07/2024 Kontrastsız T2 FLAIR (Dış Merkez)

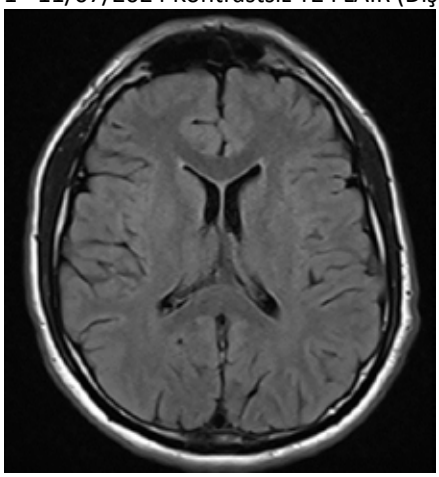

2 - 23/07/2024 Kontrastsız T2 FLAIR

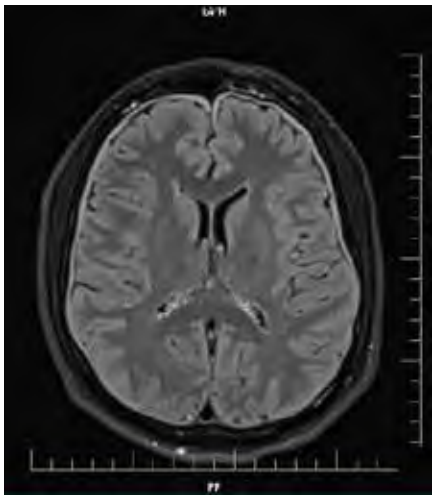

3 - 23/07/2024 Kontrastlı T2 FLAIR

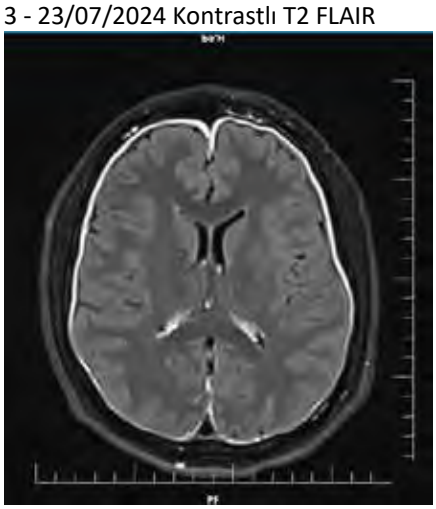

4 - 23/07/2024 Kontrastlı Serebral MR Venografi 3D

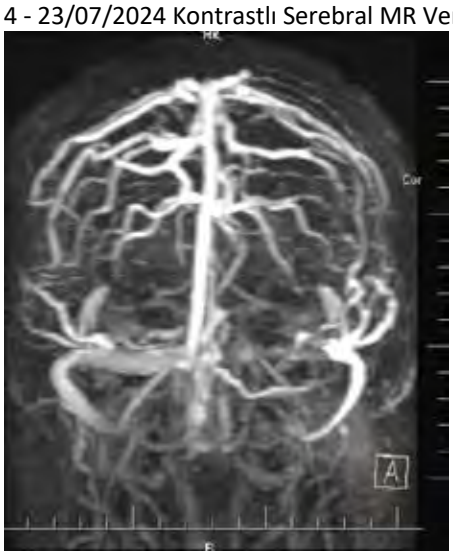

Tartışma:
Hastamızda, baş ağrısının başlangıcı ve özellikle öksürme ile artması, intrakraniyal hipotansiyona işaret eden klasik bir bulgudur. İlk tetkiklerde akut bir nörolojik olay saptanmamış olması, intrakraniyal hipotansiyonun tanısının zor olabileceğini ve genellikle ileri görüntüleme yöntemleri gerektirdiğini göstermektedir. Beyin MRG ve MR venografi tetkikleri, bu durumun tanısında kritik öneme sahiptir ve intrakraniyal hipotansiyonun yanı sıra SVT ve SDH'nin tespit edilmesine olanak sağlar.

Literatürde, intrakraniyal hipotansiyonun subdural kanama ile birlikteliği sıkça bildirilmiştir, ancak eşzamanlı sinüs ven trombozu nadir bir bulgudur ve tanı koymayı zorlaştırabilir. Bu durumda, SVT ve SDHnin birlikte bulunması, intrakraniyal hipotansiyonun karmaşık patofizyolojisini ve bu durumun uygun şekilde yönetilmesi gerektiğini vurgulamaktadır.

Hastamızda, intrakraniyal hipotansiyon tedavisi için başlangıçta Diazomid (Asetozolamid) kullanılmış, ancak daha sonra intrakraniyal hipotansiyon tanısı netleştikten sonra tedavi kesilmiştir. Bu vaka, intrakraniyal hipotansiyonun yanlış tedavi edilmesinin ciddi sonuçlara yol açabileceğini ve tanı konulduktan sonra uygun tedavi protokollerinin önemini göstermektedir.

Epidural kan yaması, intrakraniyal hipotansiyona bağlı baş ağrılarında etkili bir tedavi yöntemi olarak bilinir ve bu vakada da hastanın semptomlarında belirgin bir düzelme sağlanmıştır.

Sonuç:
Bu vaka, intrakraniyal hipotansiyonun nadir ancak ciddi komplikasyonları olan sinüs ven trombozu ve subdural hemorajinin birlikte görülebileceğini ve tanı sürecinde dikkatli bir değerlendirme gerektirdiğini ortaya koymaktadır. İntrakraniyal hipotansiyonun baş ağrısı ve diğer nörolojik belirtilerle ilişkisi, SVT ve SDH gibi potansiyel komplikasyonların tanısında dikkatli bir klinik ve radyolojik inceleme gerektirir. Bu tür vakalarda, erken tanı ve uygun tedavi stratejileri ile hastaların semptomlarında belirgin iyileşme sağlanabilir.

Referanslar:
1. Schievink WI. Spontaneous spinal cerebrospinal fluid leaks and intracranial hypotension. JAMA. 2006;295(19):2286-2296.
2. Schievink, W. I., & Maya, M. M. (2008). Cerebral venous thrombosis in spontaneous intracranial hypotension. Headache: The Journal of Head and Face Pain, 48(10), 1511-1519.
3. Mokri B. Spontaneous low pressure, low CSF volume headaches: spontaneous CSF leaks. Headache. 2013;53(7):1034-1053.
4. Mokri B, Kranz PG. New insights into spontaneous intracranial hypotension. JAMA Neurol. 2017;74(8):1021-1022.

EP - 536 FİNGOLİMOD KULLANIMINA SEKONDER GELİŞEN KRİPTOKOK MENENJİTİ: OLGU SUNUMU

UĞURCAN UĞUR , BAŞAK KARAKURUM GÖKSEL

BAŞKENT ÜNİVERSİTESİ TIP FAKÜLTESİ NÖROLOJİ ANABİLİM DALI,
ADANA DR. TURGUT NOYAN UYGULAMA VE ARAŞTIRMA MERKEZİ

Giriş:
1980lerin ortalarında HIVin ortaya çıkmasından önce, kriptokok menenjiti (KM), ileri evre kanserli veya ciddi immünosupresyon ile ilişkili diğer ciddi hastalıklar/tedavilerde görülen aşırı derecede nadir bir komplikasyondu. Daha sonra HIV, KM için primer risk faktörü haline geldi ve sonrasında oldukça etkili antiretroviral tedavilerin ortaya çıkmasına kadar AIDSin yaygın bir tezahürü oldu. Geçtiğimiz yirmi yılda, HIV negatif bireyler arasında KM görülme sıklığında kademeli bir artış oldu ve önceki düşük seviyeleri aştı. Bu artış çoğunlukla çeşitli otoimmün ve immünolojik bozukluklar için kullanılan immünomodülatör ilaçların kullanımının yanı sıra transplantasyonla ilişkili immünsüpressif etkilerin artmasına bağlanabilir. Evcil hayvanlardan ve kuşlardan kaynaklanan kriptokok enfeksiyonları ile ilgili raporlar da olmuştur. Kriptokok Menenjiti natalizumab, dimetil fumarat (DMF) ve fingolimod gibi çeşitli hastalık modifiye edici tedavileri (DMT) kullanan multipl skleroz (MS) tanılı bireylerde belgelenmiş çok nadir görülen fırsatçı bir enfeksiyondur.

Fingolimod, ABD'de 2009 yılında tekrarlayan remitting multipl skleroz (RRMS) tedavisi için onaylanmış, oral kullanılan, hastalık modifiye edici bir ajandır. Fingolimod Sfingozin-1 fosfat reseptörlerine bağlanır. Lenfoid lenfositler lenf nodundan çıkmak için S1PRye ihtiyaç duyduğundan, lenfosit resirkülasyonunu inhibe eder. Bu nedenle lenf nodunda, periferik kana lenfosit sekestrasyonunda azalma olur. Merkezi sinir sistemindeki lenfosit sayısını düşürür ve periferik lenfopeniye yol açar. Klinik çalışmalar sırasında, periferal lenfopeniye rağmen Fingolimodun plasebo tedavisine kıyasla ciddi enfeksiyon oranlarında önemli bir artış görülmemiştir. Ancak, pazarlama sonrası gözetim sürecinde Varicella Zoster Virüsü ve Herpes Simplex Virüsü enfeksiyonlarında hafif bir artışın yanı sıra birkaç izole ciddi enfeksiyon da belgelenmiştir.

28 Şubat 2020 tarihine kadar yaklaşık 299.600 hasta fingolimod ile tedavi görmüştür. Toplamda (2022 Mayıs ayına kadar) 778.900 hasta-yıl maruziyet gerçekleşmiştir. Bu belirli tarih itibariyle, Novartis güvenlik veri tabanında toplam 60 KM vakası kaydedilmiştir. Toplam 60 vakadan 56sı sağlık profesyonelleri tarafından bildirilmiştir. Vakaların çoğunluğu (26) Amerika Birleşik Devletlerinde belgelenirken, 9 vaka Avrupada kaydedilmiştir. Avustralya ve Japonyada 8'er vaka vardı. Amerika Birleşik Devletlerinde belgelenen 26 vakadan bir kişi Kamboçyaya seyahat geçmişine sahipti ve daha sonra KML teşhisi aldı. Kalan 25 kişide tanı öncesinde endemik bölgelere seyahat geçmişi mevcut değildi.

Cryptococcus neoformans, özellikle immün yetersiz bireylerde mantar menenjitinin en yaygın nedeni olan kapsüllü bir mayadır. Şiddetli, yaşamı tehdit eden bir hastalığa neden olur. Başlangıçta MS terapileriyle ilişkili olduğu bildirilmese de, MS terapisiyle ilgili ilk kriptokokal menenjit vakalarından biri 2014 yılında Natalizumab ile tedavi edilen bir hastada bildirilmiştir. O zamandan beri, MS terapileriyle ilişkili olarak ortaya çıkan ek sporadik vakalar olmuştur. Bugüne kadar literatürde, Fingolimod ile ilişkili kriptokokal menenjitin yalnızca yedi belgelenmiş vakası vardır. Biz, MSli bir hastada Fingolimod tedavisi ile birlikte, MSde görülen aktif demiyelinizasyon için tipik gelişme paterni ve lezyon yerleşimini içeren ve nihayetinde kriptokokal menenjitin tezahürü olduğu anlaşılan bir olguyu tartışıyoruz.

Olgu Sunumu:
38 yaşında, köyde yaşayan, ev hanımı, kadın hasta 6 yıldır MS tanısı ile izlenmekte olup, son 1 yıldır kontrollere gelmemiş. 1 yıldır herhangi bir kan tahlili yaptırmadığı öğrenilmiş olup günde bir kez 0,5 mg Fingolimod kullanmaktadır. Hasta, bulantı, kusma, diplopi şikayetleri ile hastanemize başvurduğunda hospitalize edildi. Başvuruda Lenfosit sayısı: 0,21 x 10ˆ9/L, Lökosit sayısı: 6,74 x 10ˆ9/L olarak saptandı. Fingolimod'a bağlı lenfopeni düşünüldüğü için hastanın p.o. Fingolimod tedavisi gün aşırı olarak verilmeye başlandı. Beyin MRG, Servikal MRG ve Torakal MRG istendi. Beyin MRG'de difüzyon kısıtlılığı veya kontrast tutulumu görülmedi. Eski tetkikleri farklı parametrelerle çekildiği için yeni lezyon açısından karşılaştırma yapılamamıştır. T2 seviyesinde kord ön kesimde orta hatta şüpheli milimetrik T2 hiperintens lezyon gözlenmiş olup, lezyonun kontrast tutmadığı görüldü. Difüzyon MRG'de difüzyon kısıtlaması görülmedi. Akut MS atak ayırt edilemeyen hastaya, IVMP tedavisi başlandı. 2 gün sonra IVMP tedavisini 5 güne tamamlaması önerilen hasta kendi isteğiyle taburcu oldu.

Taburculuktan 3 gün sonra hasta şiddetli baş ağrısı, bulantı kusma ve diplopi, tüm ekstremitelerde uyuşma şikayetleriyle tekrar acil servisimize başvurdu ve hospitalize edildi. Nörolojik muayenesi normaldi. Hastanın yatışının 1. Gününde ajitasyon ve halüsinasyon şikayetleri gelişti. Lökosit 12,01 x 10ˆ9/L, Lenfosit 0,9 x 10ˆ91/L saptanınca hastanın Fingolimod tedavisine son verilerek MS rebound atak olasılığı açısından plazmaferez tedavisi planlandı. Sonraki gün tam kan tetkikinde lökositozda artış (14,81 x10^9/L), lenfosit sayısının 0,18 x 10ˆ9/L'ye düştüğü görüldü Tekrarlanan Beyin MRG'de yeni lezyon görülmedi. Görüntüler önceki yatışıyla benzer sınırlardaydı. Yapılan LP sonucunda açılış basıncı 180 mmH2O, BOS Glukozu: 78,00 mg/dL, Kan şekeri 126 mg/dL, Protein (BOS): 32,00 mg/dL, Klor (BOS): 121,00 mEq/L, LDH (BOS): 11,00 U/L, 30 Lökosit/microL, viral menenjit paneli negatif, BOS Tüberküloz PCR ve kültürü negatif, Brucella negatif olarak saptandı. BOS India Ink boyamasında mantar sporları görüldü. Yapılan EEG'de yaygın yavaş aktiviteden oluşan zemin ritim düzensizliği görüldü. Ertesi gün tekrarlanan LP'de açılış basıncı 210 mmH2O, BOS Glukozu 53 mg/dL, Kan şekeri 180 mg/dL, Protein: 177,50 mg/dL, LDH: 30,00 U/L, 45 Lökosit/microL olarak sonuçlandı. BOS'tan Kriptokok lateks aglütinasyon antijen testi çalışıldı ve pozitif olarak sonuçlandı. Alınan BOS kültüründe daha sonra Cryptococcus neoformans üremesi görüldü. BOS sitolojisinde PMNL, lenfositler ve yanı sıra öncelikle Cryptococcus neoformans ile uyumlu olarak düşünülen fungal yapı benzeri oluşumlar izlendi. Hasta Enfeksiyon hastalıkları bölümüne konsülte edildi. Amfoterisin 1 x 300 mg i.v. ve Flukonazol 4 x 200 mg i.v. tedavisi başlandı. Diğer enfektif etiyolojileri dışlamak için hastadan kan kültürü ve idrar kültürü tetkikleri gönderildi. İdrar kültüründe üreme olmadı. Kan kültüründe 2 sette koagülaz negatif streptokok üremesi görüldü. Toraks ve abdomen BT tetkikleri yapıldı. Karaciğer sol lobunda 7mm hipodens lezyon ve sol iliak kemikte radyolüsent alan görüldü. EKO tetkikinde vejetasyon bulgusu saptanmadı. Tekrarlanan idrar analizinde lökosit ve piyürisi olan hastaya 2x2 gr Seftriakson tedavisi eklendi. Lökositozunun ve lenfopenisinin gerilemekte olduğu görüldü (Lökosit 7,81 x 10ˆ9/L, Lenfosit 0,69 x 10ˆ9/L). Şiddetli baş ağrısı olan hastaya Serebral MR Anjiyografi tetkiki yapıldı. Vasküler malformasyon görülmedi. Hastanın antifungal ve antibiyoterapi eşliğinde halüsinasyon, bulantı, kusma ve diğer semptomlarında kısmi azalma gözlendi. İntrakraniyal hipertansiyon ve serebral sinüs ven trombozu ön tanılarıyla Serebral MR Venografi ve Beyin MRG tetkikleri yapıldı. Bilateral serebral hemisferde leptomeningeal yüzlerde verteks düzeyinde silik FLAIR sinyal artışı saptandı. Belirgin kontrastlanma görülmedi. Bilateral serebral hemisferde beyaz cevherde milimetrik fokal, yer yer birleşme eğiliminde, difüzyon kısıtlılığı göstermeyen, eski plaklar görüldü. Kontrastlanma gözlenmedi. MR venografide sağda sigmoid-transvers sinüs bileşkesinde yaklaşık 13x4 mm boyutunda band şeklinde parsiyel dolum defektine neden olan trombüs/araknoid granülasyon ile uyumlu olabilecek lezyon dikkat çekti. Olası Amfoterisin B ilişkili hipokalemi gelişen hastaya agresif Potasyum ve Magnezyum replasman tedavileri uygulandı. Göz Hastalıkları bölümüne papil ödem muayenesi açısından konsülte edildi. Muayenede papilödem saptanmadı. Sol iliak kemikteki radyolüsen alana yönelik Pelvik MRG yapıldı. Her iki iliak kemikte nodüler, litik özellikte olabilecek lezyonlar görüldü. Takip edilmesi planlandı. Hastanın klinik izlemine Enfeksiyon hastalıkları bölümü tarafından devam edildi. Hasta Nörolojik açıdan klinik durumu stabil olarak izlendiği süreçte Enfeksiyon Hastalıkları bölümü tarafınca oral antifungal idame 1 x 200 mg Flukonazol tedavisi ile taburcu edildi.

Taburculuktan 2 gün sonra şiddetli baş ağrısı, kusma şikayeti ile acil serviste değerlendirilen hasta tekrar Enfeksiyon Hastalıkları servisine yatırıldı. Hastanın nörolojik muayenesinde fokal nörolojik defisit saptanmadı. Baş ağrısı için Laroxyl 10 mg tedavisi başlandı. Göz hast. bölümüne tekrar göz dibi muayenesi açısından danışıldı. Papil ödem saptanmadı. Hastaya MRG sonrası LP yapıldı, BOS basıncı 310 mm H2O ölçüldü. Protein (BOS) - 20,60 mg/dL, Glukoz (BOS) - 67,00 mg/dL, Kan şekeri 142 mg/dL, Klor (BOS) - 120,00 mEq/L, LDH (BOS) - 13,00 U/L, 10 Lökosit/microL saptandı. BOS kültüründe üreme olmadı. Lökosit görülmedi. Gram boyamada mikroorganizma görülmedi. Beyin MRG'de supratentoriyal bölgede meningeal kontrastlanma ve subkortikal yerleşimli T2 hiperintens lezyonlar saptandı. Baş ağrısı, intrakraniyal hipertansiyonu olan hastaya Asetozoalmid 3 x 250 mg ve ASA 100 mg tedavileri eklendi. Nörolojik ve genel durumunda stabilizasyon sağlandıktan sonra antifungal oral tedavi ile taburcu edildi.

Poliklinik takiplerinde sağ gözde papil ödem saptandı. Sol iliak kemikteki lezyona yönelik malignite araştırması ve Paraneoplastik sendrom şüphesi açısından PET yapıldı. Sol iliyak kemik posterior kesiminde artmış FDG tutulumu gösteren radyolüsen, metastaz şüphesi olabilecek lezyon saptandı. BT eşliğinde biyopsi yapıldı. Bu alandan alınan biyopside lezyonda Cryptococcus neoformans saptandı.

Biyopsiden 2 gün sonra, hasta tekrar baş ağrısı, bulantı, kusma şikayeti ile acil servise başvurdu. Nöroloji servisine yatışı yapıldı. Tekrarlanan beyin MRG'de Supratentorial lokalizasyonda frontal ve oksipital düzeylerde daha belirgin olmak üzere sulkuslarda prekontrast FLAIR incelemelerde sinyal artışı ve komşu kortiko-subkortikal düzeylerde belirginleşme bulguları, IVKM enjeksiyonu sonrası sulkuslarda kontrastlanma alanları dikkat çekti. Sol

transvers sinüs-sigmoid sinüs bileşkesi lokalizasyonunda milimetrik boyutlarda dolum defekti bulguları dikkati çekti. Tekrarlanan BOS incelemesinde BOS protein: 86,2 mg/dL, BOS basıncı 140 mm H2O. BOS'ta mantar üremesi görülmedi. Glukoz (BOS): 51,00 mg/dL, Kan Şekeri 110 mg/dL, Klor (BOS): 126,00 mEq/L, LDH (BOS): 32,00 U/L, Lökosit 10/ micoL, Cryptococcus neoformans antijeni tekrar pozitif olarak saptandı. Kültürde üreme görülmedi. Şikayetlerinin gerilemesi üzerine Topiramat ve Asetozolamid tedavileri ile taburcu edildi. Taburculuk sırasında Lenfosit #: 0,83 x10^9/L olarak saptandı.

20 gün sonra hasta Enfeksiyon poliklinik kontrolü sırasında kusma sonrası bilincinin kapanması nedeniyle acil servise yönlendirilerek Nöroloji yoğun bakımda hospitalize edildi. Tekrarlanan Beyin MRG'de yaygın meningeal kontrastlanma, sulkuslarda silinme, belirgin intrakranial basınç artışı. Aktif hidrosefali. Her iki serebral hemisferde multipl lokalizasyonda fokal difüzyon kısıtlayan kontrast tutulumu gösteren alanlar saptandı. Olguya ait Ocak 2024 tarihli tetkikle karşılaştırıldığında meningeal boyanmanın, fokal kortikal lezyonların, intrakranial basınç artışının ve hidrosefalinin arttığı dikkati çekti. Tekrarlanan BOS incelemesinde Glukoz (BOS) - 42,00 mg/dL, Kan Şekeri 115 mg/dL, Protein (BOS) - 124,30 mg/dL, Klor (BOS) - 127,00 mEq/L, LDH (BOS) - 30,00 U/L, 10 Lökosit/micro L izlendi. Yoğun bakımda takibi sonrasında genel durumu stabil olan hasta oral antifungal ve topiramat tedavileri taburcu edildi.

Hasta poliklinik takiplerine geliyor. Nörolojik yakınmalarında tama yakın iyileşme mevcut.

Tartışma:
Kriptokok enfeksiyonları predispozan risk faktörleri olmayan bağışıklığı baskılanmamış bireylerde de meydana gelebilse de, hastanın enfeksiyonunun özellikle Fingolimod tedavisi sırasında bilinen lenfopeni ile ilgili olduğunu düşünüyoruz.

Lenfosit sayıları genellikle fingolimod tedavisinin kesilmesinden sonra 6 hafta içinde düzelir. Fakat vakamızda Fingolimod kesilmesine rağmen 6 haftanın sonunda Lenfosit sayısının normal sınırın altında olduğunu görüyoruz. Şu anda mevcut DMTlerin progresif MS formlarında sınırlı faydası göz önüne alındığında, sekonder progresif MSe dönüşen vakalarda tedaviye devam etmenin risk/fayda oranının her klinik ziyaretinde dikkatli bir şekilde değerlendirilmesi gerekmektedir. Tedavi değiştirirken veya sonlandırırken, tedaviye bağlı potansiyel komplikasyonlar açısından dikkatli takip yapılması önemlidir.

Sonuç:
Bu çalışmada, fingolimod kullanımına bağlı olabilecek immün baskılama ile ilişkili olabilen bilateral bacak ağrısı, bulantı, kusma, ajitasyon, halüsinasyon, bulantı, kusma, baş ağrısı, çift görme gibi özellikleri gösteren bir hastada beklenmedik ve oldukça agresif seyirli bir kriptokokal enfeksiyonu belgeledik. Fingolimod tedavisinin kesilmesi ve antifungal tedavi başlanmasıyla, hastanın klinik semptomlarında belirgin iyileşme görüldü.

Referanslar:
1. Del Poeta, M., Ward, B.J., Greenberg, B., Hemmer, B., Cree, B.A.C., Komatireddy, S., Mishra, J., Sullivan, R., Kilaru, A., Moore, A., Hach, T., Berger, J.R., 2022. Cryptococcal Meningitis Reported With Fingolimod Treatment. Neurology Neuroimmunology & Neuroinflammation 9. https://doi.org/10.1212/nxi.0000000000001156
2. Achtnichts, L., Obreja, O., Conen, A., Fux, C.A., Nedeltchev, K., 2015. Cryptococcal Meningoencephalitis in a Patient With Multiple Sclerosis Treated With Fingolimod [WWW Document]. JAMA neurology (Print). https://doi.org/10.1001/jamaneurol.2015.1746
3. Carpenter, K., Etemady-Deylamy, A., Costello, V., Khasawneh, M., Chamberland, R., Tian, K., Donlin, M., Moreira-Walsh, B., Reisenbichler, E., Abate, G., 2022. Cryptococcal chest wall mass and rib osteomyelitis associated with the use of fingolimod: A case report and literature review. Frontiers in Medicine 9. https://doi.org/10.3389/fmed.2022.942751
4. Huang, D., 2015. Disseminated cryptococcosis in a patient with multiple sclerosis treated with fingolimod. Neurology 85, 1001–1003. https://doi.org/10.1212/wnl.0000000000001929

EP - 537 "ÜLKEMİZDE COVID-19 PANDEMİSİ İLE BİRLİKTE İNME VE İSKEMİK KALP HASTALIĞI KAYNAKLI ÖLÜMLER ARTTI" DÜŞÜNCESİ BİR ŞEHİR EFSANESİ Mİ? YOKSA GERÇEK Mİ?

NURİ MEHMET BASAN , MURAT ÇABALAR , AYÇA ÖZKUL

S.B.Ü. İSTANBUL BAŞAKŞEHİR ÇAM VE SAKURA HASTANESİ, NÖROLOJİ KLİNİĞİ

Amaç:
COVID-19, dünya genelinde 7 milyondan fazla insanın ölümüne neden olmuştur. Literatür, COVID-19 sonrası kardiyo-serebrovasküler hastalıklarla trombotik komplikasyonlarda artış meydana geldiğini söylemektedir. Çalışmanın amacı ülkemizde COVID-19 salgını öncesine kıyasla inme ve İskemik Kalp Hastalıkları(İKH) kaynaklı ölümlerdeki değişimi incelemektir.

Gereç ve Yöntem:
Türkiye İstatistik Kurumu (TÜİK)'nun yayınlandığı ölüm nedenleri istatistikleri alındı (2016-2019—pandemi öncesi, 2020-2023—pandemi sonrası).

Bulgular:
İKH ölümleri pandemi öncesinde 64.946,5(64.095-67.412) iken pandemi sonrasında 76.639,5(74.477-79.549) çıkmıştır (p=0.021). İKH+inme ölümleri pandemi öncesinde 101.868,5(100.008-106.371) iken pandemi sonrasında 111.842(107.060-115.446) çıkmıştır (p=0.021). İnme ölümleri pandemi öncesinde 36.922(35.913-38.959) düzeyindeyken pandemi sonrasında 35.187(32.583-35.928) düşmüştür (p=0.043). 2020-2023 arasında sırayla 22.274,65.366,22.054,1.717 kişi COVID-19'dan ölmüştür (ortanca=22.164).
Pandemi öncesinde İKH-inme arasında tama yakın bir korelasyon bulunmaktadır (r=0.99,p=0.01). Pandemi sonrasında İKH-inme ölümleri arasında orta düzey korelasyon (r=0.60,p=0.40), İKH-COVID-19 ölümleri arasında yüksek düzey korelasyon (r=0.80,p=0.20), İKH+inme ile COVID-19 ölümleri arasında tama yakın korelasyon (r=0.99,p=0.01), inme-COVID-19 ölümleri arasında yüksek düzey korelasyon (r=0.80,p=0.20) saptanmıştır.

Sonuç:
COVID-19 pandemisi öncesinde inme ve İKH arasında bulunan tama yakın korelasyon inme aleyhine bozulmuştur. Kardiyo-serebrovasküler ölümlerle COVID-19 ölümleri arasındaki yüksek düzeyli korelasyon bilimsel literatür ile uyumluyken, COVID-19 sonrasında inme-İKH ve inme-COVID-19 ölümleri arasındaki korelasyonun zayıflaması bilimsel literatürle uyuşmamaktadır. Bunun nedenleri; pandemik olağanüstü durum neticesinde hastanelerin COVID-19'un solunum ve kardiyovasküler komplikasyonlarıyla uğraşması, Nöroloji Servis–NYB ünitelerinin COVID-19 amaçlı kullanılması, acil servis, 112 ve NYB ünitelerinde artan işyükü sonucunda inme gerçeğinin geri plana itilmesi; 2019 yılında yayınlanan inme yönergesiyle birlikte inme ünite-merkez/NYB ünitelerinin ve bu konuda deneyimli nöroloji uzmanlarının sayısının artması, hastalar arasında inme farkındalığındaki artış olabilir.
COVID-19 pandemisi sonrası kardiyovasküler hastalıklarla trombotik komplikasyonlarda artış meydana geldiği bir gerçektir. Ülkemiz genelinde inme farkındalığı konusunda alacağımız daha çok yol olduğu aşikardır.

EP - 538 EPİLEPSİLİ KADINLARDA GEBELİKTE TEDAVİ TERCİHLERİNDE DEĞİŞİKLİKLER

MAZİDE KARAKURT , NURSEMENA KAYNARCALI , NAZLIHAN EZGİ KAVUK , ALP SARITEKE , İREM FATMA ULUDAĞ , UFUK ŞENER

SAĞLIK BİLİMLERİ ÜNİVERSİTESİ İZMİR TEPECİK EĞİTİM VE ARŞTIRMA HASTANESİ

Amaç:
Epileptik kadınlarda gebelik planlaması ve yönetimi klinik pratikte kritik önem taşımaktadır. Son 10 yılda yeni bilgiler ışığında bu alanda çalışan klinisyenlerin tedavi yönelimlerinde değişiklikler olmuştur.

Gereç ve Yöntem:
Çalışmamızda kliniğimizde son 6 yıl ve daha önceki 6 yılda gebelik takibi yapılmış epileptik kadınların tedavi protokolleri incelenmiş ve epilepside gebelik yönetimindeki ilaç seçimi değişiklikleri belirlenmeye çalışılmıştır.

Bulgular:
2012-2024 yılları arasında Sağlık Bilimleri Üniversitesi İzmir Tepecik Eğitim ve Araştırma Hastanesi Nöroloji kliniğinde 84 epilepsi hastası kadının 106 gebeliği takip edilmiştir. 2012-2018 tarihleri arasında takip edilen 51 hastanın 58 gebeliğinde en fazla kullanılmış olan 3 tedavi 18 hastada lamotrijin, 14 hastada levetirasetam, 11 hastada karbamazepin monoterapileri olmuştur.2018-2024 tarihleri arasında takip edilen 43 hastanın 52 gebeliğinde en sık kullanılmış olan 3 tedavi 22 hastada levetirasetam monoterapisi, 15 hastada lamotrijin monoterapisi, 8 hastada levetirasetam ve lamotrijin kombinasyonudur.

Sonuç:
Çalışmamızda kliniğimizde epilepsi hastası gebelerin takibinde genel olarak en sık kullanılan ilaçların levetirasetam ve lamotrijin olduğu, ayrıca son 6 yılda karbamazepin kullanımından uzaklaşıldığı görülmüştür. Önceden planlanmamış gebeliklerin olmasına rağmen valproik asitle gebeliğin sayısı yok denecek kadar az sayıdadır.

EP - 539 VALPROİK ASİTİN KESİLDİĞİ DOĞURGANLIK ÇAĞINDAKİ KADINLARDA NÖBET SIKLIĞINDAKİ DEĞİŞİKLİK

NURSEMENA KAYNARCALI , MAZİDE KARAKURT , NAZLIHAN EZGİ KAVUK , ALP SARITEKE , İREM FATMA ULUDAĞ , UFUK ŞENER

SAĞLIK BİLİMLERİ ÜNİVERSİTESİ İZMİR TEPECİK EĞİTİM VE ARAŞTIRMA HASTANESİ

Amaç:
Doğurgan çağdaki kadınlarda valproik asitin aynı derecede etkili başka ilaçlar ile değiştirilmesi yönündeki öneriler doğrultusunda son yıllarda kadın epilepsi hastalarının tedavisinde bu yönde değişiklikler yapılmıştır.Çalışmamızın amacı bu hastalarda nöbet sıklığındaki değişimi ve bu değişikliğe neden olabilecek faktörleri incelemektir.

Gereç ve Yöntem:
Çalışmamızda yaş ortalaması 39,81±2,8 [21-77] olan 105 hasta alınmıştır.Hastaların nöbet tipleri EEG ve görüntüleme özellikleri ile valproik asit öncesi ve sonrası nöbet sıklıkları değerlendirilmiştir.

Bulgular:
Hastalara valproik asit ortalama 24,59 ±14,4 [11-46] yaşında başlanmış ve hastalar ortalama 116±41,3[3-260] ay valproik asit kullanmıştır. Valproik asit kullanırken nöbet sıklığı 0,49 ±0,95[0-5] ay , valproik asit kesildiğinde nöbet sıklığı 0,38±0,84 [0-5] ay olarak hesaplanmıştır.

Sonuç:
Valproik asitin doğurgan çağındaki hastalarda başka bir nöbet önleyici ilaç ile değiştirilmesinin hastaların nöbet sıklığında belirgin artışa neden olmadığı sonucuna varılmıştır.

EP - 540 NÖROFİBROMATOZİS TİP 1 VE MULTİPLE SKLEROZ BİRLİKTELİĞİ OLAN OLGU

GÜNDÜZ ANIL ÇİKAR , EZGİ KULA , BURAK GÜNCAN , SEZGİN KEHAYA

TRAKYA ÜNİVERSİTESİ TIP FAKÜLTESİ,NÖROLOJİ ANABİLİM DALI,

Olgu:

Multipl skleroz (MS) ve nörofibromatozis tip 1in (NF1) birlikte görülmesi nadirdir. Olgu sunumunda , NF1 ve MSli hastanın klinik ve nörogörüntüleme özellikleri tanımlanmıştır. Hastamız MSli erkekti ve NF1 öyküsü mevcuttu. Hastamızda primer progresif MS vardı. Hastamızda başvuru semptomu olarak motor bulgu gözlendi. Hem NF1 hem de MSe sahip olma riski, iki hastalığın genel popülasyondaki yaygınlık oranlarına dayanarak beklenenden daha yüksek görünmektedir.Sonuç MS ve NF1 arasında olası bir ilişkiye işaret etmekte ve MS riskinin daha yüksek olduğunu göstermektedir.

Giriş:
Nörofibromatozis (NF), insidansı 1/3000 [1] ve minimum prevalansı 1/4000 ila 1/5000 [1] olan nörokutanöz bir hastalıktır. NF1 gen ürünü olan nörofibromin, Ras geninin negatif düzenleyicileri olarak işlev gören Ras GTPaz aktive edici proteinler olarak bilinen bir protein ailesine homolog olan merkezi bir alan içerir [1]. Nörofibromin fonksiyonunun kaybı, NF1 ile ilişkili patogenezde Rasın anormal regülasyonu ile ilişkilendirilmiştir [1]. MSin genellikle genetik olarak duyarlı bireylerde ortaya çıkan bağışıklık aracılı bir bozukluk olduğuna inanılmaktadır [2] ve prevalansı 100.000 kişide 60 ila 100 arasında değişmektedir [3]. MS kadınlarda daha sık görülmektedir.İki hastalığın ortak bir yönü yokmuş gibi görünse de, literatürde sıkça bildirilen vakalar, MS ile olası bir birlikteliğini akla getirmektedir. Hastanın erkek cinsiyet olması NF1 ve MSin eş zamanlı olarak birlikteliğinin nadir olması sebebiyle olguyu sunduk.

Olgu:
55 yaşındaki erkek hasta 45 yaşında sol tarafta güçsüzlük,konuşma bozukluğu şikayeti ile MS tanısı aldı. Hastanın ailesinde NF öyküsü yoktu.Hastanın doğuştan cafe-au-lait lekeleri olduğu sonradan axiller çillenmesinin oluştuğu ve 10-15 senedir vücudunda gövdesinde kollarda ele gelen yer yer yer yer yumuşak yer yer sert yer yer içe çöken bazıları saplı kutanöz nörofibrom şikayetlerinin olduğu öğrenildi. Hastanın ailesinde MS benzeri semptomlardan şikayet eden olmamıştı.Hastamızda primer progresif MS mevcuttu.Hastanın nörolojik muayenesinde sol alt ekstremitede migazzini pozitif ,derin tendon refleksleri solda daha canlı,sol taban cildi refleksi ekstensör ve hastanın tandem walk saptandı şeklindedir.Hastanın genişletilmiş özürlülük durum ölçeği (EDSS):3,5 olarak hesaplanmıştır ve hasta fingolimod kullanmaktadır.Hastanın genetik sonucu patojenik heterozigot NF-1 varyantı olarak yorumlanmıştır . Hastalanın manyetik rezonans görüntüleme (MRG) taramalarında, her iki serebral hemisferde periventriküler derin ak madde perikallozal alan ve korpus kallozumda ventriküle dik seyirli T2 hiperintens sinyal değişiklikleri mevcuttur . Hastada periventriküler lezyonda (Şekil 1, 2) artış gözlenmiştir (Resim 1) . Hastanın spinal MRGsinde spinal kordda T10-11 seviyesinde sağ paramedianda T2 hiperintens sinyal değişiklikliği vardı.Hastanın MR görüntülemelinde patolojik kontrast tutan lezyonu yoktu.

Şekil 1 Şekil 2

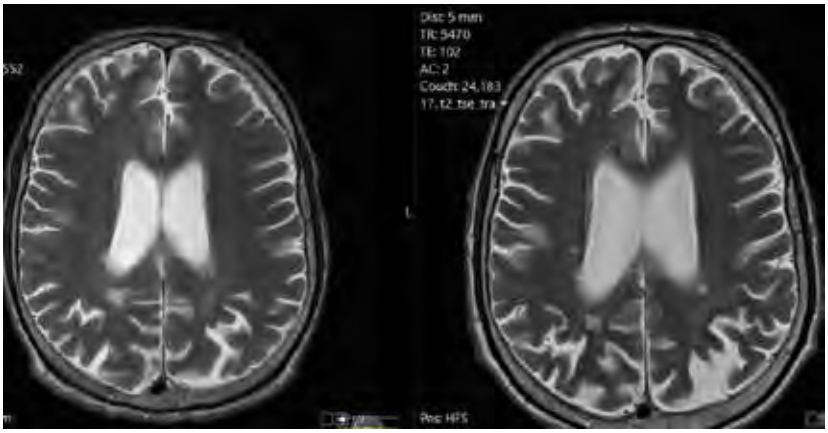

Resim 1:
Şekil 1 2013 yılına ait axial T2 MR şekil 2 2024 yılına ait axial T2 MR Her iki serebral hemisferde periventriküler derin ak madde perikallozal alan ve korpus kallozumda ventriküle dik seyirli sinyal değişiklikleri mevcuttur.

Sonuç:
MS ve NF 1den müzdarip olan hastayı tanımladık.Şimdiye kadar literatürde 20den az MS ve NF 1 tanılı hasta tanımlanmıştır[4,5,6].Literatürde multipl skleroz ile NF1 arasında bir ilişki olduğu açıkça görülmüştür[4,5,6].Bu ilişki özellikle ilginçtir çünkü demiyelinizan hastalıklarda otoimmün saldırının olası hedef antijenlerinden biri olabilecek bir membran glikoproteini olan OMgp geni, 17q11.2 kromozomunda bulunan NF1 geninin intron 27bsine gömülüdür ve OMgp geninde tek bir mutasyon multipl skleroz hastalarında ortaya çıkabilir.Genetik hipotezin yanı sıra, NF1in esas olarak Schwann hücrelerini içeren proliferatif bir hastalık olduğu da göz önünde bulundurulmalıdır. NF1li hastalarda, periferik miyelin antijenlerine anormal maruziyetin MSS miyelininde ifade edilen aynı antijenlere karşı otoimmün bir yanıtı aktive etmesi mümkün olabilir[6] .MS ve NF1in ilişkili göründüğü genetik ve otoimmün mekanizmaları tartışmayı ve bu ilişkiye dikkat çekmeyi amaçlıyoruz çünkü MSin zamanında teşhisi, NF1 hastalarında daha fazla sakatlığı önlemek için önemlidir.

Kaynakça:
1.https://sso.uptodate.com/contents/neurofibromatosis-type-1-nf1-pathogenesis-clinical-features-and-diagnosis?search=Neurofibromatosis+1+&source=search_result&selectedTitle=1%7E130&usage_type=default&display_rank=1
2.https://sso.uptodate.com/contents/clinical-presentation-course-and-prognosis-of-multiple-sclerosis-in-adults?search=multipl%20skleroz&source=search_result&selectedTitle=2%7E150&usage_type=default&display_rank=2
3.https://sso.uptodate.com/contents/pathogenesis-and-epidemiology-of-multiple-sclerosis?search=multipl%20skleroz&topicRef=96029&source=see_link
4.Ferner RE, Hughes RA, Johnson MR. Neurofibromatosis 1 and multiple sclerosis. J Neurol Neurosurg Psychiatry. 1995;58(5):582–5.
5.Etemadifar M, Fatehi F, Sahraian MA, Borhanihaghighi A, Ardestani PM, Kaji-Esfahani M, et al. Multiple sclerosis and neurofibromatosis type 1: report of seven patients from Iran. Mult Scler. 2009;15(9):1126–30.
6.Perini P, Gallo P. The range of multiple sclerosis associated with neurofibromatosis type 1. J Neurol Neurosurg Psychiatry. 2001;71(5):679–81.
7. Elsayed, Solaf M., et al. "Neurofibromatosis type 1 and multiple sclerosis: genetically related diseases." *Egyptian Journal of Medical Human Genetics* 18.3 (2017): 295-298.
8. Carvalho, Inês et al. “Primary Progressive Multiple Sclerosis in a Portuguese Patient With Neurofibromatosis Type 1.” *Cureus* vol. 13,12 e20561. 21 Dec. 2021, doi:10.7759/cureus.20561

EP - 542 TEKRARLAYAN İNME BENZERİ EPİZODLAR VE NÖBET TABLOSU İLE KARAKTERİZE NADİR GÖRÜLEN BİR SENDROM: MELAS

ESRANUR ŞEKER , DİDEM GİRGİN

BAŞAKŞEHİR ÇAM VE SAKURA ŞEHİR HASTANESİ

Giriş:
Mitokondriyalar organizmanın enerji fabrikalarıdır ve mitokondriyal hastalıklar enerji metabolizma bozukluklarına bağlı beyin ve kalp olmak üzere pek çok organlarda disfonksiyona neden olur. Bu yazıda tekrarlayan inme benzeri epizodlar ve nöbetler nedeniyle mükerrer acil servis başvurusu olan, her başvurusunda çekilen Kraniyal Mr görüntülemesinde beynin farklı bölgelerinde kortikal yerleşimli beyaz cevherde T2 hiperintensitesi saptanan ve MELAS tanısı alan hasta sunulacaktır.

Olgu:
25 yaş erkek hasta sol yüz yarımında kasılma ve ağız kenarında uyuşma şikayeti ile acil servise başvurdu. Yapılan nörolojik muayenesinde patolojik bulgu saptanmadı. Çekilen Kraniyal Mr görüntülemesinde sağ parietal lobta kortikalde T2 sekansta hiperintens ADC karşılığı olmayan lezyon mevcuttu. Hastanın son 5 yıl içinde yüz felci, sol kolda uyuşma, konuşma bozukluğu, extremitelerde kasılma gibi şikayetlerle tekrarlayan acil servis başvurusu mevcuttu ve her acil servis başvurusunda çekilen kraniyal Mr görüntülemesinde mevcut şikayetleri ile uyumlu kortikal T2 hiperintens lezyonlar izlendi. Ancak geçmiş zamanlı başvurularında izlenen lezyonlar hastanın bir sonraki başvurusunda yapılan görüntülemesinde tamamen gerilemiş olarak izlenmekteydi. Çekilen spinal bölge Mr görüntülemesinde patolojik bulgu saptanmadı. EEG'de sağ temporooksipital bölgede hiperventilasyonla belirginleşen(TİRDA) paroksismal delta-teta dalgaları şeklinde yavaş dalgalar izlendi. Lp yapıldı, BOS'ta laktat yüksekliği izlendi. Anti-MOG sonucu negatif saptandı. EMG'de elektrofizyolojik bulgular normal olarak değerlendirildi. PET sonucu normal olarak saptandı. Kronik enfeksiyon paneli ve vaskülit paneli negatif olarak sonuçlandı. Genetik analizde heterozigot ND6 gen mutasyonu saptandı. Yapılan kas biyopsisinde düzensiz kırmızı lifler izlendi. Hastaya mevcut klinik bulgular, radyolojik görüntülemeler ve yapılan diğer tetkikler neticesinde MELAS tanısı konuldu. Antiepileptik tedavi ile takip kararı alındı.

Sonuç:
Mitokondriyal hastalıkların multiple organlarda hasara bağlı olarak farklı klinik bulgular ile geldiği bilinmektedir. Özellikle çocukluk ve erken erişkinlik döneminde tekrarlayan inme benzeri epizodlar ve nöbet tablosu ile gelen etyolojisi net olarak ortaya koyulamayan olgularda MELAS sendromunu olabileceği akılda tutulmalıdır.

EP - 543 BÜLLÖZ LUPUSA BAĞLI GELİŞEN TROMBOEMBOLİ

SEHER TUĞBA KURNAZ , RÜMEYSA BAŞKAYA , KAMER TANDOĞAN , AYÇA ÖZKUL

ÇAM VE SAKURA ŞEHİR HASTANESİ

Giriş:
Sistemik lupus eritematozis (sle) oto-antikor üretimi ve pekçok organda immünkompleks birikimleri ile karakterize kronik,otoimmün bir hastalıktır.kutanözden multiorgan sistemik tutulumuna kadar çeşitli klinik belirtilere sahiptir.mss tutulumu semptomları nöropsikiyatrik lupus başlığı altında toplanmaktadır ve yaklaşık %15-20 sıklıkla görüldüğü bildirilmektedir.bunun içinde inme %5-18 sıklıkta görülmektedir.büllöz sistemik lupus eritamatozisin sle hastalarındaki insidansı %2'dir.bu yazımızda büllöz lupus tanısı sonrası takiplerinde santral tromboemboli gelişen bir olgu sunulacaktır.

Olgu:
sle ön tanısıyla romatolojiye yatırıldıktan sonra büllöz lupus nedenli dermatolojiye interne edilen hastanın servis takibinde gönderilen tetkiklerinde ;ana (+)anti sm (+)anti km (+)nukleozom +anti sn/rnp (+)anti ribozomal p (+)ds dna (+)c3/c4(–)desmoglein 1/3 (–)cmv dna (–) olması nedeniyle diffüz bülloz lupus tanısı kensinleştirildi. Hastanın dermatoloji servisinde yatarken siklosporin ,g6p negatif saptanması ile dapson , sistemik prednol (40 gün), plequanil , mofecept tedavisi uygulandı

Yatışın 3.ayında baş dönmesi bulantı kusma şikayeti olması nedeniyle çekilen dwı-mrg da bilateral akut iskemik odaklar görülmesi üzerine hasta ,nöroloji kliniğine interne edildi. Oksapar 0.6 2*1 tedavisi başlanarak etyolojik araştırmaya girildi. Bt anj çekildi anlamlı darlık görülmedi. Ara ara nefes darlığı olması sebebiyle pulmoner bt anj çekilerek pulmoner emboli tespit edildi.kan kültürde staf aereus üremesi ve eko da sol atrıyumda hiperekojen yapı izlendi. İleri eko sonrası enfektif endokardit? Ve ileri mitral yetmezlik ön tanılarıyla operasyon planlanarak hasta kvc servisine devredildi.

Tartışma:
diffüz bülloz lupuslu hastalarda ie? Görülebilmektedir,buna bağlı isvo gelişme ihtimali oldukça yüksektir. Bu nedenle bu hastalarda profilaktik aa/ak tedavisi planlanması akılda bulundurulmalıdır.

EP - 544 FIÇIDAKİ ADAM SENDROMU: NADİR BİR OLGU

VASFİYE SEZER [1], YEŞİM GÜZEY ARAS [2], ALİHAN ABDULLAH AKBAŞ [1]

[1] SAKARYA ÜNİVERSİTESİ EĞİTİM VE ARAŞTIRMA HASTANESİ, NÖROLOJİ KLİNİĞİ
[2] SAKARYA ÜNİVERSİTESİ TIP FAKÜLTESİ, NÖROLOJİ ANABİLİM DALI

Giriş:
Fıçıdaki Adam Sendromu (FAS), bilateral alt ekstremitelerde, yüzde ve boyunda kas gücü kaybı olmaksızın üst ekstremitelerde güçsüzlük ile seyreden nörolojik bir sendromdur. Klinik olarak hasta sanki "fıçı içinde sıkışmış" gibi görünür. Kollarda bilateral güçsüzlük olup yüz, boyun ve alt ekstremitelerde kas gücü normaldir. Üst ekstremitede kol hareketini kontrol eden motor liflerinin bulunduğu beyin sapı, servikal spinal kord, pleksus brakialis veya periferik sinirlerdeki yaralanmalardan sonra olabileceği gibi beyinde bilateral simetrik hasarlardan sonrada ortaya çıkabilir (1). Kliniğimize üst ekstremitelerde ilerleyici kas güçsüzlüğü kollarını kullanamama, hareket kısıtlılığı gibi semptomlarla başvuran ve nörolojik muayene görüntüleme ve elektrofizyolojik testlerle FAS tanısı alan olgu sunulmuştur.

Olgu:
Altmış iki yaşında erkek hasta polikliniğimize giderek ilerleyen kollarda güçsüzlük, kollarını hava kaldıramama şikayeti ile başvurdu. Özgeçmişinde HT ve iskemik inme öyküsü mevcuttu. Soygeçmiş annede HT olduğu öğrenildi. Anamnezinde 5 yıl öncesinde sağ kol ve bacakta güçsüzlük şikayeti ile başvurduğunda sol parietal alanda enfarkt ile takip edilip sekelsiz iyileştiği öğrenildi.Yaklaşık 8 aydır önce başlayan zamanla ilerleme gösteren her iki kolda güçsüzlük kollarını havaya kaldıramama, saçını tarayamama, ellerini kullanamama şikayetleri olması üzerine polikliniğimize başvurdu.İleri tetkik amacı ile yatırıldı. NM genel durumu iyi, şuur açık, koopere, oryante konuşma olağan, pupiller izokorik, ışık refleksi +/+, göz hareketleri doğal. Fasiyal asimetrisi yoktu. Kas gücü üst ekstremite proksimallerde 3/5 distalde tamdı. Alt ekstremitelerde tamdı. Taban cildi refleksi sağda fleksör solda ekstansör yanıttaydı. Derin tendon refleksleri alt ekstremitede (DTR) hiperaktifti. Alt ekstremitelerde klonus mevcuttu. Bilgisayarlı Beyin Tomografi'de (BBT) ve Diffüzyon MRG herhangi bir patoloji izlenmedi.Konsantrik iğne EMG de özellik saptanmadı.

Servikal MRG' da (Resim 1) medulla spinaliste C3-C4 düzeyinde diffüz bulging, tekal keseye geniş tabanlı basısı, korda bası izlenmiştir. Spinal kanal çapı daralmıştır. Servikal myelomalazi olarak değerlendirildi.Hastada ön planda FAS düşünüldü. Beyin ve sinir cerrahisine konsülte edildi. Cerrahi operasyon önerildi. Hasta operasyon için beyin ve sinir cerrahisine devredildi.

Tartışma:
FAS Bilateral üst ekstremite motor liflerini etkileyen herhangi bir lezyon ya da durumda görülebilir. FAS Motor korteks, korona radiata, internal kapsül ve servikal sinir köklerini etkileyen servikal myelopati, kardiyak arrest, kanama, inflamatuar lezyonlar, travma veya metastatik tümörler sonucu gelişebilir. Ayrıca HTLV-1 veya ALS gibi ön boynuz hasarlarında da bilateral üst ekstremite güçsüzlüğü ile ortaya çıkabilir (3,4).

Bizim hastamızda da etyolojide servikal myelomalazi, servikal spinal stenoz saptandı. FAS tedavisi ve prognozu nörolojik hasarın yeri ve nedenine bağlı olarak değişir. Servikal omurga lezyonları için acil cerrahi dekompresyon düşünülmelidir. Olgumuzda olduğu gibi Servikal omurgadaki lezyonlarda iyileşme, lezyonun erken tespiti ve cerrahi müdahaleye bağlıdır. Bu olgu sadece üst ekstremitelerde bilateral güçsüzlükle başvuran ve FAS tanısı alan hastalarda etyolojide servikal patolojilerin göz önünde bulundurulması ve tedavi edilebilir olması nedeni ile hastaların hızlıca cerrahiye yönlendirilmesini vurgulanmak amacı ile sunulmuştur.

EP - 545 SLE KAYNAKLI İSKEMİK İNME

DÜRDANE AKSOY , BETÜL ÇEVİK , ORHAN SÜMBÜL , YUSUF KOÇAK , UĞUR KULU , HASAN BERKAY ZİREK

TOKAT GAZİOSMANPAŞA ÜNİVERSİTESİ NÖROLOJİ ANABİLİM DALI

Giriş:
Sistemik lupus eritematozus, vücudun hemen her organını etkileyebilen kronik otoimmün bir hastalıktır. Hastalar hafif eklem ve cilt tutulumundan hayatı tehdit eden böbrek, hematolojik veya merkezi sinir sistemi tutulumuna kadar değişen klinik özelliklerle başvurur. SLEde iskemi antifosfolipid antikorların bulunması, Libman-Sacks endokarditi kaynaklı emboli, serebral vaskülit gibi mekanizmalarla görülebilir. Antifosfolipid antikorlarla beraberlik gösteren olagularda en sık lupus antikoagülanı, antikardiyolipin antikorları ve anti beta-2 glikoprotein antikorları görülmesi beklenir.

Olgu:
57 yaşında sağ elini kullanan ve bilinen 20 yıllık Sjögren hastalığı tanısıyla arava, plaquenil ve prednol kullanan kadın hasta dış merkezde iskemik inme ile takip edildiği dönemde yeni gelişen 5 dakikalık bir konuşma bozukluğu geçiriyor. Eko, doppler, holter ve EEG ve BTAsı normal raporlanan hastanın vaskülit tetkiklerinde anti beta-2 glikoprotein 1 IgG ve IgM değerleri 30 olarak görülüyor(normal değer: <20). Ek olarak Anti-Sm, Anti-SSA ve Anti-Sm/RNP pozitifliği görülüyor ve ileri inceleme için üniversite hastanemize sevki yapılıyor.Hastanın nörolojik muayenesi normal olup fizik muayenesinde malar rash görüldü. Difüzyon MRında sol mca posterior segmentine uyan difüzyon kısıtlaması olan hasta SLE kaynaklı iskemik inme olarak değerlendirilip anti-agregan tedavisine başlandı. Hastaya VEP planlandı. Bilateral P100 dalga latansında uzama görüldü. 72 saat holteri planlanan hastada AF, SV run ve blok görülmedi. Dahiliye önerisi ile AFAS paneli,RF,Anti-CCP ve sedimentasyon çalışıldı ve sonuçlar negatif geldi.Tedavi düzenlenmesi açısından tekrar danışıldığında ek öneride bulunulmadı. Kontrol BTsinde iskemik bölgede hemorajik transformasyon görülmesi üzerine hasta enoksaparin tedavisi ile taburcu edildi. Hasta romatoloji ve nöroloji polikliniklerine yönlendirildi.

Sonuç:
Antifosfolipid antikorlarıla beraberlik gösteren SLE vakalarında %20ye varan oranlarda iskemik inme görülebilmektedir. En temel tutlumu deride malar rash ve böbrekte glomerülonefrit olan bu hastalık nörolojik tutulumla da prezente olabilir.Dizartri, nöbet, ataksi gibi bulgularda özellikle SLE tanısı almış hastalarda tanıdan sonraki ilk 1 yıl içinde hasta SLEnin nörolojik tutulumu açısından değerlendirilmelidir.

EP - 546 İSKEMİ VE KANAMANIN EŞLİK ETTİĞİ İKİ POSTERİOR REVERSİBLE ENSEFALOPATİ SENDROMU OLGUSU

NESRİN TURAPOĞLU , MİNE SEZGİN , ESME EKİZOĞLU , NİLÜFER YEŞİLOT

NÖROLOJİ ANA BİLİM DALI, İSTANBUL TIP FAKÜLTESİ, İSTANBUL ÜNİVERSİTESİ

Giriş:
Posterior Reversible Ensefalopati Sendromu (PRES), endotel disfonksiyonunun neden olduğu düşünülen, vazojenik ödem ile nörolojik ve radyolojik bulgulara neden olan heterojen bir tablodur. Bu yazıda farklı özelliklerde 2 olgu sunulmaktadır.

Olgular

1. Kırk altı yaşında kadın, konuşma ve görme bozukluğu ile getirildi. Bir gün önce hipertansif kriz ile acil başvurusu vardı. Özgeçmişinde COVİD-19 pnömonisi, bilateral renal infarkt, diyabet ve hipertansiyon öyküleri mevcuttu. Başvuruda kan basıncı 164/82 mmHg; uykuya meyilli ve global afazikti. Sağ homonim hemianopsi, sağ üst monoparezi saptandı. MR'da sol korona radiatada ve sağ parieto-oksipitalde noktasal difüzyon kısıtlılığı vardı, sol hemisfer girusları ödemliydi. Perfüzyon MR'da hemisfer perfüzyonları simetrikti. Hastada renal arter oklüzyonuna bağlı sekonder hipertansiyon sonucunda PRES ve eşlik eden iskemik inme düşünüldü.

2. Otuz yaşında kadın, analjeziğe dirençli ve eski ağrılarına benzemeyen baş ağrısıyla başvurdu. Hastaya bir gün önce ikiz gebeliğinde membran rüptürü gelişmesi nedeniyle kürtaj yapılmıştı. Giriş kan basıncı 191/100 mmHg idi. Hızlı fazı bakış yönüne vuran horizontal nistagmus dışında muayenesi normaldi. Kranyal BT'de parietal bölgede kanama ile MR'da bilateral arka temporal, oksipital ve arka parietal bölgede sulkusları oblitere eden hiperdens görünüm vardı. Hastada gebelikle ilişkili PRES düşünüldü.

Tartışma ve Sonuç:
PRES'de baş ağrısı, görme bozuklukları, nöbetin yanı sıra afazi ve hemiparezi gibi fokal bulgular görülebilir. Etiyolojide hipertansiyon, eklampsi gibi birçok neden vardır. Kısmen simetrik oksipital ve parietal loblarda ödem görünümü PRES'i düşündürmelidir, kanama eşlik edebilir.

EP - 547 NUMÜLER BAŞAĞRISI KLİNİĞİ İLE PREZENTE OLAN KEMİK TÜMÖRÜ OLGUSU

MEVREHAN DİLBER KÖKTÜRK , MERAL SEFEROĞLU

S.B.Ü.BURSA YÜKSEK İHTİSAS EĞİTİM VE ARAŞTIRMA HASTANESİ

Giriş:
Numüler başağrısı kafa derisinde 'para şeklinde' 1-6 cm çapında, keskin konturlu, dairesel veya oval şekilde, boyutu ve şekli sabit; sıklıkla kronikleşen; süresi değişken bir başağrısı türüdür. Primer başağrıları sınıfındadır ve nadir görülür. Numüler baş ağrısı olarak kabul edilebilmesi için öncelikle altta yatan herhangi bir yapısal lezyon olmamalıdır. Bu bildirimizde, başağrısı özellikleriyle numüler başağrısı düşündüren ancak beyin MR görüntülemeleri sonucunda altta yatan yapısal lezyon tespit edilen bir olgu sunulmaktadır.

Olgu:
36 yaş erkek hasta. Hastanemiz Nöroloji polikliniğine sol şakağına lokalize, 3-4 cm çapında dairesel bir alan ile sınırlı kalan baş ağrısı şikayeti ile başvurdu. Şikayetleri 3 ay önce başlamış ve yaklaşık 40 gün sürmüş. Ağrı karakteri sorgulandığında ataklar halinde gelen, 10-30 dakika arası süren, bazen zonklayıcı bazen saplanıcı vasıfta idi. Hasta, dokunmakla o bölgede hassasiyet ve rahatsızlık duyduğunu ifade ediyordu. Öncesinde baş ağrısı öyküsü yoktu. Fotofobi, fonofobi, bulantı, kusma,görsel semptomu, koku hassasiyeti yoktu. Ek nörolojik şikayeti yoktu. Özgeçmişinde Familyal Akdeniz Ateşi tanısı mevcuttu. Kolşisin kullanıyordu. Fizik muayene ve nörolojik muayenesi tamamen normaldi. Beyin MR görüntülemelerinde T2 ve FLAIR sekanslarda non spesifik beyaz cevher lezyonları izlenirken; kontrastlı serilerde solda subdural mesafede frontal bölgede T1 ve T2 görüntülerde çok net seçilemeyen post kontrast görüntülerde kontrastlanma gösteren 23x11 mm boyutlarında nonspesifik lezyon tespit edildi. Beyin cerrahisi ile birlikte yapılan değerlendirme sonucu lezyonun, osteoblastom olabileceği düşünüldü.

Tartışma:
Numüler başağrısı, altta yatan herhangi bir yapısal veya cilt lezyonunun olmadığı nadir görülen bir başağrısı türüdür. Bu olgumuzda ilk vizitte numüler başağrısı düşünülen ancak santral görüntülemeler neticesinde osteoblastoma sekonder başağrısı olduğu anlaşılan bir vaka literatür eşliğinde sunulacaktır.

EP - 548 AKTARLARDA, İNTERNETTE RAHATÇA SATILAN TOROS NANESİ (MENTHA PULEGİUM)'NE BAĞLI STATUS EPİLEPTİKUS

KENAN BAŞARAN , DÜRDANE AKSOY , BETÜL ÇEVİK , ORHAN SÜMBÜL , YUSUF KOÇAK , UĞUR KULU

TOKAT GAZİOSMANPAŞA ÜNİVERSİTESİ TIP FAKÜLTESİ NÖROLOJİ ANABİLİM DALI

Giriş:
Status epileptikus(SE); 30 dakikadan uzun süren tek epileptik nöbet veya nöbetler arasında 30 dakikalık sürede işlevin geri kazanılmadığı bir dizi epileptik nöbet olarak tanımlamıştır. Yetişkinlerde SE vakalarının çoğu, altta yatan yapısal beyin lezyonu, toksik veya metabolik bozukluktan kaynaklanır.

Burada Toros nanesi olarak bilinen mentha pulegium bitkisinden elde edilen burun tıkanıklığı için intranazal olarak kullanılan yağa bağlı dirençli SE'li bir olgu tartışılmaktadır.

Olgu:
60 yaşında epilepsi tanılı levetiresetamla takipli hasta iki gündür sık aralıklarla farkındalığın olmadığı, kol ve bacaklarda kasılmaların olduğu nöbet nedeniyle acil servise başvurdu. Hastaya valproik asit yüklemesi yapıldı, tedavisine valproik asit eklenerek yoğun bakım yatışı yapıldı. Sık nöbetleri devam eden hasta entübe edildi. Sedasyonu kesilince nöbetlerinin tekrarlaması nedeniyle 17 gün sedatize, entübe takip edildi. Bu esnada tedaviye lakozamid, klonozepam eklendi. Etyolojik tetkik amaçlı yapılan EEG'de orta derecede aktif epileptiform anormallik saptandı. Beyin BT-MR, LP, kan tetkiklerinde patolojik bulgu saptanmadı. Nöbetleri kesilince sedasyonu azaltılıp ekstübe edildi.

Servisteki detaylı anamnezinde hastane yatışından birkaç gün önce burun tıkanıklığı için Toros nanesi isimli nazal sprey kullanmaya başladığı öğrenildi. Günde üç defa burnuna, yatmadan önce yastığına sıkmaktaymış.

Takiplerinde dörtlü anti nöbet ilaçlarının tedricen azaltılmasıyla nöbetinin olmadığı, anamnezinde şüpheli başka durum, tetkiklerinde özellik olmaması sebebiyle hastanın dirençli SE'si mentha pulegium kullanımına bağlandı.

Tartışma:
Mentha pulegium bitkisinin nöbet eşiğini düşürdüğüne dair çalışmaların yanı sıra nöbete karşı koruyucu olduğuna dair çalışmalar mevcut olup bu olgu Mentha Pulegium bitkisinden elde edilen Toros Nanesi olarak pazarlanan ürünün intranazal kullanımının nöbet eşiğini düşürebileceği, nöbeti tetikleyebileceği, dirençli status epileptikusa neden olabileceği hususunda farkındalığı arttırması amacıyla sunulmaya uygun bulunmuştur.

EP - 549 NON-KETOTİK HİPERGLİSEMİ İLE İLİŞKİLİ FOKAL NÖBET OLGUSU

SİNEM GÖK , DİLAY ŞAHMARAN , AYSEL BÜŞRA ŞİŞMAN BAYAR

İSTANBUL HASEKİ EĞİTİM VE ARAŞTIRMA HASTANESİ

Olgu:
Hiperglisemi ilişkili nöbetler diabetes mellitus hastalığının nadir komplikasyonlarından bir tanesidir. Literatürde semptomatik nöbetler ile ortaya çıkan hiperglisemik durum daha önce az sayıda bildirilmiştir. Bildirilen vakalarda yapılan manyetik rezonans görüntülemelerde çoğunlukla oksipital ve oksipitoparietal bölgelerin tutulduğu subkortikal T2 hipointensiteleri, gyral T2 hiperintensiteleri ve leptomeningeal tutulum izlenmiştir. Hiperglisemik durum ile ilişkili oksipital fokal nöbetlerin klinik özellikleri net olarak tanımlanmamıştır. Bu durum hastalarına tanısını güçleştirmekte veya tanı konulmasının önüne geçebilmektedir. Bu makalede diyabete bağlı hiperglisemi (472 mg/dl) ve yüksek HbA1c (14,6%) değerlerine bağlı öncesinde gözde ışık çakma şeklinde atakları olan, farkındalığın korunmadığı, gözlerin sağa deviye olduğu ve ağız çevresinde çekilmelerin eşlik ettiği nöbetleri olan 62 yaşında bilinen diabetes mellitus tanısı olan kadın bir hastayı sunuyoruz. Hastanın elektroensefalografi tetkikinde sırasında da bahsi geçen iktal aktivitenin kaydı alınmış olup fokal oksipital nöbet tanısı kesinleşmiştir. Hastanın yapılan difüzyon ağırlıklı beyin manyetik rezonans görüntülemelerinde oksipital bölgede nöbete ikincil olarak değerlendirilen sinyal artışları izlenmiştir. Hastanın hem içinde bulunduğu hiperglisemik durum hem de nöbetler tedaviye dirençli seyretmiş olup benzer yayınlarda da nöbetlerin antinöbet tedavilere dirençli olabileceği belirtilmiştir. Bizim hastamızda da normogliseminin sağlanması ile antinöbet ilaçlara klinik yanıt alınmıştır.

EP - 550 METAKROMATİK LÖKODİSTROFİ OLGU SUNUMU

HİLAL ÇAĞLAR, ELİF ÖZGE ÇELİK, CAHİT YAN, ÇAĞATAY ŞAHİN, MERVE AKBAŞ, DURAN ÖZKAN, ŞEREFNUR ÖZTÜRK

SELÇUK TIP FAKÜLTESİ

Özet:
Metakromatik lökodistrofi(MLD), aril-sülfatazA eksikliğinin yol açtığı, santral ve periferik sinir sisteminde galaktosilseramid-3-O-sulfat(sülfatid) birikimiyle karakterize bir lizozomal depo hastalığıdır. Bu olgumuzda unutkanlık ve psikiyatrik semptomları ve yürüme güçlüğü olan hastamızı sunmayı amaçladık.

Giriş:
Metakromatik lökodistrofi (MLD) arilsülfataz A (ASA) eksikli¤i ile karakterize lizozomal depo hastalığıdır. Bu enzim serebrozit sülfatın parçalanmasında ilk basamağı katalizler (1). Enzim eksikliği periferik ve santral sinir sisteminde sülfatid depolanması ve demiyelinizasyon ile sonuçlanan anormal sülfatid metabolizmasına neden olur (2). Serebrozit sülfat MLD hastalarında pek çok dokuda bulunur fakat esas olarak progresif demiyelinizasyonla ilişkili olarak santral sinir sisteminde yer alır. Hastalığın başlangıç yaşına göre geç infantil, juvenil ve erişkin form olmak üzere üç majör klinik tipi vardır (1).

Diğer lizozomal depo hastalıkları gibi MLD'nin diğer tofizyolojisi tam olarakanlaşılamamıştır.. Temel patolojik bulgu demiyelinizasyon olmakla birlikte klinik fenotiple ilşikli olarak nöronlarda sülfatid birikimi görülür. Patofizyoloiik süreç parçalanmamış sülfatidlerin birikiminin yol açtığı nöronal ve gliyal hücre dejenerasyonu ve apopitozu içerir ve aynı zamanda lipidlerin depolanması ya da yanlış lokaizasyonu, inflamasyon gibi sekonder anormallikler de söz konusudur (3). Hastalar sıklıkla ataksi, demans, tetraparezi ve psikoz gibi nöropsikiyatrik semptomlarla başvururlar (4).

Olgu:
38 yaş erkek hasta 1.5 yıl öncesine kadar hayat sürüyorken 1.5 yıl içinde unutkanlık ,yürümede güçlük ,desteksiz yürümeme ,davranış değişikliği yakınmasıyla başvurdu.Hastanın 1.5 yıldır unutkanlık eşyalarının yerini karıştırma yürümesinde bozulma desteksiz zor yürüme ,şikayetlerine sinirlilik olaylara aşırı tepki verme şeklinde psikiyatrik bulgular eklenmiş.

Öncesinde kaygı şikayetleri ile psikiyatri başvuruları olmuş Duloksetin ,haloperidol,akineton,alprazolam tedavileri düzensiz kullanmış.Son 1.5 yıldır yürüme güçlüğü, dengesizlik ve unutkanlığında artış olan ghasta tanı ve tedavi amacıyla kliniğimize yatırıldı.Özgeçmişinde doğum öyküsü normal.Düşük doğum ağırlığı ve küvöz bakımı yok. Çocukluk çağında geçirdiği önemli bir hastalık öyküsü yok.Okul başarısının düşük olduğu ve liseyi bitirebildiği öğenildi.Soygeçmişinde akrabalık öyküsü mevcut(hala -dayı çocukları) 2 kardeşi var sağ ve sağlıklı Nörolojik muayenesinde vüctu ağırlığı 54 boy 154 bilişsel ve kognitif fonksiyonları geri mental retarde göz hareketleri doğal bakış kısıtlığı yok ,kas gücü tüm ekstremitelerde tam ,derin duyu bozukluğu ve ataksi saptandı.Dismetri ve disdiadokinezi yok dtrler alt ekstremitelerde hiperaktif.Rutin labotaruvar bulguları hemogram ,biyokimya normal bulundu.EMG sinde motor ve duyusal sinir iletileri normal olarak değerlendirildi.VEP (Görsel uyarılmış potansiyelleri) sagda belirgin P100 latans uzaması belirlendi.Göz dibi muayenesi doğaldi.Duyusal Uyarılmış potansşyelleri(sep) normaldi. BAEP te pik ve interpik zamanı mevcuttu.Lomber ponksiyon yapılan hastanın beyin omurilik sınvısı direkt bakı ve biyokimyası normaldi.EEG si normal di.Kranial manyetik rezonans görüntülemede Her iki serebral ve serebellar hemisferlerde subkortikal beyaz maddede simetrik diffüz T2 sinyal intensite artışı görülmektedir.Subkortikal U – fiberler korunmuştur.Bilateral mezensefalon, ponsve bulbusta serebellr pedinküllerde simetrik diffüz T2 sinyal artışı görülmektedir.Bazal ganglionlarda ve talamusta patolojik sinyal değişikliği saptanmamıştırBulgular metakromatik distrofi ile uyumludur.Metabolizam ve genetiğe konsülte eedildi.Kan Aril sülfataz A düzeyi dşük saptanan hastada erişkin başlangıçlı Metakromatik Lökodistrofi düşünüldü.

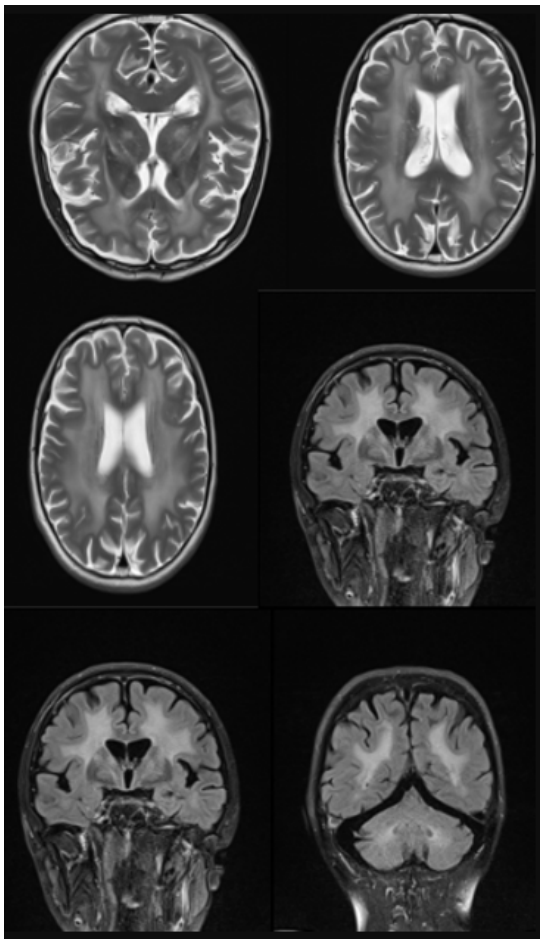

T2 sekansta diffüz simetrik intesite artışı

Tartışma:
MLD, ASA eksikliğinde bağlı ortaya çıkan santral ve periferik sinir sisteminde galaktoseramid-3-O-sülfat (sülfatid) birikimi ve sonuçta miyelin dejenerasyonu ile karakterize lizozomal depo hastalığıdır. Galaktoseramid-3-O-sülfat miyelinin temel bileşenidir (5). Hastalık daha nadir olarak ASA'nın aktivatörü olan Saposin B'nin eksikliği sonucu ortaya çıkar (6). Sinir biyopsilerinin kristal viyole ve toluidin mavisiyle boyanması sonucu depolanan sülfatidler kırmızı kahverengi bir renk alır. (metakromazi) (7). Nadir görülen bir hastalıktır, tüm tipleri için prevalans 100.000 yenido- ¤anda 1.4-1.8 olarak bildirilmifltir (8-10).

Hastalık otozomal resesif kalıtımlıdır ve mutant gen 22. kromozomda saptanmıştır MLD ile ilişkili ASA mutasyonu tanımlanmıştır (11). Bu mutasyonlar fonksiyınel olarak iki gruba ayrılabilir; inaktif ASA'ya neden olan aleller ve düşük enzim aktivitesine sahip ASA'yı kodlayan aleller. Klinikte P426L homozigot olanlarda spastik paraparezi ve serebellar ataksinin yol açtığı progresif yürüme bozukluğu görülürken, I179S homozigot olgularda sosyal disfonksiyon ve mental bozukluklar›n ön planda olduğu şizofreni benzeri tablo gözlenir (13). Erişkin başlangıçlı MLD, psikotik bulguların yanında demans, epileptik nöbetler ve ekstrapiramidal bulgularla da seyredebilir. Erişkin başlangıçlı MLD'de seyir erken başlangıçlı tiplere göre daha yavaştır. MRG'de yaygın subkortikal demiyelinizasyon gözlenir. VEP, beyin sapı uyarımlı potansiyelleri (BAEP) ve SEP'de uzama ve sinir iletimlerinde yavaşlama (< 30 m/saniye) görülebilir. BOS proteini artmış bulunabilir (14). Kesin tanı lökosit veya fibroblastlarda enzim aktivitesinin ölçümü ile konur (7,13-16). Nörolojik bulgu gelişmemiş hastalarda kemik iliği transplantasyonu ya da hematopoietik kök hücre nakli etkili olabilir (17-21).

Kaynaklar:

1. Barth ML, Fensom A. Prevalence of common mutations in the arylsulphatase A gene in metachromatic leukodystrophy pati- ents diagnosed in Britain. Hum Genet 1993;91:73-7.
2. Tannesen T, Vrang C. Atypical metachromatic leukodystrophy? Problems with the biochemical diagnosis. Hum Genet 1984;67:170-3.
3. Sevin C, Aubourg P. Enzyme, cell and gene-based therapies for metachromatic leukodystrophy. J Inherit Metab Dis 2007;30:175–83.
4. Kolodny EH. Metachromatic Leukodystrophy and Multiple Sul- fatase Deficiency: Sulfatide Lipidosis. In: Scriver CR, Beaudet AL, Sly WS, Valle D (eds). Metabolic Basis of Inherited Disease, Vol 12. 6th ed. New York: McGraw-Hill, 1989:1721-50.
5. Kohn H, Manowitz P. Neuropsychological deficits in obligatory heterozygotes for metachromatic leukodystrophy. Hum Genet 1988;79:8-12.
6. Von Figura K, Gieselmann V, Jaeken J. Metachromatic Le- ukodystrophy. In: Scriver CR, Beaudet AL, Sly WS, Valle D (eds). The Metabolic and Molecular Basis of Inherited Disease. 7th ed. New York: McGraw-Hill, 2001:3695–724.
7. Bosch EP, Smith BE. Disorders of Peripheral Nerves. In: Bradley WG, Daroff RB, Fenichel GM, Marsden CD (eds). Neurology in Clinical Practice. 3rd ed. Boston: Butterworth-Heinemann, 2000:1661-2, 1741-2, 2076-7.
8. Heim P, Claussen M, Hoffmann B, Conzelmann E, Gärtner J, Harzer K, et al. Leukodystrophy incidence in Germany. Am J Med Genet 1997:71:475-8
9. Pinto R, Caseiro C, Lemos M, Lopes L, Fontes A, Ribeiro H, et al. Prevalence of lysosomal storage diseases in Portugal. Eur J Hum Genet 2004;12:87-92.
10. Poorthuis BJ, Wevers RA, Kleijer WJ, Groener JE, de Jong JG, van Weely S, et al. The frequency of lysosomal storage diseases in The Netherlands. Hum Genet 1999;105:151-6.

11. Gieselmann V, Polten A, Kreysing J, Kappler J, Fluharty A, Boh- ne W, et al. Mutations in arylsulfatase A alleles causing me- tachromatic leukodystrophy. Brain Dysf 1991;4:235-43.

12. Polten A, Fluharty AL, Fluharty CB, Kappler J, von Figura K, Gi- eselmann V. Molecular basis of different forms of metachro- matic leukodystrophy. N Engl J Med 1991;324:18-22.

13. Rauschka H, Colsch B, Baumann N, Wevers R, Schmidbauer M, Krammer M, et al. Late-onset metachromatic leukodystrophy: genotype strongly influences phenotype. Neurology 2006;67:859-63.

14. Selcuki D, Bakar E, Kömürcülü N. Nadir görülen bir geç distoni nedeni:eriflkin bafllang›çl› metakromatik lökodistrofi (olgu sunu- mu). Gülhane T›p Dergisi 2009;51:45-8.

15. Baumann N, Masson M, Carreau V, Lefevre M, Herschkowitz N, Turpin JC. Adult forms of metachromatic leukodystrophy: clini- cal and biochemical approach. Dev Neurosci 1991;13:211-5.

16. Biffi A, Capotondo A, Fasano S, del Carro U, Marchesini S, Azu- ma H, et al. Gene therapy of metachromatic leukodystrophy re- verses neurological damage and deficits in mice. J Clin Invest 2006;116:3070-82.

17. Krivit W, Shapiro E, Kennedy W, Lipton M, Lockman L, Smith S, et al. Treatment of late infantile metachromatic leukodystrophy by bone marrow transplantation. N Engl J Med 1990;322:28-32.

18. Koc ON, Day J, Nieder M, Gerson SL, Lazarus HM, Krivit W. Al- logenic mesenchymal stem cell infusion for treatment of me- tachromatic leukodystrophy and Hurler Syndrome (MPS-IH). Bone Marrow Transplant 2002;30:215-22.

19. Peters C, Steward CG. Hematopoietic cell transplantation for in- herited metabolic diseases: an overview of outcomes and prac- tice guidelines. Bone Marrow Transplant 2003;31:229-39.

20. Görg M, Wilck W, Granitzny B, Suerken A, Lukacs Z, Ding X, et al. Stabilization of juvenile metachromatic leukodystrophy after bone marrow transplantation: a 13-year follow-up. J Child Ne- urol 2007;22:1139-42.

21. Pierson TM, Bonnemann CG, Finkel RS, Bunin N, Tennekoon GI. Umbilical cord blood transplantation for juvenile metachro- matic leukodystrophy. Ann Neurol 2008;64:583-7.

EP - 551 FİSHERİN BİR BUÇUK SENDROMU : OLGU SUNUMU

ZAKİR ERAT , ZEHRA UYSAL KOCABAŞ, ÖZLEM AYKAÇ, ATİLLA ÖZCAN ÖZDEMİR

ESKİŞEHİR OSMANGAZİ ÜNİVERSİTESİ

Giriş:
Fisher'in bir buçuk sendromu pontin paramedian retiküler formasyonve medial longitudinal fasikülüsün pons düzeyinde birlikte etkilenmesine bağlı olarak gelişen önemli bir supranükleer göz hareket bozukluğudur. Bu makalede baziller arterinde trombüs olan ve fisherin bir buçuk sendromu gelişen bir inme hastasını sunmayı amaçladık.

Olgu:
Altmış bir yaş erkek hasta bir gündür olan baş dönmesi, çift görme şikayeti ile acil servise başvurdu. Hastanın özgeçmişinde hipertansiyon ve obezite dışında özellik yoktu. Aldacton-A ve coveram kullanıyordu. Hastanın nörolojik muayenesinde hafif dizartri, göz hareketlerinde sadece sol gözde dışa bakış mevcut, tüm ekstremitelerin kas gücü 4/5 , babinski bilateral negatifti. Acil serviste çekilen beyin bilgisayarlı tomografisi (BT) normal, BT anjiografide baziller arter dolikoektazik görünümde ve içinde uzun segment trombüs izlendi (Şekil 1). Çekilen difüzyon MR'da pons sağ yarımında minimal difüzyon kısıtlılığı görüldü (Şekil 2). İlk semptomu 6 saati geçen hastaya intravenöz unfraksiyone heparin tedavisi başlandı. Takibinde yapılan EKO ve holter normal olarak yorumlandı. Kontrol BTA'da baziller arterdeki tombüsün kaybolduğu izlendi. Nörolojik muayene olarak lateral bakışta minimal kısıtlılık kaldı. Hastada ASA-100 ,klopidogrel 75 tedavisine geçildi ve taburcu edildi.

Tartışma:
Hızlı ve yavaş göz hareketleri karmaşık bir supranukleer kontrol sistemiyle düzenlenmektedir. Konjuge yatay göz hareketlerinin supranükleer kontrolünde frontal lob 8.alandaki oklosefalik merkezler yanında pontin paramedian retiküler formasyon ve medial longitüdinal fasikülüs önemli role sahiptirler. Yatay düzlemdeki takip, hızlı ve vestibülo-oküler hareketler pontin paramedian retiküler formasyondan (PPRF) başlatılmakta ve bu hareketlerin abducens ve medial rektus alt çekirdeği ile ilişkisini medial longitüdinal fasikülüs (FML) sağlamaktadır. Pons lezyonlarına bağlı olarak gelişen lateral bakış bozukluklarından nadir rastlanılan ancak lezyonun lokalizasyonu bakımından büyük önem taşıyan ''Bir buçuk sendromları'' 1967'de Fisher tarafından tanımlanmıştır. Sendromda PPRF tutulmasına bağlı aynı tarafta lateral bakış felcine MLF tutulmasına bağlı bulgular eklenmekte ve böylece karşı gözde abdüksiyon hareketi dışında tüm lateral hareketler ortadan kalkmaktadır.

Sonuç:
Bir buçuk sendromu daha çok ponsun vasküler lezyonlarında görülmekle beraberdemiyelinizan hastalılarda ve nadiren de pons tümörlerinde ortaya çıkabilen nadir görülen bir lezyondur. Hipertansiyon ,sigara, alkol, diyabetus mellitus hastalarda önlenebilir risk faktörleri arasındadır.

Kaynaklar:
1. Murat E. Nöroloji Temel Kitabı. Güneş Tıp Kitapevleri. 1. Baskı. 2013. P:114
2. Allbon Daniel S, La Hood Ben. Thirteen-And-A-Half Syndrome. Journal of Neuro-Ophthalmology. 2016;36(2):191-192
3. Johkura K, Komiyama A, Kuroiwa Y. Eye deviation in patients with one-and-a-halfsyndrome. Eur Neurol. 2000;44:210-215.
4. Fisher CM. Someneuro-ophthalmological observations. J Neurol Neurosurg Psychiatry .1967;30:383–392.
5. Kataoka S, Hori A, Shirakawa T, Hirose G. Paramedian pontine infarction. Stroke .1997;28:809-815
6. Johkura K, Komiyama A, Kuroiwa Y. Eyedeviation in patients with one-and-a-half syndrome Eur Neurol. 2000;44(4):210-215. 7

EP - 552 MOGAD: İKİDEN ELLİYE TEK MERKEZ DENEYİMİ

HANİFE ŞENTÜRK , AHMET KASIM KILIÇ

KARTAL DR LÜTFİ KIRDAR ŞEHİR HASTANESİ

Amaç:
Miyelin oligodendrosit glikoprotein (MOG) antikoru ile ilişkili hastalık (MOGAD) nadir görülen, santral sinir sistemi (SSS) otoimmün demiyelinizan hastalığıdır. Klinik olarak optik nörit atakları, akut dissemine ensefalomiyelit (ADEM) ya da transvers miyelit tablosu ile karşımıza çıkabilir. Bu çalışmanın amacı erkezimizde tanı alan ve takibi yapılan Miyelin Oligodendrosit Glikoprotein (MOG) antikor pozitif pediatrik ve erişkin astaların klinik ve radyolojik takip verilerini sunmaktır.

Gereç ve Yöntem:
14 erişkin (>17 yaş ve üzeri) ve 10 pediatrik (≤17 yaş altı) hasta çalışmaya dahil edildi. BOS örneklerinden BOS protein, Glukoz, hücre sayımı, Sitoloji, OKB, IgG indeksi, vaskülit markerları değerlendirildi. Tüm hastaların BOS/serum örnekleri toplanılıp MOG antikoru Euroimmun Assay kit ve Fixed Cell Based Assay ile çalışıldı. Tüm hasta grubunda kranial ve spinal görüntülemeleri yapılıp; retrospektif olarak tarandı ve takip edildi.

Bulgular:
Kliniğimize başvuran 14 erişkin ve 10 pediatrik hasta değerlendirildi. Pediatrik grupta erkek dominansı hakimken, yetişkin grupta erkek ve kadın eşit ağırlıktaydı. Pediatrik grupta başvuru anındaki yaş ortalaması 10.8 yaşken, yetişkin hastada 32.4 olarak tespit edildi. Pediatrik hastalarda en sık başvuru semptomu motor kuvvet kaybı iken; yetişkin hastada en sık başvuru semptomu görme kaybıydı. Pediatrik hasta grubunda presipite edici faktör, yetişkin hasta grubuna oranla daha fazlaydı. Atak sırasındaki maksimum EDSS erişkin grupta daha yüksekti.

Sonuç:
Çalışmamız özelinde piramidal semptomlar sıklıkla pediatrik grupta, görsel semptomlar erişkinde gözlendi. Ataklar sırasında erişkin grup daha yüksek özürlülüğe ulaştı.

EP - 553 NON-İNVAZİV NÖROMODÜLASYON UYGULAMALARI SONRASI KLİNİK İYİLEŞME GÖSTEREN ALZHEİMER HASTALIĞI OLGULARI

GÖKÇEN HATİPOĞLU , MUHARREM ANIL GÜRKAN

SERBEST HEKİM

Olgu:
Alzheimer Hastalığında uzun yıllardır ağırlıklı olarak ilaç tedavileriyle semptomatolojik tedavi uygulanmaktadır. İlaç dışı non-invazif nöromodülasyon yöntemlerinden olan transkranial manyetik stimülasyon (TMS), transkranial doğru akım stimülasyonu (tDCS) ve transkranial alternatif akım stimülasyonu (tACS), bilimsel çalışmalarda Alzheimer hastalarında semptomatolojik tedavide etkin olduğu gösterilmiştir. Kombine olarak TMS ve tACS kullandığımız ve tedavi sonrası klinik iyileşme gösteren 2 olguyu sunmayı uygun bulduk.

Olgu 1:
85 yaşında okur-yazar kadın hasta 2 yıl önce başlayan unutkanlık yakınması nedeniyle Alzheimer hastalığı tanısı almış. Hasta donepezil 10 mg/gün ve memantin 20 mg/gün kullanmakta iken kliniğimize başvurdu. Hastaya 15 seans TMS (Sol dorsolateral prefrontal korteks) ve tDCS (F3-F4) tedavisi uygulandı. Hastanın uygulama öncesi ve uygulama sonrasında yapılan nöropsikolojik testleri aşağıda gösterilmiştir.

WMS-V Sayı Menzili:

Tedavi Öncesi	Tedavi Sonrası	
Düz: 4/12, Ters: 1/12	Düz: 5/12, Ters: 1/12	(1 Puanlık Artış)

Hayvan Sayma

	Puan	Perseverasyon	Kategori dışı	Özel İsim	
Tedavi Sonrası	:13	0	0	0	
Tedavi Öncesi	:14	0	0	0	(1 Puanlık Artış)

Boston Adlandırma Testi:

Tedavi Öncesi	Tedavi Sonrası	
17/31	19/31	(2 Puanlık Artış)

Standardize Mini Mental Test:

	Tedavi Öncesi	Tedavi Sonrası	
Yönelim	3	6	
Kayıt Hafızası	3	3	
Dikkat ve Hesap Yapma	0	0	
Hatırlama	0	0	
Lisan	5	7	
TOPLAM:	11	16	(5 Puanlık Artış)

Geriatrik Depresyon Ölçeği:

Tedavi Öncesi	Tedavi Sonrası	
4/30	4/30	(Sabit)

ADAS-COG	Skorlar Tedavi Öncesi	Skorlar Tedavi Sonrası	
1. Kelime Belleği	7.3	6.3	Max:10
2. Nesneleri ve Parmakları Adlandırma	3	2	Max:5
3. Komutlar	2	1	Max:5
4. Konstrüksiyonel Praksi	1	1	Max:5
5. İdeasyonel Praksi	3	3	Max:5
6. Oryantasyon	3	1	Max:8
7. Kelime Tanıma	5	3	Max:12
8. Test Yönergesini Hatırlama	3	2	Max:5
9. Konuşma Dili Yeteneği	0	0	Max:5
10. Spontan Konuşmada Kelime Bulma Güçlüğü	0	0	Max:5
11. Anlama	0	0	Max:5
TOTAL SKOR	27.3	19.3	Max:70

(8 Puanlık Artış)

Bu nöropsikometrik değerlendirme ile tedavi öncesi yapılan ilk değerlendirme kıyaslandığında, basit dikkat mekanizmalarında, zaman mekan oryantasyonunda, kısa süreli bellek ve dil mekanizmalarında gelişmeler görülmüştür.

Hastanın uygulama öncesinde değerlendirilen kantitatif elektoensefalografisinde (QEEG) sağ hemisferde delta frekansı mutlak güç değerinin yüksek olduğu ancak uygulama sonrası değerlendirilen QEEGde sağ hemisfer delta frekansı mutlak güç değerinin azaldığı saptanmıştır.

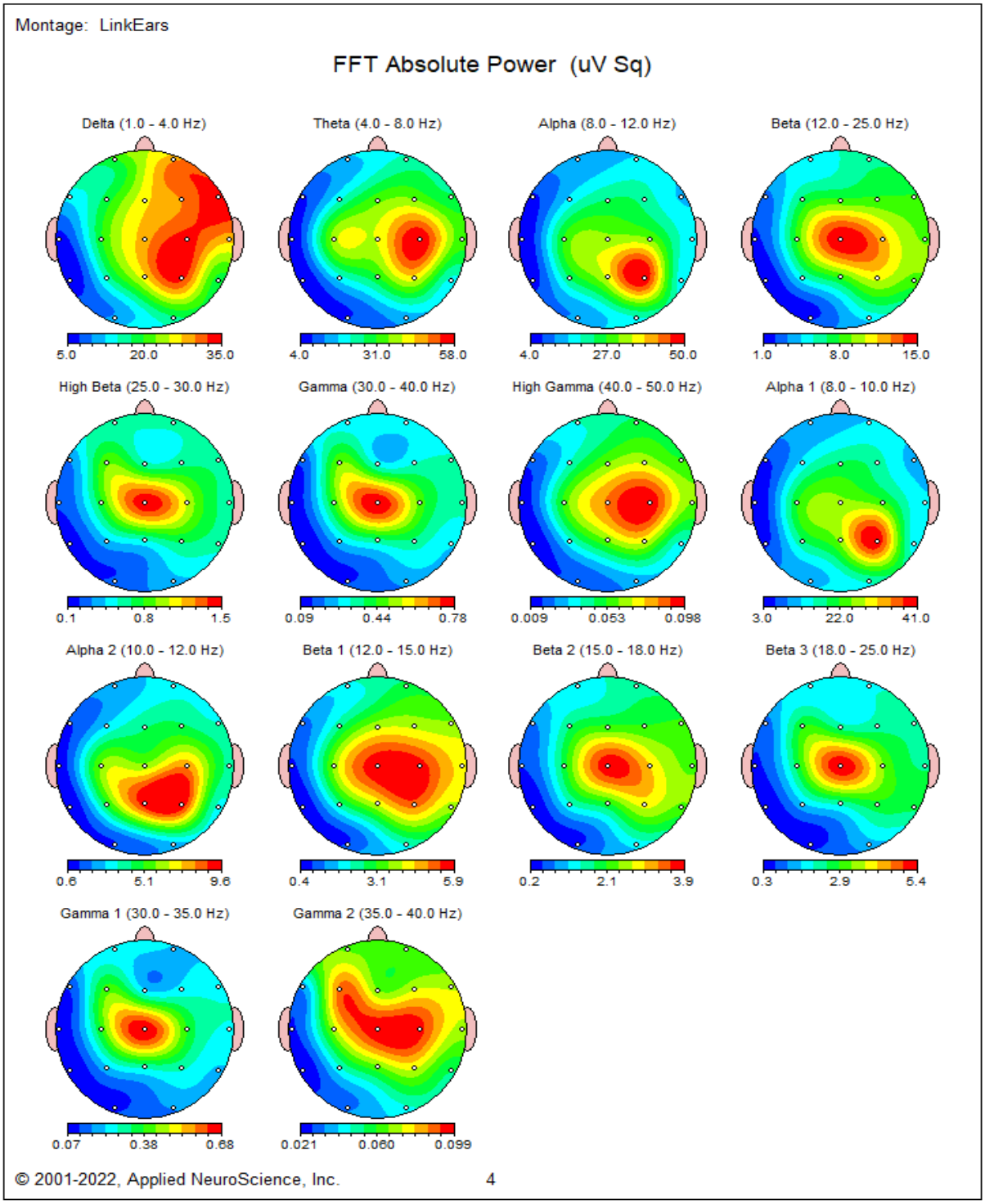

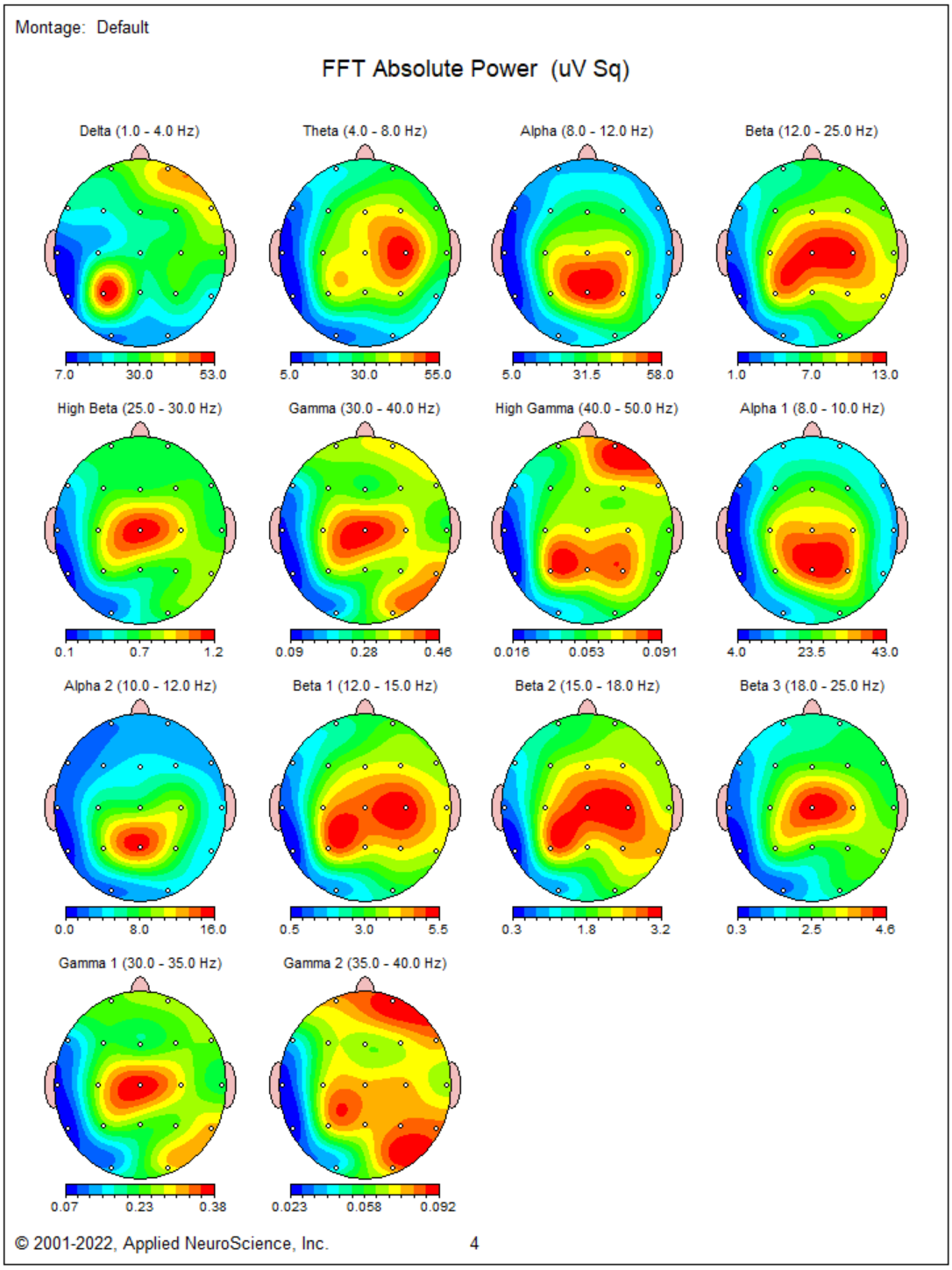
Montage: Default
FFT Absolute Power (uV Sq)
Delta (1.0 - 4.0 Hz)
7.0 30.0 53.0
Theta (4.0 - 8.0 Hz)
5.0 30.0 55.0
Alpha (8.0 - 12.0 Hz)
5.0 31.5 58.0
Beta (12.0 - 25.0 Hz)
1.0 7.0 13.0
High Beta (25.0 - 30.0 Hz)
0.1 0.7 1.2
Gamma (30.0 - 40.0 Hz)
0.09 0.28 0.46
High Gamma (40.0 - 50.0 Hz)
0.016 0.053 0.091
Alpha 1 (8.0 - 10.0 Hz)
4.0 23.5 43.0
Alpha 2 (10.0 - 12.0 Hz)
0.0 8.0 16.0
Beta 1 (12.0 - 15.0 Hz)
0.5 3.0 5.5
Beta 2 (15.0 - 18.0 Hz)
0.3 1.8 3.2
Beta 3 (18.0 - 25.0 Hz)
0.3 2.5 4.6
Gamma 1 (30.0 - 35.0 Hz)
0.07 0.23 0.38
Gamma 2 (35.0 - 40.0 Hz)
0.023 0.058 0.092
© 2001-2022, Applied NeuroScience, Inc.
4

EP - 554 TOPİRAMATA SEKONDER SENKOP

ELMAN ASGAROV

HATAY MUSTAFA KEMAL ÜNİVERSİTESİ

Olgu:
24 Yaş Kadın hasta . 3 yıldır epilepsi tanısı mevcut. 3x1000 mg levetirasetam kullanıyor. Hastaya dış merkezde topiramat 2x50 eklenmiş . Son 2-3 yıldır ortaya çıkan baş dönmesi, senkop atakları mevcut. Son birkaç haftada şikayetleri artmış. Senkop ataklarında nöbet anamnezi alınmadı. Senkop olarak değerlendirildi.

Nörolojik muayene:normal sınırlarda
•**Beyin MR:** Sağ lateral ventrikül temporal horn hafif asimetrik dilate
•**EEG:** Normal
•**Laboratuvar Tetkikleri:** Normal
•**Kontrol EEG:** Normal

Hastanın mevcut kliniği topiramat a sekonder olarak değerlendirilip , topiramat azaltılarak stoplandı ; lamotrijin başlandı.Takiplerinde şikayetleri gerileyen hastanın nöroloji poliklinik kontrolüne devam edildi.

EP - 555 GENÇ İNME HASTALARINDA ANTERİOR KOROİDAL ARTER BÖLGESİ ENFARKTÜSÜ

SULTAN KANDEMİR , ASLI YAMAN KULA , AHMET VOLKAN KURTOĞLU , MEHMET KOLUKISA , ZELİHA MATUR

BEZMİALEM VAKIF ÜNİVERSİTESİ TIP FAKÜLTESİ HASTANESİ

Amaç:
Anterior Koroidal Arter(AChA) enfarktları nadir görülür ve genç inme hastalarındaki özelliklerini içeren kapsamlı bir çalışma mevcut değildir. Bu çalışmada, 55 yaşından küçük (genç) inme hastalarında AChA enfarktı sıklığı, risk faktörleri, etiyolojieri ve prognozları incelenmiştir.

Gereç ve Yöntem:
2017-2022 yılları arasında takip edilen 420 genç inme hastasından AChA enfarktı saptanan 51'i (%39,2 kadın, %60,8 erkek) çalışmaya alındı. Hastaların demografik verileri, komorbid hastalıkları, inme risk faktörleri, ilaç kullanımları; geliş, 3. ve 6. ay NIH İnme Skalası (NIHSS) ve modifiye Rankin Skalası (MRS) değerleri kaydedildi. Hastalar, risk faktörleri, etiyolojileri ve prognozları açısından karşılaştırıldı.

Bulgular:
Yaş ortalaması 49,51±0,639 (33-55) idi. %84,3'ünde hipertansiyon, %94,18'inde hiperlipidemi, %41,28'inde diyabet mevcuttu. TOAST sınıflandırmasına göre hastaların, 11'inde (%21,5) kardiyoemboli, 10'unda (%19,6) küçük damar hastalığı, 6'ında (%11,7) diğer nedenler(vaskülit, antifosfolipid antikor sendromu), 5'inde (%9,8) büyük arter aterotrombozu saptandı. 19 (%37,2) hastada sebep bulunamadı. Başvuruda ortalama NIHSS değeri 3,71 iken, 3. ayda 0,92'ye ve 6. ayda 0,75'e düştü. Başvuruda MRS değeri 1,73 iken 3. ayda 0,55'e ve 6. ayda 0,47'ye düştü. Vefat eden hasta sayısı 3(%5,9) idi. İyileşme oranları arasında etiyolojiye göre anlamlı bir fark saptanmadı (p>0.05).

Sonuç:
AChA enfarktları yaşlı popülasyonda risk faktörleri, etiyoloji ve prognoz açısından benzer özellikler gösteren homojen hasta gruplarında görülmektedir. Genç inmelerden oluşan hasta grubumuzda da benzer şekilde en sık eşlik eden risk faktörü hipertansiyon, diyabet ve hiperlipidemiydi. İleri yaş AChA enfarktlarından farklı olarak etyolojide en sık kriptojenik inmeler ve ikincil sıklıkta da küçük damar hastalığına rastlandı. Etiyolojik farklılıklar iyileşme süreçleri açısından benzer şekilde etkiliydi.

EP - 556 TEMPORAL ARTERİT OLGU SUNUMU

BERFİN KARDELEN AYDIN [1], ASLI KÖŞKDERELİOĞLU [2], NESLİHAN EŞKUT [1], SÜMEYYE EKMEKÇİ [3], LEVENT ÖCEK [4], PINAR ORTAN [2]

[1] İZMİR BAYRAKLI ŞEHİR HASTANESİ NÖROLOJİ KLİNİĞİ
[2] İZMİR BOZYAKA EĞİTİM VE ARAŞTIRMA HASTANESİ NÖROLOJİ KLİNİĞİ
[3] İZMİR TEPECİK EĞİTİM VE ARAŞTIRMA HASTANESİ, PATOLOJİ KLİNİĞİ
[4] İZMİR TEPECİK EĞİTİM VE ARAŞTIRMA HASTANESİ, NÖROLOJİ KLİNİĞİ

Giriş:
Temporal arterit büyük ve orta çaplı damarları tutan kronik bir vaskülittir. Tutulan damarlarda stenoz ve anevrizmaya neden olur. En korkulan komplikasyonu görme kaybıdır.

Olgu:
70 yaşında kadın hasta, 20 gündür olan, enseden başlayıp sol şakağa yayılan, bulantı, kusma, fotofobi, fonofobinin eşlik etmediği şiddetli bir başağrısı şikayeti ile hastaneye başvurdu. Özgeçmişinde hipertansiyon, huzursuz bacak sendromu, hipotiroidi mevcuttu. Nörolojik bakı olağan idi. Nörooftalmolojik bakıda, bilateral optik disk sınırlarında hafif siliklik mevcuttu. Görme alan defekti izlenmedi, görme keskinliği normal sınırlardaydı. Kranial MR, MR anjiografi ve venografi normal sınırlardaydı. BOS basıncı normal sınırlarda olan hastanın BOS proteini ve glukozu normal sınırlarda idi, sitolojik bakıda hücre saptanmadı, kültürde üreme saptanmadı. Anamnez ile çene klaudikasyonu pozitif olduğu öğrenildi. Temporal arterit ön tanısına yönelik temporal arter biyopsisi yapıldı. Histopatolojik incelemede dev hücre formasyonu gözlenmedi ancak histiyositten zengin arada eozinofil lökositleri de içeren inflamasyon izlendi, arterit lehine olarak yorumlandı. Hastaya kortikosteroid tedavisi başlandı, dramatik yanıt izlendi.

Tartışma:
Hastanın yaşının 50'nin üzerinde olması, yeni başlangıçlı baş ağrısı, temporal arter nabzının alınamaması, temporal arter trasesinde hassasiyet, ESR değerinin 50 mm/saat'in üzerinde olması ve temporal arter biyopsisinde arterit ile uyumlu inflamatuvar bulgular eşliğinde temporal arterit tanısı aldı. Başlanan oral steroid tedavisi ile baş ağrısında dramatik bir gerileme kaydedildi. Görme kaybı gelişmeden hızlı bir şekilde tanı konulup tedaviye başlanması, temporal arterit tanılı hastalarda kalıcı defisitlerin önüne geçilmesi açısından önemlidir. Her ne kadar negatif bir temporal arter biopsisi tanıyı dışlamasa da, temporal arterit tanısında altın standarttır.

EP - 557 MS ATAĞINI TAKLİT EDEN GENÇ İNME OLGUSU

BUSHRA ALOBEID , VİLDAN GÜZEL , ASLI YAMAN KULA , ZELİHA MATUR

BEZMİALEM VAKIF ÜNİVERSİTESİ TIP FAKÜLTESİ NÖROLOJİ ANABİLİM DALI

Amaç:
İskemik inmeli genç hastalarda yanlış tanı uygun tedaviyi engelleyen, morbidite ve mortaliteyi artıran önemli bir faktördür. Bu bildiride, Multipl Skleroz (MS) atağı düşünülerek tedavi edilen iskemik inme olgusu tartışılmıştır.

Olgu:
32 yaşında, daha önce dış merkezde MS öntanısıyla takip edilen kadın hasta, ani başlangıçlı konuşmada peltekleşme ve şikâyetinden 2 gün sonra tabloya eklenen sağ bacak, sağ kol güçsüzlüğü nedeniyle acile başvurdu. Özgeçmişinde 2 kez düşük öyküsü ve sigara kullanımı mevcuttu. Babası 30'lu yaşlarında inme geçirmişti. Beyin MRG'de bilateral periventriküler, perikallozal yerleşim gösteren ve ventriküle dik izlenen T2 hiperintens lezyonlar mevcuttu. MR difüzyon görüntülemede sol ventrikül arka bacak komşuluğundaki lezyonda difüzyon kısıtlılığı saptandı. Lezyonda kontrast tutulumu izlenmedi. Nörolojik muayenesinde dizartri, sağ hemiparezi (kas gücü kolda 3/5,bacakta 4/5); ekstansör sağ taban cilt refleksi saptandı. Hastaya MS atak öntanısıyla 1000 mg/gün intravenöz metilprednisolon tedavisi başlandı. Tedavisinin 2. gününde kas güçsüzlüğünde artış (sağ kolda 1/5 ve bacakta 2/5) saptanan hastanın kontrol MR difüzyon görüntülemesinde sol ventrikül arka bacak komşuluğunda başta demiyelinizan natürde olduğu kabul edilen lezyonun internal kapsüle kadar genişlediği ve difüzyon kısıtladığı gözlendi. Hastaya iskemik inme tanısıyla asetilsalisilik asit başlandı. Trombofili paneli gönderildi. Vaskülit belirteçlerinde ve beyin omurilik sıvısı (BOS) incelemesinde özellik saptanmadı. Oligoklonal band tip 1 sonuçlandı. Ekokardiyografi ve ritm Holter incelemesinde özellik saptanmadı. Konvansiyonel anjiyografisinde anlamlı vasküler patoloji saptanmadı. Hasta fizik tedavi ve rehabilitasyon kliniğine sevk edildi.

Tartışma:
Bu olgu, MS tanılı hastalarda yeni başlayan nörolojik yakınmalarda her zaman MS atağı düşünmemek gerektiğini hatırlamak adına önemlidir. MRG'de bazı iskemik lezyonların psödo-demiyelinizan lezyonlar olarak ortaya çıkabileceğini vurgulamaktadır.Bu olgu, MS tanılı hastalarda yeni başlayan nörolojik yakınmalarda her zaman MS atağı düşünmemek gerektiğini hatırlamak adına önemlidir. MRG'de bazı iskemik lezyonların psödo-demiyelinizan lezyonlar olarak ortaya çıkabileceğini vurgulamaktadır.

EP - 558 MİGREN BAŞ AĞRISI OLMAYAN AURALI MİGREN

SENANUR GİRAY , ABİDİN ERDAL

ANKARA BİLKENT ŞEHİR HASTANESİ

Özet:
Migren çeşitli nörolojik, gastrointestinal ve otonomik degisikliklerle karakterize, Dünya Sağlık Örgütü tarafından en çok kısıtlılık yapan hastalıklar arasında ele alınan primer epizodik bir baş ağrısı bozukluğudur. Bir migren atağında; baş ağrısından saatler veya günler önce ortaya çıkan prodrom fazı, baş ağrısının hemen öncesinde yer alan aura fazı, baş ağrısı fazı ve baş ağrısının iyileşme fazı olmak üzere başlıca dört dönem bulunmaktadır. Auralı migren tipik aura ile giden migren, tipik aura ile giden migren dışı baş ağrısı, baş ağrısız tipik aura, familyal hemiplejik migren gibi farklı alt türlere ayrılmıştır. Bu çalışmada 50 yaşında migren baş ağrısı olmayan fakat aura yaşayan bir kadın hasta sizlere sunulmuştur.

Giriş:
Migrenin karakteristik özellikleri tekrarlayıcı olması, atağın ilaçsız olarak 4 saatten fazla sürmesi (ve 3 günden az), tek yanlı oluşu (%80 hastada), zonklayıcı olması, atak sırasında sıklıkla ışıktan ve sesten rahatsızlık, merdiven çıkma gibi fiziksel eylemlerle ağrıda artış, ağrıya sıklıkla bulantı veya kusmanın eşlik etmesi, ağrının orta şiddette veya şiddetli olmasıdır. Bu olgu sunumu yazımızda, hastanemiz nöroloji polikliniğine başvuran, migrene benzemeyen baş ağrısı tarif eden fakat ağrıyla birlikte fasiyal paralizi şeklinde aura yaşayan hastayı literatür eşliğinde sunmayı amaçladık.

Olgu:
50 yaşında bilinen nörolojik hastalık öyküsü olmayan kadın hasta 1 yıldır zaman zaman kulaklarda uğultu, başının üst kısmında, kulaklarında baskı hissi bununla birlikte eş zamanlı yüzünün hep aynı tarafında yaklaşık 4-5 dk süren ağızda kayma ve gözünü kapatamama şikayetleriyle polikliniğimize başvurdu. Hastanın bu şikayetine ek olarak görmede dalgalanma, bulanık görme ve dengesizlik şikayeti de mevcuttu. Bu yakınmasına bulantı, kusma, fotofobi, fonofobi, baş dönmesi, dizartri ve otonom bulgular eşlik etmiyordu. Hasta baş ağrısı yakınmasının hareketle arttığını ve tansiyon ölçümlerinin normal geldiğini belirtti. Hastanın öz geçmişinde hipertansiyon mevcuttu ve bu nedenle nebivolol kullanıldığı öğrenildi. Nörolojik muayenede bir özellik saptanmadı. Geniş biyokimya, hemogram, sedimentasyon ve C-reaktif protein (CRP) değerleri normaldi. Hastanın başka bir merkezde yapılan beyin manyetik rezonans görüntülemelerinde her iki parietal subkortikal beyaz cevher düzeylerinde T2 A ve FLAIR sekanslarında hiperintens, milimetrik çaplı birkaç adet nonspesifik gliotik sinyal değişikliği izlenmesi üzerine hastaya antiaggregan tedavi başlandı. Kardiyolojiye kardiyoembolik odak açısından danışılan; ekokardiyografi ve holter ile değerlendirilen hastada kardiyak odak düşünülmedi. Hasta vaskülit markerları ile tekrar değerlendirildi. Antinükleer antikor ve antimitokondriyal antikor M2 değeri bir pozitif geldi. Aft öyküsü sorgulanan hasta behçet hastalığı açısından paterji testiyle değerlendirildi. Paterji testleri negatif gelen hastada behçet hastalığı düşünülmedi. Hastada nöbet düşünülerek elektroensefalografi (EEG) yapıldı. EEG sonucu normal sınırlarda sonuçlandı. Hasta için yapılan kontrastlı kraniyal manyetik rezonans (MR) raporunda; hipofiz glandının suprasellar sistern sella boşluğuna herniye olduğu görüldü ve parsiyel empty sella ile uyumlu olarak değerlendirildi. Bilateral perioptik BOS mesafesinde genişleme saptandı ve benign intrakraniyal hipertansiyon açısından klinik takip önerildi. Kraniyal manyetik rezonans anjiyografi raporunda damar yapıları açık izlendi. Anevrizmatik dilatasyon, oklüzyon ve stenoz saptanmadı. Servikal MR raporunda serebellar tonsillerin, basion opsiyon hattının yaklaşık 11 mm inferioruna herniye olduğu ayrıca bulbus obeksinin de inferiora herniye olduğu görüldü. Chiari tip 1.5 malformasyonu ile uyumlu olarak değerlendirildi. Foramen magnum düzeyinde nöral yapılar hafif basılı görünümde izlendi. Bunun üzerine hasta beyin ve sinir cerrahisine yönlendirildi.

Tartışma:
Auralı migren tipi baş ağrısı, tüm migrenlilerin yaklaşık %10'unda tek başına ya da aurasız migren ataklarıyla birlikte görülür.[1] Auralı migren, geri dönüşümlü fokal nörolojik semptomların, 5-20 dakikanın üzerinde gelişip 60 dakikadan kısa sürede sonlandığı tekrarlayıcı ataklarla kendini gösteren bir baş ağrısı hastalığıdır. Aura semptomlarını genellikle aurasız migren tipi baş ağrısı izler. Hemiplejik migren, baziler tip migren, çocukluk çağı periyodik sendromları, retinal migren, komplike migren, oftalmoplejik migren ve vestibüler (vertijinöz) migren "migren varyantları" arasında yer alır. Sporadik hemiplejik migren, baziller migren gibi diğer migren varyantlarında yüz kaslarında zayıflık ortaya çıkabilse de, bizim vakamızın klinik özellikleri bu migren tiplerinden

farklıydı. Hemiplejik migrende baş ağrısından önce başlayan diğer migren tiplerinden farklı olarak hemipleji, hemiparezi görülür. Bizim vakamızda fasial paralizi ile birlikte görülen bir hemiparezi, hemipleji mevcut değildi. Zachariah ve Patel [2] migren tipi baş ağrısına görsel aura ve periferik fasial paralizinin eşlik ettiği bir vaka tanımladılar fakat bu vakada periferik fasial paralizi günlerce, aylarca sürmekteydi. Bizim vakamızda hastanın şikayeti ortalama 4-5 dakika sürmekteydi. Mohinish ve Mrudul [3] araştırdıkları 12 vakada migren atağı sırasında dilate posterior auriküler/stylomastoid/oksipital ve yüzeysel temporal arterlere yakınlığından kaynaklanan fasiyal sinir gövdesinin nörojenik inflamasyonunun, fasiyal sinir tarafından beslenen kaslarda geçici alt motor nöron tipi pareziye yol açtığı sonucuna vardı. 3

Sonuç:
Literatürde bizim olgumuzda olduğu gibi periferik fasial paralizi ile giden ve migrenöz olmayan tipte baş ağrısı semptomlarının olduğu olgular sık olarak bildirilmemektedir. Bu nedenle migren varyantlarının klinik pratikte bilinmesi, doğru tanı koyulması açısından çok önem taşır. Sonuç olarak, periferik fasial paralizi ile gelen ve baş ağrısı eşlik eden hastalarda auralı migren ayırıcı tanıda düşünülmelidir ve sık ataklı olgularda tanı koyulup tedaviye kısa sürede başlanmalıdır.

Kaynaklar:
1. Srinivasa R, Kumar R. Migraine variants and beyond. J Assoc Physicians India 2010;58 Suppl:14-7.
2. Madhusudanan M, Facial paretic migraine — A rare migraine variant. Neurology India, 2016; 64(2):328-30
3. Bihatjiwale M, Bhatjiwale M, Migrainous facial palsy (MFP): the introduction of a new concept of neurovascular conflict and its preliminary clinical evidence. Neurological Sciences 2020 Sep; 41(9):2547-2552. 4

EP - 559 AİLEVİ AKDENİZ ATEŞİNE İKİNCİL SANTRAL SİNİR SİSTEMİ VASKÜLİTİ:OLGU SUNUMU

BEYZA ALAN , MİNE KALAY , LEVENT ÖCEK , NESLİHAN EŞKUT , ASLI KÖŞKDERELİOĞLU , PINAR ORTAN

İZMİR ŞEHİR HASTANESİ NÖROLOJİ KLİNİĞİ

Giriş:
Ailevi Akdeniz Ateşi(FMF) poliserözit olarak tanımlanmasına rağmen merkezi sinir sistemi ve birçok nörolojik semptom ile prezente olabilen herediter, otoinflamatuvar bir hastalıktır.Bu prezentasyon karşımıza vaskülit tablosu şeklinde çıkabilmektedir. Santral sinir sistemi vasküliti(SSSV) ise beyin, omurilik ve meninkslerdeki kan damarlarını etkileyen, tutulum şekline göre primer ve sekonder olarak iki tipe ayrılan heterojen inflamatuvar bir hastalık grubudur.Bizde literatürde nadir rastlanılan FMF ile ilişkili olabilecek sekonder SSSV'i olgusunu sunmak istedik.

Olgu:
Altmış dört yaş kadın hasta üç aydır olan baş dönmesi, dengesizlik, çift görme ve sol kulakta işitmede azalma şikayetiyle nöroloji polikliniğine başvurdu.Özgeçmişinde FMF, hipertansiyonu mevcuttu.FMF için kolşisin tedavisi alıyor idi.Nörolojik muayenesinde bilinç açık, konverjans bozulmuş, sol göz dışa bakış kısıtlı, sağ göz dışa bakışta horizontal nistagmus, sola hafif ataksisi mevcuttu. Hemogram ve biyokimyasal testlerinde normal idi. Beyin manyetik rezonans görüntülemelerinde(MRG) pons sol yarımı ve süperior serebellar pedinkül düzeyinden başlayıp inferiorda serebellar pediküller ve bulbusa uzanım gösteren, heterojen kontrastlanan, T1A hipointens, T2A hiperintens, hafif ekspansil lezyon izlendi. Yapılan vaskülit testleri;anti-pm-scl antikoru 1+,ANA:1/100 dışında normal idi.AQ4 ve anti-MOG antikorları negatif idi.BOS'ta hücre ve protein normal idi. Dijital subtraksiyon anjıografisinde sol vertebral arterin seyri boyunca multisegment darlık ve V4 segementininde dolum olmadığı saptandı. 1mg/kg/gün dozunda kortikosteroid başlanan hastanın semptomları geriledi.İki ay sonrasındaki kontrolünde kliniği düzelen hastanın beyin MRG'sinde lezyonun gerilediği gözlendi.

Tartışma:
FMF'de de hem atak hem de remisyon anında yaygın bir inflamasyonun olduğu bilinmektedir.Olgumuzda da FMF'e ikincil SSS tutulumu düşünülmüş olup kortikosteroid tedavisine klinik ve radyolojik olarak anlamlı yanıtı gözlenmiştir. FMF tanısı olan olgular düşünüldüğünde takiplerinde nörolojik tutulumların olabileceği bilinmeli,bu konuda dikkatli olunmalıdır.

EP - 560 TOLOSO-HUNT SENDROMU;KLİNİĞİ,KRANİEL MR ÖZELLİKLERİ VE TEDAVİSİ

ZEYNEP SELÇUK , SALTANAT MERT , AYHAN KÖKSAL

BAŞAKŞEHİR ÇAM VE SAKURA ŞEHİR HASTANESİ

Giriş:
Toloso-Hunt Sendromu (THS) ağrılı oftalmopleji ile seyreden kavernöz sinüs ve süperior orbital fissürün idiyopatik granülomatöz hastalığıdır.Bu olgu sunumunda nadir görülen THS tanısı alan bir olguyu klinik ve radyolojik bulguları ile beraber sunmayı amaçladık.

Olgu:
36 yaş kadın hasta bir ay önce başlayan çift görme ve birkaç gün sonra sol göz ve çevresinde bası ve bıçak saplanır tarzda şiddetli ağrı,sol göz kapağında düşüklük olması nedeniyle başvurdu.Özgeçmiş ve soygeçmişinde özellik olmayan hastanın nörolojik muayenesinde sol gözde tamamen dışa ve yukarı bakışta kısıtlılık , semipitoz ayrıca solda trigeminal sinirin oftalmik ve maksiller dal dağılımına uyan ağrı yakınması mevcuttu.Travma ve ilaç kullanım öyküsü yoktu.Papil ödemi yoktu.Motor,duyu ve serebellar testlerinde özellik yoktu.Tam kan sayımı,rutin biokimya paneli,koagülasyon paneli,mikrobiyolojik tetkikleri , CRP,RF,sedimentasyon ,ACE düzeyi normal sınırlarda bulundu. Vaskülit testleri ve tümör belirteçlerinde özellik yoktu. Beyin omurilik sıvısı incelemeleri normaldi.

Orbital MR görüntülemesinde sol orbita apeksi düzeyinden sol kavernöz sinüse kadar uzanan asimetrik kontrastlanma ve kavernöz sinüs düzeyinde ekspansiyon tespit edildi ve ön planda THS düşünüldü.Serebral anjiyografi, MRI venografide, toraks bilgisayar tomografide özellik saptanmadı.

Klinik ,muayene ve radyolojik bulgularla THS düşünülerek hastaya ilk olarak parenteral 1 mg/kg/gün metil prednisolon verildi sonrasında oral 80 mg/gün metil prednisolona geçildi. Tedavinin 3.gününde hastanın ağrısı geçti.10. gününde pitozu ve yukarı bakış kısıtlılığı düzeldi.Dışa bakış kısıtlılığı kısmen düzeldi.Hastaya 1 ay sonra çekilen kontrastlı orbital MR da lezyonun gerilediği görüldü.

Tartışma:
Diyabet, inflamatuar, granulamatoz hastalıklar, enfeksiyonlar, kavernoz sinüs trombozu ve malignitelere bağlı olarak tek taraflı oftalmopleji gorulebilmektedir. Ozellikle ağrının ön planda olduğu ve diğer nedenlerin dışlandığı oftalmopleji olgularında ayırıcı tanıda THS düşünülmelidir .Orbita verteksinde etkilenme yoksa,özellikle kavernöz sinüse yönelik kranial MRI incelemeleri yeterli olmakta ve tanı koydurucu özellik taşımaktadır. Nadir görülmesi ve steroid tedavisine iyi yanıt vermesi nedeniyle ağrılı oftalmopleji kliniği ile gelen hastalarda THS'nun akılda tutulması amacıyla bu vakayı sunduk.

EP - 561 İNTRAKRANİYAL KALSİFİKASYONLARI VE NÖBET İLE PREZENTE OLAN BİR DOWN SENDROMU OLGUSU

NAZLI BEGÜM ÇULA , MİNE KALAY , LEVENT ÖCEK , NESLİHAN EŞKUT , ASLI KÖŞKDERELİOĞLU , PINAR ORTAN

İZMİR ŞEHİR HASTANESİ NÖROLOJİ KLİNİĞİ

Giriş:
Down sendromu (DS), en sık karşılaşılan kromozom anomalisidir. Fenotipik özelliklerinin yanı sıra birçok organ sistemlerini etkilemektedir. DS genel populasyondan daha yüksek nöbet insidansına sahipken, serebral kalsifikasyon ve hipokalsemiye sekonder nöbet literatürde nadir bildirilmektedir. Bizde nadir görülen nöbetle prezente olan ve intrakranial kalsifikasyon saptanan DS bir olgumuzu sunmak istedik.

Olgu:
Bilinen DS tanılı kırk yaş erkek hasta bilinç bozukluğu, tüm vücutta kasılma şikayetleri ile acil servise getirildi. Yakınlarından alınan bilgiye göre hastada tam bilinç kaybı, tüm vücutta tonik-klonik kasılma geliştiği ve yaklaşık 15 dakika sürdüğü, ambulans ile hastaneye getirilirken kasılmalarının sonlandığı öğrenildi. Özgeçmişinde nöbet veya düzenli ilaç kullanım yoktu. Vitalleri stabil olan hastanın fizik muayenesinde Chvostek bulgusu negatif, Trousseau bulgusu pozitif idi. Acil serviste bir kez daha jeneralize nöbet gözlenmesi üzerine levetirasetam 1500 mg/gün intravenöz tedavisi uygulandı. Nörolojik muayenesinde bilinç açık, kısmi koopere, kraniyal sinirler normaldi. Bilgisayarlı beyin bilgisayarlı tomografisinde her iki serebral subkortikal beyaz cevherde, bazal gangliyonlarda ve her iki serebellar hemisferde lineer kalsifikasyonlar izlendi. EEG'de yaygın ve hafif derecede zemin aktivitesi bozukluğu saptandı. Laboratuvar incelemelerinde kalsiyum düzeyi 5 mg/dL (8,8-10,6), parathormon düzeyi 13.6 µg/l (15,0-68,3) saptandı. Hastaya kalsiyum replasmanı ve levetirasetam 1000 mg/gün idame tedavisi başlandı. Endokrin hastalıkları ile birlikte değerlendirilen hastada primer hipoparatiroidizim düşünüldü. İzleminde nöbeti gözlenmeyen hasta kalsitriol 0.5 mg/gün, kalsiyum karbonat 3600 mg/gün, D vitamini 20000 iü/hf-3 ve levetirasetam 1000 mg/gün ile taburcu edildi.

Tartışma:
Hipokalseminin nöronal uyarılabilirliği artırarak nöbet eşiğini düşürdüğü bilinmektedir. Literatürde DS kafa içi kalsifikasyonun yaygın nedenlerinden biri olarak kabul edilmemektedir. Ancak olgumuzda olduğu gibi, DS'unda hipoparatiroide bağlı intrakranial kalsifikasyonların olabileceği ve epileptik nöbetlere yol açabileceği unutulmamalıdır.

EP - 562 AKUT DİSSEMİNE ENSEFALOMİYELİT İLE KLİNİK PREZANTASYON GÖSTEREN MULTİPLE SKLEROZ HASTASI

BÜŞRA NUR BALIKEL

HATAY MUSTAFA KEMAL ÜNİVERSİTESİ ARAŞTIRMA HASTANESİ NÖROLOJİ ANABİLİM DALI

Olgu:
43 Yaş erkek hasta, 2 yıl önce baş dönmesi, dengesizlik, yürüme güçlüğü şikayeti ile nöroloji polikliniğimize başvurdu.
Özgeçmiş: Bilinen hastalık öyküsü yok
Düzenli ilaç kullanım öyküsü yok
Alışkanlıklar: Sigara, alkol kullanım öyküsü yok
Nörolojik muayene: Bilinç açık oryante koopere, pupiller izokorik DIR/IDIR ++/++, RAPD yok, göz hareketleri her yöne serbest, fasyal asimetri yok
Kas gücü tam, DTR bilateral hiperaktif, TCR bilateral ekstansör yanıt
Bilateral dismetri mevcut, yürüme geniş tabanlı, ataksik
Hastaya Kontrastlı Beyin MR çekildi.

2022 Beyin MR raporu: Bilateral sentrum semiovalede, periventriküler beyaz cevherde, bilateral temportal lobda ve pons sağ kesim posteriorunda, bulbus posteriorunda periferinde belirgin ödem alanının izlendiği büyüğü sağ frontal bölgede yaklaşık 27x30 mm boyutunda T2 ve FLAİR ağırlıklı sekanslarda hiperintens, T1 ağırlıklı sekanslarda hipointens, IVKM enjeksiyonu ardından periferik tarzda yopun kontrastlanması izlenen çok sayıda lezyon izlenmiştir. Hastanın ADEM başta olmak üzere demiyelinizan proçesler açısından klinik ve laboratuvar bulgularıyla birlikte değerlendirilmesi ve takibi önerilir**.**

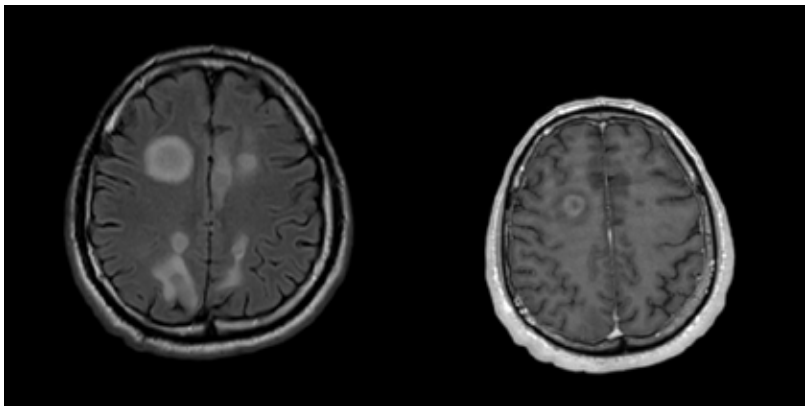

Hastaya ADEM tanısı ile 10 gün iv metilprednizolon tedavisi uygulandı. Tedavi sonrası klinik iyileşme gözlenen hasta kontrol muayene planlanarak taburcu edildi.
1 yıl sonra sağ vücut yarımında uyuşma, dengesizlik şikayetleri ile nöroloji kliniğine başvurdu
Nörolojik muayene: Bilinç açık oryante koopere, pupiller izokorik DIR/IDIR ++/++, RAPD yok, bakış yönüyle hızlı fazı değişen nistagmus, fasyal asimetri yok
Kas gücü tam, DTR bilateral hiperaktif, TCR bilateral ekstansör yanıt
Bilateral dismetri, disdiadokokinezi mevcut, yürüme geniş tabanlı
Sağ hemihipoestezi
Hastaya kontrastlı beyin ve servikal mr çekildi.

Kontrastlı Beyin MR: Bilateral beyin hemisferlerinde santral ve kortikal serebral atrofi ile uyumlu olarak sulkus ve fissürlerde belirginleşme, lateral ventriküllerde dilatasyon izlenmiştir.Bilateral periventriküler alanda, sentrum semiovalede, pons sağ kesimde, bulbus posteriorunda, sağda orta serebellar pedinkül düzeyinde, bilateral temporal lob anteriorunda, korpus kallozumda, ventriküle dik uzanımgösteren, T2 ve FLAİR ağırlıklı sekanslarda hiperintens multiple odak izlenmiştir.Ayrıca sağda posterior parietal lob düzeyinde jukstakortikal sinyal artışları mevcuttur. IVKM enjeksiyonu ardından patolojik kontrastlanma paterni ayırt edilmemiştir.

KontrastlıServikal MR:C1 vertebra düzeyinde spinal kordda yaklaşık sagittal imajlardan 5x12 mm ölçülen T2 ağırlıklı sekanslardahiperintens, IVKM enjeksiyonu ardından kontrastlanan demiyelinizan plak ile uyumlu görünüm izlenmiştir.

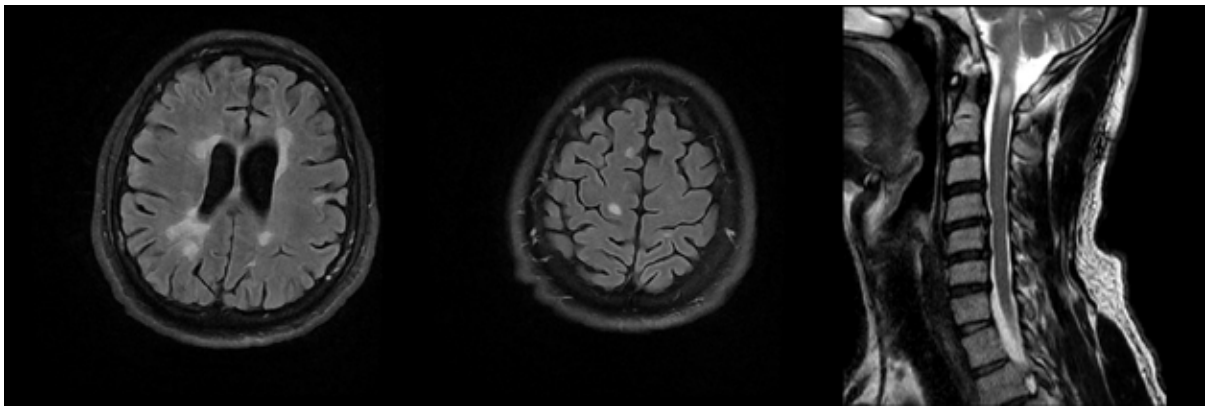

Hastaya yapılan LP işlemi sonrası, BOS biyokimyası normal, hücre sayımında hücre görülmedi
Oligoklonal Bant IgG tip 2 pozitif saptandı
7 gün iv metilprednizolon tedavisi verildi
Multiple Skleroz tanısı konulan hastaya profilaktik tedavi başlandı(Dimetilfumarat)

EP - 563 GEÇ BAŞLANGIÇLI STİFF PERSON SENDROMLU BİR OLGU

MERVE ÇİÇEK , FATMA SEDA BİNGÖL , ÖZLEM KURTKAYA KOÇAK , ELİF BADEMCİ , EBRU BİLGE DİRİK , SEMRA MUNGAN

SAĞLIK BİLİMLERİ ÜNİVERSİTESİ ,ANKARA BİLKENT ŞEHİR HASTANESİ NÖROLOJİ KLİNİĞİ

Giriş:
Stiff Person Sendromu (SPS), ilerleyici kas sertliği ve aksiyal rijidite ile karakterli bir bozukluktur. Başlangıç yaşı 60 ve üzerinde olan hastalar yaşlı popülasyonun daha sık görülen hastalıklarıyla karışabilir ve gereksiz tedaviler ile komplike hale gelebilir. Bu bildiride erken dönemde tanı alamayan ve çok kısa sürede şiddetli semptomlar ile birlikte ileri derecede özürlülüğe neden olan geç başlangıçlı bir SPS olgusu sunulacaktır.

Olgu:
69 yaşında kadın hastanın altı ay önce sırt ve belinde ağrı ve kas sertliği başlamış zamanla bacaklara yayılmış. Yürüyüşü giderek yavaşlayıp temkinli hale gelmiş, eğilme ve dönmelerde güçlük başlamış. Parkinson tanısı ile bir süre takip edilmiş fakat levodopa tedavisinde fayda görmemiş. Bir kaç ay içinde oturamaz ve desteksiz yürüyemez olmuş. Bu şikayetlerle hareket bozukluğu polikliniğimizde değerlendirilen hastanın aksiyel ve alt ekstremite kaslarında belirgin olan yaygın rijiditesi, hiperlordozu mevcuttu. Aksiyel rijidite nedeniyle oturtulamadı ve ayağa kaldırıldığında heykel yürüyüşü şeklinde destekle zorlukla yürüyebildiği dikkati çekti. SPS ön tanısıyla yapılan EMG'de abdominal ve lomber paraspinal kaslarda devamlı motor ünite aktivitesi görüldü ve IV diazepam sonrası spontan MÜP ateşlemelerinin tamamen kaybolduğu izlendi. GAD antikor titresi pozitifliği(1435 IU/ml) ile SPS tanısı doğrulandı. Paraneoplastik açıdan tarama yapılan hastada malignite saptanmadı. Oral diazepam tedavisini sedasyon nedeniyle tolere edemeyen hastaya levetirasetam başlandı ve intravenöz total 2 gr/kg IVIG tedavisi verildi. Birinci ay kontrolünde sertlik şikayetinin ileri derecede azaldığı, eğilebildiği, yürüyüşünün düzeldiği ve lomber lordozunun gerilediği görüldü. Kontrol EMG'sinde istirahatteki spontan MÜP aktivitesi bu kez izlenmedi. Tedavi ile remisyona giren hastaya aylık IVIg tedavisi ile devam edilmesi planlandı.

Sonuç:
SPS'de erken tanı ve tedavi, hastalığın ilerlemesini ve kalıcı özürlülüğü engellemek için kritik öneme sahiptir.

EP - 564 MULTİPLE SKLEROZ HASTASINDA ATAKLA BİRLİKTE ŞİDDETLİ BAŞ AĞRISI

BÜŞRA YARSAN , ZEYNEP PEKGÖZ , FUNDA UYSAL TAN

ETLİK ŞEHİR HASTANESİ

Amaç:
Multiple Skleroz(MS) merkezi sinir sisteminin kronik inflamatuar demiyelinizan ve nörodejeneratif hastalığıdır. Baş ağrısı MS'in genel semptomları arasında yer almaz. Relapsing Remitting MS (RRMS)'de baş ağrısının, ilk MS semptomları ile beraber başlayabildiğine ve ataklar döneminde rekürrens gösterebildiğine dair çalışmalar mevcuttur. Olgumuzda RRMS tanılı hastanın migren baş ağrısı ile atak birlikteliği ele alınacaktır.

Materyal ve Metod:
19 yaşında kadın hasta, 3 yıl önce MS tanısı almış olup son atağı 1 yıl önceydi. Mayıs ayında frontalden başlayan ve tüm başa yayılan sıkıştırıcı tarzda şiddetli baş ağrısıyla acil servise başvurdu. Baş ağrısına mide bulantısı ve kusma eşlik ettiği, fotofobisinin olduğu öğrenildi. Hastanın ayrıca sol kolunda uyuşma şikayeti mevcuttu. Başvurusunda interferon beta 1a kullanıyordu. MS atak ön tanısıyla yatışı yapıldı. Özgeçmişinde ek hastalık yoktu, kuzeninde MS tanısı bulunuyordu.

Bulgular:
Nörolojik muayenesinde sol üst ekstremitede hipoestezi vardı. Kranial MRG görüntülemeleri önceki görüntülemeleri ile karşılaştırıldığında sağ frontal ve sol temporal bölgede yeni lezyonlar izlendi. 5 gün boyunca 1000 mg/gün prednizolon tedavisi uygulandı. Ayrıca baş ağrısına yönelik semptomatik tedavi düzenlendi. Steroid tedavisinin altında baş ağrısında belirgin gerileme oldu.

Sonuç:
Vakamızda ele aldığımız gibi MS tanılı hastalarda, daha önce olmayan baş ağrısı eklenmesi atakla ilişkili olabilir. Bu durum hastalık yükünü ve yaşam kalitesini etkilemektedir. MS tedavisinin yanı sıra, primer baş ağrısı tanısı önemsenmeli ve uygun tedavi düzenlenmelidir.

Referanslar:
Öztürk M, Tutuncu M, Gözübatık Çelik RG, Topaloğlu Tunç S, Başoğlu Koseahmet F, Soysal A. Multipl Sklerozda Primer Baş Ağrısı Sıklığı:. Osmangazi Tıp Dergisi. 2021;43(2):131-7.

EP - 565 KRONİK SENSÖRİMOTOR DEMİYELİNİZAN POLİNÖROPATİ VE ANTİ-GAD POZİTİFLİĞİ

MUSTAFA SAKÇI , BURAK ÖZALTUN , CEM KILIÇ , BÜŞRA BEGÜM YAŞITLI , ÖZDEN ŞENER

ANKARA ÜNİVERSİTESİ TIP FAKÜLTESİ NÖROLOJİ ANABİLİM DALI

Özet:
Glutamik asit dekarboksilaz (GAD), merkezi sinir sistemi ve diğer dokularda glutamatı γ-aminobutirik aside (GABA) dönüştüren bir enzimdir. GAD antikorları genellikle Stiff-person sendromu ve bazı nörolojik hastalıklarla ilişkilendirilir. Ancak bu antikorların nörolojik hastalıklardaki patojenik rolü tam olarak bilinmemektedir. Literatürde, anti-GAD ilişkili birkaç periferik nöropati vakası bildirilmiş olup, yetişkin başlangıçlı kronik sensörimotor demiyelinizan polinöropati ile ilişkili bir vaka bildirilmemiştir.

Olgu:
On yıldır hipertansiyon, huzursuz bacak sendromu ve Hashimoto tiroiditi öyküsü olan 60 yaşında bir kadın, iki yıl önce bilateral alt ekstremite distallerinde başlayıp giderek proksimale doğru yayılım gösteren, geceleri kötüleşen uyuşma ve karıncalanma şikayetleri ile kliniğimize başvurdu, hastanın parestezileri devam ediyordu. Hasta güçsüzlük, dengesizlik, yürüme zorluğu ve ilgili diğer semptomları yoktu Bir yıl önce hastaya sensorimotor demiyelinizan polinöropati tanısı konmuş ve bir yıl boyunca üç haftada bir 40 gram/gün dozunda IVIG tedavisi uygulanmıştı. Muayenede aşil refleksi alınamıyordu ve ayaklarda vibrasyon duyusu kayıptı. Kan testleri, anti-TPO ve anti-tiroglobulin antikorları yüksekliği dışında normaldi. Beyin omurilik sıvısı analizi normaldi. EMG'de sensörimotor demiyelinizan ve sekonder aksonal polinöropati bulguları mevcuttu (sağ peroneal motor iletim hızı: 13.8 m/s, sağ ulnar duyu iletim hızı: 40.7 m/s). Hastanın serum incelemesinde anti-GAD antikor düzeyi 280 IU/ml (referans aralık = 0.00-10.00) ile yüksek titrede pozitif saptandı. Yakınmaları paresteziden ibaret olduğu için IVIG tedavisi kesildi ve nöropatik ağrı tedavisi için gabapentinoidler kullanıldı, hastanın parestezileri rahatladı.

Anti-GAD pozitifliği ile birlikte olan stiff person sendromu, serebellar ataksi, limbik ensefalit ve immün aracılı epilepsi hastalıkları bilinmekte ise de, polinöropati sadece bir çocukta Guillain Barre sendromu klinik tablosunda gösterilmiştir. Bu olgu, literatürde anti-GAD pozitifliği ile kronik sensörimotor demiyelinizan polinöropati tanısı alan bildirilmiş ilk olgudur.

Anahtar Kelimeler: *Anti-GAD antikorları, kronik sensörimotor polinöropati, demiyelinizan polinöropati, periferik nöropati, otoimmün nöropati.*

EP - 566 SPLENİUMDA GEÇİCİ LEZYONLA BİRLİKTE HAFİF ENSEFALOPATİ

FATMA GÜLHAN ŞAHBAZ

AFYONKARAHİSAR DEVLET HASTANESİ

Giriş:
Geçici splenial lezyon enfeksiyon toksin, ilaç ve metabolik sebepler gibi birçok nedenle radyolojik görüntülemelerde ortaya çıkabilmektedir.Hafif ensefalopati tablosu eşlik etmesi halinde MERS (Mild Encephalitis Revesible Lesion) olarak adlandırılır.

Olgu-1:
25 yaş erkek hasta diyabet, koroner arter hastalığı öyküsü olup acil servise bayılma,kasılma ve bilinç bulanıklığı ile getirildi.Hastanın son 1 haftada 4 kere senkop ve nöbet öyküsü vardı.Kan şekeri 30 saptanan hastaya acil müdahale edildi.Difüzyon mr splenium ve bilateral sentrum semiovalede yaygın difüzyon kısıtlılıkları izlendi.Kontrastlı beyin mr ve eeg normal saptandı.Kan şekeri regülasyonu, antiepileptik tedavi sonrası şikayetleri gerileyen hastanın 48 saat sonra çekilen diffüzyon mr normal olarak değerlendirildi.

Olgu-2:
37 yaş kadın hasta acil servise fenalaşma, kollarda uyuşma, bayılma ve kafa karışıklığı ile başvurdu.3 gün önce koyulan viral gastroenterit tanısı dışında ek hastalık yoktu.Ateş, ense sertliği saptanmadı.Crp 75 ,prokalsitonin normaldi.Difüzyon mr izole splenium difüzyon kısıtlılığı izlendi.Kontrastlı beyin-servikal mr, eeg ve bos incelemesi normaldi.24 saat sonra klinik düzelme izlenen olguda mr bulguları 10.günde geriledi.

Tartışma:
MERS genellikle çocukluk çağında enfeksiyöz ajanlara bağlı olarak ortaya çıkmaktadır.İnfluenza,adenovirüs ve salmonella MERS ile ilişkilendirilmektedir.Patolojisinde serebral ödeme, myelin spesifik nörotoksine, aksonal hasara, hiponatremiye ve oksidatif strese bağlı olabileceği düşünülmektedir.Hipoglisemi, epileptik nöbet, hipoksi ve nörovasküler osmolariteyi etkileyebilecek birçok sebep etyolojide yer almaktadır.Splenium lezyonlarının ayırıcı tanısı iskemik enfarkt, adem, multipl skleroz, lenfoma, pres, diffüz aksonal hasar, hidrosefali ve ekstrapontin miyelinolizisi içermektedir.Hastaların tamamen iyileşmesi ve mr lezyonlarının silinmesi ile bu tanılar dışlanmaktadır. Sonuç olarak MERS erişkinlerde nadir görülen ve çeşitli etiyolojik nedenlere sahip, hafif ensefalopati olgularında akla getirilmesi gereken bir tanıdır.

EP - 567 GÖRME KAYBI İLE PREZENTE POSTERİOR REVERSİBL ENSEFALOPATİ SENDROMU

MUHAMMET DURAN BAYAR

GAZİOSMANPAŞA EĞİTİM VE ARAŞTIRMA HASTANESİ

Giriş:
Posterior reversible ensefalopati sendromu (PRES) baş ağrısı, mental durum değişikleri, epilepsi, görme bozuklukları ve tipik olarak beynin oksipitoparietal dolaşım alanındaki geçici değişikliklerle (beyaz cevherde ödem) karakterize klinik bir durumdur. Sendromun bilinen nedenleri arasında, preeklampsi, eklampsi, hipertansif ensefalopati, immünosüpresif ve sitotoksik ilaçlar, böbrek yetmezliği, karaciğer yetmezliği, yüksek doz steroid kullanımı, masif kan transfüzyonu, HIV enfeksiyonu ve organ transplantasyonu yer alır.

Olgu:
28 Yaş erkek hasta bulantı kusma şikayetleri ile acil servise başvurusu sonrasında komplike idrar yolu enfeksiyonu ön tanılarıyla iç hastalıkları servisine interne edilmiş. Hastanın özgeçmişinde son dönem böbrek yetmezliği(1 aydır 3/7 diyaliz tedavisi alıyor) hasta yatışının 10. Gününde akut başlayan bilateral görme kaybı sebebiyle tarafımıza danışılıyor hastanın nörolojik muayenesinde bilinç açık oryante koopere, DI/IR+/+ göz hareketleri serbest görme alanı hasta hiç görmediğini ifade ediyor fasial asimetri yok kas gücü tam, objektif duyu kusuru yok. Hastadan santral patolojiler açısından yapılan Beyin BT ve MR difüzyon görüntülemesi normal sınırlarda saptanıyor. Takiplerinde göz konsültasyonu istenen hastanın görme kaybı şikâyeti başlangıcından yaklaşık 2 saat sonrasında epileptik nöbet sebebiyle tekrar danışılan hastaya 1 ampul diazepam yapılıyor ve EEG çekilmesi planlanıyor. Hastanın yapılan EEG incelemesinde sağ da parietooksipital alanda epileptik aktivitenin yanısıra yanı sıra zemın aktivitesinin bozulduğu EEG incelemesi şeklinde raporlandı. Hastaya takiplerinde IV valproik asit tedavisi başlanıyor ve nöbetlerinin devam etmesi sonrasında status epileptikus olarak değerlendirilip entübe edilip takip açısında 3.basamak yoğun bakıma yatışı yapıldı. Hastanın takiplerinde yapılan kraniyal Beyin BT görüntülemesinde bilateral fronto-pariyeto-oksipital loblarda beyaz ve gri cevherde lokalize olmak üzere hipodens alanlar tespit edildi. Ayırıcı tanı amaçlı çekilen kraniyal difüzyon MR ’de ise bilateral fronto-parieto-oksipital bölgede kortekse uzanım gösteren multipl vazojenik ödem görünümü izlendi ve bu görünüm radyoloji kliniği tarafından PRES ile uyumlu görünüm olarak değerlendirildi. Hastanın düzenlenen antiepileptik tedavi sonrasında takiplerinde nöbeti tekrarlamadı ve hasta da altta yatan sebeplerin tedavisiyle bulgular gerilemiştir

Sonuç:
PRESS’in erken teşhisi ve tedavisi oldukça önemlidir. Aksi takdirde kalıcı beyin hasarına ve kronik epilepsi gibi nörolojik sekellere neden olabileceğini vurgulamak istedik

EP - 568 SEREBRAL VENÖZ SİNÜS TROMBOZUNDA KÖTÜ VE İYİ KLİNİK SONLANIMI OLAN HASTALARIN KLİNİK, RADYOLOJİK VE DEMOGRAFİK ÖZELLİKLERİNİN KIYASLANMASI

BEDİRHAN MENGÜÇ , YASEMİN DİNÇ , HACI MUSTAFA BAKAR

ULUDAĞ ÜNİVERSİTESİ TIP FAKÜLTESİ NÖROLOJİ ANABİLİM DALI

Amaç:
Serebral venöz sinüs trombozu (CVST), serebrovasküler hastalığın nadir nedenlerinden biridir ve heterojen bir prognoza sahiptir.Bu çalışmanın amacı,CVST'li hastalarda kötü klinik sonuçların risk faktörünü belirlemektir.

Gereç ve Yöntem:
Bu,2014 ile 2024 yılları arasında Uludağ Üniversitesi Tıp Fakültesi Nöroloji Anabilim Dalında CVST tanısı almış 159 hastanın takip edildiği geriye dönük çalışmadır.Dahil edilme kriterleri,kontrastlı beyin manyetik rezonans venografi ile CVST tanısı,nöroloji kliniği tarafından takip edilme ve CVST sonrası Uludağ Üniversitesi Nöroloji Anabilim Dalı tarafından 3 ay süreyle düzenli takip edilmesidir.Hariç tutma kriterleri ise, nöroloji klinik takibinden ayrılma ve CVSTnin etiyolojisini netleştirmek için gerekli incelemeleri tamamlamama durumudur.CVST ve nörolojik kötüleşme ile ilgili demografik,klinik ve radyolojik bulgular,klinik sonuçla ilişkili olarak incelenmiştir.

Bulgular:
Kötü klinik sonuçlar ile ilişkili risk faktörleri arasında parankimal lezyonun eşlik etmesi,hemorojik lezyonun eşlik etmesi,non hemorojik venöz enfarktın olması,malignitenin eşlik etmesi,hastanın venöz kolleteral skorunun düşük olması,superior sagittal sinüs trombozu olması,kortikal ven trombozunun eşlik etmesi,sinüs rektus trombozunun olması arasında anlamlı ilişki saptandı.Bağımsız risk faktörlerini saptamak amacıyla anlamlı çıkan değişkenler arasında binary lojistik destek analizi yapıldı.Bu sonuçlara göre en anlamlı değişkenler malignitenin eşlik etmesi,non hemorojik venöz enfarkt olması,hemorojik lezyon olması,sinüs sagittalis superior trombozu olması ve venöz kolleteral skorunun düşük olması olarak saptandı.

Sonuç:
CVST hastalarında kötü klinik sonuç malignite,non hemorojik venöz enfarkt,hemorojik lezyon,sinüs sagittalis superior trombozu olması ve venöz kolleteral skorunun düşük olması ile ilişkili olabilir.Bu çalışma kötü klinik sonuçla ilişkili risk faktörlerini vurgulamaktadır.Ancak bu risk faktörleri ile ilişkiyi doğrulamak için daha büyük,prospektif çok merkezli çalışmalara ihtiyaç vardır.

EP - 569 PONS İNFARKTI SONRASI GELİŞEN BİLATERAL İNTERNÜKLEER OFTALMOPLEJİ OLGUSU

ONUR ÇELİK , MERT ÇALTİNOĞLU , CİHAT ÖRKEN

SAĞLIK BİLİMLERİ ÜNİVERSİTESİ, PROF. DR. CEMİL TAŞÇIOĞLU ŞEHİR HASTANESİ, NÖROLOJİ KLİNİĞİ

Giriş:
İnternükleer oftalmopleji (İNO); beyin sapındaki medial longitudinal fasikül (MLF) hasarı sonucu ortaya çıkabilen nadir bir durumdur. Monokuler İNO; ipsilateral addüksiyon kısıtlılığı ve abdüksiyon yapan gözde nistagmus ile karakterizedir. Bilateral İNO' da ise bilateral addüksiyon kısıtlılığı ve bilateral abdüksiyon esnasında nistagmus izlenir. İNO nedenleri arasında sıklıkla serebrovasküler olay (SVO) ve Multipl sklerozis (MS) gibi demiyelinizan hastalıklar bulunmaktadır. SVO' da sıklıkla tek taraflı İNO görülürken; bilateral İNO neredeyse her zaman MS' de görülür. Bu olgu sunumda pons infarktı sonrası gelişen bilateral İNO ile gelen bir olgu bildirilmiştir.

Olgu:
58 yaşında, erkek hasta tarafımıza 2 gündür olan bulantı, kusma, çift görme ve dengesizlik şikayetiyle başvurdu. Özgeçmişinde özellik yoktu. Nörolojik muayenesinde nötral pozisyonda sol gözde dışa deviasyon, bilateral her iki gözde addüksiyon kısıtlılığı ve sola bakışta diplopi mevcuttu.

Kraniyal BT normaldi. DWI-ADC sekanslı MR' da pons orta hatta difüzyon kısıtlılığı izlendi. Beyin-Boyun anjiyografisinde sağ brakiosefalik arter orjininde lümende yaklaşık %60 darlığa neden olan yumuşak anstabil plak izlendi. Kardiyak açıdan yapılan EKO tetkiki normaldi. Rutin takibinde hipertansif seyretmesi ve LDL:181 mg/dL olması üzerine Amlodipin 1x10mg ve Atorvastatin 1x40mg başlandı. Genç iskemik inme etyolojisine yönelik istenen vaskülit ve tromboz paneli sonuçları normaldi. Hasta ikili antiagregan tedavi ile taburcu edildi.

Sonuç:
İNO beyin sapındaki MLF hasarı sonucu ortaya çıkabilen nadir bir durumdur. Etyolojide sıklıkla SVO ve MS gibi demiyelinizan hastalıklar yer almaktadır. Bilateral İNO genellikle demiyelinizan hastalıklarda karşımıza çıksa da bizim olgumuzda olduğu gibi nadiren beyin sapını etkileyen serebrovasküler olaylarda görülebileceği akılda tutulmalıdır. Tedavisi altta yatan nedene göre düzenlenmelidir.

EP - 570 GÖRÜNTÜLEMEDEN TANIYA: BİR TOKSİK ENSEFALOPATİ OLGUSU

DİLARA EVREN , YAREN SEVGİ EPİKLER UZUNDEDE , HAMZA CİHAD OĞUZ , CİHAT ÖRKEN

İSTANBUL SAĞLIK BİLİMLERİ ÜNİVERSİTESİ PROF. DR. CEMİL TAŞCIOĞLU ŞEHİR HASTANESİ

Giriş:
Toksik ensefalopati subklinik defisitlerden belirgin klinik bozukluklara kadar değişen bir spektrum sergiler. Klinik belirtiler etkilenen beyin bölgeleriyle ilişkilidir. Burada; metanol maruziyetine sekonder gelişen, tanıda kraniyal görüntülemelerin ışık tuttuğu bir toksik ensefalopati vakası sunuyoruz.

Olgu Sunumu:
44 yaşında kadın hasta, acil servise konuşma bozukluğu şikayetiyle başvurdu. Nörolojik muayenesinde kooperasyon kısıtlılığı, dizartri, sağ nazolabial oluk silikliği ve dilde sağa deviyasyon mevcuttu. Tansiyonu 247/168 mmHg idi.

MR'da yaygın ak madde tutulumu, sol serebellar bölgede difüzyon kısıtlılığı, sağ bazal ganglion seviyesinde hemoraji lehine değerlendirilen milimetrik hiperintens alan izlendi.

Hastadan net anamnez alınamasa da görüntülemelerdeki bulguların toksik/metabolik bir tabloya sekonder olabileceği düşünüldü. Kronik alkolizmi olduğu hatta ev yapımı alkol kullandığı, konuşma bozukluğunun yavaş yavaş geliştiği, hareketlerinin yavaşladığı yakınlarından öğrenildi. Bunun üzerine ivedilikle vitamin B kompleks tedavisi (iv) başlandı. Kan gazında alkaloz yoktu, diyaliz ihtiyacı olmadı. Vizyonu tamdı.

Kontrastlı kraniyal MR planlandı. Çok sayıda laküner infarkt görünümü, sağ putamende hemorajiyle uyumlu hiperintens alan, beyaz cevherde difüz tutulum izlendi. Sağ putamende hemoraji çevresinde hafif kontrastlanma izlendi.

Hastanın kliniği ile değerlendirildiğinde öncelikle hipertansif ensefalopati, ona eşlik eden toksik ensefalopati; ve sağ putamende izlenen hemorajinin metanol intoksikasyona sekonder gelişmiş olabileceği düşünüldü. EEG'sinde, sol frontotemporal bölgede yaygın organizasyon bozukluğu varlığını düşündüren teta frekansında yavaş dalgalar görüldü.

İskemik inmeye yönelik yapılan tetkiklerde özellik saptanmadı.

Tartışma ve Sonuç:
Hastalıkların tayinininde, muayene ve anamnezin yanında görüntüleme yöntemlerinin önemi yadsınamaz. Anamnez almanın pek mümkün olmadığı bu vakamızda görüntülemelerde metanol intoksikasyonuna özgü putaminal nekroz varlığı, hasta ile ilgili ön tanımızı kuvvetlendirerek hızlıca tedaviye başlamamıza yardımcı oldu.

EP - 571 ORTA SEREBRAL ARTER ENFARKTLARINDA ETİYOLOJİK ÇEŞİTLİLİK; ANAMNEZ VE RADYOLOJİNİN ÖNEMİ

BURAK TEBERİK , EDA ÇOBAN , MEHMET YERTÜRK , ŞULE KURT , SEBATİYE ERDOĞAN , NİLÜFER KALE İÇEN

S.B.Ü.BAĞCILAR EĞİTİM VE ARAŞTIRMA HASTANESİ

Amaç:
Orta serebral arter enfarktlarında (MCA) etyoloji sıklıkla büyük damar aterosklerozuna ya da kardiyoembolizme bağlı olarak gelişir. Etyolojiyi aydınlatmada elektrokardiyografi, ekokardiyografi ve/veya karotis görüntüleme çoğu zaman yeterli olabilmektedir.

Posterimizin sunulma amacı; aynı damarın tıkanmasında rol alabilecek etyolojik çeşitlilikleri dikkatli bir anamnez ve buna bağlı yapılacak tetkiklerle saptamanın önemini vurgulamaktır.

Vaka I:
61 yaş K hasta baş dönmesi nedenli hastane başvurusunun ardından görüntülemede sağ MCA sulama alanında enfarkt saptanınca servise yatırıldı. Beyin-boyun BTAnjiografide sağ ICA bulbus komşuluğunda 24x19 mm boyutunda, sol ICA bulbus komşuluğunda 14x8 mm boyutlarında diffüz kontrastlanan lezyon izlendi. Glomus karotikum tümörü olarak yorumlanan lezyon kalp damar cerrahisi tarafından opere edildi.

Vaka II:
46 yaş E hasta konuşmada bozulma ve yüzde uyuşma nedenli acil servise başvurdu, hastanın difüzyon MR da sağ MCA akut enfarktı saptandı. Etiyolojik amaçlı yapılan tetkiklerinde patoloji saptanmadı. Anamnezinde şikayetlerinden 2 gün önce erektil disfonksiyon tedavisi için taladafil etken maddeli ilaçtan 1 tablet aldığı öğrenildi.

Vaka III:
43 yaş K hasta 1 haftadır dudakta lezyon nedeniyle geçirdiği operasyon sonrası sol kol ve bacakta uyuşma gelişmesi üzerine acile başvurdu. Diffüzyon MR da sağ MCA alanında subakut enfarkt izlendi. Hastanın operasyon süresince boynunun dorsifleksiyonda kaldığı öğrenildi. Beyin boyun BT anjiografide sağ ICA da diseksiyon+trombüs ile uyumlu görünüm izlendi.

Vaka IV:
41 yaş E hasta sol kolda güçsüzlük nedenli acil servise başvurdu. Diffüzyon MR'da sağ MCA enfarktı izlendi. Hastanın şikayetlerinden bir gün önce gastroskopi olduğu öğrenildi. Beyin boyun BTA'sında sağ İCA da diseksiyon tespit edildi.

Tartışma:
İskemik inme, tüm inme sendromlarının %85 inden sorumludur. İskemik inmelerin yaklaşık yarısı orta serebral arter sulama alanında görülür. Pekçok etyolojik neden MCA enfarktına yol açar. Büyük damar aterosklerozu, kardiyoembolizm, nadir nedenler arasında diseksiyon bunlara örnektir. Bu amaçla yapılan tetkikler etyolojiyi belirlemede yeterli olsa da bazen neden bulunamayabilir.

Posterimizdeki vaka sunumlarımız MCA enfarktına yol açan sık nedenler dışında gözlenmiş, detaylı anamnez alınarak tespit edilmiş, veya tetkik planlanmış vakalardır. Bir arter alanı birden fazla nedenle tıkanabilir. Etiyolojideki çeşitlilik dikkatli bir anamnez ve uygun tetkikle ortaya çıkacaktır.

Referans: Bağcılar Eğitim ve Araştırma Hastanesi Hasta Arşivi.

EP - 572 ILIMLI NÖROLOJİK YAKINMALAR İLE GELEN PRİMER SANTRAL SİNİR SİSTEMİ LENFOMASI: OLGU SUNUMU

CANAY KILIÇ , HAMZA CİHAD OĞUZ , SİBEL ÜSTÜN ÖZEK , SERAP ÜÇLER YAMAN

SAĞLIK BİLİMLERİ ÜNİVERSİTESİ, PROF. DR. CEMİL TAŞÇIOĞLU ŞEHİR HASTANESİ, NÖROLOJİ KLİNİĞİ

Giriş:
Primer santral sinir sistemi lenfoması, çoğunlukla diffüz büyük B hücreli lenfoma grubunda agresif malign beyin tümörüdür. Hastaların yönetiminde klinik ve tümör özellikleri (histoloji, tümör yeri) önemli yer tutmaktadır. Kraniyal görüntüleme incelemeleri değerlendirildiğinde; yüksek dereceli gliomalar, granülomatöz, demiyelinizan, metastatik hastalıklar, enfeksiyöz etiyolojiler, santral sinir sistemi vasküliti, progresif multifokal lökoensefalopati ayırıcı tanıda akla gelmelidir.

Olgu:
61 yaş kadın hasta, polikliniğe baş dönmesi şikayetiyle başvurdu. Nörolojik muayenesi;bilinç açık, oryante, koopere, kraniyal sinirler intakt, kas gücü tam, derin tendon refleksleri normoaktif, yürüyüşü normaldi. Beyin MRG'de her iki frontal lob, bilateral korona radiata, sentrum semiovale, serebral hemisfer subkortikal ve periventriküler beyaz cevher, pons ve mezensefalon sol yarımından başlayarak süperiorda solda kapsula interna posterior bacağına uzanan alanda, korpus kallozum korpus ve spleniumunda T2A, FLAİR sekanslarda hiperintens karakterde patolojik sinyal değişiklikleri izlendi. Kraniyal spektroskopi ve perfüzyon MRG incelemesinde korpus kallozum bölümünden her iki serebral hemisfere bazal ganglionlara, solda beyin sapına ve sol frontal loba uzanan infiltratif karakterde, yer yer kontrast tutulumu gösteren patolojik sinyal değişiklikleri, zayıf difüzyon kısıtlaması görüldü. Spektroskopide laktat piki mevcuttu. Beyin omurilik sıvısında glukoz, elektrolit ve protein normal; atipik hücre, PCR multipleks negatif sonuçlandı. EEG'de hafif ve yaygın organizasyon bozukluğu vardı. PET-CT raporunda primer/ metastatik malignite düşündürecek FDG afiniteli lezyon izlenmedi. Hastaya stereotaktik biyopsi yapıldı ve primer merkezi sinir sistemi lenfoması ile uyumlu bulundu. Hasta onkoloji takibine alındı ve yaklaşık bir yıl içinde kaybedildi.

Sonuç:
İntrakraniyal malignitelerde klinik bulgular silik olmasına rağmen kraniyal lezyonlar ileri düzeyde olabilir. Hastalarda ileri tetkik amaçlı yapılan MRG spektroskopi-perfüzyon incelemesi ve biyopsi tanıya yardımcıdır. Kraniyal incelemeler ile ayrıcı tanıda arada kalınması durumunda biyopsi ile histopatolojik tanıyı netleştirerek tedaviye erken dönemde başlanması önem arz etmektedir.

EP - 573 PARKİNSON HASTALIĞINDA DOZ SONU KÖTÜLEŞMESİ SEMPTOMU OLARAK AĞRI ORANI %35!

HAFİZE ÇOTUR LEVENT , GÜNAL DAMLA YILDIZ , M CENK AKBOSTANCI

ANKARA ÜNİVERSİTESİ TIP FAKÜLTESİ NÖROLOJİ ANABİLİM DALI

Amaç:
Ağrı PH'da, sık görülen ve hayat kalitesini etkileyen bir non-motor semptomdur. Hastalıkta ağrı prevalansı %30-%83 aralığındır. Non-motor semptomlar da motor semptomlar gibi fluktuasyon gösterebilmektedir yani ağrı OFF periyodlarında daha belirgin hale gelebilmektedir. Bu çalışmanın amacı, ağrı şikâyeti olan Parkinson hastalığı (PH) tanısı almış hastaların levodopa tedavisinden sonra ağrısının düzelip düzelmediğini saptamaktır.

Gereç ve Yöntem:
Çalışmaya, 18 yaş ve üzeri, PH tanısı almış, en az iki haftadır antiparkinsoniyen tedavisi değişmemiş ve levodopa kullanan hastalar alınmıştır. Hastalara 19 Soruluk Doz Sonu Kötüleşmesi (DSK) Anketi verilmiştir. Söz konusu ölçeğin Türkçe standardizasyon çalışmasından alınan veriler incelenmiş ve şu iki soru analiz edilmiştir: 1- Ağrı şikâyetiniz var mı? 2- İlacınızı (levodopa) alınca geçiyor mu? Ağrısı olan ve ağrısı olmayan hastalar DSK anketi toplam skoru açısından da karşılaştırılmıştır.

Bulgular:
Çalışmaya 124 (%62.3) erkek ve 75 (%37.7) kadın olmak üzere toplamda 199 hasta hasta dahil edilmiştir. Yaş ortalaması 64.85±11.25 yıldır. Ortalama hastalık süresi 82.90±65.17 ay olarak saptanmıştır. Hastaların %49.7'sinde (99/199) ağrı şikayeti vardı. Ağrısı olan hastaların %70.7'inde (70/99) ağrı, levodopa alınca düzelmişti. Tedavi ile ağrısı azalan hastaların toplam DSK skorlarının median değerleri ağrısı olmayanlar ile karşılaştırıldığında, anlamlı derecede yüksek bulunmuştur ($p<0.001$).

Sonuç:
Sonuçlarımıza göre PH ve ağrı yakınması olan hastaların %70,7'sinde ağrı doz sonu kötüleşmesi olarak ortaya çıkmaktadır. Ağrısı dalgalanan hastaların ağrısı olmayan hastalara göre DSK anket skoru daha kötüdür. Ağrısı dalgalanmayan hastaların DSK skoru çok daha kötüdür. Bu çalışma, levodopa tedavisinin ağrı semptomlarını yönetmede etkili bir seçenek olduğunu ve ağrı semptomu olan hastaların diğer semptomlar açısından da sık fluktuasyon yaşadığını gösterilmiştir.

EP - 574 NON-KETOTİK HİPERGLİSEMİYE SEKONDER GELİŞEN HEMİKORE-HEMİBALLİSMUS OLGUSU

SUĞRA ŞİMŞEK , AYŞE HİLAL DÜZGÜN , ALİ İHSAN YARDIM , HASAN DOĞAN , MUSTAFA ONUR YILDIZ , BİLGE PİRİ ÇINAR , ÇETİN KÜRŞAD AKPINAR

SAMSUN ÜNİVERSİTESİ SAMSUN EĞİTİM VE ARAŞTIRMA HASTANESİ, NÖROLOJİ ANADALI

Giriş:
Kore ve ballismus hiperkinetik hareket bozuklukları arasında yer alır. Vücudun bir tarafındaki ekstremiteleri tuttuğunda hemiballismu-hemikore olarak adlandırılır. Bu hareket bozukluklarına neden olan etyolojik nedenler arasında serebrovasküler hastalıklar, metabolik, enfeksiyöz süreçler, dejeneratif ve intrakraniyel lezyonlar yer alır. Non ketotik hiperglisemi takipsiz ya da kontrol altına alınamayan kan şekerleri yüksek seyreden diyabetes mellitus hastalarında karşımıza çıkar ve nadir bir komplikasyonu olan hemikore-hemiballismusa neden olur. Biz bu olguda akut başlangıçlı tek taraflı koreiform hareket bozukluğu ile tarafımıza baş vuran ve etyolojik araştırmada non-ketotik hiperglisemi tanısı konulan bir vaka sunduk.

Olgu:
74 yaşında kadın hasta, bir haftadır olan sol kol ve bacağında istemsiz hareketler nedeniyle acil servise başvurdu. Öz geçmişinde; hipertansiyon, hiperlipidemi ve tip 2 diyabeti (4 yıldır) vardı. Diyabet için verilen ilaçları düzenli kullanmadığı öğrenildi. Nörolojik muayenesinde; sol kol ve bacağında, istem dışı, ani gelişen, kısa süreli ve düzensiz koreiform hareketler gözlendi. Başvurusu sırasında kan şekeri 733 mg/dl idi, tam idrar tekkikinde keton görülmedi. Serum osmolaritesi de normal olarak hesaplandı. Hastanın tanısı “non-ketotik hiperglisemi ile ilişkili kore-ballismus” olarak düşünüldü. Beyin BT de bazal gangliyon bölgesi hiperdens idi. HbA1c 14.3 saptandı ve dahiliye bölümü ile konsülte edilerek insülin tedavisi başlandı. Kan şekeri düşüklüğü ile korele olarak hareket bozukluğu yakınması da düzelmeye başladı. Hemikore-hemiballismus tedavisinde valproik asit 1000 mg/gün, olanzapin 5 mg/gün ve haloperidol 30 mg/gün dozunda verildi.

Tartışma:
Hemikore-hemiballismus etiyolojisinde nonketotik hiperglisemi olabileceği akla gelmeli ve DM tanısı olmasa bile hızlıca kan şekeri bakılarak bu tanı düşünülmelidir.

EP - 576 İNFEKTİF ENDOKARDİTE BAĞLI İSKEMİK İNME: 2 OLGU

ECE ZEYNEP GÜVEN , EMİRHAN BÜYÜKÇAPAR , ZEYNEP CANBOLAT , ÜMİT GÖRGÜLÜ

ANKARA BİLKENT ŞEHİR HASTANESİ NÖROLOJİ KLİNİĞİ

Giriş:
İnfektif endokardit (İE), genellikle bakteriyel enfeksiyonlara sekonder gelişen, kalp kapaklarında ve duvarlarında inflamasyonla seyreden yüksek mortalite ve morbiditeye sahip bir klinik tablodur, tedavide birkaç haftalık antibiyotik veya cerrahi seçenekler arasındadır. İE serebral embolizmin nadir bir nedenidir. Bu olguda iskemik inme etiyolojisinde İE saptanan 2 vakadan bahsedilecektir.

Olgu 1:
Otuz iki yaşında erkek hasta konuşma güçlüğü ve baş ağrısı şikayetleri ile hastaneye başvurdu. Difüzyon manyetik rezonans görüntülemede (MRG) sol parietooksipitalde geniş ve sağ eksternal kapsülde milimetrik enfarkt görülen, nörolojik muayenesi doğal olan hasta iskemik inme ile yatırıldı. Hastanın kardiyoembolik etiyolojiye yönelik transtorasik ekokardiyografi (TTE) tetkikinde vejetasyon ve mitral kapak perfore görünümde olması ve kan kültüründe gram pozitif kok üremesi üzerine İE olarak değerlendirildi. Takiplerinde intravenöz antibiyotik tedavisi tamamlandıktan sonra mitral kapak replasmanı planlanarak kardiyovasküler cerrahi (KVC) kliniğine devredildi.

Olgu 2:
Yetmiş yaşında bilinen demans, kalp kapak değişimi öyküleri olan erkek hasta üşüme, titreme ve ateş ile başvurdu. Difüzyon MRG'da sol serebellar bölge ve sol lateral ventrikül komşuluğunda milimetrik enfarkt saptanması üzerine septik ve embolik süreçler açısından değerlendirilmek üzere kardiyoloji ve enfeksiyon hastalıkları görüşü alındı, TTE'de İE lehine vejetasyon alanları görülen hastaya enfeksiyon hastalıkları tarafından uygun antibiyoterapi başlandı. Takiplerinde hasta kapak onarımı açısından KVC kliniğine devredildi.

Sonuç:
İE olgularının nadir bir kısmı akut iskemik inme kliniği ile ortaya çıkabilir. Septik embolilere bağlı gelişen serebrovasküler olaylar yüksek mortaliteye sahip olabileceğinden ivedilikle tedaviye başlanmalıdır.

EP - 578 NADİR GÖRÜLEN EPİLEPSİ İLİŞKİLİ DİFFÜZ ALVEOLAR HEMORAJİ: OLGU SUNUMU

SAHİB ROVSHANOV [1], ZARİFA ACHİKGOZ [2]

[1] ANKARA KORU HASTANESİ, NÖROLOJİ KLİNİĞİ
[2] A LİFE ANKARA HASTANESİ, GÖĞÜS HASTALIKLARI KLİNİĞİ

Giriş:
Diffüz alveolar hemoraji (DAH) pulmoner kapillerin harabiyetine bağlı alveolar boşluğa kanama ile sonuçlanan morbiditesi yüksek klinik tablodur. En sık görülen sebepleri arasında vaskülit, akciğer tüberkülozu, koagülasyon bozuklukları, bazı ilaçlar ve kokain gibi toksinler yer almaktadır. Epileptik nöbet sonrası DAH nadir görülen bir durum olup literatürde bununla ilgili vaka bazında yayınlar mevcuttur. Bu bildiride sekonder jeneralize kompleks parsiyel nöbet geçiren ve ardından DAH'ı olan olgu sunulacaktır.

Olgu Sunumu:
5 yıldır epilepsi tanısı ile takip edilen ve levetirasetam 1000 mg/gün kullanan 35 yaşında kadın hasta epileptik nöbet ve hemoptizi şikayeti ile başvurdu. Nöbetleri korku benzeri garip bir his sonrası ağızda kayma, gözlerde dönme ve ardından tüm vücutta yaklaşık 1 dakika süren kasılma ve devamında 15-20 dakika bilinç bulanıklığı şeklinde oluyormuş. Önceki 2 nöbetinde olduğu gibi bu atağında da hemoptizi yakınması vardı. Nörolojik muayenesi normal olan hastanın beyin manyetik rezonans görüntülemesinde patolojik bulgu yoktu. Elektroensefalografide sol frontotemporal bölgede yavaş dalga aktivitesi izlendi. Alveolar hemorajiye yönelik daha önce bazılarının birkaç kez yapıldığı incelemelerde trombosit sayısı, koagülasyon parametrleri, vaskülit belirteçleri ve bronkoskopi sonucu normaldi. En son atağında da çekilen toraks bilgisayar tomografide alveolar hemoraji bulguları olan hasta solunumsal bulgulara yönelik spesifik tedavi almadan kendiliğinden tamamen düzeldi. Antiepileptik ilaç tedavisi düzenlenerek takibine devam edildi.

Sonuç:
Epileptik nöbetler tarafından tetiklenen DAH'ın nörojenik pulmoner ödem, otonomik disfonksiyon ve başka mekanizmalara bağlı olarak artmış negatif intratorasik basınçla ilişkili olduğu ileri sürülmektedir. İlgili branştaki klinisyenler tarafından bu klinik durumun varlığının farkında olunmalı, gereksiz tetkik ve tedaviden kaçınılmalıdır. Tedavide epileptik nöbet kontrolü önemli olup, DAHa neden olduğu gösterilmiş olan antiepileptik ilaçlardan kaçınmak gerekmektedir.

EP - 580 PRAMİPEKSOL KULLANIMINA BAĞLI DÜRTÜ KONTROL BOZUKLUĞU: OLGU SUNUMU

HANNE SENA KESKİN , BURCU GÖKÇE ÇOKAL

SAĞLIK BİLİMLERİ ÜNİVERSİTESİ ANKARA EĞİTİM VE ARAŞTIRMA HASTANESİ NÖROLOJİ KLİNİĞİ

Giriş:
Huzursuz bacak sendromu (HBS) bacaklarda rahatsızlık verici bir hisle birlikte bacakları hareket ettirme isteğine sebep olan, bacakları hareket ettirmekle semptomlarda rahatlamayla istirahatte semptomlarda kötüleşmeyle karakterize sensorimotor nörolojik bir bozukluktur. Pramipeksol, dopamin D3 reseptörü için seçiciliğe sahip oral, ergolin olmayan bir dopamin agonistidir. Orta ve şiddetli HBS olan hastalarda kullanılmaktadır. Dopaminerjik ajanların yan etkisi olarak dürtü kontrol bozuklukları (DKB) HBS tedavisi sırasında görülebilmektedir.

Bu olgu sunumunda HBS tanısı sonrası pramipeksol tedavisi baslanan ve DKB gelisen bir hastamızı sunmayı amacladık.

Olgu:
49 yaşında kadın hasta, 1 aydır geceleri uykuya dalmada zorluk, bacaklarını sık hareket ettirme isteği şikayetleriyle nöroloji polikliniğine başvurdu. Hastaya HBS tanısı ile pramipeksol tedavisi başlandı. Pramipeksol 0.25 mg 1x1 başlanan hasta iki ay sonra alışveriş isteğinde artış, kontrolsüz harcama yapma şikayetleriyle polikliniğe tekrar başvurdu. Evde sık sık ve bazen gece saatlerinde eşyaları düzenlediği, eskisine göre daha sık temizlik yapma isteği olduğu öğrenildi. Hastanın bu süreçte pramipeksol dozunu 0.25 mg 2x1'e çıkardığı ve son 20 gündür de 3x1 almaya başladığı öğrenildi. Pramipeksol kullanımına bağlı DKB olarak değerlendirilen hastanın pramipeksol dozu kademeli olarak azaltılarak tedavisine gabapentin 100 mg 1x1 eklendi. İki hafta sonraki kontrolünde dürtü kontrol bozukluğunun belirgin olarak düzeldiği görüldü. Birinci ayda da DKB semptomlarının ortadan kalktıgı goruldu.

Sonuç:
Dopaminerjik ilaçlar baslanırken yan etki riskini azaltmak amacıyla ilacların yavaş titre edilmesi ve maksimum dozu aşılmaması önerilir. Dopaminerjik etkili ilaç başladığımızda DKB gelişebileceği akılda bulundurulmalıdır. Hastaların poliklinik kontrollerinde DKB açısından sorgulanmaları önem arz etmektedir.

EP - 581 İSKEMİK İNME NEDENLİ BİLATERAL İNTERNÜKLEER OFTALMOPLEJİ OLGUSU

MERT KARACA , SEMİH TAŞDELEN , MİNE SEZGİN , ESME EKİZOĞLU TURGUT , NİLÜFER YEŞİLOT

İSTANBUL ÜNİVERSİTESİ, İSTANBUL TIP FAKÜLTESİ, NÖROLOJİ ANABİLİM DALI

Giriş:
Bilateral internükleer oftalmopleji (BINO), her iki gözün addüksiyon yapamaması ve abdüksiyon sırasında kontralateral gözde nistagmus ortaya çıkması ile karakterize olan bir horizontal konjuge bakış bozukluğudur.

Olgu:
Elli iki yaşında kadın hasta çift görme yakınmasıyla acile başvurdu. Uyandığında yan yana çift gördüğü ve gözlerinin orta hatta olmadığını fark etmişti. Özgeçmişinde diyabet ve hipertansiyon öyküsü vardı. Oral antidiyabetik dışında ilaç kullanmıyordu. Sistemik muayenesi normal olan hastanın nörolojik muayenesinde, her iki gözü hafif dışa deviyeydi ve her iki göz horizontal konjuge bakışta addüksiyon yapmıyordu, abdüksiyon yapan gözdeyse nistagmus vardı. Vertikal konjuge bakışta kısıtlılık saptanmadı. Konverjans yapabiliyordu. Bu bulgular dışında nörolojik muayenede özellik saptanmadı. Hemogram ve biyokimya incelemeleri normaldi. Beyin sapı ince kesitli kontrastlı kranyal MR'da mezensefalonda akuaduktus serebri komşuluğunda difüzyon kısıtlılığı izlendi. Vasküler risk faktörlerinin varlığı, kliniğin ani gelişmesi ve görüntüleme bulguları ile ön planda iskemik inme düşünüldü. Büyük damar hastalığı ve kardiyoemboli kaynağı saptanmayan hastanın üç hafta ikili antiagregan tedavi sonrasında tekli antiagregan tedavi ve maksimum risk faktör modifikasyonu ile izlenmesi planlandı.

Tartışma ve Sonuç:
BINO, bilateral medial longitudinal fasikülusun (MLF) iki yanlı lezyonlarında izlenir ve olgumuzda olduğu gibi genellikle konverjansın korunması beklenir. Her iki gözün spontan bakışta dışa deviye olması "Wall-eyed" BINO olarak da adlandırılmaktadır. MLF, mezensefalon ve ponsta orta hatta ve birbirine çok yakın seyrettiği için bilateral tutulum nadir değildir. BINO'nun gençlerdeki en sık nedeni demiyelinizan hastalıklar iken ileri yaşta vasküler nedenler olguların üçte birini oluşturmaktadır.

EP - 582 AORT KAPAK REPLASMANLI, VARFARİN KULLANAN MARFAN SENDROMLU HASTADA ŞİDDETLİ BAŞ AĞRISI: BİLATERAL SUBDURAL KANAMA, OLGU SUNUMU

ELİF DOĞA ULUGÖL [1], ZEHRA UYSAL KOCABAŞ [1], ÖZLEM AYKAÇ [1], EMRE ÖZKARA [2], ATİLLA ÖZCAN ÖZDEMİR [1]

[1] ESKİŞEHİR OSMANGAZİ ÜNİVERSİTESİ TIP FAKÜLTESİ NÖROLOJİ ANABİLİM DALI
[2] ESKİŞEHİR OSMANGAZİ ÜNİVERSİTESİ TIP FAKÜLTESİ BEYİN CERRAHİSİ ANABİLİM DALI

Giriş/Amaç:
Marfan sendromu (MFS), FBN1 gen mutasyonu ile ortaya çıkan, uzun kol ve bacaklar, kalp tutulumu, gözde myopi ve lens dislokasyonu ile seyreden otozomal dominant bir sendromdur. Çalışmalarda bu hastalarda nörovasküler komplikasyonların oldukça nadir olduğu ve kanamalı vakalarda kronik antikoagülan terapisinin buna sebep olabileceği saptanmıştır.

Olgu:
Otuz sekiz yaşında, MFS tanısı olan hasta 1 haftadır mevcut şiddetli baş ağrısı nedeni ile değerlendirildi. Öz geçmişinde; bilateral göz operasyonu ve 4 yıl önce aort diseksiyonuna sekonder asendan aort stentleme ve Aort kapak replasmanı öyküsü mevcuttu. Hasta kapak replasmanı nedeniyle varfarin tedavisi kullanmaktaydı, INR değeri 2.1 'di. Hastanın yapılan nörolojik muayenesi normaldi. Çekilen Bilgisayarlı Beyin Tomografisinde (BT) bilateral subdural kanama saptanması üzerine (Resim 1,2) hasta beyin cerrahisi tarafından opere edildi. Hastanın kontrol BT'sinde efüzyon hattının tama yakın gerilediği görüldü (Resim 3) ve aort kapak replasmanı olan hastanın kısa süre içerisinde antikoagülan tedavisi tekrar başlandı.

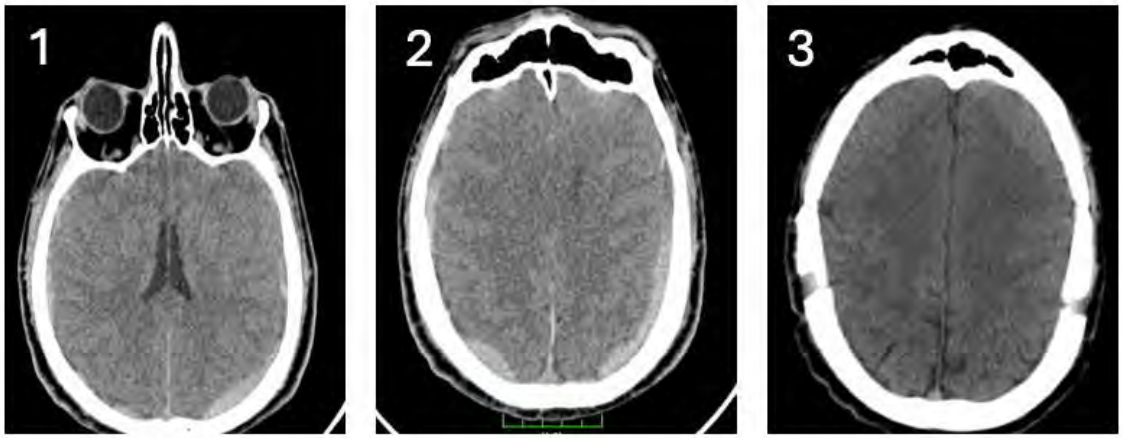

Resim 1,2: İlk beyin BT'de bilateral subdural kanama
Resim 3: Operasyon sonrası kontrol beyin BT'de kanamada gerileme

Tartışma/Sonuç:
Antikoagülan ilaç kullanımına bağlı en kötü prognozlu komplikasyon intrakraniyal kanamalardır. Hastamızın geliş INR'si törapatik aralıkta olmasına rağmen kanama izlenmiş olması ek olarak MFSA'a bağlı intrakraniyal hipotansiyonu da akla getirmiştir. Dural ektazi MFS'de sık görülen ve beyin omurilik sızıntısına neden olan bir durumdur. Bu sızıntı sekonder intrakraniyal hipotansiyona ve ilerleyerek subdural kanamaya neden olabilir. Her ne kadar Marfan sendromlu bireylerde nörovasküler komplikasyonlar nadir görülse de özellikle baş ağrısı ile başvuran hastalarda hem intrakraniyal hipotansiyona bağlı hem de antikoagülan kullanımına sekonder subdural kanama mutlaka akılda tutulmalıdır.

EP - 583 NEGATİF MİYOKLONUS İLE PREZENTE ANTİ YO POZİTİF PARANEOPLASTİK OLGU SUNUMU

ZEHRA BAYKAN BIYIKLI , SİBEL GAZİOĞLU , VİLDAN ALTUNAYOĞLU ÇAKMAK

KARADENİZ TEKNİK ÜNİVERSİTESİ TIP FAKÜLTESİ NÖROLOJİ ANABİLİM DALI

Giriş:
Merkezi sinir sisteminin paraneoplastik sendromlarından Opsoklonus-Myoklonus Ataksi sendromu (OMAS) ile ilişkili spesifik antinöral antikorlar (HU, YO, Rİ, TR, glutamik asi, amfifizin veya CV2) tanımlanmıştır. Bu olguda opsoklonus ve ataksi olmaksızın izole miyoklonus ile prezente Anti yo antikor pozitif paraneoplastik olgu sunulmuştur.

Olgu Sunumu:
68 yaşında kadın hasta 4 ekstremitede uyurken ani başlangıçlı istemsiz atma şikayetiyle acil servisimize başvurdu. Hastanın 2 yıl önce pankreas adenokarsinomu tanısı olduğu öğrenildi. Nörolojik muayenesinde her iki üst ve alt ekstremitelerde negatif miyoklonus mevcuttu. Son kemoterapisini 6 ay önce almış olan hastanın yapılan etyolojik araştırmasında metabolik, enfeksiyöz, toksik bir etyolojik neden saptanmadı. Kranial manyetik rezonans (MR) görüntülemesi normaldi. Olası nöbet açısından levetirasetam 2000mg yükleme yapıldı. Olası paraneoplastik sendroma yönelik 5 gün 1000mg intravenöz streoid verildi. Çekilen elektroensefalografisi (EEG) normaldi. Hasta lomber ponksiyon yapılmasını kabul etmedi. Serumdan gönderilen pareneoplastik panel ve otoimmün panel sonucunda Anti yo antikoru pozitif saptandı. Hastanın tedavi sonrasında tekrar atağı gözlenmedi.

Tartışma:
Paraneoplastik nörolojik sendromlar (PNS), tüm kanser hastalarının %0,5-1ini etkileyen bir grup nörolojik durumdur. Anti yo ilişkili PNS vakalarının büyük çoğunluğu meme ve over kanseri olup nadir gastrointestinal sistem kaynaklı adenokarsinomlarda bildirilmiştir. Negatif miyoklonus çoğunlukla metabolik, epileptik veya farmasötik yan etkilerden kaynaklanır. Opsoklonus ve ataksi olmaksızın izole miyoklonus ile prezentasyon nadir olup, literatürde Anti yo antikor pozitifliği ve izole miyoklonusu olan vaka bulunmamaktadır. Bu vaka paraneoplastik bir semptom olarak izole myoklonusun görülebileceğine dikkat çekmiştir.

EP - 584 İZOLE BAŞ AĞRISI İLE PREZENTE PROGRESİF TÜBERKÜLOZ MENENJİTİ OLGUSU

MUHAMMED ABDULKADİR ERKAN , ONUR ÖZTÜRK , ALİ BERAT ERTEK , ZEYNEP BAŞTUĞ GÜL , GÜNAY GÜL

T.C. SAĞLIK BAKANLIĞI BAKIRKÖY PROF DR MAZHAR OSMAN RUH SAĞLIĞI VE SİNİR HASTALIKLARI EĞİTİM VE ARAŞTIRMA HASTANESİ NÖROLOJİ ANABİLİM DALI

Giriş:
Tüberküloz menenjit(TBM), M. tuberculosis basilinin sub-araknoid boşluğu istila etmesi sonucu meninkslerin sub-akut veya kronik enflamasyonu ile karakterize formudur.TBMli hastalarda baş ağrısı, ateş, bilinç değişikliği gibi tipik menenjit semptom ve bulguları gelişir , ancak erken evrelerde meningeal bulgular olmayabilir.Başvurudan önce semptomların süresi birkaç gün ile birkaç ay arasında değişir.Şüphelenildiğinde tedavi başlanması durumunda bile hızlı progresif seyir gösterebilir.Olgumuz da izole baş ağrısı olup tipik menenjit kliniğiyle progrese olan ve tedaviye rağmen düzelme sağlanamayan tüberküloz menenjit vakası örneğidir.

Olgu:
Yirmi dokuz yaşında erkek hasta kliniğimize konuşamama ve söylenilenlere tepkisizlik haliyle başvurdu.Hastanın bir aydır oksipital bölgede artış gösteren,analjeziğe kısmi yanıt veren,zonklayıcı vasıfta şiddetli baş ağrılarının olduğu ifade edildi.Vital bulgularında yüksek derecede ateşi gözlenen hastanın muayenesinde gözler spontan kapalı olup emir almayan hastada pupiller anizokorik(sol>sağ) ; ışık refleksine yanıt alınamadı ve meningeal irritasyon bulguları pozitif saptandı.Nörogörüntülemelerinde leptomeningeal kontrastlanma görülen hastanın BOS analizinde lenfosit hakimiyetinde lökositoz ve ileri derecede protein yüksekliği saptandı.BOS kültürü,asidorezistan boyama,enfeksiyon panelleri negatif saptandı ancak Quantiferon analizi pozitif olarak saptandı ve dörtlü antitüberküloz tedavisine başlandı.Kontrol BOS analizinde lenfosit hakimiyetinde azalma görülmesine rağmen protein seviyesinde 2,5 kat artış görüldü ; dirençli olarak değerlendirilerek antibakteriyel tedavi eklendi.Takibinde hidrosefali gelişen hastaya 3 aylık antitüberküloz tedavi sonrası ventriküloperitoneal şant işlemi uygulandı.Geniş antimikrobiyal tedavisine rağmen klinik düzelme sağlanamayan hasta 6 aylık ikili antitüberküloz idame tedavisiyle palyatif bakım ünitesine transfer edildi.

Tartışma ve Sonuç:
TBM, izole baş ağrısıyla kliniğini gösterebilir;şüphelenildiğinde tedavi başlamak gerekebilir.Hastaların tipik menenjit kliniğiyle başvurusu irreversibl evreye transformasyonun göstergesi olabilir ; bu evrede tedavi uygulansa dahi klinik regresyon sağlanamayabilir bu yüzden ölümcül olabilir;erken tanı ve tedavi belirleyicidir.

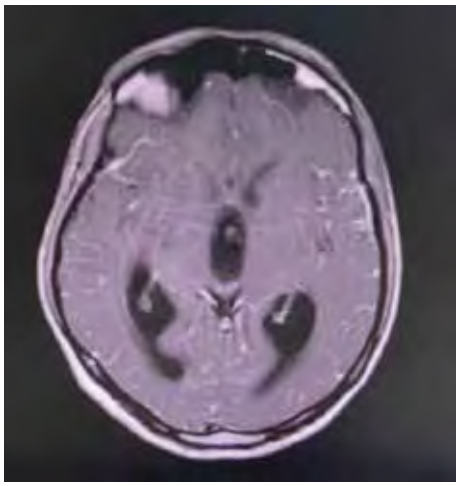

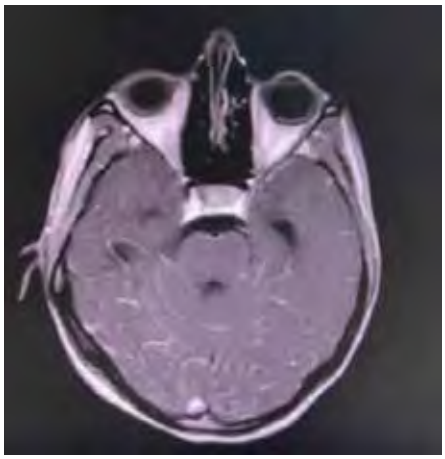

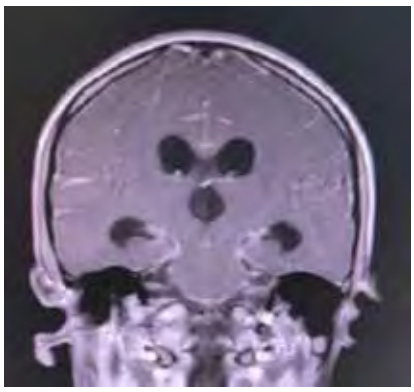

EP - 585 NONKETOTİK HİPERGLİSEMİYE BAĞLI HEMİKORE OLGU SUNUMU

EMRE KAĞAN ILGAZ , HALİME ŞAHAN , AYŞEGÜL ÖZYILMAZ , EZGİ AYŞE ÇAKIR , MİNE AKSEL , HAKAN EKMEL GÜNERİ

DÜZCE ÜNİVERSİTESİ TIP FAKÜLTESİ NÖROLOJİ ANABİLİM DALI

Amaç:
Kore özellikle distal olmak üzere tüm vücut kısımlarını tutabilen hızlı, amaçsız, istemsiz hareketlerle ortaya çıkan bir hareket bozukluğudur. Bu istemsiz hareketler vücudun bir tarafını tuttuğunda hemikore adını alır.[1] Hemikorenin aniden ortaya çıkması genelde kontralateral bazal ganglionları ve sub-talamik çekirdekleri etkileyen vasküler hadiseler ve non-ketotik hiperglisemik olaylarla ilişkilendirilmiştir.[2] Bu yazıda pons hemorajisiyle koinsidental olarak görülen hemikore olgusunu sunmayı amaçladık.

Vaka:
74 yaşında kadın hasta, 5 gün önce ani başlayan sol kol ve bacaktaki istemsiz hareketler nedeniyle başvurdu. Yapılan görüntülemelerinde pons sağ yarımında subakut hemoraji (Şekil 1) izlenmesi üzerine Nöroloji Servisine yatırıldı. Yapılan nörolojik muayenesinde koreiform hareketler dışında bulgu saptanmadı. Anamnezinde tip 2 diyabet tanısı olduğu fakat tedaviye uyumsuz olduğu öğrenildi. Kan tetkiklerinde Hb A1c değeri %13.2, kan şekeri 381 mg/dl olarak görüldü, kranial MRG T1 sekansında sağ bazal ganglionda hiperintens lezyon izlendi. (Şekil 2) Kontrolsüz diyabeti olan hastada görülen lezyonun hiperglisemiyle ilişkili olduğu düşünüldü. Takiplerinde kan şekerleri düzensiz seyreden hastaya sıkı diyabetik diyet, antidiyabetik tedavi, kan şekeri takibi ve koreiform hareketleri için Haloperidol başlandı. Haloperidolü tolere edememesi üzerine klonezepam başlandı, kliniğinde belirgin düzelme olmaması nedeniyle valproik asit ve risperidon başlandı. Takiplerinde mevcut tedavisi ve sıkı kan şekeri takibiyle hastanın kliniğinde düzelme izlendi. Unilateral koreiform hareketlerinin akut başlangıcı ve kontrolsüz diyabeti göz önüne alındığında hastada pons hemorajisiyle koinsidental saptanan non-ketotik hiperglisemik hemikore düşünüldü.

Tartışma:
Yapılan litaratür taramasında iskemik/hemorajik inme kliniği olarak prezente olan hemikore olguları olsa da görülen olguların çoğunlukla bazal ganglionların primer iskemi/hemorajilerine veya non-ketotik hiperglisemik durumlara sekonder ortaya çıktığı görülmüştür.[2,3] Pons hemorajisi sonrası prezente olan hemikore olgusuna rastlanılmamıştır. Sunduğumuz olguda kontrolsüz diyabeti olan hastada non-ketotik hiperglisemik hadiseler ile ilişkili bazal ganglionlarda bulunan lezyon hastanın kliniğinin asıl etiyolojisi olarak değerlendirilmiş olmakla birlikte eşlik eden pons hemorajisinin rastlantısal olabileceği gibi hemikore için kolaylaştırıcı bir faktör de olabileceği düşünülmüştür.

Şekil 1 : Şekil 2: 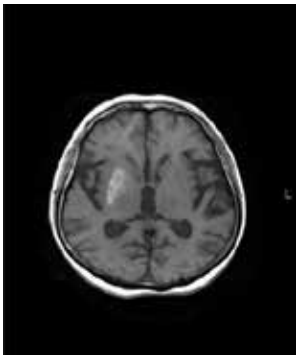

Referanslar:
1. Kocaoğlu S, Çetinkaya HB, Alatlı T. Non-Ketotik Hiperglisemiye Bağlı Gelişen Hemikore-Hemiballizm. *Balıkesir Med J*. 2021;5(2):117-118. doi:10.33716/bmedj.858718
2. Hawley JS, Weiner WJ. Hemiballismus: Current concepts and review. *Parkinsonism Relat Disord*. 2012;18(2):125-129. doi:10.1016/j.parkreldis.2011.08.015
3. Huang H, Goh SH. Acute Hemiballismus as the Initial Manifestation of Ischemic Stroke: A Case Report. *Clin Pract Cases Emerg Med*. 2021;5(3):350-352. doi:10.5811/cpcem.2021.5.52678

EP - 588 İMMÜNKOMPETAN BİR BİREYDE VARİCELLA ZOSTER VİRÜSÜ (VZV) MENENJİTİ VE HERPES ZONA OFTALMİKUS (HZO) BİRLİKTELİĞİ

YAREN SEVGİ EPİKLER UZUNDEDE , ESRA KOÇHAN KIZILKILIÇ , CİHAT ÖRKEN

İSTANBUL SAĞLIK BİLİMLERİ ÜNİVERSİTESİ PROF. DR. CEMİL TAŞCIOĞLU ŞEHİR HASTANESİ

Giriş:
VZV, herpesvirüs ailesinden olup hem suçiçeği hem de herpes zoster (HS)'in etiyolojik ajanıdır. VZV, primer enfeksiyondan sonra dorsal kök ganglionunda latent olarak kalır ve genelde immünsuprese bireylerde reaktivasyon gelişebilir. Burada immünsuprese olmayan bir hastada HZO ve sonrasında gelişen VZV menenjit olgusunu sunuyoruz.

Olgu:
Özgeçmişinde 20 yıl önce trafik kazası nedenli kraniyum fraktür operasyon öyküsü olup başka hastalık öyküsü olmayan 53 yaşında kadın hasta bulantı, kusma ve şiddetli, zonklayıcı baş ağrısıyla acile başvurdu. İlk önce sol yüz yarımında, trigeminal sinir- oftalmik dalının trasesi boyunca veziküler zona döküntüleri ortaya çıkmış ve sonrasında baş ağrısı ile kusma şikâyeti eklenmişti. Nörolojik muayenesi normal olan hastanın kraniyal görüntülemelerinde sol frontal kemikte bütünlük kaybı dışında patoloji yoktu. Serolojisi negatifti. Kanında VZV ımmunglobulin (IG) G ve IGM pozitif olan hastanın LP incelemesinde %95 lenfosit hakimiyetinde 100 lökosit, 404 mg/L protein mevcuttu. BOS menenjit multipleks panelinde VZV saptanan hastanın VZV menenjiti tedavisi ile takip sürecinde baş ağrısı azaldı. Veziküler lezyonlar ve periorbital ödem tama yakın regrese oldu.

Tartışma:
HZO, trigeminal sinirin oftalmik dalındaki duyusal sinir ganglionunda VZV'nin yeniden aktif hale gelmesiyle oluşan bir durumdur. HZOnun yaygın komplikasyonları arasında oftalmik problemler, postherpetik nevralji ve virüsün intrakraniyal vasküler duvara invazyonu ile enflamatuar vaskülopatinin sonucu ortaya çıkan inme bulunur. Reaktivasyon genelde immunsuprese bireylerde bildirilse de nadir immunkompetan vakada HZO veya menenjit bildirilmiştir. İmmünkompetan hastamızda menenjjt etiyolojisinde kraniyumda fraktür hattı ve aynı taraflı HZO olması ve burdan komşuluk yoluyla olası invazyonu düşündürmüştür.

Sonuç:
VZV meningoensefaliti genelde immünsuprese bireylerde gözükse de immünkompetan bireylerde HZO ve menenjit gelişme olasılığı akla gelmelidir.

EP - 589 İSKEMİK İNME VE KANSER: ETYOLOJİK NEDENLER VE TEDAVİ YAKLAŞIMLARI

MUHAMMED SAİD YILDIRIM , MEHMET DEMİR , ÖZGÜN GÜNDOĞDU , NEVROZ ÜNLÜ , HATİCE SEĞMEN , HÜLYA SAYGIN ÇİĞDEM , ASLIHAN DÖNDER , TAMER YAZAR , MESRURE KÖSEOĞLU

SBÜ İSTANBUL KANUNİ SULTAN SÜLEYMAN EĞİTİM VE ARAŞTIRMA HASTANESİ

Amaç:
Bu çalışmada, iskemik inme geçiren kanser hastalarının demografik özelliklerini, etyolojik nedenlerini, tedavi seçimini analiz etmeyi amaçladık. Ayrıca çalışmamız, iskemik inme geçirmiş hastalarda hangi durumlarda kanser taraması yapılması gerekliliğini ve yeni tanı konulan kanser hastalarının inme riskini öngörmeyi hedeflemektedir. Bu araştırma ile amacımız iskemik inme ve kanser arasındaki ilişki ile ilgili verilere katkı sağlamaktır.

Gereç ve Yöntem:
Sağlık Bilimleri Üniversitesi İstanbul Kanuni Sultan Süleyman Eğitim ve Araştırma Hastanesi Nöroloji Kliniğimizde Ocak 2023-Ağustos 2024 tarihleri arasında iskemik beyin damar hastalığı tanısı ile takip edilen ve anamnezinde kanser öyküsü bulunan 41 hastanın verileri incelendi. Hastalarda yaş, cinsiyet, inme tarihi, lezyon lokalizasyonu, inme etiyolojisi, primer kanser odağı, kanser tanı tarihi, komorbiditeler, anti-platelet ve anti-koagülan kullanımı, aktif kemoterapi/radyoterapi/hedefe yönelik tedavi kullanımı gibi değişkenler değerlendirildi.

Bulgular:
Hastaların ortalama yaşı 70.1 ± 11.1 yıl olup, erkek-kadın cinsiyet oranı 28:13'tür. En yaygın inme etiyolojisi %55 (n=22) ile kriptojenik inme olup, ikinci en yaygın inme türü %22 (n=9) ile aterosklerotik inmedir. Hastaların %85'inde (n=35) komorbidite mevcut olup, en sık komorbidite %60,98 (n=25) ile hipertansiyondur. Hastaların %44'ü (n=15) 0-1 yıl içinde kanser tanısı almıştır. Hastaların %19,5'inde (n=8) en sık görülen kanser türü akciğer kanseri olup, bunu sırasıyla %17 (n=7) ile larinx kanseri ve %14 (n=6) ile meme kanseri takip etmektedir. İnme öncesi antiagregan kullanım yüzdesi %39 (n=16) ve antikoagülan kullanım yüzdesi %9,75 (n=4) olarak tespit edilmiştir. İnme lokalizasyonu olarak hastalarda en sık multiple lezyonlar (%29) görülmüş olup, bunu takiben en sık sağ orta serebral arter (%19, n=8) lokalizasyonu tespit edilmiştir. Hastaların yüzde 24,4'ünün (n=10) inme geçirdiği sırada aktif kanser tedavisi aldığı gözlemlenmiştir.

Sonuç:
Hastalarımızda, en yaygın inme lokalizasyonu olarak multiple iskemik odaklar olması, en sık akciğer, larinks ve meme kanseri görülmesi ve çoğunluğun kanser tanısını aldıktan sonraki ilk yıl içinde inme görülmesi literatür ile uyumlu sonuçlar doğurmuştur. Çalışmamızda inme etiyolojisinin %55 (n=22) ile kriptojenik inme olması dikkat çekmektedir. İskemik beyin damar hastalığının etiyolojik araştırmasında klasik inme risk faktörlerinin yanı sıra, kanserin varlığının da sorgulanması, hem etiyolojinin belirlenmesi hem de tedavinin düzenlenmesi ve prognozun öngörülmesi açısından fayda sağlayacaktır.

EP - 590 TANDEM KAROTİS ARTER OKLÜZYONUNA BAĞLI AKUT İSKEMİK İNMEDE ENDOVASKÜLER TEDAVİ SONUÇLARININ DEĞERLENDİRİLMESİ

SİMAY TAVACI , SENANUR GİRAY , ÜMİT GÖRGÜLÜ , HASAN BAYINDIR

ANKARA BİLKENT ŞEHİR HASTANESİ NÖROLOJİ KLİNİĞİ

Amaç:
İKA (internal karotis arter) tandem oklüzyonu mortal seyreden, endovasküler tedavi (EVT) tekniklerinin tartışmalı olduğu bir konudur. Çalışmamızın amacı tandem İKA oklüzyonuna bağlı akut iskemik inme (Aİİ) nedeni ile EVT yapılan hastalarda proksimal ve distal yaklaşımının prognoza etkisini değerlendirmektir.

Gereç ve Yöntem:
Hastanemizde 2023-2024 yıllarında tandem İKA oklüzyonuna bağlı Aİİ nedeni ile EVT yapılan hastaların demografik özellikleri, vasküler risk faktörleri, başlangıçtaki inme şiddetleri (NIHSS), EVT prosedür özellikleri, semptomatik kanama gelişmesi ve 3.aydaki sonlanımları (mRS) kaydedildi. Hastalar prokismal yaklaşım (ilk İKA stetlemesi ve sonrasında mekanik trombektomi) ve distal yaklaşım (önce distal oklüzyona mekanik trombektomi) olarak iki gruba ayrıldı ve sonuçlar karşılaştırıldı.

Bulgular:
Tandem İKA oklüzyonu nedeni ile EVT yapıldığı saptanan 18 hastanın yaş ortalaması 70 (53-91) olup, %83,3'ü erkekti. Hastaların %61.1'inde İKA oklüzyonun sağda olduğu, distalde en sık M1 (%61.1) oklüzyonunun eşlik ettiği, başvuruda ortalama NIHSS skorunun 12, ASPECT skorunun 9 ve %61'inde iyi kollateral dolaşım olduğu saptandı. Hastaların %89'unda ilk 2 pasta başarılı rekanilizasyon sağlandı (TICI 2b-3, %88.9) ve iyi sonlanımın (mRS 0-2) %44.4 olduğu görüldü. EVT yaklaşım tercihinin (%66.7'sinde distal) semptomatik kanama (p:0.569) ve 3. ay mRS (p:1.000) ile ilişkili olmadığı görüldü.

Sonuç:
İKA tandem oklüzyonuna bağlı Aİİ seçilen EVT yaklaşım tercihinden bağımsız olarak mortal seyredebilmektedir.

EP - 591 SARS-COV-2 İLİŞKİLİ GUILLAIN-BARRE SENDROMU – VAKA SUNUMU

NAZLI GÜNDOĞAN , ULUFER ÇELEBİ , KÜBRA IŞIK , HÜSEYİN TUĞRUL ATASOY , ESRA ACIMAN DEMİREL , MUSTAFA AÇIKGÖZ , RÜMEYSA YILDIZ , HATİCE AYSİMA KARABULUT

ZONGULDAK BÜLENT ECEVİT ÜNİVERSİTESİ HASTANESİ NÖROLOJİ ANABİLİM DALI

Giriş:
SARS-CoV-2 (COVID-19) sonrasında Guıllaın-Barre Sendromu (GBS) gelişebilir. Erken tanı önemlidir, çünkü COVID-19 ilişkili GBS, yoğun bakım ünitesine yatış ve mekanik ventilasyon gerektiren ciddi klinik tablo şeklinde seyredebilir.

Olgu:
21 yaşında kadın hasta, akut başlayan üst solunum yolu enfeksiyonu; ardından ishal, alt ekstremitelerde güçsüzlük, yürürken destek ihtiyacının gelişmesi nedeniyle acil servise başvurmuş. Beyin ve spinal vertebra MRG'de klinik durumu açıklayabilecek bulgu saptanmaması üzerine hastanemize yönlendirilmiş. Nörolojik muayenesinde kas gücü; alt ekstremite proksimallerde 2/5, distallerde plantar fleksiyon 1/5, dorsifleksiyon 2/5; derin tendon refleksleri (DTR) canlı, gluteal bölgede hipoestezi mevcuttu; destekli olarak, ayaklarını sürüyerek yürüyebiliyordu. GBS ön tanısı ile Lomber Ponksiyon yapıldı. Rutin laboratuvar testleri ve beyin omurilik sıvısı incelemesi, EMG'de elektrofizyolojik bulgular normaldi. Solunum yolu mültipleks PCR panelinde etken saptanmadı; ancak nazofarengeal sürüntü örneğinde SARS-CoV-2 PCR pozitif saptandı. Hastaya GBS tanısıyla 0,4 gr/kg/gün dozunda intravenöz immünglobülin (IVIG) ve SARS-CoV-2'ye yönelik Molnupravir başlandı. Tedavinin üçüncü gününde motor ve duyu muayenesinde dramatik düzelme görülen, desteksiz yürümeye başlayan hasta; IVIG tedavisinin beş güne tamamlanmasının ardından fizik tedavi rehabilitasyon kliniği önerileri alınarak taburcu edildi.

Tartışma:
GBS, COVID-19 enfeksiyonunu takiben gelişebilen nörolojik tablolardan biridir. V.Pimental ve arkadaşlarının bildirdikleri derlemede, 333 hastada COVID-19 enfeksiyonu sonrası GBS görülmüş olup; DTR kayıt edilmiş 293 hastanın, 8'inin DTR 'si tüm ekstremitelerde normoaktif; 227'sinin BOS bulguları albumunositolojik dissosiasyon gösterirken, 56 hastanın BOS bulguları tamamen normalmiş. 218 hastada motor defisit görülmüş. Bizim hastamızın da BOS bulguları ve DTR'si normaldi, alt ekstremite distallerinde belirgin güç kaybı mevcuttu.
Tanı için klinik değerlendirme ve multidisipliner yaklaşım, uygun laboratuvar testlerinin yapılması esastır. GBS tedavisinde IVIG etkilidir.

EP - 592 ERKEN DÖNEMDE TEDAVİ AZALTMA İLE TEKRARLAYAN AFAZİK STATUS OLGUSU

SEVİL SOLAK , DİLARA MERMİ DİBEK , AYHAN KÖKSAL

BAŞAKŞEHİR ÇAM VE SAKURA ŞEHİR HASTANESİ

Giriş:
Afazik nonkonvulzif status epileptikus(NKSE) komanın eşlik etmediği fokal NKSE alt grubunda yer alan nadir bir tablodur. Afazik NKSE kliniği ile prezente vakanın tanı ve prognoz takibinin sunulması hedeflendi.

Olgu:
Elli sekiz yaşında erkek hasta, son üç saattir sorulara anlamlı yanıt verememe, anlamsız konuşma şikayetiyle acil servise başvurdu. Hastanın yakınları tarafından yerde bulunduğu, ardından bilinci açılsa da iletişim kurulamadığı, anlamsız kelimeler kullandığı belirtildi. Nörolojik muayenesinde global afazi izlenen hastanın, metabolik tablosu normal izlendi. Kranial manyetik rezonans görüntülemede sol temporal alanda vazojenik ödem ve tümör ile uyumlu bulgular izlenirken elektroensefalografi(EEG) incelemesinde sol mid-temporal alanda evolue ve fluktue olmayan, irregüler yüksek amplitüdlü, 4-8 Hz frekanslarda, içerisinde keskin-diken yavaş dalga aktivitelerinin kesintisiz izlendiği asimetrik ritim kayıtlandı. Levetirasetam(LEV) yükleme ve idame tedavisi ile kelime çıkışı izlenirken sensörial disfazi ön planda mikst disfazi izlendi, takiben valproik asit(VPA) yükleme idame tedavisi ile beş günlük süreçte spontan kelime çıkışı, cümle kurma, anlama, yazma ve okuma muayeneleri sırasıyla kademeli olarak düzeldi. Hasta afazik status epileptikus ile prezente sol temporal tümör tanısı ile nöroşirurjiye yönlendirilerek 2x1500mg LEV, 2x1000mg VPA tedavisi altında izleme alındı. Bir ay sonra VPA dozu düşürülmesi ardından merkezimize afazik NKSE atağı ile başvurdu, anti-nöbet ilaç(ANİ) eski dozu ile düzeldi.

Tartışma:
EEG çekimlerinin kısa süreli olması ve kliniğin fluktuasyon gösterebilmesi nedeni ile EEG bulguları değişkenlik gösterebilse de başlangıcı bilinmeyen tonik klonik motor nöbet ardından meydana gelen bir afazi tablosu ve anti-nöbet ilaçlarla düzelme afazik status epileptikus tanısına ulaşılmasını sağlamıştır. İzlemde ise ilaç dozunun düşülmesinin çok kısa sürede olmasının tablonun tekrarlamasına sebep olabileceği göz önünde bulundurulmalıdır.

EP - 593 TANISAL AMAÇLI LOMBER PONKSIYON SONRASI SUBDURAL HEMATOM

RABİA GAYRET , DÜRDANE AKSOY , BETÜL ÇEVİK , ORHAN SÜMBÜL

TOKAT GAZİOSMANPAŞA ÜNİVERSİTESİ

Giriş:
Lomber ponksiyon (LP), klinik uygulamada sık görülen bir işlemdir ve LP sonrası baş ağrısı sık rastlanan semptomlarındandır. Beyin omurilik sıvısının (BOS) ani kaybı nadiren subdural hemotama neden olabilmektedir. LPyi takip eden gerçek subdural hematom insidansı bilinmemektedir çünkü tüm vakalar rapor edilmemekte ve muhtemelen araştırılmadan tedavi edilmemektedir

Olgu:
Bilinen bir hastalığı olmayan 40 yaş erkek hasta baş ağrısı etyolojisi araştırılmak üzere servisimize interne edildi. Hastaya lomber ponksiyon planlandı. Ponksiyon sonrası 24. saatinde hastanın ayağa kalktığında artan zonklayıcı vasıfta bulantı kusmanın eşlik ettiği şiddetli baş ağrıları gelişti. Hastaya mutlak yatak istirahati ve hidrasyon başlandı. Hastanın takiplerinde baş ağrısı gerilememesi üzerine hastaya beyin bt planlandı. Lomber ponksiyon sonrası 3. günde çekilen beyin bt görüntülemesinde sol serebral hemisferde 6 mm kalınlığında subdural hematom ve 6 mm orta hat şifti görüldü. Hasta anesteziye konsülte edildi; girişim düşünülmedi. Hastaya mutlak yatak istirahati ve sıvı desteği devam edildi. Tedavisine teofilin preparatı eklendi takiplerinde baş ağrısı şikayeti geriledi ve subdural hematom tamamen düzeldi

Sonuç:
LPden sonra meydana gelen subdural hematom son derece nadirdir. Herhangi bir hastada LPden sonra yeterli hidrasyon ile sırtüstü bir duruşta rahatlamayan şiddetli bir baş ağrısı gelişirse, subdural hematomdan şüphelenilmeli ve hasta buna göre araştırılmalı ve tedavi edilmelidir .

EP - 594 SEREBROVASKÜLER HASTALIKLARIN NADİR BİR NEDENİ: FBN1 GEN MUTASYONU

MEHMET YERTÜRK , SELAHATTİN REYHANİ , SAMİ ÖMERHOCA , SEBATİYE ERDOĞAN , EDA ÇOBAN , NİLÜFER KALE

S.B.Ü. BAĞCILAR EĞİTİM VE ARAŞTIRMA HASTANESİ

Giriş ve Amaç:
Serebrovasküler hastalıklar (SVH) beynin bir bölgesinin geçici veya kalıcı olarak, iskemi veya kanama nedeniyle etkilendiği ve/veya beyni besleyen damarların patolojik bir süreç ile doğrudan tutulduğu tüm hastalıkları kapsar. İskemik SVH hastalarında etiyolojik nedenler yaygın olarak TOAST sınıflamasına büyük arter aterosklerozu, kardiak embolizm, küçük damar oklüzyonu, diğer etyolojik nedenler ve etyolojisi bilinmeyen olarak sınıflandırılır. diğer etyolojik nedenler SVH'ın yaklaşık %5"ini oluşturur. Nonaterosklerotik vaskülopatiler, hiperkoagulabl durumlar, infeksiyonlar, konjenital ve hematolojik hastalıklar gibi nadir nedenlere bağlı gelişen SVH bu grupta sınıflandırılır.

Olgu:
Hasta 28 yaşında karotis arter diseksiyonu nedeniyle interne edilmişti. Coumadin tedavisi altında akut rekanalizasyon dönemini geçiren hastada idame tedavisi olarak dönemde ASA 300 mg kullanması planlanan hasta düzensiz ASA kullanımı altında ilk SVH'dan 4 yıl sonra sol ACA sulama alanında iskemik SVH nedenli tekrar interne edilmişti. Hastadan alınan ayrıntılı anamnezde 4 kardeş oldukları ve 2 kardeşinin erken yaşlarda kardiyak nedenlerle ex olduğu bilgisi alınmıştı.

DSA yapılan hastada vaskülit ve diğer vasküler patolojiler lehine bulgu görülmemişti. Ritm Holter tetkikinde atrial fibrilasyon gözlenmemişti. Transtorasik Ekokardiyografisi normal gözlenen hasta TEE görüntülemesini tolere edememişti. Hastaya idame tedavisi olarak düzenli ASA 300 kullanımı önerilmişti.

Hasta 2. SVH'dan 1 yıl sonra bu kez sol ICA diseksiyonu ve sol MCA akut enfarktı nedeniyle medikal trombektomi ve ICA stentleme işlemine tabi tutulmuştu ve tekrar coumadinize edilmişti. Bu sırada vaskülit tetkiklerinde aktive protein c rezistansı düşük, lipoprotein A yüksek gözlenen hastaya Hematoloji ek öneride bulunmamıştı. Hasta coumadinizasyon sonrası tekrar ASA tedavisine dönmüştü. CADASIL araştırması negatif sonuçlanmıştı.

Hasta 6.yıl içinde 4. olarak düzenli ASA tedavisi altında sol ACA enfarktı geçirdi. Hastadan tekrar istenen genetik panel sonucunda FBN1 gen mutasyonu gözlendi. Geneti danışmanlık alınan hastada antiagregan-antikoagülan ilaç kullanımı hususunda herhangi bir ilacın üstünlüğü, endikasyonu, kontrendikasyonu olmadığını belirtildi. Klopidogrel idame tedavisi ile takibe karar verildi.

Tartışma ve Sonuç:
Serebrovasküler hastalıklarda etiyolojik nedeni belirlemek hem akut tedavi hem profilaksi açısından önemli bir konudur. Etiyolojik profilaksi başlanamayan hastalarda ataklar sırasında oluşan sekel durumlar hastalarda mortalite ve morbiditeyi artırmaktadır. Diğer etiyolojik nedenler çoğu zaman efektif araştırılamamaktadır. Hastamızda vasküler risk faktörü olarak nadir görülen gen mutasyonu saptanmıştır. Sık görülen etiyolojik faktörler tarandıktan sonra aile öyküsü de mevcut hastalarda mutlaka genetik panel sonuçları dikkate alınmalı ve genetik danışmanlık ile sekonder profilaksi sağlanmalıdır.

EP - 595 GON BLOKAJI SONRASI MAJÖR KOMPLİKASYON

GÖKHAN GÖKPINAR

KAHTA DEVLET HASTANESİ

Giriş:
GON(büyük oksipital sinir) blokajı birçok baş ağrısı tipinde hem medikal tedaviye dirençli vakalarda hemde medikal tedavi vermenin hasta açısından uygun olmadığı durumlarda uyguladığımız sinir blokaj yöntemidir.

Olgu:
36 yaşında kadın migren tanılı hastamız son 3 aydır sıklığı anlamlı duzeyde artan neredeyse ağrısız gününün olmadığı günlük yaşamını anlamlı düzeyde bozan ve hergün acile gelmek zorunda bırakan migren atakları ile başvurdu hastanın migren proflaksi tedavisi düzenlendı sonrasın akut ağrı etkinliğinden faydalanmak için GON blokajı planlandı. Hasta blokaj esnasında tok, kan şekerl 100 TA:110/70 idi. İşlem sonrası ilk saniyede senkop geçirdi, bilinç tamamen kayboldu, ağrılı uyaran yanıtı yoktu. Hasta acil servise alındı. Vitaller stabıl rutınler EKG normaldi hastaya hidrasyon tedavisi başlandı. Hasta yaklaşık iki saat sonra kendine gelmeye başladığında sol alt ekstremitede kas güçsüzlüğü fark edildi hastaya difüzyon MR ve beyin BT çekildi akut patoloji saptanmadı. Hidrasyon tedavisine devam edildi. 8. saatde extremite kas gücü kademeli olarak tama yakın düzeldi hasta interne edildi yaklaşık 24 saat sonra kontrol BT ve difüzyon MR çekildi akut patoloji saptanmadı hasta şifaen externe edildi.

Sonuç:
Bu vakayı olgu sunumu olarak sunmak istememde ki amaç son yıllarda 2. basamak hastanelerde de tedavi amaçlı giderek yaygınlaşan ve oldukça yüz güldürücü sonuçlar elde ettiğimiz GON blokajında,sık karşılaşılmayan kendini bilinç kaybı ve ekstremite kas güçsüzlüğü ile gösteren ve net olarak bir tanıya varamadığımız bir vakanın yönetimi ve sonrasında ki klinik seyri hakkında bilgilendirme yaparak tartışmaya açmak. Saygılarımla

EP - 596 1P36 DELESYONU VE EPİLEPSİ BİRLİKTELİĞİ: VAKA SUNUMU

ESHGİN MAHARRAMOV , NEŞE DERİCİOĞLU

HACETTEPE ÜNİVERSİTESİ NÖROLOJİ ANABİLİM DALI

Giriş:
Kromozom 1p36 delesyon sendromu, 1. kromozomun kısa kolunun bir kısmının heterozigot delesyonundan kaynaklanan en yaygın terminal delesyon sendromlarından biridir. Bu sendroma sahip hastaların %44-70'inde epilepsi görülmektedir. Epilepsi ile en çok ilişkilendirilen GNB1; KCNAB2 ve GABRD gen delesyonlarıdır.

Olgu:
30 yaşında kadın hasta ayda 7-8 defa olan fokal başlangıçlı farkındalığın bozulduğu oral ve el otomatizmaların eşlik ettiği 1 dakikadan kısa süren epileptik nöbetleri olması nedeniyle hastanemize başvurdu.

Fizik muayenede uzun yüz, sivri çene, hafif hipertelorzim, burun köprüsü belirginliği, burun ucu yuvarlak ve belirgin olması, üst dudak ince, filtrum uzun olması gibi fenotipik farklılıklar nedeniyle hasta tıbbi genetik bölümüne konsulte edildi. Tıbbı genetik bölümü tarafından microarray ve karyotip analizi yapılması planlandı. Yapılan kromozomal mikrodizin analizinde 1p36 bölgesinde 5.1 Megabaz(Mb) büyüklüğünde heterozigot delesyon saptandı.

Sendromda karakteristik yüz bulgularına ek olarak, gelişimsel gecikme/zihinsel engellilik, hipotoni, epilepsi, kardiyomiyopati/konjenital kalp defekti, beyin anormalikleri, işitme kaybı, görme sorunları ve kısa boy görülmekte. Hastanın epilepsi ile birlikte mental retardasyonu da mevcuttu. Bu da sendromun bir parçası olarak değerlendirildi. Hasta sendromun diğer komponentlerinin tayini açısından kardiyoloji, göz hastalıkları ve KBB bölümlerine danışıldı. Hastanın ilgili bölüm tarafından yapılan tetkiklerinde kardiyak, oftalmolojik bir patoloji saptanmadı, ancak hasta yıllık muayene edilmek için takibe alındı.

Tartışma:
1p36 delesyon sendromu tipik kraniyofasiyal özellikler, gelişimsel gecikme/zihinsel engel, hipotoni, epilepsi, kardiyomiyopati/doğuştan kalp defekti, beyin anormallikleri, işitme kaybı, göz/görme sorunu ve kısa boy ile karakterize bir sendromdur, Trizomi 21'den daha fazla görülmekte olup yukarda anlatılan bulgularla gelen hastalarda akılda tutulması gerekli bir tanıdır.

EP - 597 SPONTAN PNÖMOTORAKS SONRASI HIZLI PROGRESYON GÖSTEREN İSKEMİK İNME İLE

MELİKE DEĞİRMENCİ , FERİDE ELİF TUNÇAY

GÖZTEPE EĞİTİM VE ARAŞTIRMA HASTANESİ

Olgu:
Bilinen 60 paket/yıl sigara kullanımı, 20 senedir kronik alkol alımı, hipotiroidi öyküsü olan 52 yaş kadın hasta biletarel spontan pnömotoraks nedeniyle operasyonun 2.gününde ekstremitelerde güçsüzlük ve düşme nedeniyle başvurdu. Hastanhın difüzyon mrında bilateral pca sulama alanında, sağ frontopariyetal, sol pariyetal ve serebellum sol yarımında difüzyon kısıtlılığı izlenmiş ve iskemik inme ile takip edilmiştir. Hastanın takiplerinde 3.günde ekstremitelerde spastisite gelişmiş ve hızlı progrese, gürültülü bir klinik seyir izlenmiştir. Tetkiklerinde etyolojiye yönelik kardiyak ve aterosklerotik patoloji saptanmamıştır.

EP - 598 KAROTİKOKAVERNÖZ FİSTÜL: OLGU SUNUMU

BENGİSU ŞAHİN [1], UĞURCAN UĞUR [1], ÖZGÜR ÖZEN [2], SEDA KİBAROĞLU [1]

[1] NÖROLOJİ ANA BİLİM DALI, BAŞKENT ÜNİVERSİTESİ TIP FAKÜLTESİ
[2] RADYOLOJİ ANA BİLİM DALI, BAŞKENT ÜNİVERSİTESİ TIP FAKÜLTESİ

Giriş:
Karotikokavernöz fistül (KKF), karotis kaynaklı arteriyel dolaşımın (internal karotid arter, eksternal karotid arter veya her ikisinin) venöz kavernöz sinüs içinde anormal bağlantılı hale gelmesidir. Etyolojik olarak karotikokavernöz fistüller, konjenital, spontan veya edinsel olabilir.Pulsatil eksoftalmus en sık görülen semptomdur. Propitozis görülebilir, orbitanın drenaj venlerindeki patolojiler sonucu ortaya çıkabilir. İlerleyici görme kaybı, kemozis, subkonjonktival hemoraji ve diplopi gibi oküler semptomlar ön plandadır. Bu bildiride 6.kraniyal sinir felci düşünülerek Nöroloji kliniğine yönlendirilen bir KKF olgusu sunulmuştur.

Olgu:
62 yaşında erkek hasta, sağ gözde 2 gündür kızarıklık yanma-batma şikayetleriyle Göz Hastalıkları polikliniğine başvurmuş. Sağ alt kapakta yabancı cisim izlenmiş ve çıkarılmış. Korneada yoğun punktat epitel erozyonları görülmüş, sol gözde kapak altı ve göz yüzeyinde başka yabancı cisim izlenmemiş. Ocak-Mart 2023 arasında üç defa daha Göz Hastalıkları kontrollerine sağ gözde kemozis, kızarıklık ile başvurmuş. Sağ gözde dışa bakış kısıtlılığı saptanmış. 6. KS felci düşünülmüş. Nöroloji polikliniğine yönlendirilmiş. Nörolojik muayenesinde sağ gözde kızarıklık ve sağ gözde dışa daha belirgin her yöne bakış kısıtlılığı devam ediyordu. Beyin MRG'de sağda kavernöz sinüste süperior oftalmik vende genişleme ile devamlılığı bulunan asimetrik kontrastlanma izlendi. Orbita MRG'de sağda proptozis, sağda özellikle lateral rektus kasında ödem inflamasyon bulguları asimetrik görünüm izlendi. Hastanın karotikokavernöz fistül yönünden selektif serebral DSA tetkiki ile birlikte değerlendirilmesi önerildi. Asetazolamid 3*1 tablet başlandı. Takibinde 4*1 tablet olarak düzenlendi. DSA'da selektif sağ eksternal karotid arter enjeksiyonlarında daha da belirgin olmak üzere her iki internal karotid arter ve eksternal karotid arter enjeksiyonlarında karotikokavernöz fistül ile uyumlu görünüm, süperior oftalmik vende ve anguler vende dilatasyon saptandı ve başarıyla embolizasyon uygulandı. Göz Hastalıkları bölümünce yapılan kontrolünde propitozis ve kemoziste gerileme olması, mediale ve vertikal yönlerde hareket serbestliğinin başlaması üzerine Asetazolamid dozu 3*1e düşürüldü. Poliklinik kontrollerinde Orbita MR'da önceki tetkiklerle karşılaştırıldığında regresyon görüldü. 1 ay sonraki kontrolde kemozis ve hiperemi tama yakın geriledi, sağ dışa bakış kısıtlılığı bir miktar devam ediyordu. 1 yıl sonraki kontrolde tam düzelme görüldü.

Sağ gözde dışa bakış kısıtlılılığı, yoğun kemozis;konjonktiva hiperemik ;konjonktival damarlar belirgin

1-Sağda kavernöz sinüste süperior oftalmik vende genişleme ile devamlılığı bulunan asimetrik kontrastlanma
2-Sağ eksternal karotid arter dallarından belirgin şekilde dolum gösteren karotikokavernöz fistül
3-Süperior oftalmik venin proksimal kesimi ve kavernöz sinüste koile ait görünüm
4-Süperior oftalmik venin proksimal kesimi ve kavernöz sinüsün koilleme sonrası dolum göstermediği görünüyor.
(soldan sağa numaralandırılmıştır.)

Tartışma ve Sonuç: Karotikokavernöz fistüllerin doğal seyri spontan kapanmadan hızlı ilerleyen semptomlara kadar oldukça farklılık gösterir. Bu geniş farklılık da fistülün etiyolojisine, anatomisine ve fistül içindeki akımın hızına bağlıdır. Spontan olarak kapanabildiği gibi endovasküler oklüzyon veya nörovasküler cerrahi tedavi seçeneğidir. Direkt karotikokavernöz fistülün ideal tedavi yöntemi internal karotid arter açıklığını koruyarak anormal arteriovenöz bağlantının kapatılmasıdır. Bu bildiride embolizasyon ile başarıyla tedavi edilen bir olgu sunulmuştur.

Referanslar:

1. M. Howard et al. Carotid Cavernous Fistula. Neurosurg Clin N Am. 2024 Jul;35(3):319-329
2. A D Henderson , N R Miller. Carotid-cavernous fistula: current concepts in aetiology, investigatiın, and management. 2018 Feb;32(2):164-172
3. Christopher R Bailey , Nikhilesh Ray-Mazumder , Reza Sedighi Manesh. Carotid Cavernous Fistula. J Gen Intern Med. 2017 Apr;32(4):483-484

EP - 599 VALPROAT İLİŞKİLİ GEÇİCİ KOGNİTİF BOZUKLUK- BİR OLGU SUNUMU

ALPARSLAN FARUK GÜL , SELDA KESKİN GÜLER

ANKARA EĞİTİM VE ARAŞTIRMA HASTANESİ

Amaç:
Valproat(VPA) sık kullanılan, geniş spektrumlu, etkili bir antiepileptik ilaçtır. Valproat ilişkili geçici kognitif bozukluk (VICD), ilacın nadir bir yan etkisi olarak bildirilmiştir. Bu nadir yan etki, günlük pratikte kolaylıkla atlanabilir veya nörodejeneratif demans ile karıştırılabilir. Bu olgu sunumunda, 12 sene önce geçirilmiş intrakraniyal kanamaya bağlı epilepsi tanısı alan ve düzenli VPA kullanımı sonrası kognitif bozukluk gelişen, VPA kesimi sonrasında kognitif fonksiyonlarının değerlendirmesinde belirgin düzelme gözlenen 45 yaşında bir kadın hastayı sunacağız.

Metot:
Hastanın kognitif fonksiyonlarının değerlendirmesi Montreal Cognitive Assessment (MOCA) testi kullanılarak yapıldı.

Olgu:
Hastamız, 12 sene önce trafik kazası sonrası intrakraniyal kanama ve 15 gün yoğun bakım yatış öyküsü olan 45 yaşında bir kadın hasta. Kazadan 1 ay sonra bilinç kaybı ve bayılma yaşaması üzerine VPA başlanan hastanın o zamandan beri düzenli VPA kullanımı mevcut. Tarafımıza başvurduğunda 11 yıldır nöbetsiz, günlük 250 mg VPA kullanımı ve unutkanlık şikayeti olan hasta, yapılan MOCA testinde 24 puan aldı. VICD düşünülerek VPA kesildi. 1 ay sonra yapılan MOCA testinde hasta 28 puan aldı ve unutkanlık şikayetinin geçtiğini belirtti.

Sonuç:
Bu vakada, VPA kullanımının nadir ancak önemli bir yan etkisi olan geçici kognitif bozukluk hakkında farkındalığı arttırmayı umuyoruz.

EP - 600 BASTON BULGUSU: NADİR BİR NÖRORADYOLOJİK OLGU SUNUMU

BEDİRHAN GEZER , TUĞBA ÖZÜM , MERYEM ASLI TUNCER , MEHMET DEMİRCİ , MEHMET ERSİN TAN

HACETTEPE ÜNİVERSİTESİ, NÖROLOJİ ANABİLİM DALI

Giriş:
Siyatik nöropati, alt ekstremitelerin en yaygın nöropatilerinden biridir. Düşük ayağın sık görülen bir nedenidir. Travma, cerrahi, enfeksiyonlar, inflamatuar durumlar, vasküler olaylar, tümörler siyatik nöropatiye neden olabilirken vakaların bir kısmı idiopatiktir. Bu olguda travma sonrası izlenen ancak görüntülemeler ile travmatik etkilenimden çok immün patolojilerin ön planda düşünüldüğü bir siyatik nöropati vakası paylaşılacaktır.

Olgu:
31 yaşında tip 1 diyabetes mellitus tanılı kadın hasta spinal anestezi altında sezaryen işlemine alınmış. Travmatik geçen spinal anestezi uygulaması sonrası sağ alt ekstremitede elektrik çarpması hissi olmuş. İşlem denemeler sonucu başarıyla yerine getirilmiş ancak sonrasında hastada paraparezi gelişmiş. Sol alt ekstremitede kısa süre içerisinde motor fonksiyonlar düzelmesine rağmen sağ alt ekstremitede parezi devam etmiş ve nöropatik şikayetler gelişmiş. Yatış muayenesinde sağ alt ekstremite proksimali motor değerlendirmede dirence kısmen karşı koyabilirken distallerde hareket izlenmedi. Plantar yanıt sağda alınamadı. Sağ alt ekstremitede lateralde tibia orta seviyesinden ve medialde medial malleustan aşağısında anestezi, sağ ayak tabanında hiperaljezi saptandı. Manyetik rezonans nörografide sağ siyatik sinirde kalınlaşma, T2 ağırlıklı sekanslarda hiperintensite ve cane (baston) bulgusu görüldü. Bası bulgusu saptanmadı. Sağ siyatik nöropati ile uyumlu yorumlandı. Hastanın elektrofizyolojik tetkikleri klinik tabloyu destekler nitelikteydi. Hastaya IVIG tedavisi başlandı. Gabapentinoidler ve narkotik analjeziklerle ağrı palyasyonu yapıldı. Hasta oral steroid ve analjezik tedavilerle taburcu edildi.

Tartışma:
Siyatik nöropatiler pek çok farklı etiyolojiye bağlı olarak gelişmekle birlikte travma bazı vakalarda tetikleyici olarak görülse de patolojide ana mekanizma değildir. Tanıda nörogörüntüleme bulguları ve elektrofizyolojik tetkikler önemli yer oynar. Tedavide otoimmün süreçler düşünüldüğünde immunmodülatuar tedaviler ön plana çıkar ve ağrı palyasyonu hasta konforu açısından atlanmaması gereken bir noktadır.

EP - 601 LAMOTRİJİN İLİŞKİLİ STEVENS-JOHNSON SENDROMU: OLGU SUNUMU

BENGİSU ŞAHİN , BİLURA GAJİEVA , BERNA ALKAN , ÜLKÜ SİBEL BENLİ

NÖROLOJİ ANA BİLİM DALI, BAŞKENT ÜNİVERSİTESİ TIP FAKÜLTESİ

Giriş:
Stevens-Johnson Sendromu (SJS), şiddetli mukokutanöz epidermal nekroliz ve epidermisin ayrılmasıyla karakterize nadir görülen, yaşamı tehdit eden bir durumdur. Bu durum, çeşitli nedenlerden kaynaklanan karmaşık bir etiyolojiye sahip gecikmiş tipte aşırı duyarlılık reaksiyonudur. En önemli neden çoğunlukla, sülfonamidler, nöbet önleyici ilaçlar, allopurinol ve steroid olmayan anti-inflamatuar ilaçlar (NSAIDler) gibi ilaçlardır. Nöbet önleyici ilaçlardan SJS ile en sık ilişkilendirilenlerden biri, pre-sinaptik voltaj kapılı sodyum kanal inhibitörü olan Lamotrijindir. Bu bildiride, Lamotrijin kullanmaktayken advers etki olarak SJS gelişen bir olgu sunulmuştur.

Olgu:
53 yaşında, epilepsi tanılı, 10 yıldır Valproik asit (VPA) 2*500mg tedavisiyle takip edilen erkek hastanın antiepileptik tedavisi başvurusundan 1 ay önce dış merkezde Lamotrijin 200mg 1*1 olarak düzenlenmiş. Nöbetleri uyku hali, vücutta uyuşma, sağ kulakta sızlama, baş ağrısı, idrar kaçırma şeklinde oluyormuş. VPA tedavisi altında defalarca nöbeti olan hastanın son nöbeti başvurusundan 20 gün önce Lamotrijin kullanmaktayken olmuş. 1 hafta önce ciltte kızarıklık, yaygın döküntüleri olan hastanın şikayetleri semptomatik tedaviyle gerilemiş sonra tekrarlamış. Nefes darlığının eşlik etmesi nedeniyle 4 gün dış merkezde yatışının ardından şikayetleri tekrarlayınca merkezimize başvurdu. Nörolojik muayenesinde patolojik bulgu yoktu; tüm vücutta yaygın eritem, yüzde ve kollarda eritemli maküler lezyonlar mevcuttu, oral mukoza ve konjonktival tutulum vardı. Acil servis başvurusunda Dermatoloji bölümüne konsülte edilen hastanın SJS ön tanısı ile servis yatışı yapıldı. Deri punch biyopsi sonucunda yaygın bazal vakuoler dejenerasyon, çok sayıda nekrotik keratinositler ve bir alanda supepidermal ayrılma ile karakterli interfaz dermatiti saptandı. Bulgular klinik ön tanı olan Stevens-Johnson sendromu ile uyumlu görüldü. Kullanmakta olduğu Lamotrijin tedavisi tarafımızca kesilerek, Levetirasetam ve Pregabalin tedavisine geçildi. Siklosporin ve metilprednizolon tedavileri başlandı. Nöbet önleyici ilaç değişikliği sonrasında lezyonlarının iyileştiği görüldü.

Lamotrigin kullanımı sonrası gelişen vücutta yaygın eritem, yüzde ve gövdede belirgin deskuamasyon, kollarda eritemli maküler lezyonlar, oral mukozada tutulum (Görsel kullanımı için hastadan onam alınmıştır.)

Tartışma ve sonuç:
SJS nadir görülmesine rağmen, yaklaşık %10luk önemli bir ölüm oranına sahiptir. Belirli risk faktörleri, SJSnin artan insidansıyla ilişkilidir. Bunlara enfeksiyon, malignite, otoimmün bozukluklar, uyuşturucu kullanımı ve belirli HLA fenotipleri dahildir. Lamotrijin ile ilişkili SJSnin artan sıklığı nedeniyle, hekimleri ve hastaları potansiyel olarak yan etkileri konusunda uyarmak önem taşımaktadır. Hastalar döküntünün ilk belirtilerinden haberdar edilmeli ve SJSyi önlemek için ilk olarak lamotrijin tedavisini kesmeleri önerilmelidir. SJS gibi şiddetli reaksiyonlar, lamotrijin yüksek bir başlangıç dozunda uygulandığında, hızla titre edildiğinde veya valproik asitle uygulandığında daha olasıdır. SJS riskini en aza indirmek için başlangıç dozları ve titrasyon çizelgeleri geliştirilmiştir. Ayrıca, daha genç hastalar SJS sıklığını azaltmak için yetişkin doz rejimi yerine mg/kg hesaplamasına dayalı Lamotrijin almalıdır. Burada Lamotrijin ile gelişen SJS'li bir olgu sunulmuştur.

Referanslar:

1. Amber N. Edinoff et al. Lamotrigine and Stevens-Johnson Syndrome Prevention. Psychopharmacol Bull. 2021 Mar 16;51(2):96-114.
2. Olga Hilas , Lisa Charneski. Lamotrigine-induced Stevens-Johnson syndrome. Am J Health Syst Pharm. 2007 Feb 1;64(3):273-5.
3. Laura LY Hui et al. Lamotrigine-induced Stevens-Johnson syndrome and toxic epidermal necrolysis in Singapore:A case series. 2021 Dec
4. Eduardo Alexis Velázquez-Cárcamo et al. Lamotrigine and its relationship with Stevens-Johnson syndrome and toxic epidermal necrolysis. Rev Med Inst Mex Seguro Soc. 2020 Apr 13;58(2):202-205.

EP - 602 SAPLANICI BAŞAĞRISINDA SEKONDER BİR NEDEN: FUNGAL SİNÜZİT

CEREN AKTAN

T.C. İSTANBUL PROF. DR. CEMİL TAŞCIOĞLU ŞEHİR HASTANESİ

Olgu:
76 yaşında kadın hasta; 1,5 ay önce aniden sağ gözünde dışa kayma ile beraber şiddetli baş ve göz ağrısı olmuş; Ağrısı bıçak saplanır karakterde sağ baş bölgesinde hissetiği; bir kaç saniye sürüp geçen ve gün içinde bir kaç kez tekrarlayan şekildeydi. Acil serviste analjezik enjeksiyonlarından ağrı için fayda görüyordu ancak gözünde kayması geçmiyordu. Bunun üzerine nöroloji polikliniğine başvurmuştu.
Hipertansiyon tanılıydı.

Hastanın başvurusunda nörolojik muayenesinde sağ gözde dışa bakış kısıtı ve sağa bakışta diplopisi mevcuttu.
Hastanın çekilen kontrastlı kraniyal orbital MRI 'ı:
" Sfenoid sinuste sagda sinus posteriorunda posterior duvarda erozyona neden olan sag sfenoid sinus posteriorunu dolduran inferiordan petroz apeks duzeyine kadar uzanim gosteren T2 agirlikli kesitlerde heterojen hipointens, periferinde hiperintens sinyal alanlari bulunan T1 agirlikli kesitlerde hipointens gorunumde kontrastli incelemede cepersel kontrastlanan lezyon varligi dikkati cekmistir. Lezyon sfenoid sinus posterior duvarinda erozyon ve inferiora dogru ekspansiyon ve erozyona neden olmustur. Sinyal ozellikleri sfenoid sinus mukoseli veya bu lokalizasyonda fungal sinuzite sekonder bulgulari dusundurmektedir. Tanimlanan ekspansil lezyon sagda karotis kanalinin hemen medialinde yer almaktadir.
Orbita degerlendirilmesinde Sag 6. sinir felci on tanili hastada sfenoid sinuste sagda posteriorda ekspansil mukosel veya fungal enfeksiyon ile uyumlu olabilecek lezyon tanimlanmis olup 6. sinir sisternal parcasini setri ile yakin komsulukludur. Kontrastli incelemede orbita yapilarinda patolojik kontrastlanma saptanmadi. " olarak raporlandı.

Bunun üzerine hasta KBB ve NRŞ ye konsulte edildi. Fungal sinüzit-fungus topu ön tanısı ile opere edildi ve post-op saplanıcı baş ağrısı gerilemiş; bakış kısıtı düzelmişti.

Saplanıcı baş ağrısında sekonder nedenlerin olabileceğine dikkat çekmek için bu vakayı sunmak istedik.

EP - 603 BEYİNSAPI LEZYONLARINDA AYIRICI TANI : OLGU SUNUMLARI

EBRAR BEŞLİ , ÖYKÜ BEYAZ , ERSİN KASIM ULUSOY

ANKARA BİLKENT ŞEHİR HASTANESİ

Giriş:
Beyinsapı lezyonları ayırıcı tanıları arasında birçok hastalıklar bulunmaktadır. Biz de beyin sapı lezyonu ayırıcı tanısı için araştırdığımız iki olguyu sunmayı amaçladık.

Olgu-1:
Hipertansiyon tanılı olan 68 yaş erkek hasta son 1 aydır olan baş dönmesi , dengesizlik ve sol taraflı güçsüzlük şikayeti ile başvurdu. Muayenesinde sol üst ekstremite motor kuvveti 3/5 ,solda hemihipoestezi ve ataksik yürüyüş saptandı. İleri tetkik amacı ile interne edilen hastanın kontrastlı beyin MRG'ında mesencephalon sağ yarımı ve sağ bazal ganglionlarda T2 flair sekansta hiperintensite görüldü.Etyolojiye yönelik istenen vaskülit markerları , enfeksiyöz parametreleri negatif olarak sonuçlandı.Bos proteini 468 , okb tip-1 negatif, MOG ,NMO ve HLAB51negatif olarak görüldü.Takiplerinde sol hemipleji gelişen hastaya beyin ve sinir cerrahisi tarafından biyopsi yapıldı. Biyopsi sonucu glioblastom olarak raporlandı.

Olgu-2:
Bilinen nörolojik hastalığı olmayan 38 yaş erkek hasta sol alt ekstremiteden başlayıp yüze doğru yayılan uyuşma ve dengesizlik şikayeti ile başvurdu.Hikayesinde ara ara oral aft öyküsü olduğu öğrenildi.Nörolojik muayenesinde sol taraflı hipoestezi görülen hastanın beyin mrgında pons sağ yarımında ve sol bazal ganglionlar seviyesinde T2 hiperintens alan görüldü. Hastanın etyolojiye yönelik tetkiklerinde 48. Saat paterji ve HLA B51 testi pozitif olarak sonuçlandı. Hastanın medikal tedavisi oral prednizolon ve siklofosfamid olarak düzenlendi.

Sonuç:
Beyinsapı lezyonları ayırıcı tanıları arasında iskemik serebrovasküler olay , demiyelinizan hastalık , tümör , metastaz ve nöroinflamatuar hastalıklar bulunmaktadır.Hastaların yaşı , klinik özellikleri, santral görüntülemeleri, ek fizik muayene bulguları , vaskülit marekerları , genetik sonuçları ve gereklilik halinde biyopsi ile kesin tanı için değerlendirilmeleri gerekmektedir

EP - 604 ÖZET: PROGRESİF MİYOKLONİK EPİLEPSİ İLE TAKİPLİ LAFORA HASTALIĞI TANISI ALAN HASTA: OLGU SUNUMU

AYŞE KARAKUŞ , AYLİN HENGİRMEN AKÇALI

GAZİANTEP ÜNİVERSİTESİ TIP FAKÜLTESİ NÖROLOJİ ANABİLİM DALI

Olgu:
Lafora Hastalığı; nöbetler, miyoklonus ve ilerleyici bilişsel gerileme ile karakterize otozomal resesif kalıtımlı nadir bir ilerleyici miyoklonus epilepsisidir. Lafora hastalığı, glikojen metabolizmasında bozulma ile karakterizedir. Patolojik olarak, poliglukozan birikintileri beyin, karaciğer, kaslar ve ter bezleri gibi glikojen üreten tüm hücrelerde bulunabilir. Ter kanalı hücrelerinde Lafora cisimciklerinin tespiti aksiller cilt biyopsisi ile kolayca doğrulanabilir. Beyin biyopsisi gibi diğer biyopsiler genellikle gerekli değildir.

Bu yazıda kliniğimizde juvenil miyoklonik epilepsi ile takip edilen lafora hastalığı tanısı alan 20 yaşında bir erkek hasta sunulmuştur. Baş ağrısı ile şikayetleri başlayan hastanın daha sonra takiplerinde dirençli miyoklonik nöbetleri, kognisyonda gerileme ve psikiyatrik bulguları eklenmiştir. 18 yaşında hastanın şikayetleri başlamış olup daha önce herhangi bir şikayeti olmamıştır. Özgeçmişinde özellik yoktur. Nörolojik muayenede apatik olan hastada değerlendirme suboptimal olup bilateral üst ekstremite distalinde postüral tremor izlenmiştir. EEG de zemin aktivite yavaşlığı ve keskin karakterli yavaş dalgalarla karakterize epileptiform bozukluk izlendi. Hastanın SSPE, diğer Progresif Miyoklonik Epilepsi ve Wilson hastalığı tanıları yönelik yapılan rutin kanlarında, LP, Beyin MRG, SWI MRG tetkiklerinde anormal bulguya rastlanmamıştır. Nadir bir tanı olan lafora hastalığına yönelik yapılan cilt biyopsisinde Lafora cisimcikleri görüldü ve Lafora hastalığı tanısı konuldu.

Bu olgu sunumumuzun amacı Progresif Miyoklonik Epilepsi ile takip edilen hastalarda nadir bir neden olan Lafora hastalığı da akılda tutulmalıdır .

Anahtar Sözcükler: Lafora, Progresif Miyoklonik Epilepsi, Kognitif gerileme

EP - 605 OPERKÜLER SENDROM İLE PREZENTE EPİLEPSİA PARSİYALİS KONTİNUA: OLGU SUNUMU

SENA NUR ALPER , OĞUZHAN GÜMÜŞ , DİLARA DİBEK MERMİ , RAHİM RAHİMOV

BAŞAKŞEHİR ÇAM VE SAKURA ŞEHİR HASTANESİ, NÖROLOJİ KLİNİĞİ

Giriş:
Epilepsia partialis kontinua (EPK) bir saatten uzun süren, farkındalığın korunduğu, fokal motor bulgularla seyirli motor semptomlar ön planda status epileptikus alt grubudur.
Olgu bildirimizde unilateral lezyon ile anterior operküler sendrom bulgularının izlendiği ve kitleye sekonder fokal motor status epileptikus ile seyirli olgunun muayene ve elektroensefalografi (EEG) bulgularını tartışmayı hedefledik.

Olgu:
Yetmiş beş yaşında kadın hasta, yaklaşık 2 gündür devam eden sağ yanlı fasial alanda seyirme şikayeti ile acil servise başvurdu. Bilinci açık, farkındalığı korunan hastada, 3 ay önce başlayan konuşma bozukluğu olduğu ve 2 aydır ise ses çıkışı olmayıp işaret dili ile iletişime geçtikleri belirtildi. Nörolojik muayenede anartri, istemli fasial ve dil kas hareketlerinde kısıtlılık mevcut iken istemsiz motor kuvveti normaldi. Ekstremite motor muayenesi ve diğer sistem muayeneleri normal saptandı.

Sağ yanlı fasial alanda fokal motor miyoklonik atımlar sırasında skalp kayıtlı elektroensefalografi'de (EEG) fasiyal kasılmadan yansıyan artefakt dışında anormallik izlenmedi. Sağ fasiyal fokal myoklonik nöbet aktivitesi intravenöz diazepam uygulaması sonrası seyrelse de devam ederken, antinöbet ilaç tedavisi levetirasetam 3000 miligram (mg) ardından valproik asit 2000 mg yükleme ile sonlanarak idame tedavi devam edildi. Kranial manyetik rezonans görüntülemede sol frontalde anterior operküler alanı kapsayan en geniş alanında 14 x 13 mm ölçülen intrakranial kitle ile uyumlu bulgu saptandı.

Sonuç:
EPK tedavisi antinöbet ilaç tedaviye dirençli, varlığı kötü prognoz ile ilişkilendirilen, klinik nöbete rağmen skalp EEG'de anormallik izlenmeyebilen bir fokal status epileptikus alt grubudur.

Genellikle interhemisferik, derin yapı lezyonlarında skalp EEG kayıtlarında anormallik saptanamazken, 6 cm^2 den küçük potansiyellerin de skalp EEG tarafından kayıtlanamayacağı bilinmektedir. Olgumuzda kortikal alanda yer alan lezyondan kaynaklandığı düşünülen EPK tablosunda, lezyon boyutu nedeni ile EEG anormalliği izlenmediğini tartışmaktayız.

Referanslar:
1-Ruta Mameniškien, Peter Wolfb, Epilepsia partialis continua: A review
Vilnius University, Department of Neurology and Neurosurgery, Center for Neurology, Vilnius, Lithuania; Danish Epilepsy Centre, Dianalund, Denmark; Serviço de Neurologia, Departamento de Clínica Médica, Hospital Universitário, Universidade Federal de Santa Catarina (UFSC), Florianópolis, SC, Brazilc Serviço de Neurologia, Departamento de Clínica Médica, Hospital Universitário, Universidade Federal de Santa Catarina (UFSC), Florianópolis, SC, Brazil
Contents lists available at ScienceDirect Seizure 44 (2017) 74–80
2- Pierre Thomas, Michel Borg, "Georges Suisse, and Marcel Chatel , Opercular Myoclonic-Anarthric Status Epilepticus *Service de Neurologie and Service E.F.S.N., Hbpital Pasteur, Nice, France* ; *Epilepsia*,36(3):281-289, 1995 Raven Press, Ltd., New York 6 International League Against Epilepsy
3- *James X. Tao, Maria Baldwin, Susan Hawes-Ebersole, and John S. Ebersole* ,Cortical Substrates of Scalp EEG Epileptiform Discharges, *Journal of Clinical Neurophysiology* • Volume 24, Number 2, April 2007
4-Francesca Bonini,Aileen McGonigal, Agnes Trebuchon, Martine Gavaret, Fabrice Bartolomei, Bernard Giusiano, and Patrick Chauvel,Frontal lobe seizures: From clinical semiology to localization
5- Eugen Trinka, Hannah Cock, Dale Hesdorffer, Andrea O. Rossetti, Ingrid E. Scheffer, Shlomo Shinnar, Simon Shorvon, and Daniel H. Lowenstein, A definition and classification of status epilepticus, Report of the ILAE Task Force on Classification of Status Epilepticus Epilepsia, 56(10):1515–1523, 2015 ,epi.13121

EP - 606 ATİPİK NÖROGÖRÜNTÜLEME BULGULARIYLA SEYREDEN GLİOBLASTOMA

HİLAL AKBAŞ , GÜLDEN YURDDAŞ , NURDAN GÖÇGÜN , FATMA BELGİN PETEK BALCI

SULTANGAZİ HASEKİ EĞİTİM VE ARAŞTIRMA HASTANESİ

Giriş:
Glioblastoma multiforme (GBM), genellikle kötü prognozlu, agresif bir primer merkezi sinir sistemi tümörüdür. Tipik nörogörüntüleme özellikleri ile tanınabilse de, bazen alışılmadık davranışlar sergileyebilir. Bu olguda, atipik MR bulguları olan bir GBM olgusu sunulacaktır.

Olgu:
60 yaşında, birkaç gündür devam eden genel halsizlik , sağ kolunda ve bacağında uyuşukluk, güçsüzlük şikayetleri ile başvurdu. Nörolojik muayenesinde sağ hemiparezi saptandı. Kranial MRG de sol talamus, pons ve serebellar pedinkülde çevresel kontrastlanan T2 hiperintens lezyonlar mevcuttu. Radyolojik ayırıcı tanıda nörobehçet gibi inflamatuar süreçler ve metastaz düşünüldü. Ancak hastada Behçet hastalığı bulgusu veya aft öyküsü yoktu ve paterji testi negatifti. Özgeçmişinde kolon polipektomi öyüsü olan hastaya tekrar kolonoskopi yapıldı ve kolon divertikülleri izlendi. PET-CT'de, pons ve serebellar pedinkül düzeyinde hipermetabolik lezyonlar saptandı; bunun dışında başka bir maligniteye işaret eden bulgu yoktu. Kesin tanı için stereotaksik biyopsi yapıldı ve GBM WHO Grade 4 tanısı kondu.

Sonuç:
GBM de beyin sapı tutulumu nadir olmakla birlikte tanısal açıdan biyopsi alınması lokalizasyon nedeniyle her zaman mümkün olmayabilir. Bu olguda, beyin sapı tutulumu ile seyreden olgularda da GBM tanısını göz önünde bulundurulması gerektiğini vurgulamak istedik.

EP - 607 DİRENÇLİ KRONİK MİGREN OLGUSUNDA TMS TEDAVİSİNİN ETKİNLİĞİ

BUKET KANAT

SERBEST HEKİM

Olgu:
34 yaşında, evli, kadın hasta 8 senedir olan tedaviye dirençli kronik migren vasfında baş ağrısı nedeniyle başvurdu. Hastanın daha önce bir çok migren proflaksi ilacını etkin dozda ve uygun sürede kullanmasına rağmen ağrılarında gerileme olmadığı öğrenilince takipte botulinum toksin enjeksiyonu, sinir blokajı ve monoklonal antikor enjeksiyonları uygun süre ve sıklıkta uygulandı. Güncel yaklaşımlarla ağrı sıklığında, şiddetinde ve süresinde belirgin iyileşme görülmemesi, hastanın migrenöz ağrılarının günlük yaşam aktivitelerini belirgin kısıtlaması üzerine Transkraniyal manyetik uyarım tedavisi 15 seans uygulandı. Transkraniyal manyetik uyarım tedavisi ile hastanın ağrı sıklığında, şiddetinde ve süresinde belirgin iyileşme gözlendi. Transkraniyal manyetik uyarım tedavisinin dirençli kronik migren hastalarında tedaviye yardımcı, güvenilir ve etkili bir yaklaşım olabileceği düşünülmektedir.

EP - 608 GENÇ ERİŞKİNLERDE (18-45) İNME REKÜRRENSİ: RİSK FAKTÖRLERİ VE KLİNİK SONUÇLARIN RETROSPEKTİF İNCELENMESİ

MUSTAFA ÖNCEL , MEHMETCAN YEŞİLKAYA , ZEHRA UYSAL KOCABAŞ , ÖZLEM AYKAÇ , ATİLLA ÖZCAN ÖZDEMİR

ESKİŞEHİR OSMANGAZİ ÜNİVERSİTESİ TIP FAKÜLTESİ, NÖROLOJİ ANABİLİM DALI

Amaç:
İskemik inme sonrası rekürrensler daha fazla morbidite ve mortaliteye sebep olmaktadır. Akut tedaviden sonra yapılan medikal tedavi ve girişimsel müdahalelerin amacı rekürrensin önlenmesidir. Çalışmamızda ilk iskemik inmeli genç erişkinlerin (18-45) klinik, demografik özellikleri ile inme rekürrensi arasındaki ilişkiyi değerlendirmeyi amaçladık.

Gereç ve Yöntem:
Son 10 yıl içerisindeki ilk iskemik inmeli ve uzun dönem takibi bulunan genç erişkin hastaların verileri retrospektif olarak incelenmiştir.

Bulgular:
İlk inme nedenli tedavi görmüş 80 hasta incelendi. 50'si (%62,5) erkek, 30'u (%37,5) kadın; yaş ortalamaları 35,9±7,2 yıl idi. Cinsiyet ve yaş ile rekürrens arasında anlamlı bir fark yoktu. İnme risk faktörleri (hipertansiyon, iskemik kalp hastalığı, kapak hastalıkları, sigara, dislipidemi, diğer) ile rekürrens arasındaki anlamlı fark yoktu. Risk faktörlerinden olan diabetes mellitus ile rekürrens arasında anlamlı bir ilişki olduğu görüldü (Tablo 1) ($p<0,05$).

Tablo 1. Risk faktörleri ve rekürrens arası ilişki

	Rekürrens Yok (n=72)	**Rekürrens Var** (n=8)	**p**
Risk Faktörleri (n-%)			
Hipertansiyon	5 (6,9)	2 (25)	0,143
Diyabet	1 (1,4)	2 (25)	**0,025***
İskemik Kalp Hastalığı	3 (4,2)	0 (0)	0,726
Kapak Hastalığı	4 (5,6)	0 (0)	0,650
Sigara	13 (18,1)	0 (0)	0,341
Dislipidemi	2 (2,8)	0 (0)	0,809
Diğerleri (Vasküit, SLE)	14 (19,4)	0 (0)	0,339
Yok	30 (41,6)	4 (50)	0,247

Etiyolojiler incelendiğinde büyük damar oklüzyonu, kardiyoembolik inme, PFO ile rekürrens arasında anlamlı ilişki bulunamamıştır. Tedavi yöntemleri (trombektomi, antikoagülan tedavi, antiagregan tedavi, cerrahi müdahale) ile rekürrens arasında anlamlı ilişki görülmemiştir.

Sonuç:
İskemik inmede rekürrens gelişimini öngörmek ve rekürrensi engellemek hastaların morbidite ve mortaliteleri açısından önemlidir. Çalışmamızda diyabetli hastalarda inme rekürrensinin arttığı görülmüş olup hastaların diyabetlerinin kontrol altında tutulması önemlidir.

EP - 609 CLİNİCOPHYSİOLOGİCAL APPROACH TO MYOTONİC DYSTROPHY TYPE 1 AND DE NOVO FSHD MUTATİON COEXİSTENCE: FİRST CASE REPORT FROM TÜRKİYE

ASLIHAN OLGUN, ESRA DEMİR ÜNAL

ANKARA ŞEHİR HASTANESİ

Myotonic dystrophy type 1 (DM1) is an autosomal dominant neuromuscular disease caused by a pathological CTG repeat expansion in the 30-untranslated region of the DMPK gene. The frequency of this disorder has been increasing in frequency in the last century due to the increase in genetic unstable expanded alleles, and today it is approximately 1/20,000 cases worldwide. DM1 expanded alleles are unstable through intergenerational transmission, biased toward expansion, and the severity of muscle clinical manifestations in DM1 patients are broadly correlated with the n(CTG) in leukocytes. It is essentially a multisystem disorder affecting the heart, brain, smooth muscle, eye, endocrine system, and other tissues. Muscle involvement is characterized specifically by muscle weakness and wasting, predominantly affecting cranial, axial, and distal limbs. Facio–scapulo–humeral dystrophy (FSHD) has an incidence of approximately 1/20,000 cases among adults, and in 95% of affected families, FSDH is associated with a contraction in the 3.3 Kb D4Z4 tandem repeat at 4q35, which is also characterized by a specific allele configuration. Muscle involvement in FSHD is often asymmetric, usually starting with the characteristic facial muscles weakness, followed by scapular fixator, humeral, truncal, and lower extremity muscles involvement. Similar electroneuromyographic findings are present in both muscle disorders that fibrillation potentials and typical myotonic discharges at insertion, during activation, and a myopathic pattern of activation can be seen. The coexistence of both quantities simultaneously or later may occur due to inappropriate expressions inducing each other because of genetic deterioration or modulatory effects of epigenetic and environmental factors on these expressions. In this case report, we described DM1 coexistence, which we diagnosed clinically, genetically and electromyographically, in a 37-year-old male patient previously clinically diagnosed with FSHD.

EP - 610 BRUSELLA SPONDİLODİSKİTİ OLGUSU

SEBİLE SERRANUR TÜMER DOĞUKAN , MECBURE NALBANTOĞLU , ZELİHA MATUR

BEZMİALEM VAKIF ÜNİVERSİTESİ TIP FAKÜLTESİ NÖROLOJİ ANABİLİM DALI

Amaç:
Spondilodiskit, intervertebral diskin ve komşu vertebranın enfeksiyonudur. Bel ağrısı, ateş, omurilik ve/veya kök basısı belirtileriyle seyreder. Bu bildiride Brucella spondilodiskiti tanısı alan bir hasta sunulmuştur.

Olgu:
79 yaşında kadın hasta bel ağrısı, ayaklarda uyuşma ve düşme nedeniyle başvurdu. 3 aydır bel ağrısı, kilo kaybı, kabızlık, gece terlemesi olan hastanın, 1 ay önce gribal enfeksiyon geçirdiği, 1 haftadır bacaklarında hissizlik ve düşmeler olduğu öğrenildi. Özgeçmişinde lomber disk hernisi operasyonu, HT mevcuttu. Nörolojik muayenesinde alt ekstremitelerde yüzeyel ve derin duyuda bozulma, geniş tabanlı yürüyüş saptandı. EMG'sinde sol L4-5 köklerinde kronik tutulum bulguları mevcuttu. Kan biyokimyasında CRP 86mg/dl, sedimentasyon 48 mm/saatti. Torakal vertebral MRG'sinde T10-T11 intervertebral diskinde enflamatuvar sinyal artışı, kontrastlı incelemede T10-T11 vertebra korpusunda yaygın kontrastlanma ve paravertebral alanda eşlik eden apse ile uyumlu koleksiyon alanları izlendi. Subaraknoid mesafeye ve spinal korda belirgin bası saptandı. Evde yapılan süt ürünleri tükettiği öğrenilen hastanın Brusella agglutinasyon testi 1/2560 pozitif bulundu. Rifampisin 300 mg/gün, Seftriakson 2 gr/gün ve Doksisiklin 100 mg/gün başlandı; bu tedaviye 3 ay devam edildi. Tedavisinin 1. ayında yapılan kontrol torakal vertebral MRG'de paraverebtebral abse bulgularının gerilediği ve omurilik basısının büyük oranda azaldığı görüldü.

Sonuç:
Bel ağrısı, yaşlı toplumda sık görülen bir belirti olduğu için, nadir görülen bu vertebra enfeksiyonunun tanısı; hastamızda olduğu gibi, gecikebilmektedir. Brusella spondilodiskiti, ülkemizde ev yapımı süt ürünleri sık tüketildiğinden, bel ağrısı ve enflamatuvar vertebra tutulumu olan hastalarda akla getirilmelidir. Tanı ve tedavideki gecikmeler kalıcı nörolojik bozukluklara yol açabileceği için erken teşhis önemlidir.

EP - 611 ERİŞKİN YAŞTA ORTAYA ÇIKAN İLGİNÇ BİR NÖBET ETİYOLOJİSİ

İLHAN ÖZCAN , HATİCE ÖZCAN , YUSUF ÖZDEMİR , RUKİYE BÖLÜKBAŞI , HAMZA ŞAHİN

KAHRAMANMARAŞ SÜTÇÜ İMAM ÜNİVERSİTESİ, NÖROLOJİ ANABİLİM DALI

Giriş:
Tuberoskleroz otozomal dominant geçişli multisistem yerleşimli nörokutanöz bir sendromdur (1). Tüberoskleroz başlıca zeka geriliği, epilepsi ve adenoma sebaseum üçlüsü ile belirgin olmakla birlikte bu durum hastaların ancak üçte birinde saptanmaktadır (2). Nöbet başlangıcı genellikle infant ve erken çocukluk döneminde gözlenmektedir (3). Bu olguda, erişkin yaşta nöbet şikayetiyle gelen ve tuberoskleroz tanısı alan bir hastayı sunduk.

Olgu:
Otuz dört yaşında bir erkek hasta jeneralize tonik-klonik nöbet şikayetiyle polikliniğimize başvurdu. Hastanın öz ve soy geçmişinde belirgin bir hastalık öyküsü yoktu. Yapılan sistemik ve nörolojik muayenesi intaktı. Rutin laboratuvar değerleri ve elektroensefalografik (EEG) inceleme normal sınırlarda izlendi. Kontrastlı kranial MRG'de bilateral lateral ventriküller planda multipl subepandimal hamartomlar ve frontoparietotemporal bölgelerde multipl tüberler izlendi. Hastanın ayrıntılı dermatolojik, oftalmolojik ve kardiyak muayenesi normaldi. Kontrastlı batın tomografisinde belirgin bir patoloji izlenmedi. Hastaya tuberskleroz ön tanısı ile genetik test gönderildi. Nöbet önleyici tedavi olarak levetirasetam 500 mg (2x1tb) başlandı. Tedavi sonrası epileptik nöbetler izlenmedi.

Sonuç:
Tuberoskleroz hastalarının %92'sinde nöbet başlangıç semptomudur. Nöbetler çoğunlukla yaşamın ilk yıllarında ortaya çıkmakla birlikte erişkin yaşta da nadiren gözlenebilmektedir. Bu nöbetlere, sistemik tutulumlar da sıklıkla eşlik etmektedir. Bununla birlikte erişkin yaşlarda nöbetle gelen hastalarda başka sistemik bir bulgu olmasa bile ayırıcı tanıda tuberoskleroz da göz önünde bulundurulmalıdır.

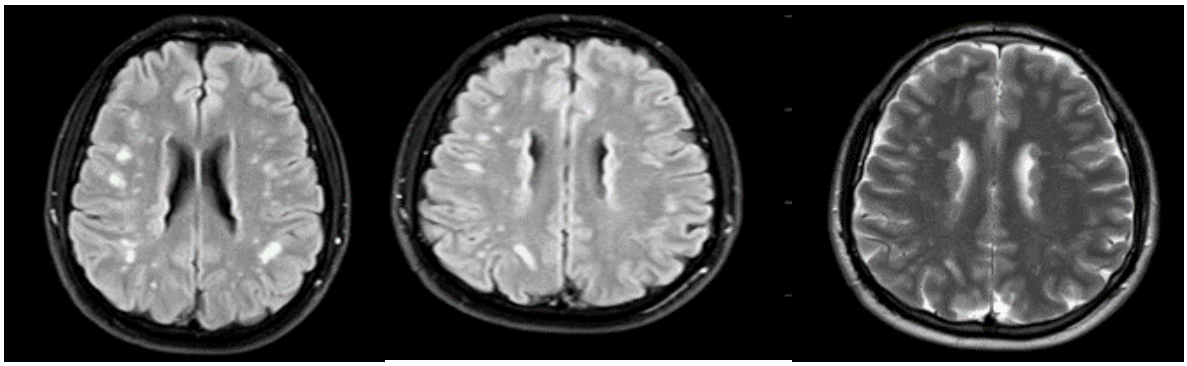

Kaynaklar:
1. Hanno R, Beck R: Tuberous sclerosis. Neurologic Clinics 5: 351-359, 1987
2. Weiner DM, Ewalt DH, Roach ES, Hensle TW. The tuberous sclerosis complex: a comprehensive review. J Am Coll Surg 1998; 187(5): 548-61.
3. Holmes GL, Stafstrom CE; Tuberous Sclerosis Study Group. Tuberous sclerosis complex and epilepsy: recent developments and future challenges. Epilepsia 2007; 48(4): 617-30

EP - 612 BİR REFLEKS EPİLEPSİ:SICAK SU EPİLEPSİSİ OLGUMUZ

FURKAN AKKOÇ , AYŞE KUTLU

KOCAELİ ÜNİVERSİTESİ TIP FAKÜLTESİ HASTANESİ,NÖROLOJİ ANABİLİM DALI

Amaç:
Refleks epilepsiler dış duyusal uyaranlar veya spesifik bilişsel süreçlerin nesnel uyarımı ile tetiklenen ve ortaya çıkan epilepsi türüdür. Refleks epilepsileri provoke etmede birçok uyaran etkili olmaktadır.En sık provoke eden uyarılar görsel uyarılar olmak üzere;ses,yemek yeme,okuma,düşünme,sıcak su gibi uyarımlarda refleks nöbetleri tetikleyebilir.Refleks epilepsi sendromlarında görülen epileptik nöbetler fokal veya jenaralize olabilmektedir.Bizler de bu sunum ile banyo sırasında sıcak su ile provake olan sıcak su epilepsisi olgumuzu sunmak istiyoruz.

Olgu:
34 yaşında erkek hasta son 1 ayda haftada 3 kez tekrarlayan banyo sırasında başına direkt su teması ile tetiklenen en uzunu yarım saat süren eşinin gözlemlediği banyodan çıkıp ev içerisinde amaçsız şekilde yürüme ,anlamsız işler yapma ve anlamsız konuşma şikayetleri ile tarafımıza başvurdu.Nöbet öncesi auradan haz duyduğunu ve bilinç kaybı gerçekleşene kadar başa direkt su temasına devam ettiği bilgisini vermekte.Benzer şikayetlerin 6 yaşında da olduğu ve 1 yıl devam ederek gerilediği öğrenildi.Nörolojik muayenesi doğaldı.Yapılan beyin magnetik rezonans (MRI) incelemesinde anlamlı bulgu yok.Rutin elektroensefalografi (EEG) ve noninvaziv video EEG incelemesinde patolojik elektriksel aktivite saptanmadı.Hastaya sıcak su epilepsisi tanısı konarak 750mg/gün levetirasetam tedavisi başlandı.Hastanın takipleri nöbetsiz şekilde devam etmektedir.

Sonuç:
Sıcak su epilepsisi genellikle çocukluk çağında başlar aylar ya da yıllar içerisinde geriler.Ancak 40 yaş sonrası dahi ortaya çıkabilmektedir.Nöbetler genellikle fokal farkındalığın bozulduğu refleks epilepsi türündedir.Nöbetten yoğun haz duyma ve bilinç kaybı öncesinde su dökünmeyi sürdürme isteği hastalarda oluşmaktadır.Banyodaki bu self-indüksiyon ve haz duygusu nedenli hastalar semptomları gizleyebilmektedir.
Bizlerde bu olgumuz ile levetirasetam tedavisi ile nöbetleri kontrol altına alınan banyoda sıcak su ile tetiklenen sıcak su epilepsisi olgumuzu sizler ile paylaşmak istedik.

EP - 613 IMMUN TROMBOSİTOPENİ İLİŞKİLİ SAGGİTAL, TRANSVERS VE SİGMOİD VENÖZ TROMBOZ OLGU SUNUMU, LİTERATÜR TARAMASI VE TEDAVİ YAKLAŞIMI

BİLGESU DEMİROĞLU , YELİZ YERLİKAYA , EMRE AKBAŞ , RUKEN ŞİMŞEKOĞLU , HASAN HÜSEYİN KARADELİ

GÖZTEPE PROF. DR. SÜLEYMAN YALÇIN ŞEHİR HASTANESİ, NÖROLOJİ KLİNİĞİ

Giriş ve Amaç:
Immun trombositopeni (ITP) hastalığı genellikle düşük platalet sayımı nedeniyle mortalite ve morbiditeye neden olabilen kanamalarla ilişkilendirilmektedir. Biz bu olgu sunumunda daha önce tanısı konulmamış ITP'si olan hastada gelişen superior saggital, transvers sinüsler ve sigmoid sinüste venöz tromboz (SVT) olgusunu ayırıcı tanı ve tedavi yönetimini tartışmayı amaçladık.

Olgu:
47 yaşında kadın hasta. İki gündür giderek artan ve dayanılmaz hale gelen baş ağrısına eşlik eden son birkaç saattir gelişen şuur bulanıklığı şikayetiyle acilde görüldü. Hastanın şikayetinin başlangıcında evde olduğu hafif baş ağrısı şeklinde olduğu iki gün içerisinde tedrici şekilde ağrı şiddetinin attığı, sürekli devam ettiği, pozisyonla değişmediği, bulantının eşlik ettiği, başın her yerinde olduğu zonklayıcı karakterde olduğu öğrenildi. Nörolojik muayenede; bilinç uykuya meyilliydi, sözel uyaranla göz açıyor koopere oluyordu. Oryantasyonu tamdı. Pupiller izokorikti, ışık refleksi alınıyordu, göz dibinde bilateral grade 2 papil ödem mevcuttu. Kas gücü sağ üst 1/5 alt 3/5'di. Taban cildi refleksi sağda ekstensördü. Kranyal BT'de her iki frontoparyetal ve oksipital alanda ödemli hemorajik enfarkt alanlarına eşlik eden delta sign bulgusu vardı. MR venografisinde superior sagittal, transvers ve sigmoid sinüs trombozu ve venöz enfarkt görüldü. Hastanın trombositi 33 bin sayıldı, periferik yaymayla konfirme edildi. Hematoloji ile görüşülerek ITP tanısıyla deksametazon ve Enoksaparin 6000ü başlandı. Hastanın trombosit değerleri 60bin üzerine çıkınca Enoksaparin tedavisi 2x1'e çıkıldı.

Tartışma ve Sonuç:
ITP ve SVT beraberliği nadiren bildirilmektedir. Trombositopeniyle ilişkilendirilen SVT vakalarının öncesinde aşılama veya viral enfeksiyon bildirilmektedir. Bizim hastamız viral enfeksiyon geçirmemişti, yakın zamanda aşılanması yoktu. Romatolojik anamnezi negatifti ama romatoloji takiplerinde Anti-Dfs 70 pozitif izlendi, Antinükleer antikor titresi 1+ 1/100-1/320 homojen (AC-1) patternde izlendi, Anti-sm pozitif görüldü. Lupus ön tanısıyla takibe alındı.

EP - 614 NADİR BİR GEN MUTASYONU TANIMLANAN BİR DİSTROFİK MYOPATİ OLGUSU

GÜL MELİSA BOZDOĞAN YILMAZ [1], HALİT FİDANCI [2], ELİF BANU SÖKER [1], HALİL CAN ALAYDIN [2], MERVE YOLDAŞ ÇELİK [3]

[1] ADANA ŞEHİR EĞİTİM VE ARAŞTIRMA HASTANESİ, NÖROLOJİ
[2] ADANA ŞEHİR EĞİTİM VE ARAŞTIRMA HASTANESİ, KLİNİK NÖROFİZYOLOJİ
[3] ADANA ŞEHİR EĞİTİM VE ARAŞTIRMA HASTANESİ, ÇOCUK METABOLİZMA HASTALIKLARI

Giriş:
Emery-Dreifuss kas distrofisi(EDMD), nadir görülen; skapula-humero-peroneal kaslarda atrofi ve güçsüzlük, eklem kontraktürleri ve kardiyomyopati ile prezente olan, yaşamı tehdit eden kardiyak komplikasyonları nedeniyle tanı konulması önemli bir hastalıktır. Nükleer zarın proteinini kodlayan genlerin yapısal ya da fonksiyonel bozuklukları ile ilgilidir. En sık görülen EDMD1 ve 2 alt tipleriyken sunmakta olduğumuz olgu nadir görülen SYNE2 gen mutasyonuyla ilişkili olan EDMD5 formudur.

Olgu:
49 yaşında erkek hasta, çocukluğundan beri koşmakta ve çömelip kalkmakta zorluk yaşadığını belirterek nöroloji polikliniğine başvurdu. Bilinen kronik hastalık, ilaç kullanım öyküsü olmayan hastanın anne-babası akrabaydı. Muayenede alt ekstremitelerde proksimal güçsüzlük ve sol tarafta kanat scapula mevcuttu. Kan tetkiklerinde serum alanin aminotransferaz, aspartat aminotransferaz, kreatin kinaz değerleri 45U/L, 68U/L, 346U/L idi. Hastanın iğne elektromiyografisinde sol biceps brachii ve deltoid kaslarında küçük amplitüdlü, kısa süreli motor ünite aksiyon potansiyelleri izlendi. Sağ biceps brachii kas biyopsisinde atrofik lifler izlendi. SYNE2 gen mutasyonu tespit edildi. Aile taramasında SYNE2 gen mutasyonu babada pozitif saptandı. Hastanın poliklinik başvurusundan 1 ay önce yaygın vücut ağrısı, güçsüzlük ve nefes darlığı ile hastaneye yatırıldığı öğrenildi. Hastanın yatışında çekilen elektrokardiyografi, ekokardiyografi, koroner anjiografi testleri normal sonuçlanmış ve şikayetleri semptomatik tedavi ile 2hafta içerisinde gerilemişti.

Tartışma:
SYNE1 VE SYNE2 genleri sırası ile nesprin-1 ve nespirin-2'yi kodlar. Bunların mutasyonlarına bağlı olarak EDMD4 ve EDMD5 gelişebilir. Literatürde nadir bildirilen bu iki tip için; hayvan modellerinde solunum zayıflığı bildirilmiş olup vakamızda da SYNE1 ve SYNE2'nin motor inervasyon ve solunum üzerindeki etkisinin önemi gösterilebilir. EDMD5'te kalp hastalıkları bildirilmişken olgumuzda kalp hastalığı eşlik etmemektedir. Bu olgu EDMD5'te kalp hastalığı olmaksızın dispne oluşabileceğini göstermektedir.

EP - 615 PARKİNSONİZM İLE PREZENTE OLAN GEÇ BAŞLANGIÇLI PLA2G6 İLİŞKİLİ NÖRODEJENERASYON OLGUSU

TİNA PAK , YEŞİM SÜCÜLLÜ KARADAĞ

ANKARA BİLKENT ŞEHİR HASTANESİ

Amaç:
Fosfolipaz A2 grup VI (PLA2G6) ilişkili nörodejenerasyon (PLAN), PLA2G6 genindeki mutasyonların sonucu olarak demir birikimi ile giden nörodejeneratif hastalıklar (NBIA) grubunda yer alan bir dizi hastalık grubunu içerir. PLA2G6 mutasyonuna sekonder Infantil nöroaksonal distrofi, atipik nöroaksonal distrofi, erişkin başlangıçlı distoni-parkinsonizm ve otozomal resesif erken başlangıçlı parkinsonizm olarak 4 klinik prezentasyonu tanımlanmıştır. Bu olgumuzda parkinsonizmin nadir sebeplerinden PLAN'ın risk faktörleri ve klinik bulgular ile ayrıcı tanıda akla gelinmesini sağlamaktır.

Materyal ve metod:
24 yaşında, gelişim basamaklarını normal olarak tamamlamış, lise mezunu, garson olarak çalışan erkek hasta; polikliniğe 3 yıl önce başlayan ve gitgide artan yürümede güçlük, kollar titreme, işlerini yapmakta zorlanma şikayetleriyle başvurdu. Dürtü kontrol bozukluğu ve sinirlilik şikayetleri mevcuttu. Ebeveynleri hala-dayı çocuklarıydı. 11 yaşındaki erkek kardeşinde zeka geriliği; 22 yaşındaki erkek kardeşinde maküla dejenerasyonu öyküleri mevcuttu.

Bulgular:
Bilateral üst ve alt ekstremitelerde bradikinezi, bilateral istirahat ve postüral tremoru ve özellikle sağ üst ekstremitede belirgin bilateral dişli çark rijiditesi mevcuttu. Yürüyüş küçük adımlıydı. Derin tendon refleksleri global canlı ve bilateral disdiadokinezi mevcuttu. Wilson Hastalığı ve nöroakantositoz gibi sekonder parkinsonizm sebepleri anamnez ve tetkikler ile ekarte edildi. Çekilen kraniyal MRI'da T2-Flair seknaslarında bilateral globus pallidi ve substantia nigrada demir birikimine sekonder hipointesiteler izlendi.
Hastanın kliniği ve MRI görüntüsü üzerine NBIA grubu hastalıklar düşünülmüş olup hasta için WES analizi çalışıldı. PLAN lehine c.1894C>T (p.Arg632Trp) taşıyan bileşik bir homozigot olduğunu gösterildi. Hastanın kardeşlerinde de PLAN lehine PLA2G6 homozigot mutasyonu saptandı.

Sonuç:
Erken başlangıçlı parkinsonizm olgularında, özellikle aile öyküsünde risk faktörleri olan hastalar için nadir bir neden olan NBIA grubu hastalıklar akılda bulundurulmalıdır ve bu hastalıkların farklı fenotipleri olabileceği unutulmamalıdır.

Referanslar:
1. Guo Y, Tang B and Guo J (2018) PLA2G6-Associated Neurodegeneration (PLAN): Review of Clinical Phenotypes and Genotypes. Front. Neurol. 9:1100. doi: 10.3389/fneur.2018.01100
2. Jia, F.; Fellner, A.; Kumar, K.R. Monogenic Parkinson'Sb Disease: Genotype, Phenotype, Pathophysiology, and Genetic Testing. Genes 2022, 13, 471. https:// doi.org/10.3390/genes13030471

EP - 616 MENENJİT SONRASI REVERSİBL SEREBRAL VAZOKONSTRİKSİYON SENDROMU

ONUR UTKU ATALAR , E. DİLARA AKSOY , VİLDAN ALTUNAYOĞLU ÇAKMAK

KARADENİZ TEKNİK ÜNİVERSİTESİ TIP FAKÜLTESİ NÖROLOJİ ANABİLİM DALI

Giriş:
Reversibl serebral vazokonstriksiyon sendromu (RCVS), genellikle gök gürültüsü tipinde şiddetli baş ağrıları ve intrakranial arterlerin geri dönüşümlü vazospazmıyla karakterize klinik ve radyolojik bir sendromdur. Patogenezi iyi anlaşılamamış olsa da, gebelik, migren, vazokonstriktif ilaç, nöroşirürjik prosedürler, hiperkalsemi, ruptüre olmamış sakküler anevrizmalar, servikal arter diseksiyonu, serebral venöz tromboz dahil olmak üzere çeşitli durumlarla ilişkilendirilmiştir.

Olgu:
53 yaşında erkek hasta ateş, bilinç bulanıklığı, şiddetli baş ağrısı şikayetiyle acil servise başvurmuş. Beyin BT ve MR görüntülemeleri normal olarak değerlendirilmiş. Laboratuvar bulgularında serum lökosit 14×10^3/µl ve CRP 300 mg/L saptanmış. BOS bulgularında, PNL hakimiyeti, 674 mg/dL protein ve <10 mg/dL glikoz saptanmış. Bakteriyel menenjit tanısı ile antibiyoterapi almış. BOS kültürlerinde S.pnömoni üremiş. Hasta 21 gün sonra taburcu olmuş ve 2 gün sonra tekrar ateş ve baş ağrısı şikayetiyle acil servise başvurmuş. Belinde zona döküntüleri olduğu görülen hastaya tekrar LP yapılamamış. Seftriakson, asiklovir, ampisilin tedavisi başlanmış. Bir gün sonra sol kolda ani kuvvet kaybı gelişmesi üzerine alınan Beyin MR görüntülemelerinde solda capsula internada akut difüzyon kısıtlaması izlenmiş. Sonrasında 2-3 günde bir yaklaşık 2-3 saat süren sol kolda kuvvet kaybında artma şeklinde geçici iskemik ataklar geçirmesi üzerine tarafımıza sevk edildi. Dijital substraksiyon anjiografisinde bilateral ICA supraklinoid segmentler ve Willis poligonundan itibaren tüm intrakranial arterial sistemde kalibrasyon kaybı saptandı ve ön planda RCVS düşünüldü. 2 ay sonra beyin mr anjiografilerinde vasokonstrüksiyon izlenmedi.

Sonuç:
Menenjit sırasında BOStaki inflamatuar değişiklikler RCVS patofizyolojisinde rol oynadığından şüphelenen endotel disfonksiyonunun tetikleyicisi olabilir, serebral arterlerin geri dönüşümlü vazokonstriksiyonunu tetikleyebilir. Menenjit hastalarında, gök gürültüsü baş ağrısı ve eşlik eden nörolojik defisit varlığı, RCVSyi düşündürmeli, serebrovasküler görüntülemeyi gerektirmektedir.

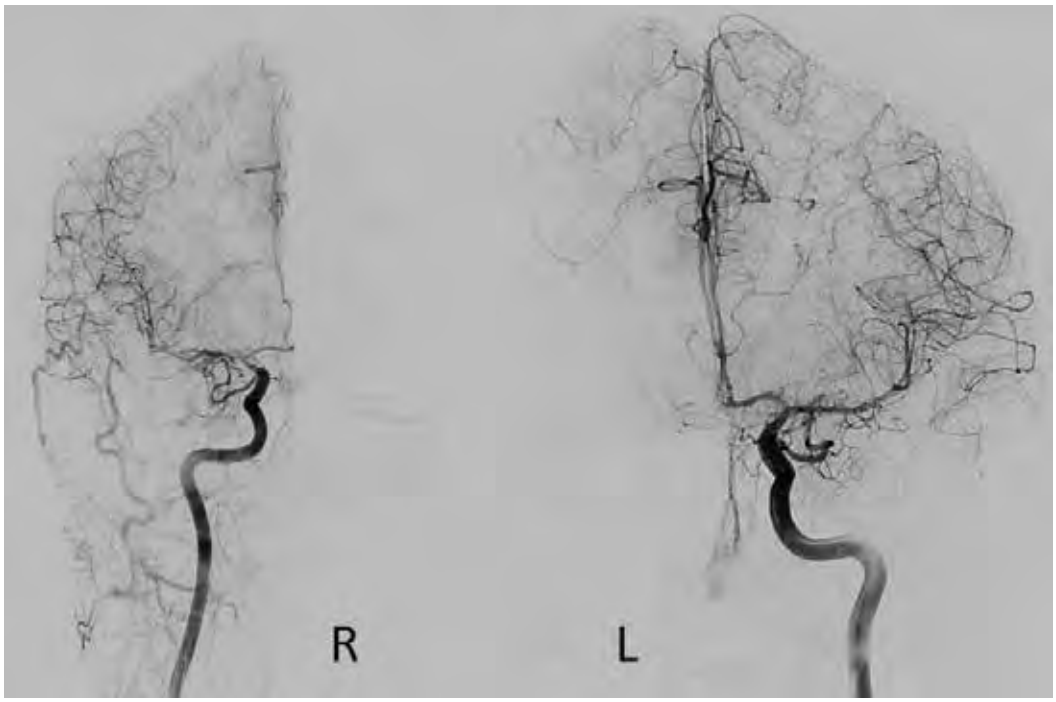

EP - 617 EPİLEPSİ HASTALARININ BESLENME VE FİZİKSEL AKTİVİTE ÖZELLİKLERİ

ÖZLEM AKDOĞAN [1], CANDAN GÜRSES [2], ALENE SAR [1], BETÜL TEKİN [3], HAYRUNİSA DİLEK ATAKLI [3]

[1] SAĞLIK BİLİMLERİ ÜNİVERSİTESİ İSTANBUL EĞİTİM VE ARAŞTIRMA HASTANESİ NÖROLOJİ KLİNİĞİ
[2] KOÇ ÜNİVERSİTESİ TIP FAKÜLTESİ NÖROLOJİ ANABİLİM DALI
[3] SAĞLIK BİLİMLERİ ÜNİVERSİTESİ BAKIRKÖY RUH SAĞLIĞI VE SİNİR HASTALIKLARI HASTANESİ NÖROLOJİ KLİNİĞİ

Amaç:
Fiziksel aktivite yetersizliği ve beslenme bozuklukları çeşitli kronik hastalıklara sebep olarak yaşam kalitesini olumsuz etkiler. Çalışmamızda epilepsi hastalarının beslenme ve egzersiz alışkanlıklarını değerlendirmeyi amaçladık.

Gereç ve Yöntem:
Çalışmaya 249 epilepsi hastası ve 246 kontrol dahil edildi. Tüm katılımcıların demografik özellikleri kaydedildi. Üç faktörlü beslenme anketi (ÜFBA), gece yeme anketi (GYA), Uluslararası Fiziksel Aktivite Anketi (UFAA)- kısa formu, Beck depresyon anketi (BDA), Beck anksiyete anketi (BAA) uygulandı. İstatistiksel analizler SPSS versiyon 26 yazılımı kullanılarak yapıldı.

Bulgular:
Hasta grubunda yaş 32,0 (IQR: 25-42) yıl , beden kitle indeksi (BKİ) 24,8 (IQR: 21,0-28,2) iken kontrol grubunda yaş 31,0 (23,7-41,0) yıl, BKİ 24,5 (IQR:21,9- 27,4) saptanmış olup gruplar arasında istatistiksel fark saptanmadı. ÜFBA'de kontrolsüz yemek yeme, duygusal olarak yemek yeme , yemeyi bilinçli bir şekilde kısıtlama, açlığa duyarlılık değerlendirilmekte olup elde edilen sonuçlar gruplar arasında farklılık göstermedi. GYA toplam puanları açısından gruplar arasında istatistiksel anlamlılık saptanmadı. UFAA-kısa formu toplam puanları hasta grubunda 3744.0 (IQR:1519,5-7113,0), kontrol grubunda 5664,5 (IQR:2749,5- 8250,7) olup gruplar arasındaki fark istatistiksel olarak anlamlıydı (p=0,00). Her iki grupta BDA ve BAA fark saptanmadı. Nöbet sıklığı arttıkça fiziksel aktivite puanı azalmakla birlikte bu ilişki istatistiksel olarak anlamlı bulunmamıştır (p=0583). Nöbet yılı, kullanılan nöbet önleyici ilaç sayısı, son nöbetin görülme süresi ile fiziksel aktivite puanı arasında ilişki saptanmamıştır.

Sonuç:
Epilepsi tedavisinde, medikal tedavinin yanı sıra egzersiz ve beslenme alışkanlıklarının da dikkate alınmasının, hem nöbetlerin kontrolünde hem de ölümcül komorbid durumların önlenmesinde önemli bir rol oynayabileceğini düşünmekteyiz.

EP - 620 AKUT İNME TEDAVİSİNE ULAŞIMDA BARİYERLER; TEDAVİ VEREN HASTANE ÖNCESİ DÖNEMLE İLGİLİ DÖKÜM ÇALIŞMASI

YELDA YILDIZ , EMİNE IŞIL , TUĞBA YURDAKUL , DOĞAN KAYA , ÖZGÜR CANPOLAT , YAKUP KRESPİ

İSTİNYE ÜNİVERSİTESİ SAĞLIK UYGULAMA VEARAŞTIRMA HASTANESİ İNME MERKEZİ

Amaç:
Bu çalışmada, Türkiye'de akut iskemik inme vakalarının hastane öncesi gecikmelerinin nedenlerini tespit etmek ve inme farkındalığını artırmak amacıyla hazırlanan bir anket çalışması yapılmıştır. Ayrıca, tıp fakültesi öğrencilerinin inme yönetimine katılımının farkındalık kazandırma potansiyeli de değerlendirilmiştir.

Yöntem:
Aralık 2023 - Temmuz 2024 tarihleri arasında İstinye Üniversitesi Tıp Fakültesi Hastanesi Acil Servisine başvuran ve inme tanısı ile yatırılan hastalar 289 hastanın hastane öncesi süreçleri incelemek için tıp fakültesi son sınıf öğrencileri tarafından doldurulan bu anketlerle yaş, cinsiyet, yaşadıkları yer, geliş saati, eğitim durumu, mesleki durum, hastalığın tanısı ve tedavi süreçlerine ilişkin bilgi düzeyleri sorgulanmıştır.

Bulgular:
Bu çalışmada, inme hastalarının yaşadıkları yer, sağlık bölgesi, geliş saati, kiminle yaşadıkları, mesleki ve eğitim durumları ile ilgili veriler değerlendirildi. Hastaların yaş ortalaması 67,3 olup, %65'i erkek bireylerden oluşmaktadır. %53ü şehir merkezinde ikamet etmektedir. Hastaların semptomalrın başlangıcından hastaneye varana kadar geçen ortalama süreleri 717 dakika olarak ve medyan değeri 210 dakika olarak bulunmuştur. Mesleki Durum" (r=0.547) arasında güçlü bir ilişki gözlenmiştir. Geliş şikayetleri arasında en yaygın olanı %45 ile peltek konuşma ve %35 ile yüz felcidir. Olgularınn %52.94 (n=159) u 112 acil sağlık hizmetleri tarafından getirilmektedir. Sağlık bölgesi açısından %36'sının şehir merkezinde olduğu, %4ünün başka şehirlerden geldiği görülmektedir. Eğitim durumu dağılımında %40 oranında ilkokul mezunları en yüksek orana sahipken, %60ı emekli olarak bildirilmiştir. Ayrıca hastaların %50'sinin bir kez ya da birden fazla kez tıbbi destek aradığı ve %35'inin önerilen tedaviyi düzenli olarak uyguladığı belirtilmiştir. Sosyal destek açısından, hastaların %40'ının eşiyle birlikte yaşadığı, %30'unun ise çocukları ve eşiyle yaşadığı gözlemlenmiştir. Çalışma hayatı incelendiğinde, %65'i emekli, %20'si halen çalışmakta olup, %10'u işsizdir. Eğitim durumuna göre ise hastaların %40'ının ilkokul mezunu, %25inin lise mezunu olduğu belirlenmiştir. Başvuru sırasında en sık karşılaşılan şikayetler peltek konuşma (%45) ve yüz felci (%35) dir. Hastaneye daha önce benzer şikayetlerle başvuran hastaların %70'inin tanı aldığı ve tanıların %40'ının kalp hastalığına bağlı olduğu belirtilmiştir. Acil servis müdahalesinde %80 oranında ambulans kullanıldığı ve %50'sinin ilk müdahalesinin 112 acil personeli tarafından yapıldığı belirlenmiştir. Yapılan analizde, hastaların 112 acil personeli tarafından uygulanabilecek tedaviler konusunda bilgilendirilme durumu incelenmiştir. 112 acil personelinin uygulanabilecek tedavilerden bahsettiği hastaların %18.34ü bilgilendirilirken, %81.66sı bu konuda bilgilendirilmemiştir. Trombolitik tedavi uygulanabileceği hakkında bilgilendirme oranı ise %13.33 ile oldukça düşük olup, %86.67lik bir kesim bu konuda bilgilendirilmemiştir. Benzer şekilde, trombektomi tedavisi konusunda da hastaların sadece %8.08i bilgilendirilmiş, %91.92si ise bu tedavi seçeneğinden haberdar edilmemiştir.

Tartışma:
Bu sonuçlar, hastaların çoğunluğunun tedavi seçenekleri konusunda yeterince bilgilendirilmediğini ortaya koymaktadır. Hastane öncesi gecikmeleri azaltacak çözüm önerileri arasında toplumsal bilincin artırılması, sağlık çalışanlarının eğitimi ve sistematik iyileştirmeler bulunmaktadır.

Sonuç:
Çalışmamız, hastane öncesi süreçlerin iyileştirilmesi ve toplumda inme farkındalığının artırılması gerektiğini vurgulamaktadır. Tıp fakültesi öğrencilerinin akut inme olgularının yönetimine katılarak kazandıkları farkındalık, bu sürecin önemli bir parçasıdır. Çalışmanın, sağlık sisteminin gelişimine katkı sağlayacak stratejik hedefler oluşturulmasına zemin hazırladığı düşünülmektedir.

EP - 621 MULTİPLE SKLEROZ HASTALARINDA ÜST BİLİŞSEL FONKSİYONLARIN DEĞERLENDİRİLMESİ

BEKİR SAMİ ÖZTÜRK [1], SAMET KURNAZ [2], CAN İNCEMAN [3], FÜSUN MAYDA DOMAÇ [1]

[1] ERENKÖY RUH VE SİNİR HASTALIKLARI EĞİTİM VE ARAŞTIRMA HASTANESİ
[2] TEES ESK AND WEAR VALLEYS NHS FOUNDATİON TRUST
[3] ARDAHAN DEVLET HASTANESİ

Amaç:
Multipl skleroz (MS), merkez sinir sisteminin kronik inflamatuar, demiyelinizan ve nörodejeneratif bir hastalığıdır. Bilişsel işlev bozuklukları multipl sklerozlu hastaların %40-60'ında görülmektedir. Üstbiliş, kişinin kendi bilişsel süreçlerini anlama, kontrol ve manipüle etme bilgisi ve yeteneği olarak tanımlanan dinamik bir nörobilişsel süreçtir. Bu çalışmada, erişkin MS hastalarında üst bilişsel işlev bozukluklarının varlığını araştırmak amaçlanmıştır.

Gereç ve Yöntem:
Kesitsel türde bir vaka kontrol çalışması olan çalışmaya 50 migren hastası ve 50 kontrol olmak üzere toplamda 100 kişi katılmıştır. Çalışmada araştırmacı tarafından hazırlanan sosyodemografik ve klinik veri formu, Üstbiliş Ölçeği-30 (ÜBÖ-30), Bilişsel Dikkat Kilitlenmesi Sendromu Ölçeği (CAS), Beck Depresyon Ölçeği (BDÖ), Beck Anksiyete Ölçeği (BAÖ), Ruhsal Belirti Tarama Testi (SCL 90-R) ölçekleri kullanılmıştır.

Bulgular:
MS hastalarının ÜBÖ-30 toplam puanı ve alt ölçek skorları kontrol grubuna göre istatistiksel olarak anlamlı derecede yüksek bulunmuştur ($p<0.001$). Hasta grubunun CAS-total ölçeği ve CAS-2 alt ölçeği, kontrol grubuna göre istatistiksel olarak anlamlı derecede yüksek bulunmuştur ($p<0.001$). Son atak üzerinden geçen süre ile CAS-1 ve CAS-total skorları arasında istatistiksel olaral anlamlı, orta derecede kuvvetli negatif korelasyon saptanmıştır (korelasyon katsayısı sırasıyla -0,31 ve -0,41). Hastaların EDSS skorları ve ölçek skorları arasında istatistiksel olarak anlamlı bir korelasyon saptanmamıştır.

Sonuç:
MS hastalarının kontrol grubuna göre üstbilişsel yetilerinin istatistiksel olarak anlamlı derecede daha düşük olduğu bulunmuştur. MS hastalarının; endişelenmenin plan yapma ya da problem çözmeye yardımcı olduğuna ve kendi bellek ve dikkat yeteneklerine güveninin daha düşük olduğuna inandığı, olumsuz düşüncelerin kontrol altına alınması ve endişelerinin kontrol edilmesi gerektiğine daha fazla inandığı, düşünceleri ile uğraşısının daha fazla olduğu, tehlikelere daha fazla odaklandığı bulunmuştur.

EP - 622 ANTERİOR TALAMUS ENFARKTINA SEKONDER PEDÜNKÜLER HALLÜSİNOZİS

AYŞE HİLAL DÜZGÜN , SUĞRA ŞİMSEK , ALİ İHSAN YARDIM , AYDAN TOPAL , HASAN DOĞAN , MUSTAFA ONUR YILDIZ , BİLGE PİRİ ÇINAR , ÇETİN KÜRŞAD AKPINAR

SAMSUN ÜNİVERSİTESİ SAMSUN EĞİTİM VE ARAŞTIRMA HASTANESİ,NÖROLOJİ ANADALI

Giriş:
Pedünküler halüsinoz, ilk olarak 1922de Lhermitte tarafından tanımlanan canlı, renkli, tehdit edici olmayan nadir bir görsel halüsinasyon türüdür. Beyin sapı, talamus ve bazal ganglionların vasküler ya da enfeksiyöz patolojilerine bağlı olarak ortaya çıkabilir. Eşlik eden fokal nörolojik bulgunun olmadığı durumlarda tanı kolaylıkla gözden kaçabilir. Polikliniğimize halisünasyon görme şikâyeti ile getirilen ve talamus iskemisi saptanan bir hastayı sunduk.

Olgu:
Psikiyatrik hastalık öyküsü ve demans tanısı olmayan 67 yaşında kadın hasta 4 gün önce başlayan halüsinasyon yakınması ile tarafımıza başvurdu. Halüsinasyonlar canlı, renkli hayvan figürleri içeren görsel özellikteydi ve hasta gerçek olmadığının farkındaydı. Bulguların ortaya çıkışında gece gündüz zaman özelliği yoktu ve işitsel halüsinasyon tariflenmedi. Özgeçmişinde hipertansion ve diabetus mellitus dışında özellik yoktu. Nörolojik bakısı normaldi. Yapılan minimental test 29/30 saptandı. Çekilen Diffüzyon ağırlıklı manyetik rezonans incelemede sağ talamus anteriorunda akut enfarkt ile uyumlu görünüm izlendi. Etiyolojik incelemede bir özellik yoktu. Semptomatik tedavi amacıyla başlanan antipsikotik tedavi yan etkileri nedeniyle kullanılamadı. Semptomlar günlük yaşamını etkilemediği için farklı bir ilaç verilmedi. Kriptojenik inme tanısıyla bir ay süreyle dual antiagregan tedavi başlandı. Poliklinik takiplerinde 15 gün sonra görsel halüsinasyonlar tamamen düzeldi.

Tartışma:
Pedünküler Hallüsinozis sendromunda hastalarda iç görü korunmuştur ve bu durum psikiyatrik tablolardan ayırımında önemli bir bulgu olabilir. Patofizyolojide en sık suçlanan hipotez retiküler aktive edici sistemdeki nörotransmitter dengesindeki bozukluktur. En sık etiyolojik neden beyin sapı ve talamusun vasküler olaylarıdır. Tedavide altta yatan neden düzeltilmeli ve semptomatik tedavi verilmelidir. Akut başlayan görsel halüsinasyon durumlarında iç görüde korunmuşsa, hızlıca beyin görüntülemesi yapılmalı ve pedinküler halüsinozis akla gelmelidir.

EP - 623 AKUT İSKEMİK İNME HASTASINDA AYNI SEANSTA ICA-MCA-ACA MEKANİK TROMBEKTOMİSİ

MUHAMMET AKİF ÇEVİK , ALPEREN KAPAMA , GÖKHAN ÖZDEMİR

SELÇUK ÜNİVERSİTESİ TIP FAKÜLTESİ NÖROLOJİ ANABİLİM DALI

Olgu:
Burada akut iskemik inme nedeniyle mekanik trombektomiye alınıp aynı seansta internal serebral arter (ICA) – middle serebral arter (MCA) ve anterior serebral arter (ACA) müdahalesi gerçekleştirilen bir olgu sunulmaktadır.

67 yaşında bilinen aterosklerotik kalp hastalığı, hipertansiyon tanılı, klopidogrel 75 mg 1x1, ramipril 5 mg 1x1 kullanımı olan kadın hasta acil servise 5 saat önce başlayan sol taraflı güçsüzlük ve konuşma bozukluğu ile başvurdu. Nöroloji konsültasyonunda hasta değerlendirildi. Nörolojik muayenesinde patolojik olarak konuşmada peltekleşme, sol nazolabial olukta silinme, sol üst ve alt ekstremitelerde MRC'ye göre 2/5 kas güçsüzlüğü ile solda ekstansör taban derisi yanıtı saptandı. Beyin BT tetkikinde kanama görülmedi. Difüzyon MRG tetkikinde sağ MCA ve sağ ACA sulama alanlarında akut difüzyon kısıtlanması görüldü. Beyin ve karotis BT anjiografi tetkikinde sağ ICA tepe oklüzyonu saptandı. Hasta ivedilikle mekanik trombektomi maksadıyla anjio ünitesine alındı. Aortografide tip 1 aorta olduğu görüldü. Sağ ICA tepe oklüzyonu izlendi (şekil 1'e bakınız). 6-50 aperio ile trombektomi yapıldı. ICA ve MCA açıldı (şekil 2'ye bakınız). ACA A2 segmentinde distal emboli izlendi (şekil 3'e bakınız). 4,5-50 ile ACA ya trombektomi yapılıp pıhtı agregatları çıkarıldı (şekil 4'e bakınız). MCA-M2 segmentinde oklüzif darlık izlendi (şekil 5'e bakınız) ve Neurospeed balon ile reperfüzyon sağlandı (şekil 6'ya bakınız). Hasta nöroloji yoğun bakıma transfer edildi.

Şekil 1: Sağ ICA tepe oklüzyonu izlendi.

Şekil 2: Mekanik trombektomi sonrası ICA ve MCA açıldı.

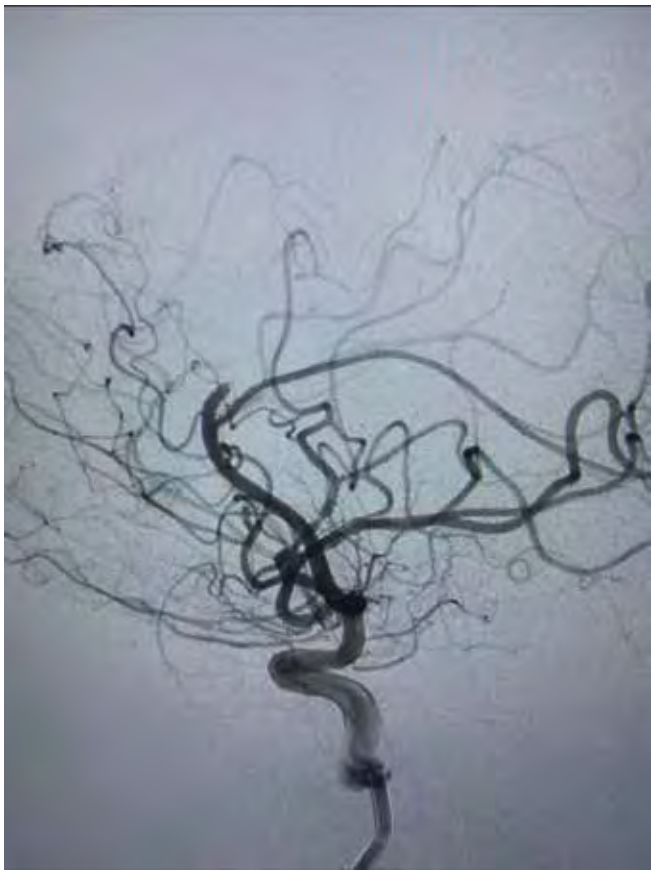

Şekil 3: ACA A2 segmentinde distal emboli izlendi.

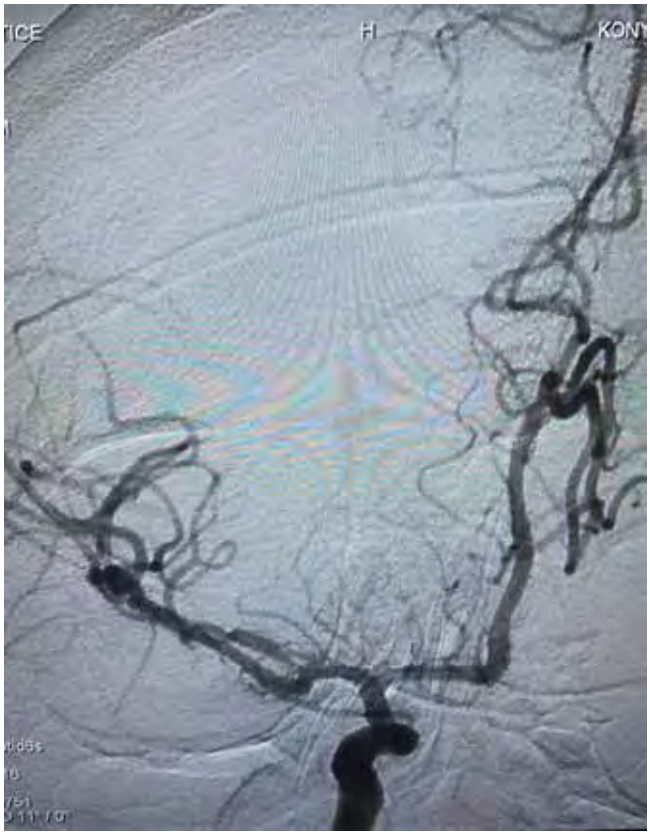

Şekil 4: ACA ya trombektomi yapıldı.

Şekil 5: MCA-M2 segmentinde oklüzif darlık izlendi.

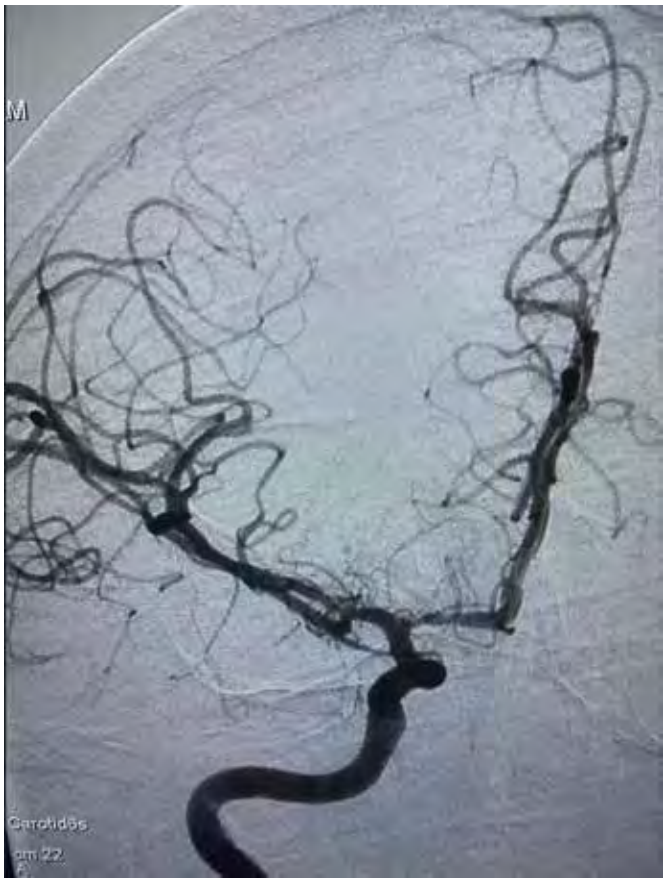

Şekil 6: Neurospeed balon ile MCA M2 segmentinde reperfüzyon sağlandı.

EP - 624 TAKAYASU ARTERİTİNDE BAŞARILI STENTLEME SONRASI HASTALIK İZLEMİ OLGU SERİSİ

DİLCEM ŞİMŞEK , FATMA ŞEYDA ÜSTÜNER GÖLGE , İPEK MİDİ , FATMA ALİBAZ , YUNUS EMRE GÜREL , MUSTAFA KÜRŞAT TİGEN

MARMARA ÜNİVERSİTESİ TIP FAKÜLTESİ

Amaç:
Takayasu arteriti, orta ve büyük damarları etkileyen, sıklıkla aort ve majör dallarını tutan, genç kadınlarda yaygın kronik vaskülittir. Hastalığın patogenezinde damar yapısında mononükleer infiltrasyon ve granülomatöz inflamasyon gözlemlenmektedir; arter duvarında kalınlaşma, daralma, tıkanma ve anevrizmayla sonuçlanabilmektedir. Bu mekanizmalar, hastalığın kronik ve tekrarlayıcı karakterini oluşturmaktadır. Bu çalışma, hastalığın tedavisinde girişimsel işlemlerin önemini vurgulamaktadır.

Metot:
Çalışmamızda, hastanemizde Takayasu arteriti tanılı üç hasta incelenmiştir. Hastaların damar darlıkları diagnostik anjiyografi ile gösterildikten sonra immünsupresif tedavi altında damar darlığının artması üzerine karotis stentlemesi uygulanmıştır.

Olgular:
36 yaşındaki kadın hasta, baş dönmesi şikayeti ile Takayasu tanısı alıp immün tedavi altında darlığın ilerlemesi üzerine uzun segment sağ-common-karotis arter stentlemesi yapılmıştır.
24 yaşındaki kadın hasta, sol taraflı iskemik serebrovasküler olay sonrası Takayasu arteriti tanısı almış olup yapılan görüntülemelerinde sol-internal-karotisinde total oklüzyon, sağ-internal-karotisinde %95 darlık saptanarak sağ-karotis stentlemesi yapılmıştır.

30 yaşındaki kadın hasta; kolda ağrı ve nabızsızlık üzerine tanı konulmuştur. Görüntülemesinde sağ-karotis arterde uzun segment ileri derece darlık saptanması üzerine stentleme yapılmıştır.
Her üç hastanın da stentleme işlemi komplikasyonsuz gerçekleşmiş olup hastalar güncel olarak semptomsuz takip edilmektedir.

Sonuç:
Son kılavuzlar, Takayasu arteriti ile ilişkili vasküler lezyonların semptomlarını azaltmak için girişimsel işlem önermektedir. Olgu serimizde, karotis stentlemesi yapılan hastaların takibi incelenmiştir. Güncel çalışmalara göre, medikal tedaviye yanıtsız ilerleyici vasküler stenoz durumlarında immünsupresan tedavi altında yapılan perkütan girişimlerin serebrovasküler olay riskini azalttığı düşünülmektedir. Restenoz riski nedeniyle geçmişte perkütan girişimlerden kaçınılsa da, stentleme sonrası tekrarlı girişimlerde başarı oranının arttığı belirtilmektedir. Nöroloji, kardiyoloji ve romatolojiyi içeren multidisipliner yaklaşımla tatmin edici sonuçlar alınabilmektedir.

Referanslar:
Brad Trinidad, Takayasu Arteritis, 2023
J.George, Outcomes of Percutaneous Intervention in Patients with Takayasu Arteritis, 2023
N.Dhaun, Percutaneous Intervention in Takayasu Arteritis, 2023
J.Custin, Surgical intervention and its role in Takayasu arteritis, 2018
P.Harold, Takayasu Disease and Stroke, 2020
K. Maksimowicz, Limitations of therapy and a guarded prognosis in an American cohort of Takayasu arteritis patients, 2007

EP - 625 FOVİLLE SENDROMU İLE PREZENTE MULTİPLE SKLEROZ OLGUSU

AYŞE HİLAL DÜZGÜN , SUĞRA ŞİMSEK , ALİ İHSAN YARDIM , HASAN DOĞAN , MUSTAFA ONUR YILDIZ , BİLGE PİRİ ÇINAR , ÇETİN KÜRŞAD AKPINAR

SAMSUN ÜNİVERSİTESİ SAMSUN EĞİTİM VE ARAŞTIRMA HASTANESİ,NÖROLOJİ ANADALI

Giriş:
Foville sendromu nadir bir inferior medial pons sendromudur. Klasik Foville sendromu klinik olarak ipsilateral abducens felci, ipsilateral fasial paralizi ve kontralateral hemiparezi olarak tanımlanır. Klasik bulgulara eklenebilen yüzde hipoestezi, işitme kaybı, Horner sendromu, ataksi gibi bulgular ile Foville sendromu varyantları da tanımlanmıştır. Etiyoloji genellikle vasküler nedenlere bağlıdır ancak genç hastalarda yer kaplayıcı lezyon, demiyelinizan hastalık gibi diğer etiyolojiler göz önünde tutulmalıdır. Kliniğimize Foville sendromu kliniği ile başvuran ve multiple skleroz (MS) tanısı alan bir olgu sunduk.

Olgu:
Daha önce bilinen bir hastalığı olmayan 24 yaşında kadın hasta, 10 gündür olan bulantı, baş dönmesi şikayetleri ile acil servise başvurmuş. Soygeçmişinde dayısında MS tanısı dışında özellik yoktu. Yapılan nörolojik muayenede; sağ gözde dışa bakış kısıtlılığı, sağ santral fasiyal paralizi, sol üst ve alt ekstremite kas gücü 4/5, bilateral hoffman ve dismetri saptandı. Çekilen beyin Magnetik rezonans görüntülemede subkortikal, jukstakortikal ve infratentoryel MS'düşündürecek T2 hiperintens tipik lezyonlar görülmesi ve oligoklonal bant Tip 2 pozitifliği ile MS ön tanısıyla pulse steroid (1 gr/gün) başlandı. Pulse tedavisi ile kliniğinde düzelme başlayan hastanın 3.ayında yapılan nörolojik muayenesi normaldi. Dimetil fumarat tedavisi altında yeni bir atak gözlenmedi.

Tartışma:
Foville sendromu, ilk kez Achille Louis Foville tarafından 1858 yılında tanımlanmıştır. İnferior dorsomedial pons etkilenmelerinde 6. Kranial sinir nükleusu, 7. Kranial sinir ve korkitospinal lifler etkilenmesi beraber olabilir. Foville sendromu çoğunlukla pons enfarktı sonucu ortaya çıkar. Etiyolojide hemoraji, granülom ve pontin tümörler de bildirilmiştir. Foville sendromu tanısı almış genç hastada subkortikal, periventriküler, jukstakortikal T2 hiperintens lezyonlar saptanırsa akla MS gelmelidir.

EP - 626 ROSS SENDROMU-OLGU SUNUMU VE LİTERATÜR DERLEMESİ

ANIL CEM GÜL , BEDİRHAN GEZER , SEVİM ERDEM ÖZDAMAR , FATMA GÖKÇEM YILDIZ , İLKSEN ÇOLPAK , ERSİN TAN

HACETTEPE ÜNİVERSİTESİ HASTANESİ NÖROLOJİ ANABİLİM DALI

Amaç:
Nadir görülen Ross Sendromunu tanıtmak

Metot:
Kırk üç yaşında kadın hasta sol el 2. ve 3. parmak güçsüzlüğü nedeniyle tarafımıza başvurdu. İki buçuk sene önce boyunda başlayıp tüm kola yayılan 1 hafta süren acıma olarak tariflenen ağrısı nedeniyle kardiyoloji, FTR, anestezi, ortopedi bölümlerine başvurmuş. Sol omzuna eklem içi steroid enjeksiyonu yapılmış, fayda görmemiş. Aynı şikayetle tarafmıza başvuran hastanın muayenesinde bilateral ışık refleksi alınmazken akomodasyon refleksi intakt tespit edildi. Göz hareketlerinde kısıtlılık görülmedi. Sol el 2. parmak abdüksiyonu ve adduksiyonu 3/5 diğer parmaklarda 5-/5 olarak bulundu, DTR'leri yaygın olarak alınamadı. Patolojik refleks tespit edilmedi.

Adie pupili saptanması üzerine otonom bulgular için sorgulanan hastanın terlememe şikayeti olması üzerine iyodin-nişasta testi yapıldı. Totale yakın anhidroz tespit edildi. Böylece Adie pupil, arefleksi ve anhidröz triadı ile Ross Sendromu tanısı konuldu.

Hastanın EMG'sinde duyusal hâkim motor liflerin de etkilendiği polinöropatinin yanı sıra solda brakial pleksus tutulumu ile uyumluydu. HRV'de hafif sempatovagal disfonksiyon, sempatik cilt yanıtı üst ekstremitede elde edilemezken, alt ekstremitede normaldi. Servikal spinal görüntüleme, sol dirsek ve sol kol MR nörografi normaldi. Romatolojik tetkikleri sonrasında romatolojik hastalıklar dışlandı.

Hastanın brakial pleksus tutulumunun dalgalı klinik seyir (güçsüzlük, morarma, derin tendon reflekslerinde değişim) göstermesi immünolojik alt yapıda bir patolojisinin olabileceğini düşündürdü. Oral metilprednizolon başlandı. Hasta elinde hafif derecede subjektif güçlenme tarifledi.

Tartışma: Ross sendromu, segmental anhidroz, Holmes-Adie pupil ve arefleksi ile karakterize nadir bir otonomik hastalıktır. Etiyolojisi tam olarak anlaşılamamış olup, seyri genelde benigndir. Tedavisi semptomatiktir. Hastada hem Ross sendromu hem de brakial pleksopati immün kökenli patolojiler nedeniyle meydana gelmiş olabilir. Literatür verileri posterde veya sunumda bildirilecektir.

EP - 627 İDİYOPATİK PARKİNSON HASTALARININ KRANİYAL GÖRÜNTÜLEMELERİNDE EVANS İNDEKS İNCELEMESİ

TUĞÇE ALAGÖZ , BANU ÖZEN BARUT

SBU KARTAL DR.LÜTFİ KIRDAR ŞEHİR HASTANESİ

Amaç:
Evans indeksi, aksiyal Beyin tomografisi (BT) ve Manyetik rezonans (MR) görüntülerinde kullanılan lateral ventriküllerin frontal hornlarının maksimum genişliğinin, aynı seviyedeki kafatasının maksimum iç çapına oranıdır. Evans indeksi, Normal Basınçlı Hidrosefali (NBH) tanısında önemli radyolojik bulgulardan biridir. Parkinsonizm NBH hastalarında daha çok alt ekstremiteyi etkileyen bir bulgu olmakla birlikte zaman zaman üst ekstremiteyi de etkileyebilmektedir ve bu iki hastalık karışabilmektedir.Bu çalışmanın amacı idiyopatik Parkinson hastalarının kraniyal görüntülemelerinde Evans indeks yüksekliği oranının tespit edilmesidir.

Gereç ve Yöntem:
Hastanemiz polikliniklerinde 2023-2024 yılları arasında Parkinson sendromu ile takip edilen 966 hasta retrospektif olarak taranmıştır. Sekonder parkisonizm tanısı alan hastalar çalışmaya dahil edilememiştir. Hastaların BT ve MR görüntülerinin aksiyal kesitleri incelenmiştir. Evans indeksi 0,3'ten yüksek olan hastaların yaş, cinsiyet gibi demografik özellikleri incelenmiştir.

Bulgular:
Evans indeksi 0,3'ten yüksek olan İdiyopatik Parkison hasta sayısı 38 hasta olarak saptanmıştır. Yaş aralığı 47-87 yaş (ort 69,73) olarak saptanmıştır. Cinsiyet dağılımına bakıldığında bu olguların 10 Kadın (%26,31), 28 Erkek (%73,68) şeklinde olduğu görülmüştür.

Sonuç:
Parkison hastalığında özellikle alt ekstremite başlangıçlı ve tremor dominant olmayan hasta grubunda ayırıcı tanıda NBH hastalığı da bulunmaktadır. NBH hasta grubunda Evans indeks yüksekliği ile hastaların yürüme hızı arasında ilişki olduğu düşünülmektedir. Benzer mekanizmalar ile Evans indeksinin Parkinson hasta grubunda da incelenmesinin önemli olabileceği düşünülerek bu çalışma kurgulanmıştır. Evans indeks yüksekliği ile Parkinson hastalığının klinik bulguları arasında ilişki olup olmadığı daha detaylı olarak incelenmelidir.

EP - 628 EPİLEPSİ HASTALARINDA UYKU VE RÜYA TEMALARI ÖZELLİKLERİ

ÖZLEM AKDOĞAN [1], CANDAN GÜRSES [2], BETÜL TEKİN [3]

[1] SAĞLIK BİLİMLERİ ÜNİVERSİTESİ İSTANBUL EĞİTİM VE ARAŞTIRMA HASTANESİ NÖROLOJİ KLİNİĞİ
[2] KOÇ ÜNİVERSİTESİ TIP FAKÜLTESİ NÖROLOJİ ANABİLİM DALI
[3] SAĞLIK BİLİMLERİ ÜNİVERSİTESİ BAKIRKÖY RUH SAĞLIĞI VE SİNİR HASTALIKLARI HASTANESİ NÖROLOJİ KLİNİĞİ

Amaç:
Uyku bozukluklarının fiziksel ve bilişsel fonksiyon bozukluğuna neden olduğu bilinmektedir. Epilepsi hastaşarında nöbetleri kötüleştirebileceği gibi, nöbetler de uyku bozukluklarına sebep olabilir. Uyku bozukluklarının tedavi edilmesi nöbetlerin kontrolünde oldukça önemlidir. Hızlı göz hareketleri (REM) dönemi uyku yapısı için oldukça önemlidir. Epilepsi hastalarında uykunun bu döneminde görülen rüyaların içeriğine yönelik yapılan çalışmalar sınırlıdır. Çalışmamızda, epilepsi hastalarının uyku kalitesini ve olası uyku bozukluklarını değerlendirmeyi, uykunun nörolojik açıdan önemli bir evresi olan REM döneminde görülen rüya içerikleri hakkında bilgi sağlayarak, bu rüyaların epileptik süreçle ilişkili olup olmadığını incelemeyi amaçladık.

Gereç ve Yöntem:
Çalışmamıza 149 hasta, 150 kontrol alındı. Katılımcıların demografik özellikleri kaydedilerek,Beck depresyon anketi (BDA), Beck anksiyete anketi (BAA), Epworth uykululuk ölçeği (EUÖ), Uyku hijyen anketi (UHA), uykusuzluk şiddeti (UŞİ) indeksi, Berlin anketi (BA), Pitsburg uyku kalitesi indeksi (PUKi) ve Rüya temaları ölçeği (RTÖ) kullanıldı. İstatistiksel analizler SPSS 26 programında yapıldı.

Bulgular:
Hastalarda yaş 28,5 (IQR:22,0-39,0), kontrollerde 28,0 (IQR: 23,0-36,0) olup istatistiksel farklılık saptanmadı. EUÖ, UHA, UŞİ ve PUKİ değerleri açısından her iki grupta istatistiksel farklılık saptanmadı. RTÖ alt grupları olan negatif temalar, kaygı temaları, korku temaları, yaşantıların etkisi ve engellenme temaları değerlendirildiğinde hasta ve kontrol grubu arasında istatistiksel olarak anlamlı bir fark bulunmadı ($p > 0,05$).

Sonuç:
Epilepsi hastalarının klinik takiplerinde uyku bozuklukları açısıdan değerlendirilmesi oldukça önemlidir. Nöbetlerin hastalar üzerinde sadece fiziksel değil psikolojik etkileri de olduğundan, rüya içeriklerinin değerlendirilmesi hastalığın psikolojik etkileri açısından önemli bilgiler sağlayabilir.

EP - 629 MEKANİK TROMBEKTOMİ UYGULANAN HASTALARDA KÖTÜ SONLANIMA NEDEN OLAN RİSK FAKTÖRLERİNİN BELİRLENMESİ

FERGANE MEMMEDOVA [1], ELİF DOĞA ULUGÖL [2], ZEHRA UYSAL KOCABAŞ [2], ÖZLEM AYKAÇ [2], ATİLLA ÖZCAN ÖZDEMİR [2]

[1] BAŞAKŞEHİR ÇAM VE SAKURA ŞEHİR HASTANESİ NÖROLOJİ ANABİLİM DALI
[2] ESKİŞEHİR OSMANGAZİ ÜNİVERSİTESİ TIP FAKÜLTESİ NÖROLOJİ ANABİLİM DALI

Amaç:
Akut iskemik inme hastalarında başarılı revaskülarizasyon iyi sonlanımın güçlü bir öngörücüsüdür. Ancak, bazı hastalarda başarılı
trombektomiye rağmen kötü sonlanım görülebilmektedir. Bu çalışmada kötü sonlanımda rol oynayabilecek faktörleri belirlemeyi amaçladık.

Gereç ve Yöntem:
Eskişehir Osmangazi Üniversitesi Tıp Fakültesi İnme Merkezine 2019-2022 tarihleri arasında başvuran inme hastalarının verileri retrospektif olarak incelendi. Toplam 349 hasta çalışmaya dahil edildi. Hastaların demografik özellikleri, komorbiditeleri, kullandığı ilaçlar, acile geliş NIHSS skorları, IV-tPA kullanımı, zamansal parametreleri, geliş ASPECT skorları, oklüzyonunun lokalizasyonu, kollateral durumu
kaydedildi. Trombektomide işlem süreleri, toplam işlem sayısı, rekanalizasyon düzeyi (mTICI) ve trombektomi sonrası intrakranial kanama varlığı incelendi. Hastaların taburculuk ve 3. ay mRS sonuçları değerlendirildi. Üçüncü ay mRS 3-6 arasında olanlar kötü sonlanım olarak kabul edildi ve etki eden risk faktörleri Lojistik Regresyon Analizi ile incelendi.

Bulgular:
Yaşı ileri, geliş NIHSS yüksek, ASPECT'i düşük, kollaterali kötü, ponksiyon – mikrokatater ve ponksiyon rekanalizasyon süresi daha uzun olanlarda, hipertansiyon-diabetes mellitus -atriyal fibrilasyon varlığında, arka sistem inmelerinde, first pass rekanalize olmayanlarda, işlem sayısı 3 ve üzeri olanlarda, kalıcı intrakraniyal stentleme yapılanlarda, kontrol tomografide kanaması olanlarda ve işlem sırasında diseksiyon olanlarda kötü sonlanımın daha fazla olduğu görüldü. Bulgular tabloda özetlenmiştir.

Tablo 1: Mekanik trombektomi sonrası kötü klinik sonlanıma etki eden risk faktörlerinin lojistik regresyon ile incelenmesi

	Sonuç		Univariate	
	İyi sonlanımın	Kötü sonlanım	OR (%95 CI)	P
Yaş	61,83 ± 13,18	68,52 ± 11,26	1,046 (1,026 - 1,065)	**<0,001**
Acile geliş NIHSS	15,16 ± 5,27	18,25 ± 5	1,126 (1,076 - 1,178)	**<0,001**
Semptom- iğne zamanı (dk)	133,54 ± 59	128,6 ± 61,22	0,999 (0,993 - 1,005)	0,648
ASPECT Skoru	8,99 ± 1,07	8,48 ± 1,55	0,723 (0,602 - 0,869)	**0,001**
Kapı- ponksiyon zamanı (dk)	97,16 ± 52,62	105,05 ± 71,06	1,002 (0,998 - 1,006)	0,256
Femoral ponksiyon- mikrokateter zamanı (dk)	18,63 ± 12,17	22,01 ± 15,83	1,018 (1,001 - 1,035)	**0,034**
Femoral ponksiyon-rekanalizasyon zamanı (dk)	40,75 ± 25,09	55,03 ± 34,7	1,018 (1,008 - 1,027)	**<0,001**
Taburculuk mRS	1,47 ± 1,31	4,99 ± 1,06	5,604 (3,913 - 8,036)	**<0,001**
3. ay mRS	0,62 ± 0,77	5,05 ± 1,09	136,424 (19,129 - 972,971)	**<0,001**
Cinsiyet				
Kadın	92 (48,9)	96 (51,1)	Referans	
Erkek	91 (56,5)	70 (43,5)	0,737 (0,483 - 1,125)	0,158
Hipertansiyon				
Hayır	91 (61,1)	58 (38,9)	Referans	
Evet	92 (46)	108 (54)	1,842 (1,197 - 2,834)	**0,005**
Diyabet Mellitus				
Hayır	149 (56,2)	116 (43,8)	Referans	
Evet	34 (40,5)	50 (59,5)	1,889 (1,147 - 3,11)	**0,012**
Atrial fibrilasyon				
Hayır	93 (60,8)	60 (39,2)	Referans	
Evet	88 (46,1)	103 (53,9)	1,814 (1,178 - 2,793)	**0,007**
EVT öncesi IV tPA uygulanımı				
Evet	90 (60,4)	59 (39,6)	Referans	
Hayır	93 (46,5)	107 (53,5)	1,755 (1,142 - 2,698)	**0,010**
Oklüzyon lokalizasyonu				
Ön sistem	174 (55,2)	141 (44,8)	Referans	
Arka sistem	9 (26,5)	25 (73,5)	3,428 (1,55 - 7,58)	**0,002**
Ön sistem kollateral değerlendirme (mTAN skoru)				
İyi	95 (66)	49 (34)	Referans	
Kötü	60 (42,9)	80 (57,1)	2,585 (1,559 - 4,18)	**<0,001**
İşlem sonrası rekanalizasyon skalası (mTICI)				
mTICI2b	29 (38,2)	47 (61,8)	0,468 (0,09 - 2,383)	0,157
mTICI2c	71 (64,5)	39 (35,5)	0,157 (0,031 - 0,792)	**0,025**
mTICI3	76 (75,2)	25 (24,8)	0,094 (0,018 - 0,482)	**0,005**
First pass rekanalizasyon				
Evet	105 (70,9)	43 (29,1)	Referans	
Hayır	78 (39,4)	120 (60,6)	3,757 (2,383 - 5,922)	**<0,001**
İşlem sayısı 3 ve üzerinde olan vakalar				
Hayır	111 (62,4)	67 (37,6)	Referans	
Evet	72 (42,9)	96 (57,1)	2,209 (1,436 - 3,397)	**<0,001**
Kalıcı intrakraniyal stent				
Hayır	180 (54,1)	153 (45,9)	Referans	
Evet	3 (18,8)	13 (81,3)	5,098 (1,426 - 18,222)	**0,012**
EVT sonrası ilk 24 saatte BT de kanama				
Hayır	149 (55,6)	119 (44,4)	Referans	
Evet	34 (42)	47 (58)	1,731 (1,047 - 2,862)	**0,032**
EVT sırasında diseksiyon				
Hayır	178 (54,3)	150 (45,7)	Referans	
Evet	5 (26,3)	14 (73,7)	3,123 (1,17 - 9,138)	**0,024**

Sonuç:
Mekanik trombektomi, akut iskemik inme tedavisinde önemli bir ilerleme sağlamış olmasına rağmen, bazı hastalarda kötü prognoz kaçınılmaz olmaktadır. Erken tanı ve hızlı müdahale, klinik sonuçları iyileştirebilse de, kötü prognostik faktörlerin varlığı, trombektomi sonuçlarını öngörmede belirleyici rol oynamaktadır. Hastaların yönetiminde bu risk faktörlerinin dikkate alınması, tedavi planlamasını bireyselleştirmek ve olası komplikasyonların önlenmesi açısından kritik öneme sahiptir.

EP - 630 PATENT FORAMEN OVALE HASTALARINDA SİGARA KULLANIMIN KLİNİK VE RADYOLOJİK PARAMETRELERLE KORELASYONU

TAYLAN ALTIPARMAK [1], KİRMAN ALDENİZ DOĞAN [1], HALE ZEYNEP BATUR ÇAĞLAYAN [1], ÖZDEN SEÇKİN GÖBÜT [2], SERKAN ÜNLÜ [2], SALİH TOPAL [2], ADNAN ABACI [2], BİJEN NAZLIEL [1]

[1] GAZİ ÜNİVERSİTESİ TIP FAKÜLTESİ, NÖROLOJİ ANADALI
[2] GAZİ ÜNİVERSİTESİ TIP FAKÜLTESİ, KARDİYOLOJİ ANADALI

Amaç:
Sigara kullanımı, tüm kardiyovaskuler olaylarda olduğu gibi, iskemik inme için de önemli bir risk faktörüdür. Sigara, aterosklerozu, endotel disfonskiyonu ve trombosit agregasyonuyla arttırmakta, ayrıca koroner arter hastalıklarının sonucu olarak da kardiyoemboliye meyil yaratmaktadır. Sigara kullanımı, kriptojenik inmelerin önemli bir nedeni olan PFO (patent foramen ovale) altgrubunda çalışılmamıştır. Çalışmamızın amacı, sigara kullanımının, semptomatik ve asemptomatik PFO lu hastalarda klinik ve radyolojik özelliklere etkilerini karşılaştırmaktır.

Gereç ve Yöntem:
Bu retrospektif çalışmaya 60 yaşından genç PFOlu hastalar dahil edildi. İskemik inme veya TIAlı hastaların (semptomatik grup) sigara kullanım öyküleri, kalıcı nörodefisit mevcudiyeti, baş ağrısı varlığı, RoPE(Risk of paradoxical embolism) skoru, iskemik lezyon lokalizasyon ve sayısı (tek/ parçalı), sigara kullanmayanlarla karşılaştırmalı olarak analiz edilmiştir.

Bulgular:
Çalışmaya 42si semptomatik olmak üzere toplam 83 PFOlu hasta dahil edildi. Yaş için IQR 47olup (35-51yaş), 43 hasta kadındır. Semptomatik grupta sigara kullanım oranının asemptomatik gruba oranla daha yüksek olduğu belirlendi ($\chi2$:4,675, p=0.031). Ayrıca, semptomatik PFOlu erkek hastalarda sigara kullanımı daha sık görülmüştür. Radyolojik olarak, sigara kullanımıyla parçalı (birden çok) iskemik lezyon görülme sıklığı artmıştır ($\chi2$:9,976, p=0.007). Semptomatik PFO lu hastalarda inme tekrar riskinin daha yüksek olduğu tespit edilmiştir ($\chi2$:5,007 p=0,025). Ciddi geçişli sağdan sola şantı olan hastalarda sigara kullanımı ve inme tekrarı daha fazla bulunmuştur ($\chi2$: 12,581, p=0.006). Sol atrium çapı, iskemik lezyon yerleşim yeri, baş ağrısı mevcudiyeti, diğer kardiyak ve vasküler görüntüleme özellikleri arasında anlamlı bir ilişki tespit edilememiştir (p>0,05).

Sonuç:
Semptomatik PFO lu hastalarda erkek cinsiyet, ve sigara kullanımı daha sık olup, inme tekrar riski de özellikle sağdan sola ciddi geçişli, sigara kullanan erkek hastalarda daha belirgin bulunmuştur.

EP - 631 SERVİKAL BÖLGEDE İNTERNAL KAROTİS ARTER VE ÇEVRESİNE YÖNELİK YAPILAN OPERASYON SONRASI GÖZLENEN KRANİAL NÖROPATİ İKİ OLGU BİLDİRİMİ

KÜBRA NUR USTABAŞ , ELİF KORKUT , EBRU NUR KARAKÖPRÜLÜ , ALPEREN KOCAOĞULLAR , EDA ÇOBAN , NİLÜFER KALE

SAĞLIK BAKANLIĞI ÜNİVERSİTESİ BAĞCILAR EĞİTİTM VE ARAŞTIRMA HASTANESİ

Giriş:
Servikal bölgede internal karotis artere doğrudan ya da arter çevresinde oluşan patolojilerden ötürü yapılan cerrahi müdahaleler sonrası görülebilen kranial sinir felçleri bu operasyonların olası komplikasyonlardandır ve %10 ile %40 oranında bildirilmiştir. Vagal, hipoglossal, glossofarengeal ve sempatik sinirler en fazla hasarlanan sinirlerdir. Karotis arter ile komşuluğu olan kranial sinirlerden en sık 12. kranial sinir etkilenirken, 9. ve 10. kranial sinirler daha nadir etkilenmektedir. Hasar sonrası klinik bulgular, birkaç gün içinde hızla ya da haftalar ve aylar içinde yavaş bir şekilde gelişebilir. Bu sunumda servikal bölgede biri karotis endarterektomisi, diğeri glomus karotikum nedeni ile operasyon geçirmiş ve sonrasında kranial sinir felci gelişen iki olgu tartışılacaktır.

Olgu 1:
75 yaşında kadın hasta, sağ karotis glomus tümörü nedeni ile geçirdiği operasyon sonrası, postoperatif dönemde gelişen yutma zorluğu, ses kısıklığı nedeniyle nörolojik açıdan değerlendirildi. Özgeçmişinde Diyabetes Mellitus (DM), Hipertansiyon (HT) ve 20 yıl önce geçirdiği iskemik serebrovasküler olay öyküsü mevcuttu. Tikagrelor 90 mg düzenli kullanmaktaydı. Nörolojik muayenesinde sağ palatal ark refleksi kayıptı, uvula fonasyon ile sola çekiyordu ve sağda dil hareketleri kısıtlıydı ve dil dışarda iken dilin sağa deviye olduğu görüldü. Bu bulgular ile hastada sağda 9./10./12. kranial sinir felci düşünüldü. Ayırıcı tanı açısından kontrastlı beyin MRG, karotis vertebra doppler ve EMG yapıldı; açıklayıcı bir patoloji bulunmadı. Bu nedenle hastada operasyona bağlı çoklu kranial sinir felci düşünüldü. Yutma güçlüğü için semptomatik medikal tedavi olarak dopalevo tedavisi başlandı ve yutma terapisi önerildi.

Olgu 2:
70 yaşında erkek hasta, 10 Mart 2023 tarihinde sol medial serebral arterde enfarktüs geçirmiştir. Sekelsiz iyileşen hasta, iskemik serebrovasküler olaydan bir hafta sonra sol proksimal internal karotis arter stenozu nedeniyle opere edildi. Operasyondan sonra yutma zorluğu, konuşmada zorluk ve dilde deviasyon nedeniyle nöroloji polikliniğine başvurdu. Özgeçmişinde DM ve HT olan hasta klopidogrel ve asetilsalisilik asit düzenli kullanmaktaydı. Nörolojik muayenesinde öğürme refleksi normal, solda dil hareketlerinde kısıtlılık ve dilini dışarı çıkardığında sola deviyasyon gözlendi. Bu bulgular ile hastada solda izole 12. Kranial sinir felci düşünüldü. Ayırıcı tanı açısından kontrastlı beyin MRG, karotis vertebra doppler ve EMG yapıldı ve açıklayıcı bir patoloji tespit edilmedi. Hastada operasyona bağlı 12. kranial nöropati düşünüldü ve yutma terapisi önerildi.

Sonuç:
Servikal bölgede karotis arter ya da çevresindeki patolojiler nedeniyle yapılan cerrahi işlemler o bölgedeki sinirlerin disseksiyonuna ve manipülasyonuna bağlıdır. Bu nedenle kraniyal sinirlerin diseksiyonu ne kadar dikkatle yapılırsa yapılsın, ameliyat sonrası ödem veya zedelenme nedeniyle kranial sinir felçleri görülebilir. Hastaların %20'sinde nörolojik defisit kalıcıdır. Postoperatif dönemde karşımıza çıkabilecek bu durum için öncelikle diğer nedenleri dışlamak amacı ile kontrastlı kranial MR, EMG, kontrastlı karotis-beyin BTA ve eşlik eden başka patolojiler varlığında gerekli görülürse lomber ponksiyon planlanması önerilmektedir. Tedavi olarak semptomatik bir yaklaşım benimsenmekte ve yutma ile konuşma terapisi verilmesi, klinik düzelme açısından fayda sağlamaktadır.

EP - 632 ANJİOGRAFİ BAŞAĞRISI : OLGU SUNUMU

SİMAY IŞILDAR [2], ECE TURAN [2], TUĞBA UYAR CANKAY [1], AHMET YILDIRIM [2]

[1] İSTANBUL PROF. DR.SÜLEYMAN YALÇIN ŞEHİR HASTAHANESİ
[2] İSTANBUL MEDENİYET ÜNİVERSİTESİ TIP FAKÜLTESİ

Giriş:
Anjiografi (serebral ve koroner) başağrısı endovasküler işlemin yapıldığı hastaların önemli bir kısmında gözlenebilen bir durum olmasına rağmen gözardı edilebilmektedir. Anjiografi başağrısının farkındalığı, klinik pratikte ayırıcı tanılar arasında değerlendirmeyi kolaylaştıracaktır.

Olgu:
Çarpıntı nedeni ile kardiyoloji kliniğinde değerlendilen, 55 yaş kadın hasta bilinen koroner arter hastalığı, atrial fibrilasyon (AF), hipertansiyon ve supraventriküler taşikardisi (SVT) vardı. Hastaya AF ve SVT nedeni ile ablasyon işlemi planlanmış. Genel anestezi altında yaklaşık 5 saat süren transtorasik ekokardiografi ve ablasyon işlemi yapılmış. İşlemden hemen sonra başlayan bilateral, çok şiddetli, zonklayıcı karakterde, bulantı kusmanın da eşlik ettiği baş ağrısı izlenmiş. Bilinen benzer başağrısı yoktu. Baş ağrısının 3 hafta devam etmesi üzerine hasta tekrar kardiyoloji servisine yatırılmıştı. Nörolojik muayenesi göz dibi dahil normaldi.Yapılan beyin tomografisi ve beyin manyetik rezonans (MR) ve beyin MR anjiografi incelemeleri normal. Hastanın serviste yatışı sırasında IV izotonik 40 ml/ saat hidrasyon tedavisi ile yakınmaları gerilemişti.

Tartışma:
Anjiyografi başağrısı işlem sırasında ya da 24 saat içinde gelişen diğer olası diper durmların dışlandığı durumlarda tanısı konan bir başağrısı çeşididir. Anjiyografiden birkaç saat sonra gelişip ve 24 saat devam etmesi Başka bir nedene bağlanamaması ; anjiyografiye sekonder baş ağrısını düşündürür. Post-anjiyografi başağrısının nedeni net olarak bilinmemektedir. İleri sürülen trigeminal sistemin kontrast maddesi ya da kataterin mekanik etkisi ile uyarılması sonucunda, kontrast ile ilişkili vazoaktif madde salınımı ya da trigeminovasküler nosiseptifsistem duyarlı kişilerde damarların mekanik olarak gerilmesi suçlanmaktadır. Girişimsel işlem ilişkili başağrılarına yönelik spesifik bir tedavi bulunmamaktadır. Semptomatik tedavi, ağrı özellikleri, şiddeti ve hasta dikkate alınarak planlanmalıdır.

EP - 633 AKUT POLİNÖROPATİ BENZERİ KLİNİK İLE BAŞVURAN MULTİPL SKLEROZ VAKASI

SEDAT ŞEN , LEVENT GÜNGÖR

ONDOKUZ MAYIS ÜNİVERSİTESİ

Giriş:
Multipl skleroz (MS) santral sinir sistemin genç erişkin yaşta gözlenen, sıklıkla kadın cinsiyeti etkileten otoimmün inflamatuar hastalığıdır. Motor ve duyusal bulguların yanı sıra optik nörit, beyin sapı serebellum bulguları ve daha nadir olarak da miyelit kliniği ile başlangıç gösterebilir. Akut polinöropati kliniği ile hemen her yaş ve cinsiyette görülen asendan güçsüzlük ve his kaybı ile seyreden hastalıktır. Her iki hastalık için de karakteristik özellikler olmakla birlikte genellikle birbiri ile karışına durumlar gözlenmez. Biz kliniğimizde değerlendirilen akut polinöropati benzeri klinik ile başlangıç gösteren bir MS olgusunu sunuyoruz.

Olgu:
31 yaşında erkek hasta, yaklaşık bir hafta önce ayaklarda başlayıp yukarı doğru ilerleyen his kaybı yakınması ile başvurdu. Şikayetleri her geçen gün artıyordu ve ikinci gününde alt ekstremitelerinin tamamına yayılmıştı. Şikayetlerinin başlanmasının beşinci gününde ayaklarında güçsüzlük yakınması da eklenince doktora başvurmuş ve akut polinöropati ön tanısı ile ileri inceleme için merkezimize yönlendirilmişti. Kliniğimize başvurduğunda bir haftadır var olan yakınmaları her iki bacakta his azalması, güçsüzlük ve kabızlık şeklinde idi.

Nörolojik muayenede mental ve kranial sinir muayenesi normaldi. Bilateral alt ekstremitelerde proksimal ve distal kas gücü 3/5 düzeyinde idi. Üst ekstremite kas gücü normaldi. Derin tendon refleksleri üst ekstremitelerde hipoaktif, alt ekstremitelerde normoaktif idi. İki yanlı alt ekstremitelerde vibrasyon duyusu hafif azalmıştı. Net bir sınır ayırt edilememekle birlikte göbek altında dokunma duyusu azalmıştı. Plantar yanıt iki yanlı lakayttı.

Rutin laboratuvar tetkiklerinde herhangi bir patolojiye rastlanmadı. Elektrofizyolojik incelemede hafif derecede tibial F yanıtlarında uzama dışında polinöropati ile ilişkili bir bulgu bulunamadı. Hastaya lomber ponksiyon yapıldı. Beyin omurilik sıvısı basınç ve mikroskopisi normaldi. Protein değerinin hafif yüksekliği (51mg/dl) dışında biyokimyası normaldi.

Klinik takipte hastanın bacaklarındaki kas gücü 2/5 düzeyine geriledi ve göğüs altından itibaren seviye veren his kusuru belirgin hale geldi. Hastaya torakal spinal patolojilerin ayırt edilmesi için torakal MR incelemesi yapıldı. Torakal 5-7 seviyesinde yaklaşık 6 cm uzunluğunda ve santralinde hafif kontrast tutulumu olan miyelit saptandı. Demiyelinizan hastalık ayırıcı tanısı için anti-NMO, Anti-MOG antikoru gönderildi. Oligoklonal bant incelemesi için numune gönderildi. Beyin ve servikal MR incelemesi planlandı. 1000 mg metil prednizolon tedavisi başlandı.

Pulse steroid tedavisinin üçüncü gününde parapleji durumu oluşan hastaya gün aşırı PLEX tedavisi ile pulse steroid kombinasyonu uygulandı. Beyin MR incelemesinde periventriküler ve jukstakortikal T2 ve flairde hiperintens lezyonları görüldü. Oligoklonal bant tip-2 (23 bant) saptandı. Hastaya MS tanısı konuldu ve tedavisi devam edildi.

Üç doz pulse steroid, sonrasında gün aşırı değişmeli şekilde 7 gün PLEX ve 7 doz pulse steroid tedavisi ile hastanın kabızlık şikâyeti geriledi. Bacaklarında kas gücü 3/5 düzeyine kadar düzeldi. 64 mg/gün oral steroid (haftalık 8 mg doz azaltılması şeklinde) ve MS için dimetil fumarat tedavisi başlanılarak hasta taburcu edildi.

Taburculuktan iki hafta sonra kontrol spinal MR ile değerlendirilen hastanın duyu defisiti tamamen düzelmiş, bacaklarında kas gücü 4+/5 düzeyine kadar iyileşmişti. Spinal lezyonu kontrast tutma özelliğini kaybetmiş ve küçülmüştü. Hastanın klinik takip ve tedavisi MS polikliniğimiz tarafından devam edilmektedir.

Sonuç:
MS ve akut polinöropati klinikleri genellikle birbiri ile karışmazlar. Ancak atipik seyirli miyelit ile başlangıç gösteren MS vakalarında polinöropati benzeri ön tanılar akla gelebilir. Günlük muayene ile değerlendirilen ve progresif seyri olan hastalarda ek inceleme yöntemleri doğru tanıya götürebilir. MS atakları genellikle steroid tedavisine iyi yanıt vermelerine rağmen bazı hastalarda tedavi yanıtı yetersiz olduğu durumlarda hızlı bir şekilde PLEX uygulaması yapılmalıdır.

EP - 634 PRİMER İNTRASEREBRAL KANAMALARDA AMİLOİD ANJİOPATİ ETYOLOJİSİ: OLGU SUNUMU

AYŞE KARAKAYA ATILGAN , KADİR GÜLŞEN , ŞEREFNUR ÖZTÜRK

KONYA SELÇUK ÜNİVERSİTESİ TIP FAKÜLTESİ, NÖROLOJİ KLİNİĞİ

Amaç:
Primer intraserebral kanamaların(PİSK), en önemli risk faktörü hipertansiyondur. Amiloid anjiyopati ikinci en önemli risk faktörüdür. Amiloid anjiyopati, kortikal arteriollerde amiloid proteini birikmesidir. Yaşlı hastalarda ise lober intraserebral kanamaya yol açan en önemli neden amiloid anjiyopatidir.

Yöntem (Olgu Sunumu):
Altmış dört yaş erkek hasta sol taraflı ekstremitelerde güçsüzlük ve konuşma bozukluğu şikayeti ile başvurdu. Nörolojik muayenesinde dezoryantasyon, sol dudak kenarında asimetrik düşme, sol tarafta yeni gelişimli silik hemiparezi mevcuttu. Özgeçmişinde geçirilmiş intraserebral kanama öyküsü mevcuttu. Beyin bilgisayarlı tomografisinde talamusta lokalıze duzgun sınırlı hemorajı alanı ızlendı. Beyin manyetik rezonans görüntülemede bazal çekirdeklerde, beyin sapında ve her iki serebral hemısferde dağınık yerleşimli çok sayıda mikrokanama odakları belirlendi.Yapılan değerlendirmeler ve görüntülemeler eşliğinde hastada amiloid anjiopatiye bağlı hemoraji düşünüldü.

Sonuç ve Tartışma:
PİSK insidansı 12-15/100,000 olarak hesaplanmıştır ve yılda 40,000 yeni olgu bildirilmektedir. Dünyada her yıl yaklaşık 1,000,000 yeni PİSK hastası görülmektedir.

Lokalizasyona göre risk faktörleri değerlendirildiğinde, hipertansiyon daha çok derin yerleşimli, amiloid anjiyopati ise lober hematomlara neden olmaktadır. Yetmiş yaşın üstündeki hastalarda amiloid anjiyopati oranı yaklaşık %30'dur. Eş zamanlı multipl ya da tekrarlayan kanamalarda bu oran daha da yüksektir. Manyetik rezonans görüntülemede, lober mikrokanama odakları amiloid anjiyopatiyi düşündürür.

Bu olgu sunumunda hipertansif etyoloji ile karışabilecek, yetmiş yaş altında daha genç yaşlarda da amiloid anjiopatiye bağlı hemoraji görülen bir olgu sunulmaktadır. Ayrıca bu olgu nezdinde hastalardaki amiloid anjiyopatide, hematoma yönelik cerrahi girişim sırasındaki yüksek kanama ve kanamanın nüks riskinin akılda tutulması gerekliliği vurgulanmaktadır.

EP - 635 ASİMETRİK TUTULUMLU POSTERİOR REVERSİBLE ENSEFALOPATİ SENDROMU (PRES): OLGU SUNUMU

AYŞE KARAKAYA ATILGAN , KADİR GÜLŞEN , FETTAH EREN

KONYA SELÇUK ÜNİVERSİTESİ TIP FAKÜLTESİ, NÖROLOJİ KLİNİĞİ

Amaç:
Posterior reversible ensefalopati sendromu (PRES); klinik semptom, nörolojik muayene ve radyolojik görüntüleme birlikteliğiyle tanı konulan geri dönebilen geçici bir tablodur. Hastalar genellikle bilinç değişikliği, nöbet , parezi, baş ağrısı, görme bozuklukları gibi belirtilerle başvururlar. PRES patofizyolojisinden çoğu görüşe göre serebral vazojenik ödem sorumlu tutulmaktadır. Manyetik rezonans görüntüleme (MRG)de; çoğunlukla parietooksipital bölgeleri tutan, bilateral, simetrik serebral ödem etkisi belirgindir. Bu yazıda, PRES vakalarında MRG'de asimetrik tutulumun da görülebileceği vurgulanmıştır.

Olgu Sunumu:
27 yaş kadın, bilinen kronik hastalık ilaç kullanımı olmayan hasta sezeryan doğum yaptıktan hemen sonra arka arkaya üç kez tüm vücutta yaygın kasılma şeklinde, idrar inkontinansının eşlik ettiği jeneralize tonik klonik vasıflı nöbet geçiriyor.

Nörolojik muayenesinde gelişinde bilinci kapalı oryante koopere olmayıp, harici doğaldı. MRG'de PRES ile uyumlu bilateral parietooksipital loblarda asimetrik tutulum gösteren serebral ödem etkisi saptandı. Levetirasetam tedavisi sonrası bilinci açılan, kooperasyon oryantasyonu tam, nöbeti olmayan hasta taburcu edildi.

Sonuç ve Tartışma:
PRES' te erken tanı ve tedavi ile birkaç hafta içinde tam iyileşme gözlenir. Tanı ve tedavide gecikme olduğu takdirde status epileptikus, masif iskemik enfarktlar ve intrakranial hemorajiler gibi morbidite ve mortalite oranları yüksek tablolar görülür. Bu nedenle hastalığın klinik özelliklerini ve manyetik rezonans görüntüleme bulgularını bilmek büyük yarar sağlayacaktır. Bu olgu sunumunda, PRES hastalarında simetrik tutulumla birlikte asimetrik tutulumunda görülebileceği sunulmaktadır. Ayrıca asimetrik tutulumlu olgularda ayırıcı tanıda PRES düşünülmelidir.

EP - 636 MYELOPROLİFERATİF HASTALIK TANILI HASTADA SEREBRAL AMİLOİD ANJİOPATİ İLİŞKİLİ EŞ ZAMANLI İSKEMİK VE HEMORAJİK İNME OLGU SUNUMU:

MUHAMMED YILDIRIM , TAHİR KURTULUŞ YOLDAŞ

ANKARA BİLKENT ŞEHİR HASTANESİ

Giriş:
Serebral amiloid anjiopati (SAA), beyin ve leptomeninkslerin küçük ve orta çaplı damarlarında amiloid β peptit birikimi ile karakterize bir durumdur. Bu durum damar duvarı yapısını bozmakta ve hem enfarktlara hem de kanamaya yatkın bir hale getirmektedir. Biz de denge kaybı ve halüsinasyon ile prezente olan eş zamanlı iskemik enfarkt , parankimal lober hemoraji ve SAK gelişen daha önce SAA tanısı alan JAK-2 mutasyonlu myeloproliferatif hastalık tanısı da mevcut hastayı bildirmek istedik.

Olgu:
71 yaşında bilinen JAK-2 mutasyonlu myeloproliferatif hastalık tanısı olan hasta bilinç bulanıklığı, yürüme bozukluğu denge kaybı ve işitsel halüsinasyon şikayetleri ile acil servise başvuruyor. Nörolojik muayenesinde sol üst ve alt ekstremite 2/5 mk sağ üst ve alt ekstremite 4/5 mk tcr bilateral fleksör görüldü. Beyin BT de yaygın SAK görülen hastada MRG da sağ kaudat nükleus gövdeesinden sentrum semiovaleye uzanan enfarkt alanı ile enfarkt içi hemorajik transformasyon ve intraventriküler hemoraji ile sağ parietalde lober hemoraji alanı görülen hasta yoğun bakımda takip edildi. Çekilen SWI MR sonrası serebral amioid anjiopati tanısı alan hastaya 2x0.4cc oksapar tedavisi ile antiödem tedavileri başlandı.

Tartışma:
SAA de amiloid kortikal, subkortikal beyaz cevherde ve kapiller duvarda birikir. Amiloid depolanınca spontan rüptüre olabilecek şekilde damar duvarlarında zayıflama olur. Leptomemingeal damarlarda yoğun tutuluma rağmen primer SAA ilişkili SAK nadirdir ve nadiren ventrikül içine rüptüre olabilir. Vakamızda eş zamanlı ventikül içi kanama SAK parankimal hemoraji ve iskemik enfarkt görülmüştür. Eş zamanlı JAK-2 mutasyonu da mevcut hastada bu durumun rastlantısal olup olmadığı net değilken aniagregan tedavi gerekliliği vakamızın tedavi kararında zorluğa neden olmuştur.

EP - 637 RİNO-ORBİTO-SEREBRAL MUKORMİKOZİSE BAĞLI BİR KAVERNÖZ SİNÜS TROMBOZU OLGUSU

DOĞUKAN UÇAK [1], MELAHAT DİDEM FENER [1], MERVE GÖZÜKÜÇÜK [1], UMUTCAN DURAN [1], DİLA SAYMAN [1], BAHAR BAKIR ÇETİN [3], HATİCE LAKADAMYALI [2], ECE ÖZDEMİR ÖKTEM [1], BURAK YULUĞ [1], ŞEYDA ÇANKAYA [1]

[1] *ALANYA ALAADDİN KEYKUBAT ÜNİVERSİTESİ TIP FAKÜLTESİ, NÖROLOJİ ANADALI*
[2] *ALANYA ALAADDİN KEYKUBAT ÜNİVERSİTESİ TIP FAKÜLTESİ, RADYOLOJİ ANADALI*
[3] *ALANYA EĞİTİM VE ARAŞTIRMA HASTANESİ, PATOLOJİ ANADALI*

Olgu:

Figür 1. Manyetik rezonans görüntüleme : Orbita düzeyinde kontrastlı T1 (a), T2 ağırlıklı (b) ve kavernöz sinüs düzeyinde aksiyel T1 sekansında görüntüler (c). Orbita medial duvarında ve sağ m. rektus medialis'te (a), etmoid sinüste (b) ve sağ kavernöz sinüste kontrast tutulumu izlendi (c) (beyaz oklar).

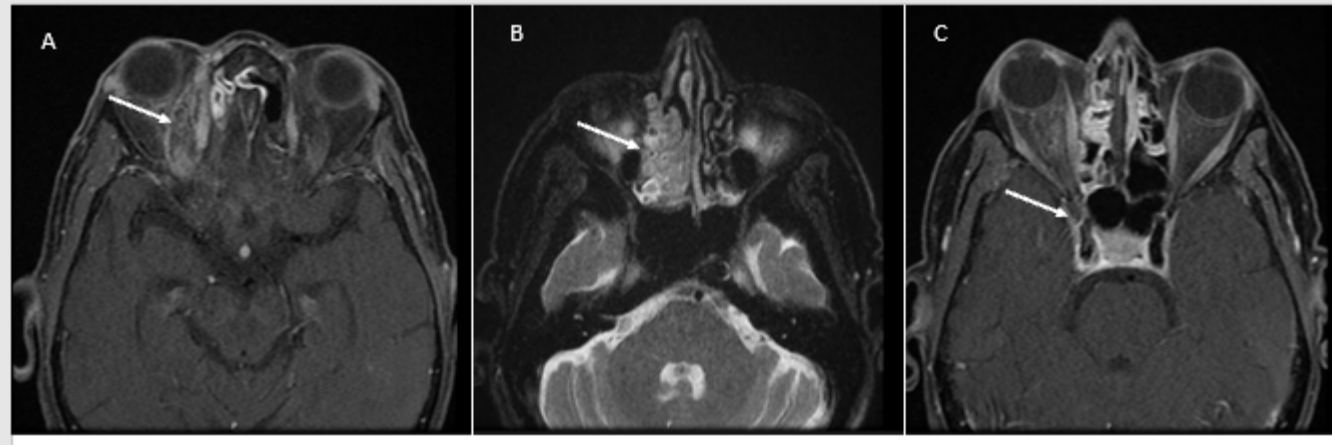

Figür 2. Paranazal sinüsler, orbita ve kavernöz sinüsün koronal kontrastlı T1 ağırlıklı görüntüleri. Sağ maksiller ve etmoid sinüsden başlayıp (a) orbita medial duvarı, sağ medial rektus kası (b), orbital apeks (c) ve kavernöz sinüse (d) uzanım gösteren hiperintens inflamasyon alanları gözlenmektedir (kırmızı oklar).

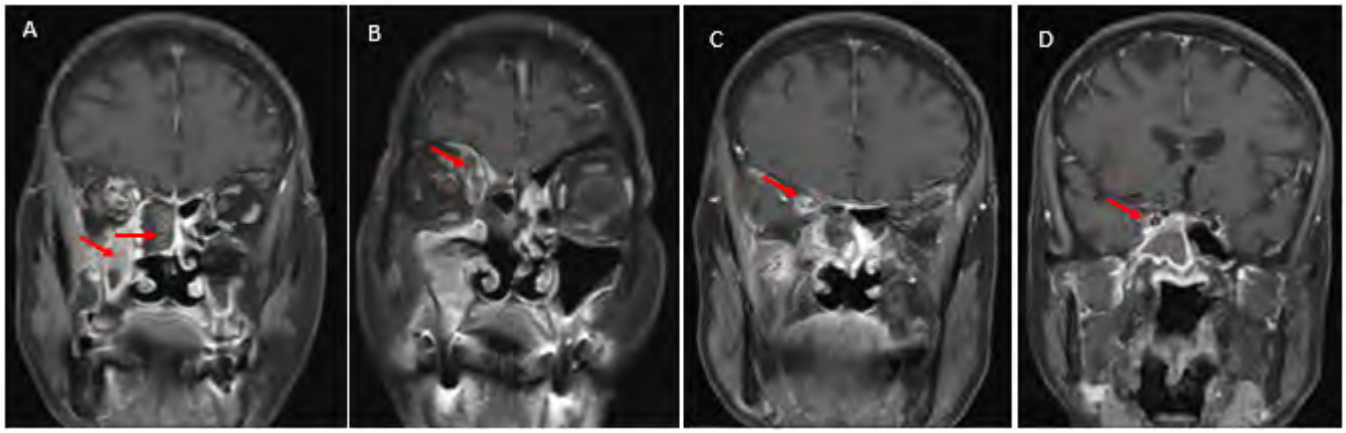

Figür 3. Paranazal sinüslerin histopatolojisi (PAS boyası:büyütme X40): Dokularda düzensiz dallanan, geniş, şerit benzeri, septasız hifler gözlendi (beyaz oklar).

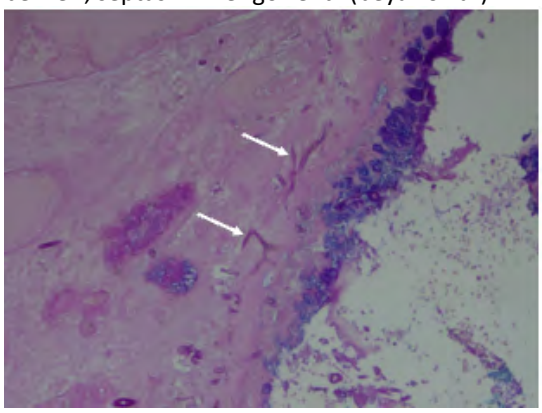

Rino-orbito-serebral mukormikozis akut başlayan ve sıklıkla ölümcül olan bir hastalıktır. Risk faktörleri arasında kontrolsüz diabetes mellitus (DM), hematolojik maligniteler ve uzun süreli kortikosteroid kullanımı yer alır. Erken tanı ve tedavi önemlidir. Altta yatan nedenler tedavi edilmeli, cerrahi debridman yapılmalı ve uygun antifungal ilaçlar verilmelidir. Bu yazıda etmoid sinüsten başlayarak orbital apekse ve kavernöz sinüse yayılım gösteren mukor enfeksiyonu hastası sunuldu.

72 yaşındaki kadın hasta kliniğimize şiddetli baş ağrısı, çift görme, sağda periorbital ödemle başvurdu. 5 yıldır Tip 2 DM öyküsü olan ve metformin 2X850 mg kullanan hastanın kan glukoz düzeyi: 262 mg/dL, hemoglobin A1c düzeyi %11.2 idi. Nörolojik muayenesinde sağda gözde aşağı-yukarı bakışta kısıtlılık mevcuttu. Sağda direk ve indirek ışık refleksi yavaşlamıştı. Kontrastlı beyin ve orbita MR görüntülerinde sağ etmoid sinüste, orbitanın medial ve üst duvarında kontrast artışı izlendi (Figür 1). Bu kontrast tutulumunun sağ orbita apeksinde ve sağ kavernöz sinuste devam ettiği gözlendi (Figür 2). Kulak Burun Boğaz Bölümü tarafından nazal endoskopi ile alınan doku örnekleri Patoloji'de mukormikozis olarak yorumlandı (Figür 3). Nazal pasajdaki enfekte dokular debride edilerek hastaya amfoterisin B (15mg/kg/gün) ve günlük INR kontrolüyle warfarin tb başlandı. Ayrıca DM tedavisi düzenlenen hasta poliklinikte takip edilmek taburcu edildi.

(Olgumuz yayınlanmıştır: Turk J Neurol 2024;30(3):198-200 Doi: 10.55697/tnd.2024.16).

EP - 638 EPİLEPSİA PARSİALİS KONTİNUA İLE BAŞVURAN VE SPESİFİK MR GÖRÜNTÜLEMEYE SAHİP BİR HİPERGLİSEMİK HİPEROSMOLAR DURUM OLGU SUNUMU

ONUR ANIL MUTLU , İBRAHİM NEZİR , CANSEL DÖNMEZ , MEMET ŞAKİR DELİL

İSTANBUL ÜNİVERSİTESİ-CERRAHPAŞA, CERRAHPAŞA TIP FAKÜLTESİ, NÖROLOJİ ANABİLİM DALI

Amaç:
Hiperglisemik hiperosmolar durum (HHD), hiperglisemi, hiperosmolarite ve dehidratasyonla karakterize olan ve belirgin ketozisin eşlik etmediği bir klinik tablodur. Çoğunlukla 50 yaş üstü, kötü glisemik kontrolü olan tip 2 diabetes mellitus (DM) tanılı hastalarda görülür. Nörolojik komplikasyonları baş ağrısı, kore-ballismus, fokal ya da jeneralize nöbetlerden komaya kadar çeşitli olabilir. Amacımız; epilepsia parsialis kontinua (EPK) tablosuyla başvuran bir hasta üzerinden nöbetle prezente olan HHD tablolarında manyetik rezonans görüntüleme (MRG) bulgularını tartışmaktır.

Olgu:
81 yaşında kadın, tip 2 DM, hiperlipidemi tanılı hasta, 3 gündür olan sağ kolda atma ve kasılmalar nedeniyle merkezimize başvurdu. Başvurusunda birkaç dakikada bir tekrarlayan, farkındalığın bozulmadığı, baş ve gözlerin sağa deviye olduğu, gözkapakları ve sağ kolda klonik atımların olduğu ataklar izlendi. Serumda glukoz: 510 mg/dL (74-109) idi. İdrar tetkikinde glukoz (+++) ve keton negatifti. Serum ozmolaritesi 317 mosm/kg (285-295) idi. Kraniyal MRG'de sol presantral girusta kortikal diffüzyon kısıtlılığı ve T2 hiperintensite, subkortikal bölgede T2 hipointensite izlendi. Glisemik kontrol sağlanması, epileptik nöbet tedavisi ve ayırıcı tanı açısından hasta servisimize yatırıldı. Elektroensefalografide (EEG) sol hemisfer frontosantral bölgeden komşu elektrotlara yayılan ritmik 3,5-4 Hz delta aktivitesi izlendi. Lomber ponksiyon tetkikleri protein yüksekliği hariç normaldi. Kan şekeri regülasyonu ve hiperosmolaritenin düzeltilmesiyle nöbet kontrolü sağlandı.

Sonuç:
EPK ile başvuran bilinen DM tanılı hastalarda HHD'nin ayırıcı tanıda bulunması tedavi açısından önemlidir. Kraniyal MRG bulguları literatürde olgu raporları ve vaka serileri olarak bildirilmiş olup; kortikal diffüzyon kısıtlılığı, T2 hiperintensite ve subkortikal T2 ve susceptibility-weighted angiography (SWAN) hipointensite şeklindedir. Tedavide esas olarak glisemik kontrol ve hidrasyon yer almaktadır.

EP - 639 AKUT İSKEMİK İNMELİ HASTALARDA İNTRAKRANİAL ATEROSKLEROTİK HASTALIK RİSK FAKTÖRLERİNİN DEĞERLENDİRİLMESİ

FARİD HOJJATİ , GİZEM MESUT , YASEMİN DİNÇ , MUSTAFA BAKAR

ULUDAĞ ÜNİVERSİTESI TIP FAKÜLTESI, NÖROLOJİ ANABİLİM DALI

Amaç:
İntrakranial aterosklerotik hastalık (İKAH) iskemik inmenin yaygın bir nedenidir ve tekrarlayan inmelerle ilişkilidir. Yapılan son Avrupa çalışmalarında İKAH oranı tahmin edilenden çok daha yüksek bulundu. İskemik inme popülasyonumuzda akut iskemik inme hastalarında İKAH oranını belirlemeyi ve anterior ve posterior sirkülasyon için risk faktörlerini belirlemeyi amaçlıyoruz.

Gereç ve Yöntem:
Bu çalışmaya 01.01.2019 ile 01.01.2021 tarihleri arasında üçüncü basamak merkezimizde Aİİ tanısı konulan 862 hasta retrospektif olarak dahil edildi.

Bulgular:
172 (%20) hastada IKAH tespit ettik. Anterior IKAHnin bağımsız risk faktörleri hipertansiyon ve diabetes mellitus iken, posterior IKAHnin risk faktörleri ileri yaş, diabetes mellitus, hiperlipidemi ve vertebral arter hipoplazisiydi. Vertebral arter hipoplazisi ile posterior sirkülasyon İKAH arasında anlamlı ilişki olduğu için vertebral arter çap farkı ve posterior İKAH arasında ROC eğrisi çizildi. Cut-off değeri Vertebral arter çap farkı için 1,4 mm olarak saptandı.

Sonuç:
Çalışmamızın en çarpıcı sonucu İKAH en sık posterior sirkülasyonda görülmesi idi. Toplumların yaşlanması ile birlikte dünya nüfusu giderek artmaktadır. Yapılan histolojik çalışmalarda posterior sirkülasyonda yaşlanma ile birlikte daha fazla elastin kaybı olduğu gösterilmiştir. Bu da damarı aterosklerotik hastalığa daha yatkın hale getiriyor olabilir. Çalışmamızın diğer çarpıcı sonucu anterior sirkülasyon için risk faktörleri HT, DM, posterior İKAH risk faktörleri ileri yaş, DM, hiperlipidemi ve vertebral arter hipoplazisiydi. Aterosklerotik risk faktörlerinin çoğu sistemik risk faktörleri olmasına rağmen anterior ve posterior sirkülasyonda farklı risk faktörlerinin olması lokal faktörlerin İKAH'ta önmeli olduğunu düşündürmekte. Lokal faktörleri in vivo çalışmak mümkün değildir. Aterokleroz mekanizmasının daha iyi anlaşılabilmesi için yüksek çözünürlüklü manyetik rezonans anjiyografi ile kan akım parametrelerinin incelendiği çalışmaların yapılması yararlı olacaktır.

EP - 640 HİPOKALEMİK PERİYODİK PARALİZİ VE GLUKOKORTİKOİD KULLANIMI: VAKA SUNUMU

BÜŞRA TELEK , AHMET KASIM KILIÇ , BANU ÖZEN BARUT

DR.LÜTFİ KIRDAR ŞEHİR HASTANESİ

Giriş:
Hipokalemik periyodik paralizi (HPP), hücre zarındaki iyon kanallarında potasyum dengesinin bozulmasıyla gelişen geçici kas güçsüzlüğü atakları ile karakterize nadir bir kanalopatidir. Genetik geçişli formları olsa da, iatrojenik nedenler de HPP'nin edinilmiş formlarını oluşturur. Glukokortikoidler, mineralokortikoid etkileri ile renal potasyum atılımını artırarak hipokalemiye neden olabilir ve bunun sonucunda kas hücrelerinin eksitabilitesi bozulabilir. Yüksek doz veya kısa sürede alınan glukokortikoidlerin, ani potasyum kaybı yoluyla akut kas güçsüzlüğü ataklarına yol açabileceği bilinmektedir. Bu olgu sunumunda, gut hastalığı nedeniyle 40 mg metilprednizolon kullanımı sonrası gelişen tetraparezi incelenmiştir.

Olgu:
60 yaşında erkek hasta, üç yıldır gut hastalığı nedeniyle takip edilmektedir. Şiddetli gut atağı sırasında doktor önerisiyle tek doz 40 mg metilprednizolon kullanmış, ilacın alınmasını takiben altı saat içinde yaygın kas güçsüzlüğü ve tetraparezi gelişmiştir. Nörolojik muayenede üst ekstremitede kas gücü 4/5, alt ekstremitelerde kas gücü 1/5 düzeyinde ve derin tendon refleksleri hipoaktif olarak tespit edilmiştir. Serum potasyum düzeyi 1,7 mmol/L (referans aralığı: 3,5-5,0 mmol/L) olup belirgin hipokalemi saptanmıştır. Elektrokardiyogramda (EKG) hipokalemiye özgü U dalgaları ve QT interval uzaması gözlemlenmiştir. Elektromiyografi (EMG) incelemesi, kas membranlarının eksitabilitesinde azalma ile periyodik paralizi tanısını doğrulamıştır. Hastaya acilen intravenöz potasyum replasmanı başlanmış ve glukokortikoid tedavisi kesilmiştir. Tedavi sonrası serum potasyum seviyeleri normale dönmüş ve hastanın kas gücünde hızlı düzelme sağlanmıştır.

Sonuç:
Bu olgu, glukokortikoid kullanımının ani hipokalemi ve hipokalemik periyodik paralizi gibi ciddi elektrolit dengesizliklerine neden olabileceğini göstermektedir. Glukokortikoid tedavisi alan hastalarda potasyum düzeylerinin düzenli takibi, nörolojik komplikasyonların önlenmesinde kritik bir rol oynamaktadır.

EP - 641 BİLATERAL FEMORAL ARTER OKLÜZYONU OLAN HASTALARDA ALTERNATİF OLARAK KOLDAN KAROTİS STENTLEME UYGULAMASI

DURAN ÖZKAN [1], FETTAH EREN [1], GÖKHAN ÖZDEMİR [1], LEYLA ÖZTÜRK SÖNMEZ [1]

[1] SELÇUK ÜNİVERSİTESİ TIP FAKÜLTESİ HASTANESİ NÖROLOJİ ANABİLİMDALI
[2] KONYA ŞEHİR HASTANESİ NÖROLOJİ ANABİLİMDALI

Olgu:
Bilateral femoral arter oklüzyonu sebebiyle girişim yapılamadığı durumlarda karotis sisteminde yer alan ciddi darlıklara nasıl müdahale edileceği günümüzde halen tartışma konusudur. Biz de 1 aydır olan hareket ile belirginleşen senkop şikayeti sebebiyle dış merkeze başvuran ve beyin-boyun bilgisayarlı tomografi(BT Anjiografi) de sol karotiste ciddi darlık tespit edilerek tarafımıza endovasküler tedavi amaçlı yönlendirilen olguyu sunmayı değerli gördük. Bilinen koroner arter hastalığı ve hipertansiyon tanılı olgumuzun sol karotiste ciddi darlık olması sebebiyle tarafımızca girişimsel işleme alındı ve hastanın bovine ark olduğu için sağ radial arterden girilmeye çalışıldı ancak radial arterden girişim yapılamadı ve bunun üzerine brakiyal arterden radial sheet girilerek sol internal karotis arter (İCA) orjininde preoklüzif darlık izlenmesi üzerine darlıkta balon predilatasyon sonrası stent açıldı. Post dilatasyon yapılarak rekanalizasyon sağlandı. Bizim olgumuzda da bahsedildiği üzere bilateral femoral arter oklüzyonu sebebiyle femoral arterler üzerinden karotis sistemine ulaşılamadığı durumlarda alternatif olarak üst ekstremitelerde yer alan arterler (radial , brakial vb.) vasıtasıyla ulaşılabilmesi tanı, tedavi ve prognoz açısından oldukça değerli olabileceğini düşündürmektedir.

EP - 642 KARBONMONOKSİT İNTOKSİKASYONU GECİKMİŞ ETKİSİNE BAĞLI NÖROPSİKİYATRİK SENDROM

İMRAN SEMA AKARSU , ELİF GÖZDE TÜREDİ KARABULUT , ELİF ÖZDEMİR GÖKDAĞ , GAMZE AKI , MUSTAFA ÜLKER , FÜSUN MAYDA DOMAÇ

SAĞLIK BİLİMLERİ ÜNİVERSİTESİ ERENKÖY RUH VE SİNİR HASTALIKLARI HASTANESİ

Amaç:
İntoksikasyona bağlı toksik ensefalopati; ani gelişen bilinç bozukluğu, epileptik nöbetler, fokal nörolojik bulgularla prezente olabilen, periventriküler beyaz cevher, korteks, bazal gangliyonlar ve dentat nükleusların tutulabildiği klinik bir tablodur.

Olgu:
Bilinen bir hastalık öyküsü olmayan 37 yaş erkek hasta, suisid amaçlı evde mangal kömürü yakma sonrasında bilinci kapalı halde bulunmuş. Acilde bakılan kan gazında karboksihemoglobin düzeyi %50 saptanmış. Kranial MR'ında bilateral oksipitoparietal bölgelerde hipertintens alanlar saptanmış. Karbonmonoksit (CO) intoksikasyonu tanısıyla 1 hafta yoğun bakımda entübe edilmeden takip edilen hastanın nörolojik muayenesi normalmiş. Bir süredir suisidal düşüncelerinin var olduğunun öğrenilmesi üzerine hasta psikiyatri poliklinik kontrolü önerilerek taburcu edilmiş, 1 ay sonrasında tekrar yakınları tarafından banyoda baygın halde bulunmuş. Götürüldüğü merkezde 14 günlük yoğun bakım yatışı olan hastanın nörolojik muayenesi; dezoryante, kooperasyonu kısıtlı, reaksiyon zamanı uzamış ve anterograd amnestik olarak rapor edilmiş. Kraniyal MR'ında FLAIR'da periventriküler beyaz cevherde yaygın hiperintensite saptanmış. Kliniğimize devir alınan hastanın nörolojik değerlendirmesinde; bilinci açık, kooperasyonu kısıtlı, dezoryante, psikomotor aktivitesi belirgin yavaşlamış ve farkındalığının kısıtlı olduğu tespit edildi. Diğer nörolojik muayeneleri doğaldı. EEG'de hafif şiddette zemin aktivite bozukluğu gözlendi. CO intoksikasyonunu geç evre komplikasyonu olarak değerlendirilen hastaya 5 gün pulse steroid tedavisi sonrasında oral metilprednizolon 1mg/kg ile devam edildi. Tedavinin 14.günündeki muayenesinde hasta koopere , yer ve kişi oryantasyonu tam, zamana dezoryente idi.

Tartışma:
CO intoksikasyonuna bağlı ensefalopatiler akut ve kronik dönemde ciddi sonuçlara yol açabilmektedir. Kronik dönem etkilerine bağlı ortaya çıkan nörolojik tablolar nadir görülen ve klinisyenlerce gözden kaçırılabilecek durumlardır. Bu tablonun ortaya çıkarabileceği sekellerin en aza indirilebilmesi için hastalar hızlıca teşhis ve etkili şekilde tedavi edilmelidir.

EP - 643 İLK ATAKTA BİLATERAL İNTERNÜKLEER OFTALMOPLEJİ VE PERİFERİK FASİAL PARALİZİ İLE PRESENTE OLAN MULTİPL SKLEROZ: OLGU SUNUMU

SERAP ÖZTÜRK , AYBALA NESLİHAN ALAGÖZ , SENA DESTAN BÜNÜL

KOCAELİ ÜNİVERSİTESİ TIP FAKÜLTESİ NÖROLOJİ ANABİLİM DALI

Giriş:
Multipl skleroz (MS), genellikle optik sinir, beyin sapı, serebellum, periventriküler alan ve korteks tutulumu ile giden, lezyonların merkezi sinir sistemi ile sınırlı olduğu, kronik nörodejeneratif, inflamatuar, demiyelinizan bir hastalıktır. İnternükleer oftalmopleji (İNO), medial longitudinal fasikülüs (MLF) lezyonundan kaynaklanmaktadır. Vakaların 1/3'ü yaşlılarda, pons enfaktüsünde görülmektedir, genellikle tek taraflıdır. 1/3'ünde, MS gibi demiyelinizan hastalıklarda, gençlerde görülmektedir, çoğunlukla iki taraflıdır. Fasial paralizi (FP), 7. kranial sinirin felcidir. Lezyonun fasial sinir çekirdeği veya sinirin kendisinde olduğu durumlarda periferik FP olmakta, enfeksiyon, tümör, vaskülit veya travmaya bağlı, en sık da idiyopatik Bell paralizisi olarak görülmektedir.

Olgu:
24 yaşında kadın hasta, bir haftadır devam eden her iki gözde içe bakış kısıtlılığı ve cisimlere odaklanma sorunu nedeniyle kliniğimize başvurdu. Nörolojik muayenede; bilateral İNO ve sol periferik fasial paralizi görüldü. Beyin manyetik rezonans (MR) görüntülemede difüzyon kısıtlılığı göstermeyen ve kontrast tutulumu olmayan jukstakortikal ve periventriküler multipl T2 hiperintens lezyonlar (Dawson parmakları) saptandı.

Tartışma:
INO, okülomotor kranial sinir felci, nistagmus ve fiksasyon bozuklukları MS hastalarında sıklıkla görülen nöro-oftalmolojik bulgulardır. MS'da; İNO prevalansı %17-41 arasıdır, daha çok bilateral izlenmektedir. Periferik FP, MS hastalarında oldukça nadirdir. İzole kranial nöropatiler MS'da %1,6 oranında görülmekte, periferik FP insidansının %0,2 ve prevalansının %7 olduğu tahmin edilmektedir.

Sonuç: İlk MS atakta bilateral İNO ve periferik FP gibi nadir rastlanan iki bulgunun bir arada görüldüğü ender vakalardan biri olması nedeniyle literatüre ışık tutacağı kanaatindeyiz.

EP - 644 BAKTERİYEL MENENJİT İLE BİRLİKTELİK GÖSTEREN POSTERİOR REVERSİBL ENSEFALOPATİ (PRES) SENDROMU

MEHMET ZAHİD AYDIN , CAHİT AYAN , MURAT FARUK TUTAR , AYŞE AVCI , ŞEREFNUR ÖZTÜRK

SELÇUK ÜNİVRSİTESİ TIP FAKÜLTESİ

Olgu:
Posterior revesibl ensefalopati sendromu (PRES), baş ağrısı, nöbetler, kognitif tutulum ve görme bozukluklarıyla kendini gösteren beynin posterior oksipal ve pariyetal loblarını etkileyen vazojenik ödemle karakterize klinik-radyolojik bir sendromdur. Bilinen hipotiroididen başka tanısı olmayan hasta birkaç gündür olan ateş, bilinç bulanıklığı ve baş ağrısı şikayetiyle yapılan bos incelemesi sonucunda (Streptococcus pneumoniae) Pnömokok menenjiti tanısı aldı. Daha sonra yapılan santral görüntülemede posterior paryeto oksipital bölgede ödem ve diffüzyon kısıtlılığı izlenen hastada PRES düşünüldü. Hastaya destek tedavisi yapıldı. Antibakteriyel tedavi yanısıra antiödem tedavisi başlandıktan sonra mental durumu tamamen düzeldi. PRES, farklı santral enfeksiyon hastalıklarıyla birliktelik gösterebilir. Geri dönüşümlü ve tedavi edilebilir bir sendrom olduğu için hızla tanınması önemlidir.

EP - 645 DEV İNTRATORASİK MENİNGOSEL BİRLİKTELİĞİNİN OLDUĞU NÖROFİBRAMATOZİS 1 OLGU SUNUMU

HİLAL ÇAĞLAR , ELİF ÖZGE ÇELİK , DURAN ÖZKAN , MERVE AKBAŞ , PROF. DR .ŞEREFNUR ÖZTÜRK

SELÇUK TIP FAKÜLTESİ HASTANESİ

Özet:
Nörofibromatozis tip 1 (NF-1), otozomal dominant geçişli mezodermal displaziye neden olan konjenital nöroektodermal bir hastalıktır. NF-1 deri, sinir sistemi, yumuşak doku ve osseöz anomaliler ile karakterizedir. Dural ektazi sıklıkla idiyopatik olmakla birlikte NF-1, Marfan sendromu, Ehler-Danlos sendromu, ankilozan spondilit, akondroplazi ve erişkin tipi polikistik böbrek hastalığı gibi bağ doku hastalıklarında görülebilmektedir.Biz bu yazımızda torakal kifozu olan yapılan tetkikler sonucunda raslantısal olarak saptanan nadir görülen intratorasik dev meningoselin eşlik ettiği NF-1 tanısı olan konulan olgu ve manyetik rezonans görüntüleme bulguları literatür eşliğinde sunulmuştur.

Giriş:
Nörofibromatozis tip 1 (NF-1), von Recklinghausen's hastalığı olarak da bilinmektedir. Otozomal dominant geçişli mezodermal displaziye neden olan konjenital nöroektodermal bir hastalıktır (1). NF-1 deri, sinir sistemi ve yumuşak doku anomalileri ile karakterize olup osseöz lezyonlar da sık görülmektedir. Osseöz anomaliler içerisinde de spinal deformiteler (skolyoz, dural ektazi ve meningoseller) nörofibromatozis tanılı hastalarda sık ve çoğu zaman da asemptomatik olarak görülmektedir (2,3).

Olgu:
Kırk üç yaşındaki erkek hasta bel ağrısı postür bozukluğu şikayeti ile polikliniğe başvurdu.Olgumuzda fizik muayenede vücudunda sırt dorsumunda eklenmerinde yaygın sütlü kahve (cafe-au-lait) lekeleri ile uyumlu olduğu düşünülen çoklu kahverengi lekeler belirlendi.cilt altı dokuda çok sayıda nörofibrom izlendi. Bilateral alt ve üst ekstremitelerin kas gücünde azalma tespit edilmedi. Nörolojik muayenesinde ise kraniyal sinirlerde motor veya duysal defisit, serebellar tutulum bulgusu saptanmadı.

Bilateral alt ve üst ekstremitelerin kas gücünde azalma tespit edilmedi. Nörolojik muayenesinde ise kraniyal sinirlerde motor veya duysal defisit, serebellar tutulum bulgusu saptanmadı. Dtrler normoaktifti.Ailede akraba evliliği mevcuttu. Konvansşyonel Trokal spinal grafisinde torakal bölgede açıklığı sola bakan hafif skolyoz mevcuttur.Torakal kifoz artmış olarak belirlendi.Olgunun ileri yrıntılı değerlendirilmesi amacıyla Torakal ve Toraks ve kranial (MRG) görüntülemeleri yapıldı.Torakal ve toraks MR görüntülemelerinde T7-T11 düzeyinde sağda bu düzeyde izlnen nöral foramenlerde ekspansiyona yol açan ve komşu kemiklerde incelmeye yol açan 127* 87*70 mm boyutlarda meningosel kesesi izlendi.Kese içerisinde nörral elemanlar saptanmammıştır.Kesenin tamamı sağ hemitoraks içerisinde bulunmaktadır.IVKM sonrası yumuşak doku lehine kontrast tutulumu izlenmemştir.Ayrıca cilt altı dokularda en büyüğü 10 mm çapa ulaşan çok sayıda nörofibrom izlendi. Ciltte görülen sütlü kahve lekeleri yaygın fibromlar ile spinal ve kraniyal MRG bulguları birlikte değerlendirilerek NF-1 tanısı desteklendi.

Kaynaklar:
1. Klatte EC, Franken EA, Smith JA. The radiographic spectrum in neurofibromatosis. Semin Roentgenol 1976;11:17-33.
2. Feldman F. Tuberous sclerosis, neurofibromatosis, and fibrous dysplasia. In: Resnick D, Fix C, editors. Diagnosis of bone and joint disorders. Philadelphia, PA: Saunders; 1995. p. 4361-79.
3. Winter RB, Moe JH, Bradford DS, Lonstein JE, Pedras CV, Weber AH. Spine deformity in neurofibromatosis. A review of one hundred and two patients. J Bone Joint Surg Am 1979;61:677-94.

EP - 646 ARI SOKMASI SONRASI GELİŞEN İNTRAPARANKİMAL KANAMA OLGUSU

DEMET YILDIZ , VİLDAN YALÇIN , NİLÜFER BÜYÜKKOYUNCU PEKEL

SAĞLIK BİLİMLERİ ÜNİVERSİTESİ BURSA YÜKSEK İHTİSAS EĞİTİM VE ARAŞTIRMA HASTANESİ

Olgu:
Arı sokması vakalarında sıklıkla alerjik reaksiyonlar, hipotansiyon ve anafilaksi görülmekle birlikte arı sokması nadiren beyin damar hastalıkları etyolojisinde de rol almaktadır.

43 yaş erkek hasta burnundan arı sokması sonrası konuşma bozukluğu, sol ağız kenarında kayma ve sol tarafta güçsüzlük şikayeti ile acil servise başvurdu. Beyin tomografisinde sağ bazal ganglion düzeyinde hiperdensite izlenmesi üzerine nöroloji servisine interne edildi. Kontrastlı kranial görüntülemelerde mevcut lezyon kanama olarak değerlendirildi. Kanamanın rezorbe olması ve kliniğinin gerilemesi üzerine hasta önerilerle taburcu edildi. Bilinen herhangi bir hastalığı olmayan olgunun takibinde kan şekerleri, trigliserit ve kolesterol düzeyleri yüksek bulundu. Diyabetes mellitus tanısı konularak tedavisi düzenlendi.

Gelişinde tansiyonu 155/84 olan hastanın ön planda arı sokmasına sekonder hipertansif kanama olarak değerl endirildi. Bu olgu sunumunda arı sokması ile kanayıcı serebrovasküler hastalıklar arasında ilişkiyi ortaya koyması nedeniyle önem taşımaktadır.

EP - 647 İSKEMİK İNME TAKLİTÇİSİ NADİR İKİ LİSTERİA MONOCYTOGENES SEREBRİTİ OLGU SUNUMU

DENİZ ERCAN , GÖKTUĞ DİNÇER , AYŞE GÜLER

EGE ÜNİVERSİTESİ TIP FAKÜLTESİ NÖROLOJİ ANABİLİM DALI

Amaç:
Listeria monocytogenes toplumda nadir görülen, özellikle yenidoğan, yaşlı ve immünsuprese hastalarda mortal seyredebilen, meningoensefalit, serebrit, rombensefalit, abse gibi çeşitli santral sinir sistemi tutuluşlarına sebep olabilen bir etkendir.

Gereç ve Yöntem:
İskemik inmenin klinik ve radyolojik özelliklerini taklit ederek ayırıcı tanıda zorluğa yol açan iki listeria olgusu sunulmaktadır.

Bulgular:

Olgu 1:
70 yaşında, diyabet ve koroner arter hastalığı tanılı, akut sol hemiparezi şikayetiyle acil servise başvuran erkek hastanın ilk nörolojik muayenesinde bilinci açık, meningeal irritasyon bulguları negatifti ve yalnızca sol hemiparezisi mevcuttu. MR görüntülemede sağ hemisferde hemorajik transformasyon içeren öncelikle inme sahası olarak değerlendirilen lezyon saptandı. İzlemde bilinçte gerileme ve ateş gelişmesi üzerine yapılan LP'de protein 241, laktat 151, lökosit 2760, glikoz 46 olarak saptandı ve kültürde listeria monocytogenes üremesi oldu.

Olgu 2:
67 yaş fokal segmental glomerüloskleroz nedenli 40 mg/gün prednol tedavisi alan erkek hasta akut bilinç bozukluğu ile başvurdu. Uykulu, verbal çıkışı olmayan hastanın dört yanlı ağrılı uyarana çekme yanıtı mevcuttu. Yapılan görüntülemesinde sol insüler bölgede akut enfarkt ile uyumlu difüzyon kısıtlılığı izlendi. Kliniği tam olarak açıklamadığı için yapılan LP'de protein 230, glikoz 16, lökosit 217 olarak saptandı ve listeria monocytogenes üremesi oldu.

Sonuç:
Listeria monocytogenes serebriti, hemipleji ve enfarkt benzeri radyoloji ile seyredebilir ve meningeal iritasyon bulguları eşlik etmeyebilir. İnme kliniğiyle başvurup hızlı kötüleşen ve risk grubundaki hastalarda akla getirilmesi gereken tedavi edilebilir bir tablodur.

EP - 648 FETAL PCA OKLÜZYONUNDA ENDOVASKÜLER TEDAVİ

CAHİT AYAN , MUHAMMET AKİF ÇEVİK , FETTAH EREN , GÖKHAN ÖZDEMİR

SELÇUK ÜNİVERSİTESİ TIP FAKÜLTESİ NÖROLOJİ ANABİLİM DALI

Olgu:
Fetal PCA oklüzyonuna bağlı akut iskemik inmenin endovasküler tedavisi ile ilgili literatürde vaka bildirimi yoktur. Biz bu olgu sunumunda literatürde ilk kez fetal PCA oklüzyonu nedeniyle trombektomi ve stentleme yapılan hastayı sunacağız. Bilinen hipertansiyon, tip2 diyabetes mellitus, aortik ve mitral metalik kapak replasmanı tanıları ve rutin amlodipin ve varfarin kullanımı olan 43 yaşında erkek hasta, acil servise bilinçte kötüleşme ve sol taraflı güçsüzlük şikayetleriyle başvurdu. Nöroloji konsültasyonu sonrası hasta tarafımızca değerlendirildi. Nörolojik muayenesinde patolojik olarak bilinçte hafif uykuya meyil, sol üst ve alt ekstremitesinde MRC'ye göre 3/5 kas gücü, solda taban derisi yanıtı ekstrensör olarak değerlendirildi. Acil beyin CT görüntülemesinde akut hemoraji izlenmedi. Beyin ve karotis CT anjiografide sağda fetal orijinli posterior cerebral arter (PCA) oklüzyonu olduğu izlendi. Akut iskemik inme olarak değerlendirilen hasta anjio ünitesine alındı. Sağ fetal PCA'ya 2 kez trombektomi yapıldı. Trombektomiye rağmen tekrar oklüde olan artere stentleme ve balon anjioplasti işlemi uygulanarak reperfüzyon sağlandı. Biz bu vakada fetal PCA oklüzyonuyla başvuran iskemik inme hastalarının tedavisinde endovasküler tedavinin bir seçenek olabileceğini göstermek istedik.

EP - 649 BİLATERAL MULTİPL DEV ARTERİOVENÖZ FİSTÜLLERDE İKİ AŞAMALI ENDOVASKÜLER TEDAVİ

MERVE AKBAŞ , MERVE NUR ÇELİK , GÖKHAN ÖZDEMİR

SELÇUK ÜNİVERSİTESİ TIP FAKÜLTESİ NÖROLOJİ ANABİLİMDALI

Olgu:
Arterio-venöz fistüllere bağlı kraniyal hemorajiler nadirdir ve kraniyal hemorajilerin gözden kaçabilecek nedenlerinden biridir. Biz bu vaka sunumunda kanamaya neden olan iki taraflı A-V fistül vakası ve aşamalı müdahalesini sunacağız. Bilinen HT, DM , 5 yıl önce hemorajik svo ve sonrası sol taraflı sekel öyküsü olan 70 yaşındaki kadın hasta düzenli ASA 100 mg kullanımı mevcuttu . Hasta 2 ay önce başlayan konuşmada bozulma , sol taraflı güçsüzlük şikayetleriyle tarafımıza başvurdu . Başvuru esnasında konuşma bozukluğu gerilemiş sol taraflı güçsüzlük devam etmekteydi. Hastanın çekilen diffüzyon MR ında akut santral patoloji gözlenmedi . Kontrastsız beyin bt sinde FAHR sendromunu düşündüren bilateral multipl hiperdens alanlar izlendi . Hastanın nörolojik muayenesinde sol üst ekstremite 4+/5 sol alt ekstremite 3+/5 . ABDC2 skoru 7 hesaplanan hastanın TİA ön tanısı ile ileri tetkik ve tedavi amacıyla servis yatışı yapıldı. Hasta elektif DSA işlemine alındı . DSA işleminde Sağ CCA dan ECA duplike olarak çıkmakta ve sağ ECA ve sol ECA da yaygın olarak Multiple Dev Arteriovenöz Fistüller izlendi . Multipl coiller atılarak bir kısmı kapatıldı. DSA işlemi sonlandırıldı . Hastaya 2 hafta sonra kontrol DSA ve sıvı coil uygulaması yapılması planlandı. Hastanın kontrol DSA işleminde sol karotis externadan kaynaklanan fistülün kapandığı izlendi .Sağ ECA dan kaynaklı multipl AVM ve fistüller izlendi .Multipl squid 12 ve 18 sıkılarak büyük bir bölümü kapatıldı.A-V fistüller nadirdir ve kraniyal hemorajilerin akılda tutulması gereken nedenlerinden biridir. Tanı ve tedavisinde endovasküler yaklaşımlar önemli bir yer tutmaktadır

EP - 651 MONONÖRİTİS MULTİPLEKS VE HIV İLİŞKİSİ: NADİR BİR KLİNİK DURUM

İLAYDA KILINÇ , AHMET ONUR KESKİN , ZEYNEP ÖZÖZEN AYAS , GÜLGÜN UNCU

SAĞLIK BİLİMLERİ ÜNİVERSİTESİ ESKİŞEHİR ŞEHİR HASTANESİ

Giriş:
Mononöritis Multipleks (MNM), genellikle motor ve duyusal semptomlarla asimetrik bir şekilde iki veya daha fazla periferik siniri etkileyen nadir bir periferik nöropati formudur. MMN, genellikle vaskülit, enfeksiyonlar veya sistemik hastalıklarla ilişkilidir. HIV enfeksiyonunda en çok distal duyusal nöropati görülür. Distal simetrik nöropati, HIV enfeksiyonunun en yaygın nörolojik komplikasyonudur. Bu sunumda nadir bir durum olan HIV'e bağlı gelişen MNM olgusu sunulmuştur.

Olgu:
57 yaşında erkek hasta kilo kaybı, sol omuz ağrısı, uyuşma, karıncalanma hissi ve kuvvet kaybı şikayetleri ile nöroloji kliniğine başvurdu. Nörolojik muayenesinde trapezius kas gücü sol 4-/5, sol üst ekstremite fleksör kas gücü 4-/5 olan hastanın EMG'si multifokal motor nöropati ile uyumlu olarak değerlendirildi. Rutin laboratuvar incelemeleri ve vaskülit markerları negatif bulundu. Yaygın lenfadenopatisi olan hastada HIV pozitif saptandı. Antiviral tedavi ve nöropatik ağrıları için gabapentin başlandı.

Tartışma:
HIV'e bağlı nöropatiler yavaş gelişme eğiliminde olsalar da CD4 sayısı çok azalmış bireylerde sekonder CMV enfeksiyonuna bağlı hızlı ilerleyen nöropatiler ortaya çıkabilir. Olgumuzda semptomlar yavaş gelişmiş ve fırsatçı CMV enfeksiyonu saptanmamıştır. Olguda lenfopeninin saptanmamış olması ve fırsatçı enfeksiyon olmaması literatüre uygun şekilde görece yavaş progresyonla ilişkili olarak değerlendirilmiştir. HIV'e bağlı gelişen nöropatiler tedavi ve takip açısından multidisipliner yaklaşım gerektirirler. MNM antiretroviral tedavi alan hastalarda aylar içinde gerileyebilir, tedaviye dirençli olgularda IVIG kullanılabilir. HIV'e bağlı nöropati gelişen olgularda gabapentin, pregabalin, kanabinoidler kullanılmıştır ve nöropatik ağrıda yararlı oldukları bildirilmiştir.

Sonuç:
Periferik nöropatiler, HIV ve AIDS hastalarında en yaygın nörolojik komplikasyonlardır, ancak tanı ve tedavileri genellikle gecikir. MMN yavaş ilerliyorsa ve nöropatik ağrı ile birlikteyse HIV enfeksiyonu akılda bulundurulmalı ve tedavi geciktirilmemelidir.

EP - 652 TEKRARLAYAN İNME, TEKRAR REPERFÜZYON TEDAVİLERİ: TEK MERKEZLİ OLGU SERİSİ

SENA ADALIOĞLU ONARAN [1], CEMİLE HAKİ [1], SUAT KAMIŞLI [1], KAYA SARAÇ [2], LÜTFİYE GÜLÇİN KOÇ YAMANYAR [1]

[1] SAĞLIK BİLİMLERİ ÜNİVERSİTESİ BURSA ŞEHİR HASTANESİ, NÖROLOJİ ANABİLİM DALI
[2] SAĞLIK BİLİMLERİ ÜNİVERSİTESİ BURSA ŞEHİR HASTANESİ, RADYOLOJİ ANABİLİM DALI

Giriş:
Akut iskemik inme nedeniyle iki defa reperfüzyon tedavileri uygulanan beş olgunun paylaşılması amaçlanmıştır.

Olgu 1:
83 yaş kadın hasta sol taraflı güçsüzlük nedeniyle başvurdu. Sağ ICA supraklinoid segmentte trombüs saptanması üzerine trombektomi işlemine alındı. TICI3 rekanalizasyon sağlandı. 2 ay sonra konuşma bozukluğu, sağ taraf güç kaybı ile başvuran hasta sol MCA M2'de trombüs saptanması üzerine trombektomi yapıldı, TICI3 rekanalizasyon sağlandı.

Olgu 2:
64 yaş erkek hasta konuşma bozukluğu, sol taraflı güçsüzlük nedeniyle başvurdu. Sol MCA M1'de trombüs nedeniyle trombektomi işlemine alındı. TICI3 rekanalizasyon sağlandı. 3 ay sonra konuşma bozukluğu, sol taraf güç kaybı şikayetleri ile başvuran hasta sol MCA M1'de oklüzyon saptanması üzerine trombektomi işlemine alındı. TICI3 rekanalizasyon sağlandı.

Olgu 3:
80 yaş kadın hasta sağ taraf güç kaybı, konuşma bozukluğu şikayetleri ile başvurdu. Sol MCA M1'de trombus saptanması üzerine trombektomi işlemine alındı. 1.5 yıl sonra sol taraflı güç kaybı, konuşamama nedeniyle sağ ICA tandem oklüzyon saptanınca trombektomi yapıldı. TICI3 rekanalizasyon sağlandı.

Olgu 4:
69 yaş erkek hasta sol taraflı güçsüzlük nedeniyle başvurdu. Sağ presantral gyrus düzeyinde akut enfarkt saptanan hastaya tPA tedavisi verildi. 3 yıl sonra sol taraflı güç kaybı şikayeti ile başvuran hastanın sağ MCA M2'de trombüs saptanması üzerine tPA verildi, ardından trombektomi işlemine alındı. TICI3 rekanalizasyon sağlandı.

Olgu 5:
55 yaş erkek hasta sol kolunda güçsüzlük şikayeti ile başvurdu. tPA verildi. 6 ay sonra sağ karotis endarterektomi sonrası sol taraflı güç kaybı gelişmesi üzerine sağ ICA proksimalinde trombus ve unstabil plak saptanınca trombektomi ve ardından sağ ICA stentleme işlemi yapıldı.

Sonuç:
Akut iskemik inmede rekanalizasyon tedavileri hayat kurtarıcı tedavilerdir. Biz kliniğimizde iki defa akut reperfuzyon tedavileri uygulanan olguları paylaşmak istedik.

EP - 653 FRİEDREICH ATAKSİSİ OLGU SUNUMU

HİLAL ÇAĞLAR ELİF ÖZGE ÇELİK DURAN ÖZKAN CAHİT AYAN MERVE AKBAŞ , ŞEREFNUR ÖZTÜRK, ÇAĞATAY ŞAHİN

SELÇUK TIP FAKÜLTESİ HASTANESİ

Amaç:
Friedreich Ataksisi 1863 yılında Nicolaus Friedreich tarafından tanımlanan otozomal resesıf kalıtılan, herediter progresif nörodejeneratif hastalıktır.Friedreich ataksili olgularda frataksin proteinini kodlayan 9q13 kromozmunun,X25 geni birinci intornunda Guanin -Adenin-Adenin (GAA) triplet tekrar ve nokta mutasyonları belirlenmiştir.

Bu olgumuzda yürümede denge kaybı şikayeti olan EMG bulguları Friedreich ataksisi düşündüren duyusal nöropati ile uyumlu özgeçmişinde akraba evliliği ve kız kardeşinde duyusal nöropati bulunan moleküler testte GAA atrışıile tanı alan kız hasta sunulmaktadır

Giriş:
Otozomal resesif geçişli nörodejeneratif bir hastalık olan Friedreich ataksisi,1/50000 sıklıkta görülür.Friedreich ataksisinde patolojik değişiklikler dorsal sinir genglionlarında,spinal kordun posterior kolonlarında,kortikospinal traktusta ve kalpte olur.(1)

Klinik bulgular değişkendir.Erken farkedilen en sık bulgu yürümede denge kaybıdır.Serebellar disfonksiyon ve duyu kaybı kombinasyonu sonucu progresif ataksi gelişir.

Derin tendon reflekslerinin kaybı,ekstensor plantar yanıt,dizatri,pozisyon ve vibrasyon duyusunun kaybı hastalığın diğer temel bulgularıdır. İskelet deformiteleri de yaygındır.%80 skolyoz % 50 pes kavus görülür.Kardiyak komplikasyonlar minimal ya da ölüm nedeni olabilecek kadar ağır olabilir.Sensori- nöral işitme kaybı %25 ,nistagmus %20 ,optik atrofi %10 ,diabetes mellitus %10 oranındadır.(2,3)
Friedreich ataksisi frataksin proteinini kodlayan X25 geni 9q13 kromozomunda oluşan Guanidin-Adenin- Adenin (GAA) tekrarları ve nokta mutasyonla- rından kaynaklanır. Frataksin proteinin kaybı mitokondrilerde demir birikimi ve oksidatif fosforilasyonda bozulmaya neden olur (4). Bu nedenle hastalığın tedavisinde antioksidanlar denenmektedir (5).

Olgu:
20 yaşındaki kız hasta ilk kez 8 yaşında yürümede denge zorluk yakınması ile çocuk nörolojiye başvurduğunu öğrendik.Yürüme bozukluğuna zamanla denge kaybı ve takılıp düşme atakları eklenmiş. Özgeçmişinde hastanın nöromoor gelişim basamakları yaşına uygun gelişim göstermiş. Geçirilen bir hastalık ve hastaneye yatış öyküsü mevcut değil. Ailede akraba evliliği öyküsü mevcut. Kız kardeşi duyusal periferık nöropati ile takipli.

Nörolojik muayenesinde bilin açık oryante koopereydi.Konuşma dizatrikti.Gövde ve ekstremite ataksisi mevcuttu. Tüm ekstremitelerde derin tendon refleksleri alınamadı. Babinski fleksör saptandı. Romberg bulgusu pozitifti. Göz dibi muayenesi normaldi. Solunum Kardiyovasküler ve gastrointestinal sistem muayeneleri normal bulundu. Laboratuar Bulguları:Biyokimyasal testler ,hemogram,eritrosit sedimentasyon hızı vitamin E düzeyi normaldi Kranial Manyetik Rezonans (MR) incelemesinde patoloji saptanmadı.Elektromyografide incelemesinde motor ileti hızları normaldi.N. suralis duyusal lif cevabı alınamadı. Bulgular duyusal liflerin etkilendiği nöropatiyi gösterip Friedreich ataksisi ile uyumluydu. Moleküler analizde GAA triplet tekrar artışı belirlenerek tanısı kesinleştirildi.

Hasta diyabet gelişimi açısından endokrin, kardiyomiyopati gelişimi açısından çocuk kardiyoloji, işitme sorunları açısından kulak burun boğaz, yürüme bozukluğu açısından fizik tedavi ve genetik danışma için genetik polikliniğine yönlendirildi. Yapılan bu konsültasyonlarında ek bir patolojik bulguya rastla- nılmadı. Ancak, hastalığın bilinen özellikleri nedeniyle aralıklı olarak ilgili branşlarda kontrolleri planlandı. Tedavisinde İDEBENON 3*2 KO ENZİM Q ve E vitamini başlandı.

Tartışma:
FRDA otozomal resesif geçişli ataksinin en sık karşılaşılan formudur (6). FRDA, frataksin pro- teinini kodlayan X25 genine lokalize 9q13 kro- mozomundaki GAA trinükleotid yinelemeleri- nin normalden fazla olması ile oluşur. FRDA larının % 96'sında homozigot yine artışları ve yaklaşık % 4'ünde bileşik heterozigot yine artı- şı ve nokta mutasyonları bulunmaktadır. Nok- ta mutasyonlar ile prezente olan hastalarda klinik bulgular atipik seyretmektedir ve litera- türde kore ile başvuranlar da bildirilmektedir (7). Hastamızın genetik analizinde her iki allel- de GAA yine sayısının 1000'in üstünde olduğu belirlenmiştir. GAA yinelemelerinin artması transkripsiyonun uzama fazını engelleyerek frataksin proteinin oluşumunu durdurmakta- dır (8). Frataksin proteinin yokluğu mitokond- rilerde demir birikimi, oksidatif strese artmış duyarlılık, solunum zinciri oksidatif fosforilas- yon aktivitesinde bozulma; tüm bunlara bağlı olarak da kalp ve iskelet kası enerji metaboliz- masında aksamaya neden olmaktadır (9,10).

Hastalığın klinik bulguları; ilerleyici ataksi, güç- süzlük, ayakta vibrasyon ve pozisyon duyuları kaybı, alt ekstremitede refleks kaybı, dizartri, 25 yaşından önce başlangıç, otozomal resesif kalıtımı destekleyen aile öyküsü ile klinik tabloya eşlik eden hipertrofik kardiyomiyopati, skolyoz, glukoz intoleransı ve diyabettir (10). Bu nedenle tanı alan hastalar kardiyoloji, endokrin, ortopedi ve genetik bölümlerine de yönlendirilmelidir. Olgumuzda tanı koyduktan sonra hastayı özel dal polikliniklerine yönlendirdik. Ancak, hastaların bir kısmında endokrinolojik sistem, lokomotor sistem ve kardiyovasküler sistem yakınmaları ön planda değerlendirilmekte ve hastalar FRDA tanısını daha geç alabilmektedir. (11). FRDA tedavisinde hastalığın patogenezindeki oksidatif strese duyarlıklıktan yola çıkılarak antioksidan ajanlar; idebenone, koenzim Q ve vitamin E denenmektedir (11). Koenzim Q ve vitamin E tedavisinin, kalp tarafından üretilen enerjide hızlı ve sürekli artış sağladığı, antioksidan olan ıdebenone tedavisinin hastaların çoğunda kardiyak hipertrofi üzerine olumlu etkisi olduğu düşünülmektedir. Tedavi strate jilerinin geliştirilmesi için hastalığın patogenezi ile ilgili daha ayrıntılı çalışmalar gerektiği belirtilmektedir . Biz de hastamızda vitamin ve antioksidan tedavi uygulamaya başladık.

Kaynaklar:
1.Delatycki MB,Williamson R,Forrest. SM:*Friedreich Ataxia:an Owreview.J.Med.Genet.2000;37:1-8*
2.Harding AE:Clinical features and Classification of İnherited ataxias .*Adv.Neurol.*1993;61:1-14.
3.Alper G:GAA triplet tekrar artışı ile tanısı doğrulanan bir *Friedreich Ataksisi Olgusu.Türk Pediatri Arşivi*1999 ,34:138-140
4.Babcock M, de Silva D, Oaks R et al. Regulation of mitochondrial iron accumulation by Yfh1p, a putative homolog of frataxin. *Science* 1997; 276(5319):1709- 1712. http://dx.doi.org/10.1126/science.276.5319.1709 PMid:9180083
5.Rotig A, de Lonlay P, Chretien D et al. Aconitase and mitochondrial iron-sulphur protein deficiency in Friedreich ataxia. *Nat Genet* 1997; 17(2):215-217. http://dx.doi.org/10.1038/ng1097-215
PMid:9326946
6.Cooper JM, Schapira AH. Friedreich's Ataxia: disease
mechanisms, antioxidant and Coenzyme Q10 therapy. *Biofactors* 2003; 18(14):163-171. http://dx.doi.org/10.1002/biof.5520180219 PMid:14695932
7.Delatycki MB, Williamson R, Forrest SM. Friedreich ataxia: an overview. *J Med Genet* 2000; 37(1):1-8. http://dx.doi.org/10.1136/jmg.37.1.1
PMid:10633128 PMCid:1734457
8.Zhu D, Burke C, Leslie A et al. Friedreich's ataxia with chorea and myoclonus caused by a compound heterozygosity for a novel deletion and the trinucleotide GAA expansion. *Mov Disord* 2002; 17(3):585-9. http://dx.doi.org/10.1002/mds.10175
PMid:12112211
9.Punga T, Bühler M. Long intronic GAA repeats causing
Friedreich ataxia impede transcription elongation. *EMBO Mol Med* 2010; 2(4):120-9. http://dx.doi.org/10.1002/emmm.201000064 PMid:20373285 PMCid:3377279
10.Lodi R, Taylor DJ, Schapira AH. Mitochondrial dysfunc- tion in Friedreich's ataxia. *Biol Signals Recept* 2001; 10(3-4):263-270.
http://dx.doi.org/10.1159/000046891
PMid:11351132
11.Lodi R, Rajagopalan B, Bradley JL et al. Mitochond- rial dysfunction in Friedreich's ataxia: from pathoge- nesis to treatment perspectives. *Free Radic Res* 2002; 36(4):461-466. http://dx.doi.org/10.1080/10715760290021324
PMid:12069111

EP - 654 BEYİN OMURİLİK SIVISI ANALİZİ: OKB TİP 3 KIRMIZI BAYRAK MI?

ZEYNEP ÖZÖZEN AYAS [1], GÜLGÜN UNCU [1], AHMET ONUR KESKİN [1], ALİ UNCU [2], SEDAT ŞEN [3], MURAT TERZİ [3]

[1] SAĞLIK BİLİMLERİ ÜNİVERSİTESİ, ESKİŞEHİR ŞEHİR SAĞLIK UYGULAMA VE ARAŞTIRMA MERKEZİ, DAHİLİ TIP BİLİMLERİ BÖLÜMÜ, NÖROLOJİ
[2] SAĞLIK BİLİMLERİ ÜNİVERSİTESİ, ESKİŞEHİR ŞEHİR SAĞLIK UYGULAMA VE ARAŞTIRMA MERKEZİ, TIBBİ BİYOKİMYA
[3] ONDOKUZ MAYIS ÜNİVERSİTESİ TIP FAKÜLTESİ NÖROLOJİ ANADALI

Amaç:
BOS analizi, çeşitli nörolojik bozuklukların tanısal sürecinin önemli bir parçasıdır. Oligoklonal bantlar (OKB) ile gösterilen intratekal immünoglobulin sentezi, nöroinflamatuar hastalıklar için tipiktir. OKB Tip 3, MS ,ensefalit ve otoimmün hastalıklarda gözlemlenebilmektedir. Bu çalışmada, BOS OKB Tip 3 gelen hastaların demografik, klinik ve laboratuvar özelliklerini, farklı otoimmün hastalıklarla olası ilişkileri araştırmayı amaçladık.

Gereç ve Yöntem:
Çalışmamızda Eskişehir Şehir Hastanesi ve Ondokuz Mayıs Üniversitesi (OMÜ) MS polikliniği takipli hastaları tarandı. Lomber ponksiyon yapılan ve OMÜ nöroimmünoloji laboratuvarında çalışılan BOS sonucu OKB tip 3 gelen hastaların demografik, klinik, laboratuvar, nöro-görüntüleme özellikleri, tanıları, tedavileri ve eşlik eden otoimmün/romatolojik hastalıklar retrospektif olarak kaydedildi.

Bulgular:
Çalışmaya 14'ü erkek toplam 36 hasta alındı. Hastaların ortalama yaşı 39,67 (19-62) olarak saptandı. MS tanısı ile takip edilmekte olan 28 hastanın 19'u RRMS'di. MS tanısı ile takip edilen hastaların ortalama EDSS'si 1.28, ortalama atak sayısı 2,27 olarak saptandı. 3 hasta SSS vasküliti, 1 hasta NMOSD, 1 hasta SLE ve 1 hasta Sjögren tanısı aldı. Hastaların %37sinde ANA pozitifliği,1 Anti-gliadin pozitifliği, 1 ACE yüksekliği saptandı. Hastaların %21inde eşlik eden bir otoimmün hastalık tanısı mevcuttu. MS tanısı alanların almayanlara göre yaşları daha gençti. MS olmayanların BOS IgG düzeyleri daha yüksek bulundu ve spinal MRG'de daha sık lezyon saptandı.

Sonuç:
BOSda OKBlerin varlığı, SSSde humoral immün yanıtın aktive olduğunu gösterir. OKB tip 3, daha karmaşık bir klinik durumu yansıtabilir ve daha geniş bir hastalık yelpazesine işaret edebilir. Literatürde tip 3 OKB pozitif hastaların özelliklerini ayrıntılı olarak değerlendiren çalışmalar kısıtlıdır ve bu konuda yapılacak geniş çalışmalara ihtiyaç vardır.

EP - 655 UZUN SÜRELİ IVIG TEDAVİSİ ALAN MADSAM TANILI HASTADA İMMUNOTERAPİ YAKLAŞIMI

İLAYDA KUYUCU , ŞAFAK ORHAN , İLKEM EMEKSİZ , ESRA NUR SAĞLAM AMİL , GAMZE AKI , FÜSUN MAYDA DOMAÇ

ERENKÖY RUH VE SİNİR HASTALIKLARI EĞİTİM VE ARAŞTIRMA HASTANESİ

Giriş:
Multifokal Edinilmiş Demyelinizan Duyusal ve Motor Nöropati (MADSAM),Kronik İnflamatuvar Demiyelizan Polinöropatilerin (CIDP) alt grubunda incelenir.CIDP'de birinci basamak tedaviler kortikosteroidler, IVIG ve plazmaferez olup hastaların %70-80'inde klinik düzelme sağlanabilir.Olguların yaklaşık %90'ında ilk aylarda tedaviye olumlu yanıt alınmakla birlikte tablonun tekrarlama eğilimi yüksek olduğundan relapsları önleyecek uygun idame tedavi sağlanmalıdır. İmmünmodülatörlerden ikinci basamak tedavide yararlanılmaktadır.

Olgu:
Bilinen hastalığı olmayan 44 yaş erkek hasta, 2009'da sol ayak baş parmağında uyuşma ile başvurduğu dış merkezde polinöropati tanısıyla yedi günlük pulse steroid tedavisini takiben altı ay idame oral steroid tedavisi uygulanmış olup şikayetlerinin gerilememesi üzerine tedavi sonlandırılmış. Hastanın tedavisiz kaldığı dört yıllık süreçte sol alt ekstremite parestezisi progrese olmuş. 2014te eklenen alt ekstremite parezisi ve pitoz ile başvurduğu dış merkezde yapılan EMG'de duyusal ve motor lif tutulumuyla seyreden demyelizan polinöropati saptanmış; MADSAM tanısıyla uygulanan beş günlük IVIG tedavisiyle erken dönemde klinik iyileşme izlenmiş. Bir yıl sonra paraparezisiyle dış merkeze başvurusunda aylık IVIG tedavisi başlanmış. Dokuz yıldır aylık IVIG tedavisi süregelen hasta tarafımıza başvurduğunda yapılan nörolojik muayenesinde motor kuvvet bilateral alt ekstremite proksimal kaslarda 2/5, distalde 4/5; derin tendon refleksleri hipoaktif değerlendirildi. Hastaya rituksimab tedavisi başlandı. birinci ve 15. günlerde 1000mg rituksimab uygulandı.6. ayda tekrar rituximab tedavisi alacak olan hastada terapötik etkisinin beklendiği süreçte klinik gereklilik halinde metilprednizolon tedavisi ile araya girilmesi planlandı.

Tartışma:
CIDP tedavisinde IVIG etkin olmakla birlikte, ikinci basamak tedavi endikasyonu olan uygun hastalarda, maliyet ve hasta uyumu göz önünde bulundurulduğunda rituksimab gibi immunomodülatör ajanlar ikinci basamak tedavide değerlendirilmedilir.

EP - 656 TRANSRADYAL GİRİŞİM İLE BAZİLER STENT UYGULANAN BİR AKUT İSKEMİK İNME OLGUSU

ALPEREN KAPAMA [1], MUHAMMET AKİF ÇEVİK [1], ÖMER FARUK ILDIZ [2], FETTAH EREN [1], GÖKHAN ÖZDEMİR [1]

[1] SELÇUK ÜNİVERSİTESİ TIP FAKÜLTESİ NÖROLOJİ ANABİLİM DALI
[2] KONYA ŞEHİR HASTANESİ NÖROLOJİ KLİNİĞİ

Olgu:
Çok sayıda büyük randomize çalışma, endovasküler prosedürler için transradial yaklaşımın (TRA) transfemoral yaklaşıma (TFA) göre morbidite ve mortalite oranında düşüş sağladığını göstermiştir ancak karşılaşılabilecek teknik ve ilişkili anatomik zorluklarla ilgili bilgi eksikliği nedeniyle transradiyal yaklaşımdan kaçınılmaktadır.TFA'ya göre daha az sıklıkla tercih edilen transradial girişim ile baziler arter stentlemesi yapılan olguyu sunuyoruz.

Dış merkezden tarafımıza akut iskemik inme ön tanısı ile sevk edilen 74 yaşındaki erkek hastanın özgeçmişinde tip 2 diyabet ve hipertansiyon öyküsü bulunuyordu.Nörolojik muayenesinde konuşması hafif dizartrik idi. Sol üst ekstremitede dismetri ve ataksik yürüyüş mevcuttu. Diffuzyon ağırlıklı manyetik rezonans görüntülemede pons sol yarımı ve bilateral serebellar hemisferlerde akut diffüzyon kısıtlılığı izlendi.Beyin ve boyun bilgisayarlı anjiografide baziler arterde preoklüziv darlık saptanan hasta işleme alındı.Femoral arterler oklüde olduğu için sheath sağ radial artere yerleştirldi.Anjiografide sağ vertebral arterde geç dolum defekti ve baziler arter proximalinde %90 darlık izlendi.Darlıkta neurospeed 1,5-8 balon ile predilatasyon yapıldı. Credo 5-20 stent lezyonda açıldı ve post dilatasyon yapılarak rekanalizasyon sağlandı.Hastamızda majör komplikasyon (el iskemisi, erişim yerinde hematom radial arter oklüzyonu, sinir yaralanması) görülmedi .Hasta işlem sonrasında yeni gelişen bir iskemik atak olmadan ikili antiagregan ile takip ediliyor.

Birçok prospektif çalışma, TRAnın TFA ile karşılaştırıldığında erişim yeri komplikasyonlarında anlamlı bir azalma ile ilişkili olduğunu göstermiştir.Biz de majör komplikasyon gelişmeden tamamladığımız bu vakayı sunarak TRAnın nörogirişimciler tarafından daha yaygın olarak kullanılmasını beklemekteyiz.

EP - 657 NADİR GÖRÜLEN BİR GENETİK KÜÇÜK DAMAR HASTALIĞI OLARAK TREX-1 MUTASYONU

GAMZE HACİKURTEŞ , NUR BAŞCI , FURKAN ASAN

İSTANBUL ÜNİVERSİTESİ-CERRAHPAŞA, CERRAHPAŞA TIP FAKÜLTESİ, NÖROLOJİ ANABİLİM DALI

Giriş:
Retinal vaskülopati ile birlikte serebral lökodistrofi ve sistemik bulgular (RVCL-S), TREX1 genindeki mutasyonların neden olduğu, otozomal dominant olarak kalıtılan, merkezi sinir sistemi (MSS), göz (retina) ve diğer organ tutulumları ile seyreden nadir bir hastalıktır. Bu bildiride RVCL-S tanısı alan bir hastayı bildirmeyi amaçladık.

Vaka:
68 yaş kadın hasta polikliniğimize konuşmada bozulma, sağ taraflı güçsüzlük ve dengesizlik şikayetleri ile başvurdu. Hastanın öyküsünde 2019'da başlayan konuşma bozukluğunun olduğu, hastada 2020 yılında sağ taraflı güçsüzlük geliştiği ve bu şikayetlerin ilerlediği, 2024'te ise yutma güçlüğünün eklendiği ve yutma güçlüğü sonrasında PEG açılarak hastanın beslendiği öğrenildi. Bu süreçte hastanın MSS vasküliti ön tanısı ile rituksimab ve siklofosfamid aldığı görüldü. Hastanın nörolojik bulgularının gelişmesinden yaklaşık iki yıl önce her iki gözde ilerleyici görme kaybının olduğu ve göz hastalıkları tarafından bu açıdan takip edildiği öğrenildi. Hastanın nörolojik muayenesinde oryantasyon ve kooperasyonun kısıtlı olduğu gözlendi ve sağ nasolabial sulkusta silinme, kas gücünün sağ yanlı 3/5, sol yanlı 4/5 olduğu ve yaygın piramidal etkilenme bulgularının olduğu saptandı. Kraniyal MR'da yaygın küçük damar hastalığı ile birlikte, solda lateral ventrikül komşuluğunda diffüz kontrastlanma gösteren, etrafı ödemli lezyon izlendi. Hastada aynı zamanda anemi, karaciğer enzim yükseklikleri ve proteinüri saptandı. Klinik, laboratuvar ve görüntüleme bulguları ile birlikte RVCL-S olarak değerlendirilen hastanın TREX1 geninde de, heterozigot c734_737dup saptandı.

Tartışma:
RVCL-S merkezi sinir sistemi, retina ve diğer organ tutulumları ile karakterize sistemik bir vaskülopatidir. Hastalarda retinal vaskülopati genellikle başlangıç semptomudur. Süreç içerisinde böbrek tutulumuna bağlı kronik böbrek yetmezliği, karaciğer enzim yükseklikleri, anemi ve tiroit fonksiyon bozuklukları da saptanabilir. Hastalığın santral sistemi tutulumuna bağlı olarak özgün bir şekilde tümefaktif benzeri, aylar boyunca kontrastlanma gösteren supratentoriyal lezyonlar gelişebilmektedir. Benzer görüntüleme bulguları ve diğer organ tutulumları saptanan hastalarda TREX1 geni incelemesi düşünülmelidir.

EP - 658 AYNI SEANSTA RADİAL ARTER GİRİŞİ İLE MENİNGEAL ARTER EMBOLİZASYONU VE KAROTİS ARTER STENTLENMESİ

DUYGU ARI , GÖKHAN ÖZDEMİR , FETTAH EREN

SELÇUK ÜNİVERSİTESİ TIP FAKÜLTESİ NÖROLOJİ ANABİLİM DALI

Giriş:
Kronik subdural efüzyonların tedavisinde yakın zamanda meningeal arter embolizasyonu önemli bir seçenek olarak öne çıkmıştır. Bu yöntemde, subdural efüzyonların meningeal arterler aracılığıyla kapatılması sağlanmaktadır. Bu vaka sunumunda, bilateral femoral arter oklüzyonu olan bir hastada sağ radial arter girişi ile hem kronik subdural efüzyon için middle meningeal arter embolizasyonu hem de ciddi semptomatik karotis darlığının aynı seansta stentlenmesi sunulmuştur.

Olgu Sunumu:
88 yaşında, bilinen koroner arter hastalığı, hipertansiyon ve Alzheimer hastalığı bulunan kadın hasta, şuur bozukluğu ve sol tarafta kuvvetsizlik şikayetleri ile acil servise getirildi. Nörolojik muayenesinde şuur stupor, sağa vulpian arazı ve sol hemiplejisi mevcuttu. Acil serviste yapılan nörogörüntülemelerinde sağ MCA (Middle Cerebral Artery) sulama alanında akut difüzyon kısıtlaması ve beraberinde kronik subdural efüzyon tespit edildi. Nöroşirurji konsültasyonu sonrasında cerrahi endikasyon bulunmamış, hasta nöroloji yoğun bakım ünitesine devredildi. Stabil seyir gösteren hasta, nöroloji servisinde ileri tetkik ve tedavi amacıyla yatırıldı.
Hasta dijital substraksiyon anjiyografi (DSA) işlemine alındı. DSA'da bilateral femoral arterlerden nabız alınamadı ve abdominal aortadan itibaren tam oklüzyon izlendi. Bunun üzerine, sağ radial arter yoluyla giriş yapıldı, meningeal artere selektif olarak ulaşıldı ve embolizasyon coilleri yerleştirilerek kronik subdural efüzyon tedavi edildi. Aynı seansta, sağ internal karotis arter orijininde %90 üzerinde darlık olan bölgeye 4,5-28 mm boyutlarında bir stent yerleştirilerek başarılı bir rekanalizasyon sağlandı.

Sonuç:
Bu olgu sunumu, ciddi kronik subdural efüzyon ve eşlik eden semptomatik karotis arter darlığı olan bir hastada, her iki vasküler patolojinin tek bir seansta, radial arter yoluyla başarılı bir şekilde tedavi edilebildiğini göstermektedir. Bilateral femoral arterlerin oklüde olduğu bir durumda alternatif vasküler giriş yollarının, özellikle de radial arterin kullanımı, karmaşık olguların yönetiminde etkili bir çözüm sunmuştur. Subdural efüzyonların meningeal arter embolizasyonu ile tedavisi, cerrahi müdahale gereksinimini ortadan kaldırırken, aynı seansta gerçekleştirilen karotis stentlemesi de serebrovasküler riski hızla azaltmıştır. Bu vaka, radial arter yoluyla yapılan girişimlerin, hem periferik vasküler patolojilerin yönetiminde hem de intrakraniyal vasküler girişimlerde etkin ve güvenli bir seçenek olabileceğini vurgulamaktadır. Ayrıca, bu yaklaşım, özellikle kompleks ve çoklu vasküler patolojilere sahip yaşlı hastalarda minimal invaziv yöntemlerin klinik faydalarını ortaya koymaktadır. Bu tür vakalarda multidisipliner iş birliği ve minimal invaziv yöntemlerin kullanımı, hastaların iyileşme sürecini hızlandırabilir ve komplikasyon risklerini en aza indirebilir.

EP - 659 HİPERGLİSEMİ İLE İLİŞKİLİ HEMİKORE: OLGU SUNUMU

HAZAL YANKI AKÇAY , ZEYNEP ERKUŞ , ŞERİFE BÜŞRA DEMİRTAŞ , ECEM GÜLERAY , HATİCE ÖMERCİKOĞLU ÖZDEN, NAZİRE AFŞAR , DİLEK İNCE GÜNAL

MARMARA ÜNİVERSİTESİ TIP FAKULTESİ NÖROLOJİ ANABİLİM DALI

Giriş:
Kore sterotipik ya da ritmik özellik taşımayan, irregüler , sıklıkla ekstremitelerin distalinde izlenen ani ve hızlı nitelikteki istemsiz hareketlerdir. Akut ya da subakut başlangıçlı edinilmiş hemikore en sık subtalamik çekirdek, kaudat çekirdek ve putamen lezyonları sonrası ortaya çıkar. Bu hareketlerin etiyolojisinde en sık serebrovaskuler hastalıklar, sonrasında metabolik nedenler yer alır. Bu olguda iskemik ve metabolik etkenlerin birlikte olması nedeniyle sunulması hedeflenmiştir.

Olgu:
58 yaşında bilinen diabetes mellitus ve geçirilmiş iskemik inme öyküsü olan hasta sol kol ve sol bacağında istemsiz hareketler nedeniyle acil servise başvurdu. Hastanın şikayetleri 15 gün önce başlayıp son 2-3 gündür şiddetlenmiş. Acil servise geliş vitallerinde PUKŞ: 500mg/dl olarak ölçülen hastanın 15 yıldır diabetes mellitus tanısı ile oral antidiyabetik tedavi aldığı öğrenilmiştir. Nörolojik muayenesinde bilinç açık, koopere, oryante, anlama tam, konuşması doğaldı. Motor ve duyu muayenesinde defisit saptanmadı. Sol kol ve bacakta belirgin koreiform hareketler izlendi. Plantar yanıtları bilateral fleksördü. Laboratuar tetkiklerinde kan şekeri 380mg/dl, Na: 132mmol/L (düzeltilmiş Na: 136 mmol/L), serum osmolaritesi: 301.5 mOsm/kg, Ph: 7.45; idrarda glukoz +3 pozitif, keton negatifti. Takiplerinde HbA1C: 12.3 % saptandı. Diffuzyon MR'da sağ bazal gangliada subakut difüzyon kısıtlılığı izlendi. Kranial MR'da sağ putamen ve kaudat başında T1 sekansında hiperintens görünüm izlendi. Diyabetik striatopati olarak değerlendirildi. Hastanın diyabet açısından tedavisi düzenlendi, kan şekeri kısmi regülasyonu sonucu yakınması gerilemeyen hastaya semptomatik olarak haloperidol başlandı.

Sonuç:
Hiperglisemiye bağlı kore genellikle kan şekerinin düzenlenmesi sonrası geri dönüşümlüdür ancak klinik tablonun uzadığı durumlarda veya ek etkenler bulunması durumunda medikal tedavi gerekebilir.

EP - 660 ANİ BAŞLANGIÇLI BİR SUBAKUT SEREBELLAR ATAKSİ SENDROMU- TOKSİK ETYOLOJİ?

İREM YILDIRIM FATMA AKKOYUN ARIKAN [2], DURSUN CEYLAN [1]

[1] KÜTAHYA SAĞLIK BİLİMLERİ ÜNİVERSİTESİ EVLİYA ÇELEBİ EĞİTİM VE ARAŞTIRMA HASTANESİ
[2] KÜTAHYA ÖZEL PARK HAYAT HASTANESİ

Amaç:
Subakut serebellar sendrom; belirtilerin ilk birkaç hafta veya birkaç ay içinde geliştiği,denge kaybı, yürüme güçlüğü, titreme, dizartri ve göz hareket bozuklukları ile karakterize bir tablodur. Etyolojide paraneoplastik, enfektif, toksik, otoimmün ve metabolik durumlar yer alır. Altta yatan nedenin tedavi edilmesine bağlı olarak düzelebilir bazen de kalıcı nöroloji bozukluklar bırakabilmektedir. Toksik tablolar bu sebeplerin arasında en nadir görülenidir ve toksin maruz kalma süresi ve türüne bağlı olarak toplumdan topluma prevelans farkı göstermektedir. Bu vakada da olası bir toksik subakut serebellar sendroma dikkat çekmek amaçlanmıştır

Gereç ve Yöntem:
35 yaş erkek hasta, Eylül 2023te geçirdiği grip sonrası antibiyotik kullanmış ve 1-2 gün içinde aniden gelişen baş dönmesi,baş ağrısı ve baygınlık tablosu ile acil servise başvurmuş. O dönem çekilen beyin diffüzyon MR ve beyin BT görüntülemede akut nörolojik patoloji saptanmamış. Şikayetleri geçmeyen ve 15-20 gün içinde ek olarak yürümede dengesizlik, çift görme ve konuşmada ve kısmi olarak da yutmada zorlanma şikayeti olan hasta nöroloji poliklinik muayenesine başvurdu. Yaklaşık son 6 aydır yabancı ülkede inşaat ve altın madencilik işlerinde de çalışmış olan kronik alkol ve ilaç kullanımı tariflemeyen ve ek hastalık öyküsü de bulunmayan hasta ileri tetkik ve tedavi amaçlı yatırıldı.

Bulgular:
Nörolojik muayenede genel durumu stabil, pupiller izokorik(+), konjuge bakış parezisi mevcut, fasiyal asimetri yok, gag refleksi doğal, üst ve alt ext prox 4+/5, serebellar bilateral dismetri(+) serebellar ataksi(+) dtr dört ekstremite de canlı olarak izlendi.

Hastanın yürüme bozukluğu ve konuşma bozukluğu etyolojisine yönelik beyin ve tüm spinal ilaçlı mr çekimi yapıldı. Akut demyelinizan, yer kaplayıcı lezyon veya ensefalite yönelik patoloji izlenmedi. Etyolojiye yönelik miyastenia gravise ve polinöropati ekartasyonuna yönelik EMG çekildi. Myasteni veya erken dönem GBS lehine bulgu saptanmadı. Hastanın lomber ponksiyonu yapıldı. Biyokimya mikrobiyoloji patoloji örnekleri ile, bos oligoklonal bant örnekleri gönderildi. Gangliozid, paraneoplastik panel, NMO, MOG örnekleri de gönderildi(dış laboratuar). Kan vaskülit markerleri, brucella, lyme, paraneıoplastik etyolojiye yönelik malignite markerları gönderildi. Normal sınırlarda saptandı. Malignite taramasına yönelik radyolojik görüntülemeler çekildi. Malignite saptanmadı. Periferik yayma gönderildi. Normal sınırlarda saptandı. Bos sonucunda yüksek protein(190) ile lenfosit 40 adet spatandı. Olası subakut serebellar sendroma yönelik ivig tedavisi 5 gün uygulandı. Hastanın bakış dengesizlikiği ile serebellar dismetrisi düzeldi, ataksisi kısmen düzeldi. BOS lenfosit değerine yönelik enfeksiyon hastalıklarına danışıldı. Önerileri ile asiklovir 3x750 mg iv bşlandı. 2 hafta tedavi uygulandı. Ataksisine yönelik FTRye danışıldı. Uygun rehabilitasyon programına geçildi. Hastanın takibinde artan şikayeti olmaması üzerine sonuçlar ile takip edilmesi kararı ile önerilerle taburcu edildi.

Poliklinik takip sürecinde NMO, MOG antikorları negatif, BOS oligoklonal bant tip 2 pozitif saptandı, gangliozid paneli negatif idi, kontrol beyin ve spinal MR görüntülemesi tedaviden 3 ay sonra çekildi, bilateral kortikospinal traktusta kontrast tutmayan hiperintensite izlendi, spinal MR görüntülemeleri normal sınırlarda idi. Ataksisi ve dizartrisi hala devam etmekte olan hastaya steroid tedavisi uygulandı. Kısmi nörolojik düzelme izlendi. Kontrol mrlarında hiperintensite görünümünde de azalma izlendi. Hastanın süreci halen nöroloji ve ftr polikliniklerinde takip edilmektedir

Sonuç:
Subakut serebellar sendrom, oldukça geniş bir etyolojik tabloyu içeren bir durumdur. Burada, doğru tedavi ve yönetim için altta yatan nedenlerin tam olarak tanımlanması gerekir. Toksik tablolar da daha nadir görülen tablolar olduğu için dışlama tanılarında akla gelebilmektedir. Vakada da hastanın madencilik ve inşaat işlerinde çalışma geçmişi olması toksik tablo ön tanısını güçlendirmiştir. Bu vakalarda prognostik sürecin doğru tahmin edilmesi, uygun tedavinin sağlanması ve ciddi hastalıkların erken tanısı açısından kritik bir rol oynamaktadır.

EP - 661 AKUT PSİKOZLA BAŞVURAN FRONTOTEMPORAL DEMANS OLGUSU

YILDIZHAN ŞENGÜL [1], ZİYACAN TOYAR [1], HANDAN IŞIN ÖZIŞIK KARAMAN [2]

[1] ÇANAKKALE ONSEKİZ MART ÜNİVERSİTESİ
[2] ÖZEL NÖROLOJİ POLİKLİNİĞİ

Giriş:
Frontotemporal Demans (FTD), semptomların çoğunlukla davranış, yürütücü işlev (veya) dil bozukluğu ilgili olduğu bir grup nörodejeneratif hastalığı içerir. FTD, 65 yaşından önce görülen en yaygın demans türlerinden biridir ve semptomların çoğu zaman psikiyatrik belirtilerle örtüşmesi onu en az teşhis edilen demans türlerinden biri yapmıştır [1]. Klinik özelliklere göre, davranışsal varyant FTD (Bv-FTD) ve primer progressif afazi (PPA) olarak alt bölümlere ayrılır. Frontotemporal demansın (FTD) klinik belirtilerinin tamamen oturması, yani hastalığın bariz şekilde fark edilir hale gelmesi genellikle birkaç yıl sürebilir. FTDnin kademeli ve sinsi bir başlangıcı olduğundan, belirtiler genellikle hastalığın ilk evrelerinde hafif ve belirsizdir. Ancak hastalık ilerledikçe semptomlar daha belirgin hale gelir. İlk belirtiler genellikle 45-65 yaşları arasında başlayan hafif davranışsal değişiklikler veya dil bozuklukları şeklindedir [2]. Bu erken dönem belirtiler genellikle çevredekiler tarafından kişilik değişiklikleri ya da normal yaşlanma sürecine bağlı zannedilebilir. FTD'nin başlangıcından klinik tablonun tam oturmasına kadar geçen süre, hastadan hastaya değişiklik gösterse de, çoğunlukla 3-5 yıl içerisinde semptomlar belirginleşir ve hastalık tanısı konur[2]. Yine de bu süre bireysel farklılıklar, genetik faktörler ve hastalığın ilk belirtilerinin ne zaman fark edildiğine göre değişebilir. Vakamız akut psikozla başvurup FTD tanısı alan bir hasta olduğu için sunulmaya değer bulunmuştur.

Olgu:
62 yaş kadın hastamızın, tarafımıza başvurmadan yaklaşık 3 hafta öncesinde diş çekimi sonrası gelişen bilinçte dalgalanma, davranış değişiklikleri olduğu öğrenildi. Sürekli dini konular hakkında konuştuğu, kendisini cinlerin takip ettiğini, zarar göreceğini, birilerinin onu zehirleyeceğini düşündüğü öğrenildi. İşlem sonrasında oral antibiyotik(amoksisilin-klaklavulanik asit) tedavisini düzenli bir şekilde almış olduğu ve herhangi bir abse ,enfeksiyon öyküsü saptanmadığı yakınları tarafından ifade edildi. İki hafta öncesinde dış merkezde çekilen Kranial MRG' de herhangi nöropatoloji saptanmadığı belirtilerek dış merkezde pskiyatriye yönlendirilen hastaya risperidon 1 mg ve ketiapin 25 mg başlandığı ve dış merkez nörolojinin donepezil başlamasından sonra şikayetleri belirgin şekilde arttığı öğrenildi. Son bir haftadır sinirlilik hali ve halüsinasyoları artmış olarak ve başvuru gününde hastanın sakinleştirilememesi üzerine yakınları tarafından tarafımıza getirildi. Bilinen Hastalıkları: Meme Ca (2019 mastektomi-metastaz yok). Kullandığı ilaçlar: Donepezil. Ateş:36.4 Ta:124/76 Spo2:98 Wbc:12.6 Crp:0.4 Neu:9800. Geliş nörolojik muayenesinde: Ajite davranışlar nedeniyle muayene suboptimal olup değerlendirilemedi. Acil serviste yapılan Diffuzyon Mrg ve Beyin BT görüntülemelerinde herhangi akut nöropatloji saptanmadı. Bilateral frontal lob atrofisi mevcuttu. Hasta ön planda MSS enfeksiyonu ve Otoimmun Ensefalit ön tanıları ile interne edildi. LP, Geniş biyokimya , tam kan, EEG , beyin MRG ve öncesinde CA öyküsü olan hastaya Toraks ve Batın BT , tümor markerları bakılması planlandı. BOS biyokimyası normal sınırlar içerisindeydi. BOS hücre kültüründe hücre saptandı . EEG: Epileptiform anomali saptanmadı. Kranial MRG: Hastanın ajite davranışları nedeniyle sedasyon verilmesine rağmen çekilemedi. Dış merkez laboratuvar otoimmün ve Pnp markerları gönderildi: Çalışılan markerlarda herhangi pozitiflik saptanmadı. Psikiyatriye konsülte edilen hastaya Psikiyatrinin önerisi üzerine risperidol başlandı. Asıklovır tedavisi 14 güne tamamlandı. Ancak sonrasında BOS HERPES PCR tetkikleri negatif geldi. Hastaya 5 gün olacak şekilde günde 30 mg IVIG başlandı.Risperidon tedavisinden kısmen fayda gören ve ajitasyonları azalan hastanın geçmiş MR kayıtlarına ulaşıldı.

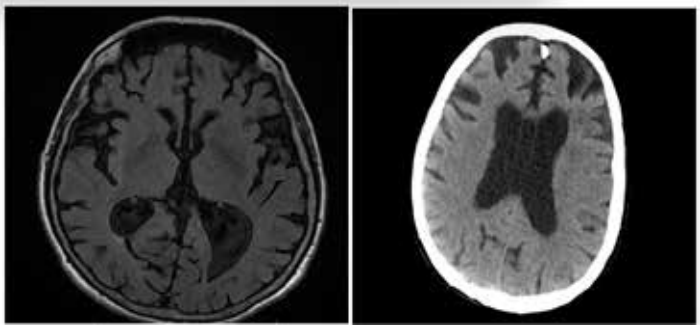

Figür 1 ve 2 : Frontal lobda belirgin olmak üzere yaygın kranial atrofi

Hastada ön planda Frontotemporal Demans düşünülüp , kliniğimizde mevcut olmaması üzerine dış merkeze PET-CT çekilmesi için yönlendirildi. Yapılan çekimler Frontotemporal Demans ile uyumlu bulundu.

Tartışma ve Sonuç:
Bu vakada kliniğin akut olması, psikotik bulguların ön planda olması, hastada meme CA öyküsünün olması, görüntülemeler ön planda FTD düşündürtse de, olası FTD üstüne eklenen Otoimmün limbik ensefalit tablosunun da ayırıcı tanıda yer alması gerekliliği nedeniyle paylaşmaya değer ve öğretici bir hastaydı. Bu hastada da aslında öyküsünde 2-3 senedir hastanın obsesyonlarının olduğu, karakter değişikliğinin olduğu fakat yakınlarının bu bulguları günlük yaşam olaylarına yorduğu öğrenilmişti.

Kaynakça:
1. Hogan DB, Jetté N, Fiest KM, ve diğerleri. Frontotemporal Demansın Yaygınlığı ve Görülme Sıklığı: Sistematik Bir İnceleme. Can J Neurol Sci 2016; 43 Suppl 1:S96.
2. Bang, J., Spina, S., & Miller, B. L. (2015). "Frontotemporal dementia." The Lancet, 386(10004), 1672-1682.*

EP - 662 KRONİK OTİTLİ HASTADA TİMPANOPLASTİ SONRASI GELİŞEN SEREBRAL VENÖZ SİNÜS TROMBOZU

ECE AYGÜN , FATİH AKGÜN , BAKİ DOĞAN , İBRAHİM LEVENT GÜNGÖR

ONDOKUZ MAYIS ÜNİVERSİTESİ TIP FAKÜLTESİ

Giriş:
Serebral venöz tromboz (SVT) serebral ven ve dural sinüslerde tromboz gelişimi ile ortaya çıkan, mortal ve morbid seyredebilen bir durumdur.Akut ,subakut ya da kronik olabilir.Sistemik venöz tromboza yatkınlık yaratan nedenler SVTnin de etyolojisinde yer alır. Venöz staz, edinsel veya kaltısaltrombofililer, ven veya venöz sinüslerin duvarını ilgilendiren inflamatuar veya infeksiyöz süreçler tromboza sebep olabilir.Travma, sinüslere komşu anatomik yapılarda enfeksiyon ve tümoral nedenler, oral kontraseptif kullanımı, herediter trombofililer, hematolojik ve sistemik maligniteler ve Behçet hastalığı SVT'nin en sık nedenleridir.Tek bir dural sinüs tromboze olabileceği gibi, aynı anda birden çok sinüs de tıkanabilir.Burada kronik otit nedeniyle timpanoplasti yapılan bir hastada baş ağrısı ve nöbet ile prezente olan SVT radyolojik tanı özellikleriyle tartışılmaktadır.

Olgu:
31 yaşında çocukluğundan bu yana epilepsi ile takipli motor mental retarde erkek hasta Mart 2023 'de kronik otit sebebiyle geçirdiği timpanoplasti operasyonu sonrasında nöbet sıklığında artış, şiddetli baş ağrısı şikayeti ile başvurdu. Çekilen kontraslı kranial ve temporal MRG'sinde sağ temporalde mastoid hücrelerdeki orta kulaktaki sıvı ve yumuşak doku değerleri düzeyinde komşu temporal ve oksipital durada kalınlaşma ve kontrastlanma artışı dikkati çekti.Şikayetlerin temporal kemikteki enfeksiyona ve ya sinüs tombozuna sekonder olabileceği düşünüldü.Detaylı değerlendirme için çekilen MR Venografide sağ sigmoid ve transvers sinüste trombüs görüldü (Resim 1-3). Hastayavarfarin sodyum ve parenteral antibiyotik başlandı.Yapılan laboratuvar testlerinde tromboza yatkınlık yaratan hematolojik veya herediter bir hastalık saptanmadı. Takiplerinde baş ağrısı şikâyetinde azalma oldu.Nöbet sıklığı eski haline geldi. Hastaya 6 ay boyunca antikoagülan tedavi verildi. Kontrol MRda sağ transvers-sigmoid sinüslerdeki kronik trombüsünbüyük oranda rekanalize olduğu görüldü.(Şekil 4-5) Antikoagülan kesilerek asetilsalisilik asit tedavisine devam edildi.

Sonuç:
SVT perikranial, intrakranial enfeksiyonlarda sonra görülebilir. En sık karşılaşılan durum özellikle kronik otit ve mastoiditlerdir. Bizim hastamızda da kronik otit ve sonrasında yapılan cerrahi müdahalenin komşu sigmoid ve transverssinüslerde trombüs oluşumuna sebep olduğu düşünüldü. Hastamızdaki mental retardasyon yakınmalarını net ifade edememesine neden olmuş, ancak nöbet sıklığındaki artış ve sürekli başını tutması nedeniyle serebral görüntüleme istenerek tanıya ulaşılmıştır. Antibiyotik ve antikoagülantedavi ile klinik ve radyolojik iyileşme elde edilmiştir.

EP - 663 AKUT VİRAL ENSEFALİT KLİNİĞİ İLE PREZENTE OLAN GLİOBLASTOMA OLGUSU

MUHAMMET ALİ DEMİRCİ , DÜRDANE AKSOY , BETÜL ÇEVİK , ORHAN SÜMBÜL , YUSUF KOÇAK , UĞUR KULU

TOKAT GAZİOSMANPAŞA ÜNİVERSİTESİ TIP FAKÜLTESİ

Giriş:
Viral ensefalitler ateş, baş ağrısı, davranış ve uyanıklık bozukluğu ile giden MSS parankiminin akut inflamasyonu olarak tanımlanmıştır. Kliniğe sıklıkla nöbetler eşlik edebilir. Viral ensefalitler de dahil olmak üzere ensefalitlerin ayırıcı tanısında birçok nörolojik tabloyu ekarte etmek önemlidir. Burada, klinik ve laboratuvar bulguları ile HSV tip 1 Ensefaliti ön tanısı almış, tüm tetkikler sonrasında glioblastoma kesin tanısı konulan bir olgu sunulmuştur.

Olgu:
Altmış üç yaşında kadın hasta; yeni gelişen baş ağrısı, bilinç bozukluğu ve nöbet şikayetiyle acil servise başvurdu. Difüzyon ağırlıklı MR serilerinde sol temporal lobta geniş hiperintensite gözlenmesi üzerine hasta ensefalit ön tanısıyla nöroloji kliniğine yattı. Öz ve soy geçmişinde, fizik muayenesinde özellik yoktu. Nörolojik muayenesinde; bilinç açık, kooperasyon ve oryantasyonu kısıtlı idi, diğer nörolojik muayene bulgularında özellik yoktu. Lomber ponksiyonda; BOS proteini 320 mg/L idi, mikroskopisinde mm^3 te 20 lökosit vardı. BOS glukozu: 56 (kan glukozu:73) saptandı. BOS otoimmun ensefalit ve paraneoplazi paneli negatifti. BOS' ta HSV-1 IgG pozitifti. Hasta üç hafta boyunca 3x750 mg asiklovir ve iki hafta 2x1gr seftriakson tedavisi aldı. Tedaviler sonrasında şikayetleri kısmen geriledi, nöbetleri azaldı. Kontrastlı beyin MR görüntülemelerinde aynı alanda ve boyutta hiperintens lezyon devam etmekteydi, şift etkisi mevcuttu. Yapılan MR spektroskopi tetkikinde temporal lobdaki lezyon kitle lehinde değerlendirildi. İntrakranial kitle biyopsi(frozen) sonucu Grade-IV Glioblastoma ile uyumlu geldi. Cerrahi sonrası antinöbet ilaçları düzenlenen hastada nöbet sıklığı ve şiddetinde belirgin azalma izlendi.

Sonuç:
Akut bir klinik tablo sonrası klinik ve laboratuvar olarak viral ensefalit düşünülen bu olgumuzda olduğu gibi difüzyon MR görüntüleri viral ensefaliti desteklese de; hastaların sıkı takibi ve ayırıcı tanıda intrakranial kitleler dahil tüm nörolojik tablolar akılda tutulmalıdır. Ayırıcı tanı amacıyla MR spektroskopi, kontrastlı MR ve diğer ileri görüntüleme tetkiklerine başvurmak doğru tanı ve uygun tedavi açısından hayat kurtarıcıdır.

EP - 665 PARKİNSON HASTALARININ KLİNİK – RADYOLOJİK ÖZELLİKLERİNİN GÖZDEN GEÇİRİLMESİ, KOGNİSYON VE DEPRESYON AÇISINDAN DEĞERLENDİRİLMESİ VE HASTALIK EVRESİ İLE BULGULARIN İLİŞKİSİNİN ARAŞTIRILMASI: TEK MERKEZ DENEYİMİ

ELİF NUR TÜNCER , ALİNUR EREN OKUTAN , FATMA MERVE HAL , İ.KEMAL BARKUT

SAĞLIK BİLİMLERİ ÜNİVERSİTESİ, TAKSİM EĞİTİM VE ARAŞTIRMA HASTANESİ, NÖROLOJİ KLİNİĞİ

Amaç:
Parkinson hastalığı(PH),dünyada 6 milyondan fazla kişide görülen bir nörolojik rahatsızlıktır. Bu çalışmada PH'nın tanı ve takip süreçlerinde öne çıkan klinik ve radyolojik özelliklerin değerlendirilmesi ve hastalıkla ilişkisinin ortaya konması amaçlanmıştır.

Gereç ve Yöntem:
Bu çalışmada hastanemiz hareket bozuklukları polikliniğine Ocak-Eylül 2024 tarihleri arasında başvuran gönüllü 100 Parkinson hastası çalışmaya alındı.Hastaların sosyodemografik özellikleri,Birleşik Parkinson Hastalığı Derecelendirme Ölçeği (UPDRS) ve Hoehn&Yahr Ölçeği(HYÖ), hastaların kognitif durumlarını değerlendirmek için Moca ve Beck Depresyon ölçekleri,ilaçları,komorbiditeleri ve nörogörüntüleme sonuçları dökümente edildi.

Bulgular:
Hastalığın şiddetini HYÖ;klinik özellikleri UPDRS'yle belirledik.İstatistiksel analizimizde: Hastalarımızın ortalama yaşı 70.3 yıl(SD = 9.6)idi. UPDRS ortalaması 34.0 (SD = 28.5)idi. HYÖ puanının ortalaması ise 1.5 (SD = 0.72)idi.L-Dopa kullanımı ve UPDRS puanları incelendiğinde istatistiksel olarak anlamlı fark bulunamadı(p:0.090).6 hastanın geç başlangıçlı ve hızlı hastalık progresyonuna sahip olduğu,27 hastanın erken başlangıçlı ve yavaş progresyonlu olduğu,35 hastanın tremor-dominant fenotip ve 32 hastanın bradikinezi ve rijidite gösterdiği saptandı.Hastaların %70inde MRI'da nonspesifik-gliozis izlendi.UPDRS puanı 0-15 ve HYÖ puanı 3 olanlarda depresyon oranının anlamlı derecede arttığı gözlemlendi. 4 yıl L-Dopa kullananlarda demans oranının %33 olduğu, bu oranın ortalama demans oranından (%5) daha yüksek olduğu bulundu.3 yıl L-Dopa kullananlarda bu oran %10'du.Ortalama hipotiroidizm %5'ken geç başlangıçlı-hızlı hastalık progresyonuna sahip hastalarda hipotiroidizm oranı %33.3 bulundu. Ortalama hipertansiyon oranı %27'yken,7yıl L-Dopa kullananlarda %50'ydi.

Sonuç:
Hastaların çoğunluğunun MRI'larında nonspesifik-gliozis olduğu görüldü. Yüksek-HYÖ ve 0–15UPDRS skorlarına sahip bireylerde depresyon oranı,PH hızlı ilerleyenlerdeyse hipotiroidizm oranı daha yüksek bulundu.PH tanı biyobelirteçleri ve altta yatan hastalık mekanizması hakkındaki bilgiler için daha fazla çalışma gerekmektedir.

EP - 666 DİRENÇLİ HİPERTANSİYON İLE TAKİPLİ POSTERİOR REVERSİBL ENSEFALOPATİ SENDROMU OLGUSU

YILDIZHAN ŞENGÜL , FATMA BÜŞRA ÜLKER

ÇANAKKALE ONSEKİZ MART ÜNİVERSİTESİ

Giriş:
Posterior reversibl ensefalopati sendromu (PRES) baş ağrısı, bilinç değişikliği, nöbet, vizüel defisitler ile klinik verebilen santral görüntülemelerde özellikle parietooksipital bölgenin bilateral vazojenik ödemiyle karşımıza çıkan bir tablodur. Etyolojide immünsupresif ajanlar, sepsis, preeklampsi, eklampsi, otoimmün hastalıklar, elektrolit bozuklukları yer almaktadır. Tanısı klinik ve görüntüleme bulgularına dayanır ancak alternatif tanıların dışlanması gerekir. Patogenezinde belirsizlik korunurken mekanizmada endotel disfonksiyonu ve serebral otoregülasyon bozukluğu suçlanır. Olgumuz kliniği itibariyle atipik olması, genç yaş olup özgeçmişinde hipertansiyon olmaması, geçmeyen baş ağrısında atlanmamasına dikkat edilmesi için sunulmuştur.

Olgu:
41 yaş erkek hasta sabah başlayan enseden tüm başa yayılan zonklayıcı vasıfta NSAİİ'ye yanıtsız, bulantı kusmanın eşlik ettiği geçmeyen baş ağrısıyla acil servise başvurdu. 6 aydır baş ağrısının aralıklı olduğu bu seferki hayatının en şiddetli baş ağrısı olduğunu tarifledi. Özgeçmişinde ek hastalık, kullandığı ilaç öyküsü yoktu. Geliş tansiyon 240/120 olan hastanın nörolojik muayenesi doğaldı. Çekilen görüntülemelerde: her iki serebellar hemısfer beyaz cevherinde, beyin sapında, oksıpıtal ve parıetal lob beyaz cevherde EPI T2 ve ADC görüntülerde vazojenik ödemi düşündüren yamasal sinyal artışları izlendi. Hastanın önceki başvurusundaki görüntülemeleri karşılıklı incelendiğinde beyin sapı, serebral ve serebellar beyaz cevherdeki hipodens alanlar sebat etmekle beraber silikleştiği görüldü. Klinik ve görüntülemelerle değerlendirildiğinde PRES etyolojisi açısından servisimize interne edildi. Hastadan olası ayırıcı tanılar için Rutin EEG, MRG Venografi, BT Anjiografi, vaskülit incelemeleri, göz dibi bakısı yapıldı. Herhangi bir patoloji saptanmadı. Genç yaş, ani ve dirençli hipertansiyonu olması nedenli sekonder hipertansiyon düşünülerek ilgili branşlarca nedeni araştırıldı. Yatışları boyunca dirençli hipertansiyonu seyreden olguda infüzyon antihipertansif tedavi ardından oral tabletler ile tansiyon regülasyonu sağlandı. Toplamda 11 gün takip edilen hasta takip ve tedavisi tamamlanınca sekelsiz olarak taburcu edildi.

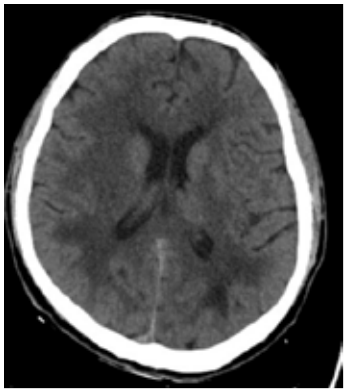

Figür 1: Bilateral beyaz cevherde hipodens alanlar

Figür 2: Beyin sapı ve serebellar beyaz cevherde hipodens alanlar

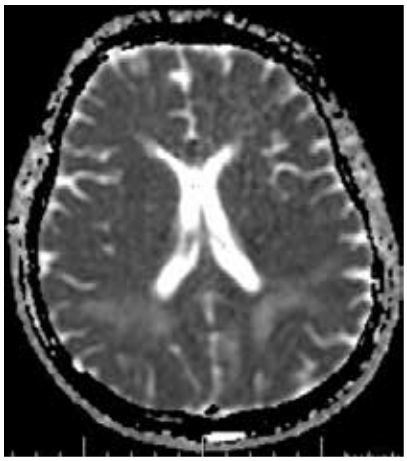

Figür 3: ADC parietooksipitalde yamasal sinyal artışı

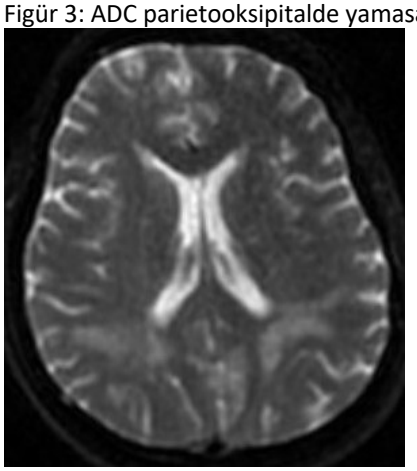

Figür 4: EPI T2 parietooksipitalde yamasal sinyal artışı

Tartışma ve Sonuç :

Bu vaka geçmeyen baş ağrısında santral görüntülemenin önemi, PRES'in nöbet, konfüzyon, vizüel defisit olmadan sadece baş ağrısıyla prezente olabileceğini vurgulamaktadır. Her ne kadar adında reversibl olarak geçse de tanı ve tedavideki gecikme serebrovasküler hasara bağlı ciddi nörolojik sekeller ile sonuçlanabilir.

Kaynakça :

Fischer M, Schmutzhard E. Posterior reversible encephalopathy syndrome. J Neurol. 2017 Aug;264(8):1608-1616. doi: 10.1007/s00415-016-8377-8. Epub 2017 Jan 4. PMID: 28054130; PMCID: PMC5533845.

Lamy C, Oppenheim C, Mas JL. Posterior reversible encephalopathy syndrome. Handb Clin Neurol. 2014;121:1687-701. doi: 10.1016/B978-0-7020-4088-7.00109-7. PMID: 24365441.

Triplett JD, Kutlubaev MA, Kermode AG, Hardy T. Posterior reversible encephalopathy syndrome (PRES): diagnosis and management. Pract Neurol. 2022 Jun;22(3):183-189. doi: 10.1136/practneurol-2021-003194. Epub 2022 Jan 19. PMID: 35046115.

EP - 667 İSKEMİK İNME İLE BAŞVURAN VASKÜLOPATİ

EMEL AFİFE ATAMAN AKTAŞ , GÖKHAN ÖZDEMİR

SELÇUK ÜNİVERSİTESİ

Özet:
Vaskülitler damarların enflamasyonu sonucu ortaya çıkan hastalıklardır. Vücudun herhangi bir yerindeki damarlar tutulabilir. Enflamasyonun oluşturduğu damar hasarı ödem, anevrizma ve tromboz gelişmesine yol açar. Özellikle biyopsi almanın ve histolojik tanı koymanın zor olduğu büyük damar vaskülitlerinde, radyolojik görüntüleme yöntemleri oldukça önemlidir. Bu yazıda iskemik inme ile başvuran, yapılan DSA incelemesinde vaskülopati tanısı alan olgudan bahsedilmektedir.

Olgu:
46 yaşında erkek hasta konuşma bozukluğu, dengesizlik, yüzde kayma şikayetleri ile başvurdu. Yapılan görüntülemelerinde sol serebellar akut enfarkt dışında vertebrobaziller sistem oldukça dolikoektazik değerlendirildi. Nörolojik muayenesinde hasta uyanık, dizartrik, kooperasyon sağlanıyor. Sağa bakışta sol göz kısıtlı, orta hattı hafif geçiyor; sola bakışta her iki göz orta hattı geçemiyor. Tüm yönlere bakışta ise nistagmus mevcut. Sağ nazolabial oluk silik. Belirgin motor kayıp yok. Dismetrik/disdiadokinezik, ileri ataksik (yürütülemedi). Özgeçmişinde hipertansiyon ve kronik bronşit tanısı mevcut. Antihipertansif ve asetilsalisilik asit kullanımı mevcuttu. Takiplerinde Glaskow koma skalası puanı gerileyen hastaya beyin cerrahisi tarafından EVD takıldı. Hasta tarafımızca tanısal amaçlı DSA'ya alındı. Supraaortik arterlerin osteal ve proksimal segmentleri açıktı. Bilateral karotis ve vertebral arterin dolumu normaldi. Sol vertebral arter vizüelize edilemedi. Bilateral MCA ve ACA'larda düzensizlik ve boğumlanmalar mevcuttu. Sağ vertebral arter V3 segmentten basiller arter distaline kadar ciddi ektazik ve füsiform yapıda anevrizmatik izlendi. Ayrıca venöz faz dolanımı da bozuktu. Bu bulgular vaskülopatiyi destekleyici nitelikte değerlendirildi. Hastaya pulse tedavisi başlandı.

Sonuç:
Vaskülopatilerde klinik bulgular, etkilenen damarın yeri, büyüklüğüne göre değişmektedir. Vaskülitlerde spesifik organ tutulumları dikkat çekmekte ve bunların arasında inme, geçici iskemik atak ve periferik sinir sistemi tutulumu gibi nörolojik komplikasyonlar hastalık prognozunu olumsuz etkilemektedir.

EP - 668 SOL İCA TERMİNAL SEGMENTTE GENİŞ BOYUTLU SAKKÜLER ANEVRİZMA ENDOVASKÜLER TEDAVİSİ VE EŞLİK EDEN GLOMUS TÜMÖRÜ

BEGÜM ASENA DOĞRUER , AYŞE KARAKAYA ATILGAN , MERVE NUR ÇELİK , MERVE AKBAŞ , ÇAĞATAY ŞAHİN , FETTAH EREN , GÖKHAN ÖZDEMİR

SELÇUK ÜNİVERSİTESİ TIP FAKÜLTESİ NÖROLOJİ ANABİLİM DALI

Olgu:
Anevrizma; arterin damar çapında normal ölçülere göre %50'den fazla bölgesel artma şeklinde tarif edilir. Karotis anevrizmaları, karotis arterin oklüziv hastalıklarıyla karşılaştırıldığında çok nadir görülen vasküler lezyonlardır. Glomus tm; baş boyun bölgesinde büyük damarların çeperlerinde, etraflarında yerleşen, kanda oksijen, karbondioksit seviyeleri ve kan PH'sını (asitlik ölçüsü) algılayan mikroskobik organcıklara 'Karotid Cisimcikleri' denir. Bu organcıklardan kaynaklanan ve genellikle iyi huylu olan tümörler de 'Glomus Tümörü denir.Glomus tümörü tipik olarak şah damarı olarak bilinen karotid arterin ikiye ayrıldığı, çatal bölgesine yerleşir. Sol karatis arter anevrizması ve eşlik eden sol karotiste oluşan glomus tm endavasküler tedavi yaptığımız bir olgu sunacağız.

77 yaş kadın hasta, yaklaşık 2 ay önce konuşmada bozulma şikayeti başlamış. Görüntülemelerde glomus tm ve anevrizma saptanan hastaya, anevrizmaya müdahale, sonrasında kvc glomüs tm operasyonu planladı . Bilinen özgeçmiş ve ilaç kullanım öyküsü yok. Hasta dsa ya alındı; sol karotisde glomüs tümörü izlendi.Sol ICA terminal segmentte geniş boyunlu 7,25 x 5mm çaplı sakküler anevrizma izlendi. 10 gün sonrasına anevrizmaya işlem planlanarak asa 100 mg+brilinta 2x1 başlanarak taburcu edildi. Hastanın anevrizmaya müdahale için yatışı yapıldı. Işleme alındı; sağ femoral arter oklüde izlendi. Bu yüzden sol femoral arterden işleme geçildi. Long-sheat sol karotise yerleştirildi. İçerisinden ara kateter yollandı. Anevrizmada akım çevirici 5x15 derivo 2 kez denenmesine rağmen karotis sifon segmentinden dönmedi. Bunun üzerine aclino 5,5x25 stent anevrizmayı kaplayacak şekilde açıldı ve anevrizma içerisinde multiple coiller açılarak anevrizma kapatıldı. 3 ay sonra dsa ile değerlendirildi , anevrizmanın tamamen kapandığı gözlemlendi.

EP - 669 METASTATİK TİMOMA İLE TAKİPLİ OLAN HASTADA MYASTENİA GRAVİS VE GUİLLİAN BARRE SENDROMU BİRLİKTELİĞİ, BİR OLGU SUNUMU

ELİFNAZ KESKİN [1], NUR EBRU BARÇIN [1]

[1] *AKDENİZ ÜNİVERSİTESİ HASTANESİ NÖROLOJİ ANADALI*
[2] *AKDENİZ ÜNİVERSİTESİ TIP FAKÜLTESİ HASTANESİ NÖROLOJİ ANABİLİM DALI*

Giriş:
Timoma olgularında Myastenia Gravis birlikteliği, sık görülen bir paraneoplastik durumdur. Kemoterapi ile ilişkili Guillian Barre Sendromu çeşitli olgu bildirimlerinde görülmüştür.

Olgu:
63 yaş erkek hasta, 1 aydır yürümekte zorlanma ve 5 gündür yutma güçlüğü şikayetleri ile acil servise başvurmuş, tarafımızca ileri inceleme için nöroloji servisinde takip edilmiştir. Normalde desteksiz yürüyebilen hasta son 1 aydır destekle mobilize olabiliyorken son 10 gündür yürüyememektedir. 5 gündür de yutma güçlüğü yaşamaktadır. Hasta son 3 aydır akşamları artan yorgunlukları olduğunu belirtmektedir. Hastanın özgeçmişinde 7 yıl önce metastatik timoma sebepli timektomi ve pulmoner wedge rezektomi öyküsü mevcuttur. Hastanın 5 ay önce rutin kontrollerinde nüks lehine bulgu saptanmıştır ve hasta ilk kemoterapi dozunu 3 ay önce almıştır. Hastanın şikayetleri kemoterapi sonrası başlamaktadır. Hastanın muayenesinde proksimal kas gücü alt ekstremitede 2/5 olup, gag refleksi zayıf olarak alınmaktadır. Derin tendon refleksleri alınamamaktadır. Hastanın görüntülemelerinde kliniğini açıklayacak bir patolojiye saptanmamıştır. Hastaya yapılan LP sonucu incelenen BOS sıvısında mikroprotein değeri yüksek çıkmış, mikroskobik incelemesinde hücre saptanmamıştır. Hastanın EMG tetkikinde H refleksleri elde edilememiş olup, tetkik ağır sensorimotor aksonal polinöropati lehine sonuçlanmıştır. Hastanın aynı zamanda Asetilkolin reseptör antikoru pozitif olarak sonuçlanmış olup tek lif iğne EMG incelemesi motor son plak tutulumu ile uyumlu gelmiştir. Guillian Barre Sendromu ve Myastenia Gravis tanıları ile hastaya 5 doz IVIG ve Mestinon tedavisi başlanmıştır.

Sonuç:
Bu olgu bildiriminde, metastatik timoma öyküsü olan ve aktif kemoterapi almakta olan hastanın Myastenia Gravis ve Guillian Barre sendromunun birlikteliği gösterilmiştir. IVIG tedavisi her iki durum için etkin bir tedavi yöntemidir, hastanın tedavi sonrası yutma fonksiyonu düzelmiştir.

EP - 670 PRİMERİ BİLİNMEYEN NÖROENDOKRİN TÜMÖR: NADİR VAKA

PINAR BULUT , SİBEL YAŞAR , AYLİN REYHANİ , MEHMET FATİH ÖZDAĞ , SİBEL KARŞIDAĞ

SAĞLIK BİLİMLERİ ÜNİVERSİTESİ, SULTAN 2.ABDÜLHAMİD HAN EĞİTİM VE ARAŞTIRMA HASTANESİ, NÖROLOJİ KLİNİĞİ

Giriş:
Nöroendokrin tümörler(NET) nadir tümörlerdir. İnvaziv kanserlerin %4-5'inin primeri bilinmiyor. Primeri bilinmeyen tümörlerin %5'den azı nöroendokrin(NE) kaynaklıdır. Metastatik NET genellikle Karaciğer metastazı yapar.Metastatik küçük hücreli karsinomlar ise genellikle akciğer kökenlidir.Yaygın lenf nodu tutulumuna neden olabilen bu tümörler klinik olarak lenfoproliferatif hastalıklar ile karışabilmektedir. Bu yazımızda primeri bilinmeyen NET olgusu sunulmuştur.

Olgu:
49 yaşında erkek hasta mayıs 2023 tarihinde çift görme, kilo kaybı, yürüme bozukluğu, karın ağrısı, baş ağrısı şikayetleriyle farklı merkez başvuruları sonrasında nöbet geçirerek acil servis başvurusunda tarafımızca nöroloji servisine yatırıldı. Muayenesinde uykuya meyilli,kas gücü global 4/5 ,refleksleri abolik ve hipofonikti. Çekilen pozitron emisyon tomografisi ve bilgisayarlı tomografi(PET-CT)'de vertebralarda belirgin morfolojik değişiklik göstermeyen alanlarda multipl lokalizasyonda fdg tutulumları izlendi. Kranial manyetik rezonans(MR)'da hipofizde kitle, leptomeningeal tutulum tespit edildi. Lumbal MR'da yaygın kemik metastazı saptandı.Beyin omurilik sıvısı(BOS) proteini yüksek saptandı (2.42 g/L).Vertebralardaki tutulumun primerini araştırmak için yapılan toraks ve abdomen bilgisayarlı tomografi(BT)' de patoloji saptanmadı. Yaygın kemik metastazları olan hastadan kemik iliği biyopsisi sonucu cd56+, sinaptofizin+, küçük hücreli nöroendokrin karsinom metastazıyla uyumlu bulundu.

Tartışma:
NE hücreler bir çok organda bulunur.Metastatik NET'lerde primer odak tespit edilmediğinde çoğunlukla karaciğer metastazı söz konusudur.Metastatik küçük hücreli karsinomlar genelde akciğer kökenlidir ve primerini tespit etmek üzere akciğer tomografisiyle bronkoskopi yapılmalıdır. Küçük hücreli tümörler akciğer dışında tükrük bezi, özofagus, mesane, over kökenli olabilirler. Bu özelliklere karşılık vakamızda karaciğer metastazı olmaması lenf nodu tutulumunun saptanmaması sadece leptomeningeal ve vertebra tutulumuyla kendini göstermesi literatürle karşlaştırıldığında çok daha nadir bir durum olarak değerlendirildi.Hastamız tedavi amaçlı onkoloji servisi sonrasında yoğun bakıma devir olduktan 3 hafta sonra ex olmuştur.

EP - 672 TASK SPESİFİK DİSTONİ: OLGU SUNUMU

BUSE PARLAR , HALİL İBRAHİM USUL , TUBA CERRAHOĞLU ŞİRİN , GENCER GENÇ

SEYRANTEPE HAMİDİYE ETFAL EĞİTİM ARAŞTIRMA HASTANESİ

Giriş:
Primer fokal distoniler arasında yer alan Task spesifik distoniler belirli bir motor aktivite sırasında ortaya çıkan genellikle üst ekstremitelerde görülen ekstansör ya flexör anormal postüre sebep olan distonilerdir. En sık görülen Task spesifik distoni yazıcı kramplarıdır. Genellikle belirli meslek gruplarında bazı kas gruplarının daha sık kullanılması sebebiyle ortaya çıkar. Prognoz etkilenen kas gruplarına göre değişkenlik gösterebilir ve hastalar genellikle semptomatik tedavilerden fayda görürler.

Distoniler kalıtsal olabileceği gibi enfeksiyon, ilaçlar, toksin,bazal ganglia ve bağlantılarını etkileyen yer kaplayıcı lezyonlar, demiyelizan hastalıklar ve iskemilere sekonderolabilir. Tedavi edilebilir formlarını olması sebebiyle erken tanı oldukça önemlidir. Parkinsonizm ve myoklonus gibi diğer hareket bozukluklarına eşlik edebilirler.

Bu olgumuzda Primer distonilerden biri olan Task spesifik distoninin klinik prezentasyonunu göstermeyi amaçladık.

Olgu:
Bilinen kronik hastalığı ve soy geçmişinde herhangi bir özellik olmayan anne ve babası aynı köyden olan sağ elli 44 yaşında erkek hasta, 1 haftadır olan sağ elde eşya taşırken düşürme ve aynı elde hareket kabiliyetinde azalma şikayeti ile polikliniğimize başvurdu. Nöroloji muayenede piramidal,duysal ve serebellar muayene doğaldı, ekstrapiramidal sistem muayenesi sırasında bradikinezi testi olan ardışık el parmakları açma-kapama hareketi sırasında her iki el son iki parmakta distonik kasılmalar ve sağ elde cisim kavrarken 4-5 parmaktan ekstansiyon sol el 4-5 parmakta fleksiyon geliştiği cisimleri tutarken distonik kasılmalar gözlendi. Hasta yazı yazarken sağ elde tariflenen distanik kasılmanın yanı sıra sol parmaklarında ayna hareket varlığı dikkati çekti.
Anamnezi derinleştirilen hastanın çocukluktan beri sağ elini kullandığında sol elinin hareketsiz kaldığı, bu şikayetinin 8-10 yıldır olmadığı, 1 haftadır ise sağ elde istemsiz kasılmaşikayetlerinin geliştiği öğrenildi. Hastanın şikayetleri ve nörolojik muayenesi doğrultusunda ön planda task spesifik distoni düşünüldü. Sekonder sebeplere yönelik yapılan rutin biyokimya, hormon profili, tam kan sayımı, serum serolojisi,Wilson hastalığına yönelik serum seruloplazmin, 24 saatlik idrar bakır tahlilleri normaldi ve Servikal ve kranial MR görüntülemelerinde patoloji izlenmedi yapıldı. Oftalmolojik bakısında Kayser Fleisher halkasına rastlanmadı. Distonisine yönelik botoks uygulaması planlanan hasta nöroloji poliklinik kontrolü önerilerek taburcu edildi.

Sonuç:
Task spesifik distoni patofizyolojik mekanizması henüz net açıklanamamışsa da sensorimotor sistemde inhibitör yolakların yetersiz olması suçlanmaktadır. sekonder nedenler tetkiklerle dışlanan olgumuzun hasta öyküsünde çocukluk çağında da nondominant elinde ayna hareketlerin varlığı mevcut olması ve bir remisyon dönemi sonrasında ayna el hareketleri yanı sıra distoni ortaya çıkması da sensorimotor sistemde inhibitör yolakların yetersizliğinin zaman içinde belirginleştiğini düşündürmüştür.

EP - 673 LAMOTRİJİN İLİŞKİLİ BÜLLÖZ DERİ DÖKÜNTÜSÜ OLAN NADİR BİR VAKA

AYŞE NUR ÖZDAĞ ACARLI [1], İREM ERKENT [2], CANDAN GÜRSES [2]

[1] KOÇ ÜNİVERSİTESİ HASTANESİ, NÖROLOJİ ANABİLİM DALI, KAS HASTALIKLARI MERKEZİ
[2] KOÇ ÜNİVERSİTESİ HASTANESİ, NÖROLOJİ ANABİLİM DALI

Giriş:
Lamotrijin jeneralize epilepsi ve duygu durum bozuklukları tedavisinde yaygın olarak kullanılan, fetal toksisite riskinin görece düşük olması nedeniyle özellikle doğurganlık çağındaki kadınlarda tercih edilen ve genellikle iyi tolere edilen bir antiepileptik ilaçtır. İlacın yan etkisi olarak sıklıkla makulopapüler ekzantem görülmektedir. Burada lamotrijin ile büllöz deri döküntüsü gelişen bir vaka sunulacaktır.

Olgu:
Bilinen ağır alerjik astımı ve hipokalemik periodik paralizisi (CACNA1A mutasyonu) olan 32 yaşında kadın hastaya postinfeksiyöz otoimmün ensefalit (POE) tanısıyla yeni gelişen jeneralize konvulzif nöbetleri için levetirasetam tedavisi başlandı. Hasta plazmaferez ve pulse steroid tedavilerinden fayda görerek nörolojik açıdan sekelsiz olarak iyileşti ve levetirasetam 1500 mg/gün ile takibe alındı. POE ile eş zamanlı olarak santral hipokortizolemi saptanan hastaya hidrokortizon ile replasman tedavisi başlandı. Hastanın bu tedaviler altında ajitasyon, depresyon ve suisidal düşüncelerinin olması üzerine levetirasetam dozu azaltılarak lamotrijine değişimi planlandı. Lamotrijin tedavisinin 19. gününde 50 mg/gün almakta iken el sırtında eritematöz makuler döküntü geliştiği izlendi. Daha önce ekzema nedeniyle benzer lezyonları olduğunu söyleyen hastanın ilaç dozu artırılmaksızın izlendiği sırada, üç gün sonrasında avuç içinde eritemli ve büllöz döküntüler ile alt bacak distalinde birkaç adet veziküler ve bir adet büllöz lezyon geliştiği görüldü. Bu esnada ağız içerisinde ya da ayak tabanında herhangi bir lezyon ya da boğaz ağrısı tarif etmedi. Lamotrijin kesildikten sonra yeni bir lezyon gelişmedi ve mevcut lezyonlar günler içerisinde iyileşti.

Sonuç:
Lamotrijine bağlı makülopapüler deri döküntüleri %12.9'a varan sıklıkta görülebilmektedir. Fakat veziküler/büllöz lezyonların kırmızı bayrak semptomlar olduğunu ve bu durumda ilacın ivedilikle kesilmesi gerektiğini bilmek Stevens Johnson sendromu ve toksik epidermal nekrolizis gibi nadir fakat ölümcül olabilen ilaç erüpsiyonlarının gelişmesini önlemek açısından önemlidir.

EP - 674 TASK SPESİFİK MİYOKLONUS VAKALARINDA LEVETİRASETAMIN YERİ

SİNEM SÜER , ARİFE GONCA KAPICIOĞLU , ADNAN BURAK BİLGİÇ , TUBA CERRAHOĞLU ŞİRİN , GENÇER GENÇ , SERPİL BULUT

ŞİŞLİ HAMİDİYE ETFAL EĞİTİM VE ARAŞTIRMA HASTANESİ, NÖROLOJİ KLİNİĞİ

Giriş:
Task spesifik miyoklonus, ellerde belirli bir işlev yapma (yazı yazma, hamur yoğurma, enstrüman çalma gibi) sırasında ortaya çıkan veya belirginleşen ani, kısa süreli (<100ms), şimşek çakar gibi hızlı, atma, sıçrama şeklindeki istemsiz bir harekettir. Nadir görülen bir hastalık olan task spesifik miyoklonus olgumuzun klinik seyrini sunmayı amaçladık.

Olgu:
Bilinen hastalığı olmayan 19 yaşında sağ el dominant kadın hasta, 1,5 senedir sağ elinde özellikle her yazı yazma esnasında olan kısa süreli 3-4 kez atım olması şikayeti ile polikliniğe başvurdu. Nörolojik muayenesinde piramidal ve duyu muayenesi normal değerlendirildi, muayene sırasında bir satır uzunluğunda yazı yazarken sağ elde gelişen miyoklonik atımlar izlendi. Kranial MR görüntülemelerinde ve EEG'sinde patoloji izlenmedi. Tam kan sayımı, biyokimya ve hormonal tetkikleri (TFT, seroloji vs.) normal saptandı. Hastaya subkortikal miyoklonus ön tanısıyla levetirasetam 500 mg 2x1 başlandı. 1 ay sonraki kontrol muayenesinde atımların sadece çok uzun süre el işi yapınca ve 1 sayfa uzunluğunda yazı yazdıktan sonra geliştiğini belirtti.

Sonuç:
Task spesifik miyoklonus, nadir görülen ve dizabiliteye sebep olan bir hastalıktır. Hastalığa özgü bir tedavi kılavuzları bulunmamaktadır ve tedavi yaklaşımı literatürlerde olgu bazında faydalı olduğu bildirilen sodyum valproat, klonazepam ve pirasetam ile sınırlıdır. Literatür taramamızda task spesifik miyoklonide levetirasetam kullanımı daha önce bildirilmediği görülmüştür. Olgumuzun levetirasetam yanıtlılığının olması ile diğer tedaviler yanında levetirasetam'ın yeni bir tedavi seçeneği olabileceğinin göz önünde bulundurulması gerektiğini düşünmekteyiz.

EP - 675 İSKEMİK İNMELİ DİYABETİK HASTALARIN KLİNİK ÖZELLİKLERİ VE GLİSEMİK KONTROLÜN İSKEMİK İNME ÜZERİNE ETKİSİ

BEDİRHAN MENGÜÇ , YASEMİN DİNÇ , HACI MUSTAFA BAKAR

ULUDAĞ ÜNİVERSİTESİ TIP FAKÜLTESİ NÖROLOJİ ANABİLİM DALI

Amaç:
İskemik inme,dünya çapında sakatlık ve mortalitenin yaygın nedenlerinden biridir ve gelişmekte olan ülkelerde görülme sıklığı artmaktadır.Tip 2 diyabet,iskemik inme için iyi tanımlanmış bir risk faktörüdür.Diyabetin iskemik inme sonrası mortalite ve kötü klinik sonuçla ilişkili olduğu tahmin edilmektedir.Diyabet ve iskemik inme halk sağlığı sorunlarıdır.Bu çalışmanın amacı toplumumuzdaki diyabetli iskemik inme hastalarının demografik,klinik ve radyolojik özelliklerini belirlemek ve diyabetli hastalarda iskemik inme rekürrensini etkileyen faktörleri belirlemektir.

Gereç ve Yöntem:
Bu çalışmada 2019-2021 yılları arasında Bursa Uludağ Üniversitesi Tıp Fakültesi Nöroloji bölümünde iskemik inme tanısı alan 862 hasta değerlendirildi.Hastaların demografik,klinik ve radyolojik özellikleri kaydedildi.Diyabetik olan ve olmayan hastaların iskemik inme rekürrensine etki eden faktörler sorgulandı.

Bulgular:
Bu çalışmada diyabetli iskemik inme hastalarında koroner arter hastalığı($p<0.01$), hipertansiyon($p<0.01$) gibi risk faktörlerinin daha sık görüldüğü,diyabeti olan iskemik inme hastalarında diyabeti olmayanlara göre daha sık iskemik inme rekürrensi ($p=0.003$) görüldüğü belirlendi.Diyabetli iskemik inme hastalarında iskemik inme rekürrensi olan ve olmayan hastalar kıyaslandığında,iskemik inme rekürrensi ile internal karotid arterde semptomatik aterosklerotik stenoz($p=0.002$),anterior sirkülasyon inmesi($p<0.01$),büyük damar aterosklerozuna bağlı iskemik inme($p=0.029$) ve kötü klinik sonlanım($p=0.016$) arasında anlamlı istatistiksel ilişki saptandı.

Sonuç:
Diyabetli hastalarda diyabeti olmayanlara göre iskemik inme gelişmesi arasında anlamlı ilişki saptandı.Ancak, diyabetli hastalarda glisemik kontrolün prognoza ve iskemik inme rekürrensine etkisi belirlenmedi.Diyabetik hastalarda glisemik kontrolün inme rekürrensi ile ilişkisini belirlemek için çok merkezli prospektif çalışmaların yapılmasını öneriyoruz.

EP - 676 IV TROMBOLİTİK UYGULANAN AKUT İSKEMİK İNMELİ HASTALARDA SİSTEMİK İNFLAMATUAR İNDEKSİN, NÖTROFİL-LENFOSİT ORANININ VE PLATELET-LENFOSİT ORANININ KISA DÖNEM PROGNOZ İLE İLİŞKİSİ

BERFİN KARDELEN AYDIN [1], ÖZKAN ÖZMUK [2], ASLI KÖŞKDERELİOĞLU [3], NESLİHAN EŞKUT [1], LEVENT ÖCEK [4], PINAR ORTAN [3]

[1] *İZMİR ŞEHİR HASTANESİ, NÖROLOJİ KLİNİĞİ*
[2] *İZMİR ŞEHİR HASTANESİ, YOĞUN BAKIM KLİNİĞİ*
[3] *İZMİR BOZYAKA EĞİTİM VE ARAŞTIRMA HASTANESİ, NÖROLOJİ KLİNİĞİ*
[4] *İZMİR TEPECİK EĞİTİM VE ARAŞTIRMA HASTANESİ, NÖROLOJİ KLİNİĞİ*

Amaç:
Hastanemize akut inme ile başvuran ve İV trombolitik tedavisi uyguladığımız hastalarda, bazı laboratuvar sonuç ve oranların düzeyi ile hastalığın prognostik ilişkisini göstermeyi amaçladık.

Gereç ve Yöntem:
2024'te acil servise başvuran ve İV trombolitik tedavi uygulanan 39 hastanın, tedaviden hemen sonra ve takibindeki 4.günde rutin kan tetkikleri görüldü. Günlük olarak rutin nörolojik muayeneleri yapılan ve not edilen hastaların, bu süreçte NIHS skorundaki değişimleri ile sistemik inflamatuar indeksi, nötrofil-lenfosit oranı ve platelet-lenfosit oranı arasında bir korelasyon incelendi.

Bulgular:
NIHSS değeri azalmış grupta SII-indeksi ortalaması 1565,00 iken, NIHSS değeri artmış grupta bu değer 3606,16 olarak bulunmuştur. Bu fark istatistiksel olarak anlamlı bulunmuştur (p = 0,008). Artmış gruptaki SII indeks değerleri, diğer gruba göre önemli ölçüde daha yüksektir, bu da SII indeksinin NIHSS artışıyla ilişkili olduğunu göstermektedir. Takibinde bakılan SII indekslerinde ise her iki gruptada istatistiksel olarak anlamlı bir değişiklik bulunmadı. NIHSS skoru azalmış grupta nötrofil/lenfosit oranı ortalaması 6,84 iken, artmış grupta bu değer 13,90 olarak bulunmuştur. Bu fark istatistiksel olarak anlamlıdır (p = 0,012). Artmış gruptaki NEU/LYM oranı, diğer gruba göre belirgin şekilde daha yüksektir, bu NEU/LYM oranının NIHSS artışı ile ilişkili olabileceğini göstermektedir. Takibinde bakılan NEU/LYM oranlarında ise her iki grupta da istatistiksel olarak anlamlı bir değişiklik bulunmadı. NIHSS değeri azalmış grupta platelet/lenfosit oranı ortalaması 31,66 iken, artmış grupta bu değer 23,63 olarak bulunmuştur. Ancak bu fark istatistiksel olarak anlamlı değildir (p = 0,167), dolayısıyla PLT/NEU oranı NIHSS değişimiyle anlamlı bir fark göstermemektedir. Fakat takibinde bakılan oranlarda, skoru azalmış PLT/NEU oranı artış göstermişken, diğer grupta bu oranda azalma görülmüştür ve bu sonuç istatistiksel olarak anlamlı çıkmıştır.

Sonuç:

	NIHSS değişim						p
	Azalmış ya da aynı kalmış			Artmış			
	Ortalama	ss	Medyan	Ortalama	ss	Medyan	
SII İNDEX	1565,00	1997,67	1103,93	3606,16	2395,14	3236,54	0,008
NEU / LYM	6,84	7,50	5,54	13,90	8,46	11,18	0,012
PLT / NEU	31,66	19,59	27,12	23,63	7,96	23,74	0,167

	NIHSS değişim			
	Azalmış ya da aynı kalmış		Artmış	
	Ortalama	ss	Ortalama	ss
SII INDEX	1565,00	1997,67	3606,16	2395,14
SII INDEX	1260,63	1043,79	4064,56	4309,69

p	0,584			
NEU / LYM	6,84	7,50	13,90	8,46
NEU / LYM	5,79	4,85	15,28	8,44
p	0,521			
PLT / NEU	31,66	19,59	23,63	7,96
PLT/NEU	32,90	12,20	21,65	4,86
p	0,044			

EP - 677 EPİLEPSİ TANI VE TEDAVİ YÖNETİMİNDE YAPAY ZEKA DESTEĞİ: CHATGPT-4O'NUN PERFORMANS DEĞERLENDİRMESİ

TALHA YAMAK , CEMRE GÜÇLÜ , ESMA NUR AKYÜZ , HATİCE ZÜLAL AYKUL , SERDAR BARAKLI , AYŞE PINAR TİTİZ

ANKARA BİLKENT ŞEHİR HASTANESİ, NÖROLOJİ KLİNİĞİ

Amaç:
Yapay zekanın kullanımı giderek yaygınlaşmakta olup tıp alanında doğruluğu ve verimliliği artırma potansiyeli bulunmaktadır. Bu çalışmada, yapay zeka dil modeli olan ChatGPT-4onun epilepside tanı koyma, tedavi yönetimi, ilaç yan etkilerinin takibi ve çoklu ilaç kullanımında öneri becerileri değerlendirilmiştir.

Gereç ve Yöntem:
ChatGPT-4o, Türk Nöroloji Derneği epilepsi tanı ve tedavi rehberi temel alınarak eğitilmiştir. 39 epilepsi vakası oluşturularak bu vakalara ait 144 soru sorulmuş olup sorular kolay, orta ve zor olarak sınıflandırılmıştır. ChatGPT-4o'nun her bir soruya verdiği yanıtlar, iki nörolog tarafından bağımsız olarak 5'li Likert doğruluk ölçeği ve 3 puanlı kapsamlılık ölçeği ile değerlendirilmiş ve görüş ayrılıklarında ortak karara varılmıştır.

Bulgular:
61 kolay, 62 orta ve 21 zor soru sorulmuş ve bu sorulara verilen yanıtların değerlendirilmesinde kullanılan doğruluk ölçeği puanlarının ortalamaları sırasıyla 4.97, 4.87 ve 4.90 olarak hesaplanmıştır. Kolay, orta ve zor sorulara verilen yanıtların ortalama puanları arasında anlamlı bir fark bulunmamıştır (p 0.34). Kapsamlılık değerlendirmesinde cevaplar 38 vakada tam kapsamlı, 1 vakada ise kısmen kapsamlı olarak alınmıştır.

Sonuç:
ChatGPT-4onun epilepsi vakalarında farklı zorluk seviyelerindeki sorulara verdiği yanıtlar arasında anlamlı bir fark olmadığı görülmüş olup zor sorularda başarısı düşmemiştir. Ayrıca, yanıtların büyük çoğunluğu tam kapsamlı olarak değerlendirilmiştir. Sonuç olarak, eğitilmiş bir ChatGPT-4o'nun epilepsi hasta yönetiminde umut vadedebileceği düşünülmektedir.

EP - 678 SEREBRAL DOLİKOEKTAZİ: FARKLI KLİNİK YELPAZELER VE SEMPTOMLAR

DERYA ERDOĞDU BULAT , ZEHRA UYSAL KOCABAŞ , ÖZLEM AYKAÇ , ATİLLA ÖZCAN ÖZDEMİR

ESKİŞEHİR OSMANGAZİ ÜNİVERSİTESİ TIP FAKÜLTESİ NÖROLOJİ ANABİLİM DALI

Amaç:
Serebral arterde çap artışı (ektazi) ve/veya uzun tortioze akımın (dolikozis) olması intrakranial arteriyel dolikoektaziyi gösterir. Dolikoektazi rastlantısal farkedilebildiği gibi nörolojik komplikasyonlara da yol açabilir (iskemik inme, intrakraniyal kanama, basıya bağlı semptomlar). Serebral dolikoektazinin prevalansı yaklaşık %0.08-6.5'dir.
Tanı genellikle ileri görüntüleme yöntemleri ile konulmakta olup, tedavi stratejileri hastanın semptomları, anatomik özellikleri ve eşlik eden vasküler patolojilere göre değişmektedir. Semptomatik vakalarda medikal tedavi ve izlem ön planda tutulurken, komplikasyon riski yüksek olgularda endovasküler veya cerrahi müdahale düşünülebilir.

Gereç ve Yöntem:
Bölümümüzde takipli, görüntülemelerinde dolikoektazisi olan 6 hasta taranmış ve özellikleri tabloda özetlenmiştir. Hastaların yaş ortalaması 66 idi ve 4'ü erkekti. Bütün hastaların öz geçmişinde hipertansiyon mevcuttu. Beş hasta akut iskemik inme tablosu ile başvururken 1 hasta poliklinik şartlarında dengesizlik ve unutkanlık şikayetleri ile değerlendirilmiştir. Hastaların tamamında baziler arterde dolikoektazi saptanırken ikisinde ek olarak her iki orta serebral arterde (OSA) de dolikoektazi mevcuttu (Resim). Yatış yapılan tüm hastalara antiödem ve antikoagülan tedavi verilmiş olup ek olarak 1 hastaya endovasküler stentleme yapılmıştır (olgu 5). İki hasta exitus olurken 5 hasta ise stabil olarak takibimizdedir. Dört hastadan genetik inceleme yapılmış olup henüz sonuçlanmamıştır.

Bulgular:

	Olgu 1	Olgu 2	Olgu 3	Olgu 4	Olgu 5	Olgu 6
Yaş	86	58	73	64	60	55
Cinsiyet	Kadın	Erkek	Kadın	Erkek	Erkek	Erkek
Öz geçmiş	Hipertansiyon Kolon kanseri Koroner bypass	Hipertansiyon KOAH	Hipertansiyon Mesane kanseri KOAH	Hipertansiyon İskemik inme	Hipertansiyon	Hipertansiyon KOAH Gut
Klinik / Semptom	Pons enfarktı	Serebellar enfarkt	Dengesizlik, unutkanlık	Pons enfarktı	Pons enfarktı	Serebellar ve pons enfarktı
Lokalizasyon	Baziler arter Orta serebral arterler	Baziler arter + Anevrizma	Baziler arter	Baziler arter Orta serebral arterler	Baziler arter	Baziler arter
Tedavi	Medikal	Medikal	Medikal	Medikal	Endovasküler	Medikal
Takip	Exitus	Exitus	İzlemde	İzlemde	İzlemde	İzlemde

Tablo: Takip ettiğimiz, serebral dolikoektazisi bulunan 6 hastanın özellikleri tabloda özetlenmiştir
KOAH: Kronik Obstrüktif Akciğer hastalığı

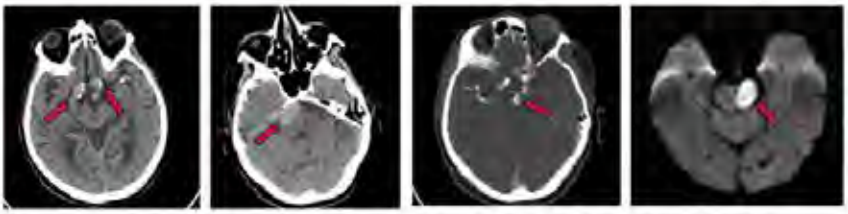

Resim: Olgu 1'in BT'de her iki OSA ve baziler arterde kalsifiye ektazik görünüm; BTA'da baziler arterde trombüs ve difüzyon MRG'de pons enfarktı

Sonuç:
Serebral dolikoektazi, geniş bir klinik yelpazede karşımıza çıkan ve genellikle yaşlı popülasyonda görülen nadir bir vasküler patolojidir. Bu vakalar, sıklıkla asemptomatik olmasına rağmen, hipertansiyon, inme ve nörolojik defisitler gibi ciddi komplikasyonlar ile de ilişkili olabilir. Vaka serimiz, dolikoektazinin etiyolojik faktörlerinin çeşitliliğini ve hastalığın klinik semptomatolojisinin büyük ölçüde hastalığın yerleşimi ve genişleme derecesine bağlı olduğunu göstermektedir. Sonuç olarak, serebral dolikoektazinin yönetimi multidisipliner bir yaklaşımı gerektirir ve her olgu bireysel özelliklerine göre değerlendirilmelidir.

EP - 679 DÜŞME ATAKLARI OLAN SUBKLAVİAN ÇALMA SENDROMU OLGU SUNUMU

HİLAL ÇAĞLAR , DURAN ÖZKAN , CAHİT AYAN , ELİF ÖZGE ÇELİK , FETTAH EREN , GÖKHAN ÖZDEMİR

SELÇUK TIP FAKÜLTESİ HASTANESİ

Özet:
Subklavian çalma sendromu, vertebral arterin proksimalinde subklavian arterin ileri derecede daralması veya oklüzyonu sonucu aynı taraftaki vertebral arterde veya internal torasik arterde kan akımının azalması ve aynı taraf kol egzersizi ile başlayan serebral iskemi kaynaklı nörolojik semptomlarla karakterizedir. Tanı sıklıkla rutin fizik muayenede brakiyal ve radial nabızlarda zayıflık veya her iki kol arasında kan basıncı farkı görülmesi sonrası rastlantısal olarak konulmaktadır. Semptomatik hastalar ise genellikle vertebrobaziler yetersizliğe bağlı gelişen paroksismal vertigo, presenkop, işitme kaybı ile seyretmektedir.Subklavian çalma sendromunun en iyi tedavisi son on yıldır genel olarak balon anjioplasti ve/veya stent ile tedavi yaklaşımları kabul görmektedir. Burada nöroloji düşme atakları , sol kolda uyuşma ve kuvvetsizlik semptomları başvuran aortagrafide sol subklavian arterin oklüde olduğu ve girişimsel nöroloji kliniğinde sol subklavian artere stent uygulanarak başarıyla tedavi edilen bir olgu sunulmuştur.

Anahtar Kelime: Subklavian steal sendromu,stentleme , balon anjioplasti

Giriş:
tamamen düzelme olduğu görüldü. (Resim 2-3-4)
Resim 1. 3D Servikal MRA kesitinde sol subklaviyan arterde sol vertebral arter çıkımından önce ileri derecede stenotik segment izleniyor (beyaz ok).
Resim 2. Subklaviyan arter proksimalinde % 70 darlık
Resim 3. Subklaviyan arterdeki % 70 darlığa balonla genişleyen stent yer- leştirilmesi
Subklavian çalma sendromu (SÇS) proksimal subklavian arter- deki ciddi darlık veya tıkanmaya bağlı olarak aynı taraf verteb- ral arterdeki kan akımının tersine dönmesi ile karakterizedir. Hastaların çoğunluğu asemptomatik olup, tanı sıklıkla rutin fizik muayenede brakiyal ve radial nabızlarda zayıflık veya her iki kol arasında kan basıncı farkı görülmesi sonrası rastlantı- sal olarak konulmaktadır. Semptomatik hastalar ise genellikle vertebrobaziler yetersizliğe bağlı gelişen paroksismal vertigo, presenkop, işitme kaybı ile prezente olmaktadırlar

Olgu:
72 yaşında erkek hasta düşme atakları, sol kolda uyuşma kuvvetsizlik ile başvurdu.Hastanın fizik muayenesinde sol radial nabız alınmıyordu.Tansiyon sağda 140/90 solda 90 /70 olarak belirlendi.Nörolojik sistem muayenesinde patoloji saptanmadı.Hastanın semptomlarına yönelik ileri tetkik amacıyla yapılan aortagrafisinde sağ ICA proksimalinde stent materyali izlendi.Stent patent ve açıktı.Sağ mca -aca dolumları normaldi.Sol karotis MCA VE ACA dolumları normaldi.Sol subklavian arter orjinden oklüdeydi. (resim 1)Sağ vertebral arter dolumu normaldi.Ayrıca retrograd sol vertebral arter ve sol subklavian arter dolumu mevcuttu.Subklavian çalma sendromu mevcuttu. Baziler arter orta segmentten itibaren dolumu yoktu.Hastaya perkütan subklavian stent işlemi uygulandı. Stentleme sonrası hastanın semptomlarında düzelme sağlandı.

Sonuç:
Subkavian çalma sendromu nadir görülmekle beraber özellikle nörolojik semptomlar nedeniyle yaşam kalitesini oldukça düşürmektedir. başarı oranları ile yapılmakta dır. Bizim olgumuzda da semptomatik Subkutan setal sendromu olan hasta PTA ve stent implantasyonu ile başarılı olarak tedavi edilmiştir

EP - 680 ARAKNOİD KİST GÖRÜLEN OLGULARDA EPİLEPTİK NÖBET BULGULARI

EMİNE FINDIK BAHAR , BÜŞRA ELİF YILDIRIM , RÜMEYSA TAŞCI BULCA , HASNA YILDIZ , HANDAN GÜNGÖR TAŞLITEPE , AYGÜL TANTİK PAK , FATMA MÜNEVVER GÖKYİĞİT

SBÜ GAZİOSMANPAŞA EĞİTİM VE ARAŞTIRMA HASTANESİ NÖROLOJİ KLİNİĞİ

Amaç:
Araknoid kistler benign gelişimsel anomalilerdir ve sıklıkla orta kranial fossada yerleşirler. Oluşturdukları klinik bulgulardan en sık rastlanılanları kranial genişleme, hidrosefali, baş ağrısı, epileptik nöbetler, psikomotor retardasyon ve afazidir.
Çalışmamızın amacı araknoid kist tespit edilen hastalarda epileptik nöbetlerin özelliklerini araştırmaktır.

Gereç ve Yöntem:
Çalışmaya Mart 2024-Ağustos 2024 tarihleri arasında nöroloji polikliniğine başvuran veya kliniğimizda yatırılan, kranial görüntülemelerinde araknoid kist saptanan 19-84 yaş arası 18'i kadın 40'ı erkek toplam 58 olgu alındı.

Bulgular:
Çalışmaya katılan olguların yaşları 19-84 arasındaydı (ortalama yaş 36,32) 58 olgudan 10 unda epilepsi hastalığı olduğu görüldü. (%17,24) 8'i erkek(%20) 2'si kadın (%11,11) olan 10 hastanın araknoid kist lokalizasyonu 3'ünde sol temporal, 1 sağ temporal,1 sol parietal, 1 sağ frontoparietal, 1 sol frontoparietotemporal, 1 üçüncü ventrikül posterior komşuluğunda, 1 sol slyvian sisterna lokalizasyonunda ve 1 hastada da retroserebellar alanda olduğu görüldü. 8 hastanın nöbeti jeneralize tonik klonik, biri basit parsiyel biri de absans nöbet şeklindeydi. EEG İncelemelerinde 5'inde fokal bulgu, 3'ünde epileptojenik aktivite görülürken 2 hastanın EEG'si normal olarak değerlendirildi. Çalışmadaki sol frontoparietotemporal lokalizasyonunda 35x70 mm araknoid kisti olan hasta politerapi alıyorken tedaviye dirençliydi. Beyin ve sinir cerrahisi tarafından araknoid kist operasyonu planlanmaktaydı. Diğer hastaların sekizi monoterapi biri de politerapi altında nöbetleri kontrol altındaydı.

Sonuç:
Normal popülasyonda bir kişide epilepsi riski %3 iken bu çalışmada araknoid kisti olan hastalarda epilepsi görülme sıklığı %17,24 bulunmuştur. Bu bulgu, sıklıkla benign ve asemptomatik oluşumlar olarak düşünülen araknoid kistlerin yüksek oranda epileptik nöbetlere neden olabileceğini düşündürmüştür.

EP - 681 PROGRESİF OFTALMOPLEJİ İLE GİDEN MİTOKONDRİYAL MİYOPATİ OLGU SUNUMU

HİLAL ÇAĞLAR

SELÇUK TIP FAKÜLTESİ HASTANESİ

Amaç:
GİRİŞ Mitokondriyal miyopatiler, mitokondriyal solunum zincirinin primer heterojen bir mitokondriyal hastalık grubudur.Mitokondiyal miyopatiler kalıtımsal ya da edinsel olabilir ve genellikle 20 yaşından önce görülür. Bu hastalıklarda genetik defekt, mitokondriyal DNA ile nükleer DNA'nın mutasyonlarıdır. Mutasyonlar, oksidatif fosforilizasyonu etkileyerek, ATP miktarını azaltıp, multisistemik belirtilere neden olurlar.(1)Mitokondriyal hastalıklar birçok organ ve sistem tutulumu ile farklı klinik bulgularla seyredebileceği gibi tek organ tutulumu ile de seyredebilir(2). Mitokondriyal myopatide bulgular genellikle ekstraokuler kas zayıflığına bağlı oftalmopleji ,proksimal kaslarda belirgin kas güçsüzlüğü ,egzersiz intoleransıdır.Bu yazımızda 21 yaşında erken çocukluk döneminden itibaren bilateral pitoz ,nazone konuşma ,egzersiz intoleransı, proksimal kas güçsüzlüğü semptomları olan laboratuar, görüntüleme elektrofiyolojik inceleme biyopsi sonuçlarıyla uyumlu mitokondrial myopati vakasını sunduk

Gereç ve Yöntem:
21 yaşında kadın hasta erken çocukluk döneminde başlayan bilateral göz kapağı düşüklüğü , yutma güçlüğü ,son 3 yıldır artan proksimal kas güçsüzlüğü merdiven çıkmada zorlanma ,egzersiz intolerans şikayeti artmış.Öz ve soy geçmişinde hastalık öyküsü yok.**Nörolojik muayenesinde** ,bilateral pitoz,eksternal oftalmopleji mevcuttu. Bilateral masseter kasında atrofinin belirgin olduğu miyopatik yüz görünümü, proksimal kaslarda hafif güçsüzlük vardı.Kas gücü üst ekstremitelerde bilateral proksimalde 4/5 , diğer ekstremitelerde kas gücü 5/5 di.Derin tendon refleksleri hipoaktifti. Seviye veren duyu kusuru yoktu.Tandem yürüyüşü becerikliydi. Laboratuar bulgularında CK 9471 U/L , hemogram, vaskülit parametreleri,CRP,RF,laktik asit ,sedimentasyon değerleri normaldi. Asetilkolin reseptör antikoru 0.1 altında ve antititin negatifti. Kranial MRG ve EEG(elekroensefalografi) ,zeka testi, kraniografi, ekokardiyografi normaldi. EMG(elektromyografi) incelemesinde dekremental ve inkremental yanıt elde edilememişti.

Şekil 1. Kas biyopsisi materyali. SDH(+) süksinik dehidrojenaz raggred blue lif görünümü

Kas biyopsisinde; kesitler arasında çap farkı, bazı liflerde internal nukleus birkaç dejenere lif izlenmektedir. Gomori trikrom boyasında birkaç raggred red lif ve SDH boyasında raggred blue lif görülmüştür. PAS ve ORO boyalarında glikojen ve lipid içeriği doğaldır. ATP az boyasında tip1 tip 2 dağılımı normaldir. Mitokondriyal myopati ile uyumludur.

Tartışma :
Mitokondriyal miyopatiler uzun dönem nükleotid anoloğu kullanımı veya kazanılmış somatik mutasyon sonucu açığa çıkabilir, kas güçsüzlüğü ve kas ağrısı ile kendini gösterir (3). İlk semptom genellikle proksimal kaslardan başlayan güçsüzlüktür ve çoğu zaman myastenia gravis ile karışır (4). Önemli laboratuvar testi yüksek serum pürivat, laktat, alanin ve karnitin değerleridir. Laktatın pürivat'a oranının 20'den yüksek olması çoğu zaman beklenen bir bulgudur. Normal laktat ve laktat/pürivat oranı da olgumuzda olduğu gibi görülebilir . Serum CPK değeri normal veya yüksek saptanabilir. En önemli tanı yöntemlerinden biri kas biyopsisi olup MGT ile ragged red lifler ve sitokrom oksidaz (COX) ile yapılan immünohistokimyasal incelemede COX aktivitesinin yokluğu saptanır . Olgumuzda ara ara olan disfaji ve nazone konuşma nedeniyle yapılan ardı sıra uyarım testinde dekrement yanıtın olmaması tanıyı MG'den uzaklaştırdı. Mitokondriyal miyopati alt tiplerinden, MELAS'ta mitokondriyal ensefalomiyopati, laktik asidoz, nöbet benzeri epizodlar, migren benzeri baş ağrısı, nöbetlere bağlı kortikal körlük, hemiparezi görülebilirMERRF ise miyoklonik epilepsi; mitokondriyal miyopati, serebellar ataksi, nöbetler ile seyreder. MILS (maternal kalıtılan Leigh sendromu) bazal ganglia ve beyin kökünde karakteristik simetrik lezyonlarla seyreder. NARP demans, nöropati (sensoriyal), ataksi, retinitis pigmentoza ile genç yetişkinleri etkiler. LHON Leber'in herediter optik nöropatisi, genç erkeklerde akut veya subakut görme kaybı ile görülmektedir. X' e bağlı resesif Barth sendromu, mitokondriyal miyopati, büyüme geriliği, kardiyopati, lökopeniye neden olur. Pearson sendromu (PS) sideroblastik anemi ve ekzokrin pankreas bozukluğu ile gider. Olgumuz yukarıda sayılan hastalıkların bazılarından başlangıç yaşı, bir kısmından klinik tablosu, laboratuar ve elektrofizyolojik incelemeleri sonuçları, bir kısmından da görüntüleme incelemelerinin normal olmasıyla ayırt edildi.

Sonuç:
Tedavi seçenekleri sınırlı olup uzun süreli açlıktan, soğuk maruziyetinden kaçınılmalı, alkol ve tütün kullanımından uzak durulmalı, enfeksiyonlara karşı önlem alınmalıdır. Diyetten karbonhidratın uzaklaştırılması semptomları kısmen hafifletebilir. Bunun dışında koenzim Q 10, idebenon quinone, vitamin E ve gen terapisi uygulanabilirSonuç olarak mitokondriyal miyopatilerin nadir görülüyor olması tanı güçlüğünün bulunması ve myastenia gravesle karışması nedeniyle progresif oftalmopleji ile seyreden mitokondriyal myopatinin ayırıcı tanıda akılda tutulmasında yarar vardır.

EP - 682 DİŞ ÇEKİMİ SONRASI YÜZAĞRISI İLE BAŞVURAN NAZOFARENKS KARSİNOMU

OĞUZ KAĞAN KÜREKLİ , BENGİSU ŞAHİN , UĞURCAN UĞUR , BERNA ALKAN

BAŞKENT ÜNİVERSİTESİ

Giriş:
Diş çekimi sonrası yüz ağrısı sık görülen bir komplikasyondur. Dental işlemler sonrası gelişen baş ağrısı ve yüz ağrısı ile hastalar nöroloji polikliniklerine başvurabilmektedir. Ağrıyı dental işleme bağlamadan önce, ağrıya eşlik eden ek şikayetler ile birlikte hasta değerlendirmeli, diş ağrısının farklı bir intrakraniyal patolojiye gelişme ihtimali göz önünde bulundurulmalıdır. Nazofarenks karsinomu, nazofarenks epitelinden gelişen bir malignitedir. İlk başvuru diş ağrısı ile diş hekimlerine[i1], yüz ağrısı ve diplopi ile nörologlara olabilmektedir.[2]

Olgu Sunumu:
42 yaşında erkek hasta, diş çekimi sonrası başlayan sol yüz yarısında ağrı ve uyuşma şikayetiyle nöroloji polikliniğine başvurdu. Sonuncu qbir hafta önce olmak üzere bu ay aynı taraftan üç kez diş çekimi öyküsü mevcut. Çekim öncesi olan ve sonrasında devam eden sol orbital, zygomatic bölgede ağrı ve uyuşma tarifledi. Daha önce benzer ağrı öyküsü tariflemedi. Hasta anamnez sırasında bazen de çatallı gördüğünü söyledi. Elbise askısını nasıl gördüğü sorulduğunda çift görme tarifledi, detaylandırıldığında Binoküler horizontal diplopi tarifledi. 50 paket/yıl sigara kullanımı sırasında özgeçmişinde özellik yoktu. Fizik muayenesinde sol total 6.sinir felci saptandı. 6.sinir felci ve yüz ağrısının olası intrakranial patolojilerini araştırmak için hasta interne edildi.
Tam kan, geniş biyokimya ve vaskülit tetkikleri normaldi. Hastaya kontrastlı beyin ve orbita mrg uygulandı. MR görüntülemesinde T2 hiperintens, kontrast tutan nazofarenks posterior duvarında belirgin kalınlaşma ve inferior-sol lateralinde klivusa doğru invaze, kavernöz sinüse ve meckel cave doğru uzanımı bulunan yumuşak doku alanı görüldü, ayırıcı tanıda nazofarenks karsinomu düşünülmüş olup biyopsi değerlendirmesi için KBB bölümüne konsülte edildi. KBB tarafından nazofarenks punch biyopsi uygulanan hastanın biyopsi sonucu nazofarenks karsinomu olarak raporlandı. Hasta kemoterapi planlaması için onkoloji bölümüne yönlendirildi.

Bulgular:
Tartışma: Dirençli maksiller, mandibuler ağrı ile diş hekimine başvuran, dental tedaviye rağmen şikayetleri sebat eden hastalarda ayrıntılı anamnez ile ek nörolojik şikayetler sorgulanmalıdır.[3] Vakamızda diş çekimine rağmen geçmeyen yüz ağrısı ve eklenen diplopi intrakraniyal patolojileri akla getirmiştir. Hastamızda olduğu gibi ağrı baskın semptom olduğunda, hastalar diplopi gibi ek yakınmaları detaylı sorgulanmadığı sürece belirtmeyebilmektedir.

Sonuç:
Sonuç:Yüz ağrısına eşlik eden ek nörolojik yakınmalar olduğunda öykü ve muayene sonrası görüntüleme yöntemleri ile intrakranial patolojiler araştırılmalıdır. Diplopi oldukça fazla patoloji ile ortaya çıkabilen etiyolojisi ortaya koyulması gereken önemli bir nörolojik yakınmadır.[4]

Referanslar:
1) https://pubmed.ncbi.nlm.nih.gov/10964045/
2)https://www.neurology.org/doi/pdf/10.1212/01.WNL.0000090567.33686.A3

3)https://www.sciencedirect.com/science/article/pii/S0007091217329724)
https://www.ncbi.nlm.nih.gov/pmc/articles/PMC4410729/

EP - 685 HİPOFİZ ADENOMASI-İKİNCİLİ BAŞ AĞRISI

SAMİRA MAMMADOVA

YASAMAL HOSPİTAL

Amaç:
İkincili başağrılarının esas sebebi en çok adenohipofiz zamanı nöroloji defisit olmadan baş ağrıları, qalaktoreya, eger adenom çok böğümüş olarsa suprasellara doğru genişlenerek optik kiazmaya tezyiq edir ve bitemporal hemianopsi ve opticusatrofi -görmenin azalmasına sebep olur. Bazen hormonproduksion bozulması olmadan hipofizin böğümesi görme alanının daralması, 3. sinirin parezi ve sinus kavernoz semptomları gösterir. Prolaktinoma zamanı ovaroid fonksion baskılanır ve ikincili amenori, erkeklerde hipoqonadizm olur. Bu hastalarda dolğun anamnez, kontrastlı beyin MR-ı, hormonların analizi diaqnoza yardımcıdır.

Material ve Metod:
Hasta -kadın, 44 yaş, 2 övladı var. Şikayetleri boyundan başlayan baş ve üz ağrılarıdır. Anamnezde 28 yaşdan adet bozulmaları, cinsi isteksizliği olmuş, başağrılarına göre omurganın servikal patolojisi gibi tedavi almışdır. Bir kaç yıl sonra kontratsız MR zamanı türk yeheri önünde lezyon görüldü, lakin hasta diger incelemeler için hastaneye geri dönüş yapmadı. Başağrıları artmasına göre kliniğimize gelmişdir. Analizler: prolaktin-668mg/ml, diğer kan taramaları normaldır. MRİ- hipofizin megaadenomu.

Bulgu:
Uzun müddet, esasen boyun arkasında olan bazen şiddetli başağrıları ve adet bozulmaları olmasına rağmen hastanın hormonal statusunun değerlendirilmemesi hastalığın ilerlemesine sebep olmuşdur. Anamnezden yola çıkarak hormonal status incelendi, kontrastlı hipofiz MR-ı yapıldı.

Sonuç:
Başağrıları çok etiolojili olduğu için hastanın detaylı hayat ve hastalık anamnezi sorgulanmalı, hormonları değerlendirilmeli, yukarıdaki şikayetler ve ağrıların güclü ve boyun arkasında olması, kontrastlı hipofiz MR-ı diaqnozun onayı ve yanlış tedavilerden kaçınmaya yardımcı olur, hastalık nöroendokrinoloji yanaşmayla fesadlaşmadan kaçınılır.

Referans:
1) Karl F. Masuhr, Marianne Neumann “Neurologie”
2) https://www.memorial.com.tr/saglik-rehberi/hiperprolaktinemi-nedir
3) Peter Duus: “topicheskiy diaqnoz v nevrologii”

EP - 686 "BENİM HANIM KAYIP, MÜGE ANLI'YI ARIYCAM" CAPGRAS SENDROMU

MUSAP RASİM CEYLAN , AYŞE PETEK BİNGÖL

ANKARA ÜNİVERSİTESİ TIP FAKÜLTESİ

Amaç:
Capgras sendromu, Yanlış Kimliklendirme Sendromları olarak bilinen organize delüzyon türlerinden biridir, tanıdık kişilerin yerlerine benzer ama kötü niyetli kopyalarının geçtiği inancını içerir. Psikiyatrik hastalıklarla kolayca karışabilen Capgras sendromunun nörolojik hastalıklarla ilişkisi, klinik tanı ve tedavi süreçlerinde unutulmamalıdır. Bu çalışmada, Lewy Cisimcikli Demans zemininde gelişen bir Capgras sendromu vakası, konuyu Nöroloji uzmanlarına hatırlatmak amacıyla sunulmaktadır.

Olgu Sunumu:
83 yaşında erkek hasta, korkulu rüyalar, kaybolma, unutkanlık, yaşadığı yeri ve tanıdığı insanları hatırlamakta güçlük şikayetleri ile başvurdu. Hasta yakınları hastanın gerçek olmayan hikayeler anlattığını, evinin kendi evi olmadığını iddia ettiğini, eşini tanımadığını ve okuldaki torunlarının hayalini evde gördüğünü, karşı çıkarlarsa çok sinirlendiğini bildirdi. Hasta "Evdeki kadının eşine benzediğini ama eşi olmadığını, herkesi kandırsa da kendisini kandıramayacağını, onunla aynı yatakta yatarsa "gerçek Cemile"ye ayıp olacağını ama "gerçek Cemile"yi de kimsenin bulamadığını, son çare olarak Müge Anlı'ya başvuracağını" anlattı.

Nörolojik muayenede, bilateral işitme kaybı, ilkel reflekslerin varlığı ve derin tendon reflekslerinin kaybı, yüzeyel duyu kusuru ve denge bozukluğu tespit edildi. Beyin BT'si serebral ve serebellar atrofi ile uyumlu, EEG'si yaygın yavaş (7 Hz) idi. Yapılan kognitif testlerde, dikkat bozukluğuna sekonder bellek kusuru ve görsel uzaysal yapılandırma bozukluğu (konstrüksiyonel apraksi) saptandı. McKeith kriterlerine göre Lewy Cisimcikli Demans ve bu zeminde gelişmiş Capgras Sendromu tanıları konuldu.

Tartışma:
Yanlış Kimliklendirme Sendromları, "aşinalık hissi bozukluğu"na bağlı olup genelde nondominant hemisferde frontoparietal lokalizasyonlu lezyonlardan kaynaklanır. Bu delüzyonların kendi içinde tutarlı bir mantığı olup organize türdedirler. Antipsikotik tedaviye tam bir yanıt vermezler; "Davranışçı yaklaşım" ile kombinasyon kritik öneme sahiptir.

EP - 687 KOMPLİKE MEKANİK TROMBEKTOMİ: OLGU SUNUMU

ERCAN ŞEN , UFUK EMRE TOPRAK , EREN ÖZGÜR

İSTANBUL EĞİTİM VE ARAŞTIRMA HASTANESİ

Giriş:
Akut iskemik inme tedavisinde, son yıllarda geliştirilen girişimsel tedavi yöntemleri ile erken reperfüzyon sağlanarak nörolojik defisitlerin gerilemesi ve engelliliğin azalması mümkün olmuştur. Günümüzde bu amaçla kullanılan altın standart invaziv tedavi yöntemi mekanik trombektomidir. Bununla birlikte mekanik trombektomide semptomatik kanama, intraoperatif damar rüptürü ve disseksiyon gibi komplikasyonlar da meydana gelebilmektedir. Bu yazıda akut iskemik inme ile prezente olan ve mekanik trombektomi uygulanan ve intraoperatif damar rüptürü meydana gelen hastayı sunmak, komplike olgularda klinik bakı ile elde edilecek iyi sonlanımları ve endikasyon kararında komplikasyonun oynadığı rolü tartışmak istedik.

Olgu:
Bilinen hipertansiyon ve hipotiroidi tanılı 52 yaşında kadın hasta; 3 saat içinde ani gelişen sol tarafta güçsüzlük ve konuşma bozukluğu ile başvurdu. Hastanın ilk nörolojik muayenesinde sağa zorlu bakış (vulpian), sol homonim hemianopsi, sol nazolabial olukta silinme sol tarafta kas gücü 2/5 ve NIHSS 12 olarak değerlendirildi. Çekilen beyin BT'sinde akut kanama saptanmadı. Difüzyon MR'da sağ bazal ganglia düzeyinde lateral ventrikül komşuluğunda ADC de karşılığı olan ve T2 Flair kesitlere yansımayan difüzyon kısıtlılığı saptandı. Beyin Boyun BT Anjiyografi görüntülemelerinde Sağ İnternal karotis arterde oklüzyon saptandı. Hastaya trombolitik tedavisi başlanarak anjiyo ünitesine alındı. Mekanik trombektomi uygulanan hastanın işlem sonrası ilk nörolojik muayenesinde bakış normal sınırda, konuşma dizartrik sol nazolabial olukta silinme ve sol üst ekstremize kas gücü 3/5 olarak değerlendirildi. Hasta akut inme ünitesine yatırılarak kan basıncı normal sınırda takip edildi. Takibinin 24. Saatinde çekilen rutin beyin BT'de sağ globus pallidus düzeyinde hiperdens alan hemoraji olarak değerlendirildi. Bu saat diliminde nörolojik muayenesinde bakış normal, konuşma normal, sol nazolabial olukta silinme ve sol tarafta kas gücü 4/5 olarak değerlendirildi. Hasta olası cerrahi endikasyonlar açısından beyin cerrahisine danışıldı. Operasyon düşünülmeyen hastanın klinik takibinde 1 hafta sonra çekilen kontrol beyin BT'sinde rezorbsiyon gözlendi. 2 Hafta sonra poliklinik takibinde değerlendirilen hastanın hematom alanında tama yakın rezorpsiyon izlendi ve nörolojik muayenesinde sol nazolabial olukta silinme dışında özellik saptanmadı.

Tartışma:
Mekanik trombektomi, akut iskemik inme ile prezente olan ve İnme öncesi modifiye rankin skoru 0-1 olan, internal karotid arter ya da orta serebral arterin 1. dalı gibi büyük damar oklüzyonu izlenen, NIHSS ve ASPECT skoru > 6 olan ve klinik başlangıç saatinden sonra ilk 6 saat içerisinde ponksiyon yapılabilecek hastalarda altın standart tedavi yöntemidir. Yapılan çalışmalarda hastaların %11 'inde semptomatik kanama, %3 'ünde intraoperatif damar rüptürü ve %2 'sinde diseksiyon görülebilmektedir. Bununla birlikte hemorajik transformasyon gelişen olgularda, kan basıncının normal sınırlarda takibi, yakın bilinç ve pupil takibi başın elevasyonu ve düzenli aralıklarla alınan görüntülemeler ile hematom volüm takibi gibi iyi klinik bakım ile hastaların ilk muayeneleri ile kıyaslandığında komplike olan işlem sonrasında dahi yüz güldüren sonuçlar alabilmek mümkündür. Bu anlamda da iskemik inmeye yaklaşımda girişimsel işlemlerin olası komplikasyonlarının yönetiminde yetkin olan branşça yapılması her geçen gün daha da gelişen girişimsel nörolojinin yeri ve önemini ortaya koymaktadır.

Sonuç:
Mekanik trombektomi, akut iskemik inme olgularında altın standart tedavi yöntemi olup, tanı ve tedavi kararı verme sürecinde komplikasyonlar göz önünde bulundurmakla birlikte kriterleri karşılayan olgularda hekimi endikasyon koymaktan uzaklaştırmamalıdır. İyi komplikasyon yönetimi ve postoperatif klinik bakımın olumlu klinik sonlanımları beraberinde getireceği hatırlanmalıdır.

EP - 688 ATİPİK BİR MELAS PREZENTASYONU: BİLATERAL OPTİK NÖROPATİ

NESRİN TURAPOĞLU , AHMED SERKAN EMEKLİ , TUNCAY GÜNDÜZ , MURAT KÜRTÜNCÜ

NÖROLOJİ ANA BİLİM DALI, İSTANBUL TIP FAKÜLTESİ, İSTANBUL ÜNİVERSİTESİ

Giriş:
MELAS, mitokondriyal DNA'da mutasyon sonucu ortaya çıkan, tekrarlayan inmeye benzer ataklar, epilepsi ve migrenöz baş ağrıları izlenen, serum ve BOS'ta yüksek laktat seviyeleri, vasküler sulama alanına uymayan MRG lezyonları, MR-spektroskopide lezyonlarda artmış laktat seviyeleri saptanan herediter bir hastalıktır. Hastalık seyrinde daha az sıklıkla oftalmolojik bulgular da görülebilmektedir. Burada bilateral optik nöropatiyle prezente atipik bir MELAS vakası sunulmaktadır.

Olgu:
On yaşında ventriküler septal defekt nedeniyle opere olan kadın hastaya, 30 yaşında 2017'de enfektif endokardit nedeniyle aort kapak replasmanı yapılmıştır. Hasta postoperatif dönemde iki gözde ani, ağrısız, görme keskinliği sağda 0,4 solda 0,2 düzeyinde görme kaybıyla başvurdu. Görüntülemeleri normal olan hastaya beş gün intravenöz 1 gr/gün metilprednizolon uygulandı ve iki ayda görme keskinliği bilateral 0,7'ye yükseldi. 2022'de subakut gelişen sol homonim hemianopsi nedeniyle yapılan görüntülemelerinde sağ oksipital, paryetal ve temporal bölgelerde MR spektroskopide laktat piki izlenen lezyonlar saptandı. BOS laktat düzeyi 6.9 mmol/L olan hastanın MTTL1 tüm gen dizisi analizi m.3243A-G mutasyonu MELAS lehine heteroplazmik olarak sonuçlandı. Taurine ve arginin ile takiplerinde kısmi iyileşme gösteren hasta, Ağustos 2024'te sağ homonim hemianopsi ve afaziyle başvurdu. Hastanın görüntülemelerinde sol oksipital ve temporal bölgelerde MELAS ile uyumlu lezyonu izlendi.

Tartışma ve Sonuç:
MELAS, tipik sunumundan farklı olarak, nadiren enerji metabolizma yetersizliğine bağlı olduğu düşünülen optik nöropatiyle ortaya çıkabilir. Bu nedenle, metabolik stres dönemlerinde ortaya çıkan optik nöropatilerin ayırıcı tanısında akılda tutulmalıdır.

EP - 689 FİNGOLİMOD KULLANIMI ALTINDA TÜMEFAKTİF LEZYONLAR İZLENEN RRMS VAKA SUNUMU

BÜŞRA TELEK , AHMET KASIM KILIÇ , BANU ÖZEN BARUT

KARTAL DR. LÜTFİ KIRDAR ŞEHİR HASTANESİ, NÖROLOJİ ANABİLİM DALI

Giriş:
Fingolimod, Relapsing-Remitting Multiple Sclerosis (RRMS) tedavisinde kullanılan ilk oral hastalığı modifiye edici ilaçtır. Bu ilaç, hastalığın klinik ve radyolojik aktivitesini azaltmada önemli bir rol oynar. Ancak, bazı vakalar, tedavi sırasında ciddi yan etkilerle karşılaşabilir. Bu bildiride, radyolojik incelemelerde tümefaktif lezyonlar gelişmesi nedeniyle fingolimod tedavisi kesilen ve sonrasında rebound lezyonlarında artış gözlenen bir vaka sunulmaktadır.

Olgu:
31 yaşındaki kadın hasta, 21 yaşından beri RRMS tanısıyla izlenmektedir. İlk atak, 2014 yılında sol yüz yarısında hipoestezi ve sol optik nörit ile başlamıştır. Beş yıl interferon beta-1b tedavisi aldıktan sonra, 2019da artan ataklar nedeniyle fingolimod tedavisine geçilmiştir. 2024te yapılan kontrol beyin MRG'sinde sol ventrikül lateralinde yaklaşık 2 cm çapında, kitle etkisi ve kontrastlanma artışı gösteren T2 hiperintensitesi tespit edilmiştir. JC virüs DNAsı negatif bulunmuş ve PML ile kitle ayrıcı tanıları yapılmıştır. Tümefaktif demiyelinizasyon düşünülerek fingolimod tedavisi kesilmiş ve hastaya 5 gün süreyle pulse prednizolon tedavisi uygulanmıştır. Ardından kladribin tedavisine geçilmiş, ancak yeni tümefaktif lezyonlar geliştiği için pulse prednizolon tedavisi tekrar uygulanmıştır. Üçüncü ayda bacak seviyesinde uyuşma şikayeti gelişmiş kranial ve servikal MRG'de yeni kontrastlanan lezyonlar izlenmiştir.

Tartışma:
Fingolimod tedavisi sırasında tümefaktif MS lezyonları nadir görülse de mümkündür. Bu vaka, fingolimodun tümefaktif lezyonlara yol açabileceğini ve tedavi sonrası rebound fenomeninin dikkatle izlenmesi gerektiğini vurgulamaktadır. Tedavi sürecinde hastaların yakından izlenmesi, oluşabilecek komplikasyonların erken tespiti ve stratejilerin hızla yeniden değerlendirilmesi büyük önem taşır.

EP - 690 TEKRARLAYAN İNTRAKRANİYAL HEMATOM VE BRUCELLA ENDOKARDİTİ İLE PREZENTE OLAN MİKOTİK ANEVRİZMA VAKASI

RUMEYSA KALIN , BANU ÖZEN BARUT

SBU KARTAL DR LÜTFİ KIRDAR ŞEHİR HASTANESİ, NÖROLOJİ KLİNİĞİ

Giriş:
Mikotik anevrizma septik emboli sonrası polimorfonükleer lökositlerin internal elastik membranı yıkıma uğratması sonrası ortaya çıkan anevrizma türüdür. İntrakraniyal anevrizmaların %2-3'ünüoluşturur. Çoğunlukla enfektif endokardite sekonder kardiyak vejetasyonların septik embolisi ile oluşur. Bu bildiride brucella endokarditi tanısı olan intrakraniyal hematom nedeni ile takip edilen hastanın DSA'sındada mikotik anevrizma saptanması nedeni ile sunulmuştur.

Olgu:
Hastanemiz yoğun bakımında sol paryatel hematom nedeni ile takip edilen 58 yaş, sağ elli, erkek hasta tarafımızca devir alındı. Nörolojik muayenesinde bilinç açık,nonoryante, basit emirlere koopere, motor afazik, sağ üst ekstremitede 2/5 motor defisiti görüldü. Harici muayenesi doğaldı.1 yıldır karın ağrısı, bel ağrısı, ateş yükseklikleri nedenli çok kez acil başvurusu olduğu görüldü. 1 ay önce anemi etyolojisi araştırılırken kan kültüründe brucella etmesi üremesi üzerine yapılan Transözefagial ekokardiyografi vePozitron emisyon tomografisiyle brucella endokarditi tanısı aldığı öğrenildi. Özgeçmişinde Aort anevrizması, aort kapak replasman öyküsü olduğu, coumadin kullanımına bağlı iatrojenik sağ capsular hematom öyküsü olduğu öğrenildi. Brucella endokarditi tanısı ve tekrarlayan intrakraniyal kanama öyküsü olması nedeni ile mikotik anevrizma düşünülerek çekilen Beyin ve karotis BT anjiyografide anevrizmatik dilatasyon görülmedi. DSA(Dijital subtraksiyon anjiyografi)'da Sol posterior serebral arter p3 distal p4 bileşkesinde 3.2x2.9mm boyutunda mikotik anevrizma ile uyumlu dilatasyon izlendi.Tedavide Anevrizma coilleme yapılan hastada rezidü anevrizmatik dilatasyon izlenmeyerek taburcu edildi.

Tartışma:
Serebral mikotik anevrizmalar enfektif endokarditin nadir fakat ciddi komplikasyonlarıdır. Nörolojik semptom gösteren hastalarda, BT/MR Anjiyografi ile mutlaka hasta mikotik anevrizma açısından değerlendirilmelidir. Mikotik anevrizmaların nonenfektif anevrizmalardan farklı olarak boyutunun rupture olma riskini predikte edemeyeceği unutulmamalıdır. Görüntülemede anevrizmatik dilatasyon saptanmasa dahi DSA düşünülmelidir.

EP - 691 DİFFÜZ NÖROFİBROMA EKSİZYONU SONRASI SERVİKAL MİYOKLONUS: OLGU SUNUMU

FERİDE İREM ŞİMŞEK [1], AYŞEGÜL GÜNDÜZ [1], MUSTAFA ONUR ULU [2], UĞUR UYGUNOĞLU [1]

[1] İSTANBUL ÜNİVERSİTESİ CERRAHPAŞA- CERRAHPAŞA TIP FAKÜLTESİ, NÖROLOJİ ANABİLİM DALI
[2] İSTANBUL ÜNİVERSİTESİ CERRAHPAŞA- CERRAHPAŞA TIP FAKÜLTESİ, BEYİN VE SİNİR CERRAHİSİ ANABİLİM DALI

Olgu:
Miyoklonus, serebral korteks-periferik sinir aksında herhangi bir anatomik yapıdan köken alabilen, fizyolojik/patolojik hareketleri tanımlamaktadır. Bu çalışmada, diffüz spinal kord nörofibromu rezeksiyonunu takiben ortaya çıkan servikal miyoklonus olgusunu sunmayı amaçladık. 27 yaşında, kadın hasta günde ortalama 10 kez olup 5-6 atım süren, her iki kolda istemsiz hareket şikayetiyle başvurdu. Yaklaşık üç yıl medulla spinalis C2-C3 seviyesi sol tarafında intradural, ekstramedüller, post-operatif patolojik tanısı diffüz nörofibrom (S100: pozitif, CD34: yamalı pozitif, Ki-67: %1-2) ile uyumlu lezyon eksizyonundan 15 gün sonra şikayetinin başladığı öğrenildi. Ayrıca takipte regrese olan psödomeningosel tespit edildi. Hareket analizinde, servikal ve sol üst ekstremite proksimal kaslarında, istirahatte, uni/bilateral, 10 saniyeden kısa; agonist-antagonist kaslarda, trifazik, 50-100 milisaniye süreli distrakte olan aritmik istemsiz aktivite gözlendi. Hastaya klonazepam tedavisi başlandı. Hasta tedaviden belirgin fayda gördü. Spinal miyoklonus, daha önce progresif multipl skleroz, servikal disk hernisi, pleksopati ve nöropati hastalarında bildirilmiştir. Sonuç olarak, olgumuz düşünüldüğünde, diffüz nörofibroma eksizyonu sonrası rejenerasyon sürecinde nöral inhibisyonun ortadan kalkması ve post-operatif psödomeningosel etiyolojide suçlanabilir.

EP - 692 MYELODİSPLASTİK SENDROM İLİŞKİLİ HİPERTROFİK PAKİMENENJİT OLGUSU:

DİLARA ÇULHAOĞLU GÖKÇEK , ABDULLAH GÜZEL

AFYONKARAHİSAR SAĞLIK BİLİMLERİ ÜNİVERSİTESİ TIP FAKÜLTESİ, NÖROLOJİ ANA BİLİM DALI

Giriş:
Hipertrofik pakimenenjit(HP),duramaterin kalınlaşması, inflamasyonu kaynaklı hastalıktır.(1) Duramaterin kalınlaşmasıyla baş ağrısı, kranial sinir felci görülebilir.(2)HP; enfeksiyonlar, maligniteler ve otoimmün hastalıklar gibi çeşitli hastalıklara sekonder görülebilir.(3)Myelodisplastik sendrom (MDS), pansitopeni ile karakterize hematopoetik malignitedir,genellikle otoimmün hastalıklarla görülür.(4-5)MDS'ye sekonder HP nadirdir.(6)Biz burada MDS'ye sekonder gelişen ve intravenözmetilprednisolon(İVMP) ile başarılı yanıt alınan HP olgusu paylaşmaktayız.

Olgu:
75 yaş erkek hasta; 5 aydır devam eden frontal,pariyetal ve oksipital bölgelere yayılan zonklayıcı ,oral analjezik ile geçmeyen baş ağrısı ve 1 aydır artan görmede bulanıklık ile başvurdu.Nadiren baş dönmesi eşlik etmekteydi.Özgeçmişinde diyabetes mellitus ve MDS tanıları mevcuttu.MDS için eritropoetin-alfa tedavisi almaktaydı.

Nörolojik muayenesi ve gözdibi doğaldı. Görme alanında bilateral altitunal defekt mevcuttu.Laboratuvar değerlerinde serumC-reaktifprotein(CRP) yüksek saptandı.Hemogram normaldi. Kontrastlı kraniyal manyetik rezonans görüntülemesinde(MRG)ve difüzyon ağırlıklı MRG'de duramaterde diffüz kontrast artışı ve kalınlaşma izlendi.(Şekil 1-2-3)Böylece hastaya HP tanısı koyuldu.İVMP (0,5 gr /gün)5 gün boyunca uygulandı.Tedavi sonunda hastanın yakınmaları geriledi.

Şekil-1

Şekil-2

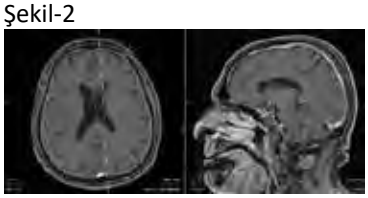
Şekil-3

Tartışma ve Sonuç:
HP çeşitli otoimmün, enfeksiyonel sebeplere sekonder daha sık görülebilse de MDS'ye sekonder nadiren görülmektedir.(1-6)HP'lerin çoğunda, steroidlere iyi yanıt gözlenir.(7)MDS'ye sekonder HP'nin nadir olması ve İVMP tedavisine hızlı yanıt vermesi olgumuzu sunmaya değer kılmaktadır.MDS ve şiddetli baş ağrısı olan olgularda HP akılda tutulması gereken bir tanıdır.

Kaynaklar:
1) Kupersmith, MJ, ve diğerleri. "İdiyopatik hipertrofik pakimenenjit." Nöroloji 62.5 (2004): 686-694
pachymeningitis. Am J Roentgenol 169(5): 1425-1428.
2) Dziedzic, Tomasz, et al. "Hypertrophic pachymeningitis." Childs Nervous System 31 (2015): 1025-1031.
Myelodysplastic syndromes and autoimmune diseases--case series and
review of literature. Leuk Res 37(8): 894-899.
3) Friedman DP, Flanders AE (1997) Enhanced MR imaging of hypertrophic

4) Wolach O, Stone R (2016) Autoimmunity and Inflammation in
Myelodysplastic Syndromes. Acta Haematol 136(2): 108-117.
5) Al Ustwani O, Ford LA, Sait SJ, Block AM, Barcos M, et al. (2013)
6) Ashida, Chisato, et al. "Successful Treatment of Hypertrophic Pachymeningitis Complicated with Myelodysplastic Syndromes with 5-Azacytidine
7) Roongpiboonsopit D, Phanthumchinda K (2014) King Chulalongkorn Memorial Hastanesinde İdiyopatik hipertrofik pakimenenjit. J Med Assoc Thai 97:374–380

EP - 693 DUCHENNE MUSKÜLER DİSTROFİSİ OLAN GENÇ HASTADA İSKEMİK İNME

TUĞBA ATASOY , ALİ RIZA GÜNDÜZ , AYLİN YAMAN , AYSUN TILTAK

ANTALYA EĞİTİM VE ARAŞTIRMA HASTANESİ

Giriş:
Duchenne musküler distrofi(DMD), distrofin genindeki mutasyonlardan kaynaklanan Xe bağlı en sık görülen iskelet kası miyopatisidir. Distrofin eksikliği nedenli kardiyomiyopatiye(KMP) neden olur bu da DMD hastalarında inme riskini önemli ölçüde artırır. Şimdiye kadar literatürde rekanalizasyon tedavisiyle ilgili vaka sayısı sınırlıdır.[1] Biz DMD ile takip ettiğimiz ilk genç iskemik inme hastamızı sizlerle paylaşmak istedik.

Olgu Sunumu:
DMD tanılı 20 yaş erkek hasta acil servise 1,5 saat önce gelişen konuşma bozukluğu ve sağ taraflı güçsüzlükle başvurdu. DMD ilişkili kas güçsüzlüğüne bağlı olarak hipotonik tetraparezisi bilinen hastanın muayenesinde sağ tarafta el ve ayak parmaklarında motor kayıp ve motor afazisi mevcuttu.NIHSS 13 olarak değerlendirildi. Beyin tomografisinde(BT) hemoraji izlenmeyen hastaya trombolitik tedavi verildi.Takipte hastanın vasküler görüntülemesinde sol MCA'da parsiyel oklüzyon izlendi. Hastanın modifiye rankin skoru 5 tetraparetik olması nedeniyle mekanik trombektomi düşünülmedi. Takibinde motor kötüleşmesi, afazisi düzeldi. Kardiyak değerlendirmede ekg sinüs ritmindeydi, transtorasik ve kontrast ekokardiyografide; ejeksiyon fraksiyonu%25, global hipokinezi, sol ventrikül sistolik disfonksiyonu izlendi ancak intrakardiyak trombüs, intraatrial septumda geçiş izlenmedi. Takip beyin BT'de sol MCA derin dal enfarktı ve sol ventiküle bası yapan sitotoksik ödem izlendi. Antiödem ve antiagregan tedaviyle takibi devam etmektedir.

Sonuç:
DMDde ve primer miyopatilerde serebral enfarktüsle ilgili veriler sınırlıdır. Arteriyel iskemik inme için DMD hastalarında dilate KMP ve sol ventrikül kan akım bozuklukları nedenli kardiyak trombüs oluşumu risk faktörü kabul edilebilir.DMD hastalarında iskemik inme ile ilgili çalışmalar vaka serileriyle sınırlı olup, şu an için DMD hastalarında antikogülasyon veya antiagregan tedavisi için standart kılavuz önerisi bulunmamaktadır[2].DMD ve iskemik inme birlikteliği, önlenmesi ve yönetimine ilişkin daha çok klinik çalışmaya ihtiyaç vardır.

EP - 694 İNTRAMEDÜLLER C2 SPİNAL KORD KAVERNOMU KANAMASI:OLGU SUNUMU

ARDA BAKAN , LEVENT ÖCEK , NESLİHAN EŞKUT , ASLI KÖŞKDERELİOĞLU , PINAR ORTAN

İZMİR ŞEHİR HASTANESİ NÖROLOJİ KLİNİĞİ

Giriş:
Spinal kord kavernomları (SKK) nadir ve yaygın olmayan bir vasküler malformasyondur. Uzun süre asemptomatik kalabilir veya omurilik fonksiyonunda ani veya progresif kötüleşme ile seyredebilir. Akut nörolojik bozulma ataklarının altında yatan mekanizma olarak kanama atakları öne sürülmüştür. Spinal kavernomların yarıdan fazlası torasik kordda yerleşir.Biz de daha nadir görülen SKK bağlı intramedüller kanama ile takip ettiğimiz bir olgumuzu sunmak istedik.

Olgu:
Altmış sekiz yaşında bilinen tanılı hastalığı olmayan hasta ani başlangıçlı sağ yanlı kramp ve güçsüzlük şikayeti ile acil servise başvurdu. Vital bulguları normal sınırlarda olan hastanın nörolojik muayenesinde; bilinç açık oryante, Fasiyal asimetri yok; sağ ekstremite hemiparezi (1/5), Babinski bulgusu sağda pozitif idi. Hastanın ilk yapılan beyin bilgisayarlı tomografisi ve diffüzyon ağrılıklı manyetik rezonas görüntülemesinde (MRG) anlamlı bulgu saptanmadı. Hastanın acil servis izleminin birinci saatinde nörolojik muayenesine sol yanlı hemiparezi eklendi. Bunun üzerine yapılan servikal MRG'sinde hastanın C2-C5'e uzanan T2 ağırlıklı sekanslarda hiperintens, T1 ağırlıklı sekanslarda izo-hipointens lezyon görüldü. C2 Vertebra korpusu seviyesindeki alan fokal gradient eko sekansında hipointens (kor içindeki çizgisel hemoraji C1-C3 seviyesinde) olarak görüldü. Klinik ve radyolojik bulgular SKK kanamasına ikincil olarak düşünüldü. Deksametazon ve mannitol tedavisi başlandı. İzleminin 24. saat içinde sol hemiparezisi tamamen düzeldi. Beyin cerrahisi tarafından değerlendirildi, operasyon düşünülmedi. İzleminin ikinci haftasında kontrol servikal MRG'sinde lezyonun gerilediği görüldü. İzleminde vitalleri stabil olan hasta nörolojik rehabilitasyon amacıyla fizik tedavi ve rehabilitasyon birimine devir edildi.

Tartışma:

Oldukça nadir gözlenen SKK zemininde akut spinal kord kanamaları geniş nörolojik ve görüntüleme bulgular ile akılda tutulmaldır. Olgumuzda da nörolojik muayene bulgularındaki hızlı değişkenlik ve spinal MRG'deki atipik tutulum nedeniyle sunulmaya değer bulunmuştur.

EP - 696 KİST HİDATİK TANILI GENÇ İNME OLGUSU

BURCU AKALIN , AHMET HAKYEMEZ , UFUK EMRE TOPRAK

İSTANBUL EĞİTİM VE ARAŞTIRMA HASTANESİ

Giriş:
Kist Hidatik, Echinococcus granulosus parazitinin larvalarının sebep olduğu zoonotik ciddi bir hastalıktır. Başta karaciğer olmak üzere akciğer, böbrek, kalp, beyin gibi multiorgan tutulumları görülebilir. Hastalığın kalp tutulumu oldukça nadirdir (%0.02-2). Bu yazıda kist hidatik tanılı, iskemik inme kliniği ile başvuran ve aort kapağında kistin saptandığı genç olguyu sunmak bu nadir tabloya dikkat çekmek istedik.

Olgu:
42 yaşında erkek hasta sağ kolunda güçsüzlük ve konuşma bozukluğu şikayeti ile acil servise başvurdu. Öyküsünde 5 yıl önce kist hidatik tanısı aldığı,andazol 400 mg 2x1 kullandığı öğrenildi. Nörolojik muayenesinde sağ hemiparezi ve konuşma bozukluğu saptanan hastanın kranial DWI MR'da sol kaudat ve lentiform nükleusta diffüzyon kısıtlılığı izlendi. Beyin-Boyun anjıografisinde büyük damar oklüzyonu olmayan hastanın sol MCA m1 kısa segmentinde trombüs saptandı. Hastanın ayrıntılı öyküsünde yaklaşık 1 ay önce çarpıntı nedeniyle dış merkez yapılan TEE incelemesinde aort kapağında 24*21 mm kistik oluşum raporlandığı görüldü. Güncel EKO incelemesinde aort kapağında 65*32 mm gradient farkı yapan kitle saptandı. Kardiyoloji görüşü alınan hastaya antikoagülan tedavibaşlandı ve kalp damar cerrahi bölümüne yönlendirildi.

Sonuç :
Miyokard kontraktilitesi nedeniyle kist hidatiğin kalp tutulumu nadirdir. Sıklıkla sol ventrikülün (%50- 60) daha az sıklıkta sağ ventrikül,interventriküler septum ve sağ atriumda etkilenme bildirilmiştir. Kardiyak kist hidatikte büyümüş kistin koroner arterlere basısına bağlı miyokard infarktüsü, ventriküler aritmiler ya da kistin rüptüre olması nedeniyle sistemik emboliler oluşabilmektedir. Özellikle sistemik komplikasyonların önlenmesi açısından olguların ayrıntılı öykü ve fizik muayenesi ile erken tedavisi oldukça önemlidir.

EP - 697 PSİKİYATRİK VAKA OLARAK DÜŞÜNÜLEN VE PSİKİYATRİ SERVİSİNDE TAKİP EDİLEN İSKEMİK İNME

İSRA NUR KAYAKOĞLU , CİHAT ÖZGÜNCÜ , HACER DOĞANAY AYDIN , RESUL SEYDA İÇÖZ , BİLGE RENKLİYILDIZ , ZEYNEP YÜCETÜRK UYAR , ÖZGE ÖCAL , RUMEYSA SÜMER BOLCA

KONYA ŞEHİR HASTANESİ NÖROLOJİ KLİNİĞİ

Olgu:
Konuşma bozukluğu ile gelen hastalarda santral patolojiler öncelikle ekarte edilmelidir.

39 Yaş Kadın Hasta 5 gün önce konuşma bozukluğu ile acil servise başvurmuş. Hastane başvurusundan önceki gece 00.00da yatmadan önce normalmiş. Dış merkez acil serviste değerlendirilmiş beyin ct görülmüş psikiyatrik sebeple bu klinik tabloda olabileceği düşünülmüş psikiyatri servise yatışı yapılmış 2 gün takip edilmiş. Hastanın bilinen herhangi bir psikiyatrik tanısı yok. Psikiyatri servis takibi esnasında konuşma bozukluğunun ensefalite bağlı olabileceği düşünülmüş hasta ve hasta yakınları ile görüşülerek başka bir dış merkeze başvurması önerisiyle taburcu edilmiş. Hastanın ikinci başvurusunda değerlendirildiği dış merkezde kontrastlı beyin mr çekilmiş. Çekilen beyin mr raporu ensefalit? olarak değerlendirilmiş. Ensefalit ön tanısıyla dış merkezden tarafımıza yönlendirilmiş. Hastanın acil servisteki ilk değerlendirmesinde muayene bulguları hafif motor afazi olarak değerlendirildi. Diğer nörolojik bulguları doğal olarak değerlendirildi. Hastanın beyin ct ve difüzyon mr değerlendirmesinde; BBT iskemik alan sol temporaparietal hipodens, difüzyon mr sol temporaparietal akut iskemi olarak değerlendirildi. Ek hastalığı olmayan vital bulguları normal olan ekgsinde af izlemeyen hasta tedavi düzenlemesi, etyoloji araştırılması açısından nöroloji servisine yatırıldı.

Hastan nöroloji servisinde hematoloji, romatoloji, tıbbi genetik ve kardiyoloji bölümlerince değerlendirilmiş olup hematoloji romatoloji ve tıbbi genetik branş değerlendirmeleri tam sonuçlanmamış olup kardiyoloji tarafından 24 saatlik ritim holterinde herhangi bir patoloji izlememesi sonucu transtözefagealekokardiyografi incelemesi sonucunda tünel tipi pfo izlenmiş olup iskemik inmesi açısından anlamlı bulunmuştur. Beyin ve karotis bt anjiyografileri normal olarak değerlendirilmiştir.

Sonuç olarak; Konuşma bozukluğu ile gelen bir hastada öncelikle santral patolojilerin ekarte edilmesi gerekmetedir. Santral patolojiler ekarte edilmeden hastaya psikiyatri olarak tanı koymak ve takibini yapmak doğru değildir.

EP - 698 KAROTİS ARTER ULTRASONOGRAFİSİ SONRASI GELİŞEN AKUT İSKEMİK İNME OLGUSU

SERRA ATEŞ , YAREN AĞAR YENAL , FATMA BETÜL YÜZER , BURÇAK BARAZ , ÜMİT GÖRGÜLÜ

ANKARA BİLKENT ŞEHİR HASTANESİ

Giriş:
Doppler ultrasonografisi (DUSG) karotis arter stenozunu (KAS) belirlemek ve lezyonun ciddiyetini anlamak için tercih edilen güvenilir bir testtir. Ancak az sayıda da olsa DUSG sonrası gelişen akut inme olguları bildirilmiştir. Bizde karotis arter DSUG sonrası akut inme gelişen ve endovasküler tedavi (EVT) sonrası düzelen olgumuzu sunacağız

Olgu:
77 yaşında kadın hasta dengesizlik ve yürüme güçlüğü yakınması ile ortopedi polikliniğimize başvurdu. Özgeçmişinde koroner arter hastalığı olan ve düzenli 100 mg/gün asetilsalisilik asit kullanımı olan vital parametreleri doğal saptanan hasta nöroloji polikliniğimize konsülte edilmiş. Nörolojik muayenesinde anlamlı patoloji saptanamayan hastaya karotis-vertebral arter DSUG ve beyin manyetik rezonans görüntülemesi planlanmış. Hasta DSUG tetkiki sonrası hastane kampüsümüz içinde bilinçte uykuya meyil, ağızda kayma, sol kol ve bacakta kuvvet kaybı nedeni ile mavi kod ekibince acil müşadeye alındı. Bilgisayarlı tomografi anjiyosunda sağ internal karotid arter tandem oklüzyonu saptnan hasta EVT'ye uygun bulundu. Karotis arter stentleme ve sağ MCA M1 segment mekanik trombektomi yapılan hastanın nörolojik muayenesinde dramatik düzelme izlendi.

Sonuç:
DSUG noninvazif olması, uygun maliyetli olması ve hastalar tarafından iyi tolere edilebilmesi nedeniyle karotis arter hastalığının ilk değerlendirmesi için tercih edilen yöntemdir. Ancak özellikle fiziksel nedenlerden dolayı (obezite, kısa boyun yapısı, yüksek yerleşimli karotis bulbusu vb) zor teknik koşullar işlemi zorlaştırabilmekte ve DSUG olgumuzda da olduğu gibi akut inmeyi tetikleyebilmektedir.

EP - 699 BİLATERAL TEMPORAL LOB ENFARKTINA BAĞLI GELİŞEN ANİ İŞİTME KAYBI: OLGU SUNUMU

ASLI DOĞRU , BERNA ALKAN , İLKİN İYİGÜNDOĞDU , ÜLKÜ SİBEL BENLİ

ANKARA BAŞKENT ÜNİVERSİTESİ HASTANESİ

Giriş:
Ani gelişen bilateral işitme kaybı genellikle tümörler, vasküler olaylar, otoimmün hastalıklar, enfeksiyonlar ve iyatrojenik yaralanmalar gibi ciddi sistemik durumlarla ilişkilidir. Ancak nadiren serebrovasküler hastalıkla ilişkilendirilir. Bu olgu sunumu bilateral temporal enfarkt sonrası ani gelişen bilateral işitme kaybı hakkındadır.

Olgu Sunumu:
39 yaşında bilinen Behçet ve derin ven trombozu(DVT) öyküsü olan Rivaroksaban kullanan kadın hasta tarafımıza Kadın Hastalıkları ve Doğum servisinde yatarken over kanseri için yapılan TAH-BSO operasyonu sonrası yeni gelişen konuşma bozukluğu nedeniyle danışıldı. Muayenesinde hastanın bilinci açık, kooperasyon ve oryantasyon bilateral işitme kaybından dolayı kısıtlıydı. Kranial sinir, motor ve duyu muayenesi intakttı.Fasiyal asimetrisi yoktu, pupilleri izokorik, ışık refleksi bilateral direkt ve indirekt alınıyordu. Aşikar lateralizan defisit görülmedi.DTRleri normoaktifti. Plantar yanıtları bilateral fleksördü. Yürüyüşü normal, ataksisi yoktu, tandem yürüyüşü normaldi. Hastanın yazma ve okuma becerisinin korunmuş olduğu görüldü.

Hastanın mevcut risk faktörleri ve şikayetinin süresi göz önüne alındığında ilk planda akut enfarkt düşünülerek Beyin MRG ve Supraaortik MRA tetkikleri önerildi.

Yapılan Beyin MRG tetkikinde : bilateral temporal loblarda primer işitme merkezlerini kapsayan şekilde enfarkt alanları görüldü.(Şekil 1)

İleri değerlendirmeye yönelik yapılan Karotid MRA tetkikinde sağ vertebral arterin hipoplazisi ile birlikte kranial kesimde dar segmente ait görünüm tespit edildi.(Şekil 2)

KBB tarafından endoskopi ile değerlendirilen hastanın muayenesinin normal olduğu görüldü. Genel durumu uygun görülmediği için odyometri testi uygulanamadı.

Hastanın taburculuğu sonrası yapılan 1.ay ve 3.ay kontrol muayenelerinde işitme kaybınının %30'a kadar gerilediği görüldü.

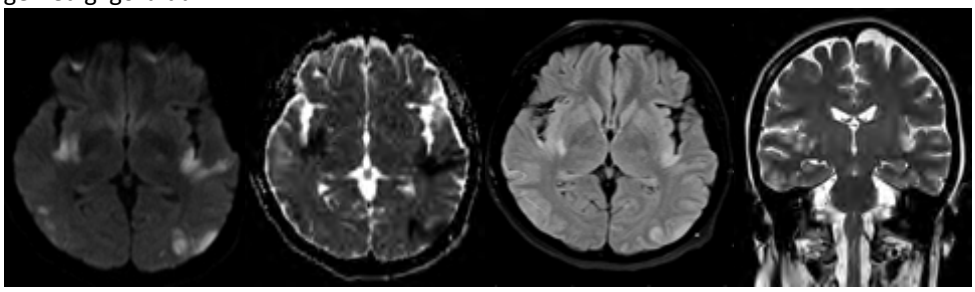

Şekil 1

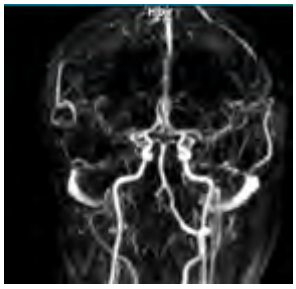

Şekil 2

Tartışma ve Sonuç:
Kortikal sağırlığa yol açan tüm faktörler henüz belirlenememekle birlikte vakamızda görüldüğü gibi spontan iyileşme görülebilmektedir.Kliniğin şiddetini lezyonların genişliğinden ziyade primer işitsel korteksi medial genikulat çekirdeğe bağlayan işitsel radyasyon liflerinin çift taraflı hasarının kapsamının belirlediği düşünülmektedir.

Terapötik seçenekler sınırlı olmakla birlikte spontan iyileşme görülmeyen vakalarda konuşma terapisi önerilmektedir.

Referans:
1. Zhang, Ying MD[a]; Zhao, Xin MD[a,*]; Zhou, Ming MD[a]; Chang, Pengfei MD[a]; Liu, Tao MD[a]; Li, Yang MD[b]. Sudden bilateral deafness in a patient with vertebrobasilar artery occlusion: A case report. Medicine 102(51):p e36691, December 22, 2023. | DOI: 10.1097/MD.0000000000036691
2. Bovo R, Ortore R, Ciorba A, Berto A, Martini A. Bilateral Sudden Profound Hearing Loss and Vertigo as a Unique Manifestation of Bilateral Symmetric Inferior Pontine Infarctions. Annals of Otology, Rhinology & Laryngology. 2007;116(6):407-410. doi:10.1177/000348940711600603

EP - 700 L-ASPARAGİNAZ İLE İLİŞKİLİ SEREBRAL VEN TROMBOZU OLGU SUNUMU

HİKMET ÇINAR , EMİNE DEMİR , BAKİ DOĞAN

ONDOKUZ MAYIS ÜNİVERSİTESİ NÖROLOJİ ANABİLİM DALI

Giriş:
Serebral venöz tromboz (SVT) , serebral venlerin veya dural sinüslerin trombozudur. Genellikle trombüse yatkınlık yaratan risk faktörleri ile ilişkilidir ancak bazen etiyolojide bir sebep bulunamayabilir. Hematolojik maligniteler ve tedavide kullanılan kemoteröpatikler SVT'ye yatkınlık oluşturabilir. Bu olgu sunumunda, B hücreli akut lenfoblastik lösemi (ALL) tanılı 36 yaşındaki kadın hastada L-asparaginaz indüksiyon tedavisi sonrası gelişen serebral ven trombozu vakasını bildiriyoruz.

Olgu:
Bir aydır olan öksürük, nefes darlığı, halsizlik ve ateş şikayetleri ile başvurup pansitopeni saptanan ve bu nedenle hematoloji servisinde yatan 36 yaşındaki kadın hasta, kemik iliği aspirasyon biyopsisi ile B hücreli ALL tanısı alıyor. Hastada, BFM1A (prednisolon, metotreksat, daunorubisin, L-asparaginaz) protokolü başlandıktan iki gün sonra şiddetli baş ağrısı ve jeneralize tonik klonik nöbet gelişiyor. Nörolojik muayenesi; bilinç konfüze, gözler sağa deviye ve sol hemiparezi şeklindeydi Beyin bilgisayarlı tomografide (BT) sol temporoparietooksipital sulkal yüzeylerde sol tentoryuma da uzanan ve sol ambient sisternada subaraknoid kanama (SAK) saptandı (Şekil 1). Diffüzyon manyetik rezonans görüntüleme(MRG) 'de sağ orta frontal gyrusta, sağ kaudat nükleusta, bilateral superior parietal loblarda ve sol posterior temporal lobda akut diffüzyon kısıtlılıkları; sağ frontal ve sol parietal lob kortikal venlerde ve sol Rosenthal veni'nde trombüse sekonder yavaş akım gözlendi(Şekil 2 ve 3).SWI(Susceptibility Weighted Imaging) sekansında kortikal venlerdeki tıkanma nedeniyle hipointens sinyaller görüldü(Şekil 4). Hastaya, kemoterapi rejimi kesilerek, nöbet için levetirasetam(2000 miligram/gün),intravenöz heparin ve anti ödem tedavi başlandı. Nöroloji yoğun bakım takiplerinde klinik düzelme gözlenen hasta,düşük molekül ağırlıklı heparin ile mRS(Modifiye Rankin Skalası):3 olarak taburcu edildi.

Tartışma:
Serebral ven trombozu,L-Asparaginazla tedavi edilen hastaların %1-3ünde bildirilmiştir [1]. Asparaginazla ilişkili serebral ven trombozu genellikle indüksiyonda veya sonrasında haftalar içerisinde gözlenebilir[1,2]. L-asparaginaz, asparagini aspartik asit ve amonyağa hidrolize ederek asparagini tüketir, böylece lösemik hücrelerdeki protein sentezini inhibe eder. Asparaginin azalması pıhtılaşma faktörlerinin (fibrinojen, faktör II, IX ve X) ve pıhtılaşma inhibitörlerinin de (antitrombin III, protein C ve protein S) sentezini azaltıp hemostatik sistemi bozabilir. Bu etki kanamaya veya tromboembolizme yol açabilir[3,4]. En önemli endojen antikoagülan olan antitrombin IIIün asparaginaz aktivitesiyle azalması beyinde serebral ven trombozu oluşumuna yol açabilir[5]. Asparaginazın yanı sıra, indüksiyon terapisi sırasında steroidler de kullanılır. Steroidler, koagülasyon faktörlerinin karaciğerdeki sentezini azaltarak L-asparaginazın tromboz riskini artırmasına sinerjik etki ile katkıda bulunabilirler[1,6].

Sonuç olarak , L-asparaginaz tedavisi serebral ven trombozuna neden olabilir. Bu tedavi altındaki hastalarda SVT, beyin damar hastalığı ayırıcı tanısında akılda bulundurulmalıdır.

EP - 701 NEURORADİOLOGİCAL PERSPECTİVE ON THE COEXİSTENCE OF REVERSİBLE CEREBRAL VASOCONSTRİCTİON SYNDROME AND POSTERİOR REVERSİBLE ENCEPHALOPATHY SYNDROME CONFUSED WİTH ENCEPHALİTİS/ENCEPHALOPATHY: A CASE REPORT

ASLIHAN OLGUN , ESRA DEMİR ÜNAL

ANKARA ŞEHİR HASTANESİ

Posterior reversible encephalopathy syndrome (PRES) and reversible cerebral vasoconstriction syndrome (RCVS) are rare neurovascular syndromes that can be confused with neuroinfective, neuroinflammatory diseases such as encephalitis or encephalopathies that show widespread cortical/subcortical involvement neuroradiologically. Although both syndromes have similar clinical and radiological appearances, they differ in radiological localization and formation mechanisms. PRES presents with partial or total consciousness disorders, seizures, visual impairments, or motor losses of varying degrees depending on the affected hemispheric region and neuroradiologically shows a peculiar pattern of cerebral involvement, most of which are uncommon in terms of ischemic or hemorrhagic infarcts. RCVS is a neurovascular syndrome caused by reactive reversible segmental vasoconstriction of cerebral arteries and frequently progresses with ischemic or hemorrhagic infarction. Clinically, it ranges from mild headache to total loss of consciousness. Although both syndromes have a self-limiting pattern in the clinical process, the prognosis can vary from total recovery to death. In neuroradiological evaluation, Magnetic Resonance Imaging (MRI) and angiographic evaluation, along with susceptibility-weighted imaging (SWI) MRI and/or Gradient recalled echo (GRE), especially for hemorrhagic complications, are currently sufficient for diagnosis. In this case report, we discussed the coexistence of PRES and RCVS in a patient with eclampsia who was mistakenly diagnosed with encephalitis/encephalopathy in the last trimester of pregnancy.

Keywords: Encephalitis, Encephalopathy, Posterior Reversible Encephalopathy Syndrome, Reversible Cerebral Vasoconstriction Syndrome, Magnetic Resonance İmaging, Angiography

EP - 702 ERİŞKİNDE GALEN VEN ARTERİOVENÖZ FİSTÜLÜNE SEKONDER AKUT İNME OLGUSU

ASLIHAN OLGUN , ÜMİT GÖRGÜLÜ , OĞUZHAN KURŞUN

ANKARA ŞEHİR HASTANESİ

Özet:
Gallen veni (GV) malformasyonları çok nadir olsada erişkin çağda da görülebilmektedir (*). Bu malformasyonun tromboze olması ise oldukça sıra dışıdır (*). Biz de gebelik son trimestırında akut inme nedeni ile sinüs ven trombozu tanısı alan, etyolojide GV arteriovenöz fistülü (AVF) saptanan ve endovasküler tedavi (EVT) yöntem ile tedavisi yapılan olgumuzu sunmaktayız.

EP - 703 DİRENÇLİ EPİLEPSİLERDE NÖTROFİL LENFOSİT ORANININ NÖBET SIKLIĞIYLA İLİŞKİSİ

ALPARSLAN GÖZLER [1], HANDE ŞENOL [2], SELMA TEKİN [3]

[1] PAMUKKALE ÜNİVERSİTESİ TIP FAKÜLTESİ
[2] PAMUKKALE ÜNİVERSİTESİ TIP FAKÜLTESİ
[3] PAMUKKALE ÜNİVERSİTESİ TIP FAKÜLTESİ

Amaç:
Epilepsi tüm dünyada ve ülkemizde nüfusun ortalama %1'ini etkileyen nörolojik bir hastalıktır. Dirençli epilepsiler hastaların yaşam kalitesini bozmaktadır. Dirençli epilepsi, en az iki tane tolere edilebilen, uygun şekilde seçilmiş, kullanılmış antiepileptiğe rağmen, uzun süreli nöbetsizlik durumuna ulaşılamamasıdır. Yapılan çalışmalarda inflamasyonun epilepsinin başlangıcı ve gelişmesinde rol oynadığı vurgulanmış hatta temporal lob ve hipokampüste nötrofil, lenfosit infiltrasyonu gösterilmiştir. Çalışmamızda kliniğimizde epilepsi polikliniğinde takip edilen hastaların nötrofil lenfosit oranlarının (NLR) prognostik değerini araştırmayı planladık.

Gereç ve Yöntem:
Pamukkale Üniversitesi, Nöroloji Anabilim Dalı, epilepsi polikliniğinde son 1 sene içerisinde takip edilen 278 hasta yaş, cinsiyet, kullandığı ilaç türü ve sayısı, radyolojik bulguları, nöbet sıklığı, NLR değerleri retrospektif olarak kaydedildi.

Bulgular:
Çalışmaya dahil edilen 278 hastanın yaş ortalaması 37,4 olup nöbet sıklığı ayda 2 ve daha fazla olan hastaların oranı %21.2, son 6 ayda en fazla 1 nöbeti olan hasta %19.8, son 12 ayda nöbetsiz takip edilen hasta oranı %44.6'dır. Hastaların %21.2'si 2 antiepileptikle, %17.3'ü 3 veya daha fazla antiepileptikle takip edilmiştir. Çalışmamızda NLR ile nöbet sıklığı arasında istatistiksel olarak anlamlı ilişki saptanmamış olup kullanılan antiepileptik ilaç sayısı ile NLR arasında istatistiksel olarak anlamlı negatif yönde korelasyon saptanmıştır ($r=-0.194$, $p= 0.001$).

Sonuç:
Çalışmamızda NLR'nin nöbet sıklığıyla anlamlı ilişkisi saptanmamasına rağmen dirençli epilepsinin daha objektif bir göstergesi olan ilaç sayısı ile ilişkisi bulunmuş, 3 veya daha fazla antiepileptik ilaç kullananlarda NLR'nin daha düşük olduğu gösterilmiştir. Literatürde hasta kontrol çalışmalarında NLR ile ilişkili çok farklı sonuçlar ortaya konmuştur. Çalışmamızın geniş bir popülasyonda NLR-ilaç sayısıyla ilişkisini göstermesi adına literatüre farklı bir katkı sağlanması açısında sunuma değer bulduk.

EP - 704 HSV ENSEFALİTİ OLGU SUNUMU

HİLAL ÇAĞLAR, ŞEREFNUR ÖZTÜRK

SELÇUK TIP FAKÜLTESİ HASTANESİ

Amaç:
Akut ve sporadik ensefalitlerin en sık etkeni Herpes simpleks virüsü(HSV) dür.HSV ensefaliti sıklıkla temporal ve frontal loblarda fokal ödem ,nekroz ve hemoraji ile seyreder.Ani başlayan bilinç ve davranış değişikliği ,ateş ,nöbet ve özellikle temporal lop tutulumunu düşündüren belirtiler HSV ensefalitinin klinik özellikleridir.HSV enseflitini diğer viral ensefalitlerden veya noninfeksiyöz tablolardan ayırmak oldukça zordur.Tedavi edilmeyen olgularda mortalite % 70 in üzerindedir.HSV ensefalitinin erken tanısında kullanılan en duyarlı noninvaziv yöntem, beyin omurilik sıvısı (BOS) 'nda polimeraz zincir reaksiyonu (PCR) ile HSV-DNA nın gösterilmesidir.Manyetik rezonans görüntüleme (MRG) en duyarlı görüntüleme yöntemidir.

Kliniğimizde 2022 yılında bilinç değişikliği nöbet ve baş ağrısı semptomları ile başvuran ve BOSda PCR ile HSV DNA pozitifliği belirlenen kranial MRG sonucunda da sağ temporal bulguları ile Herpes ensefalit tanısı koyulan olgu sunulmuştur.Sonuç olarak; klinik bulgular BOS bulguları, kranial MRG sonucunda Herpes ensefaliti düşünülen olgularda zaman kaybetmeden BOS ,HSV-DNA ranması için PCR incelenmesi yapılmalı ve asiklovir tedavisi başlanmalıdır.MRG ve PCRnin birlikte kullanımı tanı koymada önemli katkı sağlamaktadır.

Anahtar Kelimeler: Herpes simpleks ensefaliti ,Manyetik rezonan

Giriş
Ensefalit, akut ateşli bir hastalıkla birlikte meningeal tutulum ve serebral etkilenme bulguları ile birlikte beyin omurilik sıvısında (BOS) hücresel reaksiyon, protein düzeyi yüksekliğinin bir arada bulunduğu klinik tablodur. Sinir sistemini tutan bir çok enfeksiyon ajanı bulunmaktadır.
Akut, sporadik viral ensefalitlerin en sık etkeni herpes simpleks virüsü (HSV)'dür[1]. Akut veya subakut gelişen viral ensefalitler klinik olarak ateş, baş ağrısı , bilinç değişiklikleri, nöbet ve fokal nörolojik bulgulara neden olabilirler(2) Ensefalit tablosu genellikle latent virusun reaktivasyonuna bağlıdır (3,4). Her yaşta, her mevsimde ve her iki cinsiyette görülebilmektedir (5-7).
HSV ensefliti sıklıkla birkaç saat veya gün içinde yerleşir.Erken tanı ve spesifik tedavi ,mortaliteyi azaltan en önemli etkendir.Bu sebeple öykü ve klinik bulgulardan yola çıkarak hızlı tanı ve asiklovir ile erken tedavi son derece önemlidir.BOS ta polimeraz zincir reaksiyonu (PCR) ile HSV DNA pozitifliği yüksek özgüllük ve duyarlılık ile tanıya katkı sağlamakta ve günümüzde altın standart olarak kabul edilmektedir.(8) Elektroense- falografi (EEG)'nin temporal lob yerleşimli bir anor- malliği işaret edebilmesi dışında tanıya önemli bir katkısı yoktur. Nörodiagnostik tanı yöntemlerinden manyetik rezonans görüntülemesi (MRG) ise HSV ensefaliti tanısında kullanılan en duyarlı noninvaziv yöntem olup, klinik bulgularla ensefalit kuşkusu uyandıran olgularda ilk başvurulması gereken görün- tüleme yöntemi olmalıdır. MRG ile tipik bulgular, medial temporal lob ve inferior frontal lobda kont- rast tutan lezyonlardır.

Olgu Sunumu:
43 yaşında kadın hasta baş ağrısı , bilinç değişikliği yakınlarını tanıyamama ile acile başvurmuş ardından aniden bayılıp düşmüş.Acildeyken yaklaşık 15 dk süren dilini ısırma ağzından köpük gelmenın eşlik ettiği jeneralize tonik klonik vasıflı nöbeti olmuş.Bu şikayetlerle nörolojiye danşılan hastanın Kranial difüzyon MR da sağ temporal bölgede difüzyon kısıtlılığı saptanmış.Sağ temporal lobta anterior temporal ,hipokampüs ve hipokampal giruslarda T2 ve flair kortikal subkortikal hiperintens değişiklikler ve difüzyon kısıtlanması şeklinde raporlanmış.Nöbet için Valproik asit 500 mg 2*1 başlanmış.Hastanın klinik semptomleri ve MRG bulguları ile ensefalit ön planda düşünülerek LP yapılması ve nöroloji yoğun bakımda takibi planlanmış.
Kliniğimizde yapılan lumbal ponksiyon ile BOS incelemesinde mikroskopide tüm alnda mm3 462 hücre (% 100 lenfosit)BOS mikroproteini 33 mg/l BOS glikoz 79 mg/dl olarak tespit edilen hasta ensefalit ön tanısıyla nöroloji yoğun bakımda takip edildi.Elektroensefalografide (EEG) diken dalgalar belirlendi.Hastanın klinik ve MR ve LP bulguları ile ensefalit öntanısıyla intravenöz (IV) 3x 10 mg /kg /gün asiklovir tedavisi hızılca başlandı. Beraberinde antiödem ve steroid tedavisi eklendi.
Hastanın nörolojik muayenesinde bilinç konfüze ,yer zaman kişi oryantasyonu kooperasyonu kısıtlıydı. Etrafındaki cisimlerle oynama düzeltme ve yakınlarını tanıyamama mevcuttu. Pupiller izokorik ,IR++/++

nistagmus - ense sertliği yoktu .Kerning Brudzenski negatif olarak değerlendirildi.Klonus negatifti.Laboratuar değerlerinde CRP prokalsitonin normal WBC 18.000 NEU%93 PLT 531 gfr 121 BOS'dan çalışılan brusella Wright testi, negatif olarak değerlendirildi. BOS'dan Gram ve Ziehl- Neelsen boyamalarında mikroorganizma görülmedi.BOS -NATİV de mantar ve bakteri üremesi olmadı BOS PCR yöntemiyle HSV DNA pozitif bulundu.Hastanın asiklovir tedavisinin 11. gününde kontrol LP yapıldı tedavisi 21 güne tamamlandı.Hasta klinik sekelsiz olarak ve nöbet takibi ve tedavisi valproik asit 2* 500 mg şeklinde düzenlenerek ile nöroloji takip ve kontrolü ile taburcu edildi.

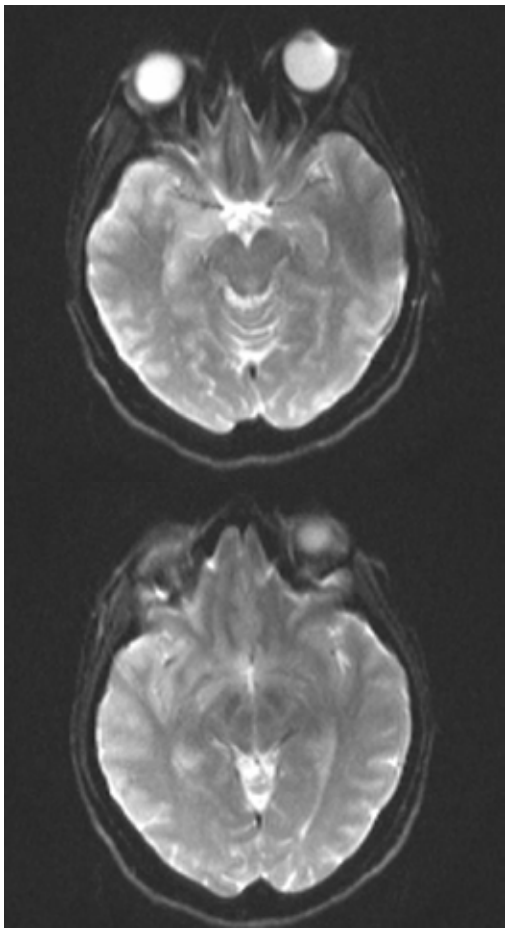

Resim 1.2. Kranial MR sağ anterior lobta ,hipokampüs ve hipokampal giruslarda t2 ve flair kortikal subkortikal hiperintensite

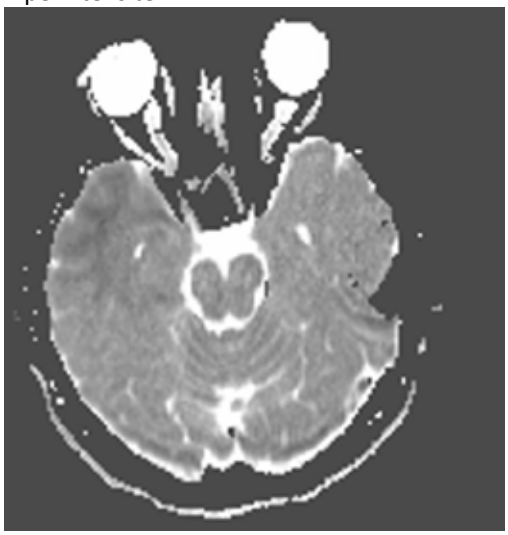

Resim 3. Difüzyon MR ADC sekansta sağ temporal anterior lobda difüzyon kısıtlılığı

Tartışma:
Dünyada yaygın olarak bulunan herpes simplex virüsünün tek doğal kaynağı insandır. Hastalık başlıca enfekte doku ve salgılarla oral yoldan bulaşır. Anneden geçen antikorların kaybolmasıyla birlikte yaşamın ilk yıllarında primer enfeksiyonlar başlar. İyileşmeden sonra antikorların oluşmasına karşın virus organizmadan ayrılmaz ve yaşam boyu süren taşıyıcılık hali ortaya çıkar. Çocukluk çağında primer enfeksiyon geçirilmezse daha ileri yaşlarda enfeksiyon geçirilmez. Diğer taraftan erişkinlerin %70-90'nda HSV–1 antikorları bulunmaktadır (9)
Ensefalit kliniğinde, ateş ve baş ağrısı ile başlayan 2–3 günlük bir prodrom dönemi vardır. Daha sonra psikotik davranış bozuklukları, epileptik nöbetler, hemipleji, konuşma bozuklukları, amnezi, stupor ve komaya kadar gidebilir (10). Olgumuzda baş ağrısı ve ateş ile başlayan bir günlük bir prodrom dönemi vardı. Daha sonra bayılma, epileptik nöbet geçirme ile iyice klinik ağırlaşmıştı.
HSV nöronofajik bir virüs olup; ensefalitinde karakteristik olarak temporal lobda fokal hemorajik nekroz meydana gelir. Bu özellik diğer ensefalitlerden ayırıcı bir bulgudur (11).
Geçtiğimiz 10 yıl içinde temporal lob biyopsisi yapılarak ya da kültür veya histokimyasal analizlerle HSV ensefaliti tanısı konulmaya çalışılmıştır. Ancak uygulanması zor ve oldukça invazif bir yöntemdir. Bugün için BOS'da PCR ile HSV-DNA saptanması herpetik ensefalit için altın standart haline gelmiştir. BOS'da PCR ile HSV-DNA tespiti, hastalık belirtilerinin başlangıcından 24 saat sonrasından, tedavi başlanmasından bir hafta sonrasına kadar pozitif bulunabilir. Yapılan çalışmalarda PCR yöntemiyle HSV-DNA tespitinin %98 duyarlı, %94– 100 özgül olduğu saptanmıştır (12).

Tedavi edilmeyen vakalarda mortalite oranı %70 iken, erken tedavi başlandığında %92 oranında başarı elde etmek mümkündür. Ancak sekel geliştiğinde geri dönüşümsüzdür (4). Tedavide en etkili ajan asiklovir olarak kabul edilmektedir (13). Yapılan çalışmalarda vidarabinle tedavi edilen hastalarda mortalite %50–55 iken, asiklovir ile tedavi edilen hastalarda ise mortalite %20–30 olarak bulunmuştur (14). Asiklovirin IV olarak 3x10 mg/kg (30mg/gün) dozunda 21 gün süreyle kullanımın herpetik ensefalitte en iyi seçenek olduğu kabul edilmektedir (15,16). Olgumuz da 3x10 mg/kg dozunda 21 gün süreyle tedavi edildi.

EP - 705 SERVİKAL YERLEŞİMLİ SPİNAL ENFARKT OLGUSU

MUZAFFER UTKU AĞCA , İPEK İNCİ , CEYLA ATAÇ

BOZYAKA EĞİTİM VE ARAŞTIRMA HASTANESİ

Özet:
Spinal kord infarktları iskemik inmelerin %1-2'sini ve tüm akut myelopatilerin %5-8'ini oluşturmaktadır.

Olgu:
52 yaşında kadın hasta, sağ elde ağrı ve sol kolda uyuşma sonrasında, yaklaşık 6 saat içinde gelişen her iki kol ve bacakta güçsüzlük yakınması ile acil servise başvurdu. Özgeçmişinde diabetes mellitus ve Haşimato Tiroiditi mevcuttu. Nörolojik bakıda her iki üst ekstremite proksimalinde 3/5, distalinde 0/5, her iki alt ekstremitede 1/5 kas gücü saptandı. Torakal 10 seviyesinde, seviye veren duyu kusuru mevcuttu. Hastada idrar retansiyonu saptandı. Kraniyal MRG normal sınırlarda idi. Beyin omurilik sıvısında direkt bakıda hücre saptanmadı, BOS kültürlerinde üreme olmadı. NMO ve MOG antikorları negatifti. Spinal MRG'da servikal C3'ten C8'e uzanım gösteren, yamasal tarzda, uzun segment, kordun santralini daha belirgin olarak tutan T2 hiperintens lezyon, spinal kord infarktı olarak raporlandı.

Tartışma:
Servikal spinal kord infarktları nadirdir. Spinal kord infarktlarının % 6-10'unu meydana getirmektedir. Bu olgu sunumunda uzun segment myelopati ayırıcı tanısında servikal spinal kord infarktları son literatür eşliğinde tartışılacaktır.

EP - 706 NADİR BİR AKKİZ ATAKSİ NEDENİ: SANTRAL SİNİR SİSTEMİ SÜPERFİSİAL SİDEROZİSİ

PELİN BATMAZ , HALİL ÖNDER

ETLİK ŞEHİR HASTANESİ

Olgu:
Süperfisial siderozis, beyin ve spinal kordun leptomeninksler boyunca hemosiderin birikiminden kaynaklanan ve sonucunda çeşitli nörolojik semptomlara yol açan nadir bir durumdur.

Superfisial siderozisin çoğunlukla tekrarlayan gizli subaraknoid kanamalardan kaynaklandığı düşünülmektedir, ancak bu kanama genellikle görüntüleme yöntemleri ile gösterilememektedir.

Klinik prezantasyonlar hemosiderin birikiminin dağılımına bağlı olarak çeşitlilik gösterebilmektedir. Özellikle bilateral sensörinöral işitme kaybı hastaların yaklaşık %95'inde gösterilmiştir. Serebellar disfonksiyon, ataksi ve piramidal bulgular da oldukça sık görülebilmektedir. Daha nadir olarak demans, üriner inkontinans, kranial sinir disfonksiyonları, duyusal defektler de görülebilmektedir.

Superfisial siderozisin tanısında özellikle MRG oldukça değerlidir. Pial ve ependimal yüzeylerde, beyin sapı ve serebellumda, T1 ve T2 ağırlıklı görüntülerde, SWI'da ve özellikle Gradient echo'da düşük sinyal hemosiderin birikiminin görülmesi önemlidir. Uzun süreli takipli vakalarda serebellar atrofi de görülebilmektedir.

Bu raporda, santral sinir sistemi süperfisial siderozisi tanısı konulan nadir bir olgu klinik ve radyolojik bulguları ile literatür verileri ışığında ayrıntılı olarak değerlendirilecektir. Tanıda MR bulguları üzerinden, gradient echo sekansı ve spinal görüntülemeler üzerine vurgu yapılacaktır.

EP - 707 İLK ATAĞI DÜŞÜK EL OLAN VE NÖROMYELİTİS OPTİKA GÖRÜNÜMÜ VEREN MULTİPLE SKLEROZ: OLGU SUNUMU

AYSUN ÖZŞAHİN , ELİF USANMAZ , BİLGE RENKLİYILDIZ , BEYZA İNCE , ÖMER FARUK ODABAŞ

KONYA ŞEHİR HASTANESİ

Amaç:
Radial sinirin kompresyon ve travma başta olmak üzere çeşitli nedenlerle zarar görmesi sonucunda düşük el meydana gelir. Düşük elin multipl sklerozda ortaya cıkması nadirdir . Bu olgumuzda ilk atağı düşük el olan Multipl Skleroz vakasını sunuyoruz.

Gereç ve Yöntem:
Kontrastlı beyin , servikal MRG, VEP , median SEP ,BOS incelemesi ,ENMG

Bulgular:
40 yaş e hasta ,15 gündür sağ bacakta yanma, ağrı ve 4-5 gündür sağ elde belirgin her iki elde güçsüzlük , sol elde uyuşma şikayetleri ile polikliniğimize başvurdu. Hastadan alınan anamneze göre daha önce böyle bir yakınmasının hiç olmadığı öğrenildi.Nörolojık muayenede sol el dorsifleksiyon 1/5 , sol el parmak fleksiyon 3-4/5 , baş parmak oppozisyon 3-4/5 , el parmak adduksiyon 3-4/5 saptandı. Bilateral derin tendon refleksleri canlı ve bilateral birkaç atımlık klonus saptandı. Yapılan iğne EMG incelemesinde periferik sinir hasarı gözlenmedi, normal olarak raporlandı.Hastaya yapılan beyin , servikal MRG incelemesinde solda belirgin her iki parietal lob ve frontal loblarda periventriküler alanda büyüğü 1 cm yi bulan T2 ve FLAİR ağırlıklı serilerde hafif nodüler konturlu , nodüler karakterli hiperintensite ve C5-C6 ve kısmen C7 vertebralar seviyesinde spinal kordda belirgin sol yarıda yoğunlaşan , noduler konturlu sinyal hiperintensite saptandı. Yapılan VEP normal olarak raporlandı, median SEP normal sınırlarda saptandı. Yapılan beyin omurilik sıvısı incelemesinde oligoklonal bant tip 2 pozitif , anti aquaporin-4 antikoru negatif, MOGAD negatif olarak sonuçlandı. 7 gün pulse steroid tedavisi verildi. Taburculuk sırasında düşük el şikayetinin önemli ölçüde gerilediği fark edildi. Tedavi sonrasındaki kontrol servikal MRG ‘ de spinal birleşik ve ekspansif ve ödemli görünen spinal lezyonun birkaç odaklı olduğu ve ödemin gerilediği görüldü.

Sonuç:
Düşük el sıklıkla radial sinir hasarı nedeni ile gelişsede merkezi nörolojık patolojıler sonucunda da ortaya cıkabilir . Prevalansı ile ilgili yeterli veri yoktur ve literatürde multiple sklerozda atağında düşük el ile median ve ulnar tutulumun gelişebildiğini gösteren yayın bulunamıştır. Periferik sinir hasarı şeklinde düşük el ve median , ulnar hasarı gösteren klinik ile başvuran hastada EMG ve kas iskelet sistemi bozukluklarını gösteren görüntüleme yöntemleri kliniği açıklama konusunda yetersiz kalırsa santral görüntülemenin gerekliliğini de akılda bulundurmak gerekir. Bu olgumuzda hem düşük el etyolojısı konusunda hemde multiple skleroz düşündürecek muayene bulguları açısından farkındalık oluşturmayı amaçlıyoruz .

EP - 708 HASHİMATO TİROİDİTİNE BAĞLI LÖKOENSEFELOPATİ OLGU SUNUMU

EMRE MUTLU DOĞANER , FATIMA ZEHRA DEMİRTAŞ , MEHLİKA PANPALLI ATEŞ , İSMET MELEK

ANKARA ETLİK ŞEHİR HASTANESİ, NÖROLOJİ ANADALI

Giriş:
Hashimato tiroiditi ensefalopatisi , merkezi sinir sistemi enfeksiyonu ve beyin tümörü ilişkisiz bir ensefalopati türü olarak ortaya çıkar. Hashimato ensefalopatisi prevalansı düşüktür ancak ölüm ve status epileptikus rapor edilmiştir. Davranış değişiklikleri, kafa karışıklığı, halüsinasyon-sanrılar ve paranoya gibi psikiyatrik özelliklerle ilişkili bilişsel bozulmayla karakterize ensefalopatiden komaya kadar değişen klinikle ortaya çıkabilir. Çoğunda tiroid antikor yüksekliği mevcuttur ve tanı için gereklidir. Hastaların büyük çoğunluğunda normal beyin MR bulguları bulunur ve en tutarlı BOS anormalliği yüksek protein varlığıdır. Çoğu Hashimato ensefalopatisi hastası steroid tedavisine iyi yanıt verir. Burada nadir görülen Hashimato tiroiditi ensefalopatisi olgusunu sunacağız.

Olgu:
78 yaşındaki erkek hastanın son bir yıl içinde gittikçe artan, özellikle yakınlarına karşı davranış değişikliği, agresif davranışları, zaman zaman unutkanlığı, son zamanlarda artan anlamsız konuşmaları olmaya başlamış. Evden kaçmaları, eve geri dönememesi nedeniyle yaklaşık 10 gün önce demans tanısı ile donepezil 10mg başlanmış. Donepezil sonrası hastanın hırçınlığı ve saldırganlığı daha da artmış, evden tekrar kaçmış, trafik kazası geçirmiş. Özgeçmişinde hipertansiyon mevcuttu. Nörolojik muayenede bilinci açık, kişi-yer oryantasyonu tam, zaman oryantasyonu bozuktu. Takipleri sırasında zaman zaman agresif tutumları, halüsinasyon ve oryantasyon değişikliği izlendi. Tiroit Uyarıcı Hormon (TSH) ve paratiroid hormon yüksek bulundu. Kranial MR görüntülemede anterior temporal beyaz cevher, ponsta, subkortikal U liflerinin de tutulduğu beyaz cevher boyunca konfluent, simetrik hiperintensiteler izlenmektedir (Resim 1). Takipleri sırasında yakını ile tartışma sırasında düşmesi ve travmatik SAK gelişti.

Tartışma-Yorum:
Bilinçte subakut progresif kötüleşme, davranış değişikliği olan hastanın minimental testte bozulma, EEG'de yavaşlama, kranial görüntüleme ve subklinik hipotrioidi, tiroid otoantikor yüksekliği ve tiroid ilaçlarına yanıt vermesi sebebiyle Hashimato tiroiditi ensefalopatisi tanısı düşünüldü. Bilinç bulanıklığı yapan endokrin bozukluklardan BT görüntüleme ve kan tetkikleri ile Fahr sendromu da ayırıcı tanıda düşünülmüşve dışlanmıştır. Hastalığın tiroid hormon tedavisinden faydalanması tanımızı desteklemektedir. Plazma antitiroid antikorlarının titreleri ensefalopatinin şiddetiyle iyi bir korelasyon göstermez. Bildirilen vakalarının %40 tan fazlası tanı anında ötiroiddir. Bu sunumla nadir görülen, hemen aklımıza gelmeyen Hashimato tiroiditi ensefalopati olgusuna dikkat çekmek istedik.

Kaynaklar:
1. Cantón A, de Fàbregas O, Tintoré M, et al. Encephalopathy associated to autoimmune thyroid disease: a more appropriate term for an underestimated condition? J Neurol Sci 2000; 176:65.
2. Oide T, Tokuda T, Yazaki M, et al. Anti-neuronal autoantibody in Hashimotos encephalopathy: neuropathological, immunohistochemical, and biochemical analysis of two patients. J Neurol Sci 2004; 217:7.
3. Fujii A, Yoneda M, Ito T, et al. Autoantibodies against the amino terminal of alpha-enolase are a useful diagnostic marker of Hashimotos encephalopathy. J Neuroimmunol 2005; 162:130.

Resim1

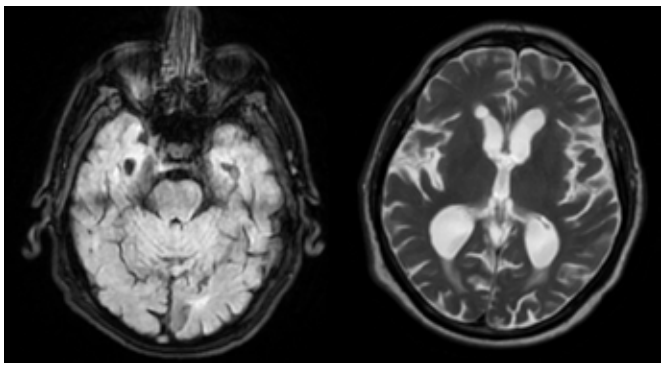

EP - 709 NADİR GÖRÜLEN BİR HASTALIK: MEİGE SENDROMU

AYŞE HİLAL DÜZGÜN , SUĞRA ŞİMSEK , AYDAN TOPAL , HASAN DOĞAN , MUSTAFA ONUR YILDIZ , BİLGE PİRİ ÇINAR , ÇETİN KÜRŞAD AKPINAR

SAMSUN ÜNİVERSİTESİ SAMSUN EĞİTİM VE ARAŞTIRMA HASTANESİ,NÖROLOJİ ANADALI

Giriş:
Meige sendromu, blefarospazm ve oromandibüler distoni ile karakterize edilen distonik hareket bozukluğudur.Etiyolojisinde antipsikotik kullanımı olması önemlidir ve antipsikotiğin kesilmesi ile semptomlarda iyileşme olabileceği bilinmektedir. Kliniğimize uzun süre antipsikotik kullanımı sonrası parkinsoniyel bulguların da eşlik ettiği Meige sendromu ile başvuran bir hastamızı sunuyoruz.

Olgu:
77 yaş kadın hasta 1 hafta önce başlayan yüzde istemsiz hareketler yakınması ile tarafımıza başvurdu. Hastanın özgeçmişinde depresif bozukluk ve hipotiroidi vardı. Depresyon tanısıyla mirtazapin, ssri, alprazolam tedavileri başlanmış. Nörolojik muayenede bilateral üst ekstremitede postüral tremor, istirahat tremoru, tüm ekstremitelerde rijidite, oromandibuler distoni ve blefarospazm saptandı. Beyin manyetik rezonans incelemesi normaldi. Meige sendromu tanısıyla klonazepam ve idiyopatik Parkinson hastalığı tanısıyla levodopa/benserazide 600 mg/gün başlandı. Mevcut tedavi düzenlemesi sonrasında klinik olarak belirgin bir düzelme izlendi.

Tartışma:
Meige sendromu genellikle 60'lı yaşlarda görülür ve sıklıkla kadınları etkiler. Patofizyolojisi için en yaygın olarak kabul edilen görüş dopaminerjik ve kolinerjik bozukluklardır. Semptomatik amaçlı uygulanan tedaviye kısmı yanıt alınabilmektedir. Botulinum toksininin lokal uygulaması meige sendromunun semptomlarını hafifletebilir, ancak etkileri yalnızca 2-5 ay sürer ve zamanla etkinliği potansiyel olarak azalır. Globus pallidus internusun (GPi) derin beyin stimülasyonu (DBS) tıbbi olarak dirençli genel distonilerde endikedir ve Meige sendromu dahil segmental distonilerde potansiyel faydalarına dair artan kanıtlar vardır. Antipsikotik kullanımı olan hastalarda gelişebilecek oromandibular distoni ve bleforaspazm varlığında akıllara meige sendromu gelmelidir.

EP - 710 NÖROBRUSELLOZ: NADİR GÖRÜLEN BİR TANI MI, TANI KOYMASI ZOR OLDUĞU İÇİN Mİ NADİR?

BEYZA NUR COŞĞUN , YİĞİT ÜSTÜN , ÜMİT GÖREN , ÖZLEM AYKAÇ , ZEHRA UYSAL KOCABAŞ , ATİLLA ÖZCAN ÖZDEMİR

ESKİŞEHİR OSMANGAZİ ÜNİVERSİTESİ TIP FAKÜLTESİ, NÖROLOJİ ANABİLİM DALI

Giriş:
Bruselloz, multisistemik zoonotik enfeksiyon olup çeşitli klinik tablolarla seyredebilir. Nörobruselloz, çok geniş yelpazede nörolojik semptomlarla seyreden brusellozun nadir tutulum şeklidir. Çalışmamızda; inme benzeri şikayetlerle başvuran nörobruselloz vakası sunulmakta, tanı süreci tartışılmaktadır.

Olgu Sunumu:
58 yaşında erkek hasta; konuşma güçlüğü, sağ taraflı güçsüzlük şikayetleriyle acil servise (AS) başvurmuştur. Nörolojik muayenesinde; bakışlarda sola kayma, sol pupilde midriyazis, global afazi, sağ ekstremitelerde 3/5 parezi gözlenmiştir. Bilgisayarlı tomografi anjiyografisinde sol orta serebral arter (MCA) M2 segmentinde oklüzyon, sağ MCA M2 segmentinde anevrizma şüphesi görülmüştür. Hastaya intravenöz doku plazminojen aktivatörü ve endovasküler tedavi planlanmış ancak anjiyografide sol MCA spontan rekanalize görülmüştür.

Hastanın bir yıldır tekrarlayan üç ila yedi saatte kendiliğinden düzelen; dengesiz yürüme, bilinç kaybı, konuşma bozukluğu, kolda uyuşma, baş dönmesi, ağızda kayma gibi geçici nörolojik semptomları olduğu öğrenilmiştir. Bir hafta önce işitme kaybı yaşamaya başladığı, inme şüphesiyle AS'e başvurularının olduğu anlaşılmıştır. Poliklinik başvurusunda annesiyle babasının akraba olduğu öğrenilmiş; beyin manyetik rezonans görüntülemesinde (bMRG) bilateral bazal ganglionlarda kalsifikasyon saptanmış olup FAHR hastalığı, lökodistrofi, kalsiyum metabolizma bozukluğu ön tanılarıyla genetik ve endokrinolojiye yönlendirilmiştir.

Dış merkezde yapılan brusella testleri negatif gelmesine rağmen hastaneye yatışında tekrarlanan brusella tüp aglütinasyon testi 1/160 pozitif bulunmuştur. Lomber ponksiyon ve bMRG sonuçlarıyla nörobruselloz tanısı doğrulanmış, hasta enfeksiyon hastalıkları bölümüne devredilmiştir.

Tartışma ve Sonuç:
İnme benzeri semptomlarla AS'e ve polikliniğe başvuran hastalarda; özellikle multisistemik semptomlar mevcutsa, nörobruselloz gibi nadir fakat önemli enfeksiyöz nedenler atlanmamalıdır. Olgu sunumunda, çeşitli nörolojik semptomlarla atipik klinik seyir izleyen nörobruselloz vakası tanımlanmıştır. Brusella tüp aglütinasyon testinin nöroloji polikliniklerinde atipik vakalarda rutin uygulanması tanı sürecini hızlandırarak tedavi başarısını arttırabilir.

EP - 711 ANTERİOR SPİNAL ARTER İSKEMİSİ

TURAL BAHADURLU , ALİ KILIÇ , ÇETİN KÜRŞAD AKPINAR , BİLGE PİRİ ÇINAR , MUSTAFA ONUR YILDIZ , HASAN DOĞAN

SAMSUN UNİVERSİTESİ,SAMSUN EĞİTİM VE ARAŞTIRMA HASTANESİ,NÖROLOJİ KLİNİĞİ

Giriş:
Anterior spinal arter sendromu (ASAs), spinal kordun iskemisiyle ortaya çıkan motor güçsüzlük, ağrı, ısı duyusu kaybı, idrar gaita inkontinansı, hipotansiyon, cinsel işlev bozuklukları gibi otonomik disfonksiyonlarla sonuçlanan akut nörolojik durumdur. Motor disfonksiyonun şiddeti, etkilenen medulla spinalis seviyesine bağlı olarak paraplejiden quadriplejiye kadar değişebilmekte, nadiren solunum tutulumu görülebilmektedir. Tipik olarak, propriosepsiyon, titreşim duyusu ve ince dokunma korunmaktadır. ASAs en sık iatrojenik etiyolojilerde görülmekte, ateroskleroz, diyabetik arteriopati, vaskülit, bazı enfeksiyonlar, spinal travma ve diğer etiyolojilerdir. Erken dönemde manyetik rezonans görüntüleme (MRG) bulguları saptanması her zaman mümkün olmamaktadır. Bildirimizle MRG bulgusu da olan, ayırıcı tanıda akılda tutulması gerken nadir ASAs olgusunu sunmayı amaçladık.

Olgu:
70 yaşında, erkek hasta sol kol ve bilateral bacaklarda güçsüzlükle acil servisimize başvurdu, yapılan nöroloji muayenesinde kraniyal muayenesi normal, bilateral alt ve sol üst ekstremite kas gücü 1/5, DTR normal, Duyu …. .Vitalleri ve EKG normal sınırlarda olan hastanın anormal laboratuvar değerlerinde hba1c 8.2, ldl 154idi.Takiplerinde hasta entübe edilerek yoğun bakım ünitesine alındı. Diffüzyon MRG'da bulbus anterior spinal arter sulama alanına uyumlu enfarkt gözlendi. Beyin boyun anjiografide anterior spinal arterde darlık mevcuttu, ekokardiyografi normal sınırlar içerisindeydi. Risk faktörleri düzenlenen hasta, asetilsalisilik asit tedavisi ve fizik tedavi almak üzere servisimizinden taburcu edildi.

Tartışma :
ASAs spinal iskeminin en sık fakat akut iskemik miyelopatinin nadir nedenidir. Anterior spinal artere giden kan akışını azaltan, etkileyen bir etiyolojiden kaynaklanmaktadır. Aort cerrahisi ve aterosklerotik hastalık yaygın nedenlerdir. Prognoz genellikle kötüdür. Tedavi, etiyolojiyi tedavi etmeye ve komplikasyonları önlemeye yöneliktir. Enfarkt erken tanındığında, bu nadir inme alt tipinin morbiditesini azaltmak için intravenöz tromboliz düşünülebilir

EP - 712 GÖRME KAYBI, BAKIŞ KISITLILIĞI, GÖZDE AĞRI İLE SEYREDEN KAROTİKO KAVERNÖZ FİSTÜL

ECE AYGÜN , BAKİ DOĞAN , AYŞEGÜL İDİL SOYLU , MURAT POLAT , İBRAHİM LEVENT GÜNGÖR

ONDOKUZ MAYIS ÜNİVERSİTESİ

Giriş:
İnternal karotid arter (IKA) ile kavernöz sinüs arasındaki anormal arteriyovenöz anastomozlar karotikokavernözfistül (KKF) olarak adlandırılırlar. Düşük veya yüksek akım hızlarına, anatomik özelliklerine (direkt, indirekt) veya etiyolojilerine (spontan, travmatik) göre sınıflandırılabilirler. Sıklıkla İKA'nın intrakavernöz segmentindeki travmatik bir defekt nedeni ile meydana gelmektedir. Spontan KKF'ler yavaş progresyon gösterirler veya minör travma öyküsü yakalanbilir. Daha çok 50-70 yaş arasında, sıklıkla kadın cinsiyette görülürler. Burada, tek gözde görme kaybı ve bakış kısıtlılığı ile başlayan spontan KKF olgusu tanı ve tedavi özellikleri ile sunulmaktadır.

Olgu:
2 yıldır glokom tanısı ile takipli 69 yaşında kadın hasta son bir yılda yavaş gelişen sol gözünde progresif zonklayıcı ağrı, protozis, bulanık görme ve kızarıklık yakınmasıyla başvurdu. Nörolojik muayenesinde solda Işık refleksi alınamıyordu,solda görme keskinliği 20/100 dü, sol pupıl dilateydi .(Resim 1-2) Sol Göz üzerinde üfürüm duyuluyorduÇekilen beyin manyetik rezonans görüntülerinde ve BT anjiyografide sol İKA kavernöz segmentte KKF ile uyumlu asimetrik kontrastlanma ve solda orbital vende dilatasyon görüldü.(Resim 3,4). Yapılan konvansiyonel anjiyografide fistülün internal karotid arterden değil, sağ maksillar arter distal dallarından köken aldığı ve kavernöz sinüse drene olduğu görüldü. Endovasküler yolla kılavuz katater artere ve vene yerleştirildikten sonra, mikrokateterle transvenöz yolla lezyona ulaşıldı. Uygun çapta koiller kullanılarak saptanan fistül embolize edildi. (Resim 5,6) İşlem sonrası kontrol anjiografilerde tam embolizasyon sağlandığı görüldü.Hastanın tedavi sonrasında takiplerinde sol gözdeki proptozis,kızarıklık ve ağrı şikayeti belirgin düzeldi.

Sonuç:
KKF nadir görülen bir hastalık olup, özellikle maksillofasiyal travma geçiren hastalarda görülse de spontan gelişip yavaş seyirli olabilir. Klinik şüphe ve nöroradyolojik inceleme ile tanı alır. Görme bozukluğu, orbital üfürüm,oftalmopleji sıkça karşılaşılabilecek KKF bulgularıdır.Hastamızdaki KFF ve glokom birlikteliğinin neden sonuç ilişkisi mi olduğu yoksa tamamen bir koinsidal durum mu olduğu ancak uzun dönem takiplerde belirlenebilecektir. Fistüller karotis masajıyla spontan olarak kapanabildiği gibi intrakavernöz karotid arterin hasar görmüş kısmının cerrahi onarımı veya endovasküler yolla embolizasyon ve balon oklüzyon da yapılabilir. Hastamızda femoral yolla yapılan serebral anjiyografi ile koil kullanılarak embolizasyon işlemi başarıyla gerçekleştirilmiştir.

EP - 715 YAVAŞ SEYİRLİ , NADİR GÖRÜLEN BİR SUBDURAL AMPİYEM OLGUSU

CEMİLE ÖZGE IŞIKLAR , ŞEYMA BİLDİRİCİ , RAZİYE TIRAŞ , SERAP ÜÇLER

PROF.DR.CEMİL TAŞÇIOĞLU ŞEHİR HASTANESİ

Giriş:
Subdural ampiyem ;dura ve araknoid tabakaları arasında püy birikimi olarak tanımlanan ,ciddi komplikasyonlarla giden ve erken tanı, erken cerrahi ve uygun antibiyotik tedavisi ile prognozun belirlendiği acil müdehale gerektiren intrakranial enfeksiyondur. En sık risk faktörü otorinolojik enfeksiyonlardır.

Olgu:
Bilinen pulmoner emboli tanısı olan ve rivaroksaban 20 1*1 kullanımı olan 74 yaşındaki erkek hastanın ; 1 yıl önce geçirdiği covid sonrası baş ağrısı semptomları ve fungal (aspergillus) sinüzit ön tanısı ile kulak burun boğaz kliniğince operasyon öyküsü mevcut. Hasta ; frontoparietooksipital yayılımlı , zonklayıcı , yatmakla artan baş ağrısı mevcut iken kısa süreli sağ kolda uyuşma ve peltek konuşması olması üzerine gözdibinde şüpheli bilateral papil ödem görülmesi nedeni ile nöroloji kliniğine interne edildi. Biyokimya ; crp :43.36 , sedimentasyon :39 ve lomber ponksiyonunda basınç :18, lökosit :16 ,eritrosit 6 ,Bos okb :tip 3 uyumluydu. Hastaya gon blokajı yapıldı . Ağrı tedavisinden yanıt görmeyen hastanın kontrol görüntülemesinde sol serebral konveksitede ekstraaksiyel yumuşak doku yoğunluğu,öncelikle pakimenenjit ve eşlik eden ampiyem lehine yorumlandı. Kontrastlı kranial mrg sinde bilateral frontotemporoparietal alanlarda, subdural abse lehine yorumlanan ekstraaksiyal kolleksiyon alanı saptanıp hasta subdural ampiyem tedavisi almak üzere beyin ve sinir cerrahisine devir edildi. Burr hole ve antibiyoterapi sonrası hastanın baş ağrısı tamamiyle geriledi.

Sonuç:
Subdural ampiyem doğru tanı ve tedavi yöntemleri ile %90 ve üzerinde hastanın sağkalımı ile seyreden acil bir intrakranial enfeksiyondur. Nadiren yavaş seyirli ve uzun süreli olabilir. Dirençli ve atipik baş ağrılarında risk faktörlerinin ve ayırıcı tanıların detaylı değerlendirilmesi , mortaliteyi ve morbiditeyi en aza indirmek için oldukça önemlidir.

EP - 716 TİROZİN KİNAZ İNHİBİTÖRLERİ VE SVO: 3 HASTALIK VAKA SERİSİ

YILMAZ EGE DİNÇ , ZAUR MEHDİYEV

ANKARA ETLİK ŞEHİR HASTANESİ

Olgu:
İskemik inme, fokal serebral iskemi sebebi ile oluşan nörolojik defisitlere neden olan ve yüksek mortalite ve morbiditeye sebebiyet veren bir hastalıktır. İnme etyolojisinde ateroskleroz ön sıralarda gelmektedir. Tirozin kinaz inhibitörleri kanser tedavisinde kullanılan hedefe yönelik ilaçlar olup çeşitli vasküler yan etkilere sahiptirler. Nilotinib yeni nesil bir tirozin kinaz inhibitörü olup periferik ve koroner arter hastalığı yan etkileri gösterilmiştir. Nilotinib kullanımı ile ilişkilendirilmiş iskemik inme vakaları literatürde vaka sunumu düzeyinde mevcuttur. Hazırladığımız raporda kliniğimizde karşılaştığımız 3 adet tirozin kinaz inhibitörü kullanan hasta sunulup, uyguladığımız olası endovasküler müdahele ve medikal tedaviler literatür ışığında tartışılacaktır.

Kliniğimizde karşılaştığımız, ekstrakranyel ve intrakranyel ateroskleroz mevcut olan, etyolojisinde bariz başka sebep bulunmayan ve tirozin kinaz inhibitörü kullanım hikayesi mevcut olan 3 hasta detaylı olarak sunulacaktır. Ayrıca çalışmamızda “nilotinib”, “tyrosine kinase inhibitor”, “intracranial atherosclerosis”, “intracranial stenosis”, “stroke” anahtar kelimeleri ile yapılan pubmed aramasında karşımıza çıkan 13 vaka ve bu vakalarda uygulanılan tedaviler sunulacaktır.

vaka 1: 69 yaşında erkek hasta. Arka sistem iskemik inmesi mevcut. Bilateral ekstrakranyel İCA ve vertebral arter stenozu mevcut. KML sebebi ile Nilotinib kullanımı sonrası gelişen DM ve HL mevcut.

vaka 2: 45 yaş erkek hasta. Arka sistem inmesi mevcut. Sol vertebral arter oklüde, sağ vertebral arter ileri dar. KML sebebi ile Nilotinib kullanımı mevcut.

vaka 3: 52 yaş kadın hasta. Sağ mca sulama alanında inmesi mevcut. Sağ mca stenozu mevcut. Meme ca sebebi ile ribosiklib kullanımı mevcut.

Hedefe yönelik kanser tedavilerinin artması ile tirozin kinaz inhibitörü kullanan hastalar karşımıza sıklıkla çıkmaktadır. İnme geçirmiş ve tirozin kinaz inhibitörü kullanan hastalarda ateroskleroz etyolojisinde tirozin kinaz inhibitörleri akılda tutulmalıdır. Literatürde nilatinib kullanımı sonrası gelişen ekstra ve intrakraniyel stenoz tedavisinde anti-koagulan, anti-aggregan, endovasküler stent ve bypas cerrahisi dahil olmak üzere geniş bir spektrumda tedavi uygulanmaktadır. Bu hastalarda tirozin kinaz inhibitörlerinin kesilip kesilmemesi, farklı bir tirozin kinaz inhibitörüne geçilip geçilmemesi, inme proflaksisinde yapılması gerekenler gibi pek çok sorunun cevabı için ek çalışmalar gerekmektedir.

EP - 717 KATATER ABLASYOU SONRASI GELİŞEN HAVA EMBOLİSİ

YILMAZ EGE DİNÇ , ZAUR MEHDİYEV

ANKARA ETLİK ŞEHİR HASTANESİ

Özet:
İskemik inme fokal serebral iskemi sonrası gelişen nörolojik defisitler ile seyreden, yüksek mortalite ve morbiditeye sebep olan bir hastalıktır. Katater ablasyonu, inme etyolojisinde ön sıralarda olan atriyal fibrilasyon için önemli bir tedavi yöntemidir. Vakamızda endovasküler sol atriyum ablasyon tedavisinden 1 gün sonra sağ mca bulguları gelişen, bt anjiosunda major damar oklüzyonu izlenmeyen ancak kontrastsız bt de sağ mca sulama alanı daha yaygın olmak üzere, her iki hemisferde yaygın hava dansiteleri görülen hastamız radyolojisi, klinik seyiri ve tedavi seçenekleri ile literatür eşliğinde tartışılacaktır

EP - 718 KÜME BAŞ AĞRISINDA MESLEĞE GÖRE TEDAVİ SEÇİMİ

SÜREYYA EKEM [1], OSMAN KORUCU [2]

[1] ATATÜRK DEVLET HASTANESİ ZONGULDAK
[2] ANKARA ATATÜRK SANATORYUM SUAM

Giriş:
Küme baş ağrısı migren ve gerilim başağrısına göre daha nadir görülen primer baş ağrısıdır.Tipik olarak oksijen tedavisine yanıtlı olmasından dolayı atak tedavisinde ilk seçenek inhaler oksijendir. Triptanlar da atak tedavisinde etkili ajanlardır. Profilaksi amacıyla verapamil, lityum, topiramat ve galkanezumab tedavide kullanılmaktadır.

Olgu:
24 yaşında erkek hasta 3 yıldır olan sağ göz çevresinde olan baş ağrısı nedenli başvurdu. Öncesinde baş ağrısı 2 hafta boyunca günde 2-3 saat olurken, 2 aydır devam eden 2-3 saat süren bıçak saplanır tarzda baş ağrısı tarifliyordu. Baş ağrısına göz kızarıklığı ve burun tıkanması eşlik ediyordu.Beyin MR görüntülemesi, diğer rutin tetkikleri normal saptanan ve ağrıları ilkbahar aylarında olan hastaya küme baş ağrısı tanısı konularak tedavi planlandı. Hastaya baş ağrısına yönelik oksijen tedavisini de kullanabileceği bilgisi verildi. 1 ay sonraki kontrolde terzi olarak çalışan hastanın tedavi olarak 10 lt/dk hızında oksijen dışında tedavi kullanmadığı tespit edildi.

Tartışma:
Küme baş ağrısı göz etrafında tek taraflı, kısa süreli,şiddetli ve ataklar halinde tekrarlayan bir baş ağrısıdır.Tedavisi çoğunlukla oksijen ve oral tedaviler ile sağlanmaktadır. Hastalar etkili olduğunu bilmesine rağmen çoğunlukla ulaşma problemi nedeniyle oksijen kullanamamaktadır. Hastamız mesleği gereği bu problemi oksijen tüpü edinip sürekli yanında bulundurarak çözmüş ve fayda gördüğü bu tedavi sayesinde oral tedavi ihtiyacı olmamıştır.
Sonuç: Küme baş ağrısı hastalarında uygun vakalarda tedavi bireyselleştirilebilir.

EP - 719 NÖROMETABOLİK HASTALIKLARDA EPİLEPSİ

ZEYNEP KARAKUŞ , ÖZGÜ KİZEK , AYŞE DENİZ ELMALI , NERSES BEBEK

İSTANBUL TIP FAKÜLTESİ

Amaç:
Doğumsal metabolizma hastalıkları (DMH), protein, karbonhidrat ve yağ asitlerinin metabolizmasındaki enzim defektleri nedeniyle ortaya çıkan hastalıklardır. Pek çok sistemi tutabilen bu hastalıklarda epilepsi nöbetleri sıklıkla eşlik edebilir. Bu çalışmada epilepsi tanısıyla takipli ve metabolik hastalıkları olan hastaların klinik ve elektrofizyolojik özelliklerinin tanımlanması, tedavi ve prognozlarıyla ilgili bilgi elde edilmesi amaçlanmıştır.

Gereç ve Yöntem:
Bu çalışmaya üniversitemizin epilepsi biriminde takipli, doğumsal metabolizma hastalığı tanısı olan hastalar dahil edildi. Hastaların demografik ve klinik özellikleri, nöbet tipleri, nöbet sıklıkları, anti nöbet tedavileri, görüntüleme ve EEG bulguları retrospektif olarak incelendi.

Bulgular:
Çalışmaya dahil edilen 21 hastanın 13'ü (%61,9) kadın, 8'i (%38,1) erkekti. Hastaların yaş ortalaması 33,1±7,8'di. DMH tanı yaşı ortanca 36 ay (1-312 ay), nöbet başlangıç yaşı ortanca 6 yaştı (1 ay-25 yaş). DMH tanıları amino asit metabolizma bozuklukları (%52), mitokondriyal bozukluklar (%16), lizozomal bozukluklar (%8), organik asidemi (%4) ve üre siklus defekti (%4) şeklindeydi. Nöbet tipleri %72'sinde (n=18) jeneralize, %57'sinde (n=12) fokaldi. Endokrin bozukluklar (%32) ve psikiyatrik hastalıklar (%28) en sık komorbiditelerdi. Hastaların %57'sinde (n=12) anne-baba akrabalığı mevcuttu. Elektroensefalografi incelemelerinde hastaların %48'inde temel aktivite yavaşlığı, %20'sinde jeneralize tipte epileptiform anomali ve %12'sinde fotosensitivite mevcuttu. Hastaların %76'sının kranial MR görüntülemesinde patolojik bulgu izleniyordu. En sık bulgu periventriküler ak madde bozukluğu (%42) ve yaygın atrofi (%28) idi. Antinöbet tedavi olarak en sık levetirasetam (%32) ve valproat (%28) tercih edilmişti. Hastaların %29'unda (n=6) nöbetler dirençliydi. Fenilketonüri tanılı bir hasta, yalnızca diyet ile nöbetsizdi ve ilaçsız takip edilmekteydi.

Sonuç:
Epilepsi nöbetleri, nörometabolik hastalıklarda sık görülmekte ve ilk bulgu olarak karşımıza çıkabilmektedir. Epilepsi etiyolojisi araştırılırken metabolik hastalıkların da taranması önemlidir.

EP - 720 DİPLOPİ İLE PREZENTE OLAN TEK TARAFLI MEDİAL TALAMİK İNFARKT OLGUSU

DURDU KARAKIZ , İREM YAKICI , DERYA ÖZDOĞRU , FİGEN KARAKELLE , YUSUF TAMAM , ZÜLFİKAR ARLIER

ADANA ŞEHİR EAH

Giriş:
Talamik infarktlar vertebrobaziller infarktların %11'ini oluşturlar ve etkiledikleri bölgeye bağlı olarak supranükleer palsi, somnolans, nöropsikolojik bozukluklar ve hafıza bozukluğu gibi çok değişik klinik tablolarla karşımıza çıkabilirler. Talamoperforan arterler rostral intersitisyal nukleusu, dorsal medial nukleusun posterior inferior kısmı, nukleus parafasikülaris, intralaminar nukleus da dahil olmak üzere posteromedial talamusu besler. Akut olarak ortaya çıkan bilinç değişiklikleri, nöropsikolojik bozukluklar ve vertikal bakış bozukluklarından (sıklıkla yukarı bakış felci) oluşan klasik triadı vardır. Olgumuz vertikal göz hareketlerinin kontrolünde talamusun spesifik rolü olması konusuna ilgi çekmesi nedeniyle sunulmaya değer bulunmuştur.

Olgu:
Koroner arter hastalığı tanısı olan 49 yaş erkek hasta ani başlayan çift görme şikayetiyle kliniğimize yatırıldı. Nörolojik muayenesinde sol gözde yukarı bakışta kısıtlılık mevcuttu, ek patoloji saptanmadı. Rutin tam kan ve biyokimya sonuçları normal sınırlardaydı. Difüzyon manyetik rezonans görüntülemede (MRG) sağ talamus mediodorsal nükleusunda difüzyon kısıtlaması saptandı. İnme etyolojisine yönelik yapılan incelemelerinde kardioembolik ve aterotrombotik neden saptanmadı. Tedavisi asetil salisilik asit 100 mg/gün olarak düzenlenerek taburcu edildi.

Tartışma:
Literatürde diplopi ile gelen talamik enfarkt olgularında infarkt alanının aslında mezensefalik alana uzanımı nedeniyle olabileceği ve bu yüzden daha detaylı görüntüleme tekniklerinin kullanımı önerilmiştir. Olgumuzda ileri MRG görüntüleme teknikleri ile mezensefalon uzanımı ekarte edilmiştir. Talamik enfarktlarda vertikal bakış parezisi, somnolans, amnezi, ataksi, afazi, 3. kranial sinir parezisi, motor ve duyusal kayıp gibi nörolojik bulgular izlendiği görülmüştür. Olgumuzun herhangi bir motor, duyusal veya serebellar bulgunun yanı sıra, bilinç değişikliği olmaması literatürdeki vakalardan farklılık göstermektedir.

EP - 721 TROMBEKTOMİYE DİRENÇLİ İNME HASTALARINDA ALTERNATİF TEDAVİ AŞAMALARI

DURAN ÖZKAN [1], FETTAH EREN [1], GÖKHAN ÖZDEMİR [1], LEYLA ÖZTÜRK SÖNMEZ [1]

[1] SELÇUK ÜNİVERSİTESİ TIP FAKÜLTESİ HASTANESİ NÖROLOJİ ANABİLİMDALI
[2] KONYA ŞEHİR HASTANESİ NÖROLOJİ ANABİLİMDALI

Olgu:
Akut gelişen serebrovasküler hastalık durumlarında trombektomi işlemine karşı oluşan direnç ve eşlik eden ciddi stenoz durumlarında yapılacak müdahale konusunda günümüzde halen fikir birlikteliği yoktur. Bizde bu yazımızda akut gelişen konuşma bozukluğu ve sağ taraflı kuvvetsizlik şikayetleri nedeniyle tarafımıza başvuran ve endovasküler müdahalede bulunduğumuz olguyu sunmayı amaçladık. Özgeçmişinde bilinen 20 paket yıl sigara içimi ve ailesel akdeniz ateşi öyküsü bulunan 45 yaşında erkek hastanın akut gelişen fokal nörolojik semptomları olması üzerine intavenöz trombolitik tedavi verildi ve eş zamanlı olarak endovasküler işleme alındı. Olgumuzda sol middle serebral arter (MCA) M1 oklüzyonu tespit edildi ve öncelikle trombektomi yapıldı. Ancak yine aynı segmentte oklüziv darlık izlenmesi üzerine darlıkta stentleme ve balon işlemi yapıldı. Darlıkta ayrıca vazospazm izlendi ve darlıkta stentleme yapıldı ve içerisinde balon yapılarak reperfüzyon sağlandı. Bizim olgumuzda da belirttiğimiz gibi trombektomiye karşı oluşan direnç durumlarında altta yatan ciddi aterosklerotik hastalık izlenebileceğinden bu tür nadir olgularda tanı, tedavi ve prognoz iyiliğini sağlamak amacıyla trombektomiyle eşzamanlı olarak darlıkta stentleme ve balon işlemi yapılabileceğini düşündürmektedir.

EP - 722 İNTRAKRANİYAL ANEVRİZMALARA YÖNELİK "COLİNG" İSLEMİN RADYOLOJİK VE ANJİOGRAFİK GÖRÜNTÜLERİDİR.

OMAR EL QUTOB [1], TUGBANUR BAYTOK [1], BEGUM ASENA DOGRUER [1], FETTAH EREN [1], GÖKHAN ÖZDEMİR [2]

[1] SELÇUK ÜNİVERSİTESİ TIP FAKÜLTESİ HASTANESİ
[2] KONYA ŞEHİR HASTANESİ

Olgu:
İntrakraniyal damar yapılarında anevrizmalar toplumun %4'ünde görülmekte olup çoğu zaman asemptomatik seyretmesine rağmen rüptürlerde SAK nedeniyle bilinç bulanıklığı, mengisusmus, kalıcı nörolojik defisitlerin gelişmesi ve ölümlerin olmasıyla sonuçlanabilecek tablodur. Anevrizmalar rüptür olmazsa da kitle etkisinden dolayı klinik yaratmakta olup Anevrizma tanısı Beyin tomografi anjiografi, Magnetik rezonans anjiografi ve doppler USG ile tanı konulur ancak altın standart olan görüntüleme DSAdir. Anevrizmalar ilaçsız takip edilebilir ancak anevrizmanın morfolojisi, boyutu ve eşlik eden diseksiyonlardan dolayı DSA aracıyla müdahaleye icap etmektedir. 4 tane anevrizmalı hastanın DSA görüntülerine size sunmaktayız.

A.B. 61 yaşında sağ ICA servikal segmentte web yapısının eşlik ettiği dissekan anevrizma izlendi. 2 adet stent açılarak anevrizmaya kapatıldı. Web yapısının düzeldiği izlendi. Sol ICAda web'in eşlik ettiği dissekan anevrizma izlendi. Elektif şartlarda bir sonraki işlemi anevrizma kapatılması için çağırıldı. A.B. Bir önceki işlemde sağ karotisi stent takılmış olup Sağ kartois içi stent patent izlendi. Sol ICA servikal segmentte geniş dev sakküler anevrizmasına ve Aynı tarafta proksimal ICA diseksiyonusun müdahale etmesi açısından DSA için alındı. Anevrizmaya 2 adet iç içe derivo stent açıldı. Strangulasiyon sağlanmaması üzerine aclıno stent açıldı. 2 adet aclıno stent hem diseksiyonu hem de anevrizmaya kaplayacak şekilde açıldı. Ballonoplasti yaparak diseksiyon kapatıldı. Anevrizmaya strangulasıyon sağlandı. F.A. 75 yaşında Sol ICA kavanoz segmentte geniş boyutlu 22 x 22 mm çaplı sakküler anverizma izlenmesi üzerine Leo 4.5-50 stent açıldı ve içeresinde multiple coillerile sarılarak anverizmaya kapatıldı. H.C. 70 Yaşında Bovin archi olan hastanın sağ kartoisten girilerek ACoA anverizması izlenmesi üzerine coillerle kapatıldı. S.C. 53 yaşında Sol ICA proksimalinde geniş boyutlu anverizima izlendi. Aclıno stent yerleştirildi. Ardından multiple coillerile kapatıldı.

Endovasküler aracıyla anverizmları strangulasiyon sağlamak açık cerrahi seçneklerine göre daha ön planda olduğu düşünülmesine rağmen tekrardan rekanalaziyon riskinden dolayı post-OP döneminde vasküler görüntülerin alınması ve gerekirse tekrardan coiling işlemi yapılarak işlemin başarı oranları artırılabilir.

EP - 724 TAKAYASU ARTERİTİ NEDENİYLE GELİŞEN İNTERNAL KAROTİS ARTER DARLIĞI: MULTİDİSİPLİNER YAKLAŞIMIN ÖNEMİ VE TEDAVİ STRATEJİLERİ

CEVRİYE MERVE YILDIZ , ZEHRA UYSAL KOCABAŞ , ÖZLEM AYKAÇ , ATİLLA ÖZCAN ÖZDEMİR

ESKİŞEHİR OSMANGAZİ ÜNİVERSİTESİ TIP FAKÜLTESİ, NÖROLOJİ ANABİLİM DALI

Giriş:
Takayasu arteriti (TA), sıklıkla genç kadınlarda görülen, aortayı ve ana dallarını etkileyen büyük damar vaskülitidir. Belirtiler genellikle subakut seyir gösterir, bu da tanıda gecikmelere yol açabilir. İnternal karotis arter (İKA) darlığı nedeniyle takip edilen hastamız, yapılan görüntülemeler neticesinde TA şüphesiyle romatoloji bölümüne yönlendirilmiş ve hastaya TA tanısı koyulmuştur. Bu olguyu sunmamızın amacı, hastalara multidisipliner bir bakış açısıyla yaklaşılmasının önemini vurgulamaktır.

Olgu:
Elli yaşında kadın hasta, baş ağrısı ve baş dönmesi şikayetleriyle başvurdu. Özgeçmişinde hipertansiyon ve sigara kullanımı öyküsü bulunmaktaydı. Nörolojik muayenesi normaldi. Hasta klopidogrel ve benidipin hidroklorid kullanmaktaydı. Hastanın beyin manyetik rezonans görüntülemesinde iskemik gliotik odaklar izlendi, ek görüntülemelerde internal karotis arterde ciddi darlık tespit edildi. Yapılan Digital Subtraksiyon Anjiyografide (DSA); sağ İKA'da %50nin altında, sol İKA'da ise %70 darlık saptandı. Sağ subklavian arter enjeksiyonunda sağ vertebral arter (VA) ve baziler arterin normal dolum gösterdiği izlendi, sol VA ise retrograd dolum göstermekteydi. Yapılan aortografide sol subklavian arterde ciddi darlık izlendi. İntrakraniyal vasküler yapılar normaldi. Hastaya aynı seansta müdahale planlanmadı; öncelikle mevcut büyük damar tutulumu açısından TA başta olmak üzere etiyolojik araştırma yapılması planlandı. Romatoloji ile birlikte takip edilen hastaya TA tanısı koyuldu ve aktif inflamasyon durumu değerlendirildi. Hastanın akut inflamasyon döneminde olmadığının tespit edilmesiyle, sol İKA darlığına stent yerleştirildi.

Sonuç ve Tartışma:
Büyük damar tutulumu olan genç hastalar, müdahale aşamasından önce mutlaka sistemik vaskülitik hastalıklar açısından değerlendirilmelidir. Vaskülit tanısı konulması durumunda, hastaların immünsüpresif tedavi düzenlemesi multidisipliner yürütülmeli ve hastaya girişimsel bir müdahale planlandığında hastanın aktif inflamatuar süreçte olmadığından, uygun ve yeterli immünsüpresif tedavi aldığından emin olunmalıdır.

EP - 725 İSKEMİK İNME ETİYOLOJİSİNDE SAPTANAN YÜZEN TROMBÜS

CAHİT AYAN , MERVE AKBAŞ , FETTAH EREN

SELÇUK ÜNİVERSİTESİ TIP FAKÜLTESİ NÖROLOJİ ANABİLİM DALI

Olgu:
İskemik inme etiyolojisinde büyük arter aterosklerozu ve kardiyak nedenler sıkça karşımıza çıksa da nadir olarak yüzen trombüs de görülebilir. Ancak yüzen trombüslerin tedavi yaklaşımıyla ilgili tam olarak fikir birliği yoktur. Bilinen diabetes mellitus ve 2 kez koroner anjiografi öyküsü bulunan 64 yaşındaki kadın hasta, düzenli olarak 100mg ASA kullanımı mevcuttu. Hasta sol alt ve üst ekstremitede güçsüzlük, konuşma bozukluğu şikayetiyle tarafımıza başvurdu. Hastanın nörolojik muayenesinde sol alt ve sol üst ekstremitelerde kas gücü 4/5 ve konuşma dizartrik saptandı. Hastanın difüzyon MRG da sağ talamik bölgede laküner enfarkt izlendi. Etiyoloji taraması sırasında yapılan Beyin-Karotis CT Anjiografisinde sağ vertebral arter içerisinde uzun segment yüzen trombüs ile uyumlu görünüm izlendi. Literatür taraması sonrası hastaya en az 3 ay süreyle antikoagülasyon yapılması uygun görüldü. 3 ay sonra tekrar vasküler görüntüleme yapılması için kontrol önerildi. Daha önce yapılan vaka bildirimleri incelendiğinde farklı bir tedavi yaklaşımı olduğu için bu vakayı sunmak istedik.

EP - 726 NADİR BİR OLGU OLARAK SUPERFİSİAL SİDEROZİS

BURAK TEBERİK , TUĞBA EYİGÜRBÜZ , SELAHATTİN REYHANİ , NİLÜFER KALE

BAĞCILAR EĞİTİM VE ARAŞTIRMA HASTANESİ

Giriş:

65 yaş erkek hasta 8 sene önce lomber disk hernisinden dolayı opere ameliyattan 1 sene sonra yürümede zorluk,sağ bacakta ve belinde ağrı sonrasında baş dönmesi ve konuşma güçlüğü eşlik etmiş.İlerleyen süreçte işitme kaybı gelişmiş ancak idrar kaçırma tariflemiyor.Bu süreçte 4 sene önce düşme öyküsü de var. Bilinen tip 2 diyabetes mellitus hastası oral antidiyabetik kullanıyor. Hastanın laboratuvar sonuçlarında kliniğini açıklayacak bir patolojiye rastlanılmadı.Hastaya kranyal mr planlandı.Kranyal mrda swı sekansta bilateral serebellumda subpial lineer çizgilenmeler gösteren hipointens alan izlendi.Radyoloji superfisial siderozis ile uyumlu görünüm olarak raporladı.

Hastaya işitme testi planlandı ve sağ kulakta hafif,sol kulakta orta düzey işitme kaybı saptandı.Ağrıları için gabapentin 300 mg 2x1 başlandı ağrıları devam etmesi üzerine gabapentin 400 mg 2x1 e geçildi. Hasta KBB ve FTR ye yönlendirildi.Hastaya bulgular ışığında superfisial siderozis tanısı konuldu. Hastada ferritin,demir ,total demir bağlama kapasitesi istendi.Sonuçlarla 1 ay sonra poliklinik kontrolü önerildi.Hastamızdaki etiyoloji araştırması devam etmektedir.Henüz tedavi denenmedi.

Tartışma:

Superfisial siderozis, (SS) nadir görülen, kronik yada tekrarlayan subaraknoid kanamalar nedeniyle beyin ve spinal kordun subpial tabakala-rında hemosiderin birikimi ile sonuçlanan progresif nörotoksik bir hastalıktır. Bu birikim sıklıkla, leptomeninkslerde, subpial dokularda, serebellumda, beyin sapında, medulla spinaliste, kraniyal sinirlerde ve serebral hemisferlerin yüzeyinde görülmektedir. Superfisial siderosiste, en sık klinik bulgular görülme oranlarına göre; sensorinöral işitme kaybı (%95), ataksi (%88) ve piramidal sistem bulgulardır (%76). Demans, duyu defisitleri, inkontinans, kraniyal sinir tutulumları ile ilişkili anosmi ve anizokori, daha nadir görülmektedir.

Etyolojide kronik subaraknoid kanama nedeni olarak, beyin tümörleri (ependimom, leptomeningeal karsinomatozis, oligodendrogliom, hemangioblastik menengioma), anevrizmalar, arteriyovenöz malformasyonlar (AVM), subdural hematomlar, kavernöz angiomlar, cerrahi operasyonlar ve dural defektler bildirilmektedir.

Superfisial siderosis için bilinen etkin bir tedavi yöntemi olmamakla birlikte, kronik kanama odağının lokalize edilerek cerrahi onarımı büyük önem taşımaktadır. Bununla birlikte kanama odağı saptanamayan hastalarda demir şelasyon tedavileri, hemosiderin oksijenaz inhibitörleri ve BOS şantı gibi yöntemler denemektedir. Şelatör tedavide tercih edilen başlıca ajanlar, Deferipron, Deferoksamin ve Deferasiroksdur ancak literatürde tedavilerin etkin olduğu hakkında net bir bilgi yoktur.

Bu olgu sunumunda nadir görülen vakalarda anamnez ve görüntülemelerin önemi ve hastayı yakın takibe almanın önemi amaçlanmıştır.

Referanslar:

-https://dergipark.org.tr/tr/pub/uutfd/issue/35302/391867
https://www.ncbi.nlm.nih.gov/books/NBK603744/
-Bağcılar Eğitim ve Araştırma Hastanesi hasta arşivi

EP - 727 EPİLEPSİ TANISI OLAN KADINLARIN GEBELİK SONLANIMLARI, EMZİRME VERİLERİ VE NEONATOLOJİK SONUÇLAR

ELİF PINAR ARIK , SELDA KESKİN GÜLER

SAĞLIK BİLİMLERİ ÜNİVERSİTESİ ANKARA EĞİTİM VE ARAŞTIRMA HASTANESİ NÖROLOJİ KLİNİĞİ

Amaç:
Bu çalışmanın amacı epilepsi tanısı olan kadınların gebelik sonlanımlarının, emzirme süreçlerinin ve doğan bebeklerdeki neonatolojik sonuçların araştırılması ve tanımlanmasıdır

Gereç ve Yöntem:
Hastanemiz Nöroloji polikliniklerine Mayıs-Eylül 2024 tarihleri arasında başvuran epilepsi tanılı gebelik geçirmiş olan kadın hastalar retrospektif olarak incelendi.Gebelik geçirmiş olan hastaların gebelik sonlanımları, gebelik komplikasyonları, gebelik süresince olan nöbetler ve kullandığı nöbet önleyici ilaçlar, doğum şekilleri, emzirme süreleri ve bebeklerdeki konjenital malformasyonlar incelendi.

Bulgular:
Yaş ortalaması 26.15(min:17,maks:39)ortalama 13.9(min:1,maks:37) yıldır epilepsi tanısına sahip %40 ı fokal özellikli toplam 15 epilepsi tanılı kadın hasta çalışmaya alındı.15 hastanın 41 gebeliğin 20si monoterapi,2si politerapi,17 gebelik ilaçsız takip edildi. 41 gebeliğin 14ünün gebelik sürecinde nöbeti oldu.Gebelik sürecinde status epileptikus geçiren hasta olmadı.Gebeliklerin %73i(n=30) sağlıklı, %4.8i(n=2) küretaj, %14ü(n=6)abortus,%2.4ü(n=1) intrauterin ex, %4.8i(n=2) malforme bebek ile sonuçlandı.15 anne sezaryen ile 15 anne normal doğum yaptı.31 yaşayan bebekten 22si emzirildi, emzirme ay ortalaması 14.95, emzirmeyenlerin 2si i bebek reddi nedeniyle 5i laktasyon olmaması sebebiyle emziremedi. Emziren annelerde emzirmeye bağlı yan etki görülmedi. Gebeliklerin 7 sinde komplikasyon gelişti bu komplikasyonlar; idrar yolu enfeksiyonu(n=5), gestasyonel diyabet(n=1),vajinal kanama(n=2),erken doğum tehdidiydi(n=1).Doğum sonrası 2 anne bebeğinde konjenital malformasyon gelişti, bu konjenital malformasyonlar kardiyovasküler(n=1), işitme yolları(n=1) kaynaklıydı.

Sonuç:
Vaka sayımızın az olması bir kısıtlılık olarak göze çarpmaktadır. Yine de gerek malformasyon gerekse gebelik komplikasyonu oranları normal popülasyonda beklenenden yüksek saptanmıştır. Yaşayan bebeklerde emzirme oranı %71 saptanmıştır. Pek çok çalışma epilepsi tanısı olan kadınlarda emzirmenin herhangi bir sorun olmaksızın başarılı bir şekilde süreceğini göstermektedir. Anne sütünün faydası risklerden oldukça fazladır. Epilepsi tanısı olan anneler emzirmeye teşvik edilmelidir.

EP - 728 MALİGNİTE EŞLİK EDEN MOYAMOYA HASTALIĞI

İMRAN SEMA AKARSU , RUMEYSANUR KÜÇÜK , BURÇE AKBAĞRA KAYA , GAMZE AKI , MUSTAFA ÜLKER , FÜSUN DOMAÇ

İSTANBUL ERENKÖY RUH VE SİNİR HASTALIKLARI EĞİTİM VE ARAŞTIRMA HASTANESİ

Amaç:
Moyamoya hastalığı Wills poligonunu meydana getiren arterlerin bilateral, ilerleyici stenoz veya oklüzyonu sonucunda kollateral damarların gelişmesiyle karakterize kronik, progresif bir serebrovasküler hastalıktır.Moyamoya hastalığının sebebi bilinmemektedir. Genetik,konjenital faktörler suçlanmaktadır ve bazı tümöral hastalıklarla da beraber görülebilir.Sarı ırkta ve kadın cinsiyetinde sıktır.Pediatrik olgularda iskemik bulgular ön planda iken adult olgularda hemorajik bulgular ön plandadır.Tanı için MRA ve altın standart olarak DSA kullanılır.Tedavide amaç iskemik belirtileri önlemek ve kanama olasılığını en aza indirmektir.

Olgu:
Bilinen hipotiroidi,depresyon tanıları ve anormal uterin kanamaları sebebiyle geçirilmiş TAH-BSO operasyon öyküsü olan 44 yaş kadın hasta son altı aydır sağ kol ve bacakta güçsüzlük ve konuşma bozukluğu şeklinde prezente olan geçici iskemik atakları sebebiyle dış merkez acile başvurmuş.Kranial MR'ında kronik iskemik gliotik odak saptanan hastya ASA 100 mg 1x1,klopidogrel 75 mg 1x1 başlanarak tarafımıza yönlendirilmiş.Nörolojik muayenesinde sağda früast parezisi olan hastaya yapılan DSA'da her iki ICA supraklinoid segmentte orta-ileri derecede darlıklar,her iki MCA M1 segmentte hafif derecede darlık,sağ ACA A1 segmentte ileri derecede diffüz darlık olup distal segmentleri MCA dan ve PCA dan gelen kollaterallerle retrograd dolum göstermektedir.Bulguların Moyamoya hastalığı ile uyumlu olduğu düşünüldü.Hastanın geçici iskemik atak sıklığını azaltmak amacıyla flunarizin 10 mg başlandı.Yaygın gezici eklem ağrıları ve 1 yılda %20 civarı kilo kaybı olması nedeniyle malignite araştırmak amacıyla abdomen ve toraks BT çekildi.Toraks BT'de torakal vertebralarda metastazla uyumlu hiperdens lezyonlar saptandı,Servikal ve aksiller LAP gözlenmesi üzerine hastada primer odak araştırması amacıyla PET CT çekildi.

Tartışma:
Geçici iskemik ataklarla giden genç yaş kadın hastalarda nadir görülen Moyamoya hastalığı akılda bulundurulmalıdır.Maligniteye sekonder olabileceği göz önünde bulundurularak, malignite araştırması yapılmalıdır.

EP - 729 TANDEM OKLÜZYONDA; TROMBEKTOMİ , ANJİYOPLASTİ VE STENTLEME İŞLEMLERİNİN KOMBİNE UYGULANMASI

MERVE AKBAŞ [1], GÖKHAN ÖZDEMİR [1], LEYLA ÖZTÜRK SÖNMEZ [2], BEGÜM ASENA DOĞRUER [1]

[1] SELÇUK ÜNİVERSİTESİ TIP FAKÜLTESİ NÖROLOJİ ANABİLİMDALI
[2] KONYA ŞEHİR HASTANESİ NÖROLOJİ KLİNİĞİ

Olgu:
Tandem oklüzyonlarda genelde karotiste balon anjiyoplasyi veya stentleme yapılıp MCA ya trombektomi yapılırken sunacağımız vakada genelde yapılan iişlemin tam tersşne karotiste trombektomi yapılıp MCA da balon anjiyoplasti ve stentleme yapılmıştır. Bu nadir endovasküler tedaviyi sunmak istedik. Bilinen KAH öyküsü bulunan 64 yaşındaki kadın hasta düzenli ASA 100 mg kullanımı mevcuttu .Konuşma bozukluğu , sol taraflı güçsüzlük şikayetleriyle dış merkez acil servise başvuran hastanın dış merkezde çekilen Diffüzyon MR ında sağ mca sulama alanında akut diffüzyon kısıtlılığı görülüp tarafımıza trombektomi ihtiyacı ile yönlendirildi. Hastanın nörolojik muayenesinde sol nlo silik , kas gücü sol üst ekstremitede / , sol alt ekstremitede 4+/5 . Acil anjiyografi işlemine alındı . Anjiyografide sağ ICA tepe oklüzyonu izlendi . Trombektomi ile pıhtı aggregatı çıkarıldı . ICA , ACA ve MCA alt divizyonu açıldı . MCA üst divizyonda oklüzif darlık izlendi. Darlığa balon anjiyoplasti yapılmasına rağmen açıklık sağlanamadı. 4-20 credo stent açılarak reperfüzyon sağlandı. Endovasküler tedavi stratejileri her hastaya göre farklılık gösterebilmektedir .İşlem sırasında farklı ve beklenmedik durumlara karşı hazırlıklı olunmalıdır. Oklüzyonun yeri sadece anatomik olarak değil , ayrıca fonksiyonel ve etyopatogenezindeki değişiklikler de değerlendirilmelidir.

EP - 730 BASİLLER ARTER OKLÜZYONLARINDA NEDENE YÖNELİK TEDAVİ STRATEJİLERİ.

OMAR EL QUTOB [1], TUGBANUR BAYTOK [1], BEGUM ASENA DOGRUER [1], FETTAH EREN [1], GÖKHAN ÖZDEMİR [2]

[1] SELÇUK ÜNİVERSİTESİ TIP FAKÜLTESİ HASTANESİ
[2] KONYA ŞEHİR HASTANESİ

Giriş:
Basiller arter oklüzyonlarının mortalitesi yüksektir. Ölmeyen vakalar da ise ciddi özürlülüğe neden olmaktadır. Hastaya Hızlı tanı konulması ve anjiyo salonuna alınmasını hızlandırılıp kalıcı Nörolojik defisitlerin gelişmesi önleyebilir. Baziler Arter oklüzyonların en sık nedeni ateroskleroz ve kardioyembolik olaylarıdır. Baziler Arterin proksimal tıkanıklığında daha çok ateroskleroz etiyoloji beklenir. Distal baziler tepe oklüzyonları kardioembolik zemini düşündürmektedir.

Birinci Vaka 78 yaşında erkek hasta yeni gelişimli baziler oklüzyon ön tanısıyla tarafımıza yönlendirildi. Sol vertebral arterden girildi. Baziler oklüzyon izlendi. Trombektomi ile fibrin yapıda pıhtı çıkarıldı. Mid baziler ökluzif darlık izlendi. Balloplastiyle ve stent açılarak reperfüzyon sağlandı.

İkinci Vaka 53 yaşında akut gelişimli enfarkt ile tarafımıza yönlendirildi. Sol vertebral arterden girildi. Baziler Tepe oklüzyon izlendi. 6F Long sheath aracıyla 5F ara kateter ile lezyona ulaşarak first pass aspirasyon yapıldı. Pıhtı agregatları çıkarılarak reperfüzyon sağlandı. İşlem komplikasyonsuz tamamlandı.

Sonuç:
Uygun hasta seçimi anjiyonun en önemli unsurlardan biridir. İlk vakada ateroskleroz zemininde akut embolik enfarkt ile prezente olan hastanın trombektomiden sonra stent ve balonoplasti işlemi gerektiği görüldü. İkinci vakada ise kardioemboli zemininde tepe oklüzyon ile prezente vakanın first pass aspirasyonla başarılı rekanalaziyonu sağlandı. Olası etiyolojinin bilinmesi işlemdeyken gerekebilecek malzemelerin erkenden hazırlanması, işlemin komplikasyonları ve prognozu ile ilgili bilgi vermektedir.

EP - 731 KONTROLSÜZ DİYABETİK HASTADA İNVAZİV FUNGAL SİNÜZİTE BAĞLI İNME İKİ OLGU SUNUMU

SÜNDÜS ASLI AYDIN

ABANT İZZET BAYSAL ÜNİVERSİTESİ TIP FAKÜLTESİ NÖROLOJİ ANADALI

Giriş:
İnvaziv fungal sinüzit (IFS), bağışıklığı baskılanmış veya kontrolsüz diyabetli hastalarda sık görülen, hayatı tehdit eden ciddi bir enfeksiyondur. Sinüslerde başlayan bu enfeksiyon, hızla çevre dokulara, kemik yapısına ve damar sistemine yayılabilir. Enfeksiyonun bu invazif doğası, sinir sistemi ve vasküler yapılarda komplikasyonlara neden olur. İFS'nin en tehlikeli komplikasyonlarından biri, sinüslerden beyne doğru yayılan enfeksiyonun damarlara zarar vererek iskemik inmeye yol açmasıdır. Bu yayılım, vaskülit, emboli veya doğrudan damar duvarına invazyon sonucu gelişir ve hastalarda felç gibi ağır sonuçlar doğurabilir. Bu çalışmada, invaziv fungal sinüzit sonucu inme gelişen iki diyabetik vakayı sunmaktayız.

Olgu 1-2:
Birinci vaka, 21 yaşında Tip 1 diyabet tanısı olan bir kadındır. Yoğun bakım sürecinde mukormikoz teşhisi konulmuş ve sağ internal karotis arterde oklüzyon saptanmıştır. Hastada nörolojik defisitler ve beyin enfarktı gelişmiştir. Sepsis sonucu kaybedilmiştir. İkinci vaka, diyabet ve kolanjiokarsinom öyküsü olan 74 yaşında bir kadındır. Retroorbital ağrı ve görme kaybı şikayetleriyle başvuran hastada fungal sinüzit ve sol internal karotis arterde ciddi darlık tespit edilmiştir. Balon dilatasyonu ve stent replasmanı yapılsa da, bu hasta da sepsis sonrası hayatını kaybetmiştir.

Sonuç:
İnvaziv fungal sinüzit, özellikle diyabetik ve bağışıklığı baskılanmış hastalarda hızla ilerleyen, nörolojik komplikasyonlara yol açan ciddi bir enfeksiyondur. Erken tanı ve tedavi, bu tür komplikasyonların önlenmesi için kritik öneme sahiptir. Multidisipliner yaklaşım, cerrahi müdahale ve uygun antifungal tedavi komplikasyonların yönetiminde büyük rol oynar. Ancak, bu hastalarda nörolojik defisitlerin düzelme oranı düşüktür ve uzun süreli takip gerekmektedir.

EP - 732 TRANSVERS MİYELİT TAKLİTÇİSİ EXTRADURAL SPİNAL METASTAZ OLGUSU

CANDAN MERVE YERLİGÜL , ELİF GÖZDE TÜREDİ , ALARA ÇETİN , ZEHRA AKTAN , MUSTAFA ÜLKER , FÜSUN MAYDA DOMAÇ

ERENKÖY RUH VE SİNİR HASTALIKLARI HASTANESİ

Giriş:
Spinal metastazların en yüksek görülme insidansı 40 ile 65 yaşları arasındadır. Öncelikli yerleşim yeri torasik vertebradır (%60-80), bunu lomber (%15-30) ve servikal vertebra izler (%10dan az). Başlıca başvuru semptomları motor güçsüzlük, duyusal kayıp ve sfinkter kontrol kaybı ile birlikte, lokal veya radiküler ağrıdır. Kemik metastazları en sık akciğer, prostat ve meme kanseri olan hastalarda görülür.

Olgu:
Bilinen hipertansiyon ve 6 sene önce kolon ca (opere olmuş,kür sağlanmış) öyküsü olan 68 yaş erkek hasta sağ kol, bacak ve karın bölgesinde hissizlik,sağ kol ve bacakta kuvvetsizlik şikâyeti ile servise interne edildi.Geliş muayenesinde sağ alt ve üst extremitede motor güç 4/5ti.T10-L3 dermatomal bölgelere lokalize hipoestezisi mevcuttu.Kontrastlı kraniyal görüntülemesinde patoloji görülmedi. Transvers miyelit ön tanısıyla pulse steroid tedavisi başlandı.Takiplerinde idrar retansiyonu gelişip, yürüyüşü dengesizleşti. Kontrastlı Servikal-Torakal MRı çekildi. T1 sekansta Torakal MR vertebra gövdelerinde hipointens görünümler mevcut olup T6-T7-T8'te belirgin olmak üzere diğer omurgalarında da yer alan multipl metastazla uyumlu ekstradural kitle imajı saptandı.Beyin ve Sinir Cerrahisine konsülte edildi. 1 hafta pulse steroid tedavisi sonrası belirgin defisit olmaması ve inkontinans tariflememesi nedeniyle acil cerrahi girişim düşünülmeyip,primer odak araştırılması için onkoloji yönlendirilmesi önerildi. Tüm vücut PET randevusu ayarlanıp, radyasyon onkolojisine yönlendirildi.Hastanın onkoloji takiplerinde primer odak bulanamadan exitus olduğu öğrenildi.

Sonuç:
Kemik metastazları, özellikle omurgaya, malignite seyri sırasında sıklıkla görülür. Spinal mestastazların hızlı seyri sebebiyle ; motor ve duyusal bulgular, mesane ve bağırsak disfonksiyonu , radiküler ağrı gibi semptomlarla başvuran hastalarda kontrastlı spinal görüntülemelerin en kısa sürede yapılması olası metastazların saptanması açısından önemlidir.

EP - 733 AYNI SEANSTA BRAKİOSEFALİK VE İNTERNAL KAROTİS ARTERLERİN STENTLENMESİ

DUYGU ARI , GÖKHAN ÖZDEMİR , FETTAH EREN

SELÇUK ÜNİVERSİTESİ TIP FAKÜLTESİ NÖROLOJİ ANABİLİM DALI

Giriş:
Günümüzde karotis stentleme yaygın olarak uygulanmaktadır ve karotis arter darlıkları sıklıkla karotis bifurkasyon noktasında izlenmektedir. Karotis arter stenozları, serebrovasküler olayların önemli bir nedeni olup, cerrahi ya da endovasküler tedavi ile ele alınmaktadır. Buna karşın, brakiosefalik arter stenozları daha nadir görülmekte ve tedavisi klinik pratiğe göre değişiklik göstermektedir.

Bu olgu sunumunda, aynı seansta hem brakiosefalik arterde hem de internal karotis arter proksimalinde gerçekleştirilen stentleme prosedürünü ele aldık ve bu nadir vakayı sunmayı değerli bulduk.

Olgu Sunumu:
78 yaşında erkek hasta, bilinen koroner arter hastalığı ve 2 yıl önce geçirilmiş serebrovasküler olay öyküsü mevcuttu. Hasta, sabah saatlerinde başlayan yüzün sol tarafında kayma ve konuşma bozukluğu şikayetiyle, 112 ile acil servise getirildi. Yapılan acil beyin ve boyun anjiyografisi sonucunda, brakiosefalik arterde %80 darlık ve sağ internal karotis arterde okluziv darlıklar izlendi. Ek olarak, MCA-M2 (orta serebral arterin distal dalları) oklüzyonları gözlendi. Bu bulgular üzerine, balon anjiyoplasti yapılarak brakiosefalik arterde ve sağ internal karotis arterde rekanalizasyon sağlandı. Ayrıca, Aperio 3.5-28 cihazı ile yapılan trombektomi işlemi sonrası serebral arterlerde rekanalizasyon elde edildi. Hasta stabil hale getirildikten sonra elektif koşullarda stentleme işlemi 4 gün sonra yapıldı. Hastaya brakiosefalik arter orijinindeki %80 darlık için 3.75 ve 5 mm balon anjiyoplasti yapıldı. Daha sonra, internal karotis arter orijininde gözlenen ciddi darlık, 8-6-40 mm boyutlarında bir stent ile açıldı. Rezidü darlık için ek post-dilatasyon işlemi yapılarak tam rekanalizasyon sağlandı.

Sonuç:
Bu olgu, aynı seansta hem brakiosefalik arter hem de internal karotis arter stentlemesinin başarılı bir şekilde gerçekleştirilebileceğini göstermektedir. Özellikle brakiosefalik arter stenozlarının nadir görülmesi ve bu tür vakalarda kombine endovasküler girişimlerin yüksek risk taşıması, bu olguyu klinik açıdan daha değerli hale getirmektedir.

Yüksek riskli hastalarda, doğru prosedür planlaması ve uygun endovasküler tekniklerin kullanımı ile birden fazla damarın tedavisi aynı seansta yapılabilir. Bu yaklaşım, iyileşme süresini kısaltarak hastanın yaşam kalitesini artırabilir ve serebrovasküler komplikasyonların önüne geçebilir.

EP - 734 GENETİK BİR NEDENE BAĞLI YÜRÜME GÜÇLÜĞÜ:OLGU SUNUMU

BÜŞRA SEZEN NACAK , FULYA EREN , BURCU ALTUNRENDE

TAKSİM EĞİTİM VE ARAŞTIRMA HASTANESİ

Giriş:
Lökoensefalopatiler, SSS beyaz maddesini içeren heterojen bir bozukluk grubunu kapsar. Edinilmiş veya kalıtsal olabilir. Edinilmiş etyolojiler arasında inflamatuar, vasküler ve neoplastik bozukluklar ile enfeksiyöz, vitamin eksikliği, otoimmün hastalıklar bulunur. Kalıtsal lökoensefalopatilere lökodistrofiler denir. Bunlar genellikle miyelin zarının protein bileşenlerini veya miyelin dönüşümünde rol oynayan enzimleri kodlayan genlerdeki mutasyonlardan kaynaklanır. X-ALD, anne tarafından aktarılan ve erkek çocuklarda görülen genetik bir hastalıktır.

Olgu:
21 yaşında erkek hasta 4 senedir gittikçe artan güçsüzlük, yürüme bozukluğu şikayetleri ile başvurdu. Daha önce Herediter Spastik Parapleji nedeni ile tetkik edilmiş, botox ve fizik tedavi uygulanmıştı. Soygeçmişinde; annesinde ankilozan spondilit, dayısında da benzer yürüme güçlüğü şikayeti vardı. Muayenesinde sağ ayak eversiyon 4/5, babinski bilateral pozitif, alt ekstremitelerde spastisite mevcuttu. Spastik yürüyüşü vardı. Kan tetkiklerinde ACTH:>2000, HLA B27:pozitif, alfa-1 antitripsin:2,04. Çekilen kranial MR, spinal ve hipofiz MRında patoloji görülmedi. Hastaya LP yapıldı, aşıdan sonra şikayetlerinin arttığını ifade etmesi nedeni ile BOS covid gönderildi. LP: Lökosit: 2 /Mm^3, Eritrosit: 60 /Mm^3, Sodyum (Bos) 141 Mmol/L, Ldh (Bos) 37 U/L, Klorür (Bos) 118,7 Mmol/L, Mikro Total Protein (Bos) 319 Mg/L(31.9 Mg/Dl), Potasyum (Bos) 2,8 Mmol/L, Glukoz (Bos) 58,1 Ekş:96. BOS covid: negatif. Hasta genetik teste ve endokrinolojiye yönlendirildi. Genetik testin sonucunda ABCD1 geninde mutasyon saptandı.

Sonuç:
X-ALD, erkeklerin %50sini etkileyen nörolojik etkilenmeden bağımsız olarak hastaların %90ında Addison hastalığı şeklinde adrenal yetmezlik olarak da ortaya çıkar. Nörolojik semptomlar 3-10 yaş arasında dikkat eksikliği, gelişimde gerileme, spastisite, kortikal körlük, bilişsel gerileme, sakatlık ve ölüm ile başlar.

EP - 735 VERTEBRAL ARTER DİSEKSİYON OLGUSU

EMEL AFİFE ATAMAN AKTAŞ , GÖKHAN ÖZDEMİR

SELÇUK ÜNİVERSİTESİ

Özet:
Spontan vertebral arter disseksiyonu nadir görülen ancak genç inme hastalarda önemli bir etiyolojik faktördür. Spontan karotis ve vertebral arter diseksiyonu tüm iskemik inmelerin %1-2'sini, genç inme hastalarının ise %10-25'ini oluşturmaktadır. Etiyopatogenezde genetik ve çevresel faktörler sorumlu tutulmaktadır. Tanıda konvansiyonel anjiografi gold standart incelemedir. Vertebral arter (VA) sistemine ait diseksiyonlarının insidansı karotid arter diseksiyonlarına kıyasla daha düşüktür. Ancak doğru tanı ve tedavinin gecikmesi fatal sonuçlanabilir. Bu yazıda iskemik inmenin nadir görülen bir nedeni olarak vertebrobaziler sisteme ait iskemik inme semptomatolojisi ile başvuran SVAD (spontan vertebral arter diseksiyonu) olgusu sunulmuştur.

Olgu:
38 yaşında erkek hasta dengesizlik, kuvvet kaybı ve senkop şikayetleri ile acil servise başvurdu. Hastanın başvuru anında Glaskow Koma Skoru 4 puan olarak hesaplandı. Nörolojik muayenesinde hastanın bilinci komatöz, pupiller anizokorik, deserebre postürde değerlendirildi; ağrılı uyaranla göz açma ve verbal yanıt alınamadı. Özgeçmişinde madde ve sigara kullanımı mevcuttu. Soygeçmişi değerlendirilemedi. Hasta acil Dijital Substraksiyon Anjiografi (DSA)ye alındı. Yapılan anjiogramlarda sağ vertebral arter çok ince kalibre ve V4 segmentte darlık mevcuttu. Sol vertebral arter ise proksimalden diseke ve oklude izlendi. 8-60 ve 6.5-35 aclino stentler lezyon açıldıktan sonra balon anijoplasti yapılarak reperfüzyon sağlandı. (TICI 3). Hastaya 24 saat sonra kontrastsız beyin BT ile boyun ve beyin BT anjiografi çekildi ve hemorajinin olmadığı ve stentlenen arterin patent ve açık olduğu görüldü.

Sonuç:
Vertebral arter diseksiyonları öneli mobidite ve mortalite ilişkili lezyonlardır ve geç yaş iskemik inme hastalarında ayırıcı tanıda akılda tutulmalıdır. Bu lezyonların tedavisa halen tartışmalı olmakla birlike hastaya göre medikal veya endovasküler tedavi seçenekleri uygulanabilir.

EP - 736 TTP AKTİVASYONUNDA SANTRAL SİNİR SİSTEMİ VASKÜLİTİ: BİR OLGU İKİ EPİZOT

HALUK KESKİN [1], EZGİ YILMAZ [1], RAHŞAN GÖÇMEN [4], ETHEM MURAT ARSAVA [1], ELİFCAN ALADAĞ KARAKULAK [3], UMUT KALYONCU [2], MEHMET AKİF TOPÇUOĞLU [1]

[1] HACETTEPE ÜNİVERSİTESİ NÖROLOJİ ANABİLİM DALI
[2] HACETTEPE ÜNİVERSİTESİ ROMATOLOJİ ANABİLİM DALI
[3] HACETTEPE ÜNİVERSİTESİ HEMATOLOJİ ANABİLİM DALI
[4] HACETTEPE ÜNİVERSİTESİ RADYOLOJİ ANABİLİM DALI

Giriş:
Trombotik mikroanjiopatik hastalıkların protototipi olan trombotik trombositopenik purpura (TTP) hemorajik ve iskemik inme ile PRES nedeni olabilir. Literatürde TTP ve antinötrofil sitoplazmik antikor ile ilişkili vaskülit (AAV) birlikteliği olan 15 olgu yayınlanmıştır. TTP hematolojik alevlenme ve remisyonuna paralel klinik seyir gösteren bir primer santral sinir sistemi anjitisi (PACNS) olgusunun sağladığı imkân ile serebral mikroanjiyopati, mikro/makro-vasküler tromboinflamasyon ve vaskülit arasındaki ilişkiyi tartışıyoruz.

Olgu:
Şimdi 43 yaşında olan kadın hasta 12 yıl önce ciltte morluk ve görme bozukluğu sonrasında TTP tanısı almış, ve plazmaferezi takiben oral kortikosteroid tedavisi alırken gelişen dengesizlik, konuşma bozukluğu ve güç kaybı nedeniyle merkezimizde değerlendirilmiştir. Beyin manyetik rezonans (MR) görüntülemelerinde multipl enfarkt saptanan hastanın serebral kateter anjiografisinde ön, orta ve posterior serebral arterlerin 2 ve 3. sıra dallarını tutan vaskülitik görünüme dayanarak anjiografik PACNS tanısına varılmış ve siklofosfamid ile uzun dönem remisyon sağlanmıştır. On yıl sonra yine derin trombositopeni ve serebral infarktlar (dizarti ve sol hemiprezi) nedeniyle değerlendirilen hastada TTP ve PACNS'in birlikte reaktive olduğu görülmüştür. ADAMTS-13 aktivitesi düşük (<%0,2) olan olguda yüksek rezolüzyonlu serebral TOF MR anjiografi ve damar duvarı MR görüntülemede sağ orta serebral arter ikinci sıra dallarında başta olmak üzere konsantrik kontrastlanan multipl vaskülopatik lezyonlar dökümante edilmiştir. Çok sayıda plazmaferezi takiben Rituksimab ile TTP ve PACNS alevlenmesi tam kontrol altına alınabilmiştir.

Sonuç:
TTP'nin PACNS ile birlikte olduğu literatürdeki ilk ve tek vaka sunulmuş oluyor. TTP ve AAV (renal) birlikteliğini açıklayan immünolojik ardışık aktivasyona dair hipotezlerin yetersiz kaldığı bu durumda trombotik ve inflamatuar mikroanjiopati ile serebral orta damar vaskülitinin tanısında damar duvarı MR incelemesinin katkısını da vurguluyoruz.

EP - 737 KOREİFORM HAREKETLER VE HEMİFASYAL SPAZM İLE PREZENTE OLAN BİR FAHR OLGUSU

ESMA KOBAK TUR , EREN GÖZKE

SAĞLIK BİLİMLERİ ÜNİVERSİTESİ İSTANBUL FATİH SULTAN MEHMET EĞİTİM VE ARAŞTIRMA HASTANESİ,NÖROLOJİ KLİNİĞİ

Giriş:
Fahr hastalığı, bazal gangliyonlar, serebellar dentat çekirdek ve subkortikal beyaz cevher içinde iki taraflı kalsiyum birikimi ile karakterizedir. Klinik bulguları hareket bozuklukları, nöbetler, duygudurum bozuklukları ve bilişsel bozukluklar şeklinde ortaya çıkabilmektedir. Burada akut başlangıçlı koreiform hareketler ve eşlik eden hemifasyal spazm ile başvuran bir Fahr olgusunun klinik ve radyolojik bulguları sunulacaktır.

Olgu:
Bilinen kronik hastalığı ve ilaç kullanımı olmayan otuz yaşında erkek hasta son iki yıldır yüzün sağ yarımında giderek artan istemsiz kasılmaları ve göz kapağında düşme yakınması ile hareket bozuklukları polikliniğimize başvurdu. Özgeçmişinde ve soygeçmişinde özellik yoktu. Nörolojik muayenesinde yüzün sağ tarafında göz kapağında ve ağız çevresinde ortaya çıkan ağrısız, istemsiz kasılmalarına eşlik eden dizatrik konuşması mevcuttu. Özellikle üst ektremite distallerinde belirgin olmak üzere jeneralize koreiform hareketleri olan hastanın kranial alan değerlendrimesi intakt, kas gücü değerlendirmesi tam, patolojik refleksi yoktu. Yürüyüşü olağandı. Rutin biyokimya ve hemogram paneli normaldi. Kan ve idrar ağır metal seviyeleri, serum kalsiyum, fosfor, magnezyum, alkalin fosfataz, kalsitonin, D vitamini, paratiroid hormonu incelmesi normal sınırlardaydı. Bakteri, virüs incelesini içeren beyin omurilik sıvısı analizi normal sınırlardaydı. Paraneoplastik ve otoimmun incelmesinde özellik izlenmedi. Kranial MR ve BT incelemesinde bilateral serebellar hemisferler, pons, bazal ganglionlar, talamus ve periventriküler ak maddede jeneralize kalsifikasyonları mevcuttu. İstemsiz hareketlerin kontrolü için haloperidol denendi, kısmi fayda gördü. Hemifasyal spazmı için botulinum toksin tedavisinden yarar gördü. Psikiatri değerlendirmesi sonrasında essitalopram eklendi. Takipleri halen polikliniğimizde devam etmektedir.

Sonuç:
Fahr hastalığının patogenezinde, kalsifikasyonlara sekonder kortiko-bazal bağlantılardaki işlev bozukluğu ve bunların interhemisferik etkileşimlerinin sorumlu olduğu düşünülmektedir. Kalsifikasyonların derecesi ile nörolojik semptomlar arasında anlamlı bir ilişki olduğu kanıtlanmamıştır. Literatürde hareket bozukluklarından parkinsonizm ile birliktelik sık gösterilse de, kore ve hemifasyal spazm birlikteliği nadir görülmesi nedeni ile paylaşılmaya değer bulunmuştur.

EP - 738 BARİATRİK CERRAHİ NÖROLOJİK KOMPLİKASYONLARI, TEK MERKEZ OLGULARI

HİKMET CAN ÇALIKUSU , NEVİN PAZARCI

ÜMRANİYE EĞİTİM VE ARAŞTIRMA HASTANESİ, NÖROLOJİ KLİNİĞİ

Amaç:
Son yıllarda artış gösteren obeziteyle birlikte bariatrik cerrahi uygulamalarının popülaritesi artış nörolojik komplikasyonları da birlikte getirdi. 220 Mart-2024 Temmuz tarihleri arasında takip ettiğimiz 4 polinöropati, 1 bilateral obturator sinir tutulumu ve 2 optik-nöropati (ON) olgumuzu sizlerle paylaşmaya değer gördük.

Polinöropati Olguları: Yaşları 28-27 yaş aralığında olan 4 kadın hasta, bariatrik cerrahiden ortalama 2,5-3 ay sonrasında gelişen alt ekstremitelerde hakim güçsüzlük nedeniyle tetkik edildi. İkisinde sensorimotor aksonal tipteki polinöropati sendromuna üst lomber kök tutulumları eşlik etmekteydi, BOS proteinleri yüksek çıkan bu 2 hastaya IVIG yükleme tedavisi ardından 6 ay boyunca idame IVIG verildi. Diğer iki hastada yalnızca ılımlı bir polinöropati mevcuttu, BOS değerlendirmeleri normaldi; ek başka bir tedavi verilmedi. Dört hastaya da yüksek doz multivitamin desteği verildi. Hastaların tamamı 6 ayın sonunda sekelsiz iyileşti. Hepsinde başlangıçta dirençli nöropatik ağrı vardı, zamanla pregabalin tedavisi ile geriledi.

Obturator tutulumlu olgu: 45 yaşında kadın hasta post-bariatrik 3. ayda alt ekstremitelerde güçsüzlükle başvurusunda bilateral obturator sinirlerde subakut dönem aksonal hasar tespit edildi. MR obturator sinir tutulumunu destekliyordu. Takibinin 2. ayında olan hastanın multivitamin desteği ve fizyoterpiyle yakınmaları azaldı.

ON Olguları:
25 ve 27 yaşında, kadın hastalar, biri operasyondan 2,5 ay, diğeri 9 ay sonrasında akut olarak başlayan bilateral ON tablosuyla başvurdu. Her ikisinin de bilateral ışık hissi şeklinde apğır bir görme bozukluğu vardı; BOS ve MR incelemelerinde özellik saptanmadı. Pulse steroid ardından oral steroid tedavisiyle yakınmaları geriledi. Hastalardan biri takibinin birinci yılında tamamen iyilrşmiş durumda, diğeri ise henüz ikinci ayında olup sol gözünde hafif bulanıklık dışında bulgu kalmadı.

Olgularımızın hiçbirine vitamin desteği başlanmamıştı.

Sonuç:
Bariatrik cerrahi sonrası nörolojik komplikasyonlar görece sık görülmektedir. Net bir neden-sonuç ilişkisi kurulamasa da hızlı ve fazla kilo kaybı bu komplikasyonun temelini oluşturmaktdır. Nörolojik komplikasyonların önlenmesi için B vitamini ve beslenme desteğiyle birlikte rehabilitasyon programları planlanmalı; hastalar prosedür öncesinde ve takipte bilgilendirilmeli, multidisipliner bir takip uygulanmalıdır.

EP - 739 BASİLLER TROMBEKTOMİ İLE BİRLİKTE AŞAMALI VERTEBRAL ARTER V2 DİSEKSİYONUNUN ENDOVASKÜLER TEDAVİSİ

BEGÜM ASENA DOĞRUER [1], MERVE NUR ÇELİK [1], MERVE AKBAŞ [1], ÇAĞATAY ŞAHİN [1], AYŞE KARAKAYA ATILGAN [1], LEYLA ÖZTÜRK SÖNMEZ [2], CAHİT AYAN [1], FETTAH EREN [1], GÖKHAN ÖZDEMİR [1]

[1] SELÇUK ÜNİVERSİTESİ TIP FAKÜLTESİ NÖROLOJİ ANABİLİM DALI
[2] KONYA ŞEHİR HASTANESİ NÖROLOJİ KLİNİĞİ

Amaç:
Diseksiyon, vertebral arteri oluşturan bir veya daha fazla doku katmanında meydana gelen bir yırtılmadır. Vertebral arter diseksiyonu yaşlılarda nadir görülen bir inme nedenidir. Daha çok 45 yaş öncesinde görülür Diseksiyonda kan, intima ve media arasında sıkışır. Hareket etmeyen kan pıhtı oluşturarak kan akışını bozarak iskemik ve hemorojik olaylara neden olabilmektedir . Bu olgumuzda 83yaş erkek hastanın , vertebler arterin V2 segmentinde diseke ve uzun segment darlığının; endovasküler tedavisini sunacağız .

Olgu:
83 yaş erkek hasta, ani gelişen bilinç bozukluğu ve uyku hali şikayeti ile dış merkeze başvuruyor, dış merkezde çekilen mrda diff kısıtlılığı görülmesi üzerine tpa verilmiş, çekilen BT Anjio görüntülerinde basiller arter darlık görülmesi üzerine tarafımıza trombektomi amaçlı sevk edildi Basiller arter trombektomi yapılan ve stent yerleştirilen hasta yoğun bakım takibinde kontrol görüntülemelerinde kanama görülmemesi üzerine antiagregan tedavisi başlanarak takip edildi. Genel durumu orta-iyi olan vitalleri stabil hasta nöroloji servisine devredildi. Servis takiplerinde ara sıra diplopi şikayeti olduğunu söyleyen hastaya, kontrol diff.MR çekildi. Kontrol filmlerinde yeni iskemik alanlar görülen hasta değerlendirildi ve yeniden DSA planlandı .Sol vertebral V2 segmentinde diseke ve uzun segment darlık izlendi ,darlıktan balon stent geçmedi ve diseksiyonu artırdı. Bunun üzerine aclino 5,5-35 ve 4,5-25 stentler açıldı, rezidü darlıkları için balon postdilatasyon yapılarak rekanalizasyon sağlandı.

Klinik özellikleri ile beyin sapı yetersizliğini düşündüren hastaya tanı ve gerekirse tedavi amacıyla anjiyografi yapılmış ve hastada vertebral arter diseksiyonu ve buna sekonder baziler arter trombozu saptanmıştır. Klinik bulguların başlangıcından üç saat sonra baziler arter trombozu intraarteryal tpa yardımı ile endovasküler olarak rekanalize edilebilmiş, sonrasında vertabral arter için rekanalizayon sağlanmıs, hastada düzelme görülmüştür.

EP - 740 AYNE SEANSTA YAPILAN MEKANİK TROMBEKTOMİ VE MENİNGEAL ARTER EMBOLİZASYONU

AYŞE AVCI , GÖKHAN ÖZDEMİR

SELÇUK ÜNİVERSİTESİ TIP FAKÜLTESİ NÖROLOJİ ANABİLİM DALI

Olgu:
76 Yaşında erkek hasta acil servise sağ kolda güçsüzlük şikayeti ile başvuruyor.Yapılan görüntüleme tekniklerinde Difüzyon MRda sol lateral ventrikül komşuluğunda difüzyon kısıtlılığı, Beyin BTde subdural hemoraji tesbit edildi.Hastanın çekilen elektrokardiyogramda atrial fibrilasyon tesbit edildi.Hastanın varfarin kullanımı mevcut.Hastane geliş başvurusunda INR değeri 1,68 idi.Nöroloji servisine yatırılarak takip ve tedavisine başlandı.Hasta tarafımızca DSAya alındı.Sol MCA-M1 oklüde izlendi.Oklüzif darlık izlendi.Suboptimal balon yapıldı.Stent açıldı.Daha sonra sağ middle meningeal arter coiller ile kapatıldı.

Akut iskemik inmede; major arter tıkanıklıklarında mekanik trombektominin etkinliği ve güvenirliği gösterilmiştir.Kronik subdural hemorajilerde;son zamanlarda cerrahiye alternatif olarak; meningeal arterin embolizasyonu ile tedavi sağlanabiliceğine dair literatürde vaka bildirimleri vardır.Biz bu vaka sunumunda; akut sol MCA-M1 oklüzyonu ile trombektomiye alınan hastanın; başarılı reperfüzyon sağlandıktan sonra sağ subdural kronik hemoraji nedeniyle; sağ middle meningeal arter embolizasyonunu aynı seanta yaparak; literatüre katkıda bulunmak amacıyla sunmaya değer bulduk.

EP - 741 NEAR-OKLÜZİF ANTERİOR SEREBRAL ARTER STENOZUNDA STENTLEME

ESRA DURMAZ KOCABAŞ , FETTAH EREN , GÖKHAN ÖZDEMİR

SELÇUK ÜNİVERSİTESİ TIP FAKÜLTESİ NÖROLOJİ ANABİLİM DALI

Olgu:
Anterior Serebral Arter iskemik inmesinde trombektomi ile rekanalizasyon günümüzde sıklıkla başarılı bir şekilde yapılabilmektedir; ancak Anterior Serebral Arter (ACA) darlıklarına stentleme işlemi nadiren uygulanmaktadır. Biz de bu olgu sunumunda Sol Anterior Serebral Arterde oklüzif darlığa stentleme yapılan bir vakayı sunacağız. 75 yaşında kadın hasta sağ tarafta kuvvet kaybı, konuşamama nedenli dış merkeze başvurmuş, akut iskemik inme geçiren hastada yapılan tetkiklerde Sol İnternal Karotis Arterde darlık saptandığından ileri tetkik ve tedavi açısından tarafımıza yönlendirildi. Yapılan Diagnostik Serebral Anjiografide Sol Orta Serebral Arter (MCA)- M2 alt ve üst divizyon proksimallerinde %80 darlık ve Sol ACA- A2de oklüzif darlık izlendi. Darlıkta nevrospeed 1,5-8 ile soboptimal balon yapıldı.3-20 credo stent lezyonda açıldı ve rekanalizasyon sağlandı. Bu şekilde hastanın klinik progresyonunu engellemek amaçlanmıştır. Bu vaka sunumunda da gösterildiği gibi ACA darlıklarında stentleme işlemi daha sıklıkla tercih edilen bir tedavi yöntemi olabilir.

EP - 742 BÜYÜK DAMAR VASKÜLİTİ İLE İLİŞKİLİ İSKEMİK İNME - OLGU SUNUMU

GİZEM GÜNAYDIN , ŞENNUR DELİBAŞ KATI , AYLİN YAMAN , RUHSEN ÖCAL , SERKAN ÖZBEN , FATMA GENÇ , FİRDEVS EZGİ UÇAN TONGUÇ , SENA DEMİRTAŞ

ANTALYA EĞİTİM ARAŞTIRMA HASTANESİ NÖROLOJİ KLİNİĞİ

Giriş:
Büyük damar vasküliti (BDV), aort ve dallarının inflamasyonu olarak ortaya çıkar ve yetişkinlerde en sık görülen vaskülittir.(1) BDV çeşitli nörolojik bulgularla ortaya çıkabilir ve özellikle nörolojik defisit etkilenen vasküler alanla açıklanamıyorsa veya multifokalse iskemik inmenin ayırıcı tanısında düşünülmelidir.

Olgu:
Bilinen Seronegatif Romatoid Artrit tanılı 43 yaş kadın hasta değerlendirilmeden 1.5 saat önce baş ve gözler sola deviye şeklinde bulunmuş, İlk değerlendirmede bilinç konfüze sağa bakış kısıtlı, motor muayenesinde sol ekstremiteler 5/5 sağ ekstremiteler 4/5 izlendi. Hastaya çekilen Beyin Bilgisayarlı Tomografi ve Manyetik Rezonans Görüntüleme(MR) da kliniği açıklayacak bulgu yoktu.Hastanın takibi sırasında sensorimotor afazi ve motor muayenesinde solda 4/5 parezi gelişince Beyin Boyun BT-Anjiografi planlandı, Sol İnternal Karotis Arter(ICA) oklüde, Sağ ICA parsiyel oklüde izlendi.Tansiyon regülasyonu sağlandığında hastanın semptomlarında düzelme izlendi. Takibinde görsel halüsinasyonları oldu Diffüzyon MR'da bilateral Posterior Serebral Arter(PCA) sulama alanında difüzyon kısıtlılığı izlendi.

Diagnostik Serebral Anjiografi(DSA) yapıldı. DSA sonucu sağ ICA servikal segment boyunca kontur düzensizlikleri ve multisegmenter ileri düzey darlık izlendi. DSA sonucu SSS Vasküliti ile uyumlu gelen hastaya Romatoloji ile yapılan konseyde 4 hafta sonrası için kontrol DSA planlandı. Bu süre zarfında 15mg/hafta metotreksat ve 48 mg oral metilprednizolon tedavi verildi.4 hafta sonra yapılan DSA da sol İCA oklüde, sağ ICA parsiyel oklüde izlendi, önceki DSA ile kıyaslandığında arterial dolum daha iyi izlendi. Mevcut tedavisiyle devam edildi.

Sonuç:
Bu olgu sunumu ile akut başlangıçlı bilinç bozukluklarında ve iskemik inmede SSS Vaskülitin ön tanı olarak düşünülmesi, gecikmeden immunsupresif tedavinin başlamasının önemini vurgulamak istedik.

EP - 743 TÜBERKÜLOZ MYELİTİ OLGUSU

ELVIN TALISHLI , NESRİN TURAPOĞLU , AYLA BARLAS , TUNCAY GÜNDÜZ , MURAT KÜRTÜNCÜ

NÖROLOJİ ANA BİLİM DALI, İSTANBUL TIP FAKÜLTESİ, İSTANBUL ÜNİVERSİTESİ

Giriş:
Aktif tüberkülozlu hastaların %1-2'sinde MSS tutulumu görülmekte olup, hastaların %10'unda transvers myelit ortaya çıkar. Bu çalışmada paraparezi, idrar ve gaita inkontinansı ile başvuran bir tüberküloz miyeliti olgusu sunulacaktır.

Olgu:
Elli üç yaşında erkek hasta sırt ağrısı sonrasında bir hafta içerisinde ilerleyen yürüme güçlüğü, idrar ve gaita inkontinansı yakınmalarıyla başvurdu. Nörolojik muayenesinde paraparezi, alt ekstremitelerde artmış derin tendon refleksleri, azalmış vibrasyon duyusu ve iki yanlı Babinski bulgusu mevcuttu. Kontrastlı spinal MRG'de servikal, torakal segmentlerde ve kauda equinada kontrast tutan lezyonlar izlendi. Yakınmaların üçüncü gününde alınan beyin omurilik sıvısında hafif lenfositik pleositoz görüldü ve biyokimya normal bulundu. Yoğun sigara kullanımı ve kilo kaybı olan hastanın toraks bilgisayarlı tomografisinde her iki akciğer apikal bölgelerinde tüberküloz sekeliyle uyumlu alanlar ve alt loblarda "tree-in-bud" görünümü izlendi. Bronkoalveoler lavajda basil saptanmayan ve BOS bulguları tüberküloz düşündürmeyen hastaya, yine de olasılık nedeniyle dörtlü anti-tüberküloz tedavi ve düşük doz steroid başlandı. Steroid tedavisine yanıt alınamayan hastaya plazmaferez tedavisi uygulandı. Plazmaferez tedavisinden fayda gören hastada, quantiferon testi ve bronkoalveolar lavajda tüberküloz kültürü pozitif saptanması üzerine plazmaferez sonlandırılarak dörtlü anti-tüberküloz tedavi sürdürüldü.

Sonuç:
Tüberküloz menenjiti, tüberküloz vakalarının %1ini oluşturup bakterinin subaraknoid boşluğa invazyonu nedeniyle subakut veya kronik menenjit ile karakterizedir. Standart tedaviden sonra bile prognoz kötüdür. Bu hastaların yaklaşık %10unda spinal tüberküloz gelişir. Esas mekanizma olarak immun sistem aktivasyonu dışında bakterilerin doğrudan invazyonu rol oynar. BOS analizinde genellikle lenfosit ağırlıklı pleositoz, düşük glukoz ve yüksek protein saptansa da bulguların ılımlı olabileceği akılda tutulmalıdır. Anti-tüberküloz tedavi, tedavinin en önemli basamağı olmakla birlikte yüksek doz kortikosteroidlerin de inflamatuar sürecin yönetiminde yeri bulunmaktadır.

EP - 744 KANSER VE REKÜRREN İNME: OLGU SUNUMU

GİZEM AYDIN [1], CEMİLE HAKİ [1], SUAT KAMIŞLI [2]

[1] *BURSA ŞEHİR HASTANESİ*
[2] *BURSA ŞEHİR HASTANESİ*

Giriş:
İnme, kanserin ilk belirtisi olarak ortaya çıkabilir veya kanserin tespit edilmesini sağlayabilir. İnmenin kanser hastalarında normal popülasyondan daha sık görüldüğü bildirilmiştir. İskemik inme ile hastanemize başvuran, bu nedenle akciğer kanseri tanısı alan hastamızı sunmayı amaçladık

Olgu Sunumu:
Altmış bir yaşında erkek hasta, acil servise bilateral görme kaybı nedeni ile başvurdu. Özgeçmişinde iskemik inme dışında özellik yoktu. Diffüzyon MR 'ında sağ PCA sulama alanında ve bilateral serebellar hemisferlerde dağınık akut enfarkt ile uyumlu görünüm izlendi. İnme etyolojisine yönelik yapılan tetkiklerinde patoloji saptanmadı. Laboratuvarında sedimentasyon yüksekliği, anemi, son üç aydır kilo kaybı öyküsü, diffüzyon MR'ında farklı arter sulama alanlarında enfarktları, tekrarlayan inmeleri olan hastada malignite olabileceği düşünüldü. Kontrastlı toraks, batın BT ve ritm holter randevusu alınarak poliklinikte değerlendirilmek üzere taburcu edildi. Hasta 2 hafta sonra her iki gözde görme kaybının tekrarlaması üzerine iskemik inme nedeniyle yatırıldı. Kontrastlı toraks ve batın BT'sinde sağ akciğer orta lob düzeyinde düzensiz sınırlı 5x4,5 cm boyutlarında malign nitelikte kitlesel lezyon, kemiklerde metastatik görünüm izlendi ve akciğer biyopsisi yapıldı. Biyopsi sonucuna göre NOS(İnvaziv duktal karsinom)-Adenokarsinom tanısı konuldu. Taburculuk sonrası tekrar sol kol ve bacakta güçsüzlük gelişen hastaya semptomlarının 3.saatinde iv TPA verildi. İv TPA sonrası sol taraflı güçsüzlüğünde düzelme olmadı. Yoğun bakım yatışının 7. gününde hasta ex oldu.

Tartışma ve Sonuç:
Kanser hastalarında artmış inme riskinin kesin nedenleri belirsiz ve multifaktöriyeldir. Katkıda bulunan faktörlerden biri, kanserin oluşturduğu hiperkoagülopatidir. Rekürren inmenin, kanserli hastalarda kanseri olmayanlara göre daha sık gözlendiği bildirilmiştir.

Yapılan incelemelerde belirgin bir etyolojik neden saptanamayan ve görüntülemede multipl sayıda enfarktları olan hastalarda altta yatan veya gelişebilecek bir malignitenin de araştırılmasının gerekliliği unutulmamalıdır.

EP - 745 GEÇİCİ GLOBAL AMNEZİ'Lİ OLGUDA ETİYOLOJİ VE KLİNİK

YILDIZHAN ŞENGÜL , ELİF SÜMEYYE AKYÜZ , HACER BAHŞİ

ÇANAKKALE ONSEKİZ MART ÜNİVERSİTESİ EĞİTİM VE ARAŞTIRMA HASTANESİ

Giriş:
Geçici global amnezi genellikle orta ve yaşlı yetişkinlerde görülen geçici bir retrograd amnezi ve beraberinde ani başlangıçlı anterograd amnezi ile karakterizedir. Amnezi 1-24 saat arasında sürer ve tekrarlamadığı düşünülmektedir. Yapılan son araştırmalara göre hipokampal fonksiyonun geçici bir bozulması ile ilişkili olduğu ve fokal diffüzyon lezyonlarının hipokampusun cornu ammonisin Ca1 alanında tespit edildiği görülmüş ve Ca1 nöronlarının metabolik strese karşı duyarlılığının önemli bir rol oynadığı belirtilmiştir. Patofizyolojisi tam olarak açıklanamasa da migren, venöz akım anormallikleri ve epileptik fenomenler ile arteriyel iskemilerin de altta yatabileceği düşünülmektedir. Tanısı klinik olarak konulan hastalık nadiren tekrarlamaktadır.

Olgu:
55 yaşında erkek hasta, 20 dakika kadar süren retrograd amnezi ile başvuran hastanın olay sırasında sistolik tansiyonunda yükseklik gözlendi. Hasta üç saatlik kadar süreyi kesitler şeklinde hatırladığını, özellikle konuşulanları hatırlamadığını belirtti. Hastanın son 6 aydır stresli bir dönem geçirdiği öğrenildi. Ankilosan spondilit tanılı ve kronik hepatit taşıyıcılığı olan hasta profilaktik lamivudin kullanmakta idi. Hastanın başvuru gününde yapılan DAG de difüzyon kısıtlılığı görülmedi. 24. Saatte çekilen kontrastsız beyin mrgının koronal kesitlerinde sol hipokampal Ca1 alanında difüzyon kısıtlılığına rastlandı. Hastanın takibinde yapılan 72. Saat beyin mrgında difüzyon kısıtlılığının persiste ettiği görüldü. 20 gün sonrasında çekilen beyin mrgında difüzyon kısıtlılığına rastlanmadı. Hastanın yapılan transtorasik ekografisinde patent foramen ovale görüntüsü sebebiyle transözefagial ekografi çekildi; interatrial septum anevrizmatik, küçük atrial septal defekt, patent foramen ovale ve hafif mitral yetersizliği gözlendi. Hastaya EEGçekimi yapıldı, interiktal dönemde çekilen EEG normal sınırlar içinde gözlenerek, epileptiform anomaliye rastlanmadı. Yapılan karotis ve vertebral arter doppler ultrasonunda vertebral arter debisi 120 ml/dk ölçüldü, harici bir patolojiye rastlanmadı. Laboratuar testlerinde LDL düzeyi 105 saptanmıştır.

Sonuç:
Geçici global amnezi tanısı klinik tablo ile konulan bir hastalıktır. DAG lerde hipokampal bölgede Ca1 alanında difüzyon kısıtlılığına rastlanabilir. Hastamızda da bu bölgede 24. Saat beyin mrgının koronal kesitinde difüzyon kısıtlılığına rastlanmıştır. GGA nın patofizyolojisinde venöz anomaliler, arteriyel iskemi, migren ve epileptiform anomaliler düşünülmektir. GGA'de etiyolojiyi ayrıntılı araştırmak önemli olup bizim hastamızın TEE sinde patent foramen ovale ve küçük ASD saptanmıştır. Hastamızın kliniği birkaç saat içinde düzelmiş ve 6 aylık yapılan takiplerinde yeni bir epizod geçirmemiştir.

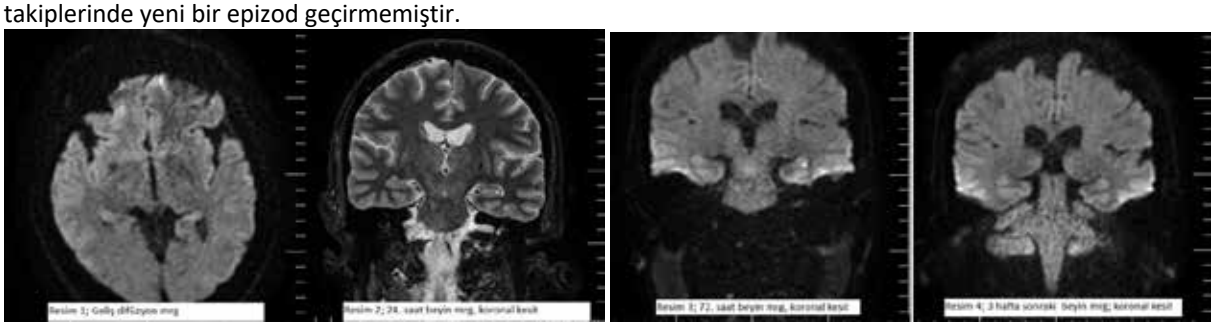

EP - 746 BALO'NUN KONSANTRIK SKLEROZU: OLGU SUNUMU

NURAY BİLGE , AHMED JEBRİL

ATATÜRK ÜNİVERSİTESİ NÖROLOJİ ANABİLİM DALI

Giriş:
Balo'nun Konsantrik Sklerozu , nadir görülen bir demiyelinizan hastalık olup, Multipl Sklerozun (MS) atipik formlarından biri olarak da kabul edilir. Balo'nun Konsantrik Sklerozu genç erişkinleri etkileyen monofazik, İlerleyici ve fulminan seyirli bir hastalık olarak tanımlansa da seyrinin İlk bildirilerden farklı olarak her zaman kötü olmadığı son yıllarda çeşitli olgu sunumları İle anlaşılmıştır. Burada başlangıçta Balo'nun Konsatrik Sklerozu için tipik MRG görüntüleri olan ve takiplerde stabil seyreden MS spesifik tedavi İle takipli bir olgumuzu sunuyoruz.

Olgu:
18 yaşında kadın hasta yaklaşık 2,5 ay önce ellerde uyuşma, güçsüzlük ,baş ağrısı, baş dönmesi ,ara ara bacaklarda güçsüzlük şikayetleri başlaması üzerine yakınları tarafından başka bir merkeze başvurmuş. Kraniyal görüntülemelerinde sol hemisferde akut enfarkt olarak raporlanarak tarafımıza sevk edilmiş. Polikliniğimize başvuran hasta ileri tetkik ve tedavi amacıyla nöroloji servisine yatışı yapıldı. Nörolojik muayenede bulgular bilinç açık, oryante, koopere, PIR++/++ pupiller izokorik, göz hareketleri her yöne serbest, ekstremite kas gücü üst ekstremite proksimalinde 5/5 distallerde 4/5, alt ekstemitelrde 5/5, TCR bilateral fleksör, DTR alt ekstremitelerde canlı, serebellar testler becerikli idi. Kontrastlı beyinMRG de solda sentrum semiovale düzleminde, periventriküler alanda, T2 ve Flair serilerde hiperintens, yaklaşık 21x16 mm ebatLı, ovoid şekilli nodüler görünüm İzlendi. diffüzyon ağırlıklı görüntülerde bu alanda diffüzyon artışı izlendi (Tümefaktif MS?). Her iki serebral hemisferde subkortikal beyaz cevherde birkaç adet milimetrik ebatlı plak formasyonları İzlendi (Demyelinizan Plaklar?). Postkontrast serilerde solda sentrum semiovale düzleminde bahsedilen ovoid plakta periferal lineer kontrastlanma izlendi. Torakal MRG de alt torakal medulla spinaliste birkaç adet milimetrik ebatlı plak formasyonları izlendi (demyelinizan plak?). MRG spektro çekildi kitle olarak düşünülmedi, tarafımızca Tümefaktif Ms? Balonun Konsantrik Sklerozu? olarak düşünüldü. 10 doz pulse steroid tedavisi ile hastanın şikayetlerinin azaldığı gözlendi. Hastanın BOS incelemesinde biyokimya incelemeleri normal değerlerdeydi. Mikroskopide hücre görülmedi. Hastanın NMO+MOG antikoru negatif ,okb tip 2 pozitidi (23 band. 1 ay sonra MS poliklinik kontrolü önerildi. Hastaya dimetil fumarat 240 mg 2*1 başlandı 3 ay sonra kontrol konvansiyonel MRG ları çekildi , plaklarda artış İzlenmedi, eski mrg a göre plağında küçülme İzlendi , uyuşma ve ağrı şikayeti İçin gabapentin başlandı, şubat 2025 de kontrol MRG çekilmesi planlandı.

EP - 747 TROMBEKTOMİ İŞLEMİ SIRASINDA OLUŞAN RÜPTÜR VE COİLLEME OLGUSU

KADİR GÜLŞEN , GÖKHAN ÖZDEMİR

SELÇUK ÜNİVERSİTESİ

Özet:
Endovasküler trombektomi (EVT), proksimal, büyük damar tıkanıklıkları (PLVO) nedeniyle oluşan akut iskemik inme (AIS) için oldukça etkili bir tedavi olarak iyi bilinmektedir. Kateter teknolojisindeki yinelemeli ilerlemelerle birlikte, distal, orta damar tıkanıklıkları (DMVO) artık gelecek vaat eden bir tedavidir. DMVOlar, AISlerin %25 ila %40ına neden olur ve birincil tromboemboli olarak ve başlangıçta tehlikeye giren arteriyel alandaki yeni bölgelere (ENTler) ve distal bölgelere (EDTler) emboli dahil olmak üzere PLVOlar için gerçekleştirilen EVTnin beklenmeyen sonuçları olarak ortaya çıkar. DMVOlar oldukça heterojen ancak sıklıkla sakatlayıcı klinik sendromlar üretir. İntravenöz fibrinolitikler proksimal tıkanıklıklardan ziyade distal tıkanıklıklar için daha etkili olsa da DMVOların yarısı ila üçte ikisini rekanalize etmede başarısız olurlar. Son zamanlarda kullanıma sunulan, daha küçük, daha gezilebilir stent geri çekici ve tromboaspirasyon cihazlarının kullanıldığı erken klinik seriler, DMVOlar için EVTnin güvenli, teknik olarak etkili ve potansiyel olarak klinik olarak yararlı olduğunu öne sürmektedir.

Olgu
80 yaşında kadın hasta bilinç bulanıklığı ve baygınlık şikâyeti ile tarafımız acil servise başvurdu. Hastanın başvuru anında Glaskow koma skalası 9 puan olarak değerlendirildi. Nörolojik muayenesinde hastanın bilinci laterjik pupiller izokorik sol taraflı kas gücü defisiti izlenmedi sağ taraflı spontan kas hareketleri mevcut. Özgeçmişinde hastalık ve sürekli kullanılan ilaç yok. Hastanın nörogörüntülemelerinde sol orta serebral arter m1 segment oklüzyonuna uyan akut enfarkt alanı tespit edildi. Hasta mekanik trombektomi işlemine alındı. Trombektomi sırasında Oklüzif darlık izlendi. Darlıkta 3,5-15 acclino stent ile açıldı. Rezidü darlık için neurospeed 2,5-8 ile suboptimal balon yapıldı. Rüptür izlenmesi üzerine 3-10 ve 2 adet 2-6 coiler ile rüptür odağı kapatıldı. Hasta işlem sonrası inme yoğun bakım ünitesine devredildi. 24. Saatte alınan kontrastsız beyin BT alındı. Kontrol beyin BT de işlem yerine uyan subaraknoid kanama izlendi.

Sonuç:
Beyin perfüzyonunu geri kazandırmak için hızlı EVT artık PLVOlara bağlı AIS tedavisinin temel taşıdır. Çok sayıda randomize çalışma, geniş bir şekilde seçilmiş hastalarda ilk 6 saat içinde ve görüntüleme seçilmiş hastalarda son bilinen kuyudan 6 ila 24 saat sonra EVT ile hasta sonuçlarının önemli ölçüde iyileştiğini göstermiştir.

EP - 748 ICAM-1 VE MULTİPL SKLEROZ HASTALIK AKTİVİTESİ KORELASYONU

ÜMMÜ SERPİL SARI , MERVE KARABAŞ , NERMİN TEPE , FİGEN EŞMELİ

BALIKESİR ÜNİVERSİTESİ TIP FAKÜLTESİ NÖROLOJİ ANABİLİM DALI

Amaç:
Multipl skleroz, merkezi sinir sisteminin demiyelinizan otoimmün bir hastalığıdır. ICAM-1 (CD54) hücre yüzey adezyon molekülü olup inflamasyona ikincil kan-beyin bariyeri bozulmasının göstergesidir. MSde ataklar sırasında BOS ve serumda yükseldiği gösterilmiştir. Çalışmamızda hastalık aktivitesiyle ICAM-1 seviyeleri arasındaki korelasyonu göstermeyi amaçladık.

Gereç ve Yöntem:
Yaptığımız prospektif çalışmaya 43 naif MS hastası (36 RRMS ve 7 PPMS) ve sistemik hastalığı olmayan 37 kontrol grubu dahil edildi. Her iki grupta ICAM-1 seviyeleri ölçüldü. MS hastalarının EDSS, MRI bulguları, demografik özellikleri ve ilk MS semptom lokalizasyon verileri toplandı.

Bulgular:
Her iki grupta da ICAM-1 seviyelerinde fark bulunmadı. Yaş, cinsiyet, EDSS, MS tanı yılı, MRI tutulum alanları ve ilk semptomlara göre ICAM-1 seviyeleri arasında fark bulunmadı.

Sonuç:
Remisyondaki RRMS hastalarında ICAM-1 seviyesinin normal olması, bunun hastalık aktivitesiyle ilişkili olduğunu desteklemektedir

EP - 749 SPİNAL DURAL ARTERİO-VENÖZ FİSTÜL: OLGU SERİSİ

SULTAN KALENDER , ZELİHA MATUR , PINAR ÖZÇELİK , ASLI YAMAN KULA , FERDA USLU , MEHMET KOLUKISA

BEZMİALEM VAKIF ÜNİVERSİTESİ TIP FAKÜLTESİ NÖROLOJİ ANABİLİM DALI

Giriş:
Spinal dural arteriovenöz fistül (SDAVF), en yaygın görülen spinal vasküler malformasyondur. Nadir görülür; çoğunlukla geç tanı koyulur. Gerçek sıklığının daha yüksek olduğu düşünülmektedir.

Yöntem:
Bu çalışmada son 2 yıl içinde kliniğimizde takip edilen 4 SDAVF olgusu sunulmuştur.

Bulgular:
Yaşları 43-64 yıl arasında olan 4 erkek hastanın bulguları tabloda özetlenmiştir. Torakal veya lomber spinal seviyede medullar sendrom kliniğiyle başvuran hastaların tanı alma süreleri 2-12 aydır. DSA ile fistülleri saptanıp kapatıldıktan sonra klinik tablolarında kısmi düzelme görülmüştür.

Tablo: Olguların klinik ve görüntüleme bulguları

Olgu No	Yaş	Cins	Başlangıç belirtileri	Tanı Süresi (Ay)	Muayene bulguları	Spinal MR	SDAVF seviyesi	Prognoz
1	43	E	Sağ bacakta ağrı, yürürken aksama	2	Sağda baskın spastik paraparezi, sfinkter kusuru	T7 seviyesinden konus medullarise uzanan hiperintens, kontrast tutan alanlar	T12-L1	Kısmi düzelme
2	53	E	Kalçadan bacaklara uzanan his kaybı	12	Spastik paraparezi, L2 seviyesinin altında duyu kusuru, sfinkter kusuru	T6'dan T12'ye uzanan hiperintens, kontrast tutan alanlar	T8-9	Kısmi düzelme
3	60	E	Belden bacaklara vuran ağrı, yürüme güçlüğü	3	Spastik paraparezi, T6 seviyesinin altında duyu kusuru, sfinkter kusuru	T7-T12 düzeyinde medulla spinalisin santral kesiminde uzun segment T2 hiperintens lezyon	S1-2	Kısmi düzelme
4	64	E	Ayak tabanlarında yanma, sonrasında birkaç gün içinde gelişen güçsüzlük	9	Sağda baskın spastik paraparezi	T6-7 segmentinde T2 hiperintens lezyon, T8-10 spinal kord posteriorunda yoğun vaskülarizayon	T7-8	Kısmi düzelme

SDAVF: spinal dural arteriovenöz fistül

Sonuç:
SDAVF olguları genellikle alt torakal medulla spinalis veya konus medullarisi tutar, uzun segment miyelit kliniğiyle seyreder. Tedavide endovasküler ya da cerrahi kapatma yöntemleri uygulanabilir. İlerleyici miyelopati tablosuyla seyretmeleri ve geri dönüşsüz özürlülüğe sebep olmaları nedeniyle SDAVF'de erken tanı ve tedavi önemlidir.

EP - 750 TALASEMİ MAJOR VE ORAK HÜCRELİ ANEMİ TANILI HASTALARDA NÖROPATİK AĞRI VE İLİŞKİLİ FAKTÖRLERİ BELİRLEMEK

DERYA YAVUZ DEMİRAY [1], BEGÜM PÜREN ERGUN [1], GÖNÜL OKTAY [2], ÖZGE ERİŞ DAVUT [3]

[1] HATAY MUSTAFA KEMAL ÜNİVERSİTESİ
[2] HATAY EĞİTİM VE ARAŞTIRMA HASTANESİ
[3] ANKARA ETLİK ŞEHİR HASTANESİ

Amaç:
Kronik ağrı durumlarından olan nöropatik ağrı talasemi ve orak hücreli anemi tanılı hastalarda az çalışılmış kavramlardır. Beta talasemi hastalarında kronik anemi ve transfüzyon ilişkili demir birikimine bağlı çeşitli organ sistemlerinde fonksiyonel ve yapısal bozukluklar bildirilmiştir. Ayrıca beta talasemi hastalarında sinir sistemi disfonksiyonu bildirilmiş olup genellikle subklinik olup nörofizyolojik değerlendirme gerektirir .Nörolojik komplikasyonlar kronik hipoksi, kemik iliği genişlemesi, demir birikimi ve desferoksamin nörotoksisitesi ile ilişkilendirilmiştir. Orak hücreli anemi hastalarında periferik sinir sistemi nadir olarak etkilenmekle beraber subklinik periferik sinir sistemi tutulumu açısından elektrofizyolojik inceleme önerilmektedir.Çalışmamızın amacı, talasemi majör ve orak hücreli anemi tanısı almış hastalarda nöropatik ağrının varlığını ve ilişkili faktörleri belirlemektir

Gereç ve Yöntem:
Çalışmamıza 2022-2023 yılları arasında nöroloji polikliniğine nöropatik şikayetlerle başvuran ve EMG sinir iletim incelemeleri normal bulunmuş olan 19 talasemi majör ve 20 orak hücreli anemi tanısı almış hastalar dahil edilmiştir. Yaşları 20-50 arasında olan talasemi majör ve orak hücreli anemi tanısı almış hastalar, nöropatik ağrı açısından Nöropatik Ağrı Skalası (DNET-4) ile değerlendirilmiştir. Mevcut bulguların sigara kullanımı, hemoglobin seviyeleri, transfüzyon sıklığı, şelasyon tedavisi, trombosit sayısı, B12 seviyeleri, depresyon varlığı, yaş ve cinsiyet ile ilişkisi araştırılmıştır. Depresyon , Beck Depresyon Envanteri kullanılarak değerlendirilmiştir. Anatomik patolojiye bağlı nöropati, lomber disk hernisi, diabetes mellitus, nörotoksik ilaç kullanımı öyküsü ve muayenede periferik sinir tutulumu olan hastalar çalışmadan dışlanmıştır.

Bulgular:
Talasemi hastalarının hepsi şelasyon ve kan transfüzyon tedavileri alıyordu. Orak hücreli anemi hastalarının 20/23'ü hidroksiüre tedavisi almaktaydı.Sigara içme ile depresyon ve nöropatik ağrı arasında ilişki saptanmadı.Nöropatik ağrı şiddeti ile depresyon arasında istatistiksel düzeyde anlamlılık saptandı ($p<0,001$) (Figür 1). Sigara kullanımı açısından, talasemi hastalarının %19,2'si ve orak hücreli anemi hastalarının %13,0'ü sigara içicisi olarak bildirilmiştir, ancak bu fark yine istatistiksel olarak anlamlı değildir. Nöropatik Ağrı Anketi ile değerlendirilen, orak hücreli anemi hastalarında (1.34±1.69) talasemi hastalarına (0.42±0.75) göre daha yüksek nöropatik ağrı skorları izlenmiştir ($p=0,07$).Tüm hastaların B12 seviyelri normal sınırlarda bulundu(B12>300pg/ml).Ferritin seviyeleri ile nöropatik ağrı ve depresyon düzeyleri arasında istatistiksel anlamlılık saptanmamıştır.

Sonuç:
Nöropatik ağrı periferik nöropatiden bağımsız olarak değerlendirilmiş ve özellikle depresyon varlığı ve şiddetiyle korele bulunmuştur. Orak hücreli anemi hastalarında talasemi hastalarına oranla daha yüksek oranda nöropatik ağrı saptanmıştır.Bunun da tekrarlayan ağrı krizleri ve biyolojik mekanizmalarla ilişkili olabileceği düşünülmüştür ancak daha kapsamlı ileri araştırmalara ihtiyaç vardır.

Figür 1:Nöropatik ağrı ile depresyon korelasyonu

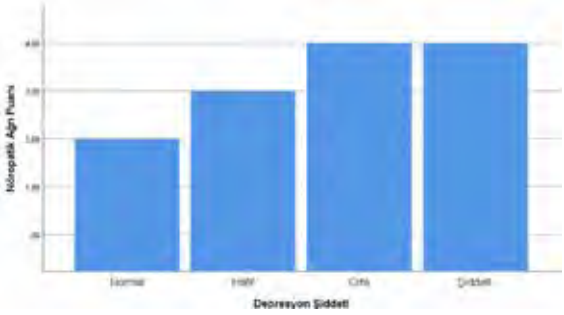

EP - 751 CREUTZFELDT-JAKOB HASTALIĞINDA SÜPER REFRAKTER NONKONVÜLSİF STATUS EPİLEPTİKUS: VAKA SUNUMU

ANİPA AMADALİ KYZY , DEMET İLHAN ALGIN

OSMANGAZİ ÜNİVERSİTESİ

Özet:
Sporadik Creutzfeldt-Jakob hastalığı (sCJH), prion proteininin anormal katlanmasıyla gelişen, ölümcül seyirli nörodejeneratif hastalıktır.

Olgu Sunumu:
71 yaşında, bilinen hipertansiyon dışında ek hastalığı bulunmayan kadın hasta, sol kol ve bacakta istemsiz hareketler şikayeti ile başvurdu. Muayenede sol tarafta miyoklonus ve hafif kuvvet kaybı saptandı. Beyin omurilik sıvısı incelemelerinde 14-3-3 proteini, otoimmün ve paraneoplastik testler negatif iken, RT-QUIC testi pozitif bulundu. Başlangıç beyin MRında tek taraflı hiperintensite izlenirken, takip görüntülemelerinde bilateral kaudat çekirdek ve kortikal difüzyon kısıtlaması gözlendi. EEG'de sağ hemisferde belirgin düzensiz keskin ve yavaş dalga deşarjları tespit edildi, bu bulgular üzerine antiepileptik tedavi başlandı. Yatışının 4. gününde hızla ilerleyen bilinç bozukluğu gelişmesi üzerine EEG monitörizasyonu yapıldı ve nonkonvülsif status epileptikus (NCSE) tanısı konuldu. Diazepam sonrası EEG bulguları düzelse de klinik iyileşme sağlanamadı. Genelize periyodik epileptiform deşarjlar (GPED) devam eden hastaya midazolam infüzyonu başlandı, ancak refrakter NCSE tanısıyla ketamin infüzyonuna geçildi. 24 saatlik ketamin tedavisine rağmen nöbet aktivitesi devam etti. Çoklu antiepileptik, anestetik ve immünoterapilere rağmen klinik iyileşme gözlenmedi ve hasta yatışının ikinci ayında hayatını kaybetti.

Bulgular:
Bu vaka, tek taraflı klinik ve radyolojik bulgularla başlayan, ani bilinç kaybı sonrası süper refrakter nonkonvülsif status epileptikus (SR-NSE) gelişen hastayı tanımlamaktadır. Sporadik Creutzfeldt-Jakob hastalığı (sCJH) tanısında, BOS'ta RT-QUIC testinin pozitif bulunması, yüksek duyarlılığa sahip bir biyomarker olarak öne çıkmaktadır. sCJHye bağlı olarak gelişen SR-NSE, tedaviye karşı oldukça dirençli olup, multimodal yaklaşımlara rağmen yönetimi zor ve prognozu kötü olan bir durumdur.

EP - 752 MS HASTALARINDA BESLENME OKURYAZARLIĞININ YAŞAM KALİTESİ İLE İLİŞKİSİNİN DEĞERLENDİRİLMESİ VE ÖNEMLİ OLAN KLİNİK-SOSYODEMOGRAFİK BELİRTEÇLER

HİKMET SAÇMACI , GÜNEŞ SEDA ALBAYRAK

BOZOK TIP FAKÜLTESİ

Amaç:
Etyoloji ve progresyonu araştıran çalışmalar Multipl sklerozda (MS) diyet ve beslenme bilgisinin hastalığın seyrinde önemli etkileri olabileceğini ortaya koymaktadır. Bu çalışma MS'li bireylerin beslenme okuryazarlığı (BOY), yaşam kalitesi ile klinik sosyodemografik ve hastalık özellikleri ile ilişkisini belirlemek ve hastaların medikal tedavilerine ek olarak bilinçli beslenmelerinin önemini göstermek amacıyla planlanmıştır.

Gereç ve Yöntem:
Kesitsel yürütülen pilot özellikleri olan bu çalışma Yozgat'da ikamet eden 18-65 yaş arası, 30 sağlıklı birey ve 30 MS hastası üzerinde gerçekleştirilmiştir. Klinik özellikleri benzer olan bireylere yüzyüze görüşme usulü ile hastalık ve beslenme ile ilgili özellikler ile "Yetişkinlerde Beslenme Okuryazarlığı Değerlendirme Ölçeği (YBODÖ)" ve "Dünya Sağlık Örgütü Yaşam Kalitesi Ölçeğinin Kısa Formunun (WHOQOL-BREF)" bulunduğu anket doldurulmuştur. Veriler değerlendirilirken SPSS programı kullanılmıştır.

Bulgular:
Eğitim süreleri, sigara alışkanlıkları ve medeni durumu benzer olan gruplarda; hastalarda YBODÖ'nün alt grupları olan genel beslenme, besin grupları değerlendirme, porsiyon ayarlama, gıda etiketi okur-yazarlığı ve okuduğunu anlama skorları daha düşüktü ($p< 0.05$). Ağırlıklı olarak ilçe merkezde ikamet eden gelir düzeyi düşük olan hastalar daha iştahsız olup daha az sebze, daha fazla ayçiçeği ve tereyağı ile beyaz ekmek tüketicisiydiler. Gelir düzeyi ile YBODÖ'nün alt grupları pozitif korelatif ilişki göstermekteydi ($p< 0.05$). Beslenme okuryazarlığı ile hastalığın klinik özellikleri anlamlı bir korelasyon göstermiyordu ($p>0.05$). Ayrıca hastalarda fiziksel ve psikolojik sağlıklı yaşam kalitesinin gıda etiketi okuryazarlığı ile pozitif korelasyonlar gösterdiği bulunmuştur ($p < 0.05$).

Sonuç:
Bu çalışmada hastalarda beslenme okuryazarlığının yetersiz olduğu yaşam koşullarının buna katkı sağlayabileceği düşünülmüştür. Hastaların yaşam kalitesini artırmak adına beslenme ile ilgili daha fazla bilgilendirici eğitimler verilmeli, daha geniş hasta gruplarında kontrollü çalışmalar sağlanmalıdır.

EP - 753 PROGRESİF SUPRANÜKLEER PALSİDE MR PARKİNSONİZM İNDEKSİN YERİ

ELİF ERÇİN ÜÇGÜL , FİGEN BAKICI , FÜSUN MAYDA DOMAÇ , CANSU BELGE BERBEROĞLU

ERENKÖY RUH VE SİNİR HASTALIKLARI EĞİTİM VE ARAŞTIRMA HASTANESİ

Giriş:
Progresif supranükleer palsi(PSP), çeşitli kliniklerle ortaya çıkabilen nörodejeneratif bir taupatidir. Son yıllarda PSP tanısında PSP varyantlarının dikkat çekmesi hekimlerin tanı zorluklarını arttırmaktadır. Biz bu sunumda farklı tanılarla farklı kliniklerde izlenmiş, tanı arayışıyla başvurmuş bir hasta aracılığıyla PSP tanısında radyolojik görüntüleme ve MR Parkinsonizm İndeksin(MPİ) önemini vurgulamak istedik.

Olgu:
Hipertansiyon tanılı 71 yaşındaki kadın hasta 2 yıl önce başlayan konuşma bozukluğu, yutma ve yürüme güçlüğü, kilo kaybı, düşme şikayetleriyle başvurdu. Öncesinde dış merkezlerde paraneoplastik sendrom, Myastenia Gravis, motor nöron hastalığı gibi tanılarla araştırılmış, tedavi denemeleri yapılmıştı. Muayenesinde uyanık, kelime çıkışı yok, yazarak iletişim kuruyordu. Vertikal bakış kısıtlılığı mevcut, gag refleksi zayıf, siyaloresi yaka ıslatır derecedeydi. Motor muayenesinde baş spontan antefleksiyonda, boyun fleksör ve ekstansörleri 3/5, alt ekstremite proksimalleri -5/5 olarak saptandı. Taban cildi refleksi solda ekstansör, bilateral Hoffmann refleksi pozitifti. Bradikinetik hastada postural instabilite mevcuttu. Hastaya öncesinde yapılmış olan malinite taramaları ve elektrofizyoloji incelemeleri tekrarlandı, patoloji saptanmadı. MR görüntülemeleri incelendiğinde MPİ 19,71; Mezensefalon(M)/Pons(P) alan oranı 0,20; sagittalde M/P genişlik oranı 0,37 saptanarak PSP tanısı aldı. Üst motor nöron bulgularının olması, bunları açıklayacak lezyon bulunmamasıyla ön planda Primer Lateral Skleroz varyantı düşünülerek dopaminerjik tedavi başlanıp takibe alındı.

Tartışma:
PSP tanısındaki zorluklar, varyantlar söz konusu olduğunda belirginleşmektedir. Ante-mortem spesifik PSP belirteci bulunana dek nörogörüntülemenin ve rutinde yapılmayan MPİ hesabının önemi artmaktadır. Bizler bu olguyla parkinsonizmde nörologların gözüyle MPİ'nin önemini vurgulamak istedik.

EP - 754 SEGMENTAL VE PERİFERİK MYOKLONUSUN BİRLİKTELİĞİ: NADİR BİR OLGU SUNUMU

ALİHAN ABDULLAH AKBAŞ [1], ESRA ÜNAL [1], MUSTAFA KARABACAK [1], TÜRKAN ACAR [2], YEŞİM GÜZEY ARAS [2]

[1] SAKARYA ÜNİVERSİTESİ EĞİTİM VE ARAŞTIRMA HASTANESİ
[2] SAKARYA ÜNİVERSİTESİ TIP FAKÜLTESİ

Giriş:
Hemifasyal spazm (HFS), ipsilateral fasiyal sinirle inerve olan yüz kaslarının istemsiz, düzensiz ve aralıklı olarak seyirmesiyle karakterize olup çoğunlukla tek taraflıdır. Öncelikle orbicularis oculi kasında olup, buccinator kaslara yayılım gözlenir. Myoklonus ise kısa süreli, ani, hızlı ve istemsiz sıçrayıcı hareketlerdir. Dağılımına göre fokal, multifokal, segmental veya jeneralize olarak sınıflandırılmaktadır. Bu yazıda birlikteği nadir olarak gözlenen bu iki hareket bozukluğunu sunmayı amaçladık.

Olgu:
60 yaş erkek hasta 2 yıldır yüzün sol yarımında istemsiz kasılma ve son 2 aydır gelişen gövdede istemsiz kasılma, seyirme şikayetleriyle kliniğimize başvurdu. Nörolojik muayenesinde kraniyal sinir muayenesi olağan, kas gücü tamdı. Yüzünün sol yarımında istemsiz kasılma, gövdede amplitüdü yüksek seyirmeler izlendi. Kan tetkikleri ve nörogörüntülemerinde anlamlı patoloji saptanmadı. Segmental ve periferik myoklonus birlikteliği nedeniyle klonazepam damla başlandı. Takiplerinde klonazepamdan segmental myoklonusları açısından fayda görse de hemifasyal spazmları için botoks tedavisine devam edildi.

Tartışma:
Myoklonus, genellikle fark edilebilir bir düzeni olmaksızın kısa sıçramalar olarak görülmektedir. Kortikal, segmental ve periferik olabilir. Kortikal miyoklonus klinikte en sık görülen miyoklonus tipidir. Periferik miyoklonus; pleksus veya ön boynuz hasarına bağlı olarak gelişen ritmik veya yarı ritmik atımlarla karakterizedir. Hemifasiyal spazm, periferik miyoklonusun en yaygın örneğidir. HFSnin prevalansı yaklaşık 1/10.000'dir ve kadınlarda daha fazla görülmektedir. Tedavide öncelikli tercih botulinum toksinidir. Semptomları kısmen ve aylarca hafifletirken, geçici etkisi dolayısıyla tekrarlayan uygulamalar gerektirmektedir. Kortikal ve segmental myoklonusta ilk tercih ilaçlardan biri klonazepamdır. Klonazepamın kortikal miyoklonus dışında hemifasyal spazm için de faydalı olduğu ortaya konmuştur. Bizim olgumuzda kısmi yararlanım söz konusu olup birlikteliği nadir görülen bu iki klinik antitenin sunulması amaçlanmıştır.

EP - 755 SPİNAL CERRAHİDEN YILLAR SONRA MİNÖR TRAVMA İLE TETİKLENEN SEGMENTAL SPİNAL MYOKLONUS OLGU SUNUMU

SİMGE ALMAÇ [1], BEYZA NUR BOZKURT [1], ESRA ÜNAL [1], MUSTAFA KARABACAK [1], YEŞİM GÜZEY ARAS [2]

[1] SAKARYA ÜNİVERSİTESİ EĞİTİM VE ARAŞTIRMA HASTANESİ
[2] SAKARYA ÜNİVERSİTESİ TIP FAKÜLTESİ

Giriş:
Segmental miyoklonus (SM), beyin sapı veya omurilik segmentlerinden beslenen kas gruplarında görülen ritmik veya yarı ritmik istemsiz kasılmalardır. Segmental spinal miyoklonus (SSM) nadir bir durum olup, genellikle yapısal lezyonlardan kaynaklanır ve bilinç durumunu, motor aktiviteyi veya uyarıyı etkilemez. SSM'nin karakteristik kasılmaları 1-3 Hz frekansta ritmik veya yarı ritmik olabilir ve EMG'de kortikal karşılık izlenmez.

Olgu:
31 yaşında kadın hasta, sırt ağrısı ve istemsiz kasılmalarla başvurdu. Özgeçmişinde doğuştan başının sola dönük olduğu, skolyoz ve spinal cerrahi öyküsü mevcuttu. 8 ay önce düşme sonrası sırt kaslarında ağrı ve istemsiz kasılmalar başladı. Nörolojik muayenede sırt paraspinal kaslarda T4-T12 seviyelerinde istemsiz atımlar görüldü. EMG'de yarı düzenli miyoklonik aktivite saptandı, EEG'de epileptiform aktivite bulunmadı. SSM tanısı kondu ve klonazepam tedavisine başlandı.

Tartışma:
SSM, beyin sapı veya omurilik segmentlerinden kaynaklanan istemsiz kasılmalardır. Patofizyolojisi belirsizdir ancak hipotezler arasında spinal dorsal boynuz internöronlarında azalma ve anormal hiperaktivite yer alır. Spinal cerrahi sonrası SSM nadir görülür. Tedavi genellikle sebebe yönelik olup, farmakolojik tedaviler ilk basamaktır. Klonazepam, SSM tedavisinde tercih edilen ilk ilaçtır. Diğer oral medikal tedavi seçenekleri ise levetirasetam, baklofen, karbamazepin ve topiramattır. Bu olgu, sırt ağrısı ve istemsiz kasılmalarla başvuran hastalarda SSM'nin de göz önünde bulundurulması gerekliliğini vurgulamaktadır.

EP - 756 BRONŞİAL ARTER EMBOLİZASYONUNUN NADİR BİR KOMPLİKASYONU: ANTERİOR SPİNAL ARTER SENDROMU OLGUSU

GÜLŞAH GÜLEN , MİNE KALAY , LEVENT ÖCEK , NESLİHAN EŞKUT , ASLI KÖŞKDERELİOĞLU , PINAR ORTAN

İZMİR ŞEHİR HASTANESİ NÖROLOJİ KLİNİĞİ

Giriş:
Anterior spinal arter sendromu(ASAS),omurilik infarktüslerinin yaygın bir nedeni olmakla birlikte, akut iskemik miyelopati etyolojisinde nadiren karşılaşılmaktadır.Masif hemoptizi kontrolünde birinci basamak tedavi olarak uygulanır.Hemoptizi kontrolünde yüz güldüren bronşial arter embolizasyonunda(BAE) işleme bağlı çeşitli komplikasyonlar mevcuttur.Bizde BAE'unun nadir bir komplikasyonu olarak anterior spinal arter(ASA) iskemisi ile prezente olan ASAS olgumuzu sizler ile paylaşmak istedik.

Olgu:
Elli yaşında erkek hasta, sabah uyandığında başlayan kanlı kusma şikayeti ile acil servise başvurdu.Özgeçmişinde koroner arter hastalığı,alkol kullanımı ve 20 paket/yıl sigara kullanımı mevcuttu.Üst gastrointestinal kanama ön tanısıyla gastroenteroloji tarafından yapılan endoskopide aktif kanama odağı görülmemiş, antral gastrit saptanmıştı.Hastanın, hırıltılı solunumu olması nedeniyle yapılan toraks dinamik anijografi bilgisayarlı tomografisinde pulmoner arterial sistemde hemoraji saptandı.Hastaya,BAE işlemi uygulandı. İşlem takibinde ikinci saatinde sağ alt ekstremitesinde daha çok olmak üzere bilateral alt ekstremitesinde güç kaybı gelişti. Nörolojik muayenesinde; sağ alt ekstremite kas gücü 1/5 ve T5-T6 dermatom alanında hipoestezi saptandı.İdrar ve gaita inkontinansı saptanmadı. orakal MRGsinde T3-T4 vertebra düzeyinde spinal kord sağ anterior yarısında ağırlıklı T2A görüntülerde ve STIR sekanslarda sinyal artışı, diffüzyon torakal MRG'sinde aynı bölgede difüzyon kısıtlılığı izlendi.Akut ASA iskemisine ikincil ASAS olarak düşünüldü.Antiagregan, düşük molekül ağırlıklı heparin ve kortikosteroid başlandı. İzleminde vitalleri stabil olan hasta nörolojik rehabilitasyon amacıyla fizik tedavi ve rehabilitasyon birimine devir edildi.

Tartışma:
Bronşial arter embolizasyonuna sekonder omurilik iskemisi nadir (%1,4-%6,5) görülmesine rağmen vakamızda olduğu gibi yaşam boyu nörolojik morbiditeye yol açabilecek ciddi bir komplikasyonudur.İşlem öncesi bronşiyal ve spinal arterlerin anatomisi hakkında detaylı incelemeler bu komplikasyon riskini azaltabilir.Tüm gerekli önlemler alınmasına rağmen embolizasyon sonrası ciddi komplikasyonlar oluşabileceği için işlem öncesi hastalar iyi bilgilendirilmelidir.

EP - 757 WALLENBERG SENDROMU VE MALNÜTRİSYON

CUMALİ ÇETİNER , SEVDA SAYYİĞİT TEKİN , TUĞBA BÜKÜN , HAMZA GÜLTEKİN , MEHMET UĞUR ÇEVİK , MEHMET UFUK ALUÇLU

DİCLE ÜNİVERSİTESİ TIP FAKÜLTESİ NÖROLOJİ ANABİLİM DALI

Giriş:
Wallenberg sendromu Pica veya vertebral arterin V4 parçasının okluzyonuna sekonder gelişen lateral bulber infakt kliniğinin adıdır. Hastalarda %40 klinik akut başlarken geri kalan kısımda 24-48 saatte gelişir. Vestibuler nukleusların ve bağlantılarının iskemisine bağlı olarak vertigo, bulantı , kusma görülebilir. Hastalarda ayrıca 9-10. kranyal sinir tutulumuna bağlı olarak yutma güçlüğü gelişebilir.

Olgu:
37 yaş erkek hasta daha önce testis tümöründen opere, kronik urtıker,anksiyete bozukluğu tanısı mevcut. Hastanın 4yıl önce covid öyküsü mevcut covid sonrası düzenli olmamakla beraber haftada 3-4 kez asetilsalisilik asit kullanıyor. 2 ağustos öğlen saatlerinde enseden kafaya yayılan baş ağrısı , burun tıkanıklığı, ses kısıklığı, yutma güçlüğü yüzün sağ yarımında uyuşma ve sağ gözde myozis şikayeti başlayınca hastaneye başvurmuş. Bu sırada hasta urtıker tedavisinin 6. günündeymiş. Avil+Dekort yapılmış ve BBT çekilmiş. BBT normal olarak raporlanan hastaya polikliniğe başvurması söylenmiş. Evinde yemek yemeye çalışırken yutamadığını fark etmiş ve bol suyla yutmaya çalışmış. Bunun anjiödem olabileceğini daha öncede benzer semptomları olduğu için önemsememiş. Hasta daha sonra sabah uyandığında yemek yemeye çalışırken yutamadığını fark etmiş ve şikayetlerinin ilerlemesi üzerine acil servise başvurdu. Acil serviste çekilen difüzyon mr da bulbus sol yarımında akut infakt saptanınca BBTAda sol PICA görülemedi. hastaya ASA 100 1*1 Klopidogre 75 1*1 ile nöroklinik yatışı yapıldı . Takiplerinde etiyolojiye yönelik hastaya eko, kontrast eko yapıldı normal olarak raporlandı. Hastaya holter takıldı normal olarak raporlandı. Hastaya v-t paneli gönderildi normal olarak sonuçlandı. Lipid paneli gönderildi Ldl 178 , HGBA1c 4,9 olarak saptandı. Paraneoplazi paneli normal sonuçlandı. Ayırıcı tanıda MG ekartasyonu amacıyla repetetif emg ve toraks bt normal olarak raporlandı. Hastaya EAT- 10 testi yapıldı 32 bulundu. Hastaya Fiberoptik Bronkoskopi yapıldı, yutmasının bozuk olduğu görüldü. Hastaya N/G sonda takılıp beslenmeye başlandı. Hasta 70kg*30 kcal totalde 2100 kcal/gün olacak şekilde 80 gram protein olarak hesaplandı. Yutma terapisine başlandı. Yatışının 14. gününde N/G sonda çıkarılıp boynunu sağa ve öne çevirerek yutmaya başladı.

Sonuç:
Wallenberg sendromu nadir görülen tedavisi olan bir serebrovaskuler hastalıktır. Wallenberg sendromunda disfaji görülmesi ve disfajinin malnütrisyon, dehidratasyon , aspirasyon ve asfiksiye yol açabilmesi nedeni ile dikkatli olunmalıdır. Malnütrisyon açısından hastaların uygun ve yeterli beslenmesi gerekir.

EP - 758 GENÇ BAŞLANGIÇLI PARKİNSONİZM VE DOPA-TEPKİSEL DİSTONİ: KLİNİK AYRIM VE TANI

MALİKA EGEMBERDİYEVA , TUĞBA EYİĞÜRBÜZ , SELAHATTIN REYHANİ , SEBATİYE ERDOĞAN

BAĞCILAR EĞİTİM VE ARAŞTIRMA HASTANESİ NÖROLOJİ BİRİMİ

Amaç:
Segawa Hastalığı: Çocukluk döneminde başlayan ve hareket bozuklukları ile kendini gösteren bir hastalık. Parkinson Hastalığı: Genellikle yaşlılık döneminde başlayan ve motor becerileri etkileyen bir nörolojik hastalık.

Genç yaşta başlayan Parkinsonizm ve dopa-tepkisel distoni (DRD) genellikle benzer klinik bulgular sergiler, bu da başlangıçta ayrım yapmayı zorlaştırabilir. Her iki hastalık da levodopa tedavisine iyi yanıt verebilir, bu nedenle tedavi sürecindeki yanıtlar tanı koyma sürecinde belirleyici olabilir. Ancak, genetik faktörler, aile öyküsü ve klinik bulgular arasında önemli farklar bulunmaktadır.

Gereç ve Yöntem:

- **Genetik Analizler:**
  - **THGEN Gen Testi:** Genetik yatkınlığı değerlendirmek amacıyla THGEN geninde homozigot pozitif tanı testi kullanılmıştır.
- **Klinik Değerlendirme Araçları:**
  - **Nörolojik Muayene:** Hastanın nörolojik durumunu belirlemek için detaylı bir değerlendirme yapılmıştır.
  - **Motor Muayene:** Hareket bozukluklarını ve kas fonksiyonlarını değerlendirmek için kullanılmıştır.
  - **Psikiyatrik Değerlendirme:** Psikiyatrik bulguları ve mental durumu analiz etmek amacıyla yapılmıştı
  -
  - **Görüntüleme Yöntemleri:**
  - **Beyin MR:** Supratentorial nöral parankimdeki değişiklikleri incelemek için kullanılmıştır
  - **Laboratuvar Testleri:**
  - **Tam Kan Sayımı:** Genel sağlık durumunu değerlendirmek için yapılmıştır.
  - **Karaciğer Fonksiyon Testleri:** Karaciğer sağlığını kontrol etmek için uygulanmıştır.
  - **Böbrek Fonksiyon Testleri:** Böbrek fonksiyonlarını değerlendirmek amacıyla yapılmıştır.
  - **Elektrolitler ve Tiroid Fonksiyon Testleri:** Metabolik dengenin ve tiroid sağlığının kontrolü için kullanılmıştır.
  - **HbA1 ve Glukoz Düzeyleri:** Diyabetik durumun izlenmesi için yapılmıştır.

Bulgular:
56 Yaşında erkek hasta, şikayetının 18 yaşında başladığı, 38 yıldır klınıkde ılerleme belirtiler ile birlikte Günlük dalgalanmalarla seyreden : yürümekte zorlanma, sallanarak yürüme, sağ vücut yarımında baskın olmakda birlıkde güçsüzlük ve kasılma, titremeler mevcut .Hasta diş merkezde Parkinson tanısı almış ve uzun süre Madopar kullanıyor . Madopar 3x1 aldıktan sonra kasılmalarında iyileşme gözlemlenmiş . Parkinsonizm benzeri bradikinezi ve rijidite izlenmedi. Hastanın Ailesinde genetik yatkınlık mevcut. Genetik analizde THGEN homozigot pozitif tanı testi pozitif izlendi.
Hastada , düzensiz uyku döngüsü, huzursuzluk, çaresizlik .aglamaları mevcut oldugu için psıkıyatrıyadan takıplı
Nörolojik değerlendirmede, kranial sinirler ve duyusal fonksiyon normaldi. Motor muayenede normal. Hastada Sag elde belirgin olmak üzere her iki elde istirahat tremoru mecut, konuşmasi hafıf dizartrik, kol kaslarında refleks çekiciyle vurunca fasikülasyonlar oluşuyor. Alt ektremitede dtr alınmadı.
Hastanın rutın kan incelemelerınde tam kan sayımı, karaciğer fonksiyon testi, böbrek fonksiyon testi, elektrolitler, tiroid fonksiyon testi normaldi. Hbga1c:7,4 glukoz 160.
Beyin mr :Supratentorial nöral parankimde birkaç adet nonspesifik iskemik-gliotik odak görünümü izlenmdi.

Hastanın genetik profili, özellikle THGEN geninde homozigot pozitif tanı testi sonucu, dopa-tepkisel distoni (DRD) tanısını destekler. Aile öyküsündeki benzer semptomlar, genetik yatkınlığın bu hastalıklardaki rolünü güçlendirir

Sonuç:
Genç yaşta başlayan Parkinsonizm ve dopa-tepkisel distoni arasında kesin tanı koymak için kapsamlı bir değerlendirme gereklidir. Tanı ve tedavi sürecinde genetik analizler, klinik bulgular ve multidisipliner yaklaşımlar, hasta için en uygun tedavi planını oluşturmak adına büyük önem taşır.

EP - 760 İLERLEMİŞ WERNİCKE ENSEFALOPATİSİNDE YÜKSEK DOZ PARENTERAL TİAMİN TEDAVİSİ: OLGU SUNUMU

SERAY YILMAZ İNCİ , BURCU GÖKÇE ÇOKAL , HAFİZE NALAN GÜNEŞ

SAĞLIK BİLİMLERİ ÜNİVERSİTESİ ANKARA EĞİTİM VE ARAŞTIRMA HASTANESİ NÖROLOJİ KLİNİĞİ

Giriş:
Wernicke Ensefalopatisi akut nöropsikiyatrik bir sendromdur. Nistagmus ve oftalmopleji, zihinsel durum değişiklikleri, duruş ve yürüyüşte dengesizlik ile karakterizedir. Ancak bu triad, hastaların yalnızca %16sında görülür.

Olgu:
56 yaşında kadın hasta, 45 gündür gittikçe artan yürüme güçlüğü, dengesizlik ve konuşmada bozulma şikayetleri ile başvurdu. Hastanın nörolojik muayenesinde oryantasyon ve kooperasyon kısıtlılığı, total oftalmopleji ve ataksi mevcuttu. Difüzyon ağırlıklı manyetik rezonans görüntülemesi (MRG) normal raporlandı ancak Wernicke Ensefalpatisi yönünden şüpheli periakuaduktal ve bilateral pulvinar bölgede hiperintensite mevcuttu.
Serum tiamin seviyesi 23 µg/dL idi (Referans değer: 25-75 µg/ dL).

Hastaya Guillain Barre sendromu ve diğer ayırıcı tanıların ekartasyonu amaçlı yapılan Lomber Ponksiyon (LP) değerlendirmesinde anormal bir sonuç görülmedi. Hastaya Wernicke Ensefalopatisi açısından elektroensefalografi (EEG) yapıldı. Uyanıklık sırasında 6-7 Hz teta ritmi hakim olan hafif derecede frekans yavaşlaması ile karakterize zemin aktivite düzensizliği saptandı.
Hastaya 2 gün 3x500mg, 5 gün 1x250 mg intravenöz (İV) tiamin tedavisi verildi. Hastanın tiamin tedavisi sonrası 48. saatinde oftalmoplejisi, 1 hafta sonra bilinç durumu düzeldi, ancak ataksisi devam ediyordu. Hasta 100 mg/gün oral tiamin tedavisi planlanarak taburcu edildi.

Tartışma:
Alkolizm, malnütrisyon, malabsorpsiyon, tümör, inflamasyon, diğer ciddi hastalıklar ve parenteral hiperalimantasyon öyküsü olan tüm hastalarda tiamin eksikliğine dikkat edilmelidir (3). Hastamızın kronik alkolizm öyküsü ile beraber 2 aylık oral alım bozukluğu ve kusma öyküsü vardı. Ayrıca hastamız yaygın anksiyete bozukluğu nedeni ile ketiapin, paroksetin ve olanzapin kullanıyordu.

Hastamızı kronik alkolizm öyküsü bulunması, psikiyatrik yükü nedeni ile malnutrisyona yatkın olması, Wernicke Ensefalopatisi hastaların %16'sında görülen triadı karşılaması ve geç tanı konulması nedeni ile paylaşmaya değer bulduk.

EP - 761 GEÇİCİ AFAZİ İLE SEYREDEN AURALI MİGREN: BİR OLGU SUNUMU

CENNET YAVUZ [1], NEDİM ONGUN [1], EYLEM ÖZAYDIN GÖKSU [2], RAMAZAN KARACA [1]

[1] ANTALYA ŞEHİR HASTANESİ
[2] ANTALYA EĞİTİM VE ARAŞTIRMA HASTANESİ

Giriş:
Auralı migren, hastaların yaklaşık üçte birinde görülen bir form olup, geçici nörolojik semptomlarla karakterizedir . Nörolojik belirtiler şeklinde tanımlanan aura, migren baş ağrısından hemen önce veya baş ağrısı ile birlikte görülebildiği gibi baş ağrısı eşlik etmeden de ortaya çıkabilir .

Auranın en yaygın formu görsel auradır ve auralı migren hastalarının %90'ından fazlasında fortifikasyon spektrumu olarak bilinen tipik görsel bozukluklarla kendini gösterir . Diğer aura tipleri arasında somatosensoriyel bozukluklar, örneğin yüzde veya kollarda tek taraflı parestezi (%30), nadir olarak konuşma ve dil bozuklukları (afazi), motor güçsüzlük, beyin sapı semptomları (örneğin diplopi veya ataksi) ya da retinal semptomlar (örneğin monoküler görme kaybı) yer alır .

Afazi, auralı migrenin nadir görülen (yaklaşık %10) ancak önemli bir semptomudur. Geçici afazi, migren ataklarının öncüsü olarak ortaya çıkabilir ve kelime bulma, cümle kurma veya dili anlama gibi konuşma ve dil fonksiyonlarında bozulmalara yol açar. Sıklıkla parafazik hatalar, kelime bulma ve isimlendirmede zorlanma şeklinde gözlenir. Bu semptomlar genellikle birkaç dakika ile bir saat arasında sürer ve migren baş ağrısı sonlandıktan sonra tamamen düzelir.

Bu olguda, nadir gözlenen afazik auralı migren olgusunu sunmak istedik.

Olgu Sunumu:
41 yaşında kadın hasta 1 hafta önce olan 30 dk süren konuşamama şikayeti ile başvurdu. Öyküde konuşma bozukluğunun kelimeleri anlamsız çıkarma şeklinde olduğu; anlamasının normal ancak isimlendirmesinin ve okumasının bozuk olduğu öğrenildi. 30 dk süren bu konuşma bozukluğunun ardından tek taraflı başlayan, zonklayıcı baş ağrısı başlamış. Baş ağrısı 4-5 saat sürmüş. Ağrıya bulantı, kusma, fotofobi ve fonofobi eşlik etmiş. Herhangi bir görme bozukluğu, duyusal bir semptom veya kuvvetsizlik eşlik etmemiş. Özgeçmişinde yaklaşık 20 yıldan beri ara ara yine tek taraflı zonklayıcı, ışık ve sesin etkilediği, bulantının eşlik ettiği baş ağrılarını özellikle açlık ve uykusuzluk tetiklemekteymiş. Baş ağrıları haftada en az bir; zaman zaman iki oluyormuş.
Hastanın yaklaşık 3 ve 15 yıl önce olmak üzere iki kez tariflediği gibi konuşma bozukluğu olduğu öğrenildi. Her ikisinde de sonrasında tariflediği baş ağrısı eşlik etmiş.

Bu nedenle daha önce başka merkezlere de başvuran hastaya birkaç kez beyin MRG, yapıldığı ancak herhangi bir patoloji saptanmadığı gözlendi. Olası ikincil nedenleri dışlamak amaçlı hastadan kontrastlı beyin MRG ve MRA istendi. Yapılan tetkiklerde patoloji saptanmadı.

Afazik auralı migren düşünülen hastanın atak sıklıkları fazla olması nedeni ile hastaya profilaksi başlandı. (Son dönemlerde uyku bozukluğu da tariflemesi üzerine amitriptilin başlandı). Takiplerinde atakları azalan hastanın yeni bir aurası gözlenmedi.

Tartışma:
Migren; özellikle auralı migren vakalarında, geniş bir klinik spektrum ile kendini gösteren yaygın bir nörolojik rahatsızlıktır. Auralı migrenin nadir görülen semptomlarından biri olan afazi, hastalarda geçici konuşma ve dil bozukluklarına yol açabilir. Afazi genellikle migren ataklarından önce ortaya çıkar ve bu tür olgular, beyin korteksinde "kortikal yayılma depresyonu" (CSD) olarak bilinen bir elektriksel aktivite dalgasının etkisiyle ilişkilendirilmektedir. Bu dalga, beyin fonksiyonlarını geçici olarak bozar ve Broca ya da Wernicke bölgelerinin etkilenmesi durumunda hastalarda dil ile ilgili zorluklar meydana gelebilir. Parafazik hatalar ve kelime bulma güçlükleri sık gözüken afazi auralarındandır. Farklı kortikal alanların etkilenmesine bağlı afazik auranın çeşitli klinik fenotipleri gözükebilir. Anlamada ve dil üretiminde bozulma da daha az sıklıkta görülen afazi auralarındandır. Konuşma bozukluklarına ek olarak, tanıdık kişilerin isimlendirilmesinde ve geçmiş bilgilerin

hatırlanmasında zorluklar da auralı migren sırasında bildirilmiştir.(1) Ancak, bu bozukluklar geçicidir ve migren atağı geçtikten sonra tamamen düzelir.

Sunulan olgu, 30 dk süren konuşamama ve sonrasında gelişen migren baş ağrısı ile başvuran 41 yaşında bir kadındır. Hastada görülen afazi aura olarak değerlendirilmiş olup bu durumu tetikleyen TİA, SVH, epileptik nöbetler ve intrakranial yer kaplayıcı lezyonlar gibi ikincil nedenleri ekarte etmek amacıyla beyin MRG ve MRA görüntülemeler yapılmış; sonuçları normal bulunmuştur. Benzer şikayetlerin 15 yıl ve 3 yıl önce de yaşanmış olması, tekrarlayan afazi auralı migren ataklarını düşündürmektedir.

Afazi auralı migren olguları nadir görülmekle birlikte, bu tür vakaların doğru tanısı ve ikincil nedenlerin dışlanması önemlidir.

Sonuç

Bu olgu, auralı migrenin nadir bir formu olan ve nörolojik semptomların geçici olduğu bir durumu temsil etmektedir. Afazinin migrenin erken döneminde ortaya çıktığı ve migrenin klasik semptomları ile birlikte seyrettiği gözlemlenmiştir. İkincil etiyolojilerin dışlanması ve doğru tedavi ile hastanın semptomlarının kontrol altına alınması, bu vakalarda uygun yönetimin önemini vurgulamaktadır. Afazi gibi nadir görülen auraların farkında olunması ve olası nedenlerin dışlanması bu hastalarda gerekli - gereksiz tetkik ve tedavilerin önüne geçecektir.

EP - 762 UZAMIŞ VİZÜEL AURA SONRASI MEYDANA GELEN OKSİPİTAL ENFARKT: OLGU SUNUMU

BEYZA BAŞER , BURCU GÖKÇE ÇOKAL , LEVENT ERTUĞRUL İNAN

SAĞLIK BİLİMLERİ ÜNİVERSİTESİ ANKARA EĞİTİM VE ARAŞTIRMA HASTANESİ, NÖROLOJİ KLİNİĞİ

Giriş:
Uluslararası Başağrısı Derneği'nin 2018 sınıflamasında tipik auralı migren atağı sırasında başlayan, nörogörüntülemeyle uygun vasküler alanda gösterilen iskemik beyin lezyonuyla ilişkili bulunan bir veya daha fazla migren aurasının varlığı migrenöz enfarkt olarak tanımlanmaktadır. Migrenöz enfarkt, tüm iskemik inmelerin %0,5-1,5'ini oluşturan nadir bir hastalıktır. Çoğunlukla posterior dolaşımda ve genç kadınlarda görülür.

Skintilasyon skotomu, görme alanı ortasında beliren parlak bir nokta çevresinde düzensiz, titrek, parıldayan çizgiler oluşmasıyla belirgin, genellikle migrene eşlik eden skotom şeklidir. Özgeçmişinde aura atağı olmayan kalıcı aura olarak sol homonim hemianopsi ve skintilasyon skotomuyla prezente, migren komplikasyonu olarak aurayla uyumlu sağ oksipital enfarktı olan ve migrenöz enfarkt olarak değerlendirdiğimiz 38 yaş kadın hastayı sunacağız.

Olgu:
38 yaşındaki kadın hasta, 3 gündür sol gözde bulanık görme şikayetiyle göz hastalıklarına başvurmuş. Göz ve görme muayenesi doğal saptanmış. Nörolojiye yönlendirilen hastanın 10 senedir migren atağıyla uyumlu baş ağrıları olduğu öğrenildi. Hasta, migren ataklarına eşlik eden aura yaşamadığını söyledi. Başvurusunda; önce sol gözde bulanık görmesinin olduğunu, sonrasında renkli, zikzak şeklinde, sinek uçuşmalarını andıran görüntü gördüğünü ardından şiddetli baş ağrısının olduğunu söyledi. Nörolojik muayenesinde sol homonim hemianopsi mevcuttu. Beyin manyetik rezonans görüntülemesinde sağ oksipital lobda difüzyon kısıtlaması izlendi. Migrenöz enfarkt tanısıyla yatışı yapıldı. Aspirin 300 mg/gün ve klopidogrel 75 mg/gün tedavisi başlandı. Hastaya gördüğü aura çizdirildiğinde, çizimi skintilasyon skotomuyla uyumluydu.

Sonuç:
Migren aurası, migrenöz enfarktın öngörücüsüdür. Migrenöz enfarkt hastalarının %80i öncesinde migren aurası yaşamıştır. Ancak, nadir olarak aurasız migreni olanlarda da görülebilir. Hastamızın oksipital lobdaki enfarkt sonrasında devam eden pozitif semptomlarının, sağ birincil görsel korteksteki inhibitör ağdaki hücrelerin disfonksiyonuyla açıklanabileceğini düşünüyoruz.

EP - 763 NADİR GÖRÜLEN KARNİTİN PALMİTOİL TRANSFERAZ II EKSİKLİĞİ: TEKRARLAYAN RABDOMİYOLİZ ATAKLARIYLA SEYREDEN BİR OLGU SUNUMU

MERT KARAKAŞ , BERAT GÖKSU ÇELENK , NİLDA TURGUT

TEKİRDAĞ NAMIK KEMAL ÜNİVERSİTESİ TIP FAKÜLTESİ NÖROLOJİ ANABİLİM DALI

Giriş:
Metabolik miyopatiler, mitokondriyal disfonksiyon nedeniyle hücre enerji metabolizmasının bozulduğu, rabdomiyoliz ataklarıyla seyrek görülen genetik hastalıklar grubunu oluşturur. Karnitin palmitoil transferaz II (CPT-II) eksikliği, uzun zincirli yağ asit oksidasyonu defektinin olduğu otozomal resesif bir metabolik hastalıktır. Egzersiz ve enfeksiyon gibi tetikleyicilerden kaçınılmasına rağmen miyalji, güçsüzlük ve rabdomiyoliz gelişebilir. Renal yetmezliğin önlenmesi, elektrolit bozukluklarının düzeltilmesi ve kas yıkımının durdurulması tedavi hedefleridir. Bu olguda, CPT-II eksikliğiyle rabdomiyoliz atağı durumu, klinik bulgular, laboratuvar ve tedavi seçenekleriyle sunulmaktadır.

Olgu Sunumu:
39 yaşında erkek hasta, 2 gündür olan bulantı, kusma ve güçsüzlük şikayeti ile acil servise başvurdu. Laboratuvarda AST:1899 CK:>1333 LDH:>1128 kreatinin:1.56 izlendi. Nörolojik muayenesinde bilateral üst ekstremite 4/5, alt ekstremite 3/5 kas gücü izlendi. 2018 yılındaki rabdomiyoliz atağıyla tarafımızca CPT-II eksikliği tanısı konulan hastanın 2007-2011-2014'te benzer atak öyküsü mevcuttu. Nöroloji yoğun bakım ünitesine alınan hastaya, hiperkarbisi ve solunum güçlüğü nedeniyle entübe edilerek hemodiyaliz uygulandı. 13.gününde kas gücü 4 ekstremitede 5/5 ve kas enzim parametrelerinde regresyon izlendi, extübe edildi. Karnitin tedavisi ve diyet programı ile hasta, tetikleyici faktörlerden kaçınması yönünde bilgilendirilerek taburcu edildi.

Tartışma:
Rabdomiyolizle birlikte görülen CPT-II eksikliği, kalıtsal miyoglobinürinin en sık nedenidir, asemptomatik tablodan ataklarda kas güçsüzlüğü, miyalji, multiorgan yetmezliğine kadar birçok bozukluk görülebilir. Vakamız 22 yaşında ilk rabdomiyoliz atağını geçirmiş, enfeksiyonla tetiklenen ataklarda organ disfonksiyonları gözlenmiş, destekleyici tedavi sağlanmıştır. Tanı, CPT aktivitesinin azalması veya genetik testlerde patojenik varyantın gösterilmesiyle konur. Tedavi; diyet, karnitin desteği, tetikleyici ajanlardan kaçınılması ve tamamlayıcı önlemlerle birlikte kapsamlı bir yaklaşımı içerir.

Sonuç:
Rabdomiyoliz kliniği ile gelen bireylerde CPT-II eksikliği akla gelmeli, provake edici faktörlerden korunulmalı, mutidisipliner olarak hastalık yönetilmelidir.

EP - 764 NADİR BİR ENSEFALOPATİ NEDENİ: CHANTER SENDROMU

CİHAT SAĞLAM , GİZEM GÜRSOY , HAZAL CEREN MANAZOĞLU , YUNUS DİLER , NEVİN PAZARCI

ÜMRANİYE EĞİTİM VE ARAŞTIRMA HASTANESİ

Özet:
CHANTER sendromu serebellum, hipokampüs ve bazal ganglionlarda geçici ödem ve difüzyon kısıtlılığı ile seyreden, özellikle opiodiler başta olmak üzere madde kullanımı ile ilişkilendirilmiş bir ensefalopati tablosudur. 34 yaşında erkek hasta bonzai kullanımı sonrası bilinci kapalı halde hastaneye getirilmiş, çekilen kraniyal manyetik rezonans görüntülemesinde (MRG) bilateral globus pallidusta, bilateral hipokampüs ve parahipokampal bölgede, bilateral dentat nükleusta ve sol oksipital kortiko-subkortikal alanda difüzyon kısıtlılığı ve ödem alanları izlenmiştir. Hastanın yoğun bakım süreci sonrası yapılan nöropsikolojik testinde kayıt ve geri getirme fazlarında ileri derecede bozukluk saptanmıştır. Hastanın 15. gün yapılan kontrol kraniyal görüntülemelerinde mevcut lezyonların gerilediği gözlenmiş, bir aylık takibi boyunca bellek bozukluğunda kısmen düzelme saptanmıştır; hastaya CHANTER sendromu tanısı konmuştur. Bu olgu eşliğinde dikkat çekmek istediğimiz nokta tipik MRI bulgularının varlığında, tanı ve tedavide gecikmeyi önlemek adına madde bağımlılığı öyküsü olmasa bile CHANTER sendromu ayırıcı tanıya dahil edilmesidir.

EP - 765 OLGU EŞLİĞİNDE FONKSİYONEL HAREKET BOZUKLUĞUNA YAKLAŞIM

BAHAR ŞENER , ELİF ÖZDEMİR GÖKDAĞ , ALARA ÇETİN , FİGEN BAKICI , MUSTAFA ÜLKER , FÜSUN MAYDA DOMAÇ

SAĞLIK BİLİMLERİ ÜNİVERSİTESİ ERENKÖY RUH VE SİNİR HASTALIKLARI EĞİTİM VE ARAŞTIRMA HASTANESİ

Giriş:
Fonksiyonel hareket bozukluğu (FHB), anormal hareketlerin olduğu fonksiyonel nörolojik bozukluğunun alt tipidir. Bilinen nörolojik hastalıklarla uyuşmayan ancak ciddi psikososyal problemlere neden olabilen semptomlar vardır. Burada Parkinson hastalığı tanısı ile başvuran, yapılan değerlendirmeler sonrası FHB olarak takibe aldığımız bir olgu aracılığı ile FHB'na yaklaşım gözden geçirilmiştir.

Olgu:
Tüm vücutta titreme, yürüme zorluğu, ağız etrafında istemsiz hareketleri olan 48 yaşındaki erkek hasta eşi tarafından getirildi. Anamnezde bir yıl öncesinde sol elde başlayan istirahat-postural özellikteki tremorun sağ ayağa ve aylar içinde tüm vücuda yayıldığı ve parkinsonizm öntanısıyle izlendiği bilgisi vardı. İstemsiz hareketlerden 4-5 yıl öncesi bilgisayar oyun bağımlılığı ve kontrolsüz kahve-sigara tüketimi başlamış, bu davranışlar covid karantina döneminde yaşandığı için kabullenilmişti. Son aylarda şiddetlenen titreme atakları ile farklı hastane acillerine gidiliyor ve değişik sakınleştirici enjeksiyonlar ile rahatlıyordu. İstemsiz hareketler günlük yaşam aktivitelerini engellemiş ve kişisel bakımı eşi tarafından yapılır hale gelmişti. Antiparkinson tedaviye cevap alınamamıştı. İstemsiz hareketler ayırıcı tanısında sistemik nörolojık etyolojıler tarandı ve DAT-Scan dahil normal olarak değerlendirildi. Beyin-PET incelemesinde bilateral parietal ve temporal bölgelerde ve sol frontal lobda hafif hipometabolizma saptanmıştı ve kognitif fonksiyonları ile uyumluydu. Klinik izlemde hastanın istemsiz hareketlerinin zamanla değişiklikler gösterdiği, yürütüldüğünde bazen normale yakın bazen belirli formlara uymayan savruk bir yürüyüş gösterdiği, çeldiricilerle istemsiz hareketlerin değiştiği, oromandibular istemsiz hareketlerin kaybolduğu görüldü. Hasta FHB olarak psikiyatri kliniği ile ortak takibe alındı.

Tartışma:
FHB etyolojisi bilişsel-davranışsal, nörobiyolojik ve psikodinamik hipotezlerle açıklanmaya çalışılmış temporoparietal kavşak ile sensörimotor korteks arasında bağlantı promlemleri üzerine dikkat çekilmiştir. FHB tanı ve tedavisinin zorluğu yanında etyopatogeneze ışık tutabilecek araştırmalar da planlanmalıdır.

EP - 766 LOMBER PONKSİYON SONRASI GÖRÜLEBİLEN SİNSİ BİR KOMPLİKASYON: SUBDURAL HEMORAJİ

SÜMEYYE ÇARKACI LEYLA ÖZTÜRK SÖNMEZ,DİLBESTE CAN,İLKER ÇÖVEN,FARUK ÖMER ODABAŞ,AYŞEGÜL DEMİR

SAĞLIK BİLİMLERİ ÜNİVERSİTESİ KONYA SAĞLIK UYGULAMA VE ARAŞTIRMA MERKEZİ NÖROLOJİ EĞİTİM KLİNİĞİ1
SAĞLIK BİLİMLERİ ÜNİVERSİTESİ KONYA SAĞLIK UYGULAMA VE ARAŞTIRMA MERKEZİ NÖROŞİRURJİ KLİNİĞİ2

Amaç:
Lomber ponksiyon ; ensefalit, menenjit, intrakranial hipertansiyon, otoimmün hastalıklar, demiyelinizan hastalıklar, guillan bare sendromu gibi nörolojik hastalıklarda önemli bir tanı aracıdır. Bu olguda, sık başvurulan bir girişimsel tanı yöntemi olan lomber ponksiyonun; ölümcül olabilecek nadir bir komplikasyonu olan subdural hematoma dikkat çekilmiştir.

Olgu:
Son 4 aydır sol tarafta belirgin olmak üzere her iki bacakta ve kollarda güçsüzlük ve uyuşma şikayetlerinin artması üzerine nöroloji kliniğimize başvuran 30 yaşında kadın hastanın muayenesinde sol üst ekstremitesinde 4-5/5 alt ekstremitesinde 4/5 kas gücü mevcuttu.Multiple skleroz ön tanısı ile ileri tetkik amacıyla kliniğimize yatırıldı. Onamı alındıktan sonra tek seferde lomber ponksiyon yapılarak yaklaşık 3 mL berrak BOS alındı.

Hasta takiplerinde yatınca hafifleyen, kalkınca ve oturunca artan şiddetli baş ve ense ağrısı tarifledi. Takiplerinde ateşi olmadı, kernig ve brudzinski testi negatifti, ense sertliği yoktu. Baş ağrısına yönelik semptomatik tedavi verildi; hastada 2.gününde geçmeyen çok şiddetli ense ağrısı ve bulantı/ kusma olması üzerine beyin bilgisayarlı tomografi istendi. Sol frontoparietal alanda subdural hemoraji ile uyumlu hiperdens alan görülen hasta Beyin ve SinirCerrahisi ile konsülte edildi. Oral steroid önerilen hastaya acil girişim düşünülmedi .Hastanın görüntüleme takiplerinde kanama alanında rezorbsiyon görülmesi üzerine taburcu edildi

Sonuç:
Lomber ponksiyon sonrası baş ağrısı, intraserebral hipotansiyona bağlı beklenen bir komplikasyon olmasına ve nörolojik muayene bulgusu vermemesine rağmen uzamış ağrı, bulantı, kusma gibi bulguların gelişmesi; durumun beklenenden daha ciddi olabileceğini, sık muayene ve erken görüntüleme yapılması gerektiğini göstermektedir.Lomber ponksiyon sonrası gelişen intrakranial subdural hematom literatürde görülme oranı 1/220.000 olarak bildirilmiş olsa da lomber ponksiyon sonrası inatçı baş ağrıları olan tüm hastalarda düşünülmelidir.

Referanslar:
https://www.ncbi.nlm.nih.gov/pmc/articles/PMC7198077/

EP - 767 BİLATERAL KAROTİKOKAVERNÖZ FİSTÜL OLGUSU

SAFİYE SERRA ERZURUMLUOĞLU , PINAR ÖZÇELİK , VİLDAN GÜZEL , ASLI YAMAN , YÜKSEL ERDAL , ZELİHA MATUR

BEZMİALEM VAKIF ÜNVERSİTESİ

Giriş:
Karotid-kavernöz fistüller (KKF), doğrudan bir şant veya internal karotis arterin (İKA) ve/veya eksternal karotis arterin (EKA) dural dallarının kavernöz sinüse (KS) bağlanmasıyla oluşan anormal bağlantıları temsil eden nadir görülen kazanılmış vasküler lezyonlardır. Düşük basınçlı olanlar çok sinsi gelişebilir.

Olgu:
71 yaşındaki erkek hasta, 2 haftadır olan baş ağrısı ve 3 gündür eklenen çift görme şikâyetiyle başvurdu. Özgeçmişinde hipertansiyon, atriyal fibrilasyon, diyabetes mellitus, kronik böbrek yetmezliği, bilateral dış kulak yolu mantar-enfeksiyonu tedavi öyküsü mevcuttu. Muayenesinde sol 6. kranial sinir (ks) felci saptandı. Kraniyal MRG'da bilateral KS'de kontrastlanma ve bilateral ekstraoküler kaslarda tutulum görüldü, MRG anjiyografi ve venografi normaldi. Hasta enfeksiyöz, IgG4 ilişkili hastalıklar, malignite, vaskülitler ve inflamatuvar sebeplere yönelik değerlendirildi ve tetkikler negatif saptandı. BOS proteini 59,4 mg/dL'di; hücre görülmedi. KS tutulumu, inflamatuvar süreçlere sekonder düşünüldü ve IVMP sonrasında oral prednizolon tedavisi planlandı. Ancak takibinde bilateral kemozis ve skleral damarlarda genişleme gelişmesi nedeniyle yapılan kontrol görüntülemesinde solda belirgin bilateral KS çevresi yağlı planlar oblitere, sağ KS içerisinde vaskülarizasyonda signal void alanlarında artış, sağda superior oftalmik vende dilatasyon gözlendi. Dijital Serebral Anjiyografi (DSA)'de bilateral İKA kavernöz segmentten ve sağ EKA faringeal dalından kaynaklanan KKF, sağda superior petrozal sinüste ters akım ve genişleme izlendi. Hastaya çoklu bölgede fistülizasyon olması nedeniyle girişimsel tedavi yapılamadı. Takibinde gelişen multi-organ yetmezliği nedeniyle vefat etti.

Tartışma:
Bilateral tutulum KKF'de nadirdir. Hastamızın ilk klinik bulgusu izole 6. ks paralizisi iken takibinde KKF şüphesi uyandıran kemozis bulgusu ortaya çıkmış ve hastanın çoklu komorbiditelerinin olması hasta yönetiminde zorluğa neden olmuştur.

EP - 768 KOLLAPSE NEAR-OKLÜZİF KAROTİS DARLIĞINDA İKİ AŞAMALI ENDOVASKÜLER TEDAVİ

CAHİT AYAN [1], LEYLA ÖZTÜRK SÖNMEZ [2], FETTAH EREN [1], GÖKHAN ÖZDEMİR [1]

[1] SELÇUK ÜNİVERSİTESİ TIP FAKÜLTESİ NÖROLOJİ ANABİLİM DALI
[2] KONYA ŞEHİR HASTANESİ NÖROLOJİ KLİNİĞİ

Olgu:
Karotis parsiyel veya full collapse near-oklüzif darlıklarda stentleme sonrası hiperperfüzyon komplikasyonu görülebilmektedir. Bu komplikasyonu azaltmak için aşamalı karotis müdahalesi son zamanlarda nadir ve uygun vakalarda yapılmıştır. Bizde bu olgu sunumunda, hiperperfüzyon riski nedeniyle aşamalı karotis stentlemesi yapılan bir vakayı sunacağız. 83 yaşında erkek hasta, yaklaşık 1 aydır başdönmesi ve düşme atakları nedeniyle dış merkezde nörolojiye başvurdu. Yapılan tetkiklerde her iki karotisde ciddi darlık olması üzerine tarafımıza anjio için yönlendirildi. Yapılan beyin ve boyun CT anjio da her iki karotisde near-oklüzif darlık tesbit edildi. DSA da sağ karotisde %80, sol karotis de near-oklüzif darlık ve darlık sonrasında ICA da collapse dolum yetersizliği izlendi. Sol ICA da maximum 3 mm balon yapılarak predilatasyon yapıldı. Balon sonrası ICA da arteryel akım paternin düzeldiği izlendi. Bu şekilde bırakılarak, 1 hafta sonra stentleme önerildi. 1 hafta sonra stentleme yapılarak rekanalizasyon sağlandı. Bu vaka sunumunda gösterildiği gibi, ciddi karotis darlıklarında hiperperfüzyon riskini azaltmak için aşamalı karotis stentlemesi yapılabilir.

EP - 769 LİTERATÜRDE NADİR GÖRÜLEN NÖROGİRİŞİMSEL İŞLEM;AYNI SEANSTA ÜÇ FARKLI İNTRAKRANİAL ARTERİYEL SEGMENTTE REPERFÜZYONUN SAĞLANMASI

TUĞBANUR BAYTOK [1], AHMET BAYTOK [2], OMAR EL QUTOB [1], GÖKHAN ÖZDEMİR [1], FETTAH EREN [1]

[1] SELÇUK ÜNİVERSİTESİ TIP FAKÜLTESİ NÖROLOJİ ANADALI
[2] KARAPINAR DEVLET HASTANESİ RADYOLOJİ KLİNİĞİ

Giriş ve Amaç:
Karotis arter stentleme (CAS), potansiyel olarak karotis endarterektomi (CEA) ile benzer avantajlar sunabilen minimal invaziv bir endovasküler girişimsel işlemdir. Bu yazımızda sol internal karotis arter (İCA) orjin düzeyinde, İCA petrozal segmentte ve orta serebral arter (MCA) M2 segmentteki darlıklara yönelik yapılan balon anjioplasti ve stentleme işlemlerini içeren bir vaka sunmayı amaçladık.

Olgu sunumu:
83 yaşında erkek hasta sağ tarafta güçsüzlük ve genel durum bozukluğu ile başvurdu. Bilinen sol hemipleji ile prezente olan geçirilmiş iskemik serebro vasküler olay (SVO) öyküsü mevcuttu. Difüzyon manyetik rezonans (MR) incelemede MCA kök kronik enfarkt ve sol MCA-posterior serebral arter (PCA) geçiş zonunda akut iskemi lehine difüzyon kısıtlanması izlendi. Bilgisayarlı tomografi anjiografide (BTA) sol İCA oklüde izlendi. Anjiografide tip 2 aorta izlendi. Sol İCA orjin düzeyinde oklüde izlendi, balon anjioplasti yapıldı. Sol İCA petrozal segmentte oklüzyon izlendi, balon anjioplasti ve stentleme yapıldı. Sol MCA M2 oklüzyonu izlendi, balon anjioplasti ile reperfüzyon sağlandı. İşlem komplikasyonsuz sonuçlandırıldı.

Tartışma ve Sonuç:
İCA stenozu iskemik inmenin başlıca nedenlerinden biridir, bu nedenle karotis stenozu tedavisinin amacı inme veya inmeyle ilişkili ölüm riskini azaltmaktır. CEA inmeyi önlemede etkili bir yaklaşım olarak 60 yıldan uzun bir süre kullanılmakta iken CAS son yıllarda daha az invaziv bir alternatif sağlamıştır. Karotis stentleme endikasyonları, tedavi için karotis stenozu sınır değerlerini değerlendiren endarterektomi denemeleriyle birlikte oluşturulmuştur. Endikasyonlar; ≥%70 stenozu olan semptomatik hastalar (NASCET), >%60 stenozu olan asemptomatik hastalar (ACAS), en az %50-69 stenozu olan semptomatik hastalar, karotis arter diseksiyonu veya psödoanevrizma olan olgular olarak belirlenmiştir. Operatör becerileri ve deneyimi, CASı takiben hasta sonuçları üzerinde önemli bir etkiye sahiptir. Yapılan bir meta-analizde, CEA'nın tedaviden sonraki 30 gün içinde felç/ölümden kurtulmada CAStan üstün olduğunu, tedaviden sonraki 30 gün içinde felç/ölüm insidansının CAS için %4,7 ve CEA için %3,5 olduğunu bulmuştur. Diğer çalışmalar, CASın özellikle 70 yaş altı hastalarda CEAya eşdeğer olabileceğini göstermiştir. Semptomatik ICA stenozunda CAS, dengeli cerrahi risk/fayda oranına sahip hastalarda CEAya bir alternatif olabilir. Dahası uzun vadeli takip sırasında gelecekteki inme riski ve önemli restenoz oranı düşük görünmektedir ve bu da CAS'ın karotis revaskülarizasyonunda ve inme önlemede yararlı olabileceğini düşündürmektedir.

EP - 771 KAPSULA İNTERNADA VE KORTİKAL SPİNAL TRAKTTA AĞIR METAL BİRİKİMİNİN OLDUĞU OLGU SUNUMU

HİLAL ÇAĞLAR , PROF DR SEREFNUR ÖZTÜRK , HİLAL ÇAĞLAR

SELÇUK TIP FAKÜLTESİ HASTANESİ

Özet:
Ağır metaller; düşük derişimlerde bile toksik etki gösterebilen elementlerdir. Genellikle kontaminasyon ve potansiyel toksisite ya da eko- toksisite ile ilişkilendirilen metaller ya da yarı metaller (metalloidler) olarak isimlendirilirler. Ağır metaller organizmaya ağız, solunum ve deri yolu ile alınır ve çoğu özel bir destek olmadan vücudun boşaltım yolları ile (böbrek, karaciğer, barsak, akciğer, deri) atılamazlar. Bu nedenle ağır metallerin büyük bir bölümü, biyolojik organizmalarda birikirler. Birikim sonucu, canlıların bünyesinde yoğunlaşan bu metaller, etkili dozlara ulaştıklarında, ciddi hastalıklara (otoimmün hastalıklar ülseratif kolit , chron) nörolojik bozukluklar (depresyon , Alzheimer ,Parkinson) neden olabilir .Biz baş dönmesi şikayeti ile başvuran 51 yaşındaki baş dönmesi şikayeti ile başvuran yapılan ileri tetkiklerde kapsula interna ve kortkal traktusta ağır metal birikimi olan olgumuz vasıtasıyla hayatımızı kuşatan ağır metallere ve etkilerine dikkat çekmek istedik.

Anahtar kelimeler: Ağır metaller, toksik etki,kapsula interna ,birikim ,baş dönmesi

Giriş:
"Ağır metal" terimi son yıllarda yaygın bir şekilde kullanılan bir terimdir. Genellikle kontaminasyon ve potansiyel toksisite ya da eko-toksisite ile ilişkilendirilen metaller ya da yarı-metaller (metalloidler) olarak tanımlanır. Günümüzde ise ağır metal, yoğunluğuna, atomik ağırlığına, kimyasal özelliklerine ya da toksisitesine bağlı olarak birçok tanımlama yapılmıştır. Gerçekte ağır metal tanımı yoğunluğu 5g/cm3 'den daha büyük olan metaller olarak ifade edilir. Tıpta ise ağır metal tanımı, elementlerin atomik ağırlıklarına bakılmaksızın tüm toksik özelliği taşıyan metaller olarak tanımlanır. Altmıştan fazla element ağır metallere örnek olarak verilebilse de en sık rastlanan ve en çok tanınan Civa (Hg), Mangan (Mn), Demir (Fe), Kobalt (Co), Nikel (Ni), Bakır (Cu), Çinko (Zn), Kadmiyum (Cd), Arsenik (As), Krom (Sn), Kurşun (Pb), Gümüş (Ag) ve Selenyum (Se)'u ağır metalolarak söyleyebiliriz1,2,3,4,.

Olgu:
51 yaşında kadın hasta 2 aydır olan baş dönmesi başının içinde uğultu hissi ile nöroloji servisine başvurdu.Hastanın nörolojik muayenesinde konuşma doğl kişi yer zaman oryantasyunu tamdı. Konjuge göz hareketleri doğaldı. Serebellar testlerde normal olarak değerendirildi.Romberg – İleri tetkik amacıyla Kranial MR ve mr anjio istendi.Mr anjioda internal kapsül posterior lateral kesiminde ve kortikal spinal trakt boyunca sinyal artışı izlendi.Difüzyon ağırlıklı serilerde bu alanda difüzyon artışı dikkati çekmektedir.Ağır metal birikimi lehine değerlendirildi.

Sonuç:
Fitokimyasallardan, ağır metallere nitrikoksitten prooksidanlara kadar yaşamımızda yoğun olarak yer alan kimyasalları tanımak, gündemde tutmak, zinde ve sağlıklı bir yaşam için ön koşullardandır (5-8). Sonuç olarak; sosyal çevre, ekonomik statü ve toplumsal bilinç, çocuklar ve yetişkinlerin ağır metallerin zararlı etkilerinden korunmasında belirleyici faktörlerdir. Bu doğrultuda, eğitimin yanı sıra çevreyi ve yaşamı tehdit eden ağır metallerin ortadan kaldırılması, hiç olmazsa kontrol altına alınması öncelikli amaç olmalıdır.

Kaynaklar:
1. Aslam B, Javed I, Khan HF, Rahman Z. Uptake of heavy metal residues from sewage sludge in the goat and cattle during summer season. Pak Vet J. 2011;31:75-7.
2. Duffus JH. Heavy metals: a meaningless term (IUPAC Technical report). Pure Appl Chem. 2002;74:793-807.
3. Ağcasulu Ö. Sakarya nehri Çeltikçe çayında yaşayan capoeta tincanın dokularında ağır metal birikiminin incelenmesi (Yüksek lisans tezi). Ankara, Gazi Üniversitesi,2007.
4. Kahvecioğlu Ö, Kartal G, Güven A, Timur S. Metallerin çevresel etkileri-i. Metalurji Dergisi. 2009;136:47-53.
5. Dündar, Y. Fitokimyasallar ve Sağlıklı Yaşam. Kocatepe Tıp Dergisi, 2001; 2:131-38
6. Eryavuz, A.; Dündar, Y.; Aslan, R.; Cengiz, N. Tabakhane İşçilerinde Kan Glutatyon ve Malondialdehit Seviyelerinin Araştırılması. Kocatepe Tıp Dergisi, 2001; 2: 147-51.
7. Dündar, Y.; Aslan, R.; Cengiz, N. Tütün Toplama ve İşlemenin Bazı Biyokimyasal ve Hematolojik Parametreler ile Oksidatif Stres Göstergelerine Etkisi. Kocatepe Tıp Dergisi, 2001; 2(3): 251-255.
8. Altıntaş, A.; Dündar, Y.; Çolpan, İ. Üre ve Zeolitin Merinos Kuzularında Ruminal pH, Üreaz Aktivitesi ve Total Uçucu Yağ Asitleri (UYA) ile Plazma Orotik Asit Düzeylerine Etkisi Üzerine Araştırmalar. A.Ü. Vet. Fak. Derg, 1984; 31(3): 526-543.

EP - 772 CİDDİ KAROTİS DARLIĞINDA HİPERPERFÜZYON KOMPLİKASYONUNU AZALTMAK İÇİN İKİ AŞAMALI STENTLEME İŞLEMİ

MERVE NUR ÇELİK , BEGÜM ASENA DOĞRUER , MERVE AKBAŞ , FETTAH EREN , GÖKHAN ÖZDEMİR

SELÇUK ÜNİVERSİTESİ TIP FAKÜLTESİ NÖROLOJİ ANABİLİM DALI

Giriş:
Parsiyel ya da full kollaps near-oklüzif karotis darlığı revaskülarizasyonu sonrasında, ciddi bir komplikasyon olan hiperperfüzyon sendromu görülebilir. Hiperperfüzyon sendromu için risk faktörleri ciddi ipsilateral stenoz, kontralateral karotis stenozu, ileri yaş, zayıf kollateral akım ve hipertansiyon olarak bildirilmiştir. Uygun vakalarda hiperperfüzyon komplikasyonunun önüne geçmek için son zamanlarda iki aşamalı karotis stentleme işlemi yapılmaktadır. Biz de bu olgu sunumunda bir hafta arayla iki basamaklı karotis stentlemesi yapılan bir olguyu takdim edeceğiz.

Olgu:
75 yaşında erkek hasta, subakut dönem sol hemisferik minör inme ile kliniğimize yatırıldı. CT anjiyosunda her iki karotiste near-oklüzif darlık izlendi. Yapılan DSA da bilateral ICA orijinlerinde preoklüzif darlık ve darlık sonrası geç akım paterni izlendi. Önce semptomatik olan sol karotiste balon predilatasyon sonrası, 10-8-30 stent lezyonda açıldı. Rezidü darlık için postdilatasyon yapılarak rekanalizasyon sağlandı. Hasta 1 hafta sonra sağ tarafa müdahale için anjiyo işlemine alındı. Sağ ICA proksimalden oklüde-preoklüde izlendi. Darlık sonrası parsiyel kollaps mevcuttu. Lezyonda, en büyüğü 2,75 mm çapında balon yapılarak reperfüzyon sağlandı. Hiperperfüzyon riskinden dolayı sağ ICA stentleme için hasta 1 hafta sonra işleme alındı. Daha önce balon anjioplasti yapılan hasta, 10-8-40 stent lezyonda açıldı. Postdilasyon yapılarak rekanalizasyon sağlandı ve işlem komplikasyonsuz tamamlandı.

Sonuç:
Ciddi karotis darlıklarında hiperperfüzyon riskini azaltmak için bu vaka sunumunda gösterildiği gibi basamaklı karotis stentleme yöntemi tercih edilebilir.

EP - 773 NADİR RASTLANAN BİR HASTALIK OLARAK MULTİ SİSTEM ATROFİ VE OLGU SUNUMU

NAZLI GÜNDOĞAN , ULUFER ÇELEBİ , HÜSEYİN TUĞRUL ATASOY , MUSTAFA AÇIKGÖZ , ESRA ACIMAN DEMİREL , RÜMEYSA YILDIZ

ZONGULDAK BÜLENT ECEVİT ÜNİVERSİTESİ HASTANESİ NÖROLOJİ BÖLÜMÜ

Giriş:
Multi Sistem Atrofi (MSA), nadir görülen, Parkinson plus olarak bilinen ilerleyici bir nörodejeneratif hastalıktır. Semptomların baskın kliniğine göre iki ana türü vardır: Parkinson tipi (MSA-P) ve Serebellar tip (MSA-C). Olgumuzda sunulan MSA-C tipinde; denge ve koordinasyon sorunları daha baskındır. Bunlara ek olarak, tekrarlayan düşme ataklarıyla birlikte erken instabilite, hızlı progresyon, bulber disfonksiyon, anlamsız ağlama ve gülme eşlik edebilir.

Olgu:
64 yaşında bilinen Hipertansiyon, Koroner Arter Hastalığı öyküsü olan erkek hastada, 2 yıl önce başlayan konuşma bozukluğu, yürürken denge kaybı şikayeti mevcutmuş. Zamanla yutma güçlüğü, konuşmasının anlaşılamayacak derecede bozulması, idrar kaçırma, ayağa kalkarken baş dönmesi ve anlamsız gülme, sık alışveriş yapma gibi dürtü ve duygu durum bozukluğu eklenince, hastanemiz psikiyatri ve nöroloji polikliniğine başvurmuş. Hastayı değerlendirdiğimizde ,nörolojik muayenesinde serebellar dizartri ve romberg testi pozitifliği dışında patolojik bulgusu yoktu. Sistemik muayenesinde ortostatik hipotansiyon saptandı. Kontrastlı Beyin MRG'de; serebellar foliada ve serebral sulkuslarda derinleşme, ventriküler sistemde genişleme (global atrofi bulguları), bazal ganglionlarda paramanyetik madde birikimi olduğu görüldü. Hastaya MSA-C tanısı kondu. Motor fonksiyonun iyileşmesine yardımcı olması için levodopa ve duygu durum düzenleyici olarak sertralin başlandı, rehabilitasyon ve takip süreci planlanarak taburcu edildi.

Sonuç:
MSA, klinik ve görüntüleme ipuçlarıyla diğer tablolardan ayırt edilebilmektedir. Olgumuzdaki hızlı progresyon, otonom bulgular, bulber ve serebellar disfonksiyon varlığı tanı sürecinde dikkat çekici olmuştur. Günümüzde MSA'nın ilerlemesini durduracak bir tedavi olmaması nedeniyle, hastaların hayat kalitesinin arttırılmasına yönelik önlemlerin erken alınması önemlidir. Semptomatik tedavi ve bazen Levodopa motor fonksiyonun iyileşmesine yardımcı olmaktadır.

EP - 774 ENDOVASKULER TEDAVİ SONRASI UZAMIŞ HİPOTANSİYON: OLGU SUNUMLARI

BURAK EREN , EREN ÖZGÜR , UFUK EMRE TOPRAK

İSTANBUL EĞİTİM VE ARAŞTIRMA HASTANESİ

Giriş:
Endovasküler tedaviler sonrası, arter spazm, uzun süreli hipotansiyon,bradikardi, diseksiyon, embolik veya hemorajikinme gibi komplikasyonlar gelişebilir.Bunlar arasında uzamış hipotansiyon sıklıkla karotid arter hastalığı(KAH) balon ve/veya stent tarafından damarın gerilmesi ve baroreseptörlerinin uyarılması sonucu vasküler tonusun düşmesi ile ilişkilidir.Bu etki birkaç dakika ve bazen birkaç saat sürer,48 saatten sonra nadiren görülür. Bu yazıda 48 saatten uzun süren, vazopressör destek gerektiren uzamışhipotansiyon nedeni ile takip ettiğimiz 7 olguyu sunmak istedik.

Materyal-Method:
Çalışmamızda endovasküler tedavi sonrasında uzamış hipotansiyon gelişen 7 olgu değerlendirildi.Olgularındemografik,klinik ve radyolojik özellikleri ile uygulanan endovasküler tedaviler, tedavi ve prognozları kayıt edildi.

Bulgular:
Olgularımızın 4'ü kadın 3'ü erkek,yaş ortalamaları 68,8 idi.4'üne karotis, 2'sine baziller arter hastalığı, 1 olguya anevrizma nedeniyle işlem yapılmıştı. Olgularımızın çoğunda bilateral KAH,kalsifik plaklar mevcuttu.3 olgu acil şartlarda işleme alınmıştı.Uzamış hipotansiyon tablosu ortalama 53 saat idi.Olguların tümüne intotrop desteği verildi ve takiplerinde uzamış hipotansiyon tablosu düzeldi.5 hasta taburcu olurken, 2 hasta farklı nedenlere bağlı kaybedildi.

Tartışma:
Karotis arter hastalıkları başta olmak üzere acil veya elektif şartlarda uygulanan endovaküler tedaviler sonrası minör ve majör komplikasyonlar görülebilir.Uzamışhipotansiyon özellikle karotis arter stent uygulanan hastaların %4-11'inde gelişebilir.Çoğunlukla işlem sırasında veyaişlemden 12 saat sonra gelişmektedir.İleri yaş, DM, bilateralKAH, bifurkasyon proksimalinde stenoz,self-ekspandingstent,niitinol stentler,dilatasyon oranı bu hemodinamikkomplikasyonlar İçin predispozan faktörlerdir.Tedavide sıvı replasmanı,vazopresör ajanlar,oral midodrine(alfa-adrenerjik) kullanılabilir.
Sonuç olarak, endovasküler tedaviler sonrası özellikle KAH nedeniyle stentleme yapılan,ileri yaş, bilateral KAH olan hastalarda, hemodinamik komplikasyonların akılda bulundurulması ve olguların yakın takibi önem taşımaktadır.

EP - 775 AORT ANEVRİZMASININ TETİKLEDİĞİ İSKEMİK İNME OLGUSU

PAMİR BAŞTİN , DERYA ÖZDOĞRU , İLKER ÖZTÜRK , YUSUF TAMAM , ZÜLFİKAR ARLIER

SAĞLIK BİLİMLERİ ÜNİVERSİTESİ ADANA ŞEHİR EĞİTİM VE ARAŞTIRMA HASTANESİ NÖROLOJİ ANABİLİM DALI

Giriş:
Aort diseksiyonu(AD) nadir görülen ve yüksek mortalite ile ilişkili bir durumdur. Olguların %75i 40-70 yaş arasında ve sıklıkla erkektir. Başlıca risk faktörü kronik arteriyel hipertansiyon olup bunu obezite, tütün kullanımı ve bağ dokusu hastalıkları takip eder. Tipik bulgu yırtılır tarzda şiddetli göğüs ağrısıdır fakat bazı olgular ağrı olmaması (%10 olguda) ya da bazı kardiyak, nörolojik veya ekstremite iskemisi bulgularının varlığı gibi atipik bulgularla da kendini gösterebilir. Bu bildiride aort anevrizmasının tetiklediği iskemik inme olgusu sunulmuştur.

Olgu:
Hipertansiyon, hipotiroidi, 9 yıldır aort diseksiyonu tanılı 43 yaş erkek hasta sol vücut yarısında güçsüzlük, konuşmada peltekleşme şikayetleri nedeniyle kliniğimize yatırıldı. Nörolojik muayenesinde konuşma dizartrik, sol ekstremiteler 1/5 hemiparezik olarak belirlendi ve sağa vulpian bakış mevcuttu. Rutin tam kan ve biyokimya sonuçları normal sınırlardaydı. Varfarin kullanımı olan hastada INR inefektif değerde saptandı. Serebral tomografide sağda dens orta serebral arter (MCA) bulgusu izlendi. Kalp ve damar cerrahisi tarafından kronik zeminli ancak subakut artış izlenen aort diseksiyonuna yönelik cerrahi işlemin çok yüksek riskli olarak belirlenmesi üzerine tarafımızca mekanik trombektomi yapıldı. Sağ MCA kök oklüzyonu saptanan hastada tam rekanalizasyon sağlandı. Transtorasik ekokardiyografide trombüs saptanmadı. Trombektomi sonrası yapılan nörolojik muayenede sol ekstremitelerde früst hemiparezi saptandı. Kontrol beyin görüntülemesi sonrası varfarin tedavisi başlandı. INR etkin düzeye ulaşıldığında taburcu edildi.

Tartışma:
Aort diseksiyon olgularında serebral iskemik olay görülebilir. Ayrıca inme dışında gelişen serebral hipoperfüzyona bağlı bilinç değişiklikleri, senkop, spinal kanal veya periferik sinirlerin beslenmesinin bozulması sonucu parezi, pleji gibi nörolojik bulgular saptanabilir. Aort diseksiyonu tanısının konulması her zaman kolay olmayıp farklı kliniklerde karşımıza çıkabileceği ve inme etiyolojisinde akla gelmesi gerektiği unutulmamalıdır.

EP - 777 OTOİMMUN TROİDİTLE İLİŞKİLİ STEROİDE YANIT VEREN ENSEFALOPATİ (STEROİD-RESPONSİVE ENCEPHALOPATHY ASSOCİATED WİTH AUTOİMMUNE THYROİDİTİS: SREAT) OLGUSU

MEKİN HAFID , NEVİN PAZARCI

ÜMRANİYE EĞİTİM VE ARAŞTIRMA HASTANESİ, NÖROLOJİ KLİNİĞİ

Amaç:
SREAT, kognitif bozukluk, davranış değişiklikleri, bilinç bozukluğu, geçici afazi, psikoz, miyoklonus, nöbetler, titreme, ataksi/yürüyüş bozuklukları, uyku bozuklukları, fokal motor veya duyusal fonksiyon bozuklukları dahil olmak üzere bir dizi spesifik olmayan nöropsikiyatrik belirti ve semptomla ortaya çıkabilir ve genellikle yanlış teşhis edilir. Yalnızca eşi tarafından kişilik değişikliği tanımlanan nörolojik muayenesinde özellik saptanmayan bir SREAT olgusunu sizlerle paylaşmaya değer gördük.

Olgu:
49 yaşında erkek hasta, 1,5 ay önce 3 gün içerisinde geçen dizartri, sağ hemiparezi öyküsü mevcut. Sonrasında yapılan tetkiklerinde hashimoto troiditi tanısı lan, tedavisi başlanan ve operasyon planlanan hastanın bu süre zarfında 10 kg kaybettiği öğrenildi. Endokrinoloji servisi yatışı sırasında eşinin farkettiği önceden mevcut olan sinirli-hırçın daha canlı olan kişiliğinin yerine sakin bir kişilik geçtiğini ifade etmesi üzerine tarafımıza danışılan hastanın yapılan nörolojik muayenesinde özellik yoktu. Anti-TPO ve anti-TG antikorları yüksekti, MMTE: 30/30 puan. EEG: 6-7 Hz teta frekasnsında yavaş dalgalardan oluşmaktaydı. Kraniyal görüntülemesinde: sol tarafta belirgin ve net olarak sağ tarafta ise silik bir şekilde frontal lob subkortikal alanda, lateral ventrikül komşuluğundan insüler korteksin anterioruna kadar uzanan T2, FLAIR hiper, T1 izointens, kontrast tutan, kistik özelliklere de sahip lezyon alanı izlendi. BOS biyokimyası normaldi, hücre yoktu. BOS ve serum Otoimmun ve paraneoplastik ensefalit panelleri negatif sonuçlandı.

Hastada SREAT düşünülerek pulse steroid başlandı, 10 gün verildi, oral 1mg/kg/gün dozunda idameye geçildi. Hastanın kişiliği yaklaşık 2. haftada tamamen bazaline döndü. Bir ay sonra tekrarlanan MR incelemesinde lezyonun belirgin derecede gerilediği, kistik olan alanların küçülmekle birlikte halen izlenebildiği görüldü. Troidektomi operasyonunu olan hastanın steroid tedavisi kademeli olarak azaltılarak 3 ayın sonunda kesildi. Hasta halen sorunsuz bir şekilde takip edilmektedir.

Sonuç:
SREAT bir dışlama tanısıdır, diğer muhtemel nedenlerin olmadığı gösterilmelidir, potansiyel olarak geri döndürülebilir bir ensefalopati nedenidir ve tanı belirgin tiroid hastalığı olmayanlarda bile düşünülmelidir. Antitiroid antikorlarının varlığı ve kortikosteroid tedavisine pozitif yanıt, SREAT tanısını destekler.

EP - 778 REVERSİBL SEREBRAL VAZOKONSTRİKTİF SENDROM VE İNTRAKRANİYAL HİPERTANSİYON BİRLİKTELİĞİ

SHANAY ALİZADA [1], BİLGEHAN DİKME [1], RIFAT ÖZPAR [2], FURKAN SARIDAŞ [1], YASEMİN DİNÇ [1]

[1] BURSA ULUDAĞ ÜNİVERSİTESİ TIP FAKÜLTESİ NÖROLOJİ ANADALI
[2] BURSA ULUDAĞ ÜNİVERSİTESİ TIP FAKÜLTESİ RADYOLOJİ ANADALI

Amaç:
Reversibl serebral vazokonstriktif sendrom(RCVS), ani şiddetli başlayan baş ağrısı ile prezente olan, nörolojik defisitlere neden olabilen, genellikle 20-40yaş arası kadınlarda görülen nadir baş ağrı nedenlerinden biridir.Tanı, klinik ve radyolojik bulgularla konulmaktadır. Vazokonstriksiyon saatler veya günler içinde gelişir,önce distal,daha sonra proksimal arterleri etkiler.Genellikle 3 ay içinde şikayetler geriler,tekrarlanma nadirdir.Literatürlerde RCVS'da BOS basıncı genelde normal saptanmakta.Olgumuz şiddetli baş ağrısı ile gelen hastada BOS basıcı 30 sm/su ölçüldü.Mr-venografi normaldı.Kombine tedavi yaklaşımı ile hasta tedavi edildi.

Olgu:
42 yaş kadın,1 hafta önce başlayan ve tekrarlayan gök gürültüsü şeklinde baş ağrı şikayeti ile polikliniğimize geldi.Fizik muayensi normaldı,fokal nörolojik defisit saptanmadı.Aynı gün çekilen kraniyal tomografi normaldı.Hemogram,BOS ve kan biokimyası,C-reaktif protein,Tiroid funksiyon testlerinde anlamlı patoloji saptanmadı.Çekilen kontrastlı Kr MRG'de bilateral parietookspitalde SWI sekansta vasküler yapılarda belirgi.nleşme ve mikrokanamalar,FLAİR postkontrast sekanslarda hafif kontrastlanma artışı izlendi.Arteriyel MR anjio ve perfüzyon görüntülerde bilateral,sol ACA,sağ MCA distallerinde fokal sitonetik alanlar görüldü.Ayırıcı tanıda ilk düşünülen SSS vaskülüti,BOS'da proteinin normal olması ve intarparenkimal lezyonun olmaması doğrultusunda ekarte edildi.BOS açılış basıncı 30 sm/su ölçüldü.Mr- venografi normaldı.Nimodipin 90 mg/gün ve asetazolamid 500mg/gün başlandı,nimodipin dozu kademeli şekilde 180 mg/güne çıkıldı.Klinik regresyon gözlemlendi.3 ay hasta oral ilaçları kullanamaya devam etti. 4 ay sonraki kontrol MR anjiyo ve perfüzyon görüntüleme normaldı,hastanın şikayeti tamamen gerilemişti.

Tartışma ve Sonuç:
baş ağrısında nimodipin ve asetazolamid kombine tedavisi başlanması ile dramatik yanıtın alınması ardından tedaviye oral olarak devam edilen olgunun,kliniğin dördüncü ayında yapılan görüntülemelerde RSVS bulgularının düzeldiğinin saptanması ve şikayetlerinin olamaması üzerine tanılar kesinleştirilmiş,oral tedavsi kesilmiştir.Çok nadir olarak RSVS ile İKH birlikte gelişebileceği akılda tutulmalıdır.

EP - 779 LOMBER PONKSİYON SONRASI NADİR BİR KOMPLİKASYON: SUBDURAL KANAMA GELİŞEN İKİ OLGU

SELMA AKSOY [1], ELİFSU KILIÇ [1], İBRAHİM ÖZTOPRAK [1], HANDAN IŞIN ÖZIŞIK KARAMAN [2]

[1] *ÇANAKKALE ONSEKİZ MART ÜNİVERSİTESİ*
[2] *SERBEST HEKİM, NÖROLOJİ UZMANI*

Giriş:
Lomber ponksiyon (LP) yapılarak beyin omurilik sıvısının (BOS) incelenmesi, çeşitli enfeksiyöz ve enfeksiyöz olmayan nörolojik durumlar için önemli bir tanı aracıdır. LP nispeten güvenli bir prosedürdür, ancak standart enfeksiyon kontrol önlemleri ve iyi teknik kullanıldığında bile küçük ve büyük komplikasyonlar ortaya çıkabilir. Bu komplikasyonlar arasında; enfeksiyonlar, kanamalar, postponksiyonel baş ağrısı, intrakranyal hipotansiyon, serebral vazokonstriksiyon, ensefalopati sendromları, pnömosefali ve sırt ağrısı yer almaktadır (1). LP sonrası değişik derecelerde subaraknoid, subdural, subaraknoid ve subduralin birlikte olduğu ve epidural hematomlar oluşabilmektedir. Travmatik LP spinal hematom riskini her zaman artırmaktadır. Serebral venöz sinüs veya kortikal venin, trombüs veya çevreden baskı nedeniyle tıkanması sonucunda serebral venöz trombüs ortaya çıkmaktadır. En sık görüleni de süperior sagittal sinüs (SSS) trombozudur. Enfeksiyonlar, kafa travması, cerrahi girişimler ve tümörler gibi çeşitli sebepler tromboz sıklığını artırmaktadır (2). Demyelinizan hastalık ayırıcı tanısı için LP uygulaması sonrası subdural kanama ve ven trombozuna bağlı kanama gelişen 2 olgumuzu sunuyoruz.

Olgu 1:
Bilinen kronik hastalığı ve ilaç kullanımı olmayan 36 yaş kadın hastanın, ilk olarak 2006 yılında bir ay süren sağ gözde görme kaybı ve bulantı/kusma yakınmalarının olduğu öğrenildi. Sonrasında iki kez daha aynı yakınmalarının olduğu ve başvurduğu hekim tarafından klinik ve radyolojik olarak değerlendirilerek multiple skleroz(MS) tanısı ile dimetilfumarat tedavisi başlandığı ancak yan etkileri nedeniyle tarafımıza başvuru öncesi 1 haftalık süreçte ilacını kullanmayı bıraktığı öğrenildi. Demyelinizan hastalık araştırma amaçlı servise yatışı yapılan hastaya BOS'tan oligoklonal bant gönderilmek üzere LP yapıldı. İşlem sonrası ek bir yakınması olmayan hasta istirahat ve bol sıvı alımı önerileri ile taburcu edildi. Hastanın baş ağrısı yakınması devam etmesi üzerine 2 hafta sonra dış merkeze başvurduğu öğrenildi. Çekilen beyin bt'de 1 cm boyutunda, sağa doğru şift etkisi mevcut subakut subdural hematom(SDH) saptanması üzerine aynı merkezdeki beyin ve sinir cerrahisi tarafından burr hole ile tek taraflı subdural hematom drenajı yapıldığı öğrenildi (Şekil-1).

Olgu 2:
Bilinen kronik hastalık öyküsü ve ilaç kullanımı olmayan 21 yaşında kadın hasta, MS şüphesiyle servisimize yatırıldı. Hastaya BOS'tan oligoklonal bant çalışılması amacıyla LP uygulandı. LP sonrası 2. günde şiddetli baş ağrısı gelişmesi üzerine hasta tarafımıza yeniden başvurdu. LP yapan hekimden alınan bilgiye göre hahstanın LP esnasında ve hemen sonrasında ajitasyon dışında herhangi bir yakınmasının olmadığı öğrenildi. Beyin bt'de falx cerebri seviyesinde, sol pariyetal üst konveksitede ekstraaksiyel hemoraji saptandı (Şekil-2). Santral görüntülemelerin detaylı radyoloji yorumunda; ponksiyon sonrası komplikasyon olarak intrakranial hipotansiyonun kompanzasyonu yoluyla intrakranial sinüslerin dilate olduğu, bu esnada galen veninde ilk başlarda staza bağlı tromboz geliştiği ve buna sekonder kanamanın gelişmediği fakat takip görüntülerde tromboze görünümün saptanmadığı ve sinüsün açıldığı belirtildi. Aynı kompanzasyon mekanizmasının sol superior kortikal venlerde de olduğu ancak buradaki trombozun kanamaya sebebiyet verdiği, hemorajinin ekstraaksiyel mesafede olduğu ve kendini sınırladığı ifade edildi. Kontrol beyin btlerde kanamanın minimal rezorbe olduğu ve kortikal venin açıldığı ,superior sagittal sinüste bir kaç adet minimal mekanik trombüsün venin retrakte olması sonrasında ven duvarında kaldığı saptandı. Takiplerinde baş ağrısı semptomatik tedavi ile gerileyen ve ek nörolojik bulgusu olmayan hasta poliklinik takibine gelmek üzere önerilerle taburcu edildi.

Tartışma ve Sonuç:
Tanısal LP; merkezi sinir sistemi enfeksiyonları, görüntülemelerin negatif olduğu subaraknoid kanama ve demyelinizan hastalık tanısı başta olmak üzere bir çok nörolojik hastalık ve durumda kullanılan önemli bir yöntemdir. İşleme bağlı olarak çeşitli komplikasyonlar görülebilmektedir (3). Daha önce bildirilen vakaların gözden geçirildiği çalışmalar, LP sonrası subdural hematomun nadir fakat ciddi bir komplikasyon olduğunu göstermektedir (4). Bu vakalarda subdural hematomun patogenezinin LP sonrası baş ağrısı ile benzer olduğu düşünülmektedir. Beynin aşağı doğru yer değiştirmesiyle birlikte köprü venlerinin sıkışmasının bu venlerin subdural alanda yırtılmasına neden olabileceği ve tek taraflı veya iki taraflı SDH gelişebileceği bildirilmektedir (5). LP sonrası nadir fakat potansiyel olarak yaşamı tehdit eden ve acil müdahale gerektirebilecek komplikasyonlardan

olan serebral hemorajilerin varlığına dikkat çekmek ve hastaları bu açıdan daha dikkatli ve detaylı değerlendirmenin önemini vurgulamak isteriz.

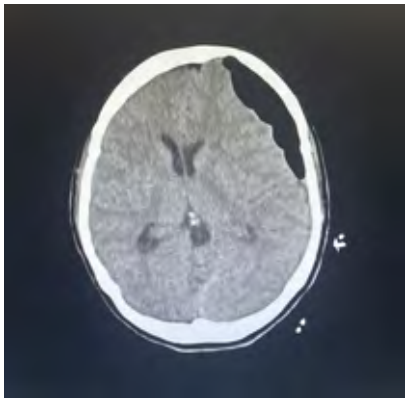

Şekil- 1: Beyin BT'de sol frontoparietal alanda, sağa şift etkisi olan subdural kanama (Olgu-1)

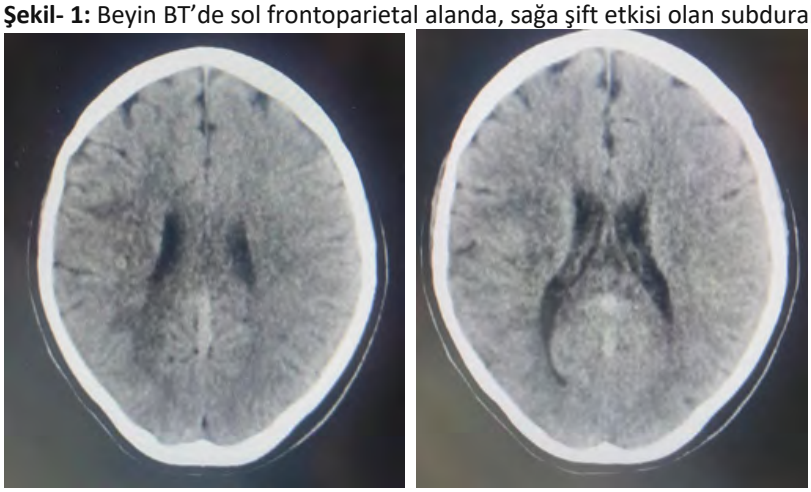

Şekil-2: Beyin BT'de falx serebri seviyesinde sol pariyetal üst konveksitede ekstraaksiyel hemoraji bulgusu (Olgu-2)

Referanslar:

1- Gorelick PB, Biller J. Lumbar puncture. Technique, indications, and complications. Postgrad Med. 1986 Jun;79(8):257-68. doi: 10.1080/00325481.1986.11699436. PMID: 3520526.

2- Iskandar BJ, Kapp JP: Nonseptic venous occlusive disease in Wilkins RH, Rengachary SS (ed). Neurosurgery ikinci baskı McGraw Hill 1996 : 2177-2190

3- Williams, J1, D. C. B. Lye, and T. Umapathi. "Diagnostic lumbar puncture: minimizing complications." *Internal medicine journal* 38.7 (2008): 587-591.

4- LEE, Shu-Jui, et al. Intraventricular hematoma, subarachnoid hematoma and spinal epidural hematoma caused by lumbar puncture: an unusual complication. The American journal of the medical sciences, 2009, 337.2: 143-145.

5- VOS, P. E., et al. Subdural hematoma after lumbar puncture: two case reports and review of the literature. Clinical neurology and neurosurgery, 1991, 93.2: 127-132.

EP - 781 ESANSİYEL TREMORLU HASTALARDA MOTOR BELİRTİLERİNİN GÜNLÜK YAŞAM AKTİVİTELERİNE ETKİSİ

NEŞE ERDOĞAN , FİGEN TUNALI , HANDAN MISIRLI

SAĞLIK BİLİMLERİ ÜNİVERSİTESİ HAYDARPAŞA NUMUNE EĞİTİM VE ARAŞTIRMA HASTANESİ

Amaç:
Esansiyel tremor (ET) özellikle üst ekstremitelerde sık olmak üzere etkilenen beden bölgesinde simetrik postural ve kinetik tremorlarla karakterize bir hareket bozukluğudur. Hastaların %90'ında ellerinde tremor mevcuttur. Bu da motor işlevlerini kontrol etmekte güçlük yaratır. Özellikle günlük yaşam aktivitelerini (GYA) yerine getirmede (yeme, içme, yazma … vb) ciddi problem yaşarlar. Bu da hastaların günlük yaşam kalitesini olumsuz yönde etkilemektedir. Son zamanlarda yapılan çalışmalar ET'li hastaların %70'inin GYA yapmakta zorluk yaşadığı gösterilmiştir. Bu çalışmanın amacı ET'li hastalarda motor belirtilerinin GYA etkisini araştırmaktır.

Gereç ve Yöntem:
Bu çalışmaya Haydarpaşa Numune EAH Nöroloji Polikliniğinde takip edilen ET tanısı konmuş 60 hasta dahil edildi. Hastalara Tolasa Marin Tremor ölçeği ve Katz GYA indeksi uygulandı.

Bulgular:
Hastaların %66'sı kadın, %33'ü erkekti. Hastaların yaş ortalaması 60,2±3 idi. Hastaların %54'ünde Tolasa Marin Tremor ölçeğine göre 2. seviyede oldukları tespit edilmiştir. Hastalarda tremor şiddet seviyesi arttıkça GYA'yı yerine getirmede güçlük yaşadığı gözlenmiştir.

Sonuç:
ET'li olgularda tremor ölçeğine göre şiddet seviyesi yüksek olanlarda, GYA'nın olumsuz yönde etkilendiği ve başkalarına bağımlılık düzeyinde artış gözlenmiştir. Bu hastalara uygun medikal tedavi yanında, öz bakım ve günlük yaşam aktivitelerini geliştirmede yardımcı olunması gerekmektedir.

EP - 782 İZOLE HİPOGLOSSAL SİNİR PARALİZİ OLGU SUNUMU

ELİF KORKMAZ , OZAN KESKE , DİLARA YETİŞ , ÖZLEM SOYDEMİR , PELİN DOĞAN AK , HATİCE FERHAN KÖMÜRCÜ , EREN GÖZKE

FATİH SULTAN MEHMET EĞİTİM ARAŞTIRMA HASTANESİ

Giriş:
Servikoserebral arter diseksiyonda; Oklüzyon, stenoz veya pseudoanevrizmaya sekonder serebrovasküler olaylar görülebilir. Spontan, travma ya da kollajen doku hastalıklarına bağlı gelişebilir. Ekstrakranyal diseksiyonlar, pseudoanevrizmanın mekanik basısına bağlı olarak kranyal sinir bulguları ile prezente olabilir. Altın standart tanı yöntemi olan Dijital Substraksiyon Anjiografi'de (DSA); Çift lümen, intraluminal hematom, string sign, intimal flap diseksiyon lehine bulgulardır. Noninvaziv yöntemler olan MR/MR anjiyografi ve BT anjiyografi'de sıklıkla kullanılmaktadır.
Bildirimizde, bilateral karotis arter diseksiyonunun sebep olduğu mekanik basıya bağlı izole hipoglossal sinir felci olguları sunmak istedik.

Olgu 1:
Bilinen hastalığı/ilaç kullanımı olmayan 53 yaşında erkek, spor sonrası ani başlayan yutma güçlüğü ve dil hareketlerinde zorlanmayla başvurdu. Konuşmada minimal dizartri, sol telem silikliği, dilde ağız dışında sola, ağız içinde sağa deviasyon vardı. Kranyal MR flair sekansta pons düzeyinde bası görünümü veren, kontrast tutulumu olmayan hiperintens lezyon görüldü. BT anjiyografi'de sol ICA distal segmentte diseksiyon ve lümende trombüs görünümü ve sağ ICA servikal segmentte diseksiyon saptandı. Asetilsalisilik asit ve enoksaparin tedavisi başlandı.

Olgu 2:
Bilinen hastalığı/ilaç kullanımı olmayan 56 yaşında erkek, ani başlayan dilini hareket ettirememe şikayetiyle başvurdu. Konuşma dizartrik, sağ telem silik, dil-uvula sağa deviye, dil sola gelmiyordu. Yakın zamanda boyunda mekanik zorlanma öyküsü mevcuttu. Kontraslı kranyal ve servikal MR'da özellik saptanmadı. BT anjiyografide; Sol ICA'da servikal segmentten petroz segmente kadar kalibrasyon kaybı, diseksiyon görüldü. Klopidogrel+enoksaparin başlandı. Zaman içinde dil hareketleri normale döndü.

Tartışma:
Serviko-serebral arter diseksiyonlarında nadiren lokal basıya bağlı alt kranyal sinir bulgulan gelişebilir. Sıklıkla serebral iskemi bulguları ile ortaya çıkan diseksiyonların nadiren de olsa izole kranyal sinir tutulumu ile klinik verebileceği akılda tutulmalıdır.

EP - 783 LÖKOSİTOKLASTİK VASKÜLİT İLİŞKİLİ İSKEMİK İNME VE CİLT LEZYONLARI EŞ ZAMANLI GELİŞEN GRANÜLOMATOZİS POLİANJİİTİS OLGUSU

RÜMEYSA ERDEK , BAHADIR HOŞVER , ZEYNEL ROJİN GÖKÇİ , RUKEN ŞİMŞEKOĞLU , TEMEL TOMBUL

GÖZTEPE PROF. DR. SÜLEYMAN YALÇIN ŞEHİR HASTANESİ, NÖROLOJİ KLİNİĞİ

Giriş ve Amaç:
Granilomatozis polianjiitis (GP); nekrotizan granulomlarla seyreden, sıklıkla üst ve alt sonum yollarıyla beraber böbrek tutulumu yapan vaskülitik sendromdur. Bu vakada eş zamanlı cilt lezyonları ve serebral iskemik lezyonlarla atak yapan GP olgusu sunulacak ve tedavi yönetimi tartışılacaktır.

Vaka:
55 yaşında erkek hasta, sol vücut yarımında hissizlik ve konuşma bozukluğu şikayetiyle acil serviste tarafımızca değerlendirildi. Hastanın nörolojik muayenesinde patolojik olarak sol nazolabial suluksta hafif siliklik, konuşmada hafif dizartri sol hemi-hipoestezi izlendi, taban cildi solda ekstensördü. Diffüzyon MR'da sağ sentrum semiovalede ve sağ parietooksipitalde akut iskemiler izlendi. Hastanın bilinen GP tanısı bulunmaktaydı ve 8mg/gün metilprendizolon kullanmaktaydı. Asetilsalisilikasit 100mg başlandı. Hastanın eş zamanlı gelişen sırtında multiple pigmente döküntüleri mevcuttu. Cilt biyopsisi alındı. Hastaya romatoloji görüşüyle 3 gün 1gr/gün iv metilprednisolon tedavisi verildi. Biyopsi sonucu da lokositoklastik vaskülit ile uyumluydu. Hastanın oral metilprednizolon tedavisi 64mg'a çıkıldı ve ritüksimab planlandı.

Tartışma:
Granülomatozis polianjiitis (eski adıyla Wegener granülomatozisi) Anti-nötrofilik sitoplazmik antikor (ANCA) ilişkili, küçük-orta çaplı damarları tutan nekrotizan vaskülit ile karakterizedir. En sık üst ve alt sonulum yolu traktı üzerinde tutulumlar yapmaktadır daha sonra ise renal, göz, burun ve cilt tutulumları gelmektedir. Sinir sistemi tutulumu vakaların %30-40'ında izlenebilmekte olup çoğunlukla periferal nöropatilere yol açmaktadır. Daha nadiren santral nörolojik tutulumlar da olabilmektedir. Bu olguda eş zamanlı olarak ciltte ve santral sinir sisteminde vaskülitik tutulum saptanmış olup romatolojiyle görüşülerek hastaya antiagregan tedavi 3 günlük yüksek doz iv steroid sonrası oral steroid ve ritüksimab ile idame planlanmıştır. GP'nin ilk prezentasyonu nadir de olsa santral tutulum ile olabileceğinden eş zamanlı cilt lezyonlarının varlığında cilt biyopsisi alınması mutlaka akılda tutulmalıdır.

EP - 784 NADİR GÖRÜLEN BİR ORTA SEREBRAL ARTER VARYASYONU; RETE MCA

TUĞBANUR BAYTOK [1], AHMET BAYTOK [2], OMAR EL QUTOB [1], FETTAH EREN [1], GÖKHAN ÖZDEMİR [1]

[1] SELÇUK ÜNİVERSİTESİ TIP FAKÜLTESİ NÖROLOJİ ANADALI
[2] KARAPINAR DEVLET HASTANESİ RADYOLOJİ KLİNİĞİ

Giriş ve Amaç:
Twig-like orta serebral arter (MCA) veya rete MCA anomalisi, MCA'nın tek bir gövdesinin, arteri yeniden oluşturan ve ona dal benzeri bir görünüm veren birkaç küçük damarla kesintiye uğramasını tanımlar. Distalde, MCA dallarının normal vasküler anatomisinin mevcut olması ve altta yatan steno-oklüzif hastalık veya distal internal karotid arterde (İCA) Moya Moya sendromu lehine görüntüleme bulgusu olmaması gerekir. Burada sizlere nadir görülen bir rete MCA olgusu sunmayı amaçladık.

Olgu sunumu:
65 yaş erkek hasta baş ağrısı ve sağ taraflı güçsüzlük şikayetiyle başvurdu. Difüzyon MR incelemede sol MCA sulama alanında akut enfarkt lehine difüzyon kısıtlanması saptandı. Yapılan anjiografi incelemesinde; tip1 aorta izlendi, sağ internal karotid arter, MCA ve anterior serebral arter dolumları normaldi, solda rete MCA varyasyonu izlendi. Medikal takip kararı alınarak işlem komplikasyonsuz olarak tamamlandı.

Tartışma ve Sonuç:
Literatürde twig like MCA veya rete MCA anomalisi olarak adlandırılan bir dizi vaka bulunmaktadır. Literatürde bulunan birkaç vakada, serebral hemoraji sebebiyle yapılan görüntülemelerde damar anomalisi saptanmıştır. İnsidansı % 0,5'ten düşüktür ancak şu anda belirsizdir, çünkü bunu Moya Moya sendromları gibi bölgenin diğer vasküler patolojilerinden ayıran net bir kriter yoktur. Rete MCA anomalisinin MCA aplazisinin bir formu olduğu, MCAnın embriyolojik olarak ICAdan gelen dalların füzyonuyla oluştuğu ve MCA fenestrasyonu gibi diğer benzer ve daha sık görülen MCA anomalilerini açıkladığı ve distal İCAnın etkilenmediği yönünde makul teoriler vardır. Ancak, bu vakaların en azından bazılarında bunun edinilmiş bir durum veya Moya Moya sendromunun özel bir formu olabileceğini kesin olarak dışlayacak uygun bir kanıt yoktur. Bu durumu Moya Moya sendromlarından ayırt etmek için anjiyografik özelliklerin daha fazla araştırılması ve bulguların kanama ve iskemi gibi riskleri açısından değerlendirilmesi gerekmektedir.

EP - 785 İNTRAKRANİYAL ANEVRİZMALARA YÖNELİK "COLİNG" İSLEMİN RADYOLOJİK VE ANJİOGRAFİK GÖRÜNTÜLERİDİR

OMAR EL QUTOB [1], TUGBANUR BAYTOK [1], BEGUM ASENA DOGRUER [1], FETTAH EREN [1], GÖKHAN ÖZDEMİR [2]

[1] SELÇUK ÜNİVERSİTESİ TIP FAKÜLTESİ HASTANESİ
[2] KONYA ŞEHİR HASTANESİ

Olgu:
İntrakraniyal damar yapılarında anevrizmalar toplumun %4'ünde görülmekte olup çoğu zaman asemptomatik seyretmesine rağmen rüptürlerde SAK nedeniyle bilinç bulanıklığı, mengisusmus, kalıcı nörolojik defisitlerin gelişmesi ve ölümlerin olmasıyla sonuçlanabilecek tablodur. Anevrizmalar rüptür olmazsa da kitle etkisinden dolayı klinik yaratmakta olup Anevrizma tanısı Beyin tomografi anjiografi, Magnetik rezonans anjiografi ve doppler USG ile tanı konulur ancak altın standart olan görüntüleme DSAdir. Anevrizmalar ilaçsız takip edilebilir ancak anevrizmanın morfolojisi, boyutu ve eşlik eden diseksiyonlardan dolayı öncesinde DSA ile değerlendirilmesi gerekmektedir. Biz burada cerrahiye alternatif olarak endovasküler müdahale yaptığımız farklı özelliklere sahip 4 anevrizma hastasını sunacağız.

Birinci vaka: 61 yaşında sağ ICA servikal segmentte web yapısının eşlik ettiği dissekan anevrizma izlendi. 2 adet stent açılarak anevrizmaya kapatıldı. Web yapısının düzeldiği izlendi. Sol ICAda web'in eşlik ettiği dissekan anevrizma izlendi. Elektif şartlarda bir sonraki işlemi anevrizma kapatılması için çağırıldı. Bir önceki işlemde sağ karotisi stent takılmış olup Sağ kartois içi stent patent izlendi. Sol ICA servikal segmentte geniş dev sakküler anevrizmasına ve Aynı tarafta proksimal ICA diseksiyonusun müdahale etmesi açısından DSA için alındı. Anevrizmaya 2 adet iç içe derivo stent açıldı. Strangulasiyon sağlanmaması üzerine aclıno stent açıldı. 2 adet aclıno stent hem diseksiyonu hem de anevrizmaya kaplayacak şekilde açıldı. Ballonoplasti yaparak diseksiyon kapatıldı. Anevrizmaya strangulasıyon sağlandı. ikinci Vaka: 75 yaşında Sol ICA kavanoz segmentte geniş boyutlu 22 x 22 mm çaplı sakküler anverizma izlenmesi üzerine Leo 4.5-50 stent açıldı ve içeresinde multiple coillerile sarılarak anverizmaya kapatıldı. Üçüncü Vaka: 70 Yaşında Bovin archi olan hastanın sağ kartoisten girilerek ACoA anverizması izlenmesi üzerine coillerle kapatıldı. Dorduncu Vaka: 53 yaşında Sol ICA proksimalinde geniş boyutlu anverizima izlendi. Aclıno stent yerleştirildi. Ardından multiple coillerile kapatıldı.

Anevrizmaların yapısı değişiklik göstermekte ve ona bağlı olarakta tedavi stratejileri değişmektedir. Cerrahiye alternatif olarak gelişen endovasküler müdahaleler günümüzde; primer seçenek halini almıştır. Farklı özelliklere sahip anevrizma yapılarına; ülkemizde nöroloji klinikleri tarafından da başarılı bir şekilde müdahale yapılabilirliğini göstermek istedik.

EP - 786 İDİOPATİK PARKİNSON HASTALARINDA BİLİŞSEL FONKSİYONLAR İLE KORTİKAL KALINLIK ARASINDAKİ İLİŞKİNİN İNCELENMESİ

ZEYNEP NİGAR PINAR [1], MELİSE KARADUMAN [2], EMİNE GENÇ [1], RASHAD İSMAYILOV [3], YILDIZ DEĞİRMENCİ [4]

[1] BİRUNİ ÜNİVERSİTESİ
[2] İSTANBUL BEYKENT ÜNİVERSİTESİ
[3] ŞİŞLİ KOLAN INTERNATİONAL HASTANESİ
[4] ZİNCİRLİKUYU MEDİCANA HASTANESİ

Amaç:
İdiopatik Parkinson Hastalığı'nın (İPH) kardinal bulguları arasında rijidite ve bradikinezi bulunmaktadır. Çalışmamızda, İPH hastalarına bilişsel testler uygulanması ve Manyetik Rezonans Görüntüleme (MRG) verilerinin, Computational Anatomy Toolbox 12 (CAT12) yazılımı ile kortikal kalınlığın (KK) incelenmesi amaçlanmaktadır. Elde edilen verilerle bilişsel test skorları arasındaki korelasyon incelenecektir.

Gereç ve Yöntem:
Çalışmaya, İstanbul Şişli Kolan International Hastanesi Parkinson Hastalığı ve Hareket Bozuklukları Biriminde takip edilen tremor baskın (TB) ve/veya akinetik rijit (AR) tipte İPH tanılı 7 hastanın MRGleri değerlendirilmiştir. Voksel temelli CAT12 yazılımıyla KK analizi yapılmıştır. Motor ve non-motor bulgular için Birleşik Parkinson Hastalığı Derecelendirme Ölçeği (BPHDÖ), bilişsel değerlendirme için Mini Mental Test (MMT/MMT-E), Montreal Bilişsel Değerlendirme (MBD) ve Beck Depresyon Skalası (BDI) kullanılmıştır. Motor, non-motor bulgular ile bilişsel test skorları ve KK verileri arasındaki korelasyon incelenmiştir.

Bulgular:
Çalışmamıza dahil edilen 2 TB, 5 AR tipte 7 İPH hastanın yaş ortalaması 64,28±9,31 yıl, hastalık süresi 60,85±35,77 aydı. Hastaların 4ü erkek, 3ü kadındı. Eğitim düzeyleri (Okur-yazar Durumu:1 ilkokul:2 ortaokul:3 lise:4 üniversite:5) ortalama 3,28±1,75 olup, bilişsel testlerin ortalama skorları MMSE/MMSE-E: 27±4,57 ve MoCA:21,71±7,05 olarak bulunmuştur. BDI testinin ortalama skoru 12,28±11,81tir. CAT12 ile analiz edilen KK verilerinin ortalama değeri 2,20±0,31'dir. KK ile eğitim düzeyi arasındaki negatif korelasyon anlamlı bulunmamıştır (r=-0,70, p=0,07). KK ile Beck-D skorları arasında anlamlı bir ilişki gözlemlenmemiştir (r=-0,69, p=0,08).

Sonuç:
İPH hastalarında yapılan KK analizi, hastalık ilerledikçe KK'nın etkilendiğini göstermiştir. KK nın, düşük eğitim seviyeli ve depresyon skoru yüksek hastalarda azaldığı gözlemlenmiştir. Bulgular, İPHnin klinik seyrinde kortikal incelmenin bilişsel ve psikolojik faktörlerle ilişkili olabileceğini düşündürmektedir. Bu ilişkinin daha iyi anlaşılabilmesi için büyük ölçekli çalışmaların yapılmasının yararlı olacağı düşünülmektedir.

EP - 787 PARANEOPLASTİK MİYESTANİA GRAVİS; OLGU SUNUMU

ARİF AKINER , BEKİR SAMİ ÖZTÜRK , EBRU SÜLEYMANOĞLU , RAHŞAN KARACI , MUSATAFA ÜLKER , FÜSUN MAYDA DOMAÇ

ERENKÖY RUH VE SİNİR HASTALIKLARI EĞİTİM VE ARAŞTIRMA HASTANESİ

Giriş:
Paraneoplastik nörolojik sendromlar (PNS),malign neoplazmaların uzak etkilerinden kaynaklanan çeşitli bir bozukluk grubu oluşturur ve sıklıkla bağışıklık aracılı antikorlarla ilişkilidir.Anti-titin iskelet kas hücrelerinin bileşenlerine karşı oluşan antikorlardır. Özellikle geç yaşta prezente olan Myastenia gravis (MG)hastalarında %27-28,4 görülür.Asetilkolin reseptör antikor (AchR AB) pozitifliği ile sıklıkla birliktedir.Lokalize kas yorgunluğu ve zayıflığına neden olan otoimmün bir nöromüsküler kavşak hastalığı olan MG,tekrarlanan aktivite ve günün ilerleyen saatlerinde daha kötüleşme eğilimindedir.

Olgu:
80 yaşında erkek hastanın nisan 2024'te sol göz kapağında düşüklük ve güç kaybı şikayetleri olmuş.Göz kapağı düşüklüğü 2 ay içerisinde kendiliğinden tamamen düzelmiş ancak devamında güçsüzlük,yataktan kalkmada zorluk şikayetleri eklenmiş.Nörolojik muayenesinde yorma testinde ptozis izlenmeyen,bilateral postural tremor+ ve diger nm doğal olan hastanın asetil kolin reseptör antikor testi(+) idi. Sinir ileti çalışması ve repetetif EMG tetkikinde alt ekstremitelerde daha belirgin kronik dönemde simetrik sensorimotor aksonal polinöropati ve MG ile uyumlu bulgular saptandı.Son 5 ayda 7 kilo kaybı olduğu için paraneoplastik sendrom açısından istenen tetkiklerde serum anti-titin antikoru pozitifliği saptandı.Toraks BT incelemesinde timoma ya da timik hiperplazi saptanmadı. Hastada paraneoplastik etyolojiye bağlı MG tanısı düşünüldü.Piridostigmin 3x1 tedavisine iyi yanıt alınan hastada neoplazi açısından ileri incelemeler planlandı.

Tartışma:
Anti-titin pozitifliği,geç başlangıçlı MG ile önemli ölçüde ilişkili bulunmıuştur Tipik Myastenia Gravis bulguları ile prezente olan özellikle yaşlı hastalarda idiopatik otoimmün süreçlerin yanında paraneoplastik süreçlere bağlı Myasteni Gravis tanısı da göz önünde bulundurulmalı ve ileri tetkik edilmelidir.

EP - 788 MULTİPL SKLEROZ HASTALARINDA OPTİK KOHERENS TOMOGRAFİ BULGULARININ YAPAY ZEKA TEMELLİ ANALİZİ

NURAY CAN USTA [1], BETÜL ÖNAL GÜNAY [1], KÜBRA ASLAN KOCA [2], SÜMEYYE KOÇ [2], ELİF MERVE HELVACI [2], IŞIL TATLIDİL [3], MURAT TERZİ [2]

[1] TRABZON KANUNİ EĞİTİM ARAŞTIRMA HASTANESİ
[2] ONDOKUZ MAYIS ÜNİVERSİTESİ
[3] AĞRI EĞİTİM VE ARAŞTIRMA HASTANESİ

Amaç:
Optik koherens tomagrafi (OKT) kliniğinde optik nörit olabilen MS, NMOSD hastalıklarının yanı sıra; parkison, demans gibi nörodejeneratif nörolojik hastalıkların tanı, klinik takip ve prognozunun belirlenmesinde kullanılan bir paraklinik testtir. Bu projenin amacı, MS hastalarında OKT görüntülerini yapay zeka kullanarak analiz etmek, hastalığın tanı süreçlerini hızlandırmak ve makuladaki yapısal değişiklikleri zaman içinde izleyerek kişiselleştirilmiş tedavi stratejileri geliştirilmesine katkı sağlamaktır.

Gereç ve Yöntem:
Çalışmada, MS hastalarının OKT görüntüleri yapay zeka ile analiz edilecektir. Pilot çalışmada OKT verileri, yapay zeka tabanlı bir derin öğrenme modeli kullanılarak işlenmiş, makuladaki morfolojik değişiklikler tespit edilmiştir. Eğitilen model doğruluk, hassasiyet ve hatırlama gibi performans metrikleri değerlendirilmiştir.

Bulgular:
Çalışma sonucunda, yapay zeka temelli model MS hastalarının OKT görüntülerindeki makula görüntülerinin yapısal değişiklikleri için umut verici sonuçlar elde edilmiştir. Hastalardan alınan verilerin arttırılması ile model, MS hastalığının farklı zamanlarında görülen morfolojik değişiklikleri başarılı bir şekilde sınıflandıracak ve hastalık progresyonunu izlemeye yönelik önemli bulgular sunacaktır.

Sonuç:
Bu çalışma, yapay zeka temelli analizlerin, MS hastalarında OKT bulgularını değerlendirmede etkili olduğunu göstermiştir. Derin öğrenme modeli, hastalığın tanı sürecini hızlandırırken, makuladaki değişiklikleri izleyerek kişiselleştirilmiş tedavi stratejilerinin geliştirilmesine katkı sağlamaktadır. Bu sonuçlar, klinik uygulamalarda yapay zeka kullanımının potansiyelini ortaya koymaktadır. MS dışında NMOSD, demans, parkinson hastalığı gibi diğer nörolojik hastalıklarda da oluşturulacak OKT veri bankası sayesinde hastalıkların doğal seyrinde yapay zeka destekli OKT'nin yeri daha iyi öğrenilecektir.

EP - 789 ADIM ADIM SEREBROVASKÜLER OLAY TANISI

SİNEM DOKUR , ALİ AYDOĞAN , MUSTAFA YURTDAŞ , MEHLİKA PANPALLI ATEŞ

ETLİK

Amaç:
SVO'da en belirgin özellik fokal ve akut başlangıçlı olması ve genellikle kliniği destekleyen, muayene ile uyumlu radyolojik görüntülemelerinin bulunmasıdır. Hastanın başvuru sırasında kliniği, muayenesi ve radyolojik görüntülemesinin örtüşmemesi nedeniyle bu olguyu sunmak istedik.

Gereç ve Yöntem:
64 yaş kadın hasta tüm vücut güçsüzlüğü nedeniyle nöroloji polikliniğimize başvurdu. Hastanın anamnezinde iskemik svo nedeniyle yatış, taburculuk sonrası giderek artan boyun ve tüm vücutta kas güçsüzlüğü, gün içinde değişkenlik gösteren konuşma bozukluğu, sesinde kısılma tarifleniyordu. Bu şikayetlerle hasta Nöromüsküler Hastalıklar polikliniğinde değerlendirilerek yatışı yapıldı.Muayenesinde hipofonik ve disfazik konuşma, ekstremiteleri flask tetraparalizi, bilateral üst ve alt ekstremitelerde kas gücü 4/5, plantar yanıtı bilateral fleksör, derin tendon refleksleri global canlıydı. Hastanın oturma dengesi bozuk, baş boyun stabilizasyonu zayıftı. Yatışında çekilen görüntülemesinde sağ serebellar bölgede akut difüzyon kısıtlama görülmesi(Resim 1,2), konuşmasında fluktuasyon tariflenmesi üzerine hastaya ardısıra repetetif sinir uyarımlı elektronöromiyografi (ENMG) yapıldı, 3 Hz frekansında hafif decrement izlenmesiyle tek lif ENMG yapıldı, normal bulundu. Kontrastlı kranial MRG'de sağ serebellar hemisferde akut-subakut enfarkt, bu alanda periferik kontrastlanma, bilateral serebellar hemisferde, vermis düzeyinde, pons, mezensefalon ve bulbusta volüm kaybı mevcuttu(Resim 3). Periferik kontrastlanma (kitle?) nedeniyle MR spektroskopi yapıldı ve şüpheli alan subakut enfarkt, ensefalomalazi lehine değerlendirildi.

Bulgular:

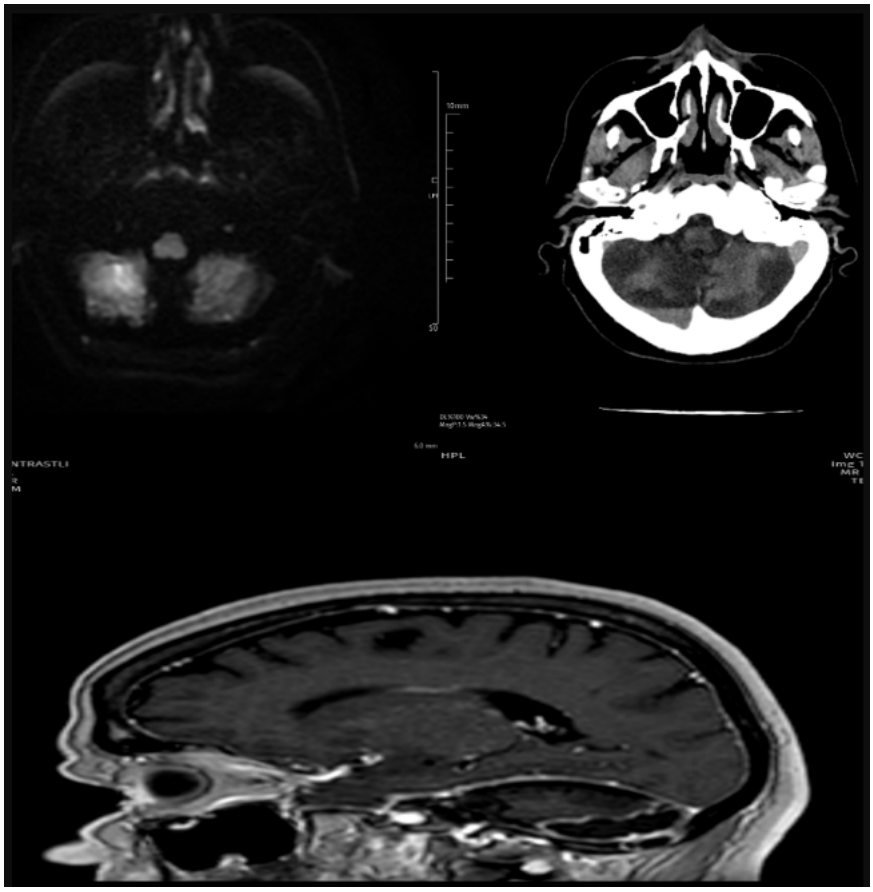

Sonuç:
Serebrovasküler hastalıklar ani başlangıçlı ve fokal olmasıyla bilinirler. Bu olgumuzda ilk semptomundan itibaren kliniğin progrese seyirli ve değişken olması, muayenenin görüntülemeleriyle uyuşmaması tanıyı zorlaştırmış ve ileri tetkikleri gerektirmiştir. Bunlar değerlendirildiğinde başlangıçta nöromüsküler hastalıkları düşündürse de yapılan ENMG'lerle bir nöromüsküler hastalık saptanmadı. Bu olguyla nöroloji hastalarında, her basamağın önemli olduğu ve flask paralizinin akut başlangıçlı nöromüsküler hastalıkları akla getirmesi gerektiğini vurgulamak istiyoruz.

EP - 790 ADİE'NİN TONİK PUPİLLASI

UMUT CAN KAPLAN

ONDOKUZ MAYIS ÜNİVERSİTESİ

Amaç:
Adie'nin tonik pupillası genellikle genç kadınlarda idiopatik olarak görülen bir sendromdur.Anizokori ve ışık refleksinin yokluğuyla karakterizedir.Bu olguda idiopatik Adie'nin tonik pupillası sendromundan bahsedilmektedir.

Gereç ve Yöntem:
Bilinen migren tanılı,36 yaşında kadın hasta aydınlıktan karanlığa,karanlıktan aydınlığa geçtiğinde olup 4-5 dk süren 1 aydır fark ettiği görme bozukluğu şikayetiyle göz polikliniğine başvurmuş.Anizokori saptanması üzerine etyoloji araştırılması için göz hastalıkları servisine yatırılmış.Nörooftalmolojik patolojiler açısından tarafımıza konsülte edildi.Hastanın nörolojik muayenesi'Sağ göz midriatik,RAPD-/-,IR sağda alınamadı,pitoz yok,bakış kısıtlılıgı yok,kas gücü defisiti yok,dtr global hipoaktif'şeklindeydi.Hastanın göz hareketleriyle ağrısı,diplopisi,travma öyküsü yok.Aydınlık veya karanlık ortama geçiş yapmadığı sürece herhangi bir şikayeti yokmuş.Tarafımızca 3.kranial sinir paralizisi etyolojisine yönelik beyin-boyun-bta ve beyin mr istendi.Hastaya çekilen beyin mr ve beyin-boyun bta'da patoloji saptanmadı.Adie'nin tonik pupillası ön tanısıyla %0,1 pilokarpin damla damlatıldı ve miyozis izlendi.Göz hastalıkları tarafından görme alanı yapıldı,normal sonuçlandı.Hastaya 10 gün sonra tekrar %0,1 pilokarpin damlatıldı ve miyozis gözlendi.Adie'nin tonik pupillası kabul edildi,ilaçsız izlem önerildi.

Bulgular:
Adie'nin tonik pupillası çoğu zaman idiopatik olup travma,enfeksiyon,tümöre sekonder olabilmektedir.Bilateral adie'nin tonik pupillasına sahip olgularda nörosfiliz araştırılabilir.Tanıda %0,1 pilokarpin damla kullanılır.
Bu olgu idiopatik adie'nin tonik pupillası kabul edilmiş olup ilaçsız izlem önerilmiştir.

EP - 791 RATLARDA FASYAL SİNİR HASARI SONRASI MİNOSİKLİNİN ETKİLERİ:PROSPEKTİF ÇALIŞMA ÖN SONUÇLAR

İSMET ÜSTÜN [1], NİHAT MUSTAFAYEV [2], ALİŞAN BAYRAKOĞLU [3], SEDAT MEYDAN [4]

[1] İSTANBUL MEDİPOL ÜNİVERSİTESİ BAHÇELİEVLER HASTANESİ
[2] ÖZEL ÇAPA HASTANESİ, İSTANBUL
[3] İSTANBUL BEZMİALEM ÜNİVERSİTESİ TIP FAKÜLTESİ, NÖROLOJİ ANABİLİM DALİ
[4] İSTANBUL BEZMİALEM ÜNİVERSİTESİ HASTANESİ ANATOMİ ANABİLİM DALİ

Amaç:
Fasyal sinir hasarı, kraniyal cerrahiler ve travma sonrası yaygın bir komplikasyon olup, fonksiyonel kayıplara yol açabilir. Minosiklin, nöroprotektif ve anti-enflamatuar özelliklere sahip bir antibiyotiktir ve sinir rejenerasyonu üzerinde olumlu etkileri olduğu önceki çalışmalarda gösterilmiştir. Bizim çalışmamizda, ratlarda fasyal sinir hasarı sonrası minosiklinin sinir iyileşmesine etkileri elektronörofizyolojik parametreler kullanılarak değerlendirildi.

Gereç ve Yöntem:
Bezmialem Üniversitesi Hayvan Deneyleri Laboratuvarında yapılan çalışmada, toplam 18 erkek sıçan iki gruba ayrıldı. Grup 1'e 40 µg minosiklin içeren fibrin jel, Grup 2'ye ise yalnızca fibrin jel uygulandı. Fasyal sinirde tam kalınlıkta kesi yapıldı ve sinir uçları anastomoz edilerek sütüre edildi. Elektronörofizyolojik değerlendirmelerde motor sinir iletimi, bileşik kas aksiyon potansiyeli (amplitüd) ve sinir iletim gecikmesi (latans) ile ölçüldü.

Bulgular:
Minosiklin uygulanan grupta amplitüd değişimlerinin daha olumlu olduğu, ancak bu farkın istatistiksel anlamlılığa ulaşmadığı gözlemlendi. Latans değerlerinde gruplar arasında anlamlı bir fark bulunmadı.

Sonuç:
Minosiklinin sinir rejenerasyonuna olumlu etkileri bu çalışmada gözlemlendi, ancak istatistiksel anlamlı sonuçlar elde edilemedi Küçük örneklem büyüklüğü ve kısa takip süresi istatistiksel farkların ortaya çıkmasını zorlaştırmış olabilir. Daha uzun süreli ve geniş örneklem gruplarıyla yapılacak çalışmalar, minosiklinin sinir iyileşmesi üzerindeki etkilerini daha net gösterebilir.

Referanslar:
1. Casha, S., Yong, V. W., & Midha, R. (2008). Minocycline for axonal regeneration after nerve injury: A double-edged sword. *Experimental Neurology, 213*(2), 245-248.
2. Alökten, M. (2018). *İn vitro aksotomi modelinde minosiklinin nörorejenerasyona etkisinin araştırılması* (Masters thesis, İstanbul Medipol Üniversitesi Sağlık Bilimleri Enstitüsü).
3. Guillemot-Legris, O., Girmahun, G., Shipley, R. J., & Phillips, J. B. (2023). Local administration of minocycline improves nerve regeneration in two rat nerve injury models. *International Journal of Molecular Sciences, 24*(15), 12085.

EP - 792 NADİR GÖRÜLEN BİR HAREKET BOZUKLUĞU SENDROMU: MEİGE SENDROMU

CEREN AKTAN , RAZİYE TIRAŞ

T.C. İSTANBUL PROF. DR. CEMİL TAŞCIOĞLU ŞEHİR HASTANESİ

Olgu:
Meige sendromu olarak da bilinen orofasiyal distonu; yüz, ağız ve boynun tekrarlayan stereotipik, istemsiz kas kasılmalarından oluşan ve nadir görülen bir sendromdur.
Biz nadir görülmesi nedeniyle dikkat çekmek amacıyla bir vakamızı paylaşmayı planladık.
59 yaşında erkek hasta yaklaşık 6 ay önce başlayan her iki gözünde ve ağzında istemsiz kasılmalar şikayetiyle başvurmuştu.
Hastanın bilinen herhangi bir kronik hastalığı ya da geçmişte herhangi bir ilaç kullanımı yoktu.
Nörolojik muayenesinde; hastanın her iki gözünde istemsiz kasılmaları(blefarospazmı) ve ağzında şapırdatma-sıkma şeklinde kasılmaları vardı.
Hastanın kraniyal mr ında klinği açıklayan herhangi bir nöropatoloji görülmedi.
Rutin biyokimya ve hemogram sayımında ise dikkat çeken; gfr: 30; cre: 2,29 üre:50 idi .
B12 seviyesi:104; ELİSA: negatif idi.
EEG:Normaldi.
Hasta böbrek hastalığı nedenli takip edilmiyor; böbrek hastalığını bilmiyordu.
Hastadan Kayser–Fleischer halkası bakılması istendi, ve görülmedi.
24 saatlik idrarda bakır; serum seruloplazmin ve serum bakır düzeyleri bakıldı; normal sınırlar içerisinde geldi.
Periferik yayma yapıldı; normal izlendi; akantosit görülmedi.
Hastaya semptomatik olarak klonazepam damla başlandı ve takibe alındı.
Hastanın iznine dayanarak videoları çekilmiş olup; paylaşılacaktır.

EP - 794 BAŞ DÖNMESİ AYIRICI TANISINDA NADİR BİR VASKÜLER NEDEN: VERTEBRAL KİNKİNG SENDROMU

ESMA HİLAL ALPER [1], MEHMET YERTÜRK [1], ELİF KORKUT [1], EDA ÇOBAN [1], BÜLENT MERT [2], NİLÜFER KALE [1]

[1] 1- İSTANBUL BAĞCILAR EĞİTİM VE ARAŞTIRMA HASTANESİ, NÖROLOJİ KLİNİĞİ
[2] 2- İSTANBUL BAĞCILAR EĞİTİM VE ARAŞTIRMA HASTANESİ, KALP VE DAMAR CERRAHİSİ KLİNİĞİ

Amaç:
Baş dönmesi hastalar tarafından semptomları tanımlamak için sıklıkla kullanılan spesifik olmayan bir terimdir. Hasta baş dönmesi tanımını sıklıkla vertigo, dengesizlik ve presenkop için kullanmaktadır. Bir vaka serisine göre baş dönmesi tarifleyen hastaların yaklaşık yüzde 40ında periferik vestibüler işlev bozukluğu; yüzde 10unda merkezi beyin sapı vestibüler lezyonu; yüzde 15inde psikiyatrik bir bozukluk ve yüzde 25inde presenkop ve dengesizlik gibi başka sorunlar vardır. Yaklaşık yüzde 10unda tanı belirsizliğini korumaktadır. Ayırıcı tanıda nadiren vasküler patolojiler tanımlanmaktadır. Vertebral arterde anatomik bir bozukluk olan kinking sendromu nadir görülen ve baş dönmesine yol açan bir durumdur.

Gereç ve Yöntem:
55 yaş erkek hasta ataklar halinde olan baş dönmesi şikayeti ile nöroloji polikliniğine başvurmuştu. Hasta ek şikayetler olarak, dengesizlik, ağız çevresinde uyuşma ve kulak çınlaması tarifliyordu. 6 yıl boyunda Pirasetam 800 mg 3*1 tedavisinden fayda görmemişti. Anamnezinde KBB tarafından Dix-Hallpike ve Videonistagmografi değerlendirilmesinde patoloji görülmediği, Kardiyoloji değerlendirmesinde etiyolojik hastalık bulunmadığı ve bir dönem psikiyatri tarafından panik atak tedavisi almasına rağmen fayda görmediği öğrenildi.

Bulgular:
Kranyal MRG'de nonspesifik gliotik odaklar mevcuttu. Beyin Boyun BTA görüntüsünde sol vertebral arter hipoplazik ve sağ vertebral arter v1 segmentinde kinking pozisyonu mevcut idi. Hasta KVC kliniğine konsülte edildi ve vertebral transpozisyon ameliyatı yapıldı. Hastanın post op şikayetleri tamamen düzelmişti.

Sonuç:
Baş dönmesi nöroloji poliklinik pratiğinde yaygın görülen ve tanısı zor bir klinik semptomdur. Hastaların tam bir nörolojik muayene sonrasında yaygın görülen etiyolojik faktörlerden başlayarak ayırıcı tanısının yapılması önemlidir. Vakamızda olduğu gibi medikal tedaviden fayda görmeyen ve yaygın görülen tanıların dışlandığı hastaların anatomik vasküler bozukluklar açısından multidisipliner yaklaşım ile cerrahi açıdan değerlendirilmesi önemli olacaktır.

EP - 796 AJİTASYON İLE PREZENTE OLAN LGI1 ENSEFALİTİ OLGUSU

SERAP KÖKOĞLU

ÇERKEZKÖY DEVLET HASTANESİ

Olgu:
63 yaş sağ elli kadın hasta. Acil servise akut başlayan kişilik, davranış değişikliği ve huzursuzluk-ajitasyon ile başvurdu.Nörolojik muayenesinde kısmi koopere ve kısmi oryanteydi.Sürekli bağırma aşıır sinirlilik ve anlamsız cümleler kurma vardı.Bilinen hastalık olarak hepatit B taşıyıcılığı dışında kronik bir hastalığı yoktu.Akut santral patolojilerin ekartasyonu için beyin diffüzyon MRG , beyin BT ve Beyin ve Karotis Anjiografileri çekildi.Akut santral patoloji saptanmadı.Etiyoloji araştırması için hastanın nöroloji servisine yatışı yapıldı.Nöroloji servisi takibinde olmayan şeyler görme ve anlamsız cümleler kurma şeklinde halisünasyonları vardı.Perioral bölgede yalanma yutkunma şeklinde davranışları olması üzerine hastaya EEG planlanıldı.Aileden alınan uzun anamnezde hastanın birkaç yıl önce yakınını kaybetme sonrasında depresif bir halde olduğu ara ara anlamsız cümleler ve unutkanlık yakınmaları olduğu öğrenildi.EEG de tempora-oksipital alanda fokal yavaşlamaları görüldü.Tedavite karbamazepin 2x200 mg eklenildi.Hastadan serum ensefalit paneli gönderildi.Serum paraneoplastik panel:Anti recoverin antikor:zayıf pozitif limbik ensefalit panel:Antı LGI 1 :1/1000 pozitif olarak saptandı.Hastaya 0,4 gr/gün IVIG planlanıldı. IVIG ilk doz sonrası hasta hipertansif oldu.Hipertansiyon dirençli olması üzerine IVIG sonlandırıldı.Yan etki olarak değerlendirldi.Plazmaferez planlanması için üst merkeze sevki olan hastaya gün aşırı 5 gün plazmaferez tedavisi uygulandı.Tedavi sonrasında hasta bazal haline döndü.Zayıf antirecoverin ve LGI1 birlikteliği ile çarpıcı bir vaka olarak değerlendirdik

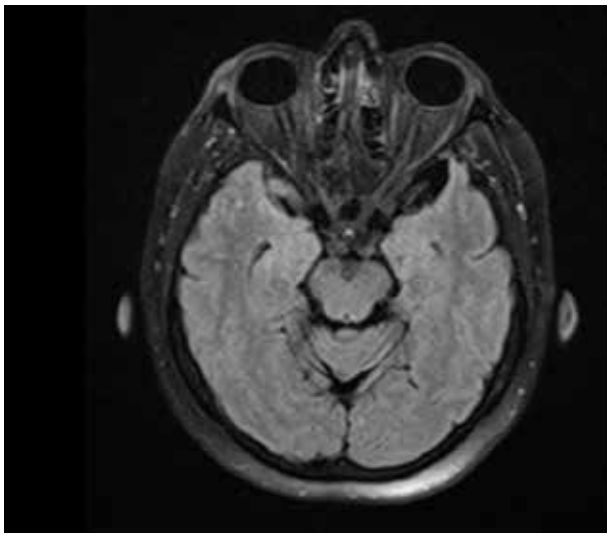

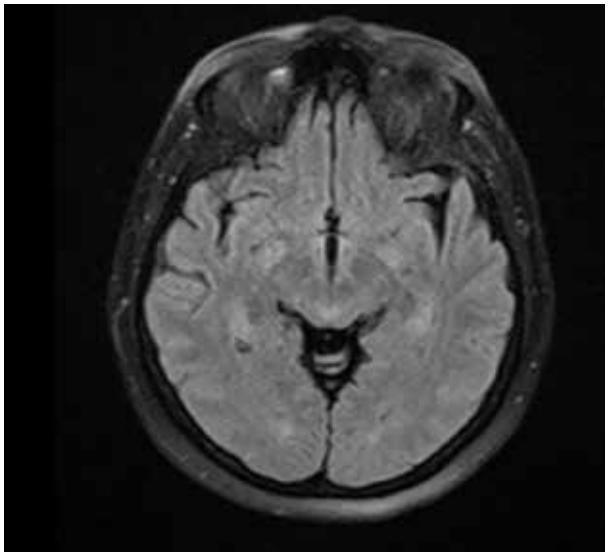

EP - 797 PNÖMOKOK MENENJİTİNE SEKONDER GELİŞEN PRESS SENDROMU

HİLAL ÇAĞLAR , ŞEREFNUR ÖZTÜRK

SELÇUK TIP FAKÜLTESİ HASTANESİ

Gereç ve Yöntem:
Posterior Reversibl Ensefalopati Sendromu (PRES) görme bozuklukları, mental durum bozukluğu ve nöbetler ile seyreden bir sendromdur.

Bulgular:
Bilgisayarlı tomografi (BT) ve magnetik rezonans (MR) görüntülemede oksipital, temporal ve pariyetal lobda ödem mevcuttur. Sıklıkla ani yükselen ve kompanse edilemeyen arter basıncına bağlı olarak; preeklampsi, böbrek yetmezliği, enfeksiyonlar ve immunosüpressif ilaçlar etken olarak steroid ve siklofosfamid, siklosproin metotreksat, asiklovir, vinkristin ve takrolimus, gibi ilaçlar zemininde gelişir

Sonuç:
PRES'in erken tanı ve tedavisi önemlidir. PRES medikal acillerden biridir ve özellikle erken tanı ve hızlı tedavi ile tamamen geri dönüşümlü bir sendromdur.Biz bu olgumuzda 32 yaşında postpartum ateş bilinç bulanıklığı ile acıle başvuran bos kültüründe pnömokok üreyen literatürde nadir olarak pnömokok menenjitine sekonder gelişen posterior reversibl ensefalopati sendromunu sunmayı amaçladık.

EP - 798 ACA A1 VE MCA M1 OKLUZYONUNUN BİRLİKTE OLDUĞU AKUT İSKEMİK VAKAYA AYNI SEANSTA BAŞARILI İKİ AYRI TROMBEKTOMİ DENEYİMİ

HİLAL ÇAĞLAR , DOÇ DR .GÖKHAN ÖZDEMİR , DOÇ DR FETTAH EREN

SELÇUK TIP FAKÜLTESİ HASTANESİ

Özet
Akut iskemik inmenin tedavisinde ICA ve MCA okluzyonlarında trombektominin faydası ve güvenirliği gösterilmiştir.

Gereç ve Yöntem:
ACA okluzyonları nadir görülmektedir ve birçok ACA okluzyonlarının tedavisinde yalnızca IV t-PA tedavisi uygulanmaktadır.

Bulgular:
ACA okluzyonlarına mekanik trombektomi ile yapılan literatür sayısı yeterli değildir.

Sonuç:
Biz bu olgu sunumunda hem ACA hem MCA okluzyonuna trombektomi yaptığımız vakayı sunacağız.

EP - 799 NÖROGİRİŞİMSEL İŞLEMLERDE RADİAL ARTER YOLU İLE ENDOVASKÜLER TEDAVİ

MERVE NUR ÇELİK , BEGÜM ASENA DOĞRUER , CAHİT AYAN , AYŞE KARAKAYA ATILGAN , FETTAH EREN , GÖKHAN ÖZDEMİR

SELÇUK ÜNİVERSİTESİ TIP FAKÜLTESİ NÖROLOJİ ANABİLİM DALI

Giriş:
Nöroendovasküler girişimlerde yaygın olarak femoral arter kullanılmakla birlikte uygun vakalarda transradial yaklaşım tercih edilebilmektedir. Biz de bu olgu sunumunda her iki femoral arter oklüzyonu nedeniyle radial arterin kullanıldığı bir vakayı takdim edeceğiz.

Olgu:
70 yaşında erkek hasta, subakut dönem sol hemisferik minör inme ile kliniğimize yatırıldı. Görüntülemelerinde sol karotisde darlık izlenmesi üzerine DSA'ya alındı. Bilateral femoral arterler oklüdeydi. Sağ radial arterden girildi. Sağ karotiste önemli darlık oluşturmayan plak izlendi. Sol ICA proksimalinde %70 darlık izlendi. Darlıkta 5,5-25 stent açıldı. Rezidü darlıklar için postdilatasyon yapılarak rekanalizasyon sağlandı ve işlem komplikasyonsuz tamamlandı.

Sonuç:
Koroner anjiyografi ve perkütan koroner girişimlerde yaygın olarak kullanılan transradiyal yaklaşım, nöroendovasküler işlemlerde de bu olgu sunumunda gösterildiği gibi güvenli ve etkin bir şekilde uygulanabilir.

EP - 801 ALZHEİMER HASTALIĞINDA SİTİKOLİN'İN BİLİŞSEL PERFORMANS ÜZERİNDEKİ ETKİLERİ

HALİL ATİLLA İDRİSOĞLU , MEHMET SABRİ ERDÖL , ŞEYDA SARIGÖL , BERİL DERVİŞ

MERİD ÖZEL SAĞLIK KURUMU

Amaç:
Donepezyl asetilkolinesteraz inhibitörlerinin, sitikolin gibi kolinerjik öncülllerle kombine tedavisi Alzheimer hastalığında etkili olabilir. Ayrıca sitikolin kafa travması,felç, beyin yaşlanması ve serebrovasküler patoloji tedavisinde yaygın olarak kullanılmıştır. Gerçekten de,tek ilaçtan daha fazla intrasinaptik asetilkolin seviyelerini artırabilirler. Amacımız Alzheimer hastalığı olan hastalarda oral sitikolin artı donepezyl değerlendirmekti.

Gereç ve Yöntem:
Bilişsel bozukluğu olan ve Alzheimer tipi Demans tanısı konulan hastaya sitikolin 250 mg+Donepezyl 10 mg başlanarak bir yıl süre ile izlendi. Hastaların yaş aralığı 57-83 idi. Yaş ortalaması 72 idi 35 hasta erkek, 25 hasta kadındı.

Bulgular:
Bilişsel bozukluklar (MMS) mini mental skor incelemesi, nöropsikolojik testler, depresyon skalası ve davranış değişiklikleriyle değerlendirildi. Sosyal iletişimdeki bozukluk değerlendirmeside ayrıca yapıldı.

Sonuç:
Bu çalışmamızda Sitikolin 25o mg+Donepezyl 10 mg kombine kullanımının minimental durum bozukluğunun düzelmesi dışında demansındiğer parametrelerinde kısmen iyileşme görüldü. Bu sonuç litaretür bilgisiylede uyumlu olduğunu gördük.

EP - 803 GENÇ KADIN HASTADA PSEUDO-FOSTER KENNEDY SENDROMU

MERYEM TUBA SÖNMEZ , DUYGU ARSLAN MEHDİYEV

ANKARA ETLİK ŞEHİR HASTANESİ NÖROLOJİ KLİNİĞİ

Amaç:
En sık görülen optik nöropati nedenlerinden biri olan optik nörit (ON) 20-40 yaş aralığında ve sıklıkla kadınlarda görülürken, diğeri olan non-arteritik anterior iskemik optik nöropati (NAION) 50 yaş üstünde ve görece erkeklerde daha sık görülür. Foster-Kennedy sendromu genellikle frontal lob tümörleriyle ilişkili nadir bir nörolojik durumdur. Anosmi eşlik etsin veya etmesin, ipsilateral optik atrofi ve kontrlateral papilödem saptanan hastada ilk olarak düşünülmelidir.

Gereç ve Yöntem:
Oftalmoloji bölümünce tarafımıza yönlendirilen 36 yaşında kadın hasta on gündür olan sol gözde görme kaybı nedeniyle değerlendirildi. Yakınmasına sol göz küresinde ve göz hareketleri ile ağrı eşlik ediyordu. Uzun zamandır aralıklı gelen, pulsatil tipte baş ağrıları olduğu öğrenildi. Hastanın 6 ay öncesinde sağ gözde benzer görme kaybı olduğu, oftalmoloji tarafından değerlendirildiği ve bir süre oral streoid tedavisi aldığı bildirildi.

Bulgular:
Hastanın fundus muayenesinde sağ optik disk soluk, sol optik disk ödemli izlendi. Renkli görme bilateral bozulmuştu ve bilateral altitudinal görme alanı defekti vardı. Yapılan beyin MR incelemesinde; hipofiz bezinde sağ yarıda mikroadenom saptandı, optik kiyazma normal görünümdeydi. Frontal kitle, optik nörit, benign intrakranyal hipertansiyon tetkikler sonucu dışlandı. NAION tanısı alan hastaya steroid tedavisi başlandı.

Sonuç:
Hastada genç yaş, kadın cinsiyet, obezite, hipertansiyon, obstrüktif uyku apne sendromu, antihipertansif kullanımı ve tekrarlayan görme kaybı atağı gibi risk faktörlerinin bulunması ayırıcı tanının geniş tutulmasına neden olmuştur. Pseudo-Foster Kennedy sendromu, optik sinirin kompresyonuna neden olan intrakraniyal bir kitlenin yokluğunda, kontralateral optik atrofi ile birlikte tek taraflı optik disk ödeminin bulunması olarak tanımlanır. Bu durumun tipik olarak bilateral ardışık ON veya iskemik optik nöropati nedeniyle olduğuna dikkat çekmek, risk faktörlerinin ve oftalmolojik muayenenin tanıya giden yolda dikkatle ele alınması gerektiğini vurgulamak amacıyla olgumuz sunulmaya değer görülmüştür.

EP - 804 ASİMETRİK TUTULUMLU POSTERİOR REVERSİBLE ENSEFALOPATİ SENDROMU (PRES): OLGU SUNUMU

AYŞE KARAKAYA ATILGAN , KADİR GÜLŞEN , FETTAH EREN

SELÇUK ÜNİVERSİTESİ TIP FAKÜLTESİ,NÖROLOJI KLİNİĞİ

Amaç:
Posterior reversible ensefalopati sendromu (PRES); klinik semptom, nörolojik muayene ve radyolojik görüntüleme birlikteliğiyle tanı konulan geri dönebilen geçici bir tablodur. Hastalar genellikle bilinç değişikliği, nöbet , parezi, baş ağrısı, görme bozuklukları gibi belirtilerle başvururlar. PRES patofizyolojisinden çoğu görüşe göre serebral vazojenik ödem sorumlu tutulmaktadır. Manyetik rezonans görüntüleme (MRG)de; çoğunlukla parietooksipital bölgeleri tutan, bilateral, simetrik serebral ödem etkisi belirgindir. Bu yazıda, PRES vakalarında MRG'de asimetrik tutulumun da görülebileceği vurgulanmıştır.

Gereç ve Yöntem:
27 yaş kadın, bilinen kronik hastalık ilaç kullanımı olmayan hasta sezeryan doğum yaptıktan hemen sonra arka arkaya üç kez tüm vücutta yaygın kasılma şeklinde, idrar inkontinansının eşlik ettiği jeneralize tonik klonik vasıflı nöbet geçiriyor.

Bulgular:
Nörolojik muayenesinde gelişinde bilinci kapalı oryante koopere olmayıp, harici doğaldı. MRG'de PRES ile uyumlu bilateral parietooksipital loblarda asimetrik tutulum gösteren serebral ödem etkisi saptandı. Levetirasetam tedavisi sonrası bilinci açılan, kooperasyon oryantasyonu tam, nöbeti olmayan hasta taburcu edildi.

Sonuç:
PRES' te erken tanı ve tedavi ile birkaç hafta içinde tam iyileşme gözlenir. Tanı ve tedavide gecikme olduğu takdirde status epileptikus, masif iskemik enfarktlar ve intrakranial hemorajiler gibi morbidite ve mortalite oranları yüksek tablolar görülür. Bu nedenle hastalığın klinik özelliklerini ve manyetik rezonans görüntüleme bulgularını bilmek büyük yarar sağlayacaktır. Bu olgu sunumunda, PRES hastalarında simetrik tutulumla birlikte asimetrik tutulumunda görülebileceği sunulmaktadır. Ayrıca asimetrik tutulumlu olgularda ayırıcı tanıda PRES düşünülmelidir.

EP - 805 ADRENOLÖKODİSTROFİ

FÜSUN FERDA ERDOĞAN , MELİKE ULUYAĞMUR

Amaç:
Adrenolökodistrofi nadir görülen bir genetik bozukluktur. Bu bozukluğun histopatolojik özellikleri arasında beyaz cevherde demiyelinizasyon ve akson kaybı bulunur. Biz bu vakada 11 yaşında unutkanlık ve düşme şikayeti ile tarafımıza başvuran hastamızı inceledik.

Gereç ve Yöntem:
Daha önceden bilinen bir hastalığı olmayan hastamız ailesi tarafından unutkanlık ve 1 aydır sakarlık şikayeti ile tarafımıza başvurmuştu.40 hafta MAS ile doğmuş.1 haftalıkken sarılık nedeni ile fototerapi almış.Anne baba akraba değil,aynı köyden.Son 1 aydır idrar gaita inkontinansı olmuş sonra geçmiş.Okul başarısı gerilemiş.

Bulgular:
Nörolojik muayenede alt ekstremite dtr hipoaktif.Kraniyal Spectro MR da bilateral frontal lobda santral, periventriküler ve subkortikal beyaz cevherde T2A flair hiperintens sinyaldeğişiklikleri izlenmiştir.Korpus kallozumun splenium ve genusunda, bazal gangliyonlarda, internal kapsül anterior bacağında benzer şekilde T2A FLAIR hiperintens sinyal değişiklikleri izlenmiştir.Sinyal değişiklikleri mezensefelon ve krus serebrilere de uzanım göstermektedir. Tariflenen görünümler Xe bağlı adrenolökodistrofi anterior tutulumu açısından anlamlı (Loe skoru 8) olarak değerlendirildi.Goodenough Harris-Porteus Labirentleri testi uygulandı.Sözel zeka yaşı 6 yaş 8 ayPerformans zeka yaşı 4 yaş ile uyumlu bulunmuştur.Çok uzun zincirli yağ asitleri çalışıldı.Hormon panelinde adrenal yetmezlik olduğu görüldü.Tedavi başlandı.Aile genetik bölümüne yönlendirildi,sonuçlar bekleniyor.

Sonuç:
Xe bağlı adrenolökodistrofi (ALD) ciddi bir nörodejeneratif hastalıktır. ALD, merkezi ve periferik sinir sisteminde ilerleyici demiyelinizasyon, adrenal yetmezlik, plazma, fibroblastlar ve dokularda çok uzun zincirli yağ asitlerinin birikmesi ile karakterizedir. Addison hastalığı, erkek çocuklarda ve yetişkin erkeklerde ALDnin ilk belirtisi olabilir. Bu hastalar yaşamları boyunca serebral ALD veya AMN geliştirme riski altındadır. ALD, genotip ve fenotip arasında korelasyon olmaksızın ABCD1 genindeki mutasyonlardan kaynaklanır. Allojenik kemik iliği nakli, serebral demiyelinizasyonun erken evresinde yapıldığında kalıcı bir tedavi sağlayan tek tedavidir

EP - 806 AKUT MOTOR AKSONAL NÖROPATİ VE ANKİLOZAN SPONDİLİT RASTLANTISI: BİR VAKA RAPORU VE LİTERATÜR İNCELEMESİ.

YİĞİT CAN GÜLDİKEN , BATOOL ACHMAR , SEMA KAYMAZ TAHRA

BAHÇEŞEHİR ÜNİVERSİTE HASTANESİ MEDİCAL PARK GÖZTEPE

Olgu:
35 yaşında erkek hasta, alt ve üst ekstremitelerinde güçsüzlük, disfaji ve solunum güçlüğü şikayetleriyle polikliniğe başvurdu. Yakın zamanda herhangi bir enfeksiyon öyküsü yoktu. Elektromiyografide akut motor aksonal nöropati ile uyumlu elektrofizyolojik bulgular izlendi. Ayrıca, hastanın inspeksiyonunda yoğun fasikülasyonlar gözlemlendi. Hastanın yürüme güçlüğü etiyolojisi araştırması açısından çekilen sakral MRında bilateral sakroiliit saptandı. Buna göre HLA-B27 testi yapıldı ve pozitif çıktı. Bu nedenle, MRI sonuçları ve aksiyel spondiloartrit için ASAS sınıflandırma kriterlerine dayanarak AS tanısı kondu. Lomber ponksiyon sonucunda, yüksek glukoz (71 mg/dL), albümin (0.3 g/dL) ve protein (42.2 mg/dL) seviyeleri ile beyin omurilik sıvısında tespit edildi. Hasta, akut motor aksonal nöropati (AMAN) tanısı aldı. Bulbar tutulumu nedeniyle hastaya öncelikle plazma değişim (PLEX) tedavisi başlandı. 7 PLEX döngüsünden sonra bulbar tutulumlar (solunum ve yutma fonksiyonları) düzeltti ve hastada kas gücünde ileri doğru düzelme gözlemlendi. AS literatürde nadiren Guillain-Barré sendromu ile ilişkili olduğu için literatüre katkı amaçlı bu vakayı sunduk.

EP - 807 PARANEOPLASTİK MİYOPATİ BİR OLGU SUNUMU

HAKAN CAN , HAKAN CAN

TUZLA DEVLET HASTANESİ

Özet:
Maligniteler günümüzde sıklığı oldukça artmış olup, birçok nörolojik komplikasyon ile karşımıza çıkabilmektedir. Bu hastalıklar bazen tanılı olup bazen de nörolojik komplikasyonlar ortaya çıktıktan sonra araştırmalar sonucunda primer malignite tanıları alabilmektedirler. En sık karşımıza çıkan nörolojik komplikasyonlar, konvülsiyonlar, ilerleyici inflamatuar miyopatiler, miyastenik sendromlar, oftalmoplejiler ve santral sinir sistemi metastazı sonucu ortaya çıkabilen komplikasyonlardır. Nadir olarak bazı hastalıklar miyopati, miyozit tabloları ile de karşımıza çıkabilmektedir. Dermatomiyozit, polimiyozit gibi sendromlar daha önce de tanımlanmıştır. Ancak sonraları miyozit ve miyopati tabloları ile seyreden, ayrı bir antite olan immün aracılı miyopati vakaları bildirilmiş, kanser ilişkili miyopatilerin sınıflandırılması yeniden gözden geçirilmiştir. İdiopatik inflamatuar miyopatiler birçok malignitiye sekonder olarak karşımıza çıkabilmektedir. Vaka sunumumuzda ise miyopati tablosu ile başvuran ve sonrasında akciğer kanseri tanısı alan bir olgumuzu ele aldık.

EP - 808 FONKSİYONEL PİTOZİS, NADİR BİR OLGU

ALİ RIZA GÜNDÜZ , UFUK BORAN ÖZDEMİR , FİKRİYE TÜTER YILMAZ , RUHSEN ÖCAL

S.B.Ü. ANTALYA EĞİTİM ARAŞTIRMA HASTANESİ NÖROLOJİ KLİNİĞİ

Giriş:
Blefaroptozis, her yaştan bireyi çeşitli nedenlerle etkileyebilen, üst göz kapağının düşük olması durumunu ifade eder.[1] Üst göz kapağının düşmesi (üst göz kapağı pitozisi) minimal (1-2 mm), orta (3-4 mm) veya şiddetli (>4 mm) olabilir ve göz bebeğini tamamen kaplayabilir. Pitozis bir veya her iki gözü etkileyebilir. Pitozis doğumda mevcut olabilir (konjenital) veya yaşamın ilerleyen dönemlerinde gelişebilir (kazanılmış).[2] Fonksiyonel nörolojik semptom bozukluğu (konversiyon bozukluğu), yapısal hastalıktan ziyade anormal sinir sistemi işlevini içeren güçsüzlük, anormal hareketler veya epileptik olmayan nöbetler gibi nörolojik semptomlarla karakterizedir.[3]Psikojenik pitozis, konversiyon bozukluğunun nadir görülen bir göz bulgusudur.[4]

Olgu Sunumu:
Bilinen bir hastalığı olmayan 18 yaş kadın hasta polikliniğimize 2 ay önce okulda sınavdan çıktıktan sonra aniden başlayan göz kapaklarında düşme, yaygın kas ağrıları, yorgunluk, nefes darlığı şikayeti ile başvurdu. Hastanın ilk önce sağ sonra da sol göz kapağında düşme olmuş. Nörolojik muayenesinde sol gözde komplet sağ gözde inkomplet pitozis, bilateral yukarı konjuge bakışta kısıtlılık mevcuttu. gücü Pupil tutulumu izlenmedi. Motor muayenesinde boyun ekstansörleri ve fleksörleri 3/5 , bilateral sternokleidomastoid kas kuvveti 4/5 olup ekstemite kasları normaldi, tek nefeste 8'e kadar sayabildi.Hastanın çekilen beyin manyetik rezonans (MR) görüntüsü normaldi, Repetetif Elektromiyografi normal sınırlardaydı, oftalmoloji bakısında organik patoloji görünmedi. Okluer miyasteni ön tanısı ile pridostigmin yanıtı bakıldı. Pridostigmin ile pitozda düzelme görülmedi. Hastaya kontrastlı beyin MR , beyin MR anjiografi ve venografi planlandı. MR'da pitoz kliniğini açıklar lezyon görülmedi.MR çekiminden sonra hastanın muayenesi spontan düzeldi. Hastanın elektrofizyolojik ve nöroradyolojik değerlendirilmesinin normal olması ve psikostresör mevcudiyeti nedeni ile psikojen pitozis düşünüldü.

Sonuç:
Epileptik olmayan nöbetler ve güçsüzlük gibi fonksiyonel nörolojik semptomlarla gelen hastaların altta yatan psikolojik bir bileşeni vardır ve tekrarlanan değerlendirmelere ve müdahalelere rağmen bu semptomlar uzun süre devam etme eğilimindedir.[5] Tedavisinde psikoterapi ve eşlik eden psikiyatrik komorbiditelerin tedavisi önerilir.

Tartışma:
Psikojenik pitozis, genellikle gecikmiş veya yanlış teşhis edilen bir durumdur ve gereksiz sevkler ve görüntüleme ile sonuçlanır. Psikojenik pitozis, ipsilateral kaş depresyonu, orbicularis oculi spazmı, yukarı bakışta şaşılık ve değişken göz kapağı ölçümleri gibi atipik pitozis bulguları olan hastalarda düşünülmelidir.[4] Biz de hem pitozun hem de konversif bozuklukların nadir bir alt türü olan psikojenik pitozis olgusunu ekartasyon tanısı olarak sunmak istedik.

Kaynakça:
1-Lee CC, Feng IJ, Lai HT, Huang SH, Kuo YR, Lai CS. The Epidemiology and Clinical Features of Blepharoptosis in Taiwanese Population. Aesthetic Plast Surg. 2019 Aug;43(4):964-972. doi: 10.1007/s00266-019-01344-2. Epub 2019 Mar 14. PMID: 30877447.
2-Finsterer J. Ptosis: causes, presentation, and management. Aesthetic Plast Surg. 2003 May-Jun;27(3):193-204. doi: 10.1007/s00266-003-0127-5. Epub 2003 Aug 21. PMID: 12925861.
3-American Psychiatric Association. Diagnostic and Statistical Manual of Mental Disorders, Fifth Edition, Text Revision (DSM-5-TR), 2022.
4-Ho TC, Couch SM, Custer PL. Psychogenic Ptosis. Ophthalmic Plast Reconstr Surg. 2022 Sep-Oct 01;38(5):448-451. doi: 10.1097/IOP.0000000000002157. Epub 2022 Mar 23. PMID: 35323142.
5-Edavalath M, Kottil S, Hameed F. Psychogenic pseudo-myasthenic ptosis - management with ayurvedic medicines and *Smriti* meditation. J Complement Integr Med. 2021 May 7;19(2):481-485. doi: 10.1515/jcim-2020-0484. PMID: 33962505.

EP - 809 LAMBERT-EATON MYASTENİK SENDROMUNDA YÜKSEK FREKANSLI SİNİR UYARIMINA KARŞIN İNKREMENTAL YANIT OLMAYAN NADİR BİR OLGU

BÜŞRANUR KAPLAN [1], AYŞE KRİSTİNA POLAT [1], ALİHAN ABDULLAH AKBAŞ [1], SEMANUR AKSU [1], SAMET ÖNCEL [2], ABDULKADİR TUNÇ [1]

[1] SAKARYA ÜNİVERSİTESİ TIP FAKÜLTESİ, NÖROLOJİ ANABİLİM DALI
[2] SAKARYA EĞİTİM VE ARAŞTIRMA HASTANESİ, NÖROLOJİ KLİNİĞİ

Giriş:
Lambert-Eaton Myastenik Sendromu (LEMS), nöromüsküler bileşkede presinaptik asetilkolin salınımının azalmasına yol açan nadir bir otoimmün hastalıktır. Klinik olarak, genellikle alt ekstremitelerde belirgin olan simetrik proksimal kas güçsüzlüğü ve otonomik disfonksiyonla kendini gösterir. LEMS, sıklıkla paraneoplastik bir sendrom olarak ortaya çıkar, ancak tümörle ilişkili olmayan formları da mevcuttur. Bu olgu sunumunda, önceden Myastenia Gravis tanısı almış ve sonrasında LEMS teşhisi konmuş bir hastanın kliniği ve tedavi süreci tartışılmaktadır.

Olgu Sunumu:
60 yaşında kadın hasta, yaklaşık üç yıldır devam eden ilerleyici yorgunluk ve genel güçsüzlük şikayetleriyle başvurdu. Hasta, daha önce başka bir merkezde benzer semptomlar nedeniyle Myastenia Gravis tanısı almış ve pridostigmin, Azatioprin, IVIG ile Rituximab tedavilerinden geçmişti. Nörolojik muayenesinde üst ekstremitelerde kas gücü proksimal 4/5 düzeyinde izlenirken, alt ekstremitelerde belirgin güçsüzlük (2-/5) saptandı. Elektromiyografi (EMG) incelemelerinde, bilateral abductor digiti minimi (ADM) ve abductor pollicis brevis (APB) kaslarında düşük motor yanıt amplitüdleri ve 3, 15, ve 20 Hz ardışık sinir stimülasyonu sırasında anlamlı dekremental yanıtlar gözlendi. Ayrıca, maksimal kas kasılması sonrası BKAP amplitüdlerinde %100ün üzerinde artış kaydedildi. Bu bulgular presinaptik tipte nöromüsküler bileşke hastalığı ile uyumlu olarak değerlendirildi.
Tedaviye plazmaferez ile başlandı ve üçüncü doz sonrası yapılan nörolojik değerlendirmede hastanın genel durumunda iyileşme, kas gücünde ise belirgin bir artış gözlendi. 3-4 Diaminopiridin tedavisine ulaşılamadı. Steroid ise ağır osteoporoz ve fraktür öyküsü nedenli verilemedi. Üst ekstremitelerde kas gücü 4+/5 ile tam güç arasında değişirken, alt ekstremitelerde de kas gücünde anlamlı iyileşme kaydedildi.

Sonuç:
Bu olgu, LEMSin tanı ve tedavi sürecinde elektrofizyolojik bulguların değişkenliğini ve önemini göstermektedir. LEMS, özellikle Myastenia Gravis ile karışabilen semptomlar nedeniyle doğru tanı konulması zor olabilen bir sendromdur. Bu nedenle, klinik bulguların dikkatle değerlendirilmesi ve uygun elektrofizyolojik testlerin yapılması büyük önem taşımaktadır.

EP - 810 HERPES ZOSTER OFTALMİKUS'TA TEDAVİ YAKLAŞIMI: OLGU SUNUMU

MELİKE ABA [1], SİBEL ÇIPLAK [2]

[1] ÖZEL MARKASI HASTANESİ, KAHRAMANMARAŞ
[2] MALATYA EĞİTİM VE ARAŞTIRMA HASTANESİ

Giriş:
Herpes zoster oftalmikus(HZO), trigeminal gangliondaki latent varisella zoster virüsünün reaktivasyonu sonucu gelişir. Konjonktivit, keratit gibi oküler bulgular, ağrılı veziküller ve tutulan dermatomda nöropatik ağrı gibi ekstraoküler semptomlar görülmektedir. Herpes zosterde ağrıyı azaltmak için nsaii, opioidler, trisiklik antidepresanlar ve topikal ajanlar kullanılmaktadır. Analjeziklere yanıt vermeyenlerde, lokalizasyona göre interkostal sinir, oksipital, supraorbital blokaj gibi girişimsel tedavi yöntemleri uygulanabilmektedir[1].

Olgu:
80 yaş kadın hasta 2 ay önce, başın sol yarımında zonklayıcı ağrı, veziküler döküntüler ve sol gözde şişlik ile oftalmik zona tanısı konulup dermatolojide antiviral+nsaii tedavi başlanarak ağrı nedeniyle tarafımıza yönlendirilmişti. Özgeçmişinde HT tanısı mevcut hastanın nörolojik muayenesinde 3,4,6. kranial sinirler ve diğer muayeneleri doğaldı. Kontrastlı kranial MR normaldi. Hastaya pregabalin 75mg 2*1, lokal soğuk kompres ve lidokain krem başlandı. Titre edilerek pregabalin 600 mg/gün kadar artırıldı. Ağrıları geçmeyen hastaya tramadol 2*50mg eklendi. Hasta tolere edemediğinden stoplandı. Hastanın ağrıları şiddetli nevraljiform tarzda devam etmesi üzerine günaşırı 3 seans büyük oksipital ve supraorbital sinir blokajı uygulandı. Daha sonra haftalık seanslar 2 kez uygulandı. Vizüel analog skala(VAS) değerinde 10'dan 6'ya gerileme izlendi. Sol gözde kızarıklık, pitozis ve fotofobi şikayetleriyle göz hastalıklarına danışılan hastada keratit düşünülerek gözyaşı, antibiyotik başlandı. Hastanın üçüncü ay kontrolünde VAS 2-3 ağrısı mevcuttu.

Tartışma-Sonuç:
HZO, ağrı, döküntü ve göz tutulumuyla seyreden bir hastalıktır. Medikal tedavilerle analjezi sağlanamayan veya ilaçların tolere edilemediğinde sinir blokajları gibi girişimsel tedaviler akılda tutulmalıdır.

1-Minor, Megan, and Ethan Payne. "Herpes zoster ophthalmicus." *StatPearls [Internet]*. StatPearls Publishing, 2023.

EP - 811 SUBKORTİKAL AFAZİ

LEVENT AVCI [1], SEMANUR AKSU [1], ÖMER ELÇİ [1], BİLGEHAN ATILGAN ACAR [2], TÜRKAN ACAR [2]

[1] SAKARYA ÜNİVERSİTESİ EĞİTİM VE ARAŞTIRMA HASTANESİ
[2] SAKARYA ÜNİVERSİTESİ TIP FAKÜLTESİ

Giriş:
Afazi alt tiplerinden farklı olarak görülen subkortikal afazi, kortikal bölgelerde fonksiyonel hasar olmaksızın iletişim yeteneğinde kısmi veya tamamen kayıp ile karakterizedir. Bu yazıda motor afazik olan bazal ganglionda hematom ile yoğun bakımda takipli vakayı sunmayı amaçladık.

Olgu:
Altmış bir yaşında erkek hasta sabah uyandıktan kısa süre sonra gelişen yakınlarının sorularına tepki vermeme, sağ kol ve bacağında güç kaybı fark edilmesi üzerine acil servise başvurdu. Özgeçmişinde hipertansiyon vardı. Nörolojik muayenesinde genel durumu kötü, kooperasyon ve oryantasyonu kısıtlıydı. Verbal yanıt alınamadı. Sağ nazolabial oluk silik ve kas gücü sağ ekstremitelerde 2/5 hemiparezi ile uyumluydu. Beyin bilgisayarlı tomografide (BBT) sol bazal gangliyon orjinli hematom izlendi. Nöroşirurji tarafından cerrahi planlanmayan hasta yakın takip amaçlı nöroloji yoğun bakıma yatışı yapıldı.

Tartışma:
Afazi, genellikle kortikal beyin hasarından kaynaklansa da subkortikal beyin lezyonlarında da görülebilmektedir. Subkortikal afaziye neden olabilecek lezyonlar kaudat çekirdek, putamen, globus pallidus, subtalamik çekirdek veya substantia nigrada olabilir ama en çok görülen iki anatomik bölge striatokapsüler bölge ve talamustur. Subkortikal lezyonlarda dizartri, hipofonik, yavaş konuşma sık görülse de bazen afazi de görülebilmektedir. Bazal ganglia orjinli hematom ile takipli nörolojik muayenede verbal yanıt alınamayan olgumuzda da lezyonun bulunduğu bölge nedeniyle subkortikal afazi olarak değerlendirildi. Wernicke ve broca bölgesi ve arasındaki lezyonlarında görülen klasik afazi sendromlardan farklı olarak subkortikal bölge lezyonlarında da motor afazi görülebilmektedir.

EP - 812 SANTRAL PONTİN MİYELİNOLİZİS: OLGU SUNUMU

KERİME NİSA KAYA , ÖZLEM GELİŞİN , VİLDAN YAYLA

BAKIRKÖY DR. SADİ KONUK SAĞLIK UYGULAMALARI VE ARAŞTIRMA MERKEZİ, NÖROLOJİ KLİNİĞİ

Giriş:
Santral pontin miyelinolizis, beyin sapında özellikle ponstaki sinir hücrelerinin miyelin kılıfında ciddi hasar ile karakterize nörolojik bir hastalıktır. Ekstrapontin olarak, simetrik yerleşimli, talamus, subtalamik nukleus, striatum, internal kapsül, amigdaloid nukleus, korpus genikulatum laterale, serebellar folyaların beyaz kısmı ve serebellar korteksin derin tabakalarında görülebilir. Miyelinolizis nedeni tam olarak bilinmemektedir. Ancak ozmotik strese karşı duyarlı olan oligodendroglial hücrelerin hasarı tablodan sorumlu tutulmaktadır. Major faktör olarak hiponatreminin hızlı düzeltilmesinin neden olabileceği ileri sürülmekle birlikte karaciğer yetmezliği, diyaliz, enfeksiyonlar, lenfoma, kaşeksi, dehidratasyon, elektrolit bozuklukları, kronik alkolizm ve pellegra gibi nedenlerle de birlikte görülebilir. Ayırıcı tanıda multipl skleroz gibi demiyelinizan hastalıklar, beyin sapı enfarktları, astrositom gibi pontin neoplaziler bulunmaktadır. Burada, santral pontin miyelinolizis tanısı alan etiyolojide kronik alkolizm ve sirozu olan erkek hastayı sunmayı amaçladık.

Olgu:
Konuşma ve yutma güçlüğü ve yürümede zorluk yakınması ile başvuran, karaciğer sirozu, kronik alkolizm öyküleri olan 42 yaşında erkek hastanın nörolojik muayenesinde dizartri, sol nazolabial sulkusta silinme, disfaji, kuadriparezi mevcuttu. Kronik alkolizm olan hasta 7 ay önce alkol alımının kesildiğini tarifledi. Kraniyal MR görüntülemede pons santralinde tipik yarasa kanadı görünümü şeklinde T2 hiperintens lezyon izlendi. Özgeçmişi, kliniği ve görüntülemeleriyle santral pontin miyelinolizis tanısı konulan hastaya destek ve komplikasyonların engellenmesine yönelik tedavi başlandı.

Sonuç:
Santral pontin miyelinolizis, akut kuadriparezi, disfaji ve dizartriye neden olan nadir bir nörolojik hastalıktır. Olguların %50'si son dönem kronik alkoliklerdir. Santral pontin miyelinolizis tanısı alan olgumuz ile sıklıkla vurgulanan hızlı düzeltilen hiponatremi olmayabileceğini, kronik karaciğer hastalığıyla birlikte alkol alımının kesilmesinin de demiyelinizan süreci hızlandırmış olabileceğini belirtmek istedik.

EP - 813 SPORADİK HİPOPOTASEMİK PERİYODİK PARALİZİLİ BİR OLGU SUNUMU

ASLI BOLAYIR , HATİCE KÜBRA KAYA , SÜLEYMAN ERTUĞRUL

MALATYA TURGUT ÖZAL ÜNİVERSİTESİ TIP FAKÜLTESİ, NÖROLOJİ ANABİLİM DALI

Amaç:
Periyodik paralizi (PP), tekrarlayıcı paralizi atakları ile karakterize, sodyum (Na), potasyum (K) veya kalsiyum (Ca) kanallarındaki mutasyonlara bağlı oluşabilen nadir görülen herediter bir hastalık grubudur. Daha öncesinde de bir kez benzer paralizi atağı olan, ancak aile öyküsü bulunmayan 34 yaşında bir erkek olgu sunumu ile nadir görülen bu klinik durumu tekrar gözden geçirmek istedik.

Olgu:
34 yaşında erkek hasta, her iki alt ve üst ekstremitede ortaya çıkan güçsüzlük ve yürüme güçlüğü şikayeti ile acil servise başvurdu. Yaklaşık 10 ay önce de benzer yakınması olan ve spontan düzelen hastanın bilinen Hepatit-C taşıyıcılığı dışında herhangi bir hastalığı ya da düzenli ilaç kullanımı bulunmamaktaydı. Aile öyküsü bulunmayan hastanın yapılan nörolojik muayenesinde her 4 ekstremitesi 3/5 motor kuvvetteydi ve duyu defisiti bulunmamaktaydı. Acil serviste yapılan kranyal görüntülemelerde özellik saptanmayan hastanın bakılan K değeri düşüktü. Elektrokardiyografisi ve arter kan gazı normal olan hastaya potasyum klorür (KCl) infüzyonu başlandı. İnfüzyonun 4. saatinde hastanın şikayetleri tam olarak düzeldi. Ertesi gün bakılan potasyum değeri normal olan hastanın poliklinikten istenen tiroid fonksiyon testeri, tiroid otoantikorları ve serum renin-aldesteron düzeyleri normal olarak sonuçlandı. Hastanın değerlendirilen kranyal ve servikal MRG'sinde özellik yokken, elektromiyografi(EMG) tetkikinde sinir iletim çalışmaları ve iğne EMG'si normaldi. Hastaya paralizi atağının tekrarlama olasılığına karşı bilgi verildi, hastaya diyette tuz ve karbonhidratın kısıtlanması, K'dan zengin besinlerle beslenilmesi, aşırı egzersiz, alkol ve stresli yaşamdan uzak durmaya özen gösterilmesi önerildi.

Sonuç:
Genetik açıdan değerlendirme yapamadığımız, aile öyküsü bulunmayan, ancak anamnez, klinik ve biyokimyasal olarak tanısı doğrulanan ve K replasmanı ile kliniği birkaç saat içinde düzelen bir hipoPP olgusu ortaya koyduk.

EP - 814 TOLOSA HUNT SENDROMU ÖN TANISINDAN BURKİT LENFOMA TANISINA UZANAN SÜREÇ; BİR OLGU

ASLAN ARDA ATALAR , IŞIK TUŞBA TAN , ARDA BAKAN , KADRİYE ACAR , NESLİHAN EŞKUT , ASLI KÖŞKDERELİOĞLU , PINAR ORTAN , LEVENT ÖCEK

İZMİR ŞEHİR HASTANESİ

Giriş:
Tolosa-Hunt sendromu ağrılı oftalmoparezinin görüldüğü kavernöz sinüsün idiyopatik granülomatöz inflamasyonudur. THS'de sıklıkla okülomotor sinir (%85) devamında 6, 5 ve 4. tutulur.
THS genellikle selim seyirlidir ancak Burkit Lenfoma olgumuzdaki gibi malignite seyredebilir.

Vaka sunumu:
Memede fibrokistik hastalık dışında hastalığı olmayan 43 yaş kadın hasta yaklaşık 2 haftadır yüze yayılan ağrı, sol gözünde kayma ve çift görme şikayetleri ile başvurdu. Nörolojik muayenesinde: Sol gözde dışa, yukarı, aşağı bakış kısıtlılığı mevcut.

Kontrastlı Kraniyal ve Orbita MRG çekildi. Sol kavernöz sinüste sol optik foramene komşulukta yer kaplayan oluşum görüldü. THS ön tanısıyla LP (lomber ponksiyon) yapıldı, BOS biyokimya, sito-patolojisi normal. 1gr/gün IVMP (intravenöz metilprednizolon) başlandı. Tedavinin 3. günü şikayetlerinde geriledi. 5 güne tamamlandı.
Sol memede şişlik nedeniyle genel cerrahiye danışıldı. Meme USG, her iki memede birkaç adet milimetrik kist görüldü. IVMP sonrasında şikayeti geriledi. Elektif meme biyopsisi önerildi. 80 mg/gün oral metilprednizolon ile taburcu edildi. 2 hafta sonra şişlik tekrarladı, tru-cut biyopsi yapıldı. Primer Burkitt Lenfoma (PBL) olarak sonuçlandı. Hasta hematolojide kemoterapi almaktadır.

Tartışma ve Sonuç:
Tolosa Hunt sendromu ayırıcı tanısında sarkoidoz, bağ dokusu hastalıkları, vaskülitler, neoplazm, Lyme, mantar, sifiliz yer alır. Tanıda klinikte yapılma zorluğu nedeniyle kavernöz sinüs biopsisi rutin yapılmamaktadır. Olgumuzda, etiyolojik tetkiklerle vaskülitik süreçler, lyme, sifiliz, diğer enfeksiyöz süreçler dışlanmıştır. BOS sito-patolojinin normal olduğu görülüp 1gr/gün IVMP başlanmıştır. Hızlı büyüyen memede kitle ile biopsi yapıldığında PBL konmuştur. Agresif bir Non Hodgkin Lenfomadır (tüm meme ca %0,5). Bu sebepten erken tanı ve tedavi önemlidir.

Bu olgu kavernöz sinüs infiltrasyonunda primer burkitt lenfomanın yer alabileceğini vurgulamak için sunulmaya değer bulunmuştur.

EP - 815 İNMEYİ TAKLİT EDEN HİPONATREMİ OLGUSU

MÜJDAT DENİZ BENLİ

POLATLI DUATEPE DEVLET HASTANESİ

Giriş:
Literatürde acil servise inme şüphesiyle başvuran hastaların yaklaşık %30 'unda inmeyi taklit eden diğer klinik durumlar (nöbet, migren, beyin tümörleri, elektrolit bozuklukları, hipoglisemiler, demiyelinizan hastalıklar) saptanmaktadır. Bu olgu sunumunda tarafımıza konuşmada tutukluk, anlamada bozulma nedeniyle danışılan hiponatremi olgusu sunulmuştur.

Olgu:
85 yaşında kadın hasta, bilinen atrial fibrilasyon ve hipertansiyon öyküsü mevcut. Rivaroksaban 20 mg 1x1 ve Lisinopril 20 mg 1x1 kullanıyor.Acil servise bir gün önce başlayan konuşmada tutukluk, apati hali nedeniyle getirilmiş. Hastanın geliş nörolojik muayenesinde şuuru hafif konfü, kooperasyon kısıtlı, konuşma tutuk, tek tük anlamsız kelime çıkışı mevcut.basit emirleri yerine getirmiyor. Lateralizan motor defisit saptanmadı. Laboratuar testlerinde sodyum 125 mmol/L olarak saptandı. Hastanın beyin BT'sinde kanama saptanmadı ve difüzyon MR 'ında akut difüzyon kısıtlanması izlenmedi. Dahiliye konsultasyonu yapılması sonrası hiponatremiye yönelik %3'lük hipertonik mayi tedavisi başlandı. Hastanın yatışından 24 saat sonra görülem kontrol diffüzyon MR'ında da akut difüzyon kısıtlaması izlenmedi. Hastanın yatışının 2.gününde sodyumu 137 mmol/L'ye yükseldi ve nörolojik muayenesi tamamen normal olarak izlendi.

Tartışma:
Metabolik bozukluklar inme benzeri semptomlarla prezente olabilirler. Hiponatremi, en sık görülen inme taklitçisi metabolik bozukluktur. Hiponatremi serum sodyumunun 135 mmol/l altında olması olarak tanımlanır. Özellikle 125 mmol/l altında bilinç bulanıklığı, nöbet, fokal nörolojik defisitler gibi nörolojik semptomlarla başvurabilirler. Patogenezde % 95 olguda antidiüretik hormonun (ADH) nonozmotik salgılanmasının sorumlu temel mekanizma olduğu saptanmıştır. Tedavide asemptomatik olgularda sadece sıvı kısıtlaması (0,8 L/gün) yeterli olurken semptomatik olgularda acil tedavi (%3'lük hipertonik tuzlu su infüzyonu) yapılması gerekir.

Sonuç:
Akut hiponatremi inmeyi taklit eden fokal nörolojik defisitler ile prezente olabilir. Bu nedenle inme semptomlarıile başvuran hastaların ayırıcı tanısında düşünülmesi gerekir.

EP - 816 NÖROLOJİ YOĞUN BAKIM ÜNİTESİNDE ZORLU BİR STATUS EPİLEPTİKUS YÖNETİMİ

EBRU AYDIN [1], BERİL ZIMBA [1], ASLI BAHAR DOĞAN [2], BURCU ACAR ÇİNLETİ [1], TUĞÇE MENGİ [1]

[1] DEMOKRASİ ÜNİVERSİTESİ, BUCA SEYFİ DEMİRSOY EĞİTİM VE ARAŞTIRMA HASTANESİ
[2] BAKIRÇAY ÜNİVERSİTESİ, ÇĞİLİ EĞİTİM VE ARAŞTIRMA HASTANESİ

Amaç:
Nöbete yol açma riski yüksek iki antibiyotik grubu beta laktamlar ve kinolonlardır. Klaritromisininse nadiren nöbete yol açtığı bilinmektedir. İlaç etkileşimleri de nöbet riski arttırmakta ve hatta status epileptikusa yol açabilmektedir. Status epileptikus, nörolojik ve sistemik önemli komplikasyonlarla ilişkilidir.

Olgu Sunumu:
Yirmi yaşında erkek hasta disleksi nedeniyle atomeksetin kullanmakta iken 1 hafta önce gittiği sağlık kuruluşunda üst solunum yolu enfeksiyonu için amoksisilin-klavulanik asit ve klaritromisin başlanmış. Takiben 3 kez jeneralize tonik klonik tarzında nöbeti olmuş ve levetirasitam başlanmış. Nöbeti olmayan hastaya atomoksetinin başlanması ile tekrar nöbetleri olmuş. Status epileptikus tablosu ile nöroloji yoğun bakım ünitesine alındı. Atomoksetin kesildi, levetirasitam, valproat, lakozamid şeklinde antiepileptik tedavisi düzenlendi. Elektroensefalografide sol hemisfer ön bölgelerinde paroksismal kısa süreli delta frekansında yavaş dalgalar, sol frontotemporal bölgede keskin karakterli yavaş dalgalar görüldü. Aspirasyon pnömonisi nedeniyle piperasilin-tazobaktam başlandı. Kültürlerinde üreme olmadı. Kontrastlı kraniyal manyetik rezonans görüntüleme ve venografide patoloji saptanmadı. Nöbete bağlı omuz dislokasyonu ve humerus fraktür nedeniyle ortopedi konsültasyonu istendi. Beyin omurilik sıvısı biyokimyası, direkt bakısı, viral, otoimmün ve paraneoplastik paneli, kontrol nörogörüntülemelerinde patolojik bulgu saptanmadı. YBÜ'de 4. gün yapılan muayenesinde gözler sağa deviasyon, sağa nistagmus mevcuttu. O sırada sorulan sorulara yanıt vermiyordu. Kontrol elektroensefalografide status epileptikusla uyumlu bulgular saptandı. Diazepam yanıtı olmadı. Fenitoin yüklemesi sonrası bulguları düzeldi. 5. günde yabancı bir adam görme ve bu adamın konuşması şeklinde görsel ve işitsel hallüsinasyonları başladı. Postiktal psikoz olarak değerlendirildi. 48-72 saatte yakınmaları düzeldi.

Tartışma:
Status epileptikusun komplikasyonları arasında ekstremite yaralanmaları, pnömoni, postiktal psikoz yer almaktadır. Postiktal psikoz, bir nöbet kümesinin arkasından, hemen ya da bilincin düzelmesinden sonra bir hafta içerisinde ortaya çıkan davranışsal değişikliklerden oluşur. Risk faktörleri arasında uzun süreli epilepsi tanısı, nöbet kümeleri, uykusuzluk, jeneralize tonik klonik nöbetler, sekonder jeneralize olan kompleks parsiyel nöbetler, önceden postiktal psikoz epizodları, önceden psikiyatrik hospitalizasyon veya psikoz hikayesi, bilateral bağımsız nöbet odakları, travmatik beyin hasarı, ensefalit, düşük entelektüel fonksiyon yer almaktadır.

EP - 817 SPAZMODİK DİSFONİ TEDAVİSİNDE BOTULİNUM TOKSİN UYGULAMASI: OLGU SUNUMU

VASFİYE SEZER [1], AYŞE KRİSTİNA POLAT [1], DERYA KARA [1], MUSTAFA KARABACAK [1], EMRAH KARACAOĞLU [3], YEŞİM GÜZEY ARAS [2]

[1] S.B. SAKARYA ÜNİVERSİTESİ EĞİTİM VE ARAŞTIRMA HASTANESİ, NÖROLOJİ KLİNİĞİ
[2] 2. SAKARYA ÜNİVERSİTESİ TIP FAKÜLTESİ, NÖROLOJİ ANABİLİM DALI
[3] S.B. SAKARYA ÜNİVERSİTESİ EĞİTİM VE ARAŞTIRMA HASTANESİ, KULAK BURUN BOĞAZ KLİNİĞİ

Giriş:
Spazmodik disfoni (SD) olarak bilinen vokal anormallik, laringeal kasların ses üretme yeteneğini bozmakla karakterize bir hastalıktır. Bu bozukluk sonucunda intrensek laringeal kaslar ses üretirken istemsiz olarak kasılır ve bu durum ses kalitesini düşürür (1). SD, idiyopatik bir durum olup, kadınlarda erkeklere kıyasla daha yaygındır. Genellikle 30 ile 50 yaşları arasındaki yetişkinleri etkiler ancak daha genç veya daha yaşlı hastalar da etkilenebilir (2)

Olgu:
62 yaşında bayan hasta yaklaşık 4 yıl önce başlayan ses kısıklığı, konuşmada bozulma şikayeti ile kliniğimize başvurdu. Özgeçmişte HT, Soygeçmişinde özellik yok. Anamnezinde şikayetlerinin 4 yıl önce başladığı giderek arttığı ve bu nedenle birçok KBB ve Nöroloji hekimine muayene olduğu çeşitli tanılar aldığı ancak herhangi bir tedavi uygulanmadığı öğrenildi. Hasta tarafımıza aynı şikayetlerle başvurdu. Nm doğal olan hastaya Fleksibl Fiberoptik Laringoskopi eşliğinde yapılan vokal kord muayenesinde konuşma sırasında vokal kordlarda spazmodik kasılma saptandı. Ön planda SD düşünüldü. Hastaya EMG kılavuzluğunda tyoroid kıkırdak ile crikoid kıkırdak arasında thyrocricoid membrandan girildi. Thyroarytenoid kaslara 2'er ünite toplam 4 ünite Botulinum Toksin uygulaması yapıldı. Hastanın 20. gün kontrolünde şikayetlerinde azalma saptandı. Takip altına alındı.

Tartışma:
Nadir görülen fokal laringeal distoni olan SD, laringeal kasların seçici içsel hiperfonksiyonuna bağlı olarak sesin görev-spesifik akıcılığını bozmasıyla karakterizedir. Distoni, birden fazla fonksiyonel kas grubunu veya sadece birini etkileyebilir. Larinksi etkilediğinde genellikle fokaldir. On hastadan sekizi adduktor SDde görülür. Bu durum kötü glottal kapanma ve konuşmada boğulma ve kesilmelere neden olmaktadır. Bu fenomenin arkasındaki mekanizma bilinmemektedir. Ayrıca, SD hastalarının muayene ve öyküsünde de herhangi bir önemli bulguya rastlanmamıştır. Bu hastalığın ayırıcı tanısında iki en önemli bulgu, ses tremoru ve ses kasılması distoni dir ki bu da ses kesilmelerine neden olabilir (4). SD tanısında EMG, laringeal kasların elektriksel aktivitesini inceleyerek istemsiz kasılmaları ve distonik aktiviteleri tespit eder.

EMG vokal kordların düzensiz ve aralıklı abduksiyonunu yansıtır, bu da ses kesilmelerine ve konuşma bozukluklarına yol açar. Ayrıca, EMG botulinum toksini tedavisinin etkinliğini değerlendirmede kullanılır, tedavi sonrası kas aktivitelerindeki değişiklikler izlenerek semptomların hafifletilmesine katkıda bulunur. (6-8) Tedavide cerrahi müdahale veya botulinum toksini enjeksiyonları kullanılır. Ancak tedavisi sonrası elde edilen semptom hafifletme düzeyi hâlâ ideal seviyede değildir (9).

Bu olgu konuşma bozukluğu ile başvuran hastalarda ayırıcı tanıda nadir bir neden olan ve tanısal ve tedavi zorluklarına neden olan SD tanısının akılda tutulması amacı ile sunulmuştur.

EP - 818 NÖROBEHÇET OLGU SUNUMU: RADYOLOJİK ÖZELLİKLER VE LİTERATÜRÜN GÖZDEN GEÇİRİLMESİ

KADİR GÜLŞEN , FETTAH EREN , AYŞE KARAKAYA ATILGAN

SELÇUK ÜNİVERSİTESİ

Giriş:
Behçet sendromu idiyopatik, kronik ve rekürren multisistemik tutulum yapan vaskuler orjinli inflamatuvar bir hastalıktır. Multisistemik tutulumu ve çoklu klinik semptomlar meydana getirmesi nedeni ile sıklıkla sendrom olarak adlandırmaktadır. Nörobehçet tabiri ise sendromik süreçte meydana gelen nörolojik tutulumu ifade etmek için kullanılan bir terimdir. Bu olgu sunumu ile birlikte nörobehçet olgusunun klinik ve radyolojik özellikleri literatür eşliğinde tartışılacaktır.

Olgu Sunumu:
Bilinen hastalık öyküsü olmayan 38 yaşında erkek hasta kliniğimize 10 gündür devam eden baş ağrısı bulantı çift görme ve görmede bulanıklaşma şikâyeti ile başvurdu. Hastadan alınan manyetik rezonans görüntüleme (MRG)'de bilateral temporal ve sol mezensefalonda hiperintens lezyonlar izlendi. Hastanın nörolojik muayenesinde sağ üst ekstremitesinde 4+/5 kas gücü defisiti harici anlamlı bulgusu yoktu. Yapılan nörolojik, romatolojik, dermatolojik ve oftalmolojik değerlendirmeler sonucu hastada nörolojik tutulum ile prezente olan Behçet hastalığı düşünüldü. Hastaya siklofosfamid verilmesi planlandı. Gerekli ön değerlendirmeler yapıldıktan sonra nöroloji ve romatoloji poliklinik kontrol önerisiyle taburcu edildi.

Tartışma ve Sonuç:
Behçet hastalığının değerlendirildiği bir seride nörolojik etkilenme %3,2-49 olarak saptanmıştır. Baş ağrısı (en sık görülen nörolojik semptom), meningoensefalit, inme, psödotümör serebri, organik konfüzyonel sendrom veya bunların bir kombinasyonu olarak ortaya çıkabilir. Bu olgu sunumunda ilk semptom olarak nörolojik bulgular ile prezente olan Behçet hastasının klinik ve radyolojik özellikleri literatür eşliğinde değerlendirilmektedir.

EP - 819 TANI GÜÇLÜĞÜ YAŞANAN GUİLLAN BARRE SENDROMU OLGUSU

FATMA DEĞER CİNGÖZ , SELCEN DURAN , AYDAN KÖYSÜREN , AYSU YETİŞ , ASUMAN ÇELİKBİLEK , BURÇ ESRA ŞAHİN

AHİ EVRAN ÜNİVERSİTESİ KIRŞEHİR EĞİTİM VE ARAŞTIRMA HASTANESİ NÖROLOJİ KLİNİĞİ

Özet:
Guillain Barre Sendromu (GBS), sıklıkla simetrik duyu kusuru, güçsüzlük ve arefleksi ile karakterize akut inflamatuar bir demiyelizan polinöropatidir.

Olgu:
44 yaş erkek hasta, 10 gündür olan ayaklarda ve dilinde uyuşma şikayeti ile başvurdu. Hastanın 2 hafta önce geçirilmiş gastroenterit öyküsü mevcuttu. Nörolojik muayenesi normal sınırdaydı. Beyin ve servikal manyetik rezonans görüntülemede (MRI) herhangi bir patoloji saptanmadı. Elektronöromiyografi (EMG) sinir iletisi ve F latansları normal sınırdaydı. Ertesi gün sağ periferik fasiyal paralizi gelişen hasta polikliniğimize tekrar başvurdu. Nörolojik muayenesinde hafif dizartri ve sağ periferik fasiyal paralizi mevcuttu, DTR'ler tüm odaklarda normoaktifti. EMG tekrarlandı sinir iletisi ve F latansları normal sınırdaydı. Hasta GBS ön tanısı ile yatış yapılarak lomber ponksiyon (LP) yapıldı, BOS materyalinden çalışılan hemogram ve biyokimya tetkikleri normal sınırlardaydı. Gangliozid paneli negatif sonuçladı. Klinik stabil seyretmesi üzerine önerilerle taburcu edildi. Hasta 5 gün sonra konuşma bozukluğunda artış ve yutma güçlüğü başlaması üzerine tekrar başvurdu. Nörolojik muayenesinde hafif dizartri, disfaji ve sağ periferik fasiyal paralizi dışında patoloji yoktu. Yapılan EMG de peroneal sinir ileti hızında azalma ve tibial sinir F latansında uzama görülmesi üzerine tekrar LP yapıldı. BOS protein 146 mg/dl, hücre görülmemesi üzerine GBS tanısı ile hastaya 30 gr/gün(5 gün) IVIG tedavisi uygulandı. Dizartri ve disfaji ve fasiyal paralizi tamamen gerileyen hastanın duyusal yakınmaları azalarak devam etmekteydi.

Tartışma ve sonuç:
GBS oldukça çeşitli klinik prezentasyonlarla ortaya çıkan bir akut polinöropatidir. Bu olgu ısrarla tekrarlanan labaratuvar yöntemleri ile tanı konan bir GBS olgusu olup klinik şüphe varlığında EMG ve LP'nin tekrarlanmasını vurgulmak isteriz.

EP - 820 SEREBRAL VEN TROMBOZUNDA NADİR BİR ETİYOLOJİ : ENSEFALİT

ZÜMRA ÖZKAN , GÖZDE NUR DOĞAN , SEVGİN GÜNDOĞAN , ŞEHNAZ ARICI , YAPRAK SEÇİL

İZMİR KATİP ÇELEBİ ÜNİVERSİTESİ ATATÜRK E.A.H

Giriş:
Serebral sinüs ven trombozu(SVT) etiyolojisi çok çeşitlidir, travma, intrakraniyal infeksiyonlar, kalıtsal veya edinsel trombofililer, tümörler neden olabilir. Kafa içi basınç artışını işaret eden baş ağrısı, bulantı, kusma ve papilödem, nöbetler, fokal nörolojik defisitler en sık karşılaşılan semptom ve bulgulardır.
Bu yazıda, gen mutasyonu zemininde, pnömoni ve MSS enfeksiyonunun SVT ortaya çıkmasında rol oynadığını düşündüren bir olgu sunulmuştur.

Olgu:
Kırk yedi yaşında kadın hasta,1 ay önce geçirilmiş akciğer enfeksiyonu tanısıyla antibiyoterapi almış. Solunumsal şikayetleri düzelen hastanın baş ağrısı yakınması mevcutmuş. Baş ağrısı günler içinde düzelmeyen hastanın yakınmasına tutuk konuşma, uykululuk hali, ellerde titreme ve dengesizlik de eklenmiş. Nöroloji polikliniğimizde değerlendirilen hasta servise yatırıldı. Nörolojik muayenesinde bilinç hafif uykulu, koopere, oryante, reaksiyon zamanı uzamış, papilödem mevcuttu.

İntrakraniyal basınç artış etiyolojisine yönelik yapılan lomber ponksiyonda BOS basıncı:19 cmH2O, direk bakıda 80 lökosit, protein: 130 mg/dL saptandı, BOS kültüründe üreme olmadı. Hastaya ensefalit tanısıyla antiviral ve antibiyotik tedavisi başlandı. BOS' ta viral ve otoimmün ensefalit paneli negatif saptandı.

Kontrastlı kranial MRG ve MR venografi yapıldı. Oksipital lob ve serebellumda leptomeningeal kontrastlanma; bilateral sigmoid sinüste, solda juguler vene uzanan parsiyel trombüs görüntüsü saptandı.

Ayrıntılı laboratuvar tetkiklerinde tromboz panelinde Faktör 5 Leiden , F XII, MTHFR heterozigot, PAI-1 4G-5G homozigot pozitif saptandı. Hasta antikoagule edildi. Tedavi sonrası hastanın bulgu ve yakınmalarında düzelme gözlendi.

Sonuç:
SVT çeşitli genetik ve edinilmiş risk faktörleri ile ilişkilidir. Enfeksiyonlar SVT gelişiminde önemli etiyolojik nedenlerden biridir. Ensefalitlerde etiyoloji sıklıkla viral etkenlidir. Viral enfeksiyonla ilişkili hiperkoagulabilite durumları ve serebrovasküler hastalıkların görülebileceği akılda tutulmalıdır.

EP - 821 HSV ENSEFALİTLİ HASTADA YALANCI 14-3-3 PROTEİN POZİTİFLİĞİ:OLGU SUNUMU

SEVDA SAYYİĞİT TEKİN , AYŞE KAYA , MEHMET UĞUR ÇEVİK , EŞREF AKIL , CUMALİ ÇETİNER

DİCLE ÜNİVERSİTESİ

Giriş:
Herpes simplex virüsü(hsv) akut ve sporadik ensefalitlerin en sık tanımlanan etkenidir.kliniğinde ateş,baş ağrısı,bilinç değişiklikleri,kişilik ve davranış değişiklikleri ile nöbet görülebilir.altın standart tanı yöntemi bosda pcr ile hsv dna pozitifliğidir.tedavi edilmeyen olgularda mortalite %70 in üzerindedir.

Olgu:
60 yaşında erkek hasta acil servise nöbet geçirme ve bilinç kaybı şikayetleriyle başvuruyor.hasta 1 haftadır olan baş ağrısı,baş dönmesi,bulantı-kusma,halsizlik,subfebril ateş gibi şikayetler ile dış merkeze başvuruyor.medikasyonla taburcu ediliyor.nöbet etyolojisi araştırılmak üzere hasta nöroloji yba yatırıldı.hastanın nm de bilinç letarjik kısmi oryante kısmi koopere ır++ kr++ gtoh pupiller izokorik ense sertliği pozitif tüm ekstremiteler spontan hareketli tdr bil extansör.hastanın yatırıldığında yapılan lp si normal ,eeg normal ve kontrastlı kraniyal mr da bilateral mezial temporal lobda ,bazal ganglionlarda hiperintensite mevcut.enefksiyon hastalıkları tarafından hastaya hsv ensefaliti açısından desefin ve asiklovir tedavisine başlandı.hastanın bilinç giderek kötüleştiği gks si düştüğü için hasta entübe edilmiştir.hastaya verilen antiepileptiklere rağmen nöbeti devam etmektedir.hastaya 4. Günde tekrar lp yapılıp bosdan otoimmün ve paraneoplastik ensefalit paneli gönderildi ve negatif sonuçlandı. 14-3-3 proteini çalışılmış ve tekrar menenjit paneli gönderilmiştir.ikinci bosda 7x10/mm3 lökosit, 22x10/mm3 eritrosit olup protein 0,96 olarak bulundu.daha sonra menenjit panelinde hsv-1 pozitif olarak sonuçlandı.hastanın hsv ensefaliti tanısı ile asiklovir tedavisinin 10. Gününden sonra klinik düzelme görülmeye başlandı.14-3-3 protein pozitifliği olan hastanın klinik ve radyolojik uyumu olmadığından yalancı pozitif olarak değerlendirildi.hasta 3. Ayında bilinci açık koopere trakeostomili,mv ye bağlı,peg li olarak yoğunbakımımızda takip edilmektedir.

Sonuç:
Hsv ensefaliti ve sporadik creutzfeldt-jakob hastalığı birlikteliği olsada yalancı pozitiflik akılda bulunmalıdır. Bos'ta 14-3-3 proteini nörodejenerasyonu göstermekle birlikte cjh için özgül değildir.hsv ensefaliti,hipoksik beyin hasarı,atipik ensefalit,beyin apsesi,sak ve metabolik ensefalopati gibi bazı nörolojik hastalıklarda 14-3-3 protein yalancı pozitiflikleri görülebilmektedir.

EP - 822 KAROTİS ARTER ANEVRİZMASI

ALİ KILIÇ , TURAL BAHADURLU , HASAN DOĞAN , MUSTAFA ONUR YILDIZ , BİLGE PİRİ ÇINAR , ÇETİN KÜRŞAD AKPINAR

SAMSUN ÜNİVERSİTESİ SAMSUN EĞİTİM VE ARAŞTIRMA HASTANESİ NÖROLOJİ KLİNİĞİ

Giriş:
Ekstrakraniyal karotis arter anevrizmaları nadir görülmektedir. Sıklık sırasına göre yerleşim yeri bifurkasyon, internal karotis arter bölgesidir. Sıklıkla nörolojik tromboembolik olay ve kraniyal disfonksiyon, nadiren rüptürle bulgu vermektedir. Bildirimizle geçici iskemik atak kliniği ile başvurarak ekstrakraniyal internal karotis arter (İKA) anevrizması saptanan ve endovasküler girişim ile koillenerek tedavi edilen olgu sunulmaktadır.

Olgu Sunumu:
61 yaşında kadın hasta son 2 günde 4 kez olan sol elde uyuşma ve güçsüzlük şikayetiyle acil servisimize başvurdu. Hastanın nörolojik muayenesi normal sınırlarda değerlendirildi. Laboratuvar değerlerinde Hba1c: 9.5, Hgb: 11 dışında normaldi. Beyin diffüzyon MRG'sinde akut patoloji saptanmadı. Etiyolojiye yönelik yapılan Beyin karotis BT Anjiyografisinde İKA C1de 17,5x17,5 mm boyutunda geniş boyunlu sakküler tipte anevrizma saptandı. Beyin cerrahi ile yapılan konsey kararı sonrası anevrizma yerleşim yeri itibariyle endovasküler yöntemle müdahalenin hasta için daha iyi olacağı kararına varıldı. Hasta genel anestezi eşliğinde tarafımızca işleme alınarak, anevrizmaya stent destekli koilleme başarıyla yapıldı. Endovasküler işlem sonrasında yoğun bakım takipleri tamamlanan hastada komplikasyon izlenmedi. İdame tedavi tikagrelor 90 mg 2x1 ve asetil salisilik asit 100 mg 1x1 olacak şekilde inme poliklinik kontrolü önerileriyle taburcu edildi.

Tartışma:
Ekstrakraniyal karotis arter anevrizmaları nadir görülmesine rağmen geçici iskemik atak, inme ve rüptür risklerinin yüksek olması nedeniyle erken tanı konularak tedavi edilmesi gerekmektedir. Anevrizmanın boyutuna ve konumuna bağlı olarak açık cerrahi veya endovasküler girişim kararı verilmelidir. Endovasküler tedavi yapılan vakaların literatüre sunulması ve prospektif çalışmaların artması tedavi yöntemlerinin etkinlik karşılaştırılmasına katkı sağlayacaktır.

EP - 823 BİLATERAL 6 KRANİAL SİNİR FELCİ İLE PREZENTE OLAN İDİYOPATİK İNTRAKRANİAL HİPERTANSİYON OLGUSU

ÜNAL BALIKEL

DEFNE DEVLET HASTANESİ

Olgu:
42 Yaş kadın hasta, yaklaşık 1 aydır olan başağrısı, mide bulantısı ve çift görme şikayetleri ile nöroloji kliniğimize başvurdu
Baş ağrısı bilateral kafayı sarar tarzda, zonklayıcı ve sıkıştırıcı vasıfta tarifliyor. Yatar pozisyonda baş ağrısı şiddetinde artış oluyormuş. Baş ağrısında mide bulantısı eşlik ediyor.
2 haftadır çift görme şikayeti eklenmiş.
Özgeçmiş: Bilinen bir hastalık yok
Düzenli ilaç kullanımı yok
Alışkanlıklar: Sigara, alkol kullanımı yok
Nörolojik muayene: Bilinç açık oryante, koopere, pupiller izokorik DIR/IDIR ++/++, RAPD -/-, Her iki gözde dışa bakış kısıtlılığı mevcut
Papil ödem yok
Pitoz yok
Fasyal asimetri yok, diğer kranial sinir muayeneleri normal
Kas gücü 4 ekstremitede 5/5, serebellar testler becerikli
DTR bilateral normoaktif, TCR bilateral fleksör yanıt
Hastaya Beyin MRG, MR anjiyografi ve venografi çekildi.
Beyin MRG: Her iki optik sinirde posterior skleranın düzleşmesi ve bilateral optik sinirde tortioze görünüm
MR anjiyografi: Normal
MR Venografi: Normal

- 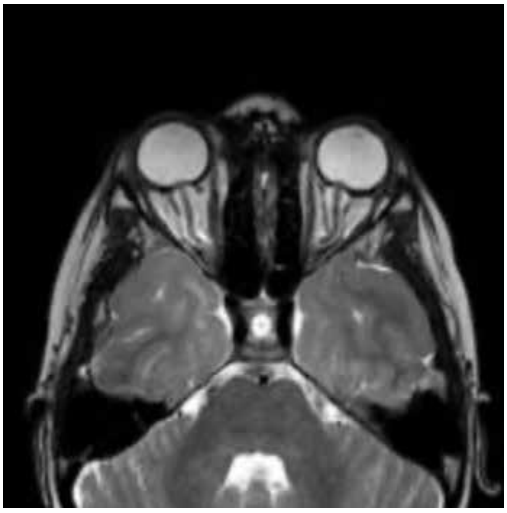

Hastaya lomber ponksiyon yapıldı.
BOS berrak, hücre görülmedi
BOS biyokimyası normal
BOS açılış basıncı 45 cm/H20

Kliniği, görüntüleme bulguları ve BOS açılış basıncı İdiyopatik İntrakranial Hipertansiyon tanısıyla uyumlu hastaya topiramat ve diazomid tedavileri başlandı.

EP - 824 SERTRALİN KULLANIMI SONRASI GELİŞEN BRUKSİZM İLİŞKİLİ GERİLİM TİPİ BAŞ AĞRISI, OLGU SUNUMU

ALİ RIZA GÜNDÜZ , RUHSEN ÖCAL

S.B.Ü. ANTALYA EĞİTİM VE ARAŞTIRMA HASTANESİ NÖROLOJİ KLİNİĞİ

Giriş:
En sık görülen baş ağrısı tipi gerilim tipi baş ağrısı dır(GTBA). Baş ağrısı nedeniyle hekime başvuru açısından migrenden sonra ikinci sıklıktadır. Selektif serotonin geri alım inhibitörleri (SSRI) gerilim tipi baş ağrısında profilaktik tedavide sıklıkla kullanılmaktadır. (1) Sertralin de dahil olmak üzere tüm SSRI'larda bruksizm yaygın bir etki olup doz ve zaman bağımlıdır.Bruksizm gündüz baş ağrılarına sebebiyet vermektedir. Uykuda bruksizm, migren ve gerilim tipi baş ağrısı ile ilişkilendirilmiştir. (2)

Olgu:
Öyküsünde daha önce baş ağrısı olmayan 29 yaşında hastaya, anhedoni, mutsuzluk şikayetleri ile psikiyatri tarafından depresyon tanısı ile sertraline başlanmıştı. Sertralin ilk hafta 25 mg/gün ile başlandıktan sonra 50 mg/gün dozuna çıkılmış. Hastada doz yükseltilmesini takiben gece ve gündüz fark etmeksizin , çene sıkma, çene kaslarında ağrı , şakaklarda ve alın bölgesinde bant şeklinde ağrı şikayetleri ile polikliniğimize baş vurdu. Nörolojik muayenesinde mastikatuar ve temporal kaslarda hassasiyetin yanısıra bu bölgelerde artmış kas tonusu ve tetik noktalar saptandı. Hastanın SSRI tedavisi psikiyatri onayıyla kesildi. Hastanın ağrıları 48 saat içinde tamamen sonlanmasına karşı, bruksizminin ve mastikatuar kaslardaki kas tonun artışını yaklaşık 14 gün sonra düzeldi.

Sonuç:
SSRI' lar GTBA'da uzun yıllardır güvenle kullanılmaktadır. SSRI kesilmesinden sonra çekilme semptomlarına bağlı baş ağrısı yaygın olarak bildirilmiştir. Ancak olgumuzda tam tersi olacak şekilde gerilim tipi baş ağrısı bruksizm sonucu duyarlılığı artmış perikranial ve temporomandibuler myofasyal dokulardan kaynaklanmıştır, sebep ortadan kaldırılınca semptomlar düzelmiştir. Biz de bu olgumuzu, ağrı kronikleşmeden ve belirli bir tedaviye gerek olmadan etken ortadan kaldırılınca düzeldiği için sunmak istedik.

Tartışma:
Temporomandibular eklem, ve kranial miyofasyal alanlar trigeminal sinir aracılığı ile birbiri ile etkileşim içindedirler. Bu mekanizmalardan herhangi birinde doğrudan ve dolaylı olarak yaşanacak nöral sensitivite veya artmış miyofasyal duyarlılık; bu bölgelerdeki epizodik ve kronik ağrılara yol açabilmektedir.

1-Bölüm TND, baş ağrısı klavuzu 2022, Gerilim Tipi Baş Ağrısı ,Mehmet ZARIFOĞLU Taner ÖZBENLI
2-De Luca Canto G, Singh V, Bigal ME, Major PW, Flores-Mir C. Association between tension-type headache and migraine with sleep bruxism: a systematic review. Headache. 2014 Oct;54(9):1460-9. doi: 10.1111/head.12446. Epub 2014 Sep 18. PMID: 25231339.

EP - 825 KEMOTERAPİ SONRASI GELİŞEN ASİMETRİK TUTULUMLU POLİNÖROPATİ; OLGU SUNUMU

BÜŞRA YARSAN , BERKE BAĞCI , ZEYNEP PEKGÖZ , MEHMET FEVZİ ÖZTEKİN

ETLİK ŞEHİR HASTANESİ

Amaç:
Kemoterapi ilişkili nöropati; kemoterapötik ajanlarla oluşan, distal, simetrik, duyusal komponenti baskın olan; ağrı, uyuşmayla giden bir sendromdur. Olgumuzda asimetrik tutulum gösteren kemoterapi sonrası gelişen polinöropati hastası ele alındı.

Materyal ve Metot:
Mikst germ hücreli testis tümörü tanısı alan 45 yaşında erkek hastaya sağ orşiektomi operasyonu yapılmıştır. BEP (bleomisin,etoposid,sisplatin) protokollü 3 kür kemoterapi tedavisi almıştır. Sonrasında alt ekstremitede uyuşma, ağrı hissiyle hastanemize başvuran hastanın yatışı yapıldı. Özgeçmişinde testis tümörü dışında özellik yoktu. Nörolojik muayenesinde her iki alt ekstremite proksimal kas gücü 5/5 iken distal kas gücü 3/5 olarak değerlendirildi, bilateral üst ekstremitelerde motor defisit izlenmedi. Alt ekstremite derin tendon refleksleri alınamadı, duyu muayenesinde alt ekstremitede hipoestezi görüldü.

Bulgular:
Hastanın EMG'sinde L3 seviyesinden itibaren tüm lomber segmentlerde ve S1 segmentinde yaygın denervasyon potansiyelleri gözlendi. Bilateral cauda equina sendromu ön planda düşünüldü. Torakal ve lomber MR çekildi, EMG bulgularını açıklayacak caudal patoloji saptanmadı.

Sonuç:
Platin grubu kemoterapötik ajanlar; kan-beyin bariyeriyle korunmayan arka kök ganglionunda ve periferik sinirlerde toksisiteye neden olabilmektedirler. Sisplatine bağlı semptomlar, kalın lif etkilenmesiyle sensoriyal ataksi ve DTR kaybı, kraniyal sinirlerin etkilendiği durumlarda da işitme azalması ve tinnitus görülebilir. Sisplatin tedavisi alan hastada gelişen; beklenenin aksine sadece alt ekstremiteleri tutuluşunun görüldüğü olgu atipik toksik nöropati tartışılması amacıyla sunuldu.

Referanslar:
Ermiş, O., & Akçalı, D. T. (2023). Chemotherapy-Induced peripheral neuropathy and treatment. Journal of Anesthesiology and Reanimation Specialists 'Society, 31(2), 109–117. https://doi.org/10.54875/jarss.2023.06977

EP - 826 KOZMETİK, GASTRİK VE AKSİLLER BOTULİNUM TOKSİNİ UYGULAMASINDAN SONRA İATROJENİK BOTULİZM VAKALARI VE LİTERATÜR TARAMASI

YAREN AĞAR YENAL , CEREN AKSOY KALAYLAR , ABİDİN ERDAL

ANKARA BİLKENT ŞEHİR HASTANESİ

Giriş:
Botulinum toksini clostridium botulinum bakterisi tarafından üretilen zehirli toksinlerden biridir. C.botulinum ekzotoksinleri sekiz gruba ayrılır. Tüm alt serotipler nörotransmitter olan asetilkolinin salınımı kolinerjik sinir terminalleri üzerindeki glikoprotein yapılarına hücre dışı bağlanmayı ve asetilkolin sekresyonunun hücre içi blokajını içerir. Kozmetik ve bazı hastalıkların (özellikle şaşılık ve fokal distoniler, hemifasiyal spazm ve çeşitli spastik hareket bozuklukları, baş ağrıları, hipersalivasyon, hiperhidroz vb) tıbbi tedavileri yönetiminde botulinum toksin-A (BoNT-A) uygulamaları önemli rol oynamaktadır. Iyatrojenik botulismus kozmetik veya terapötik botulinum toksin-A (BoNT-A) uygulaması sonrası gelişen progresif paralizi ile seyredebilen ciddi bir hastalıktır.

Olgu sunumları:
Merkezimizde takip edilen dört iyatrojenik botulizm olgusu sunulmuştur.Bunlardan bir gastrik , iki aksiller ve iki kozmetik BoNT-A uygulaması sonrası gelişti.

Sonuç:
Hastalığın en önemli nedeni ruhsatsız ürün kullanımı ve yüksek doz toksin uygulamalarıydı. İlk belirtiler bulanık görme, çift görme, yutma güçlüğü ve ses kısıklığıydı. Semptomlar BoNT-A uygulamasından sonraki ortalama 4-10 gün içinde ortaya çıktığı izlendi. İlerleyen günlerde yorgunluk, ekstremitelerde güçsüzlük ve solunum sıkıntısı ile semptomlar ilerleyen hastalarımız izlendi. Tanı hasta öyküsü ve klinik bulgulara dayanılarak konuldu. Hastalarda özellikle sollunum sıkıntısı dahil olan en az iki semptom ve klinik kötüleşme devam ederse, BoNT-A uygulamasından sonra geçen süreden bağımsız olarak, botulinum antitoksini kullanımı klinik iyileşmeye önemli katkı sağlamakta ve önerilmektedir. Ayrıca özellikle başlangıç semptomlarının gerilemesinde hastalara piridostigminnöromüsküler kavşakta asetilkolinin parçalanmasını azaltan kolinesteraz inhibitörü verilebilmekte dir.

Tartışma:
Bont-a kullanımı yaygınlaşmakta ve kullanım alanları genişlemektedir. Bu sebeple iyatrojenik botulismus vakaları ile karşılaşma sıklığı artacaktır. BoNT-A uygulamaları sonrası takiplerde ve benzer bulgularla başvuran nörolojik hastalıkların ayırıcı tanısında hekimler iyatrojenik botulizm açısından dikkatli olmalıdır.

EP - 827 ROLANDİK EPİLEPSİ

ERHAN ARGIŞ

ÖZEL BATMAN DÜNYA HASTANESİ

Giriş:
Rolandik epilepsi, çocukluk çağının 1-14 yaşları arasında görülen kısa basit fokal hemifasial motor ve somatosensoryal nöbetler ile karakterize bir sendromdur. Nöbetler genellikle uykunun ilk saatlerinde olur. İnteriktal EEG de santral ve santrotemporal bölgede unilateral veya bilateral diken-yavaş dalgalar görülür. Bu deşarjlar tipik olarak yüksek voltajlı olup uykuda artma eğilimi gösterirler.

Olgu:
8 yaşında bilinen herhangi bir hastalığı olmayan bir hasta okulda ders esnasında kusma ve devamında bayılma şikayetiyle polikliniğe getiriliyor.sistemik ve nörolojik muayenesi normal. hastaya çekilen beyin mr ve rutin eeg normal olarak değerlendiriliyor. kan tetkiklerinde anlamlı patoloji yok. kardiyolojık muayene doğakl olarak değerlendiriliyor. Hasataya uyku eeg isteniyor. 2 gün sonra çekilen uyku eeg de uyku eeg de, bilateral santrotemporal bölgede evre nrem evre 1-2 de seyrek evre 3-4 te yoğun diken ve diken-yavaş dalga paroksizmleri izlendi.

Sonuç:
Rolandik epilepsi çocukluk çağında sık görülen epileptik sendromlarından biridir. Çocukuk çağında konvülziyon olmadan epileptik sendromlar otonomik semptomlarla kendini gösterebilir. Bununla beraber çocukluk çağında epileptik sendromlar için uyku eeg bu açıdan farklı bir önem arz etmektedir. Vakamızı bu amaçlarla sunmak istedik.

EP - 828 NADİR GÖRÜLEN DİYABET KOMPLİKASYONU:DİYABETİK AMİYOTROFİ OLGU SUNUMU

MUHAMMET DURAN BAYAR , MUHAMMET DURAN BAYAR

GAZİOSMANPAŞA EĞİTİM VE ARAŞTIRMA HASTANESİ

Giriş:
Diyabetik amiyotrofi (diyabetik radikülopleksus nöropatisi), akut veya subakut ,ağrılı ve sıklıkla asimetrik güçsüzlük ile seyreden ve distal simetrik polinöropatiye oranla çok daha nadir görülen diyabetik nöropati formudur. Daha çok 5.dekadın üstündeki erkek hastalarda ve kötü kontrol edilen diyabet öyküsü mevcuttur.

Olgu:
63 Yaş erkek hasta ateş ,idrar çıkışında azalma halsizlik şikayetleri ile acil servise başvurusu sonrasında komplike idrar yolu enfeksiyonu + üreter taşı ön tanılarıyla üroloji servisine interne edilmiş. Hastanın özgeçmişinde KBY+SVO+DM+(hasta daha önce DM tanısı almasına rağmen tedaviyi kendi isteğiyle kullanmıyor) tanıları olan hasta yatışının 2. Gününde sol bacak ön yüzünde ağrı+uyuşma ve takiplerinde 2 gün içinde gelişen sol bacakta güçsüzlük sebebiyle tarafımıza danışılıyor. Hastanın Nörolojik muayenesinde sol alt ekstremite kalça fleksiyonu 3/5 saptandı .Bilateral refleksleri hipoaktif bilateral TCR fleksör yanıtlı ve yapılan diğer nörolojik muayeneleri normal sınırlarda saptandı. Hastanın yatışında yapılan kan tetkiklerinde HgA1c:12.3 saptanmış olup kan şekeri takibinde 350-400 mg/dl bandında seyrettiği görüldü ve iç hastalıklarına konsülte edilerek kan şekeri regülasyonu sağlandı. Hastanın yapılan Mr difüzyon ve Beyin BT görüntülemeleri normal sınırlarda saptandı.. Ayırıcı tanı da yer alan disk hernisi sebebiyle spinal görüntülemeleri yapıldı. Torakal MR ve lomber Mr görüntülemelerinde patoloji izlenmedi.. Yine ayırıcı tanıda yer alan intraabdominal kitle ve kalça ekleminin travmatik ya da dejeneratif ağrılı süreçleri açısından batın bt ve pelvis BT görüntülemeleri yapıldı .Mesane duvarında kalınlaşma dışında normal sınırlarda saptandı. Alt ekstremite arteriyel venöz doppler USG tetkiti normal sınırlarda saptandı. Hastanın şikayetlerinin 3.haftasında EMG tetkiki planlandı ve yapılan EMG incelemesinde EMG'de sağ femoral motor sinir BKAP amplütüdü ve sapheneus duysal yanıt alınamadı. İğne EMG incelemesinde solda quadriceps kasında denervasyon potansiyelleri saptanmış olup seyrek düşük amplitudlu MÜP elde edildi. Mevcut bulgular eşliğinde diyabetik amiyotrofi olarak değerlendirilen hastaya ağrıları açısında pregabalin başlandı ve fizik tedavi ve rehabilitasyona yönlendirildi.

Sonuç:
Asimetrik monoparezi ile başvuran hastalarda diyabetik nadir görülen bir komplikasyonu olan diyabetik amiyotrofi (diyabetik radikülopleksus nöropatisi) akılda tutulması gerektiğini vurgulamak istedik.

EP - 829 KAFA TRAVMALI HASTADA İZOLE CORPUS COLLOSUM ENFARKTI: OLGU SUNUMU

BİRCE EMEK ALANKO , YAREN AĞAR YENAL , ÜMİT GÖRGÜLÜ

ANKARA BİLKENT ŞEHİR HASTANESİ

Olgu:
Post-travmatik serebral enfarktlar (PTSE), travmatik beyin hasarının bir komplikasyonu olarak karşımıza çıkabilmektedir. Genellikle orta-ağır kafa travmalı hastalarda %1,9-10,4 oranlarında görülebilmektedir. Kafa travmasını takiben gelişen bu tip PTSE'ler genellikle çocuklarda, lentikülostriat arterler tarafından beslenen gangliokapsüler bölgede raporlanmış olup erişkinde görülmesi oldukça nadirdir. Kesin patogenezi bilinmemekle birlikte vazospazm ya da damarda intimal yırtık nedeniyle olduğu tahmin edilmektedir.
21 yaşında erkek hasta, motosikletle seyir halindeyken kaza yapması nedeniyle dış merkez acil servise götürülen, dış merkez takiplerinde 1 kere jeneralize tonik klonik nöbet geçiren, çoklu travması olması nedeniyle hastanemiz genel Yoğun bakım Ünitesine nakledilen hasta nörolojik değerlendirme için tarafımıza danışıldı. YBÜ'de spontan solunumda takip edilen hastanın yapılan nörolojik muayenesinde patolojik olarak ağrılı uyarana göz açma yanıtı yoktu ancak yüz buruşturma vardı. Bilateral üst ve alt ekstremitelerde çekme yanıtı eşit alınıyordu. Verbal yanıtı olmayan hastada oryantasyon değerlendirilemedi. Bu bulgular haricinde nörolojik muayenesi doğal, yaşamsal bulgular normal aralıkta ve stabildi. Hastanın dış merkez görüntülemelerine ulaşılamaması ve güncel görüntüleme değerlendirmesi yapılabilmesi için beyin bilgisayarlı tomografisi (BBT) ve manyetik rezonans görüntüleme (MRG) yapıldı. Semptomatik nöbet olduğu düşünülen genç hastaya levetirasetam 2x500 miligram tedavisi başlanarak elektroensefalografi (EEG) yapıldı. EEG'si frontal intermittan ritmik delta aktivitesi (FIRDA) lehine değerlendirilerek levetirasetam tedavisine devam edildi. Çekilen beyin MRG'de corpus callosum posteromedial bölgede minör iskemik enfarkt alanı görülerek travma sonrası vazospazma sekonder gelişmiş olabileceği düşünüldü. Santral görüntülemelerinde kanama görülmeyen hastada düşük molekül ağırlıklı heparin (DMAH) tedavisine başlandı.
PTSE her ne kadar nadir karşılaşılabilen bir durum olsa da travma hastalarında nörolojik bulgular varlığında göz önünde bulundurulmalıdır.

EP - 830 STEROİD KULLANIMINA SEKONDER GELİŞEN NADİR BİR KOMPLİKASYON: SANTRAL SERÖZ KORYORETİNOPATİ

MEHMET İLKER YÖN , EMİRHAN BÜYÜKÇAPAR , ECE ZEYNEP GÜVEN , ERSİN KASIM ULUSOY , TAHİR KURTULUŞ YOLDAŞ

BİLKENT ŞEHİR HASTANESİ NÖROLOJİ KLİNİĞİ

Giriş:
Santral seröz koryoretinopati (SSKR) , makula bölgesinde duyusal retina altında seröz sıvı toplanması ile karakterize bir durumdur. Kesin etyoloji bilinmemekle birlikte retina pigment epitelinin fonksiyon bozukluğunun rol oynadığı düşünülmektedir. Bu olgumuzda nadir olarak görülen steroid kullanımına sekonder SSKR olgusunu sunacağız.

Olgu:
30 yaş erkek hasta 2 haftadır mevcut olan sol gözde bulanık görme ve sağ periorbital ağrı nedenli kliniğimize başvuruyor. Yapılan göz muayenesinde sağda relatif afferent pupil defekti (RAPD) ve sağ gözde papil ödem saptandı. MRG görüntülerinde FLAİR sekansında sağ optik sinirde hiperintensite ve mezensefalon sol crus bölgesinde kronik hiperintens lezyon izlendi. Beyin omurilik sıvısı (BOS) biyokimyasında total protein 450 saptandı. IgG indeksi 1.6 olarak sonuçlandı. BOS'ta beyaz küre hücresi saptanmazken, menenjit paneli ve BOS kültürü negatifti. Ayrıca OKB Tip 1 negatif sonuçlandı. Hastaya 5 gün intravenöz 1000 mg/gün metilprednizolon ve sonrasında 5 seans günaşırı plazmaferez tedavisi uygulandı. Hasta 64 mg/gün oral metilprednizolon tedavisi ile taburcu edildi. Taburculuktan 1 ay sonra oral metilprednizolon tedavisi altında sol gözde santral görmede azalma şikayetiyle tarafımıza tekrar başvurdu. Hastanın göz muayenesi tekrarlandığında RAPD ve papil ödem saptanmadı. Yer yer retina pigment epitel atrofisi gözlemlenmişti. Yapılan fundus flöresein anjiografi ve optik koherans tomografide SSKR saptandı. Steroid tedavisi kesilerek poliklinik takiplerine devam edildi. İlerleyen süreçte bulgularında gerileme saptandı.

Sonuç:
Uzun süreli steroid kullanımı altında iken görmede azalma şikayetiyle başvuran hastalarda SSKR gelişebileceği akılda tutulup ayırıcı tanıda düşünülmelidir.

EP - 831 GUILLAIN-BARRÉ SENDROMU İLİŞKİLİ BİLATERAL FASİAL PARALİZİ OLGUSU

AHMET GÖRKEM GÖÇMEN , HALİL CAN ALAYDIN , HALİT FİDANCI , SEDA MENÇEKOĞLU BAŞTİN , CEMRE CÖDDÜ

SAĞLIK BİLİMLERİ ÜNİVERSİTESİ ADANA ŞEHİR EĞİTİM VE ARAŞTIRMA HASTANESİ, NÖROLOJİ ANABİLİM DALI

Giriş:
Bilateral fasial paralizi (BFP), tüm fasial paralizi olgularının %0.3-2'sinde görülen nadir bir durumdur.[1] BFP, tek taraflı fasial paraliziden farklı olarak genellikle altta yatan ciddi bir sistemik hastalığın bulgusudur. Bu çalışmada BFP olan bir olguda tanı ve tedavi süreci deneyimimiz sunulmaktadır.

Olgu:
Yirmi beş yaşında erkek hasta, 3 gündür gözlerini kapatamama, ağız ve yüz kaslarında güçsüzlük şikayetleri ile başvurdu. Yaklaşık 15 gün önce üst solunum yolu enfeksiyonu geçirdiği bildirilen hastanın özgeçmişinde başka özellik yoktu. Nörolojik muayenesinde House-Brackmann ölçeğine göre bilateral evre 5 fasial paralizisi mevcut olup başka kraniyal sinir tutulum bulgusu mevcut değildi. Motor ve duyusal muayenesi normal olup derin tendon refleksleri normoaktif olarak saptandı. Kontrastlı beyin manyetik rezonans incelemesinde beyin sapı veya fasial sinir hasarı oluşturacak bulgu mevcut değildi. Rutin sinir iletimi çalışmaları ve geç yanıtları normal olan hastada göz kırpma refleksi testinin bilateral bozuk olduğu saptandı. Lomber ponksiyon incelemesinde BOS proteininde artış(660 mg/dl) olup hücre yoktu. BOS ve kanda Borrelia Burgdorferi antikoru negatif olup anjiotensin converting enzimde artış saptanmadı. Ayrıca diğer enfeksiyöz ve biyokimyasal testlerde anlamlı bir bulgu saptanmadı. Hastaya BFP ile giden Guillain-Barré sendromu (GBS) varyantı tanısı ile uygun dozda intravenöz immünoglubulin tedavisi başlandı. Tedavi sonrası 2 hafta içerisinde sekelsiz düzelme izlendi.

Tartışma:
Literatürde BFP'nin en sık otoimmün hastalıklarla (%33) ilişkili olduğu bildirilmiş olup GBS en sık etyoloji (%22) olarak öne çıkmaktadır.[1] BFP, nadir olarak izlenmesine rağmen geniş bir etyolojik spektrumu mevcuttur. Dolayısı ile tanısal araştırmalar spesifik tedavilerin uygulanacağı hastalıkları saptamaya odaklanmalıdır.

Referans:
Molinari G, Lucidi D,Fernandez IJ,et al. Acquired bilateral facial palsy:a systematic review on aetiologies and management. J Neurol. 2023 Nov;270(11):5303-5312.

EP - 832 TİP V GLİKOJEN DEPO HASTALIĞI (MCARDLE): OLGU SUNUMU

BERİA AKSU SELMAN , ŞULE DEVECİ , AYHAN KÖKSAL

BAŞAKŞEHİR ÇAM VE SAKURA HASTANESİ NÖROLOJİ KLİNİĞİ

Giriş:
McArdle hastalığı, Tip V glikojen depo hastalığı olarak da bilinen, iskelet kasında miyofosforilaz enzimi eksikliğine bağlı gelişen, glikojenin enerji kaynağı olarak kullanılamaması ile karakterize nadir bir otozomal resesif genetik hastalıktır. Klinik olarak egzersiz intoleransı, kas ağrısı ve kontraktürler ile ortaya çıkar. Kreatin kinaz (CK) seviyelerinin yükselmesi, hastalığın tipik laboratuvar bulgularındandır. Tanı, kas biyopsisi ve genetik analizlerle doğrulanır; ancak hastalığın etkin bir tedavisi henüz bulunmamaktadır. Bu sunumda, egzersiz intoleransı şikayetiyle başvuran bir McArdle hastalığı olgusu tartışılmıştır.

Olgu:
Otuz üç yaşında erkek hasta, çocukluk döneminden itibaren egzersiz sırasında çabuk yorulma şikayeti ile başvurdu. 300 metre yürüyüş sonrası 15 dakika dinlenmeyle toparlandığını ifade etti. Aile öyküsünde, erkek kardeşinde de benzer bulgular mevcuttu. Nörolojik muayene bulguları doğaldı. CK seviyeleri 2000-3000 U/L (normal: 33-211 U/L) aralığında saptandı. Elektromiyografi, miyojen tutulum ile uyumlu bulgular gösterdi. Genetik analiz sonucunda PYGM geni mutasyonu ile McArdle hastalığı tanısı doğrulandı. Kardiyopulmoner egzersiz testi sırasında düşük karbondioksit düzeyleri, glikojenoliz defektini destekledi. Hasta, metabolik hastalıklar bölümüne yönlendirildi ve izleme alındı.

Sonuç:
McArdle hastalığı, nadir görülen bir glikojen depo hastalığı olup, egzersiz sonrası akut kötüleşme olmaksızın süregelen kas güçsüzlüğü ve aile öyküsü tanı açısından kritik ipuçları sunar. Bu olgu, egzersiz intoleransı olan hastalarda McArdle hastalığının ayırıcı tanıda göz önünde bulundurulması gerektiğini vurgulamaktadır. Erken tanı, hastaların semptom yönetimi ve komplikasyonların önlenmesi açısından önemlidir. Spesifik bir tedavisi olmamakla birlikte, düzenli ve hafif egzersiz programları ile semptomlar kontrol altına alınabilir ve yaşam kalitesi artırılabilir.

EP - 833 KAVERNÖZ SİNÜSTE ASİMETRİK KONTRASTLANMASI VE SİNÜZİTİ OLAN AĞRILI OFTALMOPLEJİ VAKASI: OLGU SUNUMU

SERAY YILMAZ İNCİ , LEVENT ERTUĞRUL İNAN

SAĞLIK BİLİMLERİ ÜNİVERSİTESİ ANKARA EĞİTİM VE ARAŞTIRMA HASTANESİ NÖROLOJİ KLİNİĞİ

Giriş:
Ağrılı oftalmopleji sendromu, okülomotor sinirlerin felcinin eşlik ettiği peri-orbital veya peri-kraniyal ağrının varlığıyla karakterizedir.

Olgu:
51 yaş erkek hasta 4 gündür çift görme ve göz hareketleriyle olan sol göz çevresinde ağrı şikayetiyle başvurdu. Özgeçmişinde kontrolsüz hipertansiyon ve kontrolsüz diabetes mellitus mevcut. Nörolojik muayenesinde pupiller anizokorikti, sol pupil miyotikti ve ışık refleksi alınamıyordu. Sol gözde dışa bakış kısıtlıydı ve sol yüz yarısında 5. kranial sinirin 1. ve 2. dalının trasesinde hipoestezi mevcuttu. Kontrastlı kranial manyetik rezonans görüntülemede (MRI) sol kavernöz sinüsten orbita apeksine uzanan bölgede dural yüzde asimetrik kontrastlanma artışı mevcuttu. Tolosa-Hunt sendromu açısından şüpheliydi. Ayrıca sol maksiller sinüs içerisinde T2 Ağırlıklı Görüntülemelerde düşük sinyaller barındırmasından dolayı fungal sinüzitten kuşkulanılmıştı. Hastaya Tolosa-hunt sendromu ön tanısıyla 1mg/kg/gün per oral (po) steroid tedavisi, sinüzit ön tanısı ile 1x2 gram Seftriakson ve 2x1,5 gram metranidazol tedavisi başlandı. 10 gün po steroid tedavisi sonrası oftalmoplejisi düzelen hasta taburcu edildi.

Tartışma:
Hastamıza Tolosa-hunt sendromu ön tanısıyla 1mg/kg/gün po steroid tedavisi başlanması planlandı ancak sol maksiller sinüste fungal sinüzit lehine görüntüleme bulguları olması steroid başlamak için bir handikaptı. Ayrıca enfeksiyonlar da ağrılı oftalmopleji etyolojisinde bulunduğundan tedavi edilmesi önemliydi. Kar-zarar oranı hesaplanarak hastaya Tolosa-hunt için steroid, sinüzit için de seftriakson ve metronidazol tedavileri başlandı. Ayrıca enfeksiyonlara sebep olabilecek en önemli risk faktörü olan kontrolsüz diyabet için uygun diyet ve oral antidiyabetik tedavi verilerek glukoz seviyeleri normal aralığa çekildi. Hem sinüziti olması hem de kavernöz sinüste asimetrik kontrastlanması olması nedeni ile tanı konulması güçleşen öğretici bir vaka olması nedeniyle vakamızı paylaşmaya değer bulduk.

EP - 834 TEDAVİYE DİRENÇLİ BAŞ DÖNMESİ

GÖKHAN GÖKPINAR

KAHTA DEVLET HASTANESİ

Giriş:
Baş dönmesi nöroloji kliniğinde sıkça karşılaşılan maalesef primer tanı koymada ve tedavi aşamasında zorlandığımız bir hastalık grubudur. Bu vakada yaklaşık iki yıl boyunca hastanın günlük yaşamını bozan primer tanı koyulamayan tedaviye dirençli bir hastalığın ayrıntılı tetkikler sonucu koyulan tanısından bahsetmek istiyorum.

Olgu:
37 yaşında servis şoförlüğü yapan erkek hasta yaklaşık iki yıldır devam eden yürüyüş postüründe bozukluk, ara ara olan hıçkırık atakları ve günlük yaşamı bozan baş dönmesi atakları ile başvurdu. Nörolojik muayenede ataksik yürüyüş, twalkda kısmı beceriksizlik bulguları mevcuttu birçok tedavi uygulanıp(betahistin, pirasetam, gıngko biloba, trimetazidin, sinnarizin, prednizolon, ssrı) bazen kısmi yanıt alınan ama hastayı tam olarak rahatlatamayan birçok ilaç kullanım öyküsü mevcuttu. Hasta servis şöförü olduğundan işini yapamaz hale gelmiş ve mesleğine ara vermek zorunda kalmış. KBB muayenesinde patoloji saptanmadı, manevralarla rahatlama sağlanmadı. Beyin MR/ Boyun ve Beyin MR Anjıografi / Rutin Kan Tetkikleri / TA takibi / Kardiyak değerlendirmede patoloji saptanmadı. Sonrasında hastaya yapılan ine kesit MR da beyin sapında geçirilmiş SVO ya sekonder sekel alan tespit edildi. Genç yaş iskemiye yönelik tetkikler yapıldı hastaya antiagregan tedavi başlandı. Antiagregan tedavi sonrası hastanın hıçkırık yakınması düzeldi, ataksik yürüyüşde ve baş dönmesinde hastanın kendi işini yapacak düzeyde kısmi bir yanıt sağlandı. Hasta tekrardan işine döndü ve düzenli takipleri devam ediyor.

Sonuç:
Bu vakayı sunmamda ki amaç özellikle ikinci basamakta çalışan hekimler açısından günlük yaşamı bozan ve nörolojik muayenede santral patolojiyi işaret eden bulgular varsa muhakkak ısrar edilmeli ince kesit MR veya daha çözünürlüklü MR açısından değerlendirilerek tanıya yönelik ayrıntılı tetkik edilmelidir. Saygılarımla

EP - 835 FUNGUS TOPU İLE SEYREDEN ORBİTAL APEX SENDROMU: 96 YAŞINDAKİ BİR ERKEK HASTADA AYIRICI TANI VE TEDAVİ SÜRECİ

ŞEYMA BİLDİRİCİ , CEMİLE ÖZGE IŞIKLAR , SERAP ÜÇLER

PROF. DR. CEMİL TAŞCIOĞLU ŞEHİR HASTANESİ

Olgu:
Orbital apex sendromu, optik sinir ve ekstraoküler kasların innerve olduğu sinirlerin tutulumu sonucu görme kaybı, göz hareketlerinde kısıtlılık ve oftalmopleji ile karakterizedir. Superior orbital fissür ve kavernöz sinüs sendromları ile benzer klinik tabloya sahip olabileceği için ayırıcı tanı önemlidir. Bu olgu, 96 yaşında bir erkek hastada sol gözde dışa bakış kısıtlılığı ve baş ağrısı ile seyreden orbital apex sendromunu ve ayırıcı tanı sürecini sunmaktadır.

96 yaşında erkek hasta, bilinen KOAH tanısıyla takipli olup, 4 ay önce başlayan sol göz ve sol frontal bölgeye vuran şiddetli baş ağrısı şikayeti ile başvurmuştur. Baş ağrısından 1 hafta sonra sol gözde dışa bakış kısıtlılığı gelişmiştir. Yapılan kraniyal MRG'de, sol sfenoid sinüsü total olarak dolduran, T1'de heterojen hiperintens, T2 ve FLAIR sekanslarında santralinde hipointens, post kontrast serilerde çepersel kontrastlanma gösteren, santralinde fokal hiperintens alan içeren ve difüzyon ağırlıklı görüntülemelerde difüzyon kısıtlanması izlenen bir lezyon saptanmıştır. Bu bulgular, abseleşmeye giden mukosel ve santralinde hemorajik transformasyon olarak yorumlanmış ve hasta Kulak Burun Boğaz (KBB) tarafından fungus topu ön tanısıyla opere edilmiştir.
Operasyon sonrası hastanın baş ağrısı gerilerken, sol gözdeki dışa bakış kısıtlılığı kısmi olarak düzelmiştir. Ancak, yaklaşık 20 gün sonra hastanın genel durumu bozulmuş, oral alımı azalmış ve uykuya meyilli hale gelmiştir. Dış merkeze başvuran hastanın nörolojik muayenesinde sol gözde pitoz, lökokori, sol gözde direkt ve indirekt ışık refleksinin alınamaması tespit edilmiştir. Sol göz, özellikle dış kadran olmak üzere tüm kadranlarda sağ göze göre geri kalmaktadır. Laboratuvar incelemelerinde akut faz reaktanlarında artış izlenmiş ve kranial görüntülemelerde postoperatif değişiklikler tespit edilmiştir.

Bu süreçte lomber ponksiyon (LP) önerilmiş ancak hasta bu işlemi kabul etmemiştir. Patoloji sonucu, aktinomikoz ile uyumlu fungus topu olarak raporlanmış ve hastaya antifungal tedavi başlanmıştır. Ayrıca, 3 gün boyunca 1000 mg metilprednizolon uygulanmış, ardından idame tedavi olarak 64 mg prednizolon önerilmiştir. Steroid tedavisi sonrası hastanın kliniği belirgin şekilde düzelmiştir.

Hasta, klinik ve radyolojik bulgulara dayanarak orbital apex sendromu olarak değerlendirilmiştir. Anatomik olarak yakın bölgelerde yer alan superior orbital fissür ve kavernöz sinüs sendromları, benzer klinik tablolarla karşımıza çıkabileceği için bu durumların ayırıcı tanısının yapılması önem arz etmektedir.

Bu olgu, orbital apex sendromu ile benzer klinik tablolar sunabilen superior orbital fissür ve kavernöz sinüs sendromlarının ayırıcı tanısının yapılmasının önemini vurgulamaktadır. Lomber ponksiyonun kabul edilmemesine rağmen, klinik, laboratuvar ve görüntüleme bulgularıyla tanı konulabilmiştir. İleri yaşta ve komorbid hastalıkları olan hastalarda antifungal ve steroid tedavisi ile başarılı klinik yanıt elde edilebilir. Orbital apex sendromu tanısı, dikkatli klinik değerlendirme ve doğru görüntüleme yöntemleri ile konulmalıdır.

EP - 836 GEÇİCİ MONOKÜLER KÖRLÜK İLE ORTAYA ÇIKAN İNTERNAL KAROTİD ARTER ANEVRİZMALARI

NEVAL AKTAŞ , EREN BÖLÜKBAŞI , GÜLDEN YURDDAŞ , ŞEYMA KAHRAMAN , ZÜLFİKAR MEMİŞ , NURDAN GÖÇGÜN , BİRGÜL BAŞTAN

İSTANBUL HASEKİ EAH

Olgu:
İntrakranial anevrizmalar, genellikle beynin kan damarlarındaki zayıf noktalarında oluşan baloncuk şeklindeki genişlemelerdir. Bu anevrizmalar, genellikle Willis poligonundaki ana damarların bifurkasyonlarında bulunur. İntrakranial anevrizmaların yaklaşık %30-40ı İnternal Karotid Arter (ICA) bifurkasyonundan kaynaklanır. Yakınlıkları nedeniyle, ICA anevrizmaları 2., 3., 4., 5. ve 6. kraniyal sinir etkilenmelerine neden olabilir. Optik sinir etkilenmesi kalıcı görme kaybına yol açabilir, ancak tek taraflı geçici görme kaybı çok nadirdir. Burada, ICA anevrizması ile ilişkili tekrarlayıcı ve geçici monoküler görme kaybı olgusunu sunmak istedik.

EP - 837 OPİOİD KULLANIMINA BAĞLI GENÇ İSKEMİK İNME

SELİN BETAŞ AKIN

AFYONKARAHİSAR DEVLET HASTANESİ

Giriş ve Amaç:
İskemik inme, beyne giden kan akışının azalması sonucu beyin hücrelerinin hasar görmesiyle oluşan tıbbi bir acil durumdur. Genç yetişkinlerde iskemik inme insidansı, genç popülasyonda vasküler risk faktörleri ve madde bağımlılığının artan yaygınlığıyla paralel olarak 1980lerden beri artmaktadır. Etyolojisi bulunamayan özellikle genç iskemik inme geçiren hastalarda madde kullanımının akılda tutulması nedeniyle olgumuzu sunmayı planladık.

Olgu Sunumu:
27 yaşında erkek hasta, dünden beri ortaya çıkan ani başlayan sağ vücut yarısında güçsüzlük şikayetiyle acil serviste değerlendirildi. Hastanın özgeçmişinde bilinen bir hastalığı yoktu. Fakat opioid bağımlılığı (eroin kullanımı) nedeniyle 8 mg buprenorfin / 2 mg nalokson kullanmaktaydı. Nörolojik muayenesinde sağ üst ve alt ekstremite kas gücü 1/5, sağ Babinski pozitif saptandı. Kontrastsız beyin bt normal olup çekilen diffüzyon MRG'ında sol bazal gangliyonlar düzeyinde akut diffüzyon kısıtlılığı mevcuttu. Genç yaş inme etyolojisi açısından tümör markerları, enfeksiyöz markerlar negatifti. Ekokardiyografi ,ritm holter ve karotis vertebral beyin bt anjiyografi normal saptandı. İskemik genç inmenin nedeni opioid kullanımına bağlı düşünüldü. Hastaya günde bir kez klopidogrel 75 mg oral tablet ve enoksaparin sodyum 0.4 sc enjeksiyon tedavisi verilerek fizik tedavi servisine devredildi.

Tartışma ve Sonuç:
İnme için bir risk faktörü olan madde kullanım bozukluğu, dünya çapında genç yetişkinler arasında büyüyen bir tehdittir. Önleme, birincil tedavi stratejisidir. Özellikle kannabis kullanım bozukluğu arteriyel tipteki inme ile anlamlı bir şekilde ilişkili saptanmıştır. Genç yaş nedeni bilinmeyen inmelerde etyolojide madde kullanımın sorgulanması gerekililiği açısından olgumuzu sunuma değer bulduk.

EP - 838 AKUT İNME İLE PREZENTE OLAN ÜLSERATİF KOLİT SAPTANAN OLGU SUNUMU

AYŞEN OFLAZ , CEMİLE HİLAL ÇOLAK

SÜLEYMAN DEMİREL ÜNİVERSİTESİ EĞİTİM ARAŞTIRMASI HASTANESİ

Giriş:
İnflamatuar Barsak Hastalıklarının koagülabiliteyi arttırdığı bilinmekte olup akut serebrovasküler olay riskini artırmaktadır. Bu yazıda inme kliniği ile prezente olan ülseratif kolit saptanan bir olgu sunulması planlanmıştır.

Olgu Sunumu:
44 yaşında kadın hasta sağ tarafında güçsüzlük ve konuşamama şikayet ile yakınları tarafından dış merkez acil servise başvurmuş. Dış merkezde çekilen görüntülemelerde sağ Orta Serebral Arter sulama alanında difüzyon serilerde akut difüzyon kısıtlılığı sebebiyle trombektomi tedavisi açısından tarafımıza sevk edildi. (Resim 1-2-3) Hastanın gelişinde; şikayetlerinin başlamasından akut trombolitik tedavi süresini geçmiş olması ve yine görüntülerde FLAİR sekansta lezyon saptanmaması nedeniyle tarafımızca hastaya trombektomi işlemi uygulandı. İşlem sonrası TİCİ 2B Rekanalizasyon sağlandı. Hastanın nöroloji yoğun bakım takiplerinde genç iskemik svo etyolojisi araştırıldı. Kardiyak ablasyon öyküsü olan hasta kardiyolojiye danışıldı. Kardiyak trombüs kaynağı saptanmadı. Hastadan trombofili paneli negatif sonuçlandı. Öyküsünde kilo kaybı olan, takiplerinde karın ağrısı, dirençli hipoalbuminemi, dirençli demir eksikliği olması üzerine Gastroenterolojiye danışıldı. Çekilen abdomen batın bilgisayarlı tomografi görüntülemelerinde batında serbest mayi de saptanan hastaya etiyolojik açıdan endoskopi ve kolonoskopi yapıldı. Kolonoskopik biyopsi sonucunda aktif ülseratif kolit lehine bulgular saptandı. (Resim 4-5-6). Hasta mRS1 ile taburcu edildi.

Tartışma Sonuç:
Inflamatuar Barsak Hastalıklarındaki nörolojik bulgular, tahmin edilenden yaygın görülmektedir. IBH' li tüm hastaların %0.12 ila %4'ünde serebrovasküler komplikasyonlar görülebilmektedir. Olgumuz; SVO etyoloji araştırılan hastalarda İnflamatuar Barsak Hastalıklarının göz ardı edilmemesi amacıyla sunulmuştur.

EP - 839 PSİKİYATRİ SERVİSİNE YATIRILAN İSKEMİK SVO

İSRA NUR KAYAKOĞLU , CİHAT ÖZGÜNCÜ , RESUL SEYDA İÇÖZ , HACER DOĞANAY AYDIN , ÖZGE ÖCAL , ZEYNEP YÜCETÜRK UYAR

KONYA ŞEHİR HASTANESİ NÖROLOJİ KLİNİĞİ

Olgu:
39 yaş kadın hasta
5 gün önce konuşma bozukluğu ile acil servise başvurmuş. En son hastane başvurusundan önceki gece 00.00da yatmadan önce normalmiş. Dış merkez acil serviste değerlendirilmiş beyin ct görülmüş psikiyatrik bir sebeple bu klinik tabloda olabilieceği düsünülmüş psikiyatri servise yatışı yapılmış 2 gün takip edilmiş. Hastanın bilinen herhangi bir psikiyatrik tanısı yok. Psikiyatri servis takibi esnasında konuşma bozukluğunun ensefalite bağlı olabileceği düsünülmüş hasta ve hasta yakınları ile görüşülerek başka bir dış merkeze başvurması önerisiyle taburcu edilmiş. Hastanın ikinci başvurusunda değerlendirildiği dış merkezde kontrastlı beyin mr çekilmiş. Çekilen beyin mr raporu ensefalit? olarak değerlendirilmiş. Ensefalit ön tanısıyla dış merkezden tarafımıza yönlendirilmiş. Konya Şehir Hastanesi acil servisine başvuran hastanın acil servisteki ilk değerlendirmesinde muayene bulguları hafif motor afazi olarak değerlendirildi. Dıiğer nörolojik bulguları doğal olarak degerlendirildi. Hastanin beyin ct ve difüzyon mr değerlndirmesinde; BBT iskemik alan sol temporaparietal hipodens, difuzyon mr sol temporaparietal akut iskemi olarak değerlendirildi. Ek hastalığı olmayan vital bulguları normal olan ekgsinde af izlemeyen hasta tedavi düzenlemesi ve etyoloji araştırılması açısından nöroloji servisine yatırıldı. Hastan nöroloji servisinde hematoloji, romatoloji, tıbbi genetik ve kardiyoloji bölümlerince değerlendirilmiş olup hematoloji romatoloji ve tıbbi genetik branş değerlendirmeleri tam sonuçlanmamış olup kardiyoloji tarafından 24 saatlik ritim holterinde herhangi bir patoloji izlememesi sonucu transtorasikekokaediyografi planlanmış ve sonucundan tünel tipi pfo izlenmiş olup iskemik inmesi açısından anlamlı bulunmuştur. Tedavisi düzenlenen hasta öneriler ile taburcu edilmiştir.

Sonuç olarak; Konuşma bozukluğu ile gelen bir hastada öncelikle santral patolojilerin ekarte edilmesi gerekmetedir. Santral patolojiler ekarte edilmeden hastaya psikiyatri olarak tanı koymak ve takibini yapmak doğru değildir.

EP - 840 TERİFLUNOMİD TEDAVİSİ ALTINDAKİ MULTİPLE SKLEROZ VE ICH

ÇAĞLA AYDEMİR , YAREN AĞAR , ÜMİT GÖRGÜLÜ

ANKARA BİLKENT ŞEHİR HASTANESİ

Giriş:
Multipl skleroz (MS) enflamasyon, demiyelinizasyon ve akson hasarı ile karakterize otoimmün bir santral sinir sistemi (SSS) hastalığıdır. Multipl skleroz (MS) hastalığının relapsing-remitting formunun temel özelliği ataklar ile seyretmesidir. MS güncel tedavi kılavuzundaki 1. basamak ajanlardan Teriflunomid özellikle romatoid artritte kullanılan leflunomidin aktif metabolitidir. Leflunomid biyolojik etkisini %95 oranında teriflunomide dönüşerek ortaya çıkarmaktadır. Etki mekanizması multipl skleroz (MS) hastalarında tipik olarak artmış olan CD4+ T hücre klonlarının azaltılması şeklindedir.Teriflunomid baş ağrısı, diyare, alopesi ve karaciğer fonksiyon testlerinde anormallikler gibi yaygın yan etkilere neden olabilmektedir. Sizlere Teriflunomid tedavisi sonrası ilaç yan etkisi düşünerek baş ağrısı ile nöroloji polikliniğine başvuran, santral görüntülemesinde intraparankimal hematom çıkması sonrası MS'in kırmızı bayraklarınının ve nörolojik aciller açısından ne denli bir taklitçi olduğunun unutulmaması gerektiğini hatırlatan bir hastayı sunacağız.

Olgu:
2001 yılında MS tanısı alan 51 yaşında kadın hasta,Teriflunomid tedavisi sonrası düzenli takiplerine gelmemiş ve ilaçtan kaynaklı olduğunu düşündüğü sol taraflı baş ağrısı ve konuşmada tutukluk şikayetleri ile başvurmuştur Nörolojik muayenede, konuşma tutukluğu, konuşmayı başlatmada zorluk, sağ alt ekstremitede silik parezi, harici motor kuvvetin tam olması ve canlı DTR'ler gözlemlenmiştir.

MS atağı ve akut santral patolojilerin dışlanması amacıyla hasta acil servise yönlendirilmiştir. Acil serviste yapılan beyin BT'sinde, sol temporal lob oksipital horn lateral komşuluğunda 15x13 mm boyutlarında, çevresinde ödem bulunan, akut komponenti izlenen intraparankimal hematom izlenmiştir. Kontrastlı beyin MR'ında, beyin sapı, serebellar beyaz cevher, periventriküler derin beyaz cevher alanları, korpus kallozum ve perikallozal alanda çok sayıda kronik demiyelinizan plağa ait sinyal değişiklikleri(Kronik MS uyumlu) saptanmış ve intraparankimal hematom tanısıyla takip ve tedavi amacıyla nöroloji servisimize hastanın yatışı gerçekleştirilmiştir.

Sonuç:
Teriflunomid kullanımının MS ve intrakranial hemoraji (ICH) arasında beklenmedik bir bağlantı oluşturabileceği gözlemlenmiştir. MS atakları ile ICH bulguları ya da baş ağrısı, Teriflunomid'in yanbetkileri ile karışabilir. Bu bağlamda, anamnez, klinik bulgular ve fizik muayene büyük önem taşımaktadır. MS atağı ile başvuran hastalarda, aynı zamanda serebrovasküler olayların gelişebileceğibve kırmızı bayraklardaki atipik kliniğin güncel santral görüntüleme gerektirdiği dikkate alınmalıdır.

MS tanılı hastalarda atipik bulgular varlığında ayırıcı tanının her zaman yeniden yapılması ve ilaç yan etkilerinin kronik dönem MS yönetimindeki önemi göz ardı edilmemelidir.Unutmayalım ki hastalığıbdeğil hastayı tedavi etmek MS'de bir sanattır.

EP - 841 AKUT HİPOKALEMİK PARALİZİ: PERİYODİK PARALİZİ Mİ? ALTTA YATAN BAŞKA SEBEP OLABİLİR Mİ?

ZEYNEP SENA TUĞLU [1], ÇAĞATAY ÇOPUR [1], ONUR SERDAR GENÇLER [1], BETÜL ERİŞMİŞ [2]

[1] ANKARA BİLKENT ŞEHİR HASTANESİ NÖROLOJİ KLİNİĞİ
[2] ANKARA BİLKENT ŞEHİR HASTANESİ İÇ HASTALIKLARI KLİNİĞİ

Giriş:
Plazma potasyum düzeyinin <2.5 mmol/L olduğu şiddetli hipokalemi, ekstremitelerde akut flask paralizi ile birlikte respiratuar veya kardiyak sistemin de etkilenebileceği ciddi bir tabloya yol açabilir. Etiyolojide periyodik paralizinin yanı sıra bağ dokusu hastalıkları, romatolojik hastalıklar ve tiroid hormon bozuklukları da yer alabilir.

Olgu:
37 yaşındaki kadın hasta, kol ve bacaklarında kuvvet kaybı şikayeti ile acil servise başvurdu. Şikayetlerinin 1 hafta önce başladığı öğrenildi. Hastada yakın zamanda travma öyküsü, ateş yüksekliği, üriner ya da gastrointestinal sistem enfeksiyon semptomu bulunmuyordu. Hipotiroidi nedeniyle düzenli olarak tiroid hormon replasman tedavisi aldığı belirtildi. Vital bulguları regüle olan hastanın nörolojik muayenesinde, bilateral üst ekstremitelerde kas gücü 4/5, alt ekstremitelerde ise 3/5 düzeyindeydi ve ekstremitelerde hipotoni mevcuttu. Derin tendon refleksleri hafif azalmıştı, bilateral taban derisi refleksi fleksördü. İdrar ve gaita inkontinansı yoktu. Kranial sinir muayenesi normaldi. Takiplerinde hastada tetraparezi gelişti. Kan tetkiklerinde, pH: 7.27, HCO3: 13.8 mmol/L, potasyum: 2.0 mmol/L olarak saptandı. Kraniyal ve spinal kord manyetik rezonans görüntülemesi (MRG) normaldi. İç hastalıkları servisine yatırılan hastanın, potasyum replasmanı ile potasyum düzeyi normal aralığa ulaştı ve motor muayenesinde düzelme görüldü. Hipokalemiye sebep olan altta yatan nedenin distal renal tübüler asidoz (RTA) olduğu tespit edildi. Etyolojik araştırmalar sonucunda, hastaya romatolojik belirteçler ve tükürük bezi biyopsisi ile Sjögren sendromu tanısı konuldu ve tedavisine başlandı.

Sonuç:
Akut hipokalemik paralizi ile başvuran hastalarda yalnızca periyodik paralizi düşünülmemelidir. Sunulan vakada olduğu gibi, Sjögren Sendromu gibi çeşitli hastalıklar da RTA yoluyla bu tabloya sebep olabilir. Bu nedenle, altta yatan farklı etiyolojiler de göz önünde bulundurulmalıdır.

EP - 843 MİGREN İLE MİTRAL VALV PROLAPSUS BİRLİKTELİĞİ-YENİ VERİLER VAR MI?

İREM YILDIRIM

KÜTAHYA SAĞLIK BİLİMLERİ ÜNİVERSİTESİ EVLİYA ÇELEBİ EĞİTİM VE ARAŞTIRMA HASTANESİ

Amaç:
Migren bütün dünyada disabiliteye sebep olan en sık gözlenen hastalıklardan biridir. Birçok patofizyoloji buna sebep olmakla birlikte vasküler patolojiler de sıklıkla eşlik etmektedir. Özelikle auralı migrenin iskemik serebro vasküler olaya (SVO) olan yatkınlığı arttırdığına dair veri mevcuttur.
İskemik SVO'ya dair kardiyak etyolojik araştırma yapıldığında mitral valv prolapsusu karşımıza çıkar. Bu nedenle migren ile mitral valv prolapsusu (MVP) arasında bir ilişki bulunabilir.
Literatüre bakıldığında, MVPnin bireyleri migren veya diğer nörolojik semptomlar olarak ortaya çıkabilen serebral embolik olaylara yatkın hale getirebileceği saptanmıştır. Shuaib ve arkadaşları çalışmasında migren hastalarında MVP insidansındaki artışın embolik serebral enfarktüs riskiyle ilişkili olabileceğini vurgulamaktadır(1). Bu durum, MVPli genç inme hastalarının sıklıkla patent foramen ovaleye sahip olduğunu bildiren Besson ve arkadaşları tarafından da desteklenmekte ve migren ilişkisini açıklayabilecek potansiyel bir embolik mekanizmaya işaret etmektedir (2). Ayrıca, Sette ve arkadaşları MVPli bireylerde migren prevalansını tartışmakta ve bunu hem migren hem de serebrovasküler olaylara katkıda bulunabilecek trombosit disfonksiyonuna bağlamaktadır (3).

Gereç ve Yöntem:
Migren hastalarında trombosit aktivasyonunun rolü, Gamberini ve arkadaşları tarafından vurgulanmış ve sürekli trombosit aktivasyonunun MVPli kişilerde serebrovasküler hastalık riskini artırabileceğine dikkat çekilmiştir (4). Bu görüş, migren de dahil olmak üzere MVP ile ilişkili çeşitli nörolojik bozuklukları gözden geçiren ve bu ilişkilerin ortak genetik veya patofizyolojik faktörlerden kaynaklanabileceğini öne süren Jackson tarafından da yinelenmektedir (5). Schwedt , migren ile MVP de dahil olmak üzere kardiyovasküler anomaliler arasındaki bağlantıyı daha da detaylandırarak, bu yapısal kalp kusurlarının migren hastalarında inme riskinin artmasına katkıda bulunabileceğini belirtmektedir (6).

Bulgular:
Ayrıca, MVPli hastalarda sıklıkla gözlenen otonomik disfonksiyon, migren-MVP ilişkisinde rol oynayabilir. Herman, otonom sinir sistemindeki düzensizliğin hem migren hem de MVP semptomlarına yol açabileceğini ve bunun altında yatan ortak bir mekanizma olduğunu öne sürmektedir (7). Bu düşünce, özellikle migren ve MVP sendromu arasındaki ilişkiyi ele alan Litman ve arkadaşlarının bulgularıyla desteklenmekte ve bu durumların patofizyolojik bir temeli paylaşabileceği fikrini güçlendirmektedir (8).

Sonuç:
Sonuç olarak, kanıtlar migren ve mitral kapak prolapsusu arasında kayda değer bir ilişki olduğunu ve bu hastalarda serebrovasküler olay riskini anlamak için potansiyel etkileri olduğunu göstermektedir. Yapısal kalp anomalileri, trombosit disfonksiyonu ve otonomik düzenleme arasındaki etkileşim, bu ilişkinin merkezinde yer alıyor gibi görünmektedir ve altta yatan mekanizmaları aydınlatmak ve etkilenen bireyler için klinik sonuçları iyileştirmek için daha fazla araştırma yapılmasını gerektirmektedir.
Bununla birlikte yapılan çalışmalar eski ve verilerin kanıt düzeyi düşüktür. Bu iki hastalık arasındaki ilişkiyi net olarak ortaya koyacak kanıt düzeyi yüksek çalışmalara ihtiyaç vardır.

EP - 844 CLİNİCOPHYSİOLOGİCAL APPROACH TO MYOTONİC DYSTROPHY TYPE 1 AND DE NOVO FSHD MUTATİON COEXİSTENCE: FİRST CASE REPORT FROM TÜRKİYE

ASLIHAN OLGUN , ESRA DEMİR ÜNAL

ANKARA BİLKENT ŞEHİR HASTANESİ

Myotonic dystrophy type 1 (DM1) is an autosomal dominant neuromuscular disease caused by a pathological CTG repeat expansion in the 30-untranslated region of the DMPK gene. The frequency of this disorder has been increasing in frequency in the last century due to the increase in genetic unstable expanded alleles, and today it is approximately 1/20,000 cases worldwide. DM1 expanded alleles are unstable through intergenerational transmission, biased toward expansion, and the severity of muscle clinical manifestations in DM1 patients are broadly correlated with the n(CTG) in leukocytes. It is essentially a multisystem disorder affecting the heart, brain, smooth muscle, eye, endocrine system, and other tissues. Muscle involvement is characterized specifically by muscle weakness and wasting, predominantly affecting cranial, axial, and distal limbs. Facio–scapulo–humeral dystrophy (FSHD) has an incidence of approximately 1/20,000 cases among adults, and in 95% of affected families, FSDH is associated with a contraction in the 3.3 Kb D4Z4 tandem repeat at 4q35, which is also characterized by a specific allele configuration. Muscle involvement in FSHD is often asymmetric, usually starting with the characteristic facial muscles weakness, followed by scapular fixator, humeral, truncal, and lower extremity muscles involvement. Similar electroneuromyographic findings are present in both muscle disorders that fibrillation potentials and typical myotonic discharges at insertion, during activation, and a myopathic pattern of activation can be seen. The coexistence of both quantities simultaneously or later may occur due to inappropriate expressions inducing each other because of genetic deterioration or modulatory effects of epigenetic and environmental factors on these expressions. In this case report, we described DM1 coexistence, which we diagnosed clinically, genetically and electromyographically, in a 37-year-old male patient previously clinically diagnosed with FSHD.

EP - 845 MİGREN İÇİN BOTULİNUM TOKSİN UYGULAMASI SONRASI GELİŞEN BİR BOTULİZM OLGUSU

PELİN BATMAZ , MUSTAFA YURTDAŞ , MEHLİKA PANPALLI ATEŞ

ETLİK ŞEHİR HASTANESİ

Olgu:
Botulismus, nörotoksin aracılığı ile gelişen ve kranial sinir paralizileri, desendan flask paralizi ve nörojenik solunum yetmezliği kliniği ile karakterize nadir görülen ancak hayatı tehdit edici bir hastalıktır (1).
Botulinum toksini, düşük dozlarda yaygın olarak kozmetik amaçlı ve kas spastisitesi, servikal distoni, kronik migrende tedavi olarak kullanılır.

Botulinum nörotoksini bir anaerop gram pozitif bakteri olan *Clostridium botulinum* tarafından üretilir ve nöromusküler kavşakta asetilkolin salınımını inhibe ederek etki gösterir.

Toksin maruziyet yolları arasında gıda aracılı *(gıda kaynaklı botulizm),* yara üzerine kolonizasyon *(yara botulizmi),* intestinal kolonizasyon *(infantil botulizm veya erişkin intestinal botulizmi),* estetik veya terapötik amaçlı botulinum toksin enjeksiyonu *(iatrojenik botulizm)* bulunmaktadır (2).

Bu iatrojenik botulizm olgu sunumu ile son dönemlerde sıklığı gittikçe artan şiddetli ve ölümcül olan botulismus sorununa dikkat çekmek istiyoruz. Ayrıca, hastalarda nörotoksin maruziyeti sonrasındaki semptomların açığa çıkma sürecine göre sistemik veya lokal yan etki olarak kategorize edilebilirliğini literatür verileri ışığında tartışacağız. Tedavide antitoksin kullanımı ve plazmaferez uygulanması üzerine de literatür verileri ışığında dikkat çekeceğiz.

EP - 846 BAZİLER ARTER REOKLÜZYONUNU ÖNLEMEK İÇİN YAPILAN VERTEBRAL ARTERİN TERAPÖTİK KOİL EMBOLİZASYONU

ÇİSEL AKPINAR , ZÜLFİKAR MEMİŞ , ADEM TOPÇU , NEVAL AKTAŞ , BİRGÜL BAŞTAN

SAĞLIK BİLİMLERİ ÜNİVERSİTESİ, HASEKİ EĞİTİM VE ARAŞTIRMA HASTANESİ, NÖROLOJİ KLİNİĞİ

Olgu:
Vertebral arter diseksiyonu toplum genelinde nadir olarak görülen inme sebeplerinden biridir. Her yaşta görülebileceği gibi 45 yaş ve altı bireylerde en sık inme nedenleri arasındadır. Etiyolojisinde başlıca künt travma bulunur. Risk faktörleri arasında ise minör travmalar, kayropraktik tedavi, bağ dokusu hastalıkları yer alır. Hastaların klinik bulguları baş veya boyun ağrısı gibi nonspesifik olabileceğinden serebrovasküler görüntüleme yöntemleri tanı koymada önemlidir. Başlıca primer tedavi medikal olmakla birlikte fayda görmeyen hastalarda endovasküler veya cerrahi girişim önerilmektedir. Spontan vertebral arter diseksiyonu tanısı koyduğumuz kırk yaşındaki olgumuzda diseksiyon zeminindeki trombüs materyali medikal tedaviye rağmen baziler arter oklüzyonuna ilerledi, tekrar emboli riski göz önüne alınarak vertebral arter koil embolizasyonu yapıldı.

EP - 847 HİPERGLİSEMİYE SEKONDER HEMİPLEJİK İNME TAKLİDİ

ERCAN KÖSE , UĞUR BURAK ŞİMŞEK , KEVSER DELEN , BİLGİN ÖZTÜRK , ÖMER KARADAŞ

GÜLHANE TIP FAKÜLTESİ NÖROLOJİ ANABİLİM DALI

Olgu:
76 yaşında diabetes mellitus, hipertansiyon, Alzheimer hastalığı, Crohn hastalığı tanılı hasta acil servise sol tarafında kuvvetsizlik ve konuşamama nedeniyle getirildi. Geliş kan şekeri 436 olarak görüldü. Nörolojik muayenesinde sağ hemipleji ve global afazi saptandı. Acil serviste çekilen beyin difüzyon manyetik rezonans görüntülemesi ve beyin bilgisayarlı tomografisinde hastanın kliniğini açıklayacak patoloji saptanmadı. Hastanın nörolojik bulgularının hiperglisemiye sekonder beyin disfonksiyonu nedeniyle geliştiği değerlendirildi. EEGsinde sağ hemisferde düşük zemin aktivitesinde çok sık ortaya çıkan teta-delta paroksizmleri izlendi. Epilepsi öyküsü olmayan hastada klinik takipte epileptik nöbet izlenmedi. Hastanın 30. saatte çekilen kontrol beyin difüzyon manyetik rezonans görüntülemesinde de lezyon görülmedi. Pnömoni ve metabolik asidoz nedeniyle şuur bozukluğu gelişen hasta yoğun bakıma alınarak entübe edildi. 8. günde çekilen beyin bilgisayarlı tomografisinde sağ pariyetooksipitalde geniş iskemik enfarkt ile uyumlu lezyon izlendi. Hasta semptom başlangıcından 10 gün sonra exitus oldu.

Hipergliseminin inme taklidi yapabilecek metabolik bir bozukluk olduğu akılda tutulmalıdır.

EP - 848 TREMOR İLE BAŞVURAN BIR KENNEDY SENDROMU OLGUSU

İLAYDA CEREN KARADENİZ , METEHAN KARAHOCA , BEKİR BURAK KILBOZ , ONUR AKAN

PROF.DR.CEMİL TASCIOĞLU ŞEHİR HASTANESİ NÖROLOJİ KLİNİĞİ

Giriş:
Kennedy hastalığı, X kromozomunda bulunan androjen reseptörü genindeki trinükleotid tekrar artışından kaynaklanan nadir bir nöromüsküler hastalıktır. İlk semptomlar genellikle spesifik değildir ve hastalık şüphesi uyandırılmadığında göz ardı edilebilir. Kennedy hastalarında %23 ila % 87,5 oranında tremor bildirilmiş olup, tremor kas güçsüzlüğü ve atrofiden önce farkedilebilir.

Olgu:
Elli üç yaşında erkek hasta 13 yıldır olan hedefe yönelik hareketlerle belirginleşen ellerde titreme şikayeti ile başvurdu. Son dönemlerde kas kramplarının da olduğunu belirtti. Özgeçmişinde bilinen bir hastalığı yoktu. Nörolojik muayene sırasında yüz, dil ve üst ekstremitelerde fasikülasyonlar fark edilen hastanın her iki elinde postural tremor gözlendi, bradikinezi ve rijidite saptanmadı. Bilateral fasiyal ve üst ekstremite proksimal kaslarda güçsüzlük bulundu, duyu defisiti saptanmadı. Derin tendon refleksleri abulikti. CK düzeyi hafif yüksekti (617 IU). Bulbospinal musküler atrofi ön tanısıyla yapılan EMG incelemesi sensoryal aksonal polinöropati ve yaygın ön boynuz tutulumunu gösterdi. Genetik inceleme ile AR geninde Ekzon 1 CAG tekrar sayısında artış (40) Kennedy hastalığını doğruladı. Clenbuterol tedavisi başlanan hastada klinik olarak kısmi fayda gözlendi.

Sonuç:
Kennedy hastalığının ilerlemesini değiştiren bir tedavi henüz yoktur. Clenbuterol, iskelet kası üzerinde anabolik etkileri olduğu bilinen bir β2-agonisti olup, hastalığın ilerlemesi üzerinde olumlu etkileri gösterilmiştir. Başlangıcın ve baskın semptomun tremor olduğu, Clenbuterol tedavisinden fayda gören olgumuz nöromüsküler değerlendirmenin klinik önemini vurgulamak amacıyla sunulmuştur.

EP - 849 HİPONATREMİNİN EŞLİK ETTİĞİ GULLİAN-BARRE SENDROMU OLGUSU

İLAYDA CEREN KARADENİZ , YASEMİN ESERLİ , DİLARA EVREN

PROF.DR.CEMİL TASCIOĞLU ŞEHİR HASTANESİ NÖROLOJİ KLİNİĞİ

Giriş:
Gullian-Barre sendromu (GBS) akut, inflamatuar, immun aracılı bir poliradikülonöropati sendromu olup nöromusküler hastalıklar nedeniyle yapılan acil servis başvurularının en yaygın sebeplerinden biridir. Mevcut literatür GBS hastalarının %14-48'ine hiponatreminin eşlik ettiğini göstermiş ve GBS- hiponatremi klinik korelasyonlarıyla ilgili birçok çalışma bildirilmiştir. GBS hastalarında hiponatreminin basit bir kan bulgusunun ötesinde klinik açıdan da anlamlı bir veri olduğunu vurgulamak amacıyla hazırladığımız olgu sunumudur.

Olgu:
46 yaşında kadın hasta iki gün önce başlayan halsizlik ve oryantasyon bozukluğu nedeniyle acil servise başvuru sonrası SSS enfeksiyonu ekartasyonu ardından hiponatremi (Na:117 mmol/L) nedeniyle iç hastalıkları kliniğine interne edildi. Yatışından 2 gün sonra başlayan diplopi ve pitoz nedeniyle danışılan hastanın 2 hafta önce gastroenterit geçirdiği öğrenildi. Nörolojik muayenesinde, bakış paralizisi yoktu, bilateral hafif asimetrik pitoz ve fasiyal dipleji, dil ve masseter kas gücü zayıf, üst ekstremite proksimal kas gücü 4/5 idi. Bialteral aşil refleksi hipoaktifti. Acil serviste yapılan BOS incelemesinde protein: 470 mg /dL, glikoz 84 mg/dL, 2/mm 3 lökosit saptandı. Nöroloji kliniğine devir alınan hastanın elektrodiagnostik incelemesinde incelenen sinirlerde F latanslarında gecikme ve sağ tibial sinirde ileti bloğu saptandı. Gullian Barre Sendromu tanısıyla IVIG tedavisi başlandı. İzleminde semptomları gerileyen, hiponatremisi düzelen hastanın otonom bulguları, mekanik ventilasyon veya yoğun bakım ihtiyacı gelişmedi. Üç ayın sonunda klinik tam düzelme görüldü. Olgumuzun hastane yatışı süresi ve yaşı hiponatremisiz GBS olgularıyla benzerdi.

Sonuç:
Hiponatremi, Guillain-Barré sendromunda sıkça görülmekte olup hastalığın seyri veya tanısında önemli bir ipucu olabilir.

EP - 850 TEKRARLAYAN FASİYAL PARALİZİLER SONRASI GUİLLAİN-BARRE SENDROMU BENZERİ ATAK İLE ORTAYA ÇIKAN ANTİ-GM1 POZİTİF DEMYELİNİZAN POLİNÖROPATİ OLGUSU

ONUR BULUT [1], AYŞEGÜL DEMİR [1], RAHMİ TÜMAY ALA [2]

[1] KONYA ŞEHİR HASTANESİ
[2] ÖZEL MEDİFEMA HASTANESİ

Olgu:
Fasiyal paralizi, özellikle fasiyal dipleji olarak adlandırılan bilateral fasiyal sinir paralizileri hem Guillain-Barré Sendromu hem de kronik enflamatuar demyelinizan polinöropatilerde (CIDP) görülebilmektedir. CIDP'de tekrarlayan multipl kranial sinir palsileri de görülebilir. Nöromusküler hastalıklar birimimizde takip ettiğimiz olgumuz farklı taraflarda tekrarlayan fasiyal paraliziler geçirmiş olan, bundan aylar sonra Guillain-Barré benzeri bir subakut ilerleyici kuadriparezi atağı ile gelen ve elektromiyografisinde (EMG) yeni gelişen demyelinizan polinöropati bulguları gösteren bir hastadır. Olgumuz 23 yaşında kadın, yakınması el ve ayaklarında uyuşma. İlk nörolojik muayenesinde nörolojik muayene bulgusu yok. Özgeçmişinde talasemi taşıyıcılığı ve biri sağ biri sol taraftan iki defa fasiyal paralizi öyküsü var. Sinir iletim çalışması bulguları normal, iğne EMG incelemesinde alt ekstremite distal kaslarda ılımlı kronik nörojenik motor ünite potansiyeli (MÜP) değişiklikleri mevcut. Hasta öncelikle Melkersson-Rosenthal Sendromu ve polinöropatiler açısından araştırılmaya başlandı. Takibinde 1 ay içerisinde gelişen ellerde ve ayaklarda güçsüzlük ile uyuşma yakınmaları ile tekrar başvurdu; nörolojik muayenesinde distal ağırlıklı yaygın kas güçsüzlüğü mevcuttu ancak derin tendon reflekslerinden yalnızca patella refleksi kaybolmuştu. Tekrarlanan EMG'sinde elde edilen bulgular ön planda demyelinizan nitelikli, ileti bloklarının ön planda olduğu, distal ağırlıklı sekonder aksonal dejenerasyonun da eşlik ettiği sensorimotor polinöropati lehine yorumlandı. BOS incelemesinde protein düzeyinde sınırda, anlamlı olup olmadığı kuşkulu bir yükseklik tespit edildi. Hastaya 5 gün süre ile 2 gr/kg IVIg uygulandı. Gangliozid paneli incelemesi yapıldı, Anti-GM1 antikoru tespit edildi. Malignite ve diğer ilişkili olabilecek hastalıklar açısından araştırmalar yapıldı. IVIg'den oldukça faydalanımı oldu. Hastanın idame tedavisinde azatioprin ve aylık IVIg kullanıldı.

EP - 851 KARBAMAZEPİN İLİŞKİLİ MİYASTENİA GRAVİS'E BAĞLI DÜŞÜK BAŞ SENDROMU

ÇAĞATAY ÇOPUR , NUR TÜRKMEN , EBRU BİLGE DİRİK

ANKARA BİLKENT ŞEHİR HASTANESİ, NÖROLOJİ KLİNİĞİ

Olgu Sunumu:
İntrakraniyal arteriovenöz malformasyon, buna bağlı rekürren intrakraniyal kanama ve epilepsi tanıları ile takipli, levetirasetam 2*750 mg ve topiramat 2*50 mg kullanan 18 yaşında erkek hasta, hastanemiz Fiziksel Tıp ve Rehabilitasyon bölümünde denge ve koordinasyon problemleri nedeniyle yatmaktaydı.

Hastanın solda daha belirgin olmak üzere üst ekstremitelerinin distalinde distonik kasılmaları olması nedeniyle tarafımızca değerlendirildi. Hastanın tedavisine paroksismal distoni ön tanısı ile karbamazepin(CBZ) 2*100 mg eklendi ve topiramat doz azaltımı yapılarak kesilmesi planlandı. Hasta CBZ tedavisinin ilk dozunu aldıktan sonra boyun ekstansörlerinde güç kaybı oldu. Nörolojik muayenede boyun ekstansör kaslarının tonusunda kayıp izlendi. Hastada düşük baş sendromu düşünüldü. Etiyolojiye yönelik asetilkolin reseptör antikoru(AchR-Ab) ve elektromiyografi(EMG) yapıldı. AchR-Ab sonucu negatif geldi. Yapılan repetetif EMG sonucunda sağ trapez kasında 50 Hertz ile dekrement izlendi, ancak nöromusküler ileti bozukluğu açısından yeterli bulgu saptanmadı. Hastaya tek lif EMG yapıldı, sol frontalis kasında istemli kasıda yapılan konsantrik jitter analizinde incelenen potansiyellerin %15'inde (3/20) jitter anormal saptandı, %10'unda (2/20) blok gözlendi. Hasta CBZ ilişkili miyastenia gravis(MG) düşünüldü.

Hastanın CBZ tedavisi azaltılarak kesildi. Hastaya piridostigmin 2*60 mg olarak başlandı. Hastanın muayenesinde belirgin düzelme izlendi. Hasta piridostigmin 3*60 mg tedavisi ile taburcu edildi.

Sonuç:
CBZ'nin MG ile ilişkili olduğu vakalar literatürde yer almaktadır ve bu olgu da bu ilişkiyi desteklemektedir. Nöromüsküler hastalıkların, özellikle düşük baş sendromu gibi spesifik semptomların etiyolojisinde dikkatli değerlendirilmesi gerekmektedir.

EP - 852 PERCHERON ARTER TIKANIKLIĞINA BAĞLI GELİŞEN KOMA OLGUSU: AMANTADİN TEDAVİSİNE YANITI

ÜLKÜHAN DÜZGÜN , ESRA BULAT , ÖMER KARADAŞ

GÜLHANE EĞİTİM VE ARAŞTIRMA HASTANESİ

Giriş:
Percheron arter tıkanıklığı, bilateral talamus enfarktüsü ile karakterize iskemik inmenin nadir bir nedenidir. Talamusun kompleks fonksiyonel anatomisi nedeniyle, Percheron arterinin tıkanması değişken ve spesifik olmayan klinik bulgulara neden olur. En sık görülen belirtiler bilinç düzeyinde değişiklik, hipersomnolans, vertikal bakış felcidir. Biz bu sunumda percheron arter tıkanıklığına bağlı bilinç kaybı gelişen ve amantadin tedavisi sonrası bilincinde düzelme gözlenen olgumuzu sunuyoruz.

Olgu:
75 yaş kadın hasta, bilinçte kapanma nedeni ile yakınları tarafından getirildi. Bilinç durumu koma ile uyumlu olan hastaya yapılan ilk kranial manyetik rezonans görüntüleme sağ talamik bölgede enfarktüs ile uyumlu görüldü. Koma kliniği ile nöroloji yoğun bakım ünitesine yatışı yapılan hastaya mevcut enfarktın kliniği açıklamadığı düşünülerek nonkonvülzif status; elektroensefalografi çekilerek ekarte edildi. İlave laboratuvar tetkikleri yapılarak diğer patolojiler de dışlandı. Bilincinde düzelme görülmeyen hastaya ikinci kez kontrol kranial MR çekildi. Kranial MR'da percheron arter oklüzyonuna bağlı olduğu düşünülen bilateral talamik ve mezensefalon arka kısmında enfarktüs alanı görüldü. Aldığı antiagregan tedavisine ek olarak i.v. amantadin tedavisi başlandı. Amantadin tedavisi sonunda hastanın bilinç durumunda iyileşme gözlendi.

Sonuç:
Bu vakada percheron arter oklüzyonuna bağlı bilateral talamik enfarktüs gelişen, uyanıklık kusuru ile prezente olup, amantadin tedavisi sonrası bilinç durumu düzelen olgumuzu sunduk. Percheron arter oklüzyonuna bağlı inmenin nadir görülmesi, buna bağlı gelişen bilinç değişikliğinin olgumuzda amantadin tedavisi ile iyileşmesi bu olguyu sunmaya değer kıldı.

EP - 854 BİLATERAL ALT EKSTREMİTELERDE UYUŞMA YAKINMASI İLE BAŞVURAN BİR TOKSİK POLİNÖROPATİ VAKASI

SELİN SOYLU, TUĞBA EYİGÜRBÜZ, EBRU MERİÇ , ÖMER FARUK BÜTÜN, EDA ÇOBAN, NİLÜFER KALE

BAĞCILAR EĞİTİM VE ARAŞTIRMA HASTANESİ

Giriş:
Polinöropati, periferik sinirlerin yaygın olarak etkilenmesi sonucu ortaya çıkar ve en yaygın nedenleri arasında metabolik bozukluklar (diyabet), otoimmün hastalıklar, enfeksiyonlar, genetik faktörler ve toksik maruziyetler yer alır. Alkol ve madde kullanımına bağlı toksik polinöropati tanılı hasta sunulacaktır.

Amaç:
Bu vaka sunumunda, üç ay önce başlayan bacaklarda uyuşma ve istemsiz hareketlerle başvuran bir hastanın değerlendirilmesi, teşhis süreci ve sonuçları paylaşılacaktır. Hastada yapılan tetkikler ve klinik bulgular ışığında toksik polinöropati tanısına nasıl ulaşıldığına dair bilgi verilecektir.

Vaka Sunumu:
49 yaşında erkek hasta, üç ay önce başlayan alt ekstremite distalinden başlayan ve proksimale doğru ilerleyen parestezi yakınmaları ile başvurdu. Elektrofizyolojik incelemesinde bilateral alt ekstremiteleri etkileyen aksonal polinöropati ile uyumlu bulgular olan hastanın beyin omurilik sıvısı bulgularında patoloji izlenmedi. Lumbosakral görüntülemelerinde, serolojik, enfeksiyöz ve vaskulit parametrelerinde de kliniği açılayacak anlamlı patoloji izlenmedi. Öyküsünde yoğun alkol kullanımı yanında psikostimulan madde kullanımı olduğu sonradan öğrenilen hastada mevcut kliniğin bu maddelere sekonder toksik nedenlerle geliştiği düşünüldü. Hastaya fizik tedavi ve nöropatik ağrı yakınmaları için gabapentin tedavisi başlandı.

Sonuç:
Hastalar stigmatizasyon nedenli olduğunu düşündüğümüz özgeçmiş bilgilerini hekimlerden saklayabilir. Bu nedenler açısından etyoloji saptanamayan toksik polinöropatinin ayırıcı tanısında hastaların damgalanabileceği duygusunu göz önüne alarak anamnez daha ayrıntılı sorgulanmalıdır.

EP - 855 BİLATERAL FASİYAL SİNİR PARALİZİSİ VE AKUT OFTALMOPAREZİ İLE PREZENTE OLAN ANTİ-GQ1B ANTİKORU POZİTİF AKUT DEMİYELİNİZAN POLİNÖROPATİ OLGUSU

GİZEM KIZILAY , DİDEM AYDENİZ , MELİS CAN , FERAH KIZILAY

AKDENİZ ÜNİVERSİTESİ TIP FAKÜLTESİ, NÖROLOJİ ANABİLİM DALI

Amaç:
Guillain–Barre Sendromu (GBS) periferik sinirleri etkileyen, immün sistem ilişkili bir sendrom olup belirtileri arasında jeneralize güçsüzlük, refleks azalması, fasiyal parezi, hipoestezi bulunur. Bu bildiride bilateral pitoz, oftalmoparezi, fasiyal güçsüzlük, hipoestezi ve Anti-GQ1b IgG antikoru pozitifliği bulunan bir olgu sunulmuştur.

Olgu:
Otuz sekiz yaş kadın hasta; baş dönmesi ve zonklayıcı, şiddetli baş ağrısı; beş gün sonra başlayan her iki omuzdan distale yayılan uyuşma; önce sol sonra sağ gözde gelişen pitoz; çenede güçsüzlük ve çiğneme güçlüğüyle başvurdu. Şikayetlerinin öncesinde gastroenterit öyküsü ve ilaçsız izlenen diyabeti mevcuttu. Muayenesinde sol baskın pitozis, her iki gözde yukarı ve dışa bakışta kısıtlılık, sağda belirgin nazolabial oluk silikliği, bilateral fasiyal güçsüzlük, solda belirgin üst ekstremitelerde hipoestezi saptandı. DTR'ler Acil Servis'te dört ekstremitede 3+ servis takiplerinde üstte 1+ altta 2+ bulundu.

EMG'sinde fasiyal sinir BKAP distal uyarımla normal sınırlardayken göz kırpma refleksiyle bilateral R1 R2 yanıtları alınamadı. Kranial sinir başlangıçlı akut inflamatuar demiyelizan nöropati lehine değerlendirildi. Anti-GQ1b IgG antikoru pozitif saptandı.

Yatışında beş gün Intravenöz Immunglobulin (IVIG) verildi. Takiplerde iki doz rapel IVIG verildi. Bilateral fasiyal güçsüzlüğü servis yatışına göre bir miktar gerilemişti, göz hareketleri serbestti. Sağda daha belirgin orbicularis oculide parezi ve NLO silikliği sekel lehine değerlendirildi.

Tartışma:
GQ1b gangliozidi okulomotor sinirin miyelin bileşenlerinde, IV. - VI. kranial sinirlerde, arka kök ganglionlarında bulunur. GQ1b sendromları arasında Miller Fisher Sendromu, Bickerstaff beyinsapı ensefaliti, Faringoservikobrakiyal varyant ve diğer nadir varyantlar bulunur. Olgumuzda literatürle uyumlu olarak pitoz, oftalmoparezi, fasiyal parezi, hipoestezi, EMG'sinde göz kırpma refleksiyle bilateral R1 R2 yanıtlarının yokluğu ve Anti-GQ1b IgG antikoru pozitifliği mevcuttu.

EP - 856 ÖNEMLİ BİR L-DOPA KAYNAĞI BAKLA

RIFKI ULUER , HALUK GÜMÜŞ , CAHIT AYAN

SELÇUK ÜNİVERSİTESİ TIP FAKÜLTESİ

Olgu:
Levodopa kaynaklı diskineziler, Parkinson hastalığı (PD) olan hastalarda iyi bilinen bir yan etkidir. Levodopa ilişkili diskinezilerin bazı nedenleri fark edilemeyebilir.Toplumumuzda yaygın olarak tüketilen baklanın doğal bir levodopa kaynağı olduğundan ve levodopa ilişkili diskinezilerde rolü olabileceğinden bahsetmek istiyoruz. PDli ve semptomların başlangıcından itibaren 3 yıl geçmiş 78 yaşında bir erkek hastayı sunacağız. Hoehn ve Yahr evresi 2'di ve bilişsel gerileme belirtisi veya başka önemli patoloji yoktu Son altı aydır stabil bir antiparkinson ilaç rejimi kullanıyordu: 24 saatte bir 1 mg rasagilin, 24 saatte bir 1.5 mg pramipeksol ve günde 4 kez bölünmüş toplam 100-25 mg levodopa-karbidopa kullanıyordu.Diskineziler olmadan sabah akinezileri şeklinde iyi tolere edilen motor dalgalanmaları mevcuttu. Acil Servise akut istemsiz hareketler, fasiyal distoni derin terleme, taşikardi ve anksiyete ile birlikte geldi. Muayenede, hastanın tüm vücudunda diskineziler ve fasiyal distonisi mevcuttu. Ateşi yoktu ve glikoz, elektrolitler, böbrek fonksiyonu ve hemogram dahil kan testleri normaldi Hasta ve ailesi, son haftalarda hiçbir değişiklik olmadan ve enfeksiyon veya alevlenme gibi başka akut hastalıklar olmadan sıkı bir terapötik uyumu olduğunu belirtmişlerdi.Hastanın son 6 aydır faydası olduğu düşüncesiyle bakla tüketimini arttırdığı öğrenildi.Hastamızda, 200 g taze bakla alımı, tek dozda 200 mga kadar levodopa anlamına gelebilir, bu da normal dozundan (parti başına 50 mg) çok daha yüksektir periferik DOPA dekarboksilaz inhibitörleri ile uzun süreli tedavi gören PD hastaları, levodopa plazma konsantrasyonlarında önemli bir artış yaşayabilirler Sonuç olarak, PDli hastalarda olası etkileri ve kullanımları göz önüne alındığında, bu sebze ailesinde doğal levodopa içerdiğini ve hastalarımızın kulaktan duyma bilgilerle olan aşırı tüketimlerinin ciddi yan etkilere sebep olabileceğini unutmamalıyız

EP - 857 PSÖDOTÜMÖR SEREBRİ KLİNİĞİYLE BAŞVURAN HASTADA EN-PLAQUE MENENJİOM

İNCİ MÜLKEM ŞİMŞEK , SERHAT AKIN , ONUR SERDAR GENÇLER

ANKARA BİLKENT ŞEHİR HASTANESİ

Giriş:
En-plaque menenjiom, sfenoorbital bölgede görülen nadir bir menenjiom türü olup (SOM) tipik olarak proptozis, görme kaybı, göz kaslarında paralizi ile seyreder. Genelde tanı koyması zor olan bu hastalık, erken dönemde cerrahi tedavi tercih edilir. Biz de baş ağrısı kliniğiyle gelen ve görüntülemelerde en-plaque menenjiom saptanan hastamızı sunmak istedik.

Olgu Sunumu:
56 yaşında, kadın hasta, Şubat 2022de sağ gözde puslu görme,sağ göz çevresinden temporal bölgeye yayılan ağrı ve sağ kulakta çınlama şikayetiyle başvurdu. Fotofobi, fonofobi , bulantı ve kusma şikayeti olmayan hastanın öz geçmişinde sağda glokom şüphesi mevcuttu,soy geçmişinde anlamlı özellik yoktu. Nörolojik muayenesinde sağ optik diskte Grade 3 papilödem görüldü. Göz hareketleri dört yöne serbestti. Proptozis, kemozis görülmedi. Kranial manyetik rezonans görüntülemede (MRG)de sağ sfenoid kemik büyük kanadında , optik kanalda hiperosteozis nedeniyle daramaya yol açan en-plaque menenjiom saptandı. Hasta, beyin ve sinir cerrahisine danışıldı; operasyon düşünülmediği belirtildi. Multidisipliner olarak göz hastalıkları ile takip edilen hastaya papilödem nedeniyle asatazolamid başlandı. Tedavi altında papilödemin kaybolduğu, ağrının ve tinntiusun belirgin şekilde azaldığı görülldü.

Tartışma:
SOM, orta yaş kadınlarda sık görülmekte olup klinik tablo lokalizasyonla ilişkili olup proptozis ile tanı alırlar; ancak hastamızda proptozis olmayıp optik kanalda darlığa bağlı retinal venin kronik basısı nedeniyle sağ göz çevresinde ağrı ,bulanık görme ve tinntitusun ortaya çıktığı düşünüldü.

Sonuç:
En-plaque menenjiom,bulanık görme ve baş ağrısı kliniğiyle gelen hastalarda özellikle asimetrik papilödemde akılda bulundurulması gereken bir tanıdır. Tedavisi, cerrahi olup, cerrahi yapılamadığı durumda semptomatik tedavi verilebilir.

EP - 858 NÖROBEHÇET OLGU SUNUMU

HİLAL ÇAĞLAR

SELÇUK TIP FAKÜLTESİ HASTANESİ

Amaç:
Behçet hastalığı etiyolojisi bilinmeyen, multisistem tutulumlu enflamatuar bir hastalıktır. Santral sinir sistemi (SSS) tutulumu nadir olmakla birlikte bazen diğer sistem tutulumlarından önce olabilir. SSS tutulumu vakaların %5-15'inde görülmektedir. Erken teşhis ve tedavi, sekelleri önlemek açısından önemlidir. SSS tutulumu, Behçet hastalığı tanısı için gerekli kriterleri taşıyan, ancak henüz tanı almamış vakalarda hastaneye ilk başvuru nedeni olabilir.

Gereç ve Yöntem:
Bu olgumuzda dizartri ,disfaji ve sağ tarafta güçsüzlük şikayetleri ile başvuran ileri tetkiklerinde nörobehçet tanısı alan 49 yaşında erkek olgumuzu sunmayı amaçladık. 49 yaşında erkek İnme semptomlarıyla başvuran hastamız Behçet tanısından önce nörobehçet tanısı aldığı için sunmayı değer bulduk.

Bulgular:
Behçet hastalığı (BH) ilk kez 1937 yılında Prof. Dr. Hulusi Behçet tarafından 3 olguda gözlenen rekürren ağız aftları, genital ülserasyonlar ve üveit triadı olarak tanımlanmış ve o dönemde üçlü semptom kompleksi olarak adlandırılmıştır (1). BH etiyolojisi bilinmeyen, kronik, tekrarlayıcı, multisistem inflamatuar bir hastalıktır. BH, Uzak Doğu, Orta Doğu, Akdeniz ülkeleri ve eski ipek yolu boyunca daha yaygın olarak görülmektedir (2). BH'de santral sinir sistemi (SSS) tutulum prevalansı %4-49 arasında değişmektedir (3-6). Nörolojik semptomlar en sık BH'nin başlangıcından 3-6 yıl sonra ortaya çıkar

Sonuç:
Bazı hastalar BH ile eş zamanlı ya da BH'den önce nöro-Behçet geliştirirler . Nörolojik tutulum BH'de uzun dönem mortalite ve morbiditenin en önemli nedenlerinden biridir. BH'de nörolojik belirtiler genellikle diğer sistemik bulguların başlangıcından birkaç yıl sonra gelişir. BH'de sistemik tutulumdan önce nörolojik tutulumun olduğunu raporlayan az sayıda çalışma bulunmaktadır . Bizde BH tanısını nörolojik tutulum sonrasında alan hastamızı sistemik inflamatuvar hastalıklarda nörolojik tutulumun önemini vurgulamak için sunduk. Olgumuzdan gönüllü onam formu alınmıştır.

EP - 860 HERPES ZOSTER ENFEKSİYONU SIRASINDA GELİŞEN İZOLE OKÜLOMOTOR SİNİR FELCİ

MUSTAFA ACABAY , UĞUR KULU

TOKAT GAZİOSMANPAŞA ÜNİVERSİTESİ TIP FAKÜLTESİ

Giriş:
Herpes virüs ailesinin bir üyesi olan Varicella Zoster virüsü (VZV) zarflı, DNA virüsüdür. İki farklı klinik tabloya sebep olur. Organizmada primer enfeksiyon sonrası latent kalan VZVnin rekürren enfeksiyonu sonucu Zona veya Herpes Zoster gelişir (1). Herpes Zoster Oftalmikus (HZO), trigeminal gangliyondaki latent kalan VZV'nin reaktivasyonu sonucu trigeminal sinirin oftalmik bölümünün tutulumu sonucunda meydana gelir (2). En sık görülen nörolojik sekel post herpetik nevraljidir. Bununla beraber kraniyal sinir felci, inme, miyelit , meningoensefalit ve polinöropati gibi diğer nörolojik komplikasyonlar da bildirilmiştir (2). Herpes Zoster tanısı konulan hastaların yaklaşık %8 ile %20si HZO olarak komplike olur ve bu hastaların %50 sinde oküler yapıların tutulumu klinik olarak görülmüştür (3-5). Bu olgumuzda başvuru esnasında deri lezyonları ve nörolojik tutulumu mevcut olan HZO kaynaklı okülomotor sinir paralizisini sunmayı amaçladık.

Olgu Sunumu:
70 yaşında kadın hasta, bir haftadır olan sol göz kapağında düşme, ağrı ve cilt lezyonları şikayetiyle polikliniğe başvurdu. Hasta ağrılarının yanma ve batma şeklinde olduğunu ifade etmekteydi. Geceleri ağrısının daha belirgin olduğunu ve uyumakta zorlandığını ifade etti. Yakın zamanda geçirilmiş kafa travması öyküsü yoktu. Bilinen diyabetes mellitus, koroner arter hastalığı ve hiperlipidemi tanıları olan hasta düzenli olarak linagliptin, klopidogrel ve atorvastatin ilaçlarını kullanmaktaydı. Bilinç açık, oryante ve koopere olan hastanın vital bulguları kan basıncı:124/65 mmHg, spO2: %97, nabız:82/dakika, solunum sayısı:21, ateş:36.4 C şeklindeydi. Hastanın yapılan nörolojik muayenesinde; sol göz üst kapağı pitotik (Şekil 1), sol göz hareketleri içe, aşağı ve yukarı kısıtlı, pupiller anizokorik ve sol pupil midriyatik, sağ göz ışık refleksleri doğal, sol göz ışık refleksleri zayıf olarak gözlendi. Hastanın motor ve duyu muayenesi normal olup herhangi patolojik refleks saptanmadı. Sol temporal arter bölgesinde kızarıklık ve dokunmakla hassasiyet görülmedi. Muayenede hastanın sol göz kapağından alına uzanım gösteren üzeri krutlanmış veziküller izlendi. Göz hastalıkları uzmanı tarafından gerçekleştirilen oftalmolojik muayenede; sol gözde katarakt ve konjonktivit, sağ gözde katarakt tespit edildi. Her iki gözde optik disk, makula ve retinal vasküler yapılar doğal olarak tespit edildi. Hastanın laboratuvar değerlerinde glikozile hemoglobin a1c: 9.8 olarak gözlendi. Bunun dışındaki laboratuvar değerlerinde anormallik gözlenmedi. Ön planda HZO kaynaklı okülomotor sinir paralizisi düşünülerek hasta interne edildi. Servikal ve intrakraniyal arter diseksiyonları, anevrizmal sinir paralizisi, horner sendromu, mezensefalon iskemisi ve pituiter apopleksi, herpetik ensefalit gibi santral patolojilerin ekartasyonu için görüntülemeler yapıldı. Hastanın yapılan Beyin MR'ında hafif düzeyde atrofi, bilateral frontal ve pariyetal loblarda fazekas tip 1-2 aterosklerotik gliotik değişikler saptandı. Hastanın yapılan MR Anjiografisinde sağ ICA'da % 35-40 daralma tespit edildi. Hastanın yapılan Orbita MR'ında herhangi patoloji gözlenmedi. Hasta HZO açısından dermatolojiye konsülte edildi. Dermatoloji konsültasyonu sonucu HZO tanısı doğrulandı ve intravenöz Asiklovir 250 mg 3x1, Apikobal tablet 1x1, Balaban pomad 3x1 başlandı. Göz hastalıklarına oftalmik herpes tutulumu açısından yatış sonrası tekrar konsülte edildi ve herpes zostere bağlı göz bulgusu izlenmedi şeklinde sonuçlandı ve göz hastalıkları tarafından Virgan jel 5*1, Hyonat damla 8*1 Apfecto % 0,3 damla 1*1 başlandı. Hastaya ağrıları sebebiyle tarafımızca Amitriptilin 10 mg 1*1 tablet başlandı ve takiplerde ağrı şikayeti geriledi. İntravenöz Asiklovir tedavisinin 3.gününde böbrek fonksiyon testlerinde yükselme gelişen hastaya dermatoloji önerisiyle intravenöz Asiklovir 250 mg 3*1 tedavisi stoplanarak Brivudine tablet 1x1 başlandı. Brivudine tedavisi 7 güne tamamlanan hastada klinik düzelme gözlenerek eksterne edildi. Poliklinik takiplerinde şikayetleri tamamen geriledi ve nüks gelişmedi.

Tartışma:
Herpes Zoster virüsü (HZV) genellikle trigeminal sinirin sensöriyel dallarını tutar. Bunun yanı sıra daha nadir de olsa sempatik dalları hatta oküler motor dalları da tutmaktadır ve bu tutulum sonucu ekstraoküler kas felçlerine neden olmaktadır (6, 7). Herpes Zoster hastalarının %5-31'i arasında oküler motor sinir felçleri gözlenmekte olup literatürde tek taraflı komplet veya kombine kraniyal sinir (okülomotor, troklear ve abdusens sinir felci) tutulumlu hastalar bildirilmiştir (6). Oftalmopleji ile komplike olan HZO hastalarının %75'inde oftalmopleji şikâyetlerin başlamasından ortalama 9,5 gün sonra ortaya çıkmaktadır. Hastaların %20'sinde oftalmopleji ile göz tutulumu eş zamanda ortaya çıkarken, sadece %5'inde öncelikle oftalmoplejiyi takip eden 2 gün sonrasında göz tutulumu ortaya çıkmaktadır (6). Bizim olgumuzda veziküllerin krutlanmasından 5 gün sonra okülomotor sinir paralizisi bulguları ortaya çıkmıştı. HZO ilişkili oftalmoplejinin sebebi tam olarak bilinmemekle birlikte çok sayıda hipotez

öne sürülmektedir. Wyss, ekstraoküler kas felcinden tromboflebiti sorumlu tutmuştur (8). Edgerton ise trigeminal sinirden süperior orbital fissür veya kavernöz sinüs aracılığı ile diğer oküler motor sinirlere inflamasyonun bulaştığını öne sürmüştür (9). Edgerton bu hipotezini özellikle HZO hastalarında ekstraoküler kas felçlerinin birlikte gelişmesi sonucuna dayandırmaktadır (9). Bu hipotezlere rağmen bu paraliziye neden olan patojenik mekanizmalar henüz netlik kazanmamıştır. İskemik etyoloji ve herpetik ensefalit gibi hayatı tehdit eden komplikasyonları ekarte eden görüntüleme testleri şüpheli Varicella Zoster virüsü (VZV) reaktivasyonu olan okülomotor paralizide yapılmalıdır ve bizim hastamızda da yapılmıştır (10-13). Herpes Zoster tedavisinde kan beyin bariyerini geçen Asiklovir, Famsiklovir ve Valasiklovir gibi antiviral ilaçlar kullanılmaktadır. Özellikle döküntülerin başlaması ile birlikte ilk 72 saat içerisinde uygulandığında, tedavi daha etkin olmakta, cilt lezyonları erkenden sönmekte, viral yayılımı gecikmektedir ve kornea ile üvea dokusundaki tutulum engellenmektedir (14). Olgumuza da interne edildikten sonra Asiklovir tedavisi başlanmış olup böbrek fonksiyon değerlerinde yükselme olması sebebiyle Bruvidin tedavisine geçilerek klinik yanıt gözlenmiştir. Sonuç olarak okülomotor sinir felçlerinde Herpes Zoster virüsü ayırıcı tanıda akla gelmelidir. HZO ile komplike olan oftalmoplejiler izole olarak okülomotor sinir felci şeklinde karşımıza çıkabilir. Erken başlanan sistemik intravenöz yüksek doz antiviral tedavi ile kliniğin tamamen düzelmesi kısa süre içerisinde mümkün olmaktadır.

Anahtar Kelimeler: Herpes zoster oftalmikus; okülomotor sinir hastalıkları; oftalmopleji

EP - 861 HEMİBALLİSMUS İLE PREZENTE OLAN ESANSİYEL TROMBOSİTOZLU İSKEMİK İNME VAKASI

BUSE GÖKTAŞ , AHMET ONUR KESKİN , ZEYNEP ÖZÖZEN AYAS , GÜLGÜN UNCU

SBÜ ESKİŞEHİR ŞEHİR HASTANESİ-NÖROLOJİ KLİNİĞİ

Giriş:
İnme, hiperkinetik ve hipokinetik sendromlar gibi farklı tipte hareket bozukluklarıyla ilişkili olabilir. İstemsiz hareketler inmelerin %1-4ünden sonra gelişir. Polisitemi ve esansiyel trombositoz inmenin bilinen nedenleri arasında yer almakla birlikte esasnsiyel trombositoza bağlı gelişen kore-ballismus olguları nadirdir. Biz de bu vakamızda sizlere hemiballismus ile prezente olan iskemik inme saptadığımız bir hastayı sunacağız.

Olgu:
81 yaş kadın hasta sabahtan beri vücut sağ tarafta istemsiz hareketler nedenli acile başvurdu. Hastanın geçirilmiş iskemik inme öyküsü,hipotiroidisi vardı. Nörolojik muayanesinde sağda dismetrisi ve sağ üst ve alt ekstremitede spontan ballistik hareketler saptandı. Hastanın tam kan sayımı-biyokimya parametrelerinde platelet değeri 1038000/µl haricinde patoloji izlenmedi. Nörogörüntülemelerde kontrastsız beyin tomografisi normal, difüzyon ağırlıklı görüntülemede sol internal kapsülde akut difüzyon kısıtlaması izlendi. Hastanın koreik-ballistik hareketleri haloperidol 10 mg/gün ve olanzapin 10 mg/gün kombine tedavisiyle kontrol altına alındı. Etiyolojide trombositoz saptanan hastaya hematoloji önerisiyle hidroksiüre 1000 mg/gün başlandı. Takipte stabil olan hasta nöroloji poliklinik takibi planlanarak taburcu edildi.

Tartişma:
İnme ilişkili hareket bozukluklarında en sık etkilenen bölge kontralateral taraftaki kaudat nukleus ve putamendedir. Lezyon sonrası hiperkinetik hareket bozuklukları, talamo-kortikalin disinhibisyonundan kaynaklanır. Esansiyel trombositozda kanın artmış viskozitesi, özellikle bazal ganglionların perfüzyonunu bozabilir. Literatürde hiperkinetik hareket bozukluğu ile prezente olan 5 adet esansiyel trombositoz vakası vardır. Hastaların hepsi bizim vakamızda da olduğu gibi 50 yaşın üzerinde, kadın cinsiyette, akut başlangıçlı, hemiballism-hemikore şeklinde bildirilmiştir.

Sonuç:
Esansiyel trombositoz, inme nedenlerinden biri olabileceği , nadir de olsa kore-ballismusa yol açabileceği akılda tutulmalıdır. Özellikle yaşlılarda erken tanı ve etkili tedaviyle komplikasyonların önlenebileceğinden etiyolojik araştırmalarda göz önünde bulundurulmalıdır.

Anahtar Kelimeler: hemiballismus, JAK2 mutasyonu, iskemik inme

EP - 864 BATI NİL VİRUSUNA SEKONDER GELİŞEN AKUT FLASK MİYELİT VE POLİNÖROPATİ BİRLİKTELİĞİ

SHANAY ALİZADA [1], RIFAT ÖZPAR [2], EMEL OĞUZ AKARSU [1], FURKAN SARIDAŞ [1], AYLİN BİRCAN DEMİR [1], PINAR KÜÇÜKDEĞİRMENCİ KAYA [3], HAMDİ NECDET KARLI [1]

[1] BURSA ULUDAĞ ÜNİVERSİTESİ TIP FAKÜLTESİ NÖROLOJİ ANADALI
[2] BURSA ULUDAĞ ÜNİVERSİTESİ TIP FAKÜLTESİ RADYOLOJİ ANADALI
[3] BURSA ULUDAĞ ÜNİVERSİTESİ TIP FAKÜLTESİ ANESTEZİYOLOJİ VE REANİMASYON ANADALI

Giriş:
Batı Nil(BN) virüsü asemptomatik klinik tablodan ağır ensefalit ve menenjite varan geniş klinik varyasyonla prezente olabilir. Olgumuz ensefalit ve üst ekstremitelerde güçsüzlük tablosu ile acile başvuran genç hasta, BN virüsüne sekonder akut flask miyelit(AFM) ve polinöropati sendromu olarak değerlendirilen nadir bir vakadır.

Olgu:
Hasta bilinç bulanıklığı, kollarda güçsüzlük ile acil serviste değerlendirildi. Öyküsünde 1 hafta önce başlayan halsizlik, sonrasında akut gelişen ateş, kafa karışıklığı şikayetleri mevcuttu. Sorgulamada seyahat ve sivrisinek temas öyküsü saptandı. Fizik muayenede ateş ve nefes darlığı vardı. Nörolojik muayenede bilinç durumu konfü idi. Ense sertliği ve meningeal irritasyon bulgusu yoktu. Kas gücü muayenesinde sol belirgin olmak üzere bilateral üst ekstremitede kas gücü proksimal ve distal kaslarda 3/5 idi, alt ekstremitede kas gücü tamdı. DTR'ler tüm odaklarda azalmıştı. Beyin BT ve MR incelemesi normaldi. Hasta GKS düşüklüğü ve nefes darlığı nedeni ile elektif entube edildi. BOS incelemesinde lenfosit sayı 43, protein 52.6 idi. Kontrastlı servikal MR incelemesinde ventral servikal sinir köklerinde intradural kontrast tutulumu ve T2 ağırlıklı görüntülerde anterior boynuz gri cevherde miyelit ile uyumlu T2 hiperintensitesi izlendi. EMG incelemesinde üst ekstremitelerde solda ve motor liflerde hakim aksonal tipte asimetrik bir polinöropati sendromu ile uyumlu bulgular saptandı. Hastanın elisa-seroloji tetkiklerinde BN virüsü IgM testi pozitif sonuçlandı. Hastaya plazmaferez tedavisi başlanarak destek tedavisi ile takip edildi.

Tartışma ve sonuç:
BN virüsü enfeksiyonları geniş bir yelpazede klinik bulgulara yol açabilmekle birlikte, nadir durumlarda akut flask miyelit ve polinöropati gibi ciddi nörolojik komplikasyonlara yol açabilir. Özellikle sivrisinek teması öyküsü olan hastalarda bu virüsün atipik klinik seyrini akılda tutmak tanı sürecinde önemlidir.

EP - 865 LİNGUAL DİSTONİNİN ULTRASONOGRAFİ EŞLİĞİNDE BOTULİNUM TOKSİNİ İLE BAŞARILI TEDAVİSİ: OLGU SUNUMU VE LİTERATÜR TARAMASI

GÖKHAN AYDOĞAN

MUĞLA EĞİTİM VE ARAŞTIRMA HASTANESİ

Özet:
Lingual distoni, dil kasında yemek yeme ve konuşma ile aktive olan istemsiz kasılmaları ile karakterize nadir görünen oromandibular distoninin türüdür. Oromandibular distoniye beyin hasarı, nöroleptik ilaçların kullanımı, nörodejeneratif bozukluklar, metabolik bozukluklar, nörogelişimsel bozukluklar ve viral enfeksiyonlar gibi birden fazla etiyolojinin neden olduğu düşünülmektedir. İzole lingual distoninin idiyopatik vakaları nadirdir ve literatürde nadiren bildirilmiştir. Bu raporda, istirahatte mevcut olan ve konuşma sırasında kötüleşen lingual distonisi olan 57 yaşında bir kadın hasta açıklanmaktadır. Ayrıntılı öykü alınmasına ve kapsamlı bir muayeneye, ayrıca birden fazla görüntüleme ve laboratuvar çalışmasına rağmen herhangi bir neden belirlenemedi ve vakası idiyopatik olarak sınıflandırıldı.. Botulinum nörotoksini (BoNT) lingual distoniyi tedavi etmek için kullanılmıştır; ancak disfaji ve aspirasyon gibi ciddi komplikasyonlara neden olduğu bilinmektedir. Bizim vakamızda dilde retraksiyon tipinde distonisi mevcuttu. M.Genioglossus ve dilin intrinstik kaslarına toplamda 30 ıu botilinium toksin uygulaması USG eşliğinde yapıldı ve flakon 1 cc ile sulandırıldı .Mevcut şikayetleri tama yakın iyileşen hastada komplikasyon izlenmedi.

Giriş:
Dil, konuşma, yutma, solunum, çiğneme ve tat almada önemli roller oynayan oldukça kaslı bir organdır, N.Hypoglossus tarafından innerve edilir. Bir kök, bir apeks, kavisli bir sırt ve alt bir yüzeyden oluşur. Dil, median fibröz septumla bölünen dört ekstrinsik ve dört intrinsik kastan oluşur(Şekil 1) .Ekstrinsik kaslar dilin pozisyonunu değiştirmek için hareket ederken, intrinsik kaslar dilin şeklini değiştirir (1).Distoni, anormal kas kasılmalarına ve spazmlarına neden olan ve sürekli veya aralıklı olan ve etkilenen kas grubunun tekrarlayan hareketlerine veya anormal duruşa neden olabilen bir hareket bozukluğunu ifade eder(2).Oromandibular distoni, çiğneme, dil ve yutak kaslarını içeren istemsiz hareketlerle karakterizedir. Çene sıkma, çene açma, çene sapması ve dil dışarı çıkarma olarak ortaya çıkabilir ve konuşma bozukluğu, disfaji ve kozmetik şekil bozukluğuna neden olabilir(3).Oromandibüler distoninin prevalansının milyonda yaklaşık 68,9 olduğu tahmin edilmektedir(4). Lingual distoni, %4 prevalansı olan nadir bir fokal distonidir(5)

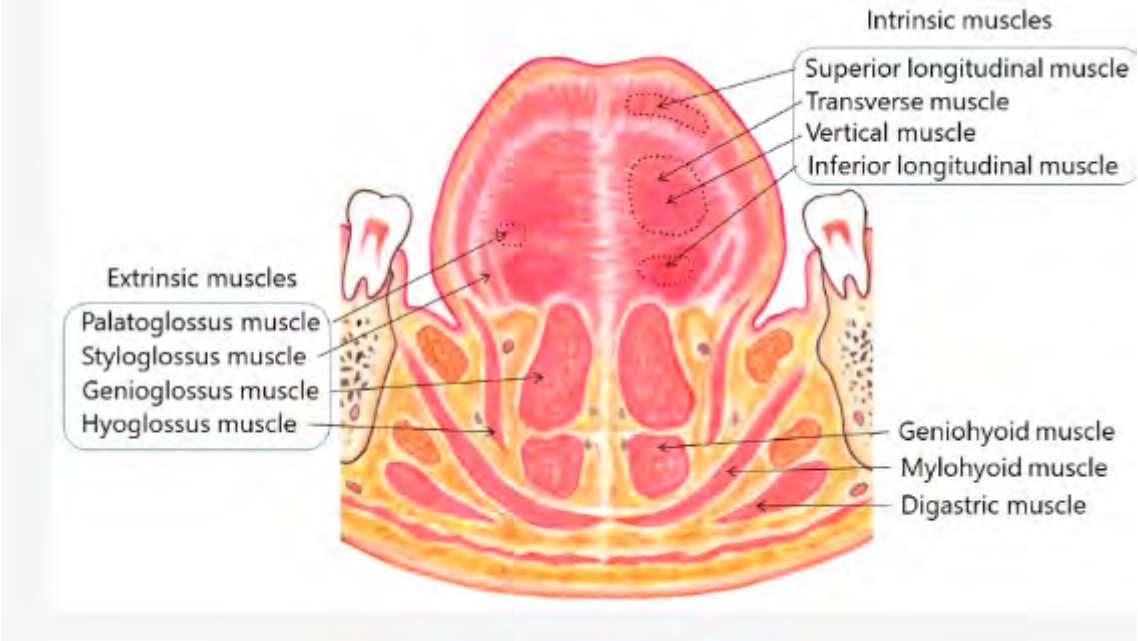

Resim 1. Lingual kasların anatomik görünümü (6)

Resim 2 . Lingual distoninin her alt tipinin önden görünümü. Lingual distoni klinik semptomlara göre 4 alt tipe ayrıldı; protrüzyon (**A**), retraksiyon (**B**), kıvrılma (**C**) ve laterotrüzyon (**D**) tipleri. (6).

Enjeksiyon protokolü :Enjeksiyon bölgeleri genellikle klinik endikasyona göre seçilir.Hangi tarafın etkilendiğini ayırt etmek önemli olabilir.Dozaj ve endikasyona göre 4 bölgeye kadar seçilebilirken genellikle 2 bölgeye enjekte edilir(6).Dilin intrinsik kaslarının enjeksiyonunu (resim 3) göstermekterdir.Enjeksiyona göre dilin alt tarafına yapılmalıdır ve hastanın dili şekilde görüldüğü gibi tutulmalıdır.M.Genioglossus kasının injeksiyon yeri (resim 4) te gösterildiği gibidir.Tercih edilen enjeksiyon bölgesi çene ucunun 3. cm lateralinde ve mandibulanın altındadır. Genioglossus kasının genial tüberküle olan bağlantı, dilin nefes almayı engellemesini önler ve bu nedenle doz aşımında ani nefes darlığı, disfaji ve aspirasyon gelişebilir (7).

Resim 3 Dilin intrinstik kasların injeksiyonu (7)

Resim 4. M.Genioglossus enjeksiyonu (7)
Doz aralığı : Xeomin: 2,5-10 ıu
Botoks : 2,5-10 ıu
Dysport :10-40 ıu (7)

Resim 5. M.Genioglossus kasının ultrasonografik görünümü (8)

Vaka : 57 yaşında bayan hasta bilinen hipertansiyon hastalığı mevcut .Son 4 yıldır dilinde gelişen retraksiyon distonisi mevcut . Ayrıntılı öykü alınmasına ve kapsamlı bir muayeneye, ayrıca birden fazla görüntüleme ve laboratuvar çalışmasına rağmen herhangi bir neden belirlenemedi ve vakası idiyopatik etiyoloji olarak sınıflandırıldı.Daha önceden M.Genioglossus kasına botoks yapılmış ancak kısmi fayda görmüş . Botunilium toksini 1cc %0,9 Nacl ile sulandırılarak bilateral genioglossus kasına 10 ıu ve dilin intrinstik kasına bilateral 5 ıu yapıldı. Hastanın semptomları tama yakın iyileşme gösterdi , herhangi bir komplikasyon izlenmedi ve 3 aylık periodlarla tedavisi devam etmekte .

Tartışma:

Lingual distoni tedavisinde botunilium toksin uygulaması yaygın olarak kullanılmakla beraber tedavi esnasında ciddi yan etkiler gözlenmektedir. Çalışmalar, hastaların %83-85inin botunilium tedavisine yanıt verdiğini bildirdi (9). Dil distonisi ciddi özürlülüğe neden olan ve özellikle konuşma bozukluğu , yemek yemede ve yutmada zorluk gibi semptomlarla gelmektedir . Biz hastamıza komlikasyonları en aza indirmek ve botunilium toksin difüzyonunu sınırlandırmak için 1 cc %0,9 serum fizyolojik ile sulandırıldı , işlem esnasında emg kullanıldı ve ultrasonografi ile lokalizasyonu belirlendi.Daha önceden bilateral genioglossus kasına uygulama yapılan ve fayda görmeyen hastanın Bilateral her iki genioglossus kasına ve dilin intrinstik kaslarına bilateral olmak üzere 4 lokalizasyona uygulama yapıldı ve semptomlarında tama yakın iyileşmeler izlendi. Güncel literatür taramasında retraksiyon ve kıvrılma distonisinde sadece genioglossus kasına yapılan enkejsiyon yeterli olmayıp , emg ile aktif kasların belirlenip injeksiyon yapılması çok önemlidir. Genellikle en az 2 en fazla 4 alana injeksiyon yapılması önerilmektedir .

Referans:

1. Berkovitz, B.K.B. Tongue. In *Gray's Anatomy*, 41st ed.; Standring, S., Ed.; Elsevier: Amsterdam, The Netherlands, 2016; pp. 511–517

2. Albanese A, Bhatia K, Bressman SB, et al.: Phenomenology and classification of dystonia: A consensus update. *Mov Disord.* 2013;28(7):863–73. 10.1002/mds.25475 [PMC free article] [PubMed] [CrossRef] [Google Scholar]

3. Gn S, Nag A: Management of Oromandibular Dystonia: A Case Report and Literature Update. *Case Rep Dent.* 2017;2017:3514393. 10.1155/2017/3514393 [PMC free article] [PubMed] [CrossRef] [Google Scholar]

4. Epidemiological Study of Dystonia in Europe (ESDE) Collaborative Group: A prevalence study of primary dystonia in eight European countries. *J Neurol.* 2000;247(10):787–92. 10.1007/s004150070094 [PubMed] [CrossRef] [Google Scholar]

5. Esper CD, Freeman A, Factor SA: Lingual protrusion dystonia: Frequency, etiology and botulinum toxin therapy. *Parkinsonism Related Disorders.* 2010;16(7):438–41. 10.1016/j.parkreldis.2010.04.007 [PubMed] [CrossRef] [Google Scholar]

6). Yoshida, K. (2019). Botulinum neurotoxin therapy for lingual dystonia using an individualized injection method based on clinical features. *Toxins*, *11*(1), 51.

7) . Jost W..2008 Pictorial atlas of botulinum toksin ınjection p: 228 Germany

8: Hennings, J. M., Krause, E., Bötzel, K., & Wetter, T. C. (2008). Successful treatment of tardive lingual dystonia with botulinum toxin: case report and review of the literature. *Progress in Neuro-Psychopharmacology and Biological Psychiatry*, *32*(5), 1167-1171.

9. Hennings, J. M., Krause, E., Bötzel, K., & Wetter, T. C. (2008). Successful treatment of tardive lingual dystonia with botulinum toxin: case report and review of the literature. *Progress in Neuro-Psychopharmacology and Biological Psychiatry*, *32*(5), 1167-1171.

EP - 867 HİRAYAMA HASTALIĞI: TANIDA MRG'NİN ROLÜ VE ELEKTROMİYOGRAFİ İLE KORELASYON

ASLIHAN BASKIN [1], EMEL OĞUZ AKARSU [1], HAMDİ NECDET KARLI [1], RİFAT ÖZPAR [2]

[1] ULUDAĞ ÜNİVERSİTESİ TIP FAKÜLTESİ, NÖROLOJİ ANABİLİM DALI
[2] ULUDAĞ ÜNİVERSİTESİ TIP FAKÜLTESİ, RADYOLOJİ ANABİLİM DALI

Olgu:
Hirayama hastalığı, diğer adıyla monomelik amyotrofi, tek üst ekstremiteyi tutan ve nadir görülen bir motor nöron hastalığıdır. Hastalık, distal ekstremitede ilerleyici güçsüzlük, atrofi ve sinsi başlangıç ile karakterizedir. Tanıda servikal fleksiyon pozisyonunda yapılan manyetik rezonans görüntülemenin (MRG) önemi büyüktür. Servikal fleksiyon sırasında epidural venöz pleksus dilatasyonu ve spinal kordun kollabe olması, Hirayama hastalığına özgü patognomonik bulgular arasında yer alır.

Bu olguda, duysal yakınmaların eşlik etmediği progresif amyotrofi bulguları olan 20 yaşında bir erkek hastayı sunuyoruz.

Yaklaşık 1.5 yıl önce sağ elde güçsüzlük başlayan hasta, kavrama becerisinde azalma nedeniyle polikliniğimize başvurdu. Şikayetlerinin yavaş yavaş başladığını ve ilerlediğini, son 2 aydır ise sabit kaldığını ifade etti. Özgeçmişinde ve soygeçmişinde herhangi bir özellik bulunmamaktaydı. Nörolojik muayenede sağ tarafta brakioradyalis kası korunmuş olmakla birlikte, tenar, hipotenar, interosseöz ve önkol kaslarında atrofi ve güçsüzlük (3/5) tespit edildi. Rutin biyokimya tetkikleri normaldi. Elektromiyografi (EMG) incelemesinde, sağda C7-T1 innervasyonlu kaslarda kronik nörojenik tutulum bulguları saptandı.
Manyetik rezonans görüntülemede (MRG) nötral pozisyonda servikal vertebra ve alt servikal spinal kordda hafif incelme görüldü. Fleksiyon görüntülerinde ise epidural venöz pleksus dilatasyonunda belirgin artış, tekal kese ve spinal kordun dilate epidural venöz pleksuslar ile vertebra korpusları arasında kollabe olduğu gözlendi.

Tartışma
Bu olguyu sunmamızın nedeni, nadir görülen Hirayama hastalığının tanısında dikkat edilmesi gereken klinik ve radyolojik bulgulara dikkat çekmektir. Hastamızda servikal fleksiyon MRGde epidural venöz pleksus dilatasyonu ile spinal kord sıkışmasının belirginleşmesi, Hirayama hastalığının tanısal sürecine önemli bir katkı sağlamıştır.

EP - 868 MULTİPL SKLEROZ HASTALARINDA DENGE, DÜŞME VE YORGUNLUĞUN DEĞERLENDİRİLMESİ

ELMAS GENÇ [1], BETÜL ÇEVİK [2], AHMET İNANIR [3], DÜRDANE AKSOY [2], SEMİHA GÜLSÜM KURT [2]

[1] ONDOKUZ MAYIS ÜNİVERSİTESİ HALK SAĞLIĞI ANABİLİM DALI
[2] GAZİOSMANPAŞA ÜNİVERSİTESİ NÖROLOJİ ANABİLİM DALI
[3] ÖZEL KLİNİK FİZİK TEDAVİ VE REHABİLİTASYON ANABİLİM DALI

Amaç:
Multipl Skleroz (MS) hastalarında günlük yaşam aktivitelerini belirgin olarak etkileyebilen denge bozukluğu, düşme ve yorgunluk şikâyetlerinin olduğu bilinmektedir(1-17). Bu şikâyetler arasındaki ilişkiyi araştırmak amacıyla bu çalışma planlanmıştır.

Gereç ve Yöntem:
McDonald kriterlerine göre MS tanısı konulmuş, Genişletilmiş Engellilik Durum Ölçeği (EDSS) skoru 3 ve altı olan 13 erkek ve 37 kadından oluşan toplam 50 MS hastası ve 27 kadın 23 erkek toplam 50 sağlıklı gönüllü çalışmaya alındı. Hasta ve kontrol grubunda, yorgunluk değerlendirme ölçeği (FSS) skorları, Biodex denge sistemi ile değerlendirilen denge test sonuçları ve düşme risk skorları; hasta grubunda son 1 yıl ve son 6 ayda düşme sayısı, hastalık süresi, görsel uyarılmış potansiyeller ve Oligoklonal band sonuçları kaydedildi. FSS skoru 4,5 ve üzeri olanlar yorgun olarak kabul edildi.

Bulgular:
Hastaların %50si son altı ayda düşme tarifliyordu ve %50sinde yorgunluk tespit edildi. Hasta grubunda kontrol grubuna göre; postural denge testi ve düşme riski puanları yüksekti ve istatistiksel açıdan anlamlı derecede fark saptandı ($p<0,05$). Ayrıca düşme ve yorgunluğu olan MS hastalarında denge test skorları ve düşme riski anlamlı derecede artmıştı. Yorgunluk saptanan hastalarda, serebellar, piramidal, beyinsapı tutulum puanları ile yorgunluk arasında anlamlı ilişki saptanırken; duysal, barsak/mesane, görsel, mental tutulum puanları ile yorgunluk arasında anlamlı bir ilişki saptanmadı.

Sonuç:
Bu çalışmada düşük EDSS skorlu MS hastalarında da yorgunluk, denge bozukluğu ve düşme riskinin arttığı ve bu şikâyetlerin birbirleriyle ilişkili oldukları saptandı. Ambulasyon bozukluğu olmayan düşük EDSS'li MS hastalarının yönetiminde yorgunluk, denge bozukluğu ve düşme riski ve bunların birbirleriyle olan ilişkileri de değerlendirmeye alınmalıdır.

EP - 869 HOLMES-ADİE PUPİLİ

UFUK CUZDAN

HATAY MUSTAFA KEMAL ÜNİVERSİTESİ

Olgu:
Holmes Adie sendromu gözün içine giden otonomik sinirlerde hasarın izlendiği bir hastalıktır. Hastalıkta pupil başlangıçta tek taraflı, takiben iki taraflı büyümesi izlenmektedir.. Göze ışık tutulduğu zaman normalde küçülmesi gereken göz bebeği küçülemez. Buna Holmes Adie pupili adı verilir.
Olgumuz 46 yaş erkek hasta. Mesleği kaynakçılık. Her iki gözde kızarıklık şikayeti ile göz hastalıklarına başvuran hasta konjonktivit tedavisi düzenlenip pupiller ışık refleksi alınamaması sebebiyle tarafımıza yönlendirildi.
Bilinen hastalık yok. Kullandığı ilaç yok. Muayenede pupiller midriyatik DIR -/- IDIR -/- . Göz hareketleri her yöne serbest.

Kranial - orbita - arteriografi MRG istendi. Vaskülit markerları istendi .
Görüntülemeleri ve laboratuvar sonuçları normal saptandı.
Görüntülemeleri ve laboratuvar sonuçları normal saptanan hasta Holmes-Adie pupili olarak değerlendirildi.
Hastanın anamnezinde yakın zamanda viral , bakteriyel enfeksiyon öyküsü yoktu. Konjonktivit öyküsü olan hastada pupil refleks kaybı insidental olarak saptanmış olduğu düşünüldü.

EP - 870 SPİNAL TÜMÖRE BAĞLI NADİR BİR BAŞVURU NEDENİ:DİYAFRAM FONKSİYON BOZUKLUĞUNA BAĞLI SOLUNUM GÜÇLÜĞÜ

DEMET AYGÜN ÜSTEL [1], HÜSEYİN DOĞU [2], BURAK MANAY [3]

[1] İSTANBUL ATLAS ÜNİVERSİTESİ NÖROLOJİİ ANADALI
[2] İSTANBUL ATLAS ÜNİVERSİTESİ BEYİN VE SİNİR CERRAHİSİ ANADALI
[3] İSTANBUL ATLAS ÜNİVERSİTESİ DİL VE KONUŞMA TERAPİSİ BÖLÜMÜ

Olgu:
Bu olgu, 55 yaşında bir kadın hastada, nadir görülen medulla spinalis ependimomunun neden olduğu ciddi nörolojik ve solunumsal belirtileri içermektedir. Hasta, iki yıldır devam eden bel ağrısı, bacaklarda uyuşma ve güç kaybı şikayetleriyle hastaneye başvurmuştur. Bir yıl önce lomber MR incelemesi yapılmış, ancak belirgin bir patoloji saptanamamıştır. Zamanla gelişen bacaklarda güç kaybı ve mesane kontrol kaybı ile son dönemde ortaya çıkan solunum güçlüğü, hastayı yeniden nöroloji servisine yönlendirmiştir. Yapılan spinal MR incelemesinde, T1-T2 seviyesinde omuriliğe baskı yapan ve sinir köklerine zarar veren bir ependimom tespit edilmiştir. Tümörün baskısı, hem alt ekstremitelerde motor fonksiyon kaybına hem de diyafram sinirlerini etkileyerek solunum problemlerine yol açmıştır. Beyin cerrahisi ekibi tarafından uygulanan başarılı bir posterior fossa dekompresyon ve tümör rezeksiyonu sonrasında, hastanın ağrıları, bacaklardaki güç kaybı ve mesane sorunlarında belirgin iyileşme görülmüş, solunum güçlüğü de düzelmiştir. Ender rastlanan bu durum, spinal tümörlerin geniş kapsamlı etkilerinin önemini vurgulamaktadır. Bu vaka, spinal ependimomların yalnızca tipik nörolojik belirtilere değil, aynı zamanda frenik sinir baskısı nedeniyle nadir solunum komplikasyonlarına da yol açabileceğini göstermektedir. Özellikle solunum problemleri, spinal tümörlerde nadir görülen bir bulgu olup, dikkat edilmesi gereken bir durumdur. Erken tanı ve cerrahi müdahale, hem nörolojik hem de solunum problemlerini hafifletmek için hayati önem taşımaktadır. Bu vakada solunum fonksiyonlarının başarılı bir şekilde düzelmesi, zamanında yapılan tedavi ile tam fonksiyonel iyileşme sağlanabileceğini göstermektedir. Erken tanı ve cerrahi tedavi, bu tür ender görülen vakalarda prognozu olumlu yönde etkileyebilir ve multidisipliner yaklaşımın önemi bir kez daha vurgulanmıştır.

TÜRK NÖROLOJİ DERNEĞİ
TURKISH NEUROLOGICAL SOCIETY
1992