58. ULUSAL NÖROLOJİ KONGRESİ

Uluslararası Katılımlı

19-24 Kasım 2022
Pine Beach Otel

Ana Tema: Nörolojik Yoğun Bakım

BİLDİRİ ÖZETLERİ KİTABI

DAVET MEKTUBU

Türk Nöroloji Derneği'nin değerli üyeleri,

Türk Nöroloji Derneği'nin 18-24 Kasım 2022 tarihleri arasında Pine Beach Otel'de düzenleyeceği 58. Ulusal Nöroloji Kongresi'ne siz değerli meslektaşlarımı davet etmekten büyük memnuniyet duymaktayım. Bu kongre tamamen fiziksel olacaktır. Pandemi döneminin zor koşullarını göğüsleyen ve her zamankinden daha çok yorulan ülkemiz nörologlarının hepsi ile nörolojinin ülkemizdeki akademik zirvesi olan ulusal kongremizde bir arada olmak istiyoruz.

Mezuniyet sonrası nöroloji eğitiminin en bütüncül aktivitesi olan Ulusal Kongre Türk Nöroloji Derneği (TND) yönetim kurulu ve Bilimsel çalışma gruplarının gayreti ile hazırlanmaktadır. Bu süreçte tüm üyelerimizden geri bildirim, öneri ve katkı beklediğimizi de bu noktada vurgulamak isterim. Nörolojinin gelişmesi ancak hepimizin desteği ile olanaklı olabilir.

Bu yıl Ulusal Nöroloji kongresinin ana teması Nörolojik Yoğun Bakımdır. Kritik nörolojik hastanın nasıl kurtarıldığı ve yaşamda tutulduğunun bilim ve sanatıdır nörolojik yoğun bakım. Nöroloji eğitiminin en temel yapı taşlarından biridir. Hem eğitim dönemi hem de sonrasındaki nörolojik yoğun bakım pratiği bilimsel gelişmelerin çok ve hızlı olmasından ötürü her daim güncelleme gerektirmektedir. Bu yıl ulusal kongre kuşkusuz bu güncellemeyi sağlayacaktır.

Her yıl gelişen ve daha iyiye giden Ulusal kongrelerimizin bilimsel açıdan en zengin, sosyal açıdan da en birleştiricilerinden birini bu yıl yapabilmeyi istiyoruz. Programda daha fazla seçenekli bilimsel ve sosyal aktivitelerimiz olacak. Sürprizlere hazır olmalısınız.

TTB ve EAN tarafından kredilendirilecek olan kongremizde yurt dışından da katılacak meslektaşlarımız olacak ve kendileri ile bilimsel paylaşım olanağı bulacağız. Kurslar, çalıştaylar, konferanslar, sempozyumlar ve tedavi geceleri ile pek çok dinlence/eğlence programlarımızla birlikte olacağız.

Kongremizde ayrıca 19. Nöroloji Yeterlilik Sınavını da gerçekleştireceğiz.

Ulusal Nöroloji kongresinin kuşkusuz en önemli aktivitesi kendi deneyim ve bilimsel çalışmalarımızın paylaşılmasıdır. Bu yıl en fazla sayıda bildiri ile esaslı bir tartışma/paylaşma ortamı yaratma gayreti içinde olacağız. Kongre bitiminde yeni fikirler, araştırma konuları ve çok merkezli çalışmalar için işbirliği planları ile dönmenizi diliyoruz.

Türk Nöroloji Derneği Yönetim Kurulu kongreye katılmak isteyen Nöroloji uzmanlarının tamamının Ulusal kongreye katılabilmesi için gerekeni yapma kararlılığında olacaktır.

58. Kongrenin Nöroloji ailesinin mutluluğunu artırmasını diliyorum.

Mehmet Akif Topçuoğlu
Türk Nöroloji Derneği Başkanı
Dernek Yönetim Kurulu ve Çalışma grupları adına

KONGRE BİLİMSEL KURULU

Mehmet Akif Topçuoğlu	TND Yönetim Kurulu Başkanı - Nörosonoloji BÇG, Nöroloji Hemşireliği ÇG
Murat Terzi	TND Yönetim Kurulu 2. Başkanı
Demet Özbabalık	TND Yönetim Kurulu Genel Sekreteri – Teletıp ÇG
İbrahim Öztura	TND Yönetim Kurulu Sayman - Epilepsi BÇG
Nerses Bebek	TND Yönetim Kurulu Üyesi
Kayıhan Uluç	TND Yönetim Kurulu Üyesi - Nöromusküler Hastalıklar BÇG
Ahmet Onur Keskin	TND Yönetim Kurulu Üyesi - Nörolojide Özlük Hakları BÇG
Aksel Siva	TND Yönetim Kurulu Önceki Başkanı
Aslı Tuncer	Nöroimmünoloji BÇG, TND bilim danışma kurulu üyesi
Atilla Özcan Özdemir	Beyin Damar Hastalıkları BÇG, TND Bilim Danışma Kurulu Üyesi
Barış Baslo	TND Bilim Danışma Kurulu Üyesi
Cansu Ayvacıoğlu Çagan, Tuğçe Saltoğlu	Asistan Genç Uzman Nöroloji Hekimi(AGUH) BÇG
Çağdaş Erdoğan	Nöropatik Ağrı BÇG
Çağrı Mesut Temuçin	Nöromodülasyon BÇG
Derya Karadeniz	TND bilim danışma kurulu üyesi
Dilek İnce Günal	Hareket Bozuklukları BÇG
Ersin Tan	TND Yönetim Kurulu Önceki Başkanı
Esen Saka Topçuoğlu	TND bilim danışma kurulu üyesi
Ethem Murat Arsava	TND bilim danışma kurulu üyesi
Fethi İdiman	TND Yönetim Kurulu Önceki Başkanı

Füsun Ferda Erdoğan	Çocuk ve Ergen Nörolojisi BÇG
Görsev Yener	TND bilim danışma kurulu üyesi
Gülçin Benbir Şenel	Uyku Bozuklukları BÇG
Gülden Akdal	Nöro-oftalmoloji / Nöro-otoloji BÇG
H. Armağan Uysal	Genç Nörologlar ÇG
Hacer Durmuş Tekçe	Nörogenetik BÇG
Hadiye Şirin	Nörolojik Yoğun Bakım BÇG
Haşmet Ayhan Hanağası	TND bilim danışma kurulu üyesi
Hikmet Yılmaz	Nöroepidemiyoloji BÇG
Hilmi Uysal	Nöroloji ve Evrimsel Tıp ÇG, TND bilim danışma kurulu üyesi
Hüsnü Efendi	Multipl Skleroz BÇG
Kadriye Ağan Yıldırım	TND bilim danışma kurulu üyesi
Kaynak Selekler	TND Yönetim Kurulu Önceki Başkanı
Kubilay Varlı	TND Yönetim Kurulu Önceki Başkanı
Işın Ünal Çevik	Algoloji BÇG
Mehmet Demirci	Klinik Nörofizyoloji EMG / EEG BÇG
Müge Yemişçi Özkan	Translasyonel Nörobilim BÇG
Nefati Kıylıoğlu	TND bilim danışma kurulu üyesi
Neşe Çelebisoy	Nöroloji Yeterlilik kurulu başkan vekili
Neşe Tuncer	Demans ve Davranış Nörolojisi BÇG
Seher Naz Yeni	TND bilim danışma kurulu üyesi
Semih Ayta	Nörolojide Çevre Sağlığı ve Meslek Hastalıkları ÇG
Semih Giray	Girişimsel Nöroloji BÇG

Şebnem Bıçakcı	Başağrısı BÇG
Şerefnur Öztürk	TND Yönetim Kurulu Önceki Başkanı
Sevim Erdem Özdamar	TND bilim danışma kurulu üyesi
Sibel Canbaz Kabay	Nörolojik Hastalıklarda Sağlıkta Yaşam Kalitesi ÇG
Taşkın Duman	Nörorehabilitasyon BÇG
Tülay Kansu	TND Yönetim Kurulu Önceki Başkanı
Erdem Yaka	Nöronütrisyon BÇG
Uğur Uygunoğlu	Nörobehçet BÇG
Yeşim Parman	TND bilim danışma kurulu üyesi
Zafer Çolakoğlu	Yürüme ve Denge Bozuklukları BÇG

SÖZEL BİLDİRİLER

SS-1 EPİZODİK VE KRONİK MİGREN HASTALARİNDA SCN9A VE SCN10A GEN POLİMORFİZMLERİNİN MİGRENİN KLİNİK ÖZELLİKLERİ VE KRONİSİTE GELİŞİMİ ÜZERİNE ETKİLERİNİN DEĞERLENDİRİLMESİ

ERHAN KILIÇ [1], CEYDA ÇOLAKOĞLU [2], EMEL OĞUZ-AKARSU [1], IŞIL EZGİ ERYILMAZ [2], SEVDA ERER ÖZBEK [1], ÜNAL EGELİ [2], GÜLŞAH ÇEÇENER [2], EBRUCAN BULUT [2], RÜMEYSA BALABAN [2], MEHMET ZARİFOĞLU [1], NECDET KARLI [1]

[1] *ULUDAĞ ÜNİVERSİTESİ TIP FAKÜLTESİ, NÖROLOJİ ANABİLİM DALI*
[2] *ULUDAĞ ÜNİVERSİTESİ TIP FAKÜLTESİ, TIBBİ BİYOLOJİ ANABİLİM DALI*

Amaç:

Voltaj kapılı sodyum kanalları, kortikal yayılan depresyona ve dural afferentlere karşı duyarlılığın değişmesine neden olarak migren patogenezinde görev almaktadır. Voltaj kapılı sodyum kanallarından olan $Na_v1.7$ ve $Na_v1.8$'in nosiseptör duyarlılığının artmasında ve ağrının kronikleşmesinde rol aldığı düşünülmektedir. Literatürde bu kanalları kodlayan *SCN9A* ve *SCN10A* genlerindeki tek nükleotid polimorfizmlerinin (SNP), kronik ağrıda ve ağrıya duyarlılığın değişmesinde etkili oldukları gösterilmiş olmasına rağmen SNP'lerin migrenin klinik özellikleri ve kronisite gelişimi üzerine etkileri bilinmemektedir. Mevcut çalışmamızda ağrı duyarlılığı ilişkili olduğu bilinen *SCN9A* rs7595255, rs12622743, rs11898284 ve *SCN10A* rs6795970, rs6801957 SNP'lerinin epizodik/kronik migren tanısı ile migren kronifikasyonundaki etkileri ve migrenin klinik özellikleri ile ilişkisinin belirlenmesi amaçlanmıştır.

Gereç ve Yöntem:

Çalışmamıza 2014-2015 yılları arasında Bursa Uludağ Üniversitesi Tıp Fakültesi Nöroloji Anabilim Dalı'na başvuran ICHD-3 sınıflandırmasına göre epizodik veya kronik migren tanısı alan 227 hasta dahil edildi. Hastalar ortalama 96 ay takip sonrasında yeniden değerlendirilerek migren sınıflaması tekrar yapıldı. Hastaların tanı değişiklikleri veya epizodik migrenden kronik migrene dönüşümü kayıt altına alındı. Hastalardan elde edilen DNA örneklerinde *SCN9A* rs7595255, rs12622743, rs11898284 ve *SCN10A* rs6795970, rs6801957 SNP'leri genotiplendirildi. Genotipik bulgular istatistiksel olarak klinik parametreler ile karşılaştırıldı.

Bulgular:

Uluslararası baş ağrısı derneğinin 2018 sınıflandırmasına göre hastaların %33,5'i (n=76) kronik migren tanılı iken %66,5'i (n=151) epizodik migren tanılıydı. 96 ay (30-193 ay) takip süresinde çalışmaya dahil edilebilen takipli hastalardan (n=152, %67) alınan anamnez bilgilerine dayalı olarak migren tipleri ICHD-3'e göre tekrar sınıflandırıldı ve hastaların %15'inin (n=34) kronik migrenli, %52'sinin (n=118) epizodik migrenli olduğu kaydedildi. İncelenen SNP'lerin epizodik/kronik migren ayrımı veya epizodik migren kronifikasyonu üzerine anlamlı bir etkisi olmadığı belirlendi. Migrenin klinik bulguları ile genotipik bulgular karşılaştırıldığında ise *SCN10A* rs6795970 SNP'nin osmofobi varlığı üzerinde anlamlı etkisi olduğu; AG+GG genotipine sahip hastaların %66.3'ünde (n=63), AA genotipine sahip hastaların %47.5'inde osmofobi bulunduğu belirlendi (risk alleli "G"; p=0.036; odds ratio: 2.17). Ancak hastalarda osmofobi varlığı ile kronisite gelişimi arasında anlamlı bir ilişki saptanmadı (p>0.05).

Sonuç:

Çalışmamızda *SCN9A* ve *SCN10A* SNP'lerinin migrende kronisite gelişimi üzerine anlamlı etkileri gösterilememiştir. Osmofobisi olan hastalarda *SCN10A* rs6795970 "G" risk allelinin daha fazla bulunmasının migren patogenezinde yer alan merkezi sensitizasyon ile ilişkili olabileceği düşünülmüştür.

SS-2 AKROMEGALİ TANILI HASTALARDA BAŞ AĞRISI VE KARAKTERİSTİKLERİNİN MANYETİK REZONANS GÖRÜNTÜLEME İLE İLİŞKİSİNİN DEĞERLENDİRİLMESİ

MUAZZEZ GÖKÇEN SOYLU [1], MERVE KORKMAZ YILMAZ [2], ESRA HATİPOĞLU [2]

[1] *BAŞAKŞEHİR ÇAM VE SAKURA ŞEHİR HASTANESİ NÖROLOJİ KLİNİĞİ*
[2] *BAŞAKŞEHİR ÇAM VE SAKURA ŞEHİR HASTANESİ ENDOKRİNOLOJİ KLİNİĞİ*

Amaç:

Başağrısı, hipofizer adenomu olan hastalarda sık görülen bir yakınmadır. Başağrısının patofizyolojisinde tümörün büyüklüğü ve yarattığı dural gerilim, kavernöz sinüse invazyonu ve ürettiği hormon seviyesi üzerinde durulmuştur. Bu çalışmada akromegali tanılı hastaların klinik baş ağrısı karakteristikleri ve manyetik rezonans görüntüleme özellikleri retrospektif olarak taranarak, klinik baş ağrısı skorlarıyla tümör volümü ve kavernöz sinüs invazyon derecesi arasında korelasyon olup olmadığının araştırılması tasarlanmıştır.

Gereç ve Yöntem:

Çalışmaya Başakşehir Çam ve Sakura Şehir Hastanesi Nöroloji ve Endokrinoloji ve Metabolizma kliniklerinden takipli 18 yaş üstü 36 akromegali tanılı hastadan baş ağrısı yakınması olan 34 hasta dahil edildi. Klinik baş ağrısı skoru hastanın aylık ağrılı olduğu gün sayısı, ağrılı olduğu zaman süreci ve VAS skoru üzerinden hesaplandı. Kontrastlı hipofiz MR kullanılarak tümör volümü ve Knosp sınıflaması kullanılarak kavernöz sinüse invazyon derecesi hesaplandı. Spearman korelasyon analiz testi kullanılarak klinik baş ağrısı skoru ile tümör volümü ve Knosp sınıflaması invazyon derecesi arasında anlamlı korelasyon olup olmadığı araştırıldı.

Bulgular:

Çalışmaya alınan 36 hastanın 34(%94, 44)' ünde baş ağrısı mevcuttu. Hastaların 19'u kadın, 15'i erkekti. Kadınların yaş ortalaması 41,63 yıl, erkeklerin yaş ortalaması 43,33 yıl, toplamda hastaların yaş ortalaması 42,38 yıl olarak hesaplandı. 16 hastada iki taraflı sıkıştırıcı (gerilim tipi benzeri), 14 hastada tek taraflı zonklayıcı (migren benzeri), 4 hastada nevraljiform, 1 hastada ise hem sıkıştırıcı hem nevraljiform baş ağrısı görüldü. Nevraljiform baş ağrısı olan hastaların tümünde ağrı tümörün bulunduğu tarafla uyumluydu. Tanı öncesi baş ağrısının başlangıç zamanı ortalama 3,75 yıl (5 ay-10 yıl) idi, ağrının süresi ortalama 3,18 saat olmak üzere 30 dakika ile 8 saat arası değişmekteydi. Hastaların VAS skoru 10 puan üzerinden ortalama 6,36 puan (2-10) olarak hesaplandı. Hastaların hemen hemen hepsinde operasyon sonrası baş ağrısında azalma izlendi. Spearman korelasyon analiz testi kullanılarak elde edilen verilere göre klinik baş ağrısı skoru ile tümör volümü ve Knosp sınıflaması invazyon derecesi arasında anlamlı korelasyon saptanmadı. (Spearman korelasyon katsayısı=0.213, p= 0,212)

Sonuç:

Akromegali tanılı hastalarda primer baş ağrısı sıklıkla görülmekte olup özellikle nevraljiform baş ağrısı hipofizer tümör ihtimali açısından akılda tutulması gereken önemli bir yakınma olarak aklımızda yer almalıdır. Çalışmamızda, daha önce yapılan çalışmalarla uyumlu olarak tümörün boyutu ve kavernöz sinüs invazyon oranı klinik baş ağrısı skoruyla korele bulunmamıştır. Bu durum baş ağrısının patofizyolojisinde fonkiyonel durumuyla ilişkili farklı faktörleri düşündürmekte olup bu konuda daha ileri çalışmalara ihtiyaç duyulduğu açıktır.

SS-3 COVID-19 PANDEMİ DÖNEMİNDE SAĞLIK ÇALIŞANLARINDA KİŞİSEL KORUYUCU EKİPMAN KULLANIMIYLA İLİŞKİLİ BAŞ AĞRISI

KÜBRA MEHEL METİN [1], CEMİLE SENCER SEMERCİOĞLU [1], ÇİĞDEM ATAMAN HATİPOĞLU [2], HÜSEYİN ESMER [2], HATİCE KAYRETLİ [2], LEVENT ERTUĞRUL İNAN [1], SAMİ KINIKLI [2], TAHİR KURTULUŞ YOLDAŞ [1]

[1] *ANKARA EĞİTİM VE ARAŞTIRMA HASTANESİ,NÖROLOJİ KLİNİĞİ*
[2] *ANKARA EĞİTİM VE ARAŞTIRMA HASTANESİ , ENFEKSİYON HASTALIKLARI KLİNİĞİ*

Amaç:

Pandeminin nedeni olan Coronavirüs 2019 hastalığı (COVID-19) akut solunum yolu enfeksiyonu olup, sağlık personelinin N95 maske, koruyucu gözlük ve siperlik gibi koruyucu ekipman kullanmasını zorunlu hale getirmiştir. Şapka, kask veya gözlük takılarak perikraniyal yumuşak dokuların sıkışmasının neden olduğu external kompresyon baş ağrısı daha önce belirtilmiştir. Çalışmamızda, COVID-19 pandemi döneminde sağlık çalışanlarında kişisel koruyucu ekipman (KKE) ile ilişkili baş ağrısının varlığını değerlendirmeyi, baş ağrısının özelliklerini ve etkilerini belirlemeyi amaçladık.

Gereç ve Yöntem:

COVID-19 hastalarının değerlendirildiği ve tedavi edildiği sağlık birimlerinde çalışan 18-56 yaş arası 300 erkek ve kadın sağlık personeline yüz yüze anket uygulandı. Tamamlanan 296 anketten elde edilen veriler değerlendirildi. Demografik özellikler, COVID-19 enfeksiyon geçirme durumu, pandemi başlamadan önce teşhis edilen baş ağrılarının varlığı, pandemi sırasında önceden var olan baş ağrısındaki değişiklikler, baş ağrısını tetikleyen faktörler ve KKE (maske ve gözlük, maske ve siperlik) kullanımı belirlendi. Katılımcılara KKE kullanımından sonra yeni başlayan baş ağrıları yaşayıp yaşamadıkları soruldu; evet yanıtını veren katılımcılar, kullandıkları KKE kombinasyonuna göre baş ağrılarının özelliklerini değerlendiren soruları yanıtlamaya devam ettiler.

Bulgular:

Çalışmamıza 296 katılımcı (166 kadın ve 130 erkek) dahil ettik; ortalama yaş 33.98 ± 8.52 (aralık 18–56) idi. Katılımcıların en yaygın çalışma birimi (%43.2) COVİD-19 servisiydi. Katılımcıların çoğu (%78.04) beş aydan fazla süredir COVID-19 kliniklerinde çalışıyordu. 197 (%66,55) katılımcı COVID-19 enfeksiyonuna yakalandı. Kırk bir (%13.85) katılımcının pandemi öncesinde tanı konmuş baş ağrısı mevcuttu. Yüz doksan altı (%66.22) katılımcı yeni başlayan KKE ile ilişkili baş ağrıları olduğunu belirtti.

Yeni başlayan KKE ilişkili baş ağrısı olan katılımcılarda kadın cinsiyet ($p = 0,045$), COVID-19 hastalık öyküsü ($p < 0,001$), pandemiden önce teşhis edilen baş ağrısı varlığı ($p = 0,001$) KKE ilişkili baş ağrısı olmayanlara göre önemli ölçüde daha yüksekti. KKE ilişkili baş ağrısı yaşayan katılımcılardan 52si (%26,53) maske ve gözlük kullandığını ve 144ü (%73,47) maske ve siperlik kullandığını bildirdi. KKE ilişkili baş ağrısı olan katılımcılarda maske ve siperlik kullanım yüzdesi anlamlı olarak daha yüksekti ($p < 0.001$). Katılımcılar baş ağrılarının büyük ölçüde KKEyi giydikten 31-60 dakika (%35.64) sonra başladığını ve ekipmanı çıkardıktan iki ile dört saat sonra (%32.07) geçtiğini bildirdiler. Maske ve siperlik kullananlarda, maske ve gözlük takanlara göre bir ay içinde ekipman kullanılan gün sayısı ($p = 0.029$) ve bir günde ekipman kullanım saati ($p = 0.043$) anlamlı olarak daha yüksekti. KKE taktıktan sonra baş ağrısının başlama süresi ($p < 0.001$) ve KKEyi çıkardıktan sonra baş ağrısının geçme süresi ($p < 0.001$) maske ve siperlik takanlarda maske ve gözlük takanlara göre anlamlı olarak daha geç olmuştur. Pandemiden önce tanı konmuş baş ağrısı olan katılımcılardan 34ü (%94,44) pandemi başladıktan sonra daha önce teşhis edilen baş ağrılarında değişiklik olduğunu bildirdi.

Sonuç:

Çalışmamız, COVID-19 salgını sırasında sağlık çalışanlarında kişisel koruyucu ekipmanlarla ilişkili yeni başlayan baş ağrılarının varlığını gösterdi. COVID-19 hastalık öyküsü olması ve pandemiden önce baş ağrısı teşhisi varlığı, yeni başlayan KKE ile ilgili baş ağrıları için risk faktörleri olabilir. KKE ile ilişkili baş ağrıları çoğunlukla KKE giyildikten sonra 31 ila 60 dakika arasında başladı ve ekipmanın çıkarılmasından iki ila dört saat sonra sona erdi. Bazı katılımcılarda, ekipmanı taktıktan sonra baş ağrısının başlaması ve ekipmanı çıkardıktan sonra baş ağrısının bitiş zamanına kadar geçen süre, external kompresyon baş ağrısı kriterlerinde belirtilen 60 dakikalık sınırı aştığı görüldü. Ayrıca KKE ilişkili baş ağrıları olan katılımcıların maske siperlik kombinasyonunu daha fazla kullanmaları kullanılan ekipman tipinin baş ağrısı oluşmasında bir faktör olabileceğini düşündürmektedir.

SS-4 KRONİK MİGRENLİ HASTALARDA GÖRSEL UYANDIRILMIŞ POTANSİYELLERİN HABİTÜASYONU VE BOTULİNUM TOKSİNİ ENJEKSİYONUNUN ETKİSİ

ZELİHA MATUR [1], MELEK ÖZARSLAN [2], ALİ EMRE ÖGE [3]

[1] BEZMİALEM VAKIF ÜNİVERSİTESİ TIP FAKÜLTESİ NÖROLOJİ ANABİLİM DALI, İSTANBUL
[2] İSTANBUL ÜNİVERSİTESİ, SAĞLIK BİLİMLERİ ENSTİTÜSÜ, SİNİR BİLİMİ ANABİLİM DALI, İSTANBUL
[3] İSTANBUL ÜNİVERSİTESİ İSTANBUL TIP FAKÜLTESİ NÖROLOJİ ANABİLİM DALI KLİNİK NÖROFİZYOLOJİ BİLİM DALI, İSTANBUL

Amaç:

Tekrarlayan duyusal uyaranlara karşı oluşan habitüasyonun migrenli hastalarda, interiktal dönemde azaldığı veya kaybolduğu gösterilmiştir. Bu çalışmada, kronik migrende (KM) görsel uyandırılmış potansiyel (visual evekod potentials; VEP) parametreleri ve habitüasyonu ile OnabotulinumtoxinA (BoNT/A) enjeksiyonunun bunlara etkisi araştırılmıştır.

Gereç ve Yöntem:

Çalışmaya 22 KM'li (kronik migren grubu; yaş ortalaması 38,1±7,2 yıl) ve 19 sağlıklı kadın (kontrol grubu; yaş ortalaması 36,6±7,6 yıl) alındı. KM'li hastalara bir kez BoNT/A enjeksiyonu yapıldı. Hastalar, enjeksiyondan önceki 1-7 (T0), sonraki 28-35 (T1) ve 84-91 (T2) gün aralıklarında klinik ve elektrofizyolojik olarak değerlendirildi. Kontrol grubu bir kez incelendi, enjeksiyon yapılmadı. KM grubunda baş ağrısının özellikleri ayrıntılı olarak kaydedildi; görsel analog ağrı (VAS) ve migren engellilik değerlendirme (MIDAS) ölçekleri uygulandı. VEP incelemesinde, habitüasyonu araştırmak amacıyla 100 trasenin averajlanmasından oluşan ardışık 6 blok alındı; bloklardaki N75, P100, N145 dalgalarının latansı; N75-P100 (A1), P100-N145 amplitüdleri (A2) ve bu iki amplitüdün ortalaması (A3); 6. ve 2. bloklardaki amplitüdlerin 1. bloğa göre değişim yüzdeleri (DY1, DY2) değerlendirildi.

Bulgular:

KM'lilerde VEP amplitüdleri kontrol grubuna göre daha yüksekti (A1 için p=0,007; A2 için p=0,005; A3 için p=0,016). Migren grubunda DY1'ler sırayla A1 için -%12,7, A2 için -%17,4, A3 için -%12,3 olup kontrol grubunda bulunanlarla anlamlı bir fark saptanmadı. VEP'ler son baş ağrısı tarafına göre gruplandığında, baş ağrısı olan ve olmayan taraflar arasında anlamlı bir fark bulunmadı. BoNT/A enjeksiyonu sonrasında baş ağrısı sıklığı ve şiddeti azaldı (p<0,001); görsel auralı atak sayısı azaldı (p<0,001). VEP amplitüdleri T1'de arttı, T2'de başlangıç seviyesine geriledi. Habitüasyon miktarı özellikle son atakta ağrı olmayan tarafta T1'de azaldı, T2'de başlangıç seviyesine döndü.

Sonuç:

KM'de daha önce epizodik migrenlilerde bildirilen VEP habitüasyonunda azalma veya kayıp görülmemiştir. Bu iktal dönemde yapılan ölçümlerde görülenlerle benzerdir ki bunun KM'li hastalarda incelemenin peri-iktal döneme denk gelmesi nedeniyle olduğu düşünülmüştür. BoNT/A enjeksiyonu ile baş ağrısı ve ilişkili belirtilerin başarılı şekilde tedavisi, atakların epizodik hale gelmesine, VEP parametrelerinin de epizodik migrende görülenlere benzemesine sebep olmuştur.

SS-5 HMGB1, NLRP3, IL-6 AND ACE2 LEVELS ARE ELEVATED İN COVID-19 WİTH HEADACHE: A WİNDOW TO THE İNFECTİON-RELATED HEADACHE MECHANİSM

HAYRUNİSA BOLAY , ÖMER KARADAŞ , BİLGİN ÖZTÜRK , RIZA SONKAYA , BAHAR TAŞDELEN , TUBA BULUT , ÖZLEM GÜLBAHAR , AYNUR ÖZGE , BETÜL BAYKAN

GÜLHANE EĞİTİM VE ARAŞTIRMA HASTANESİ NÖROLOJİ ANABİLİM DALI

Amaç:

Trigeminal nöronların inflamasyon yoluyla uyarıldığı bilinse de, COVID-19 ile ilişkili baş ağrısının patogenezi tam olarak bilinmemektedir. Bu çalışmada baş ağrısı olan COVID-19 hastalarında sistemik dolaşımdaki anahtar inflamatuar molekülleri ve bunların klinik ilişkilerini araştırmayı amaçladık.

Gereç ve Yöntem:

Bu kesitsel çalışmaya pandeminin ikinci dalgası sırasında servisde yatarak tedavi alan 88 COVID-19 hastası dahil edildi.

Bulgular:

Sonuçlar: Baş ağrısı olan 48 COVID-19 ve baş ağrısı olmayan 40 COVID-19 hastasının ortalama yaşları sırasıyla (47.71 ± 10.8) ve (45.70 ± 12.72) şeklinde idi. Baş ağrısı olan COVID-19 hastalarının serum HMGB1, NLRP3, ACE2 ve IL-6 seviyeleri baş ağrısı olmayan COVID-19 hastalarına göre anlamlı olarak daha yüksekken, iki grup arasında CGRP ve IL-10 seviyeleri benzerdi. Anjiyotensin II düzeyi baş ağrısı grubunda anlamlı olarak azalmıştı. Baş ağrısı olan COVID-19 hastalarında pulmoner tutulum sıklığında artış ve D-dimer seviyelerinde artış görüldü. Ayrıca, baş ağrısı olan COVID-19 hastalarında kilo kaybı, mide bulantısı ve ishal semptomları baş ağrısı olmayan gruba göre daha sıktı. Serum NLRP3 seviyeleri baş ağrısı süresi ve hastanede kalış süresi ile korele iken, parasetamole baş ağrısı yanıtı HMGB1 ile negatif ve IL-10 seviyeleri ile pozitif olarak ilişkiliydi.

Sonuç:

Kanı: Orta derecede hastalık şiddeti olan COVID-19 hastalarında inflamatuar yanıtın şiddeti baş ağrısı ile ilişkilidir. HMGB1, NLRP3 ve IL-6 gibi dolaşımdaki inflamatuar ve/veya nosiseptif moleküllerin artan seviyeleri, trigeminal sistemin potansiyel indüksiyonunda ve SARS-CoV-2 enfeksiyonuna sekonder baş ağrısının ortaya çıkmasında rol oynayabilir.

Anahtar Kelimeler: COVID-19, Baş Ağrısı, Enflamasyon, NLRP3, HMGB1, ACE2, Anjiyotensin II, IL-6, IL-10, CGRP

SS-6 İVİG İLİŞKİLİ BAŞ AĞRISI: NÖROLOJİK HASTALIKLARI OLAN BÜYÜK BİR KOHORTTA ÇOK MERKEZLİ PROSPEKTİF ÇALIŞMA

BUSE RAHİME HASIRCI BAYIR [1], MİRAÇ AYŞEN ÜNSAL [2], CANSU SÖYLEMEZ AĞIRCAN [3], TUBA CERRAHOĞLU ŞİRİN [4], ONUR AKAN [5], GİZEM GÜRSOY [6], TUĞBA EYİGÜRBÜZ [7], DİLARA MERMİ DİBEK [8], GÖNÜL AKDAĞ [9], AYŞE DENİZ ELMALI [8], EZGİ NAZLI [1], FATMA AKKOYUN ARIKAN [9], SEZİN ALPAYDIN BASLO [10], DİLEK AĞIRCAN [11], EMEL OĞUZ AKARSU [12], NECDET KARLI [12], ÖZDEM ERTÜRK ÇETİN [13], TÜLİN GESOĞLU DEMİR [11], ESRA ACIMAN DEMİREL [14], DOĞA VURALLI [15], FÜSUN MAYDA DOMAÇ [16], SİBEL VELİOĞLU [17], ŞULE DEVECİ [8], TUBA TANYEL [18], BETÜL BAYKAN [19]

[1] HAYDARPAŞA NUMUNE EĞİTİM VE ARAŞTIRMA HASTANESİ, NÖROLOJİ KLİNİĞİ
[2] İSTANBUL SULTAN ABDÜLHAMİD HAN EĞİTİM VE ARAŞTIRMA HASTANESİ, NÖROLOJİ KLİNİĞİ
[3] DOKUZ EYLÜL ÜNİVERSİTESİ, NÖROLOJİ ANABİLİM DALI
[4] İSTANBUL ŞİŞLİ HAMİDİYE ETFAL EĞİTİM VE ARAŞTIRMA HASTANESİ, NÖROLOJİ KLİNİĞİ
[5] PROF. DR. CEMİL TAŞCIOĞLU ŞEHİR HASTANESİ, NÖROLOJİ KLİNİĞİ
[6] ÜMRANİYE EĞİTİM VE ARAŞTIRMA HASTANESİ, NÖROLOJİ KLİNİĞİ
[7] BAĞCILAR EĞİTİM VE ARAŞTIRMA HASTANESİ, NÖROLOJİ KLİNİĞİ
[8] İSTANBUL BAŞAKŞEHİR ÇAM VE SAKURA ŞEHİR HASTANESİ, NÖROLOJİ KLİNİĞİ
[9] KÜTAHYA SAĞLIK BİLİMLERİ ÜNİVERSİTESİ NÖROLOJİ ANABİLİM DALI
[10] BAKIRKÖY PROF. DR. MAZHAR OSMAN RUH SAĞLIĞI VE SİNİR HASTALIKLARI EĞİTİM VE ARAŞTIRMA HASTANESİ, NÖROLOJİ KLİNİĞİ
[11] HARRAN ÜNİVERSİTESİ TIP FAKÜLTESİ, NÖROLOJİ ANABİLİM DALI
[12] ULUDAĞ ÜNİVERSİTESİ TIP FAKÜLTESİ, NÖROLOJİ ANABİLİM DALI
[13] SANCAKTEPE ŞEHİT PROF. DR. İLHAN VARANK EĞİTİM VE ARAŞTIRMA HASTANESİ, NÖROLOJİ KLİNİĞİ
[14] BÜLENT ECEVİT ÜNİVERSİTESİ TIP FAKÜLTESİ, NÖROLOJİ ANABİLİM DALI
[15] GAZİ ÜNİVERSİTESİ TIP FAKÜLTESİ, NÖROLOJİ ANABİLİM DALI
[16] İSTANBUL ERENKÖY RUH VE SİNİR HASTALIKLARI EĞİTİM VE ARAŞTIRMA HASTANESİ, NÖROLOJİ KLİNİĞİ
[17] KARADENİZ TEKNİK ÜNİVERSİTESİ TIP FAKÜLTESİ, NÖROLOJİ ANABİLİM DALI
[18] ANADOLU SAĞLIK MERKEZİ HASTANESİ, ALGOLOJİ BİRİMİ
[19] İSTANBUL ÜNİVERSİTESİ İSTANBUL TIP FAKÜLTESİ, NÖROLOJİ ANABİLİM DALI

Amaç:

İntravenöz immünoglobulin (İVİg) başta nöromüsküler bozukluklar olmak üzere birçok nörolojik hastalıkta kullanılan bir tedavi yöntemidir. Bu çalışmada İVİgin en sık görülen yan etkilerinden biri olan baş ağrısının sıklığını ve klinik özelliklerini prospektif olarak değerlendirmeyi amaçladık.

Gereç ve Yöntem:

Nörolojik hastalıkları nedeniyle İVİg tedavisi alan toplam 23 merkezden takipli hastalar çalışmaya yazılı onamları sonrası dahil edildi. İlk olarak İVİg-ilişkili baş ağrısı gelişen ve gelişmeyen grupların özellikleri istatistiksel olarak karşılaştırıldı. Daha sonra İVİge bağlı baş ağrısı olan hastalar öykülerine göre üç gruba ayrıldı; 1) primer baş ağrısı olmayanlar 2) gerilim tipi baş ağrısı (GTBA) ve 3) migren tipi baş ağrısı olanlar. Bu altgrupların da özellikleri analiz edildi.

Bulgular:

Ocak-Ağustos 2022 arasında 464 hastanın (214 kadın; %46) toplam 12 farklı preparat ile 1548 İVİg infüzyon süreci prospektif olarak kaydedildi. Myasthenia gravis (%31,89) ve kronik demiyelinizan inflamatuar polinöropati (%30,38) hastalarda en sık görülen İVİg endikasyonları idi. Toplam 127 (75 kadın; %59) hastada (%27,4) İVİg ilişkili baş ağrısı tespit edildi. İVİg ile indüklenen baş ağrısı grubunda kadın oranı (p:0,001) ve ortalama İVİg infüzyon dozu anlamlı olarak daha yüksekti (p:0,001). Baş ağrısının günlük alınan İVİg dozu ve tedavinin ilk kez ya da rekürren alımı ile ilişkili olmadığı görüldü. Her iki grupta yan etkilerin ilk 30 dakikadan sonra daha sık görüldüğü (p:0,012) ve İVİg ilişkili baş ağrısı gelişen grupta diğer yan etkilerin görülme oranının da daha yüksek olduğu saptandı (p:0,001). Primer baş ağrısına öyküsüne göre üç alt gruba ayrılan hastaların yaş, cinsiyet, günlük-ortalama İVİg infüzyon dozları, devam eden aylık infüzyonlarda baş ağrısı görülme oranı ve ağrı şiddeti benzerdi (p>0.05). Baş ağrısı en sık infüzyon uygulamasının ilk saatinde ortaya çıktı ve migreni olan grupta baş ağrı süresi diğer iki gruba kıyasla daha uzundu (p:0,023). İVİg ilişkili baş ağrısı nedeni ile günlük yaşam aktivitelerinin etkilenme oranı en yüksek migren grubundaydı (p:0,01). Hastaların %29,1'inde baş ağrısı ile ilgili tedaviye ihtiyaç duyulmazken, %55,1'inde analjezik kullanımı ile ağrı kontrol altına alındı. Hastaların %13.4 'ünde hidrasyon ve infüzyon hızını azaltma tercih edilen tedavi yöntemiydi. Sadece 3 hastada İVİg markasının değişimine ihtiyaç duyuldu. Hekimlerin %84,2'si baş ağrısı tedavisinde zorluk yaşamadığını belirtirken, hastaların sadece 6 tanesi baş ağrısı nedeniyle tedaviyi durdurmak ya da değiştirmek istediğini belirtti.

Sonuç:

Nörolojik hastalıklarda İVİg ilişkili baş ağrısı prevalansı ve klinik özelliklerinin değerlendirildiği literatürdeki en yüksek hasta sayısına sahip olan bu prospektif çok merkezli çalışmada baş ağrısının %27,4 oranında sık görülen bir yan etki olduğu saptandı. Baş ağrısı kadın cinsiyet ve infüzyon sıklığındaki artış ile doğrudan ilişkili olup, hastanın nörolojik hastalık tanısından bağımsız olarak gelişmektedir. İnfüzyonun ilk saatlerinde ortaya çıkan baş ağrısının süresi primer baş ağrısının varlığına göre değişkenlik göstermektedir. Özellikle migren grubunda günlük yaşam aktivitelerini etkilemekle birlikte hem hastalar hem de klinisyenler tarafından yapılan değerlendirmeler İVİg ilişkili baş ağrısnın kolay tedavi edilebildiğini göstermektedir.

Çalışma grubunda yer alan Dr. Ayla Çulha Oktar, Dr. Belgin Munise Mutluay, Dr. Ferda İlgen Uslu, Dr. Nazan Karagöz Sakallı, Dr. Nevra Öksüz, Dr. Pınar Bekdik ve Dr. Zeynep Vildan Okudan Ataya değerli katkıları için teşekkür ederiz.

SS-7 MİGREN OLGULARINDA ATAKLI VE ATAKSIZ DÖNEMLERDE PLAZMA CGRP VE ADRENOMEDÜLLİN DÜZEYLERİ

ABDURRAHMAN NEYAL [1], YASEMİN EKMEKYAPAR FIRAT [2], MUSTAFA ÇEKMEN [3], EMİNE KILIÇPARLAR CENGİZ [4], SANİYE KOÇ ADA [3], AYŞE MÜNİFE NEYAL [2]

[1] GAZİANTEP İSLAM BİLİM TEKNOLOJİ ÜNİVERSİTESİ, TIP FAKÜLTESİ, NÖROLOJİ ANABİLİM DALI
[2] SANKO ÜNİVERSİTESİ, TIP FAKÜLTESİ, NÖROLOJİ ANABİLİM DALI
[3] İSTANBUL MEDENİYET ÜNİVERSİTESİ, TIP FAKÜLTESİ, TIBBİ BİYOKİMYA ANABİLİM DALI
[4] DR. ERSİN ARSLAN EĞİTİM VE ARAŞTIRMA HASTANESİ, NÖROLOJİ KLİNİĞİ

Amaç:

CGRPnin migren patofizyolojisinde önemli bir rolü olduğu artık iyi bilinmektedir. Ancak, migren ataklarının doğal seyri sırasında CGRP düzeylerinin değişip değişmediği hala belirsizdir. Bu nedenle, mevcut durum, CGRP ile ilgili diğer moleküllerin bu durumda rol oynayabileceği konusunda yeni bir soruyu gündeme getiriyor. Kalsitonin/CGRP/amilin ailesinin bir üyesi olan adrenomedullin (AM) bu bağlamda aday bir molekül olabilir.

Gereç ve Yöntem:

Bu çalışmada, 30 migren olgusunun provoke edilmemiş atak ve atak dışı dönemlerde plazma CGRP ve AM düzeylerini eş zamanlı olarak araştırmayı ve atak döneminde plazma düzeyleri açısından farklılık olup olmadığını değerlendirmeyi amaçladık. Ayrıca bunları 25 sağlıklı kontrolün sonuçlarıyla karşılaştırdık. Kronik migren, ilaç aşırı kullanımı ve kronik hastalığı olan migren hastaları çalışma dışı bırakıldı.

Bulgular:

Plazma AM seviyeleri migren atakları sırasında 15,8 [11,91 -21,43] pg/ml, ataklar arasında 15,85 [12,25 -19,29] pg/ml ve kontrol grubunda 13,36 [10,84 -17,18] pg/ml idi. Plazma CGRP seviyeleri migren atakları sırasında 2,93 [2,45 -3,9] pg/ml, ataklar arasında 3,25 [2,85 -4,67] pg/ml ve kontrol grubunda 3,03 [2,48 -3,8] pg/ml idi. AM ve CGRP düzeyleri arasında atak ve atak dışı dönemlerde istatistiksel fark yoktu (sırasıyla p=0,558 ve p=0,054). Ataklı ve ataksız dönemlerdeki plazma AM ve CGRP düzeyleri kontrol grubu ile istatistik anlamlı farklılık göstermedi.

Sonuç:

Bu çalışma, provoke edilmemiş migren ataklarının doğal seyrinde plazma CGRP ve AM düzeylerinin atak dışı dönemlerden farklı olmadığını ve kontrollerle benzer olduğunu ortaya koydu.

SS-8 BÜYÜK OKSİPİTAL SİNİR BLOKAJININ COVİD-19 İLİŞKİLİ BAŞ AĞRISINDAKİ ETKİNLİĞİ / GREATER OCCİPİTAL NERVE BLOCK EFFİCACY İN COVID-19 ASSOCİATED HEADACHE: A PRELİMİNARY STUDY

ÖMER KARADAŞ [1], HAKAN LEVENT GÜL [2], BİLGİN ÖZTÜRK [1], ALİ RIZA SONKAYA [1], AKÇAY ÖVÜNÇ KARADAŞ [3], JAVİD SHAFIYEV [1], ENDER SİR [1]

[1] GÜLHANE EĞİTİM VE ARAŞTIRMA HASTANESİ/NÖROLOJİ KLİNİĞİ
[2] GEBZE MEDİCAL PARK HASTANESİ, NÖROLOJİ ANABİLİM DALI, KOCAELİ, TÜRKİYE,
[3] YÜKSEK IHTİSAS UNİVERSİTY, LİV HOSPİTAL, DEPARTMENT OF NEUROLOGY, ANKARA, TURKEY,

Amaç:

COVID-19, yeni koronavirüs SARS-CoV-2nin neden olduğu bir enfeksiyondur. Vaka sayısı arttıkça öksürük, ateş, ishal, yorgunluk gibi bulgulara ek olarak korona virüse bağlı nörolojik belirtileri de tespit edilmeye başladı. Baş ağrısı Covid-19'un en yaygın nörolojik bulgulardan biridir. Çeşitli kronik baş ağrılarının tedavisinde büyük oksipital sinir (GON) blokajı güvenli ve etkili bir yöntem olarak kullanılmaktadır . Çalışmamızın amacı, COVID-19 hastalarında gözlenen baş ağrılarının tedavisinde GON blokajının etkinliğini araştırmaktı.

Gereç ve Yöntem:

Mart-Mayıs 2020 tarihleri arasında, COVID-19 ile ilişkili orta veya şiddetli baş ağrısı olan ve tek bir GON blokajı seansı ile tedavi edilen 27 hasta (2019-nCoV enfeksiyonu ile RT-PCR laboratuvar onaylı) retrospektif olarak analiz edildi. VAS (visual analogue scale) değerleri ve hastaların analjezik kullanım sayısı blokaj öncesinde ve blokaj sonrası 1. ve 10. günlerde kaydedildi.

Bulgular:

Çalışmaya dahil edilen hastaların 15i (%55.6) erkek, 12si (%44.4) kadındı. VAS değerleri açısından tedavi öncesi değerler ile ve tedavi sonrası 1. ve 10. günlerdeki değerler arasındaki fark istatistiksel olarak anlamlı bulunmuştur ($p<0.05$). Aynı şekilde işlem öncesi ve sonrası analjezik kullanımı arasındaki fark istatistiksel olarak anlamlı bulunmuştur ($p<0.05$).

Sonuç:

GON blokajı COVID-19 ilişkili baş ağrısında etkili bir ağrı yönetim yöntemi olarak görünmektedir. İşlem sonrasında ağrı skorlarında ve analjezik kullanımında umut verici azalmalar ortaya çıkmıştır. Bu çalışma, "COVID-19 ile ilişkili baş ağrısının GON blokajı ile tedavisine" ilişkin ilk çalışmadır. COVID-19 ilişkili baş ağrısını daha iyi tanımlamak ve etkili tedavi stratejileri geliştirmek için daha fazla katılımcı ile daha uzun vadeli ve iyi tasarlanmış prospektif çalışmalara ihtiyaç vardır.

SS-9 İLAÇ AŞIRI KULLANIM BAŞAĞRISI VE HUZURSUZ BARSAK SENDROMU BİRLİKTELİĞİ VE GIDA TETİKLEYİCİLERİ

MERVE CEREN AKGÖR [1], SALİHA GÖKÇE [1], DOĞA VURALLI [1], BAHAR TAŞDELEN [2], FATİH GÜLTEKİN [3], HAYRUNNİSA BOLAY [1]

[1] *GAZİ ÜNİVERSİTESİ NÖROLOJİ, ALGOLOJİ ANABİLİM DALI, NÖROM, NÖROPSİKİYATRİ MERKEZİ*
[2] *MERSİN ÜNİVERSİTESİ BİYOİSTATİSTİK VE TIBBİ BİLİŞİM ANABİLİM DALI*
[3] *LOKMAN HEKİM ÜNİVERSİTESİ TIBBİ BİYOKİMYA ANABİLİM DALI*

Amaç:

Başağrısı şikayetleri yaşayan bireylerde farklı mide- bağırsak sistemi bozuklukları görülebilmektedir**.** Bu çalışmada günlük yaşamda ilaç aşırı kullanım başağrısı (İAKB) yaşayan bireylerde, eşlik eden huzursuz barsak sendromu (HBS) ve başağrısı esnasındaki bilişsel şikayetler arasındaki ilişkinin araştırılması amaçlanmıştır.

Gereç ve Yöntem:

Üçyüzbeş gönüllünün katıldığı bu anket çalışmasında katılımcılar yaş, cinsiyet, başağrısı karakteri- süresi- sıklığı, ağrı kesici ilaç kullanım sıklığı, kognitif şikayetleri ve huzursuz bağırsak sendromu (HBS) ile ilişkili gastrointestinal belirtileri ve 90 farklı gıda için tüketim davranışı ve gıda tetikleyicileri değerlendirilmiştir.

Bulgular:

Katılımcıların %38,5'inde (n=116) İAKB saptandı. Hastaların %35,8'i (n=106) HBS ile ilgili gastrointestinal belirtiler tanımladı. İAKB olanlarda HBS olma oranı (%49,5) HBS olmayanların oranına göre (%32,5) anlamlı derecede daha yüksek saptandı ($p<0,05$). Mig-Scog skorunun, HBS tipi karın ağrısı yaşayanlarda yaşamayanlara göre anlamlı olarak yüksek olduğu görüldü ($P<0,05$). HBS olan bireylerin kırmızı renkli şekerlemeler ($p=0,001$), tatlandırıcı içeren ürünler ($p=0,008$**)**, jelatin içeren gıdalar, krema içeren ürünler, hazır dondurulmuş paketli gıdalar ve tavuk ürünleri, körili soslar, patates kızartması (0,004), fındık tüketiminden daha az kaçındıkları ($p<0,05$) ve bu gıdaları tükettikleri gün başağrısı yaşadıkları görüldü.

Sonuç:

İlaç aşırı kullanım başağrısı hastalarında huzursuz barsak sendromu ve kognitif şikayetler daha yüksek oranda görülmektedir. HBS olan hastaların günlük hayatta başağrısı tetikleyicisi olarak tanımladıkları gıdaları HBS olmayan bireylere göre daha yoğun tükettikleri saptanmıştır. Kronik başağrısı ve eşlik eden işlev kaybında huzursuz barsak sendromunun tanınması önem taşımaktadır. İAK başağrısında mevcut komorbid HBS belirtileri dikkatle sorgulanmalı ve süreç yönetimine uygun tedavi planı dahil edilmelidir. Ayrıca gıda içeriğindeki hangi besin veya gıda katkı maddesinin başağrısını tetiklediğinin ortaya koyulması için başağrısına sebep olan gıdaların içerikleri ile ilgili ileri çalışmalar faydalı olacaktır.

SS-10 ENDOVASKÜLER TEDAVİ YAPILAN HASTALARDA REKANALİZASYON BAŞARISININ DEKOMPRESYON CERRAHİSİ SONRASI FONKSİYONEL SONLANIMA ETKİSİ

SEMRA ARI SEVİNGİL [1], FATMA GER AKARSU [1], ÖZLEM AYKAÇ [1], EMRE ÖZKARA [2], ATİLLA ÖZCAN ÖZDEMİR [1]

[1] *ESKİŞEHİR OSMANGAZİ ÜNİVERİSTESİ TIP FAKÜLTESİ NÖROLOJİ ABD*
[2] *ESKİŞEHİR OSMANGAZİ ÜNİVERSİTESİ TIP FAKÜLTESİ NÖROŞİRÜRJİ ABD*

Amaç:

AMAÇ:Büyük damar tıkanıklıkları (BAT)tüm akut iskemik inmelerin (Aİİ)%25-40'nı[1] oluşturur müdahale edilmediği takdirde %80 mortal seyreder[2]. Endovasküler tedavi (EVT), BAT tedavisinde önerilen etkili ve güvenli bir yöntemdir[3, 4]. Bununla birlikte, zamanında ve başarılı rerekanalizasyona rağmen 'futil rekanalizasyon (FR)' nedeniyle dekompresif cerrahiye (DC) ihtiyaç duyulabilir [5, 6]. Amacımız, EVT yapılan hastalarda rekanalizasyon başarısının DC sonrası fonksiyonel sonlanıma etkisini değerlendirmektir.

Gereç ve Yöntem:

YÖNTEM: Bu çalışma, 2015-2021 tarihleri arasında 574 EVT hastaları içinde 89 DC uygulan bireylerde yapıldı. Başarılı rekanalizasyon TICI≥2b (The Trombolys is in Cerebral Infarction) olarak kabul edildi. DC endikasyonu, nörolojik kötüleşme, septum pellucidum (SP) düzeyinde >5mm, pineal gland (PG)seviyesinde>4mm şiftin olması ve yer kaplayan ödem varlığı idi. Fonksiyonel sonuç, modifiye Rankin Skalası (mRS) ile belirlendi ve mRS ≤3 iyi, ≥ 4 kötü sonlanım olarak tanımlandı

Bulgular:

Seksendokuz DC hastasının 60'ında (%64,4) FR gözlendi (TICI skoru ≥2b). Hastaların ortalama yaşı 55,66±10,02, 58'i(%65) erkekti. TICI 2b≤ olanların oranı %32,6 idi. ASPECT (Alberta Stroke Program Early Computed Tomography)skoru ortancası 8(IQR 7-9), NIHSS (National Institutes of Health Stroke Scale) ortancası 18 (15-20), DCye kadar geçen süre 33.60±21.75 dk, enfarkt volumu 216.53±131.89 mm3, semptom-kapı süresi 157.60±107.80 dk, kapı-iğne 95.10±63.74 dk, iğne- rekanalizasyon 60.33±43.79dk idi. Pre-op SP şifti 7.59±5.26mm, PG şifti 2.85± 2.61mm,pos-op SP şifti 3.79±4.93mm, PG şifti 1.17±2.16mm , kraniektomi uzunluğu 12.71±15.80mm idi. Hastane içi mortalite %39.4, 90.gün mRS ≤3 %29.1; 1. yıl mRS≤3 %40,4 dü. Her iki grup arasında yas, cinsiyet, NIHSS[öa1] , ASPECTS , DC'ye kadar geçen süre, pre-post opertaiv SP-PG şift uzunluğu ve kraniektomi uzunluğu, semptom-kapı, kapı-iğne süresi, iğne-rekanalizasyon süresi, enfarkt volümü, semptomatik hemoraji oranı arasında fark yoktu. Ayrıca 90. gün ve 1. yıl mRS arasında da fark saptanmadı. TICI 2b≥ olan hastaların taburculuk mRS'leri daha iyiydi (p=0,027)(Tablo)

[öa1]NIHSS

Sonuç:

EVT terapotik reperfüzyon ile uzun dönem iyi fonksiyonel] sonlanımı amaçlar[7]. Ancak %28.9 başarısız rekanalizasyon [8] , % 50 FR[9] görülebilir. Bununla birlikte başarılı rekanalizasyona rağmen %20'den fazla malign orta serebral arter enfaktı gelişebilir ve mekanizma belirsizdir[10]. Bizim çalışmamızda tam rekanalizasyon sağlanan hastalarda enfarkt volümü açısından fark olmasa da taburculuk iyi mRS daha yüksek gözlendi. Dolayısı ile rekanalizasyonun enfarkt volümünden bağımsız olarak beynin nöronal regülasyonunda etkili olduğu söylenebilir. Ayrıca semptomatik kanama açısından fark olmaması, EVD'nin DC öncesi güvenli olduğuna işaret etmektedir.

Doksanıncı gün ve 1. yıl mRS karşılaştırıldığında fark saptanmamıştır. Bu durum dekompresyonun rekanalizasyondan bağımsız olarak uzun dönem fonksiyonel sonlanım üzerine etkisiyle açıklanabilir. SONUÇ: EVT sonrası DC uygulaması erken ve uzun dönemde etkin ve güvenilirdir

Kaynaklar

1. Rangaraju, S., et al., *Pittsburgh outcomes after stroke thrombectomy score predicts outcomes after endovascular therapy for anterior circulation large vessel occlusions.* Stroke, 2014. **45**(8): p. 2298-2304.
2. Berrouschot, J., et al., *Mortality of space-occupying ('malignant') middle cerebral artery infarction under conservative intensive care.* Intensive care medicine, 1998. **24**(6): p. 620-623.
3. Yarbrough, C.K., et al., *Endovascular thrombectomy for anterior circulation stroke: systematic review and meta-analysis.* Stroke, 2015. **46**(11): p. 3177-3183.
4. Fuhrer, H., et al., *Endovascular stroke treatment's impact on malignant type of edema (ESTIMATE).* Journal of Neurology, 2019. **266**(1): p. 223-231.
5. Peng, G., et al., *Risk factors for decompressive craniectomy after endovascular treatment in acute ischemic stroke.* Neurosurgical Review, 2020. **43**(5): p. 1357-1364.
6. Goyal, N., et al., *E-107 Predictors of decompressive hemicraniectomy in successfully recanalized patients with anterior circulation emergency large vessel occlusion*. 2020, British Medical Journal Publishing Group.
7. Lambrinos, A., et al., *Mechanical thrombectomy in acute ischemic stroke: a systematic review.* Canadian Journal of Neurological Sciences, 2016. **43**(4): p. 455-460.
8. Campbell, B.C., et al., *Safety and efficacy of solitaire stent thrombectomy: individual patient data meta-analysis of randomized trials.* Stroke, 2016. **47**(3): p. 798-806.
9. Xu, H., et al., *Predictors of futile recanalization after endovascular treatment in patients with acute ischemic stroke in a multicenter registry study.* Journal of Stroke and Cerebrovascular Diseases, 2020. **29**(10): p. 105067.
10. Huang, X., et al., *Predictors of malignant brain edema after mechanical thrombectomy for acute ischemic stroke.* Journal of neurointerventional surgery, 2019. **11**(10): p. 994-998.

[öa1]fonksiyonel

[öa2]90.

SS-11 İLAÇ AŞIRI KULLANIM BAŞ AĞRISI TANILI HASTALARIN KİŞİLİK ÖZELLİKLERİNİN İNCELENMESİ VE SONUÇLARIN TEDAVİ UYUMU İLE KIYASLANMASI

DOĞUKAN HAZAR EMRE [1], SEHER NAZ KÖSE [1], METEHAN KOÇ [1], ÖGEDAY DERİN GÖRKEY [1], MERVE HAZAL SER [2], BENGİ GÜL TÜRK [1], BURÇ ÇAĞRI POYRAZ [3], UĞUR UYGUNOĞLU [1]

[1] CERRAHPAŞA TIP FAKÜLTESİ, NÖROLOJİ ANA BİLİM DALI
[2] SAĞLIK BİLİMLERİ ÜNİVERSİTESİ, İSTANBUL EĞİTİM VE ARAŞTIRMA HASTANESİ, NÖROLOJİ BÖLÜMÜ
[3] CERRAHPAŞA TIP FAKÜLTESİ, RUH SAĞLIĞI VE HASTALIKLARI ANA BİLİM DALI

Amaç:

Çalışmamızda ilaç aşırı kullanım baş ağrısı (İAKB) tanılı hastalara kişilik bozukluğu ve psikiyatrik bozukluk varlığını değerlendiren ölçekler uygulanarak bu sonuçların hastaların bir yıl sonundaki izlemiyle karşılaştırılması planlanmıştır. Bir yıllık izlem süresini dolduran hastaların ön bulgularının sunulması hedeflenmiştir.

Gereç ve Yöntem:

Cerrahpaşa Tıp Fakültesi Nöroloji Anabilim Dalı baş ağrısı polikliniğine başvuran; İAKB ve kronik migren tanılı hastalar çalışmaya dahil edilmiştir. Hastalara Beck depresyon ve anksiyete ölçekleri, ruhsal belirti tarama testi (SCL 90-R) ve mizaç envanteri uygulanmıştır. Elde edilen bu sonuçların bir yıllık takip sonunda İAKB tedavisine yanıt ile ilişkisi değerlendirilmiştir.

Bulgular:

Bir yıllık takip süresini tamamlayan 11 hastanın (1E, 10K) yaş ortalaması 43.5tir. Anksiyete skoru ortalaması 16.5, depresyon skoru ortalaması ise 9.1 olarak ölçülmüştür. SCL 90-R sonucuna göre 6 hastada ruhsal bir patoloji bulgusu saptanmıştır. Mizaç envanteri ödül bağımlılığı alt ölçekleri 7 hastada yüksek saptanmıştır. Bir yıllık takip sonunda 4 hastada etkin tedavinin sağlanabildiği görülmüştür. Etkin tedavi sağlanan ve sağlanamayan gruplar kıyaslandığında, ödül bağımlılık ölçeği ve depresyon skorlarının tedavi sağlanamayan grupta daha yüksek olduğu tespit edilmiştir. Gruplar arasında anksiyete skorları açısından bir fark saptanmamıştır.

Sonuç:

İAKB, primer baş ağrısı tanılı bireylerde, akut semptomatik tedavide analjeziklerin uygunsuz ve aşırı dozda kullanımı ile ortaya çıkmaktadır. Bu tip bir baş ağrısının ortaya çıkmasında farklı nörobiyolojik süreçlerin katkısının olduğu gösterilmiş ve bu bireylerde eşlik eden bazı psikiyatrik tablolar bildirilmiştir. Bunlar arasında madde kötüye kullanımı/ bağımlılık potansiyeline sahip bireylerdekine benzer bir mekanizmanın rol oynayabileceği, "ceza-ödül" döngülerinde bir farklılık olabileceği öne sürülmüştür. Çalışmamızın ön sonuçları az sayıda hasta ile bu bulguları desteklemekte, ancak hasta sayısının çoğaltılarak incelemenin devam etmesi gerekmektedir.

SS-12 TRİGEMİNAL OTONOM SEFALİLERDE SOMATOSENSORİYEL TEMPORAL DİSKRİMİNASYON

DOĞA VURALLI

GAZİ ÜNİVERSİTESİ TIP FAKÜLTESİ NÖROLOJİ AD ALGOLOJİ BD

Amaç:

Somatosensoriyel temporal diskriminasyon iki farklı zamansal somatosensoriyel uyarının kesin olarak ayırdedilebildiği eşiği ölçen bir nörofizyolojik testtir. Migren ataklarında somatosensoriyel temporal diskriminasyon eşik değerlerinin arttığı yakın zamanda gösterilmiştir. Buna karşılık, gerilim tipi baş ağrısı atakları normal somatosensoriyel temporal diskriminasyon eşikleri ile ilişkilidir. Henüz trigeminal otonomik sefaljili (TOS) hastalarda somatosensoriyel temporal diskriminasyonu araştıran hiçbir çalışma yoktur. Bu ön çalışmada, trigeminal otonomik sefaljili hastalarda somatosensoriyel temporal diskriminasyon eşiklerinin araştırılması amaçlandı.

Gereç ve Yöntem:

Trigeminal otonomik sefaljisi olan 6 hasta (dört hemikrania kontinua ve iki küme baş ağrısı hastası) ve 6 sağlıklı kontrolde somatosensoriyel temporal diskriminasyon eşik değerleri her iki elden (C7 dermatom) değerlendirildi.

Bulgular:

Trigeminal otonomik sefaljisi olan hastaların (sağ el için 39.6 ± 4.4 ms ve sol el için 41.3 ± 4.03 ms) somatosensoriyel temporal diskriminasyon eşikleri sağlıklı gönüllülerin somatosensoriyel temporal diskriminasyon eşik değerleri ile (sağ el için 39.4 ± 5.0 ms ve sol el için 39.8 ± 6.0 ms) benzer olarak saptandı (p=0.74).

Sonuç:

Küme baş ağrısı ve hemikrania kontinua hastalarında somatosensoriyel temporal diskriminasyon ile değerlendirilen merkezi duyusal işlemlemenin bozulmadan kaldığı saptandı. Somatosensoriyel temporal diskriminasyon testi, migreni diğer primer baş ağrısı bozukluklarından ayırt etmede dikkat çekici ve önemli bir tanı aracı olarak öne çıkmaktadır.

SS-13 PLAZMA NİTRİK OKSİT DÜZEYLERİNİN PROVOKE OLMAMIŞ MİGREN ATAKLARINA ETKİSİ VAR MI?

YASEMİN EKMEKYAPAR FIRAT [1], SANİYE KOÇ ADA [2], EMİNE KILIÇPARLAR CENGİZ [3], ABDURRAHMAN NEYAL [4], MUSTAFA ÇEKMEN [2], AYŞE MÜNİFE NEYAL [1]

[1] SANKO ÜNİVERSİTESİ, TIP FAKÜLTESİ NÖROLOJİ ANABİLİM DALI
[2] İSTANBUL MEDENİYET ÜNİVERSİTESİ, TIP FAKÜLTESİ, TIBBİ BİYOKİMYA ANABİLİM DALI
[3] DR. ERSİN ARSLAN EĞİTİM VE ARAŞTIRMA HASTANESİ, NÖROLOJİ KLİNİĞİ
[4] GAZİANTEP İSLAM BİLİM TEKNOLOJİ ÜNİVERSİTESİ, TIP FAKÜLTESİ, NÖROLOJİ ANABİLİM DALI

Amaç:

Önceki çalışmalar, nitrik oksit (NO) etkisini taklit eden moleküllerin migren ataklarını hızlandırabileceğini ve inhibitörlerinin migrenlilerde bu etkiyi bloke edebileceğini ortaya koydu. Migrende NO ile ilgili mevcut veriler daha çok sağlıklı kişilerde NO kaynaklı baş ağrısı ataklarında ve primer baş ağrısı vakalarında yapılan çalışmalardan elde edilmiştir. Bununla birlikte, provoke edilmiş ataklardaki bulgular, migrenin doğal seyrinde NO yollarının rolü hakkında tam bir bilgi vermeyebilir.

Gereç ve Yöntem:

Bu çalışma, 30 migrenli hastada provoke edilmemiş atakların doğal seyrinde ve ataksız dönemlerde plazma NO düzeylerini değerlendirmek için tasarlandı. Ayrıca bunları 25 sağlıklı kontrolün sonuçlarıyla karşılaştırdık. Kronik migren, ilaç aşırı kullanımı ve kronik hastalığı olan migren hastaları çalışma dışı bırakıldı.

Bulgular:

Ortalama plazma NO seviyeleri migren atakları sırasında 20,99 ± 4,93 µmol/L, ataklar arasında 25,97 ± 9,83 µmol/L ve kontrol grubunda 23,22 ± 7,57 µmol/L idi. Bu sonuçlara göre migrenlilerde ataklar sırasında ortalama plazma NO düzeyleri ataksız döneme göre anlamlı olarak daha düşüktü ($p=0,025$), ancak kontrollerle anlamlı bir fark yoktu (sırasıyla $p=0,212$ ve $p=0,247$).

Sonuç:

Bu çalışmada migren atakları sırasında ortalama plazma NO düzeylerinde anlamlı azalma olduğu görüldü. Ancak kontrollerin ortalama plazma NO düzeylerinin hasta grubunun hem atak hem de ataksız dönemlerde tespit edilen ortalama değerlerden büyük bir fark göstermediği dikkate alınırsa, NOnun migren ataklarının doğal seyrinde bir etkisinin olup olmadığını değerlendirmek için daha fazla çalışmaya gerek olduğu söylenebilir.

SS-14 FAMİLYAL MULTİPL SKLEROZ OLGULARINDA YAYGIN VARYANTLARIN BİRİKİMİ DAHA MI FAZLA GÖZÜKMEKTE?

ELİF EVEREST [1], MOHAMMAD AHANGARİ [2], UĞUR UYGUNOĞLU [3], MELİH TÜTÜNCÜ [3], ALPER BÜLBÜL [4], SABAHATTİN SAİP [3], TAŞKIN DUMAN [5], UĞUR SEZERMAN [6], DANIEL S. REICH [7], BRIEN S. RILEY [8], AKSEL SIVA [3], EDA TAHIR TURANLI [9]

[1] *İSTANBUL TEKNİK ÜNİVERSİTESİ, FEN-EDEBİYAT FAKÜLTESİ, MOLEKÜLER BİYOLOJİ VE GENETİK BÖLÜMÜ, İSTANBUL, TÜRKİYE*
[2] *VİRGİNİA COMMONWEALTH ÜNİVERSİTESİ, VİRGİNİA INSTİTUTE FOR PSYCHİATRİC AND BEHAVİORAL GENETİCS, PSİKİYATRİ BÖLÜMÜ, RİCHMOND, VA, ABD*
[3] *İSTANBUL ÜNİVERSİTESİ-CERRAHPAŞA, CERRAHPAŞA TIP FAKÜLTESİ, NÖROLOJİ BÖLÜMÜ, İSTANBUL, TÜRKİYE*
[4] *ACIBADEM ÜNİVERSİTESİ, SAĞLIK BİLİMLERİ ENSTİTÜSÜ, BİYOİSTATİSTİK VE BİYOİNFORMATİK BÖLÜMÜ, İSTANBUL, TÜRKİYE*
[5] *MUSTAFA KEMAL ÜNİVERSİTESİ, TAYFUR ATA SÖKMEN TIP FAKÜLTESİ, NÖROLOJİ BÖLÜMÜ, HATAY, TÜRKİYE*
[6] *ACIBADEM ÜNİVERSİTESİ, TIP FAKÜLTESİ, BİYOİSTATİSTİK VE TIP BİLİŞİMİ BÖLÜMÜ, İSTANBUL, TÜRKİYE*
[7] *NATİONAL INSTİTUTES OF HEALTH, NATİONAL INSTİTUTE OF NEUROLOGİCAL DİSORDERS AND STROKE, TRANSLATİONAL NEURORADİOLOGY SECTİON, BETHESDA, MD, ABD*
[8] *VİRGİNİA COMMONWEALTH ÜNİVERSİTESİ, VİRGİNİA INSTİTUTE FOR PSYCHİATRİC AND BEHAVİORAL GENETİCS, PSİKİYATRİ VE İNSAN & MOLEKÜLER GENETİK BÖLÜMLERİ, RİCHMOND, VA, ABD*
[9] *ACIBADEM ÜNİVERSİTESİ, MÜHENDİSLİK VE DOĞA BİLİMLERİ FAKÜLTESİ, MOLEKÜLER BİYOLOJİ VE GENETİK BÖLÜMÜ, İSTANBUL, TÜRKİYE*

Amaç:

Multipl skleroz (MS) ile ilişkili birçok yaygın, düşük frekanslı ve nadir varyant tanımlanmış olmasına rağmen, MS kalıtılabilirliğinin yaklaşık yarısı halen bilinmemektedir. Bu çalışmada, ailesinde üç veya daha fazla MS hastası bulunan, altısında akraba evlilikleri olmak üzere yedi multipleks MS ailesinde yeni yatkınlık varyantlarının tanımlanması ve ailelerdeki MS birikiminin genetik sebeplerinin araştırılması hedeflenmiştir.

Gereç ve Yöntem:

Ailelerdeki MS hastaları (N=24) ve sağlıklı akrabaları (N=17) için SNP genotipleme yapılarak bağlantı analizi ve homozigotluk haritalama ile aday genomik bölgeler tanımlanmıştır. Aday varyantların tanımlanması için tüm bireylerde (N=56) ekzom dizileme gerçekleştirilmiştir. Ek olarak, bu MS ailelerinde (24'ü hasta, 17'si sağlıklı), ayrıca 23 sporadik MS hastasında, 19 MS olmayan kontrol ailedeki 63 bireyde ve 1272 Türk popülasyonunu temsil eden kontrol örneklerinde, 175 MS ilişkili SNP dahil edilerek ağırlıklı sum skor ve genom-boyu poligenik risk skor (PRS) hesaplamaları yapılmıştır.

Bulgular:

MS ailelerindeki hastaların hem popülasyon kontrollerine hem de kontrol ailelere göre anlamlı ölçüde yüksek yaygın varyant birikimine sahip olduğu bulunmuştur. Sporadik MS hastaları, ailesel MS hastalarına göre daha yüksek PRS değerlerine sahip olma eğilimi göstermiştir; bu bulgu, ailelerde daha yüksek nadir varyant birikiminin varlığına işaret etmektedir. Bununla birlikte, bazı ailelerdeki MS hastalarının, sağlıklı akrabalarına göre daha düşük genetik risk skorlarına sahip olduğu görülmüştür.

Sonuç:

Bilinen MS yatkınlık varyantlarının birikimi, bazı ailelerdeki MS oluşumunu açıklayabilmektedir. Genetik risk skorların MS hastalarında sağlıklı akrabalarına göre daha düşük olduğu görülen ailelerde ise tespit ettiğimiz nadir/düşük frekanslı diğer varyantların MS riskini etkilediği düşünülmüştür.

SS-15 DIAGNOSTIC AND THERAPEUTIC POTENTIAL OF CHRNA7 GENE-COPY NUMBER VARIATION-MIRNA ASSOCIATION IN MIGRAINE DISEASE

SEDAT YAŞİN , ŞENAY GÖRÜCÜ YILMAZ , SIRMA GEYİK , SİBEL OGUZKAN BALCI

GAZİANTEP UNİVERSİTY

Amaç:

Migraine is a primary headache disorder characterized by moderate to severe recurrent headaches. Discovering genes that may be responsible for migraine pathology requires different approaches based on the search for SNPs, insertions, deletions, duplications, short tandem repeats, copy number variations (CNV) and microRNAs (miRNA) with strong epigenetic markers in case-control studies. In this study, we evaluated the effect of CNV number in 15q13.3 in the neuronal acetylcholine receptor subunit alpha-7 (nAChRα7) gene and the expression change of miR-548e-5p and miR-3158-5p targeting this hot spot on the pathology and diagnostic potential in migraine disease.

Gereç ve Yöntem:

The study group included 102 patients with and without aura and 120 healthy individuals who applied to Gaziantep University Neurology clinic. miRNA expression levels, CNV numbers and clinical data were analyzed as comparatively. Genetic analyzes were performed by quantitative Real Time PCR (q-RT-PCR). Receiver operating characteristic curve (ROC) analysis was performed to determine the power of genes and CNV numbers in the diagnosis of migraine. Area under the curve (AUC) data were used in the evaluation.

Bulgular:

Of these two miRNAs, only miR-548e-5p was statistically significant and correlated with *CHRNA7* gene expression ($P < 0.05$). Both miRNA and gene were downregulated in migraine patients. CNV counts were significant for deletion and duplication in patients with migraine ($P < 0.05$). The diagnostic values of gene, CNV and miRNA was higher in patients according to controls.

Sonuç:

The results show that transcriptional control of the *CHRNA7* gene in migraine patients can be achieved by miR-548e-5p by targeting CNVs on the gene. This miRNA has potential as a therapeutic target and diagnostic value and can be used in the modulation of migraine.

SS-16 İNTERİKTAL EPİLEPTİFORM AKTİVİTELERİN (IEA) İNSAN TARAFINDAN DENETLENEN YAPAY ZEKA YÖNTEMİ (HİBRİT YÖNTEM) KULLANILARAK DOĞRU ŞEKİLDE SAPTANMASI

MUSTAFA AYKUT KURAL , SáNDOR BENİCZKY

AARHUS UNİVERSİTESİ HASTANESİ

Amaç:

Rutin 20 dakikalık EEG kayıtları kullanarak yapay zeka tabanlı EEG algoritmalarının interiktal epileptiform aktiviteleri doğru saptama oranlarını hesaplamaktır

Gereç ve Yöntem:

Çalışmamızda iki farklı yaklaşım test edilmiştir: Bunlardan ilki sadece yapay zeka tabanlı EEG algoritmaların interiktal epileptiform aktiviteleri saptamasıdır. Diğer yaklaşım ise aynı algoritmaların board sertifikası olan 3 uzman tarafından supervise edilerek interiktal epileptiform aktivitelerin saptanmasıdır. Kullandığımız yapay zeka tabanlı EEG algoritmaları : Encevis©, SpikeNet© ve Persyst©. Bu algoritmalar 30 tanesi epilepsi tanısı olan ve 30 tanesi epilepsi tanısı olmayan 60 tane hastaya ait olan 20 dakikalık EEG kayıtları kullanarak test edilmiştirler. Tanımızda interiktal epileptiform aktiviteler altın standardımız olan Video-EEG kayıtları sırasında epileptik nöbet geçiren hastaların iktal EEG kayıtları ile uyumlu olarak elde edilmiştir. Yapay zeka tabanlı EEG algoritmalar, bu algoritmaların ekspertler tarafından supervise edilmiş (hibrit yöntem) yaklaşımı ve sadece EEG ekspertleri tarafından yapılan klasik EEG okuma yöntemleri arasındaki doğruluk yüzdesi (duyarlılık ve özgüllük) hesaplanarak birbiriyle kıyaslanmıştır.

Bulgular:

Yapay zeka tabanlı EEG algoritmalarında (Encevis©, SpikeNet©, ve Persyst©) tek başlarında kullanıldıklarında duyarlılıkları çok yüksek olmasına rağmen (%96.67;% 66.67;%100.00) özgüllükleri çok düşük (% 16.67; % 63.33; % 3.33) saptanmıştır. Hibrit yöntem kullanıldığında anlamlı derecede artmış özgüllük (% 93.33; % 96.67; % 96.67) ile birlikte iyi bir duyarlılığa (% 93.33;% 56.67;% 76.67) sahip olmuşlardır. Hibrit yönteminin genel doğruluk oranı (% 93.33;% 76.67;% 86.67) ile klasik EEG değerlendirme yöntemi ile istatistiksel olarak farklı bulunmamış olup (% 83.33; % 95 güven aralığı [CI]:% 71.48–91.70; $p > 0.5$), EEG okumak için harcanan süre anlamlı olarak düşmüştür ($p < .001$).

Sonuç:

Hibrit yöntem hem doğruluğunun klasik yöntemlerden farklı olmaması hem de EEG okunan zamandan anlamlı olarak kısaltmasından dolayı tercih edilebilecek bir yöntemdir.

SS-17 FRONTOTEMPORAL DEMANS İLE TAKİP EDİLEN HASTALARIN RETROSPEKTİF ELEKTROENSEFALOGRAFİ İNCELEMESİ

ÖZGE KAFALI , İLKNUR GÜÇLÜ ALTUN , BANU ÖZEN BARUT

KARTAL DR LÜTFİ KIRDAR ŞEHİR HASTANESİ

Amaç:

Frontotemporal demans (FTD) nadir görülen dejeneratif demans tipidir. Alzheimer hastalığına kıyasla daha erken yaşlarda ortaya çıkar. Anatomik lokalizasyona göre frontal ve temporal olmak üzere başlıca iki klinik tipten söz edilebilir. Frontal tip, kişilik değişikliği ve yürütücü işlev bozukluğu ile seyreden en sık görülen tiptir. Temporal tipte ise ön planda ilerleyici lisan bozukluğu izlenir. Tanısından henüz belirlenmiş biyokimyasal bir marker yoktur. PET, SPECT, MR gibi nörogörüntüleme teknikleri demanslarda etkilenen beyin bölgelerini belirlemek ve tanısal doğruluğu artırmak için kullanılmaktadır. Bununla birlikte, bu görüntüleme araçları invaziv ve pahalıdır. Buna karşılık, elektroensefalografi (EEG) ucuz, yüksek oranda erişilebilir ve insan beyninin işlevsel durumundaki değişikliklere duyarlı, invaziv olmayan bir tekniktir. Çalışmamızda FTD hastalarının klinik, laboratuvar ve EEG bulguları retrospektif incelenmiştir.

Gereç ve Yöntem:

2015-2021 yıllarında demans polikliniğimizde FTD tanısı ile takip edilen 28 hastanın yaş, cinsiyet, EEG sonuçları, mini-mental test (MMT) sonuçları, kranial MR görüntülemeleri ve biyokimya analizleri retrospektif olarak incelendi. 12 hastanın EEG sonucuna ulaşılabildi. Hastaların EEG, MMT ve kraniyal MR sonuçları arasındaki ilişki incelendi.

Bulgular:

FTD tanısı alan hastaların yaşı 55 ile 74 arasında değişmekteydi. Hastaların cinsiyet dağılımına bakıldığında 12 hastadan 10'u erkek, 2'si kadın cinsiyetteydi. Kan biyokimyasında vitamin B12 ve TSH düzeyleri normal sınırlarda izlendi. Hastaların EEG'leri incelendiğinde 5'inde EEG normal sınırlarda izlendi. 4 hastada zemin aktivitesinde hafif, 1 hastada zemin aktivitesinde orta, 1 hastada epileptiform aktivite, 1 hastada bilateral frontotemporal alanda hafif düzeyde yavaşlama izlendi. EEG'si normal sınırlarda olan 5 hastanın MMT sonuçlarına bakıldığında 1 hastada hafif (22/30), 2 hastada orta (19/30,12/30) 1 hastada ağır düzeyde (8/30) bozulma izlendi. 1 hastaya kognitif test yapılamadı. Hafif zemin aktivite bozukluğu olan 4 hastanın MMT incelemesinde 1 hastada hafif (21/30), 1 hastada orta (16/30), 1 hastada ağır düzeyde (9/30) bozulma izlendi. 1 hasta MMT'e ileri evre demansı nedeniyle koopere olamadı. Orta zemin aktivitesinde bozulma olan hastanın MMT'i ağır düzeyde (9/30) bozulma aralığında izlendi. EEG'de bilateral frontotemporal yavaşlama izlenen hastanın MMT'i normal performans düzeyinde (25/30) izlendi. EEG'de epileptiform aktivite izlenen hastaya kognitif test uygulanamadı.

Sonuç:

Çalışmamızda EEG zemin aktivitesindeki bozulma arttıkça ortalama MMT puanında düşme izlendi. EEG aktivitesinin demansın şiddetinden etkilenebileceği iyi bilinmektedir. Demanslı hastalarda kognitif bozulmanın tanısında ve takibinde EEG önemli bir belirteç olarak kullanılabilir.

SS-18 RADİKÜLOPATİ ÖN TANISIYLA YÖNLENDİRİLEN HASTALARIN EMG VE MR BULGULARININ KARŞILAŞTIRILMASI

MELİK GÜRSOY , TURGAY DÖLEK , TUĞÇE AKÇADAĞ , SEMAİ BEK , GÜLNİHAL KUTLU

MUĞLA SITKI KOÇMAN ÜNİVERSİTESİ TIP FAKÜLTESİ, NÖROLOJİ ANA BİLİM DALI, MUĞLA

Amaç:

Bu çalışmada Muğla Eğitim ve Araştırma Hastanesi Klinik Nörofizyoloji Laboratuvarı EMG bölümüne 3 Ocak 2022-1 Haziran 2022 tarihleri arasında servikal veya lomber radikülopati ön tanısıyla yönlendirilen hastaların EMG sonuçlarıyla aynı seviye MR sonuçlarının karşılaştırılması amaçlandı.

Gereç ve Yöntem:

Çalışmaya servikal veya lomber radikülopati ön tanısıyla yönlendirilen, iğne EMG'si tamamlanan 87 hasta dahil edildi. 33 üst, 64 alt olmak üzere toplam 97 ekstremite çalışıldı ve sonuçlar hastaların servikal veya lomber MR raporlarıyla karşılaştırıldı. MR bulguları bulging-taşma, protrüzyon-nöral foramen daralması, dural kese basısı olmak üzere üç şekilde derecelendirildi.

Bulgular:

Servikal radikülopati ön tanısıyla yapılan EMG'de patoloji en az C8 kökünde (%42.5), en çok C6 kökünde (%75.8) saptandı. MR'da patoloji en az C8 ve T1 köklerinde (%9.1), en çok C6 kökünde (%74.8) bulundu. Aynı seviyede MR patolojisi olanlarda EMG'de patoloji saptanma oranı en yüksek C7 köküydi (%22.7). (MR bulgularından protrüzyonda %25, dural basıda %23 oranında EMG'de bulgu mevcuttu, bulginglerde ise EMG bulgusu mevcut değildi). Aynı seviyede MR normal olanlarda EMG'nin de normal bulunma oranı en yüksek C5 köküydi (%69.3). Aynı seviyede MR normal olanlarda EMG'de patoloji saptanma oranı en yüksek C8 köküydi (%63.4). Lomber radikülopati ön tanısıyla yapılan EMG'de patoloji en az S1 kökünde (%64.1), en çok L4 kökünde (%79.7) saptandı. MR'da patoloji en az L3 kökü (%42.2), en çok L5 kökünde izlendi (%78.2). Aynı seviyede MR patolojisi olanlarda EMG'de patoloji saptanma oranı en yüksek L4 köküydi (%85.4). L4 kökü için MR bulgularından bulginglerde %92.8, protrüzyonlarda %83.3, dural basılarda %81 oranında EMG'de bulgu mevcuttu. Aynı seviyede MR normal olanlarda EMG'nin de normal bulunma oranı en yüksek S1 köküydi (%42.3). Aynı seviyede MR normal olanlarda EMG'de patoloji saptanma oranı en yüksek L4 köküydi (%69.6). Aynı seviyede MR patolojisi olanlarda EMG'de normal bulunma oranı en yüksek S1 köküydi (%31.6).

Sonuç:

Çalışmamızda C5,C6,C7 köklerinde MR'da patoloji görülme oranı EMG'ye oranla yüksek iken, C8 ve T1 köklerinde patoloji görülme oranı EMG'de MR'a göre yüksek saptandı. L3 ve L4 köklerinde EMG'de patoloji görülme oranı MR'a göre yüksek bulunurken, L5-S1 köklerinde ise EMG ve MR'da benzer oranlarda patoloji izlendi. İki tetkikin de yapana bağımlı tetkikler olması çalışmamızın sınırlayıcı tarafıydı. Yapılacak benzer çalışmalara ihtiyaç vardır.

SS-19 KARPAL TÜNEL SENDROMUNDA KLİNİK SEMPTOM ŞİDDETİ ÖLÇEKLERİ İLE ELEKTROFİZYOLOJİK TESTLERİN KARŞILAŞTIRILMASI

FAİK BUDAK [1], CANSU SARIKAYA [2], EBRU AŞAN [3], CANER SARIKAYA [4], T.MÜGE ALVUR [5]

[1] *KOCAELİ ÜNİVERSİTESİ TIP FAKÜLTESİ HASTANESİ, NÖROLOJİ ANABİLİM DALI*
[2] *SİVAS DEVLET HASTANESİ*
[3] *BURSA YÜKSEK İHTİSAS EĞİTİM VE ARAŞTIRMA HASTANESİ AİLE HEKİMLİĞİ ANABİLİM DALI*
[4] *SİVAS DEVLET HASTANESİ*
[5] *KOCAELİ ÜNİVERSİTESİ TIP FAKÜLTESİ HASTANESİ AİLE HEKİMLİĞİ ANABİLİM DALI*

Amaç:

Elektrofizyolojik testler, karpal tünel sendromu tanısında onaylanmış tanı testidir. Bu çalışma, elektrofizyolojik olarak idiyopatik karpal tünel sendromu tanısı konan olgularda elektrofizyolojik sınıflandırılma ile, klinik olarak değerlendirilmesinde kullanılan Historical-objective distribution-based (Hi-Ob-Db) skalası arasındaki ilişkiyi incelemek için tasarlanmıştır.

Gereç ve Yöntem:

Bu kesitsel çalışma, elektrofizyolojik olarak karpal tünel sendromu tanısı konan 765 vakanın (1268 el) verilerine dayanmaktadır. Olguların elektrofizyolojik sonuçları başlangıç, hafif, orta, ağır ve ileri evre olarak sınıflandırılmıştır. Klinik öyküleri ve nörolojik muayeneleri yapılarak Hi-Ob-Db klinik skalası ile sınıflandırılma yapılmıştır. Hi-Ob-Db skalasına gore gece parestezileri evre 1, gece ve gündüz parestezileri evre 2, parestezileri eldiven şeklinde dağılımı ve abductor pollicis brevis kasında defisit varlığı evre 3, parestezilerin median dağılımı ve abductor pollicis brevis kasında defisit varlığı evre 4, abductor pollicis brevis kasında pleji evre 5 olarak sınıflandırılmıştır.

Bulgular:

765 karpal tünel sendromu vakasında; ortalama yaş 47.6 ± 10.4 yıl, kadın/erkek oranı= 6.8:1, dominant/dominant olmayan el oranı= 3:2 idi. Kadın hastaların Hi-Ob-Db ölçeği erkek hastalardan daha yüksekti (2.9 ± 1.3e karşılık 2.5 ± 1.1). Hi-Ob-Db skorlarına göre kadın hastaların %59,4ü, erkek hastaların %43,5i evre 3,4 veya 5teydi ($p<0,001$). Elektrofizyolojik sınıflandırma, kadınların %64,6sının ve erkeklerin %60,4ünün evre 3, 4 veya 5te olduğunu gösterdi ($p= 0.2$).
Hi-Ob-Db skala evrelemesi ile elektrofizyolojik sonuçların evrelemesinde oldukça anlamlı pozitif korelasyon gözlenmiştir.
Hi-Ob-Db evrelemede 5. Evrenin elektrofizyolojik evreleme sonucları ile uyumluluğu en yüksekti**.**

Sonuç:

Elektrofizyolojik çalışmaların yokluğunda, karpal tünel sendromunun klinik sınıflandırması konusunda fikir birliği yoktur. Hi-Ob-Db skalasının klinik olarak karpal tünel sendromunu tanılama ve evrelemede yararlı olduğu bildirilmiştir. Çalışmamızda elektrofizyolojik olarak karpal tünel sendromu sınıflaması (başlangıç, hafif, orta, ağır ve ileri) ile Hi-Ob-Db evreleri arasında pozitif olarak güçlü bir korelasyon olmasına rağmen, elektrofizyolojik evre 5 hariç diğer evreler için olasılık hesaplamaları çelişkiliydi. Sonuç olarak karpal tünel sendromu tanısında hasta odaklı bulguların, klinik olarak tanısal doğruluğu hususunda tanımlanan ölçütlerde sorunlar bulunmaktadır.

SS-20 CANVAS SENDROMLU BİREYLERİN AKSONAL UYARILABİLİRLİK VE MSCAN İLE ELEKTROFİZYOLOJİK AÇIDAN DEĞERLENDİRİLMESİ

ABİR ALAAMEL , HİLMİ UYSAL

AKDENİZ ÜNİVERSİTESİ TIP FAKÜLTESİ HASTANESİ, NÖROLOJİ ANABİLİM DALI

Amaç:

CANVAS sendromu; serebellar ataksi, nöropati, bilateral vestibüler arefleksi ile karakterize bir sendromdur. Nörolojik semptomlardan önce sıklıkla öksürük ön planda kendini gösterir. RFC1 genindeki biallelik AAGGG ekspansiyonu CANVAS sendromunun sebebi olarak bilinmektedir. CANVAS sendromunda izlenen nöropatinin karakteri farklılık gösterebilmektedir. Bu da sendromun aslında farklı sistemleri etkileyen nörodejeneratif bir karakteristiğinin olduğunu göstermektedir. Ayrıca bir çeşit kanolopati olabileceği de öne sürülmüştür.

Gereç ve Yöntem:

Aksonal uyarılabilirlik incelemesi, bir aksonun meydana getirdiği aksiyon potansiyelinin oluşmasını sağlayan, akson boyunca nodal ve paranodal bölgelere yerleşmiş kanalların dinamiklerini incelememizi sağlayan bir yöntemdir. Zaman sabiti, akım-voltaj ilişkisi, eşik değer elektrotonus, toparlanma döngüsü gibi parametreleri inceleyerek periferik sinirlerdeki aksonlarda farklı patolojilerde ne tip bir etkilenmenin olduğunu anlamamıza olanak tanıyan bir tekniktir.

Bu amaçla polikliniğimize başvuran ve genetik inceleme ile tanısı doğrulanmış 2 ailedeki bireylerin aksonal uyarılabilirlik ve MScan özellikleri incelendi. Aksonal uyarılabilirlik ve MScan Hugh Bostock tarafından geliştirilen Qtrack-S yazılımı ile değerlendirildi. 3 olgunun kayıtları tamamlandı.
Her bir olgunun üst ekstremiteden median sinir el bileğinden uyarılarak APB kasından kayıt alındı. Ekstremite sıcaklığı 32-34 C derece arasında tutuldu. Aksonal uyarılabilirlik ve MScan kaydı alındı.
Alt ekstremiteden tibial sinir medial malleul arkasından uyarıldı ve AHB kasından aksonal uyarılabilirlik kaydı alındı.
Bütün olguların sinir ileti çalışmaları yapıldı.

Bulgular:

Üst ekstremiteden alınan aksonal uyarılabilirlik kayıtlarının bütün parametreleri bütün hastalarda %95 lik güven aralığı içerisindeydi. Ancak alt ekstremiteden alınan kayıtlarda özellikle toparlanma döngüsü eğrisinde, hem refrakter periotta hem de süper normalite ve subnormalite değerlerinde normallerde farklı bir patern görülmüştür. Bir olguda alt ekstremitedeki kayıt, uyarı şiddetinin aşırı arttırılması gerektiği için tamamlanamamıştır.

Sonuç:

CANVAS sendromlu olgulardaki periferik nöropatinin patogenezini aydınlatmak için aksonal uyarılabilirlik incelemesinin önemli olabileceği ve sinir ileti çalışmaları tamamen normal sınırlarda BKAP ve ileti hızları gösterse de özellikle alt esktremitedeki motor aksonların iyon kanalı düzeyinde etkilenmiş olabileceğini gösterir kanıtların olduğu kanısındayız. Bu özellikler de uzunluk bağımlı bir patolojiye işaret ediyor olabilir. Daha büyük bir cohort ile bu çalışmaların desteklenmesi gerekmektedir.

SS-21 PANDEMİ DÖNEMİNDE RASTLANTISAL SAPTANAN TİMİK PATOLOJİLERİN NÖROMUSKÜLER KAVŞAK İŞLEVLERİNİN DEĞERLENDİRİLMESİ

HAŞİM GEZEGEN [1], ARDA SARIGÜL [2], SADIKA ÖZDEMİR [1], SALİH DUMAN [2], BERKER ÖZKAN [2], MURAT KARA [2], NERMİN GÖRKEM ŞİRİN [1], ELİF KOCASOY ORHAN [1]

[1] İSTANBUL ÜNİVERSİTESİ, İSTANBUL TIP FAKÜLTESİ, NÖROLOJİ ANABİLİM DALI, KLİNİK NÖROFİZYOLOJİ BİLİM DALI
[2] İSTANBUL ÜNİVERSİTESİ İSTANBUL TIP FAKÜLTESİ, GÖĞÜS CERRAHİSİ ANABİLİM DALI

Amaç:

COVID-19 enfeksiyonunun tanı ve prognozunda toraks BT incelemesinin önemi pandeminin başından itibaren bilinmektedir. Bu durum istenilen toraks BT inceleme sayısının artmasına yol açmıştır.

Literatürde rastlantısal olarak saptanan timik patolojilerin sıklığı %42'lere ulaşmaktadır. Ancak bu hastalarda nöromusküler kavşak (NMK) işlevlerini değerlendiren bir çalışma bulunmamaktadır.
Bu çalışmada, pandemi sebebiyle artan toraks BT incelemelerinde rastlantısal olarak saptanan timik patolojisi olan hastaların nöromusküler kavşak işlevlerinin değerlendirilmesi amaçlanmıştır.

Gereç ve Yöntem:

Nisan 2020-Ağustos 2022 arasında hastanemiz Göğüs Cerrahisi ABD tarafından timik neoplaziler için tetkik edilirken tarafımıza yönlendirilen ve elektrofizyolojik incelemeleri yapılan, ortalama yaşı 35 (25-75) olan 21 kadın, 5 erkek toplam 26 hasta retrospektif olarak incelendi.

Bulgular:

Covid-19 enfeksiyonu, şüpheli akciğer nodülü, çarpıntı gibi sebeplerle toraks BT incelemesi yapılarak rastlantısal timik patoloji saptanan hasta sayısı 13 idi (%50). Bu hastalardan dokuzu timik hiperplazi nedeniyle takibe alınırken biri timik kitle, ikisi timik hiperplazi nedeniyle opere edilmişti. Opere edilen timik hiperplazisi olan bir kadın ve opere kitlesi olan bir erkek hastanın tek lif EMG (TLEMG) incelemesi NMK işlev kusurunu gösterdi. İlk hastanın asetilkolin reseptör (Ach-R) antikoru pozitif saptanırken ikinci hastanın negatifti. Opere edilmeyen timik hiperplazisi olan bir hastanın da TLEMG incelemesi normal ancak Ach-R antikoru pozitif saptandı.

Aynı dönemde laboratuvarımıza yönlendirilen, semptomu olan ve timus patolojisi saptanan 13 hastanın 7'sinin NMK işlevleri bozuktu. Bu hastalarda en sık semptom diplopi (%56), muayene bulgusu ise asimetrik pitozdu (%44) Üç hastanınAch-R antikoru pozitifti.

Sonuç:

Rastlantısal olarak timik patoloji saptanan hastalarda da elektrofizyolojik incelemelerde patoloji saptanabilmektedir. Bu hastaların semptomlarının iyi sorgulanması ve elektrofizyolojik inceleme ile değerlendirilmesi tedavide yol gösterici olabilir.

SS-22 MYASTHENİA GRAVİS TANISINDA NÖROFİZYOLOJİK DEĞERLENDİRME; REPETETİF SİNİR UYARIMI'NIN RETROSPEKTİF OLARAK İNCELENMESİ

FERHAT KILIÇASLAN , HALİL AY , AYLİN HENGİRMEN AKÇALI , SIRMA GEYİK

GAZİANTEP ÜNİVERSİTESİ ŞAHİNBEY EĞİTİM VE ARAŞTIRMA HASTANESİ

Amaç:

Repetetif sinir uyarımı (RSU), otoimmün myastenia gravis (MG), konjenital miyasteni sendromları ve Lambert-Eaton miyastenik sendromu gibi nöromüsküler iletim bozukluklarının tanısal değerlendirmesinde yaygın olarak kullanılan önemli bir elektrofizyolojik testtir. Çalışmadaki amacımız, son iki yılda Nöroloji kliniğimizden ve dış merkezlerden elektrofizyoloji labaratuvarına MG ön tanısıyla başvuran hastaların retrospektif incelemeleri yapılarak, RSU'unun MG tanısındaki gerekliliği ve sensitivitesini ortaya koymaktır.

Gereç ve Yöntem:

Bu amaçla, 2020-2022 yılları arasında Gaziantep Üniversitesi Tıp Fakültesi Nöroloji A.D'a ait elektrofizyoloji laboratuvarına MG ön tanısıyla başvuran 243 hasta retrospektif olarak tarandı. Bu hastaların klinik ve ayrıntılı elektrofizyolojik özellikleri hasta dosyalarından, Natus EMG cihazları arşivinden elde edildi.

Bulgular:

Çalışmaya alınan tüm olguların yaş ortalaması 42,62±17,08 idi. Bu olguların 157'si (%64,6) kadın, 86'sı ise (%35,4) erkekti. Olguların tümünün ayrı ayrı klinik özelliklerine bakıldığında 34'ünde (%14) jeneralize MG klinik özellikleri varken, 54'ünde (%22,2) Oküler MG klinik özellikleri vardı, 155'inde ise (%63,8) ise MG kliniği yoktu. MG kliniği göstermeyen, ancak bir şekilde dış merkezden yada kliniğimizdeki nöroloji polikliniğinden RSU tetkiki yapılması isetenen 155 olgunun 18'i (%11,6) RSU çalışmasını yaptırmayı reddetti, 137'si (%88,4) RSU çalışmasını yaptırdı ve yaptıranların hepsinin sonucu normaldi. Öte taraftan Jeneralize MG kliniği gösteren 34 olgunun 5'i (%14,7) RSU çalışmasını yaptırmayı kabul etmemiş, 20'sinin (%58,8) RSU çalışması normal çıkmış, 9'unun ise (%26,5) RSU çalışması sonucu patolojik olarak kabül edilmiş. Oküler MG kliniği gösteren 54 olgunun 6'sı (%11,1) RSU çalışmasını yaptırmayı kabul etmemiş, 41'inin (%75,9) RSU çalışması normal çıkmış, 7'sinin ise (%13) RSU çalışması sonucu patolojik olarak kabül edilmiş. Olgular asetilkolin reseptör (AChR) antikor sonuçlarına göre ele alındığında; 243 olgunun 216'sının (%88,9) AChR antikoru negatif iken, 27 olgunun ise (%11,1) pozitif olarak saptanmıştır. RSU çalışması normal olan (n=198) olguların 182'sinin (%91,9) Achr'si negatif gelmiş, 16'sının (%8,1) Achr'si pozitif gelmiş. RSU çalışması patolojik olan (n=16) olguların 10'unun (%62,5) Achr'si negatif gelmiş, 6'sının (%37,5) ise pozitif gelmiş. Tüm olgular kümülatif olarak ele alındığında 243 olgunun 198'inin (%81,5) RSU çalışması normaldi, 16'sının (%6,6) RSU çalışması patolojikti, 29 olgu ise hiçbir şekilde RSU çalışması yaptırmayı kabul etmemişti. RSU çalışmasını reddetmiş 29 olgunun 24'ünde (%82,8) Achr negatif, 5'inde (%17,2) pozitif olarak saptanmış.

Sonuç:

Okülobulber belirtilerde gün içi fluktuasyonların olması, remisyonların varlığı ve antikolinesteraz ilaçlara iyi yanıt MG tanısı koymak için yeterli olabilir. Soğuğun kavşakta iletiyi düzeltmesine dayanarak ptotik göz kapağına uygulanan buzun etkisiyle göz kapağının açılması da tanıda yardımcı olabilir. Olgu sayımız dikkate alındığında, MG tanısından şüphelenilen hastaların elektrofizyolojik olarak incelenmesinde, RSU'nun özgünlüğünün ve duyarlılığının son derece düşük olduğu, düşük sayıda kesin MG tanısının konulduğunu görülmektedir. Bu duruma şüphesiz gereksiz RSU istemlerinin katkısı da çalışmamızda ki sonuç kısmına bakıldığında açıkça görülmektedir. Her ne kadar invaziv bir test olsa da tek lif EMG'nin nöromusküler geçiş defektini ortaya koymada daha duyarlı bir tetkik olması sebebiyle MG tanısında tek lif EMG'nin önemini büyüktür.Ancak elektrofizyoloji laboratuarımızda kullanılan EMG cihazının tek lif çalışması için gerekli teknik şartaları karşılayamaması sebebiyle olguların hiç birine tek lif EMG çalışması yapılmamıştır.

SS-23 DÜŞÜK AYAK KLİNİĞİ İLE ELEKTROMİYOGRAFİ LABORATUVARINA BAŞVURAN HASTALARIN ETİYOLOJİK VE ELEKTROFİZYOLOJİK ÖZELLİKLERİ

ARZU ULUAKAY KANDEMİR , AYSEL ÇOBAN TAŞKIN , EBRU BÖLÜK , ŞULE BİLGİN

SBÜ TEPECİK EĞİTİM VE ARAŞTIRMA HASTANESİ

Amaç:

Düşük ayak, ayak dorsifleksör kaslarında sonlanan motor nöronal yolağın santral ya da periferik bir ya da birden çok lokalizasyonda hasarlanması sonucu ortaya çıkabilir. En sık nedenler L5 radikülopati, peroneal sinir hasarı, parsiyel siyatik nöropatidir. Travmatik ya da enjeksiyona bağlı sinir yaralanması, kitle lezyonları, cerrahi komplikasyonlar, metabolik ve herediter nedenler, enfeksiyon ve inflamasyon gibi nedenlerle ortaya çıkabilir. Optimal lokalizasyon, tedavi ve iyileşme başarısına katkıda bulunur. Bu çalışmada son bir yıl içinde düşük ayak kliniği ile elektromiyografi laboratuvarına başvuran hastaların etiyolojik ve elektrofizyolojik olarak değerlendirilmesi amaçlanmıştır.

Gereç ve Yöntem:

Kasım 2021 ile Eylül 2022 arasında elektromiyografi laboratuvarına düşük ayak ön tanısı ile yönlendirilen 25 hastanın verileri retrospektif olarak incelendi. Hastaların demografik verileri, elektromiyografik ve radyolojik özellikleri değerlendirildi.

Bulgular:

Düşük ayak kliniği ile gelen hastaların (n=25) yaş ortalaması 49±18 yıldı. Cinsiyetler arasında yaş dağılımında kadınların yaş ortalaması 38±19, erkeklerin yaş ortalaması 57±13 tü ve istatistiksel olarak anlamlı fark vardı (p=0.011). Hastaların %4'ü (n=1) 18 yaş altı, %76'sı (n=19) 18-65 yaş aralığında, %20'si (n=5) 66-79 yaş aralığında olup çoğunluk 18-65 yaş (orta yaş aralığı) grubundaydı.

Hasarlanmanın lokalizasyonuna bakıldığında peroneal nöropati hastaların %28, siyatik nöropati %28, L5 radikülopati %44 saptandı. Peroneal nöropatisi olan hastaların % 85'inde tuzak nöropati mevcuttu. Siyatik nöropatilerin de %42'si gluteal enjeksiyon ile ilişkili iken %42'si travmaya sekonder gelişmişti.
Cinsiyete göre bakıldığında peroneal sinir hasarı kadınlarda %16, erkeklerde %12, siyatik sinir hasarı kadınlarda %12, erkeklerde %16, radikülopati kadınlarda %12, erkeklerde %32 olarak saptandı.
Hastaların % 48'inin sağ, %44'ünün sol alt ekstremitesi, %8'inin ise her iki alt ekstremitesi etkilenmişti. Kadın ve erkek hastalarda etkilenen ekstremite açısından anlamlı bir fark yoktu(p=0.515).

Sonuç:

Düşük ayak genellikle lomber disk hernisi veya peroneal sinir tuzaklanması sonucu görülür. Anamnez, detaylı klinik muayene, radyolojik görüntüleme yöntemleri ve elektromiyografik inceleme, düşük ayak etiyolojisini araştırmada kıymetli tanı yöntemleridir. Optimal lokalizasyon tedavi sürecinde ve prognoz tahmininde önemli yer tutar.

SS-24 TELOMER UZUNLUĞUNUN GRİ CEVHER HACMİ VE KORTİKAL İNCELME ÜZERİNE ETKİSİ

EZGİ YETİM [1], MEHMET AKİF TOPÇUOĞLU [1], NÜKET YÜRÜR KUTLAY [2], AJLAN TÜKÜN [2], KADER KARLI OĞUZ [3], ETHEM MURAT ARSAVA [1]

[1] *HACETTEPE ÜTF, NÖROLOJİ AD*
[2] *ANKARA ÜTF, TIBBİ GENETİK AD*
[3] *HACETTEPE ÜTF, RADYOLOJİ AD*

Amaç:

Telomerler, hücre bölünmesi ve yaşlanması sırasında ortaya çıkan DNA hasarının kontrol edilmesinde önemli rolleri olan spesifik nükleotid tekrarlarıdır. Telomer uzunluğu biyolojik yaşlanma ve yaş ilişkili hastalıklar için bir belirleyici olarak umut vadetmektedir. Ancak insanlarda lökosit telomer uzunluğu ile beynin yapısal değişiklikleri arasındaki ilişki ile ilgili bilgiler sınırlıdır. Bu çalışmada amacımız; telomer uzunluğu ile beyin gri cevher hacmi ve kortikal kalınlık ilişkisini boylamsal olarak değerlendirerek, yaşlanmaya bağlı beyin atrofisinde izlenen bireyler arası farklılığı biyolojik yaş çerçevesinde incelemektir.

Gereç ve Yöntem:

Çalışmaya herhangi bir nörolojik yakınması olmayan 50 yaş üstü bireyler dahil edildi. Katılımcıların periferik kandaki lökositlerinden telomer uzunluk ölçümleri ve beyin manyetik rezonans görüntülemeleri (MRG) yapıldı. İzlem sürecinde majör sağlık olayı geçirmemiş olan 49 birey ortalama 4,7 yıl sonra ikinci bir yapısal beyin MRG ile değerlendirildi. Yaş ve cinsiyet dikkate alınarak yapılan çok değişkenli analizlerde global beyin hacmi ile telomer uzunluğu arasındaki ilişkinin saptanmasının yanı sıra, Freesurfer nörogörüntüleme analiz yazılımı içindeki longitüdinal iki basamaklı genel lineer model aracılığı ile kortikal kalınlık değişikliği ve telomer uzunluğu ilişkisi bölgesel olarak da incelendi.

Bulgular:

Çalışmaya dahil edilen popülasyonun ortalama (standart sapma) yaşı 62 (7) yıl; kadın cinsiyet 31 (%63) birey ve ortalama telomer uzunluğu 7,5 (2,2) kB olarak saptandı. Kesitsel olarak değerlendirildiğinde, tek değişkenli analizlerde bazal telomer uzunluğu ile total gri cevher hacmi arasında pozitif yönde korelasyonu telkin eden bir trend izlendi (r= 0,230; p=0,112). Çoklu değişkenli analizler kullanılarak yaş ve cinsiyete göre düzeltme yapıldığında ise anlamlı bir ilişkinin kalmadığı gözlendi. Kortikal kalınlık değişikliğine ait beyin MRG haritaları kullanılarak yapılan uzunlamasına görüntü analizlerinde telomer uzunluğu ve sol superior parietal korteks kalınlığı arasında, çoklu karşılaştırmalı kümesel düzeltme sonrasında da anlamlılığını sürdüren negatif bir ilişki saptandı.

Sonuç:

Bu çalışmada, yaşlanma ile gözlenen patolojilerle ilişkisi bilinen telomer kısalığının, beynin yapısal özellikleri ve zaman içindeki yaş bağımlı değişiklikler için de yordayıcı olabileceği saptanmıştır. Sol superior parietal korteks bu etkileşime karşı diğer kortikal alanlara göre daha korunmasız olarak karşımıza çıkmıştır.

SS-25 BOS ANTİ-SARS-COV-2 IGG ANTİKOR İNDEKSİ YÜKSEK SAPTANAN VE SANTRAL SİNİR SİSTEMİ TUTULUMUYLA GİDEN HASTALIKLARDA NÖROGÖRÜNTÜLEME BULGULARI

ARAZ CEREN İNCESOY [1], IŞIL BAYTEKİN [1], BENGİSU BİLGİN [1], BURCU YÜKSEL [1], SEZİN ALPAYDIN BASLO [1], HATEM HAKAN SELÇUK [2], AYSU ŞEN [1], DİLEK ATAKLI [1], AYSUN SOYSAL [1]

[1] T.C. SAĞLIK BAKANLIĞI İSTANBUL BAKIRKÖY PROF. DR. MAZHAR OSMAN RUH SAĞLIĞI VE SİNİR HASTALIKLARI EĞİTİM VE ARAŞTIRMA HASTANESİ
[2] T.C. SAĞLIK BAKANLIĞI İSTANBUL BAKIRKÖY DR. SADİ KONUK EĞİTİM VE ARAŞTIRMA HASTANESİ

Amaç:

Coronavirus hastalığı 2019 (COVID-19) enfeksiyonunun komplikasyonlarının yalnızca pulmoner sisteme sınırlı kalmadığı aynı zamanda santral sistemini de etkilediğine dair artan miktarda kanıtlar sunulmaktadır. Silva ve ark.'larının da derlemesinde ortaya koyulduğu üzere, nazofarengeal COVID PCR pozitifliği saptanan nörolojik tutulumu olan hastalarda bakılan BOS PCR tetkiki çoğunlukla negatif saptanmıştır. BOS protein artışı ile anti-SARS-CoV2 IgG antikor pozitifliğinin sensitivite ve spesifitelerinin daha yüksek olduğu saptanmıştır.

Gereç ve Yöntem:

Vaka serimizde toplamda lomber ponksiyon (LP) yapılıp beyin omurilik sıvısı (BOS) antiSARS-CoV2 antikoru (Ab) çalışılan 89 hastadan 54ünün BOS antiSARS-CoV2 Spike proteini indeksi yüksek bulundu (>1.1). BOS antiSARS-CoV2 indeks pozitifliği olan 54 hastanın 29unda merkezi sinir sistemi tutulumu, 25inde periferik sinir sistemi tutulumu saptandı. Merkezi sinir sistemi tutulumu olan ve BOS antiSARS-CoV2 indeksi pozitif olan 29 hastanın retrospektif olarak nörogörüntüleme bulguları incelendi.

Bulgular:

Manyetik rezonans görüntülemede (MRI) herpes ensefaliti, transvers miyelit, iskemik inme ve hemorajik transformasyonu, NMO-SD, MS, psödotümör serebri gibi demiyelinizan lezyonlar, nükleer tutulumlu kraniyal nöropati, leptomeninks tutulumu ve epilepsi gibi farklı patolojik bulgular görüldü. COVID-19 ile ilişkili nörolojik hastalıkları sunan birçok vaka serisi bildirilmiş olsa da, bizim vaka serimizde BOSndan ölçülen pozitif bir antikor indeksi verileri zenginleştirmiştir. BOS antiSARS-CoV2 indeksi pozitifliği saptanan santral sinir sistemi tutulumu olan 29 hastanın 9 tanesinde (%33.3) son bir ay içerisinde aşı olma veya COVID enfeksiyonu geçirme öyküsü olduğu öğrenildi. Son bir ay içerisinde aşı olma veya COVID enfeksiyonu geçirme öyküsü olan hastaların BOS antiSARS-CoV2 indeksi ortalaması 5.71±2.40, >1 ay enfeksiyon ya da aşı öyküsü olanların indeks ortalaması ise 4.75±3.44 saptandı. Son bir ayda enfeksiyon geçiren ya da aşı öyküsü olan hastaların indeks ortalamaları, öyküsü olmayanlar ile karşılaştırıldığında sınırda anlamlı olarak yüksekti (p=0.053). Vaka sayısı arttırılarak daha anlamlı sonuçlar elde edilebilir.

BOSndan oligoklonal bant (OKB) bakılan 23 hastanın, 5 tanesinde tip2 OKB, 2 tanesinde tip3 OKB, 2 tanesinde tip4 OKB, 1 tanesinde tip5 OKB ve 13 tanesinde tip1 saptandı. BOS IgG Indeksi ortalaması 0.76 (min 0.23-max 2.86 std:0.69), AlbQ ortalaması 9.88 (min 1.80-max 58.84 std:12.05), antiSARS-CoV2 indeksi ortalaması 5.07 (min 0.97- max 11.49 std:3.12) bulundu. BOS'nda tip2 veya tip3 OKB saptanan ve BOS antiSARS-CoV2 indeksi pozitif olan 7 hastanın 6'sında (%85,7) demiyelinizan hastalık, 1'inde ise anti-NMDA ensefaliti olduğu saptandı.

Sonuç:

Ancak halen bu antikorların intratekal sentez ile mi oluştuğu yoksa kan beyin bariyeri yıkımının sonucunda BOSna pasif difüzyon ile mi geçtiği tartışmalıdır. Rincon ve ark. sunduğu olguya benzer şekilde, bir hastamızda ağır COVID enfeksiyonuna bağlı gelişen hipoksemi sekeli olabilecek lökoensefalit tablosu saptandı. Ancak diğer olgularda COVID enfeksiyonuna spesifik bir bulgu olabilecek bir görüntü düşünülmedi.

SS-26 ETİOLOGY, RİSK FACTORS AND OUTCOME OF SPONTANEOUS INTRACEREBRAL HEMORRHAGE İN YOUNG ADULTS ADMİTTED TO TERTİARY HOSPİTAL IN MOGADİSHU, SİNGLE CENTRE STUDY.

MOHAMED SHEİKH HASSAN , AHMET BAKIR , NOR OSMAN SİDOW

MOGADİSHU SOMALİ TURKİSH TRAİNİNG AND RESEARCH HOSPİTAL

Amaç:

Background and Aims: Spontaneous intracerebral hemorrhage (ICH) in young patients is less common and not well studied compared to ICH in older patients. The etiology, risk factors, and outcome of ICH in young adults may have regional and ethnic differences. The aim of this study is to investigate the clinical characteristics, etiology, risk factors, and outcome of spontaneous intracerebral hemorrhage in young adults admitted to a tertiary hospital in Mogadishu, Somalia.

Gereç ve Yöntem:

Methods : 168 young adult patients with ICH (16–50 years) who were admitted to the neurology department of a tertiary training hospital in Mogadishu, Somalia (2019.2022) were retrospectively studied. The data were retrieved from the hospital database (FONET system). The information about the demographic details, documented ICH risk factors, patient's clinical status, laboratory investigations, CT/MRI findings, and cerebral angiography (CTA, or MRA) were analyzed. The etiology of ICH was determined based on clinical, laboratory, and radiological findings. The outcome at discharge was assessed as intra-hospital survival status. Factors associated with mortality were evaluated among patients in both survival and mortality groups.

Bulgular:

Findings: The mean age of the patients was 35 years, and 59% were male, while 41% were female. Hypertension 48(29%) was the most common risk factor, followed by substance abuse. The etiology of ICH was hypertension in 60(35.7%), cerebral venous thrombosis (CVT) in 25(15%), substance abuse in 23(13.7%), arteriovenous malformation (AVM) in 10(6%), anticoagulation in 7(4.2%), post-thrombolytic in 4(2.4%), eclampsia in 7 (4.2%), cavernoma in 3(1.8%), renal failure in 6(3.6%), and cryptogenic in 23(13.7%) patients. Vascular malformation (AVM), cerebral venous thrombosis, cavernoma, eclampsia, substance abuse, and cryptogenic etiology were more common in the 2nd and 3rd decades, whereas hypertension was more common in the 4th and 5th decades. The hypertensive hemorrhages were in the typical sites (putamen, caudate, and thalamus), whereas CVT, AVM, and substance abuse related ICHs were lobar in location. The most common hematoma locations were lobar 59(35%), putaminal in 40(23.8%) and caudate in 19(11.3). 47(28%) patients died, while 121(72%) were discharged from the hospital after clinical improvement. ICH related to hypertension, anticoagulation, and substance abuse were related to significantly higher mortality (P = 0.007). On multivariate analysis, large hematoma volume (*P = 0.001*), and the presence of associated mass effect (P = *0.002*), low GCS score (*P = 0.001*), high systolic blood pressure on admission (P = 0.023*),* and elevated creatinine levels (P = *0.015*) were significantly related to intrahospital mortality.

Sonuç:

Conclusion: Hypertension, substance abuse, CVT, and vascular malformation are the leading causes of ICH in young adults. Intracerebral hemorrhage in the young is less fatal and has a different spectrum of etiologies and factors associated with short-term mortality than for older patients.

SS-27 REKÜRREN VE KRİPTOJENİK İNMELERDE BİR RİSK FAKTÖRÜ OLARAK OBSTRÜKTİF UYKU APNE SENDROMU

NAZİRE ÇELEM [1], ÖZDEM ERTÜRK ÇETİN [1], DİDEM DARICI [2], ÖZGE YAĞCIOĞLU YASSA [3], SERKAN DEMİR [1], ŞEVKİ ŞAHİN [1]

[1] *SBÜ SANCAKTEPE ŞEHİT PROF. DR. İLHAN VARANK EĞİTİM VE ARAŞTIRMA HASTANESİ NÖROLOJİ KLİNİĞİ*
[2] *İSTANBUL MEDENİYET ÜNİVERSİTESİ GÖZTEPE PROF. DR. SÜLEYMAN YALÇIN ŞEHİR HASTANESİ NÖROLOJİ KLİNİĞİ*
[3] *GÖZTEPE MEDİKAL PARK HASTANESİ NÖROLOJİ KLİNİĞİ*

Amaç:

Obstruktif uyku apnesi sendromu (OUAS), uyku sırasında üst solunum yollarının tekrarlayıcıtam veya kısmi tıkanması ile karakterize, uyku sırasında apne ve hipopneler ve bunu takibenoksijen desatürasyonuna neden olan kronik bir hastalıktır. Kadınlarda %2-5; erkeklerde %3-7 sıklığında izlenmektedir. Ancak inme geçiren hastalarda sıklığı %50-72 oranlarında bildirilmiştir. Altın standart tanı yöntemi polisomnografi olmakla birlikte, tanı ve risk grubunu belirlemede yol gösterici çeşitli anketler vardır. Çalışmamızda uygun tedavi altında tekrarlayan inmelerde ve nedeni bilinmeyen inmelerde Berlin ve STOP-BANG uyku anketleri ile, inme hastalarında sıklıkla gözardı edilebilen bir risk faktörü olarak OUAS varlığı araştırılması planlanmıştır.

Gereç ve Yöntem:

Çalışmamıza, 01.03.2022 ile 01.09.2022 tarihleri arasında Sancaktepe Şehit Prof. Dr. İlhan Varank Eğitim ve Araştırma Hastanesi nöroloji kliniği servisinde yatan inme hastaları dahil edilmiştir. Tekrarlayan inme geçiren hastalar; uygun tedavi alan ve vasküler risk faktörleri kontrol altında olanlar ve olmayanlar olarak ayrıca ikiye ayrılmıştır. Hastalara Berlin ve STOP-BANG uyku anketleri uygulanmıştır. Berlin uyku anketi, OUAS toplum taramaları için geliştirilmiş bir ankettir. Üç kategori ve 10 sorudan oluşmaktadır. Anket sonucunda 2 veya daha fazla kategori pozitif sonuçlanırsa OUAS riski yüksek kabul edilmektedir. STOP-BANG anketi de 8 sorudan oluşan bir ankettir. Anket sonucuna göre hastalar OUAS açısından düşük, orta ve yüksek riskli olarak sınıflandırılabilmektedir.

Bulgular:

Çalışmamıza dahil edilen 97 hastanın %67'si erkek; %33'ü kadın idi. Hastaların yaş ortalaması 63 idi. Ortalama vücut kitle indeksi ise 28,32 idi. İnme etyolojik sınıflandırmasında hastaların %30'u kardiyoembolik; %34'ü kriptojenik, %23'ü laküner, %11'i büyük damar ve %2'si diğer nedenlere bağlı inme olarak sınıflandırıldı. İlk inmesini geçiren hastaların sayısı 65 iken (%67); rekürren inme geçiren hastaların sayısı 32 idi (%33). Rekürren inmelerde tedaviye uyum %88'inde sağlanmışken, %12'si tedaviye uyumsuzdu. İlk inme ve rekürren inme grubunda HT, DM, Hiperlipidemi ve BMI açısından anlamlı fark saptanmadı. Rekürren inmelerde etyolojiye yönelik yapılan araştırmalar sonucu 32 rekürren inme hastasının 14 tanesinde kardiyoembolik odak, 4 tanesinde büyük damar oklüzyonu, 6 tanesinde lakünerenfarkt tespit edilmiş olup; rekürren ve kriptojenik inmesi olan 8 hasta izlenmiştir. İlk inme grubunda hastaların %68'inde Berlin, %55'inde STOP bang skorları yüksek iken; rekürren inme grubunda hastaların %56'sında her iki anket skoru yüksek saptandı. İki grup arasında anket skorları açısından anlamlı fark saptanmadı. Etyolojik sınıflamada ise en yüksek skorların büyük damar oklüzyonu olan grupta olduğu dikkati çekti (%82). Kriptojenik inme grubunda; ilk inmesini geçiren hastaların Berlin ve STOP-BANG anket sonuçlarının sırasıyla hastaların %56 ve %44'ünde yüksek iken; kriptojenik olup rekürren inmesini geçiren hastalarda bu oranın daha yüksekolduğu dikkati çekti (%75 ve %62,5).

Sonuç:

Obstrüktif uyku apne sendromu, inme içi bağımsız bir risk faktörü olmakla birlikte, neden olduğu hipertansiyon, glukozintoleransı, kardiyak aritmi, akut koroner sendrom gibi etkileri ile de inme riskini artırmaktadır. Çalışmamızda rekürren inmelerde Berlin ve STOP-BANG skorları yüksek bulunmakla birlikte, ilk inmelere göre istatistiksel anlamlı fark saptanmamıştır. Ancak bu değerlendirmede, çalışmamızın kısa bir zaman dilimini kapsaması, ilk inme hastalarının takip sürelerinin kısa olması, dolayısıyla bu hastaların da prospektif izlemlerinde rekürren inmelerini geçirebilecekleri ihtimali akılda bulundurulmalıdır. Kriptojenik ve rekürren inmelerde OUAS riski daha yüksek bulunmuştur. Etiyolojik açıdan ise büyük damar oklüzyonu grubunda anket skorları daha yüksek saptanmıştır, dolayısıyla bu hastalarda OUAS sorgulamak önem taşımaktadır. Bu çalışma ile tedavisi olabilen ve etkin tedavi ile hem inme hem de diğer kardiyovasküler olaylardan korunulabilecek bir hastalık olarak OUAS'ın; inme hastalarında sorgulanmasının, riskli hastaların polisomnografiye ve non-invaziv mekanik ventilasyon tedavisine yönlendirilmesinin önemine dikkat çekilmek istenmiştir.

SS-28 AKUT İNME HASTALARINDA MOTOR İMGELEME YETENEĞİ VE YÜRÜTÜCÜ FONKSİYONLAR ARASINDAKİ İLİŞKİNİN İNCELENMESİ

FATMA NURVEREN [1], MEHMET AKİF TOPÇUOĞLU [2], ETHEM MURAT ARSAVA [2], KADRİYE ARMUTLU [1], AYLA FİL BALKAN [1], ALİ NAİM CEREN [1], MUHAMMED RIDVAN ADIN [1]

[1] *HACETTEPE ÜNİVERSİTESİ FİZİK TEDAVİ VE REHABİLİTASYON FAKÜLTESİ*
[2] *HACETTEPE ÜNİVERSİTESİ TIP FAKÜLTESİ*

Amaç:

Son yıllarda inme rehabilitasyonunda motor imgeleme (Mİ) yaklaşımının sık kullanılmaya başlanması, hastaların bu yaklaşıma uygunluğunu etkileyebilecek olası kognitif problemlerin değerlendirilmesini gerektirmiştir. Bu doğrultuda çalışmamızın amacı, akut dönem inme hastalarında Mİ yeteneğinin yürütücü fonksiyonlar ile ilişkisinin incelenmesidir.

Gereç ve Yöntem:

Çalışmaya yaşları 50-75 arasında değişen Hacettepe Üniversitesi Hastaneleri İnme Ünitesi'nde yatan 56 akut inme hastası dahil edildi. Hastalar inme ünitesinde yattıkları süre içerisinde değerlendirmeye alındı. Çalışmamızda Mİ yeteneğini değerlendirmek amacıyla Hareket İmgeleme Anketi–İkinci Versiyon (HİA-İV); imgelemenin zamansal parametresini değerlendirmek için 10 metre yürüme testi aracılığıyla Mental Kronometri Testi (MKT) kullanıldı ve sonunda özel bir hesaplama yöntemi ile mental kronometri skoru (MKS) elde edildi. Yürütücü fonksiyonların değerlendirilmesi için ise İz Sürme Testi kullanıldı. Çalışmanın sonunda HİA-İV ve MKS, HİA-İV ve İST sonuçları arasındaki ilişki ayrı ayrı değerlendirilip yorumlandı.

Bulgular:

İST ile HİA-İV'nin toplam puanı ve alt boyut puanları arasında orta düzeyde (anket toplam puanı için rho=0,404, p=0,002, vizüel imgeleme alt boyutu için rho=-0,404, p=0,020, kinestetik imgeleme alt boyutu için rho=0,363, p=0,006) bir ilişki olduğu görüldü. Çalışmamızda yürütücü fonksiyonlar ile Mİ yeteneği arasındaki ilişkiyi incelemek için ankete ek olarak kullanılan MKT ile İST arasında bir ilişki bulunamadı (rho=-0,173, p=0,203).

Sonuç:

Literatürde inme hastalarında imgeleme yeteneğini etkilemesi kuvvetle muhtemel olan kognitif fonksiyonların incelendiği çok az sayıda çalışma bulunmaktadır; yüksek kognitif becerilerin değerlendirildiği bir çalışma ise bulunmamaktadır. Bu ihtiyaç doğrultusunda planlanan çalışmamız sonucunda yürütücü fonksiyonlar ile Mİ'nin kolaylığı ilişkili bulunurken zamansal komponent ile arasında ilişki bulunamamıştır. Bu sonucu, çalışmamızda kullandığımız MKT'nin anketten farklı olarak, performansın kişiden bağımsız olarak hesaplanan süre ile gösterilmesi ve seçilen aktivitenin anket maddelerinden daha karmaşık bir yapıda olmasının etkilediğini düşünmekteyiz. Mİ'nin bir bütün olarak değerlendirilmesinin zor olduğu, zamansal, netlik/canlılık ve kolaylık gibi özelliklerinin bir arada değerlendirilip yorumlanması gerektiği ve bu doğrultuda uygun anket ve aktivite seçimlerinin önemli olduğu sonucuna varılmıştır.

SS-29 SEREBRAL VENÖZ TROMBOZLU HASTALARA KORTİKAL VEN TROMBOZUNUN EŞLİK ETMESİNİN KLİNİK ÖNEMİ VE RİSK FAKTÖRLERİNİN DEĞERLENDRİLMESİ

YASEMİN DİNC , MUSTAFA BAKAR

ULUDAĞ ÜNİVERSİTESİ TIP FAKÜLTESİ, NÖROLOJİ A.B.D

Amaç:

Serebral venöz trombozu, serebrovasküler hastalıkların nadir görülen bir formudur. Yetişkinler arasında yıllık yeni olgu insidansı milyonda 3-4'tür. Serebral venöz drenaj yüzeysel ve derin venöz sistemler olmak üzere iki sistemden oluşur. Serebral venöz trombozun klinik tablosu, bu iki sistemin bozulmuş drenajındaki farklılıklar nedeniyle değişir. Dural venöz sinüs trombozunda ise BOS dreanajı bozulacağı için kafa içi basınç yükselir ancak kortikal ven trombozunda, korteksin drenajının bozulması nedeniyle kapiller hidrostatik basınç yükselir. Sonuç olarak vazojenik ödem, genişlemiş damarlar, peteşiyal hematom, iskemik nöronal hasar ve intraparankimal hematom meydana gelebilir. Bu çalışmanın amacı kortikal ven trombozunun eşik ettiği serebral venöz trombozun klinik radyolojik etyolojik özelliklerinin belirlenmesidir.

Gereç ve Yöntem:

Bu çalışmaya 2015-2022 yılları arasında Uludağ Üniversitesi Tıp Fakültesi Nöroloji Anabilim Dalında serebral venöz tromboz tanısıyla takip edilen 175 hastanın retrospektif taranarak çalışmaya dahil edilmiştir. Hastaların ilk değerlendirilmesi acil serviste yapılmıştır ve hastane protokolü gereği kranyal MR venografi ile eş zamanlı kranyal MR'da çekilmiştir. Hastaların MR görüntüleri radyolog tarafından kör olarak değerlendrilmiştir. Kranyal MR venografi ile tromboze olan serebral venöz yapılar incelenirken eş zamalı kranyal MR'da da parankim lezyonunun eşlik edip etmediği değerlendirilmiştir. Klinik prezentasyon izole intrakranyal hipertansiyon, epileptik nöbet ve fokal nörolojik defisit olarak üçe ayrılmıştır.Hastaların klinik prezentasyonu nörolog tarafından değerlendirilmiştir. Hastalar izole dural sinüs trombozu olanlar ve kortikal ven trombozu olanlar olarak kategorize edilip kıyaslanmıştır.

Bulgular:

Bu çalışmaya 123'ü kadın 52'si erkek toplamda 175 hasta dahil edildi. Kortikal ven trombozu ile ilgili değişkenler analiz edildiğinde yaş, postpartum dönemde olmak, klinik başlangıç semptomunun epileptik nöbet ve fokal nörolojik defisit olması, superior sagittal sinüs trombozunun olması, transvers sinüs trombozunun olması, sigmoid sinüs trombozunun olması ve parankimal lezyonun olması ile anlamlı istatistiksel ilişki saptanırken, cinsiyet, gebelik durumu, romatolojik hastalık, behçet hastalığı, oral konstraseptif kullanımı, malignite, inferior sagittal sinüs trombozu, juguler sinüs trombozu, sinüs rektus trombozu arasında anlamlı istatistiksel ilişki saptanamadı.Serberal venöz trombozlu hastalarda kortikal ven trombozu risk faktörlerini belirlemek için anlamlı çıkan değişkenlerle binary logistik regresyon analizi yapıldığında en anlamlı değişkenler superior sagittal sinüs tutulumu ve postpartum dönemde olmak olarak saptandı.

Sonuç:

Çalışmamamızda izole dural ven trombozu ile kortikal ven trombozu kıyaslandığında postpartum periodun bağımsız bir risk faktörü olduğu bulundu. Hamile veya doğum sonrası kadınlar, benzer yaştaki hamile olmayan veya doğum sonrası kadınlara göre 3.5 kat daha yüksek serebral venöz tromboz riskine sahiptir. Yapılan bir diğer çalışmada şaşırtıcı bir şekilde, hamilelik ve serebral venöz tromboz arasında bir ilişki saptanmazken, postpartum dönem ve serebral venöz tromboz arasında artmış risk bulundu. Serebral venöz trombozun düşük insidansı sebebiyle yapılan çalışmalar sınırlıdır. Çok az çalışma serebral venöz trombozlu hastalarda kortikal ven trombozunun eşlik edip etmediğine dikkat etmiştir. Lohusalığın ise serebral venöz trombozlu hastalarda kortikal ven trombozu için bağımsız bir risk faktörü olduğunu belirleyen ilk çalışma bizim çalışmamızdır.Postpartum dönemde kortikal ven trombozunun artmasının muhtemel sebeplerinden biri; gebeliğin kronik bir hipervolemik durum olması ve postpartum dönemde intravaskuler volumün hızlıca azalması ve dehidratasyon olabilir. Bu da serebral sinüslerden ziyade kortikal venlerde daha cok tromboz görülmesinin sebebini açıklayabilirYapılan deneysel çalışmalarda ise östrojenin serebral kan damarlarındaki östrojen reseptörleri yoluyla endotelyal nitrik oksit sentazı arttırdığı bulunmuştur. Ayrıca gebelikte artan östrojen ve progesteronda lohusalıkta hızlıca azalmaktadır. Kortikal ven trombozunun muhtemel sebeblerinden biride azalan östrojen sebebiyle nitrik asit sentazın azalması ve bundan kortikal venlerin daha çok etkilenmesi olabilir. Çalışmamızın diğer sonuçlarından biri de literatürle uyumlu olarak kortikal ven trombozlu hastalarının klinik başlangıç semptomunun izole intrakranyal hipertansiyon bulgularından ziyade epileptik nöbet ve fokal nörolojik defisit olması ve bu hastaların klinik sonlanımının daha kötü olması idi.Lohusalıkta dural serebral ven trombozundan ziyade kortikal ven trombozunun daha sık görülmesinin sebebi bilinmemekte. Bu konunun daha iyi anlaşılabilmesi için serebral venöz damarları inceleyen deneysel çalışmalar yapılmasını öneriyoruz.

SS-30 AKUT İSKEMİK İNME VE DİFÜZYON-AĞIRLIKLI GÖRÜNTÜLEMEDE GECİKMİŞ LEZYONLAR

BEYZA NUR ÇETİN , BERİA NUR ERTUĞRUL , BÜLENT GÜVEN , HAYAT GÜVEN

ANKARA DIŞKAPI YILDIRIM BEYAZIT EĞİTİM ARAŞTIRMA HASTANESİ NÖROLOJİ KLİNİĞİ

Amaç:

Akut iskemik inmenin erken tanısı, tedavi yaklaşımlarının hızlıca belirlenmesi açısından önemlidir. Difüzyon-ağırlıklı görüntülemenin (DAG), akut iskemik inme tanısında duyarlılığı oldukça yüksektir ve %88 ile %100 arasında değişmektedir. Bununla birlikte, hastaların az da olsa, bir kısmında akut dönemde DAG negatif bulunabilir. Bazen de iskemik hasarın görüntülenebilmesi gecikebilir ve yinelenen DAG'larda lezyon saptanır. Bu çalışmada başvuru sırasında DAG'ı negatif olan, ancak tekrarlanan DAG'larda iskemik lezyonu görüntülenen inme hastalarının klinik özellikleri değerlendirilmesi amaçlandı.

Gereç ve Yöntem:

Semptomları, öyküsü ve nörolojik muayene bulguları ile inme tanısı konulan; başvurusu sırasında yapılan DAG'da akut iskemi ile uyumlu lezyon saptanmayan, ancak tekrarlanan DAG'larda iskemik lezyon görüntülenen hastalar çalışmaya alındı. Başvuru sırasında iskemik lezyon görüntülenemediğinde, DAG 3 ile 6 saat arasında değişen aralıklarla tekrarlandı. DAG'ın semptom başlangıcından sonraki <12 saat veya ≥12 saatte pozitifleştiği hastalar nörolojik muayene bulguları, lezyon yerleşimleri, inme risk faktörleri ve etyolojisi, modifiye Rankin ölçeği puanları açısından karşılaştırıldı.

Bulgular:

Toplam 35 hasta (16 kadın, 19 erkek; yaş ortalaması 69.2±13.7) çalışmaya alındı. Semptom başlangıcı ile negatif olan ilk DAG arasındaki süre 5 (2-34) saat; semptom başlangıcı ile iskeminin görüntülendiği kontrol DAG arasındaki süre 10 (4-108) saat idi. On dört hastada semptom başlangıcından sonraki ≥12 saatte (%40); 21 hastada ise <12 saatte (%60) DAG'ın pozitifleştiği izlendi. Dört hastada DAG pozitifleşme süresi <6 saat (%11.4), 17 hastada ise 6-12 saat aralığında (%48.6) idi. Başvuru DAG negatif olan 35 hastanın 14'ünde anterior (%40), 21'inde posterior (%60) dolaşım alanında iskemik lezyon saptandı. Posterior dolaşımdaki lezyonların yedisi bulbus, dördü serebellar, üçü talamus, üçü pons, ikisi temporooksipital ve ikisi mezensefalon yerleşimli idi. İnme etyolojisi hastaların %17.1'inde büyük arter aterosklerozu, %28.6'sında kardiyoembolizm, %11.4'ünde küçük damar okluzyonu olarak belirlendi, hastaların %42.9'unda ise neden bulunamadı. DAG lezyonunun pozitifleşme süresine göre hastalar karşılaştırıldığında; ≥12 saat grubunda diabetes mellitusun daha sık olduğu saptandı (p=0.009).

Sonuç:

Sonuçlarımız başvuru sırasında iskemik lezyonun görüntülenemediği hastalarda, iskeminin hiperakut dönemini kapsayan ilk 6 saat içerisinde DAG'da pozitifleşme oranının daha düşük olduğuna; lezyonun hastaların yaklaşık yarısında 6-12 saat aralığında görüntülenebilir hale geldiğine, hastaların önemli bir bölümünde pozitifleşme süresinin 12 saati aşabileceğine işaret etti ve başvuru sırasında iskemik lezyon saptanmayan hastalarda yinelenen DAG'ların lezyonunun görüntülenmesinde yararlı olabileceğini düşündürdü. DAG'ın ilk 24 saatte beyinsapı lezyonlarını göstermedeki duyarlılığının az olduğu bilgisi ile örtüşür şekilde, lezyonun görüntülenmesi geciken hastalarda, infarktların sıklıkla posterior dolaşım yerleşimli olduğu saptandı. Başvuru DAG'ı negatif olan hastalarda, büyük arter aterosklerozunun, genel inme popülasyonundaki etyolojik dağılıma göre değerlendirildiğinde, daha az sıklıkta olduğu görüldü.

SS-31 ANEVRİZMAL SUBARAKNOİD KANAMA SONRASI GELİŞEN; SEREBRAL VAZOSPAZM TEDAVİSİ İÇİN STELLAT GANGLİON BLOKAJI UYGULAMASI

İDRİS ŞEVKİ KÖKEN , ÖZCAN KOCATÜRK

BALIKESİR ATATÜRK ŞEHİR HASTANESİ, NÖROLOJİ KLİNİĞİ

Olgu:

AMAÇ; Anevrizmal subaraknoid kanama (aSAK) sonrası gelişen serebral vazospazm, büyük ve orta büyüklükteki intrakraniyal arterlerin spazma uğraması sonucu gelişen artmış morbidite ve mortalite ile ilişki bir durumdur. Stellat ganglion blokajının, serebral vasküler tonusu azaltarak serebral perfüzyonu artırdığı düşünülmektedir. Bu vaka serimizi sunmamızın amacı, semptomatik serebral vazospazmı olan hastalarda stellat ganglion blokajının serebral kan akımına olan etkisini değerlendirmektir.
YÖNTEM; Vaka serimize retrospektif olarak girişimsel nöroloji kliniğimizde, endovasküler koil embolizasyonu girişimi uygulanan ve takibinde medikal tedaviye dirençli serebral vazospazm gelişen, 2 erkek ve 2 kadın hasta olmak üzere toplam 4 hasta dahil edildi. Tüm hastalara Dijital subtraksiyon anjiografi (DSA) uygulanarak serebral vazospasm tanısı konulduktan sonra 2 mg nimodipin 10 dakika içerisinde ilgili damara intra-arteriyel olarak enjekte edildi. Takibinde 20 dakika sonra kontrol amaçlı DSA uygulandı. Kontrol DSAda vazospasmın devam ettiği saptanan vakalara, intrakranial vazospasmın görüldüğü semptomatik taraftan, floroskopik görüntüleme eşliğinde toplam 7 ml %1 lidokain kullanılarak stellat ganglion blokajı yapıldı. Girişimsel işlem sırasında hastaya ek anestezik ilaç verilmedi ve girişimsel tedaviye bağlı komplikasyon izlenmedi. İşlem sonrası 10. ve 30. dakikalarda DSA kontrolü ve 24 saat sonrasında nörolojik muayene ve Glasgow Koma Skalası (GKS) hesaplaması yapıldı.
SONUÇ; Stellat ganglion blokajı sonrasında tüm hastalarımız kontrol DSA ile değerlendirilerek serebral perfüzyonda önemli ölçüde düzelme olduğu görüldü. Yine tüm hastalarımızda Stellat ganglion bloğundan sonraki 24 saat sonrası yapılan nörolojik muayene ve GKS hesaplamasında iyileşme olduğu belirlendi.
TARTIŞMA; Bu vaka serisinin sonuçları, anevrizmal subaraknoid kanamadan sonra dirençli serebral vazospazmın tedavisinde, stellat ganglion blokajının etkili bir tedavi yöntemi olduğunu düşündürmektedir.

Stellat Ganglion Blokajı Öncesi

Stellat Ganglion Blokajı Sonrası

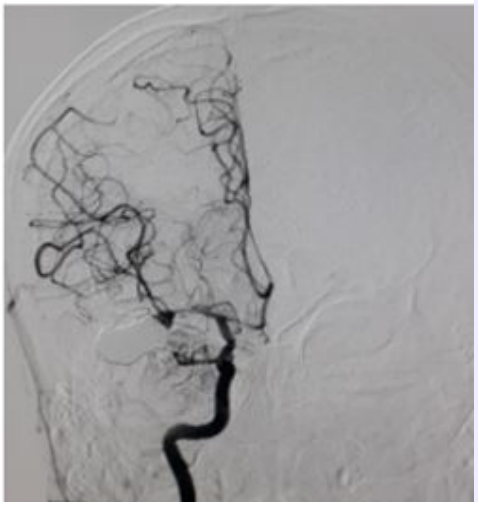

SS-32 AKUT İSKEMİK İNME TEDAVİSİNİN SERUM S-100B, İSKEMİYE MODİFİYE ALBUMİN VE TİYOL-DİSÜLFİD DENGESİ ÜZERİNE ETKİSİ

EDİP VARAN [1], HESNA BEKTAŞ [2]

[1] *ANKARA BİLKENT ŞEHİR HASTANESİ*
[2] *ANKARA YILDIRIM BEYAZIT ÜNİVERSİTESİ*

Amaç:

Akut iskemik inme tedavideki gelişmelere rağmen morbidite ve mortalitenin önde gelen nedenleri arasında yer almaktadır. İnme olgularına etkili bir reperfüzyon tedavisi uygulayabilmek için semptomların başlangıcından tanı anına kadar geçen sürenin en aza indirilmesi son derece önemlidir. Reperfüzyon sağlansa bile bazı hastalarda reperfüzyon hasarından dolayı tedaviye yanıt alınamamaktadır. Reperfüzyon hasarına katkıda bulunan süreçler, kan-beyin bariyeri bozulmasından dolaşımdaki biyobelirteçlere kadar bir dizi faktörü içerir. Bu çalışmada, ilk 6 saatte gelen akut iskemik inmeli hastalarda trombolitik tedavi ve endovasküler trombektomi (EVT) tedavisinin serum S-100B, İskemiye Modifiye Albumin(İMA) ve Tiyol-disülfid dengesine etkisini araştırmak ve biyokimyasal markerlerin iskemik inme ile ilişkisini incelemeyi amaçladık.

Gereç ve Yöntem:

Araştırma, 01.08.2020- 01.02.2022 tarihleri arasında Ankara Şehir Hastanesi Nöroloji Kliniği'nde prospektif vaka kontrollü çalışma olarak planlandı. Akut iskemik inme tanısı ile ilk 6 saatte acil servise başvuran 18-80 yaş aralığında trombolitik tedavi (tPA) veya endovasküler trombektomi yapılan 66 hasta ve Nöroloji Polikliniğine başvuran 32 sağlıklı gönüllü çalışmaya dahil edildi. Hastaların demografik verileri kaydedildi. Kraniyal manyetik rezonans görüntülemesinde (MRG) Difüzyon (DWI) sekansından enfarkt volümü hesaplandı. Beyin bilgisayarlı tomografi anjiyografileri (BBTA) incelendi, hastaneye başvuru zamanı, tPAve EVT zamanı kaydedildi. Hastaların 1.ay ve 3.ay National Institutes of Health Stroke Scale (NIHSS) skoru, 1.ve 3.ay Modifiye Rankin Skalası (mRS) kullanılarak erken dönem özürlülükleri tespit edildi. tPA ve EVT uygulanmadan önce ve tedavi uygulandıktan 24 saat sonra 2 kez venöz kan örneği alındı. tPA verilen ve EVT yapılan hastaların tedavi öncesi ve tedavi sonrası 24.saatinde kanda S-100B, NativTiyol, Disülfid, Toplam Tiyol (SH+S-S), SS/SHX100, SH/toplam S-S, S-S/toplam Tiyol, IMA düzeylerine bakıldı.

Bulgular:

Çalışmaya katılan bireylerin yaş ortalaması 66,42 ± 10,69 (31-80), %48'i kadın, %52'si erkek olarak saptandı. tPA grubunda yer alan hastaların tedavi öncesi ve tedavi sonrası S100B, Total Tiyol ve Nativ Tiyol değerleri istatistiksel olarak anlamlı farklılık gösterdi($p<0.001$). Tedavi sonrası 24.saatte S100B, Total Tiyol ve Nativ Tiyol değerleri tedavi öncesine göre düşük bulundu. tPA grubunda yer alan hastaların tedavi öncesi ve tedavi sonrası 24. saat Disülfid ve IMA değerleri istatistiksel olarak anlamlı farklılık göstermedi (sırayla $p=0.302$, $p=0.054$). Ancak tedavi sonrası 24. saat Disülfid ve IMA düzeylerinin tedavi öncesine göre arttığı bulundu. EVT grubunda yer alan hastaların tedavi öncesi ve tedavi sonrası 24. saat S100B değerleri istatistiksel olarak anlamlı farklılık gösterdi ($p<0.001$). Tedavi sonrası 24.saatte S100B değerleri tedavi öncesine göre düşük bulundu. EVT grubunda yer alan hastaların tedavi öncesi ve tedavi sonrası 24. saat IMA değerleri istatistiksel olarak anlamlı farklılık gösterdi ($p=0.024$). Tedavi sonrası 24.saatte IMA değerleri tedavi öncesine göre yüksek bulundu. EVT grubunda yer alan hastaların tedavi öncesi ve tedavi sonrası 24. saat Total Tiyol ve Nativ Tiyol değerleri istatistiksel olarak anlamlı farklılık göstermedi (sırayla $p=0.196$, $p=0,128$). Tedavi sonrası 24. saatte Total Tiyol ve Nativ Tiyol değerleri tedavi öncesine göre düşük bulundu. tPA grubunda yer alan bireylerin enfarkt hacim değerleri ile 1. ve 3. ay mRS ve NIHSS değerleri arasında orta güçte, doğrusal, pozitif yönlü ve istatistiksel olarak anlamlı ilişki saptandı ($p< 0.05$). EVT grubunda yer alan bireylerin enfarkt hacim değerleri ile 1. ve 3. ay mRS ve NIHSS değerleri arasında güçlü, doğrusal, pozitif yönlü ve istatistiksel olarak anlamlı ilişki saptandı ($p< 0.05$).

Sonuç:

Çalışmamızda akut iskemik inmeli hastalarda tPA ve EVT tedavisinin S100B, Total Tiyol, Nativ Tiyol ve İMA düzeyleri üzerine etkisini inceledik. İskemik inme hastalarda tPA ve EVT tedavisi sonrası oksidanlardan Disülfid'in arttığı ve Total Tiyol, NativTiyol gibi antioksidanların azaldığı, İMA'nın arttığı ve S100B'nin azaldığı bulundu. Şimdiye kadar yapılan çalışmalarda iskemik inme sonrası S100B'nin ve Total Tiyol-NativTiyol'un azaldığı, İMA'nın arttığı gösterilmiştir. Ancak tPA ve EVT tedavisi ile S100B, Total Tiyol, NativTiyol ve İMA düzeylerinin ilişkisini inceleyen çalışma bulunmamaktadır. Bizim çalışmamız bu konudaki ilk çalışmadır. İskemi-reperfüzyon hasarındaki serbest radikal hasarı, revaskülarizasyon tedavisi sonrası prognozu ciddi şekilde etkiler. Bu nedenle, beynin serbest radikal hasarından nasıl korunacağının belirlenmesi son derece önemlidir. Gelecekte akut iskemik inme revaskülarizasyon tedavisi ile birlikte iskemi-reperfüzyon hasarında serbest radikal hasarını önleyen tedaviler hakkında daha fazla araştırma yapılmalıdır.

SS-33 AKUT İSKEMİK İNMEDE SWI BULGULARININ KLİNİK VERİLERLE İLİŞKİSİNİN İNCELENMESİ

SERAP RUKEN TEKER , SENA AKSOY , HATEM HAKAN SELÇUK , ZEYNEP ÖZDEMİR ACAR , AYSUN SOYSAL

BAKIRKÖY PROF. DR. MAZHAR OSMAN RUH SAĞLIĞI VE SİNİR HASTALIKLARI EĞİTİM VE ARAŞTIRMA HASTANESİ, NÖROLOJİ KLİNİĞİ

Amaç:

Bu çalışmada, akut iskemik inmede intravenöz trombolitik (iv tPA) ve mekanik trombektomi yapılan hastalarda klinik veriler ile manyetik ağırlıklı görüntüleme (susceptibility weigthed imaging, SWI) bulgularının değerlendirilmesi amaçlanmıştır.

Gereç ve Yöntem:

Akut iskemik inme tanısı ile başvuran ve iv tPA ve/veya mekanik trombektomi uygulanan 65 hasta çalışmaya dahil edilmiştir. Hastaların demografik özellikleri, NIHSS skorları, semptom-görüntüleme, semptom-ponksiyon, semptom-rekanalizasyon süreleri, işlem süresi, deneme sayısı, trombektomide kullanılan yöntem ve rekanalizasyon skorları kaydedilmiştir. 24. saatte yapılan kranyal görüntülemelerden enfarkt ve hemoraji hacimleri hesaplanmıştır. Klinik prognozun değerlendirilmesinde 90. gün mRS skoru kullanılmıştır. SWI görüntülemede duyarlılığı artmış damar işareti (susceptibility vessel sign, SVS), derin medüller venler (DMV) ve belirgin kortikal venlerin (BKV) varlığı değerlendirilmiştir, SVS bulgusu pozitif olan hastalarda trombüs uzunluğu hesaplanmıştır. Gruplar arası farklar t-testi veya Mann-Whitney U ile, korelasyon analizleri ise Pearson veya Spearman testleri ile gerçekleştirilmiştir.

Bulgular:

65 hastanın 25'ine (%38.5) iv tPA, 33 (%50.8) hastaya mekanik trombektomi, 7 (%10.8) hastaya hem iv tPA hem de mekanik trombektomi uygulanmıştır.

SVS, DMV ve BKV bulguları pozitif olan hastalarda 24. saatteki enfarkt hacmi daha yüksektir (p=0.043, p=0.006, p=0.006), ancak 90. gün bağımsızlık durumunda anlamlı fark saptanmamıştır. Benzer şekilde, SWI görüntüleme bulguları ile mekanik trombektomi ile ilgili işlem süresi, deneme sayısı, kullanılan yöntem ve rekanalizasyon skorları arasında anlamlı fark yoktur. Belirgin kortikal ven bulgusu pozitif olan hastaların, semptom-görüntüleme, semptom-ponksiyon, semptom-rekanalizasyon sürelerinin daha kısa olduğu görülmüştür (p=0.029, p=0.028, p=0.032).
SVS bulgusu pozitif olan hastalarda trombüs uzunluğu, tedavi öncesi NIHSS skoru ve 24. saatteki enfarkt hacmi ile ilişkili olarak bulunmuştur (p=0.004, p=0.035).

Sonuç:

Literatürde, akut iskemik inmede SWI görüntülemenin, klinik prognoz ve rekanalizasyon oranları ile ilişkisini ortaya koyan çalışmalar mevcuttur. Çalışmamızda, SVS, DMV, BKV bulguları ve trombüs uzunluğu enfarkt hacmi ile ilişkili olarak bulunmuştur. SWI görüntüleme bulgularının akut iskemik inmede prognostik öneminin anlaşılması için hasta sayısının artırılarak analizlerin tekrarlanması önem taşımaktadır.

SS-34 MEKANİK TROMBEKTOMİ VE/VEYA İNTRAVENÖZ TROMBOLİZ UYGULAMIŞ AKUT STROKE HASTALARINDA ATRİAL FİBRİLLASYONUN REKANALİZASYON VE PROGNOZA ETKİSİ

HACI ALİ ERDOĞAN [1], İBRAHİM ACIR [1], ÖZLEM YALINKAYA ALBUZ [1], HÜLYA OLGUN [2], VİLDAN YAYLA [1]

[1] *SBÜ BAKIRKÖY DR. SADİ KONUK SUAM NÖROLOJİ KLİNİĞİ*
[2] *SBÜ TAKSİM SUAM NÖROLOJİ KLİNİĞİ*

Amaç:

Atrial fibrillasyon (AF) kardioembolik inmelerin büyük çoğunluğunu oluşturur. AF'ye bağlı akut inmelerde klinik bulgular diğer inme etiyolojilerinde görülenlere göre daha şiddetlidir. Çalışmalarda çelişkili sonuçlar olsa da genel olarak rekanalizasyon oranlarının düşük, hemorajik trasformasyon riskinin yüksek ve fonksiyonel iyileşmenin daha kötü olduğu bildirilmiştir. Çalışmamızda intravenöz trombolitik (İV r-tPA), endovasküler ve köprüleme tedavisi uygulanan AF'li akut inme hastalarda demografik özellikler, klinik, prognoz ve rekanalizasyon oranları değerlendirilmiştir

Gereç ve Yöntem:

Çalışmamıza 92 AF (+) ve 131 AF (-) toplam 223 hasta dahil edildi. Hastaların demografik ve klinik özellikleri değerlendirildi. AF olan ve olmayan hastaların klinik özellikleri, rekanalizasyon ve hemorajik transformasyon oranları, laboratuvar değerleri karşılaştırıldı. Ayrıca aynı grup hastalarda başvuru ve 7. gün Ulusal Sağlık İnme Skalası Enstitüsü (NIHSS) ve Modifiye Rankin Skorları (mRS) karşılaştırıldı. Hastaların semptom-kapı, semptom-iğne ve semptom-kasık süreleri ile NIHSS ve mRS skorları arasındaki ilişki her iki grup hasta için değerlendirildi. AF'si olan hasta grubunda uygulanan hiperakut tedaviler ile TICI (Thrombolysis In Cerebral Infarction) ilişkisi de değerlendirmeye alındı. P< 0,05 anlamlı kabul edildi.

Bulgular:

AF olanlarda yaş ortalaması AF olmayanlara göre anlamlı derecede yüksekti (73,8±12,9 yıl/ 64,7±15,7 yıl; p=<0,001). AF olanlarda kadın cinsiyet oranı daha fazlaydı (%58,7; p<0,001). Diabetes mellitus ve koroner arter hastalığı başta olmak üzere komorbid hastalık oranı AF'li grupta anlamlı derecede yüksek saptandı. Ekokardiografide AF (+) grup hastalarında sol atrium çapı anlamlı derecede genişti. AF olan ve olmayan hastalarda inme arter alanı dağılımları arasında fark tespit edilmedi. AF (-) hastalarda İV r-tPA tedavi oranı yüksek iken (%21,7 vs %47,3; p=0,001) AF (+) hastalarda mekanik trombektomi oranı daha yüksekti (%63 vs %41,2; p=0,001). AF olan ve olmayan hastaların ortalama semptom- kapı, semptom-iğne ve semptom- kasık süreleri benzerdi.

AF'si olan hastaların başvuru ve 24. saat NIHHS düzeyi AF'si olmayan hastalara oranla daha yüksek saptandı. Hasta grupları arasında başvuru ve 24. saat mRS açısından fark gözlenmezken taburculuk mRS, AF hastalarında daha yüksekti. Ayrıca her iki hasta grubunda rekanalizasyon oranları (TICI) benzerdi. AF hastalarında hemorajik transformasyon oranları anlamlı derecede yüksek saptandı. Tüm hasta gruplarında, uygulanan hiperakut tedavilerden bağımsız olarak semptom-kapı, semptom-iğne ve semptom-kasık süreleri ile mRS arasında pozitif korelasyon saptandı.

Sonuç:

AF iskemik inme riskini 5 kat arttıran önemli bir kardiak aritmidir. Akut iskemik inme hastalarında AF'den bağımsız olarak İV r-tPA, mekanik trombektomi ve köprüleme tedavileri hiperakut dönemde etkinliği kanıtlanmış tedavilerdir. Çalışmamızda her üç tedavi yöntemi uygulanan hastalarda AF (+) grupta inme şiddetini gösteren skorlar ve hemorajik trasformasyon oranları daha yüksek, fonksiyonel iyileşme ise daha kötü bulundu. AF tanısı konusunda daha ısrarcı olunması, uygun antikoagülan tedavilerin kullanılması ve hasta izlemlerinin özenli yapılmasının primer koruma açısından önemli olacağı düşüncesindeyiz.

SS-35 AKUT İNME KLİNİĞİ İLE BAŞVURAN KAROTİS/ VERTABRAL ARTER DİSEKSİYONU SAPTANAN HASTALARIN KLİNİK SONUÇLARININ DEĞERLENDİRİLMESİ

BEGÜM CENGİZLER , UMUT YAPICI , BURCU YÜKSEL , IŞIL YAZICI GENÇDAL , HAYRUNİSA DİLEK ATAKLI , AYSUN SOYSAL , AYŞU ŞEN

T.C. SAĞLIK BAKANLIĞI İSTANBUL BAKIRKÖY PROF. DR. MAZHAR OSMAN RUH SAĞLIĞI VE SİNİR HASTALIKLARI EĞİTİM VE ARAŞTIRMA HASTANESİ

Amaç:

Servikosefalik diseksiyon, genç erişkin yaşta inmenin en sık sebeplerinden biridir. Mural hematom, damarın mediya tabakası içerisindedir ve distale doğru uzanım gösterir. Genellikle subintimada bulunan mural hematom arterde stenoz/oklüzyona neden olur, sıklıkla embolik mekanizma ile nadir olarak da hemodinamik yetmezlik nedeni ile serebral iskemiye yol açar. Diseksiyonlar genellikle travmayla ilişkili bulunmakla beraber, daha nadir olarak, görünürde herhangi bir zorlanma veya travma olmaksızın spontan olarak da ortaya çıkabilir. Halen tedavisi hakkında tartışmalar bulunsa da genellikle önerilen tedavi antikoagülasyondur. Bu çalışmanın amacı, 01.01.2017- 01.11.2021 tarihleri arasında hastanemize akut inme kliniği ile başvuran, görüntüleme yöntemleri ile karotis/vertebral arter diseksiyonu saptanan hastaların risk faktörleri, klinik bulguları, laboratuvar bulguları, tedavileri ve prognozları arasındaki ilişkiyi incelemektir.

Gereç ve Yöntem:

01.01.2017- 01.01.2022 tarihleri arasında inme merkezimize akut inme kliniği ile başvuran, görüntüleme yöntemleriyle karotis/vertebral arter diseksiyonu tanısı almış hastalar retrospektif olarak incelendi. Demografik özellikleri, risk faktörleri, semptomları, diseksiyon lokalizasyonları ve aldıkları tedaviler kaydedildi. Klinikleri ve özürlülük durumları National Institutes of Health Stroke Scale (NIHSS) ve Modifiye Rankin Skalası (mRS) ile değerlendirildi. Başvuru anında ve 6. aydaki mRS karşılaştırılarak prognoz yorumlandı. mRS >2 kötü fonksiyonel sonuç olarak değerlendirildi. Ekstrakranial diseksiyon saptanan hastalarda antikoagülan ve antiagregan alan grup rekürren inme veya hemoraji (kranial/ekstrakranial) açısından karşılaştırıldı.

Bulgular:

Çalışmamıza alınan 68 hastanın 46 (% 67,6)'si erkek, 22 (% 32,4)'si kadındı ve yaş ortalaması 46,8 (min: max:) idi. Diseksiyonların 45 (%66,1)'i vertebral arter, 23 (%43,9)'ü karotis arterde saptandı. 20 (%29,5) hasta intrakranial diseksiyon iken 48 (%70,5) hasta ekstrakranial diseksiyondu. 6 (%8,8) diseksiyon hastasına trombolitik tedavi (TPA), 2 (%2,9)'sine mekanik trombektomi, 3 (%4,4) hastaya TPA ve trombektomi, 1(%1,4) hastaya DSA ile stent uygulandı. Reperfüzyon tedavisi alan 14 (%20,5) hastanın 6. aydaki mRS skorları ile reperfüzyon tedavisi almayan hastaların mRS skorlarına bakıldığında reperfüzyon tedavisi alan hastaların 6.ay mRS skorlarında daha belirgin düzelme saptandı. Ekstrakranial diseksiyon saptanan 47 (1 hasta exitus olduğundan dahil edilmedi) hastanın 29 (%68)'u antikoagülan, 15 (%32)'i antiagregan, 3 hasta hem antiagregan hem antikoagulan kullanmaktayken, antikoagülan kullanan gruptaki 2 (%6,89) hastada rekürren inme ve 4 (%13,78) hastada hemoraji (1 hasta intrakraniyal kanama, 3 hasta minör ekstrakraniyal kanama) görüldü. Antiagregan kullanan gruptaki 2 (%13,3) hastada rekürren inme gözlenirken hemoraji izlenmedi. Hem antikoagulan hem de antiagregan kullanan 3 hastada rekürren inme saptanmazken,1 hastada minör ekstrakraniyal kanama gözlendi.

Sonuç:

Merkezimizdeki diseksiyon hastaları değerlendirildiğinde reperfüzyon tedavisinin hastaların mRS skorlarının düzelmesinde belirgin rol aldığı gözlenmiştir. Ekstrakraniyal diseksiyon vakalarında antikoagulan tedavinin rekürren inmeyi azaltmada antiagregan tedaviye göre daha etkin olabileceği söylenebilir. Bireysel koşullara ve risklere göre uygun tedavi kararı verilmelidir.

SS-36 ANTİKOAGÜLAN KULLANIMINDA İNMENİN SEYRİ

AYBİKE BIYIK , ELİF BENGİSU BİLGİN , IŞIL YAZICI GENÇDAL , MESUDE TÜTÜNCÜ , BANU BAYRAMOĞLU , SENA AKSOY , AYSU ŞEN , DİLEK ATAKLI , AYSUN SOYSAL

BAKIRKÖY PROF. DR. MAZHAR OSMAN RUH SAĞLIĞI VE SİNİR HASTALIKLARI EĞİTİM VE ARAŞTIRMA HASTANESİ, NÖROLOJİ KLİNİĞİ

Amaç:

Kardiyoembolizm iskemik inmenin önemli ve yaygın görülen bir nedenidir ve embolik olmayan mekanizmalara bağlı inmelere göre daha ağır seyirlidir. Atriyal fibrilasyon (AF) olan hastanın yönetiminde, inme ön planda olmak üzere embolik komplikasyonların engellenmesinde antikoagülan tedavi büyük önem taşımaktadır. Tekrarlayan inme daha uzun hastanede yatış süresi ve artmış nörolojik sakatlık ve ölüm gibi ciddi sonuçlarla ilişkilidir. Bu nedenle anti-koagülan tedavi altında inme geçiren hastalarda tedavinin tekrar düzenlenmesi büyük önem taşımaktadır.

Gereç ve Yöntem:

Bu çalışmada 01.01.2021-01.04.2022 tarihleri arasında hastanemiz inme merkezine akut iskemik inme nedeniyle yatışı yapılmış ve inme formu doldurulmuş 440 hasta dosyası retrospektif olarak tarandı. Tüm hastaların demografik bilgileri, klinik ve radyolojik bulguları (inmenin damar alanı, angiografi bulguları) hastaların dosyalarından kayıt edildi. Hastaların nörolojik değerlendirmeleri için National Institues of Health Stroke Scale (NIHSS) ve inme sınıflamasında TOAST kullanıldı. Radyolojik bilgileri eksik olan hastaların verileri tekrar incelendi.

Bulgular:

İnme merkezimizde 01.01.2021-01.04.2022 tarihleri arasında akut iskemik inme nedeniyle yatışı yapılmış toplam 470 hastanın 78'inde inme öncesi antikoagülan kullanımı tespit edildi. (19 apiksoban, 5 dabigatran, 4 edoksaban, 19 rivaroksaban, ve 31 varfarin) . 38'i kadın ve yaş ortalaması 69.59±12.78 (37-94) idi. 58 hastada HT, 32 hastada HL, 25 hastada DM tespit edildi. Hastaların başvurularında tedavi uyumu sorgulandığında 29 varfarin kullanan hastanın 27'u tedaviye uyum sağladığını ifade etti. 44 YOAK kullanan hastanın ise 8'inde tedavi uyumsuzluğu saptandı. Varfarin kullanan hastaların 16'unde INR etkin dozdaydı. Etkin doz varfarin ve düzenli YOAK kullanan 50 hastanın 36 sında on sistem, 9 unda arka sistem, 1 ında ise hem ön hem arka sistem enfarkt saptandı. Etkin dozda vitamin K antagonisti kullanan hastaların 8'inde büyük damar hastalığı, 4'ünde kardiyoembolik inme, 3'unde küçük damar hastalığı saptandı; YOAK kullananların ise 4' ünde büyük damar hastalığı, 19 unda kardiyoembolik inme,1'inde iyatrojenik inme saptandı. Geliş NIHSS her iki grupta benzerdi. (4.3±3.7 , 5.0± 4.5, p: 0.59). Her iki grupta trombektomi yapılma oranında istatiksel olarak fark saptanmadı *(p: 0.7).*

Sonuç:

Çalışmamızda antikoagülan altında inme geçiren vakalarda düzensiz ve uygun olmayan dozlarda kullanım olduğu bulunmuştur. Kısa yarı ömürleri nedeniyle doz aksatma özellikle yeni oral antikoagülan (YOAK) kullanımında önemli bir riski beraberinde getirmektedir. İnme tekrarını önlemek için tedavi kararında hastanın kullandığı antikoagülan ilacı düzenli ve uygun dozda alıp almadığı büyük önem taşımaktadır. Antikoagülan altında inme geçiren tüm hastalar etyolojik olarak tekrar incelenmelidir. Kardiyoembolik natürde olmadığı düşünülen hastalarda antikoagülan tedavi etkin bir koruma sağlamayabilir bu nedenle inme etyolojisi ve risk faktörleri ayrıntılı olarak değerlendirilmeli ve ikincil koruma tedavisi optimum hale getirilmelidir.

SS-37 İNTRAVENÖZ TROMBOLİTİK TEDAVİ UYGULANAN AKUT İSKEMİK İNME HASTALARINDA ORTALAMA TROMBOSİT HACMİNİN KISA DÖNEM PROGNOZA ETKİSİ

ÇİSİL İREM ÖZGENÇ BİÇER [1], IŞIL KALYONCU ASLAN [2], EREN GÖZKE [2]

[1] *MARMARA ÜNİVERSİTESİ PENDİK EĞİTİM VE ARAŞTIRMA HASTANESİ*
[2] *SBÜ. FATİH SULTAN MEHMET EĞİTİM VE ARAŞTIRMA HASTANESİ*

Amaç:

İntravenöz trombolitik tedavinin yaygınlığının artmasıyla, son yıllarda inme hastalarında yüz güldürücü sonuçlar alınmaya başlandı. Bu çalışmada akut iskemik inme kliniği ile intravenöz doku plazminojen aktivatörü (iv tPA) tedavisi alan hastalarda bakılan ortalama trombosit hacmi (mean platelet value-MPV) değerinin hastaların kısa dönem prognozuna ve komplikasyonlar üzerine etkisini değerlendirmek amaçlanmıştır.

Gereç ve Yöntem:

Bu çalışma retrospektif bir çalışma olarak tasarlandı. 01.01.2018 ve 01.06.2021 tarihleri arasında akut iskemik inme ile kliniğimize başvuran, iv-tPA olarak Alteplaz uyguladığımız 314 hastanın acile ilk başvurusunda bakılan MPV esas parametre olarak değerlendirildi. Hastalar MPV değerlerine göre 4 gruba (≤8.8fL,>8.8- ≤9.9, ;>9.9-≤10.8,>10.8fL) ayrıldı. Yaş, cinsiyet, ek hastalıklar, tedavi başlangıç dakikası parametreleri istatistiksel yöntemler ile standardize edildikten sonra MPV grupları arasında kısa dönem prognoz için geliş ve taburculuk NIHSS (National Institutes of Health Stroke Scale) kriter olarak kullanıldı ve ilk 24 saat içerisinde gelişen kanama komplikasyonu arasında anlamlı farklılık olup olmadığı karşılaştırıldı.

Bulgular:

Yaş ortalaması 76.71±12.97 olan 145'i kadın ve yaş ortalaması 66.31±13.05 olan 169'u erkek 314 hasta çalışmaya dahil edildi. 31 hasta (%9.9) taburculuk öncesi ex oldu. Ortalama MPV değeri 9.64±1.15fL,başvuru NIHSS ortalama 9.08 ± 4.89, taburculuk NIHSS ortalama 4.34±4.74 olarak hesaplandı. Başvuru ve taburculuk NIHSS farkı 4 grupta karşılaştırıldığında MPV değeri >9.9- ≤10.8 olan 3. Grupta, 1 ve 4. gruba göre prognozun daha iyi olduğu istatistiksel olarak anlamlı bulundu. (p=0.002; plt;0.01) Buna rağmen 3. grubun, 2. Grupla arasında NIHSS düşüşü açısından anlamlı fark bulunmaması ve 4. Grubun prognozunun 3. Gruptan daha kötü olması nedeniyle iv-tPA alan hastalarda düşük ya da yüksek MPV değerlerinin tek başına bir prognostik faktör olarak sayılamayacağı görüldü. MPV grupları arasında hemoraji komplikasyonları açısından da istatistiksel olarak anlamlılık izlenmedi (intraserebral, gastrointestinal, ürogenital kanama komplikasyonları için p değeri sırasıyla 0.540, 0.980, 0.783)

Sonuç:

Bu çalışmada kolay ulaşabilen bir test olan MPV değerinin iv-tPA alan akut iskemik inme hastalarında bağımsız bir risk faktörü olmadığı ve prognostik bir belirteç olarak kullanılamayacağı ortaya konulmuştur.

SS-38 NATALİZUMAB KULLANAN MULTİPL SKLEROZ HASTALARINDA ANTİ-JCV SEROKONVERSİYONU

EDANUR ŞAHİN , TUNCAY GÜNDÜZ , SEVDA ÖZTÜRK ERDEN , MEFKÜRE ERAKSOY , MURAT KÜRTÜNCÜ

İSTANBUL ÜNİVERSİTESİ, İSTANBUL TIP FAKÜLTESİ, NÖROLOJİ ANA BİLİM DALI

Amaç:

Multipl skleroz (MS) hastalarında natalizumab ilişkili progresif multifokal lökoensefalopati riskini belirlemede kullanılan en önemli belirteç serum anti-JCV antikor indeksidir. Seronegatif hastalarda PML gelişme riski 0,1:1.000 iken, seropozitif hastalarda daha önce immünsupresif tedavi kullanımı ve natalizumab kullanım süresine göre 1-7:1.000 düzeyine kadar yükselmektedir. Natalizumab tedavisi altında bazı hastaların serokonversiyon gösterdikleri bilinmektedir. Çalışmamızda, natalizumab tedavisi alan anti-JCV indeks seronegatif hastalarda izlenen serokonversiyon hızının belirlenmesi amaçlanmıştır.

Gereç ve Yöntem:

Çalışmamıza İstanbul Tıp Fakültesinde natalizumab tedavi başlangıcında anti-JCV indeksi negatif olan hastalar dahil edilmiştir. Hastaların altı ayda bir anti-JCV antikor indeksi bilgileri toplanmış ve cinsiyet, vücut kitle indeksi (VKİ), sigara kullanımı, MS tipi, hastalık ve natalizumab başlangıç yaşları analiz edilmiştir. Çok değişkenli Cox orantılı risk regresyon analizi kullanılarak serokonversiyonu tahmin eden klinik faktörler belirlenmeye çalışılmıştır.

Bulgular:

Çalışmamıza toplam 96 anti-JCV indeks seronegatif MS hastası (76 kadın, 20 erkek) dahil edildi. Hastaların natalizumab kullanım süresi ortancası 41,1 aydı (IQR: 19,1-60,9). Hastaların 29'unda (%30,2) serokonversiyon olduğu görüldü (%50 ortalama serokonversiyon süresi: 101,1 ay, %95 CI: 76,8-125,4). Cox regresyon analizinde cinsiyet, VKİ, sigara kullanımı, hastalık başlangıç yaşı ve MS tipi ile anti-JCV indeks serokonversiyonu arasında ilişki olmadığı izlendi. Bununla beraber, natalizumab başlangıç yaşı (HR: 1,11, %CI: 1,01-1,23, p=0.038) ve natalizumab kullanım süresinin (HR: 0,97, %CI: 0,95-1,00, p=0.050) serokonversiyon ile ilişkili olduğu saptandı.

Sonuç:

Çalışmamız uzun süreli takipte, natalizumab kullanan anti-JCV indeks negatif hastaların üçte birinde serokonversiyon izlendiğini göstermektedir. Ayrıca, 35 yaş üstünde natalizumab başlanan hastalarda serokonversiyonun daha sık olarak ortaya çıktığı ve beş yıldan sonra serokonversiyon hızının belirgin şekilde düştüğü saptanmıştır.

SS-39 MULTİPL SKLEROZ HASTALARINDA MOTOR VE KOGNİTİF İKİLİ GÖREVİN YÜRÜYÜŞ ÜZERİNE ETKİSİ

AYSUN KATMERLİKAYA [1], KADRİYE ARMUTLU [2], YELİZ SALCI [2], GÜL YAZICIOĞLU [2], HİLAL KEKLİCEK [3], RANA KARABUDAK [4]

[1] *TOROS ÜNİVERSİTESİ, SAĞLIK BİLİMLERİ FAKÜLTESİ*
[2] *HACETTEPE ÜNİVERSİTESİ, FİZYOTERAPİ VE REHABİLİTASYON FAKÜLTESİ*
[3] *TRAKYA ÜNİVERSİTESİ,SAĞLIK BİLİMLERİ FAKÜLTESİ*
[4] *HACETTEPE ÜNİVERSİTESİ, TIP FAKÜLTESİ, NÖROLOJİ ANABİLİM DALI*

Amaç:

Multipl skleroz (MS), merkezi sinir sisteminin (MSS) kronik, inflamatuar, demiyelinizan ve nörodejeneratif süreçlerin heterojen klinik semptomlarla kendini gösteren karmaşık bir hastalıktır. MS hastalarında yürüyüş bozukluğu en büyük problemlerden biridir ve günlük yaşamlarını önemli derecede etkiler. Ayrıca ikili görev yeteneği de zamanla bozulur. MS'li bireyler aynı anda kognitif bir görevi tamamlarken hem duruş hem de yürüyüş görev kabiliyetinde azalma gösterebilir. Çalışmanın amacı Multipl Skleroz hastalarında motor ve kognitif ikili görevin yürüyüş üzerine etkisinin incelenmesidir.

Gereç ve Yöntem:

Çalışmaya Hacettepe Üniversitesi Hastaneleri Nöroloji Anabilim Dalına ayaktan başvurmuş ve bir nörolog tarafından kesin MS tanılı bireyler dahil edildi. 18-65 yaş aralığında, EDSS puanı 5'ten az olan, Mini Mental Durum Test skoru (MMDT) 24'ün üzerinde olan 30 birey dahil edildi. Bireylerin; demografik bilgileri kaydedildi. İkili görevlerin yürüyüş üzerine etkisini incelemek amacıyla Biodex-Gait Trainer 2^{TM} Analiz Sistemi kullanıldı. Kişinin tercih ettiği yürüyüş hızında 3 dk yürütüldü. Sağ ve sol adım uzunlukları (cm) ve bu uzunluklara ait değişkenlikler (%), sağ ve sol ayak üzerinde yüklenme süreleri (%), döngü hızı (m/sn) ve toplam adım sayıları kaydedildi. Motor ikili görev için, bir elinden diğerine objeyi geçirmesi istendi. Kognitif ikili görev için, 100' den geriye doğru 3'er 3'er sayması istendi.

Bulgular:

MS'li bireylerde motor ve kognitif ikili görev yüklenildiğinde sol($p=0.031$) ve sağ adım değişkenliğinin($p=0.018$) görevsiz duruma göre arttığı görüldü. Ayrıca, kognitif ve motor ikili görevin yürüyüş değişkenliği üzerinde benzer etki oluşturduğu görüldü ($p>0,05$). Adım sayısının hem motor($p=0.018$) hem kognitif görevle azaldığı ($p<0.01$); kognitif görevin adım sayısını daha fazla azalttığı görüldü. Sol ve sağ adım uzunluklarının motor ikili görevle değişmediği ($p>0.05$), kognitif görev verildiğinde ise uzadığı görüldü($p>0.05$).

Sonuç:

MS'li bireylere motor ve kognitif ikili görevler verildiğinde adım sayısının hem motor hem kognitif görevle anlamlı bir şekilde azaldığı, kognitif görevin adım sayısını daha fazla azalttığı görüldü. Ayrıca motor ve kognitif görev verildiğinde MS hastalarında sağ ve sol adım değişkenliğinde artış görüldü. MS'li bireylerin özellikle kognitif ikili görev ile yürüyüş hızında düşüş, adım uzunlukları ve adım sayısının değişmesi, akut olarak etkilenen yürüyüşteki artan değişkenliği dengeleme çabası olduğunu ve özellikle kognitif ikili görevle düşme risklerinin arttığını göstermektedir. Klinisyenlerin erken dönemden itibaren ikili görev egzersizlerinin rehabilitasyon programlarında yer alması ve kolaydan zora doğru eklemeleri önerilir.

SS-40 MULTİPL SKLEROZDA İMMÜNOMODÜLATÖR TEDAVİ ALAN VE ALMAYAN HASTALARDA İNAKTİVE VİRÜS VE MRNA AŞILARINI TAKİBEN HÜMORAL YANITLAR VE HÜCRESEL İMMÜN PROFİLLER

MELİH TÜTÜNCÜ [1], SERKAN DEMİR [2], SEDAT ŞEN [3], ÖYKÜ DİNÇ [4], TUNCAY GÜNDÜZ [5], CİHAT UZUNKÖPRÜ [6], HALUK GÜMÜŞ [7], GÖKHAN ARSLAN [8], TUĞRUL ELVERDİ [9], RUVEYDA AKÇİN [4], SERKAN ÖZAKBAŞ [10], MESRURE KÖSEOĞLU [11], SENA DESTAL BUNUL [12], OZAN GEZEN [1], DAMLA ÇETİNKAYA TEZER [2], CAVİD BABA [10], PINAR ACAR ÖZEN [13], RABİA KOÇ [14], UĞUR UYGUNOĞLU [1], MURAT KÜRTÜNCÜ [5], YEŞİM BECKMANN [6], İPEK GÜNGÖZ DOĞAN [2], ÖMER FARUK TURAN [14], CAVİT BOZ [15], MURAT TERZİ [3], ASLI TUNCER [13], RANA KARABUDAK [13], GÜLDEREN YERLİKAYA [16], BEKİR KOCAZEYBEK [4], HÜSNÜ EFENDİ [12], UĞUR BİLGE [17], AKSEL SİVA [1]

[1] CERRAHPAŞA ÜNİVERSİTESİ CERRAHPAŞA TIP FAKÜLTESİ NÖROLOJİ ANABİLİM DALI
[2] SANCAKTEPE ŞEHİT PROF.DR. İLHAN VARANK EĞİTİM VE ARAŞTIRMA HASTANESİ NÖROLOJİ KLİNİĞİ
[3] ONDOKUZ MAYIS ÜNİVERSİTESİ TIP FAKÜLTESİ NÖROLOJİ ANABİLİM DALI
[4] CERRAHPAŞA ÜNİVERSİTESİ CERRAHPAŞA TIP FAKÜLTESİ MİKROBİYOLOJİ ANABİLİM DALI
[5] İSTANBUL ÜNİVERSİTESİ İSTANBUL TIP FAKÜLTESİ NÖROLOJİ ANABİLİM DALI
[6] KATİP ÇELEBİ ÜNİVERSİTESİ TIP FAKÜLTESİ NÖROLOJİ ANABİLİM DALI
[7] SELÇUK ÜNİVERSİTESİ TIP FAKÜLTESİ NÖROLOJİ ANABİLİM DALI
[8] ONDOKUZ MAYIS ÜNİVERSİTESİ TIP FAKÜLTESİ FİZYOLOJİ ANABİLİM DALI
[9] CERRAHPAŞA ÜNİVERSİTESİ CERRAHPAŞA TIP FAKÜLTESİ HEMATOLOJİ ANABİLİM DALI
[10] DOKUZ EYLÜL ÜNİVERSİTESİ TIP FAKÜLTESİ NÖROLOJİ ANABİLİM DALI
[11] İSTANBUL BAKIRKÖY PROF. DR. MAZHAR OSMAN RUH SAĞLIĞI VE SİNİR HASTALIKLARI EĞİTİM VE ARAŞTIRMA HASTANESİ NÖROLOJİ KLİNİĞİ
[12] KOCAELİ ÜNİVERSİTESİ TIP FAKÜLTESİ NÖROLOJİ ANABİLİM DALI
[13] HACETTEPE ÜNİVERSİTESİ TIP FAKÜLTESİ NÖROLOJİ ANABİLİM DALI
[14] ULUDAĞ ÜNİVERSİTESİ TIP FAKÜLTESİ NÖROLOJİ ANABİLİM DALI
[15] KARADENİZ TEKNİK ÜNİVERSİTESİ TIP FAKÜLTESİ NÖROLOJİ ANABİLİM DALI
[16] YEDİTEPE ÜNİVERSİTESİ TIP FAKÜLTESİ İMMÜNOLOJİ ANABİLİM DALI
[17] AKDENİZ ÜNİVERSİTESİ TIP FAKÜLTESİ BİYOİSTATİSTİK ANABİLİM DALI

Amaç:

Şiddetli akut solunum sendromu koronavirüs 2nin neden olduğu Coronavirüs hastalığı 2019 (Covid-19) Ocak 2020' den beri tüm dünyada ve ülkemizde ciddi sağlık ve ekonomik sorunlara yol açmıştır. Multipl skleroz (MS) hastalığının Covid-19 enfeksiyonu ve aşıları ile ilişkisini araştıran çalışmalar olmakla birlikte henüz netleşmeyen birçok bilgi vardır. Bu çalışmanın amacı ülkemizde MS hastalarında Covid-19 aşılarının etkinlik verilerini immünomodülatör (İMT) tedaviler özelinde değerlendirmektir.

Gereç ve Yöntem:

Çalışmaya 12 merkezden, 2017 McDonald tanı kriterlerine göre MS tedavisi almış hastalar ve benzer demografik özelliklere sahip sağlıklı kontroller dahil edildi. Hastaların inaktif (Sinovac) ya da mRNA (BioNTech) aşılarından herhangi birini iki doz şeklinde yaptırmış olması şartı arandı. İkinci doz aşıdan sonra 3-13 haftalık (21-91 gün) dönem içerisinde aşı yanıtı değerlendirmesi için kan numuneleri alındı. Hastalar kullandıkları İMT'lere göre gruplandırıldı. Kontrol grubu olarak benzer cinsiyet, yaş, aşı türü ve sürelere sahip sağlıklı kişiler ve İMT kullanmayan MS hastaları dahil edildi. Verilerin normal dağılımını belirlemek için Shapiro-Wilk testi kullanıldı. BioNTech ve Sinovac antikor düzeylerinin karşılaştırılması için Mann-Whitney U testi yapıldı. Çoklu karşılaştırmalarda parametrik verilerin karşılaştırılmasında tek yönlü varyans analizi (ANOVA) ve post-hoc Tukey-Kramer testleri, parametrik olmayan veriler için Kruskal-Wallis testi kullanıldı. Tüm testler iki taraflıydı ve istatistiksel anlamlılık $p<0.05$ olarak tanımlandı.

Bulgular:

Çalışmaya 1857 MS hastası ve sağlıklı kontrol dahil edildi. Örneklem zamanı, klinik ve demografik verilerdeki yetersizlikler nedeni ile 188 hasta çalışma dışı bırakıldı. Toplamda 1669 hastanın verisi ile değerlendirme yapıldı. Katılımcıların yaş ortalaması 39.64±10.65 olarak bulundu. 544 erkek (%32.59) ve 1125 kadın (%67.41) vardı. Hastalar MS alt tipine göre gruplandırıldığında 1263 (%85.11) hasta RRMS, 161 (%10.85) hasta SPMS ve 60 (%4.04) hasta PPMS grubuna ayrıldı. Hastalık süresinin ortalama değeri 9,32±10,65 yıldı. Ortalama EDSS değeri 2,14±1,92, toplam nüks sayısı 3,30±2,70 olarak hesaplandı. Aşı tipine göre hastaların 852si(%51.05) BioNTech, 817si (%48.95) Sinovac aşısı olmuştu. İkinci aşı dozu ile numune alım tarihi arasındaki ortalama süre 50.85±16.90 olarak bulundu.

İMT altındaki hastaların sırasıyla sağlıklı kontrollere veya tedavi edilmemiş MS hastalarına göre daha düşük antikor yanıtına sahip olduğu belirlendi (p<0,001; p<0,001). Sağlıklı kontrol ve tedavi edilmemiş MS arasında antikor titreleri açısından anlamlı bir fark saptanmadı. Her iki aşı için de en düşük seropozitiflik, okrelizumab ve fingolimod uygulananlarda görüldü. Sağlıklı kontroller dahil tüm gruplarda BioNTech aşısına ait antikor titreleri Sinovac uygulanan katılımcılara göre anlamlı derecede yüksek bulundu. Okrelizumab (p<0.001), fingolimod (p<0.001), teriflunomid (p<0.05) ve kladribin (p<0.05) ile tedavi edilen BioNTech kohortu sağlıklılara göre daha düşük antikor titrelerine sahipti. Sinovac aşı kohortunda, okrelizumab (p<0.001), fingolimod (p<0.001) ve kladribin (p<0.01) ile tedavi edilenler, sağlıklı kontrol grubuna kıyasla daha düşük antikor titrelerine sahipti. Aşılama yanıtı MS klinik fenotiplerine göre olduğunda, hem BioNTech (p<0,001) hem de Sinovac (p<0,001) aşıları için tüm gruplarda (RRMS, SPMS ve PPMS) sağlıklı kontrol grubuna (p<0,001) göre daha düşük antikor titreleri vardı. SPMS veya PPMS klinik tipleri Biontech grubunda RRMS grubuna göre daha düşük antikor titrelerine sahipti (sırasıyla p<0,001; p<0,001). Sinovac aşısı için sadece SPMS grubu RRMS grubuna göre daha düşük antikor titresine sahipti (p<0,001). Her iki aşı grubu için aşıdan sonra geçen zaman ile antikor titresi arasında negatif korelasyon (bioNTech; r=-0.1219; p=0.0004, sinovac; r=-0.1084; p<0.0001) bulundu. İki iki aşı grubunda ve tüm tedavi gruplarında yaş ile antikor titresi arasında ters korelasyon (r=-0.1353; p<0.0001) bulundu.

Sonuç:

BioNTech ile iki doz aşı uygulama yapılan MS hastalarında Sinovac grubuna göre daha fazla antikor yanıtı oluşmaktadır. İMT olarak okrelizumab ve fingolimod kullanan hastalarda en düşük antikor yanıtı oluşmaktadır. İkinci doz aşıdan sonra geçen süre ve yaş ile antikor yanıtı arasında her iki aşı türü ve tüm tedaviler arasında ters korelasyon vardır.

SS-41 MULTİPLE SKLEROZ HASTASI EBEVEYN İLE YAŞAYAN ÇOCUKLARDA DUYGUSAL VE DAVRANIŞSAL BELİRTİLER

AYŞE ECE GEZEN YILMAZ [1], BİLGE NUR ÖZDEMİR [1], PINAR ACAR ÖZEN [2], ERDEM KARABULUT [4], RANA KARABUDAK [2], ASLI TUNCER [2], TUNA ÇAK [3]

[1] *HACETTEPE ÜNİVERSİTESİ TIP FAKÜLTESİ*
[2] *HACETTEPE ÜNİVERSİTESİ TIP FAKÜLTESİ NÖROLOJİ ABD*
[3] *HACETTEPE ÜNİVERSİTESİ TIP FAKÜLTESİ ÇOCUK VE ERGEN RUH SAĞLIĞI VE HASTALIKLARI ABD*
[4] *HACETTEPE ÜNİVERSİTESİ TIP FAKÜLTESİ BİYOİSTATİSTİK ABD*

Amaç:

Multiple Skleroz (MS) merkezi sinir sisteminin inflamatuar ve demiyelinizan hastalığıdır. Artan engellilikle birlikte çoğunlukla 20-45 yaş arası kadınları etkilemektedir. Yazında MS hastası ebeveyne sahip olmanın çocuk ruh sağlığı üzerine olumlu, olumsuz ya da etkisiz olabileceğine dair çalışmalar olmasına karşın ülkemizde yapılmış bir çalışma bulunmamaktadır.

Gereç ve Yöntem:

Çalışmaya 4-17 yaşları arası çocuğu olan 52 MS hastası (s:33, %63,5 anne) dahil edildi. Hastalar Onam formu, Sosyodemografik Bilgi Formu, Depresyon Anksiyete Stres Ölçeği-21 (DASS-21) ve çocuklarına yönelik Güçler ve Güçlükler Anketi Ebeveyn Formu (GGA) doldurdu. Hastaların klinik durumu, tanı konulma tarihi ve EDSS skoru ile değerlendirildi.

Bulgular:

Anne öğrenim düzeyi arttıkça çocuğun toplam güçlük puanı (p=0,006) ve içe yönelim puanının (p=0,039) anlamlı düzeyde azaldığı; baba öğrenim düzeyi arttıkça ise çocuğun hiperaktivite puanı (p=0,030) ve dışa yönelim puanının (p=0,025) anlamlı düzeyde azaldığı görüldü. Ebeveynin depresyon skoru ile çocuğun hiperaktivite skoru (p<0,001) ve dışa yönelim skoru (p=0,001) arasında pozitif ilişki; stress skoru ile çocuğun hiperaktivite skoru (p=0,002), duygusal sorunlar skoru (p<0,001) ve içe yönelim skoru (p=0,019) arasında pozitif, çocuğun prososyal davranış skoru (p=0,004) arasında negatif yönde anlamlı ilişki bulundu. 11≥ yaş ve yıllık okul not ortalaması 85 ve üzeri olan çocuklarda toplam güçlük puanı, not ortalaması daha düşük olanlara göre 16 puan (p<0.001), adolesanlarda 3 puan daha düşük bulundu (p=0,047). Adolesanlarda içe yönelim puanı kızlarda erkeklere kıyasla 2 puan daha yüksek bulundu (p=0,037).MS hastası ebeveynin stres puanının EDSS skorundan anlamlı olarak etkilendiği (p=0,017); anksiyete puanının ise EDSS skorundan sınırda etkilenim gösterdiği (p=0,05) anlaşıldı. DASS21 ve EDSS arasındaki korelasyona bakıldığında stres skorları ile anlamlı ilişki bulundu (p=0,022). Hastalık süresi ile DASS-21 ve GGA alt ölçekleri arasında anlamlı korelasyon bulunmadı.

Sonuç:

Çalışmamız MS hastası ebeveyn ile yaşayan çocuklarda çeşitli etkenlerin duygusal ve davranışsal belirtileri değişken düzeylerde etkilediğini ortaya koydu. Birçok zorlukla karşılaşan MS hastası ebeveynlere sosyal desteğin sağlanması ve sağlıklı baş etme stratejileri kazandırılması çocuğun sağlıklı gelişimi için kritik öneme sahiptir.

SS-42 OCRELİZUMAB TEDAVİSİ ALAN MS HASTALARININ HEPATİT-B VİRÜSÜ AÇISINDAN SEROSTATUSLARI VE PROFLAKSİ GEREKSİNİMLERİ

RABİA KOÇ , FURKAN SARIDAŞ , BEDİRHAN MENGÜÇ , SEMA NUR MİNAZ , ÖMER FARUK TURAN

ULUDAĞ ÜNİVERSİTESİ TIP FAKÜLTESİ NÖROLOJİ AD

Amaç:

RRMS ve PPMS tedavisinde kullanılan Ocrelizumab, CD-20 molekülüne karşı geliştirilmiş bir monoklonal antikordur. Bu grup ilaçlar Hepatit virüslerinin reaktivasyonuna yol açabilir. Bu nedenle monoklonal antikor tedavilerini hastalara başlamadan önce kişinin hepatit virüsü açısından durumunu ortaya koyan bir grup test yapmak gerekmektedir. Biz de bu çalışmada merkezimizde Multiple skleroz tanısı ile Ocrelizumab kullanan 230 hastanın HBV tarama sonuçlarını, hastaların tedavi öncesi HBV'ye karşı aşılı olup olmadıklarını ve profilaksik tedavi başlanma oranlarını, tedavi öncesi/sonrası aşılanma oranlarını değerlendirmeyi amaçladık

Gereç ve Yöntem:

Uludağ Üniversitesi Tıp Fakültesi Nöroloji AD'nda MS polikliniğinde değerlendirilen ve Ocrelizumab tedavisi başlanan ve en az 2 doz tedavisini almış 274 hasta retrospektif olarak tarandı**.**

Bulgular:

Merkezimizde Ocrelizumab tedavisi alan 274 hastanın 230'u çalışmaya dahil edildi. 44 hasta veri eksikliği nedeni ile çalışma dışı bırakıldı. Hastaların % 15.2'si (n:35), Ocrelizumab tedavisine başlamadan önce HBV'ye karşı aşılandılar ve %43'ünde (n:15) koruyucu düzeyde antikor titreleri oluştu. (Anti-HBs>100). Hastaların %20'si (n:46) tedaviye başladıktan sonra aşılandı ve sadece 2 hastada(%4.3) koruyucu antikor yanıtı oluştu.Hastalardan birisi Ocrelizumab tedavisi altında iken Akut Hepatit B enfeksiyonu geçirdi. Hastaların %3.4'ünde (n:8) HBV'ye karşı doğal yoldan gelişmiş bağışıklık yanıtı mevcuttu. Hastaların %70.4'ünde (n:162) Ocrelizumab tedavisi öncesi HBsAg'i negatif saptandı. Hastaların sadece 1'inde tedavi öncesinde anti- HBc antikoru ve HBs antijeni birlikte pozitif saptandı. 6 Hastada ise okült(gizli hepatit) tablosu mevcuttu.Hastaların %14.7sine (n:34) HBV reaktivasyonuna karşı antiviral tedavi başlandı.

Sonuç:

MS tedavisinde kullanılan ve B hücre baskılayıcı bir DMT olan Ocrelizumab tedavisine başlamadan önce HBV serostatusunun değerlendirlmesi, MS hastalarının büyük bir kısmının HBV'e karşı aşı gereksiniminin olduğunu ortaya koymuştur. MS hastalarında B hücreleri üzerinden etkinlik gösteren ilaçlar ile tedaviye başlanacaksa ve de hastanın HBV ye karşı aşı gereksinimi varsa, MS tedavisine başlangıç gecikebilmektedir. Anti-CD20 tedavisi başlandıktan sonra aşılama yapıldığında ise yeterince antikor yanıtı oluşmamaktadır. Bu nedenle MS tanısı düşünülen hastalarda daha tanı koyma evresinde HBV serostatusu değerlendirilmeli ve gerekli ise hastalar erken dönemde aşılanmalıdır. Bu durum uzun dönemde toplum sağlığının korunmasına katkı sağlayacaktır.

SS-43 MULTİPL SKLEROZ HASTALARINDA COVİD-19 AŞILARININ ENFEKSİYON GELİŞMESİ ÜZERİNE ETKİSİ

MELİH TÜTÜNCÜ [1], SERKAN DEMİR [2], SEDAT ŞEN [3], ÖYKÜ DİNÇ [4], TUNCAY GÜNDÜZ [5], CİHAT UZUNKÖPRÜ [6], HALUK GÜMÜŞ [7], GÖKHAN ARSLAN [8], TUĞRUL ELVERDİ [9], RUVEYDA AKÇİN [4], SERKAN ÖZAKBAŞ [10], MESRURE KÖSEOĞLU [11], SENA DESTAN BUNUL [12], OZAN GEZEN [1], DAMLA ÇETİNKAYA TEZER [2], CAVİD BABA [10], PINAR ACAR ÖZEN [13], RABİA KOÇ [14], UĞUR UYGUNOĞLU [1], MURAT KÜRTÜNCÜ [5], YEŞİM BECKMANN [6], İPEK GÜNGÖR DOĞAN [2], ÖMER FARUK TURAN [14], CAVİT BOZ [15], MURAT TERZİ [3], ASLI TUNCER [13], RANA KARABUDAK [13], GÜLDEREN YERLİKAYA [16], BEKİR KOCAZEYBEK [4], HÜSNÜ EFENDİ [12], UĞUR BİLGE [17], AKSEL SİVA [1]

[1] CERRAHPAŞA ÜNİVERSİTESİ CERRAHPAŞA TIP FAKÜLTESİ NÖROLOJİ ANABİLİM DALI
[2] PROF. DR. İLHAN VARANK SANCAKTEPE EĞİTİM VE ARAŞTIRMA HASTANESİ NÖROLOJİ KLİNİĞİ
[3] ONDOKUZ MAYIS ÜNİVERSİTESİ TIP FAKÜLTESİ NÖROLOJİ ANABİLİM DALI
[4] CERRAHPAŞA ÜNİVERSİTESİ CERRAHPAŞA TIP FAKÜLTESİ MİKROBİYOLOJİ ANABİLİM DALI
[5] İSTANBUL ÜNİVERSİTESİ İSTANBUL TIP FAKÜLTESİ NÖROLOJİ ANABİLİM DALI
[6] KATİP ÇELEBİ ÜNİVERSİTESİ TIP FAKÜLTESİ NÖROLOJİ ANABİLİM DALI
[7] SELÇUK ÜNİVERSİTESİ TIP FAKÜLTESİ NÖROLOJİ ANABİLİM DALI
[8] ONDOKUZ MAYIS ÜNİVERSİTESİ TIP FAKÜLTESİ FİZYOLOJİ ANABİLİM DALI
[9] CERRAHPAŞA ÜNİVERSİTESİ CERRAHPAŞA TIP FAKÜLTESİ HEMATOLOJİ ANABİLİM DALI
[10] DOKUZ EYLÜL ÜNİVERSİTESİ TIP FAKÜLTESİ NÖROLOJİ ANABİLİM DALI
[11] BAKIRKÖY PROF. DR. MAZHAR OSMAN RUH SAĞLIĞI VE SİNİR HASTALIKLARI E. A. H. NÖROLOJİ KLİNİĞİ
[12] KOCAELİ ÜNİVERSİTESİ TIP FAKÜLTESİ NÖROLOJİ ANABİLİM DALI
[13] HACETTEPE ÜNİVERSİTESİ TIP FAKÜLTESİ NÖROLOJİ ANABİLİM DALI
[14] ULUDAĞ ÜNİVERSİTESİ TIP FAKÜLTESİ NÖROLOJİ ANABİLİM DALI
[15] KARADENİZ TEKNİK ÜNİVERSİTESİ TIP FAKÜLTESİ NÖROLOJİ ANABİLİM DALI
[16] YEDİTEPE ÜNİVERSİTESİ TIP FAKÜLTESİ İMMÜNOLOJİ ANABİLİM DALI
[17] AKDENİZ ÜNİVERSİTESİ TIP FAKÜLTESİ BİYOİSTATİSTİK ANABİLİM DALI

Amaç:

Covid-19 enfeksiyonu milyonlarca kişiyi enfekte eden ve yüzbinlerce insanın ölümüne sebep olan bir pandemi oluşturmuştur. Salgının önüne geçmek için en etkili yöntem olan aşılar yaklaşık iki yıldır etkin ve güvenilir bir şekilde uygulanmaktadır. Ülkemizde inaktif virüs ve mRNA aşıları kullanılmıştır. Multipl Skleroz (MS) hastalığının doğası gereği oluşan immünopatolojik alt yapı hastalık modifiye edici tedavilerin Covid-19 enfeksiyonu ve aşılar ile ilişkisi merak konusu olmuş ve birçok çalışmanın zeminini hazırlamıştır. Çalışmamızın amacı MS hastalarında uygulanan Covid-19 aşılarının, Covid-19 enfeksiyonu gelişimi üzerine etkisini araştırmaktır.

Gereç ve Yöntem:

Çalışmaya ülkemizde yetkin ve yoğun bir şekilde MS takip ve tedavisi uygulayan 12 merkez katılmıştır. İki doz mRNA (BioNTech) ya da inaktif virüs (Sinovac) aşısı olan MS hastaları ve sağlıklı kontroller dahil edilmiştir. İkinci doz aşı sonrasında 3-13. haftalar arasında antikor yanıtı değerlendirilmiştir. Hastalar kullandıkları tedavilere göre (okrelizumab, fingolimod, diğer, tedavisiz MS) 4 gruba ayrılmış ve sağlıklı kontrol grubu da çalışmaya dahil edilmiştir. Katılımcıların ikinci doz aşı sonrasında bir yıllık süre sonrasında Covid-19 enfeksiyonuna yakalanıp yakalanmadıkları, hastalık şiddetleri ve ek aşı bilgileri kaydedilmiştir. Çalışmanın etik onayı Cerrahpaşa Üniversitesi Cerrahpaşa Tıp Fakültesi Klinik Araştırmalar Etik Kurulu'ndan alınmıştır.

Bulgular:

Çalışmaya iki doz Covid-19 aşısı olan 1669 hasta dahil edilmiştir. Bir yıllık süre sonrasında bu hastalar içerisinde Covid-19 geçirip geçirmediğine dair 704 hasta ile iletişim sağlanmış ve bu sayı ile çalışmaya devam edilmiştir. Sinovac aşısı olan hasta ve kontrol grubunda, tüm ilaç gruplarında benzer olmak üzere BioNTech aşısına kıyasla daha düşük antikor titreleri elde edildi. 173 (111 BioNTech, 62 Sinovac) hasta iki doz aşıdan sonra ek aşı yaptırmamıştır. 281 (97

BioNTech, 94 Sinovac) hasta iki doz aşıdan sonra üçüncü doz aşı da yaptırmıştı. 250 hasta ise 4 ya da daha fazla doz aşı yaptırmıştı. Son aşıdan Covid-19 enfeksiyonu gelişene kadar geçen süre açısından değerlendirme yapıldığında; pandeminin şiddetine göre değişkenlik olmakla birlikte süreler benzer olarak bulundu. Hastaların 246'sı (%34.9) Covid-19 enfeksiyonu geçirmişti. Bir defa enfeksiyon geçiren hasta sayısı 213, iki defa enfeksiyon geçiren hasta sayısı 33 kişi idi. Hastalığı geçiren/geçirmeye kişi dağlımı; sağlıklı kontrol grubunda 7/14, tedavisiz MS grubunda 14/27, okrelizumab grubunda 73/129, fingolimod grubunda 50/68 ve diğer ilaçlardan oluşan grupta 102/220 olarak bulundu. Gruplar arasında anlamlı farklılık saptanmadı. Hastalığı geçiren/geçirmeyen antikor titresi ortalama değeri sağlıklı kontrol grubunda 7809/6210, tedavisiz MS grubunda 4301/5334, okrelizumab grubunda 555/1238, fingolimod grubunda 1014/703 ve diğer ilaçlardan oluşan grupta 5750/5551 olarak bulundu. Aşı sonrası Covid-19 enfeksiyonu geçiren/geçirmeyen oranı; sadece iki aşı olan grupta 80/125, sadece 3 aşı olan grupta 93/183, 4 doz veya daha fazla aşı olan grupta 73/150 olarak bulundu. Covid-19 enfeksiyonu şiddeti açısından değerlendirme yapıldığında 39/246 (%15,9) asemptomatik klinik ile enfeksiyonu geçirmiştir. Hafif hastalık şiddetine sahip hasta oranı 165/246 (%67.1), orta hastalık şiddetine sahip hasta oranı 6/246 (%2.4) ve ağır hastalık şiddetine sahip hasta oranı 1/246 (%0.4) olarak bulundu. Kullanılan immünmodülatör tedaviye ve uygulanan aşı çeşidine göre hastalık şiddeti açısından anlamlı farklılık saptanmadı.

Sonuç:

Covid-19 enfeksiyonu MS hastalarında genel popülasyon ile benzer sıklık ve hastalık şiddetinde görülmüştür. Hastaların kullandıkları immünmodülatör tedavilerin ve uygulanan aşı çeşidinin enfeksiyona yakalanma süresi ve hastalık şiddeti açısından farklılık göstermediği görülmüştür.

SS-44 MULTİPL SKLEROZ HASTALARINDA BEYİN OMURİLİK SIVISI NÖROFİLAMENT HAFİF ZİNCİR SEVİYESİNİN PROGNOSTİK DEĞERİ

ANIL DEMİREL [1], EDANUR ŞAHİN [1], TUNCAY GÜNDÜZ [1], VUSLAT YILMAZ [2], ERDEM TÜZÜN [2], SEVDA ÖZTÜRK ERDEN [1], MEFKÜRE ERAKSOY [1], MURAT KÜRTÜNCÜ [1]

[1] *NÖROLOJİ ANA BİLİM DALI, İSTANBUL TIP FAKÜLTESİ, İSTANBUL ÜNİVERSİTESİ*
[2] *İSTANBUL ÜNİVERSİTESİ AZİZ SANCAR DENEYSEL TIP ARAŞTIRMA ENSTİTÜSÜ SİNİRBİLİM ANA BİLİM DALI*

Amaç:

Nörofilament hafif zincir (NfL) aksonal hasar ile ilişkili yapısal bir proteindir. Birçok dejeneratif ve otoimmün hastalıkta beyin omurilik sıvısında (BOS) NfL düzeyinin arttığı gösterilmiştir. Multipl sklerozda (MS) serum NfL düzeyi değişimi, tedaviye yanıtı ve hastalık prognozunu belirleyen biyobelirteçlerin başında gelmektedir. Ancak, BOS'ta ELISA yöntemi ile ölçülen NfL düzeyinin prognostik değeri belirsizdir. Çalışmamız bu eksikliği gidermek maksadı ile planlanmıştır.

Gereç ve Yöntem:

Çalışmaya İstanbul Tıp Fakültesinde takip edilen, 2017 McDonald MS tanı kriterlerini doldurmuş ve hastalık başında BOS NfL düzeyi bakılmış hastalar alındı. BOS NfL düzeyi, üreticinin (IBL International, Hamburg, Almanya, UD51001) talimatlarına göre, ELISA yöntemi kullanılarak ölçüldü. Normal sınırlar yaşa göre düzeltilerek 112-821 pg/mL olarak kabul edildi. Hastaların MS tipi, MS başlangıç yaşı, başlangıç bulgusu, ilk atak şiddeti, son EDSS skoru, sigara içme durumu, vücut kitle indeksi (VKİ) EDSS≥3 olmaya kadar geçen süre ve BOS NfL düzeyi bilgileri kaydedildi. Tek değişkenli Cox regresyon analizi kullanılarak klinik özellikler ve BOS Nfl düzeyinin EDSS≥3'e ulaşma süresini öngörme potansiyeli analiz edildi.

Bulgular:

Çalışmaya 121 MS hastası (80 kadın, 41 erkek) alındı. Hastaların 67'si (%55,4) ataklı yineleyici, 43'ü (%35,5) tek atak, 11'inin ise (%9,1) primer progresif MS olduğu görüldü. Bu hastaların hastalık başlangıcındaki BOS NfL düzeylerinin 90'ında (%74,4) yüksek, 31'inde (%25,6) ise normal sınırlar içinde olduğu saptandı. Hastaların takip süresi ortancası 2,0 (%95 CI: 2,0-3,0) yıldı. Pearson korelasyon analizinde BOS NfL düzeyi ile hastalık başlangıç yaşı (r=-0,28, p= 0,002), hastalık süresi (r=-0,29, p= 0,001) ve son ataktan NfL bakılmasına kadar geçen süre (r=-0,31, p= 0,001) arasında korelasyon olduğu izlendi. Tek değişkenli Cox regresyon analizinde NfL düzeyi yüksek olanlar ile normal olanlar arasında EDSS≥3'e ulaşma süresi açısından farklılık olmadığı saptandı (11 vs. 16 yıl; log-rank test p=0,24).

Sonuç:

Çalışmamız, MS hastalık başlangıcında bakılan BOS NfL düzeyinin prognostik öneminin olmadığını düşündürmektedir. Bu nedenle, BOS NfL düzeyi yerine mükerrer ölçümlerdeki değişimin saptanabildiği serum NfL düzeyinin kullanılması uygun olabilir.

SS-45 MULTİPL SKLEROZ PROGNOZUNUN BELİRLENMESİNDE BEYİN-OMURİLİK SIVISINDA FARKLI PROTEİN BELİRTEÇLERİ OLABİLİR Mİ?

ELİF EVEREST [1], UĞUR UYGUNOĞLU [2], MELİH TÜTÜNCÜ [2], UMUT İNCİ ONAT [3], MEHMETCAN ÜNAL [3], ALPER BÜLBÜL [4], TİMUÇİN AVŞAR [5], SABAHATTİN SAİP [2], UĞUR BİLGE [6], EDA TAHİR TURANLI [3], AKSEL SİVA [2]

[1] İSTANBUL TEKNİK ÜNİVERSİTESİ, FEN-EDEBİYAT FAKÜLTESİ, MOLEKÜLER BİYOLOJİ VE GENETİK BÖLÜMÜ, İSTANBUL, TÜRKİYE
[2] İSTANBUL ÜNİVERSİTESİ-CERRAHPAŞA, CERRAHPAŞA TIP FAKÜLTESİ, NÖROLOJİ BÖLÜMÜ, İSTANBUL, TÜRKİYE
[3] ACIBADEM ÜNİVERSİTESİ, MÜHENDİSLİK VE DOĞA BİLİMLERİ FAKÜLTESİ, MOLEKÜLER BİYOLOJİ VE GENETİK BÖLÜMÜ, İSTANBUL, TÜRKİYE
[4] ACIBADEM ÜNİVERSİTESİ, SAĞLIK BİLİMLERİ ENSTİTÜSÜ, BİYOİSTATİSTİK VE BİYOİNFORMATİK BÖLÜMÜ, İSTANBUL, TÜRKİYE
[5] BAHÇEŞEHİR ÜNİVERSİTESİ, TIP FAKÜLTESİ, TIBBİ BİYOLOJİ BÖLÜMÜ, KADIKÖY, İSTANBUL, TÜRKİYE
[6] AKDENİZ ÜNİVERSİTESİ, TIP FAKÜLTESİ, BİYOİSTATİSTİK VE TIBBİ BİLİŞİM BÖLÜMÜ, ANTALYA, TÜRKİYE

Amaç:

Bu çalışmada, multipl skleroz (MS) prognozu ile ilişkili beyin-omurilik sıvısı (BOS) protein biyobelirteçlerinin tanımlanması amaçlanmıştır. Bu amaçla, daha önce BOS protein seviyelerinin proteomik analizlerini gerçekleştirmiş olduğumuz MS kohortunda, hastaların 10 yıllık takibi sonrasında klinik ve proteomik verilerinin prospektif olarak analiz edilmesi ile disabilite belirteçlerinin tanımlanması hedeflenmiştir.

Gereç ve Yöntem:

Önceki proteomik çalışmamıza dahil edilmiş olan 200 hastanın 10 yıl süreyle takibi (ortalama 8.2 ± 2.3 yıl) sonrasında klinik verileri incelenerek hastalar iki gruba ayrılmıştır: yaşa bağlı MS şiddet skoru (ARMSS) 5 veya daha büyük olan hastalar (kötü prognoz grubu) ve 5'ten daha küçük olan hastalar (iyi prognoz grubu). Kötü prognoz ile ilişkili klinik parametreler, Student's t-test ve Fishers exact test ile belirlenmiştir. Prognozu tahmin edebilecek BOS proteinlerinin belirlenmesinde genetik algoritma yöntemi olan GA yazılım paketi kullanılarak, açığa çıkan kuralların sensitivite ve spesifite değerleri belirlenmiştir. Prognoz ile ilişkili olabileceği belirlenen alpha-2-macroglobin, apolipoprotein A1, CD36 ve haptoglobin proteinleri için 5 yıl klinik takipli (ortalama 6.4 ± 2.6 yıl) bağımsız bir verifikasyon kohortunda (20 iyi prognoz, 20 kötü prognoza sahip MS hastası), ELISA yöntemiyle BOS protein seviyelerinin ölçümü yapılmıştır.

Bulgular:

Hastalık başlangıcında hemisferik lezyon varlığının kötü prognoz ile (P=0.04), optik sinir tutulumunun ise iyi prognoz ile (P=0.002) anlamlı ölçüde ilişkili olduğu saptanmıştır. Başlangıç semptomları analiz edildiğinde, yürüme güçlüğü (P=0.04) ve mesane/bağırsak semptomlarının (P=0.01) kötü prognoz, optik nöritin (P=0.004) ise iyi prognoz ile anlamlı ilişkisi bulunmuştur. Verifikasyon kohortunda başlangıç BOS alpha-2-macroglobin, apolipoprotein A1 ve haptoglobin protein seviyelerinin kötü prognoz grubunda anlamlı ölçüde yüksek olduğu bulunmuştur (sırasıyla P=0.0015, P=0.0016 ve P=0.0003).

Sonuç:

Bu çalışmada, MS hastalarının uzun dönem prognozunu tahmin edebilecek başlangıç klinik verileri ve BOS protein belirteçleri tanımlanmıştır. Belirlenen proteinlerin başlangıç BOS seviyelerinin daha büyük ve uzun takipli bir çalışma grubunda tekrarlanarak hastaların uzun dönem klinik tablosunun tayininde yardımcı parametre olarak klinik uygulmaya geçirilmesi hedeflenmektedir.

SS-46 RRMS'TE NATALİZUMAB TEDAVİSİNDE ANTİ-JCV ANTİKOR VARLIĞI, İNDEKS VE SEROKONVERSİYON SIKLIĞININ İNCELENMESİ

MERVE CEREN AKGÖR , ÇAĞRI CANSU , EZGİ ERTURUL , BELGİN KOÇER

GAZİ ÜNİVERSİTESİ TIP FAKÜLTESİ NÖROLOJİ ANABİLİM DALI

Amaç:

Natalizumab latent John Cunningham virüsü (JCV) enfeksiyonunu reaktive edebilir. Çalışmanın amacı kliniğimizde natalizumab tedavisi alan Relapsing-Remitting Multipl Skleroz (RRMS) tanılı hastalarda zaman dağılımında anti-John Cunningham virüs (JCV) antikor varlığının, indeks düzeylerinin ve serokonversiyon sıklığının belirlenmesi ve yaş, cinsiyet, tedavi dozu, EDSS skoru, daha önce kullandığı ilaçlar ile JCV antikor varlığı ve indeksi arasındaki ilişkiyi incelemekti.

Gereç ve Yöntem:

Ocak 2017-Ağustos 2022 tarihleri arasında ayda bir, en az bir doz natalizumab uygulanmış RRMS hastası çalışmaya dahil edilerek anti-JCV antikor indeksleri altı aylık takip ile incelenmiştir. Hastalar demografik özellikler, bazal ve 24.aya kadar yıllık EDSS, daha önce kullandığı ilaçlar açısından değerlendirilmiştir. Hastalarda bazal ve natalizumab tedavisinde her 6 ayda bir (6.ay, 12.ay, 18.ay, 24.ay ve 30.ay) serum anti-JCV antikor varlığı ve indeks düzeyleri incelemiştir.

Bulgular:

Çalışmaya natalizumab tedavisi uygulanan 43 RRMS hastası dahil edildi. Hastaların yaş ortalaması 40.1±10.2 yıl ve %65'i kadındı. Hastalarda bazal EDSS skoru 3.49±1.22 ve 21 hastada (%48.8) EDSS ≤ 3 idi. Natalizumab tedavi süresi ortalama 12 (6-42) aydı. Hastaların anti-JCV antikor pozitifliği prevalansı %69.8 (%95GA: %55.5-%84.1), anti-JCV antikor indeks düzeyi ise ortalama 2.26±1.56 ve median 2.4 (0.29-4.78) idi. Olguların hepsinde 6.ay anti-JCV antikor değerleri var iken, 12.ayda 30, 24.ayda 15 ve 36.ayda 7 ve 42.ayda 2 kişide tamamlanmıştı. Tedavi süresince 4 hastada (%9.3) anti-JCV antikor düzeyinde değişim görüldü. Bunların 2'si pozitiften negatife, 2'si negatiften pozitife değişim göstermiştir. Bazal değeri pozitif olan iki olgunun değerleri 0.30 ve 0.40 iken, negatifden pozitife değişen iki olguda indeks 1.5 altında kalmıştır. Yirmi sekiz hastanın (%65.1) bazal anti-JCV antikor düzeyi pozitif, 11 hastanın (%25.6) ise negatif olup tedavi sonucunda değişmemiştir. Anti-JCV antikor varlığında değişim olan hastaların natalizumab tedavi süresi median 39ay (18-42), stabil pozitiflerde 15ay (6-36) ve stabil negatiflerde ise 12ay (6-42) olduğu saptanırken; bu bulgudan anti-JCV antikor varlığında değişim olan hastaların ortalama natalizumab tedavi süresinin istatistiksel olarak anlamlı düzeyde daha yüksek olduğu saptandı (p=0.018). Hastaların bazal, 12.ay ve 24.ay EDSS skor ortalamaları sırasıyla 3.49±1.22, 2.72±1.40 ve 2.65±1.41 bulundu. Bazal düzeye göre 12.ayda hastaların EDSS skorunda ortalama 0.77 (0.61-0.93), 24.ayda ise ortalama 0.84 (0.65-1.02) puanlık bir düşüş saptandı (p<0.001). Bazal anti-JCV indeks düzeyi ile hastaların yaş, cinsiyet, EDSS skoru ve natalizumab tedavi süresi arasında istatistiksel olarak anlamlı bir ilişki saptanmadı (p>0.05). Stabil pozitif kalanlarda bazal düzeye göre 12.ayda anti-JCV antikor indeksinde ortalama 0.07 (0.20-0.33), son takipde ise ortalama 0.30 (0.04-0.63) puanlık bir artış saptandı. 12.aydaki JCV indeksindeki artış istatistiksel olarak anlamlı değilken (p=0.75), son takipdeki artış istatistiksel olarak anlamlıydı (p=0.02).

Sonuç:

Gerçek yaşam verilerinde yaş ve erkek cinsiyet ile anti-JCV antikor seropozitifliği ve indeksi arasında pozitif korelasyon bulunmuş iken popülasyonumuzda demografik özelliklerin bazal ve 6 aylık periyodlarda anti-JCV antikor varlığı ve indeks düzeylerine anlamlı etkisinin olmadığı tespit edildi. Bazal anti-JCV antikoru pozitif olan olgularda da indeksin stabil kalmadığı ve negatifleşebildiği, negatif ve pozitiflik arasında 3 olguda zamansal değişimler olduğu görüldü. Bazal anti-JCV antikor indeksinin stabil pozitif ve stabil negatif olma durumunu ön gördüğü ve düşük pozitif indeksliler ile seronegatiflerin daha fazla serolojik değişim gösterdiği son yıllarda tanımlanmıştır. Çalışmamızdaki veriler de bunu desteklemektedir. Ayrıca Natalizumab tedavi süresi ile serokonversiyon oranı artmıştır.

SS-47 TEK BAŞINA YA DA MULTİPL SKLEROZ SEYRİ SIRASINDA ORTAYA ÇIKAN TÜMEFAKTİF DEMİYELİNİZAN LEZYONLARIN KLİNİK, RADYOLOJİK VE LABORATUVAR ÖZELLİKLERİNİN DEĞERLENDİRİLMESİ, UZUN SÜRELİ TAKİP SONUÇLARI

ÖZGÜ KİZEK , TUNCAY GÜNDÜZ , MURAT KÜRTÜNCÜ , MEFKûRE ERAKSOY

İSTANBUL TIP FAKÜLTESİ, İSTANBUL ÜNİVERSİTESİ

Amaç:

Çalışmamızda nöroloji pratiğinde karşımıza çıkan, Manyetik Rezonans görüntülelemerde(MRG) saptanan TDL'lerin demografik,klinik ve radyolojik özelliklerini tanımlamak,tanı için klinisyenlerin faydalanacağı bilgiler elde etmek,hastalar için erken,hızlı ve doğru tedavi yaklaşımlarını belirlemek amaçlanmıştır.

Gereç ve Yöntem:

İstanbul Üniversitesi İstanbul Tıp Fakültesi Nöroloji Ana Bilim Dalı Multipl Skleroz ve Miyelin hastalıkları birimi tarafından 1981-2021 yılları arasında "tümefaktif multipl skleroz","tümefaktif demiyelinizan lezyon","tümör benzeri MS" tanıları ile takip edilen 41 hastanın demografik, klinik, radyolojik özellikleri, hastalık seyri ve uzun dönem takip sonuçları değerlendirildi.

Bulgular:

Hastaların 30'u(%73,2) kadın ve 11'i(26,8) erkekti.Hastaların 10'u (%24) çocukluk çağı başlangıçlı ve 3'ü(%7) hasta 50 yaş üzerindeydi.Hastalık başlangıç yaş ortalaması 26,9±13,8 idi.Ortalama takip süresi 9,5±6,5 yıldı.Hastalık başlangıç özelliklerine göre tek başına TDL ile başlangıç gösteren 29(%70,7) hasta ve MS seyri sırasında TDL ortaya çıkan 12(%29,3) hasta mevcuttu.Başlangıç bulguları en sık motor ve duysal-motor bulgulardı. Oligoklonal band (OKB) pozitifliği %42,4(n=14) idi.Lezyonların yerleşim yerleri en sık frontal ve pariyetal lobtaydı.TDL'lerin %34,1'inde açık halka kontrast tutulum mevcuttu.Tek başına TDL ile başlangıç gösteren 29 hastanın 10'u(%34) ortanca 20 ay(7-24 ay)'da McDonald 2017 kriterlerine göre kesin MS tanısı aldı.Başlangıç ve son EDSS skorları ortanca değeri sırasıyla 3,0(2,0-3,5) ve 2,0(1,0-2,7) idi.Çocukluk çağı başlangıçlı hastaların ortanca hastalık süresi erişkinlerden anlamlı olarak daha uzundu(16,7,p=0,006).Başlangıç EDSS değerleri benzer olmasına karşın monofazik seyirli hastaların son EDSS ortanca değeri,ataklı seyir gösteren hastalardan anlamlı olarak daha düşüktü(1,2,p=0,007*).*Hastaların 4'ü(%9,8) tedavisiz izlenmekte iken, 6'sı(%14,6) azatiyoprin kullanmaktaydı.Diğerler hastalar, hastalık seyrini değiştirmeye yönelik tedavi alıyordu.İkinci ve birinci basamak tedavi alanların son EDSS değerleri benzerdi.

Sonuç:

Tümefaktif demiyelinizan hastalıklar(TDH), günümüzde gelişmiş görüntüleme tekniklerinin kullanıma girmesiyle bilindiğinden daha sık karşımıza çıkmaktadır. TDL'lerin RMS'li hastalardan daha iyi prognozlu olması hastalığın kendini sınırlayıcı bir özelliği olduğunu düşündürmüştür.Ayrıca erken dönemde tedavi başlamnması da hastalık seyrini kontrol etmede etkilidir.Çok merkezli, daha büyük, prospektif, uzun süreli çalışmalar, bu klinik tabloların daha iyi anlaşılması için bilgilendirici ve yararlı olacaktır.

SS-48 MULTİPL SKLEROZ VERİLERİNİN ULUSAL SAĞLIK BİLGİ SİSTEMİ KAYNAKLI DEĞERLENDİRİLMESİ

ESRA TAŞKIRAN [1], BİLGİN ÖZTÜRK [2], MERYEM ASLI TUNCER [3], MURAT KÜRTÜNCÜ [4], AKSEL SİVA [5], RANA KARABUDAK [3], HÜSNÜ EFENDİ [6], ŞUAYİP BİRİNCİ [7]

[1] SBÜ ANTALYA EĞİTİM VE ARAŞTIMA HASTANESİ NÖROLOJİ KLİNİĞİ
[2] SBÜ GÜLHANE EĞİTİM VE ARAŞTIRMA HASTANESİ NÖROLOJİ KLİNİĞİ
[3] NÖROLOJİ ANA BİLİM DALI,HACETTEPE TIP FAKÜLTESİ HASTANESİ
[4] NÖROLOJİ ANA BİLİM DALI, İSTANBUL TIP FAKÜLTESİ, İSTANBUL ÜNİVERSİTESİ
[5] NÖROLOJİ ANA BİLİM DALI,CERRAHPAŞA TIP FAKÜLTESİ HASTANESİ
[6] NÖROLOJİ ANA BİLİM DALI, KOCAELİ ÜNİVERTSİTESİ TIP FAKÜLTESİ NÖROLOJİ ANABİLİM DALI
[7] TÜRKİYE CUMHURİYET SAĞLIK BAKANLIĞI

Amaç:

Santral Sinir sisteminin otoimmün inflamatuar hastalığı olan Multipl Skleroz (MS) genç erişkinlerdeki nörolojik engelliliğin en önemli nedenlerindendir. Bu hastalığa ait epigenetik özellikler hastalığın değişik popülasyonlarda ve ülkelerde farklı insidans ve prevelans değerlerinin olmasına neden olmaktadır. Ülkelere ait karşılaştırmalı prevalans değerlerinin bilinmesi hastalık immünopatogenezine epigenetik açısından ışık tutabileceği gibi ülkelerin sağlık hizmetlerinin planlanmasında belirleyici rol oynamaktadır. Bu çalışmanın amacı ülkemizde multipl skleroz popülasyonuna ait güncel ve kayıtlı verilerin analiz edilmesi ve ulusal ve bölgesel MS prevalans değerlerinin hesaplanmasıdır.

Gereç ve Yöntem:

Türkiye Cumhuriyeti (TC) Sağlık Bakanlığı Sağlık Bilgi Sistemleri Genel Müdürlüğü'ne, dünyada MS prevalansı ve insidansı ile hastalığa ait atak/özürlülük kaynaklı ulusal giderleri içeren literatür özet çalışması sunularak resmi başvuru yapılmıştır. Başvurunun amacı TC Sağlık Bakanlığının 2010 yılından itibaren kullanılmakta olan resmi sağlık veri tabanına kayıtlı olan verilerin değerlendirilmesidir. İmmünomodulasyon ya da immün baskılayıcı tedavilere ait resmi elektronik rapor kayıt sistemi ülkemizde 2014 yılında başlamıştır. Bu veritabanı Türkiye nüfusuna ait sağlık verilerinin tümünü içermekte olup bu sistem içinden ICD kodu (G35) kullanılarak arama yapılmış, bu çalışma kapsamında MS hastalarına ait doğum-ölüm yılı, cinsiyeti, ikamet ettiği il, hastaların kullandığı immünomodülatör/immün sistem baskılayıcı ilaçlar, etken maddeleri, başlama tarihleri ve sıralamalarına ait bilgiler de değerlendirilmiştir. Bu verilerde en son ilaç rapor tarihi Mayıs 2022 olarak saptanmıştır. Prevalans hesaplamalarının yapılabilmesi için Türkiye İstatistik Kurumu internet sitesinden 2021 yılına ait illere göre dağılımı yapılmış olan nüfus sayım sonuçları kullanılmıştır.

Bulgular:

Veri analizinde ICD10 sınıflamasına göre G35 ICD kodu olan toplam 187. 393 hasta alınmıştır. G35 tanısı ile immünomodulatuar ya da immün baskılayıcı tedavi ilaç raporu olan hasta sayısı 45708 olarak belirlenmiştir. Hastaların %68,2 si kadın (n= 31187) olup erkek hasta oranı %31,8 dir. Hastaların ortalama yaşı kadınlarda 40.7 ± 11.6, erkekler için ise 40.5±11.5 olarak bulunmuştur. Multipl skleroz Türkiye prevalansı 53.97/100000 olup en yüksek prevalans Eskişehir'de (94.05), en düşük değer ise Şırnak 'ta (9.33/100000) bulunmuştur.

Sonuç:

Bu veriler ülkemize ait ilk ulusal ve resmi multipl skleroz prevalans bilgilerini sunmaktadır. Ülkemiz multipl skleroz açısından orta risk grubuna girmektedir.

SS-49 YENİ TANI MULTİPL SKLEROZ'LU BİREYLERDE POSTURAL SALINIM VE KAS KUVVETİNDEKİ DEĞİŞİMİN OBJEKTİF YÖNTEMLERLE TAKİBİ VE FARKLI DİSABİLİTE DÜZEYLERİ İLE KARŞILAŞTIRILMASI

Bu bildiri geri çekilmiştir.

SS-50 OTOİMMÜN ENSEFALİT SIÇAN MODELİNDE İNTRASEREBROVENTRİKÜLER NMDAR VE LGI1 ANTİKORU UYGULAMASI SONRASINDA ARTAN NÖBET DUYARLILIĞI VE BOZULAN BELLEK İŞLEVİ

HANDE YÜCEER [1], ŞURA AKAT PİŞKİN [2], CANAN ULUSOY [1], ZERRİN KARAASLAN [1], SELEN SOYLU [1], ECE ERDAĞ TURGEON [1], NİHAN ÇARÇAK YILMAZ [2], CEM İSMAİL KÜÇÜKALİ [1], FİLİZ ONAT [3], ERDEM TÜZÜN [1]

[1] SİNİRBİLİM ANABİLİM DALI, AZİZ SANCAR DENEYSEL TIP ARAŞTIRMA ENSTİTÜSÜ, İSTANBUL ÜNİVERSİTESİ, İSTANBUL, TÜRKİYE
[2] FARMAKOLOJİ ANABİLİM DALI, ECZACILIK FAKÜLTESİ, İSTANBUL ÜNİVERSİTESİ, İSTANBUL, TÜRKİYE
[3] TIBBİ FARMAKOLOJİ ANABİLİM DALI, TIP FAKÜLTESİ, ACIBADEM MEHMET ALİ AYDINLAR ÜNİVERSİTESİ, İSTANBUL, TÜRKİYE

Amaç:

Anti-NMDAR ve Anti-LGI1 ensefaliti, bellekte bozulma ve sık görülen nöbetlerle karakterize nöroimmünolojik sendromlardır. Bu çalışmada, pasif transfer yoluyla indüklenen sıçan modelinde NMDAR ve LGI antikorlarının epileptogenez ve bilişsel performans üzerindeki rolünü netleştirmek amaçlanmıştır.

Gereç ve Yöntem:

Anti-NMDAR (n=8) ve Anti-LGI ensefalit olguları (n=10) ile sağlıklı kontrollerin (SK) (n=9) periferik kanından saflaştırılmış IgG ve serum fizyolojik (SF) (n=7) epileptik olmayan Wistar sıçanlara intraserebroventriküler olarak ardışık günlerde enjekte edildi. Davranışsal değerlendirme ve EEG kayıtları IgG uygulamasından önce ve sonra yapıldı. Ardından konvülsif doz (45 mg/kg) pentilentetrazol (PTZ) intraperitoneal olarak uygulandı. Akut olarak indüklenen epileptik deşarjlar ve nöbet evreleri değerlendirildi ve gruplar arası karşılaştırıldı.

Bulgular:

Motor nöbet latansı, ilk motor nöbet süresi ve miyoklonus latansı NMDAR ve LGI1 grubunda arttı. Ek olarak, NMDAR ve LGI1 antikoru verilen sıçanlarda nöbet evreleri SK ve SF gruplarına kıyasla anlamlı olarak daha yüksek bulundu (p<0.05). Ayrıca, açık alan testinde vertikal aktivite, Y-labirent testinde spontan alternasyon yüzdesi ve yeni nesne tanıma testinde diskriminasyon indeksi NMDAR ve LGI1 grubunda anlamlı olarak farklı tespit edildi (p<0.05).

Sonuç:

NMDAR ve LGI1 antikorları, bellek fonksiyonlarını bozmanın yanı sıra nöbet riskini ve şiddetini artırıyor gibi görünmektedir. Geliştirilen bu antikor aracılı pasif transfer otoimmün ensefalit sıçan modeli, anti-NMDAR ve anti-LGI1 ensefaliti için potansiyel bir *in vivo* model olarak düşünülebilir. Daha ileri çalışmalar, bu antikorlarının otoimmün ensefalitte gözlenen nöbetler ve bilişsel bozulmalardaki karmaşık rolünü aydınlatacaktır.

SS-51 GÖZKAPAĞI MİYOKLONİLİ EPİLEPSİDE UYKU SONRASI UYANIKLIK DÖNEMİ İNCELEMESİNİN TANIYA KATKILARI

BADE GÜLEÇ [1], MİRAY ATACAN [1], AYŞE DENİZ ELMALI YAZICI [2], CENGİZ YALÇINKAYA [1], AHMET VEYSİ DEMİRBİLEK [1]

[1] *İÜC-CERRAHPAŞA, CERRAHPAŞA TIP FAKÜLTESİ NÖROLOJİ ANABİLİM DALI*
[2] *İSTANBUL ÜNİVERSİTESİ İSTANBUL TIP FAKÜLTESİ NÖROLOJİ ANABİLİM DALI*

Amaç:

Gözkapağı miyoklonili epilepsi sendromu (GME); absans nöbetlerinin eşlik edebildiği, göz kapama ve fotik stimülasyon ile tetiklenebilen göz kapağı miyoklonileri(GM) ile şekillenen bir epilepsi sendromudur. GMEde interiktal ve iktal EEG değişiklikleri ayrıntılı olarak belgelenmiş olmasına rağmen, literatürde uyku yoksunluğu sonrası uykunun ve uyanmanın GM'lere etkisi sadece anektodal olarak bildirilmiştir. Bu çalışmada birincil amacımız, GME tanılı hastalarda uyku yoksunluğu, kısa uyku ve uyanmanın fotoparoksismal yanıtlar ve GM üzerindeki etkisini göstermeye çalışmaktır.

Gereç ve Yöntem:

IUC-Cerrahpaşa Tıp Fakültesi Nöroloji Anabilim Dalı'nda en az 1 yıllık takibi olan GME hastaları çalışmaya alınmıştır. Video EEG analizleri uyanıklık, uyku ve uyku sonrası uyanıklık şeklinde üç gruba ayrılarak incelenmiştir. Hastaların yapılan bütün EEG'leri incelenerek, GM'nin ilk görüldüğü EEG'leri değerlendirilmiştir. Her üç dönem içindeki fokal ve jeneralize epileptiform aktiviteler not edilmiştir. Fotoparoksismal yanıt ve gözkapağı miyoklonilerinin ortaya çıkış dönemleri incelenmiştir.

Bulgular:

Çalışma kriterlerine uyan 32 hastanın %56,3'ü(n=18) erkek olarak saptanmıştır. Hastaların yaş ortalaması 15,7±4,1 olarak, hastalık başlangıç yaş ortalaması ise 7,7±4,1 olarak bulunmuştur. Hastaların %68,8'inde(n=22) ilk nöbet tipi jeneralize tonik-klonik nöbet şeklinde not edilmiştir. Hastaların EEG kaydı sırasındaki yaş ortalaması 12.4±4.0 yıl olarak hesaplanmıştır. İnteriktal fokal aktiviteler uykuda uyanıklığa göre daha fazla görülmüştür(p=0,021). Üç evre arasında interiktal jeneralize aktivite görülme oranında anlamlı fark saptanmamıştır(p=0.115). İktal bulgular değerlendirildiğinde, hastaların 25'inde(%78,1) GM yalnızca uyku sonrası uyanıklık evresinde izlenmiştir. Bahsedilen hastaların 14'ünde ise GM yalnızca fotik stimülasyonda görülmüştür. GM statusu bir hastada görülmüştür. Absans nöbeti 9 hastada görülmüş olup bunların 8'inde sadece uyku sonrası uyanıklık döneminde tespit edilmiştir. Bütün hastalarda göz kapama duyarlılığı saptanmıştır. Uyku sonrası uyanıklık döneminde fotoparoksismal yanıt uyku öncesine göre anlamlı olarak yüksek bulunmuştur(p=0,01).

Sonuç:

Bu çalışma, GME'de GM'nin en belirgin uyku sonrası uyanıklık döneminde saptandığını göstermiştir. GME'nin tespit edilebilmesi için hem uyku öncesi hem uyku sonrası uyanıklık dönemlerini içeren video EEG kayıtları yapılmalı, her iki dönemde de aralıklı ışık uyaranı ile fotoparoksismal yanıtların incelenerek GM'nin tespit edilmesi büyük önem taşımaktadır.

SS-52 EPİLEPSİ HASTALARINDA COVID-19'UN VE COVID-19 AŞILARININ ETKİLERİNİN UZUN DÖNEM TAKİBİ

SADIKA ÖZDEMİR [1], RASHAD ISMAYILOV [1], ŞENAY YILDIZ ÇELİK [2], NERMİN GÖRKEM ŞİRİN [1], BETÜL BAYKAN [1], NERSES BEBEK [1]

[1] *İSTANBUL ÜNİVERSİTESİ, İSTANBUL TIP FAKÜLTESİ, NÖROLOJİ AD*
[2] *BAŞAKŞEHİR ÇAM VE SAKURA ŞEHİR HASTANESİ, İSTANBUL*

Amaç:

COVID-19un epilepsi hastalığı üzerinde birçok (nöbetlerin farklı nedenlerle yeni ortaya çıkması, sıklaşması, doktora ve ilaca ulaşma zorluğu) etkisi görülmüştür. Çalışmamızın amacı epilepsi hastalarında COVID-19 enfeksiyonu ve aşılarının etkilerini Uluslararası Epilepsi Birliği'nin (ILAE) sunduğu anketle değerlendirmektir.

Gereç ve Yöntem:

Epilepsi tanısıyla takipli 101 hastanın 2021-2022 yıllarında demografik, klinik özellikleri, ilaçları, COVID-19 enfeksiyonu öyküsü ve aşı bilgileri kaydedildi. COVID-19 enfeksiyonuyla karşılaştıkları ve aşı oldukları tarihlerin öncesinde ve sonrasındaki 6 aylık dönemde nöbet sıklığı, semiyoloji ve şiddetindeki farklılıklar, kullandığı ilaçlar ve doz değişimi incelendi. ILAE'nin salgın döneminde epilepsi hastalarına ve bakıcılarına yönelik anketi uygulandı.

Bulgular:

Anketi 101 katılımcı yanıtladı (55 kadın, 46 erkek, ortalama yaş 36). Ortanca epilepsi süresi 17 yıldı (1-61 yıl). Hastaların %17'si idiyopatik jeneralize, %26'sı yapısal fokal epilepsi sendromuydu ve %36'sı (36 hasta) tedaviye dirençliydi. COVİD-19 geçiren 42 (%41.6) hastanın %18.4'ünde (7 hasta) ilk 3 ayda nöbet sıklığı artmıştı ve bunlardan %57.1'i ilaca dirençli epilepsiydi, %5.3'ünde ise (2 hasta) 6. ayda nöbet sıklığı artmıştı. COVID salgını sürecinde epilepsi hastalarının %10.1inde nöbet sıklığında artma, %3'ünde azalma vardı. Salgın sürecinde nöbet sıklığı artanların %50sinde dirençli epilepsi sendromu görülürken, nöbet sıklığında değişiklik olmayanların %3.7 sinde dirençli epilepsi sendromu vardı (p=0,001). COVID-19 geçiren rekürren non konvulsif status epileptikuslu bir hasta dışında diğerleri ayaktan izlenmiştir. Aşı olan %81.2 (82 hasta) hastanın %67.5'i BioNTech, %18.8'i Sinovac, %13.8'i ise her ikisini olmuştu. Erken dönemde ilk doz Sinovac aşısı sonrası 1 hastada nöbet görüldü. Aşı sonrası nöbet sıklığı artan 4 hastanın üçünün aşısı BioNTech idi. Kessler anksiyete skala skoru hastaların %66.3'ünde >13'dü. Hastaların %58.9'nun telefonla tedavi desteğine ihtiyacı vardı. ILAE'nin bildirdiği ülkelerin anket sonuçlarının aksine ülkemizde doktora ve ilaca ulaşımda zorluk yoktu.

Sonuç:

Pandemide tedaviye dirençli hastaların nöbet artışı açısından yakın takibi önerilmektedir.Verilerimiz epilepsinin şiddetli COVID-19 gelişimi için risk faktörü olmadığını ve aşılamanın epilepsi hastalarda iyi tolere edildiğini ve aşılama önerisini destekliyor. Anketimiz salgının epilepsili hastalarda kaygı üzerindeki etkisini doğrulamaktadır. Nöbet kontrolü ve yaşam kalitesinde bozulmaya neden olduğundan psikolojik sıkıntıyı erken tanımak önemlidir. Ayrıca teletıp, epilepsi gibi kronik hastalıkları izlemek için bir ihtiyaç gibi görünmektedir.

SS-53 FOKAL EPİLEPSİLİ HASTALARDA PREİKTAL, İKTAL VE POSTİKTAL KALP HIZI DEĞİŞKENLİĞİNİN DEĞERLENDİRİLMESİ

ULVİYYAT JAFAROVA , DEMET İLHAN ALGIN, OĞUZ OSMAN ERDİNC

ESKİŞEHİR OSMANGAZİ ÜNİVERSİTESİ TIP FAKÜLTESİ NÖROLOJİ ANABİLİM DALI

Amaç:

Ani beklenmedik ölüm (SUDEP), epilepsili hastalarda önemli bir ölüm nedenidir. Kalp hızı değişkenlikleri SUDEP açısından sorumlu bir faktör olabileceğinden, epileptik nöbetler sırasında ve hemen sonrasında elektrokardiyografi (EKG) değişikliklerin belirlenmesi önemlidir.

Gereç ve Yöntem:

Video-EEG monitorizasyonu yapılan temporal ve ekstratemporal fokal epilepsili hastalarda iktal EEG'si kaydedilen 56 hastanın 74 nöbet kaydı sırasında preiktal, iktal, postiktal EKG değişikliklerini değerlendirdik.

Bulgular:

Çalışmaya dahil edilen 56 hastanın %41,1'i (n:23) kadın, %58,9'u (n:33) erkekti. Kadın hastaların yaş ortalaması 39±6 iken erkeklarin yaş ortalaması 44± 3 idi. Tüm bu hastaların EEG- EKG ve nöbet bulguları değerlendirildi. Kayıt edilen toplam 74 fokal nöbetin %64,8'i (n:48) temporal, %35,1'i (n:26) ekstratemporal kaynaklıydı. Temporal lob kaynaklı nöbetlerin %85.4'inde (n:41), iktal taşikardi, ekstratemporal kaynaklı nöbetlerin %26.9'unda (n=7) iktal taşikardi saptandı. Mezial temporal lob epilepsisi (TLE) olan hastalarda, lezyonsuz TLE veya ekstratemporal epilepsisi olanlara kıyasla, iktal kalp hızı (KH) artışının insidansı ve miktarı önemli ölçüde daha belirgindi. Ayrıca, sağ hemisferik nöbetler iktal başlangıçlı taşikardi ile ilişkiliydi. Temporal lob epilepsilerde postiktal kap hızı artışı 39 hastada devam etmekte iken ekstratemporal lob epilepsilerde postiktal KH artışı 5 hastada gözlendi. Temporal lob ve ekstaremporal lob epilepsisili haslarda preiktal KH artışı arasında istatiksel olarak anlamlı farklılık gözlenmedi ($p<0.05$).

Sonuç:

Sonuç olarak, bizim çalışmamız iktal KH değişikliklerinin temporal ve ekstratemporal orijinli nöbetler arasında ve ayrıca sol ve sağ hemisferik başlangıçlı nöbetler arasında farklılık gösterdiğini ve böylece sağ taraflı mesial temporal yapıların önemli olabileceğini gösterdi. Bu nedenle, kardiyak semptomlu otonom nöbetleri olan hastalarda, iktal-postiktal HR artışlarının diğer epilepsi hastalarına göre daha yüksek oranda olması SUDEP açısından semptomların erken tanısının konması ve tedavisinin düzenlemesi açısından önemlidir.

SS-54 FOTOSENSİTİF İDYOPATİK JENERALİZE EPİLEPSİ HASTALARINDA UZUN SÜRELİ PROGNOZ

TÜLAY YILMAZ EROL [1], TUBA CERRAHOĞLU ŞİRİN [2], NERMİN GÖRKEM ŞİRİN İNAN [1], NERSES BEBEK [1], BETÜL BAYKAN BAYKAL [1]

[1] *İSTANBUL ÜNİVERSİTESİ, İSTANBUL TIP FAKÜLTESİ, NÖROLOJİ ANABİLİM DALI*
[2] *SBÜ ŞİŞLİ HAMİDİYE ETFAL EĞİTİM VE ARAŞTIRMA HASTANESİ, NÖROLOJİ KLİNİĞİ*

Amaç:

Fotosensitif epilepsilerin uzun süreli prognozuna ilişkin, nörogörüntülemenin yetersiz olduğu dönemlere ait az sayıda çalışma vardır. Bu çalışmada fotosensitif idyopatik jeneralize epilepsi (İJE) hastalarının uzun takip sonuçlarını araştırmayı amaçladık.

Gereç ve Yöntem:

Epilepsi polikliniğinden en az on yıldır takipli, en az bir EEG'sinde fotoparoksismal yanıt (FPY) saptanan, ILAE 2017 kriterlerine göre İJE tanısı alan hastaların demografik, klinik ve EEG özellikleri retrospektif olarak incelendi. Hastalar erken remisyon, geç remisyon, remisyon ve nükslerle giden seyir, kötüleşen seyir ve remisyonun hiç olmadığı grup olarak literatürde yeni önerilen şekilde ayrıldı. Nöbet sıklıkları ve takip boyunca en uzun nöbetsiz ve jeneralize-tonik-klonik nöbet (JTKN)'siz kaldıkları süreler kaydedildi.

Bulgular:

Toplam 108 İJE hastası (80 Kadın; %74,1) çalışmaya alındı; ilk başvuru yaşı 18,38±8,40 ve ortalama takip süresi 16,79 (10- 42) yıl idi. Hastaların 40'ı (%37) juvenil miyoklonik epilepsi (JME), 17'si (%15,7) juvenil absans epilepsi (JAE), 16'sı (%14,8) göz kapağı miyoklonili absans epilepsi (GKMAE), kalanı diğer sendromlar ve kesişme sendromlarına dağılım göstermekteydi. Hastaların 39'unda ailede epilepsi öyküsü, 15 hastada ailede FPY olup; 40 hastada migren, 40 hastada psikiyatrik komorbidite eşlik ediyordu. Nöbet tipleri açısından 71 hastada absans,71 hastada miyokloni, 96 hastada JTKN vardı. 43 hastada her üç nöbet tipi birlikteydi. 8 (%7) hastada status epileptikus (SE) öyküsü, 4 (%4) hastada non-konvulsif SE, 29 (%27) hastada ek fokal nöbet özelliği, 16 (%15) hastada ise self indüksiyon saptandı. Remisyon grupları açısından %6 hasta erken remisyon; %49 geç remisyon, %28 nüks-remisyon; %14 remisyonsuz grupta yer alıyordu, kalan olgular psödo-direnç tanısı aldı.

En uzun nöbetsiz süre 6,25±5,8; en uzun JTKN'siz kalınan süre 10,12±6 yıldı. FPY'nin persiste etme süresiyse 8,31±6,31 yıl (1-38) saptandı. Üç nöbet tipi birlikte olan ve olmayan hastalar arasında nöbetsiz kalınan süre açısından anlamlı fark saptandı ($p<0,001$). Self indüksiyonu olan olguların nöbet sıklığı, grubun kalanına kıyasla anlamlı yüksek bulundu ($p=0,002$). SE ile remisyon gruplarına dağılım arasında anlamlı ilişki saptandı ($p=0,004$). Nöbetsiz kalınan en uzun süre, FPY'ye eşlik eden klinik bulgusu olan hastalarda (30;%29), olmayan hastalara göre anlamlı derecede daha kısa bulundu ($p=0,020$).

Sonuç:

Literatürle uyumlu şekilde hasta grubumuzun büyük çoğunluğunu JME'ler oluşturuyordu ve kadın cinsiyet baskındı, üç nöbet tipinin birlikte varlığını kötü prognostik faktör olarak saptadık. Ayrıca literatüre ek olarak SE, self indüksiyon, FPY'ye eşlik eden klinik bulgu varlığı kötü prognostik faktörler olarak saptandı. Yeni önerilen seyir gruplamasında fotosensitif İJE'lerde erken remisyonun nadir olduğu çoğunlukla nüks-remisyonla seyrettiği ve yaklaşık %14'ünde remisyon görülmediği dikkati çekmiştir.

Çalışmamızda İstanbul Üniversitesi BAP desteği alınmıştır.

SS-55 LİVERPOOL NÖBET ŞİDDET SKALASI'NIN TÜRKÇE GEÇERLİK VE GÜVENİRLİĞİNİN İNCELENMESİ

BİRGÜL BALCI , MELİKE TAŞ , BURÇİN AKTAR , İBRAHİM ÖZTURA , BARIŞ BAKLAN , CANSU SÖYLEMEZ

DOKUZ EYLÜL ÜNİVERSİTESİ

Amaç:

Çalışmanın amacı, epilepsili bireylerde Liverpool Nöbet Şiddet Skalası'nın Türkçe geçerlik ve güvenirliğinin incelenmesi, kültürel adaptasyonun yapılması ve Türkçe formatının psikometrik özelliklerinin incelenmesidir.

Araştırmanın Hipotezleri

H0: Liverpool Nöbet Şiddet Skalası epilepsili bireylerde nöbet şiddetinin değerlendirilmesinde Türkçe geçerli bir ölçek değildir.

H1: Liverpool Nöbet Şiddet Skalası epilepsili bireylerde nöbet şiddetinin değerlendirilmesinde Türkçe geçerli bir ölçektir.

H0: Liverpool Nöbet Şiddet Skalası epilepsili bireylerde nöbet şiddetinin değerlendirilmesinde Türkçe güvenilir bir ölçek değildir.

H1: Liverpool Nöbet Şiddet Skalası epilepsili bireylerde nöbet şiddetinin değerlendirilmesinde Türkçe güvenilir bir ölçektir.

Gereç ve Yöntem:

Literatürde kültürel adaptasyon ve uyarlama çalışmaları için örneklem büyüklüğünün belirlenmesi hakkında farklı görüşler mevcuttur. Örneklem büyüklüğünün, ölçek madde sayısının 5 ila 10 katı arasında olması gerektiği belirtilmekle birlikte, faktör analizi hesaplamalarında örneklem büyüklüğünün ölçek madde sayısının en az 5 katı olması vurgulanmaktadır (Cevik M., 2019; Özer ve ark., 2021). Literatür verileri incelenerek 12 maddeden oluşan Liverpool Nöbet Şiddet Skalası'nın geçerlik güvenirlik analizi için 120 katılımcıya ulaşılması planlanmıştır.

Araştırmaya dâhil olma kriterleri

- ILEA kriterlerine göre epilepsi tanısı konma
- Son 1 ay içinde epilepsi nöbeti olmak
- Standardize Mini Mental Test skoru 24 puanın üstünde olmak
- 18 yaş ve üzeri olmak
- Gönüllü olarak çalışmaya katılmayı onaylamak

Araştırmadan dışlanma kriterleri

- Testlerin uygulanmasını engelleyecek düzeyde kardiyovasküler, muskuloskeletal ya da sistemik hastalık varlığı
- Testlerin yapılmasını engelleyecek düzeyde doktor tarafından tanı alınmış ciddi kognitif ve psikiyatrik bozukluk varlığı

3.4. Çalışma Materyali

- Veri kayıt formu
- Nöbet Şiddet İndeksi
- Standardize Mini Mental Test

3.5. Araştırmanın Değişkenleri

Liverpool Nöbet Şiddet Skalası güvenirliği:

Bağımlı değişkenler

- Liverpool Nöbet Şiddet Skalası (birinci değerlendirme)

Bağımsız değişkenler

- Liverpool Nöbet Şiddet Skalası (7-14 gün sonra ikinci değerlendirme)

Liverpool Nöbet Şiddet Skalası geçerliği:

Bağımlı değişkenler

- Liverpool Nöbet Şiddet Skalası

Bağımsız değişkenler

- Nöbet sıklığı
- Hastanın algıladığı nöbet şiddeti
- Nöbet şiddet indeksi

Demografik ve Klinik Veriler

Katılımcıların yaş, cinsiyet, beden kitle indeksi (BKİ), eğitim düzeyi, toplam eğitim süresi, çalışma ve medeni durumu, yalnız mı yaşadığı, çocuk sayısı, epilepsi başlangıç yaşı ve süresi, nöbet korkusu, tedavi tipi, kullandığı antiepileptik ve antidepresan ilaçlar, EEG bulguları, MRG bulguları, özgeçmiş, soy geçmiş, alışkanlıkları (egzersiz, alkol, sigara) kaydedildi. Hastanın EEG ve MRG bulgularının değerlendirmesi nöroloji uzmanı tarafından yapıldı.

Liverpool Nöbet Şiddet Skalası

Geçerlik ve güvenirliğini incelediğimiz LNŞS (2.0) toplam 12 maddeden oluşan ve nöbet şiddetini sorgulayan bir ölçektir. Ankete katılacak olan bireyin son 4 hafta içinde geçirdiği tetiklenmemiş epileptik nöbet sayısı sorgulaması kaydedildikten sonra 12 maddeden oluşan ölçek katılımcıya uygulanır. Ölçek hasta görüşlerine bağlı sorgulamalar içermekte olup klinisyen görüşü ya da klinik değerlendirme yöntemleri bulgularını sorgulamamaktadır. (Scott-Lennox ve ark., 2001; Gao ve ark., 2014).

Nöbet Sıklığı

Epilepsili bireyin son 1 ay içerisinde deneyimlediği nöbet sayısının kaydedilmesi şeklinde elde edildi.

Algılanan Nöbet Şiddeti

Katılımcıdan son 1 ay içerisinde deneyimlediği en şiddetli nöbetini Vizüel Analog Skala'ya (VAS) göre işaretlemesi istendi. VAS, yüz milimetrelik bir yatay veya dikey çizgi üzerinde kalemle işaretleme yapılarak uygulanan bir ölçektir. Bu çizginin 0 mm noktasında algıladığı nöbet şiddeti yok, 100 mm noktasında ise olabilecek en şiddetli nöbet şiddetini ifade etmektedir (Gao ve ark., 2014).

Nöbet Şiddet İndeksi

Nöbet şiddeti; hafif (≤ 3 puan), orta (4-8 puan) ve şiddetli (≥ 9 puan) olarak sınıflandırılmıştır;

- Son 3 ayda deneyimlediği nöbet sayısına göre (0-3 nöbet= 1 puan, 3-9 nöbet= 2 puan, ≥ 9 nöbet= 3 puan)
- Nöbet tipi (basit parsiyel=1 puan, kompleks parsiyel=2 puan, jeneralize=3 puan, status epileptikus= 4 puan)
- Mevcut medikasyonun yan etkisinin etkisi (fiziksel aktiviteyi etkilemesi= 1 puan, boş zaman aktivitelerini etkilemesi= 2 puan, günlük yaşam aktivitelerini etkilemesi= 3 puan) (Sancho ve ark., 2008).

Çalışmaya Liverpool Nöbet Şiddet Skalası'nın Türkçe' ye uyarlanması ile başlanmıştır. Başka bir dile çeviri ve kültürel adaptasyon çalışmalarında çalışma prosedürü ile ilgili farklı görüşler bulunmakla birlikte, çalışmamız literatürde en çok tercih edilen uyarlama yaklaşımlarına göre Şekil 1'deki basamaklar takip edilerek gerçekleştirildi (Beaton ve ark., 2000; Çapık ve ark., 2018; Bertolazi ve ark., 2011; Wild ve ark., 2005; Karahroudy ve ark., 2016; Kalfoss ve ark., 2019; Van Lieshout ve ark, 2017; Sousa ve ark., 2011).

Şekil 1. Kültürel Adaptasyon Çalışmalarında Ölçek Uyarlama Basamakları

Psikometrik Özellikler

Ölçeğin Türkçe'ye çevrisi ve kültürel adaptasyonu tamamlandıktan sonra dâhil edilme kriterlerini sağlayan gönüllü 115 katılımcıya ulaşılıp yazılı onamları alınmıştır. MRG ve EEG bulguları haricinde tüm hastaların değerlendirmesi aynı fizyoterapist tarafından yapıldı.

Verilerin Değerlendirilmesi

Araştırmada elde edilen veriler SPSS (Statistical Package for Social Sciences) for Windows 25.0 ve AMOS (Analysis of Movement Structures) programı kullanılarak analiz edildi. Verileri değerlendirilirken tanımlayıcı istatistiksel metotları (sayı, yüzde, ortalama, standart sapma) kullanıldı.

Geçerlik Analizi

Ölçek çalışmalarında ölçüm biriminin geçerliğinin hesaplanma amacı aynı ölçme aracının koşullar sabit tutulduğunda yinelenen ölçümlerde kararlılığını koruyup korumadığını görmektir (Ercan & İsmet, 2004). Ölçeğin kullanımı için ölçüm birimlerinin ve araştırmada ölçülmesi hedeflenen değerin yorumlarının kabul edilebilir bir puan aralığında olması gerekmektedir (Ahmed & Ishtiaq, 2021; Bademci V. 2011). Bu doğrultuda çalışmamızda geçerlik analizi kapsamında faktör analizi yapıldı.

Güvenirlik Analizi

Bulgular:

Liverpool Nöbet Şiddet Skalası'nın Türkçe formunun psikometrik özelliklerini incelediğimiz ve kültürel uyarlamasını yaptığımız çalışmamıza, adaptasyon çalışmalarında yapılması gerekli düzenlemelerin yapılması ve Türkçe formun oluşturulmasını takiben dâhil edilme kriterlerini karşılayan 115 katılımcı alındı. Katılımcıların tüm değerlendirmeleri aynı fizyoterapist tarafından yapıldı. Test-tekrar test değerlendirmesine 43 katılımcı dahil edildi.

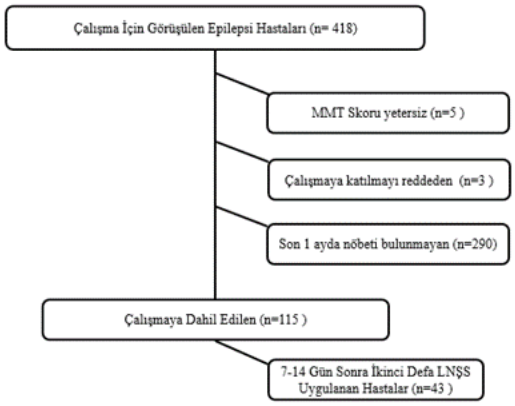

Şekil 2. Çalışma Akış Diyagramı

Tablo 1. Katılımcıların Demografik Özellikleri

		ORT±SS	Sayı	Yüzde(%)
Cinsiyet	Kadın		60	52,2
	Erkek		55	47,8
Yaş yıl		35,65±12,22		
BKİ (kg/m2)		25,76±5,84		
Çocuk sayısı		1,80±1,13		
Eğitim durumu	İlköğretim		22	19,1
	Ortaöğretim		20	17,4
	Lise		38	33,0
	Üniversite		31	27,0
	Lisansüstü		4	3,5
Toplam eğitim süresi yıl		11,14±3,97		
Çalışma durumu	Çalışıyor		46	40,0
	Çalışmıyor		44	38,3
	Emekli		13	11,3
	Öğrenci		12	10,4
Medeni durum	Evli		61	53,0
	Bekâr		49	42,6
	Boşanmış/Eşi ölmüş		5	4,3
Yalnız mı yaşıyor	Evet		10	8,7
	Hayır (Aile, ...)		105	91,3
Egzersiz alışkanlığı	Evet		26	22,6
	Hayır		89	77,4
Egzersiz alışkanlığı sıklığı	Her gün/Neredeyse her gün		19	76,0
	Haftada birkaç kez		6	24,0
Egzersiz sıklığı; haftada... kez (Haftada birkaç kez)	2		1	16,7
	3		4	66,7
	5		1	16,7
Alkol kullanımı	Hiç kullanmadım		64	55,7
	Her gün		1	,9
	Hafta sonları		3	2,6
	Sıklıkla, özel durumlar/günlerde		8	7,0
	Asla düzenli kullanmadım			

Sonuç:

Ölçeğe ilişkin güvenirlikler Cronbach Alpha, iki yarı güvenirliği ile incelendi ve yapı geçerliliği için Açıklayıcı ve Doğrulayıcı Faktör Analizi yapıldı. Ölçek kararlılığı test tekrar test yöntemi ile kontrol edildi. Sonuçlar incelendiğinde, LNŞS'nin Cronbach's Alpha 0,849; Omega katsayısı 0,849 bulundu. Bu sonuçlar doğrultusunda Liverpool Nöbet Şiddet Skalası'nın oldukça güvenilir bir ölçek olduğu tespit edildi.

Yapılan analiz sonucunda, tüm maddeler için faktör deseni incelenip, orijinal boyutlarına uyum sağlaması için tek boyuta zorlanan faktör deseninin ölçeğin orijinaline uyum sağladığı görüldü. Açıklayıcı faktör analizi sonuçlarına göre uyarlanan ölçek toplam değişkenliği %42,481 açıklamaktaydı. Doğrulayıcı Faktör Analizine göre ölçeğin yapısal denklem model sonucu (Structural Equation Modeling Results) p=0,000 düzeyinde anlamlı olduğu, ölçeği oluşturan 10 madde ve tek faktörlü ölçek yapısıyla ilişkili olduğu belirlendi.

Modelde iyileştirme yapıldı. İyileştirme yapılırken MI (modification indices-düzeltme indisleri) değerleri yüksek olan hatalar arasında kovaryans oluşturuldu. Birinci düzey çok faktör analizi sonuçlarına göre ilgili ölçeğin uyum iyiliği indekslerine bakıldığında; RMSEA 0,054 ile kabul edilebilir uyum gösterdiği; χ2 (Cmin/df) 1,329 ile mükemmel uyum gösterdiği bulundu. Sonuç olarak ölçeğin yapı geçerliliğinin sağlandığı tespit edildi.

Faktör yük değerleri 0,30 üzerinde ise maddelerin yapı için uygun olduğu ve yapının doğrulandığı sonucuna ulaşıldı. Tüm maddelerin faktör yüklerinin 0,436-0,724 arasında olduğu görüldü.

LNŞS sadece hasta görüşleri üzerinden nöbet şiddetini değerlendiren bir ölçek olarak geliştirilmiştir. Dolayısıyla tanı ve takip amaçlı kullanılan klinik görüntüleme yöntemleri çıktılarına yer vermediği için nöbet şiddeti takibinde yeterli kapsamda sorgulama yapamayabilir. Farklı epilepsi tiplerinde nöbet şiddetinin değişkenliği göz önüne alındığında LNŞS herhangi bir maddesinde epilepsi tipinin şiddete ilişkin etkisini sorgulamadığı için ileri çalışmalarda ölçek üzerinde konu ile ilgili düzenlemeler yapılabilir.

Tüm bu analizler doğrultusunda 10 maddeden oluşan Liverpool Nöbet Şiddet Skalası'nın Türkçe 'ye uyarlanmış formunun epilepsi hastalarında geçerli ve güvenilir bir ölçek olduğu sonucuna varılmıştır.

SS-56 MEDİKAL TEDAVİYLE İZLENEN MEZİAL TEMPORAL LOB EPİLEPSİ HASTALARININ DOĞAL SEYRİ VE PROGNOSTİK AÇIDAN İNCELENMESİ

EZGİ DEMİREL ÖZBEK , TUĞBA ÖZÜM, NEŞE DERİCİOĞLU

1- HACETTEPE ÜNİVERSİTESİ TIP FAKÜLTESİ, NÖROLOJİ ANABİLİM DALI, ANKARA, TÜRKİYE

Amaç:

Mezial temporal lob epilepsisi (MTLE) erişkinlerde en sık görülen fokal epilepsidir. Yapılan çalışmalarda hipokampal skleroz (HS) ve uzamış febril nöbetlerin ilaca dirençli temporal lob epilepsisi için risk faktörleri olduğu gösterilmiştir. İlaca dirençli olan HS'lu vakalarda epilepsi cerrahisi önemli bir tedavi seçeneğidir. Ancak çeşitli sebeplerle opere edilmeden izlenen, HS'un eşlik ettiği olgular da bulunmaktadır. Opere olmamış HS'lu hastaların doğal seyri ve bu bireylerde ilaca direnç açısından risk oluşturabilecek faktörlerle ilgili literatürde kısıtlı veri bulunmaktadır. Bu çalışmada opere olmamış, HS ilişkili MTLE ile takip edilen hastaların doğal seyri ve ilaca dirençli nöbetlere yol açabilecek risk faktörleri incelenmiştir.

Gereç ve Yöntem:

2000-2022 yılları arasında Hacettepe Üniversitesi Tıp Fakültesi Nöroloji polikliniğinde HS ilişkili MTLE tanısıyla izlenen hastaların bilgileri elektronik veri sisteminden retrospektif olarak tarandı. HS'u olan 62 hasta incelendi, opere edilen 22 hasta ve HS'a ek patolojisi olan (dual patoloji) 8 hasta dışlanarak 32 hasta çalışmaya dahil edildi. Tüm hastaların demografik ve klinik özellikleri, nöbet tipleri ve sıklıkları, kullandıkları anti-nöbet ilaçlar (ANİ), EEG bulguları, opere edilmeme sebepleri incelendi. Yılda £2 nöbet geçiren (iyi prognoz) hastaların verileri, >2 nöbet geçiren (kötü prognoz) hastaların verileriyle istatistiksel olarak karşılaştırıldı.

Bulgular:

Çalışmaya alınan 32 hasta [18K; yaş: 22-68 (ort. 43); 13 sağ, 14 sol, 5 bilateral HS] ortalama 28 yıldır (2-65 yıl) epilepsi tanısıyla izlenmekteydi. İlk nöbet yaşı 1-53 (ort 14), ilk tanı alma yaşı 8-53 (ort 34) arasındaydı. 6 hasta sadece fokal, 8 hasta sadece jeneralize, 18 hasta (%56) fokal+jeneralize nöbet geçirmekteydi. 17 hastada (%53) febril konvulziyon, 5 hastada (%16) status epileptikus, 3 hastada ailede epilepsi (%9) öyküsü vardı. Hastalar ortalama 3 ANİ (1-5 arası) kullanmaktaydı ve en sık kullanılan ANİ levetirasetam, karbamazepin ve lakozamid şeklindeydi. En az bir rutin EEG'de epileptik deşarj görülen hasta sayısı 23'tü (%72). 13 hastada (%40) nöbetler ANİ ile kontrol altındaydı. 9 hasta (%28) operasyonu reddetmişti. Diğerleri değerlendirilme ya da cerrahi için bekleme sürecindeydi. İyi (n=16) ve kötü (n=16) prognoz grupları karşılaştırıldığında, status öyküsünün olması (p=0.018) ve en az bir interiktal EEG'de epileptik deşarj olması (p=0.015) kötü prognostik belirteçler olarak saptandı.

Sonuç:

HS ilişkili MTLE hastalarının önemli bir kısmı medikal tedavi ile kontrol altına alınabilmektedir. Status epileptikus öyküsü ve bazı rutin EEG bulguları iyi ve kötü gidişli grupları belirlemede potansiyel faktörler gibi görünmektedir.

SS-57 EPİLEPSİLERDE BİLDİRİLEN SEYİR TİPLERİNE GÖRE JUVENİL MİYOKLONİK EPİLEPSİ OLGULARININ UZUN TAKİPTE SEYİR ÖZELLİKLERİ

TUBA CERRAHOĞLU ŞİRİN , TÜLAY YILMAZ , NERMİN GÖRKEM ŞİRİN İNAN , NERSES BEBEK , BETÜL BAYKAN

İSTANBUL ÜNİVERSİTESİ İSTANBUL TIP FAKÜLTESİ NÖROLOJİ ANABİLİM DALI

Amaç:

Son yıllarda genel epilepsi popülasyonunda farklı seyir tipleri bildirilmiştir, bu tiplerin farklı sendromlara göre değerlendirmesi ise henüz ele alınmamıştır. Jüvenil miyoklonik epilepsi (JME) seyrinde erken ve geç remisyon sonrası bir daha nöbeti olmayan hastalar haricinde gitgide kötüleşen ve hiç remisyonun izlenmediği seyir de izlenmiştir. Ayrıca antinöbet ilaçlarla (ANİ) remisyon izlenen hastalarda remisyonunun her zaman sebat etmeyebileceği, remisyon sonrası nüksler izlenen "relapsing-remitting" seyirli olabileceği de gözlenmiştir. Bu çalışmada, JME hastalarının uzun süreli takipte seyir tiplerine göre dağılımı ve ilişkili faktörleri araştırmak amaçlanmıştır.

Gereç ve Yöntem:

Epilepsi polikliniğinden ≥10 yıl süreyle takip edilmiş olan 46 JME hastasının verileri geriye dönük seyir tiplerine odaklanarak incelendi. Erken remisyon, ilk ANİ alımından itibaren 2 yıl içinde başlayan, geç remisyon ise 2 yıldan sonra başlayan, 4 yıllık nöbetsizlik olarak tanımlandı. Remisyon sonrası 2 veya daha fazla nüks olanlar "relapsing-remitting" seyir olarak gruplandırıldı. Nöbet nüksü ile ilişkili faktörlerle birlikte spontan nüks oranı da araştırıldı.

Bulgular:

Hastaların ortalama takip süresi 24,6±8,5 yıldı. Hiç remisyonun izlenmediği seyir tipi %4 ve gitgide kötüleşen sadece %4'dü. Dört yıllık remisyon sağlanma oranı %91 (42/46) iken, erken remisyon tipi seyir sadece %34 oranındaydı (16/46). Bu son 2 grupta toplam %52 nüks meydana gelmişken, geç remisyonu olanlarda erken remisyonu olanlara kıyasla anlamlı derece fazla nüks mevcuttu (%65 vs %31; p= 0.+,03). Yine "relapsing-remitting" seyir geç remisyon grubunda erken remisyon olanlara kıyasla daha sık ortaya çıktı (%88 vs %1; p=0,0007). En sık nüks tetikleyici faktörler düzensiz yaşam alışkanlıkları, düzensiz ANİ kullanımı ve ilaç değişimi/ilaç kesilmesiydi. Tetikleyici faktör olmaksızın %32 spontan nüks görülenlerde başta geç ve erken remisyon gruplarında olmak açısından farklılık yoktu. Son takibinde 6 hasta ilaçsızdı, 29'u mono- ve 11'i ise dual-terapi almaktaydı.

Sonuç:

Bulgularımız JME'de farklı seyir tiplerinin dağılımını ortaya koyarken, erken remisyon grubunun prognostik olarak daha iyi seyre işaret edeceğinin ve "relapsing-remitting" seyir tipinin en sık grup olduğunun altını çizmektedir.

SS-58 BAĞLANMA BİÇİMLERİ, ÇOCUKLUK ÇAĞI TRAVMA VE ALEKSİTİMİNİN PSİKOJENİK NON-EPİLEPTİK NÖBETLERİ OLAN HASTALARLA SAĞLIKLI KONTROLLERLE VE EPİLEPTİK HASTALARLA KARŞILAŞTIRILMASI

AHMET ONUR KESKİN , BİREYLÜL DEMİR , EBRU ALTINTAŞ , DENİZ YERDELEN

BAŞKENT ÜNİVERSİTESİ TIP FAKÜLTESİ ADANA DR. TURGUT NOYAN UYGULAMA VE ARAŞTIRMA HASTANESİ

Amaç:

Psikojenik non-epileptik nöbetleri (PNES) olan hastalarda daha fazla olmak üzere hem PNES'li hem de epilepsili hastalarda depresyon ve anksiyete normal popülasyona göre daha sıktır (1). PNES'li hastalarda epilepsili hastalara göre kaçıngan bağlanma artmıştır, çocukluk çağında daha fazla ihmal ve istismara maruziyet bildirilmiştir (2). Aleksitimi ve emosyonel disregülasyon PNES'li hastalarda normal popülasyona göre sıkken, epilepsili hastalarla benzer bulunmuştur. Çalışmamızda Video EEG monitörizasyon ile kesin tanısı konmuş PNES'li hastalarda depresyon, çocukluk çağı travmaları, bağlanma biçimleri ve aleksitimiyi incelemeyi, bu değişkenler aralarındaki korelasyonları değerlendirmeyi ve PNES'li hastalarla epileptik ve kontrol gruplar arasında farklılık olup olmadığını araştırmayı amaçladık.

Gereç ve Yöntem:

Çalışmaya benzer yaş grubunda Video EEG'si yapılan 44 epilepsi, 14 PNES'li hasta ve 25 sağlıklı kontrol alındı. Video EEG ve epileptik öykü özelliklerine göre epilepsi tipi (fokal, jeneralize, başlangıcı bilinmeyen, non-epileptik psikojenik) belirlendi. Katılımcılara Beck Depresyon Ölçeği, Çocukluk Çağı Travmaları Ölçeği, Erişkin Bağlanma Biçimi Ölçeği, Toronto Aleksitimi Ölçekleri uygulandı. Gruplar arasındaki farklar Kruskal Wallis testi ile incelenedi. Korelasyon analizleri için Spearmen Korelasyon analizi kullanıldı.

Bulgular:

Çalışmamızda depresyon ölçeği ($p<0,001$), duygusal istismar ($p=0,009$), fiziksel istismar ($p=0,033$), fiziksel ihmal ($p=0,02$), duygusal ihmal ($p=0,06$) ve aleksitimi ($p=0,013$) puanları gruplar arasında (epilepsi, PNES, sağlıklı kontrol) farklı bulundu. İkili karşılaştırmalarda farklılık PNES'li grupla sağlıklı kontroller arasında en belirgindi. Beck Depresyon Ölçeği puanları sırası ile Çocukluk Çağı Travmaları Ölçeği ($r=0.45$, $p<0,01$), Erişkin Bağlanma Biçimleri Ölçeği ($r=0.43$, $p<0,01$) ve Toronto Aleksitimi Ölçeği puanları ile ($r=0.33$, $p<0,01$) korele bulundu. Erişkin Çağı Bağlanma Biçimleri Ölçeği ile Çocukluk Çağı Travmaları Ölçeği puanları korele bulundu ($r=0.39$, $p<0,01$). Toronto Aleksitimi ölçeği ile Erişkin bağlanma biçimleri arasında korelasyon saptanmadı ($p>0,05$). Epilepsi tipi ile nöbet sayısı arasında farklılık saptanmadı ($p>0,05$)

Sonuç:

Birincil bakıcı ile kurulan ilişkinin uygun şekilde kurulmaması benliğin sevilebilir ve değerli, diğerlerinin ise güvenilir ve duyarlı olduğuna dair olumlu bir içsel çalışma modelinin gelişimini bozabilir ve sonraki yaşamda kişilerarası ilişkiler üzerinde olumsuz sonuçlar doğurabilir. Çalışmamızda PNES'li hastalarda depresyon ve çocukluk çağı travma skorları diğer gruplara göre yüksek bulunmuştur. Ayrıca hem depresyon hem de çocukluk çağı travma skorları erişkin bağlanma biçimleri ile koreledir. Kaçıngan bağlanmanın daha sık olduğu PNES'li grupta aleksitimi de daha yüksek bulunmuştur. Bulgular çocukluk çağında primer bakım verenle kurulan olumsuz ilişkilerin erişkin çağdaki PNES gelişimindeki etkilerini doğrular niteliktedir. Çalışmamızda ayrıca fokal ve jeneralize başlangıçlı epileptik nöbetler için tüm ölçekler incelenmiş ve fokal ve jeneralize nöbetleri olan hastalar arasında anlamlı fark bulunmamıştır. Çalışmamız video EEG ile kesin PNES tanısı konmuş hastalarda antidepresan ve psikoterapiye olan ihtiyacı ortaya koyması açısından önemlidir.

SS-59 EPİLEPSİA PARSİYALİS KONTİNUA: 34 HASTADA KLİNİK VE PROGNOSTİK ÖZELLİKLERİNİN DEĞERLENDİRİLMESİ

SADIKA ÖZDEMİR [1], İBRAHİM KAMACI [1], FERDA İLGEN USLU [2], GULSHAN ALİYEVA [1], NERMİN GÖRKEM ŞİRİN [1], BETÜL BAYKAN [1], NERSES BEBEK [1]

[1] *İSTANBUL ÜNİVERSİTESİ, İSTANBUL TIP FAKÜLTESİ, NÖROLOJİ AD*
[2] *BEZMİALEM VAKIF ÜNİVERSİTESİ, NÖROLOJİ ANA BİLİM DALI*

Amaç:

Epilepsia parsiyalis kontinua (EPC) genellikle vücudun tek tarafına lokalize klonik atımların, dakikalardan, günlere dek sürebildiği, sıklıkla tedaviye dirençli seyreden fokal epilepsi durumudur. Etiyolojide beyinde iskemik, yer kaplayıcı lezyonlar, enfeksiyonlar ve metabolik bozukluklar gibi nedenler bulunabilir. Bu çalışmanın amacı, EPCnin tipleri, demografik, semiyolojik, etiyolojik, radyolojik özelliklerini, tedavi yanıtını ve prognozunu değerlendirmektir.

Gereç ve Yöntem:

İki merkezde 2005-2022 yılları arasında tanı alan 34 EPC hastasının klinik, EEG, görüntüleme ve diğer tetkik sonuçları retrospektif olarak incelendi.

Bulgular:

Çalışmaya 34 hasta (15 kadın, 19 erkek) dahil edildi. Ortalama yaş 58,41 (14-85) idi. Hastaların tümünde EPC motor özellikteydi ve en sık üst ekstremiteydi (%61.8). Ortanca EPC süresi 12 (1-672) saatti. Otuz bir vakada (%97) görüntülemede kortikal tutulum gösteren lezyon (%46.9 kitle, %21.9 iskemik, %9.4 kanama) görüldü. Sadece bir vakanın görüntülemesi normaldi. Hemiparezi (%60.6) en sık saptanan nörolojik muayene bulgusuydu. Dokuz olgu ilaca dirençli fokal epilepsi sendromu tanısı ile takipliydi (%33.3). EPC tipleri, tek epizodu olanlar tip 1 (%42.4), non progressif repetitif ataklarla seyredenler tip 2 (%39.4) ve persistan nonprogressif seyredenler tip 3 (%18.2) olarak sınıflandırıldı. EPC tipleri arasında yaş, cinsiyet, süre, görüntüleme ve interiktal EEG bulguları farkı yoktu. Tüm olgularda yüksek mortalite oranı (%48.1) dikkati çekmekteydi. İktal EEG bulguları tip 1 grubunda %71.4, tip 2 grubunda %60 ve tip 3 grubunda %33.3 oranında izlendi. Benzodiazepinlerin 4 olguda EPCyi geçici olarak durdurduğu gözlendi. İki ve daha fazla anti nöbet ilaca (ANİ) yanıt oranı %70.4 idi. İkinci olarak en sık eklenen tedavi lakozamiddi (%41.3). Tüm hasta grubunda %15.8 oranında tedaviye yanıtsızlık vardı ve EPC tip 1 grubunda %9.1, tip 2 grubunda %0 ve tip 3 grubunda %40 idi.

Sonuç:

EPC status epileptikusun nadir görülen bir alt tipidir. EPC'lerde EEG'de iktal aktivite izlenmeyebileceği de akılda tutulmalıdır. ANİ ve altta yatan nedenin tedavisi ile birlikte immünterapi (steroid, intravenöz immunglobulin) ve transkranial manyetik stimülasyon EPC tedavisinde kullanılabilmektedir. Prognoz tayininde tedaviye yanıtları farklı seyredebilmesi nedeniyle etiyoloji ile birlikte EPC tiplendirmesi de dikkate alınmalıdır. Hastaların prognozunda en önemli faktör altta yatan etiyoloji olmakla birlikte, etkin tedavi stratejilerinin geliştirildiği prospektif çalışmalara ihtiyaç vardır.

SS-60 İNME SONRASI EPİLEPSİ İNSİDANSI VE PREDİKTÖRLERİ

İREM GÜL ORHAN , OKAN SÖKMEN , ETHEM MURAT ARSAVA , MEHMET AKİF TOPÇUOĞLU , NEŞE DERİCİOĞLU

HACETTEPE ÜNİVERSİTESİ TIP FAKÜLTESİ NÖROLOJİ ANABİLİM DALI

Amaç:

İnme sonrası epilepsi insidansı % 2 ila % 20 arasında değişkenlik göstermekte ve 60 yaşın üzerindeki hastalarda yeni teşhis edilen epilepsinin yaklaşık % 50sini oluşturmaktadır. Bu hastalarda ileride nöbet riskini öngörecek az sayıda çalışma bulunmaktadır. SeLECT skorunun inme sonrası geç nöbet riskinin iyi bir öngörücüsü olduğu gösterilmiştir. Bu çalışmada merkezimizde inme nedeniyle izlenen hastalarda SeLECT skoru yanı sıra, nöbet gelişimini öngörebilecek farklı parametrelerin araştırılması amaçlanmıştır.

Gereç ve Yöntem:

Hacettepe Üniversitesi Nöroloji Anabilim dalında 2020 yılında inme nedeniyle izlenen hastaların verileri elektronik sistemden tarandı. Hastaların demografik verileri, inme tipleri, inme için seçilmiş 8 risk faktörü (hipertansiyon, diyabet, hiperlipidemi, koroner arter hastalığı, sigara ve alkol kullanımı, TİA öyküsü, geçirilmiş inme öyküsü), görüntüleme bulguları (BTA-MRG), ilk bakılan laboratuvar verileri (lökosit, NLR, sodyum, kalsiyum, magnezyum, kreatin, albumin, HbA1c, sedimentasyon, prokalsitonin, CRP, BNP, homosistein, total kolesterol, LDL, trigliserid, INR, fibrinojen, d-dimer), yatıştaki antibiyotik ve N-asetilsistein (NAC) kullanımı, taburculuk ilaçları, başvuru ve taburculuk NIHSS'leri, 1 yıl sonra mRS'leri, yatışında ve takipte nöbet geçirip geçirmemeleri hakkındaki veriler toplandı. Nöbet geçiren (Grup 1) ve geçirmeyen (Grup 2) hastalarda tanımlanan parametreler arasında fark olup olmadığı istatiksel yöntemlerle incelendi.

Bulgular:

366 olgunun verileri tarandı, TİA tanılı 73 hasta çalışma dışı bırakıldı. 293 hastanın (139 K; yaş: ort: 70,3±13,9; 256 iskemik, 37 hemorajik) verileri çalışmaya dahil edildi. 36 hastanın (%12) nöbet geçirdiği görüldü (16 erken, 20 geç; 29 iskemik, 7 hemorajik). Gruplar arasında laboratuvar parametrelerinden lökosit, NLR, homosistein, lipid profili, akut faz reaktanları, koagülasyon paneli, bakılan biyokimya değerleri, HbA1c, BNP farklı bulunmadı. Ek olarak, yatış sırasındaki NAC, antibiyotik, taburculukta antiagregan, antikoagulan, statin, antidiyabetik, antihipertansif kullanımı açısından fark saptanmadı. İskemik inmede SeLECT skorunun nöbetleri öngörebildiği saptandı ($p<0,001$). İki grup arasında takip skorlarına bakıldığında başvuru NIHSS ($p=0,005$) anlamlı, taburculuk NIHSS ve 1 yıl sonraki mRS anlamsız bulundu. İnme risk faktörlerinin sayısı da gruplar arasında farklılık göstermedi.

Sonuç:

İnme sonrası nöbet yüksek oranda görülmekte ve bu konuda prediktif belirteçlere gereksinim duyulmaktadır. Merkezimizde 1 yıl içinde görülen inme hastalarında çalıştığımız demografik, klinik, görüntüleme ve kan parametreleri ile kullanılan bazı ilaçlar nöbet geçirme riskini öngörmemiştir. Bu kısmen hasta sayısının yetersizliğinden de kaynaklanıyor olabileceğinden çalışmamız devam etmektedir. Daha önce geliştirilen SeLECT skoru bizim çalışmamızda da prediktif değerini korumuştur.

SS-61 EPİLEPTİK DEJAVU OLGULARININ POZİTRON EMİSYON TOMOGRAFİ İLE GÖRÜNTÜLENMESİ

SADIKA ÖZDEMİR [1], EMİNE GÖKNUR IŞIK [2], ÇİĞDEM BUĞAN KAPLAN [3], NERMİN GÖRKEM ŞİRİN İNAN [1], NERSES BEBEK [1], BETÜL BAYKAN [1]

[1] *İSTANBUL ÜNİVERSİTESİ, İSTANBUL TIP FAKÜLTESİ, NÖROLOJİ AD, KLİNİK NÖROFİZYOLOJİ BD*
[2] *İSTANBUL ÜNİVERSİTESİ, İSTANBUL TIP FAKÜLTESİ, NÜKLEER TIP AD*
[3] *KOCAELİ GEBZE FATİH DEVLET HASTANESİ, NÖROLOJİ KLİNİĞİ*

Amaç:

Dejavu o anda yaşanan bir olayı daha önce yaşamış gibi hissetmektir. Temporal lob epilepsisinde lokalizasyon değeri olan bu bulgunun etiyolojisi ve lateralizasyonu açısından çalışmalar sınırlı ve geçmiş yıllara aittir. Bu çalışmada dejavu aurasının literatürde henüz araştırılmamış olan PET bulgularını klinik, EEG, nörogörüntüleme ve lateralizasyon açısından değerlendirmeyi amaçladık.

Gereç ve Yöntem:

Epilepsi merkezinde takipli olan hastalarda retrospektif bir taramayla "dejavu" bildiren ve PET çekilen 15 hastanın demografik verileri, nöbet tipleri, direnç ve remisyon dönemleri, nöbet önleyici ilaç türleri, nörogörüntüleme sonuçları ve EEG bulguları uzmanlar tarafından analiz edildi. PET bulguları diğer bulgulara kör bir uzman tarafından kantifikasyon ile tekrar değerlendirildi ve -2 standart sapmanın üzeri anlamlı kabul edildi.

Bulgular:

Hastaların yaş ortalaması 38,8±8,6 ve epilepsi başlangıç yaşları 18,1±9,4 yıl olup %66,7'si kadındı. MR görüntüleme bulgularıyla %66,7'si yapısal fokal epilepsi (n=10), %33,3'ü (n=5) nedeni bilinmeyen fokal epilepsi (NBFE) olarak sınıflandı. Yapısal fokal epilepsisi olanların %70'inde lezyon sağ, %30'unde sol taraftaydı. En sık yapısal lezyon (%70) mezial temporal sklerozdu. Hastaların %93,3'ü iki ve daha fazla anti nöbet ilaç kullanıyordu, 1 hastaya başarılı sonuç veren ancak 7 yıl sonra geç nüks olan epilepsi cerrahisi uygulanmıştı. Görsel analizde FDG-PET incelemesinde 5 hastada sağ, 3 hastada sol, 6 hastada iki yanlı temporal hipometabolizma (3'ü sağda, ikisi solda ve biri iki yanlı baskın), 1 hastada global hipometabolizma izlendi. PET verileri kantifiye edildiğinde görsel değerlendirmeyle sol tarafa işaret eden hastalarda değerlerin uyumsuz olduğu ve bir hastanın da daha önce sağdan opere olduğu gözlendi. Bilateral FDG-PET bulgusu olan hastalardan birinin kranial MR'ında sağ temporooksipital bölgede ensefalomalazik alan gözlendi ve bu hastanın iktal EEG bulguları da sağ ön temporal bölgeyi işaret etmekteydi. Global hipometabolizma gösteren hastanın kranial MR'ı normal, interiktal EEG bulguları ve nöbet semiyolojisi sağ temporal bölgeyi işaret etmekteydi.

Sonuç:

Epilepsili hastalarda dejavu ile lateralizasyon açısından görsel PET analizi ve kantifikasyon verileri sağ temporal hipometabolizmaya işaret etmek açısından yapısal nöro-görüntülemeden daha üstün sonuç vermektedir. Sonuçlarımız daha önce iktal SPECT ve invaziv EEG incelemeleri ile dejavu bulgusunun sağ temporal lobu işaret ettiğini gösteren çalışmaları desteklemekte, dejavu aurası ile başvuran olgularda ayrıntılı FDG-PET ile dejavu'nun lateralizasyon değerinin olduğunu düşündürmektedir.

SS-62 SERVİKAL DİSTONİ HASTALARINDA DUYUSAL HİLENİN KORTİKAL UYARILABİLİRLİK ÜZERİNDEKİ ETKİSİNİN DEĞERLENDİRİLMESİ

ÖZLEM KURTKAYA KOÇAK , HALİL CAN ALAYDIN , HÜRREM EVREN BORAN , BÜLENT CENGİZ , HATİCE AYŞE BORA TOKÇAER

GAZİ ÜNİVERSİTESİ TIP FAKÜLTESİ NÖROLOJİ ANABİLİM DALI

Amaç:

Servikal distoni boyun ve omuz kaslarını etkileyen, tekrarlayıcı özellikte, klonik ve tonik hareketlere yol açarak başın anormal postürüne neden olan fokal bir distonidir. Yüze ve boyna yapılan hafif dokunuşlar şeklindeki duyusal hileler (sensory trick) genellikle servikal distoniyi hafifletir.

Duyusal hilenin distonik kasılmada yaptığı geçici düzelmenin kortikal uyarılabilirlik üzerindeki etkisi henüz aydınlatılmamıştır.

Bu çalışmanın hipotezi: "Duyusal hilenin servikal distonide yarattığı geçici düzelme, motor korteksteki inhibitör mekanizmalar aracılığı ile gerçekleşir." olup bu hipotezin test edilmesi amacıyla hastalarda motor korteks uyarılabilirliği incelenmiştir.

Gereç ve Yöntem:

Bu çalışmaya 20 servikal distoni hastası dahil edildi. Nörofizyolojik incelemeler istirahatte ve duyusal hile esnasında olmak üzere iki kez yapıldı. Duyusal hilesi olmayan hastalarda duyusal hile kontrolü çeneye hafifçe dokunularak sağlandı.

Tüm incelemeler servikal distoninin baskın olduğu taraftaki birinci dorsal interosseoz kasından yapıldı. Spinal uyarılabilirliği değerlendirmek için kutanöz sessiz periyot (CuSP) ölçüldü. Motor korteks uyarılabilirliğini değerlendirmek için kullanılan nörofizyolojik parametreler: İstirahat motor eşik (RMT), kortikal sessiz periyot (CSP), kısa intervalli intrakortikal inhibisyon (SICI) olup; sensorimotor integrasyon kısa latanslı afferent inhibisyon (SAI) paradigması ile değerlendirlmiştir.

Bulgular:

Çalışmaya katılan hastaların 13'ünde duyusal hile mevcut olup 7 olguda olmadığı tespit edildi. İstirahatte iki grup arasında CSP'de anlamlı bir fark saptanmamış olup; CuSP, RMT, SICI ve SAI'de istirahatte veya duyusal hile sırasında iki grup arasında anlamlı bir farklılık saptanmadı. Duyusal hile gözlenen olgularda duyusal hile ile CSP'nin uzadığı görülmüş olup istatistiksel olarak anlamlı olduğu saptanmıştır (65.6±35.3 ms / 76.6±37.6 ms, p=0.007). Duyusal hile olmayan olgularda ise dokunma ile CSP'de anlamlı bir değişiklik izlenmemiştir.

Sonuç:

Bildiğimiz kadarı ile bu çalışmada değerlendirilen kortikal uyarılabilirlik parametreleri ile duyusal hilenin ilişkisi ilk kez incelenmiştir. Elde edilen sonuçlar, servikal distoni hastalarında duyusal hile uygulandığında CSP'de artış olduğunu göstermiş olup çalışmamızın temel hipotezini desteklemektedir.

SAI'de anlamlı bir değişiklik olmadan CSP'nin düzelmesi, duyusal hilenin sensorimotor entegrasyon üzerindeki modülasyonundan çok GABA-B aracılı inhibitör yolaklar üzerinden motor korteks uyarılabilirliğini seçici olarak azalttığını düşündürmektedir. Ayrıca, SICI ve SAI'de anlamlı bir değişiklik saptanmaması nedeniyle GABA-A reseptörleri üzerinden inhibisyon oluşturan mekanizmaların geri planda olduğu sonucuna varılabilir.

SS-63 VERTEBRAL ARTER BASKINLIĞININ VE BAZİLER ARTER TORTİOZİTESİNİN HEMİFASİYAL SPAZM İLE OLAN İLİŞKİSİ

MEHMET MAHSUM KAPLAN , HAMZA ŞAHİN

KAHRAMANMARAŞ SÜTÇÜ İMAM ÜNİVERSİTESİ TIP FAKÜLTESİ NÖROLOJİ ANABİLİM DALI

Amaç:

Hemifasiyal spazm (HFS) etyolojisinde en büyük neden fasiyal sinir köklerinin vasküler basıya maruz kalmasıdır. Bu basıdan en çok parafasiyal vertebral arter (VA), baziler arter (BA), posterior inferior serebellar arter (PICA) ve/veya anterior inferior serebellar arter (AICA) sorumlu tutulmaktadır. Anjiografik çalışmalar VA'larda görülen laterizasyon, açılanma ve tortiozitenin fasiyal sinir kökü basısına neden olabileceğini iddia etmektedir. Bu çalışmamızda VA dominansı ve BA tortiozitesi ile HFS arasında bir ilişkinin olup olmadığını araştırmayı amaçladık.

Gereç ve Yöntem:

Çalışmaya 50 HFS tanılı hasta (vaka grubu) ve HFS tanısı olmayan 100 kişi dahil edildi (kontrol grubu). Kontrol grubu vaka grubuna benzer vasküler risk faktörü (DM, HT, HL, KAH ve SVH) olanlar ve olmayanlar olarak 50 şer kişilik iki eşit gruba ayrıldı. Hem vaka hem de kontrol grubunda sadece beyin ve servikal MRA incelemesi yapılmış olanların verileri incelendi. Tüm hastaların beyin-servikal MRA görüntülemelerine bakılarak vertebral arter dominantlık sıklığı belirlendi; baziler arter tortiozite indeksi (BATİ), baziler arter sapma açısı ve baziler arter bükülme uzunluğu (BABU) hesaplandı. Daha sonra vaka ve kontrol grupları arasında demografik veriler (yaş, cinsiyet), VA dominansı sıklığı, BATİ, BASA ve BABU değerleri açısından anlamlı bir farklılık olup olmadığına bakıldı.

Bulgular:

Çalışmamıza HFS tanısı olan 50, benzer risk faktörlerine sahip 50 (1.kontrol grubu), ve hiçbir risk faktörü olmayan (2.kontrol grubu) 50 olmak üzere toplam 150 kişi dahil edildi. Bu 150 kişinin %43.3'ü erkeklerden (n= 65) ve %56.7'si ise kadınlardan (n= 85) oluşmaktaydı. Ek olarak, her üç grubun cinsiyet dağılımları arasında istatiksel anlamlı farklılık bulunmadı (p= 0.188). Ortalama yaş dağılımları açısından bu üç grup birbiriyle karşılaştırıldığında, istatiksel olarak anlamlı olmasa bile, HFS grubunun yaş ortalamasının (60.02 ± 11.99 yıl) diğer iki gruba göre daha yüksek olduğu tespit edildi (p= 0.142).

HFS ve birinci kontrol grubu arasında diyabet (DM) (p= 0.617), hipertansiyon (HT) (p= 0.161), hiperlipidemi (HL) (p= 0.629), koroner arter hastalığı (KAH) (p= 0.424) ve serebrovasküler hastalık (SVH) (p= 0,825) açısından anlamlı bir fark bulunmadı. Benzer şekilde bu üç grup arasında vertebral arter dominansı açısından da anlamlı bir fark bulunmadı (p= 0.961). Her üç grupta da dominant vertebral arterlerin üçte ikisinin sol tarafta daha baskın olduğu bulundu. Baziler arter tortiozite parametreleri açısından bu üç grubu kıyasladığımızda, BATİ ve BASA ortalamaları açısından gruplar arasında anlamlı bir farklılık bulunmadı. Bununla birlikte, BABU ortalamaları açısından gruplar arasında anlamlı bir fark bulundu. Grupların ikili karşılaştırılmasında ikinci kontrol grubunda BABU ortalaması diğer iki gruba göre anlamlı olarak daha düşük elde edildi. Ancak HFS ve birinci kontrol grubu arasında BABU açısından anlamlı bir fark bulunmadı. Bu çalışmada yaş ile birlikte BATİ, BASA ve BABU parametreleri arasında bir korelasyon izlenmedi. Benzer şekilde HFS tarafı ile baziler arter bükülme yönü veya dominant VA tarafı arasında da bir ilişki tespit edilmedi.

Sonuç:

Bu araştırmada BABU değeri ikinci kontrol grubunda HFS ve birinci kontrol gruplarına kıyasla anlamlı olarak daha düşük bulundu. Diğer parametreler olan VAD, BATİ ve BASA parametreleri açısından gruplar arasında anlamlı fark izlenmedi. Elde ettiğimiz bu bulgular HFS hastalarındaki vasküler kompresyon patogenezine katkı sağlayabilir.

SS-64 TREMOR ANALİZİ: KLİNİK MUAYENEYE NE ZAMAN EKLENMELİ?

TUBA AKINCI , AYŞEGÜL GÜNDÜZ , MERAL E KIZILTAN

İSTANBUL ÜNİVERSİTESİ-CERRAHPAŞA, CERRAHPAŞA TIP FAKÜLTESİ, NÖROLOJİ ANABİLİM DALI, İSTANBUL, TÜRKİYE

Amaç:

Tremor, erişkinlerde en sık görülen hareket bozukluğudur ve genel nöroloji polikliniklerine sık başvuru nedenidir. Ancak tremorun diğer hareket bozukluklarından ayrımı zor olabilir. Örneğin, esansiyel tremor için klinik tanısal doğruluk %63 olarak bildirilmiştir. Bu çalışmada amacımız, farklı klinik koşullardan tremor ön tanısıyla başvuran ve polimiyografi ile değerlendirilen hasta popülasyonunun klinik özellikleri ve son tanılarını retrospektif olarak karşılaştırmak ve klinik muayeneye sağlayacağı katkıları ortaya koymaktır.

Gereç ve Yöntem:

Laboratuvarımızda 2010 ve 2022 yılları arasında tremor ön tanısıyla polimiyografi analizi yapılan olguların kayıtları retrospektif olarak değerlendirilmiştir. Kayıtlardan demografik veriler, klinik tanıları, yönlendiren uzmanlık alanı (genel nöroloji, hareket bozuklukları uzmanı, nöroloji dışı branş) ve polimiyografik analiz sonucunda belirlenen istemsiz hareket analizi tipleri belirlenmiştir. Tüm hastalara klinik muayene doğrultusunda çok kanallı istemsiz hareket analizi yapılmıştır.

Bulgular:

Çalışmaya, 130 hastanın (63 kadın, 6-82 yıl arası, ortalama yaş: 39,7 yıl) verileri dahil edildi. Hastalar, çalışma süresi içinde esansiyel tremor (n=45), epilepsi ve antinöbet ilaç kullanımına bağlı tremor (n=41), metabolik hastalıklara bağlı tremor (n=32), lityum kullanımına bağlı tremor (n=2), fonksiyonel tremor (n=2) ve Parkinson tremor (n=2) ön tanılarıyla elektrofizyoloji laboratuvarına polimiyografik analiz amacıyla yönlendirilmişti. Hastalar, hareket bozuklukları uzmanı (n=49), genel nöroloji (n=47) ve nöroloji dışı branşlar (n=39) tarafından yönlendirilmiştir. Tremor ön tanısıyla yönlendirilen polimiyografik analizde 63 (%48,5) hastada sadece tremor vardı, 52 (%40) hastada hem tremor hem myoklonus, 15 (%11,5) hastada sadece myoklonus tespit edildi. Klinik ve polimiyografi uyumsuzluğu olguların %11,5'unda görüldü. Bu grubun önemli kısmını nöroloji dışı branşlardan (%40) ve genel nörolojiden (%40) yönlendirilen hastalar oluşturmaktaydı, hareket bozuklukları uzmanlarının bu grup içindeki oranı oldukça düşüktü (%20).

Sonuç:

Çalışmamızda görüldüğü gibi, tremor ve myoklonus bazı durumlarda özellikle hareket bozukluklarında görece tecrübesiz klinisyenler için benzer klinik özellikler taşıyabilir. Polimyografi, tremor ve myoklonus ayırıcı tanısını sağlar. Tremor ve myoklonus ayrımını yapmak için, fonksiyonel tremor gibi özel tremor alt tiplerini belirlemek için, myoklonus alt tiplerini belirlemek için polimyografi önerilebilir.

SS-65 HAREKET BOZUKLUKLARININ DENEYSEL ÇALIŞILMASINA MODEL ORGANİZMA OLARAK GÜVERCİNLER

BENGİ ÜNAL , ÇAĞRI TEMUÇİN ÜNAL , HAKAN ERDEM , CEMİL TÖLÜ , TÜRKER SAVAŞ

ÇANAKKALE ONSEKİZ MART ÜNİVERSİTESİ

Amaç:

Güvercinlerde takla davranışı, vücudun etrafındaki yörüngede geriye doğru bir veya daha fazla dönme hareketleri ile karakterize edilmektedir. Takla davranışının gelişimin en başında değil de uçma davranışını takip eden evrede ortaya çıkması ve bazı takla ırkalarında takla davranışının ortaya çıkışından sonra işlevsel kayıpların olması (örn., uçamama), takla davranışının gelişimsel tekrarlayan anormal motor davranışlara (TAMD) benzediği düşüncesini ortaya çıkarmaktadır. Buna ek olarak, bulgular takla ırkının diğer ırklara (posta ve Baska ırkları) kıyasla daha küçük beyin/beden kitle endeksine sahip olduğunu göstermiştir. Klinik bağlamda, TAMD'lere özellikle bazal gangliyonlar ve dopaminerjik sistem değişimlerinin ve bazen de bu beyin sistemlerini hedef alan nörodejeneratif süreçlerin eşlik ettiği bilinmektedir. Bu çalışma taklacı ırktaki küçük beyin kütlesinin gelişimsel olarak ne zaman ortaya çıktığını, takla davranışına ne derece bağlı olduğunu ve bu davranışın ardında beyin anatomisinde ne tip değişimler barındırdığını araştırmayı hedeflemektedir

Gereç ve Yöntem:

Araştırmada, taklacı (Mardin güvercini) ve taklacı olmayan (posta güvercini) güvercin ırkları gelişimsel olarak üç zaman noktasında davranışsal olarak ve nöroanatomik özellikleri bakımından karşılaştırılmıştır. Bu gelişimsel zaman noktaları:

- Taklacı ve taklacı olmayan güvercin ırklarında uçma davranışının ortaya çıkışından önceki gelişimsel evre;
- Taklacı güvercin ırkında uçuş/takla davranışının ortaya çıktığı evre;
- Taklacı güvercin ırkında takla davranışının konsolide olduğu evredir.

Şu ana kadar uçuş/takla davranışının ortaya çıktığı evredeki güvercinler derin anestezi altında (0.3ml/100 gr equithesin i.m.) 0,1M fosfat tampon çözeltisi ve ardından 4% paraformaldehid ile kardiyak perfüze edilmiştir. Güvercinlerin karkas ağırlıkları, cinsiyetleri, ön beyin ve arka beyin dokularının ağırlıkları kaydeilmiştir. Beyinlerden 100 um kalınlığında belli bazal gangliyonlar bileşenlerini (lateral striatum, medyal striatum, dorsal bant striatum ve substansia nigra) içeren koronal kesitler elde edilmiştir. Kesitler, dopamin immünohistokimyasına ve hücre yoğunluğu analizlerine tabi tutulacaktır.

Bulgular:

Ön bulgular bağımsız örneklem t-testi ile analiz edilmiştir. Uçuş/takla başlangıcı evresindeki taklacı güvercinlerin beden ağırlıklarının, postacı güvercinlerden belirgin şekilde daha düşük olduğu bulunmuştur ($p = .046$). Ancak bu gelişimsel noktadaki taklacı güvercinlerin arka beyin/ total beyin kütlesi oranının, postacı güvercinlerden anlamlı derece daha yüksek olduğu bulunmuştur ($p = .039$).

Sonuç:

Ön bulgular, taklacı ve taklacı olmayan güvercinlerin fiziksel ve nöroanatomik özellikleri arasında belirgin farklar olabileceğine işaret etmektedir. Bu özelliklerin takla davranışın ortaya çıkışı ve sabitlenmesine bağlı olarak göstereceği dinamik değişimler, taklacı güvercinlerin işlevsel kayıplarının yordayıcısı olabilir. Bu ilişki bulgularla desteklendiğinde, taklacı güvercinler hareket bozuklarının çalışması için yeni bir model organizma olabilir.

Bu çalışma 2022-4000 nolu ÇOMÜ-BAP araştırma desteği ile desteklenmektedir.

SS-66 ARDIŞIK EL VURMA TESTİ: HUNTİNGTON HASTALIĞI'NDA MOTOR DİSFONKSİYONUN OBJEKTİF BİR BELİRTECİ

TUĞÇE SALTOĞLU , YEŞİM SÜCÜLLÜ KARADAĞ

SAĞLIK BİLİMLERİ ÜNİVERSİTESİ ANKARA ŞEHİR HASTANESİ

Amaç:

Huntington Hastalığı(HH), CAG tekrarı artışı ile karakterize motor, kognitif ve psikiyatrik bulgularla seyreden otozomal dominant kalıtımlı nörodejeneratif bir hastalıktır. Hastalığın tipik motor bulgusu kore olup, distoni, parkinsonizm ve bradikinezi hastalığa değişken derecelerde eşlik edebilir. Kognitif profilde yürütücü işlev bozuklukları, apati görülebilirken,depresyon, anksiyete, obsesif kompulsif bozukluklar en sık görülen psikiyatrik bulgulardır. Günümüzde altın standart değerlendirme yöntemi Birleşik Huntington Hastalığı Değerlendirme Ölçeği (UHDRS) dir. UHDRS nin uygulama süresinin uzunluğu, subjektivitesi ve erken dönem HH için sensitivitesinin düşük olması kullanımını kısıtlamaktadır. Ardışık el vurma cihazı, dünyada birçok hareket bozuklukları kliniğinde kullanılan motor disfonksiyonun hızlı ve objektif ölçümünü veren, iki adet butonlu 6 cm çapta ve 30 cm uzunluğunda bir test cihazıdır. Çalışmamız; hareket bozuklukları kliniğimizde takip edilen 55 Huntington hastasının klinik takibinde ardışık el vurma cihazının etkililiği açısından tecrübelerimizi aktarmak için bildirilmiştir.

Gereç ve Yöntem:

Çalışmamıza CAG tekrar sayısı 40 ve üzeri olan 55 Huntington hastası dahil edildi. Her bir hastanın UHDRS ölçeği yapıldı, TMS (Total Motor Skor) ve Bağımsızlık ölçeği skorları hesaplandı. UHDRS ile eş zamanlı her el için 1 dakikalık süre içerisinde birer kez ardışık el vurma testi yapıldı. Her hastanın iki elinin ölçümü toplanarak tek bir ölçüm olarak hesaplandı. Elde edilen veriler, hastaların UHDRS skorları, cinsiyet ve CAG tekrarları ile korele ederek degerlendirilmiştir.

Bulgular:

Çalışmaya alınan hastaların ortalama yaşı 45±2,25, %47,2 (29) kadın, %52,8 (26) erkekti. Erkeklere ait toplam vuru değerleri kadınların değerlerine göre daha yüksek olduğu görüldü. Toplam vuru değeri ile UHDRS-TMS değişkeni arasında ilişki incelendi. İki değişken arasında ters yönlü, yüksek derecede anlamlı bir ilişki bulundu, yine toplam vuru değeri ile UHDRS Bağımsızlık değişkeni arasında ilişki incelendi. İki değişken arasında ters yönlü, yüksek derecede anlamlı bir ilişki bulundu.

Sonuç:

Ardışık el vurma cihazı ile UHDRS karşılaştırıldığında, motor ve bağımsızlık skorlarının cihaz sonuçları ile korele olduğu görülmüştür. UHDRS-TMS yükseldikçe toplam vuru değerleri düşmekte, UHDRS Bağımsızlık skoru yükseldikçe toplam vuru değerleri düşmektedir. Ardışık el vurma cihazı, klinikte pratik ve objektif sonuçlar verebilir. Bu sonuçları desteklemek için daha çok sayıda çalışmaya ihtiyaç vardır.

SS-67 ERKEN BAŞLANGIÇLI PARKİNSON HASTALARINDA GENETİK ANALİZ VERİLERİMİZ

AYŞE GÜRBÜZ YENİÇERİ [1], MEHMET GÜNEY ŞENOL [1], SEZİN CANBEK [2]

[1] *SULTAN ABDULHAMİD HAN EĞİTİM VE ARAŞTIRMA HASTANESİ*
[2] *ÜMRANİYE EĞİTİM VE ARAŞTIRMA HASTANESİ*

Amaç:

Motor bulguların 50 yaşından önce başlaması Erken Başlangıçlı Parkinson Hastalığı (EBPH) olarak değerlendirilir. Bu hastalar tüm parkinson hastalarının yaklaşık %4 kadarını oluşturur. Bu çalışmada EBPH tanılı ve genetik mutasyon saptanmış 45 hastamızın gen analiz sonuçlarını, klinik ve demografik bilgileriyle birlikte literatür eşliğinde tartışmayı hedefledik.

Gereç ve Yöntem:

Hastanemizde 2013-2022 yılları arasında, EBPH ile takip edilen, genetik mutasyon saptanmış hastaların klinik, demografik ve genetik sonuçları retrospektif incelendi.

Bulgular:

EBPH nedeniyle takipli 28 hastadan Park2 gen analizi, 27 hastadan parkinson virtual paneli çalışılmıştı. Gen mutasyonlu 45 hasta değerlendirmeye alındı. Otuz (%66,6) hastanın Park2 geninde rs4709583 homo/heterozigot varyantı saptandı. Onbir (%24,4) hastanın Park2 geninde rs1801582 homo/heterozigot) varyantı saptandı. Dört (%8,8) Park2 nokta mutasyonu, 4 (%8,8) hastada Park2 geninin farklı ekzonlarında homozigot delesyon saptandı. Diğer hastalardan 1 (%2,2) GBA, 1 (%2,2) LRRK2, 1 (%2,2) EIF4G1, 1 (%2,2) GIGYF2 mutasyonu saptandı. Bir (%2,2) hastada PARK7 ve DCTN1 mutasyonu saptandı. On (%22,2) hastada farklı nörolojik durumlarla ilişkili genlerde klinik önemi belirsiz mutasyon saptandı. Çalışmaya dâhil edilen 45 hastanın 25'i erkek (%55,6), 20'si kadın (%44,4) idi. Ortalama yaş 50,9 (31-68) idi. Hastalık ortalama başlangıç yaşı 42,1 (15-50) idi. Onbir (%24,4) hastanın aile öyküsü vardı. 24 (%53,3) hastada tremor, 21 (%46,7) hastada akinetik-rijid başlangıç saptandı. İlk semptom 16 (%35.5) hastada sağ üst ekstremite, 11 (%24,4) hastada sol üst ekstremitedeydi. 18 (%40) hastada palmomental refleks pozitifti. 14 (%31,1) hastada myerson belirtisi vardı. 29 (%64,4) hastanın L-dopa yanıtı iyiydi. Non-motor semptomlardan en sık RUDB (%57,7) tarifleniyordu. 23 (%51,1) hastada konstipasyon, 14 (%31,1) hastada hiperhidrozis, 10 (%22,2) hastada üriner disfonksiyon vardı. 15 (%33,3) hastada hiposmi vardı. 7 (%15,5) hastada insomnia, 7 (%15,5) hastada depresyon vardı. 12 (%26,6) hastada L-dopaya bağlı diskinezi gelişmişti.

Sonuç:

Günümüzde EBPH birçok genle ilişkilendirilmiş olup bu genler özellikle PRKN, PINK1, PARK7, SNCA genleridir. EBPH'nın en sık saptanan nedeni Parkin genindeki nokta mutasyonlar ve ekzon düzensizlikleridir. Parkinson Hastalığı'nda gendeki mutasyonların yanı sıra, mutasyonun hücre düzeyinde enzim ve protein fonksiyonlarını nasıl etkilediği, dopaminerjik nöronlarda hasar yapabilme kapasitesi, çevresel faktörlerin etkisi gibi birçok etken hastalık gelişime katkı sağlayabilmektedir. Genotip-fenotip ilişkisinin aydınlatılabilmesi için daha çok çalışmaya ve bilgiye ihtiyaç vardır.

SS-68 İDİOPATİK PARKİNSON HASTALARINDA SUBJEKTİF UYKU KALİTESİ VE SERUM GHRELİN SEVİYELERİYLE OLAN İLİŞKİSİ

ALPER A. H. AYASLI [1], FATİH DAVRAN [2], YILDIZ DEĞİRMENCİ [3]

[1] *DÜZCE ATATÜRK DEVLET HASTANESİ NÖROLOJİ KLİNİĞİ, DÜZCE*
[2] *DÜZCE ÜNİVERSİTESİ BİYOKİMYA ANABİLİM DALI , DÜZCE*
[3] *İSTANBUL MEDİPOL ÜNİVERSİTESİ TIP FAKÜLTESİ NÖROLOJİ ANABİLİM DALI, İSTANBUL*

Amaç:

İdiopatik Parkinson Hastalığı (İPH) , substansiya nigra pars kompaktataki dopaminerjik nöronların ilerleyici , kaybıyla karakterize kronik , nörodejeneratif bir hastalıktır. Hastalığın kardinal motor bulguları bradikinezi , rijidite istirahat tremoru, postural instabilitedir. Otonomik disfonsiyon, kognitif bozukluklar , gastrointestinal problemler, ağrı ve çeşitli uyku sorunları gibi non-motor bulgular da, prodromal dönem dahil hastalığın çeşitli evrelerinde görülebilmektedir . Parkinson hastalarında görülen uyku problemleri arasında Rem uykusu davranış bozukluğu , gündüz aşırı uykuluk hali , uykuyla ilgili hareket bozuklukları, uykuya dalma ve sürdürme bozuklukları gibi yer alır.

İPH tanısı klinik bir tanıdır ve hastalığın erken tanınması hastalığın tedavisinin planlanması ve prognozunda önem taşımaktadır. Ghrelin, büyüme hormunu sekretuar resöptörünün endojen bir ligandı olan popüler ismiyle açlık hormonu olarak bilinen bir peptittir. Uygun yöntemle ve uygun zamanda ölçüldüğünde ghrelinin erken evre Parkinson hastalarında bir biyobelirteç olabileceği literatürde belirtilmiştir. Buradan yola çıkılarak çalışmamızda İdiopatik Parkinson Hastalarında subjektif uyku kalitesi ve serum açlık ghrelin seviyeleri arasındaki ilişkinin incelenmesi amaçlanmıştır.

Gereç ve Yöntem:

Çalışmaya 2020 Eylül ve 2021 Eylül tarihleri arasında Düzce Üniversitesi Nöroloji Anablim Dalı Parkinson Hastalığı ve Hareket Bozuklukları polikliniğine başvuran ve İPH tanısı almış hastalar dahil edilmiştir. Tüm hastalardan yazılı onam formu alınmıştır. Çalışma için 2020/145 numarası ile etik kurul onayı alınmıştır. 18 yaş altı olan bireyler İPH tanısı olmayanlar ,mental retardasyon demans, alkol ve madde bağımlılığı, psikiyatrik hastalığı için ilaç kullanımı olanlar çalışmaya dahil edilmemiştir.
Hasta grubunun İPH evresini belirlemek üzere Modifiye Hoehn and Yahr (H&Y) evreleme ölçeği ve Bileşik Parkinson Hastalığı Değerlendirme Ölçeği (BPHDÖ) kullanılmıştır.
Hasta ve sağlıklı gönüllülerin sübjektif uyku kalitesi Pitsburg Uyku Kalite İndeksi (PUKI) ile değerlendirilmiştir. Serum ghrelin ölçümleri için kan alımı, Hasta ve sağlıklı gönüllülerden akşam yemeğinden saat 21.00 den sonra bir şey yememeleri istenildi. Hasta ve sağlıklı gönüllülere ait en az 8 saatlik açlık kan örnekleri, sarı kapaklı jelli biyokimya tüplerine alınıp oto santrifüj cihazında 4000 rpm devirde 10 dakika santrifüj edilerek serumları elde edilmiştir. Serum örnekleri analizler yapılıncaya kadar -80’ºC’de muhafaza edilmiştir
Ölçüm öncesi tüm serum örnekleri ve çalışma kitine ait reaktifler oda sıcaklığına getirilmiştir. Ghrelin düzeyleri ölçümü; SUNREAD marka ELİSA kiti ile serum örneklerine dilüsyon yapılmadan, kit kullanım klavuzuna uygun olarak gerçekleştirilmiştir. Okumalar 450 nm dalga boyunda gerçekleştirildi. Standartların konsantrasyonu ve absorbans değerleri ile çizilen standart eğrisinden elde edilen formül kullanılarak hasta ve kontrol numunelerindeki Ghrelin konsantrasyonları hesaplanmıştır
Sayısal değişkenlerin dağılımı Kolmogorov-Simirnov testiyle incelenmiş, iki grup karşılaştırmaları Independent samples t test ve Mann-Whitney U test ile yapıldı. Kategorik değişkenlerin analizinde beklenen değer kuralına bağlı olarak Pearson ki-kare veya Fisher-Freeman-Halton testleri kullanıldı. Korelasyon analizleri Spearman korelasyon analizi ile yapıldı. Tanımlayıcı istatistikler verilerin dağılımına bağlı olarak ortalama ve standart sapma veya ortanca, çeyrekler arası genişlik ve minimum-maksimum ile verildi, kategorik değişkenler frekans ve yüzde şeklinde verildi. İstatistiksel analizler SPSS v.22 paket programı ile yapıldı, anlamlılık düzeyi 0,05 olarak dikkate alındı.

Bulgular:

Çalışmaya 63 İPH tanılı hasta ve 59 sağlıklı kontrol dahil edildi. Hasta grubunda 31 erkek (%61,9), 24 kadın (%38,1) kontrol grubunda 34 erkek (%57,6) , 25 kadın (42,4) mevcuttu ve yaş, cinsiyet, vücut kitle indeksi dağılımları benzerdi. (p=0,607).
Hasta grununda PUKİ ortalaması 8 iken, kontrol grubunda 3 idi (p < 0,001) beklenildiği gibi hasta grubunda istatistiksel olarak anlamlı derecde uyku kalitesinin bozulduğu görüldü. (p = <0,001) . Hasta grubunda BPHDÖnonmotor skoru ile PUKI arasında istatistiksel olarak anlamlı ve pozitif korelasyonbulundu ((p <0,001 & r=0,517). Hasta grubunda PUKİ değerleri ile serum açlık ghrelin seviyeleri arasında istatistiksel olarak anlamlı bir ilişki bulunamadı (p=0,707 & r=0,048).
Serum açlık ghrelin seviyeleri hasta grubunda sağlıklı gönüllülere göre daha yüksek saptandı ancak (p= 0,329) .
Hastalığın başlangıç süresi ile BPHDÖ non-motor ve non-motor skorları ile, UPDRS motor ve H&Y skorları arasında istatistiksel olarak anlamlı ilişki saptandı (sırasıyla p= 0,004, p=0,001, (p<0,001) .

Hastalığın başlangıç süresi ile PUKİ değerleri ve serum ghrelin düzeyleri arasında istatistiksel anlamlı bir ilişki saptanmadı (p>0,05).

Sonuç:

Ghrelin ile İPH gibi nörodejeneratif hastalıklar arasındaki ilişki çok sayıda çalışmada incelenen ve dopamin metabolizmasında önemli rol oynadığı literatüde bildirilmiş olan bir hormondur. Ghrelin reseptörünün (GHS-R1a) farklı dopaminerjik yolaklar boyunca geniş çapta lokalize olduğu bilinmektedir. . Güncel çalışmalar, ghrelinin striatumda dopamin salınımını desteklediğini ve İPH'da nigral dopaminerjik nöronlar üzerinde koruyucu etkileri olduğunu göstermektedir . Uyku fizyolojisinde de önemli bir hormon olan ghrelinin uyku kalitesini olumlu etkileyebileceği öne sürülmektedir. Uyku kısıtlaması ile serum ghrelin seviyesini artırdığı ghrelin metabolizmasının bozulmasının uyku bozukluklarına neden olabileceği iteratürde bildirilmiştir. .
Ghrelinin gastrik motilitedeki bilinen rolü, vagal sistemle olan ilişkisi, erken dönem İPHda azalmış gastrik motilitenin gösterilmesi, vagal sinirin dorsal motor çekirdeğinde erken Lewy cisimciği nöropatolojisinin kanıtlanması, İPH için premotor aşama kabul edilen Rem uykusu davranış bozukluğunda (RUDB) ghrelinin sentezinin bozulabileceği gerçeği, uygun yöntemle ve uygun zamanda ölçüldüğünde ghrelinin Parkinson hastalarının tanısında ve uyku kalitesinin değerlendirilmesinde kullanılabilecek potansiyel bir biyobelirteç olabileceğini düşündürmektedir .

Çalışmamızda İPH' da hastalığın başlangıç süresi ile BPHDÖ non-motor, motor skorları ve H&Y evreleri arasında pozitif korelasyon izlenmiştir. Hasta grubunda ghrelin düzeyi kontrol grubuna göre yüksek saptansa da istatistiksel olarak anlamlı bir ilişki bulunamamıştır.. PUKI değerleri hasta grubunda kontrol grubuna göre istatistiksel olarak anlamlı derecede daha yüksek izlemiştir. Çalışmamızda İPH'da uyku kalitesinin bozulduğu ve bunun non-motor semptomların şiddeti ve sıklığı ile olan ilişkisi gösterilmiştir. Her ne kadar çalışmamızda serum açlık ghrelin düzeyleriyle Parkinson hastalarının uyku kalitesi arasında istatistiksel olarak anlamlı bir ilişki gösterilememiş olsa da, serum ghrelin düzeylerinin İdiyopatik Parkinson Hastalarında uyku bozuklukları ile ilişkilendirilebileceğini ve prodromal evrelerde İPH potansiyel biyobelirteç olabileceği açısından değerlendirilmek üzere daha fazla sayıda hasta katılımı ile yapılacak daha geniş ölçekli çalışmalara ihtiyaç olduğunu düşünmekteyiz.

SS-69 PARKİNSON HASTALARINDA GÖRÜLEN ÇIKIŞ TİP KONSTİPASYONDA TANI VE EMG EŞLİĞİNDE BOTULİNUM TOKSİN UYGULAMASI

ECE GÖK DURSUN , GÜL YALÇIN ÇAKMAKLI , BÜLENT ELİBOL , ÇAĞRI MESUT TEMUÇİN

HACETTEPE ÜNİVERSİTESİ TIP FAKÜLTESİ, NÖROLOJİ ANABİLİM DALI

Amaç:

Parkinson hastalığında motor semptomların yanında, en az motor semptomlar kadar özürlülük yaratan non-motor semptomların başında kabızlık gelmektedir. Parkinson hastalarında konstipasyon; barsak hareketlerinde yavaşlama ve/veya pelvik çıkış kaslarında gevşeme bozukluğuna (Outlet constipation/ çıkış tip konstipasyon) bağlı fonksiyonel tıkanıklık sonucu gelişebilmektedir. Çıkış tip konstipasyon, ıkınma sırasında eksternal anal sfinkter ve puborektalis kasında paradoksik kasılma sonucu gelişmektedir. Parkinson hastalarındaki çıkış tip konstipasyonun distonik-dissinerjik bir fenomen olduğuna dair kanıtlar mevcuttur. Çalışmamızda eksternal anal sfinkter kasından yapılan iğne EMG incelemesi ile çıkış tipi konstipasyon tanısı koyulan ve botulinum toksin A (BoNTA) tedavisi uygulanan hastalarda tedavi öncesi ve sonrası, konstipasyonun şiddeti ve hayat kalitesine etkisi gibi özelliklerin değerlendirildiği CSS, PACSYM ve CSI skorları kullanıldı.

Gereç ve Yöntem:

Parkinson hastalığı tanısı ile takipli, ROMA-3 kriterlerine göre kronik konstipasyon tanısı alan hastalar çalışmaya dahil edildi. Konsantrik iğne elektrod eksternal anal sfinktere yerleştirilerek istirahat, ıkınması istenerek tonik aktivitenin inhibisyonu ve son olarak da maksimal istemli kontraksiyon sırasındaki kas aktiviteleri üç ayrı şekilde değerlendirildi. Hastalarda istirahatte normal-artmış fizyolojik tonik aktivite ve normal maksimal kası izlenmesine karşın, ıkınma hareketi sırasında paradoksik olarak tonik aktivitenin inhibisyonunun gözlenmemesi durumunda hastalar çıkış tipi konstipasyon tanısı aldı. Aynı seansta hastalara 70-100 ü arasında BoNTA eksternal sfinktere 2 bölgeden uygulandı

Bulgular:

Botox tedavisi öncesi ve sonrasındaki konstipasyon anket skorları CSS için; tedavi öncesi 19, tedavi sonrası 13 ($p = 0.003$), PAC-SYM skoru tedavi öncesi 24, tedavi sonrası 13 ($p=0.005$), CSI skorları tedavi öncesi 31, tedavi sonrası 18 ($p=0.015$) şeklindedir. Hastalarda tedavi sonrası 1-2 hafta süren az şiddette gaz ve lekelenme tarzı gaita inkontinansı dışında yan etki izlenmedi.

Sonuç:

Çıkış tipi konstipasyon Parkinson hastalığında distonik-dissinerjik bir fenomen olarak karşımıza çıkmaktadır ve diğer distonilerin tedavisindeki gibi lokal BoNTA uygulaması semptomların sıklık ve şiddetinde anlamlı ölçüde azalma sağlamaktadır. Eksternal anal sfinkter kası kolay ulaşılabilir olması nedeniyle hem tanı hem tedavide güvenle kullanılabilir.

SS-70 PARKİNSON HASTALARINDA WEB TABANLI TELE-REHABİLİTASYON UYGULAMASININ FİZİKSEL PARAMETRELER ÜZERİNE ETKİSİNİN İNCELENMESİ

ELİF YILMAZ [1], YONCA ZENGİNLER YAZGAN [2], AYSU ŞEN [3], NAZAN KARAGÖZ SAKALLI [3], ELA TARAKÇI [2], BURCU ERSÖZ HÜSEYİNSİOĞLU [4], MUHAMMED ERDEM İSENKUL [5], MURAT KÜRTÜNCÜ [6]

[1] İSTANBUL ÜNİVERSİTESİ-CERRAHPAŞA, LİSANSÜSTÜ EĞİTİM ENSTİTÜSÜ, FİZYOTERAPİ VE REHABİLİTASYON ANABİLİM DALI
[2] İSTANBUL ÜNİVERSİTESİ-CERRAHPAŞA, SAĞLIK BİLİMLERİ FAKÜLTESİ, FİZYOTERAPİ VE REHABİLİTASYON BÖLÜMÜ
[3] İSTANBUL BAKIRKÖY PROF. DR. MAZHAR OSMAN RUH SAĞLIĞI VE SİNİR HASTALIKLARI EĞİTİM VE ARAŞTIRMA HASTANESİ
[4] MARMARA ÜNİVERSİTESİ, SAĞLIK BİLİMLERİ FAKÜLTESİ, FİZYOTERAPİ VE REHABİLİTASYON BÖLÜMÜ
[5] İSTANBUL ÜNİVERSİTESİ-CERRAHPAŞA, MÜHENDİSLİK FAKÜLTESİ, BİLGİSAYAR MÜHENDİSLİĞİ BÖLÜMÜ
[6] İSTANBUL ÜNİVERSİTESİ, İSTANBUL TIP FAKÜLTESİ, NÖROLOJİ ANABİLİM DALI

Amaç:

Ülkemizde ve dünyada nörolojik hastalıklar ve bunlara bağlı özürlülük giderek artmaktadır. Hastaların bağımsızlık düzeyini ve fiziksel aktivite seviyesini artırmak amacıyla son yıllarda kullanımı giderek artan tele-rehabilitasyon (TR) sistemlerinin nörolojik hasta gruplarında etkili bir yöntem olarak kullanılabileceği bildirilmektedir. Bununla beraber Parkinson Hastalığında TR uygulamaları alanında sınırlı sayıda çalışma bulunmaktadır. Çalışmamızın amacı, nörolojik hastalıklarda kullanılmak üzere Türkiye'de geliştirilmiş web tabanlı TR sisteminin, Parkinson hastalarında fiziksel parametreler üzerine etkisini incelemektir.

Gereç ve Yöntem:

Çalışmaya ortalama yaşı 63,40 ± 8,11 yıl (53-72), Hoehn&Yahr skoru ≤3 olan 10 Parkinson hastası (4 kadın, 6 erkek) dahil edildi. Hastaların denge ve fonksiyonellikleri "5 Kez Otur Kalk Testi", " Tek Ayak Üstünde Durma Testi", "Romberg Testi" ve "Tinetti Denge ve Yürüme Değerlendirmesinin Denge Bölümü" ile değerlendirildi. Katılımcılardan fizyoterapist tarafından oluşturulmuş ve iki haftada bir progrese edilen bireyselleştirilmiş rehabilitasyon programlarını 8 hafta boyunca haftada 3 gün yapmaları istendi. Değerlendirme ve tedavi programlarının uygulanması "www.telenororehab.com" sitesi üzerinden gerçekleştirildi.

Bulgular:

Olguların klinik özelliklerine bakıldığında daha önce fizyoterapi ve rehabilitasyon hizmeti alan kişi sayısı 2 (%20) iken TR uygulamasına katılan olmadığı ve ortalama semptom başlangıcının 4,90 ± 4,53 yıl olduğu görülmektedir. Hastaların, Tinetti Denge ve Yürüme Testinin denge bölümünde, daha az etkilenimli ekstremitenin Tek Ayak Üzerinde Durma Testinde ve 5 Kez Otur Kalk Testinde tedavi lehine istatiksel olarak anlamlı fark bulunurken ($p<0,05$), Romberg Testinde ve baskın etkilenimli ekstremitenin Tek Ayak Üzerinde Durma Testinde anlamlı fark bulunamadı.

Sonuç:

Çalışma sonucunda TR'nin Parkinson hastalarında fiziksel parametreler üzerinde olumlu etkilere sahip bir yöntem olduğu gösterilmiştir. Hastaların değerlendirilmesi, bireysel özelliklerine göre planlamış egzersiz programlarının uygulanması ve uzaktan takibi geliştirilen TR sistemi üzerinden sağlanabilir.

Bu çalışma, Türkiye Bilimsel ve Teknolojik Araştırma Kurumu (TÜBİTAK) tarafından desteklenmiştir. Proje numarası: 120S843.

SS-71 POLİMİNİMYOKLONUS YA DA MİNİPOLİMYOKLONUS: AYNI FENOMENOLOJİ FARKLI İSİMLENDİRME Mİ?

DOĞUKAN HAZAR EMRE , NUR BAŞÇI , AYŞEGÜL GÜNDÜZ , MELDA BOZLUOLÇAY , MERAL KIZILTAN

CERRAHPAŞA TIP FAKÜLTESİ, NÖROLOJİ ANA BİLİM DALI

Amaç:

Myoklonus; kısa, hızlı, düzensiz ve istemsiz sıçramalar şeklinde tarif edilen hiperkinetik hareket bozukluğudur. Postür veya bir hareketin başlangıcında sadece bir veya birkaç parmağı veya daha nadiren tüm eli içeren, küçük genlikli, ritmik olmayan, istemsiz hareketlere literatürde poliminimyoklonus, mini-polimyoklonus veya myoklonik tremor ismi verilmiştir. Bu tip istemsiz hareketler, hareket bozukluklarından, Hirayama hastalığı gibi çeşitli periferik sinir sistemi hastalıklarına kadar geniş bir spektrumda bildirilmiştir. Bu çalışmada amacımız, bu tipte istemsiz hareket bozukluklarının tespit edildiği geniş bir kohortta klinik ve elektrofizyolojik özellikleri ortaya koymaktır.

Gereç ve Yöntem:

Laboratuvarımızda 2010 ve 2022 yılları arasında polimiyografi analizi yapılan olguların kayıtları retrospektif olarak değerlendirilmiş ve polimiyografik olarak poliminimyoklonus, mini-polimyoklonus veya myoklonik tremor tanısı alan hastaların klinik ve elektrofizyolojik özellikleri yeniden incelenmiştir. Klinik olarak parmaklarda ince, düzensiz, sıçrayıcı, istemsiz hareketlerin olduğu hastalarda polimiyografi ile distal el kaslarında farklı amplitüdlerde, diziler oluşturan myoklonus tespit edilmesi şeklinde tarif edilmiştir. Medikal kayıtlardan demografik veriler ve klinik tanıları çıkarılmıştır. Polimiyografik analiz sonucunda belirlenen istemsiz hareket analizi tipleri incelenmiş, C refleksi varlığı, uzun latanslı refleksler ve varsa EEG ve SEP kayıtları değerlendirilmiştir.

Bulgular:

Myoklonus nedeniyle hareket analizi yapılan 163 hasta (ort yaş:56±20,2 yıl; yaş aralığı 17 ve 80 yıl; 6 kadın) arasında 25 hastada poliminimyoklonus tespit edildi. İlişkili nörolojik hastalıklar, multisistem atrofi (n=6), Parkinson hastalığı (n=3), diğer hareket bozuklukları (n=3), amyotrofik lateral skleroz (n=1), herediter polinöropati (n=5), kronik enflamatuvar polinöropati (n=4) ve akut enflamatuvar polinöropatidir (n=3). Üç hastada C refleksi tespit edilmiştir. Dev SEP tespit edilmemiştir.

Sonuç:

Çalışmamızın sonuçları poliminimyoklonusun, pek çok nörolojik tabloya eşlik edebilen, bir hastalığa spesifik olmayan bir fenomen olduğunu düşündürmektedir. Daha önce mini-polimyoklonus olarak tarif edilen tablolarda benzer deşarj tipinin görüldüğü dikkat çekmiştir. C refleksinin sadece 3 hastada tespit edilmesi, kortikal komponentin daha nadir olduğunu düşündürmektedir.

SS-72 SERVİKAL DİSTONİ HASTALARINDA BİLİŞSEL VE DAVRANIŞSAL DEĞİŞİKLİKLERİN İNCELENMESİ

ELİF TURAN , ÖZLEM GELİŞİN , AZİZE ESRA GÜRSOY

BEZMİALEM VAKIF ÜNİVERSİTESİ

Amaç:

Distoni, anormal duruşlara ve tekrarlayan istemsiz hareketlere neden olan kas kasılmalarının neden olduğu bir hareket bozukluğudur. Servikal distoni en sık tortikolis ve distonik tremor şeklinde klinik bulgu verir. Anormal, istemsiz bir kafa duruşu ile karakterizedir. Primer distoninin etiyolojisi ve patofizyolojisi hala tam olarak aydınlatılamamıştır. Motor ve bilişsel işlevlerin kontrolü ile ilişkili olan bazal ganglion disfonksiyonunun bir sonucu olarak ortaya çıktığı düşünülmektedir. Bu çalışmada servikal distonisi olan hastaların bilişsel, duygudurum, davranışsal ve sosyal yönden detaylı olarak değerlendirilmesi amaçlanmıştır.

Gereç ve Yöntem:

Çalışmamıza yaşları 18-60 arasında değişen 15 servikal distoni hastası ve 15 sağlıklı birey dahil edildi. Dışlama kriterlerimiz; kognitif bozukluk ve sekonder distoni tanısının olmaması ve bilişsel işlevleri bozan herhangi bir ilaç kullanılmamasıdır. Çalışmamızda Montreal Bilişsel Değerlendirme (MoCA), Standardize Mini-Mental Muayene (SMME), Sözel Akıcılık Testi, Frontal Değerlendirme Bataryası (FAB), Beck Anksiyete Ölçeği (BAI) ve Beck Depresyon Ölçeği (BDI) kullanıldı. Sözel Akıcılık testini iki farklı şekilde analiz ettik: Hayvan ve KAS.

Bulgular:

Sağlıklı popülasyonla karşılaştırıldığında, servikal distonili hastaların depresyon düzeylerinde hafif bir artış, anksiyete düzeylerinde orta düzeyde bozulma vardı. MoCA ($p<0,001$), SMME ($p<0,001$), Sözel Akıcılık Testi, FAB ($p<0,001$), BAI ($p=0,007$) ve BDI ($p=0,001$)de iki grup arasında anlamlı fark bulundu. Hayvan testinde sağlıklı grubun ortalama değeri 25.13±3.02 iken hastalarda 17.66 ±6.89 idi ($p= 0.001$). KAS testinde sağlıklı grubun ortalama değeri 51,40 ±13,51 iken hastalarda 27,53 ± 12,51 idi ($p<0,001$).

Sonuç:

Servikal distoni hastalarında sağlıklı bireylere göre; dikkat, konsantrasyon, hafıza ve soyut düşünme becerilerinde gerileme vardır. Bu çalışma ile hastaların motor ve bilişsel açıdan bir arada değerlendirilmesi gerekliliği bir kez daha anlaşılmıştır.

Gelecek çalışmalarda, distoniyle ilişkili kortikal ve subkortikal ağların araştırılması hastalığın oluşumu ve non-motor semptomların gelişiminin daha iyi anlaşılmasını sağlayabilir. İleri görüntüleme çalışmaları ile hastalığın nöroanatomisi ve olası yolakların tanımlanması yeni tedavi stratejilerinin geliştirmesine yardımcı olabilir.

SS-73 PARKİNSON HASTALARINDA İŞTAH VE YEME ALIŞKANLIKLARININ DEĞERLENDİRİLMESİ

TUĞÇE ALAGÖZ [1], FATMA GÜLHAN ŞAHBAZ [2], ÖZGE KAFALI [1], BANU ÖZEN BARUT [1]

[1] *SBU KARTAL DR.LÜTFİ KIRDAR ŞEHİR HASTANESİ*
[2] *AFYONKARAHİSAR DEVLET HASTANESİ*

Amaç:

Giriş: Gastrointestinal semptomlar Parkinson hastalığının (PH) tüm evrelerinde sık karşılan semptomlardandır ve yeme alışkanlıkları, iştah gibi faktörlerden etkilenmektedir. Ayrıca hastalığın tedavisinde kullanılan ilaçlar da kişinin iştah ve yeme alışkanlıkları üzerinde etkili olabilmektedir. İştah ve Yeme Alışkanlıkları Anketi (İVYAA) detaylı bir şekilde yeme bozuklukları ve iştahı değerlendiren, Türkçe geçerlilik ve güvenilirliği yapılmış bir ölçektir. Bu çalışmanın amacı PH popülasyonunda İVYAA'i kullanarak bu hasta grubunda görülen beslenme alışkanlıklarının detaylı olarak incelenmesidir.

Gereç ve Yöntem:

Metod: Hastanemiz Parkinson polikliniğinde takip edilen 70 hasta (32 Erkek, 38 Kadın) ve 70 sağlıklı gönüllü kontrol grubu (32 Erkek, 38 Kadın) çalışmaya dahil edilmiş olup hasta ve çalışma grubu 5 bölümden (Yutma, İştah, Yeme Alışkanlıkları, Yiyecek tercihi, Diğer oral davranışlar) oluşan Türkçe geçerlilik ve güvenilirlik çalışması yapılmış olan İştah ve Yeme Alışkanlıkları Anketi (İVYAA) ile değerlendirilmiştir. Hasta grubunun yaş, cinsiyet gibi demografik özellikleri, kullandığı ilaçlar, hastalık süresi, hastalık alt tip, Hoehn and Yahr evresi ele alınmış olup elde edilen sonuçlar sağlıklı kontrol grubu ile karşılaştırılmıştır.

Bulgular:

Bulgular: Yaş aralığı hasta grubunda 34-84 yaş (ort 65,07±9.82) ; kontrol grubunda ise 40-78 yaş (ort 58,19±8.96) olarak saptandı. Cinsiyet dağılımı hasta grubunda 32 Erkek (%45.7), 38 Kadın(%54.3) ; kontrol grubunda ise 32 Erkek (%45.7), 38 Kadın(%54.3) olarak saptandı. Yutma, iştah, yeme alışkanlıkları, yiyecek tercihi ve oral davranışlar alt bölümlerinden oluşan İVYAA anketinde oral davranışlar hariç tüm alt bölümler kontrol grubundan istatistiksel anlamlılık gösterecek şekilde farklı bulunmuştur. PH grubu akinetik rijid ve tremor dominant PH olmak üzere iki alt gruba ayrılarak incelenmiş ve İVYAA alt birimleri ve total skor açısından iki grup arasında fark bulunmamıştır.

Sonuç:

Tartışma; PH grubunda normal popülasyondan farklı yeme ve iştah bozukluklarının ortaya çıktığı belirlenmiştir. Bu bulgular hastalığın motor alt tiplerinden bağımsızdır. Elde edilen sonuçlar hastalığın non motor semptomları ve kullanılan yoğun medikal tedaviler ile ilişkili olabilir. İVYAA'nin PH'nın tanı ve tedavisi sırasında kullanılarak hastaların beslenme alışkanlıklarının değerlendirilmesi ve tespit edilen problemlere yönelik önlem alınması açısından faydalı bir ölçek olduğu düşünülmüştür.

Sonuç; Parkinson hastalarında beslenme alışkanlıkları, yiyecek tercihi, iştah gibi parametrelerin diğer semptomlara göre daha geri planda kaldığı düşünülmektedir. Bu parametrelerin hastalık seyri ve tedavi düzenlenmesinde önemli olabileceği vurgulanmak istenmiştir.

SS-74 ALS'DE ÜST MOTOR NÖRON TUTULUMUNUN ELEKTROFİZYOLOJİK OLARAK İNCELENMESİ

CANSU AYDIN KAYA [1], FIRAT KÖSE [2], KÜBRA YELKEN ER [2], ÜMRAN ERDURAN [2], HİLMİ UYSAL [2]

[1] *ANTALYA SERİK DEVLET HASTANESİ*
[2] *AKDENİZ ÜNİVERSİTESİ TIP FAKÜLTESİ*

Amaç:

Bu çalışmadaki amacımız ALS'li hastalarda erken dönemde elektrofizyolojik spinal ve kortikal eksitabilite değişimlerinin birlikte ve daha detaylı teknik yöntemler ile çalışılmasının, ALS'de üst motor nöron tutulumunu göstermedeki önemini ortaya koymaktır.

Gereç ve Yöntem:

Awajii Kriterlerine göre kesin, olası ve mümkün ALS tanısı konulmuş 52 hasta ile benzer yaş ve cinsiyet dağılımında 20 kontrol çalışmaya dahil edildi. Alt motor nöron bulgularının klinik değerlendirmesi için ALS hastalarının toplam kas gücü Modifiye MRC bileşik kas skoruna, üst motor nöron bulgularının klinik değerlendirilmesi için ise Üst Motor Nöron Skalası'na göre toplam ÜMN skoru hesaplandı. Çalışmaya alınan tüm olgulara Revize ALS Fonksiyonel Derecelendirme Ölçeği (ALSFRS-R) yapıldı. Elektrofizyolojik incelemeler hem hasta hem kontrol grubuna yapıldı. ADM ve APB kaslarından motor cevap amplütüdleri elde edildi. H refleksi yanıtı varlığı istirahat halindeki soleus kasından bilateral; ADM, APB, FCR, EDC ve AH kasları olmak üzere 5 farklı üst ve alt ekstremite kasından bakıldı. Üst ve alt ekstremiteden kortikal ve radiküler uyarım ile MEP incelemesi yapılan ALS hastalarında klinik üst ve alt motor nöron fonksiyonel skorları ile elde edilen elektrofizyolojik parametrelerin korelasyonu değerlendirildi. Ek olarak elde edilen H refleksi ve TMS sonuçları hastaların ALSFRS-R değerlerine göre alt gruplara ayrılarak kıyaslandı.

Bulgular:

Toplam 19 ay süren bu çalışma sürecinde benzer yaş/cinsiyet dağılımı gösteren 30'u erkek, 22'si kadın toplam 52 hasta ve 8 erkek,12 kadın olmak üzere toplam 20 kontrol olgusunu çalışmaya aldık. Olguların 9'unda bulber (%17,3), 22'sinde servikal (%42,3), 20'sinde lumbosakral (%38,5), 1'inde ise respiratuvar başlangıç mevcuttu. Çalışmaya alınan 52 hastanın tamamı (%100,0) Gold Coast Kriterlerine göre ALS tanısı almaktaydı. Olguların toplam MRC skoru 40-100 arasında olup ortalaması 80,2±13,5; üst motor nöron skoru 1-16 arasında olup ortalaması 11,2±4,5 idi. Ayrıca olguların çalışmaya dahil edilme anındaki total ALSFRS-R skoru hesaplandı ve elde edilen skorlar 17-45 arasında olup ortalaması 36,6±6,9 idi. Nörolojik muayene ile birlikte klinik olarak değerlendirilen hasta ve kontrollerin elektrofizyolojik olarak 2 kastan (APB ve ADM) BKAP kaydı, üst-alt ekstremite kaslarının toplam 7'sinden (bilateral soleus ve tek taraflı ADM, APB, EDC, FCR ve AH) H refleksi ve son olarak da bilateral APB-TA'dan hem kortikal hem de radiküler uyarım ile MEP incelemesi yapıldı. 52 hastanın 15'i çalışmaya dahil edildiği sırada riluzol kullanmaktaydı (kullanım süresi >1 ay olanlar). Hastalarda yakınmanın başladığı taraftan kayıtla soleus H refleksi 52 hastanın 43'ünde (%82,7), 20 kontrolün ise hepsinde (%100) elde edildi. Tek taraflı bakılan solues dışı kaslardan hastaların 3'ünde (%5,8) APB'den, 5'inde (%9,6) EDC'den, 12'sinde (%24,5) FCR'den ve 3'ünde (%5,8) AH'den H refleksi yanıtı elde edilirken ADM'den H refleksi yanıtı elde edilemedi. Normal olgularda ise soleus dışı kaslardan H refleksi hiç elde edilemedi. 52 ALS olgusunun 15'inde H refleksi patolojik elde edilirken bunların hepsinde aynı zamanda MEP patolojisi de mevcuttu. Hasta grubunda Hmaks / Mmaks oranı ortalama değeri 0,42±0,28; kontrollerin ise 0,28 ± 0,33 olarak elde edilerek bu iki grup karşılaştırıldığında istatistiksel olarak anlamlı bir fark tespit edilirken; H ve M soleus eşik değerleri arasında ise anlamlı bir fark görülmedi. Kontrollerin tümünde APB ve TA'dan iki yanlı MEP yanıtı elde edilirken hastalarda elde edilme oranları sırasıyla sağ-sol APB'den kortikal uyarım ile %53,8 - %55,8; radiküler uyarım ile %84,6 - %88,5 olarak elde edilmiştir.

Sonuç:

Genel sonuçlar doğrultusunda hasta ve kontroller karşılaştırıldığında transkranial manyetik sitümilasyon (TMS) patolojisi olarak santral motor iletim zamanındaki (SMİZ) uzama ile MEP amplitüd değişimi ve yanıtsızlık temel bulgular olarak saptandı. SMİZ da hesaba katıldığında 52 olgunun 48'i TMS'ye göre üst motor nöron tulumunu desteklemekteydi. Sonuç olarak ALS olgularında üst motor nöron tutulumunun klinik nörofizyolojik karşılığı veya belirteci olarak üst ve alt ekstremitede sağ/sol simetrik yapılan ve kortikal/radiküler uyarımlar ile detaylı olarak değerlendirilen TMS'nin tanıda %95'e yakın bir değerde katkı yapabileceğini söyleyebiliriz. Ancak H refleks yayılımı üst motor nöron tutulumunda normallerden farklı olmuş olsa da tanısal anlamda TMS'ye göre belirgin bir katkısı olmamıştır.

SS-75 ANTALYA'DA AMYOTROFİK LATERAL SKLEROZ.; BEŞ YILLIK BOYLAMSAL BİR ÇALIŞMA, 2016-2021.

MEHMET RIFKI AKTEKİN [2], CANSU AYDIN [1], FIRAT KÖSE [2], MEHTAP TÜRKAY [2], HİLMİ UYSAL [1]

[1] *AKDENİZ ÜNİVERSİTESİ TIP FAKÜLTESİ NÖROLOJİ ANABİLİM DALI*
[2] *AKDENİZ ÜNİVERSİTESİ TIP FAKÜLTESİ HALK SAĞLIĞI ANABİLİM DALI & EPİDEMİYOLOJİ BİLİM DALI*

Amaç:

Türkiye'de bugüne kadar ALS insidans ve prevalansını inceleyen iki araştırma yapılmıştır. Bunlardan birisi Kuzeybatı Türkiye'de yer alan Trakya bölgesinde, diğeri ise Türkiye'nin güneyinde yer alan Antalya'da yürütülmüştür. Antalya'da yapılan çalışma sunacağımız araştırmanın ilk iki yıllık verilerinin analizidir. 31 Aralık 2016 itibarı ile ALS;nin kaba prevalans hızı yüzbinde 3.7'dir. Prevalans hızı bölge nüfusu ABD 2016 nüfusuna göre standardize edildiğinde yüzbinde 5.7'ye yükselmektedir. Antalya'da yapılan çalışmanın ilk iki yıllık verilerine göre; 2016 ABD nüfusuna göre standardize edilmiş insidans hızı 2017 yılı için yüzbinde 2.1, 2018 yılı için 2.0 bulunmuştur. Erkek/kadın oranı 2.0, semptomların başlama yaşı 56.6 ± 14.1, spinal başlangıç oranı ise %81.7 bulunmuştur. Olguların %6.2'si aileseldir.Bu çalışmanın amacı Antalya bölgesinde önceki iki yıllık izleme ile saptanan verileri beş yıllık izleme sonucunda artan olgu sayıları ile geliştirmek ve bölgede ALS'ye ait karakteristiklerin doğruluk düzeyini arttırmaktır.

Gereç ve Yöntem:

2016 yılında planlanan ilk iki yıllık verileri analiz edilen ve Antalya İl merkezindeki beş büyük bölgede yaşayan 1,286,943 kişiden oluşan araştırma kohortu 2019, 2020 ve 2021 yılında boylamsal olarak izlenmeye devam edildi. 2016 yılında saptanan 48 ALS olgusu ve takip eden iki yıl içinde ortaya çıkan 34 olguya takip eden diğer üç yılda ortaya çıkan olguların verileri eklendi. Kaba prevalans hızı 31 Aralık 2016'da yaşayan tüm hastalar dikkate alınarak hesaplandı. Yıllık insidans hızları 31 Aralık 2017, 2018, 2019, 2020 ve 2021 arasında ortaya çıkan olgular kullanılarak hesaplandı. Hastaların özellikleri yeni saptanan 56 olgu eklenerek, toplam 138 olgu üzerinden yeniden hesaplandı. 31 Aralık esas alınarak hastalığın 2019, 2020, 2021 yıllarına ait nokta prevalansları, 2016-2021 dönemine ait peryod prevalansı, 2019,2020,2021 yıllık insidansları ve 2017-2021 dönemine ait beş yıllık insidansı Tablo'da sunulmuştur

Bulgular:

Yıl	Hız	Kaba hız (100.000 de)	Standartize hız (100.000 de)	95%CI
2016	Nokta prevalansı	3.7	5.7	5.64-5.80
2017	Nokta prevealansı	4.7	7.1	7.04-7.22
2018	Nokta prevalansı	5.4	8.6	8.54-8.74
2019	Nokta prevalansı	5.9	9.1	8.95-9.15
2020	Nokta prevalansı	6.0	8.9	8.82-9.03
2021	Nokta prevalansı	5.9	8.6	8.50-8.71
2017	İnsidans	1.4	2.1	2.02-2.12
2018	İnsidans	1.2	2.0	1.95-2.04
2019	İnsidans	1.7	2.5	2.45-2.56
2020	İnsidans	1.2	1.7	1.69-1.78
2021	İnsidans	1.4	2.0	1.93-2.02
2016-2021	Periyod prevealansı	10.7	16.0	15.88-16.15
2017-2021	5 yıllık insidans	7.0	10.3	10.19-10.41

Sonuç:

Yıllık yeni olgu sayıları önceki iki yılda saptanan yeni olgu sayıları ile uyumludur. Prevalans hızlarında artış gözlenmiştir. Tüm olguların %23.2'si 50 yaşın altındadır. Hastaların %26.1'i 50-59 yaş , %29.7'si 60-69, %17.4'ü 70-79 yaş arasında ve %%3.6'sı 80 yaş üzerindedir. Ortalama yaş 60.2 ± 11.9'dur. Erkek hastaların yaş ortalaması 61.0 ± 10.9, kadın hastaların 58.6 ± 13.7'dir ($p > 0.05$).

SS-76 FASYO-SKAPULO-HUMERAL DISTROFI (FSHD) TANISI ALAN HASTALARIN KLINIK VE MOLEKÜLER ÖZELLIKLERI: TÜRKIYE'DE FSHD HASTALARININ GENOTIP-FENOTIP ÖZELLIKLERINI INCELEYEN ILK KOHORT

Gulshan Yunisova[1], Serpil Eraslan[2], Şahin Avcı[3], İlker Eren[4], Mehmet Demirhan[4], Hülya Kayserili[2] Piraye Oflazer[5]

1- Koç Üniversitesi Hastanesi, Kas Hastalıkları Merkezi
2- Koç Üniversitesi, Tıbbi Genetik ABD, Genetik Hastalıklar Tanı Merkezi
3- Koç Üniversitesi Hastanesi, Genetik Hastalıklar Tanı Merkezi
4- Koç Üniversitesi Hastanesi, Ortopedi ve Travmatoloji ABD
5- Koç Üniversitesi Hastanesi, Nöroloji ABD, Kas Hastalıkları Merkezi

Amaç:

Fasyo-Skapulo-Humeral Distrofi hastalığı (FSHD) otozomal dominant (OD) kalıtım gösteren, yüz kasları dahil asimetrik kas tutulumu sergileyen, nispeten iyi seyirli kas hastalığıdır. Hastalığın moleküler teşhisi çok zor olduğundan uzun yıllar mümkün olmamıştır, ancak son on yılda gelişen ileri moleküler yöntemler sayesinde *DUX4* geninin D4Z4 lokusunun kapsamlı moleküler analizleri yapılmaya başlamıştır. Genetik özelliği, 4qA alleline bağlı olarak 4q35 D4Z4 tekrarl birimlerinin 1-10 birime kadar azalması, *DUX4* genininin hipometilasyonu dolayısıyla derepresyonunu içerir. *DUX4*geninde D4Z4 tekrar birimlerinin (repeat units-RU) sayısının hastalık şiddeti ve klinik değişkenlik ile ilişkili olduğu varsayılmış olsa da, tekrar boyutu, kromozomal yeniden düzenlemeler, 10q D4Z4 bölgesinin etkileri, epigenetik faktörler dahil birden fazla etkenin hastalığın şiddetini ve seyrini etkilediği de zamanla öğrenildi. Tedavi olasılığının yüksek olduğu bu hastalıkta günümüzde moleküler tanı daha da önem kazanmaktadır. Bu çalışmamızda Türk toplumunda FSHD hastalarının moleküler özelliklerini inceleyen ilk kohort çalışmanın sonuçları sunulacaktır, atipik klinik bulgular özetlenecektir.

Gereç ve Yöntem:

Çalışmamızda Koç Üniversitesi Hastanesi, Kas Hastalıkları Merkezinden takipli olan FSHD tanılı hastaların genetik özelliklerini inceleyen ilk kohortun sonuçları sunulacaktır, elde edilen atipik klinik bulgular özetlenecektir.

Bulgular:

Moleküler tarama yöntemini kullanarak, akraba olmayan 52 aileden 56 hastanın D4Z4 tekrar birimleri incelendi. Klinik muayeneler için ise FSHD değerlendirme ölçeği kullanıldı. Hastaların çoğunluğu, 32si (%59.3) 5-10 puan aralığındaydı. Ailesel vakalar tüm vakaların %52sini kapsıyordu, hastaların 30u kadın (%54) ve 26sı erkek (%46) idi. 36 hasta için başlangıç yaşı ≤20 yıl (%64.3) ve 19 hasta ≥20 yıl (35.7) idi. Çocukluk yaşta görülen en sık başlangıç bulgu gözler açık uyumak, erişkin yaştaki en sık ilk yakınma ise tek taraflı kolu kaldırma güçlüğü, 1 hastada ise düşük el şeklindeydi. 56 hastadan 48inde (%86,5) FSHD1 tanısı moleküler tetstler doğrulandı. Hastaların %87'de tekrar birimleri 1-10 arasındaydı, %13'de ise 11 üzerindeydi. Hastaların %78'i klasik FSHD fenotipindeyidi. 6 hastada tipik kas zaafına eşlik eden dil zaafı ve atrofisi vardı, 3 hastada tibialis anterior kas gücü korunmuşken ağır kuadriseps femoris zaafı, 2 hastada ise ağır deltoid kas atrofisi görüldü. Atipik fenotip sergileyen bu hastaların genetik sonucunda tekrar birim sayıları 4-10 arasındaydı, sadece dil zaafı olan bir hastada tekrar sayısı 11 üzerindeydi. Altı hastada hastalığının 5.dekadında non invaziv solunum desteği ihtiyacı gelişmişti, 2 hastaya gastrostomi açılmıştı, 2 hasta sık aspirasyon sonucunda kaybedilmişti. Bu hastaların tekrar birim sayıları 4-10 arasındaydı, sadece 1 hastada tekrar birim sayısı 3 idi. Son muayenelerinde 3 hasta hastalığın 2. ve 3.dekadında tekerlekli sandalye bağımlı hale gelmişti, tekrar birim sayısı 4 ve 6 arasındaydı.

Sonuç:

FSHD son yıllara kadar tipik fenotipik özelliklerine göre tanı konulan bir hastalık idi, ancak son yıllarda tedavi olasılığının öne çıkması ile birlikte genetik tanının önemi de belirgin artmaya başladı. Bizim çalışmamızda hastaların kas tutulumu büyük oranda tipik FSHD fenotipi ile uyumlu olsa da, atipik seyir ve tutulum gösteren vakalara da rastlandı. Moleküler özellikleri ise literatür ile uyumlu olarak D4Z4 tekrar birim sayınının hastalık şiddeti ile korelasyon göstermekteydi. Ancak ailevi ve de novo FSHD vakalarının dağılımı çalışmamızda hemen hemen eşit idi, bu da güncel bilgilerimizle tam olarak örtüşmemektedir. Bu çalışmada FSHD hastalarının klinik ve moleküler özelliklerini inceleyen ve Türkiyede yapılan ilk ve en geniş kohort çalışmanın ön sonuçları sunuldu, fenotipik ve genetik hetorejenliğini gösterildi.

SS-77 C9ORF72 MUTASYONUNUN KLİNİK VE DEMOGRAFİK ÖZELLİKLERİ

İBRAHİM KAMACI , ARMAN CAKAR , HACER DURMUŞ , YEŞİM PARMAN

İSTANBUL ÜNİVERSİTESİ İSTANBUL TIP FAKÜLTESİ NÖROLOJİ ANABİLİM DALI NÖROMÜSKÜLER HASTALIKLAR BİLİM DALI

Amaç:

Amiyotrofik lateral skleroz (ALS) motor korteks, beyin sapı ve medulla spinaliste bulunan motor nöronların dejenerasyonu ile karakterize ilerleyici ve ölümcül bir hastalıktır. ALS'li hastaların yaklaşık %15'inde frontotemporal demans (FTD) bulguları da izlenir. Her iki hastalıkta da, batı toplumlarında en sık rastlanan genetik bozukluk C9orf72 genindeki hekzanükleotid ekspansiyonudur.

Gereç ve Yöntem:

İstanbul Üniversitesi, İstanbul Tıp Fakültesi, Nöromüsküler Hastalıklar Bilim Dalı polikliniğinde 2011-2022 yılları arasında takip edilen ve motor nöron hastalığı tanılı hastalar retrospektif olarak taranmıştır. Genetik incelemesinde C9orf72 geninde patolojik tekrar artışı saptanan 22 aileden 24 hastanın, demografik ve klinik verileri değerlendirilmiştir.

Bulgular:

Hastaların 9'u kadın 15'i erkekti. Yakınmalarının ortalama başlangıç yaşı 53,3 ± 9,3 (20- 62 arasında) idi. On hastada (% 41,7) üst ekstremitede monoparezi, 6 hastada (% 25) bulber yakınmalar, 6 hastada alt ekstremite zaafı (% 25), 2 hastada (% 8) ise kognitif bulgular ilk yakınmaydı. Altı hastada, başvuru esnasında FTD ile ilişkili kognitif yakınmalar mevcuttu. Dört hasta hariç tüm hastalarda ailede FTD, ALS, şizofreni veya hareket bozuklukları öyküsü mevcuttu. Bu hastalardan 15'inin ailesinde ALS, 14 hastanın ailesinde FTD tanısı vardı. İki hastanın ailesinde tedaviye dirençli depresyon ve şizofreni öyküsü, bir hastanın ailesinde ise blefarospazm tanısı mevcuttu. Hastaların 5'inde başvuru esnasında üst motor nöron bulguları, 2'sinde alt motor nöron bulguları, 17'sinde ise hem üst hem alt motor nöron bulguları saptandı. Ortalama 1,79 ± 1,32 yıllık takip süresi boyunca 3 hastada daha kognitif bulgular gelişti. Eksitus verilerine ulaşılan 14 hastanın ortalama hastalık süresi 4,3 ± 3,2 (2 ile 12 arasında) yıl, eksitus yaşı ise 59,4 ± 5,3 (50 ile 66 arasında) idi.

Sonuç:

Çalışmamızda C9orf72 mutasyonu saptanan hastalarda literatür ile benzer klinik özellikler izlenmiştir. Aile öyküsü alınırken, FTD ve ALS bulguları haricinde, psikiyatrik hastalık ve hareket bozuklukları tanılarının da sorgulanması hastalık için ipucu olabilmektedir.Gene özgü tedavi çalışmalarının artması nedeniyle, farklı ülkelerden elde edilen gerçek yaşam verilerinin elde edilmesi önem taşımaktadır.

SS-78 JENERALİZE MYASTENİA GRAVİS TANISINDA SPİNAL AKSESUAR, ULNAR VE FASİYAL SİNİR REPETATİF SİNİR UYARIMI VE TEK LİF EMG TANISAL DUYARLILIKLARININ KARŞILAŞTIRILMASI

SAMET ÖNCEL [1], ABDULKADİR TUNÇ [2]

[1] *SAKARYA HENDEK DEVLET HASTANESİ*
[2] *SAKARYA ÜNİVERSİTESİ EĞİTİM VE ARAŞTIRMA HASTANESİ, NÖROLOJİ KLİNİĞİ*

Amaç:

Düşük frekanslı repetatif sinir uyarımı (RNS) ve tek lif EMG otoimmün Myastenia Gravis (MG)' nin tanısal değerlendirmesinde yaygın olarak kullanılır ve kritik öneme sahiptir. Bu çalışmanın amacı kesin MG tanısı almış hastalarda ulnar, fasiyal ve spinal aksesuar sinir RNS çalışmalarının duyarlılığının tek lif EMG ve antikor testleri ile birlikte karşılaştırılmasıdır.

Gereç ve Yöntem:

Çalışmaya MG tanısı kesinleştirilmiş 31 hasta (klinik, antikor testleri ve RNS- Tek lif EMG ölçümleri ile) dahil edilmiştir. Hastalar Myasthenia Gravis Foundation of America (MGFA) klinik sınıflamasına göre gruplandırılmıştır. Yaş, cinsiyet, şikayet süresi, asetilkolin reseptörü (AChR) veya kasa spesifik kinaza (MuSK) karşı spesifik antikorların varlığı, tutulan kas grubuna göre klinik tablo, timoma varlığı, familyal özellik ve elektrofizyolojik bulgular tutulan kasa göre kaydedilmiştir. Trapezius, nazalis ve ADM kası kaydıyla elde edilen dekrement oranları, klinik-demografik verilerle ve tek lif EMG sonuçlarıyla karşılaştırılmıştır.

Bulgular:

Hastaların 19'u (%61) erkek olup yaş ortalaması 64 ± 13.9 (24-82) idi. MGFA alt grupları 7 hastada II, 14 hastada III ve 10 hastada IV olarak değerlendirildi. 20 hastada AChR antikoru, 2 hastada anti MuSK antikoru pozitifti ve 9 hasta seronegatifti. Sırasıyla 25 hastada (%80,6) pitoz, 10 hastada (%32,2) diplopi, 15 hastada (%48,3) bulbar kas tutulumu, 18 hastada (%58) boyun kasları tutulumu gözlendi. Ortalama MG bileşik skoru 3,09 ± 0,74 idi. Repetatif sinir uyarımında, 4 (%12,9) hasta ADM kası kaydıyla, 24 (%77,4) hasta trapezius kası ve 12 hasta (%38,7) nazalis kası kaydıyla %10 üstünde dekremental yanıt gösterdi. Her üç kasla elde edilen dekremental yanıt oranı ile, yaş, cinsiyet, şikayet süresi, antikor pozitifliği, klinik semptomatoloji arasında anlamlı bir ilişki saptanmadı ($p>0.05$). Tek lif EMG'de hastaların 28' inde (%90,3) artmış jitter saptandı.

Sonuç:

Çalışmamız, Jeneralize MG tanısında tek lif EMG'den sonra en duyarlı RNS ölçüm tekniğinin belirgin farkla spinal aksesuar sinir uyarımlı RNS olduğunu göstermiştir. Geleneksel olarak incelenen ADM kası kaydının yanında trapezius kaydının, EMG rutinimize eklenmesi gerektiği görüşündeyiz.

SS-79 TÜRKİYE'DE ALS'Lİ HASTA VE HASTA YAKINLARININ TEMEL HAKLARIYLA İLGİLİ ANKET VE ÜLKELER ARASI KARŞILAŞTIRMA

HİLMİ UYSAL [1], ALPER KAYA [2], JESSİCA MABE [3], CATHERİNE CUMMİNGS [4]

[1] *AKDENİZ ÜNİVERSİTESİ TIP FAKÜLTESİ NÖROLOJİ ANABİLİM DALI*
[2] *ALS MNH DERNEĞİ*
[3] *INTERNATİONAL ALLİANCE OF ALS/MND ASSOCİATİONS, PROGRAMS COORDİNATOR*
[4] *INTERNATİONAL ALLİANCE OF ALS/MND ASSOCİATİONS, EXECUTİVE DİRECTOR*

Amaç:

Amyotrofik Lateral Skleroz (ALS) üst ve alt motor tutulumu ile seyreden ancak birlikte bilişsel işlevlerinde etkilenebildiği ilerleyici, henüz tedavisi olmayan nadir hastalıklar kapsamında nörodejeneratif bir hastalıktır. İlerleyici karakteri, insidans ve prevelansının bir birine yakın olması, motor fonksiyonların ağırlıklı etkilenmesi nedeniyle ALS li hastaların temel haklarıyla ilgili ayrıntılar hasta hakları kapsamında ele alınabilse de kendine özgü yönleri bulunmaktadır.

Bu bildiride Uluslararası ALS/MND Dernekleri İttifakı ve ALS MNH Derneği işbirliği ile temel haklarla ilgili uluslararası nitelikte yapılan anket çalışması sunulacaktır.

Gereç ve Yöntem:

Uluslararası ALS/MND Dernekleri İttifakı, ALS/MND ile yaşayan kişilerin kendileri ve onların bakıcılarının temel haklarını desteklemektedir. Anket bu ideal haklara dayanmaktadır ve katılımcılardan kendi ülkelerindeki deneyimlerine ve özellikle ALS/MND deneyimlerine dayalı yanıt vermeleri istenmiştir.

Anket, Ağustos 2021 – Ekim 2021 tarihleri arasında katılımcılara doğrudan davet ve ayrıca sosyal medya aracılığıyla duyuruldu. İngilizce metin Türkçeye çevrilerek ülkemizde ALS MNH Derneği web sayfası aracılığı ile ALS li hastalar, hasta yakınlarına ulaşılmıştır.
Ankete toplam yanıt verenler 884 kişidir. Ülkemizden 182 katılım ile dünyadaki en yüksek katılımcı sayısına ulaşılmıştır. Başta Avrupa ülkeleri olmak üzere ABD, Kanada, Japonya, Latin Amerika ülkelerinden ALS li hasta ve hasta yakınları ankete katılmış ve böylece gerek dünya düzeyinde gerekse de ülkeler arası karşılaştırma olanağı doğmuştur. On kişiden fazla katılımın olduğu 15 ülke bulunmaktadır. Anket 28 ana başlıktan oluşmuştur. 21 i ALS hastalarına yöneliktir.

Bulgular:

Dünyada yanıt verenlerin %46 sı ALS'li iken, %54 ü bakım verenlerden oluşmuştur. Türkiye'de ankete katılan 182 kişi nin %67 si ALS'li (n=121), %33 (n=61) ü ALS bakım verenlerden oluşmaktadır.

Ülkemizde ALS hastaları sağlık sisteminde en yüksek kalitede bakıma erişime ulaşamadıklarını %88 oranında ifade ederken diğer ülkelerde bu oran %32 dir. Ülkemizdeki hastaların %77 si dünyadaki hastaların tersine tedavi veya öneri sağlayan sağlık ve destek çalışanları konusunda bir seçeneğinin olmadığı kanısındadır. Ayrıca ALS li hastaların %78 i bakımın yapıldığı yerle ilgili bir seçeneğinin olmadığını söylemektedir. Aynı şey tedavi ve destek türleriyle ilişkili olarak seçeneklerinin olmadığı şeklindedir. Hastaların çok büyük bir kısmı dünyadaki bulgunun tersine %94 oranında bakım sağlanmasına yardımcı olmak için ücret sağlayan ek sigortasının olmadığını belirtmişlerdir. Hastalarımızın yaklaşık %50 si tedaviyi veya müdahaleyi kabul etme, reddetme veya durdurma hakkına sahip olduğunun bilincindedir. Bu oran diğer ülkelerde %75 dir. Ankete katılan hastaların %46 sı ayrımcılık olduğunu belirtmişlerdir. ALS li hastalarımızın %58 i kişisel bilgilerimin gizliliğine ve mahremiyetine güvenmektedir. Bu oran diğer ülkeler için %80 dir. Ankete katılanların %77 si genetik danışmanlık almadıklarını ifade etmişlerdir ve genetik teste ulaşamayanların oranı %54 düzeyindedir. ALS li hastaların %80 i multidisipliner bir kliniğe erişimlerinin olmadığını belirtmişlerdir. Hastaların %61 ALS/MND konusunda uzmanlaşmış nörologdan destek aldıklarını belirtmektedirler.

Destek alabildiği alanlardan fiziksel egzersiz için %19, Beslenme / yutma / diyet / tükürük yönetimi için %19, ALSFRS incelemesi için %17, Solunum ve ventilasyon, öksürük yardımı için %27, teşhis sırasında veya yakınında ses bankacılığı için %4, Palyatif bakım ve yas danışmanlığı ve hizmetleri için %6 oranı belirtilmiştir.

Sonuç:

Bu ve 28 başlıktaki diğer bulgular ülkemizde ALS hasta ve hasta bakan yakınlarının henüz hasta hakları açısından dünya düzeyindeki niteliğe gelmediğini, alınması gereken karar ve uygulamaların olduğunu ancak hasta ve hasta yakınlarının konuya dünyadaki diğer ülkelerden daha duyarlı olduklarını göstermektedir.

SS-80 MYASTENİA GRAVİS HASTALARINDA KOMORBİD HASTALIKLARIN ALT GRUPLARA GÖRE DAĞILIMI VE KLİNİK SONUCA ETKİSİ

HÜSEYİN NEZİH ÖZDEMİR [1], HATİCE KARASOY [2], AYŞE NUR YÜCEYAR [2], ÖZGÜL DEFNE EKMEKÇİ [2]

[1] *KAHRAMANMARAŞ NECİP FAZIL ŞEHİR HASTANESİ*
[2] *EGE ÜNİVERSİTESİ TIP FAKÜLTESİ NÖROLOJİ ANABİLİM DALI*

Amaç:

Myastenia gravis (MG) nöromuskuler bileşkede postsinaptik membran bileşenlerine karşı antikor oluşumu ile karakterize otoimmun bir hastalıktır. Ana semptom kas güçsüzlüğüdür. MG hastaları, başlangıç yaşı, antikor özellikleri ve timoma varlığında göre alt gruplara ayrılır. MG hastalarında alt gruplar tedavi seçimi ve prognozun ön görülmesi açısından önemli yere sahiptir. Komorbid hastalıklar MG hastalarında en önemli sorunlardan biridir. Komorbid hastalıkların hastalık yükünü arttırdığı, hekimlerin tedavi seçimini ve hastaların yaşam kalitesini etkilediği çalışmalar ile gösterilmiştir. Myastenia gravise eşlik komorbid hastalıklar çalışmalar ile saptanmış olsa da bu hastalıkların MG hastalarında klinik sonuca etkisini değerlendiren çalışmalara ihtiyaç bulunmaktadır. Çalışmamız, MG hastalarında komorbid hastalıkların alt gruplara göre dağılımını ve klinik sonuca etkisini saptamayı amaçlamaktadır.

Gereç ve Yöntem:

Çalışmamıza klinik ve laboratuar yönemleri ile kesin MG tanısı konmuş 18 yaşından büyük ve en az bir senedir MG tedavisi alan hastalar dahil edilmiştir. Hastalar standardize bir form ile sorgulanmıştır. Hastaların demografik ve klinik özellikleri forma not edilmiştir. Komorbid hastalıkların saptanması için hastalar yüz yüze sorgulanmış, hastaların komorbid hastalıklar için kullandığı ilaçlar ve hastanemizin veritabanı incelenmiştir. MG için kullanmakta olduğu ve kullanmış olduğu ilaçlar için hastalar yüz yüze sorgulanmış ve hasta dosyalarından faydalanılmıştır. MG şiddetinin belirlenmesi için hastalar değerlendirme anında muayene edilmiş ve Myasthenia Gravis Foundation of America (MGFA) klinik sınıflaması kullanılmıştır. Hastaların değerlendirme anında tedavi durumunu belirlemek için MGFA Therapy Status sınıflaması kullanılmıştır. Hastaların klinik sonucunu belirlemek için hastalar değerlendirme anında muayene edilerek MGFA Post- Intervention Status (PIS) sınıflaması kullanılmıştır. Hastalar MGFA PIS sınıflamasına göre hastalar remisyonda olan ve remisyonda olmayan olarak iki gruba ayrılmıştır. Bu iki grubun komorbid hastalıklar açısından özellikleri istatistiksel yönemler ile karşılaştırılmıştır.

Bulgular:

Çalışmamıza 170 hasta dahil edilmiştir. Bu hastaların 86 (%50.4) tanesi kadın ve 84 (%49.6) tanesi erkektir. Hastaların ortalama yaşı 55,99 (SD=14,92) yıldır. Hastaların ortalama takip süresi 9,95 (SD=8,68) yıldır. 125 (%73,5) hastada en az bir komorbid hastalık bulunmaktadır. En sık saptanan komorbid hastalık 54 (%31,7) hastada bulunan esansiyel hipertansiyondur. Geç başlangıçlı (>50 yaş) MG hastalarında en sık komorbid hastalık hipertansiyon iken erken başlangıçlı (<50 yaş) hastalarda en sık komorbid hastalıklar ikinci otoimmün hastalıklardır. MGFA- PIS sınıflamasına göre, değerlendirme anında 73 (%42,9) hastanın remisyonda olduğu saptanırken 97 (%57,1) hasta remisyonda olmadığı saptandı. Remisyonda olmayan hastaların %85.5 i en az komorbid hastalığa sahipken remisyonda olan hastaların %57.5 inin en az bir komorbid hastalığa sahip olduğu görüldü. Remisyonda olmayan hastalarda en az bir komorbid hastalığa sahip olmak istatistiksel olarak anlamlı şekilde daha sık saptanmıştır (P=0,001). Komorbid hastalıklar teker teker incelendiğinde esansiyel hipertansiyon, diyabetes mellitus tip 2 ve koroner arter hastalığı remisyonda olmayan hastalarda daha sık saptanmıştır (P=0,003, P=0,005, P=0,001, sırasıyla)

Sonuç:

Komorbid hastalıklar MG hastalarında en önemli sorunlardan biridir. Komorbid hastalıkların dağılımı MG alt grupları ile ilişkilidir. MG hastalarında komorbid hastalıklar klinik sonucu olumsuz etkilemektedir.

SS-81 OKÜLER MYASTENİA GRAVİSTE REMİSYONUN PROGNOSTİK BELİRLEYİCİLERİ

ASİM ORUJOV [1], FİDAN BALAYEVA [1], HÜSEYİN NEZİH ÖZDEMİR [1], NEŞE ÇELEBİSOY [1], FİGEN GÖKÇAY [1], AYŞIN KISABAY [2]

[1] *EGE ÜNİVERSİTESİ TIP FAKULTESİ , NÖROLOJİ ANABİLİM DALI*
[2] *MANİSA CELAL BAYAR ÜNİVERSİTESİ TIP FAKULTESİ*

Amaç:

Otoimmun Miyastenia Gravis (MG), nöromüsküler iletimde bozulmaya ve bunun sonucunda kaslarda yorulmakla artan güçsüzlüğe yol açan bir hastalıktır .Oküler myastenia gravis (OMG), tüm myastenia gravis (MG) hastalarının %15ini oluşturur. OMG tanısı ile 36 aydan uzun süredir izlenen 108 hastanın yer aldığı bu çalışmada remisyonla ilişkili faktörler geriye dönük olarak değerlendirildi.

Gereç ve Yöntem:

Bu tek merkezli retrospektif kohorta Ege Üniversitesi Tıp Fakültesi Nöroloji Anabilim Dalı Nöro-oftalmoloji Kliniğinde 2010-2021 yılları arasında OMG tanısı konulan, ayrıntılı olarak incelenen ve en az 36 ay takip edilen hastalar dahil edildi.

Bulgular:

Demografik özellikler, başlangıçtaki nöro-oftalmolojik bulgular, AChR ve MuSK antikor, timik durum, tek lif elektromiyografi (TLEMG) sonuçları dikkate alınan değişkenlerdi. Medyan hastalık başlangıç yaşı 57 idi (18-82 yıl aralığında). 55 (%50.9) hastada izole pitozis , 33 (%30.6) hastada izole diplopi başlangıç klinik özellikleriydi. Kombine pitozis ve diplopi 20 (%18.5) hastada mevcuttu. Pitozisi olan 75 hastanın 65inde (%86.7) tek taraflı, 10unda (%13.3) iki taraflı ptozis mevcut idi. AChR antikorları 66 (%61.1) hastada ve MuSK antikorları 2 (%1.9) hastada pozitif bulundu. 74 (%68,5) hastada TLEMG anormalliği saptandı. 16 hastada (%14.8) timoma, altı hastada (%5.6) timik hiperplazi mevcuttu 41 hasta (%37.9) tek başına piridostigmin ile tedavi edilmişti. Altmış yedi (%62) hastaya immünosupresif ilaçlar verilmişti. 53 (%49,1) hastada prednizon kullanılmıştı, 14 (%12,9) hastada ise azatiopurin ile kombine edilmişti. Timomalı 16 hastanın tamamına timektomi yapılmıştı. 49 (%45,4) hastada tam stabil remisyon (TSR) sağlanmıştı. 59 (%54.6) hasta minimal manifestasyon (MM) durumuna ulaşmıştı; 32si (%29,6) MM-1 statüsüne ve 27si (%25) MM-3 statüsüne sahipti. Çok değişkenli lojistik regresyon analizi, tıbbi tedavi gerektiren devam eden belirtilerin varlığı için artan risk faktörleri olarak AchR antikorunun (p=0,034) ve başlangıçta anormal bir TLEMGnin (p=0,006) varlığını ortaya koydu.

Sonuç:

OMG hastalarımızın prognozu genel olarak olumluydu, yaklaşık yarısı TSR durumuna ulaştı ve diğer yarısı düşük doz tedavi altında minör özellikler gösterdi. AchR antikor seronegatifliği ve başlangıçtaki normal TLEMG, ilaçsız izlenen hastalarda stabil remisyon ile ilişkili faktörlerdi.

SS-82 İNFLAMATUAR DEMİYELİNİZAN POLİNÖROPATİLERDE KRONİK DÖNEMDE OTONOM SİNİR SİSTEMİ ETKİLENİMİNİN KLİNİK ÖLÇEKLER VE ELEKTROFİZYOLOJİK TESTLERLE DEĞERLENDİRİLMESİ

ZEYNEP KARAOĞLU AKINCI , TEMEL TOMBUL

İSTANBUL MEDENİYET ÜNİVERSİTESİ TIP FAKÜLTESİ GÖZTEPE PROF DR SÜLEYMAN YALÇIN ŞEHİR HASTANESİ

Amaç:

İnflamatuar polinöropatiler motor ve duyusal belirtiler ile uzun dönemde dizabilite oluşturabilen hastalıklardır.KIDP, diyabetes mellitus(DM) birlikteliği olan KIDP(KIDP-DM) ve akut inflamatuar poliradikülonöropati(GBS) geçirmiş hastaların kronik dönemindeki disotonomik bulguları uzun dönemde yaşam kalitesini etkileyebilmektedir.Çalışmamızda inflamatuar demiyelinizan polinöropatilerde disotonominin sıklığı,klinik bulgular ve elektrofizyolojik yöntemlerle değerlendirilerek;disotonomi ile motor, duyusal dizabilitenin ilişkisi araştırılmıştır.

Gereç ve Yöntem:

10 saf KIDP, 10 KIDP-DM, 10 GBS geçirmiş olan hasta, 30 sağlıklı kontrol dahil edilmiştir.Motor dizabilite;MRC ve MRS skorlarıyla,duyusal dizabilite; nörolojik muayene bulgularıyla değerlendirilmiştir.COMPASS-31 skalası ve ortostatik tansiyon ölçümüyle klinik disotonomi; istirahat,derin nefes alma,valsalva ve ayakta kalp hızı değişkenliği(KHD),dört ekstremitede sempatik deri yanıtlarıyla(SDY) elektrofizyolojik disotonomi hasta ve kontrol gruplarında karşılaştırılmıştır.

Bulgular:

COMPASS-31 testinde klinik disotonomi sıklığı ve şiddeti KIDP-DM grubunda yüksek, saf KIDP'te daha düşük, GBS öyküsü olanlarda ise en düşük düzeydeydi. Akut KIDP sıklığı %20ydi, disotonomik özellikler saf KIDP hastalarına göre daha şiddetliydi.COMPASS-31 testinde hastaların %95'i en az bir alt gruptan puan almıştı.Disotonomik bulgular KIDP-DM'de daha yüksek, saf KIDP ve GBS geçirmiş olanlarda ise daha düşük ve hafif şiddetteydi.%70 hastada sekretomotor(SM),%66'sında pupillomotor,%63'ünde gastrointestinal,%56'sında ortostatik intolerans,%53'ünde mesane,%33'ünde vazomotor sistemde disotonomik semptom gözlendi.COMPASS-31 yüksek skorları ile istirahat ve valsalva manevrasında KHD düşüklüğü,sağ plantar SDY amplitüdü düşüklüğü koreleydi.İstirahatte KHD KIDP-DM hastalarında kontrol grubuna göre düşüktü.Tüm gruplarda dört ekstremitede SDY latansı uzun, amplitüdleri düşüktü.Sağ palmar SDY latansı uzaması ile sural ve peroneal amplitüd düşüklüğü,sol palmar latans uzaması ile peroneal amplitüd düşüklüğü koreleydi.Ortostatik hipotansiyon bulunsa da elektrofizyolojik olarak kardiyak ve sudomotor disotonomiyle ilişkiliydi.SM ve COMPASS-31 toplam puanları ile duyusal dizabilite,SDY'de sağ palmar ve plantar amplitüd düşüklüğü ile vibrasyon duyusu koreleydi.İstirahatte KHD düşüklüğü ile MRC skor düşüklüğü ve alt ekstremitede vibrasyon duyusu korelasyon gösterdi.

Sonuç:

Akut ve kronik inflamatuar polinöropatilerde COMPASS-31 disotonomiyi taramakda faydalı bir yöntem olarak görüldü.Çeşitli sistemlerde disotonomiyi ayırt etmede elektrofizyolojik testler daha güçlüydü.Saf KIDP,GBS geçirmiş hastalarda disotonomi sıklıkla hafif şiddette ve sempatik sudomotor sistemde baskındı.Kardiyak disotonomi saf KIDP'e göre (%20), KIDP-DM'de (%60) daha sıktı.Sudomotor disotonomi; saf KIDPte %70', KIDP-DMde %90 sıklığında daha yüksek orandaydı.GBS geçirmişlerde,kardiyak disotonomi iyileşebilen,sudomotor disotonomi ise sekel özellikteydi.Duyusal dizabilitenin şiddeti klinik disotonomi ile elektrofizyolojik sudomotor disotonomiyi öngörebildi.Motor ve hem duyusal dizabilitenin şiddeti ise kardiyak disotonomiyi öngörmede önemli bulundu.Elektrofizyolojik olarak somatik ve otonom sinirlerdeki hasarının korelasyonu, disotonominin klinik ölçeklerle ve elektrofizyolojik takibininin değerli olabileceğini düşündürdü.Sonuç olarak; inflamatuar polinöropatilerde klinik ölçekler ve elektrofizyolojik testler yardımıyla disotonomi bulgularının değerlendirilmesinin hastaların takip, tedavisinde önemli ve faydalı bir rol üstlenebileceği düşünüldü.

SS-83 KRONİK İNFLAMATUVAR DEMİYELİNİZAN POLİNÖROPATİ HASTALARLARINDA SUBKUTAN İMMÜNOGLOBÜLİN DENEYİMİ

ARMAN ÇAKAR , HACER DURMUŞ , YEŞİM PARMAN

İSTANBUL ÜNİVERSİTESİ, İSTANBUL TIP FAKÜLTESİ, NÖROLOJİ ANABİLİM DALI, NÖROMÜSKÜLER HASTALIKLAR BİLİM DALI

Amaç:

Kronik inflamatuvar demiyelinizan polinöropati (CIDP), edinsel kökenli, kronik, immün aracılı periferik nöropatidir. Hastalıkta ilk basamak tedavide başlıca kortikosteroidler ve intravenöz immünoglobülin (IVIg) kullanılmaktadır. Son yıllarda, hastalığın idame tedavisinde, subkutan immünoglobulin (SCIg) uygulamaları da öne çıkmaktadır.

Gereç ve Yöntem:

Bu çalışmamızda, İstanbul Üniversitesi, İstanbul Tıp Fakültesi, Nöromüsküler Hastalıklar Bilim Dalı'nda CIDP tanısı ile takip edilen SCIg tedavisi alan 16 hastanın klinik özellikleri incelenmiştir. Hastalara SCIg ve IVIg tedavilerinin etkinliği konusunda görüşleri ve iki tedaviden arasından hangisini tercih ettikleri sorulmuştur.

Bulgular:

Hastalarımızın 10'u kadın 6'sı erkekti. Yakınmalarının ortalama başlangıç yaşı 41,7 ± 17,9 (11 ile 62 arasında), ortalama tanı yaşı ise 44,4 ± 16,7 (17 ile 65 arasında) idi. Hastaların 6'sı multifokal, 5'i tipik, 3'ü motor, 1'i motor baskın, 1'i ise distal CIDP tanısıyla takipliydi. Ortalama 11,2 ± 8,4 yıllık hastalık süresi boyunca tüm hastalarda SCIg haricinde en az bir immünsüpresif veya immümodülatör ilaç kullanımı mevcuttu. Hastaların tamamı IVIg, 10'u steroid, 4'ü rituksimab, 5'i ise azatioprin kullanmıştı. Hastaların SCIg uygulamasına geçtiği ortalama yaş 53,4 ± 12,7 (21 ile 66 arasında), ortalama INCAT skoru ise 2,05 ± 2,04 (1 ile 9 arasında) idi. Ortalama 4,6 ± 1,8 (2 ile 7 arasında) ay boyunca SCIg tedavisi almakta olan hastalardan 13'ü, 0,4 gr/ay dozunda, 2 hasta 0,8 gr/ay, 1 hasta ise 0,6 gr/ay dozunda ilacı almaktaydı. Yedi hasta SCIg tedavisini daha etkili bulurken, 4 hasta IVIg'i daha etkili bulmaktaydı. Beş hasta ise her iki tedavinin eşit etkililikte olduğunu düşünmekteydi. İki ilaç arasındaki tercihleri sorulduğunda ise 2 hasta hariç tüm hastalar SCIg tedavisini tercih etmekteydi. IVIg tedavisini tercih eden iki hastanın yaşlarının diğer hastalara kıyasla daha ileri olması ve INCAT skorlarının yüksek olması dikkat çekiciydi.

Sonuç:

Çalışmamızda, farklı CIDP alt gruplarındaki hastalarda, IVIg ve SCIg uygulamasının etkililiği ve hastaların tercihleri sorgulanmıştır. Hastalar, SCIg tedavisini IVIg'e göre benzer etkililikte olarak değerlendirse daha fazla tercih etmiştir. Çalışmamızdaki bulgular, CIDP'in idame tedavisinde SCIg uygulamasının, özellikle sosyal yaşama daha çok katılan genç hastalarda tercih edildiğini göstermiştir.

SS-84 SPİNAL MUSKULER ATROFİ TİP 2 VE TİP 3 HASTALARINDA NUSİNERSEN TEDAVİSİ SONRASI KLİNİK SEYİR

SERAP MÜLAYİM

KOCAELİ ÜNİVERSİTESİ TIP FAKÜLTESİ NÖROLOJİ ANABİLİM DALI

Amaç:

Kocaeli Üniversitesi Hastanesi Nöroloji Anabilim dalında Spinal muskuler atrofi tip 2 ve tip 3 tanısı nedeniyle intratekal Nusinersen tedavisi uygulanmakta olan 10 hastanın klinik seyrinin uzatılmış Hammersmith fonksiyonel motor ölçeği ile değerlendirilmesi amaçlanmıştır.

Gereç ve Yöntem:

Kliniğimize Nisan 2019 tarihinden itibaren intratekal Nusinersen tedavisi almak üzere başvuran, yaşları 26 ile 33 arasında değişen, tedavi öncesi ve tedavi sırasında motor ölçek ile değerlendirilmiş olan 10 hasta incelenmiştir. Hastaların yaş ortalaması 29'dur. Olguların 7'si erkek, 3'ü kadındır. İkişer kardeş olmak üzere hastaların 6'sı akrabadır. Genetik incelemede hastalarda 5qSMA SMN1 homozigot gen delesyonu veya mutasyonu ya da 5qSMA SMN1 bileşik heterozigot gen mutasyonu yanısıra SMN2 geninde en az 2 kopya sayısı saptanmıştır. Tedavi için invaziv/noninvaziv mekanik solunum desteğine ihtiyaç olmaması, normal yutma refleksi ve oral beslenebilme şartı bulunmaktadır. Tüm hastalar skolyoz açısından Ortopedi ve Travmatoloji polikliniğinde değerlendirilmiştir. Ağır skolyozu olan hastalara ilaç uygulaması bir girişimsel radyoloji hekimi tarafından yapılmıştır. Tedavi öncesinde deneyimli bir fizyoterapist tarafından tüm hastalara motor ölçek uygulanmıştır. Belirli aralıklarla 4 kez uygulanan yükleme dozlarının ardından her idame tedavi öncesi motor ölçek tekrarlanarak hastaların motor fonksiyonlarındaki seyir değerlendirilmiştir. İdame tedavi kriterlerini karşılayan hastalarda 4'er ay arayla Nusinersen 12mg/5ml tedavisine devam edilmiştir. İzlemde motor ölçek puanı 60 üstü olan bir hastaya 6 dakika yürüyüş testi uygulanmıştır.

Bulgular:

Hastalara son idame tedavi öncesinde uygulanan motor ölçek puanı, yükleme tedavisi öncesi motor ölçek puanıyla karşılaştırıldığında en az 1 puan, en çok 20 puan artış gözlenmiştir. Tekerlekli sandalyeye bağımlı ve kardeş olan iki hastada 3'er puan artış görülmüştür. Motor ölçek puanında en az değişikliğin yükleme tedavisi öncesinde puanı çok düşük olup, tekerlekli sandalyeye bağımlı olan hastalarda olduğu görülmüştür. Ayrıca motor fonksiyonları tedavi öncesi çok iyi olan hastaların motor ölçek puanlarında beklenildiği gibi kısıtlı artış olmuştur. Hastalarda tedavi sonrası önemli yan etki gözlenmemiştir.

Sonuç:

Nusinersen spinal musküler atrofi tip 2 ve tip 3 tedavisinde ülkemizde onaylı tek ilaçtır. Kliniğimizde nusinersen tedavisi alan hastalardan, idame tedaviye geçilmiş olan, bu nedenle motor ölçekle takibi yapılan 10'u değerlendirilmiştir. Tedavi sonrasında motor ölçek puanındaki değişimin hastanın tedavi öncesindeki klinik tabloyla yakın ilişkili olduğu gözlenmiştir. Nusinersen tedavisi alan hasta sayısı arttıkça erken tedavinin klinik tablo üzerine etkisi daha iyi değerlendirilebilecektir.

SS-85 UZAMIŞ-COVID İLE İLİŞKİLİ NÖROMUSKÜLER ŞİKAYETLER VE KAS TUTULUMU VARLIĞI

AYŞEGÜL GÜNDÜZ [1], MERVE HAZAL SER [1], HİKMET ABBASZADE [1], FATMA ZEHRA ÇALIKUŞU [1], UYGUR TANRİVERDİ [1], FATMA SENA HAKYEMEZ [2], RIDVAN KARAALİ [2], İLKER İNANÇ BALKAN [2], NURTEN UZUN ADATEPE [1]

[1] *İÜC- CERRAHPAŞA TIP FAKÜLTESİ HASTANESİ NÖROLOJİ ABD*
[2] *İÜC- CERRAHPAŞA TIP FAKÜLTESİ ENFEKSİYON HASTALIKLARI ABD*

Amaç:

COVID-19 enfeksiyonu öyküsü olan kişilerde, hastalığın aktif dönemi sona erdikten sonra bile çok çeşitli semptomlar görülmektedir. Bunlar içinde en yaygın sistemik semptomlar yorgunluk, baş ağrısı ve bilişsel bozukluk "beyin sisi", kas ağrıları ve halsizliktir. Bu semptomlardan oluşan tablo uzamış-COVID ("long-COVID'') olarak adlandırılır. Bu çalışmada uzamış -COVID ilişkili şikayetlerin sıklığını, fenomenolojisini ve kas tutulumunu elektrofizyolojik olarak değerlendirmeyi amaçladık

Gereç ve Yöntem:

1. Akut enfeksiyon dönemini geçirmiş ve COVID enfeksiyonu tanısı üzerinden en az 1 ay geçen hastalar, uzamış-COVID ilişkili semptom varlığının araştırılması amacıyla COMPASS-31, mTORONTO ve fatik skalası ile tarandı. 2. Tarama testlerinde yüksek puan alan hastalar, ayrıntılı değerlendirme için elektromiyografi laboratuvarımıza davet edildi. Bu değerlendirmede, nörolojik muayeneleri ile elektrofizyolojik çalışmalardan sinir iletim çalışmaları, iğne elektromiyografi (EMG), kantitatif EMG, ardışık sinir incelemeleri ve tek lif incelemesi yapıldı.

Bulgular:

Çalışmanın yürütüldüğü tarihler arasında geçirilmiş COVID enfeksiyonu nedeniyle başvuran 170 hastanın 106'sı tarama formunu doldurmuştu. Tarama testine göre 106 hastadan 38'inde (%35,8) nörolojik şikâyetler tespit edildi. Bu hastalarda fatik sıklığı %88,5 (p=0,005) ve baş ağrısı sıklığı ise %47,4'tü (p=0,001). Hastalardan 14ü detaylı muayene ve elektrofizyolojik değerlendirme için gelmeyi kabul etti. Sekiz (%57,1) hasta fatik ve kas güçsüzlüğü anlattı, bu yakınmalar yedi (%50) hastada günlük aktiviteleri etkileyecek düzeydeydi. İğne EMG'de ve kantitatif EMG'de üç hastada miyopati ile uyumlu bulgular saptandı. Ardışık sinir ve tek lif incelemelerinde patolojik bulgu yoktu.

Sonuç:

COVID-19 enfeksiyonu sonrası uzamış nöromüsküler semptomlar, dikkat çekici düzeydedir. Patofizyolojinin altındaki moleküler mekanizmalar henüz net olarak bilinmiyor olsa da, bu çalışmamız, COVID-19dan sonra geç dönemdeki hastalarda nöromüsküler bulguların takip edilmesi gerektiğini göstermektedir.

SS-86 MULTİPL SKLEROZ HASTALARINDA FARKLI BASAMAKLARDA KULLANILAN İLAÇLARIN YAN ETKİLERİNİN YAŞ VE CİNSİYETE GÖRE DEĞERLENDİRİLMESİ

MELİKE ÇAKAN [1], ELİF ÇAKAN [2], YASEMİN GÜMÜŞ [1], NAZİRE PINAR ACAR ÖZEN [1], MERYEM ASLI TUNCER [1], RANA KARABUDAK [1]

[1] *HACETTEPE ÜNİVERSİTESİ TIP FAKÜLTESİ HASTANESİ NÖROLOJİ ANABİLİM DALI*
[2] *HACETTEPE ÜNİVERSİTESİ TIP FAKÜLTESİ*

Amaç:

Multipl Skleroz tedavisi için yüksek etkinlikte çok sayıda ilaç mevcuttur. Hastalık modifiye edici ajanların etkinliğinin yaşlandıkça azaldığı gösterilmiştir. Yaşla artan kırılganlık nedeniyle yan etkilerin daha şiddetli ve çeşitli olabileceği düşünülmektedir. Yaş ve cinsiyet farklarının, hastalık modifiye edici ajanların yan etki profiline etkisinin değerlendirilmesi amaçlanmıştır.

Gereç ve Yöntem:

2010-2021 yılları arasında Hacettepe Üniversitesi Tıp Fakültesi Hastanesi Erişkin Nöroimmünoloji polikliniğinde Ocrelizumab, Natalizumab, Dimetilfumarat veya Fingolimod tedavilerinden birini almış olan Multipl Skleroz hastaları demografik özellikler, aldıkları ilaçlar ile birlikte lenfopeni, nötropeni, dirençli enfeksiyon hastalıkları, karaciğer enzimlerinde yükselme, COVID-19 enfeksiyonu yan etkileri açısından retrospektif olarak taranmıştır.

Bulgular:

Çalışmaya Dimetilfumarat kullanan 112, Natalizumab kullanan 47, Fingolimod kullanan 236 ve Ocrelizumab kullanan 263 olmak üzere toplamda 658 hasta dahil edilmiştir. Hastaların %63.2'si kadın (n=416) olup ortalama yaşı 43±12'dir. İlaca başlama ortalama yaşı gruplar arasında farklılık göstermektedir ($p<0.05$). DMF kullanan kadınlarda yaş ile KCFT bozukluğu arasında negatif korelasyon vardır ($p=0.012$). İlaç kullanımı sonrası lenfosit değerleri kadınlarda daha yüksektir. Fingolimod grubunda kadınlarda yan etkiler daha çok görülmüştür ($p=0.011$). Fingolimod kullanan kadınlarda erkeklere göre lenfopeni görülme riski daha fazladır. Fingolimod sonrası lenfosit değerleri kadınlarda daha çok düşmektedir. Enfeksiyon görülme yüzdesi ile lenfositopeni derecesi koreledir ve kadın olmak enfeksiyon görülmesi için risk faktörüdür. İlk tedavi sonrası nabız değerleri, bradikardi yüzdesi kadın ve erkeklerde benzer olup uzamış QT_c oranı erkeklerde fazladır. JCV pozitifliği ile yaş pozitif korelasyona sahiptir. Ocrevus alan ileri yaştaki hastalarda gençlere göre lenfopeni daha az görülür ($p=0.001$). Ocrelizumab alanlarda genç kadın olmak enfeksiyonların görülmesi için risk faktörüdür. Ocrelizumab alan kadınlarda IgM seviyeleri erkeklerden fazladır ve IgM seviyeleri CD20 & CD19 ile koreledir. Erkeklerde IgG ve IgA seviyeleri yaşa ve CD20 & CD19 seviyelerine göre degişmektedir. Tüm ilaç gruplarında görülen COVID vakaları çoğunlukla 40 yaş altında olup bu dağılım istatistiksel açıdan anlamlıdır.

Sonuç:

Bu çalışmada, ileri yaştaki hastalarda beklenenin aksine hastalık modifiye edici ilaç yan etkilerinin artmadığı ve cinsiyetin yan etki profiline etki edebildiği görülmüştür. Tedaviden fayda göreceği düşünülen ileri yaştaki MS hastalarına bu ilaçların başlanması kararı verilirken yaş faktörü engel olarak düşünülmemelidir.

SS-87 ERİŞKİN YAŞ GRUBUNDA AKUT SEREBELLİT OLGULARININ KLİNİK, LABORATUVAR VE RADYOLOJİK ÖZELLİKLERİNİN RETROSPEKTİF OLARAK İNCELENMESİ

BAHAR GÜLMEZ [1], NEŞE DERİCİOĞLU [1], ERSİN TAN [1], MERYEM ASLI TUNCER [1], RAHŞAN GÖÇMEN [2]

[1] *HACETTEPE ÜNİVERSİTESİ NÖROLOJİ ANABİLİM DALI, ANKARA*
[2] *HACETTEPE ÜNİVERSİTESİ RADYOLOJİ ANABİLİM DALI, ANKARA*

Amaç:

Serebellit; infeksiyöz, postenfeksiyöz veya paraneoplastik nedenlerle oluşabilir. Çocukluk çağında daha sık görülmekle beraber bazı durumlarda erişkinlerde de izlenebilmektedir. Bu çalışma kapsamında HÜTF erişkin hastanesi nöroloji bölümü tarafından değerlendirilen ve akut serebellit tanısı alan hastalarda etiyolojik nedenler, başvuru semptomları, nörolojik muayene, laboratuvar bulguları, radyolojik bulguları, tedavi yanıtları ve hastalık seyirleri derlenmiştir.

Gereç ve Yöntem:

Ocak 2008 ve Mart 2022 tarihleri arasında nöroloji ve radyoloji anabilim dallarındaki arşiv kayıtları retrospektif olarak taranarak klinik ve beyin manyetik rezonans görüntüleme (MRG) bulguları ile akut serebellit tanısı alan 15 erişkin hasta çalışmaya dahil edildi.

Bulgular:

Toplam 15 hastanın yaş ortalaması 38,6±8,48 (min 19- max 83) olup 10 (%66,6) hasta kadındı. Başvuru semptomları sıklık sırası ile bulantı, konuşma bozukluğu, yürüme güçlüğü, bilinç bulanıklığı, nöbet ve baş ağrısı idi. Sekiz (%53,3) hastada çeşitli düzeylerde bilinç etkilenmesi ve 8 (%53.3) hastada farklı semiyolojide nöbetler vardı. Beş hastada yeni gelişen psikiyatrik komorbidite (depresyon, ajitasyon, psikotik bozukluk, katatoni) saptandı. Beş hastada paraneoplastik serebellar sendroma bağlı geliştiği ve bu grubun yaş ortalaması 51,6 olup başvuru süresi semptom başlangıcından ortalama 35 gün gibi daha kronik ve yavaş seyirli olduğu görüldü. Bu hastalardan üçünde paraneoplastik antikor (Anti-Yo, anti-amfifizin) gösterildi. Paraneoplastik olmayan grupta yaş ortalaması 32,1 idi. Postenfeksiyöz nedenlerin ön planda değerlendirildiği 4 hastada başvuru süresinin 3,5 gün gibi daha erken dönemde idi. İki hastada mitokondriyal hastalık ve anti-GAD antikoru pozitif otoimmun serebellit saptandı. Süreç içinde 4 hastada etiyoloji saptanamadı. Beyin omurilik sıvısı bulgularına ulaşılan 14 hastanın 5'inde proteini yüksek olup ortalama 83 (63-110) mg/dl idi. Dört hastanın oligoklonal bant tip 2 pozitifti. Beyin MRG bulgularında 10 (%66,6) hastada bilateral hemisferik tutulum gösterildi. Sekiz hastada vermian tutulum eşlik etmekteydi. On bir hastada izole korteks tutulumu; 2 hastada eşlik eden beyaz cevher tutulumu da mevcuttu. Yedi hastanın kontrastlı MRG olup 5inde meningovasküler veya parankimal kontrastlanma izlendi. Geriye dönük taramamızda 2 hastanın onkolojik takipleri nedeni ile çekilen pozitron emisyon tomografisi (PET) serebellumun etkilenimine dair artmış florodeoksiglukoz (FDG) tutulumu izlendi. Beş hastada dördüncü ventrikülde hafif daralma ve minimal tonsiller herniasyon izlendi. Postenfeksiyoz nedenlere bağlı serebellit geçiren 4 olgunun 2'sinde beyin MRG'de geçici splenial lezyon izlendi. Radyolojik takip süresi ortalama 8,08 ay idi. Takip MRG'leri olan 11 hastanın tamamında değişik derecelerde diffüz serebellar atrofi görüldü. Tedavide en sık kullanılan immunmodulatuar tedaviler sırasıyla intravenöz immunglobulin (IVIg), metilprednizolon ve plazmaferez idi. Yalnızca 3 hastada kısmi faydalanma izlendi.

Sonuç:

Literatürde erişkin yaş grubunda izlenen akut serebellit ile ilgili bilgi birikimi kısıtlıdır. Bilinç değişikliği ve nöbetlerin hem pediyatrik yaş grubunda hem de erişkin yaş grubunda en sık izlenen semptomlardır. Pediyatrik yaş grubunda çoğunlukla sekelsiz veya hafif sekelle iyileşme tanımlanmış iken çalışmamızda erişkin yaş grubunda ağır sekeller ile sonlanım olabileceği gösterilmiştir. Beyin MRG'de serebellit bulguları ile geçici splenial lezyon izlenmesi bunun enfeksiyöz bir sürece ait olabileceğine işaret edebilir. Paraneoplastik serebellar dejenerasyon olgularında MRG'de gösteremediğimiz durumlarda FDG PET katkıda bulunabilir. Çalışmamızda klinik ve radyolojik takip sürecinde hiçbir hastada rekürren serebellit, izole tek taraflı hemisferik tutulum ve hidrosefali izlenmemiştir. Serebellar atrofinin hızlı geliştiği görülmüş, bununla beraber atrofinin şiddeti ile prognoz arasında korelasyon izlenmemiştir. Serebellar rezervi korumak adına atipik klinik prezentasyon olan olgularda erken dönemde MRG'de serebellar yapılar dikkatli incelenmeli ve ileri yaşta paraneoplastik nedenler ön planda düşünülerek araştırmalar derinleştirilmelidir.

SS-88 GEBELİĞİN NÖROMYELİTİS OPTİKA SPEKTRUM HASTALIĞI (NMOSD) VE MYELİN OLİGODENDROSİT GLİKOPROTEİN İLİŞKİLİ HASTALIK (MOGAD) PROGNOZU ÜZERİNE ETKİLERİ

CİHAT UZUNKÖPRÜ [1], SEDAT ŞEN [2], AYŞE ALTINTAŞ [17], MELİKE ÇAKAN [3], SENA DESTAN BÜNÜL [4], GÜLŞEN AKMAN DEMİR [5], BELGİN PETEK BALCI [6], ESRA GÜRSOY [5], GÖKHAN ARSLAN [7], RABİA KOÇ [10], TUNCAY GÜNDÜZ [8], HALUK GÜMÜŞ [9], NAZİRE PINAR ACAR ÖZEN [3], ONUR CAN ZAİM [18], MEHMET FATİH YETKİN [11], CAVİT BOZ [12], GÖKÇEN GÖZÜBATIK ÇELİK [14], MESRURE KÖSEOĞLU [14], SİBEL GÜLER [13], NUR YÜCEYAR [15], SERHAN SEVİM [16], MURAT KÜRTÜNCÜ [8], MURAT TERZİ [2], ÖMER FARUK TURAN [10], HÜSNÜ EFENDİ [4], YEŞİM BECKMANN [1], RANA KARABUDAK [3], ASLI TUNCER [3]

[1] *İZMİR KATİP ÇELEBİ ÜNİVERSİTESİ TIP FAKÜLTESİ NÖROLOJİ AD*
[2] *ONDOKUZ MAYIS ÜNİVERSİTESİ TIP FAKÜLTESİ NÖROLOJİ AD*
[3] *HACETTEPE ÜNİVERSİTESİ TIP FAKÜLTESİ NÖROLOJİ AD*
[4] *KOCAELİ ÜNİVERSİTESİ TIP FAKÜLTESİ NÖROLOJİ AD*
[5] *İSTANBUL BEZİALEM VAKIF ÜNİVERSİTESİ TIP FAKÜLTESİ NÖROLOJİ AD*
[6] *SBÜ İSTANBUL HASEKİ EĞİTİM ARAŞTIRMA HASTANESİ NÖROLOJİ KLİNİĞİ*
[7] *ONDOKUZ MAYIS ÜNİVERSİTESİ TIP FAKÜLTESİ FİZYOLOJİ AD*
[8] *İSTANBUL ÜNİVERSİTESİ İSTANBUL TIP FAKÜLTESİ NÖROLOJİ AD*
[9] *KONYA SELÇUK ÜNİVERSİTESİ TIP FAKÜLTESİ NÖROLOJİ AD*
[10] *ULUDAĞ ÜNİVERSİTESİ TIP FAKÜLTESİ NÖROLOJİ AD*
[11] *ERCİYES ÜNİVERSİTESİ TIP FAKÜLTESİ NÖROLOJİ AD*
[12] *KARADENİZ TEKNİK ÜNİVERSİTESİ TIP FAKÜLTESİ NÖROLOJİ AD*
[13] *TRAKYA ÜNİVERSİTESİ TIP FAKÜLTESİ NÖROLOJİ AD*
[14] *BAKIRKÖY PROF. DR. MAZHAR OSMAN RUH SAĞLIĞI VE SİNİR HASTALIKLARI EAH NÖROLOJİ KLİNİĞİ*
[15] *EGE ÜNİVERSİTESİ TIP FAKÜLTSİ NÖROLOJİ AD*
[16] *MERSİN ÜNİVERSİTESİ TIP FAKÜLTESİ NÖROLOJİ AD*
[17] *KOÇ ÜNİVERSİTESİ TIP FAKÜLTESİ NÖROLOJİ AD*
[18] *HACETTEPE ÜNİVERSİTESİ TIP FAKÜLTESİ KADIN HASTALIKLARI VE DOĞUM AD*

Amaç:

Nöromiyelitis Optika Spektrum Hastalığı (NMOSD) ve Miyelin Oligodendrosit Glikoprotein İlişkili Hastalık (MOGAD) üreme çağındaki kadınları etkileyen ve ataklar ile seyirli olan santral sinir sisteminin inflamatuar hastalıklarıdır. Gebelik döneminin bu iki hastalık sürecine olan etkilerini sorgulayan son derece az sayıda çalışma vardır. Ayrıca bu iki hastalığın gebelik, postpartum dönem ve yenidoğan sağlığı üzerindeki etkileri de ancak sınırlı sayıda yayında araştırılmıştır. Çalışmamızda NMOSD ve MOGAD tanılı bireylerde gebelik döneminin hastalık aktivitesi ve progresyon üzerine olan etkilerinin incelenmesi amaçlanmıştır.

Gereç ve Yöntem:

Ülke genelinde toplam 17 merkez çalışmaya katılmıştır. Türk Nöroloji Derneği Nöroimmünoloji Çalışma Grubu tarafından tüm merkezlere eş değerlendirme yapılabilmesi için excel dosyası hazırlanmıştır. Uluslararası tanı kriterleri doğrultusunda NMOSD ve MOGAD tanılı olan kadın hastalar çalışmaya dahil edilmiştir. Tanı sonrası gerçekleşen gebelikler değerlendirmeye alınmıştır. Tanı aldıktan sonra gebelik süreci geçiren NMOSD ve MOGAD hastalarının yanı sıra kontrol grubu olarak da gebelik geçirmemiş NMOSD hastaları değerlendirilmiştir. Hastaların demografik verileri, başlangıç semptomları, gebelik öncesi son bir yıllık dönem, gebelik dönemi ve postpartum dönemdeki EDSS ve atak sayıları ve aldıkları tedaviler analiz edilmiştir. Bunlara ek olarak hastaların obstetrik seyirleri ve yenidoğana ait elde edilen veriler de kayıt altına alınmıştır.

Bulgular:

Çalışmaya 48 NMOSD ve 16 MOGAD hastası ile kontrol grubu olarak 34 NMO hastası alındı. 48 NMOSD hastasında toplamda 59 gebelik, 16 MOGAD hastasında ise 18 gebelik izlendi. NMOSD hasta grubunda tanı sonrası gelişen ilk

gebelikten 1 yıl önceki EDSS 1.51±0.16 iken postpartum 1. yılda EDSS 2.09±0.20 olarak gözlendi (p<0.05). 2. gebelik öncesi EDSS 2.13±0.34 iken postpartum 1. yıl 2.61±0.44 olarak saptandı (p<0.05). MOGAD'lı bireylerde de gebelikten önceki 1. yılda EDSS 0.56±0.20 iken postpartum 1. yılda 1.06±0.24 olarak izlendi (p<0.05). Benzer süre zarfında ise kontrol NMOSD grubunda EDSS 1.64±0.15 ten 1.76±0.18'e yükselmiş ancak istatistiksel bir fark izlenmedi. NMOSD hasta grubunda gebelik öncesi yılda toplam atak sayısı 16, gebelik döneminde 9, puerperal dönemde 15 ve postpartum 1 yıllık dönemde ise 44 olduğu görüldü (p<0.05). MOGAD hastalarında da gebelik öncesi yılda 11 atak izlenirken postpartum 1 yıllık dönemde 20 atak izlendi (p<0.05).

Gebelik seyrine bakıldığında NMOSD grubunda ortalama gebelik süresi 38±1.96 iken MOGAD grubunda 37.75±1.06 olarak izlendi (p=0.64). Doğum şekilleri açısından incelendiğinde NMOSD grubunda hastaların %60.4'üne sezaryan uygulanmış, MOGAD grubunda ise bu oranın %68.8 olduğu görülmüştür (p=0.78). Doğum şeklinin EDSS düzeyi ile ilişkisi değerlendirilmiş, EDSS>3 ve EDSS≤3 olan 2 grupta da sezaryan ve normal doğum oranları açısından farklılık izlenmemiştir (p=0.84). Yenidoğan patolojileri arasında ise 3 adet düşük doğum ağırlığı, 1 adet sindaktili, 1 adet dekstrokardi ve 1 adet yenidoğan sarılığı izlenmiştir.

Sonuç:

Verilerimiz ülkemize ait farklı bölgelerde yerleşimli çok sayıda merkezden alınmıştır. Sonuçlarımız postpartum dönemin her iki hastalık için EDSS de anlamlı derecede artış yapan atak varlığı ve sayısı açısından riskli olduğunu göstermektedir. NMOSD ve MOGAD tanısı ise gebelik süreci ya da yenidoğan sağlığını olumsuz etkilememektedir. Bu veriler kalıcı özürlülük gelişimi ve yeni atakların ortaya çıkması açısından gebeliği bir risk faktörü olarak tanımlamaktadır. Kronik nörolojik hastalıklarda bu sonuçlar hastaların bilgilendirilmesi ve yaşam planlamalarında için son derce önem taşımaktadır.

SS-89 MİYELİN OLİGODENDROSİT GLİKOPROTEİN ANTİKORU İLE İLİŞKİLİ HASTALIK TEDAVİSİNDE RİTUKSİMAB ETKİNLİĞİ: ÇOK MERKEZLİ, RETROSPEKTİF ULUSAL ÇALIŞMA

SEDAT ŞEN [1], SERKAN DEMİR [2], EZGİ DEMİREL ÖZBEK [3], MELİH TÜTÜNCÜ [4], CİHAT UZUNKÖPRÜ [5], TUNCAY GÜNDÜZ [6], DAMLA ÇETİNKAYA TEZER [2], FERAY KIZILAY [7], BELGİN PETEK BALCI [8], CANER FEYZİ DEMİR [9], PINAR ACAR ÖZEN [3], YEŞİM BECKMANN [5], İPEK GÜNGÖR DOĞAN [2], UĞUR UYGUNOĞLU [4], SERKAN ÖZAKBAŞ [10], MESRURE KÖSEOĞLU [11], HALUK GÜMÜŞ [12], NURAY BİLGE [13], DÜRDANE BEKAR AKSOY [14], AHMET KASIM KILIÇ [15], MEHMET FATİH YETKİN [16], AYLİN AKÇALI [17], SİBEL CANBAZ KABAY [18], ÖZLEM ETHEMOĞLU [19], NERMİN TEPE [20], VEDAT ÇİLİNGİR [21], SENA DESTAN BUNUL [22], CAVİD BABA [10], DİLCAN KOTAN [23], ŞEYDA FİGÜL GÖKÇE [24], NAZLI GAMZE BÜLBÜL [25], FATMA AKKOYUN ARIKAN [18], SABAHATTİN SAİP [4], MURAT TERZİ [1], HÜSNÜ EFENDİ [22], RANA KARABUDAK [3], AKSEL SİVA [4], MURAT KÜRTÜNCÜ [6], ASLI TUNCER [3]

[1] ONDOKUZ MAYIS ÜNİVERSİTESİ TIP FAKÜLTESİ NÖROLOJİ ANABİLİM DALI
[2] SANCAKTEPE ŞEHİT PROF.DR. İLHAN VARANK EĞİTİM VE ARAŞTIRMA HASTANESİ NÖROLOJİ KLİNİĞİ
[3] HACETTEPE ÜNİVERSİTESİ TIP FAKÜLTESİ NÖROLOJİ ANABİLİM DALI
[4] CERRAHPAŞA ÜNİVERSİTESİ TIP FAKÜLTESİ NÖROLOJİ ANABİLİM DALI
[5] KATİP ÇELEBİ ÜNİVERSİTESİ TIP FAKÜLTESİ NÖROLOJİ ANABİLİM DALI
[6] İSTANBUL ÜNİVERSİTESİ TIP FAKÜLTESİ NÖROLOJİ ANABİLİM DALI
[7] AKDENİZ ÜNİVERSİTESİ TIP FAKÜLTESİ NÖROLOJİ ANABİLİM DALI
[8] İSTANBUL HASEKİ EĞİTİM VE ARAŞTIRMA HASTANESİ NÖROLOJİ KLİNİĞİ
[9] FIRAT ÜNİVERSİTESİ TIP FAKÜLTESİ NÖROLOJİ ANABİLİM DALI
[10] DOKUZ EYLÜL ÜNİVERSİTESİ TIP FAKÜLTESİ NÖROLOJİ ANABİLİM DALI
[11] İSTANBUL BAKIRKÖY PROF. DR. MAZHAR OSMAN RUH SAĞLIĞI VE SİNİR HASTALIKLARI HASTANESİ NÖROLOJİ KLİNİĞİ
[12] SELÇUK ÜNİVERSİTESİ TIP FAKÜLTESİ NÖROLOJİ ANABİLİM DALI
[13] ATATÜRK ÜNİVERSİTESİ TIP FAKÜLTESİ NÖROLOJİ ANABİLİM DALI
[14] TOKAT GAZİ OSMAN PAŞA ÜNİVERSİTESİ TIP FAKÜLTESİ NÖROLOJİ ANABİLİM DALI
[15] İSTANBUL KARTAL DR. LÜTFİ KIRDAR ŞEHİR HASTANESİ
[16] ERCİYES ÜNİVERSİTESİ TIP FAKÜLTESİ NÖROLOJİ ANABİLİM DALI
[17] GAZİANTEP ÜNİVERSİTESİ TIP FAKÜLTESİ NÖROLOJİ ANABİLİM DALI
[18] KÜTAHYA SAĞLIK BİLİMLERİ ÜNİVERSİTESİ TIP FAKÜLTESİ NÖROLOJİ ANABİLİM DALI
[19] HARRAN ÜNİVERSİTESİ TIP FAKÜLTESİ NÖROLOJİ ANABİLİM DALI
[20] BALIKESİR ÜNİVERSİTESİ TIP FAKÜLTESİ NÖROLOJİ ANABİLİM DALI
[21] YÜZÜNCÜYIL ÜNİVERSİTESİ TIP FAKÜLTESİ NÖROLOJİ ANABİLİM DALI
[22] KOCAELİ ÜNİVERSİTESİ TIP FAKÜLTESİ NÖROLOJİ ANABİLİM DALI
[23] SAKARYA ÜNİVERSİTESİ TIP FAKÜLTESİ NÖROLOJİ ANABİLİM DALI
[24] CUMHURİYET ÜNİVERSİTESİ TIP FAKÜLTESİ NÖROLOJİ ANABİLİM DALI
[25] İSTANBUL SULTAN ABDÜLHAMİD HAN EĞİTİM VE ARAŞTIRMA HASTANESİ NÖROLOJİ KLİNİĞİ

Amaç:

Miyelin oligodendrosit glikoprotein antikoru ile ilişkili hastalık (MOGAD) immün sistem aracılığı ile gelişen demiyelinizasyon ile karakterize bir santral sinir sistemi hastalığıdır. Optik sinirler ve spinal kord tutulumu öncelikli olmak üzere hastalar farklı semptomlar ile başvurabilirler. Bu hastalığın tedavisi ile ilgili randomize, kontrollü bir çalışma olmayıp güncel tedaviler hastalığın immünpatogenezine ait bilgilere yönelik uygulanmaktadır. Bu çalışmanın amacı ülkemizdeki farklı merkezlerin bu hastalığın tedavisinde kullandıkları rituksimab deneyimini birleştirmek ve hastalığa ait atak ve özürlülük durumu özerindeki etkisini araştırmaktır.

Gereç ve Yöntem:

Çalışmaya ülkemizde farklı merkezlerde uluslararası tanı kriterlerine göre MOGAD tanısı ile takip edilen ve rituksimab tedavisi alan hastalar dahil edildi. Hastaların yaş, cinsiyet, hastalık süresi gibi demografik verileri, hastalık başlangıç

şekli, atak sayısı, atak özellikleri, kullanılan tedaviler, EDSS, tedavi yanıtları ve yan etkileri gibi klinik verileri, manyetik rezonans görüntüleme özellikleri ve beyin omurilik sıvısı bulguları kaydedildi.

Bulgular:

Çalışmaya 25 merkezden, 98 hasta dahil edilmiştir. Hastaların 56'sı kadın, 42'si erkek olmak üzere, K/E oranı 1,33 olarak bulundu. Yaş aralığı 18,57 ile 64,08 arasında değişmekte idi. Ortalama yaş 37,72±11,97 idi. İlk semptomdan MOGAD tanısı alana kadar geçen süre ortalama 3,34±5,97 yıl idi. İlk atak bulgusu; hastaların %48'inde izole optik nörit, %29,6 ında izole miyelit , %8,2 inde piramidal bulgular, %6.1 beyin sapı tutulumu, %1 area postrema sendromu olup %7.1 hasta polisemptomatik başlangıçlı idi. Toplam atak sayısı 1 ile 22 arasında değişmekle birlikte ortalama atak sayısı 2,95 olarak bulundu. Hastalık başlangıç döneminde 97 hastada beyin, 93 hastada servikal, 78 hastada da torakal bölge için manyetik resonans görüntüleme (MRG) incelemesi uygulanmıştı. Beyin MRG'de 36 hastada (%37,1) herhangi bir bulgu saptanmamıştı. Geri kalan hastalarda periventriküler demiyelinizan lezyonlar, beyin sapı lezyonları, nonspesifik beyaz cevher lezyonları, optik sinir tutulumu bulgularından bir ya da birkaçı mevcuttu. Servikal MRG'de 52 hastanın (%55,9) görüntüleme bulgusu normaldi. İki vertebra boyundan büyük lezyonu olan hasta sayısı 28 (%30,1), bir vertebra boyutu ya da daha küçük lezyonu olan hasta sayısı 13(%14) olarak bulundu. Tanı aşamasında 80 hasta için lomber ponksiyon ve oligoklonal bant değerlendirmesi yapılmıştır. Oligoklonal bant sonucu; 57 hastada negatif (%71,3), 15 hastada (%18,7) tip 2 pozitif, 4 hastada (%5) tip 3 pozitif ve 4 hastada ise (%5) tip 4 pozitif olarak bulunmuştur. Altmış iki hasta için ilk tedavi seçeneği olarak rituksimab başlandığı görüldü. Rituximab öncesi en sık kullanılan tedavi seçeneği ise azatioprin (25/36) idi. Rituksimab kullanım süresi 0.1 ile 6.11 yıl arasında değişmekle birlikte ortalama 1,90±1,54 yıl olarak bulundu. Hastaların 85'i (%86,7) rituksimab tedavisine devam ediyor iken 13 hastada bu tedavi sık atak (8/13) , gebelik planı ve karaciğer fonksiyon testlerinde bozukluk nedenleri ile sonlandırılmış idi. Hastalardan 85'i rituksiimab öncesi son bir yılda toplam 93 atak geçirmişti. Rituksimab öncesi son EDSS değerleri 0 ile 6,5 arasında değişmekle birlikte ortalama EDSS değeri 2,72±1,68 olarak bulundu. Rituksimab tedavisi altındaki ilk bir yıl içerisinde 16 hastada toplam 20 atak, ikinci yıl içerisinde 6 hastada toplam 8 atak gözlenmiştir. Rituksimab öncesi son EDSS değerleri 0 ile 6,5 arasında değişmekle birlikte ortalama EDSS değeri 2,72±1,68 olarak bulundu.

Sonuç:

Bu çalışma ülkemizde çok farklı merkezlerde tanı konularak izlenen önemli sayıda MOGAD tanılı bireyler ile ilgili klinik, laboratuvar ve tedavi etkinliğine ait sonuçları içermektedir. Bu hastaların hepsi 17 yaşından büyük olup erişkin başlangıçlı hastalık verileri açısından önemlidir. Literatürde anti-CD20 monoklonal Ab kullanımının MOGAD grubunda etkinliğine ait çok sınırlı sayıda çalışma bulunmaktadır. Çalışmamız retrospektif ve ülkemize ait farklı bölgelerden gelen çok sayıda merkez ait verileri içermekte olup, rituksimab tedavisinin MOGAD tedavisindeki etkinliğini tartışmaktadır.

SS-90 PARANEOPLAZİ PANELİ POZİTİF 110 HASTANIN DEMOGRAFİK ÖZELLİKLERİ

MURAT TERZİ [1], MELTEM ESER [2], ELİF MERVE HELVACI [3]

[1] *ONDOKUZ MAYIS ÜNİVERİSTESİ NÖROLOJİ ANABİLİM DALI*
[2] *ONDOKUZ MAYIS ÜNİVERSİTESİ NÖROİMMÜNOLOJİ LABORATUVARI*
[3] *ONDOKUZ MAYSI ÜNİVERSİTESİ LİSANSÜSTÜ ENSTİTÜSÜ SİNİR BİLİMLERİ ANABİLİM DALI*

Amaç:

Paraneoplastik sendrom düşünülen hastalarda paraneoplazi paneli tanı sürecinde önemli katkı sağlamaktadır. Özelikle tümöral oluşumun ön planda olmadığı farklı nörolojik klinik tablolarda paraneopastik sendrom akla gelmektedir. Nöropati, ataksi, ensefalopati, beyin sapı sendromları, epileptik nöbet gibi başka bir etiyoloji ile açıklanamayan nörolojik tablolarda paranoplastik sendrom düşünülmekte ve paraneoplazi panaeline ihtiyaç duyulabilmektedir.

Gereç ve Yöntem:

Çalışmamızda Ondokuz Mayıs Üniversitesi Nöroimmünoloji Laboratuvarında çalışılıp paraneoplazi panelinde pozitiflik görülen hastaların immünolojik özelliklerini belirlemeyi amaçladık.

Hastaların kan örneklerinde immün floresan mikroskopik inceleme ile hücre bazlı immün essey yöntemi kullanılarak ilk değerlendirmeler ve ardından immünblot yöntemi ile doğrulama yapıldı.

Bulgular:

110 hastada paraneoplazi panelinde pozitiflik görüldü.

15 Hastada anti Zic 4 pozitifliği vardı. Hastaların 11'i erkek, 4'ü kadındı. En küçük hasta 12, en yaşlı hasta 85 yaşında olup her ikisi de erkek cinsiyetteydi. Kadınlarda yaş ortalaması 57.75, erkeklerin yaş ortalaması 56.09'du.
8 hastada anti Ri pozitifti. Hastaların 7'si kadın, 1'i erkekti.Kadınların yaş ortalaması 46.3'dü. Erkek hasta 43 yaşındaydı.
18 hastada anti titin pozitifliği vardı. Hastaların 10'u kadın, 8'i erkekti. Kadınarın yaş ortalaması 58.9, erkeklerin yaş ortalaması 66'ydı.
28 hastada anti yo pozitifliği vardı.Hastaların 16'sı kadın, 12'si erkekti. Kadınların yaş ortalaması 58,7, ekeklerin 62,3 dü.
15 hastada anti Hu poztifti. Hastaların 10' erkek, 5'i kadındı. Erkeklerin yaş ortalaması 61,5, kadınların yaş ortalaması 51'di.
7 hastada antiGAD65 pozitifti. 4'ü kadın 3'ü erkekti. Kadın hastalarda 9 yaşında, erkek hastalarda 5 yaşında birer hasta vardı. Kadın hastalarda 55, erkek hastalarda 59 en yüksek yaştı.
6 hastada anti recoverin, 5 hastada anti amphiphysim pozitifliği vardı.
Hastaların 21'inde birdan fazla anti paraneoplazi antikor pozitifliği vardı. Bu hastaların ikisinde anti ma pozitifliği görüldü.

Sonuç:

Paraneoplazi panelinde pozitifliğin daha çok ileri yaş hastalarda olduğu, anti GAD65 pozitifliğinin pediatrik yaş grubunda olabileceği görülmüştür. Paraneoplazi paneli pozitifliğinin daha çok kadın cinsiyette, anti Hu pozitifliğinin ise erkek cinsiyette daha fazla olduğu görüldü.

SS-91 "NÖROMİYELİTİS OPTİKA SPEKTRUM BOZUKLUĞUNDA HASTALIK ATAK ÖLÇEĞİ VE HASTALIK ETKİ ÖLÇEĞİNİN GELİŞTİRİLMESİ: PİLOT ÇALIŞMA"

ECEM KARANFİL [1], MELİKE ÇAKAN [2], YELİZ SALCI [1], AYLA FİL BALKAN [1], PINAR ACAR ÖZEN [2], KADRİYE ARMUTLU [1], RANA KARABUDAK [2], ASLI TUNCER [2]

[1] *HACETTEPE ÜNİVERSİTESİ FİZİK TEDAVİ VE REHABİLİTASYON FAKÜLTESİ*
[2] *HACETTEPE ÜNİVERSİTESİ TIP FAKÜLTESİ NÖROLOJİ ANABİLİM DALI*

Amaç:

Nöromiyelitis optika spektrum bozukluğu (NMOSB)'nun diğer demiyelinizan hastalıklardan ayırıcı tanısının yapılması doğru tedavi yaklaşımının seçilebilmesi için son derece önemlidir. Hastalık genç yetişkinlerin günlük yaşam aktivitelerinde kısıtlılığa ve dolayısıyla yaşam kalitelerinde azalmaya yol açan farklı seviyelerde nörolojik bozukluklara neden olmaktadır. Bununla birlikte literatürde NMOSB'nin diğer hastalıklardan ayrımını sağlayacak bir skorlama sistemi mevcut değildir. Benzer olarak hastalığın neden olduğu bulgularının hastaların günlük yaşamlarına yaptığı etkileri inceleyecek bir ölçek bulunmamaktadır. Çalışmamızın amacı, atak dönemindeki multipl skleroz (MS) ve NMOSB hastalarının ayrımını sağlayabilecek bir ölçek ve NMOSB'nin genel olarak günlük yaşama etkisini belirlemek için bir anket geliştirmektir.

Gereç ve Yöntem:

NMOSB etki ölçeği geliştirmek üzere alanında uzman 4 nörolog ve 4 fizyoterapist tarafından öncelikle konuyla ilgili literatür taraması yapılıp ardından klinik tecrübeler göz önünde bulundurularak madde/soru havuzu oluşturuldu. Her iki ölçek için otuzar maddelik birer taslak ölçek elde edildi. Daha sonra atak ölçeği 5 alt birim ve 24 madde, etki ölçeği ise 9 alt birim ve 19 madde içerecek şekilde revize edildi. Ölçekler alt birim ve soru sayısına göre değişkenlik gösteren bir algoritma ile puanlandı. Ölçeklerin iç tutarlılığı Cronbach alfa katsayısı ile incelendi. Ayrıca işlem karakteristik eğrisi (*ROC analizi*) ile elde edilen eğri altında kalan alan (*Area Under Curve–AUC)* kullanılarak ölçeklerin MS hastaları ile NMOSB hastalarını ayırıp ayırmadığı belirlendi.

Bulgular:

Çalışmaya 18-65 yaş arası 35 NMOSB hastası ve 18 MS hastası dahil edildi. Atak ölçeğinin alfa katsayısının 0.682, etki ölçeğininkinin ise 0.828 olduğu belirlendi. ROC analizi sonucunda elde edilen veriler atak ölçeğinin (AUC=0.874, $p<0.001$) ve etki ölçeğinin (AUC=0.706, $p<0.030$) hasta ayrımınıyapabildiğini gösterdi. Ayrıca atak ölçeğinin kesme puanının %85 sensitivite ve %84 spesifite ile 3.5 puan olduğu bulundu.

Sonuç:

Geliştirilen atak ölçeğinşüpheli, etki ölçeğinin ise etki ölçeğinin ise iyi düzeyde iç tutarlılığa sahip olduğu belirlendi. Ek olarak her iki ölçeğin de MS ve NMOSB hastalarını yordamada başarılı olduğu görüldü. Atak ölçeğinin iç tutarlılıktaki düşüklüğün vaka sayısının arttırılmasıyla kabul edilebilirlik düzeylerine ulaşabileceğini düşünmekteyiz. Kısıtlı örnekleme rağmen ölçeğin MS hastaları ile NMOSB hastalarını ayırabilmesi ve düşük kesme puanı da ölçeğin ayırıcı tanıya yardımcı olma potansiyeli olduğunu göstermektedir. Ayrıca NMOSB hastalarında hastalık şiddeti kadar hastalığın yaşama etkisinin sorgulanması da hasta yönetiminde önem arz etmektedir. Pilot çalışmasını tamamladığımız etki ölçeğin literatürdeki konuyla ilgili eksikliğin giderilmesine yardımcı olabileceğini düşünmekteyiz.

SS-92 IGG4 İLİŞKİLİ PAKİMENENJİT: NASIL TANIRIM?

DORUK ARSLAN [1], GÖZDE KÜBRA YARDIMCI [2], AYŞE İLKSEN ÇOLPAK [1], BERRİN BABAOĞLU [3], ERTUĞRUL ÇAĞRI BÖLEK [2], LEVENT KILIÇ [2], ARZU SAĞLAM [3], FİGEN SÖYLEMEZOĞLU [3], RAHŞAN GÖÇMEN [4], KADER KARLI OĞUZ [4], ERSİN TAN [1], ÖMER KARADAĞ [2], ASLI TUNCER [1]

[1] *HACETTEPE ÜNİVERSİTESİ, NÖROLOJİ ANABİLİM DALI*
[2] *HACETTEPE ÜNİVERSİTESİ, İÇ HASTALIKLARI ANABİLİM DALI, ROMATOLOJİ BİLİM DALI*
[3] *HACETTEPE ÜNİVERSİTESİ, TIBBİ PATOLOJİ ANABİLİM DALI*
[4] *HACETTEPE ÜNİVERSİTESİ, RADYOLOJİ ANABİLİM DALI*

Amaç:

İmmünoglobulinG4-ilişkili hastalık (IgG4-İH), merkezi sinir sistemi (MSS) dahil olmak üzere herhangi bir organı tutabilen fibroinflamatuar bir hastalıktır. Radyolojik ve mümkünse histopatolojik değerlendirme İgG4-İH tanısının temel dayanağıdır. Hastalığın meningeal tutulumu nadir olmasına rağmen son dönemde farkındalık artmaktadır. Ancak hastalığın tanısı, tedavisi ve uzun dönem sonuçları halen belirsizliğini korumaktadır. Bu çalışmada, IgG4 ilişkili pakimenenjit tanılı hastaların histopatolojik, radyolojik verileri ile uzun dönem takip ve sonuçları sunulmaktadır.

Gereç ve Yöntem:

Araştırma IgG4-İH tanılı hastaların derlendiği HUVAC veri tabanı üzerinden yürütülmüştür. Pakimenenjit tanılı hastaların demografik, klinik, serolojik özellikleri, görüntüleme bulguları, histopatolojik verileri ve tedavi detayları değerlendirilmiştir.

Bulgular:

Prospektif HUVAC veri tabanında kayıtlı 97 IgG4-İH tanılı hastanın 37'sinde MSS görüntülemesi yapıldı. Çalışma döneminde IgG4-ilişkili pakimenenjit tanısı alan altı hasta (%6.2) incelendi. 6 hastanın (%33 kadın) medyan (IQR) yaşı 43 (25-68) idi. Semptom başlangıcından tanıya kadar geçen medyan süre 6 aydı (3-28 ay). En sık görülen başlangıç semptomu tüm hastalarda görülen ve spesifik özellik göstermeyen baş ağrısıydı. Diğer nörolojik semptomlar; diplopi, pitoz ve vertigo olarak sıralandı. Sistemik bir bulgu olarak iki hastada kilo kaybı izlendi. Tüm hastaların antinötrofil sitoplazmik antikorları (ANCA) serolojisi negatifti ve sadece bir hastada serum IgG4 düzeyi tanısal eşiğin üzerinde saptandı (>135mg/dl). Radyolojik incelemede tentorium serebelli ve transvers sinüs durası en sık tutulan alanlardı. Ayrıca üç hastanın birinde, diyabet insipidus kliniği ile nörohipofizde T1 sinyal kaybı izlendi. Tüm vakalarda öncelikli tedavi kortikosteroidler oldu. Beş olguda tedaviye immünsupresif ajan olarak rituksimab eklendi. Tedavi altında medyan 18 aylık takipte, hastaların tamamında klinik ve/veya radyolojik regresyon izlendi.

Sonuç:

IgG4-İH günümüzde giderek daha fazla bilinen tablo olmakla beraber, özellikle sınırlı hasta sayısı nedeniyle hastalık seyri yeterince bilinmemektedir. Çeşitli semptomlarla ortaya çıkabilen hipertrofik pakimenenjit, klinisyenler için hemen her zaman büyük bir tanısal zorluk oluşturmaktadır. Tentoryal kalınlaşma, IgG4-ilişkili pakimenenjit ayrıcı tanısında bir rehber olabilir. Uzun dönemde, rituksimab ile kombine kortikosteroidler, nüksleri önlüyor gibi görünmektedir.

SS-93 MULTİPL SKLEROZ HASTALARINDA COVID-19 AŞILARININ OLASI YAN ETKİLERİ

İREM SİBEL SİPAHİ [1], BERKAY YAHŞİ [1], BETÜL BÖLÜKOĞLU [2], SAİME NUR SÜPÜRGECİ [1], OKAN SÖKMEN [3], NAZİRE PINAR ACAR ÖZEN [3], MERYEM ASLI TUNCER [3], RANA KARABUDAK [3]

[1] *HACETTEPE ÜNİVERSİTESİ,TIP FAKÜLTESİ,ANKARA*
[2] *HACETTEPE ÜNİVERSİTESİ,BİYOLOJİ BÖLÜMÜ,ANKARA*
[3] *HACETTEPE ÜNİVERSİTESİ,NÖROLOJİ ANABİLİM DALI,ANKARA*

Amaç:

Multipl Skleroz (MS) hastaları da COVID-19 aşıları ile bağışıklanmış durumdadır. Türkiye'deki MS hastaları ve onların bağışıklandıkları COVID-19 aşılarının yan etkilerine yönelik literatür bilgisi yetersizdir. Çalışmamızın amacı; Biontech ve Sinovac aşılarının hastanın cinsiyet, vücut kitle indeksi, MS hastalığının süresi, özürlülük düzeyi, MS ilaçları, COVID-19 aşılarına yönelik çekince duyma gibi faktörlerin aşı yan etkilerine tesirinin ve bahsi geçen COVID-19 aşılarının olası yan etkilerinin retrospektif olarak incelenmesidir.

Gereç ve Yöntem:

Çalışmaya; Hacettepe Üniversitesi Erişkin Hastanesinde tedavi gören ve/veya Türkiye MS Derneği Ankara Şubesine üye,18 yaşından büyük ve MS tanılı 301 hasta (201 kadın, 100 erkek; yaş ortalaması 37,5 +-10,12) dahil edildi. Hastalara veri toplama formu yüz yüze ,sesli arama ve mesaj yoluyla ulaştırıldı. Hastanın aşı öncesindeki fonksiyonel kayıp durumu özürlülük düzeyi ,PDDS ile değerlendirilmiştir. Hastanın aşılardan önceki MS tedavisi, aşıdan sonraki ilk 24 saat içerisinde gelişen yan etkileri, COVID-19 enfeksiyonu geçirmiş olma durumu, aşıdan sonraki ilk 4 hafta içerisinde atak geçirme durumu ve aşıya yönelik çekince duyma durumu hastanın beyan ettiği şekilde kaydedilmiştir. Atak geçirme öyküsü sorgulanırken aşıdan sonraki ilk 4 haftalık sürecin göz önüne alınması, Hacettepe Üniversitesi'ndeki uzmanlarca önerilmiştir. Hastaya halihazırda uygulanmış aşının türü ve tarihini, hastanın kendisi, e-Nabız & HES uygulaması ile teyit ederek bize bildirmiştir.

Bulgular:

Çalışmamıza katılan hastaların ortalama hastalık süresi 10 yıl olup %25'inde allerji, %31'inde ek hastalık, %61'inde COVID-19 enfeksiyonu geçirme öyküsü, %51'inde aşıya yönelik çekince mevcuttur. Hastaların çoğunluğu tedavi altında olduğu için atak geçirmediğini (%69) ve COVID-19 aşısı öncesinde fonksiyonel kayıp durumu olmadığını(PDDS=0) (%54) belirtti. Çalışmaya katılan hastaların %96'sı 1 doz ,%95'i 2 doz, %65'i 3 doz ve %26'sı 4 doz Biontech ve/veya Sinovac ile bağışıklanmıştır. Tüm dozlardan sonra, yan etki geliştirenlerin oranı geliştirmeyenlerden yüksektir ve en sık yan etki aşı yerinde ağrı olup aşı öncesine göre artmış yorgunluk, baş/eklem/kas ağrısı, genel ateş de sık görülen sistemik yan etkilerdir. Hastaların %7'si (15 Kadın,4 Erkek; yaş ortalaması 34,4 +-7,8) aşıdan sonraki ilk bir ay içerisinde atak geçirmiştir. Aşı sonrası ilk bir ay içerisinde, 13 kişi Biontech aşısı, 6 kişi ise Sinovac aşısı sonrası atak geçirme öyküsüne sahiptir. Atak geçiren hastaların çoğunun ek hastalığı & allerjisi bulunmamaktadır (sırasıyla; n=13 & n=12). Atak geçiren hastaların çoğunluğu aşı öncesinde aşıya yönelik çekince duymuştur. Aşı sonrası atak geçiren hastaların çoğunluğu aşı öncesi MS'e yönelik bir tedavi altında olmadığını belirtti (n= 14). Tedavi altında olup aşıdan sonraki ilk bir ay içerisinde atak geçiren hastalardaki mevcut tedaviler : Ocralizumab (n=1), Dimetil fumarat (n=1), Glatiramer asetat (n=1), Fingolimod (n=1). Atak geçiren hastalar içerisinde her 3 doz Biontech aşısı öncesinde MS tedavisinde değişiklik yapılmış olan 1 kişi bulunmaktadır.

Sonuç:

COVID-19 aşılarının MS hastalarında yan etki gelişmesinde etkili olan faktörleri lojistik regresyon analiziyle incelediğimiz çalışmamızda; 1.doz aşı için kadın olmak 2.8 kat (p=0.001), aşı öncesi çekinceye sahip olmak 2.49 kat (p=0.013), Biontech aşısını yaptırmak 3.19 kat (p=0.001) yan etki gelişim riskini arttırmaktadır. 2. doz aşıda ise kadın olmak 2.7 kat (p=0.001), aşı öncesi çekinceye sahip olmak 2.02 kat (p=0.020), Biontech aşısını yaptırmak 2.47 kat (p=0.001) istatistiksel olarak anlamlı bir şekilde yan etki gelişimini arttırmaktadır. 3. doz aşı için ise sadece Biontech aşısı yaptırmış olmak 2.6 kat (p=0.028) yan etki gelişimini arttırmaktadır.

SS-94 TEDAVİ VE PROGNOZ ZEMİNİNDE ERİŞKİN YAŞTA SUBAKUT SKLEROZAN PANENSEFALİT SERİSİ

BAHAR GÜLMEZ [1], PINAR ACAR-ÖZEN [1], RAHŞAN GÖÇMEN [2], F. İRSEL TEZER [1], MERYEM ASLI TUNCER [1], BÜLENT ELİBOL [1], BANU ANLAR [3], SERAP SAYGI [1]

[1] *HACETTEPE ÜNİVERSİTESİ NÖROLOJİ ANABİLİM DALI, ANKARA*
[2] *HACETTEPE ÜNİVERSİTESİ RADYOLOJİ ANABİLİM DALI, ANKARA*
[3] *HACETTEPE ÜNİVERSİTESİ ÇOCUK NÖROLOJİ ANABİLİM DALI, ANKARA*

Amaç:

Subakut Sklerozan Panensefalit (SSPE), kızamık enfeksiyonun santral sinir sisteminde yol açtığı ilerleyici, ölümcül bir yavaş virüs enfeksiyonudur. Genellikle 5-15 yaşlarında ortaya çıkar. Tanı klinik, beyin omurilik sıvısında (BOS) kızamık antikorlarının varlığı, elektroensefalografi (EEG) ve beyin manyetik rezonans görüntüleme (MRG) yardımı ile konur. Erişkin yaşta görülmesi oldukça nadirdir. Bu çalışma ile son yıllarda tedavide kullanılan ajanlar sonrasındaki erişkin SSPE vakalarının seyrinin gözden geçirilmesi hedeflenmiştir.

Gereç ve Yöntem:

Ocak 2011 ve Mart 2022 tarihleri arasında Nöroloji kliniğine başvuran SSPE tanılı 14 hasta çalışmaya dahil edildi. Hastaların klinik, BOS bulguları, EEG değişiklikleri ve beyin MRG bulguları ile hastalık seyri ve tedavi yanıtları değerlendirildi.

Bulgular:

Hastalık semptomlarının görülme zamanı 18,1±5,2 olup kadın/erkek oranı eşitti (7/7). Hastaların yarısı (7/14) erişkin yaşta klinik prezantasyon görülmüş olup; yaş ortalaması 20,8 idi. Ortalama latent periyod 14,7±3,3 yıl idi. Başvuruda görülen klinik belirtiler sıklık sırası ile kognitif etkilenim, davranış problemleri, myokloniler ve nöbet idi. İlk klinik prezentasyonda 14 hastanın 6'sında ön tanılar arasında limbik ensefalopati düşünüldü. Hastaların tümünde kızamık antikorlarının intratekal sentezlendiği gösterildi. Altı hastada (% 42,8) ilk EEG'de tipik SSPE bulguları izlendi, takipte ise tüm hastalarda SSPE'nin tipik EEG paterni olan periyodik deşarjlar görüldü. Diğer BOS parametreleri10 hastada incelendi ve sonuçlar şu şekilde idi: 4 hastada protein yüksekliği, 7 hastada oligoklonal bant pozitifliği, ve 9 hastada IgG indeks yüksekliği saptandı. On hastada, beyin MRG'de SSPE ile ilişkili lezyonlar saptandı. En çok tercih edilen antiepileptik ajan karbamazepindi (10/14 **-**%72). Tüm hastalara immunmodulatuar/antiviral ajan olarak izoprinozin verildi. İnterferon beta1a ve/veya intravenöz immünglobulin (IVIg) ile kombine edildi. En çok tercih edilen kombine tedavi izoprinozin ve IVIg (5/14) idi. Tercih edilen kombine tedaviler arasında oransal olarak anlamlı farklılık izlenmedi. Sekiz (%57) hasta halen hayatta olup güncel yaş ortalamaları 24,6±4,9 ve ortalama hastalık süresi 8,1 yıldır. Altı hasta eksitus olup ortalama sağkalım süresi 4 yıldı.

Sonuç:

Daha çok çocukluk çağı başlangıçlı hastalıkların ayırıcı tanısında yer alan SSPE, bilişsel etkilenim, davranış değişiklikleri olan erişkin hastalarda da akla getirilmelidir. Otoimmün ensefalopatilerle örtüşen bulguları bulunabilen SSPE'de, EEG'de tipik bulgular ve EEG takibi tanıda önemli yer tutmaktadır. Önceki dekatlar ile karşılaştırıldığında sağkalım uzamış olup antiviral ve immunmodulatuar ajanların geliştirilmesi, SSPE tedavisine katkı sağlayabilir.

SS-95 C3 VE C4 KOMPLEMAN SEVİYELERİNİN SANTRAL SİNİR SİSTEMİ DEMİYELİNİZAN HASTALIKLARININ AYIRICI TANISINDAKİ YERİ

MELİKE ÇAKAN [1], BARIŞCAN ÇİMEN [2], NAZİRE PINAR ACAR ÖZEN [1], RANA KARABUDAK [1], MERYEM ASLI TUNCER [1]

[1] *HACETTEPE ÜNİVERSİTESİ TIP FAKÜLTESİ HASTANESİ NÖROLOJİ ANABİLİM DALI*
[2] *HACETTEPE ÜNİVERSİTESİ TIP FAKÜLTESİ TIBBİ FARMAKOLOJİ ANABİLİM DALI*

Amaç:

Nöromiyelitis optika spektrum bozuklukları (NMOSD) ve Multipl Skleroz (MS), santral sinir sisteminin primer inflamatuar demiyelinizan hastalıklarıdır. Oldukça benzer klinik özellikler gösterdiğinden ayırıcı tanı sürecinde ve buna bağlı olarak en uygun tedavinin erken dönem seçiminde zorluk yaşanmaktadır. NMO spekturumunda bulunan hastalıkların patofizyolojisinde genel olarak hümoral immunitenin, MS'de ise T lenfositler aracılı otoimmünitenin ön planda olduğu düşünülmektedir. NMO spekturum bozukluklarında seronegatif NMO, aquaporin 4 pozitif (AQP4-IgG+) NMO, miyelin oligodendrosit glikoprotein ilişkili hastalık (MOGAD) yer almakta ve bu hastalıkların patofizyolojisinde de kompleman bağımlı sitotoksisitenin rolünün farklı olabileceği düşünülmektedir. Bu sebeplerle tanı anındaki C3 ve C4 kompleman seviyelerinin nihai tanı için prediktif değerinin araştırılması amaçlanmıştır.

Gereç ve Yöntem:

Bu çalışmaya Hacettepe Üniversitesi Nöroimmünoloji Polikliniği'nde 2000-2022 yılları arasında takip edilen ve tanı anında kompleman ölçümleri yapılan 14 Seronegatif NMO, 28 AQP4-IgG+ NMO, 23 MOGAD ve 15 MS tanılı toplam 80 hasta dahil edilmiştir. Hastaların demografik ve serolojik özellikleri; serum C3 ve C4 kompleman seviyeleri ile C3/C4 oranı; BOS ve serum albümin, IgG indeksi ve oligoklonal band parametreleri retrospektif olarak değerlendirilmiştir. Seronegatif NMO, AQP4-IgG+ NMO ve MOGAD hastalarının NMOSD olarak tek bir grup şeklinde MS grubu ile kıyaslandığı ve tüm hastalıkların ayrı ayrı olacak şekilde 4 grup olarak kıyaslandığı istatistiksel analizler yapılmıştır.

Bulgular:

Tüm örneklemin yaş ortalaması 42±15 iken kadın popülasyon oranı n=55 ile %68.7'dir. AQP4-IgG+ NMO grubunun yaş ortalaması 49±16 değeri ile diğer gruplardan yüksektir (p=0.018). NMOSD ve MS gruplarında C3 kompleman seviyesi açısından fark bulunmaz iken C4 kompleman seviyesinin NMOSD'da MS'e göre daha düşük olduğu belirlenmiştir (sırasıyla p değerleri 0,21; 0,035). Seronegatif NMO ile MS ve AQP4+NMO ile MS arasında C4 açısından anlamlı farklılık görülmüştür. (p=0,026; 0,035). C3/C4 oranının NMO hastalığını MS'ten ayırt ettirme durumu incelendiğinde ise 0,048 ayırıcı (cut-off) değerinin %67 sensitivite ve 70 spesifisite değerleri ile ayrım sağlayabileceği belirlenmiştir (AUC:0,786; p=0,002).

Sonuç:

Kompleman sistemin klasik yolağının veya Membran-bağlı Lektin aracılı yolağın aktivasyonu C4 seviyesini; alternatif yolağın aktivasyonu ise C3 seviyesini daha belirgin olarak düşürmektedir. Bu bağlamda tarafımızca NMOSD hastalarında klasik yolağın MS hastalarına göre daha fazla etkilenmiş olabileceği düşünülmüştür. C3/C4 oranı da bu bulguları desteklemektedir. Kompleman sistemdeki yolakların farklı düzeylerdeki aktivasyonu ve etkilenimi C3/C4 oranı ile prezente olabileceğinden bu oranın nörodemiyelinizan hastalık ayırıcı tanısında aday belirteç olarak değer taşıması olası gözükmektedir.

SS-96 FCRLB GENİ MUSK MYASTENİA GRAVİS'TE YENİ BİR TEDAVİ HEDEFİ OLABİLİR Mİ?

GİZEM KORAL , CANAN ULUSOY , SELEN SOYLU , ECE AKBAYIR , ERDEM TÜZÜN , VUSLAT YILMAZ

İSTANBUL ÜNİVERSİTESİ AZİZ SANCAR DENEYSEL TIP ARAŞTIRMA ENSTİTÜSÜ

Amaç:

Myastenia gravis (MG)'te görülen kasa özgü kinaz antikorları (MuSK-Abs), MuSK fosforilasyonunu ve asetilkolin reseptörünün (AChR) kümelenmesini engelleyerek, nöromüsküler iletinin azalmasına sebep olur. Projemizde deneysel otoimmün MuSK MG fare modelinde bu mekanizma üzerinde etkili olabilecek genlerden biri olan FCRLB (Fc Reseptör Like B) geninin shRNA ile susturulmasıyla yeni bir tedavi stratejisinin geliştirilmesi hedeflenmiştir.

Gereç ve Yöntem:

Fareler (6-8 haftalık, dişi, 22 adet Balb/c) Complete Freunds Adjuvant (CFA) içinde 45 ug/ml Ecto-MuSK ile immünize edildi. Hastalığın seyri ağırlık ölçümü, kas gücü testi ve klinik skorlama yapılarak takip edildi. İkinci immünizasyondan sonra FCRLB-shRNA, Scrambled-shRNA veya salin (kontrol olarak) enjekte edildi. Deney sonunda serum, iskelet kası, lenf nodları ve dalak toplandı. Serumdaki toplam anti-MuSK antikoru miktarı ELISA ile belirlendi. Splenositlerden, total RNA izole edildi ve FCRLB genin ekspresyonu RT-qPCR ile doğrulandı. Kas örneklerinde immünofloresan boyama yöntemi ile C3 ve IgG birikimi belirlendi. Lenf nodundan izole edilen hücrelerde ise akım sitometrisi ile immünfenotipleme yapılarak hücre dağılımları değerlendirildi.

Bulgular:

FCRLB-shRNA verilen tedavi grubunda belirgin bir klinik iyileşme gözlendi. Serumda bulunan MuSK-IgG antikorlarının düzeyinin anlamlı olarak azaldığı belirlendi ($p<0.0001$). Nöromusküler bileşkede C3 ve IgG birikimi FCRL geni susturulan grupta anlamlı olarak düşük bulundu ($p<0,0001$). FCRLB grubunda düzenleyici CD19+CD5+ B1a hücreleri (p=o.o17) ve CD3+CD4+CD25++ düzenleyici T hücrelerinde anlamlı azalma olduğu belirlendi (p=0.008).

Sonuç:

FCRLB geninin susturulması DOMG modelinde hem gözle görünür iyileşme hem de antikor seviyelerinde azalma sağlamıştır. Otoantikor üretimi ile ilişkisi bilinen Fc reseptör benzeri ailesinin birçok otoimmün hastalıkla ilişkisi bilinmektedir. FCRLB geninin işlevsel olarak daha fazla aydınlatılmasına yönelik çalışmalar yapılarak yeni bir tedavi hedefi ortaya çıkması olası görünmektedir.

SS-97 KLİNİĞİMİZİN DEMİYELİNİZAN HASTALIKLARDA RİTÜKSİMAB TECRÜBESİ

DAMLA ÇETİNKAYA TEZER , HASAN CAN GÜDEK , İPEK GÜNGÖR DOĞAN , SERKAN DEMİR

SBÜ SANCAKTEPE ŞEHİT PROF DR İLHAN VARANK EĞİTİM VE ARAŞTIRMA HASTANESİ NÖROLOJİ KLİNİĞİ

Amaç:

Rituksimab(RTX) ilk olarak Non-Hodgkin Lenfoma tedavisinde daha sonra Romatoid Artrit, Sistemik vaskülitler ve diğer otoimmün hastalıkların tedavisinde kullanılan kimerik bir monoklonal anti-CD20 antikorudur. Sonraki yıllarda santral sinir sisteminin demiyelinizan hastalıklarında kullanımı da hızla artmaya başlamıştır. Merkezi sinir sisteminin demiyelinizan hastalığına uzun süredir öncelikle T hücrelerinin aracılık ettiği düşünülmüştür; ancak daha yeni kanıtlar, multipl skleroz (MS), nöromiyelit optika spektrum bozuklukları (NMOSB) nin patogenezinde ve gelişiminde B hücrelerinin temel rolünü göstermiştir. Dolayısıyla CD19 ve CD20'yi hedefleyen B Hücrelerini deplase eden monoklonal antikorların etkinliklerini inceleyen çalışmalara ihtiyaç vardır.

Gereç ve Yöntem:

Çalışmamızda Sancaktepe Şehit Prof. Dr. İlhan Varank Eğitim ve Araştırma Hastanesi Nöroloji Kliniği Demiyelinizan Hastalıklar Polikliniğinde takipli MS, NMOSB, MOG Antikor İlişkili Hastalık (MOGAD), Kronik İnflamatuar Demiyelinizan Poliradikülopati (KİDP) gibi farklı tanılarla takipli RTX tedavisi alan 47 hasta incelenmiştir. Hastaların demografik verileri, başlangıç EDSS'leri, relapsları, RTX altında relaps gelişip gelişmediği, yan etki gelişip gelişmediği, EDSS progresyonları ve MR aktiviteleri kaydedilmiştir.

Bulgular:

Çalışmamıza olan 15 MOGAD, 10 MS, 11 NMO, 8 Atipik Demiyelinizan, 2 CIDP, 1 tane MG hastası olmak üzere 2019-2022 yılları arasında ortalama 2 yıl süreyle takip edilen 47 hasta dahil edilmiştir. MOGAD tanısı ile takip edilen 2 hasta RTX altında atak geçirdiği için Tosilizumab tedavisine geçildi. MS tanısı ile takip edilen 2 hasta RTX altında progresyon devam ettiği için Progresif MS'te onaylı olan Ocrelizumab tedavisine geçildi. NMOSB tanısı ile takip edilen 2 hasta Ritüximab altında atak geçirdiği için tedavi değişikliği yapıldı. İki hasta takip sürecinde Covid-19 enfeksiyonu sonrası kaybedildi. Bir hastada ise RTX ile anafilaksi geliştiği için Tosilizumab tedavisine geçildi. Myastenia Gravis tanısı olan bir hastada lökositoklastik vaskülit gelişti. Bunların haricinde hastaların takibinde ciddi yan etki gözlenmedi. Çalışmamızda Ritüximab altında atak geçiren hastalarda nötralizan antikor bakılmamıştır.

Sonuç:

RTX tedavisi merkezi ve periferik sinir sisteminin inflamatuvar ve otoimmün hastalıklarında klinik pratikte giderek artan sıklıkta kullanılmaya başlanmıştır. Çalışmalardan edinilen etkinlik ve güvenlik verilerinin yanı sıra gerçek yaşam verileri de büyük önem taşımaktadır. Kliniğimizde RTX alan hastaların %87,2'sinde uzun dönem takibinde hastalık kontrolü sağlanmıştır. Yan etki profili literatür tarandığında diğer immünsüpresanlardan farklı değildir. RTX altında atak geçiren hastalarda farklı etki mekanizmasına sahip tedavilere geçilebilir.

SS-98 NÖROLOJİK İZLEM PROTOKOLÜ KULLANIMININ BEYİN ÖLÜMÜ TANI ORANLARINA ETKİSİ

TUĞÇE MENGİ [1], MUSTAFA KAÇMAZ [2], HADİYE ŞİRİN [3]

[1] NİĞDE EĞİTİM VE ARAŞTIRMA HASTANESİ, NÖROLOJİ KLİNİĞİ, YOĞUN BAKIM ÜNİTESİ
[2] NİĞDE EĞİTİM VE ARAŞTIRMA HASTANESİ, ANESTESTEZİYOLOJİ VE REANİMASYON KLİNİĞİ, YOĞUN BAKIM ÜNİTESİ,
[3] EGE ÜNİVERSİTESİ TIP FAKÜLTESİ, NÖROLOJİ ANABİLİM DALI

Amaç:

Beyin ölüm oranları, tanıya ve hastane özelliklerine göre değişmektedir. Beyin ölümüne neden olan en sık tanılar arasında intraserebral hemoraji, travmatik beyin hasarı, subaraknoid hemoraji, inme ve beyin tümörleri yer almaktadır. Glasgow koma skorundaki (GKS) düşüşün genellikle hastaneye başvurudan sonraki ilk 3 günde olduğu gösterilmiştir. Bu nedenle yapısal beyin hasarı olan hastaların akut dönemde bir protokol ile beyin ölümü açısından yakın takip edilmesi önemlidir.
Bu çalışmada, akut yapısal beyin hasarı olan komatöz hastalarda nörolojik izlem protokolü kullanımı öncesi ve sonrası beyin ölümü tanı oranlarını karşılaştırmayı amaçladık.

Gereç ve Yöntem:

Çalışma popülasyonunu Ağustos 2018 ve Ağustos 2020 tarihleri arasında 2. basamak ve 3. basamak yoğun bakım ünitelerinde (YBÜ) takip edilen nörokritik hastalar oluşturdu. Bu hastaların hastane otomasyon sistemindeki ve veri tabanımızdaki bilgileri retrospektif olarak değerlendirildi. Erişkin YBÜ'lerinde akut yapısal beyin hasarı tanısı ile kabul edilen, 18 yaş üzerinde, GKS≤8 olan komatöz hastalar çalışmaya dahil edildi. Başka bir sağlık kurumuna sevk edilen hastalar çalışmadan çıkarıldı.
1 Ağustos 2018 ve 1 Ağustos 2019 arası "dönem 1", nörolojik izlem protokolünün kullanıldığı 1 Ağustos 2019 ve 1 Ağustos 2020 arası "dönem 2" olarak değerlendirildi.
Hastanemizde kullanılan nörolojik izlem protokolü: Akut yapısal beyin hasarı ve GKS≤8 olan hastalar, YBÜ'ye kabulü sonrası ilk 1 hafta boyunca günde en az bir kez nöroloji kökenli yoğun bakım hekimi tarafından değerlendirildi. GKS izlemi ise en az 6 saatte bir tekrarlandı. Skorda düşme durumunda GKS takibi saatte bir yapıldı.

Bulgular:

Dönem-1'de 92 hasta, dönem-2'de 83 hasta takip edildi. Dönem-1'de klinik beyin ölümü oranı % 3,3, beyin ölümü deklarasyon oranı % 1,1 idi. Dönem-2'de klinik beyin ölümü oranı % 20,5, beyin ölümü deklarasyon oranı % 13,3 idi. Dönem-2'de dönem-1'e göre klinik beyin ölümü tanısı ve beyin ölümü deklarasyon oranı anlamlı olarak yüksekti (hepsi için p=0,001).

Sonuç:

Akut yapısal beyin hasarı olan hastaların bilinç durumunun yakından izlenmesi ve beyin sapı reflekslerinin sık takip edilmesi hem uygulanan tedavinin yönetimi hem de progresyon durumunda beyin ölümü tanısı için önemlidir. Takipte klinik izlem yöntemleri ve monitörizasyon yöntemleri kullanılabilir. Klinik izlem yöntemlerinden en sık kullanılan GKS ve FOUR skorudur. Monitörizasyon yöntemleri arasında intrakraniyal basınç monitörizasyonu, beyin dokusu oksijeni monitörizasyonu, elektroensefalografi, bispektral indeks monitörizasyonu ve hasta durum indeksi yer almaktadır. Biz, hastanemiz imkanları doğrultusunda akut yapısal beyin hasarı olan komatöz hastalar için klinik izlem protokolü oluşturduk. Protokol uygulanması ile klinik beyin ölümü tanı ve beyin ölümü deklarasyon oranlarının belirgin olarak arttığını saptadık.

SS-99 BEYİN HASARLI OLGULARDA HASTA DURUM İNDEKSİ VERİLERİ

DERYA TATLISULUOĞLU , GÜLÇİN HİLAL ALAY , GÜLDEM TURAN

İSTANBUL BAŞAKŞEHİR ÇAM VE SAKURA ŞEHİR HASTANESİ

Amaç:

Anestezi ve/veya sedasyon derinliğini izlemek için işlenmiş elektroensefalografi (pEEG) kullanılmaktadır. SedLine sensörü (Masimo Corporation; Irvine, CA, ABD) hem elektroensefalogram (EEG) sinyallerini işleyen hem de bu verilerle Hasta Durum İndeksi (PSI) olarak tanımlanan bir değer belirleyerek sedasyon derinliğini numerik olarak ifade eden son yıllarda kullanılmaya başlanmış bir cihazdır. Biz bu çalışmada beyin hasarlı olgularda uyanıklık durumlarını PSI ile değerlendirmeyi amaçladık.

Gereç ve Yöntem:

Çalışmamız prospektif gözlemsel olarak olarak dizayn edilmiş olup hastane etik komitesinden onam alınmıştır. Çalışmaya SedLine sensoru ile takip edilen, PSI değeri ve 4 kanallı EEG kaydı yapılan 24 hasta dahil edilmiştir. Çalışmamıza yoğun bakımda beyin hasarı nedeni ile takip edilen Glaskow Koma Skalası (GKS) düşük hastalar ile diğer nedenlerle takip edilen GKS yüksek hastalar dahil edildi. Hastalar SedLine sensörü ile takip edildi , 4 kanallı EEG kaydı ve PSI verileri kayıt altına alındı.

Bulgular:

Çalışmaya dahil edilen hastalardan 10 (41,6%)'u postoperatif yoğun bakım hastası, 8 (33,3%)'i travma, 6(25%)'sı ise sepsis/septik şok nedeni ile yoğun bakımda takip edilmekte idi. GKS'si 3 olan hastalar ile GKS>4 olan hastalar karşılaştırıldığında PSI değeri GKS'si >4 olan hastalarda daha yüksekti (p=0,002) ancak GKS:5-6 olan hastalar ile GKS>13 olan hastalar karşılaştırıldığında istatiksel olarak anlamlı bir fark yoktu (p=0,23).

Sonuç:

SedLine Beyin Fonksiyonu İzleme cihazı (Masimo, Irvine, CA, USA) ile işlenmiş EEG sinyalleri kaydedilebilmektedir. SedLine tarafından görüntülenen anahtar parametre, 0 ile 100 arasında değişen sedasyon derinliği indeksi olan Hasta Durum İndeksidir (Patient State Index (PSI)). Bu indekste 0 izoelektrik EEGsi olan derin sedasyonlu hastayı; 100 ise tamamen uyanık bir hastayı göstermektedir (1) . Ek olarak, SedLine monitörü iki taraflı ham EEG trasesini, iki taraflı yoğunluk spektral dizi izleme (density spectral array) ve spektral keskinlik frekansını (spectral edge frequency (SEF)(2), burst supresyon oranını (SR), sinyal kalitesi ölçüsü olarak cihaz tarafından algılanan artefakt yüzdesini, ve elektromiyografik (EMG) aktivitesini de değerlendirilebilmektedir.

Yapılan bir çalışmada uyanık deneklerde PSInin gözler kapalıyken 89un üzerinde ve gözler açıkken 94ün üzerinde nadir olacağını, benzer şekilde, normal uyanık bireylerde 81in altındaki bir PSInin nadir olacağı ima edilmektedir. Ancak biz çalışmamızda GKS'si 5 ve 6 olan 6 hastada PSI'yı 20-94 arasında tespit ettik ve GKS'si 14-15 olan hastaların PSI değerleri arasında istatiksel olarak bir fark yoktu. PSI parametrelerinin klinik yorumu ve gelecekteki araştırmaların planlanması için önemli olduğu düşünmekteyiz. Biz bu bildiride devam eden çalışmamızın ön verilerini sunmak istedik.

Kaynaklar:

1. Drover D, Ortega HR. Patient state index. Best Pract Res Clin Anaesthesiol. 2006;20:121–8.

2. Purdon PL, Sampson A, Pavone KJ, Brown EN. Clinical electroencephalography for anesthesiologists: part I: background and basic signatures. Anesthesiology. 2015;123:937–60

SS-100 NÖROLOJİ YOĞUN BAKIM VE GENEL YOĞUN BAKIM ÜNİTELERİNDE TAKİP EDİLEN HASTALARIN EEG BULGULARI

NESİBE YILDIZ AKBULUT , İLKNUR GÜÇLÜ ALTUN , AYŞENUR ÖNALAN , ERDEM GÜRKAŞ , BANU ÖZEN BARUT

SBÜ KARTAL DR. LÜTFİ KIRDAR EĞİTİM VE ARAŞTIRMA HASTANESİ, NÖROLOJİ KLİNİĞİ

Amaç:

EEG yoğun bakım ünitelerinde (YBÜ) sık kullanılan, tanı takip ve tedavide yeri olan bir incelemedir. Non-konvülsif nöbet ve non-konvülsif status epiletikusun saptanması ve yönetimindeki rolü kesin olarak belirlenmiştir. Ayrıca ensefalopati değerlendirilmesinde, yoğun bakımda paroksismal klinik olayların sınıflandırılmasında önemli rol oynar. Nörolojik yoğun bakımların genel yoğun bakımlara oranla daha iyi prognoz ve daha düşük mortalite ile ilişkili olabileceği ile ilgili çalışmalar literatürde bulunmaktadır. Ancak bu farklılığın hangi nedenlerden kaynaklandığı ile ilgili çalışmalar kısıtlıdır. Bu çalışmada Nöroloji YBÜ ve Genel YBÜ'de takipli olup EEG incelemesi gereken olgular retrospektif olarak incelenerek yoğunbakım alt tiplerine göre farklı özelliklerin belirlenmesi amaçlanmıştır.

Gereç ve Yöntem:

Ocak 2021 ile Ağustos 2022 tarihleri arasında hastanemizde Nöroloji YBÜ ve Genel YBÜ servislerinde takip edilen, çeşitli nedenlerle EEG çekilen 121 hasta dosyası retrospektif olarak tarandı. Tüm hastaların demografik bilgileri, EEG çekim endikasyonu, epilepsi öyküsü, GKS skorları, antiepileptik ilaç kullanım durumu, biyokimya parametreleri, hastaların takip edildiği tanı kaydedildi. Her iki grupta parametreler uygun istatistiksel yöntemlerle karşılaştırıldı.

Bulgular:

Hastanemiz Nöroloji YBÜ' de son iki yılda 52 hastaya (Grup I; 23K, 29E; ort. yaş 64.9) EEG çekimi yapılırken, Genel YBÜ' de 69 hastaya (Grup II; 33K, 36E; ort. yaş 58.17) çekim yapılmıştır. Nöroloji YBÜ'de EEG çekimi yapılan hastaların %76.9'u SVO tanısı ile takip edilirken bu oran Genel YBÜ' de %23.1' dir. Klinik nöbet izlenmesi nedeni ile EEG çekilme oranı Grup I'de %51.1, Grup II'de %66.1 dir. Bilinç bozukluğu nedeni ile EEG çekilme oranı Grup I'de %50, Grup II'de ise %32.4 olarak saptandı. Epileptiform aktivite izlenme oranı Nöroloji YBÜ' de %9.6 iken, Genel YBÜ'de %6.2' dir. Bu iki grup arasında anlamlı bir farklılık izlenmemiştir. Grup I de %28.8, Grup II de %23.2 oranında normal EEG bulguları izlenmiştir. Grup I'de %61.6, Grup II'de %70.6 oranında hafif, orta veya ileri düzey zemin aktivite bozukluğu izlenmiştir.

Sonuç:

Çalışmamız, Nöroloji Yoğun Bakım ve Genel Yoğun Bakım ünitesinde takip edilen hasta profillerinin kıyaslanması açısından önem arz etmektedir. Nöbet ya da bilinç değişikliği nedeni ile iki farklı yoğun bakım modellerinde EEG çekilen hastaların klinik ve elektrofizyolojik özellikleri tanımlanmıştır.

SS-101 THE EFFECT OF ACUTE STROKE TREATMENT CHOİCE ON THE RİSK OF HEMORRHAGİC TRANSFORMATİON

İBRAHİM ACIR , HACI ALİ ERDOĞAN , HÜLYA ERTAŞOĞLU TOYDEMİR , VİLDAN YAYLA

SBÜ BAKIRKÖY DR. SADİ KONUK SUAM NÖROLOJİ KLİNİĞİ

Amaç:

The risk of hemorrhagic transformation is an important factor as it affects the mortality of patients. The aim was to determine the effect of treatment choice on hemorrhagic complications in patients treated with acute recanalization therapies.

Gereç ve Yöntem:

A total of 139 stroke patients were included in the study. Demographic data and clinical characteristics of patients were considered. Patients were grouped according to the therapy which applied such as thrombectomy, bolus dose tissue plazminogen activator (tPA) before thrombectomy, full dose tPA before thrombectomy and thrombolysis (only full dose tPA) therapy. The National Institutes of Health Stroke Scale (NIHSS) score and the modified Rankin Scale (mRS) score at the admission and computer tomography (CT) scans of patiens classified according to the European Co-operative Acute Stroke Study-II (ECASS II) classification were recorded.

Bulgular:

The mean age of 139 patients was 70,6±14 years. Thrombolysis was applied to 53 (38.1%) patients, thrombectomy to 62 (44.6%) patients, bolus dose tPA and thrombectomy to 3 (2.2%) patients, full dose tPA and thrombectomy to 19 (13.7%) patients and thrombectomy and stent were applied to 2 (1.4%) patients. Hemorrhagic transformation as parenchymal hematoma type 2 (PH2) was seen 58.3% in the thrombectomy group and 16.7% in the full dose tPA and thrombectomy group. The number of patients who underwent thrombectomy was higher than the number of patients who underwent full dose tPA and thrombectomy in each ECASS II classes and it was statistically significant (p:0.003).

Sonuç:

The hemorrhagic transformation in patients treated with only thrombolysis therapy was less than the other groups. It may be a predictable result due to the thrombolysis group includes patients who had low NIHSS score and small vessel infarcts. PH2 type hemorrhage was higher in the thrombectomy group compared to the tPA full dose-thrombectomy group. Therefore, tPA application before thrombectomy will cause minor hemorrhages rather than major. Consequently, full dose tPA application before thrombectomy does not increase the complications of hemorrhage compared to thrombectomy.

SS-102 ALS HASTALIĞINDA VİTALOGRAF CİHAZI İLE HIZLI SOLUNUM FONKSİYON DEĞERLENDİRMESİ

CANAN AKÜNAL TÜREL [1], EMİNE ÖZSARI [2]

[1] *BOLU ABANT İZZET BAYSAL ÜNİVERSİTESİ TIP FAKÜLTESİ NÖROLOJİ ANABİLİM DALI*
[2] *BOLU ABANT İZZET BAYSAL ÜNİVERSİTESİ TIP FAKÜLTESİ GÖĞÜS HASTALIKLARI ANABİLİM DALI*

Amaç:

Amaç:Nörolojik hastalıkların çoğunda solunum fonksiyonlarının değerlendirilmesi, aspirasyonun erken saptanması ve akciğer kapasitesi, hasta bakımı-yoğun bakım gereksinimi–prognoz, disabilite, tedavi maliyeti ve mortalite açısından büyük önem arzetmektedir. Amiyotrofik Lateral Skleroz (ALS); primer motor korteks, beyinsapı ve medulla spinalisteki motor nöronların dejenerasyonuyla giden ilerleyici bir nörodejeneratif hastalıktır. Kortikospinal yollar, beyinsapı ve spinal motor nöronların tutulumu klinik tabloyu ve prognozu belirlemekle birlikte, bakım şartlarını ağırlaştırıp yoğun bakım gerektiren, ölüme neden olabilen; spinal motor nöronların dejenerasyonu sonucu solunum kaslarının tutulmasıdır. SFT; Spirometre adı verilen cihaz ile akciğer fonksiyonlarının ölçülmesi işlemidir. SFT, akciğerlere girip çıkan hava hacminin, zamanın bir fonksiyonu olarak akım ve volümleriyle ölçülmesine dayanır. Cihazların ucuz, taşınabilir, evlerde kullanılabilecek tiplerinin olması ve uygulama kolaylığı sağlamalarına karşın bu testin yapılması kooperasyon gerektirir. Derin, tam bir inspirasyondan sonra zorlu bir ekspiratuar manevra esnasında, hava yolu ve akciğer hacimleri ölçülür.

ALS'de, göz kasları hariç hemen tüm istemli kasları tutan ve atrofiye yol açan, kas hastalığının henüz tedavi olanağı bulunmadığından, solunum fonksiyon bozukluğunun erken saptanması büyük önem arzetmektedir. Biz bu çalışma ile, tüm nörolojik hastalıklarda ve özellikle ALS'de, Vitalograf (portabl/mobil SFT cihazı) ile solunum kaslarının tutulumu ve erken saptanmasının büyük önem taşıdığını vurgulamak istedik.

Gereç ve Yöntem:

Metot:2021-2022yılları arasında Nöroloji Kliniğine başvuran, ALS kriterlerine göre kesin ALS tanısı alan 3 hasta (herhangi bir üst ve alt solunum yolu enfeksiyonu bulgusu olmayan-sedim, crp, wbc yüksekliği, ateş, öksürük, balgam yakınması olmayan)'49y erkek,71y kadın, 62y kadın'hasta teste tam koopere olarak, oturarak ve yatarak Vitalograf (portabl/mobil SFT cihazı) ile değerlendirildi. Hastalar aynı Göğüs Hastalıkları Uzmanı tarafından yaş, boy, cinsiyet yönünden normal parametrelerle karşılaştırılarak FVC parametreleri, oturarak ve yatarak değerlendirildi. Bir hasta tetkiki reddederken, bir hasta da enfeksiyon değerleri yüksek olduğu için çalışmaya alınmadı.

Bulgular:

Bulgular: Hastalarda herhangi bir solunum sıkıntısı şikayeti bulunmazken; yapılan yatarak Vitalograf değerlendirmelerinde oturarak yapılan değerlendirmeye göre FVC'de sırasıyla %22, %57, %34 olmak üzere anlamlı azalma saptandı.

Sonuç:

Sonuç: Vitalograf (portabl/mobil SFT cihazı) ile solunum kapasiteleri hızlıca değerlendirilen ve solunum fonksiyonlarının azalmış olduğu saptanan hastalar, pulmoner rehabilitasyon ve solunum egzersizleri açısından FTR Kliniğine konsülte edildi. Enfeksiyonlar ve korunma tedbirleri açısından bilgilendirildi. Hastaların şikayetleri olmamasına rağmen solunum kapasitelerinde düşme olduğu saptandı.

Tartışma:Tüm Nörolojik Hastalıklarda, özellikle de solunum kaslarının tutulduğu ALS'de sessiz solunum yetmezliği, Vitalograf ile hızlı tanı koyma ve komplikasyonlardan korunmaya dikkat çekmek açısından bu ön çalışmamızı paylaşmak istedik. Etik kurul onayı alınan çalışma devam edecektir.

SS-103 MULTİPL SKLEROZ HASTALARINDA İKİ FARKLI TELEREHABİLİTASYON YÖNTEMİNİN FİZİKSEL PARAMETRELER ÜZERİNE ETKİSİNİN KARŞILAŞTIRILMASI

PELİN VURAL [1], YONCA ZENGİNLER YAZGAN [2], ELA TARAKCI [2], BURCU ERSÖZ HÜSEYİNSİNOĞLU [3], MUHAMMED ERDEM İSENKUL [4], MURAT KÜRTÜNCÜ [5]

[1] İSTANBUL AYDIN ÜNİVERSİTESİ, SAĞLIK HİZMETLERİ MESLEK YÜKSEKOKULU, FİZYOTERAPİ PROGRAMI, İSTANBUL
[2] İSTANBUL ÜNİVERSİTESİ-CERRAHPAŞA, SAĞLIK BİLİMLERİ FAKÜLTESİ, FİZYOTERAPİ VE REHABİLİTASYON BÖLÜMÜ, İSTANBUL
[3] MARMARA ÜNİVERSİTESİ, SAĞLIK BİLİMLERİ FAKÜLTESİ, FİZYOTERAPİ VE REHABİLİTASYON BÖLÜMÜ, İSTANBUL
[4] İSTANBUL ÜNİVERSİTESİ-CERRAHPAŞA, MÜHENDİSLİK FAKÜLTESİ, BİLGİSAYAR MÜHENDİSLİĞİ BÖLÜMÜ, İSTANBUL
[5] İSTANBUL ÜNİVERSİTESİ, İSTANBUL TIP FAKÜLTESİ, NÖROLOJİ ANABİLİM DALI, İSTANBUL

Amaç:

Multipl sklerozlu (MS) bireylerin semptomlarını yönetmek, fonksiyonlarını geliştirmek ve günlük yaşam aktivitelerine katılımlarını artırmak için en etkili ve sıklıkla kullanılan tedavi yöntemlerinden biri fizyoterapi ve rehabilitasyon uygulamalarıdır. Günümüzde gelişen teknolojiyle birlikte MS'li bireylerde telerehabilitasyon uygulamalarının arttığı görülmektedir. Ülkemizde MS'li bireylere yönelik geliştirilmiş sınırlı sayıda web tabanlı telerehabilitasyon uygulaması bulunmaktadır. Bu çalışmanın amacı MS hastalarında iki farklı web tabanlı telerehabilitasyon yönteminin fiziksel parametreler üzerine etkilerini karşılaştırmaktır.

Gereç ve Yöntem:

20 MS'li birey telerehabilitasyon grubu (n=10, ortalama yaş=40,50±5,87yıl, ortalama EDSS=3,30±1,03) ve kontrol grubu (n=10, ortalama yaş=46,0±6,41yıl, ortalama EDSS=3,85±1,41) olmak üzere iki gruba ayrıldı. Denge 'Modifiye Düşme Etkinlik Ölçeği (MDEÖ)' ve 'Tek Ayak Üzerinde Durma Testi (TAÜDT)', yorgunluk 'Yorgunluk Şiddet Ölçeği (YŞÖ)' ve fonksiyonellik 'Beş Kez Otur Kalk Testi (BKOKT)' ile değerlendirildi. Telerehabilitasyon grubundaki bireylerin programları egzersiz videoları ile oluşturulurken, kontrol grubunda egzersiz broşürleri kullanıldı. Katılımcılara 8 hafta boyunca haftada 3 gün uygulayacakları bireyselleştirilmiş tedavi programları "www.telenororehab.com" sitesi üzerinden atandı.

Bulgular:

Tedavi sonrası grup içi karşılaştırmada telerehabilitasyon grubunda MDEÖ (p=0,005), TAÜDT sağ ayak (p=0,014), TAÜDT sol ayak (p=0,023), BKOKT (p=0,005) ve YŞÖ (p=0,007); kontrol grubunda ise MDEÖ (p=0,005), TAÜDT sağ ayak (p=0,025), TAÜDT sol ayak (p=0,008) ve BKOKT'de (p=0,007) anlamlı fark gözlendi. Gruplar arası karşılaştırmada ise sadece MDEÖ'de (p=0,017) anlamlı fark bulundu.

Sonuç:

MS'li bireylerin fiziksel parametrelerini geliştirmede her iki telerehabilitasyon yönteminin de etkili olduğu görülmüştür. Web tabanlı telerehabilitasyon uygulamalarının kişisel ve çevresel sebeplerle fizyoterapi ve rehabilitasyon hizmetlerine katılım zorluğu yaşayan MS'li bireylerde alternatif yöntemler olarak kullanılabileceğini düşünmekteyiz.
Bu çalışma, Türkiye Bilimsel ve Teknolojik Araştırma Kurumu (TÜBİTAK) tarafından desteklenmiştir. Proje numarası: 120S843.

SS-104 MULTİPL SKLEROZ HASTALARINDA TELEREHABİLİTASYONUN DENGE, ALT EKSTREMİTE KAS KUVVETİ VE YAŞAM KALİTESİ ÜZERİNE ETKİLERİNİN İNCELENMESİ

NİLAY YÜREKDELER ŞAHİN [1], GÖZDE KAYA [1], MELİKE TAŞ [1], TUBA KAYA BENLİ [2], SİBEL CANBAZ KABAY [3]

[1] *İZMİR BAKIRÇAY ÜNİVERSİTESİ*
[2] *BOLU ABANT İZZET BAYSAL ÜNİVERSİTESİ*
[3] *KÜTAHYA SAĞLIK BİLİMLERİ ÜNİVERSİTESİ*

Amaç:

Multipl skleroz (MS), merkezi sinir sistemi'nde demiyelinizasyon ve aksonal kayıp ile karakterize kronik inflamatuar bir hastalıktır. Rehabilitasyon yaklaşımları hastalığın günlük yaşam aktiviteleri üzerindeki olumsuz etkilerini azaltır. Bu çalışmanın amacı MS hastalarında telerehabilitasyonun denge, alt ekstremite kas kuvveti ve yaşam kalitesi üzerine etkilerini incelemektir.

Gereç ve Yöntem:

Bu çalışmaya 18-65 yaş arası, Relapsing Remitting MS (RRMS) tipinde, Genişletilmiş Özürlülük Durum Ölçeği (EDSS) skorları 2,5-6 arasında ve Standardize Mini Mental Test puanı 24'ün üzerinde olan 20 MS hastası dahil edildi. Katılımcılar telerehabilitasyon grup eğitimi (n=10) ve ev egzersiz grubu (n=10) olmak üzere iki gruba ayrıldı. Katılımcıların demografik bilgileri alındıktan sonra değerlendirmeler video konferans yöntemi ile gerçekleştirildi. Tedavi öncesi Berg Denge Ölçeği, 5 Kere Oturup Kalkma Testi (5KOKT) ve Multipl Skleroz Yaşam Kalitesi Ölçeği-54 uygulandı. Her iki gruba da kas kuvveti ve dengeyi geliştirecek egzersiz programları hazırlandı. Telerehabilitasyon grup eğitimi şeklinde sekiz hafta süre ile 3 gün/hafta ve 40 dakika/gün olacak şekilde uygulandı. Ev egzersiz grubu ise sekiz hafta süre ile 3 gün/hafta egzersiz broşürlerindeki egzersizleri uyguladı. Egzersiz programları sonrası değerlendirmeler video konferans yöntemi ile tekrarlandı.

Bulgular:

Yaş, vücut kütle indeksi, MS süresi ve EDSS skorları açısından gruplar arasında istatistiksel olarak anlamlı fark yoktu ($p>0.05$). Her iki grupta da tedavi sonrasında sadece 5KOKT'nde istatistiksel olarak anlamlı fark gözlendi ($p<0.05$). Değerlendirilen tüm değişkenler açısından gruplar arasında anlamlı bir fark olmadığı saptandı ($p>0.05$).

Sonuç:

MS hastalarında telerehabilitasyon grup eğitimi ve ev egzersiz programlarının alt ekstremite kas kuvvetinin geliştirilmesinde etkili olduğu belirlendi. Her iki egzersiz programı denge, alt ekstremite kas kuvveti ve yaşam kalitesi üzerinde benzer etkiler gösterdi. Telerehabilitasyon uygulamalarının daha ileri özür düzeyindeki RRMS hastalarında uzun dönem etkilerinin araştırılacağı gelecek çalışmalara ihtiyaç vardır.

SS-105 İNME REHABİLİTASYONUNDA İNTERNAL VE EKSTERNAL PERTÜRBASYON EGZERSİZLERİNİN FONKSİYONEL PARAMETRELER ÜZERİNE ETKİNLİĞİNİN ARAŞTIRILMASI

NAGİHAN BODUR , PINAR KAYA CİDDİ

MEDİPOL ÜNİVERSİTESİ/ SAĞLIK BİLİMLERİ ENSTİTÜSÜ/ FİZYOTERAPİ VE REHABİLİTASYON BÖLÜMÜ

Amaç:

Yapılan çalışmalarda inmeli bireylerde internal ve eksternal pertürbasyon egzersizlerinin birlikte uygulandığında fonksiyonel parametreler üzerine etkili olduğu gösterilmiştir. Bu çalışmada inmeli bireylerde uygulanan internal ve eksternal pertürbasyon egzersizlerinin denge, performans, aktivite ve katılım gibi fonksiyonel parametreler üzerine etkinliğini araştırmak ve ayrı ayrı etkinliğini değerlendirmek hedeflenmiştir.

Gereç ve Yöntem:

Çalışmaya katılan 20 gönüllü birey her iki grupta 10'ar kişi olacak şekilde randomize olarak 2 gruba atandı. Hastalar tedavi öncesi ve sonrası Berg Denge Ölçeği (BDÖ), Zamanlı Kalk ve Yürü Testi (ZKYT), 10 Metre Yürüme Testi (10MYT), Tek Ayak Üzerinde Durma Testi (TAÜDT), 4 Basamak İnip Çıkma Testi (4BİÇT), İnme Etki Ölçeği (İEÖ), Brunnstrom Hemipleji İyileşme Evrelemesi, Modifiye Ashworth Skalası, Fonksiyonel Ambulasyon Sınıflaması (FAS), Barthel İndeksi (Bİ) ve Nottingham Sağlık Profili (NSP) ile değerlendirildi. Bireylere 4 hafta boyunca, haftada 5 gün, 40 dakikalık seanslar süresince konvansiyonel tedavi uygulandı. Buna ek olarak çalışmaya katılan bireylere 30 dakikalık dahil oldukları gruba göre 6 tane 10 tekrarlı olacak şekilde internal veya eksternal pertürbasyon temelli denge eğitimi verildi. IPGdeki bireylerden yapılan üst ve alt ekstremite hareketlerinin her birini pertürbasyon etkisi ortaya çıkarabilmek için olabildiğince hızlı bir şekilde yapması istendi. EPGdeki bireylere manuel olarak ve top ile uygulanan eksternal pertürbasyonların büyüklüğünün ilerleyici bir şekilde hastaların dengelerini bozacak ve ayak bileği ve kalça stratejileri ile dengeyi koruma seviyesinden adım alma stratejisine ihtiyaç duyacak şekilde olması hedeflendi.

Bulgular:

Tedavi sonrası FAS skorunda tedavi öncesine göre anlamlı fark görülmedi ($p>0,05$). Her iki grupta da BDÖ, TAÜDT, ZKYT ve 4BİÇT skorları tedavi sonrası değerlerinde tedavi öncesine göre anlamlı düzeyde iyileşme oldu ($p<0,05$). Tedavi sonrasında eksternal pertürbasyon grubunda 10MYT değerlerinde tedavi öncesine göre anlamlı iyileşme görülürken ($p<0,05$), internal pertürbasyon grubunda grup içi değişim anlamlı değildi ($p>0,05$). İnternal ve eksternal pertürbasyon grupları tedavi sonrası 4BİÇT skorlarında gruplar arası istatistiksel olarak anlamlı düzeyde fark bulundu ($p<0,05$), diğer parametrelerin tedavi sonrası değerleri gruplar arası farklılık göstermedi ($p>0,05$). Tedavi sonrasında eksternal pertürbasyon grubunda Bİ ve NSPnin ağrı ile ilgili alt parametresinin puan değerlerinde tedavi öncesine göre anlamlı iyileşme görülürken ($p<0,05$) internal pertürbasyon grubunda grup içi değişim anlamlı düzeyde değildi ($p>0,05$). İnternal ve eksternal pertürbasyon gruplarında tedavi sonrasında NSPnin duygusal reaksiyon, fiziksel aktivite alt parametreleri ve genel toplam skorlarında tedavi öncesine göre istatistiksel olarak anlamlı değişim vardı ($p<0,05$). İnternal ve eksternal pertürbasyon gruplarında tedavi sonrası NSPde yer alan uyku, sosyal izolasyon ve enerji alt parametreleri skorlarında tedavi öncesine göre istatistiksel olarak anlamlı fark yoktu ($p>0,05$). İnternal ve eksternal pertürbasyon grupları arasında tedavi sonrası tedavi öncesine göre olan değişimin büyüklükleri karşılaştırıldığında Bİ ve NSPnin ağrı ile ilgili alt alan skoru karşılaştırıldığında istatistiksel olarak anlamlı fark vardı ($p<0,05$). İnternal ve eksternal pertürbasyon grupları arasında tedavi sonrası tedavi öncesine göre olan değişimin büyüklükleri karşılaştırıldığında NSP duygusal reaksiyon, uyku, sosyal izolasyon, fiziksel aktivite, enerji alanları ve genel toplam değerlerinde anlamlı bir fark yoktu ($p>0,05$). İnternal ve eksternal pertürbasyon grupları tedavi sonrası NSPnin uyku ile ilgili alt alan skorunda gruplar arası anlamlı fark görüldü ($p<0,05$).

Sonuç:

Çalışmamızın sonuçlarına göre internal ve eksternal pertürbasyon egzersizlerinin ayrı ayrı uygulandığında inmeli bireylerde denge, aktivite ve katılım gibi fonksiyonel parametreler üzerinde benzer şekilde etkili olduğu bulunmuştur. Yürüme performansındaki eksternal pertürbasyon uygulanan katılımcılardaki iyileşmenin internal pertürbasyon eğitimi uygulanan katılımcılara göre daha fazla olması ve diğer birçok parametrede değişim miktarının sayısal olarak daha fazla olması sebebiyle eksternal pertürbasyonlar daha etkili gibi görünmektedir.

SS-106 MULTİPL SKLEROZ HASTALARINDA TELE-İZLEM YÖNTEMİ İLE YAPILAN FONKSİYONEL DEĞERLENDİRME SONUÇLARININ İNCELENMESİ

Bu bildiri geri çekilmiştir.

SS-107 MULTİPL SKLEROZLU BİREYLERDE ÜST EKSTREMİTE KAS GÜCÜ VE FONKSİYONU ÜZERİNE HASTALIK SÜRESİNİN ETKİSİ

Bu bildiri geri çekilmiştir.

SS-108 MULTİPL SKLEROZ, İNME VE PARKİNSON HASTALARINA YÖNELİK TELEREHABİLİTASYON SİSTEMİ GELİŞTİRİLMESİ VE KULLANILABİLİRLİĞİNİN İNCELENMESİ

YONCA ZENGİNLER YAZGAN [1], ELA TARAKCI [1], BURCU ERSÖZ HÜSEYİNSİNOĞLU [2], MUHAMMED ERDEM İSENKUL [3], MURAT KÜRTÜNCÜ [4]

[1] İSTANBUL ÜNİVERSİTESİ-CERRAHPAŞA, SAĞLIK BİLİMLERİ FAKÜLTESİ, FİZYOTERAPİ VE REHABİLİTASYON BÖLÜMÜ, İSTANBUL
[2] MARMARA ÜNİVERSİTESİ, SAĞLIK BİLİMLERİ FAKÜLTESİ, FİZYOTERAPİ VE REHABİLİTASYON BÖLÜMÜ, İSTANBUL
[3] İSTANBUL ÜNİVERSİTESİ-CERRAHPAŞA, MÜHENDİSLİK FAKÜLTESİ, BİLGİSAYAR MÜHENDİSLİĞİ BÖLÜMÜ, İSTANBUL
[4] İSTANBUL TIP FAKÜLTESİ, NÖROLOJİ ANABİLİM DALI, İSTANBUL ÜNİVERSİTESİ, İSTANBUL

Amaç:

Multipl skleroz (MS), inme ve Parkinson Hastalığında (PH) rehabilitasyonun önemi bilinmektedir. Ancak bu hastaların kişisel ve çevresel problemler nedeniyle ihtiyaç duydukları rehabilitasyon hizmetini almakta zorlandıkları ve hastalık yüklerinin arttığı bildirilmektedir. Bu hasta gruplarına yönelik, türkçe altyapı desteği olan telerehabilitasyon sistemi geliştirilmesine ihtiyaç olduğu düşünülmüştür. Bu çalışmanın amacı fizyoterapi ve rehabilitasyon hizmetlerine katılım zorluğu yaşayan kronik nörolojik hastalığa sahip bireylerin değerlendirme, takip ve ihtiyaçlarına yönelik planlanan egzersizleri evlerinde uygulamalarına imkan sağlayan web tabanlı telerehabilitasyon sistemi geliştirilmesi ve kullanılabilirliğinin incelenmesidir.

Gereç ve Yöntem:

Geliştirilen web tabanlı telerehabilitasyon sistemi **"**www.telenororehab.com" uzman, hasta ve yönetici olmak üzere üç arayüzden oluşmaktadır. Uzman arayüzünde hasta ekleme-silme, hasta bilgi düzenleme, egzersiz videosu ekleme, tedavi programı düzenleme-atama, hastayla iletişim gibi başlıklar yer alırken, hasta arayüzünde programı görüntüleme ve uzmanla iletişim kurabilme bölümü bulunmaktadır. Yönetici arayüzünde ise aynı anda farklı kurumlardan uzmanlar ekleme, bilgi düzenleme, egzersiz havuzu oluşturma gibi birçok adımın üst düzey kontrolü sağlanabilmektedir. Sistem içerisinde fizyoterapistler tarafından nörolojik hastalıklara yönelik belirlenmiş 350 egzersizden oluşan bir egzersiz havuzu yer almaktadır. Hastaların değerlendirilme, tedavi ve takibi sistem üzerinden yapılmıştır ve "Sistem Kullanılabilirlik Ölçeği" ile sistemin kullanılabilirliği değerlendirilmiştir.

Bulgular:

Çalışmaya 48 MS (29 kadın, 19 erkek; ortalama yaş=42,85±10,07 yıl; ortalama EDSS=3,40±1,41), 21 PH (9 kadın, 12 erkek; ortalama yaş=64,09 yıl), ve 11 inme hastası (7 kadın, 4 erkek; ortalama yaş=49,50 yıl) dahil edildi. Sistem kullanılabilirliği sırasıyla MS %81,14, PH %61,68, inme %82,04 ve tüm hastalar için %76,18 bulundu.

Sonuç:

Nörolojik hastaların kullanımına yönelik geliştirilen web tabanlı telerehabilitasyon sisteminin özellikle MS ve inmeli bireylerde yüksek kullanılabilirlik düzeyi ile rehabilitasyon hizmetinin verilmesine imkan sağladığı görülmüştür.

Bu çalışma, Türkiye Bilimsel ve Teknolojik Araştırma Kurumu (TÜBİTAK) tarafından desteklenmiştir. Proje numarası: 120S843.

SS-109 GUİLLAİN-BARRÉ SENDROMLU HASTALARDA SİSTEMİK İMMÜN İNFLAMASYON CEVABININ DEĞERLENDİRİLMESİ

MELİKE BATUM , AYŞEGÜL ŞEYMA SARITAŞ , YAĞMUR İNALKAÇ GEMİCİ , AYŞIN KISABAY AK

MANİSA CELAL BAYAR ÜNİVERSİTESİ NÖROLOJİ AD

Amaç:

Guillain Barré sendromu (GBS), spinal sinir köklerinin ve periferik sinirlerin immün aracılı hasarına bağlı bir hastalıktır. Son zamanlarda yapılan çalışmalarda serum ve BOS parametrelerinin GBS gibi inflamasyonla giden klinik tablolarda değişiklik gösterdiği bildirilmiştir. Çalışmamızdaki amacımız GBS sendromlu hastalarda inflamatuar yanıtların ön görülmesinde nötrofil/lenfosit oranı (NLO), trombosit/lenfosit oranı (TLO), lenfosit/monosit oranı (LMO), albümin ve beyin omurilik sıvısı (BOS) protein düzeyinin kontrol grubuna göre farklılık gösterip göstermediğini, aynı zamanda klinik olarak Hughes skoru <3 ve ≥ 3 olan GBS hasta gruplarında bu parametrelerin farklı olup olmadığını araştırmaktır. Bunun dışında Hughes skorlarıyla bu parametrelerin ilişkisinin incelenmesi de planlanmıştır.

Gereç ve Yöntem:

Bu çalışmaya kliniğimizde yatan, klinik ve elektrofizyolojik olarak GBS tanısı almış, serum ve BOS analizleri yapılmış 50 GBS hastası, 75 kontrol olgusu alınmıştır. Hasta gruba lomber ponksiyon hastalığın ikinci haftasının sonunda yapılmıştır. Kontrol grubunun BOS analizleri lomber ponksiyonun invaziv bir işlem olması nedeniyle yapılmamıştır. Tüm GBS hastalarına klinik değerlendirmede Hughes skoru uygulanmıştır.

Bulgular:

Çalışmamızda yer alan GBS hastalarının ortalama yaşı 59.12±13.30, kontrol grubunun 55.84±11.59 olarak saptanmıştır (p>0.05). BOS protein değerleri 119.41±37.66 mg/dl olarak normalin üstünde izlenmiştir. GBS hastalarında kontrol grubuna göre TLO (160.95±73.36), NLO (3.01±2.02) değerlerinde kontrol grubuna göre artış, LMO (3.66±1.77) ve albümin (3.52±0.66) düzeylerinde azalma saptanmıştır (p<0.05). Bunun dışında Hughes skoru <3 ve ≥ 3 olan GBS hasta gruplarında yapılan karşılaştırmalarda yüksek skorlu grupta TLO (sırasıyla 137±71 vs 179±70) olarak artmış, albümin (sırasıyla 3.75±0.54 vs 3.34±0.70) ise anlamlı olarak azalmış saptanmıştır (p<0.05). Korelasyon değerlendirmelerinde GBS hastalarında Hughes skoru arttıkça TLO artmış olarak bulunmuştur (r=0.379, p=0.007).

Sonuç:

Sonuç olarak bu çalışmada GBS hastalarında TLO, NLO değerlerinde artış olabileceği, LMO ve albümin düzeylerinde azalma olabileceği vurgulanmak istenmiştir. TLO, Hughes skoru şiddetiyle korele olarak artabileceğinden, bu oranın inflamasyonun ve dolayısıyla kliniğin şiddetini göstermesi açısından yararlı olabileceği düşünülmektedir. Tüm bu nedenlerle hastalığın klinik ve elektrofizyolojik değerlendirmesinde bu parametrelerin de göz önüne alınması gerektiğini düşünmekteyiz.

SS-110 OTOİMMUN MİYASTENİA GRAVİS HASTALARINDA ATİPİK PREZENTASYONLAR

SARRA ELHAMİDA LAZRAK , ERHAN KILIÇ , GİZEM GÜLLÜ , EMEL OĞUZ-AKARSU , NECDET KARLI

ULUDAĞ ÜNİVERSİTESİ, ULUDAĞ TIP FAKÜLTESİ, NÖROLOJİ ANA BİLİM DALI

Amaç:

Miyastenia Gravis (MG) çoğu zaman asimetrik pitoz ile başlar ve sıklıkla kısa süre sonra oküler belirtilere bulber belirtiler ve ekstremite kaslarına ait belirtiler eklenir. Nadir olarak, MG'li hastalarda başlangıçta baş düşmesi, okuler bulgular olmadan distal kas zaafı veya proksimal kavşak kaslarında zaaf gözlenebilir. Bu hastalarda tipik okuler bulgular olmadığında MG tanısını koymak zorlaşır.

Gereç ve Yöntem:

Bu çalışmada nöromüsküler hastalıklar polikliniğimizde MG tanısı ile takip edilen 306 MG hastasının ilk başvurudaki atipik prezentasyonları değerlendirilmiştir.

Bulgular:

Atipik başlangıçlı MG hastaları tüm hasta populasyonumuzun % 4,25'ini (13 hasta) oluşturmakta idi. Üç hasta kavşak kaslarında tutulum, 3 hasta düşük baş/çene, 3 hasta üst ekstremite distal kaslarında güçsüzlük (düşük parmak), 1 hasta izole tek taraflı proksimal güçsüzlük, 1 hasta fasiyal dipleji ve eşlik eden bulber semptomlar ve 2 hasta da yoğun bakımda uzamış entubasyon nedeni ile başvurdu. Asetilkolin reseptör antikoru 8 hastada, anti-MuSK antikoru 2 hastada pozitif saptandı. Üç hasta seronegatif idi. Bütün hastalarda EMG incelemeleri nöromuskuler kavşak kusurunu desteklemekte idi. Hastalarda ortalama tanı gecikmesi 9,2 aydı.

Sonuç:

Atipik prezentasyonlar MG hastalarında yanlış tanılara ve tanı gecikmesine yol açarak tedavide aksamalara yol açabilir. MG'de atipik prezentasyonlar her zaman akla gelmesi ve ayırıcı tanıda akılda tutulması gereken tablolardır. Klinik olarak şüphe duyulan hastalarda ardışık sinir uyarımı ve teklif EMG'yi içeren nörofizyolojik incelemeler ve serolojik testler yapılmalı ve pridostigmin/neostigmin yanıtı değerlendirilmelidir.

SS-111 GUİLLAİN-BARRE SENDROMU HASTALARINDA NLO VE RDW ORANLARININ AKUT İNFLAMASYON BELİRTECİ OLARAK ROLÜ

ABDULKADİR ERMİŞ , FİKRET AYSAL , ÖZGE ARICI DÜZ

İSTANBUL MEDİPOL ÜNİVERSİTESİ

Amaç:

Akut immün aracılı inflamatuar periferik sinir hastalığı olan Guillain-Barre sendromu (GBS) nun temelinde, hümoral ve hücre aracılı bir bağışıklık yanıtının olduğu düşünülmektedir. Nötrofil-Lenfosit oranı (NLO) akut inflamasyon, hematolojik maligniteler, akut koroner sendrom, immün yetmezlikler ve immünomodülatör ilaç kullanımı gibi pek çok durumda inflamatuar belirteç olarak kullanıldığı bildirilmiştir. Ayrıca Kırmızı hücre dağılım genişliği (RDW)'ndeki artış; oksidatif stres, hipertansiyon, yetersiz beslenme durumu, inflamasyon gibi çeşitli anormalliklerin göstergesi olabileceği öne sürülmüştür. Bu çalışmamızdaki amacımız NLO ve RDW oranlarının, GBS' li hastalarda inflamatuar belirteç olarak anlamlılığı belirlemekti.

Gereç ve Yöntem:

Çalışmamıza İstanbul Medipol Üniversitesi Nöroloji bölümünde 2018-2022 yılları arasında yatırılarak takip edilmiş 30 GBS tanılı hastamızın verileri retrospektif olarak incelenmiştir. Kontrol grubu olarak yakınması olmayan sağlıklı kontroller ile eşleştirildi. Demografik verileri kayıt edildi. Hastaların tanı ve hospitalizasyonu sırasındaki NLO, RDW ve Total Nöropati skorları ile uygun tedavi(IVIG) sonrası taburculuk sırasındaki NLO, RDW ve Total Nöropati skorları karşılaştırıldı. Hastaların büyük çoğunluğuna Lomber ponksiyon yapılıp BOS verileri kayıt edilmiştir. Yatış sırasında yoğun bakımda takip edilmek durumunda kalınmış olan hastalar, hastaların GBS bağlı gelişen periferik sinir tutulum tipi (Motor/Duysal/Karma), akson veya miyelin etkilenmelerinden hangisinin olduğu kayıt edilmiştir.

Bulgular:

Çalışmaya 30 GBS hastası dahil edildi. Hastaların ortalama yaşı 54.3, 18 i erkek, 12 tanesi kadın idi. Kontrol grubunun ort. yaşı 46 olup 18'i kadındı. GBS hastalarının ortalama RDW i değeri hastaneye başvuruda 14, çıkışta 14.6 iken; kontrol grubununki 12,65 İdi. NLO değeri ortalamaları girişte 5.37, çıkışta 3.39; kontrol grubununki 1.51 idi. Ayrıca hasta grubunun giriş TNS ortalaması 14,23 iken, hastane çıkışında 11,83 olarak belirlendi. Hastaların 11 tanesi yoğun bakım yatışı gerekirken, 11 aksonal, 19 demyelinizan tip sinir etkilenmesi ve 9 motor, 1 duyusal, 20 karma tip periferik sinir tutulumu olarak sınıflandırıldı.

Sonuç:

GBS hastaların başvuru ve taburculuk sırasındaki RDW ve NLO değerleri arasında anlamlı farklılık izlenmezken, kontrol grubuna göre giriş RDW ve özellikle NLO değerlerinin anlamlı yüksek olduğu görüldü. RDW ve NLO 'nun inflamatuar bir belirteç olarak kullanılmalarının GBS hastaları için özellikle başvuru sırasında uygun olabileceği ancak prospeksif çalışmaya ihtiyacı olduğu düşünülmüştür.

SS-112 YENİ TANI MİYASTENİA GRAVİS HASTALARINDA GELİŞ MGFA SKORUNUN HEMOGRAM PARAMETRELERİ İLE İLİŞKİSİ

ALPEREN ÇAPAN , MİNA ÜZÜLMEZ YILDIZ , SERAP TEKER , SEZİN ALPAYDIN BASLO , BELGİN MUTLUAY , DİLEK ATAKLI , AYSUN SOYSAL

SBÜ BAKIRKÖY PROF. DR. MAZHAR OSMAN RUH SAĞLIĞI VE SİNİR HASTALIKLARI EAH

Amaç:

Miyastenia gravis (MG)'te nötrofil/lenfosit oranı, anemi ve ağır lökositozun, hastalık şiddeti ve mortalite ile ilişkili olabileceği bildirilmiştir. Bu çalışmada yeni tanı almış MG hastalarının geliş hemogram parametrelerinin klinik seyir ve diğer laboratuvar verileri ile ilişkisinin araştırılması amaçlanmıştır.

Gereç ve Yöntem:

Hastanemiz nöromusküler hastalıklar polikliniklerinde MG tanısı ile takibi süren olguların dosya verileri retrospektif değerlendirildi. Yaş, cinsiyet, hastalık başlangıç yaşı, başlangıç semptomu, antikor pozitifliği ve tipi, timik bakiye varlığı, dekrement varlığı, klinik MGFA skoru, miyastenik kriz öyküsü ve geliş hemogram parametreleri kaydedildi.

Bulgular:

66 MG tanılı olgunun (29 K:37 E) yaş ortalaması 56.36±16.98 (21-83) yıl, hastalık başlangıç yaşı ortalama 50.94±19.09 (15-80) yıldı. En sık başlangıç semptomu göz kapağındaki düşüklüktü (%39,4). Hastaların 46'sı jeneralize; 38'i geç başlangıçlı; 54'ü AchR antikor, 4'ü MUSK, 1'i her iki antikor için pozitif iken, 5'i seronegatifti. 15'i timektomili olup, 8 olguda timoma saptanmıştı. Geliş MGFA skoru 30 olguda 1, 23 olguda 2, 9 olguda 3, 2 olguda 4 ve 2 olguda 5 olarak hesaplandı. Geliş hemogram verilerine ulaşılabilen 47 olgunun ortalama Hb değeri 13,8±1,8 (9,2-16,8); lökosit değeri 8601,1±2577 (4730-18200); nötrofil değeri 5339,7±2598,6 (1980-16100); lenfosit değeri 2420,2±891,9 (784-4620); nötrofil lenfosit oranı 2,9±3,5 (0,84-20,6) idi. Veriler, olguların geliş MGFA klinik skorlarına göre 2 alt gruba ayrılarak (MGFA 1+2+3 ve MGFA 4+5) irdelendiğinde; geliş MGFA skoru yüksek olan olguların lökosit, lenfosit, nötrofil düzeyleri ile nötrofil/lenfosit oranı (13,36±7,92 vs 2,06±0,97) MGFA skoru düşük olan gruba kıyasla anlamlı derecede yüksek bulundu ($p<0,01$). Geliş MGFA skoru, başlangıç semptomu, tutulan bölge, krizle prezentasyon, takip boyunca miyastenik kriz gelişimi (rho:0,617 $p<0,001$), miyastenik kriz sayısı (rho:0,483 $p<0,001$) ve dekrement varlığı (rho:0,368 $p=0,005$) ile ilişkiliydi.

Sonuç:

Geliş MGFA skoru yüksek olan yeni MG tanılı hastalarda, lökosit, lenfosit ve nötrofil sayıları ile nötrofil/lenfosit oranı yüksektir. Bu bulgular, MG'de hemogram parametrelerinin diğer faktörlerin yanı sıra otoimmün inflamasyonun bir göstergesi olarak kullanılabileceğini ve hastalık şiddetiyle ilişkili olabileceğini düşündürmüştür.

SS-113 MİYASTENİA GRAVİS HASTALARINDA YORGUNLUK VE İLİŞKİLİ OLDUĞU DURUMLAR

DİDEM SAVAŞCI , METİN MERCAN , VİLDAN YAYLA

SBÜ BAKIRKÖY DR. SADİ KONUK SUAM NÖROLOJİ KLİNİĞİ

Amaç:

Miyastenia Gravis (MG), nöromusküler kavşağın postsinaptik membranındaki yapılara karşı gelişen otoimmun yanıt ile karakterize kronik bir hastalıktır. Nöromusküler iletimdeki bozukluk kas güçsüzlüğüne ve yorgunluğa neden olur. MG hastalarında periferik yorgunluk ile birlikte, istemli hareketleri başlatmada ve sürdürmede güçlük olarak tanımlanan santral yorgunluk da görülebilir. Sadece oküler semptomları bulunan veya remisyondaki MG hastalarında da yorgunluğun görülmesi, bu semptomun hastalık patofizyolojisinden bağımsız veya multifaktöriyel kaynaklı olabileceğini düşündürmektedir. Bu çalışmada remisyonda veya minimal bulguları olan MG hastalarında periferik ve santral yorgunluğun varlığı ve ilişkili olduğu durumları ortaya koymayı amaçladık.

Gereç ve Yöntem:

Çalışmaya kesin MG tanılı 52 hasta dahil edildi. Hastalarda yorgunluk varlığı Yorgunluk Şiddet Ölçeği (YŞÖ), Yorgunluk Etki Ölçeği (YEÖ) ve Chalder Yorgunluk Ölçeği (CYÖ) skorlarına göre değerlendirildi. Hastalık şiddetini belirlemek amacıyla kantitatif MG (QMG), MG Foundation of America (MGFA), MGFA-Tedavi Sonrası Durum (PIS) ve MG-Günlük Yaşam Aktiviteleri Skalası (MG-ADL) skorları kullanıldı. Hastaların demografik özellikleri, kullanılan tedaviler, antikor titreleri, elektrofizyolojik incelemeler ve yorgunluğa etki edebilecek ek sistemik patolojiler ile ilişkileri incelendi.

Bulgular:

MG hastalarının %34,6'sında yorgunluk saptandı. Yorgunluk bulunan hastalarda hastalık süresi, piridostigmin ve steroid tedavi kullanım süresi daha uzun, hastalık şiddeti daha yüksek, yaşam kalitesi skorları ve kas gücü daha düşüktü. Yorgunluk bulunan hastalarda diğer gruba kıyasla miyastenik kriz öyküsü, osteoporoz, kronik obstrüktif akciğer hastalığı ve depresyon sıklığı artmıştı ($p<0,05$). Yorgunluk varlığı; yaş, cinsiyet, vücut kitle endeksi, hastalık alt türü, serolojik alt tip, timüs patolojisi ve jitter anormalliği ile ilişkili bulunmadı ($p>0,05$).

Sonuç:

Bu bulgular, MG hastalarında yorgunluğun, hastalığın kronik patofizyolojik süreciyle ilişkili olduğunu düşündürmektedir.

SS-114 PARKİNSON HASTALIĞI VE ATİPİK PARKİNSONİZM SENDROMLARINDA PERİFERİK NÖROPATİK AĞRININ MULTİMODAL İNCELENMESİ

SAHİB ROVSHANOV , DORUK ARSLAN , GÜL YALÇIN ÇAKMAKLI , BÜLENT ELİBOL , ERSİN TAN , CAN EBRU BEKİRCAN-KURT

HACETTEPE UNİVERSİTESİ NÖROLOJİ ANABİLİM DALI

Amaç:

Parkinson Hastalığı (PH), hem idiopatik, hem de tek gen mutasyonlara bağlı olarak ortaya çıkabilen santral sinir sisteminin (SSS) nörodejeneratif hastalığıdır. Multisistem atrofi (MSA) ise atipik parkinsonizm sendromlarından olup, motor semptomların yanında otonomik disfonksiyon, serebellar ve piramidal bulgularla ortaya çıkmaktadır. Her iki hastalıkta non-motor semptom olarak periferik nöropatik ağrı değişken sıklıklarda görülmektedir. Bu çalışmada her üç hasta grubunda nöropatik ağrı sıklığı, ince lif fonksiyonları ve morfolojisi değerlendirilmiştir.

Gereç ve Yöntem:

Çalışmaya 20 idiopatik PH, 6 MSA ve beş farklı mutasyona sahip 14 herediter PH tanılı hasta alındı. Hastalık şiddeti Hoehn-Yahr evreleme sistemi, Birleşik Parkinson hastalığı değerlendirme ölçeği (BPHDÖ Ⅲ bölüm); non-motor semptomları ise Non-motor semptom skalası (NMSS), King's PH ağrı skalası, DN4 ve painDETECT anketleri ile değerlendirildi. İnce lif fonksiyonları için sıcak ve soğuk duyusu eşik değerleri kantitatif duyu testi (QST) ile ölçüldü. Sonrasında lateral malleolün 10 cm proksimalinden ve torakal T8-10 dermatomuna uyan deri bölgesinden iki adet cilt "punch" biyopsisi yapıldı. Örnekler panaksonal belirteç olan "protein gene product 9.5"e (PGP9.5) karşı antikorla immünhistokimyasal olarak boyandıktan sonra intraepidermal sinir lifi yoğunluğu (IENFD) değerlendirildi.

Bulgular:

Periferik nöropatik ağrı sıklığı, idiopatik PH hastalarında %15, herediter PH hastalarında ise %14,2 olarak saptandı. Buna karşın, MSA hastalarında nöropatik ağrı yakınması tespit edilmedi. Distal IENFD, MSA hastalarında diğer iki gruba göre yüksekti ($p=0,04$). Ayrıca tüm hasta gruplarında distal IENFD'nin proksimale göre düşük olduğu gözlendi ($p<0,001$). Fakat ince lif sayısındaki azalma hastalık şiddeti ve süresi ile ilişkili bulunmadı. İdiopatik PH grubunda %13,3 ve herediter PH grubunda %30,8 hastada QST ile ısı duyusunda anormallik tespit edilirken, MSA hastalarında QST değerleri normal sınırlardaydı.

Sonuç:

Çalışmamızın ilk aşamasında, nöropatik ağrı sıklığının, ince lif kaybının ve disfonksiyonun idiopatik ve herediter PH tanılı hastalarda MSA tanılı hastalara göre daha yüksek olduğu gözlendi. İnce lif kaybı ve patolojik α-sinüklein birikimi arasındaki ilişkinin değerlendirilmesi için, daha fazla sayıda herediter PH tanılı hastanın dahil edildiği, ince liflerde fosforile α-sinükleinin immunohistokimyasal yöntemlerle inceleneceği çalışma sürmektedir.

SS-115 İDİOPATİK NORMAL BASINÇLI HİDROSEFALİ, TANI DOĞRU MU?

ELİF ERÇİN ÜÇGÜL , EBRU ÜNAL KUMBAŞI , NAZ GÜNAY DEMİRCAN , MUSTAFA ÜLKER , RAHŞAN KARACI , SAİME FÜSUN DOMAÇ

ERENKÖY RUH VE SİNİR HASTALIKLARI EĞİTİM VE ARAŞTIRMA HASTANESİ

Amaç:

Normal basınçlı hidrosefali (NBH); yürüyüş bozukluğu, kognitif bozukluk ve üriner inkontinans triadı ile bilinen; özellikle dilate lateral ventriküller ve normal beyin omurilik sıvısı (BOS) açılış basıncıyla karakterize bir bozukluktur. Patogenezde BOS akım dinamiğinin bozulduğu öne sürülmektedir. İdiopatik NBH (İNBH) etyolojik bir neden olmaksızın ortaya çıkan, her iki cinste sıklıkla 60 yaş üstünde ortaya çıkan bir tablodur. Tanıda klinik, görüntüleme ve BOS incelemesinden yararlanılır. Tedavide ventrikülöperitoneal şant etkin olup uygun hastada etkinliği %80-90 düzeyindedir. Biz bu çalışmada İNBH tanısının doğruluğunu ve şanttan fayda görebilecek hastanın seçimini değerlendirdik.

Gereç ve Yöntem:

Bu retrospektif çalışmada 2010-2022 yılları arasında Erenköy Ruh ve Sinir Hastalıkları Eğitim ve Araştırma Hastanesi Nöroloji Kliniği'ne başvuran, İNBH ön tanısıyla interne edilen 22 hasta (18 erkek, 4 kadın) yer aldı. İNBH tanısı Amerikan-Avrupa Uluslararası NBH Kılavuzuna göre konuldu. Hastalar kognisyon için standardize mini mental test (SMMT), yürüyüş için timed up and go testi, radyolojik olarak beyin ve dinamik BOS Akım MR ile değerlendirildi. MR'da evans indeksi (Eİ)ve kallozal açı destekleyici radyolojik bulgu olarak kullanıldı.

Bulgular:

Katılımcıların yaş ortalaması 71'di. 22 hastanın %90,9'unda kognisyonda bozulma, %95,4'ünde yürüyüş bozukluğu, %81,8'inde üriner inkontinans mevcuttu. 11 hastada klinik ve görüntülemeyle İNBH ekarte edildi. İNBH ön tanısıyla gelen 22 hastadan 11'i İNBH tanısı aldı. Bu hastalarda ortalama SMMT skoru 20,8 bulundu. Ortalama Eİ:0,37; ortalama kallozal açı 78 ° ölçüldü. Boşaltıcı lomber ponksiyon (LP) yapılan hastalarda BOS açılış basıncı normaldi. İNBH tanısı alan hastaların %72,7'sinde LP sonrası yürüyüş hız ve mesafesinde artma görüldü, şant için yönlendirildi.

Sonuç:

NBH tedavi edilebilir bir hastalıktır ve hastaların %80'inin tanı alamadığı düşünülmektedir. İdiyopatik Parkinson Hastalığı, Parkinson Plus Sendromlar ve diğer sekonder parkinsonizm nedenleri de benzer klinikle başvurabilir. Bir çalışmaya göre şant sonrası yürüyüşte %85, kognisyonda %80, inkontinansta erken dönemde %80, geç dönemde %50-60 düzelme bildirilmiştir. Çalışmamızda tanı alan hastalara yapılan boşaltıcı LP sonrasında hastaların %72,7'sinde yürüyüşte düzelme gözlenmesi bu hastaların şant tedavisinden fayda görebileceği kanaatine yol açarak bu tedaviye yönlendirilmelerini sağladı.

SS-116 NÖROLOJİK HASTALIKLARDA ETKİLENEN SİSTEMİN VE ETKİLENİM DERECESİNİN YAPAY ZEKA TEMELLİ SES ANALİZİ İLE BELİRLENMESİ

EMEL SOYLU [1], KÜBRA ASLAN [1], SEMA GÜL [2], SENA KAMALI [2], MURAT TERZİ [1]

[1] *ONDOKUZ MAYIS ÜNİVERSİTESİ NÖROLOJİ ANABİLİM DALI*
[2] *ONDOKUZ MAYIS ÜNİVERSİTESİ SİNİR BİLİMLERİ ANABİLİM DALI*

Amaç:

Konuşma sinyalleri, otomatik konuşma tanıma, konuşma duygu tanıma, cinsiyet ve yaş tanıma gibi çeşitli uygulamalar geliştirmek için insan-bilgisayar etkileşiminde giriş kaynağı olarak kullanılmaktadır.
Literatürde sağlık bilimlerinde hastalara ait ses verisinin bilgisayarlı işlenmesi ile hastalıkların erken tespit ve teşhisine dayalı çalışmalar bulunmaktadır. Nefes sesini, kalp sesini işleyerek anormal durum tespiti, osteoartrit ve kondromalazi gibi eklem bozukluklarının invazif olmayan teşhisi ve izlenmesi için diz eklem sesinin işlenmesi, akciğer nefes sesinden Covid19 tespiti, öksürük, ses, nefes sesinden covid-19 tespiti]sağlık alanında sesin işlenmesi çalışmalarına örnek verilebilir.
Bir ses sinyalinin frekans spektrumu spektogram şeklinde görsel olarak ifade edilebilir. Spektrogram, bir optik spektrometre, bant geçiş filtreleri bankası, Fourier dönüşümü veya dalgacık dönüşümü yöntemleri kullanılarak oluşturulabilir.
Ses sinyallerinin spektograma dönüştürülüp derin öğrenme teknikleri ile sınıflandırılmasına dair literatürde örnekler görülmektedir. EEG sinyallerinden nöbet tespiti, çevredeki seslerin tanınması, kuş sesi tanıma, topluluk sesinden duygu tespiti bu tarz çalışma örneklerinden birkaçıdır.

Gereç ve Yöntem:

Bizim çalışmamızda nörolojik hastalardan ses verisi toplanmaktadır. Nörolojik hastalık teşhisi konulan hastalara örnek bir cümle söyletilip kaydedilmektedir. Toplanan veriler uzman hekim tarafından etiketlenmektedir. Hastalıkların tanısı ve etkilenen nörolojik sistemler nörolojik değerlendirmeden sonra kaydedilmektedir. Konuşmaların dizartik, hipofonik, ataksik gibi sınıflandırılmaları yapılmıştır.

Elde edilen veriler üzerinde yanıltıcı olanlar arasından eleme yapılarak veri seti oluşturulmaktadır. Her bir hastalık kategorisine ait makine öğrenmesini sağlayacak sayıda veri toplanılması hedeflenmiştir. Veri seti olgunlaştığında ses verilerinin Fourier dönüşümü ile spektogramları çıkarılnaktadır. Bu aşamada Matlab programı kullanılmaktadır. Elde edilen spektogram görüntüleri evrişimsel sinir ağları ile sınıflandırılmaktadır. Sınıflandırma aşamasında Python ortamı kullanılmaktadır.

Bulgular:

Hastaların ses analizi ile serebellum, piramidal sistem, beyin sapı, nöromüsküler kavşak, bazal ganglion tutulumlarının ayrı ayrı veya birlikte etkilenminin tesbit edilebildiği ve etkilenim derecesinin kantitatif olarak değerlendirilebildiği görülmüştür.

Evrişimsel sinir ağları, derin öğrenmenin bir alt dalıdır ve genellikle görüntü işleme uygulamalarında kullanılır. Bu çalışmada kullanılacak yöntemin işlem basamakları aşağıdaki gibi özetlenebilir:

- Veri toplama
- Veri etiketleme
- Veri eleme
- Ses sinyallerinin spektogramlarının çıkarılması
- Evrişimsel sinir ağları ile sınıflandırma yapma

Sonuç:

Tatmin edici düzeyde başarıma ulaşmak için bu aşamalarda geriye dönük çalışmalar yapılacaktır. Veri seti yetersiz olursa veri seti olgunlaşıncaya kadar veri toplanacaktır. Ağın başarımını negatif yönde etkileyen veriler elenecektir. Evrişimsel sinir ağı oluştururken kullanılan hiper parametre ayarları güncellenerek en iyi sonucu veren kombinasyona ulaşılacaktır.

SS-117 YAPAY ZEKA TEMELLİ YÜRÜME ANALİZİ İLE NÖROLOJİK HASTALIKLARIN TANI VE PROGNOSTİK SÜRECİNİN BELİRLENMESİ

SEMA GÜL [2], EMEL SOYLU [4], KÜBRA ASLAN [3], MURAT TERZİ [1], ALPEREN KOÇYİĞİT [3], SENA KAMALI [2], MUAMMER TÜRKOĞLU [4]

[1] *ONDOKUZ MAYIS ÜNİVERSİTESİ NÖROLOJİ ANABİLİM DALI*
[2] *ONDOKUZ MAYIS ÜNİVERSİTESİ SİNİR BİLİMLERİ ANABİLİM DALI*
[3] *ONDOKUZ MAYIS ÜNİVERSİTESİ TEKNOPARK ADAPHA YAPAY ZEKA*
[4] *SAMSUN ÜNİVERSİTESİ YAZILIM MÜHENDİSLİĞİ*

Amaç:

Nörolojik hastalıklarda fiziksel fonksiyon ve yürümenin değerlendirmesi hastalığın tanısı, seyri ve uygulanan tedavinin etkinliğinin belirlenmesi için büyük öneme sahiptir. Hastalığın progresyonunda fiziksel fonksiyonlardaki kayıplar önemli bulgulara işaret etmektedir. Fiziksel fonksiyonlar ambule bir hastada yürüme ve otur kalk testleri, UPDRS, EDSS ve denge testleri gibi hastalığa özgü testler ile değerlendirilebilmektedir.Ondokuz Mayıs Üniversitesi, Tıp Fakültesi, Nöroloji Anabilim Dalı'na başvuran ve yürüme problemi olan hastalar çalışmaya dahil edilmiştir. Hastaların almış oldukları nörolojik tanı ve o tanıya özgü ölçekler değerlendirilmiştir. MS, ALS, parkinson, normal basınçlı hisrosefali, miyelit, serebrovasküler hastalık gibi nörolojik tanılarla birlikte kalça ve bel problemine bağlı yürüme güçlüü olan hastalar da değerlendirilerek olabildiğince farklı yürüme bozuklukları analiz edilmiştir. Yürüme bozukluğu olan hasta grubu ile benzer yaş aralığı ve cinsiyette olan, yürüme problemi bulunmayan kontrol grubu oluşturulmuştur. Proje kapsamında kliniğimizde oluşturulan nörorehabilitasyon odası kullanılmıştır. Yürüme analizi ve teknik destek için yazılım ve bilgisayar mühendisi desteği alınmıştır.

Gereç ve Yöntem:

Yürüyüş analizinde kullanılan programlama dili Python3.8 `dir. Pythona implemente edilmiş görüntü analizi kütüphanesi olan, Google tarafından 2019 yılından itibaren geliştirilen Mediapipe kütüphanesi kullanılmıştır. Mediapipe kendi içine gömülü 33 adet pose landmark barındırmaktadır. Mediapipe fotoğraf üzerinden iskelet noktalarını belirlediği için OpenCV kütüphanesinin VideoCapture modülü ile framelere ayırarak işleme yapılmaktadır. Algılanan her keypointin X,Y,Z ve Visibility parametreleri bulunmaktadır. Burun, sağ omuz, sol omuz, sağ diz, sol diz, sağ ayak bileği, sol ayak bileği gibi noktalar numaralandırılmıştır. Yürüyüş analizinde yapay zeka sistemi yanında, 6 dakika yürüme testi (6DYT), Multipl Skleroz Yürüyüş Ölçeği (MSWS-12), Yürüme ve denge değerlendirmesi (Gait Balance Analysis), Aktiviteye Özgü Denge Güven Ölçeği, EDSS, UPDRS, Berg Denge Skalası ve Kısa Fiziksel Performans Bataryası (KFPB) uygulanmıştır.

Bulgular:

Çalışma sonucunda yürüme bozukluğu olan farklı nörolojik hastaların tanısına ve tanı alan hastaların fiziksel özürlülüklerinin derecelendirilmesine önemli katkı sağlandığı görülmüştür. Etkilenen nörolojik sistemler ayrıntılı olarak belirlenmiştir.

Sonuç:

Yürümenin yapay zeka temelli analizi; öykü, nörolojik muayane ve ilgili tetkikleri yapılmış nöroloji hastalarında tanıya, ayırıcı tanıya ve prognostik sürecin blirlenmesine önemli katkı sağlayacak bir tetkik yöntemi olarak kabul edilebilir. Radyolojik ve laboratuvar verilerinin makine öğrenimine eklenmesi ile birlikte nörolojik hastalıkların yapay zeka temelli doğru tanı sürecine olan katkı daha da artırılabilir. Yeterli başarıma ulaşıldığında belirli hastalıkların sınıflandırılmasında kullanılabilecek yapay zeka modeli oluşmuş olacaktır.

SS-118 GEÇİCİ GLOBAL AMNEZİ VE HİPOKAMPAL DİFÜZYON KISITLILIĞI: TEK MERKEZ DENEYİMİ

İLKİN İYİGÜNDOĞDU , ZEYNEP KAYA DOĞU , GÜVEN GİRGİN , EDA DERLE ÇİFTÇİ

BAŞKENT ÜNİVERSİTESİ TIP FAKÜLTESİ NÖROLOJİ ABD

Amaç:

Geçici global amnezi (GGA), diğer nörolojik semptomların eşlik etmediği ani anterograd amnezi ile karakterize klinik bir sendromdur. Hastalığın patofizyolojik mekanizması hakkında farklı nedenler öne sürülmektedir. GGA hastalarında değişen oranlarda difüzyon ağırlıklı manyetik rezonans (DWI-MR) görüntülerinde hipokampal bölgede difüzyon kısıtlılığı izlenebilmektedir. Bu çalışmanın amacı GGA hastalarında DWI-MR görüntülemelerinde hipokampal bölgede kısıtlanma gösteren lezyon prevalansının ve özelliklerinin, vasküler risk faktörleri ile ilişkisinin ve rutin radyoloji raporlarında belirtilmeyen lezyonların prevalansının değerlendirilmesidir.

Gereç ve Yöntem:

Çalışmada Başkent Üniversitesi Hastanesi nöroloji ve acil polikliniklerinde 2011-2022 yılları arasında GGA tanısı ve ön tanısı ile değerlendirilen 252 hasta retrospektif olarak değerlendirilmiştir. Şikayetlerini takiben ilk on gün içinde başvuran, DWI-MR görüntülemeleri olan 18 yaş üstü kesin GGA tanılı hastalar çalışmaya dahil edilmiştir. Hastaların demografik özellikleri, vasküler risk faktörleri, başvuru zamanları, DWI-MR görüntüleme sonuçları, zamanları ve lezyon özellikleri ile rutin radyoloji raporlarında bu lezyonların belirtilmediği hasta sayıları kaydedilmiştir.

Bulgular:

Dışlama kriterlerini takiben 92 hasta verisi analiz edilmiştir. Hastaların yaş ortalaması 64,62±7,36 yıl olup, 58 hasta (%63,0) kadın cinsiyetindeydi. Vasküler risk faktörleri değerlendirildiğinde hastaların %62,0'ında hipertansiyon, %12,0'ında diyabetes mellitus, %13,0'ında koroner arter hastalığı, %37,0'ında hiperlipidemi mevcuttu. On yedi hastada (%18,5) DWI-MR görüntülemelerinde fokal difüzyon kısıtlılığı saptandı. On üç hastada unilateral milimetrik hipokampal difüzyon kısıtlılığı mevcuttu. Hastalarda DWI –MR çekilme süreleri en sık olarak % 27,2 oranında semptom başlangıcından 12-24 saat sonra olarak saptandı. Görüntüleme yapılma süreleri ile DWI-MR da hipokampal difüzyon kısıtlılığı bulunma oranları arasında istatiksel olarak anlamlı farklılık izlenmedi ($p>0,05$). DWI-MR da hipokampal difüzyon kısıtlılığı bulunan 9 hastada (%9,8) rutin radyoloji raporlarında difüzyon kısıtlılığı belirtilmemişti.

Sonuç:

GGA, etyolojisinde fokal iskemi, venöz akım anormallikleri, migren ve epileptik fenomen gibi birçok mekanizma öne sürülmekle birlikte patofizyolojisi net olarak belirlenememiş bir klinik durumdur. DWI-MR görüntülemelerinde sinyal değişiklikleri izlenebileceği önceki yıllarda bildirilmiş olup, hastalarda serebrovasküler etyolojinin rol oynayabileceği ve inmenin önlenmesi ve yönetiminde daha kapsamlı araştırmalara ihtiyaç duyulduğu tartışmalarına yol açmıştır. DWI-MR görüntülerinde izlenen hipokampal bölge difüzyon kısıtlılıkları hastalarda rutin raporlarda atlanabilmektedir. Bu nedenle hastaların görüntüleri incelenirken akılda bulundurulması önem taşımaktadır.

SS-119 İSKEMİK İNME HASTALARINDA SİSTEMİK KOMPLİKASYON GELİŞİMİ ÖNGÖRÜLEBİLİR Mİ?

MİNE SEZGİN , HAŞİM GEZEGEN , ESME EKİZOĞLU , NİLÜFER YEŞİLOT , OGUZHAN COBAN

İSTANBUL ÜNİVERSİTESİ İSTANBUL TIP FAKÜLTESİ NÖROLOJİ ANABİLİM DALI

Amaç:

İskemik inme sonrası sistemik komplikasyonların görülme sıklığı %30'a kadar bildirilmiştir. İnme sonrası görülen sistemik komplikasyonlar morbidite ve mortalite artışına neden olmakta, yatış süresini uzatarak sağlık sistemi üzerindeki maddi yükü arttırmaktadır. Bu çalışmada inme sonrası sistemik komplikasyon gelişimini öngören risk faktörlerinin araştırılması amaçlanmıştır.

Gereç ve Yöntem:

İstanbul Üniversitesi Tıp Fakültesi İnme Ünitesinde, 2012-2020 yılları arasında yatırılarak takip edilmiş ve inme veri bankasına kaydedilmiş 881 iskemik inmeli hasta bu çalışmaya dahil edilmiştir. Pnömoni, idrar yolu infeksiyonu, pulmoner tromboemboli, derin venöz tromboz ve diğer infeksiyonlar sistemik komplikasyon kategorisi altında toplanmıştır. Sistemik komplikasyonu olan ve olmayan tüm hastalar yaş, cinsiyet, National Institutes of Health Stroke Scale (NIHSS) skoru başta olmak üzere klinik ve demografik özellikler her iki grup arasında karşılaştırılmıştır. Gruplar arasında anlamlı fark oluşturan ve $p<0,05$ olan parametreler lojistik regresyon modelinin kurulması için değerlendirmeye alınmıştır. Ayrıca inme ağırlıklarına göre tüm hastalar gruplandırılarak, hafif inme (NIHSS 0-4), orta inme (NIHSS 5-14) ve ağır inme (NIHSS 15 üzeri) olmak üzere 3 grup oluşturulmuştur. Her 3 grup için sistemik komplikasyon varlığı ve yokluğuna göre klinik ve demografik özelliklerin karşılaştırılması için tek değişkenli analizler yapılmıştır. Son olarak hastaneye yatış NIHSS skoru ve sistemik komplikasyon arasındaki ilişkiyi değerlendirmek için ROC analizi yapılmıştır.

Bulgular:

Tüm grupta yapılan tek değişkenli analizlerde yaş, yatış sırasındaki NIHSS skoru, toplam yatış günü, cinsiyet, hipertansiyon varlığı, yüksek serum reaktif protein (CRP) değeri, anormal platelet değeri, nöbet varlığı, atriyal fibrilasyon, hemorajik transformasyon, sfinkter kusuru, yutma güçlüğü, acile başvuru süresi, sistemik komplikasyonu olan ve olmayan gruplar arasında anlamlı olarak farklı bulunmuştur ($p<0,05$). Sistemik komplikasyonun tahmin edici olası belirteçlerini değerlendirmek için oluşturulan lojistik regresyon modeli sonucunda yaş [Odds Oranı (OR); 1,03; %95 CI 1,01-1,0; $p<0,00$], yüksek CRP değeri (OR: 2,9 %95 CI 2-4,3; $p=0,01$), yutma güçlüğü (OR: 3,3 %95 CI 2,1-5,1; $p<0,01$) ve yatış NIHSS skoru (OR: 1,08 %95 CI 1,05-1,1; $p<0,00$) inme sonrası sistemik komplikasyon riskini etkileyen parametreler olarak sonuçlanmıştır. İnme ağırlıklarına göre gruplandırılan hastalar sistemik komplikasyon varlığına göre yeniden ikili karşılaştırıldığında; hafif inme grubunda vücut ısısı (ortanca 36,4®) daha yüksekti ($p=0,02$), kadın cinsiyet, yutma güçlüğü ve sfinkter kusuru sistemik komplikasyon grubunda daha sıktı (p değerleri sırasıyla $p=0,002$, $p=0,016$ ve $p=0,045$). Orta inme grubunda ise sistemik komplikasyon olan grupta yaş ortalaması (sırasıyla grupların ortanca değerleri 75 ve 69 yıl) daha yüksekti ($p<0,00$), kadın cinsiyet, hipertansiyon, sfinkter kusuru ve yutma güçlüğü daha sıktı ($p<0,05$). Son olarak ağır inme grubunda sistemik komplikasyon gelişen grupta yaş ortalaması daha yüksekti; yüksek CRP, yutma güçlüğü ve sfinkter kusuru daha sıktı ($p<0,05$). NIHSS 5-14 ve NIHSS >15 gruplarında hastaneye yatış NIHSS skoru sistemik komplikasyon gelişen grupta daha yüksekti ($p=0,013$ ve $p<0,00$). Tüm iskemik inme hastalarında sistemik komplikasyonlar ile NIHSS >8 ilişkili bulundu (Area Under Curve (AUC)= 0,75).

Sonuç:

Yaş, yüksek CRP değeri, hastaneye yatış NIHSS skoru ve yutma güçlüğünün varlığının sistemik komplikasyon riskini anlamlı şekilde arttırdığını gösterdik. İskemik inmenin inflamatuar kaskadı tetiklediği pek çok çalışmada bildirilmiştir. Kan beyin bariyerinin bozulması, vücudun stres cevabı ile infarkt alanının genişliğinin bu inflamatuar yanıt ile ilişkili olduğu gösterilmiştir. Hastaların yüksek CRP değerleri bu inflamatuar yanıtın bir göstergesi olarak yorumlanabilir. NIHSS skoru benzer gruplarda yapılan analizler yüksek NIHSS skorunun sistemik komplikasyon gelişimi için halen bir risk faktörü olarak kaldığını göstermektedir. ROC analizi de NIHSS >8 olanlarda sistemik komplikasyon gelişime riskinin yüksek olduğunu kabul edilebilir bir AUC değeri (0,75) ile göstermiştir. Ayrıca hafif ve orta inme grubunda kadın cinsiyet bir risk teşkil ederken, ağır inme grubunda cinsiyetler arasında sistemik komplikasyon açısından anlamlı bir fark bulunamamıştır. Bu çalışmada elde edilen bilgiler akut inme tedavilerinin önemini vurgulamaktadır. Sonuçlarımız yerinde ve uygun tedavi ile elde edilecek düşük NIHSS skorları ve azalmış infarkt hacminin sistemik komplikasyon riskini de azaltacağı görüşünü desteklemektedir.

SS-120 METABOLİK SENDROMLU OLGULARDA SESSİZ BEYİN İNFARKT SIKLIK VE ETMENLERİ

HIDAIA ALHAJ , FAİK BUDAK

KOCAELİ ÜNİVERSİTESİ TIP FAKÜLTESİ NÖROLOJİ ANA BİLİM DALI

Amaç:

Kocaeli Tıp Fakültesi Hastanesi Endokrinoloji Polikliniği' ne başvuran ve NCEP ATP III kriterlerine göre Metabolik Sendrom tanısı alan 91 hastada sessiz beyin infarkt (SBİ) sıklığı ve etmenleri çalışılmıştır.

Gereç ve Yöntem:

MetS li hastalara Kraniyal MR çekilmiş SBİ saptanan grup ve saptanamayan grup olarak ayrılmıştır. MetS lu hastalarda hipertansiyon, diabet (açlık kan şekeri ve HbA1C düzeyi), sigara, trigliserid yüksekliği, HDL düzey düşüklüğü, homosistein düzey yüksekliği, bel çevresi gibi etmenlerin SBİ de rolü incelenmiştir.

Bulgular:

MRG incelemesi sonucunda hastaların % 51,6' sında (n=47) beynin çeşitli bölgelerinde (sıklıkla beyaz cevherde) SBİ saptanmıştır. SBİ 34 yaş ve altında % 21,4, 35-39 yaş arasında % 35,7, 40-44 yaş arasında % 52,2, 45-49 yaş arasında % 57,9, 50 yaş ve üstünde % 76,2 olup yaş arttıkça SBİ sıklığının arttığı görülmektedir

Çalışmamızda SBİ' ı olan ve olmayan hastalar arasında hipertansiyon açısından oldukça belirgin bir fark saptanmıştır. (p=0,000) ve OR=6; (95% güvenlik aralığı [GA] 2.385-15.095).

Çalışmamızda SBİ' ı olan ve olmayan hastalar arasında DM açısından oldukça belirgin bir fark saptanmış (p=0,034) ve OR=2,556; (95% GA 1.064-6.136) olarak hesaplanmıştır. MetS' lu hastalar da SBİ ile sigara, trigiliserid yüksekliği ,HDL düşüklüğü, homosistein yüksekliği,bel çevresi gibi etmenler istatistiksel olarak anlamlı farklılık saptayamadık.

Sonuç:

Sonuç olarak çalışmamızdaki hastaların yaş ortalamasının düşük olması nedeni ile hipertansiyon ve diabetin erken yaşlarda SBİ nedeni olabileceğini, ancak diğer risk faktörlerin ise daha geç yaşlarda SBİ nedeni olabileceği sonucuna varılabilir.

SS-121 ORTA SEREBRAL ARTER SULAMA ENFARKTI SAPTANAN AKUT İSKEMİK İNMELİ HASTALARDA İNTRAVENÖZ TROMBOLİTİK TEDAVİ SONRASI GELİŞEN SEMPTOMATİK İNTRAKRANYAL KANAMA RİSK FAKTÖRLERİNİN BELİRLENMESİ

FURKAN SARIDAŞ , MUSTAFA BAKAR

BURSA ULUDAĞ ÜNİVERSİTESİ TIP FAKÜLTESİ, NÖROLOJİ ANABİLİM DALI

Amaç:

Akut iskemik inme, yılda yaklaşık 3-6 milyon inme vakası ile altı yetişkinden birini etkileyen, dünyadaki en önemli sakatlık ve ölüm nedenlerinden biridir. Akut iskemik inme tedavisinde intravenöz (İV) rekombinant doku plazminojen aktivatörü (rt-PA) tedavisinin etkinliği birçok çalışmada gösterilmiş ve İV rt-PA tedavisi tüm dünyada giderek artan bir şekilde kullanılmaya başlanmıştır. Bu çalışmanın amacı intravenöz trombolitik tedavi alan hastalarda semptomatik intrakranyal kanama (SİSK) ile ilişkili risk faktörlerinin belirlenmesidir.

Gereç ve Yöntem:

Bu çalışmaya 2020-2021 yılları arasında bursa Uludağ Üniversitesi Tıp Fakültesi Nöroloji Anabilim Dalı'nda İV rt-PA uygulanan orta serebral arter enfarktı olan 157 akut iskemik inme hastası dahil edilmiştir.

Bulgular:

Çalışmaya 65'i kadın 92'si erkek 157 hasta dahil edilmiştir. SİSK gelişen hastaların ve gelişmeyen hastaların yaş ortalaması benzer ve sırasıyla 70,55±9,01/69,73±12,74 olarak saptandı. İkisi kadın, 7 erkek olmak üzere toplam 9 hastada SİSK meydana geldi. IV rtPA sonrası SİSK gelişen ve gelişmeyen hastalar radyolojik, demografik ve klinik özellikleri karşılaştırıldı. Anlamlı değişkenler olarak ASPECT skoru, geliş kan glukoz düzeyi ve kötü klinik sonlanım olarak saptandı. Yaş, cinsiyet, hipertansiyon, diyabetes mellitus, koroner arter hastalığı, atrial fibrilasyon, sigara, inme şiddeti, serum kreatin düzeyleri, sistolik ve diastolik tansiyon değerleri, geliş NIH skoru ve lökoriazis ile anlamlı ilişki saptanamadı. Kan glukoz düzeyi ve ASPECT skorları ROC analizleri ile değerlendirildi. Eşik (cut off) değerleri kan glukoz düzeyi için 168 mg/dl(AUC:0,833, p<0.001, sensitivite: %77.78 sensitivite: %81.08), ASPECT skoru için 7(AUC:0,824, p<0.001, sensitivite: %77.78 spesifite: %86.49) olarak saptandı.

Sonuç:

Akut iskemik inme tedavisi sonrası gelişen semptomatik intraserebral kanama kötü prognoz ile ilişkilidir. 2019 AHA/ASA inme klavuzunda İV rt-PA tedavisi alan akut iskemik inme hastalarında serum glukoz düzeyinin 140-180 arasında tutulması önerilmektedir. ASPEC skorunun ise skorun 6 ve üzeri olan hastalarda değerlendirmeye alınması önerilir. Çalışmamızda İV-rtPA tedavisi sonrası semptomatik intraserebral kanama gelişmesinin kötü prognoz ile ilişkili olduğu ve hastanın ilk değerlendirmesinde ASPECT skorunun 7 ve altında veya kan glukoz düzeyinin 168mg/dl ve üzerinde olmasının İV-rtPA tedavisi sonrası semptomatik intraserebral kanama riskini anlamlı olarak artırdığı saptandı.

SS-122 İNTERNAL KAROTİS ARTER STENTLEMEDE PERİOPERATİF RİSK FAKTÖRLERİ

ÜMİT GÖRGÜLÜ

ANKARA ŞEHİR HASTANESİ

Amaç:

Karotis arter stenozu tüm iskemik olayların yaklaşık %20-25'inden sorumlu olup, uygun hastalar karotis arter stentleme (KAS) veya karotis endarterektomi (KEA) tedavi edilebilmektedir. Fakat perioperatif dönemde izlenebilen inme, ölüm majör gibi komplikasyonlar özellikle yetmiş yaş üstü bireylerde KAS'ta daha fazla izlendiği bilinmektedir. Bizde çalışmamızda karotis arter stentlemede perioperatif majör komplikasyonları etkileyen faktörleri araştırmayı amaçladık.

Gereç ve Yöntem:

Bu çalışmada retrospektif olarak 2020-2022 yılları arasında Ankara Şehir Hastanesi Nöroloji Kliniği Girişimsel Nöroloji ekibince KAS yapılan hastaların dosyaları incelendi. Hastaların yaş, cinsiyet, vasküler risk faktörleri, karotis arter darlığı türü (semptomik veya asemptomatik), ölçülen darlık dereceleri, arkus aorta tipleri, balon anjiyoplasti işlemi, filtre tipi emboli koruma cihazı kullanımı ve perioperatif dönemde gelişen her türlü ölüm, inme, miyokard enfarktüsünü içeren majör komplikasyonları kaydedildi.

Bulgular:

Çalışmaya dahil edilen 219 hastanın 15'inde (%6,84) majör komplikasyon tespit edildi. Major komplikasyonlar hastaların 11'inde (%73,3) iskemik inme, 2'sinde (%13,3) hemorajik inme, 2'sinde (%13,3) ölümdü. İnme ve diyabetes mellitus (DM) tanılı hastalarda komplikasyon oranı anlamlı derecede yüksek saptanırken, yaş, cinsiyet, diğer vasküler risk faktörleri, darlığın türü, darlık dereceleri, arkus aorta tipleri, balon anjiyoplasti işlemi, filtre tipi emboli koruma cihazı kullanımı perioperatif dönemde gelişen majör komplikasyon ile ilişkili değildi.

Sonuç:

Sonuç olarak inme ve DM öyküsü KAS'ta morbidite ve mortaliteyi artırmaktadır.

SS-123 İNTRASEREBRAL HEMORAJİ HASTALARINDA KLİNİK SONUÇLARI ETKİLEYEN FAKTÖRLERİN BELİRLENMESİ

FERGANE MEMMEDOVA, , FATMA GER AKARSU, , ÖZLEM AYKAÇ, , ATİLLA ÖZCAN ÖZDEMİR

ESKİŞEHİR OSMANGAZİ ÜNİVERSİTESİ TIP FAKÜLTESİ, NÖROLOJİ ANABİLİM DALI, YOĞUN BAKIM BİLİM DALI

Amaç:

Giriş:İntraserebral hemoraji (ISH), dünyada her yıl 1 milyondan fazla insanı etkilemekte ve bu hasta popülasyonda ciddi sakatlık veya ölüme neden olmaktadır. ISH inme hastalarının %10-%20'sini oluşturur, ancak tüm inme alt tipleri arasında en yüksek mortalite ve morbidite oranına sahiptir (1,2). Bu çalışmanın amacı, ISH gelişen hastalarda klinik, radyolojik ve laboratuvar sonuçlarının fonksiyonel klinik sonlanım üzerinde etkisini belirlemektir.

Gereç ve Yöntem:

Çalışma Eskişehir Osmangazi Üniversitesi, Nöroloji Yoğun Bakım Ünitesinde (YBÜ) gerçekleştirildi. Temmuz 2019-2022 tarihleri arasında 3. basamak nöro-YBÜ'ye yatan ISH hastalarının verileri retrospektif olarak incelendi. Hastaların demografik özellikleri, komorbiditeleri, kullandığı ilaçlar, Glasgow Koma Skalası (GKS) ve Ulusal Sağlık İnme Enstitü Ölçeği (NIHSS), intraserebral kanama (ICH) skoru, radyolojik ve laboratuvar parametreleri, uygulanan cerrahi işlem sonuçları, hastane içi ölüm oranları ve nedenleri, 3 aylık iyi ve kötü klinik sonlanım oranları modifiye Rankin skalası (mRS) kullanılarak değerlendirildi. Üçüncü ay mRS'si 0-2 olan hastalar iyi klinik sonlanım, mRS'si 3-6 olan hastalar kötü klinik sonlanım gruplarına dahil edildi. İki grubu etileyecek faktörler incelendi. Subaraknoidal, epidural ve subdural kanamalar çalışmaya dahil edilmedi. İstatistiksel Analizde; Sürekli veriler Ortalama±Standart Sapma olarak verilmiştir. Kategorik veriler ise yüzde (%) olarak verilmiştir. Verilerin normal dağılıma uygunluğunun araştırılmasında Shapiro Wilk's testinden yararlanılmıştır. Normal dağılım gösteren grupların karşılaştırılmasında, grup sayısı iki olan durumlar için bağımsız örnek t testi analizi kullanılmıştır. Normal dağılıma uygunluk göstermeyen grupların karşılaştırılmasında, grup sayısı iki olan durumlar için Mann-Whitney U testi kullanılmıştır. Oluşturulan çapraz tabloların analizinde Pearson Ki-Kare ve Pearson Kesin (Exact) Ki-Kare analizleri kullanılmıştır. Analizlerin uygulanmasında IBM SPSS Statistics 21.0 programından yararlanılmıştır. İstatistiksel önemlilik için $p<0.05$ değeri kriter kabul edilmiştir.

Bulgular:

Çalışmaya toplam 45 hasta dahil edildi.Yaş ortalaması 74 idi. Hastaların 35'i(%77,8) erkek idi. Geliş GKS'si ortalama 7, NIHSS 19, ICH skoru ise 4 idi. Komorbiditeleri hipertansiyon %55.5, diyabetes mellitus %26.6, iskemik inme %24.4, hemorajik inme %4.4, kronik böbrek yetmezliği %20 saptandı. Kullanılan ilaçlar arasında antikoagülan kullanım oranı %28,9 idi. Kan parametrelerine bakıldığında glukoz min-max 87-587 mg/dl,INR 0.85-11.29, aPTT ise 18.30-114 sn idi. Altı hastada varfarin kullanımına bağlı INR yüksek değerlendirildi. Kanama lokalizasyonuna baktığımızda %6.7 lober, %64.4 bazal ganglion, %28.9 infratentorial kanama izlendi. Orta hat şifti %60, intraventüküler kanama %75.6, hidrosefali %33, perihematomal ödem %84.4, beyaz madde lezyonları %53.0 oranında görüldü. Şift min-mak 0.0-15.88 mm, perihematomal ödem 0.0-12.0 mm idi. Cerrahi işlem oranı %44.0 idi. Hastane içi ölüm tüm hastaların %71.0'inde görüldü. Ölüm nedenlerini hematom progresyonu, beyin ölümü, sepsis, akut böbrek yetmezliği, multipl organ yetmezliği oluşturuyordu. Üç aylık iyi klinik sonlanım %4.4, kötü klinik sonlanım ise %95.6 oranında izlendi. İyi ve kötü klinik sonlanım sonuçlarını karşılaştırdığımızda parametreler arasında GKS, NIHSS ve ICH skorları ve kanama lokalizasyonu istatiksel olarak anlamlıydı. Değerlendirilen diğer parametrelerde istatiksel olarak anlamlı fark izlenmedi (Resim1).

İyi ve kötü klinik sonlanımı etkileyen faktörlerin değerlendirilmesi

		Ortalama ± SS Medyan (Q1 – Q3) n(%)		P
		İyi klinik sonlanım	Kötü klinik sonlanım	
Yaş		64,5±16,2 64,5(53,00-64,5)	69,8±15,2 74(64,00-78,00)	0,480[m]
Cinsiyet	**Kadın** **Erkek**	0(%0,0) 2(%100,0)	10(%23,3) 33(%76,7)	1,000[f]
GKS		14,5±7,07 14,5(14,00-14,50)	7,9±4,1 7(3,00-12,00)	**0,040[m]**
NIHSS		1±1,4 1(0,00-1,00)	19±7,3 21(15,00-26,00)	**0,004[m]**
ICH		2,00±0,01 2,00(2,00-2,00)	3,88±1,02 4,00(3,00-5,00)	**0,014[m]**
ICH Skorlaması	**Skor 2** **Skor 3** **Skor 4** **Skor 5** **Skor 6**	2(%100,0) 0(%0,0) 0(%0,0) 0(%0,0) 0(%0,0)	4(%9,3) 11(%25,6) 16(%37,2) 10(%23,3) 2(%4,7)	**0,030[f]**
Hipertansiyon		1(%50,0)	24(%55,0)	1,000[f]
Diabetes mellitus		1(%50,0)	11(%25,6)	0,460[f]
İskemik inme		1(%50,0)	10(%23,3)	0,430[f]
Hemorajik inme		0(%0,0)	2(%4,7)	1,000[f]
KRY		0(%0,0)	9(%20,0)	1,000[f]
Antiagregan		1(%50,0)	15(%34,9)	1,000[f]
Antikoagülan		1(%50,0)	12(%27,9)	0,490[f]
Statin		0(%0,0)	4(%9,3)	1,000[f]
Antihipertansif		1(%50,0)	18(%41,9)	1,000[f]
Kanama lokalizasyonu	**Lobar** **Bazalgangliyon** **İnfratentorial**	1(%50,0) 0(%0,0) 1(%50,0)	2(%4,7) 29(%67,4) 12(%27,9)	**0,046[f]**
Şift (+)		1(%50,0)	26(%60,0)	1,000[f]
Şift (mm)		2,67±3,77 2,6(0,00-26,70)	3,53±4,12 2,40(0,00-2,46)	0,890[m]
Hidrosefali (+)		0(%0,0)	15(%34,9)	0,540[f]
Beyaz madde hasarı (+)		0(%0,0)	24(%55,8)	0,210[f]
İntraventriküler kanama (+)		1(%50,0)	33(%76,7)	0,430[f]
Perihematom ödem (+)		2(%100,0)	36(%83,7)	1,000[f]
Ödemin uzama mesafesi (mm)		5,76±2,75 5,7(3,82-5,76)	4,84±3,10 4,9(3,24-6,34)	0,610[m]
Cerrahi işlem (+)		1(%50,0)	19(%44,2)	1,000[f]
EVD (+)		0(%0,0)	17(%39,5)	0,510[f]
Direk hematom boşaltma (+)		1(%50,0)	3(%7,0)	0,170[f]
Hastane içi ölüm (+)		0(%0,0)	32(%74,4)	0,078[f]

Sonuç:

ISH hastalarında ileri yaş, hematomun hacmi, ventriküle açılan kanama, hematom büyümesi, hematomun infratentoryal yerleşim gibi birçok durumun fonksiyonel sonuçlar üzerinde etkisi olduğunu gösteren çeşitli çalışmalar mevcuttur (1,2,3). Çalışmamızda da ileri yaşta ve komorbiditesi olan hastalarda 3 aylık klinik sonlanım sonuçları olumsuz etkilenmiştir. Hastaların klinik durumunu değerlendiren GKS ve NIHSS, ICH değerlerinin klinik sonlanım üzerinde istatiksel anlamlı etkileri saptandı. Ventriküle açılmış kanamaların mortalite riski %51.2 iken, intraventriküler kanaması olmayan hastalarda bu oranın %19 olduğu gösterilmiştir (1). Çalışmamızda da intraventiküler kanama oranı kötü klinik sonlanım grubunda yüksekti. Yapılan son randomize kontrollü çalışmalardan birinde perihematomal ödemin fonksiyonel sonuçlar üzerinde doğrudan etkisi olmadığı gösterilmiştir (2). Çalışmamızda perihematomal ödemin klinik sonlanım üzerinde etkisi istatiksel olarak anlamsızdı. Oral antikoagülan kullanımına bağlı, ISH olan hastalarda ilaç kullanmayanlarla kıyaslandığında iki grubun klinik sonlanımları arasında fark olmadığını gösteren çalışmalar mevcuttur(3). Çalışmamızda ilaç kullanımına bağlı ISH olan hastaların kötü klinik sonlanım oranları (p değeri) istatiksel olarak anlamlı bulunmasa da yüksek saptandı.Cerrahi izlem sonuçlarını değerlendirdiğimizde klinik sonlanım üzerinde etkisi saptanmadı.

Sonuç: Kanama hastalarının ileri yaşta olması, geliş GKS'sindeki düşüklük, NIHSS ve ICH skorunun yüksekliği, kanama lokalizasyonu, beyaz madde hastalığı, hematom volümünün, orta hat şifti ve hidrosefalinin varlığı, antikoagülan kullanımı, kan basıncı yüksekliği gibi birçok parametrenin fonksiyonel klinik sonlanımlar üzerinde olumsuz etkileri mevcuttur.

Kaynaklar:

1.Yu M et al. Moderate-Severe White Matter Lesion Predicts Delayed Intraventricular Hemorrhage in Intracerebral Hemorrhage. Neurocrit Care.2022. doi.10.1007/s12028-022-01543-x

2. Lee K H et al. The Prognostic Roles of Perihematomal Edema and Ventricular Size in Patientswith Intracerebral Hemorrhage. Neurocrit Care. 2022.doi:10.1007/s12028-022-01532-0

3. Tekinarslan İ ve ark. SpontanİntraserebralHemoraji: Etyoloji ve Bir Yıllık Prognozu Etkileyen Faktörler. TNJ.2012.doi:10.4274/Tnd.45220

SS-124 İSKEMİK İNMEDE SERUM ADROPİN DÜZEYİNİN ÖNEMİ

ERDAL TEKİN , MEHMET NURİ KOÇAK , MUSTAFA BAYRAKTAR , İBRAHİM ÖZLÜ , MUHAMMET ÇELİK , ENGİN KURT , ZEKAİ HALICI

ATATÜRK ÜNİVERSİTESİ

Amaç:

İnme, tıkanıklık veya kanama nedeniyle beynin belirli bir bölgesine kan akışının olmamasından kaynaklanan klinik bir durumdur. İskemik inme, kan akışının azalması veya tamamen tıkanmasına bağlı gelişir. İskemik inmede, büyük ve orta büyüklükteki arterleri içeren endotel disfonksiyonu, monosit göçü ve endotel hasarına yol açabilen sitokin ve büyüme faktörlerinin salınımı nedeniyle inflamatuar bir süreç aktive olur.

Adropin, endotel hücrelerinin proliferasyonunu, kapiller benzeri yapıların oluşumunu arttırarak vasküler endotel hücre fonksiyonunu iyileştirdiği ve anti-enflamatuar özellikler gösterdiği bulunmuştur. Biz de adropinin bu özelliğinden dolayı, iskemik inmenin ayırıcı tanısında yeni bir biyobelirteç olarak serum adropin düzeylerini araştırmayı amaçladık.

Gereç ve Yöntem:

Bu çalışma, üçüncü basamak üniversite hastanesinde prospektif ve kesitsel olarak yürütüldü. Yerel etik kurul onayı alındı (26 Eylül 2019 tarih ve 06/53 sayılı). Hastalardan veya yakınlarından bilgilendirilmiş onam alındı. Çalışma, Helsinki Deklarasyonunun İyi Klinik Uygulamalar kriterlerine göre yapıldı. Bu çalışma, Atatürk Üniversitesi Bilimsel Araştırma Projesi (BAP) birimi tarafından THD-2019-7544 proje numarası ile finansal olarak desteklenmiştir.

İskemik inme semptomlarının başlamasından sonraki 24 saat içinde acil servise başvuran hastalardan seçildi. Kontrol grubu, inme hastalarının özelliklerine benzer kronik hastalıkları olan, ancak inme veya ilişkili semptomları olmayan 18 yaş üstü gönüllü hastalardan oluşturuldu. İskemik inme belirti ve semptomlarının başlamasından 24 saat sonra acil servise başvuran ve aydınlatılmış onam vermeyen hastalar çalışma dışı bırakıldı. Başka bir merkezde devam eden inme tedavisi gören, hemorajik inme tanısı alan hastalar, hamile ve emziren kadınlar ve travmatik serebrovasküler olay ile başvuran hastalar da çalışma dışı bırakıldı. İskemik inme grubundaki hastalar, ölüm, başka bir hastaneye sevk veya herhangi bir kayıp nedeniyle gelişlerinin üçüncü gününde kan örneği alınmayan hastalar değerlendirilmedi.
İskemik inmeli hastalarda (n=46) ve sağlıklı kontrolde (n=45) ilk geliş anında serum adropin düzeyleri ölçüldü. İskemik inme grubu, geldikten 72 saat sonra tekrar kan örneği alındı. Bütün kan örnekleri toplandıktan sonra, serum adropin düzeyi ELİSA yöntemiyle ölçüldü. Elde edilen veriler istatistiksel olarak analiz edildi.

Bulgular:

Çalışmaya toplam 149 hasta dahil edildi. Dışlama kriterleri uygulandıktan sonra 91 hasta çalışmaya uygun bulundu. Takipleri sırasında 12 hasta çeşitli nedenlerle çalışma dışı bırakıldı. Çalışmaya katılan hastaların yaş, cinsiyet, sigara kullanımı ve kronik hastalık varlığı karşılaştırıldığında gruplar arasında istatistiksel olarak anlamlı fark bulunmadı ($p> 0.05$). Ancak atriyal fibrilasyon varlığı, geliş vital bulgularında sistolik ve diyastolik kan basıncı, laboratuvar bulgularında trigliserit ve HbA1c değerleri gruplar arasında istatistiksel olarak farklıydı ($p>0.05$). Mortalite ve morbidite ölçeklerinden NIHSS, mRS ve GCS açısından tüm gruplar arasında istatistiksel olarak anlamlı fark vardı ($p<0,001$).

Varışta adropin değerleri açısından iskemik inme ve kontrol grubu arasında anlamlı fark vardır (2.67+0.63e karşı 2.34+0.69, sırasıyla $p= 0.019$). İskemik inme grubunda, varış ve üçüncü gün serum adropin düzeylerinin karşılaştırılması istatistiksel olarak anlamlı bir düşüş gösterdi (sırasıyla 2,67±0,63e karşı 2,41±0,87; $p=0,041$).
Gruplar arasında adropin geliş seviyesinin lojistik regresyon analizi, sonucun iskemik inme ve kontrol grubu arasındaki analiz için istatistiksel olarak anlamlı olduğunu gösterdi (OR: 2.23; %95 GA: 1.140-4.360, $p = 0.019$).

Adropin düzeylerinin, 2.49 ng/ml cut-off değeri (AUC=0.635) ile %58.7 duyarlılık ve %59.4 özgüllük ile iskemik inme hastalarını öngördüğü bulundu. ROC eğrisi analizi, iskemik inmeli hastaların serum adropin düzeylerinin kontrol grubuna göre istatistiksel olarak anlamlı olduğunu gösterdi (p=0.016, %95 CI:0.531-0.739).

Sonuç:

Bu çalışmada, iskemik inmeli hastalarda kontrol grubuna göre serum adropin düzeyinin anlamlı olarak daha yüksek olduğu bulunmuştur. Ayrıca çalışmamızda iskemik inme grubunda geliş ve üçüncü gün serum adropin düzeylerindeki değişim araştırıldığında istatistiksel olarak anlamlı bir düşüş gözlendi. Bu, serum adropin seviyesinin iskemik inmede akut ve subakut fazları ayırt etmek için de kullanılabileceğini göstermektedir.

Literatürde, deneysel diyabetik sıçanlar üzerinde yapılan iskemik önkoşullama çalışmasında, iskemi sonrası doku içindeki artan adropin düzeylerinin nöroproteksiyon sağlayabileceği ve iskemik inmede yeni bir biyobelirteç olabileceği bildirilmiştir. Bu sonuç, çalışmamızın üçüncü gününde gözlenen adropin düzeyindeki düşüşle paraleldir. Özellikle adropinin antioksidan aktivitesi, akut kompanzasyon mekanizması yoluyla iskemik inmenin erken evresinde arttırılır. Böylece mikrovasküler kollateral dolaşım yoluyla penumbraya kan akışını sağlayarak nekrotik alanın genişlemesini önleyebilir. Bu nedenle yüksek serum adropin düzeyi, iskemik inme hasarının bilinen nöroproteksiyon ve anjiyogenez mekanizmaları tarafından sınırlanacağını ve dolayısıyla daha düşük morbidite ve mortaliteyi öngörmek için kullanılabileceğini düşündürmektedir.

SS-125 AKUT İSKEMİK İNMEDE ENDOVASKÜLER TEDAVİ SONRASI İNTRASEREBRAL KANAMA RİSK FAKTÖRLERİ

ÜMİT GÖRGÜLÜ

ANKARA ŞEHİR HASTANESİ NÖROLOJİ KLİNİĞİ

Amaç:

Akut iskemik inmeli hastalarda intrakraniyal kanama endovasküler tedavinin önemli bir komplikasyonudur ve semptomatik olduğunda kötü prognoz belirtecidir. Bu çalışmada akut iskemik inmede endovasküler tedavi sonrası gelişen semptomatik intraserebral kanama için risk faktörlerini belirlemeyi amaçladık.

Gereç ve Yöntem:

Bu çalışmada Ocak 2020 Ocak – Haziran 2022 arasında Ankara Şehir Hastanesi'nde akut inmede endovasküler tedavi yapılan hastaların dosyaları retrospektif incelendi. Hastaların yaş, cinsiyet, vasküler risk faktörleri, aldıkları tedaviler (antitrombotik, antikoagülan, trombolitik), inme şiddeti (National Institutes of Health Stroke Scale, NIHSS), Alberta Stroke Programme Early CT (ASPECT), Kolleteral, final reperfüzyon (Trombolysis in Cerebral Infarction, TICI), modifiye Rankin Skalası (mRS) sklorları, görüntüleme bulguları, semptom-kasık süreleri, stent retriver kullanımı, pass sayıları, inme etyolojileri kaydedildi.

Bulgular:

Çalışmaya dahil edilen 107 hastanın ortanca yaşı 71 (20-93) olup, 61'i (%57) kadın 46'sı (%43) erkekti. Başvuru ortanca NIHSS skoru 15 (5-25), başarılı rekanilizasyon (TICI 2b ve 3) oranı %84.1 (n:90), 3. ay sonunda iyi prognoz (mRS 0-2) oranı %40.2 (n:43)'ydi. İşlem sonrası semptomatik intraserebral kanama 12 (%11.2) hastada izlendi. Lojistik regresyon analizinde erkek cinsiyet (OR, 7,67; %95 CI, 1,24 ile 47.35 arasında; p=0,028), varfarin kullanımı (OR, 15,94; %95 CI,1,29 ile 197,56 arasında; p=0,031) ve büyük damar aterosklerozu (OR, 14,30; %95 CI,1,63 ile 125,61 arasında; p=0,016) semptomatik intraserebral kanama riskini artıran bağımsız değişkenlerdi.

Sonuç:

Akut iskemik inmede erkek cinsiyet, varfarin kullanımı ve inme etyolojisinde büyük damar aterosklerozu endovasküler tedavi sonrası semptomatik intraserebral hemoraji için risk faktörleridir.

SS-126 SURİYELİ MÜLTECİLERDE SEREBROVASKÜLER HASTALIK: TÜRKİYEDE BİR EĞİTİM KLİNİĞİ GÖZLEMİ

ZAHİDE BETÜL GÜNDÜZ , AYSUN ÖZŞAHİN

SAĞLIK BİLİMLERİ ÜNİVERSİTESİ KONYA ŞEHİR HASTANESİ NÖROLOJİ KLİNİĞİ

Amaç:

İnme gelişen tüm yeni tedavi seçeneklerine ragmen halen dünyada mortalite ve morbiditenin önde gelen nedenlerindendir ve ülke ekonomisi için önemli bir gider kaynağıdır. Suriye'de yaşanan iç savaş çok sayıda insanın sığınmacı olarak başka ülkelere göçüne neden olmuştur. Türkiye bu göçten en çok etkilenen ülkelerden biridir. Sığınmacılara verilen hizmetlerin önemli bir bölümünü sağlık hizmeti oluşturur. Bu çalışmada bulunduğumuz ilde sevk zincirine ihtiyaç duymadan sığınmacılara sağlık hizmeti veren üçüncü basamak tek hastane olarak kliniğimize akut serebrovasküler hastalık tanısıyla yatırılan Suriyeli hastaların demografik özelliklerini paylaşmayı hedefledik.

Gereç ve Yöntem:

Sağlık Bilimleri Üniversitesi Hamidiye Bilimsel Araştırmalar Etik Kurulu (2021/1/59) onayı alınarak 01.01.2016-01.08.2020 tarihleri arasında Konya Eğitim Araştırma Hastanesi Nöroloji Kliniğine serebrovasküler hastalık tanısı ile yatırılarak tedavi edilen hastaların epikriz kayıtları retrospektif olarak incelendi.

Bulgular:

Hastaların 100'ü (%83,3) iskemik inme, 16'sı (%13,3) hemorajik inme, 4'ü (%3,4) sinüs ven trombozu tanısı almıştı.
İskemik inme grubunda 67 kadın 33 erkek olup median yaş 62 (19-90) yıl, median yatış süresi 6 (2-65) gündü. Anamnezde 26 hasta daha önce 1 kez , 6 hasta 2 kez inme geçirmişti. 18 hastanın yoğun bakım yatışı mevcuttu. 100 hastadan 4'ü hiperakut dönemde (ilk 4,5 saat) başvurmuştu. İki hasta intravenöz trombolitik tedaviye uygun bulunmuş, hiçbirine endovasküler trombektomi uygulanmamıştı. Esansiyel hipertansiyon 49, diabetes mellitus 36, konjestif kalp yetmezliği 10, koroner arter hastalığı 10, kalp kapak hastalığı 1, atrial fibrilasyon 1 hastada mevcuttu. Hiçbir hastaya holter EKG uygulanmamıştı. 96 hasta etyolojiye yönelik kardiyolog tarafından değerlendirilmişti. Dekompresif cerrahi uygulanan hasta olmamıştı. Karotis vertebral görüntüleme 90 hastaya yapılmış, ilk tercih olarak 89 hastada doppler USG, 1 hastada MR anjıografi tercih edilmişti. Doppler USG sonrası 63 hastada ileri görüntüleme ihtiyacı duyulmamış, 20 hastada MR anjıografi, 3 hastada BT anjıografi ile ileri görüntülemeye gidilmişti. 8 hastada %50-69 ,4 hastada %70 ve üzeri semptomatik karotis darlığı raporlanmış, bu hastalar taburculuk sonrası dış merkezde endovasküler tedavi için yönlendirilmişti, 6 hastada karotiste oklüzyon mevcuttu. 11 hastanın takibi exitusla sonuçlanmıştı, taburculuk sonrası ilk 1 ay içinde önerilen poliklinik kontrolüne gelen hasta sayısı 21'di.
Hemorajik inme grubunda 7 kadın 9 erkek olup median yaş 56 yıl (38-89 yıl), median yatış süresi 13 gün (2-58) median GKS 11 (0-15) idi. Bu hasta grubunda en sık rastlanan başvuru sebebi taraf güçsüzlüğüydü (%62,5). Bu yakınmayı bilinç kaybı (%18,8), bilinçte dalgalanma (%6,3) duyusal semptomlar (%6,3) ve yüzde eğilme (%6,3) takip etti. Hiperakut dönemde (ilk 4,5 saat) başvuran hasta sayısı 2 (%12,5) idi. Kanama lokalizasyonu 6 (%37,5) hastada talamus , 5 (%31,3) hastada bazal ganglionlar, 4(%25) hastada lober ve 1 (%6,3) hastada tümör içine kanama şeklindeydi. 8 (50,0) hastada başvuru öncesi esansiyel hipertansiyon tanısı vardı, Hastaların hiçbiri antikoagulan tedavi kullanmıyordu. 2'si hemorajik 1'i iskemik olmak üzere 3 (18,8) hastada daha önce geçirilmiş inme öyküsü vardı. Hastaların 1 (%6,3) tanesinde ileri görüntüleme olarak MR anjıo tercih edilmişti, diğerlerinde ileri görüntüleme yapılmamıştı. 9(%56,3) hastanın ilk yatışı servise, 7 (%43,8) hastanın yoğun bakıma yapılmıştı.11 (%68,8) hastaya dekompresif cerrahi açısından beyin cerrahi konsültasyonu istenmiş, hiçbirisine cerrahi uygulanmamıştı. 5 (%31,3) hastanın takibi exitusla sonuçlandı taburcu edilen 11 hastadan 7 (%43,8)'si taburculuk sonrası ilk 1 ay içinde kendisine önerilen poliklinik kontrollerine gelmişti.

Sinüs ven trombozu tanısı alan 4 hastanın 3'ü kadın 1'i erkek olup kadınların 1'i gebe, 2'si puerperal dönemdeydi. Hasta yaşları 21,21,30,33 idi. Başvuru yakınması tüm hastalarda baş ağrısıydı, 1 hastada eşlik eden taraf güçsüzlüğü ve bilinç bozukluğu mevcuttu. MR venografide1 hastada izole superior sagittal sinüs, 1 hastada izole transvers sinus tutulumu varken 2 hastada birdan çok venöz yapı tutulumu raporlanmıştı. 2 hastada difüzyon MRG de akut parankimal iskemi saptandı. Bilinç bozukluğu olan 1 hastada endovasküler tedavi ile trombüs aspirasyonu uygulandı.Dekompresif cerrahi ihtiyacı olmadı. Hastaların hepsi klinik bulguları düzelerek taburcu edildi.

Sonuç:

Son yıllarda akut inme tedavisine, erken dönemde uygun tedavi ile müdahalenin önemi daha iyi anlaşılmıştır. Mortalite ve morbitenin yanı sıra bu hastalığın ülke ekonomisindeki maliyetinin de bu tedavilerle azaltılması amaçlanmaktadır. Bu bağlamda sığınmacılara ait sağlık hizmet verilerinin paylaşılmasının tibbi alandaki sosyoekonomik düzenlemelere yardımcı olabileceği kanısındayız.

SS-127 İNTRAVENÖZ TROMBOLİTİK UYGULANAN AKUT İSKEMİK İNME TANILI HASTALARIN TANI VE TEDAVİ SÜRELERİNİN RETROSPEKTİF OLARAK DEĞERLENDİRİLMESİ

MEHMET MESUT DORUKOĞLU , ASİM ORUJOV , RASİM TUNÇEL , BEDRİYE KARAMAN , AYŞE GÜLER , HADİYE ŞİRİN

EGE ÜNİVERSİTESİ NÖROLOJİ ANA BİLİM DALI

Amaç:

İnme ciddi derecede mortalite ve morbidite sebebidir. Kuşkusuz akut iskemik inme tedavisinin başında intravenöz doku plazminojen aktivatörü (tPA) gelir ve tPA için en değerli parametre uygun zamanlamadır. Çalışmamızın amacı akut iskemik inmeli hastalarda, kliniğimizde uyguladığımız İV trombolitik tedavi tanı ve tedavi süreleri ayrıntılı değerlendirilmesidir.

Gereç ve Yöntem:

Nisan 2017 ve Haziran 2021 yılları arasında inme semptomlarının başlamasından ilk 4,5 saat içerisinde kliniğimize başvuran, iskemik inme tanısı alan ve İV trombolitik tedavi uygulanan 155 hastanın klinik verileri retrospektif olarak incelendi. Demografik özellikler ve klinik veriler kaydedildi.

Bulgular:

Çalışmaya alınan 155 hastanın 84 ü erkek 71 i kadın ve hastaların yaş ortalamaları 68±14,7 (aralık 27-95) idi. Semptomların başlangıcından kapıya gelişe kadar ort. 67 dk±42.6(aralık 15-200) idi. Kapı ile muayene arası ort. 5.6 dk(aralık 1-39) idi. Kapı ile nörolog değerlendirmesi arası ort. 19.9 dk(aralık 1-55) idi. Kapı görüntüleme arası ort. 23 dk±15.6(aralık 1-67) idi. 12 hasta sadece kontrastsız kraniyal BT ile 143 hasta ise kontrastlı beyin-boyun BT-A görüntülendi. Laboratuvar sonuçlanma ort. 35.7 dk±16(aralık 17-83) idi. Kapı ile ıv tPA başlangıç arası ort. 92 dk±38.9(aralık 10-231) idi. Başvurudan inme ünitesine transfer zamanı ort. 358 dk(aralık 25-3542) idi.

Sonuç:

Akut iskemik inmede tanı,tedavi ve takip için en önemli parametre zamanlamadır. Bu süreç hastanın yakın çevresinin inmeyi tanımasından başlayıp inme ünitesine transferi kapsar. Bu zaman aralığında nörolog,acil servis hekimi ve hemşireleri hastayla bire bir zamanla yarışmakta ancak laboratuvar ve radyoloji teknikerleri, yardımcı sağlık personelleri de dahil olmak üzere uygun zamanda tanı ve tedavi açısından mücadele etmektedirler. Sonuç olarak akut iskemik inmede IV tPA tedavi penceresini içeren ilk dört buçuk saatlik zaman aralığını içeren bir çok parametre bulunmakta olup bunların optimal yönetimi hayati olarak önem taşımaktadır.

SS-128 İSKEMİK İNME REKÜRRENSİ VE BİR AYLIK SAĞ KALIMI ETKİLEYEN FAKTÖRLER: ÇOK MERKEZLİ EPİDEMİYOLOJİK BİR ÇALIŞMA

NAZLI GAMZE BÜLBÜL [1], BİLGE PİRİ ÇINAR [2], REFİK KUNT [3], BURCU YÜKSEL [4], HALİL GÜLLÜOĞLU [5], İDRİS SAYILIR [6], SİBEL ÇELİKER USLU [6], EYLEM ÖZAYDIN GÖKSU [4], BAYKAL YILDIZ [7], DİDEM ÖZ [8], AHMET ONUR KESKİN [9], OSMAN KORUCU [10], ÇETİN KÜRŞAD AKPINAR [6], VOLKAN SOLMAZ [11], MELİHA AKPINAR [11], FATMA ZEHRA ALTUNÇ [4], ZEYNEP ELMAS [5], MURAT MERT ATMACA [1]

[1] *SBÜ SULTAN ABDÜLHAMİD HAN EĞİTİM VE ARAŞTIRMA HASTANESİ NÖROLOJİ KLİNİĞİ*
[2] *ZONGULDAK BÜLENT ECEVİT ÜNİVERSİTESİ TIP FAKÜLTESİ NÖROLOJİ ABD*
[3] *İZMİR DEMOKRASİ ÜNİVERSİTESİ TIP FAKÜLTESİ NÖROLOJİ ABD*
[4] *ANTALYA EĞİTİM VE ARAŞTIRMA HASTANESİ NÖROLOJİ KLİNİĞİ*
[5] *MEDİCALPARK İZMİR HASTANESİ NÖROLOJİ KLİNİĞİ*
[6] *SAMSUN EĞİTİM VE ARAŞTIRMA HASTANESİ NÖROLOJİ KLİNİĞİ*
[7] *GAZİANTEP DR. ERSİN ARSLAN EĞİTİM VE ARAŞTIRMA HASTANESİ NÖROLOJİ KLİNİĞİ*
[8] *DOKUZ EYLÜL ÜNİVERSİTESİ TIP FAKÜLTESİ NÖROLOJİ ABD*
[9] *BAŞKENT ÜNİVERSİTESİ ADANA DR. TURGUT NOYAN UYGULAMA VE ARAŞTIRMA MERKEZİ NÖROLOJİ KLİNİĞİ*
[10] *KEÇİÖREN EĞİTİM VE ARAŞTIRMA HASTANESİ NÖROLOJİ KLİNİĞİ*
[11] *TRAKYA ÜNİVERSİTESİ TIP FAKÜLTESİ NÖROLOJİ ABD*

Amaç:

İnme, dünya çapında ikinci en yaygın ölüm nedenidir. Bu epidemiyolojik çalışmada, iskemik inme hastalarında nüks ve bir aylık sağ kalımı etkileyen faktörleri belirlemek için Türkiyenin farklı bölgelerinden hasta verilerinin gözden geçirilmesi ve literatür eşliğinde tartışılması amaçlanmıştır

Gereç ve Yöntem:

Bu çalışma, çok merkezli kesitsel bir çalışma olarak tasarlanmıştır. Çalışmamızda, altı aylık bir süre boyunca Türkiye'nin çeşitli bölgelerinde acil servislere başvuran ve iskemik inme tanısı ile Nöroloji kliniklerinde yatırılarak takip edilen hastaların verileri incelenerek; klinik, sosyodemografik ve etiyolojik özellikleri kaydedilmiştir.

Bulgular:

Çalışmaya dokuz yüz altmış iki iskemik inme hastası dahil edildi. Hastaların 449u (%46,7) kadın olup, yaş ortalaması 68 (70,67 ± 12,68) idi. Hastaların yaşı ve başvuru anındaki NIHSS arttıkça birinci ay mortalitelerinin arttğı görüldü ($p<0,0001$). Atrial fibrilasyon (AF) varlığı ile bir aylık sağ kalım arasında istatistiksel olarak anlamlı bir ilişki tespit edildi ($p<0.05$). Demans, kalp kapak hastalığı veya karotis hastalığı öyküsü olanlarda ve sessiz enfarktüslü hastalarda bir aylık sağ kalım daha düşüktü ($p<0.05$). Tekrarlayan inme geçiren hastaların daha yaşlı olduğu ($p<0.0001$), başvuru sırasında daha yüksek NIHSSye sahip oldukları ($p=0.018$) ve hastanede kalış sürelerinin daha uzun olduğu görülü ($p=0.012$). Kardiyoembolik inme grubunda inme sıklığı diğer gruplara göre anlamlı derecede yüksekti ($p=0,004$). Şaşırtıcı bir sonuç olarak, sigara içen ve alkol kullananlarda tekrarlayan inme sıklığı anlamlı olarak daha düşüktü ($p<0.05$).

Sonuç:

Tekrarlayan inme ve sağ kalımı etkileyen faktörlerin tanımlanması, hastalığın mortalite ve morbiditesinin önlenmesi bakımından önemlidir. Çalışmamızın; ülkemizdeki değişik coğrafi bölgelerden oluşan geniş bir kohort grubunu değerlendirmesi ve hastaların klinik, sosyodemografik ve etiyolojik faktörlerini ayrıntılı olarak incelemesi bakımından literatüre katkı sağlayacağı düşünülmektedir.

SS-129 85 YAŞ ÜZERİ AKUT İSKEMİK İNMELİ HASTALARDA TROMBOLİTİK VE ENDOVASKÜLER TEDAVİ DENEYİMİ

CANSU GÜLCİHAN TÜRKOK , MURAT MERT ATMACA , MEHMET FATİH ÖZDAĞ , CEYDA DOĞAN

SULTAN ABDÜLHAMİTHAN EĞİTİM VE ARAŞTIRMA HASTANESİ

Amaç:

Akut iskemik inme (Aİİ) tedavisinde intravenöz trombolitik tedavi (İVT) uygulaması NINDS çalışmasından sonra altın standart olarak kabul edilmiştir. MR clean, Extend IA, REVASCAT, Swift Prime, ESCAPE çalışmaları ile proksimal arter okluzyonu olan hastalarda endovasküler tedavi (EVT) altın standart olarak kabul edilmiştir. Bununla birlikte, İVT ve EVT'nin yaşlı bireylerde güvenliğiyle ilgili yeterli literatür verisi yoktur. Çalışmaların çoğuna 80 yaş üzeri hastalar dahil edilmemiştir. Toplumda yaşlı nüfus oranı çoğaldıkça hekimlerin de bu yaş grubunda İVT ve EVT tecrübesi de artmaya başlamıştır. Biz de bu çalışmada 85 yaş ve üzeri Aİİ'li hastalarda İVT ve EVT deneyimlerimizi paylaşmak istedik.

Gereç ve Yöntem:

Bu çalışmada 2018-2022 yılları arasında hastanemize başvuran 85 yaş üzeri Aİİ tanısıyla başvuran İVT, EVT ve İVT+EVT uygulanan hastalar retrospektif olarak tarandı. Çalışma başlangıcında 34 Hasta ele alındı, 1 hastanın giriş mRS skoru 4 olduğundan, diğer hastaların da 3. Ay mRS bilgisi olmadığından çalışma dışı bırakıldılar, 25 hasta ile çalışma tamamlandı. Hastaların yaş, cinsiyet, vasküler risk faktörleri, kullandıkları antiagregan veya antikoagülan tedaviler, başvuru ve taburculuk NIHSS skorları, vasküler incelemeleri, kapı-iğne ve semptom-kapı zamanları, işlem sonrası gelişen komplikasyonları, taburculuk ve 3. ay mRS skorları kaydedildi.

Bulgular:

Retrospektif olarak taranan 34 hastadan 3. ay mRS skoru kaydedilmiş olan 25'ini çalışmaya dahil ettik. İki hastanın bazal mRS skoru 2 iken kalanının skorları 0-1 idi. Hastaların %84'ü kadın %16'sı erkekti. Hastaların % 32'sine İVT, % 20'sine EVT, kalanına hem İVT hem EVT uygulandı. Hastaların yaş ortalaması 89,4 ±3 (85-94) idi. Hastaların 16'sında (%64) komplikasyon gelişmedi, 5'inde (%20) asemptomatik intrakranyal kanama (İKK), 2'sinde (%8) semptomatik İKK görüldü. Giriş NIHSS skoru ortalaması 13,24±5,46 idi. Kapı-iğne zamanı ortalaması 102±62 dakika iken sadece EVT uygulanan hastalar dışarıda bırakıldığında (drip and ship modeli uygulandığı için hastaların EVT için kapsamlı inme merkezine transferinde gecikmeler yaşanabilmektedir) kapı-iğne zamanı ortalaması 87,15±43,4 dk idi. Taburculukta 13 (%52) hastada iyi sonlanım (mRS 0-2) mevcutken, üçüncü ayda 9 (%36) hastada iyi sonlanım vardı. Taburculukta 6 hastanın mRS skoru 6 idi ve hastane içi mortalite oranı %24 olarak hesaplandı. Üçüncü ay mRS skoru 7 hastada 6 idi, 3. ayda mortalite oranımız %28 olarak saptandı. 3. aydaki kötü sonlanım (3. ay mRS 3-6) ile ilişkili faktörler; giriş NIHSS skorunun yüksek olması (p=0,005), semptomatik ve asemptomatik İKK varlığı (p=0,048) ve birden fazla vasküler risk faktörünün varlığı (p=0,041) olarak bulundu.

Sonuç:

Seksen beş yaş üzeri Aİİ'li hastalarda İVT ve/veya EVT uygulanması ile taburculukta hastaların %52'sinde iyi sonlanım (mRS 0-2) sağlanmış, 3. ay kontrolde ise bu oranın %36'ya indiği görülmüştür. Bu sonuçlar İVT ve EVT ile bu yaş grubunda Aİİ'nin etkili bir şekilde tedavi edilebildiğini göstermiştir. Üçüncü ayda iyi sonlanım oranın düşmesi; inme dışı nedenlerden ya da inmenin dolaylı olarak yol açabileceği enfeksiyon, demans kötüleşmesi, depresyon gibi komplikasyonlardan kaynaklanabileceğini düşündürmektedir. Hastaların %8'inde semptomatik İKK, %20'sinde ise asemptomatik İKK gelişmiş olması ileri yaştaki hastalarda İVT ve EVT uygulaması ile İKK riskinin arttığı şeklindeki literatür bilgisi ile uyumludur. Ayrıca semptomatik veya asemptomatik İKK gelişen bütün hastalarda 3. ay mRS skorlarının 3-6 arasında saptanması dikkat çekicidir. Sonuç olarak, ileri yaştaki Aİİ'li hastalarda İVT ve EVT uygulamalarının etkili ve güvenli olduğu söylenebilir.

SS-130 "EPİLEPTİK ENSEFALOPATİ: GLİAL AKTİVİTE FAKTÖRLERİ BİYOBELİRTEÇ OLARAK KULLANILABİLİR Mİ?"

MINARA CHARKAZZADE [1], SELEN SOYLU [2], ERDEM TÜZÜN [2], VUSLAT YILMAZ [2], MİNE SEZGİN [1], ZUHAL YAPICI [1], CEM İSMAİL KÜÇÜKALİ [2], PINAR TOPALOĞLU [1]

[1] *İSTANBUL ÜNİVERSİTESİ, İSTANBUL TIP FAKÜLTESİ, NÖROLOJİ ANABİLİM DALI*
[2] *İSTANBUL ÜNİVERSİTESİ AZİZ SANCAR DENEYSEL TIP ARAŞTIRMA ENSTİTÜSÜ*

Amaç:

***Giriş ve Amaç*:** Nöbet indüksiyonunda artan glial aktivitenin katkısı giderek daha fazla kabul görse de, epileptik ensefalopatinin (EE) fizyopatolojisinde glia kaynaklı nöroinflamasyonun rolü nadiren araştırılmıştır. Bu çalışmada, nedeni belirlenemeyen West Sendromlu ve Lennox-Gastaut Sendromlu epileptik ensefalopatili hastaların kanında TREM2, RANKL, HMGB1, S100-B, GFAP, CHI3L1, CXCL-13, sIL-2R, sCD-163 gibi glial aktivite faktörlerinin varlığını incelemek ve çıkan sonuçlara göre bu faktörlerin EE'de biyobelirteç olarak rolüne dair yeni bilgilere ulaşmak, tanı ve tedavi stratejileri geliştirilmesine zemin hazırlamak amaçlanmaktadır.

Gereç ve Yöntem:

***Hastalar ve Yöntem*:** Çalışmaya EE tanısı almış 0-18 yaş arası 18 nedeni belirlenemeyen WS hastası, 13 nedeni belirlenemeyen LGS hastası olmakla toplam 31 hasta ve 31 yaş/cinsiyet uyumlu sağlıklı kontrol dahil edilmiştir. EEdeki glial aktivitenin katkısını tanımlamak için, tüm serum örneklerinde TREM2, RANKL, HMGB1, S100-B, GFAP, CHI3L1, CXCL-13, sIL-2R, sCD-163 serum seviyeleri ELISA yöntemi ile ölçülmüştür.

Bulgular:

***Bulgular*:** EEli hastalar, sağlıklı kontrollerden önemli ölçüde daha yüksek CHI3L1 seviyeleri gösterdi. LGS hastalarında HMGB1, CHI3L1, sCD163 ve TREM2 seviyeleri WS hastalarına ve/veya sağlıklı kontrollere göre daha yüksekti. Araştırılan mediatörlerden biri veya birden fazlası tedaviye yanıt verme, hastalık şiddeti ve EEGde patolojik özelliklerin varlığı ile ilişkilendirildi.

Sonuç:

Sonuç: Bildiğimiz kadarıyla bulgularımız, LGS ve WSnin patogenezinde astrosit ve mikroglia aracılı nöroinflamasyonun rol oynayabileceğine dair ilk hasta temelli kanıtı sağlar. Ayrıca, glial aracılar, idiyopatik EEli hastalarda prognostik biyobelirteçler olarak hizmet edebilir. Özetle, sonuçlarımız özellikle LGS hastalarında glial hücrelerin katkısına ilişkin bir" kavram kanıtı" temeli sağlar ve böylece önceki hayvan modeli çalışmaların ve hasta temelli immünohistokimya raporlarının bulgularını doğrular.

SS-131 MS HASTA SERUMLLARINDA BULUNAN FAKTÖRLER İN VİTRODA PERİSİT SAĞKALIMINI ETKİLER Mİ?

ECE AKBAYIR [1], CANAN AYSEL ULUSOY [1], VUSLAT YILMAZ [1], MURAT KÜRTÜNCÜ [2], CEM İSMAİL KÜÇÜKALİ [1], ERDEM TÜZÜN [1]

[1] *İSTANBUL ÜNİVERSİTESİ AZİZ SANCAR DENEYSEL TIP ARAŞTIRMA ENSTİTÜSÜ SİNİRBİLİM AD*
[2] *İSTANBUL ÜNİVERSİTESİ İSTANBUL TIP FAKÜLTESİ NÖROLOJİ AD*

Amaç:

Multiple skleroz (MS) ve kan beyin bariyeri (KBB) ile ilgili bazı çalışmalar, KBB yıkımının sebepleri arasında perisit dejenerasyonun olabileceğine de işaret etmektedir. Ancak, literatürde MS patogenezi ve prognozu ile perisit dejenerasyonu arasındaki ilişkiyi doğrudan açıklayan bir çalışma bulunmamaktadır. Bu çalışmadaki amacımız, MS hastalığının alttiplerindeki olguların serum ve beyin omurilik sıvısındaki (BOS) immünolojik ve apoptotik moleküllerin perisit sağkalımına etkilerini araştırmaktı.

Gereç ve Yöntem:

İnsan perisit hücre soyu ile hasta (primer progresif n=6, sekonder progresif n=7, klinik izole sendrom n=6, nörodejeneratif hastalık n=5, Behçet hastalığı n=6) ve sağlıklı (n=6) bireylerin serum örnekleri ile in vitro koşullarda inkübe edildi. Serumdaki faktörlerin perisitler üzerine olan etkisini değerlendirmek için ELISA, annexin/PI boyaması, sitotoksisite testi (MTT) ve Q-RT-PCR yöntemleri uygulandı.

Bulgular:

PPMS ve SPMS'in serum örneklerinde hem nörodejeneratif hem de sağlıklı gruba göre anlamlı derecede azalmış hücre canlılığı belirlendi (PPMS vs. ND $p<0,05$; PPMS vs. sağlıklı $p<0,001$; SPMS vs. ND $p<0,01$; SPMS vs sağlıklı $p<0,001$). Benzer olarak apoptoza uğrayan hücre yüzdesinin, SPMS grubunda PPMS hariç diğer bütün deney gruplarına göre anlamlı derecede arttığı gözlendi (SPMS vs RRMS $p<0,01$; SPMS vs. KIS $p<0,001$; SPMS vs. NB $p<0,01$; SPMS vs. ND $p<0,05$; SPMS vs. Sağlıklı $p<0,001$). PPMS grubunda ise diğer gruplara göre anlamlı olmasa da apoptotik hücre yüzdesinin artma eğiliminde oldu tespit edildi. Perisitlerin canlılığı ve fonksiyonunu etkilediği bilinen faktörlerin (IL-17, IFNg, TNFa, IL-1b, IL-6, Ang2, soluble Fas, TRAIL) serum düzeyi ise ELISA metodu kullanarak değerlendirildiğinde gruplar arasında fark bulunmadı. Pro-apoptotik Bax molekül ekspresyonun RRMS grubunda KIS grubuna göre anlamlı olarak yüksek eksprese edildiği belirlendi ($p<0,05$). Apoptoz ile ilişkili diğer molekül ekspresyonlarının (Bcl-2, kaspaz3, p53, Akt, Erk) ise anlamlı olmasa da progresif tip MS grubunda anti-apoptotik olanlarının ekspresyonun azalma eğilimi gösterdiği gözlendi.

Sonuç:
Projemiz sonucunda progresif MS'de perisit apoptozunun, diğer MS alttipleri ve kontrol gruplarına (NB, ND, sağlıklı) göre daha ön planda olduğu ve bunun özellikle hücre sağkalımı mekanizmalarının etkin çalışamaması sonucu olabileceği öngörülmektedir. Bu konuda ileride yapılabilecek fonksiyonel çalışmalarla progresif tip MS gibi agresif seyirli ve kısıtlı tedavi seçeneğinin olduğu hastalık fenotipi için patogenezi anlamamıza ve yeni tedavi seçeneklerini gündeme getirebileceğini düşünmekteyiz.

SS-132 RADYOLOJİK İZOLE SENDROM TANI KRİTERLERİNİN KARŞILAŞTIRMALI ANALİZİ

TUNCAY GÜNDÜZ [1], İREM ÇİFTÇİ [1], BİLGİ PİRİ ÇİNAR [2], CAVİD BABA [3], MERAL SEFEROĞLU [4], ALİ ÖZHAN SIVACI [4], VEDAT ÇİLİNGİR [5], ÖZLEM ETHEMOĞLU [6], LEVENT ÖCEK [7], MEHMET BARBUROĞLU [8], SERKAN ÖZAKBAŞ [3], MEFKÜRE ERAKSOY [1], MURAT KÜRTÜNCÜ [1]

[1] *İSTANBUL ÜNİVERSİTESİ, İSTANBUL TIP FAKÜLTESİ, NÖROLOJİ A.D.*
[2] *ZONGULDAK BÜLENT ECEVİT ÜNİVERSİTESİ, NÖROLOJİ A.D.*
[3] *DOKUZ EYLÜL ÜNİVERSİTESİ TIP FAKÜLTESİ, NÖROLOJİ A.D.*
[4] *S.B.Ü. BURSA YÜKSEK İHTİSAS EĞİTİM VE ARAŞTIRMA HASTANESİ, NÖROLOJİ KLİNİĞİ*
[5] *VAN YÜZÜNCÜ YIL ÜNİVERSİTESİ, NÖROLOJİ A.D.*
[6] *HARRAN ÜNİVERSİTESİ TIP FAKÜLTESİ, NÖROLOJİ A.D.*
[7] *UŞAK ÜNİVERSİTESİ TIP FAKÜLTESİ, NÖROLOJİ A.D.*
[8] *İSTANBUL ÜNİVERSİTESİ, İSTANBUL TIP FAKÜLTESİ, RADYOLOJİ A.D.*

Amaç:

Multipl skleroza dönüşüm riski taşıyan radyolojik izole sendrom (RIS) için 2009 yılında Okuda ve arkadaşları (Okuda RIS kriterleri), 2018 yılında ise MAGNIMS grubu modifiye RIS kriterlerini önermiştir. Yapılan çalışmalarda erkek cinsiyet, spinal MRG lezyonu olması ve 37 yaş altında tanı konulmasının MS'e dönüşüm riskini artırdığı vurgulanmıştır. Bu çalışmada, RIS hastalarının MS'e dönüşümüne öngörebilecek faktörleri ve her iki RIS tanı kriterinin geçerliliğinin karşılaştırılması amaçlandı

Gereç ve Yöntem:

Radyolojik izole sendrom tanı kriterlerini karşılayan veya karşılamamakla beraber demiyelinizan özellikte olduğu düşünülen MRG'leri olan hastaların demografik, beyin omurilik sıvısı (BOS) ve klinik verileri, MRG'lerindeki lezyon sayıları, lokalizasyonları ve takip eden MRG'lerdeki yeni lezyon bilgileri çevrimiçi bir veritabanında toplandı. Ayrıca, DICOM veya JPEG görüntüler halinde depolanan tüm MRG'ler iki MS uzmanı ve bir nöroradyolog tarafından tekrar değerlendirildi. Analizler sırasında çok parametreli Cox-regresyon yöntemi kullanıldı

Bulgular:

Çalışmaya yedi merkezden toplam 130 hasta dahil edildi (92 kadın, 38 erkek). Hastaların ortalama takip süresi 3,0±2,7 yıl idi. Takip süreleri boyunca 30 (%23) hastanın 2017 McDonald MS kriterlerini doldurduğu görüldü. Hastaların %50'sinin ortalama 7,0 (SE, ±0,67) yılda MS'e dönüştüğü izlendi. İlk beyin MRG'lerinde 65 hastanın hem modifiye RIS hem de 2009 Okuda kriterlerine ve 30 hastanın sadece modifiye RIS kriterlerini doldurduğu, 35 hastanın ise her iki kriteri de karşılamadığı görüldü. Cox-regresyon analizinde, bu üç grubun da MS'e dönüşümü ön görme oranlarında farklılık olmadığı saptandı (p=0,18). Başlangıçtaki oligoklonal band (OKB) pozitifliği (p=0,02, HR=0,09), IgG indeks yüksekliği (p=0,02, HR=0,08), ve spinal MRG lezyonunun olması (p=0,001, HR= 0,23) MS'e dönüşümü öngörebilirken, erkek cinsiyet (p=0,89, HR=1,05) ve ilk başvuru yaşının 37 den küçük olması (p=0,21, HR=0,56) MS'e dönüşümü öngörmediği izlendi. Ayrıca, spinal MRG lezyonu, cinsiyet ve yaş risk faktörlerinin beraber bulunması da MS'e dönüşüm açısından bir etkisinin olmadığı saptandı (p=0,87, HR=0,91)

Sonuç:

Çalışmamız RIS'in MS'e dönüşümünü en iyi öngören faktörlerin, BOS'ta OKB veya intratekal immunoglobulin üretiminin olması ve başlangıçta spinal lezyonların saptanması olduğunu göstermektedir. Hastaların başvuru sırasında Okuda veya modifiye RIS kriterlerini karşılaması MS'e dönüşüm açısından farklılık oluşturmamaktadır. Güncel RIS tanı kriterlerinin duyarlılık ve özgüllüğünü artıracak yeni paramatrelerin araştırılması gereklidir

SS-133 MULTİPL SKLEROZ HASTALARINDA MELATONİN DÜZEYİ VE OKSİDATİF STRES İLE YORGUNLUK VE UYKU BOZUKLUKLARI ARASINDAKİ İLİŞKİ

YILDIZ DAĞCI [1], NURAY BİLGE [2], HALİL İBRAHİM ÖZKAN [2]

[1] *ERZURUM BÖLGE EĞİTİM ARAŞTIRMA HASTANESİ*
[2] *ATATÜRK ÜNİVERSİTESİ TIP FAKÜLTESİ, NÖROLOJİ AD*

Amaç:

Multipl skleroz (MS) merkezi sinir sisteminin demiyelinizan ve dejeneratif değişikliklerle karakterize kronik inflamatuar otoimmün bir hastalığıdır. Oksidatif stresin MSin patojenik özelliklerinde önemli rol oynadığı gösterilmiştir. Melatonin antioksidan özelliği olan önemli bir uyku modülatörüdür. MS hastalarında kronik yorgunluk sendromu ve uyku bozuklukları sıklıkla gözlenir. Çalışmamızda MS hastalarında melatonin düzeyi ve oksidatif stresin, uyku bozuklukları ve yorgunluk arasındaki ilişkisini araştırmayı amaçladık.

Gereç ve Yöntem:

Çalışmamız 50 MS hastası ve 30 sağlıklı kontrol grubu olmak üzere 80 kişide yapıldı. Her iki grupta serum melatonin ve oksidatif stres parametrelerinden Glutatyon peroksidaz (GPx), Superoksit dismutaz (SOD) ve Malondialdehit (MDA) düzeyleri ölçüldü. Yüzyüze görüşmede her iki grupta demografik özellikler ve MS hastalarının klinik özellikleri belirlendi. MS hastalık şiddeti için Genişletilmiş Özürlülük Durumu Ölçeği (EDSS) ve her iki gruba Bitkinlik Şiddeti Ölçeği, Pittsburgh Uyku Kalite İndeksi, Epworth Uykululuk ölçeği, Uykusuzluk Şiddeti İndeksi, huzursuz bacak sendromu için IRLSGG (The İnternational Restless Legs syndrome Study Group) tarafından belirlenen Temel Tanı Kriterleri, Destekleyici Kriterler ve İlişkili Özelliklere Göre Hazırlanan Anket Formu, IRLSSG tarafından belirlenen Şiddet Skalası ve Beck Depresyon Ölçeği değerlendirildi.

Bulgular:

Çalışmamızda MS hastalarının % 76'sı kadın , %24'ü erkekti ve %88'i RRMS, %10'u SPMS ve %2'si PPMS tip idi. MS hastalık süresi ortalama 4,5 yıl, EDSS skorları ortalama 2 olarak saptandı. MS hastalarında sağlıklı kontrollere göre melatonin seviyesi düşük , SOD seviyesi anlamlı yüksek saptanırken, GPx ve MDA seviyelerinde anlamlı farklılık saptanmadı. MS hastalarında melatonin seviyesi ile bitkinlik şiddeti arasında ilişki saptanmazken, yaş ve EDSS seviyeleri ile arasında negatif korelasyon vardı. MS hastalarında sağlıklı kontrol grubuna kıyasla PUKİ skoru ve uyku bozukluğu olanların oranı, bitkinlik ve bitkinlik şiddeti skoru, Beck depresyon skoru anlamlı yüksekti. Bitkinliği olan MS hastalarında olmayanlara göre EDSS, PUKİ, Epworth uykululuk, uykusuzluk skorları daha yüksekti. MS hastalarında uyku bozukluğu olanlarda olmayanlara kıyasla melatonin seviyesi ve MDA seviyesi düşük; bitkinlik varlığı ve şiddeti , Beck depresyon skoru anlamlı olarak yüksek saptandı. MDA seviyesi ile PUKİ, uyku latansı, uykusuzluk şiddeti indeksi ve bitkinlik skalası seviyeleri arasında negatif korelasyon saptandı. GPx seviyesi ile yaş, MS süresi ve EDSS seviyeleri arasında pozitif korelasyon saptandı.

Sonuç:

Sonuç olarak; MS hastalarında uyku bozukluğu ve bitkinlik sık görülmekte olup klinik değerlendirmelerde ön planda tutulmalıdır. MS hastalarında uyku bozuklukları çok yaygındır ve sonuçlarımız, MS hastalarında melatonin düzeyinin kontrol grubuna göre daha düşük olduğunu, uyku güçlüğü çeken MS hastalarında ise uyku güçlüğü yaşamayanlara göre daha düşük olduğunu göstermiştir. Uyku bozukluğu tespit edilen MS hastalarında melatonin takviyesi ile uyku kalitesi artırılarak bitkinlik varlığı ve şiddeti azaltılabilir. Bu ilişkinin daha net ortaya koyulabilmesi için daha büyük örneklemli prospektif çalışmalara ihtiyaç vardır.

SS-134 PRİMER PROGRESİF MULTİPL SKLEROZ HASTALARININ DEMOGRAFİK KLİNİK VE PROGNOSTİK ÖZELLİKLERİ

İLKNUR AYDIN CANTÜRK

GÖZTEPE PROF. DR. SÜLEYMAN YALÇIN ŞEHİR HASTANESİ NÖROLOJİ KLİNİĞİ İSTANBUL

Amaç:

Primer Progresif Multipl Skleroz (PPMS) literatürde Multipl Skleroz (MS) hastalarının %10 kadarında görülmekte olup hastalık başlangıcından itibaren progresif seyretmesi ile diğer MS formlarından ayrılmaktadır. Bu çalışmada amaç, polikliniğimizde izlenen PPMS hastalarında demografik, klinik ve prognostik özellikleri saptamaktır.

Gereç ve Yöntem:

1999-2018 yılları arasında MS polikliniğine başvuran hastaların dosyaları retrospektif olarak değerlendirildi. PPMS'in gözden geçirilmiş 2017 McDonald kriterlerine göre PPMS tanısı olan hastaların yaş, cinsiyet, ortalama hastalık süresi, hastalık başlangıcındaki ortalama yaş ve klinik prezentasyonu, beyin omurilik sıvısı (BOS) özellikleri, Expanded Disability Status Scale (EDSS) 6 skoruna ortalama erişim zamanları ve son gözlemde klinik bulguları ile EDSS skorları değerlendirildi.

Bulgular:

1400 MS hastasının 96'sında (%6.85) gözden geçirilmiş 2017 McDonald kriterlerine göre PPMS tanısı mevcut olup 53'ü kadın (%55.3); 43'ü erkekti (%44.7). Ortalama hastalık başlangıç yaşı 38.53 (29-58); ortalama hastalık süresi 14.18 yıl idi. En sık görülen başlangıç klinik prezentasyonu paraparezi ile giden spinal kord sendromu (74 hasta, %77.08) olup bunu hemiparezi (12 hasta, %12.5) ve beyinsapı ile serebellar sendromlar (10 hasta, %10.4) izlemekteydi. Semptom başlangıcından EDSS 6'ya ulaşana kadar olan ortalama süre değerlendirildiğinde 8 hastanın EDSS değerlerinin 6'nın altında olduğu, 88 hastanın ortalama süresinin 4.69 yıl (1-8 yıl) olduğu görüldü. 96 hastanın 21'inin lomber ponksiyon sonucuna ulaşılamadığı, geri kalan 75 hastanın hepsinde BOS'da oligoklonal band pozitifliği ve buna eşlik eden IgG index yüksekliği olduğu saptandı. Hastaların son muayene bulgularına dayanarak 96 hastanın 86'sında (%89.5) spastik paraparezi veya tetraparezi, 22'sinde (%22.9) serebellar disfonksiyon, 26'sında (%27.08) beyinsapı sendromu, 87'sinde (%90.6) genitoüriner sistem problemi, 46'sında (%47.9) hafiften ağır derecelere kognitif kayıp olduğu saptandı. Ortalama son EDSS skorunun 6.65 (4-10) olduğu 2 hastanın kalp yetmezliğine ve hidronefroz komplikasyonlarına bağlı kaybedildiği gözlendi.

Sonuç:

MS hastalarının büyük çoğunluğunda başlangıçta ataklar ile seyreden formlar mevcut olup daha seyrek olarak progresif başlangıçlı formlar görülebilmektedir. PPMS, atak başlangıçlı formlara göre yaş, cinsiyet, hastalık başlangıç yaşı ile klinik prezentasyon ve progresyon hızında farklılıklar göstermektedir.

SS-135 ATAKLARLA SEYREDEN MULTİPL SKLEROZ HASTALARINDA GRUP 2 DOĞAL LENFOİD HÜCRE PLASTİSİTESİ ÜZERİNE RETİNOİK ASİTİN ETKİSİ

ALTUĞ ÖZKOŞAR [1], FATMA BETÜL ÖKTELİK [2], METİN YUSUF GELMEZ [2], SEVDA ÖZTÜRK ERDEN [3], TUNCAY GÜNDÜZ [3], MURAT KÜRTÜNCÜ [3], GÜNNUR DENİZ [2], SUZAN ÇINAR [2]

[1] SAĞLIK BİLİMLERİ ENSTİTÜSÜ, İSTANBUL ÜNİVERSİTESİ
[2] İMMÜNOLOJİ ANABİLİM DALI, AZİZ SANCAR DENEYSEL TIP ARAŞTIRMA ENSTİTÜSÜ, İSTANBUL ÜNİVERSİTESİ
[3] NÖROLOJİ ANA BİLİM DALI, İSTANBUL TIP FAKÜLTESİ, İSTANBUL ÜNİVERSİTESİ

Amaç:

Yardımcı doğal lenfoid hücreler tip 1-3 (ILC1-3) doku hemostazında ve immün yanıtların düzenlenmesinde rol alan $CD4^+$ T hücre analoglarıdır. Plastisite yeteneği sayesinde ILC alt grupları mikro çevredeki değişikliklere uyum sağlayarak birbirlerine dönüşür ve farklı işlev kazanırlar. Tirozin kinaz reseptörü CD117 (c-Kit) ekspresyonuna göre işlevleri farklı iki alt gruba ayrılan grup 2 ILC (ILC2) hücrelerinde interlökin IL-33, IL-2 ve retinoik asit (RA) anti-inflamatuar IL-10 üretimini indükleyen anahtar faktörlerdir. Bu çalışmanın amacı, ataklarla seyreden multipl skleroz (RRMS) hastalarında RA uyarısının ILC2 plastisitesine etkisini değerlendirmektir.

Gereç ve Yöntem:

EDSS skorlarının ortalaması 2,2±1,2 ve yaş ortalamaları 40,7±9,5 yıl olan henüz tedavi başlanmamış RRMS hastalarının (n=11) ve sağlıklı donörlerin (n=10) periferik kan ILC alt gruplarının 48 saatlik IL-2, IL-33 ve RA ile uyarımına yanıt olarak c-Kit, kemokin reseptörü CCR6 ekspresyonları ve hücre içi IL-10 düzeyleri çok renkli akan hücre ölçer sistemi ile analiz edilmiştir.

Bulgular:

RRMS hastalarında herhangi bir uyarım olmadan ILC3 alt grup düzeyi sağlıklı kontroller ile karşılaştırıldığında yüksek iken; IL-2, IL-33 ve RA uyarımına yanıt olarak ILC1 alt grup düzeyinde artış, ILC3 hücre oranlarında azalma saptanmıştır. IL-2, IL-33 ve RA uyarımına yanıt olarak RRMS hastalarında ILC2, c-Kit^-ILC2 ve ILC3 hücre alt gruplarında hücre içi IL-10 içeriği saptanmamasına karşılık, IL-10^+ILC1 alt grubunda artış, ILC1 hücrelerinde CCR6 ekspresyonunda ise azalma görülmüştür. RRMS hastalarının progresyon indeksi (PI = EDSS/hastalık süresi) ile uyarımsız ILC1 düzeyleri arasında (p=0,04, r=-0,65) ve RA ile uyarım sonrası $CCR6^+$c-Kit^+ILC2 hücre oranları arasında (p=0,049 r=-0,63) negatif korelasyon bulunmuştur. Hastalık süreleri arttıkça RA uyarısının IL-10^+ILC2 oranlarını pozitif yönde etkilediği görülmüştür (p=0,01, r= 0,76).

Sonuç:

MS'e neden olan immün disregülasyon mekanizmalarında ILC hücre alt gruplarının rollerinin aydınlatılması immünopatogenez açısından önemlidir. RRMS hastalarında baskılayıcı IL-10^+ ILC1 alt gruplarının görece artan yüzdesine karşılık, düşük hücre içi IL-10 seviyeleri RA uyarısının yetersizliğini göstermesine rağmen, hastalık süresi arttıkça IL-10^+ILC2 hücre alt grubunda artış saptanması ümit vericidir.

SS-136 MULTİPLE SKLEROZ HASTALARINDA CD55/CD59 KOMPLEMAN REGÜLATUAR PROTEİNLERİN ANALİZİ

FURKAN TOPBAŞ [1], HALUK GÜMÜŞ [2], İLKAY SAK [2], BAHADIR ÖZTÜRK [2]

[1] *KONYA EREĞLİ DEVLET HASTANESİ*
[2] *SELÇUK ÜNİVERSİTESİ TIP FAKÜLTESİ*

Amaç:

CD55 ve CD59 gen defektli deneysel otoimmün ensefalomiyelit (MS çalışmaları için hayvan modeli) modellerinde hayvanların kontrol grubuna göre daha şiddetli hastalık geçirdiği gözlemlenmiştir. Bizim çalışmamızın amacı da daha önce deneysel hayvan çalışmalarında değerlendirilen ancak insanlar üzerine çalışması bulunmayan MS hastalarında periferik kan hücrelerinde CD55 ve CD59 un değişmiş ekspresyonunu flow sitometri yöntemi ile değerlendirmektir.

Gereç ve Yöntem:

Selçuk Üniversitesi Tıp Fakültesi Etik Kurulu'nun 19.12.18 ve 2018/443 karar nolu etik kurul onayı ile Selçuk Üniversitesi Tıp Fakültesi Nöroloji kliniğine Haziran 2019 ile Ağustos 2019 tarihleri arasında başvuran, 2010 Mc Donalds kriterlerinde göre kesin MS tanısı alan 120 hasta (atak ve remisyon dönemlerinde) ile Selçuk Üniversitesi Tıp Fakültesi Hastanesinde herhangi bir polikliniğine başvuran aktif otoimmün hastalık öyküsü olmayan 30 kişi kontrol grubu olarak çalışmaya alındı. Hasta ve gönüllülerin 5 cc periferik venöz kan örnekleri alınarak flow sitometri yöntemi ile CD55 CD59 çalışıldı. Eritrositler boyanma için fosfat tampon tuzu ile dilüe edilerek ve dilüe kan polistren tüplere yerleştirildi. Eritrositler CD 55 ve CD 59 a karşı florokrom konjuge monoklonal antikorlara maruz bırakıldı. Oda ısısında 20 dakikalık inkübasyonun ardından kan örnekleri fosfat tampon tuzu ile resüspanse edilerek ve hücreler flow sitometri ile analiz edildi. Lökositler boyanma için polistren tüplere yerleştirilip CD 55 ve CD 59'a karşı florokrom konjuge monoklonal antikorlara maruz bırakıldı. Oda ısısında 15 dakikalık inkübasyonun ardından eritrosit lizisi için 1 ml FACS liziz ilave edildi. Sonrasında 10 dakika eritroist lizisi için beklendi. Bu işlemin ardından kan örnekleri yıkanıp 0.5 ml fosfat tampon tuzu ile resüspanse edildi. Hücreler BD FACSCalibur flow sitometri cihazında Cell-Quest yazılımı kullanılarak analiz edildi. Membran intensitesi membrandaki CD55 ve CD 59 epitoplarının sayısal olarak oranına bağlıdır ve bu değer tek parametreli histogramlar ile ölçülerek rölatif ortalama flöresan yoğunluğu olarak kaydedildi. Pozitif ve negatif hücreler izotip kontrolü ile boyama yapılırken belirlendi. MS tanılı hastaların ve karşılaştırmada kullanacağımız kişilerin gönüllü onam formu alındıktan sonra, anamnez ve fizik muayeneleri yapıldı. Ardından MS tanılı hastaların "Expanded Disability Status Scale (EDSS)" puanları hesaplandı

Bulgular:

Gruplar arasında CD 55 eritrosit, monosit ve granulosit pozitiflik oranları yönünden istatistiksel olarak anlamlı fark yoktu (p>0,05). Gruplar arasında CD 55 lenfosit pozitiflik oranı yönünden istatistiksel olarak anlamlı fark olup (p<0,001), söz konusu farka neden olan durum; kontrol grubuna göre sırasıyla; RR- MS, PP- MS ve SP-MS gruplarının CD 55 lenfosit pozitiflik oranının daha düşük olması idi (p=0,029; p=0,019 ve p=0,004).Gruplar arasında CD 59 eritrosit, lenfosit, monosit ve granulosit pozitiflik oranları yönünden istatistiksel olarak anlamlı fark yoktu (p>0,05). Gruplar arasında CD 59 eritrosit, lenfosit, monosit ve granulosit MFI düzeyleri yönünden de istatistiksel olarak anlamlı fark yoktu (p>0,05).Tedavi grupları arasında CD 55 eritrosit pozitiflik oranı yönünden istatistiksel olarak anlamlı fark olup (p=0,013), söz konusu farka neden olan durum; naif hasta grubuna göre Fingolimod grubunun CD 55 eritrosit pozitiflik oranının daha düşük olması idi (p=0,028). Tedavi grupları arasında CD 55 lenfosit pozitiflik oranı yönünden de istatistiksel olarak anlamlı fark olup (p=0,004), söz konusu farka neden olan durum; naif hasta grubuna göre Fingolimod grubunun CD 55 lenfosit pozitiflik oranının da daha düşük olması idi (p=0,019). Tedavi grupları arasında CD 55 lenfosit MFI düzeyleri yönünden de istatistiksel olarak anlamlı fark olup (p<0,001), söz konusu farka neden olan durum; diğer, naif hasta ve Rebif gruplarına göre Fingolimod grubunun CD 55 lenfosit MFI düzeyinin de daha düşük olması idi (p=0,012; p=0,006 ve p<0,001). Ayrıca, Rebif grubuna göre Ocrelizumab grubunun da CD 55 lenfosit MFI düzeyi daha düşüktü (p=0,020). Gruplar arasında CD 55 pozitiflik oranı ve MFI düzeyleri yönünden yapılan diğer karşılaştırmalarda ise istatistiksel olarak anlamlı herhangi bir farklılık bulunmadı (p>0,05).

Sonuç:

Çalışmamızda kontrol grubuna göre MS grubunun CD 55 eritrosit pozitiflik oranı istatistiksel anlamlı olarak daha yüksek iken (p=0,035) CD 55 lenfosit pozitiflik oranı istatistiksel anlamlı olarak daha düşüktü (p<0,001) buna karşın naif hasta grubu ile kontrol grubunu karşılaştırdığımızda CD 55 eritrosit pozitiflik oranında yükseklik devam ederken CD 55 lenfosit pozitiflik oranı kontrol grubu ile benzer olarak izlenmiştir. Ayrıca kontrol grubuna göre naif hasta grubunun CD 55 monosit MFI düzeyi ise istatistiksel anlamlı olarak daha düşük saptandı. Kontrol ve MS grupları karşılaştırıldığında CD 59 eritrosit, lenfosit, monosit ve granulosit pozitiflik oranları yönünden istatistiksel olarak anlamlı fark yoktu (p>0,05). Gruplar arasında CD 59 eritrosit, lökosit, monosit ve granulosit MFI düzeyleri yönünden de istatistiksel olarak anlamlı fark yoktu (p>0,05). Literatür gözden geçirildiğinde ise benzer şekilde MS hastalarında flow sitometri yöntemi ile periferik kan örneklerinden yapılan çalışma yoktur. Neden sonuç ilişkisinin aydınlatılması elde edilen verilerin doğrulanması açısından daha fazla çalışmaya ihtiyaç vardır.

SS-137 MULTİPL SKLEROZ HASTALARINDA BİLEŞİK KAS AKSİYON POTANSİYELİ AMPLİTÜDÜ İLE SERVİKAL KORD GENİŞLİĞİ ARASINDA İLİŞKİ

FİLİZ DEMİRDÖĞEN , ALEVTİNA ERSOY

ERZİNCAN BİNALİ YILDIRIM ÜNİVERSİTESİ

Amaç:

Multipl Skleroz (MS) santral sinir sisteminin beyaz ve gri cevherini tutan demiyelinizan bir hastalıktır. Hastalık prognozunun belirlenmesi tedavi yaklaşımını değiştirebilmektedir. Spinal atrofinin MS prognozu açısından güçlü bir prediktif değerinin olduğu saptamıştır. Ayrıca, MS hastalarının periferik sinirlerde ileti bozukluğuna dair çalışmalar yayınlanmıştır. Biz bu çalışmada maliyeti ucuz EMG tetkikini kullanarak, belki de ileride hastalık prognozunu belirleyebilecek, periferik sinir ileti çalışması ile spinal kord arasındaki ilişkileri değerlendirmeyi amaçladık.

Gereç ve Yöntem:

Bu çalışma retrospektif olarak atak dışındaki dönemde 45 MS hastası üzerinde yapıldı. Hastaların demografik bilgileri, ortalama yıllık atak sıklığı, hastalık süresi, aldıkları tedavileri, son nörolojik muayenede hesaplanan EDSS skoru, median, ulnar, tibial, peroneal bileşik kas aksiyon potansiyeli (BKAP) amplitüdleri ve C7 seviyede spinal kord genişliği kaydedildi. Veriler SPSS 21.0 paket programı ile değerlendirildi.

Bulgular:

Hastaların 8'i erkek (%17.8), 37'sı (82.2) kadındı. Yaş ortalaması 40.2 ± 11.7' idi. Katılımcıların %82.2'si RRMS, %17.8'i PPMS hastasıydı. Hastaların 6'sı (%13.3) interferon, 1'i (%2.2) glatiramer asetat, 6'sı teriflunamide (%13.3), 12'si (%26.7) dimetil fumarat, 6'sı (%13.3) fingolimod, 13'ü (%28.9) ocrelizumab kullanmaktaydı. Bir hasta tedavi almamaktaydı. C7 spinal kord genişliği ile yaş (p=0.001), EDSS (p=0.002), hastalık süresi (p=0.01), ulnar (p=0.025) ve tibial (p= 0.003) BKAP'lar arasında istatistiksel olarak anlamlı korelasyon saptanmıştır.

Sonuç:

Hastalığın gidişatını öngörmek ve uygun tedaviyi seçmek için prognostik faktörleri belirlemek önemlidir. Sigara kullanımı ve D vitamini eksikliği MS için değiştirilebilen prognostik faktörleri olup yaş, cinsiyet, hastalık aktivitesi, MRG bulguları ise değiştirilemeyen faktörleridir. Çalışmalarda spinal kord atrofisinin olumsuz prognostik faktörün ve yüksek dizabilite ile ilişkili olduğu gösterilmiştir. Ayrıca, tibial ve peroneal sinirlerin proksimal ile distal arası uzunluğu ve alanının, spinal atrofi ve intratekal immunglobulin ile korele olduğu bulunmuştur. Çalışmamızda, motor aksonlarının fonksiyonunu ifade eden BKAP amplitüdlerinin MS'te en erken atrofiye uğrayan C7 seviyede spinal kord genişliği ile anlamlı pozitif korelasyon saptanmıştır. Ayrıca, yaş, hastalık süresi ve EDSS skoru ile arasında anlamlı negatif korelasyon tespit edilmiştir. Neticede, BKAP düşüklüğü MS prognozunun ön belirteci olabilir.

SS-138 KLADRİBİN TEDAVİSİNE SWİTCH EDİLEN HASTALARDA TEDAVİ ÖNCESİ VE SONRASINDA GÖZLENEN KLİNİK, LABORATUAR VE RADYOLOJİK ÖZELLİKLERİ VE DEĞİŞİKLİKLERİN DEĞERLENDİRİLMESİ

SAMİ ÖMERHOCA , NURHAN KAYA TUTAR , ZERRİN YILDIRIM , NİLÜFER KALE İÇEN

BAĞCILAR EĞİTİM VE ARAŞTIRMA HASTANESİ, NÖROLOJİ KLİNİĞİ

Amaç:

Kladribin yüksek hastalık aktivitesine sahip multipl skleroz(MS) hastalarında kullanılan oral immünomodulatuar tedavidir. Etki mekanizması lenfositlerdeki adenozin deaminazı inhibe ederek sitotoksik deoksiadenozin nükleotid birikimine neden olarak lenfosit yıkımına neden olan bir pürin analoğudur. Bu çalışmanın amacı hastanemizde kladribin tedavisi altında takip edilen hastaların klinik ve paraklinik bilgilerini inceleyerek multipl skleroz tedavisinde sağlanan avantaj ve kısıtlamalara ışık tutmayı amaçlamıştır.

Gereç ve Yöntem:

Bu çalışmada, İstanbul, Bağcılar Eğitim ve Araştırma Hastanesi Multiple Skleroz ve Demiyelinizan Hastalıklar Polikliniği'nde kladribin tedavisi alan hastaların yaş, cinsiyet, MS tipi, hastalık süresi, EDSS, önceki tedavileri, tedavi öncesi yıllık atak sayısı, tedavi değişiklik nedenleri araştırılmıştır. Diğer yandan tedavi öncesi ve sonrasında manyetik rezonans(MRG) ve rutin kan takipleri kıyaslanarak hastalık aktivitesi ve olası komplikasyonlar açısından bulgular değerlendirilmeye çalışılmıştır.

Bulgular:

Çalışmaya toplam 14 hasta alındı. Hastaların 13'ü kadın, 1'i erkekti. Hasta grubunun yaş ortalaması ve ortalama hastalık süresi belirlendi. EDSS değerleri ve daha önce kullandıkları tedaviler gözden geçirildi. Kladribin tedavisinin tercih edilme sebebi her olgu için not edildi. Tedavi öncesi ve sonrasındaki atak sıklığı ve radyolojik aktivitesi araştırıldı. Fingolimod tedavisinden switch planlanan iki hastada arınma döneminde klinik ve radyolojik atak izlendi. Kladribin tedavisinden önce lenfopeniye neden tedavi alan hastalarda switch sonrası daha uzun süreli lenfopeni izlendi. Kladribin tedavisi başlandıktan sonra 1 hastamızda klinik ve radyolojik atak izlendi. Radyolojik progresyon saptanmadı. Hastaların rutin kan tetkiklerindeki değişiklikler takip edildi. Klinik öneme sahip komplikasyon izlenmedi. Bir hastada geçici kalp çarpıntısı şikayeti gözlendi.

Sonuç:

Bu çalışmamızda takip ettiğimiz multipl skleroz hastalarında kladribin tedavisi başlanması ile önemli veya sık yan etki izlenmemekle birlikte, kullanım ve takip kolaylığı sağladığı düşünülmüştür. Etkinlik ve güvenlik çalışmaları için daha uzun dönem ve daha geniş hasta sayılarına dayanan veri analizlerine ihtiyaç vardır.

SS-139 SEREBRAL BORDER ZON İNFARKTLARIN TOPOĞRAFİK DAĞILIMLARI

ALPER EREN

ATATÜRK ÜNİVERSİTESİ

Amaç:

Border zon infarktları (BZİ), tipik olarak beyinde iki ana arterin sulama bölgeleri arasında ortaya çıkan iskemik lezyonlardır. Bu lezyonlar tüm beyin infarktlarının yaklaşık %10unu oluşturur. Border zon infarktlar lokalizasyonlarına göre kortikal (dış) ve subkortikal (iç) olarak sınıflandırılır. Hem klasik vasküler sulama alanlarındaki infarktlarla hem de kendi içinde (kortikal-subkortikal) farklı etiyoloji ve patofizyolojiye sahip olabilmesi nedeniyle border zon infarktların tanınmaları önemlidir. İnfarktüs topoğrafisinin değerlendirilmesi, patofizyolojik süreci tanımlamak, erken klinik tanı koymak, tedavi süreçlerinin yönetimi ve ikincil korumada faydalı olabilir. Biz bu çalışmada akut iskemik inmede infarktların topoğrafik olarak değerlendirilip tanımlanmasının önemine vurgu yapmayı amaçladık.

Gereç ve Yöntem:

Ağustos 2020 ile Mayıs 2021 tarihleri arasında Atatürk Üniversitesi Tıp Fakültesi Hastanesi Nöroloji kliniğinde akut iskemik inme tanısı alan ve ilk 24 saat içerisinde çekilen diffüzyon MR görüntülemelerinde border zon infarkt saptanan 52 hasta çalışmaya dahil edildi. Tüm hastaların demografik özellikleri ve BZİ'ların hangi hemisferde olduğu kaydedildi. Hastalar Mangla ve ark. tarafından tanımlanan kriterlere göre önce, kortikal (dış) ve subkortikal (iç) border zon infarkt olarak 2 gruba ayrıldı. Kortikal BZİ'lar, frontal kortekste anterior serebral arter (ASA) ile orta serebral arter (OSA) arasında (anterior BZİ), oksipital kortekste OSA ile posterior serebral arter (PSA) arasında (posterior BZİ) ve paramedian beyaz cevherde ASA ve OSA arasında bulunan (paramedian BZİ) infarkt olarak tanımlandı. Subkortikal BZİ'lar, lentikülostriat-OSA, lentikülostriat-ASA, Heubner-ASA, anterior koroidal-OSA ve anterior koroidal-PSA bölgeleri arasındaki infarktlar olarak tanımlandı. Sonra, kortikal BZİ'lar infarkt dağılım bölgelerine göre 6 gruba ayrıldı: 1. Anterior, 2. Paramedian, 3. Posterior, 4. Anterior, paramedian ve posterior, 5. Anterior ve paramedian, 6. Posterior ve paramedian (Resim 1).

Bulgular:

Border zon infarkt tespit edilen 52 hastanın yaş ortalaması 68,3 (34-87) ve 39'u (% 75) erkekti. 16 hastada (% 30,8) sağ hemisferde, 26 hastada sol hemisferde (% 50) ve 10 hastada (% 19,2) bilateral BZİ tespit edildi. Hastaların 38'inde (% 73,1) kortikal BZİ, 14'ünde (% 26,9) subkortikal BZİ mevcuttu. Kortikal BZİ'ların yerleşimine bakıldığında; 7 hastada paramedian (% 13,5), 8 hastadada (% 15,4) posterior, 13 hastada (% 25) paramedian ve posterior, 10 hastada (% 19,2) ise anterior, paramedian ve posterior border zonlarda infarkt tespit edildi (Tablo 1).

Sonuç:

Border zon infarktlar belirli morfolojik özellikleri ve tipik yerleşim yerleri ile tanınırlar. Genellikle belirli durumlarda ortaya çıkar ve benzersiz risk faktörlerinin bir sonucudur. Tipik olarak korona radiatada lineer yerleşimli tespih taneleri benzeri görülen subkortikal BZİ'larına esas olarak hemodinamik bozulma neden olur. ASA-OSA ve PSA-OSA sulama alanları kesişiminde yerleşen kortikal tabanlı üçgenler ve yine bu üçgenlerin arasında sentrum semiovalede lineer yerleşimli kortikal BZİ'ların, bazen hipoperfüzyonun da eşlik ettiği embolizmden kaynaklandığı düşünülmektedir. Bilateral hemisferik BZİ'larında ise başlıca neden global serebral hipoperfüzyondur. Kortikal BZİ'larda genellikle iyi bir klinik seyir izlenirken, subkortikal BZİ daha yüksek morbidite ve gelecekteki inme için daha yüksek risk ile ilişkilidir. Farlı tipteki BZİ olan hastalarda alternatif (hemodinamik ve hemodinamik olmayan) inme mekanizmalarının dikkatli bir şekilde değerlendirilmesi ve tanımlanması erken dönemde klinik kötüleşmenin önlenmesi ve ikincil korumada önem arz etmektedir.

SS-140 WEST SENDROMUNDA PERİFERİK KAN HÜCRE DAĞILIMI VE İNFLAMAZOM AKTİVİTESİNİN İMMÜNOPATOGENEZE VE TEDAVİYE YANITA ETKİSİ

SELEN SOYLU [1], MİNARA CHERKEZZADE [2], ECE AKBAYIR [1], HANDE YÜCEER [1], GİZEM KORAL [1], ELİF ŞANLI [1], PINAR TOPALOĞLU [2], VUSLAT YILMAZ [1], ERDEM TÜZÜN [1], CEM İSMAİL KÜÇÜKALİ [1]

[1] *İSTANBUL ÜNİVERSİTESİ, AZİZ SANCAR DENEYSEL TIP ARAŞTIRMA ENSTİTÜSÜ (DETAE)*
[2] *İSTANBUL ÜNİVERSİTESİ, İSTANBUL TIP FAKÜLTESİ, TIP BİLİMLERİ ANABİLİM DALI, ÇOCUK NÖROLOJİSİ BİLİM DALI*

Amaç:

West Sendromu (WS), tipik olarak bebeklerde ortaya çıkan, hipsaritmi, infantil spazmlar ve nörogelişimsel prognoz ile karakterize bir epileptik ensefalopatidir. WS hastalarındaki otoantikor varlığı, sitokinlerle ilişkisi ve immünoterapiye olumlu yanıt, hastalıktaki inflamasyon aracılı epileptiform aktiviteye işaret etmektedir.

Bu çalışmada, WSdeki periferik kan immün hücrelerin (PKMH) dağılımı ve hücre içi inflamatuvar belirteçlerin immünopatogenez ve tedaviye yanıtlılık ile ilişkisinin ortaya konulması hedeflendi.

Gereç ve Yöntem:

Çalışmaya "Synacthen" ile tedavi edilen 8 WS olgusu ile yaş ve cinsiyet uyumlu 11 sağlıklı gönüllü dahil edildi. Olguların tedavi öncesi ve tedavi sonrası 3. aydaki periferik kan mononükleer hücreleri fikol gradyan yöntemi ile izole edildi ve florokrom antikorlarla işaretlenerek akım sitometrisi yöntemi ile immünfenotipleme yapıldı. Ayrıca inflamazom aktivitesi için hücre içi boyama yöntemi ile NFκB ve NLRP3 ekspresyonları değerlendirildi.

Bulgular:

Tedavi öncesinde, dönüşmüş hafıza B hücreleri ($CD19^{+}IgD^{-}CD27^{+}$) azalırken, plazma hücreleri ($CD19^{+}CD38^{+}CD138^{+}$), plazmablastlar ($CD19^{+}CD38^{++}CD138^{-}$) ve sitotoksik T hücrelerinin ($CD3^{+}CD8^{+}$) arttığı tespit edildi. WS hastalarında, NFκB/NLRP3 eksprese eden NKT hücre yüzdesinin artma eğiliminde olduğu, buna karşılık düzenleyici T ve B hücrelerinin ise değişmediği belirlendi. Synacthen tedavisi ile yardımcı ve sitotoksik T hücre alt gruplarının azaldığı ve bellek B hücresi ve monositlerin ise arttığı gözlendi.

Sonuç:

Bulgularımız, WSde inflamasyonla ilişkili mekanizmaların nöbetlere sebep olabileceği ve epilepsi patogenezinde rol oynayabileceği yönündeki görüşleri desteklemektedir. Çalışmamız ile literatürde ilk defa, yeni başlangıçlı ilaç kullanmayan WS olgularında, artan efektör B ve T hücre alt grupları gösterildi. Ayrıca, Synacthen tedavisinin, B hücresi ve doğal immün sistem hücreleri ile ilişkili olmadığı ve tedavi ile efektör T hücrelerinin azaldığı belirlendi.

Anahtar Kelimeler: West sendromu, Epileptik Ensefalopati, İnfantil spazm, İmmünofenotipleme, Synacthen

SS-141 , NÖROLOJİ SERVİSİNDE YATAN HASTALARA BAKIM VERENLER ARASINDA EPİLEPSİ FARKINDALIĞININ DEĞERLENDİRİLMESİ

AHMET AKPINAR , IŞIL KALYONCU ASLAN , KADRİYE GÜLEDA KESKİN , CEREN ERKALAYCI , EREN GÖZKE

SAĞLIK BİLİMLERİ ÜNİVERSİTESİ FATİH SULTAN MEHMET EĞİTİM VE ARAŞTIRMA HASTANESİ NÖROLOJİ ABD

Amaç:

Epilepsi dünya genelinde yaklaşık elli milyon insanın etkilendiği bir hastalıktır. Epilepsi hastalarına toplumsal bakış ve toplumdan dışlama gibi konular hastaların hayat kalitesi ile tedaviye ulaşımına etki edebilir. Bu çalışmamızda servisimizde yatan hastaların bakım verenleri arasında epilepsi hastalığı ile ilgili genel bilgi düzeyi ve epilepsi hastalarının etiketlenmelerini değerlendirmek istedik.

Gereç ve Yöntem:

Epilepsi farkındalığı ile ilgili olarak literatür taranarak kendi oluşturduğumuz sorular ile bir anket ortaya çıkarıldı. Bu anket yatan hasta servisinde epilepsi tanısı dışında bir tanı ile yatan hastaların refakatçilerine bizzat hekim tarafından yüz yüze görüşülerek doldurduldu. Epilepsi tanılı ve/veya birinci derece yakınlarında epilepsi tanısı olan bireyler çalışmaya dahil edilmedi. Çalışmada 101 kişiye ulaşılınca istatistiksel inceleme yapıldı. Cinsiyet, eğitim düzeyi ve Epilepsi ile ilgili sorulan sorulara verilen yanıtlarda bireylerin dağılımını göstermede sayı (n) ve yüzde (%) değerleri kullanıldı. İstatistiksel analizler ve hesaplamalar için IBM SPSS Statistics 21.0 (IBM Corp. Released 2012. IBM SPSS Statistics for Windows, Version 21.0. Armonk, NY: IBM Corp.) ve MS-Excel 2007 programları kullanıldı.

Bulgular:

Çalışmaya katılan bireylerin yaş ortalaması 49.25±14.87, minimum yaş değeri 19.0 yıl, maksimum yaş değeri 78.0 yıl olduğu belirlenmiştir. Çalışmaya katılan bireylerin %56.6'sı (n=56) kadın, %43.4'ü (n=43) erkektir. Bireylerin eğitim düzeylerine baktığımızda %39.4'ü (n=39) ilköğretim mezunu, %26.3'ü (n=26) ortaöğretim mezunu, %24.2'si (n=24) lisans ve lisansüstü, %7.1'i (n=7) okuryazar değil, %3.0'ü (n=3) ön lisans mezunudur. "Epilepsi Hastalığını Duydunuz mu?" sorusuna bireylerin %93.9'u (n=93) evet yanıtını, %6.1'i (n=6) hayır yanıtını vermiştir. "Epilepsi Hastalığı Bulaşıcı mı?" sorusuna %5.1'i (n=5) evet, %94.9'u (n=94) hayır yanıtını verirken, "Epilepsi Hastalığı Genetik midir?" sorusuna ise bireylerin %48.5'i (n=48) evet, %51.5'i (n=51) hayır yanıtını verdiği saptanmıştır."Çocuklarınızın epilepsi hastaları ile oynaması ister misiniz?" sorusuna bireylerin %70.7'si (n=70) önemsemem, %19.2'si (n=19) rahatsız olurum, %10.1'i (n=10) izin vermem yanıtını vermiştir. "Çocuklarınızın epilepsi hastaları ile evlenmesini ister misiniz?" sorusuna bireylerin %44.4'ü (n=44) rahatsız olurum, %32.3'ü (n=32) önemsemem, %23.3'ü (n=23) izin vermem yanıtını vermiştir."Epilepsi hastalığı ile bildiklerinizi nereden öğrendiniz?" sorusuna bireylerin %46.5'i (n=46) arkadaş çevresi, %19.2'si (n=19) kitaplar, %13.1'i (n=13) TV ve sosyal medya, internet %8.1'i (n=8) okul yanıtını vermiştir. "Epilepsi hastalığı ile ilgili hangi bilgilendirme sizin için daha faydalı olur?" sorusuna bireylerin %41.4'ü (n=41) okullarda, %30.3'ü (n=30) TV-Radyo, %24.3'ü (n=24) sosyal medya ve internet, %4.0'ü (n=4) bilgilendirme poster ve broşürleri yanıtını verdiği tespit edilmiştir. Ayrıca "Epilepsi hastasını işe alır mısınız?" sorusuna bireylerin %73.7'si (n=73) evet yanıtını, %26.3'ü (n=26) hayır yanıtını vermiştir.

Sonuç:

Epilepsi hastalığını duydunuz mu sorusuna hastaların %93,9'u evet cevabını vermiştir. Katılımcıların %5,1'i 'epilepsi hastalığının bulaşıcı mıdır?' sorusunda evet demiştir. Kangewari ve ark. tarafından Tahran'da yapılan çalışmada bu soruya katılımcıların %8'i evet cevabını verdiği görülmüş ve benzer sonuç alındığı değerlendirilmiştir. Yine aynı çalışmada katılımcıların %52'si 'epilepsi genetik bir hastalık mıdır?' sorusuna evet cevabı alınmış ve çalışmamızda uyumlu bulunmuştur. Etiketlenme ve toplumdan dışlanmayı değerlendirmek için sorulan 'çocuklarınızın epilepsi hastası bir çocukla oynamasına izin verir misiniz?' sorusuna katılımcıların %70'i önemsemem; "Çocuklarınızın epilepsi hastaları ile evlenmesini ister misiniz?" sorusuna %32.3'ü önemsemem; "Epilepsi hastasını işe alır mısınız?"

sorusuna %73 evet yanıtı alınmıştır. Çalışmamızda, Algahtani ve ark. tarafından yapılan çalışmada benzer sorulara alınan cevaplara göre etiketleme aleyhine daha olumlu yanıtlar alınmıştır. Katılımcılara sorulan epilepsi hastalığı ile ilgili bildiklerinizi nereden öğrendiniz sorusuna hastaların %46.5'u arkadaş çevresinden cevabını vermiştir. Yine katılımcıların 'epilepsi hastalığı ile ilgili hangi bilgilendirme sizin için daha faydalı olur?' sorusuna %41,4'ü okullarda %30.3'ü TV-Radyo'da cevabını vermiştir. Bu da yayın organları ve okullarda bilgilendirmenin yetersiz olduğunu gösterebilir. Katılımcı sayısı yetersiz olduğundan yaş ve eğitim düzeyinin, farkındalık ve etiketleme üzerine etkisi ile ilgili istatistiksel çalışma yapılamamıştır. Okullarda epilepsi hastalığı ile ilgili verilen bilgiler arttırılmalı, görsel ve yazılı medyada bilgilendirme kampanyaları düzenlenmelidir. Bu sayede hastaların toplumdan dışlanmasının önüne geçilip uygun tanı ve tedavileri alması ve yaşam kalitelerinin artması sağlanabilir.

SS-142 EPİLEPSİ VE OTİZM SPEKTRUM BOZUKLUĞU BİRLİKTELİĞİ: ERİŞKİN OLGULARIN KLİNİK VE DEMOGRAFİK ÖZELLİKLERİ

GÜNEŞ ALTIOKKA UZUN , NERMİN GÖRKEM ŞİRİN , BETÜL BAYKAN , NERSES BEBEK

İSTANBUL ÜNİVERSİTESİ, İSTANBUL TIP FAKÜLTESİ, KLİNİK NÖROFİZYOLOJİ BİLİM DALI, İSTANBUL

Amaç:

Otizm spektrum bozukları (OSB), bilişsel dil bozuklukları, sosyal etkileşim eksikliği, stereotipik hareketler ve obsesif davranışlar ile karakterize bir hastalık grubudur. Yapısal, genetik ve kromozomal anomaliler, metabolik hastalıklar ve çevresel etmenleri içerebilen ortak etyolojiler nedeniyle de sıklıkla epilepsi ile birliktelik gösterirler. Burada yetişkin yaşa ulaşmış epilepsisi bulunan OSB hastalarının sunulması amaçlanmıştır.

Gereç ve Yöntem:

Epilepsi polikliniğimizden takipli OSB hastaları retrospektif olarak değerlendirilmiş, klinik ve demografik özellikleri ile, nörolojik ve psikiyatrik muayene bulguları, nöbet tipleri, nöbet başlangıç yaşları, nörogörüntüleme ve elektroensefalografik (EEG) inceleme özellikleri medikal tedavi ve tedaviye yanıtları gözden geçirilmiştir.

Bulgular:

On (8E/2K) olgunun yaş ortalaması 20±5.1 yıldı. Üç olgu yeni takipliydi, geri kalan olguların takip süreleri 8±6.1 yıldı. Doğum öykülerinde kordon dolanması (n=1), geç doğum (n=2), mekonyum aspirasyonu (n=2) saptandı. Altı (%60) olguda anne-baba akrabalığı, 3 (%30) olguda febril nöbet öyküsü mevcuttu. Nörolojik muayenelerinde tüm olgularda mental gelişim geriliği, ek olarak 1 olguda spastik tetraparezi mevcuttu. Nöbetler 3 olguda 1 yaştan önce başlamıştı, diğerlerinin ilk nöbet yaşı 9±6,2 idi. İlk nöbet tipi 6 olguda jeneralize tonik-klonik (JTK) nöbetti, 1 olguda non-konvülzif status öyküsü vardı. Halen devam eden nöbet tipleri JTK ve dalmalardı. Nörogörüntülemede 1 olguda interhemisferik displazi, 1 olguda da hipotalamik hamartom mevcuttu. Bu iki olguya lezyona yönelik cerrahi operasyon uygulanmıştı. EEG incelemelerinde tüm olgularda organizasyon bozukluğu vardı, %40'ında multipl epileptojenik odaklar mevcuttu. Altı olgu çoklu anti-nöbet tedavi altındaydı, medikal tedavi altında 4 olgu en az 2 yıldır nöbetsiz izleniyordu. Yaygın gelişimsel gerilik, obsesyon ve dikkat eksikliği nedeniyle hepsi psikiyatrik tedavi altındaydı. Halen 4 olgu özel eğitim almaktaydı.

Sonuç:

Otizm ve epilepsi birlikteliği uzun zamandır biliniyor olmakla birlikte halen altta yatan bu birlikteliğin mekanizması net anlaşılamamıştır. Hayat boyu devam edebilen bu iki hastalığın etyopatogenize yönelik yapılacak çalışmalar, tanı ve özellikle tedavi sürecinde farkındalığın arttırılmasına yardımcı olabilir.

SS-143 HİTİT ÜNİVERSİTESİ EPİLEPSİ POLİKLİNİK DENEYİMLERİ ÖN VERİLERİ

SİNAN ELİAÇIK [1], SERDAR AYKAÇ [1], ALP KARAKAŞLI [2], FUNDA UYSAL TAN [1], ELVAN ÖZALP [2]

[1] *HİTİT ÜNİVERSİTESİ TIP FAKÜLTESİ NÖROLOJİ AD*
[2] *HİTİT ÜNİVERSİTESİ TIP FAKÜLTESİ PSİKİYATRİ AD*

Amaç:

Yaşam boyu tüm hayatı etkileyen epilepsi, sık görülen düzenli takip gerektiren, antiepileptiklerle kontrol edilebilmesine rağmen korkutucu boyutlara ulaşan yanlış algılamalara neden olan ve insanı yalnız, çaresiz hissettiren bir hastalık mıdır?
Sosyal ortamlarda gelişen nöbetler, epilepsili bireylerin bile hastalık hakkındaki bilgi eksikliği, yanlış inanışlar epilepsili bireylerin damgalanmasına, yaşam kalitelerinin düşmesine neden olmaktadır. Günümüzde epilepsi hastalığında İç Anadolu illerinden birinde durum nedir?

Gereç ve Yöntem:

Çalışmada primer epilepsi hastalar değerlendirilmiş. Sekonder nedenlere bağlı nöbet geçiren, bilişsel bozukluğu, psikiyatrik hastalık öyküsü olan, 18 yaş altı ve 65 yaş üstü hastalar çalışma dışı bırakılmıştır. Katılımcılar rastgele örneklem yöntemi ile çalışmaya dahil edilmiştir. Katılımcıların yaş, cinsiyet ve eğitim düzeyleri, hastalık süresi, kullandıkları antiepileptik ilaçlar (AEİ), son bir ay içinde geçirdikleri nöbet sayısı, epilepsi ve nöbet sınıflaması sorgulanmıştır. Epilepsi Hastalığını Gizleme Ölçeği (EHGÖ), Epilepsi Hastalarında Stigma Ölçeği (EHSÖ), Epilepsili Hastalarda Yaşam Kalitesi Ölçeği (EHYKÖ), Hamilton Anksiyete (HAM-A) ve Hamilton Depresyon (HAM-D) skalaları aynı nörolog ve psikiyatri uzmanınca uygulanmış, sayı, yüzde, ortalama±standart sapma, ortanca, aralık ve çeyrekler arası aralık değerleri için tanımlayıcı testler, veriler arası ilişkiyi değerlendirmek için Spearman's Korelasyon testi kullanılmıştır. Ölçek puanlarının normal dağılım göstermemesi nedeniyle grup karşılaştırmalarında Mann-Whitney U testi kullanılmıştır. p değerleri 0.05 altında ise istatistiki olarak anlamlı kabul edilmiştir. r değerleri 0–0.25 arasında korelasyon yok, 025–0.50 arasında zayıf korelasyon, 0.50–0.75 arasında güçlü korelasyon, 0.75–1.00 çok güçlü korelasyon olarak yorumlanmıştır.

Bulgular:

Ön veri olarak sunduğumuz hasta grubunda (n=34) yaş ortalaması 30.0 ± 10.4 yıl, hastalık süresi 132.9 ± 101.2 ay, hastalığın başlangıç yaşı 18.7 ± 12.1 yıldı. Hastaların % 40'ı (14) erkek, %60'ı (20) kadındı. Lise ve üstü eğitim görmüş hasta oranı %44.12 (n=15) iken ortaokul ve altı eğitimi olan hasta oranı %55,88 (n=19) olarak hesaplandı. Grubun %37.2 (n= 13) işsiz, %20' si (n=7) ev hanımı, tam gün mesaili işte çalışan hasta oranı %17,1 (n=6) olarak hesaplandı. Gelir düzeyi açısından %54.6 (n=19) hasta orta seviye, %21.2'si (n=7) kötü, geri kalan grup ise iyi olarak değerlendirildi. Hastalarımızın %58.8' i (20) bekar, %41.2'si (14) evliydi. Vakaların %91.2'si (31) idiopatik jeneralize, %8.8'i (3) idiopatik parsiyel tipte epilepsiydi. En yaygın nöbet tipi % 67,6 (n=23) ile tonik klonik nöbetti. En az bir senedir nöbet geçirmeyen hasta oranı % 50 (n=17), ayda bir defadan az %29.4 (n=10), ayda bir defadan çok geçiren hasta oranı ise % 20.6 (n=7) olarak belirlendi. Hastaların ne yazık ki hiçbiri nöbet nedeni ile oluşabilecek kazalara karşı önlem almamıştı, %17.6 si (n=6) nöbet geçirdiği dönemde kazaya mağruz kalmıştı. Gruptan sadece bir hastada geçirdiği nöbet nedeni ile sakatlık gelişmişti. Hastaların % 47'si (n=16) monoterapi, %53'ü (n=18) politerapi ile tedavi altındaydı. Monoterapide levetirasetam, valproik aist lamotirijin, karbamazepin, zonisamid tedavileri kullanılmaktaydı. İlaç yan etkisi olmayan hasta oranı %58.8 (n=20) di. Yan etki olarak en çok tremor %20 ve unutkanlık %14.3. Sinirlilik, kilo alımı, sedasyon uyku bozuklukları ve halsizlik diğer bildirilen yan etkilerdi. Katılımcıların %97.05 ü (n=33) kullandığı ilaç dozunu biliyordu. İlaç düzenli kullanım oranı ise %88.2 (n=30) olarak belirlendi. Düzenli doktor kontrolünde olan hasta oranımız %73.5 (n=25)' di. Kontrollere gelemeyen birçok hasta şehir dışından gelmekteydi. Hekim önerileri dışında hastaların beşi muska yazdırmış, bir hasta ise kurşun döktürmüştü. Kalan 28 hasta ilaç dışı tedavi uygulamamışlar ama hepsi konuya olumlu baktıklarını söylemişlerdi. Hastaların %91.2'sinde (n=31) eşlik eden başka kronik hastalık yoktu. 3 hastada hipertansiyon vardı. Hastaların eğitim düzeylerine göre lise ve üstü grupla, lise altı gruplar arasında ne yazıkki ölçekler arasında anlamlı farklılık saptanmadı.

Katılımcıların EHGÖ puanlarının ortancası 33.5 (çeyrekler arası aralık 30.0-39.0), EHSÖ puanlarının ortancası 65.0 (çeyrekler arası aralık 53.0-72.0) ve EHYKÖ puanlarının ortancası ise 60.7 (çeyrekler arası aralık 41.6-84.6) olarak saptandı. HAM-D ve HAM-A ortanca puanları ise sırayla 3.0 (çeyrekler arası aralık 1.0-8.0), 5.0 (çeyrekler arası aralık 2.0-8.5) olarak hesaplandı.

Sonuç:

Elde ettiğimiz ön veriler, epilepsi hastalarında ve toplumumuzda, hastalık hakkındaki bilgi kirliliğinin varlığını, klinisyenlere tekrar hatırlatmamız gerektiğini göstermektedir. Epilepsi hastalarında sosyal desteği artırmak için toplumsal farkındalığın artırılması ve hastaya olumlu baş etme stratejilerinin sağlanması epilepsili hastalarda damgalanmanın azaltılmasında etkili olabilir.

SS-144 KLOBAZAM TEMİN EDEMEYEN EPİLEPSİ HASTALARINDA KLONAZEPAM TEDAVİSİNİN ETKİNLİĞİ, TOLERABİLİTESİ VE YAN ETKİ PROFİLİ

MELİKE ÇAKAN [1], OĞUZHAN FIRAT [2], KUTAY DEMİRKAN [2], NEŞE DERİCİOĞLU [1]

[1] *HACETTEPE ÜNİVERSİTESİ TIP FAKÜLTESİ HASTANESİ NÖROLOJİ ANABİLİM DALI*
[2] *HACETTEPE ÜNİVERSİTESİ ECZACILIK FAKÜLTESİ KLİNİK ECZACILIK ANABİLİM DALI*

Amaç:

Klobazam (CLB), özellikle ilaca dirençli fokal epilepsilerde etkinliği gösterilmiş benzodiazepin türevi bir anti-nöbet ilaçtır (ANİ). Son yıllarda dünya genelinde ve ülkemizde CLB temini ile ilgili sorunlar, epilepsi hastalığı yönetimini güçleştirmiş ve alternatif tedavi arayışları doğmuştur. Bu araştırmada merkezimizde izlenen ve CLB bulamadığı için klonazepam (CLZ) tedavisine geçilen hastalarda ilacın etkinliğini, tolerabilitesini ve yan etkilerini incelemek amaçlanmıştır.

Gereç ve Yöntem:

Hacettepe Üniversitesi Tıp Fakültesi Hastanesi Epilepsi Polikliniği'nde izlenen ve CLB kullanan hastalardan, son bir yılda ilaç temin edemediği için polikliniğe başvuran ve CLB yerine CLZ tedavisine geçilen hastalar dahil edildi. CLB temin edemeyen hastalara 10 mg CLB=1 mg CLZ olacak şekilde doz ayarlaması yapıldı. Hastaların demografik bilgileri, nöbet özellikleri, kullandıkları ilaçlar ve CLB'sız tedavi profilleri, bu tedavilere verilen yanıtlar ve CLZ ile görülen yan etkiler incelendi.

Bulgular:

Çalışmaya 20 hasta (10K; yaş ortalaması 35,6 ±14.6) dahil edildi. Nöbet etiyolojisine bakıldığında en sık yapısal bozukluklar (n=14) dikkati çekti. Hastalarda en sık görülen nöbet çeşitleri fokal başlayan jeneralize tonik klonik (n=16) ve farkındalığın bozulduğu fokal nöbetlerdi (n=8). Bu grupta CLB çoğunlukla 4. sırada (2–10. sıra) denenen ilaçtı CLB eklenmeden önce hastaların nöbet sıklığı (nöbet sayısı/ay) ortalama 17,6±20 iken, ilaç eklendikten sonra bu sayı ortalama 5±13'e düşmüştü ve 7 hasta (%35) nöbetsiz hale gelmişti. 5 hastada ara verilmeden CLB'dan CLZ'a geçildi. Diğer hastaların hem CLB'sız hem alternatif ilaçsız kalma süresi 7-10 gün arasındaydı. CLB temin edemeyen 20 hastadan 19'una CLZ başlandı. Bir hastaya dış merkezde VPA başlanmış ve nöbetleri sıklaşmıştı. İzlemde tedavisine CLZ eklenerek nöbetleri kontrol altına alındı. İlaç değişikliği sonrası 4 hastanın (%20) nöbetleri CLZ altında azaldı, 7 hastanın (%35) nöbet sıklığı değişmedi, 9 hastada (%45) nöbet sıklığı arttı. CLB ile nöbetsiz izlenen 7 hastanın 5'inde (%71) nöbetsiz izlem devam etti. Hiçbir hastada status epileptikus gelişmedi. 10 hastada (%50) geçici ve hafif yan etkiler görüldü. 2 hasta (%10) yan etki (1 hastada sersemlik ve dengesizlik, 1 hastada erektil disfonksiyon) nedeniyle CLZ'ı kesti.

Sonuç:

CLB temin edemeyen hastalarda uygun doz ayarlaması ile CLZ'a hızlı bir şekilde geçiş mümkündür. Hastaların yaklaşık yarısında nöbet sıklığı değişmemekte veya azalmakta ve status epileptikus gibi ciddi durumlar görülmemektedir. Az sayıda hastada geri dönüşlü yan etkiler görülebilmektedir.

SS-145 EPİLEPSİ HASTALARINDA UYKU BOZUKLUKLARININ YAŞAM KALİTESİNE ETKİSİ; TÜRKİYE'DEN ÇOK MERKEZLİ ÇALIŞMA

GÖNÜL AKDAĞ [1], SİBEL CANBAZ KABAY [1], AYLİN BİCAN DEMİR [2], EBRU ERGİN BAKAR [3], GÜRAY KOÇ [4], SİBEL ÜSTÜN ÖZEK [5], AHMET KÜÇÜK [6], MİRAÇ AYŞEN ÜNSAL [7], ABDURRAHMAN NEYAL [8], MİRUNA FLORENTİNA ATEŞ [9], HAVVA TUĞBA ÇELİK [10], EMİNE KILIÇPARLAR CENGİZ [8], GÜLNİHAL KUTLU GÜNERGİN [11], DİLEK AĞIRCAN [12], MELTEM KARACAN GÖLEN [13], SEMAİ BEK [11], SUDE KENDİRLİ [9], ŞEVKİ ŞAHİN [9], BÜŞRA ŞİŞMAN BAYAR [14], MURAT TERZİ [16], NİLGÜN ÇINAR [9], SAFİYE GÜL KENAR [15], SÜLEYMAN KUTLUHAN [18], YASEMİN EKMEKYAPAR FIRAT [17], DİLEK YILMAZ OKUYAN [13], DURAN BAYAR [14], MURAT MERT ATMACA [7], DESTİNA YALÇIN [21], FATMA GENÇ [20], LEYLA KÖSE LEBA [15], BUKET YILMAZ [17], FETTAH EREN [22], NACİ EMRE BOLU [9], SELDA KESKİN GÜLER [3], TUBA AKINCI [10], AYLİN REYHANİ [7], NESLİŞAH YILDIRIM [18], NUR TÜRKMEN [24], SİBEL KARŞIDAĞ [7], SİBEL VELİOĞLU [23], AYŞEGÜL DEMİR [25], BARIŞ HAYTI [26], BUSE HASIRCI [10], FİRDEVS EZGİ UÇAN TOKUÇ [20], GÖKSEMİN DEMİR [26], GÜNGÖR ÇAKMAKÇI [1], HÜLYA ÖZKAN [27], ONUR BULUT [25], ÖZLEM KESİM ŞAHİN [10], REYHAN SÜRMELİ [21], SELMA TEKİN [26], ŞERİFE GİZEM SARIOĞLU [18], TÜLİN GESOĞLU DEMİR [12], FATMA AKKOYUN ARIKAN [1], MUSTAFA ÇETİNER [1]

[1] KÜTAHYA SAĞLIK BİLİMLERİ ÜNİVERSİTESİ, NÖROLOJİ AD
[2] ULUDAĞ ÜNİVERSİTESİ, NÖROLOJİ AD
[3] ANKARA EAH, NÖROLOJİ KLİNİĞİ
[4] ANKARA ŞEHİR HASTANESİ, NÖROLOJİ KLİNİĞİ
[5] PROF.DR. CEMİL TAŞÇIOĞLU ŞEHİR HASTANESİ, NÖROLOJİ KLİNİĞİ
[6] KONYA BEYHEKİM EAH, NÖROLOJİ KLİNİĞİ
[7] SULTAN 2. ABDÜLHAMİD HAN EAH, NÖROLOJİ KLİNİĞİ
[8] DR. ERSİN ARSLAN EAH, NÖROLOJİ KLİNİĞİ
[9] MALTEPE ÜNİVERSİTESİ, NÖROLOJİ AD
[10] HAYDARPAŞA NUMUNE EAH, NÖROLOJİ KLİNİĞİ
[11] MUĞLA SITKI KOÇMAN ÜNİVERSİTESİ, NÖROLOJİ AD
[12] HARRAN ÜNİVERSİTESİ, NÖROLOJİ AD
[13] KONYA NUMUNE H, NÖROLOJİ KLİNİĞİ
[14] HASEKİ EAH, NÖROLOJİ KLİNİĞİ
[15] NECMETTİN ERBAKAN ÜNİVERSİTESİ MERAM TIP F, NÖROLOJİ AD
[16] ONDOKUZ MAYIS ÜNİVERSİTESİ, NÖROLOJİ AD
[17] SANKO ÜNİVERSİTESİ, NÖROLOJİ AD
[18] SÜLEYMAN DEMİREL ÜNİVERSİTESİ, NÖROLOJİ AD
[19] KONYA NUMUNE H, NÖROLOJİ KLİNİĞİ
[20] ANTALYA EAH, NÖROLOJİ KLİNİĞİ
[21] ÜMRANİYE EAH, NÖROLOJİ KLİNİĞİ
[22] KONYA SELÇUK ÜNİVERSİTESİ, NÖROLOJİ AD
[23] KARADENİZ TEKNİK ÜNİVERSİTESİ, NÖROLOJİ AD
[24] TEKİRDAĞ DR. İSMAİL FEHMİ CUMALIOĞLU ŞH, NÖROLOJİ KLİNİĞİ
[25] KONYA ŞEHİR H, NÖROLOJİ KLİNİĞİ
[26] PAMUKKALE ÜNİVERSİTESİ, NÖROLOJİ AD
[27] TRAKYA ÜNİVERSİTESİ, NÖROLOJİ AD

Amaç:

Epilepsi hastalarında uyku bozuklukları (İnsomni, Gündüz aşırı uykululuk) varlığını araştırmak ve bu bozuklukların uyku kalitesi, yaşam kalitesi ve depresyon ile ilişkisini incelemek.

Gereç ve Yöntem:

Çalışma KSBU Tıp Fakültesi Nöroloji AD koordinatörlüğünde, Türk Nöroloji Derneği Yaşam Kalitesi Çalışma Grubunun yürütücülüğünde çok merkezli olarak planlandı. Çalışmaya katılmayı kabul eden hastaların demografik, klinik

özellikleri kaydedildi, 'Uykusuzluk Şiddeti İndeksi(UŞİ)', 'Epworth Uykululuk Ölçeği(EUÖ)', 'Pittsburgh Uyku Kalite İndeksi(PUKİ)', 'Epilepsili Hastalarda Yaşam Kalitesi Ölçeği (EYKÖ-10)'' ve 'Beck Depresyon Ölçeği(BDÖ)' anketleri yapıldı.

Bulgular:

Çalışmaya 28 merkez, 1358 (607 Erkek/751 Kadın) hasta ile katıldı. Hastaların yaş ortalaması 35,9±14,1 yıl, epilepsi süresi ortalama 12,3 ± 9,7(1-63) yıl idi. Hastaların %51,6'sını jeneralize, %34,8'ini fokal, %13,6'sını bilinmeyen başlangıçlı epilepsi oluştururken, etyolojide %59,4 bilinmeyen, %21,2 yapısal, %15,8 genetik, %2,3 enfeksiyon, %0,8 metabolik, %0,6 immünolojik nedenler olduğu görüldü. Hastaların %41,2'sinde insomni, %34,2'sinde gündüz aşırı uykululuk, %56,8'inde kötü uyku kalitesi ve %34,4'ünde BDÖ puanları yüksek(hafif+orta+şiddetli düzeyde) saptandı. EYKÖ-10 puan ortalaması 22,82±8,14 (10-48) idi. EYKÖ-10 puanı 30.5 ve üstü olan hastaların yaşam kalitesi kötü, EYKÖ<35 olanlar iyi olarak gruplandırıldı. Yaşam kalitesi kötü olan grupta, hastaların yaşı daha yüksek($p<0,001$), epilepsi süresi daha uzun($p<0,001$), UŞİ puanı daha yüksek($p<0,001$), EUÖ puanı daha yüksek, PUKİ puanı daha yüksek($p<0,001$), BDÖ puanı daha yüksek($p<0,001$), saptandı. Çok değişkenli lojistik regresyon analizinde UŞİ puanı($p<0,001$), EUÖ puan($p<0,001$), PUKİ puan($p=0,034$), BDÖ puan($p<0,001$), epilepsi süresi($p<0,001$), epilepsi tipi($p=0,035$) kötü yaşam kalitesi ile ilişkilendirildi.

Sonuç:

Epilepsi hastalarında uyku bozukluklarının topluma göre yüksek olduğu ve kötü yaşam kalitesi ile ilişkili olduğu görüldü.

SS-146 EPİLEPTİK NÖBET NEDENİYLE BAŞVURAN HASTALARI SENKOP GEÇİREN HASTALARDAN AYIRT ETMEDE KULLANILABİLECEK BİYOBELİRTEÇLER

ŞULE AKÇAY [1], ELİF SARICA DAROL [2], MURAT ALEMDAR [1]

[1] *SAKARYA ÜNİVERSİTESİ TIP FAKÜLTESİ NÖROLOJİ ABD*
[2] *SAKARYA ÜNİVERSİTESİ TIP FAKÜLTESİ EĞİTİM ARAŞTIRMA HASTANESİ NÖROLOJİ ANABİLİMDALI*

Amaç:

Senkop, geçici bilinç kaybı ve postural tonus kaybı olarak tanımlanan ve acil servise başvurularda büyük yer alan semptomdur. Sıklıkla etyolojide hemodinamik ve kardiyovasküler nedenler yer alır. Acil servisde epileptik nöbetlerden senkobu ayırmada doğru sonuca ulaşmak; anamnez ve klinisyenin tecrübesinin yanı sıra bir takım biyokimyasal testler yardımıyla yapılır. Çalışmamızda acil servise bilinç kaybı ile başvuran hastalarda senkop ve epileptik nöbet ayrımı için kullanılabilecek biyobelirteçleri belirlemek amaçlanmıştır.

Gereç ve Yöntem:

Hastanemiz acil servisine üç ay boyunca bilinç kaybı ve epileptik nöbet ile başvuran hastaların dosyaları ve laboratuvar incelemeleri (laktat, hemoglobin, nötrofil, lenfosit) sonuçları tarandı, demografik özellikleri ve eşlik eden hastalıkları kaydedildi. Elde edilen veriler istatistiksel analizinde SofaStat (Auckland, New Zealand) programı kullanıldı.

Bulgular:

Senkop ile başvuran hastaların ortanca yaşı epilepsi nöbeti ile başvuranlara kıyasla daha yüksekti. Epileptik nöbet ile başvuran hastalar ile senkop ile başvuran hastalardaki cinsiyet dağılımı birbirine benzerdi. Senkop ile başvuranlarda diyabet ve hipertansiyon öyküsü olma olasılığı daha fazlaydı. Her iki gruptaki ritm bozukluğu ve eski inme öyküsü sıklığı birbirine benzerdi. Epizot esnasında bilinç kaybı yaşama sıklığı epileptik nöbet ile başvuranlar ve senkop ile başvuranlar arasında benzerdi. İlk kez başvuranlara kıyasla daha önce benzer nöbet yaşayanların epilepsi olma olasılığı daha fazlaydı. Epileptik nöbet ile başvuranlarda, epizot sonrasında konfüzyon öyküsü senkop ile başvuranlardan daha fazlaydı. Epileptik nöbet nedeniyle başvuranların serum laktat düzeyi ortancası (81,4 U/L), senkop nedeniyle başvuranlara (59,6 U/L) kıyasla anlamlı düzeyde daha yüksekti**. (p=0.01)** Kadın ve erkek hastaların epizot sıklığı benzerdi. Kadınların hemoglobin ve hematokrit değerlerinin ortancası erkeklere kıyasla anlamlı düzeyde daha düşüktü. Diğer labaratuvar parametrelerinde kadınlar ve erkekler arasında anlamlı farklılık yoktu.

Sonuç:

Epileptik nöbet nedeniyle başvuran hastalar, senkop nedeniyle başvuranlara kıyasla daha genç hastalardı. Bizim çalışmamızdaki veriler, serum laktat düzeylerinin epileptik nöbet nedeniyle başvuran hastaları senkop nedeniyle başvuranlardan ayırt etmede önemli bir biyobelirteç olduğunu göstermektedir. Serum laktat değeri özellikle hasta ve hasta yakınlarının epizotu tarifleyemediği durumlarda değerli bilgiler sunabilir.

SS-147 ANTİEPİLEPTİK İLAÇLARIN LİPİD PROFİLİ VE D VİTAMİNİ ÜZERİNE ETKİLERİ

SAADET SAYAN [1], ŞULE DALKILIÇ [2], MURAT ALEMDAR [2]

[1] *SB.SAKARYA EĞİTİM VE ARAŞTIRMA HASTANESİ*
[2] *SAKARYA ÜNİVERSİTESİ TIP FAKÜLTESİ EĞİTİM VE ARAŞTIRMA HASTANESİ*

Amaç:

Anti-epileptik ilaç kullanımının lipid profili ve vitamin D düzeyi başta olmak üzere kemik metabolizmasında rol oynayan diğer kan parametreleri üzerindeki etkisini göstermeyi amaçladık.

Gereç ve Yöntem:

Kliniğimiz Sakarya Üniversitesi Tıp Fakültesi Eğitim ve Araştırma Hastanesi epilepsi polikliniğine 01.01.2015-15.12.2021 tarihleri arasında başvuran 18-50 yaş arası epilepsi hasta dosyaları retrospektif olarak incelendi. Bir yıldan uzun süreli AEİ tedavisi gören epileptik erişkin hastalar bu retrospektif çalışmaya dahil edildi. Her hastanın demografik, klinik ve laboratuvar verileri çıkarıldı.

Bulgular:

Çalışmamıza dahil edilen olguların 57 si (%58,16) erkek, 41 i (%41,83) kadın idi. En az 1 yıl süre ile anti epileptik kullanım öyküsü değerlendirildiğinde; valproatı 58, levetirasetamı 71, fenitoini 14,lamotrigini 17, topiramatı 5, fenobarbital 1, karbamazepini 38, okskarbazepini 13, lakozamidi 27, zonisamidi 8 olgunun kullanmıştı. Mono-terapi ve poli-terapi alan hastaların yaş ortalamaları, hastalık süreleri, lipid profilleri benzerdi. Vitamin D, kalsiyum, fosfor ve düzeyleri en az 1 yıl yukarıda bahsi geçen anti-epileptiklerden herhangi birini kullanmak ya da kullanmama durumuyla bir ilişki gözlenmedi ($p>0.05$). Parathormon düzeyi topiramat kullananlarda anlamlı düzeyde düşükken diğer antiepileptiklerle bir ilişki saptanmadı ($p>0.05$). TKOL ve LDL düzeyi valproat kullanımıyla anlamlı bir düşüş göstermekteydi ($p<0.05$). Ancak HDL VE TG düzeyleri gruplar arasında benzerdi ($p>0.05$). TKOL, LDL, HDL düzeyi karbamazepin kullanımıyla anlamlı bir yükselme göstermekteydi ($p<0.05$). Ancak TG düzeyleri gruplar arasında benzerdi ($p>0.05$). lamotrigin kullanımı ile LDL düzeyi anlamlı oranda düşük ($p<0.05$) iken diğer lipid parametreleri benzerdi ($p>0.05$). Fenitoin, okskarbazepin, levetirasetam, lakozamid, topiramat ve zonizamid kullanımının lipid profili üzerinde anlamlı bir ilişkisi gözlenmedi ($p>0.05$).

Sonuç:

Çalışma grubumuzda anti-epileptik tedavilerin serum D vitamini üzerindeki etkisizliğinin günümüzdeki yaşam tarzı sonucu güneş ışığına maruziyetin yaygın olarak azalması ve populasyonumuzdaki hastaların genelinde vitamin D düzeyinin zaten düşük olması ile ilişkilendirmekteyiz. Çalışmamız karbamazepinin lipid düzeylerini yükseltici etkisini valproatın ise düşürücü etkisini literatürde yer alan çalışmalar ile uyumlu olacak şekilde yeniden göstermektedir. Yeni AEİ' ların lipid profili üzerine etkileri konusunda net fikir veren yeterli sayıda çalışma yoktur. Bizim çalışmamızın, yeni kuşak entiepileptiklerin kullanımının lipid profili ve kemik metabolizması dair kan parametreleri üzerinde anlamlı bir etkiye neden olmadığını göstermesi yönüyle literatüre katkı sağladığını düşünmekteyiz.

SS-148 EPİLEPSİ HASTALARINDA NÖBET BASKILAYICI İLAÇ KULLANIMI İLE İLİŞKİLİ PSİKİYATRİK YAN ETKİLER

SARRA H. LAZRAK , AYLİN BİCAN DEMİR , İBRAHİM BORA

BURSA ULUDAĞ ÜNİVERSİTESİ TIP FAKÜLTESİ

Amaç:

Nöbet baskılayıcı ilaçlar bir çok etki mekanizması üzerinde etki göstermektedir. LEV'ın nöron spesifik yüksek voltajlı Ca2+ kanalları aracılığıyla Ca2+ akışını engellediği ve GABA ve glisin kapılı akımları tersine çevirdiği öne sürülmektedir. Epilepsi dışında anksiyete bozuklukları, distoni , levadopa ve nöroleptik ilaçlara bağlı olarak gelişen tardiv diskinezinin tedavisinde de kullanılmaktadır. Güvenilir bir ilaç profiline ve farmakokinetik özelliklere sahip olması ve karaciğer metabolizmasının az olması nedeniyle ilaç etkileşimlerinin düşük olması, LEV'ın yaygın bir şekilde kullanılmasını sağlamıştır. Levetirasetam kullanımına bağlı psikoz görülme oranı %1- 1.4 arasında değişmektedir. Lamotrijin yine afektif bozukluklarlarda, topiramat migren profilaksisinde oldukça sık tercih edilmektedir. Nöbet baskılayıcı ilaçlarla yapılan çalışmalarda psikiyatrik yan etkiler açısından efektif bozukluk, agresif davranışlar, halüsinasyon, psikoz ve kişilik değişiklikleri gözlenmiştir.

Gereç ve Yöntem:

Biz çalışmamızda toplam 193 nöbet baskılayıcı ilaç kullanan ve takiplerde hasta ve yakınlarının ifade ettikleri psikiyatrik yan etkileri olan hastalar çalışmaya alındı. 139 hasta levetirasetam, 31 hasta Lamotrijin ve 23 hasta topiramat almaktaydı. Monoterapi oranı %63 ikili kombine tedavi %28 ve %9 da üçlü tedavi almaktaydı.

Bulgular:

Levetirasetam ortalama 1250 mg/gün, Lamotrigin 150 mg/gün topiramat 250 mg/ gün kullanırken psikiyatrik kayan etkiler gözlendi ve ortalama 16 günde bu şikayetler ortaya çıktı. En sık gözlenen yan etkiler sıklık sırasına göre; sinirlilik, agresif davranışlar, emosyonel değişiklik, ajitasyon ve öfkeydi, %1 oranında psikoz saptandı.

Sonuç:

Epilepsi tanılı hastalara sıklıkla psikiyatrik ko-morbiditenin eşlik edebileceğini bilmekteyiz ama tedavi amaçlı başladığımız nöbet baskılayıcı ilaçlarında psikiyatrik yan etkileri açısından dikkatli olunmasını çalışmamızla öngörmekteyiz.

SS-149 İDİYOPATİK JENERALİZE VE KRİPTOJENİK FOKAL EPİLEPSİ OLGULARINDA GAD ANTİKOR ORANININ BELİRLENMESİ VE B,T VE NK HÜCRELERİNDEKİ İMMÜNFENOTİP DEĞİŞİKLİKLERİNİN DEĞERLENDİRİLMESİ

DOĞA COŞKUN SÖNMEZ [1], DEMET KINAY [1], ERDEM TÜZÜN [2], VUSLAT YILMAZ [2]

[1] *OKMEYDANI EĞİTİM VE ARAŞTIRMA HASTANESİ*
[2] *İSTANBUL ÜNİVERSİTESİ AZİZ SANCAR DENEYSEL TIP ARAŞTIRMA ENSTİTÜSÜ*

Amaç:

Son yıllarda epilepsi patofizyolojisinde inflamasyon ve otoimmünitenin yerine giderek daha fazla dikkat çekilmektedir. Epilepsi hastalarında otoimmün etiyolojinin saptanması, immün tedavi gibi spesifik bir tedavi yaklaşımının yolunu açabilir. Bu çalışmada, idiyopatik epilepsi olgularında, periferik kan hücrelerindeki immün fenotip değişiklikleri ve GAD antikor oranlarının altta yatan bir otoimmün etiyoloji için biyobelirteç olarak değerlerinin belirlenmesi amaçlandı.

Gereç ve Yöntem:

Bu çalışmaya kraniyal MRGlerinde mesyal temporal skleroz dışında yapısal bir lezyonu olmayan fokal veya jeneralize nöbetleri olan 133 epilepsi hastası ve 25 kontrol olgusu dahil edildi. GAD antikor düzeyleri belirlendi, ardından gad-antikor pozitif olgularda ve rastgele seçilen 12 hastada kontrol grupları ile karşılaştırılarak periferik kan immün fenotiplemesi yapıldı.

Bulgular:

İki hastada GAD antikor pozitifliği saptandı. İmmünofenotip çalışmasında sağlıklı kontroller ile karşılaştırıldığında epilepsi olgularında toplam CD3 pozitif T hücresi populasyonun azalma ve pro-inflamatuar yanıtı inhibe eden düzenleyici anti-inflamatuar T hücresi (Treg) populasyonunun ise artma eğiliminde olduğu görülmüştür. Ek olarak, iki anti GAD65 pozitif vakada NK hücrelerinin yüzdeleri, diğer tüm epilepsi vakaları ve sağlıklı kontrollerden daha yüksekti.

Sonuç:

Atipik özelliklere sahip geç başlangıçlı bir MTLE vakasında GAD antikorunun saptanması, bu gibi durumlarda anti-nöronal antikor araştırmalarının düşünülmesi gerektiğini düşündürmektedir. Antikor vakalarında gözlenen yüksek NK hücre oranlarının, doğal bağışıklıktaki yüksek glial aktivite ile ilişkili olduğu düşünülmüştür. Genel epilepsi populasyonunda azalmış T hücresi ve artmış düzenleyici T hücresi (Treg) oranlarının gösterilmesine rağmen farklı epilepsi alt grupları arasında farklılık olmaması; periferik kan immün fenotiplerinin bir epilepsi biyobelirteci olarak kullanılamayacağını düşündürmektedir.

SS-150 HUNTİNGTON HASTALIĞINDA KORTİKOBULBAR SEMPTOMLARIN HASTALIK PARAMETRELERİ İLE İLİŞKİSİ VE MULTİDİSİPLİNER REHABİLİTASYONU

TUĞÇE SALTOĞLU , YEŞİM SÜCÜLLÜ KARADAĞ

SAĞLIK BİLİMLERİ ÜNİVERSİTESİ ANKARA ŞEHİR HASTANESİ

Amaç:

Huntington Hastalığı (HH) nda kortikobulbar semptomlar hastalığın evresinden bağımsız olarak gelişen, nazone konuşma ve hafif yutma güçlüğünden aspirasyon pnömonisine kadar uzanabilen, hayat kalitesini oldukça fazla etkileyen semptomlardır. Son yıllarda yapılan sayılı çalışma kortikobulber rehabilitasyonun kortikobulber semptomların yanında hastalığın diğer parametrelerine de olumlu etkisini göstermiştir. Bizde bu ön çalışmamızla hareket bozuklukları kliniğimizde takip edilen 17 Huntington hastasının kortikobulber semptomlarını değerlendirerek multidisipliner rehabilitasyonun nörodejeneratif bulgular üzerine etkisini inceledik.

Gereç ve Yöntem:

Çalışmamıza kliniğimize başvuran CAG tekrar sayısı 39 ve üzeri olan 17 Huntington hastası dahil edildi, hasta grubuna Birleşik Huntington Hastalığı Derecelendirme Ölçeği (UHDRS), kilo, yağ oranı,vücut kitle indeksi(VKİ) ölçüldü. Uzman konuşma yutma terapistleri tarafından konuşma ve yutma kapasiteleri (farklı kıvamlarda yutma esnasında yutma refleksi ve oral rezidü, larinks elevasyonu,maksimum a fonasyonu) değerlendirildi. Ölçümler sonrasında hastalara ev egzersizleri (over artikülasyon, uzun A fonasyonu, ses gliding leri, eforlu yutma, dil kökü güçlendirme, Masako egzersizi, oral motor güçlendirici diğer egzersizleri içerir) haftanın 7(yedi) günü, günde 2(iki) kez olacak şekilde verildi. Egzersizler sonrası 6. Ayda rutin poliklinik kontrolünde bakılan aşağıdaki tekrarlanmış olan parametreler ve 0. Ay ile karşılaştırıldı.

Bulgular:

Hasta grubunda 17 hastanın 4 ü yoğun koreiform hareketlerinden dolayı egzersizi tolere edemedi, 2 si yoğun aspirasyon nedeniyle 6 ay içerisinde peg işlemine alındı. Egzersizi tolere eden toplam 11 kişinin 4'ü kadın, 7'si ise erkek, yaş ortalaması 43.9 dur. UHDRS TMS değerlerinin 6 ay içinde alınan iki ölçüm arasında istatistiksel anlamlı bir fark bulundu. 6 ay sonra alınan değerler, önceki değerlere göre daha düşüktü. VKİ değerlerinin önce ve sonra değerleri arasında istatistiksel anlamlı bir fark bulunmadı. Maksimum a fonasyonu değerlerinin 6 ay içinde alınan iki ölçüm arasında istatistiksel anlamlı bir fark bulundu. Yutmada Larinks Elevasyonu ve Oral Rezidü değişkenlerinin önce ve sonra değerleri arasındaki değişimlerde istatistiksel anlamlı bir fark bulunmadı.

Sonuç:

HH nın ilerlemesini yavaşlatmak ve durdurmak için klinik ve farmasötik çalışmalarda önemli gelişmeler kaydedilmesine rağmen şu anda klinikte uygulanan etkin bir tedavi bulunmamaktadır. Bu nedenle hastaların işlevselliğini sürdürecek ve hayat kalitesini artıracak alternatif destekleyici tedavi yöntemleri ve rehabilitasyon oldukça önemlidir. Çalışmamızda kortikobulber rehabilitasyon egzersizlerinin özellikle konuşma parametrelerine ve motor disfonksiyona anlamlı etkisi görülmüş, ayrıca disfaji açısından oldukça progresif giden bu hastaların yutma fonksiyonlarında 6 aylık süreçte regresyon olmadığı görülmüştür. Sonuçların etkinliği için daha çok sayıda çalışmaya ihtiyaç vardır.

SS-151 İDİYOPATİK PARKİNSON HASTALIĞINDA NON-MOTOR SEMPTOMLARIN SIKLIĞI

SENA BONCUK ULAŞ [1], YEŞİM GÜZEY ARAS [2]

[1] *EDİRNE KEŞAN DEVLET HASTANESİ*
[2] *SAKARYA ÜNİVERSİTESİ TIP FAKÜLTESİ NÖROLOJİ ANABİLİM DALI*

Amaç:

İdiyopatik Parkinson Hastalığı (İPH), santral sinir sisteminde özellikle substantia nigra pars kompakta olmak üzere bazal ganglionları ve beyin sapındaki dopaminerjik nöronları etkileyen kronik, ilerleyici, nörodejeneratif bir hastalıktır. Nörodejeneratif hastalıklar arasında Alzheimer hastalığından sonra ikinci en sık görülen hastalıktır. İPH'ın kardinal motor bulguları istirahat tremoru, rijidite, bradikinezi ve postüral instabilite olup bunun yanında non-motor semptomlar (NMS) olarak adlandırılan otonom bulgular, kognitif, davranışsal ve psikiyatrik bozukluklar da tabloya eşlik edebilir. Çalışmamızın amacı klinik pratikte sıklıkla gözden kaçmakta olan NMS'lerin İPH'daki sıklığını değerlendirmektir.

Gereç ve Yöntem:

Bu çalışmaya Sakarya Üniversitesi Eğitim ve Araştırma Hastanesi Hareket bozuklukları polikliniğine başvuran ve Birleşik Krallık Parkinson Hastalığı Derneği Beyin Bankası Klinik Tanı Kriterlerine göre İPH tanısı almış olan ve en az 1 yıldır düzenli olarak uygun doz ve sürede ilaç tedavisi gören, yazılı onam verebilecek 18-89 yaş arası hastalar dahil edilmiştir. Çalışmaya 31 hafif evre, 30 orta evre, 36 ileri evre olmak üzere toplam 97 hasta dahil edilmiştir. Hastaların prodromal evre semptomları olan RUDB, kabızlık, hiposmi-anosmi varlığı sorgulanmış ve hasta dosyasına not edilmiştir. Apendektomi öyküsünün varlığı sorgulanmıştır. NMS'lerden aşırı gündüz uykuluğu, depresyon, ortostatik hipotansiyon, anksiyete, apati, unutkanlık, hayaller görme, görme sorunu, uyku sorunu, ağrı, halsizlik, baş dönmesi, sık idrara çıkma ve dopamin disregülasyon sendromu sorgulanmış ve sonuçlar hasta dosyasına kayıt edilmiştir.

Bulgular:

Çalışmaya katılanların yaşları 32-89 arasında değişmekte olup yaş ortalaması 64,0±10,3'tü. Çalışmaya katılanların %51,8'si (50) erkek cinsiyet, %48,2'si (47) kadın cinsiyetti. NMS açısından değerlendirildiğinde %64,2'sinde (66) sık idrara çıkma, %63,2'sinde (64) aşırı gündüz uykululuğu, %62,3'ünde (63) halsizlik, %60,4'ünde (61) uyku sorunu, %60,4'ünde (61) anksiyete, %57,5'inde (58) apati, %57,5'inde (58) ağrı, %38,7'sinde (38) unutkanlık, %25,5'inde (24) baş dönmesi, %24,5'unda (23) hayaller görme, %10,4'ünde (10) ortostatik hipotansiyon, %5,7'sinde (4) depresyon, %1,03'unda (1) görme sorunu ve yine %1,03'unda (1) dopamin disregülasyon sendromu saptandı. Erkek ve kadın cinsiyetler arasında apendektomi, prodromal evre semptomları ve NMS oranları anlamlı ($p > 0,05$) farklılık göstermemiştir.

Sonuç:

NMS'lar nöropsikiyatrik, otonomik, duyusal pek çok semptomdan oluşmakta ve İPH'nın motor bulgularının yarattığı özürlülüğü artırmakta, yaşam kalitesini düşürmektedir. Bu nedenle İPH tanılı her hastada sorgulanması, saptanması ve tedavi edilmesi önem taşımaktadır.

SS-152 EYELİNK VE GÖRSEL TARAMA: YAŞA BAĞLI GÖRSEL TARAMA MODELLERİNİN DEĞERLENDİRMESİ VE KOGNİSYON

IŞIL YAĞMUR TÜFEKCİ [1], KORAY KOÇOĞLU [1], HATİCE ERASLAN BOZ [1], MÜGE AKKOYUN [1], MERVE EKİN [1], GÜLDEN AKDAL [2]

[1] *DOKUZ EYLÜL ÜNİVERSİTESİ SAĞLIK BİLİMLERİ ENSTİTÜSÜ*
[2] *DOKUZ EYLÜL ÜNİVERSİTESİ TIP FAKÜLTESİ HASTANESİ*

Amaç:

Bu araştırmanın amacı, görsel tarama modellerinin yaş gruplarına göre değişimlerini belirlemek ve kognisyon ile ilişkisini sağlıklı bireyler için değerlerindirmektir.

Gereç ve Yöntem:

Araştırmaya, 18-44, 45-59, 60+ olmak üzere üç yaş grubu, 76 kişi dahil edilmiştir. Katılımcılara beş bilişsel alanı değerlendiren nöropsikolojik değerlendirme yapılmıştır. raştırmada göz hareketleri ve görsel tarama paradigmalarını oluşturmak ve sağlıklı kontrollerin göz hareketlerini kayıtlamak amacıyla EyeLink 1000 Plus Göz İzleme (Eye Tracking) cihazı kullanılmıştır. Deneyde gösterilen resimler CANON EOS M50 ile araştırma ekibi tarafından çekilmiştir. Görsellerin çözünürlüğü 1920x1080'dir. Bu test iki ön deneme ve 30 deneme olmak üzere 32 görselden oluşmaktadır. Katılımcıların görselleri televizyon izliyormuş gibi taraması yönergesi verilmiştir. Ön denemede katılımcılara bir doğa resmi bir şehir resmi 4000ms boyunca gösterilmiştir. Her görsel/deneme arasında önce 2000 ms boyunca gri (rgb 127, 127, 127, 255) bir ekran gösterilmiştir. Ardından 1000 ms boyunca fiksasyon noktası (siyah artı) aynı gri ekranda gösterilmiştir. Daha sonra teste geçilmiştir. 30 resim (1'den 30'a kadar numaralandırılmış resimler) 3000ms boyunca gösterilmiştir. Her deneme arasında 2000 ms boyunca gri bir ekran gösterilmiştir. Ardından 1000 ms boyunca fiksasyon noktası aynı gri ekranda gösterilmiştir. Ön deneme ile deneme arasında drift check yapılmıştır. Göz hareketlerini değerlendirmede, fiksasyon süresi, fiksasyon sayısı, sakkad sayısı ve tarama alanı analiz edilmiştir. Ayrıca, bilişsel işlevler ve göz hareketleri arasındaki ilişki değerlendirilmiştir.

Bulgular:

Bilişsel işlevlerden bellek ($p<0.05$), dil ($p<0.05$), dikkat ($p<001$) ve yürütücü işlevlerde ($p<001$) anlamlı farklılık bulunmuştur. Görsel tarama sonuçlarında, fiksasyon sayısı ($p<0.05$) ve sakkad sayısı ($p<0.05$) gruplar arası istatiksel olarak anlamlı derecede farklıdır. Yaş gruplarındaki farklılığı tespit etmek için Post-Hoc karşılaştırması yapılmıştır. Analizlerin sonucunda, fiksasyon ve sakkad sayısında 18-44 ile 60+ ($p<0.05$) yaş grupları arasında anlamlı farklılık bulunmuştur. Katılımcıların taradıkları alanları görebilmek için her yaş grubunun sıcaklık haritası çıkarılmıştır. Bu haritalara bakıldığında yaşın artmasıyla tarama alanının küçüldüğü bulunmuştur.

Sonuç:

Bildiğimiz kadarıyla, farklı yaş gruplarında kapsamlı bilişsel işlevler ile görsel tarama arasındaki ilişkiyi incelemiş bir çalışma yoktur. Görsel tarama görevinde, yaşlı yetişkinlerin hedef nesneyi tanımlamalarında tepki süreleri uzamakta ve yapılan sakkad sayısı artmaktadır. Bu nedenle, yaşlanma sonucunda ortaya çıkan bilişsel işlevlerdeki gerileme, inhibisyonu değerlendiren görsel tarama görevlerinde de bozulmalara neden olduğu öne sürülmektedir (Borges vd., 2019). Yaşın artmasıyla meydana gelen bilişsel işlevlerdeki düşüşlerin göz hareketlerini etkilediği görülmüştür. Çalışmamızın en önemli bulgularından biri yaşın artmasıyla görsel tarama alanının daralmasıdır. Tüm bu sonuçlar doğrultusunda göz hareketleri bilişsel işlevler ile birlikte değerlendirildiğinde beyin davranış ilişkisi hakkında önemli bilgiler elde edilmektedir. Bu çalışma, yaş gruplarına göre bilişsel işlevler ve görsel tarama profili oluşturmak adına öncülük edebilecek bir çalışmadır. Bu çalışma TÜBİTAK tarafından desteklenmiştir (proje no:220S613).

SS-153 SIÇANLARDA İCV-STZ İLE İNDÜKLENEN SPORADİK ALZHEİMER BENZERİ HASTALIKTA ÇİNKO SEVİYESİNİN UZAMSAL BELLEK, HİPOKAMPAL SİNAPTİK PLASTİSİTE VE İNSÜLİN SİNYALİ ÜZERİNDEKİ ROLÜ

SALTUK BUĞRA BALTACI [1], HALUK GÜMÜŞ [1], ÖMER ÜNAL [2], ELİF GÜLBAHÇE MUTLU [3], SURAY PEHLİVANOĞLU [4], AHMET YARDIMCI [5], RASİM MOĞULKOÇ [1], ABDÜLKERİM KASIM BALTACI [1]

[1] SELÇUK ÜNİVERSİTESİ TIP FAKÜLTESİ
[2] KIRIKKALE ÜNİVERSİTESİ TIP FAKÜLTESİ
[3] KTO KARATAY ÜNİVERSİTESİ TIP FAKÜLTESİ
[4] NECMETTİN ERBEKAN ÜNİVERSİTESİ TIP FAKÜLTESİ
[5] FIRAT ÜNİVERSİTESİ TIP FAKÜLTESİ

Amaç:

Alzheimer hastalığı (AH), özellikle de sporadik formu (sAD), multifaktöryel bir yapıya sahiptir. İnsüline dirençli beyin yapısı ve bozulmuş çinko homeostazı, hastalığın açıklığa kavuşturulmayı bekleyen iki önemli yönüdür. Burada, sıçanlarda intraserebroventriküler streptozotosin (icv-STZ) ile indüklenen sADde diyet çinko eksikliği ve takviyesinin bellek, hipokampal sinaptik plastisite ve insülin sinyali üzerindeki etkilerini araştırdık.

Gereç ve Yöntem:

Sıçanlarda iki taraflı icv-STZ enjeksiyonu ile Alzheimer benzeri bilişsel bozulma indüklendi ve hafıza performansı Morris su labirenti ile değerlendirildi. Hipokampusta sinaptik plastisite ve insülin sinyal yolu ile ilgili hedef protein ve mRNA seviyelerinin ekspresyonu western blot ve Real-Time qPCR ile değerlendirildi

Bulgular:

İcv-STZ alan sıçanlarda çinko takviyesi ile tamamen düzelen belirgin hafıza bozuklukları bulduk. Western blot analizi ile icv-STZ alan sıçanlarda hipokampal PSD95, SIRT1, p-GSK3βyi önemli ölçüde azalttığını ve çinko takviyesinin protein seviyelerini normal seviyelerine geri kazandırdığını ortaya koydu. BDNF, PSD95, SIRT1, GLUT4, insülin reseptörü ve ZnT3ün mRNA seviyelerinin icv-STZ enjeksiyonu ile azaldığı ve çinko takviyesi ile yeniden düzeldiği bulundu. icv-STZ enjeksiyonu ile hipokampusta microRNA-30 (miR-30) seviyesi belirgin azaldı. Çinko eksikliği miR-30 seviyesinde daha fazla düşüşe neden oldu. Çinko takviyesi miR-30 seviyesini düzeltme gösterdi.

Sonuç:

Verilerimiz çinko takviyesinin bilişsel semptomları iyileştirdiğini ve sıçanlarda icv-STZ ile indüklenen sADnin neden olduğu hipokampusta sinaptik plastisite ve insülin sinyalizasyonunun temel moleküler hedeflerindeki düşüşü düzelttiğini göstermektedir.

SS-154 ÇİNKO, STREPTOZOTOSİNİN İNTRASEREBROVENTRİKÜLER ENJEKSİYONU İLE BOZULAN BELLEĞE DUYARLI SIÇAN HİPOKAMPÜSÜNDE NOGO-A RESEPTÖRÜNÜ VE OSTEOKALSİN GEN İFADESİNİ DÜZELTİR

HALUK GÜMÜŞ [1], SALTUK BUĞRA BALTACI [1], SUEDA ECEM YILMAZ [1], ÖMER ÜNAL [3], ELİF GÜLBAHÇE MUTLU [4], RASİM MOĞULKOÇ [1], ABDÜLKERİM KASIM BALTACI [1]

[1] *SELÇUK ÜNİVERSİTESİ TIP FAKÜLTESİ*
[2] *NECMETTİN ERBAKAN ÜNİVERSİTESİ TIP FAKÜLTESİ*
[3] *KIRIKKALE ÜNİVERSİTESİ TIP FAKÜLTESİ*
[4] *KTO KARATAY ÜNİVERSİTESİ TIP FAKÜLTESİ*

Amaç:

Metabolik disfonksiyon Alzheimer hastalığının etyopatogenezinde kritik bir adımdır. Bu ilerleyici nörolojik bozuklukta, bozulmuş çinko homeostazının açıklığa kavuşturulması gereken kilit bir rolü vardır. Bu çalışmanın amacı intraserebroventriküler streptozotosin (icv-STZ) enjekte edilen sıçanlarda çinko eksikliği ve uygulamasının hipokampal Nogo-A reseptörü ve osteokalsin gen ekspresyonu üzerine etkisini araştırmaktı.

Gereç ve Yöntem:

40 erkek Wistar sıçanı eşit sayıda 5 gruba ayrıldı: Sham 1 grubuna icv yapay beyin omurilik sıvısı (aCSF); Sham 2 grubu icv a BOS ve i.p. salin aldı. STZ grubuna 3 mg/kg icv STZ verildi; STZ-Zn-Defient grubu 3 mg/kg icv STZ aldı ve çinkodan yoksun diyetle beslendi; STZ-Zn-Suplemented grup 3 mg/kg icv STZ ve i.p.çinko sülfat (5 mg/kg/gün) aldı. Hayvanlardan genel anestezi altında servikal dislokasyon sonrası hipokampus doku örnekleri alındı. Nogo-A reseptörü ve osteokalsin gen ekspresyon seviyeleri Real-Time-PCR yöntemi ile belirlendi.

Bulgular:

Çinko takviyesi, çinko eksikliğinde önemli ölçüde artan hipokampal Nogo-A reseptör gen ekspresyonundaki artışı hafifletti. Yine çinko takviyesi, beyindeki osteokalsin eksprese eden hücreleri aktive ederek beynin intrensek koruyucu mekanizmalarını artırdı.

Sonuç:

Çalışmanın sonuçları, çinkonun icv-STZ enjeksiyonu ile bozulan belleğe duyarlı sıçan hipokampüsünde Nogo-A reseptör gen ekspresyonu ve hipokampal osteokalsin gen ekspresyon seviyeleri üzerinde kritik etkileri olduğunu göstermektedir. Bu sonuçlar, çinko eksikliği ve takviyesinin sıçanlarda icv-STZ enjeksiyonunda hipokampal Nogo-A reseptörü ve osteokalsin gen ekspresyonu üzerindeki etkisini inceleyen ilk sonuçlardır.

SS-155 DELİRYUM PATOGENEZİNDE ASTROSİTİK GLİKOJENİN ROLÜ

ESRA ÖZKAN , YASEMİN GÜRSOY ÖZDEMİR

KOÇ ÜNİVERSİTESİ

Amaç:

Deliryum yatan hastalarda sık görülen akut nöropsikiyatrik bir sendromdur. Uykusuzluk astrositik glikojen depolarının boşalmasına yol açtığı gibi delirium için de bir risk faktörüdür. Dolayısıyla glikojenin kullanılamaması deliryumu tetikleyen ya da kötüleştiren faktörlerden biri olabilir.

Bu çalışmada LPS ile oluşturulan delirium modelinde glikojen fosforilaz inhibitörü (DAB) kullanılarak glikojenin deliryum patogenezindeki rolünü araştırmak, glikoz tedavisinin glukojen yıkımının engellenmesine bağlı bulguları düzeltip düzeltemeyeceğini göstermek ve kronik takip grubunda modelin geç kognitif hasar yapıp yapmadığını ortaya koymak amaçlanmıştır.

Gereç ve Yöntem:

Çalışmamıza 14 aylık 74 C57 fare dahil edildi. Intraperitoneal LPS uygulamasından bir saat önce DAB+LPS grubuna icv DAB enjekte edildi. Glukoz tedavisi LPS iki kez D-glukoz uygulanması ile sağlandı. İlk 24 saatte ve bir ay sonra kognitif testler uygulandı. Ayrıca kan şekeri, IL-1β, laktat, glukagon, insulin, amiloid β 1-41, total ve fosforile TAU seviyeleri ölçüldü. Ek olarak beyindeki glukojen depolarının gösterilmesi için PAS, astrosit ve nöron sayıları için ise sırasıyla GFAP ve Neun immünfloresan boyamaları yapıldı.

Bulgular:

Deliryum modelinden sonraki 3-6 saat içinde DAB+LPS grubu sadece LPS alan gruba göre davranış testlerinde daha kötü performans gösterdi. Glukoz tedavisi bu DAB'a bağlı kötüleşmeden korudu. Plazma IL-1β seviyesi sadece LPS alan grupta yüksek ölçüldü. Bununla beraber, bütün DAB verilen gruplarda hipokampüs IL-1β seviyeleri azalmıştı. Son olarak birinci günün sonunda GFAP expresyonu kontroller hariç tüm gruplarda hipokampüs ve glia limitansta artmış olarak bulundu.

Kronik dönemde, sadece DAB+LPS grubu kontrollere göre hafıza testlerinde kötü performans gösterdi. Neun işaretli alan sayısında fark saptanmamakla beraber, bu grubun hipokampüs ağırlıkları azalmış ayrıca beyin Aβ 1-42 protein seviyesi artmıştı.

Sonuç:

Bu çalışmada, yaşlı farede LPS ile tetiklenen kognitif bulguların, beyinde astrositik glikojen kullanımının engellenmesi ile kötüleştiği görülmüştür. Ayrıca bir ay sonra DAB+LPS grubu halen kontrollere göre daha kötü kognitif performans göstermiş ve beyinlerinde nörodejenerasyonu işaret eden değişiklikler saptanmıştır. Glikoz tedavisi DAB ile indüklenen kognitif kötüleşmeden hem akut hem kronik dönemde koruyucu olmuştur. Sonuç olarak, sistemik bir inflamasyon anında beyinde glikojen kaynaklı bir laktat eksikliği olması, dekompansasyona ve deliryum atağına bağlı bulguların kalıcı olmasına yol açmaktadır.

SS-156 ALZHEİMER SÜREKLİLİĞİNDE İNFERİOR TEMPORAL GİRUSUN FONKSİYONEL BAĞLANTISALLIK DEĞİŞİMLERİ

EMRE HARİ [1], ALİ BAYRAM [2], ELİF KURT [2], CİGDEM ULASOGLU-YİLDİZ [1], BURAK ACAR [3], TAMER DEMİRALP [4], HAKAN GURVİT [5]

[1] İSTANBUL ÜNİVERSİTESİ, HULUSİ BEHÇET YAŞAM BİLİMLERİ ARAŞTIRMA LABORATUVARI, NÖROBİLİM BİRİMİ, İSTANBUL
[2] İSTANBUL ÜNİVERSİTESİ, AZİZ SANCAR DENEYSEL TIP ARAŞTIRMA ENSTİTÜSÜ, SİNİRBİLİM ANABİLİM DALI
[3] BOĞAZİÇİ ÜNİVERSİTESİ, MÜHENDİSLİK FAKÜLTESİ, ELEKTRİK-ELEKTRONİK MÜHENDİSLİĞİ BÖLÜMÜ, İSTANBUL
[4] İSTANBUL ÜNİVERSİTESİ, İSTANBUL TIP FAKÜLTESİ, FİZYOLOJİ ANABİLİM DALI, İSTANBUL
[5] İSTANBUL ÜNİVERSİTESİ, İSTANBUL TIP FAKÜLTESİ, NÖROLOJİ ANABİLİM DALI, DAVRANIŞ NÖROLOJİSİ VE HAREKET BOZUKLUKLARI BİRİMİ, İSTANBUL

Amaç:

Alzheimer hastalığında (AH) bilinen başlıca nöropatolojik değişiklikler amiloid-beta peptidi (Aβ) ve hiperfosforile tau proteininin (pT) oligomerleşerek birikmeleridir. Bu patolojik birikimlerden Aβ ilk olarak olarak neokortikal alanlarda birikirken pT limbik alanlarda birikim göstermektedir. Son çalışmalarda, bu patolojilerin inferior temporal girusta (ITG) çarpışarak hastalıktaki nörodejenerasyonu hızlandırdığı ileri sürülmektedir. Bu çalışmada, AH'de fonksiyonel MRG (fMRG) ile ITG'nin kortikal alanlarla olan fonksiyonel bağlantısallık örüntüsünün incelenmesi amaçlanmıştır.

Gereç ve Yöntem:

Çalışmada, aralarında demografik açısından fark bulunmayan 21 AH demansı (AHD), 34 hafif kognitif bozukluk (HKB) ve 33 subjektif kognitif bozukluk (SKB) tanılı kişinin fMRG verisi kullanılmıştır. Fonksiyonel bağlantısallık analizleri için CONN yazılım paketi ile gerçekleştirilmiştir. Analizlerde, ITG tohum olarak tanımlanarak tüm Brodmann alanlarıyla fonksiyonel bağlantısallığı araştırılmıştır. Gruplar arasındaki bağlantısallık değişimlerinin incelenmesi için ilk olarak ANOVA gerçekleştirilmiş ve anlamlı fark tespit edilen fonksiyonel bağlantılar için post-hoc analizler gerçekleştirilmiştir. ANOVA için FDR düzeltmesi uygulanırken pos-hoc analizlerde Bonferroni düzeltmesi uygulanmıştır. Analizler için anlamlılık eşiği $p<0,05$ olarak belirlenmiştir.

Bulgular:

ANOVA sonucunda, sol ITG ile sağ pregenual anterior singulat korteks (pACC) ve sol rostral ACC (rACC) arasında istatistiksel olarak anlamlı fark tespit edilmiştir. Post-hoc analizlerde, sol ITG ile sol-sağ pACC ve sol-sağ rACC'nin bağlantısallığı SKB grubunda negatif yöndeyken AHD grubunda bu negatif bağlantısallık pozitif yöne dönmüştür. HKB grubuna kıyasla AHD grubunda sol ITG ile hem sağ hem sol pACC arasındaki bağlantısallık AHD grubunda artmıştır. SKB grubunda sol ITG ile sol rACC negatif yönde bağlantısallık gösterirken HKB grubunda bu bağlantısallık pozitif yöne dönmüştür.

Sonuç:

Sonuç olarak, preklinik evrede ITG ile ACC negatif yönde bağlantısallık gösterirken prodromal ve demans evresinde bu bağlantısallığın pozitife dönmesi beyindeki ağların birbirleriyle etkileşimlerinin bozularak tersine döndüğünü göstermektedir. Entrensek bağlantısallık ağları çerçevesinde ITG limbik ağa, ACC ise olağan durum ağının anterior düğümüne karşılık gelmektedir. Bu bulgu, AH'nin erken dönemde saptanması için fonksiyonel bağlantısallık ölçümlerinin önemini vurgulamaktadır.

Bu çalışma, TÜBİTAK (114E053) ve İÜ-BAP (2019K12-149071) tarafından desteklenmiştir.

SS-157 İDİYOPATİK NORMAL BASINÇLI HİDROSEFALİ VE NÖRODEJENERATİF DEMANSLARDA BEYİN OMURİLİK SIVISI BETA-AMİLOİD VE TAU'NUN KARŞILAŞTIRILMASI

HARUN MUAYAD SAID [3], DERYA KAYA [1], IDIL YAVUZ [4], FATMA SENA DOST [1], ZEKİYE SULTAN ALTUN [2], AHMET TURAN ISIK [1]

[1] *DOKUZ EYLUL ÜNİVERSİTESİ TIP FAKÜLTESİ GERİATRİ BİLİM DALI*
[2] *DOKUZ EYLUL ÜNİVERSİTESİ TIP FAKÜLTESİ ONKOLOJİ ENSTİTÜSÜ TEMEL ONKOLOJİ BÖLÜMÜ*
[3] *DOKUZ EYLUL ÜNİVERSİTESİ TIP FAKÜLTESİ SAĞLIK BİLİMLERİ ENSTİTÜSÜ MOLEKÜLER TIP ANABİLİM DALI*
[4] *DOKUZ EYLUL ÜNİVERSİTESİ FEN FAKÜLTESİ İSTATİSTİK BÖLÜMÜ*

Amaç:

İdiyopatik normal basınçlı hidrosefali (iNBH), yaşlı erişkinlerde majör nörodejeneratif bozukluklarla benzer klinik bulguları paylaşan ve bu majör nörodejeneratif bozukluklara eşlik eden, bilişsel ve yürüme bozukluğunun önde gelen geri dönüşümlü bir nedenidir. Bu çalışma ile iNBH ayırıcı tanısında Alzheimer hastalığı (AH)-beyin omurilik sıvısı (BOS) biyobelirteçlerinin yararlı olup olmayacağını araştırmayı amaçladık.

Gereç ve Yöntem:

Amiloid-beta (Aß) 42 ve 40, toplam tau (t-tau), fosforile tau (p-tau) düzeyi, 192 ardışık BOS örneğinde (iNPH (n=80), AH (n=48), frontotemporal demans (FTD) (n=34), Parkinson hastalığı demansı ve Lewy cisimcikli demanstan oluşan Lewy cisim hastalıkları (LBH) (n=30)) ELISA ile ölçüldü.

Bulgular:

Çalışma popülasyonunun yaş ortalaması 75.6±7.7 yıl olup, %54.2si kadındı. iNBH hastalarında, AH ve LCH hastalarına göre BOS Aß42 seviyeleri anlamlı olarak daha yüksekti ve p-tau ve t-tau seviyeleri daha düşüktü. Ek olarak, iNBH hastaları, FTD hastalarına göre anlamlı ölçüde daha yüksek t-tau seviyelerine sahipti. Yaş ve cinsiyete göre ayarlanmış multinominal regresyon analizi, Aß42 seviyesi bir standart sapma (SD) arttığında iNBHye göre AH olma ihtimalinin %37 azaldığını ve LCHa sahip olma ihtimalinin de %47 azaldığını ortaya koydu. iNPHye göre LCHa sahip olma olasılığının, p-tau seviyesi 1SD arttığında %76 artttığı gösterildi. Bir hastanın t-tau değeri 1SD arttığında NBHye göre LCH'a sahip olma olasılığı 2.5 kat, AH'ye sahip olma olasılığı 2.1 kat daha fazladır.

Sonuç:

Sonuçlarımız, özellikle azalmış BOS t-tau düzeyi başta olmak üzere, BOS Aβ42, p-tau ve t-tau düzeylerinin, iNBHyi LCHlardan ayırt etmede potansiyel değere sahip olduğunu göstermektedir. Ayrıca sonuçlarımız iNBHde, AHye göre t-tau düzeyinin daha düşük ve Aβ42 düzeyinin daha yüksek olduğunu bildiren önceki çalışmaları doğrulamaktadır.

SS-158 ALZHEİMER HASTALIĞI VE AMNESTİK HAFİF KOGNİTİF BOZUKLUK OLGULARINDA YÜZ TARAMA GÖREVİNDE GÖZ HAREKETİ MODELLERİNİN İNCELENMESİ

HATİCE ERASLAN BOZ [1], KORAY KOÇOĞLU MÜGE AKKOYUN [1], IŞIL YAĞMUR TÜFEKCİ [1], MERVE EKİN [1], PINAR ÖZÇELİK [2], GÜLDEN AKDAL [3]

[1] DOKUZ EYLÜL ÜNİVERSİTESİ, SAĞLIK BİLİMLERİ ENSTİTÜSÜ, SİNİRBİLİMLER ANABİLİM DALI
[2] BİRUNİ ÜNİVERSİTESİ, NÖROLOJİ ANABİLİM DALI, İSTANBUL
[3] DOKUZ EYLÜL ÜNİVERSİTESİ TIP FAKÜLTESİ NÖROLOJİ ANABİLİM DALI

Amaç:

Bu çalışmada Alzheimer Hastalığı (AH), amnestik Hafif Kognitif Bozukluk (aHKB) olguları ve sağlıklı kontrollerin (SK) yüz tarama modellerini göz hareketleriyle incelemek amaçlanmıştır.

Gereç ve Yöntem:

Yirmi dokuz AH (yaş ortalaması 72,5±7.9), 34 aHKB (yaş ortalaması 70,6±6,7) olguları ve 32 SK (yaş ortalaması 68,5±6,2) olmak üzere toplam 95 katılımcı çalışmaya dahil edilmiştir. Göz hareketleri EyeLink 1000 Plus video temelli göz izleme cihazıyla sağ gözden kayıtlanmıştır. Yüz tarama görevinde yapay zekâ tarafından üretilmiş yapay duygu ifadesi olmayan nötr yüz resimleri kullanılmıştır. Bir ön deneme ve 20 denemeden oluşan bu görevde her bir uyaran 3000 ms boyunca gösterilmiştir. Katılımcılara gösterilen yüz resimlerini incelemeleri yönergesi verilmiştir. Yüz tarama analizleri göz, ağız, burun ve yüzün tamamında ayrı ayrı gerçekleştirilmiştir.

Bulgular:

Bu çalışmada, AH olgularının SK'lere göre yüzün tamamında gerçekleştirdiği ortalama fiksasyon, sakkad sayısı ve ortalama fiksasyon süresi belirgin şekilde azalmıştır. Göz bölgesine yapılan ortalama fiksasyon sayısı ve fiksasyon süresi AH olgularında SK'lere göre anlamlı olarak azalma göstermiştir. Burun ve ağız bölgesine gerçekleştirilen göz hareketi ölçümlerinde tüm gruplarda anlamlı bir farklılık gözlenmemiştir. Ayrıca HKB olguları ve SK'ler yüz tarama görevinde benzer göz hareketi modeli sergilemiştir.

Sonuç:

Sağlıklı yetişkinlerle yapılan çalışmalar**,** başta gözler olmak üzere burun ve ağız alanlarına odaklanan tipik göz hareketleri örüntüleri rapor etmiştir. AH olgularında yüz ve göz alanına yönelik bakışta azalmanın yüz işleme güçlükleriyle ilişkili olabileceği belirtilmektedir. Bildiğimiz kadarıyla bu çalışma yüz tarama sırasında göz hareketi modellerini inceleyen ilk çalışmadır.

Bu çalışma 119S560 numaralı TÜBİTAK projesi ile desteklenmiştir.
Anahtar Kelimeler: Alzheimer hastalığı, amnestik hafif kognitif bozukluk, yüz tarama, serbest görsel tarama

SS-159 ALZHEİMER HASTALIĞI VE HAFİF KOGNİTİF BOZUKLUK OLGULARINDA GÖRSEL HEDEF BULMANIN GÖZ HAREKETLERİ İLE DEĞERLENDİRİLMESİ: MUTFAK MALZEMESİ BULMA PARADİGMASI

MÜGE AKKOYUN [1], KORAY KOÇOĞLU [1], HATİCE ERASLAN BOZ [2], IŞIL YAĞMUR TÜFEKCİ [1], MERVE EKİN [1], GÜLDEN AKDAL [2]

[1] DOKUZ EYLÜL ÜNİVERSİTESİ, SAĞLIK BİLİMLERİ ENSTİTÜSÜ, SİNİRBİLİMLER ANABİLİM DALI, İZMİR, TÜRKİYE
[2] DOKUZ EYLÜL ÜNİVERSİTESİ TIP FAKÜLTESİ, NÖROLOJİ ANABİLİM DALI, İZMİR, TÜRKİYE

Amaç:

Alzheimer Hastalığı (AH) ve amnestik hafif kognitif bozukluğu (aHKB) olan hastalarda görsel hedef bulma becerisinin göz hareketleri ile değerlendirilmesidir.

Gereç ve Yöntem:

Çalışmaya 29 AH (72.5 ± 7.9), 34 aHKB (70.6 ± 6.7) ve 32 sağlıklı kontrol (SK, 68.5 ± 6.2) dahil edilmiştir. Katılımcıların bilişsel işlevleri beş bilişsel alanı değerlendiren kapsamlı nöropsikolojik test bataryası ile değerlendirilmiştir. Görsel hedef bulmayı değerlendirmek için mutfak resimleri gösterilerek göz hareketleri kaydedilmiştir. Paradigma basit ve karmaşık olmak üzere iki görevden oluşmaktadır. Basit görevde gösterilen üç mutfak resminde tek bir nesne bulmaları; karmaşık görevde ise birden fazla nesne bulmaları yönergesi verilmiştir. Mutfak resimleri basit görevde 6000 ms; karmaşık görevde 10000 ms gösterilmiştir. Verilen görevler için bulunması istenen nesneler ilgi alanı olarak belirlenmiştir. EyeLink 1000 Plus göz izleme cihazı ile ortalama fiksasyon süresi ve fiksasyon sayısı analiz edilmiştir.

Bulgular:

Gruplar arasında yaş ve eğitim açısından anlamlı fark yoktur (p>0.05). Basit görevde, AH'lerin hedefe yönelik fiksasyon süresi, aHKB (p<0.001) ve SK (p=0.009) gruplarına göre istatistiksel olarak azalmıştır. Hedef dışı çeldirici uyaranlarda ise aHKB (p=0.038) ve SK'lere (p=0.003) göre fiksasyon süresinde anlamlı düzeyde artış bulunmuştur. Ayrıca, AH grubu hedef dışı çeldirici uyaranlara aHKB (p=0.041) ve SK (p=0.001) gruplarına kıyasla istatistiksel olarak daha fazla fiksasyon gerçekleştirmiştir. Karmaşık görevde, AH grubunda, aHKB (p=0,046) ve SK (p=0,004) gruplarına kıyasla hedefe yönelik fiksasyon süresi anlamlı derecede daha kısa bulunmuştur. Ayrıca AH'lerde hedef dışı çeldirici uyaranlara yapılan fiksasyon sayısı SKlere kıyasla istatiksel olarak anlamlı düzeyde daha fazla bulunmuştur (p=0.009). Göz hareketleri parametreleri ile bilişsel işlevler arasında zayıf düzeyde korelasyon bulunmuştur (r=0.2-0.4).

Sonuç:

Görsel hedef bulmayı becerisini değerlendiren bu çalışmada AH grubu, aHKB ve SKlere göre hedefe daha az ve daha kısa süre bakış gerçekleştirirken çeldirici uyaranlara ise daha fazla fiksasyon yaparak daha uzun süreyle izleme gerçekleştirmişlerdir. Bu durum, AH'de görsel-mekânsal işlemlemede ve dikkatin kaydırılmasında zorluk ile hedef uyaranlara karşı bakışı yönlendirmede güçlük ile ilişkilendirilmektedir.

SS-160 OTOİMMÜN DEMİYELİNİZAN SANTRAL SİNİR SİSTEMİ HASTALIKLARI AYIRICI TANISINDA OLASI BİYOBELİRTEÇLER: SORCİN, CLIC1 VE SRC SUBSTRATE CORTACTİN

ZERRİN KARAASLAN [1], BÜŞRA ŞENGÜL YEDİEL [2], ELİF ŞANLI [1], HANDE YÜCEER [1], ERDİNÇ DURSUN [3], DUYGU GEZEN AK [3], ÖZLEM TİMİRCİ KAHRAMAN [4], AHMET TARIK BAYKAL [5], EMEL AKGÜL [5], TUNCAY GÜNDÜZ [6], MURAT KÜRTÜNCÜ [6], MERYEM ASLI TUNCER [7], VUSLAT YILMAZ [1], CEM İSMAİL KÜÇÜKALİ [1], ERDEM TÜZÜN [1]

[1] İSTANBUL ÜNİVERSİTESİ, AZİZ SANCAR DENEYSEL TIP ARAŞTIRMA ENSTİTÜSÜ, SİNİRBİLİM ANABİLİM DALI
[2] İSTANBUL-CERRAHPAŞA ÜNİVERSİTESİ, CERRAHPAŞA TIP FAKÜLTESİ, TIBBİ BİYOLOJİ ANABİLİM DALI
[3] İSTANBUL-CERRAHPAŞA ÜNİVERSİTESİ, NÖROLOJİK BİLİMLER ENSTİTÜSÜ, SİNİRBİLİMİ ANABİLİM DALI
[4] İSTANBUL ÜNİVERSİTESİ, AZİZ SANCAR DENEYSEL TIP ARAŞTIRMA ENSTİTÜSÜ, MOLEKÜLER TIP ANABİLİM DALI
[5] ACIBADEM MEHMET AYDINLAR ÜNİVERSİTESİ, TIP FAKÜLTESİ, TIBBİ BİYOKİMYA ANABİLİM DALI
[6] İSTANBUL ÜNİVERSİTESİ, İSTANBUL TIP FAKÜLTESİ, NÖROLOJİ ANABİLİM DALI
[7] HACETTEPE ÜNİVERSİTESİ, TIP FAKÜLTESİ, NÖROLOJİ ANABİLİM DALI

Amaç:

Bu çalışmada multipl skleroz (MS) ve MS ile ayırıcı tanıya giren diğer otoimmün demiyelinizan hastalıklarda antikor temelli biyobelirteçlerin saptanması amaçlanmıştır.

Gereç ve Yöntem:

Çalışmaya 20 relapsing-remitting MS, 19 klinik izole sendrom (KİS), 15 primer progresif MS (PPMS), 19 bening MS, 15 optikospinal MS (OSMS), 9 nöromiyelitis optika spektrum hastalığı (NMOSH), 18 rekürren optik nörit (RON) ve 20 sağlıklı kontrol olgusu dahil edildi. Tanısal öneme sahip olabilecek antikorların taranması amacıyla olguların serumlarıyla primer nöron kültüründe immün boyanma ve eş zamanlı serebral hücre tiplerine karşı antikor işaretlemesi gerçekleştirildi. Astrosit ve SH-SY5Y hücre soylarında pozitif boyanma gösteren hasta örnekleri ile negatif örnekler ve sağlıklı kontroller seçilerek antijen-antikor komplekslerini elde etmek amacıyla immunpresipitasyon (IP) deneyleri gerçekleştirildi. IP örneklerinde kütle-spektrometri tabanlı proteomik taraması yapıldı. Yolak ve gen ontolojisi (GO) analizleri sonucu olan her iki hücre soyu için hücre yüzeyinde eksprese olan hedef antijenler seçildi.

Bulgular:

Proteomik analizler sonucunda unique peptid değeri >3, FDR değeri <0,05 olan membran yüzey proteinleri arasından yalnızca hasta serumlarında saptana hedef antijenler değerlendirildi. RRMS ve PPMS olgularında sorcin antikoru izlenirken NMOSH ve RON olgularında izlenmedi. Bir diğer anlamlılık gösteren antikor olan Src substrate cortactin antikoru hem MS hem NMOSH olgularında saptandı. Astrosit hücreleri ile yapılan IP deneylerinde saptanan Chloride intracellular channel protein (CLIC1) antikoru ise OSMS ve RON olgularında izlenirken NMOSH ve klasik MS olgularının serumlarında saptanmadı.

Sonuç:

Proteomik çalışmalardan elde edilen sonuçlar Sorcin, src cortactin ve CLIC1 antikorlarının farklı demiyelinizan hastalıkların ayırıcı tanısında biyobelirteç olarak kullanılabileceğini düşündürmektedir. Hasta serumları ile IP deneyleri ve hızlı kit aracılığıyla bu antikorların farklı demiyelinizan hastalıklardaki serolojik durumunu göstermeye yönelik validasyon çalışmaları planlanmaktadır.

SS-161 HER YÖNÜ İLE ALEMTUZUMAB : BİR KLİNİK DENEYİMİ

SERKAN DEMİR , İPEK GÜNGÖR DOĞAN , DAMLA ÇETİNKAYA TEZER , HASAN CAN GÜDEK , RIFAT ERDEM TOĞROL

SBÜ SANCAKTEPE ŞEHİT PROF DR İLHAN VARANK EĞİTİM VE ARAŞTIRMA HASTANESİ NÖROLOJİ KLİNİĞİ

Amaç:

Alemtuzumab T ve B Lenfositler, monositler, bazı dentrik hücre popülasyonları ve daha az derecede NK hücreleri üzerinde eksprese edilen CD52'e karşı etkili olan rekombinant humanize monoklonal bir antikordur. Graft-versus-host hastalığı gelişimini engellemek amacıyla rat monoklonal antikoru olarak geliştirilmiştir. 2001 yılında B hücreli lenfosittik lösemi tedavisinde humanize formu kullanılmıştır. Daha sonraki senelerde progresif ve relapsing MS türlerinde çalışmalar yapılmış olup 2014 yılında relapsing MS için FDA tarafından onaylanmıştır. Yapılan çalışmalarda RRMS(Relapsing Remitting Multiple Skleroz) hastalarında Alemtuzumab subkutan interferon beta-1a ile karşılaştırılmıştır. Çalışmalarda Alemtuzumabın EDSS skoru progresyonunda ve atak hızında kontrol grubuna göre üstünlüğü izlenmiştir. Tedavi sonrası infüzyon ilişkili reaksiyonlar, enfeksiyonlar, malignite, otoimmün yan etkiler, tiroid hastalığı, İdiyopatik Trombositopenik Purpura (ITP) gibi yan etkiler görülebilmektedir. Kliniğimiz tecrübesini Alemtuzumab'ın tedavisini bu yönleri paylaşmaya değer bulduk.

Gereç ve Yöntem:

Çalışmamızda Sancaktepe Şehit Prof. Dr. İlhan Varank Eğitim ve Araştırma Hastanesi Nöroloji Kliniği Demiyelinizan Hastalıklar Polikliniğinde MS tanısıyla takipli Alemtuzumab tedavisi almış 11 hasta incelenmiştir. Hastaların demografik verileri, MS tipi, tanı süresi, bu süre boyunca aldığı tedaviler, başlangıç EDSS skoru, son 2 yıldaki atakları, MRG tutulumları, Alemtuzumab uygulanma tarihi, Alemtuzumab sonrası 6. Ay-1. Yıl ve ikinci kür sonrası EDSS skorları, Atak ve MRG aktiviteleri, Yan Etkileri, Hemogram, Karaciğer Fonksiyon Testleri(KCFT) , Kreatinin, TSH ve Tiroid otoantikorlarını içeren Biyokimya verileri kaydedildi.

Bulgular:

Dört tanesi erkek yedi tanesi kadın ortalama yaşı 35,63 olmak üzere servisimizde 11 hasta Alemtuzumab tedavisi aldı. Hastalarımızın ortalama bazal EDSS 4,77 idi ve son 1 yılda ortalama atak sayısı 1,36, son 2 yılda ortalama atak sayısı 2,73 olarak hesaplandı. Hastaların üç tanesi 2, beş tanesi 3, iki tanesi 4, bir tanesi 5 olmak üzere alemtuzumab kullanmadan önce ortalama 3,3 DMT (Disease Modifying Therapi) kullanmıştır. Alemtuzumab alan hastaların tamamı en uzunu 5,5 sene olmak üzere ortalama 2,5 senelik takipte Alemtuzumab sonrası ataksız izlendi. Hastalarımızın 2 tanesi henüz 2.sene kürlerini almadı. 11 hastanın 9'unun EDSS skoru stasyoner seyrederken bir kişinin EDSS 6,0'dan 5.5'e yarım puan gerilerken bir hastamızın EDSS 6.0'dan 7.0'a ilerlediği izlendi. Hastaların Alemtuzumab tedavisi sonrası 6. Ay ve 1. Yıl Hemogram, KCFT, BFT ve Tiroid fonksiyon testleri monitörize edildi. Hastaların hiçbirinde KCFT ve BFT yüksekliği izlenmedi. 3 hastada tiroid otoantikorlarının geliştiği izlendi. 3 hastada hipertiroidi 1 hastada ise subklinik hipotiroidi geliştiği izlendi. Tüm hastalarda ilk infüzyon sonrası dahi ciddi lenfopeni ve akut faz reaktan artışı izlendi. Hastaların 7 tanesinde infüzyon sırasında alerjik reaksiyon gelişti. Bunların 6 tanesi hafif 1 tanesi ise orta şiddette idi.

Sonuç:

Alemtuzumab yüksek hastalık aktiviteli MS hastalarında hastalığın progresyonunu ve atak hızını azaltmada etkili bir tedavi olarak gözükmektedir. İnfüzyon reaksiyonları ve başta hipertiroidi olmak üzere otoimmünite, Alemtuzumab sonrası görülen başlıca yan etkilerdir. Bu çalışmamızda yüksek hastalık aktivitesine sahip MS hastalarında Alemtuzumab'ın klinik tecrübemizde etkinlik ve güvenliğini değerlendirmeyi amaçladık.

SS-162 AKUT TRANSVERS MİYELİT SPEKTRUMUNDAKİ OLGULARIN RETROSPEKTİF DEĞERLENDİRİLMESİ

TUĞBA DEMİR ÖZEN , TUĞBA GÜLER , LEVENT ÖCEK , ALP SARITEKE , UFUK ŞENER

SBÜ İZMİR TEPECİK EĞİTİM VE ARAŞTIRMA HASTANESİ NÖROLOJİ KLİNİĞİ

Amaç:

Akut transvers miyelit (ATM), omuriliğin idiyopatik veya kordda kompresyon olmaksızın bir enfeksiyon veya sistemik hastalığa ikincil olarak fokal enflamasyonu olarak tanımlanır. Omuriliğin tam veya yarı kesisine ikincil motor, duyu ve otonomik disfonksiyonlar ile karakterize tablolar ile karşımıza çıkabilir. Bu çalışmamızdaki amacımız ATM tanısı ile izlediğimiz olguların klinik, radyolojik ve etiyolojik bulgularını değerlendirmektir.

Gereç ve Yöntem:

Çalışmaya Ocak 2015-Haziran 2022 tarihleri arasında ATM ön tanısı ile kliniğimize kabul edilen ve düzenli takipleri devam eden 52 hasta alındı. Hastaların demografik verileri, rutin biyokimyasal ve BOS analizleri, spinal görüntülemeleri retrospektif olarak kayıt edildi. Hastalar, idiyopatik ATM (iATM) ile idiyopatik olamayan ATM (ioATM) olguları şeklinde iki gruba ayrılarak karşılaştırıldı.

Bulgular:

Çalışmaya 36'sı kadın (%69.2), 16'sı erkek (%30.8) toplam 52 hasta dahil edildi. Hastaların yaş ortalaması 40.27 ±14.44/yıl, ortalama takip süresi 2,68±1,93/yıl idi. Miyelit'in klinik bulguları açısından her iki grup arasında istatistiksel anlamlı bir farklılık saptanmadı. 9 (%17.3) hastanın idrar inkontinası vardı. BOS incelemesinde OKB pozitifliği 21(%40.4) hastada gözlenirken, IgG indexlerinde gruplar arasında anlamlı farklılık gözlenmedi. 3 hastada NMO ve 1 hastada MOG antikoru pozitif bulundu. 41(%78) hastada servikal bölge tutulumu (en sık C5-C6 arası) gözlenirken, 1(%1.9) hastada lomber tutulum gözlendi. Uzun segment tutulum (3 vertebradan uzun) ioATM grubunda %56.8 oranında, iATM grubunda ise %73.3 oranında görüldü, ancak gruplar arasında anlamlı istatistiksel farklılık saptanmadı. İzlemde 6 (%11.5) hastanın yoğun bakım, 2(%3.8) hastanın da mekanik ventilatör ihtiyacı oluştu. 1 hasta taburculuk sonrası izleminin altıncı ayında pnömomoni nedeniyle eksitus oldu.

Sonuç:

Akut transvers miyelit nadir görülen, morbidite olasılığı yüksek olabilen önemli bir nörolojik hastalıktır. Hızlı ve ayrıntılı ayırıcı tanısı yapılarak hastaların tedavi edilmesi ve izlenmesi gerekmektedir. Spinal kordun bu hastalık grubuna multidispliner yaklaşılarak olguların fonksiyonel kazanımlarını artırmak hedeflerimizden olmalıdır.

SS-163 TİMOMA İLE İLİŞKİLİ MYASTENİA GRAVİS GELİŞİMİNDE IL-21 VE IL-4 ÖTESİNDE IL-17 VE ICOS KATKISI

MERVE ÇEBİ [1], ARMAN ÇAKAR [2], EREN ERDOĞDU [3], HACER DURMUŞ TEKÇE [2], GÜLÇİN YEĞEN [4], BERKER ÖZKAN [3], YEŞİM PARMAN [2], GÜHER SARUHAN DİRESKENELİ [1]

[1] *İSTANBUL ÜNİVERSİTESİ, İSTANBUL TIP FAKÜLTESİ, FİZYOLOJİ AD*
[2] *İSTANBUL ÜNİVERSİTESİ, İSTANBUL TIP FAKÜLTESİ, NÖROLOJİ AD*
[3] *İSTANBUL ÜNİVERSİTESİ, İSTANBUL TIP FAKÜLTESİ, GÖĞÜS CERRAHİSİ AD*
[4] *İSTANBUL ÜNİVERSİTESİ, İSTANBUL TIP FAKÜLTESİ, PATOLOJİ AD*

Amaç:

Myastenia gravis (MG) vakalarının yaklaşık %15 inde asetilkolin reseptörüne (AChR) karşı otoantikorlarla birlikte timoma gözlenmektedir. Timomasız hastalara benzer şekilde AChR antikor üretimi olan bu hastalarda timomanın MG gelişimindeki etkisi anlaşılamamaktadır. Bu çalışmada timoma ile birlikte MG gelişen (TAMG) hasta grubu, MG olmayan timoma (TOMA) hastaları ve sağlıklı kontrollerle antikor üretimi ile ilişkili yardımcı T hücreleri açısından karşılaştırılarak timomanın etkisi değerlendirilmiştir.

Gereç ve Yöntem:

Çalışmaya 24 TAMG, 8 TOMA hastası ve 64 sağlıklı kontrol dahil edilmiştir. Çalışma grubundaki timomalı hastaların hepsi timektomi olmuştur. Periferik kan örnekleri, timektomiyi izleyen 2 yıl içinde [medyan (aralık): 24 ay (8-38 ay)] alınmıştır. Toplam 8 TAMG hastasının kan örnekleri ayrıca ikinci kez incelenmiştir. $CD4^+$ T hücrelerinin IL-21, IL-4, IFN-g, IL-10 ve IL-17A üretimi, periferik kan mononükleer hücreleri (PKMH) nin PMA ve ionomisin ile 4 saat uyarısı ile hücre içi boyama ile ölçülmüştür. Donörlerin PKMH, CD4, CXCR5, ICOS, PD-1, CXCR3 ve CCR6 antikorları ile boyanarak Th1 hücreleri ($CD4^+CXCR3^+CCR6^-$), Th17 hücreleri ($CD4^+CXCR3^-CCR6^+$) ve T foliküler (Tfh) ve T periferik (Tph) yardımcı hücreler ile ilişkili ICOS, PD-1 ve CXCR5 moleküllerinin ekspresyonu $CD4^+$ hücreleri yüzeyinde değerlendirilmiştir.

Bulgular:

TAMG hastalarında, $CD4^+$ T hücrelerindeki IL-21 ve IL-4 üretimi, ve Tph ($CD4^+CXCR5^-PD\text{-}1^+$) hücre popülasyonu, TOMA hastaları (sırasıyla $p < 0.001$, $p = 0.01$ ve $p = 0.03$) ve sağlıklı kontrollere (sırasıyla $p < 0.001$, $p = 0.03$ ve $p = 0.002$) göre yüksek bulundu. $CD4^+$ T hücrelerindeki ICOS ekspresyonu ve Th17 hücre popülasyonu hem TAMG ($p < 0.001$ ve $p = 0.02$), hem de TOMA hastalarında ($p < 0.001$ ve $p = 0.035$) sağlıklı kontrollere göre artış gösterdi. Th1 hücre popülasyonu ($p = 0.01$) ve $CD4^+$ T hücrelerinde salgılanan IFN-g ($p = 0.021$) ise TAMG hastalarında sağlıklılara göre düşüktü. TAMG hastalarında timektomi etkisini değerlendirmek üzere 8 hastanın timektomi öncesi ve sonrası örnekleri karşılaştırıldığında, $CD4^+$ T hücrelerinin IL-10 üretiminin ($p = 0.024$) ve Th1 hücre popülasyonunun ($p = 0.012$) timektomi sonrası artışı gözlendi.

Sonuç:

Bu bulgular, TAMG hastalarında da, timomalı olmayan MG hastalarına benzer şekilde IL-21 ve IL-4 artışını göstermiştir. Bununla birlikte, bulgular timomanın, $CD4^+$ T hücrelerinde ICOS ekspresyonunu ve Th17 hücre popülasyonunu arttırarak TAMG gelişiminde rol oynadığını düşündürmektedir.
Bu çalışma TÜBİTAK (116S317) projesi ile desteklenmiştir.

SS-164 YÜKSEK HASTALIK AKTİVİTELİ MULTİPL SKLEROZDA NATALİZUMAB İNDÜKSİYON TEDAVİSİ: TEK MERKEZ TECRÜBESİ

MEHMET FATİH YETKİN , ELİF ÖZGE BİÇER

ERCİYES ÜNİVERSİTESİ TIP FAKÜLTESİ NÖROLOJİ ANABİLİM DALI

Amaç:

Yüksek hastalık aktiviteli multipl skleroz (MS) tedavisinde yüksek etkinlikli tedavilerin hastalığın erken dönemlerinde kullanıldığı indüksiyon tedavisinin daha iyi uzun dönem sonuçlarla ilişkili olduğu gösterilmiştir. Natalizumab α4 – integrine karşı geliştirilmiş, MS tedavisinde kullanılan yüksek etkinlikli bir monoklonal antikordur. Bu çalışmada merkezimizin yüksek hastalık aktiviteli multipl skleroz tedavisinde ilk sıra tedavi olarak natalizumab tedavisi tecrübesi sunulması amaçlanmıştır.

Gereç ve Yöntem:

Erciyes Üniversitesi Tıp Fakültesi multipl skleroz ve demyelinizan hastalıklar polikliniğinde Ocak 2020' den itibaren günümüze kadar, 2017 McDonald tanı kriterlerine göre MS tanısı almış, daha önce herhangi bir immünmodülatör tedavi almamış, yüksek hastalık aktivitesi olan, indüksiyon tedavisi olarak natalizumab başlanmış bireyler çalışmaya dahil edilmiştir. İmed veri tabanına kayıtlı hastaların yaş, cinsiyet, ilk atak semptomları, ilaç yan etkisi, JCV antikor durumu, tedavi öncesi ve sonrası EDSS skorları ve yıllık atak sayıları değerlendirilmiştir.

Bulgular:

Toplam 14 hasta çalışmaya dahil edildi. Hastaların 1 tanesi erkek, 13 tanesi kadındı. Yaş ortalaması 27,86 ± 9,1 idi. Hastaların 12'si tedaviye devam ederken, 1'i hamilelik dolayısıyla, diğer 1'i de kendi isteği ile tedaviyi sonlandırdı. Hastalık yılı ortancası 1,5 (min-mak: 0-5) Uygulanan natalizumab infüzyon ortancası 12 (2-29) idi. Tedavi öncesi EDSS ortancası 1,5 (0-4) idi. Tedavinin 6.ayında EDSS ortancası 0 (0-4). Tedavi öncesi yıllık atak ortancası 1 (0-2) iken tedavi sonrası yıllık atak ortancası 0 (0-2) idi. Bir hastada infüzyon esnasında hipotansiyon izlenirken bir hastada sık idrar yolu enfeksiyonu gözlendi. PML vakasına rastlanmadı. 10 bireyin JCV antikor testi negatifti. JCV antikor testi pozitif olanların ortanca JCV indeksi ortalaması 0,83 (min-mak: 0,42 – 1,32) idi.

Sonuç:

Merkezimizin natalizumab indüksiyon tecrübesinde MS'li bireylerde bu tedavinin etkili, güvenli ve genel olarak iyi tolere edilebilir olduğu gösterilmiştir. Yüksek hastalık aktiviteli MS'li bireylerde natalizumab iyi bir indüksiyon seçeneği olarak göz önünde bulundurulabilir.

SS-165 İLACA DİRENÇLİ EPİLEPSİ HASTALARINDA KULLANILAN VAGAL SİNİR STİMÜLASYONUNUN UYKU YAPISI ÜZERİNDE İLK GECE ETKİSİ

ESRA DALOĞLU [1], SERKAN AKSU [2], SEMAİ BEK [1], GÜLNİHAL KUTLU [1]

[1] *NÖROLOJİ ANABİLİM DALI, MUĞLA SITKI KOÇMAN ÜNİVERSİTESİ TIP FAKÜLTESİ, MUĞLA, TÜRKİYE*
[2] *FİZYOLOJİ ANABİLİM DALI, MUĞLA SITKI KOÇMAN ÜNİVERSİTESİ TIP FAKÜLTESİ, MUĞLA, TÜRKİYE*

Amaç:

Vagal sinir stimülasyonu (VNS) ilaca dirençli epileptik nöbeti olan uygun hastalarda, vagus sinirinin elektriksel stimülasyonu ile nöbet sıklığını, kullanılan antiepileptik ilaç sayısını ve dozlarını azaltmada etkili bir tedavidir. VNS uygulaması sonrası hastaların uykularının polisomnografi (PSG) ile değerlendirildiği çalışma sayısı oldukça sınırlıdır. Bu çalışmada VNS implante edilen dirençli epilepsi hastalarında operasyon öncesi ve sonrasında VNS'lerin açıldığı ilk gün hastaların uykularını PSG ile değerlendirmek ve olası değişiklikleri karşılaştırmak amaçlanmıştır.

Gereç ve Yöntem:

Çalışmaya epilepsi tanılı, VNS takılan çalışmaya katılmayı kabul eden 18 yaş üstü 9 hasta alındı. Çalışmaya alınan hastaların adı soyadı, yaşı, cinsiyeti, hastalık süresi kaydedildi. Hastalara operasyon öncesi ve sonrası 1. Ayda VNS'lerinin açıldığı gün PSG incelemesi yapıldı. VNS'nin açılmasının uyku üzerindeki akut etkilerinin incelenmesi amaçlandı.
İstatistiksel analizler SPSS (Statistical Package for the Social Sciences) 24.0 ile gerçekleştirildi. Nicel değişkenlerin normal dağılıma uygunluğu Shapiro-Wilk testleri ile incelendi. Tekrarlı ölçümler arasında farklılık olup olmadığı, eşleştirilmiş örneklemler T testleri ya da Wilcoxon işaretli sıralar testleriyle incelendi.

Bulgular:

Çalışmaya 9 katılımcı dahil edildi. Katılımcıların 4'ü erkek (%44) 5'i kadındı. Ortalama yaş 40,11 ve ortalama vücut kitle endeksi 26,95 idi. Ortalama hastalık süresi 23,55 yıldı. Katılımcıların VNS öncesi ve sonrası PSG ölçümlerinde toplam uyku zamanında (p=0,565), uyku başlangıç zamanında (p=0,678), uykunun 1. evre zamanında (p=0,235), 2. evre zamanında (p=0,219), 3. evre zamanında (p=0,333), REM uyku zamanında (p=0,268), apne hipopne endeksinde (p=0,260), nonREM apne hipopne endeksinde (p=0,173), REM apne hipopne endeksinde (p=0,735), obstrüktif apne skorunda (p=0,237), santral apne skorunda (p=1,000) anlamlı farklılık gözlenmedi.

Sonuç:

İlaca dirençli epilepsilerde tedavi seçeneği olarak kullandığımız VNS nin uzun süreli kullanımında obstrüktif uyku apnesini arttırdığını biliyoruz ancak VNS nin akut dönem ilk açılışında uyku yapısı ve solunum olaylarına üzerine etkisinin değerlendirildiği bir çalışma bulunmamaktadır. VNS nin uzun süreli kullanımında uyku üzerine etkisini incelediğimiz hasta grubunda sunduğumuz bu ön sonuçlarda VNS nin akut evrede uyku yapısı ve solunum olaylarını arttırmadığını tespit ettik. Dolayısıyla hipotetik olarak VNS nin uyku üzerine yaptığı etkinin kronik dönemde olduğu söylenebilir.

SS-166 CREUTZFELDT-JAKOB HASTALIĞINDA GÖRÜLEN UYKU BOZUKLUKLARI

EZGİ DEMİREL ÖZBEK , GÜL YALÇIN ÇAKMAKLI , SERAP SAYGI , F. İRSEL TEZER

HACETTEPE ÜNİVERSİTESİ TIP FAKÜLTESİ, NÖROLOJİ ANABİLİM DALI, ANKARA, TÜRKİYE

Amaç:

Creutzfeldt-Jakob hastalığı (CJD) hayvanları ve insanları etkileyen bir fatal, enfeksiyöz nörodejeneratif hastalıktır. CJD etiyolojisinde yanlış katlanmış PrP^{Sc} proteini rol oynamaktadır. Kendi kendine bölünebilen ve bulaşıcı olan bu protein PrPc formundaki normal proteinleri de patolojik forma dönüştürebilmektedir. Uyku bozuklukları diğer nörodejeneratif süreçlerde olduğu gibi CJD hastalarında da karşımıza sıklıkla çıkmaktadır ancak prevalansı ve patofizyolojisi net olarak aydınlatılamamıştır. Bu çalışmada CJD ile takip ettiğimiz ve polisomnografi (PSG) çalışması yaptığımız 6 hastanın bulguları özetlenecektir.

Gereç ve Yöntem:

Hacettepe Üniversitesi Nöroloji bölümünde 2019-2022 yılları arasında video-EEG-PSG ünitesinde monitorize edilen 6 hastanın verileri elektronik sistem üzerinden retrospektif olarak taranmıştır. Hastaların tanı yaşları, başvuru semptomları, nörolojik muayene bulguları, EEG ve MRG özellikleri ve video EEG-PSG kayıtları incelenmiştir.

Bulgular:

Toplam 6 hastanın (2 kadın, 4 erkek; 5 sporadik ve 1 ailesel prion) verileri taranmıştır. Hastaların tanı yaşları 42-73 arası değişmiştir. Gündüz aşırı uykululuk, uykusuzluk, uykuda anormal hareketler vb uyku bozukluklarının en az bir tanesi tüm hastalarda mevcutken 5 hastada denge bozukluğu, 4 hastada konuşma bozukluğu, 3 hastada görme kaybı ve 2 hastada polinöropatik yakınmalar eşlik eden başvuru semptomlarıydı. Nörolojik muayenede dizartri (2/6) ve afazi (3/6), ataksi (4/6), oryantasyon kaybı (2/6) ve görme kaybı (3/6) en sık rastlanan bulgulardı. MRG incelemesinde korpus stritatumda difüzyon kısıtlılığına (3/6) ek olarak 1 hastada bilateral, 1 hastada sol hemisferde kortikal difüzyon lezyonu vardı. 2 hastada korpus striatumda difüzyon lezyonu görülmeksizin sadece hemisferik difüzyon lezyonu görüldü. 1 hastada ise MRG bulguları özellik taşımıyordu. Tüm hastalara lomber ponksiyon yapıldı, BOS proteini 27-65 mg/dL arası değişmekle birlikte normal veya hafif yüksek bulundu. Rutin EEG'de en sık gözlenen bulgu zemin aktivitesinde yavaşlamaydı (5/6). 3 hastada epileptiform anomali gözlenmezken 1 hasta non konvulziv status epileptikus kabul edildi. Hastalara uykusuzluk, uykuda davranış değişiklikleri ve anormal hareketler olması sebebiyle PSG yapıldı. 2 hastada net bir uyku paterni kaydedilemedi, diğer 3 hastada ise uykunun mikroyapısının bozulduğu izlendi. 1 hastada REM uykusu davranış bozukluğu saptandı. Hastaların tamamında 2/6 santral, 1/6 tıkayıcı ve 3/6 santral > tıkayıcı tipte hafif –orta şiddette uyku apnesi ile uyumlu bulgular kaydedildi

Sonuç:

Uyku bozukluğu CJD'de sıklıkla görülmesine rağmen patofizyolojisi ve hastalık ile ilişkisi net olarak bilinmemektedir. Bu konudaki farkındalığın artması ile polisomnografi CJD erken tanısında kullanılabilecek belirteçlerden biri olabilir. Ayrıca uykuda solunum bozukluğu gibi morbidite ve mortaliteyi etkileyebilecek veriler hasta takibinde önem kazanacaktır.

SS-167 GLOKOM TANISI ALAN VE ALMAYAN HASTALARININ KRONOTİPİK ÖZELLİKLERİ VE UYKU KALİTESİNİN KARŞILAŞTIRILMASI

ÖZLEM AKDOĞAN [1], MEHMET ÖZGÜR ÇUBUK [2], ÇAĞLA ŞİŞMAN [1], ARMAĞAN FİLİK [3], UFUK EMRE [1]

[1] *İSTANBUL EĞİTİM VE ARAŞTIRMA HASTANESİ*
[2] *İSTANBUL BEYOĞLU GÖZ EĞİTİM VE ARAŞTIRMA HASTANESİ*
[3] *PATNOS DEVLET HASTANESİ*

Amaç:

Kronotip kişilerin 24 saatlik döngüde fiziksel ve bilişsel olarak aktif olduğu dönemlerini ifade eder. Glokomda retinal ganglion hücreleri fonksiyonunun kaybı sirkadiyen ritimde kaymaya neden olarak hastaların uyku yapısının ve kalitesinin bozulmasına neden olabilir. Çalışmamızda glokom tanısı alan-almayan hastaların kronotipik özelliklerini ve uyku kalitelerini karşılaştırmayı amaçladık.

Gereç ve Yöntem:

Ocak 2019- Ocak 2020 tarihleri arasında İstanbul Eğitim ve Araştırma hastanesi göz polikliniğine başvuran 65 glokom hastası ile glokom tanısı olmayan 62 kontrol çalışmaya alındı. Hastaların kronotiplerini, uyku kalitelerini ve duygudurumlarını ölçmek amacıyla sabahçıl-akşamcıl anketi (SAA), Epworth uykululuk skalası (EUS), Pitsburg uyku kalitesi indeksi (PUKİ), Beck depresyon ölçeği (BDÖ) ve Beck anksiyete ölçeği (BAÖ) uygulandı.

Bulgular:

Glokom hastalarının 41(%63,08)'i, kontrol hastalarının 36(%58,06)' si kadın idi p=0.563). Glokom hastalarının yaş medyan değeri 64(IQR:55-68), glokom olmayan hastaların ise 44(IQR: 28-60) idi(p=0.010). Kronotiplerine göre değerlendirildiğinde, glokom hastalarının 38 (%58,46)' ı sabahçıl, 24(%36,92)'si ara tip, 3(%4,62)' ü akşamcıl iken , kontrol grubunun 26(%41,94)' u sabahçıl, 27(%43,55)'ü ara tip, 9(14,52)' u akşamcıl olup gruplar arasındaki fark istatistiksel olarak anlamlı değildi (p=0.069). Glokom hastalarında medyan SAA skoru 61 (IQR:56-67), kontrol grubunda ise 57.5 (IQR:52-63) olup aralarındaki fark istatistiksel olarak anlamlı idi(p=0,038). EUS'a göre aşırı uykululuk glokom hastalarının 1(%1,54)'inde, kontrol hastalarının 6(%9,68)'sında mevcuttu(p:0,045). PUKİ'ne göre değerlendirildiğinde glokom hastalarının 46(%70,77)'sının, kontrol hastalarının 36(58,06)'sı iyi uyku kalitesine sahipti (p:0,135). BDÖ ve BAÖ'ne göre her iki grup arasında istatistiksel olarak anlamlı fark saptanmadı(sırasıyla p:0,261, p: 0,194). PUKİ'ne göre kötü uyku kalitesine sahip olan glokom hastalarının 8'i erkek, 11'i kadın (p:0.578) olup, kronotipik özelliklerine göre değerlendirildiğinde 1(%5,26')i akşamcıl, 8(42,11)' i sabahçıl 10(%52,63)'u ara tip idi (p:0,107).

Sonuç:

Çalışmamızda SAA toplam puanını glokom hastalarında kontrollere göre yüksek bulduk. Ancak glokom tanısı olan ve olmayan gruplar arasındaki 3,5 puanlık bu fark istatistiksel olarak anlamlı olsa da, hastaların sabahçıllık ve akşamcılık özelliklerinde anlamlı değişiklik yaratmamaktadır. Glokom hastalarının uyku kalitesi ,kronotipik özellikleri ile ilişkili değildi.

SS-168 OBSTRÜKTİF UYKU APNE SENDROMUNDA TAM KAN PARAMETRELERİ, HDL KOLESTEROL, BİLİRUBİN DEĞERLERİNİN HASTALIK ŞİDDETİ İLE İLİŞKİSİ

EMİNE KILIÇPARLAR CENGİZ [1], YASEMİN EKMEKYAPAR FIRAT [2], ABDURRAHMAN NEYAL [3], AYŞE MÜNİFE NEYAL [2]

[1] *DR.ERSİN ARSLAN EĞİTİM VE ARAŞTIRMA HASTANESİ, NÖROLOJİ KLİNİĞİ*
[2] *SANKO ÜNİVERSİTESİ, TIP FAKÜLTESİ, NÖROLOJİ ANABİLİM DALI*
[3] *GAZİANTEP İSLAM BİLİM VE TEKNOLOJİ ÜNİVERSİTESİ, TIP FAKÜLTESİ, NÖROLOJİ ANABİLİM DALI*

Amaç:

Obstrüktif Uyku Apne Sendromu (OUAS) patogenezinde inflamasyonun rolü bilinmektedir. Bu çalışmada OUAS tanısı konmuş olan hastaların, Apne Hipopne İndeksleri (AHI) 30/sa altı ve üstü olanların enflamasyon belirteçlerinden serum Monosit/HDL (MHO), Monosit/Lenfosit (MLO), Nötrofil/Lenfosit (NLO), Platelet/Lenfosit (PLO) ve total bilirubin düzeyleri karşılaştırılması amaçlanmıştır.

Gereç ve Yöntem:

Çalışmaya Ocak 2019 tarihinden itibaren Polisomnografi (PSG) yapılmış ve tam kan biyokimya değerleri tam olan hastaların dosyaları retrospektif olarak taranmıştır ve MHO, NLO, PLO, MLO ve total bilirubin düzeyleri arasındaki ilişki araştırılmıştır.

Bulgular:

Çalışmaya hasta grubu olarak 21 ile 82 yaş (ort ± SS; 48,22 ± 11,39) arasında 125'i erkek, 75'si kadın 200 hasta dahil edildi (97 hasta AHİ <30; 103 hasta AHİ > 30). HDL kolesterol değerleri AHİ 30'un altında olanlarda daha yüksekti (p=0,001). Monosit değerleri ise her iki grupta benzerdi (p=0,077).

Gruplar MLO, NLO, PLO ve total bilirubin düzeyleri açısından benzerdi. AHI değeri 30 üstünde olanlarda MHO değeri 30 altında olanlara göre anlamlı derecede yüksek bulundu (p=0,001). AHI ile MHO arasında korelasyon pozitif yönde ancak zayıf olarak izlendi (r=0,290, p<0,001).

Sonuç:

Bu çalışmada diğer enflamatuar belirteçler her iki grupta benzerken, ağır OUAS olgularında MHO'nun anlamlı olarak yüksek bulunması HDL kolesterolün ağır OUAS grubunda daha düşük olmasıyla ilişkili olabilir. HDL kolesterol ve MHO ile ağır OUAS'ın çeşitli komplikasyonları arasında bir ilişki olup olmadığının prospektif olarak araştırılması bu değişkenler arasında karşılıklı ilişkileri değerlendirmede önemli bilgiler sağlayabilir.

SS-169 SÜRÜCÜ BELGESİ İÇİN UYKU LABORATUVARINA YÖNLENDİRİLEN HASTALARIN KLİNİK VE POLİSOMNOGRAFİK ÖZELLİKLERİ

SEVGİ FERİK

NECİP FAZIL ŞEHİR HASTANESİ, KAHRAMANMARAŞ

Amaç:

Obstrüktif uyku apne sendromu (OUAS) uyku sırasında tekrarlayan üst solunum yolu obstrüksiyon epizodları ile karakterize bir sendromdur. Önemli klinik yansımalarından biri de sebep olduğu gündüz aşırı uykululuktur. Bu nedenle trafik kazalarında OUAS önemli bir risk faktörü olarak tanımlanmıştır. Sürücü ve sürücü adayları uyku apnesi şüphesiyle sık sık uyku laboratuvarlarına yönlendirilmektedir. Bu çalışmada sürücü belgesi sağlık muayenesi nedeniyle yönlendirilen hastaların klinik ve polisomnografik sonuçlarının değerlendirilmesi amaçlanmıştır.

Gereç ve Yöntem:

Çalışmaya Necip Fazıl Şehir Hastanesi Uyku Laboratuvarına 2022 yılı içinde sürücü belgesi sağlık raporu için yönlendirilen 26 olgu alınmıştır. Bu olgular klinik özellikleri, Epworth Uykululuk Skalası (EUS) ve tüm gece polisomnografi sonuçlarına göre retrospektif olarak değerlendirilmiştir. Ayrıca hastaların dosyasındaki bilgiler ile STOP bang skorları hesaplanmış olup bu grup hastalardaki STOP bang skoru ile polisomnografi sonuçlarının tutarlılığı incelenmiştir.

Bulgular:

Uyku apnesi şüphesiyle yönlendirilen tüm hastaların vücut kitle indeksi (VKİ) değerlerinin 33kg/m2 üzerinde olduğu görülmüştür. Hastaların % 38,5'inde orta/ağır uyku apne sendromu saptanmıştır. Hastaların EUS sonuçlarında ortalama puan 3,3 (minumum-maksimum: 0-9) saptanmıştır. Bu hastaların STOP-bang risk skoru ile apne-hipopne indeksi (AHİ) arasında orta dereceli bir korelasyon mevcuttur (r: 0,55, p:0,004).

Sonuç:

Uyku apne sendromu sebep olduğu gündüz aşırı uykuluk ve buna bağlı olabilecek trafik kazaları nedeniyle önemli bir sağlık problemidir. Özellikle orta ve ağır uyku apne sendromundan şüphelenilen hastaların sürücü belgesi almadan veya yenilemeden önce değerlendirilmesi önemlidir. Çalışmamızda sürücü belgesi için yönlendiren tüm hastaların EUS puanları normal sınırlarda olmasına rağmen polisomnografi incelemelerinde %38,5 oranında orta/ağır uyku apnesi saptanması dikkat çekici bir bulgu olarak değerlendirilmiştir. Ek olarak OUAS riskli hastaların belirlenebilmesi için kullanılan STOP bang skoru, bizim hasta grubumuzda da AHİ ile korele saptanmış olmakla birlikte sübjektif sorular içeren bu testin çıkar gerektiren durumlarda güvenilirliğini değerlendirmek için daha geniş popülasyonlu çalışmalara ihtiyaç olduğu düşünülmüştür.

SS-170 ŞİDDETLİ OBSTRUKTİF UYKU APNE SENDROMU OLAN HASTALARIN KLİNİK, DEMOGRAFİK VE POLİSOMNOGRAFİK ÖZELLİKLERİNİN DEĞERLENDİRİLMESİ

YASEMİN DİNC , YASEMİN DİNC , AYLİN BİCAN DEMİR

ULUDAĞ ÜNİVERSİTESİ TIP FAKÜLTESİ, NÖROLOJİ A.B.D

Amaç:

Obstrüktif uyku apne sendromu (OUAS), uyku sırasında üst solunum yollarının kollapsından kaynaklanan ve geçici hipoksiye yol açan yaygın bir hastalıktır. Bu olaylar nedeniyle hastalar; aralıklı hipoksi, uyku bozuklukları, gündüz aşırı uykululuk ve düşük yaşam kalitesi ile yaşarlar. Obstruktif uyku apne sendromu tedavi edilebilen ve ciddi kardiyovaskuler morbiditeye sebep olan kronik bir hastalıktır. Bu çalışmanın amacı uludağ üniversitesi tıp fakültesi nöroloji anabilim dalı uyku biriminde OUAS tanısı alan hastaların hastalık şiddeti ve klinik, demografik ve polisomnografik özelliklerinin ilişkisini değerlendirilmeyi amaçladık.

Gereç ve Yöntem:

Bursa Uludağ Üniversitesi Tıp Fakültesi Nöroloji Anabilim Dalı uyku biriminde polisomnografi tetkiki yapılan tüm hastalar retrospektif olarak tarandı. Apne hipoapne indeksi 5 in üzerinde olan hastalara OUAS tanısı kondu. Apne hipoapne indeksi 30 ve üzeri hastalar ağır OUAS olarak değerlendrildi. Ağır OUAS'ı olan hastalar hafif-orta OUAS'ı olan hastalar ile mukayese edilerek ağır OUAS ile klinik demografik ve polisomnografik özelliklerin ilişkisini belirlemek amaçlandı.

Bulgular:

Bu çalışmaya 114'ü kadın 250 si erkek toplamda 364 hasta dahil edilmiştir. Hastaların 257 si hafif-orta OUAS olarak değerlendirirken, 114 ü ağır OUAS olarak değerlendirilmiştir. Ağır OUAS'lı hastalar hafif-orta OUAS'lı hastalar ile mukayese edildiğinde yaş, cinsiyet, HT varlığı, DM varlığı, sigara içiciliği, konjestif kalp yetmezliği varlığı, antiagregan kullanımı, serum glukoz değeri, LDL değeri, hemoglobin değeri açısından anlamlı fark saptanmazken, koroner arter hastalığı varlığı, AF varlığı, antikoagulan kullanımı, ve serum kreatinin değeri açısından anlamlı farklılık saptandı. Her iki grup arasında hastaların polisomnografi verileri incelendiğinde uyku etkiniliği ve N1 istatistiksel olarak anlamlı ilişki saptanmazken , ortalama oksijen saturasyonu, minumum okisjen saturasyonu , toplam uyku süresi, N2, N3 ve REM arasında anlamlı istatistiksel ilişki mevcuttu.

Sonuç:

Biz OUAS sendromlu hastalarda hastalık şiddeti ile ilişkili faktörleri koroner arter hastalığı , atriyal fibrilasyon , iskemik inme ve serum kreatinin değeri olarak saptadık. OUAS ve kardiyovasküler hastalıklar etnik ve ırksal farklılıklar gösterebilir. Bu sebeple kendi popülasyonumuzda çok merkezli prospektif kardiyovasküler hastalıklar üzerindeki etkisini inceleyen çalışmalar yapılmasını öneriyoruz.

SS-171 PANDEMİ, AŞILANMA VE İNME İLİŞKİSİ

SABRİYE ÖZÇEKİÇ DEMİRHAN , SABRİYE ÖZÇEKİÇ DEMİRHAN

ABDULKADİR YÜKSEL DEVLET HASTANESİ

Amaç:

11 Mart 2020 de Türkiye'de ilk covid-19 salgının ilk vakası tespit edildiğinden günümüze kadar çok sayıda makale covid-19 ve inme ilişkisini güçlü bir şekilde vurgulamıştır. Pandemi ile savaşta elimizdeki en güçlü silah aşılamadır. Türkiyede aşılama süreci ilk olarak 13 Ocak 2021de başlamıştır. Bu çalışmada ki amacımız pandemi de aşılanması tam olan covid-19'lu inme hastaları ile covid-19 olmayan inme hastalarını değerlendirmektir.

Gereç ve Yöntem:

Bu çalışmada Gaziantep Abdulkadir Yüksel Devlet Hastanesi'nde Türkiye'de ki ilk aşılanma tarihi olan 13 Ocak 2021'den günümüze 625 inme hastası retrospektif olarak tarandı. Bu hastaların ayrıntılı klinik ve radyolojik özellikleri hasta dosyalarından elde edildi.

Bulgular:

Çalışmaya alınan tüm olguların yaş ortalaması 67.07±7,08 idi. Bu olguların 236'sı (%37,76) kadın, 389'u ise (%62,24) erkekti. Tüm olguların 32'si (% 5.12) inme tanısı konulduğu andan itibaren eş zamanlı covid-19 pcr pozitifliğine sahipken, 593 hastanın ise (%94.88) covid-19 pcr pozitifliği yoktu. Tüm olguların 473'ü (%75.68) iskemik inme iken, 152 (% 24.32) hastanın ise hemorajik inme tanısı aldığı saptandı. Eş zamanlı covid-19 pcr pozitifliğine sahip 32 inme hastanın ise 5'i (% 15.62) hemorajik inme tanısı alırken, 27'si (% 84.38) ise iskemik inme tanısını aldığı saptandı. 27 iskemik inmeli covid-19 pcr pozitifliğe sahip hastanın 22'sinde (%81,48)) anterior sirkülasyon enfarktı saptanırken, 5'inde (%18,51) ise posterior sirkülasyon enfarktı saptandı. Covid-19 pozitif inme hastalarının 28'i (%87,5) mRNA ya da inaktif aşı olmuşken, 4 (%12,5) hasta ise aşı olmamıştı. 593 hastanın 269'u hiç aşı olmamıştı ki bu dönem 11 Mart 2020 ile 13 Ocak 2021 arasındaki tarih olan henüz aşılanmanın başlamadığı dönemdi. 324 hastanın ise aşılanma durumu hasta dosyalarından ve iletişim numaralarından net olarak elde edilemedi. 625 olgunun tamamı incelendiğinde 126 (% 20,16) hasta exitus ile sonuçlanırken, 499 hastanın ise (%79.84) ise hayatta kaldığı saptandı. Sağ kalan hastaların taburcu olurken ortalama modifiye rankin skoru hasta dosyalarının kısmi yetersizliği sebebiyle net olarak hesaplanamadı. 27 iskemik inme tanısı alan covid-19 pcr pozitifliğine sahip hastanın 1'i, 5 hemorajik inmeli hastanın 2'si exitus ile sonuçlandı. Hayatını kaybeden 3 hastanında aşılanmadığı saptandı.

Sonuç:

Covid-19 pandemisinin erken evrelerinde, esas olarak şiddetli Covid-19 hastaları arasında ve aynı zamanda hafif semptomatik veya asemptomatik hastalar arasında nispeten yüksek bir trombotik olay prevalansı birçok makalede belirtilmiştir. Çalışmamızda açıkça aşı olmasına rağmen covid-19 enfeksiyonu ile birlikte olan inme hastalarında mortalite oldukça düşük saptanmıştır. Bununla birlikte, günümüzde geniş kapsamlı küresel aşıların ve bağışıklamaların nispeten elde edilmiş olması, covid-19 enfeskiyonuna yakalanmayı ve bir ölçüde covid-19 enfeksiyonunun inme gibi nörolojik komplikasyonunda mortaliteyi azaltıcı etkiyi ortaya koyması açısından önemlidir.

SS-172 İNME HASTALARINDA NON-MOTOR SEMPTOMLAR: PROSPEKTİF BİR ÇALIŞMA

ÜMİT GÖRGÜLÜ [1], RECEP DÖNMEZ [2], HESNA BEKTAŞ [3]

[1] *ANKARA ŞEHİR HASTANESİ NÖROLOJİ KLİNİĞİ*
[2] *AKSARAY ÜNİVERSİTESİ EĞİTİM VE ARAŞTIRMA HASTANESİ NÖROLOJİ KLİNİĞİ*
[3] *ANKARA YILDIRIM BEYAZIT ÜNİVERSİTESİ, TIP FAKÜLTESİ ANKARA ŞEHİR HASTANESİ, NÖROLOJİ KLİNİĞİ*

Amaç:

İnme sonrası hastalarda izlenebilen non-motor semptomlar (ağrı, duygu-durum, uyku, cinsel fonksiyon bozuklukları, gastrointestinal, üriner, kardiyovasküler sisteme ait çeşitli yakınmalar) hastaların günlük yaşam kalitesini azaltmaktadır. Biz de çalışmamızda inme sonrası hastalarındaki non-motor semptomların sıklığını ve özelliklerini araştırmayı amaçladık.

Gereç ve Yöntem:

Prospektif olarak tasarlanan çalışmamız hastanemiz inme polikliniğinde Mart – Haziran 2022'de yapıldı. Çalışmamıza son 1 yıl içinde inme öyküsü olan, 18-80 yaş, sık görülen nörolojik hastalık [Parkinson hastalı (PH) , epilepsi, demans, multiple skleroz (MS), nöromuskuler hastalıklar (NMH)], diyabetüs mellitus (DM), psikiyatrik hastalık veya ilaç kullanımı öyküsü olmayan ve sorulara cevap verebilecek olgular dahil edildi. Tüm olgulara 30 sorudan oluşan ''Non-Motor Semptomlar Ölçeği Türkçe Versiyonu'' (NMSÖ-TR) uygulandı ve yaş, cinsiyet, vasküler risk faktörleri, inme şiddeti (NIHSS, mRS), hastalık süresi, inme alt tipi (Bamford sınıflandırması) kaydedildi.

Bulgular:

54 inme ve 116 sağlıklı gönüllünün değerlendirildiği çalışmamızda inme grubunda ortalama yaş 59 (36-86) ve 39 hasta kadındı (%72.2). Sağlıklı gönüllülerde ise ortalama yaş 53 (24-77) ve 61 olgu (%52.6) kadındı. NMSÖ skor ortalamaları inme grubunda 6 (1-24), sağlıklı gönüllülerde 9 (0-24) olup, her iki grup arasında anlamlı farklılık saptanmadı. İnme grubunda en sık gözlenen non-motor semptomlar noktüri (n:36, %67), idrara sıkışma (n:26, %48), üzgün hissetme (n:26, %48), bağırsakların tam boşalamaması (n:21, %39), unutkanlık (n:20, %37), cinsel istekte azalma/artma (n:20, %37), cinsel ilişkiye girmekte zorluktu (n:20, %37). İnme grubunda istatistiksel olarak anlamlı derecede yutma güçlüğü (p: 0,011), geceleri bacaklarınızda hoş olmayan duyu hissi/hareket isteği (p:0,42) daha sık saptandı.

Sonuç:

İnme sonrası hastalarda non-motor semptomlar sıklıkla izlenmektedir. Bu semptomların erken tespiti hastaların hayat kalitesini artırabilir.

SS-173 İSKEMİK İNME OLGULARINDA İNTRAKRANİYAL KAROTİS ARTER KALSİFİKASYON PATERNLERİNİN KLİNİK FAKTÖRLERLE İLİŞKİSİ VE KLİNİK SONLANIMA ETKİSİ

HATİCE DENİZ HİNTOĞLU AYGÜL TANTİK PAK NESLİN ŞAHİN [2], MÜNEVVER (ÇELİK) GÖKYİĞİT

[1] *SBÜ GAZİSOMANPAŞA EĞİTİM ARAŞTIRMA HASTANESİ NÖROLOJİ KLİNİĞİ*
[2] *SBÜ GAZİSOMANPAŞA EĞİTİM ARAŞTIRMA HASTANESİ RADYOLOJİ KLİNİĞİ*

Amaç:

İnme dünya çapında sakatlığın ve ölümün önde gelen ikinci nedenidir. İntrakraniyal internal karotid arterin (iICA) kalsifikasyonları inme için önemli bir risk faktörüdür. Kalsifikasyonlar damar duvarının intimal ve media tabakasında meydana gelebilir. Bu çalışmanın amacı, iskemik SVH geçiren hastalarda iICAin damar duvarındaki media ve intimal kalsifikasyon paternlerinin hangi klinik faktörlerle ilişkili olduğunu ve klinik sonlanıma etkisinin nasıl olduğunu belirlemektir.

Gereç ve Yöntem:

Çalışmamız retrospektif gözlemsel kesitsel çalışma olarak planlanmıştır. Çalışmaya son 1 yıl içerisinde (2021 ağustos-2022 temmuz dönemi) kliniğimizde yatarak akut iskemik inme tanısı almış olan hastalar dahil edildi. Dahil edilme kriterlerimiz ön sistem enfarktı (ACA, MCA, ICA borderzone) geçirmiş olmaktı. Dışlama kriterlerimiz geçici iskemik atağı olanlar, kranial görüntülemelerin tamamlanmamış olması veya ölçümü engelleyecek artefaktların olmasıydı. Kriterlere uygun toplam 114 hastanın demografik verileri, laboratuvar testleri, komorbid hastalıkları, kardiyovasküler öyküleri, inme etiyolojisi açısından TOAST sınıflandırmaları, başlangıç ve 3. ay National Institutes of Health Stroke Scale (NIHSS), Modifiye Rankin Skalası (mRS) kaydedildi. Tüm hastaların başlangıçta çekilen bilgisayarlı tomografileri (BT) ve BT anjiografileri bu konuda deneyimli radyoloji uzamanı tarafından değerlendirildi. iICA kalsifikasyonu paterni, yakın zamanda geliştirilen ve valide edilmiş bir puanlama yöntemine göre intimal ve medial olarak ayrılmıştır. Kısaca, bu puanlama yöntemi, kalsifikasyonun ağırlıklı olarak intimal (<7 puan) veya medial (≥7 puan) olup olmadığını belirlemek için belirli bir ağırlık kullanarak kalsifikasyonun daireselliğini, kalınlığını ve morfolojisini değerlendirir. Çalışmamızda hastalar kalsifikasyonu olmayanlar grup 1, intimal kalsifikasyonu olanlar grup 2, medial kalsifikasyonu olanlar grup 3 olarak ayrılmıştır. Bu üç grubun klinik faktörlerinin ve klinik sonlanımlarının karşılaştırılması planlanmıştır.

Bulgular:

Çalışmaya katılan 114 hastanın %44,7(n=51)'si kadın olup hastaların yaş ortalaması 63,08±13,94 olarak saptandı. Hastaların %39,5(n=45)'nün diyabeti, %71.9(n=82)'nin hipertansiyonu, %61,4(n=70)'ninhiperlipidemisi, %37,7(n=43)'nin sigara kullanımı mevcuttu. Etiyolojik incelemede TOAST'a göre hastalarımızın % 32,5(n=37)'I büyük damar, %20,2(n=22)'si kardiyoembolik, %14,9 (n=17)'si laküner, %1 (n=1)'ı diğer nedenler, %31,4 (n=36)'ü sebebi bilinemeyenlerdi. Kalsifikasyon paternine göre grup I: %15,8 (n=18), grup II : %37,7(n=43), grup III: %46,5(n=53) olarak saptanmıştır. Üç grubun demografik ve klinik değişkenleri değerlendirildiğinde grup I ile grup III arasında yaş ($p<0.001$), hipertansiyon ($p<0.001$), diyabet ($p<0.001$) ve hiperlipidemi ($p=0.015$) açısından anlamlı fark saptanmıştır. Hastaların nörolojik olarak değerlendirilmesinde grup I ile grup III arasında ilk NIHSS ile anlamlı fark saptanmazken hastaların 1. Ayda değerlendirilen NIHSS arasında anlamlı derecede fark saptanmıştır. Ayrıca başlangıçta ve 1. ayda mRS 2. grupta anlamlı derecede yüksek olarak saptanmıştır($p=0.015$, $p=0,038$).

Sonuç:

Sonuç olarak iİCA daki kalsifikasyonun kalınlığı, inme hastalarının klinik durumunu etkilemektedir. iİCA daki kalsifikasyon oranları yaş ile artmakta olup değiştirilebilir risk faktörlerinden altta yatan hipertansiyon, hiperlipidemi ve diyabetin tedavisiyle bu oranlar düşürülebilir.

SS-174 METABOLİK SENDROMLU OLGULARDA SESSİZ BEYİN İNFARKT SIKLIĞI VE BİLİŞSEL ETKİLENİM

HIDAIA ALHAJ , FAİK BUDAK

KOCAELİ ÜNİVERSİTESİ TIP FAKÜLTESİ

Amaç:

Metabolik sendromlu (MetS) bireylerde inme, sessiz beyin infarktı (SBİ), bilişsel bozulma, vasküler demans ve Alzheimer hastalığı daha sık görüldüğü bildirilmiştir.Çalışmamızda MetS lu bireylerde sessiz beyin infarkt sıklığı ve bilişsel etkilenim değerlendirilmiştir.

Gereç ve Yöntem:

Çalışmamıza alınan 91 MetS' li hastanın ortalama yaşı 43, (21 – 60 yaş). 91 MetS' li hastanın kraniyal MR görüntülemesinde 47' sinde (51.6 %) SBİ saptandı. Yaş grubları dağılımında 50 yaş ve üstünde SBİ sıklığı artmış bulundu. SBİ saptanan hastalar SBİ' ı olmayan grupla karşılaştırıldığında MetS komponentlerinden Hipertansiyon 6 kat, OR=6.00; Diabet ise 2,5 kat OR=2,55; daha sık saptandı

Bulgular:

MetS' li hastalar kognitif bozukluk açısından değerlendirildiğinde en sık görülen kognitif bozukluk dikkat alanındaydı. 79 (% 86,8) hastada dikkat ile ilgili kognitif bozukluk saptanırken, bellek bozukluğu 8 (% 8,8) hastada, görsel-mekansal işlev bozukluğu 27 (% 29,7) hastada ve yürütücü işlev bozukluğu 34 (% 37,4) hastada saptandı. Dikkat bozukluğu olan hasta grubunda HDL düşüklüğü ve TG yüksekliği dikkat bozukluğu saptanmayan gruba göre daha sıktı ve aradaki fark istatistiksel olarak anlamlıydı (p=0,046 - p=0,083). Yürütücü işlev bozukluğu olan hastaların % 55,9' unda homosistein yüksekliği saptanırken diğer grupta % 29,8 oranında bulunmuştur (p=0,014) . SBİ li grub ile SBİ si olmayan grup arasında bilişsel bozulma yönünden anlamlı ilişki bulunamadı (p>0,05).

Sonuç:

Çalışmada MetS hasta grubunda kognitif bozukluk yüksek oranda saptanmış olması MetS ve komponentlerinin kognitif bozukluk oluşumunda önemli bir risk faktörü olduğunu göstermektedir. Çalışmanın sonucu MetS erkenden saptanması ve tedavi edilmesi kognitif bozukluk oluşmasından korunması bir faktör olduğunu vurgulamaktadır.

SS-175 85 YAŞ ÜZERİ AKUT İSKEMİK İNMELİ HASTALARDA TROMBOLİTİK VE ENDOVASKÜLER TEDAVİ DENEYİMİ

CANSU GULCİHAN TURKOK , CEYDA DOGAN , MURAT MERT ATMACA , MEHMET FATİH OZDAG

SULTANABDULHAMİD HAN EAH

Amaç:

Akut iskemik inme (Aİİ) tedavisinde intravenöz trombolitik tedavi (İVT) uygulaması NINDS çalışmasından sonra altın standart olarak kabul edilmiştir. MR clean, Extend IA, REVASCAT, Swift Prime, ESCAPE çalışmaları ile proksimal arter okluzyonu olan hastalarda endovasküler tedavi (EVT) altın standart olarak kabul edilmiştir. Bununla birlikte, İVT ve EVT'nin yaşlı bireylerde güvenliğiyle ilgili yeterli literatür verisi yoktur. Çalışmaların çoğuna 80 yaş üzeri hastalar dahil edilmemiştir. Toplumda yaşlı nüfus oranı çoğaldıkça hekimlerin de bu yaş grubunda İVT ve EVT tecrübesi de artmaya başlamıştır. Biz de bu çalışmada 85 yaş ve üzeri Aİİ'li hastalarda İVT ve EVT deneyimlerimizi paylaşmak istedik.

Gereç ve Yöntem:

Bu çalışmada 2018-2022 yılları arasında hastanemize başvuran 85 yaş üzeri Aİİ tanısıyla başvuran İVT, EVT ve İVT+EVT uygulanan hastalar retrospektif olarak tarandı. Çalışma başlangıcında 34 Hasta ele alındı, 1 hastanın giriş mRS skoru 4 olduğundan, diğer hastaların da 3. Ay mRS bilgisi olmadığından çalışma dışı bırakıldılar, 25 hasta ile çalışma tamamlandı. Hastaların yaş, cinsiyet, vasküler risk faktörleri, kullandıkları antiagregan veya antikoagülan tedaviler, başvuru ve taburculuk NIHSS skorları, vasküler incelemeleri, kapı-iğne ve semptom-kapı zamanları, işlem sonrası gelişen komplikasyonları, taburculuk ve 3. ay mRS skorları kaydedildi.

Bulgular:

Retrospektif olarak taranan 34 hastadan 3. ay mRS skoru kaydedilmiş olan 25'ini çalışmaya dahil ettik. İki hastanın bazal mRS skoru 2 iken kalanının skorları 0-1 idi. Hastaların %84'ü kadın %16'sı erkekti. Hastaların % 32'sine İVT, % 20'sine EVT, kalanına hem İVT hem EVT uygulandı. Hastaların yaş ortalaması 89,4 ±3 (85-94) idi. Hastaların 16'sında (%64) komplikasyon gelişmedi, 5'inde (%20) asemptomatik intrakranyal kanama (İKK), 2'sinde (%8) semptomatik İKK görüldü. Giriş NIHSS skoru ortalaması 13,24±5,46 idi. Kapı-iğne zamanı ortalaması 102±62 dakika iken sadece EVT uygulanan hastalar dışarıda bırakıldığında (drip and ship modeli uygulandığı için hastaların EVT için kapsamlı inme merkezine transferinde gecikmeler yaşanabilmektedir) kapı-iğne zamanı ortalaması 87,15±43,4 dk idi. Taburculukta 13 (%52) hastada iyi sonlanım (mRS 0-2) mevcutken, üçüncü ayda 9 (%36) hastada iyi sonlanım vardı. Taburculukta 6 hastanın mRS skoru 6 idi ve hastane içi mortalite oranı %24 olarak hesaplandı. Üçüncü ay mRS skoru 7 hastada 6 idi, 3. ayda mortalite oranımız %28 olarak saptandı. 3. aydaki kötü sonlanım (3. aymRS 3-6) ile ilişkili faktörler; giriş NIHSS skorunun yüksek olması (p=0,005), semptomatik ve asemptomatik İKK varlığı (p=0,048) ve birden fazla vasküler risk faktörünün varlığı (p=0,041) olarak bulundu.

Sonuç:

Seksen beş yaş üzeri Aİİ'li hastalarda İVT ve/veya EVT uygulanması ile taburculukta hastaların %52'sinde iyi sonlanım (mRS 0-2) sağlanmış, 3. ay kontrolde ise bu oranın %36'ya indiği görülmüştür. Bu sonuçlar İVT ve EVT ile bu yaş grubunda Aİİ'nin etkili bir şekilde tedavi edilebildiğini göstermiştir. Üçüncü ayda iyi sonlanım oranın düşmesi; inme dışı nedenlerden ya da inmenin dolaylı olarak yol açabileceği enfeksiyon, demans kötüleşmesi, depresyon gibi komplikasyonlardan kaynaklanabileceğini düşündürmektedir. Hastaların %8'inde semptomatik İKK, %20'sinde ise asemptomatik İKK gelişmiş olması ileri yaştaki hastalarda İVT ve EVT uygulaması ile İKK riskinin arttığı şeklindeki literatür bilgisi ile uyumludur. Ayrıca semptomatik veya asemptomatik İKK gelişen bütün hastalarda 3. ay mRS skorlarının 3-6 arasında saptanması dikkat çekicidir. Sonuç olarak, ileri yaştaki Aİİ'li hastalarda İVT ve EVT uygulamalarının etkili ve güvenli olduğu söylenebilir.

SS-176 BORDERZONE ENFARKTLARININ KLİNİK ÖZELLİKLERİ

BÜŞRA ELİF YILDIRIM , RÜMEYSA TAŞÇI BULCA , ZAHİDE MAİL GÜRKAN , İREM YALÇIN , ECE MERTOĞLU , MÜNEVVER GÖKYİĞİT

GAZİOSMANPAŞA EĞİTİM VE ARAŞTIRMA HASTANESİ

Amaç:

Border-zone (BZ) enfarktları iki arter bölgesinin birleştiği yerde meydana gelir. Patofizyolojileri henüz tam olarak açıklığa kavuşturulmamıştır, ancak yaygın olarak kabul edilen bir hipotez vasküler bölgelerin distal bölgelerinde azalmış perfüzyonun enfarktüs gelişimine neden olduğu şeklindedir. Bu çalışmada BZ enfarktlarda risk faktörleri, etiyolojik ve klinik özelliklerin tartışılması planlanmıştır.

Gereç ve Yöntem:

2020-2022 yılları arasında Gaziosmanpaşa Eğitim ve Araştırma Hastanesi'ne başvuran ve BZ enfarktı tanısı alan 56 hasta retrospektif olarak çalışmaya alındı. Demografik veriler, klinik bilgiler, iskemik inme için risk faktörleri kaydedildi. Ayrıntılı biyokimyasal, kardiyak değerlendirmeler ve nörogörüntülemeler değerlendirildi. İnmenin etiyolojik tanısı TOAST sınıflamasına dayanılarak konuldu.

Bulgular:

Hastaların %39,3(n=22)'ü kadındı. Yaş ortalaması 67,23±13,18 idi. %23,2(n=13)'ünde geçirilmiş inme öyküsü vardı. %21,4(n=12) hastada Anterior Cerebral Arter-Middle Cerebral Arter(ACA-MCA), %7,1(n=4) hastada Middle Cerebral Arter-Posterior Cerebral Arter(MCA -PCA), %71,4(n=40) hastada Anterior Cerebral Arter-Middle Cerebral Arter-Posterior Cerebral Arter(ACA-MCA-PCA) BZ'unda enfarkt izlendi. Nörolojik muayenede, hastaların %33,9'unda hemipleji yada hemiparezi, %3,6'sında hemihipoestezi, %5,4'ünde homonim hemianopsi görüldü. Hastaların%73,2'sinde hipertansiyon, %44,6'sında diyabetes mellitus, %21,4'ünde iskemik kalp hastalığı vardı. %64,3'sı kardiyoemboli, %23,2'si büyük damar aterokleroz saptandı. %21,4'ü ise sebebi bulunayan inme olarak sınıflandırıldı. Kadın hastalarda, erkek hastalara oranla daha ileri yaşta BZ enfarkt geliştiği görüldü(p=0,001). Kardiyoemboli ve büyük damar hastalığının ileri yaşlarda daha sık görüldüğü dikkati çekti (sırasıyla p=0,039; p=0,049).

Sonuç:

Bu çalışmada BZ enfarktlarının klinik özelliklerinin ve risk föktörlerinin belirlenmesi amaçlanmıştır. Bu hastalarda patofizyolojik süreçleri tanımlamak, erken klinik tanı koymada, tedaviyi yönlendirmede ve prognozu belirlemede faydalı olacaktır.

SS-177 AKUT İSKEMİK İNME HASTALARINDA DEKOMPRESİF KRANİEKTOMİ DENEYİMLERİMİZ

ÇİSİL İREM ÖZGENÇ BİÇER [1], KADRİYE GÜLEDA KESKİN [2], İREM CARUS [2], EREN GÖZKE [2]

[1] *MARMARA ÜNİVERSİTESİ PENDİK EĞİTİM VE ARAŞTIRMA HASTANESİ*
[2] *SAĞLIK BİLİMLERİ ÜNİVERSİTESİ FATİH SULTAN MEHMET EĞİTİM VE ARAŞTIRMA HASTANESİ*

Amaç:

İskemik inme hastalarında dekompresyonun mortalite ve morbiditeye etkisini geliş NIHSS, enfarkt lokalizasyonu, dekompresyon saati, iv-tpa ya da mekanik trombektomi uygulanması gibi faktörler üzerinden değerlendirmek

Gereç ve Yöntem:

Ocak 2018 ve Haziran 2022 yılları arasında akut iskemik inme ile Fatih Sultan Mehmet Eğitim ve Araştırma Hastanesi nöroloji kliniğinde takip edilen ve dekompresif kraniektomi operasyonu geçirmiş olan 54 hasta retrospektif olarak yaş, cinsiyet, geliş NIHSS, enfarkt lokalizasyonu, iv-tpa alması, mekanik trombektomi uygulanması, hemorajik transformasyon gelişmesi, taburculuk NIHSS ve 1. Yıl MRS değerleri açısından değerlendirildi.

Bulgular:

Yaş ortalaması 61 olan 21i kadın 33ü erkek toplam 54 hasta çalışmaya dahil edildi. Geliş NIHSS ortalaması 14 (min-max; 1-27) olarak bulundu. Hastaların 8'ine sadece iv-tpa, 25'ine sadece mekanik trombektomi uygulanırken, 7 hastaya hem iv-tpa hem de mekanik trombektomi uygulandı. Hastaların 6 sı arka sistem enfarktı 48 si ise ön sistem enfarktı idi.

Arka sistem enfarktı olan 6 hastadan 2'si ex olurken, geri kalan 4 hastanın 1. yıl MRS skorlarının 0-2 arasında olduğu görüldü. Ex olan 2 hastanın da operasyona alınma süresinin 48. Saatten sonra olduğu görüldü. Ön sistem enfarktı olan 35 hastanın post-op dönemde ya da takipleri süresince ilk 1 yıllık dönemde ex olduğu görüldü. Sağ kalan 11 hastanın 5'i MRS:0-2, diğer 6'sının MRS >2 olduğu görüldü. Sadece iv-tpa alan 8 hastanın 7'si, sadece mt yapılan 25 hastanın 16 'sı ve hem iv-tpa hem mt uygulanan 7 hastadan 4'ünün ilk 1 yıl içerisinde ex olduğu görüldü.21 kadın hastanın 18'i ve 33 erkek hastanın 19'u takiplerinde ex oldu.

Sonuç:

Dekompresif kraniektomi, belirgin ödem etkisinin eşlik ettiği geniş enfarktlarda hastalara yaşam şansı tanımak için yapılan cerrahi bir işlem olsa da mortalite oldukça yüksektir. Arka sistem enfarktı olan hastalarının mortalitelerinin ön sistem enfarktı olan hastalardan daha düşük olduğu ve operasyonun ilk 48 saat içerisinde yapılması durumunda mortalite riskinin daha da düşeceği sonucuna varılmıştır. Sadece iv-tpa alan grupta diğer 2 gruba göre mortalitenin belirgin olarak daha yüksek olduğu ve kadın olmanın sağkalımı düşürdüğü sonucuna varılmıştır.

SS-178 AKUT SEREBROVASKÜLER HASTALIK NEDENİ İLE İNTRAVENÖZ TROMBOLİTİK VE/VEYA ENDOVASKÜLER MEKANİK TROMBEKTOMİ UYGULANAN HASTALARDA BİYOKİMYASAL VE HEMATOLOJİK PARAMETRELERİN HEMORAJİK TRANSFORMASYON RİSKİNİ BELİRLEMEDEKİ ETKİSİ

GÜLHAN YILDIRIM ÖZDEMİR , HACI ALİ ERDOĞAN , VİLDAN YAYLA

SBÜ BAKIRKÖY DR SADİ KONUK SUAM NÖROLOJİ KLİNİĞİ

Amaç:

Çalışmamızda İV rt-PA ve/veya EMT uygulanan akut iskemik inme hastalarında gelişen hemorajik trasformasyon ile CRP, cTnI, Hb, PLT, BK, NLO, RDW, MPV gibi laboratuvar parametreleri arasındaki ilişki incelenmiştir.

Gereç ve Yöntem:

Kliniğimizde 2017-2020 yılları arasında akut iskemik SVH tanısı ile İV rt-PA ve/veya EMT uygulanan 310 hasta çalışmaya dahil edildi. Hemorajik transformasyon ile HT, DM, AF, mRS ve NIHSS ilişkisi ve ayrıca CRP, cTnI, Hb, PLT, BK, NLO, RDW, MPV parametreleriyle hemorajik transformasyon ilişkisi değerlendirildi.

Bulgular:

Hastaların 187'si (%60,3) erkek, 123'ü (%39, 7) kadındı, yaş ortalaması 66,82±14,64 (18-93) yıldı. Toplam 150 hastada (%48,4) hemorajik transformasyon görüldü. Diyabetes mellitusu olan hastalarda kanama daha sık izlendi. Semptom-kapı zamanıyla kanama riski arasında ilişki saptanmadı fakat kapı-kasık zamanı uzun olan hastalarda kanama riski yüksekti. Trombektomi öncesi İV rt-PA bolus veya total doz verilmesinin kanama riskini arttırmadığı görüldü. Trombektomiyle TICI 3 rekanalizasyon sağlanan hastalarda (%41,3) kanama oranı yüksek bulundu. Başvuru NIHSS değerleri yüksek olan hastalarda kanama daha fazlaydı. Kanama görülmeyen hastalarda taburculukta NIHSS ve mRS değerlerinde anlamlı düşüş saptandı. Kanama görülen hastaların çıkış NIHSS ve mRS değerleri, görülmeyenlerden yüksekti. Kanama görülen hastalarda BK ve MPV değerleri yüksekti. Her iki hasta grubunda CRP, cTnI, Hb, PLT, NLO, RDW değerleri arasında farklılık bulunmadı. Kanama görülen hastalarda dekompresyon cerrahisi (%10,7) ve ölüm oranı (%12,7) yüksek bulundu.

Sonuç:

Çalışmamız akut iskemik SVH nedeni ile İV rt-PA ve/veya EMT uygulanan hastalarda hemorajik transformasyon riskini belirlemede klinik, demografik ve radyolojik skorlama yöntemlerinin yanında hematolojik parametrelerden BK ve MPV değerlerinin de kullanılabileceğini düşündürmüştür. İleride benzer hasta gruplarında hemorajik transformasyon riskini öngörmede yeni biyokimyasal ve hematolojik belirteçlerin kullanılabileceği kanısındayız.

SS-179 COVİD-19 HASTALIĞI VE COVİD-19 AŞISI İLE İNME VE İNME ÖZELLİKLERİ ARASINDAKİ İLİŞKİ

DİLAN KANGÜL , ÖZGE ARICI DÜZ , ELMİR KHANMAMMADOV

MEDİPOL MEGA ÜNİVERSİTE HASTANESİ

Amaç:

COVID-19 virüsü dünya çapında artan morbidite ve mortaliteye neden olmuştur. COVİD-19 salgının yıkıcı etkisinin önüne geçebilmek amacıyla tıp tarihinde daha önce hiç görülmemiş bir hızla yeni aşılar geliştirildi. Yapılan çalışmalarda COVİD-19 hastalarında ve aşı sonrası trombotik komplikasyonlar ve inme bildirilmiştir. Bu çalışmada akut iskemik inme ile COVİD-19 hastalığı ve COVİD-19 aşısı arasındaki ilişki ve ortaya çıkan inme özellikleri araştırılmaktadır.

Gereç ve Yöntem:

Kliniğimizde 2020-2022 yılları arasında akut inme tanısı ile takip edilen 157 hasta retrospektif şekilde değerlendirildi. Hastaların demografik özellikleri, inme alt tipleri, tutulan vasküler sistem, hemoraji varlığı ve multipl olma durumları için nörogörüntüleme tetkikleri, COVİD-19 ası durumları ve COVİD-19 geçirme öyküleri incelendi.

Bulgular:

157 hastanın 58 i kadındı, ortalama yaş 65,3 idi. İnme öncesi covid-19 aşısı olan 61, covid geçiren 22 hasta vardı. Aşı ile inme arasında ortalama süre 119 gündü. Covid ile inme arasında ortalama süre 55 gündü. Hastaların 7 si (%4) hemorojik inme iken 33 (%21) ünde çoklu inme vardı. 11 (%7) hastanın eşlik eden comarbiditesi yoktu. Çoklu inme varlığı aşı olma durumuna göre değişmezken, covid geçiren hastalarda daha sıktı.

Sonuç:

COVID-19 ve inme birlikteliği sık olabilecek durumlardır ve inme karakteristiklerinde COVİD- 19 hastalığı varlığı ile değişiklik olabilir. Aşı ile ilişkisi için ileri çalışmalara ihtiyaç vardır.

SS-180 İNTRAVENÖZ TROMBOLİTİK TEDAVİ ALAN AKUT İNME HASTALARINDA, KOLLATERAL SKOR VE İNTRAKRANİAL KANAMA ARASINDA İLİŞKİ.

SHUKUR IMANOV [1], HADİYE ŞİRİN [1], AYŞE GÜLER [1], CELAL ÇINAR [2]

[1] *EGE ÜNİVERSİTESİ TIP FAKÜLTESİ NÖROLOJİ ABD*
[2] *EGE ÜNİVERSİTESİ TIP FAKÜLTESİ RADYOLOJİ ABD*

Amaç:

Trombolitik tedavi verilen akut inme hastalarında KS (kollateral skor) ve intrakranial kanama arasında olan ilişkiyi araştırmaktır.

Gereç ve Yöntem:

Çalışmaya akut iskemik inme nedenile İV tPA(intravenöz doku plasminojen aktivatörü) tedavisi alan ve çekilen kranial BT(bilgisayarlı tomografi) anjiyografide yeterli kalitede venöz ve arterial fazı bulunan 122 hasta dahil edildi. Hastalar retrospektif olarak araştırıldı.

Bulgular:

Tedavi alan 34 hastada intrakranial kanama saptandı (27.8%). 27 hastada ilk 24 saatde (79.4%), 2 hastada 1-3 gününde (5.9%), 5 hastada 3-10 gününde (14.7%) kanama saptandı. 2 hastada kanama karşı hemisferde, iskemi alanından farklı alanda ortaya çıktı. tPA tedavisine bağlı kanama oranı, 27/122 (22.9%) olarak sonuçlandı.

29 hastada (85%) lobar kanama ortaya çıktı. 6 hastada geniş hemoraji, 1 hasta multiple, yaygın hemoraji, 1 hastada lineer ve silik kanama gözlendi. 2 hastada intraparankimal kanamaya SAK eşlik etdi.

4 hastada (12%) milimetrik mikrohemoraji, 1 hastada (3%) izole SAK (subaraknoid kanama) saptandı.

Diabetes mellitus(DM), hipertansiyon(HT), hiperlipidemi(HPL), atrial fibrilasyon(AF), koroner arter hastalığı(KAH) gibi yandaş hastalıklar belirlendi. Hastalıklar kontrol altında olup olmadığına göre veriler eşliğinde sınıflandırıldı(HbA1C ve LDL gibi değerlerine göre) ve intrakranial kanama arasında ilişki araştırıldı.

Tedavi öncesi hesaplanan NIHSS (Ulusal Sağlık Enstitüleri İnme Ölçeği) ve intrakranial kanama arasında ilişki araştırıldı

Tedavinin başlanma zamanı ile kanama arasında ilişki araştırıldı

Antiagregan ve antikoagulan kullanımı ile intrakranial kanama arasında ilişki araştırıldı.

Oklüzyonun hangi sirkülasyonda olduğu belirlendi. Pial kollateral skor hesaplandı. Pial kollateral skor ve intrakranial kanama arasında ilişki değerlendirildi.

Sonuç:

Çalışmanın sonucuna göre, kötü kollateral skor tPA tedavisi sonrası akut inme hastalarında intrakranial kanama riskini anlamlı derecede (17% ye karşı 58%) artırmaktadır. Kontrolsuz diabetes mellitus, hiperlipidemi hipertansiyon, atrial fibrilasyon, koroner arter hastalığı ve kalp yetmezliği intrakranial kanama riskini arttırmaktadır. Ayrıca dual antiplatelet tedavi almış olmak ve yüksek NIHSS kanama riskini anlamlı derecede arttırmaktadır.

SS-181 MULTİPL SKLEROZLU BİREYLERDE YAYGIN KULLANILAN KLİNİK ÖLÇÜMLER ERKEN EVREDE ÜST EKSTREMİTE DİSFONKSİYONUNU YANSITABİLİR Mİ?

Bu bildiri geri çekilmiştir.

SS-182 MULTİPLE SKLEROZDA PANDEMİ DÖNEMİNDE AŞI TEREDDÜTTÜ, AŞI TUTUM VE DAVRANIŞLARININ DEĞERLENDİRİLMESİ

SANİYE KARABUDAK , VİLDAN GÜZEL , AYŞEGÜL YABACI TAK , AZİZE ESRA GÜRSOY

BEZMİALEM ÜNİVERSİTESİ HASTANESİ

Amaç:

Bu çalışmamızda kliniğimizde Multiple Skleroz (MS) tanısıyla takip edilen hastaların yaşanılan pandemiyle mücadelede kullanılan aşılarla ilgili tereddütlerinin, aşı tutum ve davranışlarının değerlendirilmesi; aşı tereddütünün MS'lilerde demografik, klinik parametreler ile ilişkisinin belirlenmesi amaçlanmıştır.

Gereç ve Yöntem:

Hastanemiz nöroloji kliniğinde son 2 yılda düzenli takip edilen Mc Donald 2017 kriterlerine göre relapsing remitting ve primer progressif MS tanılı 224 hastanın demografik verileri, hastalık süresi, kendi kendine bildirilen engellilik durum ölçeği (SRDSS), immün modülatör tedavi kullanımı (İMT), Covid enfeksiyonu geçirip geçirmemesi, Covid aşısı olup olmadığı ve pandemi öncesi aşı tutumu anket değerlendirmesi ile analiz edilmiştir. Aşı tereddütleri Pandemi Aşı Tereddüt Ölçeği uygulanarak skorlanmıştır. Yüksek puan aşı tereddütünün yüksek olduğunu gösterir. Veriler SPSS' te uygun istatistiksel testler kullanılarak analiz edilmiştir.

Bulgular:

Çalışmaya katılan 18-66 yaşlarındaki 224 hastanın %72'si kadındı. %48'i son 5 yıldır, %25'i 5-10 yıldır, %14'ü 10-15 yıldır MS tanısıyla takip edilmekteydi. %85,3'ü İMT kullanmaktaydı. SRDSS %74'ünde 3,5 altında idi. %30'u son 1 yılda atak geçirmişti. %92'si Covid-19 aşısı olmuştu. %30'u 2 doz, %29'u 3 doz, %20'si 4 doz aşı olmuştu. %46'sı Covid-19 enfeksiyonunu geçirmiş olup %56'sı aşı sonrası idi. Hastaların %15' i pandemi öncesinde grip, zatürre aşısı olmuştu. Aşı tereddüt ölçeği puanı (ATÖP) aşı olmayanlarda olanlara göre anlamlı yüksekti (30 (22-38) vs 25,5 (10-45); p=0,007). Aşının MS hastalığı üzerine olumsuz etkisi olabileceğini düşünenlerde düşünmeyenlere göre ATÖP anlamlı yüksekti (29(15-43) vs 24(10-45); P<0,001). IMT kullanan ve kullanmayan grup arasında fark istatistiksel olarak sınırlı anlamlı bulunmuş olsa da kullanmayanlarda daha yüksek skorlar saptandı (29(18-40) vs 25(10-45); p=0,05). IMT'nin aşı yanıtı üzerine etkisi olabileceğini düşünenlerde ATÖP düşünmeyenlere göre anlamlı yüksekti (28(15-41) vs 25(10-45); p=0,017). Regresyon eğrilerine göre aşının MS'e etkisi olduğunu düşünenlerin olmadığını düşünenlere göre 2 kat, Covid aşısı olmayanların olanlara göre 3,5 kat, IMT kullananların kullanmayanlara göre 2,1 kat daha fazla tereddüt yaşadığı saptandı.

Sonuç:

Türkiye Cumhuriyeti (TC) Sağlık Bakanlığı verilerine göre Eylül 2022 itibarı ile nüfusun %68,7'si en az 1 doz aşı olmuş, %63'ü ise aşı dozlarını tamamlamıştır. Kliniğimizdeki MS'lilerin en az 1 doz aşı olma oranları TC verilerine göre daha yüksek olup 4 doz aşılanma oranı düşük bulunmuştur. Hastalarımızda aşılanma oranı yurt dışı MS verilerine benzerlik göstermektedir. Aşının MS'e etkisi olduğunu düşünenler olmadığını düşünenlere göre 2 kat daha fazla tereddüt yaşamasına rağmen hastalarımızın %92'si aşı yaptırmıştır. Bu sonuç pandemi döneminde hekim tarafından yeterli ve doğru bilgilendirmeyle hastaların tereddüt yaşamasına rağmen aşılandığını göstermektedir.

SS-183 MULTİPL SKLEROZ HASTALARINDA AKTİF BİLİŞSEL REZERVİN BİLİŞSEL FONKSİYONLAR ÜZERİNDEKİ ETKİSİ

ÖZGEN DENİZ DELİKTAŞ [1], TAHİR KURTULUŞ YOLDAŞ [1], HAFİZE NALAN GÜNEŞ [2], GÜLSÜM AKDENİZ [1]

[1] *ANKARA YILDIRIM BEYAZIT ÜNİVERSİTESİ*
[2] *ANKARA SUAM*

Amaç:

Aktif bilişsel rezerv (ABR) yaşam boyunca sürdürülen entelektüel aktivitelerin toplamıdır. Çalışmanın amacı MS hastalarındaki ABR'nin, bilişsel fonksiyonlar için koruyucu etkisini araştırmaktır. ABR'nin etkisinin yanısıra hastanın yaşı, hastalığın süresi, özürlülük düzeyi (EDSS) gibi klinik etkenler de araştırılmıştır.

Gereç ve Yöntem:

106 MS hastası bu çalışmaya katılım sağlamıştır. Hastaların ABR değerlendirmede demografik form ve Bilişsel Rezerv İndeks Anketi kullanılmıştır. Hastaların bilişsel fonksiyonlarını değerlendirmek için MS için Kısa Uluslararası Bilişsel Değerlendirme Bataryası(BICAMS), Stroop Testi, Adımlı İşitsel Seri Ekleme Testi(PASAT), Kontrollü Sözel Çağrışım Testi(COWAT) kullanılmıştır. EDSS'si 3'ün altında olan hastalar ile 3'ün üzerinde olan hastalar, hastalık süresi 5 yıldan az olan hastalar ile 5 yıldan fazla olan hastalar, ABR puanı 84'ün altında olan ve 84'ün üzerinde olan hastalar bağımsız örneklem t-testi kullanılarak karşılaştırılmıştır. ABR, EDSS, yaş ve hastalık süresinin bilişsel fonksiyonlardaki performansını öngörmek için çoklu regresyon analizi ve lojistik regresyon kullanılmıştır.

Bulgular:

T testlerine göre EDSS'si 3'ün altında olanlar COWAT Semantik hariç tüm testlerde daha iyi performans göstermiştir*(p=0,37; p=0,000; p=0,000; p=0,002; p=0,27).* 5 yıldan az süredir MS hastası olan hastalar BICAMS bataryasında daha iyi performans göstermiştir*(p=0,020; p=0,048; p=0,018)*. Daha yüksek ABRye sahip hastalar Stroop, BICAMS, PASAT VE COWAT testlerinde daha iyi performans göstermiştir(*p=0,001; p=0,000; p=0,000; p=0,002)*. Yaş, hastalık süresi, EDSS ve ABR ölçümler ile yapılan çoklu regresyon analizi sonucunda Stroop testinin %19unu, SDMTnin %61ini, BVMT'nin %40ını ve CVLTnin %34ünü, PASAT'ın %48ini, COWAT'ın %16sını tahmin etmektedir. Lojistik regresyon analizi sonucu çıkan modelin istatistiksel olarak anlamlı olduğu bulunmuştur. Bununla birlikte, bilişsel bozukluğu olan hastaların %93,8i doğru tahmin edilmiştir.

Sonuç:

ABR, yapılan bütün testlerde anlamlı bir değişken olarak bulunmuştur. Bu bulgu, ABR'nin hastanın bilişsel durumunu belirlemekte pozitif bir belirteç olabileceğini göstermektedir. Regresyon analizleri sonucu EDSS ve hastalık süresi tahmin edici değişken olarak bulunmamıştır. Bunun nedeni yaş değişkeninin karıştırıcı rol oyamasından kaynaklanmış olabilir. Yaşın bu karıştırıcı rolü gelecekteki çalışmalarda daha net bir şekilde belirlenmesi literatüre katkı sağlayacaktır.

SS-184 DEMİYELİNİZAN OPTİK NÖRİTLER: KLİNİK, FUNDOSKOPİK VE RADYOLOJİK BULGULARDAN AYIRICI TANIYA

MİNA ÜZÜLMEZ YILDIZ , ZEYNEP ÖZDEMİR ACAR , AYSUN SOYSAL

BAKIRKÖY PROF. DR. MAZHAR OSMAN RUH SAĞLIĞI VE SİNİR HASTALIKLARI EĞİTİM VE ARAŞTIRMA HASTANESİ

Amaç:

Optik nörit, optik siniri tutan inflamatuar bir hastalıktır. Optik nörit en çok MS ile ilişkilendirilse de son 15 yılda tanımlanan antikorlar ile demiyelinizan optik nöritli hastaları sınıflandırabilmek mümkün olmuştur. Bu çalışmada ilk başvurusu optik nörit olan, demiyelinizan hastalık nedeniyle hastanemizde takipli hastaların fenotip özelliklerini belirlemek; fundoskopik muayene, serum ve BOS laboratuar, görüntüleme bulgularıyla ilişkisini araştırmak; serolojik olarak sınıflamak, akut tedavi yanıtları ve prognozlarını saptamak ve bu belirteçlerin birbiri ile olan ilişkisini araştırmak hedeflenmiştir.

Gereç ve Yöntem:

Bu çalışmada hastanemizde 2015-2021 tarihleri arasında demiyelinizan hastalık tanısıyla takip edilen hastalardan ilk atağı optik nörit olan ve takiplere gelen 17-70 yaş arası hastalar alınmıştır. Diğer etiyolojiler dışlanmıştır.

Veriler yaş, cinsiyet gibi demografik özellikler, tutulum tarafı, MR bulguları, antikorlar, BOS incelemeleri, radyolojik ve elektrofizyolojik özellikler, verilen tedavi ve tedavi yanıtı, rekürrensi olmak üzere birçok parametreye göre gruplandırılmıştır. Kranyal, servikal ve torakal görüntülemeleri MS için tipik, atipik ve lezyon olmamasına göre gruplandırılmış, MAGNIMS 2016 kriterleri kullanılmıştır.

Bulgular:

Çalışmaya alınan 84 hastanın 36'sı (%42,8) erkek, 48'i (%57,8) kadın, ortalama başlangıç yaşı 34 (17-69)'tür. Takiplerde hastaların 59'u (%70,2) MS; 4'ü (%4,7) NMO; 3'ü (%3,5) MOG ilişkili hastalık tanısı almış, 13'ü (%15,4) izole optik nörit olarak kalmış, 5'i (%5,9) olası MS olarak takip edilmiştir. 31 hastada (%36,9) rekürrens görülmüş, bunların 12'si aynı göz, 18'i karşı gözde tespit edilmiştir. Bu hastaların 4' MS, 2'si NMO, 1'i izole optik nörittir. MS tanısı alan hastaların 35'i kadın (%59,3)'dır. Görme keskinliği 0.67'den fazla olan grubun %89,5'i MS tanısı almıştır. Ağrılı optik nöriti olan hastaların 25'i MS ve olası MS, 7'si izole optik nörit, 2'si MOGAD, 1'i NMO tanılıdır. 10 hastada papillit saptanmış, bunların %30'u MOGAD, %30'u izole ON, kalanı MS'tir. Hastaların %72,7'sında tipik MS plakları mevcutken %13'ünde MS için atipik lezyonlar izlenmiş, %14,3'ünde beyin MR incelemelerinde lezyon görülmemiştir. Bu hastaların %66,7'si izole optik nörit olarak takip edilmiştir. Hastaların %56'sında tam iyileşme gözlenmiş ve bu hastaların tamamı MS (n=38) veya İON (n=9) tanısı ile takip edilen hastalardır.

Sonuç:

Optik nöropatinin inflamatuar, iskemik, enfeksiyöz ve metabolik nedenler başta olmak üzere birçok nedeni vardır. Demiyelinizan optik nöritin en sık nedeni MS olmakla beraber, NMOSD ve MOGAD ayrımının yapılması uzun dönemli tedavi kararı ve dolayısıyla prognoz açısından önemlidir.

SS-185 MULTİPL SKLEROZ HASTALARINDA RETİNA SİNİR LİFİ TABAKASI VE GANGLİON HÜCRE İÇ PLEKSİFORM TABAKASI ÖLÇÜMLERİNİN BİLİŞSEL İŞLEVLER İLE İLİŞKİSİNİN DEĞERLENDİRİLMES

TUĞBA DEMİR ÖZEN [1], İREM FATMA AŞAN [1], KIVANÇ ÖZEN [2]

[1] *İZMİR SAĞLIK BİLİMLERİ ÜNİVERSİTEİ TEPECİK EĞİTİM VE ARAŞTIRMA HASTANESİ NÖROLOJİ KLİNİĞİ*
[2] *İZMİR SAĞLIK BİLİMLERİ ÜNİVERSİTESİ TEPECİK EĞİTİM VE ARAŞTIRMA HASTANESİ GÖZ HASTALIKLARI KLİNİĞİ*

Amaç:

Multipl skleroz (MS), demiyelinizasyon ve akson kaybı ile giden nörodejeneratif bir hastalıktır. Demiyelinizan özellikleri ile ön plana çıkmış olsa da esas olarak fiziksel ve kognitif hasarın gelişmesinde akson kaybının rolü daha belirgindir. Son yapılan çalışmalarda MS hastalarında aksonal hasarın değerlendirilmesinde optik koherens tomografinin (OKT) kullanılabileceği gösterilmiştir. MS hastalarının yaklaşık %40-65'inde kognitif etkilenme mevcuttur. Çalışmamızda MS hastalarında aksonal hasarı yansıtabilecek OKT parametrelerinin kognitif hasar ile ilişkisinin değerlendirilmesi amaçlanmıştır.

Gereç ve Yöntem:

Çalışmaya 45 RRMS hastası ile yaş, eğitim ve cinsiyet açısından benzer özelliklere sahip 37 sağlıklı kontrol dahil edilmiştir. Kontrol grubu göz polikliniğine başvurmuş, OKT çekilen ve herhangi bir göz patolojisi saptanmayan kişiler arasından seçilmiştir. Her iki gruba BICAMS kognitif bataryası uygulanmıştır. MS hastalarının ON geçirmiş olan gözü çalışma dışı bırakılmıştır. BICAMS bataryasının en az iki testinden kontrol grubuna göre 1,5 SD altında performans gösteren MS hastalarında, kognitif etkilenme olduğu kabul edilmiştir. Her iki grubun peripapiller retina sinir lifi tabakası(pRSLT), ganglion hücre tabakası(GHT), iç pleksiform tabaka(IPT), iç nükleer tabaka(INT) kalınlık ölçümleri yapılmıştır. Kognitif test sonuçları ile OKT parametreleri arasındaki korelasyon incelenmiştir.

Bulgular:

MS hastaları BICAMS bataryasının üç testinde de (SDMT, CVLT-Ⅱ ve BVMT-R) kontrol grubuna göre düşük performans göstermiştir. MS hastalarının GHIPT ve pRSLT ölçümleri kontrol grubuna göre anlamlı derecede ince saptanmıştır. Çalışmaya dahil edilen 45 MS hastasının %40'ında kognitif etkilenme olduğu gözlenmiştir. Kognitif etkilenme olan grupta GHIPT kalınlığı kognitif etkilenme olmayan gruba göre ince bulunmuştur. MS hastalarında BICAMS bataryası ile OKT parametrelerinin korelasyonu incelendiğinde GHIPT kalınlığı ile BVMT-R ve CVLT-Ⅱ testleri arasında pozitif yönde orta düzeyde, SDMT ile pozitif yönde yüksek düzeyde korelasyon izlenmiştir. pRSLT kalınlığı ile SDMT ve CVLT-Ⅱ testleri arasında pozitif yönde orta düzeyde, BVMT-R ile pozitif yönde zayıf düzeyde korelasyon olduğu görülmüştür.

Sonuç:

Çalışmamızda ON öyküsü olmayan MS hastalarında kognitif etkilenme ile pRSLT ve GHIPT atrofisi arasındaki ilişki olduğu saptanmıştır. Bu veriler, klinik pratikte OKTnin, MS hastalarında merkezi sinir sistemi nörodejenerasyonu ve kognitif etkilenmeyi değerlendirmede yararlı olacağını düşündürmektedir.

SS-186 OCRELİZUMAB VE FİNGOLİMOD TEDAVİLERİNE BAŞLAMA EĞİLİMİ: BİR KLİNİK DENEYİMİ

ŞAHİKA OCAK , DAMLA ÇETİNKAYA TEZER , İPEK GÜNGÖR DOĞAN , SERKAN DEMİR

ŞEHİT PROF. DR. İLHAN VARANK EĞİTİM VE ARAŞTIRMA HASTANESİ

Amaç:

Okrelizumab, B hücreleri üzerinden eksprese edilen ancak lenfoid kök hücreler ve plazma hücrelerinde eksprese edilemeyen bir hücre yüzeyi antijeni olan CD20'yi seçici olarak hedef alan hümanize monoklonal bir antikordur. Relapsing Remitting Multiple Skleroz (RRMS) fenotipinde genel olarak iyi tolere edilen, yüksek etkinlikli bir hastalık modifiye edici tedaviyi temsil etmektedir. Primer Progresif Multiple Skleroz (PPMS) hastalarında hastalık ilerlemesini geciktirmek için tercih edilen onay almış tek tedavidir. Fingolimod ise; RRMS formu için günde bir kez 0.5 mg'lık dozda oral olarak kullanılan sfingosin-1-fosfat reseptör modülatörüdür. Yine yapılan klinik çalışmalarda fingolimod pleseboya göre önemli derecede daha az nüks oranı ve daha düşük progresyon riski ile ilişkilendirilmiştir. Çalışmamızda kliniğimize başvuran MS hastalarında 2. Basamak tedavilerden Ocrelizumab ve Fingolimod tedavilerine başlama eğilimini değerlendirmeyi amaçlamaktayız.

Gereç ve Yöntem:

Çalışmamızda Sancaktepe Şehit Prof. Dr. İlhan Varank Eğitim ve Araştırma Hastanesi Nöroloji Kliniği Demiyelinizan Hastalıklar Polikliniğinde MS tanısıyla takip edilen Ocrelizumab ve Fingolimod tedavilerini alan 79'u RRMS, 10'u SPMS, 6'sı PPMS olmak üzere 95 MS hastası dahil edilmiştir. Hastaların Demografik verileri, MS tipi, tanı süresi, bu süre boyunca aldığı tedaviler, Fingolimod ve Ocrelizumab tedavilerine başlangıç EDSS skorları, 9-Delikli Peg Testi ortalamaları, Moca skorları, 25-Adım Yürüme Testi skorları, Berg Denge Ölçeği skorları, Yorgunluk Şiddet Ölçeği skorları, Düşme Korkusu Ölçeği skorları değerlendirilip kaydedilmiştir.

Bulgular:

Çalışmamıza katılan 79 RRMS hastasının 55'ine Ocrelizumab 24'üne ise Fingolimod tedavisi başlanmıştır. Fingolimod ile Ocrelizumab kullanan hastaların tedavilere başlangıç EDSS skorları (p=074), hastalık yaşları (p=0,011), 9-Delikli peg testi (9-DPT sağ el: p=0,002, sol el:p=0,000) Moca ölçeği (p=0,25), 25-adım yürüme ölçeği skoru(p=0,014), Berg Denge Ölçeği skoru (p=0,002), Yorgunluk Şiddet Ölçeği skorları(p=0,039) ve Düşme Korkusu Ölçeği skorları (p=0,004) açısından anlamlı fark bulunmaktadır.

Sonuç:

2. Basamak tedavilerden Ocrelizumab ve Fingolimod tedavilerine başlama eğilimimizi değerlendirdiğimiz klinik çalışmamızın sonuçlarına göre; EDSS skoru, hastalık yaşı ve progresyona geçme ihtimali daha yüksek RRMS hastalarında Ocrelizumab tedavisine başlama eğilimimiz yüksekken EDSS skoru, hastalık yaşı ve progresyona geçme ihtimali daha düşük olan bireylerde Fingolimod tedavisine başlama eğilimimiz daha yüksektir. Çalışmamız progresyona geçiş yılı, atak sayısı ve diğer klinik değerlendirme parametrelerindeki değişmelerin takip edildiği daha büyük örneklem sayısı ile boylamsal olarak devam etmektedir.

SS-187 MULTİPL SKLEROZLU HASTALARDA ÇALIŞMA YAŞAMI GÜÇLÜKLERİ VE İLİŞKİLİ FAKTÖRLER

AYŞEN RANA DOĞAN [1], ZELİHA TÜLEK [1], İLKNUR AYDIN CANTÜRK [2], TEMEL TOMBUL [2]

[1] *İSTANBUL ÜNİVERSİTESİ-CERRAHPAŞA FLORENCE NİGHTİNGALE HEMŞİRELİK FAKÜLTESİ*
[2] *GÖZTEPE PROF. DR. SÜLEYMAN YALÇIN ŞEHİR HASTANESİ*

Amaç:

Multipl sklerozda (MS) görülen motor, somatosensoriyal, denge koordinasyon, görsel, bilişsel ve psikiyatrik bozukluklar olmak üzere çok çesitli ve değişken semptomlar hastaların aile yaşamında, sosyal ilişkilerinde ve çalışma yaşamlarında önemli sorunlara yol açabilmektedir.MS hastalarının çalışma yaşamında karşılaştığı zorluklar son yıllarda önem kazanan bir konudur. Bu araştırma MS'li hastalarda çalışma yaşamı güçlüklerinin belirlenmesi ve bilişsel sorunlar, yorgunluk gibi faktörlerin çalışma yaşamındaki güçlükler ile ilişkisinin incelenmesi amacıyla tanımlayıcı olarak gerçekleştirildi.

Gereç ve Yöntem:

Araştırmanın örneklemini Göztepe Prof.Dr. Süleyman Yalçın Şehir Hastanesi nöroloji polikliniğine başvuran MS tanılı, çalışan ve çalışmaya dahil edilme kriterlerini karşılayan 141 hasta oluşturdu. Verilerin toplanmasında hasta bilgi formu, Multipl Sklerozda Çalışma Güçlükleri Anketi (MSWDQ-23), İş Verimi ve Faaliyetlerinde Bozulma Anketi: Multipl Skleroz V2.0 (WPAI:MS), Montreal Bilişsel Değerlendirme Ölçeği (MOCA), Hastane Anksiyete ve Depresyon Ölçeği (HADÖ), Modifiye Yorgunluk Etki Ölçeği, MS ile İlişkili Belirtiler Ölçeği ve EQ-5D-3L Genel Yaşam Kalitesi Ölçeği kullanıldı. Anket formları, araştırmaya katılan kişiler ile yüz yüze görüşme yöntemi kullanılarak doldurduldu.

Bulgular:

Araştırmaya katılan hastaların çoğu kadın (%53,2) ve yaş ortalaması 39,52 idi. Hastaların %45,4'i ailede finansal sorumlulukları en fazla üstlenen kişi olduklarını belirtmiştir. Hastaların %19,9'unun MS nedeniyle iş türü değişmiştir ve %12,8'i de MS nedeniyle iş bulmakta zorlanmıştır. Hastaların Çalışma Güçlükleri Anketi puan ortalaması 33,11±21,27 (range 0-89.77); MS Nedeniyle İş Verimlilik Kaybı Anketi puan ortalaması 56,41±29,03 (range 0-100) olarak bulundu. Hastaların eğitim süresi, EDSS skoru, anksiyete, depresyon, yorgunluk, bilişsel sorunlar, MS semptom yükü, uyku kalitesi ve yaşam kalitesi ile çalışma güçlükleri ve iş verimliliği arasında pozitif yönde orta düzeyde korelasyonlar bulundu ($p<0,05$).

Sonuç:

MS'de hastalığa bağlı birçok faktör kişilerin çalışma yaşamını etkilemektedir. İstihdam kaybı MS'li hastalar için önemli bir sorun ve endişe kaynağıdır. MS'li bireylerin çalışma yaşamındaki güçlükler ile ilgili araştırmaların artırılarak mesleki rehabilitasyona yönelik iyileştirmelerin sağlanması önerilir.

SS-188 MULTİPLE SKLEROZ GELİŞİMİNDE MİR-10A EKSPRESYON DEĞİŞİMİNİN ARAŞTIRILMASI

FURKAN SARIDAŞ [1], HAVVA TEZCAN ÜNLÜ [2], GÜLŞAH ÇEÇENER [2], ÜNAL EGELİ [2], BERRİN TUNCA [2], MEHMET ZARİFOĞLU [1], ÖMER FARUK TURAN [1], ÖZLEM TAŞKAPILIOĞLU [1]

[1] *BURSA ULUDAĞ ÜNİVERSİTESİ TIP FAKÜLTESİ NÖROLOJİ ANABİLİM DALI*
[2] *BURSA ULUDAĞ ÜNİVERSİTESİ TIBBİ BİYOLOJİ ANABİLİM DALI*

Amaç:

Multipl skleroz (MS), patogenezinde çevresel faktörler, yatkınlık genleri ve belirleyici genler arasındaki etkileşimlerin birbiriyle etkileştiği düşünülmektedir. MikroRNA (miRNA) aracılı gen düzenlemesi gibi epigenetik mekanizmalar, otoimmün hastalıkların duyarlılığını ve şiddetini belirleyebilir. Çalışmanın amacı miR-10Anın demiyelinizan hastalıkların farklı evrelerindeki rolünü belirlemektir.

Gereç ve Yöntem:

6 radyolojik izole sendrom (RIS), 15 klinik izole sendrom (CIS), 61 Relapsing Remitting Multiple Skleroz hastası ve 32 sağlıklı bireylerin serum örneklerinde miR-10a ekspresyon seviyeleri belirlendi. Ekstraksiyon ve cDNA sentezi, üretici protokollerine göre yapıldı. Mikron ekspresyon seviyeleri real-time-PCR ile değerlendirildi.

Bulgular:

miR-10a ekspresyonu, sağlıklı kontrol grubuna kıyasla RRMS, RIS ve CIS vakalarında önemli ölçüde azaldı. RRMS hastaları klinik özelliklerine göre değerlendirildiğinde, cinsiyet, yıllık atak hızı, EDSS, immünmodülatör tedaviler, tanı yaşı, takip süresi ve atak sayısı açısından anlamlı farklılık yoktu. ROC eğrisi analizinde, RRMS, RIS ve CIS gruplarının miR-10A ifadesinde eğri altında kalan alanın (AUC) anlamlı olduğu gösterildi. RRMSnin klinik özellikleri açısından miR-10a ekspresyonlarında herhangi bir fark bulunmadı ancak sağlıklı kontrollere göre tüm hasta gruplarının miR-10a ekspresyonlarında anlamlı azalma oldu.

Sonuç:

Azalmış miR-10a ekspresyonu, RIS, CIS ve RRMS patogenezi ile ilişkili olabilir.

SS-189 COVID-19 ENFEKSİYONUNA BAĞLI HİPOSMİ İLE İLİŞKİLİ ANATOMİK VE FONKSİYONEL DEĞİŞİKLİKLER

HAŞİM GEZEGEN [2], ULAŞ AY [1], BEDİA SAMANCI [2], ELİF KURT [3], SANEM SULTAN YÖRÜK [2], ERDİ ŞAHİN [2], MEHMET BARBÜROĞLU [4], CÖMERT ŞEN [5], FARUK UĞUR DOĞAN [2], BAŞAR BİLGİÇ [2], HAŞMET HANAĞASI [2], TAMER DEMİRALP [6], HAKAN GÜRVİT [2]

[1] İSTANBUL ÜNİVERSİTESİ HULUSİ BEHÇET YAŞAM BİLİMLERİ ARAŞTIRMA LABORATUVARI NÖROGÖRÜNTÜLEME BİRİMİ
[2] İSTANBUL ÜNİVERSİTESİ İSTANBUL TIP FAKÜLTESİ NÖROLOJİ AD
[3] İSTANBUL ÜNİVERSİTESİ AZİZ SANCAR DENEYSEL TIP ARAŞTIRMA ENSTİTÜSÜ SİNİRBİLİM AD
[4] İSTANBUL ÜNİVERSİTESİ İSTANBUL TIP FAKÜLTESİ RADYOLOJİ AD
[5] İSTANBUL ÜNİVERSİTESİ İSTANBUL TIP FAKÜLTESİ KULAK BURUN BOĞAZ HASTALIKLARI AD
[6] İSTANBUL ÜNİVERSİTESİ İSTANBUL TIP FAKÜLTESİ FİZYOLOJİ AD

Amaç:

Bu çalışmada, COVID-19 enfeksiyonu geçirmiş ve enfekte olduğu dönemde başlayan geçici veya kalıcı hiposmisi olduğunu ifade eden hastaların beyinlerinde meydana gelen anatomik ve fonksiyonel değişikliklerin araştırılması amaçlandı.

Gereç ve Yöntem:

Çalışmaya, COVID-19 enfeksiyonu geçirmiş 35 hiposmik (hip-COV) ve 21 normosmik (norm-COV) katılımcı ve bilinen COVID-19 öyküsü olmayan 25 sağlıklı kontrol (SK) dahil edildi. Tüm katılımcılardan yüksek çözünürlüklü anatomik görüntüler ile birlikte dinlenim durumu fonksiyonel manyetik rezonans görüntüleme verileri toplandı. Anatomik verilerin analizinde FreeSurfer yazılımı ile hipotez-temelli kortikal kalınlık analizi (KKA) gerçekleştirildi. KKA sonucunda gruplar arasında farklılaşan kortikal bölgelere ek olarak, koku ile ilişkili subkortikal bölgeleri de (hippokampus, amigdala, nükleus akumbens, kaudat, putamen ve talamusun mediodorsal medial magnoselüler çekirdeği) içeren fonksiyonel bağlantısallık analizleri CONN yazılımı ile gerçekleştirildi. Fonksiyonel bağlantısallık analizlerinde, bağlantı eşiği düzeltilmemiş $p<0,005$; küme oluşturma eşiği ise ailevi hata düzeltmesi ve incelenen 40 bölge için Bonferroni düzeltmesi (0,05/40) uygulanarak $p<0,00125$ olarak belirlendi.

Bulgular:

Hipotez-temelli KKA sonucunda, hip-COV grubunda SK'ye göre sol lateral orbitofrontal korteks ve sağ insulada atrofi geliştiği tespit edilirken norm-COV ile hip-COV veya SK arasında anatomik bir farklılık görülmedi. Bununla birlikte, fonksiyonel bağlantısallık analizleri, hem hip-COV ve norm-COV ile SK arasında hem de hip-COV ile norm-COV arasında bağlantısallık değişimleri olduğunu ortaya koydu. Bu bağlantısallık değişimlerinin yalnızca koku ile ilişkili bölgelerin kendi aralarındaki değişimleri değil, ayrıca, diğer kortikal, subkortikal ve serebellar alanları da kapsadığı görüldü.

Sonuç:

Bulgularımız, COVID-19 enfeksiyonu esnasında görülen geçici veya kalıcı hiposminin beyinde hacim ve bağlantısallık değişimlerine yol açtığını göstermektedir. Hiposmik gruptaki volümetrik kayıp "korteksin çifte kökeni hipotezi" uyarınca hippokamposantrik yapılara dokunmadan olfaktosantrik olanlara sınırlı gibi durmaktadır. Ayrıca, normosmik COVID-19 vakalarında da sağlıklı kontrollere kıyasla görülen bağlantısallık değişimleri, SARS-CoV-2 virüsünün, hiposmiden bağımsız olarak, merkezi sinir sistemini etkilediğine işaret etmektedir.

Teşekkür: Bu çalışma İstanbul Üniversitesi Bilimsel Araştırma Projeleri Birimi (İÜ-BAP) tarafından TSA-2020-37171 nolu proje kapsamında desteklenmiştir.

SS-190 COVID-19'DAN NE ÖĞRENDİK? 693 HASTANIN DEMOGRAFİK, KLİNİK VE LABORATUVAR ÖZELLİKLERİNİN DEĞERLENDİRİLDİĞİ ÇOK MERKEZLİ KESİTSEL ÇALIŞMA

NAZLI GAMZE BÜLBÜL [1], MİRUNA FLORENTİNA ATEŞ [2], MURAT MERT ATMACA [1], BURCU SELBEST [3], FETTAH EREN [4], SİBEL GÜLER [5], UĞUR BURAK ŞİMŞEK [1], MEHMET FATİH YETKİN [6], MERVE AKÇAKOYUNLU [6], ELİF ÖZGE BİÇER [7], SONER KILIÇ [8], ŞAZİMET TAŞ [7], ZEYNEP KOCAKAYA [7], KEVSER KARASU [7], UFUK YÜKSEL [7], AYŞEGÜL ULUKILIÇ [9], ZEYNEP TÜRE YÜCE [9], NURİ TUTAR [10], BURCU BARAN KETENCİOĞLU [10], KÜRŞAT GÜNDOĞAN [7], ŞAHİN TEMEL [7], MURAD AL HASAN [6], ŞEYMA BENLİ [6], ÇAĞLA ERÖZ [6], AHMET ÖZTÜRK [11], FÜSUN FERDA ERDOĞAN [6]

[1] *SULTAN ABDÜLHAMİD HAN EĞİTİM VE ARAŞTIRMA HASTANESİ NÖROLOJİ KLİNİĞİ*
[2] *MALTEPE ÜNİVERSİTESİ NÖROLOJİ ANA BİLİM DALI*
[3] *DENİZLİ DEVLET HASTANESİ NÖROLOJİ KLİNİĞİ*
[4] *KONYA EĞİTİM ARAŞTIRMA HASTANESİ NÖROLOJİ KLİNİĞİ*
[5] *TRAKYA ÜNİVERSİTESİ NÖROLOJİ ANA BİLİM DALI*
[6] *ERCİYES ÜNİVERSİTESİ TIP FAKÜLTESİ NÖROLOJİ ANABİLİM DALI*
[7] *ERCİYES ÜNİVERSİTESİ TIP FAKÜLTESİ İÇ HASTALIKLARI ANABİLİM DALI YOĞUN BAKIM ÜNİTESİ*
[8] *KAYSERİ ŞEHİR HASTANESİ NÖROLOJİ KLİNİĞİ*
[9] *ERCİYES ÜNİVERSİTESİ TIP FAKÜLTESİ ENFEKSİYON HASTALIKLARI ANABİLİM DALI*
[10] *ERCİYES ÜNİVERSİTESİ TIP FAKÜLTESİ GÖĞÜS HASTALIKLARI ANABİLİM DALI*
[11] *ERCİYES ÜNİVERSİTESİ BİYOİSTATİSTİK ANABİLİM DALI*

Amaç:

Yeni Koronavirüs Hastalığı (COVID-19), ortaya çıktığı günden günümüze gelinceye kadar ülkemizde ve tüm dünyada sosyoekonomik, kültürel ve ekonomik anlamda sarsıcı değişikliklere neden olmuştur. Ortaya çıktığı ilk günlerde tam bir bilinmez iken, zaman içinde COVID-19 ile ilgili bilgi düzeyimiz artmış ve yapılan çalışmalar ivme kazanmıştır. Burada, Türkiye'nin farklı illerinden, toplamda 693 hastanın COVID-19 tanısı aldıkları ilk hafta içinde yapılan anket değerlendirmesi sonucu elde edilen demografik, klinik ve laboratuvar verilerinin retrospektif olarak irdelenmesi, bu sayede hastalığın sağ kalımı ve komorbidite indeksi üzerine etki eden değerlerin ayrıntılı olarak incelenmesi amaçlanmıştır.

Gereç ve Yöntem:

Çalışmamız, çok merkezli ve kesitlsel olacak şekilde tasarlandı. Çalışma etik kurul onayı alınarak 11 merkezden anket aracılığı ile hastalara ulaşılarak bilgileri kaydedildi. Veri toplama süreci Nisan 2020 ve ekim 2020 tarihleri arasında gerçekleştirildi. Toplamda 693 hastaya, COVID tanısı aldıkları ilk bir hafta içinde değerlendirme yapılmak üzere ulaşılarak; yaş, cinsiyet, medeni durum, BKI, eğitim durumu, nörolojik hastalık öyküsü, yurt dışı temas öyküsü, COVID-19'lu bireyle temas öyküsü, ailede COVID'li birey olması, PCR sonucu, toraks BT'de akciğer tutulumu olması; baş ağrısı, baş dönmesi, serebrovasküler hastalık, kranial sinir tutulumu, epilepsi, kas-iskelet sistemi bulguları, dikkat dağınıklığı ve davranış değişikliği, nöropati varlığı, uyku bozukluğu olup olmadığı sorgulanarak kaydedildi. Daha sonra, hastane sistemindeki laboratuvar sonuçları incelenerek beyaz küre, lenfosit, nötrofil, trombosit, crp, kolesterol değerleri, D-Dimer, prokalsitonin, LDH, Ferritin, CK, ALT, AST, BUN, kreatinin, amilaz, lipaz düzeyleri ve komorbidite indeksleri kaydedildi.

Bulgular:

Çalışmaya dahil edilen 693 hastanın 275'i kadın, 418'i erkekti. Baş ağrısı prevalansı %41.8 (290/693) idi. Baş ağrısı şiddeti, trombosit , prokalsitonin LDH , ferritin BUN , LDL değişkenleri arasında istatistiksel olarak anlamlı ilişki bulunurken; BKİ ,yaş , ailede covid19 lu birey sayısı, covid 19 ile YBÜ yatış günü sayısı , tanıda GKS , beyaz küre, nötrofil, CRP , D-dimer , kreatin kinaz , ALT , kreatin, trigliserit , HDL , kolesterol , amilaz , lenfosit , lipaz , comorbit indeks değişkenleri arasında istatistiksel olarak anlamlı ilişki bulunmadı. Eklem ağrısı prevalansı %46,87 idi (323/689). Ailesinde Covid 19 lu birey bulunanlarda ve Covid 19 ile uyumlu anormal Toraks CT görüntülemesi olanlarda eklem

ağrısı görülmesi anlamlı yüksek bulundu(p<0.001). Yine bu hastalarda kas semptomları, kas ağrısı, covid ilişkili nöropati, halsizlik, yürüme güçlüğü anlamlı yüksekti (p<0.001). Beyaz küre, nötrofil, lenfosıt sayıları anlamlı düşük, CRP ve D-dımer değerleri eklem ağrısı olan grupta anlamlı yüksekti. Eklem ağrısı olanlarda Covid-19 hastalık şiddeti, komorbidite indeksi ve yaş ortalaması daha yüksekti ve bu hastalarda komorbid hastalıklar daha yüksek oranda eşlik ediyordu. Covid-19'lu hastalarda nöropati prevalansı %13,08 idi (90/688). Nörolojik hastalık hikayesi (p<0.001), Hipertansiyon(p<0.05), diyabet (p<0.05)ve koroner arter hastalığı (p<0.001) nöropati görülen grupta nöropati, anlamlı yüksek bulundu. Covid 19 ile uyumlu anormal Toraks CT görüntülemesi olanlarda nöropati görülmesi anlamlı yüksek bulundu (p<0.001). Covid-19'lu hastalarda kas ağrısı prevalansı %47,52 (327/688), kas semptomu (kas agrısı+ kas enzım artısı) prevalansı %50,21 idi (348/693). CRP, D-dimer, kreatının kınaz değerleri; kas ağrı ve kas semptomu olan gruplarda anlamlı yüksekti (p<0.05). Kas ağrısı ve kas enzim yüksekliği ıle giden Covıd 19 lu hastalarda komorbidite indeksi yüksek saptanmıştı. Covid-19'lu hastalarda iskemik inme prevalansı %2,45 idi (17/693). İskemik inme geçiren hastalarda ağır-kritik Covid-19 hastalığı görülme oranı anlamlı olarak yüksekti (p<0,001). İskemik inmeli hastaların mortalite oranı %29,4 idi. İskemik inme geçiren hastalarda tanıdaki GKS skoru ve en düşük GKS skoru anlamlı olarak daha düşüktü, yoğun bakımda kalış süresi daha uzundu ve komorbidite indeksi daha yüksekti (p<0,001). Beyaz küre ve nötrofil sayıları, LDH, prokalsitonin, LDL, kolesterol, BUN ve kreatinin düzeyleri inmeleri hastalarda anlamlı olarak daha yüksekti. Covid-19'lu hastalar içerisinde nöbet geçirenlerin prevalansı %4,18 (27/645) idi. Nöbet geçiren hastalarda tanıdaki GKS skoru ve en düşük GKS skoru anlamlı olarak daha yüksekti (sırasıyla; p<0,001 ve p:0,015). Çalışmamızda tat alma bozukluğu(%33), koku alma bozukluğu (%31), baş dönme (%15), çiğneme ve yutma bozukluğu (%8), konuşma bozukluğu (%5), işitme kaybı (%4), görme kaybı (%3), fasiyal sinir bozukluğu (%1) görülmüştür. Covid19 ilişkili tat alma kaybı, koku alma kaybı, işitme kaybı, baş dönme ile yaş grubu, medeni durum , eğitim durumu , ailede Covid19 lu birey , Covid19 birey teması , Covid19 ilişkili halsizlik , Covid19 ilişkili yürüme güçlüğü , Covid19 ilişkili uyku bozukluğu, Covid19 ilişkili davranış değişikliği, Covid19 ilişkili dikkat dağınıklığı, Covid19 ilişkili anlama güçlüğü, Covid ilişkili nöropati , kas ağrıları , eklem ağrıları arasında istatistiksel olarak anlamlı ilişki bulunmuştur (p<0,05).

Sonuç:

Yaklaşık üç yıldır hayatımızın en önemli gündem maddesi olan pandemi, yediden yetmişyediye tüm bireyleri etkilemiş ve hastalık eski gücünü kaybetse de, bazı etkileri halen devam etmektedir. Çalışmamızda, COVID-19'un ilk haftasındaki klinik ve laboratuvar verilerinin geniş bir popülasyonda değerlendirilmesi ve tüm bu değerlerin hastalığın sağ kalımı ve komorbidite endeksi ile olan ilişkilerinin saptanması hedeflenmiştir. Çıkan sonuçların, ileriki dönemlerde ortaya çıkabilecek COVID uzun dönem etkilerini tahmin etmede de yol gösterici olacağı düşünülmektedir.

SS-191 KORONAVİRÜS 2019 (COVID-19) HASTALARINDA AKUT DÖNEMDE İNTERLÖKİN-1B (IL-1B), İNTERLÖKİN-6(IL-6) VE İNTERLÖKİN-17A(IL-17A) DÜZEYLERİ İLE KRONİK DÖNEMDE BEYİN HİPOKAMPAL VOLÜMETRİK ÖLÇÜMLERİNİN İLİŞKİSİNİN BELİRLENMESİ

MURAD TAREQ SALIH ALHASAN , FÜSUN FERDA ERDOĞAN , KÜRŞET GÜNDOĞAN , AYŞEGÜL ULUKILIÇ , HALİL DÖNMEZ , CEVAT YAZICI

ERCİYES ÜNİVERSİTESİ

Amaç:

COVID-19 enfeksiyonu geçiren bireylerde akut dönemde interlökin düzeylerinin saptanması, akut ve postCOVID(1 yıl sonra) dönemde hipokampüs volümlerinin, kontrol grubu ile karşılaştırılmasıdır. Hasta grubunda ayrıca hipokampal volümlerin ölçümü ile bilişsel fonksiyonların kolerasyonunun yapılması amaçlanmıştır.

Gereç ve Yöntem:

Bu çalışmaya COVID-19enfeksiyonu tanısı ile Erciyes Üniversitesi Tıp Fakültesinde takip edilen 24 hasta ve 8 sağlıklı kontrol dahil edilmiştir. Hastalığın akut döneminde kan örneği alınmıştır. Alınan kan örneklerinden IL-1β, IL-6 ve IL-17A düzeyleri bakılmıştır. Hastalar bir yıl boyunca nörolojik açıdan takip edilmiş olup, izlemin 1. ve 12. ayında mini mental durum testi (MMSE) ile kognitif durumları, Hamilton Anksiyete-Depresyon değerlendirme skalaları ile de depresyon ve anksiyete durumları değerlendirilmiştir. Hasta ve kontrol grubunda optimize voxel-bazlı morfometri yöntemi kullanılarak hipokampus volümleri değerlendirilmiştir.

Bulgular:

Çalışmaya dahil edilen 24 hasta (erkek n=11 ve kadın n=13) ve 8 kontrol grubundan (erkek n=4 ve kadın n =4) oluşmaktadır. Yaş ortalamaları; hasta kadın grubunda 44,6 iken hasta erkek grubunda 48 bulundu. Kontrol kadın grubunda 48,5 ve kontrol erkek grubunda ise 47,5 saptandı. PostCOVID dönemde kadınların depresyon ve anksiyete skorlarında anlamlı azalma gözlendi ($p<0.05$). Akut ve postCOVID dönemde yapılan hipokampal volümetrik ölçümler birbirleri ile kıyaslandığında hem sağ hem de sol tarafta postCOVID dönemde volüm kaybı izlendi ($p<0.05$). MMSE testinde ve Hamilton depresyon test puanlarında ise akut dönem ile postCOVID dönem arasında istatiksel anlamlı bir farklık saptanmamıştır($p>0.05$). MMSE testinde %54 kişide hafif kognitif bozukuluk saptanırken postCOVID dönemde de %50 kişilerde hafif kognitif bozukuluğun devam ettiği izlendi.

Sonuç:

Çalışmamızda (IL-1β, IL-6 ve IL-17A) düzeyleri COVID-19 enfeksiyonunun akut döneminde yüksek bulunmuştur. Hipokampal volümetrik ölçümlerde postCOVID dönemde hipokampus hacimlerinde akut döneme kıyas ile anlamlı hacim azalması olduğu gözlenmiştir. Akut dönemde hasta grubunda hafif kognitif bozukluk %54 tespit edilmiş ve bu durumun postCOVID dönemde kişilerin %50'sinde devam ettiği saptanmıştır. Bu kişilerin COVID-19 enfeksiyonu olmadan önceki kognitif durumlarını bilemediğimizden hafif kognitif bozukluğun bu enfeksiyon ile ilişkisi konusunda net bir yorumlama yapmak güçtür. PostCOVID dönemde anksiyete ve depresyon bulgularının ise akut döneme göre düzeldiği gözlenmiştir. Hasta grubunda kontrol grubuna kıyas ile postCOVID dönemde hipokampal volümlerin anlamlı azalmasına karşın klinikte bu durum ile ilintili herhangi bir bulgu saptanmamıştır. Geçirilmiş COVID-19 enfeksiyonunun kognitif fonksiyonlar üzerine uzun vadeli olumsuz etkilerinin net olarak değerlendirmesi için uzun süreli izlem çalışmaları yapılması gerekmektedir.

SS-192 LONG COVİD-19 SENDROMU: AĞRININ PERSİSTANSI

GİZEM GÜLLÜ [1], EMEL OĞUZ AKARSU [2], ERHAN KILIÇ [2], CANSU REHBER [3], NECDET KARLI [2]

[1] SAĞLIK BİLİMLERİ ÜNİVERSİTESİ BURSA YÜKSEK İHTİSAS EĞİTİM VE ARAŞTIRMA HASTANESİ, NÖROLOJİ ANABİLİM DALI
[2] ULUDAĞ ÜNİVERSİTESİ TIP FAKÜLTESİ, NÖROLOJİ ANABİLİM DALI
[3] ULUDAĞ ÜNİVERSİTESİ TIP FAKÜLTESİ

Amaç:

COVID-19 enfeksiyonunun erken döneminde baş ağrısı, miyalji, nöropatik ağrı ve artralji gibi ağrılı tablolar sık olarak bildirilmesine rağmen uzamış COVID-19 sendromunda ağrı semptomunun görülme sıklığı ve ağrının klinik özellikleri ile ilgili çalışmalar sınırlıdır.

Bu çalışmada COVID-19 enfeksiyonunun erken döneminde ağrısı olan hastalarda uzun dönemde ağrının persistansı ve belirleyicileri araştırılmıştır.

Gereç ve Yöntem:

Çalışmaya COVID-19 enfeksiyonu geçiren ve çalışmaya katılmayı kabul eden 191 hasta dahil edilmiştir. Hastaların baş ağrısı, miyalji, artralji, nöropatik ağrılarının devamlılığını içeren, ağrıların klinik özelliklerini değerlendiren ve ağrının seyrini içeren ayrıntılı bir anket uygulanmıştır. Hastaların klinik ve laboratuvar verileri hastane kayıtlarından taranmıştır. Uzamış COVID sendromunda persiste eden ağrının tanımlayıcı özellikleri ve klinik bulgular ile ilişkileri incelenmiştir.

Bulgular:

Çalışmaya katılan hastaların ortalama yaşı 42.73± 13.73 idi ve 92'si (%48.2) kadındı. COVID-19 enfeksiyonu sırasında ağrısı olan 139 hastanın 61'inde(%43.9) ağrı türlerinden en az biri kronisite kazanmıştı; baş ağrısı olan 96 hastanın 57'sinde(%59.4), miyaljisi olan 95 hastanın 11'inde(%11.6), nöropatik ağrısı olan 48 hastanın 8'inde(%16.7) ve artraljisi olan 23 hastanın 2'sinde(%8.7) mevcut ağrılar devam etmekteydi. Persiste eden baş ağrısının karakteristik özellikleri şakaklarda, zonklayıcı, hafif-orta şiddette olmasıydı. Kadın cinsiyette($p=0.005$), yeniden COVID-19 enfeksiyonu geçirenlerde($p=0.045$) ve COVID-19 enfeksiyonu öncesinde baş ağrısı atakları yaşayanlarda($p < 0.001$) baş ağrısının persiste etme oranı daha sık idi. COVID-19'un ilk semptomu baş ağrısı olmayan ve daha sonra baş ağrısı başlayan hastalarda baş ağrısının persiste etme oranı daha düşük idi. Komorbid durumlar, başlangıçta pnömoni varlığı ve hastane yatışı ile uzamış COVID-19 da ağrı sıklığı arasında istatistiksel olarak anlamlı ilişkili bulunmadı.

Sonuç:

COVİD-19 pandemisi, sadece öncesinde kronik ağrıları olanları değil, enfekte olan ağrısız bireylerin de kronik ağrı yaşamasına sebebiyet verip toplumun ağrı yükünü arttırmaktadır. Çalışmamız hastalıktan 12-15 ay sonra bile hastaların önemli bir kısmında(% 30'unda) ağrıların kronisite kazanıp devam ettiğini göstermesi açısından önemlidir.

SS-193 COVİD-19 PANDEMİSİNİN İNME VAKA ORANLARINA ETKİSİ: İNME ÜNİTESİ VE MERKEZ MERKEZİ ÖRNEĞİ

SELMA DAĞCI [1], VOLKAN KIZILAY [1], YAŞAR SERTBAŞ [2], PINAR YILDIRIM ÖZKAN [1], SAİME FÜSUN DOMAÇ [3]

[1] *ÜMRANİYE EĞİTİM VE ARAŞTIRMA HASTANESİ*
[2] *FATİH SULTAN MEHMET EĞİTİM VE ARAŞTIRMA HASTANESİ*
[3] *ERENKÖY RUH VE SİNİR HASTALIKLARI EĞİTİM VE ARAŞTIRMA HASTANESİ*

Amaç:

Çin Halk Cumhuriyeti'nin Vuhan Eyaleti'nden Aralık 2019'dan beri başlayarak diğer eyaletlere ve sonra da tüm dünyaya hızla yayılan şiddetli akut solunum yolunu enfeksiyonu-koronavirüs-2'nin yeni tip koronavirüsün neden olduğu hastalık "Yeni Koronavirüs Hastalığı (COVID-19)" olarak adlandırılmıştır (1). COVID-19 salgını küresel halk sağlığı için kritik bir tehdit oluşturmuştur (2). Ülkemizde çoğu büyük şehirlerde COVID-19 tanılı hastaların tedavilerini sağlamak amacıyla mevcut hastane bünyelerinde veya yeni sağlık tesisleri oluşturularak pandemi hastaneleri kuruldu. COVID-19 döneminde ülkemizin çoğu bölgelerinde poliklinik hizmetleri azaltılmış ve 65 yaş üzeri bireylerin sokağa çıkmasının sınırlandırılmıştır. Bu sebeple yalnız yaşayan ve kronik hastalıkları olan birçok insanın tedavilerinde ve acil servis ünitesine başvurularında güçlükler olmuştur (3).

Pandemi döneminde trafik kazası, miyokard infarktüsü, apandisit ve inme gibi COVID-19 tanısı dışında kalan durumlar için acil servis ünitesine hasta başvurularının çok büyük oranda azaldığı belirlenmiştir. COVID-19'un ölümcül sonuçlarının olması, virüse yakalanma korkusu ve evde kal çağrıları hastalarda kafa karışıklığına neden olarak hastaların tıbbi yardım istemekten çekinmelerine yol açmıştır (4). Pandemi döneminde hastaların sağlık kurumlarına başvurmaması COVID-19 dışı hastalıklara bağlı sakatlık ve ölüm oranlarında artış ile sonuçlanacaktır (3).

İnme, serebral işlevlerin fokal veya global bozukluğuna bağlı, hızla gelişen klinik bulgular olup 24 saat veya daha uzun sürme/ya da ölüm gelişmesi olarak tanımlanmaktadır. İnme, medikal ve ekonomik açıdan önemli bir halk sağlığı problemi olup; ileri derece sekel bırakan, kalp hastalıkları ve kanserden sonra 3. sırada ölüme neden sağlık problemidir (5). İnme, ırk ve yerleşim yerlerine göre farklılıklar göstermekle birlikte bölgesel olarak da farklı insidanslara sahiptir. Son 20 yılda yapılan araştırmalarda inme insidansının 1-3/1,000 ve prevalansının 6/1,000 olduğu tespit edilmiştir (6).

Çalışmalarda COVID-19 döneminde hafif inme veya geçici iskemik atak geçiren hastaların hastaneye başvuru oranlarında azalma olduğu belirtilmektedir (7). Pandemi öncesi dönemde ülkemizde çoğu ünitelerde intravenöz trombolitik tedavi yapılmasına rağmen her merkezde trombektomi yapılamamaktadır. Kılavuzlar intraserebral kanamanın dışlanması, büyük damar patolojisinin araştırılması ve bu sırada intravenöz trombolitik tedavi yapılması ve lüzum halinde trombektomi yapılacak merkeze infüzyon devam ederken sevk edilmesini önermektedir. Ancak COVID-19 döneminde sağlık tesislerinde bilgisayarlı tomografi ve anjiyo ünitelerinin temizlenmesi, enfekte hastalara ayrılan servis ve yoğun bakım yatak dağılımı ile personel sayısı bu algoritmayı engelleyebilmektedir. COVID-19 enfeksiyonuna bağlı koagülasyon ve tromboz eğiliminin arttığı bilinmektedir. Ülkemizde COVID-19 enfeksiyonuna bağlı damar komplikasyonlarının önlenmesi amacıyla tedavi protokollerinde düşük moleküler ağırlıklı heparin yer almakla birlikte COVID-19 enfeksiyonu döneminde gelişen inmelerin erken dönemlerinde de antikoagülan tedavilerin kullanılabileceği belirtilmektedir (3).

İnme başta olmak üzere ağır hastaların pandemi döneminde sağlık kuruluşlarına başvurularında ve tedavi süreçlerinde gecikmelere neden olmaktadır. Bu çalışma pandemi öncesi ve pandemi döneminde inme ünite ve merkezlerine başvuran inme vakalarını değerlendirmek amacıyla yapılmıştır.

Gereç ve Yöntem:

Çalışma pandemi öncesi (Eylül 2018- Şubat 2020) ve pandemi döneminde (Mart 2020- Ağustos 2021) İstanbul ili Anadolu yakasında biri inme ünitesi ve biri de inme merkezi unvanına sahip iki eğitim ve araştırma hastanesinin acil servis ünitesi ve polikliniklerine inme tanısıyla başvuran 43 905 hasta ile gerçekleştirildi. Araştırma retrospektif olarak planlandı. Verilerin değerlendirilmesinde tanımlayıcı istatistiksel metodlar (ortalama, standart sapma, medyan, frekans, yüzde, minimum, maksimum) kullanıldı.

Bulgular:

İnme ünitesi unvanına sahip eğitim ve araştırma hastanesinin pandemi öncesi döneme göre acil servis ünitesine akut inme tanısı ile başvuran hasta sayısında %50,1, polikliniğe başvuran hasta sayısında %55,0 ve yatan hasta sayısında %3,2 oranında azalma meydana gelirken intravenöz trombolitik tedavi uygulanan hasta sayısında %18,7 oranında artış olduğu belirlendi (Grafik 1).

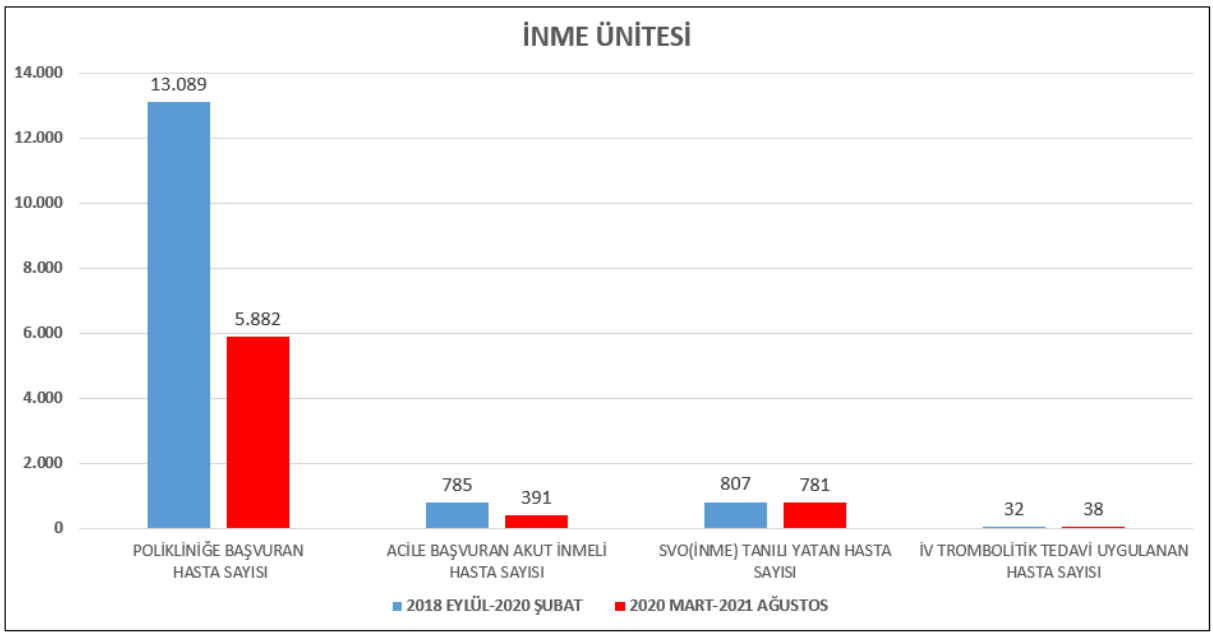

İnme merkezi unvanına sahip eğitim ve araştırma hastanesinin pandemi öncesi döneme göre acil servis ünitesine akut inme tanısı ile başvuran hasta sayısında %12,7, polikliniğe başvuran hasta sayısında %53,7, yatan hasta sayısında %44,9, intravenöz trombolitik tedavi uygulanan hasta sayısında %8,5 ve mekanik trombektomi uygulanan hasta sayısında ise %7,2 oranında azalma olduğu saptandı (Grafik 2).

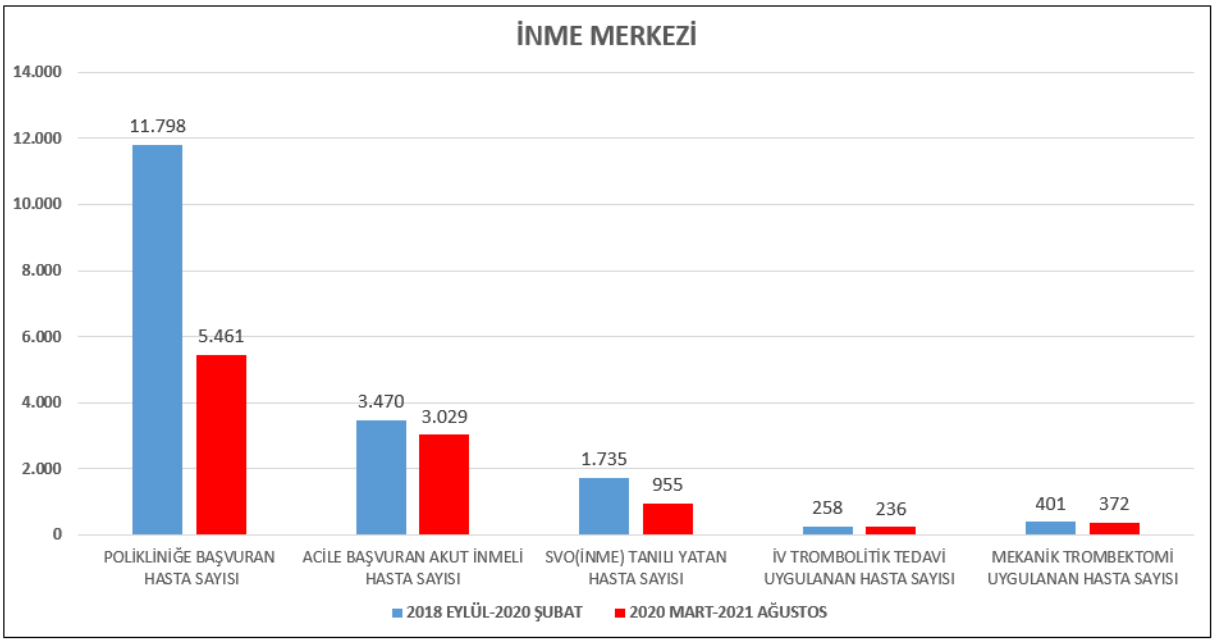

İnme ünitesi ve merkezine başvuran tüm olgular nezdinde değerlendirildiğinde oandemi öncesi döneme göre acil servis ünitesine akut inme tanısı ile başvuran hasta sayısında %19,6, polikliniğe başvuran hasta sayısında %54,4, yatan hasta sayısında %31,7 ve intravenöz trombolitik tedavi uygulanan hasta sayısında %5,5 oranında azalma olduğu belirlendi (Grafik 3).

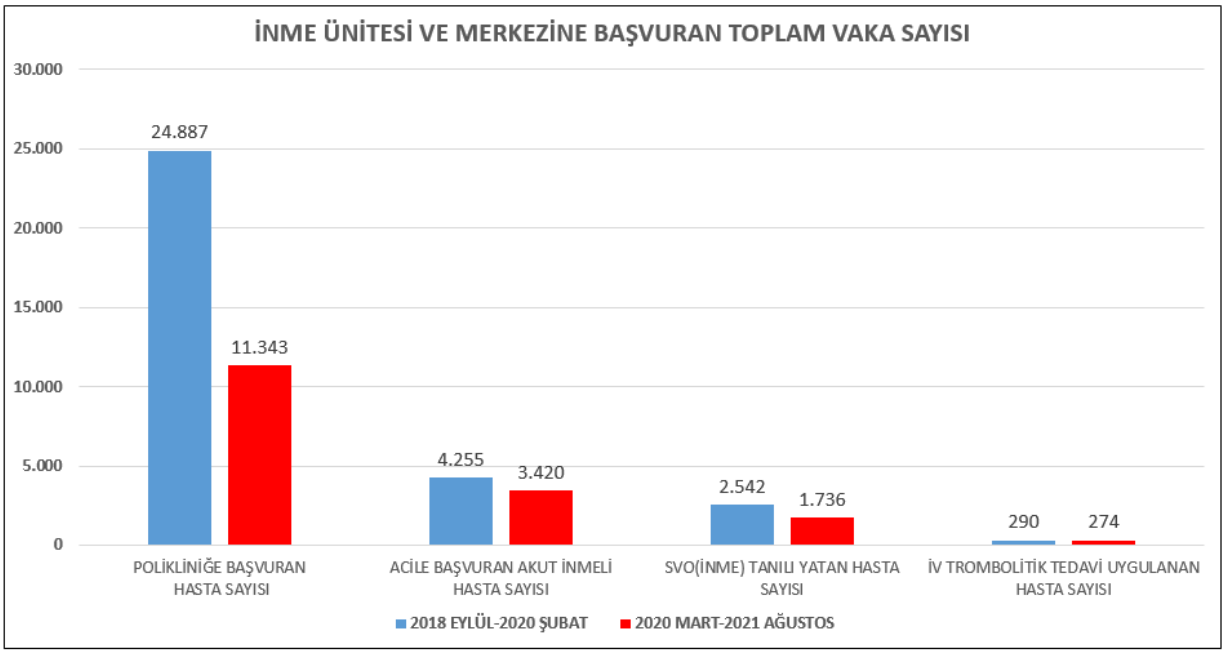

Sonuç:

Bu çalışmada İstanbul ili Anadolu bölgesinde yer alan iki eğitim ve araştırma hastanesine COVID-19 pandemisinin başlamasından sonra inme başvurularında önemli bir azalma olduğuna dair kanıtlar sunulmuştur. Ülkemizde ilk COVID-19 vakası 11.03.2020 tarihinde ortaya çıkmıştır. Dünyanın çoğu ülkesinde de pandemi döneminde inme tanılı hastaların sayısında düşüş olduğu bildirilmiştir (8,9). Hastanelere başvuru oranlarındaki azalmanın nedenlerinin insan davranışlarında mı yoksa hastane koşulları ile mi ilişkili olduğu konusundaki belirsizlikler hala sürmektedir. Morelli ve ark. (2020) tarafından yapılan çalışmada İtalya'da son beş yılda ayda ortalama 51 yeni iskemik inmenin takip edildiği bir merkezde pandemi döneminde ayda ortalama 6 vakanın başvurduğu saptanmıştır (8). Kansagra ve ark. (2020) tarafından yapılan çalışmada da inme ön tanısıyla görüntüleme yapılan hasta sayısında %39 oranında azalma olduğu belirlenmiştir (10). Diegoli ve ark. (2020) tarafından pandemi öncesi ve pandemi dönemi inme başvurularının kıyaslandığı çalışmada hasta sayısında %36,4 oranında azalma olduğu saptanmıştır (11). Naccaratoa ve ark. (2020) tarafından İtalya'da bulunan inme ünitesinde gerçekleştirilen çalışmada pandemi öncesi döneme göre yatış yapılan hasta sayısında %45 oranında düşüş olduğu belirlenmiştir (12). Altunışık ve Arık (2021) tarafından yapılan pandemi öncesi ve pandemi döneminde hasta sayılarının kıyaslandığı çalışmada inme geçiren hasta sayısında %50 oranında azalma olduğu saptandı (13). Oxley ve ark (2020) tarafından New York'ta yapılan çalışmada pandemi öncesi dönemde 50 yaşın altında inme tanısı ile başvuran hasta sayısının iki haftada ortalama 0,73 iken bu oranın pandemi döneminde 5 olduğu belirlenmiştir (14). Çalışmamız bulgularının literatür ile uyumlu olduğu görülmektedir.

İnme tanılı hasta başvuru oranlarının pandemi döneminde azalmasının ilk etapta sosyal hayatta dolaşımın kısıtlanmasına ve bireylerin de izolasyon tedbirlerine uymaları acil ve acil olmayan semptomları ayıramamalarına bağlı olabileceği düşünülmüştür. Aynı zamanda bireylerin sosyal kaygı ve bulaş korkusu nedeni ile de hastanelere başvuru oranlarında ki düşüşün nedenlerini açıklayabilir. Bununla birlikte sağlık tesislerinde pandemi döneminde COVID-19 tanılı hastalara odaklanılması, görüntüleme yöntemlerinde pulmoner patolojiler üzerine odaklanılması ve kraniyal görüntüleme kullanımının azalmasına bağlı sessiz enfarktlı hastaların fark edilememesi de olabilir. İnme gibi akut rahatsızlıkları olan hastalar için tanı, tedavi ve bakımda oluşabilecek herhangi bir aksama mortalite, disabilite ve bakım yükünde artışlara neden olabileceği düşünülmektedir.

Anahtar Kelimeler: COVID-19, İnme, Pandemi, İnme Merkezi, İnme Ünitesi

Kaynaklar

1. T.C. Sağlık Bakanlığı. 14.4.2020. Available from: https://www.tjod.org/wp-content/uploads/2020/04/COVID-19_Rehberi-09.09.2022.pdf

2. Zhu N, Zhang D, Wang W, et al. A novel corona virus from patients with pneumonia in China. N Engl J Med 2020;382:727-733.

3. Acar T, Acıman Demirel E, Afşar N, Akçalı A, Akman Demir G, Alagöz AN ve ark. Nörolojik Bakış Açısından COVID-19. Turk J Neurol. 2020;26:58-108.

4. Masroor S. Collateral damage of COVID-19 pandemic: delayed medical care. J Card Surg 2020;35:1345-1347.

5. Kablan Y. İnme: epidemiyoloji ve risk faktörleri. Turkiye Klinikleri J Neurol Special 2018;11:1-19.

6. Broderick JP, Phillips SJ, O'Fallon WM, Frye RL, Whisnant JP. Relationship of cardiac diseases to stroke occurrence, recurrence and mortality. Stroke 1992;23:1250-1256.

7. Markus HS, Brainin M. COVID-19 and stroke-A global World Stroke Organization perspective. Int J Stroke 2020;15:361-364.

8. Morelli N, Rota E, Terracciano C, et al. The baffling case of ischemic stroke disappearance from the casualty department in the COVID-19 era. Eur Neurol 2020;83:213-215.

9. Thornton J. Stroke: “striking reductions” are seen in number of people with symptoms seeking help. BMJ 2020;369:1406.

10. Kansagra AP, Goyal MS, Hamilton S, Albers GW. Collateral effect of covid-19 on stroke evaluation in the United States. N Engl J Med 2020;383:400-401.

11. Diegoli H, Magalhães PSC, Martins SCO, et al. Decrease in hospital admissions for transient ischemic attack, mild, and moderate stroke during the COVID-19 Era. Stroke 2020;51:2315-2321.

12. Naccaratoa M, Scalia I, Olivoa S, et al. Has COVID-19 played an unexpected “stroke” on the chain of survival? J Neurol Sci 2020;414:116889.

13. Altunışık E, Arık A. Decreased stroke applications during pandemic: collateral effects of COVID-19. Turk J Neurol. 2021; 27(2): 171-175.

14. Oxley, T J, Mocco J, Majidi S, Kellner CP, Shoirah H, Singh IP, et al. Large-Vessel Stroke as a Presenting Feature of Covid-19 in the Young. N Engl J Med 2020;e60.

SS-194 COVID-19 TANISI İLE YATARAK TEDAVİ GÖREN HASTALARDA NÖROLOJİK SEMPTOM VE BULGULARIN DEĞERLENDİRİLMESİ

VOLKAN KIZILAY [1], SELMA DAĞCI [1], YAŞAR SERTBAŞ [2], PINAR YILDIRIM ÖZKAN [1], SAİME FÜSUN DOMAÇ [3]

[1] *ÜMRANİYE EĞİTİM VE ARAŞTIRMA HASTANESİ*
[2] *FATİH SULTAN MEHMET EĞİTİM VE ARAŞTIRMA HASTANESİ*
[3] *ERENKÖY RUH VE SİNİR HASTALIKLARI EĞİTİM VE ARAŞTIRMA HASTANESİ*

Amaç:

Yeni Koronavirüs Hastalığı-COVID 19 olarak adlandırılan şiddetli akut solunum yolu enfeksiyonu 2019 yılı Aralık ayından beri Çin Halk Cumhuriyeti'nin Vuhan Eyaleti'nden başlayarak tüm dünyaya yayılmıştır (1). Ülkemizde çoğu büyük şehirlerde COVID-19 tanılı hastaların tedavilerini sağlamak amacıyla mevcut hastanelerden veya yeni sağlık tesisleri oluşturularak servis ve yoğun bakım tedavisini sunacak şekilde pandemi hastaneleri oluşturulmuştur. COVID-19 tanısı alan hastalarda ateş, solunum sıkıntısı, öksürük gibi sistemik belirtilerin yanı sıra nörolojik belirtiler de görülebilmektedir (2,3). Yapılan çalışmalarda COVID-19 nükleik asit bileşeninin olguların BOS ve exitus olan vakaların beyin dokusunda yer aldığı saptanmıştır (4). COVID-19 enfeksiyonu santral sinir sistemi, periferik sinir sistemi ve iskelet kası tutulumuna neden olmaktadır (3). Baş ağrısı, vertigo, sersemleme, ataksi, akut inme, menenjit, uyku bozukluğu, bilinç kaybı santral sinir sistemi tutulumu belirtileri iken; nöralji, tat alma, koku ve görme bozuklukları ise periferik sinir sistemi tutulumu belirtilerini oluşturmaktadır (5).

COVID-19 enfeksiyonuna bağlı olguların yaklaşık %36'sında solunum sıkıntısı, öksürük ve ateş gibi belirtilerin yanında, inme, baş ağrısı, koku ya da tat kaybı, baş dönmesi, kas ağrısı, bilinç bozukluğu, inme ve nöbet vb. nörolojik belirtiler ile sağlık tesislerine başvurabilmektedir (6). Bu çalışma COVID-19 tanısı ile yatarak tedavi gören hastalarda nörolojik semptom ve bulguların değerlendirilmesi amacıyla retrospektif olarak gerçekleştirildi.

Gereç ve Yöntem:

Çalışma 01.06.2021-01.08.2021 tarihleri arasında iki eğitim ve araştırma hastanesine başvuran COVID-19 tanısı alan ve yatarak tedavi gören 1 516 hasta dahil edilerek gerçekleştirildi. Verilerin değerlendirilmesinde tanımlayıcı istatistiksel metodlar (ortalama, standart sapma, medyan, frekans, yüzde, minimum, maksimum) ve Mann Whitney U Testi kullanıldı.

Bulgular:

Olguların yaş ortalaması 58,0±18,5 yıl olup; %54,7'si erkek idi. Olguların %64,6'sına PCR test sonucuna göre tanı konulduğu ve %54'ünün test sonucu pozitif çıkar çıkmaz hemen yatış kararının verildiği belirlendi. Hastaların %88,3'ünün klinikte tedavi gördüğü ve ortalama yatış gün süresinin 5,7 gün olduğu, yoğun bakım ünitesinde tedavi gören hastaların %91,2'sinin yatışının ilk günü yoğun bakım ünitesine transfer edildiği, ortalama yatış süresinin 8,2 gün olduğu ve %93,3'ünün extübe olarak takip edildiği saptandı. Olguların COVID-19'a ek olarak %18,5'inde serebrovasküler damar hastalığı, %3'ün de epilepsi, %5,1'inde demans ve %13,3'ünde de psikiyatrik hastalığa sahip olduğu belirlendi. Hastaların COVID-19 enfeksiyonuna bağlı nörolojik belirtilerden %6,8'inde miyalji, %8,8'inde baş ağrısı, %0,1'inde göz ağrısı ve %2,8'inde tat/koku kaybı yaşadıkları saptandı. Cinsiyet ile COVID-19'a bağlı miyalji ($p=0,034$), baş ağrısı ($p=0,062$), göz ağrısı ($p=0,120$) ve tat/koku kaybı ($p=0,043$) bulguları arasında anlamlı ilişki saptanmadı ($p<0.005$).

Sonuç:

COVID-19'a bağlı nörolojik bulguların incelendiği; Mao ve ark (2020) tarafından yapılan vaka serisi çalışmasında olguların %13,1'inde, Zhu ve ark (2020) gerçekleştirilen meta analizde %15,4'ünde, Borgers ve ark (2020)'nın meta analiz çalışmasında %12'sinde baş ağrısı yakınması tarifledikleri raporlanmıştır (3,7,8). Gençler (2021) çalışmasında olguların %25,8'inde, Wu ve ark (2020) %14'ünde, Lechien ve ark (2019) ise olguların %70,3'ünde baş ağrısı semptomu olduğunu belirlemişlerdir (9, 10, 11). Zhou ve ark (2020), Guan ve ark (2020), Elshafeey ve ark (2020), Huang ve ark (2020) ve Wang ve ark (2020) tarafından yapılan çalışmalarda kritik olguların %0-15'inde, hafif olguların %5,9-13,4'ünde ve tüm olguların ise %6,5-13,6'sında COVID-19 tanılı vakalarda baş ağrısı semptomunu tanımlamışlardır (12, 13, 14, 15, 16). Çalışmamızda olguların %8,8'inde baş ağrısı semptomunu tarifledikleri belirlenmiş olup; literatüre göre daha düşük oranda görüldüğü belirlenmiştir.

Zhou ve ark (2020), Guan ve ark (2020), Elshafeey ve ark (2020), Huang ve ark (2020) ve Wang ve ark (2020) tarafından yapılan çalışmalarda kritik olguların %15-54'ünde, hafif olguların %14,5-39'unde ve tüm olguların ise %14,9-44'ünde COVID-19 tanılı vakalarda miyalji/artralji semptomunu tanımlamışlardır (12-16). Gençler (2021) çalışmasında olguların %25,8'inde, Mao ve ark. (2020), Karadaş, Öztürk, Sonkaya (2020) tarafından yapılan çalışmalarda kas ağrısının en sık görülen nörolojik semptom olduğu bildirilmiştir (3, 9, 17). Çalışmamızda olguların % 6,8'inde kas ağrısı/miyalji semptomunu tarifledikleri belirlenmiş olup; ikinci sırada şikayet nedeni olduğu ve literatüre göre daha düşük görüldüğü belirlenmiştir.

Covid- 19' bağlı tat duyusu bozuklukları değerlendirildiğinde, Mao ve ark (2020) tarafından yapılan vaka serisi çalışmasında olguların 55,6'ında tat duyusunda azalma (3), Cornelius ve ark (2021) tarafından yapılan kesitsel çalışmada vakaların %25.6'sında tat kaybı olduğu belirlenmiştir (18). Covid-19'a bağlı yatarak tedavi gören hastaların dahil edildiği kohort çalışmalarında hastaların yaklaşık %58'inde koku kaybı (anosmi) (6), Corbellini ve ark. (2020) tarafından gerçekleştirilen çalışmada hastaların %39,2'sinde yeni gelişen koku ve tat duyusu bozuklukları, (19), Cornelius ve ark. (2021) tarafından yapılan kesitsel çalışmada vakalarda tat kaybının %25.6, koku kaybının ise %39.1 olduğu belirlenmiştir (18). Freni ve ark (2020) %92, Elibol ve ark (2020) %35,4, Vaira ve ark (2020) %41,7'sinde tat/koku kaybı semptomları olduğunu belirlemişlerdir (20-22). Çalışmamızda olguların %2,8'inde tat/koku kaybı yaşadıkları tespit edilmiş olup; literatüre göre çok düşük olduğu belirlenmiştir.

Çalışmamız sonuçları değerlendirildiğinde COVID-19'a bağlı nörolojik semptomların literatürün çok altında oranlarda olduğu tespit edilmiş olup; çalışmanın retrospektif olmasının oranların düşük seyretmesinde etkisinin olabileceği düşünülmüştür.

Anahtar Kelimeler: COVID-19, Nörolojik belirti, Semptom, Bulgu

KAYNAKLAR

1. T.C. Sağlık Bakanlığı. 14.4.2020. Available from: https://www.tjod.org/wp-content/uploads/2020/04/COVID-19_Rehberi-09.09.2022.pdf
2. Ozturk S. COVID-19 ve Nöroloji. Turk J Neurol 2020. DOI:10.4274/tnd. galenos.2020.73384
3. Mao L, Wang M, Chen S, et al. Neurological Manifestations of Hospitalized Patients with COVID-19 in Vuhan, China: a retrospective case series study. medRxiv 2020.
4. Lau KK, Yu WC, Chu CM, Lau ST, Sheng B, Yuen KY. Possible Central Nervous System Infection by SARS Coronavirus. Emerg Infect Dis 2004;10:342-344.
5. Acar T, Acıman Demirel E, Afşar N ve ark. Nörolojik Bakış Açısından COVID-19. Turk J Neurol. 2020;26:58-108.
6. Aydemir D, Türk Ö, Ceylan B, et al. Covid-19 and Neurological Disorders. Med J SDU 2021; (ozelsayi-1):235-240.
7. Zhu J, Ji P, Pang J, et al. Clinical Characteristics of 3062 COVID-19 Patients: A Meta-Analysis. J Med Virol 2020. DOI:10.1002/jmv.25884
8. Borges do Nascimento IJ, Cacic N, Abdulazeem HM, et al. Novel Coronavirus Infection (COVID-19) in Humans: A Scoping Review and Meta-Analysis. J Clin Med 2020;9.

9. Gençler OS. Hastanede Yatan COVID-19 Tanılı Hastalarda Görülen Nörolojik Semptomlar ve Hastalık Şiddeti ile İlişkisi. YIU Saglik Bil Derg 2021;2:76−82.
10. Wu Y, Xu X, Chen Z, et al. Nervous System İnvolvement After İnfection With COVID-19 and Other Coronaviruses. Brain Behav Immun. 2020 Mar. Eur J Neurol. 2020 Apr 22. Online ahead of print.
11. Lechien JR, Chiesa-Estomba CM, Place S, et al. Clinical and Epidemiological Characteristics of 1,420 European Patients with mildto-moderate Coronavirus Disease 2019. J Intern Med.2020;0–2.
12. Zhou F, Yu T, Du R, et al. Clinical Course and Risk Factors for Mortality of Adult in patients with COVID-19 in Wuhan, China: A Retrospective Cohort Study. The lancet. 2020;395:1054-62.
13. Guan WJ, Ni ZY, Hu Y, et al. Clinical Characteristics of 2019 Novel Coronavirus İnfection in China. The New England Journal of Medicine. 2020;382:1708-20.
14. Elshafeey F, Magdi R, Hindi N, et al. A Systematic Scoping Review of COVID-19 During Pregnancy and Childbirth. International Journal of Gynecology & Obstetrics. 2020.
15. Huang C, Wang Y, Li X, et al. Clinical Features of Patients İnfected With 2019 Novel Coronavirus in Wuhan, China. The lancet. 2020;395(10223):497-506.
16. Wang D, Hu B, Hu C, et al. Clinical Characteristics of 138 Hospitalized Patients With 2019 Novel Coronavirus-İnfected Pneumonia in Wuhan, China. Jama. 2020;323(11):1061-9.
17. Karadaş Ö, Öztürk B, Sonkaya AR. A Prospective Clinical Study of Detailed Neurological Manifestations in Patients With COVID-19. Neurol Sci 2020;41(8):1991-1995.
18. Singer-Cornelius T, Cornelius J, Oberle M, Metternich FU, Brockmeier SJ. Objective Gustatory and Olfactory Dysfunction in COVID-19 Patients: A Prospective Cross-Sectional Study. Eur Arch Otorhinolaryngol 2021;20:1–8.
19. Beltrán-Corbellini A, Chico-García JL, Martínez-Poles J, et al. Acute-Onset Smell and Taste Disorders in the Context of Covid-19: A Pilot Multicenter PCR- Based Case-Control Study. Eur J Neurol. 2020 Apr. Online ahead of print.
20. Freni F, Meduri A, Gazia F, et al. Symptomatology in Head and in Corona Virüs Disease (COVID-19): A Possible Neuroinvasive Action of SARS-CoV-2. Am J Otolaryngol. 2020;41Suppl 5:102612
21. Elibol E. Otolaryngological Symptoms in COVID-19. Eur Arch Otorhinolaryngol. 2020 1:1–4. doi: 10.1007/s00405-020-06319-7.
22. Vaira LA, Deiana G, Fois AG, et al. Objective Evaluation of Anosmia and Ageusia in COVID-19 patients: Single-center Experience on 72 Cases. Head Neck. 2020;42Suppl 6:1252-1258. doi: 10.1002/hed.26204.

SS-195 LONG / POST COVID-19'DA YORGUNLUĞUN YAŞAM KALİTESİ ÜZERİNE ETKİSİ

ÖZGÜL OCAK [1], ERKAN MELİH ŞAHİN [2]

[1] *ÇANAKKALE ONSEKİZ MART ÜNİVERSİTESİ TIP FAKÜLTESİ, NÖROLOJİ AD*
[2] *ÇANAKKALE ONSEKİZ MART ÜNİVERSİTESİ TIP FAKÜLTESİ, AİLE HEKİMLİĞİ AD*

Amaç:

Yorgunluk, SARS-CoV-2 ile enfekte olmuş bireylerde en yaygın şikayetlerden biridir. COVID-19 ile yorgunluğun ilişkisi netlik kazanmamıştır. Çalışmamız long COVID-19 döneminde yorgunluğun hastalarda yaşam kalitesi üzerine etkisini araştırmayı amaçlamıştır

Gereç ve Yöntem:

Çalışma, kesitsel desende tanımlayıcı bir araştırmadır. Çalışma için Çanakkale Onsekiz Mart Üniversitesi Hastanesine COVID-19 nedeni ile başvuran ve PCR testi ile COVID-19 olduğu saptanmış yetişkin (18 yaş ve üzeri) hastalar davet edilmiştir. Çalışma 266 katılımcıya ait verilerden oluşmaktadır. Katılımcılar yorgunluk şiddeti ve yaşam kalitesi ölçekleri ile değerlendirilmiştir. Yorgunluğu değerlendirmek için Düzenlenmiş Fatigue Etki Ölçeği (DYEÖ), yaşam kalitesini değerlendirmek için NSP (Nothingham Sağlık Profili) Türkçe versiyonları kullanılmıştır.

Bulgular:

Çalışma 103'ü (%38,7) erkek, 163'ü (%61,3) kadın, ortalama 41,24 yaşında 266 katılımcıya ait verilerden oluşmuştur. Katılımcıların 60ı hiç yorgunluk şikayetleri olmadığını, 132'si akut hastalık döneminde yorgunluk şikayetleri olup sonrasında geçtiğini ve 74'ü (%33,6) yorgunluk şikayetlerinin akut hastalık dönemi sonrasında da devam ettiğini belirtti.

Yorgunluk şikayeti olan katılımcıların ortalama NSP puanları (119,58) olmayanlarınkinden (61,48) anlamlı yüksekti. Yorgunluk şikayeti olanların NSP Ağrı, Fiziksel Aktivite ve Enerji alt ölçek puanları olmayanlardan anlamlı yüksekti. Katılımcıların NSP toplam ve alt ölçek skorları DYEÖ skorları ile anlamlı pozitif korelasyon gösteriyordu.

Sonuç:

Bu çalışma, long COVID-19da hastalığın akut dönemindeki şiddetine bakılmaksızın yorgunluk belirtileri açısından değerlendirilmesinin önemini vurgulamaktadır. Çalışmamız long COVID-19 döneminde de devam eden yorgunluğun yaşam kalitesini bozduğunu ve mutlaka dikkate alınması ve sorgulanması gerektiğini ortaya koymuştur. Çalışmamızda katılımcıların DYEÖ skorları, NSP toplam ve alt ölçek skorları ile anlamlı pozitif korelasyon gösteriyordu, yorgunluk şikayetinin sürme durumu uzadıkça DYEÖ skoru ve alt ölçek skorları anlamlı yükseliyordu.

SS-196 COVID-19 TANILI GERİATRİK HASTALARDA RİSK FAKTÖRLERİNİN KLİNİK SEYİRE VE TEDAVİYE ETKİSİ

ÜLKÜHAN DÜZGÜN [1], ALİ RIZA SONKAYA [2], BİLGİN ÖZTÜRK [2], OKTAY SARI [2], ERAY SERDAR YURDAKUL [2], ÜMİT SAVAŞÇI [2], DENİZ DOĞAN [2], ÖMER KARADAŞ [2]

[1] *GÜLHANE EĞİTİM ARAŞTIRMA HASTANESİ*
[2] *GÜLHANE TIP FAKÜLTESİ*

Amaç:

COVID-19 tüm yaş gruplarını enfekte etme özelliğine sahip olup, özellikle yaşla birlikte risk faktörlerinin artışı ile birlikte hastalığın mortalite ve morbidite oranlarında artışa neden olmaktadır. Bu çalışmada COVID-19 hastalığı ile hastaneye yatırılan yaşlı hastalarda mortalite ve morbidite ile ilişkili risk faktörlerini tanımlamayı amaçladık.

Gereç ve Yöntem:

Bu retrospektif kesitsel çalışma, doğrulanmış COVID-19 tanısı ile hastaneye yatırılan 65 yaş ve üzeri hastaları içermektedir. Hastaların demografik bilgileri, komorbit durumları, klinik bulguları, laboratuvar ve radyolojik bulguları, aldığı tedaviler ve prognozları tıbbi kayıtlarından elde edilerek incelendi.

Bulgular:

Çalışmaya toplam 58 hasta dahil edildi. Klinik takip ve tedavi sırasında toplam sekiz (%13,8) hasta öldü ve 50 (%86,2) hasta taburcu edildi. Tüm hastalar arasında en sık görülen komorbiditeler hipertansiyon (HT) (%69) ve diabetes mellitus (%39.7) idi. En sık görülen semptomlar ateş (%51,7), öksürük (%44,8) ve dispne (%43,1) olup, en sık görülen nörolojik bulgular baş ağrısı (%27,6) ve bilinç bozukluğu (%27,6) idi. HT, serebrovasküler hastalık, atriyal fibrilasyon (AF) ve kronik obstrüktif akciğer hastalığı komorbiditesi olan hastalarda yoğun bakım ünitesine yatış anlamlı olarak daha yüksekti. Sigara, serebrovasküler hastalık, AF ve HT öyküsü olan hastalarda ölüm oranı anlamlı olarak daha yüksekti. Ölüm hızı ile lökosit, nötrofil, C-reaktif protein, laktat dehidrogenaz, D-dimer, interlökin-6 ve prokalsitonin düzeyleri arasında istatistiksel olarak anlamlı pozitif korelasyon olmasına rağmen, lenfosit düzeylerinde negatif korelasyon gözlendi.

Sonuç:

Başta HT, serebrovasküler hastalık ve AF olmak üzere yaşla ilişkili komorbid durumlar, COVID-19lu yaşlı hastalarda morbidite ve mortalite oranlarının artmasına neden olmuştur.

SS-197 ALZHEİMER HASTALIĞI TANILI, HAFİF KOGNİTİF BOZUKLUĞU OLAN VE KOGNİTİF OLARAK SAĞLIKLI BİREYLERİN FONKSİYONEL MOBİLİTE PERFORMANSLARININ KARŞILAŞTIRILMASI

Bu bildiri geri çekilmiştir.

SS-198 BEŞ KELİME TESTİ VE MEDİAL TEMPORAL LOB ATROFİSİ SKORLAMASININ BERABER KULLANIMININ ALZHEİMER HASTALIĞI TANISINA KATKISI

ZERRİN YILDIRIM [1], ECE AKALIN-AKKAŞ [1], ULAŞ AY [2], TUĞBA EYİGÜRBÜZ [1], NİLÜFER KALE [1]

[1] *SAĞLIK BİLİMLERİ ÜNİVERSİTESİ, BAĞCILAR EĞİTİM VE ARAŞTIRMA HASTANESİ, NÖROLOJİ KLİNİĞİ*
[2] *İSTANBUL ÜNİVERSİTESİ HULUSİ BEHÇET YAŞAM BİLİMLERİ ARAŞTIRMA LABORATUVARI NÖROGÖRÜNTÜLEME BİRİMİ*

Amaç:

Alzheimer hastalığı (AH) günümüzde sübjektif kognitif bozukluk (SCI), hafif kognitif bozukluk (MCI) ve demans (AHD) evrelerinden oluşan bir hastalık sürekliliği olarak tanımlanmaya başlamıştır. Günlük pratikte giderek azalan muayene süreleri de göz önünde bulundurulduğunda bu evrelerin birbirinden kısa sürede uygulanabilecek testlerle ayrılabilmesi önem taşımaktadır. Bu çalışmada Addenbrook Kognitif Envanteri-Revize Formu (ACE-R), 5 Kelime Testi (5KT) ve medial temporal lob atrofisi (MTA) skorlarının kombine kullanımının tanıya katkısının araştırılması amaçlanmıştır.

Gereç ve Yöntem:

Çalışmaya Bağcılar Eğitim ve Araştırma Hastanesi Davranış Nörolojisi polikliniğinde amnestik yakınmalar nedeniyle değerlendirilen hastalar ardışık olarak dahil edildi. AHD ve MCI tanısı NIA-AA tanı kriterleriyle konuldu ve SCI grubu ise günlük yaşam aktivitelerini etkilemeyen sübjektif kognitif yakınması olan fakat nöropsikolojik değerlendirmesi normal olan katılımcılardan oluşturuldu. ACE-R ve 5KT uygulandıktan sonra 2 nöroloji uzmanı tarafından kranial manyetik rezonans görüntülemelerde (MRG) koronal T1 sekanslarda MTA skorlaması (0-4 arası) yapıldı ve değerlendiriciler arası tutarlılık hesaplandı.
Verilerin değerlendirilmesinde SPSS-26 kullanıldı. Nöropsikolojik skorlar, yaş ve eğitim açısından düzeltildi. Verilerin normal dağılıma uygunluğu Shapiro-Wilk ile test edildi. Normal dağılıma uymayan sürekli verilerin karşılaştırılmasında Kruskal Wallis H testi, kategorik verilerin karşılaştırılmasında ise chi-square testi kullanıldı. Mini-Mental Durum Değerlendirmesi (MMSE), ACE-R, ACE-R bellek alt testi, 5KT ve MTA skorlarının ve bu skorların çeşitli kombinasyonları ile oluşturulan üç farklı hesaplamanın, hasta grupları arasında ne düzeyde ayrım sağlayabildiğini tespit etmek amacıyla lineer diskriminant analizi gerçekleştirildi. Anlamlılık değeri $p< 0,05$ olarak kabul edildi.

Bulgular:

Gruplar arasında yaş, cinsiyet ve hastalık süresi açısından farklılık yoktu. 3 grup arasında eğitim açısından anlamlı düzeyde farklılık mevcuttu ($p=0,04$). Gruplar arasında ACE-R, MMSE ve 5KT skorları açısından anlamlı düzeyde farklılık mevcuttu ($p<0,001$). SCI ve MCI arasında incelenen testlerin tek başına kullanımı değil, ACE-R´MTA, (ACE-R+5KT)´MTA puanlarının en iyi ayrım (%77,3) yaptığı ortaya çıktı. MCI ve AD arasında MTA skorunun bu iki grubu %82,4 oranında, (ACE-R+5KT)´MTA puanlarının ise %77,4 oranında doğru ayırabildiği bulundu. SCI ve AD grupları arasında ise incelenen testlerin tek başına kullanımı değil, (ACE-R Bellek+5KT)´MTA skorunun en iyi ayrım (%92,6) yaptığı, (ACE-R+5KT)´MTA skorunun ise %88,9 oranında doğru ayırabildiği tespit edildi.

Sonuç:

Alzheimer sürekliliği evrelerinin birbirinden doğru ve hızlı ayrılabilmesi için tarama testi olarak MMSE yerine MMSE'yi de içeren ACE-R testinin, bellek değerlendirmesinde 5KT'nin kullanılması ve MRG değerlendirilirken MTA skorlaması da yapılması tanının hızlı ve kısa sürede konulmasını sağlayacaktır.

SS-199 ALZHEİMER HASTALIĞI OLAN YAŞLI HASTALAR İÇİN TERAKURMİN TAKVİYESİ TERAPÖTİK BİR SEÇENEK OLABİLİR: 6 AYLIK RETROSPEKTİF TAKİP ÇALIŞMASI

FATMA SENA DOST [1], DERYA KAYA [1], MEHMET SELMAN ONTAN [2], NEZİHA ERKEN [1], ESRA ATES BULUT [3], ALİ EKREM AYDIN [4], AHMET TURAN ISIK [1]

[1] *DOKUZ EYLUL ÜNİVERSİTESİ TIP FAKÜLTESİ GERİATRİ BİLİM DALI*
[2] *ARTVİN YUSUFELİ DEVLET HASTANESİ*
[3] *ADANA EĞİTİM VE ARAŞTIRMA HASTANESİ*
[4] *SİVAS NUMUNE HASTANESİ*

Amaç:

Alzheimer Hastalığı (AH) hala büyük bir küresel sorundur ve farklı mekanizmalara sahip ajanlar umut verici bir terapötik fırsatı temsil etmektedir. Yüksek oranda emilebilir bir kurkumin formülasyonu olan Theracurminin, demansı olmayan kişilerde hafızayı ve dikkati geliştirdiği gösterilmiştir. Bu çalışma amacı; Theracurminin hafif bilişsel bozukluğu (HBB) ve AH olan yaşlı hastalarda hastalık seyri üzerindeki etkisini araştırmaktır.

Gereç ve Yöntem:

Bu takip çalışması retrospektif olarak HBB veya AHli 93 hasta üzerinde gerçekleştirilmiştir. Tüm hastalara başlangıçta ve 6. ayın sonunda Mini Mental Durum Muayenesi (MMSE), Montreal Bilişsel Değerlendirme (MOCA), saat çizme testi, günlük yaşam aktiviteleri (GYA) dahil olmak üzere kapsamlı geriatrik değerlendirme yapıldı. AHli 19 hasta ve HBBli 17 hasta, 180 mg/gün p.o Theracurmin ile tedavi edildi.

Bulgular:

Terakurmin ile tedavi edilmeyen AH hastalarında MMSE, MOCA ve enstrümantal GYA skorları gerilerken (sırasıyla $p<0.001$, $p=0.011$ ve $p=0.004$), Terakurmin ile tedavi edilenlerde bu skorlar sabit kaldı. Enstrümental GYAdaki bu stabilizasyon, Terakurmin ile tedavi edilen HBB hastalarında da gözlendi. Takip sırasında Terakurmin almayan üç HBB hastası AHye dönüşürken, ilacı alan hastalardan sadece bir hasta AH'ye ilerledi.

Sonuç:

Terakurmin, AH ve HBBli yaşlı hastalar için, bilişsel işlevlerde ve GYAlarda ilerleyici kaybı önleyerek hastalık seyrinin stabilizasyonunu sağlayan bir tedavi seçeneği gibi görünmektedir.

SS-200 HAFİF KOGNİTİF BOZUKLUĞU OLAN BİREYLERDE TEK VE ÇİFT GÖREVDE MOBİLİTE PERFORMANSI DEĞİŞİR Mİ?

Bu bildiri geri çekilmiştir.

SS-201 DEMANS VE HAFİF KOGNİTİF BOZUKLUĞU OLAN HASTALARDA SERUM VASPİN DÜZEYİNİN DEĞERLENDİRİLMESİ

YUNUS EMRE AKTAŞ [1], FATMA ŞİMŞEK [2]

[1] *ERZURUM BÖLGE EĞİTİM VE ARAŞTIRMA HASTANESİ*
[2] *ATATÜRK ÜNİVERSİTESİ*

Amaç:

Alzheimer tipi Demans(AD) ve Hafif Kognitif Bozukluk (HKB) tanısı alan hastalarda serum vaspin düzeyinin ölçülerek hafıza, kognisyon, öğrenme üzerindeki etkilerini ve hastalık takibinde biyobelirteç olarak kullanılabilirliğinin değerlendirilmesi hedeflenmektedir.

Gereç ve Yöntem:

Atatürk Üniversitesi Tıp Fakültesi Araştırma Hastanesi Nöroloji Kliniği Demans polikliniğine başvuran 30 AD, 30 HKB hastası ve Nöroloji polikliniğine başvuran muayene ve yapılan testlerle kognisyonunun normal olduğu belirlenen 30 sağlıklı birey değerlendirildi. Tüm katılımcılardan ayrıntılı anamnez alındı, nörolojik muayeneleri yapıldı vekognitif durumu belirlemek üzere Standardize Mini Mental Test (MMSE) uygulandı. Diyabetes mellitus(DM), karaciğer yetmezliği, böbrek yetmezliği, psikoz, majör depresyon ve malignite varlığı dışlandı. Hastalardan ve sağlıklılardan alınan kanlar en az 8-10 saatlik açlık sonrası venöz dolaşımdan alınıp yarım saat dinlendirildikten sonra santrifüj edilerek -80 derecede saklandı. Yeterli sayıda numune toplandıktan sonra alınan kanlardan ELİSA yöntemi ile vaspin düzeyine bakıldı.

Bulgular:

Çalışmaya 30 AD, 30 HKB, 30 sağlıklı birey dahil edildi. Hastaların klinik ve demografik özellikleri kayıtlandı. Ortalama yaşları 70,6±5.12 yıl, MMSE puanları 27 (11-30) idi. Ortalama eğitim süreleri 6,7 yıl olan bireylere eğitim durumlarına uygun olarak MMSE uygulandı. Çalışma sonucunda kontrol grubunda ortalama Vaspin değeri 0,48 ng/ml, HKB hastalarında 0,53 ng/dl, AD'de0,58 ng/ml olarak bulundu. AD, HKB ve kontrol grubu arasında serum Vaspin düzeyinde anlamlı farklılık saptanmadı. Mini mental test ve serum Vaspin düzeyleri arasında anlamlı düzeyde negatif korelasyon saptandı.

Sonuç:

Kronik inflamasyonun nörodejenarasyonu hızlandırdığı bilinmektedir. Kronik inflamasyonun bir göstergesi olan vaspin düzeyinin baskılanması kognitif durumun stabil tutulmasında etkili olabilir.

SS-202 FARKLI GÖRSEL KOŞULLARIN, AYNA NÖRON SİSTEMLERİNE DAYANAN ÖNGÖRÜ PERFORMANSI ÜZERİNE ETKİSİ

SABAHAT ŞENGEZER [1], AMR OKASHA [2], ÖNAY KARACA [1], FURKAN YAZ [1], BENGİ ÜNAL [3], ÇAĞRI ÜNAL [3], CEYLAN YOZGATLIGİL [2], ALİ E. TURGUT [2], KUTLUK B. ARIKAN [1]

[1] *TED ÜNİVERSİTESİ*
[2] *ORTA DOĞU TEKNİK ÜNİVERSİTESİ*
[3] *ÇANAKKALE ONSEKİZ MART ÜNİVERSİTESİ*

Amaç:

Ayna nöron sistemleri (ANS), gözlemlenen eylemlerin tanınması, yorumlanması, taklit edilmesi, öğrenilmesi, tahmin edilmesi gibi kognitif performans ile ilişkilendirilmiştir. Bu çalışmada; farklı görsel koşullarda kişilerin tepki sürelerini ölçerek izlenen harekete dair öngörü becerileri sorgulanmıştır.

Gereç ve Yöntem:

PsychoPy programı yardımıyla tasarlanan deneye 56 sağlıklı birey (32 Erkek, 24 Kadın) dahil edilmiştir. Deney 48 farklı video içermektedir. Videoda, her birinden dörder tane bulunan daire, dikdörtgen, üçgen ve kare geometrik şekillerinden oluşan objeler ve bu objelerin yerleştirilmesine uygun bir tabla bulunmaktadır. Dört objenin üst üste getirilerek tablada uygun yere yerleştirilmesini gösteren videolar, elin objeye yaklaşma şekli ve objelerin sıralama düzenini gözeten koşullar içermektedir. Her katılımcıya rastgele atanan 24 farklı koşul içeren videolar izletilmiş ve objelerin tablaya yerleştirildiği anda deneyin yapıldığı bilgisayardaki klavyenin boşluk tuşuna basılması istenmiştir. Tuşa basılan zaman ile videodaki gerçek yerleştirilme zamanı arasındaki farkla ölçülen zamanlama hataları, bağımlı değişken olarak alınmış ve RStudio'da Shapiro Wilk, Levene, ANOVA, Kruskal-Wallis, Wilcox ve TukeyHSD testleri ile istatistiksel olarak incelenmiştir. Bonferroni düzeltmesi için geometrik şekil sayısı kullanılarak belirlenen anlamlılık eşiği $p<0.0083$ uygulanmıştır.

Bulgular:

Deneyde; aynı geometrik şekildeki dört objenin üst üste konularak tablaya yerleştirildiği "uyumlu" koşul ile bir objenin geometrik şekli farklı olacak şekilde dört objenin tablaya yerleştirildiği, zorlaştırıcı etkiye sahip "uyumsuz" koşul arasında anlamlı bir fark bulunmuştur. Öngörülenin aksine, katılımcılar uyumlu koşulda, uyumsuza göre daha fazla hata yapmışlardır. Farklı geometrik şekillerin etkisini incelemek amacıyla yapılan analizlerde ise daire videosu ile diğer objelerin videosu arasında istatiksel olarak anlamlı fark bulunmuştur. Uygulanan testlerin sonucuna göre daire için yapılan zamanlama hatası diğer objelere oranla çok daha yüksekken üçgen şeklinde hata düşüktür. Hareketin siyah ekranla kapatıldığı durumlar, bulanık ve orijinal hale göre hatayı artırmıştır

Sonuç:

Tepki sürelerindeki farklılık, harekete dair öngörü becerilerinin deney koşullarından etkilendiğini göstermektedir. Beyinde gözlenen hareketin öğrenilmesi ile oluşturulan ve motor kontrolde kullanılan içsel modellerin, tasarlanan videolar ile optimize edilerek felç sonrası rehabilitasyonunda kullanılması hedeflenmektedir. Sonraki aşamada deney sırasında alınacak EEG kaydı ile mu ve beta bantlarındaki baskılanma analizi yardımıyla ANS aktivitesinin değerlendirilmesi ve harekete dair öngörü becerisi ile ilişkilendirilmesi hedeflenmektedir.

Bu çalışma, 121E107 No.lu TÜBİTAK 1001 Projesi kapsamında gerçekleştirilmiştir.

SS-203 VESTİBÜLER MİGREN VE MENİERE HASTALIĞININ TANISINDA VESTİBÜLER TESTLERİN ROLÜ

FİDAN BALAYEVA , ASİM ORUJOV , NEŞE ÇELEBİSOY

EGE ÜNİVERSİTESİ TIP FAKÜLTESİ HASTANESİ NÖROLOJİ AD,İZMİR

Amaç:

Vestibüler Migren (VM) ve Meniere hastalığının (MH) tanısı klinik özelliklere dayalıdır ve onların ayırıcı tanısını yapmak çoğu zaman oldukça zordur. Şuanda VM ve MH kesin tanısı için güvenilir bir laboratuvar test bulunmamaktadır. Literatürde bu iki hastalığın patofizyolojisini ve semptomatolojisini karşılaştıran çok sayıda çalışma olmasına rağmen onları laboratuvar testlerle kıyaslayan çalışma sayısı oldukça sınırlıdır.

Gereç ve Yöntem:

Bu çalışmada fonksiyonel ve video head impulse test (fHİT, vHİT), servikal vestibüler uyarılmış potansiyellerin (cVEMP) VM ve MH tanısındakı rolü incelenmiştir. Araştırma Ege Üniversitesi Tıp Fakültesi Yerel Etik Kurulu tarafından onaylanmıştır, kliniğimizde takipli vestibüler migren ve meniere hastalığı tanısı bulunan hastalar prospektif olarak değerlendirilmiştir. MH grubu etkilenmiş kulak (MH1) ve etkilenmemiş kulak (MH2) olarak 2 ayrı grupta değerlendirilmiştir.

Bulgular:

VM grubu kadın cinsiyet oranı diğer iki gruba kıyasla anlamlı düzeyde yüksek, MH grubunun yaş ortalaması anlamlı olarak daha büyük bulundu ($p<0.05$). cVEMP testinde gruplar arasında P 13 - N 23 latans süresi ,interpeak amplitüd değeri açısından istatistiksel olarak anlamlı farklılık saptandı. MH1 grubu tüm parametrelerde anlamlı derecede etkilenmişti, P13-N23 latansı uzamış, amplitüd değeri azalmıştı. Asimetri oranı açısından gruplar arasında anlamlı farklılık saptanmadı. vHİT testinde gruplararası karşılaştırmada lateral , posterior ve anterior kanal VOR (vestibülooküler refleks) kazançları açısından istatiksel anlamlı farklılık saptandı. Lateral kanal VOR kazançları açısından yapılan ikili grup karşılaştırmasında MH1 grubu ile VM ve NK arasında anlamlı farklılık saptandı, MH1 grubunda VOR kazanç kaybı mevcut idi. Posterior kanal VOR açısından hem VM grubu ile NK grubu arasında, hem de MH1 grubu arasında anlamlı farklılık saptandı ($p< 0,05$). MH1 ve MH2 grubu arasında anlamlı farklılık saptanmamasına rağmen her iki grupla kontroller arasında anlamlı farklılık mevcut idi .Anterior kanal VOR açısından VM grubu ile NK grubu arasında ise istatiksel anlamlı farklılık saptandı.Hasta gruplarda normallere göre önemli derecede VOR kazanç kaybı mevcut idi. fHİT testi doğru yanıt oranları (DY%) açısından yapılan ikili karşılaştırmalarda hasta gruplar ile NK grubu arasında anlamlı farklılık elde edildi. MH1 grubunda DY % oranları hem VM grubuna hem de normallere göre önemli derecede düşüktü. Ek olarak VM grubunda da DY% oranı normallere göre düşük olarak tespit edildi.

Sonuç:

Sonuçlar her üç testin hasta gruplarda anormal olduğunu, MH hastalarında VM'li olanlara göre daha sık ve daha ciddi derecede etkilenim olduğunu gösterdi. cVEMP ve vHİT ile kesin ayırıcı tanı yapmak mümkün olmasa da , tanıyı destekleyici laboratuvar testler olarak kullanılabilir. Sonuç olarak MH ve VM hasaları benzer klinik özellikler gösterse de MH'de daha yaygın ve ciddi fonksiyonel kayıp vardır ve çalışmamız bu sonucu desteklemektedir.

SS-204 BİPOLAR BOZUKLUK İÇİN YÜKSEK RİSKİ OLAN BİREYLERDE İNHİBİSYON PROBLEMİ: GÖZ HAREKETİ ÇALIŞMASI

MERVE EKİN [1], KORAY KOÇOĞLU [1], HATİCE ERASLAN BOZ [1], MÜGE AKKOYUN [1], IŞIL YAĞMUR TÜFEKCİ [1], BERNA YALINÇETİN [1], EMRE BORA [2], GÜLDEN AKDAL [3]

[1] DOKUZ EYLÜL ÜNİVERSİTESİ, SAĞLIK BİLİMLERİ ENSTİTÜSÜ, SİNİRBİLİMLER AD, İZMİR, TÜRKİYE
[2] DOKUZ EYLÜL ÜNİVERSİTESİ, TIP FAKÜLTESİ, PSİKİYATRİ AD, İZMİR, TÜRKİYE
[3] DOKUZ EYLÜL ÜNİVERSİTESİ, TIP FAKÜLTESİ, NÖROLOJİ AD, İZMİR, TÜRKİYE

Amaç:

Bu çalışma bipolar bozukluk için yüksek riski olan bireyler ile sağlıklı kontrollerde anti-sakkad ve bellek temelli sakkad ölçümlerinin değerlendirilmesini amaçlamaktadır.

Gereç ve Yöntem:

Çalışma Dokuz Eylül Üniversitesi, Psikiyatri Anabilim Dalı ve Sinirbilimler Anabilim Dalı Göz Hareketleri ve Denge Laboratuvarı'nda gerçekleştirilmiştir. Araştırmaya 28 bipolar bozukluk yüksek risk (21.64 ± 4.02) ve 29 sağlıklı kontrol (22.34 ± 4.16) dahil edilmiştir. Göz hareketlerinin kayıtlanmasında video temelli binoküler göz izleme sistemi olan EyeLink 1000+ kullanılmıştır. Göz hareketlerini değerlendirmek için anti-sakkad testi doğru sakkad, beklentisel sakkad, ekspres sakkad, latans, amplitüd ve hata oranı açısından karşılaştırılmıştır. Bellek temelli sakkadın beklentisel ve ekspres sakkad ölçümleri ise bunlara ek olarak uyaran (uyaranın verildiği ilk ekran) ve gecikme ekranı (yanıt verilmeden önce sunulan fiksasyon ekranı) için ayrı ayrı analiz edilmiştir.

Bulgular:

Anti-sakkad sonuçlarına göre doğru sakkad sayısının risk grubunda anlamlı düzeyde azaldığı tespit edildi (U: 260.00, *p = 0.020*). Buna ek olarak beklentisel ve ekspres sakkad sonuçlarında ise risk grubunda anlamlı düzeyde bir artış saptandı (U: 244.50, p = 0.009; U: 279.00, p = 0.040, sırasıyla). Bellek temelli sakkad sonuçlarında risk grubunun doğru sakkad sayısı istatiksel olarak azalırken (U: 272.00, *p = 0.031)*, hata oranları ise anlamlı düzeyde artmıştır (U: 302.00, *p = 0.009)*. Uyaran ekranı için beklentisel (U: 227.50, *p = 0.004)* ve ekspres sakkad (U:255.00, *p = 0.012*) sayısında risk grubunda anlamlı bir artış gözlemlenirken; gecikme ekranında sadece beklentisel sakkad sayısında anlamlı bir ilişki bulunmuştur (U: 248.50, *p = 0.008).* Diğer değişkenlerde istatistiksel bir farklılık gözlemlenmemiştir (*p > 0.05*).

Sonuç:

Bipolar bozukluk risk grubunda dikkat, inhibisyon ve bellek gibi işlevlerde bozulmalar olduğu bilinmektedir. Çalışmada kullanılan göz hareketi paradigmaları da aynı bilişsel yetenekleri test eder. Her iki paradigmanın ölçüm kriterleri de uyarana bakışın inhibe edilebilmesine dayanmaktadır. Çalışmada ise risk grubunda sağlıklı kontrollere kıyasla doğru sakkadlarda azalma ve hata oranında artış tespit edilmiştir. Dolaysıyla bu durum risk grubundaki bireylerde görülen inhibisyon problemleri ile açıklanabilir. Buna ek olarak, anti-sakkaddaki düzeltici sakkad sayısının artışı da dikkat ile ilişkilendirilebilir. Bellek temelli sakkadda ise bu ölçümler iki farklı ekran düşünülerek hesaplanmıştır ve burada da refleksif bakışın inhibe edilememesinden kaynaklı düzeltici sakkadlarda artış gözlemlenmiştir.

SS-205 PARKİNSON HASTALIĞINDA POSTÜR VE DENGE İLİŞKİLİ PARAMETRELER Mİ?

Burcu ERSÖZ HÜSEYİNSİNOĞLU 1 , Güzin KAYA AYTUTULDU 2 , Nazan KARAGÖZ

SAKALLI 3 , Aysu ŞEN 3

1 Marmara Üniversitesi, Sağlık Bilimleri Fakültesi, Fizyoterapi ve Rehabilitasyon Bölümü
2 Biruni Üniversitesi, Sağlık Bilimleri Fakültesi, Fizyoterapi ve Rehabilitasyon Bölümü
3 Bakırköy Prof. Dr. Mazhar Osman Ruh Sağlığı Ve Sinir Hastalıkları E. A. Hastanesi,

Nöroloji Kliniği

Amaç: Parkinson Hastalığında (PH) ortaya çıkan postür bozuklukları hastalığın temel özelliklerinden biridir. Bazı araştırmalarda postür bozukluklarının ortaya çıkardığı biomekanik değişikliklerin bu hastalıkta denge bozukluğuna neden olan faktörlerden biri olduğu, bazı araştırmalarda ise böyle bir ilişkinin olmadığı bildirilmiştir. Parkinson rehabilitasyonunun etkili bir şekilde planlanabilmesi için bu ilişkinin daha net ortaya konması gerekir. Bu çalışmanın amacı (a) Parkinson hastalarında postür ve denge bozuklukları arasındaki ilişkiyi incelemek (b) Denge ve mobilite eğitiminin postür üzerine etkisini araştırmaktır.

Metod: Çalışmaya Parkinson Hastalığı (PH) tanısı almış, Hoehn-Yahr Evre 1-3 olan 32 olgu dahil edildi. Olguların yaş, hastalık süresi, Levadopa eşdeğer dozu, kognitif düzeyi (Montreal Bilişsel Değerlendirme Ölçeği- MoCA) ve alt ekstremite fonkiyonel düzeyi (5 Kez Otur-Kalk Testi- 5OKT) kaydedildi. Olguların postürü New York Postür Analizi Ölçeği (NPA), dengesi Mini-Best Test (MBT) ile değerlendirildi. 16 olguya, ilk değerlendirme sonrası, 4 hafta boyunca, haftanın 4 günü, denge ve mobilite egzersizlerinden oluşan fizyoterapi programı fizyoterapist eşliğinde çevrimiçi video konferans yöntemi ile uygulandı. Tedaviye dahil olan olguların tedavi sonunda postür ve denge ölçümleri tekrarlandı.

Sonuçlar: Çalışmaya katılan olguların (24 erkek, 8 kadın) yaş ortalaması 59.9±8.1, hastalık süresi 5,6±4 yıldı. Levadopa eşdeğer dozu ortalama 793,12± 430,62 mg'idi. Ortalama MOCA skoru 22±2,7 olan katılımcıların, 5 Kez Otur-Kalk Testi'ni ortalama tamamlama süresi 13,1±3,1 saniye idi. Linear regresyon analizi sonuçlarına göre NPA ve MBT arasında istatistiksel olarak anlamlı ilişki bulundu (β=0.380, p=0.03). Ancak bu ilişki yaş, hastalık süresi, levadopa eşdeğer dozu, MOCA ve 5OKT'ne göre düzenlendiğinde kayboldu (p>0.05). Egzersiz tedavisi sonunda hem NPA (p<0.001) hem de MBT (p=0.003) değerlerindeki gelişme istatistiksel olarak anlamlıydı.

Tartışma: PH'lığının erken-orta evresinde, postürü etkileyebilecek diğer faktörlerin etkisiyle, postür ve denge fonksiyonu arasında anlamlı bir ilişki bulunamasa da, denge ve mobilite eğitiminin postür gelişimine katkı sağladığı görülmüştür. Parkinson rehabilitasyonunda etkin egzersiz programlarının oluşturulabilmesi için postür ve denge ilişkisi hem "off" dönem hem de hastalığın ileri dönemi için araştırılmalıdır.

E-POSTER BİLDİRİLER

EP-1 AKUT BİLİNÇ BOZUKLUĞU İLE PREZENTE OLAN LG1 İLİŞKİLİ ENSEFALİTİN ZORLU YÖNETİMİ: OLGU SUNUMU

GÜLDENİZ ÇETİN [1], NAZİRE ÇELEM [2], ÖZDEM ERTÜRK ÇETİN [2], ŞEVKİ ŞAHİN [2], SERKAN DEMİR [2]

[1] *KARTAL KIZILAY HASTANESİ, NÖROLOJİ KLİNİĞİ*
[2] *SANCAKTEPE ŞEHİT PROF. DR. İLHAN VARANK EĞİTİM VE ARAŞTIRMA HASTANESİ*

Olgu:

Akut Bilinç Bozukluğuyla Prezente Olan LG1 İlişkili Ensefalitin Zorlu Yönetimi: Olgu Sunumu

Giriş
Otoimmün ensefalitler subakut başlangıçlı bellek bozuklukları ve nöbetlerle karakterize paraneoplastik ya da immünolojik etyolojiye sahip bir grup sendromdur. Sebebi tam olarak bilinmemekle beraber viral ensefalitler, psikiyatrik hastalıklar, demans, deliryum gibi durumlarla karışabildiğinden erken dönemde tanınması güç, tedavi yönetimi de zordur. İmmun terapiye iyi yanıt verse de nadiren tedaviye dirençli olgular görülebilir. Tedaviye geç kalındığında geri dönüşü olmayan kognitif yıkıma, epilepsi ve komaya sebep olabileceği için erken teşhis ve tedavisi çok önemlidir. Bu olgu sunumunun amacı, subakut ve epileptik formlarından ayrı olarak akut başlangıçlı bilinç bozukluklarında otoimmün ensefalitin mutlaka akla getirilmesi, erken tanıyla immunsupresif tedavinin kognitif yıkımı ve epilepsi hastalığını önlemedeki katkısını vurgulamaktır.

Olgu
88 yaşında erkek hasta 4-5 gündür, gün içerisinde bir iki kez, 5 dakikayı geçmeyen perseverasyonlar, ekolali, söylenenlerin anlaşılamaması gibi şikayetlerle nöroloji polikliniğimize getirildi. Nörolojik muayenesi ve laboratuvar incelemeleri doğaldı, ateşi yoktu. Minimental test bataryası 27/30'du. Özgeçmişinde hepatik ensefalopati öyküsü olan hastanın 800mg/gün karbamazepin tedavisi aldığını, düzenli kullanıma dikkat ederken son birkaç gündür bunu da aksattığı öğrenildi. Rutin EEG çekiminde epileptik deşarj izlenmedi ancak yaygın zemin ritmi yavaşlaması ile uyumluydu. Tetkik ve tedavi amacıyla servisimize yatırıldı.
Servise yattıktan hemen sonra oryantasyonu ve kooperasyonu bozulan hastaya Non-Konvülzif Status Epilepticus? ön tanısıyla diazem yarım ampul yapıldı ve sonrasında şikayetleri tamamen geriledi. Status düşünülerek levetirasetam infüzyonu başlandı. 12 saatlik iyilik halinden sonra bilinci yeniden bozulan hastaya valproik asit infüzyonu eklendi. Ancak bu kez 12 saatlik iyilik hali bile olmadan şikayetleri tekrarlayan ve atak süreleri uzayan hastaya Subkortikal infarkt? Ensefalit? Menenjit? ön tanısıyla kontrastlı KR MR çekimi yapıldı. Görüntülemelerde herhangi bir patolojiye rastlanmadı.
Yatarak tedavisi sırasında takiplerde laboratuvar tetkiklerinde hiponatremi dışında patolojik bulgu saptanmadı. Hepatik ensefalopati öyküsü olması nedeniyle amonyak bakıldı, normal geldi. Paraneoplastik ve malignite taraması yapıldı. Abdomen USG ve Batın BT de; sirotik olmayan karaciğer küçülmesi dışında patolojiye rastlanmadı.
Açıklanamayan bilinç değişiklikleri nedeniyle lomber ponksiyon yapıldı. BOS bulguları total protein yüksekliği dışında olağandı. BOS viral menenjit ve ensefalit paneli negatifti. Serumdan otoimmün ve paraneoplastik ensefalit paneli gönderildi. Paraneoplazi panelinda patoloji saptanmadı ancak otoimmün ensefalit paneli taramasında anti LGI-1 otoantikoru pozitif saptandı. İmmünsupresif tedaviye yönelik 5 gün intravenöz immünglobulin (İVİG) tedavisi verildi. Kontrol muayenelerinde ajitasyonu devam etmesi nedeniyle psikiyatriden destek alınarak tedavisine aripiprazol ve haloperidol eklendi. Kısmen nöbet kontrolü olsa da tam remisyon sağlamak amacıyla 3 hafta sonra 10 gün 1gr/gün i.v. metilprednizolon tedavisi uygulandı. IV metilprednizolon sonrası 5 gün yükleme ve aylık İVİG tedavisinden sonra nöbet kontrolü sağlandı. Hasta bir daha nöbet geçirmedi.

Tartışma
İlk olarak 2001 yılında tanımlanan LGI1 ilişkili ensefalit; kognitif bozukluğa eşlik eden fasiyobrakial distonik nöbetler (FBDS), dirençli hiponatremi ve manyetik rezonans görüntülemede (MRI) medial temporal loblarda artmış T2 FLAİR sinyal artışı ile karakterize otoimmün bir hastalıktır. Genellikle orta yaşlı erkeklerde görülür ve ortalama başlangıç yaşı 60tır.

Hastalar sıklıkla subakut başlangıçlı bilinç bozukluklarıyla prezente olur. Vakaların %80inden fazlasına nöbetler eşlik eder. Yakın zamanda bir fenomen olarak tanımlanan fasyobrakial distonik nöbetler (FBDS) LGI1-LEnin karakteristik bir özelliğidir. Hiponatremi %60-88 insidans ile LGI1 ilişkili ensefalitin önemli bir başka bulgusudur. BOS'ta LG1 otoantikorlarının gösterilmesi tanı için spesifiktir ancak her zaman görülmeyebilir. Altın standart olan immünoterapi için sabit bir protokol yoktur. Hastanın kliniğine göre intravenöz veya oral kortikosteroidler, plazmaferez, İVİG veya kombinasyonlar uygulanabilir.

Vakamızın takdiminde dikkate değer birçok nokta bulunur. Bunların ilki; limbik ensefalitte görmeye alışkın olmadığımız akut bilinç değişikliği durumudur. Son 1 hafta içerisinde gelişen ve dalgalı seyreden dikkat dağınıklığı, persevere konuşma ve ekolali, söylenenleri anlamada güçlük öncelikle subkortikal infarkt lehine değerlendirilse de görüntülemelerin normal olması, antiepileptiklere bir süre kontrol altına alınması ve immünoterapiyle şikayetlerin tamamen ortadan kalkması bu değişikliğin limbik ensefalitle ilişkili olduğunu göstermiştir.

Bir diğer özellik konvülzif nöbetlerin izlenmemesidir. EEG'de epileptik dalga aktivitesine rastlanmazken, antiepileptiklere kısmi yanıtı olan bilinç değişiklikleri eşlik eden kompleks parsiyel nöbet varlığını düşündürmüştür.

Hastamızın takibinde hiponatremi gelişmiştir.

Limbik ensefalit tanısında karakteristik olan mezyal temporal lob ve bazal ganglion inflamasyonunun bizim hastamızda gösterilememesi tanı sürecindeki en zorlu yerlerden biridir. BOS incelemesinde anlamlı patoloji izlenmezken serumda LG1 otoantikorunun görülmesi tanıyı koydurmuştur. Beyin PET incelemesine ise gerek duyulmamıştır.

Hastamız immünoterapiyle bir daha nöbet geçirmedi. Kognisyonu belirgin düzeldi.

Bu olgu incelemesinin amacı; karakteristik otoimmün ensefalit kliniğine sahip olmayan hastaların erken tanı ve immünoterapiyle hastalığın yıkıcı etkilerinin tamamen ortadan kaldırılabildiği vurgusunda bulunmaktır.

EP-2 BAŞ DÖNMESİNDE NADİR GÖRÜLEN BİR NEDEN GLOMUS KAROTİKUM

ORUÇ ŞAHİN

KONYA BEYHEKİM EĞİTİM VE ARAŞTIRMA HASTANESİ

Olgu:

Baş Dönmesinde Nadir Görülen Bir Neden: Glomus Karotikum

Giriş:

Glomus tümörleri çoğunlukla iyi huylu, yavaş ilerleyen, orta kulak, mastoid, karotis arter bifurkasyonu ve kafatasının tabanını içeren vasküler lezyonlardır. İlk kez Rosenwasser 1945te orta kulaktan ve mastoid bölgesinden tümörün çıkarıldığını rapor etmiştir. Lezyonun çok damarsal olduğunu ve ameliyat sırasında çok fazla kanadığını belirtmiştir. Glomus kompleks tümörleri kromaffin veya nonkromaffin paraganglioma olarak da adlandırılan, vücudun çeşitli yerlerinde bulunan ve kemoreseptör dokulardan kaynaklanan lezyonlardır. Baş ve boyundaki glomus dokusunun 4 ana konumu mevcuttur: 1. Karotis bifurkasyonu (karotis cisim tümörü), 2. Alt ganglion bölgesinde (ganglion nodozum) ve vagus sinirinin servikal kısmında (glomus vagale veya vagal paraganglioma veya vagal vücut tümörü), 3.Juguler bulb bölgesi içinde (glomus jugulare) ve 4.Orta kulak boşluğunda (glomus timpanikum)dur . Glomus jugulare tümörleri baş-boyundaki glomus tümörlerinin 2/3'ü oluşturur.
Nadir görünen glomus tümörleri baş boyun kanserlerinin %0,6 tüm kanserlerin %0,03'ünü oluşturur. Paragangliomaların yaklaşık %80ni ya karotis yada glomus jugulare tümörüdür. Ancak bu iki paraganlioma alt tipinin yagınlık oranı kaynaklar arasında farklılık göstermektedir. Ailesel olarak genel yaygınlığı %7-%9 arasındadır ve genç hastalarda yaygınlık oranı fazladır. Glomus tümörleri yavaş büyümektedir ve bu yüzden lezyonlar belirli bir büyüklüğe ulaşmadan çoğunlukla belirti vermezler. Semptomların ortaya çıkışı ile tanı arasında geçen zaman uzayabilir. Ortalama 4-7 yaşlarında ortaya çıkan bir glomus tümörünün tespiti birkaç aydan 25 yıl gibi uzun sürelere ulaşabilmekte ve ortalama olarak tanı semptomların ortaya çıkışından 3-4 yıl sonra konabilmektedir. Literatürde feokromositoma ve diğer nöroendokrin hastalıklarla birlikte görülen glomus tümörleri de bildirilmiştir.
Olgu: 20 yaş sağ el bayan hasta nöroloji polikliniğine baş dönmesi atakları ve ara ara gözünde kararma bayılma hissi tansiyon düşüklüğü bazen yüksekliği gibi yakınmalar ile geldi. Yapılan nörolojik muayenesinde, serebellar testler, nistagmus değerlendirmesi ve diğer nörolojik muayeneleri normaldi ani harekette bazen baş dönmelerinin ortaya çıktığını belirtmekteydi.Tansiyon düzensizliği nedeniyle herhangi bir ilaç almıyordu. Kardiyoloji konsültasyonu normal olarak geldi. Hastanın polikliniğimize gelmeden önce baş dönmesi şikayetleri ile birkaç kez kulak burun boğaz polikliniğine gittiği, bu sürede sık sık betahistin dihidroklorür tablet kullandığı, vitamin C tedavisi aldığı, yine birkaç kez acil servise baş dönmesi nedeniyle gittiği, iv pirasetam ve dimenhidrinat tedavisi aldığı kısmen rahatladığı öğrenildi. Hastanın özgeçmişinde bir hastalığı olmadığı, anne baba akrabalığı olmadığı ve benzer bir hastalık öyküsü olmadığı öğrenildi.Yapılan kan laboratuvar değerleri normaldi ayrıca kan nor-metanefrin düzeyi 69.52 µg/gün (Referans Değeri 88 - 444), idrar metanefrin düzeyi 69.25 µg/gün (Referans Değeri 52 - 341), idrar noradrenalin düzeyi HPLC yöntemi ile10.38 µg/gün (Referans Değeri20 - 81) normal sınırlarda olarak ölçülmüştür.

Hastanın genç yaş ve dirençli vertigo ataklarının olması nedeniyle ayırıcı tanı için beyin MRG çekildi. Çekilen MRG'de solda karotis bifurkasyon düzeyinde karotis alanını dolduran yağ planlarını silen 26x22 mm boyutlarında düzgün konturlu T1A sekanslarda hipointens , T2A yağ baskılı sekanslarda heterojen hiperintens sinyal özelliğinde nodüler kitle lezyon görüntüsü ile uyumlu glomus karotikum bulguları izlenmişti, daha sonra yapılan kontrastlı MRG de yine benzer şekilde solda karotis bifurkasyon düzeyinde 31x18 mm boyutularında düzgün konturlu T2A sekanslarda heterojen hiperintens , T1A sekanslarda izointens sinyal özelliğinde IV kontrast madde sonrası yoğun kontrast tutulumu gösteren internal ve eksternal karotis arteri birbirinden uzaklaştıran nodüler kitle lezyonu ile uyumlu glomus karotikum lehine bulgular izlenmiştir. Yapılan MR anjiografisinde bilateral ana karotid arterler simetrik, normal kalibrasyondaydı ve konturları düzgündü. Karotid bifurkasyon normal olup stenotik lezyona ait bulgu saptanmadı. İnternal ve eksternal karotid arterlerin servikal parçaları patent olup normal kalibrasyondaydı, konturları düzgündü. Bilateral vertebral arter seyiri ve konturları düzenliydi. Luminal daralma ya da kontur

düzensizliği gözlenmemişti. Hasta bu bulgularla kulak burun boğaz bölümüne yönlendirildi. Hastanın operasyonu için ön hazırlık yapıldı fakat hasta cerrahi risk açısından operasyon istemediği için medikal tedavi ile takip edildiği ögrenildi. İlerleyen süreçlerde cerrahi planlanıldığı öğrenildi.

Sonuç:Glomus karotikum nadir görünen karotis tümörlerindendir, buna ek olarak bizim vakamızda olduğu gibi nadir semptomlardan birisi de baş dönmesidir. Çoğu vaka iyi huylu lezyonlardır. Bununla birlikte, karotis damarlarını kaplayan ve dolayısıyla potansiyel olarak beyin dolaşımını etkileyen büyüme eğilimine sahiptir. Buna bağlı baş dönme, tinnitus gibi nadir semptomlar ortaya çıkmaktadır. Rezeksiyonu, yeterli beyin perfüzyonunu sağlamak için çeşitli revaskülarizasyon tekniklerine aşina olması gereken cerrahi için önemli bir zorluk teşkil edebilir.

Literatürde preoperatif kemoembolizasyon ve radyoterapiden bahsedilmiş olsa da, cerrahi rezeksiyon bu tümörler için tek tedavi seçeneğidir. Cerrahi rezeksiyon riskleri mevcuttur ve önemli ölçüde morbidite ve mortalite ile ilişkilidir.

Bu vakada olduğu gibi baş dönmesi sebeplerinden biri olarak nadiren de olsa glomus karotikum tümörü de göz önüne alınmalıdır.

EP-3 C6-C7 DİSKEKTOMİ VE DURAPLASTİ OPERASYONU SONRASI İYİLEŞME GÖSTEREN SÜPERFİSYAL SİDEROZİS OLGUSU

TURAL TALIBOV [1], MELTEM İNCİ [1], MİNE SEZGİN [1], TUĞRUL CEM ÜNAL [3], İLYAS DOLAŞ [3], MEHMET BARBUROĞLU [2], ALTAY SENCER [3], ESME EKİZOĞLU [1], NİLÜFER YEŞİLOT [1], OĞUZHAN ÇOBAN [1]

[1] İSTANBUL ÜNİVERSİTESİ, İSTANBUL TIP FAKÜLTESİ, NÖROLOJİ ANABİLİM DALI, SEREBROVASKÜLER HASTALIKLAR BİLİM DALI
[2] İSTANBUL ÜNİVERSİTESİ, İSTANBUL TIP FAKÜLTESİ, RADYOLOJİ ANABİLİM DALI, NÖRORADYOLOJİ BİLİM DALI
[3] İSTANBUL ÜNİVERSİTESİ, İSTANBUL TIP FAKÜLTESİ, NÖROŞİRURJİ ANABİLİM DALI

Olgu:

GİRİŞ

Süperfisyal siderozis, subaraknoid boşluğa kronik ve sızıntı şeklinde gelişen bir kanama sonucunda subpial aralıkta hemosiderin birikiminin yol açtığı bir hastalıktır. Nadir bir hastalık olup literatürde prevelansı %0,7-1.4'tür. İdiyopatik ve sekonder tipleri vardır. En sık nedeni spinal dural defektlerdir. En sık semptomları progresif serebellar ataksi, dizartri ve iki yanlı işitme kaybıdır. Bir demir şelatörü olan deferipron ile yapılan az sayıda hastanın katıldığı gözlemsel çalışmalarda klinik fayda gösterilememiştir. Etiyolojisinde spinal dural defekt gösterilmiş olgularda, defektin kan yaması veya cerrahi olarak onarılmasının klinik progresyonu durdurduğunu ve iyileşme sağladığını gösteren çalışmalar vardır. Bu nedenle hastalıkla ilişkili nöroradyolojik değişikliklerin tanınması ve uygun tedavi yönteminin seçilmesi önem taşımaktadır. Bu bildiride cerrahi tedaviden fayda gören bir süperfisyal siderozis olgusunu sunmayı amaçladık.

OLGU

Elli dört yaşında erkek hasta, 8 yıl önce başlayan progresif işitme kaybı, 3 yıl önce başlayan progresif dengesizlik ve peltek konuşma yakınmaları ile nöroloji polikliniğimize başvurdu. Bilinen hastalık öyküsü, ilaç kullanımı ve toksik madde maruziyeti yoktu. Nörolojik muayenede dizarti, iki yanlı sensorinöronal işitme kaybı, trunkal ve apendikuler ataksi saptandı. Hasta tek yanlı destekle ve ataksik yürüyordu, Romberg testi pozitifti. Rutin kan incelemeleri normal sınırlardaydı. Kranyal ve spinal MR incelemelerinde izlenen beyin korteksi, beyin sapı, serebellum ve medulla spinaliste subpial yerleşimli T2 hipointes görünüm ve serebellar atrofi süperfisyal siderozis ile uyumlu bulundu. İntrakranyal ve ekstrakranyal MR anjiyografi incelemeleri normaldi. Spinal MR ve BT incelemelerinde C6-C7'de sağ foraminal ve parasantral yerleşimli, duraya bası yapan disko-osteofitik kompleks ve C6'dan D10'a kadar uzanan ventral intraspinal BOS birikimi izlendi. Hastaya işitme kaybı yakınmasının 9, dengesizlik yakınmasının 4. yılında C6-C7 yerleşimli disko-osteofitik komplekse yönelik anterior yaklaşımla C6-C7 mikro-diskektomi ve duraplasti operasyonu yapıldı. Postoperatif 6. ayda yapılan nörolojik muayenesinde daha önce izlenen dizartri, trunkal ve apendiküler ataksi bulgularının gerilediği, hastanın geniş tabanlı ve yardımsız yürüyebildiği görüldü. İşitme kaybı nedeni ile 1 ay öncesinde koklear implant operasyonu olması nedeni ile hastaya kranyal MR incelemesi bu aşamada yapılamadı.

SONUÇ

Süperfisyal siderozis yavaş progresif bir hastalık olup olgu örneğinde olduğu gibi kanama kaynağının erken dönemde saptanması ve uygun cerrahi tedavinin yapılması ile klinik progresyon önlenebilir, kısmen iyileşme sağlanabilir. Uzun süre tedavi edilmemiş süperfisyal siderozis olgularında ise geri dönüşümsüz nöronal hasar nedeniyle klinik fayda sınırlı kalabilir. Bu hastalarda nöroloji, nöroşirurji, nöroradyoloji ve nöro-otolojinin multidisipliner yaklaşımı erken tanı ve tedavide önem taşımaktadır.

EP-4 CHURG-STRAUSS SENDROMU TANILI STATUS EPİLEPTİKUS OLGUSU

SELMA AKSOY [1], YILDIZHAN ŞENGÜL [1], ÖZGÜL OCAK [1], MUSTAFA ÇAM [1], BURAK ZAN [1], İBRAHİM ÖZTOPRAK [2]

[1] *ÇANAKKALE ONSEKİZ MART ÜNİVERSİTESİ TIP FAKÜLTESİ, NÖROLOJİ ANABİLİM DALI*
[2] *ÇANAKKALE ONSEKİZ MART ÜNİVERSİTESİ TIP FAKÜLTESİ, RADYOLOJİ ANABİLİM DALI*

Olgu:

Amaç: Churg-Strauss Sendromu(CSS),astım ve eozinofili ile karakterize,küçük ve orta büyüklükteki damarları tutan ve santral sinir sisteminde de iskemik ve/veya hemorajik lezyonlara neden olabilen sistemik bir vaskülittir.CSS nadir olarak görülse de,beyin görüntülemede iskemik ve hemorajik lezyon birlikteliği,periferik sinir sistemi tutulumu ve bunlara eşlik eden astım,eozinofili varlığında ayırıcı tanıda hatırlanması önemlidir.CSS tanılı status epileptikus tablosu ile acil servise başvuran ve beyinde abse saptanan hastayı nadir görülen bir vaka olarak sunmayı amaçladık.
Yöntem: CSS,dilate kardiyomiyopati ve epilepsi tanısı olan 36 yaşında kadın hasta,epileptik nöbet sonrası postiktal olarak acil servise getirildi,nöbetleri devam eden ve bilinci açılmayan hasta tarafımıza konsülte edildi.Hastanın levatirasetam 1500mg/gün ve lamotrijin 50mg/gün kullandığı öğrenildi.Muayenesinde bilinci uykuya meyilli,kooperasyon kısıtlı,verbal yanıt yok,ağrılı uyarana fleksör yanıtı mevcuttu.Taban cildi refleksi sağda ekstensör,solda fleksör yanıtlıydı.Laboratuvarında potasyum 3,33, kalsiyum 7,84, fosfor 5,24, lenfosit 0,45x10^3/uL(1,5-4), eosinofil 1,13x10^3/uL(0,02-0,5)idi. Diffüzyon MRG'da sağ parietal lobda yaklaşık 1.6cm çapında diffüzyon kısıtlayan nodüler lezyon(neoplazi?,enfeksiyöz süreçler?) ve çevresinde vasojenik ödem izlendi.Tedavide 2 ampul iv diazepam (20mg),2000mg levatirasetam yüklenmesine rağmen nöbetleri devam eden hasta entübe edilerek yoğun bakım ünitesine yatırıldı.Kontrastlı Beyin MRG'da sağ parietaldeki lezyon abse lehine değerlendirildi.Beyin Cerrahisi tarafından değerlendirilen hastaya antibiyoterapi ve antiödem tedavi başlandı.
Tartışma ve Sonuç: Olgumuzdaki beyin lezyonu,hastanın geçmişteki dilate kardiyomiyopati öyküsü,klinik tablosu ve geriye dönük BT ve MRG görüntüleri ile birlikte değerlendirildiğinde muhtemel kardiyak septik embolinin neden olduğu subakut enfarkt zemininde gelişmiş bir abse olarak değerlendirildi.Nadir olarak santral sinir sistemi komplikasyonlarına yolaçan bir sistemik vaskülit olan CSS,beyinde daha çok iskemik veya hemorajik inmeyle prezente olsa da beyindeki lezyonların etiyolojisinin daha geniş bir yelpazede değerlendirilmesi uygun olacaktır.

EP-5 EŞ ZAMANLI AKUT İNME VE MYOKARD ENFARKTÜSÜ OLAN DÖRT OLGU

MERVE YAVUZ , MEHMET MESUT DORUKOĞLU , ASİM ORUJOV , FİDAN BALAYEVA , BİRGÜL DERE , BEDRİYE KARAMAN , RASİM TUNÇEL , AYŞE GÜLER , HADİYE ŞİRİN

EGE ÜNİVERSİTESİ NÖROLOJİ ANA BİLİM DALI

Olgu:

GİRİŞ

Eş zamanlı akut iskemik inme ve akut miyokard enfarktüsü nadir görülen bir tıbbi acil durumdur. Her iki durumun acil olması ve zamanın kısıtlı olması yönetim açısından zorluklar yaratmaktadır. Bu çalışmamızda eş zamanlı akut iskemik inme ve akut myokard enfarktüsü birlikteliğiyle başvuran dört hastamızı tartışmayı amaçladık.

OLGU-1

75 yaş kadın hasta hipertansiyon, koroner arter hastalığı, serebrovasküler hastalık tanılı sağ yan güçsüzlüğü, konuşma bozukluğu nedenli acile başvurdu. Nörolojik muayenesinde motor afazi, sola vulpian, sağ santral fasyal paralizi ve sağ yanda 2/5 kas gücü saptandı. EKG' sinde d2,d3,aVF 2 mm st elevasyonu d1-aVL resiprok st depresyonu saptandı. BT Anjiografisinde sağ frontal ve parietooksipital lobda sekel gliozis izlendi. Sağda subklavyen arter proksimalinde lümene protrüde yumuşak tipte plak ve sağ İCA bulber segmentte yüksek düzey darlık oluşturan plaklar saptandı. MRG'de sol frontal,parietal ve oksipitotemporalde akut iskemi ile uyumlu difüzyonel kısıtlanma saptanmıştı. Ek olarak serebellar vermis süperior kesiminde akut iskemi ile uyumlu difüzyonel kısıtlanma mevcuttu. Hastaya şikayetlerinin 130. dakikasında trombolitik tedavi verildi. Trombolitik tedaviden fayda görmeyen hasta yoğun bakım takibinde exitus oldu.

OLGU-2

67 yaş erkek hasta bilinen hipertansiyon, diyabetes mellitus, koroner arter hastalığı tanılı hasta kardiyoloji servisine nonSTEMİ nedenli yatırılan hasta yatışından bir kaç saat sonra sol yan güçsüzlüğü ve konuşma bozukluğu fark edildi. Nörolojik muayenesinde sol santral fasyal paralizi, sol yanda 4/5 hemiparezi, solda hemihipoestezi saptandı. Bulguları akut inme ile uyumlu olan hastaya hızlıca görüntüleme yapılmış olup BT Anjiografi'sinde sağ mca 2. segmentinde akut oklude izlendi. Hastaya şikayet başlangıç saatinin 75. dk sında trombolitik tedavi verildi. Trombolitik tedaviden fayda görmeyen hasta bir gün sonra progresyon nedenli tekrar değerlendirildi ve yeni gelişen sağ PCA alanına uyan iskemi izlendi. Hasta halen yoğun bakımda takibini sürdürmektedir.

OLGU-3

70 yaş erkek hasta hipertansiyon, diyabetes mellitus tanılı üç gündür nefes darlığı olan hasta şikayetleri ağırlaşıp üzerine bilinç değişikliği, konuşma bozukluğu eklenince acile başvurdu. Nörolojik muayenesinde ajite, basit emirlere koopere, dizartrik, gözler sağa bakma eğiliminde, sol santral fasyal paralizi, sol yanda 4/5 şeklinde kas gücü saptandı. EKG'sinde AV tam blok ve inferior MI ile uyumlu görünüm izlendi. BT Anjiografisinde sağ İCA bulber segmentte kısa segment %90 darlık ve petröz segmentte yüksek dereceli darlıklar saptandı. Hastaya şikayetlerinin 265. dakikasında trombolitik başlandı. 45. dakikasında anizokori gelişmesi üzerine tedavi stoplandı ve kontrol kraniyal BT'sinde akut patoloji seçilmedi. Trombolitik tedaviden fayda görmeyen hasta yoğun bakım takibinde exitus oldu.

OLGU-4

58 y kadın hasta bilinen hipertansiyon ve diyabetüs mellitus tanılı sol yan güçsüzlüğü nedenli acil servise başvurdu. Nörolojik muaynesinde dizartri sol santral fasiyal paralizi ve sol 3/5 kas gücü mevcuttu. Eş zamanlı EKG ST elevasyon

mevcuttu. BT anjiografisinde sağ mca m1 distalinde trombüs izlendi. Sol atrium aurikulada trombüs lehine dolum defekti ve SMA nın ileokolik dalında emboli izlendi. MI, akut SVO ve mezenter iskemi kliniğinde olan hastaya şikayetlerinin 240.dk sında trombolitik tedavi verildi. Tedavi sonrası faydalanması olan hastanın nörolojik muayenesinde defisit saptanmadı. Kardiyoloji tarafından elektif koroner anjiyo işlemi planlanarak uygun tedavi ile taburcu edildi.

SONUÇ VE TARTIŞMA

Nadir olmasına rağmen eş zamanlı kardiyoserebral enfarktüs en zorlu tıbbi acil durumlardan biridir ve zamanında tedavi gerektirir. Literatürde hasta için hemodinamik stabiliteye dayalı bir yönetim önerilmektedir ancak henüz kesin bir yaklaşım yoktur hastaya göre karar vermek ve multidisipliner yaklaşım hayati önem taşımaktadır.

EP-6 FARKLI NÖROLOJİK KLİNİKLERLE PREZENTE OLAN İKİ MUKORMİKOZ OLGU SUNUMU

ALİ İHSAN YARDIM , FATİH ÇEKİM , ŞÜHEDA ÇALAK , HASAN DOĞAN , HANDAN AKAR , ÇETİN KÜRŞAD AKPINAR

SAMSUN ÜNİVERSİTESİ SAMSUN EĞİTİM VE ARAŞTIRMA HASTANESİ, NÖROLOJİ AD, SAMSUN, TÜRKİYE

Olgu:

Giriş

Mukormikoz nadir görülen, akut başlangıçlı, sıklıkla hızlı ilerleyen, erken tanısı oldukça önemli, mortal seyredebilen invaziv fırsatçı bir mantar enfeksiyonudur. İmmun sistemi baskılayan durumlar mukormikoz açısından risk yaratmaktadır. Hastalık paranazal sinüslerde başlayıp direk ya da damar duvarı invazyonu ile intrakranial yayılım gösterir. Farklı nedenler ile immun sistemi baskılanmış ve kliniğimizde mukormikoz tanısı ile izlenen iki olgu sunduk. **Olgu-1:** Göğüs hastalıkları tarafından kortikosteroid başlanmış olan 45 yaşında erkek hasta başının ve yüzünün sağında şiddetli zonklayıcı baş ağrısı ile acil servise getirilmiş. Özgeçmişinde diyabetes mellitus, kronik böbrek yetmezliği, KOAH tanıları vardı. Nörolojik muayenesi normal saptanan hastanın sistemik muayenesinde sert damakta 1x2 cm perforasyon gözlendi. KBB muayenesinde, bilateral maksiller sinüs duvarının erode olduğu ve bu alanda siyah renkli alanlar olduğu izlendi. Alınan örneğin histopatolojik incelemesinde çok sayıda geniş septasız fungal hifaların görülmesi ile mukormikozis tanısı konuldu. Hasta antifungal tedavi ve cerrahi debridman sonrası klinik olarak düzelen hasta taburcu edildi.

Olgu-2: Lenfoma nedeniyle immünsüpresif ilaç kullanımı öyküsü olan 61 yaşında kadın hasta covid-19 pnömonisi nedeni ile enfeksiyon servisinde kortikosteroid tedavisi almaktayken bilinç bulanıklığı, hemiparezi gelişmesi üzerine tarafımızca değerlendirildi. Yapılan nörolojik muayenede bilinç somnole, sağ taraf hemiparezi (2/5 kas gücü), sağda babinski dışında patolojik bulgu gözlenmedi. Çeilen kraniyal MRG T2 ağırlıklı görüntülerde sol parietal lobda ödem etkisi olan, lateral ventriküle bası yapan hiperintesite izlendi tariflenen lezyon diffüz ağırılıklı görüntülerde diffüzyon kısıtlaması göstermekteydi. Kliniği hızla kötüleşen anizokori gelişen hastaya dekompresyon cerrahisi uygulanıp lezyondan biyopsi alındı. Histopatolojik inceleme sonucunda çok sayıda geniş septasız fungal hifaların görülmesi ile mukormikozis tanısı konulup antifungal başlandı. Tedaviye yanıtsız olan hasta exitus oldu.

Tartışma

Tanıda geç kalındığında oldukça mortal bir durum olan mukormikoz, özellikle immun sistemi baskılanmış hastalarda akut-subakut başlangıçlı ve hızlı ilerleyen nörolojik yakınmaların varlığında ayırıcı tanıda mutlaka akılda tutulmalıdır.

EP-7 GEÇİCİ SPLENİAL LEZYONUN NADİR BİR ENFEKSİYÖZ NEDENİ: RİNOVİRÜS

EZGİ DEMİREL ÖZBEK [1], ÖZGE BERNA GÜLTEKİN ZAİM [1], RAHŞAN GÖÇMEN [2], GÜL YALÇIN ÇAKMAKLI [1], MEHMET AKİF TOPÇUOĞLU [1], ETHEM MURAT ARSAVA [1], IŞIN ÜNAL ÇEVİK [1]

[1] *HACETTEPE ÜNİVERSİTESİ TIP FAKÜLTESİ, NÖROLOJİ ANABİLİM DALI, ANKARA, TÜRKİYE*
[2] *HACETTEPE ÜNİVERSİTESİ TIP FAKÜLTESİ, RADYOLOJİ ANABİLİM DALI, ANKARA, TÜRKİYE*

Olgu:

Giriş: Geçici splenial lezyon (RESLES) ensefalopati, nöbet, baş ağrısı, ataksi ile karakterize çeşitlietiyolojik sebeplerle ilişkilendirilmiş nadir bir sendromdur.. Manyetik rezonans görüntülemede korpus kallozumun splenium bölümünde görülen diffüzyon kısıtlılığının eşlik ettiği lezyon karakteristiktir. Enfeksiyöz nedenler içerisinde en sık influenza ve EBV olmak üzere viral ajanlar yer alır. Rinovirüs RESLES'in çok nadir bir sebebi olup bugüne kadar 2 yaşında tek olgu bildirilmiştir.

Olgular

1. 42 yaşında erkek hasta acil servise baş ağrısı, bulantı ve tat almada değişiklik şikayetiyle başvurdu. Ağrıdan beş dakika kadar önce konuşmada ve kelime bulmada zorluk, ellerde ayaklarda uyuşma ve tat almada değişiklik tarif eden hastanın baş ağrısı 5-6 saat kadar sürüyordu. Daha önce bir başka merkezde korpus kallozum spleniumda diffüzyon kısıtlayan lezyon görülmüş ancak etiyoloji netleştirilememişti. Acil serviste yapılan muayenesinde yürüyüşü geniş tabanlı ve tandem yürüme beceriksizdi. Tekrarlanan MRG'de splenial lezyonun sebat ettiği görüldü. Hasta nöroloji servisine yatırılarak LP yapıldı. BOS proteini 151,1 mg/dL bulundu, viral ve bakteriyel serolojide anlamlı bulgu saptanmadı. Kültürlerinde herhangi bir üreme olmadı. Hastanın solunum yolundan alınan sürüntü örneğinden çalışılan viral ve bakteriyel panelde rinovirüs pozitif bulundu. Hastanın takibinde nörolojik muayenesinde düzelme görüldü, baş ağrısı geriledi. Çekilen kontrol MRG'sinde spleniumdaki lezyonun kaybolduğu görüldü.

2. 60 yaşında erkek hastanın baş dönmesi, bulantı, kusma şikayeti ile başvurusunda pnömoni saptanmış. Eş zamanlı sağ taraflı hemiparezisi fark edilmesi üzerine çekilen MRG'de korpus kallozum spleniumda diffüzyon kısıtlayan lezyon izlendilzleminde tedavi ile semptomları gerileyen hastanın nörolojik muayenesinin de normal hale geldiği görüldü.Solunum yolu viral bakteriyel panelinde rinovirüs pozitif bulundu. Kontrol görüntülemesinde lezyonun kaybolduğu görüldü. Pnömoni tedavisinin tamamlanmasının ardından taburcu edildi.

Tartışma: Etiyolojisi oldukça geniş olsa da enfeksiyöz sebepler geçici splenial lezyonun önemli bir sebebidir. RESLES düşünülen hastalarda solunum yolu virüsleri başta olmak üzere pek çok enfeksiyöz ajanın etiyolojide yer aldığı akılda tutulmalıdır.

EP-8 İNTRAKRANİAL HİPOTANSİYON: KLİNİK VE NÖROGÖRÜNTÜLEME BULGULARI VE TEDAVİ YAKLAŞIMLARI

ÖKKEŞ ASLAN , ÖZLEM KAYIM YILDIZ

CUMHURİYET ÜNİVERSİTESİ TIP FAKÜLTESİ NÖROLOJİ ANABİLİM DALI

Olgu:

İntrakranial hipotansiyon, beyin omurilik sıvısı (BOS) hipovolemisi veya BOS volüm deplesyonu tipik olarak BOS kaçağı sonucu gelişen, klinik olarak ortostatik baş ağrısı, başta basınç hissi, boyun ağrısı ve interskapuler ağrı, vestibulokoklear semptomlarla karakterize bir bozukluktur. Etiyolojisinde hipovolemi, travmatik ve non-travmatik BOS kaçağı vardır. Travmatik nedenler arasında BOS kaçağına neden olan spinal ve epidural anestezi, lomber ponksiyon ve spinal cerrahi gibi iyatrojenik girişimler de yer alır. Klinik semptomların nedeni, BOS volümündeki azalmaya sekonder beyin dokusunun sarkması ve kafa içindeki ağrıya hassas dokuların distorsiyonu ve traksiyonudur. İntrakranial venöz yapıların distansiyonu da rol oynar. Kranial sinirlerin traksiyonu ve kompresyonu kranial nöropatilere yol açabilir; en sık abducens ve sekizinci kranial sinirler etkilenir.
Bu bildiride, ortostatik baş ağrısı ve çift görme yakınmaları ile başvuran dokuz intrakranial hipotansiyon olgusu sunulmaktadır. Olguların yaşları 24 ile 53 arasında değişmekteydi, üçü erkek, altısı kadındı. Dört olguda intrakranial hipotansiyon spinal anestezi ile cerrahi işlem (iki sezeryan, bir hemoroid operasyonu, bir diz operasyonu), bir olguda faset enjeksiyonu ve bir olguda lomber ponksiyon sonrası gelişmişti. Üç olguda tablo spontan gelişmişti. Olguların yedisinde subdural koleksiyon, diffüz dural kontrastlanma, venöz dilatasyon gibi intrakranial hipotansiyonun tipik nöroradyolojik bulguları mevcuttu. Spontan intrakranial hipotansiyon gelişen üç olgu BOS kaçağı açısından manyetik rezonans myelografi ile değerlendirilmiş, birinde spinal bölgede multipl seviyelerde çok sayıda milimetrik boyutlarda perinöral kistler, birinde alt servikal ve üst torakal seviyelerde multipl düzeylerde dural yırtıklar ve buna bağlı kökler etrafında BOS akümülasyonları izlenmiş, üçüncü olguda lomber disk hernisi dışında BOS kaçağına yol açabilecek patoloji saptanmamıştı. Spinal multipl dural yırtıkları olan olguya epidural kan yaması uygulanırken, diğer olgulat medikal tedavi ile başarılı bir biçimde tedavi edildiler.
Spinal ve epidural anestezi, lomber ponksiyon ya da spinal girişimler sonrası ortostatik baş ağrısı, çift görme yakınmaları ile başvuran hastalarda intrakranial hipotansiyon tanısı akla getirilmelidir. Olguların büyük kısmında intrakranial hipotansiyonun, subdural effüzyon, dural kalınlaşma ve kontrastlanma, venöz dolgunluk, tonsiler herniasyon gibi tipik manyetik rezonans görüntüleme bulguları mevcuttur. Spontan intrakranial hipotansiyon gelişen olgularda BOS kaçağı açısından spinal inceleme yapılmalıdır. Manyetik rezonans myelografi, perinöral kistleri ve dural yırtıkların saptanmasını sağlar. Çoğu olgu, medikal tedaviye yanıtlıdır. Dirençli olgularda epidural kan yaması faydalıdır.

EP-9 KARPAL TÜNEL SENDROMUNUN YAPAY ZEKA TABANLI DERECELENDİRİLMESİ

ELİF SARICA DAROL [1], YILDIZ ECE [2], SULEYMAN UZUN [3], MURAT ALEMDAR [4]

[1] *SAKARYA ÜNİVERSİTESİ TIP FAKÜLTESİ EĞİTİM ARAŞTIRMA HASTANESİ NÖROLOJİ ANABİLİMDALI*
[2] *SAKARYA ÜNİVERSİTESİ SAĞLIK HİZMETLERİ MESLEK YÜKSEKOKULU, SAKARYA,*
[3] *SAKARYA UYGULAMALI BİLİMLER ÜNİVERSİTESİ, TEKNOLOJİ FAKÜLTESİ, BİLGİSAYAR MÜHENDİSLİĞİ BÖLÜMÜ,*
[4] *SAKARYA UNİVERSİTESİ TIP FAKÜLTESİ NÖROLOJİ ABD.*

Amaç:

Amaç: Karpal tünel sendromu (KTS) en sık görülen tuzak nöropatisidir. Elektronöromyografi (ENMG) incelemesi, sıkça kullanılan bir yardımcı tanı yöntemidir. KTS'nin şiddeti ENMGde elde edilen verilere göre hafif, orta veya ileri düzey KTS olarak derecelendirilir. Klinisyenler, sinir sıkışmasının şiddetini takip etmek ve tedavi yöntemine karar vermek için bu derecelendirme sistemini kullanırlar. Son yıllarda yapay zeka (Artificial İntelligence-AI) teknikleri, özellikle makine öğreniminin (Machine Learning-ML) alt alanları, kaliteli sağlık hizmeti sunmak için yeni entegre, güvenilir ve verimli yöntemler geliştirerek klinisyenlerin işini kolaylaştırmaktadır. Bu çalışmada, yapay zekanın KTS derecelendirmesinde kullanılabilirliğini araştırmayı amaçladık.

Gereç ve Yöntem:

Yöntem: Çalışmamızda KTS şüphesi olan 315 kişinin demografik verileri ve ENMG ile yapılan sinir ileti çalışmalarının verileri kullanıldı. ENMG sonuçlarından elde edilen veriler, yapay zekaya dayalı olarak KTS derecesi (0- normal, 1- hafif, 2- orta, 3- ileri) olmak üzere dört düzeyde sınıflandırıldı. Sınıflandırma işlemlerinde ML algoritmaları Ensemble, Support Vector Machine (SVM), K-Nearest Neighbor (KNN) ve Decision Tree (Ağaç) algoritmaları kullanılmıştır. %10 Hold-out doğrulama kullanılmış ve öğrenme oranı 0,1 olarak belirlenmiştir. Sınıflandırma sonucunda doğruluk, kesinlik, duyarlılık, özgüllük ve F1-skor performans değerleri elde edilmiştir.

Bulgular:

0 sınıfında en iyi tahmini SVM, en kötü tahmini KNN yapmıştır. Ensemble ve Tree en iyi tahminleri 2. ve 3. sınıflarda yaptı. Çalışmamızda genel başarı oranına sahip en iyi algoritma %93,55 ile SVMdir.

Sonuç:

Çalışmamızın sonuçları, ML algoritma modellerinin önceki çalışmalarla tutarlı olarak optimal eğitim ve tahmin sonuçları sağladığını göstermiştir. ML tabanlı sınıflandırma sistemimiz, hastanın klinik bilgilerini ve sinir iletim sonuçlarını kullanarak KTSnin şiddetini doğru bir şekilde tahmin etti. Çalışmamızın klinikte destekleyici bir rol oynayabileceğine, hekimin KTSnin şiddetini belirlemesine ve buna göre cerrahi veya tıbbi tedaviye karar vermesine yardımcı olabileceğine inanıyoruz.

EP-10 MULTİPL HEMORAJİK BEYİN METASTAZI İLE PREZENTE OLAN NÖROENDOKRİN TÜMÖR OLGUSU

ELİF ÖZGE DOĞAN [1], KEBİRE EYLÜL ARSLAN [1], DİLARA ASAR [1], YELİZ PEKÇEVİK [2], LEVENT ÖCEK [1], DEMET FUNDA BAŞ [1], UFUK ŞENER [1]

[1] *SBÜ İZMİR TEPECİK EĞİTİM VE ARAŞTIRMA HASTANESİ NÖROLOJİ KLİNİĞİ*
[2] *SBÜ İZMİR TEPECİK EĞİTİM VE ARAŞTIRMA HASTANESİ RADYOLOJİ KLİNİĞİ*

Olgu:

Giriş

Nöroendokrin tümörler (NET) vücutta birçok organda yaygın şekilde bulunan enterokromafin hücrelerden köken alır.NET'in beyin metastazı nadir olmakla beraber genelde primer akciğerden kaynaklanır. Nörogörüntülemede multiple heterojen kontrastlanan lezyonları enfeksiyöz patolojilerle karışabilecek beyin metastazı ile tanı alan bir NET vakasını sizlerle paylaşmak istedik.

Olgu

61 yaşında kadın hasta yaklaşık 3 hafta önce başlayan konuşmada tutukluk,sol kolda kasılma yakınmaları ile başvurdu. Özgeçmişinde diabetes mellitus dışında özellik yoktu. Nörolojik muayenesinde konuşmada ılımlı dizartri mevcuttu. Beyin BTde bilateral frontal lobda ve serebellumda hipodens halolar izlenen multiple hiperdens odaklar; bilateral parietal ve frontal loblarda olası kitlesel ödemi temsil edebilecek multiple hipodens alanlar izlendi. Kontrastlı MRG'de serebral ve serebellar parankimde beyin sapında bazıları nodüler, kalın heterojen duvar kontrastlanmasına sahip çevresi ödemli değişik boyutlarda multiple lezyon izlendi. Klinik ve radyolojik bulguların ön planda metastatik lezyonlar ya da granülamatöz enfeksiyona bağlı olabileceği düşünüldü. HIV, toksoplazma, CMV, sifiliz, TBC serolojisi negatif saptandı. Batın ve toraks BT'de anlamlı patoloji saptanmadı. Beyin biyopsi yapılan hastada, beyin parankimi içerisinde küçük yuvarlak hücreli tümör morfolojisinde beyin parankimini infilter, TTF-1, CK7, kromogranin, CD56 markerları pozitif tümöral lezyon olarak değerlendirildi. Bulguların ön planda nöroendokrin karsinom metastazı ile uyumlu olduğu düşünüldü. Radyasyon onkolojisi tarafından radyoterapi başlandı. Hasta izleminin ikinci ayında eksitus oldu.

Tartışma

NETün beyin metastazı nadirdir. Multiple serebral hemorajik lezyonla prezente olan primeri bilinmeyen hastalarda metastatik melanom ve metastatik koryokarsinom yanı sıra metastatik NET de akla gelmelidir. Metastatik NET kötü prognozludur ve etkili bir tedavi planı çoğu zaman yoktur. Beyin metastazlarının erken tarama ve yönetimi yeni tanı alan NET hastalarında hayatta kalımı iyileştirebilir.

EP-11 NADİR BİR ATAKSİ NEDENİ: SENATAXIN GEN MUTASYONU

MEHMET MESUT DORUKOĞLU , DERYA YÖNDEM , FİDAN BALAYEVA , AHMET ACARER , ZAFER ÇOLAKOĞLU

EGE ÜNİVERSİTESİ NÖROLOJİ ANA BİLİM DALI

Olgu:

GİRİŞ

Ataksi; ayırıcı tanısı geniş bir muayene bulgusudur. İnme, tümör, demiyelinizasyon, infeksiyonlar, travma, toksik nedenli ataksiler daha sık ve akut başlangıçlı görülüp tanı koymak kolaydır. Herediter ataksiler ise daha nadir olarak gözlenir ve tanı koymak zor olabilir.

OLGU
38 yaş kadın hasta bilinen migren tanılı 3-4 yıldır olan dengesizlik şikayeti ile başvurdu. Nörolojik muayenesinde dizartrik konuşma, bilateral dismetri ve disdiadokinezi, yürüyüşte ataksi saptandı. Romberg pozitifti. Hastanın bakılan hemogram, karaciğer ve böbrek fonksiyonları, lipid profili, kas enzimleri, vitamin E, çölyak antikorları, ANA vb. normal sonuçlandı. Kraniyal MRG de serebellar atrofi mevcuttu. Hastanın öyküsü derinleştirildiğinde kız kardeşinde de daha ılımlı olmakla birlikte benzer bulgular mevcuttu. Bu nedenle genetik test planlandı. Genetik test sonucunda SETX geninde heterozigot c.5825T>C varyantı saptandı. Kardeşinde de aynı genetik varyant saptandı. Hastalar bu mutasyon açısından oluşabilecek malignite vb açısından tarandı ve ilgili branşlara danışıldı. Oluşabilecek ek patolojiler açısından poliklinik takibine alındı.

SONUÇ
Senataksin; DNA replikasyonu, transkripsiyonu ve tamirinde rol alan bir DNA/RNA helikaz proteinidir.Dokuzuncu kromozomda yer alan senataksin proteinin kodlayan SETX genindeki mutasyonlar ataksi okülomotor apraksi, motor nöron hastalığı, nöropati yapabilirler.

EP-12 OLGU SUNUMU: COVİD-19 ENFEKSİYONU VE AŞISIYLA İLİŞKİLİ TEK TARAFLI HİPOGLOSSAL VE GLOSSOFARİNGEAL SİNİR FELCİ

İLDEM GARANTİ [1], BARIŞ MALDAR [1], GÖNÜL VURAL [2]

[1] *ANKARA ŞEHİR HASTANESİ NÖROLOJİ KLİNİĞİ*
[2] *ANKARA YILDIRIM BEYAZIT ÜNİVERSİTESİ TIP FAKÜLTESİ, ANKARA ŞEHİR HASTANESİ NÖROLOJİ KLİNİĞİ*

Olgu:

GİRİŞ
Şiddetli Akut Solunum Sendromu Corona Virüs 2 (SARS-CoV-2) enfeksiyonu sonucu ortaya çıkan Corona Virüs Hastalığı 2019 (COVID-19), tüm dünyaya yayılarak pandemiye sebep oldu. En sık akciğer hastalığı prezentasyonuyla birlikte, yalnızca santral sinir sisteminin değil, aynı zamanda periferik sinir sisteminin de bu viral enfeksiyona dahil olabileceğine dair artan kanıtlar mevcuttur. Bu raporla, SARS-CoV-2nin nadir bir nöronal belirtisi olabilecek hem COVID-19 enfeksiyonu sonrası hem de COVİD-19 aşılaması sonrası tek taraflı hipoglossus ve glossofaringeus felci olan vakamızı bildirmek istiyoruz.

OLGU SUNUMU
42 yaşında erkek hasta, covid pcr pozitifliğinden 3 ay sonra dilinin sağ tarafında uyuşukluk, yutma ve konuşma güçlüğü şikayetleriyle tarafımıza başvurdu. Yapılan nörolojik muayenesi tek taraflı hipoglossal ve glossofaringeal sinir paralizisi ile uyumluydu. Etyolojiye yönelik yapılan tüm araştırmalar normal sonuçlanan hastaya EMG yapıldı. Sağ n.hipoglossusun akut aksonal dejenerasyonu ile uyumlu elektrofizyolojik bulgular elde edildi. Yutma terapisi sonrası, ilk EMG incelemesinden 1,5 ay sonra kontrol EMG yapılan hastada sağ hipoglossal sinirle innerve dil kasında bir önceki incelemede mevcut olan denervasyon bulgularının kaybolduğu, polifazik rejenerasyon MÜP lerinin ve geniş süreli nörojenik MÜPlerin ortaya çıktığı görüldü. Hastanın şikayetlerinde gerileme mevcuttu. İlk covid enfeksiyonundan 6 ay sonra hastanın 2. kez covid pcr pozitifliği oldu. Hastanın iki covid pcr pozitifliği arasında covid aşılanma öyküsü mevcuttu ve hem aşı yapıldığı zaman, hem de 2. kez covid pozitifliği olduğu zaman kısmi olarak düzelmekte olan şikayetlerinde tekrar artış olduğu görüldü. Hastamız bu süreçte yutma terapisine devam etti ve artış olan şikayetlerinde gerileme ve tekrar elektrofizyolojik iyileşme görüldü.

TARTIŞMA ve SONUÇ
Nörolojik semptomlar, SARS-CoV-2 virüs nörotropizminin doğrudan etkileri olarak veya para-enfeksiyöz veya post-enfeksiyöz immün aracılı bir mekanizmanın sistemik bir sonucu olarak ortaya çıkabilir. Bu olgumuz, nadir görülen bir durum olan tek taraflı hipoglossal ve glossofaringeal sinir hasarıyla SARS-CoV-2 enfeksiyonları arasındaki olası bir ilişkinin göz ardı edilemeyeceğini ve COVID-19 hastalarında nörolojik semptom veya bulguların ele alınmasının önemini bir kez daha teyit etmektedir. Bu bulgular, klinisyenleri hastanın iyileşmesine odaklanma gerekliliği ve hedefe yönelik bir rehabilitasyon programına duyulan ihtiyaç konusunda uyarmalıdır.

EP-13 RADYASYONA BAĞLI LUMBOSAKRAL PLEKSOPATİ(RILSP) OLGU SUNUMU

FATMA ÜNAL , OZAN ARSLAN , FATMA GENÇ , EYLEM ÖZAYDIN GÖKSU , FİKRİYE TÜTER YILMAZ , MELTEM KORUCUK

ANTALYA EĞİTİM ARAŞTIRMA HASTANESİ NÖROLOJİ KLİNİĞİ

Olgu:

GİRİŞ:

Radyasyona bağlı lumbosakral pleksopati(RILSP) görülmesi nadir(radyasyonla tedavi edilen hastaların %0.3-1.3ü) bir hastalıktır. Ancak son yıllardaki uzun vadeli kanser sağkalımı ile görülme sıklığı zamanla daha da artmaktadır. RILSP semptomları yavaş yavaş ilerleyen, çoğunlukla irreversible bir sinir hasarıdır. RILSP'nin teşhisi, bilgisayarlı tomografi taraması ve pelvisin manyetik rezonans(MR) görüntülemesi gibi tanısal çalışmalarla desteklenebilir. Radyasyonun etkileri kemoterapinin dozu, tekniği ve eş zamanlı kullanımı ile ilişkili olarak değişmektedir. Mekanizmasının mikrovasküler yetersizliğe bağlı lokalize iskemi ve ardından oluşan yumuşak doku fibrozisinin kombinasyonu ile ilişkili olduğu düşünülmektedir. Tedavisi çoğu zaman semptomatiktir.

OLGU:

65 yaş erkek hasta nöroloji polikliniğimize bilateral alt ekstremitelerde kuvvet kaybı şikayeti ile başvurdu. Bilinen prostat kanseri olan ve başvurudan 4 ay önce 41 gün süre ile radyoterapi aldığı öğrenilen hastanın şikayetleri radyoterapi almaya başladıktan 20-30 gün sonra başladığı ve son 1 aydır da giderek arttığı öğrenildi. Muayenesinde; bilateral üst ekstremite kas kuvveti tam, alt ekstremite sağda proksimal kaslar 2/5 distal kaslar 4/5, sol alt ekstremitelerde proksimal kaslar 2/5 distal kaslar 3/5 , bilateral plantar ve dorsifleksiyon 4/5 olarak tespit edildi.Derin tendon reflekslerinde(DTR) ise üst ekstremite refleksleri normoaktif, bilateral patella ve achill alınamadı. Taban cildi refleksi (TCR) bilateral fleksör olarak tespit edildi. Yüzeyel duyu muayenesi doğal, hasta destekle yürüyebiliyordu.

Hastanın torakolomber MR ında kliniği açıklayacak herhangi bir patoloji izlenmedi.Beyin omurilik sıvısı (BOS) proteini normal olan ve hücre görülmeyen hastanın Elektromiyografik(EMG) incelemesi bilateral lumbosakral pleksopati ile uyumlu olması üzerine hastada radyasyon pleksopati düşünüldü. Hastaya 1 mg/kg/gün olacak şekilde oral steroid tedavisi başlandı ve 10. Günden sonra doz azaltılarak steroidin kesilmesi planlandı.

TARTIŞMA VE SONUÇ:

Radyasyona bağlı lumbosakral pleksopati, radyoterapi sonrası nadiren görülen bir komplikasyon olup, ciddi bir morbidite nedeni olmaktadır. Radyoterapi alan hastalarda, özellikle alt ekstremitede kas gücü kaybının olması ve MR incelemesinde de neden olabilecek herhangi bir başka etyoloji saptanamaması durumunda akla gelmelidir. EMG incelemesi tanıya götürecek en önemli tetkik olup ne yazık ki RILSP tanısı konulduğunda tedavisi güç olmaktadır. Daha çok semptomatik tedavi verilen bu hastalarda, radyasyon öncesi birincil koruma en önemli aşamayı oluşturmaktadır.

EP-14 GEÇİCİ GLOBAL AMNEZİ İLE PREZENTE STURGE WEBER SENDROMU: BİR OLGU SUNUMU

AYLİN YEŞİLGÖZ , MERVE GÜRSOY HASOĞLAN , ALİ RIZA GÜNDÜZ , EDA PARLAK , AYLİN YAMAN

ANTALYA EĞİTİM VE ARAŞTIRMA HASTANESİ

Olgu:

GEÇİCİ GLOBAL AMNEZİ KLİNİĞİ İLE PREZENTE OLAN STURGE WEBER SENDROMU: BİR VAKA SUNUMU

GİRİŞ:

Sturge-Weber Sendromu, kapiller ve venöz yapıların etkilendiği, sporadik görülen nadir bir nörokutanöz hastalıktır. Porto şarabı fasyal nevus, epilepsi, hemiparezi, glokom ve intrakranial kalsifikasyonlar Sturge-Weber sendromunun karakteristik özellikleri arasındadır (1). Ensefalotrigeminal anjiomatozis olarak da bilinen sendromda, embriyo döneminde gastrulasyon sonrası oluşan ektodermdeki vaskular plexususun 9. haftadan sonra hala regrese olmaması ile özellikle embriyonun sefalik parçasında uygunsuz biçimde artan kapillerler ile beyin, göz ve ciltte bulgular oluşturur. Porto şarabı fasyal nevus cilt bulgusuyken, leptomeningeal anjiomatozis, tek taraflı hemisferik atrofi ve ona eşlik eden hemiparezi ve epilepsi de santral sinir sistemi bulgularını oluşturur (2).
Sturge-Weber sendromunun en sık görülen nörolojik prezantasyonu epilepsi iken, prezantasyon yaşı genellikle yeni doğan dönemi ve çocukluk dönemindedir. Erişkin yaşlara ulaşan hastaların doğal seyri üzerinde yeterince çalışma olmamasına rağmen epilepsi, glokom ve nadiren migren benzeri baş ağrılarının bu hastaların hayat kalitesinin düşmesine neden olduğu düşünülmektedir (2,3).
Bu vaka raporunda 50 yaşında geçici global amnezi ile hastanemize başvuran bir erkek hasta sunulmuştur.

VAKA:

Uzun yol otobüs şoförü olan elli yaşında erkek hasta yolu hatırlayamama, nerde olduğunu bilmeme şikayeti üzerine acil servise getirilmiş. Şikayeti başladığında anlamsız şekilde yürümeye başlamış ve yakınlarını arayıp nerde olduğunu bilmediğini söylemiş. Bu durum 2-3 saat devam etmiş. Acil serviste değerlendirilen hastanın oryantasyon bozukluğu dışında nörolojik semptomu yoktu. Doğuştan sol yüz yarısında porto şarabı nevusu olan ve Sturge-Weber tanılı hasta herhangi bir tedavi almamaktaydı. Benzer şikayeti iki yıl önce iki defa 1 saatlik olmak üzere tekrarlamış ancak hasta o zamanlar hastaneye başvurmamış. Acil serviste çekilen difüzyon ağırlıklı magnetik rezonans görüntülemesinde (MRG) açıklayıcı patoloji izlenmeyen hastaya acil servis koşullarında lomber ponksiyon (LP) yapıldı. Yapılan LP'si ile santral sinir sistemi enfeksiyonu ekarte edilen hastaya geçici global amnezi ön tanısı ile servisimize yatış verildi.
Servis takibinde 24 saat sonra tamamen normale dönen hastada etiyolojik araştırma için ekokardiyografi (EKO) yapıldı: EF % 60 ve sol atrium genişliği 40 cm ölçüldü. Kontrastlı EKO'da geçiş saptanmadı. Yapılan karotis ve vertebral arter dopler ultrasonda darlık yaratan plak izlenmedi.
Etiyolojiye yönelik çekilen kontrastlı kranial MRG'de sol parietoosipital bölgede atrofi ile birlikte SWI sekansında aynı bölgede genişlemiş tubuler vasküler yapılar izlendi. Aynı bölgede pial-leptomeningeal yoğun kontrast tutulumu izlendi (şekil – 1).
Elektroensefalografide (EEG) sol temporal bölgede keskin karakterli yavaş dalgalar ve teta yavaşlamaları izlendi.
Hastanın geliş şikayeti konjenital varyasyonel Sturge-Weber sendromuna bağlı nöbet olarak değerlendirildi ve levetirasetam tedavisi başlandı.

SONUÇ:

Sturge-Weber Sendromu santral sinir sistemi ve kutanöz dokuyu etkileyen nörokutanöz hastalıkların en sık görülen üçüncüsüdür ve çocukluk çağında epilepsi en sık görülen nörolojik semptom olmasına rağmen erişkin çağda da epilepsi ile karşımıza çıkabilmektedir (4). Erişkin Sturge-Weber hastalarının takibi üzerinde yeterince durulmamaktadır ve maalesef tedavi ve takip için henüz bir konsensüs oluşturulmamıştır (5).

Geçici global amnezi kliniği ile hastanemize başvuran hasta epilepsi tanısı almış ve anti-epileptik tedavi başlanmıştır. Daha önce benzer semptomları 2 defa daha yaşayan hastanın anti-epileptik tedavi ile şikayeti tekrarlamamıştır. Bu vaka ile erişkin yaşa ulaşan Sturge-Weber hastalarında, en erişkin çağa ulaşan hasta sayısının da azımsanmayacak kadar çok olduğunu düşünerek, epilepsi tanı ve tedavisini tekrar vurgulamak amacımızdır.

REFERANSLAR:

1- Pearce, J. M. S. (2006). Sturge–Weber syndrome (encephalotrigeminal or leptomeningeal angiomatosis). *Journal of Neurology, Neurosurgery & Psychiatry*, *77*(11), 1291-1292.
2- Comi, A. M. (2007). Update on Sturge–Weber syndrome: diagnosis, treatment, quantitative measures, and controversies. *Lymphatic research and biology*, *5*(4), 257-264.
3- Balkuv, E., Isik, N., Canturk, I. A., Isik, N., & Basaran, R. (2014). Sturge-weber syndrome: a case report with persistent headache. *The Pan African Medical Journal*, *18*.
4- Rosser, T. (2018). Neurocutaneous disorders. *CONTINUUM: Lifelong Learning in Neurology*, *24*(1), 96-129.
5- Alejandro, J., Luat, A. F., Juhász, C., Ho, M. L., Argersinger, D. P., Cavuoto, K. M., ... & Loeb, J. A. (2018). A multidisciplinary consensus for clinical care and research needs for Sturge-Weber syndrome. *Pediatric neurology*, *84*, 11-20.

EP-15 İNFLAMATUAR VE DEMİYELİNİZAN HASTALIK TAKLİTÇİSİ GLİAL TÜMÖR; OLGU…

AYSEL BÜŞRA ŞİŞMAN , EBRU TEMEL , BERRİN PELİT UZUNALİOĞLU , AYTÜL MUTLU , AYŞE ÖZLEM ÇOKAR

HASEKİ EĞİTİM VE ARAŞTIRMA HASTANESİ

Olgu:

Giriş: Anaplastik astrositoma yetişkinlerde oldukça seyrek görünen ve agresif seyirli glial tümörlerdendir. Hastalığın histopatolojik ve radyolojik olarak tanısının konması çeşitli zorluklar içermektedir. Bu olgumuzda klinik ve nöroradyolojik olarak santral sinir sinir sistemini tutan inflamatuar hastalıklar ve tümefaktif demiyelinizan hastalıklar ile benzerlik gösteren anaplastik astrositom tanılı hastayı ele aldık.

Olgu: Kronik hastalık öyküsü olmayan 58 yaşında erkek hasta, ani başlayan konuşmada bozulma, sağ kol ve bacakta güçsüzlük şikayeti ile tarafımıza başvurdu. Hastanın nörolojik muayenesinde minimal dizartri, sağ kol ve bacakta früst parezi dışında özellik saptanmadı. Kranial alan görüntülemesinde; solda periventriküler derin beyaz cevherden krus serebriye uzanım gösteren, sağ periventriküler derin beyaz cevherde, korpus kollozum korpus ve spleniumunda, sol sentrum semiovalede bazılarının belirgin kontrastlandığı lezyonlar görüldü. Hastanın vasküler incelemeri normaldi. Metastatik süreçlere yönelik primer lezyon araştırması için yapılan toraks ve tüm batın BT incelemesinde anlamlı patoloji saptanmadı. İnflamatuar süreçlere yönelik gönderilen vaskülit belirteçleri ve tümör belirteçleri negatif olarak bulundu. Hastanın oral/genital aft öyküsü yoktu ve paterji tetkiki negatif sonuçlandı. Klinik takiplerinde parezisinde artış gelişen hastanın yapılan lomber ponksiyon incelemesinde bos protein değeri 50mg/dl(üst sınır 45mg/dl) olması dışında patoloji izlenmedi. Hastaya pulse steroid tedavisi başlandı. Takiplerinde fasial sinir paralizisi izlenen ve sağ üst ekstremitesi plejik olan hastanın kranial görüntülemeleri tekrarlandığında mevcut lezyonların boyutlarında belirgin artma olduğu gözlendi. Hastaya yapılan PET CT incelemesinde bahsedilen lezyonlarda FDG tutulumu olduğu ancak malignite lehinde net değerlendirme yapılamadığı öğrenildi. Hastaya yapılan beyin biyopsisi ön planda anaplastik astrositom olarak değerlendirildi.

Sonuç: Erişkin yaşta seyrek olarak görülen glial tümörlerin multiple olarak karşımıza gelebileceği; agresif seyirli olduğu ve birçok nörolojik hastalık ile ayırıcı tanı gerektirecek klinik bulgulara yol açtığı unutulmamalı.

EP-16 LOMBER BÖLGE SCHWANNOMASI İLE İLİŞKİLİ SERVİKAL SİRİNGOMİYELİ OLGUSU

HALİL ALPER ERYILMAZ , EREN KILIÇ , ESRA ÜNAL , MURAT ALEMDAR

SAKARYA EĞİTİM VE ARAŞTIRMA HASTANESİ

Olgu:

LOMBER BÖLGE SCHWANNOMASI İLE İLİŞKİLİ SERVİKAL SİRİNGOMİYELİ OLGUSU

Giriş

Siringomiyeli, medulla spinalisin santral kanalı çevresindeki glial hücrelerin tübüler kavitasyonla genişleyip, spinal yapıları komprese etmesi ile karakterize olan genellikle yavaş seyirli progresif bir hastalıktır. Sıklıkla genç ve orta yaştaki bireylerde görülür. Medulla spinalisin disfonksiyonuna bağlı olarak üst ve alt ekstremite kaslarında güçsüzlük, atrofi, ağrı, parestezi ve ağrı-ısı duyusu kaybı gibi belirtilere neden olabilmektedir. Burada, nadir bir etiyoloji olarak bildirilen lomber schwannoma ile ilişkili bir servikal siringomyeli olgusunu sunmayı amaçladık.

Olgu

Kırkyedi yaşında bir kadın hasta kliniğimize yaklaşık 2 yıldır olan ve giderek artan boyun ve omuz ağrısı ile ellerde uyuşma ve soğukluk hissi nedeniyle polikliniğimize başvurdu. Özgeçmişinde; 6 yaşında açık kalp ameliyatı ve 10 yıl önce tiroidektomi öyküsü mevcuttu. Sigara, madde ve ilaç kullanım öyküsü yoktu. Nörolojik muayenesinde kas güçleri tam ve duyu muayenesi normaldi. Sağda babinski pozitifliği mevcuttu. Kranial manyetik rezonans görüntülemesi (MRG) normal olan hastanın servikal MRG'sinde C5-C7 düzeyinde spinal kordda siringomiyeli kavitesi izlendi. Kontrastlı servikal MRG'de syringomyeli kavitesi dışında bir lezyon saptanmadı ve torakal spinal MRG'si de normaldi. Lomber MRG'de L2 serviyesinde vertebra corpus anteriorunda sağ foraminal bölgeye uzanan ve subaraknoid mesafeyi belirgin olarak daraltan, yaklaşık 2x2,5 cm boyutlarında schwannoma ile uyumlu lezyon saptandı. Hasta beyin cerrahisine konsulte edildi ve schwannomaya yönelik operasyonu planlandı.

Tartışma

Siringomiyelinin BOS dinamiğindeki değişikliklerle bağlı olarak geliştiğine inanılmasına rağmen günümüzde etyolojisini net olarak açıklayan genel kabul görmüş bir teori bulunmamaktadır. İdiopatik vakalar çoğunluktadır. Spinal tümörlere eşlik eden siringomiyeli yaygın görülebilen bir klinik tablo olup patolojik tümöral damarlardan transüdasyon, BOS ve ekstrasellüler sıvı akışındaki tıkanıklık siringomiyeli gelişmesini açıklayacak iki ana mekanizma olarak bildirilmiştir. Olgumuzda da önemi anlaşıldığı üzere, servikal ve torakal spinal bölgede siringomyeli kavitesi saptanan, ancak aşikar bir neden gözlenmeyen olgularda, lomber MRG ile BOS akışını etkileyen olası kitleler, geniş disk ekstruzyonları, listezis ve tehtered kord gibi etiyolojiler mutlaka araştırılmalıdır.

EP-17 NON-KONVULSİF STATUS EPİLEPTİKUSA BAĞLI REVERSİBLE MANYETİK REZONANS GÖRÜNTÜLEME BULGUSU: OLGU SUNUMU

ESMA NUR EKMEKÇİ [1], SERDAR BARAKLI [3], ŞADİYE GÜMÜŞYAYLA [2]

[1] *ANKARA ŞEHİR HASTANESİ NÖROLOJİ KLİNİĞİ*
[2] *YILDIRIM BEYAZIT ÜNİVERSİTESİ TIP FAKÜLTESİ,ANKARA ŞEHİR HASTANESİ NÖROLOJİ KLİNİĞİ*
[3] *SUNGURLU DEVLET HASTANESİ*

Olgu:

GİRİŞ: Epileptik nöbetlerden sonra periiktal ve postiktal dönemde kraniyal manyetik rezonans görüntüleme (MRG) değişiklikleri yapısal nedenlerin yanı sıra nöbet aktivitesinin etkisine bağlı izlenebilir. Epileptik durumlar geçici, değişken ya da geri çevrilebilir MRG anormalliklerini indükleyebilir.
OLGU: 42 yaş erkek hasta şuur ve davranış değişikliği ile acil servise başvurdu. Kraniyal MRG incelemede her iki frontobazal bölgede kortikal akut kısıtlı difüzyon bulgusu görülmesi ve alkol kullanım öyküsü olması nedeniyle mevcut radyolojik bulgu toksik ve/veya metabolik hadiselere sekonder olarak değerlendirilmişti. Çekilen Elektroensefalografide (EEG) serebral biyoelektrik aktivite yavaşlamış ve çok sık olarak jeneralize vasıflı 10 saniyeden uzun süren teta frekansında ritmik aktiviteler izlendi. Çekilen kontrastlı kraniyal MRGında anterior interhemisferik fissür çevresinde 3 cm çaplı difüzyon kısıtlayan ve T2 FLAIR hiperintens kontrast tutmayan kortikal kalınlaşma ile karakterize lezyon görüldü. Hasta mevcut kilinik ile non-konvusif status epileptikus kabul edildi ve valproik asit yüklemesi yapıldı. Hastanın takibinde kliniği düzeldi ve nörolojik muayenesi normale döndü. Kontrol kranial görüntülemesinde, eski tetkiklerde görülen ve difüzyon kısıtlılığı gösteren alanların düzeldiği görüldü.

TARTIŞMA VE SONUÇ: Status epileptikusdan sonra MRGda görülen geçici anormalliklerin etyolojisi bilinmemektedir. Ancak vazojenik ve sitotoksik ödeme bağlı olabileceği düşünülmektedir. Gyriform difüzyon kısıtlılıkları; vasküler oklüzyon, metabolik, enfektif ve hemodinamik değişikliklere bağlı olarak oluşabilmektedir. Post-Periiktal dönemde görülebilen gyriform difüzyon kısıtlığının reversible olabileceğinin örneği olan vakamızı sunarak geçici MRG lezyonu olan hastalarda non-konvulzif status epileptikus tanısına nasıl gidileceğine dikkat çekmek istedik.

EP-18 NONKONVULZİF STATUS EPİLEPTİKUS İLE PREZENTE OLAN PARANEOPLASTİK LİMBİK ENSEFALİT OLGUSUNUN LİTERATÜR EŞLİĞİNDE DEĞERLENDİRİLMESİ

GÜLCAN NEŞEM BASKAN , ŞEYMA AYKAÇ , İBRAHİM AYDOĞDU , HADİYE ŞİRİN

EGE ÜNİVERSİTESİ TIP FAKÜLTESİ HASTANESİ, NÖROLOJİ AD

Olgu:

NONKONVULZİF STATUS EPİLEPTİKUS İLE PREZENTE OLAN PARANEOPLASTİK LİMBİK ENSEFALİT OLGUSUNUN LİTERATÜR EŞLİĞİNDE DEĞERLENDİRİLMESİ

GİRİŞ

Paraneoplastik nörolojik sendrom (PNS), kanserli hastalarda ortaya çıkan, altta yatan eşlikçi tümörün doğrudan ve lokal etkileriyle oluşmayan, metastaz, fırsatçı infeksiyonlar ve kanser tedavisinin yan etkileri ile açıklanamayan ve önemli bir kısmının otoimmün kökenli mekanizmalarla oluştuğu kabul edilen bir nörolojik tablodur.

Sıklıkla paraneoplastik serebellar dejenerasyon, limbik ensefalit kliniğiyle ortaya çıkar; limbik sistemi ya da serebral korteksi etkilenimi ile de nöbetlere ve status epileptikusa neden olabilir.

Bu olgu sunumunda nonkonvulzif status epileptikus ile başvuran, izleminde küçük hücreli akciğer kanseri tanısı alan, anti SOX1 ve anti zic4 antikor pozitifliği ile paraneoplastik sendrom tanısı alan bir olgu sunulmuştur.

OLGU

Bilinen diabetes mellitus, hipertansiyon tanıları olan 66 yaş erkek hasta, ani başlayan konuşamama, çevresi ile iletişimde bozulma şikayetiyle yakınları tarafından kliniğimize başvurdu. Nörolojik muayenesinde basit emirlere kooperasyonu, motor ağırlıklı mikst afazisi mevcuttu; lateralizan motor ve duysal defisit saptanmadı. Ön planda olgu akut inme olarak değerlendirildi ve izleminde nörolojik muayenesi normale döndü. Çekilen beyin-boyun bilgisayarlı tomografi-anjiografi (BT-BTA) görüntülemeleri normaldi. Takipte konuşamama atakları birkaç kez tekrarlayan hastanın afazi ataklarının epileptik nöbetle ilişkisi açısından elektroensefalografi (EEG) çekildi; EEG de sol hemisferde daha belirgin değişken frekansta 0.5-2 Hz periyodik jeneralize epileptik deşarjlar saptandı. Bu sırada hastanın klinik muayenesinde global afazisi mevcuttu. Bunun üzerine olguya 5 mg IV diazepam infüzyonu uygulandı ve sonrasında EEG de deşarjların silindiği ve hastanın nörolojik muayenesinin normale döndüğü izlendi. Hastanın afazi atakları klinik olarak değerlendirildiğinde yaklaşık 15 dk sürmekteydi. Bunun üzerine olguya NKSE tanısıyla antiepileptik tedavi başlandı; Olguda çekilen kontrastlı kranyal MR ve örneklenen beyin omurilik sıvı sonuçları normaldi. Tarama amaçlı çekilen toraks BT de sol akciğer santralde mediastene de uzanım gösteren bronkovasküler yapılara invaze kitle-LAP kompleksi saptandı. Bunun üzerine olguda olası paraneoplastik ensefalit ön tanısı düşünülerek 1000 mg IV metilprednizolon başlandı. Antiepileptik ve immunoterapiyle nöbetleri kontrol altına alınan olguda, bronkovasküler yapılara invaze kitle LAP kompleksine yönelik yapılan biyopsi sonucunda küçük hücreli akciğer kanseri saptandı. Olgunun serumda çalışılan paraneoplastik panelinde küçük hücreli akciğer kanseri ile ilşkilendirilen SOX1 3+ ve Zic4 2+ antikor pozitifliği mevcuttu. Bu bulgular ışığında olgu paraneoplastik ensefalit olarak değerlendirildi.

TARTIŞMA

Paraneoplastik nörolojik sendromlar (PNS), bir tümör ile sinir sistemi arasındaki immün çapraz yanıtın nadir görülen immün aracılı sonucudur ve spesifik onkonöral antikorların varlığı ile tanınabilir.

PNS, merkezi sinir sistemi, periferik sinir sistemi ve nöromüsküler kavşağı içeren sinir sisteminin her bölümünü etkileyebilir. Limbik sistemi veya serebral korteksi tutan herhangi bir paraneoplastik ensefalit, nöbetlere ve status epileptikusa neden olabilir. İlişkili antikorlar arasında Hu, Ma2, CV2/CRMP5 ve amfifizin bulunur. En sık küçük hücreli akciğer kanseri ile ilşkilidir. Literatür incelendiğinde SOX-1 ve Anti-zic4 pozitifliğinin birlikte olduğu bir olgu bildirilmemiştir.

Bu olgu sunumu ile acil serviste ve izlemde akut inme/geçici iskemik atak nöbet ayrımı yapılamadığı durumlarda epileptik nöbet açısından erken EEG çekiminin; yeni başlayan nöbet, NKSE varlığında kraniyal görüntüleme ve laboratuvar (serum, BOS) sonuçlarında patoloji saptanmaması durumunda paraneoplastik etiyolojinin akla gelmesinin öneminin vurgulanması amaçlanmıştır.

EP-19 BÜYÜK TEMPORAL LOB LEZYONUNDA AYIRICI TANI; OLGU SUNUMU

ABDULLAH MUHAMMET ELİTAŞ [1], ESRA TAŞKIRAN [1], RUHSEN ÖCAL [1], MERT VAN [1], AYLİN YAMAN [1], EDA PARLAK [2]

[1] *ANTALYA EĞİTİM VE ARAŞTIRMA HASTANESİ NÖROLOJİ KLİNİĞİ*
[2] *ANTALYA EĞİTİM VE ARAŞTIRMA HASTANESİ RADYOLOJİ KLİNİĞİ*

Olgu:

BÜYÜK TEMPORAL LOB LEZYONUNDA AYIRICI TANI; OLGU SUNUMU

Abdullah Muhammet Elitaş[1], Esra Taşkıran[1], Ruhsen Öcal[1], Mert Van[1] Eda Parlak[2], Aylin Yaman[1]
Antalya Eğitim ve Araştırma Hastanesi Nöroloji Kliniği[1]
Antalya Eğitim ve Araştırma Hastanesi Radyoloji Kliniği[2]

Giriş: Hastaların kliniği, laboratuvar bulguları ve görüntüleme yöntemleri kesin tanıda halen yetersiz olabilmektedir. Biyopsi halen altın standarttır. Biz burada tanı aşamasında biyopsi olmadan kesin tanıda zorlandığımız bir vakayı radyolojik görüntüleri ile sunmak istiyoruz.

Olgu Sunumu: Yetmişbir yaşında kadın hasta boş bakma ve sol kolda kuvvetsizlik yakınması ile acil serviste görüldü. Hastanın beyin MRG'de sağda insuler korktekste, hipokampal-parahipokampal lokalizasyonda hiperintens alan izlendi. Hastanın oldukça geniş tüm temporali dolduran lezyonu akut başlangıçlı öykü ile değerlendirilince öncelikle herpes ensefaliti olabileceği düşünüldü. Hastanın EEG'sinde sağ hemisferde teta frekansında yavaşlama ve sağ parasagittalden hemisfere yayılan PLED aktivitesi izlendi. Hastaya levetirasetam başlandı. Levetirasetam sonrası hastanın kliniği tama yakın düzeldi. Takipte hastaya lomber ponksiyon yapıldı ve Herpes ensefaliti ön tanısına yöneklik antiviral tedavi başlandı. BOS bulguları takipte normaldi ve HSV PCR negatif saptandı, hafif kreatinin yüksekliği olan hastada asiklovir stoplandı. Hastanın takiplerinde çekilen kontrastlı kranial MRG'de lezyonun kontrast tutmadığı izlendi. Ayırıcı tanılar arasında limbik ensefalit ve malignite düşünüldü. Hastanın limbik ensefalit ve paraneoplastik taranması normaldi. Hastaya onkolojik PET CT çekildi. Sağ temporal lob medialde, hafif düzeyli hipermetabolik odak izlendi. Hastanın MR spektroskopinde maligniteyi destekleyen bulgu saptanmadı. Kliniği stabil olan hastaya birinci ayda kontrol MRG planlandı, hastanın kontrolde lezyonunun ödeminde artma olduğu ve düşük gradeli gliom ön tanısı ile biyopsi önerildi. Hasta biyopsiyi kabul etmedi ve poliklinik takibinde.

Sonuç: Klinik, laboratuvar ve radyolojik görüntüleme tanı için halen yeterli değildir. Biyopsi kesin tanıda halen altın standarttır. Biyopsi sonucu olan vakaların retrospektif klinik, laboratuvar ve görüntüleme yöntemlerinin analizi ile geliştirilecek yapay zeka modelleri gelecek için umut vaat etmektedir.

Kaynaklar:

1. Büyükdemirci A, Tulek N, Sonmezer MC, Sevim S, Erdinc S, Ertem E, Kosar P. Herpes simplex virus-1 ile ilişkili limbik ensefalit: olgu sunumu. Ortadoğu Medical Journal 10(1);73-76:2018.

EP-20 PARKİNSONİZM TAKLİTÇİSİ PRİMER AKCİĞER KANSERİ: OLGU SUNUMU

BEKİR SAMİ ÖZTÜRK , ELİF ERÇİN , SERGÜL ZENGİN , MUSTAFA ÜLKER , RAHŞAN KARACI , SAİME FÜSUN MAYDA DOMAÇ

ERENKÖY RUH VE SİNİR HASTALIKLARI EĞİTİM VE ARAŞTIRMA HASTANESİ

Olgu:

GİRİŞ

Paraneoplastik sendrom; vücuttaki bir tümörün hormon, peptit, sitokin gibi sekresyonlarla immüniteyi aktive ederek vücudun birden çok sistemiyle alakalı bulgulara yol açması durumudur. Bununla birlikte kanser hastalarında sitokin deşarjına bağlı olarak kilo kaybı ve halsizlik gibi birçok sistemik semptom gelişebilmektedir. Biz bu sunumda parkinsonizm tablosunun paraneoplastik veya sistemik bulgulara bağlı olduğunu düşündüğümüz bir primer akciğer kanseri olgusunu paylaşmak istedik.

OLGU

Bilinen tip 2 DM ve hipertansiyon tanıları ve 100 paket/yıl sigara öyküsü olan 75 yaşındaki erkek hasta, son 4 aydır hareketlerde yavaşlama, ellerde titreme, omuz ağrısı, yürümede zorluk ve kilo kaybı şikayetleriyle kliniğimize başvurdu. Nörolojik muayenesinde bilateral 1+ bradikinezi, ve bilateral üst ve alt ekstremite proksimallerinde atrofi tespit edilen hasta idyopatik Parkinson hastalığı ya da ALS-plus sendromu ön tanılarıyla servisimize interne edildi. Pandemi nedeniyle Covid-19 tarama amaçlı çekilen toraks BT'de hastanın sağ akciğer apeksinde paramediastinal bölgede ve anteriorda plevraya taban oluşturan yaklaşık 9 cm çaplı malign karakterde kitle lezyon saptandı. Hastanın beyin BT'sinde yer kaplayıcı lezyon saptanmadı. Primer akciğer ca olduğu düşünülen ve göğüs hastalıklarına devredilen hastanın yapılan tru-cut biyopsi raporunun skuamöz hücreli karsinom olarak sonuçlandığı öğrenildi.

TARTIŞMA

Bu vakada bir kanser olgusunda görülebilecek sistemik yahut paraneoplastik nedenli nörolojik bulguların çok çeşitli bir semptomatoloji ile ortaya çıkabileceğini ve bunlardan bazılarının paraneoplastik parkinsonizm ya da parkinsonizmle karışabilecek sistemik semptomlar olabileceğini vurgulamak istedik. Bu da bize nöroloji pratiğinde anamnez ve nörolojik muayenenin yanısıra sistemik muayene ve hastayı bütüncül bir yaklaşımla değerlendirmenin önemini göstermektedir.

EP-21 PERİFERİK FASYAL PARALİZİ İLE PREZENTE MULTİPLE SKLEROZ, OLGU SUNUMU

MUHAMMET DURAN BAYAR , AYSEL BÜŞRA ŞİŞMAN , OZAN TANGUR , ABDULHAMİT SAĞLAM , SEFER GÜNAYDIN , BELGİN PETEK BALCI

HASEKİ EĞİTİM VE ARAŞTIRMA HASTANESİ

Olgu:

Giriş: Multiple skleroz(MS); demiyelinizasyon ve aksonal dejenerasyon ile giden otoimmun inflamatuar bir hastalıktır. MS hastalarının yaklaşık %7 sinin hayatlarınında en az bir kez periferik fasyal paralizi yaşadığı belirtilmektedir. Biz de ilk semptom olarak periferik fasyal paralizi ile gelip MS tanısı alan vakamızdan bahsetmek istedik.

Olgu: Bilinen kronik hastalık öyküsü olmayan 35 yaşında kadın hasta dış merkeze ağız sol yarımında gelişen asimetrik görünüş ve göz kapağını kapatamama şikayeti ile başvurduğunda periferik fasyal paralizi tanısı ile oral steroid tedavisi başlanmış. 7 gün oral steroid tedavisine devam eden ve fayda görmeyen hasta; şikayetlerine bir hafta sonra eklenen vücut sağ yarımında uyuşma ve sol kulakta seslere hassasiyet ile tarafımıza başvurdu. Hastanın yapılan nörolojik muayenesinde evre 4 ile uyumlu sol periferik fasyal paralizisi ve sağ hemihipoestezisi mevcuttu. Nörogörüntülemelerinde periventriküler alanda kontrastlanma göstermeyen multiple lezyonlar ve beyin sapında pons hizasında kontrastlanma gösteren lezyonla birlikte, servikal C3-4 seviyesinde kontraslanma gösteren lezyonu mevcuttu. Vaskülit belirteçleri dahil bakılan geniş kan tetkiklerinde anlamlı patoloji saptanmadı. Yapılan lomber ponksiyon incelemesinde IgG index yüksek ve oligoklonal band tip 2 pozitifliği mevcuttu. Multiple skleroz tanısı ile hastaya 10 gün boyunca pulse steroid tedavisi uygulandı.

Sonuç: Bu olgu ile birlikte MS hastalarında sıklıkla santral tipte fasyal paralizi görülmekle birlikte seyrek de olsa periferik fasyal paralizi de görülebileceğini ve bu durumun bazen MS'in ilk semptomu olarak karşımıza gelebileceğini hatırlatmak istedik.

EP-22 ASİKLOVİRE BAĞLI GELİŞEN TROMBOSİTOPENİ: OLGU SUNUMU

MERT GÖBEL , BAŞAK ÖZKAN , HÜLYA ERTAŞOĞLU TOYDEMİR , VİLDAN YAYLA

SBÜ BAKIRKÖY DR SADİ KONUK SUAM NÖROLOJİ KLİNİĞİ

Olgu:

GİRİŞ: Trombositopeni etiyolojisinde çeşitli hastalıklar, kalıtsal bozukluklar, toksinler ve ilaçlar yer almaktadır. Asiklovire bağlı trombositopeni oldukça nadirdir. Bu olguda ensefalit nedeniyle asiklovir kullanımına bağlı trombositopeni gelişen hastamızı sunmayı amaçladık.

OLGU: Ani gelişen bilinç bozukluğu, anlamsız davranışlar, bulantı, kusma şikayetiyle başvuran 43 yaşında kadın hastada subfebril ateş, oryantasyon ve kooperasyon kısıtlılığı saptandı. MSS enfeksiyonu ön tanısıyla yatırılan hastanın hemogram dahil rutin laboratuvar değerleri normaldi. LP'de glukozu 58 mg/dL (EKŞ: 96 mg/dL), protein 129 mg/dL ve hücre sayımında 30 /mm33 lökosit (%90 lenfosit, %10 PNL) saptandı. Kranial MR'da özellik saptanmadı. EEG'sinde epileptiform anomali izlenen hastaya levetiresetam 2*500 mg, asiklovir 3*750 mg ve seftriakson 2*2 gr başlandı. Bilinç bozukluğu düzeldi ve nörolojik muayenesi normal saptandı. Tedavisinin 5. gününde vajinal kanaması gelişen hastanın trombosit değeri 9 bin/uL saptandı. İlaca bağlı olduğu düşünülerek levetiresetam, seftriakson ve asiklovir tedavileri kesildi, valproat başlandı. Dört gün sonra trombositleri 75 bin/uL yükseldi. Tekrar asiklovir başlanması üzerine 5 gün sonra tombositleri 27 bin/uL düşen hastanın tedavisi 14. günde sonlandırıldı. Nörolojik muayenesi normal, trombosit değeri 33 bin/uL olarak taburcu edildi.

TARTIŞMA ve SONUÇ: İlaca bağlı trombositopeni, kemik iliğinin baskılanması ve periferik kanda trombositlerin yıkılmasıyla meydana gelmektedir, 200'den fazla ilaç trombositopeni yapmaktadır. Sorumlu ilacın kesilmesini takiben trombosit değerinin yükselmesi, kemik iliği supresyon düzeyine göre değişmekte ve 1 ayı bulabilmektedir. Asiklovire bağlı nörotoksisite, böbrek bozuklukları ve psikiyatrik etkiler gibi ciddi yan etkiler yaygın değildir ve çoğunlukla yüksek dozlarla ilişkilidir. Trombositopeni ise asiklovirin alışılmış bir yan etkisi olmayıp sıklığı 10/1.000.000'idr. Olgumuzda ilaca bağlı trombositopeni düşünülmüştür. Değerleri düzelince, tedavi için gerekli olan asiklovir tekrar başlanmıştır. Trombosit sayısının tekrar düşmesiyle sorumlu ajanın asiklovir olduğu düşünülmüştür. Bu olgumuz ile herpes enfeksiyonunun primer tedavisi olan asiklovirin nadir bir yan etkisine dikkat çekmek istedik.

EP-23 ERTAPENEM KULLANIMINA BAĞLI NÖBET: OLGU SUNUMU

BUĞRA SELLUNCAK

MUSTAFA KEMAL ÜNİVERSİTESİ TIP FAKÜLTESİ NÖROLOJİ ABD

Olgu:

Ertapenem, karbapenem sınıfından geniş spektrumlu bir antibiyotiktir. Böbrek yetmezliği olan hastalarda (KBY) nörotoksik etkileri olduğu bilinmektedir. Ayrıca karbapenem grubu antibiyotiklerin, valproat ile enzim düzeyinde etkileşime girerek onun yarı ömrünü azalttığı düşünülmektedir. Bu yazıda KBY'si olan ve epilepsi tanısı nedeniyle valproat kullanan iki olguda ertapenem kullanımına bağlı geliştiği düşünülen status epileptikus tablosu sunulmaya çalışılmıştır.

Olgu 1: 48 yaşında kadın hasta acil servise jeneralize tonik-klonik nöbet ile getirildi. Hastanın epilepsi tanısı ile valproat kullandığı ve KBY'si olduğu yakınlarından öğrenildi. Muayenede postiktal konfüzyon döneminde olduğu saptanan hasta valproat dozu arttırılarak servise yatırıldı. Hastanın anamnezi detaylandırıldığında, nöbet nedeniyle yatırılmasından önceki güne kadar üriner sistem enfeksiyonu nedeniyle ertapenem tedavisi aldığı öğrenildi. Servis takibi esnasında uykuya meyil gelişen hasta üremik ensefalopati ön tanısı ile nefrolojiye danışıldı. Diyaliz kararı alınan hasta henüz işlem başlamadan jeneralize tonik klonik nöbet statusuna girdi. Sırasıyla 20 mg diazepam, 1500 mg fenitoin ve 750 mg levetirasetam yüklemesine yanıt alınamayan hasta propofol ile genel anesteziye alınarak nöbet kontrolü sağlandı. Acil hemodiyalize alınan hastanın sonrasında nöbeti olmadı. Fenitoin ve levetirasetam dozları kademeli olarak azaltılarak kesildi. Valproat idamesi altında nöbetsiz takip ediliyor.
Olgu 2: 37 yaşında kadın hasta, perkütan nefrostomi işleminden sonra postop takip edilirken gelişen JTK tarzında status epileptikus ile danışıldı. Hastanın özgeçmişinden epilepsi tanısıyla valproat kullandığı öğrenildi. Hastanın enfeksiyon bölümünün önerisi ile ertapenem tedavisi aldığı öğrenildi. Diazepam 20 mg ve sonrasında fenitoin yüklemesi ile nöbeti kontrol altına alınan hastanın ertapenem tedavisi değiştirildi. Valproat ve fenitoin idame tedavisi ile takip edilen hastada nöbet tekrarı olmadı.

Sonuç: Ertapenemin böbrek yetmezlikli hastalarda epileptik nöbet eşiğini düşürmesi ve valporat ile de etkileşime girmesi nedeniyle status epileptikus tablosu görülebilir. Bu iki olgu hasta özelliklerine göre ilaç tercihi yapılması açısından klinisyenlere uyarıcı olmalıdır.

EP-24 İSOTRETİNOİN İLE TETİKLENEN SELİM SEYİRLİ BİR JÜVENİL ABSANS EPİLEPSİ OLGUSU

ÖZGE UYGUN , BENGİ GÜL TÜRK , ŞAKİR DELİL , SEHER NAZ YENİ

İSTANBUL ÜNİVERSİTESİ-CERRAHPAŞA, CERRAHPAŞA TIP FAKÜLTESİ NÖROLOJİ ANABİLİM DALI

Olgu:

Amaç: İsotretinoin aktif A vitamini derivesi olup akne vulgaris tedavisinde sık kullanılan bir ajandır. Başta intrakranyal hipertansiyon, başağrısı, konfüzyon, görme bulanıklığı, nöropsikiyatrik tablolar isotretinoin kullanımına bağlı görülebilen ve tanımlanmış yanetkilerdir. Ancak ilacın epilepsiyi tetiklediği ile ilgili yeterli veri yoktur. Bu olgumuzla amaç selim seyirli bir jüvenil absans epilepsili hastada isotretinoin kullanımı sonrası nöbet görülmesinin ilaçla ilişkisini tartışmaktır.

Olgu: Yirmi dört yaşında sağ elini kullanan erkek hasta tarafımıza 13 yaşında başlayan nöbetlerle başvurdu. Nöbetlerinde önce boş bakma, dalma ardından bilinç kaybı ve jeneralize kasılmalarının olduğu ifade edildi. Nörolojik muayenesi normal olan, öz ve soygeçmişinde özellik saptanmayan hastanın EEG' sinde tipik absans epilepsisini işaret eden jeneralize, 3 hz diken-yavaş dalga deşarjları dikkati çekti. Kranyal MR incelemesi ve laboratuar testleri normal olan hasta; valproik asit 1000 mg/g tedavisi altında 7 yıldır nöbetsiz izlenmesi üzerine tedavisi tedrici azaltılarak kesildi. Hastanın ilaçsız yaklaşık 2 yıldır nöbetsiz olduğu bir dönemde 3 ay isotretinoin kullandığı ve tedaviyi kestikten sonra 2 hafta içinde boş bakma ve anlamsız konuşma şeklinde yeni bir nöbetinin olduğu kaydedildi.

Sonuç ve Tartışma: İsotretinoin günlük hayatta akne tedavisinde sık kullanılan bir ajandır. Nörolojik komplikasyonlar sık belirtilmekle birlikte epilepsi nöbetlerini tetiklediği ile ilgili veriler sınırlıdır. Bu vaka ile amaç isotretinoin ile selim seyirli epilepsi olgusunda nöbetin ilişkisinin olabileceğini, tedavi başlanırken epilepsili vakalarda dikkatli olunması gerektiğini vurgulamaktır.

EP-25 NADİR BİR KRANİAL NÖROPATİ: İZOLE HİPOGLOSSAL SİNİR PARALİZİSİ

ERTUĞRUL TOKA , DİDEM SAVAŞCI , İBRAHİM ACIR , VİLDAN YAYLA

SBÜ BAKIRKÖY DR. SADİ KONUK SUAM NÖROLOJİ KLİNİĞİ

Olgu:

AMAÇ

Hipoglossal sinir paralizisinin etiyolojisinde neoproliferatif süreçler, travma, vasküler patolojiler, enfeksiyoz ve demiyelinizan süreçler bulunmaktadır. Çoğunlukla glossofaringeal, vagus ve aksesuar sinir ile birliktelik gösterse de izole hipoglossal sinir paralizisi %32 oranında görülmektedir. İzole hipoglossal sinir paralizi ile başvuran olgularda etiyoloji araştırılırken hipoglossal sinir trasesi boyunca malignite taramasının önemini vurgulamayı amaçladık.

OLGU

Hipertansiyon ve hipotiroidisi olan 55 yaşında kadın hasta iki gündür olan konuşmada bozulma, dilde uyuşma yakınmalarıyla başvurdu. Nörolojik muayenesinde, dizartrisi ve dilin ağız dışındayken sağa deviasyonu mevcuttu. Kranial görüntülemelerinde izole hipoglossal sinir paralizisini açıklayacak patoloji saptanmayan hastanın boyun MR'ında tiroid sol lobunda 13 mm çapında heterojen kontrastlan ma gösteren nodül saptandı. PET incelemesinde ise sol böbrekte, her iki akciğerde, kemiklerde, sağ vastus lateralis kasında, intraabdominal lenf nodlarında malignite ile uyumlu artmış FDG tutulumları izlendi. Renal primer malignitesinin boyun yapılarına metastazı saptandı. Maligniteye sekonder olarak gelişen izole hipoglossal sinir paralizisi tanısı alan hasta Onkoloji birimine devredildi.

TARTIŞMA

İzole hipoglossal sinir paralizisi maligniteye, travmaya, vasküler ve enfeksiyöz süreçlere bağlı gelişebilmektedir. Hipoglossal sinir, uzunluğunun herhangi bir noktasında etkilenebilir ve bu yoldaki diğer yapılarla olan ilişkilerinin etiyolojiyi netleştirmek için bilinmesi gerekmektedir. Anamnezinde travma öyküsü olmayan hastaların, CISS sekans dahil olmak üzere kranial MR, kranial ve karotis anjiografi ile birlikte hipoglossal sinir seyri nedeniyle boyun görüntülemesi planlanmalıdır. Hastamızın boyun MR'ında tiroid yerleşimli heterojen kontrastlanma gösteren nodül saptanması ileri incelemeyi gerekli kılmış ve PET ile yaygın tutulum izlenmiştir. Bu olgumuzla hipoglossal sinirin servikal seyri sırasındaki komşu yapıların malignitesine sekonder invazyonu sonucu paralizisinin izole olarak gelişebileceğini vurgulamak istedik.

EP-26 NÖBETLERLE GİDEN NADİR BİR GENETİK BOZUKLUK: PETTİGREW SENDROMU

MELİKE ÇAKAN , NEŞE DERİCİOĞLU

HACETTEPE ÜNİVERSİTESİ TIP FAKÜLTESİ HASTANESİ NÖROLOJİ ANABİLİM DALI

Olgu:

Giriş:

Adaptör ilişkili protein kompleksi-1'in sigma-2 subuniti (AP1S2) sinaptik veziküllerin reformasyonunda görev alır ve AP1S2 genindeki çeşitli mutasyonlar, bir nörogelişimsel hastalık olan Pettigrew Sendromu'na yol açar. Gelişim basamaklarında (özellikle yürümede) gecikme, konuşma ve davranış bozukluğu, epilepsi nöbetleri, hafif ya da şiddetli X-bağımlı zeka geriliği temel kliniği oluşturur. 1/1.000.000'den az sıklıkta görülür. MRG'da Dandy Walker Malformasyonu, bazal ganglia kalsifikasyonu, hidrosefali görülebilir. Bu bildiride merkezimizde PS tanısı olup nöbet nedeniyle epilepsi polikliniğinde izlenen bir olgunun klinik ve laboratuvar verileri sunulacaktır.

Olgu sunumu:

22 yaşında erkek hastanın nöbetleri 10 yaşında başlamıştı. Nöbetler jeneralize tonik klonik nöbet (JTKN) tarzındaydı ve hem uykuda hem uyanıklıkta görülebilmekteydi. Özgeçmişinde, bilateral glokom, kongenital katarakt, serebral palsi, inmemiş testis ve atrial septal defekt dikkati çekti. Soygeçmişinde anne babası birinci derece akraba olan hastanın erken yaşta iki kardeş ölümü öyküsü vardı. Fizik muayenede mikrosefali, kısa boy, açıklığı sola bakan skolyoz, kaşeksi ve bilateral jinekomasti saptandı. Nörolojik muayenede mental retardasyon, global afazi, kuadriparezi ve ekstremitelerde fleksiyon kontraktürü görüldü. Hasta 18 yaşında genetik testler sonucu PS tanısı almıştı. MRG'de yaygın serebral atrofi ve korpus kallozum agenezisi göze çarpmaktaydı. Pek çok kez çekilen EEG'lerde zemin aktivitesi yaygın yavaştı ve multifokal keskin dalga ve diken deşarjları dikkati çekti. Hemen her gün olan nöbetleri için hasta halen levetirasetam ve klonazepam almaktaydı. Daha önce farklı nöbet önleyici ilaçlar denenmiş ancak yan etki (lamotrijin, Valproik asit) ya da etkisizlik (rufinamid, karbamazepin, klobazam, topiramat, fenitoin) nedeniyle kesilmişti. Hasta kısmen levetirasetam ve klonazepam tedavisinden fayda görmüştü. Nöbetleri bu protokol öncesinde hemen her gün oluyorken bu ilaçlarla haftada bire düşmüştü.

Sonuç:

Genetik bozukluklarda gelişme geriliği ve farklı fenotipik özelliklerin yanı sıra epileptik nöbetler sıklıkla görülmektedir. Hasta bakım tekniklerindeki gelişmeler sayesinde bu hastalar çoğu kez yetişkin yaşa gelmekte ve nöroloji uzmanlarının takibine girmektedir. Bu bildiride oldukça ender görülen bir genetik sendrom olan Pettigrew Sendromu tanıtılmış ve dirençli epileptik nöbetlerle karakterize bir durum olduğu vurgulanmıştır.

EP-27 AKUT SVO KLİNİĞİ İLE GELİP, İV TPA VERİLEN İZLEMDE ŞİKAYETLERİ TEKRARLAYAN VE HANDL SENDROMU TANISI KONMUŞ İKİ OLGU SUNUMU

GİZEM ÖZTÜRK YILMAZ , CİHAT UZUNKÖPRÜ

İZMİR KATİP ÇELEBİ ÜNİVERSİTESİ, NÖROLOJİ ABD

Olgu:

GİRİŞ:

Baş ağrısı, nörolojik defisit, beyin omurilik sıvısında lenfosit artışıyla seyreden, nadir görülen bir sendrom olan HANDL sendromu tanısı almış 2 hastanın tartışılması amaçlandı.

OLGU 1:
Bilinen Gut tanılı, 42 yaşında erkek hastanın konuşma bozukluğu, söylenenleri anlamama ve sağ kolda uyuşma şikayeti olup 1 saat içinde düzelmiş. Birkaç saat sonra aynı vasıfta şikayetleri olup 30 dakika içinde düzelmesi üzerine hastanemiz acil servisine başvurmuş. Hasta tarafımızca değerlendirildiğinde nörolojik muayenesi olağandı. Çekilen beyin bt, difüzyon mrg, beyin boyun anjio bt'de patoloji saptanmadı. Geçici iskemik atak ön tanısıyla ileri tetkik ve izlem amaçlı servisimize yatırıldı. Hastada servis izleminde hafif uykululuk ve afazi tablosu gelişti. Basit emir alıyor, kompleks emir almıyordu, parafazileri ve anlamsız konuşmaları oldu. Hasta akut SVO olarak değerlendirildi ve yakınlarından imzalı onam alınarak inme ünitesine nakledildi ve intravenöz trombolitik tedavi başlandı. Trombolitik tedavi öncesi sol göz etrafında başlayıp tüm başa yayılan baş ağrısı oldu fakat kendiliğinden geriledi. TPA tedavisi sonrasında nörolojik muayene tamamen normal idi. İskemik açıdan tetkikleri sürerken afazi ve sağ güçsüzlük şikayeti tekrarladı, bu kez şiddetli baş ağrısı ile beraber idi. İzlemde yaklaşık 1 saat içerisinde kendiliğinden düzeldi. Yapılan görüntüleme tetkiklerinde (kontrastlı kranial mr, beyin boyun bt anjiografi, EEG) herhangi bir patoloji saptanmayan hastaya baş ağrısı da eşlik edince HANDL sendromu ön tanısıyla lomber ponksiyon(LP) yapıldı. BOS'ta milimetre küpte 170 lökosit(%76'sı lenfosit) saptandı. Hastaya 1 gram/gün intravenöz metilprednizolon tedavisi başlandı. 10 güne tamamlandı ve 1 mg/kg/gün dozunda (azaltılması planlanarak) oral steroid ile taburcu edildi.

OLGU 2:
Bilinen migren tanılı, 32 yaşında erkek hasta, 1,5 saat önce başlayan baş ağrısı sonrası sağ tarafta güç kaybı ve konuşma bozukluğu şikayetleriyle acil servisimize getirildi. Yapılan nörolojik muayenesinde sağda 4/5 hemiparezi ve sensöriyel afazi saptandı. Beyin bt'de akut patoloji saptanmayan hastaya akut SVO ön tanısıyla, yakınlarından imzalı onam alınarak olayın 2. Saatinde intravenöz trombolitik tedavi verildi. Çekilen beyin boyun anjio bt'de majör dal oklüzyonu saptanmadı. TPA sonrası nörolojik muayenesi normaldi. Çekilen difüzyon mr'da da akut difüzyon kısıtlılığı saptanmadı. İleri inceleme ve takip amaçlı kliniğimize yatırıldı. İskemik etiyoloji araştırmasına yönelik tetkikleri sürerken, yatışının 2. gününde yine baş ağrısı sonrası, sağ tarafta güçsüzlük ve sensöriyel afazi şeklinde benzer olayın tekrarlaması üzerine beyin bt ve difüzyon mrg çekildi, yapılan tetkiklerde akut patoloji saptanmadı. İzlemde 2 saat içinde şikayetleri tümüyle düzeldi. Hastanın 2 kez hemiparezi ve afazi kliniği gelişmesi ve kendiliğinden düzelmesi, ayrıca iskemik inme etiyolojisine yönelik herhangi bir patoloji de bulunamaması üzerine HANDL sendromu ön tanısıyla LP yapıldı. BOS'da milimetreküpte 100 lökosit (%90) lenfosit saptandı. Hastada klinik ve BOS bulgularıyla HANDL sendromu düşünüldü, hastaya 1 gram/gün intravenöz metilprednizolon tedavisi başlandı. 3 güne tamamlandı ve 1 mg/kg/gün dozunda (azaltılması planlanarak) oral steroid ile taburcu edildi.

TARTIŞMA
Sık görülen nörolojik hadiselerle ayırıcı tanıya girmesi (serebrovasküler hastalık, migren, epilepsi, ensefalit vs), steroid tedavisine dramatik yanıt vermesi nedeniyle, nadir görülse de akılda tutulması gereken bir sendrom olan HANDL sendromunu olgularımız üzerinden hatırlatmak istedik.

EP-28 ATİPİK BİR VERTİGO SEBEBİ : QUARİGEMİNAL SİSTERNA LİPOMU

BURAK YULUĞ , ECE ÖZDEMİR ÖKTEM , AHMET ÖZŞİMŞEK , ŞEYDA ÇANKAYA , DİLA SAYMAN

ALAADDİN KEYKUBAT ÜNİVERSİTESİ ALANYA EĞİTİM ARAŞTIRMA HASTANESİ

Olgu:

Giriş: İntrakranial lipomların görülme sıklığı tam olarak bilinmemekle beraber, tüm intrakranial tümörlerin %0.5inden daha azını oluşturdukları düşünülmektedir. Konjenital ve benign olan bu lipomlar, çoğunlukla asemptomatik olup insidental olarak karşımıza çıkmaktadırlar. Çoğunlukla orta hatta yerleşim göstermekle beraber, perikallosal alan, quadrigeminal sisterna, suprasellar sisterna, serebellopontin köşe, sylvian fissür ve koroid pleksus gibi pek çok yerde görülebilir. En sık çocuklar ve genç erişkinler görülmektedir.

Vaka: Bu olgu sunumunda, nöroloji polikliniğinde vertigo nedeniyle değerlendirilen ve etyolojide quadrigeminal sisterna yerleşimli lipomu saptanan olgunun sunulması; quadrigeminal sistern yerleşimli lipomlarda klinik yaklaşım, radyolojik görüntülemeler, tanı, tedavi ve takip yaklaşımlarının gözden geçirilmesi amaçlanmıştır. 40 yaşında, kadın hasta, birkaç haftadır devam eden, kendi döner tarzda baş dönmesi şikayeti ile polikliniğimize başvurdu. Nörolojik muayenesi ve laboratuar tetkiklerinde anlamlı patolojik bulgu saptanmadı. Çekilen beyin manyetik rezonans görüntülmesinde T1 ağırlıklı sekanslarda hiperintens, T2 ağırlıklı fast spin eko ve gradient sekanslarda izo-hiperintens, kontrast tutmayan quadrigeminal sisterna lipom ile uyumlu görünüm saptandı. Hasta semptomatik tedavi başlanarak takibe alındı.

Sonuç: Quadrigeminal sisterna lipomları tüm intrakranial lipomların yaklaşık %25ini oluşturmaktadır. Birçoğu asemptomatik olmakla birlikten sık görülen semptomlar, bası bulgularına bağlı intrakranial hipertansiyon ve hidrosefalidir. Vertigo ile prezantasyon oldukça nadirdir. Günümüzde görüntüleme yöntemlerinin yaygın kullanımı ile beraber tanı ve takibi kolaylaşan bu lipomlar benign seyirli olup nadiren cerrahi rezeksiyona ihtiyaç duyulmaktadır.

EP-29 ATİPİK YÜRÜME BOZUKLUĞU İLE BAŞVURAN NÖROBRUSELLOZ OLGUSU

NUR DİLARA ÇAĞMAN , CANSU KOSTAKOĞLU , ÖYKÜ ŞEBNEM SİPAHİ , YEŞİM SÜCÜLLÜ KARADAĞ

ANKARA ŞEHİR HASTANESİ, NÖROLOJİ KLİNİĞİ

Olgu:

GİRİŞ:

Bruselloz, en yaygın görülen zoonotik enfeksiyonlardan biri olup klinik prezentasyonu oldukça değişkendir. Santral sinir sistemi tutulumu nadir ve ciddi bir komplikasyondur. Başlıca semptomları arasında ateş, baş ağrısı, işitme kaybı, tinnitus, kranial sinir tutulumu, yürüme güçlüğü, davranış değişiklikleri ve öğrenme güçlüğü bulunur. Burada yürüme güçlüğü şikayeti ile başvuran Nörobruselloz olgusu sunulmuştur.

OLGU:
Bilinen hastalığı olmayan hayvancılıkla uğraşan 28 yaş kadın hasta, her iki bacakta güçsüzlük ve son bir ay içerisinde giderek artan yürüme güçlüğü nedeniyle başvurduğu dış merkezden miyopati ön tanısı ile tarafımıza yönlendirildi. Sistem sorgusunda ateş, gece terlemesi, kilo kaybı, baş ağrısı, bel ve eklem ağrısı, ve çift görme şikayetleri mevcuttu. Nörolojik muayenesinde her iki alt ekstremite kas gücü proksimal 5/5 distal 3/5 olarak görüldü. Duyu kusuru yoktu ancak alt extremitelerde derin tendon refleksleri (DTR) alınamadı. Stepaj yürüyüşü mevcuttu. EMG'de alt ekstremitelerde aktif denervasyonun eşlik ettiği L3-4 L5-S1 radikulopati bulguları saptandı. Kranial ve tüm spinal manyetik rezonans görüntülemede (MRG) kauda equina liflerinde kontrast tutulumu ve kalınlaşma dışında anlamlı patoloji saptanmadı. Oftalmolojik muayenede patoloji saptanmadı. Hastada huzursuzluk, uyku problemleri ve depresif duygu durumu görülmesi üzerine psikiyatri kliniğine danışılarak trazadon başlandı. Laboratuarda serumda brucella tüp agglütinasyon: 1/1280 titrede pozitif sonuçlanan hastaya Lomber ponksiyon (LP) yapılıp enfeksiyon kliniği önerileriyle seftriakson, doksisiklin, rifampisin tedavisi planlandı. BOS berrak, açılış basıncı 12 cmsu olarak görüldü. BOS protein, beyaz küre yüksek, glukoz düşük görüldü. BOS'ta Brucella Rose Bengal ve Coombs testi pozitif sonuçlandı. Antibiyoterapilerine devam edilen hastanın takibinde motor kuvvette iyileşme olduğu, diplopisinin düzeldiği görüldü. Doksisiklin ve rifampisinle taburcu edildi.

TARTIŞMA:
Literatürde brucellanın SSS içinde en sık medulla spinalis ve serebellar sistemi tuttuğu, MRG'de genellikle vaskülitik lezyonlar, serebral beyaz cevher ve spinal kordta demyelinizan lezyonlar, apseler görülebildiği gibi birçok olguda radyolojik bulgu olmadığı ve klinikle radyolojik bulguların korelasyon göstermediği bildirilmiştir. Nörobrusellozda Beyin Omurilik Sıvısında lenfositik hücre artışı, protein artışı saptanırken olguların üçte ikisinde BOS glukoz düzeyi azalmıştır. BOS'ta Brucella antikorlarının gösterilmesi tanı koydurucudur. Burada Brusellanın nadir ama ciddi bir komplikasyonu olan nörobrusellozun atipik klinik prezentasyonuna, yürüme güçlüğü ve akut gelişen psikiyatrik yakınmalarla başvuran olgularda da göz önünde bulundurulması gerektiğine dikkat çekmek istedik.

EP-30 COVİD-19 ENFEKSİYONU SONRASI ORTAYA ÇIKAN OLASI ADEM OLGUSU

ŞÜHEDA ÇALAK , ALİ İHSAN YARDIM , FATİH ÇEKİM , HASAN DOĞAN , ÇETİN KÜRŞAD AKPINAR

SAĞLIK BİLİMLERİ ÜNİVERSİTESİ SAMSUN EĞİTİM VE ARAŞTIRMA HASTANESİ

Olgu:

Santral sinir sisteminin enflamatuvar, demiyelinizan bir hastalığı olan akut dissemine ensefalomiyelit (ADEM) beyin ve spinal kordda multifokal lezyonlarla karakterizedir. Çoçukluklarda ve genç erişkinlerde daha sık gözlenir. Aşılama, viral ve bakteriyel enfeksiyonlar sonrasında ortaya çıkabildiği bilinmektedir. Covid -19 enfeksiyonu sonrası gelişen ve olasi ADEM düşündüğümüz bir olgu sunduk.

OLGU: 18 yaşında kadın hasta, 10 gün önce ağız içi ve dilin sağ yarısında başlayan uyuşma şikayetine 2 gün sonra yüzünün sağ tarafında uyuşma, bir hafta sonra ise sağ kol ve bacakta uyuşma karıncalanma ve bilinç bulanıklığı şikayeti eklenmesi üzerine kliniğimize başvurmuş. Özgeçmiş sorgulamasında semptomlar başlamadan yaklaşık iki hafta önce Covid-19 enfeksiyonu geçirdiği öğrenildi. Nörolojik muayenesinde sağ üst ekstremitede silik parezi, duyu muayenesinde sağ hemihipoestezi gözlendi. Derin tendon refleksleri canlı ve sağda taban cildi refleksi pozitif olan hastanın ekstremitelererinde vibrasyon süresi uzamıştı. Çekilen kontrastlı kraniyal MR'da T2 ve flair kesitlerinde bulbus sol yarısında posteriorda ovoid karakterde, bilateral frontal loblarda, sağda temporal lobda, bilateral bazal ganglionlarda post kontrast görüntülerde heterojen kontrastlanma gösteren lezyon alanları izlendi. BOS biyokimyası normaldi ve hücre izlenmedi. Oligoklonal bant, NMO ve MOG antikorları, vaskülit markerları, viral ve bakteriyel testler negatif olarak sonuçlandı. Hastaya mevcut öyküsü, muayene bulguları ve görüntülemeleri sonrası ADEM tanısı konularak 7 gün iv pulse steroid tedavisi verildi. Uyuşma şikayetlerinde azalma olduğunu ve dilindeki uyuşmanın geçtiğini belirtti.

Sonuç: ADEM, sıklıkla post-viral gelişen, monofazik seyirli, klinik olarak heterojen, nadir bir demiyelinizan hastalıktır. Genellikle ensefalopati ve multifokal defisitlere neden olur. Beyin MRG'de tipik olarak derin beyaz cevherde ve gri/beyaz cevher bileşkesinde FLAIR hiperintensiteleri saptanır. Hastamızın öyküsü ve radyolojik görüntülemeleri ADEM i düşündürmektedir. Beyin sapi tutulumu ADEM seyrinde nadir de olsa görülebilmektedir. 6 aylık takip sürecinde yeni bir atak ve kraniyal MR de yeni bir lezyon olmamasiyla en olasi tanının ADEM olabileceğini düşündük.

EP-31 HAMSTRİNG TENDONU AVÜLZÜYONUNA BAĞLI GELİŞEN PROKSİMAL SİYATİK NÖROPATİ

İSMAİL KOÇ [1], JAVİD SHAFIYEV [2], BETÜL ÖZENÇ [2], BİLGİN ÖZTÜRK [2], ZEKİ ODABAŞI [3]

[1] *ANKARA DIŞKAPI YILDIRIM BEYAZIT EĞİTİM VE ARAŞTIRMA HASTANESİ*
[2] *ANKARA GÜLHANE EĞİTİM VE ARAŞTIRMA HASTANESİ*
[3] *SBÜ GÜLHANE TIP FAKÜLTESİ, NÖROLOJİ ABD*

Olgu:

AMAÇ

Bu yazımızda, motosiklet kazası sonrasında hamstring tendon avülzüyonuna bağlı proksimal siyatik nöropati görülen olgumuzu sunarak siyatik nöropatinin etiyolojisinden nadir bir sebebi göstermek ve tanısında EMGnin önemi ile tedavi yöntemlerini tartışmayı amaçladık.

YÖNTEM

63 yaşında hasta motosikletten düşmüş ve femur distalinde inkomplet kırık olduğu gerekçesiyle sağ alt ekstremitesi tam boy alçıya alınmış. 2 ay sonra alçısı çıkarıldığında düşük ayak olduğu farkedilmiş ve nöroloji bölümüne yönlendirilmiş.
Muayenesinde sağ hamstring 3/5, peroneal sinir uyarımlı kaslar 1/5 ve Gastroknemius 4-/5 kas gücündeydi. Aşil tendon refleksi abolikti. EMG'de sağ Sural ve Superior Peroneal sinirlerde Duyu Sinir Aksiyon Potansiyeli elde edilemedi. Tibial sinir Bileşik Kas Aksiyon Potansiyeli (BKAP) amplütüdü düşük, iletim hızı yavaştı. Peroneal sinir BKAP elde edilemedi. İğne EMG'de Tibialis Anterior ve Biceps Femoris kısa başında total, uzun baş ve Gastroknemius kaslarında parsiyel denervasyon saptandı. Tensor fascia lata ve paraspinal kaslar normaldi. Bu bulgular biceps femoris proksimalinde bir siyatik nöropatiyi işaret etmekteydi.
Sağ alt ekstremite MRG'de hamstring proksimal tendonunun komple ruptüre olduğu tespit edildi. Sağ siyatik sinir ödemli görünümde ve boyutları oldukça artmıştı. Hastada hamstring tendon avülzüyonuna bağlı proksimal siyatik nöropati geliştiği düşünüldü. Beyin cerrahi tarafından nörolizis uygulandı. Ameliyattan sonraki 3. ayın sonunda dorsal ayak kasları 3/5 kas gücündeydi ve hasta koltuk değneği ile yürüyebiliyordu.

TARTIŞMA
Hamstring gerilmeleri sık görülen sakatlanmalardır fakat proksimal hamstring tendonunun ruptür veya avulzüyonu çok nadir görülür. Klinik olarak tanınması zor bu durumda dikkatli anamnez, fizik muayene ve radyolojik görüntülemeler kadar EMG'nin de önemi vardır ve cerrahi öncesi yol göstericidir. Olgumuzda lezyon görece medialde olmasına rağmen peroneal sinir gövdesinin tibiale göre daha fazla etkilenmesi ve siyatik sinirin ödemli de olsa intakt halde görülmesi siyatik sinirin gerilmesi ile aksonotmezis oluştuğunu düşündürmüştür. Non-operatif takibin komplet ruptürlerde etkisi sınırlı kalmaktadır, dolayısıyla özellikle ilk 2 aylık akut dönemde cerrahi tedavi ön planda düşünülmelidir.

SONUÇ
Çoğunlukla spor yaralanmalarında görülen hamstring proksimal tendon yaralanmaları trafik kazası yaralanmalarında da görülebilir. Hamstring proksimal tendon ruptür veya avulzüyonlarında özellikle ilk 2 ay cerrahi tedavi düşünülmeli ve siyatik sinir hasarı varlığı araştırılmalıdır. Siyatik sinir proksimal segment hasarı etiyolojisinde ise Hamstring kas ve tendon patolojileri akla getirilmelidir.

EP-32 İNME SONRASI ERKEN DÖNEMDE HASTALARIN İŞ YAŞAMINA GERİ DÖNMELERİ, İŞ VERİMİ VE FAALİYETLERİNDEKİ BOZULMANIN BELİRLENMESİ

ARŞ.GÖR.HİLALNUR KÜÇÜKAKGÜN [1], DOÇ.DR.ZELİHA TÜLEK [2], ARŞ.GÖR.KİMYA KILIÇASLAN [2], DR.ÖĞR.ÜYESİ. HATİCE YELDA YILDIZ [3], UZM.DR.VUGAR JAFAR [4], UZM.HEM.TÜLAY ÖZER [4], PROF.DR. YAKUP KRESPİ [3]

[1] İSTANBUL ÜNİVERSİTESİ- CERRAHPAŞA LİSANSÜSTÜ EĞİTİM ENSTİTÜSÜ
[2] İSTANBUL ÜNİVERSİTESİ- CERRAHPAŞA FLORENCE NIGHTİNGALE HEMŞİRELİK FAKÜLTESİ İÇ HASTALIKLARI HEMŞİRELİĞİ ANABİLİM DALI
[3] İSTİNYE ÜNİVERSİTESİ TIP FAKÜLTESİ NÖROLOJİ ANABİLİM DALI
[4] İSTİNYE ÜNİVERSİTESİ LİV HOSPİTAL BAHÇEŞEHİR İNME MERKEZİ

Amaç:

İnme yalnızca etkilenen kişiyi değil, ailesini ve toplumu da etkileyen bir olaydır. Sadece günlük aktivitede bozulma ve kısıtlamaya yol açmaz; ayrıca işe dönüş gibi faaliyetlere katılımı da etkiler. İnme sonrası çoğunlukla motor ve duyusal yetersizliklere odaklanılır. Ancak iş yaşamı sorunları da oldukça önemlidir. Hastalarda iş gücü kaybı oranları %28-88 arasında değişmektedir. Bu çalışmada erken dönemde (3. ayda) hastaların iş yaşamına geri dönüşleri ve iş yaşamındaki sorunlarını değerlendirmek amaçlandı.

Gereç ve Yöntem:

Retrospektif araştırma dizaynı olan çalışma, İstinye Üniversite Hastanesi Liv Hospital Bahçeşehir İnme Merkezi`ne başvuran hastalarla gerçekleştirildi. Araştırmanın evrenini inme ünitesine başvuran inme tanısı almış tüm hastalar oluşturdu. Evrenden örneklem seçimine gidilmeyip inme öncesi çalışan, tüm hastalara ulaşılması hedeflendi. Hastalara ait veriler tıbbi kayıtlarından elde edildi. Hastaların inme sonrası 3. aydaki iş yaşamına geri dönüşleri ve çalışma yaşamıyla ilgili durumları telefonla aranarak öğrenildi. Veri toplama araçları olarak hasta bilgi formu, Amerikan Ulusal Sağlık Enstitüsü İnme Skalası (NIHSS), Fonksiyonel Bağımsızlık Ölçeği (FIM), Modifiye Rankin Skalası (mRS), İş Verimi ve Faaliyetlerinde Bozulma Anketi kullanıldı.

Bulgular:

Pilot çalışma süreci tamamlanan çalışmada (n:26) yaş ortalaması 45,96±12,07(21-60), hastaların %92,6'sı erkek ve %44,4'ü ilkokul mezunuydu. Hastaların %92,6'sı 3. ayda bağımsız (3.ay mRS: 1,04±0,98), %44,4'ünün inme şiddeti hafifti (NIHSS:1,52±2,05). Ayrıca bireylerin %40,7'si işçi, %55,6'si orta gelirli, % 92,3'ü ailede finansal sorumlulukları en fazla üstlenen kişiydi, %38,5'i mesaili çalışmakta, %61,5'inin işi fiziksel güç gerektirmekte, %84,6'sı günde 8 saat ve üzeri, %34,6'sı haftada 48 saat üzeri çalışmaktaydı, %57,7'si maaşını performansa dayalı almaktaydı. Hastaların %96,2'si inme sonrası istirahat raporu aldığını (ortalama 49,23 gün), %23,1'i inme sonrası işe geri dönemediğini, %46,2'si inme sonrası çalışma saatinde, %38,5'i çalışma türünde değişiklik olduğunu belirtti. Bireylerin inme sonrası işte etkililiği %25,5(±28,94) ve verimliliği %23,5(±25,81), iş dışı faaliyetleri ise %22,69(±27,50) oranında azalma gösterdi. Hastaların %38,5'i inme sonrası iş bulmada sorun yaşadığını, %19,2'si işvereni tarafından desteklenmediğini ve %50'si iş yaşamıyla ilgili gelecek kaygısı yaşadığını belirtti. Buna rağmen hastaların %69,2'si mevcut işinde devam etmeyi düşündüğünü belirtti. Çalışmada veri toplama süreci devam etmektedir.

Sonuç:

Sonuç olarak, inme sonrası iş yaşamına geri dönüş ve çalışma yaşamı güçlükleri önemli bir sorundur ve giderek daha önemli hale gelecektir. Bu nedenle mesleki rehabilitasyon girişimlerini başlatmak için bireylerin inme sonrası işe dönüş açısından taranması ve sorunlarının değerlendirilmesi oldukça önemlidir.

EP-33 KOLTUK DEĞNEĞİ KULLANIMINA BAĞLI GELİŞEN BİLATERAL RADİAL,ULNAR VE MEDİAN SİNİR NÖROPATİSİ

CANSU AĞIRCAN , SİNEM ÖZÇELİK , AHMET ALİ GENÇ

DOKUZ EYLÜL ÜNİVERSİTESİ TIP FAKÜLTESİ

Olgu:

Koltuk Değneği Kullanımına Bağlı Gelişen Bilateral Radial,Ulnar ve Median Sinir Nöropatisi

Giriş:
Koltuk değneği kullanımı ile ilişkili üst ekstremite nöropatileri iyi tanımlanmış olmakla beraber nadir görülürler. Bu durum koltuk değneğinin aksiller bölge ve/ veya koldaki basısı sonucu bu bölgeden geçen periferik sinirlerin izole ya da kombine nöropatisi şeklindeki tablodur. Bu yazıda kliniğimize bilateral üst ekstremitede kol ve önkol kaslarında ekstensör kas grubunda ve el parmak fleksörlerinde güçsüzlük saptanan EMG sinde bilateral radial innervasyonlu kaslarda belirgin olmak üzere bilateral median ve ulnar sinirde aksonal dejenerasyon bulguları ile uyumlu saptanan olgumuzu sunmak istedik.

Olgu:
52 yaşında kadın hasta 2 ay önce sol ayak bileği kırığı nedeniyle koltuk değneği kullanmaya başlamış ve 20 gün önce ise sağda daha belirgin olmak üzere bilateral kol ve önkol ekstansiyonunda güç kaybı,ellerde kavramada güçlük şikayetleriyle nöroloji polikliniğimize başvurdu.
Nöroloji poliklinik muayenesinde bilateral üst ekstremite kas gücü muayenesinde deltoid ve biceps kas muayenesi 5/5 iken ; sağda triceps 2/5 ,sağ el bilek ekstensiyonu 2/5, solda triceps ve el bilek ekstansiyonu -4/5,sağ el parmak fleksiyonu 3/5 saptandı. Başvurusunda yapılan EMG sinde bilateral brakial pleksusun parçalı tutulumu; sağda ve bilateral radial sinirde belirgin olmak üzere; bilateral ulnar sinirin distalde ve bilateral medial innervasyonlu proksimal kaslarda aksonal dejenerasyon bulguları saptandı. Başvurusundan 1 hafta önce koltuk değneği kullanımını bırakan hasta fizik tedaviye yönlendirildi. Fizik tedavi sonrası güçsüzlüğünde kısmı düzelme olduğu fayda gördüğü izlendi.

Tartışma ve Sonuç:
Basıya bağlı nöropatilerde prognoz genellikle iyidir; çoğu olgu kendiliğinden iyileşir. Başta EMG'de denervasyon potansiyellerinin görülmesi, başlangıçta güç kaybının fazla olması ve ileri yaş kötü prognoz göstergesidir. Bizim hastamızda da başlangıçta kas gücü kaybının fazla olması ve EMG de izlenen aktif denervasyon bulguları olumsuz kriterlerdir. Hastada tam düzelme olmasa da kas gücünde düzelme olması iyi prognoz göstergesidir.Aynı zamanda koltuk değneği kullanımı hakkında hastaların doğru yönlendirilmesi olabilecek komplikasyonlar hakkında bilgilendirilmesi olabilecek sinir kompresyon vakalarının ilerlemeden hastanın başvurmasını sağlayacaktır.

EP-34 SPİNAL DURAL ARTERİOVENÖZ FİSTÜL: İKİ OLGU SUNUMU

UFUK EMRE TOPRAK [1], GÜLDEN ERSEN [1], MEHMET SEMİH ÇAKIR [2], ÖZLEM AKDOĞAN [1], ÖZGÜR KILIÇKESMEZ [3]

[1] *SBÜ İSTANBUL EĞİTİM VE ARAŞTIRMA HASTANESİ NÖROLOJİ KLİNİĞİ*
[2] *MASLAK ACIBADEM HASTANESİ RADYOLOJİ KLİNİĞİ*
[3] *İSTANBUL BAŞAKŞEHİR ÇAM VE SAKURA ŞEHİR HASTANESİ RADYOLOJİ KLİNİĞİ*

Olgu:

Giriş

Spinal Dural Arterivenöz Fistül (AVF), spinal kordun nadir görülen vasküler lezyonlarıdır. Sıklıkla torakolomber bölgede görülen spinal AVF'ler progresif myelopatinin edinsel nedenleri arasında yer alır. Klinikte duysal yakınmalar, sfinkter kusuru ve yürüme güçlüğü ile progresif paraparezinin gözlendiği bu tabloda tanı aşamasında gecikmeler yaşanabilir. Bu yazıda farklı klinik bulgularla prezente iki spinal AVF olgusunu sunmak ve bu olgular ışığında spinal AVF'ün klinik ve tanısal özelliklerine dikkat çekmek istedik.

Olgu 1

62 yaşında erkek hasta son 1 yıldır giderek artan yürüme güçlüğü, idrar kaçırma şikayetleri ile başvurdu. Öyküsünde şikayetlerinin 2 yıl önce bacaklarında uyuşma olarak başladığını zaman zaman bacaklarda güçsüzlüğünün arttığını ifade eden hasta o dönemde lomber stenoz nedeni ile opere edildiğini ancak şikayetlerinde düzelme olmadığını ifade etmekteydi. Öz geçmişinde bel fıtığı operasyonu ve sigara kullanım öyküsü dışında özellik saptanmadı. Nörolojik muayenesinde patolojik olarak bilateral alt ekstremite proksimal kaslarda belirgin paraparezi, (proksimal kas gücü 2/5, distal 3-4/5), TCR bilateral cevapsız, bilateral alt ekstremite DTR hipoaktif saptandı. Rutin kan testlerinde özellik saptanmayan hastanın spinal görüntülemelerinde T7 seviyesinden başlayarak T8-L1 segmentlerin etkilendiği myelomalazi ile uyumlu T2 de hiperintes sinyal artışı izlendi (Resim 1). Klinik olarak hastanın öyküsünde bulguların 2 yıl içinde yavaş progerif gelişmesi, bu süre içinde ara ara kas gücünde ve yürümesinde düzelme ifade etmesi, radyolojik olarak kontrastlı spinal görüntülemelerinde belirgin kontrast tutulumu olmaması, alt servikal-üst torakal spinal seğmentlerde şüpheli damar genişlemelerinin gözlenmesi üzerine spinal AVF tanısı düşünüldü. Yapılan Spinal DSA incelemesinde sol T1-3 interkostal arterlerden kaynaklanan AV fistül saptandı (Resim 2). Embolizasyon işlemi yapılan hasta klinik takibe alındı.

Resim 1. T7-T11 segmentlerde kontrast tutulumunun eşlik etmediği myelomalazi ile uyumlu görüntü

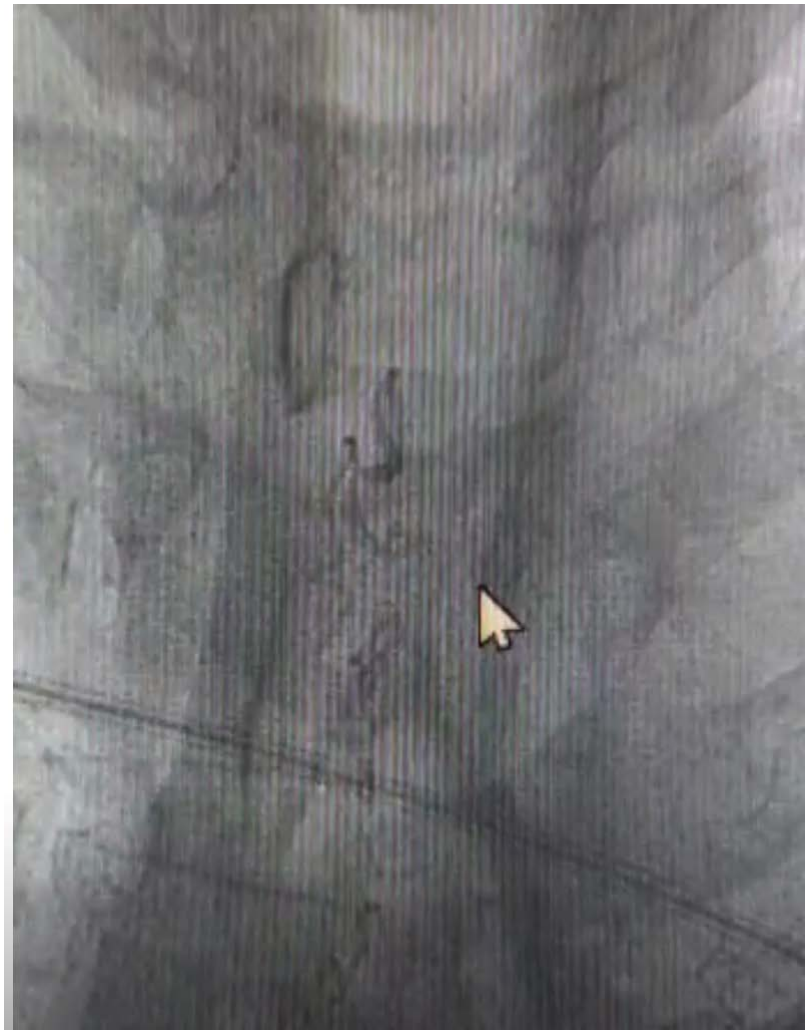

Resim 2. Sol T1-3 interkostal arterlerden kaynaklanan AV fistül

Olgu 2

Şiddetli boyun ağrısı nedeni başvuran 24 yaşındaki kadın hasta şikayetlerinin birkaç gün önce başladığını ve giderek arttığını ifade etmekte idi. Öz geçmişinde özellik saptanmayan hastanın nörolojik muayenesinde patolojik bulgu saptanmadı. Rutin tetkikleri normal sınırlarda olan hastanın çekilen servikal MRI'ında posteroir subaraknoid mesafede C2-C6 düzeyleri arasında distalde daha belirgin irregüler T2 de hipointes signal void alanları izlendi (Resim 3). Spinal AVF ön tanısı ile yapılan Spinal DSA incelemesinde sağ costocervical trunkusda arteriyel beslenmesi izlenen belirgin dilate paraspinal venöz pleksusa drene olan yüksek debili arteriovenöz fistül izlendi. Embolizasyon işlemi sonrası sağ hemiparezi gelişen hastanın klinik takibinde hemiparezisi düzeldi. İkinci yıl kontrol muayenesinde sağ el ve gövdesinde hipostezi dışında özellik saptanmadı. Kontrol servikal MR görüntülemesinde vasküler genişlemelerde kısmen gerileme gözlendi (Resim 4).

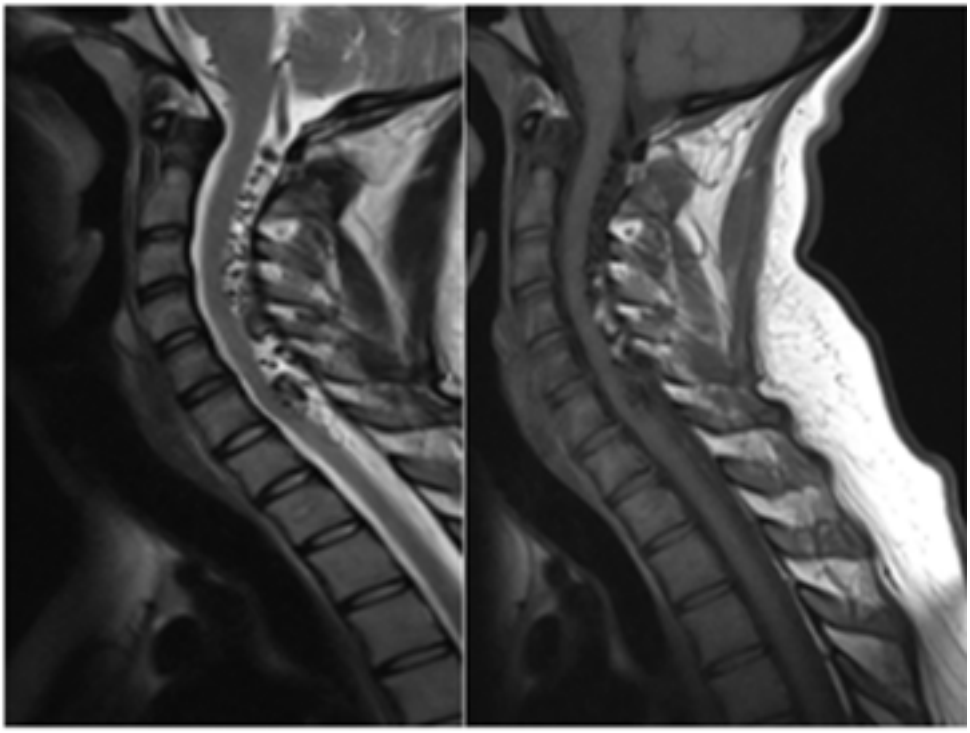

Resim 3. Preoperatif C2-C6 düzeylerinde servikal spinal MR görüntülerde vasküler genişleme

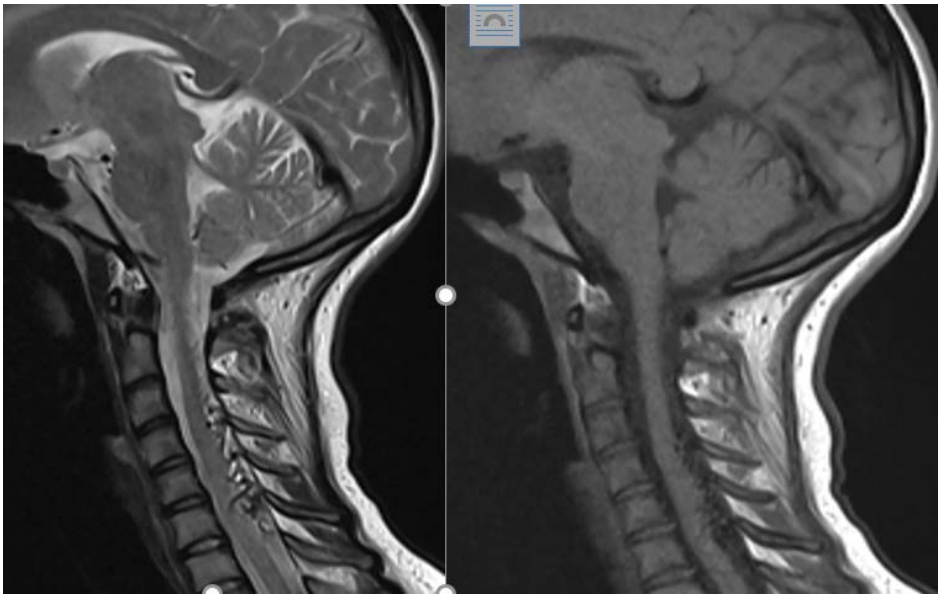

Resim 4. Postoperatif 2. Yıl kontrol servikal spinal MR görüntüleme

Tartışma

Spinal AVF'de klinik tabloya dural arter ve perimedüller venöz sistem arasında oluşan şantlardır. Şant sonucunda arteriyelize olan ven duvarı genişler, dilate venöz damarlar diğer venlerde de genişlemeye yol açarak tortiozite görünümüne yol açar. Ortaya çıkan venöz konjesyon miyelopatiye neden olur. Sıklıkla erkeklerde 5.-6. Dekad da görülen SDAVF, nadiren genç hastalarda da görülebilir. Klinik olarak sıklıkla alt ekstremite ilerleyici kas güçsüzlüğü, uyuşma, idrar ve gaita inkontinansı görülür. Özellikle yürürken artan, dinlenme ile azalan semptomlarda vasküler patolojileri düşündürür. Spinal AVF tanısı, başlangıçtaki spesifik olmayan semptom ve bulgular nedeni ile gecikebilir. Tanıda spinal kordda venöz konjesyon sonucu gelişen ödem nedeni ile T2 görüntülemelerde sinyal artışı anlamlıdır. Spinal dorsal bölgede dilate intradural venlere ait akım void görülmesi daha özgül bir bulgudur. DSA, tanıda altın standarttır. Tedavide mikrocerrahi ve endovasküler embolizasyon yöntemleri kullanılır. İlk olgumuzun şikayetleri AVF de sık görülen semptomlarla uyumluydu. Ancak radyolojik görüntülemelerinde belirgin vasküler genişlemeler gözlenmeyen hastada yürüme bozukluğu ve myelomalazi tablosuna yönelik lomber dar kanal tanısı ile opere edilmişti. Hastaya semptomların başlangıcından yaklaşık 2 yıl sonra tanı konularak embolizasyon işlemi yapıldı. İkinci olgumuz, genç yaşta akut boyun ağrısı ile başvurdu. Hastanın spinal MR görüntülemesinde anormal vasküler genişlemelerin görülmesi üzerine hızla embolizasyon işlemi yapıldı. Klinik bulguları aylar içinde düzelen hastanın 2. Yıl kontrol görüntülemelerinde vasküler genişlemelerin gerilediği gözlendi.

Sonuç

Spinal AVF'ler sıklıkla progresif paraparezi, spinal görüntülemelerde myelomalazi ile uyumlu bulguların eşlik ettiği, ayrıcı tanıda birçok spinal yapısal hastalıkların yer aldığı nadir bir tablodur. İlk olgumuz öykü ve radyolojik bulguları ile geç tanı konulabilen bir hasta olurken, ikinci olgumuz genç ve akut klinik bulgularla prezente, radyolojik görüntüleri daha tipik özellik taşıyan bir olguydu. Bu iki olgu ışığında öykü ve radyolojik bulgular ile şüphelenilen olgularda erken tanı ve tedavi amacıyla spinal anjiografi incelemesinin ertelemeden yapılması gerekliliğine dikkat çekmek istedik.

EP-35 TWO CASES OF HANDL SYNDROME ACCOMPANİED BY PAPİLLARY EDEMA: A CASE REPORT

FİLİZ DEMİRDÖĞEN

ERZİNCAN BİNALİ YILDIRIM ÜNİVERSİTESİ MENGÜCEK GAZİ EĞİTİM VE ARAŞTIRMA HASTANESİ

Amaç:

HaNDL (headache with neurologic deficits and cerebrospinal fluid lymphocytosis) syndrome is a rare clinical presentation with usually a good prognosis, diagnosed based on headache, neurological deficit, and the presence of lymphocytosis in cerebrospinal fluid (CSF). Its rarely accompanied by papillary edema. Its etiology and treatment strategy have not been fully established. However, steroids are used in line with the hypothesis that its associated with an immune-mediated reaction.

Gereç ve Yöntem:

Two patients, a female and a male, aged 21 and 32, respectively, presented with complaints of double vision and numbness-weakness in arms and legs as well as repetitive headaches. After lumbar puncture, the patients were found to have increased CSF pressure and lymphocytosis, with accompanying papillary edema.

Bulgular:

.Our first case was a 21-year-old female patient. She had a history of diagnosed acute rheumatic fever, for which she took penicillin, and she said she had throbbing, severe headaches accompanied by nausea every day, which started 6 months ago. She did not receive treatment for this complaint. She had a double vision complaint, which started with a headache 1 month ago. Sixth cranial nerve paralysis was detected in her left eye in the examination performed in another healthcare facility. Her eye movements painful. She underwent a lumbar puncture (LP). The opening pressure was 260 mmH2O. Her analysis revealed 286 cells (97% lymphocytes, 3% neutrophils) and a CSF protein value of 195. She was seen in consultation by infectious diseases department and her antibiotherapy was prescribed. She underwent LP for a second time 7 days after her initial LP. 452 cells (63% lymphocytes, 37% in fragments) were detected and her values were as follows: Protein: 130 mg/dl, glucose: 40 mg/dl, Na: 147. Infectious diseases clinic planned to continue her on antibiotherapy upon a diagnosis of chronic meningitis. Her samples sent for analysis before treatment showed negative results for viral panel, tbc, gram staining, tbc pcr and culture, syphilis and lyme. After receiving treatment, she was discharged upon her request. When she presented to our clinic, she said she had 2 of the attacks described above. Her examination was normal. She had no neck stiffness. Her visual analog scale (VAS) score was rated as 8/10. Her fundus examination was performed. Bilateral papillary edema and 6th cranial nerve paralysis in the left eye were detected. Her headache was persistent. LP was recommended but she rejected. Her samples for sent for hemogram, extensive biochemistry, vasculatis and autoimmune panel. They were negative. Her brain EEG and magnetic resonance imaging (brain, angiography and venography) did not reveal any pathology. She was given pulse treatment. Her papillary edema improved significantly and she was started on topiramate at the time of her discharge. She had no complaints during her 8-month follow-up.
Our second case was a 32-year-old male patient. He had no history of a known systemic disease, and he said he had bilateral throbbing headache, increasing with movement, which was accompanied by concurrent weakness and numbness in right arm and leg lasting for 15 minutes and which started 3 months before his presentation to our hospital. He said this complaint repeated 4 times, and over the last 1 week, he began to have blurred vision. At the onset of his complaints, he had no history of fever or infection. He underwent workups with preliminary diagnoses, including temporary ischemic attack?, seizure? and migraine with aura. His fundus examination revealed bilateral papillary edema, and no pathology was identified in his MR angiography, venography and vertebral and carotid doppler studies. The cardiology clinic evaluated him as normal and his EEG was normal. His vasculitis and young stroke panel were negative. He underwent lumbar puncture. The opening pressure was 390 mmH2O. 472 cells (74% lymphocytes, 26% in fragments) were detected and his values were as follows: Protein: 100 mg/dl, glucose: 54 mg/dl, Na: 135. His samples sent for analysis showed negative results for viral panel, tbc, gram staining, tbc pcr and culture,

syphilis and lyme. Hemogram, comprehensive biochemistry and autoimmune panel and oligoclonal band were negative. He was given pulse treatment. At discharge, he was started on acetazoamide, which was stopped upon resolution of papillary edema 3 months later. He had no complaints during his 2-year follow-up.

Sonuç:

HaNDL syndrome is a rare clinical presentation with usually a good prognosis, diagnosed based on headache, neurological deficit, and the presence of lymphocytosis in CSF. It is in the secondary headaches group. Both of our cases were consistent with HaNDL syndrome according to diagnostic criteria of the International Headache Disorders Classification 3rd edition (ICHD-3), established upon a revision in 2013.

Although there were efforts to associate HaNDL syndrome with stroke or migraine, its etiology has not been clearly elucidated yet.[13] However, the most dominant hypothesis is that its triggered by viral infections and induced by immune system dysfunction developing with aseptic vasculitis through a depression-like mechanism and secondarily by transient neurological symptoms.[14]

At the time of receipt of past medical history of the patients, both our cases were evaluated as migraine with aura. However, this diagnosis was ruled out because of detection of cells after LP and increased CSF pressure. The diagnosis of meningitis was also ruled out due to the fact that our patients were normal between attacks, had no fever or neck stiffness, and no pathology in EEG. Cerebral vasoconstriction syndrome was ruled out due to normal MRI angiography, and the diagnosis of vasculitis was ruled out due to normal autoimmune (vasculitis young stroke) panel. The thrombophilia panel was also normal for both patients. Symptoms of HaNDL syndrome include transient neurological findings such as sensory impairment (78%), aphasia (66%) or motor impairments (56%) and visual symptoms (12%). Our cases presented with papillary edema, sixth cranial nerve paralysis and hemiparesis, which less commonly accompany this condition. Studies show that 25% to 50% of patients have fever and viral infection symptoms before HaNDL syndrome.[3,10,14] Our female patient had no history of infection that started before handl syndrome, except for taking prophylactic treatment for streptococcus.

Studies show that 25% to 50% of patients might have fever and viral infection symptoms before the onset of HaNDL syndrome.[3,14,15] While one of our cases had no history of infection, the other had a history of streptococcal infection. We found the cases worth presenting because they also had papillary edema, which is a rare symptom.

There is no standard treatment protocol for HaNDL syndrome. Its known to develop after an immune-mediated reaction so steroids are used in treatment. In the literature, there is a case given 5 days of pulse therapy due to recurrent neurological deficits [10]. Morrison DG et al. reported that although HaNDL syndrome is a self-limiting syndrome, it may cause permanent loss of vision arising from increased intracranial pressure.[5] Our cases had frequent recurrence and short period of time between two attacks so we administered pulse therapy to our patients.

EP-36 YENİ TANI ALAN MULTİPL SKLEROZ HASTASINDA KİSTİK LEZYON

İPEK KESKİN

BURSA SBÜ YÜKSEK İHTİSAS EĞİTİM ARAŞTIRMA HASTANESİ

Olgu:

38 yaşında erkek hasta 3 gündür olan çift görme şikayeti ile acil servise başvurdu. Binoküler horizontal diplopi tarifleyen hastada sağ gözde dışa bakış kısıtlılığı mevcuttu. Kranial MRG görüntülemesinde her iki serebral hemisferde periventriküler derin beyaz cevherde lateral ventriküllere dik ve ovoid yapıda , bilateral sentrum semiovale düzeyinde, bazal ganglionlar, talamus düzeyinde, her iki orta serebellar pedikülde ponsta dentat nukleuslarda, her iki lateral ventrikül temporal hornu komşuluğunda T2 ve FLAIR incelemede hiperintens demiyelinizan plakları düşündürür görünümler izlendi. Ayrıca Lateral ventriküller düzeyinde sağ serebral hemisferde paryetal lob seviyesinde gri beyaz cevher bileşke düzeyinde intra -ekstra aksiyel ayrımı net olarak yapılamayan 26x25 mm boyutlarında T1 incelemede beyin parankimi ile izointens, çevresinde milimetrik hipointens duvar bulunduran T2 ve FLAIR incelemelerde hiperintens, çevresinde milimetrik hipointens duvar bulunduran ve kontrast madde sonrası duvarından minimal boyanan kistik bir lezyon saptandı. Sol lateral ventrikül posterior hornu komşuluğunda da benzer görünümde fakat daha küçük boyutlu kistik bir lezyon saptandı. Hastanın öyküsünde 3 yıl önce 2 hafta süren baş dönmesi nedeniyle iskemik serebrovasküler hastalık tanısı alarak antiagregan tedavi başlandığı öğrenildi.Bu dönemde çekilen kranial görüntülemeler incelendiğinde kistik lezyonların olmadığı görüldü. Demyelinizan hastalık ön tanısı konulan hastanın 2 adet kistik lezyonunun ayırıcı tanısına yönelik yapılan enfeksiyon testleri negatif sonuçlandı. BOS OKB tip 2 pozitif sonuçlanan hastaya Multipl Skleroz tanısı konuldu ve hastada saptanan kistik lezyonların MS hastalığında nadir olarak görülen kistik MS lezyonları olduğu düşünüldü. Hastaya immünmodülatör tedavi başlandı. İlk tanıda kistik MS lezyonları saptanmasının nadir görülen bir durum olması nedeniyle bu olguyu sunmak istedim.

EP-37 NÖBETLE PREZENTE OLAN IGG4 İLİŞKİLİ HASTALIK OLGUSU

GÖKBERK METİN , ÖZDEN KAMIŞLI

BURSA ŞEHİR HASTANESİ NÖROLOJİ KLİNİĞİ

Olgu:

IgG4 ilişkili hastalık genetik ve çevresel faktörlerin etkisiyle serumda artmış IgG4 düzeyleri, dokularda immünohistokimyasal olarak IgG4 ile işaretlenen plazma hücre infiltrasyonu ve etkilenen organlarda fibrozis ile seyreden kronik fibroinflamatuvar bir hastalıktır. IgG4-İH bir çok organ ve/veya sistemi etkileyebilmektedir. Hastalık, genellikle tümör benzeri bir görüntü ile karşımıza gelir.

IgG4 ilişkili hastalıkta santral sinir sitemi tutulumu, daha çok orbital inflamasyon, infundibulo-hipofizit, hipertrofik pakimenenjit ve daha nadiren santral sinir sistemi parankim hastalığı ve kranial vasküler tutulum şeklinde karşımıza gelebilir. Hastalık seyrinde nörolojik tutulum nadirdir. Tanıda altın standart histopatolojik olarak doğrulama yapmaktır. Tedavide kortikosteroidler, rituximab veya diğer immunsupresif ilaçlar kullanılabilir. Biz de epileptik nöbetle acil servise başvuran ve yapılan uzun incelemeler sonucunda İgG4-İH tanısı alan ve rituksimab ile kontrol altında olan bir hastayı nadir görülmesi nedeniyle sunduk.

Olgu: 37 yaşında erkek hasta epileptik nöbet kliniğiyle nöroloji polikliniğine başvuruyor. Nöbetleri sağ koldan başlayıp tüm vücuda yayılan karıncalanma hissi şeklinde (fokal başlangıçlı, bilincin korunduğu duysal nöbet) , bazı nöbetleri de fokalden bilateral tonik klonik nöbete ilerleyen nöbetler şeklinde. Yapılan tetkiklerinde beyin MR'da sol parietal bölgede kontrast tutan kitle ile uyumlu görüntü ve parietal durada kontrast tutulumuyla birlikte kalınlaşma saptanıyor. Hastaya anti-nöbet tedavi olarak karbamazepin başlanıyor, nöbetlerin devam etmesi üzerine levatirasetame geçiliyor. Hastanın özgeçmişinde; 2014 yılında tarafından Torakal 5-6-7'de ekstramedüller kitle eksize edildiği ancak patolojisinde anlamlı bir sonuç elde edilemediği öğrenildi. Beyindeki kitleden alınan biyopside de anlamlı bir patoloji saptanmıyor. Etyolojiye yönelik yapılan tetkiklerde karın içi kitle de saptanan hastanın tekrarlanan biyopsilerinde bir odakta IgG4 pozitif hücre görülmesi üzerine IgG4-İH olarak kabul edildiği ve ilk olarak metilprednisolon+azatioprin tedavisi başlandığı öğrenildi. Sonrasında rituksimab tedavisine geçiliyor Hastanın nöbetlerinin devam etmesi nedeniyle lamotrijin tedavisi ekleniyor. Hastanın nöbetleri LEV ve LTG tedavisi ile son 2 yıldır kontrol altında.

Sonuç olarak IgG4 ilişkili hastalık özellikle kitlesel lezyonların ayırıcı tanısında nadir görülmekle birlikte akla gelmesi gereken ve doku biyopsisi yapılması tanısal açıdan önem arz eden bir hastalıktır. Bizim hastamızda da tanı konulması yaklaşık olarak 3 yıl sürmüştür.

EP-38 NÖROBRUSELLOZ: OLGU SUNUMU

BARIŞ MALDAR [1], BARIŞ ŞAHİN [1], CEREN AKSOY [1], BUSE ALTUNBAŞAK [1], ŞULE BİLEN [1], HESNA BEKTAŞ [2]

[1] *ANKARA ŞEHİR HASTANESİ NÖROLOJİ KLİNİĞİ*
[2] *ANKARA YILDIRIM BEYAZIT ÜNİVERSİTESİ, ANKARA ŞEHİR HASTANESİ NÖROLOJİ KLİNİĞİ*

Olgu:

GİRİŞ

Bruselloz diğer Akdeniz ülkelerinde olduğu gibi Türkiyede de sık görülen bir enfeksiyon hastalığıdır. İnsanların enfekte hayvanlarla doğrudan temas veya çiğ et veya pastörize edilmemiş süt tüketimi yoluyla kaptığı bir zoonozdur. Nörolojik tutulum da yapabilmektedir. Bu yazımızda longitudinal ekstensif transvers miyelit şeklinde prezente olan bir nörobruselloz olgusunu sunmak istiyoruz.

OLGU SUNUMU

Elli üç yaşında, besicilikle uğraşan kadın hasta, acil servise bir haftadır olan bel ağrısı ve bir gündür olan bacaklarda güçsüzlük şikayetiyle başvurdu. Yapılan incelemeler sonucunda BOS brucella pozitifliği olan ve ayrıca zona tanısı alan hastaya asiklovir + seftriakson + doksisiklin + rifampisin tedavisi başlandı. Antibiyoterapinin 5. gününde hastanın bilincinde uykuya meyil gelişmesi ve alt ekstremitedeki güç kaybına üst ekstremite güçsüzlüğü de eklenmesi üzerine nöroloji yoğun bakım ünitesine alınarak hastaya mevcut antibiyoterapisinin yanında 1 gram/gün olacak şekilde iv metilprednizolon tedavisi başlandı. 1 gr/gün metilprednizolon tedavisi 10 güne tamamlanan hasta yeterli fayda görmediği için 5 seans günaşırı plazmaferez yapıldı. Plazmaferez tedavisinden hastamız belirgin fayda gördü. Nörolojik tedavisi tamamlanan hasta fizik tedavi servisine devir edildi. İv asiklovir tedavisi 21 gün sonra kesilen hastanın antibiyoterapisinin 3'lü şekilde 3 aya tamamlanması planlandı.

TARTIŞMA

Nörobrusellozun, spesifik bir beyin tutulum paterni olmadığı için tanı koymak zordur. Menenjit, ensefalit, beyin apsesi, miyelit, radikülit ve kraniyal veya periferik sinirlerin tutulduğu nevrit gibi geniş bir klinik spektruma sahiptir. Antibiyotiklerin dışında nörobruselloz tedavisi iyi çalışılmamıştır. Nörobrusellozda steroidlerin rolünü doğrulamak için yapılmış bir çalışma yoktur. Brusellozlu hastalarda beyin tutulumunda steroid tedavisinin etkinliğine dair kanıtlar, özellikle demiyelinizan hastalık spektrumu olan vaka raporlarından gelmektedir.

SONUÇ

Biz olgumuza bilinç bulanıklığı ve quadriparezi gelişmesi üzerine iv pulse steroid tedavisi verdik. Steroide belirgin yanıt alamadığımız için 5 seans plazmaferez uyguladık. Nörobrusellozda steroid ve plazmaferez tedavisi santral ve periferik sinir tutulumlarında, nörolojik açıdan progresyon olduğunda akla gelmelidir.

EP-39 TRANSMANTLE İŞARETİ RADYOLOGLAR VE NÖROLOGLAR TAFINDAN NE KADAR TANINIYOR?

FATMA ŞİMŞEK , AHMED JEBRİL , FURKAN KUMURCU

ATATÜRK ÜNİVERSİTESİ TIP FAKÜLTESİ NÖROLOJİ AD, ERZURUM

Olgu:

Giriş: Transmantle işareti sıklıkla fokal kortikal displazi tib 2b'de görülen karakteristik bir manyetik rezonans görüntüleme (MRG) bulgusudur. MRG de tipik olarak T1 ve FLAIR sekansta hiperintens, T1 sekansta hipointens olarak görülür. Bu olgu nörologlar ve radyologların epilepsi hastalarında bu bulguyu ne kadar tanıyor olduğuna dikkat çekmek için sunulmuştur.

Olgu sunumu: 28 yaşında bayan hasta nöbet geçirme nedeni ile değerlendirildi. Hastanın ilk şikayeti 4 yıl önce, 7 aylık gebeliği sırasında başlamıştı. Mide bulantısı hissi, baş dönmesi ve etraftakilere cevap verememe şeklinde 1 dakika kadar devam eden şikayeti olmuştu. Şikayetleri aralıklı tekrar eden hastanın dış merkezli ev videosu psödonöbet? olarak değerlendirilmiş ve takip önerilmişti. Bu şikayetler ayda bir defa olurken, zamanla günde 1-2 defaya kadar sıklığında artış olmuştu. Bir yıl önce gece uykuda jeneralize tonik klonik özellikte nöbet geçirme sonrasında hastaya epilepsi tanısı ile levetiresetam başlanmış ve dozu 3000 mg/gün'e kadar çıkarılmıştı. İlaç kullanımı olan hasta 2 haftada bir olan baş dönmesi, sol elde titreme ve konuşmada tutukluk, 5-6 ay ara ile tekrar eden jeneralize tonik klonik karakterde büyük nöbet tarif ediyordu. Özgeçmiş; bir yıldır epilepsi tanısı ile levetiresetam kullanıyordu. Soygeçmişinde özellik yoktu. Nörolojik muayenesi normaldi. E-nabızdan görüntülemeler kontrol edildiği zaman hastaya üç farklı merkezde son 1,5 yıl içinde üç defa MRG yapıldığı ve ikisinin normal olarak değerlendirildiği, son çekilen MRG'nin transmantle sign olarak raporlandığı görüldü. Video EEG ünitesinde 2 gün takip edilen hastada bir defa sağ elle karın ovuşturma ve konuşmada tutukluk olan küçük nöbet olarak tarif ettiği şikayeti, bir defa da sağ elde karın ovuşturma ile başlayıp sekonder jeneralize olan 2 nöbet izlendi. EEG de sağ forntal bölgeden başlayan ve hızlıca evolüye olan epileptik aktivite izlendi. Hastanın tedavisine lamotrijin eklenerek taburcu edildi.
Sonuç: Fokal kortikal displazilerde sıklıkla ilaca dirençli fokal nöbetler izlenmektedir ve cerrahi tedavi ile nöbetler kontrol altına alınabilmektedir. Bu bulguyu tanımak için görüntülemenin çekim kalitesi yanında hem nörolog hem radyoloğun tecrübesi önem arz eden bir durumdur.

EP-40 ACİL SERVİSE 12 SAAT ARAYLA BAŞVURAN 2 SANTRAL SİNİR SİSTEMİ TÜBERKÜLOZU OLGUSU

MEHMET MESUT DORUKOĞLU , RASİM TUNÇEL , BEDRİYE KARAMAN , AYŞE GÜLER , HADİYE ŞİRİN

EGE ÜNİVERSİTESİ NÖROLOJİ ANA BİLİM DALI

Olgu:

GİRİŞ

Tüberküloz, dünyada her yıl yaklaşık 9 milyon insanın yeni tanı aldığı ve 2 milyon insanın tüberküloz veya tüberküloza sekonder komplikasyonlar nedeniyle hayatını kaybettiği önemli bir halk sağlığı sorunu oluşturmaktadır.

Olgu Sunumu -1:
23 yaş kadın hasta, 1 haftadır devam eden baş ağrısı, bulantı-kusma ve uykuya meyil yakınmalarıyla acil servise başvurdu. Nörolojik muayenesinde; bilinci uykuluydu, sözel uyaranla göz açıyordu. Sol gözde dışa bakış kısıtlılığı mevcuttu. Kontrastsız kraniyal bilgisayarlı tomografi (BT) normaldi. Kontrastlı kraniyal manyetik rezonans görüntüleme (MRG) de sol temporoparietal alanda, bilateral parietal lob medialinde, sağ parietal lobda sulkal patolojik kontrastlanma izlendi. Lomber ponksiyon (LP) da BOS açılış basıncı 920 mmH2O saptandı. BOS biyokimyasında; lökosit: 163 /µL, glukoz: 16/119(EKŞ) mg/dL, protein: 128 mg/dL, klorür: 117 mEq/L saptandı. HRCT de sağ ve sol akciğer üst loblarda ve her iki akciğer alt loblarda konsalidasyon alanları izlendi. Bulgular tüberkuloz lehine değerlendirildi. Mikobakteriyolojik inceleme sonucunda M.tuberculosis kompleks üredi.

Olgu Sunumu -2:
31 yaşında erkek hasta, hastanemiz acil servisine kraniyal abse, ensefalit ön tanıları sevk ile başvurdu. Nörolojik muayene hastanın post sedatize olması nedeniyle kısıtlılık göstermekteydi. Bilinci derin uykuluydu, ağrılı uyaranı lokalize edebiliyordu ancak kooperasyon sağlanamadı. Ense sertliği pozitifti. Toraks BT anjiografide miliyer paternde nodüler infiltrasyonlar, sağ akciğer üst ve alt loblarda fokal konsolidasyon sahaları görüldü. Kontrastsız kraniyal BT tetkikinde bilateral serebral multiple hipodens nodüler lezyonlar görüldü. Kontrastlı MRG de her iki serebral, serebellar hemisferlerde, bazal ganglionlarda ve beyin sapında tüberkülom düşündüren ring tarzında kontrastlanan ve çevresinde ödem bulgularının görüldüğü lezyonlar izlendi. Bulgular tüberkülöz düşündürdü. LP de hücre sayımı lökosit: 184/µL, glukoz: 31/76(EKŞ) mg/dL, protein: 265 mg/dL, klorür: 107 mEq/L, mikobakteriyolojik incelemede; M.tuberculosis kompleks üredi.

SONUÇ VE TARTIŞMA

Yüksek mortalite ile seyreden merkezi sinir sistemi tüberkülozu menenjit, parankimal ve leptomeningeal tüberkülomlar dahil olmak üzere çeşitli şekillerde kendini gösterebilir. Tüberküloz tutulumu ilişkili mortalite ve morbiditenin önlenmesi erken tanı ve zamanında tedaviye bağlıdır.

EP-41 AKUT İSKEMİK İNMELİ HASTALARDA İNTRAVENÖZ TROMBOLİTİK TEDAVİ: ISPARRTA İNME MERKEZİ DENEYİMİ

Bu bildiri geri çekilmiştir.

EP-42 AKUT SEREBRAL İSKEMİ İLE AKUT MYOKARD ENFARKTÜSÜ BİRLİKTELİĞİ

ZEYNEP SUNA , ULVİ SAMADZADE , VESİLE ÖZTÜRK , KÜRŞAT KUTLUK

DOKUZ EYLÜL ÜNİVERSİTESİ TIP FAKÜLTESİ HASTANESİ

Olgu:

Amaç: Akut iskemik inme tanısıyla trombolitik tedavi verilme sırasında Akut myokard enfarktüsü saptanıp koroner stentleme işlemi sonrası tedavisi düzenlenen hasta sunuldu.

Olgu: 68 yaş erkek hasta.Aniden başlayan baş dönmesi, kusma ve sağ yanlı uyuşma şikayetiyle acil servise başvurdu.Nörolojik muayenesinde bilinç açık, göz hareketleri serbest, sağ>sol anizokorik, sola vuran horizontorotatuar nistagmus, sağ santral fasyal paralizi, dizartri, sağ üst ekstremite kas gücü 4/5, sağ altta erken düşme, sağ yanlı hipoestezi, sağda dismetri ve ataksik yürüyüş saptandı.50 paket yılı sigara öyküsü vardı.Düzenli ilaç kullanımı yoktu.Beyin BT' de akut patoloji saptanmadı. 3. saat 30. dakikasında NIHSS:5 saptanarak trombolitik tedavi başlandı. İnfuzyon devam ederken Nöro BT anjiyo çekildi.Çekim sırasında göğüs ağrısı, kusma, hipotansiyon gelişti, EKG' de Anterior ST elevasyonu, EKO' da ejeksiyon fraksiyonu %25 ve anterior duvar hipokinetik saptandı.Hasta Anterior STEMI tanısıyla koroner anjiyoya alındı.Anjiyoda LAD total oklude olup koroner stent takıldı.İşlem sonrası nörolojik muayenesi benzer saptandı.Çekilen Nöro BT anjiyoda sağ vertebral arterde okluzyon görüldü.Diffuzyon MR' da bulbus sağ yarıda, sağ serebellar hemisferde akut diffüzyon kısıtlılığı izlendi.Trombolitik tedavisini takiben koroner stent takılan hastanın antiagregan antikoagülan tedavi düzenlenmesi açısından Kardiyoloji hekimleri ile görüşüldü.Stent okluzyonu riski nedeniyle stent işlemi sonrasında klopidogrel 300 mg yükleme, 75 mg idame tedaviye geçildi.Klopidogrel tedavisine ek Diffuzyon MR' da geniş enfarkt görülmemesi ile koroner stent işlemini takiben 6. Saatte ASA 300 mg yükleme, 100 mg idame tedaviye geçilmesi uygun bulundu.24. saat kontrol Beyin BT çekildi.Belirgin bir enfarkt alanı veya kanama gözlenmedi.Hastanın nörolojik muayenesinde kötüleşme gözlenmedi.Holter EKG normal sınırlarda saptandı.Kardiyoloji hekimleri ile ortak karar alınarak 1 yıl süreyle ASA 100 mg ve klopidogrel 75 mg tedavisi uygun bulundu.

Sonuç: Akut iskemik inme ve akut miyokard enfarktüsü, hemen müdahale edilmezse ciddi prognoz gösteren, yaşamı tehdit eden tıbbi durumlardır.Her iki klinik tablonun aynı anda birlikteliği konusunda kesin bir tedavi kılavuzu veya tıbbi çalışma yoktur.Bu açıdan olgu sunulmaya değer görüldü.

EP-43 DERİN BEYİN STİMULASYONU SONRASI HEMİBALLİSMUS GELİŞEN PARKİNSON OLGUSU

MİRAY ERDEM [1], MEHMET BALAL [2], MELTEM DEMİRKIRAN [2]

[1] *ADANA ŞEHİR EĞİTİM VE ARAŞTIRMA HASTANESİ*
[2] *ÇUKUROVA ÜNİVERSİTESİ TIP FAKÜLTESİ*

Olgu:

Giriş: Derin beyin stimülasyonu (DBS) uygulamaları ile ileri evre Parkinson hastalığı tedavisinde yeni bir dönem başlamıştır. Uygun hasta seçiminde başarılı sonuçlar alınmaktadır. Ancak postoperatif dönemde motor ve non-motor komplikasyonların ortaya çıkması olasıdır. DBS uygulaması sonrası postoperatif ikinci ayda hemiballismus gelişen olgu sunulacaktır.

Olgu: 42 yaşında kadın hasta, 9 yıldır dış merkezde Parkinson hastalığı tanısı ile takipli olup Eylül 2021'de kliniğimize başvurdu. Gelişinde 24 mg/gün Ropinirol, 1 mg / gün Rasajilin ve 300 mg /gün Amantadin alıyordu. Nörolojik muayenesinde sağ üstte ılımlı istirahat tremoru ve sağda belirgin orta düzeyde bradikinezi ve rijiditesi yanısıra her iki üst ve alt ekstremitede diskinezileri mevcuttu. Laboratuar incelemelerinde özellik yoktu. Beyin MR ve SWI sekansında özellik saptanmadı. Takiplerinde medikal tedavi düzenlemelerine rağmen difazik özellik gösteren diskinezilerinin olduğu ve ilaç etkisi geçtiği dönemlerde kapanmalarının olduğu görüldü. DBS uygulanması kararı alınarak Haziran 2022'de uygulandı. Postoperatif motor ve nonmotor komplikasyonu olmayan hastanın 3 hafta sonrasında pil açılımı yapıldı. Kontrol nörolojik muayenesinde istirahat tremoru izlenmedi, bradikinezi ve rijidite geriledi. Pil açılımından 1,5 ay sonra sabaha karşı ani gelişen sol üst ve alt ekstremitede yüksek amplitüdlü hemiballismusu olan olgu servise yatırıldı. Beyin BT ve diffüzyon MR görüntülemelerinde özellik saptanmadı. Metabolik ve enfeksiyöz parametreleri normal sınırlarda idi. Pil kapatıldı. Dopaminerjik tedavileri kademeli olarak azaltılarak kesildi, antidopaminerjik tedavi başlandı. Kontrol laboratuar incelemelerinde enfeksiyon parametrelerinde ve kreatin kinaz düzeylerinde yükselme olması üzerine enfeksiyon hastalıkları tarafından antibiyoterapi düzenlendi, hidrasyonu sağlandı. Çıkış nörolojik muayenesinde sol alt ekstremitede ılımlı ballismusu devam eden hasta antidopaminerjik tedavi ile poliklinik takiplerine gelmek üzere önerilerle taburcu edildi.

Sonuç: DBS etki mekanizması çoğunlukla subtalamik nukleus (STN) veya globus pallidus internusa (GPI) verilen yüksek frekanslı stimulasyon ile meydana gelen lokal inhibitör etki ile açıklansa da DBS'in lokal uyarıcı etkilerinin olduğuna dair bilimsel kanıtlar bulunmaktadır. Olgumuzda postoperatif dönemde gelişen hiperkinetik hareket bozukluğunun etyolojisinde enfeksiyöz nedenlerin olduğu düşünülmekle birlikte kesin etyolojik neden saptanamamıştır. Peroperatif ve erken postoperatif dönemde gelişebilecek motor ve nonmotor komplikasyonlar bilinse de olgumuzda postoperatif ikinci ayda akut gelişen hemiballismus ile ilgili yeterli bilimsel veri bulunamamıştır. Bu sebeple etki mekanizmasının aydınlatılması ve gelişebilecek komplikasyonların öngörülmesi ile ilgili çok sayıda bilimsel çalışmaya ihtiyaç olduğu düşünülmektedir.

EP-44 İDİOPATİK NORMAL BASINÇLI HİDROSEFALİ VE ALZHEİMER HASTALIĞI'NIN NÖROKOGNİTİF TESTLERİNİN KARŞILAŞTIRILMASI

NACİ EMRE BOLU , MERAL BOZDEMİR , SUDE KENDİRLİ ASLAN , MİRUNA FLORENTİNA ATEŞ , EZGİ YAKUPOĞLU , NİLGÜN ÇINAR

MALTEPE ÜNİVERSİTESİ TIP FAKÜLTESİ

Amaç:

İdiopatik normal basınçlı hidrosefali (iNBH), idrar kaçırma, dengesizlik ve demans ile seyreden, komunikan hidrosefalinin normal lomber ponksiyon açılış basıncıyla beraber görüldüğü patolojik bir durumdur. Alzheimer Hastalığı (AH) ise demansın en sık sebebi olan, bellek kaybı ile başlıyan işlevsellikte azalmaya neden olan kronik nörodejeneratif bir hastalıktır. İki durumda da demansiyel süreçler ön planda olmakla beraber, kognitif fonksiyonlarda farklı hızlarda ve yapılarda tutulumlar gözlenebilir. Bu çalışmada nörokognitif testler ile bu iki hastalık arasındaki korelasyon incelenmiştir.

Gereç ve Yöntem:

Yapılan retrospektif çalışmada, Ocak 2021- Ocak 2022 arasında Maltepe Üniversitesi Tıp Fakültesi Nöroloji Polikliniğine başvuran hastalar arasından yaş ve eğitim düzeyleri istatistiksel olarak birbirinden anlamlı düzeyde farklı olmayan Alzheimer tipi demans ve idiopatik normal basınçlı hidrosefali hastasının anlık ve gecikmeli bellek süreçlerinin değerlendirilmesi için Wechsler Bellek Ölçeği VI (WMS VI) ve sözel bellek süreçleri için Öktem-Sözel Bellek Süreçleri Testi (SBST), yürütücü işlevlerinin değerlendirilmesi için Stroop, Luria çizimleri, WMS-III Mental Kontrol, Sözel Akıcılık Testleri (Kategorik-Hayvan, Leksikal-K, A, S - Mental Esneklik- Meyve,İnsan) performansları Mann-Whitney U testi ve Bağımsız T Testi ile IBM SPSS 25 (IBM, 2022) programında incelendi.

Bulgular:

İNBH (n:20, 74±9 yıl, K/E:10/10) ve Alzheimer tipi demans (n:20, 75±10yıl, K/E:10/10) değerlendirildi. AH olgularında iNBH olgularına göre WMS-VI parametrelerinden gecikmeli hatırlama (p=0,018) ile Öktem SBST parametrelerinden gecikmeli kendiliğinden geri getirme (p=0,035), tanımalı geri getirme (p=0,00) testleri istatiksel olarak anlamlı düzeyde düşük, Öget SBST yanlış tanıma (p=0,012) testi istatiksel olarak anlamlı düzeyde yüksek bulundu. Hastaların yürütücü işlevlerini gösteren WMS III, Stroop ve Luria çizimleri testlerinde anlamlı fark bulunmadı.

		Ortalama(Min-Maks,±Std Dev)	P değeri
	YAŞ	74,68(52-89,±9,43)	
	EĞİTİM SÜRESİ	10,6(4,00-15,00,±3,51)	
	LURIA ÇİZİM TESTİ	2,08(0-16,00,±3,03)	0,355**
WECHSEL BELLEK TESTİ III	YİRMİDEN GERİYE	2,35(0-3,00,±0,98)	0,841**
	ÜÇER ÜÇER	1,25(0-3,00,±1,08)	0,108**
	YÜZDEN GERİYE YEDİŞER	0,35(0-4,00,±0,86)	0,968**
	GÜNLER GERİYE	2,52(0-3,00,±0,93)	0,565**
	AYLAR GERİYE	0,92(0-3,00,±1,07)	0,314**
	GERİ SAYIM TOPLAM	7,30(0-13,00,±3,37)	0,341*
	MEYVE İNSAN	5,43(1-11,00,±2,17)	0,506*
	MEYVE İNSAN PERSEVERASYON	0,37(0-2,00,±0,63)	0,947**
STROOP TESTLERİ	DÖRTGEN RENGİ	63,18(33,00-111,00,17,72)	0,456*
	RENKLİ KELİMELER	55,93(22,00-150,00,±27,34)	0,602**
	ENTERFERANS	104,18(2,00-306,00,±67,02)	0,808*
	YANLIŞ	9,40(0-50,00,±14,37)	0,398**
	SPONTAN DÜZ	8,43(0-50,00,±12,52)	0,659**
WECHSEL BELLEK TESTİ VI (3 KART 4 ŞEKİLLE)	ANLIK GÖRSEL BELLEK	8,43(1,00-14,00,±2,90)	0,718**
	GECİKMELİ HATIRLAMA	6,60(0-15,00,±4,51)	***0,018****
	TANIMA	2,53(0-15,00,±2,41)	0,779**
ÖGET SÖZEL BELLEK SÜREÇLERİ TESTLERİ	KELİME SAYISI	13,88(10,00-15,00,±2,12)	0,429**
	ANLIK BELLEK	3,55(0-9,00,±1,60)	0,115*
	TOPLAM ÖĞRENME	64,93(26,00-114,00,±,19,85)	0,198*
	KRİTERE ULAŞMA	10,93(8,00-11,00,±0,47)	0,799**
	EN YÜKSEK ÖĞRENME	9,03(5,00-14,00,±2,37)	0,096*
	ÖĞRENME YANLIŞI	1,25(0-6,00,±1,41)	0,718**
	KENDİLİĞİNDEN GERİ GETİRME	4,43(0-10,00,±3,54)	***0,035****
	GECİKMELİ TANIMA	9,48(2,00-77,00,±11,32)	0,758**
	TANIMALI GERİ GETİRME	12,13(2,00-15,00,±3,17)	***0****
	YANLIŞ TANIMA	3,04(0-11,00,±3,05)	***0,012****

*Bağımsız T Testi uygulandı., **Mann-Whitney U analizi uygulandı , *İtalik ve kalın yazılan p değerleri anlamlıdır.*

Sonuç:

İdiopatik normal basınçlı hidrosefali ve Alzheimer Hastalığı ayırıcı tanıları ve klinik takiplerinde radyolojik görüntülemeler, çeşitli biyobelirteçler ve klinik değerlendirmelerle beraber, özellikle bellek odaklı nörokognitif testlerin önem arz ettiği görülmektedir. Özellikle Sözel Bellek Süreçleri Testleri geri getirme parametrelerindeki iNBH hastalarındaki anlamlı yükseklik olması bu iki hastalığın sebep olduğu demansiyel süreçlerin de gelecekteki incelemelerinde değerli olabilir. Bu retrospektif çalışmadaki örneklemin boyutu düşünüldüğünde, bellek odaklı çalışmaların daha büyük örneklemlerde çalışılması önerilir. Yeni gelişmekte olan dijital kognitif test uygulamalarının da bu amaçla özellikle bilişsel yetilerin takibinde göz önünde bulundurulmalıdır.

EP-45 METOTREKSAT TEDAVİSİNE BAĞLI NÖROTOKSİSİTE GELİŞEN İKİ OLGUNUN KLİNİK VE RADYOLOJİK İNCELEMESİ

MEHMET MESUT DORUKOĞLU , ASİM ORUJOV , DERYA YÖNDEM , FİGEN GÖKÇAY

EGE ÜNİVERSİTESİ NÖROLOJİ ANA BİLİM DALI

Olgu:

GİRİŞ

Metotreksat; akut, subakut ve kronik nörotoksisitelere neden olabilir. Nörotoksisite; aseptik menenjit, transvers miyelopati, akut ve subakut ensefalopati ve lökoensefalopati olarak kendini gösterebilir ve bu tablo mortal seyredebilmektedir.

OLGU-1
37 yaş kadın hasta meme kanseri nedenli operasyon öyküsü mevcut aktif kemoterapi ve radyoterapi almakta 1 haftadır baş ağrısı nedenli dış merkezde tetkik edilmiş ve duloksetin 30 mg/gün, pregabalin 150 mg/gün başlanmış. Bir haftadır hayatındaki en şiddetli baş ağrısı olduğunu bilateral frontal bölgede zonklayıcı karakterde, analjezik ile rahatlamadığını belirtti. Nörolojik muayenesinde ense sertliği saptandı. Kraniyal BT normal olan hastanın Kraniyal MR-MR Venografi sinde sol serebellar hemisferde öncelikle sinüs rektus ve inferior sagittal sinüste kronik tromboz ve kortikal serebellar venoz yapilara ait kontrastlanma izlenmisti. Ayırıcı tanida leptomeningeal tutulum düşünüldü. Yapılan lomber ponksiyonda bos açılış basıncı yüksek gözlendi. Glukoz 14/111(eş zamanlı kan şekeri) mg/dl, protein 110 mg/dl albumin: 61 mg/dl laktat: 75.61 mg/dl klor: 113 meq/l saptandı. Ancak üreme saptanmadı. Hasta nöroloji servise yatırıldı. İki haftadır oral alım bozukluğu da olan hastaya nazogastrik sonda takıldı ve refeeding sendromundan sakınılarak enteral beslenme başlandı. Baş ağrısı açısından ancak opioid analjeziklere yanıt alınabildi. BOS açılış basıncı yüksek saptanan hastaya asetozolamid, deksametazon başlandı. Ek olarak sinüs trombozu saptandığından antikoagülan tedavi verildi. BOS sitolojisinde meningeal karsinomatozis saptanınca intratekal metotreksat tedavisi alması için onkolojiye devredildi. Onkoloji servisine devredildikten dört gün sonra bilinci gerileyen hastada çekilen kraniyal BT de takip sürecinde bilateral serebral ve serebellar hemisferde yeni gelişen parankimal hipodens sahalar izlenmekte olup ön planda ödem veya iskemik süreçler düşünüdü. KR MRG da ise bilateral serebellar ve serebral hemisferlerde yaygın kortikal diffüzyon kısıtlanması, ödem ve leptomeningeal kontrastlanma izlenmiş olup metotreksat nörotoksisitesi olarak değerlendirildi. İzleminde hasta exitus oldu.

OLGU-2
50 yaş kadın hasta eylül 2021 den beri diffüz büyük hücreli b lenfoma tanılı olup kemoterapi alan hasta tarafımıza hematoloji servisten baş ağrısı, kusma, bilinç değişikliği nedenli danışıldı. Nörolojik muayenesinde bilinç uykulu sözel uyarı ile göz açmakta dezoryante dışa bakışları kısıtlı sol üst ekstremitede erken düşme şeklinde parezi patolojik refleks solda pozitif ense sertliği yoktu. Daha öncesinde intrakraniyal metastaz öyküsü ve birkaç kez nöbet öyküsü de olan hasta levetiresetam,deksametazon tedavisi almaktaydı. Çekilen kraniyal BT sinde bilateral derin beyaz cevherde hipodens lezyonlar mevcuttu. Bu lezyonlar 4 ay önce görülen kraniyal MRG bulguları ile uyumluydu. Hastaya ileri görüntüleme açısından kontrastlı kraniyal MRG çekildi. Önceki ile karşılaştırıldığında takipte yeni gelişen beyaz cevher hiperintensiteleri izlendi ve metotreksat ilişkili lökoensefalopati ile uyumlu olduğu düşünüldü. Hastaya metotreksat devam edildi ve lökoverin başlandı hasta halen hematolojide lenfoma tedavisini sürdürmektedir.

SONUÇ
Sonuç olarak intratekal metotreksat nörotoksisite bulgularına yol açabilir. MTX iyi bilinen posterior lökoensefalopati nedenidir. Bu tablo hem hastanın malignite tedavisinin aksamasına ayrıca toksik etkileri nedeniyle de ciddi mortalite ve morbiditeye yol açmasıyla önemlidir.

EP-46 MRNA BNT162B2 COVİD-19 AŞISI SONRASI OKÜLER FLUTTER-MİYOKLONUS-ATAKSİ SENDROMU GELİŞEN BİR OLGU

TURAN POYRAZ [1], ARMAĞAN VAROL [2], HASAN ARMAĞAN UYSAL [1]

[1] *İZMİR EKONOMİ ÜNİVERSİTESİ*
[2] *ÖZEL MEDİFEMA HASTANESİ*

Olgu:

AMAÇ: Oküler Flutter (OF) nadir bir okülomotor sendromdur. En yaygın etyolojiler; paraneoplastik, postinfeksiyöz ve toksik/metabolik nedenlerdir. Ancak postvaksinal etyoloji OFde nadiren bildirilmiştir. Covid-19 aşıları sonrası ise bildirilen olgu bulunmamaktadır. Bu bildiride bizler, beyin omurilik sıvısında (BOS) Oligoklonal Bantlar (OKB) ile ilişkili OF-Myoklonus-Ataksi ile karakterize, postvaksinal bir klinik sendrom bildirdik.

YÖNTEM: 60 yaşında bir erkek hasta, 2. doz mRNA BNT162b2 Covid-19 aşısından 3 gün sonra, sersemlik hissi, dengesiz yürüme, uykusuzluk, aşırı kaygı hali, hızlı ve yüzeysel soluma, kollarda ve bacaklarda istemsiz titremeler, gözlerde istemsiz hareketler ve ekstremitelerde sıçrama yakınmaları ile başvurdu. Nörooftalmolojik bakısında; Horizontal planda intersakkadik interval olmaksızın, aralıklı patlayıcı, istemsiz konjuge göz hareketleri mevcuttu. Rutin biyokimyasal ve serolojik testleri normal sınırlarda saptandı. Beyin Manyetik Rezonans Görüntüleme (MRG) incelemesinde, Diffüzyon ağırlıklı sekanslar ve Beyinsapı ince kesit MRG de dahil olmak üzere, patolojik bulgu saptanmadı. Covid-19 polimeraz zincir reaksiyonu (PCR) testi 2 kez tekrarlandı ve negatif saptandı. BOS'ta viral, bakteriyel ve fungal etyolojilere yönelik bakılan serolojik testler, kültürler ve PCR testleri negatifti. Paraneoplastik ve BOS'ta bakılan otoimmün ensefalit testleri negatifti ancak BOS'ta yüksek bant (21 bant) OKB pozitif saptandı.

TARTIŞMA VE SONUÇ: Bu bildiri OF-Myoklonus ve Ataksi Sendromu (OFMAS) ve SARS-CoV-2ye karşı geliştirilen aşılar arasındaki ilişkiyi inceleyen ilk bildiridir. Bu bildiride OFMAS ayrı bir klinik antite olarak sunulmuştur. Humoral immun mekanizmalar, OFMASda önemli bir rol oynuyor gibi gözükmektedir. BOSta OKB varlığı da bu durumla ilişkili olabilir.

EP-47 NÖROLEPTİK MALİGN SENDROMDA AMANTADİN KULLANIMI, OLGU SUNUMU

OZAN ARSLAN , TUĞBA ATASOY , MİNE TOPCUOĞLU , KERİM HAKAN ÖZEN , RUHSEN ÖCAL , AYLİN YAMAN

ANTALYA EĞİTİM VE ARAŞTIRMA HASTANESİ NÖROLOJİ KLİNİĞİ

Olgu:

NÖROLEPTİK MALİGN SENDROMDA AMANTADİN KULLANIMI, OLGU SUNUMU

Ozan Arslan[1], Tuğba Atasoy[1], Mine Topcuoğlu[1], Kerim Hakan Özen[1], Ruhsen Öcal[1], Aylin Yaman[1]
Antalya Eğitim ve Araştırma Hastanesi Nöroloji Kliniği[1]

Giriş: Nöroleptik malign sendrom (NMS), çoğunlukla antipsikotiklerin uygulanmasından sonra ortaya çıkan, nadir görülen ve potansiyel olarak yaşamı tehdit eden bir sendromdur (1). NMS hipertermi, lökositoz, jeneralize rijidite, kreatin fosfokinaz (CPK) yüksekliği, bilinç değişikliği ve otonomik disregülasyon ile karakterizedir (2). Klinik progresyona bağlı rabdomyoliz, hipertansif kriz, metabolik asidoz gibi komplikasyonlar oluşabilir. Takiplerde başlıca nöroleptik ajanın kesilmesi ve hidrasyon önerilir (3). Tedavide Dantrolen ve Bromokriptin gibi ajanlar kullanılabilir (3). Amantadin kullanımı da önerilmektedir. (4)

Olgu Sunumu: Yetmiş sekiz yaşında kadın hasta; 3 gündür olan ateş, genel durum bozukluğu, hareketlerde yavaşlama, bilinç değişikliği ve ağızda kayma şikayetleriyle acil serviste değerlendirildi. Özgeçmişinde psikotik bozukluk tanısı olduğu öğrenildi. Muayenesinde oryantasyon ve kooperasyon bozukluğu, yaygın bilateral simetrik rijidite, myerson pozitifliği, dişli çark pozitifliği ve bradikinezisi mevcuttu. Acil beyin BT ve difüzyon MRG normaldi. Ateş etyolojisine yönelik SSS dahil odak saptanmadı. İleri tetkik ve tedavi amacı ile yatırıldı. Hasta ketiapin ve risperidon kullanıyordu. CPK yüksekliği (3187 mg/dl) ve ateşi de olması sebebiyle ön planda NMS düşünüldü. Psikiyatri görüşü alınarak Risperidon tedavisi kesildi. Ketiapin 25 mg 1*1 devamı önerildi. Dantrolen ve bromokriptin ilaçları bulunamadığı için uygulanamadı. Hastaya hidrasyon ve amantadin 2*1 başlandı. (5) Amantadin ve intravenöz hidrasyon sonrası hastanın kliniğinde belirgin düzelme, CPK değerinde belirgin azalma izlendi.

Sonuç: NMS, dopamin antagonizmasının neden olduğu düşünülen, yakın takip gerektiren ve tehlikeli komplikasyonların oluşabileceği psikiyatrik bir sendromdur. Tedavide nöroleptik ajanın kesilmesi ve hidrasyonun sağlanması ön plandadır. Tedavide dantrolen ve bromokriptin önerilir. Ülkemizde bulunmadığı için tedavide amantadin tedavisi kullanılmıştır. Etyolojik ajanın kesilmesi, hidrasyon ve amantadine hızlı yanıt veren nadir NMS olgusunu vurgulamak istedik.

Kaynaklar:

1. Kuhlwilm L, Sch€onfeldt-Lecuona C, Gahr M, Connemann BJ, KellerF, Sartorius A. The neuroleptic malignant syndrome—a systematic caseseries analysis focusing on therapy regimes and outcome. 2020: 142: 233–241 https://doi.org/10.1111/acps.13215
2. CaroffSN,MannSC. Neuroleptic malignant syndrome.Med Clin North Am 1993;77:185–202.
3. Bienvenu OJ, Neufeld KJ, Needham DM: Treatment of four psychiatric emergencies in the intensive care unit. Crit Care Med 2012; 40(9): 2662-70.
4. Sakkas P, Davis JM, Janicak PG et al. Drug treatment of the neuroleptic malignant syndrome. Psychopharmacol Bull 1991; 27: 381–384
5. Ratiopharm GmbH. Amantadin-ratiopharm 100 mg tablets prescribing information n.d. Available at: https://s3.eu-central-1.amazonaws.com/ prod-cerebro-ifap/media_all/52617.pdf

EP-48 PARAPARETİK GUİLLAİN-BARRE SENDROMU: AKUT BİLATERAL ALT EKSTREMİTE PARALİZİSİNİN NADİR BİR NEDENİ

BETÜL ÖZENÇ , ZEKİ ODABAŞI

GÜLHANE EĞİTİM VE ARAŞTIRMA HASTANESİ

Olgu:

PARAPARETİK GUİLLAİN-BARRE SENDROMU: AKUT BİLATERAL ALT EKSTREMİTE PARALİZİSİNİN NADİR BİR NEDENİ

Guillain-Barre Sendromu (GBS), immün aracılı akut inflamatuar poliradikülonöropatidir ve akut flask paralizinin en yaygın nedenidir. GBS ile ilişkili hastalıkların klinik sunumu heterojendir ve tanı başlangıçta net olmayabilir. Şüphelenilmediğinde kolayca gözden kaçabilecek bazı nadir GBS türleri vardır. Vücudun belirli bölümleriyle sınırlı olan semptomlara GBS varyantları veya topografik varyantlar denir.
50 yaşında kadın hasta 10 gün önce başlayan sırt ağrısı ve alt ekstremitelerde güçsüzlük ile başvuran bir hastayı sunuyoruz. Şikayetlerinden iki hafta önce üst solunum yolu enfeksiyonu geçirmişti. Alt ekstremite güçsüzlüğü günden güne kötüleşti, ancak üst ekstremite güçsüzlüğü, mesane tutulumu veya duyusal semptomlar yoktu. Modifiye Araştırma Konseyi (MRC) ölçeğinde, sol kalça fleksiyonu 3/5 ve sağ kalça fleksiyonunun 2/5 idi. Diz fleksiyonu solda 3/5, sağda 2/5 di. Diz ekstansiyonu her iki tarafta 2/5, plantar fleksiyon ve dorsifleksiyon bilateral 1/5 di. Alt ekstremitelerde derin tendon refleksleri alınamadı.
Paraparetik varyant GBS tanısı, paraparezinin hızlı başlaması, BOSta sitoalbüminolojik ayrışma, sinir iletim çalışması bulguları ve görüntüleme dahil diğer testlerde semptomlar için başka bir açıklama olmaması temelinde konuldu. Bazı nadir GBS türleri, şüphelenilmedikçe kolayca gözden kaçabilir.
GBS yaygın bir nörolojik bozukluk olmasına rağmen, paraparetik GBS birçok klinisyen için bilinmeyen bir değişkendir. Tanı, ayrıntılı bir öykü, klinik muayene,elektrofizyolojik bulgular ve diğer olası paraparezi nedenlerini ekarte edebilecek araştırmalarla konulabilir.

EP-49 SEREBRAL AMİLOİD ANJİYOPATİ İLİŞKİLİ İNFLAMASYON, OLGU SUNUMU

MERVE GÜRSOY HASOĞLAN , EYLEM ÖZAYDIN GÖKSU , FATMA GENÇ , AYLİN YAMAN

ANTALYA EĞİTİM ARAŞTIRMA HASTANESİ

Olgu:

Giriş: Serebral amiloid anjiyopati (CAA); küçük kortikal arterler ve leptomeningeal damar duvarlarında B-amiloid birikimi ile karakterize, lobar hemoraji ve demans ile birlikteliği sık görülen günümüzde tanınan bir klinik tablodur. (1) Nadir olarak ise akut-subakut serebral inflamasyona sebep olabilir. Serebral amiloid anjiyopati ilişkili inflamasyon (CAA-RI) olarak adlandırılan bu klinik tablo, son yıllarda tanımlanmış ve CAA'nin bir subtipi olarak kabul görmektedir. (2) Bu olgu sunumunda peltek konuşma yakınması ile başvuran, klinik ve radyolojik bulguları ile CAARI tanısı alan, tedavi ile tam düzelen 75 yaş kadın hastayı sunmaktayız.

Vaka: Başvurudan 10 gün önce bilinçte dalgalanma, sol kolda kuvvetsizlik yakınmaları olup, 3-4 gün sonra düzelen hasta konuşma bozukluğunun düzelmemesi üzerine başvurmuştu. Öz geçmişinde özellik yoktu. Nörolojik muayenesinde koopere, yer zaman kişi oryantasyonu tam ancak konuşması dizartrikti. Sol santral fasiyal parelizi dışında ek patolojik bulgu izlenmedi. Başka bir merkezde çekilen beyin magnetikrezonans görüntülemede (MRG); sağ temporal, pariyetal, oksipital; sol frontal, temporal ve pariyetal loblarda T1 sekansta hipointens, T2 sekansta hiperintens kortikal ve subkortikal, yaygın vazojenik ödem tespit edildi. Ven Bold sekansında her iki serebral hemisferde yaygın hipointens mikrohemorajiler izlendi. Patolojik kontrast tutulumu görülmedi. Elektroensefalografisinde (EEG) posteriorlarda karışan yavaş dalga ile sağda belirgin epileptiform aktiviteler gözlendi. Nöbet öyküsü olmayan hastaya antiepileptik başlanmadı. Ayırıcı tanı açısından beyin omurilik sıvısından (BOS) çalışılan biyokimya parametreleri normaldi ve hücre gözlenmedi . Viral PCR paneli negatif sonuçlandı. BOS kültüründe üreme olmadı. Mevcut klinik ve nörogörüntüleme bulgularına dayanarak hastaya CAARI tanısı kondu. Hastaya 5 gün süreyle 1000mg IV pulse steroid tedavisi verildi ve sonrasında oral tedaviye devam edildi. 3 ay sonraki kontrollerinde kliniği tamamen düzelen hastanın kontrol beyin MRG'ında belirgin düzelme tespit edildi. Sonuç: Olgumuz öykü, klinik, laboratuvar ve görüntüleme bulguları ile farkındalığı olan klinisyeni hızla tanıya yönlendiren, tipik bir CAARI vakasıdır. Klinik ve görüntüleme bulguları, tedavi sonrası 3 ayda dramatik şekilde düzelmiş olup tedaviye yanıtın ne derece kuvvetli olduğunu da gözler önüne sermektedir.

1.Vinters, Harry V. "Cerebral amyloid angiopathy. A critical review." *Stroke* 18.2 (1987): 311-324.
2.Kirshner, Howard S., and Michael Bradshaw. "The inflammatory form of cerebral amyloid angiopathy or "cerebral amyloid angiopathy-related inflammation"(CAARI)." *Current neurology and neuroscience reports* 15.8 (2015): 1-6.

EP-50 İMMUN KONTROL NOKTASI İNHİBİTÖRÜ ARDINDAN GELİŞEN ENSEFALİT VE STATUS EPİLEPTİKUS OLGUSU

SILA YILMAZ KALKAN , ZEYNEP TANRIVERDİ

İZMİR ATATÜRK EĞİTİM VE ARAŞTIRMA HASTANESİ

Olgu:

GİRİŞ: İmmün kontrol noktası inhibitörleri, tıbbi onkolojide sıklıkla kullanılmaktadır. Bu tedavilerin çeşitli otoimmün yan etkilere neden olduğu bilinmektedir.
OLGU SUNUMU: Bilinen HT,DM, KBY, Mesane CA tanıları olan 73 yaşında erkek hastaya, mesane CA nedeniyle 1,5 yıl önce sistektomi yapılmış ve 3 haftada bir immunoterapi uygulanmakta imiş. Son olarak 09.09.2021 tarihinde 8. Kür Atezolizumab uygulanmış. Günlük yaşam aktivitelerinde bağımsız tek başına yaşamını idame ettirirken 15.09.2021 tarihinde ateş yüksekliği, üşüme, titreme, kafa karışıklığı gelişmesi nedeni ile acil servise başvurmuş. Kranial BT ve Kranial MRG si normal saptanmış. Lomber ponksiyonunda (LP) BOS proteini: 139 ve 100 lökosit saptanması üzerine hasta, ensefalit ön tanısı ile nöroloji yoğun bakım ünitesine yatırıldı. Asiklovir ve Seftriakson tedavileri başlandı. BOS kültür, ARB-mikobakteri, viral menenjit paneli, bos patolojisi normal saptandı. BOS Covıd PCR negatif saptandı. Hastanın COVID-19 açısından PCR testi ve Torax bt'sinde patoloji saptanmadı. Olası paraneoplastik sürece sekonder ensefalit ve status epileptikus? Açısından istenen paraneoplastik panel ve otoimmun ensefalit paneli negatif saptandı. İzlemde refrakter status epileptikus gelişmesi, 1 ve 2. Basamak tedavilere yanıt vermemesi nedeni ile hasta entübe edildi, mekanik ventilatöre bağlandı ve 3. Basamak tedavisi uygulandı. Oral antiepileptik tedavileri düzenlendi. Kontrol LP yapıldı. BOS proteini 152 ve BOSta 40 hücre saptandı, BOS kültür, patoloji ve viral ensefalit paneli negatifti.
Hastada Atezolizumaba sekonder ensefalopati ve status epileptikus düşünüldü ve IVMP 1gr/gün tedavi (7 gün) ve 10 kür Plazmaferez yapıldı. Hastanın tedavisine 1g/ kg dozunda oral steroid ile devam edildi. Hasta uygulanan tedaviler ile nöbetler kontrol altına alındı. Servis izlemi ardından taburcu oldu.
TARTIŞMA: Yeni onkolojk tedavilerin uygulandığı hasta sayılarının artması ile birlikte, nöroloji yoğun bakım ünitelerinde de izlem gerektiren nörotoksik yan etkilerin görülme oranı giderek artmaktadır. Bu olgu sunumu ile Atezolizumab ile ilişkili ensefalit tablosunun vurgulanması hedeflenmiştir.

EP-51 MEME KARSİNOMUNA SEKONDER EPİLEPSİ - BİR LEPTOMENİNGEAL KARSİNOMATOZİS OLGUSU

EMRE YARENCİ , CEMRE GÜÇLÜ ÖZBEYCAN , GÜRAY KOÇ

ANKARA ŞEHİR HASTANESİ NÖROLOJİ KLİNİĞİ

Olgu:

Meme Karsinomuna Sekonder Epilepsi - Bir Leptomeningeal Karsinomatozis Olgusu

Giriş

Leptomeningeal karsinomatozis sistemik malignitelerin leptomeninkslere, araknoid ya da pia matere yayılımını ifade eden bir durumdur. Bizim vakamızda üçlü negatif meme karsinomu ile takipli olup ilk nöbet sonrası leptomeningeal karsinomatozis tanısı alan bir hastayı sunmak istedik.

Olgu

Daha önce bilinen bir nörolojik hastalık öyküsü olmayan 37 yaşında kadın hasta acil servise ilk defa olan ve ani gelişen bilinç kaybı, çenede kilitlenme ve sonrasında olan vücut sağ yarısında geçici güç kaybı şikayetiyle başvurdu. Hastanın özgeçmişinde 4 yıl önce meme kanseri tanısı ve 2 yıl önce geçirilmiş sol taraflı meme koruyucu cerrahi öyküsü mevcuttu. Acil serviste çekilen beyin difüzyon MRG ve beyin BT'sinde metastaz ya da anlamlı patolojik bulgu izlenmedi. Rutin EEG sonucunda paroksismal olarak ortaya çıkan jeneralize teta frekansında yavaş ve keskin karakterli yavaş dalgalar izlendi. Kontrastlı beyin MRG'da IVKM enjeksiyonu sonrasında subaraknoid vasküler yapılarda belirginleşmeye eşlik eden minimal diffüz leptomeningeal kontrastlanma izlendi. Ayırıcı tanı için lomber ponksiyon ve tüm spinal kontrastlı MRG tetkikleri planlandı. BOS açılış basıncı 300 mmH2O, kapanış basıncı 150 mmH2O ölçüldü. Tüm spinal kontrastlı MRG'da yaygın pial kontrast tutulumu ile izlenen leptomeningeal karsinomatozis görüldü. Hastada meme karsinomuna sekonder leptomeningeal karsinomatozis ve buna sekonder intrakranial hipertansiyon ve epilepsi tanısıyla 2*250 mg levetirasetam, 2*250 mg asetazolamid, 1*1 potasyum sitrat tedavileriyle intratekal kemoterapi başlanması için tıbbi onkoloji bölümüne yönlendirildi.

Tartışma ve Sonuç

Leptomeningeal karsinomatozis (LMK) tedavi başlansa dahi prognozu kötü olan bir klinik olup ortalama sürvi tedaviyle 2-4 ay, tedavi edilmezse 4-6 haftadır. BOS'ta malign hücre görülmesi altın standart tanı yöntemidir. Literatürde leptomeningeal karsinomatozis tanısı alan hastaların oransal olarak ilk hangi semptom sonrası tanı aldıklarına yönelik çalışma olmasa da nöbet ile prezente olan vakalar da raporlanmıştır. Bizim vakamızda da şüpheli nöbet kliniğiyle gelen ve BOS incelemesi ve MR görüntülemeleri sonucu leptomeningeal karsinomatozis tanısı konmuştur. Şu ana kadar yapılan çalışmalar genel olarak retrospektif yapılmış olup, özellikle kanser merkezlerinde multidisipliner prospektif çalışmalar ile tanı oranlarının artması ve tedavi başlama zamanlarının öne çekilmesi olasıdır.

EP-52 POSTOPERATİF DÖNEMDE NÖBETLERİ DURMAYAN BİR MENENJİOM HASTASI: PSİKOJENİK NON-EPİLEPTİK NÖBET OLABİLİR Mİ?

TUĞBA ÖZÜM , NEŞE DERİCİOĞLU

HACETTEPE ÜNİVERSİTESİ NÖROLOJİ ANABİLİMDALI

Olgu:

Giriş/Amaç:
Menejiomlar intrakranial neoplazmların %25-30'unu oluşturur. Baş ağrısı, nöbet, motor/duyusal semptomlar veya mental durum değişiklikleri ile prezente olurlar. Ekstra-aksiyel yerleşimlerine rağmen diğer bazı beyin tümörlerine göre daha fazla nöbetle ilişkilendirilmektedirler. Pre-operatif dönemde hastaların yaklaşık ¼'nde nöbet görüldüğü bildirilmektedir. Bu bildiride Hacettepe Üniversitesi'nde menenjiom nedeniyle opere edildikten sonra nöbetlerinin durmaması nedeniyle danışılan bir hastanın izlemi sunulacaktır.

Olgu sunumu:
43 yaşında kadın hasta 3 yıl önce nöbet geçirmeye başladığını bildirmekteydi. Nöbetleri 1-5 dk süreli ani başlangıçlı kasılma çırpınma şeklindeydi ve ayda 2-4 kez olmaktaydı. İncelemeler sonucu hastanın kranial MRG'sinde sol frontal bölgede ekstra-aksiyel yerleşimli, ödemin eşlik etmediği, menenjiom ile uyumlu kitle saptanmıştı. Hastaya farklı bir merkezde levetirasetam (LEV) başlanmış ancak düzenli kullanmamıştı. Haziran 2022'de nöbet kontrolü ve kitle patolojisinin aydınlatılması amacıyla merkezimizde operasyona alınmıştı. Postoperatif dönemde sağda 5-/5 düzeyinde minimal parezi dışında nörolojik defisiti yoktu. LEV 1000 mg/g ve fenitoin (DPH) 300 mg/g almakta olan hastanın postoperatif 3. günde jeneralize tonik klonik nöbet geçirdiği bildirilmekteydi. Birkaç gün sonra tekrar soldan başlayıp sağa geçen kasılmaların olduğu bir nöbet meydana gelmiş ve atak videoya kaydedilmişti. EEG'si normal olarak raporlanan hastanın atipik atak özellikleri nedeniyle indüksiyonlu EEG'si tekrarlandı. Çekim sırasında hastanın tipik atağı gözlendi ve psikojenik non-epileptik nöbetlerle (PNEN) uyumlu olduğu görüldü. Psikiyatri konsültasyonu sonucu hastaya anksieteli depresyon tanısı konarak Essitalopram başlandı. Hasta her üç bölümde kontrollere gelmek üzere taburcu edildi.

Sonuç/Tartışma:
Menenjiom hastalarında postoperatif dönemde nöbet rekürensi ile ilişkili olabilecek parametreler tartışmalıdır. Bazı çalışmalarda tümör büyüklüğü ve yeri, ödem varlığı, post-operatif nörolojik defisit gelişimi vb nöbetlerle ilişkilendirilmektedir. Ancak bu hastalarda de novo PNEN gelişimi ile ilgili veri yok denecek kadar azdır. Sadece bir çalışmada 4 olguda post-operatif dönemde PNEN geliştiği bildirilmektedir. Bu olgu dolayısıyla, beyin tümörü olan ve nöbet geçiren hastalarda anamnezin iyi alınması ve mümkünse video kaydını izlemenin doğru tanı ve tedavi için önemi vurgulanmak istenmiştir.

EP-53 PSÖDOEFEDRİN İLE TETİKLENEN EPİLEPTİK NÖBET

SİBEL ÜSTÜN ÖZEK , İSMAİL BİLGİ , BEGÜM YARALIOĞLU , ZEYNEP KURT , CİHAT ÖRKEN

PROF. DR. CEMİL TAŞÇIOĞLU ŞEHİR HASTAHANESİ

Olgu:

Giriş: Antiaritmik, psikotrop, antidepresan, antipsikotik, antibiyotik ve merkezi sinir sistemi (MSS) stimulanları uyarılma eşiğini düşürerek epileptik nöbete neden olabilir. Dekonjestan amaçlı kullanılan psödoefedrin içeren ilaçlar da bunlar arasındadır. Psödoefedrin indirekt bir sempatomimetik olup, katekolaminlerin salınımını stimule eder. β1 ve β2 reseptörlerini uyararak sempatik sinir uçlarından noradrenalin salınımını sağlar. Noradrenalin kan beyin bariyerini geçerek MSS eksitasyonuna sebep olur.
Olgu: 38 yaş erkek hastanın son 3 gündür halsizlik kırgınlık yakınmasıyla doktor başvurusu olmadan (Parasetamol + Psödoefedrin+ Dextromethorphan) etken maddeli ilaç kullanma öyküsü vardı. İlaç alımını takiben uykusunda jeneralize tonik klonik özelikte nöbet geçiren hasta acil servise başvurdu. Postiktal dönemde değerlendirilen hasta nöroloji servisine interne edildi. Özgeçmiş ve soygeçmişinde özellik yoktu. Madde ve alkol alım öyküsü yoktu. Nörolojik muayenesi normaldi. Rutin EEG'sinde paroksismal teta dalgaları görüldü. Radyolojik görüntülemeleri (Difuzyon MRG, Kontrastlı Kranial MRG ve BBT) normaldi. Hemogram, biyokimya ve enfektif parametreleri normaldi. BOS da hücre görülmedi, ılımlı protein artışı mevcuttu. Menenjit-ensefalit paneli negatifti. BOS ve kan-idrar kültüründe üreme olmadı. COVİD-19 PCR negatifti. Bir gün sonra EEG'si tamamen normale döndü ve takiplerinde ek nörolojik bulgu saptanmadı. Psödoefedrinden kaçınması önerilen hasta taburcu edildi.6 ay sonra gribal yakınmalar sonrasında enerji içeceğiyle birlikte psödoefedrinli ilaç kullanan hasta tekrar jeneralize nöbet geçirmesi üzerine interne edildi. Tetkikleri tekrarlandı ve anormal bulgu saptanmadı. Özgeçmişinde daha önce nöbet öyküsü olmayan hasta psödoefedrinin tetiklediği nöbet olarak düşünüldü.
Tartışma: Birinci basamakta sıklıkla reçete edilen, doktor başvuru olmadan da kullanılabilen psödoefedrin içeren ilaçların nöbeti tetikleyebileceği göz önünde bulundurulmalı, özellikle nöbet öyküsü ya da riski olanlarda daha vurgulayıcı olmak üzere, yeterli hasta bilgilendirilmesi yapılmalıdır.

EP-54 BEŞİNCİ OPTİK NÖRİT ATAĞINDA MOGAD TANISI ALAN HASTA: OLGU SUNUMU

GÖKBERK METİN , MUHAMMED ALİ AKIN , GÜNEŞ ÖZKUL , ÖZDEN KAMIŞLI

BURSA ŞEHİR HASTANESİ

Olgu:

Beşinci optik nörit atağında MOGAD tanısı alan hasta: Olgu sunumu

Miyelin oligodendrosit glikoproteini (MOG), miyelin yüzeyinde bulunan ve yalnızca merkezi sinir sisteminde bulunan bir glikoproteindir. MOG-AD (Myelin oligodendrocyte glycoprotein antibody disorders) her 2 cinste birbirine benzer oranlarda görülür. MOG-AD her yaşta ortaya çıkabilmekle birlikte genellikle 40'lı yaşlarda görülür. En yaygın görülen klinik; hastaların büyük kısmında monofaik veya tekrarlayan optik nörittir (ON), ardından miyelit, akut dissemine ensefalomiyelit (ADEM) veya ADEM benzeri ataklar (beyin sapı atağı gibi) görülebilir. MOG-ADda ki optik nöritte MOG-ADı düşündürebilecek bazı özellikler olmasına rağmen MS ve NMOda ortaya çıkan optik nörit ile de örtüşebilmektedir. Göz hareketi ile ağrı, tüm optik nörit nedenlerinde yaygındır ve MOGAD vakalarının çoğunda bu şikayet, görme kaybından önce ortaya çıkar. Görme kaybı tipik olarak merkezi ve şiddetlidir (MOG-ADda MS'den daha şiddetlidir, ancak şiddet açısından NMO'ya da benzerdir). Tanıyı kesinleştirmek için MOG-AD ile uyumlu olduğu düşünülen olgularda MOG antikoruna bakmak önemlidir, gerekirse hücre bazlı bir tahlil kullanılarak MOG antikor testi yapılmalıdır. MRG özellikleri, MOG-ADyi MS ve NMO dahil olmak üzere diğer nöroinflamatuar bozukluklardan ayırt etmede yardımcı olabilir. Beyin omurilik sıvısı oligoklonal bantları nadirdir. Akut atakların tedavisinde yüksek doz steroidlerin ve plazma değişiminin ve idame tedavisi olarak oral steroidlerin, immünosupresanların ve rituksimab gibi immünosupresif tedavilerin yeri vardır. Biz de ilk olarak 40' lı yaşlarda optik nörit atağı geçiren ancak 5. ON atağında MOG antikor testi bakılan ve pozitif gelen böylece 64 yaşında MOG-AD tanısı alan bir hastamızı sunuma değer bulduk.

OLGU:64 yaşında kadın hasta; ilk olarak 21 yıl önce sağ gözde tam görme kaybı olmuş, ikinci optik nörit atağı 8 yıl sonra yine sağ gözde tam görme kaybı şeklinde, 3. Optik nörit atağı 6 yıl sonra yine sağ gözde tam görme kaybı şeklinde, 4. Optik nörit atağı 1,5 yıl sonra bu kez sol gözde tam görme kaybı olmuş. Tüm ataklarında steroid almış ve görmesi tam düzelmiş. Son olarak bize gelmeden 2 hafta önce başlayan yine sağ gözde tam görme kaybı şikayeti olan hasta hastanemize ilk kez başvurdu. Yapılan tetkiklerinde belirgin bir anormallik olmayan hastanın MOG antikor testi pozitif geldi. Akut atak tedavisinde yüksek doz pulse steroid tedavisi alan hastaya koruyucu tedavide Azathioprine tedavisi başlandı ve hasta takibe alındı.

EP-55 ADRENAL YETMEZLİKLİ BİR HASTADA SANTRAL PONTİN MYELİNOZİS

ALPARSLAN GÖZLER , UMUR ARSLAN , SELMA TEKİN

PAMUKKALE ÜNİVERSİTESİ TIP FAKÜLTESİ

Olgu:

Adrenal yetmezlikli bir hastada Santral pontin myelinozis

Dr.Alparslan Gözler [1], Dr.Umur Arslan [1], Dr.Selma Tekin[1]
[1] Pamukkale Üniversitesi Tıp Fakültesi, Nöroloji Anabilim Dalı, Denizli, Türkiye

Giriş ve Amaç: Santral pontin miyelinozis pons düzeyindeki nöronların miyelin kılıfının hasarı sonucu oluşan bir durumdur. En yaygın sebeplerinden biri hiponatremi tedavisi sırasında sodyum düzeyinin hızlı bir şekilde düzeltilmesidir. Hiponatremi, yatan hastalarda en sık görülen elektrolit bozukluğu olmakla beraber adrenal bez patolojilerine bağlı olarak da görülmektedir. Burada bilinen adrenal yetmezlik öyküsü olan ve acil servisten status epileptikus ön tanısıyla yatırılan olguda gelişen santral pontin miyelinozisi sunmayı planladık.

Olgu Sunumu: 57 yaş kadın hasta acil servise 2 gündür olan bilinç bulanıklığı ve tekrarlayan jeneralize tonik klonik vasıflı nöbetler olması üzerine başvurdu. Geliş serum sodyumu normal sınırlarda olan, levetiresetam yükleme tedavisinin ardından nöbetleri olmayan ve kognitif fonksiyonları düzelen hasta, dirençli hiponatremi gelişmesi üzerine endokrinoloji servisi ile konsülte edildi. Hastanın anamnezinde yorgunluk semptomuyla gittiği dış merkezde sürrenal patoloji olduğu öğrenildi ve hasta adrenal yetmezlik tanısıyla endokrin servisine devredildi. Takiplerinde sodyum değerleri 120 mmol/Eq a düşen hastaya %3 hipertonik tedavisi ve iv hidrokortizon verildi ancak takiplerinde tekrar bilinç bulanıklığı ve nöbetleri olması üzerine tarafımızca konsülte edildi. Yapılan kraniyal görüntülemelerinde T2A sekansta ponsta hiperintensite saptanan hastaya santral pontin miyelinozis tanısı konuldu. Çekilen EEG'de serebral biyoelektriksel aktivitenin diffüz yaygın yavaşlaması saptanarak nöroloji servisine devralındı. Tedavisine 300mg/gün fenitoin eklenen ve hidrasyon sağlanan hasta bilinç durumu düzelmesi üzerine şifa ile taburcu edildi.
Tartışma ve Sonuç: Hastane yatışlarında en sık görülen elektrolit bozukluğu olan hiponatreminin hızlı düzeltilmesi sonucu oluşan santral pontin myelinozis; bilinç bulanıklığından komaya kadar ilerleyen şuur etkilenimi, nöbetler, laterilizan motor defisitler, konuşma bozukluğu ve kranial sinir tutulumları ile kendini gösterebilir. Hiponatreminin düzeltilme hızı önemlidir; günlük 10-15 Meq/L'yi geçmemelidir. Demiyelinizasyonda lezyonlar MRG T1A görüntülerde hipointens, T2A görüntülerde hiperintens olarak izlenir ve kontrast tutulumu göstermezler. Sağaltımında destek tedavisi ve nedene yönelik tedaviler uygulanmaktadır.

EP-56 EGE ÜNİVERSİTESİ HASTANESİ NÖROLOJİ KLİNİĞİ'NDE İZLENEN VE ANTİTOKSİN TEDAVİSİ UYGULANAN 3 İYATROJENİK BOTULİZM OLGUSU

BİRGÜL DERE , MERVE YAVUZ , MESUT DORUKOĞLU , İLKER DEMİRBAŞ , AYŞE GÜLER , HADİYE ŞİRİN

EGE ÜNİVERSİTESİ HASTANESİ

Olgu:

Giriş: Botulizm, clostridium botulinum tarafından üretilen nörotoksinlerinin sebep olduğu nöroparalitik hastalıktır. İyatrojenik botulizm nadiren görülen bir botulizm tipi olup Botulinum toksin tip A'nın kullanıldığı tedavilerin komplikasyonudur. Bu yazıda, botoks enjeksiyonu uygulaması ardından etkilenen 3 olgu tartışılacaktır.

Olgu 1: 33 yaş kadın, estetik amaçlı bilateral gastrokinemiusa botoks uygulaması sonrası 3. günde yutma güçlüğü ve nefes darlığı, 7. günde eklenen ekstremite kas güçsüzlüğü ve göz kapaklarında düşme şikayeti ile başvurdu. Fasiyal dipleji ve disfajisi mevcuttu. Baş fleksiyonu ve extremite proximal kas güçleri 4/5'ti. EMG'si normaldi. Asetilkolin reseptör antikoru negatifti. İyatrojenik botulizm düşünülüp antitoksin verildi. Kiniğinde belirgin regresyon izlenen, yutması düzelen hasta kontrol planlanarak taburcu edildi.

Olgu 2: 51 yaş kadın, yüz bölgesine botoks uygulaması sonrası 5. günde zayıflama amacıyla mide botoksu yapılmış, 3. günde başlayan çift görme, yutma güçlüğü ve nefes darlığı şikayeti ile değerlendirildi, muayenesinde fasiyal diplejisi ve bilateral gag refleksinde azalma saptandı, baş fleksiyonu, ekstansiyonu ve ekstremite proximal kas gücü 4/5'ti. Antitoksin verildi. Kliniğinde regresyon izlenen, yutması düzelen hasta kontrol planlanarak taburcu edildi.

Olgu 3: 31 yaş kadın, terleme nedenli her iki ayak tabanınına botoks enjeksiyonundan 3 gün sonra başlayan konuşma ve yutma güçlüğü, her iki göz kapağında düşüklük ve extremite kas güçsüzlüğü şikayeti ile başvurdu. Muayenesinde fasiyal diplejisi mevcuttu, baş flexiyonu 3/5 kas gücündeydi, extremite proximal kas güçleri 4/5'ti. Tek lif EMG'sinde motor son plak fonksiyon bozukluğu saptandı. Ayırıcı tanı amacıyla istenen asetilkolin reseptör antikoru negatifti. Antitoksin uygulandı. Kliniğinde regresyon izlenen hasta kontrol planlanarak taburcu edildi.

Sonuç: İyatrojenik botulizm yüksek dozlarda botulinum toksin enjeksiyonuyla nadir görülen vaka serileri olup antitoksin mortalitede azalma sağlamaktadır.

EP-57 EPİLEPTİK DEMANS HASTALARI İLE NON-EPİLEPTİK DEMANS HASTALARININ KOGNİTİF VE NÖROMETABOLİK PROFİLLERİNİN KARŞILAŞTIRILMASI

ECE ÖZDEMİR ÖKTEM [2], KÜBRA SOĞUKKANLI KADAK [3], TANSEL ÇAKIR [1], ŞEYDA ÇANKAYA [2], AHMET ÖZŞİMŞEK [2], LÜTFÜ HANOĞLU [3], BURAK YULUG [2]

[1] *İSTANBUL MEDİPOL ÜNİVERSİTESİ/NÜKLEER TIP ANABİLİM DALI*
[2] *ALANYA ALAADDİN KEYKUBAT ÜNİVERSİTESİ TIP FAKÜLTESİ NÖROLOJİ ANABİLİM DALI*
[3] *İSTANBUL MEDİPOL ÜNİVERSİTESİ KOGNİTİF SİNİRBİLİM DALI*

Amaç:

- Çalışmamızın amacı; epilepsisi olmayan saf demans hastaları ile epileptik demans hastalarının kognitif profillerinin ve nörometabolik aktivitelerini karşılaştırmak ve olası farkları ortaya koymaktır.

Gereç ve Yöntem:

- Katılımcılardan saf Alzheimer Hastalığı (AH) olanlardan kontrol grubu ve epilepsi ile birlikte Alzheimer hastalığı olanlardan çalışma grubu olmak üzere iki grup oluşturulmuştur. Hastaların nöropsikolojik değerlendirmesi, dikkat ve yürütücü işlevler, bellek, görsel-mekansal işlevler, dil ve duygudurum olmak üzere 5 alanda değerlendirilmiştir. Dikkat ve yürütücü işlevler değerlendirmesi için Sayı Menzili Testi, Stroop Test, Atasözleri ve İkili Benzerlikler Alt-Testleri; bellek değerlendirmesi için Sözel Bellek Süreçleri Testi (SBST), WMS Mantıksal Bellek Alt- Testi; görsel-mekansal işlevler değerlendirmesi için Benton Yüz Tanıma Testi, Çizgi Yönü Belirleme Testi ve Şekil Kopyalama Testi; dil değerlendirmesi için Boston Adlandırma Testi ve son olarak duygudurum değerlendirmesi için Geriatrik Depresyon Ölçeği, global değerlendirme için Standardize Minimental test uygulanmıştır. Hastalara 3-Tesla beyin manyetik rezonans görüntüleme ve kantitatif F-18 fluorodeoksiglukoz (FDG)-PET analizi uygulanmıştır. FDG-PET analizinde NeuroQ programı ile yapılmıştır.

Bulgular:

- Çalışmamızda, epilepsi ile birlikte AH olan 7 hasta ve epilepsisi olmayan saf AH olan 7 kontrol grubu olmak üzere, yaş-cinsiyet uyumlu, toplam 14 hasta dahil edildi. Gruplar arasında geriatrik depresyon skalası dışındaki nörokognitif test skorlarında anlamlı farklılık saptanmamıştır ($p>0,05$). Epilepsili AH hastalarında, saf AH hastalarına kıyasla geriatrik depresyon skorlarında artış gözlenmiştir ($p=0.016$). Çalışma grubunda kontrol grubuna göre, parietotemporal, görsel assosiasyon ve sağ posterior temporal kortikalde metabolizmanın göreceli olarak arttığı; serebellum, vermis ve sol alt frontal kortikal bölgelerde metabolizmanın azaldığı saptanmıştır (SD >1, NeuroQ).

Sonuç:

- Epilepsi ve AH demansı arasındaki patofizyolojik ve nörometabolik ilişkiler halen tam olarak aydınlatılamamıştır. Bulgularımız, epileptik demansı olan hastaların sadece AH demansı olan hastalara göre ortak metabolizma gösteren (parietotemporal, posterior singulat korteks, süperior lateral korteks, süperior lateral temporal korteks ve sol Broca gibi) bölgeleri olmakla beraber; sağ inferior frontal korteks, serebellum ve vizüel assosiasyon korteksi gibi bazı bölgelerde farklılık gösterdiğini ve bu değişikliklerin demansa eklenen epilepsi sürecinde görülen depresyonla uyumlu olduğunu desteklemiştir.

EP-58 KARACİĞER NAKLİ VE TAKROLİMUS İMMÜNOSUPRESYONU SONRASI SEGMENTAL MİYOKLONUS

NİSHANA ZAKHAROVA , ESHGİN MAHARRAMOV , SERAP SAYGI , ÇAĞRI MESUT TEMUÇİN

HACETTEPE ÜNİVERSİTESİ TIP FAKÜLTESİ NÖROLOJİ ANABİLİM DALI

Olgu:

Giriş:

KC transplantasyonu ve takrolimus kullanımı ile ilişkili segmental miyoklonus bildirilmiştir. Benzer kliniğe sahip olguyu bildirmek istedik.

Olgu:
3 yıl önce Wilson tanısı almış 27 yaşlı kadın hastada KC yetmezliği saptanınca 10.08.2022 tarihinde KC nakli yapılmış. İmmunsupressan olarak hastaya Takrolimus tedavisi başlanmış. Nakilden 1 hafta sonra hastanın karnında intermittan atımlar başlamış. Takipte sürekli, hıçkırık benzeri atım şeklini aldı. (video 1) . Hastanın KCFT değerlerinde hafif yükseklik vardı, Mg değeri düşük, takrolimus düzeyi yüksekti. Yapılan kranial MRG incelemesi normaldi. Hastaya 40 mg /kg levetirasetam (LEV) yükleme yapıldı . Yapılan EEG 'de epileptiform anomali tespit edilmedi. Karın hareketi devam eden ve EPC ekarte edilemeyen hastaya LCS 200 mg yükleme yapıldı , 2x100 mg idame ve CLZ başlandı. İğne EMG kayıtları optimum koşullarda gerçekleştirilmemekle birlikte segmental miyoklunus ile uyumlu bulgular elde edildi. Bu atımların uykuda geçtiği gözlendi. 2 gün sonra karın hareketlerinde belirgin azalma gözlendi. (video 2) . 10 gün sonra hastanın karın atımları tamamen geçti. Hastanın LSC ilacı azaltılarak kesildi. LEV 30 mg /kg şeklinde devam edildi.
Tartışma:
Transplantasyon sonrası takroliumus kaynaklı hipomagnezemiye bağlı ensefalopati ve jeneralize miyoklonus bildirilmiştir. (1) Aynı zamanda hastamıza oldukça benzer şekilde tranplantasyon sonrası karında segmental miyoklonus gelişen LEV'den faydalanan bir hasta bildirilmiştir.(2) Bu vaka ile KC nakli sonrası özellikle takrolimus kullanan hastalarda segmental miyoklonus gelişebileceğini vurgulamak istedik .
Referanslar :

1. Korzets Ze, Kovatz S, Bernheim J, Iraqi A, Shenkman L. Myoclonic jerks in a post-transplant patient: is tacrolimus the sole culprit? Nephrology Dialysis Transplantation. 2003;18(4):843-4.
2. McLaughlin AM, Khan TR, Lauritsen J, Batley K, Waugh JL. Segmental Myoclonus Following Hepatorenal Transplant and Tacrolimus Immunosuppression. Pediatric Neurology. 2021;114:40-1.

EP-59 KOMPLİKE OLMUŞ REVERSİBL SEREBRAL VAZOKONSTRİKSİYON SENDROMU: OLGU SUNUMU

HAZAL ÇETİN [1], TAYLAN ALTIPARMAK [1], FATİH ÖNCÜ [2], HALE BATUR ÇAĞLAYAN [1], BİJEN NAZLIEL [1], BARAN ÖNAL [2]

[1] *GAZİ ÜNİVERSİTESİ TIP FAKÜLTESİ NÖROLOJİ ANABİLİM DALI*
[2] *GAZİ ÜNİVERSİTESİ TIP FAKÜLTESİ RADYOLOJİ ANABİLİM DALI*

Olgu:

GİRİŞ:

Serebral arterlerde yaygın reversibl vazospazmlarla seyreden, gökgürültüsü baş ağrısıyla karakterize reversibl serebral vazokonstriksiyon sendromu (RSVS), serebral kanama ve/ veya iskemik serebrovasküler hastalığın nadir bir nedenidir. Olgumuzda komplike RSVS sunmak istedik.

OLGU:
Migrenöz baş ağrılarından farklı, 1 aydır tüm başta şiddetli, zonklayıcı vasıfta baş ağrısı oluşmuş olan 45 yaşında kadın hasta, farklı merkezlerin acil servislerine başvuruları olmuş ve analjezik önerilmiş. Tarafımıza başvurudan 10 gün önce homonim hemianopsi şikayetiyle çekilen kraniyal görüntülemede sol parietooksipital kanama alanı görülerek beyin cerrahisine yatırılmış, konvansiyonel anjiografide sağ posterior serebral arter P3 düzeyinde fokal stenotik görünüm dışında normal izlenmiş. Taburculuk sonrasında baş ağrısı şiddetlenen hasta acil servise, sol homonim hemianopsi, sol hemiparezi ve konfüzyon tablosuyla başvurmuş ve tarafımıza danışıldı. Sol parietookspitalde hiperdens hematom alanı, sağ parietookspitalde hipodens ödem alanı izlenerek başta superior sagittal sinüs trombozu düşünülerek beyin MR Venografi çekildi. Sağda belirgin bilateral kortikal venler oblitere olarak izlenerek, dijital substraksiyon anjiografiye (DSA)ya alındı. Serebral damarlarda yaygın vazospazm görülen hastada her iki karotid ve sol vertebral arterden 1'er mg olmak üzere toplamda 3 mg nimodipin verildi. Bilinç durumunda hafif düzelme olan hastada aynı işlem üst üste 3 gün tekrarlandı. Bilinç durumu ve nörodefisitleri düzelmeye başlayan hastaya 4x60 mg oral nimodipin başlandı. Etyolojiye yönelik ileri tetkikleri normal ve bilinç durumu tam olarak düzelen hasta sekel parezisi adına fizik tedavi programına alındı.

TARTIŞMA
Gökgürültüsü baş ağrısı RSVS'nin en sık, çoğu zaman da tek prezentasyon semptomudur. Dijital substraksiyon anjiografi (DSA) vakamızda da uygulandığı gibi diagnostik ve terapötik amaçlı intraarteriyal vazodilatör madde (nimodipin vb.) enjeksiyonuna imkân sağlar. Geç tanı almış vakalarda ilerleyici vazospazma sekonder hem iskemik hem de hemorajik inme tablolarıyla karşılaşabilir. Öyküde gökgürültüsü baş ağrısının olması, vazoreaktiviteyi etkileyebilecek ilaç/ madde kullanımı ya da predispoziyon yaratabilecek hastalık/ cerrahi geçmişinin değerlendirilmesi, düzeltilebilir olan bu tablonun erken dönemde fark edilebilmesi adına çok önemlidir.

EP-60 LONGİTUDİNAL EKSTANSİF TRANSVERS MİYELİT İLE KLİNİĞE YANSIYAN BİR COVID-19 OLGUSUNUN PROGNOSTİK SÜRECİ

ONURALP UYANIK , NAZİRE ÇELEM , ÖZDEM ERTÜRK ÇETİN , SERKAN DEMİR , ŞEVKİ ŞAHİN

SANCAKTEPE ŞEHİT PROF. DR. İLHAN VARANK EĞİTİM VE ARAŞTIRMA HASTANESİ, NÖROLOJİ KLİNİĞİ

Olgu:

AMAÇ

Koronavirüs hastalığı 2019 (COVID-19) ile ilişkili nörolojik tutulum ortalama %34 oranında raporlanmaktadır. Bunlardan en sıkları anosmi ve baş ağrısı olup miyelit ise en nadir komplikasyonlarından biridir. SARS-CoV-2 santral ve periferik sinir sistemine olfaktör bulbustan direkt nöronal yol ile, kan-beyin bariyerinde (KBB) bulunan anjiyotensin-converting enzim 2 (ACE-2) üzerinden veya enfekte lökositlerle KBB'yi geçerek yayılmaktadır. Burada longitudinal ekstensif transvers miyelit (LETM) ile prezente olan bir COVID-19 olgusu sunulmuş olup virüsün yayılım yolunun aydınlatılmasının hasta prognozuna olan etkisi klinik ve radyolojik bulgular eşliğinde tartışılmıştır.

OLGU

Bilinen tip 2 diyabet ve hipertansiyonu olan 68 yaşındaki erkek hasta acil servise birkaç gün içerisinde gelişen tüm ekstremitelerde kuvvetsizlik şikayeti ile başvurdu. Nörolojik muayenede kuadripleji ve T5 torakal vertebra altında seviye veren duyu kusuru mevcuttu. Beyin manyetik rezonans görüntüleme (MRG) normal, kan biyokimyasında: ferritin 4700 ng/ml, CRP 30 mg/L idi. MRG'de servikal bölgede beş segment uzunluğunda kontrast tutulumu olan hiperintens lezyon ve retrofarengeal alanda diffüz hiperintensite görüldü (Resim 1).

Resim 1. A: Retrofarengeal lenfoid doku hipertrofisi, B: Medulla spinaliste C2-6 arası miyelit ile uyumlu görüntü.

Ekokardiyografisi, elektromiyografisi, oligoklonal bandı, tümör biyobelirteçleri ve serum NMO antikoru normal sonuçlanan hastanın lomber ponksiyon incelemesinde beyin omurilik sıvısında (BOS) protein 121 mg/L bulundu. Metilprednizolon 1g/gün i.v. tedavisi sonrası 2. günde sol bacak kuvveti 2/5'e yükseldi. Aynı gün solunum sıkıntısı gelişen hastadan alınan nazofarengeal sürüntü ve BOS'tan çalışılan COVID-19 PCR sonuçları pozitif geldi. Saturasyonu düşen hasta entübe edildi. Hastaya 5 seans, gün aşırı plazmaferez uygulandı. Hasta plazmaferezin bitişinden 2 gün sonra nörolojik bulgularında düzelme olmaksızın kardiyopulmoner arrest sonrası kaybedildi.

TARTIŞMA-SONUÇ

COVID-19'da nadir bir klinik olan LETM patogenezi henüz net değildir. Spinal glial hücrelerde ACE-2 reseptörünün bulunması sebepli direkt invazyon, sistemik inflamatuar yanıta sekonder immün aracılı nöronal hasar veya moleküler benzerlik kaynaklı otoimmün mekanizmaların rol aldığı düşünülmektedir. SARS-CoV-2 kaynaklı nörolojik komplikasyonların gelişim mekanizmasına bağlı olarak tedavi yanıtları değişebilmektedir. Retrofarengeal alan gibi bulbusa yakın anatomik komşulukta tutulumu olan hastalarda, virüsün spinal kordun yanı sıra beyin sapına da direkt yayılımla ilerlemesi olasıdır. Bu komplikasyonlarda plazmaferez gibi ileri tedavi seçenekleri çoğu hastada olumlu sonuçlar verirken olası direkt yayılımın rol oynadığı olgularda iyi prognoza katkı sağlamayabileceği göz önünde bulundurulmalıdır.

EP-61 NADİR BİR İSKEMİK İNME NEDENİ: TROMBOTİK TROMBOSİTOPENİK PURPURA

ZEYNEP GÖZDE BUĞDAYCI [1], BEYZA OLUK [2], MİNE SEZGİN [1], SİMGE ERDEM [2], ESME EKİZOĞLU [1], SEVGİ BEŞIŞIK [2], NİLÜFER YEŞİLOT [1], OĞUZHAN ÇOBAN [1]

[1] *NÖROLOJİ ANABİLİM DALI, İSTANBUL ÜNİVERSİTESİ İSTANBUL TIP FAKÜLTESİ*
[2] *HEMATOLOJİ BİLİM DALI, İSTANBUL ÜNİVERSİTESİ İSTANBUL TIP FAKÜLTESİ*

Olgu:

GİRİŞ: Trombotik trombositopenik purpura (TTP) nadir görülen ve hayatı tehdit eden bir trombotik mikroanjiyopatidir. Tipik olarak trombositopeni, mikroanjiyopatik hemolitik anemi ve değişik derecelerde organ yetersizliği gelişir. Olguların %90ında merkezi sinir sistemi tutulumu görülür, %50'sinde hastalık nörolojik bir semptom ile başlar. Bu bildiride tekrarlayan iskemik inmeler nedeni ile tetkik edilen ve TTP tanısı alan genç bir hasta sunulacaktır.

OLGU: Yirmi dokuz yaşında kadın hasta bir yıl içinde iki kez iskemik inme geçirmesi nedeniyle polikliniğimize başvurdu. İlk başvurudan birkaç gün sonra, 45 dakika süren baş dönmesi ve sağ gözde görme kaybı yakınmaları ile acil polikliniğimize başvurdu. Nörolojik muayenede sekel sağ alt kuadrantanopsi ve sağ früst hemiparezi vardı. Beyin MR incelemesinde sol serebellumda akut, iki yanlı sentrum semiovalede subakut bir kaç noktasal infarkt saptandı. MR anjiyografi sağ vertebral arterin hipoplazik olması dışında normaldi. Ritm Holter ve transtorasik ekokardiyografi incelemelerinde kardiyoemboli kaynağı saptanmadı. Edinsel ve herediter hiperkoagülabilite nedenlerine yönelik incelemelerde ANA, anti-SSA, AMA pozitif, Schirmer testi ve tükrük bezi histolojisi normaldi. Beyin omurilik sıvısının mikroskobik bulguları, glukoz ve protein düzeyi normaldi, IgG düzeyleri ve IgG indeksi normaldi ve oligoklonal bant saptanmadı. Rutin kan incelemelerinde anemi ve trombositopeni mevcuttu. Geçmiş değerlendirmesinde son sekiz ay içinde ara sıra trombositopeni olduğu belirlendi. Beş yıldır otoimmun hepatit tanısı ile ursodeoksikolik asit, azatiyoprin, metilprednisolon, asetilsalisilik asit (ASA) tedavileriyle izlendiği öğrenildi. Ciltte purpura olmamakla birlikte, arteriyel tromboz ve trombositopeni dikkate alınarak TTP ön tanısı ile istenilen ADAMTS13 aktivitesi çok düşük [<0,20 % (40-130)] ve ADAMTS-13 inhibitörü antikor seviyesi yüksek sonuçlandı [87.76 U/mL (<12.00)]. Bu bulgular ile immün TTP tanısı konularak hastaya 5 gün boyunca 20 ml/kg/gün dozunda taze donmuş plazma verildi, metilprednizolon tedavi dozu 16 mg/gün'den 40 mg/güne yükseltildi. Agresif tedavi altında inme lezyonları tekrarlayan hastaya plazmaferez ve metilprednizolon 1 mg/kg/gün tedavisi uygulandı. Bu tedavilerle trombositopeni geriledi ve ASA tedavisine devam edildi. İskemik inme tekrarı olmadı.

TARTIŞMA VE SONUÇ: Nedeni belirlenemeyen iskemik inme olgularında, inmenin nadir nedenlerinden TTP akılda tutulmalıdır. Bu patolojide görülmesi beklenen klinik bulguların hepsi hastaların yarıdan fazlasında görülmeyebilir. Nörolojik tutulum komadan minör inmelere değişen bir spektrum gösterebilir. Oklüzyon küçük ve büyük arterleri kapsayabilir. Uygun tedavi verilmeyen hastalarda mortalite %90-95'e varabildiğinden erken tanı önem taşımaktadır. Düşük ADAMTS13 düzeyi ayırıcı tanıya giren çok sayıda mikroanjiopatiden uzaklaşılmasını sağlayacaktır.

EP-62 OTOZOMAL DOMİNANT GEÇİŞLİ GEÇ BAŞLANGIÇLI SAF HEREDİTER SPASTİK PARAPAREZİ: OLGU SUNUMU

ALİ İHSAN YARDIM , FATİH ÇEKİM , ŞÜHEDA ÇALAK , HASAN DOĞAN , ÇETİN KÜRŞAD AKPINAR

SAMSUN ÜNİVERSİTESİ SAMSUN EĞİTİM VE ARAŞTIRMA HASTANESİ, NÖROLOJİ AD, SAMSUN, TÜRKİYE

Olgu:

Giriş
Herediter spastik paraparezi (HSP) alt ekstremitelerde ilerleyici spastisite, güçsüzlük ve yürüme güçlüğü ile ortaya çıkan nörodejeneratif, hetorojen ve genetik bir hastalıktır. Babası, erkek kardeşi ve kuzenlerinde de aynı yakınmaları olan ve giderek ilerleyen yürüme güçlüğü ile başvuran HSP tanısı alan hasta sunduk.

Olgu
48 yaşında erkek hasta son 3 yıldır giderek artan yürüme bozukluğu, ayak kaslarında erime ve son bir yıldır olan idrar kaçırma şikayetleri ile kliniğimize başvurdu. Özgeçmişinde özellik saptanmazken, soygeçmişinde babası, abisi, ve kuzenlerinde yürüme güçlüğü olduğu öğrenildi. Motor sistem muayenesinde üst ekstremitelerde kas gücü normal iken alt ekstremitelerde orta derecede spastisitenin yanında, sağ diz fleksiyonu 4+/5, sol diz fleksiyon 4/5, sol diz ekstensiyonu 4+/5, sol ayak bilek dorsifleksiyonu bilateral 4/5 kas gücünde saptandı. Bilateral patella refleks hiperaktifti, bilateral babinski mevcuttu ve sol aşil kolunusu vardı. Diğer nörolojik muayenesi normaldi. Çekilen kranial manyetik rezonans görüntülemesinde diffüz serebral atrofi, torakal MRG da torakal kord atrofisi gözlendi. Aile öyküsü ve kliniği nedeniyle herediter spastik paraparezi açısından istenen genetik incelemede SPAST (SPG4) geninin 1/17 eksonunda heterozigot mutasyon saptandı. Baklofen ve fizik tedavi rehabilitasyon seansları ile izlemi yapılmaktadır.

Tartışma ve Sonuç:
HSP İlk kez 19. yüzyılın sonunda Strümpell, Lorrain ve Seeligmüller tarafından tanımlanmıştır. Genetik geçiş otozomal resesif (OR), otozomal dominant (OD) veya X'e bağlı olabilir. Başlangıç yaşına göre erken (başlangıç yaşı 35 ve altı) ya da geç başlangıçlı (başlangıç yaşı 35'ten büyük), klinik özelliklerine göre "saf" HSP ve "komplike" HSP olarak iki geniş gruba ayrılır. Klinik tablonun kortikospinal traktusun "uzunluğa bağımlı" dejenerasyonuna bağlı olarak, alt ekstremiteleri innerve eden en uzun liflerin etkilenmesinden kaynaklandığı düşünülmektedir. Yürüme güçlüğü ile başvuran hastalarda spastisite özellikle değerlendirilmeli ve soygeçmiş dikkatli sorgulanarak ayırıcı tanıda HSP göz önünde tutulmalıdır.

EP-63 POSTSTROK GEÇ NÖBET:TEK NÖBETLE OLUŞAN CİDDİ TRAVMA

İSMAİL BİLGİ [1], SİBEL ÜSTÜN ÖZEK [1], ECE UYSAL [2], GÖKHAN PERÇİNOĞLU [2], CİHAT ÖRKEN [1]

[1] PROF. DR. CEMİL TAŞÇIOĞLU ŞEHİR HASTAHANESİ NÖROLOJİ
[2] PROF. DR. CEMİL TAŞÇIOĞLU ŞEHİR HASTAHANESİ BEYİN VE SİNİR CERRAHİSİ

Olgu:

Giriş: Serebrovasküler hastalık (SVO) sonrasında nöbetlerin ortaya çıkabildiği bilinmektedir. Yapılan farklı çalışmalarda bu oran %2-4 arasında gösterilmiştir. ILAE 'e göre ilk 2 hafta içerisinde olan nöbetler erken, 2 haftadan sonra olanlarsa geç nöbet kapsamına alınmıştır. Patofizyolojileri, prognozları ve nöbet tekrarı oranı birbirinden farklı oldukları için ayırdedilip tedavi planlamasının buna göre yapılması önemlidir.

Olgu: 44 yaşında erkek hasta acil servise nöbet sonrası düşme şikâyeti ile getirildi. Hastanın izlenen videosunda ayakta namaz kılarken önce başının ve ardından tüm vücudunun zorlu sağa doğru tonik postürde döndüğü ve ardından öne doğru düştüğü ve tonik-klonik fazın eşlik ettiği nöbeti izlendi. Nörolojik muayenesi normaldi, şiddetli sırt ağrısı mevcuttu.

Özgeçmişinde akut romatizmal ateş sonrası 17 yaşında aort kapak replasmanı (AVR) öyküsü mevcuttu. 10 ay önce, AVR sonrası önerilen warfarin tedavisini kullanmadığı için geçirdiği sol temporal bölgede geniş ensefalomalaziye neden olan iskemik SVO öyküsü vardı. 10 ay önce SVO sırasındaki ilk başvurusunda da nöbet benzeri kasılmaları bilgisine ulaşıldı. O dönemde aldığı bir anti nöbet tedavi yoktu. Davranış bozukluğu nedeni ile daha çok psikiyatrik açıdan değerlendirildiği görüldü.

Acil beyin ve spinal BT'de sol temporal bölgede geniş ensefalomalazik alan ve L4 seviyesinde burst fraktür mevcuttu. Hasta beyin ve sinir cerrahisi tarafından opere edildi. Geç dönemde geçirilen tek nöbet ve yapısal lezyonu olması nedeniyle hasta post stroke epilepsi olarak kabul edildi. Çoklu ilaç kullanımına bağlı ilaç etkileşimi ve yan etki profili göz önünde bulundurularak tedavisi levetirasetam yüklemesinin ardından 2*500 mg idame olarak düzenlendi. Düzenli poliklinik takip ve kontrolü önerildi.

Tartışma: Bu olguyu yüksek enerjili bir travma olmamasına rağmen tek nöbet ile disabilteye sebep olması nedenli dikkate değer bulduk. Nöbet benzeri yakınma ile prezante olan SVO'ların takibinde erken ve geç nöbet açısından dikkatli olmak ve risk faktörlerini değerlendirmek önemlidir. Tek nöbette dahi disabilite gelişme ihtimali olduğu akılda tutulmalı ve hastalar düzenli takip ve tedavi konusunda bilgilendirilmelidir.

EP-64 SANTRAL SİNİR SİSTEMİNİN PRİMER GRANULOMATÖZ FLEBİTİ: OLGU SUNUMU

MELİKE ÇAKAN [1], İREM GÜL ORHAN [1], SENA BERGÜZAR ÖZBAKAN [1], BÜLENT ELİBOL [1], MEHMET AKİF TOPÇUOĞLU [1], RAHŞAN GÖÇMEN [2], FİGEN SÖYLEMEZOĞLU [3], KAMİL ÖGE [4], MEHMET ERSİN TAN [1]

[1] *HACETTEPE ÜNİVERSİTESİ TIP FAKÜLTESİ HASTANESİ NÖROLOJİ ANABİLİM DALI*
[2] *HACETTEPE ÜNİVERSİTESİ HASTANESİ RADYOLOJİ ANABİLİM DALI*
[3] *HACETTEPE ÜNİVERSİTESİ TIP FAKÜLTESİ PATOLOJİ ANABİLİM DALI*
[4] *HACETTEPE ÜNİVERSİTESİ HASTANESİ NÖROŞİRÜRJİ ANABİLİM DALI*

Olgu:

Giriş:

Santral sinir sisteminin (SSS) primer anjiiti, lokalize vaskülitin nadir görülen bir şeklidir. Erkeklerde daha sık olmak üzere ortalama 50 yaşında, kadınlarda 30-40 yaşlarında ortaya çıkar. Sıklıkla subakut baş ağrısı, kognitif bozukluk, farklı vasküler sulama alanlarında iskemi veya kronik menenjitin klinik ve laboratuvar bulguları görülür. Biyopsi, hastalığın tanısal incelemesinde altın standart tetkiktir. Histopatolojik ölçekte lenfosittik, granülomatöz veya nekrotizan özellikler gösterebilir. Sadece arteriyel, hem arteriyel hem venöz veya nadiren sadece venöz yapılar etkilenebilir.

Yöntem:

Bu çalışmada, venüler segmentin baskın olarak tutulduğu SSS Primer Granulomatöz Flebiti olgusu klinik, görüntüleme ve histopatolojik özellikleri ile sunulmuştur.

Olgu:

25 yaşında erkek hastanın ilk şikâyeti 7 yıl önce baş ağrısı şeklinde başlamış. Bir yıl sonra jeneralize tonik klonik vasıfta nöbetleri olan hastaya levetirasetam ve lamotrijin reçete edilerek takip önerilmiş. 2018'de beyin MRG'da inflamatuar karakterde görülen lezyonlarından yapılan biyopsi non-diagnostik sonuçlanan hastaya oral steroid başlanmış. Lezyonları küçülmüş. Nöbetleri 2021 nisan ayında sıklaşan ve zihinsel fonksiyon bozukluğu hızla ilerleyen hastaya yapılan tanısal anjiografide(DSA) venöz yapılarda göllenme, venöz 'blushing' tespit edilmiş. Arteriyel tutulum gösterilememiş. SSS vasküliti ön tanısıyla azatiopürin (AZA) 2x50 mg ve gün aşırı 16 mg po metilprednizolon ile taburcu edilmiş. Temmuz 2022'de tarafımıza başvuran hastanın Nörolojik muayenesinde zaman dezoryantasyonu, kısıtlı kooperasyon, kortikal işitme disfonksiyonu, serebellar dizartri, gövde ataksisi, sol hemiparezi, yaygın hiperaktif derin tendon refleksleri ile patolojik refleksler pozitif görüldü. MRG'da perivenüler tarzda subkortikal serebral, serebellar kontrastlanma, subakut sağ pons paramedyan enfarkt ve SWI'da yaygın hemorajik odaklar görüldü. Venüler yapılardaki baskın etkilenme DSA'da doğrulandı ve arteriyel küçük damarların da etkilenmeye başladığı gösterildi. Beyin Cerrahi ekibi tarafından alınan beyin biyopsisinde histopatolojik ölçekte venüllerde baskın granülomatöz küçük damar vasküliti doğrulandı. Sistemik tarama ile Behçet Hastalığı ve diğer sekonder vaskülit nedenleri dışlandı. Hastaya SSS Primer Granulomatöz Flebiti tanısı ile 3 gün 1000 mg/gün ivmp ardından siklofosfamid başlandı.

Tartışma:

Klinik özellikleri ile ön planda SSS primer vasküliti düşünülen hastada MRG ve DSA ayırıcı tanıda venöz yapıları etkileyen küçük damar vaskülitlerini öne çıkarmıştır. Hastanın genç yaşına göre şiddetli subkortikal hemoraji tespit edilmesi nedeniyle beyin biyopsisi tekrar edilmiştir. SSS'nin oldukça nadir görülen primer granülomatöz flebiti için bu olguda sunulan özelliklerin gelecek vakalara örnek teşkil etmesi ümit edilmektedir.

EP-65 SERVİKAL UZUN SEGMENT DEMİYELİNİZASYON: BİR SUBAKUT KOMBİNE DEJENERASYON OLGUSU

MAHMUT TARI , ASLI KÖŞKDERELİOĞLU , NESLİHAN EŞKUT , PINAR ORTAN

İZMİR BOZYAKA EAH

Olgu:

GİRİŞ: B12 vitamin eksikliği yaygın görülmekle birlikte, hematolojik ve nörolojik komplikasyonlara (nöro-anemik sendrom) yol açabilmektedir. B12 eksikliğine bağlı omurilik posterior ve lateral kord dejenerasyon ve buna sekonder nörolojik bulgular gelişebilir.**OLGU:** 48 yaşında erkek hasta, 1 ay önce başlayan her iki elde güçsüzlük, el ve ayaklarda uyuşma ve dengesizlik yakınmalarıyla kliniğimize başvurdu. Öz ve soygeçmişinde özellik yoktu. Son 6 ayda 9 kilogram kayıp tarifliyordu. Malnutrisyonla uyumlu olarak serum total protein ve albumin değerlerinde düşüklük izlendi. Vücut kitle indeksi 18 idi. Nörolojik muayenede, yürüyüş ve tandem yürüyüş belirgin ataksik olan hastanın Romberg testi pozitifti. Her iki el distal kas gücünde ılmlı kayıp izlendi. Kısa eldiven- uzun çorap tarzı duyu kusuru saptandı. Vibrasyon duyusu alt ekstremitede kayıp, üst ekstremitede ise azalmıştı. Pozisyon duyusu alt ekstremitede bozuk olarak izlendi. Laboratuvar tetkiklerinde hemoglobin değeri düşük, MCV değeri ise yüksekti. Vitamin B12 seviyesi ise oldukça düşük saptandı (<159 ng/l, 239-931 ng/l). Sinir iletim çalışmalarında, ılımlı duysal aksonal polinöropati saptandı. Sensorial uyandırılmış potansiyel (SEP) incelemesinde ise bilateral median ve tibial sinir yanıtları elde edilemedi. Kontrastlı MR tetkikinde C2-C6 servikal spinal kord posteriorunda T2 hiperintensite ve ılımlı kontrastlanma izlendi. Olgumuzda klinik, laboratuvar, elektrofizyolojik bulgular ve servikal dorsal spinal tutulum anormallikleri ile birlikte subakut kombine dejenerasyon (SKD) tanısı konuldu. Parenteral B12 ve oral folat replasmanı tedavileri başlandı. İki hafta sonra yapılan nörolojik muayenesinde yürüyüşü ve kas gücü defisiti düzelen hastanın duyusal bulgularının ise sebat ettiği izlendi. Hasta halen poliklinik izlemi ile takip edilmektdir. **SONUÇ:** SKD, B12 vitamini eksikliğine sekonder gelişen en önemli nörolojik tablodur. İlerleyici sensorimotor bulgular ve dengesizlik varlığında ayırıcı tanıda SKD düşünülmedir. Olgumuz patognomonik klinik ve nöroradyolojik bulguları nedeniyle sunulmaya değer bulunmuştur.

EP-66 SPİNAL DURAL ARTERİOVENÖZ FİSTÜL: İKİ OLGU SUNUMU

UFUK EMRE TOPRAK [1], GÜLDEN ERSEN [1], ÖZLEM AKDOĞAN [1], MEHMET SEMİH ÇAKIR [2], ÖZGÜR KILIÇKESMEZ [3]

[1] *SBÜ İSTANBUL EĞİTİM VE ARAŞTIRMA HASTANESİ NÖROLOJİ KLİNİĞİ*
[2] *MASLAK ACIDADEM HASTANESİ RADYOLOJİ KLİNİĞİ*
[3] *İSTANBUL BAŞAKŞEHİR ÇAM VE SAKURA ŞEHİR HASTANESİ RADYOLOJİ KLİNİĞİ*

Olgu:

Giriş

Spinal Dural Arterivenöz Fistül (AVF), spinal kordun nadir görülen vasküler lezyonlarıdır. Sıklıkla torakolomber bölgede, 4.-6. dekada görülen spinal AVF'ler progresif myelopatinin edinsel nedenleri arasında yer alır. Klinikte duysal yakınmalar, sfinkter kusuru ve yürüme güçlüğü ile progresif paraparezinin gözlendiği bu tabloda tanı aşamasında gecikmeler yaşanabilir. Bu yazıda farklı klinik bulgularla prezente iki spinal AVF olgusunu sunmak ve bu olgular ışığında spinal AVF'ün klinik ve tanısal özelliklerine dikkat çekmek istedik.

Olgu 1

62 yaşında erkek hasta son 1 yıldır giderek artan yürüme güçlüğü, idrar kaçırma şikayetleri ile başvurdu. Öyküsünde şikayetlerinin 2 yıl önce bacaklarında uyuşma olarak başladığını zaman zaman bacaklarda güçsüzlüğünün arttığını ifade eden hasta o dönemde lomber stenoz nedeni ile opere edildiğini ancak şikayetlerinde düzelme olmadığını ifade etmekteydi. Öz geçmişinde bel fıtığı operasyonu ve sigara kullanım öyküsü dışında özellik saptanmadı. Nörolojik muayenesinde patolojik olarak bilateral alt ekstremite proksimal kaslarda belirgin paraparezi, (proksimal kas gücü 2/5, distal 3-4/5), TCR bilateral cevapsız, bilateral alt ekstremite DTR hipoaktif saptandı. Rutin kan testlerinde özellik saptanmayan hastanın spinal görüntülemelerinde T7 seviyesinden başlayarak T8-L1 segmentlerin etkilendiği myelomalazi ile uyumlu T2 de hiperintes sinyal artışı izlendi. Klinik olarak hastanın öyküsünde bulguların 2 yıl içinde yavaş progerif gelişmesi, bu süre içinde ara ara kas gücünde ve yürümesinde düzelme ifade etmesi, radyolojik olarak kontrastlı spinal görüntülemelerinde belirgin kontrast tutulumu olmaması, alt servikal-üst torakal spinal seğmentlerde şüpheli damar genişlemelerinin gözlenmesi üzerine spinal AVF tanısı düşünüldü. Yapılan Spinal DSA incelemesinde sol T1-3, T6 interkostal arterlerden kaynaklanan AV fistül saptandı. Embolizasyon işlemi yapılan hasta klinik takibe alındı.

Olgu 2

Şiddetli boyun ağrısı nedeni başvuran 24 yaşındaki kadın hasta şikayetlerinin birkaç gün önce başladığını ve giderek arttığını ifade etmekte idi. Öz geçmişinde özellik saptanmayan hastanın nörolojik muayenesinde patolojik bulgu saptanmadı. Rutin tetkikleri normal sınırlarda olan hastanın çekilen servikal MRI'ında posteroir subaraknoid mesafede C2-C6 düzeyleri arasında distalde daha belirgin irregüler T2 de hipointes signal void alanları izlendi. Spinal AVF ön tanısı ile yapılan Spinal DSA incelemesinde sağ costocervical trunkusda arteriyel beslenmesi izlenen belirgin dilate paraspinal venöz pleksusa drene olan yüksek debili arteriovenöz fistül izlendi. Embolizasyon işlemi sonrası sağ hemiparezi gelişen hastanın klinik takibinde hemiparezisi düzeldi. İkinci yıl kontrol muayenesinde sağ el ve gövdesinde hipostezi dışında özellik saptanmadı.

Sonuç

Spinal AVF'ler sıklıkla progresif paraparezi, spinal görüntülemelerde myelomalazi ile uyumlu bulguların eşlik ettiği, ayrıcı tanıda birçok spinal yapısal hastalıkların yer aldığı nadir bir tablodur. İlk olgumuz öykü ve radyolojik bulguları ile geç tanı konulabilen bir hasta olurken, ikinci olgumuz genç ve akut klinik bulgularla prezente, radyolojik görüntüleri daha tipik özellik taşıyan bir olguydu. Bu iki olgu ışığında öykü ve radyolojik bulgular ile şüphelenilen olgularda spinal anjiografi incelemesinin ertelemeden yapılması gerekliliğine dikkat çekmek istedik.

EP-67 TREMOR İLE PREZENTE OLAN BİR WİLSON OLGUSU

ALİ FARUK ÖZTÜRK , AHMET MAĞRUR KARAGÜLMEZ , SELMA TEKİN

PAMUKKALE ÜNİVERSİTESİ

Olgu:

GİRİŞ VE AMAÇ: Wilson hastalığı bakır metabolizmasında görevli ATP7B genindeki mutasyon sonucu meydana gelen,çeşitli hepatik, hemolitik, nörolojik ve psikiyatrik bulgularla karakterize otozomal resesif geçişli bir hastalıktır.Bakırın karaciğer, sinir sistemi, göz gibi çeşitli dokularda birikmesine bağlı semptomlar ortaya çıkar.Hastaların %50 sinde ilk olarak dizartri, ataksi, tremor, parkinsonizm, distoni gibi nörolojik semptomlar görülmektedir.Ek olarak davranışsal bozukluklar, mental durum değişiklikleri ve nadiren epileptik nöbetler görülebilir. Burada tremor ile başvuran ve incelemeler sonucu Wilson Hastalığı tanısı alan bir olguyu sunmayı planladık.

OLGU SUNUMU: 29 yaş erkek hasta 1 yıldır olan çeneden başlayıp kollara yayılan titreme şikayetiyle nöroloji polikliniğine başvurdu. Özgeçmiş ve soygeçmişi normal olan hastanın muayenesinde çene,baş ve her 2 üst ekstremitede postural tremor mevcuttu. Bradikinezi,asosiye hareket kaybı ve rijidite yoktu. Tremor ayırıcı tanısına yönelik planlanan tetkiklerde serum seruloplazmin değeri düşük saptandı. Beyin MRda pons santralinde kontrast tutmayan hiperintensite saptandı. Bu sonuçlar doğrultusunda Wilson Hastalığı ön tanısına yönelik 24 saatlik idrarda ve dokuda bakır değerleri ayrıca Kayser-Fleischer Halkası açısından göz hastalıkları konsültasyonu istendi. 24 saatlik idrar bakır düzeyi yüksek gelen (127ug/24sa) hastanın doku bakır düzeyi normal sınırlarlaydı(64.3ug/dl).Göz muayenesinde bilateral Kayser-Fleischer Halkası saptanan hasta hepatoloji polikliniğine yönlendirildi ve Wilson Hastalığı tanısı aldı. Propranolol 40mg 2x1 ile tremor kontrol altına alındı. Hastaya hepatoloji birimince çinko ve penisilamin başlandı. Hastanın Nöroloji ve Hepatoloji kliniklerince takip ve tedavisi devam etmektedir. **TARTIŞMA VE SONUÇ:** Tremor çeşitli genetik, çevresel ve psikojen sebeplerle ortaya çıkan hiperkinetik bir hareket bozukluğudur. Bu semptomla gelen hastalarda ayırıcı tanıya giren hastalıklara yönelik tetkiklerin planlanması, tedaviyle geri dönüşlü olan durumların ortaya konulmasında büyük önem arz etmektedir. Wilson hastalığı hepatik tutulumun yanı sıra hastaların %40-50 sinde dizartri, disfaji, tremor, distoni, kognitif bozukluk, parkinsonizm, kore gibi nörolojik bulguların ilk prezentasyon şeklini oluşturduğu genetik bir hastalıktır. Dolayısıyla tremor semptomunun bulunduğu hastalarda ayırıcı tanı listesine girmesi gereken durumlardan biridir. Bu olgumuz karaciğer ve diğer sistemik tutulum bulguları olmaksızın ilk olarak nörolojik bir semptom olan tremor ile başvurması ve yapılan incelemelerle Wilson Hastalığı tanısı alması sebebiyle sunulmaya değer bulunmuştur.

EP-68 WİLSON HASTALIĞININ NADİR BİR SEMPTOMU : ANARTRİ

ECE BAŞKAYA , BAKİ DOĞAN , HÜSEYİN ALPARSLAN ŞAHİN

ONDOKUZ MAYIS ÜNİVERSİTESİ TIP FAKÜLTESİ NÖROLOJİ ANABİLİM DALI

Olgu:

Giriş: Wilson hastalığı (WH) bakır metabolizması bozukluğuna bağlı otozomal resesif geçiş gösteren nörodejeneratif bir hastalıktır. ATP7B genindeki mutasyon sonucu gelişmektedir. Toplumda 1/30000 oranında görülmektedir. ATP7B gen mutasyonu taşıyıcı oranı 1/90 dır (1). Sıklıkla 5-35 yaşları arasında ortaya çıkar (2). Wilson hastalığında klinik bulgular bakır metabolizması bozulması sonucu oluşan serbest bakırın biriktiği organlara ilişkindir. En sık hepatik ve kraniyal birikim görülmektedir. Olguların %40-50'sinde nörolojik belirtiler ilk bulgudur (1). Dizartri, yürüme bozukluğu, distoni, rijidite, tremor disfaji görülmektedir. Nadir görülen bulgular arasında epileptik nöbetler, piramidal bozukluklar ve üriner inkontinans izlenmektedir (3). Öncesinde dizartri görülmeden anartri ve mutizm ile başlayan olgular bulunmaktadır (4). Burada Wilson hastalığının nadir görülen nörolojik bulguları ile başvuran ve Wilson tanısı alan olgu tartışılmaktadır.

Olgu: 21 yaşında kadın hasta bir ay önce başlayan konuşamama, aralıklı bayılma ve idrar kaçırma şikayetleri ile nöroloji polikliniğine başvurdu. Bayılma ve idrar kaçırma şikayetleri esnasında bilinç kaybı ve tonik klonik kasılma olmaktaydı. Nöbetlerinin ardından başlayan konuşamama şikayeti sürekli mevcuttu. Aile öyküsü ve özgeçmişinde özellik yoktu. Hastanın nörolojik muayenesinde bilinci açık konuşamıyor ve ses çıkaramıyordu, söylenenleri ve okuduğunu anlayabiliyor, yazı yazabiliyordu. Ağız açma ve dudak hareketlerini yapabiliyordu. Her iki elde kinetik tremor ve sol elde dismetri mevcuttu. Tandem yürüyüşü bozuktu. Diğer nörolojik muayenesi normaldi. Etiyolojiye yönelik rutin kan tetkikleri, elektroensefalografi (EEG) , kraniyal manyetik rezonans görüntüleme (MRG) planlandı. MRG'de bilateral serebellar hemisfer , orta serebellar pedinkül , pons , mezensefalon , bilateral bazal ganglionlar ve talamus seviyesinde T1 hipointens T2 hiperintens sinyal değişiklikleri gözlendi. EEG hafif derecede şiddetli ensefalopati ile uyumlu görüldü. Serum seruloplazmin ve 24 saatlik idrarda bakır testleri yapıldı. Serum seruloplazmin düzeyi 0,92 g/L (0,2-0,6) 24 saatlik idrarda bakır 183,96 mikrogram/gün (0-40) idi. Periferik yaymada akantosit saptanmadı. Yarık lamba yöntemi ile yapılan kornea muayenesinde kayser fleischer halkası saptandı. Karaciğer biopsisinde bakır birikimi görüldü ve tedavi planlanması için gastroenteroloji ile değerlendirildi. Diyet, D-penisilamin ve çinko tedavisi başlandı. Hastanın takiplerinde nörolojik muayenesinde tremor ve dismetri şikayetinde düzelme görüldü , anartri devam etmekteydi.
Sonuç: Wilson hastalığı farklı nörolojik semptomlar ile prezente olabilir. Erken tanı ve tedavi hayat kurtarıcıdır.

KAYNAKLAR

1. Hanağası F, Hanağası HA. Wilson Hastalığı. Turkish Journal of Neurology/Turk Noroloji Dergisi. 2013;19(4).

2. Machado A, Fen Chien H, Mitiko Deguti M, Cançado E, Soares Azevedo R, Scaff M, et al. Neurological manifestations in Wilsons disease: report of 119 cases. Movement disorders: official journal of the Movement Disorder Society. 2006;21(12):2192-6.

3. Alessi K, DeLima M, Pfautsch M, Shriver ME, Parmar MS. Neurological Type Wilson's Disease: a Case Report. SN Comprehensive Clinical Medicine. 2021;3(9):1946-50.

4. Verma R, Bhandari A, Tiwari N, Chaudhari TS. Acute onset anarthria without hepatic manifestation: a rare presentation of Wilson disease. Case Reports. 2013;2013:bcr2013010415.

EP-69 YENİ TANI ALAN MYASTENİA GRAVİS HASTASINDA COVİD-19 A BAĞLI SEMPTOMATİK ALEVLENME

EBRU SÜLEYMANOĞLU , BETÜL YAREN YILMAZ , BÜŞRANUR OĞUZ SELÇUK , MUSTAFA ÜLKER , RAHŞAN KARACI , FÜSUN MAYDA DOMAÇ

ERENKÖY RUH VE SİNİR HASTALIKLARI EĞİTİM VE ARAŞTIRMA HASTANESİ

Olgu:

YENİ TANI ALAN MYASTENİA GRAVİS HASTASINDA COVİD-19 A BAĞLI SEMPTOMATİK ALEVLENME

Giriş

Myastenia gravis otoantikorlar sebebi ile nöromusküler iletimin bloke olduğu ve nöromusküler kavşak fizyolojisinin etkilendiği özellikle oküler, ekstremite ve bulbar kasları tutan otoimmün bir hastalıktır. Myastenik semptomlar bir çok sebepten dolayı alevlenebilir. Enfeksiyonlar myastenik semptomların alevlenmesi için önemli bir sebeptir. COVID-19 enfeksiyonu da küresel salgın haline gelmiş olup yüksek inflamatuar yanıt ile solunum yetmezliği ve mortaliteye sebep olmaktadır. Bu olgu sunumunda COVID-19 un otoimmün etiyolojiye bağlı nöromusküler bileşke hastalığı olan myastenia gravis semptomlarını alevlendirebildiğini göstermeyi amaçlamaktayız.

Olgu Sunumu

Bilinen hipotiroidi, vertigo, hipertansiyon, hiperlipidemi ve yeni tanı myastenia gravis (hastanemiz acil başvurusundan 1 ay önce) hastalıkları olan 68 yaşındaki kadın hasta pridostigmin 4*1 ve metilprednisolon 20 mg kullanıyordu. 3 gün önce başlayan konuşma bozukluğu ve yutma güçlüğü şikayetleri ile hastanemiz acil servisine başvurdu. Acil serviste yapılan nörolojik muayenesinde yatak başı yorulma testleri dışında ek patolojik bulgu saptanmadı. Hasta IVIG tedavisi verilmek üzere servise interne edildi. IVIG tedavisinin 2. Günü alınan kanlarda crp: 61,3 gelmesi ve hasta sorgulandığında 3 gündür boğaz ağrısı tariflemesi üzerine COVID PCR alındı. Alınan COVID PCR pozitif sonuçlandı. Toraks BT çekildi ve buzlu cam görüntüsü saptanmadı. Hastada COVİD-19a bağlı akciğer tutulumu mevcut değildi. IVIG tedavisinin 3. gününde yutma şikayetinde düzelme olmayan hastaya NG takıldı. IVIG tedavisinin son günü kliniği daha da kötüleşen hastanın oksijen satürasyonu % 60 olması üzerine 15 lt/dkdan oksijen açıldı fakat satürasyonunda değişiklik olmayan hastanın bilinci kapandı. Hasta entübasyon pozisyonu verilerek entübe edildi. Yoğun bakıma sevk edildi.

Tartışma

Myastenia gravis hastaları gerek bulbar kas tutulumları nedeniyle gerekse de immunsupresan tedavi altında olmaları sebebiyle COVID-19 enfeksiyonunu ağır geçirebilirler. Ayrıca enfeksiyonlar myastenia gravis semptomlarının alevlenmesi için risk faktörüdür. COVID-19 enfeksiyonu kendisi başlı başına akciğer tutulumu yapmakta olup hastayı solunum yetmezliğine sokabilmektedir. Fakat bizim hastamıza çekilen toraks BT sonucuna göre hastada akciğer tutulumu mevcut değildi. Bu da COVID-19 un akciğer tutulumundan hariç myastenia gravis hastalarında gerek enfeksiyondan dolayı gerekse bulbar kas tutulumundan kaynaklı semptomlarında alevlenmeye neden olduğunu göstermektedir.
Bizim hastamızda da COVID-19 enfeksiyonu sebebiyle myastenia gravis semptomları kötüleşmiş olup IVIG tedavisine başvurulmuştur. Fakat 5 günlük IVIG tedavisi sırasında kliniğinde düzelme olmayan hasta 5 günün sonunda oksijen satürasyonun düşmesi üzerine entübe edilip yoğun bakıma sevk edilmiştir.

EP-70 YENİ TANI DİYABETİK HASTADA MRG SUBKORTİKAL T2 HİPOİNTENSİTE VE PERSİSTAN HEMİANOPSİ İLE PREZENTE OLAN OKSİPİTAL NÖBET

DUYGU ENGEZ , NİHAN HANİFE YILMAZ , ESMA NUR EKMEKÇİ , İREM SERT , GÜRAY KOÇ

ANKARA ŞEHİR HASTANESİ, NÖROLOJİ KLİNİĞİ

Olgu:

Non-ketotik hiperglisemi (NKH) sıklıkla epileptik nöbetlere neden olabilir. Bu nöbetler genellikle fokal motor nöbet şeklinde olmakla birlikte, literatürde oksipital nöbet ile prezente olan vakalar da bildirilmiştir. Hiperglisemiye bağlı oksipital nöbetlerde hastalar ışık çakmaları gibi pozitif bulgulardan, homonim hemianopi gibi negatif bulgulara kadar değişen genişlikte bir spekrumda prezente olabilirler. İyi bir glisemik kontrol ile nöbetler çoğu zaman kısa sürede kontrol altına alınmakla birlikte, epileptik nöbetlerin devam ettiği durumlarda nöbet önleyici ilaçlar kullanılabilmektedir. NKH ile ilişkili nöbetler beyin MRGde oksipital loblarda subkortikal T2 hipointensitesine ve elektroensefalogramda oksipital epileptiform deşarjlara neden olabilir.

Bu olgu sunumunda, nörolojik muayenesinde homonim hemianopsisi olan, beyin MRG'de oksipital subkortikal T2 hipointensitesi olan ve aynı bölgede ritmik alfa aktivitesi şeklinde başlayıp evolüsyon gösteren iktal aktivitesi olan, semptomları başladıktan 15 gün sonra başvuran ve bu nedenle glisemik kontrol ile nöbetleri kontrol altına alınamayan yeni tanı diyabetes mellitus hastasını sunmak amaçlandı. Bu bağlamda, NKHnin neden olduğu nöbetlerde erken tedavi ihtiyacını vurgulamak amacıyla literatür değerlendirildi, ve vaka nöbet önleyici ilaç ihtiyacı olan diğer hastalarla karşılaştırıldı. Nadir görülen bu olgunun EEG, MR bulguları ve hasta videoları ile beraber sunulması planlanmıştır.

EP-71 HİPOGLİSEMİK KOMA SONRASI KLUVER BUCY SENDROMU

SEZGİ TOKDİL , MİNŞA YEŞİLLİ , BETÜL YAREN YILMAZ

ERENKÖY RUH VE SİNİR HASTALIKLARI EĞİTİM VE ARAŞTIRMA HASTANESİ

Olgu:

HİPOGLİSEMİK KOMA SONRASI KLUVER BUCY SENDROMU

Sezgi Tokdil,Minşa Yeşilli,Betül Yaren Yılmaz,Hüseyin Güleç,Rahşan Karacı,Mustafa Ülker,Füsun Mayda Domaç GİRİŞ

Kluver-Bucy sendromu (KBS) psişik körlük,görsel agnozi,hiperseksüalite,emosyonel davranış değişiklikleri, plasidite,hiperoralite,hipermetamorfoz ile karakterize nörodavranışsal sendromdur.Hipoglisemik koma,Herpes simpleks ensefaliti ,Alzheimer hastalığı,serebrovasküler hastalıklar,kafa travması,epilepsi, Huntington hastalığı KBS nedenlerindendir.Sıklıkla bilateral mezial temporal lob destruksiyon bağlı görülür.Nadir görülmesi nedeni ile hipoglisemik koma sonrası gelişen KBS olgusu sunulmuştur.

OLGU SUNUMU

Bilinen bipolar tanılı 33 yaşındaki erkek hasta,2 hafta önce insülin enjekte ederek suisid girişiminde bulunmuş.Yakınları tarafından bulunduğunda bilinci kapalı olan hastanın kan şekeri 30mg/dl ölçülmüş.8 gün yoğun bakımda izlenip taburcu edilen hasta,kol ve bacaklarda güçsüzlük,idrar kaçırma, çok yemek yeme, cinsel istek artışı ve ses kısıklığı şikayetleri ile başvurdu. Bu şikayetleri suisidal girişiminden sonra başlamış.Özgeçmişinde 5 yıl önce de insülinle suisidal girişim öyküsü, sigara, metamfetamin, kokain ve çakmak gazı kullanımı mevcut.Fizik muayenesinde kaşektik görünümde olan hastanın bilateral pes cavusu ve sol gluteal bölgede bası yarası mevcut.Nörolojik muayenesinde bilinç açık,koopere,oryante.Hipofonisi dışında kranial alan intakt.Motor muayenede üst ekstremite bilateral proksimal 4/5,distal 2/5.Alt ekstremite proksimal 4/5,distal 2/5.DTRler alınamadı.TCRler bilateral lakayt.Duyu muayenesi doğal,serebellar sistem muayenesi parezi nedeniyle değerlendirilemedi.Hastanın kan değerleri normal sınırlardaydı.Ön planda akut PNP düşünülüp EMG yapılan hastada AMSAN saptandı.IVIG verildi.Ancak hastada nörodavranışsal bozukluk ve hipofoni olması nedeniyle kranyal görüntüleme yapıldı.MR'da parasentral ve bitemporal hiperintens lezyonlar saptandı.EEG'sinde hafif derece biyoelektrik aksama görüldü.Hastada hipoglisemik komaya bağlı KBS ve AMSAN birlikteliği düşünüldü.

TARTIŞMA

Kluver Bucy sendromu oldukça nadir görülen bir sendromdur. Kranyal görüntülemeyle tanı konulabilir. Küratif bir tedavisi olmamakla birlikte altta yatan nedenlerin tedavisi ile semptomların gerilemesi mümkün olabilmektedir. Görsel agnozi, hiperseksüalite, emosyonel davranış değişiklikleri, hiperoralite veya hipermetamorfoz ile başvuran hastalarda bu sendrom akla gelmeli,ileri tetkik yapılmalıdır.

EP-72 FOİX-CHAVANY-MARİE SENDROMU (ANTERİOR OPERKÜLER SENDROM)

ÖZGE TÜRK , NESLİŞAH YILDIRIM SİTEMBÖLÜKBAŞI , MELİKE DOĞAN ÜNLÜ

SÜLEYMAN DEMİREL ÜNİVERSİTESİ TIP FAKÜLTESİ HASTANESİ

Olgu:

GİRİŞ:Foix Chavany Marie sendromu veya operküler sendrom; operkülumdaki iki taraflı lezyonlarda ortaya çıkan otonomik istemli ayrışma ile karakterize fasio-pharyngo -glosso-çiğneme kaslarının psödobulber paralizisidir. Genellikle bilateral operküler bölge lezyonlarında ortaya çıkmakta olup nadir de olsa tek taraflı lezyonlarda da ortaya çıkabilmektedir. Etyolojisinde multiple trombotik veya embolik inmeler, multiple skleroz, kafa travması, tümör, gelişimsel perisilvian displazi, akut dissemine ensefalomiyelit, moyamoya hastalığı, vaskülit ve nörodejeneratif hastalık yer almaktadır. Majör defisiti olan anatri ve disfajinin yönetimi zordur. Bu defisitlerin hastada önemli ölçüde morbitide nedeni olması ve defisitlerin düzeltilmesi zor olacağından serebrovasküler olayların etyolojilerini azaltmaya yönelik primer tedbirlerin alınması önemlidir.

OLGU

21 yaş erkek hasta acil servise ses çıkaramama, yutma güçlüğü, konuşamama ve dilini hareket ettirememe yakınmasıyla başvurdu. Anlamasının normal olduğu, yazarak şikayetlerini anlatabildiği öğrenildi. Kelime çıkarmakta zorlandığı öğrenildi. Yeni gelişen kas gücü ve duysal defisiti yoktu. Özgeçmişinde; obsesif kompulsif bozukluk, bipolar bozukluk, epilepsi ve serebrovasküler hastalık öyküsü mevcuttu. Hastanın genetik incelemesinde faktör 5 Leiden heterozigotluğu ve plazminojen aktivatör inhibatör 1 (PAI 1) homozigotluğu mevcuttu. Hastanın 2 gündür ilaçlarını almadığı öğrenildi. Kullandığı ilaçlar; asetilsalisik asit 300 mg /gün, valproik asit 1000 mg /gün ve karbamezepin 400 mg /gündü. Nörolojik muayenesinde; genel durum iyi, bilinç açık, kooperasyonu kısıtlı, afonikti. Anlaması normal olup verilen komutları yerine getirebilmekteydi. Hasta dilini dışarı çıkaramıyordu, yutma güçlüğü ve çiğneme zorluğu mevcuttu. Meninks irritasyon bulgusu yoktu,anartri mevcuttu. Dil orta hatta, hareketsizdi. Kas gücü sekel olarak sağda 4+/5 düzeyindeydi. Derin tendon refleksleri normoaktif, Hoffmann işareti sağda pozitifti. Difüzyon manyetik rezonans (MR) görüntülemesinde; sağ frontoparietalde difüzyon seride hiperintens ADC'de hipointens akut iskemi ile uyumlu difüzyon kısıtlılığı izlendi. Sol frontoparietalde kronik enfarkt ile uyumlu değişikler izlendi (Resim 1). Kardiyak incelemesinde ekokardiyografisinde ve ritim holterinde patoloji izlenmedi. Genetik açıdan faktör 5 Leiden heterozigot ve PAI 1 homozigotluğu olan hasta varfarin ile antikoagüle edildi. Vaskülitik markerleri normal olarak sonuçlandı. Karotis serebral tomografisinde anlamlı darlık saptanmadı. Laringoskopik muayenede vokal kord paralizisi saptanmadı. Yutma zorluğu olan hasta; nazogastrik takılarak takibi yapıldı. Hastanın yutma ve konuşma güçlüğüne yönelik fizyoterapi açısından fizyoterapisi düzenlendi. Hasta servis takiplerinde yumuşak gıdalara kademeli başlandı. Hastanın uzun dönem takiplerinde; INR düzeyi almakta olduğu duygudurum düzenleyicisi olan karbamezepin, valproik asit nedeniyle etkin kan düzeyi ayarlanamamış olup direk oral antikoagülan olan dabigatran açısından endikasyon dışı ilaç olarak basvurulmuştur. Hastanın şu an yutma güçlüğü geliş basvurusuna göre büyük ölçüde düzelmiştir.6 aylık takipte, beslenme ve konuşma için kas sisteminin gönüllü kontrolü gelişiyordu ve katı sıvı fark etmeksizin yiyecekleri çiğneyebiliyor ve cümleleri kurabiliyordu.

TARTIŞMA

Foix-Chavany-Marie sendromuna anterior frontotemporal opercular veya primer motor korteksin kortiko-subkortikal alanlarının iki taraflı lezyonları neden olur. Fasio-pharyngo-glosso-çiğneme kaslarının istemli kontrolü kaybolur, ancak bu kaslardaki duygusal ve refleks hareketler ve ayrıca kas gücü korunur. Sendrom ilk olarak 1926da tanımlanmıştır. Sendroma, en sık olarak iskemik inmeye bağlı olarak anterior frontoparietal operkulanın iki taraflı lezyonları neden olur. Tek taraflı operküler lezyonlarda da ortaya çıkabildiği gösterilmiştir.Yüz, dil ve farinksin istemli kas kontrolleri primer motor korteks ve piramidal yol tarafından sağlanırken, spontan ve emosyonel kontroller talamus, hipotalamus ve ekstrapiramidal yol tarafından sağlanır. Amigdala ve pontin lateral tegmentumda yer alan motor kraniyal sinir çekirdeği internöronları arasındaki alternatif otonomik yolların varlığı ile bu sendromun

nöroanatomik temeli açıklanabilir . Etiyolojik faktörler arasında; multiple trombotik veya embolik inmeler, multiple skleroz, kafa travması, tümör, gelişimsel perisilvian displazi, akut dissemine ensefalomiyelit, moyamoya hastalığı, vaskülit ve nörodejeneratif hastalık yer almaktadır. Bizim olgumuzda da bu sendrom etyolojisinde trombofili gen mutasyonunun rol oynadığı iskemik serebrovasküler hastalık sonucu ortaya çıkmıştır. İki ayrı iskemik serebrovasküler atak sonrası bilateral anterior operkular bölge enfarktı sonrası bu klinik tablo oluşmuştur. Bu sendromda tipik olarak görülen bilinç bulanıklığının eşlik etmediği fasio-faringo-glosso-mastikatör kaslarının istemli kontrolünün kaybı ve anartri olgumuzun ana klinik bulgusuydu. Weller OPS'nin 5 klinik sendromunu tanımlamıştır. Etyolojide en sık olarak bizim olgumuzda olduğu gibi bilateral operküler inmeyi bildirmiştir. Olgumuzda 2. serebrovasküler hastalık (SVH) sonrası kliniğin oluşmasının muhtemel nedeni ilk SVH sonrası kontralateral (etkilenmemiş hemisfer) operküler bölgenin kranial sinirler üzerindeki kompansatuar etkisinin ortadan kalkmasıdır. Çeşitli etyopatogenetik etmenlere bağlı olarak sendrom akut, subakut ya da kronik progresif olarak görülebilir. Bizim olgumuzda ikinci SVH atağıyla birlikte akut olarak ortaya çıkmıştır.Matsushima ve ark. tarafından Ebstein-Barr virüs ensefalitine baglı operküler sendrom vaka sunumu yapılmıştır.Hastanın başvurusu yakınması olarak ateşi ve operküler sendromun özellikleri mevcuttu.Hastanın laboratuvar sonuçlarında lökositoz , beyin omurilik sıvı (BOS) analizinde EBV viral kapsid Ig M antijeni normale göre 10 kat daha yüksek bulunmuştur. Olgularında yatıştan sonra 3,11 ve 24 gün MR çekilmiş olup MR da patoloji saptanmamıştır. SPECT incelemesinde ise, sol hemisferin perisilvian bölgesinde, bilateral oksipital lobda, serebellumda ve talamusun bir kısmında hipoperfüzyon göstermiştir. Hastanın tedavisinde intravenöz immünglobulin, sonrası aynı günlerde yüksek doz kortikosteroid ve asiklovir uygulanmıştır.OPSnin tedavisi ve prognozu altta yatan etiyolojik faktörlerle ilişkilidir. Bununla birlikte, klinik iyileşme genellikle zayıftır. Çiğneme, yutma ve konuşma işlevleri genellikle tamamen düzelmez. OPSli hastalarda aspirasyon pnömonisi için önemli bir risk vardır. Bu nedenle akut tedavi ve rehabilitasyon sürecinde konuşma bozukluğu ve beslenme en önemli iki konudur.Trombofili gen mutasyonu olan ikinci kez inme sonrası bilateral operküler bölge enfarktına bağlı akut olarak ortaya çıkan fasio-faringo-glosso-mastikatör dipleji ve anartrinin saptandığı oldukça nadir görülen Foix-Chavany-Marie sendromu olan bu olgumuzu sunmayı amaçladık.

EP-73 TRANSNAZAL SFENOPALATİN GANGLİON BLOKAJININ, SPONTAN SUBARAKNOİD KANAMAYA BAĞLANAN AKUT BAŞ AĞRISI TEDAVİSİNDE ETKİNLİĞİ

Bu bildiri geri çekilmiştir.

EP-74 ATİPİK BİR VERTİGO SEBEBİ : QUARİGEMİNAL SİSTERNA LİPOMU

BURAK YULUĞ , ECE ÖZDEMİR ÖKTEM , AHMET ÖZŞİMŞEK , ŞEYDA ÇANKAYA , DİLA SAYMAN

ALAADDİN KEYKUBAT ÜNİVERSİTESİ ALANYA EĞİTİM ARAŞTIRMA HASTANESİ

Olgu:

Giriş: İntrakranial lipomların görülme sıklığı tam olarak bilinmemekle beraber, tüm intrakranial tümörlerin %0.5inden daha azını oluşturdukları düşünülmektedir. Konjenital ve benign olan bu lipomlar, çoğunlukla asemptomatik olup insidental olarak karşımıza çıkmaktadırlar. Çoğunlukla orta hatta yerleşim göstermekle beraber, perikallosal alan, quadrigeminal sisterna, suprasellar sisterna, serebellopontin köşe, sylvian fissür ve koroid pleksus gibi pek çok yerde görülebilir. En sık çocuklar ve genç erişkinler görülmektedir.

Vaka: Bu olgu sunumunda, nöroloji polikliniğinde vertigo nedeniyle değerlendirilen ve etyolojide quadrigeminal sisterna yerleşimli lipomu saptanan olgunun sunulması; quadrigeminal sistern yerleşimli lipomlarda klinik yaklaşım, radyolojik görüntülemeler, tanı, tedavi ve takip yaklaşımlarının gözden geçirilmesi amaçlanmıştır. 40 yaşında, kadın hasta, birkaç haftadır devam eden, kendi döner tarzda baş dönmesi şikayeti ile polikliniğimize başvurdu. Nörolojik muayenesi ve laboratuar tetkiklerinde anlamlı patolojik bulgu saptanmadı. Çekilen beyin manyetik rezonans görüntülmesinde T1 ağırlıklı sekanslarda hiperintens, T2 ağırlıklı fast spin eko ve gradient sekanslarda izo-hiperintens, kontrast tutmayan quadrigeminal sisterna lipom ile uyumlu görünüm saptandı. Hasta semptomatik tedavi başlanarak takibe alındı

Sonuç: Quadrigeminal sisterna lipomları tüm intrakranial lipomların yaklaşık %25ini oluşturmaktadır. Birçoğu asemptomatik olmakla birlikten sık görülen semptomlar, bası bulgularına bağlı intrakranial hipertansiyon ve hidrosefalidir. Vertigo ile prezantasyon oldukça nadirdir. Günümüzde görüntüleme yöntemlerinin yaygın kullanımı ile beraber tanı ve takibi kolaylaşan bu lipomlar benign seyirli olup nadiren cerrahi rezeksiyona ihtiyaç duyulmaktadır.

EP-75 İNTRAPARANKİMAL HEMATOM VE BEYİN ÖLÜMÜ: METİL ALKOL İNTOKSİKASYONUNUN CİDDİ KOMPLİKASYONU

ÖZKAN ÖZMUK , HÜSEYİN ÖZKARAKAŞ ÖZKARAKAŞ

SBÜ BOZYAKA EĞİTİM VE ARAŞTIRMA HASTANESİ, YOĞUN BAKIM KLİNİĞİ

Olgu:

İntraparankimal Hematom ve Beyin Ölümü: Metil alkol İntoksikasyonunun Ciddi Komplikasyonu

ÖZKAN ÖZMUK, HÜSEYİN ÖZKARAKAŞ
SBÜ İzmir Bozyaka Eğitim ve Araştırma Hastanesi, Yoğun Bakım Kliniği

GİRİŞ/AMAÇ: Metanol intoksikasyonu yaşamı tehdit eden bir durumdur. Klinik durumların ayırt edici özelliği, yüksek anyon açıklı metabolik asidoz ve yine çok yüksek serum ozmolar açıklığı ve görsel komplikasyonu olan metabolik asidozdur. Çok yüksek morbidite ve mortaliteye sahip olan intrakraniyal hemorajiler de nadir ama her klinisyenin aklında olması gereken bir komplikasyondur.

OLGU: Olgumuz 47 yaşında bir erkek hasta. Yoğun bakıma yatışından bir gün önce acil servise koma tablosunda getirildi. Gelişinde yapılan tetkiklerinde intraktraniyal patolojisi olmayan hastanın hipoglisemi, elektroit bozukluğu saptanmadı. Alınan arteryel kan gazında hastada yüksek anyon açıklı metabolik asidoz saptandı. Öykü derinleştirildiğinde ise hastanın metanol intoksikasyonuna bağlı olarak koma tablosunda getirildiği saptandı. Acil serviste bir kez metabolik asidoz sebebi ile hemodiyalize alındı. Hemodiyaliz sonrasında yoğun bakımda takibe alınan hastanın yapılan bilinç muayenesinde koma hali devam etmekteydi. E1M1Ve GKS skoru mevcut olup pupil çapları eşit, normoizokorik ve IR bilateral pozitif idi. Hastanın takibinde alınan kan gazlarında metabolikasidozu devam ediyordu ve hastaya tedavi dozunda etanol başlandı. Hastaya, yoğun bakıma transferi sonrasında sabah yapılan nörolojik muayenesinde koma hali devam etmekte idi fakat sol pupil sağ pupile göre anlamlı derecede geniş olup, IR yine sol pupilde alınamadı. Acil şartlarda hastaya kontrastsız kraniyal BT planlandı. Çekilen kontrastsız kraniyal BT'de solda orta serebral arter sulama alanında, etrafında geniş hipodens ödem alanı da olan hematom mevcut idi (Resim 1). Beyin cerrahi kliniğince dekomresyon planlanmayan hastaya antiödem tedavisi başlandı. Aynı gün metabolik asidozu devam eden hasta rutin hemodiyalize alınmaya ve takibine devam edildi. Bir gün sonra yapılan nörolojik muayenesinde koma tablosu devam eden hastanın pupilleri bu sefer bilateral dilate ve IR her iki tarafta yoktu. Beyin sapı refleksleri de olmayan hastaya beyin ölümü tanısı düşünülerek apne testi yapıldı. Apne testi pozitif saptandı ve Kraniyal BT anjio planlandı. Görüntülemesi serebral sirkülatuar arrest ile uyumlu olan hastaya beyin ölümü tanısı kondu.

TARTIŞMA/SONUÇ: Metil alkol intoksikasyonu suisit amaçlı ya da farkında olmadan alınmasıyla ortaya çıkan, hayatı tehdit edici semptomlara sebep olan bir klinik durumdur. Yüksek anyon açıklı metabolik asidoza sebep olan bu durumda, intrakraniyal hematomlar oluşabilmektedir (3). Literatürde de unilateral/bilateral putamen kanamaların olduğu az sayıda vaka bildirimi görülmüştür(1,2). Olgumuzda tek taraflı geniş hemisferik hematom oluşmuş ve hastada mortaliteye sebep olmuştur. Metil alkol intoksikasyonlarında intrakraniyal hematom her zaman akılda tutulmalı ve sık aralıklı nörolojik muayene yapılmalıdır.

1. Sharma P, Eesa M, Scott JN. Toksik ve edinilmiş metabolikensefalopatiler: MRI görünümü. *AJR Am J Röntgenol.* 2009; 193 :879-886.

2. Permpalung N, Cheungpasitporn W, Chongnarungsin D, Hodgdon TM. Bilateralputaminal kanamalar: metanolintoksikasyonunun ciddi komplikasyonu. *N Am J MedSci.* 2013; 5 :623-624.

3. Corr P, Szólics M. Akut etilen glikol zehirlenmesinde beyin görüntüleme bulguları. *J Med Görüntüleme RadiatOncol.* 2012; 56 :442–4.

EP-76 KORPUS KALLOSUMDA GEÇİCİ LEZYON OLGUSU

HATİCE TOSUN KAYA , DUYGU ARSLAN MEHDİYEV , GÜLGÜN UNCU , ZEYNEP ÖZÖZEN AYAS

ESKİŞEHİR ŞEHİR HASTANESİ, NÖROLOJİ KLİNİĞİ

Olgu:

Giriş : Geçici korpus kallosum lezyonları genellikle inflamatuar değişiklikler, sitotoksik ödem ve antiepileptik ilaçlara bağlı fokal demyelinizasyona sekonder ortaya çıkabilmektedir [1-4].

Olgu: 31 yaşında erkek hasta. 5 gündür devam eden baş dönmesi şikayeti ile başvurdu. Hastanın nörolojik muayenesi normaldi. Serebral difüzyon MR görüntülemede korpus kallosumda ADC karşılığı olan sinyal artışı izlendi. Asetilsalisilik asit tedavisi başlanıldı. Kontrastlı beyin MR'da aynı lokalizasyonda T2 ve flair sekanslarda hiperintensite saptandı. Kontrast tutulumu saptanmadı. Hemogram, biyokimya, CRP, sedimentasyon değerleri normal aralıktaydı. VDRL, brusella, ANA hariç vaskulit ve hepatit markerları negatifti. Karotis-vertebral arter ultrasonografi normaldi. Kardiyak incelemesi normal olarak değerlendirildi. 1,5 ay sonra kontrol amacı ile çektirilen beyin MR'da lezyonun tamamen kaybolduğu görüldü.
Sonuç: Korpus kallosum, iki beyin hemisferinde bulunan kortikal ve subkortikal nöronlar arasındaki bağlantıları sağlayan komissüral yapıdır [5]. Korteksten köken alan uyarıları karşı taraf hemisfere bağlayarak beynin duyusal, motor ve kognitif performansını sağlamaktadır [6, 7]. Geçici korpus kallosum lezyonları genellikle T2 sekansta yüksek sinyal artışı gösteren oval şekillidir. Kontrast tutulumu görülmez ve spontan iyileşme özelliği gösterir [8]. Korpus kallosumu tutan lezyonların ayırıcı tanısında iskemi, infeksiyon, antiepileptik ilaç kullanımı, posterior reversible ensefalopati sendromu, Marchiafava Bignami hastalığı, diffüz aksonal hasarlanma, multipl skleroz, hidrosefali, lenfoma, AIDS demans kompleksi, adrenolokodistrofi bulunmaktadir [1, 9-11]. Lezyonun geçici özelligi ile diger klinik ve laboratuvar bulguları, infeksiyoz patolojilerin diğer sebeplerden ayırt edilmesini saglar.

1 B. A. Takanashi J, Yamaguchi K, Kohno Y. , AJNR Am J Neuroradiol **25(5)**, 798-802 (2004).
2 Z.-F. Yuan, J. Shen, S.-S. Mao, Y.-L. Yu, L. Xu, P.-F. Jiang, F. Gao, Z.-Z. Xia, BMC Infect Dis **16**, 230-230 (2016).
3 S. S. Kim, K.-H. Chang, S. T. Kim, D. C. Suh, J.-E. Cheon, S.-W. Jeong, M. H. Han, S. K. Lee, American Journal of Neuroradiology **20**, 125 (1999).
4 A. J. Da Rocha, F. Reis, H. P. Gama, C. J. Da Silva, F. T. Braga, A. C. Maia, Jr., F. Cendes, Neuroradiology **48**, 731-735 (2006).
5 S. G. Waxman, Fundamentals of the Nervous System, Prentice- Hall, Sydney (1991).
6 M. Taylor, A. S. David, J Neurol Neurosurg Psychiatry **64**, 131-134 (1998).
7 J. Ma., Agenesis of the corpus callosum, Elsevier, Amsterdam (1990).
8 B. Hakyemez, C. Erdogan, N. Yildirim, G. Gokalp, M. Parlak, Acta Radiol **46**, 734-736 (2005).
9 J. Oster, C. Doherty, P. E. Grant, M. Simon, A. J. Cole, Epilepsia **44**, 852-854 (2003).
10 O. Prilipko, J. Delavelle, F. Lazeyras, M. Seeck, Epilepsia **46**, 1633-1636 (2005).
11 S. A. Friese, M. Bitzer, D. Freudenstein, K. Voigt, W. Kuker, Neuroradiology **42**, 795-802 (2000).

EP-77 MİLLER FİSHER OLGU SUNUMU

MURAT ERTEN , DEMET İLHAN ALGIN , OĞUZ OSMAN ERDİNÇ

ESKİŞEHİR OSMANGAZİ ÜNİVERİSTESİ

Olgu:

Giriş: Miller fisher sendromu (MFS) akut olarak başlayan, ataksi, eksternal oftalmopleji ve arefleksi ile giden bir klinik tablodur ve gbs'nin nadir görülen bir varyantıdır. Mfs sıklıkla viral bir enfeksiyon sonrası ortaya çıkmaktadır ve ivig tedavisi ile iyileşmenin görüldüğü iyi huylu bir hastalıktır. Bu yazıda covid mrna aşısı sonrası oftalmopleji, ataksi ve arefleksi klinik özellikleri ile tanısı konulmuş ve ivig tedavisi ile düzelen 72 yaşında bir mfs'li olgu sunulmuştur.

Olgu: 72 yaşında erkek hasta kliniğimize 1 aydır olan ağızda kayma , sağ gözde dışa kayma , çift görme, dengesizlik şikayeti ile başvurdu. Öncesinde dış merkeze başvurmuş. Beyin bilgisayarlı tomografi(bbt), difüzyon manyetik rezonans(mr) görüntülemeleri yapılmış, patoloji saptanmamış. Özgeçmişinde 1,5 ay önce covid-mrna aşısı olması dışında özellik yok. Enfeksiyon öyküsü yok. Hastanın nörolojik muayenesinde sağ göz dışarı bakışı kısıtlıydı. Binoküler diplopisi mevcuttu. Sol nazolabial oluğu silikti. Yürüyüşü sağa ataksikti. Derin tendon refleksleri alt ekstremitelerde alınamıyordu. Çekilen kontrastlı kranial mr'ında özellik yoktu. Hastaya yapılan lomber ponksiyon sonucunda hafif albümin ve protein yüksekliği mevcuttu. Yapılan elektronöromiyografi(enmg)'de alt ekstremitelerde daha belirgin duysal ağırlıklı sensörimotor tipte aksonal polinöropati ile uyumlu olarak değerlendirildi. Sağ fasial sinir subakut dönem parsiyel aksonal hasarı ile uyumlu bulundu. Mevcut klinik ve laboratuvar bulgularıyla miller -fisher sendromu tanısı konuldu. Hastaya 5 gün 0,4 mg /kg/gün dozunda ivig tedavisi verildi. İvig tedavisi sonrası çalışılan anti-gq1b düzeyi ise negatif saptandı. 20. Gün kontrolünde hastanın desteksiz mobilize olduğu ataksisinde belirgin düzelme , sağ göz dışa bakış kısıtlılığında düzelmenin olduğu izlendi. Yapılan enmg'sinde kısmi düzelme görüldü.

Tartışma: miller fisher sendromu kademeli başlangıcı ve preogresif seyretmesi ile akut iskemik beyin sapı inmeleri ile ayırıcı tanıya girer. Ayrıca göz bulguları myasteina graves ve wernicke ensefalopatisi ile karışabilmektedir. Bu nedenle hasta anamnez muayene klinik ve laboratuvar bulguları ile birlikte değerlendirilmelidir.

Sonuç : MFS akut olarak ortaya çıkan klasik triadı olan oftalmopleji, ataksi ve arefleksi ile seyreden bir sendrom olup prognoz genelde iyidir. Mfs genellikle febril hastalıklar ve viral enfeksiyonlar sonrası geliştiği bilinmekle beraber aşı sonrası da nadir vakalar geliştiği bildirilmiştir.

EP-78 POSTPARTUM GELİŞEN AKUT İSKEMİK İNMEDE TROMBEKTOMİ

AYŞENUR ERSOY ŞENGÜL , GÖKHAN ÖZDEMİR

SELÇUK ÜNİVERSİTESİ TIP FAKULTESİ NÖROLOJİ ABD

Olgu:

GİRİŞ

Akut iskemik inme, gebelikte ve postpatum dönemde nadir görülen bir durumdur. Bu hasta popülasyonu için endovasküler mekanik trombektomiyi değerlendiren mevcut literatür sınırlıdır. Üstelik mekanik trombektomi yapılan bu hastalar sadece ön sistemle ilgilidir. Pospartum dönem arka sitemle ilgili literatürde sadece bir vaka bildirimi vardır. Bu vaka sunumunda 44 yaşında ,normal doğum sonrası 4. haftasında baziller okluzyon olarak tespit edilen ve mekanik trombektomi yapılan kadın hastayı sunmaktayız.

OLGU

Daha önce gravida 5, parite 4, yaşayan 4 çocuğu olan,15 yıldır tip 2 DM tanısı ile takip edilen 45 yaşında kadın hasta, akşam baş ağrısı gelişmiş, daha sonra sabah saatlerinde başlayan bulantı kusma, sağ taraflı güçsüzlük ve şuur kaybı ile yakınları tarafından acil servise getirildi. Acil servisteki Nörolojik muayenede bilinç konfü, oryantasyon ve kooperasyon yok, gözlerde sol vulpian arazı mevcuttu. Konuşma dizartrikti, sağ üste ve alt ekstremite 2/5, sol taraflı kas kuvveti tamdı. GKS:12, NIHSS:13'tü. Kontrastsız beyin bt tetkisinde hemoraji saptanmadı. Difüzyon ağırlıklı MR 'da pons infarktı saptandı. Hasta serebral anjiografi ünitesine sevk edildi. Üniteye geldiğinde semptomlarının 4. saatindeydi. Bilinç kapalı, sola vulpian arazı mevcuttu, tetraplejik ve desebre postur mevcuttu. Anjiografi işleminde sol vertebral arterden girildi, baziller arterde emboli ve yüksek rezistans nedeniyle verilen kontrast maddenin sağ vertebral arteri retrograd doldurduğu görüldü. Bir kez mekanik trombektomi sonrasında tam rekanalizasyon sağlandı. 15 dk sonra hastanın bilinci tekrar kapandı, baziller arter proksimalinde darlık gözlendi. Balon ile dilatasyon yapıldı. Reperfüzyon sağlandı. Hastanın bilinci açıktı, oryante koopereydi, konjuge göz hareketleri normaldi, dört ekstremite kas kuvveti tamdı. Kontrol Beyin BT alındı, herhangi bir lezyon görülmedi. Hasta takip edilmek üzere yoğun bakım ünitesine sevkedildi. Hastaya 100 mg asetilsalisilik asit, 2x0.6 clexane başlandı. Diyabetes Mellitus için yapılan tetkiklerde AKŞ: 110 HA1C : 5.7 ydi. Başka bir olası inme etyolojisini ekarte etmek için RF, ANA, ANCA, FV, F2, Antitrombin, Homosistein, Fibrinojen, C3, C4 , Protein S, Protein C, trombofili paneli çalışıldı, bulaşıcı hastalık için test edildi, ancak saptanmadı. Hasta Modifiye Rankin Skoru 0 olarak taburcu edildi.

Sonuç

Baziler arter, beynin arka dolaşımında önemli bir rolü olan hayati bir damardır. Medulla oblongata ve pons birleşim yerinin yakınında çift vertebral arterlerin birleşmesi ile oluşur ve beyin sapı ve serebelluma doğrudan besler. Posterior sirkülasyon inmelerine bağlı nörolojik semptomlar başlangıçta spesifik olmayabilir ya da çok şiddetli semptomlarla karşımıza gelebilir. Postpartum iskemik inme nadir görülen komplikasyonlardandır, inmenin zamanında değerlendirilmesi ve yönetimi, %2-10 arasında bir ölüm oranı taşıdığı için büyük önem taşımaktadır. Mekanik trombektomi; akut vakalarda önerilen bir yöntemdir. Yapılan çalışmalarda hamile/postpartum kadınların, hamile olmayan kadınlarla karşılaştırıldığında, Mekanik trombektomiyi takiben daha düşük intrakraniyal kanama oranları tespit edilmiştir. Bu vakamızda postpartum inmede basiller okluzyon gelişebileceği ve tedavi yöntemi olarak da mekanik trombektominin son derece başarılı olduğu görülmüştür.

EP-79 PROGRESİF SUPRANÜKLEER PALSİ-PARKİNSONİZM: 2 OLGU SUNUMU

ŞÜHEDA ÇALAK , FATİH ÇEKİM , ALİ İHSAN YARDIM , HASAN DOĞAN , ÇETİN KÜRŞAD AKPINAR

SAĞLIK BİLİMLERİ ÜNİVERSİTESİ SAMSUN EĞİTİM VE ARAŞTIRMA HASTANESİ

Olgu:

Progresif supranükleerpalsi (PSP);parkinsonizm bulgularına ek olarak yukarı bakış kısıtlılığı ve erken düşmelerin sıklıkla eşlik ettiği sporadik, progressif seyirli, nörodejeneratif hastalıktır.Bu yazıda levodapa yanıtı olan Parkinson hastalığı tanısıyla izlenen ve takipler de PSP tanısı alan iki olgu sunulmuştur.

OLGU 1:
74 yaşında kadın hasta, hareketlerde yavaşlama ve sık sık düşme şikayetiyle polikliniğimize başvurdu. Sorgulamasında benzer şikayetlerle 4 yıl önce dış merkeze başvurduğu, Parkinson hastalığı düşünülerek Levodopa-benserazid başlandığı, tedavi sonrası şikayetlerinin azaldığı ancak son dönemde kötüleştiği ve 3 aydır kısmi bağımlı hale geldiği öğrenildi. Yapılan nörolojik muayenede vertikal bakış kısıtlılığı,taş bebek fenomeni, dizartri,disfoni,bradikinezi,ensede daha belirgin gözlenen aksiyel rijidite,pisa belirtisi gözlendi.Hastaya çekilen beyin MR'ında sagittal eksende mezensefalon atrofisine bağlı oluşan sinekkuşu görünümü mevcuttu. Öykü,nörolojik muayene ve görüntülemeler sonucu hasta PSP-Ptanısı aldı.
OLGU 2:
1 yıl önce hareketlerinde yavaşlama ve yürümede güçlük şikayeti ile dış merkezde, Parkinson hastalığı tanısı ile Levodopa/karbidopa/entakaponbaşlanan, tedavi ile hareketlerinde yavaşlama şikayeti azalan 72 yaşında erkek hasta son 2 aydir olan sık düşme şikayeti ile polikliniğimize başvurdu.Nörolojik muayenede vertikal bakış paralizi,hipofoni, bilateral bradikinezi,aksiyel rijidite saptandı.Çekilen kraniyal MRG'sinde özellikle sagittal kesitlerde mezensefalon atrofisi, sinekkuşu görünümü izlenen hasta PSP-P tanısı aldı.
SONUÇ:
PSP başlangıç yaşı sıklıkla 60-65 arasıdır ve her iki cinste eşit sıklıkta görülmektedir. PSP başlangıç döneminde klinik olarak idiopatikparkinson hastalığına benzer. Farklı alt tipleri vardır özellikle parkinsonizmin baskın olduğu PSP-P tipinde erken evrelerde levodopa yanıtı belirgin olabilir. Bu nedenle hastalar yıllarca yanlış tanı ile izlenebilir. Tanı için NINDSS-PSPtanı kriterleri kullanılır. Tanı kriterlerinde görüntüleme bulguları yer almasa da PSP tanısında özellikle mesensefalon atrofisine bağlı sinek kuşu görünümü oldukça tipiktir. Bu iki olgumuz idiyopatik Parkinson hastalığı tanısı alıp tedaviye yanıt vermistir. Ama takipler de eklenen klinik bulgular ve kraniyal goruntulemeile PSP-P tanısını akla getirmistir. Idiyopatik parkinson hastalığı tanısı alanlarda sık düşme, tedavi yanıtında azalma ve yukarı bakış kısıtlılığı varsa akla PSP gelmelidir.

EP-80 SİROZA SEKONDER GELİŞEN SEKONDER PARKİNSONİZM:OLGU SUNUMU

YEŞİM GÜZEY ARAS , BİLGEHAN ATILGAN ACAR , ALPER ERYILMAZ , TÜRKAN ACAR

SAKARYA ÜNİVERSİTESİ EĞİTİM VE ARAŞTIRMA HASTANESİ

Olgu:

Giriş: Karaciğer hastalıkları süresi veya şiddetine bağlı olarak santral sinir sistemi (SSS) işlevlerinde çeşitli bozukluklara yol açabilir. Karaciğer hastalıkları ile SSS tutulumu arasındaki bu ilişki ilk kez 1965 yılında Viktor ve ark. tarafından tanımlanmış ve bu ilişkiye 'hepatoserebral dejenerasyon' adı verilmiştir. Hepatoserebral dejenerasyon kliniğini en sık ensefalopati atakları oluşturur, tekrarlayan ataklar nadir de olsa tremor, koreatetoz, distoni, parkinson benzeri klinik tablo gibi ekstrapiramidal sistem belirtilerine neden olabilir.Bu olgu sunumunda siroz tanısıyla takip edilirken gelişen ensefalopati ve parkinsonizm bulguları olan hastayı sunmayı amaçladık.
Olgu:68 yaşında kadın hasta bilinen HT , DM ve yaklaşık 8 yıldır kriptojenik sirozu olup tarafımıza son 2 yıldır hareketlerde yavaşlama ,unutkanlık ,yakınlarını tanıyamama, önceden yaptığı işleri yapamama ve bilinçte dalgalanma ile başvurdu. nörolojik muayenesinde şuur açık ,kooperasyonu basit emirlerle sağlanmaktaydı ve zaman yer oryantasyonu bozulmuştu. Konuşma hipfonik ekstrapiramidal sistem muayenesinde bradimimi ve bradikinezisi mevcuttu. Bilateral alt ekstremitlerde baskın yaygın rijiditesi olup öne eğik küçük adımlarla yürümekteydi. Çekilen Kranial MRG'da(şekil 1) T1 kesitlerinde belirgin bilateral bazal ganglialarda hiperintens görünüm izlendi. EEG'sinde (şekil 2) yaygın yavaşlama ve delta aktivitesi gözlendi. Hastada karaciğer yetmezliğine bağlı hepatik ensefalopati ve bazal gangliada birikime bağlı parkinsonizm bulgularının oluştuğu düşünüldü.U zun süredir siroz açısından takibinin olmadığı öğrenilen hasta ya gastroenteroloji konsültasyonu istendi.

Tartışma: Wilson dışı hepatoserebral dejenerasyon nadir görülen, kronik karaciğer hastalığı ve metabolik bozukluklara bağlı gelişen, genellikle de geri dönüşümsüz nörolojik bulgularla seyreden bir hastalıktır. Nörolojik belirtiler, hastalığın şiddeti ve süresiyle yakın ilişkilidir. Serebral etkilenmenin nedeni ile ilgili amonyak yüksekliğinin glial hücrelerde yaptığı ödem, SSS'de majör inhibitör nörotransmitter olan gama aminobütirik asitin (GABA) düzeylerinde artış ve eksitatör nörotransmitter olan glutaminerjik etkinin baskılanması üzerinde durulmuştur. Ekstrapiramidal sisteme ait (distoni, postural tremor, miyoklonus ve rijidite) tutulum diğer nörolojik anormalliklere göre daha sık bildirilmiştir.
Sonuç: Kronik karaciğer yetmezliği hastalarında periodik aralıklarla mutlaka nörolojik muayene yapılması olası bir nörolojik tutulum bulgularının erken saptanması gereklilik halinde görüntüleme ile SSS'nin değerlendirilmesine dikkat çekmek amacı ile sunulmuştur.

EP-81 TİROİD OFTALMOPATİSİ: BİLATERALTOTAL OFTALMOPLEJİ İLE PREZENTE NADİR BİR OLGU SUNUMU

MERVE GÜRSOY HASOĞLAN , AYLİN YEŞİLGÖZ , RUHSEN ÖCAL , ESRA TAŞKIRAN , FATMA GENÇ

ANTALYA EĞİTİM ARAŞTIRMA HASTANESİ

Olgu:

Giriş: Tiroid oftalmopatisi genellikle hipertiroidi sonucu görülür. Patofizyolojisi tam olarak belirlenememiştir. İnsulin like growth faktör–1'in (IGFR-1) rol oynadığı düşünülen, otoimmün tiroid hastalıklarının komplikasyonudur. Belirgin özürlülük yaratırken etkin tedavi ile tamamen düzelmesi nedeniyle erken tanı ve tedavinin önemli olduğu nadir bir oftalmopleji sebebidir (1). Etkin tiroid fonksiyon bozukluğu tedavisi ve metilprednisolon dünya genelinde en çok kullanılan tedavidir (2). Graves hastalığının tirotoksikoz dönemine özgü olarak bilinmese de, hastalığın ötiroid ve hipotiroid aşamalarında oftalmopleji görülebilir. Farkındalığın artmasıyla primer hipotiroidi hastalarında tipik tiroid oftalmoparezi tanısı da artmaktadır. Bu olgu sunumunda bilateral oftalmoparezi ile başvuran, tipik tiroid oftalmopati bulgularını radyolojik ve klinik olarak ortaya koyduğumuz primer hipotiroidi vakasını sunmaktayız. **Olgu Sunumu:** Elli altı yaşında erkek hasta kliniğimize 45 gündür olan çift görme şikayeti ile başvurdu. Bilinen Renal cell carcinoması (RCC) ve akciğer metastazı olan hasta aktif immunoterapi almaktaydı. Nörolojik muayenesinde bilateral pitoz ve bilateral oftalmoplejisi vardı. Göz kapaklarında şişlik ve her iki gözde hiperemi ve kemozisi bulunmaktaydı. Ek kronik hastalığı bulunmayan hastanın kontrastlı beyin ve orbita MRG'sinde bilateral orbital kaslarından lateral ve inferior rektuslarda belirgin ödem, hiperintens sinyal artışı gözlendi. Kontrastlanan lezyon izlenmedi. Tiroid oftalmopatisi için tipik görüntü nedeni ile tiroid fonksiyon testleri istendi. Malignite öyküsü olan hastanın metastaz taraması ve lomber ponksiyonu normal sonuçlandı. TSH 104.2 uIU/ml (RA 0.34-5.86 uIU/ml), serbest T4 0.13 ng/dl (RA 0.61-1.12 nm/dl), Anti-TPO 251.0 IU/ml (RA < 10 IU/ml) ölçüldü ve hasta hipotiroidi tanısı aldı. Ciddi hipotiroidi tanısı ile 100 mcg Levetiron tedavisi başlanan hastaya tiroid oftalmopatisi ön tanısı ile 3 gün pulse steroid ve 1 mg/kg/gün idame tedavisi önerildi, takipte aylık pulse steroid verilen hastanın oftalmoplejisi tamamen düzeldi.

Sonuç: Tiroid oftalmopatisi otoimmun tiroid hastalıklarına eşlik eden, kalıcı görme hasarı yaratabilen bir hastalıktır. Erken tanı ve tedavi ile tam düzelme sağlanmaktadır. Genellikle hipertiroidiye sekonder, nadirense hipotiroidiye sekonder görülmektedir. Bu hastalar erken levetiron ve kortikosteroid tedavisinden fayda görmektedir.

Kaynaklar:

1- Levy, J., Sobel, R., Marcus, M., & Lifshitz, T. (2005). Thyroid ophthalmopathy.*Minerva endocrinologica*, *30*(4), 247-265.

2- Neag, E. J., & Smith, T. J. (2021). 2021 update on thyroid-associated ophthalmopathy. *Journal of Endocrinological Investigation*, 1-25.

EP-82 MULTİPL KRANİYAL SİNİR PARALİZİLERİ İLE BAŞVURAN LENFOBLASTİK LENFOMA OLGUSU

NAZ GÜNAY DEMİRCAN , BURÇE AKBAĞRA KAYA , GÖZDE ELİF TÜREDİ , RAHŞAN KARACI , MUSTAFA ÜLKER , FÜSUN MAYDA DOMAÇ

ERENKÖY RUH VE SİNİR HASTALIKLARI EĞİTİM VE ARAŞTIRMA HASTANESİ

Olgu:

GİRİŞ

Lenfoblastik lenfoma (LL), tüm lenfomaların yaklaşık %2sini oluşturan B-(B-LL) veya T hücre soyuna (T-LL) bağlı olgunlaşmamış B hücrelerinin bir neoplazmıdır.Erişkin yaş grubunda insidansi yaklaşık 1-2/100.000dir.ALLli hastaların %10dan azında başvuru sırasında kranial sinir tutulumu olup en sık fasiyal sinir olup bilateral tutulum nadirdir.Bu yazıda sol abducens ve bilateral fasiyal sinir paralizisi ile başvurup Lenfoblatik Lenfoma tanısı alan vakamızı sunmayı hedefledik.

OLGU

Bilinen kronik hastalık tanısı olmayan 25 yaşındaki erkek hastanın başvurudan 15 gün önce sağ yüz yarısının tamamını hareket ettirememe şikayeti başlamış.Dış merkezde sağ periferik fasial paralizi tanısı alan ve tedavi önerilmeyen hasta 10 gün sonra sol yüz yarısınında da tam hareketsizlik olması üzerine polikliniğimize başvurmuş.Özgeçmişinde 20 gün önce troponin yüksekliği nedeniyle miyokardit ön tanısıyla metoprolol 25 mg ve ramipril 2,5 mg başlanan hastanın yatışı sırasında tekrarlanan kardiak değerler ve eko sonucuyla miyokardit tanısı kardiyoloji tarafından dışlanarak tedavi kesildi.Nörolojik muayenede sol gözde laterale bakış kısıtlılılığı ve bilateral fasial paralizisi dışında özellikyoktu.Kraniyal MRında herhangibir patoloji saptanmadı.Hastaya LP yapıldı.BOS açılış basıncı:25 cmH2o protein:2,28 g/dl saptandı.BOS gangliozid paneli negatif olarak sonuçlandı.PA akciğer grafisinde bilateral hiler dolgunluk olan hastanın toraks BT 'sinde anterior mediastende homojen kontrastlanan kitle saptandı.Biyopsi sonucu bekleme sürecinde paraneoplastik kranial sinir tutulumu tanısıyla 0.4/kg/gün 5 gün boyunca verilen IVIG tedavisi sonrası sol göz dışa bakış kısıtlılığında tamamıyla gerileme saptandı.Biyopsi sonucu ile Lenfoblastik lenfoma tanısı konulan hematolojiye yönlendirilerek taburcu edilen hasta 20 gün sonra her iki bacakta güçsüzlük şikayeti ile acilimize başvurdu.Plazmaferez tedavisi planlanan ve dış merkez hematoloji kliniğinde HYPERCVAD tedavi protokolü (yüksek doz Ara-C ve yüksek doz metotreksat rejimi) başlanan hastanın. nörolojik semptomlarının ilerlediği öğrenildi.

SONUÇ

Kranial sinir felci idiyopatik, metabolik, enfeksiyöz, inflamatuar, vasküler veya neoplastik nedenli olabilir.Solid tümör (meme,akciğer, böbrek hücresi veya prostat kanseri)metastazları, kraniyal sinir felçleriyle sonuçlanabilir.Bilateral kraniyal sinir felci nadiren ALLnin ilk başvuru semptomudur.Bilateral fasial paralizi ile başvuran hastalarda olası malignitelerin araştırılması tanı ve tedavi açısından önemlidir Paraneoplastik nörolojik tutulum saptanan hastalarda tedavide IVIG kullanımı endikasyonu mevcuttur ve yine vakamızda da gözlemlediğimiz gibi IVIG sonrası nörolojik semptomlarda gerileme saptanan vakalar bildirilmiştir.

EP-83 NONKONVULSİF STATUS EPİLEPTİKUS İLE SEYREDEN PARANEOPLASTİK LİMBİK ENSEFALİT

EZGİ KUĞU , ELİF ÖZDEMİR GÖKDAĞ , İLHAN CANSU KARABAŞ

İSTANBUL ERENKÖY RUH VE SİNİR HASTALIKLARI EĞİTİM VE ARAŞTIRMA HASTANESİ

Olgu:

NONKONVULSİF STATUS EPİLEPTİKUS İLE SEYREDEN PARANEOPLASTİK LİMBİK ENSEFALİT

Ezgi Kuğu,Elif Özdemir,İlhan Cansu Karabaş,Rahşan Karacı,Mustafa Ülker,Saime Füsun Domaç

GİRİŞ

Paraneoplastik limbik ensefalit malignitesi olan hastalarda otoimmün reaksiyon sonucu ortaya çıkan, günler ya da haftalar içinde gelişen tekrarlayan epileptik nöbetlerle, davranış ve kişilik bozuklukları gibi semptomlarla karakterize bir sendromdur. Limbik ensefalitle birliktelik gösteren en sık malignite küçük hücreli akciğer kanseri, testis ve meme tümörleri olarak bildirilmiştir.Ensefalit bu kanserlerin ilk belirtisi olarak ortaya çıkabilir ve tedaviye dirençli NKSE olgularının %68'inden ensefalitler sorumlu tutulmaktadır.Otoimmün ensefalitler anestezik ilaçların verilmesine rağmen 24 saati aşan dirençli SE olgularına sıklıkla yol açtığı ve mortalitesi yüksek olduğu için akılda tutulmalıdır.Bu bildiride dirençli nonkonvulsif status epileptikusun bir nedeni olarak ortaya çıkabilen paraneoplastik limbik ensefalit olgusunu sunmayı amaçladık.

OLGU

Hipertansiyon ve epilepsi tanıları bulunan 84 yaşındaki erkek hasta yatışından 4 gün önce başlayan evinin odalarını karıştırma, algılamada güçlük ve eliyle hedefi bulmakta zorluk şikayetleri üzerine çekilen EEGsinde sol periyodik lateralize epileptik deşarjlar izlenmesiyle nonkonvulsif status epileptikus ön tanısıyla servisimize interne edildi. Valproat 400mg 3*1 ve diazem 30mg infüzyonundan sonra çekilen kontrol EEG'de PLED'lerin devam ettiği gözlenmesi sonucunda hastada dirençli NKSE nedeni olarak ön planda otoimmün ensefalit düşünüldü.IVIG tedavisi 0.4 g/kg/gün verildi.Hastanın tedavi sonrasında konfüzyonu geriledi ve çekilen kontrol EEG'de PLED'ler gözlenmedi.Otoimün limbik ensefalitin paraneoplastik olarak malignitelere sekonder olabileceği düşünülerek çekilen PET sonucunda; larinks ca nedeniyle olabilecek bilateral vokal kordda yoğun hipermetabolizma ve mediastende yoğun hipermetabolizma gösteren multipl lenf nodları görüldü.

SONUÇ

Akut konfüzyonel durumda ve davranış değişikliğinde NKSE'nin dışlanabilmesi için EEG çekilmesi yaşamsal öneme sahiptir.Olgumuzda olduğu gibi NKSE etiyolojisininde önemli bir yere sahip olan otoimmün limbik ensefalit malignitilere bağlı paraneoplastik olarak ortaya çıkabilir.Tedavi edilmediği takdirde mortalitesi yüksek olan NKSE etiyolojisinin araştırılması bu nedenle çok önemlidir.Uygun tedavi başlandığında hastanın hem EEG bulgularında hem klinik bulgularında dramatik klinik düzelme görülür.

EP-84 VERTİGO KLİNİĞİ İLE BAŞVURAN FAHR HASTALIĞI

TUĞÇE FİDAN , AYŞEN ÖNDER , SEDAT ŞEN

ONDOKUZ MAYIS ÜNİVERSİTESİ TIP FAKÜLTESİ NÖROLOJİ ANABİLİM DALI

Olgu:

GİRİŞ:

Fahr hastalığı bilateral striato-pallido-dentat kalsinozis veya idiyopatik bazal ganglion kalsifikasyonu olarak tanımlanan, radyolojik görüntülemede serebellum, periventriküler beyaz cevher ve bazal ganglionlarda simetrik ve bilateral idiyopatik kalsifikasyon bulguları gözlenen nörodejeneratif bir hastalık olarak tanımlanan bir durumdur. Fahr hastalığı ile Fahr sendromunu ayırt etmede radyolojik ve kalsiyum metabolizması paneli ile klinik korelasyon çok önemlidir. Hastalar genellikle bazal ganglion etkilenmesine bağlı olarak gelişen hareket bozukluğu kliniği ile başvururlar. Bizim olgumuz tekrarlayan vertigo atakları ile başvuran bir hasta olup bu olgu sunumu ile beraber Fahr sendromunun özgün klinik prezentasyonları ve Fahr sendromu ile ayırıcı tanısını sunmayı amaçladık.

Olgu:
62 yaşında kadın hasta, son 1 ay içerisinde tekrarlayan baş dönmesi ataklarıyla polikliniğimize başvuruyor. Şikayetlerinin başlangıcının birkaç yıla dayandığını ancak son zamanda artış gösterdiğini söylüyor. Atak dönemlerinde birkaç defa acil servis başvurusu olduğunu, semptomatik tedaviler aldığını ancak tanıya yönelik ileri incelemeler amacıyla tarafımıza yönlendirildiğini bildiriyor. Tarifllediği baş dönmesi spontan başlangıçlı, pozisyonel olarak tetikleniyor ve baş dönmesine eşlik eden bulantı mevcut. Ek nörolojik şikayet tariflemiyor. Hastanın özgeçmişinde hipertansiyon ve diyabetes mellitus tanıları bulunmakta. Soygeçmişte bilinen özellik yok. Geçirilmiş operasyon öyküsü yok. Toksik maruziyet, travmatik olay veya enfeksiyon öyküsü yok. Nörolojik muayene esnasında aktif baş dönmesi tariflemiyor. Şikayetlere ek olarak fark edilen sol elde istirahat tremoru ve duruş/yürüyüşte hafif ataksi ve kısa adımlarla yürüyüş mevcut. Diğer nörolojik muayene bulguları normal sınırlarda. Hastanın acil servis başvurularından birine ait beyin tomografi görüntülemesinde bilateral sentrum semiovale, bazal ganglion ve serebellumda yaygın kalsifikasyon ile uyumlu görünüm fark ediliyor. Hastanın şikayetlerinin başlangıç yaşı da göz önüne alınarak ön planda Fahr hastalığı düşünüldü. Fahr sendromu ile ayırıcı tanıya yönelik metabolik parametreler istendi ve ailede benzer şikayetleri olan hastalar tarandı. İstenen metabolik parametrelerin normal sınırlarda olduğu görüldü, sonuçlarıyla ileri inceleme ve görüş bildirilmesi amacıyla endokrinoloji ve metabolizma hastalıklarına konsülte edildi. Eşlik eden endokrinopati saptanmadı. Aile taramasında hastanın otuzlu yaşlarda olan oğlunda da aralıklarla benzer şikayetlerin mevcut olduğu öğrenilerek görüntüleme istendi. Oğlunda da benzer santral görüntüleme bulguları saptanan hasta ve oğluna klinik başlangıç, gidişat, görüntüleme bulguları ve genetik geçiş göz önüne alınarak Fahr hastalığı tanısı konuldu ve ileride eklenecek yeni bulguların tanımlanması amacıyla takibe alındılar.

Sonuç:
Fahr hastalığı intrakranial kalsifikasyon yerleşimleri düşünüldüğünde geniş prezentasyon seçenekleri ile karşımıza çıkabilecek olup tedavi seçenekleri açısından Fahr sendromu ile ayırıcı tanısı büyük önem taşımaktadır. Fahr hastalığı en sık şekilde Parkinsonizm bulguları ile ortaya çıkmakta olup hastaların baş dönmesi benzeri daha nadir prezentasyonlarla da başvurabileceği unutulmamalıdır.

EP-85 BAŞLANGIÇTA MİLLER- FİSHER SENDROMU ÖN TANISI ALAN BİR WERNİKE ENSEFALOPATİSİ

TUNCAY BAŞARAN [1], DÜRDANE AKSOY [2], SEMİHA KURT [2], BETÜL ÇEVİK [2], ORHAN SÜMBÜL [2], MEHMET KAZDAL [2]

[1] *TOKAT GAZİOSMANPAŞA ÜNİVERSİTESİ TIP FAKÜLTESİ*
[2] *TOKAT GAZİOSMANPAŞA ÜNİVERSİTESİ TIP FAKÜLTESİ HASTANESİ NÖROLOJİ ANABİLİM DALI*

Özet:

Giriş: Wernicke Ensefalopatisi (WE) tiamin eksikliğine bağlı ortaya çıkan bir sendromdur. Çok uzun süren açlık veya diyetler, uzun süreli intervenöz beslenme, hemodializ, kronik alkol kullanımına bağlı malnutrisyonu olan hastalarda bu sendroma rastlanabilmektedir. Konfüzyon, ataksi ve oküler bulgular karakteristik bulgularıdır. Burada, şidetli bulantı kusma nedeniyle oral alımı kısıtlanmış bir hastada gelişen nörolojik bulguları ile Wernicke Ensefalopatisi tanısı konulan bir olgu tartışılmıştır.

Olgu: Elliüç yaşında erkek hasta acil servise baş dönmesi, dengesizlik, halsizlik, bacaklarda uyuşma ve çift görme şikayetleri ile başvurdu. Kliniğimize Miller Fisher sendromu ile sevk edilmişti. Özgeçmişinde 17 yıl önce geçirilmiş mide ameliyatı vardı. Son birkaç haftadır bulantı, iştahsızlık, kusma şikayetleri olmuş ve belirgin kilo kaybetmişti, soy geçmişinde herhangi bir özellik yoktu. Kranial görüntülemelerde mezonsefalon ve diensefalon da bilateral simetrik hiperintens lezyonları saptandı. Nörolojik muayenesinde; Sağa bakışta konjuge bakış paralizisi mevcuttu, motor muayenede belirgin motor zaaf yoktu . Duyu muayenesinde bilateral alt ektremitede uzun çorap tarzı hipoestezisi vardı, Derin tendon refleksleri alınamadı. Hastanın Miller- Fisher sendromu, Wernicke ensefelopatisi ön tanısıyla hastanın yatışı yapıldı. Gönerilen tiamin düzeyleri çok düşük geldi. Bozulmuş böbrek fonksiyonları nedeniyle dahiliye kliniğine danışıdı, tiamin dozları ayarlandı. Hastanın baş dönmesi, dengesizlik, çift görme şikayetleri hızla düzeldi. Akut tedavi sonrasında 100mg/hafta düzeyinden İM 2 hafta tiamin verildi.

Sonuç: WE kliniğinde, klasik bulguların tümünün birlikte bulunmasının yanı sıra, bizim olgumuzdaki gibi gibi konfüzyonun eşlik etmediği ve ya polinöropatinin eklendiği farklı tablolarla da karşımıza çıkabilir. Ayırıcı tanıda şüpheci olmak. klinik ve radyolojik bulguları birlikte değerlendirerek hızlıca replasmana başlamak hayat kurtarıcıdır.

EP-86 COVİD-19 İLİŞKİLİ SUBAKUT BEYİN SAPI ENSEFALİTİ

FURKAN YILMAZ , GÖKÇE ZEYTİN DEMİRAL , HAYRİ DEMİRBAŞ , SELİN BETAŞ AKIN , ÜLKÜ TÜRK BÖRÜ

AFYONKARAHİSAR SAĞLIK BİLİMLERİ ÜNİVERSİTESİ HASTANESİ, NÖROLOJİ ANABİLİM DALI, AFYONKARAHİSAR, TÜRKİYE

Olgu:

Anahtar Kelimeler: Covid-19, ensefalit, covid-19 ilişkili nörolojik semptomlar GİRİŞ VE AMAÇ:

Aralık 2019da Çinin Wuhan kentinde ortaya çıkan Corona Virüs Hastalığı 2019 (COVID19) salgını tüm dünyada dikkatleri üzerine çekmesine neden oldu . Virüs, özellikle şiddetli akut solunum sendromu koronavirüs 2 (SARS-CoV-2) olarak bilinir. COVID-19dan etkilenen hastalarda baş ağrısı, baş dönmesi, miyalji ve anosmi gibi nörolojik semptomların yanı sıra ensefalopati, ensefalit, nekrotizan hemorajik ensefalopati, inme, epileptik nöbetler, rabdomiyoliz ve Guillain-Barre sendromu gibi birçok vaka bildirilmiştir. Burada dengesizlik bir süre sonra çift görme şikayetleri gelişen ve progresif olarak ilerleyen covid-19 ilişkili olduğu düşünülen subakut beyin sapı ensefaliti olgusu sunulması planlandı.

OLGU SUNUMU:
61 yaşında kadın hasta yaklaşık 1 ay önce başlayan hareketlerde yavaşlama, dengesizlik ve bundan 2 gün sonra gelişen dilde uyuşma, konuşma bozukluğu şikayetlerinin gelişmesi üzerine nöroloji polikliğinine başvurmuş ve çekilen görüntülemelerinde beyin sapında difuzyon kısıtlanması olması nedeniyle SVH ön tanısı ile nöroloji kliniğinde takip edilmiş. Takiplerinde bir sonraki gün yürüme güçlüğünde artış oluşmuş ve hasta desteksiz yürüyemeyecek hale gelmiş ardından ise şikayetlerine yutma güçlüğü, çift görme ve sol göz kapağında düşüklük de eşlik etmeye başlamış. Hastanın tetkiklerinde karotisvertebral Bt Anjio tetkikinde anlamlı darlık saptanmamış ve Transtorasik EKO ile 24 saat ritim holter sonuçlarında da ek patoloji görülmemiş. Hasta taburcu olduktan 1 hafta sonrasında ise sağ göz kapağında düşüklük şikayeti ile merkezimize başvurdu. Hastanın özgeçmişinde diyabetes mellitus, hipertansiyon ve yaklaşık 3 ay önce halsizlik, boğaz ağrısı, hafif öksürük, ishal, baş ağrısı, ateş şikayetleri olmuş, covid pcr(+) sonucu mevcuttu. Yapılan nörolojik muayenesinde kognisyonu tam, sağ gözde pitoz, içe ve aşağı bakış kısıtlılığı, ataksi, bilateral dismetri, dört ekstremite kas gücü +4/5 ve derin tendon refleksleri bilateral 4 ekstremite de artmış saptandı.

Beyin görüntülemesi sağ oksipital lobdan sağ lateral ventriküle doğru uzanan hiperintens lezyon; Mezensefalon santral kesiminde interpedinküler sistern komşuluğundan başlayıp tektum ve tekmentum düzeyine değin uzanım gösteren 21x14x12 mm boyutlarda T1A görüntülerde hipointens, T2A görüntülerde ve flair ağırlıklı görüntülerde hiperintens, IVKM sonrasında belirgin kontrast madde tutulumu göstermeyen, diffüzyon ağırlıklı görüntülerde sağ yarıda izlenen kompanentinde diffüzyon ksıtlılığı saptanan lezyon dikkati çekmiştir.Tanımlanan lezyon haricinde sağda küneus yerleşimli 4 mm çapındaT1A görüntülerde hipointens, T2A görüntülerde hiperintens, IVKM sonrasında patolojik kontrastlanma özelliği göstermeyen, diffüzyon ağırlıklı görüntülemede diffüzyon kısıtlılığı gösterir lezyon izlenmiştir. İlgili lezyona yönelik ayırıcı tanılarda ön planda akla iskemi gelmekle birlikte diffüz orta hat gliomu ekarte edilememiş ve hasta ayırıcı tanı için kliniğimize yatırıldı.Hastaya Mr spektroskopi çekildi; ön planda iskemi olarak değerlendirildi.

Takiplerinde yaklaşık 4 gün sonra yapılan nörolojik muayenesinde sağ gözde 6. Kraniyal sinir felci ve dizartri geliştiği görüldü. Hastanın vaskülitik, enfeksiyöz ve tümör belirteçlerinde anormallik izlenmedi. Asetilkolin reseptör antikoru, paraneoplastik panel, otoimmün ensefalit paneli ve antiGQ1b negatif saptandı. Bos sitolojisi çalışılması amacıyla lomber ponksiyon yapılması planlanan hastanın kabul etmemesi nedeniyle LP yapılamadı. Hastada covid-19 ilişkili beyin sapı ensefaliti düşünülmüş olup hastaya 10 gün pulse steroid tedavisi ve ek olarak 5 gün boyunca 0,4gr/kg/gün IVIG tedavisi uygulandıktan sonra taburcu edildi. Taburculuktan 15 gün sonra yapılan kontrol nörolojik muayenesinde oftalmopleji dizartri gerilemiş oral alım olağandı. Hasta yardımsız ayağa kalkmakta ve desteksiz kısa mesafe mobilize olabilmekte idi. Tedaviden büyük ölçüde fayda gören hasta önerilerle taburcu edildi.

TARTIŞMA VE SONUÇ:
Şiddetli Akut Solunum Sendromu Coronavirus-2 (SARS-CoV-2) şu anda dünya çapında yayılarak koronavirüs hastalığı 2019 (COVID-19) pandemisine neden oluyor. COVID-19, hafif ateş ve öksürükten SARSa ve ciddi vakalarda önemli mortaliteye sahip çoklu organ işlev bozukluklarına kadar çeşitli semptomlarla karakterizedir. Şimdiye kadar açıklanan COVID-19 ile ilişkili nörolojik bozukluklar (meningo-)ensefalit, hipoksik ensefalopati, akut serebrovasküler hastalık, akut demiyelinizan ensefalomiyelit, akut hemorajik nekrotizan ensefalopati ve Guillain-Barré sendromu gibi bir çok tabloyu içerir. Ataksi etyolojisinde ayırıcı tanı oldukça geniş bir spekturmda olmakla birlikte literatürde yalnızca bir adet Covid19 ilişkili subakut serebellar ataksi olgusuna rastlanmıştır. Etyolojide diğer nedenlerin dışlanması, hastanın hızlıca tanı konularak pulse steroid tedavisinin başlanması, ayırıcı tanıda covid-19 enfeksiyonun akılda tutulmasını vurgulamak amacıyla bu olgu sunuma değer bulunmuştur.

EP-87 FAMİLYAL SEREBRAL KAVERNOMATOZİS :BİR OLGU SUNUMU

AYÇA SİMAY ERSÖZ , SEFA ÖZAYDIN , GÜRSAN GÜNEŞ UYGUN , CEMİLE HANDAN MISIRLI

SAĞLIK BİLİMLERİ ÜNİVERSİTESİ HAYDARPAŞA NUMUNE EAH

Olgu:

GİRİŞ
Kavernöz malformasyonlar, olgun damar duvarı elemanı ve beyin parankiminden yoksun, genişlemiş tek bir endotel tabakasından oluşan yapılardır. Kavernoma özgü görüntüleme bulguları ve aile öyküsüyle familyal serebral kavernomatozis tanısı alan olgumuz aracılığıyla intrakraniyal kanama ayırıcı tanısında bu hastalığın da düşünülmesi gerektiğini vurgulamak istedik.

OLGU
70 yaş kadın hasta, sol gözde içe bakış kısıtlılığı ile başvurdu. Özgeçmişinde, hipertansiyon(HT) ve 15 yıl önce geçirilmiş intrakraniyal lober hematom öyküsü mevcuttu. Soygeçmişinde kızında intrakraniyal kanama nedeniyle operasyon öyküsü olduğu öğrenildi.Hastanın kraniyal bilgisayarlı tomografisinde 4. ventrikül sağ posterior komşuluğunda 1 cm çapında intrakraniyal kanama izlendi.
Mevcut kanama lokalizasyonu HT ile ilişkilendirilmediği için planlanan manyetik rezonans görüntülemesinde (MRG) susceptibitly-weighted imaging (SWI) sekansında frontal, parietal ve oksipital alanlarda punktat çok sayıda ve sol frontal alanda 3 cm büyüklüğünde hipointensiteler görüldü.
İntrakraniyal kanama etiyolojisi araştırdığımız olgunun ileri yaşta ve MRG-SWI sekansında multipl mikrohemoraji odakları olması Serebral Amiloid Anjiopati (SAA) tanısını düşündürse de lezyonların periferik gri-ak madde bileşkesinde, kortikosubkortikal yerleşimli olmaması ve hiperintens lezyonun çevresinde hipointens rimin görülmesiyle olguya serebral kavernomatosis tanısı konuldu.

TARTIŞMA
İntrakraniyal kanama ayırıcı tanısında MR görüntüleme özelliklerine hakim olmak gerekmektedir. Tip 4 kavernom lezyonları (T1 ve T2 sekanslarında görülmeyip, SWI sekansında görülen punktat hemoraji odakları) SAA'da görülebilen mikrohemoraji odakları ile karışabilmektedir. Ayrım SAA lezyonlarının sıklıkla periferik yerleşimli, uniform olması ve eşlik eden damarsal anormalinin saptanmaması ile mümkün olmaktadır. Eşlik eden daha büyük çaplı lezyonlarda görülen T2 ağırlıklı kesitlerde hiperintens "popcorn" benzeri bir görüntü ise kavernomlara oldukça spesifiktir. Tedavi yaklaşımın belirlenmesi birçok faktöre bağlıdır. Konservatif bir şekilde yönetilebilir;mikrocerrahi rezeksiyon veya stereotaktik radyocerrahi uygulanabilir.

SONUÇ
SAA yaşlılarda lober kanamaların en sık görülen sebebi olmakla birlikte ayırıcı tanıda familyal kavernomatozis de göz önünde bulundurulmalıdır. Familyal kavernomatozis tanısı konulan bireylerin asemptomatik aile üyelerinin MRG ile değerlendirilerek bu bireylerde erken tanı ile farkındalığın oluşturulması düşünülebilir.

EP-88 METABOLİK SENDROMLU HASTALARDA NÖROPATİ SIKLIĞI VE ETMENLERİ

HİDAİA ALHAJ , FAİK BUDAK

1- KOCAELİ ÜNİVERSİTESİ TIP FAKÜLTESİ NÖROLOJİ ANA BİLİM DALI

Amaç:

Kocaeli Tıp Fakültesi Hastanesi Endokrinoloji Polikliniği' ne başvuran ve NCEP ATP III kriterlerine göre Metabolik Sendrom tanısı alan 91 hastada Nöropati sıklığı ve etmenleri çalışılmıştır.

Gereç ve Yöntem:

Metabolik sendromlu (MetS) hasatalarda, nöropatiyi tanımlamak amaçlı; klinik olarak yakınma ve bulgularının değerlendirilmesinde uluslararası ölçekte kabul edilen değerlendirme formlarından NSS ve NDS kullanılmış, Nörofizyolojik test olarak EMG de sinir ileti çalışmaları yapılmıştır.

Bulgular:

MetS ile nöropati ilişkisini saptamak açısından uygulanan EMG incelemesi sonucunda hastaların % 25,3' ünde (n=23) nöropati ile uyumlu bulgular saptadık. Elektrofizyolojik inceleme sonucu nöropati tanısı konan MetS li hastalarda NSS ve NDS değerlerinde nöropatisi olmayan gruba göre istatistiksel olarak anlamlı farklılık (p=0,072 ve p= 0,000) saptanmıştır. MetS' li hastaları nöropatisi olanlarda istatistiksel olarak anlamlı olmamasına rağmen HbA1C düzeyi (6,5 düzeyinin üstünde) daha yüksek bulundu. Nöropatisi olan hastalarda HDL kolesterol ortalaması 35 mg/dl iken diğer grupta 40 mg/dl civarında hesaplanmıştır. Buna göre nöropatik gruptaki ortalama HDL ortalama değerleri nöropatik olmayan gruba göre anlamlı derecede düşük bulunmuştur (p=0,03). Nöropati ile LDL, trigiserid, homosistein seviyesi ve sigara kullanımı arasında ilişki saptanamadı.

Sonuç:

Çalışmada MetS hasta grubunda nöropatinin yüksek oranda saptanmış olması MetS ve komponentlerinin nöropati oluşumunda önemli bir risk faktörü olduğunu göstermektedir. Çalışmanın sonucu MetS erkenden saptanması ve tedavi edilmesi nöropati oluşmasından korunması ve engellemesi için önemli bir faktör olduğunu vurgulamaktadır.

EP-89 NADİR BİR GENÇ İNME SEBEBİ: TROMBOANJİTİS OBLİTERANS

ŞÜKRAN İDİL KÖSTEM , ÖZLEM KARBUZ , KÜRŞAD KUTLUK

DOKUZ EYLÜL ÜNİVERSİTESİ NÖROLOJİ ANABİLİM DALI

Olgu:

Amaç: Genç yaş iskemik inme tetkikinde, ekstremite orta-küçük çaplı damar tutulumu ile seyri beklenen tromboanjitis obliterans tanısını alan hasta nadir görülmesi sebebiyle sunulmuştur.

Olgu: Otuz iki yaş erkek hasta, sol yanlı kuvvet kaybı ve anlamsız konuşurken yerde bulunma şikayeti ile acil servise getirildi. Öyküsü derinleştirildiğinde 2 gündür sol yanlı uyuşukluk nedeniyle dış merkez acil servis başvurusu olduğu öğrenildi. Sigara kullanımı olan hastanın sağ alt ekstremitesinde tromboanjitis obliterans (TAO) tanısı ile izlendiği, 2-3 ay öncesine kadar asetilsalisilik asit (ASA) ve silostazol kullanımı olduğu ancak şu an kullanmadığı öğrenildi. Nörolojik muayenesinde; bilinç uykuya meyilli, semikoopere, oryante, gözleri sağa bakma eğiliminde, pupilleri izokorik, IR +/+, konuşma dizartrik, sol yanlı yüzü de içeren hemiparezi- üstte kas gücü 1/5, altta 3/5, sol yanlı ihmal fenomeni +, solda Babinski + olarak saptandı. EKGsi sinüs ritmindeydi. Beyin BTsinde sağ MCA sulama alanında hipodansite görüldü. Damar görüntülemesinde sağ ICA çıkımdan itibaren uzun segment oklüdeydi. Hastaya 300mg ASA yükleme yapıldı, 100mg/gün idameye geçildi, tedrici azaltımı planlanarak mannitol başlandı. Takibinde anizokori, bilinç bulanıklığı gelişen hasta, tomografisinde sağ hemisferik ödem ve şift görülmesi sebebiyle acil dekompresyon cerrahisine alındı. Genç inme etiyolojisi tetkik edildi, holter EKGde ritim bozukluğu saptanmadı, TTE ve TÖE incelemeleri normal sınırlardaydı. Trombofili ve vaskülitik panellerinde patoloji yoktu, romatoloji tarafından bu açıdan değerlendirilen hastanın takibinde TAO dışında risk bulunmadı. Kalp damar errahisi ile tedavi ASA 100mg + 2*100mg silostazol şeklinde düzenlendi, tedaviye amlodipin eklendi.

Sonuç: İskemik inme daha çok ileri yaşta görülmesine rağmen gençlerde de karşımıza çıkabilen bir hastalıktır. TAO, distal ekstremitelerde küçük ve orta çaplı damar tutulumu ile giden segmenter, non-aterosklerotik bir vaskülit tablosudur. Literatürde nadir vakalarda gastrointestinal, serebral, koroner ve renal damar tutulumu da bildirilmiştir. Etiyolojisi kesin olarak bilinmemekle beraber tütün kullanımının hastalığın gelişimi ve progresyonu ile yakın ilişkisi olduğu düşünülmektedir.

EP-90 NON-VALVÜLER ATRİYAL FİBRİLASYONLU ÜÇ OLGUDA SOL ATRİYAL APENDİKS KAPAMA

AYŞE POLAT ZAFER [2], GİZEM ERKARACA [2], DERYA KARA [2], TÜRKAN ACAR [1], YEŞİM GÜZEY ARAS [1], BİLGEHAN ATILGAN ACAR [1]

[1] *SAKARYA ÜNİVERSİTESİ TIP FAKÜLTESİ NÖROLOJİ AD*
[2] *SAKARYA EĞİTİM VE ARAŞTIRMA HASTANESİ NÖROLOJİ KLİNİĞİ*

Olgu:

Giriş: Sol atriyal apendiks (LAA) kaynaklı emboliler, atriyal fibrilasyonu (AF) olan hastalarda iskemik inmenin yaygın bir nedenidir. OAK/NOAK tedavisini tolere edemeyen ya da uygun tedaviye rağmen tekrarlayan inme geçiren hastalarda, LAA kapama yöntemi önemli yer tutmaktadır. Bu bildiride üç farklı endikasyonla LAA kapama işlemine yönlendirilen üç hasta sunulmuştur. **Olgu 1**: Altmış altı yaş kadın hasta acil servise yeni başlayan sol kol ve bacakta güç kaybı nedeniyle başvurdu. Özgeçmişinde AF nedeniyle dabigatran kullandığı öğrenildi. Nörolojik muayenesinde bilinç açık, koopere, kas gücü muayenesinde sağ normal olup sol tarafta 2/5 parezi mevcuttu. Vitallerinde tansiyon 140/80 ölçüldü. Beyin tomografisinde (BT) sağ talamokapsüler alanda hiperdens görünüm izlendi. **Olgu 2**: Seksen üç yaş erkek hasta acil servise bir haftadır olan baş dönmesi, dengesizlik nedeniyle başvurdu. Özgeçmişinde AF olduğu, sırasıyla varfarin, apiksaban ve dabigatran tedavileri aldığı öğrenildi. Nörolojik muayenesinde bilinç açık, koopere, sağda 4/5 kas gücü olup sol taraf 4+/5 idi. Difüzyon MR da bilateral serebellum, sağ paryetal, pons sol yarımda difüzyon kısıtlıkları izlendi. **Olgu 3**: Elli yedi yaş kadın hasta acil servise yeni başlayan sağ kol ve bacakta kuvvetsizlik ve konuşma bozukluğu nedeniyle başvurdu. Özgeçmişinde sağ MCA anevrizması ve AF olduğu öğrenildi. Nörolojik muayenesinde bilinç açık, koopere, konuşma dizartrik olup kas gücü muayenesi normaldi. Kranial bt anjiografide sağ MCA M2 de anevrizmatik genişleme; difüzyon MR da sol frontal lobda difüzyon kısıtlılığı izlendi. Bahsedilen üç hasta, LAA kapama planlanmak üzere kardiyoloji polikliniğine yönlendirildi. **Tartışma**: Birinci basamak tedavi olarak oral antikoagülasyon (OAK) önerilen AF hastalarındaki inmelerin yaklaşık %90'ında kaynak LAA içerisindeki trombüstür. Sık INR düzeyi takip gerekliliği, majör kanama riskinde yükseklik, gıda ve ilaç etkileşimi, subterapötik düzeylerde trombüs riski OAK zorlukları arasında sayılabilir. Avrupa kılavuzları, LAA kapamanın yalnızca yüksek inme riski olan ve uzun süreli oral antikoagülasyon için kontrendikasyonları olan hastalarda düşünülebileceğini önermektedir (Sınıf IIb; kanıt düzeyi B).

EP-91 OKRELİZUMAB KULLANAN MULTİPLE SKLEROZ TANILI HASTALARDA HEPATİT B VE VARİCELLA SEROLOJİLERİNİN ZAMANSAL DEĞERLENDİRİLMESİ, BİR HERPES ZOSTER OLGUSU

ZEYNEP KAYA DOĞU , SEDA KİBAROĞLU , BERNA ALKAN , EDA DERLE ÇİFTÇİ , UFUK CAN , ÜLKÜ SİBEL BENLİ , MÜNİRE KILINÇ

NÖROLOJİ ANA BİLİM DALI, BAŞKENT ÜNİVERSİTESİ TIP FAKÜLTESİ, ANKARA

Amaç:

Okrelizumab, PPMS ve RRMS tanılı hastaların tedavisinde tercih edilen anti-CD20 monoklonal antikorudur(1). B hücre tüketimine neden olduğu için rehberlerde 6 ayda bir anti-Hbs ve anti-Hbc antikor titrelerinin takibi önerilmekle beraber varicella serolojisi veya immunglobulin değerlerinin takibiyle ilgili net yönergeler bulunmamaktadır. Bu çalışmada kliniğimizde multiple skleroz (MS) tanılı, okrelizumab kullanan hastalarda ilgili antikor titreleri ve aktif enfeksiyon varlığı değerlendirilmiş; tedavi altında herpes zoster tanısı alan bir olgu sunulmuştur.

Gereç ve Yöntem:

Kliniğimizde MS tanısı ile okrelizumab tedavisi başlanan 97 hastanın serum anti-Hbs, anti-Hbc total, varicella IgG titreleri ve IgA, IgG, IgM değerleri retrospektif olarak incelendi. Çalışmaya halen okrelizumab tedavisi altında olan, en az 3 defa antikor titresi ölçülmüş hastalar dahil edildi. Sekiz hasta takipten çıktığı, 3 hasta ciddi komplikasyonlar nedeniyle okrelizumab tedavisi sonlandırıldığı, 1 hasta takip sırasında vefat ettiği, 40 hasta ise antikor titresi 3 seferden daha az ölçüldüğü için çalışma dışı bırakıldı. Antikor titrelerinde başlangıca göre %50'den fazla azalma görülmesi halinde azalma anlamlı kabul edildi. Tüm ölçümler laboratuvarda aynı kitlerle yapıldı.

Bulgular:

Çalışmaya dahil edilen 55 hastanın 13'ü (%23,6) erkek, 42'si (%76,4) kadındı. Hastalar 1183±278 gün boyunca takip edildi. Yirmi dokuz hastanın (%52,7) anti-Hbs, anti-Hbc total, varicella IgG; IgA, IgG, IgM titreleri ölçümler boyunca anlamlı farklılık göstermezken 7 hastanın (%12,7) anti-Hbs değerleri eşik değer (12 IU/l) altına düştü ve yeniden bağışıklama yapılması gerekti. Ayrıca, 4 hastanın (%7,3) anti-Hbs titrelerinde anlamlı azalma gözlendi. Beş hastada (%9,1) anti-Hbc total tanı anında pozitif olduğundan tedaviye entekavirle başlanması gerekti; bu hastalardan birinin takip süresinde antikorunun negatife döndüğü dikkati çekti. Altı hastada (%10,1) IgM düzeyi; 2 hastada (%3,7) ise en az iki immunglobulin düzeyinin eşik değer altına indiği görüldü. Dört hastada (%7,3) IgM düzeyi; 4 farklı hastada ise (%7,3) en az iki immunglobulin düzeyinde anlamlı düşme tespit edildi. İki hastada (%3,7) varicella IgG düzeyi eşik değer (9 NTU) altına düştü ve yeniden bağışıklama yapılması gerekti; 3 hastadaysa (%5,5) antikor titresinde anlamlı düşme saptandı. Dört hastada (%7,3) ise varicella IgG düzeylerinin azalma trendi gösterdiği dikkati çekti.

Olgu sunumu: 41 yaş kadın olgu, okrelizumab tedavisinin 6. ayında sağ kulak etrafından çeneye yayılan ağrı; kulak içinde, çevresinde ve mandibular sinir trasesinde veziküler lezyonlar gelişmesi nedeniyle herpes zoster tanısı aldı. Hastanın varicella IgG seviyesi normal aralıktaydı. Asiklovir tedavisi sonrasında şikayetleri sekelsiz düzeldi. Okrelizumab tedavisi 3 ay ertelendi, sonraki dozlarında farklı bir enfeksiyonla karşılaşılmadı.

Sonuç:

Okrelizumab kullanan hastalarda varicella serolojisinin negatifleşmesi ve hepatit B reaktivasyonu literatürde tanımlanmıştır (2-4). Rutin anti-Hbs ve anti-Hbc ölçümlerine immunglobulin seviyelerinin ve varicella serolojisinin eklenmesi; immünite kaybının hızlı tespitini ve enfeksiyon gelişmeden yeniden bağışıklama yapılmasını sağlayabileceğinden dikkate alınmalıdır.

Referanslar:

1. Graf J, Mares J, Barnett M, et al. Targeting B Cells to Modify MS, NMOSD, and MOGAD: Part 1. *Neurol Neuroimmunol Neuroinflamm*. 2020 Dec 16;8(1):e918.
2. Rapisarda L, Valentino P, Barone S, et al. Varicella zoster immunity loss in multiple sclerosis patient treated with ocrelizumab. *Clin Immunol.* 2021 Feb 223:108554.
3. Novi G, Ivaldi F, Sbragia E, et al. Ocrelizumab does not impair B- and T-cell responses to primary VZV infection in a patient with MS. *Neurol Neuroimmunol Neuroinflamm* 2020 May 7;(3) e695.
4. Ciardi MR, Iannetta M, Zingaropoli MA, et al. Reactivation of Hepatitis B Virus With Immune-Escape Mutations After Ocrelizumab Treatment for Multiple Sclerosis, *Open Forum Infectious Diseases*. 2019 Jan 6;(1).

EP-92 POSTZOSTER DİPLOPİ VE FOTOFOBİ

MURAT GÜRSOY [1], RAMAZAN AKPINAR [2]

[1] *SOMA DEVLET HASTANESİ*
[2] *TRABZON KANUNİ EĞİTİM ARAŞTIMA HASTANESİ*

Olgu:

Herpes zoster, varicella zoster virüsünün (VZV) neden olduğu vezilüker döküntünün eşlik ettiği tek taraflı radiküler ağrı ile karakterize bir hastalıktır. VZV'nin en sık görüldüğü yerler trigeminal ganglionlardır. Ama otonomik ganglion veya kranial sinirleri de tutabilir. VZV en sık duyusal nöronları etkiler, ancak seyrek de olsa motor nöronlar etkilenebilmektedir. Herpes zoster ile ilgili düzenli olmayan olgular mevcut olup, tek taraflı vokal kord paralizi veya vokal kord paralizi ve abdusens sinir felci bunlardan bazılarıdır. Herpes zoster, özellikle tipik veziküler bulguları olmadan ortaya çıktığından, hastalığın klinik olarak teşhisi zordur. Diğer kraniyal sinirleri tutan herpes zoster, sıklıkla daha ciddi hastalıklarla karıştırılır ve bu nedenle asiklovir tedavisini geciktiren kapsamlı ve gereksiz tanısal tetkiklere sebebiyet vererek yalnızca döküntü başlangıcından itibaren 72 saat içinde başlanınca etkili olacak tedavinin gecikmesine neden olabilir.Burada unilateral abdusens paralizisi ve facial sinir duyusal tutulumu ve fotofobisi olan erişkin bir hasta anlatılacaktır. Hasta veziküler döküntüler iyileştikten sonra merkezi sinir sistemi tutulumunun izole semptomları olan diplopi, yüz yarısında hiperaljezi ve fotofobi ile başvurdu.

61 yaşında erkek 25 gün öncesinde yüzünün sol tarafında hergün olan, gün içinde devam eden, ara ara bıçak saplanır tarzda şiddetlenmenin de eşlik ettiği ağrı şikayeti başlamış. Ağrıdan 3-4 gün sonrasında güzünde veziküllü yaraların çıktığını ifade etti. Hasta cildiye tarafınca değerlendirilerek herpes zosterin sebep olduğu zona düşünülerek asiklovir 2400mg/gün 7 gün süre ile, gansiklovir göz jeli 4x1 7gün süre ile, fusidik asit krem 1x1 olarak başlanılmış tedavisi tamamlanmış. Tedavi tamamlandıktan 2 hafta sonra yeni başlayan, 1 haftadır olan diplopi ve fotofobi şikayeti ile başvurdu. İki gözle ve uzağa bakmakla çift gördüğünü ifade etti. 2 gün öncesinde göz doktoruna başvurduğunu gözde bir patoloji saptanmadığını ifade etti.

Hipertansiyon (perindopril+indapamid 5/1,25mg 1x1) diabetes mellitus (empagliflozin 10mg 1x1, metformin 1000mg 2x1, insülin glargine 32 ünite 1x1), koroner arter hastalığı (koroner anjiografi sonrasında 3 adet koroner stent öyküsü var.) asatil salisilik asit 100mg 1x1 olarak kullanıyor.2 sene öncesinde mesane ca tanısı konulmuş. 1 sene öncesinde squamoz cell karsinom (scc) tanısı konulmuş. Kemoterapi ve radyoterapi tedavisi almış. Kontrol altında, takipli. Şu an kemoterapi almıyor. 2 sene öncesinde 1 kez olan farkındalığın bozulduğu tonik klonik kasılmanın eşlik ettiği nöbet öyküsü tarifleniyor. Levetirasetam 1500mg/gün tedavisi başlanılmış. Sonrasında nöbetsiz.

Muayenesinde sol gözde dışa bakışta minimal kısıtlılık izlendi. Uzağa ve abduksiyon bakışta diplopi tariflendi. Görme keskinliği ve göz dibi normal sınırlarda, IR ++/++, akomasyon kusuru saptanmadı, fasyal asimetri izlenmedi., uvula orta hatta palatal arklar simetrik, gag refleksi normal saptandı. Sol yüz yarısında hiperaljezi, hipoestezi izlendi. Yüz bölgesinde eski vezikül bölgelerinde kurut oluşumu izlendi.

Hastaya (anevrizma, toloso-hunt, intrakranial kitle, hemoraji, a-v malformasyon dışlanması açısından) konstrastlı beyin mr ve beyin mr anjiografi çekilmesi planlanıldı. Mr sonuçları normal sınırlarda değerlendirildi. 3. Basamak hastaneye vaskülit paneli bakılması açısından yönlendirildi. 4 hafta sonrasındaki kontrolde otoantikor incelemeleri (ana, ama, anca, ena, anti dsdna…), tm markerlar, enfeksiyon paneli (hepatit, hıv, ebv,cmv) negatifti. (vzv ig g+ olarak değerlendirildi.)

Hastaya metilprednizolon 1mg/kg/gün tedavisi planlanılarak, b12 ve gabapentin tedavisi uygulandı. Hastanın aylık takiplerinde 3 ay sonrasında diplopisinin ve fotofobisinin regrese olduğu, hiperaljesinin devam ettiği izlendi.

Sonuç:
Herpes zoster toplumda yaygın görünen bir hastalık olup, ilk semptomlarının veziküler bulgular olmadan ortaya çıkması hastalığın tanısını güçleştirmektedir. Tanı sonrasında ilk 72 saat içinde başlanılan asiklovir tedavisinin hastalığın veziküler döküntülerinin iyileşmesi üzerinde etkisi vardır. Fakat hastamızda virüs tek bir kraniyal sinirde latent kalmayıp diğer kraniyal sinirleri de izole tutabilmektedir. Sıklıkla duyusal tutulum belirgin olmakla birlikte, nadir olan motor tutulum da izlenmiştir. Aynı zamanda hastada fotofobi de izlenmiştir. Fotofobinin etiyolojisi bilinmemekle birlikte literatürde sadece birkaç vaka örneği izlenmiştir. Bizim vakamızda steroid tedavisi ile birlikte abdusens paralizisi ve fotofobinin regrese olduğu izlenmiştir. Bu vaka bize herpes zosterin tedavisinde tek başına antiviral tedavinin yeterli olmayıp beraberinde steroid tedavinin de başlanmasının önemini, steroid tedavisinin hastalığın immünolojik yolağındaki rolünü tekrar sorgulamakla birlikte, hastalığın kraniyal sinirlerde latent seyrederek komşu sinirlere de yayılımının hastalığın patofizyolojisinin tekrardan gözden geçirilmesi açısından değerlidir.

EP-93 SEREBRAL VENÖZ TROMBOZ VE DURAL AVF BİRLİKTELİĞİ: OLGU SUNUMU

EZGİ ERTURUL TOKGÖZ [1], SERAN SENAR [1], TAYLAN ALTIPARMAK [1], FATİH ÖNCÜ [2], AHMET BARAN ÖNAL [2], MURAT UÇAR [2], ERHAN ILGIT [2], HALE ZEYNEP BATUR ÇAĞLAYAN [1], BİJEN NAZLIEL [1]

[1] *GAZİ ÜNİVERSİTESİ TIP FAKÜLTESİ, NÖROLOJİ ANABİLİM DALI*
[2] *GAZİ ÜNİVERSİTESİ TIP FAKÜLTESİ, RADYOLOJİ ANABİLİM DALI*

Olgu:

Giriş: İntrakraniyal dural arteriyovenöz fistüller (dAVF) ekstrakraniyal/ meningeal arterlerle sinüs/ meningeal venler arasında oluşur. Baş ağrısı, tinnitus, nöbet, parkinsonizm, serebellar semptomlar, bilinç değişimleri, kraniyal sinir tutulumları vb. klinik tablolar görülebilir. Bu olguda, serebral venöz tromboz (SVT) olarak değerlerlendirilen, uygun tedaviye rağmen klinik kötüleşme ve AVF saptanan, uygun girişimsel tedaviyle klinik düzelme sağlanan bir vakayı sunmak istedik.

Olgu: Elli iki yaşında, erkek hasta, bir gün arayla tekrarlayan sağ üst ekstremitede keçeleşme, tutuk konuşma ile başvurusunda asemptomatik covid-19 saptandı, sağ gözde grade 1 papil ödem dışında nörolojik muayenesi normaldi. Beyin bilgisayarlı tomografisinde (BT) delta sign ve sağ transvers sinüste dolum defekti İzlenmesi nedeniyle çekilen beyin magnetik rezonans görüntüleme (MRG) venografide sağ transvers sinüs, sol sigmoid sinüs, süperior sagittal sinüs düzeyinde trombüs izlendi, enoksaparin tedavisi başlandı. Takipte boş bakma ve cevapsızlık şeklinde bilinç değişiklikleri izlendi, o sırada EEG normaldi. MRG yaygın kollateral akım ve klinik kötüleşme nedeniyle AVF şüphesiyle anjiografi (DSA) yapıldı. Sol oksipital, posterior auriküler arter ile transvers- sigmoid sinüs arasında dAVF görüntülendi. Girişimsel radyologlarca sağ sigmoid ve transvers sinüslere balon dilatasyonla rekanalizasyon (sol sigmoid rekanalize edilemedi); sol oksipital arterden çıkan fistül ağızlarına embolizasyon uygulandı. Venöz drenajda belirgin düzelme izlendi. Kontrol BT normaldi. Hastanın, 2 gün içerisinde tedrici olarak bilinç durumu tam olarak düzeldi. Takipte coumadinize edilen hastanın son durumda nörolojik muayenesi normaldi. Kontrol DSA planlandı.
Tartışma: SVT neden veya sonuç olarak AVF'ye eşlik edebilmektedir. Venöz tromboz, rekanalizasyon sağlanamazsa, venöz basınç artışıyla venöz mikrosirkülasyon şantlarının artışına neden olur ve sonuç olarak AVF gelişebilir. Tersi olarak da, AVF türbülan akıma neden olarak, kan akımının yavaşlamasına ve venöz tromboza yol açabilir. Bu sebeple SVT hastalarında akut yaklaşım ve etyolojik incelemeye ek olarak takiplerde rekanalizayon ve AVF varlığı görüntüleme yöntemleriyle değerlendirilmelidir.

EP-94 BİR NÖROBRUSELLOZ OLGUSU

ABİR ALAAMEL , SULTAN DİDEM AYDENİZ , FERAH KIZILAY

AKDENİZ ÜNİVERSİTESİ TIP FAKÜLTESİ HASTANESİ, NÖROLOJİ ANABİLİM DALI

Amaç:

Brusellozis, Türkiye'de halen endemik olan bir hastalıktır. Zoonotik bir enfeksiyon olmakla birlikte, enfekte hayvanlarla açık yara varlığında direkt temas ile, aerosollerin inhalasyonu yoluyla insanlara bulaş olabilmektedir. Bruselloz multisistemik bir hastalıktır ve ilk prezentasyon çok renkli klinik tablolar şeklinde olabilir.

Gereç ve Yöntem:

Otuz dört yaşında bir erkek hasta, iki yıl önce gelişen uygunsuz davranışlar sergileme, bulunduğu ortamı tanıyamama, paronoyak düşünceler nedeniyle dış merkez psikiyatri servisine interne edilip tetkik ediliyor. Kısa bir süre içerisinde psikiyatrik tabloya progresif yürüme güçlüğü ekleniyor. Nöroloji kliniğine başvurusundan kısa bir süre önce de idrar inkontinansı eklenmiş. Özgeçmiş ve soygeçmişinde anlamlı bir özellik olmayan hastanın dış merkezde başlanan antipsikotik tedavi dışında düzenli kullandığı bir ilaç yoktu. Hastanın nöroloji servisindeki muaynesinde bilinci açık, oryante ve koopere idi. Konuşması normal idi. Alt ekstremitelerde kas gücü proksimal ve distalde bilateral 4/5 idi. Üst ekstremitede motor defisiti yoktu. DTR'leri bilateral simetrik canlıydı. Taban cildi refleksi iki taraflı ekstansördü. T2'de seviye veren duyu kusuru mevcuttu. Alt ekstremitelerde spastisite hakimdi. Etyolojiyi aydınlatmak adına yapılan tetkiklerde beyin omurilik sıvısı incelemesinde Brucella IgG pozitif saptandı. MRG'de T4-T9 arasında spinal kordda belirgin incelme dikkat çekmiştir. Medulla spinalisin sinyal intesitesi normal saptanmıştır. Öykü sorgulandığında hastanın hayvancılıkla uğraştığı, yıl içerisinde ölen hayvanları olduğu öğrenildi.

Bulgular:

Nörobruselloz, sistemik brusella enfeksiyonunun önemli bir komplikasyonudur. Tümer G. Ve ark. yaptığı bir çalışmada nörobruselloz tanısı almış hastaların %60 ında davranışsal değişiklik olduğunu bildirmişlerdir. Diğer nörolojik semptomlar arasında, ajitasyon, kas ağrısı, dezoryantasyon, ense sertliği, parestezi, dizartri sayılabilir. Bu çalışmada ilk tanı anında hastaların ateş, miyalji, bel ve sırt ağrısı, yorgunluk, artralji gibi semptomlarla başvurdukları ifade edilmiştir. Hastamızda öykü, klinik, fizik muayene, görüntüleme ve laboratuvar bulguları hastanın semptomlarının geçirilmiş brucella enfeksiyonuna bağlı olduğunu düşündürmüştür. Hastanın yalnızca psikiyatrik semptomlarla prezente olması da ilk başvuruda tanı zorluğu doğurmuştur.

Sonuç:

Ülkemiz bruselloz açısından endemik bir bölgedir. Daha önceden tamamen normal olan birinin davranış bozukluğu, psikoz gibi klinik tablo ile başvurusunda Brusellanın da akla gelmesi gerektiği kanısındayız.

EP-95 BAKLOFEN TEDAVİSİNDEN FAYDA GÖREN İDİOPATİK İNFANTİL BAŞLANGIÇLI NİSTAGMUS: OLGU SUNUMU

FATMA SEDA BİNGÖL [1], ŞULE BİLEN [2]

[1] *SAĞLIK BİLİMLER ÜNİVERSİTESİ TIP FAKÜLTESİ ,ANKARA ŞEHİR HASTANESİ NÖROLOJİ KLİNİĞİ*
[2] *SAĞLIK BAKANLIĞI ANKARA ŞEHİR HASTANESİ NÖROLOJİ KLİNİĞİ*

Olgu:

GİRİŞ
İdiopatik infantil başlangıçlı nistagmus yaşantının ilk birkaç haftası içinde veya süt çocuğu döneminde (4-6 ay içinde) · ortaya çıkan, primer olarak horizontal planda yer alan istemsiz, ritmik göz hareketlerinden oluşan bir klinik tablodur. Nistagmus genellikle uniplanar horizontaldir. Fiksasyon çabası ve mental konsantrasyon ile nistagmus yoğunluğu artmaktadır. Bu nedenle genellikle hastalarda yakın görme daha iyidir.

OLGU
21 yaşında kadın hasta, göz küresinde sürekli olan, değişken, istemsiz hareket şikayeti ile nöroloji polikliniğinimize başvurdu. Hastanın şikayetlerinin 6 aylıkken annesi tarafından farkedildiği ve bu şikayetle çocuk nöroloji bölümüne başvurulduğu belirtildi. Hastaya idiopatik infantile nistagmus tanısıyla gabapentin tedavisi başlanmış olduğu ancak sonrasında ailesi tarafından gabapentinin kesildiği öğrenildi. Yoğun çalışmasını gerektiren bir dönemde şikayetlerinin artması üzerine tarafımıza başvurdu. Özgeçmişinde özellik yoktu. Göz hareketleri değerlendirildiğinde hızlı yatay konjuge pendüler nistagmus saptandı. Pupiller eşit ve reaktifti, fundoskopi ve nörolojik muayenesi normaldi. Nörooftalmolojik olarak değerlendirildiğinde;. nistagmusun yakınsama üzerine sönümlendiğini, oklüzyona eşit itiraz olduğunu ve normal görme keskinliğini doğruladığını belirlendi. Aile öyküsünde özellik yoktu. Elektroretinografi (ERG) ve kranial manyetik rezonans görüntüleme (MRG) normaldi. Hastaya Gabapentin 600 mg/gün olarak tedavi başlandı. Hastada şikayetlerin azalmaması ve sürekli uyku hali olması nedeniyle gabapentin tedavisi kesildi. Tedavi baklofen 10 mg/gün olarak değiştirildi. Hastanın şikayetlerinde azalma olması nedeniyle ilaç dozu 20 mg/gün olarak arttırıldı. Tedaviden belirgin fayda gören hasta nöroloji polikliniğinde takip edilmektedir.

TARTIŞMA
İdiopatik infantil başlangıçlı nistagmusta ilk 5 yılda nistagmus yoğunluğunda düzenli bir azalma olur. Zorunlu bir baş duruşu (KZH), yaşamın ilk ve dördüncü yılı arasında gerçekleşir. Medikal tedavide merkezi sinir sistemini uyararak nistagmusu azaltan ilaçlar GABA agonistleri, antikonvülzanlar ve potasyum kanal blokerleri kullanılabilir. Baklofen genellikle günde üç kez 5 ila 10 mglık bir dozda edinilmiş yatay konjuge pendüler nistagmusun baskılanmasında etkilidir. Bu tabloya birincil neden olarak ekstraoküler kas yapısındaki motor ve duyusal periferik innervasyonda patolojik değişikliklerin neden olduğu düşünülürse baklofen bu hastalarda tedavide etkili bir ilaçtır.

EP-96 BİLATERAL AĞRILI OFTALMOPLEJİ: BİLATERAL TOLOSA HUNT SENDROMU

EZGİ YAKUPOĞLU , NACİ EMRE BOLU , MİRUNA FLORENTİNA ATEŞ , SUDE KENDİRLİ ASLAN , NİLGÜN ÇINAR

MALTEPE ÜNİVERSİTESİ TIP FAKÜLTESİ NÖROLOJİ ANABİLİM DALI

Olgu:

GİRİŞ

Ağrılı oftalmopleji, retroorbital veya kraniyal ağrının eşlik ettiği diplopi ile prezente olan, özellikle acil servis başvurularında önem kazanan klinik bir durumdur. Ağrılı oftalmopleji ile gelen hastalarda ayırıcı tanıda düşünülmesi gereken çok sayıda hastalık mevcuttur; travma, diyabetes mellitus, oftalmoplejik migren ve Tolosa-Hunt Sendromu (THS) bunların başında gelmektedir.

OLGU

Yetmiş iki yaşında erkek hasta 1 aydır alın bölgesinde belirgin olan baş ağrısına son 2-3 gün önce eklenen sol gözde daha belirgin olmak üzere her iki gözde kızarıklık, göz kapağında düşme ve çift görme şikayetleri eklenmesi üzerine başvurdu. Nörolojik muayenede; göz hareketlerinde her iki göz dışa, içeri, yukarı bakış belirgin olarak kısıtlı olup aşağı bakış kısmi kısıtlıydı, sol göz hiperemik, sağ gözde daha belirgin olmak üzere pitoz mevcut, sol gözde hafif ekzoftalmus mevcuttu (Resim-1A-B-C-D-E).

Resim 1A: Primer pozisyon

Resim 1B: Sola bakış

Resim 1C: Sağa bakış

Resim 1D: Yukarı bakış

Resim 1E: Aşağı bakış

Resim 1A-B-C-D-E: Tedavi öncesinde hastanın ekstraoküler göz hareketler

İncelenen biyokimyasal testler, hemogram testleri, vaskülit parametreleri, protein elektroforezi, kan ve idrar immünfiksasyon testleri normaldi. BOS incelemesinde; hücre saptanmadı, biyokimyasal değerlendirmesi normaldi. Çekilen kraniyal bilgisayarlı tomografi (BT) incelemesinde intrakraniyal kanama lehine bulgu gözlenmedi. Hastaya kontrastlı kraniyal manyetik rezonans görüntüleme (MRG), MR anjiyografi, MR venografi tetkikleri çekildi. Kontrastlı kraniyal MRG incelemesinde T1 sekanslı incelemede kavernöz sinüs düzeyinde hafif bir kalınlaşma gözlendi (Resim

2). Kontrastlı kraniyal MRG incelemede ise kavernöz sinüs çevresinde retroorbital alana doğru uzanan inflamatuar değişiklikleri düşündüren yoğun kontrast tutulumu gözlendi (Resim 3).

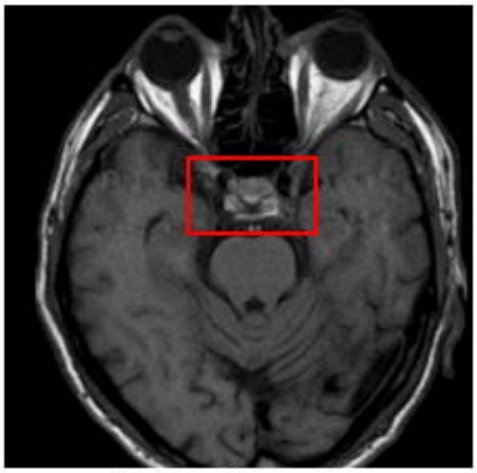

Resim 2: T1 kontrastsız MRG

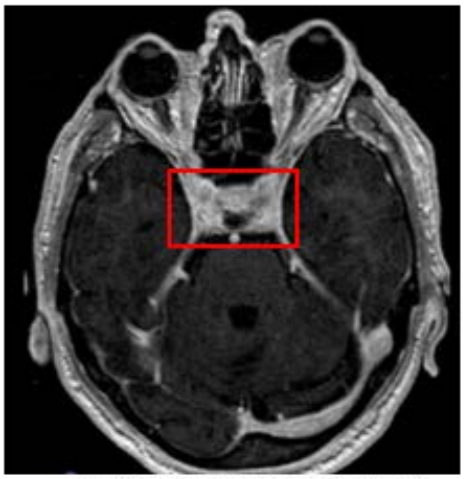

Resim 3: T1 kontrastlı MRG

Bu tetkiklerin sonucunda hastada ön planda bilateral Tolosa-Hunt Sendromu düşünülmesi nedeni ile 1000mg/gün pulse steroid tedavisine başlandı. Tedavinin 2. gününde yapılan muayenede hastada belirgin olarak baş ağrısının geçtiği ve her iki göz yukarı ve aşağı bakışın tama yakın düzeldiği, sağ göz içe bakışın ve sol göz içe-dışa bakışların kısmi düzeldiği gözlendi (Resim 4A-B-C-D). 5 günlük pulse steroid tedavisi sonrasında hastanın tedavisine metilprednizolon tedavisi 64mg/gun tablet olarak başlanılmış, kontrol takiplerinde düzelme durumuna göre azaltılması planlanmıştır.

Resim 4A: Sola bakış

Resim 4B: Sağa bakış

Resim 4C: Yukarı bakış

Resim 4D: Aşağı bakış

Resim 4A-B-C-D-E: Tedavi sonrasında hastanın ekstraoküler göz hareketleri

TARTIŞMA

Tolosa-Hunt Sendromu (THS), ağrılı oftalmopeljinin nadir nedenlerinden birisidir. Rekürren orbital ağrıya eşlik eden bir veya daha fazla kraniyal sinir (III, IV,VI) paralizisi mevcuttur ve kortikosteroid tedavisine iyi yanıt veren bir durumdur. Tanı koyabilmek için bu klinik duruma yol açabilecek diğer nedenlerin dışlanması gerekmektedir, buna ek olarak MRG'de kavernöz sinüs veya superior orbital fissür düzeyinde granülomatöz doku gözlenmesi tanı açısından yararlıdır. THS tanı kriterlerinde unilateral etkilenimden bahsedilse de tanı kriterlerini karşılayan ve bilateral prezente olan vaka sunumları nadir de olsa önceden de bildirilmiştir. Bizim olgumuzda olduğu gibi, başka nadir bilateral ağrılı oftalmopleji durumunda mutlaka ayırıcı tanıda THS de düşünülmelidir.

EP-97 HİPERTANSİF BEYİN SAPI ENSEFALOPATİSİ: UNİLATERAL ABDUSCENS PARALİZİSİ İLE PREZENTE BİR OLGU

NUR BAŞÇI , MERVE İRİŞ , BENGİ GÜL TÜRK , SABAHATTİN SAİP

İSTANBUL ÜNİVERSİTESİ-CERRAHPAŞA, CERRAHPAŞA TIP FAKÜLTESİ NÖROLOJİ ANABİLİM DALI, İSTANBUL

Özet:

GİRİŞ

Posterior reversibl ensefalopati sendromu (PRES) genellikle posterior supratentoryal yapıları etkileyen ensefalopati, baş ağrısı, görme bozuklukları, nöbet ve fokal nörolojik bulgular ile karakterize bir durumdur. Etyolojide hipertansiyon önemli bir yer tutmaktadır. PRES ve bir alt kümesi olarak sayılabilecek olan hipertansif ensefalopatide izole beyin sapı tutulumu nadir de olsa literatürde birkaç vaka bildirilmiştir. Burada, baş ağrısı ve çift görme ile başvuran ve kan basıncı kontrolü ile şikayetleri gerileyen bir hastanın klinik ve radyolojik olarak değerlendirmesini sunacağız.

OLGU SUNUMU

Ensede başlayıp sol baş yarımına yayılan baş ağrısı ve birkaç gün sonra çift görme şikayetleri başlayan 53 yaşında kadın hastanın şikayetlerinin üçüncü gününde göz hastalıkları bölümüne başvurduğu öğrenildi. O sırada kan basıncı yüksekliği tespit edilen hastanın iskemi ayırıcı tanısına yönelik tetkikleri normal saptandı. Hasta, MR görüntülemelerinde ponsta şüpheli lezyon izlenmesi nedeniyle şikayetlerinin onuncu gününde ileri tetkik amacıyla tarafımıza başvurdu. Binoküler diplopi tarifleyen hastanın nörolojik muayenesi sol gözde dışa bakış kısıtlılığı dışında normal sınırlarda izlendi. Yapılan kontrastlı kranyal MR görüntülemelerinde ponsta sınırları belirsiz, difüzyon kısıtlaması ve kontrast tutulumu göstermeyen, T2- hiperintens lezyon izlendi. Hastanın serum biyokimyasal ve beyin omurilik sıvısı (BOS) incelemeleri normal sonuçlandı. Hastanın kan basıncı kontrolünün sağlanmasıyla bir hafta içinde çift görme şikayetinin tamamen düzeldiği ve sol gözdeki bakış kısıtlılığının büyük ölçüde gerilediği gözlendi. Hasta antihipertansif tedavi ile taburcu edildi.

SONUÇ

Hipertansif ensefalopati, PRES'in bir alt kümesi olarak önemli bir yer tutmaktadır. Beyin sapı tutulumu, PRES açısından alışılmadık bir lokalizasyon olması nedeniyle ayırıcı tanıda iskemi, demiyelinizan patolojiler, malignite, pontin miyelinozis gibi metabolik sebepler düşünülmelidir.

EP-98 HİPOGLİSEMİK ENSEFALOPATİ VE MRI BULGULARI: NADİR GÖRÜLEN BİR ENSEFALİT

CİHAT ÖZGÜNCÜ , ONUR BULUT

KONYA ŞEHİR HASTANESİ NÖROLOJİ KLİNİĞİ

Olgu:

Besin ve oksijen söz konusu olduğunda beyin dokusunun toleransı oldukça düşüktür. Beynin beslenememesi inme veya hemoraji gibi vasküler hadiselerin lokal etkileri ile olabileceği gibi, sistemik hipoksi veya hipoglisemi nedeniyle de olabilmektedir. Özellikle hipoglisemi hasta tarafından soğuk terleme, göz kararması gibi semptomlarla farkedilip erkenden çözüme ulaştırılabildiği için yaygın serebral hasar oluşturan durumlar oldukça nadirdir. Hipoglisemi ile başvuran hastamızda gelişen hipoglisemik ensefalopati olgumuzu paylaşıyoruz.

Tip-1 diyabet tanılı ve insülin kullanan hasta sabah kahvaltı yapmadan insülin dozunu uygulamasının ardından bilinç durumunda değişiklik nedeni ile acil servise başvurdu. Evde kesme şeker alan hastanın kan şekeri 60mg/dL olarak ölçüldü. Kol ve bacakta nöbet benzeri kasılmalar başladı. Hastaya çekilen EEG'de yaygın zemin ritmi yavaşlaması gözlendi. Nöbet aktivitesi izlenmedi. Ensefalitle uyumlu değerlendirildi. Genel durumu kötüleşen hasta entübe edilerek yoğun bakıma alındı. Ensefalit öntanısı ile yapılan LP'de bulgular normal sonuçlandı. Çekilen beyin MRI'da her iki hemisferde parietotemporooksipital bölgelerde yaygın, superiorda anteriorda her iki frontal loba uzanan, perisilviyan alanlarda yamasal şekilde kortikal-subkortikal bölgelerde tutulum ve yaygın ödem raporlandı. Bulgular hipoglisemik ensefalopati lehine değerlendirildi. Antiödem tedavi uygulandı ancak yatışının 6.günü beyin ölümü deklarasyonu yapıldı. 8.günü hasta exitus oldu.

Hipoglisemik ensefalopati vakaları literatürde az sayıda hastayla yapılan vaka serileri şeklindedir. Özellikle vakamızdaki gibi ilerlemiş olgularda tedavi açısından yaklaşımlar yetersizdir. MRI bulguları yeni yeni tanımlanmaktadır. Ancak olgumuzla uyumludur. Nadir görülen bu olguyla hem ensefalit ayırıcı tanısında hem de MRI bulguları ile fikir vermek ve farkındalık oluşturmak amaçlanmaktadır.

EP-99 İZOLE ABDUSENS SİNİR FELCİ OLGU SUNUMU:SPİNAL TRAVMA SONRASI OLUŞAN İK HİPOTANSİYONA SEKONDER

EMİNE GÖRGÜLÜ [1], FATMA GENÇ [1], FİKRİYE TÜTER YILMAZ [1], ALİ RIZA GÜNDÜZ [1], OZAN ARSLAN [1], LÜTFİ YAVUZ [2]

[1] *ANTALYA EĞİTİM ARAŞTIRMA HASTANESİ NÖROLOJİ KLİNİĞİ*
[2] *ANTALYA EĞİTİM ARAŞTIRMA HASTANESİ ANESTEZİ VE REANİMASYON KLİNİĞİ*

Olgu:

İZOLE ABDUSENS SİNİR FELCİ OLGU SUNUMU:SPİNAL TRAVMA SONRASI OLUŞAN İK HİPOTANSİYONA

SEKONDER

Giriş: Abdusens sinir felci en sık görülen oküler motor sinir felci olarak tanımlanmıştır. Izole oküler felç açısından diğer kranial sinirler arasında en sık etkilenen sinirdir. Abdusens sinir felci travma, neoplazmlar, mikrovasküler hastalıklar, kanama, iskemi, enfeksiyon, kafa içi basınç artışı sendromu (KİBAS),intrakranial hipotansiyon,anevrizma, demiyelinizasyon, Wernicke ensefalopatisi ve temporal arterit, beyin cerrahi girişimleri gibi hastalıklarda ortaya çıkabilmektedir. Abdusens siniri optik sinir ile birlikte KİBAS'tan en çok etkilenen sinirdir. Çok ayrıntılı incelemelere rağmen hastaların %20-30'unda herhangi bir neden bulunamayabilir.

Olgu sunumu:41 yaşında kadın hasta acil servise 4 gündür olan çift görme(uzağa bakışta kötüleşen yatay binoküler diplopi) şikayetiyle başvurdu.baş ağrısı şikayeti yoktu.hastanın 2 hafta önce 4 metre yükseklikten düşme sırasında lomber bölgede travma öyküsü mevcuttu.travma sonrası 10 gün baş ağrısı bel ağrısı ve tüm vücutta ağrı ile birlikte mutlak yatak istirahati yapan hasta 10. Günde yavaş yavaş mobilize olmaya başlayınca baş ağrısının düzeldiğini ve çift görmeye başladığını tariflemekteydi.Muayenede izole bilateral 6. Sinir paralizisi,her iki gözde ezotropi mevcuttu.Horizontal diplopi, sol lateral bakışta daha belirgindi.Diğer kranial sinir muayeneleri normaldi.Nistagmus eşlik etmiyordu.Pupiller normoizokorik ve ışık reflexi pozitifti. Rölatif afferent pupil defekti negatifti.Fundus bakısı doğaldıAcil serviste çekilen beyin BT ve difüzyon MR da kliniği açıklayacak patoloji yoktu.Olası anevrizmayı dışlamak için hastaya acil serviste beyin boyun BT anjıografide anevrizma izlenmedi.Hastaya 6. Kranial sinir patolojisinin etiyolojisine yönelik kontrastlı kranial,orbital ve servikal MR, kranial MR venografi,lomber ponksiyon planlandı.Kontrastlı kranial da diffüz dural kontrastlanma izlendi.Kontrastlı orbita mr da anlamlı patoloji saptanmadı. Kranial MR venografi normaldi,kavernöz sinüs trombozu saptanmadı.Lomber ponksiyonda düşük bos açılış basıncı görüldü.Diğer bos parametreleri olağandı.Düşük bos basınıcının travmaya bağlı spinal bos kaçağına bağlı olduğu düşünüldü.Hastaya semptom başlangıcının 7. gününde anesteziyoloji ve reanimasyon tarafından epidural kan yaması yapıldı.İşlem sonrası hastanın takibinde 24.saatten itibaren diplopinin azaldığı ve bilateral göz abduksiyonun daha iyi olduğu olduğu görüldü.Aynı zamanda hastaya yattığı süre boyunca iv hidrasyon desteği sağlandı.

Sonuç: .Lomber travma sonrası abdusens sinir felci nadir ve geri dönüşlü bir durumdur ve BOS kaçağı sonucu oluşan intrakranial hipotansiyon sinirin traksiyona uğramasına sekonder ortaya çıktığı düşünülmektedir.Öykü,semptomların postüral başlaması,bos açılış basıncının düşük olması ve karakteristik MR bulguları intrakranial hipotansiyon tanısında önemli kriterlerdir.Spinal travma sonrası bos kaçağı sonucu oluşan intrakranial hipotansiyona sekonder 6. Kranial sinirin traksiyona uğraması ile ortaya çıkan ve epidural kan yamasından belirgin fayda gören olgumuzu bildirmek istedik.

Kaynaklar:
1-Quraishi, Sadeq A. "Abducens palsy following spinal anesthesia: mechanism, treatment, and anesthetic considerations." Medscape General Medicine 7.4 (2005): 16.
2-Thömke, Frank, et al. "The risk of abducens palsy after diagnostic lumbar puncture." Neurology 54.3 (2000): 768-768.
3-Çetin, Ebru Nevin, et al. "Spinal Anestezi Sonrası Abdusens Felci: Olgu Sunumu." Turkish Journal Ophthalmology/Turk Oftalmoloji Dergisi 41.2 (2011).

EP-100 KAROTİS DİSEKSİYONU NEDENİ OLARAK FİBROMUSKÜLER DİSPLAZİ

SONER DENİZ , ECE AYGÜN , FATİH UZUNKAYA , LEVENT GÜNGÖR

OMÜ TIP FAK. HASTANESİ A.B.D

Olgu:

KAROTİS DİSEKSİYONU NEDENİ OLARAK FİBROMUSKÜLER DİSPLAZİ

GİRİŞ
Fibromusküler displazi(FMD), en sık renal ve karotid arterleri tutan idiopatik, noninflamatuar, nonaterosklerotik bir anjiopatidir. FMD özellikle 4. ve 5. dekadlarda kadınlarda görülür.Kranioservikal arter diseksiyonları travma, romatizmal hastalıklar, hipertansiyon, arteriyopatiler ve fibromusküler displazi gibi değişik nedenlerle ortaya çıkabilir. FMD tanısı için altın standart anjiografide"ipe dizilmiş tespih tanesi" görünümüdür. Bu olgu sunumunda internal karotid arter(İKA) diseksiyonu saptanan hastada radyolojik olarak gösterilen FMD sunulmuştur.

OLGU
50 Yaşında erkek hasta JTK nöbet ile acil servise başvurdu.Diffüzyon MRda sol posterior kıyı bölgede akut enfarkt görüldü.Öz geçmişinde hipertansiyon ve panik bozukluk olduğu öğrenilen hastanın başvuru kan basıncı 190/110 mm/hg idi.İlk yapılan nörolojik bakısında postiktal dönemdeydi.Kranial sinir değerlendirilmesi normaldi.Motor lateralizan bulgu yoktu.Nöroloji Yoğun Bakımda fenitoin 1250 mg yükleme sonrasında idame tedavi ile nöbet tekrarı olmadı.Bilinci açıldığında Wernicke afazisi olduğu farkedildi.Genç inme etiyolojisine yönelik yapılan kan testleri,ritm Holter ve transtorasik ekokardiyografi normal sınırlardaydı. Beyin-Boyun BT anjiyografide bilateral İKAlarda servikal segment distalinde disekan anevrizma görüldü.Konvansiyonel anjiyografide bilateral İKA servikal segmentlerinde eş düzeyli fokal düzensizlikler,sağda ılımlı düzeyde darlığa yol açan fokal diseksiyon, solda boncuk dizisi şeklinde ardışık ılımlı daralmalar izlendi.DSA görüntüsü FMD ile uyumlu bulundu.Renal arter doppler usg normal sonuçlandı.Varfarin ile antikoagüle edilen hastanın 2 haftada mRS 0,Barthel 100 düzeyine kadar iyileştiği görüldü.

TARTIŞMA
Karotis diseksiyonları genelde minör/major boyun veya kafa travması sonrası gelişen inme ve fokal nörolojik bulgularla prezente olur.Başvuru semptomu konvülziyon olan arterial diseksiyon olguları da literatürde bldirilmiştir.Kranioservikal arter diseksiyonlarının altında yatan temel mekanizma damar duvarının anormal elastik yapısı ve displazisidir.Oluşan bir intimal yırtıktan arteriyal kan media veya adventisya tabakasının altına doğru dolar.Arter duvarındaki bu disekan anevrizma lümende daralma oklüzyo veya oluşan trombusten distale embolizm sonucu serebral iskemi ortaya çıkar.Asemptomatik böbrek vericilerinde %4 oranında FMDye rastlansa da gerçek prevelansı bilinmemektedir. En çok renal, koroner ve ekstrakranial arterlerin tutulumu semptomatik olup bildirilmiştir. Anjiyografik görüntülerde, boğumlanma, anevrizma, stenoz, diseksiyon ve tortiyözite olarak görülür. Fokal segmental stenozlar ve ardından gelişen poststenotik dilatasyon DSAda klasik "ipe dizilmiş tespih tanesi" görünümüne yol açar.

EP-101 SEREBROVASKULER HASTALIKLA İLİŞKİLİ HAREKET BOZUKLUĞU, "LIMB SHAKING" GEÇİCİ İSKEMİK ATAK

HÜSEYİN NEZİH ÖZDEMİR [1], AHMET GÖKÇAY [2]

[1] *KAHRAMANMARAŞ NECİP FAZIL ŞEHİR HASTANESİ*
[2] *EGE ÜNİVERSİTESİ TIP FAKÜLTESİ NÖROLOJİ ANABİLİM DALI*

Özet:

"Limb Shaking" geçici iskemik atak (LS- GIA) serebrovaskuler hastalıkların seyrek görülen bir başvuru biçimidir. Karotis sistemdeki steno- okluziv hastalıktan kaynaklanır. Hastaların çoğunda birkaç dakikada yatışan üst ve/veya alt ekstremitelerde istemsiz sıçrayıcı hareketlerle karakterize epizodlar görülür. Epizodların sıklığı değişkendir, ömür boyunca tek bir seferden günde birkaç kereye kadar değişebilir. Epizodların fenomenolojisi, süresi ve sıklığı epileptik nöbet tanısının konmasına sebep olabilir. Ayırıcı tanı hastanın dikkatli sorgulanması, epizodun fenomenolojisinin izlenerek değerlendirilmesi, hastanın serebrovaskuler hastalıklar açısından taranmasına bağlıdır. Erken tanı ve uygun tedavi ile hastanın inme riski minimuma indirilebilmektedir. Bu çalışmamızda LS-GIA ile başvuran bir hastanın radyolojik görüntüleri ve video kayıtları ile birlikte sunulması amaçlanmıştır.

80 yaş erkek hasta, ek hastalıkları diyabetes mellitus tip 2 ve hipertansiyon. Hasta, baş dönmesi ana yakınması ile başvurdu. Hastanın şikayetleri başvurudan 5 gün önce başlamış. Baş dönmesi ani başlangıç göstermiş, düzelme olmamış. Hastanın son 2 yıldır, sağ kol ve bacağında gelip geçici, istemsiz sıçrayıcı hareketler şikayeti de bulunuyor (Video 1 ve Video 2). Bu hareketler 1 dakika kadar sürmekte ve ayda bir sıklıkta olmaktaymış. Hasta epilepsi tanısı ile takip edilmekte ve levetirasetam 2000mg/gün kullanmaktaydı. Antiepileptik tedaviye karşın hastanın sağ tarafındaki sıçrama atakları devam etmiş. Hastanın nörolojik muayenesi normal sınırlarda saptandı. Manyetik rezonans (MR) görüntülemede sol insuler kortekste iskemi lehine yorumlanan difüzyon kısıtlılığı görüldü (Figür 1). Hastanın bilgisayarlı tomografi anjiyo tetkikinde sol internal karotis arter kronik oklude olarak saptandı (Figür 2). Hastanın elektroensefalografi (EEG) tetkiki normal sınırlarda saptandı. Hastaya tarafımızca iskemik inme tanısı kondu. Daha önce epileptik nöbet olarak tedavi edilen şikayetleri LS-GIA olarak değerlendirildi. Antiagregan tedavi başlandı.

Bu çalışmamızda daha önce epilepsi tanısı konan serebrovaskuler hastalığa sahip bir hasta sunduk. Hastada tipik tonik veya klonik atımların ve Jacksonian yayılım olmaması, yüz kaslarının bu sıçramalardan korunması, hastanın EEG tetkikinin normal olması ve antiepileptik tedaviye yanıt olmaması ile epilepsi tanısından uzaklaşıldı. Hastanın videolarının geriye dönük olarak izlenmesi, karotis sistemde semptomların kontralateralinde okluziv hastalığa sahip olması ile LS- GIA ve sonrasında gelişen inme tanısı kondu.

Sonuç olarak LS-GIA, epileptik nöbetler ve başka hastalıklarla kolaylıkla karışabilen bir serebrovasküler hastalık semptomudur. Doğru tanı dikkatli bir inceleme ile mümkündür. Doğru tanının konması uygun tedavinin verilebilmesi ve inme riskinin minimuma indirilmesini sağlamaktadır.

EP-102 AMFETAMİN KULLANIMINA BAĞLI SEREBRAL ANJİİT VE İNTRAKRANİYAL KANAMA OLGUSU

ELVİN HASANLI , MEHMET MESUT DORUKOĞLU , ASİM ORUJOV , MERVE YAVUZ , FİDAN BALAYEVA , AYŞE GÜLER , HADİYE ŞİRİN

EGE ÜNİVERSİTESİ NÖROLOJİ ANA BİLİM DALI

Olgu:

GİRİŞ:

Amfetamin kullanımına bağlı iskemik ve hemorajik serebrovasküler olaylar literatürde bildirilmiştir. Amfetamin kullanımına sekonder iskemik olayların nedenleri olarak aritmiler, vasküler spazm ve tromboz üzerinde durulmaktadır. Hemorajik inme için ise akut hipertansiyon, anevrizma oluşumu/rüptür ve anjiit benzeri değişiklikler söz konusudur.

OLGU
39 yaş kadın hasta migren tanılı 3-4 gündür olan hayatının en şiddetli baş ağrısı, kusma, nöbet geçirme şikayeti ile acile geldi. Nörolojik muayenesinde basit emirlere kısıtlı koopere, inleme şeklinde verbal yanıt, sağ yan 2/5 kas gücü mevcut. Acil serviste çekilen bilgisayarlı beyin tomografisi ve anjiyoda (BT/BTA) solda fronto parietal lobda intraparankimal hematom sahası ve bilateral serebral konveksitede sulkuslarda ve interhemisferik düzeydeki sulkal sahalarda SAK ile uyumlu sahalar izlendi . Perimezensefalik sisterna ve interpedinküler fossada hemoraji ile uyumlu görünüm izlendi. Sağ İnternal karotiste disseksiyon, intrakraniyal ana vasküler yapılarda multiseviye vaskülitle uyumlu olabilecek hafif orta derece darlıklar izlendi . Hasta nöroloji yoğun bakıma yatırıldı. Hastaya antiödem, nimodipin, levetiresetam tedavisi düzenlendi. Hasta yakınlarının kuşkulu madde öyküsü vermesi üzerine gönderilen toksikoloji örneğinde metamfetamin düzeyi yüksek saptandı. Hastanın izleminde bilinç durumu ve nörolojik muayenesinde iyileşme hali olan hasta servis izlemi sonrasında rehabilitasyon ve poliklinik kontrolü planlanarak taburcu edildi.

SONUÇ
İntrakraniyal kanama saptanan belirgin risk faktörü olmayan genç hastalarda anamnez derinleştirilerek madde kullanımı şüphesinin üzerine gidilmeli bunun yanında gerekli tetkikler ve rehabilitasyon süreci planlanmalıdır.

EP-103 GEÇİCİ İSKEMİK ATAK VE BAŞAĞRISI İLE PREZENTE YENİ TANI TROMBOTİK TROMBOSİTOPENİK PURPURA(TTP) OLGUSU

AYÇA SİMAY ERSÖZ , HAVVA TUĞBA ÇELİK , CEMİLE HANDAN MISIRLI

SAĞLIK BİLİMLERİ ÜNİVERSİTESİ HAYDARPAŞA NUMUNE EAH

Olgu:

Giriş

Trombotik trombositopenik purpura(TTP) fatal seyreden, ilk bulgu olarak nörolojik semptomlarla karşımıza çıkabilen immun aracılı bir hastalıktır.Nörolojik semptomlar arasında; başağrısı, şuur durumunda değişiklik, nöbet ve fokal nörolojik defisitler yer almaktadır.

Geçici iskemik atak(GİA) olgularında kan parametrelerinin detaylı incelenmesi gözden kaçabilmektedir.

Bu olgu aracılığıyla aterosklerotik risk faktörleri olmayan , genç erişkin GİA olgularında, özellikle kan parametreleri trombositopeni ve hemolitik anemi ile uyumlu olanlarda, TTP'nin ayırıcı tanıda düşünülmesi gerektiğini, tedavisiz kalan olgularda mortalite oranının %90 olması nedeniyle tanıya yönelik tetkiklerin hızlıca istenmesi gerekliliğini vurguladık.

Olgu

27 yaş kadın hasta,son 1 haftadır olan 30 dk sürüp geçen sol vücut yarımında uyuşma ve başağrısı şikayeti ile başvurdu.Başağrısının son 1 haftadır kesintisiz devam ettiği,bulantı ve fotofobinin eşlik ettiği ve vizüel analog skalası(VAS) skorunun 8 olduğu öğrenildi. Hastanın kranyal görüntülemesi normal saptandı.

Hemoglobin 5.9 gr/dl ; platelet sayısı 14.000 olduğu görülerek etyoloji araştırılmaya başlandı.Coombs testi negatif,LDH:1261 U/L ;retikülosit oranı %5; indirekt billuribin 2 mg/dl olarak sonuçlandı.Takibinde başağrısı şiddetlendi ve geçici iskemik atakları tekrarladı.

Periferik yayması hematolog tarafından değerlendirildi ve yer yer şistosit, %5 sferosit görüldü, TTP ön tanısıyla hastaya acil plazmaferez planlandı.

Plazmaferez sonrası takip edilen hastanın GİA tekrarı olmadı ve başağrısı geriledi.

Tartışma

TTP fatal seyredebilen, ateş, trombositopenik purpura, hemolitik anemi, renal disfonksiyon ve fluktuasyon gösteren nörolojik bulgularla karakterize bir hastalıktır.

ADAMTS13 enzim aktivitesinde bozulmaya bağlı defektif von Willebrand faktör sentezi;platelet agregasyonuna,mikrotrombüs formasyonuna bağlı GİA ve akut serebrovasküler hastalık ile sonuçlanmaktadır(1).

Başağrısı migren veya gerilim tipi başağrısına benzer özellik gösterebilir.Bizim olgumuzda eşlik eden fotofobi ve bulantı-kusma nedeniyle migren karakterindeydi.Başağrısı patogenezinde migrende de tanımlandığı üzere platelet agregasyonunun ve aktivasyonunun rol aldığı düşünülmektedir(2).

İlk TTP epizodunun tanınması klinik semptomların çeşitlilik göstermesi nedeniyle labaratuvar sonuçları göz önüne alınarak yapılmaktadır(3).

TTP tanısı düşünüldüğünde plazmaferez tedavisine başlanması hastalığın seyri ve nörolojik bulguların tedavisi için çok önemlidir. Erken dönem başlanan plazmaferez tedavisinin hayat kurtarıcı olması sebebiyle genç yetişkinlerde TTP'nin GİA etyolojisinde düşünülmesi gerektiğine değindik.

EP-104 İSKEMİK STROKE GEÇİREN PHACE SENDROMU OLGUSU

İSMAİL ÇORAPLI , MURAT ÇEKİÇ , DİLEK AĞIRCAN , ÖZLEM ETHEMOĞLU

HARRAN ÜNİVERSİTESİ TIP FAKÜLTESİ NÖROLOJİ ANABİLİM DALI

Olgu:

Giriş: Posterior fossa beyin malformasyonu, hemanjiyom,arter anomalileri, kardiyak anomaliler, göz anomalileri Sendromu (Posterior fossa anomalies, hemangioma, arterial anomalies, cardiac anomalies, and eye anomalies – PHACE syndrome) nörokütanöz bir sendromdur. PHACE sendromlu bireylerde çeşitli iskemik stroke(İS) vaka raporları yayınlanmıştır. Biz 29 yaşında bilinç bozukluğuyla başvuran, İS sonrası tanı koyduğumuz PHACE Sendromu vakamızı paylaşmak istedik.

Olgu: 29 yaşında erkek hasta, acil servise yaklaşık 3 gündür var olan konuşma bozukluğu, bilinç bulanıklığı ve genel durum bozukluğuyla başvurdu. Özgeçmişinde yaklaşık 4 yıl önce sağ yüz yarımında opere hemanjiyom öyküsü mevcuttu. Harici bir risk faktörü olmayan hastanın yapılan nörolojik muayenesinde bilinç uykuya meyilli, kısmi koopere, kısmi oryante , ense sertliği yok, sağ gözde strabismus,tüm extremiteler spontan hareketli, lateralizan bulgu yok, TDR bilateral lakayt alındı.Çekilen beyin BT görüntülemesinde kanama bulgusu yok, sağ posterior fossada arachnoid kist görüldü. Diffüzyon MR görüntülemesinde ADC serilerde hipointens karşılığı olan sağ serebellar bölgede birkaç adet milimetrik difüzyon kısıtlanması görüldü. Çekilen kontrastlı beyin ve servikal bt anjiyografi görüntülemesinde sağ internal karoit arter, sağ vertebral arter ve basiller arter orta kesim kronik oklüde görüldü, sağ orta serebral arter sulama alanı kollaterallerle beslendiği görüldü. Çekilen EEG 'de fokal anomali, epileptiform aktivite ve asimetri izlenmedi. Kardiyak etyolojiler açısından yapılan Ekokardiyografi sonucunda EF:%60, EKG: Sinüs bradikardisi, trombüs ve ekojenite izlenmedi. İntraatriyal duvarda şüpheli geçiş izlendi. Yapılan TEE sonucunda Patent Foramen Ovale saptandı. Ek patoloji tarama amaçlı çekilen kontrastlı kraniyal mrg ve orbita mrg'da sağ optik sinir hipoplazik görüldü. Hastaya PHACE sendromu tanısı kondu. Antiagregan ve destek tedavisiyle hastanın takiplerinde bilinç durumu düzeldi.

Tartışma ve Sonuç: Serebral arter anomalileri PHACE sendromuna sık eşlik eden anormalliklerdir. Siegel ve arkadaşlarının yapmış olduğu çalışmaya PHACE ve ISli 22 hasta dahil edilmiş. Aplazi, hipoplazi veya bir majör serebral arterin tıkanması, özellikle birden fazla damar tutulduğunda veya aort koarktasyonu varsa, İS riskinin artığını göstermiştir. Hess ve arkadaşları yapmış olduğu servikal ve intrakraniyal arter anormalilerinin beyin anormalileri ile tipik olarak ipsilateral olduğu görülmüştür. Bizim vakamızda olduğu gibi PHACE sendromlu hastalarda hem arteryel anomalilerin İS riskini arttırdığı hem de İS lezyonun, arteryel anomalilerinin, hemanjiomunun ve göz tutulumu ile ipsilateral olduğu görülmektedir. Biz arka sistem anomalileri olan iskemik serebrovasküler hastalık geçiren hastalarda diğer organ anomalilerinin gözden geçirilmesi ve PHACE sendromunun akılda tutulmasını vurgulamak amacıyla vakamızı sunmak istedik.

EP-105 ATİPİK BİR HSV ENSEFALİT OLGUSU: NORMOSELÜLER BOS VE NONSPESİFİK MR LEZYONLARI

KADRİYE GÜLEDA KESKİN , AHMET AKPINAR , ALPEREN TIKIR , IŞIL KALYONCU ASLAN , EREN GÖZKE

SAĞLIK BİLİMLERİ ÜNİVERSİTESİ İSTANBUL FATİH SULTAN MEHMET EĞİTİM VE ARAŞTIRMA HASTANESİ

Olgu:

Giriş:
Ensefalit, beyin parankiminin infeksiyoz, noninfeksiyoz veya postinfeksiyoz nedenlere bağlı inflamasyonudur. En çok saptanan neden infeksiyoz neden olup bunlar arasında da sık saptanan etken Herpes Simplex Virüstür. Nörolojik bulgu olarak konfüzyon hali, epileptik nöbet, bilinç kaybı, konuşmada bozulma, baş ağrısı, fokal nörolojik defisit izlenmektedir. Tanıda klinik bulgular, BOS bulguları, kraniyal görüntülemeler ve EEG önemlidir. BOS'ta pleositoz (≥5 lökosit/ ml) beklenir. Kraniyal MR'da T2 sekansta mesiotemporal bölge, orbitofrontal lob ve insular kortekste asimetrik hiperintensite tipiktir. EEG'de fokal ya da jeneralize yavaşlama, periyodik deşarj görülebildiği gibi status epilepticusu düşündüren bulgular da raporlanabilir. Periyodik deşarjlar genelde 2-15. günler arasında izlenir. Tedavide öncelik hastanın yaşam fonksiyonlarını korumak olup hızla antiviral tedaviye başlamak önemlidir. Tanıdan şüphelenildiğinde başlanılması önerilir. İntravenöz asiklovir 10 mg/kg dozunda günde 3 kez 14-21 gün süreyle başlanmalıdır. Kortikosteroidler, antiinflamatuvar ve immunmodülatör özelliği nedenli tedavide düşünülmekle beraber belirgin ödem ya da kitle etkisi görülmesi durumuna saklanması gerektiği de görüşler arasındadır.
BOS'ta HSV tip 2 PCR pozitif saptanan fakat kontrastlı kraniyal MR'da lezyon ve kontrast tutulumu olmayan EEG'de periyodik epileptiform deşarj raporlanan bir hastayı sunmak istedik.

Olgu:
Bilinen HT, DM tanılı 77 yaşında kadın hasta acil servise bir gündür olan halsizlik, iletişimde bozulma ve sağ tarafta güçsüzlük şikayeti ile başvurdu. Hastanın bir yıllık süreçte aralıklı benzer semptomları olup sonrasında bazal durumuna döndüğü öğrenildi. Dış merkezde nöbet olarak değerlendirilerek levetirasetam 750 mg/gün olarak tedavisi düzenlenmişti. Hasta acil serviste değerlendirildiğinde bilinç açık, anlamsız ses çıkışı mevcut ve emir almıyordu. Kraniyal alanı intakttı. Kas gücü muayenesinde ise sağ üst ekstremite 3/5 ve sağ alt ekstremite 2/5 olarak değerlendirildi. Sol ekstremitelerde defisit görülmedi. Taban cildi refleksi sağda ekstensör yanıtlı, solda lakayttı. Acil serviste çekilen kraniyal BT ve diffüzyon MR görüntülemelerinde patoloji görülmedi. Şikayetlerinin başlangıç zamanı nedenli trombolitik tedavi düşünülmedi. Beyin boyun BTA çekildi, büyük damar oklüzyonu raporlanmadı. Hastaya hızla LP ve EEG planlandı. BOS' ta hücre saptanmadı, protein: 50,3 mg/dL, glukoz normal aralıkta bulundu. HSV tip 2 PCR pozitif olarak sonuçlandı. Daha önce de benzer klinik tablo tariflendiğinden BOS'tan otoimmun ve paraneoplastik panelleri gönderildi, negatif olarak sonuçlandı. EEG'de yaygın biyoelektriksel aksama zemininde jeneralize nöronal hipereksibalite raporlandı. Asiklovir 10 mg/kg günde 3 kez ve levetirasetam 2x1500 mg olarak tedavisi düzenlendi. Sağ ekstremitelerde defisitinin devam etmesi üzerine kontrol diffüzyon MR görüntülemesi yapıldı fakat serebrovasküler olay saptanmadı. Kontrastlı kraniyal MR'da kontrast tutulumu izlenmedi. 10. günde çekilen kontrol EEG'de zemin aktivitesinde yavaşlama ve sol hemisfer ön bölgelerinde daha belirgin olan her iki hemisferde ortaya çıkan periyodik epiloptiform deşarj raporlandı. Asiklovir tedavisi 21 güne tamamlanan hasta Mrs:3 olarak eksterne edildi.

Tartışma:
BOS'ta HSV PCR pozitifliğinin sensitivitesi %98, spesifitesi % 94'tür. Semptomların başlangıcından itibaren ilk 4 günde yanlış negatiflik oranı yüksektir. Bu yüzden yüksek klinik şüphede 4.gün ve sonrasında BOS'ta HSC PCR testi tekrarlanmalıdır.
Hastamızda HSV tip 2 PCR pozitif sonuçlanmasına rağmen BOS'ta hücre görülmedi. HSV PCR pozitif saptanan 43 hastalık bir çalışmada 6 hastada, İspanya' da yapılan 35 hastalık seride de 8'inde BOS normoselüler olarak değerlendirilmiştir.
BOS protein değerleri Saraya ve ark. yaptığı çalışmada normoselüler grupta 100 mg/dl'nin altında, pleositozu olan hastaların yarısında ise 100 mg/dl'nin üstünde olarak sonuçlanmıştır. Hastamızda da 50,3 mg/dl olarak görülmüştü.

BOS'ta viral yükün de BOS'ta pleositoz olan hastalarda daha yüksek olduğu görülmüştür. Bu da pleositoz olan hastalardaki artmış inflamatuvar cevaba bağlanmıştır. Fakat sadece viral yükün BOS'taki hücresel cevabı da açıklamayacağı ifade edilmiştir. Normoselüler BOS ve MR bulgusu olmayan bazı hastalarda da viral yük oranı yüksek bulunmuştur.
Hastamızın EEG'sinde karakteristik olarak değerlendirilen periyodik epileptiform deşarjlar raporlanmış olup tanımızı destekleyici niteliktedir.
Hastamızda MR görüntülemelerinde nonspesifik iskemik gliotik odak-ak madde lezyonu dışında herhangi bir bulgu izlenmedi. HSV ensefalit hastalarında beyin MR'ın normal sınırlarda olması çok rastlanmasa da tanıyı dışlayamaz. Saraya ve ark. sunduğu çalışmada normoselüler BOS saptanan 6 hastanın ikisinin MR bulguları nonspesifik, iki hastada frontotemporal ve temporal bölgelerde lezyon görülmüş kalan ikisinin sadece kraniyal BT'si olup normal olarak raporlanmıştır. Pleositoz saptanan grupta da 17 hastanın dördünde nonspesifik bulgular görülmüştür.
HSV ensefalitine özellikle intraserebral hemoraji olmak üzere serebrovasküler olayların da eşlik ettiği bilinmektedir. Hastamızın sağ ekstremitelerindeki defisiti açıklayacak kraniyal görüntülemelerinde sol hemisferde yaygın sekel değişimler dışında başka bir patoloji görülmedi.

Sonuç:
HSV ensefaliti hastalarının morbidite ve mortalite oranları asiklovirin kullanıma başlanması sonrasında belirgin olarak azalmıştır. Bu yüzden tanı akla geldiğinde tedaviye hızla başlama konusunda dikkatli olunmalıdır. HSV ensefaliti tanısı alan hastalarda vakamıza benzer olarak sanıldığından fazla atipik BOS bulguları ve MR görüntülemeleri izlenmektedir. Klinik şüphe halinde bu hastalarda tedaviye başlanması önemlidir.

EP-106 DİRENÇLİ EPİLEPSİ NEDENİYLE VNS İÇİN BAŞVURAN HASTADA SAPTANAN SEREBRAL FOLAT EKSİKLİĞİ

SİNAN TATLI , FERHAT BALGETİR , ABDURRAHMAN AKGÜN

FIRAT ÜNİVERSİTESİ HASTANESİ TIP FAKÜLTESİ

Olgu:

ÖZET:

Nöbet önleyici ilaçlar epileptik nöbetleri kontrol etmek için birinci basamak tedavidir, ancak epilepsili hastaların %30u ilaca dirençlidir . İlaca dirençli epilepsi hastalarında nöromodülatör bir terapötik seçenek olarak vagus sinir stimülasyonu (VNS) tedavisi 1997den beri ABD Gıda ve İlaç Dairesi(FDA) tarafından onaylanmıştır. VNS tedavisi için hastaların en az iki nöbet önleyici ilacı maksimum dozda kullanmasına rağmen dirençli nöbetlerin devam etmesi , altta yatan nörometabolik hastalık, malign beyin tümörü, nörodejeneratif hastalık gibi altta yatan bir patolojinin olmaması gerekir.Serebral folat eksikliği(SFE) genellikle yaşamın ilk yıllarında normal olan , yaklaşık 2 yaşında psikomotor gerilemeyle seyreden nörometabolik bir sendromdur. Etkilenen bireylerin üçte birinde zihinsel problemler, konuşma bozukluğu ve tekrarlayan miyoklonil,atonik nöbetler ilk semptom olarak ortaya çıkar. İstemli kasların kontrolünde zayıflık ,tremor ve ataksi ilerleyici olabilir. Beyindeki folat eksikliği alfa folat reseptörünün(FRA) hasarına bağlı gelişen 5- metiltetrahidrofolatın(5-MTHF) BOS taki seviyesinin azalmasına bağlı gelişir. Serebral folat eksikliği FRA işlevini bozan FRA ya karşı gelişen otoantıkor, mitokondriyal hastalık veya otozomal resesif FOLR1 gen mutasyonuna bağlı gelişir. Biz bu vakamızda dirençli nöbetleri olan ve VNS için kliniğimize başvuran FOLR1 gen mutasyonu nedeniyle serebral folat eksikliği saptanan hastamızı sunacağız.

EP-107 GELASTİK EPİLEPSİ

PETEK ŞARLI

BOLU ABANT İZZET BAYSAL ÜNİVERSİTESİ. NÖROLOJİ KLİNİĞİ

Amaç:

NADİR GÖRÜLEN BİR GELASTİK EPİLEPSİ OLGUSU

GİRİŞ:
Gülme ile tetiklenen epileptik nöbetler çok nadir görülmekte olup tüm epilepsilerin yaklaşık %1'ini oluşturmaktadır(1). En sık hipotalamik hamartom ile birlikte görülmekle birlikte nadiren hipotalamik patoloji izlenmeden de ortaya çıkmaktadır (2).

Gereç ve Yöntem:

OLGU:
47 yaşında kadın hasta, 6 ay önce başlayan gülme sırasında elinden cisimleri düşürme ve yakınlarının fark ettiği gün içinde 1-2 saniye süren duraklama ve dalma şikayetleriyle polikliniğimize başvurdu. Bilinen hastalığı ve düzenli kullandığı ilacı yoktu. Yakınlarının çektiği gülme ile tetiklenen nöbetleri görüldü. Çekilen kontrastlı beyin MRI'ında patoloji saptanmadı. Farklı zamanlarda yapılan rutin EEG incelemesinde hastanın gülmesi sağlanmasına rağmen patoloji saptanmadı. Hastaya levetirasetam tedavisi başlandıktan sonra yapılan poliklinik takiplerinde nöbet sıklığında azalma izlendi. Hasta halen levetirasetam tedavisi ile tarafımızca izlenmekte.

Bulgular:

OLGU:
47 yaşında kadın hasta, 6 ay önce başlayan gülme sırasında elinden cisimleri düşürme ve yakınlarının fark ettiği gün içinde 1-2 saniye süren duraklama ve dalma şikayetleriyle polikliniğimize başvurdu. Bilinen hastalığı ve düzenli kullandığı ilacı yoktu. Yakınlarının çektiği gülme ile tetiklenen nöbetleri görüldü. Çekilen kontrastlı beyin MRI'ında patoloji saptanmadı. Farklı zamanlarda yapılan rutin EEG incelemesinde hastanın gülmesi sağlanmasına rağmen patoloji saptanmadı. Hastaya levetirasetam tedavisi başlandıktan sonra yapılan poliklinik takiplerinde nöbet sıklığında azalma izlendi. Hasta halen levetirasetam tedavisi ile tarafımızca izlenmekte.

Sonuç:

TARTIŞMA:

Literatürde az görülen gelastik epilepsi vakalarının gözden kaçabilmesi nedeniyle tanınabilmesi oldukça önemli olup EEG çoğunlukla normal saptanmaktadır. Klinikte konvulziyondan jeneralize tonik klonik nöbetlere kadar multiple kompleks nöbet tipleri izlenmektedir ve kliniklerde tanınmasını zorlaştırmaktadır(3). Nadir görülmesi ve tanımada sıklıkla güçlük çekilen bir gelastik epilepsi olgusunu konuya dikkat çekmek amacıyla sunmak istedik.

EP-108 NÖBET İLE BAŞVURAN OLAN ATİPİK SEYİRLİ BİR MALİGNİTE OLGUSU

MÜGE KUZU KUMCU [1], CAN ÇUBUK [1]

[1] *LOKMAN HEKİM ÜNİVERSİTESİ TIP FAKÜLTESİ NÖROLOJİ ABD*
[2] *LOKMAN HEKİM ÜNİVERSİTESİ TIP FAKÜLTESİ ENFEKSİYON HASTALIKLARI VE MİKROBİYOLOJİ ABD*

Amaç:

60 yaş kadın hasta 10 önce başlayan 5 dakika sürüp geçen anlık bilinç bulanıklığı , nefes almama hissi, buruna koku gelmesi,ağızda değişik tat ve ellerinde uyuşma nedeni ile polikliniğe başvurdu. Üç gün sonra şikayetlerine halüsinasyon da eklenmişti.

Gereç ve Yöntem:

Manyetik rezonans görüntülemede (MRG) : Sol serebral hemisfer temporal lobda geniş kortikal-subkortikal yerleşimli hiperintens alan , periferik sulkuslarda silinme ile birlikte yer yer ödem paterni, sol temporal lobda lokalize geniş geografik lezyon alanı ile herpes ensefalitine uyumlu bulgular saptandı. Çekilen EEG de epileptik alan saptanmadı. Hastaya lomber ponksiyon yapılıp, HSV-PCR gönderildi. Bos da prtein 0.62 g/l ile yüksek ve hücre yok idi . Bos kültüründe üreme olmadı.

Bulgular:

Herpes ensefaliti asiklovir tedavisine başlandı, takibinde HSV PCR negatif geldi. Klinikte öbeti tekrarladı. EEG tekrarında epileptiform anomali saptanması üzerine levetresetam 500 mg 2*1 başlandı. Hastanın 20 gündeki kontrol MRG sinde lezyon alanında küçülme saptanmadı.Asiklovir tedavisi 21 güne tamamlandı. Limbik ensefalit ekarte edilemediğinden 3 gün megadoz steroid verildi ve MR spektroskopi çekildi. NAAda azalma, kolinde yer yer artış görünümleri saptandı. MR spektroskopi ve konvansiyonel MRG görüntüleri non-spesifik değerlendirildi. Hasta 1 ay sonra Kranial MRG tekrarı planlanarak taburcu edildi.Kontrol MRG sinde Sol temporal lob anterior, hipokampus da T1A da hipointens olup kontrastlanma gösteren, T2A ve flairde hiper intens olan lobule konturlu solid lezyon saptandı. Hasta cerrahi sonrası Glioblastom multiforme tanısı aldı.

Sonuç:

Sol temporal lob lezyonları farklı etyolojilerde ve görünümlerde ortaya çıkabilir. Malignitenin her zaman alternatif bir tanı seçeneği olarak akılda tutulması, ve tanıda zorlanılan olgularda takipte MRG sık aralıklar ile yapılması önemlidir.

EP-109 SERVİKAL DİSKOPATİ SEKONDER OTONOM DİSREFLEKSİ, NADİR BİR OLGU

İSRA NUR KOÇKAR , ŞERİFE GİZEM SARIOĞLU , HASAN RIFAT KOYUNCUOĞLU

SÜLEYMAN DEMİREL ÜNİVERSİTESİ TIP FAKÜLTESİ NÖROLOJİ ANABİLİMDALI

Olgu:

Giriş:

Otonom disrefleksi kordun T6 seviyesi üzerinde hasarlanmasıyla oluşan paroksismal bir durumdur. Bulguları diaforez, sistolik tansiyonun bazal değerinden 20-30mmHg artması, bilinç değişikliği, baş ağrısı ve ritim bozukluğudur. Epizodlar viseral iritasyonla tetiklenir, günler- haftalar sürebilir. Servikal diskopatiye sekonder izlenmesiyse oldukça nadir olup olgumuzu sunmak istedik.
Olgu:
Koroner arter hastalığı, hipertansiyon tanılı 70 yaş erkek hasta 4 gündür olan; ayağa kalkma, oturma ile tetiklenip yatınca düzelen sallantı hissi tarzında baş dönmesi; enseden orbita sağına yayılan saplanıcı ağrı ve yürüme güçlüğü ile başvurdu. Yatar durumda yapılan nörolojik muayenede kas gücü tamdı. Tansiyon yatarken 11/8, ayaktayken 13/9 idi.
Takiplerinde uzun süre oturur durumda kaldığında 6 saat süren letarji, bilateral altta 4+/5 kas gücü kaybı, hıçkırık, diaforez gözlendi. Bulgular dinlenme ile tamamen düzeldi.
Bilgisayarlı tomografi ve manyetik rezonans beyin görüntülemeleri normaldi. Yatarken çekilen servikal manyetik görüntülemede C3-C4'te spinal kanalı daraltan, direkt basıya sebep olmayan posterior bulging; C4-C5, C5-C6, C6-C7 düzeylerinde kanalı minimal daraltan posterior protruzyonlar görüldü.

Tibial SEP otururken(1) yapıldığında sağda latans sola göre uzamıştı. Yatarken(2) tekrarlandığında sağ sol latansları simetrik hale geldi. Kardiak, endokrinolojik etyoloji konsültasyonlarla dışlandı. Vertebrobaziler yetmezlik yatarak ve otururken yapılan doppler ultrasonda akımlar arası anlamlı fark olmamasıyla dışlandı.

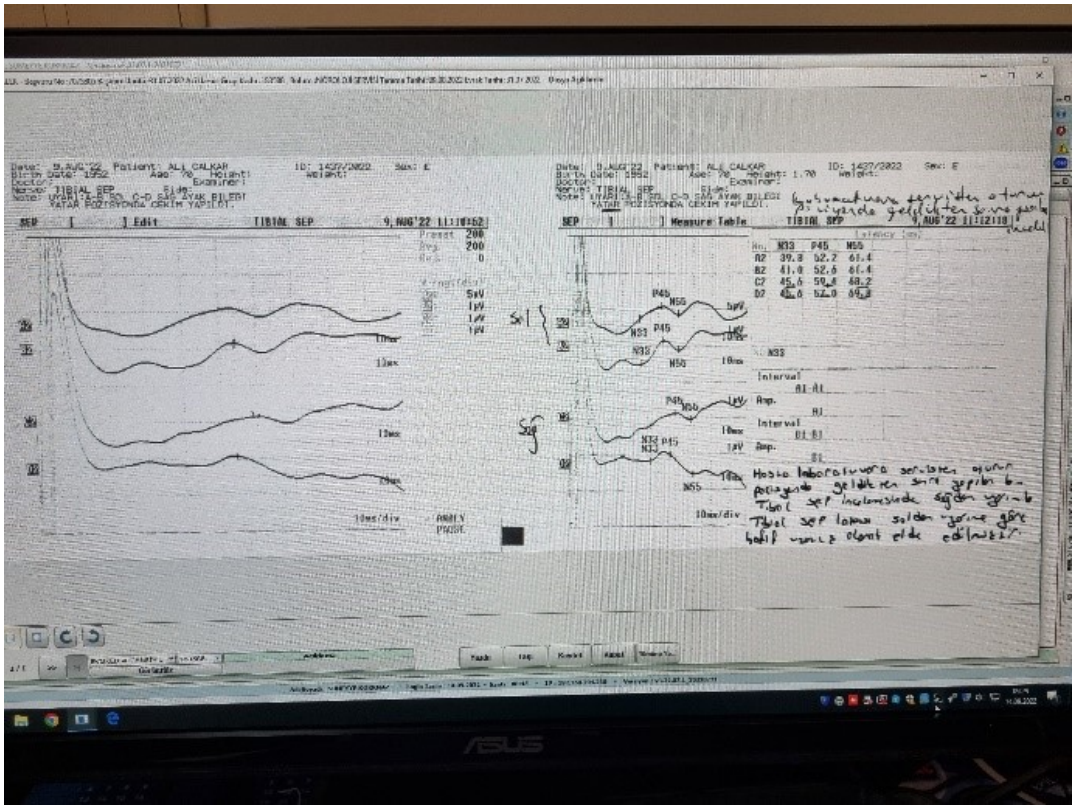

Şekil 1

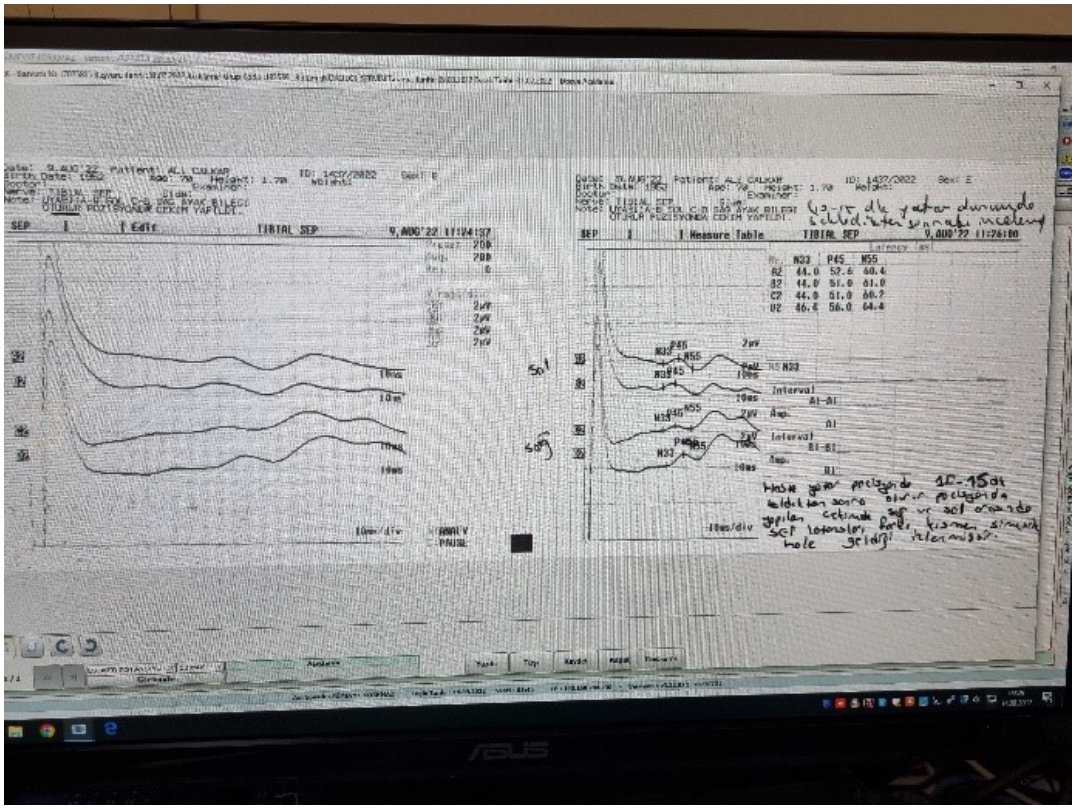

Şekil 2

Hastaya yatak başı fizyoterapi, Philedelphia tipi servikal ortez uygulandı. Yakınmalarının düzeldiği görüldü.

Tartışma-Sonuç

Otonom disrefleksi genelde kord travması/operasyonu sonucu oluşur. Sebebi hasarlı kısmın altındaki sempatik nöronların santral inhibisyonunun kalkmasıdır. Böylece viseral uyaranlar kontrolsüz sempatik deşarjlara yol açmaktadır. Olgumuzda, literatürdeki olgulara istinaden, servikal diskopatiye sekonder kompresyonun aynı kliniğe yol açabileceği düşünüldü.

Tanımız dışlama tanısı olup kardiak, endokrinolojik, santral etyolojiler dışlandı . Servikal görüntülemede myelopati orta düzeydeydi. Fizyoterapi ve ortez ile hızlı klinik düzelme tanıyı destekledi.

Olgumuzu sunarken otonom disrefleksi etyolojisinde izole servikal diskopatinin de yer alabileceğine dikkat çekmeyi amaçladık.

EP-110 AKUT MİYELOSİTİK LÖSEMİLİ HASTADA ALL-TRANSRETİNOİK ASİT (ATRA) KULLANIMINA BAĞLI GELİŞEN İDYOPATİK İNTRAKRANİYAL HİPERTANSİYON OLGUSU

SEHER ECE ZAZAOĞLU [1], SEDEN DEMİRCİ [1], ORHAN KEMAL YÜCEL [2]

[1] *AKDENİZ ÜNİVERSİTESİ TIP FAKÜLTESİ, NÖROLOJİ ANABİLİM DALI*
[2] *AKDENİZ ÜNİVERSİTESİ TIP FAKÜLTESİ, İÇ HASTALIKLARI ANABİLİM DALI, HEMATOLOJİ BİLİM DALI*

Olgu:

Giriş: Psödotümör serebri ya da diğer adıyla idyopatik intrakraniyal hipertansiyon (İİH) yer kaplayıcı lezyon, enfeksiyon ya da malignite gibi tanımlanabilir nedensel faktörler olmaksızın görülen intrakraniyal basınç artışıdır. Kafa içi basınç artışı primer veya sekonder nedenlere bağlı olarak gelişebilir. İİH'a yol açan sebepler arasında, serebral venöz patolojiler, hiperkapni, anemi, endokrinolojik hastalıklar, böbrek yetmezliği ve bazı ilaçlar sayılabilir. A vitamininin (retinol) fizyolojik bir metaboliti olan all-trans retinoik asit (ATRA) akut miyeloid lösemi (AML) tedavisinde sıklıkla kullanılmaktadır. Bu olgu, sekonder İİH nedenleri arasında ilaç kullanımının önemini vurgulamak amacıyla sunulmuştur.

Olgu: AML M3 tanısı ile Hematoloji bölümünde takip edilen 22 yaşında erkek hasta bulanık görme ve başağrısı nedeni ile konsülte edildi. Şikayetlerinin 3 gündür mevcut olduğu, başağrısının başının her tarafında yaygın zonklayıcı vasıfta olduğu, bazen mide bulantısının eşlik ettiği, gün içerisinde sürekli devam ettiği öğrenildi. Hastanın AML M3 nedeni ile ATRA tedavisi kullandığı öğrenildi. Nörolojik muayenesinde papilödem ve sol gözde dışa bakışta hafif kısıtlılık saptandı. Görme keskinliği bilateral tam ve renkli görme bilateral 15/15 idi. Çekilen beyin manyetik rezonans görüntüleme (MRG) ve MRG venografisi normal olarak değerlendirildi. Hastaya lomber ponksiyon yapıldı. Beyin omurilik sıvısı (BOS) basıncı 380 mmH2O olarak ölçüldü. BOS direkt bakı, sitolojisi ve biyokimyası normal saptandı, kültürde üreme olmadı. Perimetrik incelemede görme alanında bilateral kör noktada genişleme mevcuttu. Asetozolamid 1000 mg/gün başlandı, doz artırımı yapılarak 2000 mg/güne çıkıldı. Hastanın ATRA tadavisi hematoloji tarafından kesildi. 2. ay takibinde kontrol fundus muayenesinde papilödemde ve görme alanında belirgin düzelme izlendi.

Sonuç: ATRA tedavisi alan hastalarda gelişen baş ağrısı, görme bulanıklığı gibi belirtiler İİH açısından dikkate alınmalıdır. Kalıcı körlük gelişiminin önlenmesi için erken teşhis önemlidir.

EP-111 BEHÇET TANILI HASTADA KAROTİD DİSEKSİYON VE STROKE: OLGU SUNUMU

EREN GÖZKE , AHMET AKPINAR , CEREN ERKALAYCI , IŞIL KALYONCU ASLAN

SAĞLIK BİLİMLERİ ÜNİVERSİTESİ FATİH SULTAN MEHMET EĞİTİM VE ARAŞTIRMA HASTANESİ NÖROLOJİ ABD

Özet:

Giriş:
Behçet Hastalığı her boyutta arter ve venleri tutabilen vaskülitik tutulum ile seyreden bir hastalıktır. En sık vasküler tutulumu yüzeyel ven trombozudur. Büyük damarlarda diseksiyon ise oldukça nadir bir tutulumdur. Bu posterimizde Behçet tanılı genç hastada karotid diseksiyona bağlı tekrarlayan stroke olgusunu tartışmak istedik.

Olgu:
Bilinen Behçet Hastalığı tanılı, geçirilmiş pulmoner tromboemboli öyküsü olan 29 yaşında erkek hasta sol tarafta güçsüzlük ve konuşma bozukluğu nedeniyle acile başvurdu. Hastanın azatiopurin ve metilprednizolon kullanım öyküsü vardı. Tetkiklerinde sağ ICA'da anevrizma ve yumuşak trombüs ile sağ MCA sulama alanında enfarkt saptanıp warfarin başlandı. Takibinde stabil seyreden hasta MRS:0, NIHSS:0 olarak eksterne edildi. 1 ay sonra hasta tekrar sağ tarafta güçsüzlük gelişmesi üzerine yeniden acil servise başvurdu. Sağ MCA alanında yeni akut enfarktı saptanan hastanın geliş INR: 1,2 olarak sonuçlandı. Sol kolda farkındalığın korunduğu fokal klonik nöbet görülmesi üzerine hastaya levetirasetam başlandı. Hastaya warfarin düzenli kullanımının önemi tekrar anlatıldı, klinik düzelme gösteren hasta MRS:0, NIHSS:0 olarak eksterne edildi. Takibine ayaktan devam edilmekte.

Sonuç:
Behçet Hastalığının bir çok klinik bulgusunun vaskülitik tutulum ile ilişkili olduğu düşünülür. Sarıca Küçükoğlu ve ark. ları tarafından yapılan bir çalışmada Behçet tanılı hastalarda vasküler tutulum prevalansı %13,3 olarak saptanmış ve erkek hastalarda daha sık olduğu değerlendirilmiştir. Arterial tutulum bu hastaların %3,6'sında saptanmıştır. Arterial tutulum sıklıkta küçük arterlerde görülür ancak orta ve büyük arterlerde de oluşabilir. Büyük arter tutulumlarında endovasküler ve perivasküler inflamasyon nedeniyle hastalarda hemoraji, stenoz, anevrizma ve nadiren diseksiyon gelişebilir. Bu sebeple bu hastaların izleminde büyük damar hastalıkları açısından dikkatli olunmalıdır.

EP-112 BİR OLGU İLE NÖROSARKOİDOZ

SİNAN ELİAÇIK

HİTİT ÜNİVERSİTESİ TIP FAKÜLTESİ

Olgu:

Bir Olgu ile Nörosarkoidoz

Giriş
Sarkoidoz en sık akciğer cilt ve gözleri tutmakla birlikte sinir sistemi tutulumunda ise hem periferik hem de santral sinir sistemi ile ilgili bulgular saptanmaktadır. Son yıllarda tanı, tedavi alanında ve nörogörüntülemede ki gelişmelere paralel olarak bilinilirliği daha çok artmaktadır.

Olgu
Özgeçmişinde bilinen hastalığı olmayan kırk yaşında kadın hasta son iki haftadır aralıklı yüzün ve vücudun sol tarafında uyuşma şikayeti ile nöroloji polikliniğinde görüldü. Nörolojik muayenesinde sol tarafta patolojik piramidal bulgular saptanması üzerine öncelikle kranial görüntüleme ile etyolojik araştırmaya başlanıldı. Yapılan tetkikler ile nörosarkoidoz tanısı alan hasta literatür eşliğinde sunulacaktır.

Tartışma
Sarkoidozun, net bir şekilde tanımlanamayan antijenlere karşı aşırı immün yanıt mekanizması olduğu düşünülmektedir. Dendritik hücreler, etyolojide rol oynayan antijeni alır ve lenf nodunda CD4+T helper hücrelere (Th) sunarlar. Th1 ve Th17 aktive olur. Birçok sitokinin (INFγ, TNF-α , IL-2, IL-17 ve IL-22) salınması ile inflamatuar tepki oluşur. T hücre proliferasyonu indüklenir makrofajların dev hücrelere farklılaşması ile granülom oluşumu başlar. Santral sinir sistem tutulumunda granülomlar parankimde perivasküler alanlarda yoğunlaşmıştır. Kesin ve tek bir laboratuar testi olmadığı için nörosarkoidoz hastalarında birçok yöntem tanı ve ayırıcı tanıda kullanılmaktadır. Nörosarkoidoz tanısında standardizasyonu sağlamak amacı ile tanı kriterleri oluşturulmuştur. Klinik ve tanısal tetkikler ile nörosarkoidoz düşünülen hastalar biyopsi sonuçlarına göre mümkün, olası ve kesin nörosarkoidoz olarak üç ana başlıkta toplanmıştır.

Nörosarkoidozda tutulan sinir sistemi bölümüne göre ayırıcı tanıda birçok hastalık karşımıza çıkmaktadır. Multipl skleroz, Behçet hastalığı, birçok viral, fungal ve bakteriyel enfeksiyonlar, sistemik lupus eritematozus, lenfoma, inflamatuar demiyelinizan polinöropatiler, inflamatuar, toksik, metabolik ve genetik miyopatiler, inflamatuar miyozitler akla ilk gelen hastalıklar arasındadır. Klinik belirti ve bulgular tutulan sinir sistemi bölgesine göre değişmektedir. Parankim, ekstradural veya subdural boşluklarda yer kaplayan lezyonlar özellikle hipotalamus ve hipofiz bezinde bulunur. Leptomeningeal tutulum aseptik menenjit tablosuna ve omurilik tutulumu miyelopatiye neden olabilir. Periferik sinir sisteminin tutulumu, duyusal ve motor fonksiyon bozukluğuna yol açarak birçok klinik bulgunun orta çıkmasına neden olabilir. Nörosarkoidozda spontan remisyon tanımlansada, tedavide ana amaç tutulum gözlenen sistemlerde granülomatoz inflamasyon etkisini azaltmaktır. Tedaviye başlanmadan önce anatomik sistemlerin tutulumu kapsamlı bir şekilde değerlendirilmelidir. Tedavide glukokortikoidler, immunsupresan ajanlar yanında tümör nekrotizan faktör inhibitörleri kullanılmaktadır. Sarkoidozla ilişkili mortalite hastaların sadece %1-5inde görülür ve en sık sebepler solunum yetmezliği, nörosarkoidoz veya kalp tutulumudur.

Sonuç
NS, tanı ve tedavisindeki gelişmelere rağmen kapsamlı geniş çalışmalara, uzun dönem takip gerektiren vaka serileri ile karanlık kısımları aydınlatılmayı bekleyen multisistem hastalığın önemli bir parçasıdır.

EP-113 BRONŞİAL ARTER EMBOLİZASYONU İŞLEMİ SONRASINDA GELİŞEN BİR İNME VAKASI

NİSA ÖZGE GÜVENÇ , UFUK EMRE TOPRAK , AYSEL TEKEŞİN

İSTANBUL EĞİTİM VE ARAŞTIRMA HASTANESİ

Olgu:

BRONŞİAL ARTER EMBOLİZASYONU İŞLEMİ SONRASINDA GELİŞEN BİR İNME VAKASI

Nisa Özge Güvenç, Ufuk Emre Toprak, Aysel Tekeşin

GİRİŞ

Bronşiyal arter embolizasyonu (BAE) ilk olarak 1973 yılında Remy ve arkadaşları tarafından tanımlanmış olup, masif veya masif olmayan hemoptizi tedavisinde uygulanan etkin ve güvenilir, minimal invazif bir tedavi yöntemidir. Bu işlemin komplikasyonları nadiren görülmek üzere; göğüs ağrısı, disfaji, spinal kord iskemisi, aort ya da bronşial arterin subintimal disseksiyonu, torasik ve bronşial duvar nekrozu, bronşiyal fistül ve iskemik kolit olarak sayılabilir. Bu yazımızda sizlere bronşial arteriografi ve BAE işlemleri sonrasında oldukça nadir görülen başka bir komplikasyon olan inme kliniği gelişen hastamızı sunmak istedik.

OLGU SUNUMU

Yaklaşık 35 yıl önce (1987 yılında) geçirilmiş tüberküloz öyküsü mevcut olan 73 yaşında erkek hastanın hemoptizi şikayetinin gelişmesi sonrası bronşial arteriografi ve BAE işlemi yapılmıştır. İşlem sonrasında konfüzyon, iki kol ve sağ bacakta uyuşma, konuşmada bozulma ve yavaşlama, denge kaybı şikayetleri gelişince tarafımıza danışıldı. Dış merkezde çekilen Difüzyon MR'ında bilateral serebellar hemisferlerde, solda daha belirgin olmak üzere bilateral talamuslarda, yine solda daha belirgin olmak üzere oksipital loblarda,sağda kaudat nükleus başında ve sol korona radiata düzeyinde dağınık yaygın akut enfarkt alanları ile uyumlu difüzyon kısıtlılığı gözlendi. Hastanın ileri tetkik ve tedavi için servisimize yatışı yapıldı. Hastanın özgeçmişinde sağ internal karotis arterde darlık (stentleme önerilmiş ancak henüz işlem yapılmamış) ve tüberküloz öyküsü mevcuttu. 50 paket/yıl sigara kullanımı öyküsü vardı. Hastanın ilaçları 100 mg ASA 1X1 ve 75 mg klopidogrel 1x1 olarak görüldü. Ancak hasta ilaçlarını düzenli kullanmadığını belirtti. Hastanın yapılan EKG, ekokardiyografi ve 24 saatlik ritim Holter tetkiklerinde anlamlı patolojik bulgu saptanmadı. Tahlillerinde LDL kolesterol:151 olarak ölçüldü. BT anjiografisinde her iki karotis bifurkasyonunda sağda %60-70; solda % 30-40 darlığa neden olan mikst tipte aterosklerotik plaklar izlendi. Sol CCA proksimalinde yaklaşık %30-40 darlığa neden olan fibrofatty plak formasyonu izlendi. Ancak girişimsel radyoloji tarafından işlem planlanmadı. Hastanın takibinde patolojik muayene bulgularında düzelme gözlendi. İkili antiagregan ve statin tedavisi planlanarak taburcu edildi.

SONUÇ

Hastamızda iskemik inmeye zemin oluşturan kan değerleri (LDL yüksekliği) ve internal karotis arter darlığı mevcut olmasına rağmen, yapılan bronşial arteriografi işleminin raporunda hipervaskülarite ve arteriovenöz şantlar gözlendiğinin not düşülmesi dikkat çekti. Konu hakkındaki diğer makaleleri taradığımızda BAE işlemlerinden sonra gelişen inme vakalarında pulmoner-sistemik ya da sistemik-sistemik şantların veya kullanılan partiküllerin aorta geri akımının etyolojide düşünüldüğü görüldü.

Embolik inme açısından hastanın anatomik varyasyonları ve işlemde kullanılan partikül boyutları önem arz etmektedir. Bu sebeple BAE işlemi öncesi hastanın anatomik varyasyonlar açısından görüntüleme tetkiklerinin yapılması, kullanılan malzemenin yapısı ve özellikleri, partikül boyutlarının şantlardan geçmeyecek büyüklükte olması, işlem esnasında yavaş enjeksiyon yapılması dikkatli olunması gereken noktalardır. Ayrıca işlem sonrasında ayrıntılı nörolojik muayene yapılması, gelişebilecek klinik regresyonlar açısından tetikte olunması gerekmektedir.

EP-114 COVİD-19 ENFEKSİYONU SONRASI TONİK PUPİLLA

ZELİHA MATUR , KADRİYE ALPAY

BEZMİALEM VAKIF ÜNİVERSİTESİ TIP FAKÜLTESİ NÖROLOJİ ANABİLİM DALI

Olgu:

Giriş: Adie pupillası (tonik pupilla), pupilla sfinkter kasını ve siliyer kası innerve eden siliyer gangliyondaki postganlionik parasempatik nöronların harabiyeti sonucu gelişen, nadir bir nörolojik bozukluktur. Çoğu hastada, göz bebeği normalden daha büyüktür (dilate) ve ışık doğrudan tutulduğunda yavaş bir şekilde küçülür veya tepki vermez. Kayıp veya zayıf derin tendon refleksleri (DTR) de eşlik ettiğinde Adie (Holmes-Adie) sendromu olarak adlandırılır. Çoğu bireyde neden bilinmemektedir (idiyopatik), ancak travma, ameliyat, iskemi, oküler enfeksiyon ve enflamasyonlar, otonom nöropatiler gibi durumlarla ilişkili ortaya çıkabilir.

Olgu: 26 yaşındaki kadın hasta bulanık görme yakınması ile başvurdu. Covid-19 enfeksiyonundan 2 hafta sonra sol göz bebeğinde büyüme ve bulanık görme başlamıştı. 7 yıl önce yine bir üst solunum yolu enfeksiyonundan birkaç hasta sonra bulanık görmesi olmuş ve sağ göz bebeğinin büyüdüğünü fark etmişti. O sırada yapılan nörolojik muayenesinde sağ pupillanın dilate olduğu, sağda ışık refleksinin yavaş ve zayıf olduğu, DTR'lerinin alınmadığı saptanmıştı. Etiyolojiye yönelik yapılan kranyal MR ve MR anjio, beyin omurilik sıvısı incelemesi, EMG ve otonom test incelemeleri normal bulunmuştu. VDRL, TPHA negatifti. Ortostatik hipotansiyonu, kalp ritm bozukluğu, terleme bozukluğu yoktu. Sadece ANA 1/160 titrede pozitifti. Ayrıca tiroidit, panik bozukluk, alerjik dermatit ve migren öyküsü vardı. Güncel nörolojik muayenesinde sağ pupilla 3 mm, çevresi düzensiz, ışık refleksi çok zayıf; sağ pupilla 5 mm, ışık refleksi çok zayıf ve yavaş, DTR'leri kayıptı. Tekrarlanan kranyal MR'ı, EMG ve otonom testleri normaldi, ANA negatif bulundu.

Tartışma ve Yorum: COVID-19 ile ilgili çok geniş yelpazede nörolojik tutulumlar bildirilmiştir. Adie pupillası ve sendromu birkaç olgu sunumu olarak yer almıştır. 7 yıl arayla önce sağ sonra sol gözde gelişen bu tablo nadir ve ilginç olduğu için sunulmaya değer bulunmuştur. Hastanın tiroidit öyküsü, geçici ANA pozitifliği otoimmüniteye yatkınlığının bir göstergesi olabilir.

EP-115 FAKTÖR V LEİDEN VE METİLEN TETRAHİDROFOLAT REDÜKTAZ HOMOZİGOT POZİTİF SNEDDON SENDROMU: OLGU SUNUMU

BÜNYAMİN TOSUNOĞLU , BURCU GÖKÇE ÇOKAL , HAFİZE NALAN GÜNEŞ , LEVENT ERTUĞRUL İNAN

ANKARA EĞİTİM VE ARAŞTIRMA HASTANESİ, NÖROLOJİ

Olgu:

Özet: Sneddon sendromu; deri ve beyin tutulumu ile seyreden, küçük ve orta boy damarları etkileyen, nadir görülen, ilerleyici noninflamatuar vaskülopatidir. Nadir görülen Sneddon sendromu sıklıkla kadınları etkiler. Nadirde olsa literatürde Sneddon tanısı olan erkek hastalarda mevcuttur. 40 yaşında sol ekstremitesinde hemiparezi, sırtında livedo racemoasa ve hipertansiyonu olan ve Sneddon sendromu tanısı koyulan faktör V leiden ve metilen tetrahidrofolat redüktaz homozigot pozitifliği olan hastamızı sunmayı amaçladık. Literatürde her iki mutasyonun homozigot olduğu vaka saptanmaması üzerine vakamızı bildirmeye değer bulduk.

Anahtar Kelimeler: antifosfolipid, livedo racemoasa, inme, hipertansiyon, mutasyon

EP-116 FİBROMUSKÜLER DİSPLAZİYE BAĞLI SEREBRAL ENFARKT:OLGU SUNUMU

BÜNYAMİN TOSUNOĞLU , ENES TARIK İNCİ , HATİCE MEDİHA KINA , HAFİZE NALAN GÜNEŞ , OLCAY TOSUN MERİÇ

ANKARA EĞİTİM VE ARAŞTIRMA HASTANESİ, NÖROLOJİ

Olgu:

FİBROMUSKÜLER DİSPLAZİYE BAĞLI SEREBRAL ENFARKT:OLGU SUNUMU
ÖZET: Fibromüsküler displazi (FMD) küçük ve orta boy arterlerin sklerozuna yol açan, etiyolojisi bilinmeyen, inflamatuar ve ateromatöz olmayan ve segmental tutulum gösteren bir anjiopatidir.Etiyopatojenezi net olarak bilinmemekle birlikte arter duvarına immünolojik ve östrojenik etkinin, travmanın ya da altta yatan bağ doku hastalığının varlığının rolü oynayabileceği ileri sürülmüştür. Serebral iskemi arteriyel stenoz veya arterial tromboembolizm ile ilgili ilişkilendirilmiştir. FMD'de kesin tanı dijital subtraction anjiografi (DSA)'de "ipe dizilmiş tesbih tanesi" görünümünün elde edilmesidir. Olgumuzda 45 yaşında sol hemipleji ile gelen intravenöz trombolitik tedavi ve trombektomi uygulanan hastamızı sunduk.

Anahtar Kelimeler: Anjiografi, inme, skleroz, tesbih tanesi

EP-117 GENÇ HASTADA POLİNÖROPATİNİN ÖNEMİ

FATMA ŞİMŞEK , ABDULKADİR KURT , ÜMİT GÜMÜŞ

ATATÜRK ÜNİVERSİTESİ TIP FAKÜLTESİ NÖROLOJİ AD, ERZURUM

Olgu:

Giriş: Periferik polinöropatilerin toplumdaki prevalansı %2-3 arasındadır ve ilerleyen yaşla birlikte prevalansı artar. Etiyolojisinde birçok farklı neden rol oynamaktadır. Etiyolojik nedenlerin kontrol altına alınması bazen kolay olabilirken bazen etiyolojik neden mortaliteye sebep olabilmektedir. Bu olguda genç bir hastada tesbit edilen polinöropatinin hayati önemi vurgulanmak istenmiştir.

Olgu sunumu: 46 yaşındaki kadın hasta kilo kaybı, halsizlik, yürüme güçlüğü ve hıçkırık şikayeti nedeni ile nöroloji polikliniğinde değerlendirildi. Yaklaşık 8 ay önce şikayetlerinin başladığı ve giderek progresyon gösterdiği tarif ediliyordu. Hastanın 8 ayda 30 kilo kaybı vardı. Son dönemlerde yutma güçlüğü de gelişen hastaya dahiliye tarafından endoskopi-kolonoskopi yapılmış, normal olduğu söylenmiş ve nörolojiye yönlendirilmişti. Özgeçmiş; bekar, 10 yıldır epilepsi nedeni ile lamotrijin kullanıyor, 3 yıldır nöbeti yok. Hasta fizik muayenede soluk, kaşektik görünümde idi. Nörolojik muayenede; bilinç açık, oryante ve koopere idi. Kaşeksiye bağlı genel bir düşkünlüğü olup taraf bulgusu yoktu. Derin tendon refleksleri dört ekstremitede hipoaktif alınıyordu. Patolojik refleksi yoktu. Duyu defisiti yoktu. Serebellar testler normaldi. Hastaya çekilen elektromyografide (EMG) duysal aksonal polinöropati tesbit edildi. İnatçı hıçkırık şikayeti olan hastanın çekilen beyin manyetik rezonans görüntülemesi (MRG) normaldi. Karaciğer, böbrek fonksiyon testleri, vitamin düzeyleri normaldi. Polinöropatiye yönelik yapılan tetkiklerde CA-125 yüksekliği olan hastaya çekilen batın MRG'de servikste 30x34 mm kontrast tutulumu olan kitlesel lezyon izlendi. Kadın doğum kliniği tarafından malignete ile uyumlu olduğu düşünülen hasta devir alındı.

Sonuç: Kanser, polinöropati etiyolojisindeki nedenlerden biri olup ne kadar erken tanı konulursa tedavide başarı şansı o kadar yüksek olduğu için erken tanı önemlidir. Genç hastalarda polinöropatinin kanser habercisi olabilme ihtimali her zaman göz önünde bulundurulması gereken önemli bir bulgudur.

EP-118 İNMEDE NADİR GÖRÜLEN BİR ETYOLOJİ: TROMBOANJİTİS OBLİTERANS

CİHAT ÖZGÜNCÜ

KONYA ŞEHİR HASTANESİ NÖROLOJİ KLİNİĞİ

Olgu:

Tromboanjitis obliterans (TOA - Buerger hastalığı) küçük ve orta boy arter ve venleri etkileyen 45 yaş altı sigara içen erkeklerde görülen vasküler bir hastalıktır. Genellikle bulgularını proksimal vasküler yapılarda göstermektedir. İnme gelişen olgular literatürde vaka sunumları ile sınırlı kalmıştır. Nadir görülen bir inme nedeni olarak vakamızı paylaşıyoruz.

27 yaşında yoğun sigara öyküsü olan erkek hasta, romatoloji bölümünce sistemik skleroz öntanısı ile takipliyken MI geçirerek stent takılıyor. Periferik vasküler yapılarında düzensizlik olması üzerine konvansiyonel anjiyografi ile değerlendirilerek TOA tanısı alıyor. Medikal tedavi başlanıyor. 2 yıl takiplerine devam ediyor. Bağırsak perforasyonu ve kolostomi operasyonu geçirmesinden 20 gün sonra afazi ve sağ taraflı kuvvet kaybı ile başvurdu. İlk muayenesinde motor afazik, sağ taraflı kas gücü 3/5 olarak değerlendirildi. Sol ayak ilk 3 parmak TOA nedeniyle kendiliğinden amputeydi. Difüzyon MRI'da sağ serebellum ve sol talamusta iskemik inme izlendi. Etyolojiye yönelik yapılan tetkiklerde TOA dışında neden izlenmedi. Medikal takip kararı alındı. Takiplerinde destekle yürümeye başladı. Takiplerinin 3. Yılında 1 defa epileptik nöbeti oldu. levetirasetam 500mg 2x1 başlandı. Nöbet tekrarlamadı. EEG'de yaygın zemin ritmi düzensizliği raporlandı.

TOA hastalığında serebral tutulum oldukça nadirdir. Ancak büyük arter tutulumu ile giden tip ve orta-küçük arterleri tutan tip olarak 2 farklı serebral TOA olduğu öne sürülmektedir. Hastalığın patogenezi halen belirsizdir. Genellikle kortikosteroid ve asetilsalisilik asit tedavisi uygulansa da faydasına yönelik kanıtlar yetersizdir. Hastaların mutlak suretle sigarayı bırakması gerekmektedir. Etyolojik nedeni bulunamayan genç ve yoğun sigara içen inme ile başvuran erkeklerde nadir görülse de Buerger hastalığının da akılda tutulması gerektiğini düşünüyor, inme-TOA ekseninde farkındalık oluşturmayı amaçlıyoruz.

EP-119 İSKEMİK İNME İLE PREZENTE OLAN BİR TTP OLGUSU: BÜYÜK DAMAR OKLÜZYONU

SİMAY SAVUR , BEYZA CANİK , SENA DESTAN BÜNÜL , AYBALA NESLİHAN ALAGÖZ

1KOCAELİ ÜNİVERSİTESİ TIP FAKÜLTESİ NÖROLOJİ ANA BİLİM DALI

Olgu:

GİRİŞ : Trombotik trombositopenik purpura (TTP) nadir rastlanan, ölümcül seyredebilen, trombositopeni, mikroanjiyopatik hemolitik anemi ,nörolojik bozukluklar, renal fonksiyon bozukluğu ve ateş ile karakterize bir hastalıktır. TTP komplikasyonu olarak arteriol, venül ve kapillerlerde trombozlar ve beyinde buna bağlı mikroenfarktlar görülebilir. Nadiren büyük damar oklüzyonuna da sebep olabilir.Biz bu olguyu; iskemik inme ile prezente olan bir TTP olgusunda; büyük damar oklüzyonunun nadir görülmesi nedeniyle sunmayı amaçladık.

OLGU : 66 yaşında erkek hasta, yaklaşık 14 saat önce başlayan bilinç bulanıklığı, konuşamama şikayetleriyle acil servise başvurdu. Nörolojik muayenesinde; bilinç konfüze, nonkoopere, dezoryanteydi. Fizik muayenede; bilateral skleralar ikterik görünümdeydi. Difüzyon manyetik rezonans görüntelemede (MRG); sağda belirgin olmak üzere her iki serebral hemisferde milimetrik boyutlu akut-subakut iskemi alanları görüldü.Bilgisayarlı tomografi (BT) Boyun / Beyin Anjio görüntülemede ; sağda internal karotid arter petröz ve kavernöz segmentlerinde total oklüzyon izlendi. Hastanın laboratuvar bulgularında ; trombosit sayısı : 9000/ml olarak saptandı. Hastaya; trombotik trombositopenik purpura (TTP) tanısı ile; 2 ünite taze donmuş plazma ile plazmaferez ve 1 mg/kg metilprednisolon tedavisi uygulandı. Trombosit sayısı artınca enoksaparin sodyum 0,6 ml 2*1 dozunda başlandı. Hastanın kontrol nörolojik muayenesinde; bilinç açık, oryante, koopere ve belirgin nörolojik defisit gözlenmedi.

TARTIŞMA : TTP hastalığı; tanımlanan trombositopenik purpura,mikroanjiyopatik hemolitik anemi, renal fonksiyon bozukluğu,ateş benzeri klinik bulgular dışında, akut iskemik inme gibi klinik prezentasyonlar gösterebilir. TTP genellikle serebral mikroenfarktlar şeklinde komplikasyon yaratsa da olgumuzda olduğu gibi nadiren büyük damar oklüzyonuna da sebep olabilir.TTP hastalığının büyük damar tutulumuna dair literatürde az sayıda olgu sunumuna rastlanmıştır.

SONUÇ: Biz bu olgu ile; hematolojik hastalıkların serebrovasküler olaylara yol açabileceği ve TTP hastalığı özelinde büyük damar tutulumlu iskemik inmelerin etiyolojisinde de düşünülmesi gerektiğine dikkati çekmek istedik.

EP-120 KAROTİS ARTER DİSEKSİYONUNA SEKONDER İZOLE HİPOGLOSSAL SİNİR PARALİZİSİ: OLGU SUNUMU

SABİNA AMİRASLANOVA , TAYLAN ALTIPARMAK , HALE ZEYNEP BATUR ÇAĞLAYAN , MURAT UÇAR , BİJEN NAZLIEL

GAZİ ÜNİVERSİTESİ HASTANESİ NÖROLOJİ ANABİLİM DALI

Olgu:

GİRİŞ: Spontan servikal arter diseksiyonu 100.000de 2.5-5 insidansta olup, genç popülasyonlarda %25 inmelere sebep olmaktadır. Kranial sinir felci, internal karotid arter diseksiyonunun (İCAD) nadir görülen bir prezentasyonudur ve İCADlı hastaların %12sinde görülür. İzole 12. kraniyal sinir felci, nadir görülür ve %5 hastada hipoglossal siniri hasarlar. Hipoglossal sinir felci olan hastaların %1.2sinde ICAD saptanmıştır. Ekstrakraniyal internal karotis arter diseksiyonuna bağlı izole sol hipoglossal sinir felci olan bir olguyu sunuyoruz.

VAKA:
Elli dokuz yaşında erkek hasta 3 haftalık baş ağrısı, dizartri ve yutma güçlüğü şikayeti ile başvurdu. Yirmi gündür sol çene açısına yakın şiddetli boyun, kulak ve yüz ağrısı vardı. Nörolojik muayenede hastanın dili sola deviye olduğu saptandı. Tam kan sayımı ve biyokimya tetkikleri normaldi. Vaskülit markerları ve trombofili tetkikleri normaldi. EKG normal sinüs ritminde ve göğüs grafisinde anormallik yoktu. Beyin bilgisayarlı tomografisinde (BT) herhangi bir anormallik görülmedi. Difüzyon ağırlıklı sekanslarda kraniyal manyetik rezonans görüntüleme (MRG) normaldi ve kontrastlı MR anjiyogramda intramural yüksek sinyal ile ilişkili sol internal karotid arter (ICA) lümeninde daralma ve diseksiyon düşündüren genişleme görüldü. İkili antiagregan tedavi uygulandı.

TARTIŞMA
ICAD gençlerde sık görülen bir inme nedenidir, ancak etiyolojisi net değildir. Öksürme, hapşırma, hıçkırık ve üst solunum yolu enfeksiyonlarıyla tetiklenebilir. Genellikle kraniyal sinir felçleri ile birlikte baş ve boyun ağrısı görülür. ICADa sekonder 12. kraniyal sinir felci genellikle Horner sendromu, kulak çınlaması gibi ilişkili fokal serebral nörolojik defisitlerle veya diğer kraniyal sinirlerin tutulumu ile birlikte ortaya çıkar. İzole 12.kraniyal sinir felci, ICADın nadir görülen bir prezentasyonudur ve endarterektomi, primer veya metastatik tümörler, radyasyon veya travma gibi durumların sonucu olabilir. ICADda hipoglossal iskemi ya da juguler foramen altında ICADın hasarı veya anevrizmal oluşuma bağlı mekanik kompresyon/gerilmesine sekonder görülebilir. ICAD bulgusu olarak izole hipoglossal sinir felcinin akılda tutulması önemlidir.

REFERANSLAR
1-Mathey DG, Wandler A, Rosenkranz M. Hypoglossal –nerve palsy caused by carotid dissection. Circulation 2010; 121(3) :457
2-Marin LF,Bichuetti DB, Felicio AC. Hypoglossal nerve palsy as the sole manifestation of spontaneous internal carotid artery dissection. Arq Neuropsiquiatr 2009;67(1):107-108
3-Mes M, Palczewski P, Szczudlik P, Lusakowska A, Maj E, Gawel M. Neurologia Neurochirurgia Polska 2018;52: 731-735
4-Okunomiya T, Kageyama T, Suenaga T. Teaching Neuroimages: Isolated hypoglossal nerve palsy due to internal carotid artery dissection. Neurology 2012;79;e37
5-Freilinger T, Heuck A, Strupp M, Jund R. Images in vascular medicine. Hypoglossal nerve palsy due to internal carotid artery dissection. Vascular Medicine 2010 15(5): 435-436
6-Muazzamil A,Sardana Y. Carotid artery dissection causing an isolated hypoglossal nerve palsy. Arch of Clinical and Medical Case Reports. 2018;2(5):129-134
7-Allingham W, Devakumar V, Herwadkar A, Punter M. Hypoglossal nerve palsy due to internal carotid artery dissection. The Neurohospitalist 2018;8(4) :99)

EP-121 KAROTİS STENTLEME SONRASI RESTENOZ GELİŞEN VAKADA TEKRARDAN STENTLEME İLE REVASKULARİZASYONUN SAĞLANMASI

EMİN ERÇİN , ZAHİDE BETÜL GÜNDÜZ , ÖMER FARUK ODABAŞ , AYŞEGÜL DEMİR , GÖKHAN ÖZDEMİR

KONYA ŞEHİR HASTANESİ NÖROLOJİ KLİNİĞİ

Olgu:

Karotis Stentleme Sonrası Restenoz Gelişen Vakada Tekrardan Stentleme İle Revaskularizasyonun Sağlanması

Teknolojik gelişmelere paralel olarak karotis darlıklarında tedavisinde noncerrahi karotis arter stentlemeleri de sık olarak uygulanmaya başlanmıştır. Stentleme sonrası restenoz sık görülmemekle birlikte tekrardan revaskularizasyon sağlanması işlem açısından zorluklar oluşturmaktadır. Biz bu olgu sunumunda karotis restenozu gelişen komplike bir hastayı sunacağız.

Olgu Sunumu: Daha öncesinde bilateral karotis darlığı nedeni ile iki tarafa da stentleme uygulanmış olan 81 yaşında erkek hasta son zamanlarda sık sık fokal nöbet ve TİA nedeni ile kliniğimize yatırıldı. CT anjiosunda sağ karotiste uzun segment stent materyali izlenmiş olup stent içinde ciddi darlık izlendi. Bunun üzerine DSA yapılan hastanın; stentin proksimali ve distalinde %60 darlık, ayrıca stent içerisinde uzun segment restenoz izlenmiş olup en dar yerinde preoklüzyon oluşturuyordu. Balon predilatasyon yapıldıktan sonra iç içe geçen 3 adet stent uzun segment boyunca yerleştirildi. Rezidü darlıklar için balon ile postdilatasyonlar yapılarak rekanalizasyon sağlandı.

Sonuç: Karotis arter stentleme tedavisi iskemik inme olgularında sık olarak uygulanmaktadır. Fakat uygulamanın erken ve geç dönemlerinde nadir de olsa stent içi restenoz görülebilmektedir. Biz bu olgu sunumunda stent içi restenozlarında tekrardan stentleme ile rekanalizasyon sağlanabileceğini göstermiş olduk.

EP-122 METAMFETAMİN KULLANIMINA BAĞLI GELİŞEN İNTRASEREBRAL HEMORAJİ OLGUSU

ESER BULUŞ [1], FAHRETTİN SERTAÇ YAPAR [2], ABDULLAH COŞKUN YORULMAZ [3], GÖKHAN ERKOL [1]

[1] *KOÇ ÜNİVERSİTESİ HASTANESİ, NÖROLOJİ KLİNİĞİ*
[2] *KOÇ ÜNİVERSİTESİ TIP FAKÜLTESİ, NÖROLOJİ ANABİLİM DALI*
[3] *KOÇ ÜNİVERSİTESİ TIP FAKÜLTESİ, ADLİ TIP ANABİLİM DALI*

Olgu:

GİRİŞ VE AMAÇ: Metamfetamin, amfetaminden sentetik olarak üretilen, bağımlılık yapıcı, psikostimulan bir maddedir. Bu bildiride metamfetamin kullanımına bağlı ortaya çıkan intraserebral hemoraji olgusunun sunulması ve medikolegal açıdan bölümler arası işbirliğinin öneminin vurgulanması amaçlanmıştır.

OLGU: Bilinen bipolar bozukluk ve borderline kişilik bozukluğu tanılı; düzensiz bir şekilde çoklu antidepresan, antipsikotik, antihistaminik ve lamotrijin kullanımı olan 45 yaşında kadın hasta baş ağrısı, mide bulantısı, kusma, ışık hassasiyeti ve şuur bulanıklığı yakınmalarıyla başvurdu. Günde 1,5-2 paket sigara kullanım öyküsü vardı, alkol veya madde kullanmadığını ifade ediyordu. Nörolojik muayenesinde şuuru uykuya meyilliydi, sözel uyaranla uyanıyor ve koopere oluyordu. Zaman ve yer oryantasyonu kayıptı. Ense sertliği ve meningeal irritasyon bulguları yoktu. Pupiller izokorikti ve ışık refleksi iki yanlı zayıf pozitifti. Kas gücü tamdı, derin tendon refleksleri global canlıydı ve taban cildi refleksi sağda ekstansör yanıtlıydı. Konuşması normaldi ancak yavaşlamıştı. Her iki dirsekte dermabrazyon bulguları mevcuttu. Normotermik (37°C), normotansif (120/63 mmHg) ve taşikardikti (118/dk). Beyin bilgisayarlı tomografisinde (BT) solda bazal ganglionlar düzlemi ve komşu frontal parankim yerleşimli, ventriküler sisteme (lateral-üçüncü ve dördüncü) açılmış ve ventriküler sistemi dolduran, 19x28 mm boyutlarında hematom alanı izlendi. Beyin BT-anjiosunda herhangi bir anevrizma veya arterio-venöz malformasyon bulgusu yoktu. Hasta yakınlarının kötü niyetli kişilerin ilaç verip uyutmuş olabileceğinden şüphelendiklerini ifade etmeleri üzerine gönderilen idrarda bağımlılık yapan madde aranması tetkikinde amfetamin ve metamfetamin düzeyleri pozitif saptandı. Adli vaka raporu düzenlenen hasta yoğun bakım ünitesinde takip edilmeye başlandı. Cinsel istismar olasılığı da bulunduğundan vaginal sürüntü örnekleri de alındı. Takiplerinin beşinci gününde servise transfer edilen hastanın nörolojik muayene bulgularında progresyon gözlenmedi ve çekilen kontrol beyin BT'lerinde kanama alanlarında regresyon izlendi. Yatışının 18. gününde lamotrijin 2*100 mg ve haloperidol 1*5 damla tedavileri altında taburcu edildi.

TARTIŞMA VE SONUÇ: Metamfetamin; hem hemorajik hem de iskemik serebrovasküler hastalıklara neden olabilecek, bağımlılık yapıcı, sentetik psikostimulan bir maddedir. Non-travmatik hemorajik serebrovasküler hastalığı olan 45 yaş altı genç hastalarda, sayıları giderek artan ve bir halk sağlığı sorunu haline gelen madde kullanımı, ayırıcı tanıda mutlaka akılda tutulmalıdır.

EP-123 NADİR BİR TROPONİN YÜKSEKLİĞİ NEDENİ:MYASTENİA GRAVİS

CAN ULUTAŞ , EZGİ NAZLI , CEMİLE HANDAN MISIRLI

SBÜ HAYDARPAŞA NUMUNE EĞİTİM VE ARAŞTIRMA HASTANESİ

Olgu:

Giriş
Troponin T ve Troponin I kardiyak hasarı göstermede yaygın bir şekilde kullanılan biyogöstergelerdir.Sıklıkla miyokard enfarktüsüne sekonder yüksek görülmekle birlikte atriyal fibrilasyon,iskemik inme,böbrek yetmezliği gibi farklı hastalıklarda da yüksek gözlenebilmektedir.Olgumuzda kardiyak tutulum olmaksızın troponin yüksekliği olan myastenia gravis olgusu sunulmak istenmiştir.

Olgu
Oküler myastenia gravis nedenli hastanemizden takipli 52 yaşında kadın hasta dış merkez acil servise 3 gündür olan dispne ve göğüs ağrısı şikayetleri ile başvuruyor.Acil serviste yapılan tetkiklerinde troponin T yüksekliği saptanan ve EKG'sinde belirgin değişiklik saptanmayan hasta non ST segment yükselmesiz miyokard enfarktüsü ön tanısı ile kardiyoloji servisine interne ediliyor.Yapılan ekokardiyografi ve koroner anjiyografide herhangi bir kalp hastalığı lehine bulgu saptanmayan hastanın troponin yüksekliğinin sebat etmesi ve şikayetlerinin gerilememesi üzerine hastanemize myastenia gravis krizi ön tanısı ile yönlendirildi.Hastanın geliş muayenesinde bilateral pitoz,boyun fleskiyonu ve ekstremite proksimal kaslarında zaafiyet dikkati çekti.Hasta hipofonik konuşmakta ve tek nefeste yediye kadar sayabilmekte,yutma güçlüğü tarif etmekteydi.Hastaya hızla IVIG tedavisi başlandı ve sonrasında oral prednizolon tedavisi verildi.Şikayetleri gerileyen ve troponin seviyesi normal sınırlarda olan hastanın jeneralize myastenia gravis tanısı ile takibine devam edildi.

Tartışma

Myastenia gravis sıklıkla asetilkolin reseptör antikoru aracılığıyla iskelet kaslarını etkileyen otoimmün bir hastalıktır.Son yıllarda asetilkolin reseptör antikoru dışında çeşitli antikorlar bulunmuştur.Bu antikorların bir kısmının kalp kasını etkilediği gösterilmiştir ancak bu antikorların kalp kasına etki mekanizması tam olarak aydınlatılamamıştır.Myastenia gravise miyokardit,EKG anormallikleri,ritim bozuklukları ve iskemik kalp hastalıkları eşlik edebilmektedir.Olgumuz herhangi bir kardiyak tutulum gözlenmeksizin troponin yüksekliğin eşlik ettiği miyastenik kriz örneği olup; troponin yüksekliklerinde myastenia gravis hastalığının da akılda tutulması için paylaşılmak istenmiştir.

EP-124 NONKETOTİK HİPERGLİSEMİ İLE İLİŞKİLİ HEMİKORE: OLGU SUNUMU

SİBĞETULLAH YAĞIZ , DERYA SELÇUK DEMİRELLİ , NURAY KÖSE , GENCER GENÇ

ŞİLİ HAMİDİYE ETFAL EĞİTİM VE ARAŞTIRMA HASTANESİ

Olgu:

NONKETOTİK HİPERGLİSEMİ İLE İLİŞKİLİ HEMİKORE: OLGU SUNUMU

Derya Selçuk DEMİRELLİ, Sibgetullah YAĞIZ, Nuray KÖSE , Gençer GENÇ

GİRİŞ: Hemikore tek taraflı, distal baskın istemsiz hareketlerle karakterize nadir görülen bir hareket bozukluğudur. Geçici kore-balizminin en yaygın metabolik nedeni nonketotik veya ketotik hiperglisemidir ve tipik olarak karakteristik beyin görüntüleme bulguları eşlik eder. Burada nonketotik hiperglisemi ile ilişkili bir hemikore vakası sunulmuştur.

OLGU: Bilinen Tip 2 diyabetes mellitus tanılı 62 yaşında erkek hasta 20 gündür olan sol kol ve bacakta istemsiz hareketler şikayeti ile acil servisimize başvurdu. Olgunun nörolojik muayenesinde dilde, sol üst ve alt ekstremite distalindeirregüler, sterotipik olmayan, amaçsız, ritmik olmayan, kısa süreli, ani ve hızlı nitelikte istemsiz hareketlerizlendi. Somnolans halindeki hastada sol üst ekstremite hipotonik saptandı. Diğer sistem muayenelerinde patoloji yoktu. Laboratuvar tetkiklerinde kan şekeri 399 mg/dl, idrarda glukoz 3+, keton (-). Venöz kan gazında pH değeri 7,31 idi. Serum osmolaritesi 294.30 mOsm/L olarak üst sınırda hesaplandı. Kraniyal bilgisayarlı tomografide sağ putamen'de dansite artışı görüldü. Manyetik rezonans görütülemede aynı lokasyonda T1 ağırlıklı kesitlerde hiperintensite izlendi.Olgu mevcut anamnez, muayene ve laboratuvar sonuçlarıyla 'nonketotik hiperglisemi ile ilişkili hemikore" olarak değerlendirildi. Parenteral insülin infüzyonu ve hidrasyon desteği sonrası kan şekeri regülasyonu sağlananhastanın koreiform hareketleri ek semptomatik kore medikasyonuna ihtiyaç olmadan geriledi.

TARTIŞMA-SONUÇ: Striatal bölgelerin etkilendiğinonketotik hiperglisemi koresinin mekanizması belirsizliğini korumaktadır. Bazal ganglion bölgesinde doku ödemine bağlı olarak vasküler direncin artması, viskositenin fazlalaşması, GABA nörotrasmitter azalması sorumlu mekanizmalar olarak gösterilmiştir. Uni/bilateral bazal ganglionlarda BT ve T1 ağırlıklı MR görüntülemede artmış dansite görülebilir.Kranyal MR veya BT görüntülemelerinde tipik radyografik özelliklerin erken tanınması, hiperglisemi ilişkili korenin tanısını kolaylaştırabilir ve uygun tedaviyi hızlandırabilir. Bizim olgumuzda olduğu gibi çoğu hastada kan şekeri regülasyonu sağlandıktan sonra semptomlarda belirgin iyileşme olması tipiktir. Dirençli vakalarda nöroleptikler denenebilir.

EP-125 REKÜRREN MULTİPLE TROMBOEMBOLİ'NİN NADİR NEDENİ: FUNGAL ENDOKARDİT OLGU SUNUMU

AHMET VOLKAN KURTOĞLU , SANİYE KARABUDAK , BAHAR KOYUNCU , BEKİR İNAN , MEHMET KOLUKISA

BEZMİALEM ÜNİVERSİTESİ HASTANESİ

Olgu:

Giriş: Fungal endokardit, yüksek mortalite ile seyreden bir tablodur. En sık etkenler sırasıyla Candida ve Aspergillus'tur. Diğer enfektif endokardit etkenlerine göre daha nadir ancak arteryal tromboz riski daha fazladır. Bu bildiride rekürren multipl emboliler ile seyreden bir olgu tartışılacaktır.

Olgu: Kalp-Damar Cerrahisi servisine sağ femoral arter psödoanevrizma cerrahi tedavisi yapılmak üzere bir gün önce yatırılan 38 yaşında erkek hastada, uyandığında fark edilen sağ tarafta güçsüzlüğü tespit edilmesi nedeniyle danışıldı.

Hastanın özgeçmişinde 7 yıl önce Timoma saptandığı, cerrahi tedavi ve radyoterapi gördüğü, devam eden takibinde nüks saptanmadığı ve herhangi bir immunsupresif tedavi almadığı öğrenildi. Üç ay önce, iki hafta arayla gelişen iki yanlı akut femoral arter oklüzyonu nedeniyle dış merkezde yapılan endovaskuler trombektomi tedavisi sırasında alınan örnekte mikroskopide fungal spor ve hif yapılarının izlenmiş olduğu saptandı. O dönemde antifungal tedavi görmeyen hastanın Transtorasik Ekokardiyografi (TTEKO) incelemesinde, atrial trombüs izlenmiş ve antikoagulan tedavi ile takip edilmiş. Yeni başlayan sırt ağrısı sebebiyle yapılan PET/CT'de T4 seviyesinde FDG tutulumu görülmesi üzerine yine dış merkezde yapılan biyopside fibrotik inflamatuar değişiklikler saptandığı öğrenildi.

Muayenesinde motor afazi, sağ sensorimotor hemiparezi (NIHS skoru:5) mevcuttu. Difüzyon MR'da sol frontal kortiko-subkortikal ve sağ frontal noktasal akut infarkt alanları, Servikokranyal BT anjiografide sol ICA çıkımından itibaren tıkalı olup sol MCA anterior komunikan arter aracılığı ile dolum gösterdiği izlendi. Almakta olduğu antikoagulan tedavisine devam edildi. Gün içinde klinik tablosu stabil seyreden hastanın ertesi sabah global afazi ve sağ hemipleji (NIHSS:21) tespit edildi. Tekrarlanan Difüzyon MR'da geniş sol MCA infarktının (ASPECTS:6) geliştiği; BTA da ise bir önceki incelemede açık görülen sol MCA M1 segmentinin tıkandığı izlendi. Trombektomi sırasında yoğun trombüs çıkarılmasına rağmen rekanalizasyon sağlanamadı (TICI:0). Aynı gün yapılan Transözofageal EKO'da solda hem atrium hem de ventrikül içinde multiple hipermobil trombüs imajları izlenmesi üzerine acil Mitral valv replasmanı ve intrakardiyak kitle eksizyonu operasyonu; inmenin ikinci gününde ise dekompresif kraniektomi uygulandı. Kan kültüründe üreme yoktu ancak galaktomannan antijeni pozitif olan hastaya Aspergillus şüphesiyle parenteral Vorikonazol ve Amfoterisin B tedavisi başlandı. Hastanın takip ve tedavisi halen yoğun bakımda devam etmektedir.

Sonuç: Bu Aspergillus endokarditi vakasında, klinisyeni tanıya yönlendirebilecek laboratuvar bulgularına rağmen; tanıda yaşanan gecikme sonucunda gelişen multipl emboliler ileri dizabiliteye yol açmıştır. Fungal endokardit ve sebep oldukları multipl embolik süreçler, sebebi bilinmeyen ve tedaviye yanıtsız multipl embolik varlığında akla gelmelidir.

EP-126 SİMETRİK KORTİKAL LAMİNAR DİFÜZYON KISITLILIĞI OLARAK BAŞVURAN AKUT HEPATİK ENSEFALOPATİ OLGUSU

FETTAH EREN , ÖMER FARUK ILDIZ , SEVDE ÇIRAKOĞLU , AYŞENUR ERSOY , CAHİT AYAN , ALPEREN KAPAMA

SELÇUK ÜNİVERSİTESİ TIP FAKÜLTESİ, NÖROLOJİ ANABİLİM DALI, KONYA

Olgu:

Portosistemik ensefalopati olarak da bilinen hepatik ensefalopati, bilinen diğer beyin hastalıklarının dışlanmasından sonra, karaciğer fonksiyon bozukluğu olan hastalarda bir dizi nöropsikiyatrik değişiklik ile karakterize bir hastalıktır. Hepatik ensefalopati tedavi ile geri dönüşümlüdür. Bu nedenle komplikasyonlardan korunmak için hastalığın tanınması ve düzeltilmesi esastır. Nörolojik hastalık özgeçmişi olmayan ve bilinç değişikliği ile başvuran genç bir erkek hepatik ensefalopati vakasını sunuyoruz. Hastanın alkolik karaciğer sirozu özgeçmişi vardı. Laboratuvar analizi, belirgin şekilde yüksek kan amonyak ve hepatik fonksiyon test sonuçlarını gösterdi. Beyin manyetik rezonans görüntüleme (MRG), temporo-fronto-parietal korteksi içeren simetrik difüzyon kısıtlılığı ile karakterize yaygın kortikal sinyal değişiklikleri göstermekteydi. Ayrıca perirolandik bölgeler ve oksipital korteks benzersiz bir şekilde korunmuştu. Beyin lezyonlarının toksik hepatik bir süreç ile ilişkili olduğu düşünüldü. **P**erirolandik ve oksipital korteksin korunmasıyla birlikte derin gri madde de dahil olmak üzere geniş kortikal ödem, özellikle aşırı yüksek kan amonyak düzeyi olan hastalarda benzersiz bir görüntüleme özelliği gibi görünmektedir. Bu nedenle olgumuzdaki beyin lezyonlarının hepatik toksik etkisinin bir sonucu olduğunu düşünüyoruz. Simetrik kortikal laminar lezyonların ayırıcı tanısında nedenlerinden biri olarak akut hepatik veya hiperamonyemik ensefalopati sayılabilir.

EP-127 ŞİDDETLİ BAŞAĞRISI VE İSKEMİK İNME İLE PREZENTE OLAN PRİMER SANTRAL SİNİR SİSTEMİ VASKÜLİTİ

SEDAT YAŞİN MEHMET HACİ KAYA , MEHMET HACİ KAYA

ŞAHİNBEY ARAŞTIRMA VE UYGULAMA HASTANESİ

Olgu:

Santral sinir sisteminin (SSS) primer vasküliti santral sinir sistemi ile sınırlı, nadir görülen bir vaskülittir. Orta yaş erkeklerde kadınlara göre daha sık görülür. Primer SSS vasküliti genellikle başağrısı, inme, multifokal yaygın nörolojik belirtiler şeklinde prezente olur. Hastalık özellikle leptomeningeal ve kortikal küçük orta boy arterleri tutar. Daha öncesinde bilinen herhangi bir nörolojik hastalık öyküsü olmayan 62 yasındaki kadın hasta 15 gündür progresyon gösteren başağrısı şikayetleri mevcuttur. Ense bölgesinde ani gelişen, bulantı ve kusmanın eşlik ettiği şiddetli baş ağrısı kliniği olan hasta dış merkezden şüpheli sak ön tanısıyla kabul edildi. Nörolojik muayenesinde bilinç ılımlı konfüze, sol früst parezi , solda plantar yanıt extansör saptandı. Ense sertliği yoktu. Hastanın Beyin BT raporunda sağda silvian fissürde hiperdens dansite artışı, prepontin sisterna ve komşu bazal sisterna seviyesinde dansite artışları sağ parietotemporal bölgede subakut iskemik ve hemorajik alanları izlendi. Diffuzyon MR Görütülemede sağ insuler korteks ve sağ serebral hemisferde frontal ve parietal periventrikuler diffuzyon kısıtlaması görüldü. Ayırıcı tanı amaçlı tarafımızca DSA yapılan hastanın DSA görüntülemesinde sağ MCA yoğun olmak üzere her iki ACA ve her iki MCA da vaskulit ile uyumlu diffuz konsantrik darlıklar gözlendi. Kan biyokimyası, hemogram, kan sedimantasyon hızı, CRP ve vaskülit markerlarında herhangi bir patoloji saptanmadı. Hasta romatolojiye konsulte edildi ve santral sinir sistemi vasküliti tanısı konuldu. Hastaya biyopsi yapılamadı. Tedavi olarak hastaya pulse steroid başlandı. Hasta tedaviden dramatik fayda gördü. Şiddetli başağrısı ve inme etyolojisinde primer santral sinir sistemi vaskülitinin rol oynayabileceğini göz önünde bulundurularak bu olguyu sunulmaya deger bulduk.

Anahtar Sözcükler: Primer santral sinir sistemi vasküliti, inme, Başağrısı

EP-128 GENÇ ERKEK HASTADA YENİ BAŞLANGIÇLI SÜPER DİRENÇLİ STATUS EPİLEPTİKUSA SEKONDER SEREBRAL ATROFİ

MELİS GÖKÇE ÇİL , HUZEYFE KÖKLÜ , CEMİLE HANDAN MISIRLI

SBÜ HAYDARPAŞA NUMUNE EĞİTİM VE ARAŞTIRMA HASTANESİ

Olgu:

Status epileptikus (SE) nöron yıkımı ile ilişkilendirilir. SE'nin radyolojik sekel bulguları olarak kraniyal manyetik rezonas görüntülemede (MRG) diffüzyon ağırlıklı görüntüleme (DAG) sekansındaki anomaliler, epileptojenik korteksteki T2/FLAIR hiperintensitesi sıralanabilir. Ancak SE kaynaklı jeneralize serebral atrofi (SA) yeterince tanımlanamamıştır ve nöron kaybının göstergesi olabilir. Burada barbitürat ile sedasyon altında izlenen süper dirençli status epileptikus (SDSE) sonrası gördüğümüz SA olgusunu sunuyoruz.

On sekiz yaşında bilinen ek hastalığı olmayan erkek hasta farkındalığın kaybolduğu jeneralize tonik klonik (JTK) nöbet ile acil servise getiriliyor. Birinci basamak antiepileptik ilaçlara rağmen nöbetleri devam etmesi üzerine hasta SE tanısı ile entübe edilerek yoğun bakım ünitesine (YBÜ) interne ediliyor. Midazolam, remifentanil ile sağlanan sedasyonun kesilmesi deneniyor ancak tekrarlayan nöbetler sebebiyle kesilemeyerek, antiepileptik tedavisi levetirasetam, topiramat ve karbamazepin olarak düzenleniyor. Nöbetlerin kontrol altına alınamaması sebebiyle yedi gün süreyle barbitürat ile sedasyon deneniyor.SDSE tanısı ile 19 gün takip edildikten sonra çekilen kraniyal MRG'de ventrikül beyin oranı (VBO) hesaplanarak hastada SA geliştiği saptanıyor. Bu olgu aracılığıyla kısa sürede SDSE kaynaklı SA gelişimini vurguluyoruz. Otuz beş gün içerisinde SE'ye sekonder gelişen SA bize SDSE'de tedavinin aciliyetini vurguluyor.

EP-129 AKUT MONOPAREZİNİN NADİR BİR NEDENİ: BRAKİYAL ARTER TROMBOEMBOLİ OLGUSU

MUHAMMET AKİF ÇEVİK , HAMZA ŞAHİN , MEHMET ALİ EKENEL

KAHRAMANMARAŞ SÜTÇÜ İMAM ÜNİVERSİTESİ TIP FAKÜLTESİ NÖROLOJİ ANABİLİM DALI

Olgu:

Giriş: Akut gelişen monoparezi etyolojisinde inme, spinal kord iskemisi ve basısı, transvers miyelit,Gullian Barre Sendromu, pleksopati, miyastenik kriz, rabdomiyoliz ve arter oklüzyonları gibi birbirinden oldukça farklı patolojiler bulunabilen endişe verici bir nörolojik semptomdur (1, 2, 3). Burada sağ üst ekstremitede ani güçsüzlük şeklinde şikayeti olan bir brakiyal arter tromboemboli olgusu sunulmaktadır.

Olgu: Bilinen koroner arter hastalığı, konjestif kalp yetmezliği, disritmi, hipertansiyon, tip 2 diabetes mellitus ve koroner anjiografi öyküsü olan 63 yaşındaki kadın hasta acil servise ani gelişen sağ kolda hissizlik, ağrı, güçsüzlük ve baş dönmesi, kusma şikayetleriyle başvurdu. Hasta antihipertansif ve antidiyabetik tedavileri yanında antikoagülan tedavi olarak günde iki kez apiksaban 5 mg kullanmaktaydı. Nörolojik muayenesinde patolojik olarak sağ üst ekstremitede MRC'ye göre 4/5 kas güçsüzlüğü ve dermatomal dağılıma uymayan hipoestezi ile birlikte solda ekstansör taban derisi yanıtı tespit edildi. Buna ek olarak sistemik fizik bakıda sağ üst ekstremitede soğukluk, solukluk ve tüm periferik nabızlarda kayıp gözlendi. Acil yapılan kan tetkiklerinde glikoz (288 mg/dL) yüksekliği dışında belirgin bir özellik yoktu. Kontrastsız beyin BT tetkikinde akut patoloji tespit edilmedi. Difüzyon MRG tetkikinde serebellar vermis sol yarımında milimetrik akut iskemik bir lezyon izlendi. Kontrastlı beyin arteriel ve karotis BT anjiografi tetkikinde major serebral damarlar açık olarak izlendi. Sağ üst ekstremite arteriyel Renkli doppler ultrasonografide (RDUS) sağ brakiyal arter tromboembolisi ile uyumlu bulgular saptandı. Acil kardiyak değerlendirmede intrakardiyak herhangi bir patoloji saptanmadı. Kalp ve damar cerrahisi tarafından değerlendirilen hasta acil tromboembolektomi operasyonu için devralındı.

Sonuç: Embolilere bağlı akut arter oklüzyonları %50-75 oranında ekstremitelerde gözlenir. Ekstremitelerde en sık femoral arter oklüzyonları görülürken üst ekstremitelerde ise brakiyal arter oklüzyonları en sık izlenmektedir (5, 6). Kardiyak orijinli emboliler üst ekstremite arter tıkanıklıklarının en sık nedenidir. Yaş, kadın cinsiyet, atriyal fibrilasyon, hipertansiyon, diyabet, miyokard enfarktüsü, kalp yetmezliği ve inme en yaygın risk faktörleridir (4). Klinik bulguları arasında ağrı, solukluk, parastezi, nabız yokluğu, paralizi ve şok-bitkinlik bulunmaktadır (6, 7). Nörolojik bulgular erken dönemde ve kötü prognoz göstergesi olarak karşımıza çıkabilmektedir (6, 8). Tanıda RDUS veya anjiografik tetkikler tercih edilebilmektedir. Tedavide cerrahi embolektomi yöntemi öne çıkmaktadır (4-6, 8). Sonuç olarak brakiyal arter tromboembolisi, üst ekstremitelerde gelişen akut monoparezinin ayırıcı tanısında akılda tutulması gereken nadir nedenlerden biridir.

Kaynaklar:

1-EyreAJ. "Chapter 9 – Rosens Emergency Medicine: Concepts and Clinical Practice." (2023).
2-Liu X, Han K, Lu X. Stroke-mimicking unilateral hypokalemic paralysis and literature review. Am J Emerg Med. 2022 Aug;58:349.e1-349.e3.
3-Holmstedt C, Chimowitz M. E-pearl: brachial artery embolus mimicking acute stroke. Neurology. 2011 May 3;76(18):e86-7.
4-Lee SH, Choi NC, Jang IS, Kang TS, Kang C, Jeong JH, Kim DS. Simultaneous event of brachial artery occlusion and acute embolic stroke. Am J Emerg Med. 2015 Mar;33(3):477.e3-4.
5-Hung KKC, GrahamCA. "Chapter 5.8 – Textbook of Adult Emergency Medicine." (2020).
6-Yetkin U, Gürbüz A. General Vision to Pathologies of Acute Artery Occlusion. Van Medical Journal 2002; 9: 38-46.
7-Dundar, Zerrin Defne et al. "A Diagnosis of Total Abdominal Aortic Occlusion in a Patient Who Entered the Emergency Department by Walking." Journal of Academic Emergency Medicine Case Reports 5 (2014): 235-255.
8-Pande RL, Creager MA. "Chapter 148 – Peripheral Artery Disease." (2018).

EP-130 DİREK TÜMÖR EMBOLİSİNE BAĞLI İSKEMİK İNME: OLGU SUNUMU

ÇETİN KÜRŞAD AKPINAR , HASAN DOĞAN , ATALAY KARAKAYA , ÇİĞDEM UZUN

SAMSUN ÜNİVERSİTESİ SAMSUN EĞİTİM VE ARAŞTIRMA HASTANESİ

Olgu:

Giriş:

Sistemik kanserin en önemli merkezi sinir sistemi komplikasyonlarından biri kanser hastalarının yaklaşık %15inde görülen serebrovasküler olaylardır. Malignite hastalarında inme etiyolojisinde genellikle malignite dışı diğer vasküler risk faktörleri rol oynasa da malignite veya antikanser tedavinin yarattığı hiperkoagülabilite ve ateroskleroz da etiyolojide önemlidir. Tümörün vasküler kompresyonu ve direk tümör embolisi malignite ilişkili inmenin nadir nedenlerindendir. Akut iskemik inme tanısı ile mekanik trombektomi uyguladığımız ve patolojik inceleme ile direk tümör embolisi düşündüğümüz bir olgu sunduk.

Olgu:
Bilinen skuamöz hücreli akciğer kanseri tanısı olan, 3 saat önce sol tarafında güçsüzlük bilinç bulanıklığı şikayetleri ile acil servisimize başvuran hastanın yapılan nörolojik muayenesinde NIHSS: 16 idi. Çekilen beyin-boyun BT anjiografide sol distal İCA'da oklüzyon izlendi. Mekanik trombektomi sonrası beyaz renkli, düzensiz yüzeyli, sert emboli materyali elde edildi ve mTICI2b rekanalizasyon sağlandı. Yoğun bakıma alınan hastanın sağ üst ekstremitede nabızlarının alınamaması üzerine kalp damar cerrahisi kliniği tarafından opere edildi. İCA'da saptanan emboli materyalinin makroskobik olarak benzeri elde edildi. Mevcut materyallerin histopatolojik incelemesi sonrası skuqamöz hücreli malignite olarak geldi. Hastanın önce entübe daha sonra ex olması nedeniyle ileri incelemeleri yapılamadı.

Sonuç:
Serebral tümör embolisi iskemik inmenin nadir nedenlerinden olup çoğunlukla başta miksoma olmak üzere kardiyak tümörlere bağlı olmaktadır. Kardiyak tümörler dışında serebral direk tümör embolisi çok nadir olup, literatürde akciğer ve meme kanserine bağlı olan sınırlı sayıda vaka bildirilmiştir. Bildirilen vakalarda malignite tarafından pulmoner ven, sol atrium ya da sol ventrikül invazyonu asıl sebep olarak bildirilmiştir. Hastamızda aynı anda hem serebral hem de üst ekstremitede emboli durumunun ilk planda atriyal fibrilasyona bağlı olduğunu düşünmemize rağmen patoloji sonucu bunun direk tümor embolisi sonucu olduğunu gostermistir. Mekanik trombektomiyle cikarilan materyal beyaz renkli iste akla direk tümör embolisi gelmelidir.

EP-131 İSKEMİK İNME İLE GELEN GEÇ BAŞLANGIÇLI PRİMER ANTİFOSFOLİPİD ANTİKOR SENDROMU: OLGU SUNUMU

BÜNYAMİN TOSUNOĞLU , NİLAY KAYA , ŞEVAL ÖZAYDINLI , HAFİZE NALAN GÜNEŞ

ANKARA EĞİTİM VE ARAŞTIRMA HASTANESİ, NÖROLOJİ

Olgu:

ÖZET:
Antifosfolipid antikor sendromu (AFAS); venöz ve arteriyel trombozlar, trombositopeni ve kadınlarda tekrarlayan düşüklerle ve dolaşımda antifosfolipid antikorlarının varlığı ile karakterizedir. Kesin tanı kriterleri arasında tromboz veya düşük öyküsü ile birlikte lupus antikoagülanı, anti-apolipoprotein antikorları veya antikardiyolipin antikorlarının biri veya bir kaçının 3 ay ara ile yapılan kan testlerinde pozitifliğini içerir.

69 yaşında daha önce tromboz veya hastalık öyküsü olmayan; sol gözde görme kaybı ile gelen iskemik inme tanısı alıp etiyolojisinin araştırılması esnasında antikardiyolipin Ig M pozitifliği saptanıp diğer nedenler dışlanarak primer AFAS tanısı alan hastayı sunmayı hedefledik.

Anahtar Kelimeler: inme, antifosfolipid, geç başlangıç, antikardiyolipin

EP-132 İZOLE NERVUS HYPOGLOSSUS FELCİ İLE PREZENTE OLAN BİR KAROTİS ARTER DİSEKSİYONU: OLGU SUNUMU

ÖZGE KAFALI , AYŞENUR ÖNALAN , ERDEM GÜRKAŞ , BANU ÖZEN BARUT

KARTAL DR LÜTFİ KIRDAR ŞEHİR HASTANESİ

Olgu:

Giriş: Karotis arter diseksiyonları genç popülasyonda serebral iskeminin nadir sebeplerinden biridir. Spontan yada travmatik olabilir. En sık arterin servikal bölgesinde izlenmektedir. Genellikle ipsilateral baş ve boyun ağrısını takiben serebral iskemi bulguları verir. Ekstrakraniyal yerleşimli diseksiyonlarda psödoanevrizmanın mekanik basısına bağlı olarak hastalar kraniyal sinir hasarı bulguları ile de başvurabilir. Bu vakada acil servisimize boyun ağrısı ve yutma güçlüğü şikayeti ile başvuran erkek hastada sağ ICA'da diseksiyona sekonder izole n. hypoglossus felcini sunduk.

Olgu: 7 yaşından beri konjenital miyopati tanısı ile takip edilen 30 yaşında erkek hasta acil servisimize 1 haftadır olan boyun ağrısı ve 2 gündür dil hareketlerinde kısıtlılık sonucu yutma güçlüğü şikayetleri ile başvurdu. Yapılan muayenesinde dil dışarda sağa deviye ve dil sağ yarımında atrofi izlendi. Diğer nörolojik muayeneleri normaldi. Geliş tansiyonu normotansifti. Kan biyokimya sonuçları normaldi. Vaskülit paneli, sedimentasyon ve CRP normal sınırlarda izlendi. Hastaya skolyozu nedeniyle uygun pozisyon verilemediği için Kraniyal sinir protokolünde MR ve Yağ baskılı MR çekilemedi. Çekilebilen DWI MR'ı normal sınırlarda izlendi. Yapılan EMG'de dil kasında denervasyon potansiyelleri izlenmiş olup istemli kasıda seyrelme paterni gösteren mupler kaydedildi. Çekilen beyin ve karotis BT anjiografi incelemesinde sağ ICA'da servikal segmentte diseksiyon ile uyumlu görünüm izlendi. Travma ve boyun manipülasyonu öyküsü yoktu. Hastada spontan diseksiyon düşünüldü. Hasta antikoagülan tedavi ile takip edildi.

Tartışma ve Sonuç: Servikal karotis arter diseksiyonları genç inmelerin yaklaşık %15-20'sinde görülmektedir. Patolojisinde subintimal bir yırtık veya vaso vasorumda biriken mural kanın intima ve medya katmanları arasında diseksiyon oluşturması sonucu luminal stenoza rastlanabilirken, daha az sıklıkla da medya ve adventisya arasında disekan anevrizma oluşumu izlenmektedir. Hastalar baş yada boyun ağrısı, iskemik inme, GİA yada Horner sendromu, alt kraniyal sinir parezisi gibi lokal semptomlarla başvurabilirler. %60'ında diseksiyon spontan gelişirken geriye kalan kısmında minör ve majör travma, boyun manipülasyonu gibi tetikleyiciler bulunur. Diseksiyon en sık servikal karotis arter segmentinde izlenir. Olgumuzda boyun ağrısı ve izole hypoglossus felci olması nedeniyle diseksiyon düşündük. Sıklıkla serebral iskemi bulgularıyla ortaya çıkan diseksiyonların nadiren de olsa izole alt kraniyal sinir tutulumu ile prezente olabileceğini örnekleyen bir olgu olması nedeniyle bu vakayı sunmaya değer bulduk.

EP-133 NADİR BİR İNME SEBEBİ OLARAK MELAS

ŞENNUR DELİBAŞ KATI , FATMA GENÇ

ANTALYA EĞİTİM ARAŞTIRMA HASTANESİ NÖROLOJİ

Olgu:

Olgu: 34 yaşında kadın hasta daha sonra MELAS tanısı aldığı yaklaşık 5 yıllık takip süreci boyunca farkli ve renkli klinik tablolarla karşımıza geldi.

İlk kez 5 yıl önce SVT (sinüs ven trombozu) kliniği ile takibe alınan hasta altta yatan etiyolojilere yönelik olarak yapılan tetkiklerde MTHFR homozigot mutasyonları nedeniyle hematoloji tarafından ömür boyu coumadinizasyon önerilerek takibe devam etti. Bu süreçte 2 kez JTK nöbet olan hasta EEG de primer jeneralize epileptiform deşarj izlenmesi nedeniyle AEİ ile tedavi altına alındı. 4 yıl boyunca ek hiç bir orunu olmadan iNR regüle bir şekilde takip olurken akut iskemik inme ile yatışı yapıldı. Yatışı sırasında da tekrar kardiyolojik, hematolojik ve diğert nedenler açısından tekrar tetkik edildi. Bu esnada da yeni bir enfafrkt daha gelişti. SSS vasküliti açısından DSA yapıldı. DSA da bunu destekleyen bir bulguya rastlanmadı. Hasta mRS 1 olarak taburcu edildi. Yaklaşık 1 ay sonra bilateral işitme kaybı ile gelen hasta KBB ile konsülte edildi. Bilateral sensorinöral işitme kaybı saptanan hastaya buna yöçnelik tedavi düznelendi. Kısmen duyma yetisi geri dönen hasta bu olaydan 3 hafta sonra bilateral görme bozukluğu ile geldi. VEP e koopere olamadı. Bu süreçte MELAS açısından dış merkeze tetkikleri gönderilen hasta tanı aldı. Ardından tedavisi düzenlenerek izleme alındı.

Sonuç: MELAS nadir bir inme nedeni olup renkli klinik tablolarla karşımıza gelebilir. Açıklanamayan inme nedenlerinde mutşaka araştırılmalı ve tedavi buna göre düznelenmelidir.

EP-134 REKURREN İSKEMİK İNMELER İLE PREZENTE OLAN MOYAMOYA HASTALIĞI

ABDULLAH UYAR , ENES DURAK , ASLI AKSOY GÜNDOĞDU

TEKİRDAĞ NAMIK KEMAL ÜNİVERSİTE HASTANESİ

Olgu:

Giriş
Moyamoya hastalığı (MMH) karotid arterlerin uç dallarındaki anastomozlarda segmental stenoz ve oklüzyonların varlığı ile karakterize olan nadir bir beyin damar hastalığıdır. Başlangıç semptomu olarak erişkinlerde sıklıkla intrakranial hemoraji, çocuklukta ise iskemi görülmektedir. Rekürren iskemik inme atakları yaşayan ve diyagnostik serebral anjiyografi (DSA) ile MMH tanısı konulan hastamız klinik bulgularıyla sunulmuştur.

Olgu
27 yaşında kadın hasta 2 gündür olan sol tarafta güçsüzlük şikayeti ile acil servise başvurdu. Nörolojik muayenesinde sol üst ve alt ekstremite kas gücü 4/5 olarak değerlendirildi. Özgeçmişinde 2 yıl içinde son 2'sini antikoagülan/antiagregan tedavi altında geçirdiği toplam 3 iskemik inme öyküsü mevcuttu. Kranial manyetik rezonans incelemesinde (MRI) sağ orta serebral arter (OSA) alanında multipl difüzyon kısıtlılıkları izlendi. Bilgisayarlı tomografik anjiyografisinde (BTA) sol internal karotis arter distalinde fokal, sağ OSA M1 segmentinde total oklüzyon, sağ OSA M2 segment ve distal dallarının retrograd akımla dolum sağladığı izlendi. Pıhtılaşma faktörleri, vaskülit belirteçleri ve genetik trombofili paneli negatifti. Kardiyoloji tarafından trombüs, kapak hastalıkları ve patent foramen ovale açısından patoloji saptanmadı. Ritm holterde aritmi izlenmedi. Girişimsel nöroloji ekibi tarafınca yapılan DSA MMH ile uyumlu bulundu.

Tartışma
MMH; supraklinoid internal karotis arter ve Willis poligonundaki ana dalların genellikle bilateral, idiopatik progresif ilerleyici oklüzyonu ya da stenozu ile karakterize primer vaskülopatidir. Kompanzasyon amaçlı oklüzyonun distalinden başlayarak yavaşça gelişen yaygın vasküler kollaterallerin anjiografide dumana benzer görüntü oluşturması nedeniyle hastalığa Japonca'da 'sigara dumanı' anlamına gelen 'moyamoya' adı verilmiştir. Etiyolojisinde herediter faktörler mevcuttur ancak çoğu olgu sporadiktir. Prevalansı yaklaşık 10 ve 35-40 olmak üzere iki yaş grubunda pik yapmaktadır. Rekürren iskemik serebrovasküler olaylar hem çocuklarda hem de erişkinlerde en önemli klinik prezentasyonken, intrakranial kanamalar erişkinlerde çocuklara göre daha sık görülmektedir. Tanıda konvansiyonel DSA altın standart olarak yerini korumaktadır. Tedavisinde antiagreganlar, antikoagülanlar, steroidler ve vazodilatatörlerin etkinlikleri tartışmalıdır. MMH'nin hala kesin bir medikal tedavisi yoktur. Kalsiyum kanal blokerlerinin hastalığa bağlı gelişen dirençli başağrısı, migren ve geçici iskemik atakların sıklık ve şiddetini azaltmada etkili olabildiği gösterilmiştir. Yüzeyel temporal arter ile OSA arasında anastomoz oluşturulması gibi cerrahi tedaviler ise, özellikle ilerleyici nörolojik bulguları olan veya intrakranyal kanamalı olgularda tercih edilebilmektedir**.** Genç hastalarda görülen rekürren serebrovasküler olayların etyolojisi araştırılırken MMH akılda tutulmalıdır.

EP-135 SUBARAKNOİD KANAMA İLE PRESENTE OLAN İZOLE KORTİKAL VEN TROMBOZU

RAMAZAN AKPINAR [1], MURAT GÜRSOY [2]

[1] *TRABZON KANUNİ EĞİTİM VE ARAŞTIRMA HASTANESİ*
[2] *SOMA DEVLET HASTANESİ*

Olgu:

Giriş:Serebral ven trombozu (SVT) nadir olmakla birlikte tüm inmelerin sadece %0.5ini oluşturur. Subaraknoid kanama (SAK) ile prezente olan izole kortikal ven trombozu (sinüs tutulumu olmaksızın bir kortikal venin trombozu) SVTnin bir alt prezentasyonu olup çok nadirdir. Bizim olgumuzda başlangıçta Bilgisayarlı Beyin Tomografi (BBT)'sinde SAK ile uyumlu görünümü olan Kraniyal MR Venografisinde (MRV) trombüs saptanmayan izole kortikal ven trombozu olan bir olgu sunulmuştur.

Olgu:78 y erkek hasta, evde geçirdiği ilk ve tek jeneralize-tonik klonik nöbet sonrası baş ağrısı, konuşamama, ağız köşesinde kayma, sol kolda uyuşma kuvvetsizlik şikayeti ile acile başvurdu. Acilde çekilen kontrastsız beyin tomografisinde(BT) sağ parietal verteks düzeyinde lineer subaraknoid kanama ile uyumlu görünüm saptandı. Acilde çekilen Beyin BT anjio normal gelmesi üzerine beyin cerrahisi tarafından anevrizma açısından dijital substraksiyon Anjiyografi (DSA) işlemi yapılan hasta DSAsı normal gelince nörolojiye konsülte edildi. Nörolojik muayenesinde bilinç açık, koopere, oryante, ışık refleksi:+/+, pupiller izokorik, göz hareketleri her yöne serbest, sol silik santral fasial asimetrisi ve sol üst ve alt ekstremitede 4+/5 kuvveti mevcuttu. Hastanın özgeçmişinde herhangi bir hastalığı ve ilaç kullanımı yoktu. Acilde ve servisteki takiplerinde vital parametreleri normaldi. Hemogram, biyokimya, seroloji ve enfeksiyon, koagülasyon tetkiklerinde b12 vitamini düşüklüğü haricinde patoloji saptanmadı. Acilde çekilen beyin BT de sağ parietal konveksitede lineer subaraknoid kanaması mevcuttu. Beyin BT anjio ve DSA sı normal geldi. Hastaya beyin MR, difüzyon MR ve MR venografi çekildi. MR venografisinde sol transvers sinüs hipoplazikti, trombüs saptanmadı. Difüzyon MR ve Beyin MR da sağ santral sulkus düzeyinde sulkus boyunca T1A serilerde hiperintens korteksten beyaz cevhere lineer uzanan, FLAIR ve T2A serilerde heterojen hiperintens diffüzyon ağırlıklı incelemede difüzyon kısıtlılığı izlendi. BT ile korele edildiğinde izole kortikal ven trombozu tanısı kondu. Hastaya serviste düşük molekül ağırlıklı Heparin 2x0.6 cc ve antiepileptik levetiracetam 1000 mg/gün tedavisi başlandı. Servis takiplerinde fasial asimetrisi düzeldi, nöbeti olmadı. Coumadınıze edilerek antiepileptik tedavisi ile poliklinik kontrolü önerilerek taburcu edildi.

Sonuç:Subaraknoid kanama (SAK) ile prezente olan izole kortikal ven trombozu çok nadirdir. Bizim olgumuz başlangıçta Bilgisayarlı Beyin Tomografi (BBT)'sinde SAK ile uyumlu lezyonu olan, sonrasında anamnez ve nörolojik muayene bulguları ile SVT ön tanısı ile çekilen Kraniyal MR Venografisinde (MRV) trombüs izlenmeyen ,çekilen Beyin MR ve difüzyon MR bulguları beyin bt ile korele edildiğinde izole kortikal ven trombozu tanısı konmuştur. Nonanevrizmal, non travmatik ve nonperimezensefalik SAK genellikle kortikal konveksiteye yerleşme eğilimindedir. Akut kortikal SAK olarakta bilinir. SVTnin bir alt tipi olan izole kortikal ven trombozu kortikal SAK 'ın sebebleri arasındadır. Bu olgu, SVT tanısından şüphelenilen kortikal SAK olgularında MR venografi normal olduğunda izole kortikal ven trombozu tanısının mutlaka göz önünde bulundurulması gerektiğinin önemini vurgulamaktadır.

EP-136 AMİODARON KULLANIMINA BAĞLI TOKSİK OPTİK NÖROPATİ : OLGU SUNUMU

YAĞMUR ULUHAN [1], FATMA KÜÇÜK [1], MUAMMER KORKMAZ [2], GÜLNİHAL KUTLU [1]

[1] *MUĞLA SITKI KOÇMAN EĞİTİM VE ARAŞTIRMA HASTANESİ*
[2] *SAĞLIK BİLİMLERİ ÜNİVERSİTESİ İZMİR BOZYAKA EĞİTİM ARAŞTIRMA HASTANESİ*

Olgu:

AMİODARON KULLANIMINA BAĞLI TOKSİK OPTİK NÖROPATİ : OLGU SUNUMU

GİRİŞ
Amiodaron antiaritmik ilaçlar içerisinde en geniş spektrumlu ilaçtır. Amiodaronun yan etkileri arasında pulmoner toksisite, hepatotoksisite, aritminin alevlenmesi, tiroid fonksiyon bozukluğudur. Göz yan etkileri tam olarak bilinmese de körlük gelişebilen optik nöropati/nörit etkisi bulunmaktadır. Bypass cerrahisi sonrasında başlanan amiodaron kullanımı sonrasında gelişen bilateral papilödem olgusu sunulmaktadır.

OLGU SUNUMU
71 yaşında erkek hasta, yatışından 2 hafta öncesinde başlayan sol gözde temporal alanda görme kaybı olması üzerine göz polikliniğine giden hastanın yapılan göz muayenesinde bilateral papilödem olması nedeniyle nörolojiye başvurdu. Hastanın özgeçmişinde kronik hipertansiyon, tip 2 diyabet ve Aralık 2021'de koroner bypass operasyon öyküsü mevcuttu. Yatışından 2 hafta öncesinde COVİD-19 enfeksiyonu geçirmişti. Tedaviye yönelik amiodaron, insülin, ecopirin, kandesartan-hidroklorotiyazid, atorvastatin, linagliptin kullanımı mevcutmuş. Amiodaron kullanımı koroner bypass operasyonu sonrasında başlanmış. Hastanın nörolojik muayenesinde sol göz temporalde olan görme kaybı izlendi. Yatışının 2. Gününde BOS incelemesi yapıldı. BOS açılış basıncı 140 mm/H2O idi; normal basınca sahip olması nedeniyle idiyopatik intrakraniyal hipertansiyon tanısından uzaklaşıldı. İncelenmesi amacıyla BOS örneği alındı. BOS protein: 167,8 klor:123,4 glukoz:119 hücre sayımında 6 hücre görüldü; %83,3 ü mononükleer %16,7si polimorfonükleer karakterdeydi. Bunun üzerine enfeksiyon bölümüne danışıldı; klinik olarak SSS enfeksiyonu izlenmemesine rağmen 6 lökosit görüldüğünden BOS PCR gönderilmesi ve sonuçlanana kadar asiklovir 3*750 ve seftriakson 2*2 gr ıv tedavisine başlanması önerildi. BOS HSV, Mumps virüs, VZV, Enterovirus, Parechovirus, SARS-COV-2 negatif sonuçlandı. Çekilen kontrastlı beyin MR'ında anlamlı olarak bilateral serebral beyaz cevherde birkaç adet silik sınırlı T2 hiperintens kronik iskemik mikroanjiopatik gliozis odağı izlendi, intrakraniyal hipertansiyon MR bulguları izlenmedi. Orbita MR görüntülerinde her iki bulbus oküli egzoftalmik olup interzigomatik çizginin anteriorunda lokalize, postkontrast serilerde optik nörit açısından anlamlı kontrastlanma ayırt edilemedi şeklinde raporlandı. Beyin MR venöz anjiografi normaldi. Hastanın papil ödem etyolojisine yönelik amiodaron kullanımı stoplandıktan sonra aralıklı yapılan göz muayenesinde papilödem bulgularının gerilediği izlendi.

SONUÇ
Amiodaron kullanımının yan etkilerinin ve nörolojik hastalıklardaki ayırıcı tanılarda dikkat edilmesi gerekliliğini vurgulamak amacıyla bu vaka sunulmuştur.

EP-137 BALİNT SENDROMU İLE SEYREDEN CREUZFELD JAKOP HASTALIĞI

MUHAMMED BURAKER , CANER FEYZİ DEMİR , MURAT GÖNEN , SAİT ALBAYRAK

FIRAT ÜNİVERSİTESİ NÖRLOJİ ANABİLİMDALI

Özet:

Creutzfeldt-Jakob hastalığı (CJH); hızlı ilerleyeren demans nörodejeneratif bir hastalıktır .CJH, prion adı verilen proteinler nedeniyle oluşur.CJD çok nadir görülür (1/5.000.000) .klinik bulgularu arasında hızlı illerleyen demans ,myokloni, ataksi ,işitme kaybı görme bozukluğu oluşabilir . Balint sendromu ise optik ataksi ,smiltanagnozi ve okulomotor apraksiden oluşan genellikle bilateral paryatel lob lezyonlarına bağlı gelişen nadir bir durmumdur cjh ve balint sendromun birlikte olduğu nadir bir olgu sunmayı amaçladık.

EP-138 CİDDİ DEMANSİYEL SÜREÇ İLE GİDEN WERNİCKE KORSAKOFF SENDROMU

BAHAR ŞENER

ERENKÖY RUH VE SİNİR HASTALIKLARI EĞİTİM VE ARAŞTIRMA HASTANESİ

Olgu:

CİDDİ DEMANSİYEL SÜREÇ İLE GİDEN WERNİCKE KORSAKOFF SENDROMU

Giriş
Wernicke ensefalopatisi (WE) tiamin eksikliği sonucu akut gelişen bir tablodur. Klasik olarak konfüzyon, ataksi ve oküler bulgular ile karakterizedir .Düşük prevalansı ve klinik bulguların her zaman tam değerlendirilememesi nedeniyle, tanı koymada zorluklar yaşanabilir ve erken intravenöz tiamin tedavisine başlanmaz ise mortal seyredebilir. Bu yazıda, kronik alkol kullanımına bağlı ağır afazi ve demansiyel süreç ile giden bir olgu sunulması, klink ve radyolojik özelliklerin tartışılması amaçlandı.

Olgu
59 yaşında bilinen koroner arter hastalığı olan 40 yıldır alkol kullanım öyküsü olan hasta 9 ay önce dengesizlik ,yürümede güçlük şikayetleri başlayan hasta 4 ay sonra alkol kullanımını bırakmış. Hastanın son 1 aydır bilinç bulanıklığı başlaması üzerine servisimize yatışı yapıldı. Hastanın yatışı itibariyle konuşma ve anlaması bozulmuş, afazisi,ataksisi mevcuttu.Hastaya tiamin tedavisi uygulandı. Hastanın genel durumunda değişiklik saptanmadı. Mr görüntülemesinde yaygın atrofi mevcuttu.

Tartışma
Hastamızda ağır demansiyel bulgular ve sensorimoto afazi hakimiyeti vardı. Wernicke korsakoff sendromunun bir bulgusu olarak oftalmoplejisi yoktu.Bilinç kaybının derinliği bize ayırıcı tanılarda korpus kallozum dejenerasyonu ile giden kronik alkolizm ile ilişkili nadir bir hastalık hastalık olan Marchiafava-Bignami hastalığını düşündürdü. Ancak hastanın beyin mrlarında corpus callosum dejenerasyon bulgusu saptanmadı.Hastamız tiamin tedavisi sonrasında bilinç ve ataksisinde bir değişiklik gözlenmedi.

EP-139 COVİD-19 ENFEKSİYONU SONRASI GELİŞEN MİLLER-FİSHER SENDROMU

UMUTCAN DURAN [1], ERTAN KARACAY [2], CEYHUN SAYMAN [1], BURAK YULUG [1]

[1] *ALANYA ALAADDİN KEYKUBAT ÜNİVERSİTESİ TIP FAKÜLTESİ*
[2] *SERBEST HEKİM*

Olgu:

Giriş: Miller-Fisher sendromu (MFS) akut olarak başlayan, ataksi, eksternal oftalmopleji ve arefleksi ile prezente olan bir klinik tablodur ve Guillain Barre Sendromunun nadir görülen bir varyantıdır. MFS sıklıkla viral bir enfeksiyon sonrası ortaya çıkmaktadır ve intravenöz immünglobulin tedavisi ile 8-10 haftada iyileşme görülür. Bu olgu sunumunda oftalmopleji, ataksi,fasyal paralizi ve arefleksi klinik özellikleri gösteren ve intravenöz immünglobulin tedavisi ile iyileşme gözlenen 74 yaşında MFS'li olgu sunulmuştur.

Olgu: 74 yaşında erkek hasta kliniğimize çift görme, her iki gözü de kapatamama ve sendeleyerek yürüme şikayetleri ile yakınlarıyla beraber nöroloji polikliniğine başvurdu. Hastanın özgeçmişinde 14 gün önce geçirilmiş covid-19 enfeksiyonu vardı. Soygeçmişinde atrial fibrilasyon öyküsü ve kumadin kullanımı mevcuttu. Hastada ayakta durma güçlüğü ve yürürken dengesizlik, konuşma bozukluğu izlenmekteydi.Hastanın yapılan fizik muayenesinde periferik fasial paralizi , içe bakış kısıtlılığı(oftalmopleji) mevcuttu, her iki alt ekstremitede motor kuvvet 4/5 olarak not edildi. Derin tendon refleksleri alt ve üst ekstremitelerde hipoaktif olarak değerlendirildi. Yürüyüş muayenesinde belirgin ekstremite ataksisi izlendi. Hastanın nöroradyolojik görüntülemeri normal olarak değerlendirildi. Hastanın Covid-19 enfeksiyıonu sonrası gelişen Miller Fisher Sendromu ön tanısı ile ileri tetkik ve tedavi amacıyla nöroloji servisine yatışı yapılarak takip edildi.

Sonuç: Miller Fisher Sendromu, Guillain Barre Sendromunun bir varyantı kabul edilmektedir ve tüm Guillain Barre sendromlarının %5-10unu oluşturmaktadır. Klinik bir tanı olmasının yanı sıra anti-GQ1b antikorunun pozitif olması ile de serolojik olarak tanı doğrulanabilir. Genellikle kendi kendini sınırlayan ve iyi prognozlu bir hastalıktır ve günümüzde intavenöz immunglobulin tedavisi ile hastalarda iyileşmenin hızlanmasına katkı sağlanabilmektedir.

EP-140 CREUTZFELDT-JACOB HASTALIĞI YOĞUN BAKIM DENEYİMİ: 5 OLGU SERİSİ

ŞULE DEVECİ , İHSAN SAYGIN SARI , MURAT ÇABALAR , AYÇA ÖZKUL

İSTANBUL BAŞAKŞEHİR ÇAM VE SAKURA ŞEHİR HASTANESİ, NÖROLOJİ KLİNİĞİ

Amaç:

Creutzfeldt-jacob hastalığı (CJH) nadir görülen, ilerleyici, ölümcül seyreden bir prion hastalığıdır. Sporadik (%85-95), genetik (%5-15), iyatrojenik (%1'den az) ve varyant (%1'den az) olmak üzere dört formu vardır. Klinik olarak hızlı, ilerleyici demans, miyoklonus, serebellar ataksi, görsel semptomlar, piramidal ve ekstrapiramidal bulgular, akinetik mutizm ile karekterizedir. Semptomlar ilerledikçe solunum yetmezliği, bilinç düzeyinde bozulma ve koma gelişir.

Gereç ve Yöntem:

Biz bu bildiride son 1 yılda kliniğimizde izlediğimiz CJH olgularının demografik, klinik, laboratuvar, görüntüleme özelliklerini, yoğun bakım takiplerini ve sağkalım sonuçlarını sunmak istedik.

Bulgular:

Çalışmaya 2021-2022 yılları arasında Başakşehir Çam ve Sakura Şehir Hastanesi, Nöroloji Yoğun Bakım'da CJH tanısı ile takip edilen 5 olgu dahil edildi. Olguların hepsi Centers of Disease Control and Prevention (CJH) kriterlerine göre olası CJH olarak kabul edildi. Yaş ortalamaları 63.2 yıl, K:E=3:2 idi. Olguların dördünde başvuru semptomu unutkanlık, davranış bozukluğu, kelime çıkışında azalma ve uykusuzluk gibi nörokognitif bulgular, birinde miyoklonustu. Olguların dördünün elektroensefalomiyografi (EEG)'sinde 1-2 Hz lateralizan epileptiform deşarjlar, birinde yaygın organizasyon bozukluğu vardı. Beyin omurilik sıvısı (BOS)'ta Western blood yöntemi ile bakılan 14.3.3 proteini iki olguda pozitif, birinde şüpheli pozitifti. Manyetik rezonans görüntüleme (MRG)'de üç olguda kortikal diffüzyon kısıtlanması, iki olguda FLAIR sekansında bilateral kaudat başında hiperintensite izlendi. Yoğun Bakım takiplerinde olguların dördünde epileptik nöbet gelişti ve üç olguda en az iki antiepileptikle nöbet kontrolü sağlandı. Yoğun bakım takiplerinde olguların hepsi entübe edildi. Nutrisyonları nazogastrik sonda ile sağlandı. Yoğun bakım yatış süresi ortalama 2,6 aydı. Olguların hepsi yoğun bakımda vefat etti. Eksitus nedeni iki olguda pnömoni, üçünde sepsisti.

Sonuç:

Nadir görülmesine ragmen hızlı ilerleyici nörokognitif bulguları olan olgularda CJH akla getirilmelidir. Tanı başlangıç semptomları, spesifik EEG ve MRG bulguları ile koyulabilir. BOS'ta 14.3.3 proteini tanıyı destekler. Mevcut bir tedavisi bulunmamakla birlikte, yoğun bakım takiplerine rağmen ölümcül seyreder.

EP-141 İZOLE 3.KRANİAL SİNİR TUTULUŞUYLA TANI ALAN METASTATİK AKCİĞER KANSERİ

ESRA AŞIKDOĞAN , FERAH KIZILAY , BABÜR DORA , NUR EBRU BARÇIN , HÜSEYİN CAN KAYA , ABİR ALAAMEL , ILGIN KAYA

AKDENİZ ÜNİVERSİTESİ NÖROLOJİ ABD, ANTALYA

Olgu:

Özet

Akciğer kanserinin nörolojik komplikasyonları hastalığın mortalite ve morbiditesine katkı sağlamaktadır. Nörolojik komplikasyonlar, metastatik yayılım, paraneoplastik tablolar ya da akciğer kanser tedavisinde kullanılan ilaç yan etkisi olarak gözlenebilmektedir. Beyin metastazı özellikle akciğer kanseri olmak üzere kanserlerin sık görülen metastaz alanlarından biridir**.**

76 yaşında erkek hasta, sol gözde hareket kısıtlanması, sol göz kapağında düşüklük nedenli başvuruyor**.** Hastanın nörolojik muayenesinde sol pupili midriyatik, ışık refleksi alınamadı. Aynı gözde dışa bakış normal, içe,yukarı ve aşağı bakışta hareket yok. Diğer nörolojik muayne bulguları normaldi. Hastanın beyin MRG'de supra ve infratentoriyal alanda beyin sapında yaygın kontrast tutan , bazıları nodüler görünümde lezyonlar gözlendi. Yapılan lomber ponksiyonda BOS proteni 174, glukozu 83 mg/dl (eş zamanlı kş:181). BOS HSV, Brusella, Tbc tetkikleri normal gözlendi. BOS sitolojide az sayıda lenfosit, nötrofil, histiosit ve ependimal hücre görüldü. Geniş çaplı malignite araştırması yapıldı. Boyun USG'de sağ supraklavikular ve sol servikal bölgede aktif LAP'lar saptandı. Abdominal BT'de karaciğerde, her 2 böbrekte, her 2 akciğerde multiple metastaz lehine lezyonlar saptanmış, sağ akciğer alt lobda doku tanısı önerilen heterojen lezyon saptandı. PET tetkikinde torakal vertebrada litik sklerotik ve bilateral kostalarda metastaz şüpheli lezyon mevcuttu. Beyin cerrahisi tarafından alınan biyopsi sonucu malign epitelyal tümör metastazı ile uyumlu gelmiş olup, patoloji tarafından primer odak akciğer olarak düşünüldü.

Bu bildirimizde yaygın beyin metastazı olup, klinik olarak izole 3. Kranial nöropati ile akciğer kanseri tanısı alan hasta sunulmuştur.

EP-142 LİTYUM İNTOKSİKASYONUNA BAĞLI OLDUĞUNU DÜŞÜNDÜĞÜMÜZ BİR ENSEFALOPATİ OLGUSU

ULVİ SAMADZADE , SEDA NUR ÇALAR , ERDEM YAKA

DOKUZ EYLÜL UNİVERSİTE HASTANESİ

Olgu:

Giriş: Bilinç bozukluğu, davranış değişikliği ile başvuran bir olgu sunulacaktır.

Olgu : 55 yaş kadın, bilinen hipertansiyon(HT), diyabetes mellitus (DM), atriyal fibrilasyon(AF), kalp yetmezliği, majör depresif bozukluğu olan ve bunlara yönelik apiksaban 2*5 mg, duloksetin 120 mg, olanzapin 5 mg, lityum 2*450 mg kullanımı olan hasta, hastanemize birkaç gün önce başlayan bulantı, kusma, sonrasında bilinç değişikliği, ajite davranışlar yakınmaları ile getirildi. Hastanın son bir haftadır bulantı, kusma nedeniyle ilaçlarını kullanmadığı öğrenildi. Nörolojik muayenede bilinç açık, oryantasyon ve kooperasyonu yok, gözler orta hatta, pupiller izokorik, ense sertliği yok, anlamsız kelime çıkışları mevcuttu, kas gücü kaybı saptanmadı, duyu ve serebellar muayene değerlendirilemedi, taban cilt refleksleri bilateral fleksör olarak değerlendirildi. Hastanın yapılmış olan Beyin BT ve Diffüzyon MR görüntülemeleri normal sınırlarda idi. Konvansiyonel beyin MRG ajitasyon nedeniyle çekilemedi. Hastaya LP yapıldı ve BOS proteini 53 mg/dl (15-45) saptandı. BOS'da hücre görülmedi, kültürde üreme olmadı. Viral ve otoimmün ensefalit paneli çalışılmak üzere özel merkeze gönderildi. Psikiyatri bölümü tarafından değerlendirilen hastada ek öneride bulunulmadı. Hasta ileri tetkik ve tedavi amacıyla Nöroloji servisine yatırıldı. Yattığı gün JTK tarzı nöbet geçiren hasta Nöroloji YBÜ'ne alındı. Solunum sıkıntısı, dirençli nöbeti olan hasta entübe edildi. Hastaya Enfeksiyon Hastalıkları Bölümü ile de konsülte edilerek asiklovir tedavisi başlandı. Ayrıca otoimmün ensefalit ön tanısıyla BOS örneklemi yapıldıktan sonra hastaya 1 gr/gün pulse steroid tedavi başlandı. Dirençli nöbetleri nedeniyle levetirasetam ve valproik asit tedavileri kademeli olarak başlandı. Nöbet kontrolü sağlanıncaya kadar midazolam infüzyonu verildi. Konvansiyonel Beyin MRG çekildi ve LPye sekonder dural kontrastlanma dışında herhangi bir patoloji gözlenmedi. Yapılan EEG'de orta-ağır ensefalopati, bilateral sentroparietal keskin dalga aktivitesi izlendi. BOS'dan gönderilen otoimmün ensefalit paneli negatif sonuçlandı. Asiklovir tedavisinin 1. gününde hastanın akut böbrek yetmezliğine girmesi ve viral ensefalit paneli negatif sonuçlanması üzerine hastanın asiklovir tedavisi kesildi. Hasta 1 kez diyaliz işlemine alındı, sonrasında böbrek fonksiyon değerlerinin toparlaması üzerine tekrar diyaliz ihtiyacı olmadı.

Diyaliz sonrası bakılan lityum düzeyi 0,64 (0,6-1,2 mmol/l) olarak saptandı. Yaklaşık 2 haftadır lityum kullanmayan hastada, 1 kez diyaliz almasına rağmen lityum düzeyinin normal aralıkta olması Psikiyatri bölümü tarafından normal olarak yorumlanmadı. Hastanın klinik tablosu, laboratuvar bulguları, beyin görüntülemeleri beraber değerlendirildiğinde hastada ön planda lityum intoksikasyonu düşünüldü. Kısa sürede hastanın bilinç durumu toparlamaya başladı ve ekstübe edildi. Nöroloji servis izleminde valproat tedavisi verildi. Nörolojik muayenesi normale dönen hasta Psikiyatri Bölümünün de önerileri alınarak taburcu edildi.

Tartışma: Metabolik ensefalopati, beyin fonksiyonlarının geçici veya kalıcı olarak bozulması nedeniyle ortaya çıkan, klinik olarak farklı prezentasyon gösteren, farklı hastalıklarda ortaya çıkan bir durumdur. Çok hafif ruhsal bozukluklardan derin koma ve ölüme kadar uzanan bir yelpazede kendini gösterebilir. Hipoksi, iskemi, sistemik hastalıklar, toksik ajanlar metabolik ensefalopatinin en sık nedenlerindendir. Lityum intoksikasyonu, bulantı, kusma, ishal, ajitasyon, bilinç değişikliği, epileptik nöbet ile kendini gösterebilir.

Sonuç: Bu olgu ensefalopati tablosunda olan bir hasta için, toksisite potansiyeli olan ilaçların kullanılmadığına dair bir anamnez alınmış olsa bile Acil Servislerde ilk tablo fark edildiğinde bu yönde tetkiklerin yapılması gerektiğini ortaya koyması bakımından sunulmaya değer görülmüştür.

EP-143 PANKREAS KANSERİ İLE İLİŞKİLİ ARTERYEL VE VENÖZ TROMBOEMBOLİ

ELİF İREM TEKELİ , FATMA TUĞRA KARAARSLAN TÜRK , MİNE HAYRİYE SORGUN , CANAN TOGAY IŞIKAY

ANKARA ÜNİVERSİTESİ TIP FAKÜLTESİ NÖROLOJİ ABD

Amaç:

Giriş

Kanser; hem arteriyel hem de venöz tromboz için bir risk faktörü olarak kabul edilmektedir[(1)].

Biz burada okkült pankreas kanserinin habercisi olan iskemik inme ve tromboflebit öyküsü olan bir olguyu sunuyoruz.

Gereç ve Yöntem:

Olgu

Elli beş yaşında kadın hasta; akut gelişen konuşmada peltekleşme, sol tarafta güçsüzlük ve uyuşukluk şikayeti ile dış merkeze başvurmuş. Difüzyon manyetik rezonans görüntülemede sağ frontal ve sol serebellar infarkt saptanmış. Etiyolojik incelemelerde büyük arter aterosklerozu ve kardiyoembolik odak bulunmamış. Asetilsalisilik asit ve klopidogrel başlanarak taburcu edilmiş. Özgeçmişinde ülseratif kolit tanısı ve soygeçmişinde babasında tromboflebit öyküsü mevcuttu. İnme etiyolojisini araştırmak amacı ile hasta kliniğimize yatırıldı. Fizik muayenesinde sol kol ve bacakta hassasiyet ve damar trasesinde belirginleşme tespit edildi. Hastanın D-dimeri 11.922 ng/mL ve üst-alt ekstremite venöz doppler'de sol basilik ven ve sol büyük safen vende trombozis bulguları saptandı. Karın ağrısı nedeni ile yapılan abdomen USGde pankreasta kitle saptandı.Kanser ile ilişkili iskemik inme ve tromboflebit (Trousseau sendromu) düşünülerek 2*0,6 enoksaparin tedavisi başlandı. Taburculuk sonrası pankreas biyopsisinden 24 saat önce enoksaparin tedavisi kesilmiş olan hasta konuşamama ve söylenilenleri anlamama nedeniyle tekrar tarafımıza başvurdu. Akut iskemik inme tanısı ile trombolitik tedavisi verildi ve hastada kısmi düzelme gözlendi.

Hastanın pankreas biyopsisinde pankreatik duktal adenokarsinoma tespit edildi. Hasta 2*0.6 enoksaparin tedavisi ile taburcu edildi.

Bulgular:

Tartışma

Pankreas kanseri, tromboembolik hastalık geliştirme riski yüksek bir hastalıktır. Bunun esas nedeni tümörün trombosit agregasyonunu indüklemesi ve doku faktör ile trombin dahil olmak üzere çeşitli prokoagülan faktörlerinin ekspresyonu sonucu hiperkoagülopati durumunun gelişmesidir. Aynı zamanda cerrahi ve kemoterapi gibi ekzojen faktörler de tromboembolik hastalık riskinin artmasına katkıda bulunur (2) . Trousseau sendromu pankreas, akciğer ve yumurtalık kanserleri gibi malign tümörler tarafından koagülasyonun aktivasyonuna bağlı paraneoplastik bir fenomendir (3) . Sack ve arkadaşları Trousseau sendromunun yüzde 40ının en yaygın neden olarak pankreas kanserine bağlı olduğunu bildirmiştir. Chen ve arkadaşları ise pankreas adenokarsinomunun ilk prezentasyonu olarak miyokard ve serebral enfarktüslü bir hasta bildirmiştir (3) . Sonuç olarak, çoklu serebral enfarktüs, teşhis edilmemiş bir gizli kanserin ilk belirtileri olabilir. Kısa bir zaman diliminde arteriyel ve venöz tromboz durumları görülen ve etiyolojisi bilinmeyen bir hastada gizli maligniteye bağlı hiperkoagülabilite durumları düşünülmelidir.

Sonuç:

Kaynaklar

1)Levine, M.N., Lee, A.Y. & Kakkar, A.K. (2003) From Trousseau to targeted therapy; new insights and innovations in thrombosis and cancer. Journal of Thrombosis and Haemostasis, 1, 1456–1463. Libby, P., Ridker, P.M. & Maseri, A. (2002) Inflammation and atherosclerosis. Circulation, 105, 1135–1143.
2) Alok A Khorana, Robert L Fine,Pancreatic cancer and thromboembolic disease,The Lancet Oncology,Volume 5, Issue 11,2004,Pages 655-663,ISSN 1470-2045
3) Razmeh S, Ghurchian Z, Almasi M, Habibi A H Rohani M.Rare Presentation of Pancreatic Cancer: A Case Report. Int.J Cancer Manag. 2017;10(11):e9052

EP-144 TROMBOLİTİK TEDAVİ SONRASI GELİŞEN OROLİNGUAL ANJİYOÖDEM:OLGU SUNUMU

ESMA NUR EKMEKÇİ [1], HESNA BEKTAŞ [2]

[1] *SAĞLIK BİLİMLERİ ÜNİVERSİTESİ, ANKARA ŞEHİR EĞİTİM VE ARAŞTIRMA HASTANESİ NÖROLOJİ KLİNİĞİ*
[2] *ANKARA YILDIRIM BEYAZIT ÜNİVERSİTESİ TIP FAKÜLTESİ, ANKARA ŞEHİR HASTANESİ NÖROLOJİ KLİNİĞİ*

Olgu:

GİRİŞ: Akut iskemik inmeli hastada intravenöz tpa (iv-tPA) verildikten sonra orolingual anjioödem nadir görülen bir komplikasyondur. tPA uygulamasından sonra bradikinin ve histamin düzeylerindeki artışın anjiyoödem ile sonuçlanabileceği düşünülmektedir. Anjiyotensin dönüştürücü enzim (ACE) inhibitörleri ayrıca bradikinin düzeylerinin artmasına neden olabilir ve tPA ile ilişkili anjiyoödem için bir risk faktörü gibi görünmektedir.

OLGU: 73 yaşında kadın hasta acil servise sağ bacakta güç kaybı, yürüyememe, oturduğu yerden kalkamama şikayeti ile başvurdu. Yaklaşık 10 yıl önce konuşma güçlüğü ile prezente olup konuşmada yavaşlama, hafif dizartri dışında sekel bırakmayan serebrovasküler olay öyküsü bulunan hastanın özgeçmişinde romatoid artrit nedeniyle leflunomide ve kolşisin, inme nedeniyle klopidogrel kullanımı mevcuttu. Geliş nörolojik muayenesinde; konuşmasında artikülasyonu kısmen bozuktu ve kelime bulmakta zorlanmaktaydı. Sağ üst ekstremite 4/5, sağ alt ekstremite 2/5 motor kuvvette, sağ alt ekstremite hipoestezik, sağ taban cildi refleksi ekstansör, solda fleksördü. NİHSS:8 olan hastanın beyin tomografisinde sol frontalde ensefalomalezik alan dışında patoloji saptanmadı. Diffüzyon MRG'de sol anterior serebral arter sulama alanında ADC karşılığı olan,Flair sekansında görülmeyen akut difüzyon kısıtlaması mevcuttu. Başvurusunun ilk 3 saatinde olan hastaya iv t-PA planlandı. Hastanın iv t-pa tedavisinden 30 dakika sonra dudak ve dilinde şişlik görüldü. İv t-PA sonrası anjiyoödem lehine değerlendirilip feniramin (1 ampul Avil) ve 80 mg metilprednizolon (Prednol 80 mg) yapıldı. Takiplerinde anjiyoödemi geriledi, solunum sıkıntısı gelişmedi. Yoğun bakımda stabil seyreden NİHSS 1 olan hasta servise devir edildi.

TARTIŞMA: Akut iskemik inmenin ilk 4.5 saatinde başvurularda uygun endikasyonu olan hastalarda kullanılan iv-tpa'nın nadir görülen yan etkilerinden biri de hayatı tehdit eden orolingual anjiyödemdir. İnfüzyon sırasında olabileceği gibi infüzyon bitiminden sonra da görülebilmektedir. Erken tanı ve tedavi ile hayatı tehdit eden hava yolu obstrüksiyonunun önüne geçilebilmektedir. Literatürde daha çok ACE inhibitörü kullanan hastalarda gözlendiği belirtilen anjiyoödemin leflunamide gibi immunsüpresan kullanan hastalarda da gelişebileceğine dikkat çekmek için bu olguyu sunmak istedik.

EP-145 TROMBOTİK TROMBOSİTOPENİK PURPURA VE İSKEMİK İNME BİRLİKTELİĞİ: OLGU SUNUMU

CEMRE GÜÇLÜ ÖZBEYCAN , CANSU KOSTAKOĞLU , GÖNÜL VURAL , KÜBRA YUMUŞAK

SBÜ, ANKARA ŞEHİR HASTANESİ, NÖROLOJİ KLİNİĞİ

Olgu:

GİRİŞ:Trombotik trombositopenik purpura (TTP) hayatı tehdit eden pek çok sistemi etkileyen nadir görülen bir hastalık olup, mikroanjiopatik hemolitik anemi, trombositopeni, nörolojik bulgular, böbrek yetmezliği ve ateş ile karakterize bir hastalıktır. En sık santral sinir sistemi ve böbrekler etkilenir. En sık olarak 30-40 yaş arasındaki bireyleri etkiler; kadınlarda erkeklere göre daha sık görüldüğü bildirilmiştir. Nörolojik semptomlar çeşitli ve geçici olmakla birlikte genellikle baş ağrısı, bilinç durumunda değişiklikler, nöbetler ve fokal nörolojik defisitler olarak ortaya çıkabilir. Burada TTP tanısı aldıktan kısa bir süre sonra iskemik serebrovasküler olay gelişen bir vaka sunulmuştur.
OLGU: Altmış dokuz yaş kadın hasta, konuşmada tutukluk, kelimeleri karıştırma, anlamakta güçlük şikayetleri ile başvurdu. Özgeçmişinde Tip 2 Diabetes Mellitus, Hiperlipidemi, Hipertansiyonu vardı ve 6 aydır Trombotik Trombositopenik Purpura nedeniyle rituksimab tedavisi altında izlenmekteydi. Beyin BT'de sol insuler korteks seviyesinde hipodens alan ve Difüzyon MRG'de sol insuler kortekste akut difüzyon kısıtlılığı izlendi. Nörolojik muayenesinde bilinç açık, oryantasyon kısıtlı (yer ve kişi korunmuş, zaman bozuk), konuşma parafazikdi. Yapılan tetkiklerinde trombosit düzeyi 130bin hc/mL ve hemoglobin 8,0g/dl saptandı. EKG normal sinüs ritminde, EKO normaldi. Karotis ve vertebral arter doppler USG'de hemodinamik açıdan anlamlı darlığa yol açmayan plaklar saptandı. Daha önce düzenli ASA 100mg kullanımı olan hastanın, Hematoloji kliniği görüşü de alınarak, tedavisine klopidogrel 75mg eklendi. Takiplerinde hastanın nörolojik muayenesinde belirgin düzelme görüldü. Hematoloji önerisi ile rituksimab tedavisine devam edilmek üzere taburcu edildi.

TARTIŞMA:Trombotik trombositopenik purpura (TTP) hayatı tehdit eden, immün ilişkili, idiopatik, mikrodolaşımı etkileyen, ateş, trombositopenik purpura, mikroanjiyopatik hemolitik anemi, renal disfonksiyon ve dalgalanma gösteren nörolojik bulgularla karakterize bir hastalıktır. Sıklıkla kadınlarda ve 30-40 yaş arasındaki bireylerde görülmekle birlikte tüm yaş grubundaki bireyleri etkileyebilmektedir. Bir çok olguda nörolojik özellikler en sık ortaya çıkan bulgulardır. Sıklıkla görülen nörolojik bulgular; başağrısı, organik beyin sendromları, koma, bulanık görme, parezi, afazi, dizartri, senkop, vertigo, ataksi, nöbetler ve kraniyal sinir felçleridir. Literatür ile uyumlu olarak hastamızda da başvuru şikayeti bilinçte dalgalanma ve konuşmada bozukluk ile seyreden akut iskemik inme kliniği idi. Son dönemde TTP'nin klasik tanımlanan klinik bulgular dışında, akut serebrovasküler hastalık ya da miyokardial enfarktüs gibi klinik prezentasyonlar gösterebildiği de sunulan yayınlarda izlenmiştir. Tedavide taze donmuş plazma, plazmaferez, kortikosteroidler ile tek başına veya kombinasyon şeklinde antiagregan ajanlar kullanılır. Hematolojik hastalıklar, merkezi ve periferik sinir sistemini etkileyerek çok çeşitli nörolojik tablolarla prezente olabilir. Keza inme, TTP gibi hematolojik hastalıklara bağlı olarak ortaya çıkabilir. Etyolojik faktörler arasında akılda tutulmalıdır.

EP-146 ÖRTÜŞEN EPİLEPSİ SENDROMLARI: OLGU SUNUMU

EZGİ YAKUPOĞLU , AYŞE DESTİNA YALÇIN , MİRUNA FLORENTİNA ATEŞ , SUDE KENDİRLİ ASLAN , NACİ EMRE BOLU , NİLGÜN ÇINAR

MALTEPE ÜNİVERSİTESİ TIP FAKÜLTESİ, NÖROLOJİ ANABİLİM DALI

Olgu:

GİRİŞ:

Epilepsi sendromu elektro-klinik bir kavramdır. Her epilepsi sendromu nöbetlerin başlangıç yaşı, nöbet tipi-tipleri, elektroensefalografi (EEG) özellikleri, anti-nöbet ilaçlara yanıt ve prognoz açısından kendine özgü nitelikler içerir. Bir epilepsi hastasını belirli bir epilepsi sendromu tanısıyla izlemek hem hasta, hem de hekim açısından büyük kolaylıklar sağlar, ancak tanımlanmış bu sendromların sınırları net değildir, bir sendromdan diğerine geçiş veya aynı hastada farklı sendromların özelliklerini bulmak olasıdır.
Bu olgu sunumunda birden fazla epilepsi sendromuna has özellikleri kendinde barındıran bir olgu sunulmuştur.

OLGU:
Yirmi üç yaşında makine mühendisi olan erkek hasta on altı yaşında başlayan ve tümü uyanmayı izleyerek bir saat içinde gelişen, başlangıcını anlamadığı jeneralize konvülziyonlar nedeniyle başvurdu. Absans ve miyokloni tanımlamıyordu. Tüm nöbetlerin öncesinde uykuya dalmakta güçlük çektiğini ve o gece sık sık uyandığını belirtti. Nöbet sıklığı yılda 2-4 arasında değişmekteydi. Hasta 500 mg/gün valproik asit kullanmaktaydı. Öz geçmişinde ve soy geçmişinde özellik saptanmadı. Nörolojik muayenesi ve epilepsi protokolüne uygun çekilen kraniyal manyetik rezonans görüntüleme (MRG) incelemesi normal bulundu. Uyanıklıkta çekilen ve aktivasyon yöntemlerini de içeren tüm EEG'leri normaldi. Uykuda yinelenen video monitörizasyonlu EEG'de ise sık sık klinikte çene miyoklonilerinin eşlik ettiği jeneralize diken dalga deşarjları saptandı.

TARTIŞMA:
İlk tanımlanan anamnezdeki jeneralize konvülziyonların başlangıcının hasta tarafından algılanmaması ve hepsinin uyanmayı izleyen bir saat içinde gelişmesi uyanmayı izleyerek gelişen epilepsi sendromu ile uyumlu bulundu. Uyku elektroensefalografisinde (EEG) saptanan ve çene miyoklonilerinin eşlik ettiği diken dalga deşarjları ise perioral miyoklonili absans epilepsi ile uyumlu olmasına karşın hastada absans nöbetleri yoktu. Bir diğer olasılık da juvenil miyoklonik epilepsiydi. Bilindiği gibi bu tanıyı alan hastalarda da özellikle okuma ile provoke olan çene miyoklonileri bildirilmiştir. Ancak bu sendromun ana nöbet tipini oluşturan ekstremite miyoklonilerinin bu hastada bulunmaması nedeniyle tam olarak bu sendromun da kriterleri doldurulamadı.

SONUÇ:
Epilepsi hastalarını değerlendirirken birden fazla epilepsi sendromuna özgü bulguların birlikte olabileceği akılda tutulmalı ve tedavi planlanırken bu sendromların birbirleri ile örtüşebileceği gerçeği göz önünde bulundurulmalıdır.

EP-147 TÜP TORAKOSTOMİYE İKİNCİL İYATROJENİK HORNER SENDROMU OLGUSU

MERT GÖBEL , AYŞE KURT , İBRAHİM ACIR , VİLDAN YAYLA

SBÜ BAKIRKÖY DR SADİ KONUK SUAM NÖROLOJİ KLİNİĞİ

Olgu:

GİRİŞ

Horner sendromu miyozis, ptozis, enoftalmus ve anhidrozis ile karakterize bir sendromdur. Etiyolojisinde, iskemik veya hemorajik serebrovasküler olaylar, maligniteler, demiyelinizan hastalıklar ve travmalar yer almaktadır. Tüp torakostomi göğüs cerrahisi birimince uygulanan ve cerrahi tekniğe, tüp seçimine, tüpün toraks içinde seyrine, toraksta kalış süresine bağlı olarak çeşitli komplikasyonlara neden olabilen bir işlemdir. Olgumuzda tüp torakostomi işlemi sonrası üçüncü günde gelişen Horner sendromu olgusunu nadir görülmesi nedeniyle sunduk.

OLGU

Covid pnömonisi nedeniyle takip edilen, özgeçmiş ve soygeçmişinde özellik olmayan 29 yaşında erkek hastanın sırt ağrısı nedeniyle acil servise başvurduğu ve sol akciğerde pnömotoraks saptandığı öğrenildi. Pnömotoraks nedeniyle tüp torakostomi takılan hastanın takibi sırasında anizokori gelişmesi nedeniyle tarafımızca değerlendirildi. Muayenesinde anizokori, solda miyozis ve ptozis dışında bulgu saptanmadı. Görüntülemelerinde özellik saptanmayan hastada cerrahi girişime bağlı iyatrojenik Horner sendromu düşünüldü. Göğüs tüpü 2 cm geri çekilen ve prednizolon tedavisi alan hastanın 2 ay sonra anizokorisinin düzeldiği görüldü.

TARTIŞMA ve SONUÇ

Horner sendromu servikal sempatik liflerin merkezi ve periferik seyri sırasında herhangi bir yerde etkilenmeleriyle oluşur. Pregangliyonik alandaki etkilenimler akciğer apeks tümörüne, brakiyal pleksus ve akciğerin travma ve cerrahisine, torasik aort anevrizmasına bağlı olabilir. Tüp torakostomiye bağlı komplikasyonlar tüp malpozisyonu, işlem yerinde kanama ve enfeksiyonlardır. Tüp torakostomiye bağlı Horner sendromu gelişme komplikasyonu %0.53 olarak bildirilmiştir. Tüp yerinin düzeltilmesi veya tüpün çekilmesi ile bulgular düzelebilmektedir. İyatrojenik Horner sendromu saptanan hastamızda bulgular tüp yerinin değişimi ve prednizolon tedavisi ile düzelmiştir. Tüp torakostominin nadir bir komplikasyonu olarak gelişebilen Horner sendromunu hatırlatmak amacıyla sunulmuştur.

EP-148 VARİSELLA ZOSTERİN NADİR KOMPLİKASYONU: ZONA ENSEFALİTİ

MELİH DORU , OKAN AKŞAHİN , SALİH KARAİSMAİL , SİBEL KARŞIDAĞ

SULTAN ABDULHAMİD HAN HASTANESİ

Olgu:

Zona, Varisella Zoster virüsün (VZV) neden olduğu dermatomal vesiküller ile seyreden bir hastalıktır. Nadiren serebellar ataksi, myelitis, meningitis, ensefalitis gibi SSS bulgularına yol açar. Beyinde küçük damar vasküliti, ventrikülit, periventrikülit, demyelinizan lezyonlar, iskemik veya hemorajik lezyonlara sebep olabilir. 50 yaş üstü kişiler ve immün yetmezlikli hastalar özellikle risk altındadır. Varisella ensefaliti en ciddi komplikasyon olup %0.1-0.2 oranında görülür. Burada zona döküntülerini takiben ensefalit gelişen bir olgu sunulmuştur.

59 yaşında erkek hasta, sol frontal bölgede vesiküler lezyonları ile zona tanısı alarak oral asiklovir tedavisi altında 2 gün sonra başlayan baş ağrısı, konuşma bozukluğu, kafa karışıklığı, anlamsız konuşmalar, dengesizlik nedeniyle yatırıldı. Nörolojik muayenede bilinç açık, koopere, reaksiyon zamanı uzun, sorulara anlamsız cevap vermekteydi. Ense sertliği (-), taraf veren bulgusu yoktu. Rutin biyokimyasal incelemelerde CRP 11.2 (N.<5) dışında özellik saptanmadı. Kranial Manyetik Rezonans Görüntülemede (MRG) sol temporal bölgede hafif sulcuslarda silinme dışında özellik yoktu. Lomber ponksiyon incelemesinde hücre 75/mm^3 ,lenfosit ağırlıklı, glikoz 57 mg/dl, protein 2,15 g/l, menenjit paneli (-), Varicella DNA PCR (-) olarak saptandı. Elektroensefalografide(EEG) frontal bölgelerde delta teta yavaş dalga aktiviteleri izlendi. Minimental testte 28/30 alan hastanın kayıt hafızası 2/3 ve dikkat 4/5 olarak saptandı. Parenteral 14 günlük Asiklovir 3x750 mg tedavisi ile tam düzelme sağlandı.

TARTIŞMA

VZV, periferik duysal gangliyonlarda yıllarca latent kalan, aktifleştiğinde zona enfeksiyonuna yol açan bir virüstür.VZVnin nadir komplikasyonlarından meningoensefalit, zona döküntülerinden önce, eş zamanlı veya sonra gelişebilir. Klinik tablo, akut veya kademeli başlangıç , baş ağrısı, ateş ,ense sertliği, ile birliktedir. BOS incelemesinde tipik olarak lenfosit hakim pleositoz ve protein artışı saptanır. Tanı için tek başına kullanılmayan BOS ta varisella antikorları olguların 1/3 de, semptomların başlamasından 1 hafta sonra veya daha geç saptanır. BOS'ta anti-VZV IgG antikorları, PCR testine göre tanı koymada daha sensitifdir. EEG normal veya non spesifik bulgular gösterir. Tedavi, 14 günlük intravenöz asiklovir kürü ile yapılmalıdır.

EP-149 ANTİ-TNF İLİŞKİLİ MULTİPLE SKLEROZ, KOİNSİDENTAL BİRLİKTELİK Mİ?

CANSU KOSTAKOĞLU , NUR DİLARA ÇAĞMAN , YEŞİM SÜCÜLLÜ KARADAĞ

ANKARA ŞEHİR HASTANESİ, NÖROLOJİ KLİNİĞİ

Olgu:

GİRİŞ:

Tümör nekroz faktörü alfa antagonistleri (anti-TNF-α); çeşitli romatolojik ve inflamatuar hastalıkların tedavisinde kullanılan ilaçlardır. Klinik etkinliklerine rağmen, anti-TNF-α ilaçların demiyelinizan hastalıkları indüklediğini veya şiddetlendirdiğini öne süren çeşitli çalışmalar mevcuttur. TNF-α blokerlerine maruz kalma ile semptomların başlangıcı arasındaki süre 3 gün ile 6 yıl arasında değişirken, bu sürenin 1 hafta ile 15 ay arasında olduğunu gösteren çalışmalar da mevcuttur. Burada infliksimab ikinci dozunu aldıktan sonra şikayetleri başlayan ve Multiple Skleroz (MS) tanısı alan bir olgu sunulmaktadır.

OLGU:
2008 yılından beri bilateral posterior üveit tanısı ile takipli 35 yaş erkek hasta, sağ bacakta his kaybı ve sol elde güç kaybı şikayetleri ile başvurdu. Hastanın özgeçmişinden Behçet hastalığı düşünülerek azatiopürin, metilprednisolon, siklosporin kullanımları olduğu, daha sonra kriterleri karşılamamasından ötürü Behçet tanısından uzaklaşıldığı, son 2 aydır üveit nedenli infliksimab tedavisi aldığı öğrenildi. Soygeçmişinde bilinen nörolojik hastalık öyküsü yoktu. Nörolojik muayenesinde, sol elde parmak fleksiyon-ekstansiyonu zayıf, sağ alt ekstremitede 4/5 motor kuvvet ,hipoestezi ve sağ alt ekstremitede derin tendon refleksleri canlı idi. Beyin manyetik rezonans görüntülemesinde (MRG) periventriküler ve jukstakortikal yerleşimli T2 hiperintens lezyonlar ve bunlardan 2 periventriküler 3 jukstakortikal lezyonun aktif süreç lehine kontrastlandığı görüldü.Servikal MRG'de spinal kordda C3-C4 düzeyinde kord sol yarısında kontrastlanan lezyon ve C5 dorsolateralinde şüpheli punktat kontrastlanmayan lezyon izlendi. VEP SEP testi normaldi. Hastaya lomber ponksiyon(LP) yapıldıktan sonra infliksimab stoplanarak 5 gün pulse steroid verildi. Klinik olarak iyileşme gözlendi. Takiplerinde BOS'ta Oligoklonal band tip 2 pozitif sonuçlandı. Hasta takiplerinde MS kabul edilerek dimetil fumarat tedavisi başlandı.

SONUÇ VE TARTIŞMA:
Anti-TNF-α tedavisi ile CNS demiyelinizasyonunun gelişimi, çeşitli çalışmalarda gösterilmiştir. Bununla birlikte, bu demiyelinizan olayların tesadüfi olup olmadığı veya TNF-α antagonistlerinin kullanımı ile nedensel olarak ilişkili olup olmadığı henüz net değildir. Sunulan olgu anti-TNF-α ajanları ile demiyelinizasyon arasındaki bağlantıyı destekleyen, giderek artan kanıtlara katkıda bulunmaktadır. Bu nedenle, herhangi bir nörolojik yan etki şüphesi durumunda, TNF-α blokerlerinin erken kesilmesi ve tanıyı doğrulamak için MR görüntüleme istenmesi son derece önemlidir.

EP-150 ATİPİK PROGRESİF DEMYELİNİZAN SÜREÇLERDE TEDAVİ YAKLAŞIMLARINDA ZORLUKLAR; VAKA SUNUMLARI VE LİTERATÜR TARTIŞMASI

ECE AKALIN AKKAŞ , ANIL KARAGÖZ , SAMİ ÖMERHOCA , EDA ÇOBAN , NİLÜFER KALE

SAĞLIK BİLİMLERİ ÜNİVERSİTESİ, BAĞCILAR EĞİTİM VE ARAŞTIRMA HASTANESİ, NÖROLOJİ KLİNİĞİ, İSTANBUL

Olgu:

Giriş

Atipik progresif demiyelizan lezyonlar olağandışı semptomların varlığı, görüntülemelerdeki bulguları ve tedavi yöntemleriyle Multiple Sklerozdan (MS) farklı ve daha nadir görülen hastalıklardır. Bu ayrıma katkı sağlamak amacıyla iki farklı vaka sunumu paylaşmak istiyoruz.

Vaka Sunumu -1

31 yaşında kadın hasta sırt ağrısı ve bilateral alt ekstremite güçsüzlüğü ile başvurdu.
Nörolojik muayenesinde paraplejikti, seviye veren duyu kusuru vardı, derin tendon refleksleri alınmadı, taban cildi refleksleri iki yanlı cevapsızdı. Kontrastlı kranial ve spinal MR'da T1-L5 seviyeleri arasında uzanım gösteren syringohidromyeli izlendi.

Lomber ponksiyon (LP) açılış basıncı 9 cmH2O , beyin omurilik sıvısı (BOS) hücre sayımında 28 polimorfonükleer hücre, 20 mononükleer hücre, BOS biyokimyasında protein 807 , EBV VCA IgG 5.94 (pozitif) saptandı. Hastada longitudinal extending transvers miyelit düşünülüp 1000 mg intravenöz metilprednizolon (IVMP) tedavisine başlandı. İyileşme izlenmemesi üzerine 10 seans plazmaferez yapıldı ancak semptomlarda gerileme olmadı. Schirmer testi 5-10 mm pozitif sonuçlandı. NMO-IgG testi +++ pozitif sonuçlandı. Rituksimab tedavisine başlanması planlandı. Prednol 16 mg 1*3 idame tedavisi ile taburcu edildi.

Vaka Sunumu-2
35 yaş erkek hasta baş dönmesi, başının sağ yarısında ve sağ kolda ağrı, hıçkırık, yutma güçlüğü ile başvurdu. Nörolojik muayenesinde öğürme refleksi alınamadı ve uvula sola deviyeydi. Kontrastlı kranial ve spinal MR'da bulbusta ve C2-C3 seviyesinde kontrastlanan hiperintens lezyonlar izlendi.
BOS hücre sayımında beyaz küre sayısı 49 mcL, BOS biyokimyasında protein 377g/dL saptandı. Direkt mikroskobik bakıda lökosit artışı veya mikroorganizma görülmedi. Bunun üzerine hastaya 7 gün IVMP tedavisi verildi. NMO aquaporin 4 antikorları pozitif saptandı.
Tedavinin 4. gününde hastada çift görme şikayeti başladı. Sol göz propitotik, sol pupilde 10 derece ekzotropya izlendi. Direkt ve indirekt ışık refleksleri zayıf alındı ve afferent pupil defekti izlendi. Kontrol kontrastlı kranial ve orbita MR'da mezensefalonda yeni gelişen geniş çaplı hiperintens lezyon izlendi. Hızlı klinik progresyon ve yeni beyin sapı lezyonu saptanması üzerine plazmaferez planlanarak yoğun bakıma alınan hasta genel durumunda kötüleşme sonrası kaybedildi.

Tartışma

MOG -IgG ilişkili bozukluklar (MOGAD), aquaporin 4 (AQP4)-IgG-pozitif nöromiyelitis optika spektrum bozukluğu (AQP4-IgG-NMOSD) tanılarını klasik MS'ten ayırt etmek önemlidir. Bunlar, şiddetli ve majör akut sakatlık ile sonuçlanan ve sıklıkla bizim olgularımızda da olduğu gibi beyinde veya omurilikte büyük MRG T2 lezyonlarının eşlik ettiği ataklardır.

EP-151 BALO'NUN KONSANTRİK SKLEROZU, OLGU SUNUMU

NUR DİLARA ÇAĞMAN , CANSU KOSTAKOĞLU , SEMRA ÖZTÜRK MUNGAN , YEŞİM SÜCÜLLÜ KARADAĞ

ANKARA ŞEHİR HASTANESİ, NÖROLOJİ KLİNİĞİ

Olgu:

GİRİŞ:

Balonun Konsantrik Sklerozu (BCS), multipl sklerozun bir varyantı olarak kabul edilen nadir bir demiyelinizan hastalıktır. BCS'de lezyonlar, halka şeklindeki demiyelinizasyon alanlarının göreceli olarak korunmuş miyelin halkaları ile birlikte görüldüğü benzersiz soğan zarı benzeri görünümleriyle tanımlanır ve hastalar lezyonun konumuna bağlı olarak akut veya subakut semptomlar yaşayabilir. Bu olguda, monofazik seyir gösteren karakteristik Balo lezyonları olan bir hastayı sunmak istedik.

OLGU:

Bilinen kronik hastalığı olmayan 38 yaş kadın hasta, ani başlayan sol kolda güçsüzlük şikayeti ile başvurdu. Nörolojik muayenesinde sol üst ekstremite motor kuvvet 1/5 olarak saptandı. Duysal kayıp izlenmedi. Kontrastlı kranial manyetik rezonans görüntülemesinde (MRG) sağ frontal bölgede beyaz cevher yerleşimli periferal silik hafif diffüzyon kısıtlaması ve santralinde punktat kontrastlanma görülen lezyon izlendi. VEP SEP normal sonuçlandı. Spinal MRG'de, patoloji saptanmadı. Kitle ekartasyonu açısından yapılan kontrastlı MRG ve MR spektroskopide kitle düşünülmedi, sağ presantral gyrusta izlenen 3 tabakalı konsantrik halka oluşturmuş kontrast tutan lezyon öncelikli olarak Balonun konsantrik sklerozu lehine yorumlandı. Ancak lezyonun progresyon gösterdiği ve lezyon çevresinde yeni gelişen kontrastlanma izlenmiş olup radyolojik olarak ayırıcı tanıda parazitik enfeksiyonlar ön planda şiztozomiazis düşünülerek gaitada parazit tetkikleri gönderildi ve kontraendikasyon olmadığı düşünülerek lomber ponksiyon yapıldı. Beyin omurilik sıvısı(BOS) incelemelerinde hücre görülmedi, BOS biyokimyası normal, viral panel negatif, IgG indeksi 2,984 (0,7>) olarak bulundu. Pulse steroid başlanması planlanan hasta için parazitik enfeksiyonlar açısından enfeksiyon bölümü onayı alınarak öncelikle 2 gün 80mg/gün takibinde 1 gram şeklinde 7 gün steroid tedavisi verildi. Tedavi sonrası kontrol NM'de sol üst ekstremitede motor kuvvet proksimal 2/5 distal 3/5 olarak görüldü. NMO IgG serumda ve BOS'ta negatif, oligoklonal band (OKB) tip 1 negatif olarak sonuçlandı. Parazitik enfeksiyonlar ekarte edilen hastada Balonun konsantrik sklerozu düşünülerek hasta MS polikliniğinde takibe alındı. Takiplerinde motor defisitinin tama yakın düzeldiği görüldü.

TARTIŞMA:
BCS ayırıcı tanısında iskemik vasküler hadiseler, metabolik sebepler, enfeksiyöz, toksik etmenler ve onkolojik tablolar gibi geniş bir hastalık grubu yer alır. MR, MR spektroskopi, BOS incelemesi ayırıcı tanıda önemlidir. Literatürde monofazik klinik seyir gösteren, MRGde başka demiyelinizan lezyonu olmayan ve steroid tedavisi sonrası nörolojik defisiti olmayan 41 BCS hastası tanımlanmış olup sunulan olgu nadir ve atipik prezentasyonlarına rağmen ayırıcı tanıda düşünülmesi gereken BCS'ye dikkat çekmekte ve bilinenin aksine iyi huylu seyrini ve steroidlere yanıtını göstermektedir.

EP-152 BİLATERAL İNTERNAL KAROTİD ARTER DİSEKSİYONU VE EAGLE SENDROMU: OLGU SUNUMU

MUSTAFA UZUN , AYÇA ÖZKUL , MURAT ÇABALAR

BAŞAKŞEHİR ÇAM VE SAKURA ŞEHİR HASTANESİ, NÖROLOJİ ANABİLİM DALI

Olgu:

Eagle sendromu, uzamış stiloid proçesin semptomatik elongasyonu veya stilohyoid ligamentin kalsifikasyonu için kullanılan bir terimdir. Klasik sendrom, sıklıkla çevre dokulara bası ile servikal ağrı, odinofaji ve boğazda yabancı cisim hissi ile klinik bulgu vermektedir. Bu sendromun daha nadir görülen stilo-karotid arter sendromu adı verilen bir varyasyonu mevcuttur ve stiloid proçesin internal veya eksternal karotid arter kompresyonu ile bulgu vermektedir. Literatürde tanımlanan Eagle sendromu ve bilateral internal karotid arter diseksiyonu birlikteliği oldukça sınırlıdır. Biz burada, acil servise sol kolda hissizlik ve konuşamama şikayetleri ile başvuran, yapılan görüntülemelerinde sağ orta serebral arter sulama alanında akut difüzyon kısıtlılığı saptanan, serebral dijital substraksiyon anjiografi ile bilateral internal karotid arter diseksiyonu izlenen ve yapılan tetkiklerinde Eagle sendromu ile uyumlu elonge stiloid proçes dışında belirgin patolojisi saptanmayan 37 yaşında erkek bir olguyu sunmaktayız.

EP-153 İNTRAKRANİAL HİPOTANSİYON İZOLE KORTİKAL VEN TROMBOZU İLE İLİŞKİLİDİR

ÖKKEŞ ASLAN , NURŞEN BİLGİÇ , ÖZLEM KAYIM YILDIZ

CUMHURİYET ÜNİVERSİTESİ TIP FAKÜLTESİ NÖROLOJİ ANABİLİM DALI

Olgu:

İzole kortikal ven trombozu serebral venöz trombozun bir alt tipidir ve inmenin nadir bir nedenidir. Dural sinüslerin korunduğu, kortikal venlerin izole trombozu ile karakterize bir durumdur. Klinik olarak baş ağrısı, yeni başlangıçlı epileptik nöbetler, bilinç değişikliği ve fokal nörolojik defisitlerle ve görüntülemede kortikal hemorajik infarktüs, hemoraji ve ödem ile karakterizedir. Bu bildiride, son on yıl süresince kliniğimizde izole kortikal ven trombozu tanısıyla izlenen 6'sı kadın, 1'i erkek toplam 7 hastanın klinik ve radyolojik bulguları, serebral venöz trombozun etiyolojisi sunulmaktadır. Hastaların yaş ortalaması 34,1'dir (25-40). İzole kortikal ven trombozu tablosu olguların beşinde spinal anestezi ile cerrahi girişim (dört kadın hastada sezeryan operasyonu, bir erkek hastada menisküs operasyonu) ve birinde lomber ponksiyon sonrası gelişmişti. Spinal anestezi ve lomber ponksiyon sonrası olgularda intrakranial hipotansiyonla ilişkili ortostatik baş ağrısı oluşmuş, bunu, işlemin yaklaşık onuncu gününde gelişen epileptik nöbet ve fokal bulgular izlemiştir. Olguların tümünde manyetik rezonans görüntülemede (MRG) kortikal infarktüs, hemoraji veya ödem ve susceptibility weighted imajlarda (SWI) cord sign (hipointens kortikal venöz tromboz) saptanırken, MR venografide venöz sinüslerin açık olduğu izlendi. Venöz tromboz etiyolojisi açısından, olguların altında spinal anestezi ve lomber ponksiyon gibi intrakranial hipotansiyon ve venöz konjesyona yol açan girişimler, dördünde postpartum durum, birinde oral kontraseptif kullanımı mevcuttu. Hiperkoagülabiliteye neden olan durumlar açısından olgularda antifosfolipid antikor sendromu, geçici antifosfolipid antikorların varlığı, protein S düşüklüğü ve hiperhomosisteinemi saptandı. Sonuç olarak, olgularımız, kortikal hemorajik infarktüs ve ödem saptanan, SWI sekansında cord sign izlenen, venografide venöz sinüslerin patent olduğu hastalarda izole kortikal ven trombozu tanısının akla getirilmesi gerektiğini vurgulamaktadır. Olguların neredeyse tümünde bozukluğun spinal anestezi ya da lomber ponksiyonu takiben ortostatik baş ağrısı sonrası gelişmesi, intrakranial hipotansiyonun bir risk faktörü olduğunu düşündürmektedir. Ayrıca kadın hastalarda venöz tromboz riskini artıran postpartum dönem ve oral kontraseptif kullanımı, izole kortikal ven trombozu gelişimini kolaylaştırmaktadır. Bunlara ek olarak herediter veya akkiz koagülopatilerin varlığı da sürece katkıda bulunmaktadır.

EP-154 MULTİPL NÖROLOJİK BULGULARLA GİDEN PROGRESİF SEREBRAL KAVERNÖZ MALFORMASYON

EZGİ DEMİREL ÖZBEK [1], NAZİRE PINAR ACAR ÖZEN [1], RAHŞAN GÖÇMEN [2], MERYEM ASLI TUNCER [1], ETHEM MURAT ARSAVA [1], IŞIN ÜNAL ÇEVİK [1]

[1] *HACETTEPE ÜNİVERSİTESİ TIP FAKÜLTESİ, NÖROLOJİ ANABİLİM DALI, ANKARA, TÜRKİYE*
[2] *HACETTEPE ÜNİVERSİTESİ TIP FAKÜLTESİ, RADYOLOJİ ANABİLİM DALI, ANKARA, TÜRKİYE*

Olgu:

Giriş: Serebral kavernöz malformasyonlar gelişimsel venöz anomalilerden sonra en sık görülen vasküler anomalilerdir. Büyük çoğunluğu asemptomatiktir. Semptomatik olgularda en sık görülen bulgular nöbet (%40-70), kanama olmaksızın fokal nörolojik defisit, baş ağrısı ve intrakranial kanamadır.

Olgu: 41 yaş erkek hasta 2009 yılında dış merkezde çift görme ve sağ bacakta parestezi şikayetleri ile değerlendirildiğinde Multipl Skleroz (MS) olduğu düşünülerek interferon alfa tedavisi başlanmış. 2013 yılında kendisi ilacı kullanmayı bırakmış. 2015 yılında tekrar sol alt ekstremitede parestezi şikayeti olan hasta pulse steroid sonrası interferon beta ile izlenmiş. Mayıs 2019'a kadar klinik ve radyolojik olarak stabil olarak izlenen hastada sağ lateral ventikül frontal hornu komşuluğunda superior frontal girusa doğru uzanan santrali kistik vasıfta lezyonun demiyelinizan karakterde olmadığı düşünülerek ileri değerlendirme için yatışı yapıldı. BOS Protein - 36,9 mg/dL, IgG indeksi - 0,86, oligoklonal bant negatif bulundu. Beyin MRG bulgularıyla öncelikli olarak multiple kavernomatöz sendromlar/ mikroanjiopati ile seyreden sendromlar düşünüldü. Romatolojik ve enfeksiyöz patolojiler ekarte edildi. Hastanın jeneralize tonik klonik nöbetleri için kullandığı anti-epileptik ilaçları düzenlendi. 2022 yılında el ve ayaklarda uyuşma şikayetleri olması sebebiyle tekrar değerlendirildi. Nörolojik muayenesinde sağ hemihipoestezi saptandı. Sistemik vasküler malformasyonlar açısından gastrointestinal ve dermatolojik olarak incelendi. Kolonoskopisinde özofagus ve rektumda venöz dilatasyon saptandı. Kavernomatöz lezyon biyopsisini hasta kabul etmedi. Erkek kardeşinde serebellumda gelişimsel venöz anomali olduğu bilinen hastadan gastrointestinal bulguları da düşünüldüğünde familyal multipl kavernomatöz/mikroanjiopatik sendromlar açısından tüm ekzom dizileme gönderildi. Hastanın tedavisine propranalol eklendi.

Sonuç: Serebral kavernomatöz malformasyonların nadiren semptomatik hale gelebilir. Ayırıcı tanıda hemorajik metastazlar, granülomlar, enfeksiyöz/inflamatuar nodüller, tromboze arteriovenöz malformasyonlar ve kalsifiye primer beyin tümörleri düşünülmelidir. Ailesel olduğu düşünülen hastalarda gastrointestinal ve deri taramaları yanında, genetik çalışma yapılması önerilmektedir. Literatürde propranolol ve atorvastatin ile pilot klinik çalışmalar vardır.

EP-155 SNEDDON SENDROMU VE HEMORAJİK SEREBROVASKÜLER OLAY

AYŞE KURT , DİDEM SAVAŞCI , HÜLYA ERTAŞOĞLU TOYDEMİR , İBRAHİM ACIR , VİLDAN YAYLA

SBÜ BAKIRKÖY DR SADİ KONUK SUAM NÖROLOJİ KLİNİĞİ

Olgu:

GİRİŞ

Sneddon sendromu (SS), iskemik serebrovasküler hastalık ve livedo retikülaris ile karakterize, küçük ve orta boy damarları tutan, tromboza eğilim yaratan nadir bir arteriopatidir. SS ile en sık iskemik inme birlikteliği görülmekle beraber başağrısı, hemorajik inmeler, epileptik nöbetler, kognitif ve psikiyatrik bozukluklar da eşlik edebilmektedir. Bu olgu ile nadir rastlanan Sneddon sendromu ile intraserebral hematom birlikteliğini sunmayı amaçladık.

OLGU

Ani başlayan görme bozukluğu, başağrısı şikayetiyle başvuran 39 yaşında kadın hastanın özgeçmişinde SS, geçici iskemik atak, rekürren abortus, romatizmal mitral kapak hastalığı ve hipertansiyon mevcuttu. Travma öyküsü bulunmayan hastanın Metoprolol 50 mg/gün ve Nifedipin 60 mg/gün tedavisi altında başvuru tansiyonu 145/95 mmHg idi. Alt ekstremite distallerinde belirgin, basmakla solan, soğukla belirginleşen mor renkte deri lezyonları mevcuttu. Nörolojik muayenesinde sol homonim hemianopsi ve solda yüzü içine alan hemihipoestezi mevcuttu. Hastanın kraniyal BT incelemesinde sağ parietooksipital alanda 48,3x35,9 mm boyutunda hematom izlendi. İntrakraniyal kanama etiyolojilerini araştırmak amacıyla yapılan kraniyal BT anjiografi, MR venografi özellik saptanmadı. Transtorasik elektrokardiyografide romatizmal mitral kapak mevcuttu. Vaskülit ve trombofili paneli negatifti. Kontrol kraniyal BT'de hematom alanında rezorbsiyon izlenen hasta poliklinik takibine alınarak taburcu edildi.

SONUÇ

Sneddon sendromunda en çok görülen nörolojik tablolar geçici iskemik ataklar, epileptik nöbetler, demansiyel bulgular ve hemorajik serebrovasküler olaylardır. Sneddon sendromu antifosfolipid sendromunun alt grubu olarak da tanımlanmaktadır. Hemorajik serebrovasküler olay ile başvuran olgumuzda etiyolojik tetkik incelemeleriyle sekonder sebepler ekarte edildi. İntraserebral hematom, arteriopatinin bir sonucu olarak değerlerlendirildi. Spesifik bir tedavisi olmayan Sneddon sendromunda görülen serebrovasküler hadiselerin takip ve tedavisi mevcut kılavuzların önerileri ile düzenlenmektedir. Genç inme hastalarında, nadir görülen Sneddon sendromunun nörolojik komplikasyonlarına dikkat çekmek istedik.

EP-156 HER BİLİNÇ DEĞİŞİKLİĞİ NÖROLOJİK BİR HASTALIK MIDIR?

FATMA ŞİMŞEK , RAVZA TOSUNOĞLU

ATATÜRK ÜNİVERSİTESİ TIP FAKÜLTESİ NÖROLOJİ AD, ERZURUM

Olgu:

Giriş: Nörolojik komplikasyonu olan birçok sistemik hastalık bulunmaktadır. Diayebetes mellitus (DM), karaciğer yetmezliği, böbrek yetmezliği ve benzer sistemik hastalıklar zaman zaman nörolojik bulgularla acil servislere başvurmaktadır. Her ensefalopati primer santral sinir sistemi ile ilgili patolojilere bağlı değildir. Burada ensefalopati şikayeti ile acil servise gelen karaciğer yetmezliği olan olgu sunulmuştur.

Olgu sunumu: 76 yaşında ev hanımı olan kadın hasta iki gün önce başlayan konuşmada durgunluk, yavaşlama, cümle kurmada zorlanma şikayeti nedeni ile acil serviste değerlendirildi. Özgeçmişinde; DM, hipertansyon, karaciğer yetmezliği öyküsü vardı. Soygeçmişinde özellik yoktu. Nörolojik muayenede; bilinç açık, oryantasyon ve kooperasyon kısmi, apatik görünümlü, soruları anlamada ve cevap vermede zorlanıyordu. Motor-duyu defisiti, patolojik refleksi, ense sertliği yoktu. Vücut sıcaklığı normaldi. Laboratuar testlerinde karaciğer fonksiyon testlerinde bozukluk ve anemisi vardı. Acilde çekilen difüzyon manyetik rezonans görüntülemede (MRG) patoloji izlenmeyen hastaya EEG istendi. Çekilen EEG de her iki hemisferde delta-teta frekansında yavaş dalgalar izlendi. Ön planda hastada hepatik ensefalopati düşünüldü. Hastadan istenen amonyak kan düzeyi 110 µg/dL (referans aralığı 19-82 µg/dL) olarak geldi. Çekilen konvasiyonel MRG'de T1 sekansta bilateral globus pallidus düzeyinde hiperintens madde birikimi ile uyumlu sinyal artışı izlendi. Klinik ve laboratuar bulguları ile hepatik ensefalopati tanısı konulan hasta dahiliye kliniğine devredildi.

Sonuç: Hepatik ensefalopati mental konfüzyon ve psikomotor aktivitede azalma ile başlayıp komaya kadar değişebilen klinik seyir gösterebilir. Sistemik hastalıkların nörolojik komplikasyonlarının iyi bilinmesi ve hastalara erken tanısal yaklaşım ile tedaviye erken başlanması mortalite ve morbiditenin azalmasında etkili olacaktır.

EP-157 AĞIR ENGELLİLİĞE SAHİP MULTİPL SKLEROZ'LU BİREYLERİN DEMOGRAFİK VE KLİNİK ÖZELLİKLERİ : TANIMLAYICI ÇALIŞMA

Bu bildiriniz geri çekilmiştir.

EP-158 AKUT İSKEMİK İNME SONRASI İMMÜNOSUPRESYON

SELMA AKKAYA ARI [1], MURAT MERT ATMACA [2], MEHMET FATİH ÖZDAĞ [2]

[1] *BEYLİKDÜZÜ DEVLET HASTANESİ*
[2] *SULTAN 2. ABDÜLHAMİD HAN EĞİTİM VE ARAŞTIRMA HASTANESİ*

Amaç:

İntravenöz trombolitik ve/veya endovasküler trombektomi (EVT) sonrası ilk 24 -48 saat içinde gelişen lenfopeni ve düşük LMR değerinin zamansal değişimi ile kötü sonlanım arasındaki ilişkiyi saptamayı amaçladık. Post-iskemik enfeksiyon gelişen hastalarda lenfopeni ve düşük LMR değerinin inme şiddeti ve mortalite ile ilişkisi araştırılmıştır

Gereç ve Yöntem:

Çalışmamıza Haydarpaşa Numune Eğitim ve Araştırma Hastanesi Klinik Araştırmalar Etik Kurulu'nun, 15.02.2021 tarihli ve HNEAH-KAEK 2021/63 karar no onayı ile başlanmıştır. Çalışmamız Temmuz 2018 ile Temmuz 2021 yılları arasında Sultan 2. Abdülhamid Han Eğitim ve Araştırma Hastanesi acil servisine başvuran veya herhangi bir klinikte yatmakta iken akut iskemik inme tanısı alan ve İVT ve/veya EVT uygulanan 186 iskemik inmeli hasta dahil edilmiştir. İnme öncesi 2 hafta içinde enfeksiyonu olan, malignitesi olan, steroid ve immünsüpresif kullananlar çalışamaya dahil edilmemiştir. Hastaların başvuru, 24. ve 48. saat periferik venöz kan değerlerinden lenfosit, lenfosit/monosit ve monosit değerleri kaydedilmiştir.

Bulgular:

Çalışmaya dahil edilen hastaların yaş ortalaması 73,52 ± 13,73 (min-max: 36- 95) ve %54,5'i kadın, %45,5'i erkekti. Tek değişkenli analizlerde 24-48.saat aralığındaki düşük lenfosit ve LMR değeri post-iskemik enfeksiyon gelişimi gelişimi ile ilişkili bulundu ($p<0,05$).

Sonuç:

İmmünsupresyona sekonder gelişen akut enfeksiyon sitokin salınımı ve antijen sunumunu artırarak inme sonucunu olumsuz etkiler.Adaptif bağışıklık sisteminin, bir iskemik epizodu takiben bir immünosupresyon durumuna katkıda bulunduğu gösterilmiştir. Beyin hasarı, adrenal bezlerin aktivasyonu ile glukokortikoidlerin ve katekolaminlerin salgılanmasına yol açan bir nörohumoral yanıtı (hipotalamo-hipofizer ve otonom sinir sistemi aracılığıyla) tetikler. Düşük lenfosit ve artmış monosit kötü fonksiyonel sonuçla ilişkili bulunmuştur . Düşük lenfosit ve LMR'nin inmeye bağlı immünosupresyonu temsil edebileceği ön görülmüştür.

EP-159 ALZHEİMER HASTALIĞI VE HAFİF BİLİŞSEL BOZUKLUKTA ERİTROSİT DAĞILIM GENİŞLİĞİNİN BİLİŞSEL FONKSİYON TESTLERİYLE İLİŞKİSİ

TAHA SÜREYYA FİRİDİN , ÖZGE ARICI DÜZ , EREN TOPLUTAŞ , LÜTFÜ HANOĞLU

MEDİPOL ÜNİVERSİTESİ

Amaç:

Alzheimer hastalığı bilişsel fonksiyonların ilerleyici kaybı ile karakterize bir nörodejeneratif durumdur. Hastalığın patogenezinde kronik inflamatuar süreçlerin rol oynadığı düşünülmektedir. Eritrosit dağılım genişliği (RDW) anizositozun bir göstergesidir ve yüksek değerleri kronik inflamatuar süreçler ile ilişkilidir. Eritrosit dağılım genişliğinin yüksekliği, inflamasyonun şiddeti ile ilişkili olabilir. Hafif bilişsel bozukluk Alzheimer hastalığının erken evresi olabileceğinden RDW değerleri, hastalığın erken ve geç evrelerindeki enflamasyonun şiddetini karşılaştırmada yol göstericidir. Çalışmamızın amacı Alzheimer hastalığında ve hafif bilişsel bozuklukta eritrosit dağılım genişliğini karşılaştırmak ve bilişsel fonksiyon testleri üzerindeki etkisini incelemektir.

Gereç ve Yöntem:

Çalışmamıza 35'i kadın, 23'ü erkek olmak üzere 58 Alzheimer hastası ve 72'si kadın, 60'ı erkek olmak üzere 132'si Hafif Bilişsel Bozukluk hastası dahil edilmiştir. Alzheimer hastalarının yaş ortalaması 74,19 iken Hafif Bilişsel Bozukluk hastalarının yaş ortalaması 68,9'dur.

Dahil edilme kriteri klinik olarak ve nöropsikometrik test sonucunda Alzheimer veya Hafif Bilişsel Bozukluk tanısı almış olmak iken dışlama kriteri bilinen kronik inflamatuar hastalık, enfeksiyon ve onkolojik hastalık olmamasıdır. Hastalar tanılarına göre gruplandırılmış ve eritrosit dağılım genişlikleri ve 4 bilişsel fonksiyon testinden aldıkları puanlar kıyaslanmıştır. Dil işlevleri için Boston İsimlendirme Testi, Yürütücü işlevler için Sözel Akıcılık Testi, Bellek için Sözel Bellek Süreçleri Testi, Görsel işlevler için Saat Çizimi Testi kullanılmıştır.

Bulgular:

Alzheimer hastalarının RDW ortalaması 14,64 iken en yüksek değer 24,3, en küçük değer 12,4'tür. Hafif bilişsel bozuklukta ise ortalama 14,4, en yüksek değer 20,7, en küçük değer 12,9'dur. Alzheimer hastalarında Boston İsimlendirme Testi ortalaması 23,3, Sözel Akıcılık Testi ortalaması 19,9, Sözel Bellek Süreçleri Testi ortalaması: 50,2, Saat Çizimi Testi ortalaması: 2,12'dir. Hafif Bilişsel Bozukluk grubunda ise bu ortalamalar, BİT:23,6, SAT:19,5, SBST:60,7, SÇT:2,3 şeklindedir.

Sonuç:

Her iki grupta da RDW yüksekliği yalnızca hastaların bir kısmında görülmektedir. Bununla birlikte bu yüzde Alzheimer grubunda daha fazla olmakla birlikte en yüksek değerin de Hafif Bilişsel Bozukluk grubundan daha yüksek olduğu dikkat çekmektedir. Bu durum Alzheimer hastalarında enflamasyonun erken evredeki Hafif Bilişsel Bozukluğa göre daha belirgin olduğunu düşündürmektedir. RDW değerinin bilişsel işlev testleriyle ilişkisini göstermek için daha ileri istatistiki çalışmaya ihtiyaç vardır.

EP-160 HİPERGLİSEMİNİN NÖROLOJİK KOMPLİKASYONLARINDAN BİRİ OLARAK HEMİKORE/HEMİBALLİSMUS

DURUL ÜSTÜN , PINAR ORTAN

BOZYAKA EĞİTİM VE ARAŞTIRMA HASTANESİ

Olgu:

GİRİŞ

Diabetes mellitus; inme, periferal nöropati, epileptik nöbet gibi çok çeşitli nörolojik komplikasyonlarla seyredebilen bir hastalıktır. Diyabet hastalarında özellikle nonketotik hiperglisemiye bağlı kore birçok vakada tanımlanmıştır. Vakamızda hiperglisemik yaşlı bir kadın hastada gelişen hemiballismus/hemikore tartışılmıştır.

OLGU

80 yaşında kadın hasta, polikliniğimize boynun ve vücudun sağ yarısında ani başlangıçlı, progresif özellik gösteren, istemsiz kıvrılıcı, bükülücü hareketler nedeniyle yakınları tarafından getirilmiştir. Hareketlerin giderek arttığı, sağ kolunda daha fazla olduğu, yürümesinin zorlaştığı öğrenilmiştir. Özgeçmişinde Diabetes mellitus olan hastanın hiperglisemi nedeniyle hospitasyon öyküsü mevcuttur.

Muayenesinde bilinci açık, dezoryante, kooperasyonu kısıtlıydı. Konuşma içerik bakımından fakir, basit cümlelerle iletişim sağlanabilecek şekildeydi. Sağ üst ekstremite proksimalinde ballismus, distalinde ve sağ alt ekstremitede kore olarak değerlendirilen istemsiz hareketler nedeniyle tek destekle ve sadece kısa mesafe yürüyebiliyordu, ataksi yoktu. Pupiller izokorik, ışık refleksi olağandı. Bakış kusuru, nistagmus saptanmadı, fasiyal asimetri yoktu. Kas gücü kaybı olmayan hastada serebellar ve duyu muayeneleri kooperasyon kısıtlılığı nedeniyle yapılamadı. Ense sertliği, meninks irritasyon kanıtları olmayan hastada, Babinski kanıtı saptanmadı.

Yapılan laboratuar tetkiklerinde hiperglisemi, HbA1c: 8.3 olarak saptandı. Yatış sırasında kan şekeri 309 mg/dL olan hastada idrarda keton yoktu, idrar glikozu +++ olarak saptandı.

Akut başlangıçlı hemikore/hemiballismus nedeniyle yapılan beyin BT ve diffüzyon MR'da akut patoloji saptanmadı. Kraniyal MR'da T1 ağırlıklı kesitlerde solda lentiform nükleus yapılarında sinyal artışı saptandı. T2 ve T2 FLAIR kesitlerde aynı alan izointens olarak görüldü.

Parmak ucu ölçümlerinde kan şekerinin 350-480 mg/dL izlenmesi nedeniyle vildagliptin başlanan hastada kan şekeri regülasyonu sağlandı (140-180 mg/dL). Hemikore/hemiballismus nedeniyle haloperidol başlandı. Sağ üst ekstremitedeki ballismus olarak değerlendirilen yüksek genlikli hareketin genliğinin küçüldüğü, distalde korenin devam ettiği görüldü. Haloperidole yeterli yanıt alınamaması nedeniyle risperidon 1 mg/gün başlandı, istemsiz hareketler geriledi, tek destekle uzun mesafe mobilizasyon sağlandı.

TARTIŞMA

Hiperglisemi ilişkili hemikore/hemiballismus tablosu yakın geçmişte tanımlanmış bir antite olup hipergliseminin nadir komplikasyonlarındandır. Vakamız bu nadir komplikasyona, özel nörogörüntüleme bulgularıyla birlikte tipik bir örnek teşkil etmektedir. Diyabetik striatopati olarak isimlendirilen bu durum konusunda farkındalık yaratmak amacıyla sunulmuştur.

EP-161 HUNTİNGTON HASTALIĞINDA ERKEN TANI ÖNEMLİ Mİ?

FATMA ŞİMŞEK [1], MUSTAFA CEYLAN [1], ABDULKADİR KURT [1], HALİL ÖZCAN [2]

[1] *ATATÜRK ÜNİVERSİTESİ TIP FAKÜLTESİ NÖROLOJİ AD, ERZURUM*
[2] *ATATÜRK ÜNİVERSİTESİ TIP FAKÜLTESİ PSİKİYATRİ AD, ERZURUM*

Olgu:

Giriş: Huntington hastalığı (HH) otozomal dominant geçişli, nörodejeneratif bir hastalıktır. Huntington proteinini kodlayan genin birinci kromozomunda CAG tekrar sayısında artış söz konusudur. CAG tekrar sayısı 40 üzerinde olursa hastalık ortaya çıkmaktadır.

Olgu sunumu: Birinci olgu 32 yaşında bayan hasta, üniversite mezunu, sağ el dominant. İki yıl önce başlayan ve gittikçe bozulan yürümede ve konuşmada bozulma, yakınlarının tarifi ile bilişsel fonksiyonlarında yavaşlama olması nedeni ile değerlendirildi. Nörolojik muayenede; donuk yüz ifadesi, dizartrik konuşma, postural instabilitesi ve yüzde istemsiz kasılmaları vardı, serebellar testleri beceriksiz. İkinci olgu 29 yaşındaki erkek kardeşti, üniversite mezunu, sağ el dominanttı. 6 aydır olan yürümede yavaşlama ve konuşmada zorlanma şikayeti vardı. Nörolojik muayenede; hafif postural instabilite ve dizartrik konuşması vardı. Özgeçmiş; özellik yok. Soygeçmiş; anne-baba akrabalığı yok, üç kardeş biri sağlıklı. Annede ve dayıda benzer şikayetler olup, belli bir süre sonra yatağa bağımlılık ve ölüm öyküsü vardı. Hastalara nörowilson ve nöroakantositoz açısından tetkikleri yapıldı, normaldi. Beyin manyetik rezonans görüntülemeleri normaldi. HH için genetik analiz gönderildi ve bayan hastada 50, erkek hastada 48 ile artmış CAG tekrar sayısı tesbit edildi. Depresif yakınmaları ve duygudurum bozukluğu olan hastalara psikiyatri ile de konsulte edilerek valproik asit 1000 mg/gün ve essitalopram 10 mg/gün başlandı.

Sonuç: Kognitif, motor ve psikiyatrik belirtilerle seyreden bu hastalığın etkin bir tedavisi yoktur. İleri yaşta başlayan vakalarda juvenil HH olan vakalara göre yaşam süresi daha uzun olup 15-20 yıl arasında değişmektedir. Uygulanan tedaviler semptomatiktir. Erken tanı genetik danışmanlık verilmesi açısından önemlidir.

EP-162 NADİR GÖRÜLEN BİR TREMOR ÇEŞİDİ: ORTOSTATİK TREMOR

OĞUZHAN TURHAN , ŞULE DALKILIÇ , ALPER ERYILMAZ , AYŞE POLAT ZAFER , MUSTAFA KARABACAK , SENA BONCUK ULAŞ , TÜRKAN ACAR , BİLGEHAN ATILGAN ACAR , YEŞİM GÜZEY ARAS

SAKARYA ÜNİVERSİTESİ EĞİTİM VE ARAŞTIRMA HASTANESİ

Olgu:

NADİR GÖRÜLEN BİR TREMOR ÇEŞİDİ: ORTOSTATİK TREMOR

Oğuzhan TURHAN[1], Şule DALKILIÇ[1], Alper ERYILMAZ[1], Ayşe POLAT ZAFER[1], Mustafa KARABACAK[1], Sena BONCUK ULAŞ[1], Türkan ACAR[2], Yeşim GÜZEY ARAS[2], Bilgehan Atılgan ACAR[2]

1 S. B. Sakarya Eğitim ve Araştırma Hastanesi, Nöroloji Kliniği
2 Sakarya Üniversitesi Tıp Fakültesi, Nöroloji A.D.

ÖZET:
Giriş: Tremor, vücudun belirli bir bölümünün karşıt tarafı ile birlikte aynı anda veya birbirini takip edecek şekilde ortaya çıkan ritmik kasılmalardır. Esansiyel, fizyolojik, distonik, ortostatik, serebellar, istirahat, toksik ve psikojenik tremor olarak sınıflandırılabilir. Ortostatik tremor(OT), nadir görülmekle birlikte 13-18 Hz frekansta, ayakta ve hareketsizken ortaya çıkan, öncelikle gövde ve iki taraflı bacak kaslarını etkilemektedir. Hastalar düşme korkusundan yakınır, oturma ile tremor azalır veya kaybolur. Kesin tanı EMG ile koyulabilmektedir. Bu yazımızda ayaktayken bacaklarda titreme şikayeti olan OT tanısı alan hastayı sunduk. **Olgu**: Yetmiş üç yaşındaki erkek hasta bir yıldır ayakta duruyorken bacaklarda titreme şikayeti ile başvurdu. Özgeçmişinde DM mevcuttu. Nörolojik muayenesi olağandı. Ekstrapiramidal sistem muayenesinde patoloji izlenmedi. Hasta ayakta bekletildiğinde bilateral alt ekstremitede yüksek frekanslı ve trunkal kasları da etkileyen tremor saptandı. Hasta oturtulduğunda ve yürüdüğünde ise tremorun kaybolduğu gözlendi. Laboratuvar tetkikleri ve nöro-görüntülemeleri normaldi. Sağ rektus femoris kasından yapılan iğne EMG' de amplitüdü 5 mv, frekansı 4-4,5 Hz olan tremor kaydedildi. Hastaya OT tanısıyla klonezepam 0,5 mg başlandı ve tremorda gerileme izlendi. **Tartışma**: Tremor, spinal internöronlar aracılığıyla eş zamanlı kasılan motor nöronların depolarizasyonunun yüksek frekanslı bir şekilde gerçekleşmesi ile oluşmaktadır. Mekanizması net bilinmemekle birlikte, ponto-serebello-talamo-kortikal aktivasyonları sağlayan yapılardaki patolojiler düşünülmektedir. Ayırıcı tanıda; esansiyel tremor, parkinson hastalığı, wilson hastalığı, huzursuz bacak sendromu, psikojenik denge bozuklukları ve ortostatik myoklonus gibi hastalıklar düşünülmedir. OT' de tedavi prensibi olarak medikal ya da cerrahi yöntemler benimsenebilir. Medikal tedavide ilk tercih klonezepamın yanı sıra gabapentin, levodopa ve dopamin agonistleri de kullanılabilir. Derin Beyin Stimülasyonu (DBS) ve spinal kord dorsal kolon uyarımının yer aldığı cerrahi tedavi yöntemleri ise medikal tedaviye dirençli hastalarda tercih edilmektedir. Sonuç olarak bacaklarda titreme şikayeti ile gelen hastaların ayakta, otururken, yürürken muayene edilmesi, alt ekstremite kaslarının palpe edilmesi, gereğinde ek elektrofizyolojik ileri tetkiklerin yapılması nadir görülen OT gibi hastalıkların teşhisinde faydalı olacağını düşünmekteyiz.

EP-163 PİTOZ VE ÇİFT GÖRME ŞİKAYETİ İLE BAŞVURAN MULTİPLE MYELOM: OLGU SUNUMU

CİHAT ÖZGÜNCÜ

KONYA ŞEHİR HASTANESİ NÖROLOJİ KLİNİĞİ

Olgu:

Tek taraflı pitoz ve çift görme şikayeti denilince öncelikle Myastenia Gravis hastalığını akla gelmektedir. Ancak daha farklı hastalıkların da bu şikayete sebep olabildiği aşikardır. Tek taraflı pitoz ve ilerleyici çift görme şikayeti ile başvuran, orbita içinde kitle lezyonu izlenen hastayı paylaşıyoruz.

KBY ve multiple myelom tanılı 47 yaşında kadın hasta 1 haftadır artarak devam eden sol göz kapağında düşme ve çift görme şikayeti ile başvurdu. Nörolojik muayenesinde bilateral pupil ışık refleksleri alındı, sol gözde adduksiyonda kısıtlılık izlendi. Diğer muayeneleri normal sınırlarda değerlendirildi. Hastanın pitozisi gün içinde dalgalı seyir göstermiyordu. Çekilen kontrastlı beyin MRI'da sol orbita superolateralde 2x1 cm ebatında kontrast tutan lezyon ve beyin BT görüntülemesinde kalvaryumda multiple myelom ile uyumlu zımba deliği görünümü izlendi. Orbita içi lezyon plazmasitom olarak değerlendirildi. Hastaya lenalidomid tedavisi başlandı. Ancak şikayetin gelişmesinden 1 ay kadar sonra sistemik komplikasyonlar nedeni ile hematoloji yoğun bakımda hasta exitus oldu.
Multiple myelom kemik iliğinin malign hastalığıdır. Genellikle kemik iliğine sınırlı olup sistemik etkisi daha azdır. Literatürde santral sinir sistemi tutulumunun %1'ler civarında olduğu belirtilmektedir. Orbita içi plazmasitomlar ise literatürde sadece tekli vaka bildirimleri olarak kendine yer bulmaktadır. Bu vaka sunumunda amacımız hem Myastenia Gravis semptomlarını taklit edebilen hastalıklar olduğunu belirtmek hem de bazı malignitelerin bu şikayetlere sebep olabileceğini göstermektir.

EP-164 RÜPTÜRE AORT ANEVRİZMASI OPERASYONU SONRASI GELİŞEN NADİR GÖRÜLEN SPİNAL İSKEMİDE BAYKUŞ GÖZÜ MANZARASI: OLGU SUNUMU

ŞULE DALKILIÇ [1], OĞUZHAN TURHAN [1], SÜZÜLAY UYSAL [1], TÜRKAN ACAR [2], YEŞİM GÜZEY ARAS [2], BİLGEHAN ATILGAN ACAR [2]

[1] S. B. SAKARYA EĞİTİM VE ARAŞTIRMA HASTANESİ, NÖROLOJİ KLİNİĞİ
[2] SAKARYA ÜNİVERSİTESİ TIP FAKÜLTESİ, NÖROLOJİ A.D.

Olgu:

Spinal kord, merkezi sinir sisteminin foramen magnumdan L2 vertebra düzeyine kadar vertebral kanal içindeki parçasıdır. L2 altında kauda ekuina lifleri yer alır. Spinal kord iskemisi, nadir bir iskemi alt tipidir ve en sık servikal ve torakolomber bölgede gözlenir. Merkezi sinir sistemi enfarktlarına göre daha genç ve kadın hastalarda gözlenir ve mortalite oranı daha düşüktür. Alt extremitelerde güçsüzlük, flask parapleji ve areflexi ile başvurabilir. Başvuru esnasında ciddi defisit gözlenebilir ancak iyileşme oranı serebral enfarktlara göre daha yüksektir. Erkek cinsiyet, hipertansiyon ve diyabetes mellitus ciddi defisit için risk faktörleridir[1]. Bu nedenle ilk yapılması gereken bu risk faktörlerinin tedavisidir. Etyolojide aort hastalıkları ve iyatrojenik sebepler yer alabilir[2]. Biz bu yazıda rüptüre aort anevrizması operasyonu sonrası her iki bacakta güçsüzlük gelişen ve spinal kord iskemisi tanısı alan bir hastayı sunduk.

EP-165 AĞRILI OFTALMOPLEJİ AYIRICI TANISINDA ORBİTAL METASTAZ :OLGU SUNUMU

ÇAĞLA ERÖZ , CANSU ERTÜRK , SEVDA İSMAİLOĞULLARI

ERCİYES ÜNİVERSİTESİ TIP FAKÜLTESİ NÖROLOJİ ANABİLİM DALI

Olgu:

GİRİŞ :Ağrılı oftalmopleji; periorbital ve frontotemporal yerleşimli şiddetli ağrı ile beraber sıklıkla ipsilateral oküler motor sinir paralizileri, horner sendromu, beşinci kraniyal sinir oftalmik dalına ait bulgularla karakterizedir. Beyin sapı, kavernöz sinüs, superior orbital alan, retroorbital bölgeler ve tüm bu oluşumları içine alan anatomik yapılardaki çok farklı etyolojik nedenler klinik tabloya neden olabilmektedir.Burada sağ göz kapağında düşüklük, sağ göz arkasında ağrı ve sağ gözde görme keskinliğinde azalma şikâyeti ile başvuran ve orbital metastaz olgusu sunulacaktır

OLGU: 27 yaşında kadın hasta başvurudan 2 hafta önce sağ göz kapağında düşüklük ve sağ göz arkasında ağrı şikayeti ile merkezimize başvurdu. Özgeçmişinde özellik olmayan hastanın nörolojik muayenesinde sağ gözde her yöne bakış kısıtlılığı ve pitoz, sağ göz yarımında trigeminal sinir oftalmik dalında hipoestezi saptandı. Görme keskinliği sağ gözde 6/10 idi. Hasta klinik bulgular ışığında ağrılı oftalmopleji nedenlerine yönelik olarak incelendi. Kontrastlı kranial ve orbital MRG incelemesinde sağ orbital apeks düzeyinde sağ optik sinir komşuluğunda kontrastlanma artışı ve komşu durada kalınlaşma saptandı.Hastada orbital apeks sendromu düşünüldü ve 1000 mg iv metilprednizolon 7 gün süreyle verildi. Yakınmalarında düzelme olmadı. Paranazal sinüs tomografisinde sağ maksiller sinüste mukosel görünümü saptandı. Kbb tarafından mukosele yönelik endoskopik sinüs cerrahisi ve nazofarinks biyopsisi yapıldı. Patolojik incelemesinde sinüs mukozasında kronik iltihabı olay gözlendi. Enfeksiyon hastalıkları tarafından seftriakson ve asiklovir tedavisi başlandı. Beyin-omurilik sıvısı incelemesinde protein 25 mg/dl (15-45) saptandı. Tam kan sayımı, karaciğer, böbrek ve tiroit fonksiyon testleri, elektrolitler, sedimentasyon, CRP, HIV, c-ANCA, p-ANCA, ANA, akciğer grafisi normal sınırlarda bulundu. Hasta orbital apex sendromu tanısıyla göz hastalıklarına devir edildi. Takiplerinde AST (59,6) VE ALT (138) değerlerinde yükselme gözlenen hastanın dahiliye önerileri alınarak mevcut tetkikler ve görüntülemeler yapıldı.Karaciğer ve pankreas kuyruk kesiminde splenik vene invaze çok sayıda metastatik kitle gözlendi. Batın içi yaygın serbest mayi ve omental yağlı dokular içerisinde yaygın retikülonodüler yumuşak doku görünümleri izlendi (peritonitis karsinomatoza). Gastroenteroloji tarafından tetkik ve tedavisi devam eden hastanın primer lezyonu saptanamadan yoğunbakım yatışında exitus gerçekleşti.

SONUÇ: Ağrılı oftalmopleji THS gibi inflamatuar durumlar ile birlikte olabilir ve bu durumda steroid tedavisine tam yanıtlıdır. Ancak bizim olgumuzda olduğu gibi steroid tedavisine yanıtsızlık durumunda ağrılı oftalmopleji yapan sekonder nedenlerin araştırılması gerekmektedir. Ağrılı oftalmopleji ile başvuran olguların ayırıcı tanısında pek çok etyolojik nedenin girebileceği akılda tutulmalı,en iyi ayırıcı tanı yönteminin kraniyal kontrastlı MRG,lomber ponksiyon ve gereğinde biyopsi olduğu bilinmelidir.

Sonuç olarak olgumuz; MRG görüntülemesinde orbital apekse uzanan kontrastlanma varlığı, steroid tedavisine yanıtsızlık ve görme kaybının tabloya eklendiği olguların ender olması nedeniyle sekonder sebepleri düşündürmüştür.THS için atipik özellikler varlığında ayırıcı tanılar göz önünde bulundurulmalıdır.

EP-166 KARDİYOVASKÜLER CERRAHİ SONRASI SPİNAL İSKEMİ: OLGU SUNUMU

UFUK CUZDAN

HATAY MUSTAFA KEMAL ÜNİVERSİTESİ, TIP FAKÜLTESİ, NÖROLOJİ ANABİLİM DALI

Olgu:

Son yıllarda desandan torasik ve torakoabdominal aortaya yönelik rekonstrüktif cerrahi girişimlerde peroperatif tekniklerdeki gelişmelere paralel olarak azalan mortaliteye rağmen, spinal kord iskemisi ya da postiskemik reperfüzyon hasarına sekonder gelişen parapleji olgusu irreversibl, majör bir komplikasyon olarak yerini korumaktadır. Olgu: 72 yaş erkek hasta, TEVAR (thoracic endovascular aneurysm repair) sonrası parapleji ile tarafımıza danışıldı. Muayenesinde paraplejiye ek olarak T9 dan itibaren seviye veren duyu kusuru mevcuttu. Bu seviye T9-L2 seviyesine denk gelen Adamkiewicz arteri (arteria radicularis magna) oklüzyonu ile uyumluydu. Hastanın çekilen spinal MR da T9 seviyesinde spinal iskemi ile uyumlu intensite artışı mevcuttu. Hastaya antiagregan başlandı ve ödem nedeniyle IV metilprednisolon verildi. Minimal bir klinik düzelme gözlenen hasta fiziksel tıp ve rehabilitasyon bölümüne devredildi.

Sonuç: Akut parapleji olgularında vasküler etyolojiler her zaman akılda tutulmalıdır. Vasküler patolojiler olduğu gibi vasküler cerrahi komplikasyonlarının da parapleji yapabileceği unutulmamalıdır.

EP-167 NADİR SEKONDER BAŞAĞRI NEDENİ- PİTÜİTER APOPLEKSİ

SHUKUR IMANOV , FİGEN GÖKÇAY

EGE ÜNİVERSİTESİ TIP FAKÜLTESİ NÖROLOJİ ABD

Olgu:

GİRİŞ

Pitüiter apopleksi, hipofiz glandındaki akut hemoraji veya infarkt sonucu gelişen, yüksek morbidite ve mortalite ile seyreden ve nadir görülen klinik bir tablodur. Ani başlayan pitüiter apopleksi tüm hipofiz adenomlarında %0.6-9.1 oranında görülürken, subklinik pitüiter apopleksi %15-25 oranında gelişir. Ani başlayan başağrısı ile birlikte görme kaybı ve değişik derecelerde hipofiz hormon yetersizliği klinik tabloyu oluşturur.

OLGU

27 yaş, bilinen ek hastalığı ve ilaç kullanımı olmayan erkek hasta, ani başlayan, enseye ve bilateral frontal bölgeye yayılan bıçak saplanır tarzda şiddetli başağrısı ile acil servise başvurdu. Nörolojik bakısında patolojik bulgu saptanmadı. Kranial beyin tomografisinde(BT) sellar-suprasellar yerleşimli, selları sfenoid sinüse doğru yaylandıran, adenom açısından kuşkulu görünen, kitlesel oluşum saptandı. İleri değerlendirme için hipofiz manyetik rezonans görüntüleme çekildi. BT de görülen kitlesel oluşumun içinde T1A sekansında hemoraji lehine değerlendirilen yüksek dansiteli alanlar, postkontrast serilerde ise patolojik kontrastlanma tespit edildi. Mevcut klinik ve radyolojik bulgularla hipofizer apopleksi tanısı konuldu. Hasta beyin cerrahisi ve kulak burun boğaz hastalıkları ekibi tarafından opere edildi. Patoloji raporu hipofiz adenomu olarak sonuçlandı ve endokrinoloji takibine alındı.

TARTIŞMA

Hipofiz adenom varlığı bilinmeyen hastalalardaki başağrısı, bulantı, kusma, bilinç değişiklikleri ve ateş gibi semptomlar yanlışlıkla başka hastalıklara bağlanabilir ve bu nedenle apopleksi tanısında gecikme oluşur. Pitüiter apopleksinin tedavisinde sıvı ve elektrolit monitorizasyonu ve öncelikle kortikosteroid olmak üzere eksik hormonların yerine konulması acil olarak planlanmalıdır. Genel olarak kabul edilen görme kaybı ile birlikte ciddi nörooftalmolojik bulguları olan apopleksi hastalarında cerrahi dekompresyon uygulanmasıdır. Ani başlayan şiddetli başağrısı nedenile başvuran hastalarda, sekonder diğer başağrılarının yanı sıra hipofizer apopleksi de düşünülmeli, gözardı edilmemelidir. Morbiditesi yüksek olması, nadir rastlanması ve tedavi edilebilir olması nedenile bu olguyu sunmaya layık bulduk.

EP-168 POST PARTUM DÖNEMDE PRES VE RSVS : 2 OLGU SUNUMU

GÜNEŞ ÖZKUL , ÖZDEN KAMIŞLI

BURSA ŞEHİR HASTANESİ NÖROLOJİ KLİNİĞİ

Olgu:

PRES ve RSVS, benzer klinik ve görüntüleme özelliklerini paylaşan, giderek daha fazla tanınan iki sendromdur. Her iki sendromda da baş ağrısı, görsel semptomlar, nöbetler ve konfüzyon görülebilir. RSVS genellikle tekrarlayan gök gürültüsü baş ağrıları ile seyrederken, ensefalopati ve nöbetler PRESte daha fazla görülür. PRES, genel olarak parieto-oksipital bölgelerde geri dönüşümlü vazojenik ödem ile karakterizedir. RSVS, serebral arterlerin geri dönüşümlü segmental ve multifokal vazokonstriksiyonu ile karakterizedir ve gök gürültüsü baş ağrısı ile kendini gösterir. PRES sıklıkla kontrolsüz hipertansiyon ile ilişkilidir, ancak böbrek yetmezliği, sitotoksik ajanlara maruz kalma veya preeklampsi/eklampsi durumlarında da görülebilir. RSVS ise genellikle vazoaktif ajanlara maruz kalma, doğum sonrası durum veya immünosupresyon ile tetiklenir. Biz de postpartum dönemde PRES ve RSVS tanılarıyla takip ettiğimiz 2 hastamızı bu sendromları, ayırıcı tanıda hatırlamak amacıyla sunuma değer bulduk.

Olgu1: 39 yaş kadın hasta spinal anestezi ile doğum yaptıktan sonra şiddetli baş ağrısı ile acil servise başvuruyor. Hastada gebelikte preeklampsi ve gestasyonel diabet geliştiği öğrenildi. Beyin tomografisinde sol temporal bölgede araknoid kist dışında anormal bulgu saptanmıyor. Ilerleyen günlerde hastanın baş ağrısının giderek artması ve şikayetlerine görme bulanıklığı eklenmesi üzerine Beyin MR'ı çekiliyor. Solda parietooksipital lobda ve sağ parietal lobda T2Flair de hiperintens sinyal artışları ve sağ pariyetalde akut enfarktta izlendi. MRVenografisi normal olarak saptandı. Anjiografide damarlarda segmental vazokonstriksiyon ve vazodilatasyon bulguları izlendi. Hasta takipte klinik ve radyolojik olarak büyük oranda düzelme gösterdi.

Olgu 2: 19 yaşında jeneralize tonik klonik nöbet geçirme şikayeti ile acil servise başvuran hastanın 4 gün önce preeklampsi nedeniyle sezaryenle doğum yaptığı, post op 1 gün yoğun bakımda takip edildiği ve MgSO4 tedavisi aldığı öğrenildi. Hastanın çekilen beyin MR'ında bilateral parieto oksipital bölgelerde, frontal bölgelerde vazojenik ödemle uyumlu hiperintens lezyonları olduğu görüldü. Bu lezyonlar PRES ile uyumlu bulundu. Anti nöbet tedavisi başalndı. Takiplerinde genel durumu iyi olan hasta taburcu edildi.

Sonuç olarak; PRES ve RSVS iyi tanımlanmış ve önemli ölçüde örtüştüğü kabul edilmiştir. Patofizyoloji ve prognozu için risk faktörleri konusunda dikkatli olmak ve erken tedavi edebilmek önem taşımaktadır.

EP-169 TEKRARLAYAN DİFÜZYON AĞIRLIKLI GÖRÜNTÜLEMELERİ NORMAL OLAN NADİR BİR İNME HASTA SUNUMU

DUYGU EROL , HALİL ÖNDER , SELİM SELÇUK ÇOMOĞLU

DIŞKAPI YILDIRIM BEYAZIT EĞİTİM VE ARAŞTIRMA HASTANESİ

Olgu:

Tekrarlayan difüzyon ağırlıklı görüntülemeleri normal olan nadir bir inme hasta sunumu

GİRİŞ

İnme;vasküler neden dışında görünürde bir sebep olmaksızın, aniden yerleşip fokal veya global serebral disfonksiyona yol açan, 24 saat veya daha uzun süren ya da ölümle sonuçlanan klinik bir durum olarak tanımlanmıştır. Dünya'da kanser ve kalp hastalıklarından sonra görülen en sık ölüm nedeni olup erken müdahale edilmez ve önlemler alınmaz ise ciddi bir sakatlık nedenidir. Difüzyon ağırlıklı görüntüleme (DAG) yönteminin kullanıma girmesi hastaların tanısında önemli katkılar sağlamıştır. İlk 6 saatte konvansiyonel MR sekanslarında iskemik lezyona ilişkin bulgu olmayabilir.Bununla birlikte sitotoksik ödem bu süre içerisinde DAG serilerinde sıklıkla saptanabilmektedir. Nadir senaryolarda, DAG'ın da inme hastalarında normal olabileceği çalışmalarda raporlanmaktadır. Bu çalışmamızda, inme kliniği ile gelen ve yapılan ilk üç DAG sonuçları normal gelen nadir bir olgu sunulacaktır.

OLGU

70 yaş erkek hasta 6 saat önce başlayan denge bozukluğu, baş dönmesi, yürürken sol tarafa doğru devrilme şikayetleri nedeniyle ileri tetkik ve değerlendirme amacıyla hastanemiz acil servisine başvurdu. Hastanın nörolojik muayenesinde bilinci açık, oryante ve koopere olarak değerlendirildi.Kranial sinir muayenesinde, konuşması dizartrik ve sol palatal ark hafif parezik olarak değerlendirildi. Motor ve duyu muayenesi kabaca normal olmakla beraber serebellar muayenede sol üst ekstremite hafif dismetrik, yürüyüş sola ataksik olarak değerlendirildi. Vital değerlerim normal sınırlarda olduğu görülmüştür. Laboratuvar incelemelerinde HG:13.3, GFR:64, Kolesterol:243.3, LDL:173.7, KR:1.15, TSH:0.37, HbA1c:9.6. Çekilen kontrassız beyin bt incelemesinde kanama izlenmedi. Semptomların başlangıcından 7.5 saat sonraki beyin DAG incelemesi normal olarak değerlendirildi. Hastanın dört saat sonra tekrarlanan kontrol beyin DAG'ı (11.5 saatte) yine normal sınırlarda olarak değerlendirildi.Semptomları devam eden hasta inme ön tanısı ile kliniğimize yatırıldı. Kontrol amaçlı çekilen üçüncü DAG (15.5 saat) incelemesinde de akut enfarkt ile uyumlu difüzyon kısıtlaması görülemedi. Kliniğimizde yatışının 2.gününde yabancı cisim aspirasyonu sonrası durumu kötüleşen ve entübe edilen hastanın nöroloji yoğun bakım ünitesine devri gerçekleştirildi. Yatışının 3.gününde çekilen 4.DAG'da sol bulbus lateralinde 15x10 mm akut difüzyon kısıtlaması izlendi. Damar görüntülemesinde (MR anjio) arka sistem ana damarları açık olarak değerlendirildi. Yoğun bakım takiplerinde aspirasyon pnömonisinin tedaviye dirençli hale gelmesi nedeni ile ekstübasyon yapılamadı. Takipte akut böbrek yetmezliği ve izleyen dönemde dirençli sepsise giren hasta yatışının 7. gününde kardiyopulmoner arrest oldu. Müdahaleye yanıt vermeyen hasta exitus kabul edildi.

SONUÇ

Akut iskemik inmenin prognozu zaman odaklıdır bu nedenle erken tanı ve tedavi kritik düzeyde önemlidir. Küçük damar enfarktı, arka sistem enfarktı ve ilk 6 saat içinde yapılan görüntülemelerin negatif DAG için risk faktörü olduğu bilinmektedir. Literatürde uzamış dönemde negatif DAG görüntülemesi çok nadir olarak bildirilmektedir. Bu nedenle DAG'ın inmenin tanı ve tedavisindeki yeri ve kısıtlılıklarını ortaya koyma açısından bu olgu sunumunun önemli olduğunu düşünmekteyiz.

REFERANS

OPPENHEIM, Catherine, et al. False-negative diffusion-weighted MR findings in acute ischemic stroke. *American Journal of Neuroradiology*, 2000, 21.8: 1434-1440.

EP-170 UÇAK YOLCULUĞU İLE İLİŞKİLİ BAŞ AĞRISI : OLGU SUNUMU

YASEMİN EREN , BEYZA NUR ÇETİN

ANKARA DIŞKAPI YILDIRIM BEYAZIT EĞİTİM ARAŞTIRMA HASTANESİ NÖROLOJİ KLİNİĞİ

Olgu:

UÇAK YOLCULUĞU İLE İLİŞKİLİ BAŞ AĞRISI : OLGU SUNUMU

Uçak yolculuğu ile ilişkili baş ağrısı, uçağın kalkışı ya da inişi sırasında aniden meydana gelen, 15–20 dakikada kendiliğinden sonlanan, frontoorbital bölgede lokalize şiddetli ve nadir görülen bir baş ağrısıdır. Epidemiyolojik açıdan ; yaş, etnisite, cinsiyet konusunda net bilgiler olmamakla birlikte erkeklerde daha sık görüldüğü ve ilk atağın genç yaşlarda olduğu bildirilmektedir. Patofizyolojisinde serebral arterlerde vazodilatasyon, kabin basıncındaki değişikliğin sonucu sinüslerde baro travma gibi hipotezler öne sürülmektedir. Deneysel çalışmalarda ise bu hastalarda uçuş esnasında, sağlıklı bireylere göre PGE 2 seviyesinde artış olduğu bildirilmektedir.Bu yazıda uçak yolculuğu esnasında ağrı şikayeti ile merkezimize başvuran, bir olgu sunulacaktır.

Olgu sunumu

Kırk yaşında erkek hasta,ilk kez 10 yıl önce olan , son 2 yılda toplam 6 seyahatinde uçak kalkışı ve inişinde meydana gelen ani başlangıçlı, frontoorbital bölgede, zonklayıcı,bıçak saplanır tarzda 15–20 dakika kadar süren baş ağrısı şikayeti ile nöroloji polikliniğine başvurdu. Hastanın özgeçmişinde başağrısı ve sistemik hastalık öyküsü yoktu. Hasta baş ağrısı lokalizasyonu daha çok sol tarafta olup, farklı uçuşlarda sağ tarafta da olduğunu belirtti. Başağrısına otonomik semptomlar , fotofobi, fonofobi eşlik etmiyordu. VAS skoru 8-9 idi. Nörolojik muayenesi doğaldı. Rutin kan tetkiklerinde özellik yoktu. Kraniyal manyetik rezonans (MR) ve MR-Anjiyografi incelemelerinde santral patoloji saptanmadı. Paranazal sinuslerde mukozal kalınlaşma ve sağ maksiler sinüs tabanında retansiyon kisti izlenen hastada, Kulak –burun-boğaz bolumu tarafından kronik sinüzit düşünmedi. Hasta seyahatleri esnasında kullanacağı naproksen sodyum tedavisi ile takibe alındı.

Tartışma

Uçak yolculuğu ile ilişkili baş ağrısı ilk kez Uluslararası Baş ağrısı Derneğinin 2013 yılında yapılan son sınıflamasının beta versiyonunda ‘homeostazis bozuklukları ile ilişkili baş ağrıları’ grubu içerisinde yer almıştır.

Ağrı kriterleri; Uçak yolculuğu sırasında meydana gelen 20 dakikadan az süren ağrının pulsatil yada bıçak saplanırtarzda, tek taraflı , frontoorbital bolgede yerleşimli, otonomik semptomlarınolmadığı en az 2 ağrı atağı olmalıdır. Baş ağrısı, uçağın yükselişi veya inişi tamamlandıktan sonra 30 dakika içinde kendiliğinden düzelmelidir. Ayrıca bu semptomlara neden olabilecek başka bir hastalık bulgusu yada öyküsünün olmamasıdır. Vakamız bu kriterleri karşılamaktaydı.Olgu’’Uçak yolculuğu ilişkili başağrısı’’olarak kabul edildi,naproksen sodyum tedavisi planlandı.

EP-171 PÜR OTONOMİK YETMEZLİK

FATİH ÇEKİM , ŞUHEDA ÇALAK , ALİ İHSAN YARDIM , HASAN DOĞAN

SAMSUN EĞİTİM VE ARAŞTIRMA HASTANESİ

Olgu:

Pür Otonomik Yetmezlik(Bradbury Eggleston) Olgusu

Giriş:
Pür otonomik yetmezlik erişkin başlangıçlı, ilerleyici, otonom sinir sisteminin dejenerasyonu ile karakterize klinikte ortostatik hipotansiyon, mesane, seksüel ve sudomotor disfonksiyon ile giden bir klinik tablodur. Klinik tablodaki değişkenlik nedeniyle tanıda zorluk yaşanabilmektedir. Ciddi hipotansiyon ve mesane disfonksiyonu ile polikliniğimize başvuran ve pür otonomik disfonksiyon tanısı koyduğumuz olgumuzu sunduk.

Olgu:
72 yaşında erkek hasta yaklaşık 5 yıldır giderek ilerleyen ayağa kalktığında göz kararması ve baş dönmesi şikayeti ile tarafımıza başvurdu. Son 3 yıldır mesane ve seksüel disfonksiyonu kliniğe eklenmiş ve yakın zamanda özellikle ayağa kalktıktan kısa bir süre sonra ayakta duramama ve bir yerlerden tutunma ihtiyacı olmaya başlamış. Özgeçmişinde hipertansiyon, koroner arter hastalığı ve bening prostat hiperplazisi mevcuttu. Bu nedenlerle alfa blokör (silodosin) ve beta blokör (nebivolol) kullanmaktaydı. Nörolojik muayenesi normaldi. Fizik muayenede yatar pozisyonda ölçülen tansiyonu 130/80 mmHg iken ayakta 3 dk bekletilip ölçülen tansiyon 80/40 mmHg idi. Sinir iletim çalışmaları ve sempatik deri yanıt testi normal sınırlar içerisindeydi. Kraniyal görüntüleme de diffüz kortikal atrofi vardı. Parkinsonizm bulguları olmayan, kan değerleri normal olan ve alfa ve beta blokör kesilmesine yanıt vermeyen hastada malignite de dışlandıktan sonra Pür otonomik yetmezlik düşünüldü. Sıvı replasmanı ve mineralokortikoid tedavisi ile klinik düzelme sağlandı.

Tartışma:
Ortostatik Hipotansiyon semptomatik veya asemptomatik, hafif veya şiddetli, akut veya kronik olabilir. Ortostatik Hipotansiyon için kan basıncı ölçümlerinin bireyin ayağa kalktıktan sonraki ilk bir dakikada ölçülmesinin klinik olarak daha yararlı bilgiler verdiği ve ilerideki risk faktörleri açısından uyarıcı olduğu vurgulanmaktadır (4). Başka bir araştırmada ise kan basıncındaki ortostatik düşüşlerin ayağa kalktıktan sonra üç dk.dan daha kısa sürede (bir dk) değerlendirilmesinin OH'ı daha doğru belirleyeceği belirtilmiştir. Kronik OH vakalarında pür otonomik yetmezlikte akılda tutulması gerekmektedir.

EP-172 VALPROİK ASİDE BAĞLI HİPERAMONYEMİK ENSEFALOPATİ

NADİR MURADGİL , MERAL SEFEROĞLU

BURSA YÜKSEK İHTİSAS EĞİTİM VE ARAŞTIRMA HASTANESİ NÖROLOJİ SERVİSİ

Olgu:

Valproik asit nöroloji ve piskiatri pratiğinde özellikle antikonvulzan ve duygudurum düzenleyici etkileri sebebiyle kullanılmakta olup kesin kesin etki mekanizması bilinmemekle birlikte voltaja duyarlı sodyum kanalları üzerinden gama amino bütirik asidin (GABA) etkilerini stimule edip Na kanal blokajı yaparak etki ettiği düşünülmektedir. Ciddi yan etkileri arasında karaciğer yetersizliği, pankreatit, kanama diyatezi yer almaktadır. Nadiren valproik asit kullanan hastalarda hiperamonyemi ve ensefalopati gelişmektedir. Valproik aside bağlı hiperamonyemik ensefalopati çok ciddi ve zamanında müdahale edilmezse ölümcül bir komplikasyondur. Kanda valproik asid düzeyi normal sınırlarda olmasına rağmen ansefalopati gelişebilmektedir. EEG bulguları ile beraber kanda amonyak yükselmesi bu mortal komplikasyonu erkenden teşhis edip müdahale etmeye olanak sağlamaktadır. Bu sunumda 12 yaşından beri epilepsi tanılı 37 yaşında uzun zamandır valproik asit kullanan ve hiperamonyemik ensefalopati gelişen bir hasta ele alınarak bu ciddi komplikasyona dikkat çekilmek istenmiştir.

EP-173 ARI SOKMASI SONRASI GELİŞEN BAZİLLER ARTER OKLUZYONU

MEHMET MESUT DORUKOĞLU [1], YAVUZ ATAŞ [2], DİLARA ECE TOPRAK [2], SEDA KANMAZ [2], GÜRSEL ŞEN [2], CEMİLE BÜŞRA ÖLÇÜLÜ [2], ÖZLEM YILMAZ [2], TUĞCE ERTÜRK İNCE [2], SANEM YILMAZ [2], HASAN TEKGUL [2]

[1] *EGE ÜNİVERSİTESİ NÖROLOJİ ANA BİLİM DALI*
[2] *EGE ÜNİVERSİTESİ ÇOCUK NÖROLOJİSİ ANA BİLİM DALI*

Olgu:

GİRİŞ

Böcek sokmaları içinde arı sokmaları çok sıktır. Genellikle arı sokmasından sonra sıklıkla görülen sadece lokal allerjik reaksiyonlardır. Literatürde nadir olarak ensefalit, akut dissemine ensefalomiyelit, Guillain-Barre sendromu, miyokard enfarktüsü, pulmoner ödem, serebrovasküler hastalık, parkinsonizm bildirilmiştir.

OLGU
15 yaş erkek hasta bilinen hastalık yok, üç tane arı sokmasından bir kaç saat sonra başlayan görme bulanıklığı, baş dönmesi, baş ağrısı, kusma, bilinç bulanıklığı şikayetiyle dış merkeze başvurdu. Çekilen kraniyal BT normal saptandı. İleri inceleme amaçlı çekilen kraniyal MRG de her iki serebellar hemisferde, mezensefalon sağ yarımında ve sol talamik bölgede akut iskemi lehine difüzyon kısıtlamaları izlenmesi üzerine merkezimize sevk edildi. Nörolojik muayenesinde bilinç derin uykulu, ağrılı uyarana yanıt alınmakta, basit emirlere kısıtlı koopere, sol yanda 3/5 şeklinde parezi, solda babinski pozitifliği saptandı. Hasta hastanemize 48 saati aşan başvurusu ve klinikoradyolojik korelasyon nedenli trombolitik, trombektomi tedavi alamadı. Tromboz açısından bakılan tetkiklerinde MTHFR(C677T) , MTFR(A1298C) heterozigot mutasyonlar dışında anlamlı patoloji saptanmadı. İzleminde uykululuğu düzelen parezi ve ataksisi süren hasta poliklinik kontrolü ile taburcu edildi.

SONUÇ
Arı toksini sonrası iskemik inme çok nadirdir. Patogenezinde sistemik immun cevap sonucu gelişen hipotansiyon, tromboz veya toksinin direkt etkisi ile görülebilecek aritmilerin etkili olabileceği düşünülmektedir. İskemik inme ciddi dizabilite ve mortalite meydana getirebilmektedir. Bu nedenle özellikle ileri yaşta ve vasküler risk faktörleri bulunan hastalarda arı sokmaları sonrası iskemik inme olabileceği akılda tutulmalıdır ancak bizim olgumuzda risk faktörü bulunmaması ve çocuk hasta olması ilginçtir.

EP-174 BELLEK STRATEJİSİ KULLANIMINDAKİ BİREYSEL FARKLILIKLARIN ANATOMİK MEKANİZMALARI

AYSU BALCI [1], BUSE CANKURTARAN [2], ZİLAN AKAY [1], KUTLUK BİLGE ARIKAN [2], MEHMET KOCATÜRK [3], BENGİ ÜNAL [1], ÇAĞRI TEMUÇİN ÜNAL [1]

[1] *ÇANAKKALE ONSEKİZ MART ÜNİVERSİTESİ*
[2] *TED ÜNİVERSİTESİ*
[3] *İSTANBUL MEDİPOL ÜNİVERSİTESİ*

Amaç:

Farklı anatomik yapılar çeşitli bellek sistemlerini desteklemektedir. Hipokampüse bağlı açık bellek ve striatuma bağlı örtük bellek sistemleri günümüzde en çok çalışılan bellek sistemleridir. Bu sistemlerin farklı durumlarda aynı amaca yönelik davranışsal çıktının yönlendirilmesinde rekabet halinde oldukları davranışsal ve nörokimyasal (örn. farklı alanlardaki glukoz konsantrasyonları) metotlarla gösterilmiştir. Bu çalışmada amaç, bireysel davranışsal farklılıklar ışığında bahsi geçen yapılara dopaminerjik ve kolinerjik girdileri oluşturan sistemleri incelemektir.

Gereç ve Yöntem:

Yükseltilmiş artı labirentinin bir kolu kapatılıp 24 saat aç bırakılan deney sıçanları (Wistar) kapatılan kola zıt olan kola konulmuşlardır. Bunu takiben, sağ veya sol koldaki ödülü bulmak üzere eğitilmişlerdir. Bu safhada, son on denemenin üst üste 9'unda doğru tepki veren sıçanlar öğrenmiş olarak kabul edilip sıçanlar test fazına geçirilmiştir. Test fazında ise, ilk etapta başlanılan kol kapatılıp sıçanlar 180° karşı olan koldan labirente konmuşlardır. Bu fazda, ödülün olduğu orjinal kola dönen sıçanlar hipokampüse dayalı öğrenenler olarak tanımlanmıştır. Orjinal kol yerine, eğitim aşamasındaki davranışların kopyası davranışları sergileyen sıçanlar da striatuma dayalı öğrenen sıçanlar olarak tanımlanmışlardır. Davranış deneylerini takiben, deney hayvanlarının beyinleri çıkarılıp vibratom kullanılarak 100'er mikronluk dilimler halinde kesilmiştir. Kesitlerin belli bir kısmı hipokampüse kolinerjik girdi sağlayan medial septum bölgesindeki ve striatumdaki kolinerjik hücrelerin boyanması için kolin asetiltransferaz immunohistokimyasına tabi tutulmuştur. Diğer kesitler ise bahsi geçen bellek yapılarına dopaminerjik girdi sağlayan orta beyin çekirdeklerindeki dopaminerjik hücrelerin boyanması amacıyla dopamin sentezinde kritik rol oynayan tirozin hidroksilaz enzimi için immunohistokimyaya tabi tutulmuştur. Hücre sayılarının karşılaştırılması "Liner mixed effect model" (LME) ile yapılıp öğrenme kriterine ulaşma hızı bağımlı değişken, öğrenme stratejisi sabit etki değişken olarak değerlendirilmiştir.

Bulgular:

LME'ye göre stratejiden bağımsız bir biçimde medial septal kolinerjik hücre sayılarının artmasıyla öğrenme kriterine ulaşma hızlanmıştır ($p = 0.011$). Aynı analizde, bir sabit etki değişkeni olan öğrenme stratejisi anlamsız çıkmıştır ($p = 0.49$). Dopamin hücre sayılarına bakıldığında ise, dopamin hücre sayısı artışının hipokampüse dayalı strateji kullanan deneklerde öğrenme kriterine ulaşmayı yavaşlattığı görülmüştür ($p < 0.001$).

Sonuç:

Farklı bellek sistemlerini destekleyen nöromodülatör etkilerden dopaminerjik sistemlerin davranışsal çıktıyı şekillendirmede farklı sistemler arasındaki rekabete katkıda bulunduğu görülmüştür. Medial septal kolinerjik hücrelerinin ise strateji seçimindeki bireysel farklardan bağımsız olarak öğrenmeyi kolaylaştırdığı görülmüştür (Bu çalışma Tübitak 218K570 no.lu proje tarafından desteklenmiştir)

EP-175 BİR BAŞA İKİ AĞRI: MİGREN VE PAROKSİSMAL HEMİKRANİA BİRLİKTELİĞİ

ALİ ÖZHAN SIVACI [1], SUNA ÖZLEM MUTLU [2]

[1] *TC.SBÜ. BURSA YÜKSEK İHTİSAS EĞİTİM VE ARAŞTIRMA HASTANESİ, NÖROLOJİ KLİNİĞİ, BURSA*
[2] *ÖZEL ÇORLU VATAN HASTANESİ*

Olgu:

GİRİŞ
Migren toplumda sık görülen primer başağrısı olarak Nöroloji klinik pratiğinin önemli bir bölümünü oluşturur ve diğer pek çok primer baş ağrısı gibi tanısı için ayrıntılı bir anamnez ve detaylı bir nörolojik muayene yeterlidir. En sık birlikte görüldüğü baş ağrısı tipleri gerilim baş ağrısı ve aşırı analjezik kullanımı baş ağrısı olan migrenin trigeminal otonomik sefaljiler (TOS) ile birlikte görülmesi nadir bir durumdur.

OLGU
31 yaşında kadın hasta yaklaşık on yılı aşkın bir süredir aurasız migren kliniği ile presente olan baş ağrısı sebebiyle muhtelif zamanlarda acil servise başvurarak migren atak tedavisi almış ancak herhangi bir profilaktik tedavi kullanmamıştır. Olgu son bir yıldır zaman zaman ortaya çıkan sağ gözde lokalize olan, oyucu tarzda VAS 10 şiddetinde 15-20 dakika sürüp geçen, beraberinde sağ gözde kızarıklık, yaşarma, küçülme ve burun akıntısı gibi şikayetlerin eşlik ettiği yeni, nevraljiform karakterde bir baş ağrısı ile Bursa Yüksek İhtisas Eğitim ve Araştırma Hastanesi Nöroloji polikliniğine başvurmuştur. Hasta bir yılda en az 20 kez benzer atakların olduğunu artık migren ataklarının da daha seyrek ortaya çıktığını ifade etmektedir. TOS tablosu sebebiyle çekilen kranial MR ve arteryel MR anjio tetkiklerinde patoloji saptanmayan hastada migrene eşlik eden paroksismal hemikrania düşünülmüştür. Indometazin tedavisi başlanan hastada her iki baş ağrısının da remisyona girdiği görülmüştür.

TARTIŞMA ve SONUÇ
Primer baş ağrıları trigeminal sinir, trigeminal ganglion, santral ve periferik ağrı yolaklarının değişik düzeylerde etkilenimi ile ortaya çıkan ağrılardır. Migrende sorumlu tutulan mekanizma nöronal hipereksitabilite ve tetiklenme sonucu oluşan “kortikal yayılan depresyon”, trigeminovasküler aktivasyon, nörojenik enflamasyon ve buna bağlı gelişen periferik/santral trigeminal sensitizasyon olarak tanımlanmıştır. Trigeminal otonomik sefaljilerin patofizyolojisinde ise trigemino-otonomik refleks, hipotalamik katılım, uyku ve sistemik otonomik değişiklikler rol oynamaktadır. Bu iki farklı primer baş ağrısının patofizyolojide ortak noktalarının irdelenmesi gereklidir. Hastada en önemli tanı enstrümanı olan detaylı anamnez bizi tanıya götürürken aynı anda birden fazla primer baş ağrısı presentasyonunun bir hastada aynı anda olabileceği akılda tutulmalıdır.

Anahtar kelimeler: migren, paroksismal hemikrania, trigeminal otonomik sefalji

EP-176 DİPLOPİ'NİN NADİR BİR NEDENİ: GERMİNOM

HUZEYFE KÖKLÜ , BUSE RAHİME HASIRCI BAYIR , CEMİLE HANDAN MISIRLI

SBÜ HAYDARPAŞA NUMUNE EĞİTİM VE ARAŞTIRMA HASTANESİ NÖROLOJİ KLİNİĞİ

Olgu:

23 yaşında erkek hasta 2 ay önce başlayan ve 1 aydır yukarı bakış felci ile beraber seyreden, gün içinde dalgalanma göstermeyen ilerleyici binoküler vertikal diplopi şikayetleri ile nöroloji polikliniğine başvurdu. Hasta aynı zamanda bu süreçte 4 kg verdiğini ve gün içinde sürekli uyku hali yaşadığından şikayetçi idi.

Nörolojik muayenesinde, her iki gözünde de yukarı bakış felci vardı. Akomodasyon refleksi var ama ışık refleksi yoktu. Fundus muayenesi normaldi. Biyokimyasal laboratuvar parametreleri normal sınırlar içindeydi. Kraniyal manyetik rezonans görüntülemede (MRG) bilateral talamus medialde simetrik yerleşimli, T1de hipointens, T2 ve FLAIR serilerinde hiperintens, kistik komponentli, simetrik yerleşimli lezyon saptandı. Tanımlanan bölgelerde ve epifiz bezinde belirgin kontrast tutulumu vardı. 2 ay önce yapılan kraniyal MRG ile karşılaştırıldığında hidrosefalinin geliştiği görüldü. Pineal bezde kitlesel lezyonu saptanan hastaya endoskopik biyopsi yapıldı. Biyopsi materyalinin patolojik incelemesi germinom tanısını ortaya koydu. Hasta radyasyon onkolojisi takibine alındı ve radyoterapi tedavisine başlanması planlandı.

Diplopi şikayetlerine yukarı bakış felci ve ışık yakın disosiasyon bulgularının eklenmesi Parinaud Sendromunu(PS) düşündürür. PSdeki klasik triad, dorsal mezensefalon disfonksiyonundan kaynaklanır; yukarı bakış kısıtlılığı, konverjans retraksiyon nistagmusu ve ışık-yakın dissosiasyonudur.

Patofizyolojisinde, dorsal mezensefalon bölgesindeki medial longitidunal fasikülün rostral interstisyel çekirdeğinin(riMLF) etkilenmesi ve pretektal çekirdeğin etkilenmesi sonucu pupil refleks lifleri ve oküler motor sistem lifleri bozulur. riMLF vertikal bakışı kontrol eder.

PS etiyolojisi pineal bez tümörleri, mezensefalon enfarktüsü, multipl skleroz, mezensefalon kanaması, ensefalit, arteriyovenöz malformasyon ve travmayı içerir. Ensefalit şüphesi olan hastalarda toksoplazmoz ve kedi tırmığı hastalığı, travmaya bağlı durumlarda obstrüktif hidrosefali düşünülmelidir. PSnin altta yatan nedeninin sıklığı yaşa göre değişir. Neoplastik nedenler daha genç yaşlarda, vasküler nedenler ise ileri yaşlarda daha belirgindir. PSye neden olan farklı etiyolojiler nedeniyle tedavi altta yatan nedenlere bağlıdır.

Bu olguda diplopi ile başvuran genç erişkin bir hastada dorsal mezensefalon patolojilerinin nadir nedenlerinden biri olan ve ilerleyici obstrüktif hidrosefali nedeni olabilen germinom vakasını sunduk.

EP-177 GEÇİCİ İSKEMİK ATAK İLE PREZENTE OLAN MCA LOKALİZASYONLU HAREKETLİ PLAK VE DİSEKSİYONU OLGUSU

ZEYNELABİDİN KARAKAŞ [1], TRİDAD SETAHYESHİ [2], TAHSİN ÇALAN [1], MERAL SEFEROĞLU [1], BAHATTİN HAKYEMEZ [2]

[1] *BURSA YÜKSEK İHTİSAS EĞİTİM VE ARAŞTIRMA HASTANESİ NÖROLOJİ SERVİSİ*
[2] *BURSA YÜKSEK İHTİSAS EĞİTİM VE ARAŞTIRMA HASTANESİ RADYOLOJİ SERVİSİ*

Olgu:

Giriş: Geçici iskemik atak (GİA); akut enfarkt veya doku hasarı olmaksızın; beyin, medulla spinalis veya retinal iskemiye bağlı gelişen geçici nörolojik disfonksiyon olarak tanımlanabilir. Tipik olarak 1 saat ile dakikalar arasında değişen bir süre içinde başlayıp düzelen bir nörolojik tablodur. Yaklaşmakta olan bir iskemik inmenin ciddi bir habercisi olarak değerlendirilmeli ve GİA olgularında tanı ve tedavi sürecinde tıpkı akut inmede olduğu gibi agresif ve kapsayıcı olunmalıdır. Yazımızda GİA ile prezente olan olgunun tanı ve tedavi süreci tartışılmıştır.

Olgu:54 yaşında ,kadın hasta; son birkaç gün içinde 3 kez tekrarlayan dakikalar içinde olup düzelen sağ kol ve bacağında güçsüzlük ve konuşamama şikayetleri ile acil servise getirildi.Nöroradyolojik görüntülemesinde ;Difüzyon MR incelemesinde sağ MCA M1 derin dal enfarktı(T2 sekansında karşılığı olan) MR Anjiografide geçişe izin veren trombüsü saptanan hastaya endovasküler tedavi kararı verildi.Mekanik trombektomi ve aspirasyon yapıldı (TICI3 olarak sonuçlandı). M1 distalinde ve parankimal dallarda akım gecikmesi ve darlık distalinde yavaşlamış akım izlenmesi üzerine hastaya 5mg Clothinab intraarterial yavaş infüzyon ile verildi.İnme ünitesine alındı,işlem sonrası nöroljik muayenesi normaldi. MCA darlığı olan olguda işlemden 2 gün sonra GİA ataklar yeniden başladı. Yaniden anjiyo ünitesine alınana hastanın görüntülemesinde MCA diseksiyonu izlendi, stent işlemi uygulandı.

Tartışma: Geçici iskemik ataklara ;nöroradyoljik ve laboratuvar çalışmaları ile acil ve kapsayıcı yaklaşım, bir sonraki inme inme riskini en az %80 oranında azaltacaktır. Girişim sırasında ortaya çıkan trombozların tedavisinde clotinab uygulaması nadiren kullanılmaktadır. İntrakarnyal diseksiyonlara yaklaşımda belli bir standart yoktur. Bu olgu özelinde GİA ve diğer akut inme vakalarında bireyselleştirilmiş tedavi yaklaşımı gerekliliğine dikkat çekmek istedik.

EP-178 İNSİDENTAL BENİGN MİLİAR OSTEOMA KUTİS

ALBİNA ZOHRABOVA , AYTAJ HASANBAYLİ , İPEK MİDİ

MARMARA ÜNİVERSİTESİ PENDİK EAH, NÖROLOJİ ANA BİLİM DALI

Olgu:

Giriş: Osteoma kutis (kutanöz ossifikasyon), deri içinde gerçek kemik oluşumlarının görüldüğü nadir bir durumdur. Edinsel bir OK nedeni olan yüzün multipl miliar osteoma kutisi, yüz derisi içinde multipl, küçük, primer osteomaların varlığı ile karakterize iyi huylu iskelet dışı nadir kemik formasyonudur. Primer olabileceği gibi, iyatrojenik, travmatik, metabolik (Albright herediter osteodistrofisi), inflamatuar olaylar (akne, dermatomiyozit), skarlar, neoplastik (bazal cell karsinom) ve blue nevüslere sekonder olarak da ortaya çıkabilirler.

Olgu: 53 yaşında erkek hasta Kalp Damar Cerrahisi (KVC) Kliniği tarafından LMCA darlığı nedeniyle CABG operasyon planlanmakta olup kontrol amacıyla çekilen BTA`da bilateral İCA`larda kalsifiye plaklar ve kutanöz ossifikasyonla uyumlu görüntü izleniliyor. Bilinen KOAH, diyabet dışında hastalık öyküsü yok. Nörolojik muayine intakt olan hastanın Kraniyal görüntülemelerinde patoloji izlenmedi. Laboratuar sonuçları normal. Asetil salisilik asit 100mg ve Klopidogrel 75mg kullanmakta olan hastada operasyon açısından kontraendike bir durum olmadığı belirtilerek KVC tarafından başarılı şekilde CABG ameliyatı yapıldı.

Tartışma: Yumuşak doku kalsifikasyonları genellikle klinik olarak belirgin olmayan, asemptomatik ve sadece bazı rutin radyografik muayeneler için alınan radyografilerde tesadüfen saptanır. Ayrıca, bu kalsifikasyonların bazıları sistemik bir durumun varlığına işaret edebilir ve potansiyel olarak daha olumsuz bir durumu temsil edebilir. Baş ve boyun bölgesindeki yumuşak doku kalsifikasyonlarının çoğuna klinik semptomlar eşlik etmeyebilir. Ancak bazı dokularda distrofik kalsifikasyonun varlığı, sistemik bir durumun varlığını gösterebilir ve potansiyel olarak daha tehdit edici durumun göstergesi olabilir.

Sonuç: Dermal kalsifiye nodüller beyin ve yüz BT`de insidental saptanan genellikle benign, yaşa bağlı oluşan, radioyolojik olgularda bazen gözden kaçan olgulardır. Bunlar genellikle primer miliar osteoma kutisin belirme şeklidir. Olgu, radyolojik görüntü olarak nadir rastlanan bir durum olması nedeni ile sunulmak istenmiştir.

EP-179 MİDE ADENOKARSİNOMU TANILI GENÇ BİR HASTADA İSKEMİK SEREBROVASKÜLER OLAY

MERVE CEREN AKGÖR [1], TAYLAN ALTIPARMAK [1], HALE ZEYNEP BATUR ÇAĞLAYAN [1], NİL TOKGÖZ [2], BİJEN NAZLIEL [1]

[1] *GAZİ ÜNİVERSİTESİ TIP FAKÜLTESİ NÖROLOJİ ANABİLİM DALI*
[2] *GAZİ ÜNİVERSİTESİ TIP FAKÜLTESİ RADYOLOJİ ANABİLİM DALI*

Olgu:

Giriş

Maligniteli hastalar, hem hiperkoagülabilite hem de marantik/ enfektif endokardit vb durumlarla iskemik inme geliştirme riski yüksek olan bir hasta popülasyonudur. Biz de aktif mide kanseri ve onkolojik tedavi reddi olan multipl iskemik lezyonlu genç bir hastayı sunduk.

Olgu

Yirmi dört yaşında erkek hasta bilinç bulanıklığı şikayetiyle başvurdu. Sigara öyküsü, mide adenokanseri nedeniyle yapılmış olan subtotal gastrektomi mevcuttu. İki kür Folinik asit+Florourasil+İrinotekan almış ve tedavi reddi olmuş. Hastanın antreograd ve retrograd amnezisi olduğu görüldü. Trombositopeni belirgin (24.000/mm3) pansitopenisi olan hastanın beyin tomografisi (BT) normal, manyetik rezonans görüntülemesinde (MRG) sağda belirgin bilateral hipokampüste difüzyon kısıtlama bulgusu ve baziller tepede kronik oklüzyonla uyumlu görünüm görülerek yatış önerildi ama imzayla acilden ayrıldı. Bir hafta sonra ani başlayan dizartri, disfaji, ataksiyle ailesinin zoruyla tekrar başvurdu. MRG'de sol parietotemporalde ve beyin sağı farklı lokalizasyonlarında akut iskemik lezyonlar görüldü. BT anjiografide baziller arterin süperior serebellar arter ile posterior serebral arterler arasında intraluminal dolum izlenemedi ve yatışa alındı. EKO, Holter ve TEE normaldi. Takiplerde trombositopenisi derinleşen hastada aynı zamanda pulmpner emboli de yaşaması nedeli uygun yaklaşıma rağmen hasta kaybedildi.

Sonuç

Malignitesi olan hastalarda hiperkoagülabilite prokoagülan moleküllerin salgılanmasıyla ya da sitopenili hastalarda tüketim koagülopatileriyle tetiklendiği düşünülmektedir. Özellikle multipl iskemik lezyonlara, büyük damar oklüzyonlarına yol açabilir ve kardiyoembolik inmelere benzeyebilir. Hastalarda mutlaka endokardit değerlendirmesi yapıldıktan sonra malignite ilişkili inme tablolarını akılda bulundurmak ve kan sayımına da dikkat edilerek tedavi düzenlemek gerekir.

EP-180 NADİR BİR İNME NEDENİ: MOYAMOYA HASTALIĞI

KEBİRE EYLÜL ARSLAN [1], DİLARA ASAR [1], LEVENT ÖCEK [1], DEMET FUNDA BAŞ [1], ÜMİT BELET [2], UFUK ŞENER [1]

[1] *SBÜ İZMİR TEPECİK EĞİTİM VE ARAŞTIRMA HASTANESİ NÖROLOJİ KLİNİĞİ*
[2] *SBÜ İZMİR TEPECİK EĞİTİM VE ARAŞTIRMA HASTANESİ RADYOLOJİ KLİNİĞİ*

Olgu:

Giriş

Moyamoya hastalığı (MMH), etiyolojisi bilinmeyen supraklinoid internal karotis arterlerin ve ana dallarının genellikle bilateral, ilerleyici darlığı veya tıkanması ile seyreden bir vaskülopatidir. Sıklıkla idiopatiktir. Bu hastalığın oluşumunda immunite, genetik ve diğer faktörler yer almaktadır. Bu olgumuzda nadir bir inme nedeni olan MMH'nı paylaşmak istedik.

Olgu

Otuz altı yaşında erkek hasta sağ taraflı güçsüzlük nedeniyle acil servise başvurdu. Özgeçmişinde alkol ve sigara kullanımı mevcuttu. Nörolojik muayenesinde: motor afazi, sağ nazolabial sulkusta siliklik ve sağ hemiparezisi saptandı. Beyin bilgisayarlı tomografisinde (BT) anlamlı bulgu olmayan hastanın diffüzyon ağırlıklı görüntülemelerinde sol orta serebral arter (OSA) sulama alanında akut iskemik lezyon lehine bulgular gözlendi. Beyin ve Boyun BT anjiografisinde vasküler sistemin düzensiz yapısı ve bilateral internal karotis arter distalinde akım azalması gözlendi. Dijital substraksiyon anjiyografide (DSA) bilateral OSA ve sağ anterior serebral arter izlenmedi. MMH ile uyumlu kollateraller izlendi. Etyolojiye yönelik incelemelerinde patolojik bulgu saptanmadı. Hastaya antiagregan tedavi başlanarak nörorehabilitasyon programına alındı.

Tartışma

Hemorajik veya iskemik inme ile başvuran genç hastalarda nadir bir inme nedeni olarak MMH da ayırıcı tanıda düşülmelidir. Yapılacak vasküler görüntülemeler ile supraklinoid internal karotis arterlerin ve/veya ana dallarında oklüzyon veya stenoz bulguların olması durumda MMH akılda tutulmalıdır.

EP-181 NADİR BİR OLGU SUNUMU: YAYGIN LÖKOARAİOZİS TABLOSU İLE PREZENTE OLAN GLİAL TÜMÖR

GAMZE HACİKURTEŞ , ABDULLAH ARCAN , BENGİ GÜL TÜRK , SABAHATTİN SAİP

İSTANBUL ÜNİVERSİTESİ CERRAHPAŞA - CERRAHPAŞA TIP FAKÜLTESİ NÖROLOJİ ANABİLİM DALI

Olgu:

GİRİŞ:

Glial tümörler, beynin glia hücrelerinden kaynaklanan primer tümörleri arasında yer almaktadır. Yüksek dereceli glial tümörler malign karakterli ve differansiye olmamış tümörler olarak karşımıza çıkmaktadır. Sıklıkla yer kaplayıcı kitle şeklinde prezente olan glial tümörler oldukça nadir olarak yaygın lökoaraiozis şeklinde görülmektedir.

OLGU SUNUMU:
Bilinen kronik hastalık öyküsü bulunmayan 60 yaşında erkek hasta, 2 yıl önce başlayan baş dönmesi ve düşme atakları nedeniyle ile tarafımıza başvurdu. Hasta aynı zamanda analjezik tedavilere dirençli, orta-ağır şiddette baş ağrısı tariflemekteydi. Hastanın yapılan kraniyal MR görüntülemelerinde kontrast tutulumu göstermeyen, bilateral serebral hemisferde ak madde düzeyinde eksternal kapsülde, bilateral talamusta, bilateral internal kapsül arka bacağında, korpus kallozumda diffüz, bilateral bazal ganglionda mezensefalonda, ponsta ve vermişte T2/FLAIR diffüz sinyal artışı görüldü. Serum biyokimyasal testleri ve serolojik incelemeleri normal saptandı. Yapılan beyin omurilik sıvısı (BOS) örneklemesinde protein yüksekliği ve oligoklonal bant pozitifliği izlendi. Hastaya olası malignite odağı açısından yapılan tüm vücut onkolojik PET/BT sonucunda hipermetabolik lezyon izlenmedi. Hastaya histopatolojik tanı açısından beyin biyopsisi planlandı. Alınan biyopsi sonucunda yüksek gradeli diffüz glial tümör (grade 3) saptandı. Medikal onkolojiye yönlendirilen hastaya temozolamid tedavisi başlandı. Hastanın tedavi süreci devam etmektedir.

SONUÇ:
Lökoaraiozis etiyo-patogenezi net olarak belli olmamak ile birlikte sıklıkla küçük damar iskemisi ile ilişkilendirilen radyolojik bir tanımlamadır. Primer beyin tümörlerinin bu tabloya yol açması oldukça nadir olarak bildirilmiştir. Radyolojik olarak lökoaraiozis olarak presente olan olgularda malign süreçlerin ayırıcı tanıda yer alabileceği akılda tutulmalıdır.

EP-182 NÖROBLASTOM TANILI 2 HASTA ÇOCUKTA İFOSFAMİD TEDAVİSİ SONRASI ENSEFALOPATİ TABLOSU

Bu bildiri geri çekilmiştir.

EP-183 NÖROFİBROMATOZİS TİP -1 MOYAMOYA SENDROMU BİRLİKTELİĞİ OLGU SUNUMU

HİLAL ÇAĞLAR [1]

1- SELCUK ÜNİVERSİTESİ TIP FAKÜLTESİ

Amaç:

ÖZET

Moyamoya hastalığı (MMH) nadir bir beyin hastalığı olup çoğunlukla ön serebral dolaşıma ait vasküler yapıları özellikle de ön ve orta serebral arterlerin proksimal segmentleri ile internal karotid arterler arasındaki sahayı tutan steno-oklüzyon ve anormal ağlarla karakterize serebral anjiografik olarak tanımlanan primer vasküler bir hastalıktır. Serebral anjiografideki patolojik bulguların menenjit, nörofibromatozis, neoplazmlar, Down sendromu ve polikistik böbrek hastalığı gibi durumlarla bir arada bulunması halinde Moyamoya sendromu (MMS) olarak isimlendirilmektedir.İlk semptomlar rekürren baş ağrısından, akut hemiplejiye ve epilepsiye kadar değişen bir çeşitlilikte kendini gösterir. Genellikle çocuklarda iskemik serebrovasküler inmelerle, erişkinlerde ise intraserebral veya subaraknoid kanama ile birlikte görülür. Kesin tanı serebral angiografi ile konur .Kliniğimizde NF-1 tanılı iken epileptik nöbetler araştırılırken anjiografik olarak Moyamoya sendromu tanısı alan, çocukluk çağı akut serebral infarkt nedenleri arasında oldukça ender görülen bu hastalık ilginç bulunarak sunuldu.

GİRİŞ

Moyamoya hastalığı Willis poligonunun arterlerinde kronik progresif stenozla karakterize, etiyolojisi tam olarak bilinmeyen, nadir görülen bir serebral dolaşım anomalisidir (1). İnternal karotid arterlerin distalinde bilateral oklüzyon veya stenoz sonucunda ortaya çıkmaktadır. Bu oklüzyon yavaş yavaş geliştiği için, internal ve eksternal karotid arterler arasında multipl anastomozların oluşumu için yeterince zaman vardır. Sonuçta beyin bazalinde ve bazal gangliyonlar düzeyinde oluşan kollateraller, anjiyografide hastalık için tipik olan sisli bir görünüme yol açar ve Japonca havaya üflenmiş sigara dumanı görüntüsü anlamına gelen “Moyamoya” sözcüğüyle tanımlanmaktadır (2).

Moyamoya hastalığı ilk kez 1963 yılında Suzuki tarafından tanımlamıştır (3)Serebral anjiyografideki patolojik bulgulara ek olarak ateroskleroz, menenjit, nörofibromatozis, neoplazmlar, Down sendromu, polikistik böbrek hastalığı gibi durumların birlikteliği moyamoya sendromu ola- rak adlandırılır. Moyamoya hastalığının Japonya’da yıllık görülme insidansı 1/1000000 olup, her yıl yaklaşık 100 kişi bu tanıyı almaktadır (4). Tanıda non-invaziv bir tetkik olan man- yetik rezonans anjiyografi (MRA) veya dijital substraksiyon anjiyografi (DSA) uygulanan yöntemlerdir. (5)Medikal tedavi ile vazodilatasyon yapmak veya kan viskozitesini düşürerek kan akımını artırmak temel amaçtır. Öte yandan cerrahi tekniklerin popülaritesi de artmaktadır. Moyamoya hastalığının tedavisinde vasküler frajiliteyi azaltmak için revaskülarizasyon cerrahisi uygulanmaktadır. Bu olgu sunumunda 19 yaşında ,NF-1 tanıı iken epileptik nöbetler araştılırken serebral anjiografik olarak moya moya sendromu tanısı alan ‘ burr hole ‘ ameliyatı yapılan hastayı sunmayı amaçladık.

Gereç ve Yöntem:

OLGU SUNUMU

Şu an 19 yaşında olan hasta sol kolda kasılma sonrası tüm vücutta kasılmanın olduğu yaklaşık 5 dk süren jtk tarzında epileptik nöbet ile nöroloji polikliniğine başvurdu. Öyküsünde 2 aylıkken aksiller ve inguinal çillenme ve vücudunun çeşitli yerlerinde en büyüğü 6* 5 cm olan 8-9 adet cafe ua lait lekeleri ile ileri tetkik amaçlı araştırılan genetik olarak nörofibromatozis 1 heterozigot c. 1132dup g/ p.d.378gfs 18 patojen saptanıp NF-1

tanısı almış.NF-1 tanısıyla izlenirken yaşına kadar belirgin şikayeti yokmuş.7 yaşında Dikkat Eksikliği Hiperaktivite Bozukluğu ile stimulan tedavi başlandıktan sonra ilk kez fokal nöbeti olmuş. Hastanın soy geçmişinde anne ve teyzesinde cafe au lait lekesi mevcut.Öyküsünde son 2 yıl içinde 3 kez olanve yaklaşık 24 sa sürüp kendiğilinden düzelen hemiparezi atakları oduğu öğrenildi.Nörolojik muayenesinde kognitif ve bilişsel fonksiyonlar geri pupiller izokorik bilateral direkt ve indirekt IR alındı.Konuşma nazone sağ üst ve alt ekstremitede kas gücü 4/5 sol tarafta kas gücü 5/5 sağda DTR hiperaktif. Vücutta yaygın en büyüğü 6* 5 cm olan 8-9 adet cafe ua lait lekeleri mevcut duyu muayenesi normal serebellar testlerinde patoloji saptanmadı.Olgunun EKO eser MY(mitral yetmezliği) ve PFO (Patent Foramen Ovale) belirlendi.Hastanın elektroansefalografi (EEG) incelemesinde generalize yavaş dalga paroksizlmeri ile karakterize epileptiform bozukluk izlendi.

Bulgular:

Kraniyal manyetik rezonans görüntülemede (MRG) Sağda verteks düzeyinde başlayıp parietotemporal loba kadar uzanım gösteren sekel ensefalomalazi T2 kesitlerde hiperintes görülen iskemik gliotik değişiklikler dikkkati çekti.(Resim 1)

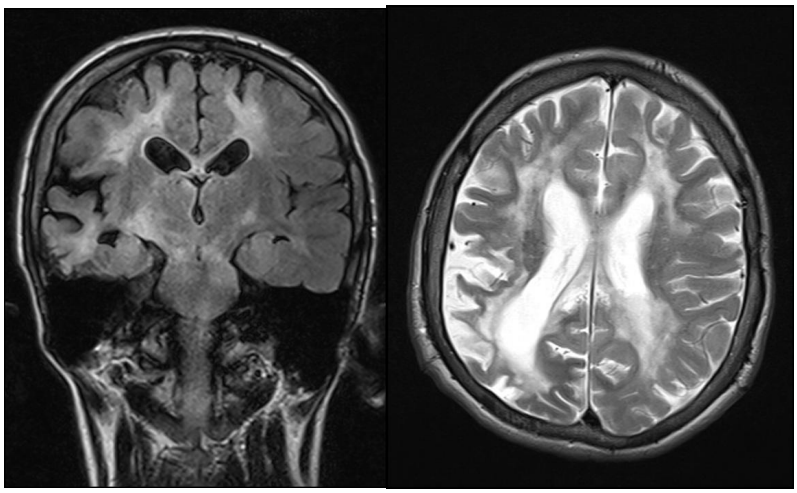

RESİM 1T2 sekansta her iki serebral beyaz cevherde iskemik gliotik değişiklikler T1 sağ ensefalomalazik alan
MR Anjiografide her iki serebral arter ve dalları ileri derecede düşük kalibrasyonda izlenmektedir.Her iki anterior serebral arter ve dalları incelmiştir. Resim 2

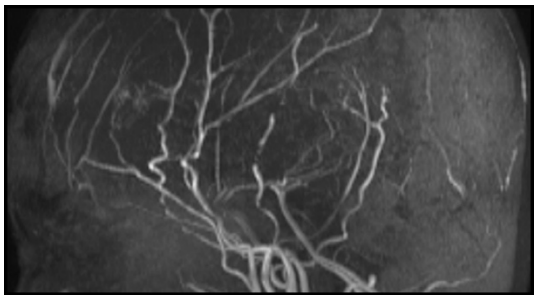

RESİM 2Her iki orta serebral arter ve dalları leri derecede düşük kalibrasyonda izlenmektedir.Heriki anterior arter ve dalları incelmiştir.

İnme etiyolojisine yönelik testler içinde total kolesterol, lipid, trigliserid, lipid elektroforezi, krea- tin fosfokinaz, ve laktat düzeyleri normal bulundu. Hemorajik diatez testleri, kompleman C3 ve kompleman C4 seviyeleri normal düzeylerde idi. Anti nükleer antikor (ANA) 40 IU/ml (100 IU/ml üzeri anlamlı) ve anti ds-DNA düzeyi 3 IU/ml (0-5 IU/ ml) bulundu. Olgunun damar hastalığının etiyolojisine yönelik olarak bakılan antitrombin- lll, protein C, protein S düzeyleri normaldi ve faktör V-Leiden mutasyonu MTHFR a12 98c heterozigotluğu saptandı.

Hastaya öykü, nörolojik muayene ve nörogörüntüleme bulguları ile Moyamoya hastalığı tanısı konuldu. Antiepileptik tedavi lamotrijin 100 mg 2*1 levetirasetam 500 mg 2*1 başlandı ve Beyin cerrahisi bölümü ile konsulte edilen hastaya cerrahi revaskülarizasyon önerildi. Hastaya burr hole tekniği ile cerrahi uygulandı, antiagregan ve antiepileptik tedavi başlanarak taburcu edildi.

Sonuç:

TARTIŞMA

Moya moya sendromu (MMS) internal karotid arterlerin uç kısımları ve onların beyindeki ana terminal dallarının ilerleyici daralma ve tıkanması ile karakterize nadir bir hastalıktır (.6)

Moya moya Japonca bir kelime olup, sigara dumanı anlamına gelmekte ve oluşan ince damar ağını kastetmektedir. Bu durum çok sayıda ince damarsal yapılar ve arteriyel bloğa karşı beyin kan akımı devamlılığını sağlamak üzere oluşmuş alternatif damar ağlarının sonucu olarak ortaya çıkmaktadır.(7)

MMS'nin Sturge- Weber sendromu, nörofibromatozis, Down sendromu, fibromusküler displazi, Fankoni anemisi ile birlikteliğine de rastlanılmaktadır . (8)

MMS'nin tanısı radyolojik olarak konur. Ön ve orta serebral dolaşım arasındaki oklüzyonlara bağlı kollateral oluşumunun, serebral anjiyografi ile gösterilmesi tanıda altın standardı oluşturur (9).MMS'nin kesin bir tedavisi yoktur. Medikal tedavide steroidler, antikoagülanlar, antiagreganlar ve vazodilatatörler kullanımı olup etkinliği tartışmalıdır .(10)

Yüzeyel temporal arter ile orta serebral arter arasında anastomoz oluşturulması gibi cerrahi tedaviler ise, özellikle ilerleyici nörolojik bulguları olan veya intrakranyal kanaması olan olgularda tercih edilebilmektedir.(11)

SONUÇ

Nörofibromatozis tip 1, cafe-au-lait lekeleri, çoklu nörofibromlar ve deri kıvrım bölgelerinde elefanthiasis neurofibromatosa gibi önemli kutanöz bulguların yanı sıra gözlerde lish nodülleri , kemiklerde displazi, ve optik sinir gliomu görüldüğü nörokutanöz hastalık . Moyamoya hastalığı, önemli iskemik serebrovasküler olaylarla ortaya çıkan, nadir görülen ilerleyici bir vazo-tıkayıcı hastalıktır. Çocukluk çağında bu birlikteliğin nadir olmasına rağmen, nörofibromatozis tip 1 ve fokal nörolojik semptomları olan çocuklar moyamoya sendromu açısından araştırılmalıdır.

Kaynaklar

1. Baykan N, Ozgen S, Ustalar ZS, Dagcinar A, Ozek MM. Moyamoya disease and anaesthesia: case report. Paediatr Anaesth 2005; 15: 1111–1115.
2. ArslanoğluS,HızarcıoğluM,UmutluNveark.Moyamoya hastalığı. T Klin J Pediatr 2000; 9: 101–105.
3. Hoffman HJ. Moyamoya diseaese and syndrome. Clin Neurol Neurosurg 1997; Suppl 2: 39-44.
4. FukuiM.Currentstateofstudyonmoyamoyadiseasein Japan. Surg Neurol 1997; 47: 138-143.
5.Fujisawa I, Asato R, Nishimura K, et al. Moyamoya disease: MR imaging. Radiology 1987; 164: 103-105.
6. Benbir G, Bozluolcay M, ‹nce B: Moya Moya Disease, Morning Glory Disc Ano- maly, and Neurosensorial Hearing Loss. Journal of Neurological Sciences [Turkish] 22:409-413, 2005.
7. Smith ER, Scott RM: Moyamoya Syndrome. Rev Argent Neuroc 19:31, 2005.
8. Jea A, Smith ER, Robertson R, Scott RM: Moyamoya syndrome associated with Down sydrome: outcome after surgical revascularization. Pediatrics 116:694-701, 2005.
9. Kuroda S, Hashimoto N, Yoshimoto T, et al: Radiological findings, clinical course and outcome in asymptomatic moyamoya disease: result of multicenter survey in Japan. Stroke 38:1430-5, 2007.
10. Gosalakkal JA: Moyamoya disease: a review. Neurology India 50:6-10, 2002.
11. Fujimura M, Kaneta T, Mugikura S, et al: Temporary neurologic deterioration due to cerebral hyperperfusion after superficial temporal artery-middle cerebral artery anasto- mosis in patients with adult-onset moyamoya disease. Surg Neurol 67:273-82, 2007.

EP-184 OLGU SUNUMU EŞLİĞİNDE DİRENÇLİ KRONİK MİGREN TEDAVİSİNE BAKIŞ

Bu bildiri geri çekilmiştir.

EP-185 PAPİL ÖDEMİN EŞLİK ETTİĞİ MİLLER FİSCHER SENDROMU

BURAK GÜNEY , GUNEL GARDASHOVA , HALİL AY

GAZİANTEP ÜNİVERSİTESİ NÖROLOJİ ABD

Olgu:

ÖZET: Papil ödemin eşlik ettiği Miller Fischer Sendromu: Olgu sunumu

Ataksi, arefleksi ve oftalmopleji ile karakterize Miller-Fisher sendromu (MFS), ilk kez 1956 yılında farklı bir klinik antite olarak tanımlandı. MFS, Guillain-Barre Sendromu (GBS)'nun bir varyantı olarak kabul edilir ve GBS olgularının %5-10'nunu oluşturur. Hastalığın klinik seyrinde ataksi, oftalmopleji, arefleksi, pitoz, diplopi, midriyazis, fasial paralizi, hipoestezi ve nadiren kuadriparezi görülebilir. MFS klinik bir tanı olmasına rağmen etkilenen birçok hastada Anti-GQ1b antikorunun pozitif olmasıyla da serolojik olarak doğrulanabilir. Seropozitiflik vakaların% 80-90ında gösterilmiştir. Papil ödem bazen GBSye eşlik edebilir ancak MFS ile birlikteliği oldukça nadirdir.
Biz bu vakada papil ödemin eşlik ettiği bir MFS olgusu sunduk.

Yakın zamanda üst solunum yolu enfeksiyonu geçiren, daha önce bilinen hastalık öyküsü olmayan 25 yaşındaki kadın hasta kliniğimize 10 gün önce başlayan bulanık görme, baş ağrısı, dengesizlik, çift görme, ellerde karıncalanma şikayetleri ile başvurdu. Nörolojik muayenesinde bilateral pitozis, dışa bakış kısıtlılığı, diplopi, göz dibinde bilateral grade 4 papil ödem, GK Sol 20/30, sağ 20/50, yürüyüş ataksik ve geniş tabanlı, Romberg delili pozitif, derin tendon refleksleri hipoaktif olarak saptandı. Hastada mevcut bulgularla papil ödem ve Miller Fischer Sendromu birlikteliği düşünüldü.

Hastada tanıya yönelik Beyin BT, Kraniyal MR, MR Venografi, İleti EMG, LP, Gq1b antikoru ve görme alanı tetkikleri planlandı. Beyin BT: Normal, Kraniyal MRda optik sinirler bilateral tortiyoze izlendi. Mr Venografide patoloji izlenmedi. ENMG testi normal raporlandı. LPde Bos Basıncı 240 mm/su olarak ölçüldü. Bos sitolojisi ve biyokimyası normal izlendi. Görme alanında bilateral periferik konsantrik daralma mevcuttu. Gq1b antikoru negatif sonuçlandı.

Hastaya MFS tanısıyla Plazmaferez kararı alındı. 5 seans uygulandı. Hasta plazmaferez tedavisine dramatik yanıt verdi. Bilateral pitoz, dışa bakış kısıtlılığı, diplopi, ataksi ve görme keskinliğinde düzelme izlendi.

Hastada papil ödem ve Miller Fischer Sendromu birlikteliği oldukça nadir görüldüğü için bu olguyu sunmaya değer bulduk.

Anahtar Kelimeler: Ataksi; oftalmopleji; arefleksi; papil ödem; diplopi

EP-186 SANTRAL SİNİR SİSTEMİ VE SPİNAL TUTULUM İLE PREZENTE NÖROBRUSELLOZ OLGUSU

SELİN BETAŞ AKIN , GÖKÇE ZEYTİN DEMİRAL , HAYRİ DEMİRBAŞ , DİLARA ÇULHAOĞLU GÖKÇEK , ÜLKÜ TÜRK BÖRÜ

AFYONKARAHİSAR SAĞLIK BİLİMLERİ ÜNİVERSİTESİ HASTANESİ, NÖROLOJİ ANABİLİM DALI, AFYONKARAHİSAR, TÜRKİYE

Olgu:

Anahtar Kelimeler:
Nörobruselloz,Brusella ,nörolojik semptomlar

GİRİŞ VE AMAÇ:
Brusella, klinik önemi morbiditesinin ağırlığından ve pek çok farklı klinik formda ortaya çıkabilmesinden kaynaklanan bulaşıcı bir hastalıktır.Nörobruselloz; kranial sinir patolojileri, optik staz, menenjit, myelit, radikulopati, periferik nöropati tabloları görülebilir ya da klinik tablo değişik kombinasyonlarla şekillenebilir.Burada yaklaşık 2 hafta önce bilinç değişikliği ve idrar kaçırma şikayetleri gelişen bir nörobruselloz olgusunu sunmayı planladık.

OLGU SUNUMU:
45 yaşında kadın hasta yaklaşık 1 haftadır olan bilinç değişikliği,halsizlik ve idrarını hissetmeme şikayeti ile acil serviste değerlendirildi.Hastanın bir aydır olan gece terlemeleri,üşüme,titreme,ateş şikayetleri mevcuttu ve hayvancılık ile uğraşmaktaydı.Nörolojik muayenesinde yer,zaman, kişi oryantasyonu bozuk ve derin tendon refleksleri canlı saptandı.Santal sinir sistemi(SSS) enfeksiyonu açısından lomber ponksiyon planlanan hastada hasta kabul etmemesi nedeniyle LP yapılamadı.Ampirik menejit tedavisi başlandı.Ayırıcı tanı açısından gönderilen enfeksiyöz markerlarda brusella tüp aglütasyon ve rose bengal testi pozitif saptandı.Nörobruselloz düşünülen hastada çekilen beyin, spinal MR görüntülemelerinde spinal MRG'ında T10-11 vertebralarında belirgin kontrastlanma ve dural kalınlaşma nedeniyle spinal kord basısı görüldü.Bulgular nöroburselloz ile uyumlu değerlendirildi.Tedavisi gentamisin+doksisiklin antibiyoterapisi olarak düzenlendi.Antibiyoterapisi tamamlanan hastanın şikayetleri tamamen düzeldi.

TARTIŞMA VE SONUÇ:
Bruselloz, az gelişmiş ülkelerde sık görülen bir enfeksiyon hastalığıdır. Vücuttaki birçok sistemi etkileyerek farklı klinik tablolara yol açabilmektedir. Brusellozda depresyon ve dikkat kaybı sık karşılaşılan şikayetlerdir, ancak santral sinir sisteminin (SSS) direkt invazyonu, olguların %5'inden azında görülür.Nörobrusellozda görülen klinik tablolar menenjit, ensefalit, meningoensefalit, miyelit, radikülonörit, beyin apsesi, epidural apse, granülom ile demiyelinizan ve meningovasküler sendromları kapsamaktadır.Olgumuzu nörobrusellozun ülkemizde karşılaşılması ve ayırıcı tanıda akılda tutulmasını vurgulamak amacıyla sunuma değer bulduk.

EP-187 SİLDENAFİL KULLANIMI SONRASI GELİŞEN ANTERİOR SEREBRAL ARTER ENFARKTI

MURAT POLAT , SONER DENİZ , ÖZGÜR KURU , LEVENT GÜNGÖR

ONDOKUZ MAYIS ÜNİVERSİTESİ, NÖROLOJİ AD

Olgu:

Giriş: Sildenafil fosfodiesteraz tip 5'i (PDE5) inhibe ederek erektil disfonksiyon tedavisinde kullanılmaktadır. Siklik guanozin monofosfatın (cGMP) yıkılması azalınca dokularda nitrik oksit (NO) etkisi artmaktadır. PDE5'in yüksek düzeyde olduğu korpus kavernosum, vasküler, visseral ve trakeal düz kaslarda etkinliği artar. Periferik vazodilatasyon etkisiyle yüzde hiperemi, flushing, nazal konjesyon, epsitaksis benzeri etkiler gözlenir. Bilinen kardiyovasküler risklerinin yanı sıra santral sinir sistemindeki etkilerine dair yeterli bilgi bulunmamaktadır. Sildenafil kullanımına bağlı baş ağrısı, kraniyal sinir felci, nöbet, geçici global amnezi, retinal arter tıkanıklığı, intraserebral hemoraji ve enfarkt gibi santral yan etkiler bildirilmiştir. Burada sildenafil kullanımı sonrası gelişen anterior serebral arter (ACA) enfarktı olgusu tartışılmaktadır.

Olgu:49 yaşında hipertansiyon haricinde bilinen kronik hastalığı olmayan erkek hasta sağ taraf güçsüzlüğü ile acil servise getirildi. Vital bulguları normal sınırlardaydı. Nörolojik muayenesinde sağ santral fasiyel paralizi, sağ üst ektremite 4/5 ve sağ alt ektremite 2/5 kas gücünde saptandı. Öyküsünde 6 saat önce sildenafil 100 mg tablet kullanımı mevcuttu. Yapılan diffüzyon ağırlıklı MRG 'de sol ACA sulama alanına uyan girus rektus, singulat girus, superior frontal girus ve korpus kallosum genusunda akut diffüzyon kısıtlılığı saptandı. İnme etyolojisi araştırılmak üzere inme ünitesine yatırıldı. Beyin boyun bilgisayarlı tomografi anjiografide (BBBTA) sol ACA'da A1 segment distali sonrasında akım gözlenmedi. Elektrokardiyografi, rutin biyokimya, tam kan, transtorasik ekokardiografi, trombofili paneli ve 24 saat ritm holter tetkikleri normal sonuçlandı. Yattığı dönemde fraksiyone heparin, asetilsalisilik asit ve verapamil tedavileri verildi. Taburculukta antiaggregan ve kalsiyum kanal blokeri tedavisi devam edildi. Birinci ay kontrolünde sağ nazolabial oluk hafif silikliği, sağ üst ektremite 5/5 ve sağ alt ektremite 4/5 kas gücü gözlemlendi. Mevcut ACA A1-2 segment tıkanıklığının olası bir vazospazma bağlı olduğunun gösterilmesi için üçüncü ayında BBBTA çekilmesi planlandı.

Sonuç: Sildenafil sonrası enfarkt gelişen vakalar bildirilmekle birlikte fizyopatolojisi net ortaya konulamamıştır. Vazodilatasyon, hipotansiyon, sempatik reaktivasyon ve venöz dönüşün artması oluşan klinikte pay sahibi olabilir. Kardiyak etki, aritmi neticesinde embolik hadiselerde diğer olası mekanizmadır. Diğer yandan poststroke dönemde deneysel çalışmalarda sildenafilin nörogenez, sinaptogenez ve anjiogenez üzerine etkileri ile nörorestoratif olduğunu ve enfarkt volümünü azaltmasada klinik iyi sonlanıma katkı sağladığını öne süren yayınlar mevcuttur. Sildenafil kullanımından altı saat sonra enfarkt gelişen olgumuzda inme etyolojisinde ek bir sebep bulunamamıştır. Vazodilatsyon sonrası rebound gelişen vazospazmın enfarkta yol açmış olabileceği de göz önünde bulundurulmalıdır.

EP-188 TÜMEFAKTİF MULTİPL SKLEROZ TANILI HASTADA NATALİZUMAB TEDAVİSİNİN KESİLMESİNDEN SONRA GÖRÜLEN KLİNİK VE RADYOLOJİK REBOUND ETKİ: OLGU SUNUMU

DR.FATMA SEDA BİNGÖL , DOÇ.DR.BERNA ARLI , DOÇ.DR.SEMRA MUNGAN

-SAĞLIK BİLİMLER ÜNİVERSİTESİ ,ANKARA ŞEHİR HASTANESİ NÖROLOJİ KLİNİĞİ

Olgu:

GİRİŞ

Kan-beyin bariyeri boyunca lenfositlerin göçünü bloke eden spesifik bir a4-integrin antagonisti olan Natalizumab (NAT), aktif relapsing-remitting (RR) multipl sklerozun (MS) ikinci basamak tedavisidir. Son yıllarda, aktif seyir gösteren olgularda, natalizumab gibi yüksek bir antiinflamatuar etkiye sahip monoklonal antikorlar ikinci ve üçüncü basamak ilaçlar olarak kullanıma girmiştir. Ancak ikinci ve üçüncü basamak ilaçlarının kesilmesi, klinik ve radyolojik tabloda kötüleşme, tedaviye direnç gelişimi ve dizabilite ilerlemesi ile seyreden rebound sendroma yol açabilir. Biz, natalizumab kullanımı olan, hamileliği nedeniyle ilacı kullanmayan bir olgunun klinik ve radyolojik kötüleşmesini sunmayı uygun bulduk.

OLGU

39 yaşında kadın hasta, dış merkezde Tümefaktif Multipl Skleroz ile tanısı almış. 13.gebelik haftasında ve yaklaşık gebelik başlangıcından beri Multipl Skleroz ilaçlarını kullanmıyormuş. Aynı gün içerisinde 2 kere olan ve yaklaşık 5 dakika süren jeneralize tonik-klonik nöbet ile acil servise başvurdu. Nörolojik muayenesinde kas gücü sol üst extremitede 3/5, alt ekstremitede 4/5, sol taraflı hemihipoestezisi mevcut. Serebellar testler solda kısmi becerikliydi. Özgeçmişinde hipotiroidi öyküsü mevcuttu. Çekilen Kontrastsız Kranial Manyetik Rezonans (MRG) görüntülemede sağda parietal lobda yerleşen yaklaşık 50*55 mm boyutunda ödematöz yüksek sinyalli kortiko-subkortikal lezyon alanı görülmüştür. Hastaya perinataloji görüşü alınarak 7 gün 1 gr intravenöz metil prednizalon tedavisi uygulandı. Antiepileptik ilaç tedavisi düzenlendi. Metilprednizolon tedavisiyle belirgin düzelme sağlanamayan hastada yine perinatoloji görüşü alınarak gün aşırı plazamaferez uygulaması yapılması planlandı. Toplam 5 uygulama yapıldı. Tedavi sonrası nörolojik muayenesinde belirgin düzelme olan hasta Multipl Skleroz polikliniğinde takip edilmektedir.

TARTIŞMA

Multipl sklerozda epileptik nöbetler seyrek olmasına rağmen topluma göre daha fazla görülmektedir. Multipl skleroz atağının, epileptik nöbetle başlaması ise oldukça nadir görülür. Yapılan çalışmalarda natalizumabı bırakan hastalarda rebound etkinin radyolojik ve klinik olarak tipik olmayan bulgular ile karşımıza çıktığı görülmüştür. Neden olarak da inflamatuar aktivitedeki artış ve bunun bağışıklık sistemini hızlı bir şekilde yeniden yapılandırılmasından kaynaklandığı düşünülmektedir. Rebound etkinin başlangıcı MSin ciddi klinik ve/veya radyolojik reaktivasyonu anlamına gelir ve yüksek nörolojik sekel riski vardır.

EP-189 DEPRESYONLA PREZENTE OLAN FAHR HASTALIĞI OLGUSU

KADİR GÜLŞEN , FETTAH EREN

SELÇUK ÜNİVERSİTESİ TIP FAKÜLTESİ

Olgu:

Olgu:

Fahr hastalığı bazal gangliyonlar, serebellum ve sentrum semiovaleyede bilateral ve simetrik kalsiyum ve çeşitli minerallerin birikimi ile ortaya çıkan idiyopatik bir patolojidir. En sık görülen klinik prezentasyonu parkinsonizm, distoni, tremor, kore ve kognitif bozukluklardır. Bu olgu ile birlikte nadir bir prezentasyon olabileceği düşünülen Fahr hastalığı ile ilişkili depresyon hastasını sunmayı amaçladık. Astım dışında kronik bir rahatsızlığı bulunmayan 55 yaşında kadın hasta 1 aydır ellerinde beceri kaybı, içe kapanma, isteksizlik ve uyku bozukluğu ile başvurdu. Hastanın özgeçmişinde psikiyatrik hastalık yoktu. Laboratuvar incelemesinde hematolojik, biyokimyasal ve hormonal parametreleri normaldi. Çekilen beyin bilgisayarlı tomografide bilateral simetrik yaygın kalsifikasyonlar tespit edildi. Mevcut klinik, laboratuvar ve radyolojik bulgular Fahr hastalığı ile uyumluydu. Fahr hastalığı etyolojisi henüz tam aydınlatılamamış, her iki cinsiyette de eşit sıklıkta bulunan çoğunlukla progresif seyirli bir hastalıktır. Genellikle ekstrapiramidal semptomlar ile ortaya çıksa da farklı nöropsikiyatrik bulgular ile de ortaya çıkabileceği unutulmamalıdır.

EP-190 FARKLI KLİNİK PREZENTASYONLAR: İKİ NÖROBRUSELLOZ OLGUSU

HİDAİA ALHAJ , BAYRAM BAYRAMZADE , SENA DESTAN BÜNÜL , AYBALA NESLİHAN ALAGÖZ

KOCAELİ ÜNİVERSİTESİ TIP FAKÜLTESİ NÖROLOJİ ANA BİLİM DALI

Olgu:

GİRİŞ

Bruselloz, Brucella spp. ile kontamine gıdaların yenmesi sonucu oluşan dünyada en sık görülen zoonozdur. Genellikle sistemik bulgular eşlik eder ve organomegali saptanır. Bir kısım hasta; merkezi sinir sistemi (MSS) tutulumu göstererek nörobruselloz geliştirir ve kranial sinir bulguları, miyeloradikülopati, meningoensefalit ve nöropatiler ile prezente olabilir. Biz; farklı klinik prezentasyonlar ile başvuran iki nörobruselloz olgusunu sunmayı amaçladık.

OLGU

Olgu 1: 22 yasında kadın hasta, 1 ay önce başlayan baş ağrısı, bulanık görme, çift görme yakınmaları ile başvurdu. Nörolojik muayenesinde; sağ gözde 6. Kranial sinir paralizisi ve bilateral papil ödem saptandı. BOS incelemesinde; Brucella coombs, Rose Bengal ve Brucella Tüp Aglütinasyonu (Wright) pozitif idi. Hastaya seftriakson,rifampisin ve doksisiklin 6 ay uygulandı.

Olgu 2: 39 yaşında erkek hasta, 2 ay önce yürüme güçlüğü yakınması ile başvurdu. Nörolojik muayenesinde; hiperrefleksi ve bilateral babinski pozitifliği, dilde fasikülasyon, alt ekstremitelerde bilateral 4/5 motor güç saptandı. BOS

incelemesinde; Brucella coombs, Rose Bengal ve Brucella Tüp Aglütinasyonu (Wright) testleri pozitif idi. Rifampisin ve Doksisiklin tedavileri 6 ay boyunca uygulanmış.

TARTIŞMA

Bruselloz nedeniyle MSS tutulumu olup “nörobruselloz”a dönüşmesi nadir olmasına rağmen, nörobruselloz halen daha, özellikle endemik bölgelerde bir tehdit oluşturmaktadır. Birinci olgumuzda olduğu gibi nörobruselloz; psödotümör serebri veya idiyopatik 6. kraniyal sinir paralizisi ile karışabilmektedir. 2. olgumuzdaki gibi; motor nöron hastalığı benzeri klinik ile prezente olup, tanı ve tedavi süreci gecikebilmektedir.

SONUÇ

Çok farklı klinik nörolojik prezentasyonlar ile başvuran hastalarda nörobruselloz tanısını akılda tutmak hastaların erken tanı ve tedavi alması açısından önem arz etmektedir.

EP-191 ASETAZOLAMİD'E BAĞLI PROKİSMAL RENAL TUBULER ASİDOZ

HUZEYFE KÖKLÜ , YILMAZ ÇETİNKAYA , CEMİLE HANDAN MISIRLI

SBÜ HAYDARPAŞA NUMUNE EĞİTİM VE ARAŞTIRMA HASTANESİ NÖROLOJİ KLİNİĞİ

Olgu:

Giriş:

İdiopatik intrakraniyal hipertansiyon görme kaybı, baş ağrısı ve papil ödem gibi artmış kafa içi basınç semptomları ile giden, beyin omurilik sıvısı(BOS) içeriğinin normal olması ve nörogörüntüleme ile BOS basınç artışını açıklayacak başka sebep görülememesi ile karakterizedir. Burada tedavi seçenekleri arasında bulun karbonik anhidraz enzim inhibitörü olan asetazolamid kullanımına bağlı asidoz gelişen vakayı sunuyoruz.

Olgu:
45 yaşında kadın hasta bir yıl öncesinde benign intrakraniyal hipertansiyon tanısı almış ve 300 mg/gün asetazolamid, 25 mg/gün topiromat ile takip edilmekte iken kontrollerinde asidoz (pH:7.26), hiperkalemi (Cl:111 mEq/L), bikarbonat düşüklüğü(17.8 mmol/L) saptanıyor. Nefroloji tarafından değerlendirilen hastadan proksimal renal tübüler asidoz (RTA) tanısı ile Multiple Myelom(MM) açısından bakılan protein elektroforezinde ve serum immünfiksasyon elektroforezinde M piki gözlenmemiş. Sonrasında tarafımıza ilaç yan etkisi açısından değerlendirilmek üzere yönlendirildi.
Asetazolamid tedrici olarak günlük 300 mg/günden 50 mg/güne düşüldü. Sonrasında kan gazında pH:7.37, Bikarboat: 20.4, Klor:104 olarak normal aralıklarda geldi. Topiromat 25 mg/günden 50 mg/güne çıkıldı. Rutin poliklinik takiplerinde tekrar asidoz görülmedi.

Tartışma:
Asetazolamid, çeşitli hastalıkları tedavi etmek için kullanılan diüretik ve karbonik anhidraz inhibitörü bir ilaçtır. Yıkılmasını önleyerek karbonik asit birikimine neden olur. Sonucunda idrar ile atılımı artan bikarbonat ve kanda biriken karbonik asit nedeni ile kan daha asidotik olur.

Karbonik anhidraz, nefronların proksimal tübülünde ve eritrositlerde bulunur. Sodyum, bikarbonat ve klorürü reabsorbsiyonu için çalışır. Asetazolamid karbonik anhidrazı engellediğinde, sodyum, bikarbonat ve klorür yeniden emilmek yerine atılır; bu da beraberinde suyun atılmasına yol açar. Bu olguda proksimal renal tübüler asidoz sebepleri arasında da saılabilecek, hiperkalemik asidoza neden olabilen asetazolamidin idiopatik intrakraniyal hipertansiyon tedavisinde kullanımında tedavi sonrası kan elektrolitlerini, kan gazlarını ve bikarbonat düzeylerini takip etmenin önemini vurgulamak istedik.

EP-192 BAŞ AĞRISI İŞE BAŞVURAN HASTADA MEME KANSERİ VE YAYGIN METASTAZLAR

MYRZAİYM KUBANYCHBEK KYZY , GÜLFEM AKTAN , AHMET TURAN EVLİCE , TURGAY DEMİR , KEZBAN ASLAN KARA

ÇUKUROVA ÜNİVERSİTESİ NÖROLOJİ ANABİLİM DALI

Olgu:

Giriş
Baş ağrısı dünyada insanların 50%'sini etkileyen bir semptomdur. Sekonder bas agrısı nedenleri arasında neoplazi de olabilir. Özellikle atipik BA ile gelen hastada kanserden şüphelenilerek erken tanı konulması ve tedavi başlanması hayat kurtarıcı olabilir.

Olgu
Bilinen sistemik hastalığı olmayan 37 yaşında kadın hasta 6 aydan beri baş ağrı şikayeti ile kliniğimize başvurdu, daha önce dış merkezde yapılan incelemelerde patoloji saptanmadığı ve psikiyatri takibi önerildiği öğrenildi. Hastanın daha önce gerilim tipi BA olurmuş, 6 ay önce boyundan başlayıp her iki temporale yayılan sıkıştırıcı vasıflı, önceki BA göre şiddetli ve tüm gün süren BA başlamış. Ayrıca son 1 aydır birkaç dakika süren boş bakma, konuşamama atakları eklenmiş. Nörolojik muayenesinde bilateral optik disk sınırları silikti, diğer nörolojik muayenesi doğaldı. İlk Serebral MR normal sınırlarda idi, MR venografi ve anjiyografide patoloji saptanmadı. Lp yapılan olguda BOS açılış basıncı 52 cm H20, Bos proteini 433, Laktat 6,2, NA:143, CL:118, Glukoz:99 (eş zamanlı kan glc: , direk bakıda 5 WBC görüldü. BOS sitoloji sonucunda lenfosit ve monosit saptandı. Enfeksiyon kliniğine danışılarak Asiklovir, Seftriakson başlandı . Klinik takibinde jeneralize tonik klonik vasıflı nöbet geçiren olgunun EEG sinde sol temporosantral alanda belirgin ancak düşük amplitüdlü karşı hemisferde diffüz olarak izlenen yavaş aktivite paroksizmleri saptandı. Levatirasetam 2x500 mg başlandı. Hasta takiplerinde sık nöbet geçirmesi nedeni ile Hasta NYBye devir edildi. Tedavisine Valproik asit eklendi. Takibinde jeneralize tonik klonik nöbet sonrası bilinç açılmayan olgunun EEG sinde a NKSE bulguları saptandı, midazolam tedavisi başlandı. BOS ve kan tetkiklerinde tüm enfeksiyöz, vaskülitik, negatifti. Ön planda Paraneoplastik nedenleri araştırılırken CA15.3: 96.4 CA-125: 320.2 CEA: 3,42 saptandı. Toraks Abdomen BT de bilateral aksiller lenf nodları, tüm kemiklerde litik lezyonlar ve peritonel karsinomotozis saptandı. Meme USGde Sol meme üst dış kadran düzeyinde 20x20 mm lik bir alanda kitlesel şekillenmeyen akustik gölgelenmeler BIRADS0 olarak sonuçlandı. PET CTde Sağ tiroid lobunda birkaç adet , Sol meme retroareoler bölge lateral kesimde hipermetabolik lezyon , sol aksillada birkaç adet hipermetabolik lenf nodu (Metastaz?), iskelet sisteminde yaygın hipermetabolik sklerotik/litik kemik lezyonları , peritoneal yüzeyde kirli görünüm ve düşük düzeyde hipermetabolik retiküler dansiteler (Peritoneal karsinomatozis açısından şüpheli olarak değerlendirilmiştir). Kemik iliği biyopsisi Karsinom metastazı olarak raporlandı ve Östrojen Reseptörü:%80 pozitif (+) Progesteron Reseptörü:%80 pozitif (+) CerbB2: 2 pozitif idi. . Kontrol MR incelemesinde sağ frontal ve sağ pariyetooksipital metastaz ve verteks düzeyinde kalvaryal metastazlar saptandı. Olgu morfolojik ve immünohistokimyasal bulgularla meme karsinom metastazı tanısın kondu radyoterapi ve kemoterapi uygulandı. Genel durumu iyi olan hasta poliklinik kontrol önerilerek taburcu edildi.

Tartışma
Baş ağrı şikayeti başlandıktan sonra kanser tanısı konulana kadar 6 ay sürmesi ve yaygın metastazlar saptanması; nöbet geçirmesi, Bos proteini yüksek ve lenfositoza rağmen Serebral MR normal saptanması literatürdeki olgulardan farklılığıdır. Ortak özellikleri ise kranial sinir felci öyküsü ve nöbet geçirmesi idi. Bu hastada ayrıca dirençli sık JTK nöbet ve NKSE görülmesi mevcuttu. Atipik ve uzun süren baş ağrısı olan hastalarda altta yatan nedenlerin araştırılması ve özellikle risk faktörleri olan hastalarda dikkat edilmesi gerektiğini vurgulamak üzere bu olgu sunuma değer bulmuştur.

EP-193 GENÇ YAŞ TEKRARLAYICI İNMELER İLE SEYREDEN PRİMER SANTRAL SİNİR SİSTEMİ VASKÜLİTİ

BAHAR ŞENER , EBRU SÜLEYMANOĞLU , ARİF MUSAB AKINER

ERENKÖY RUH VE SİNİR HASTALIKLARI EĞİTİM VE ARAŞTIRMA HASTANESİ

Olgu:

GENÇ YAŞ TEKRARLAYICI İNMELER İLE SEYREDEN PRİMER SANTRAL SİNİR SİSTEMİ VASKÜLİTİ
Bahar ŞENER, Ebru SÜLEYMANOĞLU, Arif Musab AKINER, Rahşan KARACI, Mustafa ÜLKER, Füsun MAYDA DOMAÇ

GİRİŞ
Vaskülit genç yaşta gelişen inme olgularının %3-5ini oluşturmaktadır.Genellikle 50 yaş,erkek populasyonu etkilemektedir.PSSV santral sinir sisteminde (SSS) sınırlıdır.İzole SSS anjiitisi ya da granülomatöz anjiitis olarak da adlandırılır. Nadir görülür ve genellikle fatal seyreder.Küçük ve orta çaplı leptomeningeal, kortikal ve subkortikal arterleri ve daha az sıklıkta ven ve venülleri tutar.Kesin tanı kortikal biyopsi ile konulabildiği gibi bizim vakamızda olduğu gibi DSA ile tanı konabilmektedir.Bu yazıda tekrarlayıcı iskemik ataklar ile gelen 54 yaşındaki kadın hastanın primer santral sistemi vasküliti tanısı klinik seyri,laboratuvar,görüntüleme sonuçları ve tedavisi sunulmuştur.

OLGU
54 yaşında kadın hasta konuşamama,yürüyememe şikâyetleri ile kliniğimize başvurdu.Bu şikâyetleri başlamadan 7ay önce dış merkeze el parmaklarında uyuşma ve ağızda kayma ile başvurmuş ve iskemik atak olarak değerlendirilerek klopidogrel 75mg,asa 100mg başlanmış.Son 1 aydır ara ara yürüyememe, düşme gibi şikâyetlerine 4 gündür konuşamama,yürüme güçlüğü şikayetleri eklenmesi üzerine servisimize başvuran hasta iskemik svo ön tanısıyla kliniğimize yatırıldı.Nörolojik muayenesinde bilinç açık,kısmi koopere,sensorimotor afazisi mevcuttu. Kas gücü sağ üstte 4/5 sol üstte 5/5, sağ altta 3/5, sol altta 4/5idi.Beyin Mr'ında sol MCA alanında subakut iskemik alan saptandı.Hastada kardiyoembolik ve aterotrombotik risk faktörü saptanmadı.Vaskülit markerları normaldi.Trombofili açısından yapılan genetik analizi:MTHFR(C677T):heterozigot, MTHFR(A1298C):heterozigot.Beyin Bt anjiyografisinde sol İCA petröz segmentte %50darlık saptanan hastaya dsa işlemi yapıldı santral sinir sistemi vasküliti ile uyumlu saptandı. Hastaya 7 gün 1g/gün İV pulse steroid tedavisi uygulandı.Ardından prednol1mg/kg oral tedaviye geçildi.

TARTIŞMA
PSSV nadir görülen bir hastalık olduğu için tedaviye yönelik randomize kontrollü çalışma yoktur.Ancak standart öneri kortikosteroiddir.Biz de hastamızda 7 gün steroid tedavisi uyguladık. Steroide dirençli veya ilerleyici durumlarda tedaviye immun supresif ilaçlar eklenebilir.Tedaviye cevap %60 ve spontan remisyon %5 olarak bildirilmiştir.Optimal tedavi süresi klinik remisyondan sonra 6-12 ay tedaviye devam etmek gerektiği bildirilmektedir.

EP-194 HEMİKORE İLE PREZENTE OLAN İSKEMİK İNME: BİR OLGU SUNUMU

CEMRE GÜÇLÜ ÖZBEYCAN [1], CANSU KOSTAKOĞLU [1], BUSE ÇAĞIN [2], ZEYNEP NEŞE ÖZTEKİN [1]

[1] *SBÜ, ANKARA ŞEHİR HASTANESİ, NÖROLOJİ KLİNİĞİ*
[2] *DR. BURHAN NALBANTOĞLU DEVLET HASTANESİ, NÖROLOJİ KLİNİĞİ*

Olgu:

GİRİŞ: Hemikore tek taraflı fleksiyon ve ekstansiyon, rotasyon veya çaprazlama şeklinde hızlı istemsiz hareketlerin olduğu bir hiperkinetik hareket bozukluğudur. Tüm vücut bölümlerini içerebilir, fakat ağırlıklı olarak distal bölgelerde görülür. İnme sonrası en sık gelişen hiperkinetik hareket bozuklukluğu hemikoredir. Burada alt ekstremitede baskın, sol vücut yarısında hemikore ile başvuran, lentiform nükleus enfarktı görülen bir inme olgusu sunulmaktadır.

OLGU:Yetmiş iki yaşında kadın hasta, bacakta baskın, sol vücut yarısında ani gelişen düzensiz ve sürekli olan istemsiz hareketler nedeniyle başvurdu. Özgeçmişinde Tip 2 diabetes mellitus, hipertansiyon, hiperlipidemi ve kronik böbrek hasarı öyküsü mevcuttu. Nörolojik muayenesinde; sol bacakta belirgin olmak üzere sol üst ve alt ekstremitelerinde koreiform hareketler mevcuttu. Laboratuvar incelemesinde glukoz 170 mg/dL, kreatinin 2.08 mg/dL, eGFR 23.43 ml/dk, Trigliserid 295 mg/dL, LDL 106 mg/dL, HbA1c 69 mmol/mol (%8.4) dışında normaldi. Elektrokardiyografisi (EKG) normal sinüs ritminde, EKO normaldi. Karotis-vertebral arter renkli doppler ultrasonografisinde kritik darlığa yol açan anlamlı stenoz bulgusuna rastlanmadı. Bilgisayarlı beyin tomografisi (BBT) normaldi. Beyin difüzyon manyetik rezonans görüntülemesi (MRG)'nde; sağda lentiform nükleusta 6mm çapında ADCde hipointens difüzyon kısıtlılığı gösteren fokal alan izlendi. Hastaya antiagregan (asetil salisilik asit, 100mg) ve haloperidol (3x5damla, oral) tedavisi başlandı. Hastanın şikayetlerinde bir miktar gerileme olması ancak tam düzelme sağlanmaması nedeniyle haloperidol dozu 3x10 damlaya kadar çıkarıldı. Takiplerinde hastanın koreiform hareketlerinin azalarak devam ettiği görülmesi üzerine tedaviye olanzapin 2.5mg eklendi. Hastanın mevcut tedavi ile istemsiz koreiform hareketlerinde belirgin düzelme izlendi.

TARTIŞMA: İleri yaş hastalardaki akut ya da subakut başlangıçlı, fokal veya hemikore/hemiballismus şeklinde görülen, ailevi özelliği olmayan korelerde vasküler nedenler akla gelmelidir. Tek taraflı, ani başlangıçlı, sporadik kore en sık beyin damar hastalıkları nedeniyle meydana gelir. Vasküler etyolojiler; iskemi, hemoraji ve vasküler malformasyonlar olarak sıralanabilir. İnme sonrası hiperkinetik hareket bozukluğu gelişen hastaların 2/3'ünde en yaygın patofizyoloji laküner inme (<1.5 mm) ile olan küçük damar hastalığı, 1/3'ünde ise büyük ve orta damar aterotrombozu, kardiyoembolizm ve hemorajidir. Genellikle kontralateral kaudat nukleus, lentiform nukleus, talamus lezyonları sonucu olduğu düşünülmektedir. Nadiren laküner multienfarktlar neden olabilir. Yaklaşık % 80 olguda kore ya da ballismus stroktan kısa süre sonra ortaya çıkar. Bizim olgumuzda da ani gelişen sol alt ekstremitede baskın, istemsiz koreiform hareketler iskemik inmenin başlangıç bulgusu olarak görüldü. Literatürde acil başvuru sebebi olarak hiperkinetik hareket bozukluklarının olduğu vakalar bildirilmiştir. Bazı hastalarda semptom kontrolü için tedavi gerekebilir. İnmeye bağlı hemikore olgularında semptomları kontrol etmek amacıyla koreye yönelik tedaviler verilmelidir. Tedavide ilk seçenekler arasında nöroleptik ilaçlar tercih edilmektedir. Güncel yaklaşımlarda atipik nöroleptikler de oldukça sık kullanılmaktadır. Olanzapin ve risperidon bu amaçlarla en sık kullanılan ajanlardır. Bizim olgumuzda da hastaya ilk önce başlanan haloperidol tedavisi ile semptomlar büyük oranda kontrol altına alınmış, tedaviye eklenen bir atipik nöroleptik türevi olan olanzapin ile semptomlarda belirgin düzelme sağlanmıştır. Bu olgu paylaşımında hiperkinetik hareket bozuklukları kliniği ile karşılaşılan durumlarda serebrovasküler hastalıkların etyolojide düşünülmesi gerektiği vurgulanmak istenmiştir.

EP-195 NADİR GÖRÜLEN BEYİN OMURİLİK SIVISI LENFOSİTOZU VE GEÇİCİ NÖROLOJİK BULGULARIN EŞLİK ETTİĞİ BAŞ AĞRISI (HANDL) SENDROMU OLGUSU

ESER BULUŞ [1], RUKİYE EL [2], CANDAN GÜRSES [2]

[1] *KOÇ ÜNİVERSİTESİ HASTANESİ, NÖROLOJİ KLİNİĞİ*
[2] *KOÇ ÜNİVERSİTESİ TIP FAKÜLTESİ, NÖROLOJİ ANABİLİM DALI*

Olgu:

GİRİŞ VE AMAÇ: Beyin omurilik sıvısı (BOS) lenfositozu ve geçici nörolojik bulguların eşlik ettiği baş ağrısı (HaNDL) sendromu nadir görülen ve kendi kendini sınırlayan bir baş ağrısı sendromudur. Bu bildiride Covid-19 pandemisi sırasında ortaya çıkan HaNDL sendromu olgusunun sunulması amaçlanmıştır.

OLGU: Bilinen hastalık öyküsü olmayan, öncesinde aralıklı bifrontal, temporal bölgelere de yayılabilen, zonklar tarzda, bulantı ve fonofobinin eşlik ettiği baş ağrıları tanımlayan 20 yaşında erkek hasta; kafa karışıklığı, baş ağrısı, bulantı-kusma, ışık hassasiyeti, yazı yazamama, görme bozukluğu ve konuşma güçlüğü yakınmalarıyla başvurdu. Nörolojik muayenesinde şuuru uykuya meyilliydi, yer-zaman-kişi oryantasyonu tamdı ancak koopere olmakta güçlük çektiği, tekli emirleri 2-3 kez tekrarlamakla yerine getirebildiği izlendi. Ense sertliği, meningeal irritasyon bulguları ve papil ödemi yoktu. Derin tendon reflekslerinde canlılık dışında nörolojik muayene bulgusu yoktu. Kan tetkiklerinde lökosit; 9.790 (4.1-11.1 K/uL), CRP; 0.8 (<5 mg/L), prokalsitonin; 0,03 (<0.2 ng/mL) saptandı. Kontrastlı beyin manyetik rezonans görüntülemesinde ve karotid-vertebral doppler ultrasonografik incelemesinde patolojik bulgu saptanmadı. BOS protein; 42.6 (15-45 mg/dL), BOS glukoz; 70.4 (kan glukozu: 110 mg/dL) ve %100'ü lenfosit olmak üzere 100 lökosit tespit edildi. BOS menenjit/ensefalit paneli, BOS otoimmun ensefalit ve BOS paraneoplastik panelleri negatif sonuçlandı. Birinci gününde Coronavirus SARS-Cov-2 RNA RT-PCR pozitif sonuçlandı ancak BOS Coronavirus SARS-Cov-2 RNA RT-PCR'ı negatif tespit edildi ve ikinci gününde tekrarlanan sürüntü örneğinde de negatifleştiği görüldü. Elektroensefalografi (EEG) incelemesinde zemin aktivitesinde sağ hemisferde teta sol hemisferde ise delta frekansında yavaşlaması olduğu dikkati çekti. Hidrasyon, analjezik ve anti-emetik tedavilerle izleminin 8. saatinde yakınmaları tamamen düzeldi. Tekrarlanan EEG'sinde alfa dalgalarından kurulu bir zemin aktivitesi izlendi. Baş ağrısı, geçici nörolojik bulgular, BOS lenfositozu ve EEG bulgularıyla HaNDL sendromu tanısı konuldu, Flunarazin hidroklorür 5 mg/gün başlanarak semptomsuz bir şekilde taburcu edildi. Bir ve 3 ay sonraki poliklinik takiplerinde herhangi bir yakınması yoktu ve EEG'si normaldi.

TARTIŞMA VE SONUÇ: Uluslararası baş ağrısı sınıflamasında tanı kriterleri belirtilen HaNDL sendromu; epilepsi, posterior reversibl ensefalopati sendromu, meningo-ensefalitler ve santral sinir sistemi vasküliti dışlandıktan sonra tanısı konulabilen, nadir görülen baş ağrısı sendromudur. Ayırıcı tanıda akılda tutulması, hastaları gereksiz tedavilerden korumak açısından önemlidir.

EP-196 REKÜRREN İSKEMİK İNME İLE PREZENTE OLAN SANTRAL SİNİR SİSTEMİ VASKÜLİT OLGUSU

ALPEREN KAPAMA , ÖMER FARUK ILDIZ , AYŞENUR ERSOY ŞENGÜL , OMAR ELQUTOB , GÖKHAN ÖZDEMİR , FETTAH EREN

SELÇUK ÜNİVERSİTESİ, TIP FAKÜLTESİ HASTANESİ, NÖROLOJİ ANABİLİM DALI, KONYA

Olgu:

Primer santral sinir sistemi vasküliti (PSSV), beyin ve omurilik ile sınırlı nadir görülen ve etiyolojisi net olarak aydınlatılamayan vaskülit formudur. Merkezi sinir sistemini tutulumu yapan vaskülitler arasında en sık görülen alt tipidir. PSSV nadir görülmesi, tekrarlayan inme meydana getirmesi nedeni ile klinik ve anjiografik özellikleri ile sunulmaya değerli görülmüştür. Bu olgu sunumu ile birlikte nadir inme sebeplerinden olan PSSV'nin özellikle konvansiyonel serebral anjiografik bulgularının değerlendirilmesi amaçlanmıştır. Daha önce iki kez iskemik inme geçiren ve antikoagulan tedavi kullanan genç kadın hasta akut sol hemiparezi atağı ile başvurdu. Nörogörüntülemelerde sağ insular korteks ve anteriorunda yaklaşık 2.5 cmlik bir alanda akut iskemi ile uyumlu difüzyon kısıtlanması izlendi. Ayrıca her iki hemisferde değişik alanlarda iskemik özellikte kronik lezyonlar saptandı. Bilgisayarlı tomografi anjiyografi ve dijital substraksiyon anjiyografi (DSA) ile serebral vasküliti düşündüren bulgular saptandı. Sekonder vakülitik ve kardiyak etiyolojiler dışlandı. Hastaya PSSV tanısı ile immunsupresif ve antiagregan tedaviler başlandı. Mevcut tedavi altında hasta tekrar inme atağı olmadan takip edilmektedir. PSSV nadir olması yanında tedavi protokolünün farklı olması nedeni ile önemlidir. Özellikle genç ve tekrarlayan inme atağı geçiren hastalarda akla gelmesi gereken tanılardan birisidir.

EP-197 TRAVMAYA SEKONDER GELİŞEN BİR İNTRAKRANYAL HİPOTANSİYON OLGUSU

MEHMET ERANİL [1], HALİL ÖNDER [1], CEM SAKA [2], SELİM SELÇUK ÇOMOĞLU [1]

[1] *ANKARA DIŞKAPI YILDIRIM BEYAZIT EĞİTİM VE ARAŞTIRMA HASTANESİ NÖROLOJİ KLİNİĞİ*
[2] *ANKARA DIŞKAPI YILDIRIM BEYAZIT EĞİTİM VE ARAŞTIRMA HASTANESİ KBB KLİNİĞİ*

Olgu:

GİRİŞ:
İntrakraniyal hipotansiyon, beyin omurilik sıvısı basınç düşüklüğü nedeni ile gelişen ve ortostatik baş ağrısı ile klinik veren bir durumdur. Etyolojisinde en sık neden lomber ponksiyon (LP) uygulamasıdır. Diğer nedenler arasında, spinal anestezi ve cerrahi girişimler sonrası dural yırtık gelişimi, kafa travması , dehidratasyon ve üremi sayılabilir. Bu raporda, post travmatik dura defekti sonrası bos sızıntısı ve intrakranyal hipotansiyon gelişen bir vaka tartışılacaktır.

OLGU:
52 yaşında erkek hasta iki aydır devam eden ortostatik karakterde baş ağrısı nedeniyle tarafımıza başvurdu. Nörolojik muayenesi normal sınırlardaydı. Papilödem ve ense sertliği yoktu. Bununla birlikte hastanın değerlendirme sırasında supin pozisyonda düzelen, ortostaz ile agreve olan şiddetli baş ağrısı yaşadığı görüldü. Beyin tomografisinde bilateral, yaygın, kalınlığı 9mm'ye ulaşan subdural efüzyon görülmesi üzerine intrakranyal hipotansiyon ön tanısıyla ileri tetkik ve tedavi düzenlenmesi amacı ile yatışı yapıldı. Yakın zamanda cerrahi girişim veya LP gibi bir uygulama öyküsü yoktu. Servis izlemlerinde sıkı yatak istirahati, IV hidrasyon ve non-steroidal antienflamatuar ile müdahale edildi. Bununla birlikte hastanın baş ağrısı takip eden üç gün içinde giderek progrese oldu. Çekilen kontrol beyin BT' sinde de subdural efüzyonda hafif artış olduğu görüldü. Hastanın ayrıntılı sorgulamasında, 2 ay önce işyerinde kafasına 1 metre yükseklikten sert bir cisim düşmesi şeklinde kafa travması öyküsü olduğu ve 2 aydır devam eden rinoresinin olduğu öğrenildi. Rinore öyküsü üzerine çekilen kontrastlı paranazal sinüs tomografilerinde sfenoid sinüs posterior duvarında lineer kırık hattı izlendi. Ayrıca insidental olarak solda frontal sinüs uzanımı olan, sol etmoid sinüs düzeyinden başlayan fibröz displazi ile uyumlu kemik dansitesinde kitle izlendi. Kulak burun boğaz kliniğine danışılan hastada rinore, sfenoid sinüs posteriorundaki lineer kırık nedenli gelişebilecek bos sızıntısı ile ilişkilendirildi. Hastaya, KBB tarafından Endoskopik Kafa Tabanı Defekti Onarımı ve Nazoseptal fleb uygulandı. Operasyon sonrası baş ağrıları hızla düzelen hasta, post-op 2.günde medikal tedavisiz taburcu edildi. Aynı işlemde fibröz displazi ile uyumlu kitle de eksize edildi.

SONUÇ:

İntrakranyal Hipotansiyon baş ağrısı etyolojisinde aklımızda bulunması gereken klinik bir durumdur. Klinik şüphe ve destekleyici nörogörüntüleme bulguları ile tanı konulabilir. Etyolojisinde LP, spinal ve cerrahi girişimler daha sık görülse de hastalarda travma öyküsü detaylı sorgulanılmalıdır. Özellikle tedaviye dirençli ve görüntülemede progresyon gösteren hastalarda ikincil nedenler akılda bulundurulmalıdır. Klinik şüphe halinde, ek görüntüleme ve multidisipliner yaklaşımın tanıda kritik düzeyde önemli olduğunu vurgulamaktayız. Bu noktada uygun cerrahi müdahale ile tam kür sağladığımız vakamızın önemli olabileceğini düşünmekteyiz.

EP-198 AKUT BAŞLANGIÇLI, HIZLI İLERLEYİCİ DEMANS KLİNİĞİ İLE PREZENTE FRONTAL LOB YERLEŞİMLİ KİTLE OLGUSU

FEVZİ YAŞAR ÇOBAN , NURBANU AYGÜNDÜZ YAPICI , SİNEM ÖZÇELİK , DİDEM ÖZ

DOKUZ EYLÜL ÜNİVERSİTESİ TIP FAKÜLTESİ

Olgu:

AKUT BAŞLANGIÇLI, HIZLI İLERLEYİCİ DEMANS KLİNİĞİ İLE PREZENTE FRONTAL LOB YERLEŞİMLİ KİTLE OLGUSU
Fevzi Yaşar Çoban, Nurbanu Aygündüz Yapıcı, Sinem Özçelik, Didem Öz
Dokuz Eylül Üniversitesi Tıp Fakültesi, Nöroloji ABD

Amaç:
Demans, etyolojiden bağımsız, günlük yaşamsal fonksiyonları etkileyecek düzeyde bilişsel fonksiyonlardaki gerileme tablosuna verilen isimdir. Demans etyolojisinde Alzheimer Hastalığı, Lewy-cisimcikli Demans, Vasküler Demans, Frontotemporal Demans gibi tablolar önemli yer tutar. Subakut/kronik süreçte ilerleyici bir süreç izleyen demans tablosunun ayırıcı tanısında ise öykü, kognitif değerlendirme ve nörogörüntüleme önemli yer tutmaktadır. Bu olgu sunumun amacı, öykü ve nörogörüntülemenin demans ayırıcı tanısında öneminin tartışılmasıdır.

Olgu:
64 yaşında bilinen komorbidi olmayan hasta tarafımıza başvurusundan yaklaşık 1 ay önce başlayan baş dönmesi ve dengesizliği takiben gelişen, yakın dönem hafıza kayıtlamada zorluk, gün içinde uykululuk hali, hareketlerde yavaşlama, yeni gelişen affektte küntlük şikayetleri ile tarafımıza başvurdu. Akut başlangıçlı ve hızlı ilerleyen kognitif gerilemesi olan hastanın nörolojik muayenesi, bilinç açık koopere oryante, konuşma olağan, kas gücü muayenesi, duyu muayenesi ve serebellar muayene olağan, derin tendon refleksleri olağan olarak değerlendirildi. Muayenesinde patolojik refleks ve parkinsonizm saptanmayan hastanın yapılan kognitif değerlendirilmesinde MMSE: 29/30, ACE-R 85/100 olarak değerlendirildi. ACE-R testinde ön planda bellek ve akıcılıkta etkilenme olduğu görüldü. Tablonun başlangıç ve hızlı progresyonu göz önünde bulundurularak istenen beyin MRG'sinde solda superior frontal girus düzeyinde ektraaksiyal yerleşimli 18x30 mm boyutlarında kontrastlanma gösteren kitlesel lezyon saptandı. Doku tanısı henüz yapılmamış olmakla birlikte, ön planda frontal menenjiom düşünülen hasta Beyin ve Sinir Cerrahisi bölümüne yönlendirildi.

Sonuç ve Tartışma:
Demans tablosu ile başvuran hastalarda anamnez ve görüntülemenin önemi yadsınamaz. Alınan anamnezde nörodejeneratif hastalıklara sekonder gelişen demans tablosunda beklenen progresyondan farklı bir süreç görülmesi durumunda nörogörüntüleme başta olmak üzere ek testler tanı ve tedavi aşamasında anahtar rol oynamaktadır.

EP-199 ATİPİK FENOTİP İLE PREZENTE OLAN CREUTZFELDT-JACOB HASTALIĞI

BEDİRHAN GEZER [1], AYŞEN ÖNDER [2], SEDAT ŞEN [2]

[1] *1. ONDOKUZ MAYIS ÜNİVERSİTESİ TIP FAKÜLTESİ*
[2] *2. ONDOKUZ MAYIS ÜNİVERSİTESİ TIP FAKÜLTESİ NÖROLOJİ ANABİLİM DALI*

Olgu:

Amaç: Creutzfeldt-Jacob Hastalığı (CJH)nadir görülen, prion kaynaklı bir hastalıktır. Sıklıkla sporadik olmakla birlikte genetik, iatrojenik ve varyant olarak da gelişebilir. Klinik prezentasyon en fazla hızlı ilerleyici demans şeklindedir. Kişilik değişikliği, serebeller ve esktra piramidal bulgular da eşlik edebilir. Biz CJH için nadir bir semptom olan baş ağrısı ile prezentasyon gösteren bir hastayı sunmaktayız.

Olgu: 67 yaşında kadın hasta şiddetli baş ağrısı şikayeti ile başvurdu. Şikayeti başlamadan bir ay kadar önce 4. doz Covid-19 Aşısı (biontech) yapılmıştı. Aşıdan sonraki dönemde konstipasyonuiçin tedaviler almış ve yakınını kaybettiği bir dönem yaşadığı için ruhsal açıdan şikayetleri olmuş. Başının her yerinde, sürekli, sıkıştırıcı ve zonklar vasıfta bir ağrısı olmuş. Bu şikayetlerine yaklaşık bir ay kadar sonra sık ağlama ve anlamsız konuşma gibi bulgular eklenmiş. Başvurduğu nöroloji hekimi tarafından yapılan beyin MR'da patoloji saptanmamış ve şikayetleri öncelikle psikiyatrik olarak değerlendirilerek bu açıdan tedaviler başlanmış. İlerleyen dönemde tedavilerden fayda görmemesi ve bulguların daha da artması nedeni ile ensefalit öntanısı ile hastanemize yönlendirilmiş. Özgeçmişinde hipertansiyon ve hipotroidi vardı.

Muayene bulgularında; bilinç açık, kısmen koopere ve dezoryante idi. İletişim kurmaya kapalı ve anlamsız kısa yanıtlar veriyordu. Başının ağrısını söylüyor ve bu durumdan çok rahatsız olduğu da belli oluyordu. Motor lateralizan bulgusu yoktu. Duyu ve serebeller muayenesi değerlendirilemedi.

Tanı ve tedavisinin düzenlenmesi için hastaya yatış yapıldı. Tam kan sayımı ve ayrıntılı biyokimyasal testleri normaldi. Kontrastı beyin MR, EEG, lomber ponksiyon, otoimmünensefalit paneli ve paraneoplastik araştırma için tetkikleri planlandı. EEG'de 3 Hz diken-dalga kompleskleri (şekil 1) görüldü. Beyin MR incelemesinde solda singulatgyrusta, frontal, parietal, temporal ve oksipital bölgede, sağda temporal bölgede kortikalşeritlenmeler ve bilateralkaudatnükleuslarda ve putamende sinyal artışları saptandı (şekil2). CJH ön tanısı ile BOS 14.3.3 proteini istendi ve pozitif olarak bulundu. Ayırıcı tanı için yapılan diğer tetkiklerde anlamlı bir bulgu saptanmadı. Hastaya CJH tanısı konuldu. Takiplerinde genel durumu daha da kötüleşen hasta palyatif bakım için bir başka hastaneye nakil yapıldı. Baş ağrısı ile başlayan klinik bulguların başlangıcından 6 ay, CJH tanısından 3 ay sonra hasta ex olmuştur.

Sonuç: CJH nadir görülen bir hastalıktır. Sıklıkla hızlı ilerleyici demans ve duygu durum bozukluğu ile başlangıç yapar. Atipik bulgular ile prezente olan hastalarda öntanılar arasında akla gelmesi zor olabilir. Tanıya ulaşmayı sağlayan EEG ve MR bulguları erken dönemde anlamlı bulgular sunmayabilir. CJH atipik klinik prezentasyon bulgularının da olabileceği akılda tutulmalıdır.

EP-200 İDİOPATİK BARTONELLA HENSELAE NÖRORETİNİTİ OLGUSU

FİDAN BALAYEVA , ASİM ORUJOV , NEŞE ÇELEBİSOY

EGE ÜNİVERTESİ TIP FAKÜLTESİ HASTANESİ ,NÖROLOJİ AD,İZMİR

Amaç:

Kedi tırmığı hastalığı (KTH) enfekte kedilerle temastan sonra bartonella henselae enfeksiyonundan kaynaklanır .Tipik sunumu ateş ve lenfadenopatidir ancak geniş bir sistemik belirti yelpazesi bulunur. Nadiren, oküler bartonelloz, parinaudun okülоglandüler konjonktiviti , nöroretinit veya retinokoroidit şeklinde intraoküler inflamasyon (üveit) olarak kendini gösterir.

Gereç ve Yöntem:

Bu olguda kedi-köpek teması olmayan bağışıklık durumu normal olan bir hastada atipik optik nevriti taklit eden , fundus bakısında makula yıldızı görülmesi üzerine tanı alan bir hastayı paylaşdık.

Bulgular:

40 yaş bilinen hastalığı ve ilaç kullanımı olmayan erkek olgu, 3 gündür mevcut olan sağ gözünde ağrı, bulanık görme şikayeti ile geliyor. Kontrastlı kranyel ve orbital MRG'de sol paryetooksipital kavernom dışında patoloji saptanmıyor. Nörooftalmolojik bakıda sağ gözde görmesi ışık-hareket algısı düzeyinde, RAPD sağda pozitif ,optik disk sınırları silik, ödemli görünümdeydi. Fundus bakısında makulada parsiyel makula yıldızı görünümü saptandı . Yapılan serolojik incelemelerde bartonella henselae immünoglobulin G (Ig G) için 1/320 pozitif saptandı. Özgeçmiş sorgulamasında kedi-köpek teması yoktu.Hastanın tedavisi enfeksiyon hastalıkları tarafından oral doksisiklin 200mg/gün olarak düzenlendi. Tedavi başlanmasından sonra görme keskinliğinde beklendiği şekilde belirgin bir düzelme görülmedi, takibi devam etmektedir.

Sonuç:

Oküler bartonelloz, KTH' nın nadir bir belirtisidir ve nöroretinit tipik bir sunumdur. Tanı, B. henselae için pozitif serolojik analiz ile doğrulanır . Özellikle atipik optik nevritle gelen hastalarda ayırıcı tanıda düşünülmelidir. Kapsamlı bir oftalmik muayene ve serolojik testlerle birlikte anamnez hem tanıya hem de, eşzamanlı sistemik hastalık için ileri testlerin veya tedavinin değerlendirilmesine yardımcı olabilir.

EP-201 KORTİKAL İNMENİN NADİR BİR SUNUMU: KORE

ÖZGÜ KİZEK [1], NİLÜFER YEŞİLOT [2]

[1] *GÜMÜŞHANE DEVLET HASTANESİ*
[2] *İSTANBUL ÜNİVERSİTESİ İSTANBUL TIP FAKÜLTESİ*

Olgu:

GİRİŞ

Hemikore, derin beyin yapılarında meydana gelen hasarların sonucu olarak karşılaşılan bir nörolojik bulgudur. İskemik inmede ise hemikorenin kortikal bir lezyon sonucu ortaya çıkması nadir olarak bildirilmiştir. Bu bildiride kontralateral kortikal inme nedeniyle hemikore gelişen bir olgu sunulacaktır.

OLGU

Seksen altı yaşında erkek hasta, 3 gündür olan sağ kol ve bacakta istemsiz hareket yakınması ile acil polikliniğine başvurdu. Bilinen hipertansiyonu vardı. Düzenli olarak asetilsalisilik asit 100 mg 1x1 ve perindopril 10 mg 1x1 kullanmaktaydı. Vital bulguları normaldi ve elektrokardiyografisi (EKG) normal sinüs ritmindeydi. Nörolojik muayenede sağ santral fasyal paralizi, sağ yüz, kol ve bacakta koreiform hareketler saptandı. Kranyal bilgisayarlı tomografi (BT)'de kanama bulgusu yoktu. Kranyal manyetik rezonans görüntüleme (MRG) difüzyon ağırlıklı incelemede sol frontal, pariyetal kortekste ve silik olarak sentrum semiovalede, ADC haritalamasında kısmi karşılıkları olan difüzyon kısıtlılıkları saptandı. Hemogram normal, biyokimyada kan glikozu 104 mg/dl idi ve takipleri boyunca normal aralıkta (90-120 mg/dL) seyretti. Doppler ultrasonografi incelemesinde karotislerde anlamlı darlık yapan plak saptanmadı. Transtorasik ekokardiyografi ve 24 saat ritim Holter EKG incelemesi normaldi. Asetilsalisilik asit 100 mg 1x1 ve klopidogrel 75 mg 1x1 olarak tedavisi düzenlenen hastaya koreiform hareketleri için haloperidol 1 mg 3x1 başlandı ve belirgin fayda izlendi. Hastanın hastaneden çıkış nörolojik muayenesi normaldi. Hiperkinetik hareket bozukluğu düzelmişti ve haloperidol 1 mg 3x0,5 damla dozuna düşürülerek takip planlandı.

TARTIŞMA ve SONUÇ

İskemik inmede hareket bozuklukları genellikle subtalamik nükleus ya da lentiform nükleustan kaynaklanmaktadır. Koreiform hareket bozukluğu nedeni olarak kortikal lezyonlar nadir olarak bildirilmiştir. Diyabeti olmayan ve subakut hiperkinetik hareket bozukluğu ile başvuran bir hastada iskemik inme araştırılması ve kortiko-talamik yolağın hasarlanması nedeniyle kortikal lezyonlar sonucunda da hemikore gelişebileceği akılda tutulmalıdır.

EP-202 MSA-C VARYANTI OLARAK OLİVOPONTOSEREBELLAR ATROFİ

AYŞE POLAT ZAFER [2], DERYA KARA [2], GİZEM ERKARACA [2], TÜRKAN ACAR [1], YEŞİM GÜZEY ARAS [1], BİLGEHAN ATILGAN ACAR [1]

[1] *SAKARYA ÜNİVERSİTESİ TIP FAKÜLTESİ NÖROLOJİ AD*
[2] *SAKARYA EĞİTİM VE ARAŞTIRMA HASTANESİ NÖROLOJİ KLİNİĞİ*

Olgu:

Giriş: Multi Sistem Atrofi (MSA) otonomik yetmezlik, ekstrapiramidal hastalıklar ve serebellar bozukluklar veya bunların kombinasyonları ile karakterize, erişkin yaşta başlayan, ilerleyici, sporadik bir hastalıktır. Klinik olarak serebellar (MSA-C) ve parkinsoniyen (MSA-P) alt tiplerine ayrılır. Bu klinik tablolar öncesinde striatonigral dejenerasyon (SND), sporadik olivopontoserebellar atrofi (OPCA) ve Shy-Drager sendromu (SDS) olarak ayrı ayrı ele alınmış olsa da artık MSA başlığı altında toplanmıştır. Otonomik yetmezlik, serebellar ataksi, piramidal bulgular ve parkinsonizm temel klinik özellikler olarak sayılmakla birlikte bu yazıda ilerleyici yürüme güçlüğü, dengesizlik ve peltek konuşma şikayetleri sonrası OPCA tipi MSA tanısı alan bir hastayı sunduk. **Olgu:** Elli altı yaşındaki kadın hasta beş yıl önce başlayan yürüme güçlüğü, konuşma bozukluğu ve yutma zorluğu şikayetleri ile başvurdu. Yakınmalarının 5 yıl önce yürümede yavaşlama şeklinde başladığı, 1 yıl önce peltek konuşma şikayetinin eklendiği; son 6 aydır ise desteksiz yürüyemediği öğrenildi. Özgeçmişinde özellik yoktu. Nörolojik muayenesinde konuşması dizartrik olup hipofoni eşlik etmekteydi. Sol tarafta dismetri ve disdiadokokinezi izlendi. Ataksik yürüyüş izlendi. Tremor gözlenmemiş olup bradikinezi, bradimimi mevcuttu. Laboratuvar tetkikleri normaldi. Kranial MR' da beyin sapı ve serebellumda atrofi izlendi. Mevcut bulgularla MSA-C ön tanısı ile takibe alındı. **Tartışma:** MSA, klinik olarak parkinsonizm, serebellar ataksi, otonomik yetmezlik ile karakterize, sporadik, ilerleyici nörodejeneratif bir hastalıktır. Etyolojide striatonigral veya olivopontoserebellar yapılardaki nörodejeneratif değişikliklerle bağlantılı olarak a-sinüklein pozitif glial sitoplazmik inklüzyonlar suçlanmaktadır. İki fenotipi vardır; parkinson varyantı (MSA-P) ve serebellar varyantı (MSA-C). MSA-C, MSA nın en yaygın alt tipidir. Tanı kriterleri arasında parkinsonizm, putamen,orta serebellar pedinkül veya ponsta atrofi, FDG-PET' de putamenlerde hipometabolizma, SPECT veya PET de presinaptik nigrostriatal dopaminerjik denervasyon izlenmesi sayılabilir. Halihazırda MSA tanılı hastalar için net bir tedavi modalitesi bulunmamakla birlikte, semptomlara yönelik tedavi planlanmaktadır. MSA-Cli hastaların sadece yarısı L-DOPA ya yanıt verir ve genellikle yüzdeki diskineziler yaygın bir yan etkidir. Hastalığın patofizyolojisinin aydınlatılması ve bunun doğrultusunda hastalık modifiye edici tedavi buluşlarına gereksinim duyulmaktadır. Bu yazıda MSA-C (OPSA) tanısı alan hasta nadir bir antite olması nedeniyle sunulmuştur.

EP-203 BOTULİNUM TOKSİN UYGULAMASI SONRASI GELİŞEN PERİFERİK FASİYAL PARALİZİ OLGUSU

FETTAH EREN , SUEDA ECEM YILMAZ , SEVDE ÇIRAKOĞLU , AYŞENUR ERSOY , ÖMER FARUK ILDIZ

SELÇUK ÜNİVERSİTESİ TIP FAKÜLTESİ, NÖROLOJİ ANABİLİM DALI, KONYA

Olgu:

Botulinum toksinin estetik amaçlı kullanımı giderek artmaktadır. Bunun yanında başta distoni, migren ve periferik fasiyal paralizi (PFP) gibi birçok nörolojik hastalığın tedavisinde kullanılmaktadır. Bununla birlikte, alternatif tedavilere kıyasla optimum doz, tedavi aralığı, ek tedavi ve etkinliği tam olarak belirlenmemiştir. Botulinum toksinin PFP etiyolojisinde yer aldığına dair veriler de sınırlıdır. Burada nörolojik hastalık özgeçmişi olmayan ve alın bölgesine estetik amaçlı botulinum toksin enjeksiyonu uygulanan genç bir erkek PFP hastasını sunuyoruz. Enjeksiyonların ikinci gününde sol PFP gelişen hastanın nörolojik muayenesi normaldi. Beyin manyetik rezonans görüntüleme ve vasküler nörogörüntüleme tetkikleri normaldi. Enfektif bir bulguya rastlanmadı. Semptom başlangıcından 3 hafta sonra yapılan nörofizyolojik incelemede inkomplet PFP ile uyumlu bulgular saptandı. Muhtemelen bu durum botulinum toksin ile ilişkili olarak düşünüldü. Kortikosteroid tedavisi ile semptomlar azaldı. Botulinum toksin PFP hastalığında sinkinezi veya hiperkinezinin tedavisinde kullanılsa da kendisi PFP tablosuna yol açabilmektedir ve bunu konfirme etmek için diğer olası sebeplerin dışlanması gerekmektedir. Kortikosteroid tedavisi bu hastalar için de iyi bir tedavi seçeneğidir.

EP-204 TÜBERKÜLOZ BASİLİNİN SANTRAL SİNİR SİSTEMİ TUTULUMU

BERFİN KARDELEN AYDIN , MAHMUT TARİ , PINAR ORTAN , ASLI KÖŞKDERELİOĞLU

BOZYAKA EĞİTİM VE ARAŞTIRMA HASTANESİ

Olgu:

Tüberküloz basilinin santral sinir sistemi tutulumu

SBÜ, İzmir Bozyaka Eğitim Araştırma Hastanesi, Nöroloji Kliniği, İzmir

Berfin Kardelen AYDIN Mahmut TARI Pınar ORTAN Aslı KÖŞKDERELİOĞLU

Giriş: Tüberküloz(TBC) akciğer ve akciğer dışı birçok sistemi tutabilen enfeksiyöz bir hastalıktır. Santral sinir sistemi tüberkülozu beyin, spinal kord veya meninkslerde tüberkülöz odakların gelişimi ile ortaya çıkabilmekte olup tüm akciğer dışı bölge tutulumları içerisinde en nadir görülen tablodur. Sıklıkla tüberkülöz menenjit olarak görülmekte nadiren de ensefalit, intrakraniyel tüberkülom veya beyin absesi ve spinal kök tutulumu görülebilmektedir. Klinik tablo haftalar veya aylar içinde gelişebilmektedir. Tanıya genellikle bos bulguları ve nöroradyolojik yöntemlerle varılmaktadır.

Olgu:66 yaş erkek hasta 7 aydır olan yürümede bozulma, dengesizlik şikayeti ile başvurdu. Özgeçmişinde özellik yok idi. Nörolojik muayenede yürüyüş duyusal ataksik , sağ gözde papil ödem, Kas gücü muayenesinde bilateral alt ekstremitelerde distallerde belirgin olmak üzere 4/5 düzeyinde parezisi mevcut idi. Vibrasyon pozisyon duyuları alt ekstremitelerde kayıp idi. Derin tendon refleksleri hipoaktif olup bilateral patella refleksi alınamadı. Anal ve karın cildi refleksi alınamadı. Kontrastlı kranial MRGde leptomenigeal kontrastlanma, bilateral serebral ve serebellar hemisferlerde fokal sinyal artışı gösteren alanlar izlendi. Kontrastlı spinal MRGde torakal 5-6 düzeyinde kord içinde 2 cm boyutunda bos ile izointens periferal kontrast tutulumu ve lomber düzeyde filum liflerinde nodüler kontrast tutulumları izlendi. Lomber ponksiyonda BOS açılış basıncı 1000 mmH2O, BOS protein yüksek, BOS glukozu oldukça düşük ve hücre sayımında 10 lökosit/mm3 görüldü. QuantiFERON testi pozitif saptandı. Mikobakteri kültürü ve arb bakısı negatif sonuçlandı. Sinir iletim çalışmalarında alt ekstremitelerde belirgin sensöri motor aksonal polinöropati saptandı. Sensorial uyandırılmış potansiyel (SEP) incelemesinde bilateral tibial SEP yanıtları elde edilemedi. Görsel uyandırılmış potansiyeller(VEP) çalışmasında bilateral uzamış latanslı P100 dalgası elde edildi. Hastaya tüberküloz meningoensefaliti tanısı konularak dörtlü antitüberküloz ve oral steroid tedavileri başlandı ve rehabilitasyon programına alındı. Takibimizde olan hastada klinik bulgularda ılımlı düzelme mevcuttur.

Sonuç : Santral sinir sistemi tüberkülozunda tanı süreci oldukça zorludur. Bu hastalarda erken tanı ve tedaviye erkenden başlanması son derece önemlidir.

EP-205 İZOLE LABBE VENİ TROMBOZU: LOBER HEMATOMUN NADİR NEDENİ

Bu bildiri geri çekilmiştir.

EP-206 ENSTİRMAN ÇALMAK SENSORİMOTOR ETKİLEŞİMDE DEĞİŞKLİĞE NEDEN OLUR MU ?

H EVREN BORAN [1], HASAN KILINÇ [2], HALİL CAN ALAYDIN [1], ELİF TOPA [2], BÜLENT CENGİZ [1]

[1] *GAZİ ÜNİVERSİTESİ TIP FAKÜLTESİ NÖROLOJİ ABD*
[2] *GAZİ ÜNİVERSİTESİ NÖROPSİKYATİ EĞİTİM ARAŞTIRMA UYGULAMA MERKEZİ*

Amaç:

Bu çalışma aşağıdaki iki hipotezi test etmek üzere planlanmıştır:

1. Profosyenel müzisyenlerde duyu ve motor sistem arasındaki etkileşim, normal popülasyona göre daha yoğun olduğu için profosyonel müzsyenlerde, somatosensoryal etkileşimin elektrofizyolojik parametresi olan kısa latanslı afferent inhibisyon(SAI) daha düşük olacaktır.

2. Profosyonel müzisyenler, özellikle dominant hemisferde, normallere göre daha farklı motor uyarılabilrilik özellklerine sahip olacağı için farklı motor kortikal uyarılabilirlik özellikleri gösterirler.

Gereç ve Yöntem:

15 profosyonel müzisyen ve 15 cinsiyet, yaş eşleştirilmiş sağlıklı gönüllü çalışmaya dahil edildi. Her iki grupta da hem dominant hem non-dominant hemsifer korrtikal uyarılabilrilik ve SAI protokolü Transkranial Manyetik Stimulasyon (TMS) ile çalışıldı. Kortikal uyarılabilrilik parametreleri : istirahat motor eşik (RMT), kısa latanslı intrakortikal inhibisyon (SICI) olarak seçildi.

Bulgular:

ANOVA test sonuçları RMT , SICI ve SAI parametreleri için GRUP (müzisyen x sağlıklı) ve TARAF (dominant x non-dominant) ın anlamlı değişkenler olmadığını göstermiştir ($p>0.05$). Korelasyon analiz sonucu enstürman çalmaya başlama yaşı, günlük egzersiz saati ve müzisyen yaşı ile RMT, SICI ve SAI arasında anlamlı bağıntı olmadığını göstermiştir.

Sonuç:

Çalışmanın sonuçları hipotezlerimizi doğrulamamış olup profosyonel müzisyenlerle sağlıklı gönüllü grup arasında kortikal uyarılabilrilik ve sensorimotor entegrasyon açısından anlamlı farklılık saptanmamıştır. Bu tasarımla yapılmış ilk çalışma olan bu araştırmada elde edilen sonuçlar TMS in kortikal uyarılabilrilk ve sensorimotor etkileşimi gösterme, yansıtma kısıtlılığı içerisinde değerlendirilmesinin uygun olacağını düşünmekteyiz.

EP-207 KONTRAST İLİŞKİLİ ENSEFALOPATİ: OLGU SUNUMU

GÜNAL DAMLA YILDIZ , REZZAK YILMAZ , SEYDA ERDOĞAN

ANKARA TIP FAKÜLTESİ, NÖROLOJİ AD

Özet:

GİRİŞ: Kontrast ilişkili ensefalopati (KİE); serebral veya kardiyak anjiyografi sonrası iyonize, non-iyonize kontrast maddeye karşı oluşan nadir bir tablodur. Hastaların çoğu 24-48 saat içinde düzelir. Nadiren geri dönüşümsüz olup ölüme sebep olabilir.

OLGU: Altmış bir yaşında erkek hasta enseden başlayan baş ağrısı ile hastanemize başvurdu. Özgeçmişinde DM, HT, kalp yetmezliği, sağ frontalde arterio-venöz malformasyon (AVM), inme ve epilepsi tanıları vardı. Muayenesinde geçirilmiş inmeye bağlı sekel sağ hemiparezi dışında anormallik izlenmedi. Beyin BT'de subdural hematom saptandı, Nöroşirurji tarafından cerrahi girişim düşünülmedi ve takip planlandı. Sağ frontal bölgede bulunun AVM'ye yönelik hastaya, 200 ml iyoheksol intravenöz uygulanarak tanısal DSA yapıldı. İşlemi takiben saatler içinde hastanın bilinci kapandı. Ancak hastaya en az 14 gün boyunca olası SSS enfeksiyonlarına yönelik tedavileri de kapsayan çoklu antimikrobiyal tedavi verildi. Hastanın 1 hafta boyunca açıklanamayan, geniş spektrumlu antimikrobiyal tedavilere cevapsız ateşi oldu. Beyin BT ve MRG'de bilinç değişikliğini açıklayabilecek bir anormallik izlenmedi. Non-konvülzif status epileptikus ön tanısı ile yapılan EEG'de anormal yaygın yavaşlama dışında anormallik izlenmedi, ancak anti-nöbet tedavisi SE olasılığı göz önünde bulundurularak düzenlendi. Takibinde ürtiker gelişen hastaya oral metilprednizolon 40 mg/gün başlandı, bu tedavinin 4. gününde hastanın muayenesinde kısmi düzelme izlendi, gözler spontan açık idi ve basit motor emirleri yerine getirmeye başladı. Kritik hastalık nöromiyopatisi gelişen hasta halen yoğun bakımda entübe olarak takip edilmektedir.

TARTIŞMA: Hastamızda bilinç bozukluğunun DSA ile yakın zamansal ilişkisinin olması, koma tablosunu açıklayabilecek bir etyoloji bulunamaması, buna rağmen olası ensefalit ve status epileptikusa yönelik verilen tedavilerden hastanın fayda görmemesi nedeni ile hastada KİE düşünülmüştür. Kontrast madde uygulaması sonrası gelişen akut nörolojik tablolarda, her türlü etyolojik araştırmaya rağmen neden bulunamıyorsa KİE akla gelmelidir. Literatürde hastaların steroid tedavisinden fayda görebileceği bildirilmiştir.

EP-208 LEVODOPA-KARBİDOPA İNTESTİNAL JEL TEDAVİSİ SONRASI GELİŞEN DEMİYELİNİZAN POLİNÖROPATİ OLGUSU

ZEYNEP GÖZDE BUĞDAYCI [1], İREM ÇİFTÇİ [1], ERDİ ŞAHİN [1], BEDİA SAMANCI [1], BAŞAR BİLGİÇ [1], ELİF KOCASOY ORHAN [2], HAKAN GÜRVİT [1], HAŞMET HANAĞASI [1]

[1] DAVRANIŞ NÖROLOJİSİ VE HAREKET BOZUKLUKLARI BİLİM DALI, NÖROLOJİ ANABİLİM DALI, İSTANBUL ÜNİVERSİTESİ İSTANBUL TIP FAKÜLTESİ
[2] KLİNİK NÖROFİZYOLOJİ BİLİM DALI, NÖROLOJİ ANABİLİM DALI, İSTANBUL ÜNİVERSİTESİ İSTANBUL TIP FAKÜLTESİ

Olgu:

GİRİŞ: Parkinson hastalığı (PH) tedavisi sürecinde polinöropati sık karşılaşılan bir durum olup prevalansı oral levodopa tedavisi alanlarda %30,2, levodopa-karbidopa intestinal jel (LKİJ) tedavisi alanlarda %41,1'dir. Periferik sinir dejenerasyonu, genetik yatkınlıklar, homosistein artışı ve B12 eksikliği gibi durumlarla ilişkili olan bu tablo sıklıkla kronik duyusal aksonal polinöropati olarak karşımıza çıkmakla birlikte nadiren akut/subakut duyusal ve motor demiyelinizan polinöropati olarak da görülebilmektedir. Bu bildiride LKİJ tedavisi sonrası subakut demiyelinizan polinöropati saptanan bir olgu sunulacaktır.

OLGU: Elli iki yaşında kadın hasta, idiyopatik PH tanısıyla on yıl boyunca oral levodopa tedavisiyle izlenmiş. Motor dalgalanmalar, kapalı dönem sürelerinde artış ve yaygın diskineziler nedeniyle bir yıl önce LKİJ tedavisi başlanan hasta bu tedaviden belirgin fayda görmüş. LKİJ tedavisinin 9. ayında halsizlik, kapalı dönem sürelerinde artış, belirgin yürüme güçlüğü ve görsel halüsinasyon yakınmaları başlamış. Başka bir merkezde Psikiyatri birimi tarafından olanzapin 10mg/gün tedavisi başlanmış ve yakınmaları belirginleşerek iki yandan destekle hareket edebilir hale gelmiş. İleri inceleme ve tedavi düzenlenmesi amacıyla yatırılan hastanın nörolojik muayenesinde sağda daha belirgin iki yanlı bradikinezi ve rijiditeye ek olarak proksimal baskın yaygın kas zaafı ve derin tendon reflekslerinde kayıp saptandı. Oral B12 ve folik asit kullanmakta olan hastanın homosistein düzeyi 8,47 mmol/L (5-12), vitamin B12 düzeyi 879 pg/ml (191-663), folat düzeyi 18,1 ng/ml (3,1-17,5) idi. BOS incelemesinde hücre görülmedi, BOS proteini 53 mg/dl (N:15-45) idi. Elektrofizyolojik değerlendirmede duyusal ve motor liflerin etkilendiği, iletim güçlüğü ile seyreden, ikincil aksonal dejenerasyon bulgularının da eşlik ettiği demiyelinizan polinöropati saptandı. Levodopa-karbidopa intestinal jel tedavisi sonlandırılarak, 5 gün boyunca intravenöz immünglobulin tedavisi uygulandı ve yoğun fizyoterapi programı başlandı.

TARTIŞMA VE SONUÇ: LKİJ tedavisi alan olgularda akut/subakut duyusal ve motor demiyelinizan polinöropati tablosu akılda tutulmalıdır. Erken tanı ile tedavinin sonlandırılması ve immünomodülatuvar tedavinin başlanması kalıcı malüliyete neden olabilecek bu durumun yönetiminde büyük önem taşımaktadır.

EP-209 POSTERİOR KORTİKAL ATROFİ: BİR OLGU SUNUMU

MEHMET MESUT DORUKOĞLU , RASİM TUNÇEL , BEDRİYE KARAMAN , ÖZGÜL EKMEKÇİ , DİLEK EVYAPAN , EMRE KUMRAL

EGE ÜNİVERSİTESİ NÖROLOJİ ANA BİLİM DALI

Olgu:

GİRİŞ

Posterior kortikal atrofi, ağırlıklı olarak paryetal ve oksipital alanların etkilendiği ve başlangıçta görsel-mekansal bulguların gözlendiği nadir görülen bir demans sendromudur.

OLGU
59 yaş kadın bilinen hipertansiyon tanılı, polikliniğimize bir yıldır olan unutkanlık, yön karışıklığı, yazı yazmasında bozulma, kelimeleri yazarken harfleri atlama yakınmaları ile başvurdu. Dış merkezde ilk göz hastalıkları tarafından değerlendirmiş patoloji saptanmayan hasta nörolojiye yönlendirilmişti. Minimental skoru 19/30 saptandı. Nöropsikolojik incelemede sözel akıcılık ve kategori değiştirebilme becerilerinde performans düşüklüğü, kompleks anlama, soyutlama ve okuma becerilerinde ılımlı bozukluk, karmaşık dikkat-konsantrasyon, konstrüksiyon, anlık görsel bellek, kompleks hesap yapma, planlama ve organizasyon, mental fleksibilite, adlandırma ve yazma becerilerinde bozukluk, yakın bellek işlevlerinde sözel öğrenme, sözel bellek, gecikmeli hatırlama ve tanıma işlevlerinde kayıplar görüldü. Yapılan biyokimyasal incelemeler normaldi. Kraniyal MRG de sol temporoparietal lob sağa göre atrofik saptandı. Hastada ön planda semantik tipte primer progresif afazi, posterior kortikal atrofi düşünüldü. Çekilen pozitron emisyon tomografisinde solda daha belirgin olmak üzere bilateral parietal loblarda ve prekuneus lokalizasyonunda, bilateral oksipital lobda ve ayrıca sol temporal lobda düşük metabolik aktivite izlendi ve posterior kortikal atrofi tanısı kondu.

SONUÇ
Sonuç olarak erken yaşta başlangıç, görsel-uzamsal bulguların unutkanlıktan daha ön planda olması, apraksinin eşlik etmesi tanının gözden kaçırılmasına yol açabilmektedir.

EP-210 PRİMER PROGRESİF AFAZİ: BİR OLGU SUNUMU

AHMET ENES YÜKSEKTEPE [1], MEHLİKA PANPALLI ATEŞ [1], CEM DİREYBATOĞULLARI [2], AYCAN CEMİL ÜLKER [1], ÜMİT ÖZGÜR AKDEMİR [3], SELİM SELÇUK ÇOMOĞLU [1]

[1] *SAĞLIK BİLİMLERİ ÜNİVERSİTESİ, DIŞKAPI YILDIRIM BEYAZIT EĞİTİM VE ARAŞTIRMA HASTANESİ, NÖROLOJİ KLİNİĞİ*
[2] *DR. HULUSİ ALATAŞ ELMADAĞ DEVLET HASTANESİ, NÖROLOJİ*
[3] *GAZİ ÜNİVERSİTESİ TIP FAKÜLTESİ HASTANESİ, NÜKLEER TIP ANABİLİM DALI*

Olgu:

Amaç: Primer progresif afazi, ilk kez Mesulam tarafından bildirilen, lisan bozukluğu ile karakterize progresif nörodejeneratif bir hastalıktır. Tutuk/agrammatik, semantik ve logopenik olmak üzere üç varyantı bulunmaktadır. Burada, kelimeleri bulmakta zorlanma şeklinde başlayan ve ilerleyici konuşma bozukluğu olan, belirli bir süre Psikiatri tarafından takip edilen nadir görülen sendromlardan primer progressif motor afazi tanısı konulan hasta sunulmuştur.

Olgu: Yaklaşık 7 ay önce başlayan kelimeleri söylerken zorlanma, isimleri hatırlayamama ve sinirlilik şeklinde tarif edilen şikayetleri nedeniyle Psikiatri tarafından değerlendirilen ve tedavi başlanılan 68 yaşındaki kadın hastanın şikayetlerinin zaman içinde giderek artması, şikayetlerin başlangıcından yaklaşık 2 ay sonra konuşurken cümleleri tamamlayamaması ve tedaviden fayda görmemesi nedeniyle nörolojiye yönlendirilmiş. Hastanın konuşma güçlüğü; kurmak istediği cümleyi tamamlayamama, kelime bulmakta güçlük çektiği, özellikle günlük hayatta kullandığı nesnelerin adlarını söyleyememe şeklinde tarif ediliyor. Özgeçmişinde 3 yıl önce evinin yanması şeklinde travmatik olay sonrası stres bozukluğu yaşamış. Hastanın nörolojik muayenesinde; yer-kişi-zaman oryantasyonu tam ve muayeneye koopere, agramatizm ve anomi mevcut. Tekrarlama, anlama normaldi. Nesnelerin ismini söyleyemedi, sadece işlevlerini jest ve mimikle ifade etmişti. Nöropsikolojik Değerlendirmesinde; Cognitive State Test (COST) sonucu 13/30, Gülhane Afazi Test (GAT 2) puanı 16/83 bulundu. Beyin magnetik rezonans görüntülemede (MRG) sol hemisfer asimetrisi, sol silvian fissürde, inferior frontal girusta atrofi saptandı. Pozitron emisyon tomografisi bilgisayarlı tomografi (PET CT) incelemesinde; solda belirgin olmak üzere bilateral frontal loblarda, sol temporal lob anterior ve lateral neokortikal alanlarında özellikle posterior kesimlerde hipometabolizma izlendi. Ayrıca sol paryetal korteks inferior kesiminde belirgin hipometabolizma izlendi. Hastada Tutuk varyant Primer Progresif Afazi düşünülerek takibe alındı.

Yorum: Sunulan bu olguda nörolojik muayene, nöropsikolojik değerlendirme, görüntüleme ve fonksiyonel incelemeler ile primer progresif afazi düşünülmüştür. Hastamız söylenenleri anlıyor ancak konuşmasında sık sık kendisinin de farkettiği duraksamaları dikkat çekiyordu. Unutkanlığı bulunmuyordu. Nesneleri adlandırmada güçlük mevcuttu, bu yüzden cümleleri tamamlamakta zorlanan hastanın, kendini ifade etme güçlüğü belirgindi. Kelime ve cümle tekrarlamada kusur izlenmemesi ile de primer progresif afazinin tutuk varyantı düşünülmüştür. Bizim olgumuzda da olduğu gibi çoğunlukla bu hastalar öncelikle Psikiatriye yönlendirilir. Nörolojiye danışıldığında Primer Progresif Afazi akılda tutulması gereken önemli bir tanıdır.

EP-211 BÜYÜK DAMAR OKLÜZYONU KLİNİĞİ İLE BAŞVURAN ANTERİOR KOROİDAL ARTER ENFARKTI: OLGU SUNUMU

ŞÜHEDA ÇALAK , ALİ İHSAN YARDIM , FATİH ÇEKİM , HASAN DOĞAN , ÇETİN KÜRŞAD AKPINAR

SAĞLIK BİLİMLERİ ÜNİVERSİTESİ SAMSUN EĞİTİM VE ARAŞTIRMA HASTANESİ

Olgu:

Anterior koroidal arter (AchA), genellikle distal internal karotis arterden çıkan küçük, ince bir arterdir.AchA'nın derin dalı; kapsula interna arka bacağı,globus pallidus, caudat nükleus kuyruğu ve optik radyasyonu beslerken yüzeyel dalı ise unkus, anterior hipokampus, korpus genikulatum lateraleyi beslemektedir. AchA okluzyonunda hemiparezi, hemisensöriyel etkilenme ve hemianopsiyi içeren gürültülü bir kliniğe sebep olabilir. Kliniğimize ağır inme klinigi ile basvuran ve bu nedenle buyuk damar okluzyonu düşünülen bir AchA oklüzyonu olgusunu sunduk.

Olgu:

72 yaşında erkek hasta iki buçuk saat önce başlayan sağ tarafta güç kaybı ve bilinç değişikliği nedeniyle acil servise başvurmuş. Özgeçmişinde hipertansiyon, KOAH, kalp yetmezliği tanısı vardı Nörolojik muayenesinde bilinç somnole, gözler orta hatta, sağ santral fasiyal paralizi ve sağ hemipleji saptandı. Sağ taban derisi refleksi lakayttı. Duyu ve serebellar muayene değerlendirilemedi.NIHSS 16 hesaplandı. Çekilen BT'de patoloji saptanmadı. Beyin ve boyun angiografide büyük damar oklüzyonu gözlenmeyen hastaya ıv trombolitik tedavi verildi. Çekilen difüzyon MR da Solda globus pallidus medialinden talamus sınırına ulaşan diffüzyon kısıtlaması görünümü izlendi.Bu goruntu bulgulari Acha in derin dal etkileninimi dusundurmektedir.Hasta yatışının 4. Günü tedavisi düzenlenip sağ ekstremitelerde mRS 2 olarak taburcu edildi.

Sonuç:
Anterior koroidal arter küçük bir damar olmasina rağmen perforan dallari da vardır. Önemli bölgelerin kanlanmasını sağladığından oklüzyonunda ciddi inme kliniği meydana gelmektedir. Olgular da ya derin dal ya yüzeyel dal ya da her ikisi de birlikte oklüde olabilir. Difuzyon MR çekilebilen merkezlerde bu damar oklüzyonu tanısı hemen konulabilir. Eğer difüzyon MR yoksa,ağır inme kliniği olup BT anjiografide büyük damar oklüzyonu yoksa akla bu damar tikanmasi gelebilir.

EP-212 GENÇ İSKEMİK İNMENİN NADİR BİR NEDENİ OLARAK MOYAMOYA HASTALIĞI

BERFİN KARDELEN AYDIN , EKİN AYDIN , ASLI KÖŞKDERELİOĞLU , PINAR ORTAN

SBU, İZMİR BOZYAKA EĞİTİM VE ARAŞTIRMA HASTANESİ, NÖROLOJİ KLİNİĞİ

Olgu:

Giriş:Moyamoya hastalığı, intrakranial anterior sirkülasyonun etyolojisi bilinmeyen progresif oklüzif arteriopatisidir. Karakteristik olarak, anjiyografide duman görünümüne yol açan anormal kollateral damarların oluşumu eşlik eder.

Olgu: 32 yaş erkek hasta akut seyirli konuşmada bozulma şikayeti ile başvurdu. Nörolojik muayene, sağ nazolabial olukta silinme ve dizartrik konuşma dışında olağan idi. Diffüzyon MR tetkikinde sol santral sulkus anteriorunda lineer akut difuzyon kısıtlılığı izlendi. Beyin – boyun BT anjiografi tetkikinde; bilateral MCA M1 ve M2 segmentlerinde ince dağınık kollateral dolaşım saptandı. MCA-M1 segmentlerinin net izlenmediği ve bilateral M2 segmentlerinin simetrik zayıf dolum gösterdiği kaydedildi. Bu görünüm Moyamoya hastalığı ile uyumlu olarak değerlendirildi. Kesin tanıya yönelik yapılan dijital substraksiyon anjiografi (DSA) tetkikinde MCA sulama alanında Moyamoya hastalığı ile uyumlu neovaskülarizasyon alanları saptandı. Antiagregan tedavi başlanarak serebral by-pass cerrahisi için dış merkeze yönlendirildi.

Sonuç:Olgu genç iskemik inme etiyolojisinin ayırıcı tanısında Moyamoya hastalığının akılda bulundurulması gerekliliğini hatırlatması açısından değerlidir. Erken tanı ile sekonder korumaya yönelik antiagregan tedavi hemen başlanmalıdır. Hastalığın seyrinde yeni gelişebilecek iskemik/hemorajik hadiselerin önüne geçmek için ise cerrahi yöntemler ile müdahele etmek oldukça önemlidir.

EP-213 İNME ULNAR NÖROPATİYİ TAKLİT EDEBİLİR: 2 OLGUNUN DEĞERLENDİRİLMESİ

CİHAT ÖZGÜNCÜ

KONYA ŞEHİR HASTANESİ NÖROLOJİ KLİNİĞİ

Olgu:

Elde fokal hipoesteziler iskemik inmeler içinde nadir görülen bulgulardandır. Periferik sinir sistemi hastalıkları ile sıklıkla karışabilir ve tanıda gecikmelere sebebiyet verebilir. Bölümümüze ulnar nöropati kliniği ile başvuran ve iskemik inme tanısı alan 2 olgumuzu sunuyoruz.

Olgu 1:
55 yaşında kadın hasta. 2 yıl önce geçirilmiş inme ve HT özgeçmişi mevcut. Sağ el 4. Ve 5. Parmakta uyuşma şikayeti ile acil servise başvurdu. Akut başlangıçlı olduğu için difüzyon MRG çekildi. Sol paryetalde laküner inme alanı izlendi. Etyolojiye yönelik yapılan tetkiklerde ANA+'liği ve MTHFR heterozigot mutasyon izlendi. Kardiyak etyoloji düşünülmedi. BT anjiyografi normal raporlandı. EMG incelemesinde tuzak nöropati veya periferik sinir hasarı izlenmedi. Sekelsiz iyileşen hasta taburcu edildi.

Olgu 2:
47 yaşında kadın hasta. HT tanılı. İlaç kullanmıyor. 3 gün önce uyandığında sağ el 4. Ve 5. Parmakta uyuşma şikayeti olmuş. Gün boyu devam eden şikayet akşam geçmiş. Ertesi gün konuşması bozulmuş birkaç saat sürmesinin ardından şikayet kendiliğinden sonlanmış. 3.gün polikliniğe başvuran hastanın nörolojik muayenesi normal sınırlarda değerlendirildi. Ani başlayan şikayetler için difüzyon MRG istendi. Sol hemisferde dağınık iskemik inme alanı izlendi. Etyolojiye yönelik yapılan testlerde KVD USG'de darlık izlenmedi, vaskülit markerlarda anormallik yoktu, kardiyak etyoloji düşünülmedi. EMG'de tuzak nöropati veya periferik sinir hasarı izlenmedi. Kliniği düzelen hasta sekelsiz şekilde taburcu edildi.

Tuzak nöropatiler nöroloji polikliniklerinde sık karşılaşılan olgulardandır. İyi seyirli ve yavaş ilerlemesi nedeni ile hızlı tanı takip basamaklarına ihtiyaç duyulmaz. Ancak olgularımızda belirtildiği üzere birkaç gün içerisinde kendiliğinden kaybolsa da özellikle ani başlayan fokal uyuşmalarda iskemik inme ayırıcı tanısının da göz önünde bulundurulması gerekir.

EP-214 ÖNLENEBİLİR İSKEMİK İNME NEDENİ OLARAK KURŞUN MARUZİYETİ: OLGU SUNUMU

ÇAĞRI CANSU [1], GÖZDE SERTTAŞ [1], TAYLAN ALTIPARMAK [1], SEVCİHAN KESEN [2], HALE ZEYNEP BATUR ÇAĞLAYAN [1], EMETULLAH CİNDİL [2], BİJEN NAZLIEL [1]

[1] *GAZİ ÜNİVERSİTESİ TIP FAKÜLTESİ, NÖROLOJİ ANABİLİM DALI, ANKARA*
[2] *GAZİ ÜNİVERSİTESİ TIP FAKÜLTESİ, RADYOLOJİ ANABİLİM DALI, ANKARA*

Olgu:

GİRİŞ: İntrakranial kalsifikasyonlar (İK), yaş ilişkili nedenler dışında patolojik olarak genetik, metabolik, inflamatuar, enfeksiyöz, vasküler, tümöral ve nörotoksik durumlarda izlenebilir. Kurşun maruziyeti önemli bir nörotoksisite ve İK sebebidir; ayrıca serebrovasküler hastalık etiyolojisinde rol oynayabilir. Kliniğimizde iskemik inmeyle takip edilen ve kurşun maruziyeti ile ilişkili yaygın İK saptanan bir olgu sunulmuştur.

OLGU SUNUMU: Elli dokuz yaş erkek hasta ani başlangıçlı bilinç değişikliği nedeniyle acil servise getirildi. Nörolojik muayenesinde bilinci konfüze, kooperasyon ve oryantasyon bozukluğu mevcuttu. Lateralize motor defisiti saptanmadı. Özgeçmişinde hipertansiyon ve intrakranial anevrizma öyküleri olan hasta asetilsalisilik asit, amlodipin ve doksazosin kullanmaktaydı. Beyin Bilgisayarlı Tomografisinde (BT) her iki serebellar hemisferde, bilateral supratentorial bölgede, bazal ganglialarda ve sağ kaudat nükleus baş kesiminde kalsifikasyonlar izlendi. Beyin-boyun BT anjiyografide sağ orta serebral arter (OSA) bifürkasyon düzeyinde 4x4.5 mm anevrizmatik dilatasyon saptandı. Beyin manyetik rezonans görüntülemesinde (MRG) her iki frontopariyetalde ve ağırlıklı olarak sınır saha alanlarda multipl milimetrik enfarkt alanları mevcuttu. EEG normaldi. İnme etiyolojisine yönelik yapılan transtorasik ekokardiyografide (EKO) sol ventrikül hipertrofisi, ritm holterde sinüs ritmi izlendi. Transözofageal EKO ve kontrast EKO'da tünel tipi patent foramen ovale (PFO) ve orta derece geçiş saptandı. Beyin BT'de yaygın kalsifikasyon izlenen hastanın kan biyokimyası, tiroid fonksiyonları ve parathormonu normaldi. Hastanın 20 yıl aktif akü sanayide çalıştığı, son 20 yıl da akü ticareti ile uğraştığı öğrenilip kan kurşun düzeyi 21,97 µg/dL (0-10) olarak saptandı. Hastanın kan kurşun düzeyi yüksek olmasına rağmen tedavi penceresinin altında olduğu için şelasyon tedavisi planlanmadı. Nörolojik muayenesi doğal olan hastada PFO'ya yönelik medikal tedavi, OSA anevrizmasına yönelik endovasküler tedavi kararı verilerek taburcu edildi.

TARTIŞMA: Kurşunun akut ve kronik maruziyeti çeşitli sistemik, psikiyatrik ve nörolojik belirtiler yaratabilir. Radyolojik incelemelerde bazal gangliyonlarda, serebral ve serebellar kortekste yaygın kalsifikasyonlar izlenir. Kurşunun akut sistemik inflamasyon, endotel disfonksiyonu, ateroskleroz artışı ve trombosit agregasyonuyla iskemik inme riskinde artışa yol açtığı gösterilmiştir. Bizim olgumuzda iskemik inme etiyolojisindeki bilinen kardiyak ve aterosklerotik risk faktörleri yanında, kurşun maruziyetinin aterosklerozise katkıda bulunmuş olabileceği düşünülmüştür. Kurşun maruziyeti, iskemik inmede önlenebilir nedenler arasında akla gelmelidir.

EP-215 SEKSÜEL AKTİVİTE İLE İLİŞKİLİ PRİMER BAŞ AĞRISI OLGU SUNUMU

GİZEM ERKARACA [2], AYŞE POLAT ZAFER [2], DERYA KARA [2], TÜRKAN ACAR [1], YEŞİM GÜZEY ARAS [1], BİLGEHAN ATILGAN ACAR [1]

[1] *SAKARYA ÜNİVERSİTESİ TIP FAKÜLTESİ NÖROLOJİ AD*
[2] *SAKARYA EĞİTİM VE ARAŞTIRMA HASTANESİ NÖROLOJİ KLİNİĞİ*

Olgu:

Giriş: Seksüel aktivite ile ilişkili baş ağrısı (SAB) etyolojisi tam bilinmemekle birlikte valsalva manevrasına sekonder artan intratorasik basınca bağlı meydana geldiği tahmin edilen, benign karakterli bir baş ağrısıdır. Genelde 3 veya 4. Dekatta görülmekle birlikte prevelansı %1 dir. SAB ile başvuran hastalarda subaraknoid kanama (SAK), arteriyel diseksiyon gibi sekonder patolojiler mutlaka dışlanmalıdır. Bu yazıda düşük doz metoprolole dramatik yanıt veren seksüel aktivite ile ilişkili baş ağrılı bir hastayı sunduk. **Olgu**: Kırk bir yaşındaki erkek hasta bir yıldır olan cinsel ilişki sırasında baş ağrısı sebebiyle başvurdu. Ayda 8-10 kez olan cinsel ilişkinin neredeyse tamamında meydana gelen, ilişki sırasında başın iki tarafında ve ensede ani başlayan, şiddetli, yarım saat sürüp geçen baş ağrısı şikayeti mevcuttu. Özgeçmişinde özellik yoktu. Nörolojik muayenesi normaldi. Hastanın nörogörüntülemelerinde patoloji saptanmadı. SAB tanısı ile metoprolol 25 mg 1x1 başlandı. Hastanın 2 aylık takibinde şikayetinin tamamen gerilediği izlendi. **Tartışma**: Seksüel aktivite sırasında ortaya çıkan iki yanlı başlayan, şiddetli baş ağrısı genellikle 3 veya 4.dekatta görülür. Patofizyolojisi tam olarak bilinmemekle birlikte, teorilerden biri kas komponenti ve bozulmuş serebrovasküler otoregülasyonun eklendiği trigeminovasküler etki mekanizmasıdır. SAB' ın iki farklı tipi tanımlanmıştır. Preorgazmik baş ağrısı, baş ve boyunda meydana gelen künt tipte, şiddetli bir baş ağrısıdır. Orgazmik başağrısında ise, orgazm sırasında ortaya çıkan ani başlangıçlı ve şiddetli ağrı görülür. SAB nadir görülen ve çoğunlukla benign bir durum olmakla birlikte arteriyel diseksiyon, SAK gibi ölümcül sekonder etmenler mutlaka dışlanmalıdır. Akut tedavide triptan kullanımının hastaların yarısında atağın süresini azalttığı gösterilmiştir. Ergotamin ve benzodiazepin grubu ilaçların seksüel aktiviteden 30 dakika önce alınması orgazmik SAB ataklarını %66 oranda azalttığı bildirilmiştir. Uzun dönem profilakside günde üç kez 25 mg indometazin, 120-240 mg propanolol, 100-200 mg metoprolol veya 180 mg diltiazem dozları ile tedaviye yanıtın %80 civarında olduğu tespit edilmiştir. Olgumuzda 25 mg metoprolol tedavisi ile şikayetlerinin tamamen gerilediği gözlendi. Yazımızda düşük doz metoprolol ile tam yanıt alınabileceğini vurguladık.

EP-216 SERVİKOJENİK BAŞAĞRISI VE C2 ODONTOİD PROCES PATOLOJİSİ

KÜBRA MEHEL METİN , BÜNYAMİN TOSUNOĞLU , AYŞE BETÜL ÇETİN , LEVENT ERTUĞRUL İNAN

ANKARA EĞİTİM VE ARAŞTIRMA HASTANESİ,NÖROLOJİ KLİNİĞİ

Olgu:

Giriş: Servikojenik baş ağrısı tek taraflı boyundan başlayıp öne yayılan, boyun fleksiyon -rotasyon hareketinin azaldığı baş ağrısıdır. Trigeminoservikal nukleus rol almakta olup patogenezi net değildir. Boyundaki çeşitli yapılardan kaynaklanabileceği düşünülmektedir. Ancak servikal MRG' de spesifik bulgu olmayabileceği belirtilmiştir. Sol boyundan başına yayılan baş ağrısı olan servikojenik baş ağrısı düşündüğümüz 62 yaşında kadın hastada C2 odontoid proces düzensizliği saptandı. Servikojenik baş ağrısı olan ve servikal görüntülemede spesifik olabilecek bulgu saptadığımız olgumuzu sunmak istedik.

Olgu: 62 yaşında kadın hasta 13 yıl önce başlayan ayda 10-15 gün olmaktayken 2 yıl önce bisiklet çarpması sonrasında her gün olmaya başlayan günde 2-3 kez tekrarlayan, zonklayıcı tarzda, 15 dakika süren, çok şiddetli sol boyundan başlayıp sol frontale yayılan baş ağrısı şikayeti ile nöroloji polikliniğimize başvurdu. Fotofobi ve fonofobi eşlik ediyor. Bulantı ve kusma olmuyor. Otonom özellik gözlenmiyor. Ağrı sol kol ve omuza yayılıyor. Ataklarda analjezik alıyordu. Öz geçmişinde hipertansiyon , lomber ve servikal diskopati mevcuttu. Nörolojik muayenede GON bilateral +, ancak solda ağrı frontale kadar yayılıyor, boyun flexiyon-rotasyon eklem hareket açıklığı gonyometre ile ölçümde sağ:45 derece sol:30 derece olup 10 derece hareket kısıtlılığı vardı. Paravertebral hassasiyet mevcuttu , palpasyonda solda belirgin trapeziusda tetik nokta mevcuttu. Laboratuvar değerlerinde karaciğer fonksiyon testleri, böbrek fonksiyon testleri normaldi. RF: 9,1(<14) CRP: 1,9 Sedimentasyon: 4 ANA: (-) saptandı. Kranial MRG kronik iskemik değişiklik izlendi. Servikal MRG'de C2 odantoid procesi düzensiz olup T1'de sinyal azalmış, C6-7' de protrüzyon mevcuttu. Hastanın kliniği ve nörolojik muayene bulguları servikojenik baş ağrısı 2022 tanı kriterlerini karşılamaktaydı . Sol GON blokajı onam alınarak uygulandı ve duloxetin 30 mg başlandı. Hastanın tedavi sonrası baş ağrısı ayda 5-6 güne geriledi.

Sonuç: Servikojenik başağrısı hastası 1983te tanımlanmış, tanı kriterleri en son 2018'de belirlenmiş ve sınıflamanın kısıtlılıkları üzerine yeni tanı kriteri oluşturulmuştur. Prevalansı %1'dir. Servikojenik baş ağrısı tek taraflıdır, enseden başlayıp öne yayılır, boyun hareketliliği azalır, boyun ağrısı omuza kola yayılır, ağrı hassas alanlara bası ve boynun rahatsız edici pozisyona getirilmesiyle tetiklenebilir. Fleksiyon-rotasyon testinde boyun eklem hareket açıklığının azalması anlamlıdır. Tedavide TENS, egzersiz, blokaj , ağrının nedenine göre invaziv girişimsel tedavi önerilebilir.

Servikojenik başağrısının patogenezi net olmamakla birlikte, ağrının boyundaki çeşitli yapılardan kaynaklanabileceği düşünülmektedir . Konvansiyonel servikal MRG uygulayan bir çalışmada, servikojenik baş ağrılı hastalar ile kontrol denekleri arasında anlamlı bir fark bulunmamıştır. MRG; sinir kökleri, intervertebral eklemler ve periosteum gibi servikojenik baş ağrısı etiyolojisinin altında yatan patolojik bulguları saptamak için yeterli bir yöntem olmayabileceği belirtilmiş.

Servikojenik baş ağrısı tanısı düşünülen hastamızda MRG bulgusu olarak C2 odontoid proces düzensizliği izlendi. Servikojenik baş ağrısı ve dejeneratif C2 odontoid proces patolojisi birlikteliği olan olgumuzu sunmak istedik.

EP-217 TRİGEMİNAL NEVRALJİ TANISI ALAN İNTERNAL KAROTİS ARTER ANEVRİZMASI

YAPRAK ALPER [1], SÜLEYMAN MEN [2], ÖZKAN ALATAŞ [1]

[1] *ÖZEL SAĞLIK HASTANESİ, İZMİR*
[2] *DOKUZ EYLÜL ÜNİVERSİTESİ TIP FAKÜLTESİ RADYODİAGNOSTİK A.D*

Olgu:

Radyografik ve otopsi serilerine göre intrakraniyal sakküler anevrizma prevalansının; komorbiditesi olmayan, ortalama yaşı 50 olan ve cinsiyet oranı 1:1 olan bir popülasyonda %3,2 olduğu tahmin edilmektedir. Anevrizmal subaraknoid kanama (SAK), 100.000 popülasyonda tahmini 6-16 oranında meydana gelir. Bir intrakraniyal anevrizmanın yırtılmasının, tüm ölümlerin % 0,4-0,6sını oluşturduğuna inanılmaktadır. Hastaların yaklaşık % 10u hastaneye ulaşamadan ölmekte ve tedaviden sonra sadece 1/3ü "iyi sonuç" almaktadır. Kafa içi anevrizmaların çoğu (yaklaşık %85) ön sirkülasyonda, ağırlıklı olarak Willis çemberinde bulunur. Yaygın bölgeler arasında anterior komünikan arterin anterior serebral arter ile birleşimi, posterior komünikan arterin internal karotid arter ile birleşim yeri ve orta serebral arterin çatallanması bulunur. Posterior sirkülasyon bölgeleri sıklıkla baziler arterin tepesini, baziler arter ile superior veya anterior inferior serebellar arterlerin birleştiği yeri ve vertebral arter ile posterior inferior serebellar arterin birleştiği yeri içerir.

Altmışdört yaşında kadın hasta polikliniğe; yaklaşık bir hafta önce alnının sol tarafında, 4-5/10 şiddetinde, devamlı olması nedeniyle rahatsızlık veren ağrı yakınması ile başvurdu. İki gün önce de sol gözünde ara ara bulanık görme, özellikle aşağı baktığında çift görme başlamış. Hastanın daha önce başvurduğu merkezde çekilen BBTde akut patoloji saptanmayarak trigeminal nevralji düşünülerek karbamazepin başlanmış. Yakınmaları devam edince göz bakısı da yapılan hastada, oftalmolojik neden saptanmamış. Tıbbi özgeçmişinde kronik hastalığı olmayan hasta, yaklaşık 8 aydır Coraspin 100 kullanıyormuş (covid aşısı sonrası kendisi başlamış). Otuz yıldır günde yarım paket sigara içiyormuş. Nmde; TA:120/80mmHg, bilinç açık, koopere, oryante. Solda semipitozis(+), pupiller midriyatik (hasta geldiğinde sikloplejik damla damlatıldığından her iki pupil de midriyatikti, hastayı değerlendiren göz hastalıkları uzmanı ile görüşüldü, vizyonun tam olduğu, anizokori olmadığı öğrenildi). Kapama testinde; sol göz dışarıdan topluyor, aşağı bakışta diplopi tarifliyor (okulomotor palsi), motor defisit yok, serebellar bulgu yok, patolojik R yok, ense sertliği(-) idi.Çekilen BTAda; sol internal karotis arterde oftalmik arter çıkışından hemen sonra, orbital apexe doğru uzanım gösteren 5mm. çapında sakküler anevrizma saptandı. Girişimsel radyoloji kliniğine yönlendirilen hastaya akım çevirici stent ile tedavi uygulandı. Takipte yakınmaları tamamen düzelen hastanın kontrol görüntülemelerinde anevrizmanın tamamen kaybolduğu görüldü.

Olgu; hem okulomotor sinir felci nedenleri arasında internal karotis arter anevrizmalarının görece az görülmesi hem de ağrılı oftalmopleji kliniği ile gelen hastalarda vasküler görüntüleme yöntemlerinin uygulanmasının hayati olabilecek önemini vurgulamak için sunulmuştur.

EP-218 ATİPİK SEYİRLİ AKUT ANTERİOR SPİNAL ARTER OKLÜZYONU

ZEYNEP BÜŞRA SOYSAL , SENA DESTAN BÜNÜL , AYBALA NESLİHAN ALAGÖZ

KOCAELİ ÜNİVERSİTESİ TIP FAKÜLTESİ

Olgu:

GİRİŞ

Anterior spinal arter sendromu, anterior spinal arterin direk oklüzyonuna veya hipoperfüzyonuna bağlı spinal kordun iskemik infarktını tanımlar. Bu vakamızda atipik seyirli anterior spinal arter oklüzyonu saptadığımız bir hasta sunulacaktır.

OLGU

51 yaşında erkek hasta, dört gün önce ani başlayan skapulaların ortasının hizasından enseye yayılan ağrı ve iki gün önce başlayan sol vücut yarımında sıcak ile soğuk hissini ayıramama ve bir gün önce başlayan sağ kol ve bacakta kuvvetsizlik şikayeti ile tarafımıza başvurdu. Hastanın özgeçmişinde 5 yıldır diyabetes mellitus, hipertansiyon, hiperlipidemi ve 1 yıl önce koroner arter stent implantasyonu öyküsü vardı ve servis şoförü olarak çalışmaktaydı. Travma ve operasyon öyküsü yoktu. Nörolojik muayenesinde sol vücut yarımında ağrı ve ısı duyu kaybı, sağ üst ekstremitede kas kuvveti omuz abduksiyonu -5/5, ön kol fleksiyon ve ekstansiyon 4/5, el bilek fleksiyon ve ekstansiyonu 3/5, sağ alt ekstremitede kas kuvveti kalça fleksiyon, bacak ekstansiyonu ve ayak plantarfleksiyon ve dorsifleksiyonu 4/5 idi, dört ekstremitede derin tendon refleksleri canlıydı, taban derisi refleksi yanıtsızdı, vibrasyon ve pozisyon duyusu korunmuştu, palpasyonla vertebral hassasiyeti yoktu. Beyin manyetik rezonans (MR) görüntülemede patoloji görülmedi, Servikal MR görüntülemede C3-4 vertebralar düzeyinde spinal kord sağ anterolateralinde parsiyel T2 sinyal artışı izlendi, demiyelinizan ve iskemik süreçler açısından değerlendirme önerildi. Kontrastlı toraks bilgisayarlı tomografisi (BT) anjiografide aort dallarında ve koroner arterlerde aterosklerotik değişiklikler izlendi. Servikal BT anjiografide sol vertebral arter orijini düzeyinden itibaren oklüde ve seyri boyunca yer yer kollaterallerle dolum izlendi. Servikal difüzyon MR'da C3-4 düzeyinde kord sağ anterolateralinde izlenen lezyonda difüzyon kısıtlanması görüldü. Digital Subtraksiyon Anjiyografide sol vertebral arter izlenmedi, oklüzyon ile uyumlu değerlendirildi ve sol posterior inferior serebellar arterin, sağ vertebral arter aracılığı ile dolum gösterdiği görüldü. Transtorasik ekokardiyografide sol ventrikül bölgesel hareket bozukluğu görüldü. Holter elektrokardiyografi normaldi. Rutin laboratuvar sonuçlarında enfektif bulgu yoktu. Vaskülit belirteçleri negatifti. Homosistein, protein C, protein S, 496ontrol496bin496 III, 496ontrol496bin, metilen tetrahidrofolat redüktaz gen and 496ontro V Leiden mutasyon testleri normaldi. Antiagregan kullanan hastanın tedavisine antikoagülan eklendi, nöropatik ağrısı nedenli pregabalin başlandı. Hastanın takibinde otonomik bulgu gelişmedi. İki hafta sonra sol vücut yarımındaki ağrı ve ısı duyusu kaybı düzeldi, sağ üst ekstremite el bilek fleksiyon ve ekstansiyonunda kas kuvveti 4/5 oldu ve diğer kuvvet kaybı bulguları düzeldi, 1 ay sonraki 496ontrol muayenesinde kuvvet kaybı yoktu ancak nöropatik ağrı şikayeti devam etmekteydi.

SONUÇ

Anterior spinal arter sendomu miyelopatinin vasküler bir nedeni olup sıklıkla aort cerrahisi, aort diseksiyonu, vertebra kırığı, dejeneratif omurga hastalıkları, tromboembolik hastalık, kardiyak emboli, arteriovenöz malformasyon şok ve vaskülitlere bağlı gelişir. Anında veya saatler içinde yerleşen klinik mevcuttur ve iyileşme genelde görülmez. Bu vakamızı 51 yaşında aterosklerotik risk faktörleri olan ve anterior spinal kord tutulumu kliniği olan anterior spinal arter oklüzyonu saptandığımız ancak MR görüntülemede servikal kısa segment tutulumu, şikayetlerin subakut başlangıç göstermesi ve iyi prognozu nedenliyle farklı bulduğumuz için sunmaya değer bulduk.

EP-219 BİLATERAL ANTERİOR SEREBRAL ARTER ENFARKTI

MEHMET SARI , DİDEM ÖNEN , İPEK MİDİ

MARMARA ÜNİVERSİTESİ PENDİK EĞİTİM ARAŞTIRMA HASTANESİ

Özet:

BİLATERAL ANTERİOR CEREBRAL ARTER ENFARKTI

GİRİŞ
Bilateral ACA enfarktüsü oldukça nadirdir. Atriyal fibrilasyon, intrakardiyak trombüs, kapak hastalığı ve tümörler dahil olmak üzere farklı nedenlerden oluşan kardiyak emboli, ACA enfarktüsünün önemli nedenlerindendir. Vaskülit ve koagülopatik durumlar daha az görülen mekanizmalar olarak tanımlanmıştır. Bildirilen tetikleyiciler arasında subaraknoid kanama ve hipofiz apopleksi bulunur. Bu mekanizma hem tek taraflı hem de iki taraflı ACA enfarktüsleri ile ilişkilidir. İntravenöz tromboliz ve mekanik trombektomi kullanımı ile ilişkili kayıp veya parçalanmış trombüslere bağlı distal damar tıkanıklığı, ACA inmesinin bir başka nedenidir. Bazı vaka serilerinde etiyolojisi bilinmeyen vakalar bildirilmiştir.Paraparezi, akinetik mutizm, parkinson yürüyüşü, tremor ve fasiyal distoni hastalarda sık görülmektedir.

OLGU
45 yaşında kadın hasta acil servimize 5 saat önce başlayan konuşmada bozulma olması nedeniyle başvuruyor.40 yaşında sol mitral kapak değişimi operasyonu öyküsü olan hastanın yakını coumadin ilacını son 1 haftadır almadığını ifade ediyor ve INR değeri 1.2 olarak görülüyor.Hastanın nörolojij muayenesi non koopere non oryante ses çıkışı yok ,bilateral alt extremite kas gücü 3/5 şeklinde olduğu görülüyor.Yapılan görüntülemelerinde bilateral anterior serebral arter enfarktı ve bilateral ACA A1 segmentlerinde solda daha dilstalde olmak üzere dolum defekti izleniyor. Hastanın yapılan transözofageal ekokardiyografi kardiyak emboli saptanıyor.Tedavisi varfarin+heparin infüzyonu olarak düzenleniyor.Hastanın rejim sorunu nedeniyle PEG açılarak servisten taburcu ediliyor.

TARTIŞMA

Bilateral ACA enfarktüsü olan hastalarda frontal disinhibisyon sendromu,parkinson semptomları tek taraflı ACA enfarktüsü hastalarına göre daha belirgindir. Hipoplastik ya da olmayan A1 segmenti inme riskini arttırmaktadır.

EP-220 COVID-19 ENFEKSİYONU İLE İLİŞKİLİ KOKU VE TAT ALMA BOZUKLUĞU: 3 OLGU

MELİS DOĞANAY ÖCALAN , NURBANU TOPRAKOĞLU , GÜLİN MORKAVUK , REFAH SAYIN

UFUK ÜNİVERSİTESİ TIP FAKÜLTESİ, NÖROLOJİ ANA BİLİM DALI, ANKARA

Olgu:

Giriş:COVID-19un akut hastalıktan sonra devam eden uzamış etkileri long-COVID olarak tanımlanmaktadır.Koku ve tat bozuklukları(KTB) bu dönemde sık görülen semptomlar arasındadır. Koku bozuklukları anosmi(koku alamama), hiposmi(koku duyusunun azalması), fantosmi(koku halüsinasyonu), parosmi(koku değişikliği);tat bozuklukları ise disguzi(tat değişikliği),paraguzi(tat duyusunda yanılsama) şeklinde sınıflandırılmaktadır.COVID-19 enfeksiyonu sonrası ortaya çıkan KTB'nin patogenezi net olmamakla birlikte inflamasyonun tetiklemesi sonucu koku alma duyu nöronlarının ve tat alma tomurcuklarının işlev kaybından kaynaklandığı düşünülmektedir.Hastaların çoğunluğunda yaklaşık 4 hafta sonunda KTB şikayetlerinde kısmi düzelme görülmeye başlanırken %5'inde düzelme olmamaktadır.Burada özgeçmişlerinde anlamlı özellikleri olmayan,COVID-19 enfeksiyonu sonrası KTB görülen ve takiplerinde semptomları düzelmeyen 3 olguyu sunmayı amaçladık.**Olgu 1:**22 yaşında kadın hasta 3 ay önce başlayan öksürük,ateş,baş ağrısı,tat ve koku alamama şikayetleri nedeniyle acil servise başvurmuş ve alınan COVID PCR sonucu pozitif sonuçlanmış.Hastanın semptomları 10 gün içerisinde gerilemiş ancak hastada 6 ay sonra parosmi(yemeklerden ağır soğan kokusu) ve paraguzi(cevizden tahta,yoğurttan vanilya tadı) saptanmış.Elektroensefalografi(EEG) ve Beyin Magnetik Rezonans Görüntüleme(MRG) normal sınırlardaydı.**Olgu 2:**44 yaşında kadın hastanın 1 yıl önce ani başlayan tat ve koku alamama şikayetleri sonrasında COVID PCR sonucu pozitif raporlanmış.6 ay sonra parosmi ve paraguzi ortaya çıktıktan sonra hastanın günlük yaşamı olumsuz etkilenerek özellikle çeşitli gıda maddelerini(çilek,soğan,salatalık,peynir,et) tüketememiş.Bunun üzerine hasta nöroloji polikliniğinde tetkik edilmiş.Beyin MRG'sinde koroid pleksus papillomu tespit edilirken EEG'si normaldi.**Olgu 3:**21 yaşında kadın hastanın 6 ay önce başlayan nefes darlığı ve tat ve koku duyusunda bozulma şikayetleri sonrasında alınan COVID PCR sonucu pozitif çıkmış.3 ay sonra paraguzi(acı ve tuzlu tatları karıştırma) ve fantosmi nedeniyle nöroloji polikliniğine başvurmuş.Beyin MRG'si ve EEG'de herhangi bir patoloji saptanmamış.**Sonuç:**COVID-19'a bağlı KTB oldukça sık görülmekle birlikte düzelip düzelmeyeceği konusunda net bir fikir birliği sağlanamamıştır.Bu şikayetler long-COVİD'e bağlanabileceği gibi altta yatan santral sinir sistemi patolojilerini dışlamak amacıyla MRG,EEG gibi tetkiklerden yararlanılmalıdır.**Anahtar kelimeler:***COVID-19,long-COVID,parosmi,paraguzi*

EP-221 COVİD 19 AŞISI İKİNCİ DOZU İLİŞKİLİ REKÜRREN SANTRAL PONTİN MYELİNOZİS

ASUMAN ORHAN VAROĞLU , BAHADIR HOŞVER

GÖZTEPE PROF DR SÜLEYMAN YALÇIN ŞEHİR HASTANESİ

Olgu:

Bu vakamızda sizlere Biontech BNT162b2 aşısı ilişkili tekrarlayan santral pontin myelinozis hastamızı sunuyoruz. Literatürü taradığımızda Covid 19 immünizasyonuna bağlı tekrarlayan santral pontin myelinozis vakasına rastlamadık. 37 yaş erkek hasta çift görme ve sağ göz kapağında düşüklük şikayeti nedenli tarafımızca tetkik edildi. Nörolojik muayenesinde sağ tarafta izole okulomotor sinir paralizisi izlendi. Hasta 10 gün önce Biontech BNT162b2 ikinci dozunu almıştı. Mrgde T2 ve FLAIR kesitlerde ponsta kontrast tutmayan hiperintens lezyonlar raporlandı. Hastaya Covid 19 aşısı ilişkili santral pontin myelinozis tanısı konuldu. 3 ay kortikosteroid tedavisi uygulandı. İlk lezyonun görülmesinden 6 ay sonra kontrol görüntülemelerde ponsun aynı bölgesinde yeni lezyon izlendi. BNT162b2 Biontech aşısı, erken kortikosteroid tedavisine rağmen tekrarlayan santral pontin myelinozis yan etkisine sebep olabilir.

EP-222 GASTREKTOMİ SONRASI GELİŞEN WERNİCKE ENSEFALOPATİSİ OLGUSU

SADETTİN KALENDEROĞLU , CANSU ERKOL , AYSEL TEKEŞİN , UFUK EMRE TOPRAK

SBÜ İSTANBUL EĞİTİM VE ARAŞTIRMA HASTANESİ NÖROLOJİ KLİNİĞİ

Olgu:

AMAÇ

Wernicke ensefalopatisi (WE); tiamin (B1 vitamini) eksikliğine bağlı gelişen; konfüzyon, ataksi ve oftalmoparezi şeklinde klasik triad ile karakterize bir nörolojik tablodur. En yaygın nedeni kronik alkolizm olmakla birlikte gastrik cerrahi, hiperemezis, uzun süreli parenteral beslenme, malnutrisyon gibi tiamin eksikliği yaratacak tüm durumlar etyolojide yer alır. Kalıcı nörolojik defisit ve ciddi mortalite riski bulunması nedeniyle erken tanı ve tedavi büyük önem arz etmektedir. Bu yazıda, gastrektomi sonrası WE tanısı alan bir olguyu paylaşmak ve bu tabloya dikkat çekmeyi amaçladık.

OLGU

69 yaşında erkek hasta bir hafta önce başlayan bilinç bulanıklığı sonrasında giderek ilerleyen yürüme güçlüğü şikayetiyle acil servise başvurdu. Bilinç bulanıklığı sırasıyla zaman ve kişi oryantasyonu şeklinde gelişmiş, sonrasında retrograd amnezi de eklenmişti. Özgeçmişinde iki ay önce sliding herni nedeniyle mide rezeksiyonu (wedge gastrektomi) operasyonu mevcuttu. Operasyon sonrası iştah ve oral alımda azalma olan hasta iki ay içinde sekiz kilo kaybetmişti. Nörolojik muayenesinde bilinci konfü, zaman ve kişi oryantasyonu bozulmuş, kooperasyon kısıtlı, konuşma akıcılığı azalmıştı. Bilateral dışa bakış kısıtlılığına eşlik eden her yöne bakışta nistagmus saptandı. Trunkal ataksi nedeniyle desteksiz ayakta duramıyordu. DWI MRGde bilateral medial talamus ve periakuaduktal bölgede difüzyon kısıtlılığı ve Flair kesitlerde hiperintensite izlendi. Hasta anamnez, klinik ve görüntüleme bulgularıyla birlikte değerlendirildiğinde WE ön tanısıyla Nöroloji servisine yatırıldı. Tetkiklerinde vitamin B12, folat, D vitamini ve tiamin düzeyi düşük (Tiamin: 17.63 µg/L; referans aralık: 25-75 µg/L) saptandı. EEG incelemesinde yavaş dalga paroksizmleri gözlendi. Tedavisi ilk iki gün 3x500 mg, takip eden beş gün boyunca 1x250 mg, sonrasında 100 mg idame intravenöz tiamin replasmanı şeklinde düzenlendi. Tedavinin ilk günü bakış kısıtlılığında, sonrasında sırasıyla ataksi ve oryantasyonda düzelme gözlendi. WE etyolojisinde gastrektomi öyküsü bulunan hastanın taburculuk sonrası tedavi ve klinik takibi Genel Cerrahi kliniğiyle birlikte düzenlendi.

TARTIŞMA

WE etyolojisinde en sık kronik alkolizm olmak üzere; günümüzde yaygınlığı artan bariatrik cerrahi veya malignite sebepli gastrektomi, uzun süreli parenteral beslenme gibi nedenler de öyküde göz ardı edilmemelidir. Yapılan çalışmalarda düşük doz tiamine yanıtsız kalan vakalar bildirilmiş ve tedavide yüksek doz parenteral tiamin replasmanı önerilmektedir.

SONUÇ

Konfüzyon, ataksi, oftalmoparezi şeklinde klasik tiradıyla bilinen, kalıcı nörolojik defisit ve mortalite riski bulunduran WE'de erken tanı ve tedavi oldukça önemlidir.

EP-223 GİS CERRAHİSİ SONRASI WERNİCKE ENSEFALOPATİSİ

GÜLŞAH IŞILAK BAYKA , AHMET ŞAİR , UTKU OĞAN AKYILDIZ

ADNAN MENDERES ÜNİVERSİTESİ TIP FAKÜLTESİ NÖROLOJİ ANABİLİM DALI

Özet:

Wernicke ensefalopatisi (WE) klasik olarak tiamin eksikliğine bağlı gelişen, akut veya subakut başlayan ensefalopati, ataksi ve okuler bulgular semptomlarıyla kendini gösteren beslenme eksikliğiyle ilişkili bir hastalık olarak bilinir. Maligniteler, gastrointestinal hastalıklar, ilaç komplikasyonları, psikiyatrik bozuluklar, açlık ve bariatrik cerrahi sonrası gibi durumların dışında, hastanede yatmakta olan, enteral beslenmesi bozuk ve total parenteral nütrisyon (TPN) alan hastalarda da multivitamin replasmanının yapılmaması nedeniyle iatrojenik WE olguları bildirilmiştir. Bu yazıda gastrointestinal cerrahi sonrası WE geliştiği tespit edilen 3 vaka sunulmakta ve tedaviye başlama süresi ile klinik düzelme arasındaki ilişki incelenmektedir.

	SEMPTOM	NÖROLOJİK MUAYENE	ETİYOLOJİ	MRG BULGULARI	TEDAVİYE BAŞLAMA SÜRESİ	KLİNİK YANIT
OLGU 1	Bulantı ,kusma,çift görme ,dengesiz yürüme, baş dönmesi ,yüzde uyuşma, unutkanlık	Göz hareketleri bilateral her yöne kısıtlı, aşağı bakışta vertikal nistagmus	Bariatrik cerrahi	Flair sekansında bilateral medial talamus, mamiller cisim, periaquaductal slyvie çevresi, 4. ventrikül çevresinde hiperintens görünüm	Semptomlar başladıktan bir hafta sonra 8 gün süreyle 500 mg/gün tiamin verildi	Semptomlarda tama yakın düzelme izlendi. Oral tiamin desteği ile taburcu edildi.
OLGU 2	Ajitasyon, oryantasyon bozukluğu, bilinç kaybı, çift görme	Bilinç letarjik, oryantasyon yok, koopere değil, göz hareketleri bilateral her yöne kısıtlı, DTRler üst ekstremitede bilateral hipoaktif, alt ekstremitede alınamadı	Suisidal amaçlı koroziv madde içimi sonrası gastrektomi(15 yıl önce)	Bilateral simetrik talamus , beyin sapı ve 4. ventrikül çevresinde tanımlanan T2-FLAİR sinyal artışı	Hastaneye başvurudan 4 gün önce bu halde imiş, süre net bilinmiyor. 3 hafta boyunca 750 mg/gün tiamin verildi.	Bilinç durumu düzeldi ve ajitasyonları gerileldi. Oftalmopleji ve ataksıde düzelme izlenmedi.Oral tiamin desteği ile taburcu edildi
OLGU 3	Bulantı, kusma, baş dönmesi, çift görme	Göz hareketleri bilateral içe, dışa ve yukarı kısıtlı, vertikal nistagmus	Bariatrik cerrahi	T2 de Medial talamus, perakuaduktalde hiperintensiteler	Semptomlardan 10 gün sonra 18 gün 500 mg/gün tiamin verildi	Hastanın bakış kısıtlılığında minimal düzelme oldu,vertikal nistagmusu azaldı.

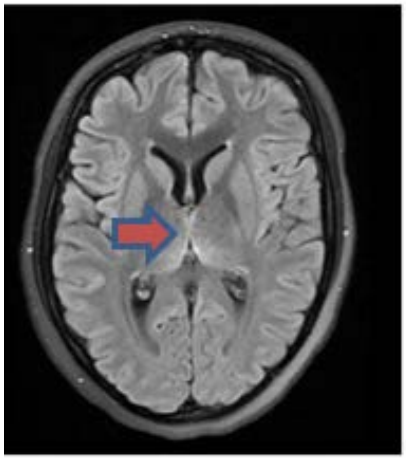

OLGU 1 MR FLAİR SEKANSI

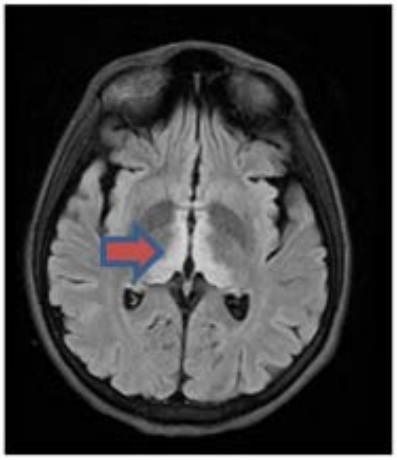

OLGU 2 MR FLAİR SEKANSI

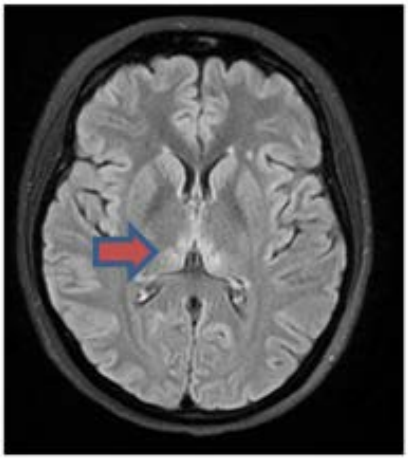

OLGU 3 MR FLAİR SEKANSI

Tartışma:

Wernicke ensefalopatisi tiamin eksikliğine bağlı ortaya çıkan, sıklıkla alkolizm ile ilişkili bir tablodur. Eksikliğinde oluşan metabolik kriz ve vaskülopatik değişiklikler nedeniyle ilk belirtilerin ortaya çıkışından itibaren 7-10 gün içinde hızlı bir klinik kötüleşme gözlenir ve derin koma tablosu gelişebilir.

Beyin omurilik sıvısı incelemesinde protein düzeyi normal ya da hafif yükselmiş olabilir. Elektroensefalografik incelemede hastaların yaklaşık yarısında, diffüz yavaşlama, teta dalga aktivitesi ve keskin ve yavaş dalga aktivitesi izlenmektedir.

Manyetik rezonans görüntülemesinde bilateral simetrik medial talamus,korpus mamillare,mezensefalon ve pons tegmentumu ve periakuaduktal alan tutulumu şeklinde olmaktadır. Tedavide, özellikle ağır vakalarda, yüksek doz intravenöz tiamin replasmanı önerilmektedir. Önerilen doz ve veriliş yolu ilk iki gün, günde üç kez 200 mg, sonraki beş gün 200 mg/gün şeklindedir . Bir haftanın sonunda 100 mg/gün oral idame dozuna geçilir.

Sonuç:

Wernicke ensefalopatisi beslenme bozukluğu olan hastalarda çok sık karşılaşılan bir durumdur. Bu hastalarda erken dönemde Wernicke ensefalopatisi düşünülüp tiamin replasmanı yapılması kliniğin tamamen düzelmesinde son derece önemlidir.

KAYNAKÇA:

1. Rowland LP, ed. Merritt's Neurology. 10th ed. Lippincott Williams & Wilkins. Philadelphia, PA. 2000.

2. Tang L, Alsulaim HA, Canner JK, Steele KE. Prevalence and predictors of postoperative thiamine deficiency after vertical sleeve gastrectomy. Surg Obes Relat Dis. 2018 Jul;14(7):943-950. [PubMed]

EP-224 HERPES ZONA OFTALMİKUS SONRASI OKULOMOTOR SİNİR PARALİZİSİ

MERT GÖBEL , HÜLYA ERTAŞOĞLU TOYDEMİR , VİLDAN YAYLA

SBÜ BAKIRKÖY DR SADİ KONUK SUAM NÖROLOJİ KLİNİĞİ

Olgu:

GİRİŞ: Varicella zoster. 5. 7. Ve 8. Kranial nöropatiler etiyolojisinde önemli yer tutar. V. kranial sinirin oftalmik dalı tutulumuyla karakterize ağrılı ve döküntülü tutulumu oftalmik zona olarak isimlendirilir. Oftalmik zonayla beraber görülen okülomotor sinir tutulumu nadirdir. Burada, nadir görülmesi nedeniyle oftalmik zona sonrası ptozis gelişen okülomotor sinir felci olgusunu sunmayı amaçladık.

OLGU: Başağrısı ile beraber başlayan sol gözde ağrılı veziküler döküntü şikayeti olan 43 yaşında kadın hastaya daha önce başvurduğu merkezde oftalmik zona tanısıyla antiviral ve steroid tedavi başlanmıştı. Şikayetleri başladıktan bir hafta sonra sol gözde düşme, çift görme yakınmasıyla tarafımıza başvuran hastanın muayenesinde sol gözde ptozis, minimal içe ve yukarı bakış kısıtlılığı, çevresinde döküntüler saptandı, iki gözde ışık refleksi alınabiliyordu. Parsiyel okülomotor felci düşünülen hastanın kraniyal MR, MR anjiyografi ve EMG incelemeleri normaldi. LP'de glukoz 64 mg/dL, protein 53 mg/dL ve 20/mm^3 lökosit saptandı. Diyabet saptanmadı. Antiviral ve steroid tedavisiyle taburcu edilen hastada 2 ay sonra ptozisin ve göz çevresindeki lezyonların tam düzeldiği görüldü.

TARTIŞMA VE SONUÇ: Herpes zoster oftalmikus (HZO), tek raraflı radiküler ağrı ve veziküler lezyonlarla karakterizedir ve keratit, iridosiklit, kas felçleri ve optik nörit gibi oküler komplikasyonlarla ilişkilidir. HZO ilişkili ekstraoküler kas felci yaşlı ve diyabetiklerde daha sık görülen ve genellikle kendini sınırlayan bir durumdur. Cilt lezyonlarından ortalama 1-2 hafta sonra ekstraoküler kas felci gelişebilmektedir. Ptozis ve çift görme yakınmasıyla başvuran hastamız, yapılan tetkiklerde patoloji saptanmaması ve öyküsünde yakın zamanlı oftalmik zona öyküsü olmasıyla varisella zostere sekonder sol parsiyel okülomotor felci olarak değerlendirildi. Okülomotor sinir felcinde bu nadir nedenin de ayırıcı tanıda düşünülmesi gerekliliğini vurgulamak istedik.

EP-225 HERPES ZOSTER OFTALMIKUS İLE İLİŞKİLİ MULTİPLE KRANİAL SİNİR TUTULUMU

ÖZGE TÜRK , MELİKE DOĞAN ÜNLÜ

SÜLEYMAN DEMİREL ÜNİVERSİTESİ TIP FAKÜLTESİ HASTANESİ

Olgu:

Giriş:
Varicella zoster virüs (VZV), herpes virüs ailesinden olup primer enfeksiyonu çocuklarda su çiçeğine yol açmaktadır. Primer enfeksiyonu sonrası virüs, duysal sinir gangliyonlarında yıllarca latent kalabilmektedir. İmmun sistemi baskılanmış olan kişilerde virüs yeniden reaktive olabilmektedir. Trigeminal sinir gangliyonunda latent kalan virüs reaktive olduğunda sinir trasesi boyunca döküntüler ortaya çıkabilmektedir. Herpes zoster oftalmikus (HZO) özellikle trigeminal sinirin oftalmik dalını tutmaktadır .
Bu yazıda HZO sonrası 3. Ve 6 sinir tutulumu sunulmuştur.

Olgu:
80 yaş erkek hasta tarafımıza dışa bakış kısıtlılığı ve pitoz nedeniyle göz hastalıkları tarafından yönlendirilmiş olup öyküsünde 1 ay önce zona geçirmiş olduğu ögrenildi. Bulanık görme ve diplopi yakınması mevcuttu. Göz hastalıkları tarafından herpetik keratoüveitli nedeniyle takipliydi. Hipertansiyon, koroner arter hastalığı ve lumbar diskopati nedeniyle operasyon öyküsü mevcuttu. Nörolojik muayenesinde; sağ göz kapagında pitoz, sağ pupil kenarları düzensizdi. Hastanın sağ gözde dışa bakıs kısıtlılığı ve sağda oftalmik sinir trasesinde dizestezik yakınmaları ve hipoestezisi mevcuttu. Hastanın lumbar diskopati öyküsü olup sagda düşük ayak mevcuttu. Hastanın etiyolojiye yönelik yapılan Kranial manyetik rezonans (MR), mr venografi ve bilgisayar tomografi anjiografisinde vasküler patoloji saptanmadı. Vaskülit paneli negatifti. Hga1c'si normal aralıkta ve oral glukoz tolereans testi normal sınırlarda geldi.Hastaya göz damlalarına ek olarak 1 mg/kg prednol tedavisi baslandı ve kademeli azaltma seması verildi. Hastanın son nörolojik muayenesinde oftalmaparezisi tama yakın düzeldiği izlenmiştir.

Tartışma:
VZV, çocukluk yaş gurubunda su çiçeğine yol açar. Primer enfeksiyondan sonra VZV trigeminal ve duysal arka kök gangliyonunda yıllarca latent kalabilmektedir. VZV, hücresel bağışıklığın azaldığı, malignite, lenfoproliferatif hastalık veya HIV gibi durumlarda yeniden reaktive olarak genellikle tek taraflı torasik lomber dermatomlar veya trigeminal sinir oftalmik dalında aynı yaşta döküntülere neden olmaktadır. Oftalmik dal oküler ve periokuler yapıları inerve ettiğinden değişik klinik bulgularla prezente olabilmektedir. Keratit, konjonktivit, lagoftalmi, optik nörit ve sklerit gibi bulgulara yol açabilmektedir .

Quisling ve ark tarafından 44 yasında HZO'lu bir hastada 3. Ve 6. Sinir paralizisi bildirilmiştir . Sodhi ve ark. Tarafından Herpes zoster oftalmikuslu kranial sinir nöropatisi olan iki vaka sunmuşlardır. Vakaların birinde izole 4. Sinir paralizisi, diğerinde ise 3. Sinir paralizisi bildirmişlerdir. Oftalmaparezi yapabilecek diğer etiyolojik nedenler dışlanmıştır.
Tsau ve ark tarafından yapılan çalışmada; 330 herpes zosterli hastada en sık etkilenen sinirler en sık etkilenen sinirler trigeminal (%57,9) ve fasiyal sinirdi (%52,1). En nadir etkilenen sinirler ise %0,3 oranıyla okulomotor, troklear ve abducensti .

3. ve 6. Sinir paralizisi olan HZO vakası, oldukça nadir görülmekte olup multiple kranial sinir nöropati etiyolojisinde VZV göz önünde tutulmalıdır.

EP-226 KAFA TRAVMASI SONRASI KOKU KAYBI İLE PREZENTE OLAN VE BULBUS OLFACTORİUS ATROFİSİ GELİŞEN OLGU

Bu bildiri geri çekilmiştir.

EP-227 KONYA ŞEHİR HASTANESİ NÖROLOJİ KLİNİĞİNİN İLK ENDOVASKÜLER TEDAVİ OLGU SUNUMU

EMİN ERÇİN , ÖMER FARUK ODABAŞ , ZAHİDE BETÜL GÜNDÜZ , AYŞEGÜL DEMİR , GÖKHAN ÖZDEMİR

KONYA ŞEHİR HASTANESİ NÖROLOJİ KLİNİĞİ

Olgu:

Konya Şehir Hastanesi Nöroloji Kliniğinin İlk Endovasküler Tedavi Olgu Sunumu

Beyin arterlerinde gelişen tıkanıklık ve darlık için günümüzde endovasküler tedavi tüm dünyada ve ülkemizde de artık sık kullanılan ve kabul edilen bir tedavi yöntemidir.Konya Şehir Hastanesi Nöroloji Kliniğinde tarafından yapılmış olan ilk endovasküler tedaviyi sunacağız.

Olgu sunumu: Uzun yol şoförü olan 57 yaşında erkek hasta araç kullanırken ani gelişen konuşmada bozulma ve sol yüz yarımında kayma şikayetleri ile Aksaray da bulunan bir devlet hastanesi acil servisine başvurmuş. Özgeçmişinde; diyabet tanısı olan fakat düzenli ilaç kullanımı olmayan hasta ileri tetkik ve tedavi amacıyla Konya Şehir Hastanesine sevk edildi. Konya Şehir Hastanesinde yapılan nörolojik muayenesinde; bilinç açık, oryante koopere. Gözler orta hatta , göz hareketleri her yöne serbest.Direkt ve indirekt ışık refleksleri bilateral normaldi. Sol nazolabial oluk silik. Konuşma kısmi motor afazikti. Kas gücü sol üst ekstremitede 4/5.Diğer ekstremitelerde 5/5 di.Taban cilt refleksi bilateral fleksör yanıttı.

Hastanın difüzyon MRG sinde sağ hemisferde difüzyon kısıtlaması ve beyin CT anjiosunda sol karotisde ciddi darlık olması üzerine anjio kararı verildi. Anjiosunda sağ ICA proksimalinde uzun segment ve irregüle %80 darlık izlendi. Sağ ICAdaki darlığa balonanjioplasti ile predilatasyon yapıldıktan sonra lezyon yerinde self-extandible stent açıldı. Rezidü darlık için post dilatasyon yapılarak rekanalizasyon sağlandı.

Sonuç: Endovasküler tedavi akut iskemik inme olgularında mevcut kliniği düzeltmekte ya kliniğin ağırlaşmasını engellemekte aynı zamanda DSA görüntüleme sayesinde karotis darlıklarına bağlı ilerleyen dönemde oluşabilecek yeni iskemik olayların önlenmesi açısından erken tanı ve tedavi fırsatı da sağlamaktadır. Konya Şehir Hastanesi Nöroloji Kliniğince ilk defa endovasküler tedavi yapılmıştır. Nöroloji kliniğince tanı ve takibi yapılan iskemik beyin damar hastalıklarında endovasküler tedavininde nöroloji kliniğince yapılabileceğini göstermiş olduk.

EP-228 KRANİAL NÖROPATİ NEDENLERİ ARASINDA HERPES ZOSTER OFTALMİKUS; VAKA SUNUMU VE LİTERATÜR TARTIŞMASI

ECE AKALIN AKKAŞ , TUĞBA EYİGÜRBÜZ , EDA ÇOBAN , NİLÜFER KALE

SAĞLIK BİLİMLERİ ÜNİVERSİTESİ, BAĞCILAR EĞİTİM VE ARAŞTIRMA HASTANESİ, NÖROLOJİ KLİNİĞİ, İSTANBUL

Olgu:

Giriş:
Herpes zoster oftalmikus (HZO), trigeminal kraniyal sinirin (V) oftalmik bölümünün (V1) viral tutulumu olarak tanımlanır. Bu yazıda çoklu kranial sinir tutulumu nedeni olarak bir herpes zoster oftalmikus vakası paylaşılacaktır.

Olgu:
59 yaş kadın hasta 1 ay önce başlayan yüzün sol yarısında ve alında ağrılı, kaşıntılı, veziküler lezyonlar, sol göz çukurunda ağrı ve sol gözde içe kayma şikayetleri ile polikliniğimize başvurdu. Özgeçmişinde diabetes mellitus (DM) olan hasta oral antidiyabetik kullanmaktaydı. Oftalmolojik muayenesinde; sol gözde orta hattı geçmeyen dışa bakış kısıtlılığı ve spontan bakışta içe deviasyon izlendi. Sol göz ile 3 metreden parmak sayabiliyordu. Fundus bakısında sol optik disk soluk ve makulopati izlendi. Hastanın yüz sol yarımındaki saçlı deri ve frontal bölgede eritemli veziküler lezyonlar Herpes zoster dermatiti ile uyumlu bulundu.

Laboratuvar incelemelerinde Hba1c % 6.7, serum VZV (Varisella Zoster Virüs) IgG ve IgM pozitif saptandı. Kontrastlı orbita MR incelemesinde sol optik sinirde tortiyözite mevcuttu. VEP (*Visual Evoked Potential*) yanıtları solda geç latensli elde edildi (P100:130 ms). Beyin omurilik sıvısı (BOS) biyokimya ve mikroskobisinde major patoloji izlenmedi, protein ılımlı yüksek saptandı. BOS'ta da VZV IgG pozitif saptandı. Hastaya 10 gün intravenöz asiklovir verildi ve takiplerinde lezyonlarda kısmen gerileme izlendi. 3 ay sonraki poliklinik kontrolünde bakış kısıtlılığı kaybolmuştu.

Sonuç:

Çoklu kranial sinir tutulumu granülomatöz, tümöral, vasküler vb. Pek çok etyolojjiye bağlı olduğu gibi VZV gibi enfeksiyöz nedenlerle de oluşabilir. Bizim olgumuzda da 2.KS, 5.KS'nin oftalmik dalı ve 6.KS tutulmuştur. HZO vakalarında çoklu kranial sinir tutulumunun nadir oluşu ve görme kaybı riskinden dolayı, HZO oftalmolojik bir acildir. Erken dönemde teşhis ve tedavi gerektirmesi nedeniyle sunulmaya değer bulunmuştur.

EP-229 MEZENSEFALON ENFARKTINA BAĞLI GELİŞEN WEBİNO ("WALL-EYED BİLATERAL İNTERNÜKLEER OFTALMOPLEJİ") SENDROMU OLGUSU

HAZAL ÇAĞMAN , GÜLTEN TATA , SERPİL BULUT

S.B.Ü. ŞİŞLİ HAMİDİYE ETFAL EĞİTİM VE ARAŞTIRMA HASTANESİ, NÖROLOJİ KLİNİĞİ

Olgu:

Giriş:

Webino sendromu, her iki gözde internükleer oftalmopleji (İNO) ve primer bakış pozisyonunda ekzotropia ile karakterizedir. Mezensefalon lezyonlarında supranükleer vertikal bakış parezisi de eşlik edebilir. Beyin sapında çift taraflı medial longitudinal fasikülüs ve medial rektus subnükleusunun etkilendiği düşünülmektedir. Webino sendromu olguları nadir görülmektedir. Burada ani gelişen çift görme şikayeti ile prezante bir Webino olgusu sunulmuştur.

Olgu sunumu:
Acil servise 2 gündür devam eden ani gelişen çift görme şikayeti ile 82 yaşında kadın hasta başvurdu. Nörolojik muayenesinde primer bakış pozisyonunda bilateral gözleri dışa deviye idi. Yavaş takip ve sakkadik göz hareketlerine bakıldığında, her iki gözün addüksiyonu kısıtlı, abdüksyon yapan gözde hızlı fazı bakış yönüne vuran horizontal nistagmus ve her iki gözle yukarı bakışı parsiyel kısıtlı izlendi. Diplopi mevcuttu ve her iki gözü konverjansa katılamadı. Pupilleri izokorik, ışık refleksleri alınıyor idi ve diğer kraniyal muayeneleri normal sınırlarda değerlendirildi. Özgeçmişinde hipertansiyon, hiperlipidemi ve geçirilmiş inme öyküsü mevcut olan hastanın çekilen beyin MR görüntülemelerinde mezensefalon tegmentumunun dorsomedialinde iki yanlı akut iskemik enfarkt izlendi. İskemik serebrovasküler hastalık tanısı ile risk faktörleri değerlendirilmesi yapıldı ve antiagregan tedavi düzenlendi.

Tartışma ve sonuç:
Webino sendromunun etiyolojisinde sıklıkla demiyelinizan ve daha az beyin sapını etkileyen serebrovasküler hastalıklar bildirilmiştir. Enfeksiyöz, enflamatuar, toksik, nütrisyonel, travmatik, metabolik nedenlerle de geliştiği yayınlanmıştır. Nadir olarak görülen bu sendromun klinik olarak tanınması, hastalığın erken tanı ve tedavi düzenlenmesinde ve oftalmoparezi ile seyreden diğer hastalıkların ayrıcı tanısında önem arz etmektedir.

EP-230 OLGU SUNUMU: OKÜLOMOTOR SİNİR PARALİZİSİ İLE PREZENTE OLAN SANTRAL SİNİR SİSTEMİ LENFOMASI

HUZEYFE TOLU , ERTUĞRUL TOKA , HÜLYA ERTAŞOĞLU TOYDEMİR, İBRAHİM ACIR , VİLDAN YAYLA

SBÜ BAKIRKÖY DR SADİ KONUK SUAM NÖROLOJİ KLİNİĞİ

Olgu:

GİRİŞ

Okülomotor sinir paralizisi, okülomotor nükleus, mezensefalonun tegmentumu, subaraknoid boşluk, kavernöz sinüs ve süperior orbital fissür seviyelerinde gerçekleşebilir. Okülomotor sinir paralazisi travmaya, anevrizmaya, diyabetes mellitusa, serebral iskemilere ve nadir olarak malignitelere bağlı olarak gelişebilir. İzole okülomotor sinir paralizisi ile başvuran ve HIV ilişkili diffüz büyük B hücreli lenfoma saptanan olguyu nadir görülmesi sebebiyle sunmayı amaçladık.

OLGU

Başağrısı, çift görme ve bulantı, kusma şikayetleri ile başvuran 59 yaşında erkek hastanın özgeçmişinde edinsel immün yetmezlik (HIV), diyabetes mellitus, hipertansiyon, koroner arter hastalığı ve başvurusundan 9 ay önce tüberküloz (tbc) tanısıyla başlanan tbc tedavisi mevcuttu. Nörolojik muayenesinde sağ gözde içe ve aşağı bakışı kısıtlılığı ve ptoz mevcuttu. Hastanın kavernöz sinüs MR'ında hafif kontrastlanma saptandı. Kranial nöropati etiyolojisine yönelik ayırıcı tanıda yapılan elektromiyografi normaldi, kranial MR angiografisinde vasküler patoloji izlenmedi, vaskülitik ve granülomatöz hastalıklara yönelik vaskülitik laboratuvar tetkikleri normaldi. Hastanın BOS incelemesinde protein 223 mg/dl, 680 lökosit (%90 polimorfonükleer lökosit) saptandı. BOS patololojisinde CD20 ile difüz kuvvetli immün reaksiyon gösteren atipik lenfoid hücreler izlendi. Santral sinir sistemi lenfoma tanısı alan hasta enfeksiyon hastalıkları ve onkoloji birimininin ortak takibine alındı.

SONUÇ

Santral sinir sistemi lenfoması çoğunlukla diffüz büyük B hücreli lenfoma grubundadır ve agresif seyirlidir. SSS lenfomasının kranial MR görüntülemelerinde supratentoriyel yerleşimli diffüz homojen kontrast tutan soliter ya da multipl lezyonlar görülür. Okülomotor sinir paralizisi olan SSS lenfoma tanılı hastamızın görüntülemesinde kavernöz sinüs kontrastlanması dışında bulgu olmaması erken evre lenfoma veya atipik lenfoma ile ilişkilendirilmiştir. İzole okülomotor paralizisi ile başvuran olguların ileri inceleme planı yapılırken SSS lenfomasınının atipik prezentasyonu olabileceğini vurgulamak istedik.

EP-231 POSTERİOR KOMUNİKAN ARTER ANEVRİZMASINA BAĞLI GELİŞEN 3.KRANİYAL SİNİR FELCİ:ENDOVASKÜLER CERRAHİ SONRASI PROGNOZU

EBRU NUR KARAKÖPRÜLÜ , BERKAY GÜVENİR , NURHAN KAYA TUTAR , EDA ÇOBAN , NİLÜFER KALE İÇEN

BAĞCILAR EĞİTİM VE ARAŞTIRMA HASTANESİ,NÖROLOJİ KLİNİĞİ

Olgu:

GİRİŞ:3.Kranial sinir felci, okülomotor çekirdek ile ekstraoküler kaslar arasındaki yolun herhangi bir yerindeki lezyonlardan kaynaklanabilir. İskemi, travma,intrakraniyal neoplazm, hemoraji, diyabet ve hipertansiyon okülomotor sinir felci nedenlerindendir.

MATERYAL/METOT:Nöroloji kliniğimize sol göz kapağında düşüklük ve çift görme şikayetleri ile başvuran , 3.kranial sinir felci etyolojisi araştırmasında posterior komünikan arterde anevrizma saptanan bir olgu paylaşılacaktır.

OLGU:58 yaşındaki kadın hasta polikliniğimize yaklaşık 15 gündür sol göz kapağında düşüklük, çift görme şikayetleri ile başvurdu. Yapılan nörolojik muayenede sol göz kapağında pitozis mevcuttu ve sol gözde içe, yukarı ve aşağı bakış kısıtlıydı. Pupiller anizokorikti.(Sol>sağ) Hastanın çekilen kontrastlı orbita ve beyin MR görüntülemelerinde kliniği açıklayacak akut nöropatoloji izlenmedi. Yapılan lomber ponksiyonda BOS açılış basıncı 18 cm H2O olarak saptandı. BOS'da protein seviyesi düşük, glukoz seviyesi yüksek saptandı.Hücre sayımı ve elektrolitler normal olarak izlendi. Hastaya 3.kraniyal felci ön tanısı ile yapılan intrakranial BT anjiografide sol posterior komünikan arterde sakküler anevrizmatik dilatasyon saptandı. Hasta konvansiyonel anjiyografi ve koilleme yapılmak üzere girişimsel radyoloji birimine sevk edildi.Girişimsel radyoloji tarafından sol posterior komünikan arterde mevcut anevrizmaya balon modelleme eşliğinde koilleme yapılarak anevrizmanın total embolizasyonu sağlandı. Hastanın kontrol nörolojik muayenesinde; sol gözünde vertikal göz hareketleri hafif kısıtlı, diğer yönlerde ise göz hareketleri doğal olarak tespit edildi. Sol göz kapağındaki pitozis persiste etmekteydi.İşlem sonrası 3. ayda yapılan görüntülemelerde embolize anevrizmada nüks-rezidü dolum saptanmadı.

SONUÇ:Posterior komunikan arter anevrizmaları okülomotor sinir üzerinde bir bası etkisi oluşturarak ani başlayan şiddetli tek taraflı baş ağrısı, pitoz, dilate pupil görünümü, ve gözlerde; içe,yukarı ve aşağı bakış kısıtlılığı şeklinde prezente olabilir.Bu durumun en korkulan komplikasyonu anevrizma rüptürüdür.

Prognoz esas olarak felç başlangıcı ile anevrizmaya müdahale edilmesi arasında geçen süreye bağlı olup hızlı müdahale ile iyileşme mümkündür. Nörolojik muayene bulguları tipik olan bu kliniğin akılda bulundurulması önemlidir.

EP-232 PSEUDO FOSTER-KENNEDY SENDROMU: OLGU SUNUMU

MUHAMMET ŞAMİL ÖZKAN , TAYLAN ALTIPARMAK , HALE ZEYNEP BATUR ÇAĞLAYAN , HÜSEYİN BARAN ÖZDEMİR

GAZİ ÜNİVERSİTESİ TIP FAKÜLTESİ

Özet:

Pseudo Foster-Kennedy Sendromu: Olgu sunumu

M. Şamil Özkan[1], Taylan Altıparmak[1], Hüseyin Baran Özdemir[2], Hale Zeynep Batur Çağlayan[1]
[1]Gazi Üniversitesi Tıp Fakültesi, Nöroloji Anabilim Dalı, Ankara
[2]Gazi Üniversitesi Tıp Fakültesi, Göz Hastalıkları Anabilim Dalı, Ankara

Giriş

Foster-Kennedy sendromu tek taraflı optik disk ödemi ve karşı taraf gözde optik atrofi ile karakterizedir. Bu tablo genellikle frontal lob tümörlerinde optik sinir basısı sonucu ortaya çıkar. İntrakraniyal yer kaplayıcı lezyon yokluğunda bu bulgular Pseudo Foster-Kennedy (PSFK) sendromu ile ilişkilendirilebilir. PSFK sendromu için en sık etyoloji ardışık geçirilen anterior iskemik nöropatiler (AİON)'dir. PFKS hastalarda ani gelişen görme kaybı ile birlikte önceden görme kaybı olan gözde optik diskte şişme ve diğer gözde önceki bir iskemik olaydan kaynaklanan optik atrofi görülür.

Olgu

Otuz beş yaşında erkek hasta sağ gözde kanlanma şikayeti ile göz hastalıklarına başvurmuş. Sağ gözde görme kaybı tariflemeyen hastanın sol gözünde ise erken çocukluk çağından beri görme kaybı mevcut olup göz hastalıkları tarafından glokom teşhisi konulan hastanın sağ gözünde optik atrofi, sol gözde ise optik disk kabarık saptanmıştı. Hastanın muayenesinde görme keskinliği sağ gözde tam, sol gözde ise 0.05; renkli görme ise sağ sözde tam, sol gözde ise 0/12 olarak değerlendirildi. Nörolojik muayenesinde ek patolojik bulgu yoktu. Sağ gözdeki optik atrofi geçirilmiş non-arteritik anterior iskemik optik nöropati (NAİON) ile uyumlu olarak değerlendirildi. Sol gözdeki görme kaybı ise ambliyopi ile uyumlu düşünüldü. Hasta baş ağrısı tariflememekteydi. Hastanın yapılan Beyin magnetik rezonans (MRG) görüntülemesinde her iki optik sinir kılıfındaki beyin omurilik sıvı (BOS) miktarında artış, parsiyel empty sella, her iki optik diskte düzleşme, sağ optik sinirin intraorbital ile prekiazmatik segmentlerinde atrofi ve sağ temporal lobda 3 cm, sol temporal lobda ise 3 mm çapında araknoid kist izlendi. Kraniyal MR venografi ve kraniyal MR anjiyografi ise normaldi. BOS açılış basıncı 33 cmH2O olarak ölçüldü. Hastaya asetazolamid 2x500 mg başlandı.

Tartışma

Optik atrofi ve kontralateral optik disk ödemi durumu saptanan hastalarda Foster Kennedy Sendromu düşünülerek ileri inceleme yapılmalıdır. Belirtilen bulgular Foster-Kennedy sendromunu düşündürse de ani gelişen görme kaybı, crowded disk gibi klinik özellikler Pseudo Foster-Kennedy tanısının düşünülmesini sağlayabilir. Primer korumada NAİON için vaskülopatik risk faktörlerinin kontrol altına alınması önemlidir. Alternatif tanılarda; inflamatuvar veya demyelinizan optik nörit, travmatik nöropati, bilateral kompresif optik nöropatiler, Foster Kennedy sendromu ve NAİON/AİON yer alır. Tedavi planı altta yatan patolojiye göre belirlenir. Optik disk ödeminin takibi önemlidir. Prognoz altta yatan etyolojiye göre değişmektedir.

EP-233 SOL HEMİPLEJİ KLİNİĞİ İLE GELEN COVİD-19 VAKASI

YİĞİT CAN GÜLDİKEN [1], GÖZDE SELVİ [2]

[1] *AĞRI EĞİTİM ARAŞTIRMA HASTANESİ*
[2] *KOCAELİ ÜNİVERSİTESİ TIP FAKÜLTESİ HASTANESİ*

Olgu:

39 yaşında kadın hasta bilinen hastalığı yok 1 gün önce aniden gelişen sol üst ve alt ekstremitede meydana gelen ani kuvvet kaybı ve peltek konuşma şikayetleri ile acil servisimize başvurdu. Hastanın yapılan nörolojik muayenesinde gks:15, sol üst ve alt ekstremite hemiplejik, sol nlo silik,dizartri mevcut ve sol taban derisi cevabı ekstansördü. Hastaya çekilen Kranial BTde sağ frontaparietal bölgede hipodens alan mevcut şeklinde raporlandı. Daha sonra hastaya Diffüzyon MR çekildi sağda internal kapsülde globus pallidusta, temporoparietooksipital bölgede diffüzyon kısıtlaması gösteren akut enfarkt alanı mevcuttur şeklinde raporlandı . Hastanın acilde vital değerleri stabil hafif crp yüksekliği mevcuttu(35 mg/L). Servise antikoagülan tedavi başlanarak yatırıldı. Yatışı takiben 24 saat sonra ani gelişen gks düşüklüğü(12-13), ateş(38.2° C) ve SpO2 saturasyonunda düşme(%75-80) görülmesi üzerine öykü derinleştirildi. Hastanın yakınlarına ısrarlı şekilde sorulması üzerine 3-4 gündür hastada hafif halsizlik ve öksürük şikayeti olduğu öğrenildi. Bunun üzerine hastaya Toraks BT çekildi ve COVİD-19 PCR testi gönderildi. "Her iki akciğerde orta ve alt zonlarda şekilsiz infiltrasyonlar ve peribronşial konsolidasyon alanlar izlenmektedir. Öncelikle pnömoni lehine değerlendirilmiştir. Ayrıca orta zonlarda çizgisel ve subsegmentel atelektaziler vardır. Sağda 2.5 cm kalınlığında plevral sıvı vardır" şeklinde raporlandı ve COVİD-19 PCR testi + geldi. Bunun üzerine hasta enfeksiyon hastalıklarına danışılarak COVİD yataklı servisine devredildi..

EP-234 WERNICKE ENSEFALOPATİSİ İLE PREZENTE OLAN PARANOİD ŞİZOFRENİ HASTASI

AYŞE BETÜL ÇETİN , SELDA KESKİN GÜLER

ANKARA EĞİTİM ARAŞTIRMA HASTANESİ

Olgu:

WERNICKE ENSEFALOPATİSİ İLE PREZENTE OLAN PARANOİD ŞİZOFRENİ HASTASI

GİRİŞ:

Wernicke Ensefalopatisi (WE), oftalmopleji, ataksi ve konfüzyon üçlüsü ile bilinen ve zamanında tedavi edilmediği takdirde ölümcül sonuçlara yol açabilen bir hastalıktır. Bilinen en yaygın neden alkolizmdir. Klinik olarak alkolizm ile tanımlandığı için yetersiz beslenme sonucu gelişen tiamin eksikliğine bağlı vakalar gözden kaçabilmektedir. Hastaların sadece %10-30unda klasik Wernicke triadı vardır.

Psikiyatri hastalarında öz bakım yetersizliği ve buna bağlı kronik beslenme bozuklukları görülebilmektedir. Şizofreni hastalarında malnütrisyon insidansı %40,9 olarak bildirilmiştir.

Bu hastada olduğu gibi konfüzyon, şizofreninin negatif belirtileri ile karıştırılabileceğinden ayırıcı tanıda WE atlanabilir. Olgu sunumumuzda Wernicke Ensefalopatisi ile izlenirken ve etiyoloji araştırırken şizofreni tanısı alan ve alkolizm öyküsü olmayan bir hastayı inceledik.

VAKA:

5 yaşında kadın hasta bilinç bulanıklığı nedeni ile acil servise getirilmiş. Bilinen hastalığı kullandığı ilaç öyküsü yokmuş. Hastanın ailesinden ve komşularından alınan bilgiye göre bir aydır kendisinden haber alınamıyormuş. Evinden dışarı hiç çıkmıyormuş. Bir ayın sonunda yakınları tarafından polis aranmış ve savcı eşliğinde evine girilmiş. Evde hasta yerde baygın şekilde bulunmuş ve acile getirilmiş.

Acil servise geldiğinde alınan vitallerinde tansiyon 102/65 mmHg, kan şekeri 207 mg/dL, solunum sayısı 16/dk, nabız 110/dk, ateş 38°C olarak ölçülmüştü. Oryantasyon kooperasyon kısıtlılığı olması nedeni ile tarafımıza danışıldı.

Tarafımızca alınan anamnezde hastanın hayatı boyunca hiç alkol kullanmadığı öğrenildi. Yaklaşık 2 yıldır giderek artan kendini toplumdan izole etme öyküsü olduğu ve malnutrisyonunun olduğu öz bakımının azaldığı öğrenildi. Bu süreçte eşinden ayrılmış, işinden ayrılmış. İşindeki insanların ve eski eşinin ona zarar vermek istediğini, yiyeceklerin de onu zehirlediğini düşünüyormuş. Ailesinin yardımlarını reddetmiş, evine kabul etmek istememiş.

Hastaya yapılan muayenede öz bakımının zayıf olduğu görüldü. Kaşektikti ve sakral bölgede birinci evre dekübit ekimozu vardı. Hastanın değerlendirilirken hipotansif (80/50 mmHg) ve taşikardik (113/dk) idi. Glasgow koma skalası (GKS) 11 olarak değerlendirildi. Yer-zaman oryantasyonu bozuktu fakat koopereydi. Pupilleri izokorikti. Direkt indirekt ışık refleksi bilateral alınabildi. Hastanın horizontal bakış kısıtlılığı mevcuttu. Motor ve duyu muayenesinde patoloji saptanmadı. Takiplerde yapılan serebellar muayenelerde tandem yürüyüşün anormal olduğu görüldü. İlk değerlendirmede hasta hipotansif olduğu için yürüyemedi. Elektrokardiyogram (EKG) sinüs taşikardisi (113/dk) ile uyumluydu. Hastanın acil servis takiplerinde tansiyonu giderek düştü ve sonunda kardiyak arrest geçirerek entübe edildi. Eşzamanlı değerlendirmesinde GKS 5 olarak değerlendirildi.

Gelişinde yapılan kan testlerinde her alkol seviyesi sıfır, crp 28,2 mg/L, wbc 10.760 (10^9/L), fosfor 0.79 mmol/L, sodyum 153 mmol/L ve tam idrar tetkikinde dansite 1050 üzerinde geldi . tdrar ve kan kültüründe staphylococcus aureus üremesi mevcuttu. Lomber ponksiyon yapıldı. Beyin omurilik sıvısından biyokimya, hücre sayımı ve kültür gönderildi ve ensefalit ajanları için PCR testi gönderildi. Patoloji tespit edilmedi.

Hastaya beyin tomografisi (BT) çekildi. Normal olarak raporlandı. Difüzyon mr çekildi. Çekilen MR'da bilateral dorsomedial talamusta-pulvinar seviyesinde, 3.ve 4.ventrikül çevresinde, tektal platoda, periakuaduktal gri cevherde, mamiller cisimlerde, diffüzyon AGlerde hiperintens, ADC haritasında izointens, T2 AGlerde de hiperintens simetrik sinyal değişiklikleri izlendi. MR bulguları ve öykü ile fizik muayene göz önüne alındığında hastaya Wernicke ensefalopatisine tanısı konuldu.

Hasta nöroloji yoğun bakımda entübe bir şekilde, pozitif inotrop desteği alınarak takip edilmeye başlandı. Wernicke ensefalopatisi tanısı konulmasının hemen ardından tiamin tedavisi başlandı. Hastaya ilk iki gün 600 mg, sonraki beş gün 200 mg, daha sonra günlük 100 mg olacak şekilde 10 gün boyunca yüksek doz tiamin verildi. Takibinin ikinci gününde ekstübe edildi, glasgow koma skalası 12 idi. Hastanın takibinde hipotansiyonu devam etti ve pozitif inotrop desteği 12 gün boyunca kesilemedi. İdrar ve kanda staphylococcus aureus üremesi saptandı . Staphylococcus aureus nedeniyle bir hafta ampisilin sulbaktam tedavisi aldı. Dirençli hipotansiyon ve dirençli hiponatremi, iç hastalıkları tarafından dehidratasyon sonucu olarak yorumlandı. İzlemde gözlenen fosfor düşüklüğünün yetersiz beslenmeye bağlı olduğu yorumlandı.

Takibinde yapılan psikiyatri değerlendirilmesinde ruhsal durum muayenesinde özbakımı azalmış, kaşektik, görüşmeye koopere ancak konuşma miktarı ve volümü azalmış, konuşması amaca yönelik, affekti künt, düşünce içeriği savunucu, çağrışımları dağılma eğiliminde, persekütif hezeyanlar tarifliyor, hastalığına dair içgörüsü yok olarak değerlendirildi. Akut psikotik atak olarak değerlendirildi. Ön tanı olarak şizofreni düşünüldü. Olanzapin 5mg başlandı.

TARTIŞMA:

Hastamız oftalmopleji, bilinç bulanıklığı ve ataksi kliniği ile wernicke ensefalopatisinin triadını sağlayan bir klinikle tarafımıza başvurmuştu. Ayrıca MR bulguları da Wernicke Ensefalopatisini destekler nitelikteydi. Takibinde 12 gün boyunca süren pozitif inotrop desteği, dirençli hiponatremisi iç hastalıkları tarafından dehidratasyona bağlı olarak yorumlandı. Takibinde gözlenen fosfor düşüklüğü ise malnıtrisyona bağlı olarak yorumlandı.

Wernicke Ensefalopatisi, yetersiz beslenmeye bağlı tiamin eksikliğinin neden olduğu, erken teşhis ve tedavi edilmediği takdirde ölümcül olabilen bir hastalıktır. Literatürde mortalitesi %17 olarak bildirilmiştir. Hastalık, klasik konfüzyon, ataksi ve oküler bulgular üçlüsü ile ilk kez 1881 yılında Carl WERNICKE tarafından tanımlanmıştır.

Wernicke Ensefalopatisinin en yaygın nedeni alkolizm olarak bilinir. Diğer yaygın nedenler arasında maligniteler, gastrointestinal sistem (GIS) hastalıkları ve hiperemezis gravidaruma bağlı kusma sayılabilir. Otopsi çalışmalarında alkolizm öyküsü olmayan Wernicke ensefalopatisi olan hastaların %94üne tanı konulmadığı, bu oranın Wernicke ensefalopatisi tanısı konan alkolik hastalardan çok daha yüksek olduğu saptanmıştır.

Tiamin, glikoz metabolizmasında önemli rol oynayan ve vücutta sentezlenemeyen suda çözünen bir vitamindir. Tüm kaynağı diyet alımından gelir. Vücudun tiamin depoları 18 gün boyunca tiamin ihtiyacını karşılayabilir. Günlük alım miktarı 1 ile 2 mg arasında olmalıdır. WE yüksek doz intravenöz (IV) tiamin ile tedavi edilir. Tedavi dozu açısından net bir protokol yoktur. Hastamıza ilk iki gün 600 mg iv tiamin, sonraki beş gün 200 mg iv tiamin, sonraki 10 gün günde 100 mg iv tiamin verdik. IV tiamin tedavisi sonrası bir hafta içinde klinik düzelme başlar, ancak tam klinik iyileşme süresi 1 ile 3 hafta arasında değişir. Hastamız 12 günün sonunda klinik olarak düzeldi.

Literatürde şizofreni hastalarında görülebilen davranış bozuklukları sonucu oluşabilen düşünce içerik bozuklukları, duygu ve algı bozuklukları ve malnütrisyon nedeniyle WEli hastalar bulunmaktadır. Bizim olgumuzda literatürden farklı olan durum, hastanın hastaneye geldiğinde bilinen bir psikiyatrik tanısının olmamasıydı. Acil servise geldiğinde kimsesiz olarak kabul edilmişti, komşularından alınan anamnez sonucu evden çıkmadığı söylenmişti, yapılan muayenede hastanın özbakımı incelendiğinde psikiyatrik bir rahatsızlığı olabileceğinden şüphelenilmişti. Hastanın kraniyal MR bulgularının bilinç kaybı nedeniyle WEye özgü olması nedeniyle psikiyatrik değerlendirme ve tanı ve klinik düzelme sonrası aldığımız anamnez sonrasında şizofreni tanısı konuldu.

Tiamin eksikliği, Wernicke ensefalopatisi düzeyinde klinik bulgu vermeden önce apati, iştahsızlık, yorgunluk, irritabilite ve ekstrapiramidal semptomlarla kendini gösterebilir. Burada gözden kaçırılabilecek nokta bu belirtilerin şizofrenide de görülmesidir. Bu nedenle şizofreni hastalarında tiamin eksikliği kolayca gözden kaçabilir ve Wernicke Ensefalopatisi ile sonuçlanabilir. Bu durumun önüne geçebilmek ve hastalığı gözden kaçırmamak için klinisyenler alkolik olmayan şizofreni hastalarında da Wernicke ensefalopatisinin görülebileceğini unutmamalıdır.

Sonuç olarak şizofreni hastaları, yiyeceklerin hastayı zehirleyeceği düşüncesi ya da öz bakımının azaldığı halüsinasyonlar nedeniyle beslenme bozukluğu yaşayabilir ve yetersiz beslenme sonucu tiamin eksikliği görülebilir. Tiamin eksikliğine bağlı semptomlar şizofreninin negatif semptomlarına benzer olduğu için tanı atlanabilir. Şizofreni hastaları yetersiz beslenme riski altındadır. Buna ek olarak, şizofreni tanısı olmayan hastalarda anamnez ve muayenede şizofreniden şüpheleniliyorsa Wernicke Ensefalopatisi mutlaka akılda tutulmalıdır.

EP-235 BYPASS OPERASYONU SONRASI DÜŞÜK EL

BETÜL ÖZENÇ , ZEKİ ODABAŞI , AYŞE GAMZE POLAT

GÜLHANE EĞİTİM VE ARAŞTIRMA HASTANESİ

Olgu:

Bypass Operasyonu Sonrası Düşük El

60 yaşında erkek hasta 1 ay önce bypass operasyonu geçirmiş. Ameliyattan hemen sonra sol elinde kuvvetsizlik olduğu fark edilmiş. Hastaya brakial pleksopati, radial tuzak nöropati ön tanısıyla elektromiyografi (EMG) yapılmış ancak erken dönemde olduğu için 3 hafta sonra kontrol EMG önerilmiş. Alt ekstremitelerde kuvvet kaybı, duyu kusuru, fasiyal asimetri yok. Kranial mr da sağ posterior parietal alanda akut iskemi izlendi.

Serebrokortikal lezyonla birlikte saf motor izole el felci nadirdir. Yanlışlıkla periferik nöropati tanısı konulabilir ve gereksiz tetkik yapılmasına neden olabilir. Periferik nöropati tanısı konan bazı vakaların aslında merkezi sinir sistemi bozukluğundan kaynaklı olması muhtemeldir ve ön tanı olarak düşünülmelidir.

EP-236 DOKTORU HASTASI OLAN BİR ARAKNOİD KİSTİN YOK OLUŞU

SÜEDA ECEM YILMAZ

SELÇUK ÜNİVERSİTESİ TIP FAKÜLTESİ

Özet:

GİRİŞ: İntrakraniyal araknoid kistler ilk kez 1831de Bright tarafından tanımlanmış olmasına rağmen, tedavi edilmemiş asemptomatik hastalarla ilgili uzun vadeli prospektif çalışmaların olmaması nedeniyle doğal seyri hala belirsizdir. Çoğu araknoid kist sessizdir ve yaşam boyunca asemptomatik kalır. Bazen kist içi kanama veya kistin subdural boşluğa rüptürü gibi komplikasyonlar veya kistin büyümesi gözlenebilir ve cerrahi tedavi gerektirebilir. Çok daha nadiren araknoid kistler kendiliğinden düzelebilir.

OLGU: 28 yaşında daha öncesinde ani ayağa kalkmakla vazovagal baş dönmesi, göz kararması yakınmaları olduğu ve bazal tansiyon değerlerinin 100-110/60-70 olduğu bilinen kadın hasta uyumaktayken yüksek sesli bir uyarandan etkilenerek ani bir şekilde ayağa kalkıyor. 8-10 adım yürüdüten sonra senkop geçirerek başını sert zemine çarpıyor. Nörolojik muayenesi normal olan hastanın başında yumuşak doku travması dışında yaralanması bulunmuyor. Beyin BT incelemesinde daha önce baş dönmesi nedeni ile yapılan kranial MR incelemesi ile uyumlu olarak sağ frontal alanda araknoid kist izleniyor. Takibinde hasta yaklaşık 10 gün boyunca ayağa kalkmakla ortaya çıkan kısa süreli şiddetli baş ağrısı ile nöroloji hekimine başvurdu. Kranial MR incelemesinde mevcut araknoid kistin posterior komşuluğunda subdural effüzyon ile uyumlu alan izlendi. Bulgular travmaya sekonder araknoid kistin subdural alana rüptürü olarak değerlendirildi ve hastanın semptomu intrakranial hipotansiyona bağlı düşünüldü. Bir ay sonra yapılan kontrol beyin BT değerlendirmesinde araknoid kistin sebat ettiği ve subdural effüzyonun kendini sınırladığı görüldü. Hastanın 4 ay sonra kontrol kranial MR incelemesinde araknoid kistin ve subdural effüzyonun tamamen rezorbe olduğu gözlendi.

SONUÇ: Literatürde araknoid kist için spontan rezorbsiyon vaka bildirimleri bulunmaktadır. Hatta bu nedenle cerrahi gerekliliği kararının verilmesi ve zamanlaması hakkında tartışmalar mevcuttur. Çocukluk çağında travma olmadan da spontan rezorbsiyon görülen vaka serileri mevcuttur. Bu olgunun dikkat çeken özelliği vakayı takip eden doktorun hastanın kendisi olmasıdır.

EP-237 DİYABETİK KETOASİDOZA BAĞLI HEMİKORE-BALLİSMUS

AYÇA SİMAY ERSÖZ , CEMİLE HANDAN MISIRLI

SAĞLIK BİLİMLERİ ÜNİVERSİTESİ HAYDARPAŞA NUMUNE EAH

Olgu:

DİYABETİK KETOASİDOZA BAĞLI HEMİKORE-BALLİSMUS

GİRİŞ
Hiperkinetik hareket bozukluklarından kore; dans eder tarzda, ani ve istemsiz kasılmaları tanımlamak için kullanılır. Korenin etiyolojisinde genetik, otoimmün, enfeksiyöz nedenler, nörodejeneratif hastalıklar;bazal gangliyonlarda yapısal lezyona neden olan vasküler,tümöral patolojiler;toksik ya da metabolik nedenler ve ilaç yan etkileri yer alır.
Metabolik nedenler arasından diyabetik ketoasidozun nadir bir komplikasyonu olması açısından hastamızı sunmak istedik.

OLGU
86 yaş erkek, 12 saat önce başlayıp giderek kötüleşen sağ kolda istemsiz hareketler ile acil servise başvurdu.Sağ kol dirsek distalinde olan koreiform hareketler,ara ara kol proksimalinden başlayıcı formda olan hemiballismus karakterinde de izlendi. Bilinen diyabet tanısı olmayan hastanın glukozu 800 mg/dl olarak saptandı, kan gazında metabolik asidoz mevcuttu.
Hastanın kranyal görüntülemelerinde akut başlayan hemikore-ballismusu açıklayacak yapısal ya da vasküler anomali saptanmadı.
Hastaya diyabetik ketoasidoz tedavisi başlandıktan 6 saat sonra kan şekerinin düşmesi ile birlikte koldaki istemsiz hareketlerin azaldığı izlendi.

TARTIŞMA
Akut başlangıçlı kore yaşlı hastada ön planda ilaçlar,metabolik nedenler, otoimmün hastalıklar, vasküler hastalıklar gibi nedenleri akla getirmektedir.
Hemikore genellikle karşı tarafta vasküler patoloji ya da tümör gibi yapısal bir patolojiyi işaret etmekle birlikte, nadiren de olsa diyabetik ketoasidoz ile görülebilmektedir.
Hiperglisemi ile ilişkili ballismus-kore (HİBK) tablosu 50-80 yaşları arasında, iyi kontrol altında olmayan diyabetik hastalarda görülmektedir.Sıklıkla diyabet tanısı istemsiz hareketler ortaya çıktıktan sonra konulmaktadır. Klinik tablonun saatler içinde yerleşmesi, hastaların kan şekerlerinin 400-1000 mg/dl aralığında bulunması ve çoğu hastada hiperglisemin düzeltilmesi ile istemsiz hareketlerin gerilemesi tipiktir.
HİBK patofizyoloji ile alakalı bilinenler; hiperglisemin yol açtığı doku ödemine bağlı vasküler direncin artttığı, beyin hücrelerinde metabolizma hızının azaldığı, Krebs döngüsünün inaktive olduğu ve bu yüzden beynin enerji elde etmek için GABA'yı tüketmesinin söz konusu olduğudur. Bazal gangliada GABA'nın inhibe edici etkisi olduğu düşünülürse, GABA tükenmesinin patofizyolojideki rolü anlaşılmaktadır.
Özellikle diyabet tanısı olmayan hastalarda hemikore-ballismus tablosunun acile ilk başvuru nedeni olabileceğinin akılda tutulması amacıyla olgumuzu sunmak istedik .

EP-238 SUBAKUT DÖNEMDE DİFÜZYON MR'DA SAĞ HEMİSFERİK KORTİKAL GİRUSLARDA HİPERİNTENSİTE İLE PREZENTE OLAN CREUTZFELDT JAKOB HASTALIĞI

HALİL İBRAHİM ALBAY

İSTANBUL EĞİTİM VE ARAŞTIRMA HASTANESİ NÖROLOJİ KLİNİĞİ

Olgu:

SUBAKUT DÖNEMDE DİFÜZYON MR'DA SAĞ HEMİSFERİK KORTİKAL GİRUSLARDA HİPERİNTENSİTE İLE PREZENTE OLAN CREUTZFELDT JAKOB HASTALIĞI

Halil İbrahim ALBAY,Ufuk EMRE TOPRAK,Aysel TEKEŞİN,Aysu KISA

GİRİŞ: Creutzfeldt Jakob hastalığı, prion denilen hatalı katlanmış patojen proteinlerin beyin dokusunda birikmesi ile görülen dejeneratif bir sinir sistemi hastalığıdır.Hastalığın sporadik,kalıtsal,iatrojenik ve varyant formları tanımlanmıştır.Sporadik formu toplam olguların büyük kısmını oluşturur.Çoğunda enfeksiyon kaynağı tanımlanamamaktadır.Biz de bu yazımızda subakut baş ağrısı ve uyanıklık bozukluğu ile başvuran ve çekilen beyin difüzyon ağırlıklı MR görüntülemesinde sağ serebral hemisferde kortikal-giral diffüzyon kısıtlanmaları izlenmesi ile seyreden sporadik tip Creutzfeldt-Jakob hastalığı saptadığımız olgumuzu paylaşmak istedik.

OLGU: 67 yaşında yabancı uyruklu (Suriye) kadın hastanın kendisi ve yakınları türkçe bilmediğinden anamnez tercüman eşliğinde alınmıştır. Kronik hastalık öyküsü ve ilaç kullanımı olmayan, son 20 gündür başının tepe ve sağ yarımında yanma ve sıkıştırıcı tarzda ağrı hisseden hastanın son 15 gündür uyku hali şikayeti başladığı ifade edilmiştir.Son günlerde de ayağa kalkarken dengesizlik ve yürümede güçlük çeken hasta acil servisimize başvurmuştur.Hastanın nörolojik muayenesi; şuuru letarjik,solda früst hemiparezik, solda taban cildi ekstansör yanıtlı ve yürüyüşü ataksik olarak izlendi. Yapılan beyin difüzyon ağırlıklı MR görüntülemesinde difüzyon ağırlıklı görüntülerde (DAG); sağ serebral hemisferde frontoparietotemporal loblarda daha belirgin olmak üzere yaygın,dağınık kortikal giral diffüzyon kısıtlanmaları izlenmiştir.Ayrıca sağda kaudat nukleusta difüzyon kısıtlanması mevcuttur.

T2 FLAİR kesitlerde patoloji izlenmemiştir.Hastanın EEG'sinde yaygın yavaş dalga aktivitesi zemininde ritmik ve senkronize keskin dalga deşarjları izlendi. Klinik takiplerinde myoklonileri izlenen hastanın tedavisine klonazepam ve valproik asit eklenerek myoklonileri kontrol altına alındı.Hastanın yapılan BOS incelemesinde protein düzeyi 739 mg/L olarak izlendi (referans aralık 150-450).Dış merkeze gönderilen BOS'ta 14.3.3 proteini pozitif olarak sonuçlanan hastanın anamnezi,kliniği,yapılan görüntülemeleri ve laboratuvar bulguları ile birlikte değerlendirildiğinde hastaya Creutzfeldt-Jakob hastalığı teşhisi konuldu.

SONUÇ: Subakut baş ağrısı,uyku hali ve ataksi gibi bulgu ve semptomları olan hastaların ayırıcı tanısında metabolik-ensefalitik (otoimmun ensefalit?) tutulumların yanında prion hastalığı da olabileceği düşünülerek klasik beyin MR görüntüleme yapılırken mutlaka DAG yapılması da önemlidir. T2 FLAİR kesitlerin normal olarak değerlendirilmesinekarşın difüzyon ağırlıklı görüntülemelerde unilateral kortikal giral hiperintensitelerin izlenmesi Creutzfeldt - Jakob hastalığı için iyi bir görüntüleme bulgusudur.

EP-239 BAŞ AĞRISI İLE BAŞVURAN İDİYOPATİK BİLATERAL BAZAL GANGLİYON KALSİFİKASYONU BULUNAN İKİ OLGU SUNUMU

ECE KÖSE

BUCAK DEVLET HASTANESİ

Olgu:

BAŞ AĞRISI İLE BAŞVURAN İDİYOPATİK BİLATERAL BAZAL GANGLİYON KALSİFİKASYONU BULUNAN İKİ OLGU SUNUMU

GİRİŞ:

Bazal ganglionlarIn simetrik kalsifikasyonu ilk olarak 1855 yılında Bamberger tarafından histolojik bulgu olarak tarif edilmiŞtir. Fahr tarafndan 1930 yılında ilerleyici nörolojik semptomlarıolan ve serebral kan damarlarında idiyopatik kalsifikasyon saptanan erişkin bir olgu Fahr Hastalığı (FH) olarak bildirilmiştir. Fahr Hastalığı parkinsonizm ve ekstrapiramidal belirtiler, dizartri, parezi, nöbet ve senkop gibi nörolojik belirtilerle seyredebilir. Davranış bozukluğu, psikoz ve duygudurum bozuklukları gibi psikiyatrik bozukluklar görülebilir. Bu bildiride rastlantısal olarak tespit edilen fahr hastalığı tanılı iki olgu sunulacaktır.

OLGU SUNUMU:

OLGU 1; 24 yaşında polikliniğe 5 aydır bacağa yayılan ağrı, uyuşma şikayeti ile başvuran hasta, ortopedi ve fizik tedavi başvuruları olmuş. Kalça ve bel görüntülemeleri yapılmış herhangi bir patoloji tespit edilmeyince nörolojiye yönlendirilmiş. Hastanın nörolojik muayenesi doğaldı. Özgeçmişinde özellik bulunmamakta idi. Laboratuar bulguları Kalsiyum: 10,03 mg/dl, albumin 49.8 g/l magnezyum 1,77 mg/dl, kreatinin: 0,67mg/dl, TSH: 1,58 uIU/dl, PTH: 31.10 ng/l vit D 24.9 idi. Beyin tomografisinde periventriküler ve sentrum semiovalede belirgin olmak üzere her iki serebral hemisferde, her iki serebellar hemisferde ve bilateral bazal ganglionlarda simetrik diffüz dansite (kalsifikasyon) artışı vardı. Hastaya aktif D vitamini tedavisi başlandı.

OLGU 2; 50 yaşında polikliniğe uzun süredir olan baş ağrısı şikayeti ile başvuran hastanın nörolojik muayenesi doğaldı. Özgeçmişinde özellik bulunmamakta idi. Laboratuar bulguları Kalsiyum: 8,08 mg/dl, albumin 49.8 g/l magnezyum 1,44 mg/dl, kreatinin: 0,67mg/dl, TSH: 2,05 uIU/dl, sT4: 1,32 uIU/dl, PTH: 1,32 ng/l vit D 19 idi. Beyin tomografisinde periventriküler ve sentrum semiovalede belirgin olmak üzere her iki serebral hemisferde, her iki serebellar hemisferde ve bilateral bazal ganglionlarda simetrik diffüz dansite (kalsifikasyon) artışı vardı. (Resim-2). Hasta dahiliye konsultasyonu istendi. Kalsitirol tedavisi başlandı. Baş ağrısı için semptomatik tedavisi düzenlenerek kontrole çağırıldı.

SONUÇ:

Fahr hastalığı genellikle ekstrapiramidal bulgularla kendisini göstermekle beraber bizim hastalarımızda nörolojik muayene bulguları doğal olup baş ağrısı ve parestezi yakınmaları mevcuttu. Baş ağrısına eşlik eden semptomlara dikkat etmeli; hasta, özellikle hipokalsemiye bağlı olabielcek semptomlar tarifliyorsa Fahr sendromunu aklımıza getirmeliyiz.

EP-240 COVİD İLİŞKİLİ NMO VAKASI

ŞADİYE GÜMÜŞYAYLA [2], EBRU GÜNDOĞAN [1]

[1] *ANKARA ŞEHİR HASTANESİ NÖROLOJİ KLİNİĞİ*
[2] *ANKARA YILDIRIM BEYAZİT ÜNİVERSTESİ NÖROLOJİ KLİNİĞİ*

Olgu:

NMO MSS nin inflamatuar demiyelizan bir hastalığı olup, astrosit membraninda bulunan aqaporin 4 su kanalına karşı gelişen antikor hastaların % 90 ında pozitif saptanmaktadır.Seronegatif olarak değerlendirilen bir grup hasta bulunmaktadır.Bu hastaların bir grubunda da miyelin oligodentrosit glikoproteine karşı oluşan antikor saptanmıştır.MOG pozitif vakalarin da saptanması ve bu vakaların klinik ve radyolojik olarak diğerlerinden farklı olması üzerine bu hastalık bir spektrum olarak değerlendirilmiştir. NMOSH' de hastalık öncesi klinik tablonun oluşmasına sebep olan enfeksiyöz tablolar olabilir.Hastamızda NMO kliniğinden 3 hafta öncesinde pandemiye sebep olan COVID-19 enfeksiyonu mevcuttu.45 yaş kadın hastamızın başvurusu esnasında baş ağrısı ve görmede bulanıklık şikayeti mevcuttu.Nörolojik muayenesinde bilateral papil ödem mevcuttu, bilateral direkt-indirekt ışık refleksi zayıf olarak alınıyordu.Tetraparazik olan hastanın bilateral babinskisi müspetti ve alt ekstremitelerde derin tendon refleksleri alınamıyordu.Kranial MRG de bilateral optik sinirlerde kontrast tutulumu T2 serilerde sinyal artışı ile sol kavernöz sinüs süperiorunda asimetrk kalınlaşma ve kontrastlanma izlendi.Ayrıca yaygın serebral sulkal ödem görüldü.Spinal MRG sinde ise spinal kord boyunca kranioservikal bileşkeden konus medüllarise dek uzanan, kontrast tutan, yaygın hiperintens lezyonları görüldü ve bu görünüm öncelikle longitudinal ekspansif transvers myelit ile uyumlu bulundu.Hastada mevcut bulgularla NMO düşünüldü, lomber ponksiyon yapıldı.NMO antikoru bos ve serumda pozitif olarak sonuçlandı.5 gün uygulanan pulse tedavine yanıt alınamayan hastaya plazmaferez işlemi başlandı.Septik şok gelişen hasta takipleri sırasında kardiyak arrest sonrası exitus oldu.NMO patogenezinden inlamatuar kemokin ve sitokinler sorumlu tutulmaktadır. Bu mekanizmaları tetikleyen durumlar olarak da kişinin otoimmüniteye yatkınlığı, aşı ve enfeksiyon tabloları sonrası gelişen otoimmün reaksiyonlar olarak değerlendirilmektedir.Salınan sitokinler ile oluşan inflamatuar ortamda kan beyin bariyerinin geçirgenliği artar ve sadece astrosit değil etraftaki oligodentrosit, nöron, akson, miyelin kilif ve diğer destek yapılarda da hasar gelişir. Biz bu olguda COVID-19 un AQ4 hedefleyen otoimmün bir reaksiyona neden olacağını düşünmekteyiz. Nadir bir durum olarak saptanan ve COVID-19 sonrası gelişen NMO vakamızı sizlerle paylaşmak istedik.

EP-241 DÜŞÜK OMUZ İLE PREZENTE OLAN İSKEMİK İNME

SAİT ALBAYRAK , FERHAT BALGETİR , EMRAH AYTAÇ , MURAT GÖNEN , İREM TAŞÇI , CANER FEYZİ DEMİR

FIRAT ÜNİVERSİTESİ TIP FAKÜLTESİ NÖROLOJİ ANABİLİM DALI

Olgu:

ÖZET : Fokal omuz güçsüzlüğü, fokal nörolojik defisitle prezente olan serebrovasküler olgular içinde nadir görülür. Genellikle periferik sinir patolojileri ile ilişkilendirilmek suretiyle tanı da güçlükler yaşanabilmektedir.Omuz abduksiyonu M.Supraspinatus,M.Deltoideus,M. Serratus Anterior ve M. Trapezius ile sağlanır. Bu kaslardaki veya bu kasları innerve eden sinirlerdeki hasar omuz abduksiyonunda kısıtlılık ile sonuçlanabilmektedir.Çalışmamızda serebrovasküler hastalık nedeniyle düşük omuz gelişen bir vaka sunulmuştur.

Anahtar Sözcükler:Kol abduksiyonu, iskemik inme, düşük el, N. acceroius.

ABSTRACT: Focal shoulder weakness is not a common condition among cerebrovascular cases presenting with focal neurologic deficits. Difficulties may be experienced in diagnosis, as it is often associated with peripheral nerve pathologies. Shoulder abduction supplied with M.Supraspinatus,M.Deltoideus,M. Serratus Anterior and M. Trapezius. Damage to these muscles or the nerves innervating these muscles may result in limitation of shoulder abduction. In our study, a case of low shoulder development due to cerebrovascular disease is presented.

GİRİŞ Fokal omuz güçsüzlüğü, fokal nörolojik defisitle prezente olan serebrovasküler olgular içinde sık rastlanan bir durum değildir. Sıklıkla periferik sinir patolojileri ile ilişkilendirilmek suretiyle tanı da güçlükler yaşanabilmektedir.Omuz abduksiyonu M.Supraspinatus,M.Deltoideus,M. Serratus Anterior ve M. Trapezius ile sağlanır. Bu kaslardaki veya bu kasları innerve eden sinirlerdeki hasar omuz abduksiyonunda kısıtlılık ile sonuçlanabilmektedir.Çalışmamızda serebrovasküler hastalık nedeniyle düşük omuz gelişen bir vaka sunulmuştur.

OLGU

Seksen sekiz yaşında erkek hasta yaklaşık 2 gün önce aniden olan sol omuzu kaldırmakta sol kolda ve elde belirgin kuvvet kaybı olduğunu fark etmiş. Şikayetlerine eşlik eden uyuşma, bilinç kaybı, bayılma ve nöbet benzeri başka bir semptom olmamış. Nörolojik muayenesinde sol üst ekstremite proksimal kas gücü 3/5 distal ise 4/5 düzeyindeydi. Sol el bileği dorsifleksiyonu ve el parmak dorsofleksörleri 4/5 kas gücünde idi. Özgeçmişinde kronik böbrek ve kalp yetmezliği,periferik vasküler hastalık öyküsü mevcut olan hastanın soy geçmişinde özellik yoktu. Laboratuvar tetkiklerinde Üre:51 Kreatinin: 2,85 ve LDL değeri 83 mg/dl iken diğer değerleri normal olarak olarak değerlendirildi. Sol omuz grafileri normaldi. Düşük omuz etyolojisinde periferik sinir tutulumu olasılığı nedeniyle hastaya elektronöromiyografi (ENMG) yapıldı. Duyu iletileri normal olarak saptandı. Motor ileti çalışmalarında ise distal motor latans hafif uzamış ve motor ileti hızı normal olarak değerlendirildi. Eş zamanlı, sol median, ulnar ve radial sinirlerin motor ve duyu iletim çalışmaları da normal olarak değerlendirildi. İğne elektromiyografi çalışmasında ise üst ekstremite kasları ve pleksus patolojileri açısından dahil edilerek incelendi. Nörojenik etkilenme bulguları saptanmadı. ENMG bulgularının normal olması nedeniyle santral sebeplere yönelik çekilen difüzyon ağırlıklı manyetik rözenans görüntüleme (MRG) çalışmasında sağ motor kortexte rolandik bölgede akut iskemik alan gözlendi (Resim 1).

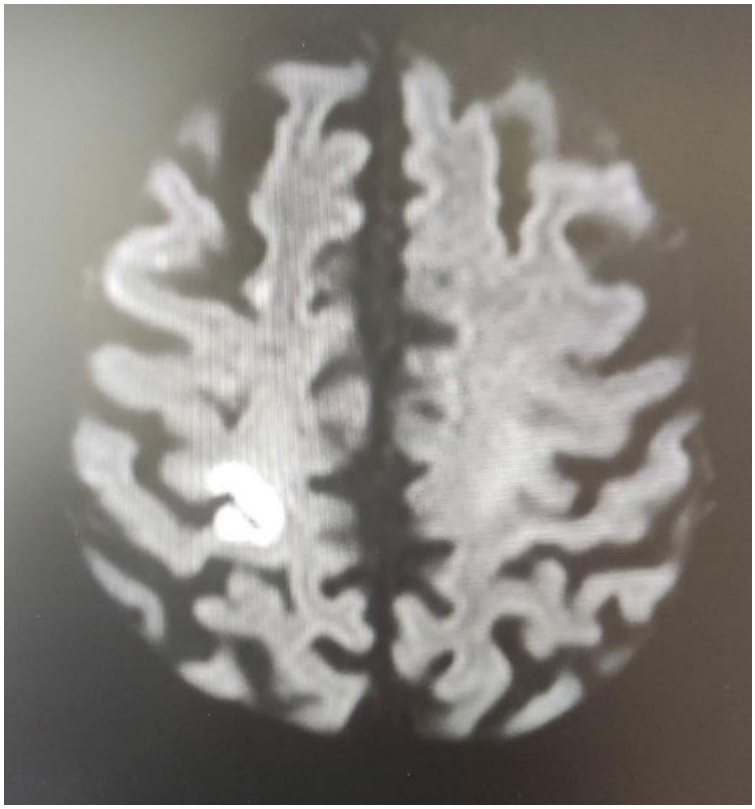

Resim 1: Sağ motor kortex santral sulkus çevresinde enfarkt ile uyumlu diffüzyonda kısıtlanma

Asetilsalilik 300mg/gün ve atorvastatin 10mg/gün tedavisine başlandı. İskemik inme etyolojisine yönelik kronik böbrek yetmezliği nedeniyle serebrovasküler anjiografi yapılamadı.Doppler incelemede karotislerde intimal kalınlaşma ve duvar düzensizlikleri gözlenen hastanın ekokardiyografi ve 24 saatlik holter elektrokardiyografi sonuçlarında kardiyak emboliye sebep olacak patoloji gözlenmedi.Non spesifik inkomplet sol dal bloğu gözlendi.Şikayetlerinde belirgin düzelme olmayan hasta fizik tedavi kliniğine yönlendirilerek taburcu edildi. Polikliniğimizde takipleri devam eden hastanın kas gücü defisitinde kısmi düzelme gözlendi.

TARTIŞMA Vakamızda brakiyel pleksus patolojilerini taklit eden düşük omuz ile prezente olan iskemik inme olgusu tartışıldı. Düşük omuz, sıklıkla axiller lezyonlara bağlı gelişmektedir, ancak nadiren serebrovasküler hadiseler sonucu da gelişebilir. Serebrovasküler hastalık sonucu gelişen fokal omuz güçsüzlüğünün ya da diğer fokal nörolojik defisitlerin sıklığı bilinmemektedir. Fokal omuz güçsüzlüğü, motor homonkulusta kol ve el alanının infarktı sonucu gelişebildiği gibi subkortikal laküner infart sonucu da gelişebilir. Akut iskemik üst ekstremite paralizileri sıklıkla distal rolandik arterin stenozuna bağlı motor kortekste kortikal lezyon gelişmesi sonucu oluşur (1-4). Ayrıca presentral alanda ya da anterior serebral arterin sulama alanında kortikal infarkt gelişmesi sonucu fokal monopareziler de gelişebilir. Proksimal dominant güçsüzlük olması ve duyusal semptomların olmaması ayırıcı tanıda iskemik fokal monoparezileri akla getirir (5).Fokal proksimal kas güçsüzlüğünün periferik etyolojisine bakıldığında ise üst ekstremite travmalarına sekonder kök hasarları,ve brakiyal pleksusun inflamasyonu akla gelmektedir. Brakiyal pleksus, boynun arka üçgeninden başlayıp aksillaya uzanan ve beş sinirde sonlanan 5 sinir kökü (C5ten T1e kadar) olarak düşünülebilir: musculokutanöz, aksiller, radyal, medyan, ve ulnar. Pleksus ara sıra C4 ve T2 sinir köklerinden katkı alır.Travmaya sekonder brakiyal pleksus hasarı sonrası sol kolda güçsüzlük en çok 15 ila 25 yaş arasındaki genç erkeklerde görülür.(6-8)Faka hastamızda travma öyküsü bulunmaktaydı.Bir diğer neden ise İdiyopatik brakiyal nörit olup etiyolojisi çoğunlukla bilinmemekte ve genellikle brakiyal pleksusun üst gövdesini etkiler, Bununla birlikte sinirlerin fokal tutulumu da görülmektedir. En sık etkilenen sinir konusunda fikir birliği olmamakla birlikte literatürde supraskapular, uzun torasik, radial, frenik ve aksiller sinirler sık tutulan sinirler olarak bildirilmiştir(9-10).Bu klinik antite brakiyal nevralji, brakiyal pleksus nöropatisi, nevraljik amiyotrofi, akut brakiyal radikülit ve Parsonage Turner

sendromu olarak da bilinir. Bildirilen insidansı 1/1000/yıldır. IBNnin genişleyen klinik farkındalığı nedeniyle önceden düşünülenden 30-50 kat daha yüksektir.. Bu sendrom genellikle 20-60 yaş arasındaki yetişkinleri etkiler. Tipik klinik seyir, tek taraflı omuz ağrısı ile başlar ve bunu ağrılı uyaranlara artan bir yanıt izler. Motor güçsüzlük yaklaşık olarak günler ile 2 hafta arasında gelişir ve brakiyal nöritin yamalı tutulumuna bağlı olarak düzensiz dağılımda görülebilir (11-12).Hastamızın ise kliniği daha akut ve 2 gün öncesinde sağ omuzunu kaldırmada ve, sağ el parmaklarında belirgin kuvvet kaybı şeklinde gelişmiştir.Vakamızda periferik sinir hasarını düşündüren bulgular nedeniyle ENMG çekildi. Ancak çekilen ENMG incelemesinde duyu iletileri normal olarak saptandı. Motor ileti çalışmalarında distal motor latans hafif uzamış ve motor ileti hızı normal olarak değerlendirildi. Eş zamanlı, üst ekstremite proksimal ve distal motor-duyu iletim çalışmaları da normal olarak değerlendirildi. İğne EMG çalışmasında üst ekstremite kaslarında nörojenik etkilenme bulguları saptanmadı. Periferik sinir hasarını düşündüren bulgular ENMGde gözlenmemesi ve kliniğin akut olması nedeniyle santral nedenleri incelemeye yönelik difüzyon MRG ile hastamız değerlendirildi. Sağ parietalde akut infarkt alanı gözlendi. Hastamızın klinik tablosunun nedeni aterosklerotik komorbiditelerine sekonder iskemik inme sonucu omuz abdüksiyon kaslarının felci olarak düşünüldü. Sonuç olarak, ani gelişen ve omuz abduksiyon kısıtlılığı olan bireylerde öncelikli olarak periferik sinir hasarlanmaları düşünülebilmekle beraber vakamızda olduğu gibi aterosklerotik risk faktörlerinin varlığı yanı sıra klinik de akut gelişmişse periferik lezyonla karışan düşük omuz ya da çeşitli fokal nörolojik defisitlere neden olabilecek serebrovaskuler stratejik infarktlar akılda tutulmalıdır.

KAYNAKLAR

1. Gass A, Szabo K, Behrens S, Rossmanith C, Hennerici M. A diffusion-weighted MRI study of acute ischemic distal arm paresis. Neurology 2001; 57:1589-1594.
2. Timsit S, Logak M, Manai R, Rancurel G. Evolving isolated hand palsy: a parietal lobe syndrome associated with carotid artery disease. Brain 1997;120:2251-2257.
3. Lampl Y, Gilad R, Eshel Y, Sarova-Pinhas I. Strokes mimicking peripheral nerve lesions. Clin Neurol Neurosurg 1995;97:203-207.
4. Timsit SG, Sacco RL, Mohr JP et al. Early clinical differentiation of cerebral infarction from severe atherosclerotic stenosis and cardioembolism. Stroke 1992;23: 486-491.
5. Hirage A. Pure motor monoparesis due to ischemic stroke. Neurologist 2011;17(6):301-8.
6. Robotti E, Longhi P, Verna G, Bocchiotti G. Brachial plexus surgery. An historical perspective. Hand Clin. 1995 Nov;11(4):517-33. [PubMed]
7. Leinberry CF, Wehbé MA. Brachial plexus anatomy. Hand Clin. 2004 Feb;20(1):1-5. [PubMed]
8. Shin AY, Spinner RJ, Steinmann SP, Bishop AT. Adult traumatic brachial plexus injuries. J Am Acad Orthop Surg. 2005 Oct;13(6):382-96. [PubMed]
9. Crag A, Richardson JK. Rehabilitation of patients with neuropathies. In: Braddom RL editor. Physical Medicine and Rehabilitation. 4th ed. : Elsevier Saunders; 2011: 1065-95.
10. Monteiro Dos Santos RB, Dos Santos SM, Carneiro Leal FJ, Lins OG, Magalhães C, Mertens Fittipaldi RB. Parsonage-Turner syndrome. Rev Bras Ortop 2015; 50: 336-41.
11. van Alfen N, van Eijk JJ, Ennik T, Flynn SO, Nobacht IEG, Groothuis JT, et al. Incidence of neuralgic amyotrophy (Parsonage Turner syndrome) in a primary care setting--a prospective cohort study. PLoS One 2015; 10: e0128361.
12. Miller JD, Pruitt S, McDonald TJ. Acute brachial plexus neuritis: an uncommon cause of shoulder pain. Am Fam Physician 2000;

62: 2067-72.

EP-242 HİPOESTEZİ EŞLİK EDEN MİLLER FİSHER SENDROMU OLGU SUNUMU

BEKİR BURAK KILBOZ , CİHAT ÖRKEN , ONUR AKAN , CEMİLE ÖZGE IŞIKLAR , SERAP ÜÇLER

PROF. DR. CEMİL TAŞÇIOĞLU ŞEHİR HASTAHANESİ NÖROLOJİ KLİNİĞİ

Olgu:

Giriş:
Miller Fisher Sendromu (MFS) akut immun aracılı bir polinöropati olup, geleneksel yaklaşım Guillain-Barré Sendromu'nun (GBS) varyantlarından birisi olarak sınıflandırılması yönündedir. Tıpkı GBS'de olduğu gibi periferik sinirlerde enfeksiyon sonrası moleküler mimikri nedeniyle otoimmün sürecin neden olduğu düşünülen, anti-GQ1b gangliozid antikoru ile ilişkilendirilmiş; ataksi, arefleksi, oftalmopleji ile ilerleyen ve çoğunlukla kendini sınırlayabilen bir sendromdur.

Olgu Sunumu:
21 yaşındaki erkek hasta, üst solunum yolu enfeksiyonu nedeniyle klaritromisin başlandıktan altı gün sonra beliren dengesizlik, el parmak uçlarından başlayıp yüze kadar yükselen hipoestezi, çift görme şikayetleriyle dış merkeze başvurmuş. Elektromiyografi (EMG) yapılan ve normal olduğu söylenen, asetilsalisilik asit başlanan hasta, şikayetlerinin geçmemesi üzerine, dördüncü gününde acil servisimize başvurdu.

Nörolojik muayenesinde sağda daha belirgin bilateral pitoz, her yöne bakışta diplopi, dört ekstremitede hipoestezi, abolik derin tendon refleksleri, dismetri, ataksi görülen hastanın kranyal görüntülemeleri ve kan tetkikleri normal olarak değerlendirildi, MFS ön tanısı ile yatışı yapıldı. BOS'da 3 lökosit/mm3, protein 20.4 mg/dL, glukoz 79 mg/dL, eş zamanlı serumda glukoz 88 mg/dL saptandı. Anti-GM-1-2-3 ve Anti-GQ1b antikorları negatif sonuçlandı. Yatışının ikinci gününde solunum sıkıntısı ve yutma güçlüğü başlayan hastaya 5 gün boyunca 0.4 g/kg/gün intravenöz immunglobulin (IVIG) verildi. Kontrol EMG'de sağ fasial f yanıtının elde edilemediği olası hiperakut dönem bir polinöropati görüldü.

Taburcu olurken ataksisi düzelmişti, 64 mg başlanan oral metilprednizolon kademeli olarak azaltılarak kesildi. Bir hafta sonra sadece horizontal diplopisi kalan, bir ay sonra diplopisi de düzelen hasta seronegatif MFS olarak değerlendirildi.

Sonuç:
Ataksi, oftalmopleji, arefleksisi olan hastalarda MFS akla gelmeli, destekleyici elektrofizyolojik ve laboratuvar bulgularının noksanlığı bizi tanıdan uzaklaştırmamalı, hastaların %10-30'unda Anti-GQ1b antikorunun negatif olabileceği unutulmamalıdır. MFS her ne kadar kendini sınırlayabilen bir durum olarak bilinse de tedavisinde kimi zaman IVIG tedavisine ihtiyaç duyulabilmektedir.

EP-243 İLERİ YAŞTA TANI ALAN NADİR BİR SENDROM:DYKE-DAVİDOFF-MASSON SENDROMU

ECEM AĞDAK , RUHSEN ÖCAL , FATMA GENÇ , ŞENNUR DELİBAŞ KATI , BERFU BAYRAKTAR , FATMA ÜNAL , İCLAL ERDEM TOSLAK , ABDULLAH MUHAMMED ELİTAŞ

ANTALYA EĞİTİM VE ARAŞTIRMA HASTANESİ NÖROLOJİ KLİNİĞİ

Olgu:

Giriş: Dyke-Davidoff-Masson sendromu (DDMS), ilk olarak 1933 yılında Dyke ve arkadaşları tarafından tanımlanmıştır. Fasiyal asimetri, hemipleji/hemiparezi, mental retardasyon, sensorinöral işitme kaybı, psikiyatrik bozukluklar, epilepsi, nörogörüntülemede serebral hemiatrofi, tek taraflı kafatası kalınlaşması, paranazal sinüslerde aşırı genişleme ve havalanma artışı ile karakterize bir klinik tablodur. Nadir görülen bir sendrom olup, genellikle çocukluk çağında semptom verir ve tanı alır. İleri yaşta vakalar literatürde nadir olarak bildirilmiştir (1).

Olgu Sunumu: Seksen sekiz yaşında kadın hasta konuşmada bozulma ve sağ tarafında kuvvetsizlik nedeniyle acil servise başvurdu. Nörolojik muayenede dizartri ve sağ hemiparezisi vardı. Hastanın beyin bilgisayarlı tomografisinde (BT) solda hemiatrofi, BOS mesafesinde asimetrik artış, paranazal sinüslerde havalanma artışı ve hemisfer asimetrisi izlendi. Hastanın beyin BT'si DDMS ile uyumlu idi. Difüzyon MRG'de hastanın sol parietalde akut enfarkt izlendi. Etyolojisinde EKG'de atriyal fibrilasyon saptandı. Takipte antikoagüle edildi. Hastanın DDMS ait daha öncesinde hiç klinik semptomu olmamış ve tanı almamıştı.

Sonuç: Beyin BT asimetrisi nedeniyle hastada DDMS olduğu düşünülmüştür. Bu olgular mental retardasyon ve diğer semptomlarla genellikle erken yaşta tanı alır. Ancak bizim olgumuz 88 yaşında iskemik inme idi, hiç semptomu olmayan hastada radyolojik tipik görüntü nedeni ile DDMS tanısı aldı. İleri yaşta nadir görülen, nadir bir sendrom olması ve tipik radyolojik görüntüleri nedeni ile sunmak istedik.

Kaynaklar:

1. Ayas ZO, Asil K, ÖcalR. The clinico-radiological spectrum of Dyke-Davidoff-Masson syndrome in adults. Neurol Sci 38(10);3074-7:2017.

EP-244 BİLATERAL PLED'LERİN EŞLİK ETTİĞİ CREUTZFELD JACOB: OLGU SUNUMU

EMRE AKBAŞ , BAHADIR HOŞVER , ASUMAN ORHAN VAROĞLU

MEDENİYET ÜNİVERSİTESİ PROF DR SÜLEYMAN YALÇIN ŞEHİR HASTANESİ NÖROLOJİ KLİNİĞİ

Olgu:

GİRİŞ

Creutzfeld Jacob hastalığı (CJD) progresif demans, davranış değişikliği ve miyoklonilerin eşlik ettiği, prion proteinlerinin hatalı katlanması sonucu gelişen nörodejeneratif bir hastalıktır. Sporadik Creutzfeld Jacob hastalığında periyodik lateralize epileptiform deşarjlar %80 oranında görülür. Biz bu vakada bilateral PLED'lerin görüldüğü bir sporadik Creutzfel Jacob vakası sunduk.

VAKA SUNUMU

Bilinen diyabetes mellitus öyküsü olan 64 yaş kadın hasta 1,5 aydır olan unutkanlık, genel durum bozukluğu ve iletişim kuramama nedenli acil servise başvurdu. Hastanın yapılan ilk nörolojik muayenesinde gözler spontan açık, kooperasyon ve oryantasyon kısıtlı ve verbal yanıt yoktu. Dört ekstremite yatak içi hareketli olan hastada aralıklı gözlenen miyoklonik jerkler izlendi. Soygeçmişinde özellik bulunmayan hastanın kullandığı ilaçlar arasında ensefalopati yapacak ilaç bulunmamaktaydı. Dıffuzyon MR da sağ frontal kortikal alanda ve bilateral caudat nucleusta hiperintens alanlar görüldü. EEG sinde 4-5 hz yaygın yavaşlama ve bilateral periyodik lateralizan epileptiform aktivite görüldü. Lomber ponksiyonda 7 hücre, hafif düzeyde artmış protein 51 saptandı. Mikobakteri PCR ve viral-bakteriyel menenjit paneli negatifti. BOS örneğinde gönderilen 14-3-3 proteini pozitif saptandı. Tüm vücut ve beyin PET te anlamlı özellik raporlanmadı. Otoimmün limbik ensefalit paneli negatif sonuçlandı. Kontrastlı kranyal MR da sağ temporaparyetal kortikal bölgede daha belirgin prion hastalığını destekleyen kurdele belirtisi görüldü. Aile hikayesi olmayan hastaya sporadik Creutzfeld Jakob hastalığı tanısı koyuldu. Miyoklonileri nedenli hastaya klonazepam ve levetiresetam tedavileri düzenlendi. Sporadik vakalarda bilateral PLED'lerin görülmesi nadir değildir ve tanı için önemli bir yere sahiptir.

EP-245 FİNGOLİMOD KESİLMESİ SONRASI REBOUND SENDROM OLGU SUNUMU

FURKAN AKKOÇ , SENA DESTAN BÜNÜL , AYBALA NESLİHAN ALAGÖZ , HÜSNÜ EFENDİ

KOCAELİ ÜNİVERSİTESİ TIP FAKÜLTESİ HASTANESİ

Olgu:

AMAÇ:
Multipl skleroz (MS), merkez sinir sistemi (MSS)'nin kronik inflamatuar, demiyelinizan ve nörodejeneratif bir hastalığıdır.MS uzun yıllar takip ve tedavi gerektiren bir hastalık olmasından dolayı değişen şartlara bağlı olarak MS'de tedavilerin kesilerek diğer tedavi seçeneklerinin uygulanması gerekebilmektedir. Tedavilerin değiştirilmesi veya immünomodülatör ajanların tamamen kesilmesi, hastaları nüks veya hastalık ilerlemesine karşı savunmasız bırakabilir.Bizler de bu sunum ile fingolimod kesilmesi sonrası rebound sendromu gelişen hastamızı tartışmak istiyoruz.

OLGU:
49 yaşında kadın hasta konuşmada azalma,kooperasyonda kısıtlılık,etrafındaki kişileri tanıyamama,yer zaman oryantasyonunda bozulma,mevcut olan sağ üst ve alt ekstremitesindeki kuvvet kaybında artma,sol üst ve alt ekstremitesinde yeni gelişen kuvvet kaybı şikayetleri ile tarafımıza başvurdu.Nörolojik muayenesinde kısmi koopere dezoryante,her iki gözde lateral bakış kısıtlılığı,sağ üst ve alt ekstremitesi kuvvet muayenesi 1/5, sol üst ve alt ekstremite kuvvet muayenesi 2/5,derin tendon refleksleri 4 ekstremite canlı,taban deri refleksi sağ ve solda extansör saptandı.Hastanın öyküsünde 2011 yılında MS tanısı aldığı İnterferon Beta 1A(IFN-B 1A) 44 mcg subkutan 3*1 haftalık tedavi başlandığı,IFN-B 1A tedavisi altında atak öyküsü olması üzerine hastanın tedavisinin IFN-B 1A tedavisi kesilerek fingolimod tedavisine geçildiği ,fingolimod tedavisi altında 4 yıl atak öyküsü tariflemeyen hastanın son 2 yıl içerisinde yüksek hastalık aktivitesi göstermesi üzerine hastanın fingolimod tedavisinden bir üst basamağa geçiş planlandığı öğrenildi.Gerekli testleri planlanan hastanın takiplerden çıktığı ve son hastane başvurusundan 3 ay sonra mevcut şikayetler ile tarafımıza başvurduğu öğrenildi. Hastanın kontrastlı beyin magnetik rezonans (MRI) incelemesinde;bilateral serebral hemisferde, mezensefalon ve serebellopontin köşede tümefaktif plak ile uyumlu yeni gelişen patolojik kontrast tutulumu gösteren aktif demyelinizan plaklar saptandı.Hastaya fingolimod kesimi sonrası rebound sendromu tanısı konularak 7 seans plazmaferez tedavisi uygulandı.Takip MRI incelemesinde lezyonların kontrastlanmasında belirgin gerileme saptandı.Hastanın oryantasyon ve kooperasyonunda kısmi düzelme ,sol üst ekstremite kuvvet muayenesi 4/5,sol alt ekstremite kuvvet muayenesi 3/5 olarak saptanarak kuvvet muayenesinde iyileşme saptandı.

Sonuç:
MS uzun yıllar takip ve tedavi gerektiren bir hastalık olmasından dolayı değişen şartlara bağlı olarak MS'de tedavilerin kesilerek diğer tedavi seçeneklerinin uygulanması gerekebilmektedir. Tedavilerin değiştirilmesi veya immünomodülatör ajanların tamamen kesilmesi, hastaları nüks veya hastalık ilerlemesine karşı savunmasız bırakabilir.MS tedavisinde kullanılan ajanların kesilmesi sonrası rebound senromundan en sık sorumlu olan ajanlar ise fingolimod ve natalizumabdır(1). Rebound için evrensel olarak kabul edilmiş kriterlerin bulunmaması nedeniyle literatürde bildirilen fingolimod rebound oranları geniş ölçüde değişerek %5 ile %52 arasında değişmektedir.Yapılan bir literatür çalışmasında çeşitli nedenlerle fingolimod tedavisi kesilen hastaların %14'ünde ilk 3 ayda %12 sinde 3 ay-6ay arasında rebound görülmüştür(2). Tek merkezli yapılan bir çalışmada ise 2012-2020 yılları arasında en az 6 ay sürede Fingolimod kullanan çeşitli nedenler ile fingolimod tedavisini kesen 126 hastanın 13'ünde(%10.3) rebound bildirilmiş ve cinsiyet, MS tipi, MS süresi, fingolimod tedavisinin süresi ve fingolimod tercih sırası açısından rebound olan ile rebond olmayan kollar arasında anlamlı fark saptanmamış(3).Bizler de fingolimod kesiminden 3 ay sonra yaygın,aktif lezyon yükü ile rebound sendromu gelişen bu olgumuzu sunmak istedik.

1: Barry B, Erwin AA, Stevens J, Tornatore C. Fingolimod Rebound: A Review of the Clinical Experience and Management Considerations. Neurol Ther. 2019 Dec;8(2):241-250. doi: 10.1007/s40120-019-00160-9. Epub 2019 Nov 1

2: Frau J, Sormani MP, Signori A, Realmuto S, Baroncini D, Annovazzi P, Signoriello E, Maniscalco GT, La Gioia S, Cordioli C, Frigeni B, Rasia S, Fenu G, Grasso R, Sartori A, Lanzillo R, Stromillo ML, Rossi S, Forci B, Cocco E; i-MuST study group. Clinical activity after fingolimod cessation: disease reactivation or rebound? Eur J Neurol. 2018 Oct;25(10):1270-1275

3: Goncuoglu C, Tuncer A, Bayraktar-Ekincioglu A, Ayvacioglu Cagan C, Acar-Ozen P, Cakan M, Karabulut E, Karabudak R. Factors associated with fingolimod rebound: A single center real-life experience. Mult Scler Relat Disord. 2021 Nov;56:103278

EP-246 KLADRİBİN TEDAVİSİ SONRASI CİDDİ AKUT CİLT REKASİYONU GELİŞEN RRMS OLGUSU

ÜMİT GÖRGÜLÜ [1], GÜRDAL ORHAN [2], BERNA ARLI [2]

[1] *ANKARA ŞEHİR HASTANESİ NÖROLOJİ KLİNİĞİ*
[2] *SAĞLIK BİLİMLERİ ÜNİVERSİTESİ ANKARA ŞEHİR HASTANESİ NÖROLOJİ KLİNİĞİ*

Olgu:

GİRİŞ:

Cilt ile ilgili advers olaylar (AO), kladribin ile tedavi edilen relapsing remitting MS (RRMS) hastalarında sık olarak görülmektedir. Hastaların yaklaşık 1/3'ünde görülebilen AO'lar, daha çok erken dönemde ve en sık saç incelmesi şeklinde izlenmektedir (1). Bazen bu AO'lar ciddi cilt reaksiyonları şeklinde de olabilmektedir (2). Biz de kliniğimizde RRMS tanısı ile takip ettiğimiz kladribin tedavisi sonrası akut ürtiker ve anjiyoödem gelişen hastayı sunmayı uygun bulduk.

OLGU:

48 yaşındaki kadın hastamızın 17 yıllık RRMS tanısı vardı. Başvuru EDSS skoru 4 olan, interferon beta 1a kullanan hasta, pandemi döneminde takiplerini aksatmış ve hastalığında progresyon mevcuttu. Tam kan sayımı, biyokimya ve serum elektrolitleri, tiroid fonksiyon testleri, eritrosit sedimantasyon hızı (ESR) ve C-reaktif protein (CRP) değerleri normal sınırlar olan hastaya 2 yılda 3.5 mg/kg, yılda 1.75 mg/kglık kladribin 1. tedavi kürü planlandı. İlk tedavi kürü için hospitalize edilen hastamızda oral kladribin alımı sonrası akut ürtiker ve anjiyoödem gelişti (Resim 1 ve 2). Hastamıza intravenöz 1 mg/kg metilprednizolon, 45.50 mg feniramin maleat tedavisi başlandı ve sonrasında cilt bulguları tamamen düzeldi.

TARTIŞMA:

Kladribin, klinik veya görüntüleme özellikleriyle tanımlanan, çok aktif RRMS hastalarının tedavisi için endikedir (3). Kladribin adeonozin deaminazı inhibe ederek etki eden sentetik bir pürin analogudur. Etki meklanızmasında adaptif lenfositler içine giren kladribinin çoğunluğu yıkılmadan toksik dozlarda kalmakta ve sonuçta lenfosit ölümü gerçekleşmektedir. Parenteral formları uzun yıllardan beri tüylü hücreli lösemi ve B hücreli kronik lenfosittik lösemi tedavisinde kullanılmaktadır. Oral formu MS tedavisinde kullanılmak üzere geliştirilmiştir (4).

Kladribinin en sık görülen yan etkileri baş ağrısı, nazofarenjit ve lenfopenidir (4). Bununla birlikte, gelişebilen AO cilt reaksiyomlarının insidans ve klinik hakkında çok az şey bilinmektedir. Rolfes ve ark. oral kladribin alan RRMSli 239 hastadan oluşan kohortta ciltle ilgili AOlarin insidansını araştıran çalışmalarında, hastaların 77'sinde (%32.2) en az bir cilt reaksiyonu gözledi ve 54'ünde (%22.6) bu reaksiyonlar tedavinin ilk 3 ayındaydı. Akut-subakut dönem izlenen cilt ile ilgili AOlar saç incelmesi (n=28), yaygın eritem (n=13), nummular egzama (n=2), papülopüstüler akneiform döküntü (n=5), geçici mukozit (n=13) ve kaşıntıydı (n=6). Bizim olgumuzda gelişen ürtiker insidanı ise litaratürde %2.8 olarak bildirilmiştir (5).

SONUÇ:

Sonuç olarak RRMS'in kladribin ile tedavisinde ciddi akut cilt reaksiyonları izlenebilir.

EP-247 KONUS MEDULLARISTE LEPTOMENİNGEAL KONTRASTLANMA GÖRÜLEN MYELİN OLİGODENDROSİT GLİKOPROTEİN ANTİKORU İLE İLİŞKİLİ HASTALIK (MOGAD) OLGUSU

RABİA ÖZÜN[1] , BURCU YÜKSEL[2] , GÜNAY GÜL[3]

İSTANBUL BAKIRKÖY PROF. DR. MAZHAR OSMAN RUH SAĞLIĞI VE SİNİR HASTALIKLARI EĞİTİM VE ARAŞTIRMA HASTANESİ, NÖROLOJİ BÖLÜMÜ

Olgu:

GİRİŞ: MOGAD, miyelin oligodendrosit glikoproteinine karşı serolojik bir antikor varlığı ile karakterize merkezi sinir sisteminin otoimmün bir hastalığıdır. Bu hastalığın BOS bulguları ve görüntülemelerine dair sınırlı veri mevcuttur.

OLGU : Birkaç yıldır sol bacakta uyuşma hissi olan, şikayetlerinin bir haftadır sağ bacağa da geçmesi üzerine tarafımıza başvuran 42 yaş kadın hasta, tetkik ve tedavi amacıyla interne edildi. Nazofarengeal sürüntü örneğinde COVID PCR testi pozitif saptandı. Nörolojik muayenede perianal bölge ve sol bacak hipoestezisi mevcuttu, derin tendon refleksleri bilateral alt ekstremitelerde artmıştı. TSH 5 mIU/L , antitiroglobulin antikor değeri 300 IU görüldü. Tiroid ultrasonda kronik tiroidit saptandı. Kontrastlı kranial MRG normaldi. Spinal MRG'de post-kontrast serilerde lomber ve konus seviyesinde leptomeningeal kontrastlanma ve T5 seviyesinde kordda fokal kontrast tutulumu izlendi. BOS'ta hücre görülmedi, biyokimya normaldi. BOS örneğinden atipik hücre, viral panel, otoimmün-paraneoplastik panel ve kan örneğinden brucella ve borrelia testleri, enfeksiyon markerları gönderildi, negatif sonuçlandı. BOS COVID antikoru pozitif görüldü. Demyelinizan hastalık ön tanısı ile başlanan, 7 gün pulse steroid tedavisi ile bacaklarında ve perianal bölgedeki uyuşukluk şikayetinde belirgin azalma görüldü. Poliklinik takiplerinde anti-MOG antikoru pozitif sonuçlandı. Azatiopürin tedavisi başlandı.
TARTIŞMA: Optik nörit (ON), miyelit veya akut dissemine ensefalomiyelit (ADEM), MOGADın tipik klinik tablolarıdır. Leptomeningeal tutulum ise sadece vaka çalışmalarında bildirilmiştir. Bu hastada konus medullariste lezyon olmadan leptomeningeal kontrast tutulumu saptanmış ve sonrasında MOG antikor pozitifliği tespit edilmiştir. Diğer yandan olgumuz, COVID-19un, MOGAD'a yol açabilecek bir otoimmün yanıtı tetikleyebileceğini düşündürmüştür.

EP-248 LOKALİZE SKLERODERMA VE İSKEMİK İNME

BÜNYAMİN TOSUNOĞLU , BURCU GÖKÇE ÇOKAL , HAFİZE NALAN GÜNEŞ , SELDA KESKİN GÜLER

ANKARA EĞİTİM VE ARAŞTIRMA HASTANESİ, NÖROLOJİ

Olgu:

Özet- Skleroderma enflamatuar, vasküler ve fibrozis ile karakterize multisistemik bir bozukluktur. Progresif sistemik skleroz (PSS) esas olarak deri, eklem, akciğer, kalp ve böbrek tutulumu ile seyreder. Hem lokalize skleroderma hem de progresif sistemik skleroz'da serebral damarların tutulumu nadirdir. Geçici iskemik atak (TIA) ve inme skleroderma'nın nadir komplikasyonlarındandır. Biz 60 yaşında lokalize skleroderması olan ve konuşmada bozulma, kelimeleri unutma ve zaman zaman geçici hafıza kaybı ile gelen inme hastasını sunuyoruz.

Anahtar Kelimeler: skleroderma, lokalize, inme, fibrozis, amnezi

EP-249 SUPRATENTORİAL SUBDURAL AMPİYEM OLGU SUNUMU

ZEHRA ÖZBİLİCİ , GÖKÇE ZEYTİN DEMİRAL , HAYRİ DEMİRBAŞ , ÜLKÜ TÜRK BÖRÜ

AFYON SAĞLIK BİLİMLERİ ÜNİVERSİTESİ

Olgu:

SUPRATENTORİAL SUBDURAL AMPİYEM OLGU SUNUMU

Zehra Özbilici, Gökçe Zeytin Demiral, Hayri Demirbaş, Ülkü Türk Börü
Afyonkarahisar Sağlık Bilimleri Üniversitesi Tıp Fakültesi, Nöroloji Anabilim Dalı, Afyonkarahisar, Türkiye

GİRİŞ VE AMAÇ:

Supratentoriyal, subdural ampiyemler kafa içi iltihabi oluşumların yerleşimi açısından nadir bir yerdir. Genellikle otojenik enfeksiyon, kafa travması, bakteriyel menenjit veya sistemik enfeksiyonun hematojen yayılımından kaynaklanır. Yaygın klinik özellikler ateş, baş ağrısı, kusma, bilinç bozukluğu ve menenjimi içerirken, çoğu vakada serebellar belirtiler ve alt kraniyal sinir defisitleri nadirdir. Bu olguda da sezaryen sonrası 20.günde baş ağrısı, ateş, konuşma bozukluğu şikayetleri ile başvuran supratentorial subdural ampiyemi olan hastayı sunmayı amaçladık.

OLGU SUNUMU:

34 yaş kadın hasta 3 hafta önce sezaryen öyküsü sonrasıbaşlayan baş ağrısı, ateş, konuşma bozukluğu şikayetleri ile başvurdu. Hastanın 3 haftalık periyotta birçok kez takipte olduğu kadın doğum kliniğine baş ağrısı şikayeti ile başvurusu mevcut. Hasta değerlendirildiği sırada baş ve ense bölgesinde ağrısı devam etmekle birlikte ateşi yoktu. Konuşma bozukluğu saatler içerisinde düzeldi. Nörolojik muayenesinde bilinç açık oryante, koopere, ense sertliği ve meninks irritasyon bulgusu yoktu. Kranial sinir muayenesi ve diğer nörolojik sistem muayeneleri doğaldı. Hastanın yapılan görüntülemelerinde sol frontotemporalde subddural ampiyem tespit edildi. Hasta beyin sinir cerrahisine konsülte edildi. Hastaya antibiyotik ve cerrahi tahliye tedavisi uygulandı.

TARTIŞMA VE SONUÇ:

Kafa içi subdural ampiyem baş ağrısı, ateş, mental durum değişikliği, motor bozukluklar ve nöbetler ile karşımıza gelebilir.Yıkıcı sonuçlar epilepsi, hemiparezi ve ölümü içerir. Subduralampiyem; kraniyal prosedürler, menenjit, sinüzit, otojenikenfeksiyon veya travmadan kaynaklanabilir. Mortalite oranları %4,4-24 gibi yüksek olabilir. 1-2 gün içinde tedaviye başlamama komaya ve ölüme doğru hızlı bir düşüşe neden olabilir.

Patogenez etiyolojiye bağlıdır. Ekstrakraniyal ve intrakraniyalyapılar arasında bulunan kapaksız damarlar boyunca sinüs enfeksiyonu yayılabilir; direkt yayılım, enfekte sinüs veya mastoidden de oluşabilir. Ayrıca, bir kranyal beyin cerrahisi operasyonu (ventriküler şant veya subdural dren yerleştirme) subdural boşlukta bakteri tohumlayabilir veya uzaktaki bir subdural efüzyonun sekonder enfeksiyonunu tetikleyebilir.

Enfeksiyonun omurilikten kafatasına yayılması nadirdir. Lomberponksiyonlar, spinal anestezi ve enfekte intratekal baklofen pompaları ile menenjit ilişkilendirilmiştir.

Bildiğimiz kadarıyla, enfeksiyonun spinal bir konumdan kraniyalbir konuma yayılarak, subdural ampiyeme dönüştüğü bildirilmemiştir. Bizim vakamızda sezeryan öncesi spinalanestezi olduğu ve muhtemel etyolojide spinal bölgeden bos sızıntısına sekonder tohumlanma yöntemi ile enfekte olmuş olabilir. Patoloji lomber ponksiyona sekonder menenjit ve subdural ampiyem ile ilişkilendirilmiştir.

Bu nadir komplikasyon göz önüne alındığında, hızlı tanı daha iyi sonuçlarla ilişkili olduğundan, subdural ampiyemi ekarte etmek için kraniyal görüntüleme çekilmesini öneriyoruz.

EP-250 OTOİMMUNİTE YOLCULUĞUNDA ÜÇ DURAK VE MULTİPL SKLEROZ+ (MS PLUS) KONSEPTİ

ALİ ÖZHAN SIVACI [1], SELİME ERMURAT [2], MERAL SEFEROĞLU [1]

[1] *TC.SBÜ. BURSA YÜKSEK İHTİSAS EĞİTİM VE ARAŞTIRMA HASTANESİ, NÖROLOJİ KLİNİĞİ, BURSA*
[2] *TC.SBÜ. BURSA YÜKSEK İHTİSAS EĞİTİM VE ARAŞTIRMA HASTANESİ, ROMATOLOJİ KLİNİĞİ, BURSA*

Olgu:

GİRİŞ

Otoimmünite sıklıkla tekil hastalık ya da sendrom olarak görülse de bir çeşit genetik şanssızlık sonucu kişide aynı temel mekanizmaların yol açtığı birden fazla hastalık bir arada görülebilmektedir. Ailesel Akdeniz Ateşi (FMF) vücudun değişik bölgelerinde inflamasyon bulguları, ateş ve karın ağrısı ile karakterize genetik bir hastalıktır. Ankilozan Spondilit (AS) genellikle genç erişkinlerde kronik sırt ağrısı presentasyonu ile ortaya çıkan, omurganın zamanla hareket kabiliyetini azaltan inflamatuar bir hastalıktır. Multipl Skleroz (MS) ise genç erişkin yaşta görülen, merkezi sinir sisteminin inflamatuar demiyelinizan ve nörodejeneratif hastalığıdır. Bu üç hastalığın birlikteliği oldukça nadir görülen bir durumdur.

OLGU
25 yaşında erkek hasta baş dönmesi, dengesizlik ve kusma yakınmaları ile acil servis başvurusu sırasında çekilen kranial MR'da demiyelinizan plaklar görülmesi üzerine nöroloji servisine ileri tetkik için yatırılmıştır. Hastanın öyküsünde küçük yaşlardan beri olan diz ve sırt ağrıları sebebi ile tetkik edilip yakın zamanda bağ dokusu hastalığı ön tanısı aldığı antienflamatuar ve kortikosteroid tedavisi başlandığı öğrenilmiştir. Hastanın Romatoloji konsültasyonu istenmiş yapılan tetkiklerinde E148Q geninde heterozigot mutasyon saptanmış olup sakroiliak MR'da "sakroileit" bulgularının da desteklemesi ile FMF ve AS tanıları birlikteliği düşünülmüştür. Diğer taraftan kranial MR'da demiyelinizan lezyonları görülen hastanın servikal Mr'ında da benzer lezyonlar görülmesi üzerine OKB çalışılmış 6 bant sayısı ile Tip 2 (+) olarak sonuçlanmıştır. Aynı zamanda MS tanısı alan, halen kolçisin ve NSAİİ kullanan hastanın tedavisine kliniğimizce teriflunomid eklenmiş, hasta Romatoloji ile ortak takibe alınmıştır.

SONUÇ ve YORUM
Otoimmun hastalıklar nadiren de olsa bir arada görülebilmektedir. Doğru tanı ve takip için pek çok branşın eş güdüm halinde çalışması günümüzde bir gereklilik halini almıştır. Hastaların ayırıcı tanısı yapılırken tanıların her zaman birbirinin alternatifi olmayabileceği ve bir tanı birlikteliği olabileceği akılda tutulmalıdır. Yakın zamana kadar bir dışlama tanısı olarak görülen MS'in artık başka otoimmun hastalıklarla birliktelik gösterebileceği günümüzde bilinen bir gerçektir. Kliniğimizde bu tabloları "MS artı/MS plus" (MS+) olarak adlandırmakta ve bu tanımlamanın genel literatürde kullanımının her geçen gün artacağını öngörmekteyiz.
Anahtar kelimeler: FMF, ankilozan spondilit, multiple skleroz, plus, ms+

EP-251 AKUT BAŞLANGIÇLI HEMİKORE-HEMİBALLİSMUS İLE PREZENTE OLAN NON-KETOTİK HİPERGLİSEMİ VE İSKEMİK İNME BİRLİKTELİĞİ

BEYZA CANİK , FURKAN AKKOÇ , AYBALA NESLİHAN ALAGÖZ , SENA DESTAN BÜNÜL

KOCAELİ ÜNİVERSİTESİ TIP FAKÜLTESİ, NÖROLOJİ ANABİLİM DALI

Olgu:

Giriş:

İskemik inme ve non-ketotik hiperglisemi; hiperkinetik hareket bozukluklarının nadir görülen nedenlerindendir. Sıklıkla putamen, kaudat nukleus ve subtalamik nukleus gibi derin subkortikal yapılarda disfonksiyon sonucu görülmektedir. Bu bildiride, non-ketotik hiperglisemi ve iskemik inme ile birlikte prezente olan bir hemikore-hemiballismus olgusu sunulacaktır.

Olgu:
68 yaşında kadın hasta, sol kol ve bacakta olan istem dışı hareketler nedeniyle tarafımıza başvurdu. Hastanın yakınmalarının 2 aydır olduğu ve 2 ay önce çekilen difüzyon manyetik rezonans görüntülemede (MRG); sağ bazal ganglion düzeyinde akut difüzyon kısıtlılığı görülmesi üzerine akut iskemik inme tanısı aldığı öğrenildi. Antiagregan tedavisi başlanan ancak yakınmaları devam eden hasta tetkik amaçlı servisimize yatırıldı. Nörolojik muayenesinde; sol üst ve alt ekstremitede proksimal kaslarda yüksek amplitüdlü ballismus, distal kaslarda daha düşük amplitüdlü koreiform hareketler mevcuttu. Bilinen tip 2 Diyabetes Mellitus tanısı olan ve insülin kullanan hastanın yapılan tetkikleri sonucunda non-ketotik hiperglisemi tanısı konuldu. Çekilen kranial MRG'de; akut difüzyon kısıtlılığı olmadan, sağ kaudat nükleus ve sağ putamende T1 ağırlıklı görüntülemede hiperintens sinyal değişiklikleri görüldü. Bu bulgular non-ketotik hiperglisemi ile uyumlu olarak değerlendirildi. Hastaya haloperidol ve sodyum valproat tedavileri başlandı. Antidiyabetik tedavisi düzenlenerek kan şekeri regülasyonu sağlandı. Taburculuktan 1 ay sonra poliklinik kontrolünde değerlendirilen hastanın nörolojik muayenesinde belirgin düzelme görüldü.

Tartışma:
Kore ve ballismus, çoğunlukla bazal ganglionlarda disfonksiyon neticesinde meydana gelir ve etiyolojisinde serebrovaskuler, otoimmun, toksik, malign, metabolik, endokrin bozukluklar ile enfeksiyöz hastalıklar bulunur. Yapılan çalışmalarda, inme sonrası hareket bozukluğu sıklığı tüm inme vakaları içinde %1 ile 4 arasındaki oranlarda bildirilmiştir. Diyabetik striatopati, bir diğer adıyla non-ketotik hiperglisemik hemikore-hemiballismus ise, beyinde non-ketotik hiperglisemiye bağlı olarak GABA'nın hızlı yıkımı nedeniyle subtalamus ve bazal ganglionda disinhibisyon sonrası ortaya çıktığı düşünülen bir klinik tablodur. Hemikore-hemiballismus ile prezente olan hastalarda inme ve diyabetik striatopati etiyolojide akılda tutulması gereken nadir durumlardandır.

Sonuç:
Hemikore ve hemiballismus gibi diğer hareket bozuklukları hastalıklarında da; birden çok etiyolojik nedenin birlikteliğinin akılda tutulması gerektiğine vurgu yapmak istedik.

EP-252 ESANSİYEL PALATAL TREMOR

TUĞBA ARGÜN PULAT , AYSU ŞEN

BAKIRKÖY PROF. DR. MAZHAR OSMAN RUH SAĞLIĞI VE SİNİR HASTALIKLARI E. A. HASTANESİ

Olgu:

Palatal tremor (palatal miyoklonus), nadir görülen ve yumuşak damağın istem dışı, sıçrayıcı, kısa süreli ve ritmik ya da yarı ritmik hareketleridir. Bu hastalık etyolojisine göre esansiyel ve sekonder olmak üzere iki alt tipte incelenebilir. Bu hastalığın esansiyel tipi için hastaların esas şikayeti uykuda kaybolan, uyanıkken dikkatlerini dağıtan sürekli bir kulakta işitilen klik sesidir. Sekonder tipte Guillain-Molaret üçgeni bölgesinde bir lezyon olması beklenir. 18 yaşında üst solunum yolu enfeksiyonu sonrası kulağına gelen klik sesi nedeniyle acil nöroloji servisimize başvuran hastanın nörolojik muayenesinde yaklaşık yarım metreden işitilebilen objektif klik sesi ile senkron olarak yumuşak damakta düzenli aralıklarla, simetrik vertikal ossilasyon saptandı. Yapılan labaratuar tetkikleri , Kr.MR ve BOS incelemeleri normal olan hastaya esansiyel palatal tremor tanısı konuldu. Hastaya klonozepam başlandı ancak sedasyon etkisinden rahatsızlık duyması nedeniyle tedavisi karbamazepin ile değiştirildi. Takiplerinde medikal tedaviden fayda görmeyen hastaya emg eşliğinde botilinum toksin uygulaması önerildi, hasta mevcut şikayetinden rahatsızlık duymadığını belirterek tedaviyi kabul etmedi. Sonuç olarak klinik olarak gözden kaçırılmaması gereken ve nadir görülen bir tablo olması nedeniyle sunulmuştur.

EP-253 HİPOKSİYE SEKONDER PARKİNSONİZM OLGU SUNUMU

FATMA BEYZA ÜNVER , HELİN ÖZÜM TOMUL , FATMA EBRU ALGÜL

İNÖNÜ ÜNİVERSİTESİ TURGUT ÖZAL TIP MERKEZİ

Olgu:

İdiyopatik parkinson hastalığı bradikinezi, rijidite ve istirahat tremoru ile karakterize, hastalık ilerledikçe postural instabilitenin de eklendiği ilerleyici bir nörodejeneratif hastalıktır. Parkinsonizm genellikle idiyopatik olmakla beraber toksikasyona, vasküler nedenlere, ilaçlara ve hipoksiye bağlı olarak da gelişebilir. Tedavisinde levo-dopa, dopamin agonistleri, monoamin oksidaz inhibitörleri, antikolinerjik ajanlar, amantadin gibi ilaçlar kullanılmaktadır. Bu olgu sunumunda arı sokması sonrası anaflaksiye girip solunum arresti olan ve kardiyopulmoner resüsitasyon ile dönen 56 yaşındaki erkek hastada gelişen parkinsonizm tablosu sunulacaktır. Hipoksiye sekonder parkinsonizm medikal tedaviye yanıt verebilmekle beraber bazen de semptomlar dirençli olarak devam edebilmektedir. Biz bu olgu sunumuyla hipoksi sonrası gelişen parkinsonizmin klinik özelliklerini ve tedaviye yanıtını tartışmayı amaçlıyoruz.

EP-254 ILIMLI SEYİRLİ DEMANS OLGUSU: LATE SENDROMU

HASAN ARMAĞAN UYSAL , HALİL GÜLLÜOĞLU , ÖZGE YILMAZ KÜSBECİ

İZMİR EKONOMİ ÜNİVERSİTESİ MEDİCAL POİNT HASTANESİ NÖROLOJİ ANA BİLİM DALI

Olgu:

77 yaşında erkek hasta polikliniğimize unutkanlık şikayeti ile başvurdu. Öyküsünde aslında şikayetlerinin 11 yıl önce başladığı ancak son zamanlarda gittikçe şiddetlendiği öğrenildi. Günlük yaşam aktivitelerinde belirgin bir bozulma yoktu. Özellikle mekan değişikliği durumlarında olmak üzere zaman zaman şikayetlerinde artış oluyordu. Sorgulandığında davranış bozukluğu olmadığı saptandı. Yapılan nöropsikolojik değerlendirilmesinde Mini Mental Testi: 28/30, ACE-R: 60/100, Dikkat-Oryantasyon: 17/18, Bellek: 10/26, Akıcılık: 5/14, Dil:13/26, Görsel-Mekansal İşlevler: 15/16, Yesvage Geriatrik Depresyon Puanı: 5/30 olarak saptandı. Çekilen kraniyal manyetik rezonans görüntülemesinde sağda daha belirgin bilateral temporal atrofisi mevcuttu. Hastanın elektroensefalografisinde zemin ritm düzensizliği saptandı. Rutin kan tetkiklerinden hemogram, geniş biyokimyasal incelemeler, tiroid fonksiyon testleri, b12-folik asit ve demir paneli sonuçları normaldi. 11 yıldır kısmen artan unutkanlığı olması sebebi ile hasta Late Sendromu olarak değerlendirildi. Bitemporal belirgin atrofisi olamsına rağmen günlük yaşam aktivitelerinini bozulmadığı, ılımlı kognitif kötüleşme ile giden ve daha nadir görülen bu demans tipini sunmayı amaçladık.

EP-255 NADİR BİR KLİNİK SENDROM: SEFEPİMLE İNDÜKLENEN ENSEFALOPATİ OLGUSU

ZEYNEP KAYA DOĞU [1], BENGİSU ŞAHİN [1], DAMLA ÖRS ŞENDOĞAN [2], SEDA KİBAROĞLU [1]

[1] *NÖROLOJİ ANA BİLİM DALI, BAŞKENT ÜNİVERSİTESİ TIP FAKÜLTESİ, ANKARA*
[2] *NEFROLOJİ ANA BİLİM DALI, BAŞKENT ÜNİVERSİTESİ TIP FAKÜLTESİ, ANKARA*

Özet:

Giriş ve amaç: Dördüncü jenerasyon sefalosporinlerden sefepim, kan beyin bariyerini geçebilmesi sebebiyle nörotoksik etki gösterebilen bir antibiyotiktir. Sefepimle indüklenen ensefalopati (SİE) sefepim kullanan hastalarda 1:480 oranında görülür (1). Genellikle tedaviden 2-6 gün sonra ortaya çıkan bu klinik sendromda bilinç durum değişikliği, konfüzyon, myokloni görülebilir (2). Tedavisi sefepimin kesilmesi olup tedavi sonlandıktan sonra 3 gün içinde tam iyileşme beklenir (1,2). Bu bildiride nefroloji kliniğinde kateter enfeksiyonu nedeniyle takip edilmekteyken SİE saptanan bir hasta sunulmaktadır.

Olgu: Kronik renal yetmezlik nedeniyle subklavyen kateter yoluyla haftada 3 gün hemodiyalize alınan 68 yaş erkek hasta tarafımıza istemsiz hareketler, anlamsız konuşma ve elinden nesneleri düşürme şikayetleri nedeniyle danışıldı. Olgu kateter enfeksiyonu nedeniyle izlenmekte ve 2 g/gün dozunda sefepim ve 72 saatte bir 600 mg dozunda teikoplanin almaktaydı. Olgu aynı zamanda kliniğimizde Parkinson hastalığı nedeniyle takipli ve günde 4 defa 93,75 mg dozunda levodopa-benserazid ve bir defa 125 mg dozunda devamlı salınım levodopa-benserazid tedavisi altındaydı. Tip 2 diabetes mellitus, hipertansiyon, koroner arter hastalığı, diyabetik retinopati ve her iki alt ekstremite amputasyonu öyküsü olgunun diğer tanılarıydı. Muayene sırasında olgunun bilinci konfüze idi, sözel uyaranlara tek kelimelik yanıtı vardı. Basit emirlere koopere değildi; amaca hizmet etmeyen el hareketleri mevcuttu ve yatak içinde sürekli hareket halindeydi. Kollarında sık sık myokloniler olduğu görüldü. Değerlendirilebildiği kadarıyla taraf bulgusu veren motor kayıp yoktu. Akut santral patolojilerin dışlanması için çekilen beyin BT ve beyin difüzyon MRG'de yapısal patolojiye rastlanmadı. EEG'de zemin aktivitesinde yaygın yavaşlama ve sol hemisferde izole keskin dalgalar saptandı. Görüntülemelerde yapısal lezyon tespit edilmeyen ve şikayetleri antibiyotik kullanımı sonrasında akut olarak başlayan hastaya SİE tanısı kondu, sefepim tedavisi kesilerek hasta takibe alındı. Ertesi günkü muayenesinde hastanın amaçsız hareketleri devam etmekle beraber bilinç durumu somnolanstı; bilinç durumu hızla gerilediği için tedavisine 1000 mg yükleme sonrasında günde 2 defa 500 mg dozunda levetirasetam eklendi. Hastanın takibinde 6. günde şikayetleri tamamen kayboldu. Levetirasetam tedavisinin azaltılarak on beşinci günde kesilmesi planlandı.
Tartışma ve sonuç: Sefepimin nörotoksik etkisinin doz bağımlı GABA antagonizmi sonucu ortaya çıktığı düşünülmektedir (3,4). Hastaların altta yatan nörolojik hastalıklarının varlığı, renal yetmezlik tablosu ve yoğun bakımda takip gerektirecek kritik hastalıkların olması SİE gelişme riskini artıran faktörlerdir. Sunulan olgunun düzenli hemodiyaliz gerektiren kronik renal yetmezliği ve Parkinson hastalığı tanısının olması bu hasta için risk faktörleri olarak sayılabilir. Özellikle sefepim tedavisi başlandıktan birkaç gün sonra ortaya çıkan ensefalopati tablolarında SİE ön planda düşünülmeli ve antibiyoterapi uygun şekilde değiştirilmelidir.

Referanslar:

1. Payne, L.E., Gagnon, D.J., Riker, R.R. *et al.* Cefepime-induced neurotoxicity: a systematic review. *Crit Care* 21, 276 (2017).
2. Lee, S. Cefepime-induced neurotoxicity. *J Neurocrit Care* 12(2):74-84, (2019).
3. Appa, A.A., Jain, R., Rakita R.M., *et al.* Characterizing Cefepime Neurotoxicity: A Systematic Review, *Open Forum Infectious Diseases* 4 (4), (2017).
4. Sugimoto, M, Uchida, I, Mashimo, T, et al. Evidence for the involvement of GABA(A) receptor blockade in convulsions induced by cephalosporins. *Neuropharmacology*. 45(3):304-14 (2003).

EP-256 NADİR GÖRÜLEN BİR OLGU SUNUMU: KAVERNÖZ SİNUS TROMBOZU

NURAY BİLGE [1], ALPER EREN [1], ABDULKADİR KURT [1], AHMET YALÇIN [2], JAFAR ZARDİ [1]

[1] *ATATÜRK ÜNİVERSİTESİ TIP FAKÜLTESİ, NÖROLOJİ ANABİLİM DALI, ERZURUM*
[2] *ATATÜRK ÜNİVERSİTESİ TIP FAKÜLTESİ, RADYOLOJİ ANABİLİM DALI, ERZURUM*

Olgu:

NADİR GÖRÜLEN BİR OLGU SUNUMU: KAVERNÖZ SİNUS TROMBOZU

Giriş: Kavernöz sinüs trombozu (CST), özellikle trombofilik bir bozukluk ortamında, yüz enfeksiyonu, sinüzit, orbital selülit, farenjit veya otit veya travmatik yaralanma veya ameliyatı takiben komplike olabilen, hayatı tehdit eden nadir bir hastalıktır. Genellikle ateş, baş ağrısı, periorbital şişlik gibi göz bulguları ve oftalmopleji ile kendini gösteren kavernöz sinüs trombozunun erken tanınması, iyi bir sonuç için kritik öneme sahiptir. Altıncı bir kraniyal nöropati en yaygın nöropatidir. bununla birlikte, çoğu vaka, üçüncü, dördüncü ve altıncı kraniyal nöropatiden dış oftalmoplejiyi tamamlamak için hızla ilerler. Kısa siliyer sinirlerden sempatik liflerin kaybından dolayı daralmış (miyozis) veya kraniyal sinirden gelen parasempatik liflerin kaybından dolayı dilate (midriyazis) olan reaktif olmayan bir göz bebeği ile sonuçlanır. Horner sendromu (ptozis, miyozis ve anhidroz) mevcut olabilir. Kontrolsüz diyabet, kanser veya kemoterapi gibi immünosupresyon, sadece kavernöz sinüs trombozu geliştirme riski değil, aynı zamanda komplikasyonlar geliştirme riski de olabilir. Antibiyotikler ve antikoagülasyon ile modern tedaviye rağmen, görme, çift görme ve felç gibi uzun vadeli sekel riski önemli olmaya devam etmektedir. Yıllık kavernöz sinüs trombozu insidansı yılda 100.000de yaklaşık 0.2 ila 1.6 ile çok nadirdir. Bizde nadir görülen kavernöz sinus trombozu olan olgumuzu sunmak istedik.

Olgu: Bilinen hipertansiyon, diyabetes mellitus , glokom, KOAH öyküsü olan 85 yaşında kadın hasta 5 gündür tansiyon yüksekliği, başının tümünde olan orta-ağır şiddette ,sürekli baş ağrısı ve buna eşlik eden sol gözde ağrı ve çift görme şikayetiyle başvuran hastamnın nörolojik muayenesinde şuur açık , oryante koopere, PIR ++/++ , sol göz dışa bakış tam kısıtlı, yukarı ve aşağı bakış hafif kısıtlı (şekil 1) , solda semiptozis mevcut, motor, duyu muayenesi normal, DTR bilateral normoaktif, TCR bilateral fleksördü. Fundus muayenesi normaldi, VO bilateral 5 MPS üzeri değerlendirilemeidi. Hasta kavernöz sinus trombozu, Tolosa-Hunt sendromu ön tanıları ile ileri tetkik ve tedavi amacıyla nöroloji kliniğimize yatırıldı. Clexane 0,8 cc sc 2*1, seftriakson 1gr 2x1 IV başlandı. Beyin MRG, MRG difuzyon, MRG venografi ve anjiografi çekildi. Sol İCA kavernöz segmentinde yaklaşık 12x8,3 mm ebatlı , FLAIR AG lerde hiperintens postkontrast serilerde hipointens görünüm kavernöz sinüs trombozu ile uyumluydu (Şekil 2). Etiyolojiye yönelik KBB konsultasyonunda otolojik muayenesi normaldi. Vaskülit markerları ve trombifili paneli normaldi. Takiplerinde kan şekeri regule idi, zaman zaman tansiyon yüksekliği olan hastanın antihipertansif ilaç tedavileri düzenlendi. Şikayetlerinde kısmen düzelme olan hasta clexane 0,8 sc 2*1 kullanması, 3 ay sonra kontrol MRG önerilerek taburcu edildi.

Sonuç: Hastamızda olduğu gibi kavernöz sinüs trombozunun erken tanı ve tedavisi ile mortalite ve morbidite oranları azaltarak, iyi bir klinik sonuç için kritik öneme sahiptir.

EP-257 SUBAKUT KOMBİNE DEJENERASYON OLGU SUNUMU

MUHAMMED YILDIRIM , SEMRA MUNGAN

SAĞLIK BİLİMLERİ ÜNİVERSİTESİ ANKARA ŞEHİR HASTANESİ SUAM

Olgu:

Vitamin B 12 eksikliği ile birlikte görülen spinal kord ve periferik sinir patolojisi, subakut kombine dejenerasyon (SKD) olarak tanımlanır. Spinal kordda özellikle servikal ve üst torakal seviyelerinde dorsal ve lateral bölgelerinde demiyelinizan lezyonlar görülebilir. Spinal kordun etkilenmesine bağlı olarak görülebilen bu klinik tablo erken tanı ve tedavi uygulanabildiğinde nörolojik bulguların reversible olabilmesi sebebiyle oldukça önemlidir . Olgumuz parapleji gelişen, spinal kordda intramedüller lezyonu bulunan ve ayırıcı tanısında başta Subakut Kombine Dejenerasyon olmak üzere intramedüller lezyon yapan diğer nedenlerin ele alındığı bir olgudur.

35 yaşında kadın hasta, 1.5 ay önce ilk doz Covid-19 aşısı sonrası birinci günde her iki ayakta uyuşma karıncalanma şikayeti başlamış. Daha sonra bacaklarda güçsüzlük ve ellerde uyuşma şikayeti eklenmiş. Yaklaşık 1 hafta içerisinde şikayetleri progrese olarak paraparezi gelişen hasta nöroloji kliniğine edilmiş. Nörolojik muayenesinde bilinci açık koopere oryante göz hareketleri her yöne serbest ır ++/++ bilateral üst ekstremite motor kuvvet tam bilateral alt ekstremiteler 2/5 motor kuvvette derin tendon refleksi global canlı klonus pozitif T5 seviyesi altı hipoestezi taban cildi refleksi bilateral ekstansör .Hastaya yapılan kontrastlı kranial mrg da patoloji saptanmamış. Yapılan kontrastlı Servikal ve torakal MRında foramen magnum düzeyinden T12 düzeyine kadar uzanım gösteren, spinal kordun 2/3 posterior kısmını tutan T2 ve STIR'da hiperintens T1'de izo-hipointens, diffüzyonda kısıtlanma gösteren, iv konrast madde sonrası kontrast tutulumu göstermeyen lezyon izlendi. EMG ve VEP testi normaldi.
Laboratuvar: Serum vitamin B12 düzeyi 112 pg/L (174-878) olarak görüldü. Vaskülit testleri normaldi, enfeksiyöz belirteçleri negatifti. Paraneoplastik panel normal sınırlarda idi. BOS oligoklonal band tip 1 negatif, IgG indeksi normaldi. BOS proteini 496 olarak izlendi Bos kültüründe üreme olmadı.
Spinal arter iskemisi ekartasyonu açısından Spinal MRG anjio tetkiki yapılan hastada spinal arter iskemisi düşündürecek bulgu izlenmedi.
Tanıda radyolojik görüntülemeler sebebiyle subakut kombine dejenerasyon ön planda düşünülmüş olup, ayırıcı tanıda ön planda transvers myelit düşünülen hastaya 5 gün 1 gr prednol verilmiş, fayda görmeyen hastada plazmaferez tedavisi 5 doz gün aşırı verilmiş. İ.m B12 tedavisi başlanmış. Kasgücü kaybı ve parapleji tablosu devam eden hasta rehabilitasyon amacıyla Fizik tedavi servisinde takip edilmiş.

B12 vitamini yetmezliğine bağlı ortaya çıkan en önemli nörolojik tutulum omurilik posterolateral kısmında oluşan dejenerasyondur. Hastalar başlangıçta, halsizlik, uyuşlma ve karıncalanma hissinden yakınırlar. Hastalık ilerledikçe spastik-ataksik yürüyüş ve özellikle proksimal kuvvet kaybı ortaya çıkar. Nörolojik muayenede arka kordon ve piramidal traktusların tutulmasına ait bulgular ile bazen de polinöropati bulguları saptanır.
Erken dönemde tanı konulup tedavi uygulanabilen durumlarda klinik ve radyolojik bulgularda tama yakın düzelme görülebilmektedir.

EP-258 DÖRT DAMAR STENTLEME YAPILAN OLGU SUNUMU

MURAT FARUK TUTAR , ÖMER FARUK ILDIZ , AYŞENUR ERSOY ŞENGÜL , SÜEDA ECEM YILMAZ , FETTAH EREN , GÖKHAN ÖZDEMİR

SELÇUK ÜNİVERSİTESİ TIP FAKÜLTESİ NÖROLOJİ ANABİLİM DALI

Olgu:

DÖRT DAMAR STENTLEME YAPILAN OLGU SUNUMU

GİRİŞ

Beyin damar hastalıkları tüm ölüm nedenleri arasında dünyada ikinci, erişkinlik dönemde maluliyete yol açmasıyla da ilk sıradadır. İskemik inmelerin ise yaklaşık %75'i ön sistemden kaynaklanmaktadır. Bunların üçte birinde neden karotis arter darlığıdır (KAD). Tirbülans akımın etkilemesine bağlı olarak en sık darlık; karotis arter bifurkasyonunda gözlenir. Darlık derecesi (>%95) ve lezyonun özelliği (ülserasyon varlığı) inme riskini belirgin olarak arttırır. Genel olarak KAD şiddetinin %70 üzerinde olması halinde inme riski artmaktadır. Semptomatik hastalarda ilk 30 gün içinde inme riski %8 iken, yıllık risk %13'e ulaşmaktadır. Bu nedenle erken tanı ve tedavi önemlidir. İskemik inmelerin %20'si ise posterior sirkülasyon kaynaklıdır. Bunların dörtte birinde vertebral arter ve/veya baziller arter stenozu mevcuttur. Birinci ayda semptomatik vertebral arter darlığında rekürrens oranı karotis arter darlığı ile benzer orana sahiptir.

OLGU

65 yaşında erkek hastamızın öz geçmişinde, diabetes mellitus, hipertansiyon, geçirilmiş serebrovasküler infarktüs öyküsü mevcuttu. Hastamız konuşma bozukluğu, uyku hali, şikayetleri ile acil servise başvurdu. Hastanın nörolojik muayenesinde; bilinci açık, oryante ve koopereydi. Pupiller normoizokorik, bilateral direkt ve indirekt ışık refleksi alınıyordu. Sağ nazolabial oluk silikti. Kas gücü sağ üst ekstremite proksimal kas gücü: 3/5 distali: 4/5, sağ alt ekstremite proksimali: 0/5 distali: 2/5, sol üst ekstremite proksimali: 0/5 distali: 2/5, sol alt ekstremite kas gücü 5/5 idi. Hastanın Diffüzyon Manyetik Rezonans(MR) görüntülemesinde sağ frontal bölgede sentrum semiovale düzeyinde ve sol talamusta akut iskemi ile uyumlu diffüzyon kısıtlaması gösteren odaklar izlenmesi üzerine serebrovasküler infarktüs tanısıyla takip edildi. Hastanın MR Anjiografi görüntülemesinde Sağ internal karotis arter (İCA) orijin düzeyinde %90 darlık ve sol vertebral arter(VA) orijinde %70 darlık saptanması üzerine hastaya Dijital Substraksiyon Anjıografi (DSA) yapıldı. Sol VA orijinine ve sağ Common Karotis Arter'den (CCA) sağ ICA orijine uzanan stentleme işlemi yapıldı ve rekanalizasyon sağlandı. Sağ VA orjininde preoklüzyon ve Sol ICA orjininde %70 darlık mevcuttu. 3 hafta sonra hastaya ikinci anjiografi işlemi yapıldı. Sağ VA ve sol İCA darlığı stent ile açıldı, rekanalizasyon sağlandı. Dört damar stentleme yapılan olgumuzu paylaşmak istedik.

SONUÇ

İnme, tüm ölüm nedenleri arasında ikinci sırada olup ciddi morbiditeye sebep olması ile de önemli bir halk sağlığı sorunudur. İnme, kalıcı özürlülük veya ölüme yol açabileceğinden dolayı hastalık tesbit edildiği andan itibaren uygun tedaviye hemen başlamak gerekmektedir. İCA ve VA darlıklarına neden olabilecek risk faktörlerinin tespiti ve medikal tedaviyle birlikte uygun hastalarda girişimsel tedavi de yapılmalıdır. Bizim olgumuzda da her iki İnternal Karotis Arter ve her iki Vertebral Arter stentlemesinin yapılmasının etkili ve güvenilir olduğunu göstermiş olduk.

EP-259 SEKONDER BİR BAŞAĞRISI NEDENİ: VERTEBRAL ARTER DİSESİKYONU

MERVE YAVUZ , MEHMET MESUT DORUKOĞLU , NURİ TUĞRA USLUCAN , EMRE KUMRAL

EGE ÜNİVERSİTESİ NÖROLOJİ ANA BİLİM DALI

Olgu:

GİRİŞ

Sekonder başağrıları sistemik ve santral sinir sistemi ile ilişkli başağrılarını tanımlar ve hızlı tanı koymak yaşamsal önem taşır. Nörovasküler kaynaklı başağrıları genellikle karakteristik özelliklere sahip değildir bu nedenle klinisyen önemli ipuçlarını tespit ederek primer ve sekonder başağrılarını birbirinden ayırt etmelidir.

OLGU

52 yaş erkek bilinen herediter sferositoz, hepatit B taşıyıcılığı ve polistemia vera tanıları olan hasta üç gündür eski başağrılarından farklı olarak önce sağ baş yarımında başlayıp sonra yaygınlaşan, zonklayıcı tarzda ,şiddetli, analjeziğe yanıt vermeyen, uyutmayan başağrılarının üzerine dengesizlik ve görme bozukluğu eklenmesi ile acile başvurdu. Hastanın travma ve boyna masaj masaj öyküsü yoktu.Nörolojik muayenesinde sağ homonim hemianopsi, hızlı fazı bakış yönüne vuran horizontal nistagmus, bilateral dismetri, disdiadokinezi saptandı. Görüntülemelerinde sol posterior serebral arter sulama alanında ve her iki serebellar hemisferde akut iskemi ile uyumlu görünüm mevcut. Vasküler görüntülemede sağ vertebral arter V3-V4 segmentinde diseksiyon zemininde oklüzyon mevcuttu.

SONUÇ

Servikal arter diseksiyonları, tüm yaş gruplarındaki iskemik inmelerin %1-2' sini oluşturur. Vertebral arter diseksiyonları karotis sistem diseksiyonlarına göre daha nadirdir. Vertebral arter diseksiyonunda başvuru şikayeti hastaların önemli bir kısmında ense lokalizasyonunda, nadiren de tüm başı içine alan baş ağrısı gibi nonspesifik bulgular olabileceği gibi hastaların %60'ı vertebrobaziler sistem iskemisini düşündüren bulgularla başvururlar. Olgumuzda da hastanın şikayetleri atipik karakterde başağrısı ile başlamış ancak iskemik bulgular eklenince aclie başvurmuştu.

EP-260 CAN KHAT (CATHA EDULİS) CHEWİNG CAUSE A STROKE?: A PROSPECTİVE OBSERVATİONAL STUDY

NOR OSMAN SİDOW , ALPER GÖKGÜL , MOHAMED SHEİKH HASSAN , AHMET BAKIR

NOR OSMAN SİDOW

Amaç:

Khat (Catha edulis) is a plant that is deeply rooted in the cultural life of East African and Southwestern Arabian populations. The habit of chewing fresh leaves and twigs of khat (Catha edulis) for their stimulating amphetamine-like effects is highly prevalent. Cathinone is believed to be the main active ingredient in fresh khat leaves and is structurally and pharmacologically similar to amphetamine. Khat is said to cause persistent psychic dependence rather than physical dependence. In Khat growing countries, the chewing of Khat leaves for social and psychological reasons has been practiced for many centuries. The purpose of this study is to determine and evaluate the correlation of chewing Khat with acute stroke.

Gereç ve Yöntem:

This study was conducted prospectively observational at Mogadishu Somali Turkish Training and Research Hospital and asked all the patients presenting for acute Stroke if they use Khat and how long they are being using or any previous history of Khat chewing. Data was collected after ethical approval for one year starting June 2021-July 2022. The confirmation of the Stroke and its type was done using Computed tomography (CT scan) and Magnetic Resonance Imaging (MRI). The inclusion of this study was all Stroke patients coming to the emergency of the hospital. 20 Patients as a sample size were included in the study. The patients who came in the outpatient department who did not mention a history of using Khat chewing or having other risk factors like hypertension, diabetes, and hypercholesterolemia were excluded

Bulgular:

A total of 20 patients with acute stroke participated in this study, all of the participants were male 20 (100%), the majority of the participants 15 (75%) were in the age group 18-39 years, 5 (25 %) were in the age group 40-64 years. The type of stroke showed that the most predominant stroke type was hemorrhagic stroke 18 (90%), and 2 (10%) was an ischemic stroke. Among the 20 participants of the study, all of them are using khat. Besides the chewing khat, 14 (70%) of the participant used khat for more than 5 years, while 6 (30%) used khat between 1-5 years. All of the participants did not have other risk factors for stroke. So most of the participants (75%) in the study their age were young (less than 40 years old) and the majority of them (90%) had a hemorrhagic stroke and most of them (70%) used khat more than five years with our having other risk factors of stroke.

Sonuç:

Our study showed that khat (Catha edulis) is a major risk factor and also a cause of stroke and all the participants did not have any other etiology or risk factor for stroke. The majority of them had a hemorrhagic stroke and their age was less than 40 years old and most of them chewed khat for more than five years. So khat chewing is one of the contributors to cerebrovascular diseases.

EP-261 FENİTOİN KULLANIMINA BAĞLI HİPERKİNETİK HAREKET BOZUKLUĞU

YAPRAK ALPER

ÖZEL SAĞLIK HASTANESİ, İZMİR

Olgu:

Altmışyedi yaşında erkek hastanın on ay önce sol parietal bölgede lokalize travmatik subaraknoid kanama öyküsü vardı. Kanama sonrası başlayan sağ kolundaki istemsiz kasılmalar için fenitoin ve levetirasetam başlanmış ve nöbetler kontrol altına alınmış. Fenitoin başlandıktan 6 ay sonra kesilmiş ancak bir ay önce kendi tekrar başlamış. Sonrasında her iki kolunda, bacaklarında, ağzında istemsiz hareketler başlamış. Bu hareketlerin başlamasından sonra hastaya, iki kez bilgisayarlı beyin tomografisi (mekanik kapak protezi olması nedeni ile) çekilmiş, akut patoloji saptanmamış (sağ frontal ve oksipital kronik infarkt alanları). Hasta istemsiz hareketler nedeni ile sandalyede oturamaz, rahat yemek yiyemez olmuş. Düzenli olarak Coumadin, Keppra, Epanutin, Aldacton, Diamicron ve Lercadip kullanıyormuş. NM'de; bilinç açık, koopere, oryante. Sağ göz dışa bakışı kısıtlı, motor defisit yok. Sol kolda daha fazla olmak üzere her iki kolda, bacaklarda, yüz ve dilde koreik zaman zaman koreoatetoik yine zaman zaman amplitüdü çok artan istemsiz hareketler izlendi. Patolojik refleks saptanmadı.

Hastanın tiroid otoantikorları, açlık kan şekeri, böbrek fonksiyon testleri, karaciğer fonksiyon testleri, periferik yayması normal saptandı. Hastanın hiperkinetik hareket bozukluğunun fenitoinin tekrar başlanması ile olan zamansal ilişkisi nedeniyle fenitoine bağlı koreoatetoz ön planda düşünüldü ve doz azaltıldı. Hastaya Norodol damla 2x7 gutt başlandı. Bir hafta sonra telefonla konuşulduğunda hareketlerin çok azaldığı öğrenildi, fenitoin kesildi. Kontrolde istemsiz hareketlerin tamamen ortadan kalktığı görüldü ve başlanan haloperidol de kesildi.

Kore; ekstremiteler, gövde, boyun veya yüz gibi vücudun bir bölgesinden diğerine hızla yayılabilen, irregüler, stereotipik olmayan, amaçsız, ritmik olmayan, kısa süreli, ani ve hızlı nitelikte istemsiz hareketlerdir. Korenin karakteristik bulgusu; zamanı, dağılımı ve hedefi rastgele oluşan hareketler olmasıdır. Benzer görüntüleri ile karışabilecek nonkoreik hızlı hareketler tik, miyoklonus ve distoni olabilir. Bu durumlarda, hareketler vücudun dağılım alanında kendini tekrar eder niteliktedir. Kore, öngörülebilir ve belli örüntüde hareketlerle karakterize distoniden; devamlı, akıcı, solucanvari, kısa olmayan rastgele hareketler içeren atetozdan; ritmik ve öngörülebilir olan tremordan; daha bağlantılı kasları tutan ve karmaşık olmayan myoklonustan; sterotipik ve istemli baskılanma özelliği olan tiklerden ayırt edilebilir. Atetoz ise; yavaş, yılankavi tarzda bükücü ve devamlı nitelikteki, sabit postürün sürdürülmesini engelleyen istemsiz hareketleri tanımlar. Daha çok kore gibi ekstremitelerin distallerini ve dili tutar, ancak gövde, boyun ve yüz kaslarında da görülebilir. Diğer diskineziler gibi sıklıkla taşma fenomeni gösterir, örneğin konuşma sırasında başka bir vücut bölgesinde ortaya çıkabilir veya yayılabilir. Atetoik hareketler genelde ve zamanla belli bir postür oluşturarak distoni fenomenolojisine benzer, ancak hareketler bazen daha hızlıdır ve bu takdirde de rastgele değişen yönü ve akıcı nitelikteki yayılımı ile daha çok koreye benzer. Bu nedenle sıklıkla ''koreoatetozis'' terimi kullanılır. Kore; Huntington hastalığı, dentatorubral pallidoluysian atrofi, spinoserebellar ataksi, Wilson hastalığı gibi kalıtsal nedenli olabildiği gibi edinsel nedenli de olabilir. Bunlar arasında; serebrovasküler olaylar, Sydenham kore, SLE, otoimmün ensefalit, Hashimoto ensefalopatisi, Creutzfeldt-Jacob hastalığı, karaciğer ve böbrek yetmezliği, hipo/hiperglisemi-natremi-kalsemi ve ilaçlar sayılabilir. İlaçlar içinde de tipik ve atipik nöroleptikler, SSRIlar, reserpin, tetrabenazin, dopamin agonistleri, L-dopa ile COMT inhibitörleri; karbamazepin, gabapentin, valproik asit ve fenitoin gibi antiepileptikler bulunur.

Fenitoinin kore gibi hiperkinezileri indükleyebildiği bilinmektedir. Hiperkinezilerin nedeni belirsizdir, ancak mitokondriyon-toksik olduğu iyi bilindiği için toksik bir etki olabileceği tahmin edilmektedir. Olgu; nöroloji pratiğinde sık kullanan bir ilaç olan fenitoinin, çok da rastlanmayan bir yan etkisine dikkat çekmek amacı ile sunulmuştur.

EP-262 MULTİPLE SKLEROZİS HASTALARININ AFFEKTİF SİNİRBİLİM KİŞİLİK ÖLÇEĞİ (ASKÖ) VE YETİŞKİN BAĞLANMA ÖLÇEĞİ (YBÖ) İLE DEĞERLENDİRİLMESİ

HİLAL TAŞTEKİN TOZ [1], AHMET KASIM KILIÇ [2]

[1] *BEZMİALEM VAKIF ÜNİVERSİTESİ, DRAGOS HASTANESİ, NÖROLOJİ KLİNİĞİ*
[2] *SAĞLIK BİLİMLERİ ÜNİVERSİTESİ, KARTAL DR. LÜTFİ KIRDAR ŞEHİR HASTANESİ, NÖROLOJİ KLİNİĞİ*

Amaç:

Multipl Skleroz (MS) hastalarında temel afektif yapılanmalar ile gelişimsel ilişki ve bağlanma stillerinin sağlıklı kişilere göre değişkenliğinin incelenmesi amaçlanmıştır.

Gereç ve Yöntem:

Temel afektif yapılanmanın (birincil süreçler) değerlendirilmesi amacıyla Afektif Sinirbilim Kişilik Ölçeği (ASKÖ) kullanılmıştır. Gelişimsel olan ve duygulanım üzerine etkili olduğu bilinen yetişkin bağlanma stillerinin (ikincil süreçler) değerlendirilmesi amacıyla da İlişki Ölçekleri Anketi (İÖA) kullanılmıştır. ASKÖ ve İÖA ölçekleri 52 (%26.4) sağlıklı ve 145(%73.6) multiple skleroz tanılı hastada deneyimli nöropsikolog gözetiminde uygulanmıştır.
Verilerin normal dağılıma uygun olup olmadığı Shapiro-Wilks testi ile incelenmiştir. Betimleyici istatistikler ortalama±standart sapma, medyan(minimum-maksimum) ve frekans ile yüzde olarak gösterilmiştir. İÖA ölçeği ile ASKÖ ölçeği skorlarının yaş ile olan ilişkileri Spearman korelasyon katsayısı ile incelenmiştir. ANOVA, Kruskal Wallis test ve eşli karşılaştırmalar için Dunn-Bonferroni testi, Ki-kare testi, Mann-Whitney U testi ve Bağımsız örneklem t-testi ile analizler yapılmıştır. Ölçeklerin güvenirlik analizi Cronbach's alfa değerile belirlenmiştir. Analizler SPSS (IBM Corp. Released 2021. IBM SPSS Statistics for Windows, Version 28.0. Armonk, NY: IBM Corp) programı ile yapılmıştır. Anlamlılık seviyesi α=0.05 olarak alınmıştır.

Bulgular:

Çalışmaya katılan 199 kişinin 143(%71.9)'si kadın, 56(%28.1)'i erkek ve yaş medyan değeri 37.0(19.0-70.0)'dir. Çalışmamızın ASKÖ ölçeğinin Cronbach's alfa değeri 0.87, İÖA ölçeğinin Cronbach's alfa değeri 0.73 olarak bulunmuştur.
MS hasta grubunun kayıtsız puanının [5.0(1.0-7.0)] sağlıklı gruba [4.3(1.0-7.0)] göre yüksek olduğu bulunmuştur (p=0.014). ASKÖ ölçeği ile değerlendirilen Arama (seek), Korku (fear), Bakım Verme(care), Hiddet (anger), Oyun (play), Üzüntü (sadness) , Maneviyat (spirituality) ve İÖA ile değerlendirilen güvenli, korkulu, saplantılı bağlanma stilleri açısından hasta ve sağlıklı grup arasında istatistiksel olarak anlamlı farklılık görülmemiştir (p>0.05).
Eğitim düzeyi ile saplantılı ve kayıtsız puanları açısından istatistiksel olarak anlamlı farklılık görülmüştür (sırasıyla; p=0,044 ve p=0,030), eşli karşılaştırma sonucunda kayıtsız puanının lise eğitimine [5,3(2,0-7,0)] sahip kişilerde lisans-lisansüstü [4,3(2,3-7,0)] eğitime sahip kişilere göre daha yüksek olduğu görülmüştür (p=0,037). Saplantı puanı için eşli karşılaştırma sonucunda istatistiksel olarak anlamlı fark bulunmamıştır (p>0,05).
Bağlanma stili grupları arasında Arama (seek), Korku (fear), Bakım Verme(care), Hiddet (anger), Oyun (play), Üzüntü (sadness) , Maneviyat (spirituality) puanları açısından istatistiksel olarak anlamlı fark bulunmamıştır (p>0.05).

Cinsiyet ile Arama (seek), Korku (fear), Bakım Verme(care), Hiddet (anger), Oyun (play), Üzüntü (sadness) , Maneviyat (spirituality), güvenli, korkulu, saplantılı, kayıtsız puanları ve bağlanma stili grupları açısından istatistiksel olarak anlamlı fark bulunmamıştır (p>0.05).

Sonuç:

Multipl Skleroz hastalarında temel afektif yapılanmanın etkilenmediği, bağlanma stillerinden kayıtsız bağlanmanın hasta grubunda anlamlı olarak yüksek olduğu, bağlanma stillerinin eğitim seviyesinden etkilendiği saptanmıştır. Nöropsikiyatrik yapının immünolojik etkilerini aydınlatmak için daha kapsamlı araştırmalara ihtiyaç vardır.

EP-263 PARKİNSON HASTALIĞINDA MOTOR İMGELEME VE EYLEM GÖZLEMİNİN YÜRÜME, DENGE VE DONMA FENOMENİ ÜZERİNE ETKİSİ- LİTERATÜR DERLEMESİ

BURCU ERSÖZ HÜSEYİNSİNOĞLU [1], TAHİRE BAŞAK DEMİR [2], ÇİSEM TAŞKIN [2], ESMA NUR KOLBAŞI [3]

[1] *MARMARA ÜNİVERSİTESİ SAĞLIK BİLİMELERİ FAKÜLTESİ FİZYOTERAPİ VE REHABİLİTASYON BÖLÜMÜ*
[2] *İSTANBUL ÜNİVERSİTESİ-CERRAHPAŞA LİSANSÜSTÜ EĞİTİM ENSTİTÜSÜ*
[3] *İSTANBUL MEDENİYET ÜNİVERSİTESİ SAĞLIK BİLİMLERİ FAKÜLTESİ FİZYOTERAPİ VE REHABİLİTASYON BÖLÜMÜ*

Özet:

Parkinson Hastalığı (PH) sonucu ortaya çıkan yürüme ve denge bozuklukları, motor donma atakları düşme riskini arttırarak fonksiyonel bağımsızlığın ve yaşam kalitesinin azalmasına neden olmaktadır. Motor İmgeleme (Mİ) ve Eylem Gözlemi (EG) stratejileri son yıllarda Parkinson Hastalarının fizyoterapi ve rehabilitasyon girişimleri içinde sıklıkla kullanılan yöntemlerdir. Bu derlemenin amacı; PH rehabilitasyonunda donma fenomeni, yürüme ve denge bozukluklarının azaltılması amacıyla kullanılan Motor İmgeleme (Mİ) ve Eylem Gözlemi (EG) stratejilerinin etkinliğini araştıran klinik araştırmaların sonuçlarını incelemekti. Bu amaçla 2000-2021 yılları arasında PH rehabilitasyonunda Mİ ve EG stratejilerine yer veren randomize kontrollü çalışmalar ele alındı. Literatür taraması Medline (PubMed), Physiotherapy Evidence Database (PEDro), Web of Science ve Cochrane veri tabanlarında gerçekleştirildi. Literatür taraması sonucu 9 çalışmanın (n=267) dahil edilme kriterlerini sağladığı tespit edildi. Bu çalışmaların 4 tanesinde Mİ stratejisi, 4 tanesinde EG stratejisi tek başına kullanılırken; 1 tanesinde ise her iki stratejinin beraber uygulandığı görüldü. Çalışmalarda uygulanan tedavilerin süresi 8 gün-12 hafta arasında idi. Sonuç olarak; Parkinson hastalarında EG ve Mİ stratejilerinin egzersiz uygulamalarına ek olarak kullanıldığında yürüyüş ve mobilite üzerinde olumlu etkisi olduğu gözlemlendi. Donma fenomeni ve denge performansını iyileştirmeyi amaçlayan çalışmaların sonuçları ise çelişkiliydi. Bu çalışmaların bir kısmında olumlu etkiler bildirilmiş olsa da kesin bir yargıya varmak için çalışmaların sayısı yetersizdi. Bu nedenle, Mİ ve EG stratejilerinin özellikle donma fenomeni ve denge performansı üzerine etkilerini araştıran daha fazla çalışmaya ihtiyaç duyulmaktadır.

EP-264 RADYOAKTİF İYOT TEDAVİSİ SORNASI KOİNSİDENTAL ORTAYA ÇIKAN CREUTZFELDT-JAKOB HASTALIĞI OLGUSU

BAŞAK ÖZKAN , HACI ALİ ERDOĞAN , İBRAHİM ACIR , VİLDAN YAYLA

SBÜ BAKIRKÖY DR. SADİ KONUK SUAM NÖROLOJİ KLİNİĞİ

Olgu:

GİRİŞ: Creutzfeldt-Jakob Hastalığı (CJD), merkezi sinir sisteminde patolojik prion proteini birikmesiyle ortaya çıkan ölümcül bir ensefalopatidir. Hızla ilerleyen bilişsel ve işlevsel bozukluklara ek olarak miyoklonus, görme bozuklukları, serebellar, piramidal/ekstrapiramidal belirtiler en sık izlenen bulgulardır. Tiroid operasyonu ve radyoaktif iyot tedavisi sonrası koinsidental ortaya çıkan ve hızlı progrese olan kognitif kayıp, yürüme ve konuşma bozukluğu olan bir olgu sunuldu.

OLGU: Hızla progrese olan unutkanlık, yutmada güçlük, konuşmada ve yürümede bozulma ve görsel halüsinasyon şikayetiyle başvuran 63 yaşındaki kadın hastanın şikayetlerinin papiller tiroid kanserine bağlı operasyon ve radyoaktif iyot tedavisinden sonra başladığı belirtildi. Hastanın bilinen toksik madde maruziyeti ve enfeksiyon öyküsü yoktu. Nörolojik muayenede hasta apatikti, kelime çıkışı yoktu, disfajisi mevcuttu, Mayerson testi pozitifti, miyoklonusları mevcuttu. Kas gücü üst ekstremitlerde 2/5, alt ekstremitelerde 2/5'ti. DTR bilateral üst ekstremitelerde canlıydı. TCR bilateral lakayttı. İdrar retansiyonu ve gaita inkontinansı mevcuttu. Rutin kan biyokimya, seroloji, hormon testleri doğaldı. Kranial difüzyon MR'da bilateral kaudat nukleusta, putamende ve hipokampuste hiperintensite ve frontotemporal alanda kortikal şeritlenme izlendi. BOS biyokimya, PCR, kültür incelemesinde özellik saptanmadı. Paraneoplastik ve otoimmün panel incelemesi negatifti. EEG'de aralıklı kısa süreli yavaş dalga aktiviteleri izlendi. CJD şüphesine yönelik BOS incelemesinde 14-3-3 proteini pozitif sonuçlandı.

TARTIŞMA: CJD nadir görülen ve mortal seyreden bir hastalıktır. Progresif kognitif yıkım, miyoklonus, görsel halüsinasyonlar ve ataksi gibi semptomlarla başvuran hastalarda CJD ayırıcı tanıda düşünülmelidir. Kesin tanı beyin biyopsisi ile konulmasına karşı EEG bulguları, BOS'ta 14-3-3 proteini varlığı ve kranial MR'da kaudat nukleus ve putamende izlenen sinyal değişiklikleri tanıyı destekler. Hastamızda klinik ve MR bulguları CJD ile uyumluluk gösteriyordu. Ancak EEG bulguları spesifik değildi. Radyoaktif iyot tedavisi ile mevcut klinik arasında ilişkiyi destekleyecek bilimsel veriye rastlanmadı.

SONUÇ: Olgumuzda olduğu gibi bazı komorbid hastalıklarla zamansal ilişki olsa da progresif kognitif yıkım, miyoklonus, yürüme bozukluğu ve diğer nöropsikolojik belirtilerle başvuran hastalarda CJD gibi mortal seyreden prion hastalıklarının ayırıcı tanıda düşünülmesi gerektiğini vurgulamak istedik.

EP-265 YAYGIN SUBARAKNOİD KANAMA(SAK) STREPTOKOK MENENJİT OLGU SUNUMU

HATİCE OFLİ ERTEN , ÖZLEM AYKAÇ

ESKİŞEHİR OSMANGAZİ ÜNİVERSİTESİ TIP FAKÜLTESİ NÖROLOJİ A.B.D.

Olgu:

Translator

Giriş:bakteriyel menenjit, özellikle tedavinin başlamasi geciktiğinde ölüme yol açabilen ciddi ve yaşami tehdit eden bir enfeksiyondur. Biz bu yazimizda 51 yaşinda streptokok menejiti ile gelen spontan subaraknoid kanama gelişen bir olgu sunacağiz. Olgu: 51 yaşinda erkek hasta jeneralize tonik klonik vasifli nöbet geçirme nedenli acil servise başvurdu. Geçirilmiş menenjit ensefalite sekonder epilepsi öyküsü dişinda ek hastaliği olmayan hastanin 1 aydir valproat tedavisini kullanamadiği öğrenildi . Geliş nörolojik muayenesi doğal olan , acil serviste 800 mg intravenöz valproik asit yükleme yapilmasindan sonra nöbet takibi yapilan hastanin , jeneralize tonik klonik vasifta nöbetinin tekrarlamasi üzerine 1000 mg levetirasetam intravenöz yükleme yapildi. Çekilen beyin bilgisayarli tomografisinde (bbt)' sinde sağ frontal ve paryetal loblarda eski menenjite sekonder ensefalomalazik alan ve sağ frontal kemikte frontal sinüs ile bağlantisi olan kemik defekti mevcuttu. Kliniğinde bilinç kapali desoryante nonkoopere olmasi nedenli nöroloji servisine yatirildi . Nötrofil ağirlikli lökositozu mevcuttu. Lökosit değeri 33000/ul . Crp 487 mg/l pct 62ng/ml bulundu. Persiste eden ateş , geçirilmiş menejit öyküsü, bilinç değişikliği olan hastaya menenjit şüphesiyle lomber ponksiyon yapildi. Beyin omurilik sivisi(bos) açiliş basinci 35cm h2o , bos glikozu 1mg/dl , protein 811mg/dl , albumin 480mg/dl laktat 210mg/dl saptandi. Menenjit ensefalit panelinde streptococcus pneumoniae pozitif olarak saptandi. Direkt bakida 40 lökosit/mm3 , 35 eritrosit/mm3 bulundu. Hastaya seftriakson 2*2gr, vankomisin 2*1gr , dekort 4*4mg tedavisi başlandi. Hastanin yoğun takibinin 3.gününde pupilleri fiks dilate işik reflekslerinin alinamamasi üzerine kontrastsiz beyin bt çekildi. Bt sinde bilateral hemisferik yaygin subaraknoid kanama(modifiye fisher grade 4) ve yaygin intraparenkimal ödem saptandi . Menenjite sekonder komplikasyon düşünüldü tartişma: yetişkinlerde bakteriyel menenjitlerin önde gelen nedeni olan streptococcus pneumoniea etkin medikal tedaviye rağmen mortalitesi yüksektir (%20- 30). Ölümlerin çoğu serebral kompliksayonlardan veya sistemik komplikasyonlardan kaynaklanmaktadir. Sonuç:. Bu vaka raporu, uygun tedaviye rağmen bakteriyel menenjitin katastrofik bir sonucu olan yaygin sak tablosunu vurgulamaktadir.

EP-266 AKUT BİLİNÇ DEĞİŞİKLİĞİNDE AKILDA TUTULMASI GEREKEN BİR TANI: PERCHERON ARTER ENFARKTI

M.BERRA ÖZBERK PAMUK , EMRAH YAŞAR

BİTLİS DEVLET HASTANESİ

Olgu:

Amaç: Percheron arter paramedian talamus ve beyin sapı rostral alanını besleyen nadir bir anatomik varyanttır. Posterior serebral arterin P1 dalından köken almaktadır. Okluzyonunda gelişen enfarkt sonucunda somnolanstan komaya kadar ağır olabilen bilinç bozukluğu, vertikal bakış paralizi, akinetik mutizm, apati görülebilmektedir. Beyin sapı tutulumuna bağlı olarak serebellar ataksi, okulomotor paralizi, taraf güçsüzlüğü tabloya eklenebilmektedir. Percheron arter enfarktları toplam iskemik beyin damar hastalıklarının yaklaşık %0,1-2 ' sini, talamus enfarktlarının ise %4-35 'ini oluşturmaktadır. Daha geç tanı almasının nedenleri arasında en önemlisi klinisyenin bu tanıdan şüphelenmemesi, enfarktın farklı nörolojik semptomlar ile prezente olması, taraf bulgusunun her zaman eşlik etmemesi, enfarkt alanının küçük olması, akut dönemde görüntülemede bulgu vermemesidir. Olgumuz hastanemiz acil servisine letarji tablosuyla başvuran 50 yaşında kadın hastamızı sunarak akut bilinç değişikliğinde ayırıcı tanıda akılda tutulması gereken percheron arter enfarktını vurgulamayı amaçlamaktadır.

Olgu: 50 yaşında kadın, eşi en son görüşünden 6 saat sonra kendine ulaşamaması üzerine evde uykuya eğilimli olarak bulması nedeniyle acil servise getirildi. Acil değerlendirildiğinde kan basıncı 150/100mmHg,vücut ısısı 37C, nabız 100/dk, EKG normal sinüs ritmindeydi. Bilinç letarjik, 1-2 kelime çıkışı mevcut, oryantasyon ve kooperasyon yoktu, bilateral ışık reflesi alınıyor, sol gözde semipitoz ve sol periferik fasiyal paralizi mevcuttu, ense sertliği olmayan hastanın 4 ekstremite ağrılı uyaranla eşit hareketli olarak değerlendirildi, patolojik refleks mevcut değildi. Bilinen diabetus mellitus, esansiyel hipertansiyonu olan hasta 12 yıl önce lakuner enfarkt öyküsü mevcuttu, asetilsalisik asit 100mg düzenli kullandığı öğrenildi. Hastanın alınan kanlarında patoloji saptanmadı. Acil yapılan MR görüntülemede DWI sekansında solda daha belirgin olmak üzere bilateral paramedian talamus enfarktı görüldü. Acil beyin karotis BT anjiyografide büyük damar okluzyonu ve trombüs izlenmedi, sol pca P1 dalından köken alan percheron arter izlendi, arter lümeninde akım azlığı görüldü. Hasta medikal tedavisi düzenlenerek yoğun bakım ünitesine yatırıldı. Antiagregan ve antikoagulan tedavi başlanan hastanın ekokardiyografisi normal, intrakardiyak trombüs saptanmadı.Hasta takibinin 3.gününde kliniğinde bozulma olması üzerine yapılan MR görüntülemede sol rostral mezensefalon enfarkt alanının arttığı görüldü. Entübasyon ve mekanik ventilator desteğine alınan hasta yatışının 10. Gününde sepsis nedeniyle kaybedildi.

Tartışma:
Fransız nörolog olan Gerard Percheron talamus ve rostral mezensefalon beslenmesini sağlayan perferon arterlerin 4 çeşidini tanımlamıştır. Bu varyantlardan Tip II b 'Percheron arter' olarak bilinmektedir. Çalışmalar bu varyantın tüm talamus enfarktlarının %25'inde bulunduğunu göstermektedir. Percheron arter okluzyonu olan hastaların %43' ünde bilateral paramedian talamus enfarktına mezensefalon enfarktı eşlik etmekte, %38 'inde sadece bilateral paramedian talamus enfarktı, %14 'ünde ise bilateral paramedian talamus enfarktına anterior talamus ve mezensefalon enfarktı eşlik etmektedir. Klinik koma, vertikal bakış paralizi, kognitif değişiklikler, hiperseksualite, sanrı, deliryum olarak görülmektedir. Mezensefalon enfarktı eşlik etmesine göre taraf güçsüzlüğü, ataksi, okulomotor bulgular görülmektedir. Percheron arter enfarkt tanısının akılda tutulması atipik semptomlarla başvuran hastalarda hızlı tanı ve trombolitik tedavi açısından önem teşkil etmektedir. Baziller tepe sendromu, derin serebral venöz tromboz, Wernicke ensefalopatisi, beyin sapı ensefaliti, osmotik demiyelizasyon sendromu, santral sinir sistemi enfeksiyonu veya tümörleri benzer klinik ve radyolojik bulgulara yol açabileceği göz önünde bulundurulmalıdır.

EP-267 AKUT İSKEMİK İNMEDE DALGALI SEYİR GÖSTEREN BİR VARYASYON: KAPSÜLER UYARI SENDROMU

OĞUZHAN TURHAN , ŞULE DALKILIÇ , AYŞE POLAT ZAFER , GİZEM ERKARACA , ESRA YAZICI , DERYA KARA , TÜRKAN ACAR , YEŞİM GÜZEY ARAS , BİLGEHAN ATILGAN ACAR

SAKARYA ÜNİVERSİTESİ EĞİTİM VE ARAŞTIRMA HASTANESİ

Olgu:

AKUT İSKEMİK İNMEDE DALGALI SEYİR GÖSTEREN BİR VARYASYON: KAPSÜLER UYARI SENDROMU
Oğuzhan TURHAN[1], Şule DALKILIÇ[1], Ayşe POLAT ZAFER[1], Gizem ERKARACA[1], Esra YAZICI[1] ,Derya KARA[1],Türkan ACAR[2], Yeşim GÜZEY ARAS[2], Bilgehan Atılgan ACAR[2]

1 S. B. Sakarya Eğitim ve Araştırma Hastanesi, Nöroloji Kliniği
2 Sakarya Üniversitesi Tıp Fakültesi, Nöroloji A.D.

Giriş: Kapsüler uyarı sendromu (KUS), kortikal bulgu olmaksızın yüz, üst ve alt ekstremitelerden en az ikisinin etkilendiği, tekrarlayıcı duyu ve motor defisitlerin görüldüğü klinik tablodur. KUS' da internal kapsül tutulumu sıktır ancak bazal ganglia ve kortekse uzanım gösteren bölgeler de tutulabilir. Bu yazıda, iki KUS vakası sunulmuştur.

OLGU 1: Seksen bir yaşındaki erkek hasta, bir saattir olan ağız kenarında kayma ve sağ kolda güç kaybı ile başvurdu. Özgeçmişinde GİA ve HT mevcuttu. Nörolojik muayenesinde şuur açık koopere, kas gücü sağda 2/5 olarak izlendi. BT ve BTA normal olup intravasküler trombolitik tedavi başlandı. İnfüzyon sonrası hemiparezide tama yakın düzelme izlendi. 24. saat kontrol BT' si normaldi. Dual antiplatelet tedavi (DAPT) ile takip edilen hastada 38. saatte ani konuşma bozukluğu ve sağda tekrar güçsüzlük gelişmesi üzerine kontrol BT ve BTA çekildi ancak patoloji saptanmadı. Difüzyon MR' da sol internal kapsülde akut difüzyon kısıtlılığı izlendi. KUS kabul edilen hastanın tedavisinde değişiklik yapılmadı.

OLGU 2: Yetmiş dokuz yaşındaki erkek hasta, on beş dakika içinde iki kez olup düzelen konuşma bozukluğu, sağ kol ve bacakta kuvvetsizlik ile başvurdu. Özgeçmişinde HT, DM tanıları olup nörolojik muayene olağandı. BT ve BTA normaldi. Difüzyon MR' da sol internal kapsülde akut difüzyon kısıtlılığı izlendi ve DAPT başlandı. Takibinde tekrarlayıcı sağda kuvvetsizlik olması sonrası çekilen görüntülemelerde yeni akut patoloji izlenmedi. KUS kabul edilen hastanın tedavisinde değişiklik yapılmadı.

Tartışma: KUS, kortikal semptomlar olmaksızın tekrarlayıcı ve düzelen motor veya duyusal defisitler ile karakterizedir. Etyolojide küçük damar perforasyonu suçlanmaktadır. İleri yaş, HT, DM, dislipidemi ve sigara önemli risk faktörüdür. Her iki vaka altmış yaş üstü erkek hasta olup ikisinde de HT mevcuttu. Hastalarda DAPT veya antikoagülan tedavi kullanımının yanı sıra trombolitik tedavi de öneren yayınlar mevcuttur. Her iki vakanın klinik ve görüntülemeleri bizi KUS tanısına yönlendirmiş olup antikoagülasyon endikasyonu saptanmaması nedeniyle DAPT başlandı ve atak sonrası tedavi değişikliğine gidilmedi. Buradan hareketle benzer klinik tablosu olan hastalarda etyoloji taraması yapılmalı, ileri tetkikler planlanmalı ve KUS akılda tutulmalıdır. Tedavi tercihi yönünden yeterli randomize kontrollü çalışma olmamakla birlikte atak öncesinde başlanan DAPT'ın sürdürülmesi alternatif bir tedavi tercihi olarak düşünülebilir.

EP-268 PSÖDOTÜMÖR SEREBRİ KLİNİĞİ İLE PREZENTE OLAN TÜBERKÜLOZ MENENJİT OLGUSU

ZEYNEP AYLİN KUTLU , YAŞAR ALTUN

ADIYAMAN ÜNİVERSİTESİ SAĞLIK BAKANLIĞI EĞİTİM VE ARAŞTIRMA HASTANESİ NÖROLOJİ KLİNİĞİ

Olgu:

Olgu: 25 yaşında erkek hasta tekstil işçisi. İki aydır başağrısı, bulantı-kusma ve görme bozukluğu şikayeti olan hasta acil polikliniğine başvurdu. Uzanmakla artan, ayağa kalkmakla azalan ense bölgesinden başlayıp frontal bölgeye yayılan, bilateral, zonklayıcı tarzda analjezik kullanımı ile geçmeyen ve günlük aktivitelerini engelleyen başağrısı vardı. Başağrısına bulantı, kusma ve hafif derecede fotofobi-fonofobi eşlik ediyordu. Özgeçmişinde özellik yoktu. Soy geçmişinde halası ve dedesinde akciğer tüberkülozu öyküsü mevcuttu. Yapılan nörolojik muayenede; bilinç açık, koopere, oryante, konuşma bozukluğu yoktu. Pupiller izokorik, IR: Bilateral alınıyordu. Gözdibi muayenesinde bilateral optik disk sınırları silikti. Görme alanı muayenesinde bilateral periferik görme alanında daralma saptandı.Fasiyal asimetri yoktu. DTR: Normoaktifti. Kas Gücü; Tüm ekstremitelerde 5/5, Patolojik Refleks yoktu. Serebellar testler becerikliydi. MIB yoktu.

Klinik Seyir: Hasta mevcut klinik ve görüntüleme bulguları ile psödotümör serebri ve KİBAS? Ön tanılarıyla nöroloji servisine yatırıldı. Vital bulguları subfebril ateş dışında stabil olan hastaya etyolojiye yönelik rutin tetkikler ve lomber ponksiyon (LP) yapıldı. Rutin kan ve idrar tetkiklerinde hemogram biyokimya, sedimentasyon, CRP ve procalcitonın değerleri normal sınırlardaydı. Anti-HIV ELISA, sifiliz paneli, brusella paneli negatif saptandı. Toraks BT'si normal sınırlardaydı. LP'de BOS berrak görünümdeydi. Açılış basıncı 550 mmH_2O ölçüldü. 40-50 cc BOS boşaltıldı. Kapanış basıncı; 200 mmH_2O olarak ölçüldü. BOS'ta hücre morfolojisine rastlanmadı. BOS proteini 148 mg/dl, BOS glikozu 15 mg/dl, eş zamanlı kan glikozu 89 mg/dl olarak ölçüldü. Hasta BOS protein yüksekliği ve glukoz düşüklüğü nedeniyle Tüberküloz menenjit ön tanısıyla enfeksiyon hastalıklarına konsülte edildi. BOS'ta Quantiferon, VDRL, ARB, Tbc kültürü, brucella tüp aglütinasyon testi yapıldı. Ampirik olarak Seftriakson 2x2 gr iv başlandı. Seftriakson tedavisinin 7. gününde hastaya yapılan konrol LP'de BOS proteini 178 mg/dl, BOS glikozu 20 mg/dl, bol eritrosit ve 80 lökosit saptandı. Bu bulgular ile ön planda tbc menenjit düşünüldü. Psödotumor serebri ön tanısı ile diazomid 250 mg tablet 2x1, kalinor efervesan tablet 1x1 baslandı. Tbc menenjit ön tanıda düşünülerek enfeksiyon hastalıklarının önerisi doğrultusuda 4'lü anti-tbc tedavisi; izoniyazid, rifampisin, etambutol, pirazinamid başlandı. Mevcut medikal tedavilerle başağrısı şikayeti kısmen düzelen hasta nöroloji, enfeksiyon ve göğüs hastalıkları poliklinik takibi önerilerek 4'lü anti-tbc ile taburcu edildi. Sonuç; tbc menenjit olguları atipik klinik bulgularla karşımıza çıkabileceği akılda tutulmalıdır. Tanı açısından anamnez klinisyenlerin en önemli yol göstericisidir.

EP-269 VESTİBÜLER NÖRİTİ TAKLİT EDEN SEREBELLAR ENFARKT

ELVİN HASANLI , MEHMET MESUT DORUKOĞLU , ASİM ORUJOV , BEDRİYE KARAMAN , AYŞE GÜLER , HADİYE ŞİRİN

EGE ÜNİVERSİTESİ NÖROLOJİ ANA BİLİM DALI

Olgu:

GİRİŞ

Serebellar inmeler ciddi ataksi, bulantı, kusma, baş ağrısı ile hastaneye başvururlar. Çoğu hastada nörolojik muayenede serebellar etkilenime ait bulgu saptanır. Buna rağmen serebellar inme ile hastaneye başvuran hastaların yaklaşık %10 u sadece baş dönmesi, bulantı ve kusmadan şikayetçidir ve vestibüler nöriti taklit edebilir. Bu hastalarda genellikle posterior inferior serebellar arterin (PİCA) medial dal oklüzyonu söz konusudur. Bu arterin sulama alanı ipsilateral vestibüler çekirdeklerle sıkı bağlantılara sahiptir.

OLGU

58 yaş kadın hasta bilinen diabetes mellitus, hipertansiyon, koroner arter hastalığı tanılı insülin ve antihipertansif harici ilaç kullanımı yok hastamız acile çevre dönmesi şeklinde baş dönmesi, sol kulakta çınlama, bulantı ve kusma şikayetleri ile acil servise geldi. Yapılan nörolojik muayenede primer pozisyonda hızlı fazı sağa vuran spontan nistagmus mevcuttu. Sağa bakışta artan, sola bakışta yatışan bakış ile yön değiştirmeyen horizontal nistagmus ve unterberger testinde sola lateralizasyon dışında patolojik muayene bulgusu saptanmadı. Baş çevirme testi negatiftii. Ön planda periferik vestibüler etkilenim düşünüldü. Vasküler risk faktörleri bulunduran hastaya çekilen bilgisayarlı tomografi anjiyografide sağ vertebral arter V4 segmentine kadar total oklüde görünüm saptandı. Hastaya çekilen diffüzyon ağırlıklı manyetik rezonans tomografide (MRG) sağ PİCA sulama alanına uyan geniş diffüzyon kısıtlaması izlendi. Hasta nöroloji yoğun bakıma yatırıldı. Takiplerinde stabil seyreden hasta antiagregan tedavi ile taburcu edildi.

SONUÇ

Periferik vertigo kliniği ile başvuran vasküler risk faktörleri olan hastada etyolojik neden olarak serebellar iskeminin de olabileceği açısından dikkatli olunmalıdır. Vasküler risk faktörleri barındıran özellikle yaşlı hastalarda özellikle baş çevirme testi de negatifse diffüzyon MR çekilerek arka sistem enfarktı ekarte edilmelidir.

EP-270 ARALIKLI THETA BURST STİMÜLASYONU İLE MOTOR ÖĞRENMENİN ARTTIRILMASI

ESMA NUR KOLBAŞI [1], BURCU ERSÖZ HÜSEYİNSİNOĞLU [2], ZEYNEP OZDEMİR ACAR [3], ZÜBEYİR BAYRAKTAROĞLU [4], AYSUN SOYSAL [3]

[1] *İSTANBUL MEDENİYET ÜNİVERSİTESİ*
[2] *MARMARA ÜNİVERSİTESİ*
[3] *BAKIRKÖY PROF. DR. MAZHAR OSMAN RUH SAĞLIĞI VE SİNİR HASTALIKLARI E. A. HASTANESİ*
[4] *ISTANBUL MEDİPOL ÜNİVERSİTESİ*

Amaç:

Aralıklı Theta Burst Stimülasyonu (iTBS), non-invaziv beyin stimülasyonunun güvenli ve kısa süreli formudur. Daha uzun süreli protokollere kıyasla, hastalar için daha kabul edilebilirdir. Literatürde farklı protokoller ile iTBS uygulayan birçok çalışma olmasına rağmen, hiçbiri aralıklı günlerde uygulanan iTBSnin etkinliğini araştırmamıştır. Bu çalışma ile, aralıklı günlerde uygulanan iTBSin motor beceri kazanımı üzerindeki etkilerini araştırmayı amaçladık.

Gereç ve Yöntem:

Çalışmaya 10 sağlıklı katılımcı (40-54 yaş, %80 kadın) dahil edildi. Deney grubuna (DG) (%100 kadın), 5 seans boyunca 11 dakikalık Parmak Vurma Görevi (FTTA)ne ek olarak iTBS uygulandı. Kontrol grubu (KG) (%60 kadın) ise, yalnızca motor eğitimi (FTTa) aldı. Çalışma başlangıcında ve sonunda katılımcılar Parmak Vurma Testi (FTTe) ve kortikal uyarılabilirlik ölçümleri ile değerlendirildi. Kortikal ölçümlerde motor uyarılmış potansiyeller (MUP), istirahat motor eşik (İMT), kısa intrakortikal inhibisyon (SICI) ve intrakortikal fasilitasyon (ICF) yer aldı. FTTa daki günlük doğru sayısı ve FTTe deki doğru sayıları da kaydedildi.

Bulgular:

Çalışma sonunda FTTede DG ve KG arasında anlamlı bir fark yoktu (tüm değişkenler için $p>0.05$). Ancak; grup içi ölçümlerde DGde anlamlı artış olduğu tespit edildi ($p=0.018$). Ayrıca, FTTadaki günlük doğru sayılarında da DG ve KG arasında DG lehine anlamlı fark vardı ($p=0.042$). Gruplar arasında ve grup içi ölçümlerde kortikal uyarılabilirlik ölçümlerinde fark yoktu (tüm değişkenler için $p>0.05$). DGde grup içinde SICI 0,03 ve ICF 0,18 arttı. Öte yandan, KGde daha düşük bir ICF farkı (MD: 0.05) ve daha yüksek bir SICI farkı (MD: 0.21) vardı. iTBS uygulamasının etki büyüklüğü, gün aşırı uygulandığında 0,62 bulundu.

Sonuç:

Müdahale sonunda DG ve KG arasında kortikal uyarılabilirlik ve FTTe açısından bir fark bulunmamakla birlikte, iTBS ve motor eğitimin (FTTa) motor öğrenmeyi tek başına motor eğitimden daha fazla artırdığı görüldü. Ayrıca, FTTe ve FTTadaki doğru sayıları DGde önemli ölçüde arttı, bu da gün aşırı uygulanan iTBSnin motor öğrenmeyi ve performansı iyileştirebileceğini gösterdi. Çalışmamızın sonuçları, iTBSin gün aşırı kullanımının özellikle nörolojik hastalarda tedaviye olan bağlılığı arttırabileceğini ve hem hastanın hem klinisyenin yorgunluğunu azaltabileceğini düşündürmektedir.

EP-271 DEV ARAKNOİD KİST

UMUR POYRAZ , MEHLİKA PANPALLI ATEŞ , SELİM SELÇUK ÇOMOĞLU

SAĞLIK BİLİMLERİ ÜNİVERSİTESİ, DIŞKAPI YILDIRIM BEYAZIT EĞİTİM VE ARAŞTIRMA HASTANESİ, NÖROLOJİ KLİNİĞİ

Olgu:

Amaç: Araknoid kistler, görüntüleme yapılırken beyinde tesadüfen bulunan lezyonlardır. Sisternaların embriyolojik olarak geliştiği ilk dönemde araknoid membranın katlanma ve yarıklanmasına bağlı olarak oluşan bölgelere beyin omurilik sıvısı (BOS) birikmesi sonucu oluşan konjenital neoplastik olmayan kaviter oluşumlardır. Genellikle doğuştan itibaren bulunurlar (primer araknoid kist) daha az olarak ise travmaya sekonder oluşurlar (sekonder araknoid kist). Rastlantısal olarak tanı alan dev araknoid kistin asemptomatik olması nedeniyle burada bu vakayı paylaştık.

Olgu: Hastanemiz Nöromusküler Hastalıklar Merkezimizde miyopati tanısı ile takip edilen 28 yaşındaki kadın hastanın; haftanın 4-5 günü olan, tüm başında, baskı yapıcı tarzda, genellikle öğleden sonra başlayan ve 2-3 saat süren, ağrı kesici ile düzelen, günlük 1-2 ağrı kesici kullanma zorunda bırakan baş ağrısı yakınmasında bulunması üzerine beyin magnetik rezonans görüntülemesi (MRG) yapıldı. Beyin MRG'de dev araknoid kist izlendi (Resim 1). Hastanın araknoid kistinin asemptomatik olduğu ve ilaç aşırı kullanım baş ağrısı olduğu düşünüldü ve buna neden olan sorumlu ilaçlar kesilerek takibe alındı.

Yorum: Çeşitli nedenlerle yapılan MRG'lerin %1.4'ünde rastlantısal olarak araknoid kistler görülür. Araknoid kistli hastaların ise %5'inde nörolojik semptom bulunur. Baş ağrısı, bulantı- kusma, letarji, nöbet, hidrosefali, görme problemleri başlıca presentasyon şekilleridir. Baş ağrısı ile başvuran hastalarda araknoid kist saptanırsa, büyük olasılıkla baş ağrısı ile ilgili değildir ve tesadüfi bir bulgudur. Ancak, her vakanın dikkatli bir şekilde değerlendirilmesi gerekir.

EP-272 KAROTİS ARTER DİSEKSİYONUNA BAĞLI 12. KRANİYAL SİNİR PARALİZİSİ

MERVE BOZ , AYŞE GÜL KARAMAN , FATMA KARA , ZEKERİYA ALİOĞLU

KARADENİZ TEKNİK ÜNİVERSİTESİ TIP FAKÜLTESİ NÖROLOJİ ANABİLİM DALI

Olgu:

GİRİŞ: Hipoglossal sinir, dilin intrinsik ve ekstrinsik kaslarını inerve eden saf motor bir sinirdir. Nükleusu medulla oblangatadadır. Buradan çıkan lifler oksipital kemikteki hipoglossal kanaldan geçerek kafatasını terk eder. Bu lifler daha sonra vertikal olarak internal karotid arter ve internal juguler ven ile komşuluk halinde aşağıya iner. Bu sırada milohiyoid ve hipoglossus kasları arasından geçerek dilin intrinsik kaslarını innerve eder. Çok sık görülen bir durum olmamakla birlikte hipoglossal sinirin gerek nükleusunda gerekse seyri sırasında meydana gelen herhangi bir patoloji sinirin paralizisine yol açabilmektedir. Bu vakada internal karotis arter diseksiyonuna bağlı nervus hipoglossus paralizisi tartışılacaktır.

VAKA: 67 yaşında erkek hasta, peltek konuşma, yemekleri çiğnemede bozulma, boyun ağrısı, baş ağrısı şikayetleri ile acil servise başvurdu. 6 ay öncesinde omzunda fındık çuvalı taşıma dışında travma öyküsü yoktu. Ancakhastanın sonrasında alın kısmında baş ağrıları ve saniyeler sürüp düzelen boyun ağrısı olmaya başlamış. Baş ağrısı şikayeti ile başka bir hekime baş vuran hastaya önerilerde bulunulmuş. Hastanın 1 aydır uykudan kalktıktan sonra belirginleşen peltek konuşması oluyormuş. 1 haftadır konuşmada bozulmasının arttığını fark etmiş ve 2 gündür daha fazla olduğu gözlenmiş. Fakültemiz aciline başvuran hastanın nörolojik muayenesinde dil dışarıda sağa, içerde sola deviye idi ve tat alma duyusu normaldi, vokal kord paralizisi de yoktu . Hasta ileri tetkikleri planlanmak ve tedavisi düzenlenmek üzere nöroloji servisine yatırıldı. Kraniyal magnetik rezonans görüntüleme (MRG) ve yağ baskılı Boyun MRG'de sağ internal karotis arter (ICA) petröz segmentte genişleme, aynı lokalizasyonda T1A seride heterojen hiperintens intramural hematom gözlendi. Boyun MRA'de ve digital substraction angiografi (DSA) de çift lümen görüntüsü mevcuttu. Hastaya asetil salisilik asit 100mg başlandı. Hastadan onam alınarak diseksiyon bulunan segmente stent takılması planlandı. İşlem öncesi tedaviye klopidogrel 1x75 mg eklendi. ASA ve ADP dirençleri uygun saptanan hastanın sağ ICA dissekan anevrizması vasküler akım çevirme stenti ile tedavi edildi. Hastanın 3 ay sonraki nöroloji poliklinik kontrolünde klopidogrel tedavisi kesildi. Nörolojik muayenesinde dil hareketlerindeki kısıtlılıkta azalma ve konuşma bozukluğunda düzelme izlendi . Kontrol boyun MR angiografide sağ internal karotid arter petröz segmentte stente ait yalancı düzensizlik dışında normal bulgular izlendi.

TARTIŞMA: Hipoglossal sinir paralizisi sık görülmeyen bir durumdur. Beyin sapında sinirin nükleus hasarından veya sinirin seyri sırasında hasarlanması sonucu meydana gelebilir. Hipoglossal sinirin tek taraflı lezyonunda ipsilateral dil yarısında parezi, atrofi ve fasikülasyonlar gözlenir ve dil dışarı çıkarıldığında, normal kontralateral genioglossus kası fonksiyonuyla paralitik tarafa doğru deviye olur. Kafa tabanında tümör ya da kemik anomalisi, inme, beyin sapı enfeksiyonu, boyun travması gibi pek çok sekonder neden hipoglossal sinir hasarına yol açabilmektedir. Ayırıcı tanıda özellikle bilateral tutulum olan vakalarda motor nöron hastalığı, myastenia gravis ve miyopatiler de değerlendirilmelidir. İntrakranial lezyon şüphesinin olduğu durumlarda kranyal MR ve BOS incelemesi; ekstrakraniyal lezyon şüphesinin olduğu durumlarda ise kafa kaidesine yönelik MR veya BT görüntülemelerine ek olarak paranazal sinüs grafisi/BT'si, akciğer veya toraks MR tetkiki önerilmektedir. Ayrıca sinirin internal karotis arter ve internal juguler ven ile boyundaki komşuluğundan dolayı damarlardaki patolojilere bağlı sinir etkilenmesi de olabilmektedir. Biz hastada pek çok incelemeye rağmen 12. kranyal sinir paralizisini açıklayacak etyolojiyi ortaya çıkaramayınca boyun MR'da gözlenen diseksiyon şüphesinin üzerine giderek DSA görüntülemesi planladık. Sağ ICA petröz segmentten C2 seviyesine kadar uzanan diseksiyon saptandı. Hipoglossal sinirin varyasyonel olarak daha yukarı segmentten geçtiği ve mevcut diseksiyona bağlı bası sebebi ile etkilenmiş olabileceği düşünüldü. Vakamızda disekan anevrizmanın endovasküler akım yönlendirici stent ile tedavisi sonrası, işlem veya stente bağlı yabancı cisim reaksiyonu nedeniyle damar duvarında meydana gelebilecek ödemin 12. Kranial sinir üzerindeki olası artmış bası etkisini önleyebilmek için antiinflamatuar tedavi olarak steroid kullandık. Diseksiyonlar spontan, travmatik veya kollajen doku hastalıklarına bağlı olarak meydana gelebilir, intrakranyal veya ekstrakanyal yerleşimli olabilir. Hastada 6 ay önce omzunda çuval taşıma dışında travma öyküsü saptanmadı. Ancak diseksiyon saptanan zaman ile bu öykü

arasında 6 aylık uzun bir süre olduğundan net olarak ilişkilendirilemedi. Damar duvarına sızan kanın gerçek damar lümenini daraltması veya tıkamasıyla ya da diseksiyon alanında oluşabilecek trombüs embolisine bağlı olarak hastada serebral iskemik lezyonlar oluşabileceği gibi ekstrakranyal diseksiyonlarda ise diseksiyon alanının mekanik basısına bağlı olarak kranyal sinir paralizi bulguları meydana gelebilir.

SONUÇ:Hipoglossal paralizi vakalarında etyoloji araştırılması sırasında sinirin seyrindeki varyasyonlar göz önünde bulundurularak nadir sebeplerin gözden kaçırılmaması konusunda dikkatli olunmalıdır. Nitekim 12.kranial sinir paralizisinde tedavi ve prognoz etiyolojik sebebe göre değişmektedir. Literatürde internal karotid arter endarterektomi ve vertebral arter diseksiyonu sonrası 12. kranyal sinir paralizisi bildirilmiş olmasına rağmen spontan internal karotid arter diseksiyonuna bağlı dil paralizisi daha nadir görülmekte olup bu sebeple konuya dikkat çekmek istedik.

EP-273 MULTİPL SKLEROZLU BİREYLERDE TELEREHABİLİTASYON TEMELLİ PELVİK TABAN KAS EĞİTİMİNİN ÜRİNER İNKONTİNANS, CİNSEL İŞLEV BOZUKLUĞU VE YAŞAM KALİTESİ ÜZERİNE ETKİSİ

Bu bildiri geri çekilmiştir.

EP-274 NADİR BİR İNME OLGUSU: PERCHERON ARTER OKLÜZYONU

MEHMET MESUT DORUKOĞLU , MERVE YAVUZ , ELVİN HASANLI , BİRGÜL DERE , ASİM ORUJOV , AYŞE GÜLER , HADİYE ŞİRİN

EGE ÜNİVERSİTESİ NÖROLOJİ ANA BİLİM DALI

Olgu:

GİRİŞ
Talamus, çok sayıda ve farklı işlevleri bir arada yürüten ve koordine eden bir oluşumdur. Talamusun unilateral lezyonları sıktır ancak varyant bir arter olan Percheron arterin tıkanıklığı oldukça nadir görülmekte olup genellikle mezensefalon üst kesimi ile birlikte bilateral paramedian talamusta infarktla sonuçlanmaktadır.

OLGU
72 yas kadın hasta hipertansiyon, koroner arter hastalığı tanılı asetilsalisilik asit düzensiz kullanımı mevcut bilinçte bozulma nedenli acil servise başvurdu. Nörolojik muayenesinde bilinç uykulu, ağrılı uyarana yanıt veriyor, anlamsız sesler şeklinde verbal yanıt alınabiliyor, pupiller sol > sağ, ışık refleksi bilateral pozitif, sağ göz primer pozisyonda hafif dışa deviye gözlendi. Beyin boyun BT anjiografide sol subklavian arterde orta dereceli darlığa neden olan yumuşak plak saptandı. Sonrasında görülen kraniyal MRG de ise bilateral talamus ventromedialinde krus serebriye uzanım gösteren iskemik enfarkt alanı gözlendi. Hasta şikayetlerinin altıncı saatinde başvurduğundan trombolitik tedavi alamadı. Hasta yakın takip için nöroloji kliniğine yatırıldı. Bu süre boyunca sürekli uykulu seyretti. Modafinil başlandı ve ılımlı faydalanım gördü. Ritm holterinde atriyal fibrilasyon saptandı ve antikoagülan tedavi başlandı. Taburculuk sonrası kontrollerinde uykululuk azalmış ancak trunkal ataksi nedenli destekle mobilize olabilmekteydi ve aralıklı diplopi, hafıza sorunlarından yakınmaktaydı. Rehabilitasyona yönlendirildi.

SONUÇ
Talamus, diensefalonda yerleşen hem kendi içinde hem de beynin diğer yapılarıyla bağlantıları olan çekirdeklerden oluşur. Bu nedenle bilateral talamik etkilenimler bilinç kaybı, vertikal bakış paralizileri, amnezi, uykululuk farklı klinik sendromlara neden olurlar. Talamoperforan arterler bazen bir taraftaki posterior serebral arterden tek bir kökle çıkar ve bu anatomik varyant Percheron arteri olarak isimlendirilir.

EP-275 NADİR GÖRÜLEN BİR GELASTİK EPİLEPSİ OLGUSU

PETEK ŞARLI , PETEK ŞARLI

BOLU ABANT İZZET BAYSAL ÜNİVERSİTESİ. NÖROLOJİ KLİNİĞİ

Olgu:

NADİR GÖRÜLEN BİR GELASTİK EPİLEPSİ OLGUSU

GİRİŞ:
Gülme ile tetiklenen epileptik nöbetler çok nadir görülmekte olup tüm epilepsilerin yaklaşık %1'ini oluşturmaktadır. En sık hipotalamik hamartom ile birlikte görülmekle birlikte nadiren hipotalamik patoloji izlenmeden de ortaya çıkmaktadır.

OLGU:
47 yaşında kadın hasta, 6 ay önce başlayan gülme sırasında elinden cisimleri düşürme ve yakınlarının fark ettiği gün içinde 1-2 saniye süren duraklama ve dalma şikayetleriyle polikliniğimize başvurdu. Bilinen hastalığı ve düzenli kullandığı ilacı yoktu. Yakınlarının çektiği gülme ile tetiklenen nöbetleri görüldü. Çekilen kontrastlı beyin MRI'ında patoloji saptanmadı. Farklı zamanlarda yapılan rutin EEG incelemesinde hastanın gülmesi sağlanmasına rağmen patoloji saptanmadı. Hastaya levetirasetam tedavisi başlandıktan sonra yapılan poliklinik takiplerinde nöbet sıklığında azalma izlendi. Hasta halen levetirasetam tedavisi ile tarafımızca izlenmekte.

TARTIŞMA:
Literatürde az görülen gelastik epilepsi vakalarının gözden kaçabilmesi nedeniyle tanınabilmesi oldukça önemli olup EEG çoğunlukla normal saptanmaktadır. Klinikte konvulziyondan jeneralize tonik klonik nöbetlere kadar multiple kompleks nöbet tipleri izlenmektedir ve kliniklerde tanınmasını zorlaştırmaktadır. Nadir görülmesi ve tanımada sıklıkla güçlük çekilen bir gelastik epilepsi olgusunu konuya dikkat çekmek amacıyla sunmak istedik.

EP-276 PERİTON DİYALİZİ İLİŞKİLİ REKÜRREN POSTERİOR REVERSİBLE ENSEFALOPATİ SENDROMU: OLGU SUNUMU

NİYAZİ UYSAL , MUSTAFA ÇETİNER , EMİNE SAYGIN UYSAL , GÜNGÖR ÇAKMAKCI , SİBEL CANBAZ KABAY

KÜTAHYA SAĞLIK BİLİMLERİ ÜNİVERSİTESİ TIP FAKÜLTESİ NÖROLOJİ ANABİLİM DALI

Olgu:

GİRİŞ

Posterior reversible ensefalopati sendromu (PRES) klinik olarak baş ağrısı, mental durum değişikliği, epileptik nöbetler, görme bozuklukları ve diğer fokal nörolojik belirtilerle prezente olabilir. Hemodiyaliz (HD) uygulanan böbrek yetmezliği olan hastalarda çok sayıda PRES
bildirilmiştir. Ancak periton diyalizi (PD) uygulanan hastalarda bildirilmiş az sayıda PRES vakası vardır. PD uygulanan hastalardaki PRES vakalarında, hipertansiyon, yetersiz PD etkinliği ve enfeksiyonlar PRES gelişimine katkıda bulunmaktadır. Bu yazıda, PD programında kronik böbrek hastalığı olan, baş ağrısı ve nöbetlerle başvuran tekrarlayan PRES tanısı koyduğumuz 40 yaşında bir erkek hastayı sunuyoruz.

OLGU
Hipertansiyon , kronik viral hepatit B, tip 2 C3 membranoproliferatif glomerulonefrite sekonder KBH olan ve son 1 yıldır periton diyalizi uygulanan 40 yaşında erkek hasta mental durum değişikliği ve jeneralize tonik klonik (JTK) nöbetler ile acil polikliniğine başvurdu. Beyin Manyetik Rezonans Görüntüleme (MRG) T2 ağırlıklı ve FLAİR sekanslarda bilateral temporooksipital, oksipital ve posterior paryetal alanlarda kortikal ve subkortikal beyaz hiperintens görünümler izlendi. Lezyonlar PRES ile uyumlu idi. Hastaneye kabulünde hipertansif idi (180/115 mmHg). Antihipertansif tedavi kan basıncı kontrolü sağlandı. Yatış süresince hemodiyaliz programına alındı. Nöbet önleyici (levetirasetam 1500 mg/gün) ve destek tedavisi ile 1 ay sonra klinik ve radyolojik olarak tamaman normale döndü. Dört ay sonra JTK nöbet sonrası kliniğimize tekrar başvurdu. Beyin MRG'si PRES ile uyumluydu. İkinci kez hastaneye başvurusunda kan basıncı (140/90 mmHg) hafif yüksek idi. Kan basıncı kontrolü yapıldı. Nöbet önleyici (levetirasetam 3000 mg/gün) tedavi ile nöbet kontrolü sağlandı. Yatış sonrası hemodiyaliz programına geçildi. İki hafta içinde klinik ve radyolojik tam düzelme sağlandı. PD ilişkili rekürren PRES düşünülen hasta taburculuk sonrası hemodiyaliz programına alındı. Hastamız 6 aydır nörolojik muayenesi normal olarak takip edilmektedir.

SONUÇ
Böbrek yetmezliği PRES için risk faktörlerinden biri olarak bilinektedir. Olgumuzda yetersiz PD etkinliği rekürren PRES için tetikleyici bir faktör olabilir. Rutin HD programına alınmasından sonra benzer bulguların tekrarlamaması teorimizi destekler nitelikteydi. Hipertansiyonun ve nöbetlerin kontrolüde, PRESin yönetiminde ve nüksün önlenmesinde önemli stratejilerdir.

EP-277 PİTOZİS İLE PREZENTE OLAN NADİR BİR HİPOTALAMİK ENFARKT OLGUSU

BERİA NUR ERTUĞRUL , HALİL ÖNDER , SELİM SELÇUK ÇOMOĞLU

DIŞKAPI YILDIRIM BEYAZIT EĞİTİM VE ARAŞTIRMA HASTANESİ

Olgu:

Pitozis İle Prezente Olan Nadir Bir Hipotalamik Enfarkt Olgusu

Giriş
İnme ilişkili Horner sendromu sıklıkla birinci sıra nöron hasarına neden olan lateral medüller sendrom ve üçüncü sıra nöron hasarına neden olan karotid arter diseksiyonu zemininde görülebilmektedir. Bunun yanında, hipotalamik enfarkt ile ilişkili Horner sendromu son derece nadir olarak bildirilmektedir. Yazımızda, ani başlangıçlı pitoz ile prezente olan ve nörogörüntüleme sonrası hipotalamik enfarkt tanısı konulan nadir bir olgu sunulacaktır.

Olgu
75 yaşında kadın hasta sağ göz kapağında ani gelişen düşüklük ve uyku hali kliniği ile acil servisimize başvurdu. Hastanın acil servis başvuru muayenesinde bilinç durumu somnolans ile uyumlu idi. Uyandırıldığında, kişi oryantasyonu olmakla beraber, zaman ve mekân oryantasyonunda bozukluklar görüldü. Sağ gözde pitozis görüldü; anhidrozis ve miyozis eşlik etmemekteydi. Diğer nörolojik muayene bulguları normal sınırlar içindeydi. Hastanın vital ve laboratuvar değerleri normal aralıkta idi. Beyin MRG' sinde sağ talamus anteriorundan hipotalamik alana uzanan milimetrik akut enfarkt ile uyumlu difüzyon kısıtlılığı izlendi. Hastaya ikili antiplatelet tedavi başlandı. Klinik izlemin ilk 12 saati içinde uyku hali ve oryantasyonu tamamen düzeldi. İskemik inme etiyolojisine yönelik araştırmalarda; transtorasik EKO ve ritim holter incelemeleri normal sınırlarda idi. Hastanın beyin boyun BT anjiografisinde ana damarlar intakt olarak değerlendirildi. Küçük damar hastalığına bağlı iskemik inme olarak değerlendirildi. Hastada, izole pitozis ayırıcı tanısına yönelik ek olarak yapılan repetetif sinir uyarımı incelemesi normal sınırlarda değerlendirildi. Hastanın pitozisi hipotalamik enfarkt ile ilişkilendirildi. Birinci ay kontrollerinde pitozis halen devam etmekteydi.

Tartışma
Horner sendromu sempatik sinir hasarının neden olduğu klinik bir tablodur. Okulosempatik sinir yolağının hipotalamustaki birinci sıra nöronlardan başlayıp göze ulaşıncaya kadar herhangi bir yerdeki lezyonunun, ipsilateral Horner sendromuna yol açabileceği bilinmektedir. Akut başlangıçlı izole pitozis nadiren talamik paramedian arter enfarktüsünün veya talamik-mezensefalon enfarktüsünün ilk klinik belirtisi olarak tanımlanmıştır. (1) Bizim hastamızda zaman ve mekanda oryantasyon bozukluğu, hipersomni, pitozis ile prezente imkomplet Horner sendromu mevcuttu. Anizokori olmaksızın izole pitozis ile bulgu veren parsiyel Horner sendromu nadir bir durumdur. Vakamızda birinci sıra nöron hasarı olmasına rağmen Horner sendromunun diğer bileşenlerinin eşlik etmemesi, hipotalamik alanda pitozisten sorumlu kasları tutan sempatik zincirin selektif olarak hasar gördüğünü düşündürebilir. Benzeri nadir vaka raporlarının, klinik pratikte önemli katkılar sağlayabileceğini düşünmekteyiz.

Referans

1. GALETTA, Steven L., et al. Unilateralptosisandcontralateraleyelidretractionfrom a thalamic-midbraininfarction. Magneticresonanceimagingcorrelation. Journal of clinicalneuro-ophthalmology, 1993, 13.4:221-224.

EP-278 TEK TARAFLI MEZENSEFALOTALAMİK İNFARKTA BAĞLI BİLATERAL VERTİKAL BAKIŞ PARALİZİSİ OLGUSU

GÜVEN GİRGİN , ZEYNEP KAYA DOĞU , İLKİN İYİGÜNDOĞDU

BAŞKENT ÜNİVERSİTESİ TIP FAKÜLTESİ NÖROLOJİ ABD

Olgu:

GİRİŞ: Medial longitudinal fasikülüsün rostral interstisyel nükelusu, Cajal interstisyel nukleus ve posterior komissur vertikal göz hareketinde sorumlu beyin sapı yapılarıdır. Bu yazıda tek taraflı mezensefalotalamik infarkta bağlı akut konjuge vertikal bakış paralizisi ile başvuran olgu sunulması ve vertikal bakışta görev alan yapı ve yolakların gözden geçirilmesi amaçlanmıştır.

OLGU: 43 yaşında erkek hasta acil servise ani başlangıçlı çift görme şikayeti ile başvurdu. Hastanın çift görmesi binoküler özellikteydi ve şikayeti yukarı ve aşağı bakışı ile artıyordu. Hastanın eşlik eden bulantı, kusma, baş dönmesi, ekstremite kuvvetsizliği ve dengesizliği bulunmamaktaydı. Özgeçmişinde diyabetes mellitus ve bir yıl önce geçirilmiş koroner arter bypass greftlemesi operasyonu mevcuttu. Hasta düzenli asetilsalisilik asit, klopidogrel, statin ve oral antidiyabetik tedavisi almaktaydı. Acil serviste vital bulguları stabil izlendi. Hastanın yapılan nörolojik muayenesinde bilinç açık koopere oryante idi. Motor-duyu defisiti yoktu. Serebellar testleri becerikli izlendi. Bilateral gözde vertikal her iki yöne bakış paralizisi mevcuttu. Horizontal göz hareketleri normaldi, pupiller izokorik ve direkt ve indirekt ışık refleksileri alınıyor, konverjans korunmuştu. Görme keskinliği normaldi. Nistagmus saptanmadı. Diğer kranial sinir muayene bulguları doğal olarak izlendi. Yapılan beyin –difüzyon manyetik rezonans (MR) görüntülemesinde sol mezensefalondan talamusa uzanan akut infarkt saptandı. MR anjio görüntülemelerinde vasküler stenoz bulgusu saptanmadı. Transtorasik ekokardiyografide patent foramen ovale izlendi ve apikal septum ve inferiorda hipokinezi saptandı. Ritm holter değerlendirilmesinde bazal ritm sinustü. Hastanın tedavisine antiaggregan ve antikoagülan tedavi ile devam edildi . Hastanın 7 gün sonra yapılan nörolojik muayenesinde vertikal bakış paralizisinde hafif düzeyde iyileşme izlendi. Hastanın poliklinik takibi ve izlemi devam etmektedir.

SONUÇ: Horizontal bakıştan farklı olarak vertikal bakışı kontrol eden supranükleer yolaklar kesin olarak anlaşılamamıştır. Tek taraflı mezensefalotalamik infarktlara bağlı farklı vertikal göz hareket kısıtlılığı vakaları literatürde bildirilmiştir, ancak tek taraflı lezyona bağlı bilateral vertikal bakış paralizisi olguları nadir olduğu için bu vaka paylaşılmıştır.

EP-279 UZUN YILLAR TANI ALMAYAN TİPİK TOS SENDROMU

ALİ RIZA GÜNDÜZ , MELTEM KORUCUK , RUHSEN ÖCAL , FİKRİYE TÜTER YILMAZ , ECEM AĞDAK

ANTALYA EĞİTİM ARAŞTIRMA HASTANESİ NÖROLOJİ KLİNİĞİ

Olgu:

Giriş: Torasik çıkış sendromu (TÇS), torakal çıkış bölgesinde brakial pleksus ve/veya subklavian damarların kompresyonu sonucu ortaya çıkan nadir görülen bir klinik durumdur. Boyunda subklavian arter, subklavian ven ve brakial pleksus alt trunkusu ön ve orta skalen kaslar arasından geçer. Daha sonra damar sinir paketi, klavikula ve 1. kosta arasından ilerler ve kola kadar pektoralis minör kası altında devam eder. Bu anatomik bölgelerden herhangi birindeki patoloji kompresyona neden olabilir (1).

Olgu: Yirmi bir yaşında özgeçmişinde herhangi bir hastalığı olmayan hasta, uzun yıllardır ellerde güçsüzlük kasılma uyuşma şikayeti ile nöroloji poliklerine başvurmuş ve tanı almamış. Hasta polikliniğe artık ellerini kullanamama şikayeti ile başvurdu. Nörolojik mayenesinde sağda daha çok olmak üzere bilateral tenar bölgede, özellikle abduktor pollicis brevis (APB) kasında atrofisi ve intrinsik el kaslarında 4/5 zaafiyeti mevcuttu, duyu kusuru saptanmadı. Çekilen elektromyografisinde (EMG), sağ median motor BKAP amplitüdü düşük, sağ ulnar ve median antebrakeal kutanöz DSAP amplitütleri çok düşük elde edildi. Yapılan iğne EMG çalışmasında sağ APB kasında istemli kası yaptırılamadığından motor ünite potansiyeli elde edilemedi, sağ fleksör digitorum sublimis ve abduktor digiti minimi kaslarında istemli kası ile uzun süre yüksek amplitütlü polifazik motor ünite potansiyelleri görüldü, solda sinir iletileri ve iğne EMG bulguları normaldi. Hastanın EMG sonucunda torasik outlet sendromu (TOS) ön tanısı ile boyun bilgisayarlı tomografide, C7 vertebrada bilateral servikal kot ile uyumlu görünüm izlendi.

Sonuç: TOS nadir görülmektedir. Biz burada klinik, elektrofizyolojik ve radyolojik olarak tipik olan ama tanı alması uzun zaman süren olguyu, hatırlatıcı olması ve tipik özellikleri nedeni ile sunmaya değer bulduk.

Kaynak:

1. Conservative treatment of thorasic outlet syndrome. Journal of Turkish Cerebrovascular Diseases 13(3); 75-79:2007.

EP-280 DİYABETİ OLAN KARPAL TÜNEL SENDROMU OLGULARINDA SİSTEMİK İMMUN İNFLAMASYON İNDEKSİNİN DEĞERLENDİRİLMESİ

FATMA ŞİMŞEK

ATATÜRK ÜNİVERSİTESİ TIP FAKÜLTESİ NÖROLOJİ ANABİLİM DALI,ERZURUM

Amaç:

Diyabetes mellitus (DM) yaygın görülen kronik hastalıklardan biridir. Tedavi edilmeyen hastalarda çok sayıda komplikasyon ortaya çıkabilmektedir. Kompresyon nöropatileri de DM hastalarında görülebilen komplikasyonlardan biridir. Çalışmamızın amacı karpal tünel sendromu (KTS) olan ve olmayan DM hastalarında sistemin immun-inflamasyon indeksini (Sİİ) değerlendirmektir.

Gereç ve Yöntem:

Ocak 2022-Temmuz 2022 tarihleri arasında elektofizyoloji laboratuarına gönderilen DM tanılı hastalardan elektromiyografisi (EMG) KTS ile uyumlu olan hastalar ve EMG'si normal olan hastalar seçildi. Akut ve kronik inflamasyonu olan, antiinflamatuar kullanım öyküsü olan,DM dışında sistemik hastalık öyküsü olan hastalar çalışmaya alınmadı. Hastalık süresi, HBA1c düzeyi, nötrofil, platelet ve lenfosit sayıları kaydedildi. Sİİ (nötrofilxplatelet/lenfosit)/1000 olarak hesaplandı. Gruplar arasında Sİİ karşılaştırıldı.

Bulgular:

Hastaların yaş ortalaması 56±8,6 yıldı. Hastalık süresi 3(1-12) yıl, HBA1c düzeyi 6(4,3-11,4) tü. Hastalık süresi ve HBA1c düzeyi KTS olan grupta daha yüksekti ve bu fark istatistiksel olarak anlamlıydı (sırasıyla p: 0,002, p:0,003). Sİİ düzeyi bakımından iki grup arasında istatistiksel olarak anlamlı fark yoktu (p:0,06). KTS olan grupta HBA1c düzeyi ile Sİİ'i arasında pozitif korelasyon varken (r:0,396, p:0,03), KTS olmayan grupta HBA1c düzeyi ve Sİİ'i arasında korelasyon yoktu.

Sonuç:

DM hastalarında Sİİ'nin KTS varlığı ile bir ilişkisi olmadığı görüldü. Fakat KTS olan DM hastalarında Sİİ'nin HBA1c düzeyi ile korele olarak yükseldiği görülmüştür.

EP-281 NON-STATUS EPİLEPTİKUS İLE PREZENTE OLAN COVİD-19 VAKASI

FİLİZ DEMİRDÖĞEN , UMUT DEVRİM BİNAY , ORÇUN BARKAY

ERZİNCAN BİNALİ YILDIRIM ÜNİVERSİTESİ MENGÜCEK GAZİ EĞİTİM VE ARAŞTIRMA HASTANESİ

Amaç:

Ani bilinç kaybı ile gelen hastalarda covid-19 da araştırılması gerekmektedir.

Gereç ve Yöntem:

Hastanın EEG ve diffüzyon MRG si çekildi.

Bulgular:

Koronavirus 2019 (COVID-19), hızlı yayılması ve yüksek ölüm oranına sahip olması nedeni ile dünya çapında önem arz eden bir salgın haline gelmiştir. Hastalarda pnömoni, [1,2] şiddetli akut solunum sıkıntısı sendromu (ARDS) ve çoklu organ yetmezliği şeklinde birçok klinik tablo ile prezente olabilir. [3,4]Bunun yanında periferik ve santral sinir sistemi tutulumu da meydana gelebilmektedir. Bu tutulum sonucunda akut polinöropatiler, stroke, nöbet, ensefalit gibi nörolojik tablolar ortaya çıkabilir.
Bilinen kronik obstrüktif akciğer hastalığı ve benign prostat hiperplazisi tanıları olan 79 yaşında erkek hasta, son 14 gündür olan unutkanlık, içe kapanma, konuşmama, yeme içmede azalma şikayetleri ile nöroloji polikliniğine getirildi. Daha önce unutkanlık şikayetinin olmadığı ve 2 hafta öncesine kadar tüm işlerini kendisinin yaptığı öğrenildi. Fizik muayenede ateşi yoktu ve vitalleri stabildi. Hafif takipnesi olan hastanın saturasyonu %90 idi. Nörolojik muayenesinde; şuuru açıktı. Kooperayon kurulamadı. Oryante olmadığı görüldü. Ense sertliği saptanmadı. Tekerlekli sandalyede sağa sola dönme hareketlerinden anlaşılabildiği kadar motor defisit yoktu. Bilateral taban cildi reflexi extensör yanıtlıydı. Hastanın acil diffüzyon manyetik rezonans görüntülemesi (MRG) ve elektroensefalografisi (EEG) istendi. Diffüzyon MRG normaldi. Kontrastlı beyin MRG istendi. Leptomeningeal kontrastlanma, ılımlı atrofi ve sentrum semiovale düzeyinde küçük damar hastalığı saptandı. Hemosekansında mikrokanama alanları saptanmadı. EEG'de her iki hemisferde jeneralize teta dalga aktivitesi ve yer yer keskin dalga aktivitesi saptandı. Non-konvulziv status olarak ileri tetkik amaçlı yatırıldı. Hastanın elektrokardiyogram, C-Reaktif protein (CRP), prokalsitonin, hemogram, geniş biyokimya, D-dimer, INR, vitamin düzeyleri, T4, tiroid stimülan hormon, tam otomatik idrar tetkiki, arteryel kan gazı ve akciğer grafisi istendi. Paraneoplastik panel ve otoimmünensefalit paneli gönderilmesi planlandı. Ancak bu tetkikler ücretli olduğu için hasta yakınları tarafından kabul edilmedi. Vitalleri stabildi. Hemoglobin: 12.6g/L, beyaz küre: 7600 µL, mutlak lenfosit sayısı 1.41 uL idi. CRP 42.1 mg/L, D-dimer 845.56 ng/mL olarak saptandı. Diğer laboratuvar bulguları normal sınırlardaydı. Lomber ponksiyon yapıldı: Glukoz: 67 mg/dl (eş xamanlı kan şekeri: 109), protein: 50.7 mg/dl (ılımlı yüksek), sodyum: 150 mmol/L, klor: 129 mmol/L. -Direk bakıda 10 lenfosit/mm^3 saptandı. Tüm beyin omurilik sıvısı (BOS) kültürleri gönderildi. Kültürlerde üreme olmadı. Tüberküloz ve Herpes Simplex Virus polimeraz zincir reaksiyonu testleri (PCR) negatif idi. Hastanın CRP değerlerinde artış olduğundan enfeksiyon hastalıkları konsültasyonu, PA akciğer grafisinde infiltratif alan saptandığından göğüs hastalıkları konsültasyonu istendi. Kontrastsız toraks bilgisayarlı tomografisi çekildi. Her iki akciğerde periferal buzlu cam dansiteleri saptandı. COVID-19 reverse transkriptaz PCR testi için kombine orofarengeal ve nazofarengeal sürüntü örneği gönderildi. Pozitif sonuçlandı. BOS'ta COVID-19 PCR istendi ve negatif sonuçlandı. Hastaya COVID-19 için intravenöz metilprednizolon 2x40 mg, inhaler, budesonid 2x1 ve düşük molekül ağırlıklı heparin tedavileri başlandı. Antiepileptik olarak valproik asit yüklendi ve idameye (2X500 mg) geçildi. Covid-19 tedavisi tamamlanan hastanın son değerlendirilmesinde şuurunun açık, oryantasyonun ve kooperasyonunun tam olduğu gözlendi. Çekilen EEG si tamamen normal olarak değerlendirildi. Kliniği düzelen hasta taburcu edildi. Hastanın ani başlangıçlı belki demans ile karışabilecek; COVID-19 enfeksiyonuna bağlı menenjit ile birlikte gelişen non-konvülziv status klinik tablosunu sunmayı uygun bulduk.

DİSCUSSİON

Birçok koronavirus viral yapısı açısından benzerdir ve aynı enfeksiyon yolağını kullanmaktadır. Bir çalışmada akut ensefalit bulguları ile hastaneye yatırılan 183 hastanın 22 sinde (%12) [5,6] başka bir çalışmada tipi belirlenememiş koronavirus enfeksiyonu saptanan 70 hastanın %9'unda nöbet saptanmıştır. Bunlar da koronavirusların nörotropizm ve nöroinvazyon özeliklerini [7] destekler nitelikte verilerdir. Koronavirusun olfaktör bulbus yoluyla santral sinir sistemine (SSS) girerek demiyelinizasyon ve enflamasyon yaptığı bilinmektedir [8] Bu vakamızda, COVID-19lu hastalarda SSS tutulumu ve nörolojik belirtilerin oluşumunun solunum sistemi tutulum bulgularından daha önce meydana gelebileceğinin tartışılması amaçlanmıştır.

Bazı çalışmalar, şiddetli COVID-19 enfeksiyonu geçirenlerde mental durum bozukluğu oluşabileceğini ortaya koymuştur. [9,10] Yapılan literatür taramasında COVID-19 enfeksiyonu saptanmış olan hastaların takibinde meydana gelen bilinç değişikliği ile saptanan non-konvulziv status vakalarının olduğu görüldü. [11,12] Bir çalışmada COVID-19 tanılı hastaların beyin parankiminde bir lezyon ve meningoensefaliti düşündüren bulgu olmadan status epileptikus saptanmıştır. [13] Ancak bizim vakamızda, akut-subakut başlangıçlı unutkanlık ve içe kapanma ile gelen hastanın non-konvulziv status tablosu, COVID-19 enfeksiyonunu düşündüren saturasyon düşüklüğü, kan parametrelerinde değişiklik bulgularından önce meydana gelmiştir. Ayrıca, epileptik ensefalopatisi olan hastamızın EEG'sinde ritmik delta dalga aktivitesinin olması ve antiepileptik yükleme ve idame tedavisi ile klinik ve EEG'sinin düzelmesi nedeni ile Salzburg kriterlerini karşıladığı kabul edilmiştir. Literatürdeki diğer vakalardan farklı olması nedeni ile sunmaya değer bulduk.

Sonuç:

Pandemi döneminde ani şuur kaybı ve bilinç değişikliklerinde enfeksiyöz parametreler ilk aşamada covid-19 enfeksiyonunu düşüdürmese de araştırılması gerekmektedir. enfeksiyon tedavisi, status tedavisinde önemli rol oynamaktadır.

EP-282 NÖROLOJİK SEMPTOMLARLA PREZENTE OLAN MORGAGNİ-STEWART-MOREL SENDROMU

BÜNYAMİN TOSUNOĞLU , NAZLICAN ERGİN , NİLAY KAYA , LEVENT ERTUĞRUL İNAN

ANKARA EĞİTİM VE ARAŞTIRMA HASTANESİ, NÖROLOJİ

Olgu:

Özet: Morgagni-Stewart-Morel (MSM) sendromu, kafatasının ön kemiğinin kalınlaşması (hiperostosis frontalis interna) yanı sıra obezite, nörolojik semptomlar ve hipertrikozis ile karakterizedir. 76 yaşında bilinç bulanıklığı, aşırı sinirlilik, baş ağrısı şikayeti ile gelen muayene, görüntüleme ve tetkik sonuçları ile MSM tanısı alan hastamızı sunmak istedik.
Anahtar Kelimeler: hiperostozis frontalis, hiperparatiroidizm, hirşutizm, endokrin

EP-283 OLİGOKLONAL BAND TİP 2 VE TİP 3 MULTİPL SKLEROZ HASTALARININ KLİNİK, GÖRÜNTÜLEME VE UYARILMIŞ POTANSİYELLERİNİN ÖZELLİKLERİ

ALP SARITEKE , LEVENT ÖCEK , UFUK ŞENER

İZMİR SAĞLIK BİLİMLERİ ÜNİVERSİTESİ TEPECİK EĞİTİM VE ARAŞTIRMA HASTANESİ NÖROLOJİ KLİNİĞİ

Amaç:

Multipl skleroz (MS) hastalığının tanısında klinik öykü, manyetik rezonans görüntüleme (MRG) ve beyin omurilik sıvısı (BOS) incelemesi yer almaktadır. Çalışmamızda oligoklonal band (OKB) tip 2 ve tip 3 pozitif relapsing remitting MS hastalarının klinik ve MRG görüntülemeleri ile uyarılmış potansiyellerinin özelliklerini değerlendirdik.

Gereç ve Yöntem:

Çalışmaya MS dal polikliniğimize son beş yıl içerisinde başvurusu olan ve takip edilmeye başlanan relapsing remitting MS tanısı olan ve BOS incelemeleri yapılmış olan 160 hasta dahil edildi. Hastalar OKB tip 2 ve tip 3 olmak üzere iki gruba ayrıldı. Bu hastaların nörolojik öykü ve MRG özellikleri ile uyarılmış potansiyel özellikleri kaydedildi. Veriler IBM Statistics 26.0 (IBM Corp. , Armonk, New York, ABD) istatistik paket programında değerlendirildi. $p<0.05$ değeri istatistiksel olarak anlamlı kabul edildi.

Bulgular:

Çalışmaya 126sı (%78.75) kadın ve 34ü (%21.25) erkek toplam 160 relapsing remitting MS hastası alındı. 15 hastanın (%9.4) OKB sonucu tip 3, geriye kalan 145 hastanın (%90.6) OKB si tip 2 idi. 2 hasta (%1,25) natalizumab,15 hasta (%9,4) okrelizumab ve 32 hasta (%20) fingolimod tedavisi almaktaydı. Geri kalan hastalar 1. basamak enjeksiyon ve oral tedaviler ile takip edilmekteydi. Kraniyal ve spinal MRG bulguları ile OKB tipi arasında gruplar arasında anlamlı farklılık saptanmadı ($p>0.05$). OKB tip 2 ve tip 3 hastaları arasında uyarılmış potansiyel özellikleri arasında farklılık istatistiksel anlamlılığa ulaşmadı ($p>0.05$)

Sonuç:

Nörolojik öykü, kraniyal ve spinal MRG, BOS incelemeleri ve uyarılmış potansiyellerin birlikte değerlendirilmesinin MS tanısında oldukça önemi bulunmaktadır. Çalışmamızda OKB tip 2 ve tip 3 hastalarında bu parametreler incelenmiş ancak MRG ve uyarılmış potansiyeller ile farklılık gösteren istatistiksel anlamlılığa ulaşılamamıştır.

EP-284 EMBOLİ YAĞMURU - BİR TAVI KOMPLİKASYONU

RAHMİ TÜMAY ALA [2], NEZİHİ BARIŞ [1], ERDEM YAKA [1]

[1] *DOKUZ EYLÜL ÜNİVERSİTESİ*
[2] *ERMENEK DEVLET HASTANESİ*

Olgu:

Giriş
İskemik inmelerin %15-20'sini embolik inmeler oluşturur. Atriyal fibrilasyon önde gelen neden olsa da kapak patolojileri gibi diğer nedenlerde kardiyoembolik inme sebebi olabilmektedir. Embolik inmelerin eş zamanlı ve birden fazla olduğu durumlara emboli yağmuru – embolic shower – denilebilmektedir.[1] TAVİ komplikasyonu sonrası emboli yağmuru olarak nitelendirdiğimiz olgumuz, hem etiyoloji hem de ortaya çıkan sonuç açısından sunulmaya değer görülmüştür.

Olgu
74 yaşında bilinen hipertansiyon, idiopatik pulmoner fibrozis ve tip 2 diyabeti, abdominal aort anevrizması olan kadın hasta son 1 yıldır giderek artan nefes darlığı yakınmasıyla Kardiyoloji servisine yatırılmış. Dispne nedeni olarak ciddi aort darlığı saptanan ve TAVİ (transkateter aortik valve implantasyonu) planlanan hastanın nörolojik muayenesi normal olarak değerlendirilmiş. İşlem öncesi ikili antiagregan -Asetilsalisilik asit 100 mg ve Klopidogrel 75 mg – tedavisi alan başlanan hastanın EKG'si normla sinüs ritmi olarak tespit edilmiş. Bir gün sonra işleme alınan hastanın operasyonu başarılı geçmiş ve kapak fonksiyone olarak değerlendirilmiş. İşlem sonrasında hastanın uyanmaması ve cevapsızlık hali olması üzerine yapılan nörolojik muayenesinde ancak sözel uyaranla uyandırılabildiği fakat koopere olamadığı, anlamsız sözcükler çıkardığı, ağrılı uyarana bilateral fleksör yanıt verdiği, bilateral ilgisiz taban cildi refleksi görüldü. Bunun üzerine yeniden çekilen beyin BT'sinde yaygın kontrast madde ekstravazasyonu görülmesi beyinde hipoksik iskemik ensefalopati tanısını akla getirmesine rağmen arrest öyküsü olmaması, kapak disfonksiyonu görülmemesi nedeniyle arka plana atıldı ve beyin MRG görüntülemesi istendi. Yapılan difüzyon MRG'da bilateral serebral ve serebellar hemisferde yaygın eş zamanlı enfarkt ile uyumlu alanlar gözlendi, böylece embolik yağmur – embolik shower- tanısı konuldu. Hastanın genel durumu kısa sürede kötüleşti, pozitif inotrop ihtiyacı gelişti ve cerrahi müdaheleye vakit kalmadan, tüm müdahalelere rağmen hasta eksitus oldu.

Tartışma
Emboli yağmurunun atriyal fibrilasyon, miksoma, endokardit, kardiyak cerrahiler ya da olgumuzda görüldüğü üzere transkateter aortik valve implantasyonu bağlı olabilmektedir. Her ne kadar nadir görülen tablolar olsa da yıkıcı sonuçları olması nedeniyle erken tanınması gereken bir durumdur.
TAVİ, semptomatik ve ciddi aort darlığında cerrahi riski yüksek olan olgularda cerrahi aortik kapak değişimine (SAVR) alternatif bir tedavi seçeneği olarak geliştirilmiştir. İşlemin en önemli komplikasyonu "inme" dir. İşlem sonrası gelişen inmeler tipik olarak embolik doğadadırlar. MRG ile yapılmış beyin görüntüleme çalışmalarında, işlem sonrası yüksek oranda serebral perfüzyon lezyonları saptanmıştır. Çoğu klinik olarak sessizdirler. İşlem sonrası semptomatik inme oranı ortalama %3.5 olarak bildirilmiştir. Geniş serilerde bildirilen TAVİ sonrası inme riski %1.7 ile %4.8 dir.

Sonuç
TAVİ cerrahi olarak aortik kapak değişimi yapılamayan veya yapılması yüksek riskli hastalarda cerrahiye alternatiftir. Ancak hasta özelinde yapılmasına karar verilen bu işlemin en korkulan komplikasyonu iskemik inmedir.

EP-285 ENDOMETRİOZİS TEDAVİSİNE BAĞLI GELİŞEN İDİOPATİK İNTRAKRANİYAL HİPERTANSİYON OLGUSU

RECEP YEVGİ , NURAY BİLGE , FATMA ŞİMŞEK , MUSTAFA CEYLAN

ATATÜRK ÜNİVERSİTESİ TIP FAKÜLTESİ, NÖROLOJİ ANABİLİM DALI

Olgu:

GİRİŞ: İdiopatik intrakraniyal hipertansiyon (İİH) ikincil bir nedene bağlı olmayan ve normal beyin omurilik sıvısı (BOS) bileşimi ile birlikte olan kafa içi basınç artışıdır. Başağrısı, papil ödem, görme alanı defekti, pulsatil tinnitus, vertigo gibi klinik belirti ve bulgulara sebep olabilir. Tanısında modifiye Dandy kriteleri kullanılmaktadır. Östrojen ile ilişkili durumlar, bazı ilaçlar, bazı hematolojik, romatolojik ve endokrin patolojiler, enfeksiyonlar ve nutrisyonel patolojiler İİH' ye yol açabilir.VAKA: 46 yaşında kadın hasta 6 aydır devam eden şiddetli başağrısı ve kulak çınlaması şikayeti ile başvurdu. Hastanın şikayetlerinin son 1 ayda şiddetlendiği, başının tamamında ve keskin vasıfta bir ağrı olduğu öğrenildi. Kulak çınlamasından dolayı geceleri uyuyamadığı ve birçok kez KBB kliniğine gittiği öğrenildi. Hastanın 1 yıldır endometriozis tanısı ile izlendiği ve oral kontraseptif kullandığı öğrenildi. Hastanın nörolojik muayenesinde bilateral papil ödemi izlendi. Kranial manyetik rezonans görüntüleme (MRG) ve MRG venografisi normal olarak değerlendirildi. Hastaya lomber ponksiyon yapıldı. Beyin omurilik sıvısı basınca 380 mmH2o olarak ölçüldü. Hastada oral kontraseptif kullanımına bağlı İİH düşünüldü. Hastaya asetozolamid 250 mg tb 3*1 başlandı. Oral kontraseptif kullanımı kadın doğum bölümü ile konsulte edilerek kesildi. Hastanın 6 ay sonraki kontrol muayenesinde klinik şikayetlerinin geçmiş olduğu ve papil ödeminin düzelmiş olduğu görüldü. SONUÇ: Oral kontraseptif kullanan kadın hastalarda başağrısı, kulak çınlaması, görme bulanıklığı, görme keskinliğinde azalma gibi klinik şikayetler olması durumunda İİH tanısı akılda tutulmalıdır. Tanı ve uygun tedavide geç kalınması durumunda optik atrofi ve kalıcı görme kaybı gibi istenmeyen durumlar ortaya çıkabileceği unutulmamalıdır.

EP-286 HERPES ZOSTER OFTALMİKUS OLGUSU

OĞUZHAN TAŞ , ELİF İREM TEKELİ , MİNE HAYRİYE SORGUN , CANAN TOGAY IŞIKAY

ANKARA ÜNİVERSİTESİ TIP FAKÜLTESİ İBNİ SİNA HASTANESİ

Olgu:

GİRİŞ

Herpes zoster oftalmikus (HZO), beşinci kraniyal sinirin oftalmik dalında (V1) latent kalan varicella zoster virüsünün (VZV) reaktivasyonu sonucu oluşur. Öncelikle yaşlıları ve bağışıklığı baskılanmış kişileri etkiler.
Oküler belirtilerin dışında en yaygın komplikasyon postherpetik nevraljidir. Ancak ensefalit, menenjit ve kavernöz sinüs trombozu gibi yaygın olmayan nörolojik komplikasyonlar da bildirilmiştir.
Biz de tek taraflı kavernöz sinüs tutulumu olan ve izole 3. kraniyal sinir felci ile seyreden bir olguyu sunuyoruz.

OLGU SUNUMU
Altmış dokuz yaşında kadın hasta, sol gözde dışa şaşılık ve sol göz kapağında düşme şikayetleri ile başvurdu. Özgeçmişinde koroner arter hastalığı ve hipertansiyon öyküsü vardı.

Kliniğimize başvurmasından on beş gün önce sol frontal alın derisinde veziküler döküntüler oluştuğunu tarifleyen hastaya dış merkezde zona ön tanısıyla valasiklovir tablet ve asiklovir krem ile tedavi başlanmış. Sol göz kapağı zamanla giderek düşmeye başlamış. Döküntülerin başlamasından on beş gün sonra sabah uyandığında sol göz kapağının tamamen kapandığını fark etmiş. Dış merkez kontrastlı kraniyal manyetik rezonans görüntülemesinde (MRG) sol kavernöz sinüste 2,5mm kalınlaşma ve kontrast tutan yumuşak doku izlenen hasta tarafımıza başvurdu.

Muayenesinde solda pitozu vardı, sol göz dışa deviye, pupilleri anizokorikti (sağ pupil çapı 3mm, sol pupil çapı 5mm). Sol gözde direkt ve indirekt ışık refleksleri alınamadı. Sol göz hareketleri dışa bakışta serbest, diğer yönlere kısıtlıydı. Göz hareketleri sırasında ağrı tariflemedi. Aşağı bakışta sol gözde intorsiyon korunmuştu.
BOS incelemesinde basınç 14 cm-BOS, glukoz 53mg/dl eş zamanlı KŞ 88mg/dl, protein 42,9 mg/dl, IgG indeksi 0,74 saptandı ve 2 lenfosit görüldü. BOSta VZV PCR + sonuçlanması sonrası HZO tanısı konuldu.

Asiklovir 3*10mg/kg IV, ampisilin sulbaktam 4*1,5gr IV, mupirosin krem topikal tedavisi 14 güne tamamlanan hastanın taburculuk muayenesinde sol göz kapağındaki pitozisinde kısmi düzelme izlendi.

TARTIŞMA

HZO düşünülen hastalarda kavernöz sinüsün de etkilenebileceğini belirtmek için bu olguyu sunduk.

EP-287 İNTERNAL KAROTİS ARTER DİSEKSİYONU İLE İLİŞKİLİ OFTALMOPLEJİ OLGUSU

HUZEYFE TOLU , ERTUĞRUL TOKA , HÜLYA ERTAŞOĞLU TOYDEMİR , VİLDAN YAYLA

SBÜ BAKIRKÖY DR. SADİ KONUK SUAM NÖROLOJİ KLİNİĞİ, İSTANBUL

Olgu:

GİRİŞ

İnternal karotis arter (İKA) diseksiyonu, arter duvarı intimasının bozulmasından kaynaklanır, kanın arter duvarına girmesine ve intramural hematom oluşturmasına sebep olabilir. Hematom damarın gerçek lümenine bası yaparak fonksiyonal stenoza ve oklüzyona sebep olabilir. İKA diseksiyonunun klasik triyadı ipsilateral boyun, baş ve göz ağrısı, (kısmi) Horner sendromu ve serebral/retinal iskemidir. Ancak, İKA diseksiyonu olan hastalar klasik bulgularla başvurmayabilir. Burada İKA diseksiyonu ilişkili oftalmopleji bir olgumuzu sunmayı amaçladık.

OLGU

Bilinen kronik hastalık ve ilaç kullanım öyküsü olmayan 46 yaşında kadın hasta 10 gün önce başlayan başağrısı ve 4-5 gün sonra eklenen sağ göz kapağında düşüklük şikayetiyle başvurdu. Nörolojik muayenesinde sağ gözde total oftalmopleji saptanıp her yöne bakışı kısıtlıydı. Sağ gözünde ptoz mevcuttu. Pupiller izokorikti ve ışık refleksleri +/+ idi. Diğer nörolojik muayenesi normaldi. Hastanın kontrastlı kraniyal MR'ında sağ kavernöz sinüste segmentinde T1 hiperintens, 20*11mm boyutlarında kontrast tutulumu izlenmeyen tromboze anevrizma ile uyumlu lezyon izlendi. Hastanın DSA incelemesinde sağ İKA diseksiyonu saptandı. Hastaya ASA 100mg 1x1 ve Tikagrelor 90mg 2x1 tedavisi başlandı, sağ İKA stentleme işlemi yapıldı.

SONUÇ

İnternal karotis arter diseksiyonu, özellikle genç hastalarda serebral ve retinal iskemi sendromlarının önemli bir sebebidir. Hastaların oküler bulguları, görme ile ilgili semptomlardan, okülosempatik palsiden ve oküler motor sinir paralizisinden oluşmaktadır. Başağrısı ile başvuran hastamızın sağ gözünde total oftalmopleji saptanmıştır. Oftalmopleji kliniği diğer tüm etiyolojik nedenler dışlandıktan sonra IKA diseksiyonu ile ilişkilendirilmiş olup bu olgumuzu oftalmopleji hastalarının ayırıcı tanısında İKA diseksiyonunun mutlaka düşünülmesi gerektiğini vurgulamak amacıyla sunmaya değer bulduk.

EP-288 İZOLE SPONTAN BAZİLER ARTER DİSEKSİYONU: OLGU SUNUMU

HELİN KÖKMEN [1], TAYLAN ALTIPARMAK [1], HALE ZEYNEP BATUR ÇAĞLAYAN [1], BİJEN NAZLIEL [1], FATİH ÖNCÜ ,AHMET BARAN ÖNAL, ERHAN ILGIT[2]

[1] *GAZİ ÜNİVERSİTESİ TIP FAKÜLTESİ, NÖROLOJİ ANABİLİM DALI, ANKARA*
[2] *GAZİ ÜNİVERSİTESİ TIP FAKÜLTESİ, RADYOLOJİ ANABİLİM DALI, ANKARA*

Özet:

Giriş

Baziler arter diseksiyonu, iskemik inmenin nadir fakat önemli bir nedenidir .Değişen oranlarda (%10 ila %78.9) mortal prognoza sahiptir.. Bununla ilişkili iskemik inmenin tedavisinde sıklıkla antiagregan tedavi kullanılır, ancak seçilmiş vakalarda daha agresif tedavi, endovasküler stentleme gerekebilmektedir.

Olgu

Olgumuz 51 yaşında erkek hasta, 3 haftalık baş dönmesi, dengesizlik, sol kulakta işitme kaybı şikayetleri ile başvurdu. Nörolojik muayenesinde sol gözde ezotropya, sol gözde lateral bakışta horizantal nistagmus ve ataksi mevcuttu. Özgeçmişinde hipertansiyon dışında belirgin özellik yoktu. Dış merkezde vestibüler nörit tanısı alarak steroid tedavisi almış. Hasta bu tedaviden fayda görmediğini belirtti. Tanıya yönelik çekilen kraniyal BT'de sol pons yarımında hipodens alan, Diffüzyon MR'da hiperintens görünüm izlenerek pontin paramedian iskemi düşünüldü. Etiyolojiye yönelik yapılan serebral anjiyografide baziler arterde diseksiyon ve sol anterior inferior serebellar arterde trombüs formasyonu görüldü. Tedavisi asetilsalisik asit (ASA) 200 mg olarak düzenlendi. Etiyolojiye yönelik transtorasik ekokardiyografi yapıldı ve Holter EKG çekildi, anlamlı patoloji görülmedi. Vaskülit belirteçleri, trombofili paneli ve HbA1C gönderildi. Vaskülit belirteçleri ve trombofili paneli negatif olarak; HbA1C değeri 8,6 olarak sonuçlandı ve antidiyabetik tedavisi düzenlendi. Tedavisi ASA 300 mg ve enoksaparin 4000 IU olarak revize edildi; taburculukta enoksaparin kesilerek klopidogrel 75 mg eklendi. Takibinde nörolojik muayene bulgularında düzelme görülen ASA 100 mg ve klopidogrel 75 mg tedavisi altında poliklinik takibine alındı.

Tartışma

İntrakranial ve ekstrakranial arter diseksiyonu ile ilgili literatüre bakıldığında vakaların çoğunluğunu karotis ve vertebral arterler (%80-90) oluşturmaktadır. İleri görüntüleme yöntemlerinin yaygınlaşması ile intrakraniyal arter diseksiyonları giderek daha tanınır hale gelmektedir. Baziler arterin izole diseksiyonu ise oldukça nadir olup olup; yalancı lümende trombüs oluşumu ve perforan dalların kan akışının engellenmesi ile karakterizedir. Buna sekonder beyin sapı başta olmak üzere posterior dolaşım bölgesinde iskemilere neden olabilmektedir. Biz de bu olgu sunumunda, etraf döner tarzda baş dönmesi, bulantı-kusma, tek taraflı ani işitme kaybı gibi periferik etiyolojileri düşündüren bir klinikle başvuran hastada ayrıntılı muayenede oküler hareket kısıtlılığı ve nistagmus paterni görülmesi sebebiyle santral nedenlerin araştırılması gerekliliğini vurgulamak istedik.

EP-289 SEREBRAL HİPERPERFÜZYON SENDROMU OLGU SUNUMU

ZİŞAN BİNİCİ ALTUNCU

İSTANBUL EĞİTİM VE ARAŞTIRMA HASTANESİ NÖROLOJİ KLİNİĞİ

Olgu:

SEREBRAL HİPERPERFÜZYON SENDROMU OLGU SUNUMU

Zişan BİNİCİ ALTUNCU ,Ufuk EMRE TOPRAK,Aysel TEKEŞİN,Merve Hazal SER
SBÜ İstanbul Eğitim ve Araştırma Hastanesi, Nöroloji Kliniği

Giriş

Serebral Hiperperfüzyon Sendromu, karotid endarterektomi veya karotis stent uygulaması sonrasında görülen geç dönem komplikasyondur. Nadir görülmesine rağmen, mortalite ve morbiditesi belirgindir. Hemorajinin kontrolü ve hipoperfüzyonun engellenmesi için agresif ve dikkatli kan basıncı kontrolü gerekir. Bu yazıda karotis stentlemesi sonrası serebral hiperperfüzyon sendromu gelişen vakayı sunmak ve bu nadir klinik tabloya dikkat çekmek istedik.

Olgu sunumu

64 yaşındaki kadın hasta sol CCA ve ICA'da %70 darlık nedeniyle elektif stentleme işlemine alındı.İşlemden dakikalar sonra hastada konuşmada bozukluk şikayeti gelişti. İlk 30 dk içinde kontrol kranial BT ve DWI MR çekimi yapılan hastanın yeniden DSA ile serebral akımı kontrol edildi. DWI MR'da akut difüzyon kısıtlılığı izlenmeyen hastanın SWI sekansta sol hemisfer ağırlıklı nodüler hipointens lezyonlar venöz konjesyon şeklinde düşünüldü. Kranial BT'de akut kanama izlenmeyen ancak belirgin kontrast madde geçişi izlenen hasta takip ve tedavi için nöroloji kliniğine interne edildi. Kliniğe gelişindeki muayenesinde hasta motor afazik ve sağda üstte 4/5, altta 3/5 şeklinde hemiparezi saptandı.

Serebral hiperperfüzyon ön tanısı ile takip edilen hastanın takiplerinde kan basıncının düşük seyretmesi üzerine noradrenalin tedavisi ve ayrıca antiödem tedavi başlanarak serebral perfüzyonun korunması amaçlandı. Hastanın aldığı tedavileri takiben afazisi geriledi ve hemiparezisi ortadan kalktı.

Sonuç
Serebral Hiperperfüzyon Sendromu, karotis stentleme işleminin nadir görülen fakat yaşamı tehdit edebilen bir komplikasyonudur.Postop ilk birkaç gün ile haftalar arasında gelişebilir.Serebral perfüzyonun erken dönemde sağlanmasıyla minimal komplikasyon ile tedaviye iyi yanıt alınabilir.

EP-290 GEBE HASTADA FİNGOLİMOD KESİLMESİ İLE HASTALIK REAKTİVASYONU: OLGU SUNUMU

NURAY BİLGE , MEHMET NURİ KOÇAK , RECEP YEVGİ , ABDULKADİR KURT , ENES POLAT , BEYZA IRMAK GÜVEN , MERVE KARAMAN

ATATÜRK ÜNİVERSİTESİ TIP FAKÜLTESİ, NÖROLOJİ ANABİLİM DALI, ERZURUM

Olgu:

Giriş: Multipl skleroz (MS) demiyelinizasyon, inflamasyon ve aksonal hasarın geliştiği merkezi sinir sistemini (MSS) etkileyen dejeneratif ve kronik otoimmün bir hastalıktır. MS çoğunlukla doğurganlık çağındaki (20-40 yaş) kadınları etkiler. MS tanısı konan kadınlarda gebelik açısından ilaç yönetimi zordur. Bilimsel literatür, esas olarak, ya glatiramer asetat (GA) ya da interferon beta (IFN-β) tedavisini hamile hastaların kullanılabilirken, gebelikte fingolimod veya teriflunomid gibi teratojenite potansiyeli olduğu bilinen ilaçlardan kaçınılmalı ve kladribin, alemtuzumab veya okrelizumab gibi ilaçlar için önerilen arınma süreleri dikkate alınmalıdır. Fingolimod MS'de 2. basamak tedavide kullanılan sfingosin-1-fosfat reseptör agonistidir ve 307 Da'lık düşük moleküler ağırlığı ilacın plasenta bariyerini geçmesini sağlar. Temmuz 2019'da, EMA hamilelikte fingolimod kullanımına ilişkin kısıtlamaları güncelledi ve fingolimodun gebe kalmadan en az 2 ay önce durdurulmasını önerdi. Fingolimod ile tedavi edilirken planlanmamış gebelik durumunda tedavi durdurulmalı ve gebelik yakından izlenmelidir. Gebelik MS ataklarına karşı koruma sağlamaz ve sunacağımız olguda olduğu gibi bazı kadınlar fingolimodun kesilmesinden 1-4 ay sonra şiddetli MS atakları yaşar. Aşağıda plansız gebelik nedeni ile fıngolimod tedavisi kesilen ve hastalık reaktivasonu gelişen olgumuzu sunuyoruz.

Olgu: 31 yaşında kadın hasta 6 yıldır RRMS tanısı ile takip edilen hastanın 2017 yılında interferon beta 1a günaşırı sc tedavisi altında iken herhangi bir atağı olmamış. 2 yıl ataksız seyreden hastanın bulanık görme, ellerde ayaklarda uyuşma yanma, yürümede bozulma şeklinde 1 yılda 4 kez atak geçirmiş, ataklarından tama yakin düzelmiş, 2020 şubat ayında fingolimod 0,5 mg tb 1*1 başlanmiş. 2021 aralık ayında sol gözde bulanık görme şikayeti ile bir atağı olmuş 2022 yılı Mayıs ayına kadar başka atağı olmamış. Bu tarihte 6 haftalık plansız gebeliği olduğunu öğrenenince fingolimodu kesmiş. Hasta gebeliğin 16. haftasında yaklaşık 1 ay önce ayaklarda, boyun ve göbekte yanma elektriklenme hissi olmuş. 15 gün önce yürümesi iyce bozulan hastanin 1 haftadir bacaklarda güç kaybi, yürüyememe, unutkanlik ve zihin bulanıklığı şikayetleri olmuş. Başka bir merkezde çekilen kontrastsız beyin ve servikal MRG de beyinde her iki hemisferde, serebellumda yaygın etrafında ödem etkisi olan multipl hiperintens plaklar servikal ve beyin plaklari görülen hastaya (Şekil 1) 5 gün 1gr/gün metilprednizolon tedavisine rağmen şikayetlerinde düzelme olmayan hasta tarafimiza sevk edildi. Hastanın nörolojik muayensinde şur açik oryante ve koopere PIR++/++, göz hareketleri her yöne serbest mfp yok, motor muayene 4/5 ile tetraparazik, duyu defisiti yok, dört ekstremitede DTR'ler bilateral canlı, TCR bilateral ekstansör, çift taraflı destekle bile ayakta duramıyor, ataksi mevcuttu. Hastanın klinik ve MRG bulgusu ile fingolimod rebaund düşünüldü. Hastamıza ilave 2 gün daha pulse steroid tevaisi verildi kliniğinde belirgin düzelme olmadı. Hastaya 5 gün günaşırı plasmaferez tedavisi sonrası üst ektremite kas gücü tam düzeldi, destekle yürüyebiliyordu. JCV antikoru negatif olan hastaya geblik 31. haftaya kadar natalizumab tedavisi planlandı, natalizumab ilk dozu verilen hasta 10 gün sonra nöroloji poliklinik kontrolü önerilerek taburcu edildi.

Sonuç: Sonuç olarak hamilelik isteyen ve fingolimod tedavisi kullanana kadınlarda gebelik önceden planlanmalı, hastalık reaktivasyonunu önlemek için, tedavi hamilelikten önce 34. gebelik haftasına kadar da devam ettirilebilen natalizumab gibi uygun tedavi seçeneği ile değiştirilmelidir.

EP-291 KARBONMONOKSİT İNTOKSİKASYONU SONRASI GELİŞEN PARKİNSONİZM

SULTAN DİDEM AYDENİZ , TUĞBA ÖZEL TURA , ALİ ÜNAL

AKDENİZ ÜNİVERSİTESİ HASTANESİ

Amaç:

Tartışma: Parkinsonizm tablosu; istirahat tremoru, rijidite, bradikinezi ve postüral bozukluk başta olmak üzere çeşitli klinik tablolarında da eklenebildiği ,etyolojisi pek çok sebebe bağlı olabilen genel tablonun adıdır. İdiopatik Parkinson hastalığı bu tablonun en bilinen prototipidir ve etyolojisi bilinememektedir. Fakat günümüzde parkinsonizme yol açtığı bilinen etyolojik sebepler de bulunmaktadır. Bunlardan bazıları; Wilson hastalığı, ilaca bağlı parkinsonizm ve çevresel faktörlerden de , mangan, MPTP, CO dir . Bizde subakut parkinsonizm ile gelen, gegen halten tipi rijiditesi bulunan görüntülemeleri de buna uyumlu frontal hasarı gösterir şekilde olan ve öyküyü derinleştirince CO intoksikasyonu bulunan bu tabloyu sizlerle paylaşmak istedik.

Gereç ve Yöntem:

Parkinsonizm ile gelen hastada kan tahlilleri, mr beyin ve bos incelemesi kullanıldı

Bulgular:

Bu çalışmada, 68 yaşında CO intoksikasyonu sonrası parkinsonizm tablosu gelişen kadın hasta sunulmuştur. Hasta son 10 gündür desteksiz hareket edememe ve konuşmada azalma yakınması nedeniyle kliniğimize başvurdu. 1,5 ay öncesine kadar evinde yalnız yaşayan günlük işlerini kendi görebilen biri iken yakınları tarafından evde baygın vaziyette bulunmuş. Sonrasında kendine gelmiş ama bu olay sonrasında hareketlerinde ve konuşmasında bir miktar yavaşlama olmuş fakat yine kendi işini kendi görebilmekte imiş. Bayılma sırasında yakınları evdeki soba borusunun dirseğinin yerinden oynamış olduğunu fark ettiğini söylüyorlar. Özgeçmişinde hipertansiyon dışında özellik yoktu. Soy geçmişinde özellik yoktu. Nörolojik muayenesinde; bilinci açık, apatik görünümde idi, koopere olmuyordu, kas tonusu gegen halten şeklinde idi. . Hastanın Hemogram, sedimentasyon, C-reaktif protein, vitamin B12, folik asit, tiroid paneli, karaciğer fonksiyon testleri, böbrek fonksiyon testleri normal sınırlar içinde bulundu. Beyin omurilik sıvısı (BOS) incelemesinde; biyokimyasal değerler normal sınırlar içindeydi BOS tan bakılan otoimmün ensefalit paneli negatif idi. EEG si: yaygın orta dereceli ensefalopatik tutuluş lehine idi. Beyin manyetik rezonans (MR) incelemesinde; Her iki frontal lobda periventriküler beyaz cevherde diffüzyon kısıtlılıkları (CO intoksikasyonu düşünülen olguda geç tip lökensefalopati?), solda belirgin her iki globus pallidusta, T1-T2 hiperintens (hemorajik?) lezyon (CO zehirlenmesi kliniği tanılı olguda hipoksik/anoksik hasara sekonder?) saptandı. Madopar başlanan , rijiditesinde kısmi düzelme olan hasta kontrolleri planlanarak taburcu edildi.

Sonuç:

Sonuç: CO zehirlenmeleri ülkemizde çok sık görülmekte ve kronik dönemde de nöropsikiyatrik semptomlara yol açabilmektedir. Parkinsonizm tablosu ile başvuran hastalarda çevresel etkenlerinde sorgulanması önemlidir.

EP-292 KRONİK İNFLAMATUAR DEMİYELİZAN POLİNÖROPETİ HASTALARINDA İNTRAVENÖZ İMMUNOGLONULİN TEDAVİSİNİN KREATİNİN DEĞERLERİNE ETKİSİ: 6 AYLIK HASTA TAKİP DEĞERLERİ

SUDE KENDİRLİ ASLAN , EZGİ YAKUPOĞLU , MİRUNA FLORENTİNA ATEŞ , NACİ EMRE BOLU , NİLGÜN ÇINAR

MALTEPE ÜNİVERSİTESİ TIP FAKÜLTESİ, NÖROLOJİ AD

Amaç:

Kronik inflamatuar demiyelizan polinöropati (KIDP), kollarda ve bacaklarda simetrik olarak güçsüzlüğe ve somatosensoriyal değişikliklere yol açan ve zamanla kötüleşen bir tablodur . Intravenöz İmmunoglobulin (IVIG) tedavisi, KIDP hastalarında ilk basamak tedavi olarak kullanılabilmektedir . Özellikle IVIG tedavisi sırasında klinik olarak anlamlı renal komplikasyon gelişme insidansı bir çalışmada %7 olarak bildirilmiştir. Renal komplikasyon gelişme riski ileri yaş, sükroz içeren IVIG preparatlarının kullanımı, bilinen diyabetes mellitus veya renal yetmezlik tanılarının bulunması ile artmaktadır.

Gereç ve Yöntem:

Merkezimizde KIDP tanısı ile IVIG tedavisi almakta olan toplam 40 hastanın retrospektif olarak tedavi öncesi ve tedavinin altıncı ayındaki kreatinin değerlerini IBM SPSS (Statistical Package for the Social Sciences) 25 programı kullanarak karşılaştırılmıştır.

Bulgular:

Çalışmaya alınan 40 hastanın kadın / erkek oranı 20/20 ve yaş ortalamaları ise sırası ile 62,6±14,92 yıl ve 64,05±15,13 yıldı. Hastaların başlangıçta ölçülen kreatinin ortalamaları 0,98±0,65 mg/dl iken 6.ay kontrolünde 0,94±0,53 mg/dl olarak hesaplanmıştır. Kadın ve erkek hastaların her iki zamanda da kreatinin ortalamaları da ayrı ayrı karşılaştırılmış olup anlamlı bir fark gözlenmemiştir (Tablo 1). Yirmi hastada kreatinin değeri başlangıca göre azalmış iken 19 hastada artmış, 1 hastada ise aynı ölçülmüştür (Tablo 2).

Tablo-1: Hastaların 0. Ay kreatinin değerlerinin 6. Ay kreatinin değerleri ile karşılaştırılması

	N	Ortalama	Std. Deviyasyon	Minimum	Maksimum	P Değeri
0. Ay Kreatinin Değerleri	40	,9825	,65339	,54	4,61	0,889
6. Ay Kreatinin Değerleri	40	,9487	,53664	,45	3,78	

Wilcoxon signed-rank test (p>0.0.5)

Tablo-2: 6. Ay kreatinin değerlerinin başlangıç değerlerine göre hasta sayıları açısından karşılaştırılması

		N	Sıralı Numaraların Ortalamaları	Sıra Numaralarının Toplamları
6. Ay Kreatinin Değerleri - 0. Ay Kreatinin Değerleri	Negatif Sıralama	20[a]	20,00	400,00
	Pozitif Sıralama	19[b]	20,00	380,00
	Eşit Olanlar	1[c]		
	Toplam	40		

a. 6. Ay Kreatinin Değerleri < 0. Ay Kreatinin Değerleri

b. 6. Ay Kreatinin Değerleri > 0. Ay Kreatinin Değerleri

c. 6. Ay Kreatinin Değerleri = 0. Ay Kreatinin Değerleri

Wilcoxon signed-rank test

Sonuç:

Intravenöz İmmunoglobulin ilişkili renal yetmezliğin altındaki mekanizma net olarak aydınlatılamamış olmakla birlikte potansiyel mekanizmalar; glomerüllerde immün komplekslerin birikmesi, ozmotik nefrit, akut tübüler obstrüksiyon ile ilişkili immünolojik hemoliz, renal perfüzyonun azalmasına bağlı geçici vasküler iskemidir. IVIG tedavisi sonrası böbrek yetmezliği nadir gözüken bir durum olarak bildirilmektedir ve bizim çalışmamız da bunu desteklemektedir. Bununla birlikte yine de IVIG tedavisi alan kişilerde böbrek fonksiyonlarının takibi açısından dikkatli olunması önemlidir. Daha geniş hasta grupları içeren ileri çalışmalar gereklidir.

EP-293 MULTİPLE SKLEROZLU HASTALARDA BAŞLANGIÇ SEMPTOMLARI VE MULTİPLE SKLEROZ SUBTİPLERİ

Bu bildiri geri çekilmiştir.

EP-294 ISOLATED TRİGEMİNAL NEURALGİA AS THE PRESENTİNG SYMPTOM OF CEREBELLOPONTİNE İNFARCTİON: A CASE REPORT

ASLI SENA KAYA , CANAN BOLCU EMİR , BEKİR BURAK KILBOZ , ŞEYMA ACAR , CEMİLE ÖZGE IŞIKLAR , BÜŞRA ER DUYAR , TUĞRUL AYDIN , ZEYNEP KURT , RAZİYE TIRAŞ , SELMA KAYA AYGÜNOĞLU , CİHAT ÖRKEN , SERAP ÜÇLER

İSTANBUL PROF DR CEMİL TAŞCIOĞLU ŞEHİR HASTANESİ NÖROLOJİ KLİNİĞİ

Olgu:

Historically called "tic douloureux", trigeminal neuralgia (TN) characteristically presents as unilateral recurring shock-like pain in the trajectory of the trigeminal nerve and its branches. Secondary TN due to an ischemic lesion of the trigeminal root-entry-zone in pons is very rare, let alone an isolated TN without any other abnormal neurologic signs, and classified in ICHD-3 as "Trigeminal neuralgia attributed to other cause". Here we report a patient with a cerebellopontine infarction transecting the central trigeminal pathways, resulting in isolated trigeminal neuralgia

Case Presentation

A 72-year-old male patient presented to our emergency department with numbness and recurrent shock-like pain attacks on the left side of his face lasting 3 to 5 seconds started abruptly 20 days ago and increased in frequency in the last two days.
Neurologic examination revealed slight hypoesthesia to touch on the left maxillary trigeminal nerve dermatome; without any pathological signs in other cranial nerves, motor or sensory disturbances on extremities, dysmetria, dysdiadochokinesia or ataxia.
In the initial work-up, Diffusion-Weighted Magnetic Resonance Imaging (MRI) showed hyperintensity on the junction of the pons and left inferior cerebellar peduncle, the root-entry-zone of the left trigeminal nerve, without hypointensity in Apparent Diffusion Coefficient (ADC) sequence. Noncontrasted Computer Tomography (CT) revealed hypodensity in the same region. After the admission, MRI showed the lesion was T1-hypointense, T2-hyperintense, minimally heterogeneously IV gadolinium-contrast enhancing, consistent with subacute infarction.

Discussion

Secondary trigeminal neuralgia due to ischemic processes are classified under "Trigeminal neuralgia attributed to other cause" in ICHD3 and have diagnostic criteria of: (a) recurrent pain fulfilling the criteria for TN, (b) etiological disorder not described in the other titles of classification but known to be able to cause TN, and (c.) TN either led the disorder’s discovery or developed after the onset of the disorder. In our case, ischemic infarction was discovered during the investigation of the etiology of facial pain.

Conclusion

Secondary TN without any other abnormal neurologic signs attributed to an ischemic lesion of the trigeminal root-entry-zone in pons is unusual, but not impossible, and responds well to carbamazepine treatment. Patients who present with TN should undergo a comprehensive work-up to identify probable secondary matters.

EP-295 KORPUS KALLOSUM SPLENİUM GEÇİCİ LEZYONU

HASAN ARMAĞAN UYSAL , HALİL GÜLLÜOĞLU , ÖZGE YILMAZ KÜSBECİ

İZMİR EKONOMİ ÜNİVERSİTESİ MEDİCAL POİNT HASTANESİ NÖROLOJİ ANA BİLİM DALI

Olgu:

33 yaşında, sağ elli erkek hasta, polikliniğimize sağ elde uyuşma ve güç kaybı şikayeti ile başvurdu. Öz ve soygeçmişinde özellik saptanmadı. Sigara ve alkol kullanımı yoktu. Yapılan nörolojik muayenesinde sağ üst ekstremite 4/5 hemiparezi ve hemihipoestezi saptandı. Bakılan taban cildi refleksi sağda pozitif idi. Hastanın çekilen diffüzyon ağırlıklı kraniyal manyetik rezonans görüntülemesinde (MRG) korpus kallosum spleniumda diffüzyon kısıtlaması gözlendi . ADC görüntülemesinde karşılığı olan lezyon akut sitotoksik ödem olarak değerlendirildi. Hastanın bakılan kraniyal MRG, kraniyal MRG venografisinde patoloji saptanmadı. Bakılan rutin hemogram , geniş biyokimya (elektrolitlrer dahil), tiroid fonksiyon testleri, demir paneli, kanama profili, b12 ve folik asit değerleri normal olarak saptandı. Hastanın çekilen rutin ve uyku aktivasyonlu elektroensefalografisi normal olarak saptandı. Kardiyak incelemede rutin ve transözefageal ekokardiyogram normaldi. Elektrokardiyogram yanında tansiyon ve ritm holter bulgularında patoloji saptanmayan hastaya asetil salisilk asit 300 mg günde bir kez olmak üzere başlandı. Hastanın genç inme tetkikleri ve rutin hematolojik testleri istendi. 15 gün sonra sonuçlanan testlerde patoloji gözlenmez iken nörolojik muayenesi tamamen düzelmişti. Kontrolde çekilen difüüzyon ağırlıklı ve kraniyal MRG de lezyonun tamamen ortadan kalktığı gözlendi. Nadir görülen bir lezyon olması ve etyolojide bu lezyona sebep olabilecek etken saptanamaması sebebi ile tartışmaya değer bularak sunmak istedik.

EP-296 KARBONMONOKSİT İNTOKSİKASYONU SONRASI GEÇ GELİŞEN NÖROLOJİK BULGULAR VE SEKONDER PARKİNSONİZM

TUĞÇE ALAGÖZ , BANU ÖZEN BARUT , SELİN GAMZE SÜMEN

SBU KARTAL DR.LÜTFİ KIRDAR ŞEHİR HASTANESİ

Olgu:

Giriş: Karbon monoksit (CO), karbon içeren materyallerin yanması sırasında üretilen renksiz, kokusuz bir gazdır. CO toksisitesi, oksijen transportunun ve kullanımının bozulmasıyla karakterizedir. Akut intoksikasyona bağlı semptomlar düzeldikten sonra nörolojik bulguların görülmesi gecikmiş nörolojik sekel (GNS) olarak adlandırılmaktadır. CO toksisitesi, lipid peroksidasyonunu arttırarak serbest radikal oluşumuna yol açmakta ve hücre ölümü gelişimiyle santral sinir sisteminde beyaz cevherin gecikmiş dejenerasyonuna neden olmaktadır.
Olgu: 18 gün önce CO intoksikasyonu ile dış merkez yoğun bakım ünitesinde 5 doz HBOT(Hiperbarik oksijen tedavisi) tedavisi ile takip sonrası şifa ile taburcu olan 66 yaş erkek hasta 2 gündür giderek artan yakınlarını tanıyamama, tepkilerde azalma şikayetleri ile başvurdu. Özgeçmişinde özellik yoktu. Geliş nörolojik muayenesinde bilinç açıktı, oryantasyon-kooperasyon sağlanamadı. Verbal yanıt ses çıkışı şeklindeydi. Pupiller izokorik ve bilateral ışık refleksi pozitifti. Motor zaafiyet izlenmedi. Ekstremitelerde yaygın rijidite saptandı. Derin tendon refleksleri (DTR) tüm ekstremitelerde canlı olup patolojik refleks görülmedi. CO maruziyetinden 18 gün sonra çekilen manyetik rezonans görüntülemede (MRG) nonspesifik birkaç adet subkortikal T2 ve FLAIR (fluid attenuated inversion recovery) hiperintens alanlar görüldü. Lomber ponksiyon yapıldı, beyin omurilik sıvısı (BOS) sonuçlarında BOS proteini 47 mg/dl olması dışında patoloji saptanmadı. Meningoensefalit ekarte edildi. EEG'de orta derecede zemin aktivite bozukluğu saptandı. Ekstrapiramidal bulgular görülmesi ile tedaviye Levodopa, Amantadin, Baklofen eklendi. 5 doz HBOT verildi ve kontrol görüntüleme yapıldı. Kontrol MRG'da yaygın, simetrik, subkortikal tüm beyaz cevherin etkilendiği T2 sekansında hiperintens lezyonlar izlendi. Tedaviye N-asetilsistein eklendi. HBOT tedavisi 10 doza uzatıldı ancak 7. dozunda hastada solunum paterninde bozulma olup HBOT tedavisi sonlandırıldı. Hasta USOT cihazı ile taburcu edildi.

Tartışma ve Sonuç: CO intoksikasyonlarında çok çeşitli bulgular görülmekte olup geç dönemde geri dönüşümsüz nörolojik bulgular görülebilmektedir. Geç dönem nörolojik bulgular konfüzyon, dezoryantasyon, görme bozukluğu, ajitasyon, ataksi, rijidite, halüsinasyon, koma şeklinde olabilir. Bizim hastamız da tam şifa ile taburculuk sonrası geç nörolojik semptomlar ile başvurmuş olup takiplerinde yaygın beyin hasarı izlenmiştir. Bu nedenle akut dönem taburculukta nörolojik muayenesi ve beyin görüntülemeleri normal olan hastaların dahi geç nörolojik sekeller açısından takibi gerekmektedir. CO intoksikasyonunda uzatılmış HBOT tedavisi, pulse steroid ve n-asetilsistein kullanılabilmektedir. Ciddi ekstrapiramidal sistem (EPS) bulguları görülebilmekte olup tedavi edilmesi önemlidir.

EP-297 AKUT İSKEMİK İNME KLİNİĞİ İLE PREZENTE OLAN AKUT AORT DİSEKSİYONU OLGUSU

SİNEM CENGİZ [1], FURKAN SERTAÇ DOĞAN [1], ZEYNEP TANRIVERDİ [1], MEHMET SERKAN GÜR [2]

[1] *İZMİR KATİP ÇELEBİ ÜNİVERSİTESİ ATATÜRK EĞİTİM VE ARAŞTIRMA HASTANESİ, NÖROLOJİ KLİNİĞİ*
[2] *İZMİR KATİP ÇELEBİ ÜNİVERSİTESİ ATATÜRK EĞİTİM VE ARAŞTIRMA HASTANESİ, RADYOLOJİ KLİNİĞİ*

Olgu:

GİRİŞ:

Aort diseksiyonu (AD) nadir görülen ve ölümcül bir hastalıktır. Mortalite oranı yaklaşık % 40'tır ve tedavideki gecikmeler bu oranı arttırmaktadır. AD'da hastalar en sık göğüs ve/veya sırt ağrısı ile başvururlar. Daha seyrek olarak, ağrı olmaksızın akut iskemik inme kliniği görülür.

OLGU:

41 yaşında erkek hasta, çenesinin sol yanında ani başlangıçlı ağrı sonrasında bilinç kaybı gelişmesi nedeniyle acil servisimize getirildi. Acil serviste 1 kez jeneralize tonik klonik nöbet geçirdiği öğrenilen hasta, sağ hemiparezi saptanması nedeni ile epileptik nöbet ve akut iskemik inme açısından nöroloji ile konsülte edildi. Hastanın nörolojik muayenesinde bilinç kapalı, pupiller NIK, IR+/+, ağrılı uyarana motor ve verbal yanıt yok, MIK(-) , Babinski -/- olarak saptandı. Kranial BT'inde akut patoloji izlenmedi. Beyin ve Boyun BT Anjiografisinde Arkus aorta düzeyinden başlayan, brakiosefalik arter ve her iki CCA'ya uzanan, ayrıca iliak bifurkasyon seviyesine uzanan tip 1 diseksiyon ile uyumlu görünüm saptandı (Şekil-1). Diffüzyon MRG tetkikinde bilateral Anterior Serebral Arter ve sol Orta Serebral Arter sulama alanlarında akut infarkt alanları saptandı (Şekil-2). Hasta acil olarak kalp damar cerrahisi kliniğince nakil alındı ancak 1 saat içinde exitus oldu.

TARTIŞMA VE SONUÇ:

AD, acil hekimleri, kalp damar cerrahları, kardiyologlar, nörolog ve girişimsel nörologlar için mutlaka tanınması gereken bir durumdur. Bu hastalarda trombolitik tedavi ölümcül intraserebral kanama, aort rüptürü ve kardiyak tamponad riski nedeniyle kontrendikedir.

Bu olgu aracılığı ile, AD kliniği, sınıflaması, neden olan risk faktörlerinin ve nörolojik komplikasyonların tanınması, BT Anjiografideki radyolojik görünümünün paylaşılması hedeflenmiştir.

EP-298 COVID-19 HASTASINDA HİPERTANSİYON İLE İLİŞKİLİ OLMAYAN POSTERİOR REVERSİBLE ENSEFALOPATİ SENDROMU

FETTAH EREN , HİLAL ÇAĞLAR , DURAN ÖZKAN , RIFKI ULUER , GÖKHAN ÖZDEMİR , ŞEREFNUR ÖZTÜRK

SELÇUK ÜNİVERSİTESİ TIP FAKÜLTESİ, NÖROLOJİ ANABİLİM DALI, KONYA

Olgu:

Coronavirus hastalığı-2019 (COVID-19) enfeksiyonu ile ilişkili nörolojik semptom ve bulgular nadir değildir. Ancak hipertansiyon olmaksızın posterior reversible ensefalopati sendromu (PRES) ortaya çıkması oldukça nadirdir. COVID-19 hastalarının kan basınçları normal olsa da yeni gelişen nörolojik semptomlar varlığında PRES akla gelmelidir. Nörolojik hastalık özgeçmişi olmayan ve COVID-19 hastalığı ile başvuran genç bir kadın PRES vakasını sunuyoruz. Hastalığın 3. gününde görme azalmasından şikayeti için iskemik inmeyi ekarte etmek için beyin manyetik rezonans görüntüleme (MRG) uygulandı, ancak bulgular PRESi düşündürdü. Hastanede kaldığı süre boyunca herhangi bir hipertansiyon atağı geçirmedi. Muhtemelen COVID ile ilgili şiddetli inflamasyon bu durumun nedeni olarak düşünüldü. Konservatif tedavi yöntemleri ile semptomlar azaldı. COVID hastalığı, PRES benzeri semptomlara yol açabilir ve bunu konfirme etmek için beyin görüntüleme gerektirmektedir. Konservatif tedavi bu tür hastalar için en iyi tedavidir.

EP-299 ORAL KONTRASEPTİF KULLANIMI VE SJÖGREN SENDROMU İLİŞKİLİ GENİŞ HEMORAJİK ENFARKTLI SEREBRAL VENÖZ TROMBOZ OLGUSU

EZGİ ERTURUL TOKGÖZ [1], TAYLAN ALTIPARMAK [1], HALE ZEYNEP BATUR ÇAĞLAYAN [1], FATİH ÖNCÜ [2], HAMİT KÜÇÜK [3], NİL TOKGÖZ [2], MURAT UÇAR [2], BİJEN NAZLIEL [1]

[1] *GAZİ ÜNİVERSİTESİ TIP FAKÜLTESİ, NÖROLOJİ ANABİLİM DALI,ANKARA*
[2] *GAZİ ÜNİVERSİTESİ TIP FAKÜLTESİ, RADYOLOJİ ANABİLİM DALI, ANKARA*
[3] *GAZİ ÜNİVERSİTESİ TIP FAKÜLTESİ, DAHİLİYE ROMATOLOJİ BİLİM DALI, ANKARA*

Olgu:

Giriş: Serebral venöz sinüs trombozu (SVT)'nun doğurganlık çağındaki genç kadınlarda en sık nedeni postpartum dönem ve oral kontraseptif (OKS) kullanımıdır. Otoimmun hastalıklar, sıklıkla Behçet hastalığı, SLE ve antifosfolipid antikor sendromu; daha nadir olarak da Sjögren sendromu (SS) SVT'ye neden olabilmektedir. Burada, OKS ilaç kullanımının tetiklediği, etiyolojide Sjögren sendromu (SS) saptanan SVT olgusunu paylaşmak istedik.

Olgu: Otuz iki yaşında kadın hasta, ani başlayan şiddetli baş ağrısı şikayetiyle acil servise başvurdu. Bilinen hastalığı olmayan hastanın 5 aydır oral kontraseptif kullanımı mevcuttu. Beyin bilgisayarlı tomografi (BT)' de sol temporooksipitalde, sol lateral ventrikül içinde kanama ve subaraknoid kanama alanları saptandı. Nörolojik muayenesi normaldi. Etiyolojiye yönelik yapılan dijital substraksiyon anjiyografi (DSA)da arteriyel patoloji saptanmazken sol transvers sinüs trombozu izlendi. Hastaya SVT tanısı ile intravenöz hidrasyon, profilaktik levetiresetam 1000 mg/gün ve antiödem tedavi olarak mannitol tedavisi başlandı. Beyin Magnetik rezonans Görüntüleme (MRG)'de sol temporoparietooksipitalde 5.5x8x5.5 cm hemoraji ve kortikal venöz enfarkt; orta hattın sağına 4 milimetrelik şift görüldü. Beyin BT ile yapılan radyolojik takibinde kanamada progresyon izlenmemesi üzerine 6.günde enoksaparin sodyum tedavi dozunda düzenlendi. Takip beyin BT'lerde kanamada regresyon izlendi. Hastanın etiyolojik araştırmasında antikardiyolipin, antifosfolipid, ANA, antidsDNA ve anti-Ro tetkikleri pozitif olarak saptandı. AFAS antikorları akut dönemde anlamlı kabul edilmedi. Ağız ve göz kuruluğu tarifleyen hastaya Schirmer testi ve tükürük bezi biyopsisiyle SS tanısı kondu. Taburculukta, hastanın nörolojik muayenesi normaldi, beyin BT'de kanamada tam regresyon izlendi; olası SS ve AFAS açısından romatoloji, hematoloji takibi planlandı.

Tartışma: Olgumuz, henüz tanı konmamış Sjögren sendromunun nadir bir nörolojik komplikasyonu olarak OKS kullanımının tetiklediği SVT ile prezente olmuştur. SS'de %38 oranda antifosfolipid antikorları (sıklıkla lupus antikoagülan) pozitif olabilmektedir ve lupus antikoagülanı pozitif olan hastalarda trombotik olaylar daha sıktır. SVT ile başvuran hastalarda, tetikleyici faktörlerin varlığında bile etiyolojik neden araştırması için tanısal değerlendirmenin eksiksiz yapılması, rekürrenslerin önlenmesi için gereklidir.

EP-300 PAKLİTAKSEL TEDAVİSİ SONRASI SAPTANAN İZOLE MOTOR POLİNÖROPATİ OLGUSU

FETTAH EREN , CAHİT AYAN , GÖZDE ELİDAR , RIFKI ULUER , RECEP AYGUL

SELÇUK ÜNİVERSİTESİ, TIP FAKÜLTESİ HASTANESİ, NÖROLOJİ ANABİLİM DALI, KONYA

Olgu:

Paklitakselin neden olduğu periferik nöropati, mekanizması tam olarak bilinmeyen, meme kanseri hastalarında debilitenin önemli bir nedenidir. Bu durum paklitakselin ana doz sınırlayıcı ve uzun süreli yan etkisidir. Bu kemoterapatik ajandan motor ve otonom sinir sistemi daha az etkilerken duyusal sinirler üzerine etkisi daha belirgindir. Paklitakselin indüklediği periferik motor polinöropati nadir görülmesi ve tedavide doz sınırlayıcı bir hastalık olması nedeni ile sunulmaya değerli görülmüştür. Metastatik meme kanseri nedeni ile takipli olan orta yaşlı kadın hasta 8 ay önce başlanan 80 mg/m2, haftada bir kez olmak üzere paklitaksel tedavisi altındadır. Hastanın yürüme güçlüğü gelişmesi üzerine yapılan lomber ve torakal incelemelerinde dejeneratik değişiklikler izlenmiştir. Nörofizyolojik incelemesinde bilateral tibial sinir birleşik kas aksiyon potansiyelleri saptanamamıştır. Ayrıca sol peroneal sinir motor aksiyon potansiyeli de düşük amplitüdlü oalrak kaydedilmiştir. Duysal sinir iletileri normaldir. Mevcut durum ilaç ilişkili periferik motor polinöropati ile uyumlu olarak değerlendirilmiştir. Paklitakselin indüklediği periferik nöropati özellikle duysal sinirleri etkilemektedir. Bu durum tedavide doz sınırlayıcı bir yan etki olabilmektedir. Ancak bu ajanın aynı zamanda nadir de olsa motor nöropati yaptığı da dikkate alınması gereken klinik bir antitedir.

EP-301 SUBARAKNOİD KANAMA İLE PREZENTE OLAN SEREBRAL VEN TROMBOZU: OLGU SUNUMU

ELİF KARAHÜSEYİNOĞLU [1], TAYLAN ALTIPARMAK [1], HALE ZEYNEP BATUR ÇAĞLAYAN [1], ASLI AKYOL GÜRSES [1], MURAT UÇAR [2]

[1] *GAZİ ÜNİVERSİTESİ TIP FAKÜLTESİ NÖROLOJİ ANABİLİM DALI*
[2] *GAZİ ÜNİVERSİTESİ TIP FAKÜLTESİ RADYOLOJİ ANABİLİM DALI*

Olgu:

GİRİŞ
Serebral ven trombozu (SVT) beyinde venöz kanı taşıyan sinüslerde tromboza bağlı ortaya çıkan dolaşım bozukluğudur. Kalıtsal koagülopati, malignite, koagülasyonu tetikleyebilecek ilaçların kullanımı, gebelik/puerperal dönem, enfeksiyon veya travma gibi protrombotik bir duruma sekonder görülebilir. Bu bildiride germ hücreli testis tümörü tedavisinde Bleomisin-Etoposid-Sisplatin kemoterapisini takiben serebral ven trombozu ve subaraknoid kanama (SAK) tablosu gelişen bir olgu sunulmaktadır.

OLGU
Germ hürcreli testis tümörü ve 3 kür Bleomisin-Etoposid-Sisplatin kemoterapötik tedavi öyküsü olan 28 yaşında erkek hasta 3 defa tekrarlayan jeneralize tonik klonik nöbetle tarafımıza danışıldı. Hastanın nöbetlerinden bir hafta öncesinden beri mevcut olan kemoterapi ilişkili bulantı-kusma, oral alım bozukluğu ve buna sekonder dehidratasyon öyküsü mevcuttu. Çekilen beyin bilgisayarlı tomografide (BT) sağda frontoparietal sulkuslarda SAK ile uyumlu hiperdens görünümler izlendi. Nöroloji yoğun bakım ünitesine devralınan hastanın antiepileptik tedavisi düzenlendi. Beyin magnetik rezonans görüntüleme (MRG) ve MR venografide superior sagittal sinüste ve sağ frontobazalde kortikal venöz trombüs, sağ frontopariyetalde venöz enfarkt ve eşlik eden parakimal hematom alanı izlendi. Malignite sebebiyle verilen kemoterapi sonucu pansitopeni tablosu olan hasta dahiliyeye önerisiyle Filgrastim 1x30MIU başlandı. Malignite, trombositopeni ve aktif kanama birlikteliği nedeni ile hasta kumadinize edilemedi. Enoksaparin tedavisi 1x0.4cc olarak başlanıp takipte kontrol kan sayımı ve BT kontrolleriyle tedrici olarak 2x0.8cc doza çıkıldı. Kontrol kraniyal BT'lerde kanamada belirgin rezorbsiyon izlendi. Medikal onkolojiyle değerlendirilerek hasta 2 haftalık takip sürecinin sonrasında taburcu edildi. Altı aylık takipte opere olan ve kür kabul edilen hasta kumadinize edildi.

TARTIŞMA
Malignite ve kemoterapi tromboembolik hadiseler ve SVT için iyi bilinen risk faktörleridir. Bleomisin-Etoposid-Sisplatin kemoterapisi germ hücreli testis tümörlerinde ileri evrede yüksek remisyon ve sağkalım sağlayan standart tedavi rejimidir. Ancak Sisplatin ve Bleomisin tedavisi kadiyovasküler ve tromboembolik olaylar, Raynaud fenomeni gibi akut ve kronik vasküler toksisiteyle ilişkilendirilmiştir. Sisplatin, yapılan bir çalışmada özellikle germ hücreli tümörlerde tromboembolik olaylar açısından yüksek riskli bulunmuştur. Bu olgu sunumu nöbet, baş ağrısı, fokal nörolojik defisit gibi nörolojik semptomların varlığında, malignite ve kemoterapi öyküsü olan hastalarda ayırıcı tanıda SVT düşünülmesi gerektiğine dikkat çekmektedir.

EP-302 BİLATERAL TALAMUS ETKİLENMESİNE NEDEN OLAN DERİN SEREBRAL VEN TROMBOZU OLGUSU

ALİ İHSAN YARDIM , FATİH ÇEKİM , ŞÜHEDA ÇALAK , ERSEGÜL BURÇİN İNCE , HASAN DOĞAN , ÇETİN KÜRŞAD AKPINAR

SAMSUN ÜNİVERSİTESİ SAMSUN EĞİTİM VE ARAŞTIRMA HASTANESİ, NÖROLOJİ AD, SAMSUN, TÜRKİYE

Olgu:

Giriş

Derin serebral ven sistemi; derin beyaz cevher, bazal gangliyon, talamus ve diensefalonun venöz drenajını yapmaktadır. İnternal serebral ven, Galen veni, straight sinüs gibi derin venöz yapıların trombozunda; venöz drenajı bozulan talamus, bazal ganglion etkilenmesi gürültülü klinik bulgulara sebep olabilir. Derin serebral ven trombozunda (DSVT) klinik; hafif baş ağrısından komaya kadar oldukça geniş bir yelpazede olabilir. Baş ağrısı şikayeti ile kliniğimize başvuran ve bilateral talamus etkilenmesi olan DVST olgusu sunduk.

Olgu

41 yaşında oral kontraseptif kullanım öyküsü olan kadın hasta yaklaşık 1 aydır baş ağrısı ve son 10 gündür 3 kez olan bilinç kaybı, idrar kaçırma ve iletişim kuramama şikayeti ile acil servisimize başvurdu. Özgeçmişinde özellik yoktu. Yapılan nörolojik muayenesinde; bilinç açık, kooperasyon kısıtlı, apatik, sağ santral sulkus hafif silik, IR+/+, pupiller izokorik, sağ ekstremite kas gücü 4+/5, DTR ler normoaktif, plantar yanıtlar bilateral fleksör olduğu saptandı. Yapılan rutin labaratuvar tetkiklerinde B12 vitamin ve folik asit eksikliği dışında anlamlı patoloji gözlenmedi Hastanın kontrastsız BT'sinde diensefalik bölgede hiperdens ven bulgusu, "cord sign" gözlenmesi ardından çekilen Kraniyal MRG'da solda bazal ganglionda, bilateral talamuslarda, T2 ağırlıklı görüntülerde kontrast tutulumu göstermeyen ödemi düşündündürür, diffüz intensite artışları izlendi. MRG venografide internal serebral ven, galen veninden akım izlenmedi. Bu bulgularla olguya DSVT tanısı konuldu. Hastaya köprüleme tedavisinden sonra warfarin başlandı. Etiyolojik araştirmada faktör 2 protrombin heterozigot olarak saptandi. 6 ay sonra çekilen kontrol MRG venografi normaldi. Antikoagulan tedavi stoplanarak antiagregan tedaviye geçildi.

Tartışma

DSVT kötü prognozlu bir serebrovasküler bozukluk olup serebral ven trombozunun (SVT) en az görülen (yaklaşık %16) formudur. DSVT'ye bağlı olarak bazal ganglionlar , bilateral talamus ve subkortikal beyaz maddede etkilenmesi olabilir. Hastamız antikoagülasyon tedavi ile klinik iyi seyretmiştir. Bilateral talamus etkilenmesine baş agrisi eşlik eden olgularda DVST yi dislamak icin MR venografi cekilmeli ve derin venlere dikkatlice bakilmalidir.

EP-303 SEKSÜEL AKTİVİTEYLE İLİŞKİLİ BAŞAĞRISI OLAN İKİ KADIN OLGU

MEHMET MESUT DORUKOĞLU , RASİM TUNÇEL , BEDRİYE KARAMAN , FİGEN GÖKÇAY , HADİYE ŞİRİN

EGE ÜNİVERSİTESİ NÖROLOJİ ANA BİLİM DALI

Olgu:

GİRİŞ

Seksüel aktivite ilişkili başağrısı hakkında Hipokrat'tan bu yana farkındalık bulunmaktadır ve bu konu halen tartışılmaktadır.

OLGU-1
28 yaş kadın bilinen hastalık ve ilaç kullanımı olmayan hasta polikliniğimize bir aydır, orgazm sonrası başlayan, şiddetli, iki taraflı ve zonklayıcı, 3-4 saat kadar süren baş ağrısı ile başvurdu. Ağrı hastayı cinsel ilişkiden kaçınacak kadar rahatsız etmekteydi. Sekonder nedenlerin ekartasyonu açısından hastaya kraniyoservikal MRG, beyin-boyun BT anjiyografi çekildi ve normal saptandı. İndometazin başlanan hasta sonrasında kontrollere gelmedi ve ulaşılamadı.

OLGU-2
43 yaş kadın bilinen hastalık ve ilaç kullanımı olmayan hasta cinsel ilişki sonrasında başlayan başağrısı nedenli acile başvurdu. Ağrıyı sağ hemikraniyal, saplanıcı, şiddetli olarak tarifledi. Son 2 haftada 4 kez olup yarım saat kadar sürmüştü. Sekonder nedenlerin ekartasyonu açısından çekilen beyin boyun bt anjiyografisinde patoloji saptanmadı. İndometazin başlanıp poliklinik kontrolü verilerek taburcu edildi. Ancak hastaya tekrar ulaşılamadı.

SONUÇ
Seksüel baş ağrısı; subaraknoid kanama, arteryel diseksiyon, reversibl serebral vazokonstrüksiyon sendromu gibi hayatı tehdit eden patolojilerden ayırt edilmelidir. Nadir görülen primer baş ağrılarından olmakla birlikte psikososyal açıdan da tanıyıp tedavi etmek önem taşır. Bu çalışmayı iki olgunun da kadın oluşu, birbirinden farklı ağrı karakteristiği tariflemeleri açısından paylaşmaya değer bulduk.

EP-304 YAYGIN MİKROHEMORAJİK ODAKLARI OLAN TEKRARLAYAN KONVEKSAL SUBARAKNOİD KANAMA YAŞAYAN MULTİPL MYELOM HASTASI: OLGU SUNUMU

ŞERİFE YAYMACI [1], SALİHA GÖKÇE [1], TAYLAN ALTIPARMAK [1], HALE ZEYNEP BATUR ÇAĞLAYAN [1], SEVCİHAN KESEN ÖZBEK [2], EMETULLAH CİNDİL [2], BİJEN NAZLIEL [1]

[1] *GAZİ ÜNİVERSİTESİ TIP FAKÜLTESİ, NÖROLOJİ ANABİLİM DALI*
[2] *GAZİ ÜNİVERSİTESİ TIP FAKÜLTESİ, RADYOLOJİ ANABİLİM DALI*

Olgu:

GİRİŞ: Atravmatik lokalize konveksal subaraknoid kanamalar (SAK), klasik SAK görünümünden farklı olarak belirli bir konveksitede lokalize ve diğer subaraknoid alanlara uzanım göstermeyen kanamalardır. Bu tablolar kortikal ven oklüzyonları, reverzibl vazokonstrüksiyon,posterior reverzibl lökoensefalopati tabloları, vaskülit, amiloid anjiopati, koagülopatilerde görülebilir. Bu vakada multipl myelom (MM) ve tedavisine sekonder multipl konveksal SAK yaşayan bir hastayı sunduk.

OLGU:Yetmiş beş yaşında erkek hasta, 2 haftadır tekrarlayan dizartri, sağ hemipareziyle başvurdu. Hastanın MM, hipertansiyon, geçirilmiş iskemik inme ve epileptik nöbet öyküleri mevcutmuş. İnme ve nöbet öyküsü nedeniyle ikili antiagregan, levetiresetam; MM nedeniyle karflizomib, lenalidomid kullanımı varmış. Beyin bilgisayarlı tomografisinde (BT) sol frontoparietal verteks düzeyinde kortikal konveksal subaraknoid kanama (SAK) alanları saptandı. Beyin-Boyun BT anjiografisi normaldi. Etiyolojiye yönelik çekilen kontrastlı kraniyal magnetik rezonans görüntülemede (MRG) infratentoriyal ve supratentoriyal yaygın mikrohemoraji ile uyumlu multipl alanlar ve multipl kalvaryal kemik iliği heterojeniteleri saptandı. Hastanın kemoterapilerine sekonder trombositopenik olması (INR normaldi) ve SAK nedeniyle kullandığı ikili antiagregan tedavisi kesildi; kemoterapiye ara verildi. Yoğun bakım takibinde hastanın konfüzyon, fokal farkındalığın korunmadığı nöbetleri ve düzelip geçen motor defisitleri izlendi. Bu durumlara yönelik tekrarlanan BT' lerde ilk tespit edilen kanama alanları rezorbe olmuş ancak farklı lokalizasyonlarda yine multipl konveksal SAK, küçük boyutlu parankimal ve ventriküler kanama alanları görüldü. Trombositopenisi ve nörolojik defisitleri düzelmesine rağmen mevcut SAK tablosu devam eden hastada hematoloji bölümü MM nüksü düşündü. Tedavi düzeni ve takip için hematoloji servisine devredildi.

TARTIŞMA: Hastamızda mevcut serebral kanamaları açıklayabilecek; trombositopeni, MM, ikili antiagegan kullanımı, kemoterapi (KT), çok sayıda ve amiloid anjiopati denebilecek mikrohemorajik odakları mevcuttu. Mevcut kanamalar ikili antiagregan ve KT kesilmesine, trombositopeninin düzelmesine rağmen devam etmiş olması predispoze diğer etmenlerle birlikte MM nüksü düşünülmesine sebep oldu. Hematolojik maligniteler iskemik serebrovasküler olayların yanısıra serebral kanamalara da neden olabilir. Hastalarda kanamaya meyil yaratan unsurların azaltımı tedavi açısından atılacak ilk adımlar olup, hastalık nüksü açısından değerlendirme unutulmamlıdır. Ayrıca vakamızda da olduğu gibi amiloid anjiopati benzeri lezyonların da hematolojik tablolara eşlikçi olabileceği akılda tutulmalıdır.

EP-305 ADİE 'NİN TONİK PUPİLİ : OLGU SUNUMU

NAZ GÜNAY DEMİRCAN , ELİF ERÇİN ÜÇGÜL , GÜLLÜ TARHAN , RAHŞAN KARACI , MUSTAFA ÜLKER , FÜSUN MAYDA DOMAÇ

ERENKÖY RUH VE SİNİR HASTALIKLARI EĞİTİM VE ARAŞTIRMA HASTANESİ

Olgu:

GİRİŞ: Adie'nin tonik pupili ışık refleksi zayıflığı veya alınamaması, ışık-yakın disosiasyonu, kolinerjik aşırı duyarlılık ile seyreden, genellikle 30'lu yaşlarda kadınlarda görülen ender bir durumdur.Çoğunlukla unilateral görülse de bilateral de olabilir.Siliyer gangliyon ve iris sfinkter kasının postganglionik parasempatik sinirindeki hasardan kaynaklanır. Nedenleri arasında enfeksiyöz hastalıklar çoğunlukla sifiliz olmak üzere, immun sistem hastalıkları, penetral orbital travma ve paraneoplastik sendromlar gelir. Ayırıcı tanılar arasında okulomotor sinir felci, antikolinerjik ilaç aşırı kullanımı, Argyll-Robertson pupili ve konjenital midriyazis yer alır. Covid enfeksiyonu sonrası gelişen Adie ' nin tonik pupil vakası da bildirilmiştir.

OLGU : Bilinen kronik hastalığı olmayan 21 yaşındaki kadın hasta 4 gündür pupillerinin eşit olmaması şikayeti ile kliniğimize başvurdu,anizokori etyoloji araştırması amacıyla nöroloji servisine yatırıldı. Hastanın rutin kullandığı bir ilaç ve herhangi bir göz damlası kullanımı yoktu. Muayenesinde ekstraoküler göz hareketleri, görme keskinliği ve görme alanı doğaldı. Nörolojik muayenesinde herhangi bir lateralizan bulgu saptanmadı. Rutin kan tetkikleri ile toksikoloji testleri normaldi.Orbita MR,kranial MR ve BT anjiografi ile Servikal MR tetkikleri normaldi. Dilue pilokarpin testi sonucu anlamlı pupil miyozis yanıtı olan hastaya Adie'nin Tonik Pupili tanısı konuldu.Serviste yatışı süresince dilue pilokarpin kullanımı sonrası midriyazisinin gerilemesiyle hastanın poliklinikten takibine karar verilerek hasta taburcu edildi.

TARTIŞMA: Bilinen bir hastalık öyküsü olmayan sağlıklı bir kişide tek taraflı tonik pupilla tanısı kolayca konulabilir ancak bilateral olduğunda klinisyenler için hem tanı koyma hem de etyoloji araştırma için zor bir klinik tablodur. Adie'nin tonik pupili tanısında 0.125 veya 0.1 olarak dilue edilmiş pilokarpin testi kullanılır. Denervasyon aşırı duyarlılığı; tonik pupillanın, postganglionik parasempatik denervasyon neticesinde %0,125 pilokarpine, sağlam olan diğer göze kıyasla aşırı yanıt vermesi olarak adlandırılır. Adie'nin tonik pupili için spesifik bir tedavi bulunmamaktadır. Akomodatif semptomlar çoğunlukla kendiliğinden aylar- yıllar içerisinde düzelebilir. Genellikle herhangi bir tedaviye ihtiyaç duyulmamasına rağmen, seyreltilmiş pilokarpin %0.1 bir tedavi olarak kabul edilebilir. Lazer fotokoagülasyon ile tedavi edilen vaka da bildirilmiştir.

EP-306 AĞRILI AYAKLAR VE HAREKETLİ PARMAKLAR SENDROMU: OLGU SUNUMU

SELDA KESKİN GÜLER , BÜNYAMİN TOSUNOĞLU , KEVSER ÖZEN , OLCAY TOSUN MERİÇ

ANKARA EĞİTİM VE ARAŞTIRMA HASTANESİ, NÖROLOJİ

Olgu:

Ağrılı Ayaklar ve Hareketli Parmaklar Sendromu: Olgu Sunumu

Özet: Ağrılı ayaklar ve hareketli parmaklar sendromu ayak ve bacakta yaygın ağrı ile birlikte bir veya birden çok parmağın istemsiz hareketi ile karakterizedir. Hareket, ayak veya bacakta da görülebilir. Etiyolojisi hala belirsizdir; bu nedenle, uzuvlarda ağrı ve ayak parmaklarının istemsiz hareketleri dahil olmak üzere ana semptomları sadece semptomatik olarak tedavi edilebilir ve sonuçlar genellikle tatmin edici değildir.

38 yaşında kadın hasta iki yıl önce başlayan ayak parmaklarında istemsiz hareketler, ayak ve bacaklarında da eşlik eden ağrısı nedeni başvurup ağrılı ayaklar ve hareketli parmaklar sendromu tanısını klinik ve elektrofizyolojik olarak tanımlandı. Nadir olarak gözlenmesi sebebi ile sunuma değer bulundu.

EP-307 HER ÇİFT GÖRME NÖROLOJİK KÖKENLİ MİDİR?

HASAN ARMAĞAN UYSAL , HALİL GÜLLÜOĞLU , SİNAN BİLGİN , ÖZGE YILMAZ KÜSBECİ

İZMİR EKONOMİ ÜNİVERSİTESİ TIP FAKÜLTESİ MEDİCAL POİNT HASTANESİ

Olgu:

37 yaşında, sağ elli, kadın hasta polikliniğe her iki yana bakmakla çift ve puslu görme şikayeti ile başvurdu. Özgeçmiş ve soygeçmişinde herhangi bir hastalık öyküsü bulunmayan hastanın çekilen kranial manyetik rezonans görüntülemesinde, karotis ve beyin bilgisayarlı tomografi anjiografisinde, hemogram, tüm biyokimya, tiroid fonsiyon testleri, B12- folik asit testleri, demir panelinde patoloji saptanmadı. Hastanın 3 Hz frekansında yapılan repetetif sinir incelemesi ve tek lif elektromiyografisinde normal yanıtlar elde edildi. Öykü derinleştirildiğinde aslında hastanın şikayetlerinin daha önce de var olduğu ancak son zamanlarda kendisini rahatsız ettiği için tavsiye üzerine polikliniğe başvurduğu öğreniildi. Fizik muayenede her iki gözde primer pozisyonda ezotropiya gözlendi. Sağ göz içe bakarken sağ göz kapağında retraksiyon ve sol gözde dışa bakış kısıtlılığı, sol göz içe bakarken sol göz kapağında retraksyon ve sağ gözde dışa bakış kısıtlılığı, ılımlı çift ve puslu görme şikayetleri mevcuttu. Hastada primer pozisyonda anormal baş pozisyonu yoktu. Herhangi bir yöne bakışta nistagmus gözlenmedi. Göz hastalıkaları konsültasyonu istendi ve göz dibinde fundus, papil sınırları normal olarak değerlendirildi. Hastaya bu şikayetleri üzerine yapılan tetkikler, fizik muayene bulguları ile Tip 1 Duane Retraksiyon Sendromu tanısı konuldu. Hasta göz hastalıklarına yönlendirildi. Nadir bir sendrom olup sıklıkla göz hastalıkları polikliniğine başvuran ve nörolojik sebepli bulanamayan çift görme şikayetli hastayı ilginç bularak paylaşmak istedik.

EP-308 MULTİPLE SKLEROZLU HASTALARDA VE YAKINLARINDA TÜKENMİŞLİK SENDROMU VE YAŞAM KALİTESİ DEĞERLENDİRİLMESİ

GÜLNUR TEKGÖL UZUNER , F. ÖZLEM AKARSU , NEVZAT UZUNER

ESKİŞEHİR OSMANGAZİ ÜNİVERSİTESİ TIP FAKÜLTESİ NÖROLOJİ ANABİLİM DALI

Amaç:

Multipl sklerozlu (MS) bireylerin başarılı tedavisi için hastanın ve hastanın tüm ailesinin psikolojik iyiliği kritik öneme sahiptir.

Bu çalışmanın amacı, multipl skleroz hastaları ve yakınlarının duygu dışavurumlarını, hastaların umutsuzluk düzeyleri ve yakınlarının yaşam kaliteleri ile eş zamanlı olarak değerlendirmektir.

Gereç ve Yöntem:

Hasta ve yakınlarının tükenmişlik durumu, LEE Ölçeği (Duygu Düzeyi) ve EE Ölçeği (İfade Edilen Duygu Ölçeği) ile belirlendi. Ayrıca BECK Umutsuzluk Ölçeği ve kısa form SF-36 uygulanmıştır.

Bulgular:

Çalışmamıza 50 hasta (35 kadın ve 15 erkek) ve yakınları (20 kadın ve 30 erkek) dahil edildi. Hastalarda tüm SF-36 puanları akrabalara göre anlamlı derecede düşüktü ($p<0,001$). Duygu İfade Etme Ölçeği (EE) Toplam puanı ile tüm Duygu İfade Etme Düzeyi Ölçeği (LEE) puanları arasında orta düzeyde pozitif korelasyon bulduk ($p<0,001$). LEE Toplam puanı, Duygusal Tepki, Hastalığa Yönelik Tutum ve Hoşgörü/Beklenti alt grup puanları ile EE Eleştirisi/ Düşmanlık puanı ve LEE Müdahalecilik puanı ($p=0,006$) arasında orta düzeyde pozitif bir korelasyon bulduk ($p<0,001$,$p=0,001$ ve $p=0,002$), . Beck Umutsuzluk Ölçeği puanı ile tüm LEE puanları($p<0,001$), EE Toplam puanı ve EE Eleştiri/Düşmanlık puanı ($p=0,001$ ve $p<0,001$) arasında orta düzeyde pozitif korelasyon bulduk. Beck Umutsuzluk Ölçeği puanı ile hastaların SF-36 Fiziksel Fonksiyon($p<0,001$), Fiziksel Rol Sınırlılıkları ($p<0,001$), Genel Sağlık($p<0,001$), Canlılık/Enerji puanları ($p<0,001$) ile Sosyal İşlevsellik($p<0,001$) ve Duygusal Rol Sınırlılıkları puanları ($p=0,001$) arasında orta düzeyde negatif korelasyon vardı. <0,001).

Sonuç:

Multipl skleroz hastalarının yaşadığı çeşitli psiko-sosyal sorunlar hem kendi tedavi süreçlerini hem de onlarla birlikte zorlu süreçlerden geçen hasta yakınlarını etkilemektedir. Bu çalışmada da görüldüğü gibi hasta yakınlarının davranış, tutum ve tepkileri hastanın durumu ile etkileşim halindedir. Elde edilen verilere göre hasta ve yakınlarına ihtiyaçları doğrultusunda destek verilmesi yaşam kalitelerini arttırabilir.

EP-309 BİLATERAL OPERKÜLER SENDROM OLGUSU

OĞUZHAN TAŞ , ELİF İREM TEKELİ , MİNE HAYRİYE SORGUN , CANAN TOGAY IŞIKAY

ANKARA ÜNİVERSİTESİ TIP FAKÜLTESİ İBNİ SİNA HASTANESİ

Olgu:

BİLATERAL OPERKÜLER SENDROM OLGUSU

Oğuzhan TAŞ*, Elif İrem TEKELİ*, Mine Hayriye SORGUN*, Canan TOGAY IŞIKAY*
*Ankara Üniversitesi Tıp Fakültesi Nöroloji Anabilim Dalı

GİRİŞ

Foix-Chavany-Marie sendromu olarak da adlandırılan "Operküler Sendrom"da anartri izlenir ve bununla birlikte yüz, farinks, dil ve çiğneme kaslarının istemli kontrolü kaybolur, ancak bu kasların rol aldığı refleks hareketler korunur. Konuşamama ve yutkunamama, buna karşın etkilenen kaslarda refleks hareketlerin korunması bu sendromun temel özellikleridir. Psödobulber palsinin kortikal formu olarak tanımlanır. Bilateral operküler lezyonlara bağlı gelişmesiyle karakterize olsa da olarak unilateral operküler lezyonlarla da geliştiği bildirilmiştir. Biz de, farklı zamanlarda geçirdiği inmeler sonrası oluşan bilateral operküler infarktlara bağlı operküler sendrom gelişen bir olguyu sunuyoruz.

OLGU SUNUMU

Altmış altı yaşında, sağ el dominant erkek hasta, sağ tarafında güçsüzlük şikayeti ile polikinliğe başvurdu. Özgeçmişinde bilinen hipertansiyonu ve iki farklı zamanda geçirilmiş iskemik inme hikayesi mevcuttu.
Geçirilmiş iskemik inmelerine bağlı motor afazi sekeli olan hasta tarafımıza başvurduğunda klopidogrel 75mg/gün, nebivolol 5 mg/gün ve ramipril 2,5 mg/gün kullanmaktaydı.
Hasta nörolojik muayenesinde anartrikti. Sağ nazolabial oluk silikti. Dili, dışarı çıkardığında sağa deviye, ağız içerisindeyken sola deviyeydi ve atrofikti. Sağ üst ekstremite derin tendon refleksleri hiperaktifti. Sağda Babinskisi vardı. Farenks refleksi alınan hastanın yutma fonksiyonu değerlendirildiğinde sıvı gıdaları aspire ettiği gözlendi. Yapılan bilgisayarlı tomografi anjiografide (BTA) ve transtorasik ekokardiyografisinde (TTE) belirgin patoloji izlenmeyen, 24 saatlik ritim holter incelemesinde atriyal fibrilasyon saptanmayan hasta kriptojenik iskemik inme tanısıyla asetil salisilik asit 100mg/gün, klopidogrel 75mg/gün, nebivolol 5 mg/gün ve ramipril 2,5 mg/gün verilerek taburcu edildi.

TARTIŞMA

"Operküler Sendrom", fasio-labio-faringo-glosso-laringo-brakial kasları etkileyen bir psödobulber palsi türüdür. Çene jerklerinin, faringeal refleksin korunması ve fasikülasyon, atrofi ve denervasyon izlenmemesi ile bulbar felçten ayrılır. Farklı zamanlarda geçirilen inmeler sonrası da operküler sendrom gelişebileceğini vurgulamak ve bulber felcin ayırıcı tanısında yer alması gerektiğini belirtmek için bu olguyu sunmak istedik.

EP-310 GUİLLAİN BARRE SENDROMUNU TAKLİT EDEN SUBAKUT SUBDURAL HEMATOM

FATİH ÇEKİM , ALİ İHSAN YARDIM , SUHEDA ÇALAK , HASAN DOĞAN , ÇETİN KÜRŞAD AKPINAR

SAMSUN EĞİTİM VE ARAŞTIRMA HASTANESİ

Olgu:

Giriş:

Subdural hematom dura ve araknoid mater arasındaki boşluğa olan venöz orjinli kanamalardır. Komşu parankime yarattığı bası etkisi ile parezi, sensöriyel bulgular ve bilinç değişikliklerine neden olabilir. Dış merkezden tarafımıza paraperezi kliniğinde GBS ön tanısı ile sevk edilen bilateral subakut subdural hematom olgumuzu sunduk.

Olgu:
68 yaş erkek hasta yaklaşık 10 gündür yavaş yavaş artan alt ekstremitede güçsüzlük şikayeti ile dış merkezden GBS ön tanısı ile tarafımıza yönlendirilmiş. Öz ve soy geçmişte özellik yoktu, yakın zaman enfeksiyon aşılanma ve travma öyküsü yoktu. Nörolojik muayenede; bilinç açık, koopere oryante, kas gücü sağ alt ekstremite proksimal 3/5, distal 2/5, sol alt ekstremite proksimal 4/5 distal 3/5 saptandı. DTR'ler üst ekstremitede normoaktif alt ekstremitede hipoaktif olması dışında nörolojik muayene doğaldı. Dış merkezde çekilen lomber MR görüntülerinde ciddi bası bulguları yoktu. Hastadan kraniyal BT sinde bilateral frontal loblarda bası etkisi oluşturan 4mm genişliğinde subakut subdural hematom izlendi. Beyin cerrahisine konsulte edilen hasta acil opere edildi.

Tartışma:
Subakut subdural hematom; özellikle yaşlı hastalarda minör travma sonrası hatta travma öyküsü olmaksızın ortaya çıkabilir. Klinik prezentasyon lezyonun konumuna ve gelişme hızına bağlıdır. Genellikle şuur değişikliği ve fokal nörolojik defisitlerle birliktedir. Hastamızda her iki frontal loba bası etkisi oluşturan ve buna bağlı olarak paraparezi ye sebep olan bilateral subdural hematom saptanmıştır. Akut-subakut paraparezi gelişen özellikle yaşlı hastalarda bilateral subdural hematom akılda tutulmalıdır. GBS nin paraparezi gibi varyantlari nadir görülmektedir. GBS varyantlarina beyin goruntuleme yapmak bazi olgularda yanlış tanıyı engelleyebilir.

EP-311 İNTRAVENÖZ TROMBOLİTİK SONRASI GELİŞEN SUBARAKNOİD KANAMA OLGUSU

FATMA CALAYIR [1], ERGİ KAYA [1], SÜLEYMAN MEN [2], ERDEM YAKA [1]

[1] *DOKUZ EYLÜL ÜNİVERSİTESİ TIP FAKÜLTESİ, NÖROLOJİ ANABİLİM DALI*
[2] *DOKUZ EYLÜL ÜNİVERSİTESİ TIP FAKÜLTESİ, RADYOLOJİ ANABİLİMDALI*

Olgu:

Giriş: İntravenöz (iv) alteplaz (tpa) uygulaması akut iskemik serebrovasküler olay (svo) vakalarında ilk 4.5 saat içerisinde uygulanan etkili bir tedavi yöntemidir. Mekanik trombektomi uygun hastalarda kullanılan girişimsel bir tedavi seçeneğidir. Alteplaz iskemik inmenin tedavisinde etkin bir ajan olmakla birlikte hemorajik transformasyon riskini arttırmaktadır. Bundan dolayı uygun hastalarda iv tpa tedavi penceresinde olsa dahi sadece mekanik trombektomi yapılmasını savunan merkezler vardır.

Olgu: 76 yaşında bilinen hipertansiyon, diyabetes mellitusu ve atriyal fibrilasyonu olan kadın hasta 2 saat 30 dakika önce başlayan sağ yanlı güçsüzlük ile acil servise başvurdu. Yapılan nörolojik muayenesinde National Institutes of Health Stroke Scale (NIHSS) 9 olarak saptandı. Bilgisayarlı tomografisinde (BT) erken iskemik inme bulgusu ve kanama bulgusu olmayan, BT anjiyografisinde sol orta serebral arter M1 itibari ile zayıf dolum olan hastaya 3. Saatinde iv tpa başlandı. Hasta mekanik trombektomi işlemine alındı. Dijital Substraksiyon Anjiyografide (DSA) trombüsün M2 distalinde olması üzerine tanısal anjiografi dışında işlem yapılmadı. Anjiyografide sol hemisferde lentikülostriat arterlerden kontrast maddenin birkaç odakta doku içinde göllendiği izlendi. Göllenen kontrast maddenin dakikalarca asıldığı kaydedildi. Bunun şiddetli iskemik dokunun boyanması veya infarkt dokusu içine kanama ile uyumlu olabileceği düşünüldü. İşlem sonrası yapılan kontrol beyin BT'de hastada solda bazal ganglion düzeyinde hemorajik enfarkt gelişmiş olduğu, ventriküle açılmış kanama, ventrikül içi kontrastla boyanmış kan varlığı ve subaraknoid kanama saptandı.

Tartışma: Mevcut görünümün DSA sırasından kan beyin bariyerinin yıkılmış olmasına bağlı olarak, enfarkt dokusu bölgesinde kanın damar dışına sızmasıyla gelişmiş olduğu düşünülmüştür. İv tpa verilmiş olan ve mekanik trombektomiye giden hastaların trombüs çekilme işleminin kimyasal trombolitik etkiyle daha kolay olabileceği düşünülür ve bu yönde karar verilir. Ancak endikasyon dahilinde uygulanan trombolitik tedavide bile hemoraji gelişme riski hiç verilmeden mekanik trombektomiye giden hastalara oranla daha yüksektir.

Sonuç: Bu duruma örnek olması nedeniyle olguyu paylaşmak istedik.

EP-312 TEK VERTEBRAL ARTERLE DE BEYİN PERFÜZYONU SAĞLANABİLİR: 2 OLGUNUN DEĞERLENDİRİLMESİ

CİHAT ÖZGÜNCÜ

KONYA ŞEHİR HASTANESİ NÖROLOJİ KLİNİĞİ

Olgu:

Beynin beslenmesi 2 karotis arterin internal dallarından ve 2 vertebral arterin baziller arteri oluşturması ile olmaktadır. Vasküler varyasyonlar doğumla birlikte görülmekle birlikte birtakım hadiseler zaman içinde gelişebilmektedir. Tek bir damarın bile oklüzyonu oldukça yıkıcı kliniklere sebebiyet verebilmektedir. Bilateral ICA oklüzyonu bulunan ve tek dominant vertebral arterle beyin perfüzyonunu sağlayan 2 iskemik inme vakasını paylaşıyoruz.

Olgu1:
Bilinen HT, öyküsü olan 80 yaşında erkek hasta sağ taraflı uyuşma şikayeti ile başvurdu. Hastanın nörolojik muayenesinde sağ hemihipoestezi dışında anormallik izlenmedi. Difüzyon MRI'da sol talamik bölgede laküner inme alanı izlendi. Hastaya konvansiyonel anjiyografi yapıldı. Bilateral ICA'lar oklude ancak kavernöz segmentten ECA kollaterallerinden dolduğu değerlendirildi. Sağ vertebral arter hipolazik, sol vertebral arter dominant izlendi. Bilateral ön sistemin arka sistemden beslendiği raporlandı. Hastaya işlem yapılmadı. Kliniği düzelen hasta medikal takip ile taburcu edildi.

Olgu 2:
HT öyküsü olan 62 yaşında erkek hasta sol taraflı kuvvet kaybı ve afazi şikayeti ile başvurdu. Difüzyon MRI'da sağ MCA'da geniş iskemik inme alanı izlendi. BT anjiyografide internal karotis arterler orijinden itibaren oklude, sol vertebral arter hipoplazik, sağ vertebral arter dominant olarak raporlandı. Ön sistemin bilateral olarak arka sistemden beslendiği izlendi. Hastada medikal takip kararı alındı.
Beynin perfüzyonunu için serebral kollateraller ve anastomozlar önemli görevler üstlenmekte ve klinik gelişmeden yıllarca beyni besleyebilmektedir. Bu yolaklardan en önemlisi Willis poligonudur. Bu vasküler yapı, tek vertebral arterden aldığı kanı hem arka hem ön sisteme bilateral şekilde dengeli dağıtımını sağlayarak hastalarımızda dolaşımı sağlamıştır. Literatürde tek vertebral arterle serebral perfüzyonun sağlandığı vakalar oldukça nadirdir. Bu olgumuzla Willis halkasının önemini bir kez daha hatırlatmak istiyoruz.

EP-313 LYME HASTALIĞI İLE İLİŞKİLİ BİLATERAL FASİYAL PARALİZİSİ OLGUSU

DİLARA ASAR , LEVENT ÖCEK , AYSEL ÇOBAN TAŞKIN , UFUK ŞENER

SBÜ İZMİR TEPECİK EĞİTİM VE ARAŞTIRMA HASTANESİ, NÖROLOJİ KLİNİĞİ

Olgu:

Giriş

Bilateral yüz felci (BFP), ilk tek taraflı yüz felcinden sonraki otuz gün içinde karşı yüzün tutulumu olarak tanımlanır. Nadir görülen bir durum olup enfeksiyöz, neoplastik ve dejeneratif hastalıklarla birliktelik gösterebilir. Enfeksiyöz nedenler arasında Lyme hastalığı önemli bir yere sahiptir. Etkeni *Borrelia burgdorferi*'dir. Hastalığın tedavisi etkene yönelik olup kronikleşme ihtimali de söz konusudur. Biz de servis izleminde yeni gelişen BFP bulgusu sonrasında Lyme hastalığı tanısı alan olgumuzu sizlerle paylaşmak istedik.

Olgu

Yirmi üç yaşında erkek hasta yaklaşık 10 gündür olan baş ağrısı, bulantı, tanıdıklarına karşı ajitasyon durumu nedeniyle değerlendirildi. Özgeçmiş bir dönem yasaklı madde kullandığı öğrenildi, soygeçmişinde özellik yoktu. Acil serviste yapılan sistemik muayenesi normal olan hastanın nörolojik muayenesinde: Kooperasyon kurulabiliyor ancak yer-zaman oryantasyonu kısmi bozuk, kişi oryantasyonu korunmuştu. Diğer nöroloji bulguları normal sınırlarda idi. Rutin biyokimyasal değerlerinde beyaz küre ve CRP yüksekliği dışı normal idi. Kraniyal manyetik rezonans görüntüleme ve elektroensefalografisinde anormal bulgu gözlenmedi. Hastanın izleminin 24. saatinde öncelikle sol nazolobial sulkuslarında silik ve göz kapağını kapatamadığı fark edildi, takip eden saatler içinde hastada BFP geliştiği görüldü. Lomber ponksiyonunda BOS proteini 238 mg/dL idi. Direkt mikroskobik incelemede 200 lökosit ve 50 eritrosit saptandı. Nörofizyolojik testlerinde bilateral blink refleksi lataslarında uzama dışında diğer bulguları normal olarak değerlendirildi. Kanda bakılan Brucella, Borrelia burgdorferi ,VDRL, Herpes simpleks tip 1 ve 2, HIV, tüberküloz negatif idi. Serum ACE düzeyleri ve toraks BT'si normal idi. BOS'tan gönderilen Borrelia burgdorferi anikoru pozitif olarak sonuçlandı. Lyme hastalığı düşülen hastaya seftriakson tedavisi başlandı. İzlemlerinde nörolojik bulguları hızla gerilediği görüldü.

Tartışma

Yüz felcinin enfeksiyöz, travmatik, nörolojik, metabolik, neoplastik, toksik, vasküler ve idiyopatik nedenleri gibi çeşitli etiyolojik nedenleri olabildiği unutulmamalıdır. BFP'i Borrelia burgdorferi olgularında %15-20 oranında görülebileceği unutulmamalıdır.

EP-314 DEMANS TANISINDA FARKINDALIĞIN ÖNEMİ

Bu bildiri geri çekilmiştir.

EP-315 VOGT KOYANAGİ HARADA SENDROMU: İKİ OLGUNUN SUNUMU

BİRGÜL DERE , FİDAN BALAYEVA , MESUT DORUKOĞLU , İLKER DEMİRBAŞ , BEDRİYE KARAMAN , FİGEN GÖKÇAY

EGE ÜNİVERSİTESİ HASTANESİ

Olgu:

Giriş: Vogt Koyanagi Harada (VKH) sendromu göz, kulak, deri ve meninksleri tutabilen, nedeni bilinmeyen bir otoimmün hastalıktır (1-3). Genç erişkin dönemdeki kadınları etkiler. Başlangıç bulguları farklılık sergileyebilmekle birlikte göz tutulumu önemli olup, kronik ve bilateral panüveit tarzındadır. Erken ve agresif tedaviyle iyi bir görme prognozuna sahiptir (4-5). Bu olgu derlemesinde erken evrede kliniğimizce değerlendilen iki VKH olgusu tartışılmıştır.

Olgu 1: 20 yaş kadın, sol gözde bulanık görme ve baş ağrısı şikayetiyle değerlendirilip göz damlası verilerek taburcu edilmiş. 5 gün sonra sağda görme bulanıklığı şikayeti gelişen hasta değerlendirildi. Sol göz yaklaşık 30 cmden parmak sayabildi. Sağda görme keskinliği 0.6' ydı. Her iki göz hiperemikti. Fundus bakısında bilateral optik disk sınırları doğaldı. Kraniyal MRG'de milimetrik şüpheli demiyelinizan lezyonlar görüldü. Lomber ponksiyon sonucu olağandı. Göz dibi bakısında retina pigment epiteli düzensiz, optik koherens tomografisi (OCT) VKH ile uyumlu saptandı. 5 gün intravenöz (IV) pulse metilprednizolon (MPZ) tedavisi aldı. Prednol 80 mg/gün devam edildi, adalimumab başlandı. Kontrolde görme keskinliği sağ 0.7, sol 0.2 olarak kısmi düzelmişti.

Olgu 2: 61 yaş kadın hipertansiyonu mevcut, 1 aydır sağ gözde ağrı, bulanık görme ve baş ağrısı yakınması ile başvurdu. Görme keskinliği bilateral 50 cm'den parmak sayma düzeyindeydi. Kraniyoorbital MRG'si olağandı. Bilateral optik disk sınırları silik, makula retinal katlantılar ve midperiferde hipopigmente alanlar izlendi. OCT'si VKH ile uyumlu saptandı. 3 gün IV pulse MPZ ardından 80 mg/gün prednol başlandı. Kontrolde azotiyopurin tedavisi başlanan olgunun vizyonu belirgin düzeldi.

Sonuç: VKH hastalarının erken tanısı ve hastalıkta gelişen enflamasyonun yoğun bir şekilde baskılanması hastalara ait görme düzeylerinin arttırılabilmesi açısından büyük önem arz etmektedir.

1. Malik S, Gupta AK, Joshi SM, Purohit SN, Khopkar US. Vogt Koyanagi Harada syndrome. Indian Pediatr. 1997;34:1124-6.

2. Damico FM, Kiss S, Young LH. Vogt-Koyanagi-Harada disease. Semin Ophthalmol. 2005;20:183-90.

3. Fang W, Yang P. Vogt-koyanagi-harada syndrome. Curr Eye Res. 2008;33:517-23.

4. Taner P, Akarsu C, Öz Ö, Subafl› M, Ör M, Önol M, ve ark. Vogt Koyanagi Harada hastal›¤›n› taklit eden sempatik oftalmi olgusu. Retina-Vitreus. 1997;5:58-62.

5. Tugal-Tutkun I, Ozyazgan Y, Akova YA, et al. The spectrum of Vogt-Koyanagi-Harada disease in Turkey: VKH in Turkey. Int Ophthalmol. 2007;27:117-23.

EP-316 İSKEMİK İNME İLE PREZENTE OLAN PERİTONEAL KARSİNOMATOZİS OLGUSU

SEÇİL IRMAK , SEMANUR ERDEM , DİDEM ÖNEN , İPEK MİDİ

MARMARA ÜNİVERSİTESİ NÖROLOJİ ANABİLİM DALI

Olgu:

Giriş: İskemik inmede amaç etyolojinin saptanması ve nedene yönelik sekonder koruma ile rekürren inmelerin önüne geçilmesidir. Hastalar; küçük damar hastalığı, büyük damar aterosklerozu, kardiyoembolik süreçler, trombofili nedenleri açısından değerlendirilmelidir, patoloji saptanmaması durumunda paraneoplastik süreçler ayırıcı tanıda akla gelmelidir. Burada 3 kez iskemik inme ile başvuran hastada etyolojinin laparotomi ile aydınlatılabildiği peritoneal karsinomatozis hastası sunulacaktır.

Vaka: Elli sekiz yaşında kadın hasta 2021 Mayıs'ta kliniğimize 15 gündür olan konuşma ve yürüme bozukluğu nedeniyle başvurdu. 4 gün öncesinde benzer şikayetlerle başka bir merkeze başvuran hastaya beyinde iskemik lezyonları olduğu söylenerek asetilsalisilik asit 1x100 mg başlanmıştı. Endometrioid adenokarsinom nedeniyle TAH+BSO, 20 paket/yıl sigara kullanımı, doğum sırasında hipoksi öyküsü olan hastanın aile hikayesinde özellik yoktu. Nörolojik muayenesinde konuşması hafif slurred, sol nazolabial sulkusu hafif silik, sol alt ekstremite kas gücü 5-/5 şeklinde idi. DWI MR'da bilateral anterior ve posterior sirkülasyonda akut enfarkt saptandı. Etyolojiye yönelik yapılan tetkiklerde d-dimer 3.8 mg/l (0-0,5) yüksek saptandı, lipid profili, HBA1C, ANA, ENA profili, enfektif markerlar, kranyal ve servikal BT anjiografi, ekokardiyografi, transözofageal ekokardiyografi, holter, trombofili paneli, lomber ponksiyon ve DSA tetkikleri normaldi. Paraneoplastik süreçler açısından yapılan toraks BT, abdomen MR'da patoloji saptanmazken, CA 19-9 85 U/ml (0-34), CA 15-3 93.6 U/ml (<26,2) idi, PET'te ise midede şüpheli hipermetabolik alan saptandı ancak endoskopiyle malignite olmadığı gösterildi. Hasta 2x6000 ü enoksaparin ile eksterne edildi. Hasta 2021 Temmuz'da ani başlayan konuşma bozukluğu ile tekrar başvurduğunda hafif slurred konuşması dışında nörolojik muayenesi intakttı. DWI MR'da sağ MCA kortikalde akut enfarktı saptanan hastanın tekrarlanan kranyal servikal BTA ve kardiyak değerlendirmesinde patoloji saptanmadı, tedavisine asetilsalisilik asit eklenerek taburcu edildi. 2021 Eylül'de görememe, uygunsuz davranışlar, yürüme bozukluğu ile başvurduğunda nörolojik muayenesinde konuşması dizartrik, sol nazolabial sulkusu silik, sol üst ekstremite 4/5, sağ üst ekstremite 5-/5, sol V1,V2,V3 hipoestezi, görme keskinliği ise 20/100-20/200 olarak değerlendirildi. DWI MR'da bilateral anterior, posterior sirkülasyonda akut enfarkt saptandı. Yapılan BTA ve kardiyolojik incelemesi normal sınırlardaydı. Tekrarlanan paraneoplastik taramada CA 19-9 104 U/ml (0-34) ve CA 15-3 160 U/ml (<26,2) olarak saptandı. PET'te ise karaciğerde ve mezenterde yeni gelişen malign düzeyde hipermetabolik lezyonlar izlendi. Hasta medikal onkoloji, kadın doğum ve genel cerrahi tarafından değerlendirilerek PET ile primer tümör bulunamayan, tekrarlayan iskemik inmeleri olan hastaya laparotomi planlandı. Hasta peritoneal karsinomatozis olarak değerlendirilerek omentektomi yapıldı, patolojisi Berrak Hücreli Karsinom ile uyumlu olarak saptandı, kemoterapi başlandı ve inme açısından tedavisi rivoroksaban 1x20 mg olarak düzenlendi.

Tartışma-Sonuç: İskemik inmeli hastaların %4-20'sinde kanser saptanabilmektedir. Kanserli hastalarda ise iskemik inme sıklığı 2 kat artmıştır. Maligniteli olgularda ilk başvuru nedeni inme olabilmektedir. İskemik inmede; klinik açıdan şüphe olan ve nedeni belirlenemeyen olgularda paraneoplastik araştırma yapılmalıdır. Özellikle d-dimer yüksekliği, trombositopeni, yüksek kanser markerları, multifokal ve rekürren enfarktları olan hastalarda etyoloji aydınlatılamamışsa malign süreçler akla gelmelidir. Malignitesi olan hastalarda görülen inmelerde fatalite ve rekürrens daha yüksektir. Erken tanının tedavi ve prognoz için önemi unutulmamalıdır. Bu olguyla rekürren inmeleri olan hastalarda ısrarcı paraneoplastik taramaların yapılmasının gerekliliği vurgulanmak istenmiştir.

EP-317 LANGERHANS HÜCRELİ HİSTİOSİTOZ VE POLİNÖROPATİ BİRLİKTELİĞİ

İREM SERT MÜFTÜOĞULLARI , YEŞİM SÜCÜLLÜ KARADAĞ

ANKARA ŞEHİR HASTANESİ

Olgu:

Giriş: Langerhans hücreli histiositoz (LHH) nadir bir sistemik hastalıktır. Yıllık insidansı 0,5-5,4 /1.000.000 dur. Her yaş grubunda görülmekle beraber çoğunlukla 0-15 yaş arasında görülür. Yetişkin hastalarda çoğunlukla deri, kemik, akciğer tutulumu görülür, diyabetes inspitus ile beraberliği sıktır. Daha nadir olarak karaciğer, dalak, lenf nodu, kemik iliği tutulumu görülebilir.

Çoğunlukla CD1a+/CD207+ boyanan miyeloid dendritik hücrelerin klonal proliferasyonundan köken alır. Pulmoner LHH için sigara içiciliği yüksek risk faktörüdür. Santral sinir sistemi tutulumu nadirdir. Yer kaplayıcı lezyon veya dejeneratif tipte olabilir. Dejeneratif tip çoğunlukla T hücre aracılı olup nöronal ve aksonal yıkım ile seyreder. Polinöropari LHH da nadir bildirilmiştir. Burada langerhans hücreli histiositoz sonrası polinöropati tanısı alan hastamız sunulmaktadır. Olgu: 72 yaşında erkek hasta 6 ay önce başlayan efor ile nefes darlığı ve 6 ayda yaklaşık 25 kg kaybı şikayetleri ile değerlendirilmiş. Nöroloji poliklinik başvurusundan 2 ay önce göğüs cerrahi tarafından EBUS aracılı transbronşial biopsi ve sağ akciğer alt lob segmentektomi yapılmış. Patoloji raporu langerhans hücreli histiositoz olarak raporlanmış. Pulmoner langerhans hücreli histiositoz olarak değerlendirilmiş. Özgeçmişinde astım ve kronik hepatit var, düzenli kullandığı ilaç yok. 20 paket/yıl sigara öyküsü var. Hastanın nörolojik muayenesinde lateralizan motor ve duyu defisiti yok, derin tendon refleksleri üst ve alt ekstremitelerde normaktif, serebellar testler bilateral becerikli ve taban derisi refleksi bilateral fleksör saptandı. Hastanın ağrı, uyuşma, yanma gibi şikayetleri olmamakla birlikte özellikle bacaklarda kuvvetsizlik hissi ve çabuk yorulma tarifliyordu. EMG sonucu yaygın sensorimotor aksonal polinöropati ile uyumlu değerlendirildi. Kemoterapi veya steroid tedavisi henüz başlanmamıştı. Tartışma-sonuç: Polinöropati başlıca diabetes mellitus olmak üzere, kronik alkolizm, bazı enfeksiyonlar, karaciğer sirozu, kemoterapi başta olmak üzere bazı ilaçlar, toksinlere maruziyet sonrası görülebilir. Hastamızın polinöropati risk faktörleri açısından araştırıldığında kronik sistemik hastalığı yok, hepatit B açısından tedavisiz takipli olup, KCFT normal sınırlarda idi ve henüz polinöropatiye neden olabilecek kemoterapi almadığı dönemde değerlendirildi. Olgumuzda polinöropati açısından en büyük risk faktörü olarak kanser benzeri hastalık olan langerhans hücreli histiositoz olarak değerlendirildi. Bazı olgularda vertebral kollaps veya direkt infiltrasyona bağlı olarak spinal kord kompresyonu bildirilmiştir. Polinöropati LHH da nadir bildirilmiştir ancak bu hastalarda akla gelmesi gereken bir nörolojik bulgudur.

EP-318 PRİMER SANTRAL SİNİR SİSTEMİ VASKÜLİTİ: OLGU SUNUMU

REVZA TOSUNOĞLU , NURAY BİLGE , ALPER EREN , RECEP YEVGİ

ATATÜRK ÜNİVERSİTESİ TIP FAKÜLTESİ, NÖROLOJİ ANABİLİM DALI, ERZURUM

Olgu:

Giriş:

Primer santral sinir sistemi vasküliti (PSSSV) teşhis edilmesi zor olan, nadir görülen merkezi sinir sistemi ile sınırlı idiyopatik bir vaskülittir. Burada olgu sunumu eşliğinde PSSV tartışılacaktır.

Olgu:
28 yaşında erkek hasta; sağ ayakta yarim saat sürüp düzelen güçsüzlük ve sol elde kasılma şikayeti ile acil servise başvurdu. Nörolojik muayenesi doğal olan hastanin beyin MRG'sinde bilateral hemisferlerde yaygın multipl yer yer diffüzyon kısıtlaması görülen hasta ileri tetkik ve tedavi amaciyla yatırıldı. Öyküsünde 6 ay önce benzer şikayetleri nedeni ile başka bir merkezde tetkik edilmiş, hastanın beyin MRG'sinde periventriküler ve subkortikal alanlarda T2 görüntülerde hiperintens odaklar olması üzerine multipl skleroz ve serebrovasküler hastalık yönü ile tetkik edilmiş, herhangi bir tanı almamış, asetilsalisilik asit 100 mg ile taburcu edilmiş ve takiplerde ilaç tedavisi kesilmiş. Kliniğimize yatırılan hastaya asetilsalisilik asit 100 mg 1*1, düşük molekül ağırlıklı heparin 0,6 cc sc 2*1 başlandi. EKO, karotis vertebral doopler USG, ritim holter normaldi, TEE'de patoloji saptanmadı. EEG normal görüldü, paraneoplastik açidan tarama tetkikleri yapıldı, patoloji saptanmadı.Trombofili panleli ve vaskülit markerları normaldi. Beyin omurilik sıvısı (BOS) incelemesinde direk bakida 1 lenfosit 1 PMNL görüldü. BOS viral panel, menenjit paneli negatifti. Konvansiyonel beyin MRG'sinde bilateral beyin parankiminde düzensiz sınırlı yaygın lakuner enfarktlar ve periventriküler T2 hiperintens plaklar, sağ frontal bölgede birkaç adet milimetrik kontrast tutulum alanları izlendi. Servikal MRG'de şüpheli T2 hiperintens alanları izlendi. Hastanin takibinin 10. gününde ani şuur gerilemesi, sağ hemiparezi ve sol vulpian arazı gelişti. Acil diffüzyon beyin MRG, MRG anjiografisinde sol MCA enfarktı ve sol İCA oklude görünen hasta acil girişimsel işlem yapıldı, sol İCA terminal bölgede % 70 darlık ve distalinde total okluzyon izlendi. İntrakraniyal arterlerde santral siniri sistemi vasküliti ile uyumlu görünümle uyumlu yer yer darlıklar ve damar duvar düzensizlikleri izlendi. Mekanik trombektomi ile tam rekanalizasyon sağlanan hastanin takiplerinde sağ taraf kuvvat kabı ve konuşmasi tama yakın düzeldi. Primer santral sistemi vasküliti olarak kabul edilen hasta asetil salisilik asit 100 mg 1*1, azatiopürin 50 mg 3*1, prednol 80 mg 1*1 İle taburcu edildi. Biyopsi için başka bir merkeze yönlendirildi.

Tartışma ve sonuç:
Primer santral sinir sistemi vasküliti (PSSSV) sık rastlanmayan, hakkında fazla bilgiye sahip olunmayan, santral sinir sistemi ile sınırlı vaskülitik bir hastalıktır. Genellikle orta yaş erkeklerde rastlanır. Klinik heterojendir, uzun prodromal dönem mevcuttur, baş ağrısı ve konfüzyonel bilinç durumu gibi diffüz nörolojik belirtiler daha sık olamakla birlikte hastamizda olduğu gibi fokal nörolojik bulgularla da seyredebilir. PSSSV'nin en yaygın görülen semptomları, ensefalopati ile ilişkili bilişsel ve afektif anormallikler, baş ağrıları ve tekrarlayan iskemi veya kanama ataklarıyla ilişkili multifokal semptomlardır. Nöbetler ve omurilik lezyonlarıda oluşabilir. Teşhis çalışması, MRG, BOS incelemesi, anjiyografi ve beyin biyopsisini içerir. Biyopsi incelemesinin sensivite ve spesivitesi beklenildiği kadar yüksek değildir. Laboratuvar olarak da hiç bir test PSSSV tanisini koymada ve dışlamada yüksek duyarlılık ve özgüllüğe sahip değildir. BOS incelemesi inflamatuar özellikte ve olgularin %80-90unda anormal bulunur. Hastamızın BOS direk bakısında 1 lenfosİt 1 parçalı hücre görülmüştü, biyokimyası ...idi. Serebral anjiografinin sensivitesi %40-90, spesivitesi %30'dan azdır. Bildirilen tüm belirti ve bulgular özgüllükten yoksun olduğundan, immünosupresif tedaviye başlamadan önce ayırıcı tanıların dışlanması esastır. Önemli ayırıcı tanılar arasında geri dönüşümlü serebral vazokonstriksiyon sendromu, sistemik vaskülitlerin veya romatizmal hastalıkların serebral tutulumu, moyamoya anjiyopati ve enfeksiyöz vaskülopatiler yer alır. Atipik inme hastalarında, kronİk aseptik menenjit ve/veya nedeni bulunmayan menenjit vakalarında PSSV düşünülmeli ve araştırılmalıdır.

EP-319 REFRAKTER JENERALİZE MG TEDAVİSİNDE ECULİZUMAB KULLANIMI DENEYİMİ

ABDULLAH YILGÖR , CANER BAYDAR

VAN YYU TIP FAKÜLTESİ NÖROLOJİ ABD

Olgu:

MG kas güçsüzlüğü ve yorgunlukla karakterize nöromüsküler kavşağın postsinaptik membranında asetil kolin reseptör, muscle specific kinase (MUSK), lipoprotein related protein 4 (LRP4) veya agrin e karşı antikorlarla ortaya çıkan B hücre aracılı bir otoimmun hastalıktır. Tedavide semptomatik ilaç tedavisi, immunsüpresan ilaç tedavisi, IVIG ve plazmaferez, B hürelerine karşı ajanlar, antikompleman biyolojik ajanlar kullanılmaktadır. Jeneralize MG hastalarına refrakter diyebilmek için geleneksel Immunsupresif tedavilerin yeterli doz ve sürede IVIg ve Plazmaferez gibi kısa süreli kurtarma tedavilerine sık ihtiyaç duyulması, tedavi sırasında sık sık MG krizi yaşanması durumlarını karşılaması gerekmektedir. Eculizumab, insan C5 kompleman proteinine bağlanarak terminal kompleman aktivasyonunu inhibe eden humanize bir monoklonal antikordur. Asetil kolin reseptör antikor + refrakter jeneralize MG hastalarında kullanılmasına rağmen başarısız olması, geleneksel tedaviler ile ciddi/tolere edilemeyen yan etkiler, komorbid durumlar nedeniyle geleneksel tedavilerin kullanılmasının uygun olmaması, diğer tedavilerle sonuç alamadığımız hastalarda kullandığımız monoklonal bir antikor tedavisidir. Biz bu çalışmada kliniğimizde tedavisinde zorlandığımız 2 dirençli jeneralize refrakter MG hastamızda eculizumab tedavi deneyimlerimizi ve sonuçlarımızı sunmak istedik.

EP-320 BİLATERAL SEMPTOMATİK İLERİ DERECEDE İCA STENOZU OLAN VE İKİ AYRI SEANSTA KAROTİS ARTER STENTLEME (CAS) UYGULANAN BİR OLGU

ŞULE DALKILIÇ [1], OĞUZHAN TURHAN [1], AYŞE POLAT ZAFER [1], TÜRKAN ACAR [2], BİLGEHAN ATILGAN ACAR [2], YEŞİM GÜZEY ARAS [2]

[1] S. B. SAKARYA EĞİTİM VE ARAŞTIRMA HASTANESİ, NÖROLOJİ KLİNİĞİ
[2] SAKARYA ÜNİVERSİTESİ TIP FAKÜLTESİ, NÖROLOJİ A.D.

Olgu:

GİRİŞ: Burada bilateral semptomatik ve ileri derecede İCA stenozu olan ve iki ayrı seansta CAS uygulanan bir olguyu sunduk. **OLGU:**70 yaşında erkek hasta sol kol ve elinde bir saat süren ve bir hafta sonra sağ kol ve bacakta birkaç saat sürüp düzelen güçsüzlük ve uyuşma ile başvurdu. Özgeçmişinde CABG ve HT mevcuttu. Nörolojik muayenesi doğaldı. BBT normal sınırlarda idi. Diffüzyon MRG'de sağ internal watershed alanda akut enfarkt ile uyumlu milimetrik lezyon izlendi. Bilateral Karotis-Vertebral Arter Doppler Ultrasonografide bilateral ICA'da %70 üzeri stenoz ile uyumlu görünüm saptandı. Servikal BT Anjiyografide bilateral İCA'da %90 üzerinde stenoz ile uyumlu görüntü saptanan hastaya CEA için yüksek riskli olarak değerlendirilmesi sonucunda CAS planlandı. DSA'da sağ ICA'da %95, sol ICA'da %99 stenoz saptandı ve ilk seansta sol ICA'ya bir ay sonraki seansta sağ ICA'ya balon anjiyoplasti ve CAS işlemleri uygulandı. **TARTIŞMA:**Ekstrakraniyal karotis aterosklerozu üç farklı mekanizma ile inmeye neden olabilir; bunlar trombotik, embolik ve de hemodinamik inmedir. Hemodinamik inme daha nadir gözlenir ve en sık olarak proksimal arterlerde ciddi stenoz varlığına eşlik eden global serebral perfüzyonun düşmesi sonucu oluşur. CEA bu hastalarda son 20 yılda primer tedavi seçeneği olarak kabul edilmiştir. Bazı anatomik (yüksek bifurkasyonu, radikal boyun cerrahisi, kontralateral oklüzyon, vb.) ve klinik (KAH gibi) nedenlerden dolayı CEA yüksek riskli olabilmektedir. CAS bu gibi durumlarda özellikle distal emboli tutucu cihazların kullanılması ile CEA'ye alternatif tedavi olarak kullanılmaktadır. Bilateral karotis stenozu; hem serebral rezervi azaltıp inme olasılığını arttırdığı için, hem de prosedür sonrası serebral hiperperfüzyon sendromu riskini artırdığı için daha zorlu bir patolojidir ve bu hastaları tedavi etmek için optimal tedavi stratejisi günümüzde hala tartışılmaktadır. Uygun yaklaşım önerisi olarak; aşamalı veya eşzamanlı CEA veya CAS veya bunların kombinasyonu bireysel özelliklere göre karar verilmek şartı ile önerilmektedir. Difüzyon MRG'de lezyon sağ internal watershed alanda olması ve sağ ICA'daki lezyonun ülsere plak görümü yüksek inme potansiyeline işaret ettiği için 30 gün içerisinde ikinci bir seansta sağ ICA'ya CAS yapılmıştır. Literatüre eklenecek yeni olgular ve çok merkezli randomize kontrollü çalışmalar yapılabilmesi halinde bilateral semptomatik şiddetli karotis stenozunun optimal tedavisi için daha yüksek kanıt düzeyleri elde edilecektir.

EP-321 İKİ VAKA İLE PRİMER İNTRAVENTRİKÜLER HEMORAJİ,

SİNAN ELİAÇIK , SERDAR AYKAÇ

HİTİT ÜNİVERSİTESİ TIP FAKÜLTESİ

Olgu:

İki Vaka ile Primer İntraventriküler Hemoraji

Giriş
Primer İntraventriküler Hemoraji (PİVH) tüm inme vakalarının % 0.31 ini ve tüm spontan intrakranial kanamaların% 3.1ini oluşturur. Kimi zaman lateralizan bulgu da saptanmayan bu vakaların hepsinde ortak semptom baş ağrısıdır. PİVH travmatik olmayan ventriküler sistemde parankimal bileşeni olmadan kanamayı ifade etmektedir. Bu kısa iki vaka ile nadir ancak önemli olan konuya kısaca değinmek istedik.

Olgu
Aynı hafta içinde serviste takip edilen 48 ve 42 yaşında özgeçmişinde bilinen hastalığı olmayan iki erkek vaka acil serviste hipertansif atak ve baş ağrısı nedeni ile görülmüştü. Her ikisinde de nörolojik muayenede şüpheli ense sertliği dışında anormal bulgu saptanmayan vakaların kranial görüntülemelerinde primer intraventriküler hemoraji saptandı.

Tartışma
İdiopatik PİVH dışında bu vasküler hadisede etyolojide hipertansiyon (HT), Moya Moya Hastalığı, koagulapatiler, Arteriovenöz Malformasyon ve Fistül yer almaktadır (AVM, AVF). Etyolojide HT saptadığımız her iki vakada tedavi altında değildi. PİVH'de görülme sıklığı yaşla birlikte artmakla birlikte olgularımızda olduğu gibi genç ve orta yaş grubunda da aklımızda bulunması gereken bir tanıdır.

Genç popülasyonda ise AVM, AVF akla gelebilecek etyolojiler arasındadır. Her iki vakamızda altta yatan HT'na sekonder gelişmiş PİVH saptadık. Cinsiyetler arasında belirgin fark bildirilmemekle birlikte bir hafta içinde gördüğümüz bu iki vaka erkekti. Spontan intrakranial kanamalarda en önemli risk faktörü olan HT, PİVH'lerin ise %38-80' inden sorumludur. Henüz etyopatogenezi netleşmemiş olan PİVH'de ilk semptom şiddetli baş ağrısıdır, Bir vakamızda olduğu gibi gelişen hidrosefaliye bağlı bilinç bozukluğu gözlenebilir. Erken hidrosefali PİVH'nin en sık görülen komplikasyonudur. Serebrospinal sıvı dolaşımının tıkanması veya meningeal emilimin bozulması yüzünden gelişmektedir. İntraventriküler kan, spontan olarakta rezorbe olabilmektedir. Bazı olgularda geçici veya kalıcı şant gerekli olabilmektedir. Birçok hastada ise klinik gidiş iyidir. Diğer taraftan hastanede yatışa bağlı olarak mortalitenin artabileceği bildirilmektedir. Erken hidrosefalinin yanı sıra 8 ya da daha düşük değerlerdeki Glaskow koma skalası hastaneye yatıştaki mortaliteyi belirleyen bağımsız faktörler olarak bildirilmektedir. Bilinç düzeyinin etkilenmemesi de iyi prognostik faktör olarak bildirilmiştir hastalarımızda olduğu gibi hipertansif etyolojinin neden olduğu PİVH'de prognoz minimal nörolojik defisitten koma veya ölüme kadar değişebilmektedir.

Sonuç
Gelişebilecek komplikasyonlar göz önüne alındığında hızlı tanı ve zamanında müdahale ile tedavi edilebilir olan PİVH akılda tutulması gerekli nadir serebrovasküler hastalıklardandır.

EP-322 KORONER YOĞUN BAKIMDA DERİN UYKU

SİNAN ELİAÇIK , FUNDA UYSAL TAN

HİTİT ÜNİVERSİTESİ TIP FAKÜLTESİ

Olgu:

Koroner Yoğun Bakımda Derin Uyku

Giriş
Bilateral talamik iskemi klinik olarak ani gelişen bilinç değişikliği, vertikal bakış parezisi, kognitif bozukluk ile prezente olabilmektedir. Yoğun bakımlarda ani bilinç değişikliği gelişen uyku hali mevcut olup lateralizan bulgusu olamayan hastalarda bilateral talamik infarkt tanısı akılda tutulmalıdır.

Olgu
66 yaşında kadın hasta koroner yoğun bakımda hipertansiyon, atrial fibrilasyon tanıları ile takip edilmekte iken gün boyu süren derin uyku hali nedeni ile nöroloji tarafından konsulte edilmişti. Olgumuzun ilk nörolojik değerlendirmesinde gün boyu devam eden ve sözel olarak uyandırılabilen hipersomnia, apati yanında yukarı ve aşağı bakış parazisi mevcuttu. Lateralizan bir defisit saptanmadı. Risk faktörleri gözönüne alınarak difüzyon manyetik rezonans (MRG) görüntüleme ile tekrar değerlendirildi. Bilateral talamik bölgede akut iskemi saptanan vakamıza semptomatik ve etyolojiye yönelik tedaviler yanında amantadin infüzyonuda uygulandı. Hastanın takip ve tedavi süreci devam etmektedir.

Tartışma
Bilateral talamik infarkt sıklıkla paramedian/talamogenikulat arterlerin anatomik bir varyasyona bağlı olarak tek olması sonucu gelişen nadir bir durumdur. Bilateral talamik infarktların %75'i paramedian bölgede iken %44'ü inferolateral bölgede görülür.

Paramedian arterler, posterior serebral arterin baziller arter bifurkasyonundan sonra posterior kommunikan arterle birleşme yeri arasında uzanan proksimal bölümünden orijinini alırlar. Her bir posterior serebral arterden birer çift halinde, veya nadiren tek dal olarak çıkıp iki dala ayrılarak bilateral talamusu kanlandırabilirler. Bilateral talamik infarktların en sık nedeni küçük damar hastalığıdır. Bilateral paramedian talamik infarkt ani gelişen bilinç değişikliği, vertikal bakış paralizileri ve kognitif bozukluklarla seyreden klinik durumdur. Talamus uyanıklığın sürdürülmesiyle birlikte uyku sürecinde de önemli bir rol oynar. Paramedian talamik inmeli hastalarda yavaş dalga uykusu değişiklikleri ve nöro-görüntüleme sonuçları uyku düzenlenmesinde talamusun anahtar role sahip olduğunu desteklemiştir. Bilateral paramedian talamik arter tıkanmalarında ısrarlı amnezi, perseverasyon, yakın bellek bozukluğu, isimlendirmede, konuşma yoğunluğu ve akıcılığında azalma, dikkat bozukluğu, genel davranışın yavaşlaması gibi akut demansiyel tablolar görülebilir. Literatürde nadiren tam düzelen hastalar da bildirilmiştir.

Sonuç
Yoğun bakımlarda bilhassa risk faktörü olan, ani bilinç değişikliği saptanan, uyku hali mevcut olup lateralizan bulgusu olmayan hastalarda bilateral talamik infark tanısını unutmamak gerekmektedir.

EP-323 MOYAMOYA HASTALIĞININ NEDEN OLDUĞU BİR GENÇ İSKEMİK İNME OLGUSU

SALİHA GÖKÇE [1], ÇAĞRI CANSU [1], HALE ZEYNEP BATUR ÇAĞLAYAN [1], BİJEN NAZLIEL [1], FATİH ÖNCÜ [2], KORAY AKKAN [2], EMETULLAH CİNDİL [2]

[1] *GAZİ ÜNİVERSİTESİ TIP FAKÜLTESİ, NÖROLOJİ ANABİLİM DALI, ANKARA*
[2] *GAZİ ÜNİVERSİTESİ TIP FAKÜLTESİ, RADYOLOJİ ANABİLİM DALI, ANKARA*

Olgu:

GİRİŞ: Moyamoya hastalığı, intrakraniyal büyük arterlerin darlığına sekonder belirgin küçük damar kollaterallerinin gelişimiyle karakterize kronik ve progresif serebrovasküler hastalıktır. İnsidansı 100.000'de 0.35-0.94tür. Bu bildiride iskemik inmeyle başvuran bir Moyamoya olgusu sunulmuştur.

OLGU: Yirmi yedi yaşında kadın, konuşma bozukluğu, sol elde güç kaybı şikayetleriyle başvurdu. Nörolojik muayenesinde konuşma tutuk afazik; motor muayenesinde, sol üst ekstremite proksimal kas gücü -5/5, distal 2/5'ti. Özgeçmişinde migren ve hipotirodi mevcuttu. Hastanın çekilen kraniyal magnetik rezonans görüntülemesinde (MRG) bilateral frontoparietalde akut iskemi, sol bazal gangliyada subakut iskemi ve eşlik eden mikrohemorajik odaklar izlendi. Tedavisi asetilsalisilik asit (ASA) 100 mg ve mannitol olarak düzenlendi. Etiyolojiye yönelik yapılan beyin-boyun BT anjiyografide bilateral orta serebral arter (OSA) M1'de ince kalibrasyon, düzensiz dolum ve çevresinde kollaterilazasyonu ile uyumlu vasküler yapılar görüldü. Hastaya dijitial substraksiyon anjiyografi (DSA) yapıldı ve yaygın kollateraller görülerek ön planda Moyamoya hastalığı düşünülen hastada etiyolojiye yönelik vaskülit belirteçleri, trombofili paneli, hemoglobin varyant analizi gönderildi, normal olarak sonuçlandı. Superfisyal temporal-orta serebral arter bypass cerrahisi önerilen hasta cerrahi tedaviyi kabul etmedi. Nörolojik muayene bulgularında tam düzelme görülen hastanın ASA 100 mg tedavisi ile takibi önerildi.

TARTIŞMA: Moyamoya hastalığında anterior dolaşımı etkileyen iskemik inme ve geçici iskemik ataklar en yaygın klinik prezentasyonlardır. Tanısında, distal internal karotid arterleri etkileyen bilateral stenozların anjiyografik görünümüne eşlik eden kollateral damarlar gösterilmelidir. Serebral anjiyografi, tanı için altın standarttır ve tedavi planlaması için gereklidir. Semptomatik hastalar ve perfüzyon görüntülemelerde hipoperfüzyon saptanan hastalarda cerrahi revaskülarizasyon önerilir. Asemptomatik veya semptomatik iskemi yaşayan hastalar için uzun süreli ASA 100 mg kullanımı önerilmektedir. Bizim olgumuzun genç iskemik inme etyolojisinde Moyamoya hastalığı tanısı konarak, revaskularizasyon uygun görülmesine rağmen hastanın tercihi ile antiagregan tedavi ile takipleri devam etmektedir.

EP-324 NADİR GÖRÜLEN BİR KÖRLÜK NEDENİ: ANTON SENDROMU

FATİH ÇEKİM , ŞUHEDA ÇALAK , ALİ İHSAN YARDIM , HASAN DOĞAN , ÇETİN KÜRŞAD AKPINAR

SAMSUN EĞİTİM VE ARAŞTIRMA HASTANESİ

Olgu:

Giriş:

Anton sendromu, bilateral oksipital lob hasarında ortaya çıkan, bilateral kortikal körlük olmasına rağmen kişinin görmediğini reddetmesi ile karakterize olan oldukça nadir bir nöropsikiyatrik bozukluktur. Kliniğimize genel durum bozukluğu şikayeti ile başvuran ve Anton sendromu tanısı ile takip ettiğimiz bir hastamızı sunduk.

Olgu:
66 yaş erkek hasta genel durum bozukluğu, anlamsız davranışları olması üzerine acil servisimize getirilen hasta tarafımızca değerlendirildi. Öz ve soygeçmiş sorgulamasında diyabetes mellitus ve hipertansiyon tanıları dışında özellik yoktu. Nörolojik muayenesinde; bilinç açık koopere oryante saptandı. Pupil refleksi bilateral direk ve indirek pozitifti, göz hareketleri her yöne spontan olarak serbestti ancak hasta göz teması kurmuyordu. Görme keskinliği muayenesinde hasta 1 metreden parmak sayamıyordu, ancak hasta görme sorununu inkar ediyordu. Diğer nörolojik muayene bulguları normaldi. Hastanın çekilen difüzyon ağırlıklı MR'ında bilateral oksipital bölgede diffüzyon kısıtlanması saptandı. MR anjiografisinde okluzyon ya da ciddi darlık izlenmedi. İskemik inme tanısı ile servisimizde takip ve tedavi edilen hastanın kardiyak incelemesinde paroksismal atrial fibrilasyon saptanandı ve antikoagüle edilerek taburcu edildi.

Sonuç:
Antone sendromu bilateral kortikal körlük, görsel konfabülasyon ve anosognozi ile karakterize,nadir görülen bir nöropsikiyatrik klinik antitedir. Altta yatan patoloji, ön görme yolları sağlam iken, oksipital loblardaki görsel asosiasyon korteksinin hasarlanmasıdır. Arka sistem inmeleri, oksipital hematomlar, posterior reversibl ensefalopati sendromu, progresif multifokal lökoensefalopati, MELAS, preeklemsi, kafa travması gibi oksipital lobu bilateral etkileyen durumlar Anton sendromuna neden olabilir. Bilateral oksipital lob enfarktı nedeniyle gelişen Anton sendromu kliniği nadir görülmektedir.

EP-325 SEMPTOMATİK NÖROLOJİK DEFİSİTLE PREZENTE KAPİLLER TELENJİEKTAZİ, OLGU SUNUMU

OZAN ARSLAN , ESRA TAŞKIRAN , FATMA GENÇ , AYLİN YAMAN

ANTALYA EĞİTİM VE ARAŞTIRMA HASTANESİ NÖROLOJİ KLİNİĞİ

Olgu:

SEMPTOMATİK NÖROLOJİK DEFİSİTLE PREZENTE KAPİLLER TELENJİEKTAZİ, OLGU SUNUMU
Ozan Arslan[1], Esra Taşkıran[1], Fatma Genç[1], Aylin Yaman[1]
Antalya Eğitim ve Araştırma Hastanesi Nöroloji Kliniği[1]

Giriş: Serebral kapiller telenjiektaziler beyin parankiminin içerisinde multipl ince duvarlı damarlardan oluşan genellikle asemptomatik olan bir vasküler malformasyon tipidir.(1) Sıklıkla pontin bir lezyondur(2) ve çoğu kranial görüntülemelerde insidental olarak saptanır.(3) Çoğu asemptomatik olmasına rağmen; semptomatik nörolojik defisit tanımlanan vakalar da bildirilmiştir.

Olgu Sunumu: 33 yaş erkek hasta çift görme ve sağ kolda uyuşma nedeniyle acil serviste değerlendirildi. Hastanın şikayetleri yaklaşık 3 gün önce başlamıştı. Muayenesinde sol gözde dışa bakış kısıtlılığı, yaklaşık >50 cm sonrasında yan yana diplopi, sağ üst ekstremite distalinde hipoestezi mevcuttu. Diplopi ve sol abdusens paralizisi etiyolojisi için hasta Nöroloji servisinde takip edildi. Göz hastalıkları tarafından değerlendirilen hastada göz patolojisi izlenmedi. Hastanın kranial BT ve MR venografisinde anlamlı patoloji saptanmadı. Olası demyelinizan hastalık yönünden yapılan non-travmatik Lomber Ponksiyonda(LP) açılış basıncı: 26 cm H2O, Eş zamanlı kan şekeri: 86 mg/dl, Beyin Omurilik Sıvısı(BOS) Protein: 50.5, Albumin: 178.8 olarak saptandı. BOS direkt bakıda hücre görülmedi. BOS basıncı yüksek olan hastada LP sırasında 20 cc BOS boşaltıldı. Sonrasında Diazomid 2x1 başlandı. Nöromüsküler kavşak hastalığı ayırıcı tanısı için yapılan Repetitif EMG'de nöromüsküler kavşak hastalığını düşündürecek bulgu izlenmedi. Ek ayırıcı tanı açısından hastadan vaskülit belirteçleri ve trombofili paneli gönderildi. İstenen kontrastı kranial MR tetkikinde T2 kesitlerde bulbopontin bileşkede hiperintens lezyon izlendi. Ön planda non hemorajik vasküler lezyon düşünüldü. Radyolojiden görüş alındı ve Kapiller Telenjiektazi olarak yorumlandı. Hasta Beyin cerrahiye yönlendirildi, takibe alındı.

Sonuç: Serebral kapiller telenjiektaziler sıklıkla pons yerleşimli benign vasküler lezyonlardır. Konvansiyonel MR bu lezyonların saptanmasında düşük duyarlılığa sahip olduğu için prevalansı görece düşük görülmektedir. SWI sekansı bu lezyonları saptamada daha güvenilir bir sekanstır. Çoğu rastlantısal saptanırken, semptomatik prezentasyonlar da görülmektedir. En sık başvuru nedenleri parezi(%23.3), baş ağrısı(%19.8), görme bozukluğu(%15.1), nöbet(%14), işitme kaybı-tinnitus(%12.8) ve vertigo(%12.8) şeklindedir. Tedavide cerrahi bir şeçenektir ancak lokalizasyonları itibariyle konservatif yaklaşımlar daha ön plandadır.(4) Bizim olgumuz da diplopi ile başvuran hastada bulbopontin yerleşimli ve abdusens tutulumu olduğu için vurgulamak istedik.

1. Sayama CM, Osborn AG, Chin SS, Couldwell WT (2010) Capillary telangiectasias: clinical, radiographic, and histopathological features. Clinical article. J Neurosurg 113:709–714. https://doi. org/10.3171/2009.9.JNS09282
2. Finkenzeller T, Fellner FA, Trenkler J, Schreyer A, Fellner C (2010) Capillary telangiectasias of the pons. Does diffusion-weighted MR increase diagnostic accuracy? Eur J Radiol 74:e112–e116. https:// doi.org/10.1016/j.ejrad.2009.04.036
3. Gross BA, Puri AS, Popp AJ, Du R (2013) Cerebral capillary telangiectasias: a meta-analysis and review of the literature. Neurosurg Rev 36:187–193; discussion 194. https://doi.org/10.1007/s10143- 012-0435-9
4. Anthony S. Larson, Kelly D. Flemming, Giuseppe Lanzino, Waleed Brinjikji (2020) Brain capillary telangiectasias: from normal variants to disease. https://doi.org/10.1007/s00701-020-04271-3

EP-326 BAŞ AĞRISI İLE PREZENTE OLAN NADİR BİR VAKA: BAZİLER İMPRESYON

ŞULE DALKILIÇ [1], OĞUZHAN TURHAN [1], SÜZÜLAY UYSAL [1], TÜRKAN ACAR [2], YEŞİM GÜZEY ARAS [2], BİLGEHAN ATILGAN ACAR [2]

[1] *S. B. SAKARYA EĞİTİM VE ARAŞTIRMA HASTANESİ, NÖROLOJİ KLİNİĞİ*
[2] *SAKARYA ÜNİVERSİTESİ TIP FAKÜLTESİ, NÖROLOJİ A.D.*

Olgu:

Toplumda en yaygın şikayetlerden biri başağrılarıdır. Başağrısına yol açan nedenler, temel olarak primer başağrıları ve sekonder başağrıları olarak sınıflandırılabilir. Sekonder başağrıları değişik etiyolojilere bağlı ortaya çıkabilir.

Baziler invaginasyon kraniyoservikal bileşkenin konjenital, gelişimsel yada edinsel olarak ortaya çıkan kompleks bir patolojisidir. Baziler invajinasyon ve baziler impresyon birbirinin yerine kullanılan terimlerdir fakat gerçekte impresyonda normal foramen magnum ve kemikten vertebral kompenentler yukarı doğru yer değiştirir. İnvajinasyonda ise kafa tabanı yumuşaktır.

Baziler impresyon sıklıkla konjenital anomali olmasına rağmen bazı durumlarda ileri yaşlara kadar bulgu vermemektedirler. Genellikle ilk olarak artmış derin tendon refleksleri ve nistagmus ile bulgu veren bu malformasyonlarda nadir olarak baş ağrısı ilk bulgu olarak karşımıza çıkmaktadır. Kliniğimize baş ağrısı nedeni ile başvurup daha sonra manyetik rezonans görüntüleme ile bu malformasyon varlığı saptanan olgu sunulmuştur.

EP-327 BİR GENÇ İSKEMİK İNME OLGUSUNDA MEDİKAL TEDAVİ İLE SEMPTOMATİK İNTRAKRANİYAL ARTERİYEL STENOZLARDA REGRESYON

SERAN SENAR [1], TAYLAN ALTIPARMAK [1], ÖZANT HELVACI [2], FATİH ÖNCÜ [3], HALE ZEYNEP BATUR ÇAĞLAYAN [1], AHMET BARAN ÖNAL [3], BİJEN NAZLIEL [1]

[1] *GAZİ ÜNİVERSİTESİ TIP FAKÜLTESİ, NÖROLOJİ ANABİLİM DALI*
[2] *GAZİ ÜNİVERSİTESİ TIP FAKÜLTESİ, DAHİLİYE ANABİLİM DALI, NEFROLOJİ BİLİM DALI*
[3] *GAZİ ÜNİVERSİTESİ TIP FAKÜLTESİ, RADYOLOJİ ANABİLİM DALI*

Olgu:

Giriş: İntrakraniyal arteriyel stenozlar, etnik farklılıklar gösterse de dünyada iskemik inmenin önemli bir nedenidir ve büyük çoğunluğu ateroskleroz zemininde gelişir. Diğer nedenler arasında vaskülit, Moyamoya hastalığı, radyasyon, arteriyel disseksiyon sayılabilir. İntrakraniyal arteriyel stenozların tedavisinde agresif medikal tedavinin yanısıra perkütan transluminal anjioplasti ve stent önerilir. Bu bildiride intrakraniyal arteriyel stenozlara bağlı bir genç iskemik inme olgusu sunulmuştur.

Olgu: Kırk üç yaşında hipertansiyonu olan kadın hasta, proteinüri için renal biyopsi planlanarak nefroloji servisinde yatırılmıştı. Biyopsi işleminden 3 gün sonra akut gelişen dizartri, sağ santral fasiyal paralizi, sağ hemiparezi (-5/5) ile tarafımıza danışıldı. NIHSS (National Institute of Health Stroke Scale) skoru 4 olan hastaya renal biyopsi nedeniyle trombolitik tedavi verilemedi, çekilen bilgisayarlı tomografi (BT) anjiografisinde sol orta serebral arter M1segmentinde ileri dolum defekti izlenmesi üzerine DSA (Dijital substraksiyon anjiyografi) yapıldı. DSA'da anterior serebral arter A1 segmenti şüpheli aplazik/stenotik, sol internal karotis arterin "T" düzeyinde, sol anterior ve orta serebral arterlerin A1 ve M1 proksimalinde belirgin akım engellenmesi ve kollateral akım izlendi. Kraniyal magnetik rezonans görüntüleme (MRG)'de sol internal sınır sahada ve sağ frontal bölgede akut iskemi izlendi. Hastanın tedavisi 3 ay süreyle asetilsalisilik asit 100 mg, klopidogrel 75 mg ve atorvastatin 40 mg olarak düzenlendi. Nörolojik muayenesi normal olarak taburcu edilen hastanın 3. ay kontrol MR anijyografisinde sol anterior serebral arter ve orta serebral arter segmentlerine uzanan darlıklarda belirgin gerileme izlendi.

Tartışma: Olgumuzda, dual antiplatelet ve lipid düşürücü tedavilerin etkin kullanımıyla intrakraniyal arter stenozlarının regresyonunu gösterdik. İntrakraniyal arteriyel stenozların tedavisinde agresif medikal tedaviler önerilmekte ve çalışmalarda anjiyoplasti ve stentleme tedavilerinden daha etkili kabul edilmektedir. Özellikle lipid düşürücü tedaviler, damarın lipid yüklü alanlarındaki aterosklerotik plakları modüle ederek daha yüz güldürücü olabilmektedir.

EP-328 ENSEFALOPATİK BİR SÜREÇ İLE BAŞVURAN İNSİDENTAL SAPTANAN MOYAMOYA HASTALIĞI

CAHİT AYAN , GÖZDE ELİDAR , ALPEREN KAPAMA , RIFKI ULUER , FETTAH EREN

SELÇUK ÜNİVERSİTESİ, TIP FAKÜLTESİ HASTANESİ, NÖROLOJİ ANABİLİM DALI, KONYA

Olgu:

Moyamoya hastalığı (MMH) ilerleyici vasküler stenoz ve proksimal kollateral damarların oluşumu ile karakterize kompleks yapılar içeren bir hastalıktır. Hastalık iskemik veya hemorajik inme, nöbet, kognitif bozukluk, disabilite veya mortaliteye sebep olabilmektedir. MMH nadir görüldüğü, farklı klinik tablolar oluşturduğu ve ciddi disabiliteye neden olduğu için sunulmaya değerli görülmüştür. Orta yaşlı kadın hasta iki kez olan ve ani gelişen hareketlerde yavaşlama, bilişsel bozulma ve içe kapanma şikayeti ile başvurdu. Semptomlar sonrası herhangi bir disabilite kalmadığı öğrenildi. Çekilen beyin manyetik rezonans görüntülemede temporal ve parietal alanlardaki lezyonlar ensefaliti desteklediği için tarafımıza yönlendirildi. Difüzyon manyetik rezonans görüntülemesinde sağda parietooksipital lobda, korpus kallozum splenium düzeyinde ve talamus lateral kesiminde subakut enfarkt ile uyumlu difüzyon kısıtlanması izlendi. Kontrastlı beyin manyetik rezonans görüntülemede her iki serebral ekstraaksiyel düzeyde pial lineer vasküler yapılar saptandı. Bilgisayarlı tomografi anjiografi ve beyin manyetik rezonans görüntüleme MMH ile uyumlu olarak değerlendirildi. MMH hastalığı nadir görülmesi yanında birçok klinik nörolojik prezentasyon ile ortaya çıkmaktadır. Genç yaşta serebrovasküler hastalık ile ilişkili bir tablo olmasına rağmen ensefalopati/ensefalit ayırıcı tanısında da önem arz etmektedir.

EP-329 İSKEMİK İNME İLE PRESENTE OLAN AKUT MİYELOİD LÖSEMİ OLGUSU

CANSU KIZILTO GÜLER , UFUK EMRE TOPRAK

İSTANBUL EĞİTİM VE ARAŞTIRMA HASTANESİ

Olgu:

GİRİŞ

Hematolojik maligniteler, hastaları çok sayıda hemorajik ve trombotik komplikasyonlara yatkın hale getirir. Bu komplikasyonlar tanı veya tedavi sırasında ortaya çıkabilir, morbidite ve mortaliteyi arttırabilir. Akut miyeloid lösemili (AML) hastaların merkezi sinir sistemi dahil olmak üzere hem kanama, hem de tromboz riskinin yüksek olduğu bilinmektedir. Bu yazıda akut iskemik inme ile presente olan ve akut miyeloid lösemi tanısı konan bir olguyu sunmayı amaçladık.

OLGU

61 yaşında kadın hasta, sol kol ve bacakta güçsüzlük şikayetleri ile hastanemiz acil servisine başvurdu. Özgeçmişinde hipertansiyon, Akdeniz anemisi mevcuttu. Nörolojik muayenesinde sol NLS silik, sol üst ve alt ekstremite erken düşüyordu. Çekilen diffüzyon ağırlıklı görüntülemede (DAG) sağ frontoparietalde dağınık noktasal diffüzyon kısıtlılıkları izlendi. Akut iskemik inme nedeniyle kliniğimize interne edildi. Rutin kan tetkiklerinde HGB:7, PLT: 19000, WBC: 15720 olarak saptandı. Trombositopenik olan hastaya antiagregan tedavi başlanamadı. Hasta Hematoloji ile konsülte edildi. Periferik yayma yapılarak blastik hücre infiltrasyonu saptandı. Kemik iliği Flow sitometri sonucu Akut Miyeloid Lösemi olarak yorumlandı. Takipte Hematoloji servisine devredildi. Takibi sırasında hastanın şuuru letarjik, sol NLS silik, sol hemiplejik olması nedeni ile yapılan tetkiklerinde kranial BT'de kanama saptanmadı, DWI MR'da sağda frontoparietal alanda geniş enfarkt alanı izlendi. Baş ağrısı gelişmesi nedeni ile çekilen kranial BT ve DWI MR'da enfarkt alanının daha da genişlediği, enfarkt içi hemoraji geliştiği ve orta hat yapılarında sola itilme gözlendi. Hastaya antiödem tedavi başlandı. Takipte ani GKS düşüklüğü, desatürasyon gelişen hasta entübe edildi, kardiak arrest gelişti ve CPR'ye yanıt vermeyerek exitus kabul edildi.

TARTIŞMA

Akut lösemili hastalarda aşırı lökositoz ve trombositopeni nedeniyle komplikasyonlar olabilir. Hiperlökositoz, kan reolojisi üzerindeki zararlı etkisi nedeniyle doku perfüzyonunun azalmasına neden olur. İskemik hasar için en yaygın yerler merkezi sinir sistemi ve solunum sistemidir. Akut lösemide intrakraniyal kanama ve meningeal lösemi en sık görülen MSS komplikasyonlarıdır.

İskemik inmeyi öngörebilmek ve risk faktörlerini belirleyebilmek için daha fazla çalışma yapılmalıdır. Ayrıca bu kritik hastalık popülasyonu için; optimal profilaktik antikoagülan stratejileri, periprosedural antikoagülasyon methodları geliştirmek ve belki de değiştirilmiş transfüzyon eşikleri belirlemek gerekiyor.

SONUÇ

Bu olgu sunumu ile iskemik inme ve intrakranial kanamanın daha nadir sebeplerinden olan hematolojik malignitelere dikkat çekmek istedik. Mevcut tedavi yöntemlerinin bu hastalardaki yetersizliği bu konunun daha çok araştırılması gerektiğini gösteriyor.

EP-330 BARİATRİK CERRAHİ SONRASI NÖROLOJİK KOMPLİKASYONLAR: OLGU SERİSİ

Bu bildiri geri çekilmiştir.

EP-331 VENÖZ SİNÜS TROMBOZUNA BAĞLI ATİPİK İNTRASEREBRAL HEMATOM OLGUSU

ALEVTİNA ERSOY [1], FİLİZ DEMİRDÖĞEN [2], HASAN YAŞAR [1]

[1] *ERZİNCAN BİNALİ YILDIRIM ÜNİVERSİTESİ*
[2] *MENGÜCEK GAZİ EĞİTİM VE ARAŞTIRMA HASTANESİ*

Olgu:

GİRİŞ VE AMAÇ

İntrakraniyal kanamaların etiyolojisinde serebral venöz sinüs trombozu (VST) dahil olmak üzere birçok nedenler rol oynar. Tüm inmelerin %0,5-1'ini oluşturan VST, dural sinüslerin ve/veya venlerin trombozudur. Genç kadınlarda erkeklerden üç kat daha fazla görülmektedir. Bu yazıda nadir görülmesi nedeniyle venöz sinüs trombozunun yol açtığı geniş intraserebral hematom ile başvuran olguyu paylaşmak istedik.

OLGU

Bir yıl önce derin ven trombozu öyküsü olan, üç gündür baş ağrı devam eden sol elli 41 yaşında erkek hasta, baş ağrısının artması ve konuşma bozukluğunun gelişmesi nedeniyle acil servise başvurdu. Genel durumu orta, bilinci açık, sensorimotor afazi mevcuttu. Beyin tomografisinde sağ temporoparietal bölgede serebral hematom saptandı. Hastaya antiödem ve antihipertansif tedavileri başlandı. Beyin manyetik rezonans görüntülemede (MRG) ve manyetik rezonans venografide (MRV) sağ transvers ve sigmoid sinüslerin, ayrıca sağ jugular venin tromboze olduğu görüldü. Bulgular birlikte değerlendirildiğinde venöz sinüs trombozuna sekonder hemorajik venöz enfarktın geliştiği düşünüldü. Hastaya enoksaparin sodyum başlandı. Etiyolojik araştırmalar sonucunda Faktor V Leiden heterozigot mutasyonu saptandı. Altı aylık takibinde coumadinize olan hastanın konuşması düzelmiş, sekel olarak disleksi kalmıştır. Kontrol MRV'de venöz sinüsler açıktı.

TARTIŞMA

VST'nin ortalama görülme yaşı 39'dur. Semptomlar trombozun yerine göre değişiklik göstermekle birlikte en sık başvuru şikayeti baş ağrısıdır. Vakaların %10-15inden Faktör V Leiden mutasyonu gibi genetik faktörler sorumludur. Parenkimal iskemik hasar ve intrakraniyal basınç artışı nedeniyle venöz hemorajiler gelişebilir. Tanı, klinik ve radyolojik bulguların ortak değerlendirilmesine dayanır. Tanıdan emin olunduğu anda hastalar antikoagüle edilmelidir. Bu tedavi 6 ay kadar devam edilmeli ve venöz hemoraji olduğunda da uygulanmalıdır. VST ölümle sonuçlanabilecek bir hastalık olsa da prognozu genellikle iyidir. Olgumuz, venöz sistem trombozu öyküsü olan orta yaşında erkek hastadır. Atipik lobar hemoraji nedeniyle tetkik edildiğinde VST ve Faktor V Leiden heterozigotluğu saptanmıştır. Geniş intraserebral kanamaya rağmen klinikte sadece baş ağrısı ve total afazi mevcuttu. Hastaya antikoagülan başlanmış ve 6 ay takibinde kısmi düzelme olmuş, venöz sinüslerde rekanalizasyon gerçekleşmiştir.

SONUÇ

Atipik intraserebral hemorajilerde venöz sinüs trombozuna bağlı hemorajik transformasyonlu venöz enfarkt aklına gelmelidir.

EP-332 HİPERTANSİF ENSEFALOPATİ KLİNİĞİNDE GÖRÜNTÜLEME YÖNTEMLERİNİN DE YARDIMIYLA AYIRICI TANIDA GLİOMATOZİS CEREBRİ OLGUSU

İLHAN CANSU KARABAŞ , EZGİ KUĞU , ELİF ÖZDEMİR

ERENKÖY RUH VE SİNİR HASTALIKLARI EĞİTİM VE ARAŞTIRMA HASTANESİ

Olgu:

HİPERTANSİF ENSEFALOPATİ KLİNİĞİNDE GÖRÜNTÜLEME YÖNTEMLERİNİN DE YARDIMIYLA AYIRICI TANIDA GLİOMATOZİS CEREBRİ OLGUSU

İlhan Cansu Karabaş, Ezgi Kuğu, Elif Özdemir, Mustafa Ülker, Rahşan Karacı, Füsun Mayda Domaç

Giriş
Hipertansif ensefalopati,kan basıncındaki akut değişikliklere yanıt olarak posterior dolaşımın otoregüle edilememesi nedeniyle ortaya çıkan,çoğunlukla parietooksipital bölgede gözlenen nörotoksik bir durumdur .Genellikle ilk semptom şiddetli baş ağrısı olup bulantı,kusma,bilinç değişikliği ve fokal nörolojik defisitler eşlik edebilir.Gliomatozis serebri ise seyrek görülen ve prognozu kötü olan primer beyin tümörüdür.Her iki beyin hemisferini etkileyen neoplastik glial hücrelerin proliferasyonu ile karakterizedir.Görüntüleme bulguları genellikle nonspesifik olup ensefalopati gibi nörolojik hastalıkları taklit edip fokal nörolojik defisitler,baş ağrıları,davranış ve bilişsel değişiklikler gibi çeşitli klinik bulgularla prezente olabilir.Bu olguda hipertansif ensefalopati ön tanısı ile takip edilen hastanın görüntüleme yöntemleri sonucunda gliomatozis serebri saptanmasını sunduk.

Olgu
Hipertansiyon ve hipotiroidi tanıları bulunan 79 yaş kadın hasta yatışından on gün önce başlayan unutkanlık ve kafa karışıklığı şikayetleri ile acilimize başvurdu.Hastanın tansiyon yüksekliği olup ilaçlarını düzenli kullanmama ve kontrolsüz hipertansiyon hikayesi mevcuttu.Hastanın çekilen kranial MRG T2 sekansında sağ parietooksipital bölgede hiperintens alan görülmesi üzerine hipertansif ensefalopati ön tanısıyla servisimize interne edildi.İleri araştırma amacıyla çekilen kontrastlı kranial MRG'de sağ parietooksipital bölgedeki lezyonunun kontrast tuttuğu gözlendi.Kitle ekartasyonu açısından NRŞ'ye danışıldı.MR Spekt çekilen hastanın raporu beyaz cevherdeki değişiklikler ve Choindeki yükseklik nedeniyle gliomatozis serebri olarak sonuçlandı.Hasta stereotatkik biyopsi açısından NRŞ'ye yönlendirildi.

Sonuç
Hipertansiyon tanılı olan ve takipleri regüle olmayan hastada, bilişsel bozukluk semptomları pariyetooksipital bölgede olan lezyon ile prezente olduğunda hipertansif ensefalopati ön tanıda düşünülebilir.Bunun yanında klinik tablonun spesifik olmadığı, erken tanı değerinin yüksek olduğu, birçok lokalizasyonda tutulum yapabilen, klinik ve radyolojik olarak hipertansif ensefalopatiyi taklit edebilen gliomatozis cerebri görüntüleme yöntemlerinin de yardımıyla ayırıcı tanılarda göz önünde bulundurulmalıdır.

EP-333 GENÇ HASTADA KÜÇÜK DAMAR HASTALIĞI ZEMİNİNDE GELİŞEN AKUT HEMORAJİK İNME: OLGU SUNUMU

GÖZDE SERTTAŞ , TAYLAN ALTIPARMAK , HALE ZEYNEP BATUR ÇAĞLAYAN , BİJEN NAZLIEL , MEHMET KORAY AKKAN , FATİH ÖNCÜ , ERHAN TURGUT ILGIT , MURAT UÇAR

GAZİ ÜNİVERİTESİ TIP FAKÜLTESİ HASTANESİ

Olgu:

GİRİŞİ: Gençlerde akut hemorajik inmenin başlıca nedenleri arasında hipertansiyon, rüptüre arteriyovenöz malformasyonlar, serebral venöz trombozis, moyamoya vaskulopati, serebral vaskulitler sayılabilir. Hipertansiyon uygun tedavi edilmediği takdirde erken yaşlarda bile serebral damarlarda irreversible hasara yola açar. Bu hasar büyük damar aterosklerozu şeklinde de görülebilirken arteriyosklerozla küçük damar hastalığına da dönüşebilir. Biz bu bildiride, genç yaşta hipertansiyona bağlı küçük damar hastalığı olan ve pons hematomu ile takip ettiğimiz bir olguyu sunmak istedik.

OLGU: Otuz bir yaşında kadın hasta akut başlayan baş dönmesi, sol hemiparezi ve hemihipoesteziyle dış merkez acil servise başvurmuş. Başvuru kan basıncı 250/120 mmHg olan hastanın kraniyal tomografisinde pons sağ yarımında paramedian hematom saptanmış. Kanama alanında büyüme ve hipertansif seyretmesi üzerine hastanemize yönlendirilmiş. Beyin-boyun BT anjiografisi normal bulunan hasta, antihipertansif ve antiödem tedavileriyle nöroloji yoğun bakım ünitesine alındı. Özgeçmişinde, dört yıl önce preeklampsi geçirdiği ve o zamandan sonra kontrolsüz hipertansiyonu olduğu öğrenilen hastanın düzenli antihipertansif kullanımı yoktu. Kranial magnetik rezonans görüntüleme (MRG)'de bilateral putamen ve sol lateral ventrikül posteriorunda akut diffüzyon kısıtlaması, SWI sekansında pons sağ posterolateralinde hematom ve milimetrik diffüzyon kısıtlı odaklar görülerek vaskülit araştırıldı. Proteinüri dışında normal olarak sonuçlanan tetkiklerin neticesinde hipertansif nefropati ve küçük damar hastalığı düşünülerek antihipertansif tedavisi nefrolojiye danışılarak düzenlendi. Takiplerinde hematom alanında belirgin rezorbsiyon sağlanarak sol tarafta -5/5 motor defisit ile fizik tedavi ve rehabilitasyon programına alındı.

TARTIŞMA:

Hipertansiyon, nontravmatik serebral hemorajilerin üçte birinden sorumlu olup gençlerde hemorajik inmenin önemli bir sebebi olarak kabul edilir. Hipertansiyon sıklıkla orta-ileri yaşta talamus, bazal ganglia, pons, serebellumda kanamalara yolaçsa da genç ve kontrolsüz hipertansif hastalarda da küçük damar hastalığı yaratabileceği ve hem iskemik hem de hemorajik inmelere yol açabileceği akılda bulundurulmalıdır.

EP-334 İNME ETYOLOJİSİNDE BİLATERAL VERTEBRAL ARTER DİSEKSİYONU

ESRA ERUYAR [1], İSMAİL KIRBAŞ [2], CEYLA İRKEÇ [1]

[1] *LOKMAN HEKİM ÜNİVERSİTESİ TIP FAKÜLTESİ NÖROLOJİ ABD*
[2] *LOKMAN HEKİM AKAY HASTANESİ RADYOLOJİ ABD*

Olgu:

GİRİŞ
Spontan vertebral arter diseksiyonu (sVAD) 45 yaş altı hastalarda nadir görülen ancak artan oranda inme nedenleri arasında sayılmaktadır. Tüm iskemik inmelerin %2 sini oluşturur ve %7 bilateral görülmektedir. sVAD künt veya penetran travma olmaması olarak tanımlanır ancak bazı hastaların öyküsünde minör travma bulunmaktadır. Semptomlar genenllikle boyun ağrısı ve iskemik semptomlardan oluşur ki bu durum travmadan günler, haftalar sonra ortaya çıkabilir. Burada ağır kaldırma sonrasında bilateral vertebral arter diseksiyonu gelişen ve hızla ilerleyen bir olguyu erken tanı ve tedavi yaklaşımının önemini vurgulamak için sunuyoruz.

OLGU
32 yaşında erkek hasta 15 gündür olan boyun ağrısı nedeni ile fizik tedaviye başvuruyor çekilen Servikal MRG'de servikal spondiloz saptanıyor ve tedavi veriliyor. Tedavi ile düzelmeyen 2 gündürde baş hareketleri ile olduğunu söylediği baş dönmesi eklenen hasta bu sefer KBB'ye başvuruyor ve hastaya antivertiginöz tedavi başlanıyor sonrasında yutma güçlğü, nazone konuşma ve çift görmesi başlayan hasta acil servise geliyor. Acil serviste yapılan nörolojik muayenesinde sola bakışta vertikal kompenenti olan ve yorulmayan nistagmus, sola ataksi ve öğürmede azalma saptanması üzerine çekilen difüzyon MRG'sinde sol bulbus lateralinde akut enfarkt alanı saptandı. Etyolojiye yönelik çekilen karotis BTA'da bilateral vertebral arter diseksiyonu saptanan hasta tekrar sorgulandığında ağır yük kaldırma sonrasında şikayetlerinin başladığı öğrenildi.

TARTIŞMA
Burada 32 yaşında bilateral VAD olan boyun ağrısından inmeye kadar kademeli olarak şikayetleri devam eden, medikal ve endovasküler tedavi ile tamamen düzelen etyolojide ağır kaldırma ile ilişkilendirilen bir olguyu sunuyoruz. Arteriyel diseksiyonlar tüm iskemik inmelerin %2 sini oluşturur ve hastaların çoğunluğu 45 yaş altındadır. Cinsiyet dominansi yoktur ancak kadınlar erkeklerden 5 yaş daha erken başvurma eğilimindedirler. Arteriyel diseksiyon adventisyel veya intimal yırtıklarla mural hematoma yol açar ve damarı daraltıp veya oklüde ederek kan akımını engeller. Nörolojik olarak boyun veya oksipital ağrı, posterior sikülasyon inmesi veya komaya yol açabilir. Hipertansif, sigara içen, oral kontraseptif kullanan, Ehlers Danlos ve Marfan sendromu gibi konnektif doku hastalığı olan ve migreni olan hastalar karyopraktik manipülasyon, düşme, şiddetli öksürük, ağır kaldırma ve atletik aktiviteler gibi travmatik olaylar ile ilişkili sVAD geliştirmek için daha yüksek risk taşırlar. Baş dönmesi, nistagmus, ataksi, yutmada güçlük ve hemiparezi ensık görülen nörolojik bulgulardır. Kraniyal MRG/MRA %60 sensitif, BTA %100 sensitif ve konvansiyonel dört damar anjiosu tanı koymak için altın standart testtir. Tedavide antitrombotik tedavi yapılmalıdır. Antitrombotik tedaviye rağmen progresif seyreden olgularda endovasküler tedavi yapılabilir. Prognoz genellikle iyidir ancak ağır olgularda %4 mortal seyretmektedir.

EP-335 MRG DE SAPTANAN OPTİK GLİOM, GERÇEK OPTİK GLİOM OLMAYABİLİR

HALİL GÜLLÜOĞLU , HASAN ARMAĞAN UYSAL , NURŞEN BORAND , ÖZGE YILMAZ KÜSPECİ

İZMİR EKONOMİ ÜNİVERSİTESİ TIP FAKULTESİ MEDİCALPOİNT HASTANESİ NÖROLOJİ ANABİLİM DALI

Olgu:

37 yaşinda kadin hastamiz, 10 gündür sağ gözde ilerleyen görme kaybi ve son 1 gündür sağ gözde tam körlük nedeniyle kliniğimize başvurdu.görme alani bakisinda sağ total görme alani kaybi sol normal olarak saptandi. Oct makula:286/287 oct optik sinir:87/102 ödem izlenmedi. Renkli fundus fotoğrafi tetkiki doğal izlendi. Ffa ya geçildi. Erken ve geç fazlarda vasküler patoloji izlenmedi. Optik disk damarlar ve koroid normal floresans gösterdi.sizdirma,göllenme,boyanma izlenmedi. Sağ rapd + olarak saptandi. Vep: sağda ileti elde edilemedi. Orbital+kraniyal mrg istendi. Raporunda; '' sağ taraf optik sinir distalinde, kiazmaya yakın yaklaşık 16 mm uzunluğunda segmenti tutan, belirgin kontrastlanan ve sinirde 5.5 mmye ulaşan kalınlaşmaya yol açan lezyon optokiazmatik gliom olabilir. Sol optik sinir çapı 2,6 mm olarak ölçülmüştür. Pet-ct çekimi önerilir.'' olarak belirtildiğinden pet ct istendi. Pet ct tüm vücut görüntülemesinde; '' yapilan işlem: 18flor ile işaretli glukozun (fdg - florodeoksiglukoz) iv enjeksiyonunu takiben 60 dakikalık istirahat sonrasında verteksten ayak ucuna dek siemens biograph 16 true point hd pet/bt ile alınan görüntülerden oluşturulan transaksiyel, koronal ve sagital planların görsel ve sayısal incelemesinde;bulgular: optik kiazmaya yakın sağ optik sinirdeki kalınlaşma alanında zemin aktiviteyle benzer düzeyde fdg tutulumu mevcuttur (düşük dereceli gliom). Olarak raporlandi. Hastamiza optik gliom kitle etkisini azaltilmasi amaçli 80 mg/gün oral metilprednizolon tb tedavisi başlandi. Göz hastaliklari bakisi önerildi. 10 gün içinde 5 farkli göz hastaliklari prof.dr. Tarafindan değerlendirildi, radyoterapi önerildi. Hastamiz 10 gün sonra görmesinde kismi düzelme tarifliğinden, nöroloji servisi yatişi yapilarak lomber ponksiyon uygulandi. Bos proteini 57,2 mg/dl , oligoklonal band: tip 2 + , bos igg indexi; 0,67 olarak saptandi. Anti nmo igg: negatif, anti mog: negatif olarak saptandi. Hastamiza 10 gün pulse steroid tedavisi uygulandi ve görme alaninda belirgin düzelme gözlendi. Bu olgu özelinde mrg de ve pet incelemelerinde optik gliomu düşündürecek bir görünüm olsa bile, olasi inflamatuar optik nörit açisindan mutlaka ileri inceleme yapilmasi ve steroid tedavisinin denenmesini vurgulamak amaçli olgumuzu paylaşmak istedik**.**

EP-336 MULTİPL SKLEROZ İLE BAŞA ÇIKMA TARZI İLE ETKİLEYEN FAKTÖRLERİN İLİŞKİSİNİN İNCELENMESİ

Bu bildiri geri çekilmiştir.

EP-337 DİYABETİK AMİYOTROFİ: OLGU SUNUMU

EBRU ÜNAL , ELİF ERÇİN , BEKİR SAMİ ÖZTÜRK , RAHŞAN KARACI , MUSTAFA ÜLKER , SAİME FÜSUN MAYDA DOMAÇ

ERENKÖY RUH VE SİNİR HASTALIKLARI EĞİTİM VE ARAŞTIRMA HASTANESİ

Olgu:

GİRİŞ

Diyabetik amiyotrofi, diğer adıyla lumbosakral radikülopleksonöropati, diyabetik hastaların %1'inde görülür. Sıklıkla erkeklerde ve tip 2 DM hastalarında izlenir. Alt ekstremiteleri asitmetrik olarak etkileyen güçsüzlük ve ağrı ile karakterize olup kilo kaybı eşlik eder. İmmun aracılı mikrovaskülit ve iskemik hasarın bu sürece yol açtığını saptanmıştır. Monofazik bir tablo olmakla birlikte bazı hastalarda tekrarlayıcı olabilir.

OLGU

56 yaş kadın hasta, son 1 yıldır olan ve 6 aydır artan, sağ ayaktan başlayıp zaman içinde sağ bacağına doğru yayılan hissizlik, güç kaybı ve ağrı şikayetleri ile polikliniğimize başvurdu. Yaklaşık 2 aydır ellerinde de güçsüzlük gelişen hasta son 6 ayda kırk kilo kaybetmiş. Özgeçmişinde tip 2 DM(10 yıldır),hipertansiyon ve hiperlipidemi tanıları olduğu ve insülin kullanımının düzensiz olduğu öğrenildi.Nörolojik muayenesinde sağ alt ekstremite kas kuvveti distalde 2/5, proksimalde ⅗, sol alt ekstremitede 5/5 olarak saptandı. Bilateral patella ve aşil refleksi alınamayan hastanın sağ uylukta atrofisi mevcuttu. Duyu muayenesinde sol alt ekstremitede dokunma, ağrı ve ısı duyusu azalmış olup sağ alt ekstremitede tamamen kayıptı Her iki alt ekstremite distallerinde vibrasyon duyusu azalmıştı. ENMG'de bilateral femoral BKAP amplitüdleri düşük saptandı. Alt ekstremite iğne EMG incelemesinde ise sağda ve distaldeki kaslarda daha belirgin olmak üzere farklı derecelerde akut ve kronik denervasyon bulguları saptandı. Anamnez, klinik, laboratuvar ve elektrofizyolojik bulgular ile hasta bilateral diyabetik amiyotrofi olarak değerlendirildi. Hastanın tedavisi pregabalin 75 mg 2*1 ve alfa lipoik asit 600 mg olarak düzenlendi.

TARTIŞMA

Diabetik amiyotrofi nadir görülmesi sebebiyle güç tanınabilir, yanlış tanı alabilir, gereksiz tetkiklere ve tedavilere, hatta cerrahi girişimlere neden olabilir. Tek taraflı başlangıca sahip ve şiddetli ağrıya ekstremite güçsüzlüğünün eşlik ettiği olgularda diyabetik amiyotrofi mutlaka akla gelmelidir. Diyabetik amiyotrofinin kesin tedavisi olmamakla birlikte IVIG veya steroid tedavisinin hem klinik hem elektrofizyolojik parametrelerde düzelme sağladığı gösterilmiştir.

EP-338 AKTİVİTELERE ÖZGÜ DENGE GÜVEN ÖLÇEĞİNİN ORİJİNAL VE KISA FORMUNUN VE MADDELERİNİN MULTİPL SKLEROZLU BİREYLERDE DÜŞMELERİ ÖNGÖRME YETENEĞİNİN İNCELENMESİ

Bu bildiri geri çekilmiştir.

EP-339 ERKEN EVRE ALZHEİMER HASTALIĞI VE TRAVMATİK BEYİN HASARI OLAN HASTALARDA BİLGİSAYAR DESTEKLİ BİLİŞSEL EĞİTİMİN REAKSİYON SÜRESİ ÜZERİNE ETKİSİ

BÜŞRA S. ARICA POLAT [1], A. ÇAĞLAR SARILAR [2], AKÇAY ÖVÜNÇ KARADAŞ [3], ÖMER KARADAŞ [4]

[1] *SBÜ GÜLHANE EĞİTİM VE ARAŞTIRMA HASTANESİ*
[2] *ERCİYES ÜNİVERSİTESİ*
[3] *SERBEST HEKİM*
[4] *SBÜ GÜLHANE TIP FAKÜLTESİ*

Amaç:

Alzheimer hastalığı (AH), başta bellek olmak üzere tüm bilişsel alanları etkileyen ilerleyici seyirli nörodejeneratif bir hastalıktır. Travmatik Beyin Hasarı (TBH), bir dış kuvvetin etkisiyle oluşan beyin işlevlerinde yapısal ve fizyolojik bozulma olarak tanımlanır. Bu bozulma sonrası; bilinç düzeyinde azalma ya da bilincin tamamen kaybolması, hasar öncesi veya sonrasındaki olayların hatırlanamaması ve mental durum değişiklikleri görülebilir. Bu çalışmanın amacı erken evre Alzheimer hastaları ile travmatik beyin hasarı geçiren hastalarda Bilgisayar Destekli Bilişsel Eğitim (BDBE) programının reaksiyon süresi üzerindeki etkilerini araştırmaktır.

Gereç ve Yöntem:

Bu çalışmada bilişsel işlev bozuklukları nedeniyle en az 20 seans BDBE programı uygulanan 14 Alzheimer hastası ile açık, kapalı veya penetran kafa yaralanması geçirmiş ve nöropsikolojik değerlendirme sonrasında bilişsel hasar saptanan 17 TBH tanısı alan hastanın verileri retrospektif olarak değerlendirildi. Yaş, cinsiyet, eğitim durumu, medeni durumu, sistemik hastalıkları, demans için aile öyküsü varlığı ve hastalık süresi (semptom başlangıcına göre) kaydedildi. Hastaların beş bilişsel alanda elde ettikleri toplam puanları, toplam doğruluk yüzdeleri ve toplam seviyeleri ile ilk ve son seanslarındaki reaksiyon süreleri belirlendi.

Bulgular:

Alzheimer hastalarının yaş ortalaması 73.28 yıl ± 4.89 iken, TBH'ların ortalama yaşı 30.94 yıl ± 12.24 idi. TBH tanılı hastaların BDBE programına başladıkları ilk seanstaki reaksiyon süresi ort.14.55 sn±7.32, AH tanılı hastalarınki ise ort.13.43 sn±6.90 bulundu. Yaklaşık sekiz haftalık programın son seansındaki reaksiyon süresi ise TBH'lılarda ort. 7.23 sn ±3.07 iken, AH'larda ort.9.48 sn±3.55 idi. Program bitimindeki reaksiyon süreleri, öncesine göre her iki grupta anlamlı olarak daha iyiydi (**p<0.01, p<0.01**). Program bitimdeki toplam bellek puanlarının TBH'lı hastalarda AH'lara göre anlamlı olarak daha iyi olduğu bulundu (sırayla; 1404.64 ±435.87, 932.47±503.06 **p=0.01**). Ayrıca, TBH'lıların son seanslarındaki reaksiyon süresinin AH'lara göre daha hızlı olduğu gözlendi (7.23 sn±3.07, 9.48 sn±3.55 p=0.06).

Sonuç:

Erken evre Alzheimer hastaları ve TBH'lılarda BDBE programları kolay uygulanabilir ve sürdürülebilir uygulamalardır. Bilişsel egzersizler hastaların reaksiyon sürelerini iyileştirir. Bu egzersizlerin rutin tedavi protokolleri içine alınması sağlanmalıdır.

EP-340 SİNÜS VEN TROMBÜSÜNÜN NADİR BİR NEDENİ: PROTEİN S EKSİKLİĞİ

BURAK GÜREL

ISPARTA ŞEHİR HASTANESİ NÖROLOJİ KLİNİĞİ

Olgu:

GİRİŞ ve AMAÇ
Serebral ven trombozu (SVT) en sık genç yetişkinleri etkiler, vakaların %75i kadındır ve aniden veya haftalar içinde gelişebilen geniş bir semptom yelpazesine sahiptir. Protein S, trombin oluşumunu azaltan güçlü bir antikoagülandır ve esas olarak karaciğerde sentezlenen K vitaminine bağımlı bir glikoproteindir. Protein S eksikliğinin nadir bir sonucu olan SVT artmış morbidite ve mortaliteyle ilişkilidir. Burada fokal status epileptikusla gelip protein S eksikliği gibi nadir bir etiyolojiye sahip bir SVT olgusunu sunmayı amaçlamaktayım.

OLGU
Acil servisimize gelen 23 yaşındaki erkek hastanın ağız sol köşesinde klonik atımları ve baş ağrısı bulunmaktaydı. Bilinci açık, kranial sinir muayenesi doğal, kas güçleri tamdı. Alt ekstremitelerinde tromboflebit nedeniyle 4 ay önce kısa süreli enoksaparin kullanımı ve 6 gün önce spinal anestezi altında pilonidal sinüs operasyonu öyküsü vardı.
Nöbetleri kontrol altına alınıp nöroloji servisine yatırıldı. Beyin tomografisi, kontrastlı beyin manyetik rezonans görüntülemesi ve venografisinde kortikal venlerde, superior sagittal sinüste, konfluens sinuum'da, sağ transvers sinüste SVT ile uyumlu görünümler ve sağ frontal lobda venöz infarkt izlendi. Tedavide enoksaparin, levetirasetam ve topiramat verildi.
Tetkiklerinde trombofili ilişkili genetik testler (faktör V leiden mutasyonu da dahil) ve vaskülit marker'ları negatifti. Protein C, protein S ve antitrombin 3 düzeylerine bakıldığında protein S eksikliği saptandı.
Nörolojik stabilizasyon sağlanınca varfarin başlanıp INR düzeyi 2 ile 3 arasına ayarlandı. Kontrolleri poliklinikten yapılmaktadır.

TARTIŞMA
Kalıcı ve geçici risk faktörlerinden SVT'li hastaların %85inde en az biri; %50sinde birden fazlasının etkileşimi bulunmaktadır. Kalıcı risk faktörleri arasında kalıtımsal trombofililer, sistemik hatalıklar, hematolojik hastalıklar; geçici nedenler arasında ise oral kontraseptif kullanımı, gebelik, lohusalık, infeksiyonlar, kafa travması, lomber ponksiyon, şiddetli dehidratasyon, L-asparjinaz tedavisi vardır. Hastamızın protein S eksikliği gibi kalıcı bir risk faktörünün spinal anestezi gibi geçici bir risk faktörüyle etkileşmesi sonucu tromboza eğilimin artarak SVT gelişmesine sebep olduğu düşünülmüştür.

SONUÇ
İvedilikle tanı konulup tedavi başlanılması SVT için hayatidir. Protein S eksikliği gibi kalıcı risk faktörlerinin etiyolojide olabileceği mutlaka akılda tutulmalı ve rekürrensi önlemek için risk faktörlerine bakılarak uygun tedavi verilmelidir.

EP-341 TANDEM OKLÜZYONU BULUNAN OLGUDA TROMBEKTOMİ KLİNİK DENEYİMİMİZ

MEHMET ZAHİD AYDIN , SÜEDA ECEM YILMAZ , GÖZDE ELİDAR , FETTAH EREN

SELÇUK ÜNİVERSİTESİ NÖROLOJİ A.D

Olgu:

GİRİŞ

Ekstrakraniyal internal karotis arter ile birlikte intrakraniyal karotis arter ya da orta serebral arter tıkanıklığının birlikteliği olan tandem oklüzyonlar iskemik inmelerin daha nadir ancak mortalite ve morbiditesi yüksek bir alt grubudur. Mekanik trombektomi, özellikle tandem oklüzyonlarında intravenöz trombolitik tedavi ile karşılaştırıldığında rekanalizasyon açısından daha yüksek başarı oranı göstermektedir.

OLGU

67 yaşında erkek hasta, 4 saattir mevcut olan konuşmada zorluk, sağ üst ve alt ekstremitede güç kaybı şikayetleriyle başvurdu. Nörolojik muayenesinde sağ hemipleji ve motor afazi saptandı. Difüzyon manyetik rezonans (MR) incelemesinde sol middle serebral arter (MCA) sulama alanında difüzyon kısıtlılığı izlendi. Bilgisayarlı tomografi (BT) anjio görüntülemesinde sol intra serebral arter (İCA) orjininde total oklüzyon bulunan hasta girişimsel anjio işlemine alındı. İCA orjininde oklüzyon alanına balon anjioplasti uygulandı ve İCA tepe oklüzyonu gözlendi. Bunun üzerine tepe oklüzyon bölgesine aspirasyon eşliğinde trombektemi yapıldı. İşlem sonrası motor afazisi gerileyen hasta, 3 gün yoğun bakım şartlarında izlendi sonrasında serviste takip edildi. Servis takiplerinde sağ alt ekstremite kas gücü 2/5 sağ üst ekstremitesinde ise pleji mevcuttu. Rehabilitasyon desteği alan hastanın 1 ay sonraki kontrolünde sağ alt ekstremite için 3/5, sağ üst ekstremite için 1/5 kas gücü bulunmaktaydı. Motor afazisi ise önemli ölçüde gerilemişti.

SONUÇ

Günümüzde kullanılan endovasküler tedavi stratejileri ile tandem oklüzyonlarda da intrakraniyal tıkanıklıkdakilere benzer rekanalizasyon oranları ve prognostik sonuçlar elde edilmiştir. Tandem oklüzyonunda endovasküler işlemler mortalite ve morbiditeyi belirgin düzeyde azaltmaktadır. Bu olgudaki klinik deneyimimiz hastamızın prognozu ile beraber değerlendirildiğinde bize tandem oklüzyonu olan hastalarda endovasküler tedavinin önemini göstermiştir.

EP-342 NONARTERİTİK ANTERİOR İSKEMİK OPTİK NÖROPATİ OLGU SUNUMU

MEHMET YERTÜRK , BERKAY GÜVENİR , NURHAN KAYA TUTAR , EDA ÇOBAN , NİLÜFER KALE İÇEN

1- İSTANBUL BAĞCILAR EĞİTİM VE ARAŞTIRMA HASTANESİ, NÖROLOJİ KLİNİĞİ

Olgu:

Nonarteritik Anterior İskemik Optik Nöropati Olgu Sunumu

Mehmet Yertürk[1], Berkay Güvenir[1], Nurhan Kaya Tutar[1], Eda Çoban[1], Nilüfer Kale İçen[1]

1- İstanbul Bağcılar Eğitim ve Araştırma Hastanesi, Nöroloji Kliniği

Giriş ve Amaç:

- Nonarteritik Anterior İskemik Optik Nöropati (NA-AİON) optik sinirin anterior parçasını besleyen küçük damar hastalığının bir sonucu olarak ortaya çıktığı düşünülmekle birlikte kesin nedeni tam olarak bilinmemektedir. NA-AİON en sık hipertansiyon, diyabetis mellitus, hiperkolestrolemi, inme, iskemik kalp hastalığı, sigara, sistemik ateroskleroz ve uyku apne sendromuyla birlikte görülmekteyken popülasyon bazlı çalışmalar oldukça sınırlıdır.

Olgu:

- 68 yaş erkek hasta ani gelişen, sağ gözde total görme kaybı ile tarafımıza danışıldı.
- Geçirilmiş iskemik inmesi olan ve asetilsalisilik asit + klopidogrel kullanımı altında kanama gözlenen hastanın rektosigmoid adenokarsinom tanısı aldığı ve tedavisinin Enoksaparin olarak değiştirildiği görüldü..
- Nörooftalmolojik muayenesinde sağ gözde pupil midriyatik , direkt ve indirekt ışık refleksleri negatif izlendi. Vizyon muayenesinde yalnızca ışık algısı mevcuttu. Fundus muayenesinde optik disk ödemli idi.
- Rutin kan tetkiklerinde C reaktif protein 22,sedimentasyon değeri 17 bulundu.
- Kontrastlı orbita MRG de sağ optik sinirde tortiozite haricinde bulgu izlenmedi.
- Beyin karotis arter BT anjiyografide sağ ICA inferior segmentinde % 90 darlık saptandı.
- Lomber ponksiyon yapılan hastanın Beyin omurilik sıvısı (BOS) açılış basıncı 9 cmH2O ölçüldü. Hücre sayımında 6 lökosit saptandı.
- *Vizüel Evoked Potential*(VEP) yanıtları elde edilemedi.
- İskemik optik nöropati düşünülen hastaya optik diskte ödem olması nedeniyle 1 gram IV metilprednizolon ve asetilsalisilik asit 100 mg 1*1 tedavisi başlandı.
- Dijital Substraksiyon Anjiyografi (DSA) yapılması amacıyla Girişimsel Radyoloji birimine yönlendirildi.

Tartışma ve Sonuç:

- Non-arteritik iskemik optik nöropati (NA-AİON) 50 yaş üzerinde görülen akut optik nöropatilerin en sık sebebidir.
- NA-AİON ve intrakranial serebrovasküler hastalıklar benzer risk faktörlerini taşısalar da birbirinden farklı iki antite olarak yer almaktadırlar ve benzer work up a ihtiyaç duymamaktadırlar. Örneğin; NA-AİON da rutin olarak BT anjiyografiye ihtiyaç yok iken, lateralizan bulgu varsa gerek duyulmaktadır.
- Vakamızda ICA darlığı iskemiyi provoke edebilecek durumu olmakla birlikte bilinen hipertansiyon ve malignitesi riski artıran diğer faktörlerdi.

EP-343 COVİD-19 MRNA AŞISINI TAKİBEN GELİŞEN ATİPİK İSKEMİK İNME OLGUSU

SELMA AKSOY [1], YILDIZHAN ŞENGÜL [1], ÖZGÜL OCAK [1], MUSTAFA ÇAM [1], BURAK ZAN [1], İBRAHİM ÖZTOPRAK [2]

[1] *ÇANAKKALE ONSEKİZ MART ÜNİVERSİTESİ TIP FAKÜLTESİ, NÖROLOJİ ANABİLİM DALI*
[2] *ÇANAKKALE ONSEKİZ MART ÜNİVERSİTESİ TIP FAKÜLTESİ, RADYOLOJİ ANABİLİM DALI*

Olgu:

Amaç: İnme,serebrovasküler hastalığa bağlı gelişen,ani yerleşimli,fokal nörolojik bir sendromu ifade etmektedir.Sıklıkla iskemik nedenlere bağlı gelişir.Akut iskemik inme(Aİİ) Covid-19 için uygulanan mRNA veya viral vektör aşılarının ardından nadir görülen bir advers olay olarak rapor edilmiştir. Bununla birlikte,aşılama sonrası Aİİ riski ve aralarındaki potansiyel ilişki hakkında veriler henüz yeterli değildir.On gün önce Covid-19 mRNA aşısı olan ve iskemik inme saptanan 31 yaşında kadın hastayı literatüre katkı olması adına sunmayı amaçladık.

Yöntem: Otuz bir yaşında kadın hasta ani başlayan sağ kolda uyuşma ve güçsüzlük yakınması ile başvurdu.Muayenesinde sağ kolda 4/5 düzeyinde kas gücü mevcuttu,babinski sağda pozitifti.Herhangi bir kronik hastalık ve ilaç kullanımı olmayan hastanın on gün önce Covid-19 mRNA aşısının ikinci dozunu olduğu öğrenildi.Diffüzyon MRG'da sol putamen posterioru ve superiorunda ve buna komşu kaudat nükleus gövdesinde difüzyon kısıtlanması saptandı.Genç İskemik inme olarak değerlendirilen hasta tedavi başlanarak servise yatırıldı.Beyin MRG anjiografi,karotis doppler USG'de ve genetik tormbofili paneli normaldi.Antinükleerantikor(ANA) pozitif saptandı,diğer vaskülit markerları(ENA paneli) negatifti.Transtorasik ekokardiyografisi normal olan hastanın transözefageal ekokardiyografisinde patent foramen ovale saptandı.Olayın ikinci haftasında yapılan Beyin MRG'da yukarıda belirtilen lezyonun ilk oluştuğu alan ensefalomalazik özellik gösterirken,putamen anterior kısmı ve kaudat nükleus başında yeni alanlarda hafif düzeyde progresif özellik göstermesi ve kapsula interna anterior bacağının kısmen korunmuş olması,ayırıcı tanıda toksik-metabolik patolojileri de düşündürdü.Toksik-metabolik süreçlere dair anamnezinde herhangi anormal bir durum olmayan hastanın laboratuar testleri normaldi.İskemik inme olarak değerlendirilen hasta antiagregan tedavi ile taburcu edildi.

Tartışma ve Sonuç: Hastamız klinik ve yardımcı araştırma tetkikleriyle değerlendirildiğinde akut iskemik inme etiyolojisinde patent foramen ovale olabileceği bununla birlikte Covid- 19 mRNA aşısının bu durumu predispoze ettiği düşünüldü.Literatürde,Covid-19 mRNA aşısını takiben gelişen Aİİ'ye dair çeşitli vaka raporları bulunmakta ve prevalans olarak SARS-CoV-2 ile infekte olan hastalardaki Aİİ prevalansından daha düşük olduğu belirtilmektedir.

EP-344 İZOLE LABBE VEN TROMBOZU

MELİS GÖKÇE ÇİL , EZGİ NAZLI , CEMİLE HANDAN MISIRLI

SBÜ HAYDARPAŞA NUMUNE EĞİTİM VE ARAŞTIRMA HASTANESİ

Olgu:

Serebral ven trombozu(SVT) nöbet, yer kaplayan kitle, benign intrakraniyal hipertansiyon, subaraknoid kanama, meningoensefalit gibi çeşitli klinik prezantasyonları olabilen nadir bir inme sebebidir. Serebral dural sinüs ven trombozu, derin serebral ven trombozu ve izole kortikal ven trombozu(İKVT) şeklinde alt gruplara ayrılabilir. İKVT inmelerin sadece %0.1'inde izlenir. Kortikal venlerin anatomik varyasyonu, nonspesifik semptomların varlığı, hızlı rekanalizasyon, zengin kolleterallerin varlığı İKVT tanısını zorlaştırmaktadır. Venöz enfarktlarda hemorajik transformasyon riski arteriyel tromboembolilere göre daha yüksektir. Burada 56 yaşında baş ağrısı ve mental durum değişikliği gibi nonspesifik semptomlarla prezente; yoğun aterosklerotik risk faktörleri, lezyon lokalizasyonu ve hemorajik transformasyon izlenmemesi sebebiyle arteriyel kaynaklı tromboemboli ile karıştırılabilecek izole kortikal Labbe ven trombozu olgumuzda tanıya gidiş aşamalarını ve yönetimi sunmak istedik.

EP-345 ACİL SERVİSTE İNMEYİ TAKLİT EDEN COVİD-19 İLİŞKİLİ MİLLER FİSHER SENDROMU

SİNAN ELİAÇIK

HİTİT ÜNİVERSİTESİ TIP FAKÜLTESİ

Olgu:

Acil Serviste İnmeyi Taklit Eden Covid-19 İlişkili Miller Fisher Sendromu

Giriş
Miller fisher sendromu (MFS) nadiren gözlenen, oftalmopleji, ataksi ve arefleksi ile seyreden, Guillain-Barre sendromunun (GBS) bir varyantıdır. Acil serviste inme olarak değerlendirilen vaka ile Covid-19 ilişkili MFS tanı, ayırıcı tanı ve tedavisi ile birlikte güncel bilgiler ışığında değerlendirilecektir.

Olgu
Özgeçmişinde hipertansiyonu olan, yaklaşık bir ay önce Covid-19 enfeksiyonu geçiren kadın hasta acil servise çift görme, yürümede dengesizlik nedeni ile dış merkezde yatırıldığı bir hastaneden kendi isteği ile taburcu edilerek, şikayetlerinin başlangıcından üç gün sonra acil servise getirilmişti. Acil serviste yine iskemik inme ön tanısı ile difüzyon manyetik rezonans görüntüleme (MRG) çekilmiş ve nöroloji tarafından konsulte edilmişti. Tansiyon değerlerinin son üç gündür yüksek seyrettiği öğrenilen hastanın nörolojik muayenesinde patolojik olarak; eksternal oftalmopleji arefleksi yanında tetraparezi, ekstremite distallerinde hipoestezi ve ataksi bulguları saptandı. Beyin ve omurilik MRG'sinde anormal bulgu saptanmadı. Enfeksiyon parametreleri ve rutin laboratuar testleri normal sınırlardaydı. Bir ay önce PCR testi ile desteklenen Covid-19 enfeksiyonunu, akciğer tutulumu olmadan kuru öksürük ve gribal şikayetlerle hastanede yatmadan geçirmişti. Hasta MFS ön tanısı ile servise yatırılarak elektronöromiyografi (ENMG) ve Beyin omurilik sıvı (BOS) incelemesi yapıldı. ENMG' de demiyelinizan tipte duyusal ve motor polinöropati ve BOS incelemesinde albuminositolojik disosiasyon saptandı. Hastaya intravenöz immunglobulin tedavisi standart dozda uygulandı. Şikayetlerinde gerileme olan hastanın rehabilitasyon süreci devam etmektedir.

Tartışma
MFS ve GBS nin geçirilmiş enfeksiyona, anormal akut otoimmün yanıttan kaynaklandığı düşünülmektedir. Periferik sinir antijenleri ile bakteriyel/viral bileşenler arasındaki moleküler taklit yoluyla çapraz reaksiyonun bu hastalığın enflamatuar sürecini yönlendirdiği düşünülmektedir. MFS' nin klinik seyrinde ataksi, oftalmopleji, arefleksi, pitoz, diplopi, midriyazis, fasial paralizi, hipoestezi ve nadiren kuadriparezi görülebilir. Hastalığın tanısında antiGQ1b tespiti önemli olsa da yokluğu hastalığı ekarte ettirmez. Erkekleri daha çok etkileyen MFS milyonda 1-2 insidansa sahiptir ortalama başlangıç yaşı ise 43-44 civarıdır.

MFS'nin genellikle GBS'den daha iyi prognoz gösterdiği düşünülmektedir. MFS tüm GBS olgularının yaklaşık %5-10 unu oluşturmaktadır. Tanısında ENMG, BOS incelemesi ve serumda antiGQ1b altın standarttır. Ayırıcı tanısında akla gelebilecek inme dahil birçok hastalık bulunmaktadır. Hastam daha önce iskemik inme tanısı ile tedaviye başlanmış ancak şikayetlerinde olan artma nedeni ile acil servise tekrar başvurmuştu. Mevcut klinik bulguları ENMG'sinde üst ve alt ekstremitelerde mixt tip polinöropatiye ait elektrofizyolojik bulguların ve BOS incelemesinde albuminositolojik dissosiasyonun müsbet olarak değerlendirilmesi, tanının rahatlıkla konulmasını sağladı. Etyolojik araştırmasında ise bir ay önce geçirdiği Covid- 19 enfeksiyonu dışında bir neden saptanamadı.

Sonuç
Nadir görülen tipik klinik bulguları yanında etyolojisi ve ayırıcı tanısı ile MFS yanında Covid 19 ilişkili postenfeksiyöz akut polinöropatili olguların literatürde daha sık gözleneceği akılda tutulmalıdır.

EP-346 FİNGOLİMOD VE GLATİRAMER ASETAT KULLANAN MULTİPLE SKLEROZ HASTALARINDA SERUM VİTAMİN D, FERRİTİN, VİTAMİN B12, FOLAT, ALBÜMİN DÜZEYLERİNİN HASTALIK AKTİVİTESİ, PROGNOZ VE TEDAVİYE YANIT ÜZERİNE OLAN ETKİLERİNİN ARAŞTIRILMASI

FİDEL DEMİR , MEHMET UFUK ALUÇLU

DİCLE ÜNİVERSİTESİ TIP FAKÜLTESİ NÖROLOJİ ANABİLİM DALI

Amaç:

Multiple Skleroz (MS) inflamasyon, demiyelinizasyon ve akson hasarı ile karakterize otoimmün bir santral sinir sistemi (SSS) hastalığıdır. Bu çalışmada MS hastalığı ile vitamin D (VitD), vitamin B12 (VitB12), albümin, ferritin, folat, hemoglobin (HG) gibi laboratuar parametrelerinin hastalık aktivitesi, tedavi etkinliği ve prognoz ile ilişkisini olası ilişkisini değerlendirmeyi amaçladık.

Gereç ve Yöntem:

Araştırmamıza RRMS tanısı konulmuş fingolimod (FTY720) kullanan 25 hasta, glatiramer asetat (GA) kullanan 25 hasta, herhangi bir koruyucu MS ilacı kullanmayan 25 hasta olmak üzere toplamda 75 MS hastası ile 25 sağlıklı birey dahil edildi.

Bulgular:

VitD düzeyleri ise MS grubunda anlamlı oranda daha yüksektir (p: 0.002). MS hastaları alt grubunda en yüksek VitD düzeyleri F grubunda saptandı. Ferritin düzeyleri en düşük G grubundaki hastalarda saptanmış olmakla birlikte gruplar arasında anlamlı fark yoktur (p: 0.233). Vitamin B12, folat, HG ve albümin gibi laboratuar parametrelerinin tamamı hasta ve kontrol grubunda benzerdir (p değeri sırasıyla 0.403, 0.447, 0.918, 0.341). Hasta alt gruplarında çalışılan parametreler ile tedavi etkinliği, EDSS skoru arasında anlamlı bir ilişki saptanmadı.

Sonuç:

Bizim çalışmamız VitD ve ferritinin MS hastalığı patogenezinde, progresyonunda ve kullanılan ilaça bağlı olarak tedavi etkinliğinde rol oynayabileceğini göstermesi açısından önemlidir.

EP-347 GRAVES HASTALIĞININ NEDEN OLDUĞU İSKEMİK İNME OLGUSU

MEHMET MESUT DORUKOĞLU , ASİM ORUJOV , BİRGÜL DERE , AYŞE GÜLER , HADİYE ŞİRİN

EGE ÜNİVERSİTESİ NÖROLOJİ ANA BİLİM DALI

Olgu:

GİRİŞ
Hipertirodizmin atriyal fibrilasyon nedeni olduğu kanıtlanmıştır. Hipertiroidizme bağlı ritm anormallikleri temelde artmış sempatik sinir sistemi aktivitesine ve tiroid hormonunun miyokard üzerindeki uyarıcı etkisine bağlıdır.

OLGU
41 yaş kadın hasta bilinen hastalık yok konuşma bozukluğu nedenli acile başvurdu. Nörolojik muayenesinde egzoftalmus, motor ağırlıklı miks afazi, sağ yanda erken düşme şeklinde parezi, sağda babinski pozitif saptandı. Bunun yanında hastanın kaş ve saçlarının dökülmüş olması dikkat çekti. Kraniyal beyin ve boyun BT-BT anjiyografisinde solda temporoparietal lobda hipodansite ve solda MCA M1 segment düzeyinde akut oklüdasyon izlendi. Diffüzyon MRG de sol frontoparietal akut iskemik diffüzyon kısıtlılığı saptandı. EKG atriyal fibrilasyonu gösterdi. Hastanın genç olması ve bilinen risk faktörü olmaması nedenli yapılan biyokimyasal taramasında TSH<0.005 FT4:4.35 saptandı. İç hastalıkları ile birlikte değerlendirilen hastanın tirotropin reseptör antikoru pozitif ve tiroid sintigrafisi graves hastalığı ile uyumlu saptandı.

SONUÇ
Hipertiroidizmin neden olduğu atriyal fibrilasyon, geç kalınmadan tespit edilirse önlenebilir bu sayede iskemik inmenin yol açtığı ciddi sonuçlardan kaçınılmış olur.

EP-348 PERCHERON ARTERİ TIKANIKLIĞI: İKİ OLGU SUNUMU

EZGİ NAZLI , GÜRSAN GÜNEŞ UYGUN

HAYDARPAŞA NUMUNE EĞİTİM VE ARAŞTIRMA HASTANESİ, NÖROLOJİ KLİNİĞİ

Olgu:

Percheron Arteri (PA), Merkezi Sinir Sistemi'nin (SSS) posterior sirkülasyonuna ait nadir görülen bir anatomik varyanttır. PA tıkanıklıklarında tipik olarak bilateral paramedian talamik enfarkt ve buna çoğu zaman eşlik eden rostral mezensefalon etkilenmesi görülür. Kliniğinin spesifik olmaması ve erken dönemde görüntülemede bulgu vermeyebilmesi nedeni ile tanısı gecikebilir, hastalar trombolitik tedavi şanslarını kaçırabilirler. Biz burada bilinen kronik hastalığı olmayan uykuya meyil ve bulanık görme ile acil servise getirilen 47 yaşındaki bir erkek hasta ile bilinen Diyabetes Mellitus (DM), Hipertansiyon (HT) ve Atriyal Fibrilasyon (AF) tanıları olan ve acil servise yakınları tarafından bilinçsiz, yerde yatar halde bulunması üzerine getirilen 89 yaşındaki bir kadın hastayı sunmak istedik. Olguların her ikisinde de çekilen Kranial Manyetik Rezonans (MR) diffüzyon sekansı görüntüleri ile PA tıkanıklığı nedenli enfarkt düşünüldü. Bu iki olguyu sunmaktaki amacımız lateralizan bulgu vermeden mental durum değişikliği ile prezente olabilen ve nadir bir iskemik inme nedeni olan PA tıkanıklığının klinik ve görüntüleme özelliklerini tartışarak tanı, tetkik ve tedavi aşamalarını gözden geçirmektir.

EP-349 Bir Paraneoplastik Sendrom: Olgu Sunumu

ZEHRA YORGANCI

AKDENİZ ÜNİVERSİTESİ HASTANESİ

Olgu:

ÖZET

Küçük hücreli akciğer kanseri (KHAK), akciğer kanserlerinin yaklaşık %15ini oluşturur. Fatal bir pulmoner nöroendokrin kanserdir. Hastalar sıklıkla lokal intratorasik tümör büyümesi, ekstrapulmoner uzak yayılım, paraneoplastik sendromlar veya bu özelliklerin bir kombinasyonu ile hızlı başlangıçlı semptomlarla başvururlar. Atmışaltı yaşında erkek hasta, baş ağrısı, denge kaybı ve tüm vücutta güçsüzlük yakınmalarıyla başvurdu. Yakınmaları başvurudan 6 ay önce başlamış. İlk olarak dış merkeze başvuruyor. İnme öntanısıyla antiagregan başlanıyor. Yakınmalar son iki ayda daha da şiddetleniyor. Denge bozukluğuna bağlı ayağa kalkmakta ve yürümekte zorlanıyor. Konuşma bozukluğu, sol yüz yarısında kayma ve yutma güçlüğü ekleniyor. Nörolojik muayenesinde; dizartri, sağa konjuge bakış paralizisi ve solda periferik tip fasial paralizi mevcuttu. Solda palatal arklar kalkmıyor, solda daha belirgin bilateral serebellar testleri bozuk ve sağa ataksisi mevcuttu. Beyin MRG'de, bilateral temporal lob medialde, ponsta her iki orta serebellar pedinküllere de uzanan T2-Flair hiperintens sinyal değişiklikleri mevcuttu. Ön raporda ensefalit ve olası malign süreçler düşünüldü. BOS protein 100 mg/dL, Bos glukoz 69 mg/dL, eş zamanlı kan şekeri 132 idi. Brusella, sifiliz, HIV, hepatit, borrelia, tüberküloz, HSV, enterovirüs, adenovirüs tetkikleri negatifti. Otoimmun ensefalit ön tanısı ile 5 gün IVIG tedavisi verildi, klinik yanıt alınamadı. Otoimmün panel negatifti, paraneoplastik panelinde SOX1, Hu, Zic4 pozitifliği saptandı. Malignite araştırmasında, Toraks BT' de sağ hiler nodüler lezyon saptandı. PET-CT; sağ hiler alandaki yumuşak doku lezyonu için LAP veya primer tümör ekarte edilemedi (SUV max:12). Lezyona yönelik sağ hiler LAP biyopsi sonucu küçük hücreli karsinom metastazı ile uyumlu saptandı.
Paraneoplastik nörolojik sendromlar (PNS), uzak bir kanserin immün aracılı etkileridir. Tümör tarafından eksprese edilen antijenlere karşı bir otoantikor tepkisi ile karakterize edilir. Hastalar primer tümör tanısı almadan önce paraneoplastik sendromlara ait farklı klinik semptomlarla prezente olabilir. Onkonöral antikorlar bu bozuklukların tanı ve tedavisinde oldukça önemlidir. Hastamızda SOX-1, anti-Hu ve Zic4 pozitiflikleri mevcut olup ön planda beyin sapı ensefaliti ve serebellar dejenerasyon kliniği ile prezente olmuştur.

EP-350 ANİ GÖRME KAYBIYLA SEYREDEN NADİR OLGU

NURBANU TOPRAKOĞLU [1], MERT ŞENOL [1], MEHMET NUMAN ÇAM [1], REFAH SAYIN [1], PINAR ALTIAYLIK ÖZER [2]

[1] *UFUK ÜNİVERSİTESİ TIP FAKÜLTESİ NÖROLOJİ ANABİLİM DALI*
[2] *SERBEST HEKİM*

Özet:

Amaç: Amacımız nadir görülen ve erken tedavi ile tam düzelme sağlanan transvers sinüs trombozuna bağlı ani görme kaybı olgusunun tanı ve tedavi sürecini sunmak Gereç ve Yöntem: Elli iki yaşında erkek hasta, sağ gözde 3 gündür giderek şiddetlenen görme kaybı ve baş ağrısı şikayetleri ile kliniğimize başvurdu. Hastanın sağ gözde puslu görme olarak başlayan ardından tam görme kaybına kadar ilerleyen bir görme kaybı şikayeti mevcuttu. Hastanın bazen başın yarısını bazen tümünü etkileyebilen genellikle ense ve alında lokalize bir baş ağrısı mevcuttu. Yapılan nörolojik muayenesinde sağ gözde ışık hissinin olmadığı, sol gözde 3 metreden parmak sayma düzeyinde görme keskinliği olduğu saptandı. Her iki gözde her yöne olan bakış kısıtlılığı, göz dibinde sağda evre 3, solda ise evre 2 papil ödem ve sağ plantar yanıt lakaydlığı dışında patoloji olmadığı saptandı. Hastanın dış merkezde hipertansif retinopati ön tanısı ile tetkik edildiği, çekilen kontrastsız Beyin MR'ının normal rapor edilmesi üzerine takip önerildiği öğrenildi. Optik Koherens Tomografi (OCT) incelemesinde her iki gözde peripapiller retina sinir tabakası (RNFL) kalınlığının >300 mikron olduğu ve her iki gözde papil ödeme sekonder submakuler sıvı varlığı gözlendi. Göz içi basıncı applanasyon ile 24/20 mmHg idi. Kliniğimizde çekilen beyin MR venogramında transvers sinüslerin her ikisini de içeren yaygın venöz sinus trombozu tespit edildi. Hastanın yapılan vaskülit, enfeksiyon, genetik ve hematolojik belirteçleri dahil tüm kan tetkikleri (hafif LDL kolesterol yüksekliği ve HDL kolesterol düşüklüğü dışında) normal sınırlarda bulundu. Mevcut sonuçlar ile hasta hızlıca yatırılarak Enoksaparin 2 x 0,4ml sc ile antikoagüle edildi, hastanın tedavisine 2x1 gr iv seftriakson, 4x4 mg dexametazon ve diazomid eklendi. Hasta topikal antiglokomatöz tedavi ve yakın göz dibi takibi ile günlük izlendi. Hastanın yatışının 3. gününde sağda görme düzeyi 0.1 solda 0.5 idi. Tedavinin 9. gününde her iki gözde görme keskinliği tam olarak gözlendi. Tedavinin 1. ayında OCT'de RNFL ölçümleri normal sınırda idi, submaküler sıvı her iki gözde ortadan kalkmış olarak gözlendi. Tartışma: Transvers sinus trombozu, ani görme kaybı ve/veya ağrılı oftalmopleji tablosunun eşlik ettiği nörooftalmolojik bir acildir. Sinüs içinden geçen 3, 4 ve 6. kranial sinir tutulumuna bağlı göz hareketlerinde kısıtlılığın yanısıra; orbital venöz dönüş bozulması ile proptosis, episkleral venöz basınç artışı ile glokom ve optik sinirde gelişen kompresif optik nöropatiye bağlı ani görme kaybı gözlenmektedir. Ganglion hücre kaybı gelişmeden müdahale edildiğinde, geri dönüşümlü evre olarak kabul edilen dönemde görme kaybı gerileyebilir. Sonuç olarak ağrılı total oftalmopleji varlığında serebral sinüs trombozu ayırıcı tanıda ilk akla gelmesi gereken acil tablolardan biridir. Olguların erken antikoagülasyonu ile çok derin görme kayıplarında dahi hızlı düzelme mümkün olabilir.

EP-351 AYIRICI TANIDA NÖROBEHÇET- BİR OLGU SUNUMU

AYKAN OFLAZOĞLU , SİBEL GÜLER

TRAKYA ÜNİVERSİTESİ TIP FAKÜLTESİ HASTANESİ

Olgu:

AYIRICI TANIDA NÖROBEHÇET- BİR OLGU SUNUMU

[1]Aykan Oflazoğlu, [1]Sibel Güler

Trakya Üniversitesi Tıp Fakültesi Nöroloji Anabilim Dalı/EDİRNE

GİRİŞ

Behçet hastalığı birçok sistemde tutulum yapan, kronik tekrarlayıcı bir hastalıktır. Hastalığın otoinflamatuar veya otoimmun doğası hala tartışma konusudur. Behçet Hastalığı oral genital aft ve üveit triadı ile tanımlanmış olsa da birçok sistemi tuttuğu gibi santral sinir sistemini de tutabilmektedir. Nörobehçet olarak adlandırılan bu tablo tüm Behçet hastaları arasında %5-10 arası paya sahiptir.[1,2] Biz de bu olgu sunumu ile Akdeniz ülkelerinin hastalığı(İpek Yolu Hastalığı) olarak bilinen Behçet Hastalığının demiyelinizan hastalık ayırıcı tanısındaki yerini vurgulamak istedik.

OLGU SUNUMU

48 yaşında erkek hasta yaklaşık 7-8 ay önce başlayan doğrulunca belirginleşen baş dönmesi, yemek yerken yutkunmada zorlanma, hıçkırık, kulaklarda çınlama, bulantı-kusma ve yürürken dengesizlik şikayetleri ile başvurdu. Farklı merkezlere başvurusu olan, semptomatik tedaviler uygulanan ancak bu süreçte progresif klinik seyirle takip edilen hastanın son 3 aydır destekle mobilize olduğu öğrenildi. Hastanın ön planda dengesizlik şikayetinin arttığı, yutkunmada zorlanma hıçkırık gibi şikayetlerin ise zaman içinde gerilediği öğrenildi. Hastanın daha önce buna benzer şikayetleri olmadığı öğrenildi.

Hastanın özgeçmişinde bilinen kronik hastalığı olmadığı, hastalık sürecinde başlanan antidepresan ve pirasetam dışında ilaç kullanımı , alkol ve sigara tüketimi olmadığı öğrenildi. Aynı şekilde soy geçmişte özellik olmadığı öğrenildi. Detaylı yapılan sorgulamada hastanın şikayetlerinin 3 ay ara ile vurulan 2. Doz Covid-19 mRNA aşısından 3 hafta sonra başlaması dışında özellik saptanmadı.

Hastanın başvurusu sırasındaki nörolojik muayenede sağ gözde pitozis (doğuştan), sol nazolabial sulcusta silinme, palatoglossal arklarda sola deviasyon ,bilateral orbicularis oculide zaaf, tüm derin tendon reflekslerinde canlanma ve trunkal ataksi saptandı. Hastalıktan önce desteksiz mobilize olan hasta tek destek ile mobilize olabildi.

Hastanın şikayetlerinin başlamasıyla yapılan ilk radyolojik incelemelerde :

Sağ orta serebellar pedinkül düzeyinde daha belirgin olmak üzere bilateral serebellar pedinkülde, bulbus ve mezensefalon düzeyinde orta kesiminde, mezensefalon sol krus serebriden solda kapsüla interna posterior bacağına uzanım gösteren T2 flair hiperintens sinyal değişiklikleri ;tariflenen alanlarda mezensefelon orta kesiminde, sol inferior serebeller pedinkül, sağ orta serebellar pedinkül düzeyinde kontrast tutulum alanları izlenmiştir. Ayrıca servikomedüller bileşke düzeyinden başlayarak C5 vertebra seviyesine kadar uzanan segmentte spinal kordda yaygın T2 sinyal artışları ve ekspansil görünüm mevcut olup postkontrast serilerde silik heterojen kontrast fiksasyonları izlenmiştir.Tariflenen alanlar dışında her iki serebral hemisferde bir kaç adet milimetrik boyutlu nonspesifik T2 - flair hiperintens sinyal değişiklikleri izlenmiştir.

Hastanın kliniğimize başvuruya dek tekrarlanan kranial görüntülemelerde yukarıda tariflenen lezyonlarda progresyon izlendiği görülmüştür.

Bu süreçte hastanın MR spektroskopi ile de tetkik edildiği , spektroskopide saptanan sağ orta serebellar pedinkül düzeyindeki artmış kolin/kreatinin oranı ve azalmış NAA pikinin orta hat diffüz gliomu açısından şüpheli değerlendirildiği görüldü.

Temel olarak ataksi şikayeti giderek belirginleşen hasta kliniğimize başvurdu. Hasta nörobehçet , NMO-MOG spektrum hastalıkları , gliomatozis serebri paterninde difüz glial tümörler ve Covid-19 aşısı sonrası demiyelinizan spektral bozukluklar ön tanıları ile tetkik ve tedavi edilmek üzere servisimizde takibe alındı.
Vaskülitik patolojiler açısından detaylı sorgulaması yapılan hasta gözde yabancı cisim hissi, kuruluk ve kızarıklık dışında sistemik şikayet tariflemedi. Hastanın biomikroskopik muayenesinde bilateral santralde arka subkapsüler dansite izlendi.Minimal punktat epitelyal keratopati izlendi.Aktif üveit bulgusuna ya da geçirilmiş üveit bulgusuna rastlanmadı. Behçet hastalığı değerlendirilebilmesi için vaskülit markerları çalışıldı , paterji testi yapıldı.Anlamlı sonuçlar saptanmadı.Hastadan HlaB-51 genetik tetkiki gönderildi, sonuç takibi yapılmaktadır.
Hastanda başvuru öncesi . NMO-MOG spektrum hastalıklarına yönelik özgül antikorların gönderildiği ve negatif sonuçlandığı görüldü. Servis takibimizde 7 gün 1 gr/gün metilprednisolon IV pulse steroid tedavisi uygulanan hastada NMO-MOG spektrum hastalıklarına özgül antikor testlerinin 3 ay sonra tekrarlanması planlandı.
Bir haftalık 1 gr/gün metilprednizolon IV pulse steroid tedavisi ve FTR tarafından rehabilitasyon programı uygulanan hastanın desteksiz mobilize olabildiği, şikayetlerinde gerileme olduğu görüldü.Tetkik süreci devam eden hastamız 2x1 25 mg azatioprin tedavisi ile taburcu edildi.

TARTIŞMA

Görüntüleme ve tetkik alanındaki gelişmeler ile nörolojik hastalıkların ayırıcı tanıları giderek artmaktadır. 1937 yılında Hulusi Behçet tarafından tanımlanan Behçet Hastalığı da inflamatuar doğadaki hastalıkların ayırıcı tanısındaki yerini almaktadır.[2]
Behçet hastalığı birçok sistemde tutulum yapan, kronik tekrarlayıcı , vasküler patolojilere neden olan bir hastalıktır. Sıklıkla üçüncü ve dördüncü dekadda ortaya çıkmaktadır. Demografik olarak erkek cinsiyet ön plandadır.
Nörobehçet vakaların yaklaşık %5-10'luk kısmını kapsarken bunun %80 'lik kısmı parankimal tutulum , %10-20 ise vasküler tutulum ile seyreder. Parankimal tutulum başlıca beyin sapı, diensefalik yapılar, piramidal traktus lezyonları ile seyrederken vasküler tutulum dural sinüs trombozu, arteryal oklüzyon ve anevrizmalarla seyreder.[2,3]
Nörobehçette parankimal tutulumda tipik olarak beyin sapından diensefalona uzanan T2 hiperintens lezyonlar izlenir.Lezyonların merkezinde minimal kontrast tutulumuna ödem etkisi eşlik eder.Kronik dönemde bu yapılarda atrofi gelişebilir. Vasküler tutulumda ise tipik bir lokalizasyon yoktur, farklı lokalizasyonlarda venöz trombüsler karşımıza çıkabilir.

Nörobehçet hastalarında en sık belirti baş ağrısı olmakla beraber anatomik dağılımlara uygun olarak dengesizlik, baş dönmesi, bulantı kusma, ataksi, görme ve konuşma bozuklukları, epileptik nöbetler gibi geniş spektrumda belirtiler olabilir.Ayrıca hastaların nörolojik bulgularının sistemik bulgulardan daha önce ortaya çıkabilmesi ve hatta nadir olarak sadece nörolojik bulgular ile seyredebilmesi tanı sürecini zorlaştıran faktörlerden biridir.[3] Bizim hastamızda da ataksi, bulantı, kusma , hıçkırık gibi beyin sapı sendromu kliniği mevcuttu. Romatolojik-vaskülitik süreçlere işaret eden sistemik şikayetleri yoktu.
Hastamızın ayırıcı tanısında benzer klinik ve radyolojik bulgulara neden olabilecek NMOSH, MOGAD spektrum hastalıklarına, glial tümörlere ve romatolojik-vaskülitik hastalıklara yönelik tetkikler yapıldı. NMOSH, MOGAD spektrum hastalıkları nörobehçete benzer şekilde diensefalik yapılarda, beyin sapında, area postremada MS lezyonlarına göre daha geniş, sınırları silik lezyonlara neden olabilmektedir.[5]
Ayrıca 2019 yılında bir solunum yolu enfeksiyonu olarak ortaya çıkan ancak daha sonra çoklu organ hastalığına dönüşen COVİD-19 enfeksiyonu ve COVİD-19 mRNA aşılarına bağlı ortaya çıkan nörolojik komplikasyonlara yönelik değerlendirmeler yapıldı. Karlo Toljan , Moein Amin ve arkadaşları tarafından yapılan çalışmada COVID-19 aşı maruziyeti sonrası yeni tanı alan MS hastaları derlenmiştir. COVID-19 mRNA aşısı ve demiyelinizan patolojiler arasındaki bağlam araştırılmıştır. Ancak çalışmada da belirtildiği gibi bu bağlamı ortaya atmak için elimizde yeterince veri olmadığı belirtilmiştir.[4] Bizim hastamızda da şikayetlerin 3 ay ara ile vurulan 2. Doz Covid-19 mRNA aşısından 3 hafta sonra başlaması değerlendirme sürecinde dikkate alınması gereken bir nokta dikkatimizi çekmiştir.
Tetkik süreci devam eden hastamızın ilk tedavisi demiyelinizan hastalık grubunda karşımıza çıkan metilprednizolon IV pulse steroid olarak düzenlenmiş olup, idame tedavisinde immunsupresyon tedavisine devam edilmektedir. Bizler bu olgu sunumu ile İpek yolu hastalığı olarak da bilinen Behçet Hastalığına ve Behçet Hastalığının nörolojik tutulumu nörobehçete dikkat çekmeyi amaçladık. Sistemik tutulum olsun veya olmasın nörobehçet ayırıcı tanılar arasında akılda tutulmalıdır.

KAYNAKÇA

1-Sabahattin Saip, Gulsen Akman-Demir, Aksel Siva, Chapter 110 - Neuro-Behçet syndrome, Handbook of Clinical Neurology, Elsevier, Volume 121, 2014, Pages 1703-1723, https://doi.org/10.1016/B978-0-7020-4088-7.00110-3.

2-Öge A.E. ,Baykan B., Bilgiç B., Nöroloji(4.baskı). (İstanbul; Nobel Tıp Kitabevleri, 2021) p.800

3- Füsun Mayda Domaç, Ece Boylu, Handan Mısırlı, Tuğrul Adıgüzel, Temel Özden, Ayşegül Ertorun. Cranial Magnetic Resonance Imaging Findings in Patients with Neuro-Behcets Syndrome. Turk J Neurol. 2010; 16(1): 21-26

4-Toljan K, Amin M, Kunchok A, Ontaneda D. New diagnosis of multiple sclerosis in the setting of mRNA COVID-19 vaccine exposure. J Neuroimmunol. 2022 Jan 15;362:577785. doi: 10.1016/j.jneuroim.2021.577785. Epub 2021 Dec 9. PMID: 34922126; PMCID: PMC8656147.

5-MOGAD: How It Differs From and Resembles Other Neuroinflammatory Disorders

Mona Shahriari, Elias S. Sotirchos, Scott D. Newsome, and David M. Yousem

American Journal of Roentgenology 2021 216:4, 1031-1039

EP-352 ERAP1 MUTASYONU VE NÖRO-BEHÇET İLİŞKİSİ

DORUK ARSLAN [1], BAHAR GÜLMEZ [1], DİLEK AKTAŞ [2], F. İRSEL TEZER [1], ERSİN TAN [1]

[1] *HACETTEPE ÜNİVERSİTE, NÖROLOJİ ANABİLİM DALI*
[2] *DAMAGEN, GENETİK HASTALIKLAR TANI MERKEZİ*

Olgu:

Giriş: Behçet hastalığı (BH); tekrarlayan oral aftlar, genital ülserler, deri bulguları ve göz bulgularının yanı sıra kas-iskelet sitemi bulguları, nörolojik bulgular ve gastrointestinal sistem (GİS) tutulumları ile seyir gösterebilen bir vaskülittir. Nöro-Behçet hastalığı (NBH) ise hastalığın sinir sistemi tutulumu yapan formuna verilen özel bir isimdir. Hastalığın nörolojik tutulumu çoğu zaman santral sinir sistemini (SSS) etkilemektedir. Bu bildiride, ERAP1 geninde homozigot mutasyon saptanan bir Nöro-Behçet olgusu bildirilecektir.

Olgu: 26 yaşında erkek hasta; bir yıl önce başlayan dengesizlik, yürüme güçlüğü ve konuşmada bozulma şikayetleri ile kliniğimize başvurdu. Muayenesinde; dizartri, asimetrik silik parazi, reflekslerde artış ve eşlik eden spastisite not edildi. Detaylı sistem sorgulamasında aralıklı olarak oral ve genital aft yakınması olduğu öğrenildi. Hastanın beyin MR incelemesinde bilateral lateral ventrikül posterior horn komşuluklarında belirgin, frontal subkortikal beyaz cevher alanlarında silik, T2 A ve FLAIR serilerde hiperintens demiyelinizan süreçler açısından anlamlı odaklar izlendi. Hastanın HLA-B51 incelemesi pozitif sonuçlandı. Ayrıntılı muayene ve eşlik eden laboratuvar bulguları ile NBH kabul edilen hastada WES incelemesinde ERAP1 geni c.2633 C>T (p.T8781) homozigot missense mutasyon saptandı. Hastanın anne ve babasında (2. derece akraba) yapılan Sangier DNA dizi analizi aynı mutasyonun varlığını ortaya koymuştur.

Tartışma: ERAP1 (endoplazmik retikulum aminopeptidaz 1) geni (OMIM 606832); 5. Kromozomda yer alır ve bu gende yer alan polimorfizmler BH ile ilişkilendirilmektedir. ERAP1 geninde yer alan bileşik heterozigot mutasyon varlığı NBH ile ilişkisi daha önce yapılan bir çalışmada bildirilmiştir. BH gelişimine yol açan non-genetik faktörlerin hastalık gelişiminde önemli bir rolü olduğu bilinmekle beraber; hastalığı etkileyen ek genetik varyasyonlar bildirilmeye devam edilmektedir. NBH ile ilişkisi gösterilmiş olan ERAP1 genindeki bu mutasyon NBH gelişiminde genetik faktörlerin etkisini ortaya koymaktadır. İlgili mutasyonun klinik olarak sunulduğu literatürdeki ilk olgu bildirilmiştir.

EP-353 GENÇ İNME İLE PREZENTE NÖROBEHÇET OLGUSU

CANSU KOSTAKOĞLU , CEMRE GÜÇLÜ ÖZBEYCAN , MEHMET İLKER YÖN

ANKARA ŞEHİR HASTANESİ, NÖROLOJİ KLİNİĞİ

Olgu:

GİRİŞ:

Behçet hastalığı (BH) etiyolojisi bilinmeyen, tekrarlayan ataklarla seyreden, kronik, sistemik, vasküler ve inflamatuar bir hastalıktır. Birçok organ ve sistemi etkilediğinden ve çok çeşitli klinik belirtiler gösterdiğinden bir hastalıktan ziyade sendrom denilmesi tercih edilir. "Nörobehçet Sendromu (NBS) olarak bilinen sinir sistemi tutulumu ise tüm vakaların yaklaşık %5 ila 15'inde görülür. Burada genç inme ile interne edilen ve etiyolojide Behçet hastalığı sorumlu tutulan bir olgu sunulmaktadır.

OLGU:
39 yaşında kadın hasta, sol kol ve bacakta uyuşma ve güç kaybı şikayeti ile acil servise başvurdu. 10 yıl önce Behçet hastalığı tanısı aldığı siklosporin ve kolşisin kullanımları olduğu öğrenildi. Nörolojik muayenesinde (NM) sol nazolabial olukta silinme ve sol hemipleji görüldü. Diffüzyon manyetik rezonans görüntülemesinde (MRG) Sağda internal kapsül arka bacağı ve periventriküler beyaz cevher alanlarında akut süreç ile uyumlu fokal iskemik saha görülmesi üzerine nöroloji servisine interne edildi ve asetil salisilik asit başlandı. İskemik inme etiyolojiye yönelik yapılan karotis vertebral doppler USG'de anlamlı stenoz bulgusu izlenmedi. Transtorasik EKO ve Holter EKG'de kardiyoembolik etiyoloji saptanmadı. Hastanın MR tetkiki iv kontrast madde kullanarak tekrarlandı. Sağda internal kapsül arka bacağı devamlılığında, sağ talamus ve devamlılığında mezensafalon sağ yarımı anteirorunda hafif ödematöz lezyon alanı görüldü, belirgin kontrast tutulumu izlenmedi. MR venografide belirgin venöz tromboz bulgusu saptanmadı. Hastadan genç inme araştırılmasına yönelik diğer vaskülit ve trombofili panelleri gönderildi. Negatif sonuçlandı. Hastada genç inme etiyolojisinde Behçet hastalığı düşünüldü. Romatoloji kliniği önerileri de alınarak siklosporin stoplandı, 7 gün pulse steroid sonrasında idame steroid tedavisi ile devam edildi, siklofosfamid tedavisine geçildi. Tedaviden fayda gören hasta fizik tedavi ve rehabilitasyon servisine devredildi.

TARTIŞMA:
Nörobehçet iki ana alt başlıkta değerlendirilir. Birincisi fokal veya multifokal parankimal tutulum ile çoğunlukla beyin sapı sendromu ve hemiparezi ile prezente olan intraaksial NBS, diğeri ise vakaların %10-20sinde meydana gelen izole serebral venöz sinüs trombozu ve intrakraniyal hipertansiyon ile prezente ekstraaksiyel NBS'dir. İntraaksial NBS'de En sık tutulum yerleri mezodiensefalik bileşke, serebellar pedinküller, pons ve medulla, bazal ganglionlar ve internal kapsül, serebral hemisferler ve optik sinirlerdir. Burada hemipleji kliniği ve mezodiensefalik bileşke lezyonu ile interne edilen Nörobehçet'e atfedilen bir inme vakasını sunuyoruz. Bu olgu, özellikle endemik bölgelerde genç inmeli olgularda etiyolojide Behçet hastalığının düşünülmesi gerektiğini göstermektedir.

EP-354 MEDULLA SPİNALİS TUTULUMU DA OLAN BİR NÖROBEHÇET OLGUSU

MEHMET MESUT DORUKOĞLU , ASİM ORUJOV , FİDAN BALAYEVA , BİRGÜL DERE , RASİM TUNÇEL , BEDRİYE KARAMAN , AYŞE GÜLER , FİKRET BADEMKIRAN

EGE ÜNİVERSİTESİ NÖROLOJİ ANA BİLİM DALI

Olgu:

GİRİŞ

Behçet hastalığında nörolojik tutulum %5-10 arasında görülebilmekte olup morbidite nedenidir. Behçet hastalığı santral sinir sisteminde; parankimal, meningeal, vasküler ve spinal tutulum yapabilmektedir.

OLGU
60 yaş kadın bilinen behçet, koroner arter hastalığı, kronik obstrüktif akciğer hastalığı, major depresyon, total tiroidektomi, geçirilmiş sağ periferik fasyal paralizi tanılı hasta dört gün önce sırtında ağrı sonra sağ bacakta uyuşma 1 gün sonra sol bacağında güçsüzlük şikayetiyle acile başvurdu. Nörolojik muayenesinde sağda nazolabial sulkus silikliği, dizartri, sağ alt ekstremitede 2/5 solda ise 3/5 şeklinde parezi ve alt ekstremite derin tendon refleks kaybı saptandı. Kraniyospinal MRG çekilen hastada serebral, beyin sapı ve serebellumda çok sayıda 1 cm den küçük yamasal tarzda kontrastlanma gösteren lezyonlar ve bilateral oksipitopariyetal sulkuslarda leptomeningeal kontrast tutuluşları ek olarak servikal ve torakal düzeyde yamasal kontrastlanma lezyonlar saptandı. Bulgular ön planda behçet hastalığı tutulumları ile ilişkilendirildi. Ayırıcı tanı açısından yapılan lomber ponksiyonda protein: 51 mg/dl saptanması harici bulgu yoktu. Hastaya 1 gramdan 5 gün İV metilprednizolon tedavisi uygulandı. Klinik bulgularında minimal iyileşme gösteren ve kontrol kraniyal MRG de lezyonların regresyonu gözlenen hasta poliklinik kontrolü planı ile taburcu edildi. Stabil seyir gösteren hasta pulmoner emboli nedenli kaybedildi.

SONUÇ
Nörobehçet hastalığında erken tanı ve doğru tedavi çok önemlidir. Nörolojik tutulum nadir olmakla birlikte ilk bulgu dahi olabileceğinden ayrıntılı nörolojik değerlendirme dikkatle yapılmalıdır. Ayırıcı tanıya girebilecek enfektif, vaskülitik, demiyelinizan patolojilerden ayrım açısından beyin omurilik sıvısı incelemeleri ve radyolojik görüntülemeler büyük fayda sağlar.

EP-355 UNİLATERAL TOTAL EKSTERNAL OFTALMOPLEJİ KLİNİĞİ İLE BAŞVURAN BİR TOLOSA-HUNT SENDROMU OLGUSU

ESRA ERUYAR [1], KAYIHAN AKIN [2], CEYLA İRKEÇ [1]

[1] *LOKMAN HEKİM ÜNİVERSİTESİ TIP FAKÜLTESİ NÖROLOJİ ABD*
[2] *LOKMAN HEKİM ÜNİVERSİTESİ TIP FAKÜLTESİ RADYOLOJİ ABD*

Olgu:

GİRİŞ

Tolosa-Hunt syndrome (THS) nadir görülen şiddetli göz ağrısı ve oftalmopleji kliniği ile ilişkili kavernöz sinüs, superior orbital fissür veya orbitanın granülomatöz inflamatuar bir hastalığıdır. Etyolojisi tam bilinmemekle birlikte diğer ağrılı oftalmopleji nedenleri dışlandıktan sonra tanısı konulabilir. Uluslarası baş ağrısı sınıflamasında kavernöz sinüs, superior orbital füssür veya orbitada granülomatöz enfeksiyon tarafından oluşturulan bir veya daha fazla 3, 4 ve/veya 6. kraniyal sinirin parezisi ile ilişkili tek taraflı göz ağrısı olarak tanımlanmıştır. Tedavide steroid önerilmektedir. Yapılan çalışmalarda en sık 6. kraniyal sinir etkilenimi gözlenirken bunu 3. ve 4. Kraniyal sinirler izler bu üç sinirin birlikte etkilenmesi ise nadirdir. Bu vaka unilateral total oftalmopleji kliniği ile başvuran bir THS olup nadir görülmesi ve erken tedavi ile tamamen düzelmesi nedeni ile sunulmaya değer bulunmuştur.

OLGU

51 yaşında kadın hasta 5 gündür olan sağ baş yarısında ağrı, çift görme ve sağ göz kapağında düşme şikayeti ile başvurdu. Hipertansiyon dışında bilinen başka bir hastalığı olmayan hastanın nörolojik muayenesinde sağda pitoz, sağda tüm göz hareketlerinde kısıtlılık vardı. Pupillaları izokorik olan hastanın direk ışık refleksi bilateral alınırken sağda indirek ışık refleksi alınamadı ve diğer muayene bulguları normaldi. Yapılan kan tetkiklerinde CRP:26, Sedimentasyon: 52 olup diğer kan tetkikleri vaskülit markerları, kan şekeri ve troid fonksiyon testleri başta olmak üzere normal sınırlarda idi. Çekilen KR MRG'sinde sağ kavernöz sinüs lateralinde, orbita apekste ve lateral rektus kasına uzanan diffüz kontrast madde tutulumu ve yumuşak dokuda kalınlaşma izlendi. Hastaya THS tanısı ile oral steroid başlandı. Takipte hasta tamamen düzeldi.

TARTIŞMA

Şiddetli göz ağrısı ve 3,4 ve/veya 6.kraniyal sinir parezisi kliniği ile başvuran hastalarda THS başta olmak üzere vaskülit, multipl skleroz, malignite, dev hücreli arterit, Guillan Barre sendromu, diyabetes mellitus ve sinüs ven trombozu araştırılmalıdır. Tanıda kontrastlı kraniyal MRG altın standart olup kavernöz sinüs, superior orbital fissür ve orbitada granülomatöz enflamasyon görülür. Tedavide genelikle steroid önerilmektedir ve ilk düzelen semptom göz ağrısı olup bunu oftalmopleji izler. Tedavi sonrası nadir olarak rekürrens olan olgularda bildirilmiştir. Akut başlangıçlı şiddetli göz ağrısı ve unilateral total eksternal oftalmopleji kliniği ile başvuran bu spesifik olguya çekilen KR MRG' sininde desteklemesi ile diğer ayırıcı tanıya yönelik testler yapıldıktan sonra THS tanısı koyduk. Yüksek doz oral steroid tedavisi ile hastanın erken dönemde ağrısı sonrasında göz hareketleri tamamen düzeldi.

EP-356 ÇOCUKLUK ÇAĞINDA BAZAL GANGLİA ENFARKTÜSÜ, KLİNİK ÇEŞİTLİLİK VE PROGNOZ

SERAP BİLGE

DİYARBAKIR ÇOCUK HASTANESİ

Amaç:

Çocuk hastalarda travma sonrası bazalganglia-internal kapsül enfarktüsü, bazen hafif kafa travmasının nispeten nadir bir sonucudur. Bu sunumda bazal ganglia iskemik inmeli 3 hastanın ana nörolojik bulguları, nörogörüntüleme bulguları, ve sonuçları sunumayı amçladık

Gereç ve Yöntem:

Üç hasta biri kız diğerleri erkek olmak üzere Diyarbakır çocuk hastlıkları hastanesi acil servisine başvurdu, yaşları sırasıyla 10 aylık, 2 yas, 3.5 idi. Birinci olgunun 10 aylık kız hasta ,ana nörolojik bulguları baş ve gözlerde distonik pozisyon, hemiparezi, beslenme ve yutma sorunu mevcut idi. İkinci olgu 2 yaş erkek, başvurma nedeni nöbet ve hemiparezi olarak gözlenmiştir. Üçüncü 3,5 yaş erkek olguda ise tek tarflı santral fasiyal paralizi bulguları ve hemiparezi saptanmıştır.

Bulgular:

Diffuzyon serebral MRI tetkiklerrinde akut iskemi alanları görülmüştür, Serebral MRI anjiografi ve venografi tetkiklerinde her hangi bir trombüs veya dolum defekti görülmedi, stroke ve trmboemboli tetkikleri protein C, S anti trombin III dahil normal bulundu. Kardiyak ve eko tetkikleri normal idi. Bazal ganglia enfarktüsünün, yaygın risk faktörleri (suçiçeği enfeksiyonu gibi enfeksiyonlar tarandı ve normal bulundu. Ayrıca tüm olguların öykülerinde hafif kafa travması mevcut idi . Hidrasyon, fizik tedavi ve rehabilitasyon programı uygulamaya konuldu İki hastada 2 hafta içerisinde tam iyileşme ile sonuçlanırken , bir hastda hemiparezi 10 ay sonrası düzelmeye başladı. Bu durum enfarktüs alanın büyüklüğü ve anatomik bölgenin tutulumu ile alakalı olabilir.

Sonuç:

Bazal ganglia enfarktüsü nispten nadir bir durumdur. Hafif kafa travmaları büyük bir risk faktör olarak sayılmaktadır. Küçük çocuklar ve erkeklerde daha fazla görülmektedir . Bazal ganglia enfarktüsü yaşça küçük çocuklarda daha İyi bir prognoza sahiptir ancak bu durum enferktüs alanın büyüklüğü ve anatomik bölge tutulumu ile alakalı olabilir.

EP-357 HATALI ENTERAL BESLENME TERCİHİNE BAĞLI ARTMIŞ NÖBET SIKLIĞI

ÖZCAN DEMETGÜL , ULAŞ ÇİÇEK

HATAY EĞİTİM VE ARAŞTIRMA HASTANESİ

Olgu:

Epilepsi Hipokrat zamanından beri bilinen merkezi sinir sisteminde meydana gelen anormallikler sonucundaoluşan geçici olan serebral fonksiyon bozukluğu olarak tanımlanabilmektedir(1) 42 yaşında serebral palsili 10 yıldır nöbeti olmayan sodyum valproat kullanan erkek hastada yutma güçlüğü olması nendeniyle perkutan endoskopik gastrostomi(PEG) kararı alınarak gastroenteroloji servisine yatırıldı. Hastaya PEG başarılı şekilde açılmış;sonrasında enteral beslenme programına alınmış. Hastaya yüksek protein içeren enteral beslenme ürünü başlanmış. Enteral beslenme sonrası 2. gününde hastada tekrarlayan sekonder jenaralize epileptik nöbet olması üzerine nöroloji konsültasyonu istenmiş. Hasta yoğun bakım servisine alınarak midazolam, intravenöz mevcut ilacı olan valproik asit verildi. Hastanın kan ilaç düzeyi, EEG,Beyin Tomografi tetkikleri istendi. Beyin BT;3. ve lateral ventriküller atrofiye sekonder dilate,yaygın kronik iskemik -gliotik hipodens alanlar olarak raporlandı. EEG incelemesinde temporoparyetal alanda belirgin diken dalgalar ile karakterize anormallik tespit edildi. Valproik asit kan ilaç düzeyi normal sınırlardaydı. Hastanın kullanmakta olduğu enteral beslenme ürünü proteinden zengin bir ürün olduğundan, ketojenik diyet ön planda tutularak yüksek yağ oranlı düşük karbonhidrat içerikli ürüne geçildi. Hastanın PEG öncesi kullanmış olduğu sodyum valproat düzeyinde verildi,2. günde nöbetleri durdu ve hasta 1 hafta takip edildi, ek şiakyet ve nöbeti olmadı. Ketojenik diyet verilmesi epilepsi hastalığında etkinliği kabul görmüş daha çok ilaca dirençli epilepsilerde kullanılan ve olguların yaklaşık yarısında en az %50 nöbet azalması sağlayabilen bir tedavidir(2). Epilepsi hastalarında ketojenik beslenmenin ne kadar önemli olduğunu bizlere tekrar hatırlatması açısından öğretici bir vaka olmasından dolayı paylaşmak istedik.

KAYNAK

1)Thijs, R. D., Surges, R., OBrien, T. J., Sander, J. W. (2019). Epilepsy in adults. The Lancet, 393(10172), 689-701.5.

2)Kossoff E, Zupec-Kania B, Auvin S, et al. Optimal clinical management of children receiving dietary therapies for epilepsy: updated recommendations of the International Ketogenic Diet Study Group. Epilepsia Open. 2018;3:175-92. https://doi.org/10.1002/epi4.12225

EP-358 NÖROBLASTOM TANILI 2 HASTA ÇOCUKTA İFOSFAMİD TEDAVİSİ SONRASI ENSEFALOPATİ TABLOSU

SERAP BİLGE

DİYARBAKIR ÇOCUK HASTANESİ

Amaç:

Giriş: İfosfamid, birçok farklı kanser türünü tedavi etmek için kullanılan bir kemoterapi ilacıdır. Bazı yan etkiler ajitasyon ve karın ağrısı sık görülürken bazı yan etkiler ciddi ensefalopati gibi tablolar nadiren görülmektedir. Bizde nöroblastom tanlı ve ifosfomid tedavisi sonrası ciddi şuur bulanıklığı olan 2 erkek hastayı sunmayı planladık

Gereç ve Yöntem:

Vaka sunumu :İfosfamid tedavisi sırasında birkaç gün süren şuur bulanıklığı ile karakterize ciddi ensefalopati gelişen, nöroblastom tanılı iki çocuk hastayı inceledik. Birinci hasta 1,5 yaşında, ikinci hasta 1yaş 8 aylık idi ve özgeçmiş, doğum öykülerinde özellik yoktu. Planlanan tedavi kürün birinci gününde 1 saatlik ifosfamid infüzyonu verildi. İ

Bulgular:

İki hastada ensefalopati ve bir hastada elektroensefalografik anormallikler eşlik etmekteydi. Birinci hastada EEG normal iken diğerinde delta frekansında yavaşlama görülüdü. Ensefalopatinin hem klinik hem de elektroensefalografik özellikleri geri dönüşümlüydü. İki hastanın serebral MRI normal idi. Metilen mavisi ve tiamin tedavileri kullanıldı . Birinci hasta 3. günde tam klinik düzelme gösterirken ikinci hasta ancak 5. günde toparliyabildi ve klinik düzelme gösterdi.

Sonuç:

İfosfomid tedavisi sonrası gelişen ensefalopati sırasında çekilen EEGde, periyodik deşarjların, aralıklı delta aktivitesi ve frontal aralıklı ritmik delta aktivitesinin (FIRDA) görülebilir. İfosfomid sonrası ensefalopati nadir gelişen bir tablo olsada akılda tutulmalıdır. Metieln mavisi ve tiamin kullanılan tedaviler arasındadır.

EP-359 PSİKİYATRİK KOMORBİDİTE İLE KOMPLİKE OLAN SUBAKUT NEKROTİZAN MİYELOPATİ OLGUSU

İPEK KESKİN

BURSA SBÜ YÜKSEK İHTİSAS EĞİTİM ARAŞTIRMA HASTANESİ

Olgu:

42 yaş kadın hasta 20 gündür olan bacaklarda ve kollarda güçsüzlük ve yürüyememe şikayeti ile acil servise başvurdu. Nörolojik muayenede kooperasyon ılımlı kısıtlı, hafif dezoryante olan hastanın kranial bakısı olağandı. Üst esktremitede bilateral +4/5, alt ekstremitelerde bilateral 1-2/5 kas gücü, alt ekstremitelerde spastisite ve bilateral Babinski kanıtı mevcuttu. HAstada ayrıca idrar ve gaita inkontinansı mevcuttu. Kranial MR görüntülemede patoloji saptanmayan hastanın tüm spinal MR görüntülemesinde C3 seviyesinden itibaren T3 seviyesine kadar,spinal kordun posteriorunda daha belirgin, yamalı tarzda T2 hiperintens lezyonlar saptandı. Kardeşinden alınan anamneze göre en az 20 yıldır bilinen bir hastalığı olmamasına rağmen yakınlarına bağımlı olduğu; objelere tiksindiği için dokunmadığı, başka bir kişi tarafından yedirilmedikçe yemek yemediği, tek başına yataktan kalkmadığı, tuvalete mutlaka birisinin elini tutarak gittiği ve adım atmak için önce bir yakınının aynı noktaya adım atmasını istediği , çok az yemek yediği öğrenildi. Pansitopeni tablosunda olan hastanın vitamin B12 düzeyi 100 mg/dl saptandı. Uzun segment miyelit etyolojisine yapılan tetkikler (viral ve bakteriyel panel, vaskülit paneli, Anti Aqp4 antikoru, BOS incelemeleri, çinko düzeyi) normal sonuçlandı. Vitamin B12 replasmanının 3. gününde pansitopeni tablosu düzeldi. Lezyonların Spinal kordun posteriorunda belirgin olması ve laboratuvar bulguları ayrıca replasman ile hızla pansitopeni tablosunun düzelmesi nedeniyle subakut nekrotizan miyelopati tanısı konuldu. Tedavinin 2. ayında hastanın üst ekstremitelerindeki spastisitesinin gerilediği, kas güçlerinin normale döndüğü saptandı. Bacaklardaki spastisite devam etmekteydi. Kontrol çekilen MRGde spinal lezyonların gerilediği görüldü. Psikiyatrik tedaviye rağmen hastanın beslenme bozukluğu, egzersizlere ve medikal tedavilere uyumsuzluğunun devam etmesi nedeniyle yeterli düzelme sağlanamadı. Hastanın öyküsünde uzun süredir yatağa bağımlı olma durumunun hastada yeni gelişen miyelit kliniğini gölgeleme ihtimali nedeniyle anamnez ve nörolojik muayenenin önemine dikkat çekmek amacıyla ve ayrıca özellikli laboratuvar ve radyolojik özellikleri itibariyle bu olguyu sunmaya değer buldum.

EP-360 EPİLEPSİNİN NADİR, NONKONVULZİF STATUS EPİLEPTİKUSUN GÖRECE NADİR OLMAYAN BİR SEBEBİ: RİNG 20 KROMOZOMU

HAŞİM GEZEGEN [1], İREM İLGEZDİ KAYA [1], TUĞBA KALAYCI [2], NERMİN GÖRKEM ŞİRİN [1], BİRSEN KARAMAN [2], NERSES BEBEK [1], BETÜL BAYKAN [1]

[1] İSTANBUL ÜNİVERSİTESİ, İSTANBUL TIP FAKÜLTESİ, NÖROLOJİ ANABİLİM DALI, KLİNİK NÖROFİZYOLOJİ BİLİM DALI
[2] İSTANBUL ÜNİVERSİTESİ, İSTANBUL TIP FAKÜLTESİ, TIBBİ GENETİK ANABİLİM DALI

Amaç:

Ring 20 kromozomu, kognitif etkilenme, davranış problemleri ve görsel halüsinasyonun eşlik edebildiği fokal nöbetler ve uzun süren konfüzyonel durumla karakterize nonkonvulzif status epileptikusun (NKSE) sık olarak görüldüğü, karyotipleme ile tanı konulan nadir bir genetik hastalıktır. Burada nadir görülen ancak NKSE ayırıcı tanısında mutlaka akla gelmesi gereken ring 20 kromozomu saptanan bir olgu sunulacaktır.

Gereç ve Yöntem:

On dokuz yaşında erkek hasta, sık nöbet geçirme nedeniyle başvurdu. Altı yaşında geceleri korkutucu görsel halüsinasyonlar ve hipermotor nöbetlerin başladığı, sonrasında jeneralize tonik-klonik nöbetlerinin eklendiği, antiepileptik tedaviyle bu nöbetlerin azaldığı öğrenildi. Son on yıldır her gün 5-6 kez olan ve 45 dakikaya kadar uzayabilen boş bakma, sorulara geç yanıt verme/yanıt vermeme şeklinde, önceden farklı merkezlerde atipik absans ve NKSE olarak değerlendirilen nöbetlerinin olduğu, uygun doz ve sürede levetirasetam, okskarbazepin, zonisamid, lamotrijin, karbamazepin, valproat, topiramat ve klobazam kullanmasına rağmen nöbet kontrolünün sağlanamadığı belirtildi. Özgeçmişinde özellik saptanmayan hastanın babanın uzak akrabasında geç yaşta başlayan epilepsi tanısı vardı. Nörolojik muayenede hafif kognitif gerilik dışında özellik yoktu. Kranyal MR incelemesi ve metabolik tarama testleri normal olarak değerlendirildi.

Bulgular:

EEG incelemesinde yaygın organizasyon bozukluğu, jeneralize tipte atipik epileptiform anomali ile 45-60 dakika süren jeneralize tipte tekrarlayan dönemler (NKSE) ve perioral miyoklonilerin eşlik edebildiği atipik absans nöbetleri saptandı. Periferik kandan bakılan karyotip analizinde 90 metafazın 51'inde (%57) 20. kromozomlardan birinin ring yapısında olduğu görüldü. Etosüksimid tedavisinden belirgin fayda görmeyen hastanın lakozamid sonrasında nöbetlerinde yarıya yakın azalma saptandı.

Sonuç:

Hastamızda olduğu gibi sık NKSE ve ilaca dirençli atipik absans nöbetlerin varlığında ring 20 kromozom anomalisi akla gelmelidir. Lakozamid tedavisiyle nöbetlerde azalma sağlanabildiği literatürde bildirilmiş ve olgumuzda da yanıt alınmıştır.

EP-361 NÖBET ETİYOLOJİSİNDE NÖROBRUSELLOZİS VE BOS EBV-PCR POZİTİFLİĞİ: OLGU SUNUMU

ÇAĞRI CANSU [1], SERAN SENAR [1], ASLI AKYOL GÜRSES [1], İREM YILDIRIM [1], MURAT UÇAR [2], BİJEN NAZLIEL [1], HAYRUNNİSA BOLAY BELEN [1]

[1] *GAZİ ÜNİVERSİTESİ TIP FAKÜLTESİ, NÖROLOJİ ANABİLİM DALI, ANKARA*
[2] *GAZİ ÜNİVERSİTESİ TIP FAKÜLTESİ, RADYOLOJİ ANABİLİM DALI, ANKARA*

Olgu:

GİRİŞ: Brusellozis, Brucella spp. bakterilerinin neden olduğu zoonotik bir hastalıktır. Sistemik ya da izole nörolojik tutulumla prezente olabilir. EBV ensefaliti ise sıklıkla çocuklarda gözlenir, yetişkinlerde görüldüğünde %75 oranında altta yatan bir immün yetmezlik tablosuyla birliktedir. Aşağıda kliniğimize tekrarlayan nöbetlerle başvuran ve hem brucella hem de EBV-PCR pozitifliği saptanan bir olgu sunulmuştur.

OLGU SUNUMU: Çiftçilikle uğraşan 23 yaşında erkek hasta, 6 ay arayla, bilinç değişikliği ve önce sağ kolda sonra ise sol kolda keçeleşme şikâyetleriyle başvurdu. Kolunda ani keçeleşme başladığı ve o esnada çevresine 30 dakika süreyle yanıtsızlaştığı öğrenildi. Nörolojik muayenesi; kooperasyon kısıtlılığı ve soyutlama bozukluğu dışında doğaldı. Beyin manyetik rezonans görüntülemede (MRG) T2-ağırlıklı aksiyel kesitlerde sol orta frontal girus düzeyinde nonspesifik hiperintensite izlendi. İnme yönünden yapılan beyin-boyun MRG anjiyografi, ekokardiyografi ve ritm holter normaldi. Elektroensefalografide (EEG) ilk atağında sol hemisfer, ikinci atağında ise sağ hemisfer asimetrisi saptandı. Kontrol EEG'leri normal olan hastada bu bulgular postiktal EEG değişikliği olarak değerlendirildi. Beyin omurilik sıvısı (BOS) incelemesinde ksantromi mevcuttu; protein 290 mg/dL, glukoz 19 mg/dL ve eş-zamanlı kan glukozu 109 mg/dL idi. Direk bakıda mononükleer hakim 150 hücre/mm^3 izlendi. BOS EBV-PCR yüksek kopyada pozitifti. BOS brucella tüp aglütinasyon testi negatifti ancak serumda pozitifti ve BOS kültüründe brucella üremesi görüldü. Hastaya seftriakson, rifampisin, doksisiklin ve levetiresetam başlandı. Klinik ve radyolojik bulguları EBV ensefalitini desteklemediğinden PCR pozitifliğine yönelik malignite araştırıldı; BOS sitolojisi negatif olup FDG-PET-BT taramada patolojik tutulum izlenmedi. Muayenesi düzelen ve tekrar nöbeti gözlenmeyen hasta taburcu edildi.

TARTIŞMA: Nörobrusellozis en sık meningoensefalit, subaraknoid kanama, kraniyal sinir palsileri ve miyelit ile prezente olur. Epileptik nöbet ile prezente olması çok nadir gözlenirken, özellikle ülkemiz gibi endemik bölgelerde ayırıcı tanıda akılda tutulmalıdır. Bruselloz nedeniyle immün sistemi zayıflamış kişilerde, EBV gibi latent virüs enfeksiyonlarının reaktivasyonu meydana gelebilir ve klinik tablo çok daha komplike olabilir. Bu hastalar antibakteriyel tedavilere ek olarak antiviral tedavilere de ihtiyaç duyabilir. Hastamızın kliniği nörobrusellozis ile ilişkili düşünülmüş ve uygun antibiyoterapiye yanıt alınmıştır.

EP-362 OPTİK SİNİR TUTULUMUNUN OLDUĞU BİR OTOİMMÜN ENSEFALİT VAKASI

SONER DENİZ ERSOY , EMİNE YAĞMUR TURAN , İPEK MİDİ , KADRİYE AĞAN

MARMARA ÜNİVERSİTESİ TIP FAKÜLTESİ NÖROLOJİ ANABİLİM DALI

Olgu:

Giriş

Otoimmün ensefalitler geniş spektrumda klinik, radyolojik ve laboratuvar bulgularıyla kendini gösterebilen limbik ensefalitler grubudur. Psikiyatrik bulgular, mental durum değişikliği ve nöbetler dışında serebellar veya beyin sapına yönelik fokal nörolojik defisitlerin olabildiği bu hastalık grubunda optik sinir tutulumu nadiren gösterilmiştir. Bu vaka; tarafımıza plazmaferez tedavisi açısından yönlendirilen limbik ensefalit ön tanılı bir hastanın, yeniden değerlendirilmesiyle saptanan atipik bulgular sonucu farklı bir tanıya ulaşılması nedeni ile sunulmak istemiştir.

Vaka Sunumu

45 yaşında Kosova'da yaşayan kuaför bir kadın hasta 2019 yılında progresif özellik gösteren unutkanlık, korku, karından gelen tuhaf bir hisle beliren ani bilinç kayıpları ve kilo kaybı nedeniyle ülkemizde dış merkez nöroloji kliniğine başvurmuş. Hastanın yapılan kraniyal MR'ında sağda temporal lob medialinden parasylvian alana, solda temporal lob medialinden oksipital loba ve lateral ventrikül posterior hornu seviyesinden parietal loba uzanan; ayrıca her iki hipokampal girusu da tutan T2 FLAIR sekansta hiperintens görünümde lezyonlar saptanmış ve hasta ilgili merkezde interne edilmiş. Hastanın yapılan LP'sinde protein seviyesi normal ancak iki adet hücre ve BOS'ta sodyum 118 mEq/L, serumda ise 124 mEq/L saptanmış olup, yapılan paraneoplastik tarama ve gönderilen otoimmün-paraneoplastik panel negatif sonuçlanmış. Hastanın yatışı sırasında fasiobrakiyodistonik nöbetleri izlenmesi, hiponatreminin saptanması ve kronik gidişatı olan bir kliniğinin olması nedeniyle hasta ön planda orada anti-LGI1 ensefaliti lehine değerlendirilerek 5 gün IVIG ve 10 gün 1 gr MP tedavisi almış. Klinik ve radyolojik açıdan düzelme izlenen hastanın oral metilprednizolon 1x64 mg ve mikofenolat mofetil 1x250 mg tedavisi ile taburculuğu yapılarak aylık takibi planlanmış. Yaklaşık 2 sene boyunca kliniği stabil seyreden hastanın yeni gelişen sol gözde görme kaybı şikayeti gelişmesi üzerine hastaya plazmaferez önerilmiş ancak yabancı hasta olduğu için arama süreci nedeniyle 8 ay içerisinde hastanemize refere edilmiştir. Hastanın muayenesinde sol gözde görme kaybının izlenmesi üzerine çekilen orbita MR'ında bilateral optik sinirlerde kontrast tutulumu olmadan yaygın ve tüm segment boyunca olan sinyal artışının olduğu izlenmiştir. Çekilen VEP'inde sağda ileri derecede uzun latanslı yanıtlar elde edilmiştir. Solda birbirini destekleyen anlamlı bir yanıt elde edilememiştir. Hastanın tekrardan yapılan LP'sinde özellik izlenmemiş olup gönderilen otoimmün-paraneoplastik paneli negatif sonuçlanmıştır. Hastanın intrakraniyal kontrast tutan yeni lezyonunun olmaması ve kliniğinin 6 aydan uzun süredir var olması nedeniyle tarafımızca plazmaferez tedavisi uygun görülmedi. Hastanın dış merkezde yapılan tetkiklerinde ANA ++ saptanması üzerine ANA ve ENA paneli tekrar çalışılarak ANA +++ ve anti-Ro52 +++ saptanarak hasta Sjögren hastalığı açısından kliniğimizde ileri tetkike gitmiştir. Hastanın yapılan EMG'si polinöropati ile uyumlu sonuçlandı. Schimmer + ve tükürük bezi sintigrafisi Sjögren ile uyumlu bulunmuştur. Hastadan alınan tükürük bezi biyopsisi ile de Sjögren hastalığının tanısı kesinleşmiştir. Sjögren ile ilişkili limbik ensefalit ve eşlik eden optik sinir tutulumu kabul edilen hastada idame tedavi olarak Ritüksimab tedavisi planlanmıştır.

Tartışma

Primer Sjögren hastalığı, ekzokrin glandların lenfositik infiltrasyonu sonucu kserostoma ve keratokonjonktivitis sikka kliniği ile kendini gösteren bir otoimmün sendromdur. Sjögren hastalığının santral sinir sistemi tutulumu oldukça nadir görülmekle birlikte bu hastalıkta periferik nöropati, optik sinir tutulumu, otonom bulgular ve spinal kord tutulumu da gösterilmiştir. Sjögren hastalığı ilişkili limbik ensefalitlerde diğer limbik ensefalitlere benzer şekilde medial temporal lob tutulumu izlenebilmektedir ve yine diğer limbik ensefalitlere benzer bir şekilde prezentasyonunun ana bulguları mental durum değişikliği, istemsiz hareketler ve hafıza kaybı şeklinde olabilmektedir. Bunun dışında sistemik miyoklonus, santral hipoventilasyon ve otonomik disfonksiyon bulguları da bu hastalarda görülebilmektedir. Bundan dolayı seronegatif ve nedeni kesinleştirilememiş olan atipik prezentasyonlu limbik ensefalitlerde romatolojik açıdan bulgular ne kadar hafif olsa da romatolojik hastalıklar açısından da tarama önem arz etmektedir. Tedavide çoğu vakada metilprednizolon tercih edilse de plazmaferez sonrası IVIG tedavisinin de uygulandığı bildirilmektedir. Tedavi ile çoğu bulgunun gerilediği vakalar bulunmakla beraber sıklıkla hafıza kaybının sekel olarak kaldığı izlenmiştir.

EP-363 TEKRARLAYAN FASİYAL PARALİZİ İLE BAŞVURAN MELKERSSON-ROSENTHAL OLGUSU

SÜEDA ECEM YILMAZ , HALUK GÜMÜŞ , ÖMER ERDUR

SELÇUK ÜNİVERSİTESİ TIP FAKÜLTESİ

Olgu:

GİRİŞ: Melkersson-Rosenthal Sendromu nadir görülen, etyolojisi tam olarak bilinmeyen nöro-mukokütan bir hastalıktır. Sendromun bileşenleri periferik yüz felci, fissürlü dil ve orofasiyal ödemdir. Nadiren bu üçlü bir arada bulunur. Genellikle tek bir bileşenin bulunduğu monosemptomatik tablo söz konusudur.

OLGU: 16 yaşında kadın hasta 3 yıl önce sağ gözünü kapatamama, ağız kenarında sola kayma şikayeti ile periferik fasiyal paralizi tanısıyla takip ve tedavi edilmiş. Benzer semptomlar 1,5 yıl önce aynı taraflı olarak tekrarlamış. Kortikosteroid tedavi ve rehabilitasyon almış. İğne ile yapılan elektromiyografi incelemesinde sağ fasiyal sinirin ağır parsiyel aksonal nöropatisi tespit edilmiş. Yaklaşık 6 ay önce 3. kez fasiyal paralizi ile başvurdu. Nörolojik muayenede sağ taraflı Hause-Brackmann evre 5 periferik fasiyal paralizi, orofasiyal ödem ve fissürlü dil saptandı. Hastaya MRS ilişkili periferik fasiyal paraliziye yönelik 3 hafta kortikosteroid tedavi (60 mg/gün başlanıp tedrici olarak azaltıldı) ve rehabilitasyon düzenlendi. Yaklaşık 6 ay sonra yapılan nörolojik muayenesinde fasiyal asimetrisi belirgin olarak gerilemişti. İğne elektromiyografi incelemesinde sağ taraflı fasiyal sinirin kronik kısmi rejenerasyon gösteren aksonal lezyon ile uyumlu bulgular saptandı. Hastanın öyküsü derinleştirildiğinde fissürlü dilin ne zamandan beri bulunduğuna dair kesin bilgi elde edilemedi. Ancak hastanın babasında ve dedesinde tekrarlayan fasiyal paralizi öyküsü bulunması MRS'nun genetik zeminini düşündürdü.

SONUÇ: MRSli hastalarda anormal immün fonksiyon, immün düzensizlik, alerjik eğilimlerin önemli bir rolü vardır. Bu nedenle, kısa süreli immünosupresanlar MRS tedavisinde sıklıkla kullanılır. MRS için spesifik bir tedavi yoktur. Geleneksel olarak, kortikosteroidler tedavinin temelini oluşturmuştur. Hastamızın klinik takibinde fasiyal sinir dekompresyonu seçeneklerimiz arasında bulunmaktadır. Tekrarlayan fasiyal paralizi ve orofasiyal ödem görsel olarak da hastalarda kozmetolojik endişeye neden olmakta ve beraberinde psikiyatrik yakınmaları getirebilmektedir. Bu nedenle mümkün olan en kısa sürede rekürrenslerin önüne geçebilecek uygun tedavi stratejisini belirlemek ve gerekirse psikiyatrik destek sağlamak hastaların yaşam kalitesine önemli ölçüde katkı sağlayacaktır.

EP-364 HER BEHÇET HASTASINDAKİ SEREBRAL TUTULUM NÖROBEHÇET DEĞİLDİR.

HALİL GÜLLÜOĞLU , HASAN ARMAĞAN UYSAL , NURŞEN BORAND , ÖZGE YILMAZ KÜSPECİ

İZMİR EKONOMİ ÜNİVERSİTESİ TIP FAKULTESİ MEDİCALPOİNT HASTANESİ NÖROLOJİ ANABİLİM DALI

Olgu:

34 yaşında erkek hastamız bize başvurmadan 1 ay öncesinde görmede karartı şikayetiyle göz hastalıkları başvurusu mevcut. 3 kez ayrıntılı göz hastalıkları bakısında patoloji saptanmamış. VEP testinde latans 117 msn saptanmış. Bu nedenle çekilen Kraniyal MRG de sağ pons-mezensefalon-talamus bölgesinde kontrast tutan lezyon- akan şelaleye benzer görünüm saptanıyor. Lomber Ponksiyon uygulanıyor. Oligoklonal Band: Negatif BOS Biyokimya-Seroloji-Mikrobiyoloji-TBC-Patoloji bakıları olağan saptanıyor. Romatoloji Bakısında tüm Vaskulit Markerları negatif, HLA B51:- , HLA B27: -, HLA B57: + olarak sonuçlanıyor. Hastamız bize son 3 gündür ortaya çıkan sol yan güçsüzlüğü nedeniyle başvurdu. Nörolojik Muayenesinde; Horizontal konjuge göz hareketlerinde hızlı fazı bakış yönüne nistagmus, sol santral fasiyal paralizi sol hemiparezi 4/5, sol Babinski refleks+ liği saptandı. Öz geçmişinde babasına Behçet Hastalığı tanısı konulduğu bildirildi. Hastamızın da son 2-3 yıldır ayda 1 kez olan oral aft öyküsü mevcuttu. Romatoloji+Dermatoloji bakısında Paterji testi+ liği ve HLA B57+ liği saptanması nedeniyle Behçet Hastalığı, serebral tutulum paterni nedeniyle Nörobehçet Hastalığı düşünüldü. Göz hastalıkları bakısı normal; Anti NMO IgG: - Anti MOG: - olarak saptandı. Nörobehçet Hastalığı için 10 gün pulse steroid tedavisi uygulandı. Bitiminde hastamızın sol hemiparezisi 3/5 düzeyine geriledi. Bunun üzerine 5 gün daha pulse steroid tedavisi ve 15 gün arayla 2 defa, 1 gr/gün Siklofosfamid tedavisi uygulandı. Klinik bulgusunda bir düzelme olmaması ve MRG de lezyon hacminde artış olması nedeniyle Nöroşirurji bölümü ile görüşülerek Stereotaksik biyopsi uygulandı. Patoloji sonucunda Glioblastoma Multiforme saptandı. Kemoterapi-radyoterapi tedavileri başlandı. Bu olgu özelinde her Behçet Hastalığı olan kişilerin serebral lezyonları Nörobehçet olmayabileceği; olası glial tümör-Glioblastoma Multiforme ayırıcı tanılarının da göz önünde bulundurularak, özellikle tedaviye yanıtsızlık yada progresyon durumunda biyopsi ile kesin tanı konulmasını özellikle vurgulamak için bu olgumuzu paylaşmak istedik.

EP-365 INSAN HERPES VİRÜSÜ 6 (HHV-6) ENSEFALİTİNİN GENETİK VE İMMÜNOLOJİK İNCELEMESİ

Bu bildiri geri çekilmiştir.

EP-366 NADİR GÖRÜLEN BİR NÖROMETABOLİK HASTALIK: SEREBROTENDİNÖZ KSANTOMATOZİS OLGUSU

DERYA YÖNDEM , BEDRİYE KARAMAN , RASİM TUNÇEL , MEHMET MESUT DORUKOĞLU

EGE ÜNİVERSİTESİ HASTANESİ NÖROLOJİ AB

Olgu:

Giriş: Serebrotendinöz ksantomatozis (CTX), santral sinir sistemi dahil birçok dokuda anormal kolestanol ve kolesterol birikimi ile karakterize, nadir görülen otozomal resesif bir lipid depo hastalığıdır. Kolestanolün dokularda aşırı birikmesi sonucu juvenil katarakt, tendon ksantomu, infantil kronik ishal, kognitif bozukluk, ataksi, spastik parapleji ve periferik nöropati gibi semptomlar görülür. Bildirimizde ağır nörolojik bulgular sonrası genetik inceleme ile tanısı konulan CTX olgusu sunularak tedavi edilebilir olan bu hastalığa yönelik farkındalığın arttırılması amaçlanmıştır.

Olgu: 43 yaşında kadın hasta kliniğimize 6 ay önce başlayan konuşma bozukluğu şikayeti ile başvurdu. Nörolojik muayenede hasta kompleks emirleri anlamakta zorlanıyordu. Oryantasyonu tamdı. Konuşma ağır dizartrikti. Bilateral fasial güçsüzlük izlendi. Kas güçleri ve duyu muayenesi normaldi. Babinski ve hoffman bulguları bilateral pozitifti. Derin tendon refleksleri üst ve alt ekstremitede hiperaktifti. Serebellar muayenede bilateral dismetri ve disdiadokokinezi izlendi. Yürüyüş belirgin ataksik ve spastikti. Her iki elde postural ve intansiyonel tremor mevcuttu. Fizik muayenede her iki aşil tendonunda belirgin ksantomlar dikkati çekti. Kranial MR'da bilateral dentat nükleuslarda, sağda talamusta T2 ve FLAIR sekanslarda kontrastlanmayan patolojik sinyal artışı izlendi. Özgeçmişte 14 yaşında her iki gözden katarakt öyküsü vardı. Bu bulgularla hastada serebrotendinöz ksantomatozis düşünülerek plazma kolestanol düzeyi istendi ve gen analizi yapıldı. Plazma kolestanol düzeyi 42,24 µg/ml (0,45-3,75) olarak saptandı. CYP27A1 geninde heterozigot c.646G>C(p.A216P) mutasyonu tespit edildi. Heterozigot mutasyon tespit edilmesi üzerine gen delesyon/duplikasyon analizi yapıldı. CYP27A1 geninde incelenen bölgelerde ekzon 1 heterozigot delesyonu saptandı. Hastaya kenodeoksikolik tedavisi başlandı.

Tartışma: CTX tanısı temel olarak klinik bulgular, biyokimyasal testler, nörogörüntüleme ve moleküler genetik analize dayanır. Nadir görülen bir hastalık olmasına rağmen tedavi edilebilir bir hastalık olması ve özellikle de nörolojik belirtilerin geri dönüşümsüz olması nedeniyle erken tanı ve tedavi çok önemlidir. Nörolojik tabloya ek olarak fizik muayene ile kolayca farkedilebilecek olan aşil ksantomları ve juvenil katarakt öyküsünün varlığında CTX tanısı akla getirilerek erken tedavi şansı elde edilebilir.

EP-367 MOGAD NÖROMYELİTİS OPTİKADAN DAHA AGRESİF SEYREDEBİLİR Mİ?

HALİL GÜLLÜOĞLU , HASAN ARMAĞAN UYSAL , NURŞEN BORAND , ÖZGE YILMAZ KÜSPECİ

İZMİR EKONOMİ ÜNİVERSİTESİ TIP FAKULTESİ MEDİCALPOİNT HASTANESİ NÖROLOJİ ANABİLİM DALI

Olgu:

48 yaşinda erkek hastamiz görme kaybi, dengesizlik, konuşma bozukluğu nedeniyle kliniğimize başvurdu. 3 ay önce ilk sol gözde görme kaybi olmuş. Başka bir merkezde optik nevrit düşünülerek 5 gün pulse steroid tedavisi uygulanmiş. Sonrasinda her 15 günde 3 gün pulse steroid tedavisi uygulanmiş. Son 15 günde enfeksiyon riski nedeniyle kesilmiş. 15 gündür artan sağ ve sol göz görme kaybi, konuşma bozukluğu ve dengesizlik tarifleniyor. Acil servisimize başvuran hastamiz ileri tetkik ve tedavi için nöroloji servisine yatirildi.öz geçmişi: dm tip 2 nedeniyle metformin 1000 mg tb 2*1, koroner aterosklerozu için asa 100 mg tb, beloc zoc 50 mg tb kullanimi bildirildi. Alkol ve sigara kullaniyor. Nörolojik muayenesinde; bilinç açik, koopere, dizartrik, bilateral görme alani defekti, bilateral 6. Kraniyal sinir parezisi, sol hemiparezi 4/5 , sol hemihipoestezi, gövde ataksisi,postural instabilite, desteksiz ayağa kalkamiyor, babinski +/+, hoffman +/+, dtr 4 yanli hipoaktif olarak saptandi. Çekilen mrg de sağ pons-mezensefalon-talamokapsuler bölgeye uzanan kontrast tutmayan hiperintens bütünlük gösteren lezyon, serebeller ve subkortikal beyaz cevherde birkaç adet hiperintens lezyonlar saptandi. Servikal-dorsal mrg de myelopatik lezyon gözlenmedi. Olasi santral sinir sistemi vaskuliti açisindan çekilen karotis kraniyal bt anjiyo da anlamli patoloji gözlenmedi.ayirici tanida; demyelinizan hastalik-nöromyelitis optika-anti mog spekturum hastaliği-nörobehçet sendromu- monoklonal gamopati serebral tutulumu-sle sjögren yada bağ dokusu hastaliklarina sekonder tutulum yapan vaskulit- düşük grade glial tümör düşünüldü.10 günlük pulse steroid (1000 mg/gün iv. Metilprednizolon) tedavisi başlandi. Bu açidan rutin hemogram-biyokimya-hormon-vitamin-protein ve immünfiksasyon elektroforezi-otoimmün vaskulit markerlari, anti nmo igg ve anti mog antikorlari, nörobehçet açisindan hla-b51 kan tetkikleri istendi. Hastamiza lomber ponksiyon uygulandi. Bos biyokimya-patoloji-mikrobiyoloji-seroloji-oligoklonal band-igg indexi bakisi istendi. Optik nevrit-olasi geçirilmiş üveit açisindan vep tetkiki; göz hastaliklari bakisi; görme alani-görme keskinliği-oct-fleusan anjiyografik tetkikleri istendi. Optik nevrit açisindan yapilan vep tetkikinde bilateral optik sinirlerin ağir düzeyde aksonal dejenerasyonu ile uyumlu elektrofizyolojik bulgular saptandi. Nöromyelitis optika-anti mog spektrum hastaliği yada nörobehçet açisindan kalici görme kaybi riski nedeniyle siklofosfamid 1 gr iv. (endoxan) uygulanmasi planlandi. Hasta ve yakinina ilaç ve yan etkisi hakkinda bilgisi verildi. Onami alinarak uygulamasi yapildi. Diabetes mellitus tip 2 olduğundan 4*1 kan şeker takibine göre oral antidiabetik ve insülin tedavisi uygulandi. Hiperlipidemi saptandiğindan atorvastatin tedavisi başlandi. Hastamizin sistemik vaskulit-malignite-paraneoplastik nörolojik sendrom-paraneoplastik optik nevrit-nöromyelitis optika spektrum hastaliği açisindan torakoabdominal anjiyo bt tetkiki istendi, anlamli patolojik bulgu saptanmadi. Anti mog antikoru +, igg g indexi 0,58 saptandi. İv. 1000 mg metilprednizolon+1500 mg siklofosfamid tedavisi uygulandi. Hem tedaviye yanit, hem de mog+ liği saptanmasina rağmen düşük gradeli glial tümör yada santral sinir sistemi lenfomasi açisindan kontrastli kraniyal mrg-mrg perfüzyon-mrg spektroskopisi ve kan tetkikleri istendi. Kontrastli kraniyal mrg de 1 ay önce çekilen mrg de saptanan sağ pons-mezensefalon-talamusdaki hiperintens lezyon hacminin belirgin küçüldüğü-tedaviden fayda gördüğü saptandi. Mrg perfüzyon ve mrg multivoxel spektroskopide patolojik bulgu saptanmadiğindan malignite-düşük grade glial tümör yada santral sinir sistemi lenfomasi olasiliklari ekarte edildi. Hastamiza mogad rekürren ataklarini engellemek amaçli 1 mg/kg dozunda oral metilprednizolon ve 300 mg/gün azatiopürin tedavileri başlandi. 6 ay boyunda, ayda 1 kez iv. 1000 mg metilprednizolon+1000 mg/gün siklofosfamid iv. Tedavileri uygulandi. Bu tedavilere rağmen 7. Ayda tekrar ağir bir sol optik nevrit+beyin sapi atağı ortaya çikti. Mrg de yeni kontrast tutan beyin sapi lezyonlari saptandi. Hastamiza 9 kür plazmaferez+ 10 gün pulse steroid tedavisi+ 1500 mg iv. Siklofosfamid tedavisi uygulandi. Tekrarlanan anti mog antikor bakisi+ olarak saptandi. Tedavi sonrasinda kliniğinde kismi düzelme gözlendi. Oral azatiopürin 300 mg/gün tedavisiyle taburcu edildi. 3 ay sonra yeni gelişen sağ optik nevrit atağı ortaya çikti. 10 gün pulse steroid tedavisi+1500 mg siklofosfamid uygulandi. Anti mog antikor + liği devam ediyordu. Ara dönemlerde her ay iv. Siklofosfamid+1000 mg metilprednizolon tedavisi devam edildi. 3 ay sonra tekrar akut sol optik nevrit atağı için tedavileri uygulandi. 9 aydir bir atak tekrari olmadi. Bu hasta özelinde olduğu gibi anti mog antikoru+ devam ediyorsa klinik bulgusu nöromyelitis optikadan daha agresif olabilmektedir. Bunu vurgulamak adina hastamizin seriyal mrg bulgulariyla tartişmak istedik.

EP-368 YENİ AKILLI İLAÇLARIN NÖROLOJİK KOMPLİKASYONLARI: İMMÜN KONTROL NOKTASI İNHİBİTÖR TEDAVİLERİYLE İLİŞKİLİ NÖROMÜSKÜLER HASTALIKLARA ÖRNEK 3 VAKA

SELEN ÜÇEM [1], GULSHAN YUNİSOVA [2], FAHRETTİN SERTAÇ YAPAR [1], RUKİYE EL [1], PİRAYE OFLAZER [1]

[1] *KOÇ ÜNİVERSİTESİ, NÖROLOJİ ANABİLİM DALI, KAS HASTALIKLARI MERKEZİ*
[2] *KOÇ ÜNİVERSİTESİ HASTANESİ, KAS HASTALIKLARI MERKEZİ*

Olgu:

Giriş: İmmün kontrol noktası inhibitörleri T hücrelerinin anti-tümör aktivitelerini artıran monoklonal antikor grubudur. Nörolojik immünolojik yan etkiler içinde en sık rastlanan grup nöromüsküler yan etkilerdir.
Yöntem: Biz bu bildirimizde Koç Üniversitesi Hastanesi, Nöroloji ABD'de pembrolizumab tedavisi sonrası miyozit, miyastenia gravis (MG) ve demiyelinizan inflamatuar nöropati gelişen üç vakayı sunmayı amaçladık.

Sonuç: Vaka 1 ve 2. Bilinen akciğer adenokanseri tanılı 87 ve 79 yaşlarında 2 erkek hastada, 2. kür pembrolizumab tedavilerinden 1 ay sonra boyun güçsüzlüğü, progresif nefes darlığı gelişmişti. Muayenelerinde bilateral ptoz, dışa bakış kısıtlılığı, dilde orta, boyun fleksörlerinde ağır kas zaafı ve solunum kaslarında tutulum saptandı. Nöromüsküler kavşak hastalıkları açısından bakılan anti-asetilkolin reseptör, anti-kas spesifik kinaz, anti-titin ve anti-voltaj bağımlı kalsiyum kanal antikorları negatifti, kreatin kinaz (vaka 1, CK: 101, vaka 2, CK:1843, normal<200 U/L)idi. Piridostigmin'den fayda gören hastaların elektromiyografilerinde (EMG) ardışık sinir uyarım testleri normaldi, iğne EMG'de yaygın miyojen tutulum vardı. Kas biyopsileri inflamatuvar miyopatiyle uyumluydu. Hastalar prednizolon ve intravenöz immünoglobulin tedavisinden fayda gördüler.
Vaka 3. İkinci kür pembrolizumab tedavisini alan, larinks kanseri tanılı, 58 yaşındaki erkek hasta günler içinde sol koldan başlayıp tüm vücuda yayılan güçsüzlük gelişmesi üzerine merkezimize başvurdu. Muayenede sağda içe bakış kısıtlılığı, göz sıkmada zayıflık, sol nazolabial oluk silikliği ve dil gücünde ileri zaaf, ekstremitelerde ileri kas zaafı vardı. DTR'ler abolikti, ekstremite distallerinde dizestezi mevcuttu. Akut başlangıçlı inflamatuar demiyelinizan polinöropati tanısıyla hastaya IVIG tedavisi başlandı ancak hastada solunum yetmezliği gelişti. Lomber ponksiyonunda albuminositolojik disosiyasyon görüldü. EMG'de; duyusal ve motor ileti çalışmaları normaldi, F yanıtları alınamadı. İğne EMG'sinde servikal, torakal, lomber alanlarda yaygın nörojen tutulum görüldü. Beyin ve spinal kord görüntülemelerinde, kranial ve spinal sinir köklerinde yaygın kontrastlanma görüldü. Göz çevresi bulguları nedeniyle bakılan serum CK 508U/L, asetilkolin reseptör antikoru pozitifti. Nöropati, myasthenia gravis ve miyozit tanılarıyla başlanan pridostigmin ve kortizon tedavisinden kısmen yanıt alınan hastanın tedavisi halen sürmektedir.

Tartışma ve Sonuç: Literatürde, PD-1L inhibitörlerinin nöromüsküler yan etkilere neden olabileceği belirtilmiştir. Bazen bu yan etkilerin birden fazlası aynı hastada görülebilir ve %30'unda kardiyak tutulum da eklenebilir. Birden çok nöromüsküler yan etkinin aynı hastada bulunabileceği, bir tanesinin tanısını koymanın eşlik edebilecek ikinci bir potansiyel yan etkiyi geri plana itmemesi gerektiği unutulmamalıdır.

EP-369 NADİR GÖRÜLEN BİCKERSTAFF BEYİN SAPI ENSEFALİTİ OLGUSU VE LİTERATÜR TARTIŞMASI

ECE AKALIN AKKAŞ , EBRU NUR KARAKÖPRÜLÜ , TUĞBA EYİGÜRBÜZ , ZERRİN YILDIRIM , SEBATİYE ERDOĞAN , NİLÜFER KALE

SAĞLIK BİLİMLERİ ÜNİVERSİTESİ, BAĞCILAR EĞİTİM VE ARAŞTIRMA HASTANESİ, NÖROLOJİ KLİNİĞİ, İSTANBUL

Olgu:

Giriş:
Bickerstaff beyin sapı ensefaliti (BBE); oftalmopleji, ataksi ve bilinç bozukluğu triadı ile tanımlanan merkezi sinir sistemi tutulumu ile birlikte periferik sinir sisteminin de tutulduğu bir sendrom olup genellikle monofaziktir.
Nadir görülmesi nedeni ile BBE tanılı vakamız paylaşmaya değer bulunmuştur.

Olgu:
19 yaş erkek hasta 3 ay önce geçirdiği üst solunum yolu enfeksiyonu sonrası dengesizlik, çift görme, bilateral pitozis, bilinç bozukluğu, beslenme ve solunum güçlüğü ile başvurdu. Özgeçmişinde; doğum sürecinde mekonyum aspirasyonu öyküsü vardı.
Nörolojik muayenesinde; şuuru letarjikti, bilateral tam pitozis, sağ gözde spontan dışa deviasyon mevcuttu. Bilateral alt ekstremitelerde belirgin olmak üzere, paraparezi mevcuttu. Taban cildi refleksleri bilateral ekstansördü.
Kontrastlı kranial MRda bilateral talamus, mezensefalonda ve kaudat nükleuslarda T2 ve FLAIR sekanslarda hiperintens ve kontrast tutan alanlar izlendi. Elektrofizyolojik incelemesinde alt ekstremitelerde baskın motor ve duysal liflerin birlikte etkilendiği aksonal tipte polinöropati saptandı. Beyin omurilik sıvısı incelemesinde albuminositolojik disosiasyon izlendi. Anti GQ1B antikoru negatif bulundu.
Hastaya BBE ön tanısı ile 5 gün intravenöz immunglobulin (IVIg) tedavisi 0.4 mg/kg dozunda uygulandı. Yeterli yanıt alınamaması üzerine 7 gün 1000 mg/kg intravenöz metilprednizolon tedavisi verildi ve sonrasında 16 mg metilprednizolon tablet 1X3 tedavisine başlandı, tedricen azaltılarak devam edildi. Hastanın takiplerinde şuuru açıldı, pitozu azaldı ve oral alımda artış izlendi. Taburculuktan sonra yapılan kontrol EMG ve kranial MR incelemelerinde mevcut lezyonlarda regresyon görüldü.

Tartışma ve Sonuç:
BBE'nin patofizyolojisi henüz tam olarak anlaşılmasa da önceden geçirilen enfeksiyon tarafından tetiklenen bir otoimmün mekanizma ile ilişkili olduğu düşünülmektedir. Hastaların çoğunda serum anti-GQ1b IgG antikoru pozitiftir ancak bizim olgumuzdaki gibi negatif de olabilir. Bu hastalarda sıklıkla motor aksonal dejenerasyon görüldüğü bildirilmiş olup hastamızda ise hem motor hem duyusal sinirlerin etkilenmesi söz konusuydu.
BBE için kanıtlanmış bir tedavi henüz bulunmamakla birlikte IVIg, plazmaferez ve kortikosteroid kullanımının yararlı olduğu bildirilmiştir. BBE şüpheli vakalarda hızlıca tedavinin başlanması hastaların sekelsiz iyileşmeleri açısından önemlidir.

EP-370 YENİ MUTASYON SAPTANAN İKİ TUBEROSKLEROZ OLGUSU

MUSTAFA HARUN ŞAHİN [1], İLDEM GARANTİ [1], MEHMET İLKER YÖN [2], GÜLAY GÜLEÇ CEYLAN [2], TAHİR KURTULUŞ YOLDAŞ [2]

[1] *ANKARA ŞEHİR HASTANESİ*
[2] *YILDIRIM BEYAZIT ÜNİVERSİTESİ TIP FAKÜLTESİ,ANKARA ŞEHİR HASTANESİ*

Olgu:

Giriş
Tüberoskleroz kompleksi otozomal dominant kalıtım gösteren multisistemik nörokutanöz bir hastalık olup TSC1 (9q34) ve TSC2 (16p13.3) genlerinde gerçekleşen mutasyonlar sonucunda meydana gelmektedir. Mutasyonun şiddetine bağlı olarak klinik bulgular da değişkenlik göstermek ile birlikte başta santral sinir sistemi olmak üzere deri, retina, böbrek, kalp ve akciğerleri etkileyen hamartomlar ile karakterizedir.Yıllık insidans yenidoğanlarda 1:6000-10000 arasında değişmekte olup sporadik vakalar yaklaşık 2/3 ünü oluşturur. TSC1 ve TSC2 genlerinin patojenik mutasyonları, framehift mutasyonlarını, missense mutasyonları, nonsense mutasyonları, splicing mutasyonlarını, delesyonları ve insersiyonları içerir.Burda yeni saptadığmız TSC2 genindeki delesyonu sizinle paylaşmayı amaçladık.

Olgu Sunumları
Olgu 1
22 yaşında bekar kadın hasta, 4 yıldır sık sık olan jeneralize tonik klonik nöbetleri olması ve dış merkezde başlanan antiepileptik tedaviden yeterli fayda görmemesi nedeniyle hastanemiz epilepsi polikliniğine başvurdu. Hastanın nörolojik muayenesi normal olarak değerlendirildi. Yapılan laboratuvar çalışmalarında tam kan, biyokimya sonuçlan normal sınırlarda idi. Çekilen beyin mrında her iki serebral hemisferde derin ak madde içerisinde ayrıca ventrikül komşuluğunda, subepandimal alanlarda yaygın intraparankimal kalsifik odaklar saptandı .Hastanın dermatolojik incelemesinde yüzde anjiyofibromlar görüldü.Adenoma sebaseum ve "cafe au lait" lekeleri yoktu. Gözdibi muayenesinde bilateral ön segment ve retinal alanları doğal izlendi. Hastanın çekilen abdomen bilgisayarlı tomografisinde her iki böbrekte anjiyomiyolipmlar izlendi.Yapılan ekosunda intramiyokardiyal iğ ve nodüler şeklinde miyomlar izlendi. İlaç altında çekilen EEGsi rutin olarak görüldü.Hastanın tuberoskleroz açısından genetik testleri test sonucunda TSC2(NM_000548.5) geni c.4991_4992delGC(p.Gly1664fs*41) değişikliği heterozigot olarak tespit edildi. Antikonvülzan tedavi ile (lamotrijin 100 mg/gün) izleminde nöbet olmadı. Soygeçmişinde hastanın anne-babasında akrabalık öyküsü mevcuttu. Hastamız kendisi ile beraber 5 kadın, 3 erkek olmak üzere toplam 8 kardeş idi. Erkek kardeşlerinden bir tanesi status epileptikus nedenli exitus olduğu öğrenildi. 1 erkek, 1 kadın kardeşleri mental retarde idi. 1 erkek kardeşinde ise tuberosklerozun dermatolojik bulguları mevcuttu. Diğer 3 kız kardeşi sağlam idi.

Olgu 2
22 yaşında erkek hasta idi. Tuberoz sklerozlu kadın hastanın ikiz kardeşi olarak araştırıldı. Öyküsünden, son 16 yıldır epilepsi nedeniyle takipli olduğu öğrenildi. Antikonvülzan tedavi ile (karbamazepin 1200mg/gün) nöbetleri son 10 yıldır kontrol altında imiş. Fizik muayenesinde yüzde sağ frontal bölgede deriden kabarık, koyu eritemli alın saptandı.Karın bölgesinde solda cafeulait lekesi gözlendi.Nörolojik muayenesi normaldi. Tam kanda hemoglobin yüksekliği olan hastanın daha önceden flebotomi öyküsü olduğu öğrenildi. Biyokimya tetkikleri normaldi. Yapılan bilgisayarlı beyin tomografisinde sol serebellar hemisfer posterior kesiminde 20x7mm'lik alanda küme yapmış multiple kalsifik odak ve parankimde fokal hipodens alan görüldü. Her iki lateral ventrikül duvarında en büyüğü 9 mm çaplı subependimal kalsifik odak gözlendi. Sağ korona radiatada iki adet nokta şeklinde kalsifikasyon mevcuttu .Radyolojik bulgular tuberoskleroz ile uyumlu idi. Çekilen abdomen bilgisayarlı tomografisinde sağ böbrekte anjiyomiyolipom ve her iki böbrekte kistik lezyonlar görüldü.Çekilen ekokardiyografisi normal idi.İlaç altında çekilen EEGsinde normal bulgular gözlendi.Hasta genetik bölümüne yönlendirilerek gen analizi yapılması istendi, sonucu bekleniyor.Tanı kriterleri tuberosklerozu sağlıyordu.

Sonuç

Hastaların fenotipik özellikleri olmayan 2 kız kardeşine de ulaşıldı ve tarama amaçlı onlardan da genetik test gönderildi. Hastaların kırsalda yaşayan kardeşlerine ulaşılamadı. Bu olgu sunumumuzda size yeni mutasyon saptadığımız Tuberoskleroz vakasını ve muhtemel aynı mutasyona sahip olan kardeşlerini sizle paylaşmak istedik.

EP-371 LİMBİK ENSEFALİT ETYOLOJİSİ; GABAR B1/B2 ANTİKORU İLİŞKİLİ AKCİĞER KANSERİ OLGUSU

TEA BEQIROSKI , CIHAT UZUNKÖPRÜ , FURKAN SERTAÇ DOĞAN

İZMİR KATİP ÇELEBİ ÜNİVERSİTESİ TIP FAKÜLTESİ VE ATATÜRK EĞİTİM VE ARAŞTIRMA HASTANESİ

Olgu:

Giriş: Limbik ensefalit hipokampus, amigdala, talamus ve hipotalamusun etkilendiği inflamatuar bir santral sinir sistemi hastalığıdır. Limbik yapı nöronlarının hasarlanması ile gelişen akut/subakut başlangıçlı nöropsikiyatrik belirtilerle karakterizedir. Paraneoplastik limbikensefalit(PLE), bilinen ya da gizli malignitesi bulunan hastalarda otoimmün reaksiyon sonucu ortaya çıkan iyi tanımlanmış bir sendromdur.Hastalar sıklıkla günler ya da haftalar içerisinde gelişen psikiyatrik semptomlar, bellek bozukluğu ve tekrarlayan epileptik nöbetlerle başvurur. Tanı bu tabloya yol açabilen diğer hastalalıkların ekarte edilmesi, beyin görüntüleme incelemeleri, EEG, BOS incelemesi ve primer tümörün tespit edilmesi ile konur. Kliniğimize konfüzyonel tablo ile başvuran, yapılan tetkikler sonucunda GABA B1/B2 ilişkili akciğer kanseri tanısı alan olguyu sunmaya karar verdik.

Olgu:66 yaşında erkek hasta,şikayetlerinin başlamasından yaklaşık 1 ay önce Fransa'ya gitmiş. Orada herhangi bir şikayeti olmayan hastanın döndükten 1 hafta sonra unutkanlık, yakınlarını tanıyamama, nerde olduğunu bilememe, tuvaletini odanın ortasına yapma gibi anlamsız-uygunsuz davranışları olmuş. Son birkaç gündür şikayetlerinde artış olması sebebiyle acil servise başvuran hastanın yapılan nörolojik muayenesinde bilinç açık, basit ve kompleks emirlere koopere, yer-kişi-zaman oryantasyonu bozuk, ense sertliği yok, kranial sinirler intakt, motor ve duyu defisiti yok, DTR normoaktif, patolojik refleks yok, serebellar testler becerikli. Acil serviste çekilen beyin BT ve diffüzyon MRG'sinde patoloji saptanmadı. Özgeçmiş ve soygemişinde özellik yoktu. Hasta interne edildi. Rutin kan tetkiklerinde patoloji saptanmadı. BOS tetkikinde protein:72mg/dl, glukoz:63.2mg/dl(eş zamanlı kan şekeri:124), BOS berrak, hücre izlenmedi. Hastaya asiklovir 10 mg/kg q8h ve seftriakson 2gr/gün ve 1gr/gün IVMP başlandı.Kranial MRG'de sağ temporal bölgede kontrast tutan hiperintens lezyon izlendi.EEG: normal saptandı. BOS VDRL-RPR negatif, BOS kültürü negatif ve viral ensefalit paneli negatif saptandı. Asiklovir, seftriakson ve IVMP tedavisi 7 güne tamamlandı. Klinik yanıt alınamadı. Hastaya 5 gün IVIG 2gr/gün verildi. Otoimmün ensefalit(NMDAR, AMPA1, AMPA 2, CASPR 2, LGI1, GABAR B1/B1antikorları) ve paraneoplastik panel(Amphiphysin, CV2, PNMA2 (Ma2/Ta), Ri, Yo, Hu, Recoverin, SOX1, Titin, Zic4, GAD65, Tr (DNER) antikorları) tetkiki gönderildi. Paraneoplastik panel negatif, otoimmün ensefalit panelinden GABA B1/B2 pozitif saptandı. Malignite taramasına yönelik yapılan tetkiklerde tm-marker normal saptandı, kontrastlı abdominal BT'de patoloji saptanmadı. Kontrastlı toraks BT'de sol akciğer suprahiller düzeyde yaklaşık 25x42mm ve 25x20mm boyutlarında 2 adet düzensiz konturlu kitlesel lezyon ve peribronkovasküler yerleşimli 15x22mm ve 17x11mm nodüler lezyon saptanması üzerine hastaya PET-CT yapıldı ve sol akciğer santral yerleşimli peribronkovasküler yayılımlı primer malign tümöral lezyon, suprahiller bölgede lenf nodları ile uyumlu hipermetabolik lezyonlar, ischiadik kemik, sol sürrenal bezde metastaz ile uyumlu lezyonlar izlendi. Hastada IVIG sonrası konfüzyonel tablonun düzeldiği görüldü. Nörolojik muayenesi olağan saptandı. Hasta göğüs hastalıklarına yönlendirilerek eksterne edildi.

Sonuç: Sonuç olarak limbik ensefalit, akciğer kanseri olan hastalarda ilk kez ortaya çıkan bellek bozukluğu,psikiyatrik semptomlar ve epileptik nöbetlerin görüldüğü durumlarda nadir görülen bir tablo olarak akılda tutulmalıdır.Malignite şüphesi olan hastalarda da mutlaka tarama yapılmalıdır.

EP-372 İZOLE UNİLATERAL HİPOGLOSSAL SİNİR FELCİNİN NADİR BİR NEDENİ: ENTÜBASYON

ENİSE NUR ÖZLEM , TÜLAY KURT İNCESU

İZMİR KATİP ÇELEBİ ÜNİVERSİTESİ TIP FAKÜLTESİL NÖROLOJİ KLİNİĞİ

Olgu:

Giriş: Hipoglossal sinir dilin intrinsik kaslarını inerve eden saf motor sinirdir. Hasarlanması halinde dizartri, gıda manipülasyonunda ve yutmada zorlanma ortaya çıkar. İzole hipoglossal sinir hasarı nadir görülen bir durumdur. Biz bu olguda entübasyona bağlı olarak gelişen izole unilateral hioglossal sinir parazisi olgusunu paylaşmak istedik.

Olgu: 67 yaşında erkek hasta dili hareket ettirmede zorluk, konuşmada zorlanma şikayetleri ile nöroloji polikliniğine başvurdu. Öyküsünden 2,5 ay önce genel anestezi altın kardiyak by-pass cerrahisi geçiren hastada operasyon sonrası dilinin sağ yarısında güçsüzlük, konuşmada bozulma ve ılımlı yutma güçlüğü yakınmasının geliştiği ve başvurusuna kadar şikayetlerinde kısmi düzelme olduğu öğrenildi. Öz geçmişinde hipertansiyon, koroner arter hastalığı ve kardiyak by-pass operasyonu saptandı. Soy geçmişinde ve alışkanlıklarında özellik yoktu. Nörolojik muayenesinde dilin sağ yarısında atrofi, dil dışarıdayken sağa deviasyon, dilin sol tarafa hareketinde zayıflık saptandı, klinik olarak fasikülasyon yoktu. Diğer nörolojik muayene bulguları normal sınırlardaydı. Rutin laboratuar tetkikleri ve serolojik incelemeleri normal olarak saptandı. Kranial MRG' inde subkortikal beyaz cevherde kronik iskemik değişiklikler mevcuttu, beyin sapı normal sınırlardaydı. Yüz-boyun-kafa tabanı MRG' inde patoloji izlenmedi. Kulak Burun Boğaz Kliniği tarafından yapılan endoskopik bakısında nazofarinks olağan, larinks ve kord hareketleri olağan olarak saptandı. EMG incelemesinde rutin sinir incelemeleri normal sınırlardaydı, iğne EMG' de sağ dil kaslarında rejenerasyon MÜP' lerinin izlendiği kronik nörojenik tutulum bulguları izlendi, incelenen diğer kaslar normal sınırlardaydı. Hastaya nörolojik muayene bulguları, öyküsü ve yapılan tetkikleri ile entübasyona bağlı izole uniateral sağ hipoglossal sinirin parsiyel periferik hasarı tanısı konuldu.

Tartışma: Hipoglossal sinir çekirdeği bulbusta olan dilin intrinsik kaslarını inerve eden saf motor bir sinirdir. Bulbusdan çıkan lifler beyin sapını terk ettikten sonra oksipital kemikteki kanalis hipoglossiden geçer, parafarengeal boşluğu katederek suprahiyoid bölgeye ulaşır. İzole hipoglossal sinir hasarı nadir görülen bir durumdur. Hipoglossal sinir beyin sapından dil kaslarını inerve ettiği bölgeye kadar olan seyri sırasında farklı seviyelerde ve farklı nedenlerle hasara uğrayabilir. Etyolojide metastatik tümörler (%49), travma (%12), inme (%6), histeri (%6), cerrahi girişimler (%5), multiple skleroz (%5), enfeksiyöz süreçler (%4), Guillain-Barre nöropatisi (%4) ve daha ender görülen nedenlerin (%3) rol oynadığı belirlenmiştir. Entübasyona bağlı hipoglossal sinir hasarı çok nadir görülen bir durumdur. Daha çok anestezi klinikleri tarafından bildirilmiş olgu serileri mevcuttur. Fizyopatatolojik olarak entübasyon ilişkili hipoglossal sinir felcinin, endotrakeal tüp kafının fazla veya laringeal bölgede şişirilmesi, kaf indirilmemişken ekstübasyon yapılması, laringoskop kaşığına (blade) bağlı bası, laringeal maske ve uzamış kötü olgu pozisyonu, laringeal maskenin ameliyat süresince yanlış pozisyonda ve uzun süreli kullanımı, başın anterior ve lateral hiperekstansiyonuna bağlı hipoglossal sinir travması sonucu geliştiği düşünülmektedir. Ortaya çıkan hipoglossal sinir felci genellikle geçicidir. Ancak sinir hasarının kalıcı olabileceği de unutulmamalıdır. Bu nedenle operasyon sırasında, başa doğru pozisyon verilmesi, entübasyon işleminin özenle yapılması, kafın uzun süreli ve fazla şişirilmemesi ve laringeal maskenin sabitlenmesi önemlidir.

EP-373 NASU-HAKOLA HASTALIĞI: DEMANSIN NADİR BİR NEDENİ, BİR OLGU SUNUMU

BURAK GEÇER , SERDAR BARAKLI , GÖRKEM TUTAL GÜRSOY , GÖNÜL VURAL

SAĞLIK BİLİMLERİ ÜNİVERSİTESİ TIP FAKÜLTESİ, ANKARA ŞEHİR HASTANESİ NÖROLOJİ KLİNİĞİ

Olgu:

Giriş: Sklerozan lökoensefalopatili polikistik lipomembranöz osteodisplazi olarak bilinen Nasu-Hakola Hastalığı; ilerleyici presenil demans, erken başlangıçlı frontal lob sendromu, bazal ganglia kalsifikasyonu ve multifokal kemik kistleri ve kırıklarıyla karakterize otozomal resesif geçişli nadir genetik hastalıktır. 6p21.1 kromozomunda bulunan TREM2 geni veya 19q13.1 kromozomundaki TYROBP geninden birindeki kalıtsal mutasyon nedeniyle olmaktadır. Biz bu olgu sunumunda erken başlangıçlı demans ve nöbet ile başvuran, tetkiklerinde kemik kistleri ve TREM2 geni üzerinde mutasyon saptanan hastamızı sunmayı amaçladık.

Olgu: Dış merkeze kognitif kötüleşmeyle başvurduğunda nöro-görüntülemesinde diffüz atrofi saptanan, 5 yıllık takipte progresif kötüleşmenin devam ettiği, son 1 yıldır ekstremite ağrılarından dolayı immobil, oral alım azlığı nedeniyle istemsiz kilo kaybı ve 1 ay önce sık nöbet geçirme şikayetiyle yoğun bakım yatışı olduğu öğrenilen 48 yaşındaki ilkokul mezunu kadın hasta kliniğimize başvurdu. Muayenesinde bilinç açık, kısmi koopere, kişi, zaman ve yer yönelimi bozuktu. Bradimimik ve bradikinezik olan hastada sağ tarafta belirgin rijidite ve dişli çark fenomeni saptandı. Nöropsikolojik testlerde dikkat, organizasyon, planlama ve yürütücü işlevlerde bozulma tespit edilen hastanın kan ve beyin omurilik sıvısı laboratuvar tetkiklerinde anlamlı patoloji saptanmadı. Beyin bilgisayarlı tomografide bilateral bazal ganglia kalsifikasyonu, beyin manyetik rezonans görüntülemesinde diffüz atrofi, nonspesifik T2 hiperintensiteleri ile artmış Evans indeksi saptandı. Elektroensefalogramda diffüz yavaşlama saptanan hastanın sinir iletim çalışmaları normal görüldü. Ekstremite görüntülemelerindeyse ayak bileğinde kemik kisti ile uyumlu görünüm saptandı. Beyin 18-FDG pozitron emisyon tomografisinde bilateral prefrontal medial ve lateral korteks ile anterior ve posterior singulat girusta hipometabolizma ortaya konuldu. Akrabalarında erken demans ve ölüm öyküleri olduğu öğrenilen hastanın soyağacı çıkarıldı ve yapılan moleküler analizde TREM2 geni üzerinde homozigot nonsense mutasyon saptandı. Tanı konulduktan 1 yıl sonra status epileptikusla yoğun bakıma yatırılan hasta nöbet kontrolü sonrasında perkütan endoskopik gastrostomi açıldıktan sonra taburcu edildi.

Tartışma: Nadir bir presenil demans nedeni olan Nasu-Hakola Hastalığı; epileptik nöbetleri, kemik ağrıları/kırıkları ve güçlü aile öyküsü olan erken başlangıçlı demansta ayırıcı tanıda akılda tutulmalıdır. Literatürde farklı klinik prezentasyonlarla ve farklı mutasyonlarla Nasu-Hakola Hastalığı tanısı almış vakalar mevcuttur. Bizim TREM2 geni üzerinde homozigot nonsense mutasyon saptanan vakamızda presenil demans, epileptik nöbetler, kemik kistleri ve bradikinezi prezentasyonu ortaya konmuştur.

EP-374 COVID-19 AŞISI SONRASINDA GELİŞEN MİYASTENİA GRAVİS: ÖNDE GELEN SEMPTOM TEDAVİYE DİRENÇLİ SOLUNUM SIKINTISI

BAŞAK CEREN OKCU , SİBEL KARŞIDAĞ , MEHMET FATİH ÖZDAĞ , MEHMET GÜNEY ŞENOL

SBÜ SULTAN ABDÜLHAMİD HAN EĞİTİM VE ARAŞTIRMA HASTANESİ NÖROLOJİ KLİNİĞİ

Olgu:

Giriş

Miyastenia gravis (MG) nöromuskuler kavşakta postsinaptik yerleşim gösteren asetilkolin reseptörüne karşı gelişen çoğunlukla edinsel olan otoimmun kökenli bir hastalıktır. Hastalığın en belirgin özelliği hareketle artan ve istirahatle düzelen güçsüzlüktür. Bu güçsüzlük çoğu zaman ilk olarak oküler kasların tutulumuna bağlı olarak gelişen pitozis ile prezente olur ve bu bulguya zamanla orofarengeal, ekstremite ve solunum kaslarının tutulumu eklenebilir. [1] Solunum kaslarının tutulumu ile gelişen solunum güçlüğü semptomları hastalığın ilerleyen aşamalarında kliniğe eklenirken bazı nadir vakalarda solunum güçlüğü MG tablosunun ilk semptomu olabilir. [2]
Hastalık serumda saptanan antikor pozitifliğine göre alt tiplerine ayrılabilir. Jeneralize MG olgularının %85 inde serumda asetilkolin reseptörüne karşı gelişen antikor (Anti-Achr) pozitif saptanır. Bu antikorun saptanmadığı hastalar ise anti muscle spesifik kinaz (Anti-Musk) ve seronegatif olmak üzere alt gruplara ayrılır. [3]
Hastalığın tanısının klinik öykü, muayene, elektrofizyolojik, laboratuvar bulgularıyla konulması ve uygun tedavilerle gelişebilecek mortal seyredebilen miyastenik krizin engellenmesi, hastanın yaşam kalitesinin arttırılması önem arz etmektedir. [4]
MG hastalığının enfeksiyonlara ve bazı aşılara sekonder geliştiği bilinmekle beraber klinikte SARS-CoV2 virüsü ile gelişen coronavirüs enfeksiyonuna (COVID-19) ikincil gelişen miyastenik tablolara klinikte sıkça rastlanmaktadır. Coronavirüs enfeksiyonuna karşı geliştirilen COVID-19 aşısına ikincil gelişen miyastenik tablolar ise literatürde daha az yer bulmaktadır. [5-7]
Bu olgu ender rastlanan özellikleri taşıması, gerek COVID-19 aşısı sonrasında gelişmesi, gerek önde gelen semptomun tedaviye dirençli solunum sıkıntısı olması nedeniyle sunulmuştur.

Olgu
Elli sekiz yaşında kadın hasta 2021 Temmuz ayında ilk doz COVID-19 aşısını olduktan yarım saat sonra gelişen çift görme ve baş dönmesi şikâyeti ile başvurduğu merkez tarafından periferik vertigo olarak değerlendirilip semptomatik tedavi uygulandığı, şikayetlerinin 15 günde gerilediğini belirtmiştir. Ağustos ayındaki ikinci doz COVID-19 aşısı sonrasında çift görme ve beraberinde göz kapağında düşüklük gelişmesi üzerine yatırılarak incelendiği, Anti-Achr negatif (-), Anti-Musk antikoru pozitif (+), ardısıra uyarım incelemesi (ASU) normal ve kontrastlı toraks bilgisayarlı tomografisinin normal bulunduğu, klinik seyrinde yutma güçlüğü, ekstremite ve boyun kaslarında güçsüzlük, solunum zorluğu olması üzerine pridostigmin ve intravenöz immunglobulin (İVİG) tedavisi başlandığı, solunum zorluğunun düzelmemesi nedeniyle 5 kür plazmaferez tedavisi düzenlendiği takiben ev tipi ventilatör (homevent), pridostigmin (120 mg/gün) , oral prednisolon (64 mg/gün) ile taburcu olduğu belirtilmektedir. Takip döneminde solunum zorluğunun artması nedeniyle kliniğimize yatışı yapılan hastanın nörolojik muayenesinde kas gücü boyun ekstansiyon fleksiyonu 4/5, üst ve alt ekstremiteler 4/5 olarak tespit edildi. Yatışı sırasında tekrar edilen ASU incelemesi normal, tek lif EMG de 4 adet potansiyel çiftinde bireysel jitter uzaması saptandı. Hastaya 5 gün pulse steroid tedavi (250 mg/gün) takiben 5 kür plazmaferez yapıldı. Hastanın ekstremite güçsüzlüğü belirgin değilken ön planda izole solunum sıkıntısının devam etmesi nedeniyle çekilen toraks bilgisayarlı tomografisinde (BT) diyafragmalar bilateral eleve ve diyafragma basısına bağlı her iki akciğer bazallerinde atelektazi izlendi. Hastaya yapılan diyafram EMG incelemesinde iki yanlı frenik sinir iletiminde distal motor latans (sağda 11,4 ms; solda 14,0 ms) uzamış saptandı . Plazmaferez sonrası tedaviye 5 gün İVİG (0.4 mg/kg/gün) ile devam edildi. Belirgin fayda gören hastanın tedavisi pridostigmin (5x60 mg), mikofenolat mofetil (2x500 mg), prednisolon 64 mg olarak düzenlendi.
İlk semptomların ortaya çıkışından itibaren 8 ay geçen hastada 2 kez uzun hastane yatışı yapılmış, ciddi solunum sıkıntısı tekrarlanan pridostigmin, prednisolon pulse, IVIG yükleme, plazmaferez tedavilerine geç yanıt vermiş, mikofenolat mofetil tedaviye eklenerek taburcu edilmiştir.

Tartışma

Miyastenia gravis alevlenmeler ve remisyonlar ile seyreden kas sinir kavşağının otoimmün kökenli bir hastalığıdır. Pitozis, ekstremite güçsüzlüğü, solunum zorluğu, yutma güçlüğü gibi şikayetler ön planda iken ilk başvuruda izole solunum sıkıntısı ile MG tanısı alan literatürde az vaka mevcuttur. [8-11]

Anti-Musk pozitif MG olguları %8 oranında olup, kadın cinsiyet hakimdir, izole solunum sıkıntısı ile seyretmesi nadirdir. Hastaların çoğunluğunda klinik generalize seyreder ve bulber kasların tutulumu daha erken aşamada görülür, miyastenik kriz sıktır. Timus patolojileri ile birlikteliği sık değildir. [12,13]

MG hastalarında miyastenik kriz tablosundan sorumlu en sık bildirilen faktörler enfeksiyonlar ve bazı ilaçların kullanımıdır. Literatürde aşılamanın MG hastalığının alevlenmesinden sorumlu tutulduğu olgular bildirilmekle beraber aşılama sonrasında MG kliniğinin ilk kez geliştiği olgular nadirdir. [12] Aşılamaya bağlı geliştiği düşünülen miyasteni tabloları açısından belirlenmiş tanı kriterleri bulunmaması sebebiyle gelişen miyasteni tablolarının aşılamaya bağlı olduğunu söylemek oldukça zordur. 2019 yılında Çin'de ortaya çıkan SARS-CoV2 virüsünün tüm dünyaya yayılması ile enfeksiyonu engellemek amacıyla geliştirilen antiviral aşıların henüz etki ve yan etki profili iyi bilinmemektedir. COVID-19 enfeksiyonuna bağlı alevlenme gelişen miyasteni olgularına literatürde sıkça rastlanırken henüz aşılama sonrasında geliştiği düşünülen miyasteni olguları oldukça nadirdir. [5,12]

COVID-19 aşısıyla ilişkili yeni başlangıçlı MG nadirdir, ancak artan aşılama oranları ve aşı sayılarını artıran güçlendiriciler için potansiyel önerilerle daha sık hale gelebilir. COVID-19 aşısı ile ilişkili yeni başlangıçlı MG teşhisi, dizartri ve disfaji dahil daha az yaygın semptomların farkında olunmasını ve tanınmasını ve aşılama zamanlamasına dikkat edilmesini gerektirir. Miyastenia gravisin erken tanınması, zamanında tedaviye ve alevlenmelerin hızlı yönetimine yol açabilir.

Kaynak

1. Pourmand R. Myasthenia gravis. Dis Mon. 1997;43(2):65-109. doi: 10.1016/s0011-5029(97)90033-x. PMID: 9118787.

2. Mandaliya R, Kulandaivel K, Nowotarski N, Buddhdev K, Patel R. A Challenging Diagnosis of Fluctuating Dyspnea: Myasthenia Gravis. J Clin Diagn Res. 2015; 9(6):OD06-8. doi: 10.7860/JCDR/2015/12389.6015. Epub 2015 Jun 1. PMID: 26266152; PMCID: PMC4525541.

3. Vincent A, Palace J, Hilton-Jones D. Myasthenia gravis. Lancet. 2001; 30;357(9274):2122-8. doi: 10.1016/S0140-6736(00)05186-2. PMID: 11445126.

4. Gwathmey KG, Burns TM. Myasthenia Gravis. Semin Neurol. 2015;35(4):327-39. doi: 10.1055/s-0035-1558975. Epub 2015 Oct 6. PMID: 26502757.

5. Zhou Q, Zhou R, Yang H, Yang H. To Be or Not To Be Vaccinated: That Is a Question in Myasthenia Gravis. Front Immunol. 2021; 17;12:733418. doi: 10.3389/fimmu.2021.733418. PMID: 34603311; PMCID: PMC8485039.

6. Marlowe FI, DAngelo AJ Jr. Respiratory failure as the initial presentation of myasthenia gravis. Ear Nose Throat J. 1989 ;68(6):472-3. PMID: 2743900.

7. Kim WH, Kim JH, Kim EK, Yun SP, Kim KK, Kim WC, Jeong HC. Myasthenia gravis presenting as isolated respiratory failure: a case report. Korean J Intern Med. 2010 ; 25(1):101-4. doi: 10.3904/kjim.2010.25.1.101. Epub 2010 Feb 26. PMID: 20195411; PMCID: PMC2829406.

8. Dushay KM, Zibrak JD, Jensen WA. Myasthenia gravis presenting as isolated respiratory failure. Chest. 1990;97:232-34.

9. Sharma SR, Sharma N, Yeolekar M. An undiagnosed myasthenia gravis presenting as isolated recurrent acute respiratory failure. J Neurosci Rural Pract. 2012;3:80-82.

10. Kim WH, Kim JH, Kim EK, Yun SP, Kim KK, Kim WC. Myasthenia gravis presenting as isolated respiratory failure: a case report. Korean J Intern Med. 2010;25:101-04.

11. Kishimoto N, Kondou H. Myasthenia gravis presenting as isolated respiratory failure. Nihon Kokyuki Gakkai Zasshi. 1998;36(10):891-95

12. Chavez A, Pougnier C. A Case of COVID-19 Vaccine Associated New Diagnosis Myasthenia Gravis. J Prim Care Community Health. 2021;12:21501327211051933. doi: 10.1177/21501327211051933. PMID: 34709075; PMCID: PMC8559213.

13. Sieb JP. Myasthenia gravis: an update for the clinician. Clin Exp Immunol. 2014 ;175(3):408-18. doi: 10.1111/cei.12217. PMID: 24117026; PMCID: PMC3927901

EP-375 TEKRARLAYAN ATİPİK SEYİRLİ MİLLER-FİSHER SENDROMU: OLGU SUNUMU

RÜMEYSA TOLAY , SELEN YILMAZ , AHMET TURAN EVLİCE

ÇUKUROVA ÜNİVERSİTESİ NÖROLOJİ ANABİLİMDALI

Olgu:

Miller-Fisher sendromu (MFS); klasik triadı arefleksi, oftalmoparezi, ataksi olan bir Guillian-Barre sendromu (GBS) varyantıdır ve GBS olgularının %5-10'unu oluşturur. Anti-GQ1b antikorlarının özellikle oftalmoparezi olmak üzere sendromun patogenezinde rol oynadığı düşünülmektedir. Genelde monofazik olmakla birlikte çok nadiren rekürrens görülmektedir. Tekrarlama eğilimi olan nadir olgularda predispozan faktörler henüz tanımlanmamıştır. Bu bildiride; on altı yıllık asemptomatik bir dönem sonrasında relaps gözlenen bir olgu, sendromun çok nadir görülen rekürrens özelliğini göstermesi nedeniyle sunulmuştur.

Kırk beş yaşında kadın; progresif yutma güçlüğü, konuşma bozukluğu, dengesizlik, ellerde ayaklarda uyuşma, çift görme yakınmaları gelişmesi nedeniyle acil servise başvurdu. Yakın zamanda gastroenterit, üst solunum yolu enfeksiyonu, aşı öyküsü olmayan olgunun özgeçmişinde hipertansiyon mevcuttu. Ayrıca on altı yıl önce çift görme, dengesizlik, ellerde ayaklarda uyuşma yakınmaları ile MFS tanısı almış, üç seans plazmaferez tedavisinden sonra tam iyileşme görülmüş. Olgunun güncel nörolojik muayenesinde oftalmopleji, fasial dipleji, nazone konuşma, öğürme refleksinde azalma, apendiküler ve trunkal ataksi, eldiven çorap duyu kusuru ve arefleksi mevcuttu. Kranial görüntülemesi normal sınırlardaydı. BOS incelemesinde protein düzeyi 71 mg/dl, glukoz 65 mg/dl, direk bakıda 50 eritrosit, albümino-sitolojik disosiasyon saptandı. Serum ve BOS anti-GQ1b IgM ve IgG pozitif saptandı. Yapılan EMG'de duysal sinir ileti hızlarında yavaşlama görüldü. Olgunun dört seans plazmaferez sonrasındaki Nörolojik muayenesi normal sınırlarda saptandı.

Olgu klinik, serolojik ve elektrofizyolojik özelliklerine göre tekrarlayan MFS olarak kabul edildi, literatürde tekrarlayan MFS nadirdir ve tüm MFS vakalarının %11-14 ünü oluşturur. Daha genç yaşlarda polifazik seyretme riski daha yüksek görülür. Tekrarlayan MFS ile monofazik MFS klinik özellikleri arasında anlamlı farklılık bulunamamıştır. Tekrarlayan MFS'de predispozan faktörler belirsiz olup bazı çalışmalar HLA-DR2 pozitifliği ile ilişkilendirilmiştir. MFS genellikle iyi prognozlu olup tedavide İVİG ve plazmaferez tedavisi yer almaktadır. Sendromun iyileşmesi sıklıkla ataksi, oftalmopleji ve arefleksi dizisini takip eder. Bizim olgumuzda iki atakta da klinik prezentasyon,tedaviye yanıt ve iyileşme hızı benzer görülüp plazmaferez tedavisi ile tam düzelme görülmüştür.

MFS geçiren olgularda oldukça nadir görülen rekürrens ihtimali akılda bulundurulmalıdır.

EP-376 ERKEN BAŞLANGIÇLI PARKİNSON HASTASINDA PARK2 HOMOZİGOT POZİTİFLİĞİ VE SCHWARZ JAMPEL SENDROMU GENETİK BİRLİKTELİĞİ

BAŞAK CEREN OKCU , MEHMET GÜNEY ŞENOL

SBÜ SULTAN ABDÜLHAMİD HAN EĞİTİM VE ARAŞTIRMA HASTANESİ NÖROLOJİ KLİNİĞİ

Olgu:

Giriş

Parkinson hastalığı ilerleyen yaşla birlikte sıklığı artan ve en çok görülen nörodejeneratif hastalıklardan biridir. 40 yaşından önce başlayan Parkinson hastalığı ancak tüm olguların %5'inde görülür. 20 yaşından önce başlayan tablolarda ise Jüvenil Parkinson hastalığından bahsedilir. [1]
Hastalığın gelişiminde hem genetik hem çevresel faktörler sorumlu tutulmaktadır. Buna göre genetik yatkınlığı bulunan bireylerde çevresel faktörlerin de tetiklemesi ile hastalığın sıklığı artmaktadır. Özellikle genç başlangıçlı Parkinson hastalarında ve ailevi Parkinson hastalarında saptanan bazı genetik mutasyonların da hastalıktan sorumlu tutulduğu bilinmektedir. [2] Genç başlangıçlı Parkinson hastalığında saptanan genlerden biri olan PARK2 genindeki homozigot mutasyonların üretilen parkin proteinde disfonksiyona sebep olduğu ve hücrelere karşı sitotoksik etkileri tetiklediği bilinmektedir. Bu mutasyon juvenil Parkinson hastalığının (başlangıç yaşı 21) en sık nedenidir. [3]
Schwarz Jampel Sendromu (SJS) diğer adıyla kondrodistrofik miyotoni infant döneminde başlayan nadir görülen belli proteinlerin sentezinde defekt sonucu oluşan ve özellikle kas-iskelet sistemini etkileyen konjenital bir hastalıktır. Hastalığın en sık bulguları kaslarda miyotoni, eklem kontraktürleri, iskelet ve diş anomalileridir. Bu bulgular dışında eşlik eden göz bulguları, anestezik madde sonrasında gelişebilen malign hipertermi başlıca diğer bulgulardır. [4,5]
Bu olguda erken yaşlarda ekstremitelerde tutukluk ve kontraktür ile başlayan ilerleyen dönemde ekstremite ve çene tremorunun eklenmesiyle kliniğimize başvuran hasta sunulacaktır.

Olgu Sunumu
Kliniğimize, 31 yaşındaki kadın hasta sol kol ve bacakta tutukluk, hareketlerde yavaşlama ve çenede titreme yakınmasıyla başvurmuştu. Hastanın mental geriliği olduğu, özel eğitim sınıfında eğitim gördüğü belirtildi. Soy geçmişinde ise anne ve baba akrabalığı dışında belirgin özellik yoktu, diğer dört kardeşin sağ ve sağlıklı olduğu öğrenildi. Üç sene kadar önce saldırgan davranışlar nedeniyle psikiyatrist takibi ile biperiden 2 mg tablet 2x1 ve aripirazol 5mg tablet 1x1 ilaçlarının verilmesinin ardından sol kol ve bacakta tutukluk şikâyeti gelişmiş. Ortopediste başvurduğu, tıbbi görüntülemeleri yapılan hastada herhangi ortopedik muayenede anormal bulgu görülmemesi üzerine takip önerileri ile kontrol randevusuna çağırılmış. Sol kol ve bacakta gelişen tutukluk ve hareketlerde yavaşlamasına çene ve sol kolda titreme şikâyeti eklenmesi üzerine nöroloğa başvurmuş. Hastaya levodopa+benserazid 250 mg tablet 3x1 verilmiş, hastanın semptomlarında düzelme olmuş. Ön tanıda Parkinson olarak değerlendirilen hasta nöroloji polikliniğimizden takip edilmeye başlanmış. Takiplerinde uygulanan karbidopa/levodopa/entakapon 125 mg/31,25 mg/200 mg 4x1, piribedil 50 mg tablet 3x1 ve rasajilin 1 mg tablet 1x1 tedavisinden kısmi fayda görmüş. Hastanın erken başlangıçlı Parkinson kliniği üzerine hastadan genetik testler istenmiş.
Hastanın fenotipik olarak inspeksiyon değerlendirmesinde ifadesiz bir yüz, düşük saç çizgisi ve kulaklar izlendi. Hirsutizmi ve akneleri vardı. Kısa boyunlu ve kısa boylu olan hastada dışarıdan gözlemlenen kifozis mevcuttu. Nörolojik muayenesinde belirgin hipomimi, hipofonik konuşma ve göz kırpma refleksinde azalma mevcuttu. Solda sağa göre daha belirgin olmak üzere iki taraflı rijidite saptandı. Bradikinezi mevcut olan hasta sol ayağını sürükleyerek yavaş ve küçük adımlarla antefleksiyon postüründe yürüdüğü ve yürürken sol kol hareketlerinde belirgin azalma olduğu izlendi. Muayenesinde ilave olarak retropulsiyon, glabellar tap ve palmomental refleks pozitifliği saptandı. Kabızlığı ve idrar kaçırması olmayan hastanın canlı rüya görme şikâyeti mevcuttu. Ayrıca hastada ilave olarak anosmi olduğu öğrenildi.
Hastanın son 4 ayda oral alımı ve günlük hayat kalitesini bozacak derecede çene titremesi gelişmesi üzerine hasta genetik testlerinin de sonuçlarıyla nöroloji polikliniği kontrolüne geldiğinde servisimize yatırılarak takip edildi. Çene tremoru açısından hastanın mevcut tedavisine (levodopa-benserazid 125 mg tablet 4x1,5, pramipeksol 1 mg tablet

3x1, karbidopa-levodopa 25mg/100mg tablet 1x1) biperiden 2 mg tablet 2x0,5 ve rasajilin 1 mg tablet 1x1 eklendi. Hasta belirgin fayda gördü. Rutin kan testlerinde hba1c: 9,4 ve açlık kan şekeri 191 ve sedimentasyon 36 olarak saptandı. Diğer kan testlerinde belirgin patoloji yoktu.
Kraniyal ve lomber kontrastsız manyetik rezonans (MR) görüntülemeleri normal olarak değerlendirildi. Hastanın elektromiyelografisinde (EMG) sinir ileti incelemesi normal, iğne EMG' de miyopati ve nöropati bulgusu yoktu, denervasyon saptanmadı.
Erken başlangıçlı Parkinson hastalığı açısından değerlendirilen hastanın genetik testlerinde PARK2 DNA dizi analizinde rs4709583 mutasyonu homozigot, rs1801582 mutasyonu heterozigot ve SJS açısından HSPG2 geninde pozitiflik saptandı.
SJS açısından genetik olarak pozitif saptanan hasta klinik olarak sendromda görülen bulgular açısından değerlendirildi. Hastadan sendromda görülebilen mikrokornea, katarakt, miyopi gibi göz bulguları açısından göz konsültasyonu istendi. Göz muayenesi normal olarak değerlendirildi. Sendromda görülebilen ortopedik bulgular açısından (osteoporoz, gecikmiş kemik yaşı, küçük mandibula, kifozis, kifoskolyoz, lomber lordoz, koronol ayrık vertebra, femoral epifizlerde ayrışma, coxa vara, coxa valga, konjenital kalça çıkığı, genişlemiş metafizler, pes planus, talipes equinovarus, ince diyafiz) ortopedi konsültasyonu istendi. Ortopedi tarafından hasta normal olarak değerlendirildi. SJS'de görülebilen iskelet deformiteleri açısından hastadan kalça grafisi, servikal grafi, torakal grafi, humerus grafisi ve femur grafisi istendi. Radyoloji tarafından grafiler değerlendirildi. Radyolojik görüntülemelerde SJS lehine bulgu saptanmadı.

Tartışma

Parkinson hastalığı daha çok ileri yaşlarda görülen nörodejeneratif bir hastalık olmakla beraber 40 yaşından önce başlayan Parkinson hastalığı ancak tüm olguların %5' i kadardır. Erken başlangıçlı Parkinson olgularında klinik ve muayene ile tanı koyulan Parkinson hastalığı tanısını etiyolojik açıdan değerlendirmek, varsa genetik sebepleri ortaya koymak ve yine varsa sendromik bir tablonun bir prezentasyonu olup olmadığını ortaya koymak açısından genetik testlerden faydalanmak önemlidir. PARK2 homozigot pozitifliği saptanan olgumuzda ilave olarak saptanan SJS lehine değerlendirilen genetik test pozitifliği üzerine hasta bu sendromun diğer komponentleri açısından araştırıldı. Fenotipik olarak kriterleri karşılayan hastada sendromun diğer klinik prezentasyonları açısından ilgili branşlarca yapılan değerlendirmede sendrom lehine bulgu saptanmadı.
Literatürde oldukça nadir saptanan Schwarz Jampel Sendromu kliniğine sahip hastalarda görülmesi beklenen sinir sistemine ait bulgular mental retardasyon ve hiporefleksi olarak belirtilmektedir. Hastamızda bu iki klinik de mevcutken literatürde SJS ve Parkinson hastalığı birlikteliği bulunan ve bildirilen vaka mevcut değildir.
Erken başlangıçlı Parkinson tablolarında genetik değerlendirme mevcut Parkinson kliniğinin izole veya herhangi sendromik bir tablonun bir komponenti olup olmadığının değerlendirilmesi açısından önemlidir. Hastada varsa mevcut bir sendromik tablonun saptanması bu sendromda görülebilecek diğer parametrelerin değerlendirilmesi, takip edilmesi ve risk faktörleri optimizasyonu açısından önemlidir. Bu nedenle erken başlangıçlı Parkinson tablosu ile başvuran hastalarda genetik testlerin değerlendirilmesi önerilir.

Kaynaklar

1. Niemann N, Jankovic J. Juvenile parkinsonism: Differential diagnosis, genetics, and treatment. Parkinsonism Relat Disord. 2019 Oct;67:74-89. doi: 10.1016/j.parkreldis.2019.06.025. Epub 2019 Jun 30. PMID: 31272925.
2. Beitz JM. Parkinson's disease: a review. Front Biosci (Schol Ed). 2014 Jan 1;6(1):65-74. Doi: 10.2741/s415. PMID: 24389262.
3. 11. Vila M, Przedborski S. Genetic clues to the pathogenesis of Parkinson's disease. Nature Med 2004; 10: 58-62.
4. Nessler M, Puchala J, Kwiatkowski S, Kobylarz K, Mojsa I, Chrapusta-Klimeczek A. Multidisciplinary approach to the treatment of a patient with chondrodystrophic myotonia (Schwartz-Jampel vel Aberfeld syndrome): case report and iteratüre review. Ann Plast Surg. 2011 Sep;67(3):315-9. Doi: 10.1097/SAP.0b013e3181fac1ec. PMID: 21263291.
5. Ben Hamida M, Miladi N, Ben Hamida C. Syndrome de Schwartz-Jampel. Etude clinique et histopathologique de 4 cas [Schwartz-Jampel syndrome. Clinical and histopathological study of 4 cases]. Rev Neurol (Paris). 1991;147(4):279-84. French. PMID: 2063077.

EP-377 AQP-4 ANTİKOR POZİTİF NÖROMİYELİTİS OPTİKA SPEKTRUM HASTALIĞI VE PRİMER SJÖGREN SENDROMU BİRLİKTELİĞİ

MERVE CEREN AKGÖR EZGİ ERTURUL [1], SALİHA GÖKÇE [1], SERAN SENAR [1], BELGİN KOÇER [1], MURAT UÇAR [2]

[1] *GAZİ ÜNİVERSİTESİ TIP FAKÜLTESİ NÖROLOJİ ANABİLİM DALI*
[2] *GAZİ ÜNİVERSİTESİ TIP FAKÜLTESİ RADYOLOJİ ANABİLİM DALI*

Olgu:

Giriş: Nöromiyelitis Optika Spektrum Hastalıkları (NMOSH) Primer Sjögren sendromu (PSS) dahil diğer otoimmün hastalıklarla bir arada görülebilir. PSS prevalansı akuaporin-4 (AQP-4) antikoru pozitif NMOSH'da seronegatif olgulara göre daha fazladır ve seropozitif NMOSH'da %10-20 sıklıkta bildirilmiştir. Bu bildiride PSS birlikteliği olan ve serum AQ-4 antikor pozitif bir NMOSH tanısı alan immünosupresif tedaviye yanıt veren, hızla azalan engelliği olan orta yaşta bir kadın olgu sunulmuştur.

Olgu: 49 Yaşında, bilinen HT, hipotiroidi ve uzun yıllardır göz, ağız kuruluğu, eklem ağrıları ve yorgunluk şikayeti olan kadın hastada Mayıs 2022 tarihinde sağ gözde aniden görme bulanıklığı gelişmiş ve beş gün süre ile uygulanan 1 gr/gün intravenöz metilprednizolon (İVMP) tedavisi ile görme bozukluğu şikayeti tamamen düzelmiş. Üç hafta sonra sırt ağrısı sağ bacakta keçeleşme ve idrar yaparken zorlanma, iki gün sonra sağ ve sol bacakta güçsüzlük, idrarını hissedememe şikayetleri ile başvurdu. On gün 1 gr/gün İVMP tedavisi almış ancak klinikte düzelme olmaması üzere tarafımıza yönlendirilmişti. İlk nörolojik muayenesinde sağ ekstremite kas gücü 1/5, sol alt ekstremite kas gücü 0/5, T4 distalinde bilateral hipoestezi, bilateral iliak spin distalinde vibrasyon kaybı saptandı, bilateral plantar yanıtlar ekstansör idi. Hastanın servikotorakal magnetik rezonans görüntülemesinde (MRG) C5-T10 düzeyinde santral kanalda genişleme, kontrastlanmayan ve ekspansiyon bulgusu göstermeyen diffüz, heterojen sinyal değişikliği olduğu görüldü. Beyin ve Servikal MRG incelemeleri normal bulundu. Lomber ponksiyonda beyin omurilik sıvısında (BOS) proteini yüksek (92.1 mg/ dl), glukoz normal, BOS anti-AQ4 antikoru 1/1000 pozitif saptandı, ayrıca serumda Anti-SSA/Ro, Anti-SSB/La) antikorları pozitif idi. Hastada Schirmer testi pozitif (bilateral<5mm), minör tükrük bezi biyopsisinde Fokus skoru: 0 olarak sonuçlandı. ACR/EULAR 2016 kriterlerine göre PSS tanısı aldı. Hastaya 5 seans plazmaferez tedavisi uygulandı. Kısmi fayda görmesi üzerine ardından 10 gün 1 gr/gün İVMP verildi ve 64 mg/gün oral metilprednizolon ile birlikte immünoterapi olarak 1000 miligram Rituksimab infüzyonu ile devam edildi. Hastanın son NM'de sol alt ekstremite proksimal kas gücü 3/5 ve ayak bileği dorsifleksiyonu 5/5 düzeyinde, diğer kas güçleri tam idi ve hasta destekle mobilize olarak taburcu edildi.

Tartışma: Geniş vaka serilerinde nörolojik tutulum %46-57 sıklıkta PSS tanısından önce hastalık ilk belirtisi olarak bildirilmiştir. Olgumuz PSS tanısını NMOSH kliniği gelişiminden sonra almıştır. Optik nörit ve/veya transvers miyelit kliniği ile prezente olan NMOSH'da romatolojik hastalıklarla ilgili ayrıntılı öykü alınması gerektiğini vurgulamayı amaçladık. PSS varlığı hastalık aktivitesi ve ciddi engellilik ile ilişkili bulunmuştur. Bununla birlikte erken tanı, erken dönemde plazmaferez ile atak tedavisinin uygulanması ve uzun dönemde hızlı ve etkin immünoterapi ile NMOSH hastalarında en az sekel ile iyileşme olabilir, engellilik büyük ölçüde azaltılabilir.

EP-378 CANVAS OLGULARININ VESTİBÜLER, ELEKTROFİZYOLOJİK VE OKÜLERMOTOR ÖZELLİKLERİNİN DEĞERLENDİRİLMESİ

PINAR ÖZÇELİK [1], YASEMİN KARAKAPTAN [2], AYŞE NAZLI BAŞAK [3], İHSAN ŞÜKRÜ ŞENGÜN [4], GÜLDEN AKDAL [4]

[1] *BİRUNİ ÜNİVERSİTESİ TIP FAKÜLTESİ NÖROLOJİ ANABİLİMDALI İSTANBUL, TÜRKİYE*
[2] *ÇİĞLİ EĞİTİM ARAŞTIRMA HASTANESİ NÖROLOJİ, İZMİR, TÜRKİYE*
[3] *KOÇ ÜNİVERSİTESİ TIP FAKÜLTESİ MOLEKÜLER BİYOLOJİ VE GENETİK, İSTANBUL, TÜRKİYE*
[4] *DOKUZ EYLÜL ÜNİVERSİTESİ NÖROLOJİ ANABİLİMDALI, İZMİR, TÜRKİYE*

Olgu:

Giriş: Son yıllarda serebellar ataksi, vestibüler arefleksi ve saf duysal nöropati birlikteliği ile tanımlanan CANVAS hastalığı geç başlangıçlı genetik ataksiler içinde ayırıcı tanıda yerini almıştır. Hastalığın etyolojisinde RFC1 geninde biallelik pentanükleotit tekrar artışının olduğu gösterilmiştir. Hastalığın temel klinik özellikleri incelendiğinde kronik öksürük öyküsü, otonom tutulum, serebellar atrofi bugüne kadar tanı alan hastalardaki diğer ortak özelliklerdir. Olgu sunumumuz Dokuz Eylül Üniversitesi Nöroloji Anabilimdalı Denge Polikliniği'ne başvuran ve tetkikleri sonrası CANVAS hastalığı tanısı konulan 1 kadın ve 1 erkek hastayı içermektedir. Hastaların genetik incelemesi Koç Üniversitesi Tıp Fakültesi Moleküler Biyoloji ve Genetik Bölümü'nde yapılmıştır. Hastalar klinik ve genetik bulguları ile CANVAS hastalığı tanısı almışlardır. Hastaları tetkik ederken; vestibulo-oküler reflekslerini(VOR) değerlendirmek için video baş çevime testi(v-HIT) yapılmıştır. Ayrıca VVOR(görsel olarak geliştirilmiş VOR) testi ile yavaş takip sistemi ve VOR birlikte değerlendirilmiştir. Video nistagmografi(VNG) ile nistagmus özellikleri, horizontal ve vertikal takip, horizontal ve vertikal sakkatlar, optokinetik refleks yanıtları incelenmiştir. Hastaların klinik özellikleri ve radyolojik bulguları değerlendirilmiştir. Hastalara nöropati varlığını değerlendirmek için elektromyelografi(EMG) yapılmıştır.

1. olgumuz olan 72 yaşındaki kadın hastanın yaklaşık 3 yıldır giderek arttığını belirttiği dengesizlik yakınması mevcuttu. Aritmi, hipotiroidi ve ortostatik hipotansiyon öyküsü vardı. Hastanın anne ve babasında akraba evliliği öyküsü vardı(teyze çocuğu). Nörolojik muayenesinde: aşağı vurumlu nistagmusu mevcuttu, bilateral klinik baş çevirme testi pozitifti ve vibrasyon duyusu alt ekstremitelerde kayıp, üstte azalmıştı. Hasta geniş tabanlı ve ataksik yürümekteydi. Hastanın v-HIT testinde VOR kazancı ortalaması; lateral semisirküler kanallarda 0.21, anterior semisirküler kanallarda 0.33 ve posterior semisirküler kanallarda 0.22 saptandı. Beyin MRG'sinde pontoserebellar atrofisi vardı.
2. olgumuz olan 70 yaşındaki erkek hasta neredeyse 10 yıldır olan dengesizlik yakınması olduğunu belirtti. Bilinen hipertansiyon tanısı mevcuttu. Hastanın anne ve babasında akrabalık öyküsü yoktu ve aynı köyden değillerdi. Nörolojik muayenesinde bilateral bakış ile uyarılan nistagmusu vardı, bilateral klinik baş çevirme testi pozitifti, bilateral dismetrisi ve sağda disdiadokokinezisi mevcuttu, vibrasyon duyusu alt ekstremitelerde kayıp, üstte azalmıştı. Yürüyüşü geniş tabanlı ve ataksikti. v-HIT testinde VOR kazancı tüm semisirküler kanallarda 0.2'nin altındaydı. Beyin MRG'sinde serebellar arofisi mevcuttu.
İki hastanın da EMG'sinde saf duysal polinöropati saptandı. Her iki hastanın da VVOR testi yavaş takip ve VOR 'in birlikte etkilenmiş olduğunu gösterdi. İki hastanın da VNG'de ortak bulguları horizontal sakkat latanslarında uzama, vertikal ve horizontal yavaş takibin sakkadik olması ve optokinetik yanıtlarının bozulmasıydı. Her iki hastanın da yıllardır olan kuru öksürük öyküsü mevcuttu.

Tartışma: Olgularımız Türkiye'de genetik ve klinik özellikleri ile CANVAS hastalığı tanısı alan hastaların özelliklerini göstermektedir. Genetik ataksi ön tanısıyla hastaları tetkik ederken vestibulo-okuler refleksin değerlendirilmesi, diğer klinik bulgularla birleştirildiğinde ayırıcı tanı listemizi daraltacaktır. Literatürde v-HIT ile genetik ataksi hastalarının değerlendirilmesinde Freidreich ataksisi ve SCA-3'de de VOR kazancında düşüklük ve düzeltici sakkat bulguları saptanmıştır. Bu noktada hastalarda yıllardır olan kronik öksürük varlığı, otonom tutulum, saf duysal nöropatinin varlığının birlikteliği ve saptanması halinde otozomal resesif kalıtım CANVAS hastalığını telkin etmektedir.

EP-379 RELAPSİNG OPTİK NÖRİTLE PREZENTE OLAN MOGAD OLGUSU

BİLAL YILDIZ , MEHMET TECELLİOĞLU , FATMA EBRU ALGÜL

İNÖNÜ ÜNİVERSİTESİ TURGUT ÖZAL TIP MERKEZİ

Olgu:

Miyelin oligodendrosit glikoprotein antikoru ile ilişkili hastalık (MOGAD), merkezi sinir sisteminin demiyelinizasyon atakları ile karakterize otoimmün inflamatuar bir hastalığıdır, ağırlıklı olarak optik sinirleri, beyni ve medulla spinalisi hedef alır. MOGAD ile uyumlu klinik bir fenotipin varlığında, serum MOG-IgG antikorlarının pozitif olması ve alternatif tanıların dışlanması ile MOGAD tanısı konulur. Atak tedavisinde pulse steroid, plazmaferez veya ıvıg uygulanabilir, koruyucu tedavide ise immünsupresif/immünmodülatör ajanlar kullanılır. Biz bu olgu sunumunda, 4 yıl ara ile iki kez olmak üzere; ilkinde ardışık bilateral, ikincide de unilateral optik nörit atağı geçiren, atağı şiddetli olup tedavi yanıtı iyi olan ve MOG-IgG'si pozitif sonuçlanıp MOGAD tanısı alan 46 yaşındaki kadın hastayı sunuyoruz. MOGAD'da en sık başlangıç bulgusu ve relapslardaki en sık bulgu optik nörittir, bilateral optik nörit de sık görülür. Optik nörit atakları NMOSD'ye benzer şekilde şiddetli olmaya meyillidir fakat tedavi ile iyileşme NMOSD'den daha iyidir ve MS ile benzerdir. Biz sunduğumuz bu olgu ile beraber hem MOGAD'ın genel klinik özelliklerini hem de optik nöritin MOGAD, NMOSD ve MS'teki karakteristik özelliklerini tartışmayı amaçlıyoruz.

EP-380 COVİD-19 AŞISI SONRASI GELİŞEN İMMUN ARACILI NEKROTİZAN MİYOPATİ: OLGU SUNUMU

ELİF İREM TEKELİ , FATMA TUĞRA KARAARSLAN TÜRK , MİNE H:AYRİYE SORGUN , ZERRİN AKSUN ÖZAYDIN , CANAN TOGAY IŞIKAY

ANKARA ÜNİVERSİTESİ TIP FAKÜLTESİ NÖROLOJİ ANABİLİM DALI

Amaç:

Giriş
İdiopatik İnflamatuar Miyopatiler (İİM), kas hasarının kısmen immun sistem aracılığıyla geliştiği miyopatilerdir (1) .
İİM'li hastaların en yaygın prezentasyonu kademeli simetrik proksimal kas güçsüzlüğü, inflamasyona bağlı kas hasarı nedeniyle oluşan kreatinin kinaz (CK) ve diğer kas enzimlerinin yüksekliğidir (2) .
İİM alt tipleri; dermatomiyozit, polimiyozit, immun aracılı nekrotizan miyopati, statin kullanımının indüklediği miyopati, inklüzyon cisimcikli miyopati ve overlap sendromdur (2) .

Gereç ve Yöntem:

Olgu
44 yaşında erkek hasta, Biontech aşısından 3 gün sonra başlayan eklem ve kas ağrıları, yorgunluk, merdiven çıkarken zorluk çekme ve katı gıdaları yutma güçlüğüyle başvurdu. Laboratuvar incelemelerinde; AST, ALT yüksek, CK: 12239 U/l, anti- RO (+++), beta2 mikroglobulin (+), lupus antikoagülan düzeyi yüksek, miyozit panelinde ise Anti-SSA ve Anti-SRP (+++) saptandı. Otoimmun hepatit ön tanısı ile yapılan ileri tetkiklerde ANA (+), AMA (++), Anti-SM (+), karaciğer biyopsisinde minimal nekroinflamatuar aktivite saptandımış, fibrozis izlenmedi.miştir. EMG bulguları normaldi., Kas biyopsisi ise ''dağınık izole nekrotize ve rejeneratif kas fibrilleri'' görülerek İmmun Aracılı Nekrotizan Miyopati (İMNM) ile uyumlu bulunmuştur. Prednizolon 60 mg/gün tedavisi başlanan hastanın takiplerde CK düzeylerinde düşme gözlendi. İdame tedavi olarak Metotreksat tedavisi başlandı.

Bulgular:

Tartışma

Akut-subakut başlangıçlı, kademeli olarak kötüleşen ağrılı proksimal kas güçsüzlüğü ve kas enzimleri yüksekliğinde akla gelmesi gereken öncelikli tanı İİM'dir. Tek şikayeti proksimal kas güçsüzlüğü olan hastalarda düşünülen İİM tipleri ise; primer polimiyozit, immun aracılı nekrotizan miyopati ve inklüzyon cisimcikli miyopatidir (2) .

İMNM, klinik olarak primer polimiyozite benzer olup ancak kas biyopsisinde görülen kas nekrozunun yaygınlığı ve inflamatuar infiltratın göreceli azlığı ile ayırt edilir (2) .
Anti-SRP antikoru; İİM'li hastaların yaklaşık %5'inde saptanmıştır. Kas biyopsileri minimal inflamasyonlu nekrotizan miyopati gösterir ve ekstramüsküler belirtiler seyrektir. Bu hastalar belirgin güçsüzlük ve çok yüksek CK düzeyi ile şiddetli hastalık seyri eğilimindedir. Uygun immunsüpresif tedavi ile bile hastalık aktivitesinin tamamen kontrol edilmesi genellikle zordur (2) .
Literatürde viral, bakteriyel ve fungal birçok enfeksiyon ve aşı sonrası İİM geliştiği
bildirilmiştir. Covid-19 enfeksiyonu ve aşısı sonrası görülen miyozit tabloları da mevcuttur (3)(4)(5) .
Vakamızda da görüldüğü gibi Covid-19 aşısı sonrası proksimal kas güçsüzlüğü kliniği ile gelen ve tetkiklerinde CK başta olmak üzere kas enzimleri yüksekliği gözlenen hastalarda ön tanı olarak İİM akla gelmelidir.

Sonuç:

Kaynaklar

1)Nöromüsküler Hastalıklar, Rabi N.Tawil, Shannon Venance

2) Malik A, Hayat G, Kalia JS, Guzman MA. Idiopathic Inflammatory Myopathies: Clinical Approach and Management. Front Neurol. 2016 May 20;7:64. doi: 10.3389/fneur.2016.00064. PMID: 27242652; PMCID: PMC4873503.

3) Bose, P, Goenka, U, Moitra, S, Majumdar, S, Goenka, MK, Sen, SG. COVID-19 vaccine-associated myositis – a case report. Clin Case Rep. 2022; 10:e06314. doi:10.1002/ccr3.6314

4) D J Theodorou, Drs, S J Theodorou, A Axiotis, M Gianniki, N Tsifetaki, COVID-19 vaccine-related myositis, QJM: An International Journal of Medicine, Volume 114, Issue 6, June 2021, Pages 424–425,

5)Uslu S Myositis due to COVID-19 Postgraduate Medical Journal 2021;97:399.

EP-381 GEÇICI SPLENİUM LEZYONLARI

SARRA E. LAZRAK , FURKAN SARIDAŞ , E.RABİA KOÇ , Ö.FARUK TURAN

BURSA ULUDAĞ TIP FAÜLTESİ HASTANESİ NÖROLOJİ ANABİLİM DALI

Olgu:

FARKLI KLINIK PREZENTASYONLU GEÇICI SPLENİUM LEZYONLARI ; 3 OLGU SUNUMU

Sarra E. Lazrak, Furkan Sarıdaş, E.Rabia Koç, Ö.Faruk Turan
BURSA ULUDAĞ TIP FAÜLTESİ HASTANESİ NÖROLOJİ ANABİLİM DALI

Amaç :
Korpus kallozumun miyelin dokusu diğer merkezi ve periferik sinir dokularına göre %40 daha azdır. Böylelikle dış etkenlerden daha kolay etkilenir. Korpus kallozum splenium her iki hemisferdeki temporal ve oksipital lobların arasındaki bağlantıyı sağlar. Davranış, vizüel ve verbal bilgilerin interhemisferik füzyonu sağlar. Patolojilerinde spesifik olmayan klinik bulgular olabilir. Bu çalışmanın amacı farklı nörolojik prezantasyon gösteren 3 olguda korpus kallozum patolojisinin etiyolojilerini, prognozunu ve tedavisi değerlendirmektir.

Gerçek ve yöntem:
01/06/2022-01/09/2022 tarihleri arasında tarafımızca değerlendirilen splenium lezyonu saptanan 3 olgunun etiyolojileri, tedavi yaklaşımı ve prognozu değerlendirilmiştir.

Bulgular:
Olgularımız; bilinç bulanıklığı, görme bozukluğu, mide bulantısı, baş ağrısı, baş dönmesi ve dengesizlik şikayetleri ile başvurdu. Yapılan nörolojik muayenelerinde bilinç bulanıklığı ile prezente olan olguda ajitasiyon, kooperasyon ve oryantasyon kısıtlılığı saptandı. Diğer hastalarda patolojik bulgu saptanmadı. MR görüntülemlerinde t2 hiperintens, diffüzyon kısıtlayan splenium lezyonları izlendi. Etiyolojide senkop, arrest sonrası hipoksi-iskemi, yüksek proteinli diet sonrası ve içeriği bilinmeyen bitkisel madde kullanımı saptandı. Semptomatik tedavi ile takiplerde bulgular düzeldi.

Sonuç ve tartışma:
Splenium'un spesifik olarak tutulmasının nedeni ve mekanizmaları tam olarak bilinmemektedir. Bu durumun oluşmasında sitotoksik ödem, hücre zarındaki elektrolit değişiklikleri ve antiepileptik ilaçlara bağlı gelişen fokal demiyelinizasyon gibi faktörler sıralanabilir. Lezyonların mr görüntülemelerinde dwı sekansında hiperintens ve adc sekansında hipointens olması sitotoksik ödeme işaret eder. Ayırıcı tanılarda enfarkt, toksikasyon, enfeksiyon, revesible ensefalopati, malnütrisyon, malignite, aids ve multiple skleroz düşünülmelidir. Hafif semptomlar veya ensefalopati/ensefalit gibi ağır klinik tablo ile seyredebilir. Lezyonların geçici oluşabileceğini bilmek prognoz açısından invaziv tanı ve tedavi yöntemlerinden kaçınılmasını sağlar. Nedene yönelik ve semptomatik tedavi ile takip önerilmektedir. Bizim olguların kliniği semptomatik tedavi ile düzeldi.

EP-382 NÖROJENİK STRES KARDİYOMİYOPATİSİ: OLGU SERİSİ

TUĞÇE MENGİ [1], YAKUP ÇETİNKAYA [2]

[1] *NİĞDE EĞİTİM VE ARAŞTIRMA HASTANESİ, NÖROLOJİ KLİNİĞİ, YOĞUN BAKIM ÜNİTESİ*
[2] *NİĞDE EĞİTİM VE ARAŞTIRMA HASTANESİ, KARDİYOLOJİ KLİNİĞİ*

Olgu:

Kardiyak hastalık öyküsü ve göğüs travması olmayan, travmatik beyin hasarı nedeniyle nörolojik yoğun bakım ünitesine (NYBÜ) kabul edilen, NYBÜ'ye başvuru sırasında kardiyak enzim ve elektrokardiyografi değerlendirilmesi olan, ilk 3 gün içerisinde ekokardiyografi (EKO) uygulanan ve kardiyak disfonksiyon saptanan olguları değerlendirdik.

Olgu-1
Yirmi dört yaşında erkek hasta, ağır travmatik beyin hasarı ve Glasgow koma skoru (GKS) E1VTM1 ile NYBÜ'ye kabul edildi. Troponin T 267 ng/L, CK-MB 104 mcg/L idi. Takiplerinde kardiyak enzimlerde düşüş gözlendi. Elektrokardiyografide T dalga inversiyonu mevcuttu, QTc süresi 622 msn idi. EKO'da sol ventrikül ejeksiyon fraksiyonu (EF) % 50, inferoposterior duvarda hipokinezi saptandı. Marshall skoru 5 idi. Takiplerinde beyin ölümü gelişti.

Olgu-2
Yirmi beş yaşında erkek hasta, ağır travmatik beyin hasarı ve GKS E2VTM5 ile NYBÜ'ye kabul edildi. Troponin T 1183 ng/L, CK-MB 41,2 mcg/L idi. Takiplerinde kardiyak enzimlerde düşüş gözlendi. Elektrokardiyografide patolojik bulgu saptanmadı, QTc süresi 400 msn idi. EKO'da EF % 55 idi. Marshall skoru 3 idi.

Olgu-3
On dokuz yaşında erkek hasta, ağır travmatik beyin hasarı ve GKS E1VTM4 ile NYBÜ'ye kabul edildi. Troponin T 332 ng/L, CK-MB 25,2 mcg/L'ydi. Takiplerinde kardiyak enzimlerde düşüş gözlendi. Elektrokardiyografide patolojik bulgu saptanmadı, QTc süresi 330 msn idi. EKO'da EF % 60 idi. Marshall skoru 5 idi.

Olgu-4
On sekiz yaşında erkek hasta, ağır travmatik beyin hasarı ve GKS E2VTM5 ile NYBÜ'ye kabul edildi. idi. Troponin T 99 ng/L, CK-MB 6,4 mcg/L'ydi. Takiplerinde kardiyak enzimlerde düşüş gözlendi. Elektrokardiyografide patolojik bulgu saptanmadı, QTc süresi 407 msn idi. EKO'da anterolateral apikal hipokinezi, EF % 52 saptandı. Marshall skoru 5 idi. 2 ay sonra yapılan kontrol EKO'da patolojik bulgu saptanmadı.

Sonuç
Nörokritik hastalıklara sekonder gelişen kardiyak disfonksiyonlardan biri, nörojenik stres kardiyomiyopatisidir. Çalışmalarda nörojenik stres kardiyomiyopatisi tanı kriterleri homojen olmamakla birlikte yüksek kardiyak biyobelirteçler, kardiyak iletim anormallikleri ve kardiyak görüntülemede miyokardiyal disfonksiyon primer tanı bileşenleridir. Anevrizmatik subaraknoid kanama, iskemik inme, akut hidrosefali, Guillain-Barré sendromu, status epileptikus ve travmatik beyin hasarından sonra tanımlanmıştır. Travmatik beyin hasarı ile ilişkili çalışmalar değerlendirildiğinde; kardiyak disfonksiyonun şiddetli travmatik hasarında daha yüksek oran görüldüğü ve daha yüksek hastane içi mortalite ile ilişkili olduğu saptanmıştır. Tüm bu bilgiler ve hemodinamik etkisi göz önünde bulundurulduğunda nörojenik stres kardiyomiyopatisi dahil kardiyak disfonksiyonun zamanında tanınması önemlidir.

EP-383 İCA OKLÜZYONLARINDA ENDOVASKÜLER TEDAVİ UYGULAMALARI

Bu bildiri geri çekilmiştir.

EP-384 VARİCELLA ZOSTER VİRÜS SEREBELLİTİ

HALİL ALPER ERYILMAZ , GİZEM ERKARACA , ABDULKADİR TUNÇ

SAKARYA ÜNİVERSİTESİ EĞİTİM VE ARAŞTIRMA HASTANESİ, NÖROLOJİ KLİNİĞİ

Olgu:

GİRİŞ

Varisella zoster virüs (VZV) reaktivasyonu, MSS tutulumu yapabilir ve Ramsay Hunt sendromu, ensefalit, menenjit, miyelit ve serebellit gibi tablolarla prezente olabilir. Serebellit tablolarında ateş ile birlikte veya bağımsız, nistagmus, tremor, dismetri, ataksi, dizartri, baş ağrısı ve bilinç bozukluğu kliniği görülebilmektedir. VZV ile ilişkili ensefalitte mortalitenin tedaviye rağmen %5-20 arasında değiştiği, hayatta kalan hastalarda ise çeşitli nörolojik sekellerin gelişebildiği bildirilmiştir. Tipik bir MR paterni bildirilmediğinden diagnostik güçlüklere neden olabilmektedir.

OLGU

32 yaşında kadın hasta 3-4 gündür olan baş dönmesi, bulantı, kusma ve konuşma bozukluğu şikayetleri ile getirildi. Nörolojik muayenesinde serebellar dizartri, ataksi ve iki yanlı dismerisi mevcuttu. Her iki yöne horizontal nistagmusu olan hastada diğer kranial sinir muayeneleri normaldi. Hastanın kranial MR' ında bilateral anterior serebellar hemisferlerden yukarıya beyin sapına doğru uzanan T2 ve FLAIR ağırlıklı serilerde hafif hiperintens, difüzyon ağırlıklı serilerde artmış difüzyon kısıtlaması gösteren ancak post-kontrast serilerde belirgin kontrastlanma göstermeyen tutulum izlendi. Lomber ponksiyonda mikroprotein:163 mg/dl saptandı. Hücre sayımında mm3de 120 lökosit hücresi görüldü. Bakteri-viral paneli gönderilen hastada VZV IgM pozitif saptandı. Asiklovir tedavisi başlanan hasta enfeksiyon hastalıkları kliniğince takibe alındı.

TARTIŞMA

Serebellit postenfeksiyöz ve aşılanma sonrası gelişebilen, sıklıkla viral etyolojide gelişen bir tablodur. VZV ilişkili serebellit erişkinlerde çok nadir görülür. Tanı, klinik bulgularla birlikte BOS'ta VZV IgM ve IgG antikorlarının ya da PCR yöntemi ile VZV DNA'sının saptanması ile konur. Varicella-zoster serebellitinde klinik tablonun meningoserebellit tarzında olduğu ve sıklıkla akut geliştiği bildirilmiştir. Hastaların çoğunda taraf ve gövde ataksisi, dizartri ve nistagmus görülür. Bizim olgumuzda da serebellar vermisi simetrik tutan, difüzyon ağırlıklı görüntülerde hiperintens, ADC'de hipointens imaj gösteren ve klinik ve tutulum paternine dikkat edilmediği takdirde inme ile karışabilecek bir tablo mevcuttur. Nadir görülen bu olgu demonstratif olabileceği için sunulmaya değer görülmüştür.

EP-385 İNTRAKRANİYAL ANEVRİZMANIN STENTLENMESİ SONRASI NİKEL ALERJİSİNE BAĞLI GELİŞTİĞİ DÜŞÜNÜLEN HEMİSFER LEZYONLARI: OLGU SUNUMU

KAĞAN GÖKDEMİR KARADENİZ [1], RÜMEYSA UNKUN [1], ŞAKİR DELİL [1], OSMAN KIZILKILIÇ [2]

[1] *İSTANBUL ÜNİVERSİTESİ-CERRAHPAŞA, CERRAHPAŞA TIP FAKÜLTESİ NÖROLOJİ ANABİLİM DALI*
[2] *İSTANBUL ÜNİVERSİTESİ-CERRAHPAŞA, CERRAHPAŞA TIP FAKÜLTESİ RADYOLOJİ ANABİLİM DALI*

Olgu:

GİRİŞ VE AMAÇ: Endovasküler bir prosedür olan stent yardımlı koil ile embolize edilmiş anevrizma tedavisi sonrası ortaya çıkan metal kaynaklı ensefalopati (MKE) oldukça nadirdir. Burada, stent yardımlı anevrizma tedavisinden sonra semptomatik intrakraniyal, ödematöz, kontrast tutan parankimal lezyonların geliştiği 52 yaşında kadın hastanın klinik bulguları, MR'daki lezyonları, tedavi ve prognozunun literatür eşliğinde tartışılması amaçlanmıştır.

OLGU: 52 yaş, kadın hasta. 11 sene önce bilateral posterior komunikan arter anevrizmaları (PcomA) koil embolizasyonu ile başarılı bir şekilde tedavi edilmiş. Geçen süreçte hasta kontrollerini aksatmış. 11 yıl (Mayıs 2022'de) sonra ani gelişen sol göz kapağında düşüklük, çift görme ortaya çıkmış. Nöroradyoloji bölümümüzde çekilen DSA'da; iki yanlı PcomA düzeyinde regrowth anevrizmalar saptanıp, sol ICA yerleşimli iki anevrizmaya yönelik koil eşliğinde akım yönlendirici stent ile endovasküler bilateral embolizasyon işlemi yapılmış. İşlemden 2 hafta sonra baş ağrısı ve sağ kolunda kasılma, bağırma, saldırganlık ardından şuur kaybının olduğu, yaklaşık yarım saat süren bir atağı olmuş. Yapılan kontrol DSA'da stent lümeni patent olup kontrastlı kraniyal MR'ında Sol hemisfer frontoparyetal bölgede, derin ak maddede ve subkortikal alanlarda çevresinde vazojenik ödemin de eşlik ettiği, kontrastlanma gösteren nodüler lezyonlar izlendi. Nörolojik muayenesinde: Sol pupil dilate, ışık refleksi zayıf, hafif pitotik, içe aşağı ve yukarıya bakış kısıtlı, sağa bakışta diplopi saptandı. Sağ göz glob hareketleri ve diğer nörolojik muayene bulguları normal idi. Hastada yabancı cisim reaksiyonu ön tanısı ile 7 gün süre ile 1 gr/gün intravenöz metilprednisolon (MPS) tedavisi başlandı. Ardından idame oral MPS tedavisine geçildi. 10.günde kontrol amacıyla çekilen kontrastlı kraniyal MR'da sol serebral hemisferde tariflenen yaygın ödem alanlarının belirgin regrese olup, kontrastlanmanın da kaybolduğu izlendi. Hasta oral MPS tedavisinin 30'uncu gününde kontrole geldiğinde yakınmasız idi.

SONUÇ: Endovasküler işlemlerden sonra koil migrasyonu, yabancı cisim reaksiyonu, gecikmiş lökoensefalopati ve gecikmiş kanama gibi hastaların taburcu edilmesinden sonra bile oluşabilecek gecikmiş komplikasyonlar görülebilmektedir. Bu nedenle endovasküler işlemlerden sonra hastada klinik kötüleşme veya yeni bir nörolojik defisit ortaya çıktığında bu durum akılda tutulmalıdır.

TARTIŞMA: Genel olarak endovasküler prosedürlerden kısa bir süre sonra ortaya çıkan vazojenik ödem ve diğer komplikasyonlarla birlikte subkortikal ve kortikal lezyonlar literatürde tarif edilmiştir. Bunların çoğu ya işlemin kendisi nedeniyle mekanik emboli, septik emboli ya da yabancı cisim reaksiyonu olarak adlandırılmıştır. Fokal semptomlar genellikle 2 ay sonra ortaya çıkar ve çoğu olguda kortikosteroide iyi yanıt alınır.
Klinisyenler, nitinol stent yardımlı koil embolizasyonundan sonra metal alerjik reaksiyonla ilişkili nörolojik semptomları ve postoperatif gecikmiş radyolojik parankimal ödem değişikliklerini yakından izlemeli ve tedavi sürecini değerlendirmelidir.

EP-386 İLK SEMPTOM OLARAK DİPLOPİ İLE BAŞVURAN NÖROTUBERKULOZ OLGUSU

DURAN ÖZKAN , RIFKI ULUER , CAHİT AYAN

SELÇUK ÜNİVERSİTESİ TIP FAKÜLTESİ

Olgu:

Tüberküloz enfeksiyonu insidansı son yıllarda tüm dünyada artış göstermektedir ve medikal tedavi direnci ciddi sorun yaratmaktadır. Hastalığın bulaşması damlacık enfeksiyonu şeklinde olur. Çok az sayıda bakteri bulaş için yeterlidir. Genellikle ilk hedef akciğerlerdir. Buradan hematojen yolla diğer organlara yayılım olur. Sistemik tüberkülozu olan olguların yaklaşık %10 unda sinir sistemi tutulumu da görülür. En sık karşılaşılan şekli tüberküloz menenjitidir. Daha seyrek olarak beyinde parankimal lezyonlar şeklinde de ortaya çıkabilir. Başlangıç belirtileri sıklıkla respiratuvar sistem ile ilişkili olsa da nadiren ilk nörolojik belirti ile de başvurabilirler. Elli yedi yaşında erkek hasta 2 aydır olan çift görme yakınması ile başvurdu. Hastanın oküler göz hareketleri de dahil olmak üzere nörolojik muayenesi normaldi. Bilateral göz dibinde papil stazı ve sağ gözde görme alanında konsantrik daralma vardı. Tetkiklerinde IFN- gama salınım testi, tümör markerleri, VDRL, HIV, hepatit ve sifiliz testleri negatifti. Tüberkülin Cilt testi=11 mm ve serum anjiotensin dönüştürücü enzim (ACE) düzeyi normaldi. Beyin omurilik sıvısı (BOS) açılış basıncı 320 mmH 2 O olarak ölçüldü. BOS ta mikroprotein=181 (15-45), glukoz=57 (40-70) idi. BOS ta 11 hücre saptandı.(%100 lenfosit). Brucella test sonucu negatifti. Beyin manyetik rezonans görüntüleme (MRG) de supratentorial ve infratentorial alanlarda ekstra aksiyel, yaygın büyüğü 6 mm çapında T1 hiperintens tüberkülomlar izlendi. Beyin MRG venografi normaldi. Akciğer dışı tüberkülozun teşhisi ve tedavisi, tedavi eden hekim için bir zorluk olmaya devam etmektedir. Ayırıcı tanı alanı çok geniştir ve santral sinir sistemi tüberkülozunun semptomları genellikle erken evrelerde spesifik değildir. Batı ülkelerinde artan göç ve çoklu ilaca dirençli mikobakterilerin yayılması nedeniyle yakın zamanda tüberkülozun yeniden ortaya çıkmasıyla birlikte, radyolojik işaretlerin önümüzdeki yıllarda değerli olması muhtemeldir. MRG, santral sinir sistemi tüberkülozu için karakteristik nöroradyolojik özellikler gösterebilse de, tanıyı koymak için BOS analizi gibi ek klinik ve laboratuvar bilgileri gereklidir.

EP-387 AĞRILI OFTALMOPLEJİDE NADİR BİR ETİYOLOJİ; HUMAN IMMUNDEFFIENCY VIRUS (HIV) İLİŞKİLİ LENFOMA

ALİ RIZA GÜNDÜZ [1], EYLEM ÖZAYDIN GÖKSU [1], EMİNE GÖRGÜLÜ [1], AYSUN TILTAK [1], ELİF ÇOBAN [2], ELİF GÜLIRMAK [3]

[1] *ANTALYA EĞİTİM ARAŞTIRMA HASTANESİ NÖROLOJİ KLİNİĞİ*
[2] *ANTALYA EĞİTİM ARAŞTIRMA HASTANESİ ENFEKSİYON HASTALIKLARI VE KLİNİK MİKROBİYOLOJİ KLİNİĞİ*
[3] *ANTALYA EĞİTİM ARAŞTIRMA HASTANESİ İÇ HASTALIKLARI KLİNİĞİ*

Olgu:

AĞRILI OFTALMOPLEJİDE NADİR BİR ETİYOLOJİ; HUMAN IMMUNDEFFIENCY VIRUS (HIV) İLİŞKİLİ LENFOMA OLGUSU

Giriş: insan immün yetmezlik virüsü (hiv) enfeksiyonu sinir sistemi dahil tüm sistemleri tutabilen bir enfeksiyondur. Hiv ile enfekte bireylerin yaklaşik %70-80i hastaliklari sirasinda hiv ile ilişkili bir göz bozukluğu için tedavi edilmiş olsa da, bu sayilarin giderek daha etkili hiv antiviral tedavisinin gelişmesiyle azaldiği görülmüştür.[1] son yayinlarda %3-8 oranda nörooftalmolojik tutulum görülmesine rağmen retro-orbital ağrili oftalmopleji, hiv enfeksiyonun ilk belirtisi olarak nadiren bildirilmiştir.[1] tani almayan olgularda hiv enfeksiyonu; akut, subakut ve kronik dönemlerde farkli prezentasyonlarda karşimiza çikmaktadir. Biz de ağrili oftalmopleji ile başvuran ve henüz tani almamiş hiv enfeksiyonla ilişkili lenfomasi olan olgumuzu sunmak istedik.

Olgu: 30 yaşinda erkek hasta çift görme göz kapağinda düşme ve göz çevresinde ağri ile başvurdu. Bilinen kronik bir hastaliği olmayan hastanin öyküsünde 1 ay önce sol aksiller bölgede ağrisiz sert şişlik nedeni ile tetkikleri yapilirken sol göz kapağinda düşme gelişmiş. Daha sonra giderek ilerleyen sol gözünü hareket ettirmede zorlanma olmuş. Son 1 hafta içinde sağ göz kapağinda da düşüklük ve göz haeketlerin de kisitlilik olmasi üzerine acil servise başvurmuş. Nörolojik muayenesinde, bilateral pitoz mevcuttu. Pupiller dilate, direkt ve indirekt işik refleksleri her iki göz de de alinmiyordu.,sol göz de hiç bir yöne hareket yok iken sağ göz içe bakiş, yukari ve aşaği bakiş kisitliliği mevcuttu. Motor defisit yoktu. Çekilen beyin bilgisayarli tomografide (bbt) sol temporal bölgede, sol kavernöz sinusu infiltre eden 4 cm boyutunda ekstraaksiyal hiperintens lezyon saptanmasi üzerine hasta etyoloji araştirmak amaci ile servisimize yatirildi. Yatişi sirasinda çekilen kontrastli manyetik rezonans görüntülemesinde (mrg) solda kavernöz sinus lokalizasyonunda t2 sekansta hiperintens, t1 sekansta hipointens kontrastli t1 kesitlerinde diffuz homojen kontrast tutan ambient ve prepontin sisternlere kadar uzanan 4,5x2,5 cm boyutunda kitlesel lezyon saptandi. Daha önce aksiller bölgede şişlik nedeni ile takip edilen hastaya yapilan yüeyel doku ultrasonografisinde (usg) 9x10 cm boyutunda hipoekoik lezyon izlendi, anti hiv antikoru pozitif saptanan ve tekrarlanan hiv pcr testi tekrar pozitif gelen hastaya sol aksiller bölgedeki lezyondan biyopsi alindi. Biyopside diffuz büyük b hücreli lenfoma tanisi konuldu., hematoloji,enfeksiyon, radyoloji ve nöroşirurji tarafindan da değerlendirilen hastanin kavernöz sinüsü infiltre eden lezyonunun hiv enfeksiyonu zemininde gelişen b hücre lenfoma olduğu düşünüldü. Hem antiretroviral hem de lenfoma tedavisi başlanan hastanin halen yatarak tedavisi yapilmaktadir.

Tartişma: primer hiv enfeksiyonu kendi başina viral kopya sayisi ile alakali olmaksizin immun-metabolik süreçler ile oftalmopleji yapabileceği gibi, viral yük kaynakli immunosupresyon sonucu sekonder malignitelere bağli da bu klinik antiteyi oluşturabilir. Bu klinik seyrin bilinmesinin hivin erken teşhisine olanak sağlayacağina dikkat çekmek amaciyla bu olguyu paylaşmak istedik. [2]

1-Takeuchi S, Hagiwara S, Nawashiro H, Shima K. HIV-associated lymphoma presenting with painful ophthalmoplegia. Asian J Neurosurg. 2017 Apr-Jun;12(2):341. doi: 10.4103/1793-5482.145108. PMID: 28484573; PMCID: PMC5409409.

2-Ocular Manifestations of HIV Infection Updated: Jul 21, 2021 Author: Luca Rosignoli, MD; Chief Editor: Andrew A Dahl, MD, FACS https://emedicine.medscape.com/article/1216172-overview#a1

EP-388 KORE VE BALLİZM İLE PREZENTE OLAN HİPOPARATİROİDİYE BAĞLI İNTRAKRANİAL KALSİFİKASYON: OLGU SUNUMU

BİLAL YILDIZ , EROL ÇOMRUK , FATMA EBRU ALGÜL

İNÖNÜ ÜNİVERSİTESİ TURGUT ÖZAL TIP MERKEZİ

Olgu:

Kore ekstremitelerin distalini tutan küçük amplitütlü, ballizm ise proksimali etkileyen daha büyük amplitütlü istemsiz hareketlerdir. İdiopatik veya sekonder olarak ortaya çıkabilir. Hipoparatiroidi sekonder nedenlerden biridir ve kronik süreçte intrakranial kaslifikasyonla ekstrapiramidal klinik özellikler sunabilir. Biz bu olgu sunumunda yaklaşık 10 yıl önce total tiroidektomi operasyonu yapılan 73 yaşındaki kadın hastada gelişen iatrojenik hipoparatiroidizmin intrakranial kalsifikasyonla kore ve ballizm şeklinde cerrahiden 10 yıl kadar sonra prezente oluşunu sunuyoruz. İdiopatik bazal ganglion kalsifikasyonu (IBGC) genel olarak Fahr hastalığı veya sendromu olarak bilinir ve bazal ganglionlarda ve diğer beyin bölgelerinde kalsiyum birikintilerinin birikmesiyle karakterize nadir görülen nörodejeneratif bir hastalıktır; parkinsonizm, kore, distoni, bilişsel bozukluk veya ataksi gibi klinik özelliklere sahip olabilir, kalsiyum ve parathormon metabolizma bozukluğu ile ilişkili değildir. Hipoparatiroidiye bağlı intrakranial kalsifikasyon ise parathormon-kalsiyum metabolizma bozukluğu ile ilişkilidir ve uzun süreli hipoparatiroidi zemininde ortaya çıkar. Klinik olarak IBGC ile benzer özellikler gelişebilirken bazı vakalar da asemptomatik kalabilir. Biz sunduğumuz bu olgu ile hipoparatiroidiye bağlı striopallidotodentat kalsinosizin idiopatik bazal ganglion kalsifikasyonuyla (IBGC-Fahr hastalığı) benzer ve farklı yanlarını ve bu durumlarda kullanılabilecek tedavi seçeneklerini tartışmayı amaçlıyoruz.

EP-389 SPONTAN İNTRAKRANİYAL HİPOTANSİYONA SEKONDER SUBDURAL HEMATOM VE GEÇİCİ SPLENİAL LEZYON: OLGU SUNUMU

SERAN SENAR [1], DOĞA VURALLI [2], GÖZDE ÇELİK [3], EZGİ ERTURUL [1], HAYRUNNİSA BOLAY BELEN [2]

[1] *GAZİ ÜNİVERSİTESİ TIP FAKÜLTESİ, NÖROLOJİ ANABİLİM DALI*
[2] *GAZİ ÜNİVERSİTESİ TIP FAKÜLTESİ, NÖROLOJİ ANABİLİM DALI, ALGOLOJİ BİLİM DALI*
[3] *GAZİ ÜNİVERSİTESİ TIP FAKÜLTESİ, ANESTEZİYOLOJİ VE REANİMASYON ANABİLİM DALI, ALGOLOJİ BİLİM DALI*

Olgu:

Giriş: Spontan intrakraniyal hipotansiyon (SİH), nadir görülen ve ortostatik vasıfta prezente olan bir baş ağrısı nedenidir. Bu bildiride tipik özellikler taşıyan baş ağrısı ile başvuran, geç tanı alması nedeni ile subdural hematom gelişen ve geçici splenial lezyon saptanan SİH vakası sunulmuştur.

Olgu: 50 yaşında erkek hasta, 2 ay önce ayaktayken aniden alnından başlayıp ensesine kadar yayılan ve 2 aydır aynı şiddette devam eden baş ağrısı ile GÜTF Nöroloji Baş Ağrısı Polikliniğine başvurdu. VAS 8 olan ağrı devamlı baskı tarzındaymış, ara ara zonklayıcı vasıfta oluyor ve bulantı-kusma eşlik ediyormuş. Hasta oturduğunda ve ayağa kalktığında baş ağrısı oluyormuş, uzanınca rahatlıyormuş. Baş ağrısı ilk başladığında uzanınca tamamen rahatlarken, sonrasında uzanınca hafiflese de tam geçmemeye başlamış. Özgeçmişinde özellik yoktu, nörolojik muayenesi normaldi. Dış merkezde, bize başvurusundan 15 gün önce çekilen kranial manyetik rezonans görüntüleme (MRG)'sinde bilateral frontotemporoparietal subdural effüzyon, venöz yapılarda genişleme saptanan hasta SİH ön tanısı ile yatırıldı. Mutlak yatak istirahati, intravenöz hidrasyon, parasetamol ve kafein tedavileri başlandı. Hastanın çekilen kontrastlı kraniyal MRG-MR venografisinde; diffüz pakimeningeal kontrastlanma, lateral ventriküllerde ince lineer görünüm (slit-like görünüm), bilateral serebellar tonsillerin foramen magnum düzeyinden 5 mm kaudale migrasyonu, venöz yapılarda genişleme, sağ hemisferde subdural hematom, sol hemisferde subdural effüzyon, korpus kallozum spleniumunda benign geçici lezyon ve orta hatta sola 3 mm şift saptandı. Hasta Nöroşirurji bölümüne danışıldı, SİH'a sekonder subdural hematomu olan hastaya öncelikle epidural kan yaması yapılması ve klinik takibi önerildi, Algoloji bölümünce lomber epidural kan yaması yapılan hastanın takibinde baş ağrısı önce tamamen rahatladı. Ancak takipte tekrar baş ağrısı olması üzerinde çekilen kontrol kranial BT'de şiftte artış saptanması üzerine hasta Nöroşirurji bölümü tarafından acil opere edildi. Postoperatif dönemde baş ağrısı tamamen rahatlayan hastanın almakta olduğu parasetamol kafein kombinasyonu tedricen kesilerek taburcu edildi. Hastanın taburculuk sonrası 3 aylık takibinde baş ağrısı olmadı. 3. ay kontrolünde çekilen kranial MR'ı normal olarak saptandı, geçici splenial lezyonu tamamen kaybolmuştu.

Tartışma: Spontan intrakraniyal hipotansiyon nadir olarak görülse de doğru ve erken tanı komplikasyonların önlenmesi için çok önemlidir. Vakamızda saptanan asıl dikkat çekici durum ise korpus kallozumun splenial lezyonudur. Geçici splenial korpus kallozum lezyonlarının etiyolojisi oldukça zengindir, intrakraniyal hipotansiyon da nadir bir neden olarak karşımıza çıkmaktadır.

EP-390 FOKAL KAS VİBRASYONU MOTOR KORTEKS AKTİVASYONUNU AZALTIR: FMRI VAKA ÇALIŞMASI

Bu bildiri geri çekilmiştir.

EP-391 EAGLE JUGULAR SENDROM: VAKA SUNUMU

YILDIZHAN SENGUL [1], SELMA AKSOY [1], ÖZGÜL OCAK [1], MUSTAFA ÇAM [1], BURAK ZAN [1], İBRAHİM ÖZTOPRAK [2]

[1] *ÇANAKKALE ONSEKİZ MART ÜNİVERSİTESİ, NÖROLOJİ ANABİLİM DALI*
[2] *ÇANAKKALE ONSEKİZ MART ÜNİVERSİTESİ, RADYOLOJİ ANABİLİM DALI*

Olgu:

Eagle sendromu, stiloid prosesin semptomatik uzaması veya stylohyoid ve stylomandibular ligamentin kalsifikasyonu olarak tanımlanır. Elonge stiloid prosese bağlı semptomatoloji, ilk kez W.Eagle tarafından 1937'de tanımlanmıştır. Eagle sendromunun toplumdaki insidansı % 4 olarak belirtilmiş ve bunlarında % 4'ünün semptomatik olduğu rapor edilmiştir. Klasik Form hastalarında boğaz ağrısı, yutma güçlüğü, kulak çınlaması, kulak ağrısı ve tek taraflı yüz ve boyun ağrısı mevcuttur.Vasküler Formlu hastalarda uzamış stiloid proses ekstrakraniyal internal karotis arter ile temas halindedir. Bizim hastamızda uzamış styloid proses, farklı olarak, juguler venin önemli ölçüde sıkışmasına neden olmuştu.

43 yaşında bilinen bipolar bozukluk tanılı kadın hasta solda enseden başlayan parietale yayılan daha çok zonklayıcı karakterde, bulantı ve kusma, fotofobi ve fonofobinin eşlik ettiği baş ağrısının son dört aydır çok daha artması, hemen hemen hergünü baş ağrılarının olması nedeniyle polikliniğimize başvurdu. Hasta Lamotrijin ve Valproik asit tedavileri alıyordu. Nörolojik muayenesinde özellik yoktu. BMI: 34.4 olan hastada ön planda intrakranial hipertansiyon düşünüldü. Diplopi de tarifleyen hasta göz hastalıkları ile konsülte edildi. Hastanın göz muayenesinde: orf: +0.00(-0.50,78) L +0.00(-0.75,58), tonuslar: 17/17, görmeler bilateral tashih ile tam, göz hareketleri bilateral her yöne tam, DIR +/+ İDIR +/+ RAPD -/-, oct: Retinal lif kalınlığı: 43/71 mikron Vc/d: 0.80/0.78 sağ Superior İnferior Nazal agır tutulum, sol Superior İnferior Nazal agır tutulum, fundus muayanesinde c/d bilateral 0.8 izlendi (glokomatöz değişiklikler?) saptandı. Hastanın kranial MR venografisinde: 'Sol stiloid process juguler ven proksimal kısmına bası oluşturmaktadır. Bu seviyede ven lümeni ileri derece daralmıştır' saptandı.
Uzamış bir stiloid proses durumunda, özellikle intrakraniyal hipertansiyon belirti ve semptomları ile başvuran hastalarda venöz daralma her zaman araştırılmalıdır ve perspektifte disiplinler arası bir ilgi alanını temsil edebilir.

EP-392 METİL ALKOL ZEHİRLENMESİNDEN SONRA GELİŞEN SPLENİUM ENFARKTI

AYŞENUR ERSOY ŞENGÜL [1], SEVDE ÇIRAKOĞLU [1], GÖZDE ELİDAR [1], FETTAH EREN [1], SEREFNUR ÖZTÜRK [1], JALE BENGİ ÇELİK [2]

[1] *SELÇUK ÜNİVERSİTESİ TIP FAKULTESİ NÖROLOJİ ABD*
[2] *SELÇUK ÜNİVERSİTESİ ANESTEZİ VE REAMİNASYON ABD*

Olgu:

Giriş
Metil alkol, toksik bir alkol çeşididir. Metanol zehirlenmeleri ciddi morbidite ve mortaliteye sebep olabilir ancak çok sık görülmez, bu nedenle bildirilen vakalar sınırlıdır. Ayrıca mevcut vakalar genellikle putamen tutulumuna yöneliktir. Biz bu yazımızda metil alkol kullanımından sonra ilk kez görülen yaygın beyin parankim tutulumunu ve eşlik eden splenium enfarktını sunuyoruz.

Olgu
3 haftadır baş dönmesi olan yakınları tarafından hastanemiz acil servisine getirildiği gün görme kaybı gelişen 49 yaşında erkek hasta, yakınlarından 2 gün önce ev yapımı alkol tükettiği öğrenildi. Muayenesinde; bilinç açık, oryante, koopere, pupiller bilateral dilate ve izokorik, direkt ve indirekt ışık refleksine cevap yoktu. Dört ekstremite kas kuvveti tam, ense sertliği yoktu. DTR normoaktif, patolojik refleks saptanmadı. Kan basıncı 120/80 mm/HG , nabız: 72, saturasyon 95ti. Kan değerinde metabolik asidoz ve akut böbrek yetmezliği değerleri saptandı, acil hemodiyalize alındı, takip edilmek üzere anestezi ve rehabilitasyon yoğun bakıma yatırıldı. Yatış sırasında alınan Beyin diffüzyon MRG (manyetik rezonans görüntüleme) ve beyin BT normaldi. Takiplerinde hastanın bilinci bozuldu ve anlamsız konuşmaları başladı. Nörolojik muayenesinde bilinç açık, yer, zaman ve kişi oryantasyonu bozuk, ajite , pupilla midriyatik, ışık refleksi yok, 4 ekstremite kas kuvveti tam , DTR normoaktifti. Alınan Dif MRG da yaygın subkortikal beyaz cevherde yerleşimli lineer diffüzyon kısıtlaması ve verteks düzeyinde sol frontal lob subkortikal beyaz cevherde de fokal, milimetrik diffüzyon kısıtlayan alan mevcuttu. Metabolik hadiseye sekonder düşünüldü. Takiplerinde kliniği daha da gerileyen hastaya tekrar dif MRG çekildi. MRG'de yeni gelişimli korpus kallozumda posterior splenial kesimlerde ve her iki eksternal kapsülde lineer diffüzyon kısıtlılığı görüldü. Toksik maddeye sekonder splenium enfakrtı düşünüldü. Kliniği stabilleşen MRS: 2 olarak hasta taburcu edildi.

TARTIŞMA
Metanol zehirlenmesinde bulgular sıklıkla oral alımdan 12-24 saat sonra ortaya çıkar. Her ne kadar metanolün kendisi çok toksik değilse de metabolitleri çok toksiktir. Alkol dehidrojenaz tarafından formaldehide ve takiben formik asite metabolize edilir. Bu metabolitler metabolik asidoz, körlük, kardiyovasküler instabilite ve ölüme neden olabilen metanol toksisitesinden sorumludur. Akut zehirlenmede serebral infarkt ve optik atrofiye neden olur. Metanol intoksikasyonunda beyin hasarı, bilateral bazal ganglionlar ve subkortikal bölgelerin tutulumu ile karakterizedir. Bilateral putaminal nekrozun tipik görünümü metanol intoksikasyonu için karakteristik bir bulgu olarak tanımlanmıştır ancak Wilson hastalığı, Kearns-Sayre sendromu ve Leigh hastalığı gibi diğer hastalıklarda da görülebilir. Ayrıca metil alkol intoksikasyonunun görüntüleme bulguları serebral ve intraventriküler kanama, serebellar nekroz ve yaygın serebral ödem görülebilir. Bu vakada yaygın subkortikal tutulum gözlenmiştir. Ayrıca sonrasında splenium enfarktı gelişmiştir. Splenium geri dönüşümlü lezyonun altında yatan kesin patofizyolojik mekanizma hala belirsizdir. İntramiyelinizan ödem, inflamatuar infiltratlar, hiponatemi, oksidatif stres gibi varlıklar hakkında çeşitli hipotezler vardır. Korpus kallozumun spleniumunda geri dönüşümlü lezyona yol açan nedensel faktörler; enfeksiyonlar, antiepileptik ilaca bağlı (karbamazepin, fenitoin, lamotrijin), toksik maddeler, matabolik bozukluğa bağlı (hipoglisemi, hiper/hiponateremi, Marchiafava-Bignami hastalığı, hemolitik-üremik sendrom, tiroid fırtınası, Wernicke ensefalopatisi, B12 vitamini eksikliği) görülmektedir. Bu vakamızda metanol zehirlenmesine sekonder ortaya çıkan Splenium enfarktına dikkat çekmekteyiz.

EP-393 NÖROLOJİK VE OFTALMOLOJİK MANİFESTASYONLAR İLE SEYREDEN BİR PARRY-ROMBERG SENDROMU OLGUSU

FATMA TUĞRA KARAARSLAN TÜRK , ELİF İREM TEKELİ , MİNE HAYRİYE SORGUN , CANAN TOGAY IŞIKAY

ANKARA ÜNİVERSİTESİ TIP FAKÜLTESİ, NÖROLOJİ AD

Olgu:

Parry-Romberg Sendromu (PRS) nadir görülen yüzde kas, kemik, kartilaj ve yumuşak dokuda genellikle hemiatrofi ile seyreden yavaş progresif bir hastalıktır. Kliniğimize baş ağrısı, diplopi, oftalmoparezi ve fasiyal hemiatrofi ile başvuran bir olguyu bildirmek istedik.

OLGU: Kırk dört yaşında kadın hasta, kliniğimize yirmili yaşlarda başlayan diplopi, hemifasiyal atrofi ve migrenöz vasıfta baş ağrısı şikayetiyle başvurdu. Hastanın diplopisi zamanla progrese olmuş ve solda trigeminal sinirin oftalmik dalı trasesinde başlayan atrofisi, sol yüz yarımı ve temporal kasta zaman içerisinde belirginleşmişti. Son iki yıldır benzer bulgular sağ tarafta da ortaya çıkmaya başlamıştı.

Hastanın özgeçmişinde birkaç kez strabismus, pitoz ve retina dekolmanı sebebi ile operasyon vardı, soy geçmişinde ise özellik bulunmuyordu.

Hastanın yapılan nörolojik muayenesinde sol pupil dilateydi.Solda direkt ve indirekt ışık refleksleri sağda ise indirekt ışık refleksi alınamadı.Sol gözün yukarı, içe ve dışa bakışı; sağ gözün ise içe bakışı kısıtlıydı.

Hastaya yapılan manyetik rezonans (MR) görüntülemede sol mezensafalon, serebral pedinkül, serebral ve serebellar hemisferlerde atrofi, trigeminal sinirde incelmeyle sol frontopariatalde ve temporobazalde araknoid kist görüldü. Elde ettiğimiz klinik ve görüntüleme bulguları ile PRS tanısı konuldu.

TARTIŞMA: PRS ilerleyici hemifasiyal atrofi ile karakterize, nadir görülen bir edinsel nörokutanöz hastalıktır.Hastalık çoğunlukla ilk iki dekatta semptom vermeye başlamaktadır. Kas, kemik, kartilaj ve yumuşak doku bulgularına ek olarak hastalığa nörolojik ve oftalmolojik bulgular da eşlik edebilmektedir. Hastaların %15-20'sinde nörolojik semptomlar bulunurken, bunların en sık görülenleri ipsilateral baş ağrısı, trigeminal nevralji ve nöbettir. III, V, VI, VII kranial sinir tutulumu, kognitif etkilenme, davranış anormallikleri, konuşma ve hareket bozuklukları da bildirilmiştir. Hastalığın temel bulgularından olan hemifasiyal atrofi, tipik olarak beşinci kraniyal sinirin bir veya daha fazla dalının dermatomlarını içeren alanın altında kalan derinin ve kraniyofasiyal dokunun atrofisiyle açıklanır. Nörolojik bulguları olan hastaların %75'ine MR anormallikleri eşlik eder. Hastalığın tedavisinde cerrahi ve olası medikal tedaviler bulunmaktadır.

Hem nörolojik hem oftalmolojik hem de bilateral tutulumun eşlik ettiği nadir görülen bir hastalık olan PRS olgusunu bildirmek istedik.

EP-394 ÇOKLU KRANİAL SİNİR TUTULUMU İLE GİDEN BİR TÜBERKÜLOZ MENENJİT OLGUSU

DİLA ZAFER , DİLARA MERMİ DİBEK , SABAHATTİN YÜZKAN , KÜBRA BALCI , YAVUZ ALTUNKAYNAK

SAĞLIK BİLİMLERİ ÜNİVERSİTESİ BAŞAKŞEHİR ÇAM VE SAKURA ŞEHİR HASTANESİ

Amaç:

Tüberküloz enfeksiyonu ülkemizde ve endemik bölgelerde sık görülen kronik enfeksiyoz bir hastalıktır. Çeşitli organ tutulumları ile birliktelik gösterir ve santral sinir sisteminde en sık tüberküloz menenjiti olarak karşımıza çıkar. Morbidite ve mortalite yüksekliği nedeni ile ayırıcı tanıda göz önünde bulundurulması önemlidir.

Gereç ve Yöntem:

Kliniğimizde çoklu kranial sinir tutulumu ile seyreden olgumuzu tartışmayı hedeflemekteyiz.

Bulgular:

Kırk dokuz yaşında kadın hasta; 5 gündür olan baş ağrısı, kusma, çift görme ve peltek konuşma şikayetleri ile acile başvurdu. Nörolojik muayenesinde sağ göz dışa bakış kısıtlı, dil solda atrofik ve dil dışarda sola deviye olarak tespit edildi. Opere meme ca, diyabetes mellitus ve hipertansiyon komorbiditesi olan hastanın kardeşinde tüberküloz lenfadenit hikayesi vardı. Kranial manyetik rezonans görüntüleme postkontrast T1 ağırlılı imajlarda 5. ve 12. Kranial sinirlerde kontrastlanma ve sağ lateral rektus adele sinyali artışı izlendi. Beyin omurilik sıvısı incelemesinde glukoz 14.9 mg/dl ve eş zamanlı kan şekeri 133 mg/dl, protein 1314 mg/L ve 24 mononüklear hücre artışı izlendi. Tüberküloz PCR pozitif gelen hastanın BOS PCR üremesi izlendi. Ca öyküsü olan hastada yapılan tüm vücut-PET incelemesinde sağ aksiller damar sinir paketi boyunca asimetrik yoğun hipermetabolizma, medulla spinalis ve akciğerde patolojik FDG tutulumu saptandı. Paraneoplastik antikorlar negatif olarak rsaptanan hastanın izleminde bilateral 6. kranial sinir felci gelişmesi üzerine yenilenen kranial manyetik rezonans görüntülemede sağ brachium pontisde tüberkülomla uyumlu leyon saptandı. Hastaya izoniazid, rifampisin, etambutol, moksifloksasin 4lü anti-tüberkuloz tedavisi ve 4x4mg steroid tedavisi eklendi. Hastanın takiplerinde karaciğer fonksiyon testlerinde yükselme olması üzerine anti-tüberküloz tedavisi enfeksiyon hastalıkları önerilerince sonlandırıldı. İzlemde aspirasyon pnömonisi gelişen hasta tedavi eklenmesi ile solunumsal problemler ile 1 aylık izlem süresi sonunda exitus oldu.

Sonuç:

Santral sinir sistemi tüberkülozu erken tanı ve tedavinin prognoz üzerinde iyileştirici etkisi olması nedeni ile ayırcı tanıda muhakkak düşünülmelidir. Olgu sunumu ile geçmişe ait malignite öyküsü olan hastamızda paraneoplastik süreçler ilk olarak akla gelebileceği gibi ülkemiz gerçeğinde ve sosyal anamnezde maruziyet öyküsünün varlığında kronik infeksiyöz süreçlerin çoklu kranial sinir nöropatisi ayırcı tanısında öne geçebileceğine dikkat çekilmektedir.

EP-395 GEBELİK VEYA POSTPARTUM DÖNEMDE GELİŞEN POSTERİOR REVERSİBL ENSEFALOPATİ SENDROMU

BERKAY GÜVENİR , TUĞBA EYİGÜRBÜZ , ZERRİN YILDIRIM , ELİF KORKUT , EDA ÇOBAN , NİLÜFER KALE

BAĞCILAR EĞİTİM VE ARAŞTIRMA HASTANESİ, NÖROLOJİ KLİNİĞİ, İSTANBUL

Amaç:

Giriş ve Amaç:

Posterior reversibl ensefalopati sendromu (PRES), gebelik ve postpartum dönemde kan basıncındaki akut değişikliklerle de sıklıkla ilişkisi olan nöbet, baş ağrısı, mental durum değişikliği, görme kaybı ve fokal motor kayıp şeklinde klinik bulgularla seyredebilen genellikle geri dönüşümlü klinik sendromdur. Gebelik dışındaki diğer predispozan faktörler arasında böbrek yetmezliği, kan basıncı dalgalanmaları, sitotoksik ilaç kullanımı, otoimmün hastalıklar yer alır. Amacımız gebelik ve postpartum dönemde PRES tanısı koyduğumuz hastalarımızın demografik, klinik ve radyolojik verilerini incelemektir.

Gereç ve Yöntem:

PRES tanısı alan 6 hastamızın dosyaları geriye dönük tarandı.

Bulgular:

Yaş ortalamaları 30,6 olan hastaların hiçbirinde bilinen kronik bir hastalık öyküsü yoktu. 3 (%50) hasta gebe 3 (%50) hasta postpartum dönemde idi. Gebe olanların başvuru sırasındaki ortalama gestasyon haftası 32 idi. Bütün hastalarda başvuru esnasında baş ağrısı yakınması olup 4 (%67) hastada görme bozukluğu, 4 (%67) hastada da epileptik nöbet eşlik etmekteydi. Hastaların hepsi başvuru esnasında hipertansifti. MR görüntülemelerinde PRES için tanımlanmış bilateral posterior pariyetal ve oksipital bölgelerde etkilenme izlenmiş olup bir hastada tek taraflı atipik görünüm mevcuttu. Postpartum dönemdeki bir hastamıza 3 yılın sonunda böbrek yetmezliği nedeni ile hemodiyaliz yapılırken, diğer hastalarımızın klinik ve radyolojik bulguları tamamen düzeldi.

Sonuç:

Sonuç: PRESin prognozu genellikle iyi olmakla birlikte geri dönüşü olmayan ciddi nörolojik hasar veya ölümle sonuçlanabilen olumsuz bir seyir de izleyebilir. Eklampsi ve preeklampsi, gebelik sırasında ve doğum sonrası dönemde PRES ile ilişkili olarak tanımlanan yaygın klinik durumlar olup anne ve perinatal ölümden sorumludur. Erken tanı ve uygun tedavi bu iki olayı da azaltabilir. PRES'i daha iyi anlamak, patofizyolojisini netleştirmek ve daha doğru yönetebilmek için daha fazla sayıda çalışmaya ihtiyaç vardır.

EP-396 COVID-19 ENFEKSİYONU İLE KLİNİK PROGRESYON GÖSTEREN MİYASTENİA GRAVİS HASTALIĞI: OLGU SERİSİ

ULVİYYET JAFAROVA, , FERGANE MEMMEDOVA, , ÖZLEM AYKAÇ, , ATİLLA ÖZCAN ÖZDEMİR

ESKİŞEHİR OSMANGAZİ ÜNİVERSİTESİ TIP FAKÜLTESİ, NÖROLOJİ ANABİLİM DALI

Olgu:

Giriş: Miyastenia gravis (MG) nöromusküler ileti bozuklukları arasında en sık rastlananı olup, nikotinik AchR'ne karşı oluşan antikorların neden olduğu, nöromusküler iletim kusuru sonucu ortaya çıkan, dalgalı kas güçsüzlüğü ile giden otoimmün bir hastalıktır. MG hastalarında solunum sistemi disfonkisyonu ve immunsupresif tedaviden kaynaklanan baskılanmış immun sistem nedeniyle COVID-19 infeksiyonuna artmış eğilim görülmektedir (1,2). Bu makalede MG tanılı COVID-19 enfeksiyonun eşlik ettiği, solunum sıkıntısında artış nedeniyle nöroloji yoğun bakım ünitesine (YBÜ) alınan 3 olguyu sunmak istedik.

Olgu1:73 yaşında 25 yıldır AchR antikoru (+) MG tanılı erkek hasta. Düzensiz pridostigmin120 mg, prednizolon 8mg kullanımı mevcut. KKY, KAH, DM tanılı hasta göğüs ağrısı, öksürük, ishal, kusma, genel durum bozukluğu nedeniyle acil servise başvurdu. COVID-19 PCR'ı (+) saptandı. Acil servisde yapılan toraks BT görüntülemesi COVID-19 pnömonisi ile uyumlu görüldü. Vital bulguları; nabız 110/dak, SS 24/dak, oda havasında SO_2%85 idi. Laboratuvar incelemelerinde idrarda glukozuri, ketonuri, kanda glukoz 316 mg/dL, kreatinin 1,79 mg/dl,GFR 36,51 ml/dak, CRP 99,7 mg/dL, prokalsitonin 2.78 10^3/uL, troponin 0,494 ng/dl, pro-bnp 10217 pg/dLidi. Nörolojik muayene normaldi. Göğüs ağrısı ve kardiyak marker yüksekliği nedeniyle kardiyolojiye danışılan hastanın, kardiyak marker yüksekliği COVID-19 enfeksiyonunun miyokard stresini artırmasına bağlandı ve akut koroner olay düşünülmedi. Diyabetik ketoasidoz nedeniyle insulin infüzyonu başlandı. Hasta nöro-YBÜ'ye alındı. Kan şekeri regülasyonu sağlandı, favipiravir, piperasilin-tazobaktam, immün plazma ve IVIG tedavisi uygulandı, solunum sıkıntısı artışı nedeniyle entübe edildi, mekanik ventilasyona (MV) bağlandı. ARY gelişmesi üzerine hemodiyalize alındı, takiplerinde kardiyak arrest gelişen hasta exitus ile sonlandı.

Olgu2: 57 yaşında 24 yıldır seonegatif MG tanılı erkek hasta. Pridostigmin 240 mg kullanan hasta solunum sıkıntısında artış ve öksürük nedeniyle acil servise başvurdu. COVID-19 PCR'ı (+) saptandı. Acil serviste vital bulguları; ateş 37^0C, nabız 89/dak, KB 128/79mmHg, SS 16/dak, SO_2 %79 saptandı. Toraks BT COVID-19 pnömonisi ile uyumlu görüldü. Laboratuvar değerlerinde CRP:127 mg/dl, prokalsitonin 0,058 mg/dl, fibrinojen 748,7 mg/dl saptandı. Nörolojik muayenesinde bilateral 3. kraniyal sinir paralizisi mevcuttu. Nöro-YBÜ'ye, alınarak Hiflow'a bağlandı. Favipiravir, piperasilin-tazobaktam, immn plazma, plazmaferez uygulandı, solunum sıkıntısının artması üzerine entübe edildi ve MV'ye bağlandı, sitokin filtresi uygulandı. Takiplerinde ekstübe olan ve COVID-19 testinin negatifleşmesi üzerine nöroloji servisine alınan hasta azatioprin 50mg, pridostigmin 300mg, prednizolon 32mg şeklinde tedavi düzenlenmesi ile taburcu edildi.

Olgu3: 48 yaşında 1 yıldır AML ve AchR antikoru (+) MG tanılı erkek hasta, pridostigmin180 mg kullanan hasta solunum sıkıntısı nedeniyle acil servise başvurdu. COVID-19 PCR'ı (+) saptandı. Acil serviste vital bulguları; SS: 18/dak, ateş: 36,7 ^{0}C, nabız 114/dak, SO_2 %97 (Hiflow), KB:101/57mmHg şeklindeydi. Nörolojik muayene normaldi. Laborotuvar değerleri; CRP 502,89 mg/dL, HB 5,1 g/dL,lökosit 3,55 10^3/uL, PLT 20 10^3/uL, SO_2 %94 idi. Toraks BT COVID-19 pnömonisi ile uyumlu görüldü. Nörolojik muayene normaldı. Hasta nöro-YBÜ'ye alındı. Eritrosit süspansiyonu replase edildi. Prednizolon, IVIG, tigesiklin, silapenem, amfoterisin B, trimetoprim-sulfometazsazol tedavileri uygulandı. Takiplerinde solunum sıkıntısı gelişmesi üzerine entübe edildi ve MV'ye bağlandı. Kardiyak arrest gelişmesi üzerine exitusla sonlandı.

Tartışma ve sonuç: Enfeksiyon MG hastalarında solunum yetmezliğinde artışa neden olarak, entübasyon ve MV gerketiren durumlarla sonuçlanabilir. MG'li hastalarda COVID-19 enfeksiyonunun varlığı klinik sonuçları kötüleştirebilir. Öncesinde bilinen MG tanısı olan ve COVID-19 enfeksiyonu eklenerek yoğun bakım ihtiyacı gereken durumlar dışında, COVID-19 ile provoke olan yeni tanı MG hastalarıda bildirilmiştir. Olgularımızda da olduğu gibi COVID-19 enfeksiyonun MG hastalarındaki solunum sıkıntısını artırması sonucunda nöroloji yoğun bakımda takip edilmesi ve uygulanan MG ve COVID-19 kombine tedavilerinin hem iyi, hem de kötü prognoza neden olabileceği gösterilmiştir (1,2).

Kaynaklar:

1. Polat B, Aysal F. Nöromusküler hastalıklar. Çelik Gökyiğit M, editör. COVID-19 ve Nöroloji. 1. Baskı. Ankara: Türkiye Klinikleri; 2021.p.25-31.
2. Abbas A.S. et al. Characteristics, treatment, and outcomes of Myasthenia Gravis in COVID-19 patients: A systematic review. Clinical Neurology and Neurosurgery 213 (2022) 107140.

EP-397 YAĞ EMBOLİSİ SENDROMU: OLGU SUNUMU

BİLAL YILDIZ , EMEL UYAR , FATMA EBRU ALGÜL

İNÖNÜ ÜNİVERSİTESİ TURGUT ÖZAL TIP MERKEZİ

Olgu:

Yağ embolisi sendromu (Fat embolism syndrome-FES), genellikle bir travmanın ardından nadiren de non-travmatik bazı etyolojilerle ortaya çıkan, dolaşıma geçen veya dolaşımda bulunan yağın pulmoner ve sistemik semptomlara neden olduğu nadir görülen klinik bir sendromdur. Yağ embolisinin patogenezi bilinmemekle beraber biri mekanik diğeri biyokimyasal olarak durumu açıklamaya çalışan iki teori vardır. Hastalığın klasik triadı hipoksemi, nörolojik anormallikler ve peteşiyal döküntüdür. Biz gelişimsel kalça displazisi öyküsü olan 44 yaşındaki kadın hastada, sağ total kalça protezi revizyonu sonrası gelişen yağ embolisi sendromu olgusunu sunuyoruz. FES genellikle uzun kemikler (özellikle femur) ve pelvik kırıklarla ve daha az sıklıkla ilik içeren diğer kemiklerin (örn., kaburgalar) kırıklarıyla ilişkiliyken nadiren total kalça veya diz artroplastisiyle de gelişebilir. Kan gazı pulmoner emboli ile uyumlu olacak şekilde hipokarbik ve hipoksiktir. Difüzyon ağırlıklı görüntülemede klinik nörolojik bozukluğun derecesi ile korele olan yaygın, noktasal, hiperintens lezyonlardan oluşan bir "starfield - yıldız alanı" paterni görülür. Hastalığın tanısı yağ embolisine neden olabilecek bir etyolojinin varlığında klasik klinik bulguların gelişmesi ve alternatif tanıların dışlanması ile konulur. Tedavi destekleyicidir, prognoz ise genel olarak iyidir. Biz sunduğumuz bu olgu ile nadir görülen yağ embolisi sendromunun özelliklerini sunmayı ve klinisyenler için tanısal bir zorluk olmasından dolayı ayırıcı tanıda ne zaman düşünülmesi gerektiğini tartışmayı amaçlıyoruz.

EP-398 CREUTZFELDT-JAKOB HASTALIĞINDA RESPİRATUAR DEĞİŞİKLİKLER BİOT BENZERİ SOLUNUM PATERNİ

AYŞENUR İNCE , FATİH TOL , HASAN HÜSEYİN KOZAK

NEÜ MERAM TIP FAKÜLTESİ

Olgu:

CREUTZFELDT-JAKOB HASTALIĞINDA RESPİRATUAR DEĞİŞİKLİKLER: BİOT BENZERİ SOLUNUM PATERNİ

AYŞENUR İNCE1, FATİH TOL1, HASAN HÜSEYİN KOZAK1

1-NECMETTİN ERBAKAN ÜNİVERSİTESİ, MERAM TIP FAKÜLTESİ,

NÖROLOJİ ANABİLİM DALI

GİRİŞ: Creuztfeld-Jakob hastalığı (CJD), oldukça nadir görülen bir progresif nörodejeneratif hastalıktır. Fizyopatolojisinde patolojik prion proteini birikimi rol oynar. %87'sini sporadik formu oluşturur. Çeşitli çalışmalarda değişmekle birlikte yaşam beklentisi 2-30 ay gibi kısa bir süre olarak öngörülmektedir (1). CJD; patolojik protein depozisyonu, spongioform dejenerasyon ve nöron kaybı en çok kuadrigeminal cisim, substantia nigra, pontin nükleus, inferior olivar nükleus ve posterior hornda görülmektedir. Spinal kord ve beyin sapı tutulumu sık görülen bir durum değildir. Beyin sapı bulgularının (dizartri, disfaji, letarji, oftalmopleji, diplopi, uyku apnesi, solunum yetmezliği) başlangıç bulgusu olarak görülmesinin ise hastalığın prognozunu kötüleştirdiği ve yaşam beklentisini kısalttığı bildirilmektedir (2). Şimdiye kadar sunulan CJD vakalarında görülen ve literatüre kaydedilen solunum değişiklikleri paternlerinin daha çok bulbusta ventral solunum hücrelerinde prion depozisyonuna bağlı olabileceği ifade edilmiştir (3).

OLGU: Yaklaşık 40 gündür devam eden ve artan uykuya meyil, dezoryantasyon şikayetleri olan 59 yaş erkek hasta uyku halinin artması, yürümede dengesizlik ve sözel uyarana yetersiz yanıt şikayetleri ile yakınları tarafından getirildi. Başvuru nörolojik muayenesinde bilinç konfüze, ağrılı uyarana ekstremitelerde fleksör hareket ve inleme şeklinde verbal yanıt vardı. Patolojik refleks saptanmadı. Genel fizik muayenesi normal olan ve bilinç bulanıklığı etiyolojisi araştırılmaya karar verilen hastanın rutin serum biyokimyasal, hematolojik ve mikrobiyolojik tetkikleri normaldi. Yapılan lomber ponksiyon sonrası beyin-omurilik sıvısı (BOS) hücre sitolojisi, hücre biyokimyası ve BOS polimeraz zincir reaksiyonu (PCR) testleri normal sınırlarda tespit edildi. Çekilen konvansiyonel kraniyal manyetik rezonans görüntülemesi (MRG) normal olan hastanın difüzyon MRG'inde frontal, parietal ve oksipital bölgelerde diffüzyon kısıtlanması artışı ile birlikte kortikal kurdele görüntüsü izlendi. Çekilen EEG'sinde yaygın düşük amplitüdlü delta ve seyrek teta dalgaları görüldü. Serebrospinal sıvıdan gönderilen 14.3.3 proteini pozitif olarak raporlandı. Hastaya 2018 CDC CJD tanı kriterlerine göre olası CJD tanısı konuldu (4). Tetkikleri sürerken nörolojik durumu kötüleşen, beyin sapı refleksleri alınamayan hasta yoğun bakım takibine alındı. Takibinin 42. gününde ilk kez gözlenen ve yaklaşık 2 dakika süren jeneralize tonik klonik nöbet geçiren hasta saturasyon düşüklüğü ve solunum düzensizliği nedeniyle entübe edildi ve ardından levetiresetam tedavisine başlanıldı. Takibinin 44.gününde solunum genliğinde belirgin değişme görülen hastada solunum derinliği ve nabız arasında doğru orantılı bir ilişki görüldü. Solunum genliğindeki azalma ile birlikte takipne gelişen hastada takiben bradikardi görüldü. Yaklaşık 30 sn-1 dk arası süren bradikardi (45-55/dk) sonrası solunum genliğinde ani bir artış ve solunum sayısında azalma olduğu ve sonrasında hastanın nabzının öncelikle normal aralığa geldiği daha sonra taşikardik (100-112/dk) olduğu gözlendi. Solunum genliğinin tekrar azalması ile bu döngünün aynı şekilde devam ettiği izlendi. Hastanın bu solunum paterninin dört gün boyunca bu şekilde 3 ila 4'er dakikalık sikluslar halinde tekrarladığı izlendi. Bu solunum-nabız patern bulguları ile hasta entübasyondan 6 gün sonra solunum arresti nedeniyle ex oldu.

SONUÇ: Literatürde CJD vakalarında solunum patern değişikliği ile ilişkili olarak daha çok ataksik solunum ya da solunum arresti ve mekanik ventilatör ihtiyacı üzerinde durulmuştur. Vakamızda ise CJD vakalarında literatürde tanımlandığına rastlanılmayan biot benzeri solunum paterni ile birlikte kardiyak ritimdeki değişimler gözlenmiştir. Hastalığın son dönem bulguları arasında beyin sapı bulgularının da olması patolojik çalışmalarda protein depozisyonunun lokalizasyonu üzerine yoğunlaşılmasına sebep olmuştur. Fakat çoğu çalışmada bu patolojik protein birikiminin beyin sapında görülmediği saptanmıştır. Bununla birlikte son yapılan hayvan deneyleri çalışmaları CJD vakalarında mikroglia aktivasyonu ve inflamatuar sitokinlerin hastalığın patofizyolojisinde rol aldığını göstermiştir. Bu durum CJD takibinde önem arz eden ve belki de tanı kriterleri içinde yer alması gereken beyin sapı bulgularının bu inflamasyon yanıtına sekonder olabileceğini düşündürmüştür (5). Sonuç olarak, CJD vakalarının klinik ve laboratuar yakın takipleri hastalığın klinik seyri, prognozu ve patofizyolojisi hakkında önemli bilgiler verebilir.

KAYNAKLAR:

1. Zerr I, Kallenberg K, Summers DM, Romero C, Taratuto A, Heinemann U, et al. Updated clinical diagnostic criteria for sporadic Creutzfeldt-Jakob disease. Brain. 2009; 132(10):2659–68.

2. Iwasaki Y. Autopsy case of sporadic creutzfeld-jakob disease presenting with signs suggestive of brainstem and spinal cord involvement. Neuropathology 2006; 26, 550 – 556 , doi:10.1111/j.1440-1789.2006.00723.x.

3. Gascon Bayarri J, Campdelacreu J, Monesterio C. Central apnea in a sporadic case of creutzfeld-jakob disease with brainstem involvement. March 2010, Acta Neurologica Belgica 110(1):113-5 , 201.

4. Watson N, Brandel JP. Nature June 2021 , Volume 17 , doi:10.1038/s41582-021-00488-7.

5. Obst J, Simon E, Mancuso R and Gomez-Nicola D (2017) The Role of Microglia in Prion Diseases: A Paradigm of Functional Diversity. Front. Aging Neurosci. 9:207. doi: 10.3389/fnagi.2017.00207

EP-399 METANOL İNTOKSİKASYONUNUN NADİR BİR KOMPLİKASYONU OLARAK İNTRASEREBRAL KANAMA

AYÇA SİMAY ERSÖZ [1], CEMİLE HANDAN MISIRLI [1], OSMAN EKİNCİ [2], YELDA BALIK [2]

[1] *SAĞLIK BİLİMLERİ ÜNİVERSİTESİ HAYDARPAŞA NUMUNE EAH NÖROLOJİ ANABİLİM DALI*
[2] *SAĞLIK BİLİMLERİ ÜNİVERSİTESİ HAYDARPAŞA NUMUNE EAH ANESTEZİYOLOJİ VE REANİMASYON*

Olgu:

Giriş

Metanol, etanol benzeri koku ve renge sahip toksik bir sıvıdır. Kazara ya da suisid amaçlı alımı intoksikasyonla sonuçlanır. Bu olgular genellikle akut nörolojik,oküler ve gastrointestinal bulgularla karşımıza çıkar.
Olgumuz aracılığıyla metanol intoksikasyonu olgularının takibinde subkortikal ak madde, putamende nekroz ve kanamanın gelişebileceği üzerinde durduk, nörogörüntülemenin önemini vurguladık.

Olgu
54 yaş erkek hasta; bilinç bulanıklığı sebebiyle dışmerkez acile götürülmüş, 1 gün önce ev yapımı alkol içtiği öğrenilmiş. Glasgow Koma Skalası 7, bilateral ışık refleksi mevcutmuş, arteryel kan gazında metabolik asidoz görülmesi üzerine istenen metanol düzeyi 625 mg/L olarak sonuçlanmış, akut solunum yetmezliği olması üzerine entübe edildikten sonra hemodiyalize alınmış.Yoğun bakım endikasyonu olan hasta dışmerkezden anestezi yoğun bakım ünitemize devralındı, başvurusundaki beyin bilgisayarlı tomografisine(BT) ulaşılamadı. Hasta yoğun bakımda günaşırı hemodiyalize alındı. Yatışının 5.gününde anizokori gelişmesi üzerine çekilen beyin BT'de sağ bazal ganglia bölgesinde hematom,bilateral frontal ve oksipital bölgelerde subkortikal ak maddede yaygın hipodansiteler izlendi.Beyin orta hat yapılarında shift mevcuttu, beyin cerrahisi tarafından acil dekompresif kranyektomi uygulandı.

Tartışma
Metanolün sindirimi sonucu oluşan laktik ve formik asit; metabolik asidoza ve bilinç bulanıklığı,nöbet,koma gibi santral sinir sistemi bozukluklarına sebep olur. En karakteristik nörogörüntüleme bulgusu bilateral putaminal nekrozdur. Subkortikal beyaz cevherde de nekrozla sonuçlandığı bilinmektedir. Bilateral putaminal nekroz ileri derece metanol toksisite olgularında bildirilmiş ağır bir tablodur. Putaminal kanama ise daha nadir olarak karşımıza çıkmaktadır. Putaminal nekroz ve hemorajinin sebebi tartışmalıdır. Metanolün direkt toksik etkisine bağlı olabileceği düşünülmekle birlikte; anoksi ve asidoza sekonder olabileceğini düşündüren çalışmalar mevcuttur. Bir başka teori de, hemodiyaliz sırasında heparin kullanımının nekroz meydana gelen putaminal bölgede hemorajiye sebep olabileceği yönündedir. İleri derece metanol intoksikasyonu olgularında, yoğun bakım takibinde nörolojik bulgularda progresyon izlenmesi durumunda nekroz ve hemoraji olasılığı akla getirilmeli, özellikle nörogörüntüleme sonucu nekroz şüphesi oluşan olgularda intrakranyal kanama komplikasyonundan kaçınmak adına diyalizin heparinsiz yapılmasının gündeme alınabileceği akılda tutulmalıdır.

EP-400 NÖROLOJİ YOĞUN BAKIMDA NADİR BİR VAKA: SEROTONİN SENDROMU

BURCU SAADET ZEYBEK , TURGAY DEMİR , MEHMET BALAL , ŞEBNEM BIÇAKÇI , DURUHAN MELTEM DEMİRKIRAN

ÇUKUROVA ÜNİVERSİTESİ TIP FAKÜLTESİ, NÖROLOJİ ANABİLİM DALI

Olgu:

Giriş: Serotonin sendromu serotonerjik ilaçların kullanımıyla tetiklenen, hayatı tehdit edebilen, tedavi amaçlı veya aşırı doz kullanım ya da ilaç etkileşimi ile ortaya çıkabilen bir klinik tablodur. Hafif bulgularla seyredebileceği gibi mortaliteyle sonuçlanacak kadar ağır seyredebilmektedir. Tanıda kullanılan Hunter kriterlerine göre; bir serotonerjik ilaca maruz kalma öyküsü olan; spontan klonus, ajitasyon ve terleme ile indüklenebilir klonus, ajitasyon ve terleme ile oküler klonus, tremor ve hiperrefleksi, hipertoni, 38 ^{0}C in üzerinde sıcaklık kriterlerinden bir veya daha fazlasına sahip hastalarda tanı konulabilir.

Olgu: On yıldır bilinen idiyopatik Parkinson Hastalığı tanılı 54 yaşında erkek hasta son 2 aydır olan istemsiz hareketlerde artış yakınmasıyla Nöroloji servise kabul edildi. Takiplerinin 4.gününde 40 ^{0}C 'ye ulaşan dirençli ateş, solunum sıkıntısı ve bilinç bozukluğu nedeniyle Nöroloji yoğun bakım ünitesine devir alındı. Öyküsünden çoklu dopaminerjik ve serotonerjik ilaç kullandığı belirlenen olgunun 2 hafta önce dış merkezde ürosepsis tanısıyla izlendiği, o dönemde ateş ve hiponatremisinin olduğu öğrenildi. Fizik ve nörolojik muayenede hiperhidrozis, takipne ve taşikardi, letarji, bilateral rijidite, bilateral Babinski refleksi ve ekstremitelerde spontan klonus mevcuttu. Kan biyokimyasında CK normal olup hiponatremi saptandı. Takiplerinde desatüre olan olgu mekanik ventilatöre bağlandı. Nörogörüntüleme ve BOS analizinde anlamlı patoloji yoktu. Serotonin sendromu tanısı alan olguya serotonin antagonisti siproheptadin 12 mg/gün başlandı. Uzamış entübasyon nedeniyle perkütan trakeostomi açıldı, oral beslenemediği için PEG takıldı. Yatışının 31. gününde olgu oda havasında takip edilmekte, basit emirleri yerine getirme çabasındaydı.

Sonuç: Serotonerjik ilaç kullanan hastalarda mental durum değişikliği, otonomik disfonksiyonu düşündüren bulgular ve nöromuskuler etkilenme serotonin sendromunu akla getirmelidir.

EP-401 MULTİPLE SKLEROZ TEDAVİSİNDE TERİFLUNOMİDİN GEBELİĞİN ÜZERİNDEKİ ETKİSİ: OLGU SUNUMU

MİRUNA FLORENTİNA ATEŞ , SUDE KENDİRLİ , EZGİ YAKUPOĞLU , NACİ EMRE BOLU , NİLGÜN ÇINAR

MALTEPE ÜNİVERSİTESİ, TIP FAKÜLTESİ, NÖROLOJİ A.D, İSTANBUL

Olgu:

GİRİŞ

Teriflunomid, romatoid artrit tedavisinde sıklıkla kullanılan leflunomidin aktif metabolitidir. Multipl skleroz (MS) hastalarında teriflunomid artmış CD4+ T hücre klonlarının azaltılması amacı ile kullanılmaktadır. Teriflunomidin yarılanma süresi 19 gündür ve kararlı plazma konsantrasyonuna üç ayda ulaşır. Tedavi sırasında veya tedavi bırakıldıktan sonra 2 yıl içerisinde gebelik önerilmemektedir. Uzun yarılanma süresi nedeni ile ilacın ani olarak kesilmesi gereken durumlarda kolestiraminle veya aktif kömürle hızlandırılmış eliminasyon tedavisi uygulanması gerekmektedir. Bu olgu sunumunda teriflunomid tedavisi alırken iki ayrı yumurtadan ikiz gebeliği olan bir hasta sunulacaktır.

OLGU

Bir gün önce sağ periferik yüz felci gelişen 34 yaşında kadın hasta tarafımıza başvurdu. Tedavi amacı ile oral metilprednizolon 64mg/gün, asiklovir 2000 mg/gün ve B12 vitamini verildi ancak bu tedavilere rağmen 10 gün sonra yeni başlayan çift görme şikayeti ile tekrar polikliniğimize başvurdu. Nörolojik muayenede sağ lateral bakış kısıtlığı, horizontal nistagmus ve diplopi mevcuttu. İncelenen biyokimyasal testleri hemogramı ve vaskülit parametreleri normaldi. Kontrastlı Kraniyal Manyetik Rezonans Görüntüleme (MRG) T2 ve T2 FLAIR sekanslarında korpus kallozuma dik ve subkortikal bölgelerde, multiple, kontrast tutmayan, ovoid plaklar saptandı. Servikal MRG incelemesi normaldi. Beyin omurilik sıvısı (BOS) incelemesinde; hücre saptanmadı, biyokimyasal değerlendirmesi normaldi. Oligoklonal bant pattern tip 2 pozitif ve IgG indeksi 0,44 olarak sonuçlandı. Hastanın 7 günlük 1000mg/gün pulse steroid tedavi sonrası şikayetleri tamamen düzeldi. MS idame tedavisinde teriflunomid 14 mg/gün başlandı. Üç ay sonra kontrole geldiğinde 8 haftalık iki ayrı yumurtadan ikiz gebeliği olduğunu belirtti. Teriflunomid stoplandı ve aktif kömür 50 gram 2x1 on bir gün boyunca verildi. Ölçülen teriflunomid plazma düzeyinin 0,02mg/L den yüksek gelmesi üzerine, tekrar 11 gün aktif kömür tedavisi uygulandı ve teriflunomid plazma düzeyi 0,001 mg/L'den düşük saptandı. 35 haftalık gebelik sonrasında, sağlıklı bir şekilde doğum gerçekleşti, herhangi bir komplikasyon gözlenmedi.

TARTIŞMA

Literatürde hayvan çalışmalarında teratojenik etkilere dair kanıtlar olsa da, insan çalışmaları olgu bildirimleri şeklindedir ve 8 haftalık >0.02 mg/L teraflunomid maruziyetinin yenidoğan üzerinde etkisi görülmemiştir. Tüm bu sonuçlara rağmen teriflunomid kullanan hastalarda öncesinde gebelikten kaçınılması için bilgilendirme yapılmalı ve beklenmeyen bir gebelik olması durumunda da ilacın kesilip, aktif kömür veya kolestiramin ile hızlandırılmış eliminasyon prosedürünün uygulanması önerilmektedir.

EP-402 TORAKAL LHERMİTTE BELİRTİSİ İLE PREZENTE OLAN MULTİPL SKLEROZ OLGUSU

Bu bildiri geri çekilmiştir.

EP-403 Levetiracetam XR 750 mg Tabletlerin (Abdi İbrahim İlaç San. ve Tic. A.Ş.) Keppra® XR 750 mg Tabletlere (UCB Inc, ABD) Göre 24 Tok Sağlıklı Gönüllüde Tek Doz Çapraz Randomize Karşılaştırmalı Oral Biyoeşdeğerliğinin Belirlenmesi

Gözde ALPTEKİN, Nilden DAYAN**, Elif OĞRALI***, Gültekin ERYILMAZ ****, Udaya DUDE*****,Recep ERŞAHİN******,*

** Dr., Medikal Müdür,* Abdi İbrahim İlaç Sanayi ve Tic. AŞ.

** *Biyoeşdeğerlik Müdürü,* Abdi İbrahim İlaç Sanayi ve Tic. AŞ.

*** *Klinik Araştırmalar Müdürü,* Abdi İbrahim İlaç Sanayi ve Tic. AŞ.

**** *Dr., Adli Tıp Uzm., Grup Medikal Müdür,* Abdi İbrahim İlaç Sanayi ve Tic. AŞ.

***** *Ar-Ge Direktörü,* Abdi İbrahim İlaç Sanayi ve Tic. AŞ.

****** *Dr., Medikal Direktör,* Abdi İbrahim İlaç Sanayi ve Tic. AŞ.

Giriş: A-etil-2-okso-1-pirrolidin asetamidin S-enantiyomeri olan levetirasetam, merkezi sinir sisteminde her yerde bulunan sinaptik vezikül proteini SV2A'ya [1] bağlanan ikinci nesil bir antiepileptik ilaçtır (AED). Levetirasetamın uzatılmış salımlı formülasyonu, 16 yaş ve üzeri epilepsili hastalarda kısmi başlangıçlı nöbetlerin tedavisinde yardımcı tedavi için 2008 yılında Gıda ve İlaç Dairesi (Food and Drug Administration) tarafından onaylanmıştır [2]. Levetirasetam XR, hastalara ilaç uyumunu ve tolere edilebilirliği artırabilecek, günde bir kez dozlama kolaylığı sağlamak için geliştirilmiştir [3, 4].

Amaç: Referans ürün (Keppra® XR 750 mg tablet (UCB Inc, ABD)) ile test ürünün (Levetiracetam XR 750 mg Tablet (Abdi İbrahim İlaç San. ve Tic. A.Ş.)) tokluk koşulları altında tek doz uygulamadan sonra biyoyararlanımını karşılaştırmak.

Gereç-Yöntem: Levetiracetam XR 750 mg Tablet isimli ürünümüzün geliştirme sürecinde, referans ürün (Keppra® XR 750 mg tablet) ile biyoyararlanımını karşılaştırmak amacıyla ilgili kılavuzlar doğrultusunda açlık ve tokluk koşullarında olmak üzere 2 adet tek doz biyoeşdeğerlik çalışması yürütülmüştür [5, 6]. Bu bildiride biyoeşdeğerlik açısından daha zorlu koşul olması nedeniyle, tokluk koşullarında gerçekleştirilen biyoeşdeğerlik çalışmasının detayları paylaşılmıştır. Faz I, 24 sağlıklı erkek, Kafkas (18 - 55), açık etiketli, iki dönemli çaprazlama, randomize blok tasarımlı, tokluk koşullarındaki biyoeşdeğerlik çalışmasının klinik fazı, Erciyes Üniversitesi, Tıp Fakültesi, Hakan Çetinsaya GCP Ünitesi, Kayseri, Türkiye'de, Biyoanalitik fazı ise Anapharm Europe, S.L. İspanya'da 2010 yılında yürütülmüştür.

Çalışmamızda 7 günlük bir arınma dönemi ile iki tedavi modalitesi (Tedavi 1: Tok karnına verilen tek doz Levetiracetam XR 750 mg tablet. Tedavi 2: Tok karnına verilen tek doz Keppra® XR 750 mg tablet) uygulanmıştır.

Gönüllülerden 1. gün (00:00 (doz öncesi); 01:00; 02:00; 03:00; 03:30; 04:00; 04:30; 05:00; 05:30; 06:00; 06:30; 07:00; 07:30; 08:00; 09:00; 10:00; 12:00; 16:00), 2. gün (24:00) ve 3. gün (48:00) alınan kan örneklerinden HPLC (MS/MS detection) metodu ile levetirasetam düzeyleri ölçülmüştür. Gönüllülerin vital bulgularına ve yan etki profillerine 1. gün (00:00 (doz öncesi), 02:00, 04:00, 08:00, 12:00) 2. gün (24:00) ve 3. gün (48:00) bakılmıştır.

Bulgular ve Tartışma: Farmakokinetik parametreler ($EAA_{0\text{-tson}}$, $EAA_{0\text{-}\infty}$, C_{max}, z, tmax ve t½) için istatiksel hesaplamalar gerçekleştirilmiştir. Levetirasetamın $EAA_{0\text{-tlast}}$, $EAA_{0\text{-}\infty}$ ve C_{max} farmakokinetik parametreleri, verilerin logaritmik dönüşümünü takiben ANOVA test prosedürü ile istatistiksel olarak anlamlı farklılıklar için parametrik olarak test edilmiştir. Sonuç olarak, dönüştürülen değerlerin farkı için en kısa güven aralığının yeniden dönüştürülmesiyle ortalama parametre oranları test/referans için iki tek taraflı t-testinin %90 güven aralığı hesaplanmıştır. EAA ve C_{max} için hesaplanan %90 Güven Aralıkları %80-125 içindeyse iki ürün biyoeşdeğer kabul edilir.

Taranan gönüllüler arasında, kriterleri sağlayan 24 gönüllü çalışmaya randomize edildi. Çalışma süresi boyunca çalışmadan düşen gönüllü olmadı. 24 gönüllünün tümü çalışmayı protokole göre tamamladı ve istatistiksel analize dahil edildi.

$EAA_{0\text{-}\infty}$ ve $EAA_{0\text{-}t}$ parametreleri için noktasal değerler ve % 90 güven aralığı değerleri sırası ile T/R: % 100.12 [% 99.88 - %100.34] ve T/R: % 100.13 [% 99.90 - % 100.34] olup, biyoyararlanım derecesi açısından formülasyonlar arasındaki yüksek benzerliği göstermektedir. C_{max} ve $t_{1/2}$ parametreleri için noktasal değer ve % 90 güven aralığı değerleri % 100.11 [% 99.69 - % 100.55] ve % 98.95 [% 97.37 - % 100.37] olarak hesaplanmıştır.

Tüm birincil ve ikincil parametrelerin oranları için tespit edilen % 90 güven aralıkları % 80-125 kabul aralığında yer almaktadır. $EAA_{0\text{-}\infty}$ ve $EAA_{0\text{-}t}$ oranları için ANOVA-CV değerleri sırasıyla % 5.63 ve % 5.64 olarak hesaplanmıştır.

Şekil 1- Levetirasetam Ortalama Plazma Konsantrasyonları (Tüm Gönüllüler)

Tablo 1- Levetirasetam %90 güven aralık değerleri

Primer farmakokinetik parametrelerin % 90 güven aralığındaki değerleri						
Farmakokinetik parametreler	**Trans.**	**Oran**	**Noktasal Değer [%]**	**Alt sınır [%]**	**Üst sınır [%]**	**Değişkenlik Katsayısı CV [%]**
$EAA_{0\text{-}t}$	**ln**	**T/R**	100.10	99.93	100.28	4.32
$EAA_{0\text{-}\infty}$	**ln**	**T/R**	100.11	99.93	100.29	4.36
C_{max}	**ln**	**T/R**	99.53	99.12	99.92	7.43
z	**ln**	**T/R**	100.40	99.13	101.49	5.77
$t_{1/2}$	**ln**	**T/R**	100.49	98.96	101.76	5.79

Çalışma sırasında meydana gelen tüm yan etkiler, yoğunluk bakımından hafif ve orta düzeydeydi ve bunların hiçbiri ciddi değildi. Advers olay nedeniyle çalışmadan ayrılan gönüllü olmamıştır. Hayati belirtilerde, EKG'de, klinik laboratuvar değişkenlerinde veya fiziksel bulgularda klinik olarak anlamlı bir değişiklik olmamıştır. Çalışma ilacı, araştırılan iki tedavinin güvenlik profillerinde ilgili farklılıklar olmaksızın iyi tolere edilmiştir.

Sonuç: Özet olarak, bu klinik çalışma ile iki formülasyonun, tokluk koşulları altında Levetirasetam'a maruz kalma derecesi ve oranı bakımından biyoeşdeğer olduğu sonucuna varılmıştır. Dolayısıyla, Levetirasetam XR 750 mg Tablet'in referans ürün seçilen Keppra® XR 750 mg Tablet ile benzer etkinlik ve güvenilirlik (advers etki) profiline sahip olması beklenmektedir.

Karar: Abdi İbrahim İlaç tarafından üretilen Test ürünü (Levetiracetam XR 750 mg Tablet), referans ürün ile (Keppra® XR 750 mg tablet) tokluk koşullarında biyoeşdeğerdir.

Anahtar Kelimeler: biyoyararlanım, biyoeşdeğerlik, farmakokinetik, levetirasetam, tokluk, yemek etkisi, uzatılmış salımlı formülasyon

Referanslar:

1. Lynch BA, Lambeng N, Nocka K, Kensel-Hammes P, Bajjalieh SM, Matagne A, Fuks B. The synaptic vesicle protein SV2A is the binding site for the antiepileptic drug levetiracetam. Proc Natl Acad Sci USA. 2004;101:9861–6.
2. Ulloa CM, Towfigh A, Safdieh J. Review of levetiracetam, with a focus on the extended release formulation, as adjuvant therapy in controlling partial-onset seizures. Neuropsychiatr Dis Treat. 2009;5:467–76.
3. Peltola J, Coetzee C, Jime´nez F, Litovchenko T, Ramaratnam S, Zaslavaskiy L, Lu ZS, Sykes DM. Once-daily extended-release levetiracetam as adjunctive treatment of partial-onset seizures in patients with epilepsy: a double-blind, randomized, placebocontrolled trial. Epilepsia. 2009;50:406–14.
4. Rouits E, Burton I, Gue´nole´ E, Troenaru MM, Stockis A, Sargentini-Maier ML. Pharmacokinetics of levetiracetam ER 500 mg tablets. Epilepsy Res. 2009;84:224–31.
5. **"**Yirmi Dört Sağlıklı Gönüllüde Açlık Koşullarında, Açık Etiketli, 2-dönemli Çapraz geçişli, Randomize Blok Tasarımlı Bir Çalışma ile Levetirasetam XR 750 mg Tablet (Abdi İbrahim İlaç San. ve Tic. A.Ş.) ile Keppra® XR 750 mg Tabletin (UCB Inc., ABD) Oral Biyoeşdeğerliklerinin Karşılaştırmalı Olarak Belirlenmesi" LA09 - MONITOR_040_AI_033 - DEKAM 865
6. **"**Yirmi Dört Sağlıklı Gönüllüde Tokluk Koşullarında, Açık Etiketli, 2-dönemli Çapraz geçişli, Randomize Blok Tasarımlı Bir Çalışma ile Levetirasetam XR 750 mg Tablet (Abdi İbrahim İlaç San. ve Tic. A.Ş.) ile Keppra® XR 750 mg Tabletin (UCB Inc., ABD) Oral Biyoeşdeğerliklerinin Karşılaştırmalı Olarak Belirlenmesi" LA10 - MONITOR_040_AI_032 - DEKAM 866

EP-404 İCA OKLÜZYONLARINDA ENDOVASKÜLER TEDAVİ UYGULAMALARI

ENDER UYSAL [2] ŞENNUR DELİBAŞ KATI [1] BÜLENT ÇEKİÇ [2]

1- ANTALYA EĞİTİM ARAŞTIRMA HASTANESİ NÖROLOJİ
2- ANTALYA EĞİTİM ARAŞTIRMA HASTANESİ RADYOLOJİ

Amaç:
Amaç: Akut İnternal Karotid Arter (İCA) oklüzyonları mortalite ve morbiditesi yüksek akut inme sebeplerindendir. Hem intravenöz trombolitik tedavi hem de endovasküler tedavi seçenekleri sayesinde uygun hastalarda iyi sonuçlar elde edilebilir ve iyi sağkalıma etki sağlayabilir.

Gereç ve Yöntem:
Yöntem: 2022 Ocak- 2022 Temmuz arasında hastanemizde akut İCA oklüzyonu nedeniyle endovasküler tedavi uygulanan 17 hasta demografik verileri, inme skorları ve rekanalizasyon skorları açısından karşılaştırıldı. Trombolitik tedavi uygulanması, serebral hemoraji ve diğer komplikasyonlar açısından da hastalar değerlendirildi.

Bulgular:
Sonuç: TICI 2b-3 rekanalizasyon sağlanan hastalarda mRs anlamlı olarak daha düşük bulundu.(p:0.026). Öncesinde trombolitik tedavi uygulanmış hastalardaki TICI skorlaması ile mRs arasında anlamlı bir ilişki bulunmadı. Diğer bakılan parametrelerde de istatistiksel olarak anlamlı bir sonuç izlenmedi.

TICI 2b-3 Rekanalizasyon Sağlanan Olgularda mRs

mRs	TICI 0-2a	TICI 2b-3	p
>2	7	5	
0-2	0	5	*0.026
Total	7	10	

Ki Kare Testi

Sonuç:
Tartışma: İCA oklüzyonlarında uygulanan endovasküler tedaviler hastalardaki sağkalıma pozitif etki sağladığı gibi özellikle iyi rekanalizasyon sağlamış hastalardaki morbidite de daha düşük olmaktadır.

Anahtar Kelimeler
: endovasküler tedavi , internal karotid arter , trombolitik

EP-405 TORAKAL LHERMİTTE BELİRTİSİ İLE PREZENTE OLAN MULTİPL SKLEROZ OLGUSU

MELİS DOĞANAY ÖCALAN [1] GÜLİN MORKAVUK [1] REFAH SAYIN [1]

1- UFUK ÜNİVERSİTESİ TIP FAKÜLTESİ, NÖROLOJİ ANA BİLİM DALI, ANKARA

Olgu:

Giriş: Lhermitte belirtisi (LB), boynun öne doğru fleksiyon hareketinde spinal kord boyunca asendan yayılan, elektrik çarpması benzeri bir histen oluşan geçici bir semptomdur. Hipo ya da hiperestezi gibi duyusal yakınmalarla ilişkili olabilir. Servikal lezyonlarda daha çok görülmesine rağmen daha az sıklıkla torasik lezyonlarda da görülebilir. LB, multipl sklerozun (MS) paroksismal ağrı sendromlarından biri olarak sınıflandırılır. Ayrıca servikal spondiloz, disk herniasyonu, travma, omurilik maligniteleri, vitamin B12 eksikliği, sisplatin toksisitesi ve radyasyon miyelotoksisitesinde de görülebilmektedir. Burada torasik bölgede spinal kord patolojisinin nadir fakat olası bir örneği olarak, torakal spinal korddaki lezyona bağlı olarak LB görülen MS olgusunu sunmayı amaçladık.

Olgu: Yirmi iki yaşında kadın hasta iki haftadır her iyi ayakta uyuşma ve karıncalanma hissi nedeniyle nöroloji polikliniğine başvurdu. Hasta gövdesiyle öne doğru eğildiğinde belinden başlayan bir elektriklenme hissinin olduğunu ve aşağı doğru yayıldığını ifade etti. İdrar ve gayta inkontinansı tariflemiyordu. Nörolojik muayenesinde bilateral alt ekstremite distallerinde hipoestezi saptandı ve sağda plantar yanıt elde edilemedi. Çekilen kontrastlı torakolomber magnetik rezonans görüntülemede (MRG) T4 seviyesinde T2 de hiperintens, T1 de izointens, kontrastlı sekanslarda kontrast tutulumu gösteren lezyon, kontrastlı kranial MRG' de ise periventriküler, subkortikal ve kortikal beyaz cevher alanlarında T2 ve Flair sekanslarında hiperintens, kontrast tutan lezyonlar görüldü. Hastaya lomber ponksiyon yapıldı. Beyin omurilik sıvısı biyokimyasal ve sitolojik incelemeleri normaldi. Oligoklonal bant incelemesi pozitif ve immunglobulin G indeksi:0,66 geldi. Görsel uyarılmış potansiyel tetkiki her iki gözde P100 dalga latansı uzundu. On gün 1000 mg intravenöz metilprednizon tedavisinin ardından şikayetleri düzelen hastaya MS tanısıyla İnterferon Beta-1a başlandı.

Sonuç: LB'nin torasik etiyolojileri servikal olanlara göre daha az yaygındır. Bu nedenle klinik değerlendirme sırasında gözden kaçabilmektedir. LB, MS hastalarında iyi tanınan ancak daha az araştırılan bir semptom olması nedeniyle nörolojik muayene sırasında özelikle sorgulanmalı, şüphelenilen olgularda LB nöroradyolojik ve nörofizyolojik incelemelerle doğrulanmalıdır.

Anahtar kelimeler: *Spinal kord, miyelit, multipl skleroz*

TARTIŞMALI E-POSTER

TEP-1 NÖROLOJİK KOMPLİKASYONLU ENFEKTİF ENDOKARDİT HASTALARININ KLİNİK VE EKOKARDİYOGRAFİ BULGULARI

ENİSE NUR ÖZLEM [1], MÜCAHİT TİRYAKİ [2], SABİHA TÜRE [1]

[1] *İZMİR KATİP ÇELEBİ ÜNİVERSİTESİ ATATÜRK EĞİTİM ARAŞTIRMA HASTANESİ NÖROLOJİ KLİNİĞİ*
[2] *İZMİR KATİP ÇELEBİ ÜNİVERSİTESİ ATATÜRK EĞİTİM ARAŞTIRMA HASTANESİ KARDİYOLOJİ KLİNİĞİ*

Amaç:

Enfektif endokardit (EE) kalpte endotel yüzeylerinin, protez kalp kapaklarının ve kalp içi cihazlarının enfeksiyonu olarak tanımlanır. EE 'nin klinik bulguları; etkene, komorbiditelere, komplikasyonlara göre değişmektedir. İnme EE'nin en sık karşılan nörolojik komplikasyonlarından biridir. EE tanılı Nörolojik tutulumu olan (NT) ve nörolojik tutulumu olmayan (NNT) hastaların demografik ve klinik özellikleri değerlendirilmiştir.

Gereç ve Yöntem:

EE tanılı, NNT ve NT hastalar iki grup karşılaştırılmalı olarak retrospektif incelendi. Hastalar yaş, cinsiyet, sol ventrikül ejeksiyon fraksiyonu (LVEF), lenfosit, nötrofil, hemoglobin, platellet değerleri, kreatinin klirensi, sedimantasyon, tedavi süresi, Transtorasik Ekokardiyografi (TTE) ve Transözefagiel Ekokardiyografi (TEE)'de patoloji, Diabetes Mellitus (DM), hipertansiyon(HT), koroner arter hastalığı(KAH), konjestif kalp yetmezliği(KKY),kronik böbrek yetmezliği (KBY), hemodiyaliz, onkolojik hastalık, romatolojik hastalık, immünsupresan kullanımı, ateş, kan kültüründe ve doku kültüründe üreme varlığı değerlendirildi.

Bulgular:

28 NT, 28 NNT toplam 56 EE hastası analiz edildi. NT hastaların yaş ortalaması 54,21±16,86, NNT hasta grubunun yaş ortalaması 60,93±15,36 idi. NT hastalarının 13'ü (%46,4) kadın, 15'i (%53,6) erkek hasta, NNT hastalarının 10'u(%36,7) kadın, 18'i (%64,3) erkek hasta idi. Yaş, cinsiyet ve diğer parametrelerde iki grup arasında anlamlı fark bulunmadı ($p>0,05$). Hem TEE'de hem de TTE'de NT grubunda mitral kapak tutulumu daha sık, NNT grupta ise Lead'de patolojik görünüm daha fazlaydı ($p<0,0001$). NNT gurubunda NT grubuna göre KAH daha fazla saptandı. ($p=0,036$). Cerrahi ekstraksiyon ve kardiyolojik perkütan ekstraksiyon uygulanan 11 hastanın tamamında nörolojik tutulum yoktu ($p=0,003$).

Sonuç:

Çalışmamız EE hastalarında mitral kapak tutulumunda daha sık nörolojik komplikasyon saptandığını göstermiştir. Sağ ventrikül kaynaklı lead patolojilerinde nörolojik komplikasyon daha az saptanmıştır. NNT hasta grubunda KAH fazla olması ve lead kaynaklı EE hastalarının NNT grubunda fazla olması kardiyak girişim gerekebilecek hastalık ile ilişkisini akla getirmiştir. Ayrıca nörolojik komplikasyon gelişen vakalarda daha az cerrahi ve kardiyolojik ekstraksiyon işlemi tercih edilmiştir. Bunun sebebi lead kaynaklığı ve diğer kapak patolojilerine bağlı oluşan EE hastalarında daha sık cerrahi tedavi kararı alınması ile ilişkili olabileceğini düşündürmüştür. Çalışmamızın cerrahi tedaviye karar verilme süresi, nörolojik komplikasyon gelişme süresi arasındaki ilişkilerin birlikte incelenebilmesi amacıyla daha ayrıntılı verilere ve daha geniş hasta serilerine ihtiyacı vardır.

TEP-2 NADİR GÖRÜLEN BİR VAKA SUNUMU: POSTPARTUM ANJİOPATİ

FATMA EBRU ALGUL , YÜKSEL KAPLAN

İNÖNÜ ÜNİVERSİTESİ TIP FAKÜLTESİ NÖROLOJİ ANABİLİM DALI

Olgu:

Giriş: Büyük, orta ve küçük boy arter vasospazmı preeklampsi durumunda meydana gelir ve doğumdan sonraki ilk 1 ay içerisinde meydana gelmişse postpartum anjiopati (PPA) adını alır. PPA genellikle ani başlayan şiddetli başağrısı, nöbet, fokal nörolojik defisit ile karakterize olur. Biz de literatürde nadir görülen bir postpartum anjiopati vakası sunmayı planladık.

Olgu: 26 yaşında, preeklampsi tanısı olan hasta sezaryanla doğumu gerçekleştirildikten 2 gün sonra başağrısı, görme bulanıklığı ve sol bacakta kuvvet kaybı şikayeti ile başvurdu. Nörolojik muayenede sol alt extremite proksimal kas kuvveti 4/5 , ayak plantar flexiyonu ve dorsal fleksiyon kas kuvveti 1/5, poziyon duyusu sol alt extremitede bozulmuş ve vibrasyon süresi kısalmış tespit edildi. Kranial MR'da sağ paryetooksipital kortekste, sağ frontal beyaz cevherde, sol frontoparyetel parasagittal korteks ve korpus kallosumda difüzyon kısıtlanması gösteren dağınık ve değişken boyutta odaklar izlendi, 2 hafta sonra çekilen kontrol kranial MR-MR anjioda arter dolumunun daha iyi olduğu ve enfarkt alanlarının kısmi gerilediği izlendi. Taburculuğunda nörolojik muayenesi doğaldı.
Tartışma: PPA tanısı klinik olarak başağrısı, mental durum değişikliği ve postpartum dönemde gelişen nörolojik defisitler ile konulur. Birçok vakada başağrısından birkaç gün sonra nörolojik defisit meydana gelir. PPA genellikle tama yakın düzelme ile giden ve kendini sınırlayan bir hastalıktır. PPA'nın etyolojisinde doğum sonrası meydana gelen hormonal değişimin vasküler bağ doku dengesinde değişiklik yaparak arter duvarlarının yeniden şekillenmesine yol açan kalıcı vazospazmı indüklediği düşünülmektedir.

TEP-3 WEGENER GRANÜLOMATOZU – İNME BİRLİKTELİĞİ: 3 OLGULU VAKA SERİSİ

CİHAT ÖZGÜNCÜ

KONYA ŞEHİR HASTANESİ NÖROLOJİ KLİNİĞİ

Olgu:

Wegener granülomatozu(WG), küçük ve orta büyüklükteki damarları etkileyen nekrotizan bir vaskülittir. Nörolojik etkileri genellikle periferik sinir sistemi üzerindedir. İnme WG'nin çok nadir görülen bir prezentasyonudur. WG tanılı ve inme geçiren olgularımızı paylaşıyoruz.

Olgu 1:
45 yaşında erkek hasta vaskülit ayırıcı tanısı için romatoloji servisinde takipliyken ani gelişen nöbet ve şuurda gerileme ile danışıldı. Muayenesinde sola vulpien ve sağ hemipleji izlendi. Difüzyon MRI'da sol hemisferik geniş inme vardı. Hasta acil DSA'ya alındı. Sol ICA distalden itibaren oklude izlendi. Trombektomi ve IA tPA uygulandı. Rekanalizasyon sağlandı. Kontrol BT'de hemoraji izlendi. Dekompresif kraniektomi uygulandı. Takiplerinde spontan solunumu olan hastanın bilincinde iyileşme olmadı. Sistemik komplikasyonlar nedeni ile yatışının 82.günü exitus oldu. Biyopsi sonucu ile WG tanısı kesinleşti.

Olgu 2:
48 yaşında erkek hasta 5 gün önce WG tanısı ile azatiopurin tedavisi başlanmış. Sol taraflı kuvvet kaybı şikayeti ile acili servise başvurdu. Nörolojik muayenesinde sol taraf kas kuvveti 4/5 ve dizartri mevcuttu. Difüzyon MRI'da sağ hemisferde dağınık iskemik inme alanları izlendi. Etyolojiye yönelik incelemede vaskülit dışında neden bulunmadı. Hasta sekelsiz iyileşti ve endoksaban tedavisi başlandı.

Olgu 3:
76 yaşında kadın hasta 5 yıldır WG tanısı ile dış merkezde takipli. Evde baygın şekilde bulunması üzerine acil servise getiriliyor. Beyin BT'de her iki ventriküle açılan yaygın subaraknoid kanama izlendi. GKS:2+entübe olarak değerlendirilen hastaya operasyon düşünülmedi. Yatışının 5. Günü exitus oldu.

WG tanısı olan hastalar endotel disfonksiyonu nedeni ile nadir de olsa inme geçirebilirler. Bu nedenle hastaların risk durumuna göre profilaksi başlamak ve yakın şekilde izlemek gerekebilir. Bu vaka serimizde WG ve inme zemininde farkındalık oluşturmayı amaçlıyoruz.

TEP-4 CRP ALBUMİN ORANI MEKANİK TROMBEKTOMİ UYGULANAN HASTALARDA PROGNOSTİK FAKTÖR OLABİLİR Mİ?

ÇETİN KÜRŞAD AKPINAR [1], HASAN DOĞAN [1], BERKHAN TOPAKTAŞ [2], ALİ İHSAN YARDIM [1], FATİH ÇEKİM [1], SÜHEDA ÇALAK [1]

[1] *SAMSUN ÜNİVERSİTESİ SAMSUN EĞİTİM VE ARAŞTIRMA HASTANESİ*
[2] *AMASYA ÜNİVERSİTESİ HALK SAĞLIĞI ANABİLİM DALI*

Amaç:

Akut inme sırasında gelişen inflamatuar yanıtı bazı parametrelerle saptayabiliriz. Pozitif (C reaktif protein) ve negatif (albumin) akut faz reaktanlarının düzeyleri ile kötü prognoz arasında ilişki olduğunu gösteren çalışmalar olsa da bunun aksini savunan çalışmalar da bildirilmiştir. Büyük damar oklüzyonuna bağlı gelişen inmelerde etkilenen beyin dokusu daha büyük olduğundan daha fazla inflamatuvar yanıt oluşması beklenebilir. Yakın zamanda yapılan bir çalışmada CRP/albümin oranının yüksekliğinin inme hastalarında mortaliteyi artırdığı gösterilmiştir. Çalışmamız da mekanik trombektomi uygulanan hastalarda klinik sonlanım ile CRP/Albumin oranı yüksekliği değerlendirilmiştir.

Gereç ve Yöntem:

Çalışmaya Kasım 2021 ile Haziran 2022 tarihleri arasında mekanik trombektomi uygulanan hastalar dahil edilerek retrospektif olarak incelenmiştir. Hasta verileri elektronik ortamdan ve hasta dosyalarından taranarak kaydedildi ve bilgi eksiği olan hastalar çalışma dışında bırakıldı. mRS 0-2, Mrs 3-5 ve Mrs 6 grupları arasında CRP/albümin oranlarını karşılaştırdık ve klinik sonlanım ile anlamlı ilişkisi olup olmadığını değerlendirdik.

Bulgular:

Çalışmaya 198 hasta (97 kadın 101 erkek) dahil edilmiştir. Yaş 69,5-12.6, NIHSS 15.1- 4.6, ASPECT 8.3-1.4 idi. First pass rekanalizasyon oranı %51,2, final başarılı rekanalizasyon oranı (mTICI 2b/3) %89.4 idi. Mrs 0-2 %36,6 Mrs 3-5 %48 mrs 6 %15.4 idi. CRP/ albümin; mrs 0-2, mrs 3-5 ve mrs 6 gruplarında sırasıyla 7.8-2.4, 8,8- 3.8- 11.7- 4.8 idi ve istatistiksel olarak anlamlı değildi ($p>0.05$)

Sonuç:

İskemik inmede CRP/Albumin oranını değerlendiren bir çalışma vardır. Bu çalışmaya tüm iskemik inme olguları dahil edilmiş ve 90.gün mortaliteye bakılmıştır. CRP/albümin oranının mortalite gözlenen grupta istatistiksel olarak anlamlı düzeyde yüksek saptanmıştır ($p<0.001$).
Büyük damar oklüzyonu nedeniyle mekanik trombektomi uygulanan hastalarımızdaki CRP/albumin oranı mrs 3-5 ve mrs 6 olan hasta gruplarında daha yüksek saptansa da istatistiksel anlamlılığa ulaşamamıştır.

TEP-5 TANDEM OKLÜZYONLU HASTALARDA MEKANİK TROMBEKTOMİ TEDAVİ DENEYİMİ; VAKA SERİSİ

EKİN ÖYKÜ BAYLAM YİRMİBEŞ , NİHAT ŞENGEZE , VEDAT ALİ YÜREKLİ

SÜLEYMAN DEMİREL ÜNİVERSİTESİ NÖROLOJİ ABD

Amaç:
Giriş ve amaç: tüm karotis hastaliklarinin %4,8'ini oluşturan tandem oklüzyon ica'nin oklüzyonu veya stenozu ile birlikte terminal ica, mca ya da aca'nin beraber oklüzyonuna denmektedir. Tandem oklüzyonlarda önce distale mi yoksa proksimale mi müdahale edilmesi gerektiği, balon mu yoksa stent anjioplasti mi yapilmasi gerektiği ile ilgili ortak bir görüş mevcut değildir, bu konuda halen randomize kontrollü çalişmalara ihtiyaç duyulmaktadir. Biz de bu vaka serisinde tandem oklüzyonlu hastalarda mekanik trombektomi tedavi deneyimimizi paylaşiyoruz.

Gereç ve Yöntem:
Yöntem: haziran 2019'dan haziran 2022ye kadar hastanemiz inme kliniğinde takip edilen on tandem oklüzyonlu hasta incelendi. Hastalara akut iskemik inme sonrasi mekanik trombektomi uygulandi. Hastalarin demografik özellikleri, darlik dereceleri, işlem öncesi iv tpa alip/almadiklari , ponksiyon süreleri,anterograd-retrograd yaklaşim tekniği , mtici (the trombolysis in cerebral infarction)skoru, intraserebral kanama, başvuru ulusal sağlik inme skalasi (nihss) skorlari ve taburculuktaki modifiye rankin skorlari (mrs) kaydedildi.

Bulgular:
Bulgular: akut iskemik inme ile başvuran ve tandem oklüzyon saptanan 4 erkek , 6 kadin hastanin %50'si 65 yaş altindaydi. Hastalarin ortalama geliş nihss 5,9 olarak tespit edildi. Hastalarin yarisindaki ica darlik derecesi %70-99 iken diğer yarisinda tam oklüde saptandi. Hastalarin 6'si işlem öncesi iv-tpa almişti, 4'ü almamişti. Ortalama ponksiyon süresi 172 dakikaydi. 8 hastaya anterograd ve 2 hastaya retrograd yaklaşimla işlem uygulanmişti ve hastalarin 2b/3 mtici rekanalizasyon orani %60 idi. 4 hastada tedavi sonrasi takipte kanama gelişti .hastalarin taburculuk ortalama mrs 3,7 idi ve 1 hasta kaybedildi.

Sonuç:
Tartişma ve sonuç: mekanik trombektomi tandem oklüzyonlu hastalarda başarili rekanalizasyon oranlari ve iyi fonksiyonel klinik sonuçlar elde etmede etkili ve güvenilir bir akut tedavi yöntemidir. Tedavi yaklaşimi ile alakali ortak bir görüş olmamasi nedeniyle daha geniş kapsamli çalişmalara ihtiyaç bulunmaktadir.

TEP-6 ALEKSİ VE GERSTMANN SENDROMU BİRLİKTELİĞİ

ÖYKÜ GAMGAM , FATMA KÜÇÜK , GÜLNİHAL KUTLU GÜNERGİN

MUĞLA SITKI KOÇMAN ÜNİVERSİTESİ TIP FAKÜLTESİ, NÖROLOJİ AD

Olgu:

Gerstmann Sendromu, ilk olarak 1924 yılında Josef Gerstmann tarafından; parmak agnozisi, disgrafi, akalkuli ve sol-sağ oryantasyon bozukluğunun birlikteliği ile karakterize bir sendrom olarak tanımlandı. Gerstmann, bu semptomların dominant parietal lobun ve özellikle sol angular girusun (ANG) patolojisini gösteren lokalize edici bir değere sahip olduğunu savundu. Biz de; aleksi ile başvuran ve Gerstmann sendromunun tüm özelliklerini taşıyan, sol temporooksipitalde iskemik enfarkt saptadığımız bir olguyu, nadir görülmesi sebebiyle paylaştık.

Olgu Sunumu

69 yaşında, sağ elli kadın hasta televizyon izlediği sırada sol baş yarımında ağrı ve ani gelişen ekrandaki yazıları okuyamama şikayetiyle başvurdu. Hastanın, 14 yıl öncesinde sol serebral alanda iskemik beyin damar tıkanıklığı hastalığı öyküsü ve hipertansiyon tanısı olup düzenli klopidogrel kullanımı mevcuttu. Nörolojik muayenesinde aleksi, agrafi, diskalkuli, parmak agnozisi, sağ-sol dezoryantasyonu tespit edilmiş olup bilinci açık, koopere, oryante, ışık refleksleri bilateral pozitif, göz hareketleri her yöne serbest, alt kraniyaller intakt, sağ 4/5 (sekel) hemiparezisi mevcut olup taban cildi refleksi bilateral fleksör yanıt, serebellar testler becerikliydi. Hastanın difüzyon MR tetkikinde; sol inferiortemporal bölge ve sol oksipital lobun anteriorunda akut enfarkt ile uyumlu difüzyon kısıtlılıkları görüldü. Hastanın inme açısından etyolojiye yönelik tetkiklerinde ekokardiyografi sonuçları normaldi; Karotis-Vertebral Doppler Ultrasonografide anlamlı patoloji izlenmedi. Hasta ikili anti-agregan (asetilsalisilik asit, klopidogrel) ile taburcu edildi.

Tartışma-Sonuç

Gerstmann Sendromu; dominant hemisferdeki parietal lobun posterior bölgesini etkileyen beyin lezyonları sonucu ortaya çıkar. Orijinal olarak tanımlanan sol parietal odağa ek olarak, sol posteriortemporal, oksipital ve talamik lezyonlarda da tanımlanmıştır. Etyolojik nedenler arasında iskemik inme, tümörler, vasküler hadiseler, demiyelinizan durumlar, alkolizm, intoksikasyonlar vardır. Literatürde sunulan olgularda Gerstmann sendromu genellikle eksik bir tetrad olarak ya da daha nadir olarak afazi, aleksi, apraksi ve algı bozuklukları gibi kognitif eksikliklerin eşlik ettiği bir sendrom olarak karşımıza çıkmaktadır. Literatürde bildirilen çoğu olgudan farklı olarak hastamızın lezyonunun sol temporooksipital bölgede yer alması ve nadir rastlanan klinik bir durum olması nedeniyle bu olgu eşliğinde Gerstmann sendromu sunulmaya değer görülmüştür.

TEP-7 İNSULER İNFARKT VE KARDİYAK DİSOTONOMİ

NAZ GÜNAY DEMİRCAN , BURÇE AKBAĞRA KAYA , ELİF ERÇİN ÜÇGÜL , RAHŞAN KARACI , MUSTAFA ÜLKER , FÜSUN MAYDA DOMAÇ

ERENKÖY RUH VE SİNİR HASTALIKLARI EĞİTİM VE ARAŞTIRMA HASTANESİ

Amaç:

Orta serebral arter sulama alanında bulunan insular korteks , hem sempatik hem de parasempatik kardiyovasküler aktivitenin kontrolünde rol oynayan en önemli kortikal alandır. Orta serebral arter okluzyonu iskemik inmede en sık tutulan damar alanı olduğu için insular korteks iskemik inmelerde sıklıkla etkilenmektedir.Bu vaka çalışmamızdaki amaç insular bölgedeki iskemik enfarktların kalp hızı üzerine etkilerini ve iskemik enfakt hastalarında kardiak monitorizasyonun önemini incelemektir.

Gereç ve Yöntem:

Çalışmamıza nöroloji kliniğimizde değerlendirilerek insular alanda akut iskemik enfarkt tanısı alan 28 iskemik serebrovasküler olay (SVO) tanısı almış 28 kontrol hastası dahil edildi. Bunlardan 14'ü sağ insular korteksde , diğer 14 ü sol insular korteksde iskemik enfarkt geçirmişti. Çalışmaya bilinen supraventriküler ya da ventriküler aritmi , kalp pili, ciddi kalp kapak hastalığı ve geçirilmiş myokard enfarktüsü(MI) öyküsü bulunan hastalar dahil edilmedi

Bulgular:

Hastaların yaş ortalaması 73 olup 12 si kadın,16 sı erkekti.Sağ insular alanda iskemik enfarkt geçiren 14 hastanın 4 ünde taşikardi saptandı, bradikardik seyreden olmadı . Normokardik seyreden 4 hastada AF saptandı.Sol insular alanda iskemik enfarkt geçiren 14 hastanın 2 sinde bradikardi , 1 inde taşikardi saptandı.Taşikardik hastanın servisdeki takip EKG'lerinde AF saptandı.Yine sol insular alanda iskemik enfarkt geçirip normokardik seyreden 3 hastada da AF saptandı.Taşikardik seyreden hastalar hasta grubumuzda görece daha genç olanlardı (75 yaş ve altı). İnsular alanda enfarktı olan hastalarda kontrol grubuna göre daha fazla hastada supraventriküler aritmi tespit edildi. Kontrol ve vaka grubunda benzer sayıda ventriküler taşikardi saptandı. Bunun dışında yaş ve giriş NIHSS (national instute of health stroke scale)'un kalp hızı değişkenliği için bağımsız birer risk faktörü olduğu tespit edildi

Sonuç:

Çalışmamız insular korteksin inme kaynaklı kardiyovasküler değişikliklerde önemli bir rol oynadığını desteklemektedir. Çalışmamızın ana bulgusu, insular kortekste iskemik enfarkt geçiren hastalarda aritmi gelişme riskinin anlamlı bir şekilde arttığıdır. Elde ettiğimiz bulgularımız, mevcut literatür bilgileri ile örtüşmektedir. Sonuç olarak, hastalarının yaşam kalitesini ve uzun süreli hayatta kalma oranını artırmak için inme sonrası aritmi geliştirme riskini göz önünde bulundurarak daha yoğun kardiyak izlemin faydalı olacağını düşünmekteyiz.

TEP-8 PACI ENFARKTI OLAN AKUT İSKEMİK STROKE HASTALARINDA İNFLAMATUAR BELİRTEÇLER VE HASTALIK DERECELERİ ARASINDAKİ İLİŞKİNİN İNCELENMESİ

SADETTİN ERSOY [1], CANAN AKÜNAL TÜREL [1], ÖMER ÇETİN [2]

[1] *BOLU ABANT İZZET BAYSAL ÜNİVERSİTESİ TIP FAKÜLTESİ NÖROLOJİ ANABİLİM DALI*
[2] *BOLU ABANT İZZET BAYSAL ÜNİVERSİTESİ TIP FAKÜLTESİ ACİL ANABİLİM DALI*

Amaç:

Akut İskemik Stroke acil nörolojik hastalıklar arasında ilk sırayı almakta ve tüm stroke hastaları dünya genelinde akut kardiyak hastalıklardan sonra ölüm nedenleri arasında 2. sırada yer almaktadır. Dünya nüfusunun yaşlanması ile birlikte ileri yaşta önemli bir mortalite, morbidite ve ekonomik yük nedeni olan inmenin önemi gün geçtikçe artmaya devam etmektedir.

HDL kolesterol düzeylerinin düşüklüğü bozulmuş metabolik durum ve serebrovasküler risk ile ilişkilidir. Ürik asit pürin metabolizmasının bir ürünüdür ve yüksek serum düzeyleri bozulmuş metabolik durumlar, artmış serebrovasküler risk ile ilişkilidir. C-reaktif protein (CRP) iskemi, enfeksiyon, travma ve diğer inflamatuar durumlara sekonder sitokinlerin aktive olması ile üretilen bir akut faz proteinidir. Yine düşük serum albümin düzeyleri kötü prognoz ve mortalite ile ilişkili bulunmuştur. Bu iki metabolik parametrenin kombinasyonunun inme riski belirlemede iyi bir prediktör olabileceği düşünülmüştür. Serumda bakılan basit parametrelerin kullanımı hem cost-efective, hem de kullanım kolaylığı olması nedeniyle prognoz açısından ve hastaların yineleyen inme risk faktörlerinin değerlendirilmesi açısından önem arz etmektedir.

Bu nedenlerle, biz bu çalışma ile Akut PACI enfarktı olan Stroke hastalarında hastalık dereceleri ile inflamatuar belirteçler arasındaki ilişkinin incelenmesini amaçladık.

Gereç ve Yöntem:

Etik kurul onayı alındıktan sonra Ocak 2021- Eylül 2022 tarihleri arasında 3. basamak sağlık kuruluşu, BAİBÜ EAH Nöroloji kliniğine ilk 24 saat içinde başvuran, Akut İskemik Stroke tanısı alarak yatırılan hastaların dosyaları retrospektif olarak incelendi. Parsiyel Anterior Sirkülasyon Enfarktı olan 226 hasta; demografik veriler, inme etyolojisi ve risk faktörleri, NIHH inme skoru, GKS, Modifiye Rankin Skalası, inme risk faktörleri(HT, HL, DM, v.b.),Hemogram parametreleri, CRP, Alb, Ürik Asit, HDL, AST, CRP/Albümin, HDL/Ürik Asit değerleri, hastanede yatış süreleri ve ölüm oranları yönünden incelendi. Daha önce kanser tanısı almış olanlar ve diğer nörolojik hastalığı olanlar çalışmaya dahil edilmedi.

Bulgular:

Çalışmaya yaş ortalaması 73.32±12.12(min=41,max=97) olan 226 hasta alındı. Hastaların GKS ile kan Platelet düzeyleri arasında anlamlı fark gözlendi(p=0.02). GKS ile serum Albümin düzeyleri arasında anlamlı fark gözlendi(0.039). GKS ile Modifiye Rankin Skalası arasında anlamlı fark gözlendi(p<0.05). NIHSS inme skalası ile MRS, Hemoglobin ve serum Albümin düzeyleri arasında anlamlı ilişki saptandı(p<0.05). Crp/Alb oranında GKS 1 ve 2 grupları arasında anlamlı bir korelasyon izlenmekle birlikte (p<0,001) NIHSS grupları arasında anlamlı bir korelasyon izlenmedi(p>0,05). HDL/Ürik asit oranı ile hem GKS hem de NIHSS skalaları arasında anlamlı bir korelasyon izlenmedi. Hastaların yatış süresi ile GKS ve NIHSS skalaları arasında anlamlı bir korelasyon izlendi(p<0,05). Hastaların ölüm oranları ile GKS skalası arasında anlamlı bir fark izlenirken (p<001), NIHSS skoru arasında anlamlı bir fark izlenmedi(p>0,05).

Sonuç:

Güncel çalışılan inflamatuar belirteçler ve oranları ile ilgili çalışmalarda farklı sonuçlar bulunmuş olup, bizim çalışmamızda GKS ile platelet, serum albümin, mRS, Crp/Albümin oranı arasında; NIHSS ile mRS, hemoglobin ve albümin düzeyleri arasında anlamlı fark izlendi. Ancak NIHSS ile Crp/Albümin düzeyi arasında, hem NIHSS hem de GKS ile HDL/Ürik Asit oranı arasında anlamlı korelasyon izlenmemiştir. Konu ile ilgili olarak çok merkezli ve daha geniş hasta serilerinde çalışmalar yapılması bu parametlerin günlük kullanıma girmesinin yararı açısından anlamlı olacaktır.

TEP-9 POSTERİOR SEREBRAL ARTER ENFARKTLARINDA HEMORAJİK TRANSFORMASYON İLE İLİŞKİLİ FAKTÖRLER

RÜMEYSA TAŞÇI BULCA , ZAHİDE MAİL GÜRKAN , SÜMEYYE EZENCİ , EMİNE FINDIK , MÜNEVVER GÖKYİĞİT

GAZİOSMANPAŞA EĞİTİM VE ARAŞTIRMA HASTANESİ

Amaç:

İskemik inme hastalarında hemorajik transformasyon, yaşamı tehdit edici bir komplikasyonudur. Hastane yatış süreleri, mortalite ve morbidite ile ilişkilidir. Hemorajik transformasyonun(HemTr) sıklığı çalışmalar arasında büyük farklılıklar gösterir. Bu çalışmada trombolitik tedavi verilmeyen posterior serebral arter (PCA) enfarktı olan hastalardan HemTr'un sıklığı ve risk faktörlerini değerlendirmek amaçlanmıştır.

Gereç ve Yöntem:

2020-2022 yılları arasında Gaziosmanpaşa Eğitim ve Araştırma Hastanesi'ne başvuran ve PCA enfarktı tanısı alan 39 hasta retrospektif olarak çalışmaya alındı. Demografik ve klinik bilgiler ile iskemik inme için risk faktörleri kaydedildi, ayrıntılı biyokimyasal, kardiyak değerlendirmeler ve nörogörüntülemeler değerlendirildi. İnmenin etiyolojik tanısı TOAST sınıflamasına dayanılarak konuldu.

Bulgular:

Çalışmaya alınan hastaların %35,9'u (n=14) kadındı. Hastaların yaş ortalaması 68,82±10,76 idi. Hastaların %87.2'inde hipertansiyon, %71.8'inde hiperlipidemi, %46.2'sında diyabetes mellitus vardı. Hastaların %28.2 (n=11)'sinde büyük arter aterosklerozu ve %51.3(n=20)'ünde kardiyoemboli etiyolojik tanısı aldığı görüldü. Hastaların %56.4 (n=22)'ünde PCA sulama alanında total, %35,9(n=14)'unda parsiyel ve %7,7(n=3)'sinde milimetrik boyutta enfarkt izlendi. %46.2 (n=18)'sinda HemTr geliştiği görüldü. Lezyon boyutunun ya da inme etiyolojisinin (kardiyoemboli vaya büyük damar aterosklerozu) hemorajik transformasyon gelişimine etkisi olmadığı görüldü (p=0, 37; p=0,44; p=0,39).

Sonuç:

HemTr, artmış morbidite ve mortalite ile ilişkili bir inme komplikasyonudur. Posterior dolaşımın enfarktı olan hastalarda HemTr için risk faktörlerin belirlenmesi, trombolitik tedavi için hasta seçiminde karar verilmesinde yol gösterici olabilir, hastaların prognozunun tayinine ve gerekli proflaktik tedavilerin belirlenmesine etki gösterebilir. Az hasta sayısı ile yapılan bir ön çalışma niteliğinde olan bu çalışmanın daha geniş hasta grubu ile değerlendirilmesi planlanmaktadır.

TEP-10 SÜPERFİSİYAL SİDEROZİS ETİYOLOJİSİNDE VASKÜLER MALFORMASYONLARIN ROLÜNE İLİŞKİN OLGU SUNUMU

BERAT GÖKSU ÇELENK , NİHAN KAHVECİ , ÇİĞDEM DENİZ , TUBA KARAKOYUN ALPAY

TEKİRDAĞ NAMIK KEMAL ÜNİVERSİTESİ TIP FAKÜLTESİ NÖROLOJİ ANABİLİM DALI

Olgu:

Giriş: Süperfisiyal Siderozis(SS), oldukça nadir görülen, kronik tekrarlayıcı subaraknoid kanamaların neden olduğu, SSS'nin pial yüzeylerinde hemosiderin birikimi nedeniyle ortaya çıkan nörotoksik progresif bir hastalıktır. Etiyolojisinde sıklıkla dural defektler, daha az sıklıkla vasküler malformasyonlar, kraniospinal cerrahi, SSS travma ve tümörleri vardır. Klinik tablo klasik olarak progresif serebellar ataksi, sensörinöral işitme kaybı ve kognitif fonksiyonlarda bozulmadır; piramidal semptomlar, fasikülasyon ve DTR artışı da eşlik edebilen diğer bulgulardır. Bu sunumumuzda tanısı kraniyal ve spinal kord Manyetik Rezonans (MR) görüntüleme ile konup Dijital Subtraksiyon Anjiyografi (DSA) ile etiyolojiye yönelik yapılan incelemede arteriovenöz fistül (AVF) tespit edilen olgumuzu, hem SS literatürde oldukça nadir bildirildiği için hem de bildirilen vakaların çok az bir kısmında AVM birlikteliği sorgulandığı için bu ilişkiye dikkat çekmek amacıyla sunmayı planladık.

Olgu: 51 yaşında erkek hasta, sol vücut yarımında uyuşma, sol üst ekstremitede güçsüzlük şikayetleri ile acil servise başvurdu. Öyküde 2 aydır sol vücut yarımında uyuşma, sol kolunda güçsüzlük ve 10 yıldır devam eden sağ kulakta duyma güçlüğü olduğu öğrenildi. Nörolojik muayenede sol deltoid ve trapezius kasında atrofi ve fasikülasyon, T6 seviyesine kadar sol taraflı ve sol üst ekstremitede hipoestezi, romberg pozitifliği ve tandem yürüyüş beceriksiz saptandı. Kontrastlı kranial MRG'de leptomeningeal kontrastlanma, Bilateral serebellumda T2 ve T2FLAIR sekanslarında lineer hipointensite, SWI sekansta hipointens hemosiderin kalıntıları izlendi. DSAde sağ eksternal karotis arter ve sağ vertebral arter runlarında oksipital arter, middle meningeal arter ve vertebral arter dallarından beslenen, sağ transvers sinüse drene olan dural AVF saptandı. Odyometrik değerlendirmede sağ kulakta ileri sensörinöral işitme kaybı mevcuttu. AVF tespit edilen hastaya endovasküler embolizasyon planlandı.

Tartışma: Dural AVF'ler, SSS vasküler malformasyonlarının %10-15'ini temsil eder, ancak bunun SS etiyolojisinde yeri alt sıralardadır. Geliştirilen SWI gibi özellikli MRG sekansları sayesinde tanı daha kolay konulabilmekte, DSA gibi yöntemlerle de etiyolojiye yönelik ileri araştırma yapılabilmektedir. Tedavi seçeneği olarak endovasküler embolizasyon gibi minimal invaziv ve oldukça etkili tedavi modelleri göz önüne alındığında SS hastalarında intrakranial ve spinal AVF'lerin dikkate alınması gerekmektedir.

Sonuç: Bu sunumda amacımız; ataksi ile birlikte işitme kaybı ya da demansı olan olgularda ayırıcı tanıda SS'in düşünülmesi gerektiğini, SWI-MRG'nin tanı koymada önemini ve basit erken dönem cerrahi ile hastalığın progresyonunun önlenerek hastanın yaşam kalitesinin artırılabilmesi açısından ilişkili olabilecek AVM'nun akılda tutulması gerekliliğini vurgulamaktır.

TEP-11 MULTİPL SKLOZDA SERUM VE BEYİN-OMURİLİK SIVISI PROGRANULİN DEĞERLERİNİN İNCELENMESİ

Bu bildiri geri çekilmiştir.

TEP-12 MULTİPL SKLEROZ BE GUİLLAİN BARRE SENDROMU BİRLİKTELİĞİ OLAN BİR OLGU SUNUMU

MUHAMMED YILDIRIM , SEMRA MUNGAN

SAĞLIK BİLİMLERİ ÜNİVERSİTESİ ANKARA ŞEHİR SUAM NÖROLOJİ KLİNİĞİ

Olgu:

GİRİŞ:

Multiple Skleroz (MS) , inflamasyon, demiyelinizasyon ve glial skleroz ile karakterize merkezi sinir sisteminin bir hastalığıdır. Guillian Barre Sendromu (GBS) ise periferik sinir sistemini etkileyen bir otoimmun akut polinöropatidir. Her iki hastalığın da immun aracılı olduğu düşünülse de GBS ve MS arasındaki birliktelik oldukça nadirdir ve MS ile kombine halde görülen periferik nöropatinin aynı antitenin parçası olup olmadıkları belirsizliğini korumaktadır. Myelin Basic Protein (MBP) ve myelin ilişkili glikoprotein(MAG) gibi merkezi sinir sistemi ve periferik sinir sistemi arasındaki ortak antijenlerin eşlik eden MS ve periferik nöropatinin ortak patojenleri olduğundan şüphelenilmektedir.Biz de GBS ile aynı zamanda MS tanısı almış bir olguyu sunmak istedik.

OLGU :

Bilinen nörolojik hastalık öyküsü olmayan 19 yaşında kadın hastada, 15 gün önce başlayan ve giderek artan her iki bacakta güçsüzlük, yürürken denge kaybı ve düşme şikayetleri başlamış. Son 1 haftadır ellerinde de güçsüzlük olduğunu ifade eden hasta başvuru öncesi son 3 günde yürüyememe şikayeti eklenmiş. Yapılan EMG' de bilateral alt ekstremite proksimal kaslarında yoğun spontan denervasyon bulgularının izlendiği motor liflerin tutulduğu aksonal nöropati ile uyumlu bulgular tespi edildi. Nörolojik muayenesinde ; her iki üst ekstremite proksimal 5/5 motor kuvvette distal el sıkması zayıf, her iki alt ekstremite bilateral 2/5 motor kuvvette idi. Derin tendon refleksi her iki alt ekstermitede bilateral alınamadı , bilateral üst ekstremitede hipoaktifti. Taban cildi refleksi bilateral lakayttı. Hastaya kontrastlı kranial ve tüm spinal mrg ve lomber ponksiyon planlandı. 7 ay önce sleeve gastrektomi öyküsü ola hastada tiamin düzeyi gönderildi. Vaskülitik tetkikleri istendi. Hastaya LP işlemi denendi ancak başarılı olunamadı. Hasta isteği ile işlem sonlandırıldı. Klinik ve EMG uyumlu hastaya IVIG 40 gr/gün verilerek tedavisi 7 güne tamamlandı. Tiamin sonucu 20 mg/dl olarak görülen hastaya 3 gün 3x200 mg tiamin, sonrasında 5 gün 1x200 mg tiamin verilip idame tedaviye geçildi. Bu esnada çekilen kontrastlı kranial mrg da sol orta serebellar pedinkülde korpus kallosumda bilateral kallozal-septal mesafede periventriküler subkortikal ve jukstokortikal alanlarda birçoğu ventriküle dik yerleşimli en büyüğü 11 mm çaplı çok sayıda demiyelizan plak izlendi. Aktif plakla uyumlu olabilecek kontrast tutulumu saptanmadı. Servikal torakal ve lomber mrg da ise anlamlı patoloji izlenmedi. Hastaya anestezi tarafından LP yapıldı. LP sonuçlarında IgG indexi 20.017 , BOS total proteini 172 olarak görüldü. Hücre görülmedi. Viral panel negatif olarak görüldü. Oligoklonal band tip 2 pozitifti. Serum antiaquaporin 4 antikorları, ANA , ANCA anti DsDNA antikorları Lupus antikoagülanı b2 mikroglobulin antikardiyolipin antikorları c3 c4 anti brucella ve Behçet anikorları negatif olarak görüldü. Anti MOG negatifit. EDSS 4.5 olarak hesaplandı. Hastaya 1 gr/gün i.v pulse steroid tedavisi başlandı. Tedavisi 10 güne tamamlandı. Paraparezi kliniği devam eden hasta Fizik tedavi ve rehabilitasyon kliniğine devir edildi.

SONUÇ VE TARTIŞMA:

Klinik ve EMG sonucu ile GBS nin aksonal formu olduğu düşünülen bir vakada kranial görüntüleme ve BOS sonuçları ile kesin MS tanısı alan bir olguyu tanımladık.

MS ile GBS arasındaki bağlantı çeşitli çalışmalarda gösterilmiştir. Bununla beraber bu bağlantının tesadüfi olup olmadığı henüz net değildir. Langer-Gould ve arkadaşları bir vaka kontrol çalışmasında , MS hastalarının hastalık seyrinde GBS geliştirme olasılığının daha yüksek olduğunu göstermiştir ve kontrol grubuyla karşılaştırıldığında istatistiksel olarak anlamlı bulunmuştur. (p = 0.006) . İkinci olarak EBV hem GBS hem de MS için çevresel risk faktörü olarak kabul edilebilir. EBVye maruz kalma, MS gelişimi için potansiyel bir risk faktörü olarak iyi bilinir ve GBSden önceki en yaygın enfeksiyonlardan biri olarak kabul edilir. 3.olarak Vedeler ve arkadaşları tarafından MS ve GBS arasında ortak bir genetik bağlantı önerildi. FCγRIIA ve FCγRIIIB dahil olmak üzere belirli Fc-gama reseptörü (FcγR) allotiplerinin her iki hastalığın şiddeti ile ilişkili olduğunu öne sürdüler. Ancak bu allotipler ile hastalıkların gelişimi arasında net bir ilişki kuramadılar. Sonuç olarak GBS ve MS birlikteliği nadir de olsa nörologlar tarafından akılda tutulmalıdır.

TEP-13 OCRELIZUMABIN MULTİPL SKLEROZLU HASTALARDA PROGRESYON VE İNFLAMATUAR AKTİVİTE ÜZERİNDEKİ ETKİSİ: İKİ YILLIK PROSPEKTİF ÇALIŞMA

Bu bildiri geri çekilmiştir.

TEP-14 MULTİPL SKLEROZUN İŞ HAYATINA ETKİSİ

EGE CANSIN OFLAZ [1], İREM SİBEL SİPAHİ [1], BERKAY YAHŞİ [1], RANA KARABUDAK [2]

[1] *HACETTEPE ÜNİVERSİTESİ,TIP FAKÜLTESİ,ANKARA*
[2] *HACETTEPE ÜNİVERSİTESİ,NÖROLOJİ ANABİLİM DALI,ANKARA*

Özet:

GİRİŞ-AMAÇ: Multipl Skleroz (MS) hastalığı bireylerin iş ve yaşam kalitesini çok yönlü etkilemektedir. MS hastalarının iş kayıplarının nedenleri değerlendirildiğinde, zeminde hastalığa bağlı fiziksel ve bilişsel fonksiyonlardaki değişimler raporlanmıştır. Bu konuda ülkemizde yapılan güncel çalışmalarda demografik faktörler, semptom dereceleri, iş yapabilme yeteneği gibi özellikler incelenmiştir. Bunun yanında karşılaşılabilecek damgalanma ve mobbing (bezdiri), hastaların beklentileri, değerlendirilmeye alınan sektörel çeşitliliğin yoksunluğu, sektörlere göre sorunların ve beklentilerin dağılımına değinilmemiştir. Yaşamın önemli bir bölümü iş hayatıdır. Ara rapor olarak bildirdiğimiz bu çalışmayla bireylerin günlük iş yaşamında, eğitim yaşamında, hastalık gidişinin nasıl farklı durumlar yarattığı ve MS hastalığının kişi ile kişinin iş çevresindeki etkileri değerlendirilecektir.

GEREÇ-YÖNTEM: Çalışmaya Hacettepe Üniversitesi Tıp Fakültesi Erişkin Hastanesinde tedavi gören, 18 yaşından büyük ve MS tanılı (130) hasta (82 kadın, 48 erkek ; yaş ortalaması 38,2) dahil edilmiştir. Hastalara veri toplama formu yüz yüze veya mail yoluyla ulaştırılmıştır. Hastanın eğitim durumu, bir işte çalışıp çalışmaması, kişi çalışıyor ise çalıştığı sektör, hastalığın iş hayatını en çok etkileyen psikolojik ve fiziksel yönü, hastanın iş çevresinin hastayla etkileşimi hastanın beyan ettiği şekilde kaydedilmiştir. Araştırmamızda MS hastalarının çalıştığı sektörleri, ekonomik faaliyet modellerine göre sırasıyla birincil (tarım) ekonomik faaliyet grubu (ağaç, cam, çimento, toprak, çevre, gıda, tarım, tekstil), ikincil (sanayi) ekonomik faaliyet grubu (elektrik ve elektronik, enerji, inşaat, kimya, maden, metal, otomotiv), üçüncül (hizmet) ekonomik faaliyet grubu (adalet, eğitim, finans, kültür, sağlık, spor, ticaret, toplumsal ve kişisel hizmetler, turizm) ve dördüncül ekonomik faaliyet grubu (bilişim teknolojileri, iş ve yönetim, medya, ulaşım) şeklinde gruplandırarak değerlendirmeye aldık. Çalışmamızdaki sektörel dağılımı belirlerken 'International Standard Industrial Classification of All Economic Activities' örnek alınmıştır.[1] Hastalık süresi ve yaşın fiziksel ve/veya ruhsal belirtilerle ilişkisini analiz etmek amacıyla Mann Whitney-U testi kullanılmıştır. Cinsiyetin ve devlet/özel kuruluşta çalışma durumunun fiziksel ve/veya ruhsal belirtilerle ilişkisini analiz etmek amacıyla Ki-Kare testi kullanılmıştır.

BULGULAR : Çalışmaya katılan hastaların MS belirtileri ortalama 9,5 yıldır mevcut olarak tespit edildi. Öğrenim durumu göz önüne alındığında, hastaların büyük çoğunluğu (n=83, %63,4) lisans mezunu olduğunu belirtirken %19,8'i (n=26) yüksek lisans, %12,2'si (n=16) lise, %2,3'ü (n=3) doktora, %1,5'i (n=2) ortaokul, %0,8'i (n=1) ilkokul mezunu olduğunu bildirdi. Hastaların çoğunluğu (n=108, %82,4) MS'in öğrenim hayatlarını etkilemediğini belirtirken %14,5'i (n=19) öğrenim hayatının sektelere uğrayarak devam ettiğini, 4 kişi ise öğrenim hayatının sonlandığını bildirdi. Hastaların özel sektör (n=64,%48,9) ve kamu kurumunda (n=55, %42) çalışma durumundaki dağılımın yanı sıra 12 kişi (%9,2) işsiz olduğunu belirtti. Hastaların %32,1'i MS tanısı aldığında herhangi bir işte çalışmadığını belirtirken % 2,3'ü birincil (tarım) , % 10,7'si ikincil (sanayi,) % 50,4'ü üçüncül (hizmet), % 4,5'i dördüncül ekonomik faaliyet grubunda çalıştığını belirtti. Tanı anında iş sahibi olan hastaların (n=121) %25,6'i (n=31) MS hastalığının işini etkilenmediğini belirtirken %74,4'ü işinin etkilendiğini belirtti. MS hastalığının işini etkilediğini belirten hastaların(n=66), %87,9'u (n=58) mevcut iş hayatında zorlanmalar yaşadığını bildirirken %12,1'i (n=8) işini bırakmak/başka bir işte çalışmak zorunda kaldığını bildirdi. İlk MS belirtisi ortaya çıktığında halihazırda iş sahibi olan hastaların ortalama ne kadar süre içinde işinin etkilendiği incelediğinde %19,3'ü (n=22) 6 ay-1 yıl, %17,55'i (n=20) 1-6 ay , %12,3'ü (n=14) 1-5 yıl, %7'si (n=8) 5-10 yıl içerisinde olarak belirtti. Çalışmaya katılan hastaların %55'i (n=72) MS hastalığının fiziksel olarak işini etkilediğini belirtti. Fiziksel olarak işi etkilenen hastaların arasında, sadece MS'in alevlenme dönemlerinde işlerinin etkilendiğini belirtenler (n=31) ,hem işinin hem de günlük hayatının zorlaştığını belirtenler (n=22) ve alevlenme dönemi dışında da iş hayatı zorlaşanlar (n=20) bulunmaktadır. Çalışmaya katılan hastalarının %51'i (n=67) MS'in psikolojik olarak iş hayatını etkilediğini belirtti. İş hayatındaki psikolojik etkilenme, geçici olarak kaygılı & durgun hissetme (n=36) veyahut sürekli kaygılı & stresli olma hali (n=31) olarak öne çıkmakta. Hastaların bazıları kaygılı ve stresli hissettiği zamanlarda sosyal çevresiyle vakit geçirerek kendilerini rahatlatmakta (n=28). Hastalığın hangi yönü iş hayatını en çok etkiledi sorusuna hastaların önemli bir kısmı yorgunluk (n=23) ve

kol/bacak güçsüzlüğü (n=22) yanıtını verdi. Aynı soruya verilen diğer yanıtlar arasında denge kaybı (n=11), görme kaybı (n=7), düşünme kabiliyetinin azalması (n=7), çift görme (n=3), kas spazmları (n=3), his kaybı (n=2), depresyon & kaygı (n=1) yer almakta. Çalışmaya katılan hastaların %16'sı (n=21) hastalığı nedeniyle işyerinde işveren, çalışanlar, müşteri veya işyerindeki başka bireyler tarafından ayrımcılığa/ mobbinge/baskıcı ve yıldırıcı bir tutumla karşılaştığını belirtti. Bu tutumla karşılaşan hastalar arasında ciddi bir engelliliği olmamasına rağmen bu durumla karşılaştığını belirten hastaların (n=12) yanı sıra iş yapabilme kabiliyetindeki azalma sonucu kendini baskı altında hisseden hastalar (n=9) da bulunmakta. Baskıcı tutumla karşılaşan hastaların aksine hastalığı sonrası iş hayatında çevresinden gördüğü tutumda değişiklik olmayan hastaların (%42, n=55) yanı sıra iş hayatında destekleyici ve yardımsever bir tutumla karşılaşan hastalar (n=41) da sayıca azımsanmayacak düzeyde. Çalışmaya katılan MS hastaların %88'i, çevrelerinden (aile, iş yeri, okul, tedavi alınan kurum, yaşanılan çevre vb.) anlayış ve destek beklemekte. Öte yandan birçok hasta, MS'e yönelik bilginin toplum düzeyinde arttırılması gerektiğini vurgulamakta ve sağlık durumları nedeniyle iş hayatında çalışma şartları bakımından kendilerine resmi olarak kolaylıklar sağlanması gerektiğini vurgulamakta.

SONUÇ: MS hastalarının iş hayatında fiziksel & psikolojik olarak etkilenme durumu incelendiğinde, yapılan Ki Kare testine göre MS hastalığından dolayı iş hayatında fiziksel olarak etkilenme durumu kadın ve erkek cinsiyet arasında anlamlı bir farklılık teşkil etmemektedir (p=0.401). Ancak kadın cinsiyet için iş hayatında psikolojik olarak etkilenme anlamlı (p=0.002) bulunmuştur. Bireyin özel/kamu kuruluşunda çalışıyor olması, öğrenim durumu, yaş ve hastalık süresi iş hayatında fiziksel ve/veya psikolojik etkilenme açısından anlamlı bulunmamıştır. Üçüncül (hizmet) ve dördüncül ekonomik faaliyet grubunda yer alan bireylerde iş hayatında hem fiziksel hem de psikolojik etkilenme anlamlı bulunmuştur.Öğrenim durumu göz önüne alındığında, çalışmaya katılan hastaların %85,15'inin (n= 112) eğitim düzeyinin lisans ve üzeri olması da hastaların MS belirtilerine rağmen eğitimlerini büyük ölçüde sürdürebildiklerini ve çoğunluğunun okur-yazar olduğunu yansıtmakta. Çalışmaya katılan hastaların %50,4'ü (n= 66) MS tanısı aldığında halihazırda hizmet sektöründe çalışmakta olduğunu belirtirken özellikle adalet & güvenlik (n=10), eğitim (n=14), finans (n=15), sağlık & sosyal hizmetler (n=13) alanlarında çalıştığını bildiren kişi sayısı görece daha fazla bulundu. Bu bağlamda, MS tanılı hastaların fiziksel ve psikolojik belirtilerine rağmen toplumla aktif etkileşim halinde olduklarını ve toplumdan izole bir hayat sürmedikleri çıkarımını yapabiliriz. Çalışmaya katılan hastaların iş hayatlarındaki psikolojik etkilenme (%51) ile fiziksel etkilenmenin (%55) birbirine yakın seyretmesi, MS hastalığındaki psikolojik belirtilerin iş hayatındaki yadsınamaz önemini vurgulamaktadır. Kaygı ve stres düzeyi nedeniyle kendini işine veremeyen MS hastalarının (n=3) görece azınlığı oluşturması, hastalığın psikolojik yükünün iş hayatında sebep olduğu olumsuz etkilere rağmen bütünüyle kişiyi engelleyici bir unsur olmadığının altını çizmekte. Çalışmanın ilerleyen süreçlerinde hasta popülasyonunun artışıyla istatistiksel anlamlılıklar detaylı olarak incelenecektir.

Anahtar Kelimeler: Multipl skleroz, iş hayatı, çevrenin etkisi, psikolojik ve fiziksel etkilenme, damgalanma

KAYNAKÇA

1. https://unstats.un.org/unsd/publication/seriesm/seriesm_4rev4e.pdf

TEP-15 MULTİPL SKLEROZ DA FİNGOLİMOD TEDAVİSİ İLK DOZ GÖZLEM SONUÇLARI

ADİFE VESKE , MURAT TERZİ , SEDAT ŞEN

ONDOKUZ MAYIS ÜNİVERSİTESİ TIP FAKÜLTESİ NÖROLOJİ ANABİLİM DALI

Özet:

Giriş:

Multipl skleroz (MS) santra sinir sisteminin, otoimmün, inflamatuar, demiyelinizan ve aksonal hasarı ile seyreden hastalığıdır. Hastalık modifiye edici tedaviler MS için etkinlik ve güvenilirliği göz önüne alınarak kullanılmaktadırlar. Fingolimod sifingozin reseptörleri üzerinden etki oluşturan bir hastalık modifiye edici ilaçtır. Etki mekanizması gereğince lenfositlerin lenf nodlarından çıkışını engeller ve MS için hastalık kontrolü sağlar. Sifingozin reseptöleri lenfositler dışında farklı alanlarda da bulunur. Bu alanların başında kalp kası gelmektedir. Kalp kası üzerine olan etkileri nedeni ile fingolimod kullanımı esnasında sadece ilk doza mahsus olmakla birlikte nabız ve tansiyon takibi yapılması ve gerekli hallerde müdahale yapılması önerilir. Biz çalışmamızda hastanemiz MS biriminde takip edilen ve Fingolimod tedavisi alan MS hastalarının ilk doz gözlem sonuçlarını paylaşmayı amaçladık.

Materyal ve Metot:
Çalışmaya Fingolimod tedavisi alan ve ilk doz gözlemi yapılan MS hastaları dahil edilmiştir. İlk doz gözlem süresi olan 6 saatlik takip esnasında saatlik tansiyon ve nabız değerleri kaydedilmiştir. Hastaların yaş, cinsiyet, hastalık süresi, EDSS değerleri ve toplam atak sayıları kaydedilmiştir. İlk doz gözlemi esnasında semptomatik bradikardisi olan hasta verileri değerlendirilmiştir. Tansiyon ve nabız değerlerinde ortaya çıkabilecek olan değişiklikler yaş, cinsiyet, hastalık süresi, EDSS ve toplam atak sayısı ile ilişkisi açısından incelenmiştir. Veriler İmed veri tabanından elde edilmiştir.

Bulgular:
Çalışmaya 530 fingolimod tedavisi alan MS hastası dahil edilmiştir. Hastaların 365'i (%69) kadındır. Hastaların yaş aralığı 17.7 ile 67.8 arasında değişmekle birlikte ortalama yaş 42.11±11.10 olarak bulundu. Hastalık süresi 1.30 ile 30.84 yıl arasında değişmekte olup, ortalama hastalık süresi 12.82±6,77 yıl olarak bulundu. Hastaların 145'inde herhangi bir sebeple Fingolimod tedavisi sonlandırılmış olmakla birlikte 385 hasta (%73) tedavisine devam etmekte idi. İlk doz takip süresince saatlik nabız değeri ortalaması birinci saat için 78/dk, ikinci saat 74/dk, üçüncü saat 71/dk, dördüncü saat 72/dk, beşinci saat 74/dk ve altıncı saat için 75/dk olarak bulundu. Hastaların ortalama nabız ve tansiyon değerleri şekil 1 de verilmiştir. Saatlik nabız takibine göre kadın cinsiyette daha düşük değerler olmakla birlikte cinsiyet, yaş, hastalık süresi, toplam atak sayısı ve EDSS değerleri arasında anlamlı ilişki saptanmamıştır. (P>0.05) Hastalardan 6 tanesinde semptomatik bradikardi geçişmiştir. İki hastanın takip süresi 24 saate tamamlanmıştır. İlk doz yan etkileri nedeni ile tedavisine devam edemeyen hasta olmamıştır.

Sonuçlar:
Fingolimod MS hastalarında güvenilirlik verileri göz önüne alınarak etkin bir şekilde kullanılmaktadır. İlk doz alımından sonra 2-4 saatlerde kalp atım hızında düşme görülmesi en muhtemel durumdur. İlk doz bradikardisinin yaş, cinsiyet, hastalık süresi, toplam atak sayısı ve EDSS ile anlamlı ilişkisi saptanmamıştır.

TEP-16 MULTIPLE SCLEROZ HASTALARINDA VE AKRABALARINDA KANSER PREVALANSI

Asile Seval Aslan, Özge Arıcı Düz

İSTANBUL MEDİPOL ÜNİVERSİTESİ

Amaç:

Multipl Skleroz Merkezi Sinir Sistemi`ni etkileyen genetik ve çevresel faktörlerin etkileşiminden kaynaklandığı düşünülen kronik, otoimmün, demiyelinizan bir hastalıktır.

MS patogenezi tam anlaşılmamakla birlikte Miyelin ve B hücreleri ile ilgili proteinlere yönelik T hücre aracılı inflamasyondan kaynaklandığı düşünülmektedir. MS`te immun sistem aktivasyonunun kansere karşı koruyucu bir etki göstermesi olasıyken kronik inflamasyon ve bazı immunmodülatör tedavilerin immüniteyi baskılaması ve protümörojenik hale getirmesi de olasıdır.

Bu nedenle çalışmamızda Multipl Sklerozlu hastalar ve 3.dereceye kadar akrabalarında kanser prevalansı ve kansere bağlı ölümlerin varlığının araştırılması amaçlanmıştır.

Gereç ve Yöntem:

2016-2022 yılları arasında İstanbul Medipol Üniversitesi Nöroloji A.B.D' a başvuran ve takibi yapılan 105 MS hastası retrospektif olarak ve aile bilgisi hastalar ile telefon görüşmesi yapılarak derlendi. Hastalar yaş, cinsiyet, MS hastalık süresi, kanser komorbiditesi, hastaların ailesinde kanser öyküsü ve kanserden ölüm varlığına göre değerlendirildi.

Bulgular:

105 MS li hastanın 75 i kadın 30 u erkek hastalardan oluşmaktaydı. 60 hastada MS hastalık süresi 10 senenin altında, 55 hastada 10 sene ve üzerinde mevcuttu.2 hastada kanser komorbiditesine rastlandı bunun 2 si de kadındı, 1 kadın hastada Folikler Lenfoma, 1 kadın hastada Meme CA`ya rastlandı. Erkek hastalarda kanser komorbiditesine rastlanmadı. 46 hastanın ailesinde kanser öyküsü bulunuyordu. 37 hastanın ailesinde kanserden ölüm vakası bulunuyordu.

Sonuç:

2020 yılı verilerine göre Türkiye nüfusu 84.339.067, yıllık kanser insidansı %0.027, kansere bağlı yıllık ölüm hızı %0.014 olarak belirlendi. Bu çalışmada MS hastalarında ve 1. derece akrabalarında kanser insidansında artış ve kansere bağlı ölüm ile ilişki kurulamamıştır.

TEP-17 ERKEN EVRE RELAPSİNG-REMİTTİNG MULTİPL SKLEROZLU HASTALARDA TALAMİK ALAN İLE BİLİŞSEL İŞLEVLER ARASINDAKİ İLİŞKİNİN DEĞERLENDİRİLMESİ

SELAHATTİN AYAS , SİBEL CANBAZ KABAY

DUMLUPINAR ÜNİVERSİTESİ, TIP FAKÜLTESİ, NÖROLOJİ ANA BİLİM DALI

Amaç:

Bu çalışmanın amacı erken evre Relapsing-Remitting Multipl Skleroz (RRMS) hastalığında bilişsel işlev bozukluğu ve özellikle talamusta olmak üzere derin gri madde tutulumunun varlığını ve aralarındaki ilişkiyi araştırmaktır.

Gereç ve Yöntem:

Çalışmaya 36 hasta ve 23 sağlıklı birey dahil edildi. 20-50 yaş arasında, son 3 ay içinde yapılmış manyetik rezonans görüntülemeleri (MRG) olan ve revize edilmiş 2010 ve 2017 McDonald kriterlerine göre RRMS tanısı almış hastalar çalışmaya dahil edildi. Sekonder nedenlere veya depresyona bağlı bilişsel işlev bozukluğu olan yanısıra son 3 ay içinde relaps öyküsü olan ve/veya yüksek doz intravenöz kortikosteroid tedavisi alan hastalar çalışma dışı bırakıldı. Kontrol grubu son 3 ayda baş ağrısı nedeniyle nöroloji kliniğine başvuran nörolojik muayenesi, MRGsi yanısıra bilişsel işlevleri normal olan 23 olgudan oluşturuldu.

Çalışma gruplarına bellek, yürütücü işlevler, dikkat, dil ve vizyospasyal alanlara yönelik nöropsikometrik testler uygulandı. Çalışma grupları arasında talamus ve korpus kallozum alanları yanısıra üçüncü ventrikül genişliği gibi MRG parametreleri karşılaştırıldı. Erken evre RRMSli hastalarda nöropsikometrik testler ile MRG parametreleri arasındaki ilişki araştırıldı.

Bulgular:

MS hastalarının ortalama hastalık süresi 2 yıl ve ortalama EDSSleri 2.0 idi. Kontrol grubu ile karşılaştırıldığında, literatürle uyumlu olarak erken evre RRMS hastalarında dikkat, bellek ve yürütücü işlevler anlamlı düzeyde etkilenmiştir. Bu bozulma, talamus ve korpus kallozum alanı ölçümlerinde saptanan azalma ve üçüncü ventrikül genişliğindeki artışla koreleydi.

Sonuç:

RRMSde, gelecekte gelişebilecek kognitif defisitlerin göstergeleri olarak çalışmamızda tanımlanan MRG parametreleri hem hastalığın prognozunu tahmin etmede hem de gelecekteki kognitif bozukluklara karşı erken önlem almada kritik öneme sahiptir.

TEP-18 MULTİPL SKLEROZDA PEGİNTERFERON BETA-1A TEDAVİSİ: TEK MERKEZ DENEYİMİ

Bu bildiri geri çekilmiştir.

TEP-19 RRMS OLGULARINDA FİNGOLİMOD İLK DOZ İZLEM SONUÇLARI

EZGİ ERTURUL , MERVE CEREN AKGÖR , ALİME AYVAZ KALE , BELGİN KOÇER

GAZİ ÜNİVERSİTESİ TIP FAKÜLTESİ NÖROLOJİ ANABİLİM DALI

Amaç:

Fingolimod vasküler endotelyal hücreler, myositler ve atriyoventriküler nodüllerde sfingozin 1 fosfat 1-3 reseptörlerine bağlanarak kardiyak yan etkilere neden olabilmektedir. Bu çalışmada kliniğimizde Fingolimod ilk doz uygulamasında en az 6 saat vital ve elektrokardiyogram (EKG) takibi yapılan hastaların nabız ve kan basıncı değişikliklerinin incelenmesi amaçlandı.

Gereç ve Yöntem:

Multipl Skleroz Biriminde 2018-2022 yılları arasında Fingolimod ilk doz uygulanan 145 hastanın yaş, cinsiyet ve 6 saatlik gözlem kayıtları retrospektif olarak değerlendirildi. İzlemde ilk doz öncesi ve 6. saat sonrasında yapılan elektrokardiyogram (EKG), 6 saat boyunca saatlik nabız ve kan basıncı ölçümü görüldü. Altıncı saatteki nabız değeri bazal nabız değerinin en az %80'i olan, semptomu olmayan hastaların izlemine son verildi. İlk doz gözlem sürecinde hipotansiyon ve hipertansiyon saptanan hastalar da kaydedildi.

Bulgular:

Araştırmaya 145 hasta dahil edildi. Hastaların %69.7'si kadın, %30.3'ü erkekti; yaş ortalaması 34.92±10.11 yıl ve ortalama hastalık süresi 7,03±5.09 yıl idi. Takip sürecinde bazal nabız ölçümüne göre nabızda en fazla düşüş, ortalama %18 oranla 5.saatte 15.5/dk; en az düşüş ise ortalama %8 oranla 1.saatte 6.6/dk olarak saptandı. Takiplerde 6.saatte %40 (n=58) hastada bazal nabız düzeyine göre %20'den fazla azalma saptandı. Bir olguda semptomatik bradiaritmi ve 1 olguda AV blok izlendi. Bazal değerine göre sistolik kan basıncında (SKB) en yüksek azalmanın 4.saatte %11.3 oranla 14.0 mmHg; en düşük azalmanın 6.saatte %6.8 oranla 8.4 mmHg olduğu, diastolik kan basıncında (DKB) en yüksek 2.saatte %8.7 oranla 6.4 mmHg azalma ve en düşük 1.saatte %6,7 oranla 4.9 mmHg olduğu belirlendi ($p<0.001$). Takip sürecinde bazal ve 1.saatte 1'er hastada (%0.7) saptanan hipotansiyon, 2.saatte 4 hastaya (%2.8) çıktıktan sonra 3.saatte 2 hastaya (%1.4) düşmüş ve sonraki ölçümlerde ise görülmemiştir. Yapılan analizde 35 yaş altı grupta olan hastaların 3. saat DKB düzeyinin, 35 yaş ve üzeri gruba göre daha düşük (65/69.2 mmHg) olduğu saptandı ($p=0.021$). Bazal değerine göre SKB'da en fazla 5.saat ölçümlerinde erkeklerde kadınlara oranla daha anlamlı bir düşüş olduğu görüldü (17.4/10 mmHg) ($p=0.013$). Bununla birlikte ortalama arteriyal kan basıncında (AKB) cinsiyet, yaş ve hastalık süresine göre değerlendirildiğinde bazal ve tüm zaman dilimlerinde istatistiksel bir farklılık bulunmadı.

Sonuç:

Multipl Skleroz hastalarında Fingolimod kullanımı kardiyovasküler yan etki riskini 1.21 kat; bradiaritmi riskini 2.92 kat, hipertansiyon riskini ise 2 kat arttırmaktadır. Gerçek yaşam verilerinde kalp hızı azalmasında en düşük değer 4 ve 5.saatte izlenirken araştırmamızda da nabızda en fazla 5.saatte düşme görüldü. Fingolimod ilk doz sonrasında kan basıncında geçici azalmalar bildirilmekle birlikte, uzun dönemde yan etki olarak hipertansiyon bildirilmiştir. Çalışmamız ilk doz gözlemde hipotansiyon görülme sıklığının oldukça düşük ve asemptomatik olduğunu gösterdi.

TEP-20 MULTİPL SKLEROZLU VE SAĞLIKLI BİREYLER ARASINDA BİLİŞSEL YORGUNLUK İLE İLİŞKİLİ FAKTÖRLERİN İNCELENMESİ

Bu bildiri geri çekilmiştir.

TEP-21 EBV İLİŞKİLİ T HÜCRELİ LENFOMA SAPTANAN DERMATOMİYOZİT OLGUSU

ALİŞAN BAYRAKOĞLU , KADRİYE ALPAY , AZİZE ESRA BAŞAR GÜRSOY

BEZMİALEM VAKIF ÜNİVERSİTESİ, TIP FAKÜLTESİ, NÖROLOJİ AD

Özet:

Giriş

Klasik dermatomiyozit (DM), en sık ilerleyici, simetrik, proksimal kas güçsüzlüğü ve bir grup karakteristik kutanöz bulgularla ortaya çıkan idiyopatik inflamatuar bir miyopatidir. Malignite ve inflamatuar miyopati arasındaki ilişki çok sayıda epidemiyolojik çalışma tarafından desteklenmiştir olup en güçlü ilişki dermatomiyozitli (DM) hastalarda ortaya çıkmıştır. Bu nedenle DM tanısı alan hastalarda malignite taraması yapılması önerilmektedir. Serviks, akciğer, over, pankreas, mesane ve mide adenokarsinomları, inflamatuar miyopatilerle ilişkili kanserlerin yaklaşık yüzde 70ini oluşturur. Burada progresif kas güçsüzlüğü ile başvurup DM tanısı alan, takibinde EBV ilişkili T hücreli lenfoma saptanan bir hasta sunulacaktır.

Olgu

Elli bir yaşında erkek hasta kliniğimize 2 ay önce başlayan özellikle merdiven çıkarken belirgin zorlanmanın eşlik ettiği bacaklarda güçsüzlük şikayeti yakınmasıyla başvurdu. 1 ay içerisinde şikayetlerine kollarda güçsüzlük ve yutma bozukluğu eklenmişti. Son 15 gündür ise mobilize olamıyordu.

Serum incelemelerinde CK:2573, akut faz yüksekliği mevcut idi. Akut faz yüksekliği yutma bozukluğu nedeniyle aspirasyon pnömonisi nedeniyle idi. Nörolojik muayenesinde konuşma hipofonikti, Uvula orta hatta, yumuşak damak iyi eleve oluyor, gag refleksi zayıf alınıyordu. Bilateral göz sıkması zayıftı. Dil gücü tamdı. Motor muayenede boyun fleksiyonu 3/5 saptandı. Üst ve alt ekstremitelerde proksimallerin belirgin tutulduğu tetraparezi tablosu mevcuttu. Derin tendon refleksleri üstte ve altta hipoaktifti. EMG incelemesinde duysal iletiler normal, incelenen sinirlerin motor yanıt latansları ve ileti hızları normal olup amplitüdleri düşük bulunmuştu. 10 sn maksimal kası sonrasında anlamlı inkrement saptanmamıştı. İğne EMG incelemesinde incelenen kaslarda istirahatte pozitif diken ve fibrilasyon potansiyelleri; istemli kası ile kısa süreli, düşük amplitüdlü polifazik MÜPler ve erken interferans izlenmişti. Bu bulgular ile hastada subakut dönem ağır şiddette miyopatik tutulum düşünülmüştü. Hastanın eşlik eden dirseklerde eritemli plakları vardı. Heliotrap raş yoktu, gottron papüllleri mevcuttu. Dermatoloji tarafından değerlendirilen hasta için ön planda dermatomiyozit düşünüldü. Miyozit değerlendirmesi açısından hastaya humerus ve femur MR istendi. Humerus ve femur çevresinde kas yapılarında yağlı atrofik değişiklikler, izlenen kas yapılarında T2 ağırlıklı görüntülemede myofascial ödem ve miyozit açısından anlamlı hiperintens görünüm izlendi. Hastaya tanı için kas biyopsisi yapıldı. Paraneoplastik nedenler açısından kontrastlı boyun, toraks ve batın bilgisayarlı tomografi (BT) incelemesi yapıldı. Sol servikal zincirde, mediastende, abdomende paraaortakaval bölgede belirgin ve sol iliak-inguinal bölgelerde yaygın lenfadenopatiler izlendi. PET-CT incelemesinde solda alt servikal-supraklavikular seviyede, mediastende, abdomende retrokrural ve retroperitoneal paraaortakaval bölgelerde, sol iliak ve inguinal alanda en büyüğü sol inguinal bölgede olmak üzere farklı intensitelerde artmış FDG tutulumu gösteren multipl hipermetabolik lenf nodları izlenmiş olup sol inguinal lenf nodundan histopatolojik inceleme önerildi. Hastaya genel cerrahi tarafından sol inguinal lenf nodu eksizyonu yapıldı. Patoloji inceleme sonucu EBV(+), CD30 (+) T immünfenotipli anaplastik morfolojide lenfoma infiltrasyonu olarak raporlandı. Periferal EBV ilişkili T hücreli lenfoma tanısı alan hasta kemoterapi tedavisi için hematolojiye devredildi. DM tedavisi amacıyla steroid ve İVİG tedavisi uygulanan hasta, kemoterapiden de fayda görmemesi üzerine kaybedildi.

Sonuç

Progresif, proksimal ağırlıklı simetrik kas güçsüzlüğü şikayeti ile başvuran hastalarda, cilt tutulumun olması ayırıcı tanıda ön planda dermatomiyoziti akla gelmelidir. Altta yatabilecek maligniteler ön planda araştırılmalı ve tedavisine başlanmalıdır. Burada dermatomiyozit altında yatan sebeplerden daha nadir görülen EBV ilişkili T hücreli lenfoma olgusunu literatüre katkı olarak sunuyoruz.

TEP-22 NUSİNERSEN TEDAVİ ETKİNLİĞİNİN ALTERNATİF ÖLÇEKLERLE DEĞERLENDİRİLMESİ: HFMSE TEK SEÇENEK Mİ?

DORUK ARSLAN [1], BERİN İNAN [1], MUHAMMED KILINÇ [2], CAN EBRU BEKİRCAN-KURT [3], SEVİM ERDEM-ÖZDAMAR [3], ERSİN TAN [3]

[1] *HACETTEPE ÜNİVERSİTESİ, NÖROLOJİ ANABİLİM DALI*
[2] *HACETTEPE ÜNİVERSİTESİ, FİZİK TEDAVİ VE REHABİLİTASYON FAKÜLTESİ*
[3] *HACETTEPE ÜNİVERSİTESİ, NÖROLOJİ ANABİLİM DALI, NÖROMUSKÜLER HASTALIKLAR ARAŞTIRMA LABORATUVARI*

Özet:

Amaç: Erişkinlerde nusinersen tedavisinin motor fonksiyon ve sağ kalım üzerine etkisi ile ilgili klinik veriler sınırlıdır. HFMSE skorlamasında 3 puanlık artış, klinik olarak anlamlı motor iyileşme olarak kabul edilmektedir. Ancak, mevcut fonksiyonel değerlendirme yöntemi, tedavi öncesi fonksiyonel seviyeleri heterojen olan erişkin SMA hastalarında nusinersen etkinliğini göstermek için yetersizdir. Bu çalışmada, erişkin hastalarda nusinersen tedavisinin etkinliği alternatif ölçekler ile değerlendirilmiştir.

Yöntem: Nusinersen tedavisi altında izlenmekte olan SMA tip 2 ve tip 3 hastaları çalışmaya dahil edildi. SMA tip 3 hastaları 'ambulatuvar' ve 'non-ambulatuvar' olarak iki gruba ayrıldı. Tüm hastalar tedavi öncesi (t0), tedavinin üçüncü ayı (t3) ve dokuzuncu ayı (t9) olmak üzere 3 farklı zaman noktasında HFMSE, 2 farklı zaman noktasında (t0, t2) ise ALSFRS-R, MRC-SS ve 6 dakika yürüme testi (6DYT) ile değerlendirildi. Alternatif ölçeklerin HFMSE ile korelasyonu ve klinik olarak anlamlı motor iyileşmeyi göstermedeki yeterlilikleri değerlendirildi. Klinik olarak anlamlı motor iyileşme sağlanan hastalar; 'tedaviye yanıt veren' olarak değerlendirildi. İstatistiksel analizlerde non-parametrik testler kullanıldı; anlamlılık düzeyi $p<0.05$ kabul edildi.

Sonuç: 32 SMA hastası çalışmaya dahil edildi. Medyan HFMSE puanı t0'da 33.5 (2-65), t1de 36.5 (4-66) ve t2'de 38 (4-66) idi ($p < 0.001$). Tüm hastalar ayrıca t0 ve t2de ALSFRS-R ve MRC-SS ile değerlendirildi. Medyan ALSFRS-R skoru t0'da 36 (28-45) ve t2'de 37 (28-47) idi. ALSFRS-R puanı başlangıca göre medyan 1 puan (0-4) arttı ($p<0.001$). Ek olarak, MRC-SS, 0 ile 2 puan arasında artış gösterdi ($p=0,001$). ALSFRS-R ve HFMSE puan değişimleri arasında pozitif korelasyon izlendi (r: +0.48, $p=0.005$); ancak MRC-SS ile HFMSE arasında korelasyon yoktu. Tüm ambulatuvar hastalar (n=10, SMA tip3 'ambulatuvar') ayrıca t0 ve t2'de 6DYT ile değerlendirildi. Medyan 6DYT mesafesi t0'da 377 (60-523), t2'de 410 (69-558) idi ($p=0.008$). HFMSE kriterlerine göre 23 hasta nusinersen tedavisine yanıt verdi. Ancak başlangıç skorları yüksek olan (sırasıyla 65 ve 63) iki SMA tip 3 hastasında, yeterli HFMSE puan artışı sağlanamasa da 6DYT mesafesindeki 30 m'lik artış klinik olarak anlamlı kabul edildi.

Tartışma: ALSFRS-R ve 6DYT seçilmiş hasta gruplarında nusinersen etkisini izlemek için alternatif ölçekler olabilir.

TEP-23 MİYASTENİA GRAVİS VE BASEDOW-GRAVES BİRLİKTELİĞİ GÖSTEREN VAKA SUNUMU

MEHMET NUMAN ÇAM [1], MERT ŞENOL [1], NURBANU TOPRAKOĞLU [1], CEYLA KONCA DEĞERTEKİN [1], PINAR ALTIAYLIK ÖZER [2], REFAH SAYIN [1]

[1] *UFUK ÜNİVERSİTESİ TIP FAKÜLTESİ NÖROLOJİ ANABİLİM DALI*
[2] *SERBEST HEKİM*

Özet:

Miyastenia Gravis (MG) hareketle belirginleşen kas güçsüzlüğü ile karakterize, genellikle okülobulber tutulum ile başlayan otoimmün bir hastalıktır. Genellikle postsinaptik asetilkolin reseptörüne ya da postsinaptik MUSK reseptörüne karşı gelişen antikorlar sebep olmaktadır. Anti-MUSK ve Anti-ACh negatif olan MG hastalar seronegatif MG olarak adlandırılmaktadır. Basedow-Graves hastalığı tiroid bezinin TSH reseptörüne yönelik otoantikorlar nedeniyle aşırı miktarda tiroid hormonu üretmesine neden olan organa özgü otoimmün bir hastalıktır. Basedow-Graves hastalığı iyot alımının yeterli olduğu toplumlarda hipertiroidinin en sık nedenidir.
2018 yılından bu yana Basedow-Graves hastalığı ile takipli 68 yaşında kadın hasta pitozis nedeniyle tarafımıza yönlendirildi. Ekim 2020'de tarafımıza sol gözde pitozis ile başvuran hastanın yapılan nörolojik muayenesinde sol gözde pitoz dışında patoloji saptanmadı. Simpson testi + idi. Yapılan laboratuvar testleri Anti MUSK -, Anti-ACh - idi. Hastanın çekilen toraks MR'ında bilateral tiroid bezleri yokluğu dışında bir patoloji saptanmadı. Yapılan tek lif EMG'si nöromüsküler kavşak hastalığı ile uyumlu olarak rapor edildi. Hasta Seronegatif Miyastenia Gravis olarak değerlendirildi. Hastanın özgeçmişinde 2018 yılında Basedow-Graves hastalığı nedeniyle oral metimazol tedavisi başlanmış. Hastanın Tiroid oftalmopatisine yönelik Prednol 16mg/gün tedavisi verilmiş. Oral tedavilerden fayda görmeyen hasta Ekim 2018'de tiroidektomi olmuş. Tiroidektomi sonrasında Levotiroksin 100mcg/gün tedavisi ile Tiroid fonksiyon testleri düzenli seyretmiş. Hastaya MG hastalığına yönelik olarak tarafımızca oral Prednol 4mg/gün ve Mestinon 3x1 başlandı. Hasta tedaviler ile stabil seyretti. Hastanın takip ve tedavisine Nöroloji ve Endokrin ve Metabolizma Hastalıkları tarafından devam edildi.
Bu vaka Basedow-Graves ve MG birlikteliğinin nadir olması nedeniyle sunulmaya değer bulunmuştur.

TEP-24 COVID-19 İLE İLİŞKİLİ KAVŞAK TİPİ MİYASTENİA GRAVİS

ZELİHA MATUR , ZELİHA GÜNEŞ

BEZMİALEM VAKIF ÜNİVERSİTESİ TIP FAKÜLTESİ, NÖROLOJİ ANABİLİM DALI, İSTANBUL

Özet:

Amaç: Enfeksiyonlar veya enfeksiyonların tedavisinde kullanılan ajanlar, miyastenia gravisi (MG) tetikleyebilir veya kötüleştirebilir. Bu bildiride, COVID-19 enfeksiyonu geçirdikten sonra gelişen, seronegatif kavşak tipi MG'si olan 50 yaşında erkek hasta sunulmuştur.
Yöntem: Hasta, 1-18 Aralık 2020'de COVID-19 geçirmiş, hafif derecede akciğer tutulumu olmuş, evde izlenmiş, tedavisinde levofloksasin (Tavanic®) 500 mg 1*1, favipiravir (Favicovir®) 200 mg 1*1, enoksaparin sodyum (Oksapar®) 0,4 ml 1*1, asetilsalisilik asit (Coraspin®) 300 mg 1*1, sefiksim (Suprax®) 400 mg 1*1 kullanmış. Tedavi bitiminden sonraki 1 ay içinde önce sağ sonra sol bacağında güçsüzlük gelişmiş; yürüme güçlüğü, çabuk yorulma, halsizlik ve iştahsızlık eklenmiş. Yakınmalarının başlangıcından 2 hafta sonra başka bir merkezde yapılan EMG'sinde "akut demiyelinizan polinöropati" bulguları olduğu söylenen hasta, takip ve tedavi amacıyla hastanemize başvurdu. Özgeçmişinde yeni tanı konulmuş hiperlipidemi dışında özellik olmayan hastanın nörolojik muayenesinde sağda, prokimalde ve alt ekstremitelerde baskın (üst proksimal 4/5 ile 5-/5, alt proksimal 2/5 ile 3/5 arasında değişiyordu) kas güçsüzlüğü dışında özellik saptanmadı. Kontrastlı tüm spinal MR'ı normaldi. Toraks BT'de Kovid-19 pnömonisinin sekel bulguları görüldü. BOS proteini hafif yüksek (51,5 mg/dl) saptandı, hücre yoktu. 5 gün IVIG (0,4 gr/kg/gün dozunda) verildi. Yatışı sırasında tekrarlanan muayenelerinde yorma testinin pozitif olduğu dikkati çekti. EMG incelemesi tekrarlandı. Ardışık sinir uyarım testinde sağ ekstensör digitorum brevis kasında %12, sağ rektus femoris kasında %84'e varan dekrement görüldü. Duyusal ve motor sinir iletim çalışmaları, F yanıtı incelemeleri, iğne EMG'si normaldi. Asetil kolin reseptör ve MuSK antikorları negatif bulundu. Piridostigmin (Mestinon®) 60 mg 4*1 ve deflazakort (Flantadin®) 30 mg 1*1 başlandı. Hastanın bulguları 2 ay içinde normale döndü. Deflazakort 2 ay tam doz verildikten sonra yavaşça azaltılarak 1 yıl içinde kesildi. 9 aydır ilaçsız takip edilen hastanın tekrarlayan bir belirtisi olmadı.
Sonuç ve Tartışma: COVID-19 sonrası yeni başlangıçlı MG bildirilmiştir. Kesin mekanizma tam olarak bilinmemektedir, ancak COVID-19'a bağlı post-viral otoantikor üretimi olduğu tahmin edilmektedir.

TEP-25 AKUT POLİNÖROPATİ AYIRICI TANISINDA AMFİFİZİN ANTİKORU POZİTİF SAPTANAN BİR PARANEOPLASTİK NÖROLOJİK SENDROM OLGUSU

DURUL ÜSTÜN , ASLI KÖŞKDERELİOĞLU , PINAR ORTAN

BOZYAKA EĞİTİM VE ARAŞTIRMA HASTANESİ

Özet:

GİRİŞ

Amfifizin antikoru pozitif paraneoplastik sendrom, özellikle küçük hücreli akciğer kanseri ve meme kanseri olgularında bildirilmiş, duyusal nöropati, ensefalomyelit/limbik ensefalit ve stiff person sendromuyla karakterize bir klinik durumdur. Nadir bir klinik durum olduğu bilinmektedir, eş zamanlı olarak CRMP5 (CV2), ANNA1, VGCC antikorları da pozitif saptanabilir. Aşağıda akut başlangıçlı bir poliradikülonöropati olgusunda saptanan amfifizin antikor pozitifliği nedeniyle kesin paraneoplastik nörolojik sendrom tanısı alan bir olgu sunulmuştur.

OLGU

57 yaşında erkek hasta 1 ay önce başlayan, 4 gün içinde ilerleyen bacaklarında daha fazla olmak üzere dört ekstremitede meydana gelen güçsüzlük nedeniyle polikliniğimize başvurmuştur. Şikayetlerinin 3-4 gün içinde ilerlediği, yürüyemediği öğrenilmiştir. Özgeçmişinde yakın tarihte diyare, üst/alt solunum yolu enfeksiyonu, aşılanma öyküsü yoktur, Hepatit B taşıyıcılığı nedeniyle entekavir kullanımı olan hastada küçük hücreli akciğer kanseri tanısı mevcuttur. Son dozunu başvurusundan 40 gün önce olacak şekilde 4 doz etopozid + cisplatin kemoterapisi almıştır. Alkol, sigara, madde kullanımı olmayan hastanın yapılan nörolojik muayenesinde distal ağırlıklı, alt ekstremitede baskın areflektik kuadriparezisi saptanmıştır. Yüzeyel ve pozisyon duyu kusuru olmayıp vibrasyon alt ekstremite distalinde belirgin olmak üzere dört yanlı azalmıştır. Diğer nörolojik muayene bulguları olağandır.

Yapılan kraniyal ve spinal MR'da patoloji saptanmamıştır. Laboratuar tetkiklerinde CK düzeyi (1100 U/l) yüksek saptanmıştır.

Akut assendan progresif polinöropati ön tanısıyla LP yapılan hastada BOS'ta hücre yokken, bos glikozu 76 (kan glikozu 120), protein 91 mg/dl olarak saptanmıştır. EMG planlanan hastada sensorimotor aksonal polinöropati saptanmıştır. CK yüksekliği nedeniyle ayırıcı tanıda yer alabilecek myopati açısından EMG tekrarlanmış, myopati saptanmamıştır. Tekrarlanan sinir iletim çalışmalarında öncekiyle karşılaştırıldığında duyusal amplitüdlerde azalma görüldüğünden progresif aksonal polinöropati (AMSAN) düşünülerek 2 gram/kg total dozdan IVIg başlanmıştır. Küçük hücreli akciğer kanseri nedeniyle ayırıcı tanıda yer alan paraneoplastik sendromların dışlanması amacıyla paraneoplastik sendrom antikor paneli çalışılan hastada amfifizin antikoru pozitif olarak saptanmıştır**.** IVIg tedavisine rağmen persiste eden kuadriparezi nedeniyle plazma değişimi planlanan hastada kuadriparezide ve CK düzeylerinde gerileme görülse de desteksiz mobilizasyon sağlanamamıştır. Hasta, primer kansere yönelik KT planlanarak taburcu edilmiş olup takibimizden çıkmıştır.

TEP-26 ERİŞKİN YAŞTA TANI KONULAN COLQ MUTASYONLU KONJENİTAL MYASTENİK SENDROM

Bu bildiri geri çekilmiştir.

TEP-27 MESANE KANSERİ İLE POLİMİYOZİT BİRLİKTELİĞİ:OLGU SUNUMU

ZEYNEP BÜYÜKORHAN [1], CANSU KOSTAKOĞLU [1], EBRU GÜNDOĞAN [2], CEMRE GÜÇLÜ [1], GÖNÜL VURAL [2], ŞADİYE GÜMÜŞYAYLA [2]

[1] *ANKARA ŞEHİR HASTANESİ NÖROLOJİ KLİNİĞİ*
[2] *YILDIRIM BEYAZIT ÜNİVERSİTESİ TIP FAKÜLTESİ,ANKARA ŞEHİR HASTANESİ NÖROLOJİ KLİNİĞİ*

Özet:

GİRİŞ
İdiyopatik inflamatuar miyopatiler (İİM) nadir görülen bir grup bağ dokusu hastalığıdır. Polimiyozit (PM),dermatomiyozit (DM)kanserle birliktelik gösteren miyozit ve diğer kollagen vasküler hastalıkların eşlik ettiği miyozitler olmak üzere birçok gruba ayrılır. İİM'ler primer olabilir veya primer malignitenin sonucu olarak gelişen paraneoplastik sendromun bir parçası olabilir. Malignite ve miyozit arasındaki ilişki hala belirsizdir,ancak primer tümörü olan hastaların yüksek düzeyde miyozit otoantijenleri eksprese ettiği ve miyopatiye neden olduğu düşünülmektedir.Biz mesane kanseri tanısı ile takip edilirken güçsüzlük ile kliniğimize başvuran bir hastada myozit tanısına nasıl gidildiğini sunmak istedik.

OLGU
72 yaşında kadın hasta bir ay önce başlayan ve giderek artan bacaklarda ve kollarda güçsüzlük şikayeti ile kliniğimize başvurdu.Özgeçmişinde mesane kanseri, diyabetes mellitus, hipotiroidi ve hipertansiyon vardı. Nörolojik muayenesinde paraparezisi mevcuttu.Rutin biyokimyasal tetkiklerinde kreatin kinaz yüksekliği olan hastanın yapılan elektromiyelografide(EMG)spontan denervasyon bulgularının eşlik ettiği primer kas lifi tutuluşu görüldü. Mevcut klinik ve elektrofizyolojik bulgularla inflamatuar miyopati düşünülen hastada miyozit panelinden anti-NXP2 antikoru +2 pozitif sonuçlanınca ön planda paraneoplastik miyozit düşünüldü.Hastaya 7 gün .pulse steroid tedavisi planlandı. Tedaviden fayda gören hastada 80 mg / gün şeklinde idame tedaviye geçildi. Hastanın oral steroid tedavisi ile kreatin kinaz düzeyleri düştü ancak güçsüzlüğü ilerledi. Mevcut durum ile EMG tekrarlanan ve steroid miyopatisi düşünülen hastanın steroid tedavisi stoplandı ve intravenöz ımmunglobulin (IVIG) 0,4 mg/kg/gün 5 gün verildi.Tedaviden dramatik fayda gören hasta daha sonra taburcu edildi.

TARTIŞMA

Paraneoplastik nörolojik sendromlar içinde kası etkileyen hastalıklar PM, DM ve nekrotizan otoimmun miyozittir.Miyozit vakalarının çoğunluğu idiyopatik kabul edilir, ancak malignite ile güçlü bir ilişki vardır.İnsidans tanının ilk yılında en yüksektir.Araştırmalarda TIF-1 gama veya nükleer matris protein ve anti-NXP-229.19a karşı antikorların varlığı görülmüştür. Ayrıca, anti-HMGCR, anti-Jo-1 ve anti-PL-12 antikor üretiminin de malignite tarafından yönlendirilebileceği gösterilmiştir.Tümör rezeksiyonu veya tedavisi sonrası miyozitin klinik iyileşmesi tanıyı doğrulamaktadır, bu da muhtemelen otoantijen yükünde bir azalmaya karşılık gelmektedir. Miyozitin mesane kanseri ile ilişkili olduğu ise az sayıda vakada bildirilmiştir.İİM'lerin farklı alt gruplarının klinik semptomları, histopatolojik bulguları, otoantikor profili, prognoz, tedavi yanıtları farklıdır. Bu olgumuzda otoantikor pozitifliği görülen miyozitli hastanın malignite ilişkisi, tedavisi ve prognozu ile ilgili kendi deneyimimizi paylaşmak istedik.

TEP-28 TİP 1 DİYABETES MELLİTUS VE GRAVES'İ OLAN YENİ TANI MİYASTENİA GRAVİS OLGUSU

BURAK GEÇER , MUSTAFA HARUN ŞAHİN , ŞADİYE GÜMÜŞYAYLA

SAĞLIK BİLİMLERİ ÜNİVERSİTESİ TIP FAKÜLTESİ, ANKARA ŞEHİR HASTANESİ NÖROLOJİ KLİNİĞİ

Özet:

GİRİŞ: Miyastenia Gravis, nöromüsküler bileşkede otoantikorların postsinaptik membranında yapısal ve işlevsel değişikliklere neden olarak nöromüsküler iletimde bozulmaya ve bunun sonucunda kaslarda yorulmakla artan güçsüzlüğe yol açan otoimmün bir hastalıktır. Bağışıklık sisteminin kendi dokularına saldırdığı diğer otoimmün hastalıklarla da ilişkilidir. En çok birliktelik gösterdiği otoimmün durumlar tiroid hastalıkları ile olanlardır. Biz de Miyastenia Gravis ile diğer otoimmün hastalıkların arasındaki ilişkiye dikkat çekmek için kliniğimizde takip ettiğimiz tip 1 diyabetes mellitus ve graves tanıları olan yeni tanı Miyastenia Gravis olgusunu sunmak istedik.

OLGU: Yaklaşık 20 senedir Tip-1 diyabetes mellitus nedeniyle insülin kullanımı ve son 3-4 aydır Graves tanısı ile iç hastalıkları takibi olan 38 yaş erkek hasta polikliniğimize halsizlik ve gün içinde olan göz kapağı düşüklüğü ile başvurdu. Nörolojik muayenesinde sol göz pitotik, sağ gözde de yorma testi ile pitozu ortaya konan hastanın motor muayenede baş fleksiyon, ekstansiyon ve 4 ekstremite proksimalleri 4/5 motor kuvvette ve derin tendon refleksleri hipoaktifti. Nörogörüntülemesinde anlamlı patoloji olmayan hastanın miyastenia protokollü elektromiyografisi motor son plak disfonksiyonuyla uyumlu ve asetilkolin reseptörü pozitifti. Torakal görüntülemede timüs patolojisi saptanmadı. Hastaya yapılan tetkikler sonrasında pridostigmin 4x1 ve azotioprin başlandı.

TARTIŞMA: Kendisi de otoimmün bir hastalık olan Miyastenia Gravis'li hastalarda diğer otoimmün hastalıkların görülme insidansı yüksektir. Bu hastalıklar Miyastenia Gravis kliniğinden çok önce çıkabildiği gibi sonrasında da ortaya çıkabilir. Diğer otoimmün hastalıklarla birliktelikler tedavi ve prognoz açısından da önem teşkil eder, ilgili dahili branşlarla multidisipliner yaklaşım gerektirir.

TEP-29 UZUN İNTERVAL SONRASI (35 YIL) RELAPS GUILLAIN BARRE SENDROMU

YAPRAK ALPER [1], FİKRET BADEMKIRAN [2]

[1] *ÖZEL SAĞLIK HASTANESİ, İZMİR*
[2] *EGE ÜNİVERSİTESİ TIP FAKÜLTESİ NÖROLOJİ AD, NÖROFİZYOLOJİ BD*

Olgu:

Guillain-Barré sendromu (GBS), 100.000 popülasyonda yıllık insidans oranı 1.2–3 olan monofazik, edinilmiş bir poliradikülonöropatidir. Çocukluktan ileri yaşa kadar her yaşta görülebilirse de genç erişkinlerde ve 55 yaş üzerinde sıklığı artar. Genellikle hastalığın başlangıcından 1- 4 hafta öncesinde, üst solunum yolu enfeksiyonu, gastroenterit gibi bir enfeksiyon, cerrahi girişim, aşılama, doğum öyküsü mevcuttur. En sık saptanan etken Campylobacter jejunidir, diğer GBS ilişkili patojenler cytomegalovirus, Epstein– Barr virus, Mycoplasma pneumonia, Haemophilus influenzae ve influenza A virüstür. Covid 19 virüsü ile de olgular bildirilmiştir. GBS patogenezinde spesifik gangliozidlere karşı çapraz reaksiyon veren antikorlar (moleküler taklit) önemlidir. Değişik periferik sinir hedeflerine karşı anti-gangliozid antikorları mevcuttur. Farklı spesifik antikorlar ve sinir üzerindeki dağılımları belirli GBS subtipleri ile ilişkili bulunmuştur. GBS'da ön planda duysal ve motor sinirler etkilenir, tabloya kraniyal sinir tutulumları, otonomik bulgular ve ağrı eşlik eder. Klinik tablo yerleşimi, hızla kol ve bacakların uç kısımlarında, oldukça simetrik başlayan uyuşmalar, bu duyusal belirtiler ile eş zamanlı veya günler içinde eklenen kuvvetsizlik şeklindedir. Yüz felci, yutma ve solunum güçlükleri eşlik edebilir. Kol veya bacaklarda (birden fazla) ilerleyici kas kuvvetsizliği, muayenede reflekslerin alınamaması tanı için gereklidir. Hastalık hızla ilerleme gösterir ve olguların yaklaşık yarısı 2 haftada, %90'ı 4 haftada maksimum etkilenmeye ulaşır. Olguların yarısından fazlası yürüyemez hale gelir. Hastaneye yatırılan hastaların yaklaşık üçte biri solunum desteğine ihtiyaç duyar, yoğun bakım ünitelerinde takip edilir. Kalp aritmileri, ortostatik hipotansiyon, hipertansiyon krizleri gibi otonomik bulgular görülebilir. Olguların %50'si iz bırakmadan tamamen iyileşir. Ölüm veya ağır sekel oranı %6-17 arasındadır.
GBS'lu hastaların % 1-6'sında birkaç ay ile yıl arasında (4 ay – 10 yıl) asemptomatik bir dönemi takiben nüks tanımlanmıştır. Kuitwaard ve ark.nın tanımladığı, daha genç yaş (otuz yaş altı), daha hafif hastalık seyri ve GBS'nun Miller-Fisher varyantına sahip olan, nüks için duyarlı olan GBS'lu bir hasta alt grubu vardır. Literatür, nüks olan hastaların benzer ancak daha şiddetli semptom ve bulgulara sahip olduğunu ortaya koymuştur . Das ve arkadaşları tarafından yapılan bir çalışmada GBS'nun iki epizodu arasındaki zaman aralığı 4 ay ile 10 yıl arasındadır. Wijdicks ve arkadaşları 1990'da 4, 10, 15, 17 ve 36 yıl arayla relaps gösteren beş hasta bildirmiş ve bunların hepsinde tam bir iyileşme görülmüştür. Tekrarlayan GBS'lu hastaların çoğu, plazmaferez veya IVIG ile tedaviye olumlu yanıt verir.
Altmışyedi yaşında erkek hastanın otuzbeş yıl önce Guillain- Barre sendromu tanısı vardı ve yoğun bakım tedavisi sonrasında rehabilitasyon ile tam düzelmişti. Başvurusundan 5 gün önce sırt ağrısı olmuş ve geçmiş ancak 2-3 gündür el ve ayak uçlarında karıncalanma başlamış. Güçsüzlük hissetmiyormuş ancak eskiden de varolan dengesizliğinin son günlerde arttığını farketmiş. Hasta sfinkter disfonksiyonu tariflemiyordu. Bir ay önce 1 gün süren, ateşle birlikte ishal öyküsü mevcuttu. Hipertansiyonu, benign prostat hipertrofisi ve yirmibeş yıldır diyabeti olan hasta düzenli olarak oral antidiyabetik, antihipertansif, alfa bloker ve klopidogrel kullanmakta idi. Nörolojik muayenesinde; kranial sinirler intakttı. Fasiyal güçsüzlük yoktu. Tendon refleksleri, Aşil refleksi dışında normoaktifti, bilateral Aşil refleksi alınamadı. Motor defisit saptanmadı. Pozisyon duyusu tamdı. Seviye veren duyu kusuru saptanmadı. Bacaklarını hafif açarak yürüyordu (duyusal ataksi?) El ve ayak parmak uçlarında parestezi tarifliyordu. Patolojik refleks saptanmadı. Hastanın yapılan sinir iletim çalışması akut demiyelinizan polinöropati ile uyumlu idi. İlk muayenesi ile tetkik sonuçlarının görülmesi arasında geçen sürede progresyon göstermiş, el sıkması zayıflamış, yine alt ekstremitede distal ve proksimalde kas gücü 4/5 olmuştu. Hastamız,bu özet hazırlandığı sırada henüz ilk doz intravenöz immünglobülin tedavisini almıştı, takip ve tedavisi başka bir kurumda devam etmekteydi.
Olgu; hem Guillain-Barre sendromunda relapsın nadir izlenmesi, hem de iki atak arasındaki intervalin literatürde bildirilen ortalama sürelerden çok uzun olması nedeniyle paylaşılmaya değer bulunmuştur.

TEP-30 PARKİNSON HASTALIĞINDAN UYARILMIŞ POTANSİYEL VE TOPOGRAFİK HARİTALAMANIN ÖNEMİ

EMİR RUŞEN , BURÇAK YAVUZ

ALTINBAŞ ÜNİVERSİTESİ

Amaç:

Parkinson Hastalığı (PH) günümüzde Alzheimer'dan sonra en sık görülen nörodejeneratif hastalıklardan birisidir. 200 yıl önce tanısı konulan bu hastalığa ait halen daha bilinmeyen pek çok mekanizma bulunmaktadır. Klinikte bu hastalık için başta motor bozukluklar olmak üzere, otonomik bozukluklar, anosmi, uyku bozukları ve son zamanlarda yapılan araştırmalar ile kanıtlanan bilişsel bozukluklar eklenerek sistemik bir hastalık olarak kabul edilmeye başlanmıştır. Substansiya nigra da yer alan dopaminerjik nöronların yaklaşık % 70'inin kaybı sonucunda klinik belirtiler meydana gelmektedir. Bu durumda tanı ve tedavi sürecini olumsuz etkilemektedir. Olaya İlişkin potansiyeller (OİP) de, P300 parametreleri, bilişsel işlevlerin nesnel nörofizyolojik göstergeleri yaygın şekilde kullanılmaktadır.

Gereç ve Yöntem:

Bu çalışmada Parkinson hastalığı tanısı konulmuş bireylerde P300 ile frontal bilişsel işlevler arasındaki ilişkiyi değerlendirilmesi amaçlanmıştır. Fonksiyonel ve yapısal beyin değişiklikleri, OİP de P300 ve topografik EEG parametreleri kullanarak araştırılmıştır. Topografik EEG ve uyarılmış potansiyel kaydı ile ölçülen elektriksel beyin aktivitesi, 15 hasta ve sağlıklı kontrol grubu ile karşılaştırılarak analiz edilmiştir. EEGde uyarılmış potansiyeller ve dört frekans bandı (delta 0–3,5 Hz, teta 4–7,5 Hz, alfa 8–11,5 Hz, beta 12–15,5 Hz) istatistiksel olasılık haritalaması ile değerlendirildi.

Bulgular:

Hasta grubu sağlıklı kontrol grubu ile kıyaslandığında, azalmış P300 amplitüdleri gözlenmiştir. Bulgularımız, parkinson hastalığında azalmış frontal P300 amplitüdleri ile gösterildiği gibi bilişsel ve yapısal bozulmanın ortaya çıktığı görülmüştür. Bu sonuçlarla parkinson hastalığının klinik öncesi semptomlarının saptanmasına biyobelirtileç olabileceğini desteklemektedir. Ayrıca topografik EEG analizinin araştırılan tüm grupları ayırt etme yeteneğine sahip olduğu görülmüştür.

Sonuç:

P300 frontal/dopaminerjik ve parietal/norepinefrin yolaklarıyla nörotransmitterlerle ilişkilendirilmektedir. Bilişsel bozukluklarda gözlenen P300 topografisindeki farklılıklar, patoanatomik katılımını yansıtıyor olabilir. Bu bilgiler ışığında uyarılmış potansiyeller de P300 ve topografik EEG bulguları, Parkinson hastalığının gerek tanısında gerekse de tedavisinde önemli bir rol oynacağını düşünmekteyiz.

TEP-31 DİLATE VIRCHOW-ROBINS BOŞLUKLARIYLA İLİŞKİLİ OLAN BİR PARKİNSONİZM OLGUSU

ERKAM AKKOYUN , ERDİ ŞAHİN , BEDİA SAMANCI , BAŞAR BİLGİÇ , HAKAN GÜRVİT , HAŞMET HANAĞASI

DAVRANIŞ NÖROLOJİSİ VE HAREKET BOZUKLUKLARI BİLİM DALI, NÖROLOJİ ANABİLİM DALI, İSTANBUL TIP FAKÜLTESİ, İSTANBUL ÜNİVERSİTESİ

Olgu:

Giriş: Virchow-Robin boşlukları (VRB), lentikülostriat arter dalları, sentrum semiovale ve beyin sapını çevreleyen bazal gangliada sık olarak görülen perivasküler boşluklardır. Bu boşluklar kranyal manyetik rezonans görüntüleme (MRG) incelemesinde beyin omurilik sıvısı (BOS) ile aynı sinyal yoğunluğunda görülmektedir. Genellikle asemptomatik olan bu anatomik yapılar, immünolojik faktörlerin kan-beyin bariyerini geçerek kortekse ulaşması için potansiyel bir yol olarak görülmektedir. Bu olgu sunumunda bilateral bazal gangliada konfluens gösteren dilate Virchow-Robin boşluklarıyla ilişkili bir parkinsonizm olgusu sunulacaktır.

Olgu: Kırk dokuz yaşında erkek hasta, iki yıl önce başlayan hareketlerde yavaşlama ve sağ kolda titreme yakınmalarıyla tarafımıza başvurdu. Hastanın nörolojik muayenesinde sağda belirgin bradikinezi, rijidite ve istirahat tremoru saptandı. Hasta hafif öne eğik postürde, yavaş yürüyordu. Yapılan kraniyal MRG incelemelesinde solda daha belirgin olmak üzere iki yanlı periventriküler ak madde, striatum ve putamende, konfluens gösteren, genişlemiş Virchow-Robin boşlukları saptandı. Oral dopaminerjik tedavi yanıtı zayıf olan hastanın yapılan Dopamin taşıyıcı görüntüleme (DaTSCAN) incelemesinde sol putamende presinaptik dopaminerjik yolda aktivite azalması tespit edildi.

Tartışma ve Sonuç: Virchow-Robin boşlukları lokalizasyonlarına bağlı olarak çeşitli nörolojik sendromlara yol açabilir. Son yıllarda ise bazal gangliada yerleşen VRB'nın parkinsonizmle olan ilişkisini ortaya koyan yayınlar göze çarpmaktadır. Nadir bir birliktelik olan VRB ilişkili parkinsonizm akılda tutulması gereken klinik tablolardan biridir.

TEP-32 TREMOR VE KOGNİTİF YIKIM İLE BAŞVURAN HASTADA NADİR BİR SENDROM: FXTAS

ESMA NUR EKMEKÇİ , DAMLA ERİMHAN , YEŞİM SÜCÜLLÜ KARADAĞ

ANKARA ŞEHİR HASTANESİ NÖROLOJİ KLİNİĞİ

Olgu:

GİRİŞ : Frajil X İlişkili Tremor/Ataksi Sendromu(FXTAS) ; parkinsonizm, serebellar belirtiler (ataksi ve tremor), periferik nöropati, otonom belirtiler, bilişsel kusurlar ve psikojenik (anksiyete, duygu durum bozukluğu, uyku bozukları gibi) sorunlar ile karakterize klinik bir tablodur. Sendromun bulguları, FMR1 geninde CGG trinükleotid tekrarlarının yüksek sayıda olması ile ilişkilidir .Burada geç yaşta başlayan tremor , ataksi ve kognitif yıkım ile prezente olan FXTAS vakası sunulmaktadır.

OLGU :63 yaşında erkek hasta yaklaşık 8 yıldır olan ellerde titreme,yürüme bozukluğu ve hafıza problemleri ile başvurdu. Kısa süre önce akut pankreatit nedeniyle yatarak tedavi edilen hastanın tremoruna yönelik gastroenteroloji kliniğince Wilson hastalığı için yapılan tetkikleri normal bulunmuş.Özgeçmişinde geçirilmiş pankreatit öyküsü haricinde özellik olmayan, soygecmisinde bilinen nörolojik hastalık öyküsü ve anne baba arası akraba evliliği olmayan hastanın nörolojik muayenesinde konuşma dizartrik ,sağ üst ekstremitede daha baskın olan bilateral istirahat tremoru ,intensiyonel ve postural tremor görüldü.Gövde ataksisi ile oldukça geniş tabanlı ve destekle yürüme,serebellar testlerde beceriksizlik, ve üst ekstremitelerde koreiform hareketleri mevcuttu.Derin tendon refleksleri üst ekstremitelerde canlı iken alt ekstremitelerde alınamadı.

Kraniyal Magnetik Rezonans Görüntülemede (MRG) her iki dentat nükleustan, orta serebeller pedinkülere, pons lateral kesimlerine uzanan T1 A da hafif hipointens ,T2 A /flair ve Diffüzyon incelemede simetrik hiperintensiteler izlendi.Paraneoplastik panel negatif sonuçlanan hastanın nöropsikometrik değerlendirmesinde mini mental testi 22/30 idi. Ataksi, tremor, koreiform hareketler ve demansif bulgular ile MRG bulguları birlikte değerlendirildiğinde Hastadan FXTAS ön tanısıyla FMR1 gen mutasyonu için tetkikleri istendi. CGG tekrarı ara değer 102 olarak tespit edildi .Ataksisine yönelik egzersiz planı için fizik tedavi ve rehabilitasyona yönlendirildi.B12 replasmanı da başlandı. Tremoruna yönelik 2x 40 mg propranolol başlanan hastada tremorun belirgin azaldığı görüldü.Ataksisine yönelik rehabilitasyon programına alındı.Tüm aileye genetik danışmanlık önerildi.

TARTIŞMA :Frajil X İlişkili Tremor/Ataksi Sendromu,özellikle orta yaştaki erkek hastalarda tremorun ayırıcı tanısında yer alan gözden kaçırılmaması gereken nadir bir sendromdur. Aile üyelerinin genetik taranması ile erken tanı şansı olması nedeniyle özellikle eşlikçi ataksi ve nöropsikiyatrik semptomlar varlığında ayırıcı tanıda düşünülmesi önem arzeder.

TEP-33 ALT EKSTREMİTEDE BELİRGİN HOLMES TREMORU; OLGU SUNUM

ABDULLAH MUHAMMET ELİTAŞ , EYLEM ÖZAYDIN GÖKSU , ESRA TAŞKIRAN , SERKAN ÖZBEN , AYLİN YAMAN

ANTALYA EĞİTİM VE ARAŞTIRMA HASTANESİ NÖROLOJİ KLİNİĞİ

Olgu:

ALT EKSTREMİTEDE BELİRGİN HOLMES TREMORU; OLGU SUNUM

Abdullah Muhammet Elitaş[1], Eylem Özaydın Göksu[1], Esra Taşkıran[1], Serkan Özben[1,] Aylin Yaman[1]
Antalya Eğitim ve Araştırma Hastanesi Nöroloji Kliniği[1]

Giriş: Holmes tremoru, istirahatte, posturün sürdürülmesi ve aksiyon sırasında görülen proksimal hakimiyetli unilateral bir tremordur. İstirahat sırasında amplitüdü düşük olabilir fakat postur sırasında kontrol edilemez hale gelir ve hareket sırasında en yüksek dereceye ulaşır. İlk kez Gordon Holmes tarafından tanımlanan ortabeyin lezyonlarından farklı olarak pons, talamus ve subtalamus lezyonları da bu tremora neden olabilir. Frekansı 2-5 Hz'dir. Etiyolojide en sık olarak serebrovasküler hastalıklar, kafa travması ve multipl skleroz rol oynar. Semptomlar etiyolojik tanıdan aylar, yıllar sonra ortaya çıkabilmektedir. Medikal tedaviye oldukça dirençlidir. Tedavide levodopa, dopamin agonistleri, klonazepam, propranolol, amantadin, valproat kullanılır. Medikal tedaviye dirençli olgularda talamik cerrahi uygulanabilir.

Olgu:49 Yaşında kadın hasta acil servise 10 dk boyunca sürüp geçen konuşma bozukluğu, sağda güçsüzlük şikayeti ile başvurdu.Aynı zamanda da sağ alt ekstremitesinde ayağa kalkınca belirginleşen tremoru olduğu görüldü. 6 yıl önce sağ sekelli iskemik inme geçirdiğinen beri sağ alt ekstremitesinde sekeli ve titremesi olduğu öğrenildi. Önceki MR-Beyin raporlarında serebrovasküler hastalık geçirdiği görüldü. Acil serviste çekilen diffüzyon mr'da Sol parieto oksipital lobda PCA-MCA borderzone sulama alanında enfarkt alanı saptandı. Ancak eski inme geçirdiğine dair beyinde ve beyin sapında sekel alan görülmedi. Tekli antiagregan düzenli kullanan hastanın tedavisine 2. Bir antiagregan tedavi eklendi. Hastanın iskemik serebrovasküler hastalık etiyolojisine yönelik Kontrastlı beyin-boyun bt incelemesi ve kardiyak eko kardiyografisi ve holter ekg'si normal izlendi.Daha sonra çekilen kranial mr'da Korpus Callozumda ve sol parietotemporalde akut enfarkt alanı izlendi. Venöz enfarkt açısından Kranial MR-Anjiografi çekildi.Dolum defekti saptanmadı.Hastanın genç inme etiyolojisne yönelik yapılan incelemede Ana ve SSA 4+ olduğu görüldü.Sjögren sendromu açısından Göz hastalıklarına danışıldı.Göz hastalıkları tarafından yapılan bud ve schirmer testinde kuru göz ile uyumlu geldi.Hastanın daha önceden Sjögren açısından tükrük bezi biopsisi yapılıp anlamlı bulgu bulunmadığı öğrenildi.Hastanın alt ekstremitesindeki tremoruna yönelik lomber, torakal mr çekildi. EEG ve EMG yapıldı.Normal sınırlarda izlendi.Hastaya semptomatik olarak L-Dopa tedavisi başlandı.Klinik olarak anlamlı yanıt görülmedi.Hastanın L-Dopası takiplerinde kesilerek Hasta 2'li antiagregan tedavisi ile taburcu edildi. Hastanın poliklinik kontrolünde takipleri devam etmekte.

Sonuç: Holmes tremoru serebellotalamik ve nigrostriatal yolaklarda yapısal yada fonksiyonel bozukluğa bağlı, önemli ölçüde malüliyete neden olan tıbbi tedaviye dirençli hastalık grubudur. Levodopa tedavisi bazı durumlarda fayda sağlasa da farmakolojik tedavi genellikle başarısız olur. İlaca dirençli vakalarda cerrahi bir seçenek olabilir.Direnli olgularda DBS yapılabilir.

Kaynaklar:

1:Türkiye Klinikleri **Holmes Tremoru Tedavisinde Levetirasetam Levetiracetam in the Treatment of Holmes Tremor: Case Report**
2: American Academy of Neurology To describe the clinical features, etiology, findings from neuroimaging, and treatment results in a series of 29 patients with Holmes tremor (HT).

TEP-34 ANTİEPİLEPTİK TEDAVİYE İYİ YANIT VEREN PAROKSİSMAL KİNESİJENİK DİSKİNEZİ(PKD) OLGUSU

SALİH KARAİSMAİL , OKAN AKŞAHİN , MELİH DORU , MEHMET FATİH ÖZDAĞ

SULTAN 2. ABDÜLHAMİD HAN EĞİTİM VE ARAŞTIRMA HASTANESİ

Olgu:

AMAÇ ve GİRİŞ

Paroksismal diskineziler normal motor aktivite zemininde, kısa süreli ortaya çıkan sıklıkla kore, atetoz, ballismus, distoni ve myoklonus ile karakterize hiperkinetik hareket bozuklukları ataklarından oluşur. Yazımızda PKD tanısıyla takip ettiğimiz 20 yaş erkek hastanın klinik tablosunu ve karbamazepin tedavisine yanıtını tartıştık.

OLGU SUNUMU

20 yaşında sağ elini kullanan erkek hasta. 15 yaşından beri olan, koşmaya başladıktan sonra kollarda ortaya çıkan distoni benzeri istemsiz eğilme, bükülme hareketleri mevcut. Önceleri sadece sol kolda olurken daha sonra her iki tarafta da olmaya başlamış. İstemsiz hareketleri günde 7-8 defa olup birkaç dakika sürüyormuş. Hareketler başlamadan önce çok kısa süreli vücudunda elektriklenme hissi olmaktaymış. Heyecan ve stres anlarında atakları sıklaşmaktaymış.

Hastanın bulguları psikojen düşünülüp trifluoperazin ve venlafaksin başlanmış. İstemsiz hareketlerinde herhangi bir azalma izlenmemiş.

Rutin kan tetkikleri, EEG ve Kranial MR normal. Nörolojik muayenesi normal. Aile öyküsü yok.

Hastanın egzersiz sonrası başlayan istemsiz hareketleri postiktal dönem barındırmaması, bilinç kaybına neden olmaması, EEG ve kranial MR'ının normal olması sebebiyle epileptojenik karakterde değerlendirilmedi. PKD ön tanısıyla hastaya 2*100mg Karbamazepin başlandı. Daha önce verilen herhangi bir tedaviye yanıt alınamayan hastada karbamazepin tedavisi sonrası istemsiz hareketlerinde tam düzelme izlendi. İlaç yan etkisi olmadı, aynı dozda takiplere devam edildi. Hastanın antidepresan ilaçlarının tedrici olarak azaltılması planlandı.

Takiplerinin 3. ayında halen istemsiz hareketlerinin olmadığı öğrenildi. PRRT-2 mutasyonu genetik inceleme sonuçları beklenmekte.

TARTIŞMA VE SONUÇ

Karbamazepin tedavisi ile ataklarının hiç tekrarlamaması PKDde antiepileptiklere verilen iyi yanıtın bir göstergesidir. PKD tedavisinde gerekli olan antiepileptik dozu standart antiepileptik dozundan daha düşüktür .
Bu olgu ile paroksismal diskinezileri ele alma amacımız, hem nadir olarak görülen bu hareket bozukluğuna dikkat çekmek, hem de düşük doz antiepileptik tedaviye dramatik yanıt vermelerinden dolayı akılda tutulması gerektiğini vurgulamaktır.

KAYNAKÇA

1-İTF Nöroloji Hareket Bozuklukları - http://www.itfnoroloji.org/norodej/harboz.htm

2-Türk Nöroloji Derneği Hareket Bozuklukları Tanı ve Tedavi Rehberi - https://www.noroloji.org.tr/TNDData/Uploads/files/parkinson_iki%20renk%20ayarl%C4%B1%20(1).pdf

3-Paroksismal Diskinezili Dört Olgu Sunumu - F Uysal Tan ve ark. - Türk Nöroloji Dergisi, cilt. 7, sayı: 1

TEP-35 İKİ YILLIK GÖRSEL BOZUKLUKLAR VE MİYOKLONUS ÖYKÜSÜ: CJD OLABİLİR Mİ?

HALUK KESKİN , MERT DEMİREL , MEHMET ERSİN TAN , NEŞE DERİCİOĞLU

HACETTEPE ÜNİVERSİTESİ HASTANELERİ NÖROLOJİ ANABİLİM DALI

Olgu:

Giriş:

Prion hastalıkları ağırlıklı olarak demans ve miyoklonus ile karakterize, tipik MRG ve EEG bulguları olan, aylar içinde ölüme ilerleyen nörodejeneratif hastalıklardır. Olguların neredeyse %90'ını sporadik Creutzfeldt–Jakob hastalığı (sCJD) oluşturur. Kesin tanı beyin biyopsisi ile konsa da pek çok merkezde uygulanması zor olduğundan diğer testler ve klinik verilerle tanı konur. Bu bildiride yaklaşık 2 yıldır görsel semptomları ve miyoklonisi olan, yavaş seyirli, tipik EEG bulgularının görülmediği bir hasta ender görülen bir CJD varyantını tartışmak açısından sunulacaktır.

Olgu:
70 yaşında erkek hastada 2 yıl önce unutkanlık, kişilik bozukluğu, sıçrama, görsel halüsinasyon yakınmaları başlamıştı. Görme bozukluğu nedeniyle yürürken düşmeleri olmaktaydı. Daha önce çekilen kranial MRG difüzyon ağırlıklı görüntülemede sadece pariyeto-oksipital kortekste kurdele benzeri hiperintens alanlar gözlenmiş, hastaya 6 ay arayla 2 kez LP yapılmış ve BOS proteinleri sırasıyla 438 ve 546 mg/dL olarak saptanmıştı. Limbik ve paraneoplastik paneller negatif sonuçlanmıştı. Merkezimizde hastanın nörolojik muayenesinde horizontal göz hareketlerinde kısıtlılık, görme alanında daralma, okülomotor apraksi, serebellar testlerde bilateral beceriksizlik, postural ve aksiyon miyoklonusu dikkati çekti. EEG'de yaygın zemin aktivitesi yavaşlaması görüldü. Tekrarlanan LP'de BOS proteini 72.6 mg/dL, total tau proteini 1106 birim, phospho tau proteini 83.2 birim saptandı. Nöropsikolojik test bataryasında bellek, dikkat ve yürütücü işlevlerde hafif; uzaysal görsel becerilerde ağır derecede bozuk görüldü. Hasta tüm klinik ve laboratuvar verileri ışığında sCJD olgusu ve bunun ender görülen bir varyantı olan Heidenhain varyantı olarak düşünüldü. Kesin tanı için RT-QuIC yöntemiyle patolojik prion proteinini saptamak üzere nazal sürüntü örneği yurtdışına gönderildi.

Sonuç:
Demans, davranış bozuklukları, apraksi ve myoklonus varlığında prion hastalıkları ve özellikle sCJD akla gelmektedir. Ancak hastalığın uzun süreli olması, EEG'de tipik jeneralize periyodik keskin dalgaların ve MRG'de bazal ganglia ve talamik tutulum görülmemesi tanıda güçlük yaratmaktadır. Aslında sCJD klinik ve patolojik özelliklerine göre birkaç alt gruba ayrılmaktadır. Heidenhain varyant sCJD'de histopatolojik incelemede gliozis ve nöron kaybı özellikle pariyeto-oksipital kortekste belirgindir ve sonuç olarak görmede azalma, görme alanında daralma, metamorfopsi, görsel halüsinasyonlar gibi izole görsel semptomlar gözlenir. Literatürde BOS'ta tau proteini ve 14.3.3 proteininde çok belirgin olmayan artış, EEG'de non-spesifik bulgular ve uzun hastalık seyri bildirilen olgular bulunmaktadır. Özellikle görsel semptomların ön planda olduğu ve MRG'de posterior kortikal tutulumun bulunduğu atipik olgularda Heidenhain varyantı sCJD akla gelmelidir.

TEP-36 METİL ALKOL İNTOKSİKASYONUN GEÇ DÖNEM NÖROLOJİK BULGULARI VE MRG ÖZELLİKLERİ: OLGU SUNUMU

SENA CEREN YAMALI , MERT DEMİREL , GÜL YALÇIN ÇAKMAKLI , ERSİN TAN , NEŞE DERİCİOĞLU

HACETTEPE ÜNİVERSİTESİ HASTANESİ NÖROLOJİ ANABİLİM DALI

Olgu:

Giriş:
Metil alkol zehirlenmesi, morbiditesi ve tedavi edilmezse mortalitesi yüksek olan, önlenebilir bir sağlık problemidir. Tüketiminden sonra klinik prezentasyonu 2 aşamada izlenir. İlk aşamada baş ağrısı, baş dönmesi, bulantı ve koordinasyon bozukluğu görülür. Toksik metabolitler olan formaldehit ve formik asitin oluştuğu ikinci aşamada ise yüksek anyon açığı olan metabolik asidoz, kardiyovasküler instabilite, körlük, santral sinir sistemi depresyonu, nöbet, stupor, koma ve hatta ölüm görülür. Tanıda kanda metil alkol düzeyinin bakılmasının yanı sıra MR bulgularının da faydası olabileceği bildirilmiştir. Bu bildiride servisimizde metanol intoksikasyonu sonrası 3. yılında olan hastanın MR görüntüleme bulguları ve klinik semptomları takdim edilecektir.

Olgu:
46 yaşında erkek hasta hareketle şiddeti ve sıklığı artan, üst ekstremitelerin proksimalini de tutan, solda baskın tremor yakınmasıyla servisimizde izlendi. Hasta 3 yıl önce suisid amaçlı yüksek doz metil alkol almış ve yoğun bakımda 132 gün izlenmişti. Epileptik nöbet geçiren hastanın 80. gününde bilinci açılmıştı. Hastanın motor kaybı fizyoterapi ile kısmen düzelmiş, ancak tremor ve rijiditesi giderek artmıştı. Hastanın yoğun bakım izlemine bağlı sekel değişiklikler dışında, tremor ve rijidite gibi ekstrapiramidal bulguları hakimdi. Akut dönemde çekilen kranial MRG'de bilateral bazal ganglionlarda ödem ve hemorajik değişiklikler görülmüştü. Yatışında çekilen MRG'de bilateral lentiform nukleuslarda kistik değişiklikler, talamus, temporal lob anteromezialinde, lateral ventrikül temporal horn anteriorunda ensefalomalazik alanlar, her iki putamen lateralinde kurvilineer ve her iki talamus medialinde odak şeklinde T2 hiperintens görünüm saptandı. Hasta klonazepam ve levodopa tedavisinden yarar gördü.

Yorum:
Metanol toksisitesi özellikle optik sinir ve bazal gangliayı etkileyerek şiddetli ekstrapiramidal bulgularla hastanın yaşam kalitesini etkileyen sosyal bir sağlık problemidir. Klinik kuşku duyulan olgularda MRG bulguları tanı konmasında oldukça yararlıdır. Hastalar semptomatik tedaviden belirgin yarar görebilmektedir.

TEP-37 SİNNARİZİN KULLANIMI İLE İLİŞKİLİ LİNGUAL DİSTONİ

ESRA ERUYAR , CEYLA İRKEÇ

LOKMAN HEKİM ÜNİVERSİTESİ TIP FAKÜLTESİ NÖROLOJİ ABD

Olgu:

GİRİŞ

Sinnarizin, selektif bir kalsiyum giriş kanal blokörüdür ve ayrıca antihistaminik, antiserotoninerjik ve antidopaminerjik aktivitesi ile nöroleptik ilaçlara benzetilir. Bazı hastalarda bu ilacı kullanırken uyuşukluk, asteni, depresyon ve ekstrapiramidal yan etkiler veya parkinsonizm, distoni, akatizi ve tardif diskinezi gibi hareket bozukluklarını içeren birçok yan etki gelişir. Depresyon bu ilaçta çok sık görülen bir yan etkidir. Hareket bozukluğu oluşturan patofizyolojik mekanizma kesin belirli değildir fakat nöroleptiklerde olduğu gibi D2 reseptör blokajının sorumlu olabileceği düşünülmektedir. Bu olgu kronik sinnarizin kullanımı sonrası nadir görülen bir yan etki olan akut lingual distoniye dikkat çekmek ve ilacın kesilmesi ile geri dönüşümlü olabileceğini vurgulamak açısından önemlidir.

OLGU

70 yaşında erkek hasta 15-20 gündür olan dilinde kasılma bu nedenle konuşmakta zorlanma şikayeti olması üzerine değerlendirildi. Özgeçmişinde hipertansiyon ve hipotroidisi olan hastanın soygeçmişinde belirgin bir özellik yoktu. 7 yıldır sinnarizin kullanan hastanın yapılan Nörolojik Muayenesinde dilde istemsiz kasılmalar dışında bir patoloji saptanmadı. Gönderilen kan tetkikleri normal olan hastanın çekilen Kraniyal MRG'side normaldi. İlaca bağlı lingual distoni düşünülen hastanın sinnarizin tedavisi hemen kesildi kısa bir süre sonra hastanın tamamen düzeldiği gözlendi.

TARTIŞMA

İlaca bağlı hareket bozuklukları pratikte gözden kaçabilen bir durumdur. Genellikle dopaminerjik blokörler veya nöroleptik kullanımı sonrası oluşur. Kronik Sinnarizin kullanımına bağlı hareket bozukluklarıda yavaş gelişir ve genellikle gözden kaçan bir durumdur. Antiemetikler, dizziness için kullanılan ilaçlar (kalsiyum kanal blokörleri) veya nöroleptik ilaçlar gibi çok geniş bir ilaç grubu ilaca bağlı hareket bozukluğu oluşturabilir. Patofizyolojide dopamin yolundaki bozukluk sorumlu tutulurken, D2 reseptör blokajı temel nedendir. Genç hastalarda akut reaksiyon ve distoni sık görülürken, yaşlı hastalarda tam tersine tardiv veya kronik reaksiyonlar sıktır. Parkinsonizm en sık görülen hareket bozukluğudur. Kadınlarda risk daha fazladır. Yapılan bir çalışmada ortalama yaş 50 olup genellikle ilaçlar 6 aydan uzun süre kullanılmıştır. Brucke ve ark.'nın çalışmasında 16 ay sonra semptomlar başlamıştır. Gimenez ve ark.'nın çalışmasında ise bu süre 4 yıldır. Bukkolingual mastikatör sendrom görülen hastalar daha yaşlı (70 yaş üzeri) ve daha uzun süreli (48 aydan fazla) ilaç kullanımı vardır. Bizim olgumuzda ileri yaşta ve uzun süreli sinnarizin kullanımı sonrasında gelişen ve ilacın kesilmesi ile geri dönüşümlü ilaca bağlı bir lingual distoni vakasıdır.

TEP-38 İDİYOPATİK GEÇ BAŞLANGIÇLI ÖDEM: BİR DERİN BEYİN STİMÜLASYONU KOMPLİKASYONU VE YÖNETİMİ

YILDIZHAN ŞENGUL [1], ÖZGÜL OCAK [1], SELMA AKSOY [1], MUSTAFA ÇAM [1], BURAK ZAN [1], İBRAHİM ÖZTOPRAK [2]

[1] *ÇANAKKALE ONSEKİZ MART ÜNİVERSİTESİ, NÖROLOJİ ANABİLİM DALI*
[2] *ÇANAKKALE ONSEKİZ MART ÜNİVERSİTESİ, RADYOLOJİ ANABİLİM DALI*

Olgu:

Derin beyin stimülasyonu (DBS), belirli nörolojik ve psikiyatrik bozukluklar için etkili bir cerrahi tedavidir, ancak komplikasyonsuz değildir. Elektrotların çevresinde yer alan geç başlangıçlı idiyopatik serebral ödem nadir görülen bir komplikasyondur. Etyolojisi, predispozan faktörleri ve prognozu bilinmemektedir. Bildirimizde bu nadir görülen komplikasyonun ayırıcı tanımıza girmesi ve yönetimin tartışılması amaçlanmıştır.

OLGU SUNUMU
Altı yıldır Parkinson Hastalığı (PH) tedavisi alan onbeş gün öncesinde DBS uygulanan hasta, başvuru günü sabah saatlerinde gelişen konfüzyonel tablo ve sol tarafında güçsüzlük ile yakınları tarafından acil servisimize getirildi. Acil servisimizde yapılan nörolojik muayenesinde hastanın genel durumu kötü, bilinci konfuze, yer zaman kişi oryantasyonu bozuk. Kranial alanda gözler bilateral orta hatta, direkt ve indirect ışık refleksi yanıtı mevcut. Sol hemiparesizi (üst ekstremite 1/5, alt ekstremite 2/5) ve sağ taban cildi ekstensörlüğü mevcuttu. Acil serviste yapılan kan tetkiklerinde WBC: 15,87, LYM: 1,26 , CRP:1,9, HGB: 12,4, Na: 131, Cl:96, Troponin T: 15, AST: 59 saptandı. Ateş yüksekliği saptanmadı. Kranial BT görüntülemesinde: Sağ frontal bölgede DBS elektrodunun çevresinde geniş ödem alanı görüldü. Bu bulgularla hastada ön planda abse veya geç başlangıçlı idiyopatik ödem düşünüldü. Hasta enfeksiyon hastalıkları ve radyoloji anabilim dallarımızla konsülte edildi. Hastanın bulguları ile ön planda geç başlangıçlı idiyopatik ödem düşünülerek hasta yoğun bakım ünitemize interne edildi. Steroid tedavisi başlandı. Aynı gün hasta yakınları hastalarını DBS uygulanan merkeze götürmek üzere transfer etti.

Son yıllarda, DBS ile ilişkili birkaç geç başlangıçlı ödem vakası bildirilmiştir. Bu antite, travma, vasküler olaylar veya enfeksiyon yokluğunda müdahaleden 72 saatten fazla bir süre sonra başlayan elektrotları çevreleyen ödem olarak tanımlanmıştır. Tahmini insidans %6.3tür ve diğer nörolojik semptomlar eşlik edebilir. MRG genellikle elektrotu çevreleyen ödemin varlığını doğrular ve diğer komplikasyonları dışlar.

TEP-39 FAHR HASTALIĞI: OLGU SUNUMU

RÜMEYSA TAŞCI BULCA , EMİNE FINDIK , ECE MERTOĞLU , MÜNEVVER (ÇELİK) GÖKYİĞİT

SBÜ GAZİOSMANPAŞA EĞİTİM ARAŞTIRMA HASTANESİ NÖROLOJİ KLİNİĞİ

Özet:

Giriş

Fahr hastalığı, bazal gangliyonların anormal idiyopatik kalsifikasyonu ile karakterize nadir görülen nörolojik bir durumdur ve genellikle otozomal dominant geçişlidir. Anormal kalsifikasyonlar (kalsiyum karbonat ve fosfattan oluşur) sadece bazal gangliyonlarla sınırlı değildir, aynı zamanda talamus, hipokampus, dentat çekirdek, serebral korteks ve serebellar subkortikal beyaz cevher gibi başka alanlarda da izlenebilir. Tutulan alanlara göre nörolojik bulguları değişkenlik gösterebilir. Sıklıkla parkinsonizm, distoni, tremor, kore, ataksiye ek olarak demans ve duygu durum bozuklukları görülebilmektedir. Bu olgu sunumunda, progresif nörolojik disfonksiyonu gelişen, görüntülemelerde intrakranial kalsifikasyonlar saptanan, Fahr hastalığı düşünülen hasta sunulmuştur.

Olgu Sunumu

48 yaşında kadın hasta iki yıldır var olan giderek artış gösteren konuşma bozukluğu ve sol kolda istemsiz hareket şikayetiyle nöroloji polikliniğe başvurdu. Bilinen diyabet tanısı dışında sistemik hastalığı yoktu. Ailede bilinen hastalık öyküsü yoktu. İlk nörolojik sistem muayenesinde dizartrik konuşma, oromandibular diskinezi, sol kolda kore, intansiyonel tremor ve hafif bradikinezi saptandı. Paratiroid hormon düzeyi, serum kalsiyum ve iyonize kalsiyum düzeyi normaldi. Diğer biyokimya değerleri normaldi. Kranial bilgisayarlı tomografi'de bilateral frontoparietooksipital juxtakortikal, bilateral sentrum semiovale, bilateral basal ganglionlarda ve posterior pons, bulbus santralinde simetrik kalsifikasyon izlendi. Kranial MR görüntülemesinde infratentoryel düzeyde pons orta kesimde ve bilateral serebellar dentat nükleuslarda , serebellar folialar düzeyinde , bilateral subsantia nigrada ve red nukleusta, supratentoryel düzeyde her iki serebral hemisferde kortiko-subkortikal ve derin beyaz cevherler ile bilateral bazal ganglionlarda ve talamuslarda T2A imajlarda baskın olarak hiperintens, T1A imajlarda heterojen baskın olarak hiperintens , yer yer hipointens görünümde, DAG ve SWI imajlarda yaygın sinyalsiz alanlar şeklinde izlenen sinyal değişiklikleri tespit edildi. Bu radyolojik bulguların Fahr hastalığı ile uyumlu olduğu düşünüldü. Nöropsikolojik açıdan değerlendirilen hastanın minimental test düzeyi 30/30 olarak saptandı.
Sekonder nedenlere yönelik yapılan enfeksiyoz nedenler, endokrinopatiler, toksikasyona neden olabilecek hastalıklar dışlandı. Etiyolojide sekonder neden bulunamayan, progresif nörolojik disfonksiyonu olan ve görüntülemelerde intrakranial kalsifikasyon saptanan hastada Fahr Hastalığı düşünüldü ve klinik bulgularına yönelik semptomatik tedavisi başlandı.

Sonuç:

Sonuç olarak Kranial BT'de özellikle bazal ganglion, serebellum ve derin kortikal kalsifikasyonlar aklımıza Fahr hastalığı düşünülmelidir. Radyolojik olarak kolay tanınan kalsifikasyonların, lokalizasyonuna göre, herhangi bir patolojik anlam ifade etmeyebileceği gibi, Fahr hastalığı tanısını gösterebileceği, bu hastalığın seyrinin asemptomatik ya da progressif dağınık nörolojik bulguya yol açabileceği, ailesel özellik taşıdığı unutulmamalıdır.

TEP-40 PARKİNSON PLUS SENDROMLARINDA AYIRICI TANI: PUTAMİNAL RİM BULGUSU VE MULTİSİSTEM ATROFİ – PARKİNSONİZM VAKA SUNUMU

YILDIZHAN ŞENGUL [1], SELMA AKSOY [1], ÖZGÜL OCAK [1], MUSTAFA ÇAM [1], BURAK ZAN [1], İBRAHİM ÖZTOPRAK [2]

[1] *ÇANAKKALE ONSEKİZ MART ÜNİVERSİTESİ, NÖROLOJİ ANABİLİM DALI*
[2] *ÇANAKKALE ONSEKİZ MART ÜNİVERSİTESİ, RADYOLOJİ ANABİLİM DALI*

Özet:

Multisistem atrofiyi (MSA), özellikle hastalığın erken evrelerinde klinik olarak diğer bozukluklardan ayırt etmek zor olabilir. Yalnızca otonomik bir prezentasyon, salt otonomik bozukluktan ayırt edilemeyebilir. Parkinsonizm ile başvuran hastalar, idiyopatik Parkinson hastalığı olarak yanlış teşhis edilebilir. MSAnın serebellar fenotipi ile başvuran hastalar, alkol, kemoterapötik ajanlar, kurşun, lityum ve toluen veya E vitamini eksikliği nedeniyle diğer yetişkin başlangıçlı ataksileri ve ayrıca paraneoplastik, otoimmün veya genetik ataksileri taklit edebilir.
OLGU: Altmış dokuz yaşında kadın hasta üç yıl önce başlayan düşme yakınmasıyla tarafımıza başvurdu. Nörolojik muayenesinde: bilinci açık, kooperasyon kuruluyor, verbal çıktısı var ve anlaması tamdı. Bradimimikti. Konuşması dizartrik, hipofonikti. Kranial alanda bakış hareketleri normaldi. Mayerson pozitifti. Bilateral üst ve alt ekstremitelerinde rijiditesi ve bradikinesizi mevcuttu. Tremor saptanmadı. Hasta tekerlekli sandalyedeydi. Destekle ayağa kaldırılıyordu. İdrar inkontinansı mevcuttu. Öyküsünde REM uyku davranış bozukluğu tarifliyordu. Ortostatik hipotansiyonu vardı. Kranial MR görüntülemesinde: medulla oblongata, pons, mezensefalon ve serebellar parenkimal atrofisi izlenmekte olup serebellar sulkuslar, posterior fossa sisternaları ve 4. ventrikül genişlemişti. Her iki orta serebellar pedinkülde simetrik görünümde, belirsiz sınırlı yamasal T2 hiperintensiteleri izlenmekteydi. Ayrıca sağ putamen posteriorda belirgin 'putaminal rim' bulgusu mevcuttu. Parkinsonizm bulguları ön planda olan hastanın erken başlayan düşmelerinin olması, ekstrapiramidal system bulgularının simetrik olması, otonom tutulumun eşlik etmesi, hastalığın hızlı progrese olup ilk üç yılda tekerlekli sandalye kullanımının olması nedeniyle ön planda MSA düşündürten hastada yine klinik bulguları ve MR bulgularıyla MSA-P alt tipi düşünüldü. Dopa yanıtını değerlendirmek amacıyla levodopa benzerazid başlandı.

Daha önce striatonigral dejenerasyon olarak bilinen MSA parkinson tipi (MSA-P), nörodejeneratif bir hastalıktır ve MSA'nın manifestrasyonlarından biridir. Dikkatli bir tıbbi öykü ve titiz bir nörolojik muayene, tedavinin temel taşı olmaya devam etmektedir. MSA için yakın zamanda geliştirilen klinik tanı için konsensüs kriterlerinin mevcudiyetine ve teşhis araçlarındaki gelişmelere rağmen, MSAnın tanısal doğruluğu optimalin altında kalır. Tanıya yardımcı tetkikler tanıyı desteklemek, potansiyel taklitleri dışlamak ve terapötik stratejilerin netleştirilmesine yardımcı olur. MSA hastalarında rutin beyin MR görüntülemesi, MSA-P için spesifik parametreler olarak belirlenen putaminal ve infratentoryal sinyal yoğunluğu değişiklikleri veya atrofi dahil olmak üzere birçok karakteristik bulgu ortaya çıkarmıştır. Bu MR parametreleri arasında MSA-Pdeki en spesifik bulgu, MSA-P hastalarında göreceli olarak suboptimal duyarlılık ve negatif prediktif değer ile yüksek özgüllük ve pozitif prediktif değer gösteren T2 ağırlıklı görüntülerde putaminal hiperintens rimdir.

TEP-41 HERPES SİMPLEKS ENSEFALİTİ İLE İZLENEN HASTALARDA KLİNİK ÖZELLİKLER, EEG VE MRG BULGULARI İLE PROGNOZU ETKİLEYEN POTANSİYEL FAKTÖRLER

TUĞBA ÖZÜM , ETHEM MURAT ARSAVA , MEHMET AKİF TOPÇUOĞLU , NEŞE DERİCİOĞLU

HACETTEPE ÜNİVERSİTESİ NÖROLOJİ ANABİLİMDALI

Özet:

Amaç:

Herpes simpleks ensefaliti (HSE) dünya çapında sporadik fatal ensefalitlerin en sık sebebidir. Bütün yaş gruplarında görülebilir. Herpes virüs ailesinden HSV tip 1 ve 2 olguların büyük çoğunluğundan sorumludur. Erişkinlerde HSV tip 1 en sık görülen HSE etkenidir. Klinikte en sık ani başlangıçlı ateş, baş ağrısı, nöbet ve bilinç bozukluğu ile prezente olur. HSE mevcut antiviral tedaviye rağmen ciddi morbidite ve mortaliteye sahiptir. Bu araştırmada merkezimizde HSE tanısıyla izlenmiş olan hastaların muayene bulguları, klinik, EEG ve görüntüleme özellikleri, tedavi yöntemleri ve prognoz ile ilişkili olabilecek potansiyel faktörler araştırılmıştır.

Yöntem:

Hacettepe Üniversite Hastanesi Nöroloji Yoğun Bakım Ünitesi ve servisinde 2013-2022 tarihleri arasında HSE tanısı ile izlenmiş olan hastalar retrospektif olarak elektronik veri sisteminden tarandı. Hastaların demografik özellikleri, semptomları, nörolojik muayene (NM) bulguları, nöbet/status epileptikus varlığı ve tipleri, uygulanan tedaviler, EEG ve MRG bulguları, morbiditeler, prognoz ve bununla ilişkili olabilecek parametreler incelendi.

Sonuç:

Kayıtlarda saptanan 11 hastanın 4'ü veri yetersizliği nedeniyle çalışma dışı bırakıldı. İncelenen 7 hastanın (2K, 5E) yaşları 30-72 (ortanca 60) arasındaydı. Hastalar sıklıkla ateş, bulantı-kusma, bilinç bulanıklığı ve nöbetle gelmişti. İlk NM'de bir hastanın bilinci kapalı, 4 hasta muayeneye zorlukla koopere, bir hasta da tam koopere durumdaydı. İlk çekilen kraniyal MRG'lerde 4 hastada unilateral (3 sağ, 1 sol), 3 hastada bilateral tutulum izlendi. Hastaların hepsinde BOS HSV tip 1 PCR pozitifti. Asiklovir tedavisi hastaların hepsine başvurudan sonra 1 gün içinde başlandı. Tüm hastalar anti-nöbet ilaç (ANİ) politerapisi ile izlendi. Üç hasta yoğun bakımda non-konvulzif status epileptikus (NKSE) nedeniyle entübe edildi ve IV anestetik aldı. Altı hastanın EEG'sinde epileptik deşarj, 1 hastada NKSE dışında iktal kayıt izlendi. Kontrol kranial MRG'de (n=6) lezyonlarda ilerleme (n=3), gerileme (n=2) ya da stabil seyir (n=1) dikkati çekti. Hastanede izlem süresi 13-53 (ortanca 21) gün arasındaydı. Mortalite izlenmedi. Taburculukta 3 hasta bazal düzeyine döndü. Kontrol poliklinik muayenelerinde (n=6) 4 hastada bilişsel etkilenmenin, 1 hastada duygu durumla ilgili yakınmaların devam ettiği görüldü. Bu hastaların hepsi hala ANİ politerapisiyle izlenmekteydi. Hastaların yalnızca 1'inin devam eden nöbet şikayeti bulunmaktaydı. Kognitif etkilenmesi olan 4 hastanın tümünde ilk başvuruda bilinç bulanıklığı vardı. Bunların 3'ünde MRG bulguları bilateraldi ve ikisi NKSE ile izlenmişti. Nöbeti devam eden hastanın ise gelişinde bilinç bulanıklığı vardı, MRG bulguları yatışından sonra bilateral olacak şekilde ilerleme göstermişti ve hasta NKSE ile izlenmişti. Lezyonları progrese olan 3 hastanın 2'sinde devam eden kognitif şikayetler bulunmaktaydı. Bu hastaların tamamının yatış süresi ortanca gün kadar ya da daha fazlaydı.

Yorum:

HSE erken tanı ve tedaviye rağmen yüksek morbiditeye yol açmaktadır. Kognitif etkilenme hastaların çoğunda devam etmektedir ve nöbet kontrolü için ANİ politerapisine gereksinim duyulmaktadır. Başvuru sırasında kognitif etkilenme varlığı, MRG'de bilateral tutulum olması ve izlemde NKSE gelişimi prognozu olumsuz yönde etkileyen faktörler gibi görünmektedir.

TEP-42 COVİD-19 AŞISI EPİLEPTİK NÖBET ETİYOLOJİSİNDE YENİ BİR TERMİNOLOJİ OLABİLİR Mİ? : OLGU SUNUMU

BURCİN DURMUS [1], SEFER ÖZKAYA [2]

[1] *KARAMAN EĞİTİM VE ARAŞTIRMA HASTANESİ, NÖROLOJİ KLİNİĞİ*
[2] *KARAMAN EĞİTİM VE ARAŞTIRMA HASTANESİ, ACİL TIP KLİNİĞİ*

Olgu:

Giriş: Epileptik nöbet, beyin korteksindeki nöron gruplarının anormal paroksismal aktivitelerinin klinikteki yansımasıdır. Epilepsi ise sık görülen, farklı semptom ve bulgularla paroksismal seyreden, çok yönlü kompleks nörolojik bir hastalıktır. Yaşa göre sıklık ve nöbet tipleri değişmektedir. Her yıl akut semptomatik nöbet geçirme insidansı 30-39/100.000 iken en sık olarak 20 yaş öncesinde, ikinci sıklıkta ise 60 yaş sonrasında görülmektedir. Nöbet nedeni epilepsi olabileceği gibi epilepsi dışı bir çok neden de nöbeti tetikleyebilir. Metabolik bozukluklar, intoksikasyon, kafa travması, serebrovasküler hastalık gibi nedenler akut semptomatik nöbete neden olabilir (1). COVID-19 hastalığının neden olduğu nörolojik tutulumun akut semptomatik klinik nöbet gelişimi için bir risk faktörü olabileceği yapılan çalışmalar ve klinik deneyimler sonucu belirtilmektedir. Virüsün santral sinir sistemine direkt invazyonu ya da beyin dokusundan salgılanan inflamatuvar mediatörler aracılığıyla nöbete yol açabileceği düşünülmektedir. İnaktif COVID-19 aşılarında da vücut hücrelerinin, verilen yabancı maddelere karşı inflamasyon oluşturmasına bağlı olarak yan etkiler gelişebilmektedir (2). Tüm dünyada aşı uygulandıkça yapılan gözlemler sonucunda aşı sonrası ortaya çıkan klinik durumların, diğer ön tanılara yönelik tüm ayırıcı tanı tetkikleri yapıldıktan sonra olabilecek diğer ön tanıların ekarte edilmesi halinde olası yan etki olarak bildirilmesi, aşılar açısından daha fazla aydınlanabilmek için önem arz etmektedir. Biz de, COVID-19 aşısı sonrası epileptik nöbet ile başvuran ileri yaş olgumuzu, bu anlamda farkındalık yaratıp öğretici ve aydınlatıcı bir olgu olacağını düşünerek sunmaya değer gördük.**Olgu:**Yetmiş iki yaşında kadın hasta, aniden bayılma sonrasında kasılma ve sonrasında hırıltılı solunumu olması üzerine acil servise getirildi. Kasılma sırasında idrar inkontinansı ve ağızda köpürmesi olduğu öğrenildi. Özgeçmişinde diyabet, hipertansiyon tanıları mevcuttu. Daha önce bu şekilde bir yakınması olmadığı öğrenildi. Üç gün önce üçüncü doz Covid-19 aşısı (Coronavac, Sinovac) olduğu öğrenildi. Soy geçmişinde özellik yoktu. Acil servise bilinci normale döndükten sonra getirilmişti. Acil serviste bakılan vital bulguları ateş:36., kan şekeri:180 mg/dl, kan basıncı: 130/75mmHg, nabız:76atım/dk saptandı. Nörolojik muayenesi ve diğer sistem muayeneleri olağandı. Kan tetkiklerinde biyokimya, hemogram, tiroid fonksiyon testleri, troponin, tam idrar tetkiki, CRP normal saptandı. Kardiyak patoloji açısından yapılan EKG ve EKO normaldi. Alınan anamnez doğrultusunda ileri yaşta ilk kez epileptik nöbet şüphesi olan hastaya etiyolojiye yönelik yapılan nörogörüntülemelerde (beyin BT, Diffüzyon MRG, kontrastlı beyin MRG) anlamlı patoloji saptanmadı. Elektroensefalografi (EEG) yapılan hastanın EEG çekimi sırasında yaklaşık 1-2 dakika süren sabit bakma, kasılma, tepki vermeme şikayeti olduğu ve bu sırada EEG'de jeneralize 2-3 Hz frekansında keskin dalga deşarjları saptandı (Resim-1) **.** Postiktal dönemde olan hastaya acil servis takibinde (2500 mg) Levetirasetam intravenöz yükleme yapıldı. Kesin epileptik nöbeti gözlenen hastaya acil serviste ileri yaş epileptik nöbet etiyolojisine yönelik lomber ponksiyon yapıldı. Alınan beyin omurilik sıvısının analizleri normal saptandı. Yoğun bakım takibine alınan hastaya 3x500 mg idame Levetirasetam tedavisi başlandı. Hastanın klinik takibi boyunca epileptik nöbeti tekrarlamadı. Kontrol EEG'si normal saptandı. Nörolojik muayenesi olağandı. İzlemde tekrar nöbeti olmayan hasta, takibe alınarak antiepileptik tedavi ile taburcu edildi.**Tartışma:**2020 yılı, Covid-19 pandemisinin bir çok olumsuz etkilerinin ortaya çıktığı bir yıl olmuş ve hala Covid-19 enfeksiyonunun neden olduğu sıkıntılar devam etmektedir. 2019 Aralık ayında Çin'de başlayan COVID-19 salgını, hala dünyanın en önemli gündem maddesidir. Bulaşıcı hastalıklar ve küresel salgınlar ile baş etmede, aşı uygulamaları her zaman en umut verici gelişme olmaktadır. Dünya tarihine bakıldığında bir çok salgın hastalıkla mücadele, etkili aşılama programları sayesinde başarıya ulaşmıştır. CDC (ABD Hastalık Koruma ve Kontrol Merkezleri) yayınladığı raporda, 2000-2015 yılları arasında yalnızca kızamık aşısı sayesinde önlenen çocuk ölümü sayısını 20 milyon olarak duyurmuştur. DSÖ (Dünya Sağlık Örgütü) verileri de her yıl 3 milyona yakın ölümün engellendiğini vurgulamaktadır (3).Ülkemizde ilk uygulanmaya başlanan Coronavac Covid-19 aşısıdır. İnaktif virüs aşısı tekniğine göre hazırlanan CoronaVac (inaktive SARS CoV-2) aşısında, kimyasal inaktivasyon sonucu çoğalma yeteneğini ve enfekte etme özelliğini yitirmiş olan virüsün vücuda verilerek bağışıklık oluşturulması hedeflenmiştir. Eylül 2020'de ülkemizde Faz-3 klinik çalışmalarına geçilmiştir. Daha sonra yapılan çalışmalar sonucunda iki doz uygulanan aşı sonrası dört hafta içerisinde antikor yanıtı geliştiği

saptanmıştır (4). Şimdiye kadar Coronovac aşısı sonrasında en sık bildirilen yan etkiler aşı uygulanan bölgede kızarıklık, şişlik, uyuşma, ateş yüksekliği, titreme, baş ağrısı, miyalji, kusma, bulantı ve halsizliktir (5). Şimdiye kadar Covid-19 aşı yan etkileri üzerine yapılan en geniş çalışma İsrail'de yapılmış olup, 2021 Ağustos ayında yayınlanmıştır. Yapılan bu çalışmada Covid-19 enfeksiyonu geçiren hastalarda hastalık sonrası görülen epileptik nöbet oranı ile Covid-19 aşısı sonrası görülen epileptik nöbet oranı arasında istatiksel olarak bir fark olmadığını ortaya koymuştur (6). Literatürde, aşı sonrası epileptik nöbetin advers etki olarak bildirildiği bir vaka sunumu Hindistan'dan yapılmıştır (7). Bu vaka sunumunda aşıdan üç gün sonra fokal epileptik nöbet geçiren 68 yaşında bir hasta anlatılmış olup bizim olgumuzla benzer olarak ileri yaşta ilk epileptik nöbet öyküsü mevcuttu. Ancak Hindistan'dan bildirilen vakada yapılan EEG'de patolojik bulgu saptanmamıştır. Olgumuzda bildirilen bu vakadan farklı olarak anlamlı patolojik EEG bulgusu mevcuttur. Aşılama sonrası istenmeyen etki gelişiminin takip edilmesi ve değerlendirilmesi hem erken tanı ve tedavinin sağlanması hem de aşılama hizmetlerinin kalitesinin iyileştirilmesi, böylece halkın aşı uygulamasına güveninin gelişmesi bakımından önemlidir (8). Klinik pratikte, olgu bazında anamnez ve muayene sonrası edilinilen bulgular doğrultusunda aşı sonrası yan etki anlamında değerlendirilebilinecek bazı tablolarla karşılaşmaktayız. Gerekli tüm tetkikler yapıldıktan sonra ön tanılar arasında aşı yan etkisi olabileceği düşünülen klinik tabloların bildirilmesi, aşılar hakkında sağlıklı dataların oluşturulması açısından önem taşır. Olgumuzda tüm ön tanılara yönelik tetkiklerimizi yaptıktan sonra, ön tanılarımızdan biri olarak kalan aşı yan etkisi açısından göz önüne alınabilinecek bir durum olabilmesi nedeniyle olgumuzu sunmanın öğretici olabileceğini düşündük.

Epileptik nöbetler yaşlı kişilerde yaygındır. Yaşlı hasta tanımlaması 60 yada 65 üstü olarak tanımlanmaktadır. İlk basamak sağlık hizmetlerini de kapsayan bir araştırmada yaşlı kişilerde epilepsi prevalansı 100'de 11.8 ve yıllık insidansı 100.000'de 117 olarak bulunmuştur. Nörolojik hastalıklar arasında epileptik nöbetler yaşlılık döneminde serebrovasküler hastalıklar ve demansdan sonra 3. sırada yer alır. Serebrovasküler hastalıklar yaşlılıkta ortaya çıkan epileptik nöbetlerin en sık nedenidir (9). Gelişmekte olan ülkelerde ise nöbetlerin en sık nedeni santral sinir sistemi enfeksiyonlarıdır. İleri yaşta epileptik nöbet geçiren hastalarda mutlaka araştırılması gereken diğer durumlar arteryel hipertansiyon, metabolik bozukluklar, kardiyak aritmiler, intoksikasyon, kafa travmasıdır (10,11). Olgumuzda ilk kez epileptik nöbet tablosu olması sebebiyle tüm ayırıcı tanılara yönelik tetkikler yapılmış olup herhangi anlamlı bir patoloji saptanmamıştır. Olgumuz ile ilgili anamnez bilgileri, klinik bulguları ve laboratuvar tetkikleri gözden geçirilerek yapılabilen değerlendirmeler sonucunda epileptik nöbet ile prezente bir aşı yan etkisi de olabileceğini ön tanılarımız arasında yer almıştır. Elbette olgu bazında bildirilen durumların, aşı yan etkisi olarak kabul edilmesi için bir çok araştırma yapılması, elde edilen dataların analizi ve kıyaslanması sonrasında karar verilmesi gerekir. Bu nedenle sağlıklı bildirimlerin efektif olarak yapılması ve toplanması önem arz eder.**Sonuç:**Küresel boyutta bir salgın ile mücadelede aşı geliştirilmesi çok önemlidir. Geliştirilen yeni aşı uygulamaları sırasında ortaya çıkan tüm klinik durumların olası aşı yan etkisi olarak değerlendirmeye alınması için sağlıklı bir süreç içerisinde yapılacak bildirimler, aşılarla ilgili bilimsel bilgilerin daha sağlıklı olarak anlaşılmasını sağlayacaktır. Bu amaçtan yola çıkarak, klinik pratiğimizde karşılaştığımız olgumuzu sunmaya değer gördük.

TEP-43 YETİŞKİN GLUTARİK ASİDÜRİ VE EPİLEPSİ HASTALARINDA KLİNİK VE GÖRÜNTÜLEME BULGULARI İLE NÖBET ÖZELLİKLERİ

JALE NEZERLİ [1], EZGİ DEMİREL ÖZBEK [1], HALİL TUNA AKAR [2], NEŞE DERİCİOĞLU [1]

[1] *HACETTEPE ÜNİVERSİTESİ TIP FAKÜLTESİ, NÖROLOJİ ANABİLİM DALI, ANKARA, TÜRKİYE*
[2] *HACETTEPE ÜNİVERSİTESİ TIP FAKÜLTESİ, PEDİATRİ ANABİLİM DALI, ÇOCUK METABOLİZMA BİLİM DALI, ANKARA, TÜRKİYE*

Amaç:

Glutarik asidüri tip 1 (GA1) ve L-2-hidroksiglutarik asidüri (L2-HGA), sırasıyla glutaril-Ko A dehidrogenaz ve L-2-hidroksiglutarat dehidrojenazın enzimatik eksikliğinden kaynaklanan, merkezi sinir sistemini etkileyen, yavaş ilerleyen ve nadir görülen otozomal resesif nöro-metabolik hastalıklardır. Literatürde sıklıkları 1/30.000 ile <1/1.000.000 oranda bildirilmiştir. Bu çalışmada merkezimizde yetişkin yaşta glutarik asidüri (GA) tanısıyla izlenen olguların klinik, laboratuvar verileri ve prognozları sunulacaktır.

Gereç ve Yöntem:

Hacettepe Universitesi Nöroloji AD'nda 2011-2022 yılları arasında GA tanısı ile takipli hastaların bilgileri elektronik sistem üzerinden retrospektif olarak tarandı. Hastaların demografik verileri, tanı yaşı, nörolojik muayene bulguları, ilk nöbet görülme yaşı, nöbet tipleri ve sıklığı, eşlik eden klinik bulguları, kullandıkları anti-nöbet ilaçlar, diyet tedavisi, EEG ve MRG görüntüleri kaydedildi.

Bulgular:

Toplam 4 hastanın (3K,1E; üç L2-HGA ve bir GA1) verileri tarandı. Tanı serumda/idrarda metabolik testler ve destekleyici MRG verileriyle kondu. Hastaların yaşı 26-32, nöbet başlangıç yaşı 1-6 yaş arasındaydı. Bir hastamız geç yaşta (32y, K; L2-HGA) epilepsi etiyolojisi araştırılırken tanı aldı. Hastalığın kardinal semptomları nöbetler (4/4), psikomotor retardasyon (4/4), serebellar ataksi (1/4), ekstrapiramidal semptomlar (1/4) ve davranış sorunları (2/4) idi. İki hastada akraba evliliği saptandı. En sık nöbet tipi jeneralize tonik-klonik nöbet (JTKN) iken (n=4), farkındalığın etkilendiği fokal nöbet (n=2), fokalden bilateral tonik kloniğe ilerleyen nöbet (n=1) daha az sıklıkta idi. Tüm hastaların EEG'sinde zemin aktivitesinde yavaşlama, 2 hastada ek olarak epileptik deşarj görüldü. MRG'de U liflerinin tutulumu ile T2A görüntülemelerde beyaz cevherde yaygın hiperintensiteler (n=3), dentat çekirdekler ve bilateral globus palliduslarda T2A'da artmış sinyal değişikliği (n=2), Sylvian fissürlerde genişleme (n=1) görüldü. Hastaların bir tanesi yeni tanı almış olup metabolik tedavi açısından değerlendirilme aşamasındaydı, 3 hasta karnitin tedavisi almaktaydı. Bir hasta monoterapi (LEV), 3 hasta politerapi ile izlenmekteydi. Nöbet sıklığı ayda bir (n=2) ile ayda 1-10 arasında değişirken (n=1) bir hastada sadece enfeksiyon dönemlerinde nöbet oluyordu.

Sonuç:

GA çok nadir görülen metabolik bir hastalıktır. Olguların çoğunda mental etkilenme ve nöbetler ön planda görülmektedir. Nöbetler genellikle ilaca dirençli olmakla birlikte iyi seyirli olgular da olabilmektedir. Nörologların klinik ve MRG bulgularına aşinalığı tanının daha erken konmasına yardımcı olacaktır.

TEP-44 JENERALİZE TONİK KLONİK NÖBETLE BAŞVURAN GENÇ ERİŞKİN HASTA; HHV – 6 ENSEFALİTİ Mİ? KROMOZOM ENTEGRASYONU MU?

İREM CARUS , AHMET AKPINAR , IŞIL KALYONCU ASLAN , EREN GÖZKE

SAĞLIK BİLİMLERİ ÜNİVERSİTESİ FATİH SULTAN MEHMET EĞİTİM VE ARAŞTIRMA HASTANESİ, NÖROLOJİ KLİNİĞİ

Özet:

GİRİŞ: HHV-6 ensefaliti genellikle 3 yaşından küçük çocukları enfekte eden bir herpes virüsüdür. Primer enfeksiyonu exanthema subitum denilen bir cilt reaksiyonu olmasına rağmen santral tutulumla epileptik nöbet ve ensefalite neden olabilir. Bağışıklığı yeterli erişkin hastalarda HHV-6 ensefaliti nadir olarak görülür ancak bu durum kimi otörlerce kromozom entegrasyonu olarak değerlendirilir ve tedavi endikasyonu net değildir.
Bu görüşler ışığında, yakın zamanda kliniğimizde takip ettiğimiz, aktif immunsupresan tedavi almayan Behçet hastalığı tanılı genç erişkin hastada PCR sonucu geç pozitifleşen ve Gansiklovir tedavisinden fayda gören HHV-6 PCR + ensefaliti sunmak ve tartışmak istedik.

OLGU: Bilinen Behçet hastalığı tanılı, son bir yıldır ilaç kullanımı olmayan hasta yüksek ateş etiyoloji incelemesi açısından enfeksiyon hastalıkları kliniğinde takip edilmekte iken jeneralize tonik klonik nöbet geçirmesi üzerine tarafımıza danışıldı. İlk nörolojik muayenede patolojik özellik izlenmedi. Sodyum valproat 1000 mg/gün başlandı, nöbet kontrolü sağlandı. Kranyal BT'de özellik gözlenmedi. Kranyal MRI'da sol hipokampusta difüzyon sekansında hafif belirgin, T2 sekansında belirgin hiperintens lezyon görüldü, lezyonda heterojen olarak kontrast tutulumu izlendi. EEG normal sınırlarda idi. Travmatik olan beyin omurilik sıvısı incelemesinde 375 lökosit (%76 lenfomonositer) izlendi ancak viral menenjit paneli negatif olarak sonuçlandı. Enfeksiyon hastalıkları tarafından profilaktik Asiklovir ve Seftriakson tedavisi başlandı. Takiplerinde reaksiyon süresi uzun ve ara ara dezoryante olan hastanın radyolojik görüntülemeleri ile nörobehçet ekarte edilemediği için nöroloji kliniğine devralındı. Tekrarında yapılan BOS incelemesinde 28 lökosit (%97 lenfomonositer) görüldü, menenjit paneli tekrarlandı ve HHV-6 PCR pozitif sonuçlandı. Gansiklovir tedavisine başlanan hasta 14 gün tedavi aldı; klinik fayda gördü, nöbeti tekrarlamadı, bilişsel fonksiyonları bazal haline döndü. Kontrol görüntülemelerde lezyon görünümünde değişiklik izlenmedi. Şifa ile taburcu edildi.

SONUÇ: Klinik semptomların oluşumunda HHV-6 nedensel rolünün gösterilmesi, ensefalit durumunda beyin omurilik sıvısında HHV-6 DNAsının araştırılması gibi ek araştırmaları gerektirir. HHV-6 DNAsının kromozomal entegrasyonu, HHV-6 ile enfekte olmuş hastalar arasında nadir görülen bir olaydır ancak virolojik sonuçların yorumlanmasını değiştirebilir. Gansiklovir, foskarnet veya cidofovir tedavileri henüz net endikasyonlara sahip değildir, ancak mevcut bilgi aşamasında yalnızca yüksek derecede semptomatik enfeksiyonların tedavisi ile ilgilidir. Tedavi etkinliği, kısmen kantitatif PCR yaklaşımlarına dayanan bir klinik ve virolojik takip yoluyla kontrol edilmelidir.

TEP-45 ERİŞKİN FENİLKETONÜRİ VE EPİLEPSİLİ HASTALARIN KLİNİK, EEG VE MRG ÖZELLİKLERİ: TEK MERKEZ DENEYİMİ

MERYEM SENEM YILDIZ , NEŞE DERİCİOĞLU

HACETTEPE ÜNİVERSİTESİ TIP FAKÜLTESİ NÖROLOJİ ANABİLİM DALI, ANKARA

Olgu:

Amaç: Fenilketonüri (FKÜ) otosomal resesif geçişli aminoasit metabolizması bozukluklarının en yaygın olanıdır. Klasik FKÜ görülme sıklığı dünyada 1:10.000 iken bu oran ülkemizde 1:6.094'dir. Erken tanı ve fenilalaninden kısıtlı diyet ile beyin hasarı önlenebilmektedir. Tedavi edilemeyen veya geç tedavi edilen hastalarda motor özürlülük, zeka geriliği, diğer bilişsel işlev bozuklukları ve epilepsi görülebilir. Bu çalışmada merkezimizde erişkin FKÜ hastalarının klinik ve laboratuvar verileri ile nöbet özellikleri incelenmiştir.

Yöntem: Hacettepe Üniversitesi Nöroloji AD'nda 2008-2022 yılları arasında FKÜ tanısı ile izlenen hastaların verileri elektronik sistem kayıtlarından tarandı. Hastaların demografik verileri, tanı ve tedavi başlama yaşları, nöbet başlangıç yaşı, nöbet tipleri ve sıklığı, nörolojik muayene bulguları, kullandıkları anti-nöbet ilaçlar, EEG ve MRG özellikleri, diyete uyum ve nöbet açısından prognozları kaydedildi.

Sonuç: İncelenen 7 hastanın (6E, 1K) yaşları 19-56 (ortanca 30) arasında değişmekteydi. Hastalar 20 günlük ile 7 yaş arasında FKÜ tanısı almıştı. Hepsinde çeşitli derecelerde mental ve motor retardasyon bulunmaktaydı. Nöbet başlama yaşı 5.5 ay-32 yıl arasında değişmekteydi. En sık nöbet tipi (n=6) jeneralize tonik-klonik (JTKN) iken, dalma-boş bakma (n=2) ve göz kararması (n=1) seyrek olarak izlenmişti. Bir hastada stereotipik hareketler ve saldırganlık dikkati çekti. Bir hasta ilaçsız, dört hasta monoterapi (3 LEV, 1 TPM) ve 2 hasta politerapi (%29) ile izlenmekteydi. JTKN geçiren 6 hastanın 5'i (%83) en az bir yıldır bu tür nöbet geçirmemekteydi. İki hastanın (%29) EEG'sinde zemin aktivitesi yavaştı. Dört hastada (%57) ek olarak jeneralize paroksizmal aktivite görüldü. Kranial MRG'de (n=4) en karakteristik bulgu T2A serilerde periventriküler hiperintensite idi. Diyete uyum (n=6) iki hastada kötüydü. Bunlardan biri monoterapi ile nöbetsiz iken, diğeri politerapi ile ayda bir JTKN geçirmekteydi. Diyete uyumu iyi olan 4 hasta ya ilaçsız ya da monoterapi ile nöbetsizdi. Bunun dışında nöbet sonlanımı ile ilişkili olabilecek klinik ya da laboratuvar verisi dikkatimizi çekmedi.

Yorum: Bu olgu serisinde FKÜ hastalarının klinik ve laboratuvar verilerinin heterojen olabileceği görülmüştür. En sık görülen nöbet tipi JTKN şeklindedir. Hastaların çoğunda nöbetler ilaçsız ya da monoterapi ile kontrol altına alınabilmektedir. Klinik, EEG veya MRG bulguları ile nöbetsizlik arasında kesin bir ilişki kurulamazken diyete uyumun nöbet kontrolüne katkısı olabileceğini düşündüren bulgulara rastlanmıştır. Bu konuda daha iyi yorum yapabilmek için çok merkezli geniş serilere ihtiyaç duyulmaktadır.

TEP-46 İNME BENZERİ KLİNİK BULGULAR İLE PREZENTE OLAN BİR TODD PARALİZİSİ OLGUSU

ELİF ERCAN TAŞKIN , HALİL ÖNDER , ÖZLEM BİZPINAR , SELİM SELÇUK ÇOMOĞLU

ANKARA DIŞKAPI YILDIRIM BEYAZIT EĞİTİM VE ARAŞTIRMA HASTANESİ NÖROLOJİ KLİNİĞİ

Özet:

Giriş
Todd paralizisi (TP), epileptik nöbetten hemen sonra ortaya çıkabilen; parestezi, afazi, hemianopsi, bilinç durumunun etkilenmesi gibi nörolojik durumlarla sonuçlanabilen heterojen bir klinik sendromdur. Bu klinik özellikler, sıklıkla nöbetten hemen sonra ortaya çıkar ve genellikle klinik başlangıçtan sonraki ilk 24 saat içerisinde düzelmektedir. Bununla birlikte; nörolojik defisitin akut gelişmesi, santral bir patolojiyi düşündürmesi, diğer taraftan inme hastalarında da nöbetin kliniğe eşlik edebilmesi ayırıcı tanıda zorluklar oluşturabilir (1). Bu raporda inme benzeri klinik ve radyolojik bulgular ile prezente olan nadir bir Todd Paralizisi vakası sunulacaktır. Klinikte ayırıcı tanıdaki güçlükler ve kritik noktalar üzerine vurgu yapılacaktır.

Olgu
56 yaşında kadın hasta sağ tarafta güçsüzlük ve konuşma bozukluğu şikayeti ile merkezimize başvurdu. Hastanın hikayesinde, yaklaşık bir sene önce iskemik inme geçirdiği ve sağ kolda hafif paralizi ve motor disfazi bulgularını içeren sekel bulgular ile izlendiği öğrenildi. Etiyolojik incelemelerde kriptojenik inme olarak değerlendirilen ve aspirin 100 mg 1x1 başlanan hastanın, başvuru sabahı, 15 dakika süren sağ tarafta miyoklonik atımlarla başlayan kompleks parsiyel nöbet geçirdiği ve nöbetin hemen sonrasında sağ kolda güçsüzlüğün arttığı , kısa süreli bilinç kaybının geliştiği öğrenildi. Başvuru nörolojik muayenesinde bilinci letarjik olarak değerlendirildi. Uyandırıldığında tek basamaklı zorlukla koopere olan hasta, ağır global afazik olarak değerlendirildi.Sağ taraf üst ve alt ekstremite motor muayenesi 2/5 olarak değerlendirildi (MRC skalasına göre). Çekilen beyin BT'de daha önce geçirdiği iskemik inme sonrası geliştiği anlaşılan sol frontoparietal alanda, bazal ganglia yapısını ve internal kapsül alanlarını içeren ensefalomalazi alanları görülmekteydi. Bununla birlikte, difüzyon ağırlıklı görüntülemelerinde (DAG) solda parietal alanda sekel lezyon alanın da dışını kapsayan kortikal parlama alanları görüldü. İlk olarak yeni iskemik inme olarak değerlendirilen hastanın bilinci ve parezisinde kliniğin ikinci gününde tama yakın düzelme olduğu görüldü.Görüntüleme bulguları tekrar incelenen hastada, klinik; DAG' da görülen hiperintensitenin damar sahasına uymaması ve eski enfarkt alanını da içine alması nedeni ile inme için atipik olarak değerlendirildi. Çekilen kontrol DAG' da kortikal hiperintensitenin normale döndüğü görüldü. EEG' sinde sol parietal alanda epileptiform dalga aktiviteleri görüldü. Bu veriler eşliğinde hasta uzamış nöbet sonrası Todd paralizisi olarak değerlendirildi. Antiepileptik tedavi düzenlenmeleri (2x500 mg levetirasetam) sonrası klinik öncesi bazal muayene ile taburcu edildi.

Tartışma
Akut başlangıçlı nörolojik bulgularla klinik veren ve DAG'da sitotoksik ödemin de eşlik ettiği olgularda nadir bir etiyolojik ajan olarak Todd paralizisi de akla gelmelidir. Klinik başvuruda, ilk semptomun nöbet ile olması, tablonun erken dönemde tam olarak düzelmesi ve DAG' daki lezyona ilişkin bazı özellikler ayırıcı tanıda önemli ipuçları olabilir. Vaka raporumuzun; bu bağlamda, iskemik inme Todd paralizi ayırıcı tanısına ilişkin nadir ve detaylı bir örneği teşkil ettiğini ve kritik ipuçları sunduğunu düşünmekteyiz.

Referanslar
1-Hübers A, Thoma K, Schocke M et al. Acute DWI reductions in patients after single epileptic seizures – more common than assumed. Front Neurol 2018;9:550.

TEP-47 KRONİK KARBAMAZEPİN İNTOKSİKASYONU: OLGU SUNUMU

BÜŞRA ELİF YILDIRIM , SÜMEYYE SULTAN EZENCİ , İREM ELİF YALÇIN , MÜNEVVER (ÇELİK) GÖKYİĞİT

SBÜ GAZİOSMANPAŞA EĞİTİM ARAŞTIRMA HASTANESİ NÖROLOJİ KLİNİĞİ

Özet:

Giriş-amaç:

Karbamazepin nöroloji pratiğinde nöbet önleyici ilaç olarak daha çok kullanılmakla beraber trigeminal nevralji tedavisinde de kullanılmaktadır. Karbamazepin doz aşımı, en sık hematolojik istem üzerinedir. Lökopeni, trombositopeni, aplastik anemi yapabilir. Hiponatremi sık yan etkisidir. Santral sinir sistemine etkileri sıklıkla sersemlik hissi, bilinç değişiklikleri, ajitasyon, hallusinasyon şeklindedir.

Biz bu yazımızda uzun yıllardır karbamazepin kullanımı olan ve ataksi gelişen olgumuzu sunmayı amaçladık.

Olgu Sunumu:

67 yaşında erkek hasta son 2 aydır giderek artan konuşmada bozulma, yürümede dengesizlik, baş dönmesi, bulantı şikayetleri ile kliniğimize yatırıldı. Uzun yıllardır trigeminal nevralji ön tanısı ile karbamazepin tedavisini günlük 1800 mg olacak şekilde aldığı bildirildi. Bilinen hipertansiyon, diyabet, demir eksikliği anemisi ve koroner arter hastalığı tanıları mevcuttu. Nörolojik muayenesinde dizartrik konuşma, her iki gözde bakış yönüne vuran horizontal nistagmus, konverjans bozukluğu, serebellar testlerde bilateral alt esktremitelerde dismetrisi olan hasta, desteksiz oturamıyor ve ayakta duramıyordu. Geniş biyokimyası ve tam kan sayımı normaldi. Hastanın gün içerisinde değişkenlik gösteren yürüme güçlüğü tariflemesi nedeniyle istenen Asetilkolin reseptör antikoru negatif olup, Repetetif EMG incelemesi normal sınırlarda saptandı. Kranial manyetik rezonans görüntülemeleri normaldi. Etyolojide paraneoplastik nedenler araştırılan hastada malignite taramasına yönelik Toraks ve Batın bilgisayarlı tomografi görüntülemeleri normal bulundu. Kliniğimizde yatışı sırasında hastanın kendiliğinden karbamazepin tedavisini ağrı şiddetine göre sıklıkla kendi kararı ve isteği ile 3000-3600 mg/gün kullandığı gözlendi. Bakılan serum karbamazepin düzeyinin toksik aralıkta (16.5 µg/mL) saptandı. Etyolojik araştırmalarda başka neden bulunamayan hastanın karbamazepin tedavisi kesildi. Karbamazepin kesildikdikten sonra yakınmaları gerilemeye başlayan hastada 1. Ay kontrolünde konuşmasında, göz bulgularında ve yürümesinde tam düzelme gözlendi.

Sonuç:

Olgumuz, uzun yıllardır karbamazepin kullanmaktayken, toksik serum düzeyi ile yataktan kalkamamasına yol açacak kadar ağır gövde ve ekstremite ataksisi geliştirmiştir. Ancak hematolojik herhangi bir patoloji saptanmamıştır.

Bu olgu sunumu ile, kronik karbamazepin doz aşımında hematolojik yan etkiler olmaksızın ağır serebellar bulguların gelişebileceğini vurgulamak istedik.

TEP-48 GALAKTOZEMİ TANILI ERİŞKİN BİR HASTADA EPİLEPTİK NÖBET: OLGU SUNUMU

OKAN SÖKMEN , ESHGİN MAHARRAMOV , NEŞE DERİCİOĞLU

HACETTEPE ÜNİVERSİTESİ HASTANESİ, NÖROLOJİ ANABİLİM DALI, ANKARA

Olgu:

Giriş: Klasik galaktozemi, galaktoz-1-fosfat uridil transferaz (GALT) enzim eksikliğinden kaynaklanan, otozomal resesif konjenital bir metabolizma hastalığıdır. GALT geni, 9. kromozomun p13 bölgesinde bulunur. Çok sayıda mutasyon arasında en sık görüleni Q188R mutasyonudur. İnsidansı tüm dünyada değişmekle birlikte Türkiyede oran 1:23.775'dir. Nörolojik tutulumun temel patofiziolojisi tam olarak net değildir. Galaktoz-1-fosfatın çeşitli dokularda birikmesine bağlı olarak mental retardasyon, büyüme ve gelişme geriliği, katarakt, hormonal bozukluklar, kafa içi basınç artışı, konuşma bozuklukları, serebellar ve ekstrapiramidal bulgular ve nadiren nöbetler gelişebilir. Bu bildiride galaktozemi tanısı olan erişkin bir hastanın nöbet ve laboratuvar özellikleri sunulacaktır.

Olgu: 32 yaşında erkek hasta epilepsi kliniğimize jeneralize tonik klonik nöbet ile başvurdu. Doğumdan sonra galaktozemi tanısı aldığı, anne ve babasının akraba olduğu öğrenildi. Nörolojik hastalık öyküsü ve epilepsi için başka risk faktörü yoktu. Nörolojik muayenesi normaldi. Farklı bir nöbet tipi tarif etmiyordu. Rutin EEG'si normal iken uyku deprivasyonlu EEG'de sağ hemisfere projeksiyonu fazla olan 3.5-4 Hz'lik diken dalga kompleksleri şeklinde jeneralize epileptiform anomali izlendi. Kraniyal manyetik rezonans görüntülemede patoloji saptanmadı. Anti-nöbet ilaç başlanma önerisinde bulunulan hasta ilaç kullanmayı reddetti ve ilaçsız izleme alındı.

Tartışma ve Sonuç:
Literatürde galaktozemili pediyatrik hastalarda fokal, jeneralize tonik klonik ve absans nöbetler olgu raporları şeklinde nadiren bildirilmiştir. Ancak erişkin yaşta nöbet bildirilen hasta sayısı çok kısıtlıdır. Kranial MRG'de genellikle serebral-serebellar atrofi ve erken yaşta dismiyelinizasyon görülmektedir. Daha önce bildirilen benzer bir erişkin hastada da jeneralize diken-dalga deşarjlarının görülmesi erişkin galaktozemi-epilepsi ilişkisinin rastlantısal olmadığını düşündürmektedir. Bu hastaları takip eden klinisyenler nöbet açısından uyanık olmalı ve özellikle uyku deprivasyonlu EEG incelemesi yapmalıdır.

TEP-49 HEREDİTER HEMORAJİK TELENJEKTAZİ İLİŞKİLİ EPİLEPSİ: BİR OLGU SUNUMU

EGEMEN KAAN ÇAKAR [1], ABDULLAH ARCAN [1], TURAL AGHAYEV [1], MEMET ŞAKİR DELİL [1], AYŞEGÜL GÜNDÜZ [1], HÜLYA APAYDIN [1], GÜNEŞ KIZILTAN [1], SEHER NAZ YENİ [1], EMİRE SEYAHİ [2]

[1] İSTANBUL ÜNİVERSİTESİ CERRAHPAŞA - CERRAHPAŞA TIP FAKÜLTESİ NÖROLOJİ ANABİLİM DALI
[2] İSTANBUL ÜNİVERSİTESİ CERRAHPAŞA - CERRAHPAŞA TIP FAKÜLTESİ İÇ HASTALIKLARI ANABİLİM DALI ROMATOLOJİ BİLİM DALI

Olgu:

Herediter Hemorajik Telenjektazi İlişkili Epilepsi: Bir Olgu Sunumu

Giriş ve Amaç: Herediter Hemorajik Telenjektazi, vücutta visseral dokularda yaygın arteriovenöz malformasyonlar, mukozal yüzeylerde yaygın telenjektaziler ve tekrarlayan spontan burun kanamaları izlenen genetik bir hastalıktır. Çok nadiren, hastalığın patogenezinden sorumlu olan genlerden biri olan ENG geni, serebral mikrogirilere sebep olabilmekte ve hastalarda fokal nöbetlere yol açabilmektedir. Bu bildiride, nöbet ile başvuran bir hastada nöbet harici semptomları gelişen ve ileri tetkikleri yapılınca olası Herediter Hemorajik Telenjektazi ile uyumlu bulguları olan bir olgu sunulacaktır.

Yöntem ve bulgular: 18 yaşında erkek hasta, Mayıs ayında 2 sefer tuvalette bayılma ve ardından gelişen geçici güçsüzlük şikayeti ile acil servise başvurdu. Hastanın acil servis başvurusunda nöbet ön tanısı ile hastaya kontrastlı kranial MR çekildi ve sağ insula komşuluğunda kontrastlanan, ekstraparankimal veya parankimal ayrımı yapılamayan bir lezyon saptandı. Şikayetlerine bulantı, uykuya meyillilik ve kusma eklenen hastaya menenjit ön tanısıyla lomber ponksiyon yapılarak BOS biyokimyası ve mikrobiyolojik incelemeler için örnekler alınıdı. Hastada BOS proteini 51, mikrobiyolojik incelemede 71 lökosit saptandı. Hastaya yapılan lomber ponksiyonun ardından hastanın şikayetlerinde artma izlendi. Hastaya Levetirasetam 1000 mg/gün dozunda nöbet önleyici ilaç tedavisi başlandı. Hastaya 24 saatlik video EEG yapıldı ve Epilepsi Protokolünde MR görüntüleme yapıldı. Hastanın video EEG'sinde sağ hemisfer frontal bölgede belirgin, yaygın delta paroksizmlerinin varlığı gösterildi. Hastanın Epilepsi protokolünde çekilen MR'ında sağ hemisfer frontal bölge ve insulada mikrogiri saptandı, ek olarak hastada superior sagittal sinüs ve sağ transverse sinüse yayılan yaygın sinüs ven trombozu saptandı. Sinüs ven trombozuna yönelik tedavi dozunda enoksaparin tedavisi başlandı. Tromboz ile eş zamanlı olarak hastada bradikardi ve hipoksemi saptandı. LP ile tetiklenen Sinüs ven trombozunda hiperkoagulabiliteye ilişkin etiyolojik tetkikler yapıldı. Hastada SLE, Behçet Hastalığı, Trombofililer araştırıldı. Yapılan tetkiklerle hastada MTHFR C677T geni homozigot pozitif, PAI-2 ve Protrombin-2 mutasyonları heterozigot pozitif saptandı. Hipoksemiye yönelik yapılan tetkiklerinde kontrastlı pulmoner BT anjiografi ile sol akciğer alt lobda pulmoner arteriovenöz malformasyon izlenidi. Hastanın aile öyküsü sorgulandığında hastanın anne ve babasının kuzen oldukları, ayrıca hem hastanın kendisinde hem de hastanın dedesinde burun kanaması öyksü olduğu öğrenildi. Hastaya Curaçao kriterlerine göre olası Herediter Hemorajik Telenjektazi tanısı koyuldu. Hastaya serebral arteriovenöz malformasyona yönelik DSA incelemesinde ilk önce saptanan AVM'nin haricinde sağ ve sol serebral ve serebellar hemisferlerde çok sayıda mikro AVM izlendi. Hipoksik seyreden hastaya radyolojik girişim ile pulmoner arter koil embolizasyon işlemi yapıldı. İşlem yapılana kadar nöbetsiz izlenen hastanın takibinde fokal nöbetler gelişti. Hastanın Levetirasetam tedavisi 1500 mg/gün dozuna kadar çıkarıldı ve başlangıçta Lakozamid 200 gr/gün dozunda ikinci nöbet önleyici ilaç eklendi. Bu tedavi altında fokal nöbet ile başlayan status epileptikus tablosu izlenen hastanın lakozamid tedavisi kesilerek yerine Karbamazepin eklendi, dozu günler içinde 800 mg/gün'e çıkarıldı. Mevcut tedavi altında hasta nöbetsiz izlenmekte.

Sonuç ve Tartışma:

1. Herediter Hemorajik Telenjektazi hastaları, tanı kriterlerine ek olarak, ilgili organların tutulumuna bağlı şikayet ve semptomlara başvurabilir
2. Hastalığın patogenezinden sorumlu ENG geni, nadiren de olsa serebral mikrogirilere sebep olabilir. Hastalığın seyrinde bu mikrogirilerle ilişkili fokal nöbetler izlenebilmektedir.
3. Herediter Hemorajik Telenjektazi hastalarında serebral arteriovenöz malformasyonların haricinde serebral anjiomlar ve telenjektaziler gibi başka vasküler malformasyonlara sebep olabilir ve bunların farklı Nörolojik sonuçları olabilir.

TEP-50 İLERİ YAŞTA TANI ALAN FOKAL KORTİKAL DİSPLAZİ OLGUSU

SENA BONCUK ULAŞ [1], TÜRKAN ACAR [2], BİLGEHAN ATILGAN ACAR [2], HALİL ALPER ERYILMAZ [3]

[1] *EDİRNE KEŞAN DEVLET HASTANESİ*
[2] *SAKARYA ÜNİVERSİTESİ TIP FAKÜLTESİ NÖROLOJİ ANABİLİM DALI*
[3] *SAKARYA EĞİTİM ARAŞTIRMA HASTANESİ*

Olgu:

GİRİŞ: Fokal kortikal displazi (FKD) bir kortikal gelişim anomalisidir ve ilaca dirençli epilepsinin en sık nedenlerinden biridir (1,2). Özellikle nöbetleri lokalizasyonu ile lezyon uyumu varsa cerrahi tedavi oldukça başarılı seyretmektedir (1). Literatüre baktığımızda FKD'nin diğer gelişimsel anomalilerle birlikte görülebildiği ve özellikle çocuklar ve genç erişkilerdeki dirençli epilepsilerle ilişkili olduğu görülmektedir (2,3). Biz burada 50 yaşında ilaca dirençli epilepsi ile gelip FKD tanısı alan bir olguyu sunmayı planladık.

OLGU: 50 yaş kadın hasta, bir yıldır olan nöbet geçirme şikayeti ile tarafımıza başvurdu. Hastanın son bir yıldır birkaç ayda bir sıklıkla 5-10 saniye süren bilinçte kapanma ve vücutta tonik klonik kasılmaların görüldüğü nöbetlerinin mevcut olduğu öğrenildi. Ek hastalık ve ilaç kullanımı yoktu. Hastaya dış merkezde önce levetirasetam 2*500 mg, daha sonra ise nöbetleri devam etmesi üzerine 2*1000 mg verilmişti. Hastadan epilepsi tetkik amaçlı kranial MRI ve EEG planlandığı sırada nöbet sıklığında artış olması üzerine hastaya yatış verildi. Levetirasetam 2*1000 mg dozunda devam edilip, ek olarak 20 mg/kg dozundan fenitoin intravenöz yükleme sonrasında 3*100 mg idame başlandı, ancak hastanın nöbet sıklığı günde 4-5 kez olarak devam etti. Çekilen EEG'de epileptiform anomali izlenmedi. Hastanede gözlenen nöbetlerinde baş ve gözlerin sola deviye olduğu ve sol vücut yarımında tonik klonik kasılmaların olduğu görüldü. Kranial MRI görüntülemede sağ frontal bölgede kortikal displazi saptandı. Valproik asit 20 mg/kg intravenöz yükleme ve 2*500 mg idame doz verilmesi ile hastanın nöbetleri kontrol altına alındı. Takipte fenitoinin azaltılarak kesilmesi planlandı.

TARTIŞMA: FKD iyi tanımlanmış bir dirençli epilepsi nedenidir. Özellikle genç erişkin ve çocuk yaş grubunda bildirilse de nadir olarak ileri yaşlarda tanı alan vakalarda bulunmaktadır (4). Bizim olgumuzun da öncesinde herhangi bir nöbet öyküsü bulunmayıp 50 yaşında başlayan nöbetlerle gelmişti.

FKD'de çeşitli EEG bulguları izlenebilmektedir, ancak sık görülenleri ritmik epileptiform deşarjlar, sürekli epileptiform deşarjlar ve fokal hızlı ritmik epileptiform deşarjlardır. Bizim olgumuz EEG'de epileptiform anomali saptanmaması ile literatürden farklılık göstermektedir.

FKD tedavisinde lezyon cerrahisi oldukça başarılı seyretmektedir. Antiepileptik tedavi literatüre bakıldığında levetirasetam ile nöbet agrevasyonu görülen vaka bildirimleri olduğu görülmektedir (5). Bizim olgumuzda da levetirasetam 1000 mg/gün dozundan 2000 mg/gün dozuna çıkılmasından sonra nöbet sıklığının arttığı görülmektedir.

Sonuç olarak, FKD dirençli epilepsilerin oldukça önemli bir sebebidir ve sık bilinenin aksine ileri yaşta ve EEG normal olan vakalarda da ayırıcı tanıda düşünülmelidir.

TEP-51 NONKONVULSİF STATUS EPİLEPTİKUS İÇİN UYGULANACAK TEDAVİLERİN 2 OLGU IŞIĞINDA TARTIŞMASI

EZGİ VURAL [1], KADRİYE AGAN [2]

[1] *BAYBURT DEVLET HASTANESİ*
[2] *MARMARA ÜNİVERSİTESİ TIP FAKÜLTESİ, NÖROLOJİ ANABİLİM DALI*

Olgu:

Giriş
Nonkonvulsif status epileptikus (NKSE), kritik hastalarda bilinç durumundaki değişikliklerde akılda tutulması gereken bir patolojidir. Klinik tablo konfüzyondan komaya dek uzanabilen bir spektrumda olabilmektedir. NKSE vakalarının hemen hemen yarısının tanılı epilepsi hastalarından oluştuğu bildirilmiş olsa da enfeksiyöz ya da otoimmun ensefalit, sistemik hastalıklar ve farklı grup ilaçlarla indüklenebildiği bilinmektedir.

Nöroloji kliniğinde takip edilen 2 farklı sebebe sekonder nonkonvulsif status epileptikus tablosundaki hastanın takip süreçleri ve uygulanması planlanan tedaviler ışığında NKSE'de tedavide ne kadar agresif tercihlerde bulunulacağının tartışılması ve altta yatan etiyolojinin belirlenmesinin önemi vurgulanmak istenmiştir.

Olgu 1
84 yaşında kadın hasta, acil servise sol taraflı güçsüzlük yakınmasıyla Aralık 2021de başvurmuştur. Geliş nörolojik muayenesinde bilinci açık, basit tekli emirlere koopere, nonoryante, konuşması basit kelimelerle sınırlı, sol nazolabial sulkus silik sol üst ekstremite kas gücü 2/5, sol alt ekstremite kas gücü proksimal ve distalde 3/5, solda plantar yanıtı ekstensör olarak gözlenmiştir. Beyin BTsinde sağ taraflı lateral ventriküle açılım gösteren talamik hematom görülmüştür. Antihipertansif tedavisi düzenlenerek hasta interne edilmiştir. Yatışının 4. gününde hastanın genel durumu bozulma ve 38,5 derece ateş tespit edilmiş, Toraks BTsinin akciğer bazalinde buzlu cam görüntüsü olduğu için aspirasyon pnömonisi tanısı konulmuştur. Balgam kültüründe Metisiline duyarlı Staphylocuccus Aerius üremesi olduğu için enfeksiyon hastalıkları hekimiyle görüşülerek antibiyotik tedavisi sulperazon ve sulbaktam kombine tedavisine başlanılmıştır. Ancak bu tedavinin 7. gününde akut faz reaktanları artmaya devam edip hasta subfebril izlenince mevcut antibiyotik tedavisine vankomisin 2x1 gr eklenmiştir. Sulperazon/sulbaktam ve vankomisin tedavisinin 72. saatinde subfebril seyretmeye devam ettiği için tedavisi sefepim ve vankomisin kombinasyonu olarak güncellenmiştir. Tedavi güncellemesinin yapıldığı dönemde hastanın nörolojik muayenesi şu şekildedir: Spontan uyanık, basit emirlere koopere, kişiye oryante, yer ve zaman için nonoryante, sol nazolabial sulkus silik, sol üst ekstremite kas gücü 3/5 ve sol alt ekstremite 4-/5 kas gücündedir. Bu aşamada sağ talamik hematomun büyük ölçüde rezorbe olduğu beyin BT kontrollerinde gözlenmiştir. Vankomisin ve sefepim tedavisinin 7. gününde hastanın muayenesinde gerileme tespit edilmiştir: Gözleri spontan kapalı, ağrılı uyaranı lokalize edebiliyor, nonkoopere ve nonoryante sesli emirlere basit bir-iki kelimeyle dezoryante şekilde cevap verebiliyor olduğu gözlenmiştir. Muayenesindeki gerilemeye rağmen hastanın vitallerinin stabil seyrettiği, ateşinin normal sınırlarda olduğu, akut faz reaktanlarının düşüş eğiliminde olduğu izlenmiştir. Aynı gün içinde yapılan EEG çalışması bi-, trifazik karakterde yüksek amplitüdlü keskin-yavaş dalga komplekslerinin yaklaşık 1-2 Hz frekansında her iki hemisfer tüm bölgelerinde zemin aktivitesine hakim olduğu ve bu aktivitenin 2.5 mg diazepam iv uygulaması ile baskılandığı gözlenmiştir. Hastaya 3000 mg levetirasetam IV uygulaması ardından tekrar edilen epileptiform deşarjlarda değişiklik görülmemiştir. Fenitoin infüzyon hastanın kardiyak aritmisi nedeniyle başlanılamamıştır. Valproik asit IV formu hastanede bulunamamıştır. Diazepam IV yükleme tedavisi 30 mg olacak şekilde 300 ml %5 desktroz içinde planlanmıştır, ancak aspirasyon pnömonisiyle takip edilen hastanın desatüre olma ihtiamli söz konusu olduğu için yoğun bakım koşullarında verilmesine karar verilmiştir. Ancak hastanemizde YBÜde yer mevcut olmadığı için hastane tedavi önerileriyle beraber dış merkez YBÜye sevk edilmiştir.

YBÜ endikasyonu bitiminde hasta tekrar kabul edilmiştir. Bu seferki muayensinde bilincinin açık, emirlere koopere ve oryante, konuşmasının normal sınırlar içinde olduğu görülmüştür. EEG'sinde ise zemin aktivitesi 5-6 Hz teta ritminde seyretmiş, keskin-yavaş dalga komplekslerinin her iki hemisfer tüm alanlarda senkronize ve izole olarak

zemin aktivitesine karıştığı izlenmiştir. Dış mekrez YBÜ'den tarafımıza yönlendirilmiş olan epikrizde herhangi bir antiepileptic tedavi uygulanmadığı dikkati çekmiştir.

Olgu 2

81 yaşında kadın hasta, evde sol bacak ve kolda sıçramayla başlayan, başın zorla sola döndüğü nöbeti olunca acil servise getirilmiştir ve bilinen mide kanseri ve beyin metastazı olduğu öğrenilmiştir. Hastanın birkaç ay öncesinde benzer nöbetleri olduğu için levetirasetam 2x1000 mg başlanıldığı bildirilmiş, hastanın başvurduğu günün sabahında 1000 mg levetirasetam tabletini aldığı öğrenilmiştir. Acil serviste takibi sırasında nöbetlerinin devam etmesiyle toplam 15 mg Diazepam uygulanmış, Levetirasetam 2000 mg intravenöz yüklemesi yapılmış, sonrasında nöbeti gözlenmemiştir. Takibine devam edilmesi için hasta internalize edilmiştir.

Servise yatışı sırasındaki muayenesi şu şekildedir: Bilinç açık, emirlere koopere ve oryantedir, anlaması tam, konuşması hipofonik olmakla beraber aritükülasyon doğaldır, sol nazolabial sulkusu silik, sol üst ekstremite 0/5 kas gücünde, sol alt ekstremite 1/5 kas gücünde, sağ üst ve alt ekstremite 5/5 kas gücündedir, sol taraflı hemihipoetezi mevcut olup plantar yanıt sağ taraflı fleksör, sol taraflı lakayttır. Beyin BT'de sağ frontoparietal bölgede çevresinde ödemin olduğu yaklaşık 1 cm boyutunda kitle izlenmiştir.

Kreatin klerensi 75 olduğu için levetirasetam 2x1000 mg tedavisine devam edilmiştir, ödem etkisini azaltmaya yönelik 4x4 mg deksametazon başlanılmıştır. EEG'de zemin aktivitesi 5-6 Hz teta ritminde tespit edilmiş ve orta amplitüdlü keskin-yavaş dalga kompleksinin sağ hemisfer tüm bölgelerinde ve yer yer karşı hemisfer homolog alanlarına yayılarak semiperiyodik olarak yaklaşık 1 Hz frekansında zemin aktivitesine karıştığı, ayrıca yüksek amplitüdlü diken-yavaş dalga komplekslerinin her iki hemisfer tüm bölgelerinde ritmik ve senkron olarak 2-2,5 Hz frekasında 6 saniye boyunca dizi oluşturarak zemin aktivitesine karıştığı izlenmiştir. Çekim sırasında nöbet gözlenmediği için öncelikle nonkonvulsif status epileptikus olarak değerlendirilmiştir. Hastanın eş zamanlı troponin düzeylerinde yükselme olduğu için fenotion yüklemesi yapılamamıştır. Mevcut levetirasetam tedavisine ek olarak topiramat 2x100 mg başlanılmıştır. Tedavi güncellemesinin ertesi günü EEG kontrolü görülmüştür. EEGde zemin aktivitesi 5-6 Hz teta ritmindedir, keskin-yavaş dalga komplekslerirının sağ hemisfer tüm bölgeleriyle beraber zaman zaman sol hemisfer homolog alanlarına yayılarak semiperiyodik ve izole olarak zemin aktivitesine hakim olduğu izlenmiştir. Bundan sonra topiramat dozu 2x200 mg'a çıkılmıştır. Topiramat dozunun arttırılmasının ardından EEG tekrarı görülmüş ve EEGsin zemin aktivitesi 6-7 Hz teta ritminde seyretmiştir ve sağ frontosantralde (C4-F4) faz karşılaşması yapan keskin-yavaş dalga komplekslerinin izole olarak zemin aktivitesine karıştığı izlenmiştir ve bir önceki günkü EEGye göre deşarjların sıklığının azaldığı ve periyodisitesi kaybolmuş olduğu dikkati çekmiştir. Hastanın klinik nöbetleri ve NKSE kliniğinden sorumlu olarak sağ frontopareiteldeki metastatik kitle sorumlu tutulmuştur. Hastanın onkolojik açıdan takipli olduğu merkezde son evre olarak kabul edilerek tedavisinin durdurulduğu öğrenilmiştir.

Tartışma

Nonkonvulsif status epilepticus (NKSE), kritik hastalarda bilinç durumundaki değişikliklerde akılda tutulması gereken bir patolojidir. Klinik tablo konfüzyondan komaya dek uzanabilen bir spektrumda olabilmektedir. NKSE vakalarının hemen hemen yarısının tanılı epilepsi hastalarından oluştuğu bildirilmiş olsa da enfeksiyöz ya da otoimmun ensefalit, sistemik hastalıklar ve farklı grup ilaçlarla indüklenebildiği bilinmektedir. İlaca bağlı NKSE tablolarından sorumlu tutulan bazı ajanlar şöyledir: beta-laktam antibiyotikler ve özellikle sefepim, florokinolonlar, ifosfamid, L-asparajinaz, sisplatin ve busulfan.

Sefepim, 4. nesil sefalosporin grubu antibiyotik olup sepsis tedavisinde özellikle pseudomonas aeruginosa'yı da kapsaması sebebiyle tercih edilen bir ajandır. Sefepim ile bildirilmiş NKSE vakalarında böbrek yetmezliği tablosuna göre ilaç dozunun düzenlenmemiş olması sorumlu tutulmuştur. Hastalarda ilaç dozunun böbrek fonksiyon testlerine göre yeniden düzenlenmesi ve/veya hemodiyalizle NKSE tablosunda gerileme olduğu bildirilmiştir.

Konvulsif status epilepticus için tedavi basamakları sıkı bir algoritmaya dayanmış olmakla beraber NKSE tedavisinin ne kadar agresif olması gerektiğiyle ilgili farklı görüşler mevcuttur. NKSE'nin konvulsif status epileptikus için önerilen kılavuzlara uygun olarak düzenlenmesi görüşü mevcutken anestezi uygulaması öncesinde antiepileptik tedavilere daha fazla şans verilmesi gerektiği bildirilmektedir. Antiepileptik tedaviler arkasından entübasyon ve anestezi uygulamalarını içeren agresif tedavi önerilerinin ana dayanağı akut beyin hasarıyla indüklenmiş NKSE tablolarında nöronal hasarın arttığını gösteren çalışmaların olmasıdır. Entübasyon ve anestezi uygulamalarının geciktirilmesini savunan daha az agresif tedavi önerilerinin ana dayanağı ise NKSE'nin prognozunda yaş ve eşlik eden komorbid durumların kontrolünün en az nöbet aktivitesinin kontrolü kadar önemli olduğu görüşüdür.

NKSE tedavisi, öncelikle intravenöz benzodiazepin grubu ilaçların uygulanması ve arkasında sedatizan olmayan levetirasetam, valproik asit, fosfofenitoin, lakozamid antiepileptik tedavilerin intravenöz yollarla verilmesidir. Klinik ve elektrofizyolojik yanıt takip edilerek bu antiepileptik tedavilerin tekrarlayan infüzyonları maksimum dozlar göz önünde bulundurularak planlanabilir. Bununla beraber, tedavideki en önemli basamaklardan birisi etiyolojinin tespit edilmesi ve etiyolojiye uygun tedavilerin düzenlenmesidir. Sedasyon ve anestezi uygulamalarının NKSE tablolarında ertelenmesi ardındaki hedef entübasyon ve uzamış yatışlara sekonder ortaya çıkabilecek olası komplikasyonların önüne geçilmesidir.

Paylaştığımız ilk olgu, intraparenkimal hematom sonrasında sepsis tablosuyla takip edilen ve sefepim tedavisi sonrasında klinik ve elektrofizyolojik olarak nonkonvulsif status epileptikus tanısı konulmuş bir hastadır. Bu hastanın NKSE açısından hem parankim hasarı hem sepsis hem de sefepim uygulaması olmak üzere 3 farklı risk faktörü mevcuttur. Tablo sefepim tedavisinin 7. gününde ortaya çıktığı için öncelikle sefepim etiyolojiden sorumlu tutulmuştur. Geçmiş bildiriler sefepimle indüklenen NKSE tablolarında sadece doz değişimi ya da ilaç kesilmesinin klinik olarak faydalı olduğunu göstermiştir. Paylaştığımız bu vakada tarafımızca antiepileptik tedavileri planlanmış olmasına rağmen dış mekrezde antiepileptik tedavilerin uygulanmamış olması ve sadece sefepimin kesilmiş olmasıyla hem klinik hem de elektrofizyolojik düzelme gözlenmiştir.

İkinci olgu, beyindeki metastatik kitleye bağlı fokal başlangıçlı bilincin etkilendiği tonik klonik nöbetler ve bundan sonra iktal fenomenler kontrol altında tutulsa dahi elektrofizyolojik olarak nonkonvulsif status epileptikus ile uyumlu özellikler gösteren bir hastadır. Bu hastanın kanseri son evre olup gerek primer kanseri gerekse metastazları için tüm tedavilerin durdurulduğu öğrenilmiştir. Sağ frontopareitaldeki kitle klinikten sorumlu tutulsa da etiyolojiyi ortadan kaldıracak bir tedavi uygulamak mümkün olmadığı için klinik ve elektrofizyolojik bulguları antiepileptik tedavilerle kontrol altına alınmaya çalışılmıştır. Bununla beraber, hastanın diğer komorbid durumları göz önünde bulundurularak aneztezi ve sedasyon uygulamaları geciktirilmiş, antiepileptik tedavi dozları kademli olarak arttırılarak tedavi yanıtı gözlenmiştir. Tekrar eden klinik ve elektrofizyolojik değerlendirmeler ışığında kademeli olarak arttırılan antiepileptik ilaç dozları NKSE bulgularının kontrolüne katkı sağlamıştır.

NKSE'de etiyolojik sebebin tespiti en az antiepileptik tedavilerin düzenlenmesi kadar önem arz etmektedir. Uygulanacak tedavinin anestezi uygulamalarına kadar uzanıp uzanmayacağına olası komplikasyonlar göz önünde bulundurarak hasta bazında karar verilebilir.

TEP-52 KRONİK VE EPİZODİK MİGRENDE SİSTEMİK İNFLAMATUAR BELİRTEÇLER

DOĞA VURALLI

GAZİ ÜNİVERSİTESİ TIP FAKÜLTESİ NÖROLOJİ AD ALGOLOJİ BD

Amaç:

Sistemik immün inflamasyon indeksi (SII), kronik inflamasyon için yeni bir belirteçtir. Literatürde, SII ile birçok inflamatuar hastalık arasında ilişki olduğunu bildirmektedir. Nötrofil-lenfosit oranı (NLO), sistemik inflamasyonun iyi tanımlanmış bir periferik kan belirtecidir. Nörojenik inflamasyon migren patofizyolojisinin ana bileşenidir ve sistemik inflamasyonun birçok nörolojik bozuklukta nörojenik inflamasyon üzerinde etkisi olduğu düşünülmektedir. Bu çalışmanın amacı, nörojenik inflamasyonun merkezi rol oynadığı farklı migren gruplarında sistemik inflamatuar durumu değerlendirmektir.

Gereç ve Yöntem:

Çalışmaya 20 kronik migren ve 20 epizodik migren hastası dahil edildi. Rutin hemogram çalışmalarından elde edilen inflamatuar parametreler kaydedildi ve SII ve NLO değerleri hesaplandı. Değerler iki migren alt grubu arasında karşılaştırıldı. $p< 0,05$ istatistiksel olarak anlamlı kabul edildi.

Bulgular:

Kronik migren hastalarının ortalama SII değeri (ortalama $552,5x10^3 \pm 186,0x10^3$), epizodik migren hastalarının ortalama SII değerine ($383,9x10^3 \pm 101,6x10^3$) göre anlamlı olarak daha yüksek saptandı ($p=0,001$). Kronik migren hastalarının ortalama NLO değeri ($1,83 \pm 0,44$), epizodik migren hastalarının ortalama NLO değerine ($1,57 \pm 0,30$) kıyasla önemli ölçüde daha yüksek saptandı ($p = 0,041$).

Sonuç:

Kronik migren hastalarının epizodik migren hastalarına göre daha yüksek SII ve NLO değerlerine sahip olduğu bulundu. Bu sonuçlar sistemik inflamasyonun sadece migren patofizyolojisinde değil, aynı zamanda bu baş ağrısı bozukluğunun kronikleşmesinde de önemli bir role sahip olduğunu göstermektedir.

TEP-53 MİGREN BAŞ AĞRISINDA GIDA VE GIDA KATKI MADDESİ TETİKLEYİCİLERİ

SALİHA GÖKÇE [1], MERVE CEREN AKGÖR [1], DOĞA VURALLI [1], BAHAR TAŞDELEN [2], FATİH GÜLTEKİN [3], HAYRUNNİSA BOLAY [1]

[1] *GAZİ ÜNİVERSİTESİ NÖROLOJİ, ALGOLOJİ ANABİLİM DALI, NÖROM, NÖROPSİKİYATRİ MERKEZİ*
[2] *MERSİN ÜNİVERSİTESİ BİYOİSTATİSTİK VE TIBBİ BİLİŞİM ANABİLİM DALI*
[3] *LOKMAN HEKİM ÜNİVERSİTESİ TIBBİ BİYOKİMYA ANABİLİM DALI*

Özet:

AMAÇ: Günlük hayatta sık tüketilen ve kişiye özgü tetikleyici gıdaların diyetten uzaklaştırılması baş ağrısı yönetimine önemli katkı sağlamaktadır. Bu çalışmada günlük yaşamda baş ağrısı şikayeti yaşayan bireylerin baş ağrısı atakları ile tükettikleri gıda arasındaki ilişkiyi araştırmak, baş ağrısı tetikleyicileri hakkında farkındalık oluşturmak amaçlanmaktadır.

YÖNTEM: Üç yüz beş gönüllünün katıldığı bu anket çalışmasında katılımcıların yaşı, cinsiyeti, baş ağrısı karakteri-süresi-sıklığı, aura varlığı, öznel bilişsel şikayetleri ile 90 farklı gıda için tüketim davranışı ve gıda tetikleyicileri değerlendirilmiştir.

SONUÇ: Katılımcıların %78'i (n=236) kadın, %22'si (n=69) erkekti ve yaş ortalaması 35,8'di. Tüm katılımcıların %86'sı (n=263) baş ağrısı, %75'i (n=230) ise migren tanımladı. Migreni olanların ise %34'ü aura tarifledi. Migreni olan bireylerin migren olmayanlara göre buğday ekmeği, tereyağı/krema, kurutulmuş sebzeler ile greyfurt ve kabak tüketiminden daha fazla kaçındıkları saptandı ($p<0,05$). Ayrıca auralı bireylerin aurasızlara göre sucuk, salam, pastırma, füme et gibi işlenmiş et ürünleri ($p=0,008$) ile hazır dondurulmuş et ve tavuk ürünleri, çilek makarna tüketiminden daha fazla kaçındıkları ($p<0,05$), ve bu gıdaları tükettikleri gün baş ağrısı yaşadıkları görüldü. Auralı Migren hastalarının aurasız migren hastalarına göre MigScog skalası istatistiksel olarak anlamlı yüksek bulundu ($p<0,001$).

TARTIŞMA: Katılımcıların büyük çoğunluğu migren tipi baş ağrısı tanımladı. Migren baş ağrısının tüketilen gıdalar ve gıda içerikleri ve bilişsel şikayetler ile ilişkili olduğu belirlendi. Kaçınılan ve tetikleyici olarak tanımlanan yağlı süt ürünleri, işlenmiş et ürünlerinin özellikle auralı bireyler tarafından tüketilmekten kaçınıldığı saptandı. Bireye özgü gıda tetikleyicilerinin belirlenerek gıda günlüğü oluşturulmalı ve baş ağrısı yönetimine dahil edilmelidir. Ayrıca gıda içeriğindeki hangi besin veya gıda katkı maddesinin baş ağrısını tetiklediğinin ortaya koyulması için baş ağrısına sebep olan gıdaların içerikleri ile ilgili ileri çalışmalar faydalı olacaktır.

TEP-54 İDİYOPATİK İNTRAKRANİAL HİPERTANSİYONDA KLİNİK BULGULAR

TUĞBA YURT , UTKU OĞAN AKYILDIZ , ALİ AKYOL

ADNAN MENDERES ÜNİVERSİTESİ TIP FAKÜLTESİ NÖROLOJİ ANABİLİM DALI

Özet:

İdiyopatik intrakraniyal hipertansiyon (İİH) veya psödotümör serebri sendromu (PTSS) kafa içi basıncının artmasına bağlı semptomlar ve diğer kafa içi basınç nedenlerine ait bulguları içermemesi klinik kriterleri ile tanımlanan bir bozukluktur.

PTSS tipik prezentasyonu baş ağrısından şikayet eden ve fundoskopik muayenede papil ödemi bulunan, doğurganlık çağındaki aşırı kilolu kadınlardır. Birçok hasta, inatçı, engelleyici baş ağrılarından şikayet eder ve kalıcı görme kaybı riski vardır. Hafif görme kaybı olan hastalarda bile yaşam kalitesinde belirgin bir azalma vardır.
Bu yazıda PTSS tanısı ile takip edilen hastalarda tanı ve tedavi süreci, diagnostik özellikleri incelenmiştir.

	YAŞ	VKİ	SEMPTOMLAR	ÖZGEÇMİŞ	GÖZ BAKISI	MR BULGULARI	BOS BASINCI	TEDAVİ
OLGU 1	35	39,15	6-7 senedir, bazen sağ bazen sol tarafta, bulantı-kusmanın eşlik ettiği, migren tipi baş ağrısı Fotofobi- fonofobi - Kulaklarda uğultu	10 paket yılı sigara DM	Papilödem - Bakış kısıtlılığı yok	Empty" (boş) sella + Posterior globda düzleşme - Transvers venöz sinus stenozu + Perioptik subaraknoid boşluğun genişlemesi +	70 cm/BOS	Asetazolamid
OLGU 2	38	-	2 aydır olan sağ gözde bulanık görme Sağ gözünde ağrı, kaşınma, yanma Göz kararması ve görmede bulanıklık	Bilinen hastalık yok	Papilödem - Bakış kısıtlılığı yok	Empty" (boş) sella - Posterior globda düzleşme - Transvers venöz sinus stenozu - Perioptik subaraknoid boşluğun genişlemesi -	33 cm/BOS	Asetazolamid 750 mg/gün
OLGU 3	28	29,68	1 haftadır olan baş ağrısı, gözlerde ağrı, saniyelik her iki gözde kararma Baş ağrısı bilateral sıkıştırıcı tarzda, yattığında şiddetleniyor, geceleri daha fazla oluyor Kulak çınlaması Bulanık görme	1 sene önce cinsiyet değişimi operasyon öyküsü mevcut	Grade II papilödem Bakış kısıtlılığı yok	Empty" (boş) sella + Posterior globda düzleşme + Transvers venöz sinus stenozu - Perioptik subaraknoid boşluğun genişlemesi +	24,5 cm/BOS	TPM 200 mg/gün
OLGU 4	24	-	Yaklaşık 1 senedir göz kararması, Bilateral temporal bölgede sıkıştırıcı öne eğilmekle artan baş ağrısı	Bilinen hastalık yok	Grade IV-V papilödem Bakış kısıtlılığı yok	Empty" (boş) sella - Posterior globda düzleşme - Transvers venöz sinus stenozu - Perioptik subaraknoid boşluğun genişlemesi -	35 cm/BOS	TPM 100mg/gün Asetazolamid 500mg/gün

"Empty" boş sella

Optik sinirde tortiyozite

Globda düzleşme

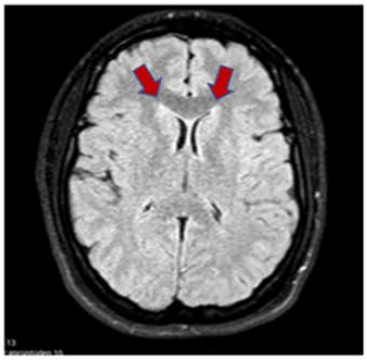

Slit ventrikül

Tartışma

PTSS etiyolojisi ve patogenezi birçok teori bulunmasına rağmen net olarak aydınlatılamamıştır. Olası nedenler arasında serebral venöz dönüş anormallikleri ve BOS lenfatik akışında azalma bulunmaktadır. Genellikle genç, obez kadınları etkilemektedir. Yağ dokunun büyüme hormonu, gonadal hormonlar ve mineralokortikoid yolağında değişikliğe neden olarak koroid pleksusta BOS üretimini artırıp PTSS oluşumuna neden olduğu düşünülmektedir.

PTSS şüphesi doğduğunda tanı için ileri tetkiklerin yapılması gerekliliği doğar. Bunlar arasında en önemli yol göstericiler MRG ve BOS bulgularıdır. MRG bulguları, normal BOS biyokimyasının saptanmasıyla beraber BOS basıncı yüksekliği tanıda en önemli kriterlerdendir. Yetişkinlerde normal BOS açılış basıncı 10-20 cm/BOS'tur ve 20-25 cm/BOS arası sınır değer, 25 cm/BOS ve üstü değerler yüksek açılış basıncı olarak kabul edilir.

Sekonder nedenler arasında A hipervitaminozu ve OKS kullanımı bulunmaktadır. A vitaminin fazla alımına bağlı olarak mineralokortikoid yolağı üzerinden PTSS'ye neden olduğu düşünülmektedir.

Tedavide medikal ve cerrahi tedavi seçeneklerimiz bulunmaktadır. Maksimum medikal tedaviye rağmen dirençli cerrahi tedaviyi gerektirmektedir.

Bizim çalışmamızda 4 olgumuzun 3'ünde BOS basıncının yüksek saptandığı, %100 olguda baş ağrısının görüldüğü ve sıklıkla prodüktif çağdaki kadınları etkilediği görülmüştür. Bu bulgular ile eski ve yeni tanı ölçütleri ile klinik tecrübelerimizin benzer olduğu saptanmıştır.

Tablo 2. İdyopatik intrakraniyal hipertansiyonda radyolojik bulguların duyarlılığı ve özgüllüğü

İİH'de radyolojik bulgular	Duyarlılık (%)	Özgüllük (%)
"Empty" boş sella	80	64
Posterior globda düzleşme	57	97
Optik sinirde tortüozite	51	83
Transvers venöz sinüs stenozu	78	-
Kronik baş ağrılı, papilödemi olmayan hastada: 4 bulgudan 3'ü varsa	64	97-100

*15 no'lu kaynaktan Türkçeleştirilerek uyarlanmıştır. İİH: İdyopatik intrakraniyal hipertansiyon

Akıl E, Arslan D, Arıkanoğlu A. Clinical and Demographic Features of Pseudotumor Cerebri Syndrome Diagnosed in a University Hospital. 10.4274/tnd.09069

Tablo I: Modifiye Dandy kriterleri.[13]

Gerekli 3 kriter
1- Normal bilinç düzeyi
2- Kraniyal MRG ve/veya MRV'de intrakraniyal basınç artışı belirtilerine yol açan yapısal (ventriküler dilatasyon,serebral veya damarsal lezyon veya serebral venöz sinüs trombozu) lezyon olmaması
3- Normal BOS biyokimyası ve mikrobiyolojisi
Ve aşağıdaki 3 bulgudan en az ikisi
1- Artmış intrakraniyal basınç bulguları; baş ağrısı, bulantı, kusma veya irritabilite ve/veya diplopi spesifik görme bozukluktan, bulanık görme veya geçici görme kaybı
2- Papil ödem (tek veya çift taraflı)
3- Artmış BOS basıncı

Tablo II: Friedman tanı kriterleri.[2]

Gerekli 3 kriter
1- Spesifik kraniyal sinir paralizisi dışında normal nörolojik muayene
2- Kraniyal MRG veya kontrastlı BT incelemede; a- Tipik obez ve kızlarda; normal beyin paranikımı , hidrosefali, kitle, yapısal lezyon ya da anormal meningeal tutulum olmaması b- Obez olmayan, prepübertal dönemdeki hastalarda veya SVST riski olanlarda; venografik olarak SVST ekarte edildikten sonra tipik obez hastalardaki nöroradyolojik bulgular
3- Normal BOS biyokimyası ve mikrobiyolojisi
Ve
Kesin tanı; Papil ödem ve artmış BOS basıncı Veya papil ödem yokken altıncı sinir paralizisi ve artmış BOS basıncı
Olası tanı; BOS basıncı artmadan papil ödem
Muhtemel tanı; Papil ödem ve altıncı sinir paralizi olmadan artmış BOS basıncı
En az 3 nöroradyolojik bulgunun olması; • Boş sella • Transverse sinüs stenozu • Posterior globda düzleşme • Optik sinir tortiozitesinin eşlik ettiği veya etmediği perioptik subaraknoid mesafede genişleme

MRG: *manyetik rezonans görüntüleme;* ***BT:*** *beyin tomografisi;* ***SVST:*** *serebral venöz sinüs trombozu.*

Ozkale Y, Erol I, Karataş M, Ozkale M, Saygı S, Alkan O, Altan R. Pseudotumorcerebri; Single Center Experience.10.12956/tjpd.2018.64

Kaynakça

1. 2013: A systematic analysis for the Global Burden of Disease Study 2013.Lancet 2014;384:766-781.
2. Chen J, Wall M. Epidemiology and risk factors for idiopathic intracranialhypertension. Int Ophthalmol Clinic 2014;54:1-11.
3. Phillips PH, Sheldon CA. Pediatric pseudotumor cerebri syndrome. J Neuroophthalmol 2017;37:33–40
4. Friedman DI, Liu GT, Digre KB. Revised diagnostic criteria for the pseudotumor cerebri syndrome in adults and children. Neurology 2013;81:1159-65
5. Phillips PH, Sheldon CA. Pediatric pseudotumor cerebri syndrome. J Neuroophthalmol 2017;37:33-40.
6. Göksü E, Katı Ş, Parlak A Turk J Neurol 2021;27:64-68, Neuroimaging Findings in Patients with Idiopathic Intracranial Hypertension after Treatment, 10.4274/tnd.2021.32698
7. Salpietro V, Polizzi A, Berte LF, et al: Idiopathic intracranial hypertension: A unifying neuroendocrine hypothesis through the adrenal- brain axis. Neuro Endocrinol Lett 2012;33:569–73.
8.Akıl E, Arslan D, Arıkanoğlu A. Clinical and Demographic Features of Pseudotumor Cerebri Syndrome Diagnosed in a Universitty Hospital. 10.4274/tnd.09069
9. Ozkale Y, Erol I, Karataş M, Ozkale M, Saygı S, Alkan O, Altan R. Pseudotumorcerebri; Single Center Experience.10.12956/tjpd.2018.64

TEP-55 NADİR BİR OLGU:FAHR HASTALIĞI

MERT ŞENOL , MEHMET NUMAN ÇAM , NURBANU TOPRAKOĞLU , REFAH SAYIN

UFUK ÜNİVERSİTESİ TIP FAKÜLTESİ

Özet:

Giriş: Fahr hastalığı, özellikle bazal ganglionların anormal idiyopatik kalsifikasyonu ile karakterize nadir görülen nörolojik bir hastalıktır ve sıklıkla otozomal dominant geçişlidir. Anormal kalsifiye birikintiler sadece bazal gangliyonlarda değil, talamus, hipokampus, dentat çekirdek, serebral korteks ve serebellar subkortikal beyaz cevher gibi beynin diğer bölgelerinde de görülebilir. Fahr hastalığı sıklıkla 40lı ve 50li yaşlarda görülür. Tanıda, kalsiyum birikimlerini göstermede en sık kullanılan inceleme yöntemi beyin BT'dir.

Olgu: 38 yaşında kadın hasta baş ağrısı ve ellerde titreme şikayeti ile nöroloji polikliniğine başvurdu. Hastanın ağrı şikayeti omuzlarından başlayıp başına yayılan 10-15 dk süren baskı tarzındaydı. Hastanın baş ağrısına eşlik eden ek şikayeti ve otonom bulgusu yoktu. Hastanın yapılan nörolojik muayenesinde postural tremor, bilateral üst ekstremitelerde minimal dişli çark ve rijidite saptandı. Hastanın laboratuar sonuçlarında; Kalsiyum: 8,8 mg/dl, Fosfor: 3,1 mg/dl, PTH: 83,3 pg/ml,(15-68,3 ng/L) ve TSH: 1,187 uIU/dl idi. Çekilen beyin tomografisinde bilateral frontal kortekste, bilateral bazal ganglionlarda ve talamusta kalsifikasyon saptandı. Hasta tarafımızca endokrinolojiye yönlendirildi. Hastanın endokrinoloji tarafından yapılan boyun USG incelemesinde patoloji saptanmadı. Olgumuzda izole olarak parathormon yüksekliği saptandı. Hastamıza d vitamini replasmanı uygulandı ve tedaviden dramatik fayda gözlendi. Hastanın nöroloji ve endokrinoloji tarafından takibine devam edildi.

Tartışma: Olgumuzda beyin BT incelemelerinde bilateral frontal kortekste, bilateral bazal ganglionlarda ve talamusta kalsifikasyon saptandı ve hastaya Fahr hastalığı tanısı kondu. Fahr hastalığının ayırıcı tanısında hipoparatiroidizm, psödohipoparatiroidizm, psödo-psödohipoparatiroidizm gibi endokrin hastalıklar, intrauterin ve perinatal enfeksiyonlar, konjenital bozukluklar gibi durumlar yer alır. Bu olgu sunumunu nadir olarak görülmesi ve 30'lu yaşlarda başlaması nedeniyle sunulmaya değer bulunmuştur.

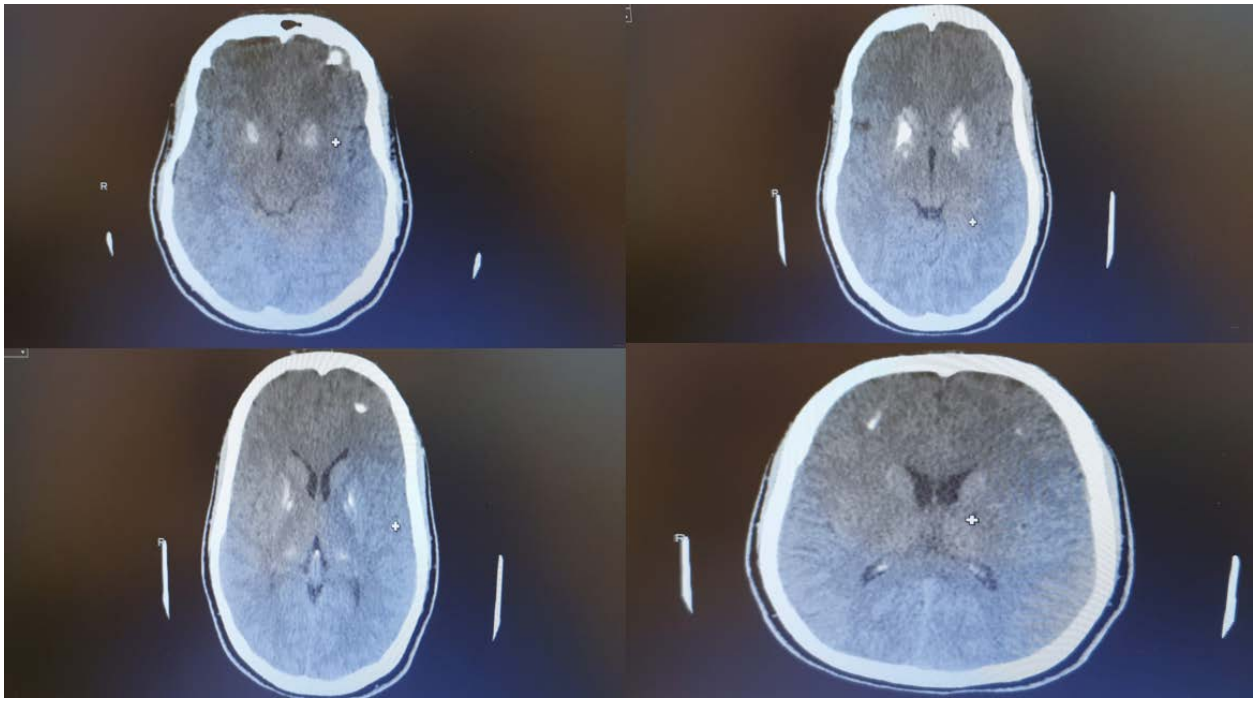

TEP-56 ÇOKLU NÖROLOJİK SEMPTOMLAR İLE PREZENTE OLAN BİR VAKADA BOS COVİD PCR POZİTİFLİĞİ

VİLDAN TUNÇBİLEK , TUBA KARAKOYUN ALPAY , İBRAHİM KORUCU , ASLI AKSOY GÜNDOĞDU

TEKİRDAĞ NAMIK KEMAL ÜNİVERSİTESİ TIP FAKÜLTESİ HASTANESİ

Olgu:

Giriş: SARS-CoV-2 enfeksiyonları ile ilişkili nörolojik semptomlar yaygın olarak görülmektedir. En sık nörolojik belirtiler koku ve tat bozuklukları, baş ağrısı, miyalji, baş dönmesi ve bilinç bozukluğudur. Rapor edilen diğer klinik tablolar ise ataksi, nöropatiler, meningoensefalit, nöbet, demiyelinizan bozukluklar ve serebrovasküler hastalığı içermektedir. Beyin omurilik sıvısında (BOS) viral RNA tespiti ile ilgili bildirilen az sayıda olgu vardır. Bu vakada BOSta SARS-CoV-2 PCR pozitifliği ile birlikte nörolojik semptomları olan 65 yaş erkek hasta sunulmaktadır.

Olgu sunumu: 65 yaşında erkek hasta, 16.02.2022 tarihinde konuşma bozukluğu nedeni ile acil servise başvurdu. Hastanın 3 gündür baktığı nesneleri görememe ve anlamlandıramama, sol elinde titreme ve yeni başlayan kafa karışıklığı şikayeti olduğu öğrenildi. Özgeçmişinde diabetes mellitus, hipertansiyon, serebrovasküler hastalık mevcuttu. Nörolojik muayenesinde bilinci konfüze, kooperasyon oryantasyon bozuktu. Ense sertliği ve meningeal irritasyon bulguları izlenmedi. Sol nazolabial sulkusta silinme, sol üst ekstremite motor kuvveti 4/5 saptandı. Diğer bulgular doğal saptandı. Difüzyon MR görüntülemesinde kortikal subkortikal frontopariyetal multipl parçalı infarkt alanları izlenmesi üzerine serebrovasküler hastalık tanısı ile nöroloji servisine yatışı yapıldı. Çekilen intrakraniyal ve ekstrakraniyal BT anjiyografide damar ağacı açık saptandı. Asetilsalisilik asit 300 mg tedavisi başlandı. Hastanın yatışı sırasında alınan nazofarengeal SARS-COV 2 PCR örneği pozitif saptandı. Toraks BT'si normal sınırlardaydı. Yatışının ilk gününde jeneralize tonik klonik vasıfta nöbet geçirmesi üzerine diazepam ampul IV uygulandı, nöbetlerin tekrar etmesi nedeni ile 2000 mg levetirasetam IV yükleme ve ardından levetirasetam 1000 mg 2x1 idame tedavisine geçildi. Hastanın aynı gün içinde 4 kez nöbetinin tekrarlaması nedeni ile levetirasetam dozu 1000 mg 3x1'e yükseltilip, yakın gözlem amacıyla yoğun bakım takibine alındı, nöbetlerinin tekrarlaması üzerine lakozamid 200 mg yükleme ve ardından lakozamid 100 mg 2x1 tedaviye eklendi. Nöbetlerin tedaviye dirençli olması nedeni ile lomber ponksiyon yapıldı; Otoimmun ensefalit, paraneoplastik, menenjit ensefalit etkenleri panelleri ve SARS-COV 2 PCR gönderildi. BOS SARS-COV 2 PCR sonucu pozitif saptandı. Kontrastlı beyin MR'da; bilateral kortikal subkortikal yaygın ön planda iskemik gliotik odaklar olduğu düşünülen T2 hiperintensite saptandı, kontrast tutulumu izlenmedi. Hastanın aktif solunum yolu enfeksiyonu bulguları olmadığından hastada bulunan ensefalopati ve nöbet tablosu post viral otoimmün reaksiyon olabileceği düşünülüp, 1000 mg IV metilprednizolon tedavisi 7 gün verildi ve klinik yanıt alınması üzerine idame oral metilprednizolon tedavisine geçildi. levetirasetam 1000 mg 3x1, lakozamid 100 mg 2x1, asetilsalisilik asit 100 mg 1x1, metilprednizolon 64 mg/gün oral tedavisi ile taburculuğu yapıldı. Hastanın klinik takipleri sürmekte olup, nörolojik açıdan stabildir ve 7 aydır nöbetsiz takip edilmektedir.

Tartışma: Nörolojik tutulumu açıklamak için çeşitli hipotezler öne sürülmüştür. Yaygın kabul gören hipotez kan-beyin bariyeri bozulması sonucu hematojen yayılımla santral sinir sistemi penetrasyonu veya olfaktor bulbus yoluyla retrograd nöronal yol invazyonudur. COVID-19 hastalığı bağlamında, hastalar birden fazla mekanizma ile nöbet geçirmeye yatkın olabilir. Nöbetler, iskemik, inflamatuar, metabolik düzensizlik, yapısal lezyon, viral ensefalit veya post-enfeksiyöz otoimmun reaksiyonlar sonucu gelişebilir.

Sonuç: Nörolojik semptomları olan hastalarda tanının gecikmesini önlemek ve bulaşmayı önlemek için SARS-CoV-2 enfeksiyonu düşünülmelidir.

TEP-57 COVİD-19 AŞISI SONRASI ORTAYA ÇIKAN MİYASTENİA GRAVİS OLGUSU;

ALİ İHSAN YARDIM , FATİH ÇEKİM , ŞÜHEDA ÇALAK , HASAN DOĞAN , ÇETİN KÜRŞAD AKPINAR

SAMSUN ÜNİVERSİTESİ SAMSUN EĞİTİM VE ARAŞTIRMA HASTANESİ, NÖROLOJİ AD, SAMSUN, TÜRKİYE

Olgu:

Giriş

Miyastenia Gravis (MG) nöromüsküler bileşkenin yorulmakla artan dinlenmekle düzelen dalgalı seyir gösteren iskelet kas güçsüzlüne sebep olan antikorların asetilkolin reseptörünü (AChR) hedef aldığı ve kas kasılması sırasında uyarıcı kaskadın iletimini önlediği otoimmün bir hastalıktır. Güçsüzlük göz, fasiyal, orofaringeal, aksiyal ve ektremite kaslarında görülmekte olup etkilenen kasların dağılımı ve şiddetine göre klinikte değişkenliğe neden olur. MG kliniği enfeksiyon veya ilaç kullanımı sonrası ortaya çıkabilir. Aşılanma sonrası MG kliniği ortaya çıkan az sayıda olgu bildirilmiştir. Biz COVID-19 aşısından (mRNA BNT-162b2) sonra ortaya çıkan bir oküler miyastenia gravis vakası sunduk.

Olgu

79 yaşında erkek hasta covid-19 aşısı olduktan 2 hafta sonra, gün içinde dalgalanma gösteren, yorulma ile ve günün ilerleyen saatlerinde artan sağ göz kapağı düşüklüğü ve yemek yerken çenede yorulma yakınması ile polikliniğimize başvurdu. Özgeçmişte hipertansiyon, kronik böbrek yetmezliği vardı. Nörolojik muayenesinde sağ gözdeki semipitoz dışında normaldi. Yorma testi ile semipitoz arttı ve buz testi ile belirgin düzelme gözlendi. Ardışık sinir uyarım testinde dekrement yanıt izlendi. İki ampul (1 mg) neostigmin bromid, 0,4 mg atropin ile birlikte intramüsküler olarak yapıldı. 20 dakika sonra hastanın pitozu net olarak düzeldi. Asetilkolin reseptör antikoru (Ach RA) pozitifti. Piridostigmin 60 mg 4x1 dozu ile remisyon sağlanan hasta polikliniğimizde takip edilmektedir.

Tartışma ve Sonuç

MG otoimmün bir hastalık olduğundan, MG kliniği enfeksiyon veya ilaçlardan sonra ortaya çıkabilir. Covid-19 enfeksiyonu ile MG atakları arasında ilişki olduğuna dair birçok çalışma bildirilmiştir. Covid-19 aşısı sonrası MG kliniği gelişen 5 olgu olmasına rağmen MG kliniğinin ortaya çıkması ile Covid 19 aşısı arasındaki ilişki net olarak gösterilememiştir.

TEP-58 COVİD-19 MRNA AŞISI SONRASI NÖBET GEÇİREN HASTALARIN KLİNİK ÖZELLİKLERİ, RİSK FAKTÖRLERİ VE PROGNOZLARI

ESHGİN MAHARRAMOV , NEŞE DERİCİOĞLU

HACETTEPE ÜNİVERSİTESİ HASTANESİ, NÖROLOJİ A.B.D

Özet:

Amaç:
2019 yılı sonunda Çin'den dünyaya yayılan SARS-Cov-2 virüsü, yaklaşık 3 yıldır devam eden bir pandemiye neden oldu. Ciddi oranda mortaliteye neden olan virüse karşı önce konvansiyonel, daha sonra mRNA aşıları geliştirildi. Süreç içinde gerek viral enfeksiyonun gerekse uygulanan aşıların epileptik nöbet ve hatta status epileptikusu tetikleyebileceği görüldü. Bu bildiride merkezimizde izlenen ve aşıyla tetiklenen nöbetleri olduğu kanısına varılan hastaların özellikleri ve sonlanımları sunulmaktadır.

Yöntem:
Hacettepe Üniversitesi Hastanesi aciline veya nöroloji bölümüne Haziran 2021-Ağustos 2022 tarihleri arasında Covid-19 mRNA aşısı sonrası nöbetle başvuran hastaların bilgileri elektronik sistem kayıtlarından tarandı. Aşı sonrası 4 hafta içinde nöbet geçirenlerde aşının tetikleyici olduğu kabul edildi. Hastaların demografik verileri, klinik özellikleri, eşlik eden ko-morbid durumlar ve nöbet için ek risk faktörleri, nöbet tipleri, uygulanan anti-nöbet ilaç (ANİ) tedavisi, en yakın dönemde çekilen EEG ve MRG bulguları ile nöbet açısından prognozları incelendi.

Sonuç:
Yedi hastanın (3K, 4E; yaş aralığı:19-78) kriterleri karşıladığı görüldü. Hastalar aşı sonrası 1-22 (ort 6) gün sonra nöbet (4 jeneralize tonik klonik-biri status epileptikusa girdi; 3 farkındalığın bozulduğu fokal) geçirmişti. İki hasta ek olarak konvansiyonel aşı yaptırmış, ancak nöbet bundan sonra tetiklenmemişti. Dört hastada ilk mRNA aşısından sonra, 2 hastada 2. dozdan sonra ve 1 hastada 4. dozdan sonra nöbet olmuştu. İki hasta zaten epilepsi tanısıyla izlenirken (biri 10 ay, diğeri 4 yıldır nöbetsiz), bir hastada geçmişte epilepsi öyküsü vardı. Aşı dışında nöbet risk faktörlerine bakıldığında elektrolit bozukluğu (n=4), ailede epilepsi öyküsü (n=1) ve fokal enfeksiyon (n=1) dikkati çekti. İki hasta halihazırda ANİ alırken (LEV, CBZ), 4 hastaya yeni ilaç başlandı (3 LEV, 1 DPH), bir hasta ilaçsız izlendi. Bir hasta aşıdan sonra 1. ve 10. günlerde iki kez nöbet geçirirken (ANİ ikinci nöbetten sonra başlandı) diğerlerinde rekürens olmadı. EEG incelemesinde (n=5) normal bulgular (n=1), zemin aktivitesi düzensizliği (n=1), jeneralize epileptiform anomali (n=1) veya paroksizmal aktivite (n=2) saptandı. Kranial MRG'de (n=6) sağ amigdalada intensite artışı (n=1), peritrigonal bölgede hiperintensite (n=1), yaygın atrofi (n=1) ve pontin kapiller telanjiektazi (n=1) görüldü.

Yorum:
Covid-19 mRNA aşısı sonrası geniş bir yaş aralığında fokal ya da jeneralize nöbetler tetiklenebilmektedir. Nöbetler ilk veya tekrarlayan aşı dozlarından sonra görülebilmektedir. Hastaların önemli bir kısmında epilepsi öyküsü, bazılarında da nöbet için ek risk faktörleri bulunmaktadır. Nöbetler genellikle ANİ monoterapisi ile kontrol altına alınmakta ve rekürens olmamaktadır. EEG ve MRG incelemelerinde kayda değer bulguya düşük oranda rastlanmaktadır.

TEP-59 COVİD-19 PANDEMİSİ SIRASINDA GAZİOSMANPAŞA EĞİTİM VE ARAŞTIRMA HASTANESİ NÖROLOJİ KLİNİĞİNİN İZLENİMLERİ

ZAHİDE MAİL GÜRKAN , MÜNEVVER GÖKYİĞİT , DENİZ HİNTOĞLU , BÜŞRA ELİF YILDIRIM , RÜMEYSA TAŞÇI BULCA

GAZİOSMANPAŞA EĞİTİM VE ARAŞTIRMA HASTANESİ

Amaç:

Koronavirüs hastalığı 2019 (COVİD-19) yılında ilk olarak Çin'in Wuhan şehrinde ortaya çıkmış ve pandemiye dönüşmüştür. Öncelikli olarak solunum sistemi tutulumu yapmaktadır ancak çok sayıda nörolojik komplikasyon görülebilmektedir.

Bu çalışmada pandemi döneminde Gaziosmanpaşa Eğitim ve Araştırma Hastanesi'ne başvuran nöroloji vakalarını tartışmak amaçlanmıştır.

Gereç ve Yöntem:

Bu çalışmada Mart 2020 ile Mart 2021 arasında hastanemize başvuran COVİD-19 enfeksiyonu ile ilişkili nörolojik tutulum görülen 55 hasta değerlendirilmiştir. Nörolojik tutulum klinik muayene, kranial görüntüleme ve gereğinde elektrofizyolojik inceleme gibi diğer diagnostik yöntemlerle değerlendirilmiştir. Miyalji gibi klinik muayene bulgusu olmayan tutulumlar dahil edilmemiştir. Hastalar tutulumun zamanına göre; COVİD enfeksiyonun ilk bir haftasında, ilk hafta ile bir ay içinde ve 1 aydan sonra olacak şekilde gruplanmıştır. Nörolojik tutuluma etki eden faktörler ve prognoz ile ilişkili durumlar değerlendirilmiştir.

Bulgular:

Hastaların yaş ortalaması 65,70±14,79'dur. Çalışmaya alınan hastaların 24(%43,6)'ü kadındır. 45 hasta inme(24'ü ön sistem, 8'u arka sistem, 10'u multiple enfarkt), 1 hasta Guillainn-Barre sendromu, 1 hasta ensefalit, 1 hasta transvers miyelit, 4 hasta hipoksik ensefalopati, 1 hasta yoğun bakım polinöropatisi, 2 hasta peroneal tuzak nöropati, 1 hasta nörobehçet ve 1 hasta sinüs ven trombozu tanısı almıştır. Hastaların 28'inde ilk bir hafta içinde, 16'sında 1 hafta ile 1 ay arasında ve 11'inde bir aydan uzun sürede nörolojik tutulumun geliştiği görülmüştür. Hastaların 17 tanesinin yoğun bakım ihtiyacı olmuş ve 12 hasta kaybedilmiştir. İleri yaş ve hipertansiyonun var oluşu yoğun bakım gereksinimini arttırmış ve eve taburcu olma oranlarını etkilemiştir(p=0,01 r=0,35; p=0,009 r=0,35; p=0.01 r=0,35; p=0.03 r=0.31).

Sonuç:

COVİD-19 birçok açıdan hayatımızı etkilemiş ve etkilemeye devam etmektedir. COVİD-19 ile ilişkili nörolojik tutulumlara dair gün geçtikçe daha fazla bilgiye ulaşılmaktadır. Bu çalışmada kendi kliniğimizin deneyimini aktarmayı ve literatüre katkı sağlamayı amaçladık.

TEP-60 NÖROBLASTOM TANILI 2 HASTA ÇOCUKTA İFOSFAMİD TEDAVİSİ SONRASI ENSEFALOPATİ TABLOSU

SERAP BİLGE

DİYARBAKIR ÇOCUK HASTALIKLARI HASTANESİ

Amaç:

Giriş : İfosfamid, birçok farklı kanser türünü tedavi etmek için kullanılan bir kemoterapi ilacıdır. Bazı yan etkiler ajitasyon ve karın ağrısı sık görülürken bazı yan etkiler ciddi ensefalopati gibi tablolar nadiren görülmektedir. Bizde nöroblastom tanlı ve ifosfomid tedavisi sonrası ciddi şuur bulanıklığı olan 2 erkek hastayı sunmayı planladık

Gereç ve Yöntem:

Vaka sunumu .İfosfamid tedavisi sırasında birkaç gün süren şuur bulanıklığı ile karakterize ciddi ensefalopati gelişen, nöroblastom tanılı iki çocuk hastayı inceledik. Birinci hasta 1,5 yaşında, ikinci hasta 1yaş 8 aylık idi ve özgeçmiş, doğum öykülerinde özellik yoktu. Planlanan tedavi kürün birinci gününde 1 saatlik ifosfamid infüzyonu verildi. İki hastada ensefalopati ve bir hastada elektroensefalografik anormallikler eşlik etmekteydi. Birinci hastada EEG normal iken diğerinde delta frekansında yavaşlama görülüdü. Ensefalopatinin hem klinik hem de elektroensefalografik özellikleri geri dönüşümlüydü. İki hastanın serebral MRI normal idi.

Bulgular:

Metilen mavisi ve tiamin tedavileri kullanıldı . Birinci hasta 3. günde tam klinik düzelme gösterirken ikinci hasta ancak 5. günde toparliyabildi ve klinik düzelme gösterdi.

Sonuç:

Tartışma ve Sonuç : İfosfomid tedavisi sonrası gelişen ensefalopati sırasında çekilen EEGde, periyodik deşarjların, aralıklı delta aktivitesi ve frontal aralıklı ritmik delta aktivitesinin (FIRDA) görülebilir. İfosfomid sonrası ensefalopati nadir gelişen bir tablo olsada akılda tutulmalıdır. Metieln mavisi ve tiamin kullanılan tedaviler arasındadır.

TEP-61 TEDAVİ EDİLEBİLİR NADİR BİR REKÜRREN GENÇ İSKEMİK İNME SEBEBİ; TROMBOTİK TROMBOSİTOPENİK PURPURA OLGUSU

ALİ RIZA GÜNDÜZ [1], OZAN ARSLAN [1], MİNE KARAKOÇ TOPCUOĞLU [1], FATMA GENÇ [1], MELTEM KORUCUK [1], MUAMMER AVCI [2]

[1] *ANTALYA EĞİTİM ARAŞTIRMA HASTANESİ NÖROLOJİ KLİNİĞİ*
[2] *ANTALYA EĞİTİM ARAŞTIRMA HASTANESİ NEFROLOJİ KLİNİĞİ*

Özet:

GİRİŞ: TTP, mikroanjiopatik hemolitik anemi (MAHA), trombositopeni, böbrek yetmezliği, ateş ve nörolojik bulgular ile prezente olan, hayatı tehdit eden otoimmun bir hastalıktır. TTP von Willebrand faktör parçalayıcı proteaz olan ADAMSTS13ün azaltılmış aktivitesinden kaynaklanır [1].

OLGU: Otuz altı yaşında erkek hasta, ani başlayan bayılma, boş bakma, kasılma başağrısı bilinç kaybı şikayeti ile acil serviste değerlendirildi. Özgeçmişinde 1 sene önce sol perisylvian bölgesinde geçirilmiş iskemik inme nedeni ile sekelsiz düzelmiş afazisi olduğu öğrenildi. 1 yıldır 150 bin seviyesinde seyreden ılımlı trombositopeni bulguları mevcuttu. 100 mg asetil salisilik asit düzenli kullanıyordu. Geliş nörolojik muayenesinde bilinç açık oryante koopere konuşma dizartrik, sağ nazolabial oluk silikti, lateralizan motor ve duyu defisiti yoktu. Gelişinde trombosit değeri 36.000 olup bazaline göre azalmış, kreatin değeri 2.6 seviyesinde olup bazaline göre artmış idi. Beyin Bilgisayarlı Tomografide: Sol perisylvian alanda ensefalomalazik alan mevcuttu. Difüzyon manyetik rezonans görüntülemesinde geniş sağ mca akut difüzyon kısıtlılığı mevcuttu. İskemik inme ve akut semptomatik nöbet kliniğindeki hastaya, levetirasetam başlanarak etiyoloji amaçlı yatış verildi, yapılan tetkiklerinde, elektroensefalografisinde sağ temporal bölgede izlenen keskin karakterli yavaş dalgalar ve voltaj depresyonu ile uyumlu raporlandı.Altta yatan dahili hastalığa yönelik yapılan incelemelerde periferik yaymada bolca ekinosit ve şistosit görüldü, indirekt COOMBS test pozitif saptandı, ADAMTS-13 aktivitesi <0.20 olarak sonuçlandı, hastaya hematoloji tarafından beş kür plazmaferez yapıldı ve TTP'ye yönelik steroid tedavisi başlandı. Hasta nörolojik muayenesi intakt olarak şifa ile taburcu edildi.
Sonuç: TTP nadir görülen ancak tedavi edilmediği takdirde mortalitesi yüksek olan bir hastalıktır. TTP, ADAMTS13 eksikliği, özellikle beyin de dahil olmak üzere yüksek kan akış gerilimi olan organları etkileyen yaygın mikrovasküler trombozlara ve organ hasarına yol açar [2]. Ciddi nörolojik ve sistemik komplikasyonları olan TTP, tedavi edilebilir bir hastalıktır ve erken tanı konulup tedavi başlanması nörolojik sekelleri önleyebildiği için bu olguya dikkat çekmek istedik.

Kaynakça:

1. Weil EL, Rabinstein AA. Neurological manifestations of thrombotic microangiopathy syndromes in adult patients. J Thromb Thrombolysis. 2021 May;51(4):1163-1169. doi: 10.1007/s11239-021-02431-5. Epub 2021 Mar 23. PMID: 33755882.
2. Shaw RJ, Dutt T. Mind and matter: The neurological complications of thrombotic thrombocytopenic purpura. Br J Haematol. 2022 Jun;197(5):529-538. doi: 10.1111/bjh.18127. Epub 2022 Mar 11. PMID: 35277972.

TEP-62 TEKRARLAYAN LAKÜNER İNFARKTLAR VE SOL RETİNAL ARTER OKLÜZYONU İLE PREZENTE OLAN BİR ADENOZİN DEAMİNAZ 2 MUTASYONU

DENİZ DOĞAN , MİNE SEZGİN , BURAK ALKAÇ , AHMET GÜL , ESME EKİZOĞLU , NİLÜFER YEŞİLOT , OĞUZHAN ÇOBAN

İSTANBUL ÜNİVERSİTESİ İSTANBUL TIP FAKÜLTESİ

Giriş

Adenozin deaminaz 2 eksikliği (DADA-2), vaskülopati ve iskemik/hemorajik inmelerin sık görüldüğü bir vaskülit sendromudur. Tahmini prevalansı 4:100.000'dir. Semptomlar % 77 oranında 10 yaşından önce başlamaktadır. Erişkinlerde hastalık başlangıcı da bildirilmiştir. Bu bildiride tekrarlayan iskemik inmeler ile bir DADA-2 olgusu sunulacaktır.

Olgu

Kırk üç yaşında kadın hasta sol gözde ani başlayan puslu görme ile başvurdu. Hasta sol retinal arter tıkanıklığı ile hiperbarik oksijen almıştı. Dört yıl önce peltek konuşma ile incelenmiş, sağ mezensefalon medialinde infarkt saptanmıştı. Asetilsalisilik asit (ASA) ile izlenen hastada 9 ay önce baş dönmesi, sol gözde dışa kayma gelişmiş ve diffüzyon MRG'de sağ pons medialinde sonra ponsta bilateral ve mezensefalon sağ yarımında akut infarktlar saptanmıştı. Faktör II ve Faktör XIII heterozigot mutasyonu saptanan hastanın dört ay önce 1 dakika süreli görememe atağındaki kranyal görüntülemeleri normaldi. Hastanın anne-babası amca çocuklarıydı. Vücudunda ekimotik lezyonlar görülen hastanın nörolojik muayenesinde zaman yönelimi kısıtlıydı, hafif düzeyde dizartri, sol gözde yukarı bakışta nistagmus, alt ekstremitelerde piramidal bulgular vardı, vibrasyon duyusu azalmıştı, solda apendiküler ve trunkal ataksi vardı. Laboratuvar incelemelerinde anemi, lenfopeni, akut faz yüksekliği saptandı. Anjiyografide intrakranyal damarlar normaldi, sol inferior tiroid arter musküler dallarda bilateral anevrizmatik genişlemeler görüldü. BOS bulguları normaldi. EMG'de duysal-motor, asimetrik, aksonal tipte bir polinöropati saptandı. İleri incelemelerde ADA-2 gen mutasyonu saptanan hastanın antiplatelet tedavisinin kesilip DADA-2 tanısıyla anti-TNF tedavi başlanması planlandı.

Sonuç

Olgumuzda, DADA-2 bulgularından ekimotik lezyonlar, tekrarlayan iskemik inmeler, anemi, lenfopeni, akut faz yüksekliği dikkat çekmiştir. DADA-2'nin tipik MR bulguları derin beyin nukleuslarında/beyin sapında akut/kronik laküner iskemik infarktlardır. Hemorajik inme, geçici iskemik atak, kranyal sinir/büyük damar tutulumu, serebral anevrizma, periferik nöropati, işitme kaybı, ensefalopati ve atrofi de diğer nörolojik tutulumlardır. ASA/antikoagülan kullanımı primer korumada önerilmemekte, tedavide anti-TNF ajanlar kullanılmaktadır. Antiplatelet tedavi altında tekrarlayan laküner infarktları ve akut faz yüksekliği olan erişkin başlangıçlı inme olgularında DADA-2 göz önünde bulundurulmalıdır.

TEP-63 KANSER İLİŞKİLİ İNMEDE 3-BÖLGE BULGUSU

ZERRİN YILDIRIM , TUĞBA EYİGÜRBÜZ , ECE AKALIN-AKKAŞ , ŞULE KAHRAMAN , EBRU NUR KARAKÖPRÜLÜ , MEHMET YERTÜRK , SELAHATTİN REYHANİ , NİLÜFER KALE

SAĞLIK BİLİMLERİ ÜNİVERSİTESİ, BAĞCILAR EĞİTİM VE ARAŞTIRMA HASTANESİ, NÖROLOJİ KLİNİĞİ

Amaç:

İnme hastalarında çoğul akut enfarkt varlığı etiyolojide kardiyoemboliye işaret etmektedir. Fakat kanser zemininde de çoğul enfarkt varlığı gösterilmiş ve üç farklı vasküler alana ait beyin bölgelerinde enfarkt için radyolojik bir işaretçi olarak 3-bölge bulgusu (3BB) önerilmiştir. Bu çalışmada kanser komorbiditesi olan inme hastalarımızda 3BB'nin incelenmesi amaçlandı.

Gereç ve Yöntem:

Bağcılar Eğitim ve Araştırma Hastanesi Nöroloji Kliniği'nde 2017-2022 yılları arasında akut inme tanısıyla yatarak tedavi görmüş olan hastalardan kanser öyküsü olan 68 hasta dahil edildi. Hastaların yaş, cinsiyet, ilaçlar, vasküler risk faktörleri (RF), kanser türü, Bamford ve TOAST sınıflaması, geliş ve çıkış National Institute of Health İnme Skorlaması (NIHSS), çıkış modifiye Rankin Skorlaması (mRS) ve görüntüleme bulgusu olarak da 3BB kaydedildi. Kontrol grubu (KG) olarak da yaş, cinsiyet, ilaçlar ve RF açısından eşleştirilmiş 47 inme hastası dahil edildi. Verilerin istatistiksel analizi SPSS 28.0 programıyla yapıldı. Analiz sonuçları n, yüzde, ortalama ve standart sapma olarak sunuldu. İstatistiksel anlamlılık düzeyi $p<0,05$ olarak kabul edildi.

Bulgular:

Kanser grubunda yaş ortalaması 67,8±11,2, KG'de 63,2±12,5 idi. Kanser grubunun %42,6'sı, KG'nin %40,4'ü kadındı. Kanser grubunda 27 kişide, KG'de ise 13 kişide herhangi bir RF yokken, geri kalanında en az bir RF mevcuttu. Kanser türlerinden en sık görülenler sırayla gastrointestinal sistem (%26,5), meme (%16,2) ve akciğer (%14,7) idi. İki grup arasında Bamford sınıflaması ($p=0,009$), geliş NIHSS ($p=0,03$), çıkış NIHSS ($p = 0,03$) açısından anlamlı farklılık bulunmaktaydı. TOAST sınıflaması ve çıkış mRS açısından ise istatistiksel anlamlı bir farklılık yoktu. 3BB'ye baktığımızda kanser grubunun %64,7'si 1 bölgede, %13,2'si 2 bölgede ve %13,2'si ise 3 bölgede enfarkta sahipti. KG'nin %83'ü 1 bölgede, %14,9'u 2 bölgede enfarkta sahipken 3 bölgede enfarkta sahip katılımcı bulunmamaktaydı ve iki grup arasında istatistiksel anlamlı farklılık mevcuttu ($p=0,02$). Kardiyoembolik etiyolojiye sahip hastalar çıkarıldıktan sonra yapılan karşılaştırmada da kanser hastalarının %14'ünde 3BB mevcutken, KG'de hiçbir hastada 3BB yoktu ($p=0,047$).

Sonuç:

3BB bulgusu daha önce Nouh ve arkadaşları tarafından kanser ilişkili inmenin bir işaretleyicisi olarak önerilmiştir. Bizim çalışmamızın bulguları da kanser ilişkili inmede kardiyoembolik etiyolojiler dışlandıktan sonra dahi 3BB bulgusunu desteklemektedir.

TEP-64 MEKANİK TROMBEKTOMİ UYGULANAN HASTALARDA RADYASYON DOZU VE ANJİOGRAFİK PARAMETRELER ARASINDA İLİŞKİNİN DEĞERLENDİRİLMESİ

ÇETİN KÜRŞAD AKPINAR [1], HASAN DOĞAN [1], BERKHAN TOPAKTAŞ [2], ŞÜHEDA ÇALAK [1], ALİ İHSAN YARDIM [1], FATİH ÇEKİM [1]

[1] *SAMSUN ÜNİVERSİTESİ SAMSUN EĞİTİM VE ARAŞTIRMA HASTANESİ NÖROLOJİ*
[2] *AMASYA ÜNİVERSİTESİ HALK SAĞLIĞI ANABİLİM DALI*

Amaç:

2020 yılından sonra mekanik trombektomi uygulanan hastalarda radrasyon dozu ile demografik ve anjiografik sürelerinin ilişkisi değerlendirilmeye başlanmıştır. Bu konuda yapılan az sayıda çalışma olduğu için bizde radrasyon dozu ile anjiografik parametrelerin arasındaki ilişkiyi değerlendirerek bu konuya katkı yapmak istedik.

Gereç ve Yöntem:

2022 Ocak ve 2022 Temmuz ayları arasında mekanik trombektomi uygulanan hastalar çalışmaya dahil edilerek retrospektif olarak incelenmiştir. İşlem sırasında alınan radrasyon dozu ile anjiografik parametrelerin ilişkisi değerlendirilmiştir. Bu verileri eksik olan hastalar çalışma dışı bırakılmıştır.

Bulgular:

Çalışmaya 101 hasta (48 kadın,53 erkek) dahil edildi. Yaş 69.9±13.4, NIHSS 15.2±5.1, Mrs 0-2 %36,2, Mtıcı 3 %51.1, mtıcı2c %16.2, mtıcı2b %22.4 idi. Semptom-guiding süresi 310±205.2 ve guiding-rekanalizasyon süresi 17.2±10.1 dk idi. İşlemde maruz kalınan radrasyon dozu 878.6±555.6. Hasta yaşı ve cinsiyeti, damar oklüzyon yeri, NIHS skoru, inme subtipi, 90.gün Mrs, ponksiyon-guiding süresi ile radrasyon dozu arasında bir ilişki saptanmazken, Mtıcı3 ve ilk denemede damarı açılan hastaların istatistiksel olarak anlamlı düzeyde radrasyon dozunun daha az olduğu saptanmıştır (sırasıyla p değerleri 0.029 ve 0.05) Guiding-rekanalizasyon süresi arttıkça alınan radrasyon dozu da artmaktadır. Bu ikisi arasında orta derecede pozitif korelasyon saptanmıştır.

Sonuç:

Mekanik trombektomi işlemi X-ray üreten cihazlar ile floroskopi altında yapılmaktadır. Bu cihazlar tarafından üretilen iyonizan radrasyonun hem hasta hem operatör için stokastik ve deterministik riskleri vardır. Radrasyon dozuna bağlı olarak katarakt, bilişsel işlevlerde bozulma, cilt ve malign hastalık görülme sıklığı artabilmektedir. Bir çalışmada NIHSS ile radrasyon dozu arasında bir ilişki saptanamamıştır. Diğer bir çalışma da aspirasyon tekniği ile trombektomi yapmanın radrasyon dozunu azalttığı gösterilmiştir. Yine yapılan başka bir çalışma da operatör deneyimi ile maruz kalınan radrasyon dozunun azaldığı bildirilmiştir

Damarı ilk denemede ve tam olarak rekanalize etmek ile guiding-rekanalizasyon süresinin kısa olması daha az radrasyon dozu ile ilişkili bulunmuştur.

TEP-65 MOYA MOYA HASTALIĞI KLİNİK DENEYİM: EGE ÜNİVERSİTESİ NÖROLOJİ KLİNİĞİ'NDE TAKİPLİ 8 HASTALIK OLGU SERİSİ

BİRGÜL DERE , ASİM ORUJOV , FİDAN BALAYEVA , MEHMET MESUT DORUKOĞLU , BEDRİYE KARAMAN , AYŞE GÜLER , HADİYE ŞİRİN

EGE ÜNİVERSİTESİ HASTANESİ

Amaç:

Moyamoya hastalığı Willis poligonu ve supraklinoid internal karotid arterin kronik progresif stenoz veya oklüzyonları ile karakterize bir serebrovasküler hastalıktır. Japonyada ve kadın cinsiyette daha sıktır. Çocuklarda iskemik, yetişkinlerde hemorajik inme fazladır. Tanıda manyetik rezonans görüntüleme (MRG), manyetik rezonans anjiyografi (MRA) önemli bilgiler vermekle birlikte serebral anjiyografi (DSA) altın standarttır. Tedavi edilmediğinde ağır nörolojik defisitler ve ölümle sonuçlanabileceği için erken tanı ve uygun tedavi önemlidir. Akut dönemde tedavisi konservatif, kronik dönemde ise cerrahidir.

Gereç ve Yöntem:

Bu çalışmada hastanemizde erişkin çağda Moyamoya tanısı alarak takip edilen ve tedavileri düzenlenen hastaların retrospektif değerlendirilmesi amaçlanmıştır.

Bulgular:

Çalışmamızda 2014-2022 yılları arasında Ege Üniversitesi Nöroloji Kliniği'nde yatırılarak tetkik ve tedavi edilen 8 Moya Moya olgusu sunulmuştur. Hastaların 6'sı kadın, 2'si erkekti. Yaş ortalaması 36.5'ti. Hastaların başvuru semptomlarına bakıldığında 7'sinde hemiparezi, 2'sinde baş ağrısı, 1'inde nöbet, 1'sinde görme kaybı, 6'sında konuşma bozukluğu tespit edildi. Olguların sadece birinde aile öyküsü mevcuttu. Hastaların 2'sinde görüntüleme yöntemi olarak DSA kullanıldı, diğer hastalar MRA ile tanı aldı. 7'si antiagregan tedavi aldı. Hastaların 3'üne ise hem medikal hem de cerrahi tedavi uygulandı. Cerrahi tedavi edilen 3 olgunun 2'sinde klinik faydalanım izlendi. Akut iskemik inme kliniği ile başvuran 3 olgu ise intravenöz trombolitik (rtPA) tedavi aldı. Görüntüleme ile hastaların 5'inde orta serebral arter, 1'inde anterior serebral arter ve 1'inde posterior serebral arter sulama alanında iskemi saptandı.

Sonuç:

Moyamoya hastalığı her ne kadar toplumumuzda oldukça nadir rastlanan bir vaskülopati olsa da, bu tanının nörolojik öyküsü ve bulgusu olan her yaş grubundaki hastada ön tanı ve ayırıcı tanıda akılda tutulması gereklidir.

TEP-66 SEREBELLAR İSKEMİK ENFARKTLAR: 97 OLGUNUN KLİNİK SONLANIMI

ELVİN HASANLI , FİDAN BALAYEVA , MEHMET MESUT DORUKOĞLU , ASİM ORUJOV , AYŞE GÜLER , HADİYE ŞİRİN

EGE ÜNİVERSİTESİ TIP FAKULTESİ HASTANESİ,NÖROLOJİ AD,İZMİR

Amaç:

İskemik serebellar enfarktlar tüm inmeler arasında nisbeten az rastlanır olup 10%'undan azını oluşturmaktadır. Bu çalışmanın amacı, iskemik serebellar enfarktüsü olan hastaların sonuçlarını karşılaştırmak ve ayrıca bu hastalarda kötü sonucu öngören risk faktörlerini belirlemekti.

Gereç ve Yöntem:

Çalışmamıza 2016-2022 yılları arasında kliniğimizde izlenen 96 iskemik serebellar inme tanılı olgu dahil edildi. Temel veriler demografik özellikleri, risk faktörlerini, komorbiditeleri , giriş ve çıkış modifiye rankin skorlarını (mRS), hidrosefali varlığı veya yokluğunu içeriyordu. Klinik sonlanımdakı farklılıklar mRS üzerinden değerlendirildi, istatistiksel analiz SPSS 23.0 ile yapıldı.

Bulgular:

Yaş ortalaması 66.9 (18-90) idi, 59 (60.8%) 'ü kadın , 37(38.2%)'i erkekti. En sık vasküler risk faktörü 76 (78.3%) hipertansiyondu , 88 (90,72)% hastada en az bir vasküler risk faktörü mevcutdu. 96 hastanın 51'de (52,6%) kombine etkilenim (KE) (serebellar+diğer arka sistem tutulumu) ,37 (38.1%) hastada izole tek tarafli serebellar enfarkt (İSE), 8 (8,2%) hastada izole bilateral serebellar enfarkt (BSE) mevcuttu. Görüntülemede beyin sapı basısı bulunan 22 hastanın 12' de sekonder hidrosefali mevcutdu, bunlardan 6 'na cerrahi tedavi uygulandı. Cerrahi yapılan hastaların ortalama infarkt hacmi 27.6 ± 26.9 sm3 idi. KE grubundakı 51 hastanın 20'de (39,2%) iyi klinik sonlanım (mRS<4), 31'de (60,8%) kötü klinik sonlanım (mRS >3) ,İSE grubundakı 37 hastanın 22'de (59,5%) iyi, 15'de (40,5%) kötü , BSE grubundakı 8 hastanın 1'de (12,5%) iyi, 7'de (87,5%) kötü klinik sonlanım saptandı. BSE grubunda diğer gruplara göre anlamlı derecede kötü sonlanım mevcuttu (p< 0,05). Tüm hastaların ise 43'de (44,8%) iyi, 53'de (55,8) kötü klinik sonlanım mevcuttu.

Sonuç:

Serebellar inmeler önemli bir morbidite ve mortalite nedenidir. Bilateral serebellar geniş enfarktlarda ve kombine arka sistem enfarktlarında kötü sonlanımın unilateral izole serebellar enfarktlara göre yüksek olma olasılığı yüksektir.

TEP-67 AKUT İSKEMİK İNMENİN RUTİN LABORATUVAR BELİRLEYİCİLERİ

EMİNE SAYGIN UYSAL , MUSTAFA ÇETİNER , MUHAMMED ALPEREN BARDAKÇI , NİYAZİ UYSAL , FATMA AKKOYUN ARIKAN , GÖNÜL AKDAĞ , SİBEL CANBAZ KABAY

KÜTAHYA SAĞLIK BİLİMLERİ ÜNİVERSİTESİ TIP FAKÜLTESİ NÖROLOJİ ANABİLİM DALI

Amaç:

Bu çalışmanın amacı akut iskemik inmeli (Aİİ) hastalarda rutin laboratuvar parametrelerinin klinik sonuçlar üzerine etkisini araştırmak.

Gereç ve Yöntem:

Çalışmamız, retrospektif ve kesitsel olarak tasarlanmıştır. 01 Mart-01 Haziran 2022 tarihleri arasında akut inme tanısı ile Kütahya Sağlık Bilimleri Üniversitesi Evliya Çelebi Eğitim ve Araştırma Hastanesi nöroloji servisi ve nöroloji yoğun bakıma yatarak tedavi gören 94 Aİİ'li hasta çalışmaya dahil edildi. Modifiye Rankin Skalası (mRS) skorlarına göre hastalar iki gruba ayrıldı. Başvuru anında görülen diffüzyon manyetik rezonans görüntülemede 'Region of Interest (ROI)' yöntemi ile iskemik alanın hacmi hesaplandı. Başvuru sırasındaki rutin laboratuvar parametrelerin klinik sonuçlar üzerine etkisi analiz edildi.

Bulgular:

mRS skorları yüksek olan grupta infarkt hacmi, National Institutes of Health Stroke Scale (NIHSS) ve yaş anlamlı olarak yüksek iken hemoglobin, eozinofil, total-kolesterol, ldl-kolesterol ve trigliserit değerleri düşük idi. ROC analizi sonucu hemoglobin, eozinofil, total-kolesterol, ldl-kolesterol ve trigliseridin eğri altındaki alanı anlamlı olarak fazlaydı. Hemoglobin (mg/dl) 13,35'lik kesme değeri ile eğri altındaki en yüksek alana sahip idi. [(AUC: 0,710 %95 GA:0,60-0,81); Duyarlılık = %67,6, Özgüllük = %67,9, p=0,001]. Çok değişkenli lojistik regresyon modelinde yalnızca NIHSS bağımsız olarak sakatlık derecesi ile ilişkilendirildi (p=0,001). Hemoglobin (r=-0,26, p=0,01), eozinofil (r=-0,24, p=0,02), total-kolesterol (r=-0,28, p=0,006) ve ldl-kolesterol (r=-0,27, p=0,008) düzeyleri infarkt hacmi ile; hemoglobin (r=-0,23, p=0,02) ve ldl-kolesterol (r=-0,21, p=0,04) düzeyleri ise inme şiddeti ile anlamlı olarak negatif korelasyon göstermekte idi.

Sonuç:

İnme sonucunu öngörmede NIHSS bağımsız bir faktördür. Rutin laboratuvar parametrelerinden hemoglobin, eozinofil, total-kolesterol, ldl-kolesterol ve trigliseridin Aİİ'li hastaların klinik sonuçları üzerine önemli etkileri bulunmaktadır. Lipid değerlerinin inme şiddeti ve infarkt hacmi ile negatif korelasyonu dikkat çekici idi.

TEP-68 IV TPA VERİLEN HASTALARIN ÇIKIŞ MRS SKORLARI VE KOMORBİDİTE ORANLARI

A.GONCA KAPICIOĞLU , A.BURAK BİLGİÇ , TUBA CERRAHOĞLU ŞİRİN , SERPİL BULUT

SEYRANTEPE HAMİDİYE ETFAL EĞİTİM VE ARAŞTIRMA HASTANESİ

Amaç:

İnme ciddi derecede mortalite ve sakatlık sebebidir. Son yıllarda iskemik inmeli hastaların akut dönemde tanı, tedavi ve bakımları açısından önemli gelişmeler kaydedilmiştir (1).Rekombinant doku plazminojen aktivatörünün (r-tPA) kullanıldığı intravenöz (İV) trombolitik tedavi ve trombektomi uygulaması bunlar arasındadır. Amacımız akut iskemik inmeli hastalarda, kliniğimizde uyguladığımız İV trombolitik tedavi sonuçlarını incelemek.

Gereç ve Yöntem:

Haziran 2020 ve ağustos 2022 tarihleri arasında Şişli Etfal Eğitim ve Araştırma Hastanesi acil nöroloji polikliniğine başvuran akut inme tanısı alan 1376 hastanın geriye dönük olarak dosyası incelendi. Hemorajik inme tanısı olanlar ve iv tpa almayan hastalar çalışma dışı bırakıldı. İntravenöz trombolitik tedavisi alan mekanik trombektomi yapılan ve yapılmayan toplam 71 hasta çalışmaya dahil edildi.

Bulgular:

Araştırmada elde edilen verilerin analizi için, SPSS (Statistical Package for the Social Sciences) for Windows 26 (SPSS Inc, Chicago, IL, USA) programı kullanılmıştır. Kategorik değişkenler sayı ve yüzde, sürekli değişkenler ortalama ± standart sapma şeklinde belirtilmiştir. Sürekli değişkenler normal dağılım göstermiştir. Bu nedenle bağımsız iki grup arasında nicel verilerin karşılaştırılmasında Bağımsız İki Örnek T Testi kullanılmıştır. Kategorik verilerin karşılaştırılmasında, Ki Kare testi kullanılmıştır. Katılımcılara uygulanan ölçeklerin kendi aralarındaki ilişki düzeyi Pearson Korelasyon Testi kullanılarak değerlendirilmiştir. Anksiyetenin, kişilik özellikleri üzerindeki etkisini dışlamak için parsiyel korelasyon analizi yapılmıştır. İstatistiksel analizlerde anlamlılık $p<0,05$ şeklinde değerlendirilmiştir.

Sonuç:

Hastaların 43'ü erkek (%60,6) 28'i kadın (%39,4) idi. Yaş ortalamaları 67,89±15,65 olarak bulundu. 17 (%23,9) hastaya majör damar oklüzyonu nedeniyle mekanik trombektomi ve iv tpa birlikte uygulanmış.18 (%25,3) hastada herhangi bir komorbidite saptanmamıştır. 45(%63,3) hastada hipertansiyon eşlik etmektedir. 9(%12,7) hastada diyabetes mellitus hastalığı mevcuttu. 57 (%80,28) hastada anterior dolaşıma ait inme saptanırken 14 (%19,72) hastada ise posterior dolaşım sistemine ait inme saptandı. 9(%12,6) hastada asemptomatik (tip1 ve tip2 peteşiyal) hemoraji görülürken 2 (%2,81) hastada semptomatik hemoraji görüldü. Hiçbir hastada alerjik reaksiyon veya başka sebeplerden ötürü trombolitik tedavisinin durdurulmasına gerek kalmamıştır.

Hastaların taburculuk MRS skoruları ortalama 2,38±1 69 olarak bulundu. Trombektomi yapılanlar ile yapılmayanların MRS skorlarında istatistiksel anlamlı fark bulunmadı($p=0,458$).Kadın ve erkekler arasında taburculuk mrs skorları arasında istatistiksel olarak anlamlı fark bulunmadı($p=0,273$).

Tartışma:

Trombolitik tedavinin öncelikli amacı trombüsün eritilmesi ve rekanalizasyon ile beyin kan akımının devamının sağlanmasıdır. İnme başlangıcından sonraki ilk 3 saat içinde İV tPA tedavisinin faydalı olduğu NINDS çalışmasında ispatlanmıştır. NINDS çalışmasında İV tPA tedavisinin tüm inme tiplerinde etkili olduğu bildirilmektedir (2). Intravenöz tPA verilen hastaların MRS skorlarına bakıldığında ortalamanın 3 ve altında olduğu izlendi. Yatağa bağımlılığın ve nörolojik defisitlerin büyük ölçüde azaldığı ve Iv tPA verilen fakat trombektomi yapılmayan hastaların

da MRS skorlarının azaldığı gözlendi. İskemik inmede tromboliz sonuçları, trombüs tipi, yeri, uzunluğu, kollateral dolaşım, komorbid hastalıklar, hastanın yaşı, tedaviye başlama zamanı gibi birçok faktöre bağlıdır.
Çalışmamızda trombektomi yapılan hastaların MRS skorları da aynı oranda iyilik gözlendi fakat çalışmamız küçük bir grubu kapsıyordu ve trombektomi yapılma oranımız azdı.

KAYNAKLAR:
1) Blackham KA, Meyers PM, Abruzzo TA, Albuquerque FC, Fiorella D,Fraser J, Frei D, Gandhi CD, Heck DV, Hirsch JA, Hsu DP, Hussain MS,Javaraman
M, Narayanan S, Prestigiacomo C, Sunshine JL; Society for NeuroInterventional Surgery. Endovascular therapy of acute ischemic stroke: report of the
standards of practice committee of the society of neurointerventional surgey. J Neurointerv Surg 2012;4:87-93.
2) National Institute of Neurological Disorders and Stroke rt-PA Stroke Study Group. Tissue plasminogen activator for acute ischemic stroke. N Engl J Med
1995;333:1581-1587.

TEP-69 İNTRAKRANİAL VE EKSTRAKRANİAL KAROTİD VE VERTEBRAL ARTERLERİN REKANALİZASYONU VE PROGNOZU

Bu bildiri geri çekilmiştir.

TEP-70 KORONER ARTER VE VERTEBRAL ARTERLERİN AKIM HIZLARI ARASINDAKİ İLİŞKİ

YASİN YÜKSEL [1], CANSU ERKOL [2]

[1] *İSTANBUL EĞİTİM VE ARAŞTIRMA HASTANESİ, KARDİYOLOJİ KLİNİĞİ*
[2] *İSTANBUL EĞİTİM VE ARAŞTIRMA HASTANESİ, NÖROLOJİ KLİNİĞİ*

Amaç:

Serebral dokunun beslenmesinden sorumlu arterler karotis, vertebral arter ve basiller arterlerdir. Bu arterler kendi içirisinde bir ağ oluştururlar. Vertebrobasiller ağ; oksipital lob, beyin sapı, spinal kord ve serebellumu beslemektedir. Bu ağdaki akım azalması vertebrobasiller yetersizlik (VBY) olarak adlandırılır. Vertabrabaziler yetersizlik öntanısı doppler ultrason (DUS) ile her iki vertebral arter debisini ölçülerek konulabilmektedir. Ancak ölçülen debi <200ml/dk olması tanı için yeterli değildir; klinik, BT veya MR anjio ile desteklenmelidir. VBY risk faktörleri koroner arter hastalığı (KAH) ile benzerdir. Çalışmamızda koroner arterler ve vertebral arterlerdeki akımı ve dolaşımı karşılaştırmayı amaçladık.

Gereç ve Yöntem:

Çalışmaya Nisan 2017 ile Temmuz 2019 tarihleri arasında tek bir merkezde koroner anjiografileri (KAG) yapılan ve KAG öncesi veya sonrasında vertebral arter DUS yapılan 241 hasta alınmıştır. Çalışmaya KAG normal olan veya ≥%50 darlık olmayan, koroner revaskülarizasyon öyküsü olmayan, ekokardiyografide ejeksiyon fraksiyonu normal olan, kronik disritmi olmayan, aynı zamanda karotis ve vertebral arterlerde de ≥%50 darlık olmayan, vertebral hipoplazi olmayan toplam 241 hasta kaydedilmiştir. Hastaların demografik, klinik, biyokimyasal, anjiografik ve DUS bilgileri toplanmıştır. Koroner akım KAG'de her arter için frame count (FC) (LAD arteri uzun olduğu için, frame count 1,7'ye bölünmüştür) ve 3 arter için total frame count (TFC) hesaptanmıştır. Vertebral arter debisi, her iki vertebral arter DUS ile ölçülerek ml/dk olarak hesaplanmıştır. Vertebral debi <200ml/dk olduğunda VBY varsayılmıştır. Normal TFC aralıkları daha önce LAD için 21.34±2.6, CX için 22.28±4.1 ve RCA için 20.48±3.0 olarak bildirilmiştir. Normal aralıktan iki standart sapmadan daha yüksek FCli bir koroner arter olduğunda, koroner yavaş akım (KYA) olarak kaydedildi.

Bulgular:

Çalışmaya katılan 241 hastanın (115 erkek, ortalama yaş 58,7) 67'sinde VBY, 66'sında KYA saptanmıştır. Koroner akım ile vertebral akım arasında anlamlı negatif korelasyon saptanmıştır (TFC, LAD-FC, CX-FC ve RCA-FC için sırasıyla; r:-0,278, *p*<0,001; r:-0,250, *p*<0,001; r:-0,249, *p*<0,001; r:-0,234, *p*<0,001). Hastalar ultrasonografik olarak VBY olan (n:67) ve olmayan (n:174) 2 gruba ayrılmıştır. Ortalama vertebral arter akımı VBY(+) grupta 180 ml/dk, VBY(-) grupta 270 ml/dk saptanmıştır (*p*<0,001). Ortalama trombosit hacmi (MPV), plateletkrit (PCT), TFC, LAD-FC, CX-FC ve RCA-FC VBY(+) grupta, VBY(-) gruba göre anlamlı saptanmıştır (sırasıyla; 10.61±1.07 vs 10.25±0.89, *p*:0,009; 0,24 vs 0,26, *p*:0,048; 81 vs 63, *p*<0,001; 24 vs 22, *p*<0,001; 24 vs 21, *p*<0,001; 25 vs 21, *p*<0,001). Tek değişkenli lojistik regresyon analizinde, VBY için MPV, TFC, LAD-FC, CX-FC ve RCA-FC anlamlı saptanmıştır (sırasıyla, OR: 1.476, 95% CI: 1.096-1.990, *p*<0.001; OR:1,069, 95% CI:1,046-1,094, p<0.001; OR:1,138, 95% CI:1,083-1,195 *p*<0.001; OR: 1.138, 95% CI: 1.071-1.209, *p*<0.001; OR:1,142, 95% CI: 1.085-1,201, *p*<0.001). Çok değişkenli lojistik regresyon analizinde TFC anlamlı saptanmıştır (OR:1,066, 95% CI: 1.043-1,091, *p*<0.001).KYA olan ve olmayan grupta VBY birlikteliği anlamlıdır (%60,6 vs %15,4; *p*<0.001).

Sonuç:

Koroner arter akım hızı (FC olarak hesaplanan) ile vertebral arter debisi negatif koreledir. KYA ile VBY birlikteliği anlamlı olarak sıktır.

TEP-71 KAROTİS STENT İŞLEMİ UYGULANAN ASEMPTOMATİK VE SEMPTOMATİK HASTALARDA STENOZ DERECESİ İLE TAM KAN VİSKOZİTESİ İLİŞKİSİ

ADNAN BURAK BİLGİÇ [1], ÇETİN KÜRŞAD AKPINAR [2]

[1] *SAĞLIK BİLİMLERİ ÜNİVERSİTESİ ŞİŞLİ HAMİDİYE ETFAL EĞİTİM VE ARAŞTIRMA HASTANESİ NÖROLOJİ KLİNİĞİ*
[2] *SAMSUN ÜNİVERSİTESİ SAMSUN EĞİTİM VE ARAŞTIRMA HASTANESİ NÖROLOJİ KLİNİĞİ*

Amaç:

Serebrovasküler hastalıklar açısından risk faktörleri olan yaş, cinsiyet, kan basıncı, total kolesterol, düşük yoğunluklu lipoproteinler (LDL) ve yüksek yoğunluklu lipoproteinler (HDL), trigliseritler düzeyleri, sigara içimi, fibrinojen konstrasyonu, diyabet, sol ventrikül hipertrofisinin tam kan viskozitesi ilişkisi bildirilmişti.Koroner ve serebral ateroskleroz derecesinde etkili olduğu bilinen hemoreolojik parametrelerin, asemptomatik karotis stenozunda da etkili olabileceği düşünülmektedir.Yakın geçmişteki çalışmalara bakıldığında karotis arter stenozunun, hematokrit, plazma fibrinojen konsantrasyonu, plazma viskozitesi, tam kan viskozitesi ve eritrosit(RBC) agregasyonu ile ilişkili olduğu bildirilmiştir.Hemoreolojik parametlerin serebrovasküler hastalıkların geç sonucu mu yoksa karotis arter stenozunun erken dönem belirteci konusu halen tartışmalı olsa da literatüre katkısı olabileceğinden bu çalışmayı yapmayı amaçladık

Gereç ve Yöntem:

Samsun üniversitesi Samsun eğitim ve araştırma hastanesi girişimsel nöroloji birimine 2018 ocak- 2021 aralık tarihleri arasında başvuran akut inme veya geçici iskemik atak (TİA) öyküsü olan(semptomatik) ve olmayan(asemptomatik) dijital substraksiyon anjiografisine (DSA) yapılan hastaların dosyaları retrospektif olarak incelendi. DSA'da NASCET(The American Symptomatic Carotid Endarterectomy Trial) hesaplaması kullanılarak %70 ve üzeri stenozu olan ve karotis stent işlemi uygulanan kadın ve erkek hastalar dahil edildi.Araştırmada elde edilen verilerin analizi için, SPSS (Statistical Package for the Social Sciences) for Windows 26 (SPSS Inc., Chicago, IL, USA) programı kullanılmıştır.

Bulgular:

563 hastanın dosyası geriye dönük olarak incelendi ve dahil edilme kriterlerini karşılayan 154 hasta seçildi. Bu hastaların 43'ü (%27,9) kadın, 111'i (%72,1) ise erkek idi. Hastaların yaş ortalamaları 67,8 ± 9 yıl olarak bulundu. 78 (%50,6) hastanın öyküsünde iskemik inme veya geçici iskemik atak vardı (semptomatik grup). 76 (%49,4) hasta ise asemptomatik grubu oluşturmaktadır. DSA'ya göre %70 ve üzeri stenozu olan hastalar semptomatik ve asemptomatik iki gruba ayrıldı.Karotis stent takılan damar tarafının LSR (p=0,772), HSR (p=0,901) ve stenoz derecesi (p=0,165) üzerine etkisi istatistiksel olarak anlamlı değildi. Stent işlemi sonrası tekrar inme geçiren ve geçirmeyen hastalarda LSR (p=0,464), HSR (p=0,413) ve stenoz derecesi (p=0,726) değerleri arasında istatistiksel olarak fark bulunmadı.

Sonuç:

Bizim çalışmamızda tam kan viskozitesinin karotis stenoz derecesi ve stroke geçirme üzerine etkisini istatistiksel olarak anlamlı bulmadık. Fransız ekibinin yapmış olduğu çalışmada hemoreolojik parametlerin, karotis duvar kalınlığının artışı ile ilişki olabileceğini vurgulanmıştır.Hemoreolojik parametlerin ve karotis stenozunun birbiriyle bağlantılı olduğu bildirilmişse de birkaç çalışmada tam kan viskozitesinin ve karotis stenozunun korele olduğu hatta erken ateroskleroz ile ilişkili olabileceği bildirilmiştir.Literatüre bakabildiğimiz kadarıyla tam kan viskozitesi ve karotis stent işlemi yapılan hastalardaki inme öyküsü arasındaki ilişkiyi inceleyen çalışmaya rastlamadık. Literatürde halen erken ateroskleroz belirteci olarak hemoreolojik bir parametre bulunamamıştır. Fakat inme öyküsü olan hastalarda istatistiksel olarak anlamlı bulmasak da tam kan viskozite parametlerinin (LSR ve HSR) diğer gruba göre daha yüksek olduğunu tespit ettik. Bizim çalışmamızın gerek örneklem sayısının yüksek olması ve gerek ise karotis stent işlemi yapılan hastaların hemoreolojik parametreler ile ilişkisini inceleyen çalışma olmadığından literatüre katkı sağlayacağını düşünmekteyiz.

TEP-72 MOTOR NÖRON HASTALIĞINDA MOTOR İLETİM BLOKLARI, HIZLI PROGRESYON İŞARETİ Mİ?

OĞUZHAN TURHAN , HALİL ALPER ERYILMAZ , EREN KILIÇ , SAMET ÖNCEL , ABDULKADİR TUNÇ

SAKARYA ÜNİVERSİTESİ EĞİTİM VE ARAŞTIRMA HASTANESİ, NÖROLOJİ KLİNİĞİ

Olgu:

GİRİŞ

Amiyotrofik lateral skleroz (ALS), bulbar, torasik, ekstremite ve karın kaslarında duyusal fonksiyonun korunması ile güçsüzlüğe yol açan nörodejeneratif bir hastalıktır. Sinir iletim çalışmaları (SİÇ) ve iğne elektromiyografisi (EMG), ALS tanısını desteklemek ve hastalığın diğer potansiyel taklitlerini dışlamak kritik öneme sahiptir. İleti blokları normalde beklenmez iken saptanması durumunda başta multifokal motor nöropati olmak üzere ayırıcı tanı dikkatli yapılmalıdır. Literatürde çok nadir bildirilen bu durumun prognostik değeri henüz bilinmemektedir.

OLGU

66 yaşında kadın hasta bacaklarda güçsüzlük şikayeti ile kliniğimize başvurdu. Öyküsünden yakınmaların 4 ay önce başladığı ve hızlı ilerlediği öğrenildi. Özgeçmişinde hipertansiyon, diyabeti koroner arter hastalığı mevcuttu. Başvuru muayenesinde kranial sinir muayenesi normal olan hastanın kas gücü muayenesinde; MRC skalasına göre üstte proksimal tam, distalde el sıkma ve el dorsifleksiyonu +4/5 düzeyinde idi. Altta ise sağda proksimal 4/5, distal 3/5, solda proksimal 3/5, distal 1/5 düzeyinde idi. DTR normoaktif olup taban cildi refleksi bilateral fleksör yanıtlıydı. İlk EMG incelemesi üst ve alt ekstremitelerde, simetrik, ileti blokları ile motor liflerin etkilendiği aksonal ağırlıklı bir polinöropati sendromu ile uyumlu bulundu. BOS proteini 39 mg/dL olup hücre saptanmadı. Geniş laboratuvar tetkikleri, tümör taramaları, gangliozid paneli, elektroforezleri negatif bulundu. Hastaya 2 gr/kg dozunda IVIG tedavisi verildi. 1 ay sonra tekrar görülen hastanın IVIG'ten faydalanmadığı, aksine kliniğin bulber kaslara doğru belirgin progrese olduğu görüldü. Kontrol EMG de artık istirahatte pozitif diken, fibrilasyon ve fasikülasyon potansiyellerinin dil, trapez ve paraspinal kaslara yayıldığı görüldü. Dilde fasikülasyonları muayenede de belirgindi. Mevcut tabloda hasta motor nöron hastalığı (ALS) olarak değerlendirildi.

TARTIŞMA

Elektrofizyoloji pratiğinde ALSli bir hastayı teşhis etmenin etkileri çok büyük olacağından, SİÇ ve iğne EMG, motor nöron hastalığının diğer olası taklitlerini dışlamak için hayati öneme sahiptir. İletim bloklu multifokal motor nöropati (MMN), ALSye çok benzeyen ve ekarte edilmesi gereken hastalıkların belki de ilk örneğidir. ALS hastalarında NCSde iletim blokları normalde görülmemelidir. Literatürde de çok nadir bildirilmiştir. Burada, ileti bloklu MMN gibi başlayıp daha sonra kısa sürede bulbar, spinal kaslara yayılan ve ALS olarak değerlendirilen atipik bir olgu sunulmuştur. Klinik pratiğimizde benzer tablolarda belki yine de MMN olasılığına yönelik tedavi denenmeli ancak tablonun hızlı progrese olabileceği akılda tutulmalıdır.

TEP-73 İNTRAVENÖZ İMMÜNGLOBULİN TEDAVİSİNE BAĞLI GELİŞEN LİKENOİD DERMATİTİS

TURAN POYRAZ [1], ARMAĞAN VAROL [2]

[1] *İZMİR EKONOMİ ÜNİVERSİTESİ SHMYO*
[2] *ÖZEL MEDİFEMA HASTANESİ*

Olgu:

Giriş
1979 yılından beri Guillaine- Barre sendromu, kronik enflamatuvar demyelizan polinöropati, myastenia gravis, multipl skleroz ve otoimmün ensefalit gibi birçok nörolojik hastalıkta immunglobulin yaygın olarak kullanılmaktadır. İmmünglobulin iyi tolere edilen bir ürün olmasına rağmen yan etkiler görülebilmektedir. İmmünglobuline bağlı yan etkileri akut ve gecikmiş yan etkiler olarak ikiye ayırabiliriz. Akut yan etkileri grip benzeri bulgular, dermatolojik yan etkiler, aritmi, hipotansiyon ve transfüzyon ile ilişkili akut akciğer hasarı olarak sınıflarken, gecikmiş yan etkileri de trombotik olaylar, nörolojik bozukluklar (aseptik menenjit, PRES, nöbet geçirme, abdusens sinir parezisi), hematolojik bozukluklar (hemoliz, nötropeni), elektrolit bozuklukları olarak tanımlayabiliriz. Dermatolojik yan etkilerden ürtiker, papül, egzema, deskuamasyon ve likenoid dermatitis hastaların %6'sında görülmektedir. Biz de immunglobulin tedavisine bağlı nadir olarak görülen likenoid dermatitisi olgusunu paylaşmak istedik.

Olgu
70 yaşında diyabetes mellitus tanısı olan kadın hasta birkaç aydır yavaş yavaş kötüleşen yürüme bozukluğu nedenli dış merkezde değerlendirilmiş. Hastanın kranial ve spinal görüntülemeleri normal imiş. Hastanın yapılan elektromyografisinde altta ve distalde daha belirgin kronik formda demiyelizan nitelikte sensorimotor poliradikülonevrit ile uyumlu elektrofizyolojik bulgular elde edilmiş. Hastanın nörolojik muayenesinde bilinç açık koopere oryante pupiller ızokorık ışık refleksi alınıyor fasial asimetrisi yok üst ekstremite kas gücü tam alt ekstremite proksimal kas gücü 4/5 distal kas gücü 5-/5, derin tendon refleksleri azalmış yürüyüş geniş tabanlı romberg pozitif idi. Hastaya dış merkezde prednol başlanmış ancak hastanın kan şekeri yükseldiği ve prednol fayda etmediği için hastaya intravenöz immunglobulin tedavisi uygulanmıştır. İntravenöz immunglobulin tedavisi sonrasında hastanın el ve ayaklarında cilt döküntüleri olması üzerine hasta dermatolog tarafından değerlendirilmiş ve likenoid dermatitis tanısı konulmuştur.

Sonuç
Birçok nörolojik hastalıkta güvenle kullanmamıza rağmen hastalarda çeşitli yan etkiler görülebilmektedir. Birçok faktör immunglobulin ilişkili yan etkilerin oranını etkilemektedir. Yeni nesil immunglobulin ürünlerinin saflık ve biyolojik güvenirliliklerinin geliştirilmesi ve hekimlerinde bu ürünleri kullanırken hasta özelinde değerlendirme yaparak immunglobulin tedavisini uygulaması gerekmektedir.

Kaynaklar
1. Adverse Effects of Immunoglobulin Therapy. Yi Guo, Xin Tian,Xuefeng Wang and Zheng XiaoFront Immunol. 2018; 9: 1299.
2. Intravenous immunoglobulin: adverse effects and safe administration. Orbach H, Katz U, Sherer Y, Shoenfeld Y.Clin Rev Allergy Immunol. 2005 Dec;29(3):173-84.
3. Adverse effects of intravenous immunoglobulin. Misbah SA, Chapel HM.Drug Saf. 1993 Oct;9(4):254-62.

TEP-74 TEKRARLAYAN GUİLLAİN BARRE SENDROMU İLE BAŞVURAN VE SONRASINDA SJONGREN TANISI ALAN OLGU SUNUMU

MUTTALİP ÖZBEK , ENES BOZKURT , NESİBE BÜŞRA FİDANTEK , ADALET ARIKANOĞLU

DİCLE ÜNİVERSTESİ TIP FAKÜLTESİ NÖROLOJİ ANABİLİM DALI

Olgu:

Giriş: Sjögren sendromu gözyaşı ve tükürük bezleri olmak üzere tüm ekzokrin bezleri etkileyen kronik, sistemik otoimmün bir hastalıktır. SS'nin iki klinik formu vardır. Primer form; kuru göz ve/veya kuru ağız ile karakterizedir. Sekonder form diğer bağ dokusu hastalıklarına eşlik eder.Sjögren sendromunda nörolojik belirtilerin prevelansı %10-60 oranındadır. En sık görülen nörolojik tutulum saf duysal ya da baskın duysal polinöropati şeklindedir. Daha az sıklıkla trigeminal nöropati, mutipl mononöropati, radikülonöropati, otonomik nöropati ve multipl kraniyal nöropatiler görülebilir. Bu olgumuzda, tekrarlayan guillain barre sendromu bulguları ile gelen ve sonrasında Sjögren sendromu tanısı alan olgumuzdan bahsedeceğiz.

Olgu: 70 yaşında erkek hasta 2012 yılında kliniğimizde gbs ile takip edildikten sonra klinik olarak tam düzelen ve çekilen kontrol emg leri normal olan hasta 2020 yılında tekrarlayan ve 3 gün içinde olan gittikçe artan yürümede güçlük, kolllarda güç kaybı ve uyuşma şikayeti ile kliniğimize tekrardan başvurdu. Özgeçmişinde ve soygeçmişinde herhangi bir özellik yoktu. fizik muayenesinde herhangi bir özellik yoktu. Nörolojik muayenesinde; Bilinç açık koopere ve oryante idi. fasial paralizi yok ve konuşma normal idi. Kas gücü muayenesinde üst ekstremite bilateral 4+/5 , alt ekstremite 3/5 kas gücündeydi. Dtr ler patella ve aşilde alınamadı. üst ekstremitede hipoaktifti. Taban derisi refleksi bilateral fleksör şeklindeydi. Duyu muayenesinde subjektif yakınmaları vardı. Çekilen emg de alt ekstremitede daha belirgin yaygın demiyelinizan tipte sensorimotor polinoropati ile uyumlu gelmesi üzerine hastaya lomber ponksiyon yapıldı. Bos proteininin 153 (üst sınır : 40) gelmesi üzerine hastaya 5 günlük İVİG tedavisi başlandı.Tekrarlayan akut polinoropati olması üzerine hemogram , geniş biyokimya, vaskülit markerları, B12, Dvit ,Hba1c markerları istendi. Hasta detaylı sorgulandığında yıllardır olan ağız ve göz kuruluğu ve ara ara olan eklem ağrıları sebebiyle çeşitli ilaçlar kullandığını belirtti. Hastanın tetkiklerinde ANA ++ , Anti - SCL70+ , Anti-ro 52 + ve Anti ssa+ saptandıktan sonra hastaya schirmer testi ve tükrük bezi sintigrafisi planlandı. Gkz her iki gözde de 10 sn den kısa saptandı. Yapılan tükrük bezi sintigrafizinde her iki submandiblüler ve sol parotiste azalmış sekresyon cevabı olarak raporlandı. Hasta romatolojiye danışılarak sjongren sendromu tanısı aldı. Hidroksiklorokin ve prednizolon tedavisi başlandı. Hastanın takiplerinde İVİG tedavisi sonrası klinik tama yakın iyileşme izlendi.

Sonuç: Sjögren sendromu toplumumuzda sık görülen bir hastalık olmakla birlikte tanı almayan birçok hasta bulunmaktadır. Sjögren sendromu çok farklı nörolojik tablo ile karşımıza çıkabilmektedir. İdyopatik periferik sinir sistemi veya tekrarlayan periferik sinir sistemi hastalığı olan hastalarda Sjögren sendromunu mutlaka akılda bulundurmak gerekmektedir.

TEP-75 DÜŞÜK PARMAK İLE PREZENTE HİRAYAMA OLGUSU

BETÜL ÖZENÇ , ZEKİ ODABAŞI , AYŞE GAMZE POLAT

GÜLHANE EĞİTİM VE ARAŞTIRMA HASTANESİ

Olgu:

Distal üst ekstremitelerin juvenil müsküler atrofisi olarak da adlandırılan Hirayama Hastalığı (HH), boyun fleksiyon hareketiyle ilişkili bir tür servikal miyelopatidir. Hastalar genellikle önkol ve elde kas kaybıyla birlikte sinsi başlangıçlı tek taraflı ya da asimetrik bilateral üst ekstremite güçsüzlüğü ile başvurur. Kranial sinir, duyu tutulumu ve piramidal yol tutulumu yoktur. Hastalık C7, C8 ve T1 miyotomlarında esas olarak el ve önkol kaslarını etkiler, bu nedenle brakioradialis kası korunur. Manyetik Rezonans Görüntüleme (MRI) bulguları; spinal kord atrofisi, posterior epidural venöz kontrastlanma ve fleksiyonda posterior dural kesenin öne kaymasıdır.

30 yaşında kadın hasta bir yıl önce başlayan ve yavaş yavaş ilerleyen solda belirgin bilateral el parmaklarında düşme şikayeti ile başvurdu. Boyun ağrısı, travma ve duyusal bulguları yoktu. Hastaya dış merkezde 4 defa elektromiyografi (EMG) yapıldığı ve servikal radikülopati, radial sinir hasarı tanıları ile tedavi düzenlendiği öğrenildi. Hastanın nörolojik muayenesinde solda belirgin bilateral el parmaklarının ve dirseğin ekstansiyonunda güçsüzlük vardı. Bilateral tenar, hipotenar ve interosseoz kaslarda atrofi görüldü. Derin tendon refleksleri ve duyu muayenesi normaldi. Üst motor nöron tutuluşu bulgusu yoktu.
Hirayama hastalığında ayırıcı tanı olarak siringomyeli, amyotrofik lateral skleroz, miyelopati ile ilişkili servikal spondiloz, omurilik tümörleri ve travmatik miyelopati ekarte edilmelidir. Kendi kendini sınırlayan doğası ve alt servikal kordun ön boynuzlarında kronik mikrodolaşım değişikliklerinin patolojik bulguları nedeniyle klasik motor nöron hastalıkları türlerinden farklıdır. Parmak düşüklüğü ile prezente hirayama hastalığı nadirdir ve ayırıcı tanı olarak mutlaka düşünülmelidir.

TEP-76 TEK AİLEDE İKİ FARKLI HASTALIK: KONJENİTAL MİYASTENİ VE HEREDİTER POLİNÖROPATİ

DİDEM TEZEN [1], AYŞEGÜL GÜNDÜZ [1], VEYSİ DEMİRBİLEK [1], AYŞE NAZLI BAŞAK [2]

[1] İSTANBUL ÜNİVERSİTESİ-CERRAHPAŞA, CERRAHPAŞA TIP FAKÜLTESİ, NÖROLOJİ ANABİLİM DALI
[2] KOÇ ÜNİVERSİTESİ TIP FAKÜLTESİ, SUNA VE İNAN KIRAÇ VAKFI, NÖRODEJENERATİF HASTALIKLAR ARAŞTIRMA LABORATUVARI, KUTTAM

Olgu:

Amaç: Konjenital miyasteni, nöromüsküler kavşaktaki birçok farklı proteinden birinde mutasyona bağlı bir defekt sonucu oluşan klinik tablodur. Semptom başlangıç zamanı nadiren ergenlik olmakla birlikte, genellikle yenidoğan veya erken çocukluk dönemidir. Semptomlar hafif güçsüzlükten hayatı tehdit eden solunum sıkıntısına kadar değişebilir. Yenidoğan döneminde beslenme sırasında apne atakları, zayıf ağlama, göz kapaklarında düşme; çocuklukta oküler, bulber zayıflık veya egzersiz intoleransı olabilir. Biz burada bazı bireylerinde farklı nörolojik semptomları da olan bir konjenital miyasteni ailesi sunuyoruz.

Yöntem: Kliniğimize bebeklik döneminde göz kapağı düşüklüğüyle başvuran hastanın uzun dönem takibi sırasında, uzak bir akrabasında benzer semptomlar gelişmiş. Bunun üzerine detaylı aile sorgulaması yapılmıştır. Akraba evliliklerinin sık olduğu ailede 3 kişide konjenital miyasteni, 3 kişide ise nöropatik semptomlar varmış. Hastaların anamnez, muayene ve elektrofizyolojik çalışmaları yapılmıştır.

Sonuç: Miyastenik semptomları olan hastalarda postsinaptik tipte nöromuskuler bileşke bozukluğu, nöropatik semptomları olan hastalarda ise ileti bloklarıyla birlikte demiyelinizan polinöropati saptanmıştır. Ailenin tüm ekzon analizi halen devam etmektedir.

Tartışma: Konjenital miyastenide; klinik tablo, tedavi yanıtı ve prognozun ana belirleyicisi mutasyonun tipidir. Bildirdiğimiz ailede polinöropatinin de olması yaygın akraba evliliğine bağlı koinsidansı düşündürmektedir. Tedavi seçimi, ilaç çalışmalarına yol göstermesi, gelecek nesillere genetik danışmanlık verilebilmesi açısından, bu hastaların tanı ve mutasyonlarının ortaya konmasının önemli olacağı görüşündeyiz.

TEP-77 SEREBRAL İSKEMİDE LAZER AKUPUNKTUR ETKİNLİĞİ

AYDIN ÇAĞAÇ [1], LEVENT EDİZ [2], HİLMİ DEMİRKIRAN [3]

[1] *YÜZÜNCÜ YIL ÜNİVERSİTESİ TIP FAKÜLTESİ NÖRLOJİ ABD/VAN*
[2] *YÜZÜNCÜ YIL ÜNİVERSİTESİ TIP FAKÜLTESİ FİZİK TEDAVİ ABD/ VAN*
[3] *YÜZÜNCÜ YIL ÜNİVERSİTESİ TIP FAKÜLTESİ ANESTEZİ VE REAMİNASYON ABD/ VAN*

Özet:

Amaç:
Serebral iskemili geriatrik hastalarda lazer akupunkturun motor ve duyusal fonksiyonel bozukluklar üzerindeki etkisini değerlendirmek.

Materyal ve Metod:
Ocak 2019-Haziran 2019 tarihleri arasında Yüzüncü Yıl Üniversitesi Hastanesi Nöroloji ve Fizik Tedavi Rehabilitasyon Anabilim Dalında konvansiyonel radyolojik görüntüleme ile iskemik inme tanısı konulan toplam 63 hasta (30 erkek, 33 kadın) çalışmaya dahil edildi. Çalışma grubunda 31, kontrol grubunda 32 katılımcı yer almıştır. Her iki gruba da geleneksel rehabilitasyon uygulamaları yapılırken, çalışma grubuna ek olarak lazer akupunktur tedavisi uygulandı. Her akupunktur noktasına aynı anda beş dakika lazer akupunktur uygulandı. İşlem üç hafta boyunca haftada beş gün, toplam 15 seans uygulandı. Motor performans durumu için Fugl-Meyer Değerlendirmesi (FMA) ve fonksiyonel değerlendirme için Fonksiyonel Bağımsızlık Ölçütü (FIM) kullanıldı. Tedavi sonrası 3. ve 6. haftalar ile 3. ve 5. aylarda değerlendirmeler yapıldı.

Bulgular:
Çalışma grubunun toplam FMA skorlarında tedavi sonrası 3 haftalık, 6 haftalık, 3 aylık ve 5 aylık iyileşmeler kontrol grubuna göre istatistiksel olarak anlamlı derecede daha iyiydi ($p < 0.05$). Toplam FIM puanları ile ilgili olarak, dört değerlendirme zaman noktasında kontrol grubuna kıyasla çalışma grubunda tekrarlanan ANOVA testinde bir gelişme olmuştur.

Sonuç:
Lazer Akupunkturun günlük yaşam aktivitelerini ve nörolojik fonksiyonların çeşitli yönlerini iyileştirdiğine dair bazı kanıtlar bulduk. Lazer akupunkturun etkilerini belirlemek için daha fazla çalışmaya ihtiyaç vardır.

Anahtar Kelimeler: Serebral iskemi; Akupunktur; Geriatri.

TEP-78 VÜCUT KİTLE İNDEKSİ İLE DİYABETİK POLİNÖROPATİ ŞİDDETİ ARASINDAKİ İLİŞKİ

Bu bildiri geri çekilmiştir.

TEP-79 DUCHENNE MUSKULER DİSTROFİLİ HASTALARDA MEZENKİMAL KÖK HÜCRE TEDAVİ SONRASI DYSTROPHİN PROTEİN ANALİZİ

ALPER DAİ

GAZİANTEP ÜNİVERSİTESİ, TIP FAKÜLTESİ

Amaç:

Duchenne Muskuler Distrofi (DMD); X'e bağlı genetik geçiş gösteren, *Dystrophin* proteini kodlayan gende mutasyon sonucu ortaya çıkan, ilerleyici proksimal kas güçsüzlüğü, skolyoz, kardiyomyopati ve solunum yetmezliği ile seyreden kas hastalığıdır. Kesin tedavisi olmayan bu kas hastalığının mezenkimal kök hücre (MKH) tedavi etkinliği araştırılmıştır.

Gereç ve Yöntem:

Çalışmaya toplam 10 DMD tanısı almış hasta katılmış olup, sekiz siklus MKH tedavisi uygulanmıştır. Tedavi öncesi ve sonrasında etkinlik-güvenilirlik değerlendirilmiştir. Klinik skorlama testleri, elektromyografi, ekokardiografi, polisomnografi, myometrik ölçümler, kas MR spektroskopisi , gen dizi analizleri, real time PCR ve FISH testleri yapılmıştır. MKH tedavi öncesi ve sonrasında hastalardan alınan kas biopsilerinde dystrophin protein düzeyleri, kalitatif ve kantitatif olarak incelenmiştir.

Bulgular:

Polisomnografik testlerin sonunda MSC tedavisi ile 1 hasta dışında hastaların oksijen saturasyonunda artış gözlenmiştir. Real time PCR yöntemi ile MSC tedavi sonrası kas biopsilerinde dystrophin protein düzeyi kantitatif artış göstermiştir. Real time PCR yöntem ile bazı hastalarda ise %50'ye varan dystrophin gen expresyonunda artış görülmüştür. Bir hastada skolyoz açısında tedavi sonrasında belirgin düzelme görülmüştür. Hastaların hiçbirinde ciddi yan etki gözlenmemiştir. Üç hastada MSC tedavisine bağlı düşük titrelerde antikor tesbit edilmiştir.

Sonuç:

Faz I-II klinik araştırmada, MKH tedavisi sonrası yapılan kas biopsilerinde, tüm hastalarda PCR-Dytrophin düzeyi artış göstermiştir. Hasta sayısı yeterli olmadığı için istatiksel olarak anlamlı bulunmamıştır. MSC tedavisinde: etkinlik süresi, tedavi dozları ve tedavi siklusları hakkında belirlenmiş standart bir protokol bulunmamakla birlikte hastalarda DMD progresyonu durdurulmuştur.

TEP-80 AKUT TRANSVERS MİYELİT KLİNİĞİ İLE PREZENTE OLAN ANTİ-AMFİFİZİN POZİTİFLİĞİ İZLENEN BİR OLGU SUNUMU

SANİYE KARABUDAK , FERDA USLU , AZİZE ESRA GÜRSOY

BEZMİALEM ÜNİVERSİTESİ HASTANESİ

Özet:

AMAÇ: Transvers miyelit (TM), hızlı başlangıçlı güçsüzlük, duyusal değişiklikler ve bağırsak veya mesane disfonksiyonu ile ortaya çıkabilen, nadir görülen, edinilmiş bir omurilik hastalığıdır. Birçok farklı sebebe bağlıdır. Nedenler arasında paraneoplastik miyelopatiler de yer alır. Sıklıkla kadınlarda gözlenip meme kanseri ve stiff-person sendromuyla ilişkili olan anti-amfifizin pozitifliği ile nadiren izole TM kliniği bildirilmiştir. Bu bildiride TM kliniği ile hastanemize başvuran ve etiyolojik incelemede anti- amfifizin antikor pozitifliği saptanan bir olgumuzu paylaşarak literatür ışığında tanı ve tedaviyi tartışmayı amaçladık.

OLGU: Otuz beş yaşında kadın hasta 20 gün önce başlayan bacaklarda güçsüzlük ve uyuşma yakınmalarıyla hastanemize başvurdu. Yakınmalarının sağ bacakta uyuşma şeklinde başlayıp aynı gün içerisinde güçsüzlük meydana geldiği, ertesi gün sol bacağa da yayıldığı öğrenildi. Bir hafta içerisinde artan yakınmalar nedeniyle hasta yürüyemez hale gelmişti. Özgeçmişinde bilinen hastalık yoktu. Soy geçmişinde babasının 9 yıl önce ilerleyici yürüme bozukluğu yakınmasıyla Brucella enfeksiyonu tanısı aldığı ve tedavi ile tam düzeldiği belirtildi. Sistemik fizik muayenesinde özellik saptanmayan hastanın nörolojik muayenesinde (NM) üst ekstremite kas güçleri tam, alt ekstremite kas güçleri bilateral 1/5 idi. T8 dermatomunda seviye veren duyu kusuru vardı. Derin duyu muayenesinde bilateral alt ekstremitelerde vibrasyon azalmıştı. Derin tendon refleksleri (DTR) simetrik olarak üstte canlı, altta hipoaktifti. Taban cilt refleksi (TCR) bilateral ekstansör yanıtlıydı. Sfinkter kusuru yoktu. Kontrastlı kranyal ve servikotorakal MR incelemesinde servikal ve alt torakal seviyelerde multipl, periferik yerleşimli, milimetrik boyutta T2 hiperintens kontrast tutan lezyonlar izlendi. Yapılan lomber ponksiyon incelemesinde BOS protein: 30 mg/dL (N:15-45mg/dL) saptandı. 2 lökosit izlendi. BOS kültüründe üreme olmadı. Brucella, Borelia incelemeleri negatifti. Oligoklonal band tip 1 patern olarak sonuçlandı. NMO-MOG antikorları negatif sonuçlandı. VEP incelemesinde bilateral P100 dalga latansları hafif uzundu.BOS ACE 4 IU/L (0-2.6 IU/L) , Serum ACE 165 IU/L (52 IU/L) saptanması üzerine sarkoidoz açısından kontrastlı toraks BT ve 24 saat idrar kalsiyum istendi, normal saptandı. Kliniğinden 1 ay önce hafif gribal enfeksiyon öyküsü olması nedeniyle yapılan COVİD PCR testi negatif, Covid IgM antikor negatif, anti-Sars Cov IgG antijeni 162.8 (normal değer: negatif) pozitif idi. Malignite taramasına yönelik yapılan incelemelerde CA-125:114 U/mL (0-35 U/mL) idi. Batın BT'de; görüntü alanına giren sol meme orta kadranlarda sağ memeye kıyasla asimetrik izlenen lineer uzanan asimetrik dilate duktus lehine değerlendirilen alan izlendi. Fakat meme USG normal olarak sonuçlandı. Otoimmün TM tanısı ile 7 gün 1gr/gün intravenöz metiprednisol (IVMP) verildi. Tedavi sonrası bilateral alt ekstremite kas güçleri 2/5 olarak değerlendirildi. Duyu kusurunda azalma saptandı. Motor zaafı belirgin olarak devam ettiği için 7 seans plazmaferez ve 10 gr IVMP uygulandı. Tedavi ile alt ekstremite proksimal kas güçleri 3/5, distal kas güçleri 4/5 şeklinde düzelme gösterdi. Hasta haftalık IVMP ve Azatiopürin (AZA) 50 mg/gün tedavisi planlanarak destekle yürür halde taburcu edildi. Cilt döküntüleri nedeniyle AZA kesildi. Oral steroid 32 mg tedricen azaltılmak üzere başlandı. Paraneoplastik panelde anti-amfifizin + pozitif olarak sonuçlandı. Hastanın optik sinir tutulum bulgularının olması, diğer demiyelinizan ve inflamatuar hastalıkları düşündürecek laboratuar bulgularının olmaması, TM nin görüntüleme bulgularının atipik olması nedeniyle mevcut klinik bulguların anti- amfifizin ile ilişkili olabileceği düşünüldü. Tüm vücut PET yapıldı. Uterus korpusu posterior kısmında fokal tarzda artmış FDG tutulumu izlendi, ön planda miyom olarak değerlendirildi. Jinekolojik muayenesinde ve yapılan biyopside malignite lehine bulgu izlenmedi. Birinci yılında gönderilen paraneoplastik antikor panelinde anti-amfifizin negatif sonuçlandı. Son NM'sinde kas güçleri tam, DTR'leri dört ekstremitede canlı, TCR bilateral kaçak ekstansör olan hastanın klinik izlemi ve malignite taramaları devam edilmektedir.

SONUÇ: Paraneoplastik sendromlar transvers miyelit etyolojisinde nadir rastlanan nedenlerden biridir. En sık izlenen otoantikorlar; anti-Hu, anti-collapsin-responsive mediator protein 5 (CRMP5) olup daha az olarak anti-amfifizin izlenir. Amfifizin, akson terminalinde vezikül membranının alınmasında rol oynayan intraselüler bir nöronal proteindir. Atipik görüntüleme bulgularına sahip transvers miyelit olgularında mutlaka akla gelmeli ve antikor pozitifliği sırasında malignite saptanmayan olguların malignite taramaları düzenli olarak yapılmalıdır.

TEP-81 DESENDAN SEYİRLİ NADİR AKUT POLİNÖROPATİ TABLOSU

DENİZ BAYINDIR , MERVE GÖZÜKÜÇÜK , UMUTCAN DURAN , CEYHUN SAYMAN , BURAK YULUĞ

ALANYA ALAEDDİN KEYKUBAT ÜNİVERSİTESİ EĞİTİM VE ARAŞTIRMA HASTANESİ

Özet:

DESENDAN SEYİRLİ NADİR AKUT POLİNÖROPATİ TABLOSU

Guillain Barre Sendromu(GBS) progresif, simetrik kas gücsüzlüğü ve arefleksi ile karakterize akut inflamatuar polinöropatidir. Genellikle hastalığın başlangıcından 1-4 hafta önce üst solunum yolu enfeksiyonu. gastroenterit, cerrahi girişim veya aşılanma öyküsü vardır. Hastalık en sık bacaklarda başlayıp yüze ve orofarinkse doğru ilerleyerek asendan seyir gösterse de yaklaşık %5-10 hastada kollardan başlayarak desendan başlangıçlı seyir gösterebilir. Çalışmamızda desendan seyirli nadir bir GBS olgusu sunulmuştur.

Olgu

55 yaşında kadın hasta kol ve bacaklarda güçsüzlük, yürüyememe şikayeti ile başvurdu.Hastanın 2 ay önce üst solunum yolu enfeksiyonu geçirdiği son 2 haftadır kollarda son 1 haftadır bacaklarda güçsüzlük ve sonrasında uyuşmaları olduğu öğrenildi.EMG si ağır düzeyde duyu-motor polinöropati ile uyumlu bulundu. BOS incelemesinde BOS proteini:136,2 saptandı. GBS tanısıyla takibe alınan hastaya 1g/kg dozdan toplam 90 g intravenoz immunglobulin(IVIG) tedavisi verildi. Yakınmaları belirgin düzelen hastanın takibine poliklinik kontrolüne devam edildi

Tartışma ve Sonuç

GBS olgularının çoğunda ilk bulgular enfeksiyondan 1-4 hafta sonra ortaya çıkar. Tipik olarak asendan seyir gösteren simetrik kas güçsüzlüğü ile karakterize olsa da %5-10 olguda desendan seyir göstermektedir. Olgumuzda 6 hafta önce üst solunum yolu öyküsü vardı.Kas güçsüzlüğü simetrik olarak kollardan başlayıp bacaklara doğru yayılarak desendan seyir göstermiştir.BOS protein düzeyi artmış olmasına karşın hücre artışı görülmez.Mononükleer hücre sayısı 10 mm^3 ün altındadır.(albüminositolojik disosiasyon). EMG incelemesinde ağır düzeyde duyu-motor polinöropati olan hasta akut motor-duyusal aksonal nöropati olarak değerlendirildi. Sıklıkla IVIG tedavisi uygulanan hastalarda destek tedavisi yanında zaman zaman plazmaferez benzeri tedaviler uygulanabilir. Hastalar en erken 3. günde genellikle 2. haftaadan sonra iyileşme gösterebilir. EMG bulguları 3. hafta civarında ortaya çıkabilir. Klinik takipte elektrofizyolojik testlerden yararlanaılabilir. Dirençli olgularda plazmaferez ve immunsupresif tedaviler kullanılmaktadır.

TEP-82 NÖROENDOKRİN KARSİNOMU İLE İLİŞKİLİ AMPA RESEPTÖR ENSEFALİTİ

KEBİRE EYLÜL ARSLAN , ELİF ÖZGE DOĞAN , DİLARA ASAR , LEVENT ÖCEK , DEMET FUNDA BAŞ , UFUK ŞENER

SBÜ İZMİR TEPECİK EĞİTİM VE ARAŞTIRMA HASTANESİ, NÖROLOJİ KLİNİĞİ

Özet:

Giriş

Otoimmün ensefalit hızlı kötüleşme gösteren yakın dönem amnezisi, epileptik nöbet ve psikiyatrik bulgular ile karakterizedir. Pek çok hastada klinik tabloya bir tümör eşlik etmektedir, ancak olguların %60–70'inde tümör saptanmasından aylar önce ortaya çıktığı bildirilmektedir. Anti-α-amino- 3-hydroxy-5-methyl-4-isoxazolepropionic acid reseptörleri (AMPAR) santral sinir sisteminde uyarıcı sinaptik iletimin çoğundan sorumlu olan transmembran iyonotropik glutamat reseptörüdür. AMPAR ensefaliti (AMPAR-E), sinapslardaki GluA1/GluA2 içeren AMPAR kümelerinin sayısının azalmasına neden olan reseptörlere karşı antikorların üretilmesinden kaynaklanır.

Olgu

Kırk altı yaşında erkek hasta iki gün önce başlayan yaşadığı olayları hatırlayamama, yakınlarını tanıyamama şikayetleri ile acil servise başvurdu. Bilinen kronik hastalık ve ilaç kullanım öyküsü yok. Nörolojik muayenesinde: Kooperasyon kurulabiliyor ancak yer-zaman oryantasyonu bozuk, kişi oryantasyonu korunmuş, reaksiyon süresi uzun, göz temasından kaçınıyordu. Beyin bilgisayarlı tomografisi (BT) normal idi. Kontrastlı MRG'sinde sağ mezial temporal lob ve hipokampal bölgede asimetrik T2 sekansında hiperintense, kısmen kontrastlanan lezyon gözlendi. BOS'ta hücre ve protein normaldi. EEG'sinde sağ frontopariyetal diken dalga deşarjları saptandı. Santral sinir sistemi enfeksiyonu ön tanısı ile hastaya asiklovir 3x750 mg IV başlandı. İzleminde tekrarlayan fokal nöbetleri levetirasetam 1500 mg/gün ile kontrol altına alındı. Antiviral tedavisi tamamlanan ancak klinik fayda görmeyen hastaya 7 gün IV pulse steroid tedavisi uygulandı. Tetkik sonuçlarında AMPA-1 ve AMPA-2 pozitif olarak saptandı. AMPAR-E düşünüldü. 0,4gr/kg/gün'den 5 gün IVIG tedavisi verildi. Yapılan malignite taramasında toraks BT'de nodüler lezyon saptandı. Doku biyopsinde nöroendokrin karsinom ile uyumlu bulgular elde edildi. PET incelemesinde tüm vertebralarda yaygın metastatik lezyonlar görüldü. Onkoloji ile birlikte takibe alındı.

Tartışma

Bellek bozukluğu, davranış değişiklikleri veya dirençli nöbetler nedeniyle başvuran kranyal MRG'de tipik tutulumu olan hastalarda AMPAR ile ilişkili otoimmun ensefalit araştırılmalı ve en kısa sürede tedavi başlanmalıdır. Olguların yaklaşık üçte ikisinde akciğer, meme ve tiroid malignitlerin bulunduğu unutulmamalı ve ayrıntılı incelemeler mutlaka yapılmalıdır.

TEP-83 PANSİTOPENİK AKCİĞER TÜBEKÜLOZLU BİR HASTADA GELİŞEN PROGRESİF MULTİFOKAL LÖKOENSEFALOPATİ

ZELİHA GÜNEŞ , ASLI YAMAN KULA , ESRA GÜRSOY , ZELİHA MATUR

BEZMİALEM VAKIF ÜNİVERSİTESİ TIP FAKÜLTESİ NÖROLOJİ ANABİLİM DALI

Özet:

Amaç: Progresif multifokal lökoensefefalopati (PML) genellikle lenfoproliferatif ve miyeloproliferatif hastalıklar, maligniteler, HIV enfeksiyonu ve otoimmün hastalıklar seyrinde; organ nakli sonrası rejeksiyonu önlemek için kullanılan immünsüpresif ilaçlar veya natalizumab gibi immünmodülatör tedaviler ile ilişkili olarak gelişebilen nadir görülen bir yavaş virüs enfeksiyonudur. PML, genellikle sinsi başlangıçlı ve sürekli ilerleyen fokal nörolojik defisitlerle kendini gösterir.

Yöntem: 64 yaşındaki kadın hasta, 2 ay kadar önce subakut olarak başlayıp ilerleyen unutkanlık, dengesizlik ve beceriksizlik, sağ tarafı görememe, konuşma bozukluğu, sağ kolda baskın güçsüzlük şikayetleri ile kliniğimize başvurdu. Daha önce başka nöroloji kliniğinde değerlendirilmiş; kraniyal manyetik rezonans görüntülemesinde (MRG) sol posterior serebral arter sulama alanında subakut enfarkt olarak değerlendirilen lezyon görülmüş ve iskemik serebrovasküler hastalık açısından incelenmişti. Özgeçmişinde 32 yıl önce toksoplazmaya bağlı gelişen karaciğer sirozu vardı; 2000 yılında ösofagial varisler ve pansitopeni gelişmişti. Ayrıca antitrombin III, protein C ve S eksikliği, hipotiroidisi, ANA pozitifliği ve eritema nodosumu vardı. Çocuklukta geçirilmiş otit sekeli olarak işitme azalması mevcuttu. 6 ay önce konulmuş olan akciğer tüberkülozu tanısı nedeniyle tedavi almaktaydı. Nörolojik muayenesinde; adlandırma ve akıcılığın bozuk, tekrarlamanın korunmuş olduğu afazi, sağ homonim hemianopsi, sağda kolda baskın hemiparezi ve hemihipoestezi, bilateral ekstansör taban derisi refleksi bulundu. Kontrol kraniyal MRG'de sol parietooksipitalde ve korpus kallozum spleniumda, sol lateral ventrikül atria komşuluğunda, periventriküler ak maddede ve sağ serebellar hemisfer ak maddesinde T2 ve FLAİR görüntülerde hiperintens, yer yer silik kontrast tutulumları olan lezyonlar görüldü. CADASIL, PML, intravasküler lenfoma ve SLE ön tanıları ile inceleme planı yapıldı. Beyin omurilik sıvısı (BOS) incelendi: BOS berrak ve renksizdi, hücre görülmedi, protein ve glikoz düzeyi normaldi; oligoklonal band görülmedi, atipik hücre saptanmadı. Otoimmün ensefalit ve paraneoplastik antikorları negatifti. BOS'ta JCV DNA'sı PCR testiyle pozitif (21 kopya/ml) saptandı; test iki kez tekrarlandı. Hastanın diğer komorbid durumları ve immünsüpresif durumuyla ilgili yapılabilecekler açısından gastroenteroloji, göğüs hastalıkları, hematoloji ve enfeksiyon hastalıklarının da yer aldığı konsey düzenlendi. Konsey sonucunda splenektomi gibi herhangi bir müdahalenin çok riskli olduğu ve uygun olmadığı kararı verildi. Mirtazapin tedavisi başlandı. Hastanın yaklaşık 2 yıllık takibinde kliniğinde progresyon izlenmedi, afazide kısmi düzelme ve mobilizasyonda hafif artış oldu.

Tartışma ve Yorum: PML'nin özel bir tedavisi henüz yoktur. HIV ile ilişkili olgularda antiretroviral tedavi önerilir. İmmünmodülatör ilaçlarla ilişkili olanlarda plazmaferez ile ilacın vücuttan hızla uzaklaştırılması, immünspresyonla ilişkili olanlarda bu durumun düzeltilmesi gerekir. Serotonerjik 5HT2a reseptörünün, glial hücre kültürü sisteminde JCV için hücresel bir reseptör olarak hizmet edebileceğini gösteren bir çalışmaya dayanarak, olanzapin, zisprasidon, mirtazapin, siproheptadin ve risperidon dahil olmak üzere 5HT2a reseptörünü bloke eden ilaçların etkili olduğunu söyleyen anektodal olgu bildirimleri vardır, ancak bu uygulama geniş serilerle kanıtlanmamıştır. Hastamızda tüberkülozun tedavisi, JCV viral yükünün az olması da kliniğin görece iyi seyretmesinde etkili olmuş olabilir.

TEP-84 PRİMER SANTRAL SİNİR SİSTEMİ VASKÜLİTİ TANISINDA ARDIŞIK GÖRÜNTÜLEMELERİN ÖNEMİ

ENİSE NUR ÖZLEM , ŞEHNAZ ARICI

İZMİR KATİP ÇELEBİ ÜNİVERSİTESİ ATATÜRK EĞİTİM ARAŞTIRMA HASTANESİ NÖROLOJİ KLİNİĞİ

Özet:

Primer Santral Sinir Sistemi Vasküliti Tanısında Ardışık Görüntülemelerin Önemi
Giriş: Primer Santral Sinir Sistemi Vasküliti kortikal ve leptomeningeal küçük ve orta boy arterlerin duvarlarında enfalamasyon, nekroz ve lümeden oklüzyonun geliştiği nadir bir hastalıktır. Hastalık tutulan bölgeye göre baş ağrısı,epileptik nöbet, ensefalopati gibi bulgularla seyretmektedir. Hastalığın kesin tanısı patolojik incelemeler ile koyulmaktadır. Patolojik incelemenin mümkün olmadığı durumlarda görüntüleme bulguları ile tanı koyulmaktadır. Kranial MRG'da multiple kortikal/subkortikal enfarkt, parankimal ve leptomeningeal kontrastlanma, beyaz cevher hiperintensiteleri ve kanama izlenir. Ardışık görüntüleme bulguları ile Primer Santral Sinir Sistemi Vasküliti tanısı koyulan olgu sunulmuştur.

Olgu: 19 yaşında erkek hasta gece yatağında her iki kolda ve bacakta kasılma titreme ve dilini ısırmanın olduğu, uyaranlara tepki vermediği şekilde bulunmuş. Bu durum yaklaşık 5-10 dakika kadar sürmüş. Acil servise başvuran hastanın nörolojik muayenesi olağan saptandı. Rutin laboratuar tetkikleri, madde kart paneli, etanol testinde patoloji saptanmadı. Hastanın özgeçmiş, soygeçmiş, alışkanlıklarında özellik saptanmadı, şikayetleri tekrarlamadığı öğrenildi. Acil serviste çekilen Beyin BT normal, Difüzyon mrg'da sol medial temporal bölgede difüzyon hızlanması saptandı. Nöroloji poliklinikte Kranial mrg, eeg istenen hastanın nöbet öyküsünün tipik olması, görüntüleme bulgularında lezyon? olması üzerine valproik asit 1000 mg/gün tedavisi başlandı. EEG normal saptanan hastanın Kranial MRG'ında multiple her iki hemisferde T2 hiperintens, yer yer difüzyon kısıtlılığı saptandı. Radyoloji raporunda lezyonların metastaz açısında kuşkulu bulunması üzerine kontrastlı çekim planlandı. Primer malignite araştırılması amacıyla Dahiliye, Gastroenteroloji, Üroloji bölümlerine yönlendirildi. Endoskopi- kolonskopi, ürolojik incelemeleri normal olan hastaya Dahiliye kliniği tarafından PET CT çekimi yapıldı. PET CT'de malignite lehine bulgu saptanmadı. Kontrastlı Kranial – Perfüzyon MRG'ı çekilen hastanın lezyonları malignite açısından atipik, vaskülitik? demiyelizan süreçler açısından kuşkulu bulunması üzerine hasta kliniğimize yatırıldı.
Hasta vaskülitik, demiyelizan süreçler açısından tetkik edilmeye başlandı. Viral/Bakteriyel serolojiler, otoantikorlar (ANA-ANCA alt paneller de dahil) negatif saptandı. Romatoloji kliniği tarafından da değerlendirilen hastada sistemik vaskülitik süreç, bağ doku hastalığı düşünülmedi. Lomber ponksiyonda BOS direk bakısı, biyokimyası serolojik incelemeleri, sitolojisi normal saptandı. Anti NMO, MOG antikorları negatif saptandı. Primer santral sinir sistemi vasküliti açısından Tanısal Serebral Anjiyografi işlemi yapıldı, vasküler patoloji saptanmadı. Hastanın sekonder vaskülitik süreçler, demiyelizan hastalık ve primer malignite açısından yapılan tetkiklerinde patoloji izlenmedi, hastaya ek olarak MRG spektroskopi çekimi yapıldı. Şikayetlerin başlangıç süresinden itibaren ardışık görüntülemeleri yeniden değerlendirildi. İlk çekilen difüzyon mrg'ında sol medial temporal bölgede difüzyon hızlanması, t2 kesitler hiperintesite dikkat çekmekteydi. Ardışık görüntülemelerde bu lezyonun sebat ettiği, difüzyon kısıtlılığı göstermeye başladığı ve kontrastlanma gösterdiği görüldü. Sağ frontal bölgede ardışık çekimlerde yeni gelişen t2 hiperintens lezyonun oluşumu, kontrastlanması dikkat çekmekteydi. Multiple hemisferik lezyonlarında bir kısmında kaybolma izlendi. Yaklaşık 1 aylık süre içinde ardışık görüntülemelerine yeni ortaya çıkan ve kaybolan lezyonları olan hastanın görüntüleme bulguları ön planda primer santral sinir sistemi vasküliti olarak değerlendirildi. Hastaya 1000 mg/gün intravenöz metilprednizolon tedavisi 10 gün süre ile verildi. Oral 20 mg/gün prednizolon tedavisi ile taburcu edilen hastanın takip tedavisinde Rituksimab tedavisi planlandı ve izleme alındı.

Tartışma: Primer merkezi sinir sistemi vaskülitleri (pMSSV) sistemik tutulum olmadan, serebral damarların inflamasyonu ile giden hastalıklardır. Hastalığında tanısına ulaşmak için öncelikle inflamatuar, demiyelizan, enfeksiyöz, malignite süreçlerinin dışlanması gerekmektedir. Tanısal görüntüleme yöntemleri içinde Kranial MRG, DSA kullanılmaktadır. Orta ve büyük boy damaları tutan inflamatuar hastalılarda DSA'da patolojik bulgular izlenme ihtimali daha yüksektir. Kranial MRG'da her iki hesmiferde T2 hiperintes lezyonlar, FLAIR, Difüzyon kesitlerindeki lezyon özellikleri dikkat çekmektedir. Kesin tanı biyopsi ile koyulmakla birlikte, biyopsi yapılamayan ve biyopsiyi

reddeden hastalarda tanı koymada görüntüleme bulgularının önemi artmaktadır. Kranial mrg'da atipik lokalizasyonlarda, genellikle kontrast tutulumu gösteren, subkortikal ve kortikal bölgelerde yoğunlaşma eğiliminde lezyonlar görülebilir. Bundan başka vasküler komplikasyonlara bağlı, iskemik ve hemorajik infarkt bulguları, hemosiderin birikimleri görülebilir. Eski ve yeni ortaya çıkmış lezyonların birlikte bulunması önemli bir bulgudur. Bizim hastamızda da tetkik edilme döneminde herhangi bir tedavi almadan ardışık görüntülemelerinde ortaya çıkan ve kaybolan lezyonların bulunması, diğer incelemelerin negatif saptanması ile primer santral sinir sistemi vasküliti düşünülmüştür.

TEP-85 TNF-ALFA İNHİBİTÖRÜ VE SANTRAL SİNİR SİSTEMİ İNFLAMATUAR/DEMİYELİNİZAN HASTALIK İLİŞKİSİ

RONAY BOZYEL , AHMET KASIM KILIÇ , MEHMET ENGİN TEZCAN

KARTAL DR.LÜTFİ KIRDAR ŞEHİR HASTANESİ

Özet:

Amaç: TNF alfa inhibitörleri romatolojik hastalıkların tedavisinde son dönemlerde sıkça kullanılan ajanlardır Son yıllarda TNF alfa inhibitörü kullanımı sonrası tipik MS semptomları ile seyreden olgular bildirilmiştir.TNF alfa inhibitörleri ile tedavi edilen romatolojik tanısı olan hastalarda semptomatik/asemptomatik demiyelinizan/inflamatuar hastalık/olay oranını belirlemek amacıyla çalışma planlanmıştır.

Yöntem: Romatoloji tarafından takip edilen 295 hasta tarandı ve bunlardan 258i çalışmaya dahil edildi. Demografik özellikler, romatolojik tanı, eşlik eden hastalıklar, TNF-α ajan(lar)ının tipi, ilaç kullanımı ve maruziyet süreleri kaydedildi. Nörolojik semptomlar kaydedildi.
Sonuçlar: Tüm grupta ortalama yaş 43.82±11.81 idi. Hastaların 142si kadın, 116sı erkek hastaydı. 28 hasta 72.42 ay ile üç veya daha fazla farklı TNF-α ajanı, 58 hastada 55.7 ay ile iki farklı TNF-α ajanı ve geri kalan 172 hasta 45.27 ay ile tek TNF-α ajanı olarak kullanıldı.Hastaların çoğu asemptomatik olarak Barkhof kriter 1i ve Fazekas DWM ve PVWM skorunu 1er olarak karşılıyordu. Üveiti olan çok az sayıda hasta grubunda inflamatuar demiyelinizan lezyonlar semptomatik görünüyordu.

Tartışma: Romatolojik hastalıklarda TNF-α tedavisi, merkezi sinir sisteminin inflamatuar demiyelinizan hastalığını indüklemek için çoğunlukla güvenli görünmektedir. Çalışmamızda üveiti olan hastaların 2 sinde inflamatuar/demiyelinizan özellikte santral sinir sistemi lezyonları gösterildi. Bu hastalardan bir tanesi MS tanı kriterlerini karşılamakta idi. idiyopatik üveiti olan hastalarda bir TNF-α düşünülürken dikkatli olunması gerekebilir, bu hastalarda inflamatuar/demiyelinizan merkezi sinir sistemi lezyonlarını ilerletme potansiyeline sahip olabilir.

TEP-86 İSKEMİK İNME KLİNİĞİ İLE PREZENTE OLAN MOGAD OLGUSU

DİLARA ASAR [1], KEBİRE EYLÜL ARSLAN [1], LEVENT ÖCEK [1], EMİŞ CANSU YAKA [1], YELİZ PEKÇEVİK [2], DEMET FUNDA BAŞ [1], UFUK ŞENER [1]

[1] *SBÜ İZMİR TEPECİK EĞİTİM VE ARAŞTIRMA HASTANESİ NÖROLOJİ KLİNİĞİ*
[2] *SBÜ İZMİR TEPECİK EĞİTİM VE ARAŞTIRMA HASTANESİ RADYOLOJİ KLİNİĞİ*

Özet:

Giriş

Myelin oligodendrosit glikoproteini (MOG) beyin, omurilik ve optik sinirlerde myelin yapısına katılır. MOG antikoru ile ilişkili hastalık (MOGAD) optik sinir ve spinal kord başta olmak üzere sinir sistemini etkileyen yeni bir otoimmün bozukluk spektrumunu olarak tanımlamaktadır. MOGAD genellikle 30-40 yaşlarında başlamaktadır. Bizde akut iskemi ile benzer radyolojik ve klinik bulgular gösteren MOGAD olgusunu sizlerle paylaşmak istedik.

Olgu Ondokuz yaşında erkek hasta uyandığında farkettiği yüzünün ve vücudunun sol yarımında uyuşma ve hissizlik yakınması ile acil serviste değerlendirildi. Öyküsünde bir hafta önce idrar yolu enfeksiyonu nedeniyle antibiyotik tedavisi başlandığı öğrenildi. Nörolojik muayenesinde:sol hemihipoestezisi, 4/5 hemiparezisi ve alt ekstremite DTR'lerde artış saptandı. Acil serviste beyin bilgisayarlı tomografisi (BT) normal idi. Diffüzyon ağırlıklı görüntülemelerde ponsun sağ yarımında hiperintens ve *ADCde* hipointens alan dikkati çekti. Beyin ve Boyun BT anjiosu normal idi. Antiagregan tedavi başlandı. Servis takibinde yapılan kraniyal manyetik rezonans görüntülemesinde (MRG) ponsun sağ yarımında T1 ağırlıklı kesitlerde hipointens T2 ağırlıklı ve FLAIR kesitlerde hiperintens görünümlü kontrast tutulumu olmayan lezyon gözlendi. Spinal kontrastlı MRG'lerinde C3-C7 ve T3-T8 vertebra düzeyine dek spinal kord santralinde kontrast tutulumu olmayan T2 hiperintens uzun segment lezyon görüldü. Rutin laboratuvar, enfeksiyöz ve vaskülit testlerinde anlamlı bulgu saptanmadı. Antiagregan tedavisi kesildi. Lomber ponksiyonda BOS proteini 79 mg/dl olarak hesaplandı ve direk bakısında hücre yoktu. VEP'te bilateral optik sinirde ileti uzaması saptandı. Transvers miyelit ön tanısı ile hastaya pulse steroid (1000 mg /gün) tedavisi başlandı. OKB ve NMO antikoru negatif saptanırken, anti-MOG antikoru pozitif saptandı. MOGAD tanısı ön planda düşünüldü. İzleminde kliniğinde düzelme gözlenen hasta oral steroid tedavisi ile taburcu edildi.

Tartışma
Erken dönemde akut nörolojik bulgu ile gelen genç hastalarda inme dışı nedenleri de mutlaka akılda bulundurmamız gerekmektedir. MOGAD'ın santral sinir sisteminin bir çok bölgesini etkileyerek akut fokal nörolojik disfonksiyona ve radyolojik bulgulara yol açabileceğinide akılda tutmalıyız.

TEP-87 MİDE OPERASYON ÖYKÜSÜ OLAN WERNİCKE ENSEFALOPATİ OLGUSU

MUSTAFA ÇAM , ŞENGÜL YILDIZHAN , BURAK ZAN , SELMA AKSOY , ÖZGÜL OCAK

ÇANAKKALE ONSEKİZ MART ÜNİVERSİTESİ

Özet:

Giriş: Wernicke ensefalopatisi (WE) tiamin (vitamin B1) eksikliğine bağlı olarak gelişen nöropsikiyatrik bir hastalıktır. Sıklıkla kronik alkolizme bağlı olarak görülmekle birlikte tiamin alım veya emilim eksikliğine neden olan her türlü durumda ortaya çıkabilir. Bu olguda MR görüntüleme eşliğinde tanı konulan olgu sunulmuştur.

Olgu: 57 yaşında erkek hasta bilinç bulanıklığı şikayeti nedeniyle acil servise başvurdu. Özgeçmişinde mide operasyon öyküsü mevcuttu. Alkol kullanım öyküsü bulunmamaktaydı. Nörolojik Muayenesinde bilinç konfü idi. Her iki gözde bilateral horizontal nistagmus saptandı. Yürüyüş ataksik idi. Kranial MR'ında beyin sapının her iki yanında izlenen hiperintens lezyonlar saptandı. Vitamin B1 düzeyi 15.70 saptanan hastaya Tiamin relasman tedavisi başlandı. Bilinç muayenesi normale döndü. Fizik Tedavi Rehabilitasyon Bölümünce yürüyüş egzersiz programına devam edilmek ve kontrollere gelmek üzere taburcu edildi.

Tartışma ve Sonuç: Alkol kullanımı dışında uzamış kusma ve açlık, gastrointestinal cerrahiler, uzun süreli parenteral beslenme ve bu sırada multivitamin desteğinin yetersiz yapılması non-alkolik grubun nedenleri arasında sayılabilir. Ani gelişen bilinç değişiklikleri, nöro-oftalmoplejik bulgular ve ataksi görülebilir. Her zaman tüm bulgular aynı anda görülmeyebilir. Kranial görüntülemede karakteristik olarak T2 ve Fluid Attenuated Inversion Recovery (FLAIR) ağırlıklı görüntülerde sıklıkla talamus, periakuaduktal alan ve tektal plakta simetrik sinyal artışları izlenir. Tiamin replasman tedavisi sonrası kliniğin düzelmesi tanıyı doğrulamaktadır.

TEP-88 İZOLE PAKİMENİNGEAL KONTRAST TUTULUMU OLAN OLGU

BURAK ZAN , İBRAHİM ÖZTOPRAK , SELMA AKSOY , YILDIZHAN ŞENGÜL

ÇANAKKALE 18 MART ÜNİVERSİTESİ

Özet:

bilinen hastalık geçmişi ve ilaç kullanım öyküsü olmayan 49 yaş, radyoloji teknikeri olan erkek hasta tarafımıza baş ağrısı şikayetinin yaklaşık 2 haftayı geçen süredir devam etmesi nedeniyle başvurdu. baş ağrısına eşlik eden ek muayene bulgusu ve papilödem saptanmamış olup vas skoru:5 olarak ifade edildi. hastanın çekilen beyin mr tetkikinde interhemisferik fissurde kontrast tutulumu ve buna eşlik eden belirgin vasojenik ödem etkisi gösteren lezyon ayırıcı tanısının yapılması amacıyla yatırıldı. geniş biyokimya, enfeksiyoz parametreler, norosarkoidoz, norobruselloz ve tbc menenjiti açısından tetkik edildi. hastanın takibi sırasında yaklaşık 3 haftalık dönemde progresyon gösteren baş ağrısı (3. hafta vas skoru:8), paraparezi, ataksi ve görme bulanıklığı nedeniyle çekilen kontrol beyin mr tetkikinde yeni bir lezyon alanı olmamakla birlikte ilk çekilen mra göre progrese olan kontrast tutulumu ve ödem etkisi izlendi. hastanın bu süreçte ateş yüksekliği, yeni gelişen labaratuar parametresinde bozulma gözlenmedi. malign yayılım ekartasyonu amacıyla çekilen pet-ct tetkikinde ek odak saptanmadı. toraks bt tetkikinde tüberküloz ve sarkoidoz düşündüren ek bulguya rastlanmadı. serum ace düzeyi, bos tbc-pcr normal olarak saptandı. bos tetkikinde protein düzeyi yüksekliği, glukoz düşüklüğü(serum glukoz değerinin yarısı düzeyinde) ve lenfosit ağırlıklı olmak üzere 92 hücre sayımı saptandı.kontrol mr tektikinin radyoloji yorumu ön planda nörosarkoidoz ve tbc menenjiti düşünülmesi nedeniyle hasta biyopsi açısından beyin cerrahisine devir edildi.

TEP-89 DOWN SENDROMLU HASTADA AKUT DİSSEMİNE ENSEFALOMİYELİT OLGUSU

SERAP ÖZTÜRK , SENA DESTAN BÜNÜL , AYBALA NESLİHAN ALAGÖZ

KOCAELİ ÜNİVERSİTESİ TIP FAKÜLTESİ NÖROLOJİ ANABİLİM DALI

Amaç:

ÖZET: Akut dissemine ensefalomiyelit (ADEM), post- infeksiyöz ensefalomiyelit olarak da isimlendirilir; akut, hızlı progresyon gösteren, santral sinir sisteminin otoimmün demiyelinizan bir hastalığıdır. Genellikle respiratuar veya gastrointestinal bir infeksiyon veya immünizasyon sonrası beyin ve medulla spinaliste bazen de optik sinirde reaktif inflamasyon sonucu oluşan demiyelinizan lezyonlarla karakterizedir (1). Merkezi sinir sisteminde bulunan miyelin basic protein (MBP), proteolipid protein (PLP) ve miyelin oligodendrosit glikoproteinin bazı viral antijenler ile benzerlik gösterdiği bilinmekte ve patogenezde moleküler taklit mekanizmasının rol oynadığı düşünülmektedir. Down sendromu tanılı hastalarda santral sinir sisteminin demiyelinizan hastalıkları dahil, multisistem tutulumlu otoimmün hastalıkların prevalansının daha yüksek olduğu bilinmektedir (2). Bu çalışmada, Down sendromlu bir hastada bilinç bulanıklığı, konuşma bozukluğu ve fokal nöbet ile perezente olan bir ADEM olgusu sunulacaktır.

Gereç ve Yöntem:

OLGU: 32 yaşında Down sendromu tanılı kadın hasta akut başlangıçlı konuşma bozukluğu, bilinç bulanıklığı ve sağ üst ekstremitede tekrarlayan fokal klonik nöbet nedeniyle acil servise başvurdu. Nörolojik muayenede ağır dizartri ve hafif kognisyon bozukluğu tespit edildi. Vücut sıcaklığı ve infeksiyon parametreleri normal olan hastada ense sertliği ve meningeal iritasyon bulgularına rastlanmadı.

Bulgular:

Kontrastlı beyin manyetik rezonans (MR) görüntülemede; sağ frontalde çevresinde yoğun vazojenik ödemi olan kalın duvarlı, santrali kistik nekrotik görünümde, çevresel kontrastlanan geniş lezyon saptandı. Beyin MR spektroskopi incelemesinde N-asetil aspartat (NAA) kaybı ve laktat lipit makromolekül izlendi. Geniş yer kaplayan soliter lezyon; kontrast maddeyi medialde daha çok tutması, lateral cidarının ince olması ve kitle etkisi göstermemesi nedeniyle demiyelinizan lezyon olarak değerlendirildi. Hastaya 5 gün 1gr/gün intravenöz metilprednizolon tedavisi uygulandı ve tekrarlayan fokal nöbet nedeniyle 1000mg/gün levetirasetam tedavisi başlandı. Steroid tedavisi sonrası hastanın konuşmasında ve kognitif fonksiyonlarında belirgin iyileşme gözlemlendi. 3 ay sonra kontrol amaçlı çekilen kontrastlı beyin MR görüntülemede kontrast tutan lezyonda tama yakın regresyon izlendi. Demiyelinizan hastalıklar açısından anti-NMO (nöromiyelitis optika) ve anti-MOG (miyelin oligodendrosit glikoprotein) antikorları çalışıldı, her biri negatif saptandı. Takip esnasında oda havasında desatüre izlenen hastaya çekilen ekokardiyografide perikardiyal efüzyon, endokardiyal yastık defekti ve Eisenmenger sendromu ile uyumlu kardiyak patolojiler saptandı. Hastada ayrıca hipotiroidi tespit edildi.

Sonuç:

SONUÇ: ADEM; santral sinir sisteminin birçok bölgesinin eş zamanlı tutulduğu, bazen de tek lezyon olarak seyreden, en sık çocukluk çağında görülen, sıklıkla infeksiyon veya aşılanma sonrası ortaya çıkan monofazik bir hastalıktır. Nadiren yetişkinlerde de herhangi bir öncü infeksiyon veya aşılanma olmaksızın prezente olmakta ve 30-50 yaş aralığında görülmektedir (3). Steroid tedavisi ile klinik ve radyolojik olarak dramatik fayda sağlanan hastada; monofazik klinik, eşlik eden otoimmün hastalıklar, lezyonun demiyelinizan karakterde olması, ön tanı olarak ADEM düşündürmektedir. Bu çalışma; Down sendromu tanılı bir erişkinde sıklıkla otoimmün hastalıkların eşlik etmesi ve kontrast tutan soliter lezyonlarda ADEM'in ayırıcı tanıda yer alması nedeniyle önem taşımaktadır.

TEP-90 HEMİFASYAL MİYOKİMİ İLE PREZENTE OLAN BİR MULTİPL SKLEROZ RELAPS OLGUSU

MEHMET FATİH YETKİN , ELİF ÖZGE BİÇER

ERCİYES ÜNİVERSİTESİ TIP FAKÜLTESİ NÖROLOJİ ANABİLİM DALI

Amaç:

Multipl skleroz (MS) relapsları hastalığın tutulum lokalizasyonuna göre tek taraflı uyuşma, güçsüzlük, baş dönmesi, görme bulanıklığı gibi semptomlarla karşımıza gelmektedir. Hemifasyal miyokimi ve hemifasyal spazm nadir görülen MS relaps prezentasyonlarıdır.

Gereç ve Yöntem:

Bu çalışmada steroid tedavisine dirençli hemifasyal miyokimi ile prezente olan bir MS relapsı olgusu sunulmuştur.

Bulgular:

32 yaşında bilinen bir hastalığı olmayan kadın hasta, 3 yıl önce sol elde ve sol bacakta uyuşma şikayetiyle tarafımıza başvurdu. Hastanın çekilen kraniyal mr görüntülemesinde demyelinize lezyonlar (resim 1) izlenmesi ve beyin omurilik sıvısında oligoklonal bandlar saptanması üzerine MS tanısı konuldu ve hastaya dimetil fumarat tedavisi başlandı. Dimetil fumarat tedavisinin ilk üç yılında klinik ve radyolojik hastalık aktivitesi izlenmedi. Tedavinin üçüncü yılının sonunda hasta sol yüz yarısında kasılma şikayetiyle başvurdu (video 1). Nörolojik muayenede sol perioral miyokimi saptandı. Diğer nörolojik muayene bulguları normal sınırlardaydı. Çekilen kraniyal mr görüntülemesinde beyinsapı sol yarısında yeni T2 hiperintens lezyon izlendi (resim 2). Hastaya 7 gün boyunca günlük 1000mg metilprednizolon pulse steroid tedavisi verildi. Hasta bu tedaviden kısmi fayda gördü (video 2). Yakınmaları devam etmesi üzerine sol perioral bölgeye 30 ünite botulinum toksin enjeksiyonu uygulandı ve enjeksiyon sonrası perioral miyokimi tamamen kayboldu (video 3).

Sonuç:

Hemifasyal miyokimi ve hemifasyal spazm nadir MS relaps prezentasyonlarındandır. Diğer atak tedavilerinde olduğu gibi pulse metilprednizolon tedavisi ilk tercih olarak kullanılır. Relaps ilişkili hemifasyal miyokimi sıklıkla kendini sınırlayan ve steroid tedavisine yanıtlı olarak tanımlanmıştır. Ancak olgumuzda olduğu gibi steroid tedavisine dirençli vakalarda botulinum toksin enjeksiyonu uygun bir tedavi seçeneği olabilir.

TEP-91 EL VE ENSE SEMPATİK DERİ YANITLARI İLE KAN BASINCI ARASINDAKİ İLİŞKİNİN ARAŞTIRILMASI

MERVE ÖNERLİ YENER [1], SERPİL YILDIZ [2]

[1] *ANKARA BİLKENT ŞEHİR HASTANESİ*
[2] *ABANT İZZET BAYSAL ÜNİVERSİTESİ İZZET BAYSAL EĞİTİM VE ARAŞTIRMA HASTANESİ*

Amaç:

Esansiyel hipertansiyonun (HT) doğrudan tanımlanmış bir nedeni bulunmamakla birlikte sempatik aşırı aktivasyonun risk faktörleri arasında olduğu uzun yıllardır tartışılmaktadır. Bu çalışma; yeni tanı almış farklı evrelerdeki esansiyel hipertansif hastalarda sempatik nöral mekanizmaların daha iyi anlaşılmasını sağlamak ve sempatik deri yanıtı (SDY) ölçümlerinin enseden kayıtlanmasının kardiyak sempatik innervasyonu göstermede elden kayıtlamaya göre daha duyarlı olup olmadığını araştırmak amacıyla gerçekleştirilmiştir.

Gereç ve Yöntem:

Çalışmaya bilinen herhangi bir kronik hastalık ve/veya ilaç kullanım öyküsü bulunmayan yaş ortalaması 34.4±8.6 olan 10 kadın, 12 erkek olmak üzere toplam 22 evre 1 HT'li hasta, yaş ortalaması 37.2± 8.8 olan 2 kadın 28 erkek olmak üzere toplam 30 evre 2 HT'li hasta ve yaş ortalaması 32.3±8.3 olan 17 kadın, 11 erkek olmak üzere toplam 28 sağlıklı kontrol dahil edilmiştir. Her olgunun sağ ve sol olmak üzere iki yanlı kan basıncı değerleri ölçülmüş ve ardından ense ve el bölgelerinden iki yanlı SDY çalışılmıştır.

Bulgular:

Evre 1 HT grubunda, sağlıklı kontrol ve evre 2 HT grubuna göre ense ve el SDY amplitüd değerleri istatiksel olarak anlamlı oranda yüksek bulunmuştur. Ayrıca evre 1 HT'si olan hastaların tamamında bilateral ense SDY elde edilebilmişken, sağlıklı kontrol grubunun %50'sinde ve evre 2 HT grubunun ise %70'inde bilateral ense SDY elde edilebilmiştir. Bilateral yanıtlı gruplar değerlendirildiğinde maksimum amplitüdlerden dört kayıt konumunda aynı uyaranla ve farklı uyaranla eş zamanlı olarak ortaya çıkanlar karşılaştırıldığında alt gruplarda istatiksel açıdan anlamlı farklılık saptanmıştır ($p<0.05$).

Sonuç:

Bu çalışma HT'nin başlangıç döneminde sempatik aktivitede artış olduğunu ve ilerleyen dönemlerde bu artışın regrese olduğunu, erken dönemdeki bu artışın gösterilmesinde ense SDY ölçümlerinin elden yapılan ölçümlere göre daha iyi sonuç verdiğini göstermiştir.

TEP-92 ÜST VE ALT EKSTREMİTEDE AYNI SİNİR TARAFINDAN İNERVE EDİLEN PROKSİMAL VE DİSTAL KASLARDAN ELDE EDİLEN F-YANITLARININ DEĞERLENDİRİLMESİ

Bu bildiri geri çekilmiştir.

TEP-93 SEREBROTENDİNÖZ KSANTAMATOSİS:OLGU SUNUMU

YILMAZ EGE DİNÇ , YASEMİN EREN

DIŞKAPI EĞİTİM VE ARAŞTIRMA HASTANESİ

Özet:

GİRİŞ

Serebrotendinöz ksantomatosis(CTX) 27-hidroksilaz enzimini kodlayan CYP17A1 geninin otozomal resesif mutasyonu sonucu oluşan nadir bir lipid depo hastalığıdır. Klinik belirtilerin içinde erişkin başlangıçlı ataksi, distoni ,demans, epilepsi, psikiyatrik problemler, periferik nöropati ve miyopati gibi ileryeciyi nörolojik semptomlar; tendon ksantomları, genç yaşta katarakt, infant çağı diyaresi, osteoporoz gibi non-nörolojik semptomlar bulunmaktadır. Posterimizde juvenil katarakt öyküsü ve yürümede dengesizlik ile kliniğimize başvuran CTX olgusu sunulacaktır.

VAKA
26 yaşında erkek hasta, yaklaşık 1 yıldır olan ama son zamanlarda artan yürümede dengesizlik şikayeti ile polikliniğe başvurdu. Muayenesinde patolojik olarak bilateral konjuge bakışta horizontal nistagmus, bilateral dismetri, global canlı derin tendon refleksleri, bilateral hoffman, babinski pozitifliği ve asil klonusu vardı. Alt ekstremitelerde atrofi ve pes cavusu olan hastanın , eldiven çorap tarzında hipoestezisi mevcuttu. MMT skoru 24/30 idi. Sol aşil tendonunda 11cm x 16mm olarak ölçülen ksantom vardı. Kranial MRG'de hafif kortikal atrofi ve dentat çekirdeklerde bilateral hiperintensite izlendi. Yapılan EMG'de duyusal nöropati saptandı. CYP27A1(NM_000784) geninde homozigot c.1476+2T>C mutasyonu tespit edildi. Ölçülen kolestanol düzeyi 44.30 µg/mL olarak geldi. Hastaya kenodeoksikolik asit tedavisi başlandı . Nadir görülen CTX olgusu, literatür ışığında tartışıldı.

TEP-94 DEMİYELİNİZAN POLİNÖROPATİ İLE BAŞVURAN SPİNAL EPİDURAL ABSE OLGULARI

DİLEK AĞIRCAN , BİLAL TOPRAK , CEREN AÇIKEL , TÜLİN GESOĞLU-DEMİR , ÖZLEM ETHEMOĞLU

HARRAN ÜNİVERSİTESİ TIP FAKÜLTESİ NÖROLOJİ ANABİLİM DALI

Olgu:

Giriş: Spinal epidural abse(SEA) nadir görülen ve acil cerrahi müdahale edilmezse ölümcül seyredebilen bir hastalıktır. Biz kliniğimize demiyelinizan polinöropati ile başvuran ancak SEA tanısı alan iki olguyu paylaşmak istedik.

Olgu 1: 64 yaşında erkek hasta, 5 gündür yeni başlayan yürüyememe ve sırt ve bacaklara vuran ağrı şikayeti ile Guillain-Barre Sendromu(GBS) ön tanısı ile dış merkezden tarafımıza sevk edildi. Öyküsünde akciğerde kitle nedeniyle bronkoskopi yapıldığı sonrasında şikayetlerinin başladığı öğrenildi. Bilinen hipertansiyon öyküsü olan hastanın nörolojik muayenesinde(NM) bilinci açık, koopere, oryante, kranial alan intakt, bilateral üst ekstremite 5/5, bilateral alt ekstremite 1/5, taban derisi refleksi(TDR) bilateral lakayt, derin tendon refleksleri(DTR) alt ekstremitelerde hipoaktif saptandı. Hastanın çekilen elektromiyografisinde(EMG) demiyelinizan polinöropati saptandı. Hastaya çekilen spinal magnetik rezonansta (MR) T12-L2 seviyelerinde posteriordan santral kanalı daraltan abse izlendi. Hasta acil operasyon için beyin cerrahisi tarafından devir alındı.

Olgu 2: 58 yaşında erkek hasta, son 2 aydır giderek kötüleşen bacaklarda güçsüzlük şikayeti ile dış merkeze başvuran hasta kronik inflamatuvar demiyelinizan polinöropati (CIDP) ön tanısı ile tarafımıza sevk edildi. Bilinen hastalık öyküsü olmayan hastanın NM'de bilinci açık, koopere, oryante, kranial alan intakt, bilateral üst ekstremite +4/5, bilateral alt ekstremite 3/5, TDR bilateral fleksör, DTR alt ekstremitelerde alınamadı. Hastanın çekilen EMG'sinde demiyelinizan polinöropati saptandı. Hastaya çekilen spinal MR'da abse formasyonunda lezyon izlendi. Hasta acil operasyon için beyin cerrahisine devredildi.

Tartışma ve Sonuç: Spinal epidural abse(SEA) epidural aralıkta şiddetli infeksiyon ile karakterize, ağır kalıcı nörolojik defisit (%16-20) ve ölüme (%20) yol açabilen nadir görülen, ancak ilerleyen yaşlarda sıklığı artan bir hastalıktır. SEA sırt ağrısıyla başlayıp motor güçsüzlük, duyusal değişiklikler, mesane disfonksiyonu ve plejiye kadar giden nörolojik defisite neden olabilir. GBS ve CIDP immün benzerlik mekanizması ile oluşan, periferik sinirlerde multifokal demiyelinizasyonla seyreden sırasıyla akut ve kronik polinöropatilerdir. Literatüre bakıldığında GBS ve SEA birlikteliği bildirilmiştir. Biz de kliniğimize GBS ve CIDP ön tanılarıyla sevk edilen ancak takiplerinde SEA tanısı koyduğumuz iki hastamızı; polinöropati hastalarının görüntüleme tetkiklerine dikkat çekmek amacıyla paylaşmak istedik.

TEP-95 METANOL İNTOKS VE BEYİN MRG BULGULARI: OLGU SUNUMU

CİHAT ÖZGÜNCÜ , ONUR BULUT

KONYA ŞEHİR HASTANESİ NÖROLOJİ KLİNİĞİ

Olgu:

Metanol yüksek oranda toksik bir maddedir bu nedenle morbidite ve mortaliteye neden olabilmektedir. Kaza sonucu alınabileceği gibi alkol yoksunluğu veya suisid amaçlı da kullanılmaktadır. Genellikle genç ve erken erişkinlik çağındaki erkek nüfusta bu zehirlenmeye rastlanır. Bu olgumuzda metanol intoksikasyonu ile acil servise gelen hastanın nörolojik semptomları ve MRI bulguları ile değerlendirilmesini amaçlıyoruz.

Kolonya, ispirto kullanma öyküsü bulunan 45 yaşında erkek hasta halsizlik karın ağrısı şikayeti ile dış merkeze başvuruyor. Genel durumunda kötüleşme olması üzerine entübe edilerek hastanemize getiriliyor. Acil serviste hasta kardiyak arrest geçiriyor. 8dk'lık müdahale ile ritim sağlanıyor. Hasta genel durumu ve MRG bulguları ile bölümümüze danışılıyor. Nörolojik muayenesinde GKS:2+entübe, pupiller bilateral dilate, ışık yanıtları alınmadı, taban cildi refleksi bilateral lakayt izlendi. Hastaya çekilen difüzyon MRG'da bilateral putamen ve hipokampüste, bilateral oksipital lob ve serebellumda kortikal-subkortikal alanlarda ADC karşılığı bulunan hiperintensite izlendi. Metanol intoksikasyonu olarak değerlendirildi. Nöbet gelişmesi üzerine levetirasetam başlandı. Hastanın kan pH'sı 6.8 olması üzerine metabolik asidoz ile ivedi diyalize alındı. Göz bölümünce pulse stroid başlandı. Hastaneye başvurmasından 47 saat sonra exitus oldu.
Metanol zehirlenmesi, optik sinir hasarı yaparak görme kaybına sebep olabilir, baş ağrısı, baş dönmesi, güçsüzlük gibi nörolojik semptomlar görülebilir. Vakamızdaki gibi yüksek dozdaki alımlarda ise nöbet, stupor, koma hatta ölüme yol açabilir. Yapılan yayınlarda, hastalardan anamnez alınamadığı veya hikayenin kasıtlı biçimde saklanması durumlarında yüksek doz metanol zehirlenmesi öntanılı hastalarda tanı koyma amaçlı MRG yapılması önerilmektedir. MRG bulguları metanol intoks yanında karbonmonoksid zehirlenmesi ve hipoksik iskemik hasar durumlarında görülenlerle benzer olsa da anyon açığı muayene ve anamnezle birlikte değerlendirildiğinde tanıda ciddi oranda fayda sağlamaktadır.

TEP-96 SALT PROGRESİF SEREBELLAR ATAKSİ İLE GİDEN ERDHEİM-CHESTER HASTALIĞI: OLGU SUNUMU

MELİKE ÇAKAN [1], ESEN SAKA TOPÇUOĞLU [1], GÜL YALÇIN ÇAKMAKLI [1], RAHŞAN GÖÇMEN [2], FİGEN SÖYLEMEZOĞLU [3], GÖKÇEM YILDIZ SARIKAYA [1]

[1] *HACETTEPE ÜNİVERSİTESİ TIP FAKÜLTESİ HASTANESİ NÖROLOJİ ANABİLİM DALI*
[2] *HACETTEPE ÜNİVERSİTESİ TIP FAKÜLTESİ HASTANESİ RADYOLOJİ ANABİLİM DALI*
[3] *HACETTEPE ÜNİVERSİTESİ TIP FAKÜLTESİ PATOLOJİ ANABİLİM DALI*

Olgu:

Giriş:

Erdheim Chester Hastalığı bir tür Non-Langerhans Histiyositozdur. Merkezi sinir sistemi tutulumu nadir olup en sık serebellum ve beyin sapında tümöral veya nörodejeneratif lezyonlar oluşturur. Kazanılmış serebellar ataksi sık bir nörolojik prezentasyon şeklidir.

Olgu:

70 yaşında kadın hasta, iki yıl önce başlayan ve progresif kötüleşen yürüme bozukluğu nedeniyle başvurdu. Nörolojik muayenede serebellar dizartri, solda baskın serebellar ataksi bulguları, artmış derin tendon refleksleri ve ataksik yürüyüş tespit edildi. Kraniyal MRG'de posterior fossaya lokalize, T2 sekanslarda hiperintens, difüzyon kısıtlılığı göstermeyen ve nodüler kontrastlanma patterni olan yaygın lezyonlar görüldü. Ayırıcı tanıda granülomatöz hastalıklar, histiyositoz, Whipple ve Behçet Hastalığı düşünüldü. Vaskülit ve tümör belirteçleri negatif sonuçlandı. Paterji testi ve HLA B5-B51 negatif bulundu. Kontrastlı toraks ve abdomen BT'de malinite lehine bulgu görülmedi. Üst GİS endoskopik biyopsi ile Whipple Hastalığı dışlandı. Oftalmolojik muayenede üveit bulgusuna rastlanmadı. Önce sol sonra sağ kulakta saplanıcı ağrılar tarif eden hastaya yapılan odyometri tetkikinde bilateral sensorinöral işitme kaybı saptandı. Hipofiz MRG'de infundibuler kalınlaşma ve kontrastlanma görülen hastanın prolaktin düzeyinde hafif yükseklik dışında diğer hipofiz hormonları normal sınırlardaydı. İnfundibular tutulum görüldükten sonra özellikle histiyositoz ve sarkoidoz ayırıcı tanıları üzerinde duruldu. BOS proteini 69,5 mg/dL, IgG indeksi:0,40 ve oligoklonal band negatif bulundu. Histiyositoz açısından yapılan tüm vücut düşük doz kemik BT'de sol femur distalinde iskemik olduğu düşünülen sklerotik lezyon ve kraniyumda hipodens alanlar görüldü. Kontrastlı kraniyal MRG ve paranazal BT'de histiyositoz tutulumu olarak değerlendirilebilecek lezyonlar seçildi ve sol maksillar kemikten alınan biyopsi materyalinde BRAF V600 mutasyonu gösterilerek Erdheim Chester Hastalığı tanısı kondu. Tüm vücut PET-BT yapıldı, kraniyum ve sol femur distali dışında hastalık tutulumuna rastlanmadı. Hematoloji Bölümü'ne danışılarak vemurafenib tedavisi başlandı.

Sonuç:

Erdheim Chester hastalığı, kazanılmış progresif serebellar ataksi ayırıcı tanısında düşünülmesi gereken antitelerdendir. Özellikle kalp, böbrek, over vb çevresinde fibrozis ya da uzun kemiklerde, özellikle femur distallerinde bilateral simetrik sklerotik değişiklikler ile beyin görüntülemesinde posterior fossa ve hipofizer infundibulum tutulumu yapan nodüler lezyonlar, tanıya giden yolda yönlendirici olabilecek temel klinikoradyolojik özelliklerdir.

TEP-97 ARTERİOVENÖZ FİSTÜL EMBOLİZASYONUNA SEKONDER GELİŞEN PARİNAUD SENDROMU

Bu bildiri geri çekilmiştir.

TEP-98 COVID-19 İLİŞKİLİ ENSEFALİT Mİ, CREUTZFELD-JAKOB HASTALIĞI MI: BİR OLGU SUNUMU

MELİKE ÇAKAN [1], İREM GÜL ORHAN [1], ESEN SAKA TOPÇUOĞLU [1], GÜL YALÇIN ÇAKMAKLI [1], RAHŞAN GÖÇMEN [2], BÜLENT ELİBOL [1]

[1] *HACETTEPE ÜNİVERSİTESİ TIP FAKÜLTESİ HASTANESİ NÖROLOJİ ANABİLİM DALI*
[2] *HACETTEPE ÜNİVERSİTESİ HASTANESİ RADYOLOJİ ANABİLİM DALI*

Olgu:

Giriş:

Creutzfeld-Jakob Hastalığı (CJH), nadir görülen ölümcül bir hastalıktır. Yanlış katlanmış prion proteininin (PrPSc) nörotoksik agregatlarının birikmesinden kaynaklanır. Sporadik CJH (sCJH) tüm CJH vakalarının %85'ini temsil eder ve en sık yedinci dekatta görülür. Pandemiye yol açan COVID-19 enfeksiyonu ve Creutzfeld Jacob Hastalığı'nın birlikte bulunduğu vaka insidansındaki artış, SARS-CoV-2 enfeksiyonunun nörodejeneratif hastalık patogenezini hızlandırdığı klinik olarak anlamlı bir etkileşimin olabileceğini düşündürmektedir.

Olgu sunumu:

41 yaş kadın hasta bir ay önce geçirdiği COVID-19 pnömonisinin onuncu gününde denge bozukluğu fark etmiş. Beraberinde tutuk konuşma, kelime bulmada zorluk, yazı yazamama (uygun harf bulamama), okumada zorluk başlamış. Şikayetleri gerilemeyen hasta, Hacettepe ÜTF Nöroloji Servisine yatırıldı. Nörolojik muayenesinde tutuk konuşma, parafazik hatalar ve ataksik yürüyüş tespit edildi. Özgeçmişinde migren, kür serviks kanseri ve şüpheli epilepsi dışında özellik yoktu. Beyin MRG'de kortikal kurdele işareti ve bazal gangliyonlarda bilateral diffüzyon kısıtlılığı görüldü. "Arteriyel Spin Labeling" (ASL) MRG ile azalmış perfüzyon izlendi. Rutin EEG ile sol hemisferde yaygın delta-teta frekansında yavaş dalga aktivitesi tespit edildi. Polisomnografide, uyku yapısının tamamen bozulduğu ve ensefalopati zemini içinde net bir uyku paterninin olmadığı görüldü. Nöbet öyküsü ile beraber değerlendirilerek levetirasetam başlandı. BOS ve serum örneklerinden çalışılan paraneoplastik ve limbik ensefalit paneli negatif sonuçlandı. BOS protein düzeyi 29.5 mg/dL, IgG indeksi 0.2 ve oligoklonal band negatif idi. BOS'ta total tau düzeyi 7602 pg/mL, fosfo-tau ise 38,30 pg/mL bulundu. Standardize mini-mental test skoru 18 olup Gülhane Afazi Testi-2'nin bütün alt-testlerinde hafif bozulma saptandı. Bir haftalık izlemde hastanın konuşmasının kötüleştiği, kelime çıkışının azaldığı ve myoklonik istemsiz hareketlerin tabloya eklendiği görüldü. Hasta bir ay içinde yatağa bağımlı ve global afazik hale geldi.

Tartışma ve Sonuç

Genç başlangıçlı, oldukça hızlı seyirli ve şiddetli nörolojik yıkım ile giden bu klinik tablonun, COVID-19 enfeksiyonuna zamansal yakınlığı nedeniyle ayırıcı tanıda ön planda otoimmün-limbik ya da paranefeksiyöz ensefalit tabloları düşünülmekle birlikte, beyin MRG'de bazal gangliyonlar ile birlikte kortikal kurdele tarzında difüzyon kısıtlılıklarının görülmesi ve BOS'ta total tau düzeyinin çok yüksek olması sonucunda olası (probable) sCJH tanısına ulaşılmıştır. Nöroinflamasyona sekonder olarak protein katlanmasında bozulma ve patolojik prion proteini birikiminin hızlanması temel mekanizma olabilir.

TEP-99 COVİD-19 ENFEKSİYONU İLE İLİŞKİLİ HAFİF ENSEFALİT/ENSEFALOPATİ VE KORPUS KALLOZUMUN SİTOTOKSİK LEZYONU- 2 OLGU

MERVE İRİŞ , BENGİ GÜL TÜRK , UĞUR UYGUNOĞLU , MELİH TÜTÜNCÜ

İSTANBUL ÜNİVERSİTESİ-CERRAHPAŞA, CERRAHPAŞA TIP FAKÜLTESİ NÖROLOJİ ANABİLİM DALI, İSTANBUL

Özet:

Giriş

Hafif ensefalit/ ensefalopati tablosuna eşlik eden korpus kallozum spleniumun geçici lezyonları (CLOCCs) akut dönemde difüzyon kısıtlamakta ve kontrol MR görüntülemelerde tamamen regrese olmaktadır. Enfeksiyonlar, metabolik nedenler, ilaçlar ve neoplaziler etiyolojide yer almaktadır. Burada, başlangıç semptomu yüksek ateş olan ve Covid-19 PCR pozitif sonuçlanan iki CLOCCs olgusunun radyolojik ve klinik bulgularını tartışmayı amaçladık.

Olgu Sunumu

OLGU-1: 45 yaşında kadın, 2 gündür olan her iki kolda güçsüzlük/uyuşma, yüksek ateş, konuşmada peltekleşme ve yavaşlama şikayetleriyle başvurdu. Oryantasyon bozukluğu ve üst ekstremitelerde derin tendon refleksleri canlılığı dışında nörolojik muayenede özellik saptanmadı. Meningeal irritasyon bulgusu yoktu. Serum biyokimyasal test bulguları normal saptandı. Kraniyal MR görüntülemede korpus kallozum spleniumda yer alan difüzyon kısıtlılığı ve T2 sinyal artışı gösteren bir lezyon tespit edildi. Covid-19 PCR sonucu pozitif sonuçlanan hastanın 3. ay kontrol MR'ında lezyon total regrese olarak izlendi.
OLGU-2: 25 yaşında erkek, 2 gündür olan kafa karışıklığı, oryantasyon bozukluğu ve baş ağrısı şikayetleriyle acil serviste değerlendirildi. Eşlik eden ateş yüksekliği mevcuttu. Oryantasyon bozukluğu ve refleks canlılığı dışında nörolojik muayenede özellik saptanmadı. Meningeal irritasyon bulgusu yoktu. Lenfopeni ve hafif akut faz reaktanı yüksekliği olan hastanın biyokimyasal testleri normal saptandı. Kraniyal MR görüntüleme bulguları CLOCCs ile uyumlu olarak değerlendirilen hastanın Covid-19 PCR sonucu pozitif saptandı.

Tartışma

CLOCCs ayırıcı tanısında enfeksiyöz ve metabolik nedenler, iskemiler, demiyelinizan lezyonlar, neoplaziler bulunmaktadır. Literatürde COVID enfeksiyonu ve COVID aşıları ile ilişkilendirilmiş birkaç adet olgu bildirimi bulunmaktadır. COVID enfeksiyonu ile eş zamanlı ortaya çıkan ensefalopati birlikteliğinde, nadir gelişen bu klinik tablonun ayırıcı tanıda akılda tutulması önemlidir.

TEP-100 NÖRORADYOLOJİK TUTULUM İLE SEYREDEN METANOL İNTOKSİKASYON OLGUSU

BERAT GÖKSU ÇELENK , ASLI KARADEMİR

TEKİRDAĞ NAMIK KEMAL ÜNİVERSİTESİ TIP FAKÜLTESİ NÖROLOJİ ANABİLİM DALI

Olgu:

Giriş:
Metanol renksiz, etanole benzer kokuya sahip bir sıvıdır, akut intoksikasyonu genellikle oral yoldan kaynaklanır. Metanolün kendisi kısmen toksisitesi düşük bir ajan olmasına rağmen, karaciğerde formik asit ve formaldehit gibi toksik metabolitlere dönüşmesinin ardından yıkıcı etkiler meydana getirir. Burada metanol maruziyetine takiben toksik optik nöropati ve kranial görüntülemelerinde bazal ganglion ve serebellum tutulumu olan bir olguyu sunmayı amaçladık.

Olgu:
39 yaşında sağ elli erkek hasta, menşei bilinmeyen, iki gün önce alkol alımı sonrasında başlayan bilateral görme kaybı nedeniyle acil servise başvurdu. Özgeçmişinde kronik alkol kullanımı dışında özellik yoktu. Nörolojik muayenesinde pupiller bilateral dilate, direkt ve indirekt ışık refleksi zayıf pozitif, bilateral tam görme kaybı mevcuttu. Hastanın beyin tomografisinde bilateral putamen, globus pallidus ve serebellumda hipodansiteler, difüzyon MR'ında aynı alanlarda ADC karşılığı olan difüzyon kısıtlılılığı izlendi. Arteriyal kan gazında derin metabolik asidoz(ph:7.1 hco3:5.9 pco2:18 laktat:3.3) saptanması ve klinik takip amacıyla yoğun bakıma yatışı yapıldı. Bikarnobat replasmanına rağmen dirençli metabolik asidoz nedeniyle hemodiyaliz uygulandı. Göz hastalıkları tarafından toksik optik nöropati olarak değerlendirilen hastaya 3 gün 500 mg/gün IV pulse metilprednizolon uygulandı. Destek tedavi olarak B12, alfa lipoik asit, C vitamini başlandı. Bir haftalık takibinde görme keskinliğinde anlamlı yanıt izlenmeyen metabolik regülasyonu sağlanan hasta polikliniğimizce takibe alındı. Takibinin 1.ayında görsel uyandırılmış potansiyel (VEP) tetkikinde bilateral ileri amplitüd düşüklüğü saptandı. Takibinin 2.ayında hastanın bilateral temporal alanlarda ışık hissi pozitif izlendi.

Tartışma:
Akut metanol intoksikasyonunda, metanol 12-24 saatlik latent fazın ardından toksik metabolitleri olan formaldehit ve formata dönüşür. Bu moleküller, bazal ganglion ve optik sinir başta olmak üzere santral sinir sistemi üzerinde toksik etkilere, ciddi metabolik asidoza yol açmaktadır. Literatürde metanol toksikasyonuna sekonder bilateral simetrik tutulum, bizim olgumuzda olduğu gibi globus pallidus, putamen, serebellumda gösterilmiştir.
Tedavide alkol dehidrogenaz enzinimi aktifleştirmek ve metanol dehidrojenasyonunu inhibe etmek için etanol kullanılmaktadır. Metabolik asidozun düzeltilmesi için de HCO3 replasmanı veya diyaliz uygulanmaktadır ve hastanın hayati parametrelerinin stabilize edilmesi esastır.

Sonuç:
Ülkemizde sosyoekonomik nedenler başta olmak üzere çeşitli sebeplerden metanol intoksikasyonu ve buna bağlı komplikasyonlar karşımıza çıkmaktadır. Bu hastalarda Kranial MRG ve Beyin BT tetkikleriyle tipik santral tutulum gösteren alanları ve klinik yönetimin önemini vurgulamak istedik.

TEP-101 SUBAKUT, PROGRESİF DİZARTRİ VE DİSFAJİ NEDENİ OLARAK NADİR GÖRÜLEN TABLO: BİLATERAL HİPERTROFİK OLİVER DEJENERASYON

FAHRETTİN SERTAÇ YAPAR [1], GULSHAN YUNİSOVA [2], SELEN ÜÇEM [1], RUKİYE EL [1], BUKET BAYRAM KUVVET [3], YUNUS EMRE ŞENTÜRK [4], FATİH SELÇUKBİRİCİK [3], GÖKHAN ERKOL [5]

[1] KOÇ ÜNİVERSİTESİ TIP FAKÜLTESİ, NÖROLOJİ ANABİLİM DALI
[2] KOÇ ÜNİVERSİTESİ HASTANESİ, KAS HASTALIKLARI MERKEZİ
[3] KOÇ ÜNİVERSİTESİ HASTANESİ, MEDİKAL ONKOLOJİ
[4] KOÇ ÜNİVERSİTESİ HASTANESİ, RADYOLOJİ
[5] KOÇ ÜNİVERSİTESİ HASTANESİ, NÖROLOJİ

Olgu:

GİRİŞ: Hipertrofik Oliver Dejenerasyon (HOD) inferior oliver nükleusun (ION) nadir görülen dejeneratif bir hastalığıdır. Dejenerasyon inferior oliver nükleusun motor aktivitenin modülasyonunu sağlayan dentatorubro-oliver yolağında oluşan hasara bağlı olarak gelişir. Hipertrofinin red nükleusun ION üzerindeki GABAerjik inhibitör etkisinin ortadan kalkması sonucu geliştiği düşünülmektedir. Hastalarda palatal tremor, distoni, nistagmus; nadiren progresif dizartri ve disfaji gözlenebilir. Bu bildiride akciğer adenokanseri tanısı ve sağ nükleus ruberi de içine alan mezensefalon metastazı tespit edilen; gamma knife tedavisi, atezolizumab, pemetreksed, sisplatin ve denosumab tedavileri alan hastada subakut, progresif dizartri ve disfaji nedeni olarak gelişen bilateral HOD vakası sunulacaktır.

OLGU: 66 yaşındaki erkek hasta, 2020 mayıs ayında boyunda kitle saptanması üzerine akciğer adenokanseri tanısı almış. Çift görme, denge bozukluğu şikayetleri üzerine mezensefalon metastazı tespit edilmiş, 1 kür Gamma Knife tedavisi uygulanmış, kitlede gerileme izlenmiş. Kontrollerinde multipl kemik metastazları saptanması sebebiyle atezolizumab, pemetreksed, sisplatin ve denosumab tedavileri başlanmış. Atezolizumab ve pemetreksed tedavilerinin 27. kürünü takiben yutma ve konuşma güçlüğü gelişmesi üzerine yapılan nörolojik muayenede konuşma ileri hipofonik ve dizartrikti, yumuşak damak orta derecede eleve oluyordu, bilateral öğürme refleksi alınıyordu. Üst ekstremitelerde proksimal ve distal kas güçleri tamdı, alt ekstremitelerde proksimal ve distal kaslarda ılımlı zaaf ve atrofi vardı. Oturma dengesi bozuktu. Derin tendon refleksleri kayıptı. Taban derisi refleksi sağ tarafta ekstansör yanıtlı, solda yanıtsızdı. Hasta koopere olamadığı için yüzeyel ve derin duyu muayenesi yapılamadı. Kulak Burun Boğaz bölümü tarafından yapılan muayenede vokal kord paralizisi gözlenmezken farenkste tükürük göllenmesi izlendi. Palatal tremor/miyokloni gözlenmedi. Yutma testinde yutma refleksinde zayıflama tespit edildi. Perkutan endoskopik gastrostomi (PEG) ile beslenmesi düzenlendi. Hastanın 32. kür atezolizumab-pemetreksed tedavisi sonrasındaki kraniyal görüntülemelerinde mezensefalon sağ nükleus ruber seviyesindeki metastazda radyonekroz alanları, non-progrese lezyon ve sağda daha belirgin olmak üzere, bilateral oliver nükleuslarda hipertrofik dejenerasyon izlendi. Hastada HOD'a bağlı progresif disfaji ve dizartri, etiyolojide öncelikli olarak gamma knife tedavisi ve almakta olduğu atezolizumab tedavisi düşünüldü.

TARTIŞMA VE SONUÇ: Bilateral HOD nadir görülen bir tablodur. Bilateral HOD'nun en sık bilinen sebepleri olarak intrakraniyal kanamalar, serebrovasküler enfarktlar, vasküler malformasyonlar gösterilmektedir. Bu sebepleri demiyelinizan süreçler ve kafa travmaları izlemektedir. Beyin sapı lezyonlarına uygulanan Gamma Knife tedavisinin bilateral HOD tablosuna yol açabildiği iki vakada bildirilmiştir. Daha önce herhangi bir kemoterapi veya immünoterapi ajanı sonrası gelişen bilateral HOD vakası bulunamamıştır. Kullanımları her geçen gün daha da yaygınlaşan immünoterapilerin olası yan etkileri daha detaylı takip edilmeye, araştırılmaya ve bildirilmeye muhtaçtır.

TEP-102 ALZHEİMER OLGUSUNDA KAMPTOKORMİ GELİŞİMİ

MELİS GÖKÇE ÇİL , OZLEM KESİMŞAHİN

İSTANBUL HAYDARPAŞA NUMUNE EĞİTİM VE ARAŞTIRMA HASTANESİ

Özet:

AMAÇ: Kamptokormi uzamış ayakta durma ve yürüme ile ortaya çıkan supin pozisyonda kaybolan torakolomber omurganın istemsiz 45 derece üzerinde öne fleksiyonu olarak tanımlanmıştır. İlk kez 1915 yılında Rosanoff tarafından kullanılmış bir terimdir. Her iki cinsi de etkilemekte olup yaşlılarda daha sıktır. Daha çok ileri evre Parkinson hastalarında tanımlanmıştır. Patogenezi bilinmemektedir. En sık saptanan etiyoloji idiopatik aksiyel miyopatidir.

YÖNTEM: Bu çalışmada Alzheimer tanısı olan Risperidon 1 mgr/gün eklendikten bir hafta sonra kamptokormi gelişen 63 yaşındaki kadın hasta sunulmaktadir.

SONUÇ: 6 yıldır Alzheimer tanısı olup minimental test skoru:10/30 olan hasta; yakını ile ajitasyon nedeniyle nöroloji polikliniğine başvurdu. Ketiapin 400 mgr/gün almaktaydı. Nörolojik muayenesinde ileri evre demans saptandı. Ekstrapiramidal sistem muayenesi doğaldı. Eklenen 1 mgr/gün Risperidon tedavisinden bir hafta sonra hastada kamptokormi geliştiği gözlendi. Daha önce kullandığı olanzapin tedavisi allerjik reaksiyon yaptığı için Risperidon tedavisine devam ederek Biperiden 2 mgr/gün eklendi. 1 ay sonrasındaki muayenede mevcut durumda düzelme saptandı.

TARTIŞMA: Kamptokormi progresif engellilik oluşturan bir durumdur. Literatürde Alzheimer hastalığında görülme oranı oldukça düşük saptanmıştır. Antipsikotik ilaçlar arasinda en çok Olanzapin kullanımında ortaya çıktığı bildirilmiştir. Alzheimer hastasında düşük doz Risperidon kullanımı sonrasında başka ekstrapiramidal semptom saptanmadan kamptokormi gelişebileceğini bildirmek istedik.

TEP-103 İNSAN BAĞIŞIKLIK YETMEZLİĞİ VİRÜSÜ (HIV) İLİŞKİLİ DEMANS

ELVİN TALİSHLİ , ÇAĞRI ULUKAN , ERDİ ŞAHİN , BEDİA SAMANCI , BAŞAR BİLGİÇ , HAKAN GÜRVİT , HAŞMET HANAĞASI

DAVRANIŞ NÖROLOJİSİ VE HAREKET BOZUKLUKLARI BİLİM DALI, NÖROLOJİ ANABİLİM DALI, İSTANBUL TIP FAKÜLTESİ, İSTANBUL ÜNİVERSİTESİ

Olgu:

Giriş: İnsan Bağışıklık Yetmezliği Virüsü (Human Immunodeficiency Virus-HIV) ile enfekte bireylerde hastalığın erken veya çoğunlukla geç evrelerinde, yürütücü işlevler, bellek, davranış ve motor fonksiyonların ilerleyici bir şekilde bozulduğu HIV-ilişkili Nörokognitif Bozukluk (HIV Associated Neurocognitive Disorder-HAND) tablosu görülebilmektedir. Bu bildiride kognitif ve davranışsal yakınmalarla başvuru sonrası HIV enfeksiyonu tanısı alan bir olgu sunulacaktır.

Olgu: Kırk dört yaşında erkek hastanın bir yıl önce randevu tarihlerini ve ev adresini karıştırma, unutkanlık ve konu-soru tekrarları yakınmaları başlamış. Aylar içinde aşırı para harcama, tatlı tüketiminde belirgin artış, çevreye ilgisizlik ve uygunsuz davranışlar, yürüme güçlüğü, düşmeler, idrar ve gayta inkontinansı yakınmaları eklenmiş. Öncesinde yurt dışında farklı partnerle cinsel ilişki öyküsü olan hastanın özgeçmişinde başka özellik yoktu. Nörolojik muayenesinde zaman yöneliminde bozulma, dizartrik konuşma ve perseverasyonlar, proksimal baskın kas zaafı ve piramidal bulgular saptandı. Kontrastlı kranyal MRG incelemesinde bilateral periventriküler ve sentrum semiovale düzeyinde ak madde ve derin ak maddede T2-FLAIR sekansta hiperintens, birleşme eğilimli odaklar, bazal gangliada T2 sekansında hipointens görünüm ve iki yanlı hippokampal atrofi izlendi. Nöropsikolojik değerlendirmesinde kişisel bilgileri, oryantasyonu, soyutta düşünme ve yapılandırma becerileri göreceli olarak korunan hastanın diğer tüm kognitif işlevlerinde çeşitli düzeylerde bozulmalar olduğu görüldü. Minimental skoru 26 idi. Lomber ponksiyon incelemesinde beyin omurilik sıvısı (BOS) hücre sayımında 32 lenfosit vardı. BOS biyokimyasında total protein 165,8 mg/dL (N:15-45), albümin 65 mg/dL (N:10-30), IgG 74,24 mg/dL (N:1-3) idi. Anti-HIV antikoru ve Western-Blot ile HIV enfeksiyonu doğrulama testi pozitif sonuçlandı, HIV 1-RNA incelemesinde 87062 kopya/ml saptandı. Kanda monoklonal antikor testleri Kazanılmış Bağışıklık Yetersizliği Sendromu ile uyumlu sonuçlandı. BOS paraneoplastik panel, anti-GAD, viral menenjit/ensefalit paneli, Toxoplasma PCR, JCV, TBC kültürü negatif sonuçlandı. BOS amiloid beta 1-42 ve fosforile tau düzeyi normal, total tau düzeyi (981 pg/ml, N<375 pg/ml) ve BOS Neopterin düzeyi (155,6 µg/L, N: 2,3-10,1) yüksekti.
Enfeksiyon hastalıkları birimi tarafından kombine bictegravir/emtricitabine/tenofovir/alafenamide antiretroviral tedavisi başlandı. Hastanın takiplerinde klinik kötüleşmesi devam etti, ancak kranyal MRG incelemesinde lezyonlarda kısmi regresyon izlendi.

Tartışma ve Sonuç: HAND oldukça hızlı seyirli, dikkat ve konsantrasyon bozukluğu, motor yavaşlama ve davranış değişikliği ile seyreden sıklıkla ölümle sonuçlanan bir tablodur. HIV enfeksiyonu ilişkili kognitif bozulma çoğunlukla fırsatçı enfeksiyonlarla ortaya çıksa da nadiren olgumuzda olduğu gibi enfeksiyon tanısı öncesi hızlı seyirli demans tablosu görülebilir.

TEP-104 KORTİKOBAZAL SENDROM / ALZHEİMER HASTALIĞI : OLGU SUNUMU

BÜŞRA SÜMEYYE ARICA POLAT , JAVID SHAFIYEV , ÖMER KARADAŞ

GÜLHANE EĞİTİM VE ARAŞTIRMA HASTANESİ/NÖROLOJİ KLİNİĞİ

Olgu:

Giriş: Kortikobazal Sendrom (KBS), erken kognitif bozukluğun görüldüğü asimetrik akinetik rijit bir sendromdur. Klinikopatolojik heterojenite nedeniyle başka demans türleri ile karıştırılabilir.

Olgu: 58 yaşında erkek hasta dört yıldır giderek artan unutkanlık ve sol elde belirgin beceriksizlik şikayeti ile başvurdu. Hasta sol tarafını hiç kullanamıyor ve günlük işlerinin tamamını eşinin yardımı ile yapıyordu. Donepezil/Memantin kombinasyonu 10/20 mg/gün ve Sertralin 25 mg/gün tedavisi altındaydı. Nörolojik muayenesinde; idiomotor ve giyinme apraksisi, sol hemineglect, sol üst ekstremitede rijidite, solda belirgin kortikal duyu defekti vardı. Nöropsikolojik değerlendirilmesinde MMDD: 15/30 bulundu. İleri ve geri sayı menzili sırasıyla 3 ve 0 idi. Semantik akıcılık testi 5 iken harf akıcılığı dakikada 2 idi. Hastada hafif-orta depresyon saptandı (BDÖ: 14/63). Yıldız silme testi ağır sol ihmal ile uyumluydu (3/54). Altı aylık takiplerinde anlık ve gecikmeli bellek puanlarının düştüğü görüldü. Kraniyal MRG'sinde sağ superior pariyetal, presantral ve postsantral girus atrofisi saptandı. FDG-PET'te ise bazal ganglionlar ve frontal loblar normal metabolik aktiviteye sahipken, sağ posterior parietalde daha belirgin olmak üzere bilateral parietal lob medial ve lateral kesimlerde diffüz hipo/ametabolizma ve bilateral oksipital lob lateral yüzde ve bilateral temporal lobda hipometabolizma gözlendi.

Tartışma: Olgumuz KBS klinik özellikleri göstermekle beraber kötü bellek performansı ve nörogörüntüleme çalışmalarında bazal ganglionların korunduğu medial temporal lob atrofisinin olduğu nadir görülen ''Kortikobazal sendrom / Alzheimer Hastalığı'' alt tipi olarak değerlendirilmiştir. Farklı klinik ve görüntüleme özelliklerine sahip atipik olgularda KBS alt tiplerinin gözden geçirilmesi önemlidir.

AH
AH
21703651948
MEHMET, TORUK
05BY/M/14-Mar-1960
AH
27-Kas-2018
Acq: 00:31:46.497484
Se: 2
Im: 4/20
Loc: H84.8
Lat:
R
L
Flip: 90.00°
BW: 70.00 Hz/px
1.5 T
MRC16052
Symphony/Vision
Guthane Eğitim ve Araştırma Hastanesi
StreetNo//, ANKARA, District, ZIP, TURKIYE
DFOV: 17.9 x 26.0 cm
Avgs: 1
256 x 114
LT: 1
TR: 536.00 ms
TE: 14.00 ms
Thk: 5.0 mm
Zoom: 3.13x
W:782 L:360 (Algo1)
FF

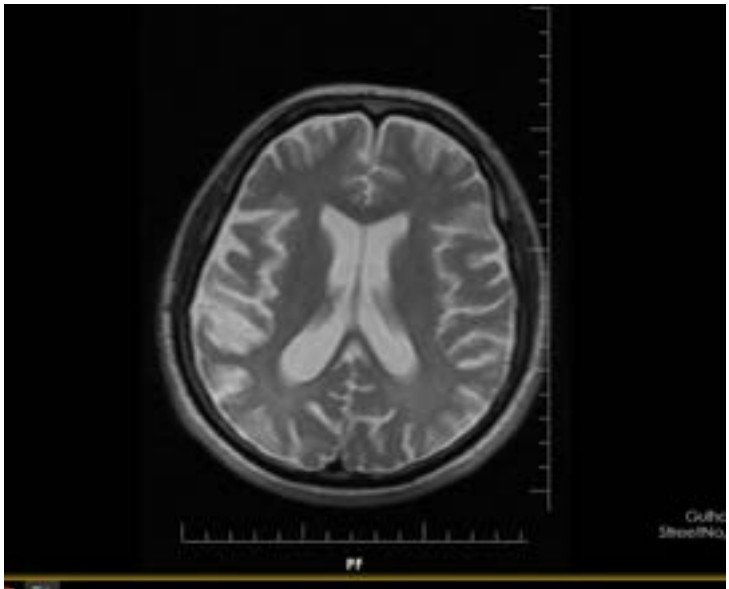

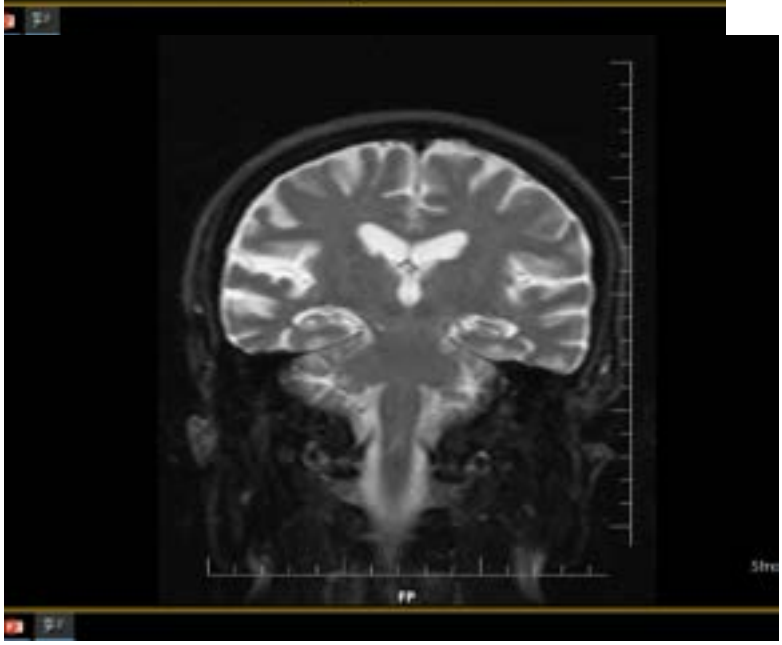

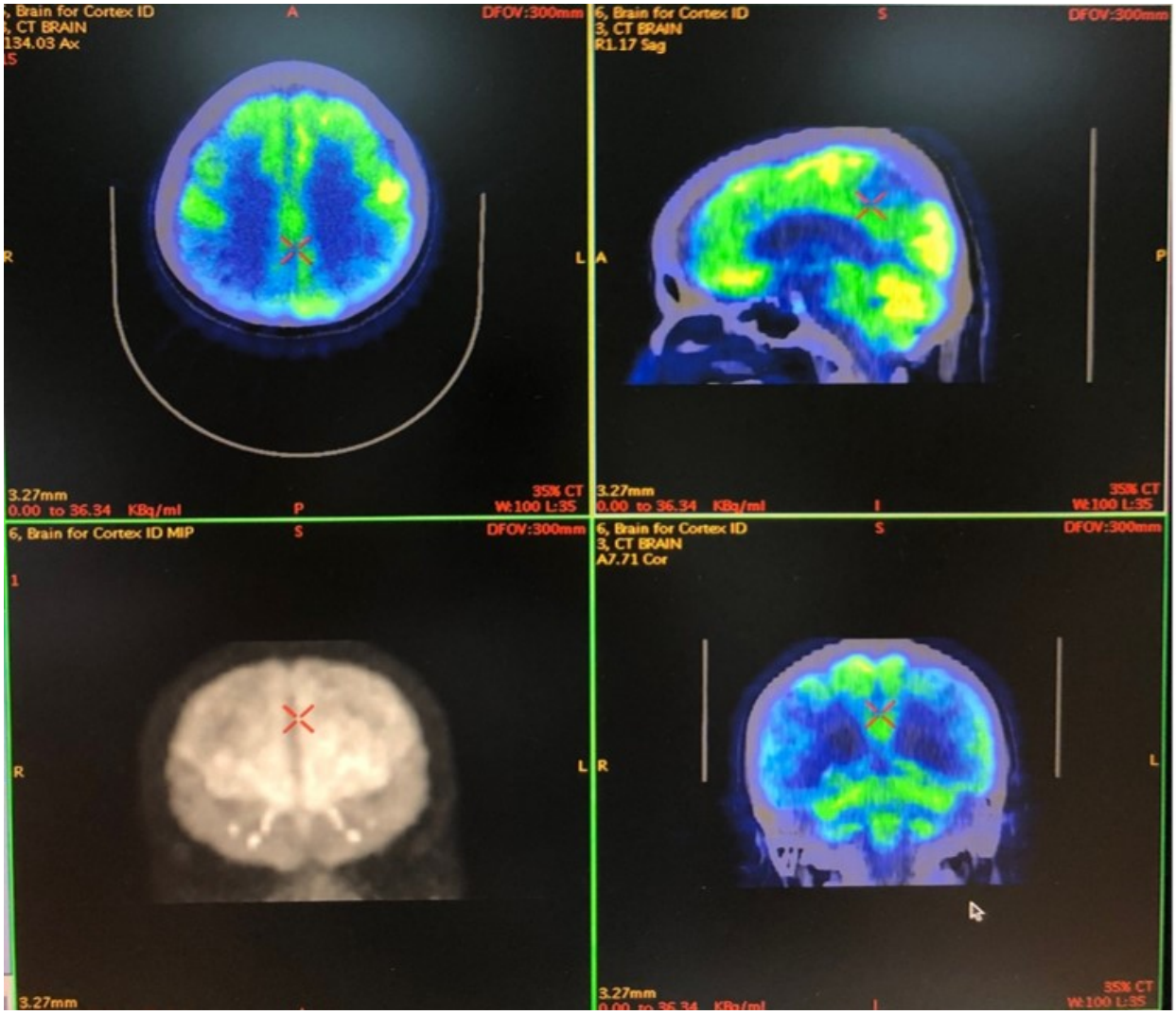
, Brain for Cortex ID
, CT BRAIN
134.03 Ax
DFOV:300mm
3.27mm
0.00 to 36.34 KBq/ml
35% CT
W:100 L:35
6, Brain for Cortex ID
3, CT BRAIN
R1.17 Sag
DFOV:300mm
3.27mm
0.00 to 36.34 KBq/ml
35% CT
W:100 L:35
6, Brain for Cortex ID MIP
DFOV:300mm
3.27mm
6, Brain for Cortex ID
3, CT BRAIN
A7.71 Cor
DFOV:300mm
3.27mm
35% CT
W:100 L:35

TEP-105 TRANSKRANİAL MANYETİK STİMULASYON VE EEG TEMELLİ BEYİN BİLGİSAYAR ARAYÜZÜ YÖNTEMLERİNİN AKUT İNMELİ HASTADA ÜST EKSTREMİTE MOTOR FONKSİYON İYİLEŞMESİNE ETKİSİ: OLGU RAPORU

CEREN BAYRAK [1], ZEYNEP LİDE UZ [1], HAZAL KILINÇ [2], FATMA İPEK ERDOĞAN [3], HATİCE YELDA YILDIZ [4], YAKUP KRESPİ [4]

[1] İSTANBUL ÜNİVERSİTESİ-CERRAHPAŞA, LİSANSÜSTÜ EĞİTİM ENSTİTÜSÜ, NÖROLOJİK FİZYOTERAPİ VE REHABİLİTASYON BÖLÜMÜ
[2] İSTANBUL MEDİPOL ÜNİVERSİTESİ, SAĞLIK BİLİMLERİ ENSTİTÜSÜ, ERGOTERAPİ BÖLÜMÜ
[3] ÜSKÜDAR ÜNİVERSİTESİ, SAĞLIK BİLİMLERİ ENSTİTÜSÜ, NÖROBİLİM PROGRAMI
[4] İSTİNYE ÜNİVERSİTESİ, NÖROLOJİ ANABİLİM DALI

Özet:

AMAÇ

İnme rehabilitasyonunda konvansiyonel fizyoterapiye ek olarak uygulanan Transkranial Manyetik Stimulasyon (TMS) ve EEG Temelli Beyin Bilgisayar Arayüzü (EEG-BBA) henüz hareketin açığa çıkmadığı akut dönemde iyileşme mekanizmalarını indükleyerek fonksiyonel iyileşmeyi destekleyen tedavi yöntemleridir. Bu olgu raporunun amacı, konvansiyonel fizyoterapi ile kombine edilen TMS ve EEG-BBA yöntemlerini anlatmak ve akut inmeli hastalarda uygulanabilirliğini ve etkinliğini olgumuz üzerinden açıklamaktır.

YÖNTEM
TMS, manyetik alan oluşturarak non-invaziv olarak korteksin uyarılmasını sağlayan ve aksonları stimüle ederek yeni aksiyon potansiyeli başlatan bir tedavi yaklaşımıdır. Sistematik derleme ve meta analiz çalışmalarında inme sonrası akut ve kronik fazlarda TMS'nin üst ekstremite fonksiyonunda etkili olduğu gösterilmiştir. Bu yöntemin yanı sıra EEG-BBA, beyin aktivitesini ölçerek kullanıcının uygulamaya çalıştığı hareketleri/emirleri bilgisayar aracılığıyla uygulanabilir komutlara dönüştüren sistemlerdir. Hastaya giydirilen EEG başlığı, hastadan istenen hareketi yapmaya çalışması sırasında ortaya çıkan beyin aktivitesini kaydeder ve veriler bir bilgisayar programı aracılığı ile istenilen komutlara dönüştürülür. Bu olguda EEG ile kaydedilen aktivite BBA aracılığıyla el bileği ekstansörlerine yerleştirilen Fonksiyonel Elektrik Stimülasyonu (FES) yöntemiyle harekete dönüştürülmüştür. Ayna terapisiyle (AT) kombine edilebilen EEG-BBA'nın, benzer iyileşme mekanizmasını temel almasından kaynaklı iyileşmeyi daha iyi desteklediği çalışmalar ile desteklenmektedir.
Elli altı yaşında bilinen hipertansiyon ve Tip 2 diabetes mellitus tanıları olan erkek hasta, sağ taraf güçsüzlüğü ve konuşma bozukluğu nedeniyle yatırıldı ve DWI MR incelemesinde sol paramedian ponsta akut enfakt gözlemlendi. Hasta tedavi öncesi (TÖ), tedavi sonrası (TS) olmak üzere Fugl Meyer Üst Ekstremite Değerlendirme Ölçeği (FMÜE), Eggers Evrelemesi (EE), Kol Eylem Araştırma Testi (ARAT), RecoveriX Rehabilitasyon ve Alıştırma Modu Değerlendirmesi (RRAD) ile değerlendirildi. Hastaya dört hafta, haftada altı gün; sırasıyla TMS, konvansiyonel fizyoterapi içersinde Bobath tedavisi yaklaşımı ve Nöromüsküler Elektrik Stimülasyonu (NMES), AT ve EEG-BBA uygulandı.

SONUÇ
TÖ ve TS değerlendirme sonuçları sırasıyla FMÜE TÖ: 2/66,TS: 37/66 , EE TÖ: 2a, TS 3, ARAT TÖ: 0/57, TS: 38/57, RRAD TÖ: %0, TS: %100 olarak değerlendirildi ve anlamlı fark bulundu.

TARTIŞMA
TMS ve EEG-BBA yöntemleri, akut inmeli hastalar tarafından tolere edilebilir ve uygulanabilir teknolojik rehabilitasyon yaklaşımlarıdır. Etkinliğinin kanıtlanması ve tedavi içeriklerinin kesinleştirilmesi için daha fazla kohort ve randomize kontrollü çalışmaya ihtiyaç vardır.

TEP-106 DEMİR BİRİKİMİ İLE GİDEN NADİR BİR NÖRODEJENERATİF HASTALIK: ASERULOPLAZMİNEMİ

NESİBE YILDIZ AKBULUT , BANU ÖZEN BARUT

SBÜ KARTAL DR. LÜTFİ KIRDAR EĞİTİM VE ARAŞTIRMA HASTANESİ, NÖROLOJİ KLİNİĞİ

Olgu:

Giriş:

Aseruloplazminemi, seruloplamin ferroksidaz aktivitesinin eksikliği sonucu pankreas, karaciğer ve serebral dokuda demir birikimi ile özellikle bazal ganglionlarda progresif nörodejenerasyona yol açan, seruloplazmin geninde spesifik kalıtımsal mutasyonlarla karakterize otozomal resesif bir hastalıktır. İlk kez 1987 yılında blefarospazm, diabetes mellitus ve retinal dejenerasyonu olan bir olguda Japonya'da tanımlanmıştır. İnsidansı 1/2.000.000'dır. Demir birikimi özellikle bazal ganglionlar ve talamusun glial hücrelerinde görünür. Bu bölgelerdeki astrosit ve mikroglial hücrelerde nöronlardan daha belirgin depolanma oluşur ve hücre ölümüne neden olur. Klasik triadı diyabet, retinal dejenerasyon ve erişkin başlangıçlı ataksi, kognitif disfonksiyon, istemsiz hareketler, dizartri, distoni, parkinsonizm gibi nörolojik semptomlardır.

Olgu:

59 yaş erkek hasta, 2 yıldır olan giderek artan yürümede bozulma ve sık düşme şikayeti ile başvurdu. Özgeçmişinde diabetes mellitüs tanısı mevcuttu. Bir ay öncesinde de panik bozukluk tanısı ile psikiatri tarafından essitalopram tedavisi başlanmıştı. Anne baba arasında birinci derece kuzen evliliği olan hastanın nörolojik muayenesinde hafif dizartri, bilateral disdiadokinezi, diz-topuk testi bozukluğu bradimimi ve sağda hafif bradikinezi saptandı, yürüyüşü geniş adımlı ve ataksik, tandem beceriksizdi. Labaratuar incelemelerinde ferritin:789 seruloplazmin<0.096 olarak izlendi. Mini mental test: 19, Montreal bilişsel değerlendirme ölçeği:14'tü. MRG'sinde bilateral serebellar dentat nükleus, bilateral globus pallidus ve talalmus posterior çekirdeklerinde T2 ve SWİ sekanslarında belirgin olarak hipointensite izlendi. Demir birikimi ile seyreden nörodejeneratif hastalıklar olabileceği düşünülerek yapılan tüm ekzom dizi analizinde CP geninde homozigot c.1173del p.(Asp391Glufs*8) mutasyonu saptandı. Kan şekeri takipleri yüksek olan hastaya endokrinoloji tarafından insülin tedavisi başlandı. Tedavide çinko oral preparat (200 mg/gün) ve desferoksamin tedavisi başlandı.

Tartışma:

Aseruloplazminemi, serebellar ataksi ve bradikinezi birlikteliğinin nadir bir nedeni olarak akılda tutulmalıdır. Anne-baba akrabalığı zemininde görülen diabetes mellitüs, retinal dejenerasyon ve serebellar bulgular varlığı yol gösterici olabilir. Tanıda radyolojik görüntüleme ve genetik inceleme önemli yere sahiptir.

TEP-107 OLASI DENTATO-RUBRO-PALLİDO-LUSYAN ATROFİ: OLGU SUNUMU

FATİH ÇEKİM , ALİ İHSAN YARDIM , ŞUHEDA ÇALAK , ÇETİN KÜRŞAD AKPINAR

SAMSUN EĞİTİM VE ARAŞTIRMA HASTANESİ

Olgu:

Giriş: Dentato-rubro-pallido-lusyan atrofi (DRPLA); myoklonik nöbetler, ataksi, kore, atetoz, distoni, kognitif değişiklikler, demans ve psikiyatrik bulgularla seyreden progresif seyirli otozomal dominant geçişli bir hastalıktır. Farklı yaş gruplarında ortaya görülse de ortalama otuzlu yaşlarda hastalar doktora başvurmaktadır. Kesin tanısı CAG tekrar artışına neden olan ATN1 gen mutasyonunun saptanmasıyla konulmaktadır. Biz de ataksi ve koreiform hareketlerle başvuran DRPLA düşündüğümüz bir olgumuzu tartışmak istedik.

Olgu: 39 yaşında kadın hasta yaklaşık 4 yıldır belirginleşen dikkat, düşünme ve algıda azalma şikayetlerine son 3 yıldır artan istemsiz hareketleri eklenmesi üzerine polikliniğimize başvurdu. Soygeçmiş sorgulamasında abisinde de aynı şikayetleri olduğu ve artık istemsiz hareketlerinin oldukça fazla ve demans bulgularının çok olması nedeniyle yatağa bağımlı olduğu öğrenildi. Nörolojik muayenesinde özellikle üst ekstremitede belirgin tüm ekstremitelerde koreatetoid hareketler vardı. Bilişsel muayenesinde hafif kognitif bozukluk saptandı. Kraniyal T2 ağırlıklı görüntülerde her iki derin beyaz cevherde, özellikle de bazal gangliyonlarda, ponsun tegmentumunda hiperintensite ve serebellar atrofi izlendi. Kan tetkikleri (metabolik hastalıkları içeren panel dahil) ve BOS bulguları normaldi. Genetik tekiklerinde bir patoloji saptanmadı. Hastanemizde ATN1 geni çalışılamadığı için bu açıdan genetik değerlendirme yapılamadı. Ancak MRI ve klinik bulgular göz önüne alındığında ön tanı olarak DRPLA düşünüldü. Koreiform hareketleri için tetrabenazin ve psikiyatrik bulguları için olanzapin başlanan hasta da belirgin kinik düzelme istendi.

Sonuç: DRPLA ikinci sıklıkta görülen otozomal dominant geçişli bir hareket bozuklukğudur. Klinik semptomların başlangıç yaşına göre farklılık göstermektedir. Semptomların 20 yaş öncesi başladığı hastalarda myoklonik nöbetler ve kognitif yıkım ön planda iken 20 yaş sonrası başlayan hastalarda ise koreatetoid hareketler ön plandadır. Radyolojik olarak beyaz cevher, serebellum, özellikle talamus ve globus pallidusta T2 de gözlenen sinyal artışları ile serebellum ve ponsun tegmentumundaki atrofiler tipiktir. Kesin tanı için ATN1 gen mutasyonu gösterilmelidir. Hastamızın klinik ve radyolojik bulguları DRPLA'yı düşündürmektedir. Koreatetoid hareket bozukluğu ile başvuran hastalarda aile öyküsü, hastanın yaşı ve radyolojik bulgular dikkate alınmalı ve ayırıcı tanı da DRPLA düşünülmelidir.

TEP-108 SEREBROVASKÜLER HASTALIK KLİNİĞİ İLE BAŞVURUP YENİ TANI ALAN WİLSON OLGUSU

ECEM AĞDAK , EMİNE GÖRGÜLÜ , SERKAN ÖZBEN , AYŞE YILMAZ KILIÇ

ANTALYA EĞİTİM VE ARAŞTIRMA HASTANESİ NÖROLOJİ KLİNİĞİ

Özet:

GİRİŞ:

Wilson hastalığı merkezi sinir sistemini tutan kalıtımsal metabolik hastalıklar içinde en iyi bilinenidir. Otozomal resesif geçen hastalığın geni 13. Kromozomun uzun kolundadır (13q14.3). Bu gen bakır taşıyan ATPaz enzimini kodlamaktadır. Enzim eksikliğinde bakır seruloplazmine bağlanamamakta ve karaciğerden atılamamaktadır. Dolayısıyla serumda düzeyi yükselen bakır karaciğere, beyine, böbreğe çökmekte ve klinik belirti ve bulgulara yol açmaktadır. Nörolojik tutulum hastaların %50sinde ilk belirtidir. Bazal gangliaya çöken bakırın yarattığı işlev bozukluğu sonucunda tremor, distoni, rijidite, akinezi gibi değişik ekstrapiramidal bulgular ortaya çıkabilir.

OLGU SUNUMU:

46 yaşında erkek hasta başvurusundan 6 ay önce başlayan kollarda bacaklarda uyuşukluk, konuşmada aksama, ellerde titreme, kişilik değişiklikleri, yürürken olan denge kaybının olması ve iki gündür sağ bacağında kuvvetsizlik gelişmesi, kollarındaki uyuşukluğun artış göstermesi nedeni ile hastanemizin acil servisine başvurdu. Hastanın özgeçmişinde hipertansiyon mevcuttu ve antihipertansif kullanmaktaydı. Soygeçmişinde bilinen anlamlı bir özellik yoktu.
Nörolojik muayenesinde, sağ alt ekstremitesinde 4/5 parezi ve her iki yana ataksi mevcuttu. Göz bölümünce de değerlendirilen hastanın her iki gözünde Kayser-Fleischer halkası mevcuttu. Mini mental testi 24'tü. Kranial MR'da pons düzeyinde laküner alanlar ve sinyal patolojileri, sağ serebellar hemisferde benzer şekilde laküner enfarkt alanı, her iki serebral hemisferde tüm düzeyleri içerisine alan yer yer subkortikal 'U 'liflerine uzanımı bulunan yaygın sinyal patolojisi izlenmekteydi. Her iki talamusta lökomalazik alanlar ve benzer şekilde sağ lentiform nukleus posteriorunda ve eksternal kapsül posterior düzeyinde de fokal lökomalazik alanlar mevcuttu. Solda belirgin bileteral bazal gangliyonlarda belirgin sinyal patolojileri vardı. Bu bulguların daha çok iskemık orjinli olduğu ve olası amiloid anjiyopati olarak düşünüldü. Diffüzyon MR da sol frontoparietal bölgede diffüzyon kısıtlılıkları vardı. Hasta Serebrovasküler hastalık ve Wilson öntanılarıyla ileri tetkik edilmek üzere kliniğimize yatırıldı. Asetilsalisilik asid 100 mg ve klopidogrel 75 mg tedavi olarak başlandı ancak swı sekansında noktasal hemorajik odakları olması nedeni ile asetilsalisilik asid tedavisi daha sonra kesildi. Kardiyolojiye danışıldı, yapılan eko ve 24 saatlik ritm holter testlerinde anlamla kardiyak patoloji saptanmadı. Hastanın karotis-vertebral arter doppler ultrasonunda anlamlı stenoz saptanmadı. Bakılan serum seruloplazmin düzeyi düşük (0.33mg/dl), 24 saatlik idrarda bakır düzeyi 59,5 mg ile sınırda yüksek (normali <40 mg)izlendi. Hastaya yapılan abdomen ultrasonografi normaldi. Hasta Wilson hastalığı açısından genetik bölümünce de değerlendirilerek ilgili tetkikleri gönderildi. Gastroenteroloji bölümü tarafından da takibe alındı. Çinko tedavisi başlandı.

SONUÇ:

Wilson hastalığı olan olgularda değişik ekstrapiramidal bulgular ortaya çıkabildiği bilinmektedir. Parezi ve hipoestezi gibi bulgular beklenmez. Ekstrapiramidal sistem tutulumu ile seyreden her türlü klinik nörolojik tabloda Wilson hastalığı mutlaka araştırılmalıdır. Serumda dolaşan bakırın korneanın desement tabakasına çökmesi sonucu, korneada kahverengi-yeşil bir halka görülür. Hastalık için patognomonik olan bu bulguya Kayser-Fleischer halkası denir. Nörolojik tablosu olan hastalarda sıklıkla mevcuttur. Bizim vakamız aynı anda serebrovasküler hastalık ve Wilson Hastalığı tanısı almış olup tesadüfen birlikteliği olduğunu düşündük.

TEP-109 KONUŞMA BOZUKLUĞU İLE PREZENTE PROGRESİF MULTİFOKAL LÖKOENSEFALOPATİ KOMPLİKASYONUYLA AIDS TANISI ALAN HASTA OLGU SUNUMU

CEREN ERKALAYCI , IŞIL KALYONCU ASLAN , KADRİYE GÜLEDA KESKİN , AHMET AKPINAR , KADRİYE İREM CARUS , EREN GÖZKE

İSTANBUL SAĞLIK BİLİMLERİ ÜNİVERSİTESİ FATİH SULTAN MEHMET EĞİTİM VE ARAŞTIRMA HASTANESİ NÖROLOJİ KLİNİĞİ

Özet:

Polyomaviridae ailesinden bir virüs olan JC (John Cunningham) virüsü santral sinir sisteminde PML (progresif multifokal lökoensefalopati) adı verilen demiyelinizan hastalığa yol açan etyolojik bir ajandır.PML santral sinir sistemindeki tutulum yerine göre farklı nörolojik tablolar ile kliniğe prezente olabilir ve hastalarda her zaman altta yatan, bizi alarme eden; enfeksiyoz, malignite veya ilaç kullanımları olmayabilir. Biz de bu duruma dikkat çekmek amacıyla olguda nöroloji servisimizde konuşma bozukluğu nedeniyle araştırdığımız ve AIDS ilişkili PML tanısı alan vakamızdan bahsettik.Bilinen herhangi bir hastalığı, düzenli ilaç veya madde kullanımı, özgeçmişte ve soygeçmişte özelliği olmayan 47 yaşındaki erkek hasta acil servisimize yaklaşık 1 haftadır süren konuşmada bozulma şikayetiyle başvurdu. Dizartri dışında nörolojik muayenede patoloji yoktu.Kranial BT görüntülemede kanama lehine bulgu saptanmadı, Diffüzyon MRda FLAIR sekansında da belirgin bilateral sentrum semiovale hizasında, bilateral korona radiatada ve sol bazal gangliyon civarında ADCde sönmeyen diffüzyon kısıtlılıkları izlendi, lezyonlar kontrast tutulumu göstermedi.Hastanın BOS incelemesinde %67 lenfositer ağırlıklı 105 hücre, mikroprotein değeri 59,2 mg/dL, diğer BOS biyokimya değerleri normal aralıkta sonuçlandı, BOS kültürde üreme olmadı, atipik hücre görülmedi, viral-bakteriyel menenjit panelleri negatif sonuçlandı. Demiyelinizan hastalık ön tanısıyla istenen BOS oligoklonal band pozitif, IgG indeksi 0,63, anti- aquaporin-4 antikor negatif olarak sonuçlandı.Demiyelinizan ve enfeksiyöz patolojiler ön tanısıyla çalışılan vaskülit, tümör markerları negatif sonuçlandı. Enfeksiyöz markerlardan anti-HIV antikoru yüksek titrede pozitif sonuçlanmasının üzerine hastadan HIV-RNA istendi, BOStan istenen JC virüs DNA PCR pozitif sonuçlandı.CD4 değeri 73,8 hücre/µL olarak sonuçlanmasının üzerine hasta AIDS ilişkili PML komplikasyonu ön tanısıyla enfeksiyon hastalıklarına devir edildi. PML tanısı net olarak biyopsi ile koyulsa da nörolojik ve nöroradyolojik delillere sahip bir hastada BOS örneğinden elde edilen JCV DNA PCR pozitifliği hastalarda bize tanıyı koydurabilmektedir.PML JC virüs reaktivasyonu sonucuyla oluşmakta olup bu reaktivasyonu genellikle bizim vakamızda olduğu gibi immünsüpresyon durumu tetiklemektedir.Vakamızda da vurguladığımız gibi hastaların geçmişe yönelik kronik hastalıkları, maligniteleri veya immünsüpresan ilaç kullanımları olmasa dahi edinilmiş bir immün yetmezlik sendromunun komplikasyonlarıyla prezente olabilecekleri ve bu şekilde tanı alabilecekleri akılda tutulmalıdır ve hastalar buna yönelik tetkik edilmelidir.

TEP-110 KRİPTOKOK MENENJİTİ: İKİ OLGU SUNUMU

ELSHAN MUSTAFAYEV , ZELİHA GÜNEŞ , ASLI YAMAN KULA , AZİZE ESRA GÜRSOY

BEZMİALEM VAKIF ÜNİVERİSTESİ

Özet:

GİRİŞ:
Cryptococcus spp., basidiomycete grubu içinde dikkate değer tek insana patojen mantar ailesidir. *Cryptococcus neoformans*, beyin omurilik sıvısına (BOS) tropizm göstererek menenjit veya meningoensefalite sebep olur. Hastalarda baş ağrısı, ateş, mide bulantısı, bilinç değişikliği ve davranış bozukluğu görülebilir. Özellikle Güneydoğu Asya ve Afrikada AIDS hastalarında yaygın fırsatçı enfeksiyonlara yol açar. Kronik steroid kullanımı ve organ nakli alıcısı olmak diğer risk faktörleridir. Kriptokok menenjitinde ölüm oranı böbrek nakilli hastalarda %41, HIV hastalarında %20dir. Yüksek mortalite oranına sahip bu tabloda hastalar çoğu zaman geç tanı almakta ve tedaviye geç dönemde başlanmaktadır. Bu olgu sunumunda kriptokok menenjiti tanısı almış iki olguyu tartışmayı amaçladık.

OLGU 1:
52 yaşında, böbrek transplantasyonu öyküsü olan kadın hasta, 1,5 aydır devam eden baş ağrısı, baş dönmesi şikayetleri ile başvurdu. Nörolojik muayenesinde tüm ekstremitelerde genel durum bozukluğuna bağlı global hafif zaaf (-5/5) dışında bulgu izlenmedi. Kontrastlı beyin MR'da supratentorial ve infratentorial alanlarda leptomeningeal kontrastlanma görüldü. Toraks BT'sinde sağ perihiler bölgede kitle imajı izlenen hastanın akciğer lezyonundan alınan biyopsi sonucu, kalın cidarlı fungal sporlar içeren granülom dokusu ile uyumluydu. BOS incelemesinde protein: 133 mg/dl , glukoz: 45 mg/dl (eş zamanlı kan glukozu 103 mg /dl) ve lökosit: 56/ml (Lenfositik pleositoz) idi. Çini mürekkebi ile boyama sonucunda BOS'ta kapsüllü maya hücreleri görüldü. BOS ve serum örneğinde C. Neoformans antijeni pozitif saptandı. Hastaya Amfoterisin B ve Flukonazol tedavisi başlandı.

OLGU 2:
69 yaşında erkek hasta, acil servise 2 saat önce başlayan konuşma bozukluğu ve dengesizlik yakınması ile başvurdu. Nörolojik muayenesinde belirgin patoloji saptanmayan hastanın kontrastlı beyin MR'ında sol frontoparietotemporal bölgede kortikal-subkortikal sulkal sinyal artışları ve patolojik kontrastlanma izlendi. BOS incelemesinde protein: 99 mg/dl, glukoz: 37 mg/dl (eş zamanlı kanda 112 mg/dl), lökosit: 120/ml (%48 PMNL, %52 lenfosit) idi. Bakteriyel menenjit düşünülerek antibiyoterapiye başlandı. Takibinde genel durumu kötüleşen hastaya anti-tbc tedavi başlandı. Anti-tbc tedaviye de yanıt vermeyen hastanın kontrol lomber ponksiyon yapıldı. Çini mürekkebi ile boyanan BOS örneğinde kapsüllü maya hücresı görülen hastaya kriptokok menenjiti tanısıyla Amfoterisin B tedavisi başlandı.

SONUÇ:
Kriptokok menenjiti, genellikle bağışıklık sistemi baskılanmış hastalarda görülse de immünkompetan kişilerde de görülebilir. Mortalitesi oldukça yüksek olduğundan erken tanı koymak tedaviye erken başlamak açısından önemlidir. Bu yüzden tedaviye yanıtsız menenjit olgularında ayırıcı tanıda mutlaka göz önünde bulundurulmalıdır.

TEP-111 GEÇİCİ KORPUS KALLOSUM LEZYONU İLE GİDEN ENFEKSİYOZ TEMELLİ İKİ OLGU SUNUMU

DİLA ZAFER , MUAZZEZ GÖKÇEN SOYLU , SENA NUR ALPER , NURİ MEHMET BASAN , YAVUZ ALTUNKAYNAK

BAŞAKŞEHİR ÇAM VE SAKURA ŞEHİR HASTANESİ NÖROLOJİ KLİNİĞİ

Özet:

GİRİŞ:

Korpus kallosum nispeten oksidatif hasara duyarlı olduğu bilinen ve klinik olarak pek çok sebeple geçici lezyonlarını gözlemlediğimiz santral sinir sisteminin temel yapı taşlarından biridir. Özellikle splenium bölgesini tutan bu lezyonların patofizyolojisinde inflamatuvar süreçler, çeşitli infiltrasyonlar; tüm bunların yarattığı nöroaksonal hasar ve sitotoksik intramyelin ödem suçlanabilir. Nöbetler ve antiepileptik ilaç kullanımı/ değişimi, enfeksiyonlar, metabolik parametrelerdeki bozukluklar ödematöz tablonun önde gelen nedenlerindendir. Bu vaka sunumunda kliniğimizde geçici korpus kallosum splenium lezyonlarıyla prezente olan COVİD-19 pozitifliği saptanan serebral palsili ve yeni tanı HIV pozitif iki olgumuzu sunarak bu konuyla ilgili bilgi birikimimize katkıda bulunmayı hedeflemekteyiz.

OLGU-1:

22 yaşında, öncesinde serebral palsi tanısı olan kadın hasta kişilik değişikliği, halüsinasyon, konuşma ve yeme reddi şikayetleriyle kliniğimize başvurdu. Nörolojik muyanesinde sekel spastisite ve derin tendon refleklerinde artış dışında patolojik bulgu saptanmadı. Yakınları okskarbazepin 600 mg/ gün tedavisini son dönemde yeme reddi olması nedeniyle aksattığını belirttiler. Laboratuvar bulgularında anlamlı patoloji saptanmadı. Görüntülemede beyin manyetik rezonans incelemesinde (MR) difüzyon ağırlıklı sekanslarda splenium bölgesinde hiperintensite ve ADC sekansında hipointens karşılığı görüldü. Aktif şikayeti olmayan hastanın yapılan rutin tetkiklerinde COVİD-19 pcr testi pozitif saptandı.Tedavi sonrası kliniği düzelen hastanın kontrol takibinde görüntüleme bulgusunun kaybolduğu gözlemlendi.

OLGU-2:

23 yaşında öncesinde bilinen hastalığı olmayan erkek hasta bilinç kaybı ve kasılma şikayetiyle kliniğimize başvurdu. Nörolojik muyanesinde patoloji saptanmadı. Laboratuvar bulgularında hemogram tablosunda lökopeni iizlendi. Nöbet ön tanısıyla yapılan görüntülemelerinde beyin MR da korpus kallosum splenium bölgesinde difüzyon ağırlıklı sekansta ADC karşılığı da gözlenen hiperintensite görüldü. Aktif şikayeti olmayan hastanın rutin seroloji panelinde HIV pozitifliği saptandı. Enfeksiyon hastalıkları ile konsülte edilen ve ileri tetkik/ tedavi programına alınan hastanın kontrol takibinde görüntüleme bulgusunun kaybolduğu gözlemlendi.

TARTIŞMA VE SONUÇ:

Korpus kallosum splenium lezyonları klinik pratikte karşımıza sık çıkmayan ancak görüldüğünde enfektif/ sistemik pek çok patolojiye işaret edebileceğinden atlanmaması gereken antitelerdir. Sunduğumuz iki olguda lezyonların patofizyolojisinde enfeksiyonlar/antiepileptik ilaç değişimlerinin suçlanabileceğini düşünmekteyiz. Bu olgulardan yola çıkarak, ilişkili kliniği olmasa dahi, bu lezyonların izlendiği hastalardaenfektif/ sistematik/ olası farmakolojik pek çok nedenin araştırılması ve sonuca ulaştırılması gerekebileceği kanaatine varmaktayız.

TEP-112 WERNİCKE ENSEFALOPATİSİ: DÖRT OLGUNUN İNCELENMESİ

MERVE YAVUZ , MEHMET MESUT DORUKOĞLU , FİDAN BALAYEVA , ELVİN HASANLI , ASİM ORUJOV , BİRGÜL DERE , ŞEYMA AYKAÇ , BEDRİYE KARAMAN , ASLI BAHAR DOĞAN , RASİM TUNÇEL , AHMET ACARER , EMRE KUMRAL , AHMET GÖKÇAY , İBRAHİM AYDOĞDU

EGE ÜNİVERSİTESİ NÖROLOJİ ANA BİLİM DALI

Olgu:

GİRİŞ

Wernicke ensefalopatisi(WE); tiamin eksikliği nedenli oftalmopleji, ataksi ve konfüzyon ile karakterize hastalıktır.

OLGU-1
28 yaş kadın morbid obez, 2 ay önce gastrektomi operasyonu ve sonrasında kusması olan hasta dengesizlik, yürüyememe, çift görme ve dezoryantasyon ile acile başvurdu. Nörolojik muayenesinde bilinç konfüze, dezoryante, horizontal bakışları kısıtlı, alt ekstremitelerde 2/5 kas gücü mevcuttu. Kraniyal MRG de bilateral talamus dorsomedialinde ve 3.ventrikül çevresinde T2A-FLAİR hiperintens simetrik görünüm saptandı. İğne EMG de alt ekstremite kaslarında motor aksonal nöropati saptandı. İV tiamin replasmanı yapılan hastanın kontrol kraniyal MRG de bulgular gerilemişti ancak amnezi, ataksi sürmekteydi.

OLGU-2
27 yaş kadın sarkoidoz tanılı üç ay önce kolesistektomi operasyonu sonrası kusmaları olan hasta bir haftadır dengesizlik, yürüyememe, çift görmeyle acile başvurdu. Nörolojik muayenesinde horizontal ve vertikal bakış kısıtlılığı, hızlı fazı bakış yönüne vuran nistagmus(HFBYVN), alt ekstremitelerde 3/5 şeklinde parezi mevcuttu. Kraniyal MRG de bilateral talamik dorsomedial düzeyde T2A-FLAİR hiperintens simetrik görünüm izlendi. İğne EMG de alt ekstremitede motor aksonal nöropati ile uyumlu bulundu. İV tiamin replasmanı yapılan hastanın takiplerinde bulgularının bir kısmı regrese oldu.

OLGU-3
45 yaş erkek kronik alkol kullanımı olan hasta 20 gündür olan unutkanlık, anlamsız konuşma, yürüyememe ile acile başvurdu. Nörolojik muayenesinde konfüzyon, dezoryantasyon, horizontal ve vertikal bakış kısıtlılığı ve ataksisi mevcuttu. Kraniyel MRG de bilateral serebellar pedinküllerde, mamiller cisimlerde 3. ventrikül komşuluğunda simetrik T2A-FLAIR hiperintensite izlendi. İV tiamin replasmanı yapılan ancak hepatik ensefalopati tablosu da olan hasta kaybedildi.

OLGU-4
22 yaş kadın bir ay önce obezite cerrahisi sonrası kusmaları olan hasta iki gündür olan sağ gözde bulanık görme sonrasında çift görme şikâyeti mevcut olan hasta polikliniğe başvurdu. Nörolojik muayenesinde bilateral horizontal bakış kısıtlılığı, HFBYVN mevcuttu. Kraniyal MRG de bilateral mamiller cisim, talamus dorsomedialinde ve 3. ventrikül çevresinde simetrik T2A-FLAIR hiperintensite izlendi. İV tiamin replasmanı yapılan hastanın takiplerinde bulguları tamamen regrese oldu.

SONUÇ
WE de erken tanı ve tedavi morbiditeyi azaltır. Tiamin replasmanı ile konfüzyon genellikle düzelir ancak ataksi ve oftalmopleji bir süre devam edebilir. Ek olarak tiamin eksikliği nedenli periferik nöropatiler de görülebilmektedir. Bu çalışmamızda dört farklı hastanın klinik, radyolojik, elektrofizyolojik sonuçlarını irdelemeyi amaçladık.

TEP-113 ARI SOKMASI SONRASI GELİŞEN POLİNÖROPATİ OLGU SUNUMU

DURAN ÖZKAN , RIFKI ULUER , CAHİT AYAN

SELÇUK ÜNİVERSİTESİ TIP FAKÜLTESİ

Olgu:

GİRİŞ

Arılar sokma sonucunda zehirlenmeye yol açabildikleri için tıbbi sorunlara neden olma olasılığı en yüksek olan böceklerdir. Koloniler halinde yaşadıkları için çoklu arı soklamaları sıkça karşımıza çıkan bir durumdur. Arı sokması sonrası acil hastaneye yatış gerektiren durumlar oldukça nadirdir. Arı sokması riski en yüksek olan kesim çiftçiler ve bal toplayıcılarıdır. Arı zehri insanda birden fazla biyokimyasal mediatör salınımını indükleyerek alerjik reaksiyonlara neden olur. Sokma yerinde gelişen çoğunlukla lokal ve genel alerjik reaksiyonlar ödem, eritem, yanık benzeri his, kaşıntı, ürtiker ve anjioödem zehirlenmenin en yaygın belirtileridir. Nörolojik komplikasyonlar arı zehri ile zehirlenmede daha nadir olarak görülür. Ayrıca literatürde arı sokması sonrası kornea ödemi, hifema, iris atrofisi, lens dislokasyonu, katarakt ve optik nöropati gelişebildiği de bildirilmiştir. Literatürde arı sokması sonrası gelişen birkaç iskemik serebrovasküler olay vakası da bildirilmiştir. Arı sokması sonrası bildirilen diğer nörolojik komplikasyonlar nöbet, afazi, dizartri, ataksi, apraksi ve komadır. Bu olgu sunumunda nadir olarak karşımıza çıkabilecek arı sokması sonrası gelişen aksonopatik ve selektif motor tipte polinöropati hakkında klinik gözlemimizi paylaşmayı amaçladık.

OLGU SUNUMU

Bilinen non-hodgkin lenfoma, 38 yıl önce geçirilmiş sağ taraflı fasial paralizi öyküsü olan arıcılıkla uğraştığı öğrenilen 70 yaşında erkek hasta 5 gün öncesinde her iki kol, sağ kulak, boyun ön ve arka kısmından çok sayıda arı sokmasından 3 gün sonra yeni gelişen sağ taraflı fasial paralizi, yutma güçlüğü, yürümede dengesizlik ve ses kısıklığı gelişmesi üzerine tarafımıza başvurdu.

Nörolojik muayenesinde bilinci açık oryante koopereydi. Ense sertliği yoktu. Lateralizan kas gücü defisiti yoktu. Sağ taraflı periferik fasyal paralizi, uvulada sola deviyasyon tespit edildi. GAG refleksi normaldi. Konuşması disfonik, yürümesi hafif ataksik, romberg belirtisi pozitifti. Derin tendon refleksleri hipoaktif olarak değerlendirildi. Patolojik refleksi yoktu. İdrar-gayta inkontinansı tariflemiyordu. Beyin BT ve kontrastlı kraniyal MR incelemesi normaldi. Servikal MR da , servikal vertebra korpuslarında artrozik değişiklikler,dejeneratif osteofitler izlenmekteydi. Tüm servikal intervertebral disklerde dejenerasyona bağlı hidrasyon kaybı mevcuttu. İntervertebral disk mesafeleri daralmış görünümdeydi. C3-4, C4-5, C5-6, C6-7 intervertebral disklerinde diffüz taşma izlenmekteydi. Bu düzeylerde disk osteofit kompleksleri nedeni ile nöral foramenler daralmıştı. C4-5 düzeyinde sağda daha belirgin olmak üzere bilateral nöral foramenlerde sinir köklerine bası izlenimi alınmaktaydı. Beyin ve boyun BT anjio incelemesinde herhangi bir patolojiye rastlanmadı. Elektroensefalografik incelemesi normaldi. Eleketromiyografik incelemede alt ekstremitelerinde distal yerleşimli motor liflerin hafif-orta düzeyde aksonopatik ve selektif motor tipte polinöropatisi lehine değerlendirildi. Hastaya yapılan lomber ponksiyon sonucunda beyin omurilik sıvısı (BOS) proteini 56 mg/dL olarak sonuçlandı. BOS mikroskobik incelemesinde hücre saptanmadı. Tedavide günlük 0,4gr/kg dan 5 günlük toplamda 135 gr IVIG tedavisi verildi.5 günün sonunda hastanın semptomlarından ses kısıklığı ve fasyal paralizisi kısmen, yürümede dengesizlik ve yutma güçlüğü tamamen düzeldi.

TARTIŞMA

Yaban arısı sokması genellikle aşırı duyarlılık reaksiyonuna bağlı ikincil aksonal değişikliklerle ve saf demiyelinizan motor polinöropatisi ile ilişkilidir. Arı sokmasını takiben polinöropati gelişiminin kesin patogenezi bilinmemektedir. Varsayılan bir mekanizma zehirdeki alerjik proteinlerin IgE antikoru tipi bir aşırı duyarlılık tepkisini uyardığıdır. Burada IgE antikorları myelin basic protein ile çapraz reaksiyona girer ve çeşitli nörolojik belirtilere neden olur. Arı sokmalarıyla yılda yaklaşık 40 ölüm bildirilmektedir. Ölümlerin çoğu ani aşırı duyarlılık reaksiyonlarıyla ilgilidir ve anafilaksiye neden olur. Arı sokması zehirlenmesi oldukça yaygındır. Kusma, nefes darlığı, yaygın ödem, akut böbrek yetmezliği, myokard enfarktüsü ve serebral enfarktüs gibi sistemik tutulum nadir görülen belirtilerdir. Nini Gupta ve arkadaşlarının yayınladığı bir raporda arı sokmasından sonra gelişen bradikardi yer alıyordu ancak bizim vakamızda hastanın kalp atım hızı normal sınırlarda seyretti. Bahsedildiği gibi arı sokmaları bradikardiye neden olabilir ve arı sokması olan kişiler bir veya iki gün içinde iyileşmezlerse erkenden geçici kardiyak pace ihtiyacı doğabilir.

Arı zehiri zehirlenmesi ile aynı zamanda immün ilaçlı reaksiyonlar olduğu varsayılan nörolojik komplikasyonlar ortaya çıkabilir. Bunlar arasında miyastenia graves, myeloradikülopati, optik nöropati, parkinsonizm, nöbet, hemiparezi, afazi, apraksi, dizarti, ataksi, koma ve inme bulunur. Literatüre baktığımız zaman Lee ve arkadaşlarının çalışmasında arı zehri akupunkturu sonrası gelişen GBS vakasında da fasyal dipleji ve disfaji geliştiğini bildirdiler. Bildirilen bu vakada ayrıca dizartri de mevcuttu fakat bizim hastamızda dizarti yoktu. Bununla birlikte hangi arı zehri bileşeninin hastlardaki fasyal paraliziyi indükleyen immünolojik reaksiyona neden olabileceği konusunda net bir patofizyoloji henüz açığa kavuşturulamamıştır. Genel kanaat arı zehrinin toksik etkisinin doğrudan VII. Kraniyal sinir üzerine etkisi olduğu yönündedir. Hastamızın semptomlarının arı zehri ile ilgisi olmaması da mümkündür ancak hastamızın semptomlarının ortaya çıkış zamanlaması göz önüne alındığında yüksek ihtimalle arı zehri sonrası gelişen bir tablo olduğunu düşünmekteyiz. Bu yüzden kesin bir neden-sonuç ilişkisi kuramamış olsak da arı zehrinin fasyal paralizi, ataksi, disfaji, disfoni ile sonuçlandığını düşünmekteyiz. Bazı çalışmalarda arı sokmasının neden olduğu optik nöritte kortikosteroidlerle erken tedavi etkili olmuştur. Bizim hastamızda IVIG tedavisi, arı sokmasından sonraki birkaç hafta içinde başlangıç semptomlarında önemli iyileşmeye yol açtı.

SONUÇ:

Arı sokmaları sonrası gelişebilecek nörolojik komplikasyonlar nadir olmakla beraber nörolojik aciller içinde değerlendirilebilecek sonuçlar doğurabilir. Hastadan alınan iyi bir anamnez, yapılan fizik muayene ve laboratuvar incelemeleri ile tanının konulması, vakit kaybetmeden tedaviye başlanması gerekmektedir.

TEP-114 ATAKSİ NEDENİ OLARAK SEREBROTENDİNÖZ KSANTOMATOZİS VAKA SUNUMU

ELİF GÖKÇEN KÖKTÜRK , ÖZNUR KIRBAŞOĞLU , VİLDAN ALTUNAYOĞLU ÇAKMAK , SİBEL VELİOĞLU

KARADENİZ TEKNİK ÜNİVERSİTESİ TIP FAKÜLTESİ

Olgu:

GİRİŞ

Serebrotendinöz Ksantomatozis (CTX) nadir bildirilen otozomal resesif lipid depo hastalığıdır. CYP27A1 genindeki mutasyona bağlı sterol 27-hidroksilaz enzim eksikliği sonucu kolestanol dokularda birikir. Klinik presentasyonun oldukça heterojen olması nedeniyle tanının sıklıkla atlandığı veya geciktiği, semptom başlangıcı ortalama 10-15 yaş iken tanı yaşının genellikle nörolojik semptomların görülmesi sonrası 35-38 yaş olduğu bildirilmiştir. Erken safhada hastaları tespit etmek için geliştirilen Mignarri Şüphe İndeksi ile sadece özgeçmiş ve muayene ile hastalığın indikatörleri belirlenip riskli hastalardan kan kolestanol düzeyi veya genetik analiz araştırma kararı verilebilir.

OLGU

Kliniğimize yürüme güçlüğü, dengesizlik şikayeti ile başvuran, 35-45 yaş arası 3'ü aynı aileden olan 5 hastanın puberte döneminde başlayan dengesizlikleri, 4 hastada 20'li yaşlarda katarakt operasyonu öyküsü, hepsinde orta-ağır zeka geriliği ve topuk, el sırtı dirsek gibi farklı eklemlerde şişlikleri, 2 hastada epileptik nöbetlerin olduğu ve son birkaç yıldır düşme ataklarının başladığı, 3 hastanın ise yürüyemediği öğrenildi. Anne-baba akrabalığı da olan 5 hastada Mignarri Şüphe İndeksi 100'ün üzerinde olması nedeniyle kan kolestanol düzeyi ve tüm exom dizileme genetik analizi çalışıldı. Tüm hastalarda kan kolestanol düzeyi yüksekliği (>34) ve CYP27A1 homozigot mutasyonu tespit edildi.

TARTIŞMA

Kenodeoksikolik Asit replasmanı ile toksik etki olmaksızın hastalık progresyonunun durduğu, klinik ve laboratuarda düzelmelerin görüldüğü, bunun yanında nörolojik bulgular başladıktan sonra başlanan tedaviye yanıtın az olduğu ve 25 yaşından sonra tedavi almaya başlayan hastaların ambulasyon ve kognitif açıdan belirgin daha kısıtlı olduğu bildirilmiştir. Hastalarımız kliniğimize başvurduğunda Mignarri skorları 450-525 arasında idi oysa puberte dönemlerinde bile skorları serum kolestanol düzeyi çalışmak için yeterlidir. Farkındalığın oluşması ve bu indeksin klinikte uygulanması ile bir çok hastanın dizabilite gelişmeden tedavi alması sağlanabilir.

TEP-115 İDİOPATİK NÖROJENİK ORTOSTATİK HİPOTANSİYON, OLGU SUNUMU

EMİR RUSEN , FARİD AGHAZADA

ALTINBAŞ ÜNİVERSİTESİ

Olgu:

Nörojenik ortostatik hipotansiyon (nOH), ortostatik hipotansiyonun alt tipi olup otonomik disfonksiyon nedeniyle uzun süre ayakta kalan bireylerde, kan basıncının düzenlenmesinde bozulma sonucu ortaya çıkar. Hastalığın etiyolojisinde Parkinson Hastalığı (PH), Lewy cisimcikleri (DLB), Multi sistem atrofi (MSA), Pür Otonomik Yetmezlik , otonomik Otoimmun gangliopati dahil otoimmun ve nörodejeneratif hastalık yer alır. Hastalar tanıyı zorlaştıran bir dizi semptomlarla başvurabilirler. Nörojenik ortostatik hipotansiyon, postganglionik sempatik sinirlerden norepinefrin salınımının azalması veya dik duruşta vazokonstriksiyona yol açan merkezi otonomik nörodejenerasyon sonucu meydana gelir.

VAKA

80 yaşında bayan hasta, 23 yıldan beri kısa mesafe yürüdükten sonra bacaklarda güçsüzlük, bulanık görme, kulaklarda çınlama ve boyun ağrısı yakınmaları ile başvurmuştur. Hastanın şikayetleri sıcak ortamlarda, yemek sonrası, ıkınma gibi eforla artıyormuş. Nörolojik muayenesinde kranial sinirler intakt olup motor ve his kusuru saptanmadı. Ataksi saptanmadı. Romberg testi normal olup , derin tendon refleksleri normoaktif bulundu. Kranial MRI tetkikinde anomali saptanmadı. Biyokimyasal tetkikilerinde hormonal, elektrolitler, böbrek ve karaciğer fonksiyonları normal sınırlar içinde değerlendirildi. EKG (R- R interval) Ekokardiografi, ENMG ve repetetif sinir uyarı testleri normal değerlendirildi. Ayrıca sempatik deri testi normal sınırlar içinde tespit edildi. Antiganglionik asetil kolin reseptör antikor (anti-gACHR) testi negatif bulundu.(0.036 mmol/L) Hastaya 70 derece açı ile TİLT testi uygulandı ve ortostatik intolerans ile uyumlu bulgular saptandı. Kan basıncı supin pozisyonda 1nci dakikada 107/74 mmHg den 70/46 mmHg ve 4üncü dakikada 52/32 mmHg ye düşmüştür. Test sırasında refleks taşikardı izlenmemiştir. Daha önce hastaya farklı konservatif tedaviler uygulanmıştır. Azotioprin, piridostigmin, fludrokortizon gibi ilaçlarla klinik tabloda belirgin iyileşme saptanmamıştır. Anti-ganglionik asetilkolin reseptör antikoru (gACHR) saptanmayan hastaya primer dejeneratif ve sekonder etyiolojik fatörleri ekarte ettikten sonra otoimmun otonomik gangliopati düşünüerek İntravenöz immuglobulin (İVİG) tedavisi başlandı. Tedavi öncesi 4-5 adım attıktan sonra düşme atağı geçiren hasta İVİG sonrası 10-12 adımlık yürüyüşü rahatlıkla yapabilir hale gelmiştir. Tedavi sonrası ılımlı iyileşme gösteren hastanın etiyolojisinde gACHR antikoru negatif olsa da otonomik otoimmun gangliopatinin rol oynadığı düşünülmüştür.

TEP-116 COVID-19 PANDEMİSİNİN DİĞER ATEŞLİ HASTALIKLARIN TANI ALMA SÜRECİNİ VE YANLIŞ TANI ALMA OLASILIĞINI ETKİLEMESİNİNİN BİR ÖRNEĞİ: UZAMIŞ COVID ATEŞİ TANISI İLE İZLENENİRKEN NÖROLOJİK KOMPLİKASYON GELİŞTİKTEN SONRA TANI ALAN BİR ENFEKTİF ENDOKARDİT VAKASI

RUKİYE EL [1], FAHRETTİN SERTAÇ YAPAR [1], SELEN ÜÇEM [1], YASEMİN GÜRSOY ÖZDEMİR [1], GULSHAN YUNİSOVA [2]

[1] *KOÇ ÜNİVERSİTESİ TIP FAKÜLTESİ, NÖROLOJİ ANABİLİM DALI*
[2] *KOÇ ÜNİVERSİTESİ HASTANESİ, NÖROLOJİ KLİNİĞİ*

Olgu:

GİRİŞ

Enfektif endokardit mortalite ve morbiditesi yüksek olan,erken tedavi başlanmazsa nörolojik sistem dahil multisistemik organ yetmezliğine neden olan ağır bir tablodur. COVID-19'a bağlı nadiren de olsa enfektif endokardit vakaları bildirilmiştir ve S.aureus (staphylococcus aureus) bakteriyemisinin riskinin arttığı da belirtilmektedir. Bu bildirimizde 1 ay önce COVID-19 tanısı alan, aralıklı ateşli dönemlerden geçen, COVID-19'a bağlı uzamış ateş düşünülen ve kliniğimizde akut enfarkt nedeni ile tetkik edilirken S.aureus'a bağlı enfektif endokardit tanısı alan vakamız tartışılacaktır.

OLGU

Kırk yaşında erkek hasta, ani gelişen konuşma bozukluğu, sağ kol-bacakta güçsüzlük yakınmasının 3.saatinde başvurdu. Bir ay önce COVID-19 enfeksiyonu geçirmesinin ardından aralıklı dönemlerde ateşinin olduğu, nörolojik yakınmasından önce başvurduğu hastanede olası idrar yolu enfeksiyonu nedeniyle meropenem uygulandığı öğrenildi. Muayenesinde uyanıktı, işbirliği kısıtlıydı, yönelimi konuşamadığı için değerlendirilemiyordu. Motor afazisi vardı, anlaması kısmen korunmuştu. Sağ tarafta fasiyal asimetrisi vardı ve sağdan tetikle hafifçe göz kırpabiliyordu. Sağ kol-bacak plejikti. Yakınmasının 4.saatinde serebral Dijital Subtraksiyon Anjiyografi yapıldı ve sol MCA (Orta Serebral Arter) total okludeydi, trombektomi sonrası tam revaskularizasyon sağlandı.Yakınmasının 24. saatinde yapılan Diffüzyon MR(Manyetik Rezonans)'da sol MCA'da geniş parçalı enfarktları saptandı. Hastanın takibinin 1. gününde yapılan EKO (Ekokardiyografi) normaldi. Takiplerinde ateşi 38°C seyretti, COVID-19 testi negatif sonuçlandı, lökositürisi sebebiyle meropenem başlandı. Kan kültürünün 24.saatinde gram pozitif kok üredi, meropenem tedavisine vankomisin eklendi. İdrar çıkışında azalma,hematürisi ve tırnak altında gelişen peteşiler üzerine enfektif endokardit düşünüldü. Yatışının 4.gününde sağ MCA alanında yeni enfarktları gelişti. TEE'de (Transözofageal Ekokardiyografi) mitral kapakçıklarda vejetasyon görüldü. Kan kültüründe S.Aureus tespit edilen hasta,üçlü antibiyotik(sefazolin, vankomisin, meropenem) tedavisi ile izlendi. Özgeçmişinde akut romatizmal ateş öyküsü olduğu öğrenildi.Yakınmasının 1.ayında mitral kapak değişimi yapıldı, nörolojik tablosu tama yakın düzeldi.

TARTIŞMA VE SONUÇ

Enfektif endokardit subakut klinikle seyreden, mortalite oranı yüksek olan bir hastalıktır.Hastanın COVID-19'la eşzamanlı bakteriyemisi nedeniyle aralıklı ateşi olduğu düşünülmüştür. Bu aşamada ateşi COVID-19'a bağlanarak,ateşli dönemde kan kültürü gönderilmediği ve diğer etiyolojiler araştırılmadığı için hastanın kesin tanı alma süreci uzamış, ağır nörolojik komplikasyon ve multiorgan etkilenmesi ile sonuçlanmıştır. Literatürde de pandeminin diğer ateşli hastalıkların yanlış tanı alma ve tanısal süresini olumsuz etkilediğini gösteren vakalar bildirilmiştir. Olgumuzla beraber, COVID-19'un tanılarımıza etkisini ve enfektif endokarditin nörolojik komplikasyonlarının yaygınlığını vurgulamak istedik.

TEP-117 KRONİK ASEPTİK MENENJİT ÖN TANISI İLE TAKİPLİ PARANEOPLASTİK SENDROM: OLGU SUNUMU

GÜLÇİN ORTAÇ , MİRAY ERDEM , DERYA ÖZDOĞRU , ELİF BANU SÖKER

SBÜ ADANA ŞEHİR EĞİTİM VE ARAŞTIRMA HASTANESİ

Olgu:
GİRİŞ: Paraneoplastik nörolojik sendromlar (PNS), altta yatan maligniteye sekonder santral ve periferik sinir sistemini etkileyebilen hastalıklardır. Nörolojik semptomlar genellikle primer malignite tanısı konulmadan önce, haftalar ve aylar içerisinde gelişir. Kronik aseptik menenjit ön tanısı ile takip ettiğimiz olgumuzda takiplerinde tetkiklerin tekrar edilmesi ile paraneoplastik nörolojik sendrom tanısına varılabilmiştir. PNS'lerin erken fark edilmesi, morbidite ve mortaliteyi azaltmakta önemli bir role sahip olduğundan bu olguyu paylaşmak istedik.

OLGU: 62 yaşında kadın hasta Mart 2021'de başvurusundan 3 ay önce başlayan ve zamanla artış gösteren bulanık görme, baş ağrısı şikayeti ile nöroloji polikliniğine başvurdu. Öyküsünde şikayetlerinin ani başladığı ve dış merkezde aldığı steroid tedavisi ile yakınmalarında kısmen gerileme olduğu öğrenildi. Özgeçmişinde diyabetes mellitus dışında özellik yoktu. Nörolojik muayenesinde göz dibinde bilateral optik disk sınırları silik, sol göz 1 metreden, sağ göz 4 metreden bulanık parmak sayıyordu. Etyolojide vasküler nedenler, kollajen doku hastalıkları, enfeksiyöz ve paraneoplastik süreçlere yönelik tetkikleri planlandı. Rutin laboratuar incelemeleri doğaldı. Serebral manyetik rezonans (MR) görüntülemesinde periventriküler milimetrik kronik iskemik odaklar mevcut olup MR venografi ve anjiografisinde özellik yoktu. Vizüel uyarılmış potansiyel (VEP) P_{100} dalga latansı bilateral normaldi. Hastaya idiyopatik intrakraniyal hipertansiyon ön tanısı ile lomber ponksiyon (LP) yapıldı. Beyin omurilik sıvısı (BOS) ksantokromik ve basıncı 30cmH_2O (5-15cmH_2O) idi. BOS glukoz:93.2 (40-70 mg/dL), klor:123(118-132 mmol/L), protein:1252 (150-450 mg/L) olup hücre sayımında 120 lökosit (%90 Lenfosit) görüldü. Enfeksiyon hastalıkları tarafından ampirik seftriakson tedavisi başlandı. Takiplerinde BOS kültüründe üreme olmadı, BOS mikobakteri PCR negatif sonuçlandı.Kollajen doku testleri negatif sonuçlandı. Malignite taramasında özellik saptanmadı. Şikayetlerinde gerileme olmayan hastaya nöroloji servis yatışının 12. gününde tekrar LP yapıldı. BOS basıncı 20cmH_2O olup BOS proteini ve hücre sayımında düşüş gözlendi. Antibiyoterapi 14.gününde enfeksiyon hastalıkları tarafından kesildi ve asetozolamid 750mg/gün ile taburcu edildi. Poliklinik takiplerinde yakınmaları devam etmesi üzerine yatırılarak tetkikleri tekrarlanan olguda nörolojik muayene bulgularında değişiklik saptanmadı. Serebral görüntülemede yeni gelişen özellik olmayıp, VEP'te bilateral P_{100} dalga latansı gecikmişti. Bakılan tam kan sayımı, biyokimya, enfeksiyöz ve kollajenöz süreçlere yönelik testleri negatif geldi. BOS basıncı takiplerinde 15-20 cmH_2O arasında seyretti. BOS protein yüksekliği devam etti, gram boyamalarda %60-70 arasında MNL görüldü; mikobakteri PCR negatif, ARB boyaması negatif, HSV DNA Tip1-2 negatif idi. Hasta kronik aseptik menenjit ön tanısı ile takibe alındı ve enfeksiyon hastalıkları önerisi ile yatışları esnasında ampirik seftriakson tedavisi aldı. Başvurusunun 8.ayında yapılan LP'den gönderilen BOS sitoloji 'Polimorfik lenfoid hücreler' olarak raporlandı. Malignite taraması tekrarlanan olguda toraks bilgisayarlı tomografi (BT)'de mediastinal lenfadenopatiler(LAP) saptandı. CA15-3, CA19-9, CA125, CEA negatif sonuçlandı. Dış merkeze kanda paraneoplastik panel gönderildi. Paraneoplastik panel sonucunda Anticv2, Antihu, Zic 4 üç pozitif idi. Meme Ultasonografi(USG) çekildi ve BIRADS 4B raporlandı. Şikayetlerinin başlangıcının 15.ayında çekilen onkolojik Pozitron Emisyon Tomografisi (PET) sonucunda sağ meme, sol akciğer ve multipl kemikte patolojik metabolizma artışı gösteren lezyonlar saptandı. Sonuç olarak hasta paraneoplastik sendrom olarak tanındı ve dış merkezde onkoloji takibine alındı.

TARTIŞMA: Paraneoplastik nörolojik sendromlar (PNS) nadir olarak ortaya çıkmakla beraber olguların çoğunda, malignite tanısından önce veya erken evrede gelişmeleri sebebiyle prognoz açısından önemlidir. PNS ile sık görülen nörolojik sendromlar; ensefalomiyelit, paraneoplastik serebellar dejenerasyon (PSD), paraneoplastik duyusal nöropati (PDN), limbik ensefalit (LE)'tir. PNS şüphesi varsa malignite açısından tanısal süreç multidisipliner olarak yürütülmelidir. Bizim olgumuzda da olduğu gibi yapılan tetkiklerde maligniteye ait bulgu saptanmamış olması tanıyı ekarte ettirmeyip klinik şüphe halinde malignite taraması periyodik olarak sürdürülmelidir. Genel olarak tüm PNS olgularında tedavinin temelini altta yatan malignitenin tedavi edilmesi, sorumlu otoantikorların üretimini azaltmak veya dolaşımdan uzaklaştırmak oluşturmaktadır. Bu yüzden tedavide immünoterapi sıklıkla kullanılmakla birlikte hastalığın sonuçlarına belirgin etkisinin olup olmadığı tartışmalıdır.

TEP-118 KARACİĞER TRANSPLANTLI OLGUDA OSMOTİK DEMİYELİNİZASYON SENDROMU

NACİYE ÇİLEM ÇARKI , ILGIN KAYA , SEDEN DEMİRCİ

AKDENİZ ÜNİVERSİTESİ TIP FAKÜLTESİ, NÖROLOJİ ANABİLİM DALI

Olgu:

Giriş: Osmotik demiyelinizasyon sendromu (ODS) sıklıkla santral ponsta (santral pontin miyelinozis) ve daha az olarak da talamus, bazal ganglion, internal kapsül ve serebellumda (ekstrapontin miyelinozis) demiyelinizasyon ile seyreden nadir görülen nörolojik bir hastalıktır. Sıklıkla hiponatreminin hızlı düzeltilmesi sonrası görülür, ancak normal ya da yüksek sodyum değerlerinde de ortaya çıkabilmektedir. Karaciğer nakli, malnutrisyon, kronik alkolizm, hiperozmolar hiperglisemi, diyabetik ketoasidoz, böbrek yetmezliği ve/veya hemodializ hastalarında önemli elektrolit dalgalanmaları sonucu hiponatremi olsun ya da olmasın osmolaritede belirgin değişiklikler nedeni ile ODS gelişebilir. Bu olgu sunumunda karaciğer transplantasyonu yapılmış bir hastada OSD klinik ve radyolojik bulguları sunulmuştur.

Olgu: 50 yaşında erkek hasta 2 ay önce yapılan karaciğer transplantasyonu sonrasında başlayan baş dönmesi, dengesizlik ve hareketlerde yavaşlama yakınması ile başvurdu. Nörolojik muayenesinde bilinci açık, koopere ve oryante olan hastanın, hipofonik konuşma, üst ve alt ekstremitelerde rijidite ve dişli çark mevcuttu, lateralizan defisiti olmayan hastanın tandem yürüyüşü bozuktu. Laboratuvar incelemesinde glukoz 108 mg/dL, kreatinin 0,92 mg/dL, sodyum 139 mEq/L , potasyum 4,3 mEq/L , kalsiyum 8,9 mg/dL, fosfor 3.1 mg/dL idi. Karaciğer fonksiyon testleri, tiroit fonksiyon testleri, vitamin B12, folik asit, CBC, sedimentasyon ve CRP sonuçları normaldi. Transplantasyondan önce yapılan laboratuvar incelemelerinde Na değerinin 132 mEq/L olduğu görüldü. Beyin manyetik rezonans incelemesinde her iki talamusta, bazal ganglionlar, internal kapsül düzeyinde, mezensefalonda, ponsta kontrastlanmanın ve difüzyon kısıtlılığının eşlik etmediği T2 FLAIR intensite artış alanları izlendi. Beyin omurilik sıvısının biyokimya, direkt bakı ve sitolojisi normaldi. EMG normal saptandı. Hastaya klinik ve radyolojik olarak OSD tanısı konuldu. Parkinsonizm bulguları için levodopa+bensarazid ve destek tedavisi verildi. Parkinsonizmi kısmen düzelen hasta takibe alınarak taburcu edildi.

Sonuç ve Yorum:
ODS, karaciğer transplantlı hastaların yaklaşık %1,1'inde görülebilmektedir. Özellikle transplantasyondan hemen önce hiponatremisi olan hastalarda risk artmaktadır. ODS riskini azaltmak için transplantasyon öncesinde, sırasında ve sonrasında serum sodyumu dikkatli bir şekilde yönetilmelidir.

TEP-119 NADİR BİR ENSEFALİT NEDENİ: LİSTERİA RHOMBOENSEFALİTİ

FATİH ÇEKİM , ŞÜHEDA ÇALAK , ALİ İHSAN YARDIM , HASAN DOĞAN , ÇETİN KÜRŞAD AKPINAR

SAMSUN EĞİTİM VE ARAŞTIRMA HASTANESİ

Olgu:

Giriş:

Rhomboensefalitler baş ağrısı, halsizlik, ateş yüksekliği, bulantı, kusma; kraniyal sinir bozuklukları, tremor, serebellar bulgular, bilinç değişiklikleri gibi klinik bulgulara neden olabilir. Listeria; bakteriyel rhomboensefalitlerin sık etkenlerinden biridir. Kötü prognozlu olması nedeniyle erken tanı ve tedavisi önem taşımaktadır. Bilateral periferik fasiyal paralizi ile başvurup listeria rhomboensefaliti tanısı alan bir olgu sunduk.

Olgu:
63 yaşında kadın hastaya, üç gün süren gastroenterit sonrası gelişen periferik fasiyal paralizi tanısıyla Kulak Burun Boğaz kliniği tarafından 1 gr/gün metilprednizolon intravenöz tedavisi başlanmış. Tedavisinin 3. gününde bulantı, kusma, solunum sıkıntısı olması üzerine tarafımıza danışılan hastanın özgeçmişinde diyabetes mellitusu vardı. Nörolojik muayenesinde; bilateral periferik fasial paralizi ve gag refleksinde azalma saptandı. Çekilen beyin MRI'da T1 ağırlıklı sekanslarda halkasal kontrastlanma ve T2 ağırlıklı sekansta santrali hipointens etrafı halkasal hiperintens lezyon saptandı. Solunum sıkıntısı artan hasta entübe edildi ve lomber ponsiyon yapıldı. Hücre sayımında 1200/mm3 de lökosit görülürken BOS proteini 96 mg/dl BOS glukozu normal saptandı. Hastanın öyküsü, mevcut kliniği ve görüntüleme bulguları ile listeria rhombensefaliti düşünüldü ve yüksek doz ampisilin başlandı. Takiplerinde genel durumu düzelen hasta ekstübe edildikten 10 gün sonra taburcu edildi.

Sonuç:
Listeria Monositogenez; sıklıkla gebe kadınları, immün defisiti olan yaşlı hastaları ve yenidoğanları etkileyen, fekal-oral bulaşan, sıklıkla gastroenterit olmak üzere çok çeşitli klinik bulgularla prezente olabilen bir enfeksiyöz ajandır. Santral sinir sisteminde ise en sık beyin sapı tutulumu yapmaktadır. Kan ve BOS kültürlerinde ancak %40 oranında pozitif saptanabilmektedir. Mortalitesi yüksek olması nedeniyle nöroradyolojik olarak tanınması önemlidir. Kraniyal MRI görüntülerinde en sık medulla ve ponsta halkasal şekilde kontrastlanma ve T2 de çevresi hiperintens merkezi izointens halka görünümü izlenmektedir. Hastamızın anamnezinde kontrolsüz diyabeti ve nörolojik semptomlar başlamadan önce gastroenterit bulguları vardı. BOS bulguları Listeria ensefalitini desteklese de kültürde üremesi saptanamadı. Gastroenterit ve bilateral periferik fasiyal paralizi ile gelen hastalar da Listeria rhomboensefaliti akla gelmesi gereken bir tanıdır.

TEP-120 NÖROLOJİK BELİRTİLERLE PREZANTE OLAN SARKOİDOZ VAKASI

BÜŞRANUR OĞUZ SELÇUK , CANDAN MERVE YERLİGÜL , GÜLLÜ TARHAN , MUSTAFA ÜLKER , RAHŞAN KARACI , FÜSUN DOMAÇ

ERENKÖY RUH VE SİNİR HASTALIKLARI HASTANESİ

Olgu:

Amaç: Sarkoidoz nedeni bilinmeyen, birçok organ ve sistemi etkileyebilen, tipik olarak ka-zeifikasyon nekrozu içermeyen granülomlarla karakterize,otoimmun inflamatuar bir hastalıktır. Nörosarkoidoz (NS) sistemik sarkoidoz klinik tablosunda ek veya izole olarak hastaların %5-10'unda görülebilir. Santral sinir sisteminde meningeal tutulum (%12-40), beyin parankim tutulumu (%25-40), hipotalomo-pitüiter tutulum (%2-8), nörovasküler tutulum, kraniyal sinir tutulumu (%23-73), spinal kord tutulumu (%20), periferik sinir tutulumu (%2-14) ve ince lif nöropatisi görülebilir.Optik, fasyal ve vestibülokoklear sinirler en sık tutulan kranyal sinirlerdir.(1) Troklear ve abducens sinir tutulumu ile prezante olup sarkoidoz tanısı alması açısından bu vakayı sunulmaya değer bulduk.

Olgu: Son 6 aydır sol göz altında şişlik, çift görme ve görmede bulanık şikayetleri olan 37 yaşında erkek hasta göz doktoru tarafından oral antibiyoterapi ve göz altı topikal krem tedavisinden fayda görmemiş.Nörolojiye yönlendirilen hastanın Kraniyal MRI'ında ekstraoküler göz kaslarında hipertrofi saptanması üzerine etyoloji araştırılması amacıyla servisimize yatırıldı. Gözde akıntı, kızarıklık, yanma, batma olmayan hasta gün içerisinde şikayetlerinde değişiklik tariflemiyordu Sistemik muayenesinde sol göz altında şişlik dışında belirgin özellik yoktu. Nörolojik muayenesinde; sol gözde aşağı dışa ve laterale bakış kısıtlılığı ve o yöne bakışlarda diplopi ve semipitozis mevcuttu. Hastaya yapılan rutin kan testleri normaldi. Serum ACE düzeyi: 82 (13,3-63,9 U/L) idi. Kontrastlı kranyal ve orbital MR 'da sol rektus lateralis ve sol rektus inferior kas kalınlığında artış, bilateral lakrimal glandda büyüme, Toraks BT'de mediastende ve hiler bölgede LAP izlendi. Hastada 5 gün pulse steroid tedavisi sonrası şikayetlerinde gerileme izlendi. Bronşial biyopsi ile hastaya Sarkoidoz tanısı konuldu.

Tartışma: Nadir görülmesine rağmen nörolojik tutulumun sarkoidozda önemli bir mortalite ve morbidite nedeni olduğu bilinmektedir. Bu olgu çoğunlukla akciğer tutulumu ve sistemik belirtilerle giden sarkoidoz hastalığının ilk prezantasyonunun nörolojik olabileceğini göstermesi açısından önemlidir. Tedavide ilk aşamada glukokortikoidler tercih edilir. Remisyon sağlanamayan, doz azaltma sırasında sık relaps gelişen veya yan etkiler nedeniyle glukokortikoidleri tolere edemeyen hastalar için immünsüpresif tedaviler, glukokortikoidlere ve immünosüpressif ilaçlara dirençli NS'de biyolojik ajanlar tercih edilebilir. (1)

1) Yüksel H. Nörosarkoidoz. Öztekin ZN, editör. Romatolojik Hastalıkların Nörolojik Yönleri. 1. Baskı. Ankara: Türkiye Klinikleri; 2021. p.40-7.

TEP-121 ARAÇ İÇİ TRAFİK KAZASINA SEKONDER İZOLE 3.KRANİAL SİNİR PARALİZİSİ ; OLGU SUNUMU VE LİTERATÜR DERLEMESİ

Bu bildiri geri çekilmiştir.



BASILI POSTERLER

BP - 1 ATAKSİ VE KOGNİTİF YIKIM BİRLİKTELİĞİNİN NADİR BİR NEDENİ: RNF216 GENİ

ÖZGE BERNA GÜLTEKİN-ZAİM [1], PINAR ACAR-ÖZEN [1], ONUR CAN ZAİM [2], EYLÜL ECE İŞLEK CAMADAN [3], A. NAZLI BAŞAK [3], RANA KARABUDAK [1]

[1] *HACETTEPE ÜNİVERSİTESİ TIP FAKÜLTESİ NÖROLOJİ ANABİLİM DALI*
[2] *HACETTEPE ÜNİVERSİTESİ TIP FAKÜLTESİ KADIN HASTALIKLARI VE DOĞUM ANABİLİM DALI*
[3] *KOÇ ÜNİVERSİTESİ TIP FAKÜLTESİ - KUTTAM SUNA VE İNAN KIRAÇ VAKFI NÖRODEJENERASYON ARAŞTIRMA LABORATUVARI*

Olgu:

Giriş: RNF216 geni ubikutin-proteazom sistemi tarafından hedefin yıkımını sağlamak amacı ile işaretlenmesini sağlayan ubikutin ligazın üretiminde görevli bir gendir. Erişkin yaş başlangıçlı kognitif yıkım, demans, ataksi ve çeşitli hareket bozukluklarının eşlik ettiği, hipogonadizmin görüldüğü bir sendrom olarak 1907'de Holmes tarafından bu özellikleri taşıyan bir ailede ilk defa tanımlanmış olan Gordon Holmes Sendrom'unda bu genin fonksiyon kaybı mutasyonları görülmektedir. RNF216 geninin nörodenerasyondaki rolü henüz net olarak tanımlanmamış olmakla birlikte nöronlardaki sinaptik transmisyonda ve plastisitede görevli olduğu öne sürülmektedir.

Olgu: Bilinen HT tanısı olan, 41 yaşında kadın hasta konuşma ve yürüme bozukluğu şikâyeti ile başvurdu. Öncesinde herhangi bir yakınması olmayan hastanın iki sene önce ortaya çıkan konuşma miktarında azalma, davranış değişikliği, normalde rahatlıkla yaptığı ev işlerini gerçekleştiremediği, progresif seyirli yeti yıkımı olduğu eşi tarafından fark edilmiş. Takip eden dönemde yürümesinin bozulduğu, ara sıra dengesini kaybetmeye başladığı görülmüş. Öncelikle psikiyatri başvurusu olan hastaya risperidon ve paroksetin tedavisi başlanmış ancak faydalanması olmamış. Kliniğimize başvuran hastanın nörolojik muayenesinde kooperasyonunda kısıtlılık, zaman ve dezoryantasyonu, dizartrisi, bilateral minimal dismetrisi, solda disdiadokokinezisi, hiperaktif brakioradial ve patella refleksi, solda ekstansör plantar yanıtı mevcuttu. Mini mental testinden 12/30 puan alan hastanın genel bilişsel performansında ağır derecede bozukluk saptandı. Kraniyal MRG'sinde primer demyelinizan hastalık tutulumu lehine olmayan beyin sapı, bilateral derin gri cevherler ve bilateral serebral beyaz cevherde konfluen T2 hiperintens sinyal değişikliği ve serebellar hacim kaybı izlendi. Beyin BT'de intrakraniyal kalsifikasyon görülmedi. LP'de BOS proteini 28,7 mg/dL, IgG indeski 0,6 ve OKB negatif sonuçlandı. Soygeçmişinde anne babası birinci dereceden akraba olan hastada yapılan tüm ekzon dizileme analizinde RNF216 (Ring finger protein 216) geninde homozigot c.1045-2A>G (Splice Acceptor Variant) varyantı tanımlandı. Hastanın spontan üç gebeliği olması ve postmenapozal dönemde bakılan hormon profilinde E2, FSH, LH, AMH değerlerinin normal aralıkta olması nedeni ile bu gen mutasyonuna bağlı görülen Gordon Holmes Sendromuna eşlik eden hipogonadotropik hipogonadizm düşünülmedi.

Tartışma: Gordon Holmes Sendrom'unda, otozomal resesif geçişli RNF216 dışında OTUD4 gibi farklı genlere ait mutasyonlar olabileceği gibi, aynı gende mutasyon taşıyan olguların farklı fenotiplere sahip olabileceği de şu ana kadarki olgu raporlarında belirtilmiştir. Bu nedenle farklı klinik prezentasyon yelpazesi ile karşımıza çıkabileceği için progresif seyirli ataksi, kognitif yıkım birlikteliğinde, akrabalık öyküsü varsa, aşikar hipogonadizm olmasa dahi, Gordon Holmes Sendromu akla gelmelidir.

BP - 2 BATTEN HASTALIĞI (JÜVENİL NÖRONAL SEROİD LİPOFUSİNOZ): BİR OLGU SUNUMU

ALİ İHSAN YARDIM , FATİH ÇEKİM , ŞÜHEDA ÇALAK , ALPER ARSLAN , HASAN DOĞAN , ÇETİN KÜRŞAD AKPINAR

SAMSUN ÜNİVERSİTESİ SAMSUN EĞİTİM VE ARAŞTIRMA HASTANESİ, NÖROLOJİ AD, SAMSUN, TÜRKİYE

Olgu:

Giriş

Bir lizozomal depo hastalığı olan Nöronal Seroid Lipofusinozis (NSL); epileptik nöbetler, hızlı ilerleyen görme kaybı, ilerleyici psikomotor bozulma ile giden otozomal resesif nörodejeneratif bir hastalıktır. NSL varyantları semptomların görülme yaşına ve etkilenen gen proteinine göre isimlendirilir. Yaşa göre infantil (INSL), geç infantil (Jansky-Bielschowsky hastalığı), jüvenil (Batten hastalığı) ve yetişkin tip (Kufs hastalığı) olarak sınıflandırılır. Dirençli epileptik nöbetler, görme kaybı ve dengesizlik yakınmaları ile başvurup kliniğimizde Batten Hastalığı tanısı alan bir olgu sunduk.

Olgu

Epilepsi tanılı ve çoklu ilaç kullanımına rağmen sık nöbeti olan 23 yaşında kadın hasta polikliniğimize başvurdu. Anamnezinde 8 yaşında retinitis pigmentosa tanısı aldığı, 12 yaşında epileptik nöbetlerinin başladığı ve epilepsi tanısı aldığı, 16 yaşına kadar motor ve zeka gelişiminin normal olduğu bu yaşdan sonra konuşma bozukluğu ve bilişsel fonksiyonlarında bozulma olduğu, son bir yıldır da yürümede zorluk, dengesizlik, davranış bozuklukları olduğu öğrenildi. Soygeçmiş sorgulamasında anne ve babanın akraba olduğu, 8 yaşında erkek kardeşinde de görme kaybının olduğu öğrenildi. Yapılan nörolojik muayenede total anopsi, dizartik konuşma, kekeleme, ekolali, üst ve alt ekstremite kas gücü 4/5, dismetri, disdiadokinezi bulguları vardı. Çekilen beyin BT'de serebral ve serebellar diffüz atrofi gözlendi. EEG'de hafif derecede yaygın biyoelektrik aksama ve her iki temporal bölgelerde biyoelektrik dizorganizasyon varlığı gözlendi. İlerleyici psikomotor gerilik, ataksi, konuşmada bozukluk, erken yaşta görme kaybı ve epileptik nöbetleri olan hastada depo hastalığı ön tanısı ile yapılan genetik incelemede CLN3 homozigot mutasyon saptandı ve Batten hastalığı tanısı konuldu. Genetik danışmanlık verilen, tedavisi düzenlenen hasta, fizik tedavi ve rehabilitasyon kliniğine yönlendirildi.

Tartışma

NSL, otozomal resesif geçiş gösteren kalıtsal bir hastalık grubudur. Kazanılmış yetilerin kaybı, ataksi, epilepsi ve görme kaybı en önemli bulgulardır. Dirençli epileptik nöbetlerin önemli bir sorun olduğu Batten hastalığında mümkün olduğu kadar fenitoin, vigabatrin ve karbamazepinin kullanılmaması önerilmektedir. Bu vaka ile erken yaşta başlayan epileptik nöbet, görme kaybı, progresif kognitif ve motor fonksiyonlarda bozulma gibi klinik durumlarda NSL'nin akla gelmelidir.

BP - 3 BİONTECH AŞISI SONRASI HERPES SİMPLEX VİRUS(HSV) ENSEFALİTİ

ALİ RIZA GÜNDÜZ [1], ÖZDEN YENER ÇAKMAK [2], ESRA CİLLİ [1], AYLİN YAMAN [1]

[1] *S.B.Ü. ANTALYA EĞİTİM ARAŞTIRMA HASTANESİ NÖROLOJİ KLİNİĞİ*
[2] *MEMORİAL ANTALYA HASTANESİ NÖROLOJİ KLİNİĞİ*

Olgu:

BioNTech AŞISI SONRASI HERPES SİMPLEX VİRUS(HSV) ENSEFALİTİ

GİRİŞ: Genel olarak aşılar, güçlü bir proinflamatuar sitokin ekspresyonuna ve bir T hücresi yanıtına neden olabilir.Aşılama sonrasında antijenler, hem korunmuş patojenler ve hasar ilişkili moleküler mekanizmala hem de lokal veya periferik dolaşımdaki immün hücrelerde (örn. monositler ve makrofajlar) ve yerleşik stromal hücrelerde bulunan antijen tanıma reseptörleri tarafından potansiyel patojenler olarak tanınırlar. Birçok hedef genin indüksiyonu ve transkripsiyonu meydana gelir, bu da pirojenik sitokinlerin sentezlenmesi ve kan dolaşımına salınması ile sonuçlanır, doğal bağışıklık yanıtı taklit eder. Stimülasyonun ardından, bağışıklık sistemi, fagositoz, kemokinler ve sitokinler dahil enflamatuar mediatörlerin salınımı, kompleman aktivasyonu ve hücresel bağışıklık dahil olmak üzere karmaşık bir dizi doğal bağışıklık olayını başlatır. Dolaşımdaki mediatörler ve inflamatuar ürünleri, diğer vücut sistemlerini sistemik yan etkilere neden olacak şekilde etkileyebilir ve nihayetinde, immünogenetik arka plana ve doğuştan gelen bağışıklık belleğine bağlı olarak, mikroglia aktivasyonundan sonra bazı kişilerde nöroinflamasyona neden olabilir. [1]

OLGU: 58 yaş kadın hasta, başvuru günü kulaklarda yanma boşluk hissi, gözlerinde ışık çakmaları sonrası baş göz sola istemsizce dönmesi ardından tüm vücutta kasılma ve bilinç kaybı şikayetleri ile acil servisimize getiriliyor, anamnezinde jeneralize tonik konvulzif nöbet (JTKN) ve postiktal konfuzyon kliniği tarifleyen hastamızın, başvurudan 13 gün önce BioNTech aşısı ilk dozunu olan hastanın öyküsünde panik atak ve sigara dışında özelliği bulunmamaktaydı. Daha öncesinde dalma sıçrama hikayesi olmayan ilk nöbet ile başvuran hastanın acil servis nörolojik muayenesi doğaldı. Hastanın tetkiklerinde beyin bilgisayarlı tomografisi (BT) doğaldı, kontrastlı beyin manyetik rezonans (MR) tetkiğinde sağ temporal lober bölgede medial ve hipokampal alanda asimetrik T2-flair sekanslarda hiperintens T1 kontrastlı sekansta asimetrik kontrastlanma gösteren HSV ensefaliti ile uyumlu yorumlanan lezyon izlendi. Elektroensefalografi (EEG):sağ hemisferde fokal başlayıp her iki hemisfere yayılan jeneralize diken dalga kompleksleri izlendi. Hastaya levatirasetam başlandı, Etiyoloji amaçlı steril şartlarda lomber ponksiyon (LP) yapıldı: beyin omurilik sıvısı (BOS) basıncı 31 cm H2O BOS proteini 400 mg/dl BOS glukozu 68 mg/dl , eş zamanlı kan şekeri 118 mg/dl idi, hastanın LP işlemi yapılırken hiç travmatize edilmemesine rağmen bos hemorajikti ve direkt bakıda silme eritrosit görüldü. Nazofarengeal ve BOS COVİD polimerase chain reaction(PCR), HSV PCR, negatif sonuçlandı. Paraneoplastik-Otoimmun ensefalit açısından serum ve BOS'tan onkonöral antikorlar, paraneoplazi paneli gönderildi ve ayrıntılı malignite tarama tetkikleri yapıldı, negatif sonuçlandı.Hasta sonuçlar ile intaniyeye danışıldı, HSV ensefaliti ekarte edilemedi, 14 gün 3x10 mg/kg asiklovir intravenöz infuzyon tedavisi başlandı. Tedavi sonrası hastaya kontrol LP yapıldı BOS proteini 221 mg/dl gerilerken direkt bakıda hücre görülmedi,kontrol kontrastlı beyin MR tetkiğinde sağ temporal lobdaki lezyonun kontrastlanmadığı ve belirgin küçüldüğü raporlandı, kontrol EEG normaldi.

SONUÇ:Aşılar bir dizi karmaşık immun mekanizma ile bağışıklığı baskılayabilir ve bağışıklık yanıtını modüle edebilir,bizim vakamızda da, COVİD-19 aşısından 13 gün sonra gelişmesi, antiviral tedavi ile hastanın klinik radyolojik ve elektrofizyolojik bulguların düzelmesi nedeni ile aşı sonrası immunsupresyon mekanizmaları ile ilişkili HSV reaktivasyonu sonucu gelişen HSV ensefalit olgusunu sunmaya değer bulduk .

1- Zuhorn, F., Graf, T., Klingebiel, R., Schäbitz, W., & Rogalewski, A. (2021). Postvaccinal Encephalitis after ChAdOx1 nCov -19. Annals of Neurology. doi:10.1002/ana.26182

BP - 4 ÇOCUKLUK ÇAĞINDA GÖRÜLEN NADİR OTOZOMAL RESESİF SPİNOSEREBELLAR ATAKSİ OLGUSU

ABDULLAH ARCAN [1], DİLEK ULUDAĞ ALKAYA [2], BEYHAN TÜYSÜZ [2], CENGİZ YALÇINKAYA [1]

[1] *İSTANBUL ÜNİVERSİTESİ CERRAHPAŞA - CERRAHPAŞA TIP FAKÜLTESİ NÖROLOJİ ANABİLİM DALI*
[2] *İSTANBUL ÜNİVERSİTESİ CERRAHPAŞA - CERRAHPAŞA TIP FAKÜLTESİ ÇOCUK GENETİK BİLİM DALI*

Olgu:

Amaç

Otozomal resesif serebellar ataksiler nadir görülen ve genellikle çocukluk veya erken erişkin dönemde ortaya çıkan bir hastalık grubudur. Bu ataksi grubu klinik ve genetik özellik olarak çok farklı bulgular ile seyredebilir. Otozomal resesif spinoserebellar tip 17 (SCAR17) ataksi, yürüme güçlüğü ve hafif mental retardasyon ile seyreden bir genetik nörolojik bozukluktur. Burada pili torti ve trikoreksiz nodozaya sebep olabilen HEPHL1 geninde mutasyonun da izlendiği SCAR17 olgusu tartışılacaktır.

Olgu

Aralarında akrabalık bulunmayan sağlıklı anne ve babanın ikinci çocuğu olan, doğumu 38. gestasyon haftasında normal yolla sağlanan ve doğum ağırlığı 2580 g. olarak saptanan hastaya Çocuk Hastalıkları Genetik Bölümünde, saçlarda kırılganlık ve oksipital bölgede alopesi nedeniyle yapılan saç mikroskopisinde hastada pili torti saptandı. Nöroloji Polikliniğine 30 aylık iken gelişim geriliği, yürüme güçlüğü ve dengesizlik nedeniyle getirildi. Hastanın yapılan muayenesinde cümle kuramadığı, ince motor becerisinin zayıf, dismetri, yürüyüşün ağır ataksik olduğu saptandı. Desteksiz oturabilen hasta destek yardımıyla mobilize olabiliyordu. Kas gücü, derin tendon refleksleri ve taban cildi refleksi normaldi. Kraniyal MR görüntülemesinde inferior vermis hipoplazisi ve serebellovermian atrofi izlendi. Menkes hastalığı ve ataksia-telanjiektazi için istenen tetkiklerde bir özellik görülmedi. Hastaya yapılan tam ekzom dizileme testi ile SCAR17 ile uyumlu CWF19L1 geninde delesyona sebep olan homozigot varyant ve pili torti ile birlikte zihinsel geriliğin izlenebildiği HEPHL1 homozigot missense varyantı saptandı.

Tartışma

Literatürde şu ana kadar bildirilen 6 SCAR17 vakası bulunmaktadır. Beyinde yaygın olarak ifade edilen CWF19L1 geninin nöronal hücre döngüsünde ve endozomal işlevlerde görev aldığı düşünülmektedir. Çocukluk çağında başlayan ataksi, hafif mental retardasyon, geç başlangıçlı epilepsi ve görüntülemelerde serebellar atrofi izlenen olgularda SCAR17 nadir olarak görülse de akla getirilmelidir.

BP - 5 GFPT-1 MUTASYONUNA BAĞLI GELİŞEN KONJENİTAL MİYASTENİK SENDROM: KLİNİK, ELEKTROFİZYOLOJİK VE GENETİK DEĞERLENDİRME

EMEL OĞUZ-AKARSU , GİZEM GÜLLÜ , NECDET KARLI

ULUDAĞ ÜNİVERSİTESİ, ULUDAĞ TIP FAKÜLTESİ, NÖROLOJİ ANA BİLİM DALI

Olgu:

Amaç: Konjenital miyastenik sendrom (KMS) nadir görülen, çok sayıda genetik mutasyonlara bağlı oluşabilen, klinik ve genetik açıdan heterojen bir hastalıktır. GFPT-1 mutasyonu ilişkili KMS'ler literatürde çok nadir olarak bildirilmiştir. Bu çalışmada uzun yıllar miyopati nedeni ile takip edilen ve sonrasında GFPT-1 mutasyonunun neden olduğu konjenital miyastenik sendrom tanısı alan bir ailedeki olguların klinik, elektrofizyolojik ve genetik özellikleri sunulacaktır.

Olgu: İkinci derece akraba evliliğinden olan, 3 kardeşin en küçüğü olan 25 yaşında erkek hasta tarafımıza el ve ayaklarında güçsüzlük ve merdiven çıkma güçlüğü ile başvurdu. Hasta şikayetlerinin yaklaşık 16 yaşlarında iken merdiven çıkmakta zorluk ile başladığını belirtti. Ayrıntılı sorgulandığında hastanın şikayetlerinin haftalar ve aylar içinde fluktuasyon gösterebildiği öğrenildi. Dayısında da benzer şikayetlerin olduğu ve miyopati nedeni ile takipli olduğu öğrenildi. Nörolojik muayenesinde proksimal ve ekstensor kaslarda baskın tetraparezi ve krural bölgede atrofi saptandı. Özgeçmişinde pes karinatum nedeni ile operasyon öyküsü mevcuttu. EMG incelemesinde sinir ileti incelemeleri normaldi, iğne EMG de incelenen kaslarda kısa süreli, düşük amplitüdlü motor ünite potansiyelleri izlendi. M. abduktor digiti minimi kayıtlı ulnar sinirin ve M. nasalis kayıtlı fasiyal sinirin ardısıra uyarımı normal iken, M. trapezius kayıtlı aksesuar sinirin ardısıra uyarımı ile %30'lara varan dekrement gözlendi. M. eksensor digitorum kommunisten yapılan teklif EMG incelemesi nöromuskuler kavşak işlev kusuru ile uyumlu bulundu. Hastanın annesi değerlendirildiğinde merdiven çıkmada güçlük çektiği öğrenildi ve muayenesinde üst ekstremite proksimal kaslarında +4/5, alt ekstremite proksimal kaslarında -4/5 zaaf saptandı. Annede ve annesinin bir erkek kardeşinin EMG incelemesinde de benzer şekilde proksimal kaslardan kayıtla yapılan ardışık sinir uyarımında dekrement gözlendi. Hastanın tüm ekzom dizileme analizinde, GFPT1 geninde p.Arg111Cys (c.331C>T) homozigot mutasyon saptandı. Aile taramasında annede GFPT1 geninde p.Arg111Cys (c.331C>T) homozigot mutasyon, iki kız kardeş ve babada p.Arg111Cys (c.331C>T) heterozigot mutasyon saptandı.

Sonuç: GFPT-1 mutasyonunun neden olduğu konjenital miyastenik sendrom literatürde çok nadir olarak bildirilmiştir. Bu hastalarda kavşak kaslarında tutulumun belirgin olması, yüz kaslarında tutulumun olmaması ve EMG incelemesinde miyojenik tutulum bulgularının gözlenmesi nedeni ile yanlışlık ile miyopati tanısı alabilirler. Gün içi fluktuasyondan ziyade haftalar içinde hastaların fluktuasyon gösteren bir kliniğinin olması tanıyı akla getirmelidir. Ayrıca şüphe duyulan durumlarda repetetif stimulasyonun daha proksimal kaslardan yapılması ve tek lif EMG incelemesi tanı olasılığını arttıracaktır.

BP - 6 HALÜSİNASYONLAR VE HOMONİM HEMİANOPSİ İLE PREZENTE OLAN ATİPİK BİR MELAS VAKASI

EDİS HACILAR , OZAN DÖRTKOL , TUNCAY GÜNDÜZ , MURAT KÜRTÜNCÜ , MEFKURE ERSAKSOY

ISTANBUL ÜNİVERSİTESİ TIP FAKULTESİ NÖROLOJİ A.D.

Olgu:

HALÜSİNASYONLAR VE HOMONİM HEMİANOPSİ İLE PREZENTE OLAN ATİPİK BİR MELAS VAKASI

Edis Hacılar, Ş. Ozan Dörtkol**,** Tuncay Gündüz, Murat Kürtüncü, Mefkure Eraksoy

Nöroloji Anabilim Dalı, İstanbul Tıp Fakültesi, İstanbul Üniversitesi

GİRİŞ

Mitokondriyal ensefalopati, laktik asidoz ve inme benzeri epizodlar (MELAS), iskemik serebrovasküler hastalık benzeri bulgular, ensefalopati ve kognitif yıkımın izlendiği genetik bir hastalıktır. MELAS'ta nadiren pozitif veya negatif görsel bulgular da görülebilir. Negatif bulgular görme alanı kayıpları olarak ortaya çıkarken, pozitif yakınmalar ise görsel halüsinasyonlar şeklinde kendini belli etmektedir. Bu bildiride iki yanlı vizyon kaybı ile başlayan, başlangıçta MRG'si normal olan bir MELAS vakası bildirilecektir.

OLGU

Özgeçmişinde 10 yaşında ventriküler septal defekt onarım ameliyatı, 20 yaşında biyoprostetik aort kapak replasmanı ameliyatı ve diyabetes mellitus (DM) öyküsü olan 35 yaşında kadın hasta, sol tarafı görememe, anozognozi, geçmiş anılara ait imgelerin sağ görme alanından sola doğru hareket ettiği görsel halüsinasyon yakınması ile başvurdu. Hastanın öyküsünden 20 yaşında erken postoperatif dönemde bilateral bulanık görme yakınması olduğu, o dönemde başlangıçta epileptik nöbet düşünüldüğü ve levatirasetam tedavisi başlandığı bilgisi edinildi. Görme bozukluğunun geçmemesi üzerine takip eden hafta içinde hastaya yüksek doz metilprednizolon verildiği ve bu tedavi ile de hastanın yakınmasının tam olarak düzeldiği öğrenildi. O dönem beyin MRG'si normal olan hastanın BOS, EEG, VEP, anti-MOG ve anti-AQP4 sonuçlarının normal olduğu saptandı. Soygeçmişinde annesinde ve teyzelerinde üçüncü dekadda başlayan DM tanıları olan hastanın başvuru nörolojik muayenesinde oryantasyon kusuru, apati, sol homonim hemianopsi ile bilateral total körlük arasında dalgalanan görme alanı defekti olduğu görüldü. Hastanın MRG'sinde sağ oksipito-pariteo-temporal bölgede posterior serebral arter sulama alanına uyan bölgede iskemik natürde bir lezyon olduğu izlendi. Lezyonun odaklandığı MRS incelemesinde laktat piki olduğu dikkati çekti. İki kez yapılan lomber ponksiyon incelemesinde BOS laktat düzeyinin 6,9 mmol/L (1.1-2.4) olması dışında patolojik bulgu saptanmadı. Hastanın MTTL1 gen dizisinde heteroplazmik m.3243A-G mutasyonunun olduğu saptandı.

SONUÇ

MELAS'da ağır düzeyde nörolojik defisit olmasına karşın, hastaların başlangıçta beyin görüntüleme incelemeleri normal olabilir. Bu nedenle, vakamızdakine benzer şekilde, kortikal körlük nedeniyle ileri düzeyde görme bozukluğu olan olguların bilateral optik nevrit ile karışabileceği akılda tutulmalıdır.

BP - 7 NADİR GÖRÜLEN METABOLİK HASTALIK SEREBROTENDİNOZ KSANTOMATOZİS OLGU SUNUMU

GUNEL GARDASHOVA , BURAK GÜNEY , HALİL AY , FERHAT KILIÇASLAN

GAZİANTEP ÜNİVERSİTESİ NÖROLOJİ ABD

Olgu:

Serebrotendinöz ksantomatozis (Cerebrotendinous xanthomatosis [CTX]) otozomal resesif geçişli, kalıtımsal bir doğuştan metabolizma hastalığıdır. 2. kromozomun uzun kolundaki 9 ekzonlu CYP27A1 genindeki mutasyon sonucu ortaya çıkar. CYP27A1 genindeki mutasyonlar sonucunda bu genin kodladığı sterol 27-hidroksilaz ile safra asidi sentezi bozulmuştur, safra alkollerinin ve kolestanolün oluşumu artmıştır . Hastalık genellikle 30'lu yaşlardan sonra tanı almaktadır. Ataksi, piramidal, ekstrapiramidal ve serebellar tutuluma ilişkin belirti ve bulgular, epileptik nöbetler, polinöropati ve erken mental yıkım CTX'te nörodejeneratif süreçle ilişkilidir. Hastalığın tedavisinde verilen kenodeoksikolik asit ile kolesterol 7- α hidroksilaz aktivitesi baskılanarak kolestanol birikimi önlenebilmektedir.

Daha önceden epilepsi tanısıyla takip edilen 34 yaşında erkek hasta kliniğimize bir kaç yıldır başlayan ve giderek artan dengesizlik, konuşma bozukluğu, yutma güçlüğü şikayetleriyle başvurdu. Özgeçmişinde bilateral katarakt nedeniyle opere edildiği öğrenildi. Fizik muayenesinde her iki ayak aşil tendonunda ksantomlar dikkat çekti . Nörolojik muayenesinde mental ve motor retardasyonu olan hastanın bilinci açık kooperasyon ve oryantasyonu kısıtlı, ışık refleksi bilateral azalmış olarak saptandı. Bilateral dismetri ve disdiadokokinezi pozitif, gövde ataksisi mevcuttu. Çekilen Beyin MR görüntülemesinde bilateral kapsula internadan inferiorda krus serebri, pons ve serebelluma uzanan trakt boyunca T2 ve FLAİR A sekansında hiperintens patolojik sinyal artışı izlendi. Elektromiyografisi alt ekstremitelerde demiyelinizasyonun ön planda olduğu mikst tip sensorimotor polinöropati ile uyumlu ve EEG epileptiform bozukluk olarak raporlandı. Hastanın fizik ve nörolojik muayene bulguları kranial görüntüleme ve elektrofizyoloji sonuçları ile birlikte değerlendirildiğinde serebrotendinöz ksantomatozis düşünüldü. Plazma kolestanol değeri yüksek sonuçlandı ve genetik inceleme ile CYP27A1 geninde homozigot mutasyon saptandı. Sistemik ve nörolojik bulguların birlikte görüldüğü nadir ve gerçekte olduğundan daha az tanı konulan, tedavisi mümkün olan bu hastalığı sunulmaya deger bulduk.

Anahtar kelimeler: serebrotendinoz ksantomatozis, bilateral katarakt, herediter serebellar ataksi

BP - 8 SEREBROTENDİNÖZ KSANTOMATOZİS – OLGU SUNUMU

DUYGU ARSLAN MEHDİYEV , ZEYNEP ÖZÖZEN AYAS , GÜLGÜN UNCU

SAĞLIK BİLİMLERİ ÜNİVERSİTESİ, ESKİŞEHİR ŞEHİR SAĞLIK UYGULAMA VE ARAŞTIRMA MERKEZİ, DAHİLİ TIP BİLİMLERİ BÖLÜMÜ, NÖROLOJİ ANABİLİM DALI

Olgu:

GİRİŞ: Serebrotendinöz ksantomatozis (CTX) nadir görülen, sterol 27-hidroksilaz enzim eksikliği nedeniyle ortaya çıkan otozomal resesif bir hastalıktır. Klinik özellikler bebeklik döneminde bile ortaya çıkabilirken kesin tanı genellikle 30'lu yaşlarda koyulur. Kliniğimize denge kaybı, ataksi ve konuşma bozukluğu yakınmaları ile başvurmuş bilinen epilepsi tanısı olan takipte CTX tanısı koyarak tedaviye başladığımız bir hasta sunulmuştur.

OLGU: 41 yaşında erkek hasta, mart 2021'de denge kaybı yakınmasıyla nöroloji polikliniğine başvurdu. Hastanın son birkaç ayda artan kognisyonda kötüleşme, konuşmada bozulma ve denge kaybı yakınması vardı. Özgeçmişinde 20 yıldır epilepsi tanısı ve antiepileptik kullanımı, katarak öyküsü vardı. Anne-baba arasında akrabalık yok, annenin anne-babası akraba, 1 sağlıklı erkek kardeşi vardı.Muayenede konuşması ağır dizartrik, serebellar muayenede bilateral dismetri ve ataksi saptanan hastanın elektromiyografisinde demiyelinizan polinöropati bulguları olunca hastaya IVIG tedavisi uygulandı. Kısmi faydalanımı oldu. Beyin manyetik rezonans (MR) görüntülemede serebellar atrofi, bilateral dentat nükleuslarda T2 hiperintens, T1 hipointens sinyal intensite değişiklikleri, bilateral internal kapsül posterior bacağından başlayarak spinal korda dek uzanım gösteren wallerian dejenerasyon ile uyumlu olabilecek sinyal intensite değişiklikleri izlendi.Beyin parankim hacmi hastanın yaşına göre azalmıştı. Hastanın takibinde aşil tendonunda ksantomlar izlendi. SWI beyin MR'da da hastalıkla uyumlu lezyonlar görülünce genetik test planlandı. CYP27A1(NM_000784) geninde heterozigot c.646G>C(p.A216P) mutasyonu veCYP27A1(NM_000784) geninde heterozigot c.1476+2T>C mutasyonu saptandı. Hastaya kenodeoksikolik asit tedavisi başlandı. 1. ay kontrol muayenesinde henüz anlamlı değişiklik izlenmedi.

TARTIŞMA: Serebrotendinöz ksantomatozis (CTX; OMIM 21370), sterol 27-hidroksilaz eksikliğine yol açan CYP27A1 mutasyonlarının neden olduğu, nadir görülen, otozomal resesif bir hastalıktır (1).CTX hastalarında safra ve çeşitli dokularda, özellikle beyinde biriken yüksek plazma kolestanol seviyeleri vardır (2). Dünya çapında yaklaşık 300 ctx hastası tanımlanmıştır (3).Kliniğinde infantil başlangıçlı diyare, çocukluk çağında ortaya çıkan katarakt ileri yaşlarda tendon ksantomları ve demans, piramidal ve/veya serebellar bulgular gibi ilerleyici nörolojik ve psikiyatrik bozukluk izlenir (4) .Bilgisayarlı kafa tomografisi (BT) ve MR, yaygın atrofiyi, serebellumu serebrumdan daha fazla etkileyen beyaz cevher sinyal değişikliklerini ve bilateral fokal serebellar lezyonları gösterir(5). BTde beyaz cevher değişiklikleri hipodens iken serebellar ksantomlar hiperdenstir.T2 ağırlıklı MRda dentat çekirdekte, globus pallidus, substantia nigra ve olivaris inferiorda hiperintens lezyonlar gözlenir . CTXin spinal varyantında, lateral ve dorsal kolonlarda T2 ağırlıklı görüntülerde anormal sinyal gözlendi(6). Laboratuvar tetkiklerinde Kolestanolün serum ve doku seviyeleri yükselir, buna karşın serum kolesterol seviyeleri normaldir veya azalır. Kenodeoksikolik asit oluşumu belirgin şekilde azalır ve safra alkollerinin ve bunların glikokonjugatlarının safra, idrar ve serum konsantrasyonları artar.Sekans analizini içeren moleküler genetik testler, etkilenen bireylerin yüzde 99una kadar patojenik CYP27A1 varyantlarını tespit edebilir (7). Dizi analizi ile genetik testler klinik olarak mevcuttur ve tanıyı doğrulamak için önerilir. 1975 yılında kenodeoksikolik asidin (CDCA) kolesterol sentezini azalttığı gösterildi(8). Günümüzde tedavide CDCA kullanımı önerilmektedir. CDCAnın olağan dozu, yetişkinler için günde üç kez 250 mg ve çocuklar için üç bölünmüş dozda günde 15 mg/kgdır(8). Geri dönüşü olmayan nöronal hasarı önlemek için nörolojik disfonksiyon başlamadan tedaviye başlamak önemlidir; klinik tablo oturduktan sonra iyileşme nadirdir.

CTX tedavi edilmezse progresif ilerleyici bir hastalıktır ve yaklaşık 5. ve 6. dekatlarda ölümle sonuçlanır. Tedavi ile semptomların kontrol altına alınması ve hastalığın ilerlemesinin durdurulması erken teşhis ve tedavinin önemini göstermektedir. Olgumuzu, nadir görülmesine rağmen tedavi edilebilir bir genetik hastalık olması nedeniyle akılda tutulması adına paylaşmayı uygun gördük.

KAYNAKLAR:

1. Cali JJ, Hsieh CL, Francke U, Russell DW(1991)Mutations in the bile acid biosynthetic enzyme sterol 27-hydroxylase underlie cerebrotendinous xanthomatosis. J Biol Chem 266:7779–7783).

2.Berginer VM, Salen G, P SB (2015) Cerebrotendinous xanthomatosis. In: Rosenberg RN, Pascual JM (eds) Rosenberg's molecular and genetic basis of neurological and psychiatric disease.Elsevier, London

3. Cerebrotendinous Xanthomatosis NORD gratefully acknowledges Andrea DeBarber, PhD, Research Associate Professor, Department of Chemical Physiology & Biochemistry, Oregon Health & Science University, for assistance in the preparation of this report.

4. Cerebrotendinous Xanthomatosis Antonio Federico, MD1 and Gian Nicola Gallus, DSci1

5. Schiffmann R, van der Knaap MS. Invited article: an MRI-based approach to the diagnosis of white matter disorders. Neurology. 2009 Feb 24;72(8):750-9. doi: 10.1212/01.wnl.0000343049.00540.c8. PMID: 19237705; PMCID: PMC2677542.

6. Barkhof F, Verrips A, Wesseling P, van Der Knaap MS, van Engelen BG, Gabreëls FJ, Keyser A, Wevers RA, Valk J. Cerebrotendinous xanthomatosis: the spectrum of imaging findings and the correlation with neuropathologic findings. Radiology. 2000 Dec;217(3):869-76. doi: 10.1148/radiology.217.3.r00dc03869. PMID: 11110956.

7. Federico A, Dotti MT, Gallus GN. Cerebrotendinous xanthomatosis. GeneReviews. www.ncbi.nlm.nih.gov/books/NBK1409/ (Accessed on July 18, 2019).

8. Salen G, Meriwether TW, Nicolau G. Chenodeoxycholic acid inhibits increased cholesterol and cholestanol synthesis in patients with cerebrotendinous xanthomatosis. Biochem Med. 1975 Sep;14(1):57-74. doi: 10.1016/0006-2944(75)90020-4. PMID: 1212241.

BP - 9 TEDAVİYE DİRENÇLİ ANTİ-LGI1 İLİŞKİLİ OTOİMMUN ENSEFALİT OLGUSU

ELVİN HASANLI , ASİM ORUJOV , FİDAN BALAYEVA , MEHMET MESUT DORUKOĞLU , MERVE YAVUZ , FİKRET BADEMKIRAN

EGE ÜNİVERSİTESİ NÖROLOJİ ANA BİLİM DALI

Olgu:

GİRİŞ

Anti lösin-rich glikoprotein inactivated -1 (Anti LGI1) otoantikor ilişkili limbik ensefalit; çeşitli nöropsikiyatrik semptomlar, davranış ve uyku bozuklukları, konfüzyon ve fasyobrakiyal distonik kasılmalar ile ilişkili bir hastalıktır. Bu yazıda dirençli nöropsikiyatrik semptomlar ve sık nöbetler ile seyreden tedaviye dirençli Anti LGI1 ilişkili otoimmün limbik ensefalit olgusu sunulmaktadır.

OLGU

75 yaş bilinen benign prostat hiperplazisi tanılı erkek hasta yaklaşık 1 aydır yüz ve kolda fokal kasılmalar nedenli dış merkezde levetirasetam, karbamazepin, depakin tedavisine rağmen dirençli nöbetleri devam eden hasta tarafımıza başvurdu. Nörolojik muayenede konfüzyon dışında patolojik muayene bulgusu saptanmadı. İzleminde sol yüz ile sol kolda fokal distonik kasılmalar dikkati çekti. Rutin biyokimyada Sodyum 130 olarak saptandı. Kontrastlı Kranial manyetik rezonans görüntüleme normal oalrak değerlendirildi. Hastadan gönderilen Limbik ensefalit panelinde Anti-LGİ1 ve Anti TİTİN pozitif saptandı. EEG : paroksismal zemin ritmi yavaşlaması görüldü. 5 gün 1 gr/ gün intravenöz metilprednizolon tedavisi başlanıp 60 mg/ gün oral steroid tedavisi devam edildi. Servis izleminde fokal motor status gelişen bilinç skoru gerileyen hasta yoğun bakıma alınarak entübe edildi. Fenitoin yükleme sonrası nöbetleri duran hastanın antiepileptik tedavisi Fenitoin, Karbamazepin, Valproik asit, Levatirasetam şeklinde devam edildi. Takiplerde fasiyobrakial distonik kasılmaları ve bilinç bozukluğu devam eden hastaya 2 gr/kg İVİG tedavisi başlandı. İVİG tedavisi sonrası dirençli şikayetleri devam eden hastaya 5 seans plazmaferez tedavisi uygulandı. Yoğun bakıma yatışında nonkoopere olan, bilinci derin uykulu olan hasta immünsupresif tedavi sonrası fokal distonik kasılmaları azaldı ve basit emirlere koopere olmaya başladı. Hastaya rituksimab tedavisi planlandı ancak antibiyotik tedavisine rağmen devam eden enfektif bulguları nedenli tedavi ertelendi. İzleminde solunum desteğinden ayrılan, spontan solunumunu sürdüren, bilinç durumu ve nöbetlerinde iyileşme hali olan hasta 60 mg/gün oral steroid tedavisi ile poliklinik kontrolü önerilerek taburcu edildi. Poliklinik kontrolünde değerlendirilen hastanın nöbetleri azalmış iletişimi iyiydi. Antiepileptik tedavisi levatiresetam ve karbamazepin olarak sağaltıldı. İdame immunsupresif tedavi 24 mg/gün metilprednizolon olarak devam edildi.

SONUÇ

Anti LGI1 ilişkili ensefalit; otoimmün ensefalitlerin anti-NMDar ensefalitinden sonra ikinci en sık nedenidir. Olgumuzda olduğu gibi Anti-LGİ1 ensefaliti fasiobrakial distonik kasılmalar, mental bozukluklar, hafıza sorunları, hiponatremi ile karakterizedir. Fasyobrakiyal distonik kasılmalar çok tipik bir bulgu olup miyokloni ile karışabilir. Bu kasılmalar antiepileptik tedaviye dirençlidir ve genellikle immünsüpresif tedavi ile kontrol altına alınabilir. Geçici iyileşme haline rağmen distoniler, kognitif etkilenme ve engellilik genellikle persistandır.

BP - 10 ANTİ-GANGLİOZİD ANTİKORU POZİTİFLİĞİ AMYOTROFİK LATERAL SKLEROZ TANI VE TEDAVİ SÜRECİNDE NE DÜŞÜNDÜRMELİ: OLGU SUNUMU

MELİKE ÇAKAN , MEHMET ERSİN TAN

HACETTEPE ÜNİVERSİTESİ TIP FAKÜLTESİ HASTANESİ NÖROLOJİ ANABİLİM DALI

Olgu:

Giriş:

Amyotrofik Lateral Skleroz (ALS), tipik olarak yaşamın 5-6. dekatlarında başlayan, yıkıcı bir nörodejeneratif bozukluktur. ALSnin otoimmün kaynaklı olduğu hipotezi günümüzde daha az ilgi görmektedir, ancak koruyucu immünolojik fenomenler hala söz konusu görünmektedir. ALS hastalarında çeşitli gangliosidlere karşı antikorların tespiti, birkaç yazar tarafından defalarca tarif edilmiştir, ancak çok farklı frekanslar ve titreler bildirilmiştir.

Olgu sunumu:

50 yaşında kadın hastada bir buçuk yıl önce sağ bacak kuvvet kaybı başlamış. İki üç ay içinde bilateral olarak alt ekstremitede kramp ve buna bağlı ağrılar gelişmiş. 2021 Mayısta sağ kolda kuvvet kaybı eklenmiş. EMG'de ön boynuz motor nöron tutulumu gösterilmiş olan hastanın anti- GM1 antikoru serumda pozitif sonuçlanmış. Riluzol ve baklofen başlanmış. Üç ay içinde bilateral düşük ayak ve sık düşmeler nedeniyle hasta yürüteçle mobilize olmaya başlamış ve on ayda yatağa bağımlı hale gelmiş. Son birkaç aydır yutma esnasında öksürme şikayeti oluyormuş. Dört ekstremitede kuvvet kaybı ve bulber şikayetlerle başvurdu. Muayenesinde ikinci motor nöron tutulumunu destekler şekilde nazone konuşma, fasiyal dipleji, artmış gag refleksi, dilde fasikülasyon, quadriparezi, jeneralize hiperaktif derin tendon refleksleri ve pozitif babinski, hofman, palmomental refleksler görüldü. Beyin ve tüm spinal kontrastlı MRG'da patoloji saptanmadı. SEP'te kortikal yanıt elde edilemedi, spinal yanıt normal izlendi. MEP'te de ileri derecede bozulma görüldü. Protein (BOS): 62 mg/dL glukoz(BOS):91 mg/dL eş zamanlı kan şekeri:68 mg/dL oligoklonal band negatif ve BOStan çalışılan gangliozid paneli negatif sonuçlandı. Klinik ve elektrofizyolojik değerlendirme ile bulgular Amyotrofik Lateral Skleroz ile uyumlu değerlendirildi. BOS ve görüntüleme bulguları ile otoimmün süreçler ekarte edildi.

Sonuç-Tartışma:

Gangliozidlerin nöronal gelişim ve rejenerasyondaki önemi bilinmektedir. Farklı ALS kohortlarında anti-gangliozid antikor pozitifliğinin gösterilmesi ile bu antikorların ALS'de patolojik rolü olduğu ve tedavi için hedef olabileceği düşünülmüştür. Multifokal Motor Nöropati'de antigangliozid antikorunun ALS'ye göre daha yüksek oranda bulunduğu, alt motor nöron tutulumunun daha hakim olduğu ALS vakalarında bu antikorların daha yüksek oranda pozitif olduğu bazı vaka serilerinde gösterilmiştir. Ancak antikor pozitifliği ile ilişkili demografik veri, prognostik özellik veya elektrofizyolojik bulgu kaydedilememiştir. Antigangliozid antikorları tanı ve tedavi sürecinde belirleyici veya yol gösterici değildir.

BP - 11 MME MUTASYONUNA BAĞLI DEMİYELİNİZAN NÖROPATİ

EZGİ DEMİREL ÖZBEK , ZEYNEP ERGÜL-ÜLGER , MEHMET ERSİN TAN , SEVİM ERDEM ÖZDAMAR , CAN EBRU BEKİRCAN-KURT

HACETTEPE ÜNİVERSİTESİ TIP FAKÜLTESİ, NÖROLOJİ ANABİLİM DALI, ANKARA, TÜRKİYE

Olgu:

Giriş: Charcot-Marie-Tooth (CMT) hastalığı klinik ve genetik olarak heterojen bir hastalık grubunu oluşturmakta olup, her geçen gün yeni genotip ve fenotipler tanımlanmaktadır. Matriks metallo-endopeptidaz (*MME*) genindeki mutasyonlar da 2016 yılında yetişkin başlangıçlı aksonal polinöropati hastalarında tanımlanmış ve CMT2T olarak adlandırılmıştır. *MME* geni, hem santral hem periferik sinir sisteminde bulunabilen, β-amiloid ve substans P yıkımında görevli neprilysin proteinini kodlamaktadır. Bu olgu sunumunda uzun süredir polinöropati ile takipli ve tüm ekzom dizileme (WES) çalışmasında *MME* geninde c.1564C>T mutasyonu saptanan bir hasta tanımlanan CMT2T hastalarından ayrılan özellikleri açısından tartışılacaktır.

Olgu: Elli iki yaşında kadın hasta, on üç yıldır giderek artan yürümede zorluk ve sık düşme şikayetleri ile tarafımıza başvurdu. Nörolojik muayenesinde üst ekstremite distalleri bilateral 3/5, alt ekstremite proksimalleri 4/5 iken ayak dorsifleksiyonunun bilateral 1/5 kuvvetindeydi. Ayrıca tenar ve birinci interosseal atrofisinin bulunduğu gözlendi. Üst ve alt ekstremite distallerinde hipoestezisi olan hastada alt ekstremitede derin tendon refleksleri alınamıyordu. Elektronöromiyografi çalışmaları, duyu ve motor liflerinde, demiyelinizan bulguların hakim olduğu akson kaybının eşlik ettiği yaygın polinöropatik tutuluş ile uyumluydu. Hastanın sekonder polinöropati nedenleri açısından laboratuvar incelemelerinde patoloji saptanmazken, IVIg de dahil olmak üzere daha önceden aldığı immün tedavilerden de fayda görmediği öğrenildi. Sol sural sinir biyopsisinde, demiyelinize/remiyelinize lifler, düzensiz miyelin katlantıları ve Schwann hücre proliferasyonu gösteren lifler tespit edildi. Ailesel polinöropati düşünülen olguda yapılan WES incelemesinde *MM*E geninde prematür stop kodona neden olan c.1564C>T (p.Gln522Ter) varyantının homozigot mutasyonu tespit edildi. Anne-baba akrabalığı bulunan hastanın sağlıklı kardeşlerinin de bu varyantı heterozigot olarak taşıdığı tespit edildi.

Sonuç: *MME* mutasyonu ile ilişkilendirilen CMT2T, ilk kez Japon popülasyonunda tanımlanmış otozomal resesif kalıtılan, sensorimotor bir nöropatidir. Bildirilen olgularda elektrofizyolojik bulgular aksonal bir nöropatiyi desteklemekte olup, *MME* geni tarafından kodlanan neprilysin proteini periferik sinirlerde ağırlıklı olarak miyelinde eksprese edilmekte olup, Schwann hücre-akson etkileşiminde yarattığı patolojik değişikliklerle aksonal nöropatiye neden olduğu düşünülmektedir. Buna karşın olgumuz elektrofizyolojik ve histopatolojik olarak demiyelinizan bulguların hakim olduğu bir nöropati tablosuna sahip olması proteinin hem akson hem de miyelin fonksiyonları üzerine etkisi olabileceğine dikkat çekmek açısından önem taşımaktadır.

BP - 12 ANTİ-LGI1 ENSEFALİTİ OLAN 2 OLGU SUNUMU

ELŞEN MUSTAFAYEV [1], PELİN AKSOY [1], EBRU ALTINDAĞ [2], VİLDAN GÜZEL [1], FERDA USLU [1], AZİZE ESRA GÜRSOY [1]

[1] *BEZMİALEM VAKIF ÜNİVERSİTESİ HASTANESİ*
[2] *EBRU ALTINDAĞ MUAYENEHANESİ*

Olgu:

ANTİ-LGI1 ENSEFALİTİ OLAN 2 OLGU SUNUMU

AMAÇ: Ensefalit, birçok etiyolojik nedene sahip beynin inflamatuar hastalığıdır. Nöronal hücre yüzeyi/sinaptik proteinlere karşı gelişen antikorlarla ilişkili ensefalit sendromları, otoimmün ensefalit olarak adlandırılır. Anti-lösin açısından zengin gliomu inaktive 1 (LGI1) ensefaliti olan hastalarda hafıza bozuklukları, konfüzyon ve nöbetler gelişir. Bu bildiride nöbet ve hafıza bozukluğu gelişen LGI1 antikoru pozitif saptanan 2 olgumuzu paylaşarak literatür ışığında tanı ve tedaviyi tartışmayı amaçladık.

OLGU 1: Altmış sekiz yaşında erkek hasta, 3 gündür olan yürümede zorlanma, genel durumda kötüleşme nedeniyle Mayıs 2022'de hastanemize başvurdu. 20 gün önce iki defa tekrarlayan ilk jeneralize tonik klonik (JTK) nöbet sonrası dış merkezde levetirasetam 2x750 mg başlanan takiplerinde sol yüz yarımında fokal nöbetleri devam eden hasta 1 hafta önce 7 kere JTK nöbet geçirmesi nedeniyle status epilepticus olarak entube edilip yoğun bakım ünitesinde (YBÜ) izlenmişti. YBÜ takiplerinde fenitoin ve karbamezepin tedavisine eklenmişti. 5 gün YBÜ takibi sonrası ekstube edilerek taburcu edilen hastanın dış merkez başvurusunda ataksi ve nistagmus saptanması nedeniyle tarafımıza fenitoin intoksiyonu ön tanısıyla yönlendirilmiş olup servisimize yatırıldı. Özgeçmişinde; 2017 yılında trafik kazası, 45 gün önce evcil köpek ısırması (tetanoz aşısı yapılmış, kuduz aşısı gerek görülmemiş) mevcuttu. Nörolojik muayenesinde (NM); horizontal planda bakış yönüne vuran nistagmus , trunkal ve apandiküler ataksi saptandı. Yapılan kontrastlı kranyal MRG incelemesinde FLAİR sekansta sağ frontal lob parasagital alanda hiperintensite izlendi. Kontrast tutulumu izlenmedi. Fenitoin intoksikasyonu düşünülmesi nedeniyle tedavide fenitoin kesildi. Tekrarlayan nöbetleri olan hastaya otoimmun ensefalit ve enfeksiyöz süreçler açısından lomber ponksiyon yapıldı. BOS protein 43 mg/dL (N:15-45mg/dL) , hücre izlenmedi. Otoimmün ensefalit (BOS+Serum), paraneoplastik antikorlar, anti-GAD, BOS'ta oligoklonal band, atipik hücre ve viral seroloji, geniş menenjit paneli gönderildi. BOS kültüründe üreme saptanmadı. EEG incelemesinde; jeneralize paroksizmal anomali izlendi. CRP:211 mg/L (N:0-5 mg/L), prokalsitonin negatif olması nedeniyle gönderilen balgam kültüründe klebsiella pneumoni üreyen hastaya piperasilin ve tazobaktam ,intravenöz antibiyoterapi başlandı. Fenitoin kesildikten sonra tedavisi LEV 2x1500 mg, karbamazepin 400 mg 2x1 olarak düzenlendi. Kan fenitoin düzeyi 3.günde 17.3 mg/L, 10.gününde 3.5mg/L'ye (N:10-20 mg/L) olan hastaya fenitoin 1x50 mg titre edilerek başlandı. Kontrol EEG'sinde; epileptiform anomali izlenmedi. Takiplerinde nöbetleri duran, ataksisi ve nistagmusu belirgin gerileyen hastanın otoimmün ensefalit panelinde LGI-1 antikoru pozitif saptandı. Diğer paneller negatifti. Yapılan PET incelemesinde primer malignite lehine bulgu izlenmedi. Klinik takibi devam etmektedir.

OLGU 2: Otuz dokuz yaşında bilinen kronik hastalığı olmayan kadın hasta kafa karışıklığı, yeni öğrendiği bilgileri unutma şikayeti ile tarafımıza başvurdu. Bir ay önce çalıştığı iş yerinde 15-20 dakika süren idrar inkontinansının eşlik ettiği kasılması olmuş. Hasta başka bir merkeze acil servise götürülmüş. Acil serviste nöbet olarak değerlendirlmiş ve levetirasetam 250 mg 2x1/gün reçete edilmiş. Takip eden günlerde günde 30 kadar olan, saniyeler süren korku atakları oluyormuş. Bu yakınmalarla başka bir merkeze nöroloji uzmanına başvurmuş valproik asit 250 mg 2/gün başlanmış. Sonrasında korku ataklarının tekrar etmediği ancak kafa karışıklığının başladığı, kendisi ile ilgili olan şeyleri doğru hatırlamadığı, sinirlilik halinin olduğu fark edilmiş. Hatsa hastanemiz nöroloji polikliniğine bu yakınmalarla yakınları tarafından getirildi. Nörolojik muayenede uyanık, sorulara şaşkın, uzun sürede cevap veriyordu, işbirliği tamdı, yer ve zaman oryantasyonu bozuk, kişi oryantasyonu kendiyle ilgili kısmi bozuk idi. Evli olmayan hasta evli olduğunu ifade ediyordu. Yeni tanıdığı kişileri daha sonra tanıyamıyordu. Özgemişinde özellik olmayan hastanın soygemişinde anne–babasının hala-dayı çocuklarıydı.

Bu yakınma ve bulgular ile nöbet etiyolojisini araştırmak amacıyla kontrastlı kranyal MRG yapıldı ve bilateral hipokampus, amigdala ve sağ kaudat nukleus başı lokalizasyonunda T2AG ve FLAİR görüntülerde hiperintens sinyal özelliği gösteren, kontrast tutulumu olmayan alanları izlendi. Hasta bu görüntüleme bulguları ile otoimmün veya enfeksiyöz ensefalit ön tanılarıyla servise yatırıldı. Lomber ponksiyonda BOS protein 62,7 mg/dl (N:15-45mg/dL) , glukoz 71 mg/dl ve eş zamanlı kan glukozu 126 mg /dl, 32.000 eritrosit, % 82'si parçalı, % 18'i lenfosit olmak üzere lökosit 250 olarak saptandı. Enfeksiyon hastalıkları ensefalit ön tanısıyla asiklovir 3x750 mg/gün ,seftriakson 2x2 gr/gün başladı. Geniş menenjit paneli ve paraneoplastik panel negatifti. Otoimmun panelde LGI1AB (VGKC) ANTİKORU pozitifdi. Bunun üzerine yapılan malignite taramaları negatifti. Hastaya 5 gün boyunca 1000mg/gün metilprednziolon ardından 5 gün İVİG tedavisi yapıldı. Hastanın poliklinik takiplerinde klinik ve radyolojik olarak tama yakın düzeldiği görüldü. Klinik takibi devam etmektedir.

SONUÇ: LGI1 ensefaliti bellek bozuklukları, fasyobrakiyal distonik nöbetler ve hiponatremi saptanabilen bir otoimmün ensefalittir. Beyin MRGsinde esas olarak mediotemporal lobu ve hipokampusun etkilendiği bilinmektedir. Burada tipik LGI1 ensefaliti düşündürecek bulguların olmadığı biri yüzde fokal klonik nöbetler ardından status epileptikus gelişen MRG bulgusu olmayan ileri yaş erkek, diğeri kısa süreli dirençli olmayan temporal lob nöbetleri ardından gelişen bellek kusuru ve MRG'de tipik tutulum bulguları olan genç kadın hasta sunulmuştur. LE klinik olarak nadirdir ve bulgular kolayca gözden kaçabilir. Bu nedenle akut-subakut seyirli, bellek kusurunun eşlik ettiği ya da tedaviye direnç gösteren her türlü fokal nöbeti olan hastalarda tipik klinik ve/veya görüntüleme bulguları olmasa bile otoimmün ensefalit özellikle LGI1 ilişikili ensefaliti akla gelmelidir.

BP - 13 CLIPPERS İLE PREZENTE OLAN NÖROENDOKRİN TÜMÖR: DAHA ÖNCE GÖSTERİLMEMİŞ BİRLİKTELİK

EZGİ DEMİREL ÖZBEK [1], ESHGİN MAHARRAMOV [1], NAZİRE PINAR ACAR ÖZEN [1], RAHŞAN GÖÇMEN [2], MERYEM ASLI TUNCER [1], RANA KARABUDAK [1]

[1] *HACETTEPE ÜNİVERSİTESİ TIP FAKÜLTESİ, NÖROLOJİ ANABİLİM DALI, ANKARA, TÜRKİYE*
[2] *HACETTEPE ÜNİVERSİTESİ TIP FAKÜLTESİ, RADYOLOJİ ANABİLİM DALI, ANKARA, TÜRKİYE*

Olgu:

Giriş: CLIPPERS 2010 yılında tanımlanmış, pons ve çevresinde kronik lenfosit ağırlıklı inflamasyonla karakterize, steroid yanıtlı bir patolojidir. En sık görülen bulgular epizodik diplopi, fasial parestezi, subakut ataksi olmakla birlikte daha nadiren sersemlik, bulantı, psödobulber afekt, tinnitus, tremor, nistagmus, paraparezi, duyu kaybı, spastisite de bildirilmiştir. Bu olgu sunumunda CLIPPERS ön tanısı ile izlenen ve ayırıcı tanılar açısından araştırılırken pankreasta nöroendokrin tümör saptanan hasta tartışılacaktır.

Olgu: 77 yaşında erkek hasta sağ kulakta işitme kaybı, baş dönmesi, denge bozukluğu, sağ kolda uyuşma, sağa gözde bakış kısıtlılığı ve dengesizlik şikayetleriyle hastanemizin acil servisine başvurdu. Nörolojik muayenesinde dizartri, sağ gözde oftalmoparezi (dışa bakış ve vertikal bakış kısıtlılığı) sağ kol, bacak ve yüzde hipoestezi, sol periferik fasial paralizi vardı. Yürümesi geniş tabanlıydı, tandem yürüme bozuktu. Hastanın benzer şikayetler ile daha önce değerlendirildiği ve non tümöral inflamatuar patolojiler düşünülerek 5 gün 1000mg/gün dozunda intravenöz metilprednizolon (IVMP) ve ardından 10 gün içinde azaltılarak kesilen oral steroid idamesi aldığı öğrenildi. Semptomların steroid kesiminden 3 hafta sonra tekrar alevlendiği düşünüldü. Hasta ileri değerlendirme için nöroloji servisine yatırıldı. Kranial görüntülemesinde ponsa santralize, rostralde, medülla posterioruna (ağırlıkla sağa), posteriorda ise bilateral orta serebellar pedinküllere (sağ>sol) uzanan, T2A ve FLAIR hiperintens, kitlesel olmayan sinyal değişiklikleri izlendi. Post-kontrast görüntülerde; lineer ve punktat kontrastlanma alanları görülüp perivasküler kontrastlamayla uyumlu bulundu. Ön planda CLIPPERS lehine değerlendirildi. Hastaya IVMP tedavisi 7 gün verildi, kliniğinde belirgin düzelme görülmesi üzerine oral steroid ile idame tedavi yapıldı. Altta yatabilecek lenfoproliferatif veya granülomatöz etiyolojiler açısından araştırıldı. Hastaya lomber ponksiyon yapıldı. BOS proteini 99,0 mg/dL bulundu, oligoklonal bant izlenmedi. Lenfomatoid hastalıkları araştırmak üzere çekilen PET-BT'de pankreas başında yaklaşık 4 cm'lik düşük-orta derecede FDG tutan görünüm (SUV maks:4.3) saptanması üzerine abdomen görüntülemesi yapıldı. Ayırıcı tanıda öncelikle lenfoproliferatif hastalıklar ve fokal inflamatuar prosesler düşünülen hastadan eksizyonel biyopsi alındı. Biyopsi sonucu iyi diferansiye nöroendokrin tümör ile uyumlu bulundu. Radyolojik bulgularında da kliniğinde olduğu gibi steroid tedavisi ve tümörün uzaklaştırılması ile düzelme görüldü.

Sonuç: CLIPPERS oldukça nadir olarak karşımıza çıkan ve etiyolojisi hala tam olarak netleştirilemeyen bir antitedir. Ayırıcı tanılar arasında nörosarkoidoz, lenfomatoid granulomatoz, nörobehçet, MS, MOGAD gibi pek çok hastalığı barındıran sendrom zaman zaman tümörlerle birliktelik gösterebilmektedir. Hemofagositik lenfohistiositoz, EBV ilişkili lenfoma ile birlikteliği gösterilse de solid tümörlerle birlikteliği çok nadirdir.

BP - 14 HERPES ENSEFALİTİ SONRASI GELİŞEN ANTİ-HU İLİŞKİLİ LİMBİK ENSEFALİT OLGUSU

AHMET AKPINAR , KADRİYE GÜLEDA KESKİN , IŞIL KALYONCU ASLAN , EREN GÖZKE

FATİH SULTAN MEHMET EĞİTİM VE ARAŞTIRMA HASTANESİ NÖROLOJİ ANABİLİM DALI

Olgu:

HERPES ENSEFALİTİ SONRASI GELİŞEN ANTİ-HU İLİŞKİLİ LİMBİK ENSEFALİT OLGUSU

GİRİŞ

Anti-Hu antikoru otoimmun ve paraneoplastik tablolar ile ilişkili onkonöral bir antikordur. Limbik ensefalit, serebellar sendromlar ve periferal nöropati gibi farklı klinik prezentasyonlar ortaya çıkartabilirler. Genellikle küçük hücreli akciğer kanseri ile ilişkili olmakla beraber her zaman altta bir malignite bulunmayabilir. Bu posterimizde herpes ensefaliti sonrasında anti-Hu pozitifliği ile seyreden limbik ensefalit hastası sunuyoruz.

OLGU

8 ay önce herpes ensefaliti geçirme öyküsü olan 61 yaşında erkek hasta jeneralize tonik klonik nöbet geçirme şikayeti ile acil servise başvurdu.Hastanın Levetirasetam 1000 mg/gün, Valproik asit 2500 mg/gün düzenli kullanımı mevcuttu. Hastaya 8 ay önce 14 gün süre ile asiklovir tedavisi verilmiş ve sensöriyal afazik olarak taburcu edilmişti. Postiktal konfüzyonunun uzaması üzerine hasta servise interne edildi ve antiepileptik tedavisi düzenlendi. Yapılan kraniyal görüntülemelerinde hastanın sol temporal lobda önceki görüntülemeleriyle uyumlu atrofi ve T2 hiperintens lezyonu görüldü. Lomber ponksiyon yapılan hastanın beyin omurilik sıvısında 8 lökosit (%75 lenfomonosit) izlendi. Mikroprotein:51 mg/dl olarak saptandı. BOS glikozu ile eş zamanlı kan şekeri uyumlu saptandı. Bunun üzerine hastaya yeniden asiklovir tedavisi başlandı, Herpes pcr negatif olarak sonuçlandığından sonrasında kesildi. Takibinde konfüze hali düzelmeyen hastanın EEG'sinde solda daha belirgin bilateral frontoparietal bölgelerde keskin karakterli yavaş dalga aktivitesi izlendi. Limbik ensefalit panelinde Anti-Hu + olarak sonuçlandı. Hastaya 5 günlük metilprednizolon 1000 mg/gün olarak başlandı. Takibinde tekrar nöbet izlenmeyen hastanın steroid ile kliniğinde belirgin düzelme izlendi. Malignite taraması yapıldı ancak malignitesi saptanmadı. Bazal haline dönen hasta taburcu edildi. Ayaktan takibi halen devam etmekte.

TARTIŞMA

Günümüzde herpes ensefalitleri halen yüksek mortalite ve morbidite ile seyretmektedir. Asiklovir tedavisi klinik şüphe durumunda hızlıca başlanmalıdır. Tedavisi tamamlanan hastalardan 30 yaşın altında ve bilinç etkilenimi olmayan hastaların 30 yaş üstü hastalara göre normal fonksiyonlarını kazanma ihtimali daha fazladır. 30 yaş üstü ve bilinç bulanıklığı olan hastalarda ise mortalite oranları %70'e varabilir.

Armangue ve ark. yaptığı çalışmada Herpes ensefaliti sonrasında ilk 5 hafta içerisinde %27 oranında Anti-NMDA ve diğer nöronal otoantikorların geliştiği gösterilmiştir. Bu sebeple yeni yaklaşımlarda herpes ensefaliti olan, tedaviye yanıtsız hastalarda otoimmun antikorların istenmesi ve kortikosteroid tedavisi önerilmektedir. Literatürde herpes ensefaliti sonrasında Anti-NMDA ensefalitleri üzerinde durulmuştur. Anti-Hu ensefaliti ile ilgili yayınlar kısıtlıdır ancak daha çok küçük hücreli akciğer kanseri ile ilişkili olduğu bilinmektedir.

Hastamız herpes ensefalitinden 8 ay sonra tekrar jeneralize tonik klonik nöbet ve konfüzyon hali olması üzerine tetkik edilerek Anti-Hu Ensefaliti tanısı almış ve metilprednizolon 1000 mg/gün tedavisi ile belirgin klinik düzelme sağlanmıştır. Tetkiklerinde malignite düşündürecek bulguya rastlanmamıştır.

SONUÇ

Bu olgu sunumumuzda HSV tip-1 ensefaliti öyküsü olan hastaların takibinde otoimmun ensefalitler gelişebileceğinden dikkatli olunması, klinik olarak şüphelenildiğinde otoimmun ensefalit antikorlarının taranmasının önemine dikkat çekmek istedik.

BP - 15 MADDE KULLANIMI DÜŞÜNÜLEN NÖROLUPUS OLGU SUNUMU

AYŞE KARAKAYA , EMEL AFİFE ATAMAN , SÜEDA ECEM YILMAZ , ALPEREN KAPAMA , PROF. DR. ŞEREFNUR ÖZTÜRK

SELÇUK ÜNİVERSİTESİ TIP FAKÜLTESİ

Olgu:

GİRİŞ

Sistemik lupus eritematozus (SLE); kronik, tekrarlayan, multisistemik tutuluma neden olan, mikrovasküler inflamasyon ile karakterize, merkezi sinir sistemini de etkileyebilen kadın cinsiyette daha sık görülen otoimmün bir hastalıktır. Santral sinir sistemi tutulumuna bağlı klinik bulgular epileptik nöbet, depresyon, psikoz, aseptik menenjit, baş ağrısı, kranial ve periferal nöropatidir. Bu sunumda epileptik nöbetle prezente olan madde kullanım öyküsü bulunan genç, kadın bir hastada nörolupus olgusunu paylaşmaktayız.

OLGU SUNUMU

Yirmi sekiz yaşında bilinen epilepsi tanısı ve karbamazepin kullanımı bulunan kadın hasta bilinci kapalı olarak acil servise getiriliyor. Nörolojik muayenesinde bilinç durumu konfüze ve sağ hemiplejisi mevcuttu. Hastanın epileptik nöbeti olması üzerine levetirasetam tedavisi başlandı. Diffüzyon ağırlıklı manyetik rezonans (MR) ve beyin tomografisi normaldi. Ensefalit şüphesi olması üzerine hastaya lomber ponksiyon yapıldı. Beyin omurilik sıvısı (BOS) mikroproteini 847mg/dL olarak sonuçlandı.Kontrastlı kranial MR incelemesinde sol frontal ve sağ parietal alanda hiperintensiteler izlendi. Hastanın lezyonları serebrit, madde kullanımı ve lupusun santral tutulumu açısından şüpheliydi. BOS viral bakteri menenjit paneli negatif sonuçlandı. Romatoid faktör 66.5 IU/Ml, Sedimantasyon 37 mm/saat, trombosit 96 K/uLolarak sonuçlandı. Ekstraktlanabilir Nükleer Antikor (ENA) panelinde; Anti ENA profili-2 veAnti ENA profili-6 pozitif olup hastaya SLE tedavisine yönelik metilprednizolon ve hidroksiklorokin tedavisi başlanmıştır.

SONUÇ

Santral sinir sistemi tutulumu, SLE'da önemli morbidite ve mortalite nedenidir. SLE hastalarında %3- 20 oranında inme görülebilmektedir. Hastamızın genç olması, madde kullanımı öyküsünün bulunması tanıda serebrovasküler hadiselerden uzaklaştırmış; madde kullanımı ve lupus gibi vaskülitik süreçlerin santral sinir sistemi tutulumunu ön planda düşündürmüştür. Bu vaka; lupusun geniş klinik prezentasyonu olması çeşitli nörolojik semptomlarla başvuran özellikle genç kadın hastalarda akılda bulundurulması gereken bir tanı olduğu gerçeğini hatırlatmaktadır.

BP - 16 ÇOCUKLUK ÇAĞI BAŞLANGIÇLI SPASTİK TETRAPLEJİ VE AKSİYEL HİPOTONİNİN NADİR BİR NEDENİ: SÜPEROKSİT DİSTUTAZ 1 (SOD1) EKSİKLİĞİ

ARMAN ÇAKAR [1], YEŞİM PARMAN [1], EMRE PEKBİLİR [2], SERDAR CEYLANER [3], HACER DURMUŞ [1], ESRA BATTALOĞLU [2], UMUT ŞAHİN [2]

[1] İSTANBUL ÜNİVERSİTESİ, İSTANBUL TIP FAKÜLTESİ, NÖROLOJİ ANABİLİM DALI, NÖROMÜSKÜLER HASTALIKLAR BİLİM DALI
[2] BOĞAZİÇİ ÜNİVERSİTESİ, MOLEKÜLER BİYOLOJİ VE GENETİK BÖLÜMÜ
[3] İNTERGEN GENETİK VE NADİR HASTALIKLAR TANI ARAŞTIRMA VE UYGULAMA MERKEZİ, ANKARA, TÜRKİYE

Amaç:

SOD1 genindeki mutasyonlar, amyotrofik lateral sklerozda ilk tanımlanan genetik bozukluktur ve tüm ailesel ALS vakalarının yaklaşık %20'sinden sorumludur. 2019 yılında, *SOD1* geninde işlev kaybına neden homozigot mutasyonların, erken çocukluk çağında spastik tetraparezi ve aksiyel hipotoni ile seyreden ağır bir klinik tabloya neden olduğu gösterilmiştir.

Gereç ve Yöntem:

İndeks hasta ve ailesinde, nörolojik muayene ve elektromiyografi incelemesi yapılmıştır. Tüm ekzom dizileme analizi ile saptanan varyantın patojenitesinin tespiti için *real-time* PCR, Western Blot ve süperoksit dismutaz enzim aktivitesini içeren fonksiyonel analizler yapılmıştır.

Bulgular:

Yirmi iki aylık erkek çocuk, tarafımıza 9 aylıkken başlayan motor gelişme geriliği ile yönlendirildi. Üç yaşında başını tutabilen hastanın hiç oturamadığı veya yürüyemediği, on iki aylıkken hiperekpleksi benzeri atakları başladığı öğrenildi. Anne ve babası akraba olan hastanın bir kardeşi, 7 yaşında benzer yakınmalarla vefat etmişti. Nörolojik muayenesinde aksiyel hipotonisi mevcuttu. Derin tendon refleksleri artmıştı ve bilateral Babinski bulgusu saptandı. Elektromiyografisi, kranyal ve servikal MR incelemeleri normal saptanan hastanın, tüm ekzom dizileme analizinde, *SOD1* geninde daha önceden tanımlanmamış olan c.52_56del5ins154 varyantı gösterildi. *Real-time* PCR analizinde *SOD1* mRNA'sı bulunmayan hastanın Western blot incelemesinde SOD1 proteini saptanmadı. Hastada eritrosit süperoksit dismutaz enzim aktivitesi tama yakın düzeyde azalmış olarak bulundu. Hastanın saptanan varyant için heterozigot durumda olan ebeveynleri ve sağlıklı kardeşinde, enzim aktivitesi, sağlıklı kontrollerin yaklaşık %40'ı düzeyindeydi. Bu bulgular ile hastada SOD1 eksikliği düşünülerek, askorbik asid tedavisi başlandı.

Sonuç:

Çalışmamızda, Türkiye'den bildirilen ilk SOD1 eksikliği hastası tanımlanmış ve söz konusu hastalığa neden olan yeni bir mutasyon gösterilmiştir. Ülkemizdeki akraba evliliği sıklığı göz önüne alındığında, SOD1 eksikliği olgularının da görülebileceği akla gelmelidir. Özellikle birçok doğumsal metabolik hastalık ile benzer bulgular göstermesi nedeniyle ayırıcı tanıda dikkat edilmelidir.

BP - 17 ESTETİK AMAÇLI BOTULİNUM TOKSİN ENJEKSİYONU SONRASI GELİŞEN DİSFAJİ, DİSFONİ VE DİSPNE TEDAVİSİNDE PİRİDOSTİGMİN KULLANIMI: LİTERATÜR EŞLİĞİNDE BİR OLGU SUNUMU

MELİH DORU , MEHMET GÜNEY ŞENOL , OKAN AKŞAHİN , SALİH KARAİSMAİL

SULTAN ABDULHAMİD HAN EĞİTİM VE ARAŞTIRMA HASTANESİ

Olgu:

Giriş

Botulinum toksin tip A(BoNT-tip A) enjeksiyonu kullanımı kozmetik kaygılar için artan biçimde yaygın olarak kullanılmaktadır.Amaç platismanın denervasyonudur.Genellikle tolere edilen minimal yan etkiler ve yan etkilerle etkili bir tedavidir fakat ciddi yan etkiler açısından küçük bir risk taşır.Piridostigmin(Mestinon) Myastenia Gravisin tedavisi için kullanılan geri dönüşümlü bir asetilkolinesteraz inhibitörüdür.Ayrıca anestezide depolarizan olmayan nöromüsküler bileşke blokerlerinin acil tersine çevrilmesi için de kullanılır.Buna dayanarak,botulinum toksini tarafından indüklenen nöromüsküler bileşke bloklarının bazılarını tersine çevirmek için de işlev görebileceği düşünülmüştür.

Olgu

46 yaşında kadın hasta BoNT-tip A 500 IU etken maddesi(Masport) ile yüz ve boyun kırışıklıklarını tedavi etmek için kozmetik enjeksiyon yaptırdıktan 10 gün sonra acil servise başvurdu.Enjeksiyon sonrası 3. günde başlayan 10. günde tepe yapan ses kısıklığı, yutma güçlüğü, nefes almada zorlanma şikâyetlerinin olduğunu söyledi.Enjeksiyon iki taraflı yüz ve daha fazla olmak üzere boyun kaslarına toplam 200 IU kadar yapılmıştı.Nörolojik muayenesinde iki taraflı glabellar bölgede çizgilenmeler az,kaş kaldırma zayıftı.Boyun fleksiyon ve ekstansiyonunda,sağa ve sola boyun hareketlerinde zaaf vardı.Ses düzeyi düşüktü ve konuşmada zorlanma yaşıyordu.Larenks endoskopisinde piriform sinüslerde tükürük göllenmesi görüldü.Destek tedavilerine ve piridostigmin 60mg tablet 3x1 tedavisine başlandı.Semptolarında hafifleme görüldü.Tedavi sırasında piridostigmin yan etkisi olarak bradikardi görüldü,asemptomatikti.28. gününde semptomları neredeyse tamamen düzeldi.Son endoskopisinde piriform sinüslerde artık madde kalmadığı görüldü.Takiplerinde nüks görülmedi.

Tartışma

BoNT-tip A boyun ve çevre kaslara uygulamasının yan etkileri arasında disfaji, disfoni ve dispne görülebilir.Bu belirtilerin ortadan kalkmasında bizim olgumuzda olduğu gibi geri dönüşümlü bir asetilkolinesteraz inhibitörü olan piridostigmin faydalı olabilir.

Boynun katman bileşenlerindeki supra ve subplatismal yağın yaşa bağlı kaybı ile boyun bantları oluşur.Platisma kas enjeksiyonu fonksiyonel hususlar nedeniyle kasları tamamen felç etmemeyi amaçlamaktadır.Önerilen dozaj 40-60 IU ile sınırlıdır.Dikkat edilmez ise istenmeyen yan etkiler görülmesi mümkündür.Yan etkiler toksinin larinksin yutma kaslarına lokal difüzyonuna veya yüksek dozajların sistemik etkilerinin bir sonucuna bağlı olabilir.

BP - 18 MONOPAREZİ İLE PREZENTE OLAN HİPOKALEMİK PERİYODİK PARALİZİ

AYŞEN ÖNDER , TUĞÇE FİDAN , BEDİRHAN GEZER , MURAT POLAT , İ.LEVENT GÜNGÖR

ONDOKUZ MAYIS ÜNİVERSİTESİ

Olgu:

Giriş: Hipokalemik periyodik paralizi(HPP) hipokaleminin sebep olduğu ataklar halinde olan geri dönüşümlü kas güçsüzlüğü tablosudur. 100.000'de bir görülen nadir bir kanalopatidir. Klinik genellikle egzersiz sonrası veya yüksek karbonhidratlı beslenme sonrası olan omuz ve kalçada belirgin jeneralize güçsüzlüktür. Ataklar birkaç saatten günlere uzayabilir. Çoğunlukla ailesel olmakla birlikte sporadik ve hipertroidizme sekonder olarak görülebilmektedir. Erkeklerde kadınlara oranla iki kat daha fazla görülür. Burada monoparezi ile başlayan HPP olgusu tartışılacaktır.

Olgu: 48 yaş erkek hasta iki gün önce başlayan sol üst ektremitede güçsüzlük ile acil servisimize başvuru yaptı. Acil gözlem takibindeyken hastada tetraparezi gelişti. Özgeçmişinde bilinen hastalığı ve kullandığı ilaç yoktu. Öyküsünde yakın zamanlı enfeksiyon, aşılanma ve travma bulunmuyordu. 2-3 gündür tatlı ve börek tüketiminin fazla olduğu öğrenildi. Nörolojik muayenede bilinç açık oryante, koopere, kraniyal sinirler intakt, bilateral üst ekstremite kas gücü proksimal 2/5, distal 3/5, bilateral alt ekstremite kas gücü 1/5 olarak saptandı. Aşill tendon refleksi haricinde DTR'ler alınamadı. Yüzeyel ve derin duyu, serebellar muayeneleri normaldi. Plantar yanıtlar fleksördü.Acil biyokimya testleri potasyum 1.89 mEq/L(3,5-5,5), glukoz 184 mg/dL(70-110), kreatin fosfokinaz(CPK) 562 U/L (25-190) anormallikleri haricinde normal sınırlardaydı. HPP ön tanısıyla Nöroloji Yoğun Bakımına yatırılan hastanın yapılan beyin ve spinal manyetik rezonans görüntülemeleri normaldi. EKG de U dalgası gözlendi, parenteral potasyum replasman tedavisi başlandı. Ertesi gün yapılan elektronöromiyografide (ENMG) ve rutin biyokimya testlerinde patoloji saptanmadı. HPP genetik araştırma için tetkik gönderildi. CACNA1S, KCNJ2, KCNJ5, KCNE3, SCN4A genleri için inceleme yapıldı, mutasyon saptanmadı. Potasyum replasmanı tedavisinin 16. saatinde kas gücü 5/5'e yükselen hasta önerilerle taburcu edildi.

Sonuç: Ailesel HPP hastalarının çoğunda otozomal dominant L-tipi bir kalsiyum kanal geni (CACN1AS) ya da daha az yaygın olarak sodyum kanal geni (SCN4A) mutasyonları saptanır. Klinik tanı konulduktan sonra aile öyküsü derinleştirilmeli ve mümkünse genetik inceleme yapılmalıdır. HPP hastaları jeneralize güçsüzlükle seyretmektedir ancak atipik olarak tek ekstremitede veya asimetrik güçsüzlükle de başvurabilecekleri akılda tutulmalıdır.

BP - 19 MRNA AŞISI SONRASI HIZLI İLERLEYEN KOGNİTİF BOZUKLUK: CREUTZFELD-JAKOB HASTALIĞI (CJD): OLGU SUNUMU

SANİYE KARABUDAK , AHMET VOLKAN KURTOĞLU , FERDA USLU , AZİZE ESRA GÜRSOY

BEZMİALEM ÜNİVERSİTESİ HASTANESİ

Olgu:

AMAÇ: mRNA aşısı sonrasında demans kötüleşmesi, kognitif kötüleşme, otoimmun ensefalit ve prion hastalıkları bildirilmiştir Hızlı progresif kognitif bozukluğun önemli nedenlerinden biri olan prion hastalıkları klinik bulguları ortaya çıktıktan sonra hızlı bir şekilde ilerleyen nörodejeneratif hastalıklardır Bu bildiride mRNA aşısı sonrası hızlı ilerleyen kognitif bozukluk, genel durum bozukluğu ile hastanemize başvuran; Protein 14.3.3 pozitifliği saptanan bir olgumuzu paylaşarak literatür ışığında tanı ve tedaviyi tartışmayı amaçladık.

OLGU: Altmış sekiz yaşında erkek hasta, son 10 gündür artan konuşma bozukluğu, kafa karışıklığı ve 2 gündür olan ajitasyon, sol kol ve bacakta aralıklı olup geçen tonik kasılma, geceleri pedal çevirme tarzı hareketleri nedeniyle Haziran 2021'de hastanemize başvurdu. Üç-4 ay önce, mRNA Covid aşısı uygulamasından birkaç hafta sonra günlük yaşam aktivitelerini etkilemeyecek basit unutkanlık başlamış, 2 ay önce kelime bulamama şeklinde konuşma bozukluğu eklenmiş. Yakınmalarının başlangıcından birkaç hafta önce aşı yapılmış ve yakınları bu aşıdan sonra yakınmalarının başladığını vurgulamaktaydı. Öz geçmişinde hipertansiyon, mitral valv replasmanı, atriyal fibrilasyon (AF) mevcuttu, Warfarin sodyum kullanmaktaydı. Nörolojik muayenesinde apatikti, spontan kelime çıkışı yok, nadiren tekli emir almaktaydı. Sol nazolabial sulkus hafif silikti, sol üst ve alt ekstremitede kas gücü 4/5 idi. Metal kapak MRG uyumlu olmadığı için MR çekilemeyen hastanın beyin tomografisinde akut patoloji izlenmedi. Aşı sonrası yakınmaların başlaması nedeniyle hızlı ilerleyen kognitif bozukluk etiyolojisinin araştırılması amaçlı ve enfeksiyöz, otoimmun - paraneoplastik ensefalit, Creutzfeld Jakob hastalığı ön tanılarıyla nöroloji servisine yatırıldı. Klinik takiplerinde birkaç saniye boş bakma, sonrasında sol kolunda birkaç saniye olan kasılma ve sonrasında ajitasyon şeklinde epizodik ve stereotipik patern izlenen hastada fokal nöbet düşünülerek tedavisine levetiresetam eklendi ve kademeli olarak 3x1000 mg /gün yapıldı. Atakları azalmakla beraber devam ettiği lakozomid 50mg 2x1/gün olarak eklendi sonrasında benzer atak izlenmedi. Hastada nöbet ve Creutzfeld Jakob hastalığı ayırıcı tanıları için hafta 2 kere toplamda 5 kez yapılan EEG incelemelerinde yaygın organizasyon bozukluğu izlendi. Paraneoplastik süreçleri araştırmak amaçlı malignite taraması incelemelerinde Toraks BTde mediastende lenf nodları izlendi ancak malignite düşünülmedi. Tüm vücut PET incelemesinde malignite yönünde bulgu yoktu, beyin PET'de sağ parietofrontal kortekste ve temporal lob superiorunda, serebrovaskuler hastalık veya subakut otoimmun ensefalitik süreçler lehine yorumlanabilecek hipometabolizma olduğu izlendi. Enfeksiyöz etiyoloji ve Creutzfeld Jacob Hastalığı için lomber ponksiyonda yapıldı, BOS protein: 35 mg/dL (N:15-45mg/dL), 3 lökosit görüldü. BOS ve serumda oligoklonal band, otoimmün ensefalit panel, viral panel, atipik hücre, 14.3.3 protein, serumda paraneoplastik antikorlar gönderildi. Otoimmun ensefalit ön tanısıyla 2 gün 1gr/gün intravenöz metiprednisol (IVMP) verildi. İkinci günde CRP yüksekliği gelişmesi üzerine çekilen toraks BTde aspirasyon pnömonisi izlenmesi üzerine IVMP kesilip antibiyoterapi başlandı.

Steroid tedavisi tamamlanamayan hastaya 2 gr/kg'dan 125 gr intravenöz immunoglobuin (IVIG) verildi. NM takiplerinde sese kısmen yönelimi olan ancak tam anlamıyla iyileşmeye sağlanamayan hasta hızlı ventrikül yanıtlı AF'ye girmesi, genel durumda kötüleşme olması nedeniyle yoğun bakım ünitesine devredildi. YBÜ takiplerinde otoimmün ensefalit ve paraneoplastik antikorları negatif sonuçlandı. Protein 14.3.3 pozitif saptandı. YBÜ takiplerinde yakınmalarının 4.ayında ayında çekilen EEG incelemesinde çok düşük amplitüdlü şüpheli keskin dalga paroksizmleri izlendi. Klinik seyrinde progresyon izlenen hasta yakınmalarının 5. ayında, klinik belirgin kötüleşmenin 2. ayında exitus oldu.

SONUÇ: Prion hastalıkları hızlı ilerleyen kognitif bozukluklarda akla gelmelidir, son zamanlarda tanı koyulma sıklığındaki artış dikkat çekicidir. Konu ile ilgili tartışmalar daha çok mRNA COVID-19 aşısında bulunan mRNA'nın spesifik proteinlere bağlanma ve patolojik yanlış katlanmaya neden olma potansiyeline sahip olması üzerinden yapılmaktadır . COVID-19 mRNA aşısının çeşitli bölümleri TAR DNA binding proteins (TDP-43) and Fused in Sarcoma (FUS) gibi sitoplazmik proteinler için yüksek bir afiniteye sahiptir. TDP-43ün uzun UG tekrarlarıyla mRNA transkriptlerine nasıl bağlandığını gösterilmiştir. mRNA COVID-19 aşısı bu spesifik dizilerin birçoğunu içerir ve bu nedenle olası bir birliktelik söz konusu olabilir. Ancak bu durumun daha iyi anlaşılması için daha fazla preklinik-klinik çalışma ve bilgi gerekmektedir. Bizim hastamız ve litaretürde sunulan diğer hastalar göz önünde bulundurulursa sporadik CJD olgularında aşı ile bulguların ortaya çıkabileceği akılda tutulmalı ve sorgulanmalıdır.

BP - 20 ANTİ-HU İLİŞKİLİ PARANEOPLASTİK SENDROM SPEKTRUMUNDA YENİ BİR BULGU: OROMANDİBULAR DİSTONİ

İREM GÜL ORHAN [1], MEHMET FATİH YETKİN [2], YUSUF ARİF TURUNÇ [1], ÇAĞRI MESUT TEMUÇİN [1], MERYEM ASLI TUNCER [1], BÜLENT ELİBOL [1], SERAP SAYGI [1]

[1] *HACETTEPE ÜNİVERSİTESİ TIP FAKÜLTESİ NÖROLOJİ ANABİLİM DALI*
[2] *ERCİYES ÜNİVERSİTESİ TIP FAKÜLTESİ NÖROLOJİ ANABİLİM DALI*

Olgu:

Amaç: Anti-Hu antikoru anti nöronal nükleer antikor tip-1 olup sensöriyel nöronopati, ensefalomiyelit, beyin sapı tutulumu, otonom disfonksiyon gibi farklı nörolojik bulgularla ortaya çıkabilmektedir. Bu olguda daha önce hiçbir anti-Hu paraneoplastik sendrom hastasında bildirilmemiş olan oromandibular distoni saptanmıştır.

Olgu Sunumu: 63 yaşındaki kadın hastanın yaklaşık bir yıl önce dengesizlik ile başlayan, takipte sırasıyla işitme kaybı, konuşma bozukluğu, his kaybı ve otonom bulguların eklendiği şikayetleri görüldü. Hastanın tetkiklerinde kanda ve serumda anti-hu antikoru 3+ saptanarak 6 ay önce 6 gün 1000mg/gün iv metilprednizolon, 3 defa günaşırı plazmaferez, 5 gün 2g/kg IVIG ve rituksimab verildiği, hastanın steroid ve plazmaferezden fayda görmediği, IVIG ile yürüme ve ince motor becerilerinde iyileşme sağladığı öğrenildi. Hastada tümör taraması yapılmış olup çekilen PET sonucunda ksifoid üzerinde cilt altı yumuşak dokuda hipermetabolizma (SUVmax:2,7) saptandı. Bu lezyondan biyopsi alındı ve sonucunda miksoid mezenkimal neoplazm saptandı.

Hastanın değerlendirmesinde çoklu anti-hu ilişkili nörolojik bulgular gözlendi. Hastada uzun segment arka kordon miyeliti, sensöriyel nöronopati/ganglionopati, otonom tutulum (ortostatik hipotansiyon, üriner retansiyon, bilateral tonik Adie pupili, terleme atakları), bilateral asimetrik vestibulokohlear tutulum, oromandibular distoni, bilateral el parmaklarında psödokoreateatoz, ağızda sakız çiğner tarzda istemsiz hareketler saptandı. Bu hareketlerin oromandibular distonisi olduğu elektrofizyoloji olarak da dökümante edildi.

Sonuç: Çoklu anti-hu ilişkili tutulumu olan hastada saptanan oromandibular distoninin daha önce anti nöronal nükleer antikor – 2 (anti-ri) ilişkili olgularda bildirildiği, hiçbir anti-hu ilişkili paraneoplastik sendromda bildirilmediği ve yeni bir bulgu olarak literatürde yer alabileceği düşünülmüştür.

BP - 21 AYNI ŞİKAYETLE, EŞ ZAMANLI BAŞVURAN İKİ ANTİ-YO POZİTİF PARANEOPLASTİK SEREBELLAR SENDROM OLGUSU

ZEYNEP KAYA DOĞU , İLKİN İYİGüNDOĞDU , BERNA ALKAN , ÜLKÜ SİBEL BENLİ , MÜNİRE KILINÇ

BAŞKENT ÜNİVERSİTESİ ANKARA HASTANESİ NÖROLOJİ ANABİLİM DALI

Olgu:

Giriş ve amaç: Paraneoplastik serebellar sendrom (PSS), kanser varlığında immün aracılı mekanizmalarla gelişen serebellar dejenerasyon tablosudur. Subakut panserebellar bulgularla kendini gösteren bu tablo, çok sayıda antikor varlığında ortaya çıkabilir. Bu bildiride dirençli baş dönmesi, bulantı/kusma ve dengesizlikle kliniğimize başvuran, daha önce uygulanan semptomatik tedavilerden fayda görmeyen, anti-Yo (PCA1) pozitif iki PSS olgusu anlatılmaktadır.

Olgu 1**:** Bilinen hipertansiyonu olan 46 yaş kadın olgunun muayenesinde yukarı bakış hariç her yönde aşağıya çakan nistagmus izlendi. Belirgin dismetri ve ataksisi nedeniyle çift destekle ancak ayakta durabiliyordu, dizartri mevcuttu. Dış merkezde yapılan kontrastlı beyin MRG'nin normal olması nedeniyle etiyolojide paraneoplastik serebellar sendrom düşünüldü. Serum CA-125 149 IU/ml, CA 15-3 107 IU/ml ölçüldü; torakoabdomen BT'de overler normalden büyük izlendi, çoklu patolojik lenf nodları tespit edildi. Yüzeyel USG'de sol supraklaviküler patolojik boyuttaki LAP'tan yapılan biyopside epitelyal neoplazm metastazı tespit edildi. Primer tümör tespiti ve evreleme amaçlı PET'te metastatik over kanseri ile uyumlu bulgular saptandı. Serum paraneoplastik panel incelemesinde anti-Yo antikoru yüksek pozitif titrede saptandı. BOS proteini 98,8 mg/dl, albumini 48,3 mg/dl ölçüldü, ılımlı lenfositik pleositoz ve +++ titresinde anti-Yo antikoru tespit edildi. TAH-BSO sonrasında metastatik, yüksek dereceli seröz over kanseri tanısı kondu.

Olgu 2: Bilinen hipotiroidi ve hipertansiyon tanıları olan 63 yaş kadın olgunun muayenesinde önceki olguya benzer biçimde yukarı bakış hariç her yönde aşağıya çakan yüksek amplitüdlü nistagmus izlendi. Belirgin dismetri, ataksi ve dizartri mevcuttu. Hasta yatak içinde dahi hareket edemiyor, yoğun bulantı nedeniyle oral yoldan beslenemiyordu. Paraneoplastik serebellar sendrom ön tanısıyla yapılan tetkiklerde serum CA-125 77 IU/ml ölçüldü. Görüntülemelerde primer tümöre dair lezyon izlenmedi, yalnızca perihiler ve paraaortik lenf nodları tespit edildi. Serum paraneoplastik panel incelemesinde anti-Yo antikoru yüksek pozitif titrede saptandı. BOS protein ve albümin normaldi, hafif lenfositik pleositoz ve +++ titresinde anti-Yo antikoru tespit edildi.
İki hastaya da PSS'ye yönelik 5 gün boyunca 1g/gün dozunda IVMP verildi. IVMP sonrasında hastaların nistagmus amplitüdünün azaldığı, bulantı/kusma ve baş dönmesi şikayetlerinin gerilediği, daha kolay mobilize oldukları görüldü. Olgu 2 oral rejim tüketebilmeye başladı. IVMP tedavisi tamamlandıktan sonra 5 günde toplam 2 g/kg dozunda IVIg tedavisine başlandı. Hastaların IVIg'e klinik yanıtları takip ediliyor.

Tartışma ve sonuç: Anti-Yo (PCA1), paraneoplastik serebellar sendroma en sık sebep olan antikordur. Antikor, Purkinje hücrelerini hedef alır ve sıklıkla kadın olgularda pelvik ve meme malignensilerine ikincil ortaya çıkar. Subakut ortaya çıkan serebellar bulguları olan hastalarda paraneoplastik serebellar sendrom mutlaka akılda tutulmalı ve tanı sonrasında en kısa sürede immünoterapi başlanmalı, primer tümörün tespiti için çalışmalar yapılmalıdır.

BP - 22 BİLATERAL DURAL ARTERİO-VENÖZ FİSTÜLE SEKONDER İNTRAKRANYEL VENÖZ HİPERTANSİYONA BAĞLI AKUT TEK TARAFLI GÖRME KAYBI

FİDAN BALAYEVA , ASİM ORUJOV , NEŞE ÇELEBİSOY

EGE ÜNİVERTESİTESİ HASTANESİ NÖROLOJİ AD,İZMİR

Amaç:

İntrakraniyal dural arteriovenöz fistüller (dAVFler), fistülün konumuna, boyutuna ve venöz drenaja bağlı klinik tablolar ortaya koyar. Serebral venöz hipertansiyona bağlı azalmış BOS emilimine sekonder intrakranyel hipertansiyon(İH) bunlardan biridir. Burada dAVF uygun radyolojik görüntüleme ve değerlendirme ile tespit edilene kadar idiopatik İH olarak takip ve tedavi edilen bir olguyu sunduk.

Gereç ve Yöntem:

Nörosensoryel laboratuvarımızda takibi devam eden bir olgudur.

Bulgular:

29 yaş kadın ,uzun yıllardır her iki gözde görme azlığı şikayeti ile dış merkezde tetkik edilip 1 yıl önce idiopatik İH tanısı almış ve asetazolamid tedavisi başlanmış. Hastanın özgeçmişinde 8 yıl önce ülseratif kolit tanısı aldığı ,bu nedenle uzun süreli azatiopurin ve atak dönemlerinde steroid kullanımı mevcut olduğu öğrenildi. Daha önce bir kaç defa tekrar edilen kraniyel MRG, MR venografi, BOS akım MRG tetkikleri normal raporlanmıştı . Gelişinden itibaren bilateral papilödem tablosu mevcut hastanın, görme keskinliği bilateral 0,9 olarak takip edilirken mart 2022de ülseratif kolit tedavisi düzenlenmiş AZA tedavisi kesilerek adalimumab tedavisine geçilmişti. Bu süreç içinde hastada progresif olarak sağ gözde görme kaybı gelişti, Tekrarlanan kranial ve orbital MRG de intrakranial venöz hipertansiyon ile uyumlu dilate kortikal vasküler yapılar; dilate venöz yapılar saptanması üzerine yapılan MR anjiyografide sol transvers sinüs lateralinde cognard tip2 A ,sağ transvers sinüste cognard tip1 ve sagittal sinüste cognard tip2 B uyumlu dural AVF ortaya kondu .Acil olarak yatışı yapılan hastaya girişimsel radyoloji tarafından AVF embolizasyonu gerçekleştirildi, komplikasyon gözlenmedi.Takiplerde hastanın papilödemine ılımlı gerileme saptandı, sağ göz görme keskinliğinde ılımlı düzelme başladı.

Sonuç:

İİH tanısı ile takip edilen ve tedaviye rağmen papilödemi sebat eden hastalarda sekonder nedenler incelenmeli, ayrıntılı vaskuler görüntüleme de yapılmalı ve deneyimli kişiler tarafından yorumlanmalıdır.

BP - 23 BRAKİAL PLEKSOPATİ VE MULTİPL KRANİAL SİNİR TUTULUMUNUN BİRLİKTE GÖRÜLDÜĞÜ NADİR BİR OLGU, FARKLI KÖKENDEN PRİMER KARSİNOM İNFİLTRASYONLARI

ALİ RIZA GÜNDÜZ , OZAN ARSLAN , MERVE GÜRSOY HASOĞLAN , EMİNE GÖRGÜLÜ , FATMA GENÇ , AYLİN YAMAN

ANTALYA EĞİTİM VE ARAŞTIRMA HASTANESİ NÖROLOJİ KLİNİĞİ

Olgu:

BRAKİAL PLEKSOPATİ VE MULTİPL KRANİAL SİNİR TUTULUMUNUN BİRLİKTE GÖRÜLDÜĞÜ NADİR BİR OLGU, FARKLI KÖKENDEN PRİMER KARSİNOM İNFİLTRASYONLARI

Ali Rıza Gündüz[1], Ozan Arslan[1], Merve Gürsoy Hasoğlan[1], Emine Görgülü[1], Fatma Genç[1], Aylin Yaman[1]

Antalya Eğitim ve Araştırma Hastanesi Nöroloji Kliniği[1]

Giriş: Kranial Sinir Paralizisi, benign veya malign tümörlerin baş boyun bölgesinde lokal tutulum, direkt infiltrasyon veya paraneoplastik tutulumu sonucu oluşabilir. (1) Tek veya multipl kranial sinir tutulumu ile hastalar başvurabilir. Lezyon beyin sapı, meninksler, kafa tabanı, ekstrakranial lokalizasyonlarda bulunabilir veya sistemik olabilir. (2)

Olgu Sunumu: 72 yaş kadın hasta çift görme, yutma güçlüğü, konuşma bozukluğu, dilde istemsiz hareketler ve sol kolda tutmama şikayetleriyle acil serviste değerlendirildi. Hastanın şikayetleri yaklaşık 4 ay önce tendon kopması ve donuk omuz nedeniyle sol omzundan operasyon olduktan sonra başlamıştı. 3 ay önce servisimizde sol abdusens paralizisi nedeniyle takip edilmiş, beyin omurilik sıvısı(BOS) basıncı yüksek görülmüş ve olası demyelinizan etiyoloji yönünden 3 gün pulse steroid tedavisi uygulanmış ve Diazomid reçete edilerek taburcu edilmişti. Şikayetleri artarak devam eden hastanın fizik muayenesinde sol göz dışa bakış kısıtlılığı, dilin sağ yarısında atrofi ve fasikülasyon, nazone konuşma, hipoaktif gag refleksi, disfaji, global hipoaktif derin tendon refleksleri ve sol üst ekstremite plejik, flask ve ödemli izlendi. Abdusens, glossofaringeus, vagus, hypoglossus paralizisi olan hasta ileri tetkik amaçlı yatırıldı. Tüm kraniospinal MR görüntülemeleri, vaskülit ve tümör markerları , paraneoplastik tutulum açısından malignite tarama planlandı. Sol koldaki güçsüzlüğü için elektromyografi(EMG) yapıldı. EMG'de pleksopati ile uyumlu tutulum saptandı hastaya oral prednol başlandı. Kraniospinal görüntülemelerde nazofarinkste 14 mm'ye ulaşan yumuşak doku izlendi. Kulak Burun Boğaz'a danışılarak lezyondan biyopsi alındı. Hastaya yapılan Lomber Ponksiyonda anlamlı bulgu saptanmadı. Tümör markerları ve vaskülit markerları negatifti. Torakoabdominal BT'de patolojik bulgu izlenmedi. Mammografide ve meme ultrason tetkikinde sol meme üst dış kadranda spiküle konturlu lezyon izlendi. Yüksek oranda malign olarak raporlandı. Sol aksiller bölgede reaktif lenf nodları saptandı. Aynı zamanda nazofarinks biyopsi sonucu non keratinize nazofaringeal karsinom olarak raporlandı. Prednol tedavisinin azaltılarak kesilmesi planlandı. Hastada infiltratif multipl kranial sinir paralizisi ve brakial pleksopati düşünüldü ve hasta Onkoloji, Kadın Doğum ve Genel Cerrahi'ye yönlendirildi.

Sonuç: Kranial sinir paralizileri baş boyun bölgesindeki tümörlerin infiltrasyonu olarak prezente olabilir. Ayırıcı tanı çok kapsamlıdır. Görüntüleme ve malignite tarama tetkikleri tanıda yardımcıdır. Biz de primeri nazofaringel karsinom ve yüksek olası meme kanseri olan ve 6,9,10 ve 12. kranial sinir paralizisi ve brakial pleksopati ile giden hastamızı bildirmek istedik.

Kaynaklar:

1. Keane JR: Multiple cranial nerve palsies: analysis of 979 cases. Arch Neurol 2005;62:1714

2. Carroll CG, Campbell WW: Multiple cranial neuropathies. Semin Neurol 2009;29:53–65.

BP - 24 ERİŞKİN BAŞLANGIÇLI BİR GENETİK POLİNÖROPATİ CMT 2T: OLGU SUNUMU

ŞÜHEDA ÇALAK , FATİH ÇEKİM , ALİ İHSAN YARDIM , HASAN DOĞAN , ÇETİN KÜRŞAT AKPINAR

SAĞLIK BİLİMLERİ ÜNİVERSİTESİ SAMSUN EĞİTİM VE ARAŞTIRMA HASTANESİ

Olgu:

Giriş:

Charcot-Marie-Toothehastalığı(CMT) olarak da bilinen herediter motor duyusal nöropati (HMSN) en sık görülen kalıtsal nöropatilerdendir. Periferik motor ve duyu sinirlerini etkileyen, yavaş progesyon gösteren bir kalıtımsal hastalık olan CMT; klinik olarak oldukça heterojendir.CMT'nin birçok tipi ve CMT'ye neden olan oldukça fazla sayıda genetik mutasyon saptanmıştır. Yürüme güçlüğü ve alt ekstremitelerde güç kaybı şikayeti ile başvurup CMT 2T tanısı alan bir olgumuzu sunduk.

Olgu:

56 yaşında erkek hasta 2 yıl önce başlayan giderek artan ayak kaslarında erime, yürüme güçlüğü ve ayakta düşüklük şikayetleri ile kliniğimize başvurdu. Hastanın öz geçmişinde hipertansiyon ve diyabetes mellitus dışında özellik yoktu. Nörolojik muayenesi ;inspeksiyonunda bilateral peroneal kaslarda atrofi, bilateral pes kavus, çekiç parmak deformitesi saptanması ve ayak fleksiyonu 4/5,dorsal fleksiyonu 0/5 kas gücünde, DTR hipoaktif olması dışında doğaldı. Hastanın sinir ileti çalışmalarında alt ekstremitelerde ağırlıklı sensörimotor aksonal polinöropati saptandı. Rutin laboratuvar tetkikleri normal sınırlar içerisindeydi.Genetik polinöropati düşünülen hastanın genetik testleri gönderildi ve MME geninde birleşik patolojik varyant saptanarak CMT 2T tanısı konuldu.

Tartışma ve Sonuç:

Genetik polinöropatilerin en iyi bilinenlerinden olan CMT'nin klinik bulgulara ve genetik mutasyonlara göre çok fazla sayıda alt tipi tanımlanmıştır. CMT 2T tipik olarak geç başlangıçlı, aksonal tipte sensörimotor bir polinöropatidir. CMT 2T hastalarında neprilisini kodlayanmembran metalloendopeptidaz (MME) geninde mutasyon vardır. Klinik olarak aksonal sensörimotor periferik nöropati nedeniyle distal ağırlıklı güçsüzlük ve atrofi,düşük ayak, yürüme güçlüğü, hipo ve arefleksi görülebilirken erken demansın eklenmesi genellikle beklenmez. Klinik semptomların başlangıcı erişkin çağda olup genellikle 36-56 yaşları arasındadır ve progresyon yavaştır.Sural sinir biyopsisinde miyelinli kalın liflerin kaybı saptanabilir. Tanı genetik inceleme ile MME geninde mutasyonun gösterilmesi ile konulur. Erişkin başlangıçlı alt ekstremite distallerinde güçsüzlüğü olan, sinir ileti çalışmalarında aksonal polinöropati saptanan hastalarda CMT 2T akılda tutulmalıdır.

BP - 25 GAD ANTİKOR SPEKTRUM BOZUKLUĞUNUN DEĞİŞKEN YÜZLERİ

ÖZLEM KAYIM YILDIZ , ASLI TATLI

CUMHURİYET ÜNİVERSİTESİ TIP FAKÜLTESİ NÖROLOJİ ANABİLİM DALI

Olgu:

Glutamik asit dekarboksilaza (GAD) karşı otoantikorlar ilk olarak 1988de stiff person sendromu (SPS) olan bir hastada saptanmıştır. Takip eden yıllarda nöronal eksitabilite bozuklukları ile seyreden başka otoimmün nörolojik hastalıkların da GAD antikorlarıyla ilişkili olabileceği belirlenmiştir. Günümüzde GAD antikor spektrum bozukluğu şemsiye terimi altında toplanan nörolojik bozukluklar içerisinde SPS, otoimmün epilepsi, serebellar ataksi, limbik ensefalit ve rijidite ve myoklonusla birlikte progresif ensefalomiyelit (PERM) yer alır. Bu bildirimde, SPS, serebellar ataksi ve PERM tablosu ile prezente olan ve serum anti-GAD antikoru pozitif saptanan üç olgu sunulmaktadır.

Bacaklarda kasılma ve ağrı yakınmaları olan, herhangi bir organik neden saptanmaması üzerine psikiyatri kliniğine yatırılan 51 yaşında erkek hasta, konsültasyon sonucu nöroloji kliniğine devir alındı. Nörolojik muayenede gövde kaslarında rijidite, ekstremitelerde kas spazmları ve yürüme güçlüğü saptanan hastanın elektromiyografisinde (EMG) istirahatte agonist ve antagonist kaslarda devamlı kontraksiyon izlendi. Serum anti-GAD antikoru pozitif olan hastanın nörogörüntüleme bulguları normaldi ve tüm vücut PET taramasında herhangi bir malignite saptanmadı. Klonazepam ve baklofen tedavilerine ek olarak intravenöz immünglobulin (IVIG) tedavisi uygulanan hasta bu tedavilerle remisyonda izlenmektedir.

Hipertansiyon ve bronşial astma öyküsü olan ve son birkaç aydır olan konuşma bozukluğu ve dengesizlik yakınmaları ile başvuran 62 yaşında erkek hastanın nörolojik muayenesinde serebellar dizartri, dismetri, disdiadokinezi ve yürüyüş ataksisi mevcuttu. Beyin manyetik rezonans görüntülemede (MRG) hafif serebellar atrofi saptanan hastanın serum anti-GAD antikoru pozitifti. Tüm vücut PET taramasında malignite ile uyumlu bulgu saptanmayan ve GAD ilişkili serebellar ataksi tanısı konan hasta, steroid tedavisine olumlu yanıt verdi. İdame tedavisi olarak periyodik IVIG uygulamasına geçildi. Hastanın semptom ve bulgularında belirgin iyileşme sağlandı.

33 yaşında erkek hasta, yaklaşık bir hafta önce başlayan ajitasyon, anlaşılmaz konuşma, yaygın kas ağrıları ve kas gücü kaybı yakınmaları ile başvurdu. Nörolojik muayenede dizartri, ajitasyon, aksiyal kaslarda rijidite, 3/5 spastik tetraparezi, alt ekstremitelerde hiperrefleksi, Babinski pozitifliği ve devamlı ağrılı spazmlar saptanan hastanın nörogörüntüleme ve tüm vücut PET bulguları normaldi. EMGde agonist ve antagonist kaslarda devamlı kas kontraksiyonları saptanan hastanın serum anti-GAD antikoru pozitifti. PERM tanısı ile uygulanan yüksek doz steroid, IVIG ve plazmaferez tedavilerine yanıt elde edilemedi. Klinik durumda kötüleşme ve bilinç durumunda bozulma olan hasta yoğun bakım ünitesine alınarak mekanik ventilasyon uygulandı. Weaning sağlanabilen hasta sekel tetraparezi ile eksterne edildi.

BP - 26 HIV İLE ENFEKTE BİR HASTADA RELAPSİNG-REMİTTİNG OPTİK NÖROPATİ: İKİNCİL OTOİMMÜN OPTİK NÖROPATİ VEYA ENFEKSİYÖZ OPTİK NÖROPATİ?

SAMET ÖNCEL [2], HALİL ALPER ERYILMAZ [1], OĞUZHAN TURHAN [1], ABDULKADİR TUNÇ [1]

[1] *SAKARYA ÜNİVERSİTESİ EĞİTİM VE ARAŞTIRMA HASTANESİ, NÖROLOJİ KLİNİĞİ*
[2] *SAKARYA HENDEK DEVLET HASTANESİ*

Olgu:

GİRİŞ

İnsan immün yetmezlik virüsü (HIV) ile enfekte hastalarda optik nöropati, farklı patofizyolojilere ikincil olabilir ve genellikle multipl skleroz (MS) ile ilişkili optik nöriti (ON) taklit edebilir. Para-enfeksiyöz optik nöropati, HIV hastalarında tarif edilen etiyolojilerin yanı sıra, yakın zamanda tanınan ve HIV enfeksiyonu ile ilişkili olabildiği bildirilen nöromiyelit optika spektrum bozukluğu (NMOSD)na bağlı olabilir. Klinik değerlendirme, tedavi ve fonksiyonel prognoz farklılık gösterdiğinden HIV pozitif hastalarda ayırıcı tanı dikkatle düşünülmelidir.

OLGU

47 yaşında erkek hasta 10 ay önce sağ gözde ağrılı bulanık görme şikayeti ile başvurdu. Subakut tablo göz kliniğince patoloji saptanmaması ile tarafımıza yönlendirilmişti. MR çekilemeyen hastanın VEP incelemesinde sağda P100 dalgası oluşmamıştı. BOS protein düzeyi ılımlı yüksek (62 mg/dL) idi ve hücre saptanmadı. Detaylı vaskülit testleri, NMO-IgG ve Anti MOG antikorları ve OKB'si negatif sonuçlandı. Hasta 5 gün 1 gr/gün IVMP tedavisinden anlamlı fayda gördü. Bu sırada HIV testi + bulunan hasta enfeksiyon kliniğince takibe alındı ve doğrulama testleri de pozitif bulundu. İlk olaydan 9 ay sonra bu kez yavaş gelişen, ağrılı sol gözde bulanık görme atağı ile başvurdu. Solda RAPD+ idi. Vizyon 20/100 düzeyindeydi. HIV tedavisi altında olan hastaya ortopediden onay alarak kranial ve spinal MR lar çekildi, normal sınırlarda yorumlandı. Tekrar NMO-IgG VE Anti-MOG antikorları gönderildi, normal sonuçlandı. Hasta 5 gün tam doz IVMP sonrası 32 mg prednol ile takibe alındı.

TARTIŞMA

HIV nedeniyle MSS dokusunun doğrudan daha önce bildirilmiş ve oto-immün yanıt ile kombinasyon zaman içerisinde daha fazla tanınmaya başlamıştır. HIVin primer optik nöropatiyi indüklediği mekanizmalar açıklığa kavuşturulmayı beklemektedir. HIVdeki optik nöropatinin fizyopatolojisi ile ilgili olarak iki ana teori öne çıkmaktadır: immün sistemin hiperaktif durumunun ve virüs proteinlerinin allojenik immün reaksiyonunun bir arada bulunması. Her ikisi de otoimmün hastalığı tetikleyebilir. HIV ile sekonder tetiklenen otoimmün hastalıklar arasındaki yakın ilişki akılda tutulmalıdır. Olgumuz da nörogörüntülemelerin, BOS ve 2 kez bakılan NMO-IgG ve Anti-MOG antikorlarının negatifliği ile direkt HIV ile ilişkili relapsing optik nöropati olarak değerlendirilmiştir.

BP - 27 HIZLI İYİLEŞEN AKUT MOTOR AKSONAL NÖROPATİ VAKASINA NODOPATİ OLARAK YAKLAŞIM

BENGÜL FATMA GÖLGE , HALİDE RENGİN BİLGEN AKDENİZ

YEDİTEPE ÜNİVERSİTESİ TIP FAKÜLTESİ

Olgu:

Amaç: Geleneksel Guillain-Barre Sendromu sınıflamasında aksonal varyant olarak kabul gören akut motor aksonal nöropati vakalarında, hızlı iyileşen grupta, aksonal dejenerasyonun altta yatan tek patofizyolojik durum olmadığı düşünülmektedir. Bu grupta mikro-yapıdaki nodal/paranodal bölgeye sınırlı değişikliklerin patofizyolojideki yeri tartışılmaktadır. Bu anlamda hızlı iyileşen aksonal nöropatilerin, demiyelinizan veya aksonal olarak sınıflanması yanlış anlaşılmalara neden olabilmektedir. Bu bildiri, bu tanımlama kargaşasının yaşanmaması adına akut motor aksonal nöropatinin, nodopati sınıfı altında değerlendirildiği bir vaka örneği olması adına hazırlanmıştır.

Yöntem: 06/2022 tarihinde Yeditepe Üniversite Hastanesi Nöroloji Anabilim Dalı polikliniğinden akut motor aksonal nöropati ön tanısıyla ileri tetkik ve tedavi için yatışı yapılan vaka üzerine bir olgu sunumudur.

Sonuç: 27 yaş erkek hasta, bir hafta önce başlayan, bacaklardan kollarına ilerleyen güçsüzlük şikayetiyle tarafımıza başvurdu. Bu şikayetlerin başlangıcından on gün öncesine ait geçirilmiş üst solunum yolları enfeksiyonu öyküsü mevcuttu. Nörolojik muayenesinde tetraparezi, arefleksi saptanan hasta, destekle yürüyebilmekte idi (Hughes evre 3). Dış merkezde yapılan sinir iletim çalışmasında F yanıt persistanslarında azalma ve sol ulnar sinir F yanıt kaybı saptanmıştı. Tarafımızca Guillain-Barre Sendromu ön tanısıyla tetkik-tedavi amaçlı yatışı planlandı. Yapılan sinir iletim çalışmasında her iki ulnar sinir dirsek üstü segmentinde ileti bloğu, üst ekstremite F yanıtlarında kayıp, sol ulnar sinir F yanıt latansı uzamış tespit edilerek akut polinöropati lehine değerlendirildi. Gangliozid antikor profili istenen hastanın intravenöz immünglobulin (İVİG) tedavisi başlandı. Gangliozid antikor profili negatif olarak sonuçlandı. Tedavinin ikinci gününde klinikte dramatik düzelme saptandı. 2 hafta sonra kontrol sinir ileti çalışmasında ise tüm parametreler normal sınırlarda değerlendirildi.

Tartışma: Hızlı iyileşen akut motor aksonal nöropati tablolarında, hızlı iylileşmenin mekanizmasını açıklamak üzere farklı hipotezler mevcut. Yeni öneriler bu vaka grubunun geleneksel nöropati sınıflamasına göre aksonal olarak tanımlanmasından ziyade, nodopati kategorisinde değerlendirilmesi yönünde. Aksonal dejenerasyonda beklenenin aksine, geri dönüşümlü ve iyi prognozlu olan bu grupta, tanımlamalardan doğabilecek kafa karışıklığının önüne geçmek adına nodopati kavramını kullanmak daha yerinde olacaktır.

BP - 28 İZOLE BOYUN EKSTENSOR MİYOPATİSİNE BAĞLI DÜŞÜK BAŞ SENDROMU

AYŞE GÜL KARAMAN , MERVE BOZ , FATMA KARA , VİLDAN ALTUNAYOĞLU ÇAKMAK

KARADENİZ TEKNİK ÜNİVERSİTESİ TIP FAKÜLTESİ

Olgu:

GİRİŞ

Düşük baş '' dropped head'' boyun ekstansör kaslarının güçsüzlüğü ile karakterize hastalarda ciddi dizabilite yaratan bir bulgudur. Amyotrofik lateral skleroz, nöromüsküler iletim bozuklukları (Lambert Eaton miyastenik sendromu ve miyastenia gravis), edinilmiş ve kalıtsal miyopatiler gibi çeşitli nöromüsküler bozuklukların, parkinson hastalığı, lewy cisimcikli demans, progresif supranükleer palsi veya kortikobazal dejenerasyon gibi nörodejeneratif hastalıkların veya hipotiroidi gibi endokrinolojik bozuklukların bir bulgusu olarak oldukça geniş bir spekturumda ortaya çıkabilir ve tanısal zorluklara yol açabilir. Bu bildiride düşük baş ile başvuran ve inflamatuar izole boyun ekstensor miyopatisi (IBEM) tanısı alan bir bir hasta tartışılacaktır.

OLGU

61 yaşında erkek hasta 1 yıldır progresif başını kaldırmakta güçlük ve boyun ağrısı ile başvurdu. Nötral pozisyonda sürekli olarak düşük olan başını istemli olarak kaldırabilmesine rağmen günlük yaşam aktivitesini etkiliyormuş. Eşlik eden çabuk yorulma, dispne, diplopi, pitoz, rigidite, bradikinezi, fasikulasyon ve jeneralize kas güçsüzlüğü yokmuş. Nörolojik muayene boyun ekstensor kaslarında 25 kuvvet ve servikal kifoz dışında normaldi. Kan biyokimyasında kreatin kinaz, laktat, aldolaz, asetik kolin reseptör antikoru ve otoantikorlar dahil olmak üzere patolojik bulgu saptanmadı. Beyin-servikal manyetik rezonans görüntülemelerinde (MRG) şikayetlerini açıklayabilecek nitelikte bulgu izlenmedi. Sinir ileti çalışmalarında ve tek kas lif elektromiyelografisinde (EMG) polinöropati veya kas sinir kavşak patolojisni destekler bulgu saptanmadı. İğne EMG'de iki yanlı splenius kapitis ve sternocleidomastoid kaslarında spontan patolojik aktivite olmaksızın erken katılımın eşlik ettiği polifazik kısa süreli düşük amplitudlu myojenik karakterde motor ünite potansiyelleri izlendi. İncelenen diğer boyun ve üst ekstremite kaslarında biyoelektriksel faaliyet normaldi Hastadan alınan boyun MRG'de diffuzyon ağırlıklı ve yağ basklı, T2 ağırlıklı turbo inversion recovery magnitüde (TRİM) görüntülemelerde bilateral spinalis kapitis kas proksimallerinde simetrik sinyal artışı ve T1 ağırlıklı gadoliniumlu görüntülemelerde ilgili kaslarda kontrastlanma izlendi. Hastaya 1 mg/kg metilperdnizolon başlanarak takibe alındı.

TARTIŞMA

İzole boyun ekstensor miyopatisi, düşük baş sendromunun oldukça nadir sebeplerinden biridir. Katz ve ark. IBEMin bir etiyolojisinin de boyun ekstansör kaslarıyla sınırlı monofazik bir inflamatuar süreç olabileceğini öne sürmüştür. Erişkin başlangıçlı düşük baş sendromlu bir hasta ile karşılaşıldığında, potansiyel olarak tedavi edilebilir bir hastalık olan inflamatuar IBEMi dışlamak için boyun ekstansör kaslarının MRG incelemesi düşünülmelidir.

BP - 29 LEMS'İN ATİPİK İLK PREZENTASYONU: AKUT SOLUNUM YETMEZLİĞİ

ÖZGE BERNA GÜLTEKİN-ZAİM [1], TUĞBA ÖZÜM [1], ÇİSEM OKUR [2], SEVİM ERDEM ÖZDAMAR [1], ÇAĞRI MESUT TEMUÇİN [1]

[1] *HACETTEPE ÜNİVERSİTESİ TIP FAKÜLTESİ NÖROLOJİ ANABİLİM DALI*
[2] *HACETTEPE ÜNİVERSİTESİ TIP FAKÜLTESİ İÇ HASTALIKLARI ANABİLİM DALI*

Olgu:

Giriş: Lambert-Eaton Myastenik Sendrom (LEMS) , presinaptik voltaj bağımlı kalsiyum kanallarına karşı olan antikorların varlığı sonucunda klinikte motor kuvvetsizlik ile karşımıza çıkan bir nöromusküler kavşak bozukluğudur. LEMS tanılı hastalarda primer solunum sistemi hastalığına ya da paralitik ilaçlara sekonder solunum yetmezliği sıklıkla görülebilmekle birlikte tanı almadan önce hastalığın kendisinin neden olduğu spontan akut solunum yetmezliği tablosu ile ilk başvuru oldukça nadirdir.

Olgu: Yetmiş iki yaşında, HT, T2DM ve hipotiroidi tanıları olan kadın hasta acil servise 10 gündür olan oral alım bozukluğu, halsizlik, baş dönmesi ve son 5 gündür uykuya meyil şikayetiyle başvurdu. Gelişinde hiponatremi ve hipokalemisi olan, izlemde akut solunum yetmezliği gelişen hasta entübe edilip dahiliye yoğun bakıma kabul edildi. Çekilen toraks tomografisinde enfeksiyöz patoloji saptanmadı. Yatışında ekstremitelerde jeneralize kuvvetsizlik izlenmesi üzerine tarafımıza konsülte edilen hastanın nörolojik muayenesinde kaudriparezi ve DTR negatifliği mevcuttu. Kraniyal görüntülemesinde akut patoloji izlenmeyen hastaya yapılan EMG'de motor liflerde aksonal polinöropatik tutulum izlenmesi üzerine AMAN ön tanısı ile plazmaferez tedavisi başlandı. Ardından 5 gün boyunca 36 gr/gün intravenöz immunoglobulin tedavisi verildi. Kontrol EMG'de ardısıra sinir uyarımında dekremental ve inkrementer yanıt, myojenik değişikler ve BKAP düşüklüğü devam ettiği görülen hastada ayırıcı tanı spekturumu AMAN, botulizm, presinaptik nöromusküler kavşak hastalıkları olarak genişletildi. Presinaptik nöromusküler kavşak bozukluğu ön tanısına yönelik gönderilen kalsiyum kanal antikoru tip PQ pozitif saptandı. Paraneoplastik panel negatif sonuçlandı. Maligniteye yönelik yapılan taramasında Ca 19-9 132,9 U/mL (0-35) geldi, kontrastlı torako-abdomen tomografisinde kitle ile uyumlu görünüm izlenmedi. Hastaya LEMS tanısı ile pridostigmin tedavisi başlandı ve 3,4 diaminopiridin için endikasyon dışı başvurusu yapıldı. Bu süreçte temin sağlanana kadar IVIG tedavisine devam edildi.

Tartışma: Literatüre bakıldığında altta yatan küçük hücreli akciğer kanseri olan ya da malignitesi saptanamayan LEMS tanılı olgularda akut solunum yetmezliği geliştiği belirtilmiştir. Bu olguların bir kısmında solunum yetmezliği etiyolojisinde nöromusküler ajan kullanımı, pulmoner enfeksiyon varlığı gösterilmiştir. Altta yatan başka bir neden olmadan LEMS'te jeneralize güçsüzlük ve akut solunum yetmezliği ile ilk başvuru oldukça nadir görülmektedir. Acil servise jeneralize kuvvetsizliğin eşlik ettiği akut solunum yetmezliği tablosu ile başvuran olgularda nadir de olsa ayırıcı tanıda LEMS akla gelmelidir.

BP - 30 MOGAD - TOSİLİZUMAB TECRÜBESİ: 3 OLGU

SERKAN DEMİR , HASAN CAN GÜDEK , DAMLA ÇETİNKAYA TEZER , İPEK GÜNGÖR DOĞAN

SBÜ SANCAKTEPE ŞEHİT PROF DR İLHAN VARANK EĞİTİM VE ARAŞTIRMA HASTANESİ NÖROLOJİ KLİNİĞİ

Amaç:

GİRİŞ: Miyelin oligodendrosit glikoprotein antikoru ile ilişkili hastalık (MOGAD), ağırlıklı olarak optik sinirleri, beyni ve medula spinalisi hedef alan immün aracılı demiyelinizasyon Ş: atakları ile karakterize merkezi sinir sisteminin bir inflamatuar hastalığıdır. Tanı koymak tetkike erişim ya da tetkik duyarlılığı sebebi ile zor olabilmektedir. Cell based inceleme ile MOGAD tanısı almış azatiopürin (AZA) ve rituksimab (RTX) tedavileri yanıtsızlık ve/veya yan etkiler sebebi ile kesilip tosilizumab (TOS) başlanmış 3 olgumuzu sunuma değer bulduk.

Gereç ve Yöntem:

1.OLGU: 60 Yaş kadın hasta yaklaşık 5 senedir demiyelinizan hastalık tanısı ile takip edilmektedir. Çeşitli zamanlarda farklı laboratuvarlarda IFA MOG antikor testi negatif gelen hastanın AZA ve RTX altında atak geçirmesi üzerine 3 sene önce NMOS tanısı ile TOS tedavisine geçildi. Hastanın son atağında diplopi, ataksi ve dizartri mevcuttu. Infratentoriyel bölgede parçalı kontrast tutulumu olan lezyonlar izlendi. Hastada TOS tedavisi altında herhangi bir advers olay ve atak izlenmemiştir. Tedavinin 3.senesinde çalışılan cell-based MOG antikor sonucu pozitif gelmiştir.

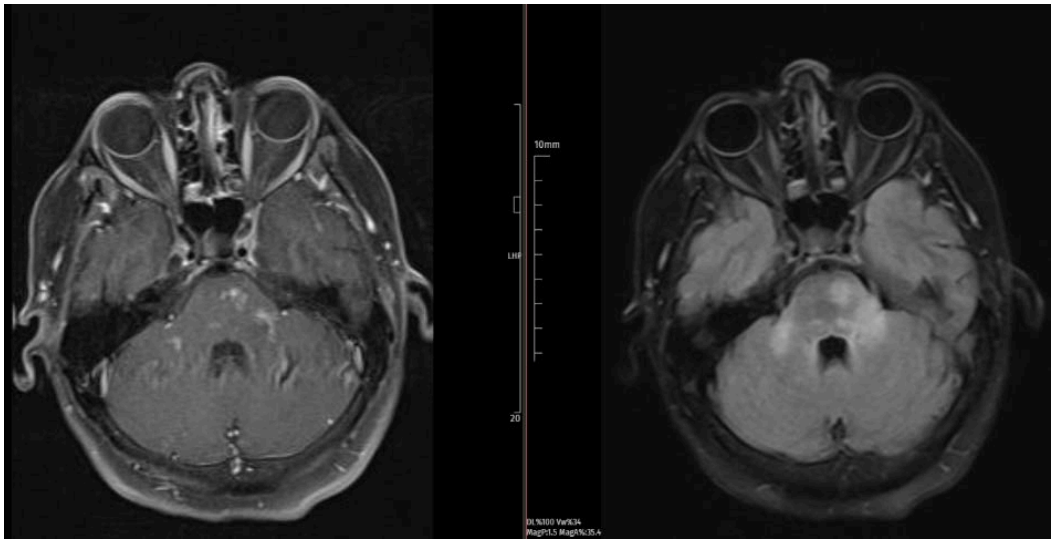

Resim-1 Beyinsapı ve serebellar pedinküllerde kontrast tutan FLAIR hiperintens lezyonlar

Bulgular:

2.OLGU: 36 Yaşında erkek hastaya 4 sene önce demiyelinizan hastalık tanısı ile dış merkezde AZA başlanmış. AZA altında atak geçirmesi üzerine MS tanısı ile natalizumab (NTZ) tedavisine geçilmiş. NTZ tedavisi altında nöbet, konuşma bozukluğu, sağda parezi şikayeti ile acil servise başvuran hastanın MRG'de solda hafif kitle etkisi yapan parçalı kontrastlanan geniş hiperintens lezyon izlendi. Hastaya biyopsi yapıldı ve demiyelinizan hastalık ile uyumlu bulgular izlendi. Atak tedavisi sonrası hastaya Rituksimab başlandı. Rituksimab altında 2 kez status epileptikus yaşayan ve yeni lezyon gelişen hastaya TOS başlandı. IFA MOG ab negatif gelen hastanın cell based MOG antikoru pozitif olarak sonuçlandı. Hastanın biyopsi sürecine götüren atağından itibaren kısmen düzelme eğiliminde olsa da

belirgin kognitif yıkımı mevcut. TOS altında atak geçirmeyen hastanın kontrol MRG'larında beyinde hafif atrofi geliştiği görüldü. Yakın takibe alındı.

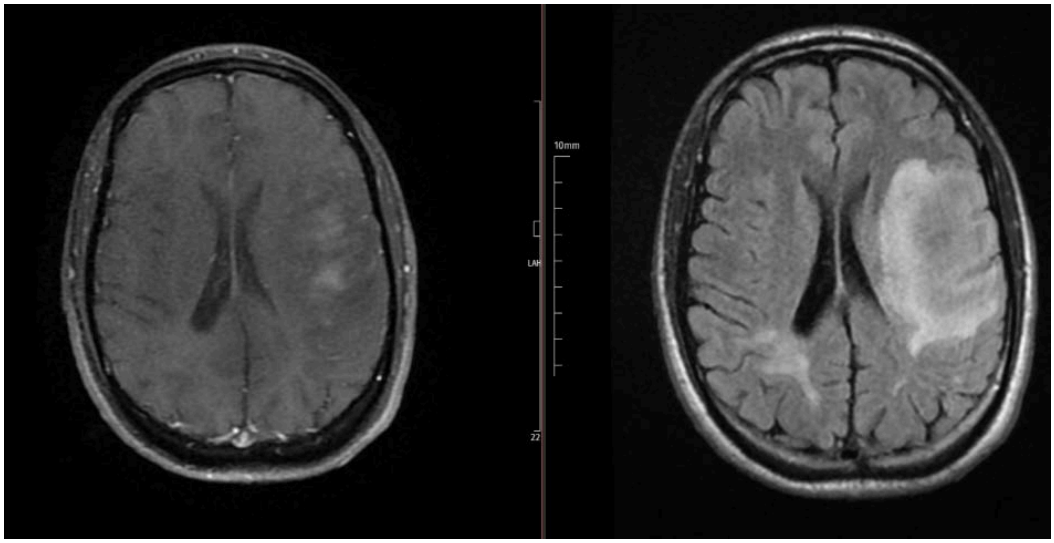

Resim 1: NTZ tedavisi altında gelişen geniş hiperintens lezyon

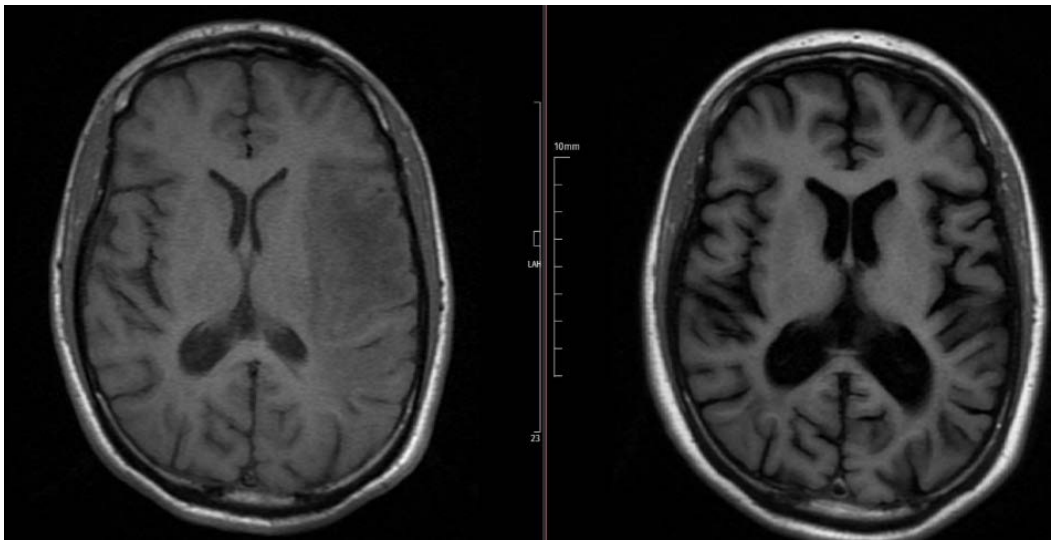

Resim 2: MOGAD tanısı alan TOS tedavisi altında atrofi gelişen hastanın t1 öncesi ve sonrası kesitleri.

OLGU 3: 20 yaşında erkek hastanın bacaklarında kuvvetsizlik sebebi ile yapılan MRG'de miyelit tespit edilmiş ve hastaya önce pulse steroid, sonra IVIG tedavisi verilmiş. Kısmen düzelen hastanın kontrol görüntülemelerinde klinik bulgu vermeyen atipik özellikte kraniyal lezyon izlenmesi üzerine RTX başlanmış. İlk kürde anaflaksi gelişen hastanın IFA MOG antikor sonucu negatif gelmesi üzerine cell based MOG antikoru çalışıldı ve pozitif sonuçlandı. Hastaya TOS başlandı, ilk kürde herhangi bir komplikasyon görülmedi. Hastanın paraparezisi kısmen düzelme eğiliminde olup, yakın tarihte 2.kürü verilecektir.

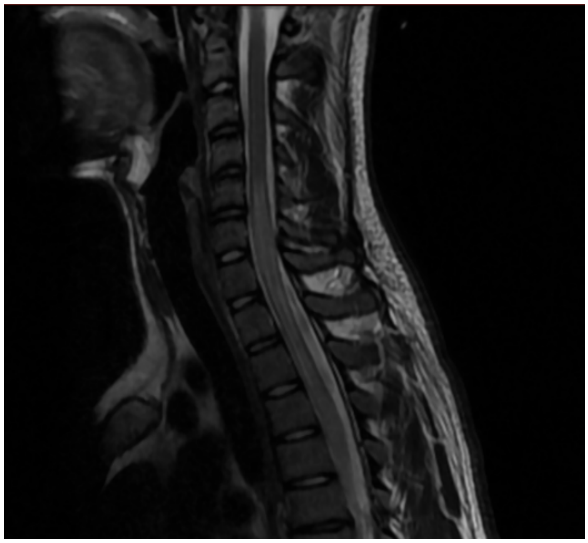

Resim 1. Hastanın ilk atağı sonrası çekilen MRG'de uzun segment miyelit

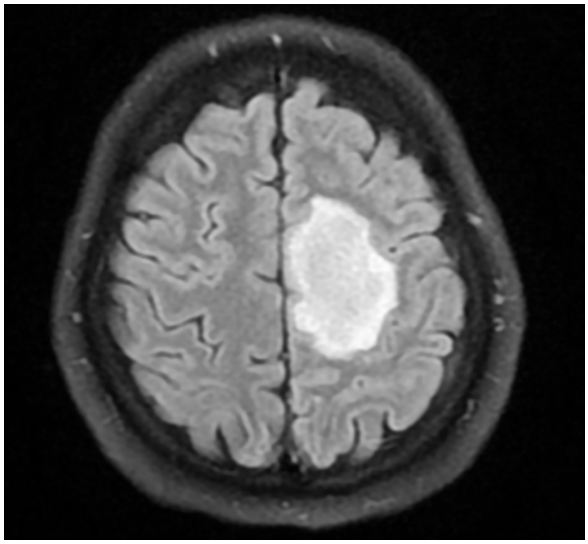

Resim 2. Hastanın takiplerinde gelişen FLAIR hiperintens geniş lezyon

Sonuç:

SONUÇ: MOGAD tanısı koymak bazı hastalarda zaman almakta ve bu hastaların bir kısmı başka tanılarla ya da NMOS başlığı altında tedaviler alabilmektedir. MOGAD tanı kriterleri tam kesinleşmiş olmamakla birlikte her MOG antikor pozitifliği de MOGAD anlamına gelmemektedir. IFA negatif hastalar daha duyarlı bir tetkik olan cell based inceleme ile pozitif sonuçlanabilmektedir. Anamnez, muayene, görüntüleme ve laboratuar tetkikleri ile MOGAD tanısı koyduğumuz AZA, RTX tedavileri almış ve yanıtsızlık ve/veya yan etki yaşamış hastalarımıza başladığımız TOS tecrübemizi literatüre katkı sunması amacı ile sunuma değer bulduk.

BP - 31 NADİR BİR HASTALIK; CHARLEVOİX-SAGUENAY'IN OTOZOMAL RESESİF SPASTİK ATAKSİSİ

BARIŞ HAYTI , SELMA TEKİN

PAMUKKALE ÜNİVERSİTESİ TIP FAKÜLTESİ, NÖROLOJİ ANABİLİM DALI, DENİZLİ, TÜRKİYE

Olgu:

Anahtar Kelimeler:

ARSACS, spastisite, serebellar ataksi, periferal nöropati

GİRİŞ VE AMAÇ:

Charlevoix-Saguenayın Otozomal Resesif Spastik Ataksisi (ARSACS); erken spastisite, serebellar ataksi ve sensörimotor periferik nöropati triadı ile karakterize erken başlangıçlı otozomal resesif geçişli nadir genetik bir hastalıktır. Sacsin proteinini kodlayan SACS genindeki mutasyonlardan kaynaklanır. Patojenik mutasyonları son zamanlarda tüm dünyada tanımlanmasına rağmen ilk olarak Kanada'nın Quebec / Charlevoix-Saguenay bölgesinde tanımlanmıştır. Erken yaşlarda yürümede gecikme ile başlar ve zamanla progrese olur. Fenotipik olarak sadece saf nöropati olabileceği gibi otonomik tutulum veya supranükleer bakış paralizisi de eşlik edebilir. Okülomotor bozukluklar, dizartri ve üst ekstremite ataksisi klasik bulgulara göre nadir de olsa görülebilir. Beyin MRGda karakteristik olarak, T2 ağırlıklı sekanslarda lineer hipointensiteler, lateral ponsları içeren FLAIR sekanslarında bilateral hiperintensiteler ve orta serebral pedinkülün kalınlaşması ve pons ile ilgili anormallikleri görülür. Dünya çapındaki prevalansı net bilinmese de ARSACS; Quebec dışında oldukça nadir bir hastalık olup, bu sebeple olgumuzu sunmaya değer bulduk.

OLGU SUNUMU:

22 yaşında kadın hasta çocukluktan itibaren yürüme güçlüğü şikayeti ile kliniğimize başvurdu. Sağ alt ekstremitede kısalık / solda doğuştan kalça çıkığı ön tanılarıyla opere olan hastada anne ve babanın üçüncü derece akraba olduğu ve ikinci dereceden bir akrabasında da benzer bulguların olduğu öğrenildi. Muayenede bilateral alt ekstremitelerde ve ayak dorsifleksiyonunda kas gücü 4/5, plantar fleksiyonda 3/5, solda dismetri saptandı, derin tendon refleksleri hiperaktif ve solda Babinski bulgusu pozitifti. Ataksi ve üst motor nöron tutuluşuna yönelik yapılan kan tetkiklerinde herhangi bir anormallik yoktu. Kranial MRG'nda T2 ağırlıklı sekanslarda ponsta ve serebral pedinkülde hipointensiteler saptandı. Yapılan sinir ileti çalışmalarında sensörimotor polinöropati saptanması ve aile öyküsü olması sebebiyle genetik polinöropatiler açısından genetik tetkikleri istendi. Bakılan SACS geninde OR homozigot mutasyon saptanan hastaya ARSACS kesin tanısı konulmuş oldu. Hastamız fizik tedavi rehabilitasyon ve genetik danışmanlık önerileri ile takibe alındı.

TARTIŞMA VE SONUÇ:

Erken çocukluk döneminden genç erişkinliğe kadar olan dönemde başlayan yürüme güçlüğünde özellikle periferal nöropati ve spastisite gibi bulguların eşlik ettiği, aile öyküsünün olduğu durumlarda genetik polinöropati sebepleri mutlaka gözden geçirilmelidir. ARSACS gibi nadir görülen, literatürde yaklaşık 200 olgunun bildirildiği kesin tanının genetik olarak konduğu durumlara rastlanabilmektedir. Ülkemizde akraba evliliklerinin sık görülmesi sebebiyle klinik pratiğimizde aile öyküsü sorgulamayı ve yoksa dahi herediter hastalıkları göz önünde bulundurmayı unutmamalıyız.

BP - 32 NÖROENDOKRİN TÜMÖRE BAĞLI PARANEOPLASTİK LİMBİK ENSEFALİT:OLGU SUNUMU

FURKAN AKKOÇ , SENA DESTAN BÜNÜL , AYBALA NESLİHAN ALAGÖZ

KOCAELİ ÜNİVERSİTESİ TIP FAKÜLTESİ HASTANESİ

Olgu:

Giriş:
Bir paraneoplastik sendrom olan paraneoplastik limbik ensefalit:tanılı veya aşikar olmayan malignitelerin uzak etkisi ile ortaya çıkabilen immun aracılı nadir bir komplikasyondur.Bilişsel işlev bozukluğu, kişilik değişiklikleri, nöbet, sinirlilik, halüsinasyonlar, yönelim bozuklukları gibi semptomlar ile ortaya çıkabilmektedir.Bizler de başlangıç komplikasyonu olarak paraneoplastik limbik ensefalit ile prezente olan karaciğer yerleşimli nöroendokrin tümör metastazı tanısı alan olgumuzu sunmayı amaçlıyoruz.

Olgu:
62 yaşında kadın hasta;konuşmada yavaşlama ,kooperasyonda kısıtlılık ve yer kişi zaman oryantasyonunda bozulma şikayetleri ile kliniğimize başvurdu.Nörolojik muayenesinde bilinç açık kısmi koopere ve dezoryante idi.Hastanın öyküsünde 10 gün önce konuşmada yavaşlama şikayetlerinin başladığı ve 2 gün önce kooperasyon kısıtlılığı ve oryantasyon bozukluğu şikayetlerinin eklendiği öğrenildi.Mevcut şikayetler gün içerisinde dalgalı seyir izlemekte ve progresif şekilde ilerlemekteidi. Hastanın kontrastlı beyin magnetik rezonans (MRI) incelemesinde; supratentorial beyaz cevherde nonspesifik T2 hiperintens odaklar dışında patoloji saptanmadı.Yapılan elektroensefalografi(EEG) incelemesinde yaygın yavaşlama saptandı.Hastaya yapılan beyin omurilik sıvısı (BOS) incelemesinde ;hücre sayımında 8 lökosit,mikro protein ve mikro albümin artışı saptandı.Hastanın BOS incelemesinde 8 lökosit saptanması üzerine asiklovir 3*750mg ve seftriakson 2*2gr tedavisi başlandı.Hastanın şikayetlerindeki progresyonun devam etmesi üzerine paraneoplastik limbik ensefalit düşünülen hastada malignite araştırılması için kontrastlı toraks ,batın bilgisayarlı tomografi(BT) çekimi yapıldı.Otoimmün ensefalit araştırılması amaçlı serum ve BOS sıvısından otoimmün ensefalit paneli ve oligoklonal bant(OKB) incelemesi yapıldı.Otoimmün ensefalit paneli negatif saptanan hastanın BOS incelemesinde OKB tip 2 pozitif saptandı.Hastanın batın BT incelemesinde karaciğer parankiminde her iki lobda en büyüğü 13 cm olan multipl kitleler saptandı. Karaciğerde saptanan kitlesine yönelik yapılan biyopsi incelemesi nöroendokrin tümör metastazı saptandı.Hastamıza nöroendokrin tümöre bağlı gelişen paraneoplastik limbik ensefalit tanısı konuldu.İntravenöz İmmunglobulin (İVİG) 5 gün süre ile uygulandı.Tedavi sonrası hastanın kooperasyonun ve oryantasyonunda tam düzelme konuşma yavaşlama şikayetinde kısmi düzelme saptandı.

Sonuç:
Bir paraneoplasik sendrom olan paraneoplastik limbik ensefalit tanılı veya gizli malignitelerin uzak etkisi ile ortaya çıkabilen immun aracılı nadir bir komplikasyondur.Tümör hücreleri tarafından üretilen antikor, hormon veya sitokinler bu etkinin oluşmasına neden olmaktadır(1).Vakaların çoğunda bilinç değişiklikleri oryantasyon ve kooperasyon bozuklukları,duygu durum bozuklukları,epileptik aktiviteler gibi semptomlar olabilmektedir.Mevcut semptomlar akut veya subakut başlangıçlı olabilir. Paraneoplastik limbik ensefalit;malignitelerin başlangıç semptomu olarak ortaya çıkabilir ve primer malignitenin tanı almasında yol gösterici olabilir(2).Tanı süreçlerinde MRI incelemesinde hipokampus ve amigdalayı içeren medial temporal loblarda artmış T2 sinyaller yol gösterici olabilir.

Aynı zamanda BOS analizleri paraneoplastik limbik ensefalit tanısının konulmasında iki şekilde yardımcı olur. İlk olarak, MRI'da meningeal artış olmaması ile birlikte malign hücreler için negatif bir sitolojik analiz, leptomeningeal metastazların dışlanmasına yardımcı olur. İkincisi, enflamatuar anormalliklerin saptanması (pleositoz, immünglobulin gnin intratekal sentezi, OKB) enflamatuar veya immün aracılı nörolojik bir bozukluğun teşhisini desteklemektedir.Ancak mevcut bulguların olmaması tanıyı dışlatmamaktadır(3).Neoplazmanın tedavisi primer tedavi yaklaşımı olmak ile birlikte yüksek doz kortikosteroid, plazma değişimi, yüksek doz immünoglobulin, azitromisin ve rituksimab gibi immünosupresif ajanlar tedavide yer almaktadır.Paraneoplastik limbik ensefalit çeşitli neoplazmlara eşlik etsede en sık akciğer kanseri(genellikle küçük hücreli akciğer kanseri),meme kanseri,testis tümörüne eşlik eder(2).Bizler de karaciğer yerleşimli nöroendokrin tümör metastazı tanısını paraneoplastik limbik ensefalit semptomları ile alan olgumuzu literatüre ışık tutması amacı ile sunmak istedik.

1: Inuzuka T. [Paraneoplastic neurological syndrome--definition and history]. Brain Nerve. 2010 Apr;62(4)
2: Jitprapaikulsan J, Paul P, Thakolwiboon S, Mittal SO, Pittock SJ, Dubey D. Paraneoplastic neurological syndrome: an evolving story. Neurooncol Pract. 2021 Feb 24;8(4)
3: Gultekin SH, Rosenfeld MR, Voltz R, Eichen J, Posner JB, Dalmau J. Paraneoplastic limbic encephalitis: neurological symptoms, immunological findings and tumour association in 50 patients. Brain. 2000 Jul;123 (Pt 7):1481-94.

BP - 33 NÖROPSİKİYATRİK BULGULARLA BAŞVURAN BİR HİPOTALAMİT OLGUSU

MERT DEMİREL [1], BURÇİN GÖNÜL İREMLİ [3], RAHŞAN GÖÇMEN [2], MERYEM ASLI TUNCER [1], TOMRİS ERBAŞ [3], MEHMET ERSİN TAN [1]

[1] *HACETTEPE ÜNİVERSİTESİ TIP FAKÜLTESİ NÖROLOJİ ANABİLİM DALI*
[2] *HACETTEPE ÜNİVERSİTESİ TIP FAKÜLTESİ RADYOLOJİ ANABİLİM DALI*
[3] *HACETTEPE ÜNİVERSİTESİ TIP FAKÜLTESİ İÇ HASTALIKLARI ANABİLİM DALI ENDOKRİNOLOJİ BİLİM DALI*

Olgu:

NÖROPSİKİYATRİK BULGULARLA BAŞVURAN BİR HİPOTALAMİT OLGUSU

Mert DEMİREL, Burçin Gönül İREMLİ, Rahşan GÖÇMEN, Meryem Aslı TUNCER, Tomris ERBAŞ, Mehmet Ersin TAN

Hacettepe Üniversitesi Tıp Fakültesi Nöroloji Anabilim Dalı
Hacettepe Üniversitesi Tıp Fakültesi Radyoloji Anabilim Dalı
Hacettepe Üniversitesi Tıp Fakültesi İç Hastalıkları Anabilim Dalı Endokrinoloji Bilim Dalı

GİRİŞ

Hipotalamit oldukça nadir görülen inflamatuvar bir santral sinir sistemi hastalığıdır. Hipofizit ile birlikteliği olabileceği gibi izole olarak hipotalamus tutulumu görülebilmektedir. Bulguları arasında nöropsikiyatrik problemler, otonomik ve metabolik bozukluklar, hipofizer hormon yetersizlikleri sayılabilir. Burada başlangıçta hipofiz tutulumu ile başlayan daha sonra izole hipotalamik inflamasyonla seyreden bir olgu sunulmaktadır.

OLGU

Tarafımıza yakın dönem bellek kusuru, birkaç kere olan, eşine yönelik perseküsyon şeklinde sanrısal düşünceler, ağlama atakları gibi nöropsikiyatrik semptomlarla başvuran 38 yaş kadın hastanın ilk şikayetleri bu başvurusundan 4 yıl önce, günde 20 litreye kadar su içme ile başlamış. Başvurduğu merkezde başlangıçta diabetes insipitus tanısı alan hastanın o dönem çekilen kraniyal MR görüntülemesinde patoloji saptanmamış. Zamanla diğer hipofizer hormonlarında da eksiklik ortaya çıkan hastanın kraniyal MR görüntülemesi tekrarlanınca ilk MR'da olmayan; hipofizer sap bölgesinde kalınlaşma tespit edilmiş. Sonrasında panhipopitüitarizm tanısıyla hormon replasmanları altında takip edilen hastanın takip görüntülemelerinde hipofizer sap bölgesinde giderek belirginleşen nodüler kalınlaşmalar histiyositoz açısından şüphe uyandırdığı için 2020 yılında sap bölgesinden biyopsi alınmış. Patoloji sonucu lenfositik hipofizitis ile uyumlu olarak raporlanan, başlanan yüksek doz steroid tedavisine klinik ve radyolojik olarak yanıt vermeyen ve özellikle biyopsi sonrası artan nöropsikiyatrik yakınmalar nedeniyle tarafımızca yatırılan hastanın güncel kraniyal MR'ı hipotalamit lehine yorumlandı. Yatışında, hiperfaji ve santral ateş gibi hipotalamik semptomları gözlenen hastaya rituksimab tedavisi başlandı.

TARTIŞMA

Hipotalamitin insidansı tam olarak bilinmemekle birlikte literatürde lenfositik hipofizit ile ilişkili bir hastalık mı yoksa ayrı bir antite mi olduğu tartışmalıdır. Önemli özellikleri arasına belirgin nöropsikiyatrik ve davranışsal problemlere neden olması yer alan ve literatürde giderek daha sık bildirildiği görülen bu hastalığın tanısı büyük oranda klinik şüphe yoluyla konulabilmektedir. Hormon yetersizlikleri ile izlenen ve yalnızca hipofizer tutulumu olan vakalarda kognitif tutulumun beklenen bir bulgu olmaması hipotalamit tablosunu hipofizit tablosundan klinik olarak ayırmaya yardımcı olabilir. Literatür incelendiğinde bu hastalığın tedavisinde kullanılmış olan yüksek doz intravenöz kortikosteroid, rituksimab, azatiyopürin gibi çeşitli tedavilere hastaların değişken yanıtlar verdikleri görülmektedir. Nöroloji ve endokrinoloji kliniklerinde ortak takip edilmesi gereken hipotalamit vakalarının sayısı arttıkça bu konudaki klinik deneyimler artacaktır.

BP - 34 YENİ TANI ALMIŞ MS'Lİ BİREYLERDE SERVİKAL KORD LEZYON VARLIĞININ ÜST EKSTREMİTE FONKSİYONLARI ÜZERİNE ETKİSİNİN İNCELENMESİ

BİLGE PİRİ CİNAR [1], ASİYE TUBA ÖZDOĞAR [2], NURBANU AYGÜNDÜZ [3], HİLAL KARAKAŞ [4], SERKAN ÖZAKBAŞ [3]

[1] *ZONGULDAK BÜLENT ECEVİT ÜNİVERSİTESİ NÖROLOJİ ANA BİLİM DALI*
[2] *DOKUZ EYLÜL ÜNİVERSİTESİ FİZİK TEDAVİ VE REHABİLİTASYON FAKÜLTESİ*
[3] *DOKUZ EYLÜL ÜNİVERSİTESİ NÖROLOJİ ANA BİLİM DALI*
[4] *İZMİR KATİP ÇELEBİ ÜNİVERSİTESİ SAĞLIK BİLİM FAKÜLTESİ*

Amaç:

Multipl skleroz'lu (MS) bireylerde, Dokuz Delikli Peg Testi (9DPT) kullanılarak değerlendirilen üst ekstremite fonksiyonlarının, günlük yaşam aktivitelerini gerçekleştirme yeteneği gibi aktivite ve katılım kısıtlamaları için bir risk göstergesi olduğu gösterilmiştir. MSin erken evresinde bile, manipülasyon görevlerinin performansını etkileyecek hafif üst ekstremite disfonksiyonu mevcut olabilir. Bu çalışmada, yeni tanı alan MS'li bireylerde servikal kord lezyonunun üst ekstremite fonksiyonu üzerine etkilerini belirlemeyi amaçladık.

Gereç ve Yöntem:

İzmir Dokuz Eylül Üniversitesi Hastanesinde takip eden ve tanı süresi maksimum 6 ay olan 378 MS'li birey dahil edildi. Üst ekstremite fonksiyonu 9DPT ile değerlendirildi. Genişletilmiş Özürlülük Durum Ölçeği (EDSS), hastalık süresi, atak sayısı, tanıdan tedaviye kadar geçen süre, hastalık modifiye edici tedaviler (DMT), yaş ve cinsiyet tıbbi kayıtlardan elde edildi. Bir nörolog, manyetik rezonans görüntülerini servikal kord lezyonunun varlığı açısından inceledi.

Bulgular:

Kadın erkek oranı 2.4:1 idi. Ortalama yaş 33,37±10,48 (18-78 yıl), hastalık süresi 2,62±4,64 (0-38 yıl), tanıdan tedaviye kadar geçen süre 33,37±10,48 (dağılım 18-78 yıl) olarak bulundu. Ortalama EDSS skoru 1,0±1,06, atak sayısı 1,63±0,92 idi. Servikal kord lezyonu 236 (%62.4) katılımcıda tespit edildi. Glatiramer Asetat en sık görülen DMT idi (%33.1, n=125). Diğer tedaviler, Interferon Beta 1b (%5.8, n=22), Interferon Beta 1a (%32.0, n=121), Teriflunomide (%4.5, n=17), Dimetil Fumarat (%24.3, n=92) şeklindeydi. Servikal kord lezyonlu MS'li bireylerin 9DPTsinin daha uzun (21,04±4,26ya karşı 20,47±4,87) olduğu bulundu. Ayrıca 9DPT skoru ile hastalık süresi (rho=0,159, p=0,002), tanıdan tedaviye kadar geçen süre (rho:0,196, p<0,001) ve EDSS skoru (rho:0.214, p<0.001) arasında zayıf pozitif korelasyon vardı.

Sonuç:

Bu çalışma, servikal kord lezyon varlığının üst ekstremite fonksiyonunu olumsuz etkilediğini göstermiştir. Ayrıca üst ekstremite fonksiyonu, DMTnin başlama zamanı ile ilgilidir. Sonuçlarımız 9DPTnin takip çalışmaları için prognostik bir faktör olarak kullanılabileceğini düşündürmektedir.

BP - 35 YÜKSEK DOZ İNTRAVENÖZ METİLPREDNİZOLON TEDAVİSİNE BAĞLI GELİŞEN NADİR BİR YAN ETKİ OLARAK ATRİYAL FİBRİLASYON

BİLAL TOPRAK , FİKRET BAKLA , DİLEK AĞIRCAN , TÜLİN GESOĞLU DEMİR , ÖZLEM ETHEMOĞLU

HARRAN ÜNİVERSİTESİ TIP FAKÜLTESİ, NÖROLOJİ ANABİLİM DALI

Olgu:

GİRİŞ: Metilprednizolon vücutta sürrenal glanddan salgılanan kortizol hormonunun sentetik türevidir. Bu ilacın immünsüpresif özelliğinden faydalanırken hematolojik, kognitif, kas-iskelet, kardiyak birçok yan etkisi görülebilmektedir. Bu olgumuzda yüksek doz pulse steroid tedavisine bağlı gelişen nadir bir komplikasyon olan atriyal fibrilasyon vakasına dikkat çekmek istedik.

OLGU: 67 yaşında kadın hasta polikliniğimize yaklaşık 3 hafta önce olan sağ orbita-fronto-pariyetal bölgede ani gelişen, baş ağrısı sonrası sağ gözde bulanık görme, sağa bakışta çift görme şikayetleri ile başvurdu. Özgeçmişinde bilinen bir hastalığı olmayan hastanın nörolojik muayenesinde bilinç açık, koopere, oryante, ense sertliği yok, direkt ve indirekt ışık refleksleri bilateral alınıyor, tahsisli görme keskinliği sağda 0,5 solda 0,8, bilateral fundus muayenesinde peripapiler atrofi mevcut ve bilateral optik disk sınırları düzenli ve ayrıca sağ göz küresi dışa deviasyonda kısıtlılık saptandı. Görme alanında sağ gözde nasal-temporal üst kadranda kısıtlılık izlendi. Ayrıntılı kan tetkikleri normaldi. NMO, vaskülit, enfeksiyon paneli negatifti. Beyin BT ve diffizyon MR incelemesi normal idi. Yapılan lomber ponksiyon incelemesinde BOS biyokimya, menenjit paneli tetkiklerinde özellik görülmedi. BOS'da hücre saptanmadı. Kontrastlı beyin MR ve orbita MR incelemesinde da iskemik gliotik değişiklikler ve bilateral optik sinir komşuluklarındaki periferik BOS mesafelerinde hafif belirginleşme dışında patoloji izlenmedi. Hastanın beyin BT anjiyografi, EKG, EKO ve 24 saatlik ritim holter normal olarak raporlandı. Yapılan tetkikler sonucunda hastaya pulse steroid tedavisi 1 gr/gün dozunda başlandı. Tedavinin 5. Gününde hastada ani başlayan göğüs ağrısı, çarpıntı şikayeti nedeniyle çekilen EKG'de AF tespit edilmiş olup kardiyoloji kliniğinin önerileri doğrultusunda tedavileri düzenlendi.

TARTIŞMA VE SONUÇ: Yüksek doz metilprednizolonun immün sistemi kontrol edici özelliği kullanılarak nörolojik, dermatolojik, romatolojik, otoimmün, alerjik, enfeksiyon gibi birçok hastalığın akut atak tedavilerinde kullanımı yaygındır. Kutanöz (yüz eritemi, akne), oftalmolojik(katarajt, glokom), hematopoetik sistem (nötrofil/eritrosit/trombosit sayı artışı, lenfosit/monosit/eozinofil, bazofil sayısı azalması, immünoglobülin sentezi azalması), enfeksiyona yatkınlık, gastrointestinal sistem(gastrit, peptik ülser), endokrin sistem (hiperlipidemi, hiperglisemi, hipernatremi), kas iskelet sistem, kognitif değişikler (ajitasyon, anksiyete, uykusuzluk), osteoporoz, avasküler nekroz, kardiyovasküler sistem (hipertansiyon, atriyal fibrilasyon, atriyal flutter) üzerine yan etkiler oluşturabilir. Yapılan çalışmalarda yüksek doz glukokortikoid kullanımına bağlı gelişen atriyal fibrilasyon görülme sıklığı nadirdir ve özellikle komorbid böbrek veya kalp hastalığı durumlarında görülme riski daha yüksektir. Olgumuzda kardiyak ve renal patoloji olmamasına rağmen yüksek doz pulse steroid tedavisine bağlı gelişen atriyal fibrilasyon yan etkisini gözlemledik. Yüksek doz pulse steroid kullanımında dikkat edilecek ciddi bir yan etki olan atriyal fibrilasyon nedeniyle bu vakayı sunmaya değer bulduk.

BP - 36 SUPRATENTORİAL GLİOMLU HASTALARDA MOTOR YOLLARIN HARİTALAMASI VE MONİTORİZASYONU: 97 HASTANIN ANALİZİ

EMİNE TAŞKIRAN [1], CİHAN İŞLER [2], BAŞAK YILMAZ [1], MEHMET YİĞİT AKGÜN [2], RAHŞAN KEMERDERE [2], MUSTAFA UZAN [2]

[1] *İSTANBUL ÜNİVERSİTESİ_CERRAHPAŞA, CERRAHPAŞA TIP FAKÜLTESİ, NÖROLOJİ AD*
[2] *İSTANBUL ÜNİVERSİTESİ_CERRAHPAŞA, CERRAHPAŞA TIP FAKÜLTESİ, NÖROŞİRÜRJİ AD*

Amaç:

Motor elokent alanlara yakın, supratentorial alan yerleşimli glial lezyonların cerrahisinde, intraoperatif olarak fonksiyonel kortikal alanların belirlenmesi ve cerrahi süresince kortikospinal traktın takip edilerek korunması yeni motor defisit gelişmemesi için gereklidir. Anestezi altındaki hastalar için güvenli rezeksiyon sınırları halen üzerinde çalışılan bir konudur. Bu araştırmada motor korteksin ve kortikospinal traktın haritalaması ve monitorizasyonu eşliğinde yapılan supratentorial alan yerleşimli glial lezyon cerrahilerindeki nörofizyolojik bulgular ile postoperatif klinik bulguları karşılaştırmayı amaçladık.

Gereç ve Yöntem:

Mart 2017- Aralık 2021 tarihlerinde, anestezi altında, intraoperatif nörofizyolojik monitorizasyon eşliğinde glial tümör cerrahisi yapılan hastalar retrospektif olarak değerlendirildi. Haritalama ve izlemde kullanılmak üzere, motor uyarılmış potansiyel (MEP) eldesi için yüksek frekanslı monopolar uyarım tekniği kullanıldı. Hastaların demografik bilgileri, nörolojik muayene bulguları, MR görüntüleri, cerrahi rezeksiyon oranları ve intraoperatif nörofizyolojik bulguları değerlendirildi.

Bulgular:

Çalışmaya 97 hasta dahil edildi. 63 hastada yüksek dereceli, 34 hastada ise düşük dereceli glial tümör mevcut idi. 10 hastada postoperatif dönemde komplikasyon gelişti. Analize alınan hastaların %85'inde total ve totale yakın rezeksiyon sağlandı. Subkortikal motor eşik, 17 hastada 2mA ve altı, 14'ünde 3mA, 6sında 4mA, 7'sinde 5mA ve geri kalanında 5mAnın üzerindeydi. 6. ayda yapılan muayenelerinde, 6 hastada motor defisit devam etti. Bu hastaların 5i yüksek dereceli glial tümöre sahipti. Subkortikal haritalama ve navigasyon ile elde edilen ölçümlerinde, rezeksiyon kavitesinin kortikospinal trakta yakınlığı yaklaşık 1mm (1mA, n: 3) ve 2mm (2mA, n: 3) idi. Hastaların cerrahi sırasındaki MEP yanıtlarında kritik eşiği aşan değişiklikler mevcut idi. Motor defisit gelişmemesi için, kortikospinal trakta olabilecek yakınlık açısından optimal uyarım eşiği, bizim hastalarımızda, yüksek frekanslı monopolar uyarım tekniği ile hem düşük hem de yüksek dereceli glial tümör için, 2.5 mA (düşük derece için sensivite %89.5, spesifite %53,8 ($p=0.009$), yüksek derecede; sensivite %97.5 spesifite 53.3 ($p<0.001$) olarak tespit edildi.

Sonuç:

Transkraniyal ve direkt kortikal MEP monitorizasyonu eşliğinde subkortikal haritalama güvenli şekilde daha geniş rezeksiyona ve daha az ciddi motor defisitlerin elde edilmesine yardımcı olmaktadır. Subkortikal motor eşik için optimal güvenli rezeksiyon sınırı bu çalışmada 2.5 mA olarak saptanmıştır. Yüksek dereceli tümörde komplikasyon gelişme riski daha yüksektir, daha dikkatli olunmalıdır.

BP - 37 COVİD-19 ENFEKSİYONU SONRASI BAŞLAYAN HIZLI PROGRESİF DEMANS OLGUSUNDA CREUTZFELD-JACOB HASTALIĞI: BİR OLGU SUNUMU

AYÇA SİMAY ERSÖZ , TUBA AKINCI , CEMİLE HANDAN MISIRLI

SAĞLIK BİLİMLERİ ÜNİVERSİTESİ HAYDARPAŞA NUMUNE EAH

Olgu:

Giriş

Hızlı progresif demans(RPD), 2 yıl içinde hastanın kognitif, davranışsal ve motor işlevlerinde kayıp ile karakterize tabloya verilen addır. Bu tablonun tipik örneği Creutzfeld-Jacob Hastalığı(CJD) olmakla birlikte; tedavi edilebilir enfeksiyöz toksik, metabolik, otoimmun ve nonprion nörodejeneratif hastalıklar da mutlaka göz önünde tutulmalıdır.Covid-19 salgını sürecinde SARS-CoV-2 ilişkili ensefalit; RPD ile prezente olan hastalarda birçok klinisyenin aklına gelen tanılardan biridir.

Covid-19 enfeksiyonunu takiben gelişen RPD hastamızda CJD tanısını koyduk ve olgumuz aracılığıyla covid-19 enfeksiyonunun CJD'e yatkınlık oluşturma mekanizmalarına değinmek istedik.

Olgu:

66 yaş kadın, öksürük,halsizlik şikayetiyle hastane yatışı yapılmış. Bu sırada hastada Covid-19 PCR pozitif saptanmış.Sonraki 2 hafta içinde başlayan konuşmada azalma ve yürüme güçlüğü ile hastanemize getirildi.

Kraniyal manyetik rezonans görüntülemesinde(MRG) difüzyon sekansında(DWI) bilateral bazal ganglialarda ve talamus medialinde akut difüzyon kısıtlanması ile uyumlu görünüm izlenmesi üzerine hasta CJD ön tanısıyla interne edildi.

Hastanın nörolojik muayenesinde nonkoopere ve emir almaz durumda idi; 4 ekstremitede yaygın rijidite mevcuttu.Myoklonus izlenmedi.

Hastanın lomber ponksiyonunda beyin omurilik sıvısı(BOS) proteini 470 mg/dl; BOS glukozu 83 mg/dl olarak sonuçlandı.Otoimmun ve paraneoplastik antikorları negatif geldi. BOS'tan protein 14-3-3 yollandı. Protein 14-3-3 pozitif sonuçlanması üzerine , muhtemel CJD tanısı kondu.

TARTIŞMA

CJD yanlış katlanan prion proteinlerinin nörotoksik agregat olarak birikimi sonucu hızlı progresif demans tablosuyla ilerleyen ölümcül bir hastalıktır.

Pandemiyi izleyen süreçte Covid-19 ile ilişkilendirilmiş 4 adet CJD vakası bildirilmiştir.

Prion proteininde katlanmayı bozan tetikleyici faktör henüz kesinleşmemekle birlikte, virus kaynaklı nöroinflamasyonun üzerinde durulmaktadır.

Covid-19 kaynaklı inflamasyonun hali hazırda olan nörolojik semptomu aggreve edebileceği veya yeni bir hastalığı başlatıcı faktör olarak rol oynadığı bilinmektedir.

SARS-CoV-2 spike proteinlerinin amiloid yapısına katılan proteinlere yüksek afinite gösterdiği bildirilmiştir,COVID-19 enfeksiyonu sonrası nörodejeneratif semptomların belirmesi buna bağlanmıştır.

Olgumuz aracılığıyla covid aracılı nöroinflamasyonun, nörodejenerasyonu başlatması ve kötüleştirmesine dikkat çekmek istedik,covid-19 virus enfeksiyonun rolünün anlaşılması için daha çok çalışmaya ihtiyaç duymaktayız.

BP - 38 KOÇ ÜNİVERSİTESİ HASTANESİ FSHD GENETİK TANI VE ARAŞTIRMA ÜNİTESİ: TÜRKİYE'DE FSHD MOLEKÜLER TANISI

SERPİL ERASLAN [1], ŞAHİN AVCI [1], İLKER EREN [2], GULSHAN YUNUSOVA [3], GÜLLEYLA KILIÇ [1], PİRAYE OFLAZER [4], MEHMET DEMİRHAN [2], HÜLYA KAYSERİLİ [5]

[1] KOÇ ÜNİVERSİTESİ HASTANESİ GENETİK HASTALIKLAR DEĞERLENDİRME MERKEZİ
[2] KOÇ ÜNİVERSİTESİ TIP FAKÜLTESİ CERRAHİ TIP BİLİMLERİ ORTOPEDİ VE TRAVMATOLOJİ ANABİLİMDALI
[3] KOÇ ÜNİVERSİTESİ HASTANESİ NÖROLOJİ BÖLÜMÜ
[4] KOÇ ÜNİVERSİTESİ TIP FAKÜLTESİ NÖROLOJİ ANABİLİMDALI
[5] KOÇ ÜNİVERSİTESİ TIP FAKÜLTESİ TIBBİ GENETİK ANABİLİMDALI

Amaç:

2015-2018 yılları arasında ilk kurulum adımları atılan Koç Üniversitesi Hastanesi (KUH) FSHD Genetik Tanı ve Araştırma Ünitesi, 2019 yılından itibaren tam faaliyete geçerek, tüm moleküler çalışmaları ülkemizde yapılan ilk ve *"Moleküler Taraklama" (Molecular Combing; MC)* tekniği ile tanı veren tek ünite haline gelmiştir. Bu çalışmanın amacı, faaliyetinden bu yana yapılan moleküler analiz sonuçları paylaşmak ve bilimsel yayınlarda bildirilen bulgularla uyumunu karşılaştırmaktır.

Gereç ve Yöntem:

FSHD klinik öntanısı alan ve skorlamaları yapılan hastaların aile ağacı ve olası etkilenmiş aile bireylerinin klinik bilgileri kayıt edildikten sonra ünitemize kabulü yapıldı. Toplam 60 hastadan kan örneği alındı. Agaroza gömülü DNA izolasyonu sonrası, hibridizasyona dayalı MC protokolü uygulandı ve otomatize tarayıcıdan alınan görüntüler FiberStudio® yazılımı üzerinden analiz edilerek 4qA D4Z4 tekrar sayıları incelendi.

Bulgular:

55 aileden toplam 60 hastada D4Z4 tekrar sayıları araştırıldı. Toplam 48 hastada kısalmış tekrar sayısı (RU) saptandı ve yedi hastada ≥10 RU belirlendi. Kısalmış RU saptanan beş hastanın, etkilenmiş birer aile bireyinde de ≤10RU görüldüğü halde KS ve başlangıç yaşı arasında değişkenlik vardı ve bir ailede mikrodizin analizi ile *SMCHD1* genini de içine alan büyük delesyon olduğu görüldü. Genotipe göre hasta dağılımı 1-7 RU=40 (%75.5), 8-10 RU=13 (%24.5) idi. Klinik skor (KS), RU ve başlama yaşı karşılaştırıldığında: KS 0-3 = 11 (%20.8); KS 4-10 = 36 (%67.9) ve KS 11-15 = 6 (%11.3) hasta olduğu saptandı. Tekrar sayıları, KS 0-3 grubunda ≥5 (5-9), KS 4-10 grubunda ≥2 (2-10), KS 11-15 grubunda büyük oranda 3-4 RU olarak belirlendi. Başlangıç yaşı ≤20 olan 34 hasta (%64.1) KS 4-10 grubundaydı. Hastalığın başlangıç yaşı ≥20 olan 19 hastanın büyük kısmı (%84.2) KS 0-10 arasında idi.

Sonuç:

MC analizi ile 53/60 hastanın (%88; SMCHD1 delesyon ailesinde FSHD1+2) FSHD1 tanısı kesinleşti. Kısalmış RU saptanmayan ve 8-10 RU olduğu belirlenen hastaların FSHD2 değerlendirmeleri yapılacaktır. KS ve RU sonuçları değerlendirildiğinde, hastalığın ortaya çıkma yaşı ve şiddeti arasında büyük oranda uyum bulunduğu gözlendi. Aynı aileden ve aynı RU'ya sahip bireylerde, hastalığın şiddetinin değişkenlik gösterebildiği bilinmektedir. Araştırmanın ileri aşamalarında aile içi klinik değişkenliğin altında yatan genetik faktörlerin incelenebilmesi amacı ile birden çok etkilenmiş bireyin olduğu geniş FSHD ailelerinde, genomik ve epigenomik araştırmaların da yapılması hedeflenmektedir. mektedir.

BP - 39 P105L MUTASYONLU FAMİLYAL GERSTMANN-STRUASSLER-SCHEİNKER SENDROMU OLGU SUNUMU VE LİTERATÜR GÖZDEN GEÇİRMESİ

MELİKE ÇAKAN , BÜLENT ELİBOL , MEHMET ERSİN TAN , EZGİ YETİM ARSAVA

HACETTEPE ÜNİVERSİTESİ TIP FAKÜLTESİ HASTANESİ NÖROLOJİ ANABİLİM DALI

Olgu:

Giriş:

Gerstmann-Struassler-Scheinker Sendromu, kalıtsal yavaş progresif bir prion hastalığı olup dünya genelinde mutasyonları tanımlanmış az sayıda aile mevcuttur.

Olgu:

52 yaşında erkek hastada, 10 yıl önce sinirlilik ve içe kapanma şeklindeki psikiyatrik semptomlar başlamış. 56 yaşında ellerinde ve başında uyuşukluk, ağrı ile başvurusunda semptomatik tedavi önerilen hastanın 58 yaşında tepkilerinin yavaşladığı ve eskiden yapabildiği şeyleri yapamaz olduğu fark edilmiş. Nöroloji kliniği başvurusunda parkinsonizmi saptanması üzerine karbidopa ve levodopa başlanmış. Takip eden yıllarda halüsinasyon görme, uyku ve konuşma bozukluğu şeklinde semptomları eklenen hasta, 2022 Ağustos ayında yürüme, konuşma bozukluğu ve sıklığı giderek artan ağlama nöbetleri, ajitasyon şikayetleri ile Hacettepe ÜTF Nöroloji polikliniğine başvurdu. Nörolojik muayenesinde dizartri, maske yüz, solda daha belirgin izlenen bilateral bradikinezi, postural instabilite, dört ekstremitede artmış derin tendon refleksleri ve küçük adımlı antefleksiyonda yürüme göze çarpıyordu. Aileden 2 erkek kardeş, bir kız kardeş, baba, amca, amca oğlu, hala, hala oğlu ve dedesinde benzer şikayetlerin dördüncü veya beşinci dekadda başladığı ve bu bireylerin ortalama beş altı yıl içinde kaybedildikleri öğrenildi. Bahsedilen yüklü aile öyküsü üzerine istenen tüm ekzon sekanslama ile PRNP geninin 2. ekzonunda c.314C>T değişikliği (P105L mutasyonu) heterozigot olarak gözlendi. Standardize mini mental test toplam skoru 18 olan hastanın bellek değerlendirmesine ait Artırılmış İpuçlu Hatırlama test skoru yaşına göre normal aralıkta olmasına karşın dikkati ve yürütücü işlevlerinde orta, uzaysal-görsel becerilerinde ağır derecede bozukluk izlendi. Rutin EEG tetkikinde anormal bir bulgu saptanmadı. BOS'ta çalışılan total tau seviyesi 171 pg/mL ve fosfoTau ise 19.5 pg/mL şeklinde normal sınırlardaydı. Beyin MRG incelemesinde hafif serebral atrofi dışında patolojik bir bulgu saptanmadı. Arteriyel spin labeling (ASL) perfüzyon MRG'de serebral hemodinami değişikliği izlenmedi. Hastanın semptomatik tedavileri başlanarak izlemine devam edilmektedir.

Literatür verileri:

'Gerstmann-Struassler-Scheinker Syndrome'' anahtar kelimeleri ile Pubmed veritabanında yapılan analizde 46 Ailevi Gertsman Sendromu'ndan 35 tanesinde ve 63 sporadik olgudan 52 tanesinde genetik mutasyon tanımlandığı görülmüştür. Toplam 31 olguda (24 ailesel tutulum, 7 sporadik vaka) P102L mutasyonu vardır. İlk kez Japonya'da bir ailede PRNP geninde P105L mutasyonu bildirilmiştir. Türkiye'den yayınlanan ilk raporda 2020 yılında bir ailede Ailevi Gertsman-Straussler-Scheinker Sendromu ile ilişkili olduğu bilinen PRNP geni G131V mutasyonu bildirilmiştir.

Sonuç:

Literatürde P105L mutasyonu bildirilen birkaç örnek Ailevi Gerstman-Struassler-Scheinker Sendromu bulunmaktadır. Bu çalışmada ender görülen bu hastalığın ailevi formu sunulmuştur.

BP - 40 TEDAVİ EDİLEBİLİR BİR CHARCOT-MARİETOOTH OLGUSU: SORD MUTASYONU

ASLI AÇIL , VASFİYE KABELOĞLU , AYSUN SOYSAL

BAKIRKÖY PROF. DR. MAZHAR OSMAN RUH SAĞLIĞI VE SİNİR HASTALIKLARI EĞİTİM VE ARAŞTIRMA HASTANESİ

Olgu:

Giriş

Charcot-MarieTooth hastalığı (CMT) ve distal Herediter Motor Nöropati(dHMN) hastalarının bir kısmında SORD (Sorbitol Dehidrogenaz) mutasyonu saptanmıştır.
Hücre içindeki glukozun 1/3'i poliyol yolağı ile metabolize olmaktadır. Poliyol yolağının birinci enzimi olan aldoz redüktaz glukozu sorbitole; SORD ise sorbitolu fruktoza dönüştürmektedir. SORD genindeki mutasyonlar sonucu SORD üretilemediğinden sorbitol birikerek periferik sinirlerde hasar oluşumuna yol açar.
Bu sunumda bel ağrısı yakınması ile başvuran bir hastada SORD mutasyonu ilişkili herediter PNP tanısı bildirilmektedir.

Olgu

33 yaşında erkek hasta bel ağrısı ve topukta yürüyememe yakınması ile başvurdu. Soygeçmişi sorgulandığında iki kardeşinde benzer şikayetler, bir kardeşinde diyabet olduğu öğrenildi.
Hastanın nörolojik muayenesinde; her iki gastrocnemius kas gücü ⅘ idi. Bilateral aşil refleksleri alınamayan hastada diğer DTR'leri hipoaktif, TCR bilteral lakayttı. Eldiven çorap tarzında duyu kusuru saptandı. Yürüyüşü ve parmak ucunda yürüyüşü doğal olan hastanın topukta yürümesi beceriksizdi. Pes kavus ve çekiç parmak deformiteleri saptandı. Hastanın 2015 yılında yapılan elektronöromiyografik (EMG) incelemesi aksonal tipte PNP ile uyumlu bulundu. CMT tip-2 düşünülen hastada PMP-22 duplikasyon/delesyon saptanmadı. 2022'de tekrar bel ağrısı yakınması ile başvuran hastanın tekrarlanan EMG'sinde alt ve üst ekstremitelerde ön planda motor lifler olmak üzere motor ve duysal lifleri etkileyen sural korunmanın dikkat çektiği ve motor ileti bloklarının eşlik ettiği kronik gidişli polinöropati ile uyumlu sonuçlandı. İki EMG kıyaslandığında motor amplitüdlerin ve ileti hızlarının kısmen düzeldiği görüldü.
Ayırıcı tanıya yönelik yapılan tetkiklerde BOS protein değeri 24.7 saptandı, biyokimya normaldi ve hücre görülmedi. Tümör ve vaskülit markerları negatif saptandı. Protein ve immünelektroforez, tiroid fonksiyon testleri, serolojik ve paraneoplastik incelemeler, B12 ve folikasid düzeyleri normal saptandı. Kardeşlerinde de benzer öykü olduğu için ailesel PNP ön tanısı ile Tüm Genetik İnceleme (WES) planlandı, SORD-Exon 7 p.Ala253GlnfsTer27 mutasyonu saptandı.

Sonuç
Bugüne kadar CMT hastaları için herhangi bir tedavi bulunamamıştır.
Ancak genetik testler yardımı ile saptanan metabolik mutasyonlar için tedaviler geliştirebilir. SORD mutasyonu sonucunda sorbitol birikimini engelleyen aldoz redüktaz inhibitörleri SORD mutasyonu ile ilişkili olan CMT hastaları için bir tedavi seçeceği olabilir.

BP - 41 ANTİ- AMFİFİZİN VE ANTİ-TİTİN ANTİKOR POZİTİFLİĞİ İLE GÖRÜLEN PARANEOPLASTİK SEREBELLAR DEJENERASYON SENDROMU: OLGU SUNUMU

CEYDA DOĞAN , MERVE ÇAYOĞLU , MEHMET GÜNEY ŞENOL

SULTANABDULHAMİD HAN EĞİTİM ARAŞTIRMA HASTANESİ

Olgu:

Anti- amfifizin ve anti-titin antikor pozitifliği ile görülen paraneoplastik serebellar dejenerasyon sendromu: Olgu sunumu

Özet:

Paraneoplastik nörolojik sendromlar kişinin tümör hücresine karşı oluşturduğu anormal immün yanıtın görüldüğü nadir tablolardır. Bunlardan en sık görüleni paraneoplastik serebellar dejenerasyon (PSD) olup tremor, dizarti ve ataksi kliniği ile ortaya çıkan,sıklıkla anti-yo pozitifliği izlenen alt tipidir. Anti amfifizin antikoru ise Stiffman sendromunda tanımlanmış olup son yıllarda maligniteler, limbik ensefalit, serebellar disfonksiyon gibi klinik bulgularla birlikte pozitifliği saptanması üzerine non-stiff anti amfifisin sendromu (NSAS) olarak yeni bir tanımlama getirilmiştir. Bu olguda tremor, dizartri gibi klinik semptomları olan, görüntülemelerinde serebellar atrofi saptanan ve anti-titin ve anti-amfifizin antikor pozitifliği ile NSAS tanısı alan hastayı inceledik.

Anahtar kelimeler:tremor, non-stiff anti amfifizin, paraneoplastik serebellar dejenerasyon

Abstract:
Paraneoplastic neurologic syndromes are rare disorders which an abnormal immune response to a tumor cell is seen. The most common one is a subtype which anti-Yo positivity is frequently tracked, paraneoplastic cerebellar degeneration (PCD), generated with clinical findings as tremor, dysarthria and ataxia. While the anti amphyphisin antibodies have been defined in Stiffman syndrome, in recent years upon detection of positivity in malignancies, limbic encephalitis and clinical findings like cerebellar dysfunction, a new definition has been brought as non-stiff anti-amphyphisin syndrom (NSAS). In this case, we have examined a NSAS patient with clinical symptoms like tremor, dysarthria; cerebellar atrophy detection in CT with anti-titin and anti-amphyphisin antibodies positivity.

Key words:tremor, non-stiff anti-amphyphisin, paraneoplastic cerebellar degeneration

Giriş:

Paraneoplastik sendrom; kanser tanılı veya henüz tanı almamış hastalarda mekanik veya metabolik bozukluklarla açıklanamayan, son yıllarda tanımlanmış tablolardır. Bu tablolardan klinik özellikleri en iyi açıklanmış olanlardan biri paraneoplastik serebellar dejenerasyon (PSD) olup tümör hücrelerinden salınan nöronal antijenlere karşı oluşan bir otoimmün yanıt sonucu meydana gelmektedir. PSD ye en sık eşlik eden antikor anti-Yo olarak bilinmekte ve klinik prezentasyon tremor, ataksi ve dizartri şeklinde kendini göstermektedir. En çok jinekolojik ve meme maligniteleri ile birliktelik göstermekte birlikte, hodgkin ve küçük hücreli akciğer kanseri olan hastalar da bildirilmiştir.

Bu yazıda serebellar dejenerasyona amfifizin ve anti-titin antikorları pozitifliği eşlik eden bir olgu sunulacak olup, güncel literatürde yer bulmuş non-stiff anti-amfifizin sendromundan söz edilecektir.

Vaka Sunumu:

75 yaşında kadın hasta; 6-7 yıldır olan ve son 1 yıldır yemek yeme, kaşık tutma ve günlük işlevlerde bağımlılık yapan solda daha fazla olan el titremesinden yakınmakta. Şikayetleri son 1 yıldır hızlı bir progresyon göstermiş. Son 3 aydır çene titremesi de eklenmiş ve 15 gündür olan yutma güçlüğünden bahsetmekteydi. Özgeçmişinde bilinen hipertansyon, KOAH, hipotiroidi ve depresyon öyküsü var. Soygeçmişinde anne ve teyzede el titremesi bulunmaktaydı. Nörolojik muayenesinde bilinç açık, oryante ve koopere olan hastanın; vertikal bakış kısıtlılığı, sol üst ekstremitede daha baskın olmak üzere, iki yanlı postural ve instasiyonel tremor izlenmekteydi. Tüm ekstremitelerinde kas gücü tam, desteksiz ayağa kalkamamakta, yürüyüş temkinli, küçük adımlarla ve bilateral kol sallama azalmıştı. Ekstremite ve aksiyel rijiditesi bulunmamakta, froment negatif, konuşması nazone, ılımlı anlaşılır dizartrisi mevcuttu. Yumuşak damak hareketleri normal, taban cildi refleksi iki taraflı fleksör yanıtlı, derin tendon refleksleri üst ekstremitelerde normoaktif, alt ekstremitelerinde ise hipoaktif olarak alınmaktaydı. Hastanın kontrastlı kraniyal MR görüntülemesinde serebellar folialar belirgin izlenmekteydi. Ayırıcı tanı açısından çekilen servikal ve lomber MR görüntülemelerinde medulla spinalis basısı izlenmemişti. Laboratuvar tetkiklerinde kanda; hiponatremi, hipokloremi, hipomagnezemi, anemi ve trombositopeni mevcuttu, serumdan Ca belirteçlerinde pozitiflik saptanmadı; AST - 11,1 U/L, ALT - 8,2 U/L, Kreatinin - 0,82 mg/dL, Sodyum (Na) - 120 mmol/L, Klor (Cl) - 83 mmol/L, Magnezyum - 1,45 mg/dL, Vitamin B12 - 826 ng/L, HGB- 9,4 g/dL, HTC-%29,2 , PLT-126 10^3/mm^3, Ca 125 - 8,65 U/mL, Ca 15.3 - 13 U/mL, Ca 19.9 - 11,2 U/mL, CEA - 1,05 µg/L. Lomber ponksiyon ile alınan beyin omurilik sıvı (BOS) berrak renkteydi. BOS kültüründe üreme izlenmedi, protein 0,033 mg/dL olarak bulundu ve hücre saptanmadı. BOS biyokimyası normal sınırlardaydı; LDH - 32 U/L, Glukoz - 59,2 mg/dL, Sodyum (Na) - 127 mEq/lt, Potasyum (K) - 2,57 mEq/lt, Klorür (Cl) - 102,6 mEq/lt. Hastanın paraneoplastik panelinde anti-titin ve anti-amfifizin antikorları pozitif saptandı. Paraneoplastik sendrom etyolojisinin araştırılması açısından yapılan meme usg'da sağ ve sol aksillalarda multipl, korteksi kalınlaşmış LAP görünümleri izlendi. Tüm vücut PET sintigrafi sonucunda FDG afiniteli malignite lehine bulgu izlenmedi. Hematoloji önerisi ile yapılan periferik yayma sonucunda plateletler 150.000 üzerinde saptanıp, pseudotrombositopeni olarak değerlendirildi. Genel cerrahi tarafından LAP biyopsisi planlandı. Hastaya 8 gün 1000 mg intravenöz metilprednizolon tedavisi başlandı. Hasta dizartrisi ve tremoru belirgin halde azalmış, desteksiz yürüyebilir halde takip ve araştırmalarının ayaktan devam edilmesi planlanarak taburcu edildi.

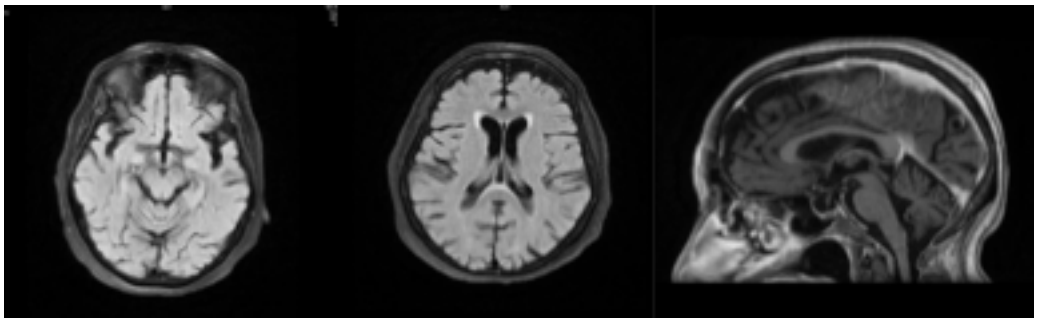

Aksiyel ve sagittal T2 MR kesitinde kortikal ve serebellar atrofi

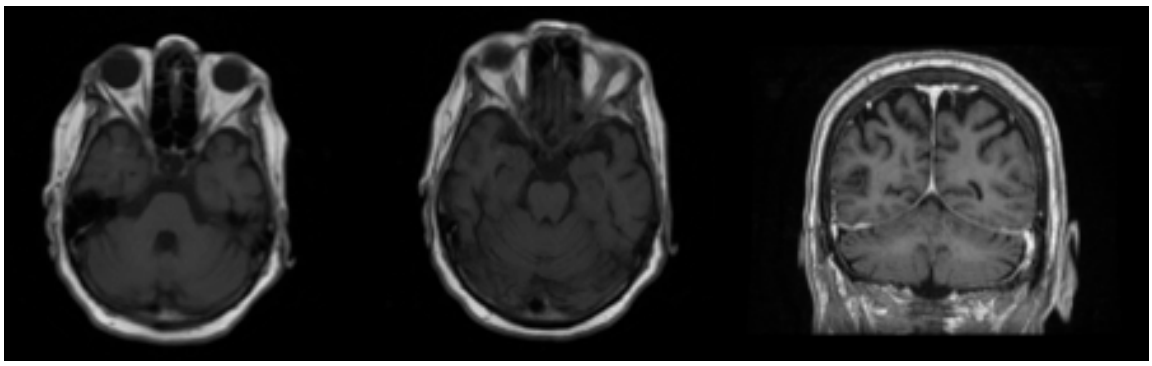

Aksiyel ve koronal T1 MR kesitlerinde kortikal ve serebellar atrofi

Tartışma:

Paraneoplastik nörolojik sendromlar nadir görülmekle birlikte farklı nörolojik belirti ve bulgularla karşımıza çıkan ve etiyolojisi belirlenemeyen hastalarda öncelikli olarak akla getirilmelidir. Birçok hastada malignitenin teşhisinden çok önce ortaya çıkarak erken teşhis ve tedaviye olanak sağlar. Paraneoplastik serebellar dejenerasyon bu sendromlar içinde sık görülen bir alt tiptir. Literatüre bakıldığında sıklıkla anti-yo antikoru saptanmasına rağmen bizim olgumuzda anti-titin ve anti-amfifizin pozitif bulunmuştur.
Olgumuzda klinik olarak dizartri, yutma güçlüğü, tremor ve kraniyal görüntülemesinde serebellar atrofisi olan hastaya anti-amfifizin antikor pozitifliğinin de eşlik etmesiyle NSAS düşünülmüş olup metilprednizolon tedavisine yanıt alınmıştır.
Paraneoplastik nörolojik sendromlar kanserli hastaların 1/10.000'den daha azında görülen nadir sendromlardır. Klasik ve klasik olmayanlar olarak ikiye ayrılmaktadırlar. Klasik sendromların başlıcaları subakut serebellar dejenerasyon, opsklonus-myoklonus sendromu, limbik ensefalit ve progresif ensefalomyelit olup bunlar santral sinir sistemini tutarken; Lambert Eaton Miyastenik sendrom, subakut duysal nöropati ve dermatomyozit ise periferik sinir sistemi tutuluşu ile seyreden klasik sendromlardır. Subakut serebellar dejenerasyon santral sinir sistemi tutuluşu ile giden klasik sendromlar içerisinde en sık görülenlerden biridir. En sık eşlik eden anti-Yo antikoru olmakla birlikte bizim olgumuzda serumda anti-amfifizin ve anti- titin antikorları pozitifliği saptanmıştır.

Titin, sarkomer boyunca uzanıp kasa esneklik sağlayan filamentöz dev bir proteindir. doi:10.1001/archneur.58.6.885 Anti titin antikoru ilk olarak ve en sık timomalı miyastenia graves hastalarında tanımlanmış olsa da literatürde subakut serebellar dejenerasyon gibi farklı paraneoplastik nörolojik sendromlarda da bildirilen vakalar mevcuttur.
Anti-amfifizin antikoru ise ilk olarak Katı Adam Sendromunda tanımlanmış olan bir hücre içi antikordur. Meme kanseri ile birlikteliği sık olarak gösterilmiştir.

Son yıllarda yapılan çalışmalarda çeşitli klinik tablolarla anti amphifizin antikor birlikteliğindeki sıklığa dikkat çekilerek bu tablolara Non Stiff Anti-Amphyphysin antikor sendromu (NSAS) adı kullanılmaya başlanmıştır. Bu sendromda en sık görülen klinik manifestasyonlar limbik ensefalit, serebellar disfonksiyon, disotonomi şeklindedir. Bu hastalarda metilprednizolon, ivig ve dirençli vakalarda rituksimab tedavi seçenekleri arasındadır.

Sonuç:

Bu vaka sunumunda Anti-amfifizin pozitifliği olan ve benzer klinik prezentasyonlar ile başvuran hastalarda NSAS' ın hatırlanması amaçlanmıştır.

BP - 42 COVİD-19 ENFEKSİYONUNA BAĞLI PARAPAREZİ OLGU SUNUMU

AYDAN DAĞDAŞ , SENA DESTAN BÜNÜL , AYBALA NESLİHAN ALAGÖZ

KOCAELİ ÜNİVERSİTESİ TIP FAKÜLTESİ

Olgu:

COVİD-19 ENFEKSİYONUNA BAĞLI PARAPAREZİ OLGU SUNUMU

GİRİŞ:

Sars-Cov 2 virüsünün neden olduğu covid- 19 pandemisi klinik takiplerde solunum yolu semptomları ile ön planda seyretmekle birlikte iskemik serebrovasküler olaylar, otoimmün ensefalitler,baş ağrıları, epileptik aktiviteler,demyelinizan polinöropatiler gibi nörolojik bulgulara neden olabilmektedir.Biz bu olgu sunumunda covid enfeksiyonu sonrası gelişen paraparezi ile tarafımıza başvuran olgumuzu sunmayı amaçladık.

OLGU:

52 yaşında bilinen hashimato tiroiditi tanısı olan kadın hasta; Mayıs 2022'de bacaklarda uyuşma ve yürüme güçlüğü şikayeti ile nöroloji polikliniğine başvurdu. Hastanın Şubat 2022 de covid-19 enfeksiyonu geçirdiği, 2 hafta sonra her iki bacağında uyuşma şikayeti başladığı birkaç hafta sonra bacaklarında güçsüzlük şikayetinin geliştiği öğrenildi. Nörolojik muayenesinde; bilateral alt ekstremite kas gücü proksimal ve distalde 5 üzerinden 2, her iki alt ekstremitede derin tendon refleksleri hiperaktif, her iki taban derisi refleksi ekstensör, T10 seviyesinden itibaren seviye veren duyu kusuru tespit edildi. Rutin tetkiklerinde anlamlı patoloji saptanmadı. Yapılan sinir ileti çalışmaları normal sınırlarda değerlendirildi. Çekilen spinal Manyetik rezonans (MR) görüntülemesinde patoloji saptanmadı. Kontrastlı Kranial MR görüntülemesinde bilateral kortikospinal traktusta T2 sinyal artışı alanları izlendi. Otoimmün etiyolojilere yönelik istenilen tetkiklerinde patoloji saptanmadı. Sifiliz, HIV ve diğer viral etkenler açısından yapılan tetkiklerinde patoloji saptanmadı.NMO-MOG otoantikor testleri negatif saptandı. Hastaya 7 gün süre ile intravenöz metilprednizolon 1000 mg/gün tedavisi uygulandı. Fayda görülmemesi üzerine 7 kür plazmaferez tedavisi uygulandı.

TARTIŞMA:

Bilateral kortikospinal traktus tutulumu motor nöron hastalıkları, erişkin başlangıçlı lökodistrofilerde, ozmotik demyelinasyon sendromu ve enfeksiyon(lyme, HTLV-1, SARS-COV2)durumlarında tanımlanmıştır.Biz vakamızda yapılan etiyolojik araştırmalar sonucunda covid-19 enfeksiyonu dışında risk faktörü bulamadık. Literatürde tanımlanan vakalarda tedavi olarak metilprednizolon veya plazmaferez tedavisi uygulanmış olup biz de vakamızda metilprednizolon ve plazmaferez tedavisi uyguladık. Tedaviden 2 ay sonra yapılan nörolojik muayenesinde; bilateral alt ekstremite proksimal ve distal kas gücünü 5 üzerinden 4, duyu kusurunda azalma tespit ettik. Hastayı nöroloji ve fizik tedavi kliniği takibine aldık.

SONUÇ:

Nadir olmakla birlikte COVİD-19 enfeksiyonuna bağlı bilateral kortikospinal traktus tutulumu literatürde tanımlanmıştır. Biz de covid-19 enfeksiyonuna bağlı gelişebilecek nörolojik manifestasyonlara ek olarak bilateral kortikospinal traktus tutulumuna dikkat çekmek istedik.

BP - 43 HIZLI İLERLEYEN YIKICI BİR HASTALIK: NMDAR ENSEFALİTLİ 2 OLGU

CİHAT ÖZGÜNCÜ [1], KADİR GÜLŞEN [2], CAHİT AYAN [2], ALPEREN KAPAMA [2], SEVDE TEKNECİ [2]

[1] *KONYA ŞEHİR HASTANESİ NÖROLOJİ KLİNİĞİ*
[2] *SELÇUK ÜNİVERSİTESİ TIP FAKÜLTESİ NÖROLOJİ ANABİLİM DALI*

Olgu:

Otoimmün ensefalitler, karmaşık ayırıcı tanıya sahip ciddi sonuçlara yol açabilen santral sinir sisteminin enflamatuar kökenli nadir görülen hastalığıdır. Kliniği değişiklik göstermekle birlikte, halüsinasyon, amnezi gibi psikiyatrik durumların yanında nöbetler, hareket bozuklukları, otonom sistem tutulumu, kardiyak aritmiler, instabil kan basıncı gibi hayatı tehdit edecek forma dönüşebilir. Klinik yıkıcı ve standart ensefalit tedavisine yanıtsız olarak progrese olabilir. Hastanemize, psikiyatrik yakınmalarla birlikte ensefalit belirtileriyle gelen 2 hastamızı sunmayı amaçladık.

Olgu 1:

24 yaşında erkek hasta bellek kaybı ile başvurdu. İlk muayenesinde trunkal ataksi mevcuttu. Ensefalit öntanısı ile lp yapıldı, asiklovir başlandı. MRI'da leptomeningeal diffüz kontrast tutulumu izlendi. Takiplerinde jeneralize nöbeti gelişti. Genel durumunda bozulma olması ve tedaviye yanıt vermemesi nedeniyle limbik ensefalit paneli gönderildi NMDAR+ sonuçlandı. Ancak hasta yatışının 15. gününde kardiyak arrest geçirerek exitus oldu

Olgu 2:

22 yaşında kadın hasta, anormal gülme ağlama atakları, uyumama ve jeneralize nöbet ile başvurdu. İlk nörolojik muayenesi normal sınırlardaydı. Ensefalit öntanısı ile lp yapıldı asiklovir başlandı. Beyin MRI ve EEG normal değerlendirildi. Tedaviye rağmen genel durumunda kötüleşme izlendi. Limbik ensefalit paneli gönderildi NMDAR+++, GABAR+ olarak sonuçlandı. 5 kür plazmaferez uygulandı. Ancak yatışının 25. günü kardiyak arrest ile exitus oldu.

Otoimmün ensefalit mortal olabilen ve hızlı klinik geliştirebilen bir hastalık olması sebebiyle ensefalit ayırıcı tanısında değerlendirilmesi gerekir. Tedavi antikorları uzaklaştırmak üzerinedir. Öncelikle plazmaferez veya IVIG tedavisi planlanmalıdır. Hastanın durumuna göre uygun immünsupresif tedavilere geçilebilir. Olgularımızın hızlı seyirli olması ve ayırıcı tanı sırasında vakit kaybedilmesi nedeniyle hastalarımız exitus oldu. Bu nedenle viral ensefalit tetkikleri negatif sonuçlanan, tedaviye yanıt vermeyen olgularda mutlaka otoimmün ensefalit akılda tutulmalıdır.

BP - 44 İNFLUENZA A VİRÜSÜNÜN NEDEN OLDUĞU HEMORAJİK ENSEFALİT OLGUSU

SHUKUR IMANOV , BURHANETTİN ULUDAĞ

EGE ÜNİVERSİTESİ TIP FAKÜLTESİ NÖROLOJİ ABD

Olgu:

GİRİŞ

Infulenza, tip A ve B İnfulenza virüsünün neden olduğu akut, febrile ateş ile seyreden genelde kendini sınırlayan hastalıktır. Yaygın görülen respiratuvar bulguların yanı sıra, myozit, rabdomyolizis, myoglobinüri, myokardit, perikardit, ve santral sinir sistemi tutulumları da görülebilir

OLGU

43 yaşında erkek hasta, bilinen hipertansiyon ve epilepsi tanılı olan olgumuz, düzenli olarak sodyum valproat 1000mg/gün kullanmaktadır. Öyküsü 1 ay önce başlayan ateş yüksekliği, bilinç değişikliği, artan nöbet sıklığı (tat, koku, işitsel auralar eşliğinde) şeklinde olan hasta acil servise başvurdu. Nörolojik bakısında patolojik bulgu saptanmadı. Görüntülenen kontrastlı kranial MRG de supratentorial kesitlerde sağ temporal lobta T1A sekanslarda içerisinde hemorajik intensiteleri barındıran , T2A sekanslarda ödem bulguları ve heterojen dansiteyi barındıran post kontrast serilerde heterojen kontrast etkileşimi gösteren alanlar izlendi. Yapılan beyin omurilik sıvısının (BOS) değerlendirmesinde, 70/mm3 lökosit, 72 mg/dL protein saptandı. BOS viroloji panelinde İnfluenza virüs tip A pozitif saptandı. İntravenöz metilprednizolon(IVMP) ve oceltamivir tedavisi başlandı.

TARTIŞMA

İnfluenza virüsüne bağlı sinir sistemi bulguları görülebilmektedir. Bunların arasında, Akut dönemde akut nekrotizan ensefalopati, malign beyin ödemi, PRESS, corpus callosum splenium tutuluşu, Subaklut dönemde, Guillain-Barre sendromu, Serebellit, myozit, geç dönemde, parkinsonizm görülebilmektedir. Sitokin fırtınası, öncelikli olarak sorumlu tutulmaktadır. Denenmiş ve önerilen tedaviler arasında antiviral tedavi, IVMP, immunglobulin, plazmaferez, hiperosmolar terapi, hipotermi yer almaktadır.

Prognoz benign tablolardan malign tablolara kadar değişkenlik göstermektedir. Viral ensefalitler arasında nadir olması nedenile İnfluenza tip A ensefaliti olgusunu sunmak istedik.

BP - 45 MOTOR DEFİSİT VE BULBER TUTULUMLA PRESENTE HASTADA ANTİ-MOG ANTİKORU POZİTİFLİĞİ: MOGAD OLGU SUNUMU

HATİCE BABAOĞLAN [1], DÜRDANE AKSOY [2], SEMİHA GÜLSÜM KURT [2], BETÜL ÇEVİK [2], ORHAN SÜMBÜL [2]

[1] *KİLİS DEVLET HASTANESİ*
[2] *TOKAT GAZİOSMANPAŞA ÜNİVERSİTESİ HASTANESİ*

Olgu:

Amaç:Miyelin oligodendrosit glikoprotein antikoru ile ilişkili hastalık; optik nörit, miyelit, ADEM gibi kliniklerle ortaya çıkabilen, merkezi sinir sisteminin inflamatuar hastalıklarındandır.(1) Bu olguyla motor defisiti ve bulber bulguları olan MOG+ saptadığımız hasta ile MOGAD'ın ayırıcı tanıda hatırlanmasını vurgulamak istedik.

Olgu:30 yıl önce Tbc geçirme, 2 ay önce Covid öyküsü olan hastanın tanı sonrası bacaklarda güçsüzlüğü, üriner retansiyonu olması üzerine TAK kullanımı olmuş. Şikayetleri tedavisiz 1 ay sürüp geçmiş. 2 gündür olan yutma güçlüğü, bacaklarda güçsüzlükle başvuran hastanın muayenesinde konuşma dizartrik, gag refleksi azalmış, kas gücü alt ekstremitede 3/5, destekle mobilizeydi.

Dış merkez MR'de bilateral frontal, parietal derin beyaz cevherde hiperintens alanlar, kontrastlı serilerde leptomeningeal ve parankimal kontrastlanma artışları olup atipik enfeksiyöz etkenlere bağlı menenjit/ensefalit lehine düşünüldü. Spinal lezyon yoktu. Lomber ponksiyon incelemesinde 600 lökosit, %10 PMNL %90 lenfosit, Bos protein 95mg/dL, Bos glukozu:59 Na:148 eş zamanlı kan glukoz 112 mg/dL idi. BOS HSV, VZV PCR gönderilerek asiklovir başlandı. Vaskülit markerları negatif saptandı. Papilödem ve üveit yoktu, VEP normaldi. Geçirilmiş Tbc öyküsü olan hastaya Toraks BT çekildi, BOS'tan Tbc PCR gönderildi BOS sitolojisi normaldi.

Yinelenen beyin MR'da optik sinir çevresinde kontrast tutulumu, pontomedüller seviyede, mezensefalon, periaquaduktal bölgede, bilateral subkortikal beyaz cevherde T2A'da net sınır vermeyen hiperintens lezyonlar olup demiyelinizan proçes, vaskülit, ensefalitler, anjiosentrik lenfomada olabileceği belirtildi. MRspect'de kolin artışı, NAA/kolin oranı gerilemiş, lezyonlarda laktat pikleri olup demiyelinizan-inflamatuar proçesler lehinde düşünüldü. Spinal MR'da:C3-4 düzeyinden torakale devam eden uzun segment kord santralini etkilemiş T2A hiperintens, kontrastlanma göstermeyen lezyon saptandı(uzun segment spinal kord tutulumu). Beyin MR'da demiyelinizan lezyonlar, optik sinir ve uzun segment spinal tutulum olan hastadan OKB, MOG, NMO gönderilerek pulse streoid başlandı,10 gün sonrasında oral prednol tedavisine geçildi.HSV PCR negatif saptandı. MOG pozitif, NMO ve OKB negatif saptanan hastaya Rituksimab tedavisi planlandı.

Sonuç ve Tartışma : MOGAD; anterior kısımda belirgin uzun optik sinir lezyonu, perinöral kontrast tutulumu, kraniyalde daha çok pons ve 4. ventrikül çevresinde lezyonlar, spinal daha az tutulmakta olup gri maddeyi tutan uzun segment spinal kord lezyonları şeklinde MR özellikleri ile diğer demiyelinizan hastalıklardan ayrılır.(2) Ciddi sakatlığa rağmen %10 vakada ilk görüntüleme normal olabilir.(3) Prognoz iyi olup, steroid yanıtının iyi olduğu ancak steroid azaltılırken relaps sık görüldüğünden azaltılarak kesilmesi ve beraberinde uzun vadeli koruyucu tedaviler(AZT,MFM,rituksimab) başlanması uygundur.(4)

Kaynakça

1. **Sechi E, Cacciaguerra L, Chen JJ, Mariotto S, Fadda G, Dinoto A, Lopez-Chiriboga AS, Pittock SJ, Flanagan EP.** *Myelin Oligodendrocyte Glycoprotein Antibody-Associated Disease (MOGAD): A Review of Clinical and MRI Features, Diagnosis, and Management.* : Front Neurol. 2022 Jun 17;13:885218. doi: 10.3389/fneur.2022.885218. PMID: 35785363; PMCID: PMC9247462.

2. **Chen JJ, Flanagan EP, Jitprapaikulsan J, Lopez-Chiriboga ASS, Fryer JP, Leavitt JA, et al..** *Myelin oligodendrocyte glycoprotein antibody-positive optic neuritis: clinical characteristics, radiologic clues, and outcome.*: Am J Ophthalmol. 195:8–15. 10.1016/j.ajo.2018.07.020, 2018.

3. **Sechi E, Krecke KN, Pittock SJ, Dubey D, Lopez-Chiriboga AS, Kunchok A,.** Frequency and characteristics of MRI-negative myelitis associated with MOG autoantibodies. : Mult Scler. (2021) 27:303–8. 10.1177/1352458520907900.

4. **Mariotto S, Ferrari S, Monaco S, et al.** *Clinical spectrum and IgG subclass analysis of anti-myelin oligodendrocyte glycoprotein antibody-associated syndromes: a multicenter study*: J Neurol ;264:2420-30, 2017.

BP - 46 MULTİPLE KRANİAL SİNİR TUTULUMU VE ATAKSİ İLE SEYREDEN ANTİ-Rİ+ PARANEOPLASTİK NÖROLOJİK SENDROM OLGUSU

MURAT TERZİ , SILANUR SEVEN , SHAMS MURADKHANOVA , HİKMET ÇINAR

ONDOKUZ MAYIS ÜNİVERSİTESİ TIP FAKÜLTESİ NÖROLOJİ ANABİLİM DALI

Olgu:

Giriş

Paraneoplastik sendromlar, metastaz olmadan tümörün salgıladığı hormonların, peptitlerin veya sitokinlerin etkisinden veya malign ve normal dokular arasındaki immün çapraz reaktiviteden kaynaklanır. Bu raporda subakut multiple kranial sinir tutulumu, oftalmopleji ve ataksi ile prezente olan ve meme kanseri ve anti-Ri antikorları teşhisi konulan bir hastayı tanımladık.

Olgu

Tiroid malignitesi, tiroidektomi öyküsü olan 54 yaş kadın hasta, beş ay içinde gelişen baş dönmesi, göz hareketlerinde kısıtlılık, ağzını açmada zorluk, dengesizlik, yutma güçlüğü ile başvurdu. Son beş ay içinde dört kilo kaybı ve soygeçmişte baba ve kardeşte malignite öyküsü mevcuttu. Nörolojik muayenede, bilateral horizontal ve yukarı bakış kısıtlılığı, çene hareketleri kısıtlı, dört ekstremitede früst parezi, derin tendon reflekslerinde hiperaktivite, bilateral hoffman, sol ayakta klonus, yürümeyi ve oturmayı engelleyen trunkal ataksi saptandı. Rutin labaratuvar incelemeler normal, serum kanser markerları negatifti. BOS incelemesinde protein 47,5 mg/dl, 10 mm3 eritrosit saptandı. Sitolojide artmış lenfomonositoid hücre izlendi. BOS kültürü, enfektif markerlar negatifti. Kontrastlı Kranial MRG'de ponsta diffüz demiyelinizan özellikli T2 Flair sekansta sinyal artışı, okulomotor sinirde bilateral kontrastlanma izlendi. Serum anti-Ri antikorları pozitifti. BT'de sol meme üst iç kadranda 15x18 mm boyutlu yoğun kontrastlanan malign lezyon, sol aksillada patolojik lenf nodları görüldü. Biyopsi yapıldı, grade 3, östrojen reseptörü, progesteron reseptörü pozitif, ki %25 pozitif invaziv duktal meme karsinomu ile uyumluydu. FDG-PET görüntülemesinde sol meme orta üst kadranda patolojik FDG tutan lezyon, sol aksillada metastaz lehine seviye 1de multipl lenf nodlarında ve seviye 3te lenf nodunda artmış FDG alımı izlendi. Neoadjuvan kemoterapi planlandı. Bu süreçte bir hafta intravenöz metilprednizolon verildi, belirgin klinik düzelme izlenmedi. Oral 48 mg metilprednizolon devam edildi. Onkolojik ve nörolojik açıdan takibe alındı.

Tartışma

Nörolojik paraneoplastik sendromlar, tümör hücrelerinin salgıladığı nöronal antijenler ile tetiklenen bir bağışıklık tepkisinden kaynaklanır, tümöre yönelik onkonöral antikorlar üretilir. Anti-Ri antikorları genellikle PCD ve OMS ile ilişkilidir. Biz bu vakada klasik tanımlanan PNS'ların aksine oftalmopleji, disfaji, progresif ataksi ile prezente olan miyoklonus saptanmayan anti-Ri+ meme karsinomu ilişkili bir paraneoplazi sendromunu bildirdik.

BP - 47 NÖROMİYELİTİS OPTİKA SPEKTRUMU HASTALARINDA COVID-19 AŞI YANITI

Bu bildiri geri çekilmiştir.

BP - 48 PARANEOPLASTİK SEREBELLAR DEJENERASYONLU ÜÇ OLGU

MERVE YAVUZ , BİRGÜL DERE , BEDRİYE KARAMAN , AYŞE GÜLER , FİKRET BADEMKIRAN

EGE ÜNİVERSİTESİ HASTANESİ

Olgu:

Giriş: Paraneoplastik serebellar dejenerasyon (PSD), serebellar antijenlere karşı tümör kaynaklı otoimmüniteden kaynaklanan nörolojik bozuklukların toplamıdır. İlişkili antikorlardan Anti-Yo antikoru PSD'nin en yaygın varyantıdır. Tedavide en önemli yaklaşım olarak erken antitümör tedavisi önerilir. Kortikosteroidler, plazma değişimi ve intravenöz immün globulin (IVIG) gibi immünoterapilerin büyük ölçüde etkisiz olduğu bildirilmiştir. Bu yazıda antikor pozitifliği saptanan 3 PSD olgusu sunulmuştur.

Olgu 1: 48 yaşında kadın viral pnömoni tanısı ile enfeksiyon hastalıkları servis takibinde yeni başlayan serebellar bulgular mevcuttu. Kraniyal görüntüleme ve BOS'ta anlamlı bulgu yoktu. Paraneoplastik ensefalit panelinde Anti-Yo pozitifti. CA-125 yüksekti. Malignite taramasında herhangi bir malignite saptanmadı. Tedavide pulse steroid ve IVIG sonrası kısmi iyileşme oldu. Malignite tarama programına alındı.

Olgu 2: 57 yaş erkek, 4 -5 aydır olan çift görme, dengesizlik, konuşmada bozulma ve yutma güçlüğü yakınması ile değerlendirildi. 6 ayda 14 kilo kaybı ve muayenesinde bilatarel serebellar bulguları mevcuttu. Kraniyel görüntülemede anlamlı bulgu izlenmedi. Paraneoplastik ensefalit panelinde Anti- Hu, Anti-Zic ve Anti Sox pozitifliği saptandı. Tümor markerleri normaldi. Tüm vücut BT'sinde sol akciğerde kitle saptandı. Biyopsiyle küçük hücreli akciğer kanseri tanısı kondu. Pulse steroid sonrası nörolojik bulgular düzelmedi. Primer malignite tedavisi için göğüs hastalıkları servis izleminde kemoterapötik tedavi sonrası exitus oldu.

Olgu 3: 46 yaş kadın, 8 ay önce başlayan progresif dengesizlik ve son 1 aydır progrese olan konuşma ve yutma güçlüğü yakınması mevcuttu. Muayenesinde bilateral serebellar bulgular mevcuttu. Kraniyal görüntümeler normaldi. Paraneoplastik panelde Anti-Yo pozitifti. Malignite taramasında over kanseri tanısı konan hastanın operasyon sonrası klinik bulgularında düzelme olmadı.

Sonuç: PSD tedavisinde ilk yaklaşım, altta yatan malignitenin tedavisi olmakla birlikte klinik genellikle kötü prognozlu olarak seyretmektedir.

BP - 49 PLAZMAFEREZ TEDAVİSİNDEN BELİRGİN FAYDALANAN AKUT NEKROTİZAN HEMORAJİK ENSEFALOMYELİT OLGUSU

TUBA DEMİRER , DÜRDANE AKSOY , SEMİHA GÜLSÜM KURT , BETÜL ÇEVİK , ORHAN SÜMBÜL , YUSUF KOÇAK

TOKAT GAZİOSMANPAŞA ÜNİVERSİTE HASTANESİ

Olgu:

PLAZMAFEREZ TEDAVİSİNDEN BELİRGİN FAYDALANAN AKUT NEKROTİZAN HEMORAJİK ENSEFALOMYELİT OLGUSU

Giriş: Akut nekrotizan hemorajik lökoensefalit, beyaz cevherin demiyelinizasyon ve fibrinoid nekrozu ile karakterize Akut Dissemine Ensefalomyelit (ADEM) 'in ender görülen bir hiperakut formudur. Klinik olarak baş ağrısı, ateş , bilinç değişiklikleri, motor fonksiyon kaybı, nöbet gibi klinik bulgular izlenebilmektedir..(1,2)
ADEM den farklı olarak takiplerde hızlıca hemoraji ve nekroz geliştiği görülür. ANHL olguları erken tanınmaz ise kötü seyirli olup, yaklaşık %70'i ölümle sonuçlanmaktadır. (3,4)
Burada kısa sürede genel durumu kötüleşen ve ANHL tanısını alan bir hastada OKB tip (3) pozitifliğinin varlığı ve plazmaferez tedavisinden gördüğü belirgin olumlu yanıt ifade edilmiştir.
Olgu: Otuzdört yaşında kadın hasta, bir haftadır devam eden üst solunum yolu enfeksiyonu semptomları ve baş ağrısı şikayetleri ile aile hekimi başvurusu sonrası, aldığı üst solunum yolu enfeksiyonu tedavisinin ikinci gününde ani gelişen bilinç bulanıklığı, dezoryante davranışlar, idrar kaçırma, nöbet benzeri kliniği ile başka bir merkezde yatırılarak tedavileri başlanmıştı. Genel durumunun kötüleşmesi ve kliniğimize sevk edilmesi sonrasında menenjit/ensefalit ön tanısı ile yoğun bakıma yatırıldı. Muayenesinde genel durumu kötü ağrılı uyaran ile göz açımı mevcut olup verbal çıkışı yoktu, 4 ekstremitede minimal çekmeler olup satürasyonları düşen hasta entübe edilerek respiratöre bağlandı. Yapılan lomber ponksiyon incelemesinde 50 lökosit/mm3 mevcuttu, BOS glukozu: 59 mg/dL (eş zamanlı glikoz:117 mg/dL), protein:43 mg/dL saptandı. BOS tan mikobakteri PCR, Borrelia IgM, ,Borrelia IgG, Brucella, Coombs, Wright, Herpes virus PCR testleri planlandı, meropenem, asiklovir tedavisi başlandı. Beyin MR görüntülemesinde: beyaz cevher alanlarında yaygın olarak diffüzyon kısıtlayan lezyonlar mevcuttu. T2 serilerde ventrikül gövdesi-konvektesi aralığında beyaz cevher alanlarında yer yer subkortikal mesafelere uzanan yaygın heterojen sinyal artımları, eSWAN serilerin bu alanlar içerisinde fokal ve nodüler tarzda kanama ürünleri görüldü. Lezyonlarda yer yer periferal, yer yer lineer tarzda yaygın kontrastlanmalar gözlendi. Gönderilen otoimmün ensefalit paneli, Anti-MOG, Anti-NMO tetkikleri negatif geldi. BOS ve serumda oligoklonal bandlar saptandı (tip 3 pozitif) idi. Hastanın BOS tan yollanan diğer serolojik testler ise idi.
Bulgular değerlendirildiğinde ANHL düşünülerek hastaya gelişinde başlanan antibiyotik/ antiviral tedavisi dışında pulse-steroid tedavisi verildi, sonrasında oral 1 mg/kg ile devam edildi. Takibinde yapılan kontrol lomber ponksiyonunda hücre görülmedi. BOS glukozu:69 mg/dL, Protein:42,3 mg/dL saptandı. Hastanın klinik durumunda belirgin düzelme olmaması üzerine intravenöz immunglobulin (IVIG) tedavisi başlandı, ancak genel durumunda farklılık gözlenmedi, bunun üzerine plazmaferez tedavisine kara verildi ve uygulandı. Plazmaferezden faydalanan hasta ekstübe edildi, muayenesinde spontan göz açıklığı vardı, yatak içinde spontan hareketlerinin mevcut olduğu görüldü.
Kontrol MR görüntülemelerinde önceki beyin MR tetkiklerindeki lezyon alanlarının nekrotik ensefelomalazik doku değişikliklerine dönüştüğü, diffüzyon kısıtlamalarının büyük oranda gerilemiş olduğu, kontrastlanan lezyonların belirgin azaldığı gözlendi.

Tartışma ve Sonuç: ANHLde lezyonlar fibrinoid nekroz, demiyelinizasyon ve ödem paternini içerir.(4) Intratekal Ig-G sentezi merkezi sinir sisteminde (MSS)'de akut inflamasyonu, geçirilmiş infeksiyon veya kronik oto-immun hastalığa bağlı intratekal antikor sentezini gösterebilir. BOS'da oligoklonal bandların pozitif, serumda negatif olması veya BOS'da serumdan daha fazla bant gözlenmesi MSS de belirgin immünolojik aktivasyonun varlığını gösterir.(5,6) Bu yüksek immunolojik aktivitenin varlığında pulse steroid ve IVIG tedavilerinden faydalanmayan hastanın genel durumu ancak plazmaferez ile stabilleşti. Bu olgu ile ağır immunolojik aktivasyonla giden ANHL de plazmaferez tedavisinin hayati öneme sahip olduğu vurgulanmak istenmiştir.

Kaynaklar
1-Lander H. Acute Hemorrhagic leuco-encephalitis. Aust Ann Med 1958;7:55-68.
2-Gogus S, Yalaz K, Koçak N. Acute hemorrhagic leukoencephalitis. Turk J Pediatr 1991;33(1):49-54.
3-Leake JA, Billman GF, Nespeca MP,et al. Pediatric Acute hemorhagic Leukoencephalitis report of a surviving patient and review. Clin Infect Dis 2002;34(5):699-703.
4-Waak, M., ve ark., Acute hemorrhagic leukoencephalopathy: Pathological features and cerebrospinal fluid cytokine profiles. Pediatr Neurol, 2019. 100: 92-96.
5-Reiber H, Peter JB. Cerebrospinal fluid analysis: disease related patterns and evaluation programs. J Neurol Sci 2001; 184: 101-21.
6-Andersson M, Alvarez-Cermeno J, Bernani G et al. Cerebrospinal fluid in the diagnosis of multiple sclerosis: A consensus report. J Neurol Neurosurg Psychiatry 1994; 57: 897-902.

BP - 50 POST-COVID ROMBENSEFALİT: OLGU SUNUMU

ZAHRA HÜSEYNLİ , TUNCAY GÜNDÜZ , MURAT KÜRTÜNCÜ , MEFKÜRE ERAKSOY

NÖROLOJİ ANABİLİM DALI, İSTANBUL TIP FAKÜLTESİ, İSTANBUL ÜNİVERSİTESİ

Olgu:

Giriş

Sars-Cov-2 hastalarında merkezi sinir sisteminde de tutulum izlenebilmektedir. Bunlar arasında vasküler lezyonlar, kranyal nöropatiler ve otoimmün inflammatuar lezyonlar bulunmaktadır. Rombensefalit genellikle enfeksiyöz etkenler sonucu ortaya çıkmakla birlikte, otoimmün olaylar sonunda da izlenebilmektedir. Bu bildiride Sars-Cov-2 enfeksiyonu sonrasında ortaya çıkan bir rombensefalit olgusu sunulacaktır.

Olgu

Başvurusundan üç hafta önce Sars-CoV-2 enfeksiyonu geçiren, altmış yedi yaşında kadın hasta, iki günlük progresif kötüleşen baş ağrısı ve serebellar bulguları nedeniyle başvurdu. Özgeçmişinde hipertansiyon, migren, Goodpasture hastalığı ve hepatit B virüsü taşıyıcılığı olan hastanın Sars-CoV-2 enfeksiyonunun üst solunum yolu enfeksiyonu olarak hafif şekilde tam olarak bir haftada düzeldiği, kontrol PCR incelemesinin de negatifleştiği öğrenildi. Hastanın soygeçmişinde özellik yoktu. Kliniğimize başvurusunda yapılan nörolojik muayenesinde hastada dizartri, horizontal göz hareketlerinde bakış yönüne vuran nistagmus ve ataksi mevcuttu. Hastanın laboratuvar incelemelerinde CRP 5,8 mg/L (0-5), lenfosit 1,5 10^3/µl (1,2-3,6) olarak saptandı. Hastanın manyetik rezonans görüntülemesinde her iki serebellar hemisferde ve bulbusta T2 Flairsekansında heterojen sinyal artışları mevcuttu. Hastanın beyin omurilik sıvısı incelemesinde (BOS) direkt bakıda 43/mm^3 lenfosit ve 12/mm^3 polimorfonükleer hücre görüldü, BOS biyokimyasında ise total protein 120 mg/dL (15-45 mg/dL), IgG indeksi 0,91 (0.23-0.64) idi ve oligoklonal bant incelemesinin patern III olduğu saptandı. BOS viral ve bakteriyel multipleks PCR paneli ve BOS Sars-CoV-2 PCR negatif olarak sonuçlandı. Ancak, hastanın BOS ve serum anti-Sars-CoV-2 antikoru pozitifti, BOS anti-Sars-CoV-2 indeksi 4,1 olarak hesaplandı. Hastaya yüksek doz metilprednizolon tedavisi verildi. Bu tedavi altında klinik olarak iyileşme gözlenen hastanın tedavisinin sekizinci gününde yapılan BOS incelemesinde 7/mm^3 lenfosit ve 2/mm^3 polimorfonükleer hücre görüldü, biyokimyada ise total protein 54,5 mg/dL (15-45 mg/dL) ve IgG indeksi 0,7 idi. Manyetik rezonans görüntülemede beyin sapı ve serebellumdaki lezyonların boyutlarında belirgin regresyon izlendi.

Tartışma

Sars-Cov-2 enfeksiyonu sonrası görülen otoimmün merkezi sinir sistemi tutulumlarının tedavisinde yüksek doz metilprednizolon tedavisi etkilidir. Tanı için mevcut tabloya neden olabilecek diğer hastalıkların araştırılması ve BOS COVID IgG antikor yüksekliğinin gösterilmesi gerekmektedir.

BP - 51 POST-COVID-19 LİSTERİA ENSEFALİTİ

TUBA ERDOĞAN SOYUKİBAR [1], ERKAN ACAR [1], ZEYNEP ÖZDEMİR [2], SEDEF BAŞGÖNÜL [3], GÜLCİHAN ÖZKAN [4]

[1] ACIBADEM MEHMET ALİ AYDINLAR ÜNİVERSİTESİ TIP FAKÜLTESİ, NÖROLOJİ ANABİLİM DALI, İSTANBUL, TÜRKİYE
[2] BAKIRKÖY PROF. DR. MAZHAR OSMAN RUH VE SİNİR HASTALIKLARI EĞİTİM VE ARAŞTIRMA HASTANESİ, NÖROLOJİ ANABİLİM DALI, İSTANBUL, TÜRKİYE
[3] ACIBADEM MEHMET ALİ AYDINLAR ÜNİVERSİTESİ TIP FAKÜLTESİ, ENFEKSİYON HASTALIKLARI ANABİLİM DALI, İSTANBUL, TÜRKİYE
[4] ACIBADEM MEHMET ALİ AYDINLAR ÜNİVERSİTESİ TIP FAKÜLTESİ, GÖĞÜS HASTALIKLARI ANABİLİM DALI, İSTANBUL, TÜRKİYE

Olgu:

GİRİŞ

COVID-19, nörolojik semptomlara veya bozukluklara da neden olabilen multi-sistemik bir hastalıktır. Baş ağrısı, baş dönmesi ve anozmi gibi hafif veya spesifik olmayan nörolojik semptomların yanı sıra serebrovasküler hastalıklar, ensefalopati/ensefalit, Guillan-Barre sendromu, Akut dissemine ensefalomiyelit (ADEM) ve epilepsi gibi çeşitli nörolojik olaylar görülebilmektedir [1, 2]. Son zamanlarda çok sayıda COVID-19 ile ilişkili meningoensefalit vakaları bildirildi [3]. Burada COVID-19 sonrasında Listeria meningoensefaliti tanısı alan bir olgu sunulmaktadır.

OLGU

Kırk dokuz yaşında erkek hasta 10 gündür devam eden nefes darlığı ve öksürük şikayeti ile hastanemiz acil servisine başvurdu. Özgeçmişinde özellik yoktu. Akciğer bilgisayarlı tomografisi (BT) ve pozitif Sars-Cov-2 PCR sonucuna göre COVID-19 teşhisi kondu. Hasta yatırılarak favipiravir (2x1600 mg yükleme, 2x600 mg idame), metilprednizolon (1x250 mg), parasetamol (2x500 mg) ve enoksaparin (2x60 mg) tedavisi başlandı. Favipiravir 5 günlük tedaviden sonra durduruldu. Solunum sistemi muayenesindeki düzelme nedeniyle metilprednizolon dozu 6. gün 2x80 mg, 8. gün 1x60 mga düşürüldü. 15. günde yüksek ateş ve yüksek C- reaktif protein düzeyi (16.8 mg/dL [< 0.5 mg/dL]) nedeniyle kan ve idrar kültürleri gönderildi, üreme saptanmadı. Enfeksiyon hastalıklarının önerisiyle Meropenem 3x1000 mg ve Linezolid 2x600 mg tedavisine başlandı.

Hasta takibinin 21. gününde üç gün boyunca baş ağrısı ve gündüz uykuya meyilli olması nedeniyle nöroloji bölümüne konsülte edildi. Nörolojik muayenesinde koopere idi ancak gözlerini açmakta güçlük çekiyordu, ense sertliği pozitifti ve diğer nörolojik muayene bulguları normaldi. Beyin BT ve Beyin Magnetik Rezonans Görüntüleme (MRG) çekildi ve başka hiçbir spesifik bulgu olmaksızın obstrüktif olmayan hidrosefali saptandı (Şekil 1&2).

Hasta sağ ventriküle eksternal ventriküler drenaj (EVD) yerleştirilmesi için ameliyat edildi. Beyin omurilik sıvısı (BOS) açılış basıncı perioperatif olarak 250 mmH2O olarak ölçüldü. Ameliyat sonrası erken dönemde bilinç durumu hemen dramatik bir şekilde düzeldi. BOS hücre sayımı lökosit 60/mm3 ve eritrosit 250/mm3, protein seviyesi 32.8 mg/dl [15-45 mg/dL] idi. BOS Haemophilus influenza, Neisseria meningitidis, Streptococcus pneumonia, Herpes Simplex virüs ve SARS-Cov-2 PCR testleri yapıldı ve negatif bulundu. BOS kültüründe Listeria monocytogenes (LM) izole edildi. Tedavisine ampisilin 6x2000 mg eklendi.

24. günde bilinci bozulan hastada sol taraflı 3. kraniyal sinir (KS) felci gelişti. Beyin BT tetkikinde sol lateral ventrikül dilate saptandığı için ikinci EVD uygulandı. Hasta entübe edilerek yoğun bakım ünitesine alındı.

Epilepsi nöbeti geçirdi ve tedavisine Levetirasetam 2x1000 mg eklendi. 26. günde sedasyon kesildi. EEG'de epileptik veya diğer spesifik bulgular olmaksızın her iki hemisferde biyoelektrik düzensizlik (simetrik teta dalgaları) saptandı. 27. gün Beyin BTde hidrosefalide gerileme görüldü. Hasta 29. günde ekstübe edildi ve sedasyonu kademeli olarak

kesildi. Sözel uyaran ile gözlerini açabilen, sınırlı koopere olan hastanın 33. günde sol taraflı 3. KS felci vardı. 34. günde intra kranial basınç azaldı ve ventriküller normal büyüklükte olması nedeniyle EVD çıkarıldı.

40. günde hastanın bilincinde gerileme oldu. Beyin MRGde frontal lobların bilateral girişim yerlerinde ventrikülit, kontrast tutulumu ve ödem, ponsun sol paramedianında 5x5.5 mm boyutlarında periferik kontrast tutan kaviter lezyon, sol frontal ve kısmi temporal lob seviyesinde en geniş noktasında 14 mmye kadar dura kalınlaşması ve kontrast tutulumu saptandı. (Şekil 3).

Lomber ponksiyon yapıldı ve BOS tetkikinde eritrosit yoktu, lökosit 77/mm3, protein seviyesi 100 mg/dl idi. 41. günde tekrar Beyin BT çekildi ve lateral ventriküller dilate görüldü ve hidrosefalinin ilerlemesine bağlı olarak sol ventriküle EVD yerleştirildi. Ameliyat sonrası kontrol Beyin BTde 3.17x4.76 cm boyutlarında sol frontal intraserebral hematom görüldü (Şekil 4). Hastaya 43. günde hematom drenajı yapıldı.

Hastanın nöroloji servisinde sol taraflı EVD ile yaklaşık üç hafta takibine devam edildi. Antibiyotik tedavisi tamamlandıktan sonra ventrikülоperitoneal (VP) şant yerleştirilmesi planlandı. Ayarlanabilir basınç valfi ile VP şantın sağa yerleştirilmesi yapıldı. 60. günde hastanın nörolojik muayenesinde bilinç açık, koopere, sol taraflı 3. KS felci ve sol üst ekstremitede 4/5 kas gücü mevcuttu. Sol frontal lob hematomunun drenajından sonra herhangi bir ek nörolojik defisit olmaksızın iyi bir iyileşme gösterdi. Hasta VP şant yerleştirildikten sonra enfeksiyonun 4. ayında taburcu edildi. 6.ay takibinde sağ göz pitozu neredeyse düzeldi, hasta tekrar işe başlamayı dört gözle bekliyordu.

SONUÇ ve YORUM

SARS-Cov-2, başlıca nazal ve oral mukozada ve alt solunum yollarında bulunan anjiyotensin dönüştürücü enzim 2 (ACE2) reseptörlerine bağlanarak çeşitli solunum yolu patolojilerine neden olan Coronaviridae ailesinden pozitif sarmallı bir RNA virüsüdür [4, 5] . Bununla birlikte, klinisyenler hala kardiyovasküler, ürolojik, kas-iskelet sistemi ve nörolojik semptomlar dahil olmak üzere çoklu sistem bozuklukları saptamaktadır [6, 7]. Ayrıca sıklıkla görülen baş dönmesi, baş ağrısı ve konfüzyon gibi nörolojik semptomların yanı sıra, serebrovasküler hastalıklar, ataksi, epilepsi, ensefalopati, Guillan-Barre sendromu, ensefalit ve ADEM gibi ciddi durumlar da bildirilmektedir [8].

Olgumuzda COVID-19 hastalığı ve somnolans, baş ağrısı ve ensevsertliği bulguları olması nedeniyle SARS-Cov-2 ensefalitinden şüphelendik. BOSta SARS-Cov-2 PCR testi negatif çıktı, ancak BOSta virüsün izolasyonunu bildiren sadece birkaç vaka olduğunu biliyoruz. Meningoensefalit veya ensefalitli veya şüphelenilen COVID-19 ile enfekte 51 hasta üzerinde yapılan bir çalışmada, SARS-Cov-2nin PCR pozitifliği oranı %5.5 idi [3]. 42 COVID-19 hastasında ensefalopati/ensefalit ile ilgili başka bir derlemede, BOSta SARS-COV-2 virüsü sadece 2 hastada gösterilmiştir [9]. Ayrıca otoimmün etiyoloji olasılığını da düşündük, ancak BOSta LMnin çoğalması bu olasılığı dışladı.

Listeria monocytogenes çoğunlukla gastrointestinal sistemi (GIS) etkileyen ve gastroenterite neden olan gram pozitif, fakültatif, anaerobik, hücre içi bir basildir [10, 11]. Su, toprak ve bitki örtüsünden ve daha fazla işlenmeden ham üründen izole edilebilir [12]. İzole GİS semptomlarına ek olarak, LM menenjit, ensefalit ve beyin apsesi gibi nörolojik tutulumlara neden olabilir [13]. Olgumuzda baş ağrısı, somnolans, ense sertliği gibi menenjitin klinik ve laboratuvar bulguları, BOSta artmış lökosit sayısı mevcuttu ancak glukoz ve protein seviyeleri normaldi. BOS bulgularını yüksek polimorfonükleer lökosit sayısı, yüksek protein ve düşük glikoz seviyeleri gibi bakteriyel menenjitin diğer özellikleri gibi bulmayı beklememize rağmen, bir hafta önce başlanan Meropenem ve Linezolid tedavisi bu bulguları değiştirmiş olabilir. Beyin BT ve Beyin MRG obstrüktif olmayan hidrosefali dışında spesifik bir bulgu göstermedi. LM erişkinlerde bakteriyel menenjitin nadir bir nedenidir, sıklıkla yenidoğanları ve 50 yaşından büyük kişileri, hamile kadınları, bağışıklığı baskılanmış ve diyabetik hastaları etkiler [14], subakut bakteriyel menenjit ve rombensefalit olmak üzere iki yaygın prezentasyona sahiptir [15].

Şiddetli COVID-19da yaygın antibiyotik kullanımına rağmen, bakteriyel koenfeksiyonun mekanizması belirsizliğini koruyor [16]. İnfluenza-A gibi iyi bilinen viral enfeksiyonlarda daha iyi anlaşılan çoklu mekanizmalar bu duyarlılıktan sorumlu olabilir [17]. Hastamız tıbbi öyküsü olmayan genç bir erişkin olmasına rağmen kortikosteroid tedavisi fırsatçı

enfeksiyonlara yatkınlığın bir nedeni olabilir. Bozulmamış GİS mukozası ve karaciğer, dalak ve peritondaki etkin makrofaj işlevi veya hücre aracılı bağışıklık işlevi gibi koruyucu olayların bozulması, LM enfeksiyonuna yatkınlık oluşturabilir [18]. Hastamız LM ensefaliti tanısına kadar beş gün 1x250 mg, iki gün 2x80 mg ve 1x60 mg metilprednizolon tedavisi gördü. Uzun süreli kullanımda düşük veya orta dozlar riskli olabilir, ancak yüksek doz pulse steroidlerin (1 mg/kgdan yüksek dozlar) lökosit agregasyonu üzerinde hızlı etkileri olabilir [19]. Hidrosefalinin mekanizması muhtemelen şiddetli inflamatuar reaksiyonlar nedeniyle araknoid granülasyonlar yoluyla kusurlu BOS rezorpsiyonuyla ilişkilidir [20]. Olgumuzda ilk olarak menenjit semptomları ve hidrosefali, ilk nörolojik semptomlardan 6 gün sonra somnolans ve tek taraflı 3. KS felci vardı. Kranial sinir tutulumu ve hidrosefali kombinasyonu, supratentoryal alandan ziyade beyin sapını etkileme eğiliminde olduğu için LMnin tahmini bir komplikasyonudur.

EVD replasmanı sonrası intraparankimal serebral hematom, enfekte hassas beyin dokusu veya enoksaparin kullanımına bağlı olabilir. EVH yerleştirme prosedürleri olan 89 hasta üzerinde yapılan bir çalışmada, hemorajik komplikasyon oranı %7.8 idi. Antikoagülasyon veya antitrombosit tedavi alan hastalarda bu oran %18,2 iken diğerlerinde %6,1 idi [21]. Hastamız yaklaşık 40 gündür enoksaparin (2x60 mg) tedavisi görüyordu. Nöroşirürjikal peri-operatif deneyim, hafif irrigasyon mikro kanamalara neden olduğu için parankimin kırılganlığını tanımlar.

Sonuç olarak, COVID-19 sırasında herhangi bir nörolojik komplikasyonda fırsatçı patojenleri aklımızda tutmalıyız. Bakteriyel koenfeksiyonların uygun tedavisi hastalar için hayati olabilir.

BP - 52 CANOMAD; OLGU SUNUMU

TUBA KARAKOYUN ALPAY , NİHAN KAHVECİ , AYSUN ÜNAL , BERAT GÖKSU ÇELENK

TEKİRDAĞ NAMIK KEMAL ÜNİVERSİTESİ TIP FAKÜLTESİ NÖROLOJİ ANABİLİM DALI

Olgu:

GİRİŞ: CANOMAD; kronik ataksik polinöropati, oftalmopleji, IgM paraproteinemi, soğuk aglutininler ve anti-disialosil antikorlar ile ilişkili, paraproteinemik nöropatiler grubunda çok nadir görülen bir hastalıktır. Hastalığın klinik tablosu Miller Fischer sendromuna benzemekle birlikte ataklarla seyredebilen kronik, ilerleyici bir hastalıktır. Bu yazımızda ileri incelemelerle CANOMAD sendromu tanısı konulan bir olgu sunulacaktır.

OLGU SUNUMU: 71 yaşında erkek hasta; kliniğimize yürümede güçlük, göz hareketlerinde kısıtlılık şikayetleri ile başvurdu. Öyküsünden 2016 yılında göz operasyonu sonrasında ve 2018 yılında pnömokok aşılaması sonrasında GBS tanısı alarak IVIG tedavisi uygulandığı ve klinik bulgularının IVIG tedavisi ile düzeldiği öğrenildi. Hastanın ocak 2021 ve eylül 2021 tarihlerinde yine atak şeklinde klinik kötüleşmesinin olduğu, IVIG tedavisi ile düzeldiği tanısının CIDP olarak yeniden değerlendirildiği öğrenildi. Şubat 2022 tarihinde Covid-19 enfeksiyonu sonrası yeniden; yürüme güçlüğü, göz hareketlerinde kısıtlılık ve denge kaybı olması nedeni ile hastanın kliniğimize yatışı yapıldı. Özgeçmişinde opere larinks kanseri, testis kanseri öyküsü olduğu, kür elde edildiği öğrenildi. Nörolojik muayenede eksternal oftalmopleji, bilateral üst ekstremite kas gücü 4/5, alt ekstremite kas gücü 3/5, bilateral serebellar testler beceriksiz saptandı. EMG tetkiki kronik demiyelinizan özellikte sensorimotor polinöropati olarak sonuçlandı. Lomber ponksiyonda; BOS albümin:55 protein:93, protein ve immun fiksasyon elektroforezinde; IgM yüksekliği saptandı. Hematoloji tarafından değerlendirilip MGUS tanısı kondu. Hastaya aylık IVIG ve prednol tedavileri uygunlandı. Paraneoplastik panel negatif sonuçlandı. Gangliyozit panelinde; anti GD 1b ve anti GQ 1b sınırda pozitif, GT 1 b pozitif saptandı. Bu veriler ışığında kronik ataksik polinöropatisi, oftalmoplejisi, IgM paraproteinemi, anti disialosil antikor varlığı bulunan hastaya CANOMAD sendromu tanısı konuldu. Takiplerde ataklar halinde kötüleşme olması ve literatürde hastalığın haftalık IVIG ile daha stabil seyrettiği bildirilmesi üzerine haftalık IVIG tedavisine geçilip Rituksimab tedavisi başlandı.

TARTIŞMA: CANOMAD sendromu ile ilgili literatürde 100'den az vaka bildirimi ve kısıtlı sayıda olgu serileri mevcuttur. Çok nadir görülmesi ve paralel olarak literatürde oldukça seyrek bildirilmesi ayrıca ülkemizde bu hastalıkla ilgili herhangi bir olgu bildirilmemesi nedeniyle nöromuskuler hastalıkların ayırıcı tanısında akla getirilmesi amacıyla olguyu bildirme ihtiyacı duyduk.

SONUÇ: Sunumumuzda; bu nadir ve çok yönlü hastalığın doğru teşhisinin bizi erken dönemde optimal tedaviye yaklaştırarak, atakları ve dolayısıyla sekellerini önleyip hastalığın ilerleyişini yavaşlatacağından ayırıcı tanıda akla getirilmesinin önemini vurgulamayı amaçladık.

BP - 53 H.PYLORİ TEDAVİSİ GÖREN AİLESEL AKDENİZ ATEŞİ HASTASINDA KLARİTROMİSİN-KOLŞİSİN KAYNAKLI RABDOMİYOLİZ OLGUSU

ZEYNEP BÜYÜKORHAN , HATİCE YÜKSEL , ŞULE BİLEN

ANKARA ŞEHİR HASTANESİ NÖROLOJİ KLİNİĞİ

Olgu:

GİRİŞ

Ailesel Akdeniz Ateşi(AAA) ataklarla karakterize kalıtsal, otoinflamatuar bir hastalıktır. Kolşisin tekrarlayan atakların engellenmesinde AAA hastaları için tedavinin temelidir. Bu ilaç güçlü bir CYP3A4 inhibitörü olup birçok ilaçla etkileşime girebilir. Bu ilaçlardan biri, kendisi aynı enzimin güçlü bir inhibitörü olan ve H.pylorinin eradikasyonu için sık kullanılan klaritromisindir. Bu bildiride klaritromisin kullanımı sonrasında kolşisin tedavisi altındaki hastamızda gelişen rabdomiyoliz olgusunu sunmak istedik.

OLGU

Özgeçmişinde AAA, hipotiroidi, gastriti olan 43 yaş kadın hasta epigastrik ağrı, bulantı kusma, kollarda bacaklarda güçsüzlük, miyalji şikayetleri ile hastanemiz acil servisine başvurmuş. Troponin 13411 ng/L olan hastaya NSTEMI ön tanısı ile yapılan koroner angiografide patoloji saptanmamış. Hasta sonrasında miyokardit ön tanısıyla koroner yoğun bakıma alınmış. Extremitelerde güçsüzlük nedeniyle nörolojiye danışılan hastanın öyküsünde uzun süreli kolşisin ve bir haftadır H.Pylori eradikasyonu için klaritromisin kullanımı vardı. Nörolojik muayenede bilinç açık oryante koopere pupilleri izokorik konuşma doğal her iki üst ekstremite 5/5 distal 4/5 el sıkma zayıf her iki alt ekstremite proximal 5/5 distal 4+/5 idi. Kan biyokimyasında kreatin kinaz (CK)(1931 U/L- 935 U/L) ve transaminaz seviyeleri (ALT:54 U/L, AST:130U/L) görüldü. EMGde istirahatte denervasyon potansiyelleri ve myotonik boşalımlar saptandı. Yüksek CK ve transaminazlar nedeniyle kolşisine bağlı rabdomiyoliz tanısı konuldu ve kolşisin kesildi.

TARTIŞMA

Kolşisin esas olarak karaciğerde CYP3A4 tarafından metabolize edilir ve P-glikoprotein taşıyıcısı için bir substrattır. Nöromiyopati kronik kolşisin tedavisinin az görülen yan etkisidir. Makrolidlerin CYP3A4 inhibisyonu ile kolşisinin serum seviyesini arttırdığı gösterilmiştir. Makrolidler ayrıca P-glikoproteinlerin inhibitörleri olup kolşisin eliminasyonunu daha fazla bozabillirler. Klaritromisin ile tedavi edilen hastalıkların sıklığı ve kolşisinin ilaçlarla etkileşim potansiyeline rağmen kolşisin-klaritromisin kombinasyonunun neden olduğu rabdomiyoliz olgusu literatürde çok az vakada bildirilmiştir. Bu nedenle kolşisin ve klaritromisinin birlikte kullanılması durumunda öncelikle rabdomyoliz akla gelmesi gerekir. Ancak bizim vakamızda troponin düzeylerinin çok yüksek olması ve atipik epigastrik ağrı nedeniyle NSTEMI düşünülmüş ve hastaya anjiografi yapılmıştır. Bu nedenle AAA'lı hastalarda kolşisin-klaritromisin birlikte kullanımı sırasında görülen kardiyak enzim yüksekliklerinde olası koroner arter hastalığını ekarte etmek için düşükte olsa mortalite ve morbidite ile ilişkilendirilmiş anjiografi gibi invazif yöntemler yerine mümkün olduğunca noninvazif(Koroner BT anjiografi v.b) yöntemlere öncelik verilmelidir.

BP - 54 NADİR BİR OLGU; İMMÜN ARACILI NEKROTİZAN MİYOPATİ

BENGİSU YARCI [1], ASLI KÖŞKDERELİOĞLU [1], PINAR ORTAN [1], EKİN AYDIN [1], YAĞMUR SİMGE SEVER AKTUNA [1], METE KARA [2], ÖZGÜR ESEN [3]

[1] *SBU, İZMİR BOZYAKA EĞİTİM VE ARAŞTIRMA HASTANESİ, NÖROLOJİ KLİNİĞİ, İZMİR*
[2] *SBU, İZMİR BOZYAKA EĞİTİM VE ARAŞTIRMA HASTANESİ, ROMATOLOJİ KLİNİĞİ, İZMİR*
[3] *SBU, İZMİR BOZYAKA EĞİTİM VE ARAŞTIRMA HASTANESİ, RADYOLOJİ KLİNİĞİ, İZMİR*

Olgu:

GİRİŞ:

Otoimmun inflamatuvar miyopatiler, kas dokusunun birincil veya ikincil kronik inflamasyonu ve kas zaafı ile giden farklı etiyolojilere sahip geniş kas hastalığı grubudur. Burada, otoimmun inflamatuvar miyopatiler başlığı altında bulunan, nadir görülen, immün aracılı nekrotizan miyopati (İANM) tanısı alan, proksimal ağırlıklı kuadriparezi ve disfaji bulguları tedaviye iyi yanıt veren bir olgu sunulmaktadır.

OLGU:

61 yaşında erkek hasta, 1 haftadır yürüyememe ve 3 haftadır yavaş progresif ilerleyen kol ve bacaklarda ağrının eşlik ettiği güçsüzlük ve yutma güçlüğü nedeniyle başvurdu. Kronik ilaç kullanımı yoktu. Proksimal hakimiyetli simetrik ve ağrılı kuadriparezi bulgularına eşlik eden yüksek kreatin kinaz (CK) değerleri izlendi. (CK:8458 U/L) Sinir iletim çalışmalarında, ılımlı sensorimotor polinöropati iğne elektromiyelografide (EMG) ise primer kas lifi tutuluşu lehine bulgular saptandı. Hastanın kalça manyetik rezonans görüntülemesi (MRG) aktif miyozit ile uyumluydu. Hastanın deltoid kasından yapılan kas biyopsisi İANM ile uyumlu idi. Hastanın tedavisi ilk olarak intravenöz immünglobulin (IVIG) 2 gram/kg total doz 5 gün süre ile uygulandı. Tedavi yanıtı olmayan hasta 7 gün süreyle 500 mg intravenöz metilprednisolon uygulandı ve idame olarak oral kortikosteroid tedavi 1mg/kg dozunda verildi. Tedavilere yanıt vermeyen hastaya plazmaferez tedavisi planlandı. 5 seans plazmaferez uygulandıktan sonra 1 hafta içinde kas gücü ve yutma güçlüğünde kademeli düzelme ve CK değerinde düşme kaydedildi. Oral steroid ve metotreksat tedavisi ile taburcu edilen ve yatağa bağımlı olan hastanın izlemde bağımsız mobilize olduğu görüldü.

TARTIŞMA:

İANM, akut/ subakut gelişen, proksimal kaslarda belirgin orta veya ağır derecede güçsüzlük, yüksek CK ve EMG incelemelerinde irritatif miyopatik bulgular ile karakterizedir. (1) Kesin tanı kas biyopsisi ile konulur ve kas histopatolojisinde, kas lifi nekrozu gözlenir, inflamasyon da eşlik edebilir. (3) Polimiyozitten farklı olarak T hücre infiltratları gözlenmez, MHC-1 pozitifliği olmayabilir, temel patojenik hücre grubu makrofajlardır. (4) Hastalığın farmakolojik yönetiminde resmisyonun sağlanması ve sürdürülmesi yatar. Remisyonun için oral veya intravenöz kullanılan glukokortkikoidler temel taşı oluşturmaktadır. Hastalık aktivitesine göre tedaviye siklofosfamid, IVIG veya rituksimab eklenebilir(2). Hastalığın uzun dönem tedavisinde glukokortikoidlerin dozunu azaltmak, mikofenelat mofetil, metotreksat ve azatioprin pek çok hasta için etkin bir idame tedavidir. Düzenli fiziksel egzersiz de miyozit tedavisinin ayrılmaz bir parçasıdır. (2)

Sonuç:

İANM nadir ve tedavi edilebilme imkanı olan bir ağrılı kas güçsüzlüğü nedenidir. Bu olgu ile, farklı tedavi seçeneklerini denediğimiz ve başlangıçta tedavilere dirençli seyreden ancak plazmafereze yanıt veren bir İANM olgusunu paylaşmak istedik.

BP - 55 NİVOLUMAB İLİŞKİLİ MYASTENİA GRAVİS: BİR OLGU SUNUMU

SEFA ÖZAYDIN , RUZİYE EROL YILDIZ , CEMİLE HANDAN MISIRLI

SBÜ HAYDARPAŞA NUMUNE EĞİTİM VE ARAŞTIRMA HASTANESİ

Olgu:

GİRİŞ: Miyastenia gravis(MG) postsinaptik asetilkolin reseptörüne ve kasa özgü kinaza karşı gelişen antikorların neden olduğu otoimmün bir hastalıktır. İmmun checkpoint inhibitörleri (ICI), T hücre regülasyonunu etkileyerek tümör hücrelerine karşı etkili olup bazı malignitelerde sağkalımı arttırmaktadır. Ancak bu ilaçların myastenia gravis dahil bazı otoimmun hastalıkları tetiklediği bildirilmiştir.Bu olgumuzda bir ICI olan nivolumab tedavisi alan skuamöz hücreli akciğer kanseri (SHAK) tanılı hastada gelişen myastenia gravis tablosunu sunmak istedik.

OLGU: Altmış iki yaşında SHAK tanılı,nivolumab tedavisi almakta olan hasta,nivolumab tedavisinin ikinci dozundan bir hafta sonra sol gözde pitoz ile başvurdu. Asetilkolin reseptör antikoru ve Musk antikoru negatif olan hastanın sol nazal kastan yapılan ardışık sinir uyarı (ASU) testinde dekrement yanıt izlenmedi. Kontrastlı kraniyal ve orbita Manyetik Rezonans Görüntüleme(MRG), kraniyal MRG anjiyografisi normaldi.Toraks Bilgisayarlı Tomografisinde(BT) timus bezi patolojisi izlenmedi.Laboratuvar tetkiklerinde kreatin kinaz(CK): 2650 U/L Troponin T: 438.8 ng/L olan hastanın EKG'si normaldi.Koroner BT anjiyografide belirgin iskemi görülmeyen hastada ön planda nivolumab ilişkili myokardit düşünüldü.İki hafta sonra sol gözde sola bakış kısıtlılığı, sağ gözde dışa içe ve yukarı bakış kısıtlılığı eklenen, bilateral alt ekstremite proksimal kaslar 4/5, boyun flexiyonu 4/5 olan hastaya klinik olarak myastenia gravis düşünülerek pridostigmin tedavisi başlandı. Lomber ponksiyon (LP) normaldi ve paraneoplastik panel negatif sonuçlandı.Tek lif EMG'de nöromuskuler kavşak tutulumu lehine bulgu izlenince IVIG başlandı. Kas gücünde iyileşme gözlenen hastaya oral prednizolon tedavisi başlandı ve takiplerinde bilateral dışa bakış kısıtlılığının gerilediği izlendi.

TARTIŞMA: Nivolumab ilişkili MG olguları idiyopatik MG olgularından daha ağır seyretmektedir. Bildirilen vakalarda %66 oranında anti-asetilkolin antikor pozitifliği izlenmektedir.Genellikle Nivolumab başlangıcından yaklaşık 4 hafta sonra myasteni ilişkili semptomlar başlamakta,miyozit ve miyokardit de eşlik edebilmektedir. (Programlanmış hücre ölüm proteini 1)PD-1 otoreaktif T hücrelerinin yüzeyinde bulunur ve otoimmüniteyi baskılar. Nivolumab, PD-1 inhibisyonu yaparak CD4+ T lenfositlerini aktifleştirip MG'ye sebep olabilecek antikor üretimini tetiklemektedir. Nivolumab tedavisi verilmesi düşünülen hastalarda otoimmunitenin tetiklenmesi açısından yakın klinik takibin yapılması önemlidir.Nivolumab ilişkili MG olgularında miyastenik kriz oranı %43 oranında görülebilmektedir ve klasik MG'ye oranla daha sıktır. Bu nedenle agresif immunsupresif tedaviye başlanması önemlidir. Olgumuzun diğer bildirilen ICI lişkili MG olgularından farkı daha nadir olarak anti-asetilkolin reseptör pozitifliğinin olmaması ve daha selim seyirli olmasıdır.

BP - 56 MULTİPL SKLEROZLU BİREYLERDE FİZİKSEL ENGELLİLİK İLE GÖVDE KONTROLÜ, DENGE VE PEDOBAROGRAFİK PARAMETRELER ARASINDAKİ İLİŞKİNİN DEĞERLENDİRİLMESİ

ARZUCAN TOKSAL [1], BİLGE PİRİ CİNAR [2], BEYZA ŞENEZ ÖZVAR [3], MUSTAFA AÇIKGÖZ [2], HASRET UÇAR [2], NURSENA CEYLAN [2], SERKAN ÖZAKBAŞ [4]

[1] ZONGULDAK BULENT ECEVİT UNİVERSİTESİ SAGLİK BİLİMLERİ FAKULTESİ FİZYOTERAPİ VE REHABİLİTASYON BOLUMU
[2] ZONGULDAK BÜLENT ECEVİT ÜNİVERSİTESİ NÖROLOJİ ANA BİLİM DALI
[3] YUKSEK IHTİSAS UNİVERSİTESİ SAGLİK BİLİMLERİ FAKULTESİ FİZYOTERAPİ VE REHABİLİTASYON BOLUMU
[4] DOKUZ EYLÜL ÜNİVERSİTESİ NÖROLOJİ ANA BİLİM DALI

Amaç:

Multipl Sklerozlu (MS) bireylerde en sık karşımıza çıkan ve fiziksel engellilik ile ilişkilendirilen problemler; denge kaybı ile birlikte yürüyüş parametrelerindeki bozulmadır. Bu çalışmada fiziksel engellilik ile gövde kontrolü, denge ve pedobarografik parametreler arasındaki ilişki incelenmiştir.

Gereç ve Yöntem:

Çalışmaya remisyon döneminde olan 23 Relapsing- Progresif MS (13 kadın, 10 erkek) hastası dahil edildi. Hastaların fonksiyonel durumu Expanded Disability Status Scale (EDSS), 9 Delikli Peg Testi (9DPT) ile değerlendirildi. Gövde kontrolü Gövde Bozukluk Ölçeğiyle (GBÖ), yürüme analizi pedobarografi cihazı (Zebris Medical GmbH, Germany) ile, denge parametreleri ise Biodex (Biodex Medical Systems, Shirley, NY, USA) ile değerlendirildi.

Bulgular:

Hastaların yaş ortalaması 35.52±7.51, EDSS skoru ortalaması 2.34±0,47 idi. GBÖ statik ve dinamik skoru ile dominant ve nondominant ekstremitenin 9DPT süresi arasında (sırasıyla; r:-0.665, r:

-0.645, r: -0.685, r:-0.636) istatistiksel olarak anlamlı ilişki bulundu ($p<0,05$). GBÖ statik (r: 0,464) ve dinamik skoru (r: 0,458) ile sol ön ayağın ortalama basıncı arasında istatistiksel olarak anlamlı ilişki bulundu ($p<0,05$). Denge parametrelerinde ise anterior-posterior index (API) (gözler açık- dinamik yumuşak zemin) (r-0.42) ve medial-lateral index (gözler açık- dinamik yumuşak zemin) (r:-0.483) ile GBÖ statik skor arasında istatistiksel olarak anlamlı ilişki bulundu ($p<0,05$). API (gözler kapalı-dinamik yumuşak zemin) (r:-0.423) ile GBÖ statik skoru arasında istatistiksel olarak anlamlı ilişki bulundu ($p<0,05$). Adım genişliği ile GBÖ statik skoru (r:-0.495) arasında istatistiksel olarak anlamlı ilişki bulundu ($p<0,05$). API (gözler açık- dinamik yumuşak zemin) ile sağ ön ayak maksimum güç ortalamasıarasında (r: 0.442) istatistiksel olarak anlamlı ilişki bulundu ($p<0,05$).

Sonuç:

Çalışmanın sonucunda MS hastalarında fiziksel engellilik ile birçok faktörün ilişkili olduğu özellikle gövde kontrolünün üst ekstremite performansı, denge ve yürüyüş parametrelerini etkilediği görülmüştür. Bu sonuçlar MS rehabilitasyonunda gövde kontrolüne de odaklanılması gerektiğini düşündürmektedir.

BP - 57 ADCY5 MUTASYONU OLGU SUNUMU

DİDEM TEZEN , AYŞEGÜL GÜNDÜZ , MERAL ERDEMİR KIZILTAN , CENGİZ YALÇINKAYA , GÜNEŞ KIZILTAN

İSTANBUL ÜNİVERSİTESİ-CERRAHPAŞA, CERRAHPAŞA TIP FAKÜLTESİ, NÖROLOJİ ANABİLİM DALI

Amaç:

ADCY5 mutasyonu, kore, distoni, miyokloni gibi hiperkinetik hareket bozukluklarına yol açan, nadir görülen bir klinik tablodur. İstemsiz hareketler genellikle çocukluk çağında başlar ve ileriki yıllarda baskın semptom olarak devam eder. Semptomlar tipik olarak uykuya dalmadan önce ve sabah uyandıktan sonra kötüleşir. Bu semptomlara motor gelişim geriliği ve kognitif etkilenme eşlik edebilir. Bu sunumda literatürde vaka sayısı giderek artan bu mutasyonu tanıtmayı hedefliyoruz.

Gereç ve Yöntem:

5 yaşındaki kız çocuğu, yürümeye başladığında fark edilen istemsiz hareketler nedeniyle kliniğimize getirildi. Kol ve bacaklarındaki hareketler nedeniyle yalpalayarak yürüyor, omuz ve kollarındaki ani sıçramalar nedeniyle elindeki nesneleri düşürüyordu. Doğum öyküsünde özellik yoktu. Motor ve mental gelişimi hafif geri kalmıştı. Akraba olmayan ebeveynlerinde ve iki kardeşinde nörolojik hastalık öyküsü yoktu.Takibinde şikayetleri valproat, tetrabenazin, levetirasetam, klonazepam gibi ilaçlara yanıt vermedi.

Bulgular:

Metabolik tarama, elektroensefalogram, kranyal MR görüntüleme ve elektromiyografisi normaldi. Hastaya yapılan hareket analizinde miyoklonus, distoni ve kore düşündüren kayıtlar alındı. Ön planda miyokloni-distoni sendromları düşünülerek hastaya tüm ekzon analizi yapıldı. ADCY5 geninde heterozigot c.1252C> T (p.R418W) mutasyonu saptandı. Muayene bulguları, semptomların seyri ve tedavi dirençliliği mutasyonun literatür bilgileriyle uyumluydu.

Sonuç:

Vaka sayısının artmasıyla birlikte, kafein, metifenidat ve derin beyin stimulasyonu gibi tedaviler denenip umut verici sonuçlara ulaşılmaktadır. Hastamızın takibinde tedavisi planlanmaktadır. Çocukluk çağında başlayan hareket bozukluklarında, aile öyküsü olmasa dahi, özellikle tedaviye dirençli olgularda ADCY5 mutasyonu akla gelmelidir.

BP - 58 ATİPİK KLİNİK PREZENTASYONLU DURAL ARTERİOVENÖZ FİSTÜLLER: OLGU SERİSİ

İREM CARUS [1], PELİN DOĞAN AK [1], MURAT VELİOĞLU [2]

[1] *SAĞLIK BİLİMLERİ ÜNİVERSİTESİ FATİH SULTAN MEHMET EĞİTİM VE ARAŞTIRMA HASTANESİ, NÖROLOJİ KLİNİĞİ*
[2] *SAĞLIK BİLİMLERİ ÜNİVERSİTESİ FATİH SULTAN MEHMET EĞİTİM VE ARAŞTIRMA HASTANESİ, RADYOLOJİ KLİNİĞİ*

Olgu:

Dural arteriovenöz fistüller (dAVF) dural arterler, venöz sinüsler ve meningeal venler arasındaki anormal bağlantıları tanımlar. DAVF hastalarının esas klinik triadı baş ağrısı, epileptik nöbet ve proptosis olmasına rağmen, farklı klinik prezentasyonlarla başvuruları da söz konusudur.

Kliniğimiz ve girişimsel radyoloji bölümümüzce değerlendirilen, intrakraniyal kanama olmaksızın DAVF tanısı alan ve tedavi edilen 10 hastayı inceledik. Hastaların 6sının tipik bulgularla, 4ünün ise farklı klinik prezentasyonlarla başvurduğunu tespit ettik. Ayırıcı tanılarda yer edinmesi ve araştırılması gereken dural arteriovenöz fistül hususunda klinik farkındalığı arttırmak adına, literatürde de örneği az bulunan bu olguları paylaşmak istedik.

Olgu 1: Pulsatil tinnitus ile başvuran 51 yaşında erkek, kulak burun boğaz polikliniğine birçok kez bu şikayetle başvurdu. Odyometri normaldi, KBB muayenesinde özellik saptanmamıştı. Nöroloji kliniğine yönlendirilen hastanın kranyal MRIında dural AVF tespit edildi (resim 1).
Olgu 2: Bir yıl önce demans tanısı almış 73 yaşında erkek; peltek konuşma, bilişsel aktivitede gerileme ve manyetik yürüme ile başvurdu. MRI'da DAVF varlığını düşündüren kortikal venlere reflüye neden olan posterior sagital sinüs tıkanıklığını gözlendi. Embolizasyonun ardından belirgin regresyon izlendi, anti-demans tedavisine ihtiyacı kalmayacak düzeyde bilişsel fonksiyonları düzeldi ve yürüyüşü normale döndü.
Olgu 3: 71 yaşında erkek, bulanık görmeye eşlik eden baş ağrısı ile başvurdu. OCT'de makula atrofisi gösterdi. 4. derece papillödem tespit edildi. BOS açılış basıncı 300 mm/hg idi, baş ağrısı Acetazolamidee yanıt vermiyordu. MRGde sağ temporal DAVF görüldü. Embolizasyon ardından görme bulanıklığı düzelen hastanın tekrarlayan muayenesinde papillödeminde tedrici olarak belirgin azalma izlendi.
Olgu 4: Yeni başlayan konuşma bozukluğu ile başvuran 4 yaşında erkek çocukta Tip2B DAVF tespit edildi. Yapılan embolizasyon ardından belirgin düzelme görüldü.

Bu klinik prezentasyonların farkında olunmaması ve bu hastalarda ileri inceleme yapılmaması yanlış tanıya, tanının gecikmesine; ve intrakranyal kanamaya neden olabilir. İlk klinik muayenede doğru tanı konulduğunda tedavi hayat kurtarıcı olabilir.
Bu bildirinin hazırlanmasında herhangi bir finansal destek sağlanmamıştır.

BP - 59 ATİPİK PREZENTASYONLU BİR MOGAD OLGUSU

MEHMET MESUT DORUKOĞLU , ASİM ORUJOV , MERVE YAVUZ , ELVİN HASANLI , FİDAN BALAYEVA , BİRGÜL DERE , ÖZGÜL EKMEKÇİ

EGE ÜNİVERSİTESİ NÖROLOJİ ANA BİLİM DALI

Olgu:

GİRİŞ

Miyelin oligodendrosit glikoprotein (MOG) ile ilişkili hastalık (MOGAD); optik nörit, transvers miyelit, akut demiyelinizan ensefalomiyelit (ADEM) ve kortikal tutulum gibi çeşitli fenotiplere sahip merkezi sinir sisteminin (MSS) nadir görülen, antikor aracılı inflamatuar demiyelinizan bir hastalığıdır.

OLGU
79 yaş erkek hasta hipertansiyon, diyabetes mellitus, koroner ve periferik arter hastalığı,rektum kanseri(2010 kür) tanılı 2 yıldır olan yürümede güçlük şikayetiyle ileri araştırma için NMOSD,MOGAD,metastaz,spinal arteriovenöz malformasyon(AVF) ön tanılarıyla nöroloji servise yatırıldı. Hasta son bir yıldır walker ile mobilize olabilmekteydi. Dış merkezde çekilen spinal MRG de T5-T10 arası expansif lezyon izlendi ve üst segmentindeki atrofi göze çarptı. Nörolojik muayenesinde alt ekstremitelerde bilateral 4+/5 şeklinde güçsüzlük, T5-10 arası seviye veren hipoestezi, temkinli ve ılımlı ataksik yürüyüş gözlendi. Kontrastlı kraniyal ve spinal MRG(CISS sekans dahil) sonucunda T5-T10 arası uzun segment myelit izlendi. Multiseviye dejeneratif diskopati bulguları mevcuttu. Spinal AVF ve metastaz ön planda düşünülmedi. SEP: Fasikülüs grasiliste bilateral ileti yavaşlaması izlendi. EMG: Sinir iletim çalışmalarında alt ekstremitede duysal yanıtlar alınamamıştır. İğne EMG de solda L3-4-5-S1 innerve kaslarda denervasyon olmaksızın nörojenik MÜP değişiklikleri ve MÜP kaybı izlenmiştir şeklinde raporlandı. NMO ve MOG antikorları gönderilen hastada anti MOG pozitif sonuçlandı. 5 gün 1 gr IV metilprednizolon uygulanan hasta idame olarak oral prednizolon ile taburcu edildi. Sonrasında ise deltakortil azaltılarak azatiyopürin tedavisine geçildi. Azatiyopürin tedavisi altında sitopenisi gelişen hastada iç hastalıkları tedavinin kesilmesini uygun gördü ve tedaviye ara verilmesinden 2 hafta sonra şikayetlerinde artış meydana geldi. Nörolojik muayenesinde sol alt esktremite kas gücü 2/5 ve solda babinski pozitifliği saptandı ve servise yatırıldı. Servikal MRG de C7-T2 arası kontrast tutan expansif lezyon saptandı. 5 gün 1 gr IV metilprednizolon tedavisi verildi ve oral prednizolon ile idame başlandı. Taburculuk sonrası poliklinik kontrolünde kas gücü atak öncesi haline geri döndü. 40 mg/g oral prednizolon ile stabil olarak takip edilmektedir.

SONUÇ
Sonuç olarak önceden optik sinirlerin ve omuriliğin sık tutulumu ile karakterize edilen bir NMOSD varyantı olarak kabul edilen MOGAD artık başlı başına antikor aracılı inflamatuar demiyelinizan bir bozukluk olarak kabul edilmektedir. Çoğunlukla optik nörit ve 40 lı yaşlarda prezente olmakla birlikte atipik başvurularda dahi ayırıcı tanıda akılda tutulmalıdır. Bu hastalıkla ilgili farkındalığın artması hem hastaların tanı ve tedavisi hem de araştırmalar açısından katkı sağlayacaktır.

BP - 60 BARİYATRİK CERRAHİ SONRASI GELİŞEN PROKSİMAL MİYOPATİ OLGUSU

DİLARA ASAR , KEBİRE EYLÜL ARSLAN , LEVENT ÖCEK , EBRU BÖLÜK , ALP SARITEKE , İREM FATMA ULUDAĞ , UFUK ŞENER

SBÜ İZMİR TEPECİK EĞİTİM VE ARAŞTIRMA HASTANESİ NÖROLOJİ KLİNİĞİ

Olgu:

Giriş

Bariatrik cerrahinin (BS) amacı, malabsorsiyona yol açarak ya da gıda alımını kısıtlayarak kilo kaybına yol açmaktır. BS sonrasında nütrisyonel eksikliğe bağlı periferik nöropati ve rabdomiyoliz gibi nörolojik durumlar bildirilmiştir. Ancak BS sonrasında miyopati çok nadir görülmektedir. Biz de BS sonrasında hızla gelişen proksimal miyopati olgusunu bildirmek istedik.

Olgu
Kırk altı yaşında kadın hasta acil servise kollarında ve bacaklarında artan güçsüzlük şikayeti ile başvurdu. Özelikle merdiven çıkmakta ve oturduğu yerden kalkmakta zorlandığını belirtti. Bulguların bir hafta önce başladığı ve son iki gündür arttığı öğrenildi. Özgeçmişinde hipotiroidi ve iki ay önce geçirilmiş BS öyküsü mevcut idi. Nörolojik muayenesi: Bilinç açık, konuşma akıcılığı yavaşlamış; motor kas gücü her iki üst ekstremite proksimal 4/5, distal 4+/5; her iki alt ekstremite proksimal 3/5 distal 4/5; alt ekstremite derin tendon refleksleri hipoaktif olarak değerlendirildi. Rutin laboratuar tetkiklerinde CK:83U/L TSH:45mIU/L T3:2.53 pg/ml, T4:0.54 pg/ml, TPO:0.4 IU/ml, sodyum:128 mmol/L, magnezyum:1.5 mg/dl, potasyum:2.5 mmol/L idi. Enfeksiyon parametreleri negatifti. Lomber ponksiyonda BOS proteini 54.5 mg/dl olarak değerlendirildi. Direk hücre bakısında hücre yoktu. Elektrofizyolojik incelemelesinde proksimal kaslarda belirgin kompleks repetetif deşarjlar ile yer yer küçük boylu polifazik MÜP'ler izlendi. Ön planda bulgular BS sonrasında nütrisyonel eksikliğine ikincil primer kas lifi tutulumu lehine düşünüldü. Endokrinoloji ile görüşülerek intravenöz vitamin destek tedavisi ve levotiroksin 125mg/gün başlandı. İzleminde klinik ve elektrofizyolojik bulgularında düzelme gözlendi.

Tartışma
Sonuç olarak, özellikle proksimal kas zayıflığı ile karakterize miyopati hızlı ve yoğun kilo kaybı nedeniyle ortaya çıkan, uygun beslenmeden sonra yavaş yavaş geri dönüşlü olan bariatrik cerrahinin nadir bir komplikasyonudur.

BP - 61 CHRNE GEN MUTASYONU SAPTANAN NADİR GÖRÜLEN BİR KONJENİTAL MİYASTENİA GRAVİS OLGUSU

RECEP YEVGİ , NURAY BİLGE , FATMA ŞİMŞEK

ATATÜRK ÜNİVERSİTESİ TIP FAKÜLTESİ, NÖROLOJİ ANABİLİM DALI

Olgu:

GİRİŞ: Konjenital miyastenik sendromlar (KMS), nöromüsküler iletimin sağlıklı olarak gerçekleşmesinde rol alan proteinlerdeki genetik mutasyonlardan kaynaklanan kalıtsal bozukluklardır. KMS'ler immünolojik olmadığından serumda antikor bulunmaz ve immünolojik tedaviye yanıt yoktur. Klinik olarak anormal yorgunluk veya ekstra oküler, yüz, bulbar, gövde, solunum veya ekstremite kaslarının geçici veya kalıcı zayıflığı ile karakterize edilir. Prevalansı 9/1.000.000 olarak saptanmıştır. VAKA: 26 yaşında erkek hasta halsizlik, çabuk yorulma, göz hareketlerinde kısıtlılık ve zaman zaman göz kapaklarında düşme şikayeti ile başvurdu. Hastanın şikayetlerinin çocukluk döneminden beri var olduğu ve birçok kez tetkik edildiği, dış merkezde kas biyopsisi yapıldığı ancak kas hastalığı saptanmadığı öğrenildi. Hastanın öz ve soygeçmişinde özellik yoktu.Hastanın nörolojik muayenesinde göz hareketlerinde vertikal düzlemde daha belirgin olmak üzere tüm yönlere bakış kısıtlılığı izlendi. Motor sistem muayenesinde bilateral alt ve üst ekstremite proksimalleri 4/5, distalleri 4+/5 kuvvetinde değerlendirildi. Hastaya neostigmin testi yapıldı kısmi yanıt alındı. Repetetif EMG incelemesi normal olarak değerlendirildi. Hastanın anti-asetil kolin reseptör antikoru ve anti-MUSK antikoru negatif olarak geldi. Hastanın toraks tomografisinde timik patoloji izlenmedi. Hastada seronegtif miyastenia gravis (MG) ve konjenitaL MG ön tanıları düşünüldü. Konjenital MG'YE yönelik genetik inceleme istendi. Genetik inceleme sonucunda CHRNE (C.1219+2T>G) gen mutasyonu homozigot pozitif olarak saptandı. Hastaya salbutamol 4mg tb 2*1 başlandı. SONUÇ: KMS'ler klasik MG'den farklı olarak antikolinesterazlara ve immunsupresiflere yanıt vermezler, hatta bu ajanlar bazen kliniği kötüleştirebilirler. KMS'lerde salbutamol, albuterol, efedrin, fluoksetin gibi bazı farmakolojik ajanların faydalı olduğu düşünülmektedir. Klasik MG'ye göre KMS'lerde farklı tedavi alternatiflerinin varlığı ayırt edilmelerinin önemini göstermektedir. Seronegatif MG tanısı almış, antikolinesterazlara ve immünsupresiflere yanıt vermeyen erişkin hastalarda KMS tanısı akılda tutulmalıdır.

BP - 62 DUCHENNE MÜSKÜLER DİSTROFİLİ ÇOCUKLARDA ÜST EKSTREMİTE FONKSİYONUNUN YAŞAM KALİTESİ İLE İLİŞKİSİ

SEZAN MERGEN KILIÇ , ARMAN ÇAKAR , HACER DURMUŞ TEKÇE , FATMA YEŞİM PARMAN

İ.Ü İSTANBUL TIP FAKÜLTESİ NÖROLOJİ ABD

Amaç:

Bu çalışmanın amacı, 7-18 yaş arasındaki Duchenne müsküler distrofili (DMD) olgularda, üst ekstremite fonksiyonu ile yaşam kalitesi arasındaki ilişkiyi belirlemekdir.

Gereç ve Yöntem:

Bu çalışmada klinik ve genetik olarak kesin DMD tanısı almış, Brooke Üst Ekstremite Fonksiyonel Sınıflandırması (BÜEFS)'na göre Devre 1-5'de yer alan 16 olgu çalışmaya dahil edilmiştir. Demografik bilgileri kaydedilmişdir. Olguların üst ekstremite fonksiyonu ölçümü için üst ekstremite performansı PUL version 2, sağlıkla ilişkili yaşam kalitesinin değerlendirilmesinde, PedsQL-3.0 Nöromüsküler Modül kullanılmıştır. Üst ekstremite fonksiyonu ve yaşam kalitesi arasındaki ilişki Spearmanın korelasyon kat sayısı (rho) ile analiz edilmişdir.

Bulgular:

Çocukların yaşı 7-18 yaş (ortalama yaşı 11,81± 3,50) arasında idi. Olguların üst ekstremite fonksiyonel sınıflandırması Brooke üst ekstremite fonksiyonel sınıflandırması ile PedsQ nöromüsküler modül çocuk/ebeveyn raporu hastalığım hakkında olan kısım ve genel skoru arasında sırasıyla negatif kuvvetli korelasyon, (Çocuk 1. alan ,r= -,845, Genel r= -,727 p<0,01), (Ebeveyn 1.Kısım r= -,770, Genel r=-,718 p<0,01) üst ekstremite performansı ölçümü PUL ile PedsQ nöromüsküler modül çocuk/ebeveyn raporu hastalığım hakkında olan kısım ve genel skoru arasında sırasıyla (Çocuk 1.Kısım r= ,870, Genel r=,782) ve (Ebeveyn 1.Kısım r= ,833, Genel r=,745 p<0,01) kuvvetli, pozitif korelasyon ve istatistiksel olarak anlamlı ilişki bulunmuştur.

Sonuç:

Bu çalışmada, çocukların üst ekstremite fonksiyonu ve yaşam kalitesi arasındaki ilişkiyi destekler bulgular elde edilmiştir.

BP - 63 KOLON ADENOKARSİNOMUNA EŞLİK EDEN ANTİ-YO POZİTİF BİR MENİNGOENSEFALİT OLGUSU: NADİR GÖRÜLEN BİR VAKA

FATMA EBRU ALGÜL

İNÖNÜ ÜNİVERSİTESİ TIP FAKÜLTESİ

Olgu:

Giriş: Paraneoplastik otoimmün ensefalit malignite ile ilişkili olarak, nöropsikiyatrik semptomların gelişmesiyle karakterize nadir görülen bir klinik tanıdır. Maligniteye bağlı direk neoplastik invazyon olmaksızın gelişir. Genellikle davranış değişikliği, hafıza ve kognitif defisitler, nöbet ve hareket bozuklukları şeklinde prezente olur. Paraneoplastik otoimmün ensefalit tablosuna sebep olan birçok otoantikor tanımlanmış olup, intrasellüler antijenlere karşı olan antikorlardan birisi de anti-Yo antikorudur. Anti-Yo antikoru genellikle over ve meme kanseri ile ilişkilidir, sıklıkla ataksi ile prezente olan paraneoplastik serebeller dejenerasyon (PCD) kliniği oluşturur. Kadınlarda erkeklere oranla daha sık gözükür. Biz de literatürde çok nadir görülen anti-Yo antikor pozitif, özgeçmişinde malignite olarak kolon adenokarsinomu öyküsü olan PCDnin eşlik etmediği meningoensefalit kliniği gelişen bir erkek hasta sunmayı planladık.

Olgu: 77 yaşında, erkek hasta epileptik nöbet ve kafa karışıklığı ile acil servise başvurdu. Özgeçmişinde kolon adenokarsinomu tanısı mevcuttu. Nörolojik muayenesi doğal izlenen hastanın laboratuar bulgularında hiperglisemi dışında patoloji yoktu. BOS örneklemesinde hafif bir protein yüksekliği (47 mg/dl) dışında anlamlı bulgu tespit edilmedi. EEG normaldi. Kranial MR T2 flair kesitlerinde her iki serebral hemisferde, sol frontal kortekste, sol kaudat nukleusta, sağ talamus, sağ perisilviyan korteks ve sağ perietooksipital kortekste vazojenik ödem paterninin hakim olduğu kortikal şişme ile karakterize parankim sahaları izlendi. Sağ serebral hemisferde pakimeningeal tarzda dural konstrastlanma izlendi (meningoensefalit). BOS kültür ve PCR sonuçları negatif olan hastanın paraneoplastik antikor panelinden serum anti-Yo antikoru pozitif tespit edildi. Hastanın sağ kol ve bacağa lokalize dirençli fokal motor nöbetleri olması üzerine tedavisi valproik asit 3x500 mg ve lamotrigin 2*50 mg şeklinde düzenlendi. Hastaya 5 gün boyunca 0.4 mg/kg dozunda IVIg tedavisi verildi. Tedavisi tamamlanılan hastanın kontrol kranial MRında önceki MR da tarif edilen lezyonları geriledi ve hasta şifa ile taburcu edildi. 3 ay sonra beyin metastazı tespit edilen hastanın takibine hala devam edilmektedir.

Tartışma: Anti-Yo sıklıkla paraneoplastik serebeller dejenerasyona (PCD) yol açan bir otoantikor olup, otoimmün ensefalit çok daha az sıklıkta izlenir. Genellikle meme ve over kanserine eşlik ederken kolon adenokarsinom birlikteliği çok nadirdir. Literatürde PCD kliniği gelişmeden otoimmün ensefalit kliniği olan anti-Yo antikoru pozitif çok az hasta bulunmaktadır. Bu nedenle biz de bu olguyu sunmaya değer bulduk.

BP - 64 NADİR BİR KLİNİK TABLO: ROSAİ-DORFMAN HASTALIĞINDA SANTRAL SİNİR SİSTEMİ TUTULUMU

KAĞAN GÖKDENİZ KARADENİZ [1], DOĞUKAN HAZAR EMRE [1], SELİN KÜÇÜKYURT [2], BENGİ GÜL TÜRK [1], SABAHATTİN SAİP [1]

[1] *CERRAHPAŞA TIP FAKÜLTESİ, NÖROLOJİ ANA BİLİM DALI*
[2] *CERRAHPAŞA TIP FAKÜLTESİ, İÇ HASTALIKLARI ANA BİLİM DALI, HEMATOLOJİ BİLİM DALI*

Olgu:

Giriş

Rosai-Dorfman hastalığı (RDH); masif ağrısız servikal lenfadenopati, ateş, lökositoz, poliklonal hipergamaglobulinemi ile karakterize, nadir görülen, idiopatik nonneoplastik histoproliferatif bir hastalıktır. Santral sinir sistemi tutulumu son derece nadirdir. Burada epilepsi nöbetleri düşündüren yakınmalar ve şuur bulanıklığı ile başvuran RDH tanılı bir hastanın ayırıcı tanısının tartışılması amaçlanmıştır.

Olgu Sunumu

Bilinen RDH tanılı 59 yaşında kadın hasta, 2 haftadır günde 2-3 kez olan kötü koku ve tat duyma şeklinde ataklar ve yine aralıklarla gelen anlamsız konuşma ve görsel hallüsinasyon atakları tariflemekteydi. Hafif derecede konfüzyon ve ataksi dışında nörolojik muayenesinde anlamlı patoloji saptanmadı. Çekilen kranial MRda sol temporal lobda, ağırlıklı olarak medial kısımda yerleşim gösteren, sınırları belirsiz, belirgin kontrast tutmayan T2 hiperintensitesi görüldü. Ensefalit ayırıcı tanısı açısından LP yapıldı. BOSta hücre gözlenmedi, protein ve glukoz seviyeleri normal sınırlardaydı. Viral ensefalit paneli, otoimmün ve paraneoplastik ensefalit paneli, OKB gönderildi. Hastaya herpes ensefaliti ön tanısı ile asiklovir başlandı. Viral ensefalit paneli negatif sonuçlandı ve hastaya daha sonra otoimmün ensefalitler açısından 7 gün 1 gr IVMP tedavisi verildi. Klinik durumunda ve EEG bulgularında iyileşme tespit edilen hastaya ensefalit panel sonuçlarıyla poliklinik kontrolü önerildi. Kontrollerinde ensefalit panelleri negatif sonuçlanan hasta, 3 ay sonra yeniden anlamsız konuşma ve şuur bulanıklığı atakları gelişmesi üzerine tarafımıza başvurdu. Kontrol kranial MRda lezyon boyutlarında progresyon ve kontrastlanma artışı tespit edildi. Mevcut görüntüleme bulguları primer glial tümör lehine değerlendirilerek operasyon planlandı.

Sonuç

RDH nonneoplastik histoproliferatif bir hastalıktır ve ekstranodal SSS tutulumu oldukça nadirdir. Olgumuzda da görülen lezyon hastalığın primer tutulumunu düşündürmemektedir. Olgu sunumumuzda ön planda glial tümör lehinde yorumlanan lezyonun insidental yahut hastalık zemininde geliştiğini tartışmayı ve SSS tutulumu yapan diğer sebeplerin ayırıcı tanısına yaklaşım sunmayı amaçladık.

BP - 65 SARS-COV-2 İLE İLİŞKİLİ GUILLAIN-BARRÉ SENDROMU VAKASI

ŞULE KAHRAMAN , SELAHATTİN REYHANİ , TUĞBA EYİGÜRBÜZ , MEHMET YERTÜK , NİLÜFER KALE

BAĞCILAR EĞİTİM VE ARAŞTIRMA HASTANESİ, NÖROLOJİ KLİNİĞİ, İSTANBUL

Olgu:

Giriş:

SARS-CoV-2 nedenli COVID-19 başlıca solunum sistemini etkiler ancak nörolojik manifestasyonları da iyi tanımlanmıştır. Guillain-Barré Sendromunun (GBS) gelişimi ile de COVID-19 arasında bir ilişki olabileceği çeşitli literatürlerde bildirilmiştir. Akut aksonal polinöropati kliniği olan hastamızda eş zamanlı SARS-CoV-2 pozitifliği saptanması nedeni ile GBS'i tetiklediğini düşünerek vakamızı sunmak istedik.

Vaka:

87 yaş erkek hasta bacaklardan başlayıp kollara yayılan güçsüzlük yakınması ile başvurdu. Özgeçmişinde hipertansiyon ve remisyonda mesane kanseri tanısı olup nörolojik muayenesinde duyu kusuru olmaksızın alt ekstremitelerde ve distallerinde belirgin tetraparezi tablosu mevcuttu. Kranial ve spinal görüntülemelerinde kliniği açıklayan patolojik bulgu yoktu. Hastaya akut poliradikülonevrit ön tanısı ile elektrofizyolojik inceleme yapıldı ve akut motor aksonal polinöropati (AMAN) ile uyumlu bulgular saptandı. Öncesinde ishal, üsye enfeksiyon öyküsü bildirilmedi. Herhangi bir solunum yakınması olmasa da servise yatışı öncesi yapılan SARS-CoV-2 PCR sonucu pozitifti, tekrar bakılan PCR da pozitifti. Lomber ponksiyonda albuminositolojik disosiasyon saptanan hastaya intravenöz immunoglobulin ve fizik tedavi ve rehabilitasyon uygulandı. Tedavi sonrasında tetraparezisi kısmen düzeldi ve PCR sonucu 14. günde negatifleştiği izlendi. Hastada yatışı boyunca solunumsal sıkıntı gözlenmedi.

Sonuç:

COVID-19 ile periferik sinir sistemi bozukluklarının da dahil olduğu pek çok nörolojik bozukluk riskinin arttığını gösterilmiştir. Çeşitli enfeksiyöz ajanlarla olduğu gibi SARS-CoV-2 de Guillain-Barre Sendromu'nun tetiklenmesinde rol oynayabilir. Bu etkinin doğrudan nöropatik etkiyle mi yoksa inflamatuar yanıtla mı ilgili olduğu net değildir, daha fazla sayıda çalışmaya ihtiyaç vardır.

BP - 66 SERVİKAL BOS KAÇAĞINA SEKONDER FRONTOTEMPORAL DEMANSI TAKLİT EDEN FRONTOTEMPORAL BEYİN SARKMASI SENDROMU

FİDAN BALAYEVA , ASİM ORUJOV , DİLARA AKTERT AYAR , FİGEN GÖKÇAY , AHMET GÖKÇAY

EGE ÜNİVERSİTESİ HASTANESİ, NÖROLOJİ AD,İZMİR

Amaç:

Frontotemporal beyin sarkması sendromu (FBSS) , frontotemporal demansın (FTD) davranış varyantına benzer semptomlarla karakterize, görüntülemede beyinde spontan intrakraniyal hipotansiyonda gözlenen tabloya benzer sarkık bir görünüm ile karakterize ilerleyici bir hastalıktır. Burada oldukça nadir görülen FBSS kliniği ve görüntüleme bulgularına sahip bir olguyu sunduk.

Gereç ve Yöntem:

Ege Üniversitesi hastanesi Nöroloji kliniğimizde takipli bir FBSS olgusu sunuldu.

Bulgular:

53 yaşında kadın hasta kliniğimize yaklaşık 1 yıl önce başlayan ve progresif ilerleyen işitsel semptomlar, apati, gündüz uykululuğunda artış, yutma güçlüğü, baş ağrıları, daha önce yaptığı işleri yapmakta zorlanma, unutkanlık gibi yakınmalarla başvurdu. Öz geçmişinde 30 yıl önce akciğer operasyonu öyküsü bulunan, ek hastalık ve ilaç kullanımı tarif edilmeyen hastanın mevcut yakınmalarına son aylarda yürüme güçlüğü, dengesizlik gibi yakınmalar ve ellerde titreme eklenmişti.
Hasta ileri tetkik amaçlı yatırıldı. Muayenesinde bilinç uykuluydu, çok az sayıda kelime çıkışı mevcuttu, kooperasyonu kısıtlı, yukarı bakışı kısıtlı idi, belirgin motor defisiti yoktu, refleksleri dört yanlı canlı, bilateral Hoffman ve Babinski pozitif, yürüyüşü ataksik, hipomimisi ve bilateral intansiyonel tremoru mevcuttu. Hastaya nöropsikolojik test uygulandı: Basit dikkat, konsantrasyon, zaman oryantasyonu, konstrüksiyon, anlık görsel bellek, planlama, mental fleksibilite becerilerinde
bozukluk görüldü. Kraniyal MRG “frontotemporal brain sagging sendromla” uyumlu olarak rapor edildi. PET de ; Serebellumda bilateral fokal özellik göstermeyen rölatif düşük metabolik aktivite izlendiği belirtildi. Spinal MRG’de C5-6 ve C6-7 düzeyinde BOS kaçağı saptanan olguya epidural kan yaması uygulandı. Takiplerde bulgularında kısmen gerileme, uykululukta azalma, iletişimde artış izlendi. Hasta takip planı ile taburcu edildi.

Sonuç:

Çalışmalar, FBSSnin sinsi seyirli, FTD davranışsal varyantına benzer semptomlara sahip bir hastalık olduğunu göstermiştir; ancak potansiyel olarak tedavi edilebilir bir hastalıktır . Bu nedenle erken tanı, tedavi ve tedavi etkinliğinin değerlendirilmesi için uygun nöropsikolojik değerlendirme önemlidir. Burada epidural kan yaması sonrası klinik semptomların bulgularının kısmen düzeldiği bir FBSS olgusunu sunmak istedik.

BP - 67 SUSAC SENDROMU: BİR OLGU SUNUMU

ESRA NUR SANCAR [1], SENA AYŞE EMRE [1], EBRU KAYA [1], PINAR BEKDİK [1], EYÜP DÜZGÜN [2], SERKAN DEMİR [1]

[1] *SBÜ SANCAKTEPE ŞEHİT PROF. DR. İLHAN VARANK EĞİTİM VE ARAŞTIRMA HASTANESİ NÖROLOJİ KLİNİĞİ*
[2] *2- SBÜ SULTAN ABDÜLHAMİD HAN EĞİTİM VE ARAŞTIRMA HASTANESİ GÖZ KLİNİĞİ*

Olgu:

GİRİŞ: Susac Sendromu; baş ağrısından ensefalopatiye yaygın bir nöropsikiyatrik prezentasyona sahip, sensörinöral işitme kaybı ve retinal arter dal tıkanıklığı triadı ile karakterize oldukça nadir görülen bir hastalıktır. Hastalık ilk kez 1979 yılında John Susac tarafından tanımlanmıştır. 46 yaşında dengesizlik şikayeti ile acil servise başvuran ve görüntüleme, BOS inceleme, Odiyometri ve ayrıntılı oftalmik değerlendirme sonucu Susac Sendromu tanısı konulan hasta ilginç prezentasyonu ve hastalığın nadir görülmesi üzerine sunuma değer bulunmuştur.

OLGU SUNUMU: 46 yaşında erkek hasta acil servise denge kaybı ve baş dönmesi şikayeti ile başvurdu. Acil çekilen difüzyon MRG'ında B100 sekansında hiperintens kallosal, subkortikal ve serebellar yaygın milimetrik lezyonları görüldü (Resim 1-2-3). Vaskülit, ensefalit öntanıları ile yatışı yapılan hastanın nörolojik muayenesinde şuur açık, oryantasyon ve kooperasyon sağlanmıştı. Konuşma normal, anlama işitme güçlüğü sebebi ile kısmen zordu. Bu sebeple planlanan odiyometrisinde bilateral orta düzey sensorinöral tipte işitme kaybı tespit edildi. Hasta tandem yürüyüşü yapamıyordu. Hastanın Romberg testi pozitif ve de bilateral disdiadokinezi, dismetrisi mevcuttu. Diğer muayene bulguları tabii idi. Görsel semptomu olmayan hastanın gözdibi muayenesi normal, OCT normal ve görme alanı testi normal olmasına rağmen çekilen Floroskopik Fundoskopik Anjiyografisi'nde (FFA) retinal arteriyol stenozları izlendi(Resim 4). Hastanın BOS incelemesinde BOS proteini 3 kat yüksek tespit edildi. Hastaya Susac Sendromu tanısı konularak pulse steroid tedavi başlandı ve hasta tedavidemn belirgin olarak fayda gördü. (Resim 5-6). Hasta takibe alındı. Olası nüks durumu için IVIG endikasyon dışı onamı alındı.

TARTIŞMA: Susac Sendromu'nda özellikle ensefalopati ve psikiyatrik bulgular sebebi ile tanı konma güçlüğü yaşanabilmekte ve hastalar farklı tanılar alabilmektedir. Bizim vakamızda hastanın nörolojik bulgularının serebellar nitelikte olması odiyometri testi için oryantasyon problemi oluşturmadı. Görsel semptomu olmamasına rağmen FFA'da dal oklüzyonlarının tespit edilmesi ile tanı aldı. Hastalığın nadir görülmesi, halen tedavi kousunda bir konsensusun olmaması ve genellikle monofazik seyretmesine rağmen bu vakaların belirli bir süre takipte tutulmasına vurgu yapabilmek için vakamızı sunmaya değer bulduk.

Resim 1

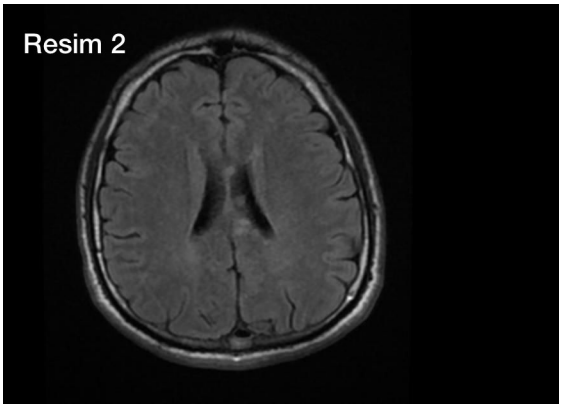
Resim 2

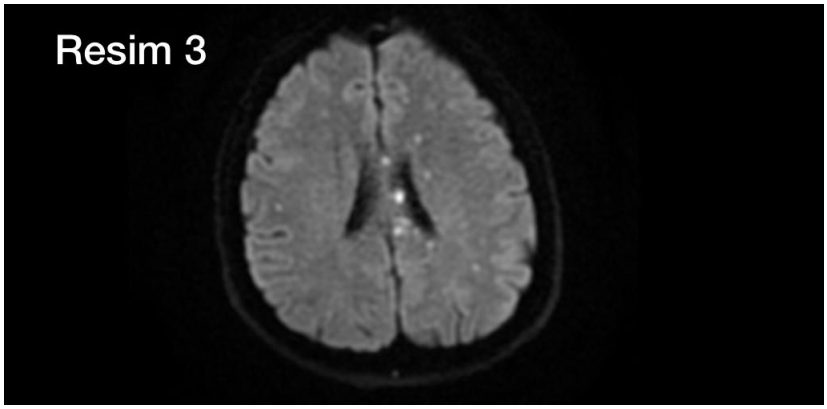
Resim 3

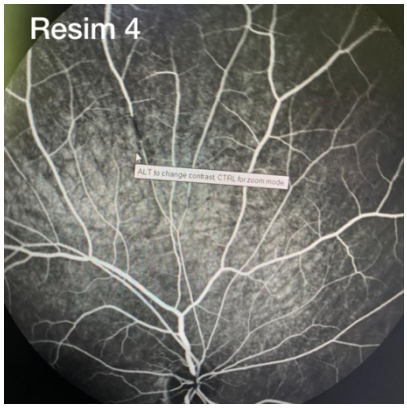
Resim 4

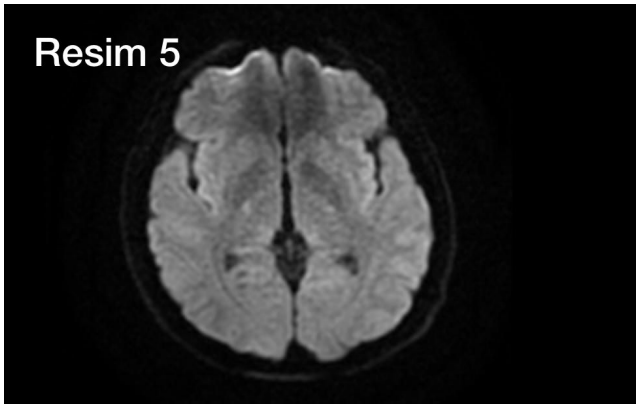
Resim 5

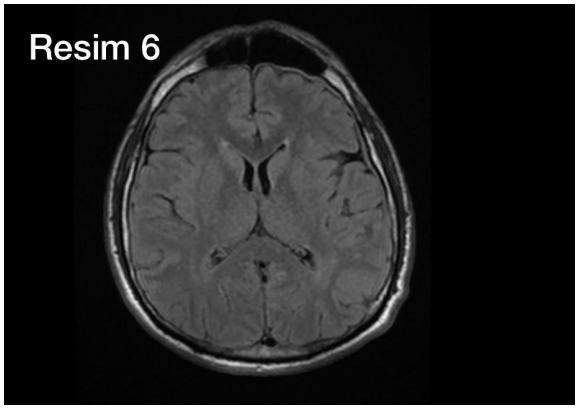
Resim 6

BP - 68 TEKRARLAYAN LAKÜNER İNFARKTLAR VE SOL RETİNAL ARTER OKLÜZYONU İLE PREZENTE OLAN BİR ADENOZİN DEAMİNAZ 2 MUTASYONU

Bu bildiri geri çekilmiştir.

BP - 69 UNİLATERAL PRES KLİNİĞİYLE PREZENTE OLAN TAKAYASU ARTERİTİ OLGUSU

RÜMEYSA TOLAY [1], BURCU SAADET ZEYBEK [1], ÖZLEM DOĞAN AĞBUGA [2], AHMET TURAN EVLİCE [1], TURGAY DEMİR [1], DİDEM TAŞ ARSLAN [2]

[1] *ÇUKUROVA ÜNİVERSİTESİ HASTANESİ NÖROLOJİ ANABİLİM DALI*
[2] *ÇUKUROVA ÜNİVERSİTESİ ROMATOLOJİ ANABİLİM DALI*

Olgu:

Giriş: Çoğunlukla aorta ve dallarını tutan, kronik granülamatöz bir büyük damar vasküliti olan Takayusu arteriti (TA) olgularında hipertansiyon değişen sıklıkta bildirilmiştir. TA olguları nadir bir komplikasyon olan posterior reversibl lökoensefalopati sendromu(PRES) ile TA tanısı alabilmektedir. Bu yazıda PRES kliniğiyle prezente olan TA olgusunu sunmak istedik.

Olgu: Bilinen sistemik hastalığı olmayan 37 yaşında kadın, başağrısı ve görme bozukluğu yakınmasıyla başvurdu. Öyküsünden son 1 hafta içerisinde 3 kez olan vizüel aura ve akabinde jeneralize tonik klonik nöbet geçirdiği öğrenildi. Son 1 haftadır olan bilateral temporal ve periorbital bölgelere lokalize, zonklayıcı, zaman zaman bulantı-kusmanın eşlik ettiği başağrısı ve sol vücut yarımında uyuşma tanımlıyan olgunun beş yıl önce bir düşük ve üç buçuk yıl önce (IVF yöntemiyle) üçüz doğum yaptığı öğrenildi. Nörolojik muayenede sol homonim hemionopsi ve sol hemihipoestezi mevcuttu. Acilde yapılan serebral BT normal sınırlardaydı. Serebral difüzyon MR'da sağ oksipitalde multifokal milimetrik akut diffüzyon kısıtlılıkları mevcuttu. Başvuruda kan basıncı 185/90 mmHg olan hasta PRES olarak değerlendirildi ve kan basıncı regülasyonu sağlandı. Takiplerinin … gününde solda 4/5 düzeyinde hemiparezisi gelişen olgunun kontrol difüzyon MR'ında sağ paryetooksipital ve frontalde dağınık yerleşimli multifokal difüzyon kısıtlılıkları izlendi. Serebral anjiyografide bilateral internal karotid arter proksimalinde tespih tanesi görünümünde stenotik görünüm, sağ orta serebral arter M1 segment distali orta kesimde duvarda düzensizlik ve %50'nin altında stenoz; torasik aort MR anjiografide sağ subklavian arter ve aksiller arter düzeyinde duvar kalınlaşması ve düzensizlik izlendi. Tüm veriler ışığında TA olarak tanınan olguya 7 gün i.v. metilprednisolon verildi ve oral idameye geçildi. Son nörolojik muayenesi normal sınırlarda olan olgunun fizik muayenesinde sağda brakial ve radial arter nabızlar alınmıyordu. Aktif idrar yolu enfeksiyonu olan olgu siklofosfamid tedavisi planlanarak taburcu edildi.

Sonuç: Başağrısı, epileptik nöbetler, görme bozukluğu ve bilinç bozukluğu ile başvuran hastalarda PRES akılda tutulmalı ve özellikle bilinen hipertansiyon tanısı olmayan genç hastalarda etyolojide mutlaka TA araştırılmalıdır.

BP - 70 İNMENİN HAS TAKLİTÇİLERİ: HACETTEPE DENEYİMİ 124 OLGU

İREM GÜL ORHAN , EZGİ YILMAZ , ETHEM MURAT ARSAVA , MEHMET AKİF TOPÇUOĞLU

HACETTEPE ÜNİVERSİTESİ TIP FAKÜLTESİ NÖROLOJİ ANABİLİM DALI

Amaç:

İnme taklitçisi sıklığı modern görüntüleme yöntemlerinin zamanlı ve verimli kullanımı ile azalmakla birlikte akut hasta yönetimi bağlamında sorun teşkil etmeye devam etmektedir.

Gereç ve Yöntem:

Üçüncü seviye Üniversite hastanesinde son 10 yılda değerlendirilen ve çalışma verisi hazır 6068 olgunun (%70 iskemik inme, %21 geçici iskemik atak, %7 intraserebral hematom) %2'sine tekabül eden 124 inme taklitçisinin klinik ve görüntüleme özellikleri incelenmiştir.

Bulgular:

Taklitçilerin %90'ı sınıflanabilmiş olup en sık 5 tanı oküler iskemik sendromlar (%18), epileptik iktal/postiktal defisit (%14), fonksiyonel nörolojik tablolar (%10), rekrüdesans (%6) ve sınıflanamamış parestezi (%3) olup 36 farklı hastalık/durum tanısı konulmuştur. Taklitçi grubunda yaş iskemik ve hemorajik inme grubundan (sırası ile 59±18, 67±15 ve 65±15, yıl), giriş sistolik/diastolik kan basıncı ise hemorajik inmelerden daha düşük (142±40/82±19 vs 166±40/92±23, mmHg) iken NIHSS için görünen düşüklük (sırası ile 4±6, 8±8 ve 11±10) anlamlı değildir. Olguların yarısında NIHSS 0, %82'sinde 5 ve daha düşük iken sadece %9 olguda 10 ve daha üzerindedir. Ateroskleroz risk faktörü prevalansı iskemik /hemorajik inme olgularından daha az ama TIA ile benzerdir. İnsidental difüzyon kısıtlı lezyon sıklığı %12ve eski lezyon %34'dür. EEG %28 olguda yapılmış, %31 normal olarak değerlendirilmiş ve %21 olguda anti-epileptik ilaç başlanmıştır. Aspirin %35, Clopidogrel %10,5 ve antikoagülan %17 olguda başlanmış olup %40 olgu ortalama 295 gün izlenmiş ve rekürrens not edilmemiştir. Olguların %94'ünde en az 1 MR, %50'sünde en az 1 takip MR yapılmıştır. Merkezimizde acil biriminde MR kullanımı ile inme mimiklerinde azalma trendi (2011'den 2020 sonuna, R 2 =0,2178) izlense de taklitçi tipinde anlamlı değişim söz konusudur.

Sonuç:

Acil birimlerinde MR imkânı inme taklitçisi sorununa deva olmamıştır. Acil birimlerinde 7/24 EEG ve MR perfüzyon çalışılmaya değerdir.

BP - 71 AKUT PARAPAREZİNİN NADİR BİR NEDENİ: BİLATERAL FEMORAL ARTER TROMBOEMBOLİ OLGUSU

MUHAMMET AKİF ÇEVİK , HAMZA ŞAHİN , GÖKHAN AKGÜL

KAHRAMANMARAŞ SÜTÇÜ İMAM ÜNİVERSİTESİ TIP FAKÜLTESİ NÖROLOJİ ANABİLİM DALI

Olgu:

Giriş: Akut başlangıçlı parapareziler etyolojiye yönelik olarak acil müdahale gerektiren nörolojik problemlerdendir. Burada akut paraparezi kliniği ile acil servise başvuran bir hastada nadir bir etyolojik neden olarak bilateral femoral arter emboli olgusu sunulmuştur.

Olgu: Bilinen hipertansiyon, tip 2 diyabetes mellitus, konjestif kalp yetmezliği, kronik böbrek yetmezliği ve kalp pili öyküsü olan 89 yaşında kadın hasta acil servise ani gelişen ve giderek artan her iki bacakta kas güçsüzlüğü, his kaybı ve şiddetli bel ağrısı şikayetleri ile başvurdu. Nörolojik muayenesinde patolojik olarak bilateral alt ekstremitede kas gücü ağrılı uyaranla 1/5 ve göbek altından itibaren hiposestezi tespit edildi. Buna ek olarak sistemik fizik bakıda her iki alt ekstremitede soğukluk, solukluk ve tüm periferik nabızlarda kayıp gözlendi. Acil yapılan kan tetkiklerinde troponin (0,20 mg/L), CK-MB (14,0 U/L) ve glikoz (403 mg/dL) yüksekliği dışında belirgin bir özellik yoktu. Kontrastsız beyin ve spinal (lomber ve torakal) BT tetkiklerinde akut patoloji tespit edilmedi. Kardiyak marker yüksekliği nedeniyle yapılan kardiyolojik incelemede akut koroner sendrom düşünülmedi. Bilateral alt ekstremite arteriyel ve venöz renkli doppler ultrasonografide (RDUS) her iki ana femoral arterde trombüsle uyumlu bulgular saptandı. Kalp ve Damar Cerrahisi tarafından hastaya acil tromboembolektomi işlemi uygulandı. Hasta operasyondan iki gün sonra gelişen şiddetli hipotansiyon ve renal yetmezlik nedeniyle kaybedildi.

Sonuç: Embolilere sekonder gelişen akut arter tıkanıklıkları genelde bifurkasyon bölgelerinde yerleşir. Bu tıkanıklıklar %50-75 oranında ekstremitelerde gözlenir ve en sık femoral arterler etkilenir (1). Başlıca klinik bulgular; ağrı (pain), solukluk (paleness), his bozukluğu (Parasthesia), atım yokluğu (pulselessness), paralizi (paralysis), şok-bitkinlik (Prastration) şeklinde 6P ile kodlanmaktadır (1, 2). Sinir dokularının hipoksiye duyarlılığı nedeniyle nörolojik bulgular erken dönemde karşımıza çıkabilmektedir ve paralizi kötü prognoz göstergesi olarak kabul edilmektedir (1, 3). Tanıda RDUS veya anjiografik tetkikler kullanılabilmektedir. Tedavisinde acil tromboembolektomi yöntemi tercih edilmektedir (3). Sonuç olarak bilateral femoral arter trombembolisi akut paraparezi ayırıcı tanısında klinisyenlerce akılda tutulmalıdır. Böylelikle bu hastalara erken müdahale ile iyileşme imkanı sağlanabilir.

Kaynaklar

1- Yetkin U, Gürbüz A. General Vision to Pathologies of Acute Artery Occlusion. Van Medical Journal 2002; 9: 38-46.
2- Dundar, Zerrin Defne et al. “A Diagnosis of Total Abdominal Aortic Occlusion in a Patient Who Entered the Emergency Department by Walking.” Journal of Academic Emergency Medicine Case Reports 5 (2014): 235-255.
3- Pande, Reena L and Mark A. Creager. “Chapter 148 – Peripheral Artery Disease.” (2018).

BP - 72 ALZHEİMER HASTALIĞI SÜREKLİLİĞİNDE SEREBRAL VAZOMOTOR REAKTİVİTE: PROSPEKTİF TRANSKRANİYAL DOPPLER VE FDG/AMİLOİD PET/MRG ÇALIŞMASI

ESEN SAKA [1], LÜTFİYE ÖZLEM ATAY [2], UMİT ÖZGÜR AKDEMİR [2], EZGİ YETİM [1], ERDEM BALCI [2], ETHEM MURAT ARSAVA [1], MEHMET AKİF TOPCUOGLU [1]

[1] *HACETTEPE ÜNİVERSİTESİ, TIP FAKÜLTESİ, NÖROLOJİ ANABİLİM DALI, ANKARA*
[2] *GAZİ ÜNİVERSİTESİ TIP FAKÜLTESİ, NÜKLEER TIP ANABİLİM DALI, ANKARA*

Amaç:

Nörovasküler disfonksiyon Alzheimer hastalığı (AH) ile ilişkili nöronal dejenerasyonun neden veya göstergeleri arasındadır. Ancak, hastalık sürecine eşik eden vasküler bozukluğun mekanizmaları netleşmemiş olup neden-sonuç ilişkisi tartışma konusu olmaya devam etmektedir.

Gereç ve Yöntem:

Subjektif bilişsel bozukluk (SCI, n=10), amnestik hafif bilişsel bozukluk (aMCI, n=15) ve olası Alzheimer demansı tanısı (n=18) konan toplam 43 (ortalama yaş: 64 yıl, kadın, 13) ardışık olguda vazomotor reaktivite (VMR, nefes tutma indeksi: BHI), serebral metabolik aktivite (lobar SUVler, FDG PET MRG), serebral amiloid yükü (Centiloid skoru, Flutemetamol PET MRG), hemisferik kortikal kalınlık, beyaz cevher lezyonu yükü ve serebral kan akımı (ASL) incelendi. Bu parametrelerin BHI ile korelasyon ve ilişkisinin bağımsızlığı ve önemi deneysel çoklu doğrusal regresyon modelleri ile araştırıldı.

Bulgular:

Serebral vazomotor reaktivite AH ve aMCI hastalarında SCI olgularına kıyasla anlamlı ölçüde düşüktür. BHI ile centiloid skoru arasında yüksek derecede anlamlı ters yönlü korelasyon saptanmıştır ($r=-0,648$, $p<0,001$). BHI ile frontal, temporal ve parietal FDG SUV ve ASL değerleri arasında orta derecede pozitif korelasyon; yaş ve beyaz cevher lezyon hacmi ile marjinal negatif korelasyon tespit edilmiştir. Düşük bilişsel test puanları ve korteks kalınlığı düşük BHI ile doğrudan ilişkilendirilebilmiştir. Amiloid yükü ve VMR arasındaki bağlantı tüm parametrelerin test edildiği lineer regresyon modellerinden bağımsız ve güçlü şekilde çıkmıştır (β değeri -0.580den -0.476ya, $p<0.001$).

Sonuç:

Bu çalışma ile Alzheimer hastalığında serebral amiloid birikimi ile nörovasküler disfonksiyonun bağıntılı olduğunun doğrudan kanıtı sunulmuştur. Hastalık sürekliliğinde amiloid birikimi arttıkça, glukoz metabolizması bozuldukça, vazomotor reaktivitenin de bozulmasının gösterilmesi ile, nörovasküler fonksiyonun serebral metabolik ve dejeneratif süreçler ile karşılıklı etkisine ilişkin ilk veriler de sağlanmış olmaktadır.

BP - 73 AMNESTİK HAFİF KOGNİTİF BOZUKLUKTAN ALZHEİMER HASTALIĞINA GEÇİŞ SÜRECİNDE ERKEN BİR BİYOBELİRTEÇ OLARAK FRAKTALKİNİN ROLÜ

CEYLA İRKEÇ [1], TUBA KUZ [2], ESRA ERUYAR [1], IŞIL FİDAN [3]

[1] *LOKMAN HEKİM ÜNİVERSİTESİ TIP FAKÜLTESİ NÖROLOJİ ABD*
[2] *DIŞKAPI YILDIRIM BEYAZIT EĞİTİM ARAŞTIRMA HASTANESİ NÖROLOJİ ABD*
[3] *GAZİ ÜNİVERSİTESİ TIP FAKÜLTESİ MİKROBİYOLOJİ ABD*

Amaç:

Amnestik hafif kognitif bozukluk (aHKB) normal yaşlanma ile Alzheimer Hastalığı (AH) arasında bir geçiş süreci olup AH için yüksek risk faktörüdür. Bu süreçte aHKB AH'na dönüşmeden, nöronal kayıp yaygınlaşmadan tedaviye başlanmasında, erken tanıya yardımcı olan biyobelirteçler önem kazanmaktadır. Kemokin ailesinin bir üyesi olan membrana bağlı ve çözünür formları bulunur Fraktalkin (FKN) nöronlarda eksprese edilmekte, mikroglia regülasyonu üzerinden A-Beta degradasyonu ve tau fosforilasyonunda rol almaktadır. Hipokampal nöronlarda ekspresyonun yüksek oluşu, bilişsel fonksiyonlarda ve öğrenmede önemli rolü olduğunu göstermektedir. Nörogenezi arttırmakta, nöronal kaybı azaltmaktadır. Erken tanıda önem kazanan biyobelirteç çalışmaları son yıllarda sitokin ve kemokinler üzerinde yoğunlaşmaktadır.

Gereç ve Yöntem:

Çalışmamızda AH, aHKB, yaşlı (70 yaş üzeri) ve genç (18-30 yaş) sağlıklı kontrol bireyler arasında serum FKN düzeylerinin patogenezdeki rolü, biyobelirteç özellliği ve tedavideki yeri araştırılmıştır. Serum FKN düzeyleri ELISA yöntemiyle ölçülmüştür, istatiksel analiz için IBM SPSS 21 paketi kullanılmıştır.

Bulgular:

AH ve aHKB olan hastalarda yaşlı kontrollere göre daha düşük, genç kontrollerde yaşlı olanlara göre daha yüksek, AH'da aHKB'ye göre daha düşük FKN düzeyleri dikkat çekmiştir ($p<0.001$). Serum FKN düzeyi AH (MoCA<23), aHKB (MoCA 25-27) ve yaşlı kontroller (MoCA>28) arası MoCA değerlendirmeleri arasında önemli bir korelasyon saptanmıştır.

Sonuç:

FKN'nin nöroprotektif, antiinflamatuar özellikleri, nörogenezi arttırıp nöronal kaybı azaltması nörodejenerasyonu önlemede önemli rol aldığını göstermektedir. Çalışmamızda fraktalkinin ileri evre AH ve yaşlı kontrollerde yüksek bulunması, MoCA değerleri ile korelasyon göstermesi, FKN'nin AH için erken bir biyobelirteç ve tedavide yeni bir hedef olabileceğini düşündürmektedir.

BP - 74 FOLİKÜL REZERVİNİN MS'TE BİLİŞ VE FİZİKSEL ENGELLİLİĞE KATKISI

BİLGE PİRİ CİNAR [1], MUSTAFA AÇIKGÖZ [1], ÜLKÜ ÖZMEN [1], BURCU KARPUZ SEREN [1], FÜRÜZAN KÖKTÜRK [3], ULUFER ÇELEBİ [1], ESRA ACIMAN DEMİREL [1], HÜSEYİN TUĞRUL ATASOY [1], MÜGE HARMA [2], SERKAN ÖZAKBAŞ [4]

[1] *ZONGULDAK BÜLENT ECEVİT ÜNİVERSİTESİ NÖROLOJİ ANA BİLİM DALI*
[2] *ZONGULDAK BÜLENT ECEVİT ÜNİVERSİTESİ KADIN HASTALIKLARI VE DOĞUM ANABİLİM DALI*
[3] *ZONGULDAK BÜLENT ECEVİT ÜNİVERSİTESİ İSTATİSTİK ANA BİLİM DALI*
[4] *DOKUZ EYLÜL ÜNİVERSİTESİ NÖROLOJİ ANA BİLİM DALI*

Amaç:

Multipl skleroz insidansı, hastalık şiddeti ve prognozu ile seks hormonları arasında yakın ilişki bulunmaktadır. Kadın cinsiyetin ayrıca menstrüel hormonal farklılıkları ve menopoz süreci gibi dinamik etkisi bir çok çalışmanın konusu haline gelmiştir. Bu çalışmada, bu bilgiler ışığında MSin hem fiziksel hem de bilişsel seyrinde folikül rezervinin olası rolü araştırılmıştır.

Gereç ve Yöntem:

Çalışmaya relapsing remitting MS ve progresif MS hastaları dahil edildi ve EDSS ile fiziksel durumları değerlendirildi. Seks hormonlarına ek olarak, folikül rezervini değerlendirmek için antimüllerian hormon (AMH) düzeyleri ölçüldü ve transvajinal USG ile antral folikül sayıları değerlendirildi. Çalışma grubunun bilişsel durumu, Kısa Uluslararası MS için Bilişsel Değerlendirme (BICAMS) bataryası ve İz Sürme Testi (İST) ile değerlendirildi.

Bulgular:

Çalışmaya toplam 50 MS hastası (ortalama yaş; 36.72+7.34) alındı . AMH ve antral folikül sayısı arasında orta derecede bağıntı saptanırken (r=0.455, p=0.033), EDSS ile AMH ve antral folikül sayısı arasında negatif korelasyon saptandı (sırasıyla;r=-0.427,p=0.021, r=-0.563, p=0.003). Yaş ve hastalık süresinin etkisi ortadan kaldırıldığında IVMP miktarı ile AMH düzeyi veya antral folikül sayısı arasında anlamlı bir ilişki bulunmadı. Yaşın etkisi çekildiğinde; CVLT ve BVMT ile cinsiyet hormonları arasında anlamlı ilişki bulunmazken, SDMT ile sadece testosteron arasında orta derecede pozitif bağıntı izlendi (r=0.460, p=0.012).

Sonuç:

AMH/antral folikül sayısı ile EDSS arasındaki negatif korelasyon ve bilişsel testler ile folikül rezervi arasındaki korelasyon birlikte değerlendirildiğinde, sonuçlarımız hastalığın seyrinin yaştan bağımsız olarak folikül rezervi ile ilişkili olduğunu ve yüksek doz steroid tedavisinin folikül rezervine olumsuz etkisinin olmadığını göstermektedir.

BP - 75 MYCOPLASMA PNEUMONİA ENFEKSİYONU İLE TETİKLENEN İKİ FARKLI NÖROLOJİK TUTULUM:OLGU SUNUMU

DR.FATMA SEDA BİNGÖL , DOÇ.DR.OĞUZHAN KURŞUN , DR.ÖYKÜ ŞEBNEM SİPAHİ

-SAĞLIK BİLİMLER ÜNİVERSİTESİ ,ANKARA ŞEHİR HASTANESİ NÖROLOJİ KLİNİĞİ

Olgu:

GİRİŞ

Mycoplasma pneumoniae, üst ve alt solunum yolu infeksiyonlarına sebep olan önemli bir etkendir. Sinir sistemi bulgularından ensefalit en sık görülen bulgudur, ancak menenjit, miyelit ve poliradikülit vakaları da bildirilmiştir. Biz de Mycoplasma pneumoniae enfeksiyonu sonrası ensefalit ve GBS tanısı alan bu olguyu sunmayı uygun bulduk.

OLGU

24 yaşında kadın hasta, üst ekstremitelerde başlayan uyuşma ve güçsüzlük şikayetlerinin alt ekstremitelere de yayılması nedeniyle acil servise başvurdu. Hastanın 2 hafta önce ateş ve öksürük ile seyreden üst solunum yolu enfeksiyonu şikayetleri olmuş. Ellerinden başlayıp kollarına doğru yayılan uyuşma ve son iki gündür her iki bacakta da uyuşma ve güçsüzlük şikayeti olmuş. Her iki alt ekstremitedeki güçsüzlüğe bağlı yürüyemediğini ve konuşmasının bozulduğunu farkedince acil servise başvurmuş. Nörolojik muayenesinde konuşma hipofonik, bacaklarda ve distalde daha belirgin olmak üzere dört ekstremitede kuvvet kaybı vardı. Derin tendon refleksleri alınamıyordu. Çekilen kranial ve spinal görüntülemelerde nöropatoloji saptanmadı. BOS incelemesinde; protein yüksekliği, serum da mikoplazma IgM (+) olduğu görüldü. EMG incelemesi akut inflamatuar demiyelinizan polinöropati (AİDP) uyumlu idi. Hastanın kliniğinin hızlı progrese olması nedeniyle 5 doz gün aşırı plazmaferez yapıldı. Tedaviye yanıt alınan hastada plazmaferez 7 doza tamamlandı. Takipleri sırasında uykuya meyil ve ara ara kısa süren boş bakmaları olması nedeniyle EEG çekildi. EEG'de jeneralize epileptiform anomali olması nedeniyle antiepileptik ilaç tedavisi başlandı. Hastaya 400 mg/kg/gün dozunda damar içi immunglobulin (İVİG) 5 gün verildi. Tedavi sonrası muayenesinde belirgin düzelme olan hasta, mobilizasyonu sağlanarak Fizik Tedavi ve Rehabilitasyon Bölümü'ne devredildi.

TARTIŞMA

M. pneumoniae akciğer tutulumu dışında en çok sinir sistemini etkiler. Sinir sistemi komplikasyonları arasında meningoensefalit, ensefalit, transvers miyelit ve GBS yer almaktadır. Mycoplasma pneumoniae Gullian-Barre sendromu ve ensefalit patogenezinde. mikroorganizmanın santral sinir sistemini direkt invazyonu veya otoimmünitenin rol oynadığı ileri sürülmektedir. Bu hastada Mycoplasma pneumoniae ensefaliti ve GBS tanısı, solunum yolu infeksiyon bulgularının olması, serum Mycoplasma pneumoniae IgM pozitifliğinin olması nedeniyle düşünülmüştür. Mycoplasma pneumoniae'nin erişkinde hem ensefalit, hem de GBS'nun tedavi edilebilir ve sık görülen bir etkeni olduğu unutulmamalıdır.

BP - 76 NADİR BİR MONOPAREZİ NEDENİ : DİASTEMETOMYELİ OLGU SUNUMU

EKİN ÖYKÜ BAYLAM YİRMİBEŞ [1], VEDAT ALİ YÜREKLİ [1], MAHMUT ALP EMRE KARAKUZU [1], TUBA BAYKAL [2]

[1] *SÜLEYMAN DEMİREL ÜNİVERSİTESİ TIP FAKÜLTESİ NÖROLOJİ ANABİLİMDALI*
[2] *SÜLEYMAN DEMİREL ÜNİVERSİTESİ TIP FAKÜLTESİ FİZİKSEL TIP VE REHABİLİTASYON ANABİLİMDALI*

Olgu:

Giriş:

Diastemetomyeli (DM) terimi ilk kez 1837 yılında Ollivier tarafından tanımlanmıştır. Medulla spinalis'in (MS) kemik, kıkırdak veya fibroz bir septum ile saggital planda simetrik veya asimetrik hemikordlar şeklinde ikiye ayrılması olarak bilinmektedir. MS'in tüm segmentlerinde görülebilmekle birlikte olguların yarısında sadece subaraknoid boşluk ya da canalis vertebralis ikiye ayrılır.

Spina bifida occulta ile birlikte görülmesi ve daha geç yaşlarda semptom vermesi nedeniyle olgumuzu sunuyoruz.

Olgu:

17 yaşındaki erkek hasta iki yıldır olan sağ alt ekstremitede güçsüzlük , kalçadan itibaren sağ bacağa yayılan ağrı ve ara ara olup geçen uyuşma-karıncalanma şikayeti ile başvurdu. Ayrıca son zamanlarda sağ alt ekstremitede diğerine göre incelme olduğunu fark etmişti. İdrar ,gaita inkontinası - retansiyonu ya da cinsel işlev bozukluğu tariflememekteydi. Benzer şikayetler babasında ve dedesinde de mevcuttu. Yapılan nörolojik muayenede kas gücü sağ alt ekstremite proksimalde 4/5 ve distalde 3/5 idi. Duyu muayenesinde sağ alt ekstremitede dizaltı seviyeden itibaren hipoestezi mevcuttu. Bilateral çekiç parmak ve pes cavus deformiteleri mevcuttu. Sağ bacak diğer bacak ile karşılaştırıldığında hafif atrofi vardı ve sağda babinski işareti pozitif bulundu. Hastanın torakolomber bt görüntülemesinde lomber bölgede açıklığı hafif sağa bakan, torakoservikal bileşke düzeyinde ise sola bakan hafif skolyotik eğri izlenmişti ve L5 ile S1 vertebra spinöz proçesi ile lamina arasında, sakral kanal posterior kesimlerinde füzyon defekti izlenmekte olup, spina bifida occulta lehine değerlendirilmişti. Torakolomber mr görüntülemesinde ise T12-L1 vertebra düzeyinde spinal kord distal kesimde diastematomyelia izlendi. Emg incelemesinde sağda sural ve peroneal nöropati ile sağda L3-4 ve S1 radiküler kronik hafif parsiyel etkilenme ile uyumlu elektrofizyolojik bulgular elde edilmiştir. Nöropatisi ve ayak deformiteleri olan hastanın herediter nöropatiye yönelik genetik incelemesinde patoloji saptanmadı.

Tartışma:

DM bizim vakamızda da olduğu gibi skolyoz, intersegmental füzyon veya spina bifida gibi kemik anomalileri ile ilişkili konjenital gelişimsel anomalilerdir. Sıklıkla MS'nin lomber veya alt torakal bölgelerini tutar ve çocukluk çağında bulgu verir. Hastaların alt ekstremite ve perinede nörolojik defisitleri olabilir ve bunun sonucunda yürüme bozukluğu, sfinkter bozuklukları, kas atrofisi, refleks değişiklikleri, konjenital skolyoz ve ayak deformiteleri görülebilir. Ailesel olarak görülen birkaç DM olgusu da bildirilmiştir. Etiyolojisi tam bilinmemekte olup erken gebelik dönemini etkileyen kromozomal mutasyonlar, tek gen mutasyonları, çevresel faktörler ve kaynağı bilinmeyen diğer faktörlerin etkili olduğu düşünülmektedir.

Sonuç :

DM erken tanı konulması ve cerrahi tedaviye yönlendirilmesi açısından akılda tutulması gereken bir tablodur. Etiyolojiye yönelik yapılacak olan çalışmalar ve bunların sonucunda erken gebelik döneminde alınacak tedbirler DM ve buna bağlı semptomların önlenmesi açısından yararlı olacaktır.

BP - 77 ANTİ-GLUTAMİK ASİT DEKARBOKSİLAZ ANTİKORU İLE İLİŞKİLİ İKİ ADET SEREBELLAR ATAKSİ OLGUSU

BERFİN KARDELEN AYDIN , MAHMUT TARİ , ASLI KÖŞKDERELİOĞLU , PINAR ORTAN

BOZYAKA EĞİTİM ARAŞTIRMA HASTANESİ

Olgu:

A**nti-Glutamik Asit Dekarboksilaz Antikoru ile ilişkili iki adet serebellar ataksi olgusu**

Berfin Kardelen Aydın, Mahmut Tarı, Aslı Köşkderelioğlu, Pınar Ortan

SBU, İzmir Bozyaka Eğitim ve Araştırma Hastanesi, Nöroloji Kliniği, İzmir

Giriş: Anti-glutamik asit dekarboksilaz antikorları (anti-GAD ab) ilişkili serebellar ataksi, serum ve BOS'ta yüksek anti-GAD antikor titresi ve serebellar bulgular ile karakterize nadir bir nörolojik hastalıktır. Burada, anti-GAD antikor ilişkili serebellar ataksi tanısı almış iki olgu sunulmaktadır.

Olgu 1: 68 yaş kadın hasta 7 yıldır olan baş dönmesi, dengesizlik, yürüme bozukluğu nedeniyle başvurdu. Özgeçmişinde diyabetes mellitus ve epilepsi tanıları mevcut idi. Nörolojik muayenesinde yürüyüşünün ataksik olduğu, tandem yürüyüş sırasında daha belirgin ataksi olduğu izlendi. Horizontal planda sağa konjuge bakış ve yukarı bakışta hızlı fazı bakış yönüne vuran nistagmus izlendi. Ekstremitelerde kısa eldiven-çorap tarzı duyu kusuru ve ekstremite distallerinde vibrasyon duyusu azalmış olarak saptandı. Sağda belirgin olmak üzere bilateral dismetri ve bilateral diz topuk testi beceriksiz saptandı. Kraniyal MRGde serebellar folyolarda ılımlı atrofi izlendi, kontrastlı serilerde kontrast tutulumu görülmedi. Ataksi etyolojisine yönelik vasküler, enfeksiyöz, enflamatuvar, neoplastik/paraneoplastik, nutrisyonel, kalıtsal süreçler araştırıldı. Beyin omurilik sıvısında anti-GAD65 antikoru 3 pozitif idi. Tümör belirteçleri arasında yer alan ca19-9 ise yüksek idi (33 görüldü(üst sınır:27)) . Abdomen bt de pankreas gövde kuyruk birleşkesi düzeyinde 13x11mm boyutunda monafazik incelemede homojen hipervasküler kitle lezyonu izlenmektedir. Lezyon ayırıcı tanısından nöroendokrin tümor bulunmaktadır(insulinoma?)olarak değerlendirildi.pet ct ile tanısı doğrulanan pankreas distalinde nöroendokrin tümör saptanan hastada anti-GAD antikoru ile ilişkili paraneoplastik serebellar sendrom düşünüldü. Tanıya yönelik olarak 5 gün yüksek doz intravenöz metilprednizolon uygulandı. Altta yatan pankreas kanserine yönelik genel cerrahi tarafından distal pankreatektomi ve tümör rezeksiyonu uygulandı. Hastanın postoperatif dönemde izleminde nörolojik bulgularında değişiklik izlenmedi.

Olgu 2: 71 yaş erkek hasta 1 ay önce başlayan dengesizlik, bulantı-kusma, yürüme güçlüğü ve konuşma bozukluğu yakınmaları ile kliniğimize başvurdu. Özgeçmişinde hipertansiyon, diyabetes mellitus, kronik böbrek yetmezliği tanıları ve gastrik nöroendokrin tümör tanıları mevcut idi. Nörolojik muayenede konuşma dizartrik, yürüyüş geniş tabanlı ve tandem yürüyüşü ataksik, bilateral dismetri, disdiadokinezi testleri pozitif, diz-topuk testi beceriksiz ve trunkal ataksisi belirgin olarak saptandı. Bilateral alt ekstremite distalinde vibrasyon duyusunda kayıp izlendi. Kranial MRG'de serebellar atrofi izlendi. Serum paraneoplastik panel tetkikinde anti-GAD antikoru 2 pozitif görüldü. Batın tomografisi sonucu ile endoskopi, kolonoskopi ve PET-CT tetkikleri planlandı. Hasta izlemde tetkiklerini ve tedavisini yarım bıraktı ve kendi isteği ile taburcu edildi.

Sonuç: Anti-GAD antikoru ilişkili serebellar ataksi çok nadiren de olsa paraneoplastik sendrom olgusu olarak serebellar sendrom kliniği ile karşımıza çıkmaktadır. Sıklıkla subakut, yavaş ve progresif bir seyir tanımlanmaktadır. Asıl tedavi altta yatan tümörün çıkarılması olmakla birlikte immünoterapi denenebilir. Biz de serebellar sendrom kliniği olan, bos ve serumda anti-GAD antikoru pozitif saptanan iki olgumuzda nöroendokrin tümör saptanması nedeni ile sunmaya değer bulduk.

BP - 78 ATİPİK BİR NÖROMİYELİTİS OPTİKA VAKASI

OZAN DÖRTKOL , EDİS HACILAR , TUNCAY GÜNDÜZ , MURAT KÜRTÜNCÜ

İSTANBUL ÜNİVERSİTESİ İSTANBUL TIP FAKÜLTESİ NÖROLOJİ ANABİLİM DALI

Olgu:

GİRİŞ

Nöromiyelitis optika sıklıkla bilateral ve tedavi yanıtı kötü olabilen optik nevrit ve medulla spinalis tutulumu ile başlayan ve giden bir demiyelinizan hastalık olsa da nadiren parankimal tutulum ile de başlayabilmektedir.
OLGU
Otuz dokuz yaşında kadın hasta, kliniğimize tedaviye dirençli bulantı ve kusma, dengesizlik, iki kulakta çınlama ve uğultu yakınmalarıyla başvurdu. Özgeçmişinde 3 yıl önce üveit geçirdiği ve farklı bir merkezde tetkik edildiği öğrenilen hastanın oğlunda ve kendisinde yılda üçten fazla tekrarlayan 1cm'den küçük oral aftlar olduğu öğrenildi. Nörolojik muayenesinde trunkal ataksi, nistagmus saptanan hastanın MR incelemesinde sağ alt serebellar pedinkülden başlayan pons alt kesitlerine dek uzanan, silik kontrast tutulumunun izlendiği lezyon görüldü. Lomber ponksiyonda direkt bakıda hücre görülmeyen hastanın oligoklonal bant (OKB) negatif ve BOS biyokimyası normal saptandı. Vaskülitik parametreleri ve aquaoporin 4 antikoru negatif sonuçlanan hasta, olası nörobehçet ön tanısı ile azathioprin tedavisi ile izlenmeye başlandı. 14 gün pulse steroid tedavisi uygulanan hastanın yakınmaları iki ay içinde tamamen geçti. Tedavinin beşinci ayında sol kolda şiddetli nöropatik ağrı, uyuşma ve güçsüzlük, sol yüz yarımında ağrı ile tekrar başvuran hastanın nörolojik muayenesinde sol yüz yarımı ve sol kolda hipoestezi ile solda kol baskın hemiparezi saptandı. Yapılan MR incelemesinde; C1-C3 segmentleri arasında santral bölgeyi de parsiyel olarak tutan ve kontrastlanma gösteren lezyon saptandı. Tekrarlanan lomber ponksiyonda hücre görülmedi. BOS biyokimyası normal ve BOS'ta OKB negatifti. Tekrarlanan tetkiklerinde aquaoporin 4 antikoru pozitif saptandı. Pulse steroid tedavisi uygulanan hastanın yakınmalarının, tedavinin beşinci gününde ilerlemesi üzerine hastaya 7 gün immünadsorbsiyon yapıldı. Profilaktik amaçla rituksimab başlanan hastanın tedavinin üçüncü ayındaki güncel muayenesinde sol kolda hafif sensorimotor monoparezi ve nöropatik ağrı dışında bulgusu saptanmadı.

SONUÇ
Nöromiyelitis optika nadir bir hastalık olup atipik prezentasyonlarda tanıda kafa karışıklığı yaratabilmektedir. Bu hastalarda ilk değerlendirmede kesin tanının saptanması her zaman mümkün değildir. Şüpheli vakalarda testlerin tekrarlanması gerekir.

BP - 79 HERPES VİRÜS TİP 2 İLİŞKİLİ NADİR GÖRÜLEN BİR ENSEFALİT OLGUSU

MERT DEMİREL [1], RAHŞAN GÖÇMEN [2], GÖKHAN METAN [3], MEHMET AKİF TOPÇUOĞLU [1], MERYEM ASLI TUNCER [1]

[1] *HACETTEPE ÜNİVERSİTESİ TIP FAKÜLTESİ NÖROLOJİ ANABİLİM DALI*
[2] *HACETTEPE ÜNİVERSİTESİ TIP FAKÜLTESİ RADYOLOJİ ANABİLİM DALI*
[3] *HACETTEPE ÜNİVERSİTESİ TIP FAKÜLTESİ İNFEKSİYON HASTALIKLARI VE KLİNİK MİKROBİYOLOJİ ANABİLİM DALI*

Olgu:

GİRİŞ
Herpes virüslerine bağlı görülen ensefalitler sporadik viral ensefalitlerin en sık etkeni olup HSV-1 ilişkili olan ensefalitler tüm vakaların %90'ını oluştururken; HSV-2 ilişkili ensefalitler %10 oranında görülür. HSV-2 ensefaliti olguları daha çok pediatrik yaş grubundan bildirilse de nadiren erişkin ve immünsupresyonu olan kişilerde de görülebilmektedir. Burada kliniğimize ensefalopati ile başvuran ve görüntülemesi ayırıcı tanıda vasküler patolojileri de düşündüren bir ensefalit olgusu sunulmaktadır.

OLGU
55 yaş erkek hasta bilinç bulanıklığı, subakut gelişen apraksi, idrar inkontinansı ve ateş ile acil servise başvurdu. Hastanın son 1 haftadır yeni başlangıçlı agresif davranışlarının olduğu yakınlarından öğrenildi. Son 9 aydır idiopatik anemi nedeniyle hematolojinin takibinde olan ve romatoid artrit nedeniyle son 2 haftadır 64 mg/g metilprednizolon kullanan hastanın nörolojik muayenesinde belirgin dikkat kusuru ve kooperasyon güçlüğü dikkati çekti. Herhangi bir serebellar, piramidal veya ekstrapiramidal muayene bulgusu yoktu. Ensefalopatisi olan ve immünsuprese olarak değerlendirilen hastanın kontrastlı kraniyal MR'ında sağ sylvian fissür posteriorunda, sol temporoparietal subkortikal alanda, sol parasantral girusta çizgisel ve nodüler, FLAIR sekansında hiperintens odaklar ve bu bölgeleri çevreleyen kortikal yapılarda ADC karşılığı olan difüzyon kısıtlılığı görüldü. Belirgin vasküler dağılım paterni göstermeyen bu bölgeler ensefalit düşündürdüğü için lomber ponksiyon yapıldı. BOS proteini 62 mg/dL, glukozu 36.6 mg/dL eş zamanlı serum glukozu 62 mg/dL olarak sonuçlanan hastaya acil serviste asiklovir tedavisi başlandı. Başvuruda yapılan fizik muayenede penis şaftında kurutlanmış veziküler lezyonları olduğu görüldü. 1 hafta sonra BOS HSV tip 2 PCR'ı pozitif olarak sonuçlanan hastanın asiklovir tedavisi altında takip eden 2 hafta içinde kognitif bulgularının tedricen düzeldiği ve bazal bilinç durumuna döndüğü görüldü. Enfeksiyon hastalıkları tarafından asiklovir tedavisi 28 güne uzatılan hasta sekelsiz olarak taburcu edildi.

TARTIŞMA
HSV-1'in aksine HSV-2 serebral kortekste kanama bulgusu olmaksızın daha yaygın bir tutulum paternine sahip olmakla birlikte inme benzeri prezentasyonlarla karşımıza çıkabilmektedir. Bu virüslerin endotele hasar vererek vasküler tutulum yaptığına dair otopsi verileri mevcuttur. Literatürde, sık görülen diğer ensefalitlerin aksine farklı klinik ve radyolojik özellikleri nedeniyle bazı hastaların başlangıçta multiple skleroz veya inme gibi tanılar aldıkları görülmektedir. Bu durum tedavinin başlanmasında gecikmelere neden olabilmekte; tedaviye rağmen geri dönüşü zor sekellere neden olabilmektedir. Erişkin hastalarda doğru tanıya götüren önemli bir klinik ipucu immünsupresyon durumudur. Ensefalopati ile başvuran ve immün sistemi baskılayıcı tedavi alan veya konjenital ya da akkiz immün yetmezliği olan olgularda fizik muayene ile saptanabilen genital ülserler veya skarlar HSV-2 ensefaliti için klinisyenlere yol gösterici olmaktadır.

BP - 80 İLERİ YAŞ HASTADA NÖROMYELİTİS OPTİKA:OLGU SUNUMU

UMUR POYRAZ , YASEMİN EREN

DIŞKAPI YILDIRIM BEYAZIT EAH,NÖROLOJİ KLİNİĞİ

Olgu:

İLERİ YAŞ HASTADA NÖROMYELİTİS OPTİKA: OLGU SUNUMU

Giriş: Nöromiyelitis optika spektrum hastalığı (NMOSH), merkezi sinir sisteminin otoimmün demiyelinizan bir hastalığıdır. NMOSH kadınlarda yaygındır ve tipik olarak 3.ve 4. dekatlarda başlar. 50 yaşından sonra başlayan NMOSH, "geç başlangıçlı" (GB-NMOSH) olarak kabul edilir. Klinik olarak Optik nörit , miyelit, beyin sapı tutulumu izlenir. Aqp4-IgG, NMOSD tanısında yüksek özgüllüğe sahiptir. GB-NMOSH daha sık transvers miyelit ile prezente olur ve agresif seyirlidir. Bu yazıda transvers miyelit kliniği ile başvuran ve NMOSH tanısı konulan ileri yaş olgu sunulacaktır.

Olgu: 78 yaşındaki kadın hasta yedi gündür olan bacaklarda güçsüzlük şikayeti ile acil servise başvurdu. Özgeçmişinde herhangi bir hastalık öyküsü yoktu.Nörolojik Muayenesinde patolojik olarak her iki alt ekstremitede kas gücü 2/5 ,T5 de seviye veren duyu kusuru ve idrar inkontinansı mevcuttu.Taban Cilt refleksi bilateral ekstensördü.Hastanın Diğer nörolojik muayene bulguları normaldi.Hasta transvers miyelit ön tanısı ile interne edildi. Hastanın Spinal mrg görüntülemesinde c5-t8 arası uzun segment longıtudinal kontrastlanamayan lezyon saptandı. Kraniyal MRG normaldi. Yapılan Bos incelemesinde hücre izlenmedi. protein 73 mg/dl, glukoz 64 mg /dl (eş zamanli kan şekeri 70 mg/dl) şeklindeydi. Bosta Enfeksiyöz ve diğer biyoarkerlar negatifti. MOG - idi.Oftalmatolojik muayenesi ve VEP incelemesi hasta normaldi.Hasta NMOSH olarak kabul edildi. 1000 mg / gün iv metil prednisolon tedavisi beş gün verildi.Tedavi yanıtı olmayan hastada plazmaferez tedavisine geçildi. Platelet düşüklüğü gelişen hastaya ancak 3 seans plazmaferez uygulandı. Tedavi sonrası hastanın seviye veren duyu kusuru devam ederken her iki alt ekstremitede kas gücü 3/5 olarak değerlendirildi. Hastaya profilaksi tedavide platelet düşüklüğü ve diğer immünmodülatör ilaçların yan etkilerinden kaçınmak amaçlı 16mg/gün oral prednisolon planlandı. Tartışma: NMOSH'nin öncelikli belirtileri optik nörit ve transvers miyelittir. Optik nörit bilateral olma eğilimindedir, transvers miyelit ise üçten daha fazla vertebra segmentini etkilemektedir:Beyin sapında medüller tutulum olabilir . GB-NMOSH ileri yaşta sıklıkla tranvers miyelit ile prezente olur ve agresif seyirlidir. NMOSDH'da miyelit de disabilite ve mesane disfonksiyonu belirgindir. Bizim hastamızda benzer klinik bulgulara sahipti. Radyolojik olarak da C5-T8 düzeyleri arasında uzun segment lezyon izlendi. Ayrıca hastanın NMO IgG pozitifti. NMOSH tedavi seçenekleri; ataklar için yüksek doz steroidler ve plazma değişimi, koruyucu tedavide immünmodulatör ajanlar kullanılmaktadır. İleri yaş kötü prognoz için bağımsız faktör olarak tanımlanmıştır.Ko-morbid hastalıklar , ilaç etkileşimleri ve yan etkiler gibi faktörler , tedavi seçeneklerini sınırlamaktadır. Bizim hastamızda steroid yanıtı olmaması nedeniyle plazmaferez tedavisi uygulanmış,platelet düşüklüğü nedeni ile üç seans yapılabilmiştir. Profilakside de yine aynı nedenle, düşük doz prednizolon başlandı. Biz bu vakada ileri yaşta gelişen miyelit tanısında NMOSH akılda tutulmasını ve tedavi stratejisinde geriatrik yaklaşımın önemini vurgulamayı amaçladık.

BP - 81 NİLOTİNİB İLİŞKİLİ SANTRAL SİNİR SİSTEMİ DEMYELİNİZASYONU: OLGU SUNUMU

EZGİ ERTURUL , SALİHA GÖKÇE , BELGİN KOÇER

GAZİ ÜNİVERSİTESİ TIP FAKÜLTESİ NÖROLOJİ ANABİLİM DALI

Olgu:

Giriş: Nilotinib, kronik myeloid lösemi (KML) tedavisinde kullanılan bir tirozin kinaz inhibitörüdür. KML nedeniyle Nilotinib kullanımı ile ilişkili bir iyatrojenik santral sinir sistemi demyelinizasyon vakası sunulmuştur.

Olgu: 29 yaşında kadın hasta baş dönmesi, çift görme ve dengesizlik şikayetiyle başvurdu. Nörolojik muayenesinde bilateral internükleer oftalmopleji, sol elde intansiyonel tremor ve iki yöne gövde ataksisi mevcuttu. Özgeçmişinde 8 yıl önce KML tanısı almış; 1 yıl imatinib, yaklaşık 5 yıl dosatinib tedavisinden sonra 2.5 yıl süre ile nilotinib tedavisi uygulanmıştı. Kraniyal magnetik rezonans görüntüleme (MRG)'de bilateral brakiyum pontis, periventriküler beyaz cevher alanları, ayrıca sağ parietooksipital ve temporal lobda kontrast tutan demiyelinizan karakterde lezyonlar; servikal MRG'de C3-C7 düzeyinde kısa segment T2 hiperintens lezyonlar izlendi. Beyin omurilik sıvısı (BOS) incelemesinde oligoklonal band (OKB) Tip 3 pozitif, İgG indeksi 0,71 olarak saptandı. BOS sitolojisi ve enfektif parametreler negatifti. Hasta 2017 McDonald kriterlerine göre Multipl Skleroz tanısı ile uyumlu idi. Hematoloji onayıyla nilotinib tedavisi kesildi. Hastaya 10 gün 1 gram/gün intravenöz metilprednizolon tedavisi uygulandı, 1.günden itibaren şikayetlerde gerileme izlendi, Tedavinin 3.gününde her iki gözdeki içe bakış kısıtlılığı, tedavinin 10.gününde çift görme ve ataksi şikayetleri belirgin azaldı. Nörolojik muayenesinde bilateral horizontal nistagmus ve minimal iki yöne gövde ataksisi mevcuttu, desteksiz mobilize olabiliyordu. Tedaviye 64 miligram/gün oral prednol ile devam edildi. Hastada KML'e yönelik tirozin kinaz inhibitörleri ile tedaviye devamlılık zorunluluğu nedeniyle koruyucu tedavi olarak dimetil fumarat başlandı ve yakın klinik ve radyolojik takip planlandı.

Tartışma: Kanser ve otoimmün hastalıklarda kullanılan tedaviler geliştikçe iyatrojenik demyelinizasyon vaka bildirileri artmaktadır. Mekanizma olarak ilaçla indüklenen nörotoksisite ve/veya immün sistem deregülasyonu kabul edilmektedir. En çok vaka bildirimi olan ajanlar TNF-alfa inhibitörleri ve immün kontrol noktası inhibitörleridir. Tirozin kinaz inhibitörleri ilişkili vaka bildirileri de nadir olarak bildirilmektedir. Literatürde 2 ile 5 yıl arasında nilotinib tedavisi uygulanan, semptomatik supratentorial ve servikal demyelinizan tutulum gösteren, iyi prognozlu seyreden iki olgu; periferik demyelinizasyonun da eşlik ettiği nispeten kötü prognozlu bir miyelit olgusu bildirilmiştir. Olgumuzda farklı olarak demiyelinizan karakterde semptomatik beyin sapı tutulumu ve yaygın aktif MRG tutulumu izlendi, prognozu orta derecede sonlandı. Çoklu ve uzun süreli tirozin kinaz inhibitörü kullanımı demyelinizasyon olasılığını artırabilir ve olumsuz prognoz açısından önemli olabilir.

BP - 82 NÖROSARKOİDOZ: BİR OLGU SUNUMU

CANAY KILIÇ , BEGÜM YARALIOĞLU , CANAN BOLCU EMİR , İSMAİL BİLGİ , ELİF ÜNAL , SİBEL ÜSTÜN ÖZEK , ONUR AKAN , CİHAT ÖRKEN , SERAP ÜÇLER

İSTANBUL PROF DR CEMİL TAŞCIOĞLU ŞEHİR HASTANESİ NÖROLOJİ KLİNİĞİ

Olgu:

Amaç: Sarkoidoz, nedeni bilinmeyen kronik idiyopatik, multisistem inflamatuar granülomatöz bir hastalıktır. Sinir sistemi dahil birçok organı etkileyebilir. Pulmoner ve santral sinir sistemi tutulumunun eş zamanlı başladığı bir nörosarkoidoz olgusu sunulmuştur.

Olgu: otuz bir yaşında erkek hasta yaygın sırt ağrısı ile eş zamanlı sol üst ekstremitede hipoestezi yakınması ile başvurduğu dış merkezde toraks BT de yaygın granulamatoz lezyonlar ve spinal kordda uzun segment enflamatuar lezyon saptanması üzerine ileri tetkik edilmek üzere kliniğimize interne edildi. Başvuru sırasında sol üst exttemitede ılımlı motor zaaf dışında nörolojik muayenesi normal olan hasta progrese oldu, alt extremitede hakim tüm extremitelerde derin duyu ve vibrasyon hissi kaybı ,her iki elde ince beceri kaybı, yürüyememe ve glob vezikale gelişti. Kranial MRG de tek kontrast tutan lezyon, spinal kordda özellikle dorsal kolonda yoğun, uzun segment (C3-T3) yoğun kontrast tutan inflamatuar tutulumu olan hastanın BOS proteini çok yüksek ancak hücre sayısı ve şeker düzeyi normaldi. PCR yöntemi ile viral nedenler ile ARB , kültür, quantiferon, PPD testleri ile tüberküloz ekarte edildi. BOS OKB tip IV ile uyumlu olup, sistemik tutulumu işaret etmekte idi. İki kez NMO ve MOG testleri negatif saptandı hızlıca tedavi başlanması amacıyla ayırıcı tanıya yönelik patolojik kesin tanı koymak üzere endobronşial USG eşliğinde transbronşial iğne aspirasyon biyopsisi (EBUS) hızlıca planlandı ve uygulandı.Tüberküloz ve malinite ekarte edilip sarkoidoz histopatolojik olarak doğrulandı. Deri ve göz tutulumu saptanmadı. FDG- PET CT ile sistemik sarkoidoz varlığı doğrulandı. Başlangıçta kortikosteroid (10 gün 1 gr i.v.mp, ardından oral 1mg/kg/gün) tedavisi başlandı, ardından Tümör nekroz faktörü (TNF)-alfa inhibitörü (infliximab) uygulaması ve haftalık metotraxate tedavisi başlatıldı, ikinci ayda kısmi düzelme sağlandı. Destekle yürür hale geldi.sfinkter kontrolü kısmen gelişti.

Sonuç: Sarkoidoz tanısı için histopatolojik verifikasyon genellikle şarttır. Hastalığın merkezi sinir sistemi tutulumunda nöropatolojik ayırt edici bulgu olarak kazeifikasyonsuz granülomatöz enflamatuvar reaksiyon vurgulanmış, 2017 de yayınlanan Nörosarkoidoz Konsensus kararlarına göre tanı ölçütleri tanımlanmıştır: mümkün, olası ve kesin nörosarkoidoz olmak üzere üç grupta doku tanısına dayalı sınflama yapılmıştır.

Spinal sarkoidoz, nörosarkoidozun nadir bir alt grubunu temsil eder .diğer miyeliopati nedenleri ile karışır. Spinal kord tutulumu spesifik değildir ve spinal tutulum özellikle sistemik sarkoidoz yokluğunda ilk klinik prezentasyon olduğunda tanı genellikle zordur. SSnin klinik sunumu diğer miyelopatileri taklit eder ve duyusal, motor, mesane ve bağırsak disfonksiyonu ile kendini gösterir. MRG lezyonları lokalize etmek için ve ayırıcı tanı için çok hassastır.

Erken tanı ve tedavinin önemine dikkat çekmek için endobronşiyal ultrasonografi (EBUS) ile tanı konan, kraniyal ve spinal krod tutulumu ile seyreden nadir görülen bir nörosarkoidoz olgusu sunulmuştur. Bu olgu sarkoidozun nörolojik tutulumunda erken tanı ve tedaviye dikkat çekmek için sunulmuştur.

BP - 83 OTOİMMÜN ENSEFALİTLER: DEĞİŞKEN SEMPTOMLAR VE BULGULAR

NURŞEN BİLGİÇ , ÖKKEŞ ASLAN , ÖZLEM KAYIM YILDIZ

CUMHURİYET ÜNİVERSİTESİ TIP FAKÜLTESİ NÖROLOJİ ANABİLİM DALI

Olgu:

Otoimmün ensefalitler, nöronal hücre yüzeyi veya sinaptik proteinlere karşı gelişen antikorlarla karakterize bir grup hastalıktır. Subakut seyirli ve progresif bilinç bozuklukları, kognitif disfonksiyon, nöropsikiyatrik semptomlar, hareket bozuklukları ve epileptik nöbetlerle seyrederler. Zaman içerisinde tanı konan olguların sayısının artmasına karşın, hastaların önemli bir kısmı hala tanı alamamaktadır. Bu bildiride, değişken klinik semptomlar ve bulgularla seyreden, bir anti-N-Metil-D-Aspartat Reseptörü (anti-NMDAR), iki anti- leucine-rich, glioma-inactivated 1 (anti-LGI-1) ve bir anti-glutamik asit dekarboksilaz (GAD) ensefaliti olguları sunulmakta ve tanı için yüksek klinik kuşkunun önemi vurgulanmaktadır.

Yeni başlangıçlı epileptik nöbet, ajitasyon ve amnezi yakınmaları ile başvuran, beyin manyetik rezonans görüntülemede (MRG) limbik ensefalit bulguları, elektroensefalografide (EEG) temporooksipital odak ve beyin omurilik sıvısı (BOS) analizinde pleositoz saptanan, hiponatremisi olan 36 yaşında erkek hastada anti-LGI-1 antikoru pozitif saptandı. Yüksek doz steroid tedavisine yanıt alındı.

Son üç haftadır olan unutkanlık, anlamsız konuşma, uykululuk yakınmaları olan 69 yaşında erkek hastada BOS'ta protein artışı, pleositoz, beyin MRG'da limbik ensefalit bulguları ve hiponatremi saptandı. Yüksek doz steroid tedavisi ile klinikoradyolojik düzelme izlendi.

Psikotik semptomlar ve epileptik nöbetlerle başvuran 52 yaşında erkek hastada yatışı süresince santral apne gelişti, mekanik ventilasyon gereksinimi doğdu. Beyin MRG, EEG ve BOS analizi normal olan hastanın serum NMDAR antikoru pozitifti. Steroid, intravenöz immünglobulin (IVIG) ve plazmaferez tedavilerine yanıt vermeyen hastada rituksimab ile tama yakın düzelme sağlandı.

Yaygın kas ağrıları ve güçsüzlüğü ile başvuran 33 yaşında erkek hastanın nörolojik muayenesinde ağır dizartri, ajitasyon, tetraparezi, hiperrefleksi ve ağrılı aksiyal spazmlar saptandı. Beyin ve spinal MRG ve EEG normal olan hastanın BOS analizinde pleositoz ve protein artışı mevcuttu. Elektromiyografide agonist ve antagonist kaslarda devamlı kontraksiyon olan hastanın anti-GAD antikoru pozitifti. Steroid, IVIG ve plazmaferez tedavilerine yanıt vermeyen hastanın bilinç durumunda progresif bozulma oldu.

Olgularımız, otoimmün ensefalitlerin tanısını koymak için klinik kuşkunun gerekliliğini vurgulamaktadır. İki olgunun beyin MRG bulguları, bir olgunun ise BOS analizi tamamen normal sınırlardaydı. Anti-NMDAR ensefaliti olan olguda beyin MRG ve BOS bulguları tamamen normal olup, klinik semptomlara dayalı olarak tanıdan kuşkulanılmıştı. Anti-LGI-1 ensefaliti olan iki olgu için hiponatremi uyarıcı idi. Anti-GAD pozitifliği saptanan olgu, klinik ve elektromiyografik olarak stiff-person sendromu ile birlikte, GAD spektrum bozukluğunu düşündürmüştü.

BP - 84 SARS-COV-2 PANDEMİSİNDE ALEMTUZUMAB TEDAVİSİ: BİR OLGU SUNUMU

MELİKE ÇAKAN , BARIŞ BAHÇEKAPILI , MEHMET ERSİN TAN , RANA KARABUDAK

HACETTEPE ÜNİVERSİTESİ TIP FAKÜLTESİ HASTANESİ NÖROLOJİ ANABİLİM DALI

Olgu:

Giriş:

Alemtuzumab bir anti-CD52 antikorudur ve Multipl Skleroz (MS) hastalarında kullanılan en güçlü immünsüpresif ilaçlardan biridir. Bağışıklık sistemi iyatrojenik olarak baskılanmış MS hastalarında SARS-CoV-2 pandemisinin etkisi tartışma konusudur.

Vaka Sunumu:

38 yaşında kadın hasta, MS tanısı ile 2008 yılından itibaren sırasıyla interferon, glatiramer asetat ve fingolimod tedavileri almıştı. 2021 yılında gebelik nedeniyle doktor kontrolü olmadan fingolimod kesilmesini takiben dördüncü ayda şiddetli bir atak geçirmişti. Ensefalopati, dizartri, quadriparezi, serebellar ataksi tablosuyla başvurduğu dış merkezde yatırılarak tedavi edilmiş ve postpartum ikinci ayda natalizumab başlanmıştı. Dört doz natalizumab altında spastisite ve serebellar ataksi tablosunda kötüleşme olan hasta, tedavi planının gözden geçirilmesi amacıyla Hacettepe ÜTF Nöroloji servisine yatırıldı.

Nörolojik muayenede EDSS 8,5 olarak değerlendirildi. Kranial MRG'da yaygın yer alan T2 hiperintens lezyonların halkasal kontrastlanma eğiliminde olduğu görüldü. Yedi günlük 1000 mg/gün intravenöz metilprednizolon tedavisi ardından immün rekonstrüksiyon amacıyla alemtuzumab hazırlıkları yapıldı. COVID PCR negatif sonuçlandı. İdrarda kronik E.Coli üremesi olan hasta Enfeksiyon hastalıklarına danışılarak alemtuzumab için onay alındı.

Tedavinin birinci küründe ikinci dozu bittikten sonra hastanın 38.5 C^o ateşi oldu. Klinik, laboratuvar ve radyolojik değerlendirmelerde enfeksiyon odağı saptanmadı. Nazofarengeal sürüntüden çalışılan COVID PCR pozitif sonuçlandı. COVID Pnömonisi ekarte edildi. Tedavi uygulamasına ara verildi. Lenfosit sayısı 0.02 $x10^3$, Nötrofil sayısı: $2,5x10^3$, Prokalsitonin 4,27 ng/ml görüldü. Hastanın bir kez daha ateşi oldu ve parasetamol uygulamasına cevap verdi. Hasta oda havasında izlendi. Ateş dışında klinik enfeksiyon bulguları görülmedi. COVID PCR pozitifliğinden bir hafta sonra toplam üç günde Alemtuzumab tedavisi tamamlandı. Bu süreçte Lenfosit sayısı: 0.02-0.06$x10^3$ arasında izlendi ve prokalsitonin 0.1 ng/ml'e geriledi. Kürün tamamlanması ardından hasta EDSS 6,5 olarak taburcu edildi.

Sonuç:

Literatürde, Alemtuzumab ilk veya ikinci kürünü tamamlamış ve lenfopeni tablosu olan hastaların COVID enfeksiyonu sürecini çoğunlukla benign bulgularla geçirdiği bildirilmiştir. Alemtuzumab tedavisinin, oluşturduğu lenfopeni ile olası bir sitokin fırtınasının önüne geçerek enfeksiyonla indüklenebilecek bir MS atağı açısından da koruyucu olduğu düşünülmektedir.

BP - 85 ACİL VE DİĞER KLİNİKLERDE, NÖBET KLİNİĞİ OLAN OLGULARIN DEĞERLENDİRİLMESİNDE PORTABLE VİDEO EEG'NİN TANI DEĞERİ

MELİKE BATUM , AYŞIN KISABAY AK , HİKMET YILMAZ

CELAL BAYAR ÜNİVERSİTESİ TIP FAKÜLTESİ NÖROLOJİ ANABİLİM DALI MANİSA

Amaç:

Uzun süreli video-EEG monitorizasyon (VEM) epileptik nöbet (EN) ve epileptik olmayan nöbetleri (EON) (psikojenik, senkop, hareket bozuklukları, uyku bozuklukları) ayırt etmek, epilepsi nöbetlerini sınıflamak, açıklanamayan bilinç bozukluklarının ayırıcı tanısını yapmak gibi çok farklı durumlarda kullanılan bir tanı aracıdır. VEM ile uzun süreli video ve EEG kaydı yapılmakta, bu sayede tipik nöbet kaydının yanı sıra interiktal EEG ve uyku EEG kaydına olanak vermektedir. Kayıt yapılan hastanın birden fazla nöbeti kaydedilerek, hekime nöbet semiyolojisi ile birden fazla nöbet çeşidi (epileptik, psikojen, kardiyak) ya da birden fazla odaktan köken alan nöbetlerin olup olmadığını da netleştirme olanağı sağlamaktadır (1, 2). Uzun süreli video-EEG monitörizasyonun klinik olarak en sık kullanım alanları:

1. Epilepsi nöbetlerinin diğer epileptik olmayan nöbetlerden ayırt edilmesi

2. Epilepsi nöbetlerinin sınıflandırılması

   a. Nöbet sıklığının, tipinin, lokalizasyonunun belirlenmesi

   b. İktal-interiktal EEG özelliklerinin belirlenmesi,

   c. Epileptiform EEG örneklerinin tanımlanması,

   d. Nöbetlerin özgül tetikleyicilerinin tespiti,

   e. Epileptiform deşarjların davranışsal sonuçlarının tanımı,

   f. İktal ve dual patolojilerin saptanması,

3. Epilepsi sendromlarının tanımlanması,

4. Epilepsi cerrahi adaylarının belirlenmesi,

5. Tedavi değişikliği ya da tedavinin yönlendirilmesi

Bu çalışmada açıklanamayan bilinç bozukluğu, senkop/epilepsi, psikojenik nöbet, uyku bozukluğu gibi ön tanılarla farklı kliniklerden istenen VEM tetkikleriyle; ön tanı, iktal ve interiktal EEG sonucu ve kesin tanıların incelenip sunulması amaçlanmıştır.

Gereç ve Yöntem:

Çalışmaya; açıklanamayan bilinç bozukluğu, senkop/nöbet, psödonöbet, hareket bozuklukları, uyku bozuklukları ön tanılarıyla hastanenin farklı kliniklerinden Mart 2020-Ağustos 2021 tarihleri arasında 60 hasta alınmıştır. VEM hasta başına götürülerek çekilmiştir. Tüm hastaların demografik verileri ve ayrıntılı anamnezleri değerlendirilip kaydedilmiştir. Çalışma için hastanemiz Etik Kurul Konseyinden çalışma izni alınmıştır.

Bulgular:

Çalışmaya yaş ortalaması 52.9±20.1(19-97) olan 24 (%40) kadın, 36 (%60) erkek hasta alınmıştır. Cinsiyete göre gruplar arasında yaş farkı saptanmamıştır (p>0.05).

Çalışmaya alınan ve VEM yapılan bu hastaların 39'u (%65) yatan hasta, 21'i (%35) ayaktan hastadır.

Hastalar için VEM istemi yapan klinikler; 14 (%23.3) Nöroloji Servisi, 25 (%41.7) Yoğun Bakım Klinikleri (Dahiliye, Nöroloji, Anestezi), 12 (%20) Epilepsi Uyku Birimi, 4 (%6.7) Psikiyatri, 2 (%3.3) Acil Servis, 3 (%5) Dahiliye Servisi şeklindedir.

Hastalara uygulanan ortalama çekim süresi 209.5±48.0 (176-412) dakika olarak saptanmıştır.

Çalışmaya alınan 60 hastanın ön tanı ve VEM tanısı arasındaki ilişkiye bakacak olursak; 24 hastaya bilinç bozukluğu nedeniyle VEM istenmiş ve 8'i zemin ritmi yavaşlaması, 7'si normal, 6'sı paroksismal aktivite bozukluğu ve 3'ü epileptiform aktivite olarak raporlanmıştır. 23 hastaya senkop/nöbet ön tanısıyla VEM istenmiş ve 11'i normal, 5'i zemin ritmi yavaşlaması, 4'ü epileptiform aktivite, 3'ü paroksismal aktivite bozukluğu şeklinde sonuçlanmıştır. 7 hastaya psödonöbet ön tanısıyla VEM istenmiş ve 5'i normal, 1'i zemin ritmi yavaşlaması, 1'i non-paroksismal aktivite bozukluğu olarak raporlanmıştır. 3 hasta için VEM hareket bozukluğu ön tanısıyla istenmiştir ve bunlardan 2'si normal, 1'i zemin ritmi yavaşlaması olarak rapor edilmiştir. 2 olguda parasomni ön tanısıyla istenen VEM'in 1'i normal, 1'i paroksismal aktivite bozukluğu olarak sonuçlanmıştır. Bir hastaya gündüz aşırı uykululuk (GAU)/uyku bozukluğu ön tanısıyla VEM istenmiş ve hastanın sonucu normal olarak değerlendirilmiştir. Hastaların VEM tetkikleri yapıldıktan sonra EEG sonuçları, klinik öykü ve diğer laboratuvar bulguları eşliğinde değerlendirilerek klinik kesin tanılarına karar verilmiştir. (Tablo-1).

Tablo 1. Çalışmaya alınan hastaların VEM isteme nedenleri, VEM sonuçları ve kesin tanıları

VEM İsteme Nedeni	VEM'de Çıkan Sonuç	Kesin Tanı
Bilinç Bozukluğu (n=24)	Normal (n=7)	Metabolik ensefelopati
	Zemin ritmi yavaşlaması (n=8)	NKSE
	Paroksismal aktivite bozukluğu (n=6)	Metabolik veya santral sinir sistem tutulumuna bağlı (ensefalit, iskemi vb) ensefelopati
	Epileptiform aktivite (n=3)	NKSE
Senkop-Nöbet (n=23)	Normal (n=11)	Senkop
	Zemin ritmi yavaşlaması (n=5)	Epilepsi
	Paroksismal aktivite bozukluğu (n=3)	Senkop
	Epileptiform aktivite (n=4)	Epilepsi
Psödonöbet (n=7)	Normal (n=5)	Psödonöbet
	Zemin ritmi yavaşlaması (n=1)	Epilepsi
	Non-paroksismal aktivite bozukluğu (n=1	Normal
Hareket Bozukluğu (n=3)	Normal (n=2)	Non-paroksismal distoni diskinezi
	Zemin ritmi yavaşlaması (n=1)	Epilepsi
Parasomni (n=2)	Normal (n=1)	Normal
	Paroksismal aktivite bozukluğu (n=1)	REM uykusu davranış bozukluğu
Uyku Bozukluğu-GAU (n=1)	Normal (n=1)	Periyodik bacak hareketleri

VEM: Video elektroensefelografik monitorizasyon NKSE: Non-konvulsif status epileptikus, REM: Rapid eye movements (Hızlı göz hareketleri), GAU: Gündüz aşırı uykululuk

Sonuç:

Psödonöbet ya da epileptik nöbetlerle karışabilecek; bilinç bozuklukları, senkop, parasomniler ya da uykuda hareket bozuklukları gibi ön tanılar düşünülen hastalara tanılarının kesinleştirilmesi için, uygulanacak olan tekrarlayan EEG'lerden ve gereksiz tedavi maliyetinden korumak için VEM tetkiki önem taşımaktadır.

Genel olarak EEG istenme sebebi en sık non-nörolojik hastalıklardan senkop iken nörolojik hastalıklardan en sık serebrovasküler hastalıklar, bilinç bozuklukları, deliryum, migren, hareket bozuklukları ve uyku bozukluklarıdır (3). Yapmış olduğumuz bu çalışmada da EEG istenme nedenleri olarak en sık karşımıza çıkan sebepler bilinç bozuklukları (%40), senkop (%38,3), psödonöbet (%11,7), hareket bozuklukları (%5), parasomni (%3,3) ve uyku apne sendromu (%3,3) olarak saptanmıştır. Nöbetin tanısında, klinik epizod sırasında eş zamanlı EEG kayıtlaması ve bu anda iktal EEG değişikliğinin olması kesin tanıyı koyduracak bir yöntemdir. Çeşitli çalışmalarda EEGnin duyarlılığı %29 ile %55 arasında değişmektedir ve çalışmalar başlangıçtaki EEGlerin ortalama üçte birinin anormal olduğunu göstermektedir (4). Ancak, EEGler tekrarlanırsa duyarlılık yaklaşık %80-90a yükselmektedir (5). Literatürde VEM ile interiktal epileptik anormalliklerin saptanma oranı %30-40 olarak bulunmuştur (6). Bu çalışmada 60 hastanın 26'sında (%43) EEG normal, 34'ünde (%57) patolojik (epileptiform aktivite, zemin ritmi yavaşlaması, paroksismal anomali, non-paroksismal anomali, uykuda hareket bozukluğu) olarak saptanmıştır. Patolojik EEG'si olanların 22'sinde epileptik anormallik görülmüştür. Çalışmamızda literatürle uyumlu olarak VEM'de interiktal EEG'de epileptik anormalliklerin saptanma oranı %36 olarak saptanmıştır. EEG'de epileptik anormallikleri olan hastaların; %50'sine açıklanamayan bilinç bozukluğu, %40'ına senkop, ön tanısı ile VEM çekilmiştir. Yani ön tanı olarak senkop ve açıklanamayan bilinç bozukluğu olan ve VEM çekilen hastalar, epileptiform EEG açısından daha dikkatli değerlendirilmelidir.

Yapılan bazı çalışmalarda EEG tetkiki yapılan ünitelerde epileptik olmayan psikojenik nöbetlerin sıklığı ya da tam tersi yani psikojenik nöbet düşünülen hastalarda eşlik eden nöbetlerin oranı değerlendirilmiştir. Epilepsi uyku ünitesine kabul edilerek EEG çekilen hastaların yaklaşık %10-20'sinde epileptik olmayan psikojenik olayların görüldüğü, psikojenik olayları olan hastaların ise sadece %9-15inde eşlik eden nöbet bozuklukları olduğu bildirilmiştir (7). Çalışmamızda VEM ile değerlendirilen hastaların %10'unda epileptik olmayan psikojenik olay (psödonöbet) saptanmıştır. Ayrıca psikojenik nöbet düşünülerek VEM istenen 7 hastanın 1'inde (%14) interiktal video-EEG patolojik saptanmıştır. Bu nedenle psikojenik nöbet ön tanısıyla VEM çekilen hastalarda, EEG anormalliğini gözden kaçırmamak olası bir psödonöbet+epileptik nöbet birlikteliğini ortaya çıkarmaya, tedavinin buna göre düzenlenmesine yardımcı olabilir. Elektroensefelografi, çeşitli ensefalopatileri ayırt etmede pek özgün olmasa da, EEG paternleri, klinik öykü ve görüntüleme bulguları ile birlikte altta yatan etiyolojiler hakkında klinisyene yardımcı bilgiler sağlayabilir. Ayrıca, EEG, ensefalopati ile çok sık karışan ve tedavi edilebilir bir durum olan NKSEyi tanımlamada en değerli tanı töntemi olarak kabul edilmektedir (8). Yapmış olduğumuz bu çalışmada da açıklanamayan bilinç bozukluğu ile başvuran hastalarda metabolik ya da santral sinir tutulumuna bağlı sekonder ensefelopati ve NKSE tanıları EEG çekilerek kesinleştirilmiştir. VEM ile yapılan elektrofizyolojik değerlendirme, tedavileri birbirinden farklılık gösteren iki ayrı klinik durum olan NKSE ve sekonder ensefelopatilerin ayrımına ve erken tedavinin yapılmasına olanak sağlamaktadır. Sonuç olarak, VEM, epilepsi veya epileptik olmayan paroksismal olaylar veya her ikisi olan hastaların tanısında önemli bir yer tutmaktadır. Hastanın öyküsü, muayenesi ve rutin EEGsi dikkate alındığında epileptik hastaların yanlış yorumlanabilme olasılığının olabileceğini ve ilaca dirençli hastalarda epileptik olmayan paroksismal olayların ayırıcı tanısında VEM değerlendirmesinin büyük önem taşıdığı düşünülmüştür. Hem epileptik hastalarda hem de epileptik olmayan paroksismal olaylara sahip hastalarda hastalık süresinin uzaması prognozu olumsuz etkilediğinden tedaviye dirençli hastalarda VEMin zaman kaybı olmadan yapılması önemlidir.

Kaynaklar:

1. Guldiken B, Baykan B, Sut N, Bebek N, Gurses C, Gokyigit A. The Evaluation of The Agreements of Different Epilepsy Classifications in Seizures Recorded With Video EEG Monitoring. J Neurol Sci-Turk 2012;29(2):201–11.

2. Barcin EN, Gunal GG, Aktekin B. The Effects of Slow Withdrawal of Antiepileptic Drugs on Seizure Clusters and Status Epilepticus: Results of Long-Term Video-EEG Monitoring. Epilepsi 2013;19(2):53–7.

3. Louis, Erik, MD, MS, Cascino, Gregory, MD, FAAN. Diagnosis of Epilepsy and Related Episodic Disorders. Continuum. 2016;22(1, Epilepsy):15-37. doi:10.1212/CON.0000000000000284

4. Pillai J, Sperling MR. Interictal EEG and the diagnosis of epilepsy. Epilepsia 2006; 47 (suppl 1): 14-22, Bozorg AM, Lacayo JC, Benbadis SR. The yield of routine outpatient electroencephalogram in the veteran population. J Clin Neurophysiol 2010; 27 (3): 191-192

5. Salinsky M, Kanter R, Dasheiff RM. Effectiveness of multiple EEGs in supporting the diagnosis of epilepsy: an operational curve. Epilepsia 1987; 28 (4): 331-334

6. Faulkner HJ, Arima H, Mohamed A. The utility of prolonged outpatient ambulatory EEG. Seizure 2012;21(7):491–
5. Burkholder DB, Britton JW, Rajasekaran V, Fabris RR, Cherian PJ, Kelly-Williams KM, et al. Routine vs extended outpatient EEG for the detection of interictal epileptiform discharges. Neurology 2016;86:1524–30

7.Benbadis SR, Agrawal V, Tatum WO 4th. How many patients with psychogenic nonepileptic seizures also have epilepsy? Neurology. 2001 Sep 11;57(5):915-7. doi: 10.1212/wnl.57.5.915. PMID: 11552032

8.Faigle R, Sutter R, Kaplan PW. Electroencephalography of encephalopathy in patients with endocrine and metabolic disorders. J Clin Neurophysiol. 2013 Oct;30(5):505-16. doi: 10.1097/WNP.0b013e3182a73db9. PMID: 24084183; PMCID: PMC3826953

BP - 86 BİR MİYASTENİA GRAVİS OLGUSUNDA LOKAL ANESTEZİ ALTINDA GERÇEKLEŞTİRİLEN KAROTİS ENDARTEREKTOMİ

ONURALP UYANIK [1], DİDEM DARICI [2], MURAT UĞUR [3], SERKAN DEMİR [1]

[1] *SANCAKTEPE ŞEHİT PROF. DR. İLHAN VARANK EĞİTİM VE ARAŞTIRMA HASTANESİ, NÖROLOJİ KLİNİĞİ*
[2] *İSTANBUL MEDENİYET ÜNİVERSİTESİ, GÖZTEPE PROF. DR. SÜLEYMAN YALÇIN ŞEHİR HASTANESİ, NÖROLOJİ KLİNİĞİ*
[3] *SANCAKTEPE ŞEHİT PROF. DR. İLHAN VARANK EĞİTİM VE ARAŞTIRMA HASTANESİ, KALP VE DAMAR CERRAHİSİ KLİNİĞİ*

Olgu:

AMAÇ

Nörolojik hastalıklarda cerrahinin riskleri hastalığın doğasına göre farklılık göstermektedir. Nöromusküler kavşak hastalıklarının fizyopatolojisi ve çeşitli klinik belirtilere yol açması perioperatif yönetimi zorlaştırabilmektedir. Myasthenia gravis (MG), postsinaptik membrandaki kolinerjik reseptörlere karşı gelişen antikorların yol açtığı otoimmün bir hastalıktır. Bu olgu sunumda, komorbiditeleri fazla olan bir MG hastasının, eşlik eden bilateral karotis stenozunun, lokal anestezi (LA) altında komplikasyonsuz bir cerrahi ile tanı sürecinden itibaren nasıl yönetildiğini anlatılmıştır.

OLGU

Bilinen hipertansiyon, kronik böbrek yetmezliği ve tip 2 diabetes mellitusu olan 66 yaş kadın hasta acile dispne ve yürüme güçlüğü ile başvurdu Difüzyon manyetik resonans görüntülemede (MRG) kortikal iki yanlı parietalde milimetrik difüzyon kısıtlamaları görülerek geçici iskemik atak ön tanısı ile interne edildi. Boyun bilgisayarlı tomografi anjiosunda bilateral karotis komunislerde %70-75 darlık raporlandı (resim 1). Ekokardiyografi ve 24 saatlik ritim holter normal bulundu.

Resim 1. Her iki karotis komunis bifurkasyoda, sağda %75, solda % 70 stenoza neden olan kalsifik aterom plakları izlenmektedir.

Solunum güçlüğü ve iki yanlı pitozu gelişen hastanın tek lif EMG'sinde jitter uzaması görülerek kavşak hastalığı tanısı ile pridostigmin (PYR) ve oral metilprednisolon (MP) başlandı Anti MUSK ve Ach Reseptör antikoru negatif bulundu. Timoma saptanmadı. IVIG 2g/kg 5 günde yükleme tedavisi uygulandı ve belirgin fayda gördü. ASA, klopidogrel, MP ve PYR ile taburcu edildi. Bilateral karotis darlıkları için karotis endarterektomi (KEA) planlandı. Komorbiditeleri nedenli operasyonun genel anestezi altında yüksek perioperatif risk teşkil edebileceği düşünülerek bilateral stenotik segmentlerden LA altında ateramatöz dokular çıkarıldı ve başarıyla rekanalizasyon sağlandı (resim 2).

Resim 2. Operasyonda çıkarılan edarterektomi materyali

Yoğun bakım ihtiyacı veya postoperatif miyastenik kötüleşmesi olmayan hastaya PYR aynı dozdan devam edildi. Tekrar bakılan AchR antikoru pozitif sonuçlandı. İki yıl boyunca hastalık aktivitesi stabil seyreden hasta tekrar miyastenik kriz ile acile başvurdu, yükleme ve aylık idame IVIG tedavisi sonrası hasta şikayetsiz izlenmektedir.

TARTIŞMA-SONUÇ

MGli hastalar perioperatif dönemde potansiyel olarak yaşamı tehdit eden komplikasyonlar yaşayabilmektedir. MGli hastalarda solunum rezervi az olabilir ve bulber semptomları olan hastalarda solunum fonksiyonlarını baskılayabilecek ilaçlardan kaçınılmalıdır. Olguda sunulduğu üzere kritik MG hastalarında genel anestezi yerine LA uygulamaları seçilebilir ve postoperatif dönemde hastane kalışı, miyastenik alevlenme, uzamış ventilasyon ihtiyacı azaltılabilir.

BP - 87 KONJENİTAL MİYOTONİ:BECKER VARYANTI OLGU SUNUMU

OKAN AKŞAHİN , MELİH ŞUAYP DORU , SALİH KARAİSMAİL

SULTAN ABDÜLHAMİT HAN EĞİTİM VE ARAŞTIRMA HASTANESİ NÖROLOJİ KLİNİĞİ-İSTANBUL

Olgu:

Giriş:

Konjenital miyotoni olarak da bilinen miyotoni konjenita, çocukluk döneminde başlayan ve miyotoninin ön planda olduğu nadir, genetik bir hastalıktır. Dışarıdan mekanik uyarımla (perküsyon miyotonisi) ya da istemli kası ile (aksiyon miyotonisi) ortaya çıkabilir. Tekrarlayan hareketler ile örneğin hastanın elini açıp kapatmasıyla miyotoni azalır (ısınma fenomeni). Miyotoni konjenitanın otozomal resesif olarak kalıtılan Becker ve otozomal dominant olarak kalıtılan Thomsen olmak üzere iki tipi vardır. Aile içi evlenmelerin yüksek oranda olduğu ülkemizde resesif miyotoni konjenita kas iyon kanalı hastalıkları arasında en sık görülenidir. Dünyada da resesif tip, dominanta göre daha sık görülür. Bu iki tip klinik olarak birbirine benzer ancak bazı farkları vardır. Bu makalede alt ekstremite şikayetleri nedeniyle başvuran, ileri yaşta, cerrahi öncesi tanı alan bir konjenital miyotoni olgusu sunuldu. Konjenital miyotoni bazı hastalarda subklinik seyredebilir, eşlik eden semptomatik spinal kord patolojisi varlığında tanınması daha güç olduğundan ancak dikkatli bir anamnez ve fizik muayene bulgularıyla şüphelenilerek tanıya gidilebilir.

Olgu:
Elli dokuz yaşındaki kadın hasta, gençlik yıllarında belirtileri hafif olan ve son 1 yıldır artan bacaklarda ağrı, kas güçsüzlüğü ve kas sertliği nedeniyle beyin cerrahi kliniğine başvurmuştu. Lomber spinal MR incelemesinde spinal stenoz (L2-3-4) saptanarak operasyon planlanmış, ancak lomber MR bulgularının mevcut kliniği açıklayamayacağı düşünülerek ameliyat öncesi nörolojiye danışıldı. Hasta 1 yıldır giderek artan solda daha belirgin olmak üzere her iki bacakta ağrı ve kuvvetsizlik yakınması vardı. Son zamanlarda desteksiz yürümekte zorlanan hastanın kas sertliği gençlik yıllarından beri hafif düzeyde iken, son 1 yıldır artmıştı. İstirahat sonrasında ve soğukla artıyor, hareket etmekle ve birkaç adım yürümekle düzeliyordu. Hastanın muayenesinde alt ekstremite proksimal kaslarda belirgin hipertrofi gözlendi. Ancak istirahat sonrası dizini fleksiyon konumundan ekstensiyona getirmekte zorlandığı, gevşeyemediği görüldü. Her iki alt ekstremite proksimal kaslarda izlenen kas kuvveti zaafı mevcuttu. MRC skalasında bilateral iliopsoas ve quadriseps femoris kas gücü 4/5 idi. Her iki üst ve alt ekstremite proksimal ve distal kaslarda, abdominal kaslarda ve dilde daha belirgin olmak üzere tüm vücut kaslarında perküsyon miyotonisi gözlendi. Laboratuar çalışmalarında kreatin kinaz, elektrolitler ve tiroid fonksiyon testleri normaldi. Sinir ileti çalışmalarında median-ulnar-tibial motor, F yanıtları, bileşik kas aksiyon potansiyeli (BKAP) amplitüdleri, distal motor latansları ve iletim hızları normaldi. İğne EMG çalışmasında üst ekstremite ile alt ekstremite proksimal ve distal kaslarda miyotonik deşarjlar saptandı.
Hastada ön planda konjenital miyotoni, Becker varyantı düşünüldü. Fizik tedavi programına başlandı. Genetik inceleme için dış merkeze yönlendirildi. Spinal cerrahi öncesi anestezistler, anestezik ajanlarının riskleri ve depolarizan kas gevşeticilerin kullanılmaması açısından uyarıldı. Hastanın takiplerinde perioperatif ve postoperatif dönemde herhangi bir komplikasyon görülmedi.

Tartışma-Sonuç:
Sonuç olarak hikâye, muayene bulguları ve laboratuvar çalışmaları ile uyumlu olarak hastamıza konjenital miyotoni tanısı konuldu. Konjenital miyotoni tanısı klinik prezantasyon ve EMG bulguları ile koyulur ve genetik tanı ile kesinleştirilir.
Bazı miyotoni hastaları subkliniktir ve kas semptomları fark edilemeyebilir, bu nedenle kas hastalıklarına yönelik iyi bir preoperatif anamnez önemlidir.Bu yazıda; konjenital miyotoninin nadir görülen, non-progresif, alt ekstremite proksimal kas hipertrofisi ve miyotoni ile seyreden, tanı koyulduğunda cerrahi öncesi anestezistlerin bilgilendirilmesi gereken bir hastalık olduğunu vurguladık.

BP - 88 MYASTENİA GRAVİS VE SJÖGREN SENDROMU BİRLİKTELİĞİ

MUSTAFA ERMUMCU , MELİKE DOĞAN ÜNLÜ , ŞERİFE GİZEM SARIOĞLU

SÜLEYMAN DEMİREL ÜNİVERSİTESİ

Olgu:

MYASTENİA GRAVİS VE SJÖGREN SENDROMU BİRLİKTELİĞİ

Dr Mustafa ERMUMCU, Dr Melike DOĞAN ÜNLÜ, Dr Şerife Gizem SARIOĞLU

GİRİŞ

Myastenia Gravis (MG) çoğunlukla postsinaptik yerleşimli nikotinik asetilkolin reseptörlerinin hedef alındığı otoimmün kökenli bir hastalıktır.Diğer otoimmün hastalıklar ile birlikte bulunabilir, MG ve Sjögren Sendromu (SS) birlikteliği ise nadir bildirilmiştir.MG tanısından aylar sonra SS'u tanısı alan ve atak tedavisine dirençli bir olguyu sunduk.

OLGU

MG tanısı olan 46 yaş erkek hasta iki taraflı göz kapaklarında düşme, çift görme ve yutma güçlüğü şikayetleri ile başvurdu. Özgeçmişinde pridostigmin tedavisi almaktaydı ve 3 ay önce timoma nedeniyle timektomi operasyonu öyküsü vardı.Soygeçmişinde özellik yoktu. Nörolojik muayenesinde bilateral asimetrik pitoz, sağda içe yukarı aşağı bakış kısıtlılığı, solda içe ve dışa bakış kısıtlılığı, solda 9. ve 10. kranial sinir felci, GAG refleksinde kayıp ve nazone konuşması vardı. Her iki alt ekstremitede 3/5, üstlerde de 4/5 düzeyinde kas güçsüzlüğü bulunmaktaydı. Asetilkolin reseptör antikoru ve MUSK antikoru negatifdi. Paraneoplastik panelden titin antikoru pozitifdi. Hastanın nöroloji yoğun bakım ünitesinde solunum fonksiyonları desteklendi ve beslenmesi nazogastrik sonda ile gerçekleştirildi. Pridostigmin kesildi ve altı kür günaşırı plazmaferez tedavisine başlandı. Plazmaferez sonrasında mevcut kliniğinde düzelme izlenmedi. Pridostigmin tedavisi kademeli olarak tekrar başlandı ve 64 mg oral prednol tedavisi eklendi. Prednol kademeli olarak arttırıldı ve 5 gün intravenöz 1000 mg/gün metilprednizolon olarak verildi, idame 100 mg/gün oral prednol ile devam edildi. Bulguları tam olarak düzelmeyen hastaya 0,4mg/kg/gün'den 5 gün intravenöz immünoglobulin (IVIG) tedavisi verildi. Bu tedavi sonrasında oral beslenmesinin daha iyi olduğu için nazogastrik sonda çıkarıldı, hasta servise alındı. IVIG tedavisinden fayda gören hastanın total oftalmoplejisinin tama yakın düzeldiği ve kas gücünün daha da iyileştiği görüldü. MG'in diğer otoimmün hastalıklar ile birlikteliği düşünülerek otoimmün beliteçleri istendi, ANA ve anti-SSA pozitifliğinin olduğu görüldü. Schirmer testi de pozitif olarak değerlendirildi. Tükrük bezi biyopsisi yapıldı ve 2 fokusta lenfositik infiltrasyon tespit edildi. Romatoloji ile değerlendirilen hastaya SS tanısı koyuldu. Taburculuğu sırasında oftalmolojik muayenesi ve bulber bulguları normaldi, kas gücü tamdı. MG ve SS birlikteliği olan hastaya profilaktif olarak ritüksimab tedavisi başlandı.

TARTIŞMA

MG ve SS birlikteliği oldukça nadir görülmesine rağmen bu iki hastalığın birlikteliği MG'in seyrinde kötüleşme ve atak tedavisine direnç oluşturabilmektedir. Biz bu olgumuz ile MG kliniğinde kötüleşme ve mevcut tedavilere yanıtın az olduğu hastalarda diğer otoimmün kaynaklı hastalıkların da taranması gerektiğini vurgulamak istedik.

BP - 89 NADİR GÖRÜLEN HASTALIK: HEREDİTER SPASTİK PARAPAREZİ OLGU SUNUMU

TUĞBA OKLUOĞLU , AYSEL TEKEŞİN

İSTANBUL EĞİTİM ARAŞTIRMA HASTANESİ NÖROLOJİ KLİNİĞİ

Olgu:

GİRİŞ:

Herediter spastik paraparezi (HSP) alt ekstremitede ilerleyici özellikte spastisite ile karakterize klinik olarak heterojen bir hastalıktır. Genetik geçiş otozomal dominant (OD), otozomal resesif (OR) veya X'e bağlı olabilir. Başlangıç yaşına bağlı erken (başlangıç yaşı 35 ve altı) ya da geç başlangıçlı (başlangıç yaşı 35'ten büyük), klinik özelliklerine göre saf ya da komplike tip olarak sınıflandırılmaktadır. Oldukça nadir rastlanan bir hastalık olan HSP, klinik muayene bulgularının fazlalığı ve genetik çeşitliliği nedeniyle kolay tanı konabilen bir hastalık değildir.

OLGU:

Otuz yedi yaşında, sağ elli, kadın hasta kliniğimize 2-3 aydır ilk önce ayağının takılıp düşmesiyle başlayan ve giderek artan yürüme güçlüğü, ağrı, sık düşme yakınmalarıyla başvurdu. Hasta yürüyüş bozukluğunun etyolojisinin araştırılması amacıyla Nöroloji servisine yatırıldı. Öz geçmişinde özellik yoktu. Aile öyküsü yoktu. Nörolojik muayenesinde kranyal alan sağlam, üst ekstremitelerde duyu ve motor defisit yoktu; kalça fleksörlerinde 4/5, kalça ekstansörlerinde 4/5, diz fleksör ve ekstansörlerinde kas gücü 5/5 izlendi. Derin tendon refleksleri alt ekstremitelerde hiperaktifti. Taban cildi refleksi bilateral fleksördü. Bilateral aşil klonusu mevcuttu. Duyu defisiti yoktu. Atrofi saptanmadı. Serebellar sistem muayenesi normaldi. Rutin kan tetkikleri, 24 saatlik idrar, Brucella ve Borrelia Ig M ve Ig G, Vaskülit paneli ve BOS incelemesinde özellik saptanmadı. EMG' sinde sinir ileti çalışmaları, iğne Emg bulguları ve repetetif Emg bulguları normaldi. Kranyal MR'ında bilateral silik kortikospinal traktus hiperintensitesi harici bulguya rastlanmadı. Servikal, torakal ve lomber MR' da anlamlı özellik saptanmadı.

TARTIŞMA:

Herediter spastik paraparezi oldukça nadir görülen bir hastalıktır. Klinik ve genetik özellikleri heterojenite gösterir. Karakteristik klinik semptomlar, aile öyküsü ve genetik analiz ile tanı konur. Olgumuzun yavaş seyirli progresif alt ekstremite güçsüzlüğü ve spastik yürüyüşüne eşlik eden ek sistemik veya kognitif yıkım eklenmemesi ile pür herediter spastik paraparezi grubunda olduğu düşünülmüştür. Aile öyküsünün olmaması, beyin, servikal, torakal ve lomber MR bulgularının normal olması tanıya gitmemizi zorlaştırmış olsa da nörolojik muayene bulguları ve laboratuvar bulgularıyla; ayırıcı tanıda olan diğer hastalıkları dışlayarak, ayrıca Kranyal MR'ı dikkatli incelediğimizde gördüğümüz bilateral silik kortikospinal traktus hiperintensitesi ve HSP'de kullanılan baklofen tedavisine iyi yanıt almış olmamız ile olası HSP tanısı koymamıza yardımcı olmuştur. Hastanın genetik testleri gönderilmiş olup, sonuçları beklenmektedir. Bu olgu bildirimimizle literatür verilerine katkı amacı güdülmüştür.

BP - 90 METANOL İNTOKSİKASYONU : 4 OLGUNUN NÖROGÖRÜNTÜLEME BULGULARININ DEĞERLENDİRİLMESİ VE LİTERATÜRÜN GÖZDEN GEÇİRİLMESİ

NURBANU AYGÜNDÜZ YAPICI , FEVZİ YAŞAR ÇOBAN , DİDEM ÖZ , İBRAHİM ÖZTURA

DOKUZ EYLÜL ÜNİVERSİTESİ TIP FAKÜLTESİ NÖROLOJİ ANABİLİM DALI

Olgu:

Giriş:

Metanol renksiz, berrak, koku ve tat olarak etanole benzeyen toksik bir alkoldür. Metanol intoksikasyonu ciddi metabolik asidoz, görme kusurları, kalıcı nörolojik disfonksiyon ve ölüme neden olabilir. Mortalite ve klinik etkilerin şiddetinin, santral sinir sistemi (SSS) depresyonu, hiperglisemi ve metabolik asidozun şiddeti ile korele olduğu görülmüştür. Sunacağımız olgu serisi ile metanol intoksikasyonunda SSS radyolojik görüntüleme bulgularını ve prognoz ile ilişkisini gözden geçirmek istedik.

Olgular ;

İncelediğimiz ilk 2 olgumuzun ev yapımı alkol alımından sonra sırasıyla 4. gün ve 5. gün çekilen beyin BT'lerinde her iki serebral ve serebellar hemisferde subkortikal beyaz cevherde yaygın hipodansite ve bilateral putaminal dansite kaybı mevcuttu ek olarak ikinci olgumuzda putaminal düzeyde peteşiyal hemoraji alanları seçilmekteydi. Sırasıyla alkol alımından sonraki 5. gün ve 7. gün çekilen beyin MRG 'lerinde ise iki olgumuzda da her iki serebral ve serebellar beyaz cevherde, bilateral bazal gangliyonlarda, korpus kallozumda ve optik sinirlerde yaygın difüzyon kısıtlanması dikkati çekti. Ayrıca nekrozun hemorajik form kazandığını düşündüren her iki lentiform nükleusta FLAIR (sıvı zayıflatılmış inversiyon kurtarma ağırlıklı) sekansta ve T1 ağırlıklı görüntülerde hiperintens ve GRE (Gradient echo) sekansta hipointens sinyal özelliğindeki alanlar görüldü. Lentiform çekirdeği bir çerçeve gibi saran hiperintens işaret ''Lentiform çatal işareti '' (Lentiform fork sign) T2 ve FLAIR sekanslarda seçilmekteydi.

3. ve 4. olgularımızın ise ev yapımı alkol alımından sonra sırasıyla 1. ve 4. gün çekilen beyin BT'leri mevcuttu. Her iki olgumuzun beyin BT'sinde akut parankimal patolojiye rastlanmadı. 3. olgumuzun 1. gün çekilen difüzyon MRG 'sinde sağ optik sinirde, bilateral putamenlerde, her iki oksipital lobda subkortikal alanlarda ve serebellumda difüzyon kısıtlanma alanları izlendi. 4. olgumuzun 6. gün çekilen difüzyon MRG'sinde ise bilateral lentiform nükleusta ve insular korteks düzeyinde öncelikle nekroza ait olduğu düşünülen difüzyon artışı dikkati çekti.

Tartışma ve Sonuç:

Metanol intoksikasyonu vakalarında nörogörüntüleme karakteristiktir, tanıda yardımcı olabilir ve prognostik değeri vardır. Metanol zehirlenmesinde bazal gangliyonlarda görülen bilateral nekroz en karakteristik radyolojik bulgu olarak tanımlanmaktadır. Kanama vakaların yaklaşık %7-14ünde rapor edilir ve kötü prognoz ile ilişkilidir. Sunduğumuz lentiform nükleuslarda hemoraji gelişen ilk iki olgumuz literatürle uyumlu olarak daha kötü prognoza sahipti ve bu olgularda ağır sekel geliştiğini kaydettik. Ayrıca literatürde az sayıda spinal etkilenmenin gösterildiği olgular da mevcuttur. Bu sebeple metanol intoksikasyonu vakalarında beyin görüntüleme çalışmalarına spinal görüntüle çalışmalarının da eklenmesi faydalı olacaktır.

BP - 91 METİL MALONİK ASİDEMİ TANILI HASTADA OPTİK NÖROPATİ OLGUSU

GULSHAN ALİYEVA , TUNCAY GÜNDÜZ , MURAT KÜRTÜNCÜ

NÖROLOJİ ANA BİLİM DALI, İSTANBUL TIP FAKÜLTESİ, İSTANBUL ÜNİVERSİTESİ

Olgu:

Giriş: Metilmalonik asidemi (MMA), otozomal resesif kalıtılan, dallı zincirli amino ve yağ asitlerinin metabolizmasında bozulmanın olduğu bir organik asidemidir. MMA'nın yenidoğandaki sıklığı 1:50.000–1:80.000'dir. Bu bildiride optik nöropati gelişen bir MMA olgusu sunulacaktır.

Olgu: MMA ve kronik böbrek yetmezliği tanısı olan 25 yaşında kadın hasta dört günlük subakut bilateral vizyon kaybı yakınması ile başvurdu. Nörolojik muayenesinde hastanın bilateral ancak iki metreden parmak sayabildiği görüldü. Hastanın kan incelemelerinde metabolik asidozunun ve kreatinin yüksekliğinin (3,2 mg/dL) olduğu saptandı. Hastanın kontrastsız orbita MRG'si normaldi ve kranyal MRG'sinde bilateral globus pallidus mediusta nekroz izlendi. Hastanın oftalmolojik muayenesinde bilateral optik atrofisi dışında bir özellik olmadığı görüldü ve optik koherans tomografisindede makülada patoloji görülmedi. Ancak, her iki retina sinir lifi tabakasının ince olduğu izlendi. Hastanın mevcut kan incelemeleri ile metabolik dekompanzasyon döneminde olduğu düşünüldü ve tedavisi düzenlendi. Üç ay sonra yapılan kontrol muayenesinde vizyonunda belirgin bir düzelme olmadığı, optik diskinin ileri düzeyde atrofik olduğu görüldü. Hastadan kaynaklanan nedenlerle VEP ve BOS incelemeleri yapılamadı, ancak, serum anti-MOG ve anti-AQP4 antikorlarının negatif olduğu saptandı.

Tartışma ve Sonuç: Birçok çalışma MMA'da subklinik optik nöropati olduğunu göstermektedir. Ancak, halen optik nöropatinin mekanizması net değildir. Kanda biriken metilmalonik asit ve glisinin nörotoksik etkiyle bu süreci başlattığına inanılmaktadır. Bu moleküllerin birikmesi mitokondriyal metabolizmayı bozarak, oksidatif streste artışa neden olmaktadır. Nörolojik bulgular özellikle metabolik dekompanzasyon dönemlerinde oluşup, kalıcı olabilir. Günümüzde MMA tanısının giderek daha erken yaşta konulması, diyaliz ve uygun diyet ile hastaların yaşam süresi uzamıştır. Bu nedenle hastalar erişkin nöroloji polkliniklerinde de görülebilmektedir. Hastalığın tedavisinde metabolik durumun düzeltilmesi, coenzim Q ve vitamin E tedavileri önerilmektedir.

BP - 92 MULTİPL SKLEROZDA SÖZEL VE GÖRSEL BELLEK GECİKMELİ HATIRLAMA: KONTROLLÜ ÇALIŞMA

Bu bildiri geri çekilmiştir.

BP - 93 PSİKİYATRİK BOZUKLUĞU OLAN MULTİPL SKLEROZLU BİREYLERİN DEMOGRAFİK VE KLİNİK ÖZELLİKLERİ

Bu bildiri geri çekilmiştir.

BP - 94 ALEKSİ VE AGRAFİ İLE PREZENTE OLAN DEMANS OLGUSU

MUHAMMED ALİ AKIN , ÖZDEN KAMIŞLI

BURSA ŞEHİR HASTANESİ NÖROLOJİ KLİNİĞİ

Olgu:

Aleksi ve agrafi ile prezente olan demans olgusu

Bilinci açık ve okuryazar bir kişinin bildiği bir dildeki yazıyı okuyamamasına aleksi adı verilir. Aleksi tek başına görülebileceği gibi yazı yazamama hali olan agrafi ile de birlikte olabilir. Aleksi ile birlikte agrafi ise; dominant hemisfer angular girus ve frontal lob arası bağlantı lezyonlarında görülür. Etyolojide dominant hemisferi etkileyen inmeler, travma, tümörler ve enfeksiyonlar dahil olmak üzere bu alanları etkileyen hemen her lezyon yer alır. Ayrıca Alzheimer veya frontotemporal demans gibi nörodejeneratif hastalıklar da aleksi ve agrafiye yol açabilir, bu durumda semptomlarda aşamalı kötüleşme izlenir. Agrafi ve aleksi yatak başı muayenede kolayca tanınabilir. Aleksi ve agrafi tanımlandıktan sonra, altta yatan nedeni araştırmak gereklidir. Bilgisayarlı tomografi veya manyetik rezonans görüntüleme ile beyin görüntüleme yapılmalıdır. Demans şüphesi olan vakalarda volümetrik MRG veya nöropsikolojik testler yardımcı olabilir. Diğer nörolojik muayene bulgularının varlığı veya yokluğu, aleksi ve agrafinin farklı etiyolojilerinin araştırılmasında yardımcı olabilir.

Olgu:55 yaşında erkek hasta, noterde “okudum anladım” yazması istendiğinde belgeye anlamsız şeyler yazıp, yazdığını da okuyamayınca ailesi tarafından nöroloji doktoruna yönlendirilmiş. Hasta şikayetlerinin ne zaman başladığını tam olarak ifade edemedi. Hasta ve yakınları tarafından belirgin bir unutkanlık tarif edilmemekteydi. Hastanın ek bir şikayeti yoktu. Nörolojik muayenesinde aleksi ve agrafi saptandı. Afazi muayenesi yapıldığında konuşma, anlama, tekrarlama, isimlendirme normaldi. Beyin MR görüntülerinde kortikal atrofi dışında anormal bulgu saptanmadı. Hastanın ilk muayenesinde Mini mental durum değerlendirilmesi yapıldı normal olarak değerlendirildi. Hasta takibe alındı. Hastanın takiplerinde 6. Ayda yapılan mimi mental durum değerlendirilmesinde hafif kognitif bozulma ile uyumlu geldi. 9. ayda yapılan mini mental muayenesinde orta derece bozulma saptanırken MOCA testinde toplam skor 6/30 idi. Hasta, yönetici işlevler/görsel mekânsal algılama, dikkat, lisan, gecikmeli hatırlama ve yönelim bölümlerinde belirgin düzeyde düşük puanlar aldı. görsel mekânsal algılama / yönetici işlevler kategorisinde iz sürme testi ve küp kopyalamadan hiç puan alamadı. saat çizme testinde ise yalnızca çevresini doğru şekilde çizdi ancak rakamları ve kolları uygun bir şekilde yerleştiremedi. Gecikmeli hatırlama bölümünde hasta hiçbir kelimeyi kendiliğinden hatırlayamadı, 3 kelimeyi ipuçları yardımı ile hatırlayabildi, 2 kelimeyi ise ipuçları yardımıyla dahi hatırlayamadı. İzole aleksi ve agrafi ile başlayıp sonrasında hızlı bir şekilde demans gelişen bu hastayı başlangıcının klasik demans seyrinden daha farklı olması nedeniyle sunuma değer bulduk.

BP - 95 BİLATERAL GÖRME KAYBI İLE PREZENTE SERONEGATİF NMOSD OLGUSU

YUSUF ARİF TURUNÇ , BARIŞ BAHÇEKAPILI , İREM GÜL ORHAN , İLKSEN ÇOLPAK IŞIKAY , MERYEM ASLI TUNCER

HACETTEPE ÜNİVERSİTESİ HASTANELERİ NÖROLOJİ ANABİLİMDALI

Olgu:

Amaç:

Miyelin oligodendrosit glikoprotein oligodendrositlerde ve miyelinin yapısında bulunan bir proteindir. Anti-MOG antikorunun keşfi ile MS, ADEM ve NMO ile benzer yakınma ve bulgular ile başvuran bazı hastalarda bu antikor saptanmıştır. Bu antikor ile ilişkili demiyelinizan hastalığın kendine ait nörolojik ve radyolojik bulguları olduğu görülmüştür. Bu klinik Myelin Oligodendrosit Glikoprotein Antikoru İlişkili Hastalık (MOGAD) olarak isimlendirilmiştir.

MOGAD'ın başlangıç bulguları genel olarak optik nörit, transvers miyelit, beyin sapı sendromu ve ensefalopati olarak bildirilmiştir. Bilateral optik nörit sık görülse de buna bağlı ağır görsel kayıp daha nadir olarak karşımıza çıkmaktadır. Bu bildiride hızlı başlangıçlı, ağrısız, bilateral dirençli görme kaybı ile giden seronegatif NMOSD olgusu MR görüntüleri ve laboratuvar bulguları ile tartışılacaktır.

Yöntem: Olgu sunumudur.

Olgu Sunumu:

Bilateral, ani ve ağrısız görme kaybı şikayeti ile ilk başvurusunda santral retinal arter oklüzyonu ön tanısı ile 3 gün hiperbarik oksijen tedavisi alan ve fayda görmemesi üzerine tarafımıza başvuran 67 yaşındaki kadın hastanın muayenesinde her iki gözde tam görme kaybı, ışık seçememe, direkt ve indirekt ışık refleksi yokluğu, her iki göz dibinde disk inferior sınırları silikliği bulguları görüldü. Diğer muayene bulguları normal sınırlarda saptandı.

Hastanın MR görüntülemesi bilateral optik nörit, perinörit, papillit ve intrakraniyal yaygın leptomeningeal kontrastlanmalar anti-mog ilişkili nöromiyelitis optika hastalık spektrumu ilişkili patolojilerle uyumlu bulundu. Ayırıcı tanılara yönelik yapılan beyin-boyun BT anjiografi, ENA-ds DNA pozitifliği üzerine tüm vücut vaskülit BT anjiografi, temporal arterit açısından temporal arter doppler usg, mitokondriyal patolojilere yönelik mitakondriyal testlerin sonucunda patoloji saptanmadı. Toksik nedenler açısından ilaç geçmişi sorgulandı, ilişkili ilaç-madde kullanımı saptanmadı. Hastanın oligoklonal bandı, aquaporin-4 antikoru ve MOG antikorları negatif sonuçlandı. Spinal MR görüntülemelerinde destekleyici demiyelinizan karakterde lezyon saptanmadı. Paraneoplastik süreçler için PET planlandı.

Hastaya 5 gün boyunca 1000mg/gün iv metilprednizolon verildi ve ardından plazmaferez uygulandı. Plazmaferezin 5.gününde hastanın her iki gözde ışığı seçebildiği ve parmak sayabildiği görüldü. Plazmaferez bitiminde siklofosfamid tedavisi verilmesi düşünüldü.

Sonuç:

MOGAD'ın en sık başlangıç bulgusu ve en sık relaps tipi optik nörittir. Bilateral optik nörit sık görülür. Ayrıca azalan oranlarda transvers miyelit, ADEM, beyin sapı bulguları ve çeşitli kombinasyonları saptanır.

Söz konusu hastanın anti-MOG antikoru negatif olsa da MR görüntülemelerinde anti-MOG ilişkili hastalık tutulum paterninde olması, ayırıcı tanılara yönelik tetkiklerinde ek patoloji saptanmaması ön planda seronegatif NMOSD düşündürmüştür. Seronegatif olması, bilateral ani ve ağrısız görme kaybı seyretmesi nedeniyle sunulmaya değer bulunmuştur.

BP - 96 BİLATERAL TALAMİK HİPERİNTENSİTE

ŞERİFE GİZEM SARIOĞLU , SÜLEYMAN KUTLUHAN

SÜLEYMAN DEMİREL ÜNİVERSİTESİ

Olgu:

BİLATERAL TALAMİK HİPERİNTENSİTE

Dr Şerife Gizem SARIOĞLU, Dr Süleyman KUTLUHAN

GİRİŞ

Bitalamik lezyonlar fokal veya sistemik bozukluklarda nadir olarak gözlenmektedir. Nörogörüntülemedeki sinyal değişiklikleri, difüzyon kısıtlaması veya kontrast artışı gibi özellikler tanı koymada yardımcı olup ayırıcı tanı için talamik bulgular, klinik ve laboratuvar verileri, nörogörüntülemedeki diğer bulgular detaylıca değerlendirilmelidir.

OLGU

60 yaş erkek hasta dezoryante konuşma, anlamsız hareketler ve halüsinasyon yakınması ile başvurdu. Öncesinde benzer şikayetlerinin olmadığı öğrenildi. Hastanın özgeçmişinde işitme kaybı mevcuttu. Nörolojik muayenesinde oryantasyon-kooperasyon bozukluğu dışında patoloji yoktu. Hastanın çekilen beyin bilgisayarlı tomografisinde(BT) bilateral globus pallidus, internal kapsül posterior bacağı ve talamus posteriorlarında simetrik dansite kayıpları izlendi. Çekilen kranial manyetik rezonans görüntülemesinde(MRG) bilateral putamen ve caudat nükleus lokalizasyonlarında T2A serilerde sinyal artışı izlendi. Alkol kullanım özgeçmişi olan hastadan toksikasyon açısından etanol istendi,normal aralıktaydı. Hasta ayırıcı tanı açısından yatırıldı. Kontrastlı kranial MRG ve MR venografide bilateral globus pallidus ve putamen düzeylerinde T1A serilerde hipointens, T2A ve FLAIR serilerde hiperintens sinyal değişiklikleri gözlendi. Tanımlı alanlarda diffüzyon kısıtlaması ve gadolinyum enjeksiyonu sonrası kontrast tutulumu saptanmadı. Elektroensefalografi hasta uyumsuzluğu sebebiyle çekilemedi. Hastaya ensefalit ön tanısıyla asiklovir tedavisi verildi. Lomber ponksiyon yapıldı. Bos protein:61,16 mg/dL dışında normal geldi. Hepatik ensefalopati açısından istenen amonyak değeri normal geldi. Wilson hastalığı açısından yapılan tetkikler normaldi. Tümör markerları normal geldi. Brucella, borrelia, tiroid otoantikorlarında anormallik gözlenmedi. Paraneoplastik ve otoimmün ensefalit paneli negatif olarak sonuçlandı. Creutzfeldt-jacob için tetkik gönderilmesi planlandı ancak çalışılmadığı için gönderilemedi. Vaskülit değerlerinde c-anca sınırda, Anti-SSB pozitif geldi. Anti-SSB pozitifliği olan hastanın Schirmer testi de pozitif gelmesi üzerine romatoloji bölümü tarafından Sjögren Sendromu(SS) tanısı kondu. Kontrol muayeneye gelen hasta oryante-koopereydi.

TARTIŞMA

Bitalamik hiperintensite nedenleri arasında metabolik hastalıklar, toksikasyon, demiyelinizan lezyonlar,vaskülitik hastalıklar,enfeksiyöz hastalıklar, travma , vasküler lezyonlar, kalsifikasyon ve neoplazm yer almaktadır. Bizim vakamız ensefalopati kliniği ile başvurmuş olup etyolojiye yönelik yapılan tetkiklerde Anti-SSB pozitifliği saptanmış ve SS'e bağlı bilateral talamik tutulum olarak düşünülmüştür. SS'e bağlı bilateral talamus lezyonu nadir olduğundan vakamızı sunulmaya değer bulduk.

BP - 97 COVİD SONRASI OTOİMMÜN ENSEFALİT

İREM DENİZ KARAKAYA , FATMA EBRU ALGÜL

İNÖNÜ ÜNİVERSİTESİ

Olgu:

GİRİŞ: SARS-CoV-2 enfeksiyonu, sadece solunum sistemine sınırlı kalmayan birçok bulgu ile karşımıza çıkabilir. Bu virüsle ortaya çıkan enfeksiyon tablosuna eşlik edebilen ciddi nörolojik komplikasyonlar bildirilmiştir. Diğer coronavirüs ailesi üyeleri gibi nöroinvazif bir potansiyele sahip olduğu düşünülmektedir.[2] Potansiyel mekanizma olarak doğrudan viral etki, otoimmün mekanizmalar veya paraneoplastik bir sendromun parçası olabileceği ileri sürülmüştür.[3] Hastalığı seyri sırasında %80'den fazla oranda nörolojik belirti verdiği tespit edilmiştir.[4]

OLGU:
56 yaş erkek hasta, 17 yaşında geçirdiği trafik kazası sonrası klorpromazin kullanmaya başlamış. Günlük hayatında sosyal bir kişiyken 3 yıl önce artık sürekli görüştüğü kişilerle görüşmemeye, anormal derecede çay ve sigara tüketmeye başlamış. Şubat 2022'de geçirdiği ağır covid enfeksiyonu nedeniyle hospitalize edilmiş, 1 hafta sonrasında kafa karışıklığı, dezorganize davranışlar, mantıksız konuşmaları olmaya başlamış. Disinhibisyon, günlük yaşam aktivitelerini etkiler derecede davranış bozukluğu, uygunsuz konuşma, hiperoralite ve ajitasyon bulguları olan hasta ilk önce psikiyatrik açıdan değerlendirilmiş, verilen antipsikotik tedavilerden fayda görmemesi sonrası dış merkezde nöroloji tarafından 2 kez 0.4 gr/kg/gün 5'er doz ivig verilmiş. İlk dozdan 20 gün sonra fayda görüp bazal haline dönen hasta 1 ay sonrasında 2. kez benzer şikayetler ile gittiğinde verilen ivigden fayda görmemesi üzerine tarafımıza başvurdu. Özgeçmişinde hipertansiyon, hemoroid cerrahisi, 4 yıl önce sekelsiz düzelen fasyal paralizi mevcuttu. Aile öyküsünde özellik yoktu. Düzenli sigara içicisi olan hasta son 3 yılda çay ve sigara tüketimini anormal derecede artırmış idi.

Nörolojik muayenede hastanın yer ve zaman oryantasyonu bozuk, kişi oryantasyonu kısmen yerinde idi. Harici olarak patolojik bulgusu yoktu.

2019 ve 2022 yıllarında çekilen Kranyal MR'da sağ frontotemporal bölgede ve sağ serebellumda kistik sekel ensefalomalazik alanla uyumlu görünüm mevcuttu. 2019 yılında hastanın inme geçirmiş olabileceği düşünülerek dış merkezde ASA 100 mg başlandığı öğrenildi.

Ensefalit açısından tetkik edilen hastanın çekilen EEG'si normal idi. Takiplerinde nöbet kliniği olmadı. Tetkiklerinde tiroit antikor pozitifliği olan hasta ilk aşamada tiroit ensefalopatisi kabul edilerek 5 doz pulse steroid verildi fakat fayda görmedi. LP sonuçlarında anlamlı özellik yoktu. Yatışın ilk günlerinde hasta yakınlarınca kabul edilmemesi nedeniyle dış merkeze gönderilememiş olan, tedavilerden ve yanıtsızlık halinden sonra hasta yakınlarınca gönderimi kabul edilen serum ve BOS'ta paraneoplazi-otoimmünite paneli negatif sonuçlandı. Tetkiklerin steroid ve ivig tedavilerinden sonra gönderilmiş olmasının da sonucu etkilemiş olabileceği düşünüldü. Bunun üzerine hastaya 5 doz plazmaferez yapıldı. Taburculuk sırasında belirgin fayda görmemiş olan hasta 1. ay poliklinik kontrolüne geldiğinde bazal haline dönmüş idi. Bizim vakamızın immün tedavilerden fayda görmüş olması, covid ensefaliti için ileri sürülmüş olan otoimmün mekanizmalar ile uyumlu olup hastamızı covid ensefaliti olarak değerlendirmemizi desteklemiştir.

TARTIŞMA: Covid ensefalitinin mekanizması tam olarak anlaşılamamıştır. Akut ensefalit tanısı klinik, nörogörüntüleme ve lomber ponksiyon sonuçlarına dayanarak konulur. Covid ensefaliti için henüz tanımlanmış tanı kriterleri bulunmamaktadır. Farklı klinik ve bulgularla başvuru söz konusu olabildiğinden tanısı zorlayıcı olabilmektedir. Yakın zamanda Covid enfeksiyonu geçirmiş olup akut nöropsikiyatrik bulgularla başvuran hastalarda covid ensefaliti ihtimali şüphesi akılda tutulmalıdır.

KAYNAKÇA: [1] Sisniega, D. C., & Reynolds, A. S. (2021). Severe Neurologic Complications of SARS-CoV-2. Current Treatment Options in Neurology, 23(5). Doi:10.1007/s11940-021-00669-1. [2] Autoimmune Encephalitis Concomitant with SARS-CoV-2 Infection: Insight from 18F-FDG PET Imaging and Neuronal Autoantibodies Stephan Grimaldi, Stanislas Lagarde, Jean-Robert Harlé, José Boucraut, Eric Guedj Journal of Nuclear Medicine Dec 2020, 61 (12) 1726-1729; DOI: 10.2967/jnumed.120.249292. [3] Setti, L., Kirienko, M., Dalto, S.C. et al. FDG-PET/CT findings highly suspicious for COVID-19 in an Italian case series of asymptomatic patients. Eur J Nucl Med Mol Imaging 47, 1649–1656 (2020). https://doi.org/10.1007/s00259-020-04819-6 [4] Liotta, E. M., Batra, A., Clark, J. R., Shlobin, N. A., Hoffman, S. C., Orban, Z. S., & Koralnik, I. J. (2020). Frequent neurologic manifestations and encephalopathy-associated morbidity in Covid-19 patients. Annals of Clinical and Translational Neurology. Doi:10.1002/can3.51210

BP - 98 ÇOCUKLUK ÇAĞINDA BAZAL GANGLİA ENFARKTÜSÜ, KLİNİK ÇEŞİTLİLİK VE PROGNOZ

Bu bildiri geri çekilmiştir.

BP - 99 DELİRYUM AYIRICI TANISINDA BİR CREUTZFELD JAKOB HASTASI

FURKAN USLU , KEVSER ÖZDEMİR , SELMA TEKİN

PAMUKKALE ÜNİVERSİTESİ

Olgu:

Deliryum ayırıcı tanısında bir Creutzfeld Jakob Hastası

Kevser Özdemir[1], Furkan Uslu[1], Selma Tekin[1]

[1] Pamukkale Üniversitesi Tıp Fakültesi, Nöroloji Anabilim Dalı, Denizli, Turkey

Anahtar Kelimeler:

Creutzfeld Jakob Hastalığı, deliryum, myokloni

GİRİŞ VE AMAÇ:

Creutzfeld-Jakob hastalığı seyrek rastlanan progresif nöron yıkımıyla giden bir prion hastalığıdır. Genellikle 50 yaştan sonra ortaya çıkar. Hastalarda prodromal dönemde halsizlik, iştahsızlık, uyku sorunları ile karakterizedir, sonrasında ise davranış ve kişilik değişiklikleri meydana gelir. Deliryum ise altta yatan santral bir hadise olmadan ortaya çıkan ajitasyon, uyku düzeninde bozulma ve kortikal disfonksiyonla karakterize bir durumdur.

OLGU SUNUMU:

76 yaşında kadın hasta ajitasyon, sayıklamalar, anormal amaçsız el hareketleri şikayetleri nedeniyle interne edildi. 40 gün önce de benzer durumun yaşandığı, o dönem hiponatremi saptandığı ve replasman sonrasında şikayetlerinin geçtiği öğrenildi. Muayenesinde hasta ajite, bilinci alert, non-oryante ve non-koopereydi. Arteriyal amonyak düzeyi dahil tüm kan tetkikleri normal saptandı. EEG ve beyin görüntülemelerinde akut nöropatoloji saptanmadı. Ön planda demans üzerine deliryum tablosu düşünüldü. Kontrastlı kraniyal MRG'da frontal lob beyaz cevherde birkaç adet kontrast tutmayan kronik iskemik gliotik değişiklikler haricinde patoloji saptanmadı. Hastada ön planda ensefalit düşünülmedi ama ampirik antibiyotik başlandı. BOS incelemesinde total protein ve BOS IgG yüksek saptanan hastaya olası otoimmün ensefalitler açısından 0,4 gr/kg'dan tam doz IVIG tedavisi verildi ancak yanıt alınamadı. Otoimmun ensefalit, bakteriyel ve viral menenjit paneli negatif sonuçlandı. BOS örneğinden çalışılan 14.3.3 proteini pozitif sonuçlanan hasta palyatif bakıma yönlendirildi.

TARTIŞMA VE SONUÇ:

Creutzfeldt-Jakop hastalığı konfüzyon ve deliryumla başlayıp bilinçte progresif kötüleşme ile karakterizedir. Bu sebeple bilinç bulanıklığı ile seyreden pek çok hastalık ayırıcı tanılarda düşünülmelidir. En önemli bulgu myokloniler ve bu sırada saptanan EEG paroksizmleridir, kranyal MRG'de atrofi, hokey sopası işareti görülebilir. Tetkiklerde prion hastalığını destekler bulgu saptayamasak da, dışlama tanısı olması sebebiyle BOS örneğinden çalışılan 14.3.3 proteinin pozitif olması ile tanımızı netleştirdik. Vakamızı bilinç değişikliği ile başvuran bir kişide Creutzfeld-Jakob hastalığının akılda bulundurulması açısından sunmaya değer bulduk.

BP - 100 ELEKTROMİYOGRAFİDEN TANIYA BİR VERNET SENDROMU

EBRU BÖLÜK , AYSEL ÇOBAN TAŞKIN , NAZLIHAN EZGİ KAVUK , UFUK ŞENER

SBÜ İZMİR TEPECİK EĞİTİM VE ARAŞTIRMA HASTANESİ

Olgu:

Juguler foramen sendromu olarak adlandırılan Vernet sendromu, IX, X ve XI. kraniyal sinirlerin işlev bozukluğunun neden olduğu belirti ve semptomla karakterize nadir görülen bir kliniktir. Baş boyun paragangliomu en sık etiyoloji olmasına rağmen menengiom, VIII kraniyal sinir schwannomu, pontoserebellar sistern metastazları, baş ve boyun travmaları, enfeksiyonlar ve çok nadiren petroz apekse uzanan kolesteatom neden olabilir.

Otuz dokuz yaşında kadın hasta başağrısı nedeniyle çekilen kraniyal görüntülemelerinde sağ serebellopontin köşe yerleşimli 42x22 mm kitlesel lezyon saptanması üzerine 10 ay önce opere olmuş ve biyopsi materyalinin histopatolojik incelemesi schwannoma ile uyumlu gelmiş. Operasyon sonrası gelişen sağda düşük omuz nedeniyle ortopedi kliniği tarafından refere edilen olguda ses kısıklığı, sağ omzu kaldırmada ve başı sola çevirmede güçlük, dil arka bölümde tat duyusu kaybı, sağda gag refleks kaybı mevcuttu.
Elektromiyografi (EMG) incelemesinde trapezius kasından kayıtlanarak elde edilen aksesuar sinir motor yanıt amplitüdü sağda düşüktü, üst ekstremitede diğer sinir iletimleri normal sınırlardaydı. İğne EMG incelemesinde sağda trapezius ve sternokleidomastoid kasında seyrek denervasyon potansiyelleriyle birlikte kronik nörojenik motor ünit değişiklikleri ile motor ünit kaybı izlendi. Trigeminal, fasiyal ve hipoglossal sinir innervasyonlu kaslarda iğne EMG bulguları normal sınırlardaydı.

Schwannoma, schwann hücrelerinden köken alan kapsüllü iyi diferansiye ve iyi huylu bir sinir kılıfı tümörüdür. Herhangi bir kraniyal, spinal ya da periferik sinir boyunca görülebilmekle birlikte bu tümörlerin %25' i baş boyun bölgesinde yer alır. Aksesuar sinirin tek taraflı zaafına aynı taraf foramen jugulare bölgesindeki tümöral olaylarda rastlanır. Sinir bu noktada IX. ve X. sinirlerle yakın komşulukta bulunduğu için klinik tabloda bu üç sinire ait belirtiler görülür. Buna, bazen XII. kranial sinirin felci de eklenir. Olgumuzda da foramen jugulare komşuluğundaki kitlesel lezyona yönelik operasyon sonrasında gelişen, IX, X ve XI. Kraniyal sinirlerin işlevlerinde bozukluk mevcuttu, XII. kranial sinirin fonksiyonu normal olarak değerlendirildi.

BP - 101 ENSEFALOPATİ VE STROKE MİMİC SEMPTOMLAR İLE PREZENTE OLASI SUSAC SENDROMU; OLGU SUNUMU

EMRE AKBAŞ , DİDEM DARICI , TEMEL TOMBUL

MEDENİYET ÜNİVERSİTESİ PROF DR SÜLEYMAN YALÇIN ŞEHİR HASTANESİ NÖROLOJİ KLİNİĞİ

Olgu:

GİRİŞ

Susac sendromu santral sinir sistemi, retinal arterler ve işitme fonksiyonlarının etkilenmesiyle karakterize üçlü tiradın olduğu mikroanjiyopatik zeminde nadir bir otoimmün endotelyopatidir. Genellikle 20-40 yaş genç kadın hastalarda görülen Susac sendromu farklı klinik prezentasyonlarla görülebilir. Merkezi sinir sistemi etkilenimi ön planda olsa da üçlü triadin birlikte görüldüğü vakaların çok az olması tanıda güçlükler yaşatmaktadır. Bu vakada dizartrik konuşma, sol fasyal asimetri ve hemihipoestezi stroke mımıc semptomlar ile başvuran hastada olası Susac sendromu tanısı ve tedavisi sunulacaktır.

VAKA SUNUMU

Bilinen kronik hastalık öyküsü olmayan 30 yaş erkek hasta acil servise üç gündür devam eden konuşma ve anlama bozukluğu, bilinç bulanıklığı ve sol yüzde kayma şikayetleriyle başvurdu. Nörolojik muayenesinde kooperasyon ve oryantasyon kısıtlı, dizartrik-akıcı olmayan konuşma, sol nazolabial sulkusta hafif siliklik ve sol hemihipoestezi mevcuttu. Hastanın dış merkezde çekilen ilk diffuzyon MR'ında bilateral hemisferik multipl lakuner enfarkt alanları görülmesi üzerine ilk değerlendirmede akut iskemik serebrovasküler hastalık düşünülüp kliniğimize devir alındı. Antiplatelet tedavisi düzenlenen hastanın kooperasyonunun tamamen bozulması ve ajitasyonları nedenli kontrol Beyin MR da korpus kallozum ve bilateral hemisferik yeni gelişen lezyonların görüldü. Vaskülit markırları negatifti, DSA'da vaskülit lehine görünüm izlenmedi. EEG'sinde sağ frontoparyetal bölgelerde 2-3 Hz frekanslı delta dalgaları ve yaygın yavaşlamalar görüldü, ağır ensefalopati olarak değerlendirildi. Lomber ponksiyonda 7 hücre protein düzeyi normal bulundu. Viral ve bakteriyel menenjit panelleri negatifti, BOS kültüründe üreme olmadı. Kontrastlı beyin MR da bilateral hemisferik multipl ve korpus kallozum tüm segmentlerinde kallozal septal yüzeye ulaşamayan kar topu manzarası şeklinde kontrastlanmayan lezyonlar görüldü. Ön planda Susac sendromu düşünüldü. Göz tutulumu nedenli yapılan retinal floroskopik anjiyo normaldi. Odyometri testinde yüksek frekanslarda sensorinöral tipte işitme kaybı saptandı. OCT ve görsel uyandırılmış potansiyelleri normaldi. Hastada işitme kaybı ve santral sinir sistemi tutulumu nedenli olası Susac sendorumu tanısı konuldu. Paraneoplastik ve limbik ensefalit panelleri negatifti. IVIG tedavisi verilen hastanın bulgularında anlamlı düzelme görüldü.

SONUÇ

Susac sendromu nadir görülen bir otoimmün vaskülopatidir. Genç yas kadın hastaların beyaz madde değişiklikleri ve stroke mimic semptomlarda ayırıcı tanıda göz önünde bulundurulmalıdır. Vakamızda görülen ensefalopati ve lateralizan bulgular hastada tanı güçlüğü yaratmıştır. Tedavi rejiminde ilk olarak pulse steroid tedavisi önerilse de vakamızda IVIG ile belirgin iyileşme sağlanmıştır. Özellikle genç yaşta ensefalopati, inme benzeri semptomlarla başvuran hastalarda elektrofizyolojik değerlendirme, görme ve işitme fonksiyonlarının ileri incelemelerle değerlendirilmesi ve Susac sendromunun ayırıcı tanıda göz önünde bulundurulması gerektiği kanaatindeyiz.

BP - 102 ETANERCEPT KULLANIMINA BAĞLI GELİŞEN AKUT TRANSVERS MİYELİT OLGUSU

ŞERİFE GİZEM SARIOĞLU , MELİKE DOĞAN ÜNLÜ

SÜLEYMAN DEMİREL ÜNİVERSİTESİ HASTANESİ

Olgu:

ETANERCEPT KULLANIMINA BAĞLI GELİŞEN AKUT TRANSVERS MİYELİT OLGUSU

Dr. ŞERİFE GİZEM SARIOĞLU, Dr. MELİKE DOĞAN ÜNLÜ

GİRİŞ

Akut transvers miyelit (ATM),omuriliği bir veya daha fazla segmentte etkileyen inflamatuar bir hastalık olup klinik olarak saatler veya günler içinde gelişen paraparazi veya tetraparezi, seviye veren duyu kusuru veya sfinkter disfonksiyonu ile karakterizedir. Tümör Nekrotizan Faktör alfa (TNF-alfa) blokörü ajanlar nadir bir yan etki olarak santral ve periferik sinir sistemi demiyelinizasyonuna neden olabilir.

OLGU

64 yaşında kadın hasta ani gelişen her iki bacakta güçsüzlük ve idrar yapamama şikayeti ile tarafımıza başvurdu. Özgeçmişinde esansiyel hipertansiyon, astım ve ankilozan spondilit (AS) mevcuttu. AS nedeniyle etanercept tedavisini 2017 yılından beri kullandığı öğrenildi. Yakınlarda geçirilmiş enfeksiyon ve aşılama öyküsü yoktu. Soygeçmişinde özellik yoktu. Nörolojik muayenesinde kas gücü sağ üst ekstremite 4/5, sol üst ekstremite 5/5, bilateral alt ekstremiteler 3/5 şeklindeydi. Babinski işareti bilateral pozitif, derin tendon refleksleri canlıydı. Çekilen servikal manyetik rezonans görüntüleme(MRG)'de C2 seviyesinden C4'e uzanan, kordda ekspansiyona neden olan ve kontrast tutan demiyelinizan özelliklere sahip lezyonu vardı. Kranial ve torakal MRG normaldi. Biyokimya, otoimmün belirteçler ve covid PCR negatifdi. Serum borrelia ve brucella IgG ve M, tüberküloz, sarkoidoz tetkikleri negatifdi. Anti-aquaporin-4 (AQP-4) ve anti-myelin oligodendrocyte glikoprotein (MOG) antikorları negatif geldi. Lomber ponksiyon için onay alınamadı, beyin omurilik sıvı incelemesi yapılamadı. Vizüel uyarılmış potansiyel(VEP) ve somato-sensöriel uyarılmış potansiyel(SEP) tetkikleri normaldi.

Tedavide 10 gün intravenöz (IV) 1000 mg/gün metilprednizolon verildi. Romatoloji tarafından değerlendirildi. Etanersept tedavisi kesildi, salazoprin başlandı. Tedavisi sonrasında idrar retansiyonunun düzeldiği izlendi. Kas güçleri bilateral üst ekstremite tam, bilateral alt ekstremite 4+/5, walker ile yürüyebilecek şekilde 64 mg/gün oral prednizolon idame tedavi ile taburcu edildi. Üç ay sonra çekilen servikal MRG'deki lezyonun kendini sınırladığı ve kontrast madde tutmadığı görüldü.

TARTIŞMA

TNF-alfa blokörleri yan etki olarak SSS'inde demiyelinizasyona sebep olabileceği bilinmektedir. Hastamızda da ATM etyolojisi araştırılırken diğer nedenler dışlanmış olup ATM nedeni etanercept kullanımına bağlanmıştır. Anti-TNF blokörü başlanacak hastaların öz ve soygeçmişinde demiyelinizan hastalık öyküsü ayrıntılı değerlendirilmeli ve ATM gelişen hastalarda da ilaç kullanımı dikkatli sorgulanmalıdır.

BP - 103 HIZLI DİYETLERDEN SU DİYETİNİN YOL AÇTIĞI WERNİCKE SENDROMU

MELİKE BATUM , BERFİN CANSEL ATICI , HATİCE MAVİOĞLU

MANİSA CELAL BAYAR ÜNİVERSİTESİ NÖROLOJİ AD

Olgu:

GİRİŞ

Wernicke ensefalopatisi (WE), tiamin eksikliğinden kaynaklanan ciddi bir nörolojik hastalıktır. Kronik alkolizm, WE'nin en yaygın nedeni olmakla birlikte başka bir etyolojiye bağlı açlık ve yetersiz beslenme gibi diğer nedenler de tanımlanmıştır. Alkol ile ilişkili olmayan WE klasik belirti ve semptomları gösterdiği halde tanı gözden kaçabilir.

Obezitenin de gittikçe artmasıyla hızlı kilo verdiren cerrahi girişim ve radikal diyetler gençler arasında oldukça yaygınlaşmıştır. Bu diyetlerden biri de günlük 2-3 litre arası su ve sıvı alımını öneren su orucu diyetidir. Su orucu diyeti sırasında su dışında hiçbir şey yiyip içilmez. Bu diyet 24-72 saatten fazla önerilmemektedir (1).

Burada hızlı kilo vermek amacıyla su orucu diyeti yapan genç erişkin bir kadının Wernicke ensefalopatisi geliştirmesi sonrası klinik seyri ve tedavisini paylaşmak amaçlanmıştır.

OLGU

23 yaşında, üniversite öğrencisi, kadın hasta acil servise denge bozukluğu, kulaklarda uğultu, görme bozukluğu şikayetleriyle başvurdu. 1 ay önce sıkı bir diyete başlayan hasta (sadece su, ceviz, yeşillik ve içinde L-lizin, L-arjinin, B6 vitamini içeren takviye gıda kapsülü almaktaymış) bu sürede 20 kilo vermiş 3 hafta önce de böbrek taşı düşürme öyküsü olan hastanın o zamandan beri bulantı-kusma şikayetleri varmış. Beş gün önce bulantı kusması kesilmiş ve ardından her iki kulakta uğultu, yürürken dengesizlik şikayeti başlamış. Daha sonra her iki gözde bulanık görme, birkaç dakika öncesini bile hatırlayamama şeklinde ciddi unutkanlık eklenmiş.
Hasta ileri tetkik ve tedavi amacıyla kliniğimize yatırıldı.

Nörolojik muayene:
Bilinç açık, koopere. Zaman dezoryantasyonu var. Yakın bellekte daha belirgin ciddi bellek bozukluğu var.
Bilateral dışa bakış kısıtlılığı, hızlı fazı bakış yönüne horizontal nistagmus ve yukarı bakışta yukarı vuran vertikal nistagmus mevcut
Görme Keskinliği: Sağ: 0.10 Sol: 0.10 DIR+/ IDIR+
Diğer kranyal sinirler normal
Kas gücü dört yanlı 5/5 , DTR normal, patolojik refleks yok
Yürüyüş hafif ataksik, tandem beceriksiz, Romberg (+). Sinerji testleri normal.
Yüzeyel duyu kusuru yok. Derin duyu olağan
Sfinkter kusuru yok
Laboratuvar:
Hemogram: RDW: 16,3 (↑) dışında olağan
Biyokimya: Amilaz:128 (↑) Lipaz:163 (↑) ALP:159 (↑) AST: 366 (↑) ALT: 616 (↑) GGT:219 (↑) Kreatinin: 1,25 (↑)
Üre: 30 (N) Fosfor: 0,7 (↓) Mg: 1,7 (↓) Albumin:3,1(↓), Total potein:5,5 (↓), Vit D: 9 (↓)
Bilirubin değerleri normal,
Seroloji: Anti-LKM (-), ANA (-), ASMA (-), AMA (-) enfeksiyöz-otoimmun hepatit belirteçleri negatif.
Batın USG ve Portal Venöz Doppler USG normal.

Hastanın kranyal MR görünülemesinde T2 ağırlıklı görüntülerde her iki posteromedial talamusta T2 sinyal artışı ve difüzyon MRG'de hafif difuzyon kısıtlanması saptandı (Şekil 1).

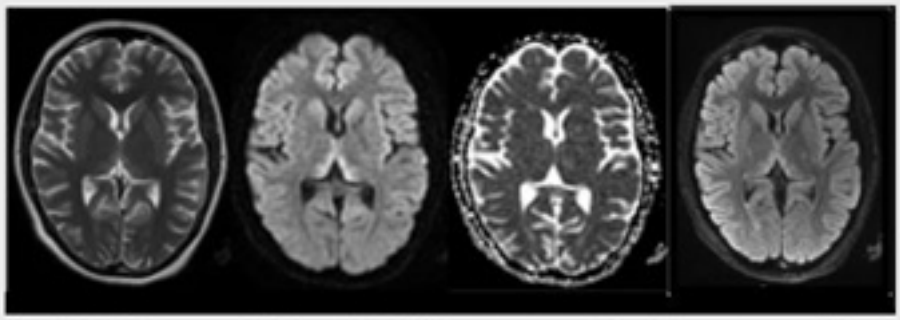

Şekil 1. Solda yer alan T2 ağırlıklı MR görüntüsünde her iki posteromedial talamusta T2 sinyal artışı, ortadaki difüzyon MRG'de hafif difuzyon kısıtlanması ve yanındaki ADC görüntüsünde posteromedial talamusta ılımlı hipointensite, en sağda flair görüntüde bilateral talamik hiperintensite izlenmektedir.

Kognitif Değerlendirme (7.günde):
SMMT (Eğitimliler için): 22/30
ADDENBROOK KOGNİTİF MUAYENESİ(ACE-R) GENEL SKOR: 60/100 (Kesme değeri:73)
- Dikkat ve Oryantasyon: 7/18
- Bellek: 5/26
- Akıcılık: 10/14
- Dil: 24/25
- Görsel-Mekansal 14/16
SAAT ÇİZİMİ: 8/10 olarak saptandı.

Klinik Gidiş:

Öykü, nörolojik muayene ve laboratuvar verileri ile hastada WE düşünülerek tetkikler tamamlanmadan hızlıca tiamin hidroklorür 300 mg/gün, İV preparat bulunamadığı için İM olarak başlandı. Hipofosfatemi ve hipomagnezemi nedeniyle fosfat kapsül 2x1 oral , MGSO4 iv olarak replase edildi. Tiamine 300 mg/gün olarak 12 gün devam edildi.Takibinde ataksi, bakış kısıtlılığı ve nistagmus, bellek bozukluğu belirgin gerileyen hasta oral B1-B6-B12 tedavisiyle ve diyetisyen tarafından düzenlenen diyetiyle kontrole çağrılarak taburcu edildi.

TARTIŞMA

WE, tiamin eksikliği sonucu akut gelişen bir tablodur. Klasik olarak konfüzyon, ataksi ve oküler bulgular ile karakterizedir (2). Otopsi serilerinden yapılan çalışmalarda, prevalansı %0,4-2,8 arasında bildirilmektedir (3). Az görülmesi ve klinik bulguların her zaman net değerlendirilememesi sebebiyle, tanıda zorluklar yaşanabilir ve erken paranteral tiamin tedavisine başlanmaz ise mortal seyredebilir (3, 4). Etiyolojisinde, kronik alkol kullanımı, besine ulaşamama, ölüm orucu, ağır diyet gibi nedenlere bağlı malnutrisyon, gastrik cerrahi ve total parenteral nutrisyon sonrası iatrojenik nedenler sıralanabilir.

Tiamin, hücre memranında osmotik gradientin sağlanması, glukoz metabolizması ve nörotransmitter sentezi için önemli bir vitamindir. Nöral hücreler de hücresel enerji için karbonhidrat metabolizmasında, miyelin kılıfının bütünlüğü için lipid metabolizmasında ve nörotransmitterlerin sentezi ve işlevselliği için amino asitler metabolizmasında tiamine ihtiyaç duymaktadır (5). Özellikle vücutta yetersiz beslenmeye bağlı durumlarda tiamin 3-4 hafta içinde tükenmekte ve tiamine bağımlı enzim sistemlerinin işlevi bozulmaktadır (6).

Yetişkinler için günlük tiamin ihtiyacı ortalama 1,4 mg'dır ya da diyetteki her 1000 kcal için 0,5 mg tiamin alınmalıdır. WE tedavisinde ise yüksek doz intravenöz tiamin verilir. Tedavi dozu için net bir protokol olmamakla birlikte, genelde yüksek doz ile başlanması önerilmektedir (6). Önerilen doz, ilk iki gün, günde üç kez 200 mg, sonraki beş gün 200 mg/gün, 100 veya 250 cc salin içinde 30 dakikada infüzyon seklindedir (7).

SONUÇ

Klinisyenler ve diyet uzmanları kilo verdiren diyetleri önerirken mutlaka vücutta gelişebilecek vitamin ve mineral eksikliklerinin farkında olmalı, hastaları buna karşı uyarmalı ve gerekiyorsa vitamin kompleks takviyesi yapmalıdır. Özellikle su diyeti gibi hızlı kilo verdiren diyetleri yapanlarda nörolojik tablo ortaya çıktığında WE ilk akla gelen tanılardan olmalı ve hızla tedaviye başlanmalıdır.

KAYNAKLAR

1. Ogłodek E, Pilis, Prof. W. Is water-only fasting safe? Glob Adv Health Med. 2021;10:21649561211031176. doi:10.1177/21649561211031178
2. Sergin D, Çankayalı İ, Demirağ K, Moral AŞ. Wernicke ensefalopatisi: olgu sunumu. Türk Yoğun Bakım Derneği Derg 2010;8:26–30.
3. Manzo G, De Gennaro A, Cozzolino A, Serino A, Fenza G, Manto A. MR imaging findings in alcoholic and nonalcoholic acute Wernicke's encephalopathy: a review. Biomed Res Int 2014;2014:503596
4. Ogershok PR, Rahman A, Brick J, Nestor S. Wernicke encephalopathy in nonalcoholic patients. Am J Med Sci 2002;323:107–111
5. Emre U, Erdal Y, Söylemez C, Karagöz Y, Mahmutoğlu AS. Wernicke Ensefalopatisi: Üç Olgunun Benzer ve Farklı Yönleri. Arch Neuropsychiatry 2020;57:165-168.
6. Sugai A, Kikugawa K. Atypical MRI findings of Wernicke encephalopathy in alcoholic patients. Am J Roentgenol 2010;195:W372–W373
7. Hutcheon DA. Malnutrition-induced Wernickes encephalopathy following a water-only fasting diet. Nutr Clin Pract. 2015;30(1):92-99. doi:10.1177/0884533614561793

BP - 104 HIZLI PROGRESİF BEYİN SAPI BULGULARI İLE GİDEN ERDHEİM-CHESTER HASTALIĞI: OLGU SUNUMU

MELİKE ÇAKAN [1], HUMAY GOJAYEVA [1], BÜLENT ELİBOL [1], RAHŞAN GÖÇMEN [2], FİGEN SÖYLEMEZOĞLU [3], KAMİL ÖGE [4], MEHMET ERSİN TAN [1]

[1] *HACETTEPE ÜNİVERSİTESİ TIP FAKÜLTESİ HASTANESİ NÖROLOJİ ANABİLİM DALI*
[2] *HACETTEPE ÜNİVERSİTESİ HASTANESİ RADYOLOJİ ANABİLİM DALI*
[3] *HACETTEPE ÜNİVERSİTESİ TIP FAKÜLTESİ PATOLOJİ ANABİLİM DALI*
[4] *HACETTEPE ÜNİVERSİTESİ HASTANESİ NÖROŞİRÜRJİ ANABİLİM DALI*

Olgu:

Giriş:

Erdheim-Chester hastalığı, bir çeşit Non-Langerhans Hücreli Histiyositoz olup kazanılmış progresif kötüleşen serebellar ataksi tablosu ve beyin sapı bulgularına yol açabilen malign bir hastalıktır. Sistemik tutulumu olmadan santral sinir sistemi (SSS) tutulumu göstermesi, özellikle spinal yayılım, seyrek görülen bir durumdur.

Vaka Sunumu:

23 yaşında kadın hasta denge, yürüme, konuşma bozuklukları ve çift görme ile başvurdu.2021 kasım ayında diplopisi olan hasta bunu sınav dönemi yorgunluğuna bağlamış, şikâyeti kendiliğinden iyileşmiş. Nisanda dört gün süren hipotansiyon ve halsizlik olmuş. Bu şikayetleri azalırken ses kısıklığı başlamış. Mayısta göğsünün çevresinde sanki bir kuşak varmış ve sıkıyormuş gibi hissetmeye başlamış. Nefes darlığı olmuş. Ses kısıklığı kötüleşerek devam ediyormuş. Temmuz ayında dış merkez Nöroloji'de SSS primer demiyelinizan hastalığı ön tanısı ile 2 gün 1000mg/gün ivmp ve 14 gün 12 mg/gün dekzametazon verilmiş ancak hasta desteksiz mobilize olamamaya başlamış. Steroid altında kötüleşmesi olan hastaya malignite şüphesi ile PET-BT (salt beyin) yapılmış ve normal raporlanmış. HÜTF Nöroloji Servisine kabul muayenesinde diplopi (ezotropia), dizartri, hipofoni, serebellar ataksi, sağ hemihipoestezi ve sol hemiparezi ile solda hiperaktif derin tendon refleksleri görüldü. Fizik muayenesinde, hastanın ksantalezmalar nedeniyle lazer işlemi sonrasında kalan hipopigmente göz kapakları dikkati çekiyordu. Anne ve babası aynı köyden çok uzak akraba olan hastanın ailesinde benzer hastalık yoktu. Beyin ve spinal kord kontrastlı MRG'larında beyin sapı ve serebelluma lokalize, infiltratif, kitle etkisi olan ve spinal korda da yayılmış yer yer nodüler kontrastlanan lezyonlar görüldü. Önceki MRGlarında hipofizer infundibulumun da kalınlaşmış görülmesi ile beraber düşünüldüğünde ön planda Non-Langerhans Hücreli Histiyositoz düşünüldü. Ancak hastanın sistemik taramasında periferik hastalık odağı bulunamadı. Steroid kullandığı için PET-BT çekilemedi. Beyin sapı tutulumu olan hastanın hiperpne ve takipnelerinin olması ile genel durumun ağırlaşması sonucunda ivedilikle beyin biyopsisi yapıldı. Sol serebellar hemisferden alınan beyin biyopsisi ile Erdheim Chester Hastalığı tanısı doğrulandı. Operasyon sonrasındaki dönemde hastanın sağ Sternocleidomastoid kasında hastalık tutulumu gözlendi. Beyinden alınan patoloji materyalinde BRAF geninde ekzon 15 kodon 600'de aktive edici V600E (c.1799T>A) mutasyon saptandı. BRAF mutasyonu pozitif olan hastaya Vemurafenib başlandı.

Sonuç:

Erdheim Chester Hastalığı'nın tanısında ve tedavi başlanmasında altın standart yöntem biyopsidir. SSS dışı yayılımın araştırılmasında tüm vücut düşük doz Kemik BT ve tüm vücut PET-BT endikedir. Genellikle yavaş ilerleyici olan hastalık bazı vakalarda hızlı progresyon gösterebilmektedir.

BP - 105 HUZURSUZ BACAK SENDROMU OLAN MULTİPL SKLEROZLU BİREYLER İÇİN DERİN ÖĞRENME ALGORİTMALARI KULLANILARAK İNDİREKT MAKSİMUM OKSİJEN TÜKETİMİNİN TAHMİN MODELLERİNİN GELİŞTİRİLMESİ

Bu bildiri geri çekilmiştir.

BP - 106 LENFOMA İLE İLİŞKİLİ AKUT POLİNÖROPATİ: NÖROLENFOMATOZİS OLGUSU

HATİCE AYTEN , AYSU ÇETİNER ŞEKER , İBRAHİM LEVENT GÜNGÖR , ASLI ODABAŞI GİDEN , DÜZGÜN ÖZATLI , KERİM ASLAN , SEDA GÜN

19 MAYIS ÜNİVERSİTESİ

Olgu:

GİRİŞ:

Nörolenfomatozis (NF) periferik, kranial ve spinal sinir köklerininin doğrudan lenfomatöz hücreler tarafından infiltrasyonudur. Lenfoma hastalarının yaklaşık %0.2'sinde ve sıklıkla Non-Hodgkin lenfomalarda görülür. Klinik olarak Guillian-Barre Sendromunu (GBS) taklit edebilir. Lenfomalı hastada nüksün ilk belirtisi de olabilir.

OLGU:

Diffüz büyük B hücreli lenfoma tanısı ile takip edilen 56 yaşındaki kadın hasta 1 ay önce başlayan progresif esktremite güçsüzlüğü ile yattığı Hematoloji kliniğinde görüldü. Alt ekstremitede yanma, uyuşukluk hissi, idrarını hissedememe ve 3 gündür de çift görme yakınmaları mevcuttu. Üç kür RC-HOP (rituximab, siklofosfamid, hidroksirubisin, vinkristin, prednizon) protokolü ile elde edilen remisyondan sonra son bir aydır RB (rituximab, bortezomib) protokolü uygulanmaktaydı. Nörolojik bakıda; sağ gözde dışa bakış kısıtlılığı, üst ekstremitelerde 4-5/5 düzeyinde kas güçsüzlüğü, her iki alt ekstremitede pleji saptandı. Arefleksi ve T6 altında duyu kaybı vardı. MR incelemede 5 ve 6. kranial sinirlerde, torakal spinal kordda pial yüzeylerde ve lomber sinir köklerinde yoğun kontrastlanma görüldü. Elektronörografi aksonal ağırlıklı mikst tipte polinöropati ile uyumluydu. BOS incelemesinde protein 348 mg/dl, sitolojik olarak 30/mm^3 lenfosit görüldü. Bulgular nörolenfomatozis nüksü olarak kabul edilerek tedavi protokolü değiştirildi.

SONUÇ:

Lenfoma seyri sırasında polinöropati gelişimi nadir değildir ve en sık KT'ye sekonder görülür. GBS benzeri otoimmün ya da paraneoplastik polinöropatiler de bildirilmiştir. Kemoterapi ve paraneoplastik nöropatiler yavaş başlangıçlı ve kademeli ilerleyen distal simetrik sensoriomotor polinöropati, inflamatuvar polinöropatiler akut-subakut başlangıçlıdır. Kranial sinir tutulumu nadirdir. Olgumuzda olduğu gibi spinal MR görüntülemelerde kranial sinir ve poliradiküler kontrastlanma, sitolojik inceleme ile desteklendiğinde periferik sinir sistemi elemanlarının doğrudan lenfoma hücreleri ile infiltrasyonu yani nörolenfomatozis tanısı koyulur, diğer nöropatilerden ayrım sağlanır.

BP - 107 MULTİPL SKLEROZ ÖN TANISIYLA İZLENEN, SONRASINDA GELİŞEN KLİNİK VE RADYOLOJİK BULGULARLA NÖRO-BEHÇET TANISI ALAN BİR OLGU

DÜRDANE AKSOY , ORHAN SÜMBÜL , SEMİHA KURT , BETÜL ÇEVİK , YUSUF KOÇAK

TOKAT GAZİOSMANPAŞA ÜNİVERSİTESİ TIP FAKÜLTESİ NÖROLOJİ ANABİLİM DALI, TOKAT

Olgu:

Giriş: Behçet hastalığında (BH) nörolojik belirti ve bulgular özellikle hastada BH tanısı konulmadan önce gelişmişse tanı ve tedavide güçlüklerle karşımıza çıkabilir. Burada başlangıçta Multipl skleroz tanısı alan, sonrasında eklenen sistemik ve radyolojik bulgularla BH ve Nörobehçet sendromu (NBS) tanısı konularak uygun tedavisi başlanan genç bir olgu sunuldu.

Olgu: Yirmi yaşında kadın hasta birkaç gündür devam eden bacaklarında ve sağ kolunda uyuşma, şikayeti ile baş vurdu. Özgeçmişinde FMF taşıyıcılığı, 3 ay önce geçirilen covid-19 infeksiyonu, yılda 1-2 kez çıkan oral aftlar mevcuttu. Soygeçmişinde kardeşinde FMF, teyzesinde Ankilozan Spondilit vardı. Muayenesinde her iki üst ve alt ekstremite kuvveti -5/5 idi. Sağ hemihipoestezi tarifliyordu, vibrasyon duyusu sağ alt ekstremitede belirgin azalmıştı. MR görüntülemelerinde: sağ oksipitalde, servikal ve torakal kordda bir tanesi kontrastlanan hiperintens lezyonlar gözlendi. Hemogram, tam biyokimya normal, ESR 19, Serum ACE düzeyi normaldi. Vit B12, Folat: Normal, sT3, T4, TSH, anti-TPO: normaldi. Tüm vaskülit markerları negatif idi. BOSda 8 lenfosit, 20 eritrosit mevcuttu, BOS Protein ve glikozu normal, kültürde üreme yoktu, ARB (-) idi. Oligoklonal bant tetkiki yapılamadı. Serum Anti-MOG, NMO Ig-G negatifti. Paterji testi negatif gelmişti. Yedi gün süreyle verilen pulse-steroid tedavisi oral metil-prednizolon şeklinde devam edildi. Hastanın kuvvet kaybı düzeldi, klinik ve radyolojil olarak takibe alındı. Dört ay sonra bacaklarındaki uyuşmanın tekrar başlaması ve yürümekte zorlanma şikayeti ile tekrar başvurdu. Muayenede**;** her iki alt ekstremitede kuvvet: -5/5 idi, Yüzü içine almayan sağ hemihipoestezi tarifliyordu, DTR ler altta bilateral canlı; Plantar tanıtlar bilateral lakayttı. Hastanın tetkikleri tekrarlandı: Hemogram, tam biyoimya, TFT, Sedimantasyon, CRP normaldi. Tekrarlanan tüm vaskülit markerları, Anti-MOG ve NMO-Ig G negatif idi. Tekrarlanan MR görüntülemelerinde sol oksipitalde ve torakal spinal kordda hiperintens yeni lezyonlar saptandı, pulse steroid tedavisi sonrası her iki alt ekstremite kuvveti tama yakın düzeldi. Bu gelişinde MS tanı kriterlerini karşılayan hastaya İnterferon beta-1a başlandı. Tedavinin dördüncü haftasında karaciğer enzimlerinin yükseldiği gözlendi, tedavi kesildi. Dört hafta sonra hasta bacak ön yüzde yuvarlak, kırmızımsı bir döküntü çıktığını söyleyerek geldi, Eritema nodozum tanısı konuldu. Yönlendirildiği romatoloji kliniğinde HLA-B51testi pozitif geldi. Hastanın sonradan ifade ettiği sık genital aft öyküsü, yeni gelişen torakal lezyonun NBSye spesifik olduğu bilinen bagel sign görünümüne uyması ve HLA-B51 pozitifliği ile Behçet hastalığı ve NBS tanısı konularak tedavisi başlandı.

Sonuç: BH de nörolojik tutulum %5-10 arasında görülür, NBS gelişen hastalar sıklıkla Behçet hastalığı tanısını ortalama 5 yıl önce almışlardır. NBS ayırıcı tanısında MS, genç inme, primer/sekonder MSS vasküliti, nörosarkoidoz, MSS tüberkülozu vardır. NBS nin Behçet tanısından önce çıkması nadirdir, ancak çıktığında bu olguda da yaşandığı gibi tanı koymak güçleşebilir. Bu olguda başlangıçtaki bulgular MS ile uyumlu olsa da; süreç boyunca belirginleşen klinik ve radyolojik ip uçları ile NBS tanısını konulmuştur. Dolayısıyla, bilinen BH olmayan hastalarda dahi demiyelinizan veya MSS tutulumlu hastalıkların araştırılmasında NBS nin akılda tutulması doğru tedavinin planlanması açısından çok önemlidir.

BP - 108 MULTİPL SKLEROZLU BİREYLERDE TELEREHABİLİTASYONUN DEĞERLENDİRİLMESİ: HASTA BAKIŞ AÇISI

Bu bildiri geri çekilmiştir.

BP - 109 NADİR BİR HASTALIK OLAN SEREBROTENDİNÖZ KSANTOMATOZİS OLGUSU

SHUKUR IMANOV [1], SANEM KESKİN YILMAZ [2]

[1] *EGE ÜNİVERSİTESİ TIP FAKÜLTESİ, NÖROLOJİ ABD*
[2] *EGE ÜNİVERSİTESİ TIP FAKÜLTESİ, ÇOCUK NÖROLOJİ BD*

Olgu:

Nadir bir hastalık olan Serebrotendinöz Ksantomatozis olgusu

Giriş

Serebrotendinöz ksantomatozis (CTX) nadir görülen bir metabolik bozukluktur. Kesin olarak bilinmemekle birlikte dünya genelinde prevalansının 5/100000'den az olduğu tahmin edilmektedir. Patogenezi safra asitinin sentezinde azalma, aşırı kolestanol üretimine ve dolayısıyla birçok dokuda kolesterol ve kolestanol birikmesine bağlıdır. Klinik belirtiler ve semptomlar, erken nörolojik bulgulardan ilerleyici nörolojik işlev bozukluğuna kadar değişen bir çeşitlilik gösterebilir. Tanısı genetik inceleme ile konan bu hastalığın tedavisinin olması nedenile, zamanında tanı alması ve zamanında tedavinin başlanması önem arz etmektedir.

Olgu

12 yaşında, bilinen ek hastalık ve ilaç kullanımı olmayan kız hasta, 6 ay önce aniden bayılma sonrasında tetkik edilmeye başlanmış. Öyküde 1 yıl önce Katarakt nedenile operasyon mevcut. Öyküde son zamanlarda depresif duygu durum, okul başarısında azalma olması, sık ishal öyküsünün olması aile tarafından belirtildi. Miadında doğduğu ve nöromotor gelişimi normal olduğu belirtildi. Soygeçmişte anne ve babanın 1 ci derece akraba olduğu, 29 yaşında olan kardeşinin bilinmeyen nedenden dolayı gelişim geriliği gösterdiği ve mental retarde olduğu öğrenildi. Fizik bakısında : bilinç açık koopere oryanteydi, muayeneye uyumsuzdu, bakış kısıtlığı yoktu, vertikal nistagmus mevcutdu , motor ve duysal asimetri yoktu, serebellar testler becerikliydi, derin tendon refleksleri alt ekstremitede canlıydı(3+/3+), üst ekstremitede normaldi (2+/2+) babinski bilateral negatif alındı, sağ aşil tendonunda kalınlaşma mevcutdu.Kranial Manyetik rezonans görüntülemede, bilateral supratentoryel derin beyaz cevherde ve bilateral serebellar hemisfer, dentat nukleus düzeyinde T2A/FLAİR hiperintens sinyal artışı izlendi. Genetik test sonucu CTX tanısı için anlamlı bulundu (Gen-CYP27A1, Cerebrotendinous xanthomatosis, c. 646G>C p. Ala216Pro, Homozigot). Hasta Çocuk metabolizma ekibi tarafından izleme alındı ve kenodeoksikolik asit tedavisi başlandı.

Tartışma

Serebrotendinöz ksantomatozis, ilk defa Bogaert's tarafından 1937 yılında tanımlanmıştır. Daha sonra 1974'de Setoguchi ve arkadaşları hastalığın safra asitlerinin sentezindeki bozukluğa bağlı ortaya çıktığını öne sürdüler . Erken nörolojik bulguları arasında tendon ksantomları, çocuklukta başlangıçlı kataraktlar, infantil- başlangıçlı ishal, prematüre ateroskleroz, osteoporoz ve solunum yetmezliği vardır. Eğer erken dönemde tanı almazsa ilerlemiş nörolojik bulgular ile karşımıza çıkabilir. Bunlar, ataksi, distoni, epilepsi, psikiyatrik bozukluklar, periferik nöropati ve miyopati olabilir. Çocukluk dönemi kataraktları, ilerleyici nörolojik disfonksiyon ve hafif pulmoner yetmezlik, ksantomlar ve kardiyak problemlerle öne çıkan ailesel disbetalipoproteinemi, homozigot ailesel hiperkolesterolemi ve sitosteroemiyi içeren diğer lipid depolama bozukluklarından serebrotendinöz ksantomatozisi ayıran semptomlardır. Beyin (MRG) serebellum ve hafif beyaz cevher lezyonlarının dentat çekirdeğinde bilateral lezyonları gösterir. CYP27A1 genindeki mutasyon CTX tanısını doğrular. Kenodeoksikolik asit (750 mg / gün) ile erken tanı ve uzun süreli tedavi nörolojik semptomları iyileştirir ve daha iyi bir prognoza katkıda bulunur. Çocukluk döneminde sebebi bulunamayan ishal ve/veya juvenil katarakt öyküsü tedavi edilebilir bir hastalık olan serebrotendinöz ksantomatozisi akla getirmelidir.Nadir bir hastalık olan Serebrotendinöz Ksantomatozis olgusu bildirilmiştir.

BP - 110 NADİR BİR OLGU: SMART SENDROMU

MEHMET MESUT DORUKOĞLU , FİDAN BALAYEVA , RANA ÖZEROL , BİRGÜL DERE , AHMET ACARER , FİGEN GÖKÇAY

EGE ÜNİVERSİTESİ NÖROLOJİ ANA BİLİM DALI

Olgu:

GİRİŞ

SMART(stroke-like migraine attacks after radiation therapy) sendromu, beyne uygulanan radyoterapinin geç bir komplikasyonudur. Hastalarda radyoterapiden yıllar sonra başlayan ataklar halinde gelen baş ağrısı, nöbetler gibi nörolojik semptomlar olur ve karakteristik görüntüleme bulguları ile tanı konmaktadır.

OLGU
51 yaşında kadın 2010 yılında sağ oksipital glial tümör nedenli operasyon ve radyoterapi öyküsü olan hasta 2021 yılında acil servise 6 gündür olan baş ağrısı, sol taraflı görme kaybı şikayetlerinin üzerine nöbet eklenmesi üzerine başvuruyor. Anamnez derinleştirildiğinde daha önce de özellikle menstruasyon dönemde artış gösteren aurasız migren atakları tariflemekte ancak buna benzer baş ağrıları olmamaktaymış. Baş ağrısını 3 gündür geçmeyen, şiddetli, sağ hemikraniyumda tepe ve ense bölgesinde yırtılır tarzda, ağrı kesici yanıtı pek olmayan, fotofobinin eşlik ettiği, bulantı ve kusmanın olmadığı dinlenmekle geçmemekte şeklinde tarifledi. Nörolojik muayenesinde sol homonim hemianopsi haricinde bulgu saptanmadı. BT-BTA: Serebral atrofi ve derin beyaz cevherde dansite azalması öncelikle RT öyküsüne sekonder olarak değerlendirildi. Sağ oksipital lobda nodüler hiperdens odak dikkati çekmişti. Malignite öyküsü olan farklı tipte baş ağrısı tarifleyen ve nöbet öyküsü olan hastada ileri görüntüleme yapıldı. Başlangıçta çekilen kontrastlı kraniyal MRG' de tümör nüksü düşünülse de tekrarlanan ve ek görüntülemelerde sonuçlarımız serebral beyaz madde içinde bilateral RTye bağlı lökoensefalapati bulguları, sağ oksipital bölgede postop kavitasyon ve kavite duvarlarında reaktif çizgisel kontrast tutuluşu, sağda oksipitotemporal bölgede kortikal giriform tarzda kontrast tutuluşları ve ödem bulguları mevcut olup öncelikle SMART sendromu düşünüldü. MR Perfüzyon görüntülemelerinde nüks düşündürecek perfüzyon artışı saptanmadı. MR Spektroskopidelerde sağ oksipitotemporal kortikal griform kontrast tutan bölgede anlamlı kolin artışı ayırt edilmedi. NAA düzeyinde azalma mevcuttu. EEG çekildi uyanıklıkta normal olarak sonuçlandı. Poliklinik takipleri sırasında hastanın nöbetlerinin ışık, şekil, halüsinasyon görme bu sırada başının sol tarafa dönebildiği farkındalığın bozulduğu şeklinde fokal nöbetlerinin de olduğu öğrenildi. Hastaya levetiresetam 3000 mg/gün ve deksametazon tedavileri başlandı. Poliklinik kontrollerinde hastanın şikayetlerinin azaldığı öğrenildi. Kontrol MRG lerinde sağda oksipitotemporal bölgede kortikal giriform tarzda kontrast tutuluşlarının seyretmediği tablonun regrese olduğu da gözlendi.

TARTIŞMA VE SONUÇ
SMART sendromu; tümör nüksü ile ilişkisiz geç başlangıçlı karmaşık nörolojik semptomlar ile giden beyin radyoterapisinin nadir bir komplikasyonudur. Literatüre göre radyoterapi ile SMART sendromu tanısı arasındaki süre 1 ile 35 yıl arasında değişmektedir. Aradaki uzun süre ve MRGdeki yeni bulgular nöroloğun önce nüks düşünmesine yol açabilir. Bu durumda gereksiz biyopsi alınmasına neden olabilmektedir. Nadir bir sendrom olduğundan tedavi açısından kesin bilgi olmamakla birlikte kortikosteroidlerin yararlı olduğuna dair sonuçlar bulunmaktadır.

BP - 111 NÖROMİYELİTİS OPTİKA SPEKTRUM BOZUKLUĞU OLAN BİREYLERİN BİLİŞSEL VE FİZİKSEL PROFİLİ

Bu bildiri geri çekilmiştir.

BP - 112 OPSOKLONUS VE ZİC4 ANTİKORU BİRLİKTELİĞİ – NADİR GÖRÜLEN BİR OLGU

EMRE YARENCİ , DUYGU ENGEZ , SEMRA ÖZTÜRK MUNGAN , YEŞİM SÜCÜLLÜ KARADAĞ

ANKARA ŞEHİR HASTANESİ NÖROLOJİ KLİNİĞİ

Olgu:

Giriş

Opsoklonus, okülomotor diskinezi olarak tariflenebilecek, gözün istemsiz, aritmik, tüm yönlere doğru olabilen hızlı ve konjuge hareketleridir. Bizim vakamızda da opsoklonus kliniği olan ve etiyolojisi bilinmeyen ancak Zic4 paraneoplastik antikor pozitifliği saptanan bir olgu sunulmuştur.

Olgu

47 yaşında kadın hasta genel cerrahi servisinde mide bulantısı-kusma ve karın ağrısı nedeniyle yatmaktayken şiddetli baş dönmesi, dengesizlik nedenli yürüyememe, istemsiz göz hareketleri nedeniyle tarafımıza danışıldı. Nörolojik muayenesinde opsoklonus, ataksik yürüyüş tespit edildi, serebellar testleri bilateral becerikli, konuşma akıcı, motor ve duyu muayenesi olağan idi.

Bilinen nörolojik hastalık öyküsü olmayan hastanın özgeçmişinde mevcut yatışından 4 ay önce geçirilen mezenter iskemisi sonrası ileoçekal bölgede 15 cm'lik kısmi rezeksiyon ve apendektomi dışında hastalık öyküsü mevcut değildi. İki defa tekrarlayan SMA'da trombüs nedeniyle tromboza yatkınlık açısından hematoloji bölümü tarafından değerlendirilen hastada SMA oklüzyonuna neden olabilecek hematolojik patolojiler yapılan tetkikler sonrasında saptanmadı. Romatoloji bölümü tarafından ise olası vaskülite neden olabilecek etiyolojiler açısından değerlendirilen hastada tetkikler sonucunda vaskülit ya da diğer olası otoimmün hastalıklar dışlandı. Opsoklonus olarak değerlendirilen hasta etiyolojik araştırma amacıyla kandan paraneoplastik panel gönderildi. Paraneoplastik panel sonucunda Zic4 antikorunun izole pozitifliği saptandı.

Tartışma ve Sonuç

Literatürde şimdiye kadar Zic4 antikor pozitifliği saptanan küçük hücreli akciğer kanseri, diffüz büyük hücreli B-hücreli lenfoma, duktal meme kanseri, over adenokarsinomu vakaları raporlanmıştır. Zic4 antikoru saptanan hastalarda opsoklonus-myoklonus sendromu, ataksi, disotonomi, nistagmus, trunkal ataksi, dizartri gibi semptomlar belirtilmiştir. Bu yüzden bizim hastamızda da opsoklonus ve trunkal ataksi kliniği izole Zic-4 antikor sonucuyla anlamlı bulundu. Her ne kadar klinik pratikte seyrek de görülse, altta yatan primer nörolojik patoloji saptanmayan ve eşlik eden sistemik hastalık durumu olup opsoklonus, ataksi vb. beyin sapı ve serebellar sistem bulguları tespit edilen hastalarda mutlaka altta yatan malignite ve paraneoplastik sendromlar açısından her zaman dikkat edilmesi, erken tanı ve tedavi için hızla harekete geçilerek diğer kliniklerle işbirliği içerisinde hastalara multidisipliner yaklaşımların yaygınlaştırılması gerektiğini düşünmekteyiz.

BP - 113 OTOİMMUN ENSEFALİT

HAFİZE ÇOTUR LEVENT

AFYONKARAHİSAR DEVLET HASTANESİ

Olgu:

47 yaşında kadın, iki gündür olan bilinç bozukluğu ve nöbet geçirme şikayeti ile 112 tarafından acil servise getirildi. Hastanın acil serviste tanıklı jeneralize tonik klonik vasfında nöbeti oldu. Özgeçmişinde bilinen hastalık yok. Nörolojik muayenede bilinç kapalı, supraorbital çentikten verilen ağrılı uyaranı lokalize ediyor. Mr difüzyonda bilateral medial temporal loblar hiperintens görünümde. Hastada ön planda limbik enfesalit düşünülerek nöroloji yoğun bakıma yatış verildi. Alınan Covid PCR testi pozitif geldi. Hastada ön planda covide sekonder tetiklenmiş otoimmun ensefalit vakası olduğu düşünüldü. Sevk zinciri başlatıldı ama covid pozitifliği uzun süre devam ettiği için hasta sevki yapılamadı. Enfeksiyon hastalıkları tarafından enfeksiyon tedavisi düzenlendi. Nörolojik açıdan antiepileptik ve 5 gün süreyle IVIG tedavisi düzenlendi. Tedaviye yanıtı olmayan hastaya 5 gün süreyle 1 gr/gün metilprednizolon tedavisi verildi. Tedavilere yanıt vermeyen hasta bir ay sonra ex oldu.

BP - 114 ROMATOİD ARTRİTİN NADİR BİR TUTULUMU: ROMATOİD MENENJİT

HATİCE BABAOĞLAN [1], DÜRDANE AKSOY [2], SEMİHA GÜLSÜM KURT [2], BETÜL ÇEVİK [2], ORHAN SÜMBÜL [2]

[1] *KİLİS DEVLET HASTANESİ*
[2] *TOKAT GAZİOSMANPAŞA ÜNİVERSİTESİ HASTANESİ*

Olgu:

Amaç: En yaygın romatizmal hastalık olan Romatoid artritin(RA) merkezi sinir sistemi tutulumu nadirdir. Atlantoaksiyal dislokasyonla miyelopati, beyin sapı etkilenimi gibi MSS ve polinöropatiler, tuzak nöropatiler gibi periferik tutulumları görülebilir.(1,2) RA'da nadir rastlanan Romatoid menenjit olgusunu sunmak istedik.

Olgu:Bilinen HT 3 yıldır RA olan 57 yaşında erkek, 2 hafta önce baş ağrısı, yere yığılma, bilinç kaybıyla başvurusunda Difüzyon MR Beyin BT normal bulunarak fenitoin başlanıyor. Baş ağrılarına ara ara çift görme, sol kol bacakta uyuşmalar ekleniyor. Gelişinde bilinç açık, ense sertliği yok, sol hemipoestezi mevcut yürümesi ataksikti. BT ve difüzyon MR'da bilateral sentrum semiovalede sulcuslarda silinme, noktasal difüzyon kısıtlılıkları mevcuttu. Subaraknoid kanama(SAK) açısından BT anjiografi normaldi.Hasta yatırıldı, göz bakısında papilödem saptandı. Lomber ponksiyonda BOS basıncı 25cm H2O 200 lökosit (%80 lenfosit %20 PMNL),10 eritrosit, protein 122 mg/dL, Bos glukoz 68 kan glukozu 99 mg/dL, BOS sodyum,klor normal, BOS ARB -idi. BOS basıncı yüksek olması üzerine diazomid başlandı. Lenfositik pleositozu olan hastadan BOS'tan HSV-PCR yollandı, Asiklovir başlandı. Diğer enfeksiyöz nedenler için Brusella aggl, VDRL, CMV, EBV, Toxoplazma negatifti. Bos sitolojisi benigndi.

Kontrastlı beyin MR'da bilateral subaraknoid mesafelerde, kortikal yüzeylerde şişme, pial yüzeylerde yaygın leptomeningial kontrastlanmalar, süperior sagital sinüste lineer tarzda fokal dolum defekti-trombüs saptandı. Bulgular menenjit veya leptomeningial karsinomatozis, lenfoma gibi hastalıklar ve buna sekonder venöz sinüs trombozu lehine düşünüldü. Hastaya enoksaparin başlandı.

HSV PCR negatif, klinik yanıt alınmadığından asiviral kesildi. ESR 42, CRP 25, C3, C4 Normal, ANA, Anti dsDNA, ssA, ssB, p-ANCA, c- ANCA (-), RF:78 (0-14) Anti CCP IgG >500 idi. PPD, toraks BT, serum ACE normaldi. İlerleyici leptomeningeal inflamasyon/infiltrasyon, leptomeningeal karsinomatozis, Romatoid artrit tutulumu ön tanılarıyla biyopsi planlandı. Biyopsi sonucunda, histiositik granülomatöz inflamasyonla uyumlu raporlandı. Mevcut laboratuvar, görüntüleme ve biyopsi sonuçlarıyla Romatoid menenjit düşünülerek 7 gün pulse streoid sonrası 1mg/kg'dan oral idame başlandı. Hastanın şikayetlerinde gerileme, radyolojik ve klinik fayda saptandı.

Sonuç ve Tartışma: Leptomeningeal tutulum infeksiyöz, neoplastik, granülomatöz, inflamatuar hastalıklar gibi birçok nedene bağlı olabilir. RM bunlardan biri olup, baş ağrısı, kraniyal sinir felçleri, bilinç değişikliğinden oluşan heterojen kliniklerle gelebilir.(3)

Olgumuzda yaygın leptomeningeal tutulumu olan diğer nedenler dışlanarak Romatoid menenjit tanısı konan bir olgu sunulmuştur. RM'nin kesin patolojik doğrulamasında biyopsinin tanısal katkı sağladığını, tedavide streoide iyi yanıt verebileceğini hatırlatmak istedik.(4)

Kaynakça

1. **Chowdhry V, Kumar N, Lachance D, Salomao D, Luthra H.** *An unusual presentation of rheumatoid meningitis.* : J Neuroimaging ;15:286–288., 2005.

2. **Alexander S, Cicco M, Pohl U, Cifelli A.** *Rheumatoid disease: an unusual cause of relapsing meningoencephalitis.* : BMJ Case Rep. 2018. doi:10.1136/bcr-2017-222587.

3. **Choi S, Ho Park Y, Kim J, Han J, Choe G, Kim S. Pearls & Oy-sters.** *Asymmetric meningeal involvement is a common feature of rheumatoid meningitis.* : Neurology. 2017;88(12):e108–e11.

4. **Parsons AM, Aslam F, Grill MF, Aksamit AJ, Goodman BP.** *Rheumatoid Meningitis: Clinical Characteristics, Diagnostic Evaluation, and Treatment.* : Neurohospitalist. 2020 Apr;10(2):88-94. doi: 10.1177/1941874419859769. Epub 2019 Jun 30. PMID: 32373270; PMCID: P.

BP - 115 ROSAI-DORFMAN HASTALIĞI VAKA SUNUMU

FATMA EBRU ALGÜL [1], BEGÜM YENİ ERDEM [2], SERVET YOLBAŞ [1], GÜLÇİN YEGEN [2]

[1] *İNÖNÜ ÜNİVERSİTESİ TIP FAKÜLTESİ*
[2] *İSTANBUL ÜNİVERSİTESİ TIP FAKÜLTESİ*

Olgu:

Giriş: Rosai-dorfman hastalığı (RDD) etyolojisi net olarak bilinmeyen, sistemik semptomlar ve lenfadenopati tablosu ile giden benign histoproliferatif bir hastalıktır. Genellikle servikal lenf nodlarında meydana gelir ve sıklıkla sistemik tutulum gösterir. Fakat literatürde sadece santral sinir sisteminin etkilendiği vakalar da bulunmaktadır. Biz de menenjiomu taklit ederek izole santral sinir sistemi tutulumu ile giden, sistemik organ tutulum göstermeyen bir Rosai-Dorfman vakası sunmak istedik.

Olgu: 32 yaş erkek hasta, 2 yıldır olan çift görme ve başağrısı şikayeti ile başvurdu. Özgeçmişinde herhangi bir kronik hastalık öyküsü yoktu. Nörolojik muayenesinde meningeal irritasyon bulguları ve papil ödem yoktu. Sol yüz yarımında hipoestezi, sağ üst ve alt extremitede derin tendon reflekslerinde artış ve sol taban cildi reflexi extansör olarak bulundu. Kontrastlı kranial MR görüntülemesinde homojen kontrastlanma gösteren, bilateral serebellopontin bölgede ponsa bası yapan düzensiz şekilli, kitle benzeri bir lezyon izlendi. Histopatolojik inceleme sonucunda RDD ile uyumlu bulundu. Cerrahi olarak kısmi rezeksiyon yapıldı. Oral steroid ve azatioprin tedavisi ile devam edildi.

Tartışma: Santral sinir sistemi tutulumu gösteren RDD vakaları genellikle dura kaynaklıdır ve sıklıkla histopatolojik kesin tanı öncesinde yanlışlıkla menenjiom tanısı alırlar. Diğer taraftan RDD'nin histopatolojik özellikleri IgG4 ile ilişkili sklerozis ile de karıştırılabilir. RDD olgularının %90'na yakın kısmı spontan iyileşir ya da asemptomatik kalabilirler.

Sonuç: RDD vakaları gerek radyolojik özellikleri gerekse histopatolojik özellikleri nedeni ile tanıda başka hastalıklarla karıştırılabilen bir hastalık grubudur. Tedavi bakımından birbirinden farklılık göstermeleri nedeni ile tanı konusunda dikkatli olunmalıdır.

BP - 116 SPONTAN REMİSYON VE RELAPSLARLA SEYREDEN SANTRAL SİNİR SİSTEMİ LENFOMASI

ÖZGE BERNA GÜLTEKİN-ZAİM [1], KADER KARLI OĞUZ [2], ERSİN TAN [1], GÖKÇEM YILDIZ SARIKAYA [1]

[1] *HACETTEPE ÜNİVERSİTESİ TIP FAKÜLTESİ NÖROLOJİ ANABİLİM DALI*
[2] *HACETTEPE ÜNİVERSİTESİ TIP FAKÜLTESİ RADYOLOJİ ANABİLİM DALI*

Olgu:

Giriş: Primer santral sinir sistemi lenfoması, sistemik lenfoma yokluğunda, çoğunluğu diffüz büyük B hücreli lenfoma olmak üzere beyin, spinal kord, göz ve leptomeninks tutulumu ile prezente olmaktadır. Sıklıkla fokal nörolojik defisitler, papilödem, baş ağrısı ve nöbetlerle kendini gösterebilmektedir. Herhangi bir tedavi verilmeden spontan remistyon göstermesi oldukça nadir olup tanıda güçlüklere yol açmaktadır.

Olgu: Altmış dört yaşında kadın hasta kliniğimize baş dönmesi, dengesizlik, yürüme bozukluğu, unutkanlık ve çift görme şikâyeti ile başvurdu. İlk olarak iki yıl önce denge kaybı, baş dönmesi ve bulanık görme şikâyeti ile nöroloji başvurusu olan hastanın çekilen MRG'sinde 3. ventrikülün anterior kesiminde sol fornikse komşu, arka sağ forniks bacağında kalınlaşma ve nodüler lezyonlar, şüpheli pial ve ependimal hafif kontrast tutulumu izlenmiş. Takiben herhangi bir tedavi almayan hastanın altı ay sonra şikayetlerinde kaybolma ile birlikte çekilen MRG'sinde lezyonların kaybolduğu görülmüş. Yaklaşık bir yıl sonra aynı şikayetleri tekrarlayan hastanın yapılan görüntülemesinde pons tegmentumu komşuluğunda 3. ventrikül boyunca sol lateral ventrikülün frontal hornu, bilateral gövde kesimlerinde meningeal lezyonlar izlenmiş. Yine üç ay sonra çekilen görüntülemede bir önceki lezyonlarda regresyon ile birlikte yeni ortaya çıkan ependimal, subependimal, hipotalamik, fornisiyel yerleşime meyil gösteren yeni lezyonlar görülmüş. Takiben çekilen FDG PET-BT'de ise bu lezyonlarda artmış tutulum olduğu gösterilmiş. Yine üç ay boyunca aylık çekilen görüntülemelerinde benzer şekilde bazı lezyonların ortaya çıkıp bazı lezyonların kaybolduğu saptanmış. Ara dönemde 4. ventriküldeki lezyonların genişlemesi nedeni ile hidrosefalisi ortaya çıkan hastaya V/P şant takılmış. Takiben kliniğimize gelen hastanın nörolojik muayenesinde laterale ve yukarı bakışta torsiyonel nistagmus, üst ekstremitede hiperaktif derin tendon refleksi, solda ekstansör plantar yanıt saptandı. Hastadan ayırıcı tanıya yönelik gönderilen kollajen doku hastalığı belirteçleri negatif, IgG4 normal, BOS proteini 180 mg/dL, BOS ACE negatif, IgG indeksi 0,63, OKB negatif, tüberküloz ve diğer enfeksiyöz belirteçleri negatif olarak sonuçlandı. BOS sitolojisinde bir kısmı aktive görünümde lenfomononükleer hücre saptandı. Tüm sonuçlarla kliniğimiz olgu toplantısında değerlendirilen hasta için doku tanısı yapılmasına karar verildi. Sağ frontal bölgeden yapılan beyin biyopsinin patoloji sonucunda diffüz büyük B hücreli lenfoma saptanan hasta tedavi amacıyla medikal onkolojiye devredildi.

Tartışma: Primer santral sinir sistemi lenfomasının kortikosteroid tedavisine sekonder olarak remisyona girmesi bilinen bir fenomen olmakla birlikte spontan remisyonu oldukça nadir olup patofizyoloji tam olarak bilinmemekte ve remisyon süresi değişkendir. Bununla birlikte izlemin devamında hastalarda relapslar ortaya çıkmaktadır. Bu olgularda sitoloji her zaman malign hücereleri göstermek için yeterli olmamakta ve sıklıkla doku tanısına ihtiyaç duyulmaktadır.

BP - 117 YAPISAL LEZYONLARIN TANIYI GECİKTİRDİĞİ BİR VAKA: FOKAL KORTİKAL DİSPLAZİLİ BİR ÇOCUKLUK ÇAĞI ABSANS EPİLEPSİ VAKASI

OZAN DÖRTKOL , ZUHAL YAPICI

İSTANBUL ÜNİVERSİTESİ İSTANBUL TIP FAKÜLTESİ NÖROLOJİ ANABİLİM DALI

Olgu:

GİRİŞ

Kortikal displazi epilepsi nedeni olabilen nadir bir gelişimsel anomalidir. Modern görüntüleme teknikleri ile fokal epilepsilerin %5-25'inde fokal kortikal displazil saptanabilmektedir. Ancak bütün fokal kortikal displaziler epilepsiye yol açmadığı gibi bazıları altta yatan epilepsi sendromunun maskelenmesine neden olabilir.

OLGU

On yaşında kız çocuğu, kliniğimize 9 yaşında başlayan bilateral klonik nöbetler ile başvurdu. Aynı zamanda çok sık tekrarlayan gözlerinin karşıya doğru boş baktığı, yaklaşık 5 saniye kadar süren farkındalığını kaybettiği nöbetleri vardı. Hasta bu yakınmaları nedeniyle yaşadığı şehirde bir merkezde tetkik edilmiş. Kranyal MR incelemesinde sol frontal fokal kortikal displazi saptanan hasta levetirasetam ve karbamazepin tedavileri izlenmiş. Bu tedavi altında bilateral klonik nöbetleri sıklaşan hastanın dalma nöbetleri sıklaşmış. Nöbet kontrolü sağlanamayan hastaya klobazam tedavisi başlanmış. Mevcut tedavi ile karaciğer fonksiyon testlerinde 5-10 kat kadar yükselme olan hasta epilepsi cerrahisi için değerlendirilmek üzere tarafımıza yönlendirilmiş. Hastanın yapılan EEG incelemesinde jeneralize tipte epileptiform deşarjlar izlendi. Hiperventilasyon sırasında ise bir adet absans nöbet kaydı yapıldı. Hastanın kullanmakta olduğu karbamazepin tedavisi tedricen kesilerek hastaya valproik asit ve etosüksimid tedavileri başlandı. Bu tedavi ile hastanın absans nöbetlerinin iki ayda bire dek düştüğü görüldü.

SONUÇ

Günümüzde her ne kadar görüntüleme yöntemleri ile epilepsi sendromu anlamada büyük yol kat edilmiş olsa da çocukluk çağı epilepsi vakalarında EEG halen ilk değerlendirme yöntemi olmalıdır. Bütün patolojik görüntüleme bulguları epilepsi nedeni olmadığı gibi vakamızda olduğu gibi altta yatan epilepsi sendromunun tanısını perdeleyerek hastaların uygun tedaviden mahrum kalmasına yol açabilir.

BP - 118 TEDAVİ GÖRMEMİŞ MULTİPL SKLEROZ HASTALARINDA SARS-COV-2 AŞILARINA KARŞI ANTİKOR YANITI

Bu bildiri geri çekilmiştir.

BP - 119 AİLESEL AKDENİZ ATEŞİ VE PSORİAZİSİ OLAN BİR HASTADA MULTİPL SKLEROZ, BİR OLGU SUNUMU VE LİTERATÜRÜN GÖZDEN GEÇİRİLMESİ

SONGÜL İNCE [1], GÖKÇE ZEYTİN DEMİRAL [2], ÜLKÜ TÜRK BÖRÜ [2], SELİN BETAŞ AKIN [2]

[1] AFYONKARAHİSAR SAĞLIK BİLİMLERİ ÜNİVERSİTESİ HASTANESİ,FİZİK TEDAVİ VE REHABİLİTASYON ANABİLİMDALI, AFYONKARAHİSAR TÜRKİYE
[2] AFYONKARAHİSAR SAĞLIK BİLİMLERİ ÜNİVERSİTESİ HASTANESİ, NÖROLOJİ ANABİLİM DALI, AFYONKARAHİSAR, TÜRKİYE

Olgu:

ANAHTAR KELİMELER: demiyelinizan hastalık; psöriazis; ailevi akdeniz ateşi; multipl skleroz; MEFV mutasyonu; vaka raporu

GİRİŞ

Ailesel Akdeniz Ateşi (AAA), serozit veya sinovit ile birlikte ateş ataklarının eşlik ettiği resesif geçişli bir hastalıktır [1]. FMF en yaygın beş gen mutasyonuna sahiptir ve bu mutasyonlar arasında V726A, M694V, M694I, M680I ve E148Qbulunur. Bu mutasyonlar tüm FMF hastalıklarının %74ünü oluşturur . Aseptik menenjit, psödotümör serebri ve demiyelinizan lezyonlar gibi FMF seyri sırasında nörolojik tutulum daha önce bildirilmiştir [2]. Çeşitli çalışmalar MEFV mutasyonu ile demiyelinizan lezyonların ve otoinflamatuar hastalıkların gelişimi arasındaki ilişkiyi bildirmiştir . Bununla birlikte, MSin FMF gibi romatizmal hastalıklarla birlikteliği nadirdir . MS, SSSnin kronik inflamatuar hastalığıdır. MS hastalığı, FMF gibi diğer sistemik otoimmün hastalıkların SSS belirtilerinden ayırt edilmelidir . FMF ve psoriazis hastalarında MS birlikteliği nadir görülen bir durumdur . Homozigot M694V gen mutasyonu olan, FMF ve psoriazis tanılı bir hastada gelişen MS olgusunu bildirdik. Bildiğimiz kadarıyla bu 3 hastalığın birlikteliğine ilişkin olgu sunumu bulunmamaktadır.

OLGU

32 yaşında erkek hasta polikliniğimize bir hafta önce başlayan sağ ayak güçsüzlüğü ile birlikte uyuşma ve yürüme güçlüğü şikayeti ile başvurdu. 1,5 yıl önce de benzer semptomlar yaşamıştı. Ancak, semptomları tıbbi tedavi olmaksızın düzelmişti.10 yıl önce FMF ve 8 yıl önce psöriazis teşhisi kondu ve son 10 yıldır FMF tedavisi için 0,5 mg 2 x 1 kolşisin ve son 8 yıldır psoriatik lezyonların tedavisi için topikal kortizon kremleri reçete edildi. Hastada M694V homozigot gen mutasyonu vardı. İki yıl öncesine kadar yılda iki kez karın ağrısı ve ateş nöbetleri geçiriyordu. Son iki yıldır FMF atakları yoktu. Kliniğe kabul edildiğinde atak mevcut değildi.Fizik muayenede; dirsek ve diz ekstansör yüzeyinde psoriatik lezyonları vardı. Sağ alt ekstremite distalinde kas gücü 3/5 ve proksimalinde 5/5 idi. Üst ve alt ekstremite kas gücü normaldi. Sağ ayak bileği dorsal yüzünde yamalı hipoestezi mevcuttu. Periferik sinirin herhangi bir dermatomal dağılımına veya innervasyon alanına uymuyordu. Alt ekstremitelerde vibrasyon duyusu orta derecede azalmiş saptandı ve alt ekstremitelerde kas gerilme refleksleri artmıştı. Babinski işareti iki taraflı pozitifti.Laboratuvar bulguları: Beyaz kan hücresi (WBC) sayısı normaldi (9,62 10 3/µL N: 4-10,10 3/µL). CRP: 3.4 mg/dl (ref 0-0.5) ve Fibrinojen 423 mg/dl (ref 200-400 mg/dl) hafifçe yükseldi. Eritrosit sedimantasyon hızı (ESH): 9 mm/saat normaldi. Anti-Borrelia burgdorferi ELİSA serolojisi ve Anti-Brusella ELİSA serolojisi negatifti. Beyin omurilik proteini 50 mg/dl hafif yükselmiş, glukoz seviyeleri normal ve hücresizdi. BOSta oligoklonal IgG bantları vardı ve tip 2 pozitif, aquaporin-4 negatifti.Kranial MRG (T2-FLAIR) ve torakal MRG T2 ağırlıklı hiperintens çoklu lezyonlar gösterdi (şekil 1. ve 2). Torasik ve kraniyal lezyonlarda kontrast tutulumu yoktu. Elektrofizyolojik muayeneleri normaldi.Hastaya multipl skleroz teşhisi konuldu ve 7 kür IVMP (İntravenöz pulse metilprednizolon) tedavisi sonrası semptomları düzeldi.

TARTIŞMA

Psoriazis ve FMF tanılı bir hastada gelişen MS olgusu, son derece nadir görülen üç hastalığın birlikteliğine ilişkin ilk rapordur.MS ve FMF birlikteliğini araştıran sistematik bir derlemede, 1763 MS hastasının %0.2sinde homozigot MEFV gen mutasyonu ve %14ünde heterozigot MEFV gen mutasyonu saptanmıştır . Akman-Demir ve ark. MSde tahmini FMF prevalansının 4 kat arttığını bildirmişlerdir. Ayrıca 2000 FMF hastası arasında 9 demiyelinizan hastalık vakası bildirdiler. Bu bulgu, FMF hastaları arasında beklenen MS prevalansının 10 katını göstermektedir . MS hastalarında MEFV mutasyonlarının sıklığını araştıran bir Türk MS çalışmasında, 53 MS hastasının 20sinde (%38) ve 66 sağlıklı bebeğin 7sinde (%11) MEFV gen mutasyonu saptanmıştır. Bu çalışmanın sonuçları, MS hastalarında MEFV gen mutasyonlarının sıklığının daha yüksek olduğunu göstermiştir.Diğer yandan normal Türk popülasyonunda psoriazis prevalansı %0.42 olup, Erden A. ve arkadaşlarının yaptığı bir çalışmada FMF hastalarında psoriazis sıklığı %3.7 olarak bulunmuştur . Bir başka çalışmada ise FMF hastalarında psoriazis sıklığı %1.6 olarak bulunmuş ve genel popülasyona göre daha sık olduğu bildirilmiştir .PsO ve MS arasındaki bağlantı ile ilgili çalışmalar da mevcuttur . Danimarkada psoriazisli hastalarda yapılan bir çalışmada hafif ve şiddetli psoriazis hastalarında MS insidans oranları sırasıyla %3.22 ve %4.55, kontrol grubunda MS insidans oranı %1.78 olarak bulunmuştur . Avi Fellner ve ark. MS hastalarında kontrol grubuna göre %4.2 sıklıkta psoriazis saptamıştır .MEVF gen mutasyonunun bir sonucu olarak, pirin, proinflamatuar sitokin il-1betanın salgılanmasına ve salınmasına neden olur . IL-1β, otoinflamatuar bozuklukların ve demiyelinizan lezyonların patogenezinde önemli bir role sahiptir . Son çalışmalarda, IL-1in in vitro ve in vivo erken T helper 17 (Th17) farklılaşmasının sinyallenmesinde önemli bir rolü olduğu gösterilmiştir . PsOdaki inflamatuar yanıt, Th17 hücreleri tarafından teşvik edilir ve benzer şekilde, MS hastalarında Th17 hücrelerinin IL-17 üretimi ile CNS infiltrasyonu meydana gelir .Hastamızda M694V homozigot gen mutasyonu vardı ve subklinik inflamasyon mevcuttu. Çünkü uzun bir süre FMF ataksızdı ve kliniğe girişte ataksızdı. Hastada FMF tanısından 2 yıl sonra psoriazis, 10 yıl sonra da MS gelişmişti.Sonuç olarak FMFli hastalarda ataksız dönemlerde bile subklinik inflamasyon mevcuttur. İnflamatuar yanıtın neden olduğu bu sürekli enflamasyon ve MEFV mutasyonunun varlığı, FMFli hastaları başka enflamatuvar bozukluklar geliştirmeye yatkın hale getirebilir. FMF hastalarına bakan doktorlar, takip sırasında olası ikinci bir AID (otoinflamatuar hastalıklar) gelişimine karşı tetikte kalmalıdır. Ayrıca, MSli hastaların özellikle MS tanısından önce başka otoimmün hastalıklara sahip olma olasılığı daha yüksektir.

BP - 120 ATİPİK PARKİNSONİZM BULGULARI İLE PREZENTE GERSTMANN- STRAUSSLER- SCHEINKER SENDROMU?: OLGU SUNUMU EŞLİĞİNDE GÖZDEN GEÇİRME

FEVZİ YAŞAR ÇOBAN , NURBANU AYGÜNDÜZ YAPICI , HİLAL YÜCEL , RAİF ÇAKMUR , AYFER ÜLGENALP

DOKUZ EYLÜL ÜNİVERSİTESİ TIP FAKÜLTESİ

Olgu:

ATİPİK PARKİNSONİZM BULGULARI İLE PREZENTE GERSTMANN- STRAUSSLER- SCHEINKER SENDROMU?: OLGU SUNUMU EŞLİĞİNDE GÖZDEN GEÇİRME

Fevzi Yaşar Çoban, Nurbanu Aygündüz Yapıcı, Hilal Yücel, Raif Çakmur, Ayfer Ülgenalp

Dokuz Eylül Üniversitesi Tıp Fakültesi, Nöroloji ABD

Amaç:

Gerstmann- Straussler – Scheinker sendromu (GSS) nörodejeneratif genetik prion hastalığıdır. GSS sendromunda prion proteinini (PrP) kodlayan PRPN geninde oluşan genetik mutasyon sonucu defektif prion proteinlerinin üretilmesi, birikimi ve sonrasında spongioform ensefalopati gelişimi görülür. GSS sendromu olan hastalarda, progesif subakut ataksi, hızlı ilerleyici demans ve parkinsonizm gibi geniş spektrumda bir ilk klinikle karşımıza çıkmaktadır. 15'ten fazla PRPN mutasyonun GSS sendromuna sebep olduğu bilinmektedir. GSS sendromunda ortalama başlangıç yaşı 40 olup hastalar çoğunlukla ilerleyici ataksi ile prezente olmaktadır. Bu sendromda serebellar bulgular diğer prion hastalıklarına kıyasla çok daha sıktır. (P102L mutasyonu mevcut ise %100 oranında izlenir). GSS sendromu ile takip edilen hastalar ilk şikayet olarak progresif ataksi ile başvurmakla birlikte, daha az sıklıkla ilk başvuru şikayetleri ekstrapiramidal bulgular olabilmektedir. Bu olguyu paylaşma amacımız ise erken başlangıçlı, atipik prezentasyonlu parkinsonizm tablolarında genetik araştırmaların öneminin tartışılmasıdır.

Olgu:

54 yaşında bilinen astım komorbidi olan hasta yaklaşık 2 sene önce başlayan ve ilerleme gösteren ellerde titreme, dengesizlik ve unutkanlık şikayeti ile tarafımıza başvurdu. Başka bir merkezde tetkik edilen hasta bu şikayetlerinin tetkik süresince ilerleme gösterdiğini, konuşma bozukluğunun ve ayaklarda istemsiz hareketlerin şikayetlere eklendiği ve kognitif durumun regrese olduğu öğrenildi. Hastanın muayenesi; bilinç açık koopere oryante, konuşma ataksik dizartrik, göz hareketleri serbest, kas gücü muayenesi olağan,duyu muayenesi olağan, sağ elde belirgin, bilateral ellerde istirahat ve postural tremor, sağ elde bradikinezi +, sağ kolda distonik postür pozitif, sağ üst ekstremitede belirgin 4 yanlı ılımlı rijididte+, postural instabilite +, sağ elde ve bilateral alt ekstremitede koreiform hareketler olarak değerlendirildi. Hastadan BOS örneğinde BOS proteinin 57 mg/dl saptanması dışında olağan sınırlarda değerlendirildi .Çekilen beyin MRG'de bilateral kaudat nükleuslarda ılımlı atrofi, bilateral lateral ventrikul frontal hornlarında ılımlı genişleme saptandı. Seruloplazmin, bakır değerleri ve periferik yayması normal olarak değerlendirilen hastada CAG tekrar analizi yapıldığında 9 tekrarla normal sınırlarda değerlendirildi. Bos'tan limbik ensefalit paneli, kandan paraneoplastik panel, BOS serolojisi çalışılan hastada tetkikler negatif saptandı. Neoplastik süreçler açısından görüntüleme ve tümör belirteçleri ile malignite taraması yapıldığında herhangi malignite bulgusu saptanmadı. Hastadan Tıbbi genetik konsültasyonu istenerek hastada poliklinik kontrollerine devam edildi. Poliklinik kontrollerinde hastanın kognitif yıkımının devam ettiği öğrenildi. Hastanın yapılan Beyin PET BT görüntülemesinde solda belirgin olmak üzere serebrumda yaygın hipometabolizma, bilateral bazal ganglionlarda hipometabolizma saptandı.

Takipler sırasında hastanın muayenesinde koreiform hareketlerin 4 ekstremiteye jeneralize olduğu görüldü. Hastanın takipleri sırasında gönderilen genetik panel'de PRPN geninin 2. Ekzonunda muhtemel patojenik heterozigot c.314C>T (chr20:4680180) (p.Pro105Leu, rs11538758) saptanması üzerine, hastanın klinik seyri tedavi yanıtı ve diğer ekartasyon tanıları ile birlikte hastada ön planda Gerstmann - Straussler - Scheinker sendromu düşünüldü. Hastanın takip ve tedavisine devam edilmekte.

Sonuç ve Tartışma:

GSS sendromunda predominant ilk bulgu subakut progresif ataksi olmakla birlikte, başvuran hastalarda ilk şikayetin, MSA, PSP ile karışabilen atipik parkinsonizm tablosuyla veya erken başlangıçlı, hızlı ilerleyici demans tablosu olabileceği göz önünde bulundurulmalıdır. Bu sebeple tetkik/ tanı aşamasında genetik inceleme gerekli hastalarda erken dönemde yapılmalıdır.

BP - 121 DİMETİL FUMARAT TEDAVİSİ ALTINDA AKUT MİYELOİD LÖSEMİ: GERÇEKTEN BİR İLİŞKİ VAR MI?

MERT DEMİREL , DORUK ARSLAN , RANA KARABUDAK

HACETTEPE ÜNİVERSİTESİ TIP FAKÜLTESİ NÖROLOJİ ANABİLİM DALI

Olgu:

GİRİŞ

Multiple skleroz (MS) santral sinir sisteminin daha çok genç yaşlarda başlangıç gösteren kronik inflamatuvar demiyelinizan bir hastalığıdır. Günümüzde MS hastalığının tedavisinde birçok oral veya enjektabl tedavi seçeneği bulunmaktadır. Bu ilaçların tedavideki faydalarının yanısıra lösemik transformasyon gibi çeşitli ciddi yan etkileri de mevcuttur. Dimetil fumarat (DMF), etki mekanizması tam olarak net olmayan, birinci basamakta yeri olan oral ajanlardan biri olup günümüze kadar akut miyeloid lösemi (AML) ile herhangi bir ilişkisi gösterilmemiştir. Burada, DMF tedavisi altında AML tanısı alan bir vaka sunulmaktadır.

OLGU

2021 yılında dengesizlik nedeniyle çekilen kraniyal MR görüntülemesinde demiyelinizan vasıfta beyaz cevher lezyonları görülen ve akabinde yapılan LP'de tip 2 oligoklonal bant saptanmasıyla MS tanısı alan 37 yaşında kadın hasta, ilk ilacı olan DMF altında nörolojik açıdan stabil izlenirken rutin tetkiklerinde hiperlökositozu ve bisitopeni saptanması üzerine yapılan ileri inceleme ile AML tanısı aldı. DMF tedavisi altında lösemik transformasyon geliştirmiş olabileceği şüphesi ile tarafımıza danışılan hastanın aile öyküsünde onkolojik açıdan özellik yoktu. Tarafımızca yapılan literatür incelemesinde daha önce bildirilmiş DMF-lösemi/lenfoma ilişkilendirmesi saptanmadı. İnfratentorial lezyonları olan hastanın atak geçirme olasılığı yüksek olarak değerlendirildiği için tarafımızca mevcut tedavisinin devamı önerildi.

TARTIŞMA

MS hastalığında AML gelişimi için bilinen en önemli risk faktörü tedavide mitoksantron kullanımıdır. Günümüzde ilaç endüstrisindeki gelişmeler sayesinde AML gibi ciddi yan etkisi olan eski ilaçlar yerlerini DMF gibi yeni ilaçlara bırakmıştır. DMF 2013 yılından beri MS tedavisinde ruhsatı olan 1. basamak oral ilaçlardan biridir. Nükleer faktör kappa B üzerinden oksidatif mekanizmaları artıran DMF'nin hayvan modellerinde lösemik hücrelerde apoptozise sebep olduğu ve ex-vivo koşullarda anti tümöral etkisinin olduğu gösterilmiştir. İnsanlarda AML riskini artırması veya azaltması açısından yeterli veri olmamasıyla birlikte günümüze kadar bildirilmiş herhangi DMF ilişkili AML vakası yoktur.
Bu vakanın işaret ettiği gibi tüm komorbid MS vakalarında, alınacak kritik ve kompleks kararların güncel veriler ışığında değerlendirilmesi hastalar açısından büyük önem taşımaktadır.

BP - 122 EDİNSEL TİPTE POLİNÖROPATİ KLİNİĞİ İLE BAŞVURAN KRONİK LENFOSİTİK LÖSEMİ OLGUSU

UMUT YAPICI , HANDE SARIAHMETOĞLU , SEZİN ALPAYDIN BASLO , BURCU YÜKSEL , ÖNDER KEMAL SOYLU , KEZİBAN ASLI AÇIL , HAYRUNİSA DİLEK ATAKLI

BAKIRKÖY PROF.DR.MAZHAR OSMAN RUH SAĞLIĞI VE SİNİR HASTALIKLARI E.A. HASTANESİ

Olgu:

GİRİŞ: Kronik lenfositik lösemi (KLL) sık karşılaşılan hematolojik malignite olup, nadiren periferik sinir infiltrasyonu ile başlamaktadır. Bu olgumuzda periferik nöropati kliniği ile başvuran bir hastanın KLL tanısı alması sunulacaktır.

OLGU: 57 yaşında kadın hasta acil polikliniğimize 1,5 aydır olan bacaklarda uyuşma ve güçsüzlük şikayetiyle başvurdu. Güçsüzlük tablosunun giderek ilerlediği, son 15 gündür yürümesinin iyice zorlaştığı, son 3 gündür kollarında güçsüzlüğün de tabloya eklendiği öğrenildi. NM'de konuşması dizartrik, kas gücü sol üstte -4/5, sağ üstte 4/5, alt ekstremitelerde 4/5 idi, alt ekstremitelerde derin tendon reflekleri alınamadı, hastanın oturma dengesi yoktu, eldiven-çorap tarzı duyu kusuru saptandı, pozisyon ve vibrasyon duyusu alınamadı. EMG duyusal ve motor liflerin birlikte etkilendiği subakut dönem demiyelinizan polinöropati ile uyumlu saptandı. BOS protein 102 mg/dl olup, hücre saptanmadı. Guillain Barre sendromu ön tanısıyla yoğun bakıma yatırılarak 5 gün 0,4 g/kg/gün IVIg tedavisi verildi. BOS'da OKB tip 4, IgG indeksi 0,54 olarak bulundu. Kontrastlı servikal-torakal MRında patoloji saptanmadı, lomber MRında yaygın kök tutulumu izlendi. Tümör markırları negatifti. Kliniğinde düzelme olmayan hastanın, 1.ayında yapılan EMG'si üst ve alt ekstremitelerde ön planda duysal liflerin etkilendiği duysal-motor subakut edinsel tipte bir polinöropati sendromu ile uyumlu olarak saptandı. Duyusal ataksisi ön planda olan hastaya malignite taraması için PET çekildi, kostalarda fokal artmış FDG tutulumu izlendi. Lökosit sayısında progresif artış gözlenen (27 bin lökosit) hastaya yapılan periferik yaymada %70 lenfosit (yaygın smudge cell) saptandı. Flow sitometride CD19,CD23, HLADR, CD5 ve CD 19 pozitifliği nedeniyle KLL düşünüldü, kemik iliği biyopsisi yapıldı. İzleminde tansiyonu düşen hastaya dopamin infizyonu başlandı, hematoloji kliniği olan yoğun bakım ünitesine sevki sağlandı. Hastanın yoğun bakımda ex olduğu öğrenildi.

TARTIŞMA VE SONUÇ: Nadir görülmekle birlikte periferik nöropati ve meningeal tutulum KLL'nin en sık karşılaşılan nörolojik komplikasyonlarıdır. Periferik nöropati ile başlayan lösemi hastalarının kliniği akut demiyelinizan polinöropati ile karışabilmektedir. Hastanın yaşı, kliniğin subakut seyirli olması ve eşlik eden laboratuvar tetkikleri paraneoplastik nöropatiler için dikkat edilmesi gereken bulgulardır.

BP - 123 FLAİL LEG SENDROMU, OLGU SUNUMU

ŞULE DALKILIÇ , AYŞE POLAT , ESRA ÜNAL , DERYA KARA , ABDULKADİR TUNÇ

SAKARYA ÜNİVERSİTESİ EĞİTİM VE ARAŞTIRMA HASTANESİ, NÖROLOJİ KLİNİĞİ

Olgu:

GİRİŞ

Flail leg sendromu (ALS/motor nöron hastalığının psödo-polinöritik varyantı olarak da adlandırılır), ilerleyici alt motor nöron zayıflığı ve distal bacakta başlayan zayıflama ile karakterizedir. Flail leg sendromu nispeten nadirdir, tüm motor nöron hastalığı vakalarının %3-3,5ini oluşturur ve ağırlıklı olarak erkeklerde ve büyük ölçüde alt motor nöronlarda görülür, diğer vücut bölümlerinin tutulumu ve solunum kas güçsüzlüğü gelişimi bakımından daha yavaş ilerleme hızına sahiptir.

OLGU

40 yaşında erkek hasta kliniğimize ayaklarda güçsüzlük yakınması ile başvurdu. Öyküsünden şikayetlerin 6 ay önce başladığı, önce sağ sonra sol ayakta farkettiği ve yavaş şekilde ilerlediği öğrenildi. Hasta 6 aylık süreçte çok farklı merkezlerde çok sayıda elektrofizyolojik incelemeye tabi tutulmuş ve L5-S1 radikülopatiden ALS'ye varan farklı tanılardan söz edilmişti. Muayenesinde hastanın kas gücü muayenesi; MRC skalasına göre üst ekstremitede tam, altta sağ alt diz fleksiyonu +4/5, ayak dorsifleksiyonu 4/5, baş parmak dorsifleksiyonu 3/5, solda ayak dorsifleksiyonu +4/5, başparmak dorsifleksiyonu 3/5 olarak değerlendirildi. Hastanın EMG incelemesinde bilateral peroneal motor yanıt amplitüdleri düşüktü. F latans ve persistansları üstte ve altta normaldi. İğne EMGde istirahatte alt ekstremite distal kaslarda (TA, GC med-lat) pozitif diken ve fibrilasyon, seyrek fasikülasyon potansiyelleri kaydedildi. Bu durum proksimal kaslar, üst ekstremite, paraspinal ve kranial kas gruplarında izlenmedi. İstemli kasıda ise yine alt ekstremite distal kas gruplarında daha belirgin, proksimal kaslarda da izlenen yüksek amplitüdlü uzun süreli polifazi oranı artmış kronik nörojenik MUP ler kaydedildi. Benzer durum üst ekstremite kasları, paraspinal ve kranial kas gruplarında izlenmedi. Bulgular iki yanlı L3-S1 ön kök ön boynuz tutulumu ile uyumlu olarak değerlendirildi. Hastanın spinal MR ları normaldi. BOS Protein 56 mg/dL olup hücre yoktu. Paraneoblastik testler, gangliozid paneli ve elektroforezleri normal bulundu. Mevcut tabloda hasta flail leg sendromu olarak değerlendirildi.

TARTIŞMA

Alt ekstremite bölgesel varyantı bacaklarla sınırlıdır ve alternatif olarak ALSnin psödopolinöritik varyantı, flail leg sendromu ve bacak amyotrofik diplejisi olarak tanımlanabilir. Flail leg sendromu ile başvuran hastalarda komorbid demans oranı daha düşüktür, hayatta kalma süresi daha uzundur, yavaş progrese olur ve ortalama sağkalım 76-96 ay arasında değişir. ALSnin prognozu kötü olduğundan, ilgili semptomları uygun şekilde yönetmek ve bir tedavi planı geliştirmek için bozukluğu doğru bir şekilde teşhis etmek zorunludur. Burada Flail leg sendromu olarak değerlendirilen nadir bir olgu sunulmuştur.

BP - 124 GLUKOSEREBROZİDAZ GEN MUTASYONUNA BAĞLI GELİŞEN PARKİNSONİZM OLGUSU

MEHMET MESUT DORUKOĞLU , AHMET ACARER , ZAFER ÇOLAKOĞLU

EGE ÜNİVERSİTESİ NÖROLOJİ ANA BİLİM DALI

Olgu:

GİRİŞ

Parkinson hastalığının genetik özellikleri son yirmi yıl içinde çok daha iyi anlaşılmaya başlamıştır. Parkinsonizm ile ilgili en az 23 tane lokus ve bunlardan 19'unda hastalık ile ilişkili gen saptanmıştır. Bunlardan GBA genindeki heterozigot mutasyonlar ise Parkinson hastalığı için önemli bir risk faktörüdür. Bu mutasyonu taşıyan Parkinson hastalarında süreç daha hızlı bir motor kötüleşme gösterir ve kognitif bozukluk sıktır.

OLGU
47 yaş erkek hasta bilinen yaygın anksiyete bozukluğu tanılı buspiron ve paroksetin kullanımı mevcut hasta sol elde titreme nedenli polikliniğimize başvurdu. Öyküsünde 2 ay önce sağ kalça hareketlerinde zorlanma nedenli protez operasyonu öyküsü mevcuttu. Nörolojik muayenesinde sol elde istirahatte belirgin olmak üzere istirahat ve postural tremor izlendi. Alt ekstremitelerde minimal rijidite tespit edildi. Sağ alt ekstremite değerlendirmesi protez nedenli suboptimaldi. Yürüyüş ılımlı bradikinezik saptandı. Hastanın anamnezi derinleştirildiğinde kardeşinin 36 yaşında parkinson tanısı aldığını belirtti ek olarak hala oğlunda da 40 lı yaşlarında parkinson başlamıştı. Anne baba akrabalığı yoktu. Laboratuvar sonuçları normaldi. KR MRG da sağ insüla düzeyinde subkortikal yerleşimli 3 mm çapında kavernom ile uyumlu görünüm saptandı. Bu öykü ve muayene bulgularıyla hastadan genetik inceleme yapıldı. GBA geninde c.1448T>C(p.Leu483Pro) varyantı heterozigot tespit edilmiş olup kardeşinde de aynı sonuç saptanmıştır. Metabolizma ile birlikte hasta değerlendirilerek olası sistemik patolojiler açısından hasta taranmış anlamlı sonuç saptanmamıştır. Enzim replasmanı uygun değerlendirilmemiş olup hasta rasajilin 1 mg/gün ile stabil takip edilmektedir.

SONUÇ
Heterozigot GBA mutasyonlarının, Parkinson hastalığına yakalanma riskini arttırdığı bildirilmiştir . β-Glukoserebrozidaz (GBA) geni glukolipid metabolizmasında önemli rolü olan lizozomal bir enzim olan glukoserebrozidazı kodlar. GBA' daki mutasyona bağlı otofajik yolağın bozularak alfa sinüklein in lizozomal yıkımında eksiklik ve agregasyonu sonucu parkinsonizm olabileceği düşünülmektedir. Bu mutasyonu taşıyan Parkinson hastalarında süreç daha hızlı bir motor kötüleşme gösterir ve kognitif ve psikiyatrik bozukluk sıktır. Tedaviye yanıt sınırlıdır.

BP - 125 GUİLLAİN BARRE SENDROMU TEDAVİSİNDE GÖRÜLEN NADİR ANCAK ÖNEMLİ BİR KOMPLİKASYON: IVIG ETKİSİ Mİ UYGUNSUZ ADH MI?

EZGİ DEMİREL ÖZBEK [1], TUĞBA ÖZÜM [1], SİNEM BİLGİN [2], TOLGA YILDIRIM [2], ÇAĞRI MESUT TEMUÇİN [1], AYŞE İLKSEN ÇOLPAK [1], BÜLENT ELİBOL [1], SEVİM ERDEM ÖZDAMAR [1]

[1] *HACETTEPE ÜNİVERSİTESİ TIP FAKÜLTESİ, NÖROLOJİ ANABİLİM DALI, ANKARA, TÜRKİYE*
[2] *HACETTEPE ÜNİVERSİTESİ TIP FAKÜLTESİ, NEFROLOJİ ANABİLİM DALI, ANKARA, TÜRKİYE*

Olgu:

Giriş: Hiponatremi, Guillain Barré Sendromu'nda (GBS) nadir olmayan bir elektrolit bozukluğu olup kötü prognozla ilişkilendirilmektedir. İntravenöz immunglobulin (IVIg) de hiponatreminin önemli bir sebebidir. IVIg ilişkili hiponatremi genellikle masif protein yüklenmesinin sebep olduğu psödohiponatremi şeklinde görülse de daha nadir olarak Ig moleküllerinin agregasyonunu önlemek için eklenen sükroz/maltozun ozmolar yükünün sebep olduğu translokasyonel hiponatremi veya infüzyon volüm yükü çok yüksek olduğunda teorik olarak oluşabilecek dilusyonel hiponatremi şeklinde de görülebilmektedir. Bu olgu sunumunda GBS hastalarında hiponatremi nedenleri ve ayırıcı tanıları tartışılacaktır.

Olgu: 62 yaşında kadın hasta üniversitemizin acil servisine 4 günlük asendan paralizi ve parestezi yakınması ile başvurdu. Kuadriparezisi tespit edilen hastanın yapılan EMG çalışmasının akut inflamatuar demiyelinizan polinöropati ile uyumlu bulunması üzerine tedavi amaçlı yatışı yapıldı. Gelişinde yetersiz sıvı alımına bağlı pre-renal akut böbrek hasarı olan hastanın kreatinin değeri IV hidrasyon ile normale döndü. Gelişinde plazma sodyum (Na) konsantrasyonu normal olan hastada IVIg başlandıktan sonra hızlı bir şekilde hiponatremi gelişti ve (Na) değeri 111 mEq/L'ye kadar düştü. Nefroloji bölümü ile birlikte değerlendirilen hastadan gönderilen serum osmolalitesinin 258 mOsm/kg olması üzerine hastada gerçek hiponatremi olduğu gösterildi ve IVIg ilişkili olduğu düşünüldü. 5 günlük tedavi sonrasında IVIg tedavisi sonlandırılan hastada hiponatremi düzelmekteyken hastanın muayene bulgularında kötüleşme olması sebebiyle tedavi ilişkili fluktuasyon düşünülerek tekrar IVIg verilmesine karar verildi. Hastanın aldığı her IVIg sonrası hiponatremisinin derinleşmesi sebebiyle IVIg tedavisi kesilerek plazmafereze başlandı. IVIg tedavisi sonlandıktan sonra hastanın hiponatremisi düzeldi. Toplamda 5 doz plazmaferez yapılan hastanın üst ekstremitede motor kuvveti normale döndü, alt ekstremitede hafif parezisi devam eden hasta fizyoterapi önerisiyle taburcu edildi.

Tartışma: IVIg tedavisi GBS hastalarında görülen hiponatreminin önemli bir sebebidir. IVIg genellikle psödohiponatremiye sebep olsa da artmış ozmolar yükün sebep olduğu gerçek hiponatremi vakaları da bildirilmiştir. IVIg ilişkili hiponatremi geri dönüşümlüdür, tedavi sonrası serum (Na) konsantrasyonunun 2 hafta içinde normale dönmesi beklenmektedir. IVIG tedavisi süresince özellikle de akut böbrek hasarı olan hastalarda hiponatremi açısından dikkatli olunmalıdır. GBS hastalarında hiponatremi görülmekle birlikte bu durum tedavi komplikasyonu olarak da ortaya çıkabilir ve tedavi planı açısından ikisinin ayrışması önemlidir.

BP - 126 İNKLÜZYON CİSİMCİKLİ MİYOZİT; OLGU SUNUMU

MAHMUT SAMİ BİÇİMVEREN [1], AYŞE GAMZE POLAT [1], ZEKİ ODABAŞI [1], ERSİN TAN [2]

[1] *GÜLHANE TIP FAKÜLTESİ*
[2] *HACETTEPE ÜNİVERSİTESİ*

Olgu:

Sporadik inklüzyon cisimcikli miyozit 50 yaş üzerinde sık görülen bir otoimmün miyopatidir. Hastalık quadriceps kasını ve erken evrelerde önkolda parmak fleksörleri gibi distal bir kası tercih etme eğilimdedir. Kas biyopsisisinde karakteristik rimmed vakuolleri görülmesine rağmen bazen polimiyozitle karışıtırabilir, gereksiz immunomodülatör tedaviler reçete edilebilir. Serumda sitozolik 5' nükleotidaz 1A(Anti-cN-1A) antikorunun gösterilmesi tanıyı destekleyebilir. Ekstremite proksimal kas güçsüzlüğü ilerleyen ve son 6 aydır immobil hale gelen hasta diyabetik polinöropati tanısı almış.Nörolojik muayenesinde tipik parmak fleksiyonuda belirgin güçsüzlük olması üzerine ICM düşülen hastanın elektrofizyolojik incelemesinde sensorimotor aksonal polinöropati zemininde miyopati bulguları saptandı. Serolojik olarak anti-cN-1A güçlü pozitif sonuçlanan nadir gördüğümüz bir sporadik inklüzyon cisimcikli miyozit hastasını sunacağız.

BP - 127 LİSTERİA MONOCYTOGENES'E BAĞLI BİR ROMBENSEFALİT OLGUSU

ESMA KOBAK TUR , ALPEREN TIKIR , AHMET AKPINAR , EREN GÖZKE

SAĞLIK BİLİMLERİ ÜNİVERSİTESİ İSTANBUL FATİH SULTAN MEHMET EĞİTİM VE ARAŞTIRMA HASTANESİ,NÖROLOJİ KLİNİĞİ

Olgu:

Giriş:

Listeria monocytogenes sağlıklı popülasyonda nadir görülen bir hastalık etkeni olup yıllık insidansı milyonda 4,4 olarak bildirilmiştir. Yenidoğan bebekler, gebeler, yaşlılar ve bağışıklık sistemi baskılanmış kişiler risk altındadır. Asemptomatik olgular bildirilmekle birlikte invazif listeriyozun en sık görülen klinik formları bakteriyemi ve nörolisteriyoztur. Nörolisteriyoz ise menenjit, meningoensefalit, serebrit, rombensefalit (beyin sapı ensefaliti) ve beyin apsesi şeklinde prezente olabilmektedir. Bu bildiride kronik bir hastalığı ve ilaç kullanımı olamayan Listeria monocytogenes'e bağlı rombensefalit gelişmiş bir olgu sunulacaktır.

Olgu:

Kırk dokuz yaşında orta Asya kökenli erkek hasta, ülkemize iş seyahati sırasında başlayan ve 5 gündür devam eden şiddetli baş ağrısı yakınması mevcuttu. Dış merkezde bir acil servise başvurduğu ve yapılan kranial görüntülemelerinde özellik izlenmediği öğrenildi. Son 2 gündür çift görme, denge kaybı, kusma, bilinç bulanıklığı ve idrar kaçırma yakınmaları eklenmesi üzerine hastanemize başvurmuş ve bu süreçte ateşi veya döküntüsü olmamış. Bilinen kronik hastalığı ve ilaç kullanımı yoktu. Sigara ve alkol kullanıyordu. Madde kullanım yoktu. Acil serviste yapılan muayenesinde; Ateş: 37,5'C, TA:159/67mmHg, Nabız: 66/dk, Sat O2: 97, PUKŞ: 120 idi. Bilinç hafif uykuya meyilli, koopere, oryante, ES+ MIB+, Kas gücü tam. Serebellar testler becerili. Diğer sistemik değerlendirmesi olağandı. Patolojik refleksi yoktu. Laboratuvar incelmesinde; WBC: 5.1/mm3, HGB: 14.6g/dL, PLT: 106mm3, ALT: 120IU/L,, AST: 140IU/L, CRP 7.02mg/L, INR 1.39 ve Albumin: 3.02g/L. Anti HCV: 64.6, HCV PCR:1287. Lomber Ponksiyon sonrası BOS analizinde; glukoz=45mg/dL(eş zamanlı kan Glukoz: 101 mg/dL) , hücre Sayımı= 529 Lökosit/mm3, %67 Lenfomonositer, Mikroprotein: 225 g/L idi. Kranial BT ve Difüzyon MR normal olarak değerlendirildi. Hasta bakteriyel menenjit ön tanısı ile enfeksiyon hastalıkları kliniğince yatırılarak BOS ve kan kültürleri gönderilerek ve tedavisi 4x8 mg deksametazon, 2x2 gr seftriakson, 4x2 gr Ampisilin+Sulbaktam şeklinde başlanmıştı. Tarafımıza konsülte edilen hastanın Nörolojik muayenesinde; bilinç açık, koopere ve kısmi oryanteydi (yer ve zaman bozuktu). Anlama olağan, karmaşık emir alıyordu. IR+/+IIR+/+, Ekstraoküler göz hareketlerinde; bilateral dışa bakışı yok, vertikal bakış kısıtlı, içe bakış korunmuş, akomodasyon korunmuştu. Fasiyal asimetri yoktu. Kas gücü tamdı. Patolojik refleks saptanmadı. Serbellar testleri olağandı. Kontrastlı kranial MR'da T2A ve flair sekansında bilateral bulbus, pons, mezencephalon, 4.ventrükül ve lateral ventrikül poterior horn komşuluğunda hiperintens lezyonları görüldü. Kontrast tutulumu ve difüzyon kısıtlığı izlenmedi (Resim 1).

Mevcut bulguların rombensefalit ile uyumlu olabileceği ve ayırıcı tanıda paraneoplastik ve otoimmün süreçlerde düşünülebileceği ve ayırıcı tanılara yönelik ileri incelemleri önerildi. Hastanın BOS incelemesinde Lysteria Monocytogenes PCR pozitifliği saptanması üzerine tedavisi gentamisin 140 mg yükleme dozu ve 3x120 mg idame dozu şeklinde değiştirilip, deksametazon ve seftriakson kesildi. Takiplerinde Ateş yüksekliği (38'C) sonrasında alınan kan kültürlerinde enterokok üremesi nedeni ile tedavisine vankomisin 4x500mg eklendi. Ayrıca yeni tanı HCV pozitifliği, hipoalbuminemi, trombesitopeni ve INR artışı eşlik eden hastanın Dahiliye kliniğince yapılan değerlendirmesinde mevcut bulguları kronik KC hastalığı ile ilişkili olabileceği düşünülüp, destek tedavileriyle takip ve tanısal parasentezin enfeksiyon tedavisi sonrasına ertelenmesi önerilmiş. Tedavisinin 10. gününde bilateral dışa bakış sırasında karşı gözde nistagmus olması ve sol gözde semipitoz olması üzerine tarafımıza yeniden danışılan hasta ileri incelme için kliniğimize interne edildi. Kontrol kontrastlı kraniyal MR'ında bir önceki görüntülemesine kıyasla hiperintens lezyonlarında belirgin gerileme tespit edildi. Ancak her iki lateral ventrikül ve 3. ventrikül normalden geniş olup, periventriküler alanda intensite artışları izlendi, periventriküler BOS sızıntısı açısından anlamlı olabileceği

düşünüldü. (Resim 2). Sol transvers sinüste şüpheli yavaş akım görülmesi üzerine girişimsel radyoloji görüşü alındı. Mevcut tedavisinin devamı ve klinik takip önerildi. Enfeksiyon hastalıkları önerisiyle vankomisin tedavisi 14 güne tamamlandı, ampisilin ve gentamisin tedavilerinin en az 21 gün devam edilmesi planlandı. Antibiyoterapisi tamamlanan ve şikâyetleri gerileyen hasta bir hafta sonra poliklinik kontrol önerisiyle taburcu edildi. 4 gün sonra ani gelişen bilinç bulanıklığı, uykuya meyil ve inkontinans olması nedeni ile acil servise getirilen ve tarafımıza danışılan hastanın nörolojik muayesinde; bilinç letarjik, gözler spontan kapalı, sözel uyarana yanıt yok, ağrılı uyarana yüz buruşturuyor, anlamsız ses çıkışı mevcut, ağrıyı lokalize ediyor, IR +/+,IIR+/+,pupiller izokorik orta hatta, göz hareketlerine kooperasyon kısıtlı, Ağrılı uyarana ekstremitelerini eşit çekiyor, TCR bilateral fleksör yanıtlıydı. Kontrol kontrastlı kranial görüntülemesinde; (Resim 3) Her iki lateral ventrikül ve 3. Ventrikül normalden ileri derecede geniş olup önceki MR ile kıyaslandığında hidrosefalisinde belirgin artış izlenmesi üzerine acil cerrahi amacıyla NRŞ kliniğine devredildi. Eksternal ventriküler drenaj sistemi kurulan hasta yoğun bakım ünitesinde takip ediliyor.

SONUÇ:

Sık görülen bakteriyel menenjit nedeni mikroorganizmalardan (S. pneumoniae, N. meningitidis, H. influenza) farklı olarak Listeria monocytogenes, beyin, özellikle beyin sapı ve meninkslerde tropizme sahiptir. Uygun dozda ve etkin sürede antimikrobiyal tedaviye ragmen, bizim hastamizda olduğu gibi ciddi komplikasyonlar görülebilmekte hatta mortal seyredebilmektedir. Hayatta kalan olguların % 60 ında ciddi nörolojik sekeller bildirilmiştir. Hastaların sıkı nörolojik takibi, zamanında nörogörüntülemelerin tekrarı ve ayrıca etkili antibakteriyel tedavinin tamamlanması prognozu iyileştimek için çok önemlidir.

RESİM 1

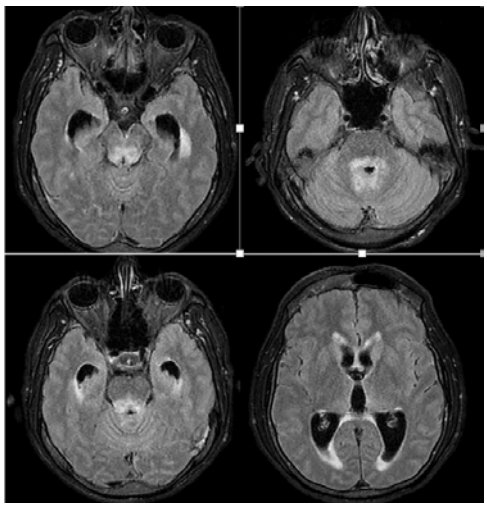

RESİM 2

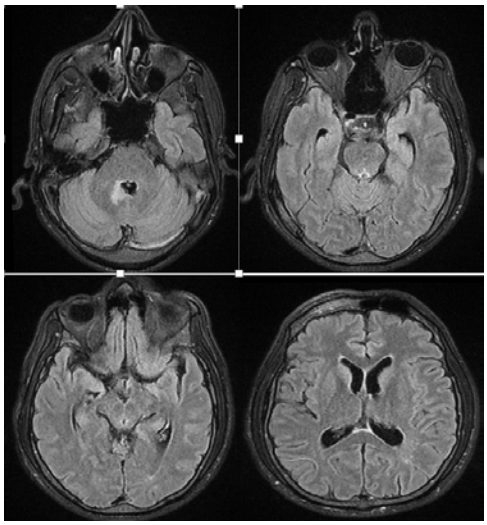

RESİM 3

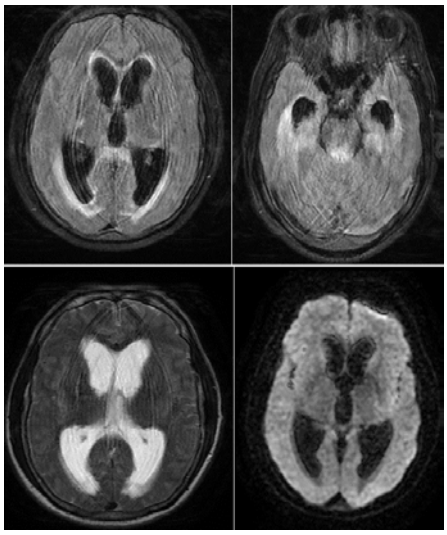

BP - 128 MULTİPL SKLEROZLU BİREYLERDE ALTI NOKTA ADIM TESTİNİN BİLİŞSEL GÖREVLERLE UYGULANMASI

Bu bildiri geri çekilmiştir.

BP - 129 MULTİPL SKLEROZLU BİREYLERDE CİNSEL İŞLEV BOZUKLUĞU İLE İLİŞKİLİ FAKTÖRLER

Bu bildiri geri çekilmiştir.

BP - 130 NÖROLOJİK PREZENTASYONLU LENFOMA: DÖRT OLGU SUNUMU

NAZİRE ÇELEM , DAMLA ÇETİNKAYA TEZER , İPEK GÜNGÖR DOĞAN , SERKAN DEMİR , ÖZDEM ERTÜRK ÇETİN

SANCAKTEPE ŞEHİT PROF. DR. İLHAN VARANK EĞİTİM VE ARAŞTIRMA HASTANESİ

Olgu:

NÖROLOJİK PREZENTASYONLU LENFOMA: DÖRT OLGU SUNUMU

Santral sinir sisteminin primer veya sekonder lenfomaları, beyindeki lezyonların yeri ve boyutuna, çevreleyen ödem ve kitle etkisinin miktarına bağlı olarak çeşitli nörolojik belirtilerle kendini gösterebilir. Bunlar arasında kranyal sinir felçleri, mental durum değişiklikleri, fokal güçsüzlük, duyu kaybı, epileptik nöbet, kafa içi basınç artışı, baş ağrısı ve radiküler ağrı gibi semptomlar yer almaktadır. Primer MSS lenfoması, daha nadir görülmekte ve daha sık parenkimal tutulum yapmakta iken, sekonder lenfomalar daha sık görülmekte ve sıklıkla leptomeningeal tutulum yapmaktadır. Bu çalışmada nörolojik bulgular ile prezente olan dört lenfoma olgumuzu sunmak istedik.

Olgu 1

26 yaş kadın hasta, doğum yaptıktan sonra başlayan ve iki aydır devam eden bacaklarda kuvvetsizlik ve hissizlik, idrar tutamama yakınması ile tarafımıza başvurdu. Nörolojik muayenesinde; her iki alt ekstremitede kas gücünde azalma, hipoestezi ve taban cildi refleksi bilateral fleksör yanıtlı saptandı. Hastanın çekilen kranyal manyetik rezonans görüntülemesinde (MRG) infiltratif lezyonları saptandı. Rutin biyokimyasal incelemeleri, vaskülit paneli normaldi. Beyin omurilik sıvısı (BOS) incelemesinde protein yüksek (251mg/dl); hücre sayımı 189/mm3 (188'i mononükleer 1 tanesi polimorf) saptandı. NMO-MOG antikorları negatifti. PET incelemesi normal sınırlar içerisindeydi. Hastaya 1gr/gün iv pulse steroid tedavisi 10 gün boyunca verildi. BOS sitopatolojik incelemesi sonucunda Burkitt lenfoma tanısı konulan hasta hemotoloji kliniğine devredildi.

Olgu 2

40 yaş kadın hasta, bulanık görme, sol yüz yarımında, kolda ve bacakta uyuşma ve nöbet geçirme şikayetiyle başvurdu. Çekilen kraniyal MRG'de sağ parietal infiltratif lezyon saptandı. Rutin biyokimyasal incelemeleri, vaskülit paneli, NMO-MOG antikorları, BOS incelemesi normaldi. DSA normal saptandı. Hastaya 1gr/gün iv pulse steroid ve levetirasetam başlandı. Bir yıl sonra kontrolünde lezyonların regrese olduğu izlendi. Ancak bir yıl sonra aynı şikayetlerle tekrar başvuru sonrası çekilen MRG'de aynı lokalizasyonda infiltratif lezyon yeniden saptandı. Lezyondan yapılan biyopsi sonucu primer santral sinir sistemi lenfoması saptandı.

Olgu 3

39 yaş, HIV tanılı kadın hasta, iki aydır belinden her iki bacağına yayılan ağrı nedeniyle başvurdu. Özgeçmişinde plevral efüzyon gelişmesi üzerine yapılan sıvı örneklemesinde primer efüzyon lenfoması tanısı aldığı ve kemoterapi aldığı öğrenildi. Kemoterapiden 4 ay sonra subakut başlangıçlı ve progresif ilerleyen bacaklara yayılan bel ağrısı ve güçsüzlük yakınması mevcuttu. Nörolojik muayenesinde her iki alt ekstremitede güçsüzlük, derin tendon refleksi kaybı saptandı ve taban cildi refleksi bilateral lakayttı. Hücre sayımında 237'si mononükleer 1 tanesi polimorf olmak üzere 238/ mm3 beyaz küre saptandı. Hastanın MR'ında lumbosakral köklerde yaygın genişleme saptandı. EMG'de alt ekstremitede birleşik kas aksiyon potansiyel amplitüdleri düşük saptandı ve tibial F dalgası alınamadı. BOS incelemesinde glukoz düşük(10 mg/dl), protein yüksek(709 mg/dl) saptandı. Sitopatolojik incelemesinde CD79a pozitif büyük atipik B hücreleri saptanması üzerine lenfoma tutulumu nedeniyle hematoloji servisine devredildi.

Olgu 4

22 yaş erkek hasta, sol dudak yarımında başlayan ve sonrasında tüm yüzüne yayılan uyuşma şikayetinin olması ve bu şikayetten üç hafta sonra başlayan dilini kullanmada zorluk , konuşmada ve çiğnemede zorlanma şikayetinin olması üzerine başvurdu. Nörolojik muayenede solda fasyal parezi, solda dil yarımında hafif atrofi saptandı, ve dili dışarı çıkarmakla dil sola deviye oluyordu. Çekilen MRG'de normal sınırlar içerisindeydi. BOS incelemesinde mikroprotein yüksek(179 mg/dl) saptandı. Hücre sayımında 7249 mononükleer ve 61 polimorf olmak üzere 7303/mm3 beyaz hücre saptandı. Sitopatolojik incelemede atipik lenfoid hücre saptanması üzerine kesin tanı için mediastinal kitleden biopsi yapıldı ve Burkitt Lenfoma tanısı konuldu.

Tartışma

Merkezi sinir sistemi lenfomaları orijin aldıkları kökene göre primer veya sekonder olmak üzere iki gruba ayrılırlar. Beyin, medulla spinalis ve meninkslerden köken alan lenfomalar primer iken sistemik bir lenfomanın merkezi sinir sistemi tutulumu yapması ise sekonder santral sinir sistemi lenfoması olarak adlandırılır. Santral sinir sisteminin primer veya sekonder lenfomaları çeşitli nörolojik semptomlarla prezente olabilmektedir. Bizim dört vakamızdaki prezentasyon şekilleri kraniyal sinir tutulumu, nöropatik ağrı, fokal güçsüzlükler ve nöbet idi. Ayırıcı tanı için yapılan BOS incelemesinde hastalarımızın hepsinde protein yüksekliği ve sitopatolojik incelemede atipik hücre vardı. HIV pozitif ve antiretroviral tedavi altında bir hastamız vardı. Diğer hastalarımız için herhangi bir immunsupresif durum söz konusu değildi. Hastalarımızın biri primer santral sinir sistemi lenfoması, biri HIV ilişkili primer efüzyon lenfoması ve ikisi ise Burkitt lenfoması tanısını aldılar. Bu olgu sunumları ile nadir olarak nörolojik bulgular ile prezente olabilen lenfoma vakalarına dikkat çekmek istedik.

BP - 131 PARANEOPLASTİK POLİNÖROPATİ VE MOTOR NÖRON HASTALIĞI BİRLİKTELİĞİ

ÖZGE BERNA GÜLTEKİN-ZAİM , MELİKE ÇAKAN , ERSİN TAN , GÖKÇEM YILDIZ SARIKAYA

HACETTEPE ÜNİVERSİTESİ TIP FAKÜLTESİ NÖROLOJİ ANABİLİM DALI

Olgu:

Giriş: Paraneoplastik motor nöron hastalığı klinik ve elektrofizyolojik fenotipi henüz net olarak tanımlanmamış nadir bir tablodur. Patognomonik klinik özellerin olmaması ve de genellikle öncesinde malignite öyküsünün yokluğu nedeni ile tanı konulması güçtür. Tedavi edilebilme potansiyeli nedeni ile bu olguların tanınması önem arz etmektedir.

Olgu: Bilinen T2DM, HT tanısı olan, 73 yaşında erkek hasta yürüme bozukluğu şikâyeti ile kliniğimize başvurdu. İlk olarak 15 sene önce alt ekstremitede parestezi, hipoestezi şikayetlerine ek olarak beş sene sonra yine alt ekstremitelerde motor kuvvet kaybı eklenen hasta yürüteç yardımıyla mobilize olmaktaydı ve sık düşmeleri vardı. Nörolojik muayenesinde bilateral alt ekstremitelerde parezisi, hipoestezi mevcuttu, derin tendon refleksleri hipoaktif ve plantar yanıtlar lakayt idi. Aynı zamanda bilateral inguinal bölgeye kadar vibrasyon duyusu azalmış, pozisyon bozuk saptandı. EMG'de duyu ve motor liflerde aksonal polinöropatik tutulum izlendi ve servikal, torakal, lumbosakral proksimal kaslarda denervasyon potansiyelleri belirginliği ile yaygın aktif motor ön boynuz tutulumunu destekler nitelikte değerlendirildi. Çekilen kraniyal MRG'de multipl parankimal kontrastlanan lezyonlar, sağ frontal kemik ve durasını tutan metastaz lehine kitle görüldü. Spinal MRG'de diffüz kord atrofisi, T3 ve T4 vertebrada kontrastlanan yine metastaz lehine lezyon izlendi. Primer malignitenin saptanması amacı ile çekilen PET-BT beyinde, kemiklerde, karaciğerde, sol aksiller ve abdominal lenf nodlarında, kas dokularında metastaik hastalık lehinde raporlandı. Torakoabdomen BT'sinin de benzer şekilde sonuçlanması üzerine doku tanısı amacı ile yapılan karaciğer ve iliak kemik biyopsisi patolojisi gastrointestinal veya pankreotobiliyer sistem ile uyumlu adenokarsinom ile uyumlu değerlendirildi. Tümör markerlarından Ca 15-3 99,8 U/mL, CEA 64,77 μg/L, AFP 48,11 ng/mL, Ca 125 661,8 U/mL, Ca 19-9 112,1 U/mL, paraneoplastik panel negatif olarak sonuçlandı. Genel durumu nedeni ile endoskopi, kolonoskopi ve kemoterapi yapılamadı. İzleminde motor kuvveti progresif olarak gerileyen hastaya radyoterapi başlanarak onkoloji servisine devredildi.

Tartışma: İzole alt motor nöron tutulumu varlığında, özellikle dejeneratif motor nöron hastalığı için atipik klinik ya da diğer non-motor nörolojik özelliklerin eşlik ettiği durumlarda paraneoplastik sendromlar açısından onkonöral antikorlara bakılması, negatif olsa dahi paraneoplastik etiyolojiye dair yüksek klinik şüphenin eşlik ettiği olgularda erken müdahelede immün tedavi ya da kanserin tedavisi ile nörolojik stabilizasyon ya da gelişme sağlanabileceği için BOS analizi, BT, FDG PET-BT gibi malignite taramaya yönelik destekleyici yöntemlere başvurulmalıdır.

BP - 132 HEERFORDT SENDROMLU BİR NÖROSARKOİDOZ OLGUSU

İLKER DEMİRBAŞ , BİRGÜL DERE , FİGEN GÖKÇAY

EGE ÜNİVERSİTESİ HASTANESİ

Olgu:

Giriş: Sarkoidoz, birçok sistemi tutabilen, kazeifiye olmayan epiteloid granülomlarla karakterize bir hastalıktır. Olguların yaklaşık %7'sinde merkezi sinir sistemi tutulumu görülür, %5'inde ise klinik olarak nörolojik semptom ve bulgu saptanır. Ateş, üveit, parotis bezi büyümesi ve fasiyal paraliziyle karakterize bir sendrom olarak tanımlanan Heerfordt sendromu sıklıkla kadınlarda görülen nörosarkoidoz formudur. Olgu, ender görülmesi ve diğer organ tutulumları bulunduğu için, ayrıca, farklı tedavi gerektiren çok sayıda taklitçi hastalıktan ayırt edilmesinin gerekliliğini vurgulamak üzere sunulmuştur.

Olgu: 47 yaş kadın bilinen ek hastalık öyküsü ve düzenli ilaç kullanımı yok. 3 aydır olan göz kapaklarında şişme, 15 gündür olan sol gözde içe kayma ve uzağa bakışta belirginleşen horizontal binoküler diplopi şikayeti ile başvurdu. Muayenesinde sol göz pitotik, sol göz dışa bakış kısıtlı, horizontal binokuler diplopi ve sağda periferik fasial paralizisi mevcuttu. Oftalmolojik muayenede bilateral anterior üveit saptandı. Kraniyoservikal MR'ında bilateral frontal lobda milimetrik T2 hiperintens non-spesifik mikroanjiopatik gliozis alanları izlendi. Parotis ultrasonunda bilateral parotis ve submandibular bez boyutları artmış olarak izlendi. ACE enzim düzeyi 81 olarak yüksek saptandı. Toraks BT'de akciğer parankiminde perilenfatik yayılım göstermekte olan solid nodüller izlendi, sarkoidozun parankimal tutulumu açısından anlamlı olabilir, şeklinde raporlandı. Protein elektroforezinde sarkoidozla uyumlu poliklonal Ig artışı saptandı. Karaciğer fonksiyon testleri yüksek saptanması üzerine yapılan karaciğer biyopsi sonucunda, granülomla karakterize tutulum sebepli granülomatöz hastalıklar araştırılması önerilen hastaya doku tanısı amacıyla tranşbronşial ince iğne aspirasyon biyopisisi yapıldı. Sonucunda epiteloid histiosit benzeri hücre toplulukları izlenmiş olup, bulgular ile sarkoidoz patolojik tanısı konuldu. 3 günlük pulse intravenöz metilprednizolon (MPZ) tedavisi ardından oral 1gr/kg MPZ tedavisi uygulandı, göz bulgularında belirgin düzelme görüldü.

BP - 133 İSKEMİK İNME SEMPTOMLARI İLE PREZENTE OLAN ANTİ-CRMP-5 ENSEFALİTİ: OLGU SUNUMU

BÜNYAMİN TOSUNOĞLU , BURCU GÖKÇE ÇOKAL , HAFİZE NALAN GÜNEŞ

ANKARA EĞİTİM VE ARAŞTIRMA HASTANESİ, NÖROLOJİ

Olgu:

ÖZET: Paraneoplastik nörolojik sendromlar; malign bir tümörün veya metastazlarının varlığına bağlı olarak ortaya çıkan ve kimyasal sinyal moleküllerinin üretilmesine bağlı (sitokinler gibi), tümörün yerleşim yerinden uzakta ortaya çıkan sinir sistemini etkileyebilen sendromdur. 62 yaşında iskemik inme semptomları ile gelen ve CRMP-5 ensefaliti tanısı alan hastamızı sunmak istedik.

Anahtar Kelimeler: ensefalit, inme, kollapsin, paraneoplastik, IVIG

BP - 134 İSKEMİK SVH KLİNİĞİ İLE PREZENTE OLAN OTOİMMÜN ENSEFALİT OLGUSU

ABUZER KOPARAL , YAŞAR ALTUN

ADIYAMAN ÜNİVERSİTESİ SAĞLIK BAKANLIĞI EĞİTİM VE ARAŞTIRMA HASTANESİ NÖROLOJİ KLİNİĞİ

Olgu:

Olgu: 45 yaş erkek hasta son 3 gündür olan, aniden gelişen, anlaşılmaz konuşma bozukluğu, unutkanlık şikayeti ile başvurdu. Unutkanlığı daha önceden de olan hastada son 3 gündür daha da belirginleşmiş. Hasta 2010 yılında beyin cerrahisi tarafından kitle tanısı almış. Başka bir dış merkezde çekilen beyin MRG normal değerlendirilmiş. 2 ay sonra sol diz çevresinde ağrı şikayeti ile ortopedi tarafından yapılan görüntüleme ve sol dizden alınan biyopsi sonucu ile Hodgkin lenfoma tanısı alıyor. Hematoloji ve Onkoloji tarafından 6 kür KT alıyor, sonra hastaya PET çekiliyor, PET sonucuna ulaşılamıyor. 2011 yılında otolog kemik ilik nakli yapılıyor. Sonrasında şikayetleri düzelen hastaya 6 ay sonrasında kontrol PET çekiliyor, normal değerlendiriliyor. ÖG: DM, HT, unutkanlık ve apati hali çocukluğundan beri varmış. SG: Özellik yok. Bilinç açık, non koopere, non oryante. Apatik, sorulara tamam tamam şeklinde kısa cevap veriyor. Dil çıkarma ve kollarını kaldırma gibi basit tekli emirleri yerine getiriyor. Zaman zaman anlamsız konuşmaları mevcut. KG: 5/5. Yürüyüş doğal. Romberg (+). DTR'ler normoaktif. Patolojik refleks: Yok. Serebellar testler yaptırılamadı.
Klinik seyir; hasta mevcut klinik ve görüntüleme bulguları ile Binswanger hastalığı? Otoimmün Ensefalit? Viral Ensefalit? Non konvülzif status epileptikus? Hodking Lenfoma? ön tanıları nöroloji servisine yatırıldı. Vital bulguları stabil olan hastaya etyolojiye yönelik rutin tetkikler ve LP yapıldı. Rutin; Glc: 134 HbA1C: 8.5 B12: 154. BOS; Glc: 96 Protein: 43.3 Basınç: 150 mmH2O Renk: Berrak Hücre morfolojisine rastlanmadı. CRP: 1.2 mg/dl, eritrosit sedimentasyon hızı: 32 mm/h, serum C3 ve C4 bakılamadı. Vaskülitik ve serolojik incelemeler normal sınırlarda. Otoimmün ensefalit paneli: Negatif. MMT: 16/30. Kontrastlı Kraniyal MR ve diğer görüntülemeleri normal sınırlarda. EEG: Çekim boyunca sağ hemisferde 9-10 Hz alfa frekansında, sol hemisferde 5-6 Hz teta ile karışan 2- 3 Hz delta yavaş dalga aktivitesi izlendi. Hastaya 5 gün 1000 mg/gün iv metil prednizolon tedavisi verildi. Takiplerinde hastada perioral ağız hareketi ve gözlerde deviasyon ile komplex parsiyel nöbetleri oldu. Kepra 20 mg/kg iv yükleme yapıldı. İdame tedavisi 3x500 mg devam edildi. AEİ tedavisinin 2. günü nöbetleri durmayınca kepra 1000 mg 3x1 şeklinde verildi. Nöbetleri devam eden hastaya Valproik asit 20 mg/kg iv yükleme yapıldı. Kepra tedavisi ile beraber depakin 400 mg flk 2x1 idame tedavisi devam edildi. Hastanın nöbetleri durdu. Mevcut medikal tedavi ile hastanın önceki kliniğinde değişiklik olmaması nedeni ile hastaya 5 kür plazmaferez yapıldı. Sonrasında hasta plazmaferezden kısmen fayda gördü.

Sonuç; otoimmün ensefalit beyin MR ve Otimmün markırlar normal olabilir. Tekrarlama oranı, antikor tipine bağlıdır. İyileşme tamamlanmamış hastalar için oral kortikosteroidlerin ve aylık IVIG veya PLEX'in sürekli kullanımı da düşünülebilir.

BP - 135 İZOLE KİBAS SEMPTOMLARI İLE BAŞVURAN VARİSELLA ZOSTER ENSEFALİTİ

ELVİN HASANLI , MEHMET MESUT DORUKOĞLU , MERVE YAVUZ , ASİM ORUJOV , FİDAN BALAYEVA , DİLEK EVYAPAN

EGE ÜNİVERSİTESİ NÖROLOJİ ANA BİLİM DALI

Olgu:

GİRİŞ

Santral sisteminin viral enfeksiyonlarının çok çeşitli belirti ve bulguları olabilmektedir. Tipik bulgular arasında meningeal irritasyon, baş ağrısı, bulantı, kusma, ateş, bilinç değişiklikleri, fokal nörolojik bulgular, nöbet ve davranış değişiklikleri sayılabilir. Bu bildiride, yalnızca baş ağrısı ve diplopi yakınmalarıyla başvuran incelemeler sonucunda varicella zoster ensefaliti tanısı alan bir olgu sunulmaktadır.

OLGU

28 yaşında kadın hasta ankilozan spondilit tanılı, düzenli ilaç kullanımı olmayan kadın hasta 2 haftadır şiddetli baş ağrısı, 10 gün sonra eklenen bulanık görme ve daha sonraki günlerde gelişen diplopi yakınmaları ile acil servise başvurdu. Acil serviste yapılan nörolojik muayenesinde; alternan kapama testi ile saptanan bilateral altıncı kraniyal sinir felci dışında patolojik bulgu yoktu. Göz dibi bakısında papillödem saptanmadı. Olgunun yalnızca baş ağrısı, bulanık görme ve horizontal diplopi yakınmaları mevcuttu. Kraniyal Bilgisayarlı Tomografi ve Bilgisayarlı Tomografi Anjiyografi incelemeleri normal olarak sonuçlandı. Rutin biyokimya testleri normaldi. Hastaya kontrastlı Manyetik Rezonans Görüntüleme (MRG) ve MR Venografi çekildi. Kontrastlı MRG'de serebral ve serebellar kuşkulu leptomeningeal kontrastlanma saptandı. Hastadan onam alınarak lomber ponksiyon yapıldı. Beyin omurilik sıvısı incelemesinde 556 lökosit, 551 mononükleer hücre, 73 mg/dL protein, 42 mg/dL glukoz (eş zamanlı kan glukozu 105) bulundu . Acil serviste ampirik olarak seftriakson ve metronidazol tedavisi başlanan hastanın nöroloji servisine yatışı yapıldı. Servis izleminde BOS Varicella Zoster PCR testi pozitif sonuçlanan olgunun tedavisine asiklovir eklenerek, 14 güne tamamlandı. İzleminde yakınmaları düzelen, kontrol MRG incelemesinde patolojik kontrastlanma bulunmayan hasta poliklinik kontrolü önerilerek taburcu edildi.

SONUÇ

Olgumuzda olduğu gibi; santral sinir sistemi enfeksiyonları ateş, bilinç değişikliği, meningeal irritasyon bulguları ve fokal nörolojik defisitler olmadan; yalnızca baş ağrısı ve diplopi gibi kafa içi basınç artışı sendromu (KİBAS) ile uyumlu yakınmalar ve bulgularla karşımıza çıkabilir. Bu hastalarda erkenden tedaviye başlanması yaşam kurtarıcıdır. Sunduğumuz olgu aracılığı ile santral sinir sistemi enfeksiyonlarının alışılmışın dışındaki klinik tablolarına vurgu yapılmak istenmiştir.

BP - 136 SARKOIDOZ VE KAUDA KONUS SENDROMU: NADİR BİR OLGU

NURAY BİLGE , NAZIM KIZILDAĞ , FURKAN KUMURCU , AHMED JEBRİL , REVZA TOSUNOĞLU

ATATÜRK ÜNİVERSİTESİ TIP FAKÜLTESİ, NÖROLOJİ ANABİLİM DALI, ERZURUM

Amaç:

GİRİŞ: Sarkoidoz seyrinde vakaların %3-5inde sinir sistemini etkileyen nedeni bilinmeyen multisistemik tutulum gösterebilen granülomatöz bir hastalıktır. Nörosarkoidoz sinir sisteminin hemen hemen her bileşenini etkileyebilir. Sarkoidozda kauda equina tutulumu ender rastlanan bir durum olup hastalık yükünü önemli ölçüde arttırmaktadır.

OLGU: 36 yaşında erkek hasta daha bel ağrısı şikâyeti ile sık sık ağrı kesici ilaç alıyormuş. Zaman içinde her iki bacakta hissizlik, sağ bacakta güçsüzlük ve idrar retansiyonu şikayeti olması üzerine detaylı tetkikleri neticesinde nörosarkoidoz tanısı konulan hasta steroid tedavisi ile dramatik iyileşme gözlenmiş. Daha sonra kranial sinir nöropatileri ve ekstremite güçsüzlükleri tarzında atakları olmuş metotraksat başlanan hasta ataklarının tekrarlaması üzerine başlanan azatiopurin 50 mg 3x1 tedavisini kullanmakta iken yürüyememe, çift görme ve bakış kıstlılığı nedeni ile polikliniğe başvuran hasta yatırıldı. Nörolojik muayenesinde; sol göz dışa bakış kısıtlılığı, bilateral alt ekstremite paraplejik ve t10 seviyesinde hipoestezik, altlarda derin tendon refleksleri ve bilateral tcr alınamayan hastaya 1 gr/gün pulse IV metilprednizolon başlandı. Çift görme ve bakış kısıtlılığında iyileşme sağlandı. Beyin MRG'de beyin sapı ve derin beyaz cevherde kontrast tutulumu olmayan T2 ağırlıklı görüntülemede yamalı patolojik sinyal artışları izlendi. Torakal ve lomber MRG'de konus medullaris ve kauda equina seviyelerinde kontrast tutulumu T2 ağırlıklı görüntülemede patolojik sinyal artışları izlendi. 1mg/kg metilprednizolon ve azatıopurin tedavisi ile taburcu ediid.

SONUÇ: Nörosarkoidoz önemli derecede özürlülük oluşturan merkezi sinir sistemini tutabilen bir hastalık olup, sarkoidoz hastalarının bel ağrısı ve alt ekstremite his ve güç kaybı yakınmalarında erken tanı ve tedavi prognoz açısından hayati öneme sahiptir.

BP - 137 SUBAKUT DÖNEMDE TEDAVİYLE TAM DÜZELEN OTOİMMÜN ENSEFALİT OLGUSU

İREM TAŞCI [1], TUBA EKMEKYAPAR [2], KERİM UĞUR [1], FETHİ AHMET ATILGAN [2], MUHAMMED EKMEKYAPAR [2]

[1] *MALATYA TURGUT ÖZAL ÜNİVERSİTESİ*
[2] *MALATYA EĞİTİM ARAŞTIRMA HASTANESİ*

Olgu:

Ensefalit, santral sinir sisteminde enflamasyonla giden enfeksiyöz ve non-enfeksiyöz nedenlere bağlı gelişen ve ciddi nörolojik sekele neden olan klinik tabloların genel tanımıdır. Son 15 yıl içinde literatürde enfeksiyöz nedenlere bağlı olmayan çok sayıda otoimmün ensefalit vakası bildirilmiştir. Otoimmün ensefalit olgularında nöronal hücre yüzeyine ve sinaptik proteinlere karşı gelişen farklı otoantikolar tanımlanmıştır. Otoimmün ensefalit olgularında klinik bulgular bilinç değişikliklerinden status epileptikusa kadar çeşitlilik gösterebilir. Bizim bildirdiğimiz olguda hasta 62 yaşında olup erkek cinsiyettedir. Kronik hastalığı olmayan hasta 1 ay önce acil servise 2-3 gündür başlayan davranış değişikliği, çocuksu tavırlar ve halüsinasyon görme şikayetleriyle başvurmuş olup kontrastlı kranial MR ve difüzyon MR da patoloji olmayan hasta psikotik bulgular nedeniyle psikiyatri bölümüne yönlendirilmiş. Antipsikotik tedavi ile düzelmeyen hasta tekrar nörolojik açıdan değerlendirildi. Hastaya LP yapılarak BOS çalışıldı. BOS proteini 61,7 mg/dl (yüksek) BOS glukozu 63 mg/dl (eş zamanlı kan şekeri 91 mg/dl), BOS LDH< 30 IU/L ölçüldü. BOS mikroskobisinde hücre görülmedi. BOS kültüründe üreme olmadı. Otoimmün ensefalit paneli çalışıldı. NMDA reseptör antikor pozitifliği saptandı. Hastaya 0,4/kg/gün'den toplam 160 gr İVİG 5 günde verildi. Antipsikotik tedavisi azaltılıp kesildi. 3 hafta sonra hastanın kontrol muayenesinde herhangi bir nörolojik patolojiye rastlanmadı.Hastanın kognitif muayenesi normal değerlendirildi. Bu vakada; orta-ileri yaşta psikiyatrik hastalık özgeçmişi olmayan hastalarda ani gelişen bilinç değişikliklerinde santral sinir sistemi görüntülemelerinin tanısal açıdan yeterli olmadığını, bu grupta mutlaka BOS incelemesi yapılması gerektiğini ve akut dönem geçse dahi otoimmün ensefaliti olan hastaların tedaviden fayda görebileceğini vurgulamak istedik.

BP - 138 MULTİPL SKLEROZ VE HERPES ENSEFALİTİ BİRLİKTELİĞİ

SELİN BETAŞ AKIN , GÖKÇE ZEYTİN DEMİRAL , ZEHRA ÖZBİLİCİ , HAYRİ DEMİRBAŞ , ABDULLAH GÜZEL , ÜLKÜ TÜRK BÖRÜ

AFYONKARAHİSAR SAĞLIK BİLİMLERİ ÜNİVERSİTESİ HASTANESİ

Olgu:

Anahtar Kelimeler:

Multiple skleroz, herpes ensefaliti, nörolojik semptomlar

GİRİŞ VE AMAÇ:

Multipl skleroz(MS) merkezi sinir sisteminde farklı demiyelinizasyon ve aksonal hasar alanlarıyla belirgin, kronik bir hastalıktır. Herpes simpleks virüsü (HSV), akut, sporadik viral ensefalitlerin en sık tanımlanan etkenidir. Tedavi edilmeyen olgularda mortalite %70in üzerindedir. Klinik olarak yüksek ateş, baş ağrısı ve bilinç bulanıklığı ile karakterizedir. Ayrıca fokal ya da jeneralize nöbetler de ortaya çıkabilir.Burada MS ve herpes ensefalitinin aynı anda görüldüğü nadir bir vaka sunulmaya değer bulunmuştur.

OLGU SUNUMU:

45 yaşında kadın hasta yaklaşık 2 yıl önce multiple skleroz tanısı almış olup interferon beta-1b tedavisi almaktaydı. 1 hafta önce başlayan baş dönmesi, başağrısı, sol tarafta güçsüzlük ve bilinç bulanıklığı şikayetleri ortaya çıkması nedeniyle acil servise başvurdu.Hastanın yapılan nörolojik muayenesinde oryantasyon kooperasyon kısıtlı, sol üst ve alt ekstremite kas gücü 1/5, solda periferik fasyal paralizi mevcuttu. Beyin görüntülemesi sağda daha belirgin olmak üzere bilateral temporal loblarda kortikal kalınlaşma ve diffüzyon kısıtlayan alan izlendi. Bunun üzerine hastada ön tanıda multiple skleroz ve ensefalit birlikteliği düşünüldü. Vaskülitik belirteçlerinde anormallik izlenmedi. Ensefalit açısından yapılan lomber ponksiyonunda total protein yüksekliği ve HSV tip 1 pozitifliği saptandı. Hastaya 21 gün asiklovir tedavisi uygulandı. Mevcut tedavisinden kısmi fayda gören hasta bakım hastası olarak taburcu edildi.

TARTIŞMA VE SONUÇ:

Multipl skleroz (MS) enflamasyon, demiyelinizasyon ve akson hasarı ile karakterize otoimmün bir santral sinir sistemi (SSS) hastalığıdır. Myelin kılıflar, oligodendrositler ve daha az oranda akson ve sinir hücresi hasarlanır. Hastalanma ve iyileşme dönemlerinin birbirini izlediği ataklara neden olur. Bu hastalarda merkezi sinir sisteminin tutulan bölgesine bağlı olarak motor, somatosensoriyal, görsel, kognitif ve psikiyatrik bozukluklar olmak üzere çok çeşitli ve değişken semptomlar görülebilmektedir. Ani ateş, baş ağrısı, fokal nörolojik bulgularla birlikte olan epileptik nöbet veya çeşitli seviyelerdeki bilinç bozuklukları ensefalitler için karakteristik özelliklerdir. Viral etyolojide en sık rastlanan ajan Herpes Simpleks Virüs-1 (HSV)'dir. MS ve herpes ensefaliti birlikteliği nadir de olsa görülebilmektedir. Özellikle herpes ensefaliti tablosunda asiklovir tedavisine hızlı başlamak hastalık progresyonu açısından oldukça önemlidir. MS ve herpes ensefalitinin birlikte görüldüğü natalizumab vakaları bildirilmiştir. Bizim hastamız interferon beta-1b kullanmakta olup bu immünmodulatör ile bildirilen vaka bildirimi bulunmamaktadır. Ön planda rastlantısal olduğu düşünülmekle birlikte interferon beta-1b tedavisi altında herpes ensefaliti tablosu gelişen MS olgusu olması nedeniyle sunuma değer bulunmuştur.

BP - 139 NADİR BİR OLGU; İLK ATAK MİYASTENİK KRİZ İLE BAŞVURAN SERONEGATİF MİYASTENİA GRAVİS HASTASI

ÖZGÜL OCAK [1], YILDIZHAN ŞENGÜL [1], MUSTAFA ÇAM [1], SELMA AKSOY [1], BURAK ZAN [1], TARIK DUKSAL [2]

[1] *ÇANAKKALE ONSEKİZ MART ÜNİVERSİTESİ TIP FAKÜLTESİ, NÖROLOJİ AD*
[2] *BALIKESİR ATATÜRK ŞEHİR HASTANESİ*

Olgu:

Amaç:

Miyastenia Gravis (MG), nöromusküler ileti bozuklukları içinde en sık rastlananıdır. Yorulmak ile artış gösteren güçsüzlük ve tanı kriterlerinden birinin bulunması ile MG tanısı koyulur.

Tanı kriterleri EMG (elektromiyografi)'de ardaşık sinir uyarımında %10'dan fazla dekrement olması veya tek lif EMG'de uzamış jitter varlığı, antikolinerjik ilaçlar ile klinik düzelme olması ve serolojik testlerde Ach reseptör antikorlarının pozitifliğidir.

Miyastenik hastalarda akut gelişen, yaygın güç kaybı ve solunum sıkıntısı miyastenik kriz olarak tanımlanmaktadır.

Yöntem: Yetmişiki yaşında bayan hasta bir aydır yutkunmada zorluk ve son bir haftadır başlayan solunum sıkıntısı ile polikliniğimize başvurdu. Hastanın fizik muayenesi normal idi. Nörolojik muayanesinde konuşması anlaşılmıyordu ve nazone konuşuyordu. Dış merkezde yapılan Kraniyal MR tetkiki normaldi. Yapılan elektromiyografisinde (EMG): sinir ileti hızları normaldi. Ardışık sinir uyarım testi normaldi ve tek lif EMG testinde uzamış jitter saptandı ve hastamıza miyastenia gravis tanısı koyuldu. Hastamızdan asetil kolin reseptör (AChR) antikoru ve kas spesifik tirozin kinaz (MuSK) antikoru negatif olarak saptandı. Hasta seronegatif MG olarak değerlendirildi. Hastaya intravenöz immün globulin (IVIG) tedavisi başlandı, renal fonksiyonları bozulması nedeni ile plazmaferez tedavisini geçildi. Hastanın solunum sıkıntısı beş doz plazmaferez tedavisi sonrası düzeldi.

Tratışma ve Sonuç :

Anti-MuSK (+) hastaların bulbar tutulumunun ve MG krizlerin daha sık olduğu, anti-MuSK (+) ve AChR (+) olan hastalar arasında tedavi yanıtı ve prognozun anlamlı klinik fark göstermediğini fakat seronegatif grup olan hastaların sonuçlarının diğer iki gruptan daha iyi olduğunu bilinmektedir.

MG olguların birçoğunda klinik olarak ilk bulgu pitozis tespit edilmektedir. Bizim olgumuzda ise başlangıç bulgusu olarak solunum güçlüğü ve yutma bozukluğu mevcuttu. MG'li hastaların %85-90 kadarının serumunda anti-AchR antikoru bulunur. Bu antikorun bulunmadığı hastaların %30-50 kadarında ise anti-MuSK antikoru görülür, geri kalan nadir hastalar ise seronegatiftir.

Seronegatif MG hastalarının nadir olması yanı zamanda nadir olarak gözlenen ilk atağın miyastenik kriz ile hastanın başvurması nedeni ile olguyu sunmak istedik.

BP - 140 İSKEMİK İNME HASTALARINDA ATRİYAL FİBRİLASYON VE LİPİD DÜZEYLERİNİN LOBAR MİKROKANAMA YÜKÜ İLE ETKİLEŞİMİ

EZGİ DEMİREL ÖZBEK , MEHMET AKİF TOPÇUOĞLU , ETHEM MURAT ARSAVA

1- HACETTEPE ÜNİVERSİTESİ TIP FAKÜLTESİ, NÖROLOJİ ANABİLİM DALI, ANKARA, TÜRKİYE

Amaç:

Lobar mikrokanamalar amiloid anjiyopati süreci ile yakın ilişkisi ve antikoagülan tedavinin getirmiş olduğu riskler nedeniyle iskemik inme hastalarının yönetiminde ciddi bir zorluk yaratmaktadır. Literatürde tam bir uyum olmasa da düşük LDL ve kolesterol düzeylerinin artmış mikrokanama sıklığı ile ilişkili olduğuna dair veriler mevcuttur. Ek olarak atriyal fibrilasyon hastalarının, diğer iskemik inme kohortlarına göre daha düşük LDL düzeylerine sahip olduğu gösterilmiştir. Bu çalışmada, iskemik inme hastalarında lobar mikrokanama yükü ile atriyal fibrilasyon varlığı ve lipid düzeyleri ilişkisi incelenmiştir.

Gereç ve Yöntem:

Çalışma kohortu 2013-2020 yılları arasında Hacettepe Üniversitesi Tıp Fakültesi Hastanesi'ne başvuran ve inme veri tabanına kaydedilen iskemik inme tanılı hastaların taranması ile oluşturulmuştur. Çalışmaya iskemik inme başvurusu öncesinde antikoagülan kullanımı olmayan ve başvurusu esnasında atriyal fibrilasyon tanısı yeni konan hastalar ile iskemik inme etiyolojisi büyük arter aterosklerozu olan iki grup dahil edilmiştir. Tüm hastaların demografik özellikleri, başvuru esnasındaki lipid profilleri, anti-agregan ve statin kullanımı not edilmiştir. Lobar ve non-lobar mikrokanama yükü duyarlılık ağırlıklı MRG sekansları üzerinden hesaplanmıştır.

Bulgular:

Çalışmaya 138 atriyal fibrilasyon ilişkili ve 132 büyük arter aterosklerozu ilişkili inme hastası dahil edilmiştir. Hastaların ortanca (çeyrekler arası aralık) lobar mikrokanama sayısı 0 (0-1) olarak saptanmıştır. Toplamda 83 hastada (%31) en az bir veya daha fazla, 13 hastada (%5) ise beş veya daha fazla lobar mikrokanama saptanmıştır. Atriyal fibrilasyon hastalarında daha düşük LDL (p=0,001) ve yüksek HDL (p<0,001) seviyesi gözlenmiştir. Lobar mikrokanama varlığı ve en az ≥5 adet mikrokanama mevcudiyeti ileri yaş grubundaki bireylerde daha sık gözlenmiştir. Çok değişkenli analizlerde yaşa göre düzeltildiğinde atriyal fibrilasyon varlığı en az bir mikrokanama varlığı (OR=1,83; %95GA: 1,08-3,10; p=0,024) ile ilişkili saptanmıştır; lipid düzeylerinin bu etkileşimde anlamlı bir ilişkisi saptanmamıştır.

Sonuç:

Küçük ölçekli olmasına karşın çalışmamızda atriyal fibrilasyon ve lobar mikrokanama varlığı arasındaki pozitif bir ilişki dikkati çekmektedir. Serum lipid düzeyi bu ilişkiyi modifiye etmemektedir.

BP - 141 MS'Lİ ERKEKLERDE SEKS HORMONLARI VE KOGNİSYONUN DEĞERLENDİRİLDİĞİ PİLOT ÇALIŞMA

BİLGE PİRİ CİNAR [1], MUSTAFA AÇIKGÖZ [1], ÖNDER ÇINAR [3], ULUFER ÇELEBİ [1], SİBEL ÇEKİÇ [1], ESRA ACIMAN DEMİREL [1], HÜSEYİN TUĞRUL ATASOY [1], SERKAN ÖZAKBAŞ [2]

[1] *ZONGULDAK BÜLENT ECEVİT ÜNİVERSİTESİ NÖROLOJİ ANA BİLİM DALI*
[2] *DOKUZ EYLÜL ÜNİVERSİTESİ NÖROLOJİ ANA BİLİM DALI*
[3] *ZONGULDAK BÜLENT ECEVİT ÜNİVERSİTESİ ÜROLOJİ ANA BİLİM DALI*

Amaç:

Erkek hastalarda fiziksel sorunlara ek olarak cinsel işlev bozukluğunun varlığı, Multipl sklerozun (MS) yaşam kalitesi üzerindeki olumsuz izlenimini daha da şiddetlendirmektedir. Çalışmamızın amacı, erkek MS'li bireylerde seks hormonları, spermiogram özellikleri ile hastalık şiddeti, cinsel işlev bozukluğu, biliş arasındaki ilişkiyi değerlendirmektir.

Gereç ve Yöntem:

Çalışmaya 28 MS hastası ile yaş ve eğitim açısından eşleştirilmiş 14 sağlıklı kontrol dahil edildi. Bilişsel durumu değerlendirmek için; California Sözlü Öğrenme Testi (CVLTII), Sembol Rakam Modaliteleri Testi (SDMT), Revize Kısa Görsel-Uzaysal Bellek Testi (BVMT-R), iz bırakma testi (TMT) ve cinsel işlevleri değerlendirmek için; erkek cinsel sağlık anketi (MSHQ) ve uluslararası erektil fonksiyon indeksi (IIEF) ölçekleri kullanıldı. Serum AMH düzeyi, FSH, LH ve total testosteron düzeyleri ve spermiogram parametreleri değerlendirildi.

Bulgular:

Serum testosteron seviyeleri MS grubunda sağlıklı gruba göre anlamlı derecede düşüktü (sırasıyla 4.28 ± 1.20 ve 4.50 ± 2.24; p = 0.012). Cinsel fonksiyonlar MSHQ ve IIEF kullanılarak değerlendirildi ve MSHQ-ejakülasyon fonksiyon skorları hasta grubunda kontrol grubuna göre istatistiksel olarak anlamlı derecede düşüktü (p = 0.014). 11 (%39) hastada ED saptandı ve dört hasta şiddetli ED nedeniyle semen analizi örneği sağlayamadı. BVMT ve CVLT skorları ED grubunda ED olmayan gruba göre istatistiksel olarak anlamlı derecede düşükken, TMT süreleri anlamlı olarak daha uzundu (p = 0,008, p = 0,008 ve p = 0,026).

Sonuç:

MS seyrinde cinsel işlevlerin ve hormonların önemi, hem klinik ölçekler hem de bilişsel testler ile gösterilmiştir. MSli bireylerde sperm parametrelerinin araştırıldığı ve MSli erkeklerde AMHnin rolünün araştırıldığı bu pilot çalışmada, MS şiddeti ile seks hormonları arasındaki ilişki dikkat çekici olarak değerlendirilmiştir.

BP - 142 ANTİ-KONTAKTİNLE İLİŞKİLİ PROTEİN BENZERİ 2 VE ANTİ-LÖSİNDEN ZENGİN GLİOMA İNAKTİVE 1 ANTİKORLARIYLA İLİŞKİLİ OTOİMMÜN ENSEFALİT: ATİPİK GÖRÜNTÜLEME BULGULARI OLAN İKİ OLGU SUNUMU

CENK MURAT ÜNVERDİ , ÖZDEN KAMIŞLI

SAĞLIK BİLİMLERİ ÜNİVERSİTESİ BURSA ŞEHİR HASTANESİ NÖROLOJİ KLİNİĞİ

Olgu:

Amaç: Bu bildiride, anti-kontaktinle ilişkili protein benzeri 2 (anti-CASPR2) ve anti-lösinden zengin glioma inaktive 1 (anti-LGI1) antikorlarıyla prezente olup atipik radyolojik bulguları olan iki otoimmün ensefalit olgusunun literatür eşliğinde tartışılması amaçlanmıştır. Yöntem: Olgu 1: Subakut ilerleyici dengesizlik, unutkanlık, dalgınlık, vücutta kasılma ve uyku atakları olan 48 yaşında erkek hastanın manyetik rezonans görüntülemesinde (MRG) sağ frontoparietal atrofi saptandı, kontrast tutulumu görülmedi. Elekroensefalografi (EEG) incelemesi normal olan hastada anti-CASPR2 seropozitivitesi saptandı. Hastaya 5 gün intravenöz immünglobulin (IVIG) ve 1000 mg metilprednizolon verildi. Morvan sendromuna yönelik yapılan elektromiyografide miyotoni saptanmadı. Dalgınlık atakları nöbet olarak değerlendirilen hastaya levetirasetam başladı. Hasta aylık IVIG tedavileriyle takibe alındı. Olgu 2: 23 yaşında erkek hasta tekrarlayan fasiyobrakiyal nöbet ile bir başka merkez yoğun bakıma interne edilmiş. Bilgisayarlı tomografide sağ temporal lobda ödem saptanan ve takiplerinde bilinç bozukluğu gelişen hasta entübe edilmiş. Merkezimize sevkedilen hastadan otoimmun panel gönderildi ve hastaya 5 gün IVIG verildi. Tedavi sonrası EEG'si normal saptanan hasta servise alındı. MRG'de sağ temporal lobun tamamında ve sol medial temporal lobda hiperintensite saptandı, kontrast tutulumu görülmedi. Anti-LGI1 seropozitivitesi saptanan hastaya 7 gün 1000 mg metilprednizolon verildi. Hasta oral metilprednizolon ile takibe alındı. Tartışma: Anti-CASPR2; limbik ensefalit, Morvan sendromu ve nöromiyotoni ile ilişkili olarak tespit edilebilir. Hastaların üçte birinde farkındalığın bozukluğu fokal nonmotor nöbetler görülür. Erişkin anti-CASPR2 ensefalitinde temporal lob, beyin sapı ve serebellar tutulum literatürde bildirilmiş olup hastamızın MRG'de görülen frontoparietal atrofi, pediatrik popülasyon dışında bildiğimiz kadarıyla bildirilmemiştir. Anti-LGI1 ensefaliti, fasiyobrakial distonik nöbetlerin ardından gelişen kognisyon ve bilinç bozuklukları ile karakterizedir. Anti-LGI1 ensefalitinde mezial temporal lob ve bazal ganglia tutulumları görülebilir. Literatürde bildiğimiz kadarıyla bir vakada total temporal lob atrofisi bildirilmiş olup hastamızın MRG'de temporal lobun tamamında görülen hiperintensite bildiğimiz kadarıyla bildirilmemiştir. Sonuç: Özellikle subakut başlangıçlı nörolojik tablolarda MRG bulguları atipik olsa dahi otoimmün ensefalitler ayırıcı tanıda bulundurulmalıdır.

BP - 143 BİLATERAL ALTINCI KRANİYEL SİNİR TUTULUMU İLE PREZENTE OLAN ANTİ-MUSK POZİTİF MİYASTENİA GRAVİS OLGUSU

TALHA YAMAK , ERSİN KASIM ULUSOY

ANKARA ŞEHİR HASTANESİ

Olgu:

Giriş

Miyastenia gravis, periferik sinir sistemini etkileyen otoimmün nöromüsküler bir hastaliktir. Asetilkolin reseptör antikorlari, jeneralize myastenia gravisli hastalarin %80inden fazlasinda bulunurken, kas spesifik kinaz (musk) antikorlari vakalarin yaklaşik %8inde bulunur. Kas spesifik tirozin kinaz (musk+ mg) antikorlarina sahip myastenia gravis, kendine özgü patojenik mekanizmalara ve klinik özelliklere sahip nadir bir hastaliktir. Akut başlangiçli ve baskin bulbar kas zayifliği çok yaygindir . Hastalikta yavaş seyir, atipik oküler sunum ve kolinerjik hiperaktivite belirtileri taniyi zorlaştirabilir.

Olgu
49 yaşinda sağ el dominant kadin hasta acil servise 20 gün önce başlayan baş dönmesi, son 2-3 gündür eklenen konuşmada zorlanma ve bulanik görme şikayetleri ile başvurdu.fizik muayenede sol gözde dişa bakişta tama yakin kisitlanma sağ gözde diş bakişta orta derece kisitlilik saptandi.etyolojik araştirma için interne edilen hastaya yapilan tetkikler sonucunda anti musk + miyasteni gravis tanisi aldi.

Sonuç
Anti musk + hastalarin fenotipik bulgulari klinik prezentasyonlari achr antikoru poztitif olanlara gore daha farkli seyretmektedir. Yapilan literatür araştirmalarinda bilateral altinci kranial sinir tutulumu ile prezente olan olgu bildirimi görülmemiştir. Literatürde nadir olarak var olduğundan bu olgu sunumunu sizlerle paylaşmaya değer bulduk.

BP - 144 CHARLEVOİX SAGUENAY SPASTİK ATAKSİSİ (ARSACS): OLGU SUNUMU

MERVE BAŞAR , BİLGE KOÇER , SELİM SELÇUK ÇOMOĞLU

DIŞKAPI YILDIRIM BEYAZIT EAH,NÖROLOJİ KLİNİĞİ

Olgu:

CHARLEVOİX SAGUENAY SPASTİK ATAKSİSİ (ARSACS): OLGU SUNUMU

Merve Başar , Bilge Koçer, Selim Selçuk Çomoğlu

Dışkapı Yıldırım Beyazıt Eğitim ve Araştırma Hastanesi

GİRİŞ

Ülkemizde görülen herediter ataksiler arasında ARSACS, Friedreich ataksisini takiben ikinci sıklıkta yer almaktadır. ARSACS; OR geçişli spastik ataksidir.13. kromozomda bulunan 'sacsin' proteinini kodlayan SACS geninde homozigot veya birleşik heretozigot mutasyon sonucu ortaya çıkar. Erken çocuklukta başlayan, yaş ilerledikçe progresif artan alt ekstremite spastisitesi ve ataksi ile karakterizedir. Ayrıca polinöropati, distal amiyotrofi ve pes cavus gibi deformiteler bulgulara eşlik edebilir.

OLGU

Yirmi-beş yaşında kadın hasta çocukluk çağında başlayan ve yaşla birlikte artan yürüme ve denge bozukluğu nedeniyle başvurdu. Nörolojik muayenede konuşması dizartrikti. Sağa bakışta belirgin bilateral horizontal nistagmus, alt ekstremitelerde belirgin spastisite, el ve ayaklarda distal amiyotrofi ve pes cavus deformitesi mevcuttu. Yürüyüşü spastik ataksik özellikte, DTR'leri hiperaktifti, bilateral Babinski bulgusu, aşil klonusu ve Hoffman bulgusu vardı. Spastik ataksi etyolojisine yönelik yapılan incelemelerinde ENMG'de sensorimotor aksonal polinöropati saptandı. Beyin MR görüntülemesinde üst serebellum atrofisi ve T2 ağırlıklı incelemede pontin lineer hipointens çizgilenme bulgusu vardı. Genetik incelemede 13. kromozomda SACS geninde birleşik heterozigot mutasyon saptandı.

SONUÇ:

Herediter ataksiler farklı etyolojiler sonucu ortaya çıkabilir. ARSACS, ülkemizde görülen en sık ikinci herediter ataksi nedenidir. Herediter ataksi sendromlarının bulguları birbirine benzeyebilir. Herediter ataksi etyolojisini belirlemek için pek çok tetkik yapılması gerekebilir ve genetik inceleme yapılması her zaman mümkün olmayabilir. Beyin MR görüntülemede serebellum atrofisi dışında, diğer herediter ataksi etyolojilerinden farklı olarak lineer pontin çizgilenme bulunması ARSACS için ayırt edici bulgudur. Bu olgu ülkemizde sık görülen herediter ataksi etyolojilerine ve ARSACS'ın tipik radyolojik bulgusuna dikkat çekmek amacı ile sunulmuştur.

BP - 145 EPİLEPSİ HASTALARINDA SOSYAL KOGNİSYON ÇERÇEVESİNDEN ZİHİN KURAMI İLE İYİ OLUŞ ARASINDAKİ İLİŞKİ

ULUFER ÇELEBİ [1], BİLGE PİRİ CİNAR [1], NURSENA CEYLAN [1], PİNAR YİGİT [2], BESTE DAĞDEVİREN BOZ [1]

[1] *ZONGULDAK BÜLENT ECEVİT ÜNİVERSİTESİ NÖROLOJİ ANA BİLİM DALI*
[2] *DOKUZ EYLÜL ÜNİVERSİTESİ, SAĞLIK BİLİMLERİ ENSİTTÜSÜ*

Amaç:

Sosyal kognisyon, kişinin çevresindeki kişilerin duygularını anlayabilme kapasitesi olarak tanımlanabilir.Sosyal kognisyonun önemli alt başlığı olan zihin kuramı (ZK) ise,karşısındaki bireyin ne düşündüğünü/hissettiğini, niyetini yorumlayabilmek için gerekli olan bilişsel kapasiteyi tanımlar. Bu çalışmada; epilepsi hastalarında sosyal kognisyonda bozulma varlığı,sosyal kognisyon ile iyi oluş ve öz-duyarlılık arasındaki ilişki araştırılmıştır.

Gereç ve Yöntem:

Çalışmaya bilişsel test ve ölçek uygulaması için yeterli bilişsel düzeye sahip, epilepsi tanısı ile izlenen 21 hasta ile yaş, cinsiyet ve eğitim düzeyi eşleştirilmiş 21 sağlıklı kontrol alındı.Çalışma grubuna Gözlerden Zihin Okuma Testi (GZOT),Yüzlerden Duygu Tanıma Testi (YDT),Pot Kırmayı Anlama Testi (GAF Testi) yapıldı ve Psikolojik İyi Oluş Ölçeği ile Öz-duyarlılık Ölçeği uygulandı.

Bulgular:

Epilepsi grubunun yaş ortalaması 32.28+10.89,sağlıklı grubun ise ortalama 34.90+10.42 olarak saptandı (p=0.473).Cinsiyet ve eğitim düzeyleri açısından iki grup arasında anlamlı fark saptanmadı (sırasıyla; p=0.163, p=0.074).Epilepsi grubunun YDT ve GZOT doğru cevap sayıları sağlıklı gruba göre anlamlı düzeyde düşüktü (sırasıyla; p=0.001, p=0.041).GAF testinde toplam doğru sayıları karşılaştırıldığında; epilepsi grubunun daha kötü performans gösterdiği görüldü (p=0.029).İki grup arasında İyi Oluş Ölçeği ve Öz-duyarlılık alt test puanları açısından anlamlı fark izlenmedi. Hem epilepsi grubunda hem de sağlıklı grupta GZOT ve YDT arasında iyi derecede ilişki saptandı (sırasıyla; r=0.506, r=0.698).Epilepsi grubunda GAF testi ile GZOT, YDT ve İyi Oluş Ölçeği ve Öz-duyarlılık ölçeği arasında anlamlı korelasyon saptanmazken, sağlıklı grupta GAF testi ile İyi Oluş Ölçeği arasında orta derecede ilişki saptandı (r=0.452).Ayrıca sağlıklı grupta İyi Oluş Ölçeği ile Öz-duyarlılık alt testlerinden Öz-sevecenlik arasında anlamlı korelasyon saptandı (r=0.593).

Sonuç:

Bu çalışma ile epilepsi hastalarının, karşısındakinin duygu ifadesini tanımada sağlıklılardan daha kötü performans sergilediği, GZOT skorlarının yanı sıra GAF testinde de sağlıklılara göre daha düşük puan aldıkları gösterilmiştir. Epilepsi hastalarının, diğer bireylerin zihinsel durumunu anlamada ve duygu ifadelerini tanımada daha kötü performans gösterdiği, sağlıklılarda gösterilen iyi oluş hali ile sosyal kognitif performans arasında anlamlı ilişkinin, epilepsi hastalarında görülmediği saptanmıştır.

BP - 146 FONKSİYONEL HAREKET BOZUKLUĞU: BİLATERAL PSÖDO-ABDUSENS PARALİZİSİ

ZEYNEP BÜŞRA SOYSAL , AYBALA NESLİHAN ALAGÖZ , SENA DESTAN BÜNÜL

KOCAELİ ÜNİVERSİTESİ TIP FAKÜLTESİ

Olgu:

GİRİŞ:

Fonksiyonel göz hareket bozuklukları sıklıkla başka fonksiyonel nörolojik semptomlarla beraber seyreden, diğer fonksiyonel nörolojik hastalıklar arasında daha az fark edilen hastalıklar arasında yer almaktadır. Biz bu olgu ile; 1 ay boyunca diplopi yakınması olan ve fonksiyonel göz hareket bozukluğu tanısı alan bir hastayı sunmayı hedefledik.

OLGU:

33 yaşında kadın hasta, 1 ay önce başlayan diplopi ve bulanık görme yakınması ile başvurdu. 3 ay önce, 10-30 dakika arası süren ve birkaç kez tekrarlayan bilateral gözlerde kararma ve ara ara, kısa süreli tam görme kaybı şeklinde tariflenen yakınmaları ve 2 ayda %20 kilo kaybı olmuş. Hastanın özgeçmişinde; 2 aylıkken atrial septal defekt tanısı aldığı ancak takiplerinde gerilediği, 1,5 yaşında guatr tanısı aldığı ve 7 yaşında yapılan total tiroidektomi sonrası gelişen hipokalsemi ve hipotiroidi için tedavi gördüğü ve 25 yaşında başlayan epilepsi öyküsü saptandı. Nörolojik muayenesinde; bilateral dışa bakış kısıtlılığı, proptozis ve primer pozisyonda göz açma kapama sırasında her iki gözde içe kayması mevcuttu. Fizik muayenesinde; mikrosefali ve düşük yerleşimli kulak ve geniş burun kökü görüldü. Orbita, hipofiz, beyin ve beyin anjiografik manyetik rezonans görüntülemede patolojik bulgu saptanmadı. Hastanın bilateral 6. kranial sinir felci ön tanısı ile araştırma amacıyla yapılan servis yatışı sırasında izlenen epileptik nöbet ve psödo-nöbetlerinin bir arada olması üzerine Psikiyatri ile konsulte edildi. Hasta, psikiyatrik muayene sonrasında diplopi yakınmasının geçtiğini belirtti ve hastanın nörolojik muayenesinde bilateral dışa bakış kısıtlılığının düzeldiği görüldü. Aynı gün içerisinde tekrarlayan diplopi şikayeti ve dışa bakış kısıtlılığı olduğu sırasında; hastanın dikkatini dağıtarak yapılan muayenelerde dışa bakış kısıtlılığında düzelme görüldü. Hastanın kendisi ve yakını tarafından emosyonel stres sonrası diplopi geliştiği ve stres ortadan kalkınca düzeldiğini fark ettikleri belirtildi. Hastaya; fonksiyonel göz hareket bozukluğu tanısı kondu.

SONUÇ:

Fonksiyonel göz hareket bozukluklarında, tipik olarak; ani başlangıçlı, fluktuasyon gösteren veya dikkat dağıtmayla semptom ve şikayetlerin geçtiği, fiziksel emosyonel stres ile şiddetlendiği, diğer fonksiyonel nörolojik semptomların eşlik edebildiği özellikte abnormal göz hareketleri görülmektedir. İstemli nistagmus (fonksiyonel göz osilasyonları), fonksiyonel konverjans paralizisi, konverjans spazmı ve fonksiyonel bakış kısıtlılığı en sık görülen fonksiyonel göz hareket hastalıklarındandır. Fonksiyonel nörolojik bozuklukların geç tanı alması, gereksiz klinik başvuruların olması, tetkik ve tedavilerin yapılması nedeniyle tanınması önemlidir. Bu olgu ile fonksiyonel hastalıklarda farklı semptomatoloji ve presentasyonların akılda tutulmasını hatırlatmak amacıyla paylaşmaya ve tartışmaya değer bulduk.

BP - 147 GEÇİCİ İSKEMİK ATAK KLİNİĞİ İLE BAŞVURUP YENİ TANI ALAN NÖROFİBROMATOZİS TİP 1 OLGUSU

ECEM AĞDAK , FATMA ÜNAL , FATMA GENÇ , SERKAN ÖZBEN

ANTALYA EĞİTİM VE ARAŞTIRMA HASTANESİ NÖROLOJİ KLİNİĞİ

Olgu:

GİRİŞ: Nörofibromatozis Tip 1 (NF1) toplumda en sık görülen nörokutanöz sendrom ve en yaygın görülen tek gen hastalığıdır. Toplumda 1/2500-3000 sıklıkta görülmektedir. Otozomal dominant kalıtım gösterir. Bununla birlikte, vakaların yaklaşık %50si hastalığın herhangi bir ailevi geçmişi olmaksızın yeni mutasyonlar (de novo) ile karşımıza çıkmaktadır. NF1, Ras/MAPK yolundaki bir genin mutasyonundan kaynaklandığı tespit edilen ilk sendromdur. Geni 17q11.2 kromozomunda bulunan büyük bir gendir ve nörofibromin adlı proteini kodlar. Nörofibromin tümör baskılayıcı olarak fonksiyon görmektedir. Dolayısıyla, NF1'de tanımlanan gende oluşan mutasyon çeşitli tümöral oluşumların gelişmesine neden olur.

NF1, cilt, periferik ve santral sinir sistemi, kemik ve yumuşak dokuyu etkileyebilen, multisistem tutulumu ve kansere yatkınlığın arttığı bir klinik tablodur.

OLGU SUNUMU: 22 yaşında kadın hasta başvurusundan birkaç gün önce başlayan farklı zamanlarda beş kez tekrarlayan ve vücudunun sol ve sağ tarafında yaklaşık 1 saat sürüp düzelen uyuşmalar olması ve sonrasında sol tarafında uyuşmanın geçmemesi ve bir kere olup bir gün sürüp düzelen ağızda kayma şeklinde şikayetleri nedeniyle polikliniğimize başvurdu. Hastanın özgeçmiş ve soygeçmişinde bilinen anlamlı bir özellik ve kullandığı ilaç yoktu. Nörolojik muayenede solda yüzü içine alan hemihipoestezi vardı. Hastaya yapılan kranial manyetik rezonans görüntülemede (MRG) sağ tarafta lentiform nükleus posteriorunda boyutları 22x14 mm boyutlarında, sol tarafta kaudat nükleus lokalizasyonunda 7 mm çapında T2 ve FLAIR sekanslarda hiperintens karakterde izlenen, diffüzyon kısıtlılığı göstermeyen, T1 ağırlıklı sekanslarda hipointens izlenen ve periferik kontrast tutulumu gösteren lezyonlar izlendi. Hastanın klinik olarak geçici iskemik atak düşündüren şikayetleri olması nedeniyle hastaya astilsalisilik asid 100mg/gün tedavisi başlandı ve genç strok ve demyelinizan hastalık, vaskülit gibi tablolar açısından araştırılmak üzere yatırıldı. Hasta kardiyolojiye danışıldı kardiyak patoloji saptanmadı. Hastanın karotis-vertebral arter doppler ultrasonu normal olarak izlendi. Vaskulit ön tanısıyla yapılan dijital substraksiyon anjiyografide anlamlı bir patoloji saptanmadı. Servikal MRG'de anlamlı bir patoloji saptanmadı. Görsel uyandırılmış potansiyel latansları normaldi. Lomber ponksiyon yapılan hastanın beyin omurilik sıvısı basınç ve biyokimya değerleri normaldi, hücre izlenmedi. Oligoklonal band negatif saptandı ve IgG indeksi normal bulundu. Hastanın fizik muayenesinde sol diz kapağında ve sırtında birer adet kahverengi hiperpigmente Cafe-au-lait makülleri olduğu düşünülen lezyonlar tespit edildi.Yapılan tetkikler, mevcut klinik ve nörogörüntülemeler ile birlikte hastanın nörofibramatozis tip 1 ile uyumlu olduğu düşünüldü.Hastanın kranial MRG'deki lezyonları NF1 ile uyumlu hamartoma ait olarak değerlendirildi.

SONUÇ:
NF1'li olgularda genelde otizm, mental retardasyon, dikkat eksikliği hiperaktivite ve epilepsi gibi nörobilişsel sistem bozuklukları görülebilmektedir. NF1in başlıca klinik belirtileri arasında çoklu cafe au lait makülleri, intertriginöz çillenme, çoklu kutanöz nörofibromlar, deri altı veya derin nodüler nörofibromlar, pleksiform nörofibromlar ve karakteristik oküler belirtiler bulunmakla birlikte NF1li kişilerde öğrenme, davranış ve sosyal uyum sorunları olağandışı bir şekilde yaygın olduğu bilinmektedir.Sıklıkla bazal gangliyonlar, beyincik, beyin sapı ve subkortikal beyaz cevherde bulunan gliozis ya da hamartomöz lezyonların displastik glial proliferasyon ile ilişkili olarak miyelin içinde artmış sıvıyı yansıttığı düşünülür. Malign davranış göstermezler ve parestezi hipoestezi gibi nörolojik defisitlerle ilişkili değildirler, yetişkin dönemde kaybolabilirler. Ancak bizim vakamızda hastanın muayenesinde sol hemihipoestezi mevcuttu ve öyküsünde yaklaşık 1 saat süren hemihipoestezi şeklinde ataklar tarif etmekteydi.Biz burada geçici iskemik atak benzeri NF1 İçin tipik olmayan bir klinikle başvuran vakamızı sunarak, ciltte cafe-au-lait makülleri saptanmasında, nörolojik muayene kadar fizik muayenenin de önemli olduğunu ve cilt lezyonlarının atlanmaması gerektiğini vurgulamak istedik.

BP - 148 HIV İLİŞKİLİ PROGRESİF MULTİFOKAL LÖKOENSEFALOPATİ OLGUSU

ZEYNEP BÜYÜKORHAN [1], EBRU GÜNDOĞAN [2], EBRAR BEŞLİ [1], ŞADİYE GÜMÜŞYAYLA [2], GÖNÜL VURAL [2]

[1] *ANKARA ŞEHİR HASTANESİ NÖROLOJİ KLİNİĞİ*
[2] *YILDIRIM BEYAZIT ÜNİVERSİTESİ TIP FAKÜLTESİ,ANKARA ŞEHİR HASTANESİ NÖROLOJİ KLİNİĞİ*

Olgu:

GİRİŞ

İnsan immün yetmezlik virüsü (HIV) enfeksiyonu günümüzde artan sıklıkla görülmekte, hastalarda bazen ilk yakınma ve bulgular santral sinir sistemi ile ilişkilidir.Serebral toksoplazmoz, PML, kriptokok, CMV enfeksiyonu, SSS tüberkülozu, SSS lenfoması bu hastalarda görülen fırsatçı enfeksiyonlar ve kanserlerdir.Anti-retroviral tedavilerin gelişimi ile insidansı azalsa da HİV enfeksiyonu PML'e neden olan durumların başında gelmektedir.Bu olguda, Ankara Şehir Hastanesine başvuran HIV taşıyıcısı olan ancak takipsiz kalan hastada nörolojik tutulum özelliklerini ve PML tanısına nasıl gidildiğini paylaşmak istedik.

OLGU

54 yaş erkek hasta kollarda ve bacaklarda uyuşma, güçsüzlük, baş dönmesi,çift görme, nefes darlığı, öksürük ve yorgunluk şikayetleri ile ileri inceleme amaçlı nöroloji servisine yatırıldı.Nörolojik muayenesinde sol hemihipoestezi, sol taraflı serebellar testlerde beceriksizlik, sola ataksik yürüyüş, derin tendon reflekslerinde solda artış saptandı.Hastanın HIV progresyonu açısından gönderilen tetkiklerinde HIV RNA 19578091 kopya/ml olarak saptandı.Hastanın kontrastlı kraniyal MRG de bilateral orta serebellar pedinküllerde, ponsta, mezensefalonda nükleus ruber lokalizasyonunda,bilateral talamus medialinde T2 ağırlıklı sekanslarda hiperintens,kontrast tutulumu göstermeyen sinyal değişikliği vardı.Klinik ve radyolojik bulguları ile PML düşünülen hastanın BOS hücre sayımında lökosit görülmedi, eritrosit 80 mm3, biyokimyasında glukoz 31 mg/dL (Eş zamanlı kan şekeri 119 mg/dL), protein 533,14 mg/dL idi. BOS HIV RNA pozitif ve 123244 kopya / ml, BOS JC virüs pozitif ve 23449 kopya /ML saptandı.PML düşünülüp ART tedavi başlanan ve plazmaferez planlanan hasta enfeksiyon hastalıkları kliniğine devir edildi.

TARTIŞMA

PML, JCV'nin neden olduğu lezyon yerleşimlerine göre çeşitli progresif nörolojik semptomlarla ortaya çıkan SSS nadir ve ölümcül bir demiyelinizan hastalığıdır.Kraniyal MRG'de tipik olarak serebral hemisferlerin subkortikal bölgesinde ve serebellar pedinküllerde kontrast tutmayan, ödem etkisi olmayan, bilateral ve asimetrik demiyelinizan lezyonlar görülür. BOS'de JCV DNA'nın gösterilmesiyle tanı doğrulanır. Biz HIV pozitifliği olan bir bireyde nörolojik bulgular geliştiğinde bu durumun hem pek çok düzeyde virusun sinir sistemini doğrudan tutabileceğine hemde bu hastalarda mevcut olan immun yetmezliğe bağlı fırsatçı enfeksiyonların ikincil olarak gelişebileceğine dikkat çekmek istedik.

BP - 149 HUZURSUZ BACAK SENDROMUNUN DİYABETİK HASTALARDA GÖRÜLME SIKLIĞI

ŞERİFE NEŞE ERDOĞAN , FİGEN TUNALI , HANDAN MISIRLI

SAĞLIK BİLİMLERİ ÜNİVERSİTESİ HAYDARPAŞA NUMUNE EĞİTİM VE ARAŞTIRMA HASTANESİ

Amaç:

Huzursuz Bacak Sendromu(HBS), istirahat ve gece ortaya çıkan, özellikle alt ekstremitelerde hareket ettirme dürtüsü ile karakterize, rahatsız edici duyusal ve motor semptomları olan bir hareket bozukluğudur. Bu yaygın durum genel popülasyonun %7-10unu etkiler ve sıklıkla fark edilmez.

HBS idiopatik ve semptomatik olarak iki şekilde ortaya çıkabilir.

Semptomatik HBSye yol açan hastalıklar; Diyabetes Mellitus, Demir eksikliği anemisi, Üremi, Romotoid Atrit ve Gebeliktir.

HBS etyolojisi kesin olarak bilinmemekle beraber, Diyabetes Mellitusa sekonder olarak da ortaya çıkabilmektedir.

Bu çalışmamızın amacı diyabetik hasta grubunda HBS sıklığını saptayıp etkileyen faktörleri tespit etmektir.

Gereç ve Yöntem:

Bu çalışmaya Haydarpaşa Numune Eğitim ve Araştırma Hastanesi Nöroloji Polikliniğine başvuran kesin Diyabetes Mellitus tanısı almış 300 hasta dahil edilmiştir.

Uluslararası HBS çalışma grubunun(IRLSSG) tanı kriterlerine göre hastalara HBS tanısı konmuştur.

Uluslararası HBS şiddet skalası(ILRS) ölçeğine göre hastaların HBS şiddetleri değerlendirilmiştir.

Bulgular:

Çalışmaya alınan 300 diyabetik hastanın 75inde(%25) HBS bulundu. Bunlardan sadece 5(%6.6) tanesi tedavi alıyordu.

Sonuç:

Diyabetik hastalarda HBS sıklığını araştırmak için çok detaylı anamnez, fizik ve nörolojik muayene yapılması gerekmektedir.

Bizim bu çalışmadaki amacımız, hem diyabetik hastalarda HBS sıklığını vurgulamak, hem de bu hastalarda uygun tedavi planlayarak yaşam kalitelerini artırmaktır.

Az sayıda çalışma olduğu için daha kapsamlı ve hasta sayısının fazla olduğu çalışmalara ihtiyaç olmaktadır.

BP - 150 KAFA İÇİ BASINÇ ARTMASI SENDROMU'NDA AYIRICI TANI: KARSİNOMATOZİS SEREBRİ OLGU SUNUMU

BERKAY GÜVENİR , ŞULE KAHRAMAN , NURHAN KAYA TUTAR , EDA ÇOBAN , NİLÜFER KALE İÇEN

SAĞLIK BİLİMLERİ ÜNİVERSİTESİ BAĞCILAR EĞİTİM VE ARAŞTIRMA HASTANESİ

Olgu:

AMAÇ

Kafa içi basınç artışı sendromu(KİBAS) birçok nörolojik ve nöroşirürjikal hastalığın gelişim sürecinde karşımıza çıkar. Nadiren kendiliğinden iyileşmeler görülse de genelde ilerleyici bir tablodur. KİBAS'ta ana bulgu ve belirtiler baş ağrısı , bulantı/kusma , papilödem ve bilinç değişiklikleridir.

Leptomeningeal karsinomatozis malign hücrelerin leptomeninksleri infiltrasyonuyla gelişen, tüm kanserlerde görülebilecek yaygın bir komplikasyondur. Sıklıkla meme ve akciğer kanseri, lenfoma ve lösemilerle ilişkilidir.Mide kanserine bağlı olarak gelişen az sayıda olgu bildirilmiştir.
Nöroloji Kliniğimize baş ağrısı ve bulanık görme şikayeti ile başvuran, bilinen taşlı yüzük mide kanseri tanısı olan ve BOS'da sitolojik incelemeler sonucunda leptomeningeal karsinomatozis saptanan bir olgu paylaşılacaktır.

OLGU.
50 yaşında erkek hasta 1 haftadır olan baş ağrısı ve 3 gündür olan bulanık görme şikayetleri ile kliniğimize başvurdu.Kontrastlı Beyin MR'da hidrosefali ve meningeal kontrastlanma görülmedi.Kontrastlı orbita MR'da bilateral optik sinirler normal kalınlık ve sinyal özellikleri ile izlendi. Bilateral ışık refleksleri alınamadı. Fundusta bilateral papil ödem ve damarlarda kıvrımlanma artışı izlendi.LP yapıldı. LP'de BOS açılış basıncı :49.5 cm H2O saptandı. BOS sitolojik inceleme gönderildi. Hastaya Asetezolamid tedavisi başlandı. Bulanık görme şikayetlerinde azalma olan hastanın görme keskinliği sağ gözde : 0,4 ; sol gözde :0,6 saptandı.bilateral optik disk sınırları silik ve eleve, papil ödemle uyumlu olarak izlendi. Hastaya 1 hafta 1 gr Intravenöz Metilprednizolon(IVMP) tedavisi başlandı. BOS sitolojik incelemesinde aktive monositler, lenfositler, iri hiperkromatik nükleuslu, dar sitoplazmalı, nükleositoplazmik oranı yüksek hücreli, mitotik figürler saptandı. İmmünsitokimyasal olarak tarif edilen hücrelerin bir kısmı CDX2 pozitif boyanma gösterdi. Bilinen taşlı yüzük hücreli mide kanseri tanısı olan hastada leptomeningeal karsinomatozis düşünüldü.

SONUÇ.
KİBASlı olgularda nadiren hidrosefali ve meningeal kontrastlanmanın görülmediği olgular mevcuttur. Bu nedenle KİBASlı olgularda leptomeningeal karsinomatozis tanısının atlanmaması amacıyla BOS sitolojisi mutlaka incelenmelidir.

BP - 151 KRONİK BAŞ AĞRISI VE KRANİYAL SİNİR TUTULUMU İLE SEYREDEN TEKRARLAYAN İDİYOPATİK HİPERTROFİK PAKİMENENJİT

BÜNYAMİN TOSUNOĞLU , SEYFİ EMRE AKSOY , NİLAY KAYA , BURCU GÖKÇE ÇOKAL , HAFİZE NALAN GÜNEŞ

ANKARA EĞİTİM VE ARAŞTIRMA HASTANESİ, NÖROLOJİ

Olgu:

ÖZET: İdiyopatik hipertrofik pakimenenjit (IHP), beyinde ve/veya omurilikte dura materin lokalize veya yaygın kalınlaşmasına neden olan nadir, fibrozan inflamatuar bir hastalıktır. Tutulum yerine göre kraniyal, spinal ve/veya kraniospinal pakimenenjit olabilir. Vakamızda 34 yaşında kadın 6. Kraniyal sinir tutulumu ve baş ağrısı ile başvurup diğer nedenlerin ekartasyonu ve santral sinir sistemi görüntülemeleri sonucu idiyopatik hipertrofik pakimenenjit tanısı almış, başlangıçta steroid tedavisine yanıt alınmış ancak tekrarlayan ataklarla steroide yanıtı azalmış hastamızın bir sene boyunca takip edilen klinik, radyolojik izlemi ve tedavisi sunulmuştur.

Anahtar Kelimeler: idiyopatik, pakimenenjit, steroid, sarkoidoz, malignite

BP - 152 MULTİPL SKLEROZLU BİREYLERDE FİNGOLİMOD TEDAVİSİNİN BİLİŞSEL İŞLEVLERE ETKİSİ: 2 YILLIK İZLEM ÇALIŞMASI

Bu bildiri geri çekilmiştir.

BP - 153 MULTİSİSTEM ATROFİ TİP C BENZERİ NÖROLOJİK VE GÖRÜNTÜLEME BULGULARI İLE PREZENTE OLAN WOLFRAM SENDROMU OLGUSU

SAHİB ROVSHANOV , RUHİD KERİMOV

ÖZEL KORU HASTANESİ, NÖROLOJİ KLİNİĞİ, ANKARA

Olgu:

Wolfram Sendromu (WS) nadir görülen, otozomal resesif geçişli, DİDMOAD (Diabetes İnsipidus, Diabetes Mellitus, Optik Atrofi, Sağırlık) olarak da bilinen multisistem tutulumlu nörodejeneratif hastalıktır. Nörolojik belirtiler hastaların %60'ından fazlasında gelişmekte olup çoğunlukla erken erişkinlik döneminde başlayan denge ve koordinasyon bozuklukları ile karakterizedir. Görüntüleme bulgularında görülen bulgular diğer nörodejeneratif hastalıklar ile benzer özellikler gösterebilir. Burada da Multisistem Atrofi Tip C (MSA-C) benzeri klinik ve radyolojik bulgular ile prezente bir WS tanılı hastadan bahsedilmektedir.

37 yaşında erkek hasta, 5 aydır olan dengesizlik ve hareketlerde yavaşlama şikayetleri ile kliniğimize başvurdu. Hastanın 15 yaşından beri bilinen tip 1 Diabetes Mellitus (DM) tanısı olup, bu nedenle insülin tedavisi almaktaydı. Çocukluk yaşlarından görmesinin bozuk olduğunu ve 15 yaşındayken Optik Atrofi tanısı aldığını belirtti. Ayrıca Bipolar bozukluk nedeniyle Risperidon ve Essitalopram ve nöropatik yakınmalar nedeniyle Gabapentin 1800 mg/gün kullanmaktaydı. Soygeçmişinde anne-baba 1.dereceden akraba idi. Abisinin benzer yakınmaları olduğu, MSA tip C ön tanısı düşünüldüğü ve 38 yaşında solunum yetmezliğine bağlı öldüğü öğrenildi. Hastanın nörolojik muayenesinde dizartri, ekstrapiramidal sistem bulguları ve ataksisi vardı. Beyin Manyetik Rezonans Görüntüleme (MRG)'de pons ve mezensefalonda yaygın yama tarzında silik T2 hiperintens sinyal değişiklikleri, ponsta atrofi, bilateral orta serebellar pedinküllerde hafif incelme bulguları tespit edildi. Elektromiyografi (EMG) yapıldı: periferik aksonal nöropati saptandı. Detaylı sorgulama yapıldığında hastanın, kardeşinin ölümü sonrasında genetik test yaptırdığı ve bu test sonucunda DNA Dizi Analizi metodu ile yapılan çalışmada WFS1 Geninin; NM_006005.3 c.2107C>T (P.Arg703Cys) homozigot pozitif saptandığı görüldü. Hastanın diğer sistemleri sorgulandığında idrar yapmakta zorlandığı öğrenildi ve Üroloji bölümü tarafından yapılan testlerinde nörojenik mesane tanısı konuldu. Uyku sırasında apne epizotları olan hastaya Polisomnografi planlandı.

Sonuç olarak klinik bulgular ve genetik test sonucu ile WS tanısı kriterlerini karşılayan hastanın nörolojik belirtileri ile görüntüleme bulguları mevcut hastalığı ile ilişkilendirildi. Hastada klinik değerlendirme yaparken nörolojik ve radyolojik bulgularla yanaşı diğer sistem bulgularının da sorgulanması ve dikkate alınması tanısal açıdan önemlidir.

BP - 154 MYOKLONİLERİN EŞLİK ETMEDİĞİ OPSOKLONUS VAKASI

ESRA BAŞKURT , YEŞİM BECKMANN , CİHAT UZUNKÖPRÜ

İZMİR KATİP ÇELEBİ ÜNİVERSİTESİ, NÖROLOJİ AD

Olgu:

GİRİŞ: Opsoklonus-myoklonus sendromu her yöne kaotik göz hareketleri, gövde ve ekstremitelerde myoklonik atımlar, ataksi ve davranış değişikliğinin eşlik ettiği ender bir bozukluktur. Nadir de olsa bu olaya myokonus eşlik etmeyebilir.

OLGU SUNUMU: Hipotiroidi, DM ve Dikkat Eksikliği ve Hiperaktivite Bozukluğu tanıları olan 38 yaş kadın hasta 1 haftadır olan binokuler çift görme, istemsiz göz hareketleri ve odaklanamama nedeniyle göz hastalıkları polikliniğine başvurmuş. Patoloji saptanmaması üzerine nöroloji polikliniğine başvuran hastanın yapılan nörolojik muayenesinde primer pozisyonda ve her yöne bakışta aritmik düzensiz informe göz hareketleri gözlendi. Hastada ön planda opsoklonus düşünüldü. Eşlik eden olası maligniteye yönelik tümör belirteçleri, paraneoplastik panel, torakoabdominal BT, mamografi ve jinekolojik muayene yapıldı. Tümör belirteçleri, otoantikorlar ve paraneoplastik panel negatif saptandı. Jinekolojik bakıda da patoloji izlenmeyen hastanın mamografi sonucu BIRADS-2 olarak değerlendirildi. İleri inceleme amacıyla endoskopi ve kolonoskopi yapıldı. Patoloji izlenmemesi üzerine PET-CT çekildi ve herhangi bir patolojik FDG tutulumu gözlenmedi. Hastanın yapılan kraniyal MRG'si ile Anti-NMO IgG ve Anti-MOG IgG negatif saptandı. Tedavi maksatlı 1 gr/günden 10 gün IVMP verildi ancak klinik olarak herhangi bir düzelmeme sağlanmaması nedeniyle gün aşırı 5 kür Plazmaferez uygulandı. Plazmaferez sonrası klinik olarak kısmi fayda izlendi. Tedavi bitimini takiben 2 gr/kg'dan 5 gün süre ile IVIG tedavisi verildi ve hastanın opsoklonusu tama yakın düzeldi. Daha sonra aylık IVIG tedavisi verilmek üzere hasta taburcu edildi.

TARTIŞMA: Opsoklonus, altta yatan maligniteye bağlı gelişebilen bir klinik durum olsa da hastalarda eşlik eden herhangi bir patoloji saptanmayabilir. İleri inceleme sonucunda maligniteye ait bir bulgu saptanmasa da hastalar yakın izleme alınmalıdır. Tedavide steroid, IVIG ve plazmaferez kullanılabilir.

BP - 155 NÖROMİYELİTİS OPTİKA SPEKTRUM BOZUKLUĞU OLAN KİŞİLERİN DEMOGRAFİK VE KLİNİK ÖZELLİKLERİ

Bu bildiri geri çekilmiştir.

BP - 156 OKRELİZUMAB TEDAVİSİ ALAN MULTİPL SKLEROZLU BİREYLERDE BİLİŞSEL İŞLEVLERİN İNCELENMESİ: 2 YILLIK İZLEM ÇALIŞMASI

Bu bildiri geri çekilmiştir.

BP - 157 SARS-COV-2 ENFEKSİYONU İLE AKUT BÖBREK YETMEZLİĞİNE EŞLİK EDEN SİTOTOKSİK KORPUS KALLOZUM LEZYONU

ALEVTİNA ERSOY

ERZİNCAN BİNALİ YILDIRIM ÜNİVERSİTESİ

Olgu:

GİRİŞ

Reversible splenium lezyonu sendromu (RESLES), manyetik rezonans görüntülemede korpus kallozumun spleniumunda geri dönüşümlü bir lezyonu tanımlayan nadir bir antitedir. Bu bildiride, enfeksiyöz ve metabolik sebeplere bağlı RESLES olgusunu sunmak istedik.

OLGU

Elli yedi yaşında erkek hasta uykusuzluk ve nefes darlığı nedeniyle acil servise başvurmuş. Genel durumu orta, oksijen satürasyonu 80 mmHg. Bilinci açık, tüm vücutta ince postural, ellerde hafif flapping tremor mevcuttu. C-reaktif protein 350,2 mg/L (0-5 mg/L), kreatinin 3,15 mg/dL (0,66-1.09 mg/dL), WBC 20,8x10^3/µL (4,0-11,0x10^3/µL) idi. Difüzyon manyetik rezonans görüntülemede, korpus kallozum splenium ortasında oval bir difüzyon kısıtlanması saptanmıştır. Toraks bilgisayar tomografisinde CORADS-5 ile uyumlu yaygın buzlu cam bulguları rapor edilmiştir. Nefroloji bölümüne danışılan hastada akut böbrek yetmezliği düşünülmüştür. Göğüs ve Enfeksiyon hastalıkları bölümlerince iki SARS-CoV-2 PCR testleri negatif olmasına rağmen COVID ile uyumlu pnömoni düşünülmüş, hastanın COVID servisine yatışı yapılmıştır. Tüm klinik ve laboratuar verileri değerlendirerek hastada sitotoksik korpus kallozum lezyonu düşünülmüştür. Altta yatan hastalıkların tedavisi ile lezyonu 1 ay içinde kaybolmuştur.

TARTIŞMA

RESLES ilk olarak 1999 yılında Kim ve arkadaşları tarafından anti-epileptik ilaçlara bağlı olarak rapor edilmiştir. Ayrıca, psikotrop ve kemoterapi ilaçlarının kullanımında, gastroenterit, pnömoni, venöz sinüs trombozunda, anti-VKG antikor pozitifliğinde, trombotik trombositopenik purpurada, postpartum dönemde RESLES tanımlanmıştır. RESLES'ten birkaç mekanizma sorumlu olabilir. Bunlar; miyelin ödemi, hiponatremi, oksidatif stres, otoimmünite, inflamasyon, sitotoksik ve vazojenik ödemdir. RESLESin klinik semptomları arasında bilişsel bozulma, nöbetler, davranış değişiklikleri, şaşkınlık, uykusuzluk, konfüzyon, akut idrar retansiyonu, deliryum, motor bozulma, boyun ağrısı, koma, senkop, titreme, ataksi, dizartri vb. tanımlanmıştır. Tedavi genellikle altta yatan hastalığa yönelik uygulanmaktadır. RESLES'in spesifik tedavisi yoktur. Lezyon genellikle 1 ay içinde kaybolmaktadır. Hastamızda akut böbrek yetmezliği ve SARS-CoV-2 enfeksiyonu tespit edilmiştir. Bunların tedavisi ile nörolojik şikayetleri gerilemiş, 1 ay sonra kontrol nörogörüntülemede korpus kallozum lezyonu saptanmamıştır.

SONUÇ

RESLES, genellikle enfeksiyöz, metabolik, toksik gibi değişken etiyolojilere sahiptir ve hızlı tedavi edilirse prognozu iyidir.

BP - 158 SMART SENDROMU'NDA ASL'NİN TEMPORAL REZOLÜSYONU

ÖZGE BERNA GÜLTEKİN-ZAİM [1], NEŞE DERİCİOĞLU [1], RAHŞAN GÖÇMEN [2], MEHMET AKİF TOPÇUOĞLU [1]

[1] *HACETTEPE ÜNİVERSİTESİ TIP FAKÜLTESİ NÖROLOJİ ANABİLİM DALI*
[2] *HACETTEPE ÜNİVERSİTESİ TIP FAKÜLTESİ RADYOLOJİ ANABİLİM DALI*

Olgu:

Giriş: SMART Sendromu (stroke-like migraine attacks after radiation therapy) radyoterapiye bağlı olarak ortaya çıkan geç dönemde dekadlar sonra dahi görülen bir komplikasyondur. Hemiparezi, afazi, duyusal semptomlar, kognitif etkilenme, nöbetler ve baş ağrısının olduğu rekürren subakut epizotlarla ortaya çıkmakta ve karakteristik görüntüleme özelliklerine sahiptir.

Olgu: Bilinen opere akciğer adenokarsinomu tanısı olan, sağ pariyetal parenkimal metastazı, sağ parietal lezyona yönelik metastazektomi ve sonrasında radyoterapi yapılan (12 sene önce, 300 cgy/gün dozunda toplamda 3000 cGy) 70 yaşında erkek hasta bir haftadır olan baş ağrısı, sol taraflı kuvvetsizlik, his kaybı ve görme kaybı ile acil servise başvurdu. Nörolojik muayenesinde sol taraflı ekstremitelerde parezi, hipoestezisi ve sol homonim hemianopsisi mevcuttu. MRG'de sağ temporo-parieto-oksipital kortikal kalınlaşma, T2 sinyal artışı ve kontrastlanma saptandı. ASL perfüzyon tetkikinde aynı alanda perfüzyon artışı izlenen hasta SMART sendromu olarak değerlendirildi. EEG'de sağ hemisferde yaygın teta frekansında yavaş dalgalarla karakterize hafif derecede bir zemin aktivitesi düzensizliği, sağ sentro-temporo-parietal bölgede altı kez ortaya çıkan ve belirgin bir klinik bulgunun eşlik etmediği 20-30 sn. süreli subklinik iktal kayıtlar izlendi. Levetirasetam 1000 mg ve deksametazon 8 mg tedavileri başlandı. Tedaviye klinik yanıtı olan hastanın 10 gün sonra çekilen kontrol görüntülemede sağ serebral hemisferdeki perfüzyon değişiklikleri normalize olduğu ve sağ temporo-parietaldeki kortikal ödem-sinyal artışı ve kontrastlanmanın azaldığı izlendi. Kliniği düzelen hastanın altı ay sonra çekilen kontrol görüntülemesinde SMART ile uyumlu kortikal-subkortikal değişiklikler ve MR perfüzyon değişikliklerinde tam düzelme ve interval süreçte gelişmiş hacim kaybı görüldü.

Tartışma: SMART sendromunda görüntülemede karakteristik olarak kortikal kontrastlanma, T2-FLAIR sekanslarında hiperintens görünüme daha az sıklıkta DWI'da difüzyon kısıtlılığı eşlik etmektedir. Lezyonlar genellikle unilateral, vasküler sulama alanına uymayan daha önce radyoterapiye maruz kalmış bölgelerde ortaya çıkmaktadır. Perfüzyon tetkikinde ise artmış serebral kan akımı ve hacmi ile birlikte hiperperfüzyon görülmektedir. Süresi değişken olmakla birlikte tedavi ile çoğu olguda hem klinik hem radyografik düzelme görülür. Rezolüsyonun takibinde, kontrastsız olması ile avantajı olan günümüzde yaygınlaşan ASL tetkiki de yol gösterici olmaktadır.

BP - 159 TEKRARLAYAN NÖBET VE PSİKİYATRİK BULGULAR İLE PREZENTE OTOİMMUN ENSEFALİT OLGUSU
TEKRARLAYAN NÖBET VE PSİKİYATRİK BULGULAR İLE PREZENTE OTOİMMUN ENSEFALİT OLGUSU

GAMZE ŞAHİN [1] GÜLSEN KARACA SARI [1] HALİL İBRAHİM ALBAY [1] AYSEL TEKEŞİN [1] UFUK EMRE TOPRAK [1]

1- İSTANBUL EĞİTİM VE ARAŞTIRMA HASTANESİ

Olgu:

GİRİŞ

Otoimmun ensefalit; nöral antijenlere karşı gelişen immun reaksiyon sonucu ortaya çıkan klinik bir tablodur.Otoimmun ensefalopati tetradı subakut kognitif yıkım,psikiyatrik bulgular hareket bozuklukları ve epileptik nöbettir. Bu olgumuzda tekrarlayan nöbet ve psikiyatrik bulgular ile prezente olan otoimmun ensefalit olgumuzu paylaşmak istedik.

OLGU
66 yaşında erkek hasta son 6 ay içinde haftada 2-3'den fazla nöbet geçirme,bilinç bozukluğu ve psikiyatrik bulgular nedeniyle tarafımıza başvurdu.Hastanın tablosu derinleştirildiğinde 30 yıldır yılda ortalama 1 kez görsel ve işitsel halisünasyonların eşlik ettiği,vücutta kasılma titremenin de eklendiği nöbet öyküsü mevcutmuş.Hastanın levatirasetam 500 2x1,olanzapin 5 mg 1x1,dideral 40 mg 1x0,5, ketiapin 300 mg 1x1 kullandığı öğrenildi.Hastanın nörolojik muayenesinde bilinç konfüze,kısmi koopere, ellerinde istemsiz jerk tarzı sıçramalar,aksiyel ve postural tremor saptandı.Çekilen kranial MR da flair kesitlerde bilateral medial temporal bölgelerde hiperintens alanlar saptandı.Hastaya çekilen EEG de patoloji izlenmedi.Hastaya lomber ponksiyon yapıldı.BOS biyokimyası,hücre sayımı,otoimmun ve kanda paraneoplastik panel gönderildi.BOS protein 618 mg/L saptandı.Otoimmun panelde CASPR2 AB +++ saptandı.Diğer laboratuvar testlerinde patoloji izlenmedi.CASPR2 AB pozitif izlenen hastaya otoimmun ensefalit tanısıyla 5 gün IVIG tedavisi verildi.Hastanın takibinde nöbetleri ve halisünasyonları tekrarlamadı. Kognisyonel durumunda dramatik iyileşme görüldü.Hastada malignite ekartasyonu açısından PET CT çekildi.Patoloji saptanmadı.Hastaya rapel doz IVIG veya IV pulse steroid planlanarak taburcu edildi.

SONUÇ
Davranış değişikliği,kognitif bozukluklar,hareket bozukluğu ve nöbet varlığında,aydınlatılamayan etiyoloji,belirtilerin hızla gelişmesi,BOS'ta inflamasyonun gösterilmesi ve kranial görüntülemelerde ensefaliti destekleyen bulguların olması halinde otoimmun ensefalit düşünülmelidir.

BP - 160 THROMBİTETM THROMBEKTOMİ CİHAZİ: İLK DENEYİMLERİMİZ

ÇETİN KÜRŞAD AKPINAR [1], HASAN DOĞAN [1], BERKHAN TOPAKTAŞ [2], FATİH ÇEKİM [1], ŞÜHEDA ÇALAK [1], ALİ İHSAN YARDIM [1]

[1] *SAMSUN ÜNİVERSİTESİ SAMSUN EĞİTİM VE ARAŞTIRMA HASTANESİ NÖROLOJİ*
[2] *AMASYA ÜNİVERSİTESİ HALK SAĞLIĞI ANABİLİM DALI*

Amaç:

Mekanik trombektomi büyük damar oklüzyonu tanısı alan uygun hastalarda uygulanması gereken bir tedavidir. Teknolojik gelişmelerle birlikte stentretriever cihazlarının damarı açma oranları da yükselmektedir. Bu çalışma da Solitaire stentretriever cihazına benzer özellik gösteren Thrombite cihazı ile mekanik trombektomi uygulanan hastaların sonuçlarını paylaşmak istedik.

Gereç ve Yöntem:

Haziran 2020 ve Haziran 2022 yılları arasında ilk seçenek olarak Thrombite cihazı kullanılan hastalar çalışmaya dahil edilerek retrospektif olarak incelenmiştir. Hastaların demografik ve anjiografik verileri kayıt edilerek literatür verileriyle karşılaştırılmıştır.

Thrombite: S şekilli açık yapıya sahip, helikal açık kenar yapısı sayesinde pıhtı entegrasyonunu artıran, esnek yapısı ile tortiyoz damarlarda kolay ilerleyebilen özelliktedir.

Bulgular:

175 hasta (Kadın 83, erkek 92) da ilk seçenek olarak Thrombite cihazı kullanılmıştır. Ortalama yaş 69.5±12.6, NIHSS 15.1±4.6, ASPECT 8.3±1.4. Semptom-ponksiyon 279.4±126.3, ponksiyon-rekanalizasyon 38.5±24.8. First-pass ve final başarılı rekanalizasyon (mTICI 2b/3) oranları sırasıyla %49.8 ve %89.4. İyi klinik sonlanım (mRS 0-2) %36,9. Farklı damar sulama alanına emboli %1.9 ve semptomatik hemoraji %4 hastada izlendi.

Sonuç:

Stentretriver cihazı kullanılarak yapılan çalışmalarda first pass başarılı rekanalizasyon (mTICI2b/3) oranları %48-63, final rekanalizasyon oranları %72-100 arasında değişmektedir. İyi klinik sonlanım (mRS 0-2) oranları ise %32-72 arasındadır. Semptomatik kanama %1 den %6'ya kadar bildirilmiştir. Thrombite cihazı ile mekanik trombektomi uyguladığımız olgularda literatür ile benzer oranlarda başarı sağladık.

Büyük damar oklüzyonu tanısı ile mekanik trombektomi uygulanacak olgularda Thrombite cihazı güvenilir bir şekilde kullanılabilir.

BP - 161 TERİFLUNAMİD KULLANIMINDA NADİR GÖRÜLEN DERMATOLOJİK YAN ETKİ: PALMAR PÜSTÜLER PSORİASİS

EZGİ DEMİREL ÖZBEK [1], BERİL YEL [2], NESLİHAN AKDOĞAN [2], DENİZ ATEŞ ÖZDEMİR [3], ŞAZİYE ŞULE APRAŞ BİLGEN [4], MERYEM ASLI TUNCER [1]

[1] *HACETTEPE ÜNİVERSİTESİ TIP FAKÜLTESİ, NÖROLOJİ ANABİLİM DALI, ANKARA, TÜRKİYE*
[2] *HACETTEPE ÜNİVERSİTESİ TIP FAKÜLTESİ, DERMATOLOJİ ANABİLİM DALI, ANKARA, TÜRKİYE*
[3] *HACETTEPE ÜNİVERSİTESİ TIP FAKÜLTESİ, PATOLOJİ ANABİLİM DALI, ANKARA, TÜRKİYE*
[4] *HACETTEPE ÜNİVERSİTESİ TIP FAKÜLTESİ, ROMATOLOJİ ANABİLİM DALI, ANKARA, TÜRKİYE*

Olgu:

Giriş: Teriflunamid Multipl Skleroz (MS) tedavisinde birinci basamakta sık kullanılan oral tedavilerden biridir. Kullanımı sırasında alanin aminotransferaz yüksekliği, bulantı-kusma, saçlarda incelme, hipertansiyon ve periferik nöropati sık rastlanan yan etkilerdendir ancak toksik epidermal nekroliz, büllöz pemfigoid, psoriaziform dermatit çok nadir görülmektedir. Bugüne kadar palmar plantar psoriasis görülen toplamda üç vaka bildirilmiştir. Bu olgu sunumunda teriflunomid başlandıktan kısa süre sonra palmar plantar psoriasis gelişen bir hasta tartışılacaktır.

Olgu: 52 yaşında, 2020 yılından beri romatoloji bölümü tarafından ankilozan spondilit (AS) ile takip edilen kadın hasta tarafımıza sağ bacakta olan güçsüzlük ve MRG'de görülen demiyelinizan karakterde lezyonlar olması sebebiyle yönlendirildi. Adalimumab kullanma öyküsü olması sebebiyle anti-TNF kullanımına bağlı sekonder veya primer demiyelinizan hastalık açısından araştırıldı. Semptom başlangıcı adalimumab tedavisinden 3 yıl önce olduğundan, beyin omurilik sıvısı incelemesi primer demiyelinizan hastalık ile uyumlu olduğundan (protein 40mg/dL, IgG indeksi 1,04 ve oligoklonal bant tip 2 pozitif) hasta multipl skleroz (MS) olarak değerlendirildi ve hastaya teriflunamid başlandı. İlaç başlandıktan yaklaşık 2 hafta sonra hastanın sol ayak parmaklarında parmak dorsumlarında deskuamasyon, sağ ve sol 4. parmak arasında maserasyon görüldü. Tedavi başlangıcından 3 hafta sonra ilacı kesildi. Dermatoloji bölümü tarafından değerlendirilen hastaya püstüler ilaç erüpsiyonu ön tanısı ile punch biyopsi yapıldı. Hastanın biyopsisi psöriaziform dermatit ile uyumlu bulundu ve dermatoloji bölümü tarafından teriflunamid ilişkili palmar püstüler psoriasis olarak kabul edildi. Romatoloji bölümü ile birlikte değerlendirilen hastaya uzun dönem tedavi planı olarak okrelizumab başlanmasına karar verildi. İlaç kesiminden sonra hastanın lezyonlarının gerileme eğiliminde olup nörolojik takibi devam etmektedir.

Sonuç: Psoriasis ilaç ilişkili dermatolojik yan etkilerin küçük bir kısmını oluşturmaktadır. MS tedavilerinde bildirilen psoriasis vakalarına bakıldığında en sık suçlanan grup B hücre baskılayıcı immün-modulatör tedavi seçenekleri olsa da nadiren alemtuzumab, glatiramer asetat, dimetil fumarat ve teriflunamid tedavilerinde de karşımıza çıkmaktadır.

BP - 162 SPİNAL EPİDURAL APSE

İREM DENİZ KARAKAYA , MEHMET TECELLİOĞLU

İNÖNÜ ÜNİVERSİTESİ

Olgu:

GİRİŞ:

Spinal epidural apse nadir rastlanan, etkilediği spinal bölgeye göre kliniği değişkenlik gösteren, tanısı genellikle güçlükle konabilen bir patolojidir

OLGU:

48 yaşında kadın hasta, 1.5 ay önce başlayıp giderek artan, boyundan her iki kola yayılan şiddetli ağrı, kollarda uyuşma ile güç kaybı gelişmesi nedeniyle dış merkezce tetkik edilmiş, servikal disk herniasyonu tanısıyla 1.5 ay önce dış merkez beyin cerrahi birimi tarafından servikal epidural steroid enjeksiyonu uygulanmış. Başvurudan 6 gün önce ise dizlerden itibaren istemsiz kasılma, uyuşma, bacaklarda güç kaybı eklenmiş.

Dış merkezde 1.5 ay önce çekilmiş olan kontrastsız servikal mr'ında servikal lordozda düzleşme, C5-6, C6-7 düzeyinde diffüz bulging görülmekteydi.

Özgeçmiş ve soygeçmişinde özellik olmayan hastanın haftada 2-3 adet sigara içme öyküsü mevcut idi. Başvurudan 1 ay önce ÜSYE öyküsü mevcut idi. Kronik ilaç kullanımı, herhangi bir aşı veya covid öyküsü bulunmamakta idi.

Nörolojik muayenede Kas gücü sol alt ekstremite proksimalde fleksiyon 2/5, ekstansiyon -4/5, distal +3/5, sağ alt ekstremite -5/5 gücünde idi, üst ekstremite bilateral proksimal 5/5, bilateral distal kas gücü ve el sıkma 4/5 idi.

Duyu muayenesinde boyundan itibaren ayağa kadar solda hemihipoestezi mevcuttu.

DTR'ler üst ekstremitelerde bilateral +, alt ekstremitelerde bilateral ++ alındı. Babinski bilateral pozitif idi.

Transvers miyelit? ön tanısı ile yatırılan hastadan kranyal ve servikal mr görüldü. servikalde C5-6-7 düzeyinde columna vertebralis anteriorunda, vertebra korpuslarında yükseklik kaybına neden olan, vertebralara bası yapıp destrüksiyona ve spinal kord basısına neden olan, kontrast tutan apse ile uyumlu görünüm tespit edildi.

Enfeksiyon parametrelerinde yükseklik olan hasta enfeksiyona danışıldı ve ampirik antibiyoterapi başlandı. Hasta beyin cerrahiye konsülte edildi. Spinal epidural apse nedeniyle vertebral korpektomi ve stabilizasyon cerrahisi planlanan hasta tarafımıza başvurusunun 5. gününde beyin cerrahi servisine devredildi. Cerrah ekibi tarafından C5-C6 korpektomi, apse drenajı, plak vida ile anterior stabilizasyon işlemi gerçekleşirildi. İşlem sırasında alınan örnek, apse ile uyumlu olarak sonuçlandı. Apse kültüründe duyarlı Staphylococcus Aureus üredi. Hasta yeterli antibiyoterapi ve cerrahi sonrası tama yakın düzelerek taburcu edildi.

Tartışma: Spinal epidural apse, tedavisiz kaldığında yüksek morbidite ve mortaliteye yol açar. Apse kültürlerinde en sık bildirilen patojen Staphylococcus Aureus'tur. Epidural steroid enjeksiyonu sonrasında şikayetlerinin progrese olup alt ekstremite zaafının eklenmesi işlem sırasında cildin veya işlemi uygulayan kişinin dezenfeksiyon ve sterilizasyonunun bozulmasına bağlı olarak bir cilt florası etkeni olan Staphylococcus Aureus'un servikal apse formasyonuna neden açtığını düşündürmüştür.

BP - 163 COVID-19 HASTALIĞINA, KOMPLİKASYONLARINA VE AŞISINA BAĞLI BAŞAĞRILARININ NÖROLOJİ KLİNİKLERİNDEKİ PREVALANSI: HEAD-MENAA ÇALIŞMASI ALT GRUP ANALİZİ

HAMİT GENÇ [1], DOĞA VURALLI [2], DERYA ULUDÜZ [3], ESME EKİZOĞLU [4], NAJİB KİSSANİ [5], OTGONBAYAR LUSORGANOV [6], IŞIN ÜNAL ÇEVİK [7], MANSOUREH TOGHA [8], ASENA AYÇA ÖZDEMİR [9], AYNUR ÖZGE [10]

[1] *SBÜ VAN EĞİTİM VE ARAŞTIRMA HASTANESİ, VAN, TÜRKİYE*
[2] *GAZİ ÜNİVERSİTESİ, TIP FAKÜLTESİ, NÖROLOJİ ANABİLİM DALI, NÖROM, ANKARA, TÜRKİYE*
[3] *İSTANBUL ÜNİVERSİTESİ CERRAHPAŞA, TIP FAKÜLTESİ, NÖROLOJİ ANABİLİM DALI, İSTANBUL, TÜRKİYE*
[4] *İSTANBUL ÜNİVERSİTESİ, İSTANBUL TIP FAKÜLTESİ, NÖROLOJİ ANABİLİM DALI, BAŞAĞRISI BİRİMİ, İSTANBUL, TÜRKİYE*
[5] *MOHAMED VI EĞİTİM HASTANESİ, NÖROLOJİ ANABİLİM DALI, MARAKEŞ, FAS*
[6] *MOĞOL ULUSAL TIP BİLİMLERİ ÜNİVERSİTESİ, NÖROLOJİ ANABİLİM DALI, ULAN BATUR, MOĞOLİSTAN*
[7] *HACETTEPE ÜNİVERSİTESİ TIP FAKÜLTESİ NÖROLOJİ ANABİLİM DALI, ANKARA, TÜRKİYE*
[8] *TAHRAN TIP BİLİMLERİ ÜNİVERSİTESİ, NÖROLOJİ ANABİLİM DALI, TAHRAN, İRAN*
[9] *MERSİN ÜNİVERSİTESİ BİYOİSTATİSTİK VE TIBBİ BİLİŞİM ANABİLİM DALI, MERSİN, TÜRKİYE*
[10] *MERSİN ÜNİVERSİTESİ TIP FAKÜLTESİ NÖROLOJİ ANABİLİM DALI, MERSİN, TÜRKİYE*
[11] *HEAD-MENAA ÇALIŞMA GRUBU*

Amaç:

Dünya üzerinde 6,5 milyondan fazla insanın ölmesine yol açan SARS-CoV-2'nin neden olduğu COVID-19 pandemisi birçok sistemi etkilemekle birlikte en sık görülen nörolojik semptomlar arasında başağrısı yer almaktadır. Bu çalışmamızda COVID-19 enfeksiyonuna, COVID-19 komplikasyonlarına ve COVID-19 aşılarına bağlı başağrıları ile nöroloji uzmanlarının ne oranda karşılaştığı araştırıldı. Ayrıca Türkiye, Afrika, Asya ve Orta doğu bölgeleri arasındaki farklılıklar değerlendirildi.

Gereç ve Yöntem:

Bu çok merkezli, uluslararası, kesitsel çalışmada; 13 ülkeden 69 başağrısı uzmanı, nöroloji kliniklerine başvuran başağrısı hastalarını değerlendirdi. Araştırmacılar, Nisan ve Mayıs aylarında ardışık beş hafta boyunca, her hafta "araştırma randomizer" programı tarafından seçilen belirli bir mesai gününde hastaları değerlendirdi. Araştırmacılar, hastaları değerlendirirken Head-MENAA çalışma anketini ve ICHD-3 kriterlerini kullandı. Çalışmaya 3454 başağrısı hastası dahil edildi.

Bulgular:

Tüm hastalar içerisinde COVID-19 başağrısı %3,4 (126 olgu) oranında izlendi ve hastaların %73,8'i kadın idi. COVID-19 komplikasyonları ile ilişki başağrısı %1,2 (46) idi ve hastaların %73,9 kadın hastalardan oluşuyordu. Son olarak COVID aşısı ile ilişkili başağrısı ise %1,5 (55) oranında görüldü ve hastaların %74,5 kadındı. Yaş ortalamaları sırasıyla 43,09±15,71, 43,37±13,67 ve 41,87±15,65 şekline benzerdi. Bölgelere göre farklılıklar **Şekil 1** 'de belirtilmiştir.

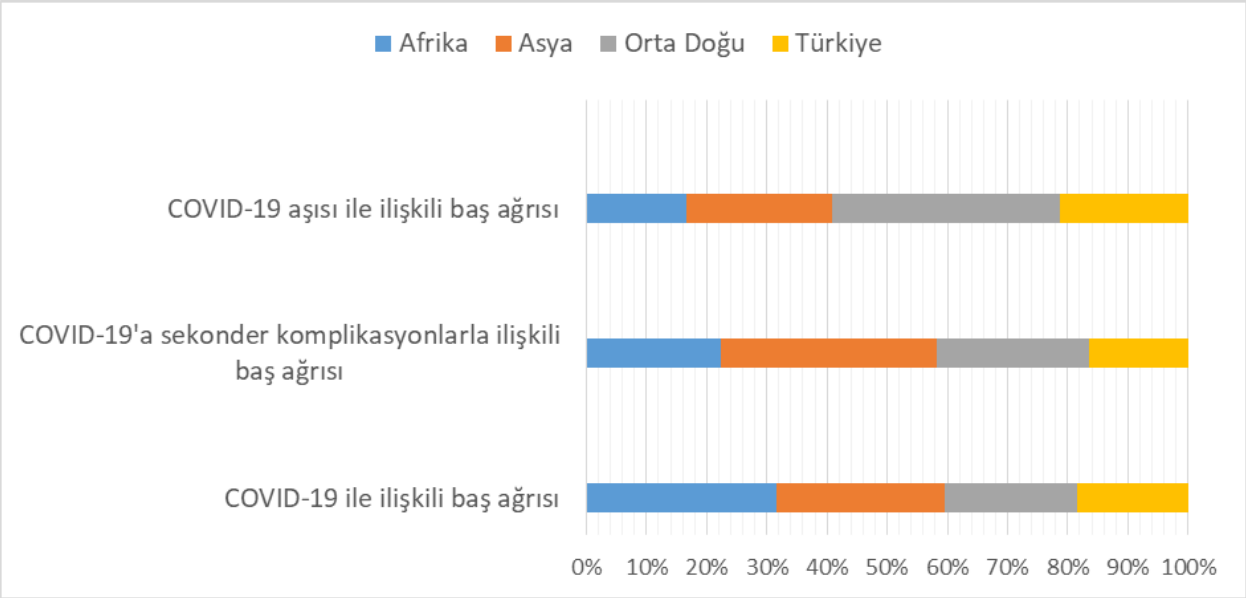

Şekil 1: Afrika, Asya, Orta Doğu ve Türkiye'de nöroloji kliniklerinde COVID-19 ile, COVID-19 komplikasyonları ve COVID-19 aşısı ile ilişkili başağrısı prevalanslarının karşılaştırılması

Sonuç:

COVID-19 başağrısı ile COVID-19'un serebral venöz sinüs trombozu, inme gibi komplikasyonlarına veya COVID-19 aşısına bağlı olarak gelişen, yeni ortaya çıkan başağrısı tipleri nöroloji pratiğinde %1,2-%3,5 gibi oranlarda ortaya çıkmaya devam etmektedir. Bu başağrıları tüm bölgelerde baskın olarak kadınlarda (>%70) görülmüştür. Çalışmamızda saptanan bölgeler arasındaki farklılıklar ağrının özellikleri, sosyokültürel etkenler, genetik faktörler, aşıya ulaşım gibi çeşitli etkenlerden kaynaklanabilir. Verilerimiz bu konuda çalışmaların devam etmesi gerektiğinin altını çizmektedir.

Anahtar Kelimeler: Head-MENAA çalışması, COVID-19 ile ilişkili başağrısı, COVID-19'a sekonder komplikasyonlarla ilişkili başağrısı, COVID-19 aşısı ile ilişkili başağrısı

BP - 164 BİLİNÇ KAYBININ ÖNEMLİ BİR NEDENİ:AKUT HİPERAMONYEMİK ENSEFALOPATİ

ESRA ERUYAR [1], BELMA ÇEVİK [2], CEYLA İRKEÇ [1]

[1] *LOKMAN HEKİM ÜNİVERSİTESİ TIP FAKÜLTESİ NÖROLOJİ ABD*
[2] *LOKMAN HEKİM ÜNİVERSİTESİ TIP FAKÜLTESİ RADYOLOJİ ABD*

Olgu:

BİLİNÇ KAYBININ ÖNEMLİ BİR NEDENİ:AKUT HİPERAMONYEMİK ENSEFALOPATİ

GiRİŞ
Akut hiperamonyemik ensefalopati (AHE) akut veya kronik karaciğer hastalığının nadir ancak ciddi bir komplikasyonudur. Ayrıca ilaçlar veya bakteriyel enfeksiyon gibi nonhepatik nedenlere ikincil olarak da gelişebilir. Yüksek amonyak düzeyleri serebral ödem oluşturarak bilinçte bozulma, nöbet, koma veya ölüm ile sonuçlanır. AHE tanısı klinik olarak konulur ayrıca Manyetik Rezonans Görüntüleme (MRG) tanı koymaya yardımcıdır. Hiperamonyemide etkilenen alanlar sıklıkla insula, serebral korteks, singulat korteks ve bilateral talamustur. Burada mide CA tanısı ile kemoterapi (KT) alan ve sonrasında hiperamonyemi oluşan bir vaka nadir görülmesi ve tipik MRG bulgularının olması nedeni ile sunulmuştur.
OLGU
51 yaşında mide CA nedeni ile opere edilip 1 hafta önce KT ilaçları alan hasta nöbet ve bilinç kaybı ile başvurdu. Vital parametreleri normaldi, spontan solunumu vardı. Nörolojik muayenesinde sözel ve ağrılı uyarana yanıtı yoktu. Belirgin bir lateralizasyon bulgusu saptanmadı. Tam kan, biyokimya testlerinde durumu açıklayacak bir patoloji saptanmadı. Olası nöbet ve ensefalopati ayırıcı tanısı açısından çekilen EEG'si normaldi. Çekilen Difüzyon ve FLAIR MRG'sinde bilateral insula, singulat gyrusu içeren yaygın kortikal ve bilateral talamusta hiperintensite saptandı. ADC sekansında bu alanlarda hipointensite gözlendi. Kan amonyak düzeyi 156 ug/dl (normal:31-123) geldi. Takipte epileptik nöbetide olan hastaya antiepileptik ve destek tedavisi başlandı.
SONUÇ
AHE tedavi edilmez ise ölümcül bir durumdur. Amonyak protein emilimi ve bakteriyel metabolizma ile gastrointestinal sistemde üretilir. Amonyak karaciğerde metabolik kapasiteyi aşınca böbreklerde, kas-iskelet sisteminde ve beyinde birikir. Yüksek amonyak düzeyleri beyin için toksiktir ve beyin ödemine yol açar. En sık akut karaciğer yetmezliğinde oluşur ancak portosistemik şant cerrahisi, ilaçlar (valproik asit, barbütirat, narkotikler, alkol ve kemoterapi ilaçları), gastrointestinal kanama, üriner sistem enfeksiyonu, parenteral beslenme, kemik iliği ve solid organ transplantasyonu ve septik şok diğer etyolojik nedenlerdir. Tanıda yüksek kan amonyak düzeyleri dışında kraniyal MRG'de sitotoksik ödeme işaret eden bilateral simetrik insula ve singulat gyrusta kortikal sinyal değişilikleri tipiktir. Frontal, temporal ve pariyetal loblar tutulurken, perirolandik ve oksipital korteks korunur. Ayrıca ciddi olgularda subkortikal beyaz cehher, bazal ganglia ve beyin sapı tutulumuda görülebilir. Ayırıcı tanıda hipoksik iskemik ensefalopati, limbik ensefalitler, akut hipertansiyon, hiponatremi veya Creutzfelt-Jacob ensefalopatileri akla gelmelidir. Tanı erken konulursa AHE tedavi edilebilir bir durumdur.

BP - 165 BİONTECH SARS-COV-2 AŞISI SONRASI BİR NÖROLEPTİK MALİGN SENDROMU VE GUİLLAİN-BARRé SENDROMU

ALMUTHNA ALABDALLAHALALEWY [1], DEMET İLHAN ALGIN [2]

[1] *ESKİŞEHİR OSMANGAZİ ÜNİVERSİTESİ SAĞLIK UYGULAMA VE ARAŞTIRMA HASTANESİ, NÖROLOJİ ANA BİLİM DALI, ESKİŞEHİR*
[2] *ESKİŞEHİR OSMANGAZİ ÜNİVERSİTESİ SAĞLIK UYGULAMA VE ARAŞTIRMA HASTANESİ, NÖROLOJİ ANA BİLİM DALI, NÖROFİZYOLOJİ KLİNİĞİ, ESKİŞEHİR*

Olgu:

GİRİŞ: Nöroleptik malign sendrom (NMS), dopamin reseptör-antagonist veya dopaminerjik ilaçların birden kesilmesine bağlı hayatı tehdit eden bir reaksiyondur. NMS ile ilişkili olarak nadiren nöropati olguları bildirilmiştir. OLGU: 55 yaşında erkek hasta, evde uykuya meyilli olarak bulunması ve bacaklarda güçsüzlüğü saptanması üzerine acil servise getirildi. 5 yıldır delüzyonel bozukluk ve olası şizoaffektif bozukluk nedenli haloperidol ve paliperidon düzenli kullanım öyküsü olan hastanın semptomları başlamasından bir gün önce üçüncü doz BioNTech COVID-19 aşısını yaptırdığı öğrenildi.

Muayenede hastanın bilinci açık, koopere ve oryanteydi. Minimal bilateral miyozis dışında kraniyal sinir muayenesinde özellik yoktu. Hastanın üst ekstremitelerinde rijidite saptanmış olup herhangi bir güçsüzlük gözlenmedi. Alt ekstremitelerinde 2/5 kas gücü şeklinde paraparezi saptandı. Bilateral alt ekstremite hipoestezisi mevcuttu. Hastanın alt ekstremite refleksleri hipoaktifti.

Ateş yüksekliği 38.5 derece olan hastanın tam kan sayımında lökositoz saptandı. Serum Kreatin Kinaz düzeyi 5142 U/L çıkan hastaya nöroleptik malign sendrom tanısı konulup yoğun bakım ünitesine alındı. Lomber ponksiyon yapıldı ve hastanın BOS protein ve albümin seviyeleri (sırayla 84.7 mg/dL, 55.8 mg/dL) saptandı. Hastanın elektronöromiyografisi alt ekstremitelerde şiddetli, yaygın duyusal ve motor aksonal tip polinöropati ile uyumlu bulundu. Hastaya Guillain-Barré sendromu(GBS) teşhisi konuldu ve IVIG tedavisi başlandı. Lombar MRda kauda equinada hafif ile orta kontrast artışı saptandı.

IVIG tedavisi sonrası hastanın kliniğinde iyileşme görüldü. Üst ekstremitelerde rijidite azaldı ve alt ekstremitelerde güçsüzlüğünde kısmen düzelme görüldü. Nörolojik rehabilitasyon programına alınan hasta fizik tedavi, psikiyatri ve nöroloji kliniği kontrol önerileriyle taburcu edildi.

TARTIŞMA: NMSli hastalarda yayınlanmış az sayıda motor ve sensöriyel tutulumu olan nöropati vakası vardır. Bu vaka, bu hastaların NMSnin yanı sıra GBSnin de COVİD-19 aşısına bir otoimmün reaksiyonun sonucu olabileceğini göstermektedir. NMSli hastalarda dikkatli nörolojik muayene ve nöropati belirtileri aramak erken tanı ve tedavi için gerekli olabilir.

SONUÇ: NMS acil nöropsikyatrik bir hastalıktır. NMS genellikle nöroleptik ilaçlara karşı bir reaksiyon olarak gelişmekte olup aşı sonrası tetiklenebilir. GBS genellikle viral enfeksiyonlar sonrası geliştiği bilinmekle beraber aşı sonrası nadir vakalar geliştiği bildirilmiştir.

BP - 166 DİFFÜZYON AĞIRLIKLI GÖRÜNTÜLEMELERDE YANLIŞ NEGATİFLİK SERGİLEYEN AKUT POSTERİOR SİRKÜLASYON İNMELERİNDE NÖROLOJİK MUAYENENİN ÖNEMİ VE HASTALARIN HEMODİNAMİSİNİN ENFARKT BULGUSU GECİKME ZAMANI İLE KARŞILAŞTIRILMASI : YEDİ OLGU SUNUMU

CEREN ERKALAYCI , HATİCE FERHAN KÖMÜRCÜ , AHMET AKPINAR , EREN GÖZKE

İSTANBUL SAĞLIK BİLİMLERİ ÜNİVERSİTESİ FATİH SULTAN MEHMET EĞİTİM VE ARAŞTIRMA HASTANESİ NÖROLOJİ KLİNİĞİ

Amaç:

İnme merkezimiz aciline inme kliniği ile başvuran ve ilk yapılan Diffüzyon Ağırlıklı Görüntülemelerinde (DWI) yanlış negatifliğe sahip hastalarda nörolojik muayenenin önemini vurgulamak istedik. Muayenemize güvenerek hastayı ileri tetkik için değerlendirmek ve ilk 24-48 hatta 72 saat içerisinde görüntülemelerini tekrarlamak hastaların tanılarını netleştirmek açısından önemlidir. Özellikle arka sistem enfarktlarında altta yatan bu gecikme zamanın bahsettiğimiz yedi vakamızın hemodinamik süreçleriyle karşılaştırmasını değerlendirmek istedik.

Gereç ve Yöntem:

İnme merkezimize başvuran ve klinik olarak inme tanısı almış fakat radyolojik olarak ilk aşamada negatif bulgu veren yedi vakamızın retrospektif olarak cinsiyetlerini, yaşlarını, komborbiditelerini, Modifiye Rankin Skorlarını (MRS), National Institutes of Health İnme Skalasını (NIHS),enfarkt lokalizasyonlarını, ilk yanlış negatiflik sergileyen DWI prosedürlerinin zamanlarıyla son çekilen ve doğru pozitiflik veren DWI zamanlarını, bu iki zaman aralığının farkını, ve bu zaman aralığıyla hastaların hemodinamik süreçlerini gösteren üre, kreatinin, hemoglobin ve tansiyon durumlarının arasındaki olası ilişkiyi dökümente ettik.

Bulgular:

Yedi vakamız da DWI'da geç bulgu veren arka sistem enfarktına sahipti, bunlardan altı tanesini beyin sapı enfarktları oluşturmaktaydı, bir tanesi ise posterior serebral arter sulama alanı enfarktına sahipti. Yedi vakamızın yaş ortalaması 63,14, cinsiyetleri ise iki kadın beş erkek şeklinde ayrılmaktaydı. Hastalarımızın MRS skorları 0 ila 1 arasında değişmekteydi, NIHSS açısından ise çoğu minör inmelerden oluşup 0 ila 4 arasında bir skor almaktaydı, bir tanesi ise servis izlemlerinde progresyon göstermiş olup NIHSS 11 olarak hesaplanmıştır. İlk yanlış negatiflik sergileyen DWI prosedürleriyle son doğru pozitif bulguyu veren DWI prosedürleri arasında geçen zaman aralıklarında ise en az 16 saat hesaplanmış olup en fazla 101 saat bulunmaktadır. Hastalarımızın hemodinamilerine baktığımızda ise kan tablolarına göre belirgin dehidratasyon bulgusu hiçbirinde saptanmamış olup üç hastamızda hafif anemi, bir tanesinde orta şiddette anemi saptanmış olup diğerlerinin hemoglobin seviyeleri normal sınırlarda sonuçlanmıştır.

Sonuç:

Makalemizde bahsettiğimiz gibi literatürle de desteklenmiş bir şekilde bizim yedi vakamızda da olduğu gibi arka sistem enfarktları ilk 24 saatte hatta daha fazla süre içerisinde klinikle korele olmayarak Diffüzyon Ağırlıklı Görüntülemelerde(DWI) yanlış negatiflik sergileyebilir. Deneyimli klinisyenler bu nedenle nörolojik muayenelerine güvenerek akut inme kliniğine sahip hastalarında ikinci hatta üçüncü DWI prosedürlerinde ısrarcı olmalı ve hastaları yakın servis takibine almalıdırlar. Arka sistem enfarktlarının bu şekilde DWI prosedürüne geç yansımasının arkasında birçok sebep yatabilir; bunlar Manyetik Rezonans ile ilgili teknik nedenler olabilir örneğin kesit sayısı, artefaktlar gibi veya hastaların komoborbiditeleri, hemodinamik özellikleri, klinik veya nörolojik tabloları bu duruma neden olabilir. Gecikme zamanının arkasında yatan bu nedenlerin yanı sıra klinisyen özellikle akut arka sistem enfarktlarının tanı aşamasında radyolojik olarak bu kısıtlılığının yatabileceğinin farkında olmalı ve hastanın nörolojik muayenesini iyi yapmalıdır. Klinik olarak tanıdan şüphelenilen hastaların servis izlemine alınması ve servis izlemlerinde de ikinci veya üçünde DWI prosedürlerini tekrarlamaktan kaçınmamak önemlidir.

BP - 167 GUİLLAİN BARRE SENDROMU İLE KARIŞAN NADİR BİR DURUM: SERVİKAL SPİNAL EPİDURAL HEMATOM OLGUSU

HASAN KUŞ , ÖZGE ÖCEK

BOZYAKA EĞİTİM VE ARAŞTIRMA HASTANESİ

Olgu:

Giriş: Guillain-Barré sendromu (GBS), periferik sinir sisteminin akut başlangıçlı, arefleksi, ilerleyici asendan simetrik flask paralizi kliniği ile karakterize otoimmün nedenli bir bozukluğudur. Spinal patolojiler ile karışabilir. Hastanemize GBS öntanısı ile sevki yapılan ancak servikal bölgede spinal epidural hematom tanısı alıp, tedavi stratejisi tamamen değişen hastamızı sunmaya değer bulduk.

Olgu: Piyelonefrit tanısıyla dahiliye servisinde yatan 63 yaşında erkek hastanın antibiyoterapisinin 2. gününde başlayan bacaklarında uyuşukluk, güçsüzlük fark edilmesi üzerine nöroloji kliniğine danışılmış. Kranial, servikal ve torakal manyetik rezonans görüntüleme(MRG) çekilen hastada nöropatoloji saptanmamış. Ancak takibinde parapleji ve solunum sıkıntısı gelişmesi ve üst ekstremitelerinde de güç kaybı başlaması üzerine GBS ön tanısıyla intravenöz immünglobulin tedavisi yapılmak üzere hastanemize sevk edildi. Tarafımızca yapılan muayenesinde kas gücünün üst ekstremitelerinin proksimallerinde 3/5, distallerinde ve alt ekstremitelerinde 0/5 olduğu görüldü. Derin tendon refleksleri aşil, patella ve tricepste alınamazken, biceps ve stiloradialde hipoaktif olarak değerlendirildi. T4 düzeyi altında duyu kusuru, iliak kanat altında vibrasyon kaybı saptandı. Muayene sırasında ekimozları olduğu görülen hastanın anamnezi tekrar alındığında 1 hafta önce düştüğü öğrenildi. Görüntülemeleri tekrarlandı. Servikal MRG'de C3-C7 vertebralar arasında 6 cm uzunluğunda, 5 mm genişliğinde akut epidural hematom olduğu görüldü. Solunum sıkıntısı açısından çekilen akciğer grafisinde soldatotal atelektazi izlendi. Göğüs cerrahisi tarafından frenik sinir basısına bağlı sol diafragma paralizisi olduğu düşünülen hasta acilen nöroşirurji tarafından opere edildi.

Tartışma:GBS'in ayırıcı tanıları arasında leptomeningeal maligniteler, travmalar, elektrolit bozukluklarına bağlı periyodik paraliziler, enfeksiyonlar ve nöromüsküler kavşak hastalıkları yer almaktadır. Oldukça maliyetli ve yan etkileri olabilen tedaviler öncesinde dikkatli anamnez alınması, ayırıcı tanı ve muayene yapılması oldukça önemlidir.

BP - 168 IGM MONOKLONAL GAMOPATİ İLE İLİŞKİLİ BİR POLİNÖROPATİ OLGUSU

DUYGU ENGEZ , EMRE YARENCİ , SEMRA MUNGAN

SAĞLIK BİLİMLERİ ÜNİVERSİTESİ NÖROLOJİ ANABİLİM DALI ANKARA ŞEHİR HASTANESİ SUAM

Olgu:

Giriş

Monoklonal gammopatiler(MG); plazma hücrelerinin kontrolsüz çoğalması nedeniyle immünglobulinlerin aşırı üretilmesi sonucu meydana gelen bir grup hastalıktır. Monoklonal gamopatiler bir çok sistemik bulgu ile kendini gösterebilmektedir.Monoklonal gamopatilerin sistemik bulguların varlığı monoklonal immünoglobulinin özelliklerine, antijenlere karşı gelişen otoantikor aktivitesine bağlıdır. Monoklonal gammopatilerin nörolojik belirtileri esas olarak periferik nöropatilerden oluşur. MGUSlu hasta serilerinde semptomatik nöropati prevalansı %8 ila %36dır.Periferik nöropatisi olan MGUS'lu hasta grubunda en sık IgM monoklonal gamopati(%60) ve sonrasında IgG ve IgA (%10) tipi görülür. Bu yazıda IgM tip MGUS'a bağlı polinöropati olgusu tartışılacaktır.

Olgu sunumu

72 yaşında kadın hasta üç yıl önce sırtta seyirme ellerde titreme şikayeti ile başlayan dış merkezde ALS ön tanısıyla riluzol ve Parkinson ön tanısıyla pramipeksol başlanarak takip edilmekteymiş. Hasta iki yıl önce böbrek fonksiyon testlerinde ilerleyici bozulma nedeniyle nefroloji ve hematoloji tarafından değerlendirilmiş, ilk olarak multipl myelom düşünülmüş. Hastanın 2 adet kemik iliği örneği uyumsuz çıkmış, POEMS araştırdıktan sonra en son hasta hematoloji tarafından M-MGUS olarak takibe alınmış. Hastada son altı ay içerisinde oturma güçlüğü baş tutmada zorlanma ve ilerleyici yürüme bozukluğu istemsiz kilo kaybı şikayetleri olması nedeniyle ön planda paraneoplastik nörolojik sendromlar ve MGUS nörolojik tutulumu açısından araştırılmak için yatırıldı.

Özgeçmişinde hipertansiyon, hipotiroidi ve MGUS dışında özellik yoktu. Dilde fasikulasyon mevcut, boyun ekstansörleri 4-/5 her iki elde tenar atrofi bilateral üst ekstremite proksimal 4 / 5 distal 4+/ 5 bilateral alt ekstremitelerde 4+ / 5 dtrler üst ekstremitelerde normoaktif alt ekstremitelerde alınamadı. Duyu bozukluğu saptanmadı. Taban cildi refleksi sağda ekstansör solda fleksör saptandı. Hemogram, sedimantasyon, C-reaktif protein, vitamin B12, folik asit, tiroid paneli, karaciğer fonksiyon testleri, böbrek fonksiyon testleri, hepatit belirteçleri, anti human immunodeficiency virus (HIV) tümor belirteçleri (alfa-fetoprotein, karsinoembriyonik antijen, CA–125, CA 19–9 CA-15-3 antijen) normal sınırlar içinde bulundu. Beyin omurilik sıvısı (BOS) incelemesinde; protein düzeylerindeki ılımlı artış dışında diğer parametreler normal sınırlar içindeydi (albumin 192,85 mg/L, total protein 434,37 mg/L, Na; 143 mmol/l, Klor 121 mmol/l, Glukoz: 60 mg/dl, eş zamanlı kan şekeri 91 mg/dl). BOS Oligoklonal bandı Tip 1 negatif olarak saptandı. Alınan BOS numunelerinden biri paraneoplastik ve gangliosid panel çalışılmak üzere gönderildi. Yapılan EMG'si aktif denervasyonun devam ettiği aksonal dejenarasyonla seyreden sensorimotor tip polinöropati ile uyumlu saptandı.

Malignite araştırılması için toraks, abdomen bilgisayarlı Tomografi görüntülemeleri yapıldı. Yatış öncesi kemik lezyonu taraması için yapılan PET incelemesinde Sigmoid kolonda fokal metabolik aktivite izlendiği görülerek kolonoskopi ve endoskopi yapılarak biyopsi alındı. Malignite bulgusu olmayan hastada gastrit saptanarak tedavisi başlandı. BOS'tan gönderilen paraneoplastik ve gangliosid panel negatif sonuçlandı. Hastada ön planda MGUS-M tipe bağlı polinöropati düşünüldü. IgM tipi MGUS'a bağlı polinöropatilerin plazmafereze yanıtı iyi olmadığı için hastaya beş gün süre ile kiloya 0.4gram dozundan IVIG tedavisi uygulandı. Nöropatik ağrısı nedeniyle pregabalin 2x75mg reçetelenerek taburcu edildi.

Tartışma

MGUS nöropatilerinin tedavisinde kortikosteroidler, immünsupressifler, intravenöz immünglobulin ve plazma değişimi kullanılmaktadır. MGUS tipine göre klinik prezentasyon ve tedavi seçenekleri değişiklik göstermektedir. Kronik ilerleyici yada ataklar halinde seyreden ileri yaş nöropati olgularında hastalık tanısı konmadan nöroloji semptomlar ortaya çıkabileceğinden, monoklonal gamopatilere bağlı nöropati olabileceği düşünülmelidir. Altta yatan diabetes mellitus, endokrin bozukluklar, B12 vitamin eksikliği gibi nedenler saptansa bile protein elektroforezi ve immun elektroferez tetkiklerinin tanıya yardımcı olabileceği unutulmamalıdır.

BP - 169 MULTİPL SKLEROZ VE LYME HASTALIĞI BİRLİKTELİĞİ: OLGU SUNUMU

MUHAMMED YILDIRIM , GÜRAY KOÇ , SEMRA MUNGAN

SAĞLIK BİLİMLERİ ÜNİVERSİTESİ ANKARA ŞEHİR HASTANESİ SUAM

Olgu:

GİRİŞ:

Multiple sklerozda birçok patolojik ajan otoimmun süreci tetikleyerek hastalığın patogenezinde doğrudan ya da dolaylı olarak suçlanırlar. Bu olguda yeni tanı almış bir multiple skleroz hastasında Western Blot testi ile doğrulanmış bir lyme hastasını sunmak istedik.

OLGU :
29 yaşında kadın hasta 5 gündür devam eden sağ bacağında kuvvetsizlik yürüken denge kaybı el ve ayaklarda uyuşma şikayetleri ile acil servise başvuruyor. Nörolojik muayenesinde sağ üst ekstremite silik parezik sağ alt ekstremite proksimal 3/5 distal 4/5 motor kuvvette,derin tendon refleksleri bilateral alt ekstremitede hiperaktif olarak görüldü. Çekilen kontrastlı kranial mrg da serebellar ve periventriküler alanlarda multipl T2 hiperintens yer ye silik kontrastlanan intraaksiyel lezyonlar izlendi. Servikal MRı normaldi. VEP testinde bilateral ön yollarda ılımlı ileti gecikmesi vardı, hastanın SEP testi normaldi. BOS incelemesinde total proteini normal IgG ındexi hafif yüksek olarak görüldü(Ig Ix:0,9). Hastaya 1 gr /gün i.v pulse steroid 7 gün verildi.
Vaskülit tetkikleri negatif sonuçlanan hastada Borrelia IG M pozitif olarak görüldü. Western Blot doğrulama testi de borrelia ile uyumlu gelen hastaya enfeksiyon hastalıklarına danışılarak 14 gün Doksisiklin 2x1 tedavisi başlandı.
Oligoklonal band sonucu tip 2 pozitif gelen Multiple Skleroz tanısı kondu ve dimetil fumarat tedavisi başlandı.

TARTIŞMA :
Multiple skleroz patogenezinde bir çok enfektif patojen suçlanmıştır. Aynı zamanda Multiple Skleroz tanısı düşünülen hastalarda santral sinir sisteminde demiyelinizasyona neden olabilecek bazı enfeksiyöz hastalıklar göz önünde bulundurulmalıdır. (Toksoplazmozis,Tüberküloz,Lyme,Progresif Multifokal Lökoensefalopati ve HIV). Olgumuzda nadir görülecek şekilde hemiparezi kliniği ile başvuran ve eş zamanlı Lyme ve Multiple Skleroz tanısı alan bir hasta sunuldu. Bu durumun tesadüfi olup olmadığı ve Lyme hastalığının ilk atakla başvuran bir MS hastasının semptomlarının daha ağır seyretmesine neden olup olmadığı belirsizliğini korumaktadır.

BP - 170 MULTİPLE SKLEROZ HASTALARINDA İKİ DOZ SARS-COV-2 AŞISINDAN SONRA COVID-19 ANTİKOR YANITI

Bu bildiri geri çekilmiştir.

BP - 171 PSİKİYATRİK BULGULAR İLE BAŞVURAN HIZLI İLERLEYİCİ CREUTZFELDT-JAKOB HASTALIĞI OLGUSU

DİLARA ASAR , TUĞBA GÜLER , LEVENT ÖCEK , HURİYE AYDIN , DEMET FUNDA BAŞ , UFUK ŞENER

SBÜ İZMİR TEPECİK EĞİTİM VE ARAŞTIRMA HASTANESİ, NÖROLOJİ KLİNİĞİ

Olgu:

Giriş

Creutzfeldt-Jakob hastalığı (CJD), prion proteinlerinin neden olduğu hızla ilerleyen, nadir, bulaşıcı, evrensel olarak ölümcül, demansa neden olan nörodejeneratif bir durumdur. Klinik özellikleri, elektroensefalografi (EEG) bulguları, laboratuar ve radyolojik görüntüleme özellikleri ile demansla giden diğer hastalıklardan ayırt edilebilir. Biz de psikiyatrik bulgular ile ortaya çıkan ve hızlı ilerleyici CJD olgusunu sunmak istedik.

Olgu

64 yaşında erkek hasta 2 ay içinde hızlı ilerleyen unutkanlık, yakınlarını tanıyamama, kelime bulmada güçlük ve ellerde titreme yakınması ile polikliniğimizde değerlendirildi. Son bir ay içinde ajitasyon, yakınlarına saldırma, uyuyama yakınmaları ile psikiyatri takibi ile ketiapin ve essitalopram başlandığı öğrenildi. Özgeçmişinde diyabetis mellitus olan hastanın nörolojik muayenesinde: Basit emirlere koopere olabiliyor ancak birleşik emirlerlerde zorlanıyor, kişi oryantasyonu korunmuş yer zaman oryantasyonu bozuk idi. Apatik görünümde, konuşma akıcılığı yavaş ve konuşması hipofonikti. Sol üst ekstremitede daha belirigin olmak üzere yaygın myoklonik atımlar görüldü. Hastanın beyin bilgisayar tomografisi normaldi. Kranial manyetik rezonans görüntülemlerinde difüzyon ağırlıklı serilerde her iki hemisfer temporo-oksipital bölgelerde belirgin kortikal şeritlenme bulgusu saptandı. Rutin biyokimyasal,hemogram,serolojik kan tetkiklerinde anlamlı patolojiye rastlanmadı. Beyin Omurilik Sıvısı (BOS) biyokimyası normaldi,hücre görülmedi, enfeksiyöz paneli negatif olarak sonuçlandı. Elektroensefalografi (EEG)'de yaygın zemin ritim düzensizliği görüldü. BOS 'da 14.3.3 proteini pozitif olarak sonuçlandı. Hastanın miyoklonik atımlarının devam etmesi nedeni ile levatiresetam 1500mg/gün tedavisine eklendi. Servis izleminin 2. ayında exitus oldu.

Tartışma

Psikiyatrik öyküsü olmayan ve ani psikiyatrik belirtileri ortaya çıkan ileri yaştaki hastalarda, etiyolojide rol alabilecek organik nedenli patolojiler açısından ayrıntılı tetkik edilmeli ve olası nörolojik bulgu gelişimi açısından yakın takip edilmelidirler. Hızlı ilerleyen demans, miyokloni, EEG'de periyodik lateralize epileptiform deşarjlar, difüzyon MRG'de kortikal şeritlenme bulgularının varlığında CJD tanısı akla gelmelidir.

BP - 172 EPİLEPSİA PARSİYALİS KONTİNUA OLGULARINDA KOMPLEMAN ARACILI NÖROİNFLAMASYONUN OLASI ROLÜ

EBRU ALTINDAĞ [1], ELİF ŞANLI [2], FERDA İLGEN USLU [3], VUSLAT YILMAZ [2], ESME EKİZOĞLU [4], CEM İSMAİL KÜÇÜKALİ [2], BETÜL BAYKAN [4], ERDEM TÜZÜN [2]

[1] *FLORENCE NİGHTİNGALE HASTANESİ*
[2] *İSTANBUL ÜNİVERSİTESİ, ASDETAE SİNİRBİLİM ANABİLİM DALI*
[3] *BEZMİALEM VAKIF ÜNİVERSİTESİ NÖROLOJİ ANABİLİM DALI*
[4] *İSTANBUL ÜNİVERSİTESİ İSTANBUL TIP FAKÜLTESİ NÖROLOJİ ANABİLİM DALI*

Amaç:

Son yıllarda önemli bilimsel gelişmelerin yaşandığı otoimmün epilepsiler için en eski model kronik inflamasyonun izlendiği, tek yanlı ortaya çıkan Rasmussen ensefalitidir (RE). T hücreleriyle ilişkili olduğu düşünülmekle birlikte mekanizmaları aydınlatacak yeterince araştırma yoktur. Daha da ilginci RE için tipik nöbet şekli olan epilepsia parsiyalis kontinua (EPK), RE dışı etyolojilerde de görülebilmekte ve inflamatuar mekanizmaların bu tablolarda rolü olabileceği ileri sürülmektedir. Bu çalışmada farklı yapısal etyolojilere bağlı EPK tablosu ile izlenen hastaların serumlarında inflamasyon ve glial aktivasyon belirteçlerinin araştırılması amaçlanmıştır

Gereç ve Yöntem:

Çalışmaya (yaş ortalaması 72±8,2; 4 Kadın) EPK nedeni ile izlenen 9 hasta ile hasta kontrol grubu olarak jeneralize elektroklinik nöbeti (n=7) ve elektrografik nöbeti olan (n=7) toplam 23 hasta alındı. Hasta grupları ve sağlıklı donör (n=10) serumlarında UCHL1, GFAP, MCP1, C3a, C5a, HMGB1, RANTES ve C1INH düzeyleri ELISA yöntemi kullanılarak değerlendirildi.

Bulgular:

EPK'si olan hastaların 3'ünde glial tümör, 3'ünde iskemik inme, 1'inde beyin apsesi, 1'inde amiloid anjiopatiye bağlı intraserebral hematom, 1 hastada da subaraknoid kanama mevcuttu. Yapılan değerlendirmede, sağlıklı gruba göre EPK grubunda anlamlı olarak C5a, C1INH yüksek (sırasıyla p=0.006, p=0.006), C3a (p=0.038) ise düşük bulundu. Hasta grupları arasında ve diğer inflamasyon parametreleri için yapılan karşılaştırmalarda anlamlı bir farklılık bulunmadı.

Sonuç:

EPK tablosu nadir görüldüğünden görece sınırlı bir hasta grubunda yapılmış olmakla birlikte, çalışmamızın sonuçları yapısal etyolojilere bağlı EPK tablolarının fizyopatolojisinde kompleman aktivasyonu aracılı nöroinflamasyon mekanizmalarının rolü olabileceğini düşündürmektedir ve bu açıdan orjinal bir bilimsel katkı oluşturmaktadır.

BP - 173 BAŞ AĞRISI YAKINMASI İLE GELEN NÖROSARKOİDOZ OLGUSU

ALP SARITEKE , NAZLIHAN EZGİ KAVUK , ROZA SARITEKE , LEVENT ÖCEK , UFUK ŞENER

İZMİR SAĞLIK BİLİMLERİ ÜNİVERSİTESİ TEPECİK EĞİTİM VE ARAŞTIRMA HASTANESİ NÖROLOJİ KLİNİĞİ

Olgu:

28 yaşında kadın hasta 10 gündür olan baş ağrısı yakınması nedeni ile kliniğimize başvurdu. Hastanın özgeçmişinde iki kez geçirilmiş fasiyal paralizi öyküsü dışında anlamlı bir özellik yoktu. Nörolojik muayenesinde sağda babinski işareti pozitifti ve sekel sağ nazolabial oluk silikliği vardı, diğer nörolojik muayene bulguları normaldi. Hastadan hemogram, biyokimya, sedimentasyon ve tiroid fonksiyon kan tetkikleri istendi. Kan tetkiklerinde anlamlı bir patoloji saptanmadı. Beyin BT de solda parahipokampal bölgede ve sağda talamus lateralinde en büyüğü yaklaşık 2.5 cm. olan, çevresinde vazojenik ödemin eşlik ettiği hiperdens yer kaplayıcı lezyonlar saptandı. Lomber ponksiyon planlanmadı. Beyin MRG de lezyonların bir kısmının kontrastlandığı görüldü. Ayırıcı tanıya yönelik yapılan tetkiklerde toraks BT de bilateral hiler lenfadenopatiler saptandı. Gönderilen serum ACE düzeyi yüksek olarak sonuçlandı ve hiler lenfadenopatilerden yapılan biyopsi sonucu "sarkoidoz ile uyumlu epiteloid histiositlerin oluşturduğu granülom yapıları" olarak rapor edildi. Göğüs hastalıkları konsültasyonu ile değerlendirmeler istendi. Hastaya 1 gr/gün intravenöz metilprednizolon tedavisi başlandı. Bu olguyu sarkoidozun nörolojik tutulum yapabileceğini ve nörolojik yakınma ile karşımıza çıkabilmesi açısından önemini vurgulamak amacı ile sizlere sunmak istedik.

BP - 174 BULANTI, KUSMA İLE PREZENTE BAYKUŞ GÖZÜ İŞARETİ OLAN SEROPOZİTİF NMOSD OLGUSU

GÜNGÖR ÇAKMAKCI , NİYAZİ UYSAL , FATMA AKKOYUN ARIKAN , MUSTAFA ÇETİNER , GÖNÜL AKDAĞ , SİBEL CANBAZ KABAY

KÜTAHYA SAĞLIK BİLİMLERİ ÜNİVERSİTESİ TIP FAKÜLTESİ NÖROLOJİ ANABİLİM DALI

Olgu:

GİRİŞ

Nöromyelitis optika (NMO), çoğunlukla optik sinir ve spinal kordun tutulduğu ataklarla seyreden ve yüksek morbiditeye neden olabilen merkezi sinir sisteminin inflamatuvar bir hastalığıdır. Klinik, radyolojik ve immünolojik özellikleri anlaşıldıkça multipl skleroz spektrumundan ayrılarak NMO spektrum bozuklukları (NMOSD) olarak tanımlanmıştır. Kısa segment spinal lezyonlar, oligoklonal bant (OKB) pozitiflikleri ve aquaporin-4 immünoglobulin G (AQP4-IgG) antikorunun saptanamadığı seronegatif vakalar tanıda gecikmelere neden olabilir. Bu bildiride bulantı, kusma ve baş dönmesi şikayetleri olup şiddetli sırt ağrısı ve tetraparezi tablosu gelişen seropozitif NMOSD tanısı ile izlediğimiz olgumuzu güncel literatür eşliğinde sunmayı amaçladık.

OLGU

Elli beş yaşındaki kadın hasta birkaç gündür olan dirençli bulantı, kusma ve baş dönmesi şikayetleri ile kliniğimize başvurdu. Tetkikleri planlanırken sırt ağrısı ve takiben tetraparezi tablosu gelişti. Servikal MRG'de bulbospinal başlangıçlı, C7 vertebra seviyesine kadar uzanan T2 ve STIR sekanslarda hiperintens karakterde, santral yerleşim gösteren uzun segment lezyon görüldü. Aksiyal kesitlerde spinal kord anterior ve santralinde bilateral simetrik baykuş gözü bulgusu görüldü. Nörolojik muayenesinde 1/5 düzeyinde tetraparezi, torakal bölgede seviye veren duyu kusuru ve sfinkter disfonksiyonu saptandı. Lomber ponksiyonda BOS protein 62 mg/dl , BOS glukozu 50 mg/dl, eş zamanlı kan glukozu 90 mg/dl, Ig G index 0.43 mg/l saptandı. Hastaya longitudinal ekstensif transvers miyelit ön tanısı ile 5 seans plazmaferez ve takiben 1 gr/gün 10 gün intravenöz metilprednizolon tedavisi uygulandı. 1 mg/kg peroral metilprednizolon ile tedaviye devam edildi. OKB tip 1 negatif, miyelin oligodentrosit glikoprotein (MOG) antikoru negatif, AQP4-IgG antikoru pozitif saptandı. Paraneoplastik patolojiler açıdan yapılan taramasında malignite bulgusuna rastlanmadı. Seropozitif NMOSD tanısı alan hastaya rituksimab tedavisi başlandı. Şikayetleri gerileyen ve 4/5 düzeyinde tetraparezi kliniği olan hasta rehabilitasyon programı altında takip edilmektedir.

SONUÇ

Vakamızda da olduğu gibi miyelit kliniği yerleşmeden önce sadece bulantı, kusma ve sırt ağrısı ile prezente olan vakalar görülebilir. Anevrizma ve diseksiyon gibi vasküler patolojileri dışlamak gerekmekle beraber NMOSD ayırıcı tanılar arasında ilk sıralarda yer almalıdır. Literatürde genellikle anterior spinal arter enfarktları ile daha ilişkili olarak tanımlananan baykuş gözü bulgusunun vakamızda görülmesi dikkat çekicidir. Ataklar ciddi morbiditeye sebep olabileceği için erken dönemde uygun ve güçlü tedavileri uygulamak büyük önem arz etmektedir.

BP - 175 BULBER TUTULUM İLE GİDEN GUİLLAİN-BARRé SENDROMU

ÇİĞDEM ACAR , MERAL SEFEROĞLU

BURSA YÜKSEK İHTİSAS EĞİTİM VE ARAŞTIRMA HASTANESİ NÖROLOJİ SERVİSİ

Olgu:

Guillain-Barré Sendromu (GBS); hızlı progresif, simetrik, asendan yayılımlı güçsüzlük ve arefleksi ile karakterize akut, demiyelinizan, enflamatuvar poliradikülopatidir. Hastalık çoğunlukla 1-3 hafta önce geçirilmiş enfeksiyon, aşılanma, travma, cerrahi girişimler ve immünsupresyon gibi durumlar sonrasında ortaya çıkmaktadır. Çoğunlukla alt ekstremitelerden başlayan güçsüzlükle prezente olurken nadir görülen bir GBS varyantı olan fasiyal dipleji ve bulber tutulum da görülebilmektedir. Bildirimizde bulber tutulum ile giden GBS olgusunu literatür eşliğinde tartıştık.

Olgu: 46 yaş erkek hasta 02.08.2022 de ayak tabanlarında başlayan uyuşma şikayeti ile 3 gün sonra ellerde de uyuşma eklenmiş. 2 hafta önce üsye geçirmişti. Servikal, torakal kontrastlı MR'da yer kaplayan lezyon görülmedi. Hastaya yapılan lomber ponksiyonda; protein: 69,6 yüksek olarak ölçüldü. Hastaya 0,4 gr/kg/gün dozunda İVİG tedavisi başlandı. Şikayetlerinin 5. gününde; ağzında uyuşma, gözlerinini açamama, yutkunmada güçlük şikayeti başladı. Bulber tutulum gelişti.(şekil1-2)

GBSnin polikraniyal nörit ve akut bulbar palsi plus sendromu gibi nadir bölgesel varyantları vardır ve bizim olgumuzda olduğu gibi herhangi bir uzuv zayıflığı veya ataksisi olmayan hastalarda başka kranyal sinir tutulumu olan veya olmayan faringeal ve palatal güçsüzlük ile başvurular da literatürde bildirilmiştir. Kranyal sinir tutulumları GBSde yaygın olmasına rağmen, GBSnin bir varyantı olarak çoklu kraniyal nöropatiler çok nadirdir ve hastaların sadece %5ini oluşturmaktadır. Özelliklerin nadir olması ve motor güç kaybının eşlik etmediği ve destekleyici kanıt olmaması durumunda çoğu zaman GBS ayırıcı tanıda düşünülmemektedir.Bu vaka GBSnin nadir bir formunu temsil etmektedir. Bu aynı zamanda, erken müdahale ve herhangi bir ilerleme veya komplikasyonun yakından izlenmesi için izole çoklu kraniyal felç vakalarında GBSnin düşünülmesi gerektiği gerçeğini de vurgulamaktadır.Bu vaka GBSnin nadir bir formunu temsil etmektedir. Aynı zamanda, erken müdahale ve herhangi bir ilerleme veya komplikasyonun yakından izlenmesi için izole çoklu kraniyal tulum gelişen olgularda GBSnin düşünülmesi gerektiği gerçeğini de vurgulamaktadır.

BP - 176 NADİR GÖRÜLEN BİR HASTALIK: BİR CLİPPERS OLGUSU

MEHMET MESUT DORUKOĞLU , RASİM TUNÇEL , BEDRİYE KARAMAN , ÖZGÜL EKMEKÇİ , NEŞE ÇELEBİSOY , AYŞE NUR YÜCEYAR

EGE ÜNİVERSİTESİ NÖROLOJİ ANA BİLİM DALI

Olgu:

GİRİŞ

Steroidlere yanıtlı pontin perivasküler tutulumun olduğu kronik lenfositik inflamasyon (Chronic lymphocytic inflammation with pontine perivascular enhancement responsive to steroids, CLİPPERS), inflamatuvar nadir bir hastalıktır.

OLGU
40 yaş erkek hasta 2012 yılında 20 gündür olan baş dönmesi, çift görme, dengesizlik, yürüme güçlüğü ve konuşmada peltekleşme nedenli nöroloji servise yatırıldı. Nörolojik muayenesinde dizartri, sol nazolabial sulkus silikliği, titubasyon, sağ gözde ılımlı pitoz, hızlı fazı bakış yönüne vuran nistagmus, bilateral dışa bakış kısıtlılığı, derin tendon reflekslerinde artış, aşil klonusu, spastik paraparezi(4+/5) solda daha belirgin bilateral dismetri, disdiadokokinezi, diz-topuk testi bozukluğu, solda babinski pozitif, ayakta desteksiz duramayıp geriye ve sola düşme eğiliminde olduğu görüldü. Kraniyospinal MRG de pontin, bilateral serebellar punktat kontrastlanma izlenen yaygın lezyonlar saptandı. Lomber ponksiyonda 80,5mg/dl düzeyinde protein artışı gözlendi. Hasta enfeksiyöz, inflamatuar, demyelinizan, granülomatoz, onkolojik patolojiler açısından ayrıntılı araştırıldı anlamlı sonuç saptanmadı. IV metilprednizolon tedavisinin beşinci gününde sağ serebellar sahada kortekse en yakın kontrast tutan alandan biyopsi alındı. Biyopsi sonucunda tümöral veya enfeksiyoz bir bulgu yoktu. Bir alanda rosenthal fibrilleri benzeri parlak eozinofilik yapılar izlendi. Bunların kesin natürünü ortaya koymak için immunohistokimyasal inceleme yapılamadı. Klinik regresyonu da izlenen olgunun biyopsi öncesi çekilen MRGlerinde radyolojik regresyon olduğu da izlendi. Klinik takipte çift görme, dengesizlik yakınması belirgin geriledi. Hastamız 10 mg/gün oral prednizolon tedavisiyle stabil olarak izlenmektedir

SONUÇ
CLİPPERS patogenezi henüz tam aydınlatılmış değildir. Tanı koymak için ayırıcı tanıya girebilecek multipl skleroz, nöromiyelitis optika, nörosarkoidoz, nörobehçet, lenfoma ve vaskülit dahil dışlanması gerekir. Her ne kadar steroide yanıtlı olsa da hastalar tam olarak iyileşmemektedir.

BP - 177 NATALİZUMAB KESİLMESİ SONRASI REBOUND ETKİ, OLGU SUNUMU

TEA BEQIROSKI , YEŞİM BECKMANN , CIHAT UZUNKÖPRÜ

İKÇÜ VE ATATÜRK EĞİTİM VE ARAŞTIRMA HASTANESİ

Olgu:

Giriş: Ataklı yineleyici multipl skleroz (MS) santral sinir sisteminde (SSS) tekrarlayıcı demiyelinizasyonla seyreden, patofizyolojisinde lenfositer otoimmünitenin ön planda olduğu otoimmün bir hastalıktır. Hastalık seyrinde demiyelizasyon ve bununla birlikte aksonal kayba bağlı kalıcı hasar oluşmaktadır. MSin ortaya çıkmasında lenfositlerin kan beyin bariyerini (KBB) geçip SSSye migrasyonunun inflamasyonu başlattığı düşünülmektedir. Transmigrasyonda lenfosit üzerindeki α4β1 integrin ve SSS damar endotelinde eksprese olan vasküler hücre adezyon molekülü-1 (VCAM-1) arasındaki ilişki önemli rol oynamaktadır Natalizumab lenfositler üzerindeki α4β1 ve α4β7 integrinlerin α4 alt-ünitesine bağlanıp, bu integrinlerin VCAM1e bağlanmalarını zorlaştırarak, SSS parankimine transmigrasyonu engellemektedir.

Olgu: 34 yaşında MS kadın hasta, natalizumab kullanıyormuş. Mart 2021' de gebelik nedeniyle natalizumab tedavisine ara verilmiş.Takiplerinde stabil seyrederken kasım 2021'de normal doğum yapmış. Doğumdan yaklaşık 2-3 gün sonra anlamsız konuşma, anlamsız davranışlar şeklinde şikayetlerle MS polikliniğine başvurmuş. Yapılan nörolojik muayenesinde , reaksiyon süresi uzamış, basit emirlere koopere ,dezoryante ,sağda alt ekstremitede 4+/5 parezi saptandı. Çekilen kranial MRG'sinde T2 flairda yagın multiple PV, kortikal,jukstakortikal, serebellar lezyonlar izlendi. Özgeçmişinde özellik yok. Soygeçmişinde ise teyzesinde MS tanısı olduğu öğrenildi. Hasta interne edildi. Hastaya 1gr/gün IVMP başlandı. Rutin kan tetkikleri normal. Yatışının 2. Gününde JTK nöbet geçirdi .Çekilen EEG'de sol hemisferde belirgin yaygın zemin ritmi yavaşlaması ile sol temporal bölgede paroksismal epileptiform aktivite izlendi. Yapılan nörolojik muayenesinde bilinç uykulu, ağrılı uyarana göz açıyor, verbal çıkış yok,emir almıyor,gözler sağa deviye,Sağ hemipleji (Todd parezisi?),sağ Babinski +saptandı ve hasta yoğun bakıma interne edildi. LEV 2 gr/g yükleme yapıldı. IVMP 2 gr/g 'e çıkıldı.Anti JCV : negatif saptandı. Takibinde klinik yanıt alınamadı. 8 kür plazmaferez yapıldı. Plazmaferez sonrası klinik düzelme izlendi ve hasta yeniden servis takibine alındı. Servis takibinde tekrar JTK nöbet izlendi. BDZ ile müdahale edildi ve levetirasetam dozu 3gr/g olarak artırıldı ve 5 gün IVIG 2 gr/kg verildi. Takibinde kliniğinde düzelme izlendi. Otoimmün ensefalit paneli(NMDAR, AMPA1, AMPA 2, CASPR 2, LGI1, GABARB1 antikorlar) negatif,lomber ponksiyon protein 58 mg/dl, KX ve Viroloji negatif saptandı. Hastanın en son yapılan nörolojik muayenesinde Bilinç açık, emirlere koopere, kişi-yer oryantasyonu tam, motor lateralizan defisit izlenmedi. Hastaya tekrar natalizumab başlandı. Hasta eksterne edildi.

Sonuç: Natalizumab kesilmesi ardından; Fingolimod, dimetilfumarat, teriflunomide geçiş planlanıyorsa 2-3 ay beklenmelidir. INF-β veya glatiramer asetat başlanacaksa arınma dönemine ihtiyaç yoktur. Ancak yapılan çalışmalarda bu tedaviye geçişin MS aktivitesini artırdığı gösterilmiştir. Tedavi kesilmesi ardından 12-16 hafta sonra hastalık aktivitesinin eski haline ya da daha yüksek hastalık aktivitesine dönebildiği bilinmektedir. Bu nedenle yüksek doz intravenöz kortikosteroid ile köprü tedavisi yeterli kanıt olmamakla beraber önerilmektedir.

BP - 178 PARENKİMAL NÖRO-BEHÇET SENDROMU LEZYONUNA BAĞLI MİLLARD GUBLER SENDROMU

BÜNYAMİN TOSUNOĞLU , BURCU GÖKÇE ÇOKAL , HAFİZE NALAN GÜNEŞ , TAHİR KURTULUŞ YOLDAŞ

ANKARA EĞİTİM VE ARAŞTIRMA HASTANESİ, NÖROLOJİ

Olgu:

Parenkimal nöro-behçet sendromu lezyonuna bağlı Millard Gubler Sendromu

Özet: Behçet hastalığı; vücutta pek çok sistemi etkileyebilen vasküler-inflamatuvar kronik tekrarlayan bir hastalıktır. Millard Gubler sendromu kaudal ponsun ventral kısmını tutan lezyonlara bağlı olarak ortaya çıkan beyin sapı sendromlarından biridir. Solda dışa bakış kısıtlığı, sol gözünü tam kapatamama, alnının sol tarafını tam kırıştıramama, kontralateral kas gücü kaybı ile gelen hastada pons ventral bölgedeki Behçet sendromu lezyonuna sekonder ortaya çıkan Millard Gubler sendromu vakasını sunmak istedik.

Anahtar Kelimeler: Behçet sendromu, parenkimal, abdusens, fasiyal

BP - 179 EPİLEPSİ HASTALARINDA YORGUNLUK; KOMORBİDİTELER VE YAŞAM KALİTESİYLE İLİŞKİSİ

AYŞE CEREN FİNCAN [1], MEHMET İLKER YÖN [2]

[1] *ANKARA YILDIRIM BEYAZIT ÜNİVERSİTESİ, SAĞLIK BİLİMLERİ ENSTİTÜSÜ, ANKARA*
[2] *ANKARA YILDIRIM BEYAZIT ÜNİVERSİTESİ TIP FAKÜLTESİ, ANKARA ŞEHİR HASTANESİ, NÖROLOJİ ANABİLİM DALI, ANKARA*

Amaç:

Yorgunluk, efor seviyelerine uymayan ve normal dinlenme ile düzelmeyen yetersiz enerji düzeyi olarak tanımlanmakla birlikte epilepsili hastalarda sık görülen bir semptomdur. Bu çalışmada, epilepsili hastalarda yorgunluğun fiziksel, sosyal ve kognitif açıdan ele alınarak bunların bilişsel fonksiyonlar üzerinde etkisinin anksiyete, depresyon, uyku ve yaşam kalitesi ile ilişkisi araştırılmaktadır.

Gereç ve Yöntem:

Çalışmaya Epilepsi Polikliniğine Şubat–Ağustos 2022 tarihleri arasında başvuran en az 1 yıldır epilepsi tanısı olan 27 hasta ile 22 sağlıklı katılımcı dahil edilmiştir. Yorgunluk Etki Ölçeği (FIS), Hastane Anksiyete Depresyon Ölçeği (HADS), Epworth Uyku Ölçeği ile Wiscosin Kart Eşleme Testi (WKET), Stroop Testi, Sayı Dizisi Öğrenme Testi (SDÖT) ve Raven Standart Progresif Matrisler Testi (RSPM) nöropsikolojik değerlendirme için kullanılırken epilepsi hastalarına Epilepside Yaşam Kalitesi Ölçeği (QOLIE-10) uygulanmıştır. Veriler SPSS ile analiz edilmiştir.

Bulgular:

Mann Whitney U testiyle gruplar arasında yorgunluk ve depresyonda anlamlı farklılık saptanmıştır ($p < 001$). Hasta grupta yorgunluk ile anksiyete arasında anlamlı bir ilişki bulunmuştur (rho = .578, p = .002). Gruplar arasında 9 WKET alt parametresi ($p<.001$) ile SDÖT ve RSPM puanlarında farklılık saptanmıştır ($p<.001$). Korelasyon analizleri sonucunda hasta grubun 1 WKET parametresi ve bilişsel yorgunlukla anlamlı ilişki görülmüştür (rho =.-477). Stroop testinde yanlış okuma sayısının göstergesi olan karmaşık dikkat hata puanı ile korelasyon bulunmuştur (rho = .398). Bütün yorgunluk alt grupları ile RSPM puanı arasında anlamlı korelasyonlar elde edilmiştir. Yaşam kalitesi ve bütün değişkenler arasında anlamlı korelasyonlara ulaşılmıştır.

Sonuç:

Epilepsili grubun literatürle paralel olarak yorgunluk oranlarında anlamlı bir yükseklik gözlemlenmiştir. Çalışmamızda, literatüre uyumlu olarak hasta grupta yürütücü işlevler, bellek, görsel mekânsal algı ve dikkat daha düşük bulunmuştur. Özellikle çalışmalar yürütücü işlev ve bellek testleri farklılaşma gösterirken araştırmamızda görsel mekânsal algı testinde fark saptanmıştır. Yorgunluk ile görsel mekânsal algı ve karmaşık dikkat arasında ilişki bulunurken yürütücü işlevler ve bellek testleri arasında düşük sayıda ilişki bulunması katılımcı sayısının az olması ile ilişkili olabileceği düşünülmüştür.

BP - 180 ERİŞKİN YAŞTA TANI ALAN KLİPPEL TRENAUNAY VE STURGE WEBER OVERLAP SENDROMU

Bu bildiri geri çekilmiştir.


TÜRK NÖROLOJİ DERNEĞİ
TURKISH NEUROLOGICAL SOCIETY
1992